



UNIVERZITET U NOVOM SADU
MEDICINSKI FAKULTET
AKADEMSKE DOKTORSKE STUDIJE KLINIČKE MEDICINE

**Konvencionalni, konformalni i fuzionisani modalitet planiranja
radioterapije planocelularnog karcinoma glave i vrata**

Doktorska disertacija

Mentor: Prof. dr Marko Erak

Kandidat: Miroslav Latinović

Novi Sad, 2018. godina

Univerzitet u Novom Sadu

Medicinski fakultet

KLJUČNA DOKUMENTACIJSKA INFORMACIJA

Redni broj: RBR	
Identifikacioni broj: IBR	
Tip dokumentacije: TD	Monografska dokumentacija
Tip zapisa: TZ	Tekstualni štampani materijal
Vrsta rada (dipl., mag., dokt.): VR	Doktorska disertacija
Ime i prezime autora: AU	Miroslav Latinović
Mentor (titula, ime, prezime, zvanje): MN	prof. dr Marko Erak, redovni profesor, Medicinski fakultet, Univerzitet u Novom Sadu
Naslov rada: NR	Konvencionalni, konformalni i fuzionisani modalitet planiranja radioterapije planocelularnog karcinoma glave i vrata
Jezik publikacije: JP	Srpski (latinica)
Jezik izvoda: JI	srp./eng.
Zemlja publikovanja: ZP	Republika Srbija
Uže geografsko područje: UGP	Vojvodina
Godina:	2018.

GO	
Izdavač:	Autorski reprint
IZ	
Mesto i adresa:	21000 Novi Sad, Hajduk Veljkova 3, Srbija
MA	
Fizički opis rada:	13 poglavlja/ 186 stranica/ 34 slike/ 27 grafikona/ 36 tabela/ 229 referenci/ 2 priloga
FO	
Naučna oblast:	Medicina
NO	
Naučna disciplina:	Onkologija
ND	
Predmet odrednica, ključne reči:	Neoplazme glave i vrata; kompjutersko planiranje radioterapije; doza zračenja; radioterapija + neželjena dejstva; planocelularni karcinom; trodimenzionalni imidžing; magnetno rezonantni imidžing
PO	
UDK broj (UC)	615.849.06 616-006.6:611.91/.93
Čuva se:	U biblioteci Medicinskog fakulteta, 21000 Novi Sad, Hajduk Veljkova 3, Srbija
ČU	
Važna napomena:	
VN	
Izvod:	<i>Uvod:</i> Učestalost neželjenih efekata uzrokovanih zračenjem kod pacijenata sa karcinomom glave i vrata zavisi od tehnike planiranja, sprovođenja radioterapije kao i primarne lokalizacije tumora.
IZ	<i>Cilj:</i> Osnovna uloga našeg istraživanja je da se utvrdi učestalost neželjenih efekata tokom zračne terapije kod pacijenata sa tumorom glave i vrata tretiranih 2D konvencionalnom radioterapijom, 3D konformalnom radioterapijom planiranoj samo na

osnovu CT-a nasuprot 3D konformalnoj terapiji planiranoj na osnovu fuzije kompjuterizovane tomografije sa magnetno rezonantnim imidžingom (CT-MRI). *Metode:* Prospektivno je analizirano 90 pacijenata sa karcinomom glave i vrata kod kojih je sprovedena zračna terapija. 30 pacijenata sa karcinomom glave i vrata je zračeno 2D konvencionalnom tehnikom, drugih 30 pacijenata je zračeno 3D konformalom tehnikom na osnovu CT-a, a preostalih 30 pacijenata sa fuzijom CT-MRI. Kod svih bolesnika je primenjena standardna frakcionacija sa 2 Gy dnevno, pet dana sedmično.

Rezultati: Od ukupno 90 pacijenata lečenih primenom zračne terapije, kod 72 pacijenta (72/90; 64,8%) su zabeleženi neželjeni efekti zračne terapije a učestalost komplikacija je veća kod primene 2D tehnike zračenja (28/72; 38,9% for 2D RT vs 24/72; 33,3% for 3D CT RT vs 20/72; 27,8% for 3D CT-MRI; p=0,015). *Zaključak:* 3D tehnika radioterapije planirana samo na osnovu CT-a je povezana sa visokom stopom toksičnosti koje znatno utiču na kvalitet života zračenih pacijenata. 3D konformalna tehnika radioterapije planirana sa CT-MRI fuzijom smanjuje pojavu oralnih komplikacija. Slično razvijenim zemljama, trebalo

	<p>bi razmotriti uvođenje ove tehnike kao standardnu metodu zračenja bolesnika sa tumorom glave i vrata. Za isporuku viših tumorskih doza uz manju učestalost komplikacija je podesnija tehnika planiranja sa fuzionisanom tehnikom pomoću MR imidžinga. 2D tehnika radioterapije glave i vrata se preporučuje samo za palijativne zračne tretmane.</p>
<p>Datum prihvatanja teme od strane Senata:</p> <p>DP</p>	<p>22.06.2017.</p>
<p>Datum odbrane:</p> <p>DO</p>	
<p>Članovi komisije: (ime i prezime/ titula/ zvanje/ naziv organizacije/ status)</p> <p>KO</p>	<p>predsednik:</p> <p>član:</p> <p>član:</p> <p>član:</p> <p>član:</p> <p>član:</p>

University of Novi Sad

Medical Faculty

Key word documentation

Accession number: ANO	
Identification number: INO	
Document type: DT	Monograph documentation
Type of record: TR	Textual printed material
Contents code: CC	Ph. D. Thesis
Author: AU	Miroslav Latinović
Mentor: MN	prof. dr Marko Erak
Title: TI	Conventional, conformal and fused modality of radiotherapy planning of planocellular head and neck cancer
Language of text: LT	Serbian
Language of abstract: LA	eng./srp.
Country of publication: CP	Serbia
Locality of publication: LP	Vojvodina
Publication year: PY	2018.

Publisher: PU	Autor's reprint
Publication places: PP	21000 Novi Sad, Hajduk Veljkova 3, Srbija Faculty of Medicine
Physical description: PD	13 chapters/ 186 pages/ 34 figures/ 27 graphs/ 36 tables/ 229 references/ 2 appendices
Scientific field: SF	Medicine
Scientific discipline: SD	Oncology
Subject, Key words: SKW	Head and Neck Neoplasms; Radiotherapy Planning, Computer-Assisted; Radiotherapy Dosage; Radiotherapy + adverse effects; Carcinoma, Squamous Cell; Imaging, Three-Dimensional; Magnetic Resonance Imaging
UC	615.849.06 616-006.6:611.91/.93
Holding data: HD	University of Novi Sad, Library of the Faculty of Medicine, 21000 Novi Sad, Hajduk Veljkova 3, Srbija
Note: N	
Abstract: AB	<i>Introduction:</i> The incidence of radiation-induced side effects in patients with head and neck cancer (H&N) depends on technique of planning and the irradiation dose as well as primary tumor location within the H&N region. <i>Objective:</i> The aim of our research is to establish the incidence of side effects in patients with head and neck cancer treated with 2D- conventional radiotherapy, 3D-conformal radiotherapy planning with computed tomography

(CT) or computed tomography fusion with magnetic resonance imaging (CT-MRI fusion).

Methods: Prospective analysis was performed on 90 patients with head and neck carcinoma prospectively followed after radiotherapy. 30 patients with H&N cancer were irradiated by using 2D conventional radiotherapy, other 30 patients irradiated with 3D conformal radiotherapy planning with CT, while other 30 patients were treated using 3D conformal radiotherapy planning with CT-MRI fusion. In all cases standard fractionation was used at 2 Gy per day /5 days a week. *Results:* Of the total number (n=90) of treated patients, 72 patients (72/90; 64,8%) reported a side effect and the incidence of complications was higher in patients irradiated with 2D technique planning radiotherapy (28/72; 38,9% for 2D RT vs 24/72; 33,3% for 3D CT RT vs 20/72; 27,8% for 3D CT-MRI; p=0,015). *Conclusion:* 3D radiotherapy technique planned solely on the basis of CT is related to high incidence of toxicity which significantly affects the quality of life of irradiated patients. 3D conformal radiotherapy planned with CT-MRI fusion reduces the incidence of oral complications. Following the example of developed

	<p>countries, this technique should be considered as a standard method for irradiating patients with head and neck cancer. Planning technique with fusion technique using MR imaging is more suitable for delivering higher doses to the tumor with fewer side effects. Recommendation 2D conventional radiotherapy is more for palliative treatments.</p>
<p>Accepted on Senate on: AS</p>	<p>22.06.2017.</p>
<p>Defended: DE</p>	
<p>Thesis Defend Board: DB</p>	<p>president: member: member: member: member: member:</p>

SADRŽAJ

1. Uvod

1.1	Uvod u tumore glave i vrata.....	4
1.2	Epidemiološki aspekt tumora glave i vrata	5
1.3	Etiologija tumora glave i vrata	6
1.4	Dijagnostička obrada.....	7
1.5	Određivanje stadijuma bolesti planocelularnog karcinoma glave i vrata.....	8
1.6	Planiranje lečenja planocelularnog karcinoma glave i vrata.....	11
1.7	Prognostički faktori	12
1.8	Regionalni limfni čvorovi vrata	15
1.9	Posebnosti planocelularnog karcinoma glave i vrata	28
1.9.1.	Usna šupljina.....	28
1.9.2	Orofarinks.....	31
1.9.3	Hipofarinks.....	33
1.9.4	Epifarinks	36
1.9.5	Larinks.....	39
1.10	Metastaziranje planocelularnog karcinoma glave i vrata	50
1.11	Patohistološka slika planocelularnog karcinoma glave i vrata.....	53
1.12	Preterapijska evaluacija i imidžing regije glave i vrata.....	54
1.13	Lečenje planocelularnog karcinoma glave i vrata.....	59
1.13.1	Radioterapijski modaliteti i fuzionisane tehnike.....	60
1.13.2	Frakcionisanje zračne tumorske doze kod planocelularnog karcinoma glave i vrata.....	65
1.13.3	Kliničke preporuke lečenja planocelularnog karcinoma glave i vrata zavisno od stadijuma i lokalizacije bolesti.....	67
1.13.4	Sistemska terapija u lečenju planocelularnog karcinoma glave i vrata.....	80
1.13.5	Komplikacije radioterapije	89
2.	Hipoteza.....	94
3.	Cilj istraživanja	95

4. Materijal i metode istraživanja	96
5. Rezultati	100
5.1 Polna distribucija svih zračenih pacijenata	100
5.1.1. Polna distribucija zračenih pacijenata prema vrstama radioterapije	101
5.1.2. Prosečna životna dob u vreme otkrivanja maligne bolesti	101
5.1.3. Prikaz pušača u ukupnom broju zračenih pacijenata	102
5.2 Učestalost T stadijuma bolesti kod zračenih pacijenata	103
5.2.1. T stadijum bolesti po grupama prema tehnikama radioterapije	104
5.2.2. Prikaz nodalnog statusa kod zračenih pacijenata	105
5.2.3. Histološka gradacija tumora glave i vrata kod zračenih bolesnika	107
5.3 Lokalizacija tumora glave i vrata zračenih bolesnika	108
5.3.1. Odnos operisanih i neoperisanih ORL bolesnika koji su zračeni u studiji	109
5.3.2. Primena neoadjuvantne polihemioterapije kod zračenih pacijenata	110
5.3.3. Prikaz odnosa konkomitantne hemoradioterapije i radioterapije	111
5.3.4. Hemoiradijacija kod pacijenata u odnosu na primenjenu tehniku zračenja	112
5.4. Učestalost akutnih komplikacija u toku zračne terapije	113
5.4.1. Akutne komplikacije tokom radioterapije u odnosu na lokalitet tumora i zračenja iste regije	114
5.4.2. Akutne komplikacije u toku zračne terapije u odnosu na primenjenu tehniku zračenja	115
5.4.3. Pojava orofaringealnog mukozitisa kod zračenih pacijenata	116
5.4.4. Intenzitet javljanja orofaringealnog mukozitisa zračenih bolesnika	117
5.4.5. Pojava mukozitisa u odnosu na različite tehnike radioterapije	119
5.4.6. Najizraženiji radijacioni mukozitis u odnosu na tehniku zračenja	120
5.4.7. Pojava kožnih komplikacija kod zračenih pacijenata	121
5.4.8. Kožne komplikacije u odnosu na tehniku zračenja	122
5.4.9. Stepenn izraženosti promena na koži lica i vrata u toku radioterapije	122
5.4.10. Osećaj suvih usta kod zračenih bolesnika sa tumorom regije glave i vrata	124
5.4.11. Kserostomija u odnosu na primenjenu tehniku radioterapije	125
5.4.12. Prosečno vreme javljanja akutnih komplikacija zračne terapije u odnosu na primenjenu tehniku radioterapije	126
5.5. Prosečna zapremina ozračenog volumena u odnosu na primenjenu tehniku radioterapije	127
5.5.1. Pokrivenost planiranog zračnog volumena 95% tumorskom zračnom dozom u odnosu na tehniku radioterapije	127
5.5.2. Prikaz maksimalnih tumorskih zračnih doza koje pokrivaju 2% planiranog tretiranog volumena	127
5.5.3. Prosečno isporučena vrednost zračne tumorske doze	128
5.5.4. Prikaz odnosa primljene zračne tumorske doze na organe od rizika u odnosu na primenjenu tehniku radioterapije	128

6. Diskusija	131
6.1 Opšti podaci	131
6.2 Uloga HPV infekcije.....	133
6.3 Analiza rezultata u odnosu na TNM klasifikaciju	134
6.4 Uloga sistemske terapije	139
6.5 Komplikacije radioterapije	141
6.6 Analiza tehnike planiranja radioterapije	146
7. Zaključci.....	148
8. Prilog A- Upitnik za praćenje akutnih komplikacija.....	150
9. Prilog B- 9.1 Atlas izodoznih distribucija.....	153
9.2 Dozno volumni histogram.....	154
9.3 Slikovni prikaz konformalnih modaliteta radioterapije planocelularnog karcinoma glave i vrata.....	156
10. Sažetak na engleskom jeziku.....	162
11. Sažetak na srpskom jeziku	164
12. Literatura	166
13. Spisak skraćenica	185

1. Uvod

1.1. UVOD U TUMORE GLAVE I VRATA

Regija glave i vrata je deo ljudskog tela koji ima najveći broj funkcionalnih razlika, ali su sve regije glave i vrata anatomske i funkcionalno povezane u obavljanju govora, disanja i gutanja. Upravo zbog bliskog odnosa svih ovih struktura lečenje kao i primena zračne terapije je dosta otežana, obzirom da su radikalne zračne tumorske doze znatno veće od doza koje tolerišu okolna zdrava tkiva (1).

U poslednje dve decenije postignut je napredak u multidisciplinarnom lečenju planocelularnog karcinoma glave i vrata. Usavršavanje hiruških tehnika i uvođenje novih radioterapijskih procedura bitno je poboljšala prognozu ovih bolesnika. Efikasnost radioterapije je u neposrednoj zavisnosti od adekvatne delinacije tumorskih ciljnih volumena pri čemu delinacija limfnih čvorova vrata ima takođe veliki značaj. Primena konformalne radioterapije u lečenju tumora glave i vrata zahteva dobro poznavanje anatomije kao i puteva širenja bolesti, koji su često specifični za pojedine lokalitete ali i same vrste tumora. Planocelularni karcinomi glave i vrata kao i njihovo lečenje može uzrokovati kompleksne anatomske i funkcionalne deficite. Samo temeljna inicijalna procena karakteristika tumora, osobenosti svakog pacijenta, uključujući komorbiditete i lični izbor su od suštinskog značaja za plan samog lečenja. Multidisciplinarni pristup specijaliste otorinolaringologije (*ORL*), interniste onkologa, radioterapeuta i patologa su bazični za sam plan lečenja (2).

Tumori glave i vrata podrazumevaju tumore: usne šupljine (usne, bukalne sluzokože, desni, tvrdog nepca, poda usne šupljine, jezika), orofarinksa (korena jezika, tonzile, mekog nepca), epifarinksa (nazofarinksa), hipofarinksa i larinksa, nosa i paranazalnih šupljina te pljuvačnih žlezda (2,3,4).

Planocelularni karcinom glave i vrata (*eng. head and neck squamous cell carcinoma- HNSCC*) je zajednički naziv za najčešću vrstu tumora sluznice gornjeg respiratornog i digestivnog trakta. Gornji respiratorni i digestivni trakt čine nos, usna šupljina (*lat. cavum oris*), ždrelo (*lat. pharynx*) i grkljan (*lat. larynx*). Tumori koji nastaju na sluznici građenoj od višeslojnog pločastog epitela imaju zajedničku histološku sliku planocelularnog karcinoma. Zajednička anatomske i funkcionalne karakteristika gornjeg respiratornog i digestivnog trakta je njihovo ukrštanje u nivou oro i hipofarinksa što ovu regiju čini specifičnim.

Planocelularni karcinom glave i vrata najčešće nastaje zbog kumulativnih genetskih promena ćelija i nepovoljnih štetnih faktora okoline. Faktori rizika za pojavu tumora glave i vrata su pušenje, preterano konzumiranje alkohola, loša higijena usne šupljine, aero-zagađenje, nepravilna ishrana ali i neke virusne infekcije (*lat. Epstein Barr virus- EBV* kod karcinoma epifarinksa ili *lat. Human papilloma virus- HPV* kod karcinoma usne duplje) (5,6).

Rast tumora u regiji glave i vrata ugrožava bolesnika izazivajući bolove, izobličenje, promene u govoru, te elementarnim životnim funkcijama disanju i gutanju (7,8). Planiranje lečenja zasniva se na poznavanju prirode bolesti kao i prognostičkih faktora. Planocelularni karcinom u ranom stadijumu često je izlečiv primenom hirurgije odnosno zračne terapije. Kod bolesnika sa uznapredovalim stadijumom bolesti uprkos napretku u medicini i primeni unapređenih tehnika operacije, radioterapije kao i uvođenjem hemioterapije u protokole multimodalnog onkološkog lečenja nije se značajno popravilo preživljavanje u poslednjih nekoliko decenija (9,10).

Sagledavanje svih prognostičkih faktora, uz multidisciplinarni pristup lečenja, često zna biti ograničen kako zbog samog pacijenta i pridruženih oboljenja, te njegovih želja u samom lečenju ali i zbog heterogenosti tumora (11).

Bolesnici koji su izlečeni od prvog rano otkrivenog planocelularnog karcinoma glave i vrata imaju visoki rizik razvoja drugog primarnog tumora s niskim stopama preživljenja.

Za planocelularne karcinome je karakteristična jedinstvena patohistološka slika, zajednički etiološki činioci kao i često pojavljivanje tumora kod istog bolesnika. Tumori različitih lokalizacija se biološki ponašaju različito. Svaka lokalizacija ima karakterističan obrazac rasta primarnog tumora, metastaziranja u limfne čvorove i verovatnoću stvaranja udaljenih metastaza. Sve ovo ukazuje da se mogući patološki mehanizmi odvijaju na genetskom nivou ćelije. Napredak u razumevanju genetske i molekularne osnove karcinoma podstiče istraživanja i otkrića specifičnih molekularnih promena kod planocelularnog karcinoma glave i vrata koja bi nam mogla pomoći u prevenciji, ranoj dijagnozi i pristupu lečenja (12).

1.2 Epidemiološki aspekt tumora glave i vrata

Prema podacima Registra za rak Vojvodine iz Instituta za onkologiju Vojvodine, Sremska Kamenica, u 2010. godini u Vojvodini je od malignih tumora glave i vrata obolelo 500 osoba što čini oko 4 do 5 % svih malignih tumora registrovanih te godine (13). Taj procenat uklapa se u podatke o zastupljenosti ove grupe malignih tumora koje navodi i Međunarodna agencija za istraživanje raka iz Liona (*IARC*) gde tumori glave i vrata čine 5% svih malignih bolesti (14,15).

Takođe podaci sa američkog kontinenta iz 2012. godine daju slične rezultate da planocelularni karcinom glave i vrata čini oko 5 % svih karcinoma i šesti je po učestalosti među karcinomima (16).

Većina tumora glave i vrata se 3 do 4 puta češće pojavljuju kod muškaraca nego žena. Muškarci češće oboljevaju nego žene, zbog rasprostranjenije navike pušenja i češće redovne konzumacije većih količina alkoholnih pića. Udeo žena obolelih od planocelularnog karcinoma glave i vrata je različit u različitim delovima sveta, a raste zbog porasta broja pušača među ženama (17). Incidencija ovih tumora raste sa godinama života, te se najčešće dijagnostifikuju između 50. i 70. godine života. Tumori nazofarinksa i pljuvačnih žlezda se pojavljuju i kod mlađih osoba (2).

Histološki, preko 90% malignih tumora glave i vrata čini planocelularni karcinom, dok se u znatno manjem procentu javljaju adenokarcinomi, melanomi, sarkomi, limfomi i anaplastični karcinomi (18). Među planocelularnim karcinomima glave i vrata najveća je učestalost karcinoma larinksa (19).

1.3 Etiologija tumora glave i vrata

Etiologija planocelularnog karcinoma glave i vrata je složena. Bolesnici su najčešće pre otkrivanja tumora bili izloženi velikom broju riziko faktora okoline (pušenje, konzumacija alkohola, virusne infekcije i drugo) što uzrokuje multiple molekularne promene ćelije i nastanak tumora (20). Zajednički etiološki faktori gotovo svih planocelularnih karcinoma glave i vrata su pušenje i konzumacija alkoholnih pića. Združeno delovanje ova dva faktora višestruko povećava rizik nastanka karcinoma (21).

Rizik za nastanak karcinoma je povećan i za osobe koje u anamnezi daju podatke o višegodišnjem pušenju bez konzumacije alkoholnih pića (posebno visok rizik karcinoma larinksa), kao i za redovne konzumente većih količina alkoholnih pića, koji su nepušači (22). Relativni rizik nastanka planocelularnog karcinoma glave i vrata nakon prestanka pušenja opada, ali ostaje ipak viši od rizika za ljude koji nisu nikada pušili (23).

U duvanskom dimu je prisutno oko 2500 različitih molekula, a oko 300 se smatra karcinogenima. Najvažniji karcinogeni iz duvanskog dima su: nitrozamini, policiklični aromatični ugljovodonici, polonijum (210Po), metali u tragovima, ugljen monoksid i fenoli. Sinergistički efekat alkohola pridaje se pojačanoj apsorpciji karcinogena kroz hronično zapaljenu, hiperemičnu sluznicu, kao i većoj topivosti karcinogena u alkoholu u poređenju sa samom pljuvačkom. Metaboliti alkohola, acetaldehid, prepoznat je kao promoter nastanka tumora (24). Pored ovih efekata alkohola, javlja se i pothranjenost, što povećava osetljivost na karcinogene, a narušava i normalnu funkciju imunološkog sistema.

Hronična iritacija orofaringealne sluznice može nastati i kao posledica drugih hemijskih faktora okoline, što takođe povećava rizik nastanka planocelularnog karcinoma (25). Jedan od mogućih faktora rizika je i zagađen vazduh. Primećeno je da se kod nekih zanimanja češće javlja planocelularni karcinom, najčešće larinksa. Rizični faktori su svakodnevni rad sa azbestom, pesticidima, naftom, cementom, kiselinama, rad u tekstilnoj industriji, metalurgiji, izloženost bojama, kamenju i ugljenoj prašini. Danas je mali broj epidemioloških studija za nevdene faktore rizika, kao moguće etiološke uzročnike tumora ove regije.

Važnu ulogu u nastanku tumora glave i vrata ima i genetska predispozicija (26). Nasleđena sklonost može biti posledica osetljivosti na mutagene, nemogućnost metabolisanja karcinogena ili pre-karcinogena, te nemogućnost popravke oštećenja genetskog materijala (*dezoksiribonukleinska kiselina-DNK*) (27).

Humani papiloma virus se takođe povezuje sa riziko faktorom za nastanak tumora glave i vrata, uglavnom orofaringealne regije. Najnoviji podaci literature navode da oko 60% bolesnika sa orofaringealnim tumorom ima HPV infekciju, a udružena je u oko 20% svih karcinoma regije glave i vrata (28).

Protektivnu ulogu ima ishrana bogata svežim voćem i povrćem, a izbegavanje pušenja i konzumacije alkohola mogla bi u velikoj meri sprečiti nastanak tumora glave i vrata.

1.4 Dijagnostička obrada

Sumnja na tumor sluznice gornjeg respiratornog i digestivnog trakta se postavlja na osnovu anamneze pacijenta, postojanja simptoma i znakova karakterističnih za regiju glave i vrata i na osnovu kliničkog i otorinolaringološkog pregleda. Pregledom se određuje verovatna ishodišna lokalizacija tumora i vidljive granice širenja tumora po sluznici.

Najčešći simptomi i znaci koji navode na sumnju za postojanje planocelularnog karcinoma glave i vrata su: bolne ranice na sluznici i zadebljanja sluznice, problemi sa gutanjem i žvakanjem, otežano i ograničeno pomeranje jezika, promene glasa, otežano disanje, čvorovi i mase na vratu, gubitak na težini i zadah iz usta (29).

Otorinolaringološki pregled, direktna i indirektna laringoskopija, panendoskopija i biopsije su nezaobilazni deo pregleda. Dijagnozu je potrebno potvrditi patohistološkom analizom uzorka tumora pre početka lečenja (30).

Histološki, preko 90% malignih tumora glave i vrata čini planocelularni karcinom, dok se u znatno manjem procentu javljaju adenokarcinomi, limfomi i anaplastični karcinom. S obzirom na udeo keratinizacije planocelularnog karcinoma, razlikuju se tri histološka tipa: dobro diferentovani tumori (*HG1*) sa više od 75% keratinizacije, umereno diferentovani tumori (*HG2*) sa 25 do 50% keratinizacije i slabo diferentovani tumori (*HG3*) sa manje od 25% keratinizacije. Iako histološki tip nije pouzdan prediktor kliničkog ponašanja samog tumora, uopšteno se može reći, što je tumor slabije diferentovan veća je incidence regionalnih metastaza i lošija prognoza. Ostali činioci koji predviđaju agresivnije ponašanje tumora jesu perineuralno širenje, limfatična invazija i ekstrakapsularno širenje kod nodus (N+) tumora. Najčešće se tumor direktno širi na susedne organe i strukture, zatim putem limfnih sudova kao i putem krvnih sudova sa mogućim udaljenim metastazama (31).

Patohistološki izveštaj treba da sadrži:

1. Tumorski histološki gradus (stepen diferentovanosti tumora)
2. T stadijum sa maksimalnim dijametrom tumora
3. Dubinu tumorske invazije (preko 4mm dubine su lošije prognoze)
4. Puteve širenja

5. Ekscizione margine (margina manja od 1 mm se može smatrati pozitivnom)
6. Vaskularna i perineuralna tumorska infiltracija
7. Broj involiranih limfonodusa
8. Nivo involviranih limfonodusa
9. Ekstrakapsularno širenje tumora

Svaki kompletan patohistološki izveštaj bi trebao da sadrži sve navedene parametre koji su veoma važni za procenu agresivnosti tumora i planiranje diferentnog onkološkog lečenja.

Za procenu veličine i proširenosti tumora, zahvaćenosti okolnih struktura, koristi se kompjuterizovana tomografija (CT) i endoskopija gornjeg respiratornog trakta i digestivnog trakta. Obe metode osim evaluacije primarnog tumora su važne i radi prepoznavanja eventualno prisutnog drugog primarnog (sinhronog) planocelularnog karcinoma u području glave i vrata. Planocelularni karcinom glave i vrata najčešće metastazira u limfne čvorove na vratu.

Ultrazvuk vrata (UZ) je metoda izbora za utvrđivanje broja i veličine suspektih limfnih čvorova. Suspektne limfne čvorove koji se na ultrazvučnom pregledu opisuju kao nehomogeni okrugli, dominantno hipoehogeni, ekscentričnog korteksa, bez jasnog prikaza ehogenog masnog hilusa ili njegovo odsustvo, nejasnih granica i kontura je potrebno punktirati ili ekstirpirati

Upotrebom savremenih imidžing metoda, pre svega magnetno rezonantnog imidžinga (MRI) kao i pozitron emisione tomografije (PET-CT) omogućena je bolja vizualizacija regije glave i vrata što ima za posledicu ne samo veliki napredak u dijagnostici nego i u lečenju tumora ove regije (32).

Pre same odluke o onkološkom lečenju potrebno je načiniti i rendgen pluća, ultrazvučni pregled abdomena, laboratorijske testove krvi, jetre i bubrega.

1.5 Određivanje stadijuma bolesti planocelularnog karcinoma glave i vrata

Nakon načinjene obrade i patohistološke verifikacije planocelularnog karcinoma, a pre početka lečenja, bolest se klasifikuje prema TNM klasifikaciji(*eng. TNM staging system 8-edition, 2016*) Međunarodne unije za borbu protiv raka (*franc. Union Internationale Contre le Cancer, UICC,*) (33). Po ovoj klasifikaciji mali primarni tumori glave i vrata veličine do 2 cm (T1) odnosno 2 cm do 4 cm (T2) leče se ili hiruškim zahvatom ili radioterapijom. Glavna prednost primene radioterapije je očuvanje funkcije samog organa. U slučaju uznapredovale bolesti, veličine tumora preko 4 cm ili sa infiltracijom okolnih tkiva (T3 i T4 ili N+), potreban je kombinovani pristup, tj. hiruški zahvat, hemioterapija i radioterapija. U slučajima klinički negativnog vrata (N0), vrat je ipak potrebno tretirati radioterapijom ako je rizik za postojanje okultnih metastaza veći od 20% kada se pored zračenja primarnog tumora sprovodi i elektivno zračenje vrata (34).

Klasifikacija veličine primarnog tumora (T) je specifična i razlikuje se zavisno od lokalizacije, te će biti opisana u delu pod naslovom “Posebnosti planocelularnog karcinoma glave i vrata”.

Klasifikacija regionalnih metastaza u limfne čvorove vrata (N) i udaljenih metastaza (M) jedinstvena je za sve planocelularne karinome glave i vrata. Određivanje stadijuma bolesti prema klasifikaciji Američkog društva za rak (*eng. American Joint Committee on Cancer, AJCC*) takođe je jedinstveno (35).

stadijum	
Nx	regionalni limfni nodusi nisu ocenjeni
N0	nema metastaza u regionalne limfne žlezde vrata (lgl)
N1	ipsilateralni lgl pojedinačni ≤ 3 cm
N2	a- ipsilateralni <i>pojedinačni</i> lgl >3 do ≤ 6 cm b- ipsilateralne <i>multipli</i> lgl, ≤ 6 cm ili manje c- <i>bilateralne</i> ili kontralateralni lgl, ≤ 6 cm ili manje
N3	metastaze u lgl preko >6 cm

Tabela br. 1 Prikaz limfonodalnog statusa na vratu

Slikovni prikaz metastaziranja u regionalne limfne čvorove (N) - slika 1.

N0 - nema klinički pozitivnih limfnih čvorova

N1 - metastaza u jednom ipsilateralnom limfnom čvoru manja od 3 cm

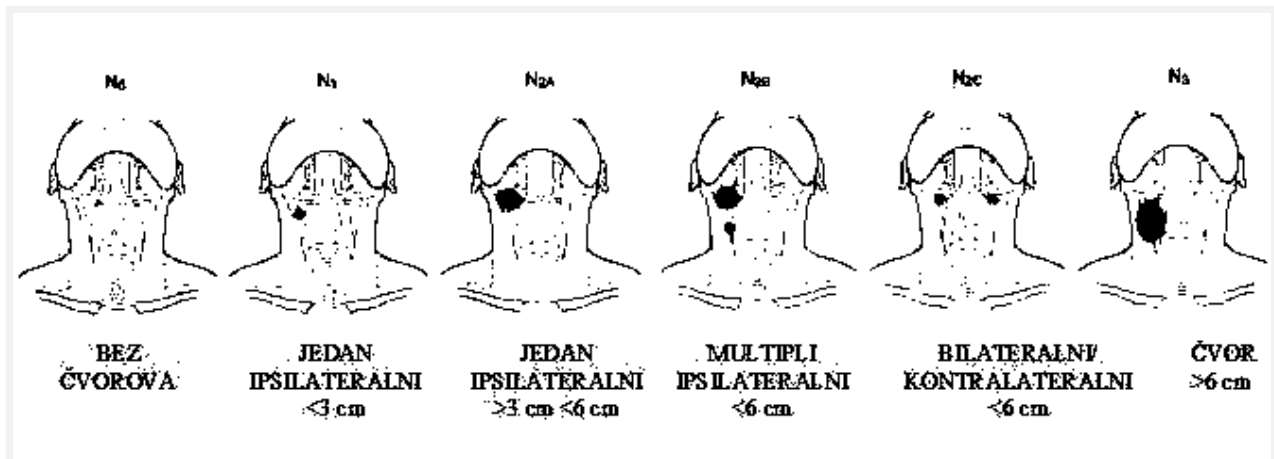
N2a - metastaza u jednom ipsilateralnom limfnom čvoru veća od 3 cm, a manja od 6 cm

N2b - više metastaza u ipsilateralnom limfnom čvoru manja ili jednaka 6 cm

N2c - metastaze obostrano ili zahvaćenost kontralateralnih čvorova manjih ili jednakih 6 cm

N3a - metastaza veće od 6 cm

N3b - metastaze u supraklavikularnim limfnim čvorovima



Slika 1. N stadijumi prema UICC klasifikaciji (prilagođeno iz ref. 36).

Udaljene metastaze (M):

M0 – nema udaljenih metastaza

M1 – postoje udaljene metastaze

AJCC stadijumi bolesti:

Stadijum I T1 N0 M0

Stadijum II T2 N0 M0

Stadijum III T1-2 N1 M0 T3 N0-1 M0

Stadijum IV T4 N0-2 M0 T1-4 N2-3 M0 T1-4 N0-3 M1

1.6 Planiranje lečenja planocelularnog karcinoma glave i vrata

Glavni modaliteti lečenja kod bolesnika sa planocelularnim karcinomom regije glave i vrata su hirurgija, radioterapija i hemioterapija.

Planiranju diferentnog onkološkog lečenja se može pristupiti tek nakon sveobuhvatne dijagnostičke obrade, procene opšteg stanja bolesnika i naravno saglasnosti samog bolesnika. TNM stadijum bolesti, klinički nalaz, panendoskopski nalaz, kompjuterizovana tomografska snimanja regije od interesa kao i magnetno rezonantno snimanje za evaluaciju proširenosti samog tumora i zahvatanje limfnih čvorova su temelj planiranja terapije i lečenja.

Kod bolesnika sa stadijumom I i II moguće je lečenje samo sa jednim modalitetom terapije, što podrazumeva ili radikalni operativni tretman odnosno operaciju primarnog tumora ili primarnu kurativnu radioterapiju.

Za neke bolesnike u stadijumu II i sve bolesnike u stadijumu III i IV neophodan je multimodalni i multidisciplinarni pristup lečenju, što znači radikalna operacija i postoperativna adjuvantna radioterapija sa ili bez hemioterapije.

Hiruško lečenje bolesnika sa planocelularnim karcinomom glave i vrata sastoji se od radikalne resekcije tumora, rekonstrukcije defekta, te odstranjivanja limfnih čvorova na vratu (36).

Radikalna hirurgija tumora podrazumeva odstranjenje tumora do u zdravo tkivo, uz patohistološku verifikaciju granice između tumora i zdravog tkiva (*RO – resekcija do u zdravo tkivo*). Cilj rekonstrukcije defekta nastalog odstranjenim tumorskim tkivom je resistucija normalne funkcije. Bolesniku je potrebno omogućiti nesmetano disanje, gutanje i govor. Odluka o disekciji vrata kao i odabir o vrsti disekcije zavise od veličine i lokalizacije primarnog tumora (T) i statusa limfnih čvorova na vratu (N). Kod N0 statusa na vratu selektivna disekcija je indikovana kod svih T3 i T4 tumora, ali i kod T2 tumora na lokalizacijama sa većom učestalošću metastaza. Elektivno hiruško lečenje vrata je neophodno ukoliko je rizik postojanja okultnih metastaza veći od 15-20% (37).

Kod N+ statusa na vratu je indikovana radikalna ili modifikovana radikalna disekcija vrata. Obostranu disekciju vrata je potrebno načiniti kod tumora koji prelaze medijalnu liniju, te ukoliko postoje bilateralne metastaze (N2c).

Nakon operacije donosi se odluka o postoperativnoj adjuvantnoj radioterapiji, a ona zavisi od T i N stadijuma tumora, intraoperativnog nalaza hirurga i konačnog patohistološkog izveštaja.

Bolesnici koji u trenutku postavljanja dijagnoze imaju regionalne ili udaljene metastaze leče se najčešće inicijalno sa hemioterapijom. Hemioterapija ima važno mesto i u adjuvantnom lečenju odabranih bolesnika nakon hiruškog lečenja. U protokolima neoadjuvantne hemioterapije u kombinaciji sa radikalnim zračenjem izbegava se hiruško lečenje, uz pokušaj “prezervacije” ili čuvanja organa. Hirurgija se u tom slučaju indikuje kao spasonosna, salvage, hirurgija. Ova

škola lečenja odmaklog planocelularnog karcinoma glave i vrata danas polako gubi na snazi, a hirurgija se sve više koristi kao inicijalni modalitet lečenja, te kod prisutnih rizičnih faktora se lečenje nastavlja radioterapijom samom ili u kombinaciji sa hemioterapijom (38).

1.7 Prognostički faktori

Važni prognostički faktori, koji se u ovom trenutku uobičajeno koriste u odabiru lečenja, su veličina i lokalizacija primarnog tumora, prisutnost metastaza u regionalnim limfnim čvorovima, te prisutnost udaljenih metastaza i komorbiditeti.

Važni prediktori ukupnog preživljavanja su i opšte stanje bolesnika i komorbiditet.

Planocelularni tumori različitih lokalizacija na sluznici gornjeg respiratornog i probavnog trakta se razlikuju po:

1. Raspodeli T stadijuma u trenutku postavljanja dijagnoze
2. Učestalosti metastaziranja u limfne čvorove na vratu (rizik metastaziranja manji je za tumore usne šupljine i larinksa, a veći za tumore orofarinksa dok je najveći za tumore hipofarinksa)
3. Učestalosti udaljenog metastaziranja (tumori hipofarinksa najčešće daju udaljene metastaze)
4. Udelu diferentovanosti planocelularnog karcinoma:

Histološki gradus I

Dobro diferentovani planocelularni karcinom je sličan normalnom pločastom epitelu. Ove tumore karakteriše obilna keratinizacija, vrlo retke mitoze i redak polimorfizam jedara.

Histološki gradus II

Srednje ili umereno diferentovani planocelularni karcinom ima jasno izražen pleomorfizam i vidljive mitoze, uključujući i patološke mitoze. Što se tiče keratinizacije ona je manje izražena.

Histološki gradus III

Slabo ili loše diferetovan planocelularni karcinom se sastoji iz nezrelih ćelija, sa brojnim atipičnim mitozama i minimalnom keratinizacijom.

Najvažniji prognostički faktor u trenutku postavljanja dijagnoze planocelularnog karcinoma glave i vrata je svakako stadijum bolesti (37). U stadijumu bolesti prema klasifikaciji AJCC

objedinjeni su veličina tumora, status čvorova na vratu i prisutnost udaljenih metastaza. Bolesnici koji u trenutku postavljanja dijagnoze nemaju zahvaćene regionalne limfne čvorove, imaju dobru prognozu. Bolesnici sa zahvaćenim limfnim čvorovima imaju 50% manju verovatnoću 5-godišnjeg preživljavanja u poređenju sa bolesnicima sa tumorom ograničenim na primarnu lokalizaciju, bez obzira na primenjeno lečenje (34).

Iz svega navedenog proizilazi da je zahvaćenost limfnih čvorova na vratu najvažniji prognostički činioc kod planocelularnog karcinoma glave i vrata, uz napomenu da veći tumori (viši T stadijumi) imaju veću učestalost zahvatanja limfnih čvorova (5, 34).

Za planocelularni karcinom usne šupljine i larinksa postoji direktna korelacija između veličine tumora i postojanja metastaza na vratu, dok je za tumore orofarinksa i hipofarinksa odnos veličine tumora i postojanja metastaza na vratu vrlo varijabilan (39).

Faktori povezani sa metastatski zahvaćenim limfnim čvorovima na vratu koji utiču na prognozu planocelularnog karcinoma regije glave i vrata su (37):

1. Veličina metastatskog limfnog čvora
2. Broj zahvaćenih limfnih čvorova
3. Lokalizacija zahvaćenih limfnih čvorova

Prediktori loše prognoze su takođe i:

- Pozitivni limfni čvorovi u grupi IV na vratu
- Tumorski proboj kapsule limfnog čvora sa invazijom okolnog tkiva
- Perineuralno i perivaskularno širenje tumora
- Prisutnost tumorskih embolusa u regionalnim limfnim čvorovima

Histološki stepen diferentovanosti planocelularnog karcinoma ima ograničenu vrednost u predviđanju toka same bolesti (40). Dobro diferentovani tumori imaju svakako bolju prognozu od slabije diferentovanih. Slabo diferentovani tumori češće daju metastaze u regionalne limfne čvorove nego dobro diferentovani.

Od patohistoloških parametara važni prognostički faktori su svakako i (41):

1. Dubina tumorske invazije, naročito kod tumora usne šupljine
2. Odnos granice tumora prema zdravom tkivu:
 - tumor gura zdravo tkivo - bolja prognoza
 - tumor infiltrira zdravo tkivo u obliku spikula i ostrva tumorskog tkiva unutar zdravog - loša prognoza

3. Tumor na resekcijom rubu, R1 – neradikalna operacija, visok nivo rizika recidiva do 2,5 puta (42)
4. Perivaskularna ili perineuralna invazija – loša prognoza
5. Ekstrakapsularno širenje tumora u metastatskom limfnom čvoru – loša prognoza

Blanch i saradnici su ispitali uticaj hiruških margina i pojavu recidiva nakon transoralne hirurģije karcinoma grkljana i hipofarinksa (42). Tri su moguća nalaza ivičnih preparata nakon resekcije karcinoma: slobodna margina (bez tumora), tumor na rubu i nepouzđane hiruške margine (moguća mikroinvazija i margina manja od 2 mm). U ovoj retrospektivnoj studiji 357 uzastopnih bolesnika sa karcinomom larinksa i hipofarinksa (T1-T4) su tretirane transoralnom laser hirurģijom. Margine su bile slobodne kod 254 (71,1%) bolesnika, pozitivne kod 64 (17,9%), a nepouzđane kod 39 (10,9%). Recidiv bolesti je verifikovan kod 103 (28,9%). Hiruške margine su bile povezane sa tumorskim recidivom ($P < 0,001$), ali nisu bile značajno povezane sa T stadijumom bolesti ($P = 0,183$). Udaljene metastaze su pronađene u 4,7% bolesnika sa slobodnim marginama, u 7,7% kod nepouzđanih ivica, a 14,1% sa pozitivnim marginama. Ove razlike su statistički značajne ($P = 0,028$). Hiruške pozitivne margine su povezane sa većim stopama lokalnog recidiva, udaljenim metastazama i nužnosti salvage hirurģije, uz manju stopu preživljavanja (42).

Savremena nauka i razvoj molekularne onkologije kao i sve veće mogućnosti detektovanja promenjene izraženosti gena u ćelijama planocelularnog karcinoma otvorili su put istraživanju uticaja pojedinih gena i njihovih produkata na prognozu bolesti.

Pojačana izraženost ili amplifikacija nekoliko onkogenā (c-myc, receptor epidermalnog faktora rasta – EGFR, ciklin D1) povezana je sa lošijom prognozom (43).

U radu Shehata i Salmana, (44) analizirana je povezanost nekoliko obeležja primarnog planocelularnog karcinoma larinksa sa pojavom metastaza na vratu, a u analizu je uključeno 24 bolesnika sa karcinomom larinksa. Skvamozne ćelije karcinoma glave i vrata su poznate po svom agresivnom rastu i sklonosti metastaziranja. Invazija je olakšana prisustvom matriks metaloproteinaze (MMP). Prekomerna ekspresija mnogih MMP pozitivno je povezana sa metastaziranjem ovih tumora. Nm23H1 gen je impliciran kao gen supresor i smanjen izraz njegovog genskog produkta je primećen kod pacijenata sa pozitivnim metastazama u limfnim ćvorovima.

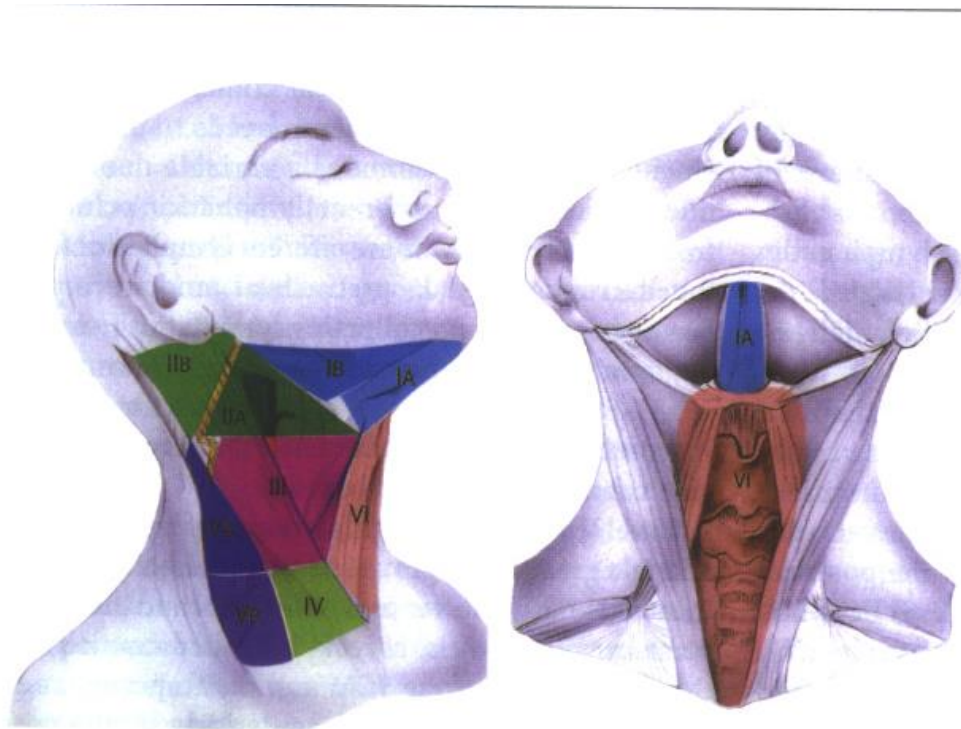
Sa pojavljivanjem metastaza povezani su prisutnost upalne reakcije oko samog tumora, prisutnost eozinofilne infiltracije, pozitivna imunohistohemijska izraženost gena za epitelni molekul ćelijske adhezije (Ep-CAM) i amplifikacija gena za ciklin D1 i gena EMS1 (44).

U ovom radu ostala analizirana obeležja (proliferativni antigen-PCNA), p53, myc, bcl-2 (inhibitor apoptoze), epidermalni faktor rasta – EGF, endotelni faktor rasta-EGFR, neu, neuronska adhezivna molekula ćelije (N-CAM i E-kadherin) nisu pokazali povezanost sa pojavljivanjem metastaza na vratu.

Isti autori porede izraženost genetskih obeležja primarnog planocelularnog karcinoma glave i vrata sa genetskim obeležjima tumorskih ćelija u metastazama u limfnim čvorovima. Rezultati pokazuju smanjenu izraženost Ep-CAM molekula u metastazama u odnosu na izraženost u primarnom tumoru. Ostala analizirana obeležja (p53, Ciklin D1, myc, EGFR, neu i E-kadherin) pokazuju sličnu izraženost u primarnim tumorima i metastazama u limfnim čvorovima na vratu.

U radu China i saradnika nezavisni prognostički faktor loše prognoze za planocelularni karcinom glave i vrata je izraženost SPARC/osteonektina (sekretorni protein bogat cisteinom) (45).

1.8 Regionalni limfni čvorovi vrata



Slika 2. Klasifikacija limfnih čvorova na vratu prema Robbinsu i sar. (prilagođeno iz ref. 37).

U limfne čvorove vrata se sakuplja limfa iz područja gornjeg respiratornog trakta i digestivnog trakta. Svaki deo sluznice ovih regija drenira se u određene grupe limfnih čvorova. Širenje

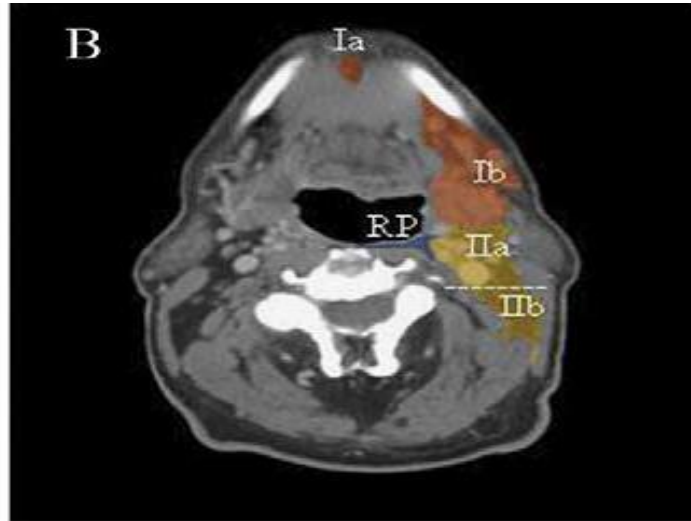
tumora u regionalne limfne čvorove najčešće je predvidljivo i postupno, od najbližih limfnih čvorova prema udaljenijim limfnim nodusima (46).

S obzirom na poznati način širenja planocelularnog karcinoma regije glave i vrata postojala je potreba za klasifikaciju limfnih čvorova na vratu, radi lakše komunikacije, minimizacije u interpretaciji, određivanju stadijuma bolesti i lakšeg planiranja same terapije. Takođe, ovim je omogućeno da se što preciznije prenesu hiruške granice u radiološke na poprečnim preseccima kompjuterizovane tomografije, što je osnova za planiranje savremene trodimenzionalne konformalne radioterapije (3D RT).

Prvi predlog navedene klasifikacije je objavljen još 1981. godine (47). Klasifikacija je široko prihvaćena i primenjuje se u većini centara koji se bave lečenjem tumora glave i vrata. Opisan je deo klasifikacije koji se odnosi na planocelularni karcinom sluznice gornjeg respiratornog trakta i digestivnog trakta, s obzirom da je daleko najučestaliji karcinom ove regije.

Prema navedenoj Robbins-ovoj klasifikaciji limfni čvorovi lateralnog dela vrata su podeljeni na sledeće grupe:

- **Grupa Ia:** - Nivo Ia je poseban srednji region koji sadrži **submentalne limfne čvorove**
 - Limfni čvorovi Ia nivoa dreniraju limfu -kože podbratka i brade, srednjeg dela donje usne i prednjeg dela poda usne duplje
 - Ia nivo limfnih čvorova vrata su pod najvećim rizikom od lokoregionalnih metastaza kod:
 - karcinoma poda usta
 - prednjeg, oralnog dela jezika
 - prednjeg alveolarnog ruba mandibule
 - donje usne.



Slika br. 3 Nivoi limfnih čvorova vrata

- Limfni čvorovi grupe Ia su lokalizovani u trouglom regionu koga ograničavaju:

-anteriorno: platizma i mentalna simfiza

-posteriorno: telo hioidne kosti

-kranijalno: genohioidni mišić ili ravan u nivou donje ivice mandibule

-kaudalno: hioidna kost

-lateralno: medijalna ivica prednjeg trbuha digastričnog mišića

-medijalno: granica je virtuelna, kao region, nastavlja se u kontralateralni Ia nivo

- **Grupa Ib:** - Nivo Ib sadrži submandibularne limfne čvorove

- Nalaze se unutar granica prednjeg i zadnjeg trbuha digastričnog mišića, stiloidnog mišića i tela mandibule

- Primaju eferentne limfatike iz submentalnih limfnih čvorova, medijalnog kantusa, donjeg dela nosne šupljine, tvrdog i mekog nepca, maksilarnog i mandibularnog alveolarnog grebena, obraza, gornje i donje usne i najvećeg dela, prednjeg, pokretnog dela jezika

- Najveći rizik od metastaza karcinoma usne duplje, prednjeg dela nosne šupljine, mekih tkiva srednjeg dela lica i submandibularnih pljuvačnih žlezda

- Grupa Ib je lokalizovana u regionu koga ograničavaju:

- anteriorno: platizma i simfisis menti
- posteriorno: posteriorna ivica submandibularne pljuvačne žlezde
- kranijalno: milohioidni mišić i gornja ivica submandibularne pljuvačne žlezde
- kaudalno: ravan koja prolazi kroz centralni deo hioidne kosti
- lateralno: donja ivica i unutrašnja strana mandibule
- medijalno: lateralna ivica prednjeg trbuha digastričnog mišića

- **Grupa II: - gornji jugularni limfni čvorovi**

- gornji jugularni limfni čvorovi, nivo II, nalaze se oko gornje trećine unutrašnje jugularne vene i spinalnog akcesornog nerva od nivoa baze lobanje do donje granice hioidne kosti, a ispred lateralnog ruba sternokleidomastoidnog mišića, a iza lateralnog ruba zadnjeg trbuha digastričnog mišića.

- II nivo je dalje podeljen u dva podnivoa, IIa i IIb
 - Limfni čvorovi lokalizovani anteriorno do vertikalne ravni definisane su kao gornja trećina spinalnog akcesornog nerva (*SAN*) -hirurška granica, pripadaju podnivou IIa
 - Limfni čvorovi lokalizovani posteriorno (delom i lateralno) od vertikalne ravni definisane spinalnim akcesornim nervom pripadaju podnivou IIb
 - Nivo II ograničava:

- anteriorno: posteriorna ivica submandibularne pljuvačne žlezde, prednja ivica karotidne arterije i posteriorni trbuh digastričnog mišića

- posteriorno: posteriorna ivica sternokleidomastoidnog mišića (*SCM*)

- kranijalno: donja ivica lateralnog procesusa prvog vratnog pršljena

- kaudalno: donja ivica tela hioidne kosti

- lateralno: medijalna ivica *SCM* i platizma

- medijalno: medijalna ivica karotidne arterije i paraspinalni mišići (m. levator scapulae i splenius capitis)

- Grupa II prima eferentne limfatike iz regije:

- lica

- parotidne, sublingvalne i submandibularne pljuvačne žlezde
- submandibularnih, submentalnih i retrofaringealnih limfnih čvorova
- nazalne šupljine
- usne duplje
- farinksa
- larinksa
- spoljašnjeg ušnog kanala, srednjeg uha

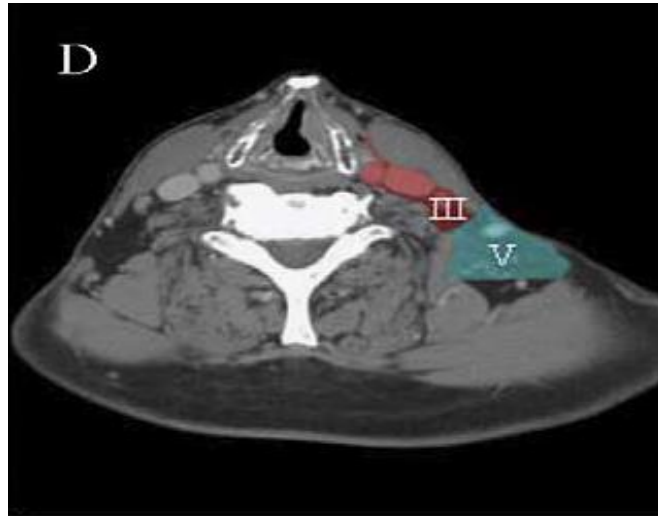
- Najčešće je mesto metastaza karcinoma regije glave i vrata
- U grupu II metastaziraju tumori regije nazalne šupljine, usne duplje, nazofarinksa, orofarinksa, hipofarinksa, larinksa i velikih pljuvačnih žlezda.
- Metastatski nivo II je mnogo češće povezan sa primarnim tumorima nazofarinksa i orofarinksa a ređe usne duplje, hipofarinksa i larinksa.

- **Grupa III: - Srednji jugularni čvorovi**

- srednji jugularni limfni čvorovi, grupe III, nalaze se oko unutrašnje jugularne vene od visine hioidne kosti do omohioidnog mišića ili do visine donjeg ruba krikoidne hrskavice, pozadi do lateralnog ruba sternokleidomastoidnog mišića, a napred do lateralnog ruba sternohioidnog mišića.

- Sadrži srednje jugularne limfne čvorove, lokalizovane oko srednje trećine vene jugularis interne (VII).
- Kaudalno se nastavlja na nivo II
- Sadrži veoma varijabilan broj limfnih čvorova
- Sakuplja eferentne limfatike iz nivoa II i V
- Sakuplja neke eferentne limfatike iz retrofaringealnih, pretrahealnih i rekurentnih laringealnih limfnih čvorova
- Sakuplja limfatike iz baze jezika, tonzile, larinksa, hipofarinksa i tireoidne žlezde

- Najčešće su involvirani kod karcinoma usne duplje, nazofarinksa, orofarinksa, hipofarinksa i larinksa



Slika br. 4. Nivoi limfnih čvorova vrata

- Nivo III ograničava:

- anteriorno: posterolateralna ivica sternohioidnog mišića i prednja ivica SCM
- posteriorno: posteriorna ivica SCM
- kranijalno: kaudalna ivica tela hioidne kosti
- kaudalno: kaudalna ivica krikoidne hrskavice
- lateralno: medijalna ivica SCM i platizma
- medijalno: medijalna ivica art.carotis interne i paraspinalni mišići (musc. scalenius).

- **Grupa IV: - Donji jugularni čvorovi**

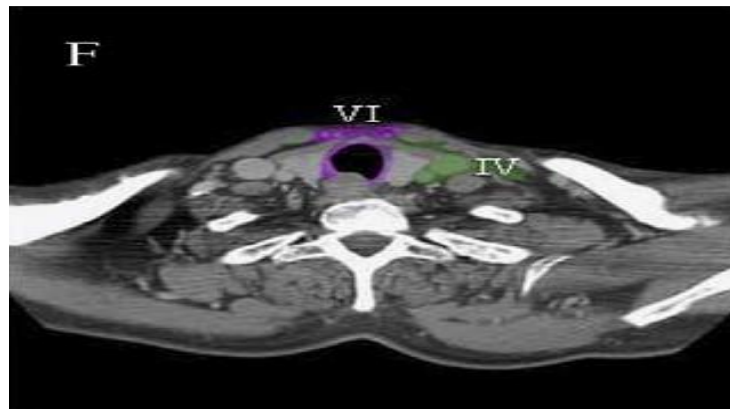
- Donji jugularni čvorovi nalaze se oko unutrašnje jugularne vene od visine omohioidnog mišića ili od visine donjeg ruba krikoidne hrskavice do klavikule, pozadi do lateralnog ruba sternokleidomastoidnog mišića, a napred do lateralnog ruba sternohioidnog mišića.

- Uključuje limfne čvorove oko donje trećine VJI
- Prema Robbinsu, protežu se od donje granice III nivoa, do klavikule (48)
- Međutim, kritičkim ispitivanjem hirurških procedura pokazalo se da disekcija limfnih čvorova IV nivoa ne ide nikada skroz do klavikule i ne doseže medijalnu porciju klavikule, do sternoklavikularnog zgloba

- Shodno tome, doneta je saglasnost da kaudalna granica nivoa IV bude 2 cm iznad kranijalne ivice sternoklavikularnog zgloba

- Nivo IV ograničava:

- anteriorno: prednja ivica SCM kao i kod nivoa III
- posteriorno: posteriorna ivica SCM, kao i kod nivoa III
- kranijalno: kaudalna ivica krikoidne hrskavice
- kaudalno: 2 cm iznad kranijalne ivice sterno- klavikularnog zgloba.
- lateralno: medijalna ivica SCM
- medijalno: medijalna ivica a.carotis interne i paraspinalni mišići (m. scalenius)



Slika br. 5. Nivoi limfnih čvorova vrata

- **Grupa V: -zadnji trigonum vrata**

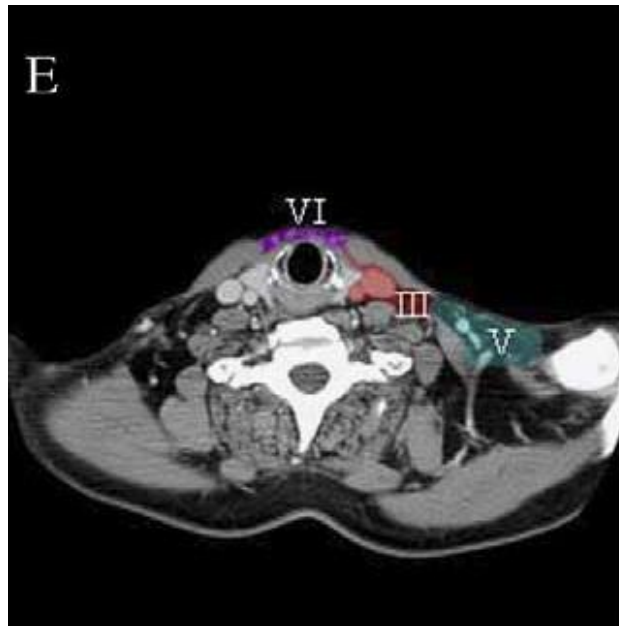
-Grupa limfnih čvorova u zadnjem trigonumu vrata, nalazi se između zadnjeg ruba sternokleidomastoidnog mišića, prednjeg ruba trapezoidnog mišića i klavikule.

- Uključuje limfne čvorove lokalizovane pored donjeg dela spinalnog aksesorinog nerva i poprečnih cervikalnih krvnih sudova
- Prima eferentne limfatike iz okcipitalnih i postaurikularnih limfatika, kao i iz okcipitalne i parijetalne kože, kože lateralne i zadnje strane vrata i ramena, nazofarinksa i orofarinksa (tonzile i baze jezika)

- Nosí visoki rizik od metastaza karcinoma nazofarinksa, orofarinksa, subglotičnog larinksa, apeksa piriformnog sinusa, cervikalnog dela ezofagusa i tireoidne žlezde

- Nivo V ograničava:

- anteriorno: posteriorna ivica SCM
- posteriorno: anterolateralna granica m. trapezijusa
- kranijalno: horizontalna ravan kroz kranijalnu ivicu tela hioidne kosti
- kaudalno: poprečni vratni krvni sudovi.
- lateralno: platizma i koža
- medijalno: m. splenius capitis, m. levator scapulae i skalenski mišići (posteriorni, medijalni i anteriorni)



Slika br. 6. Nivoi limfnih čvorova vrata

- **Grupa VI: limfni čvorovi prednjeg vratnog regiona**

- Sadrži limfne čvorove lokalizovane u visceralnom prostoru: pre i paratrahealne limfne čvorove uključujući prekrikoidne limfne čvorove (Delphian) i peritireoidne limfne čvorove uključujući limfne čvorove pored rekurentnih laringealnih nerava.
- Prima eferentne limfatike iz tireoidne žlezde, glotičnog i subglotičnog larinksa, hipofarinksa i cervikalnog dela jednjaka.
- Pod velikim rizikom od metastaza kod karcinoma tireoidne žlezde, glotičnog i sublotičnog larinksa, apeksa piriformnog sinusa (hipofarinksa) i cervikalnog dela jednjaka.

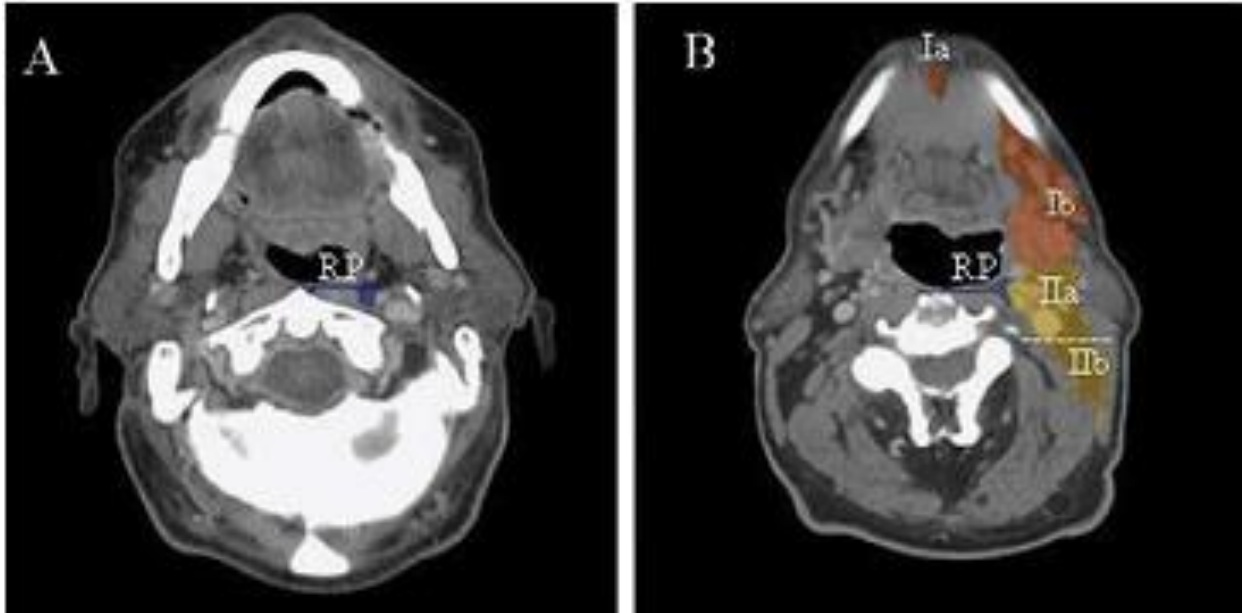
- Nivo VI ograničava:

- anteriorno: platizma i koža
- posteriorno: nivo razdvajanja traheje i jednjaka
- kranijalno: kaudalna ivica tela tireoidne hrskavice
- kaudalno: kranijalna ivica manubrijuma sternuma
- lateralno: medijalna ivica tireoidne žlezde koža i anteromedijalna ivica SCM

- **Retrofaringealni limfni čvorovi (RF):**

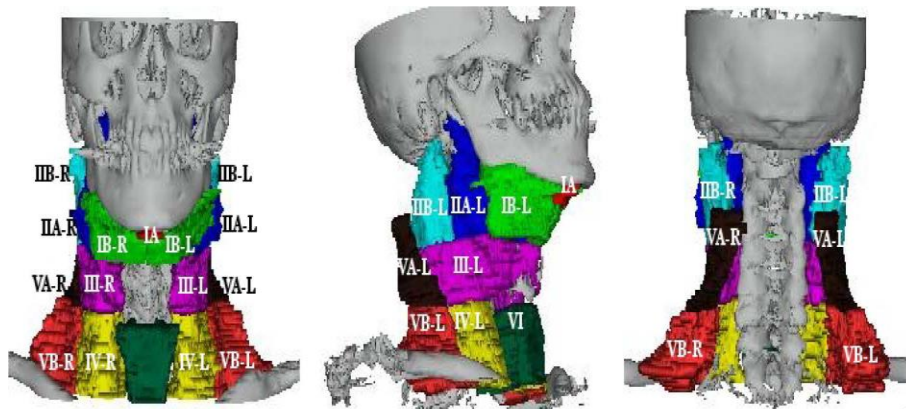
- Retrofaringealni limfni čvorovi leže unutar retrofaringealnog prostora, koga ograničava:

- kranijalno: baza lobanje
- kaudalno: kranijalna ivica tela hioidne kosti
- anteriorno: fascija ispod faringealne mukoze
- posteriorno: prevertebralni mišići (m. longus colli i m. longus capitis)
- lateralno: medijalna ivica a. carotis interne
- medijalno: srednja linija



Slika br. 7. Nivoi limfnih čvorova vrata

- RF limfni čvorovi se dele na lateralnu i medijalnu grupu
- Medijalna grupa je nestalna i sadrži jedan ili dva limfna čvora, koja su umetnuta uz srednju liniju
- Lateralna grupa leži medijalno od karotidne arterije. Najviši čvor iz ove grupe se naziva i Rouvier-ov limfni čvor
- Takođe su pod rizikom metastaziranja faringealnih tumora sa pozitivnim vratnim limfnim čvorovima drugih nivoa vrata



Slika br. 8. Limfni nodusi Robbins-ova klasifikacija

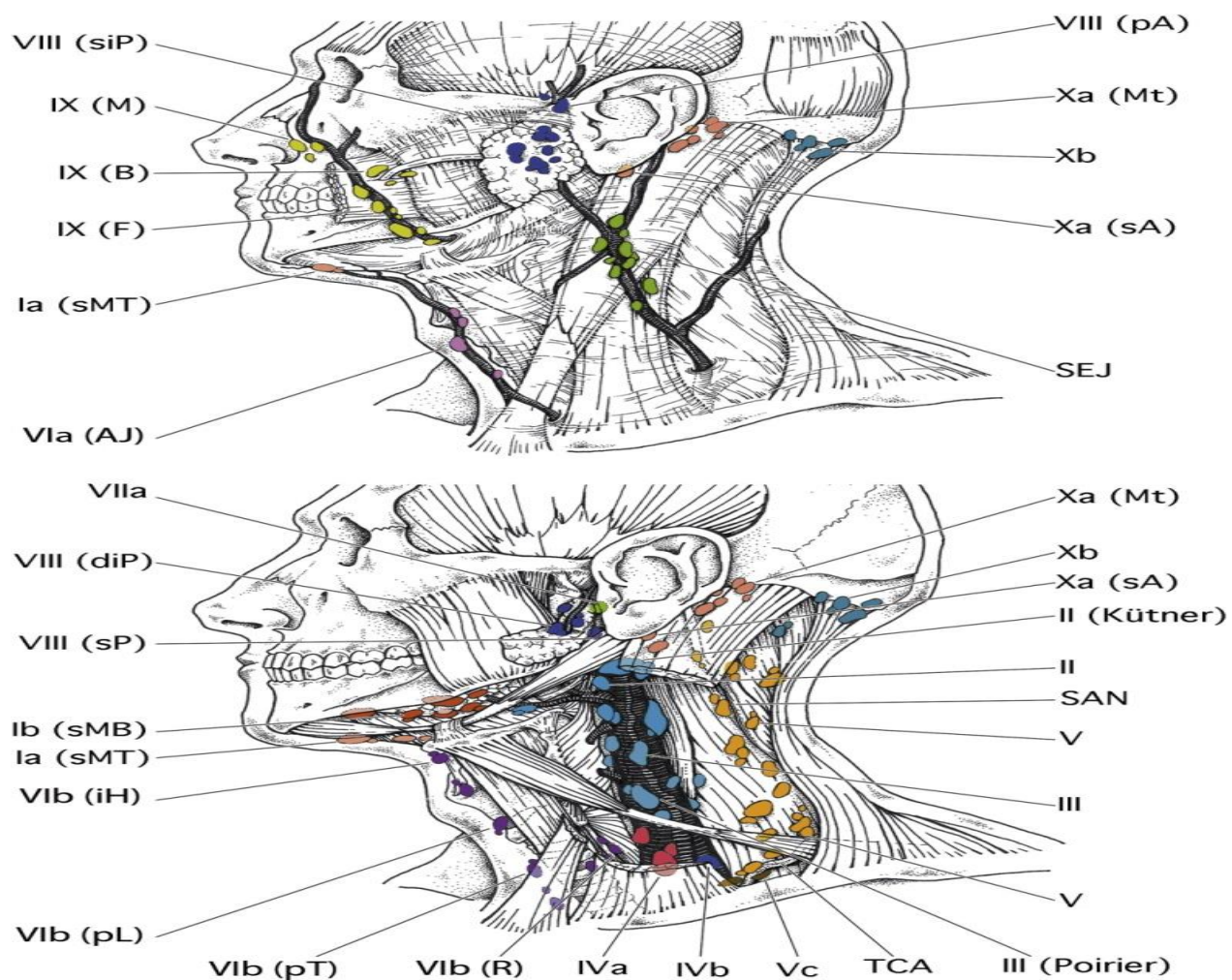
Uspeh radioterapije zavisi od tačnog razgraničenja i delineacije kliničkog ciljnog volumena tumora (*eng. clinical tumour volume-CTV*). Sama delineacija limfonodalnih regiona ima najveći značaj posebno za tumore regije glave i vrata. Zavisno od primarne lokalizacije tumora kao i kod limfodrenažnog sliva se vrši delineacija limfonodalnih grupa. Opšte smernice bi bile:

- integracija anatomske znanja i prethodnih hiruških i radioloških preporuka na osnovu aksijalnih CT preseka
- smanjenje razlika granica pojedinih limfonodalnih nivoa i uvođenje novih limfonodalnih regiona u delineaciju posebno u donjem delu vrata (npr. supraklavikularni region), poglavini (retroaurikularni i okcipitalni region) i licu (bukalni i parotidni region).

U 2003. godini je grupa eksperata donela set konsezenza za delineaciju limfnih čvorova na vratu kod čvor negativnih bolesnika (49). U 2006. godini ove smernice su proširene na čvor pozitivna i postoperativna stanja na vratu. Ove smernice nisu obuhvatale sve limfonodalne regione glave i vrata, neki anatomske opisi su dvosmisleni, čime se ograničava primena ovih preporuka (50).

U tom okviru, formirana je radna grupa koju sačinjavaju vodeći radijacioni onkolozi čiji je cilj bio da se razmotre i ažuriraju prethodno objavljene preporuke za delineaciju limfonodalnih nivoa vrata.

Kao rezultat rada eksperata radne grupe je da su u 2014. god. donete preporuke za formiranje 10 limfonodalnih nivoa regije glave i vrata od kojih su neki podeljeni na nekoliko podnivoa (51).



Slika br. 9. Modifikovana Robbins-ova klasifikacija LN regiona iz 2014. god

Comparison between the TNM atlas for lymph nodes in the neck [5] and the guidelines of the lymph node levels modified from Robbins [9].

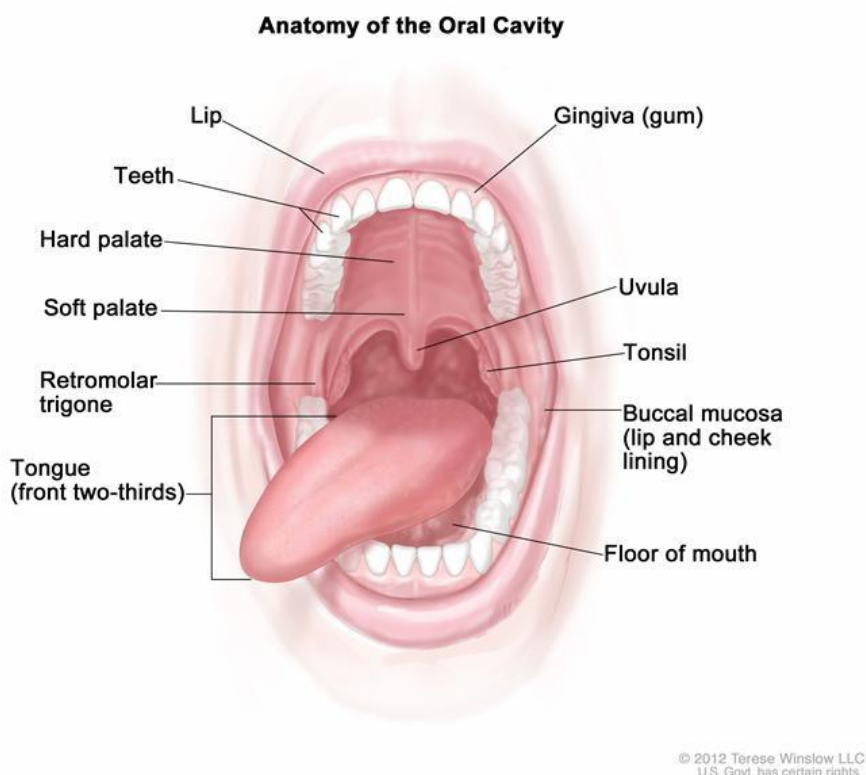
TNM atlas for lymph nodes of the neck		Node levels modified from Robbins	
Group number	Terminology	Level	Terminology
1	Submental nodes	Ia	Submental group
2	Submandibular nodes	Ib	Submandibular group
3	Cranial jugular nodes	II	Upper jugular group
4	Middle jugular nodes	III	Middle jugular group
5	Caudal jugular nodes	IVa	Lower jugular group
		IVb	Medial supraclavicular group
		V	Posterior triangle group
6	Dorsal cervical nodes along the spinal accessory nerve	Va	- Upper posterior triangle nodes
		Vb	- Lower posterior triangle nodes
7	Supraclavicular nodes	Vc	Lateral supraclavicular group
		VI	Anterior compartment group:
8	Pretracheal and paratracheal nodes	VIa	- Anterior jugular nodes
		VIb	- Pretracheal, pretracheal, & paratracheal nodes
		VII	Prevertebral compartment group:
9	Retropharyngeal nodes	VIIa	- Retropharyngeal nodes
		VIIb	- Retro-styloid nodes
10	Parotid nodes	VIII	Parotid group
11	Buccal nodes	IX	Bucco-facial group
		X	Posterior skull group:

Slika br. 10. Uporedna tabela TNM atlasa limfonodalnih nivoa vrata sa modifikovanom Robbins-ovom podelom (2014)

1.9 Posebnosti planocelularnog karcinoma glave i vrata

1.9.1. Usna šupljina

Usna šupljina je deo gornjeg digestivnog trakta koji se proteže od usana do prednjeg nepčanog luka. Najčešće lokalizacije tumora unutar regije usne šupljine su sluznica obraza, donji i gornji alveolarni grebeni (desni i gingive), dno usne šupljine, retromolarni trougao, tvrdo nepce i prednje 2/3 jezika (slika br. 11).



Slika br. 11. Lokalizacije tumora u usnoj šupljini (prilagođeno iz ref. 37)

Dobro standardizovana incidencija, u svetskoj populaciji, planocelularnog karcinoma usne šupljine kreće se između 1 (Kina) i 8 (Francuska) na 100.000 muškaraca (52).

Prema podacima Registra za rak Vojvodine iz Instituta za onkologiju Vojvodine, Sremska Kamenica u 2010. god registrovano je 500 novootkrivenih bolesnika sa karcinomom usne šupljine, incidencija 3,8/100.000 stanovnika. Prema Međunarodnoj klasifikaciji bolesti (*MKB-10*) ovde pripadaju šifre: C02-zloćudni tumor jezika, C03-zloćudni tumor desni, C04-zloćudni tumor prednjeg dela poda usta i C06-zloćudni tumor sluznice obraza. Većina bolesnika su muškarci, sa rastućim udelom žena u pojedinim lokalizacijama tumora. Najčešće zastupljene lokalizacije unutar usne šupljine su jezik i pod usne šupljine.

Veličina primarnog tumora (T) klasifikuje se prema TNM klasifikaciji (AJCC, 8th ed. 2016) (33):

Primarni tumor usne šupljine (T):

Tis tumor in situ

T1 tumor veličine ≤ 2 cm

T2 tumor veličine > 2 cm ≤ 4 cm

T3 tumor veći od 4 cm

T4a umereno uznapredovala lokalna bolest:

- (usna) - tumor infiltriše kosti, donji alveolarni nerv, pod usta ili kožu lica i nos
- (usna duplja) - tumor koji infiltriše okolne anatomske strukture (kortikalnu kost, duboke mišiće jezika /m. genioglossus, m. hioglossus, m. palatoglossus i m. stiloglossus/, maksilarni sinus, kožu lica, mastikatorni prostor, pterigoidne nastavke, bazu lobanje ili karotidnu arteriju)

T4b vrlo odmakla lokalna bolest:

- tumor infiltriše mastikatorni prostor, pterigoidne mišiće, bazu lobanje ili unutrašnju karotidnu arteriju

Kliničko (anatomski) stadijum / prognostičke grupe:

Stadijum bolesti	T	N	M
O	Tis	N0	M0
I	T1	N0	M0
II	T2	N0	M0
III	T3	N0	M0
	T1	N1	M0
	T2	N1	M0
IVa	T3	N1	M0
	T4a	N0	M0

	T4a	N1	M0
	T1	N2	M0
	T2	N2	M0
	T3	N2	M0
	T4a	N2	M0
IVb	bilo koji T	N3	M0
	T4b	bilo koji N	M0
IVc	bilo koji T	bilo koji N	M1

Tumori usne šupljine veličine T1 i T2 retko metastaziraju u limfne čvorove na vratu. T3 i T4 tumori vrlo često daju metastaze u limfne čvorove na vratu, pa je i u slučaju klinički i palpatorno negativnog nalaza na vratu neophodno planirati i lečenje vrata. Limfnu drenažu usne šupljine čine limfni čvorovi grupa I do III, i to su prvi čvorovi u kojima možemo očekivati metastaze tumora usne duplje. Metastaze u grupama IV i V, bez postojanja metastaza u grupama limfnih čvorova nivoa I-III su izuzetno retke (37).

U literaturi su opisane metastaze izolovane samo u grupama IV kod karcinoma srednje trećine mobilnog dela jezika (37). Kod tumora usne šupljine metastaze se retko pojavljuju kod tumora tvrdog nepca, a dosta često kod tumora poda usne šupljine.

Prema podacima Shah-a i sar. u trenutku postavljanja dijagnoze tumora usne šupljine 37% bolesnika je u stadijumu I, 36% u stadijumu II, 18% u stadijumu III, a 9% u stadijumu IV. Najvažniji prognostički činioc karcinoma usne šupljine je stadijum bolesti u trenutku postavljanja dijagnoze bolesti. Stope izlečenja zavisno od stadijuma su 75-95% u stadijumu I, 65-85% u stadijumu II, 45-65% u stadijumu III i 10-35% u stadijumu IV (53).

Planocelularni karcinomi su najčešće lokalizovani na jeziku i podu usne šupljine. Tumori jezika i usne šupljine veoma brzo infiltrativno rastu tako da se većina bolesnika javlja lekaru u uznapređovalom stadijumu bolesti (T3,T4,N+). Usna šupljina ima veoma bogatu mrežu limfnih kapilara, što doprinosi ranom metastaziranju limfnim putem, pre svega tumorskom embolijom u regionalne limfne čvorove vrata. Učestalost metastaziranja je u korelaciji sa veličinom i dubinom infiltracije primarnog tumora.

Planocelularni karcinom različitih lokalizacija usne šupljine:

Karcinom usana je po histološkoj gradnji planocelularni tip, srednje do dobro diferentovan, koji se u 95% javlja na donjoj usni. Češće javlja kod muškaraca, pušača ili osoba profesionalno izloženih ultravioletnim zracima. Predilekciono mesto za pojavu je vermilion - rumeni deo donje usne koji je po histološkoj gradnji sluzokoža. Metastazira u 5-10% slučajeva u limfne čvorove vrata.

Karcinomi sluzokože obraza su tipično agresivniji od karcinoma usana. Obično se javljaju kod starijih osoba, pušača ili kod onih koji žvaću duvan. Najčešće se javljaju na liniji kontakta zuba, što se može povezati i sa stalnim mikrotraumama prilikom žvakanja. Tumor se javlja u ulceroznoj formi, infiltriše m. bukcinator i u 50% slučajeva.

Karcinom jezika je slične učestalosti kao i karcinom usana. Najčešće se javlja na bočnoj strani u srednjoj trećini jezika, kod muškaraca koji redovno konzumiraju žestoki alkohol i cigarete. Postoje dve forme rasta, ulcerozni i vegetantni, infiltriše mišić jezika i otežava govor i gutanje. U preko 40% slučajeva pacijenti se javljaju sa već prisutnim metastazama u limfnim čvorovima vrata, a u 20% se javljaju obostrane metastaze.

Karcinom poda usne šupljine se najčešće javlja u predelu frenuluma ili nešto lateralnije i šire se ka ventralnoj strani jezika odnosno unutrašnjoj strani alveolarnog grebena. Tumor infiltruje duboke strukture poda usta, sublingvalnu žlezdu i izvodni kanal submandibularne žlezde.

Karcinom gingive alveolarnog nastavka čini 10% svih oralnih karcinoma. Javlja se u premolarnoj ili molarnoj regiji i infiltruje kost, a u gornjoj vilici penetrira u maksilarni sinus.

Karcinom tvrdog nepca je predilekciono mesto za pojavu karcinoma malih pljuvačnih žlezda kao adenokarcinom, ali je planocelularni karcinom ipak češći. Javlja se u oba oblika, kao ulcerozni ili egzofitični. Brzo zahvata tanku kost palatuma i nastavlja da raste ka nosnoj šupljini. Metastazira u podvilične limfne čvorove, a ako se javi na sredini, onda može da metastazira obostrano.

1.9.2. Orofarinks

Orofarinks se nalazi iza prednjeg nepčanog luka prema nazad, a između hipofarinksa i epifarinksa. Orofarinks ili mezofarinks možemo podeliti na nekoliko podjedinica:

1. baza (koren) jezika (uključujući faringoepiglotečki i glosopiglotečki nabor)
2. tonzilarnu regiju (tonzilarne jame kao i prednji i zadnji tonzilarni nabor)
3. meko nepce i uvula
4. faringealni zidovi (lateralni i zadnji; gore do visine mekog nepca, a dole do visine hioidne kosti)

Veličina primarnog tumora (T) klasifikuje se prema TNM klasifikaciji (AJCC, 8th ed. 2016) (33):

Primarni tumor usne šupljine (T):

Tis tumor in situ

T1 tumor veličine ≤ 2 cm

T2 tumor veličine > 2 cm ≤ 4 cm

T3 tumor veći od 4 cm

T4a tumor infiltriše okolne strukture (larinks, duboke mišiće jezika-m. genioglossus, m. hioglossus, m. palatoglossus i m. stiloglossus, medijalni pterigoidni mišić i tvrdo nepce)

T4b tumor infiltriše mandibulu, lateralni pterigoidni mišić, pterigoidne nastavke, lateralni epifarinks, bazu lobanje, prevertebralnu fasciju ili arteriju karotidnu

Stadijum bolesti	T	N	M
O	Tis	N0	M0
I	T1	N0	M0
II	T2	N0	M0
III	T3	N0	M0
	T1	N1	M0
	T2	N1	M0
IVa	T3	N1	M0
	T4a	N0	M0
	T4a	N1	M0
	T1	N2	M0
	T2	N2	M0
	T3	N2	M0

	T4a	N2	M0
IVb	bilo koji T	N3	M0
	T4b	bilo koji N	M0
IVc	bilo koji T	bilo koji N	M1

Tumori orofarinksa imaju vrlo ekstenzivnu limfnu drenažu te vrlo često daju metastaze. Pojava metastaza ne pokazuje jasnu korelaciju sa veličinom tumora (37). Najčešće se prvo metastaze pojavljuju u grupi II, te potom u grupama III i IV, te u retrofaringealne limfne čvorove. Metastaze u limfne čvorove grupa I u V bez metastaza u limfnim čvorovima grupa II, III i IV se izuzetno retke. Primarni tumori tonzila vrlo često daju metastaze obostrano na vratu, i ponekad je to jedini vid ispoljavanja bolesti (46).

Tumori smešteni blizu medijalne linije ili tumori koji prelaze na suprotnu stranu od medijalne linije mogu dati metastaze obostrano na vratu. Metastaze ipsilateralno na vratu uvećavaju šanse pojave metastaza na kontralateralnoj strani vrata.

Planocelularni karcinomi baze jezika i tonzila patohistološki češće daju sliku slabije tumorske diferentovanosti.

Podaci Shaha i sar. u trenutku postavljanja dijagnoze karcinoma orofarinksa 34% bolesnika je u stadijumu I, 31% se nalazi u stadijumu II, 25% je u stadijumu III a 10% u stadijumu IV.

Stope preživljavanja su zavisne od stadijuma bolesti i lokalizacije i iznose 55-85% u stadijumu I, 50-80% u stadijumu II, 10-60% u stadijumu III i 10-50% u stadijumu IV (53).

1.9.3. Hipofarinks

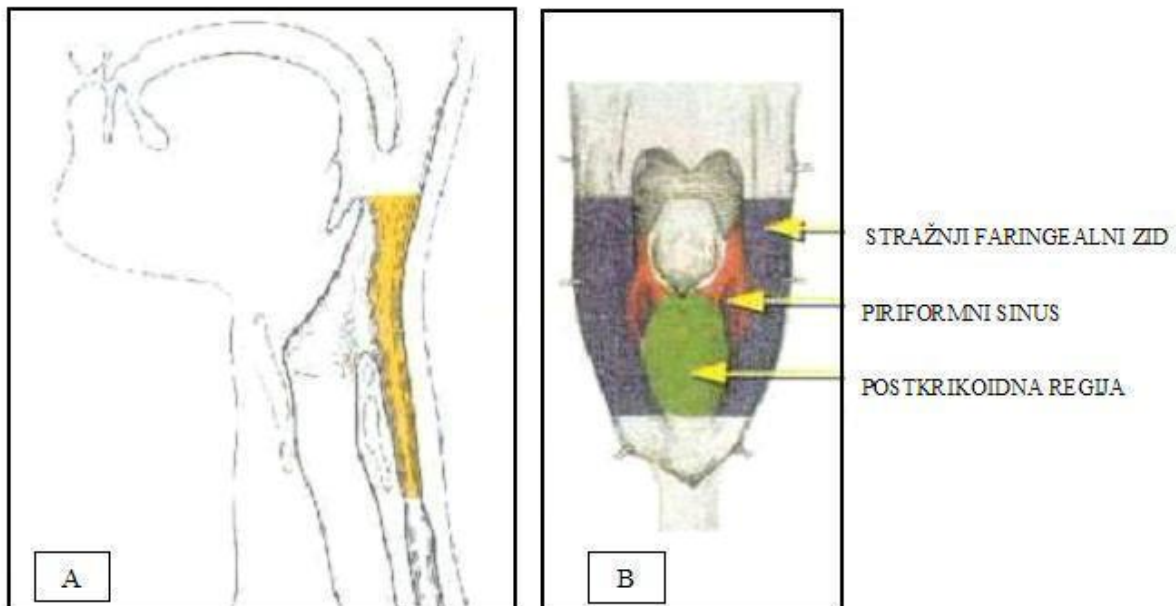
Hipofarinks je donji deo farinksa, i on se prostire od gornje ivice epiglotisa do donjeg ruba krikoidne hrskavice. Hipofarinks se sastoji od sledećih podjedinica :

- piriformnih sinusa
- posteriornog faringealnog zida
- postkrikoidne regije

Najčešće mesto pojavljivanja planocelularnog karcinoma je piriformni sinus. Limfna drenaža hipofarinksa je u nivoe II do V, kao i u retrofaringealne limfne čvorove vrata.

Sluznica piriformnih fosa obuhvata obe strane larinksa. Piriformne jame su u obliku obrnute piramide sa vrhom između krikoidne hrskavice medijalno i tireoidne lateralno na nivou cervikalnog jednjaka. Posteriorni faringealni zid je posteriorna sluznica od nivoa hioidne kosti do

donje ivice krikoidne hrskavice. Postkrikoidna sluznica je prednja površina hipofarinksa od aritenoidne hrskavice do inferiorne granice krikoida.



Slika br.12. Anatomija hipofarinksa: A. područje hipofarinksa; B. anatomske podjedinice (prilagođeno iz ref.19).

Veličina primarnog tumora (T) klasifikuje se prema TNM klasifikaciji (AJCC, 8th ed. 2016) (33):

Primarni tumor hipofarinksa (T):

T1 tumor ograničen na jednu podjedinicu hipofarinksa i veličine do 2cm

T2 tumor zahvata više od jedne podjedinice hipofarinksa ili strukturu u neposrednoj blizini, ili veličine od 2 cm do 4 m, bez fiksacije hemilarinksa

T3 tumor veći od 4 cm ili tumor koji fiksira hemilarinks

T4 tumor infiltriše okolne structure (tireoidna/krikoidna hrskavica, hioidna kost, štitna žlezda, jednjak, meka tkiva centralnog dela vrata, prevertebralna fascija, karotidna arterija, ili strukture medijastinuma).

Stadijum bolesti	T	N	M
O	Tis	N0	M0
I	T1	N0	M0
II	T2	N0	M0
III	T3	N0	M0
	T1	N1	M0
	T2	N1	M0
IVa	T3	N1	M0
	T4a	N0	M0
	T4a	N1	M0
	T1	N2	M0
	T2	N2	M0
IVb	T3	N2	M0
	T4a	N2	M0
	bilo koji T	N3	M0
IVc	T4b	bilo koji N	M0
	bilo koji T	bilo koji N	M1

Mali tumori hipofarinksa, prevashodno T1 tumori , zbog anatomske lokalizacije vrlo retko izazivaju simptome te se i retko dijagnostifikuju. Kada se javi simptomatologija većina tumora hipofarinksa je uznapredovalog stadijuma. Hipofarinks ima bogatu limfnu mrežu. Metastaze karcinoma hipofarinksa su česte i javljaju se veoma brzo nakon početka bolesti.

Karcinom hipofarinksa najpre metastazira u limfne čvorove grupa II i III, te u nivo IV (46). Rizik metastaziranja u nivoe I i V, bez pojave metastaza u grupama II do IV je veoma redak. Tumori koji prelaze medijalnu liniju, kao i tumori medijalnog zida piriformnih sinusa češće daju metastaze u limfatike suprotne strane vrata.

Tumor hipofarinksa se širi mukozno i može zahvatiti sluznicu okolnih regiona kao što su supraglotični larinks i baza jezika. Ako su ovi regioni involvirani tumorom, prilikom terapije treba obuhvatiti i limfne regione gde ove strukture dreniraju. Zbog tanke hipofaringealne sluznice, tumor se brzo i lako širi medijalno od piriformnih jama i zahvata paraglotični prostor a moguće i larinks. Takođe moguća je invazija aritenoidnih, tireoidne i krikoidne hrskavice. Postkrikoidni tumori mogu se širiti i zahvatati cervikalni jednjak (54).

Metastaziranje u limfne čvorove je često jedini klinički znak postojanja tumora hipofarinksa. Okultna bolest se prema nekim podacima u literature kreće i do 60% gde ne postoji patološka limfadenomegalija (54). Piriformne jame dreniraju u ipsilateralne grupe limfnih čvorova nivoa II i III u početku, a drugi nivoi drenaže su grupe II, III i IV obično obostrano na vratu. Tumori posteriornog faringealnog zida se mogu direktno širiti u retrofaringealne limfne čvorove. Ako su involvirani nivoi II do IV, tumor se može širiti i u nivoe Ib ili V ili retrofaringealne limfne čvorove. Postkrikoidni karcinomi se mogu takođe širiti naniže u paratrahealne i paraezofagealne limfne čvorove.

Tumori piriformnih jama imaju najbolju prognozu, a sa primenom samo radioterapije se može postići lokalna kontrola bolesti za T1 tumore i do 90%, a za T2 do 80%, sa petogodišnjim preživljavanjem od 50 do 65%. Invazija vrha piriformnih fosa (uz moguću okultnu invaziju hrskavica) je prediktor loše prognoze. Postkrikoidni karcinomi imaju 20 do 50 % stopu izlečenja primenom radioterapije koja je u nekim istraživanjima ekvivalentna hirurgiji. Podaci o zahvatanju karcinomom zadnjeg zida hipofarinksa su manje dostupni u literaturi, ali su rezultati slični kao kod zahvatanja postkrikoidne regije (54).

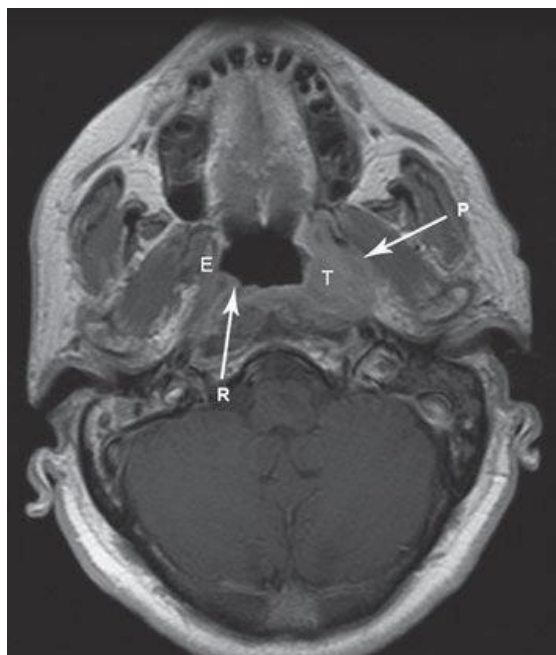
1.9.4. Epifarinks

Nazofarinks ili epifarinks (*eng. nasopharyngeal carcinoma-NPC*) je smešten iza nosa i iznad nivoa mekog nepca. Razlikuje se od orofarinksa i laringofarinksa (hipofarinks) po tome što njegova šupljina uvek ostaje otvorena odnosno ne kolabira. Napred nazofarinks komunicira sa nosnim šupljinama preko hoana (*lat. choanae*). Na lateralnom zidu mu je faringealno ušće tube auditive, trouglastog oblika, okruženo čvrstim uzvišenjem (torus) koje čini hrskavica cevi koja podiže mukoznu membranu. Vertikalni nabor mukozne membrane, salpingofaringealni nabor (*lat. plica salpingopharyngea*) proteže se od nižeg dela ruba i sadrži salpingofaringealni mišić (*lat. m. salpingopharyngeus*). Drugi manji nabor, salpingopalatini (*lat. plica salpingopalatina*), širi se od gornjeg dela ruba otvora Eustahijeve cevi do nepca. Iza ušća tubae auditivae je uvalica, recessus pharyngeus. Na posteriornom zidu je izbočenje koje se najviše ističe u detinjstvu, a stvara ga masa limfoidnog tkiva poznata kao faringealna tonzila (*lat. tonsilla pharyngea*).

Razumevanje anatomije regiona epifarinksa pomaže i objašnjava pojavu simptoma kod patologije ove regije. Takođe to je važno i kasnije u terapiji i definisanju ciljnih volumena kod planiranja radioterapije.

Klasifikacija nazofarangealnih karcinoma prema Svetskoj zdravstvenoj organizaciji (*World Health Organisation-WHO*) (55):

1. Keratinišući (*SCC*) tip- pokazuje evidentnu skvamoznu diferencijaciju
Razlikujemo tri podtipa: dobro, srednje i slabo diferentovan
2. Nekeratinizujući karcinom- bez evidentne skvamozne diferencijacije
3. Nediferentovan karcinom (*UCNT*)- tumor sincicijalnog izgleda, bez jasnih ćelijskih granica. Ovo je najčešći podtip nazofaringealnog karcinoma.



Slika br. 13. Dijagnostički T1 kontrastni MR skenovi ilustruju tumor (T) epifarinksa, koji infiltriše parafaringealni prostor (P). Normalna kontralateralna Rozenmilerova jama (R) i orificijum Eustahijeve tube (E) (prilagođeno iz ref.54).

Nazofaringealni karcinom je osetljiv na radioterapiju i hemioterapiju, koji su upravo i glavni modaliteti onkološkog lečenja karcinoma epifarinksa. Relativna osetljivost tumora na hemioterapiju je dovela do primene oba ova režima lečenja kako bi se postigla što bolja lokalna kontrola bolesti i ukupno preživljavanje. Neoadjuvantna ili adjuvantna hemioterapija, ili konkomitantna zajedno sa radioterapijom su glavne smernice onkološkog lečenja.

Epstein-Barr virus ima značajnu etiološku ulogu i povezanost nazofaringealnog karcinoma. Tumori epifarinksa najčešće nastaju na krovu ili bočnim zidovima, često iz Rozenmilerovih jama iza orificijuma Eustahijeve tube. Tumor se može širiti sluznicom ili submukozno, može infiltrirati napred nosnu šupljinu ili orofarinks naniže. Lateralni zid formira faringealna fascija koja pruža relativno mali otpor na širenje tumora. Dublje parafaringealna fascija sadrži bočne retrofaringealne limfne čvorove, kranijalno nerve IX-XII, karotidnu arteriju i unutrašnju jugularnu venu. Tumor epifarinksa svojim rastom može direktno da infiltrira nerve IX-XII i da za posledicu dovede do njihove paralize i oštećenja. Takođe, tumor se može parafaringealno širiti naviše u srednju lobanjsku jamu i napred u pterigopalatinu jamu i kroz donji orbitalnu fisuru direktno u orbitu.

Epifarinks direktno limfu drenira u bočne retrofaringealne limfne žlezde u parafaringealnom prostoru, u blizini foramina jugulare, i u nivoe II do gornjeg nivoa grupe V. Metastaze na ovom mestu mogu pritiskati četiri zadnja kranijalna nerva i simpatičko stablo vrata. Posledica ovog je razvoj sindroma foramen jugulare, koji se izražava kao paraliza m. trapezijusa, sternokleidomastoidnog mišića i mišića mekog nepca i farinksa kao i rekurensa.

Tumori sa ishodišta bočnog zida epifarinksa limfu prevashodno dreniraju u retromandibularne limfne žlezde, retko u submandibularni region. Najčešće ishodište tumora epifarinksa je na zadnjegornjem i bočnim zidovima, te se metastaze ređe nalaze u prednjem trouglu vrata.

Tumor epifarinksa u Rosenmilerovoj jami daje karakteristične simptome srednjeg uva, a česta je i zapušenost nosa i tuba.

Ipsilateralna limfadenopatija je javlja u oko 60 do 90% bolesnika sa dijagnozom karcinoma epifarinksa, a njih oko 50% ima i involvirane kontralateralne limfne čvorove (54). Bočni retrofaringealni limfni čvorovi se nalaze medijalno od unutrašnje karotidne arterije i ispred kičmenog stuba od nivoa VC3 pa naviše. Infiltracija ovih grupa limfnih žlezda se ne može otkriti palpatorno već imidžing tehnikama snimanja gde njihova veličina veća od 5 mm može da pobudi sumnju na patološki limfni čvor. Involvirani limfni čvorovi vrata su obično palpabilni, ali je potrebno uvek načiniti evaluaciji limfonodalnog sistema vrata i supraklavikularnih jama.

Veličina primarnog tumora nazofarinksa (T) klasifikuje se prema TNM klasifikaciji (AJJC/UICC, 8th ed. 2016) (33):

Tis tumor in situ

T1 tumor ograničen na nazofarinks, ili se širi na orofarinks i/ili nazalnu šupljinu bez parafarinksa

T2 tumor sa parafaringealnim širenjem

T3 tumor infiltrira koštane strukture ili bazu lobanje ili paranasalne sinuse

T4 tumor sa intrakranijalnom ekstenzijom i/ili infiltriše kranijalne nerve, hipofarinks, orbitu ili mastikatorni prostor

Stadijum bolesti	T	N	M
O	Tis	N0	M0
I	T1	N0	M0
II	T1	N1	M0
	T2	N0	M0
	T2	N1	M0
III	T1	N2	M0
	T2	N2	M0
	T3	N0	M0
	T3	N1	M0
	T3	N2	M0
IVa	T4	N0	M0
	T4	N1	M0
	T4	N2	M0
IVb	bilo koji T	N3	M0
IVc	bilo koji T	bilo koji N	M1

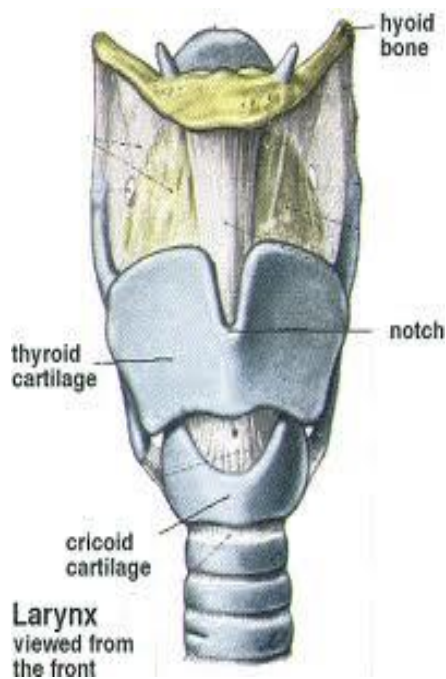
1.9.5. Larinks

Grkljan se nalazi u središnjem delu prednjeg predela vrata, ispod podjezične kosti, iznad dušnika, ispred ždrele, a između desnog i levog režnja tiroidne žlezde. U odnosu na kičmeni stub, grkljan se pruža između trećeg i šestog cervikalnog pršljena, na raskršću disajnog i digestivnog puta.

Granica larinksa prema gore je gornje ivice epiglotisa, a prema dole donji rub krikoidne hrskavice. Gornji deo je smešten u prednjem delu hipofarinksa, a donji se nastavlja prvim prstenom traheje. Ukupna visina larinksa je oko 8 cm, od gornje ivice epiglotisa do gornje ivice glasnica 5 cm i od donje ivice glasnica do donje ivice krikoida 3 cm. Donja ivica tiroidne hrskavice se nalazi 1 cm ispod prednje komisure.

Larinks se sastoji iz: hrskavica larinksa, spojeva larinksnih hrskavica sa susednim organima i između sebe, mišića grkljana, fibroelastične opne, sluznice, krvnih sudova i nerava larinksa.

Najčešći tumori larinksa su svakako planocelularni karcinomi, koji čine od 90% do 95% svih karcinoma larinksa. Ređi tumori larinksa su odgovorni za svega 5-10% tumora larinksa.



slika br. 14. Larinks spreda

Anatomija larinksa

Gornju granicu larinksa čini vrh i lateralne ivice epiglotisa.

Napred granicu čini lingvalna površina epiglotisa, tiroidna hrskavica, krikotireoidna membrane i krikoidna hrskavica.

Pozadi granice larinksa čine ariepiglotični nabori, ariteniodne hrskavice, interariteniodni prostor i sluznica koja pokriva krikoidnu hrskavicu.

Donja granica je donja ivica krikoidne hrskavice.

Valekule, piriformni sinus i postkrikoidni predeo su delovi gornjeg i donjeg hipofarinksa.

Sam larinks se može podeliti na tri sprata:

- Supraglotis
- Glottis
- Subglotis

Supraglotični deo larinksa se prostire od vrha epiglotisa, uključujući i njegovu slobodnu ivicu kranijalno i lateralno do ventrikularnih nabora i ventrikula dole - što podrazumeva laringealnu stranu epiglotisa, ariepigloteične nabore, laringealnu stranu aritenoidnih hrskavica, ventrikularne nabore i ventrikule.

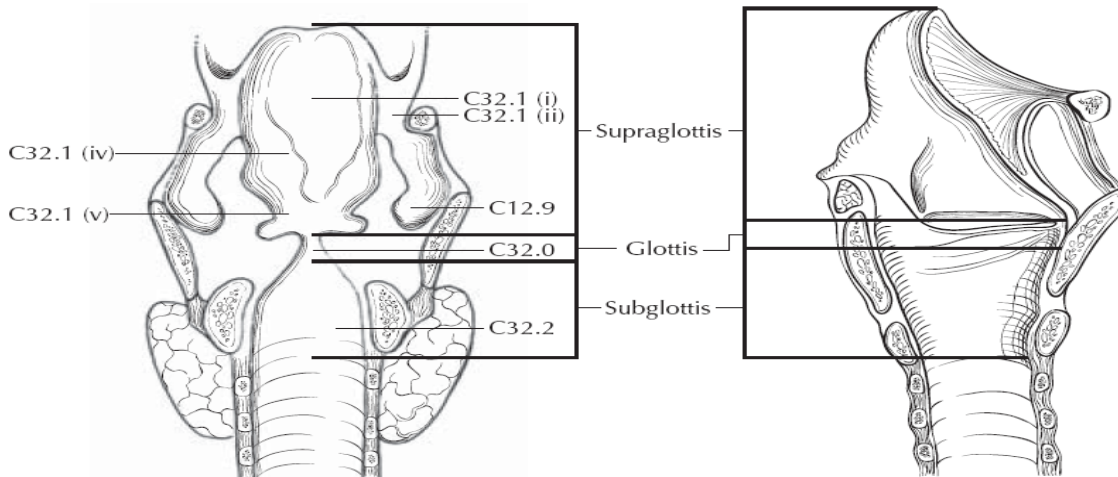
Ovaj deo larinksa koji uključuje suprahoidni deo epiglotisa i ariepigloteične nabore se često naziva i epilarinks. Ovaj region je sada uključen u supraglotisni larinks, iako se tumori ove regije ponašaju više kao hipofaringealni tumori.

Gornjom granicom supraglotisnog predela smatra se hipoglotički ligament, a tirohoidna membrane je njegova prednja granica. Sluznica lingvalne strane epiglotisa smatra se delom supraglotičkog larinksa. Valekularne sluznice koje pokrivaju hioepigloteični ligament smatra se delom orofarinksa.

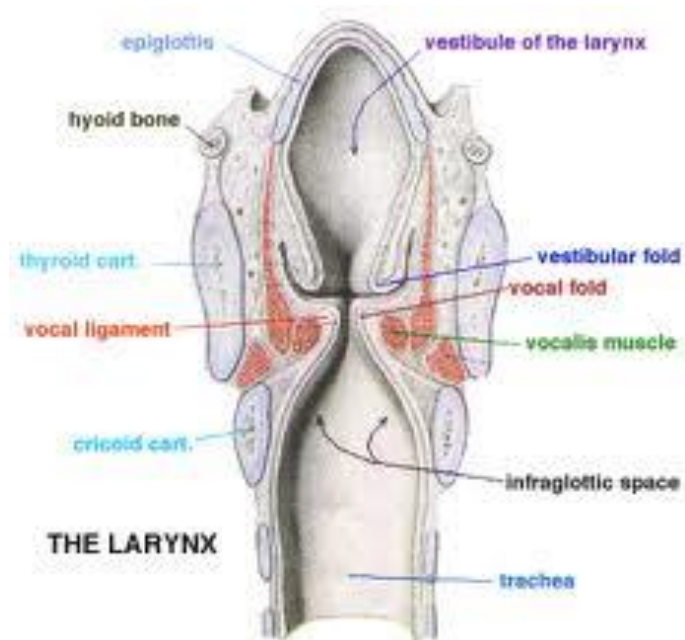
Supraglotis i glottis su razdvojeni ventrikulom. Prava anatomska granica je na spoju respiratorne sluznice ventrikula sa pločastoslojevitim epitelom glasnice. Klinički je to dosta teško postići i praktično je ta granica lateralni ugao ventrikula kojim on naginje ka naviše. Pod ventrikula smatra se glotisnim delom a lateralni zid i sakulus smatra se krovom odnosno delom supraglotisa.

Glottisni deo larinksa sadrži obe glasne žice i prednju i zadnju komisuru koji okružuju glotisnu pukotinu. Glottisni deo je najviši u sredini glasnice gde meri do 5 mm, a onda se smanjuje na oko 2 do 3 mm u prednjoj komisuri. Zadnja komisura je deo sluznice visine oko 5 mm koja se širi sa jednog vokalnog nastavka na drugi preko interaritenoidnog predela. Gornja granica glotisa je ventrikul koji ga odvaja od supraglotisa.

Subglotisni segment je deo larinksa koji je ograničen na gore glasnicama a svojom donjom ivicom do krikoidne hrskavice. Gornja granica subglotisa se nalazi na oko 5 mm ispod slobodne ivice glasnice i na tom mestu prestaje pločastoslojevit epitel.



slika br. 15. Spratovi larinksa



slika br. 16. Uzdužni presek kroz larinka

Vezivno-tkivne barijere larinksa

Podela karcinoma larinksa na supraglotisni, glotisni i subglotisni zasniva se na anatomiji larinksa kao i na biološkom ponašanju tumora ove regije. Ranije anatomske studije pokazale su barijere od vezivnog tkiva koje predstavljaju granice laringealnih prostora.

Supraglotisni larinks se razvija od buko-faringealnog nabora, a to je treći i četvrti luk, dok se glotis i subglotis razvijaju iz traheobronhijalnog nabora odnosno petog i šestog luka.

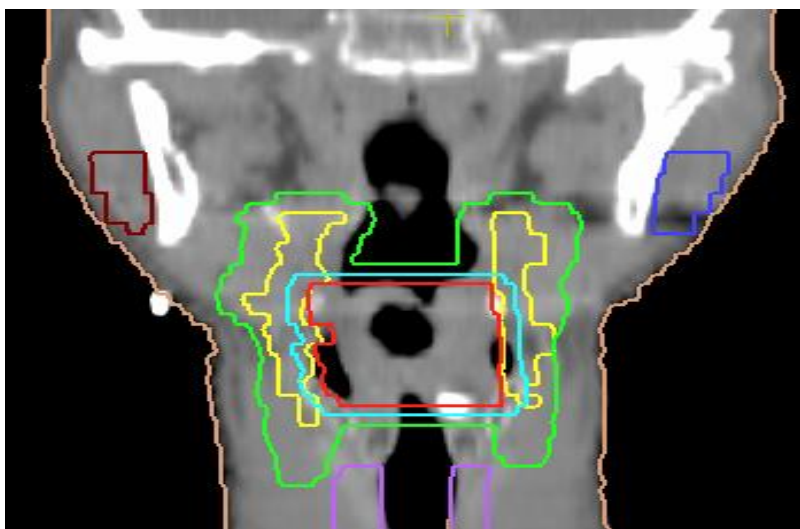
Vaskularizacija i limfna drenaža kao i inervacija prate isti obrazac, tako da supraglotis snabdeva krvlju gornja laringealna arterija, dok limfna drenaža se obavlja kroz tirohoidnu membranu. Glotisnu i subglotisnu regiju snabdeva krvlju donja tireoidna arterija a limfna drenaža se širi naniže.

Veživno tkivne barijere larinksa su deo širokog plašta veživnog tkiva a sadrže i elastična vlakna, dobro su razvijene u pojedinim delovima a u nekim vrlo slabo razvijene. Donji deo (*lat. conus elasticus*) odvojen je od gornje, slabije razvijene membrane kvadriangularnim ventrikulima u kojima nedostaju elastična vlakna. Conus elasticus napred je spojen sa medijalnim krikotireoidnim ligamentom. Lateralno se širi od gornje ivice krikoidne hrskavice do *lig. vocale* kojim se nastavlja. To je deblja gornja ivica konusa koja formira *lig. vocale*. Tumori glasnica mogu pratiti barijeru konusa naniže.

Tetiva prednje komisure je fibrozna struktura koja se širi od donje ivice tiroidne incizure naniže do insercije *lig. vocale*. Ne postoji unutrašnji perihondrijum tiroidne hrskavice u blizini pripoja ove strukture i stoga su one u direktnom kontaktu. Na nivou glasnice sluznica prednje komisure odvojena je od tiroidne hrskavice samo tetivom i s nekoliko submukoznih žlezda.

Tumori mogu proći ovim putem i zahvatiti supraglotis, glotis i subglotis. Insercija tetive direktno na tiroidnu hrskavicu i uska povezanost prednje komisure i subglotične sluznice može biti odgovorna za učestale invazije hrskavice tumorom u ovoj oblasti. Često je ovo ograničavajući faktor kada se izvode supraglotične laringektomije pošto je nivo ventrikula donja ivica resekcije.

Prednja komisura ponekad može biti ograničavajući faktor za lateralne supraglotisne tumore, ali i potencijalni put za velike glotisne i medijalno postavljene supraglotisne tumore. Kvadrangularne membrane pripojene su spređa na lateralnu ivicu epiglotisa i šire se sa svake strane unazad do medijalne površine aritenoidne hrskavice. One odvajaju supraglotis od lateralnog paraglotičnog prostora.



slika br. 17. Primer delineacija limfonodalnih nivoa i ležišta tumora kod karcinoma larinksa

Odeljci larinksa

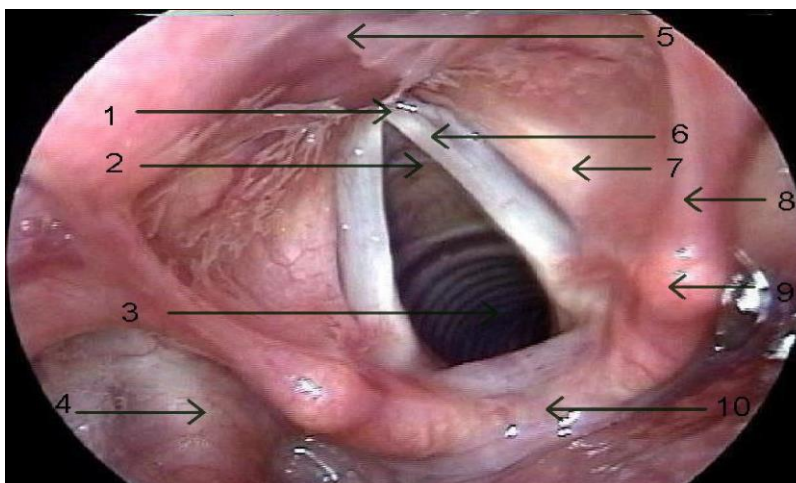
Sluznica na glasnicama slabo je pripojena za lig. vocale, postoji tkz. Reinke-ov prostor koji se širi submukozno skoro celom dužinom glasnice (membranoznog dela). On je svojevrsna “burza” dopuštajući da sluznica bude sklonjena sa ligamenta ispod nje. U ovom delu postoji slaba limfna drenaža i upravo to objašnjava malu učestalost metastaza u limfonoduse vrata ranih stadijuma karcinoma glasnice.

Preepiglotalni prostor definisan je na gore sa hioepiglotalnim ligamentom i sluznicom valemule, spređa tirohoidnom membranom i tiroidnom hrskavicom a nazad epiglotalisom i tiroepiglotalnim ligamentom. Sadrži masno tkivo, areolarno tkivo, povremeno limfne žlezde i krvne sudove. Praktično to je prostor ispred epiglotalisa koji se širi ispred prednjih kontura larinksa.

Paraglotisni prostor se nalazi lateralno od ventrikula. Njega definišu krilo tiroidne hrskavice, conus elasticus, kvadrangularna membrane i nazad u različitom stepenu sluznica piriformnog sinusa. Inferolateralno se nastavlja džepom između tiroidne i krikoidne hrskavice, omogućavajući i tumorima pristupačan put za širenje izvan larinksa. Njegova važnost je u lakoći s kojom tumori ventrikula ili dublje prodrli tumori supraglotisa i glotalisa mogu prodrati u njega sa potencijalnom opasnošću širenja u subglotalis i ekstralaringealno.

Učestalost sa kojom transglotalisni tumori napadaju tiroidnu hrskavicu je poznata i posledica je tesne veze hrskavice sa paraglotisnim prostorom.

Poznavanje ovih barijera i prostora pomaže razumevanju širenja tumora, međutim mnogi faktori utiču na to širenje i ove membrane i prostori praktično pružaju otpor samo početnim stadijumima tumora i ne utiču na širenje uznapredovalih tumora.



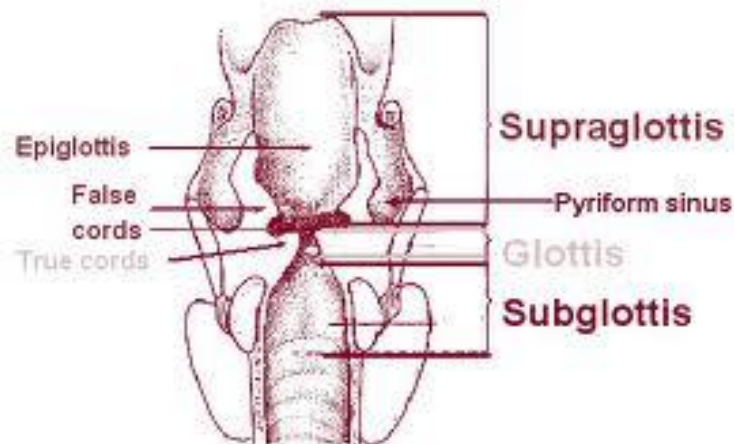
Slika br. 18. Laringomikroskopijska: 1. prednja komisura; 2. subglotalis; 3. traheja; 4. piriformni sinus; 5. epiglotalis; 6. glasnica; 7. ventrikularni nabor; 8. ariepiglotalni nabor; 9. ari-nabor; 10. interaritenoidni predeo.

Hrskavice i vaskularni elementi

Hrskavica epiglotisa poseduje brojne rupice koje mogu biti potencijalni put širenja tumora sa površine epiglotisa u preepiglotisni prostor. Kada postoji invazija ovog prostora tumor se vrlo lako može proširiti naniže u predeo prednje komisure kao i u tirohioidnu membranu.

Tireoidna hrskavica može biti invadirana tumorom najčešće u predelu osifikacije i spreda na spoju tetive prednje komisure i laringealne hrskavice.

Mikrocirkulacija larinksa pokazuju bilateralnu vaskularizaciju prostora neposredno uz subglotis. Ovo može pomoći u objašnjavanju neuobičajenih pojava bilateralnih metastaza kod subglotičnih tumora.



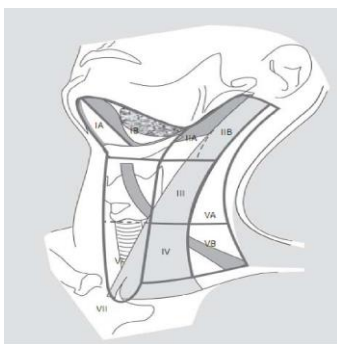
Slika br. 19. Spratovi larinksa

Limfna drenaža

Limfna drenaža je od velikog značaja zbog mogućnosti metastaziranja tumora larinksa u regionalne limfne žlezde.

Supraglotisni deo larinksa limfu drenira direktno kroz tirohioidnu membranu, dok subglotisni deo larinksa limfu drenira lateralno kroz krikotiroidnu membranu u cervikalne i paratrahealne noduse i napred kroz krikotireoidnu membranu. Dakle, supraglotis najčešće drenira u nivo II-V limfnih žlezda vrata obostrano, a subglotis u pretrahealne, paratrahealne i donje jugularne grupe, odnosno nivo IV, V, i VI.

Glotisni deo larinksa može drenirati limfu naviše ili naniže, u zavisnosti od toga širi li se lezija naviše ili naniže paraglotisnim prostorom. Tumori glotisa se retko šire limfnim putem u ranom stadijumu, T1 i T2 u manje od 3 % dok u odmaklom stadijumu procenat metastaziranja se kreće oko 20-30% (54).



Slika br. 20. Limfonodalni nivoi vrata

- nivo I - submentalna i submandibularna grupa limfnih nodusa;
- nivo II - gornja jugularna grupa;
- nivo III - srednja jugularna grupa;
- nivo IV - donja jugularna grupa;
- nivo V - grupa zadnjeg trougla;
- nivo VI - grupa prednjeg odeljka vrata;
- nivo VII - gornja medijastinalna grupa

Klasifikacija tumora larinksa

Klasifikacija: -TNM UICC 8th edition, 2016 (33):

Supraglotis	podlokacije- suprahioidni glotis, ariepiglотиčni poklopac, aritenoidi, infrahioidni epiglottis, lažne glasnice
T1	Tumor ograničen na jednu podlokaciju sa normalno pokretnim glasnim žicama
T2	Tumor invadira mukozu više podlokacija supraglotisa ili glotisa ili region van supraglotisa (npr. sluznica baze jezika) bez fiksacije larinksa
T3	Tumor ograničen na larinx sa fiksiranim glasnim žicama i/ili invazijom postkrikoidnog područja, preepiglottičnog tkiva, praepiglottičnog prostora i/ili erozijom tireoidne hrskavice
T4a	Tumor se širi kroz tireodnu hrskavicu i/ili ili iznad tkiva larinksa npr. traheju, spoljašnji mišić jezika, štitnu žlezdu ili jednjak.
T4b	Tumor invadira prevertebralnu fasciju, strukture medijastinuma ili karotidnu arteriju

Tabela br. 2. T klasifikacija supraglotisa

Glotis	podlokacije- glasne žice, prednja i zadnja komisura
T1	Tumor ograničen na glasne žice sa normalnom pokretljivošću T1a- ograničen na jednu glasnu žice T1b- na obe
T2	Tumor se širi na supraglotis i/ili subglotis
T3	Tumor ograničen na larinks sa fiksacijom glasnih žica i/ili invazijom paraglotičnog prostora ili manja erozija tireoidne hrskavice
T4a	Tumor invadira kroz tireoidnu hrskavicu, npr. traheju, mišiće jezika, štitnu žlezdu ili jednjak
T4b	Tumor invadira prevertebralni prostor, medijastinum i art. carotis

Tabela br. 3. T klasifikacija glotisa

Subglotis	
T1	Tumor ograničen na subglotis
T2	Tumor se širi na glasnicu/e koja je normalno ili smanjeno pokretna
T3	Tumor ograničen na larinks sa fiksacijom glasnih žica
T4a	Umereno uznapredovala bolest. Tumor invadira kroz tireoidnu hrskavicu ili krikoidnu hrskavicu i zahvata tkiva izvan larinksa, npr. traheju, mišiće jezika, štitnu žlezdu ili jednjak
T4b	Veoma uznapredovala bolest. Tumor invadira prevertebralni prostor, medijastinum i art. carotis

Tabela br. 4. T klasifikacija subglotisa

Klinički (anatomski) stadijum karcinoma larinksa / prognostičke grupe:

Stadijum 0	Tis	N0	M0
Stadijum I	T1	N0	M0
Stadijum II	T2	N0	M0

Stadijum III	T3	N0	M0
	T1	N1	M0
	T2	N1	M0
	T3	N1	M0
Stadijum IVA	T4a	N0	M0
	T4a	N1	M0
	T1	N2	M0
	T2	N2	M0
	T3	N2	M0
	T4a	N2	M0
Stadijum IVB	T4b	bilo koji N	M0
	bilo koji T	N3	M0
Stadijum IVC	bilo koji T	bilo koji N	M1

Američki komitet (AJCC) definiše karcinom larinksa kao tumor koji nastaje od tkiva larinksa. Ova definicija isključuje tumore piriformnog sinusa, faringealnog zida, valekule i baze jezika. Anatomske strane larinksa se prostire od donje ivice krikoida do vrha epiglotisa. Tumori prednje-laringealne strane epiglotisa pripadaju tumorima larinksa, a zadnje-lingvalne strane tumorima baze jezika.

Tumori ariepiglottičnih nabora, aritenoidne hrskavice i interaritenoidnog predela takođe pripadaju tumorima larinksa. Glotis i subglotis odvojeni su horizontalnom linijom koja prolazi 5 mm od ivice glasnice.

Histološki, spoj pločastoslojevitog epitela glasnice i respiratornog epitela ventrikula predstavlja pravu granicu subglotisa. Donja granica glotisa u horizontalnom planu je 1 cm ispod vrha ventrikula. Američki komitet postavio je granicu ovde, međutim mnogi smatraju da je ona 5mm ispod slobodne ivice glasnice.

Stejdžing tumora larinksa se vrši prema veličini primarnog tumora (N), nodalnoj proširenosti (N) i prisustvu distalnih metastaza (M). Grupisanje se vrši uključivanjem karakteristika primarne lezije, nodalnom statusu i distalnim metastazama (TNM).

Mnogi autori smatraju diferencijaciju tumora delom stejdžinga. Odavno je poznato da histološki stepen epitelnih tumora može imati uticaj na konačnu prognozu.

Uopšteno govoreći, glotisni karcinomi su dobro diferentovani i keratiniziraju sa izraženim infiltrativim rastom. Širenje glotisnog tumora preko ventrikula na ventrikularni nabor omogućava invaziju paraglotisnog prostora i omogućava pristup bogatoj limfnoj mreži supraglotisa. Zahvaćenost preepiglotisnog prostora značajno uvećava nastajanje regionalnih metastaza.

Za razliku od njih subglotisni su češće vegetantni, slabo diferentovani, nekeratinizirajući tumori koji vrše invaziju na širokom frontu sa "gurajućom" ivicom. Subglotisni karcinomi su ređi i u vreme otkrivanja obično su veliki i često zahvataju krikotiroidni prostor i krikoidnu hrskavicu i stoga se lečenje obično započinje totalnom laringektomijom a nakon toga nastavlja i postoperativnom zračnom terapijom.

Veliki broj nalaza je analiziran da bi se odredilo postojanje ili odsustvo metastaza u cervikalne limfne noduse. Kao dodatak stepenu diferencijacije tumora, glavne determinante su veličina i lokalizacija tumora. Metastaze su češće ukoliko je primarni tumor veći od 2 cm. Glotisni tumori ograničeni samo na glotis retko daju metastaze.

Supraglotisni karcinom

Supraglotisni limfatici se dreniraju kroz tirohoidni prostor udruženi sa gornjim laringealnim sudovima.

Ideja supraglotisne laringektomije sa resekcijom vrata podržava princip resekcije primarnog tumora u kontinuitetu sa limfnom drenažom, i cervikalnim limfnim nodusima. Širenje tumora je olakšano brojnim mukoznim žlezdama unutar supraglotskog predela.

Epiglotisna hrskavica može takođe olakšati širenje tumora kroz brojne rupice unutar nje do preepiglotisnog predela.

Ponašanje supraglotskog tumora pod uticajem je mesta njegove primarne pojave. Tumor laringealne površine epiglotisa može se širiti površinski i lateralno po čitavoj površini epiglotisa. Ovi tumori često vrše invaziju epiglotične hrskavice kroz rupice do preepiglotskog prostora. Ovi otvori u normalnim uslovima su ispunjeni mukoznim žlezdama.

Preepiglotski prostor može biti napadnut i širenjem tumora oko lateralne ivice epiglotisa. Kada tumor zahvati preepiglotski prostor može se širiti naniže ka petiolusu i prednjoj komisuri.

Supraglotski karcinom teži da ostane iznad ventrikula. Iako veliki ovaj tumor može da ostane ograničen na anatomske supraglotis dozvoljavajući potpuno uklanjanje supraglotskom laringektomijom. Hioepiglotični ligament može takođe služiti kao barijera širenju tumora iz epiglotisa.

Tumori koji počinju sa ventrikularnog nabora mogu se širiti gore u epiglotis, nazad u ariepiglotični nabor i aritenodinu hrskavicu ili napred u prednju komisuru. Ako se tumor proširi dublje, napadnut je paraglotski prostor i mala su ograničenja njegovom širenju naviše i naniže.

Sa unutrašnje strane tireoidne hrskavice pripaja se tireoepiglotisni ligament, a nešto niže sa obe strane vestibularni i vokalni ligament. Fuzija ovih vlakana čini Broyles-ov ligament koji penetrira čitavu debljinu tireoidne hrskavice do spoljašnjeg perihondrijuma. Ovaj ligament služi kao barijera širenju tumora naniže, međutim ako i on bude napadnut može služiti kao put invazije tiroidne hrskavice. Ako je tiroidna hrskavica napadnuta supraglotisnim tumorom onda je do toga najverovatnije došlo preko ovih struktura.

Iako su primarni tumori ventrikula retki, oni nas naročito mogu zavarati pošto ekstenzivno supraglotisno i glotisno širenje može biti prisutno već pri prvom pregledu. Površni tumor može biti nevidljiv, i samo velika pažnja može uputiti kliničara na ekstenzivnu prirodu bolesti.

Pošto ovi ventrikularni tumori rano napadaju paraglotsni prostor rano postaju transglotisni i šire se ekstralaringealno. Ovi tumori su podmkli. Često ne postoje vidljive površne promene. Simptomi mogu biti minimalni, sa izvesnom promenom glasa, mesecima. Čak i kada se dovoljno trudimo pri direktoskopiji, bioptički materijal može biti normalan. U nekim slučajevima ovakve promene mogu se dijagnostikovati samo uz ponavljane laringoskopije i duboko uzimanje materijala kroz inciziju izbočenog dela sluznice.

Većina ovih karcinoma ostaje ograničena na supraglotis, međutim moguće je i u velikom procentu širenja ovih tumora u glotis, valekulu i sinus piriformis.

Kada ovi tumori prođu ventrikul inferiorno, putem sluznice ili paraglotisnim širenjem zovu se transglotisni karcinomi. Transglotisni tumori imaju veliku naklonost invaziji hrskavice i penetracije kroz krikotiroidnu membranu. Fiksacija glasnice može se javiti bilo kao posledica površinskog širenja u područje aritenoidne hrskavice bilo dubokom infiltracijom. Nalaz fiksirane glasnice obično ukazuje na uznapredovao tumor sa proširenjem unutar paraglotisnog prostora. Duboka invazija ovog prostora može dati fiksaciju sa minimalnim površnim promenama.

Oblik rasta na periferiji tumora može biti različit. Postoje dva oblika rasta, vegetantni i infiltrativni.

Vegetantni rast tumora se javlja kod supraglotisnog karcinoma više nego i kod jednog drugog u larinksu. Oni su obično egzofitični, bolje diferentovani i manje invazivni nego infiltrativni. Neki autori veruju da egzofitični supraglotisni tumori teže da se zadrže iznad ventrikula i ređe vrše invaziju prednje komisure i tiroidne hrskavice.

Tumor koji infiltrativno raste češće je ulcerativan, i širi se naniže kroz prednju komisuru i češće ledira prednji deo tiroidne hrskavice.

1. 10 Metastaziranje planocelularnog karcinoma glave i vrata

Metastaziranje se definiše kao širenje bolesti iz jednog organa ili njegovog dela koji nije direktno povezan sa drugim putem krvi, limfne ili seroznih tečnosti. Najnovija istraživanja pokušavaju da pojašne mehanizme metastaziranja.

Danas se značajna uloga u procesu metastaziranja objašnjava velikim uticajem genskih faktora, zatim molekularnim patološkim promenama kao i nekim biološkim promenama. Za razvoj regionalnih limfonodalnih metastaza važna je uloga genskih proteina koji regulišu mikrovaskularnu angiogenezu i limfogenezu kao mogući prediktori nastanka limfonodalnih metastaza. Za regionalne metastaze je neophodno da tumorske ćelije uđu u mikrocirkulaciju

putem limfne drenaže te migriraju u regionalni limfni čvor. Posle ulaska u regionalni limfni čvor vrata, nastaju fokusi mikrometastaza. U slučaju udaljenih metastaza nekoliko procesa određuje tumorsko širenje kao što su tumorska angiogeneza, tumorska invazija lokalne strome ćelije, cirkulacija tumorskih ćelija, zatim prihvatanje tumorskih ćelija i formiranje tumorskih kolonija na sekundarnom nivou. Razumevanje ovih procesa i obrazaca ekspresije gena kao i molekularne osnove metastaziranja planocelularnih karcinoma glave i vrata može biti od koristi za pronalaženje novih terapijskih mehanizama i preživljavanje ovih bolesnika. Neki od ovih faktora su promoteri a neki inhibitori ovih procesa te njihova neravnoteža doprinosi uvećanju mogućnosti metastaziranja.

Za razvoj metastaza tumorskih ćelija postoji povezanost molekula uključenih u ćelijsku adheziju, migracije i invaziju planocelularnog karcinoma glave i vrata. Vaskularni endotelni faktor rasta (*VEGF*) je ključni regulator angiogeneze ćelije, ali i promoter angiogeneze tumorskih ćelija. Neka istraživanja ukazuju da *VEGF* na mestu mogućih metastaza ima povišenu aktivnost. Ekspresija i nivo *VEGF* stoga može biti važan faktor tumorskog rasta, metastatskog potencijala ali i odgovora na radioterapiju (56).

Matriks metaloproteinaza (*MMP*) ima sposobnost da destruiše vezivno tkivo, kao što su bazalne membrane, što je ključni korak u pokretanju procesa metastaziranja, čime *MMP* služi kao pozitivni regulator metastaziranja. Nivoi ekspresije molekula uključenih u remodelovanju tkiva i ekstracelularne matrice adhezije (*ECM*), posebno *MMP-1* i *integrin-3*, može da obezbedi tačan biomarker sistem za predviđanje rizika od cervikalnog limfonodalnog metastaziranja planocelularnog karcinoma (57). *MMP* su velika grupa sekretornih proteinaza koje za svoju katalitičku aktivnost zahtevaju prisustvo cinka. Najveći članovi ove porodice gena su *MMP-2* i *MMP-9*. Oni su u stanju da razgrade vezivno tkivo, između ostalog i bazalnu membranu i kolagen, što je izgleda ključno u invaziji tumorskih ćelija u procesu metastaza.

Endostatin pokazuje specifično inhibitorno delovanje na proliferaciju endotelijalnih ćelija novoformiranih krvnih sudova, i predstavlja jednu od bolje definisanih i najmoćnijih negativnih regulatora angiogeneze. Ranije nekih studija su pokazali da je koncentracija endostatina u plazmi kod bolesnika sa planocelularnim karcinomom glave i vrata povezana sa histološkim gradusom tumora, pojavom recidiva i preživljavanjem (58).

Limfonodalni status je jedan od najznačajnijih prognostičkih indikatora kod bolesnika sa planocelularnim karcinomom glave i vrata. Bolesnici bez regionalnih metastaza imaju odličan odgovor na lečenje bilo hirurijom ili radioterapijom. Prisustvo regionalnih metastaza rezultate stope izlečenja smanjuje za otprilike na pola u odnosu na bolesnike bez metastaza. Prema tome, tretman i protokol lečenja nodus pozitivnog vrata je jedna od najviše raspravljanih tema u oblasti onkologije glave i vrata.

Kliničko-patološke studije nakon hirurgije primarnog tumora glave i vrata sa pridruženom diskekcijom vrata otkrili su moguće obrasce za metastaziranje skvamoznog karcinoma regije glave i vrata (59). Za karcinome usne duplje najčešće mesto metastaza u limfne čvorove vrata su nivoi od I do III. Za karcinom orofarinksa, hipofarinksa i larinksa su to nivoi od II do IV. Linderberg je još davno pokazao da karcinomi skvamoznih ćelija gornjeg aerodigestivnog trakta teže da metastaziraju na vratu po predvidljivim obrascima (60). Do sada, najčešće mesto metastaza svim tumora glave i vrata je ipsilateralna strana nivoa II limfnih čvorova. Tumori orofarinksa imaju nisku sklonost da metastaziraju na nivo I, metastaze su najčešće u nivou II sa

smanjenjem incidence metastaza u nivoima III i IV. Ovi tumori imaju višu stopu metastaza do nivoa V nego karcinomi usne duplje, ali je ta stopa i dalje niska (61). Tumori supraglinskog larinksa i hipofarinksa retko metastaziraju u nivo I, opet i ovde su najčešće metastaze u nivo II sa smanjenjem učestalosti u nivo III i IV a retko nivo V.

Kontralateralne metastaze su retke kod karcinoma poda usne duplje, oralnog jezika, hipofarinksa i retromolarnog trigonuma. Nasuprot tome, tumori baze jezika, orofaringealnih zidova, mekog nepca, supraglinskog grkljana i krajnika imaju značajne stope kontraletalnih metastaza (62).

Da bi se u potpunosti procenio rizik metastaziranja svih limfonodalnih nivoa za određenu primarnu lokalizaciju, hiruški uzorci trebali bi da obuhvate sve nivo limfnih čvorova (sveobuhvatna disekcija vrata). Upravo jedna takva velika studija je objavljena od strane Shah-a i saradnika, koja je uključila 1081 bolesnika (63). Operacija se satojala od 343 radikalne disekcije vrata (*eng. radical neck dissection -RND*) u klinički N0 stadijumu bolesti i 776 RND u klinički N+ nalazu. Kod bolesnika sa primarnim tumorom usne duplje većina metastatskih čvorova se nalazi u nivoima I do III, nivo IV je uključen u 20% uzoraka a nivo V u samo 4%. Kod primarnog orofaringealnog tumora, većina metastaza je bila locirana u nivoima II do IV, nivo I i V je uključen u 17% i 11% uzoraka. Terapijska RND kod hipofaringealnog karcinoma je pokazala da je većina metastaza bila locirana u nivoima II do IV, dok je nivo I i V uključen sa 10% i 11% uzoraka. Primarni tumori larinksa su dali metastaze u nivoe II do IV a nivo I i V je bio pozitivan sa 8% i 5% uzoraka (64).

Kod elektivne RND bolesnika sa primarnim tumorom usne duplje je većina metastaza bila locirana u nivoima I do III, nivoi IV i V su bili pozitivni u 9% i 2%. Kod primarne lokalizacije tumora orofarinksa, većina metastaza je bila locirana u nivoima II do IV, nivo I i V su bili pozitivni u 7% uzoraka. Kod pacijenata sa tumorom hipofarinksa većina metastaza je bila u nivoima II do IV, dok nivo I i V nisu bili uključeni u nijednom uzorku. Primarni tumori larinksa metastaziraju prvenstveno u nivoe II do IV, dok je nivo I i V uključen sa 14% i 7% uzoraka. O'Brien i saradnici (65) nalaze okultne metastaze u 30% pacijenata, dok Lim i saradnici objavljuju podatak od 28% (66).

Pitanje metastaziranja u nivo V sagledala je jedna druga studija Davidsona i saradnika. Naime, oni su ispitali uzorke 1277 pacijenta nakon RND kada su pronađene metastaze u nivou V kod samo 3% pacijenata. Nivo V je bilo mesto metastaziranja najviše bolesnika sa primarnim planocelularnim karcinomom hipofarinksa i orofarinksa (7% i 6%). Samo 3 od 40 pacijenata sa metastazama u nivo V imali su klinički nalaz uredan, odnosno N0. Iz ovoga se može zaključiti da je učestalost metastaza do nivoa V uopšte mala, a izuzetno niska kod klinički negativnog nalaza, odnosno N0 bolesnika (67).

Riziko faktori metastaziranja

Kliničkopatološki faktori povezani sa razvojem cervikalnih metastaza u limfne čvorove su dobro proučeni za lokalizacije poput jezika, i obraza (usne duplje), naročito u pogledu veličine tumora (kod karcinoma jezika $\geq 3\text{mm}$), dubine tumora ($\geq 4\text{ mm}$ kod karcinoma jezika), histološke diferentovanosti tumora, načina invazije, mikro-invazije (68).

Prisustvo ili odsustvo metastaza limfnih čvorova vrata je glavni prognostički faktor za preživljavanje bolesnika sa karcinomom regije glave i vrata (70). Viši histološki gradus samog karcinoma glave i vrata ima veći rizik za nastanak metastaza u limfne čvorove (70).

Zbog toga, u pogledu udela limfonodalnih metastaza, postavlja se pitanje da li je terapija izbora disekcija vrata u ranom stadijumu karcinoma skvamoznih ćelija. Capote i saradnici 2007. god. prijavljuju da je u pT1N0 i pT2N0 oralnog karcinoma skvamoznih ćelija, disekcija vrata terapija bila značajan prognostički faktor za recidiva i preživljavanje. Stoga, veličinu tumora, dubinu tumorske invazije i diferencijaciju treba uzeti u obzir za planiranje disekcije vrata za karcinom skvamoznih ćelija gornje vilice. Takođe, način invazije igra važnu ulogu u planiranju terapije, jer u nekim lokalizacija kao kod nepca, tumor ne treba da izvrši invaziju veoma duboko pre nego što stigne do kosti (71).

Prognostički faktori metastaziranja

Kao nezavisni prognostički faktor, metastatski izmenjeni limfni čvorovi vrata, imaju veliki uticaj na tok bolesti i preživljavanje bolesnika sa planocelularnim karcinomom glave i vrata. Među različitim kliničkopatološkim uticajima najvažniji prognostički faktori su nodus pozitivni (N+), broj pozitivnih čvorova (više od 2 pozitivna čvora), niži stepen invazije a posebno ekstrakapsularna ekstenzija tumora (72). Pregledom literature može se uvideti uticaj nekih kliničkopatoloških faktora na nastanak cervikalnih recidiva. Studija Lia i saradnika ukazuje da ako nakon disekcije vrata imamo 2 ili više patološka limfna čvora, ekstrakapsularni proboj, više od 3 cm diameter patološkog limfnog čvora kao i invaziju mekih tkiva koje se mogu naći u disekatu vrata, rizik vratnog recidiva je visok (73). Hiruški tretman vratnih metastaza glave i vrata kod planocelularnog karcinoma varira od selektivne disekcije vrata (*eng. selective neck dissection-SND*) do radikalne disekcije, RND. Neophodno je analizirati kliničkopatološke faktore rizika u grupi pacijenata sa pozitivnim limfnim čvorovima vrata koji su tretirani hirurģijom i postoperativnom zračnom terapijom (*eng. postoperative radiotherapy-PORT*), u cilju utvrđivanja pacijenata koji trebaju dobiti adjuvantnu terapiju i učestaliji interval kontrola i praćenja. Međutim, većina podataka iz literature ove zaključke donosi u odsustvu adjuvantne radioterapije. U nastavku, neki izveštaji pokazuju da ovi faktori nemaju statistički značaj u predviđanju regionalnog recidiva nakon disekcije vrata i adjuvantne radioterapije. Sada je dobro utvrđeno da razvoj cervikalnih metastaza, naročito onih sa ekstrakapsularnim probojem, negativno utiče i na kontrolu bolesti i na preživljavanje kod bolesnika sa karcinomom larinksa (74).

1.11 Patohistološka slika planocelularnog karcinoma glave i vrata

Gornji respiratorni i digestivni trakt je prekriven sluznicom, koja je najvećim delom sagrađena iz višeslojnog pločastog epitela, a samo delovi sluznice larinksa građeni su od višerednog cilindričnog epitela. Planocelularni karcinom nastaje iz višeslojnog pločastog epitela ili iz cilindričnog epitela nakon pločaste metaplazije.

Karakteristike planocelularnog karcinoma su pločasta diferencijacija tumorskih ćelija kao i invazivan i infiltrativni rast. Pločasta diferencijacija se manifestuje keratinizacijom uz različitu učestalost formiranja “perli”. Keratinske perle su kuglasto oblikovani dezmozomski dodaci i intracitoplazmatski snopovi keratinskih tonofilamena.

Druga značajna karakteristika planocelularnog karcinoma, kao najučestalijeg malignog tumora regije glave i vrata, je invazivni rast. Invazivni rast se odlikuje probijanjem bazalne membrane i infiltracijom podležućeg tkiva, kao i infiltracijom krvnih sudova i nerava.

Planocelularni karcinom može biti i nekeratinizujući, ali i tada proizvodi manje ili više prepoznatljivu količinu unutarćelijskog ili vanćelijskog keratina (75).

Sluznica u neposrednoj blizini planocelularnog karcinoma vrlo često pokazuje premaligne promene, verovatno kao preteča malignog karcinoma uzrokovanog verovatno istim karcinogenima. U takvoj izmenjenoj sluznici je moguće dokazati i genetske promene ćelija, a predstavlja i mesto rizično za nastanak drugog primarnog karcinoma, što nije retko kod bolesnika sa tumorom regije glave i vrata (76).

Svaki patohistološki izveštaj, radi preciznije diferentne onkološke terapije, treba da sadrži sledeće informacije o tumoru kao što su:

1. Tumorski histološki gradus (stepen diferentovanosti tumora)
2. T stadijum sa maksimalnim dijametrom tumora
3. Dubinu tumorske invazije (preko 4mm dubine su lošije prognoze)
4. Puteve širenja
5. Ekscizione margine (margina manja od 1 mm se može smatrati pozitivnom)
6. Vaskularna i perineuralna tumorska infiltracija
7. Broj involiranih limfonodusa i ukupan broj pregledanih limfnih čvorova
8. Nivo involviranih limfonodusa
9. Ekstrakapsularno širenje tumora

1.12 Preterapijska evaluacija i imidžing regije glave i vrata

Prognoza i onkološka terapija malignih tumora glave i vrata zavisi od tumorskog, nodalnog i metastatskog stadiranja bolesti (TNM). Lokoregionalna maligna bolest daje veće šanse za primenu kurativne terapije, nego metastatska gde se često može primeniti samo simptomatska terapija.

Prisustvo metastatski izmenjenih limfnih čvorova na vratu kod planocelularnog karcinoma je najvažniji prognostički faktor. Većina tumora ove regije daje lokoregionalne limfogene metastaze na vratu.

Inicijalna procena odmaklosti tumora najpre obuhvata detaljnu anamnezu, sveobuhvatan klinički pregled (inspekcija i palpacija), ORL pregled, kao i panendoskopije. Ponekad ako se ne može pronaći lokalizacija primarnog tumora regije glave i vrata, biopsija tankom iglom uvećanog limfnog čvora na vratu može pružiti dodatne informacije o prirodi uvećanja limfnog čvora (77).

Neophodnost primarnog stejdžinga bolesti uticala je na razvoj novijih hiruških metoda ali i radioloških. Sentinel nodalna biopsija (*eng. sentinel node biopsy-SNB*) može pomoći za stejdžing klinički negativnog nalaza na vratu u smislu metastaza (78). U jednom takvom studijskom istraživanju kod 48 bolesnika sa klinički negativnim limfnim čvorovima vrata je izvedena sentinel biopsija čvora. Podaci su prikupljeni u 43 (90%) od 48 pacijenata. U petnaest (35%) pacijenata od 43 je ponovljen stejdžing nakon pozitivne SNB i kod 28 (65%) od 43 pacijenta nakon negativne SNB. Ti pacijenti su praćeni 18 meseci. Nakon tog perioda jedan pacijent je razvio kasnije ponovo bolest nakon negativne SNB. Ukupna osetljivost ove metode u prikazanom radu, uz korišćenje punog onkološkog protokola, je bila oko 94% (15/16). (78)

U 2012. godini prikazani su rezultati studije Gurney-a i saradnika o značaju pozitivnog sentinel čvora kod bolesnika sa skvamoznim karcinomom usne duplje. Istraživanje je sprovedeno na 109. bolesnika iz 15 evropskih centara sa T1/2, N0 tumorom i identifikovanim pozitivnim sentinel čvorom. Rezultati ukazuju na korelaciju pozitivnog sentinel biopiranog čvora sa tokom bolesti, planiranjem terapije i ukupnim preživljavanjem (79).

Takođe primena savremenih radioloških metoda danas je nezaobilazna u evaluaciji veličine tumora i lokalne proširenosti primarnog tumora, zahvatanja limfnih čvorova na vratu i detekciji udaljenih metastaza. Tu prvenstveno mislimo na ultrasonografske preglede, kompjuterizovanu tomografiju, magnetno rezonantni imidžing i pozitron emisionu tomografiju.

Kod bolesnika sa unilateralnim metastazama na vratu se smanjuje petogodišnje preživljavanje za oko 50%, dok bilateralne metastaze na vratu to smanjuju za još 25% (80). Metastatski limfni čvorovi na vratu se nalaze obično na onoj strani vrata gde se nalazi i primarni tumor. To može poslužiti kao smernica ka lokalizaciji primarnog tumora kod nepoznatog ishodišta. Upravo zbog toga evaluacija limfonodalnog statusa na vratu predstavlja jedan od najvećih izazova radiologa.

Ultrazvučna dijagnostika regije glave i vrata predstavlja u dijagnostičkom algoritmu inicijalnu metodu izbora. Osnovne prednosti ove metode su što je široko dostupna i predstavlja evaluaciju u realnom vremenu, nema jonizujućeg zračenja, može se ponavljati bez štetnih efekata i nije toliko skupa. Nedostatak može biti što se duboki limfni čvorovi vrata ne mogu sa sigurnošću ili uopšte evaluirati.

Ultrazvukom se jasno mogu detektovati limfni čvorovi na vratu korišćenjem sive skale sonografije i Doppler efekta. Ova metoda ima primat nad drugim imidžing tehnikama u određivanju i senzitivnosti razgraničavanja i izjašnjavanja verovatnoće benignosti ili metastaziranja u limfni čvor. Jedan od razloga je i živa, dinamička slika tokom samog snimanja, mogućnosti Doppler efekta i karakteristike vaskularizacije limfnog čvora. Međutim, potrebno je uzeti u obzir više kriterijuma za procenu benignosti limfnog čvora.

Ti parametri su sledeći:

1. veličina
2. oblik
3. granice
4. nivo ehogenosti
5. prisustvo i izgled hilusa
6. prisustvo nekroze
7. kalcifikacije
8. ekstrakapsularno širenje
9. vaskularizacija na dopleru (81)

1. Veličina limfnog čvora je samo jedan od parametara za procenu benignosti. U zavisnosti od anatomske regije vrata i nivoa fiziološka veličina može varirati od 5, 8 i 10mm. Opšte prihvaćeno je da je limfni čvor veći od 10mm, uvećan i da ima veću incidence da je metastatski izmenjen. Međutim veličina ne može biti jedini parameter merila meta izmenjenog limfatika, jer i neka druga oboljenja mogu dati uvećane limfne čvorove kao i reaktivni limfni nodusi (82).

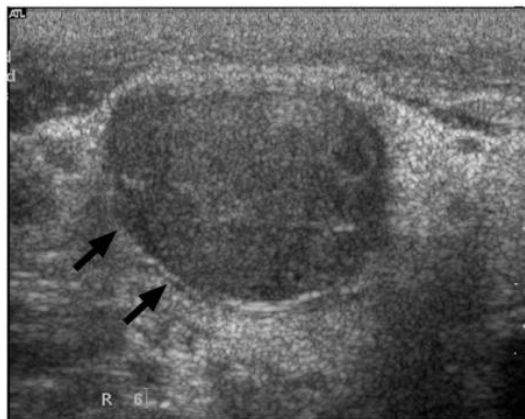
2. Oblik limfnog čvora takođe može ukazati na postojanje metastaza. Normalni limfni čvorovi su obično ovalnog oblika a odnos kraćeg prema dužem dijametru (S/L ratio) je manji od 0,67, dok su patološki češće okruglog oblika sa odnosom kraćeg i dužeg dijametra većim od 0,67. Važno je i ovde napomenuti da neki limfni čvorovi na vratu mogu i fiziološku da budu okrugli i dijametra do 12mm, kao što su submandibularni i parotidni (83).

3. Paradoksalno granice metastatski izmenjenog limfnog čvora su jasnije nego kod normalnog limfnog čvora, upravo zbog infiltracije, jasnijeg prikaza od okoline i akustičke impedance između čvora i okolnog tkiva (82). Ipak u odmaklom stadijumu bolesti patološki limfatici pokazuju nejasnu granicu prema okolnom tkivu, što može da ukaže in a ekstrakapsularno širenje.

4. Patološki limfatici su smanjene ehogenosti u odnosu na okolno mišićno tkivo. Neke metastaze ipak mogu biti i hiperehogene kao što su metastaze porekla papilarnog karcinoma štitne žlezde zbog deponovanja tireoglobulina.

5. Normalni limfni čvorovi imaju jasno prikazan hilus, kao ehogena tanka struktura koja je u kontinuitetu sa okolnim masnim tkivom. Ehogeni sinus je posledica prikaza multiplih medularnih sinusa koji predstavljaju akustičku granicu i parcijalno se reflektuju. Jasan prikaz hilusa se na vratu uočava kod oko 90 % limfnih žlezda. Retko se kod metastatskog limfnog čvora prikazuje ehogeni hilus (84).

6. Nekroza se u limfnom čvoru može videti kao hipoehogena cistična nekroza ili kao ehogena koagulaciona nekroza. Cistična nekroza je češća u limfnom čvoru, prikazuje se kao smanjena ehogenost unutar limfnog čvora. Koagulaciona nekroza je ređa i predstavlja se kao ehogeni focus unutar limfnog čvora, ali koji nije u kontinuitetu sa masnim tkivom koji ga okružuje i ne daje akustičnu senku. Nekroza nije simptomatična samo za metastatske limfne čvorove, već se može javiti i kod tuberkuloze, i bez obzira na veličinu smatra se patološkim (82).



Slika br. 21. Ultrazvučni prikaz patološkog metastatski izmenjenog limfnog čvora, koji je uvećan, hipoehogen, bez prikazanog hilusa (preuzeto iz ref. br. 84)

7. Kalcifikacije su dosta retke u limfnom čvoru. Najčešće su porekla iz papilarnog karcinoma štitne žlezde. Kalcifikati su najčešće punktiformne strukture, smešteni periferno i daju posteriornu akustičnu senku.

8. Vaskularizacija limfnog čvora je veoma važna u delineaciji benignosti od reaktivnih ili metastatski izmenjenih limfnih čvorova. Ova karakteristika je dominantna u odnosu na ostale imidžing tehnike jer je realna i može se pomoću Doppler efekta uočiti i ponavljati. Arterije i vene u limfni čvor ulaze kroz hilus, to jest normalni i reaktivni limfni čvorovi na Power Doppler sonografiji pokazuju hilarnu vaskularizaciju. Nasuprot ovome, patološki limfni čvorovi pokazuju prisustvo aberantnih krvnih sudova koji ulaze u čvor preko kapsule, periferno. Neki patološki limfni čvorovi mogu imati i mešovitu vaskularizaciju (82).

Nijedan pobrojani sonografski faktor nije strogo specifičan i ne može se koristiti samostalno u proceni i evaluaciji limfnog sistema vrata. Korišćenjem ovih kriterijuma ultrazvuk pokazuje tačnost u oko 89-94% (85). Glavni nedostatak ove metode je što može prikazati limfne čvorove samo smeštene površno do dubine od oko 4 do 6 cm. Većina duboko smeštenih limfnih čvorova su nedostupni ultrazvuku kao i većina primarnih tumora regije glave i vrata.

Uloga ultrazvučne dijagnostike kao širokodostupne i bezbedne tehnike je potvrđena i u najnovijim istraživanjima kod planocelularnog karcinoma glave i vrata. Jedno novije istraživanje iz 2014. godine, Norlinga i grupe autora, je sprovedeno kod oralnog skvamoznog karcinoma. Klinički stejdžing pacijenta sa oralnim skvamoznim karcinomom je od krucijalne važnosti za izbor lečenja. CT i MRI su preporučene dijagnostičke metode za stajdžing limfnih čvorova vrata. Ova studija ispituje da li UZ može isto tako biti pouzdan kada je reč o vratnim limfnim čvorovima i proceni prisutnosti metastaza naročito kod nodus negativnog kliničkog nalaza, N0. Ispitivan je 51 bolesnik a praćena je lokalizacija, veličina i sonografske karakteristike limfnog čvora i komparirana sa patološkim nalazom nakon disekcije vrata. Pronađeno je da je kraći aksijalni dijametar bolji kriterijum za detekciju metastaza, ali ne uvek. Sonografski izgled limfnog čvora je bolji prediktor metastaza ukoliko su ivice iregularne, ukoliko je heteroehogenog

izgleda, odsustne hilarne ehostrukture i periferne vaskularizacije. sensitivnost ultrazvučne evaluacije limfonodalnog statusa vrata je bila oko 43,8 a specifičnost 91,4 odsto. Broj pacijenata sa okultnim metastazama kod klinički nodus negativnog vrata je smanjen sa 31% (16+/51) na 18% (9+/51). U zaključku ove studije sprovedene u Sjedinjenim Američkim Državama u 2014. godini se može reći da je ultrazvučna dijagnostika kod klinički N0 statusa na vratu smanjila broj pacijenata koji zahtevaju sekundarnu evaluaciju vrata i sentinel biopsiju limfnih čvorova. (86)

Kompjuterizovana tomografija i magnetno rezonantni imidžing su metode koje se takođe koriste u preterapijskom stejdžingu bolesti i planiranju kako operativne terapije tako i radiološke terapije. Ove tehnike daju precizan uvid u lokoregionalni status primarnog tumora i cervikalne limfadenomegalije i klasifikacije limfadenopatija na vratu. Ova imidžing klasifikacija se zasniva na korišćenju klinički bazirane podele limfatika vrata na 6 nivoa koji su detaljno opisani u ranijem poglavlju regionalnih limfnih čvorova. Zahvaćeni regioni u mnogome zavise od lokalizacije primarnog tumora.

CT se danas koristi rutinski u preoperativnoj pripremi, a značajan je za otkrivanje i okultnih metastaza, koje se nisu videle kliničkim pregledom. Razvojem multislajsne tomografije (MSCT) unapređena je prostorna i vremenska rezolucija. Ovom tehnikom omogućeno je brže skeniranje veće površine tela u samo jednom kratkom zadržavanju disanja, a omogućena bolja višedimenziona slika i prikaz anatomskih struktura. Ova metoda je nezaobilazna i za planiranje konformalne radioterapije, bilo za potrebe same pripreme zračenja ili kao preoperativna kada precizira lokalizaciju patoloških struktura koje treba zračiti nakon operacije. Negativna strana CT tehnike je jonizujuće zračenje ali i štetnost ponavljanja, kao i moguće alergije na kontrastna sredstva (87).

MRI pokazuje veoma dobru rezoluciju mekih tkiva. Njena prednost je i to što nema jonizujućeg zračenja. Nedostaci su što se ne može primeniti kod svih pacijenata, npr. kod fero-magnetnih implantata, implantata u vidu pejsmejera ili kod klaustrofobije. Koriste se različite sekvence snimanja T1w, T2w nakon aplikacije kontrasta felata gadolinijuma.

MR imidžing daje više podataka kada je u pitanju tumor lokalizovan na jeziku i pljuvačnim žlezdama ali je i senzitivnija u detekciji metastaza (88). Procena malignosti limfnih čvorova na vratu se zasniva na morfološkim kriterijumima. Fiziološki limfni čvorovi su obično manji od 10 do 12 mm u dijametru, jasnih su granica, homogenog denziteta ili intenziteta signala i ovalnog oblika. Njačešći kriterijum jeste aksijalni kraći dijametar. Normalno kraći dijametar iznosi do 10mm, a za submandubularne limfatike do 12 mm. Takođe se ne sme zaboraviti da i limfatici manji od 10mm mogu biti patološki (87).

MR ima prednost u određivanju stadijuma primarnog tumora u odnosu na CT, koji je brži, jeftiniji ali i bolji u evaluaciji limfonodalnog statusa na vratu. Meta analiza koja je uključila 63 studije, 24 retrospektivne i 39 prospektivnih, sprovedena 2015. godine je poredila ulogu CT-a nasuprot MRI u dijagnostici verifikovanja metastaza vrata kod karinoma regije glave i vrata. za evaluaciju limfnog čvora vrata CT ima veći senzitivnost, MRI veću specifičnost. MRI je superiorniji u dijagnostici patoloških, metastatskih limfnih čvorova vrata, posebno za potvrdu dijagnoze, dok je CT ima bolju efikasnost da isključi metastatski limfni čvor (89).

Pozitron emisiona tomografija kao inicijalna metoda može biti od koristi u ovakvim situacijama klinički negativnog nalaza na vratu u smislu otkrivanja okultnih metastaza ili nepoznate lokalizacije primarnog tumora (90). U studiji Schmida i saradnika, PET snimanje celog tela je omogućilo otkrivanje okultnih metastaza u limfnim čvorovima u oko 8 % bolesnika (91).

Kako svaka od navedenih metoda ima svoje prednosti i nedostatke, u ovom radu je korištena kombinacija nevedenih metoda pre svega CT i MRI u smislu fuzije i integrisanja slika kako bi se dobila što preciznija delineacija i manji volumen zračenog tkiva. Time se očekuju bolji rezultati lečenja bolesnika sa malignim tumorom glave i vrata, uz smanjenje lokoregionalnih komplikacija (92).

1.13 Lečenje planocelularnog karcinoma glave i vrata

Osnovni vidovi diferentnog onkološkog lečenja planocelularnog karcinoma glave i vrata su primena radioterapije, hirurgije i hemioterapije.

Izbor terapijske metode zavisi od histološkog tipa malignog tumora, stepena histološke malignosti, loko-regionalne i udaljene proširenosti tumora, opšteg stanja bolesnika, socijalnih uslova u kojima živi i motivisanosti bolesnika da prihvati predloženi vid lečenja. Odluka o lečenju se donosi za svakog bolesnika individualno na Onkološkom konzilijumu za maligne tumore regije glave i vrata.

Procenat izlečenja kod ranog stadijuma bolesti, npr. kod karcinoma supraglotisa T1 i T2, je dosta dobar i kreće se bilo da je pacijent lečen hiruški ili radioterapijom do 75%. Do sada u literaturi ima malo podataka o proceni kombinovane terapije lečenja kod ranog karcinoma larinksa. Treba napomenuti da kao rizik postoji mogućnost nastanka i pojave sekundarnog i tercijarnog tumora kada je postignuta kontrola kod primarnog tumora. Učestalost razvoja sekundarnog i tercijarnog tumora kod tipičnog bolesnika sa karcinomom aerodigestivnog trakta je visoka oko 20 do 30% (93).

Neki kliničari smatraju hirušku resekciju odgovarajućom za rani stadijum bolesti naročito kod mlađih bolesnika, a radijacionu terapiju ostavljaju za lečenje kao adjuvantnu ukoliko postoje indikacije nakon operativnog zahvata.

Ukoliko je nakon operativnog lečenja indikovana nastavak lečenja primenom adjuvantne radioterapije, zračna terapija bi trebala da počne 4 do 6 nedelja nakon operacije ili nakon adekvatne lokalne hiruške sanacije (54).

Konkomitantnu hemioiradijaciju bi trebalo primeniti kod pozitivnih resekcionih margina, multiplih nodalnih metastaza, perineuralne invazije i ekstrakapsularnog nodalnog širenja bolesti. Ukoliko se lečenje primarno započinje primenom hemioterapije, nakon dobrog odgovora na istu, preporuke za početak zračne terapije su 3 nedelje nakon poslednjeg ciklusa hemioterapije.

Stadijum IV planocelularnog karcinoma glave i vrata, (T4 sa ili bez cervikalnih metastaza) generalno ima veoma slabu prognozu i lečenje podrazumeva primenu maksimalne resekcije, ukoliko je moguća, sa postoperativnom radioterapijom i zračnim tumorskim dozama od 60Gy. Bolesnici tretirani samo radioterapijom i pored kurativnih terapijskih doza imaju veliki procenat recidiva, sa često neophodnim kasnijim hiruškim intervencijama. Takve operacije posle radioterapije povezane su sa komplikacijama u smislu teškog zarastanja rane, otežanim gutanjem i govorom, i često su palijativne (94).

Najbolje lečenje za stadijume II i III nije tako lako identifikovati. Rezultati različitih oblika terapije zavise od faktora koji su suptilniji od izbora različite kombinacije tehnika. Stanje imunog sistema bolesnika može uticati na krajnji rezultat a to je omogućeno operacijom, hemioterapijom, iradijacijom ili njihovom kombinacijom.

Među bolesnicima sa sličnim stadijumom bolesti, nemoguće je odrediti kod koga će se razviti recidiv a kod koga neće. Ako se izabere kombinovana terapija, mora se uzeti u obzir mogućnost povećanja toksičnosti onkološkog tretmana. Mogućnost preživljavanja (izlečenja) mora se uravnotežiti sa opasnostima komplikacija kombinovane terapije.

U prošlosti, upotrebom preoperativne radioterapije ove komplikacije su se mogle očekivati. Danas upotreba konformalnih tehnika radioterapije kao adjuvantne terapije je opravdana, a učestalost komplikacija niska i prihvatljiva. Veliki napredak u radioterapijskim tehnikama, smo dobili zahvaljujući napretku imidžing tehnika, u prvom redu MRI i PET CT snimanja. Savremenim kompjuterskim tehnikama omogućena je fuzija, odnosno preklapanje slika prilikom planiranja konformalne trodimenzionalne radioterapije CT slika sa MRI slikama. Upravo ta činjenica je omogućila novu dimenziju planiranja zračne terapije koja je prikazana ovde.

1.13.1 Radioterapijski modaliteti i fuzionisane tehnike

Regija glave i vrata predstavlja najveći izazov za primenu konformalne radioterapije zbog složene i kompleksne geometrije anatomskih struktura i zbog zračenjem izazvanih mogućih komplikacija. Često rastojanje između makroskopski vidljive tumorske mase (*eng. GTV-gross tumour volume*) i područja sa visokim rizikom mikroskopskih metastaza bolesti (*eng. CTV-clinical target volume*) i organa od rizika (*eng. OAR-organ at risk*) poput optičkog nerva, kičmene moždine, pljuvačnih žlezda nije više od nekoliko milimetara (95).

U prošlosti, primenom konvencionalne, dvodimenzionalne- 2D radioterapije (2D RT), bilo je izuzetno teško isporučiti kurativnu radijacionu tumorsku dozu na metu-tumor, zbog ograničavanja doze na okolno zdravo tkivo i bliskog rastojanja u odnosu na sam tumor i involvirane limfne žlezde. Toksičnost primene i moguće komplikacije radioterapije najviše dolaze do izražaja kod lečenja upravo tumora ove regije. Zbog toga je važna tačna delineacija patoloških regija konformalnih tehnika karcinoma glave i vrata kao i mogućnost praćenja isporučene doze na organe od rizika (95).

Zbog potencijalne eskalacije tumorske doze i bolje lokoregionalne kontrole uvedena je konformalna radioterapijska tehnika u lečenju tumora glave i vrata, čije je planiranje zasnovano na kompjuterizovanoj tomografiji-CT-u. Da bi se smanjio rizik od geografskog promašaja zbog

neadekvatnog razgraničenja tumora, ekspetirize u poznavanju anatomije glave i vrata, sam klinički pregled i tumačenje dijagnostičkog imidžinga su od velikog značaja. Trenutno, CT-MRI imidžing se koristi za preciznije usmeravanje radijacionog onkologa u delineaciji, odnosno iscertavanju ciljnih volumena (96).

Optimalna delineacija primarnog tumora i involviranih limfonodusa su preduslov kurativne radioterapije planocelularnog karcinoma glave i vrata. U planiranju zračne terapije važno je da se lokalizuje većina periferno smeštenih tumorskih ćelija, a u cilju što preciznijeg zračenja tumorskih ćelija a poštede organa od rizika.

Poboljšanje ciljne definicije je stoga jedan od najkritičnijih koraka ka poboljšanju zračne terapije, koju bez sumnje možemo postići sa MRI imidžingom.

Sve više je dokaza da dopunske informacije iz alternativnih imidžing modaliteta mogu pomoći u smanjenju diferentnosti prilikom konturacije GTV-a. MRI pokazuje nekoliko potencijalnih prednosti nad CT-om kao što su bolja delineacija između tumora i normalnog tkiva u mnogim organima i manje artefakata izazvanih npr. stomatološkim plombama.

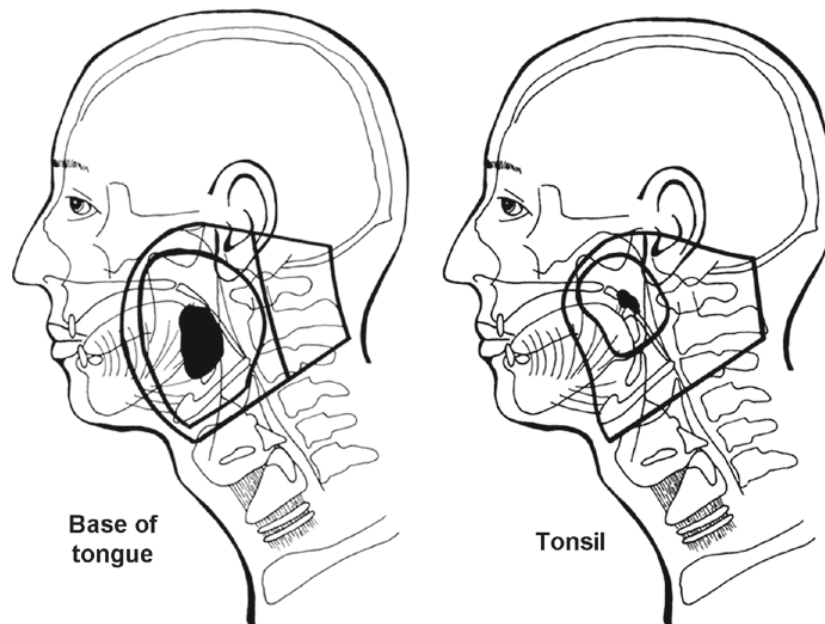
Upotreba MRI u planiranju radioterapije može biti ograničena u prezentovanju geometrijske arhitektonike tkiva. Elektronska gustina neophodna za terapijsku dozimetriju se ne može dobiti od MRI. Zato je fuzija MRI i CT slike obezbedila napredak u ciljnoj delineaciji (97, 98).

Osnovni vid lečenja planocelularnog karcinoma glave i vrata je svakako hirurgija, kada je god to moguće, sem kod malignih tumora epifarinksa. Uspeh radioterapije umnogome zavisi i od ekstenzivnosti prethodno načinjene hirurgije. Zračna terapija po svom karakteru može biti kurativna, radikalna (profilaktička ili postoperativna) i palijativna. Tumorske zračne doze zavise od histološkog tipa tumora i obima prethodno sprovedenog hiruškog lečenja kao i palijativnog ili kurativnog cilja i objektivnog statusa bolesnika. Danas radioterapija, kao lokoregionalna terapija, pored hirurgije i hemioterapije ima ključnu ulogu u terapiji planocelularnog karcinoma ove regije. Ona koristi jonizujuće zrake u cilju lečenja gde se zrak može aplikovati kao eksterni (*eng. external beam radiotherapy-EBRT*) ili kao interni – brahiterapija.

Osnova za planiranje radioterapije i izbor tehnika zračenja je prikaz regija od interesa imidžing procedurama na osnovu kojih se određuju terapijski volumeni i planira zaštita struktura pod rizikom (očna sočiva, oči, hijazme, moždano stablo, kičmena moždina, pljuvačne žlezde...). Terapijsko zračenje se primenjuje na sledeće načine: 1. kao teleterapija- kada se zraci generišu sa udaljenosti i ciljaju na tumor bolesnika, 2. kao brahiterapija- sa inkapsulisanim izvorom zračenja implantiranim direktno u/ili dodiru sa tumorskim tkivom i 3. kao sistemska terapija sa radionuklidima koji se na neki način usmeravaju na sam tumor. U ovom istraživanju su se sprovodile i poredile različite tehnike teleterapije, konvencionalna radioterapija, konformalna radioterapija zasnovana na CT planiranju i MR fuzionisana konformalna radioterapija.

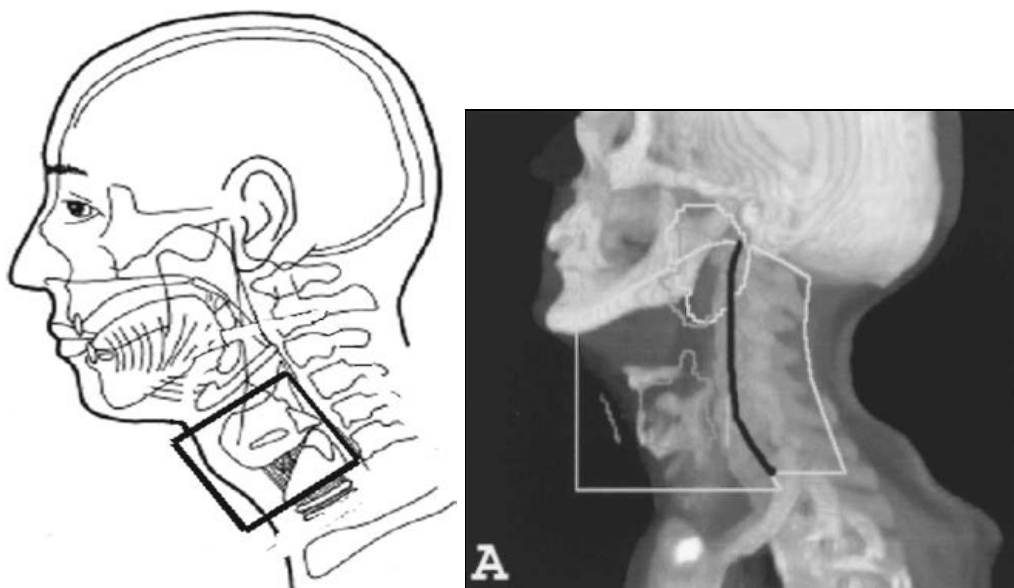
Spoljna radioterapija kao konvencionalni metod planiranja korišćenjem dva suprotna paralelna polja i danas ima svoju ulogu u lečenju nekih pacijenata sa planocelularnim karcinomom glave i vrata, ali uvođenjem trodimenzionalne konformalne radioterapije otišli smo veliki korak napred (99). Danas upotrebom savremenih imidžing metoda, pre svega CT-MRI snimanja i vuzualizacije ove regije u mogućnosti smo da ostvarimo veliki napredak u lečenju (100).

Konvencionalna, dvodimenzionalna radioterapija (2D RT) se planira na klasičnom rentgenskom simulatoru, gde se na osnovu rendgenske slike i koštanih struktura označavaju zračna polja. Uglavnom se koriste dva suprotna paralelna polja, koja kod regije tumora glave i vrata u prvom delu zračne terapije obuhvataju i profilaktički zrače i limfne žlezde vrata pored samog tumora ili tumorske lože postoperativno. Eventualnim povećanjem broja zračnih polja postiže se mali efekat, zbog međusobnog preklapanja geometrije zračnih polja. Najčešće polje veličine na larinks 5x5cm do 6x6 cm sa dva paralelna fotonska lateralna polja sa energijama 4 do 6 MeV.



Slika br. 22. 2-D konvencionalna radioterapija, lateralna polja za tumor orofarinksa (95)

Nakon toga se takođe pod kontrolom rentgenskog aparata određuje boost radioterapijska zračna doza odnosno dodatak na mesto samog tumora. Ovim poljem koji je određen izvan kičme omogućavamo isporuku većih radijacionih doza, a ujedno poštedu kičme gde bi se po isporuci ukupnih zračnih tumorskih doza javile komplikacije. I pored brojnih ograničenja, 2D planiranje i konvencionalna radioterapija predstavljaju i danas standard koji se primenjuje u velikom broju radioterapijskih institucija, uglavnom u cilju sprovođenja palijativnog zračenja. Najčešće polje veličine na larinks 5x5cm do 6x6 cm sa dva paralelna fotonska lateralna polja sa energijama 4 do 6 MeV.



Slika br. 23.
 . T1-T2 stadijum Ca larinksa- izgled 2D RT polja T3 stadijum Ca larinksa

Razvoj kompjuterske tehnologije omogućava veću preciznost primene zračne terapije, trodimenzionalni uvid kao i mogućnost primene značajno viših ukupnih zračnih tumorskih doza na tumorsko tkivo u odnosu na standardnu dvodimenzionalnu-konvencionalnu radioterapiju. Istovremeno smanjuje se rizik od razvoja komplikacija vezanih za neželjeno delovanje zraka na okolno zdravo tkivo, te je konformalna radioterapija metoda izbora u savremenoj kurativnoj radioterapiji.

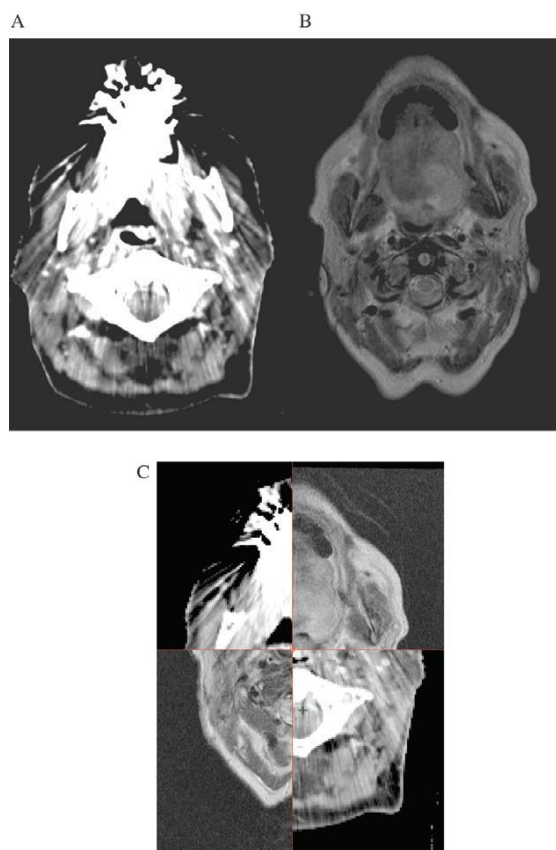
Konformalna trodimenzionalna radioterapija (3D RT) je tehnika zračenja čijom se primenom dobija distribucija doze zračenja koja je svojim oblikom prilagođena obliku ciljnog volumena, što bi trebalo da omogući preciznije aplikovanje terapijske doze na tumor, uz maksimalnu poštedu zdravog tkiva. U ovom pristupu nema suštinske razlike u odnosu na terapijske ciljeve primene 2D planiranja i sprovođenja konvencionalne radioterapije, koja podrazumeva aplikovanje terapijske doze na tumor uz minimum terapijskih komplikacija, ali je novina u tome što su poboljšane mogućnosti za realizaciju ovih ciljeva uz bitno povećanje preciznosti s kojom se izvode sve procedure radioterapijskog tretmana.

Ovaj pomak u kvalitetu izvođenja radioterapijskih procedura zasnovan je na napretku kompjuterske tehnologije, primeni savremenih visokorezolutivnih slika (CT i MR), te konstruisanju pouzdanih radioterapijskih uređaja i efikasnih sistema za planiranje radioterapije.

Implementacija konformalne radioterapije nudi mogućnost da ciljamo nepravilne oblike mete, najrazličitijih zapremina, uz maksimalnu poštedu okolnog zdravog tkiva. Danas smo u mogućnosti da podatke dobijene i MR snimanjima fuzionišemo (3D+MR RT) odnosno

preklopimo sa prethodno načinjenim CT snimcima putem softverskih sistema u sistem za planiranje, te to iskoristimo za još bolje planiranje radioterapije.

Magnetno rezonantni imidžing ima brojne prednosti kod planiranja radioterapije kao što su superiornost kontrasta mekih tkiva, bogatiji prikaz kontrastnih studija, široka dostupnost kao i mogućnost objedinjenja anatomske, metaboličke i funkcionalne slike. MR imidžing je doprineo boljem planiranju prvenstveno karcinoma orofarinksa, gde T1 sekvenca pokazuje bolje anatomske strukture mekih tkiva a T2 patološke strukture.



Slika br.24.

Prikaz fuzije MR I CT imaginga prilikom planiranja konformalne radioterapije kod pacijenta sa planocelularnim karcinomom baze jezika

Difuzijom otežani MRI (*eng. DWI-diffusion-weighted*) je neinvazivna tehnika snimanja koja omogućava određeni stepen diferencijacije tkiva, koji na osnovu veličine ćelije, denziteta odnosno gustine utiče na signalni intenzitet. Jedan broj nedavnih izveštaja ukazuje na to da ova tehnika može imati zanimljive aplikacije u evaluaciji karcinoma glave i vrata upravo praveći razliku između tumorskog i netumorskog tkiva.

Kod planocelularnog karcinoma upravo DWI se pojavljuje kao nezaobilazna metoda za procenu nodalne proširenosti planocelularnog karcinoma glave i vrata kao i razlikovanju promena mekih tkiva izazvanih radioterapijom u odnosu na rezistentno ili recidivantno tumorsko tkivo (101).

Izvođenje konformalnih tehnika zračenja zahteva sprovođenje više pripremnih procedura u cilju izrade terapijskog plana kojim su definisani brojni terapijski parametri neophodni za precizno sprovođenje zračenja. Standardne procedure za izvođenje konformalne radioterapije mogu se podeliti na pripremne i terapijske.

Pripremne procedure su:

- pozicioniranje i imobilizacija pacijenta
- imidžing za planiranje radioterapije (CT ili MR)
- definisanje kontura ciljnog volumena i rizičnih organa (delineacija)
- planiranje radioterapije (određivanje geometrije zračnih snopova i polja, preskripcija doza zračenja, analiza distribucije doze u odnosu na ciljni volumen i rizične organe, dokumentovanje radioterapijskog plana i transfer parametara plana na radioterapijski aparat).

Terapijske procedure (zračenje pacijenata):

- Verifikacija (provera) preciznosti zračenja- izvodi se pre prve frakcije zračenja
- Sprovođenje frakcionisanog zračenja uz periodičnu proveru preciznosti zračenja

1.13.2 Frakcionisanje zračne tumorske doze kod planocelularnog karcinoma glave i vrata

Frakcionisanje je jedan od veoma važnih faktora radioterapije u lečenju tumora glave i vrata koji određuje njen krajnji rezultat. U konvencionalnom režimu frakcionacije zračne terapije kod tumora regija glave i vrata dnevne tumorske doze se kreću od 1,8 do 2.0 Gy koje se isporučuju tokom pet dana u nedelji do ukupne zračne tumorske doze najčešće od 60 do 70 Gy tokom 6 do 7 nedelja.

Glavne vrste nekonvencionalnog zračnog frakcionisanja su hipofrakcionisani, hiperfrakcionisani i akcelarisani tj. ubrzani režimi. Radioterapija se može isporučiti kao kontinuiran tretman ili sa pauzama (split-course radioterapija).

Hipofrakcionisanje kod tumora glave i vrata dovela je do smanjenja kontrole tumora i povećanja komplikacija i stoga je skoro napušten (102). Kod split-course radioterapije potencijalna oksigenacija tkiva omogućava povećanje radiosenzitivnosti, smanjuje učestalost komplikacija te tako bolesnici lakše podnose ovaj vid terapije. Međutim, klinička iskustva pokazuju da je tumorska kontrola kod ovog vida isporuke zračne tumorske doze sa pauzama tumorska kontrola niža nego kod kontinuirane isporuke zračne doze bez pauza (103). Zbog svega navedenog hipofrakcionisani režimi i režimi sa pauzama u isporuci zračne tumorske doze nisu našli primenu u lečenju tumora regije glave i vrata.

Dalja istraživanja su se usmerila na razvoj hiperfrakcionisanih i ubrzanih, akcelerisanih režima. Hiperfrakcionacija podrazumeva isporuku manjih zračnih tumorskih doza više puta dnevno, 1.0 do 1.2 Gy, dok ukupno vreme trajanja ostaje isto kao i kod konvencionalnog pristupa. Dakle, dnevna tumorska doza je ovde podeljena ili smanjena pod pretpostavkom manjih neželjenih efekata i boljeg terapijskog odgovora. Obrazloženje ovog pristupa je da više frakcija smanjuje kasne reakcije i omogućava isporuku većih tumorskih doza. Takođe hiperfrakcionisanje daje veću mogućnost da ćelije koje su radiorezistentne tokom ovog režima zračenja se preraspodele u radiosenzitivnu grupu, i da uticaj hipoksija tkiva može biti smanjen sa isporukom manjih i višestrukih dnevnih doza (104).

Podaci o hiperfrakcionisanom režimu ukazuju da je moguće povećanje isporuke ukupne doze za oko 10 do 15% u odnosu na standardnu dozu od 66 do 70Gy, bez povećanja kasnih neželjenih reakcija. U ovom režimu konvencionalna dnevna doza se daje podeljena sa namerom da se smanji mogućnost ćelijske klonske repopulacije u odnosu na konvencionalni režim, a time postigne bolja tumorska kontrola bolesti (105).

Akcelerisani režim podrazumeva konvencionalnu frakcionaciju uz dodatak boost terapije istovremeno na ležište primarnog tumora. Jedna danska studija sa 1485 pacijenata sa primarnim tumorom glave i vrata randomizovala je pacijente koji su dobijali 6 frakcija tokom nedelje u ispitivanoj grupi i u kontrolnoj konvencionalni režim sa pet frakcija nedeljno. Ovim ispitivanjem su dobijeni rezultati bolje tumorske kontrole, ali ne i ukupnog preživljavanja (106).

Kontinuirani hiperfrakcionisani akcelerisani radioterapijski režim (*eng. Continuos, hyperfractionated, accelerated radiotherapy-CHART*) protokol je hibridni akcelerisani oblik radioterapije. U velikoj studiji sa 918 pacijenata sa odmaklim tumorom glave i vrata pacijenti su bili randomizovani tako da je jedna grupa primala tri dnevne doze od 1.5 Gy do ukupne tumorske doze 54Gy u 12 dana. Druga grupa je primala konvencionalni radioterapijski režim sa 2Gy dnevno do ukupne doze 66Gy u 6.5 nedelja. Zaključak je da nema značajne razlike u lokalnoj kontroli bolesti i ukupnom preživljavanju između dve grupe pacijenata (107).

Veoma je važno istaći da na ukupan efekat radioterapije pored načina frakcionisanja ima i vreme početka radioterapije nakon operativnog tretmana primarnog tumora glave i vrata. Huang i saradnici su sumirali podatke sedam studija sa ukupno 851 pacijentom koji su tretirani hirurģijom i adjuvantnom radioterapijom. Pregled analiza ovih studija ukazuje da je lokoregionalni recidiv bio signifikantno viši kod pacijenata kod kojih je postoperativna radioterapija bila primenjena više od 6 nedelja nakon hirurģije (108).

1.13.3 Kliničke preporuke lečenja planocelularnog karcinoma glave i vrata zavisno od lokalizacije i stadijuma bolesti

Usna šupljina

Rani stadijumi bolesti (T1 i T2) se mogu adekvatno lečiti bilo operativnih zahvatom ili brahiterapijskim tretmanom. Na izbor tehnike svakako utiču veličina tumora, lokalizacija, dubina invazije, blizina koštanog tkiva i načina rasta, prisustvo nodalne sekundarne bolesti na vratu i raspoloživom aparaturom samog medicinskog centra. Kod nas je hiruški tretman u ranom stadijumu planocelularnog karcinoma usne duplje dominantan vid onkološkog lečenja.

Odmakli stadijum bolesti, stadijum III i IV (T3, T4 N0 i T1-4 N1) se leči prvenstveno primenom hiruške resekcije samog tumora, disekcijom vrata, rekonstrukcijom i postoperativnom radioterapijom. Radioterapija bi optimalno trebala da započne u roku od 6 nedelja postoperativno sa tumorskim zračnim dozama (TD) od 60 Gy. Kod pacijenata dobrog opšteg stanja indikovana je postoperativna hemioradioterapija sa TD 66Gy uz istovremenu primenu hemioterapije na bazi platine, naročito kod pacijenata sa pozitivnim hiruškim marginama i prisutnim riziko faktorima (109). Kombinovana, konkomitantna hemioradioterapija je standardni tretman za neresektibilne pacijente.

niski faktori rizika (eng. *Minor risk factors*):

- hiruške margine manje od 5 mm
- postojanje perineuralne invazije
- postojanje limfovaskularne invazije
- loša histološka diferencijacija , HG III
- pT3 ili pT4 tumori sa invazijom lokalnih struktura
- metastaza u više od jednom limfnom čvoru (pN1-3)
- metastaza u samo jednom limfnom čvoru ako je limfni čvor veći od 3 cm (110).

Visoki faktori rizika (eng. *Major risk factor*):

- ekstrakapsularno širenje
- pozitivne margine (manjim od 5 mm -R1, ili R2)
- limfangiozna karcinomatosa

Neoadjuvantna hemioterapija na bazi platine može biti praćena hirurgijom a nakon toga i radioterapijom kod jednog broja bolesnika. Kod lokalno uznapredovale bolesti može se u terapiju uključiti i Cetuximab, monoklonsko IgG1 antitelo koje deluje na receptore za epidermalni faktor rasta u kombinaciji sa radioterapijom ili u kombinaciji sa hemioterapijom na bazi platine za rekurentnu ili metastatsku bolest.

Zaključci:

- Hiruški tretman je bazičan za lečenje planocelularnog karcinoma usne duplje
- Tumorska resekcija bi trebala biti sa marginama od 1 cm zavisno od okolnih vitalnih struktura
- Elektivni tretman vrata je preporuka za sve tumore usne duplje
- Adjuvantna radiohemioterapija kod metastatske bolesti na vratu ili pozitivnih hiruških margina poboljšava kontrolu bolesti

Orofarinks

Poslednjih decenija je došlo do značajnih debata u cilju pronalaska što efikasnijeg protokola i smernica lečenja orofaringealnog planocelularnog karcinoma, naročito u svetlu povećanog učešća i uloge humanog papiloma virusa u ovoj bolesti, kao i tretmanu humanog papiloma virus pozitivnog karcinoma.

Incidenca orofaringealnog karcinoma se značajno povećava u svetu danas. U SAD-u učestalost je povećana za nekih 22 posto, od 1,53 na 100000 do 1,87 po 100000 stanovnika između 1999. i 2006. godine. Dalje podaci ukazuju na udvostručenu učestalost bolesti između 2006. i 2010. godine. Povećana je incidencija orofaringealnog karcinoma sa HPV infekcijom, naročito sa HPV-16, koji je dominantan podtip udružen sa oko 70% orofaringealnih karcinoma. Uspon učestalosti kao i povezanost HPV infekcije i orofaringealnog karcinoma ima tendenciju porasta.

Rani stadijumi bolesti (T1 i T2) orofaringealnog karcinoma bi trebalo da se leče jednim modalitetom terapije, ili primarnom hirurgijom ili radioterapijom kod kontraindikacija za operativni tretman. U literaturi za sada nema visoko kvalitetnih komparativnih studija iste populacije stanovništva. Retrospektivne studije pokazuju petogodišnje preživljavanje od 81-100% nakon primarne hirurgije (sa adjuvatnom terapijom ukoliko ima faktora rizika) i 77-89% za primarnu radioterapiju, sa eventualnom salvage hirurgijom (111).

Odmakli stadijum bolesti, stadijum III i IV(T3-T4 N0 i T1-T4 N1-N3) detaljnim pregledom literature ima nekoliko strategija i preporuka lečenja. Detaljne smernice su prvi put objavljene u izveštaju 2009. godine. Jedini statistički signifikantan benefit u lečenju orofaringealnog karcinoma je dodavanje konkomitantne hemioterapije kod postoperativne radioterapije (112). Svi ostali poređeni tretmani lečenja nisu pokazali statistički značajne razlike. Poslednjih godina, došlo je do porasta primene primarne radioterapije sa ili bez hemioterapije, kao strategije

„očuvanja ili prezervacije organa“. Iako ne postoje dobre komparativne studije primarne hirurgije i hemioradioterapije za odmakli stadijum orofaringealnog planocelularnog karcinoma, rezultati randomizovanih ispitivanja hemioradioterapije (npr. RTOG 0129) najmanje su poredile rezultate hiruških serija. Koncept prezervacije organa kod orofaringealnog karcinoma ipak nije dao očekivano dobre rezultate (113).

A. Primarna hemioradioterapija kod lokalno odmaklog orofaringealnog karcinoma (stadijum III-IVb) orofaringealnog karcinoma

Hemioradioterapija (organ prezervacija) je efikasan način lečenja za odmakli orofaringealni karcinom u TD od 70 Gy sa 2 Gy dnevno konkomitantno sa cisplatinom. Konkomitantno nedeljni režim Cetuximaba se može dati kod kontraindikacija za platinu (bubrežna disfunkcija i srčana slabost). Alternativno sama radioterapija ima indikacija kod bolesnika starijih od 70. godina, sa pridruženim bolestima kada konkomitantna hemioradioterapija može imati veće komplikacije. Indukciona hemioterapija se može primeniti kod odmaklog stadijuma bolesti (T4, N3, N2c) u smislu smanjenja rizika udaljenih metastaza (114).

B. Postoperativna radioterapija i hemioterapija za odmakli orofaringealni planocelularni karcinom

Indikacije za postoperativnu radioterapiju i hemioradioterapiju zavise od patoloških faktora rizika za recidiv. Randomizovane kontrolisane studije, i jedna meta analiza, potvrđuju u svojim rezultatima da pacijenti sa ekstrakapsularnom invazijom i/ili hiruškim resekcionim marginama < 1mm oko primarnog tumora dodatkom hemioradioterapije nakon hiruškog tretmana imaju bolje preživljavanje nego dodatkom same radioterapije (115).

Nekoliko studija pokazuje da pacijenti sa HPV pozitivnim orofaringealnim karcinomom, identifikovanim kroz PCR tehniku in situ hibridizacije ili p16 imunohistoheмиjske reakcije, imaju signifikantno bolju prognozu i preživljavanje u odnosu na HPV negativne pacijente (116). HPV pozitivni bolesnici su uglavnom mlađe životne dobi, boljeg opšteg stanja, nemaju komorbiditete i manji je procenat pušača. Ang i saradnici su 2010. godine objavili rezultate studije gde je očekivani benefit preživljavanja oko 10% za HPV + pacijente na onkološki tretman u odnosu na HPV- (117).

Pacijenti sa HPV pozitivnim orofaringealnim karcinomom imaju bolju prognozu zbog:

- manjeg broja genetskih alteracija (118)
- boljeg radiosenzitivnog odgovora (119)
- boljeg imunološkog odgovora (120)
- mlađeg uzrasta, boljeg opšteg stanja, manje komorbiditeta (121)

Nazofarinks

Radioterapija čini osnovni radikalni tretman nazofaringealnog karcinoma (*eng. nasopharyngeal carcinoma-NPC*). Anatomska lokalizacija, predispozicija loko-regionalnog širenja i okolne kritične organske strukture čine ovaj region nepovoljan za hiruški tretman. Radioterapija sama ili u kombinaciji sa hemioterapijom imaju dobar onkološki odgovor na lečenje. Novije tehnike intenzitet modulirane radioterapije (*eng.intensity-modulated radiation therapy- IMRT*) omogućavaju isporuke viših radioterapijskih doza uz poštedu okolnih organa od rizika.

Kod odmaklog stadijuma NPC, stadijum III i IV, konkurentna hemioradioterapija je standard onkološkog pristupa. Preživljavanje je povećano za oko 6% na petogodišnjem nivou kombinovanim tretmanom u odnosu na samu radioterapiju. Preporuke zračne tumorske doze su TD od 70Gy (2Gy po frakciji) konkurentno sa hemioterapijom na bazi cisplatina.

Mesto hirurgije kod nazofaringealnog karcinoma je kod rezistentnog tumora na radioterapiju ili hemioradioterapiju, u smisli operacije primarnog lokaliteta ili vrata. Operativne procedure za rekurentnu bolest su manje udružene za morbiditet nego reiradijacija rekurentne bolesti. Nazofaringektomija i/ili disekcija vrata može biti prva opcija u tretmanu za lokoregionalnu rezidualnu tumorsku masu ili recidiv. Svakako kada nije moguć operativni zahvat treba razmotriti mogućnosti reiradijacije i primene hemioterapije.

Rani stadijum bolesti (T1 N0, stage I)

- radikalna radioterapija (IMRT)

Rani stadijum bolesti (T1 N1, T2 N0, bulky čvor pozitivna bolest-N2)

- radikalna radioterapija (IMRT)+/- hemioterapija

Odmakli stadijum bolesti (T3, T4 N+ M0)

- hemioradioterapija praćena sa dva do četiri ciklusa indukcione hemioterapije
- sama radioterapija ukoliko postoje kontraindikacije za sistemsku terapiju

Udaljena, metastatska bolest (M1)

- sistemsku hemioterapiju +/- paliјativna radioterapija (122)

Hipofarinks

Hipofarinks je kako je navedeno, podeljen na podnivo piriformnih sinusa, posteriornog faringealnog zida i postkrikoidne regije. Najčešći lokalitet tumora je upravo podnivo piriformnih sinusa sa učešćem od oko 65-85%, 10-20% zauzima posteriorni faringealni zid, a oko 5-15% postkrikoidni podnivo.

Rani stadijumi bolesti (T1 i T2) hipofaringealnog karcinoma se mogu tretirati jednakom efikasnošću bilo hirurijom ili samo radioterapijom (123). Male lezije hipofarinksa se tretiraju transoralnom resekcijom ili otvorenom laringofaringektomijom sa ili bez rekonstrukcije. Hirurgija nudi prednost jer omogućava uvid i u riziko faktore, kao što su perineuralna ili angioin vazija, kao i status limfnih čvorova vrata. Ove informacije omogućavaju indikovanje postoperativne zračne terapije upravo kod visokorizičnih bolesnika, a štedi druge pacijente uz smanjenje neželjenih efekata samog lečenja bez značajne prednosti u preživljavanju. Okultne metastaze u vratnim limfnim čvorovima su prisutne u oko 30 do 40% pacijenata tako da svaki onkološki pristup treba da sadrži i tretman cervikalnih čvorova (124).

Odmakli stadijum bolesti, stadijum III i IV se, nažalost, beleži u više od 80% bolesnika. Submukozno širenje bolesti je prisutno u više od 60% hiruških uzoraka a okultno je kod skoro trećine bolesnika. Prema dostupnim izveštajima, pojava lokalnog recidiva je prijavljena u jednakim proporcijama između pacijenata sa negativnim hiruškim marginama i sa pozitivnim, uz opasku teškog postizanja radikaliteta u operativnom zahvatu. Histološke studije ukazuju na submukoznu ekstenziju za oko 1 do 2 cm, te preporučuju minimalnu hirušku resekciju primarnog hipofaringealnog tumora 1,5 cm kranijalno, 3 cm inferiorno i 2 cm lateralno. Incidenca i submukoznog širenja je veća kod pacijenata koji su prethodno zračeni, a kod makroskopski odsutne bolesti ono iznosi oko 80% (125). Indukciona hemioterapija, konkomitantna hemioradioterapija i spasonosna (*salvage*) hirurgija predstavljaju osnove onkološkog tretmana hipofaringealnog karcinoma većine pacijenata.

Larinks

Cilj svakog kliničara uključenog u lečenje karcinoma larinksa skvamoznih ćelija je svakako da izleči bolest, održavajući maksimalnu funkciju larinksa. Iako ovo izgleda jednostavan koncept, odluka kako najbolje postići ovaj cilj svakom pacijentu je svakako na složenoj diskusiji u okviru multidisciplinarnog onkološkog tima. U osnovi kliničke sigurnosti je nedostatak najvišeg nivoa dokaza, posebno u pogledu uporednih hiruških i ne-hiruških modaliteta lečenja. Tako, za većinu tumora larinksa, postoji ravnoteža u izboru ova dva tretmana lečenja.

Rani stadijum glotisnog karcinoma (T1-T2a) se karakteriše malim volumenom tumora i niskom incidencom metastatske cervikalne bolesti. Uzevši sve ovo u obzir moguće je primeniti

radioterapiju, transoralnu laser mikrohirurgiju (*eng. transoral laser microsurgery-TLM*) ili otvorenu parcijalnu resekciju larinksa. Detaljan pregled literature ukazuje da ne postoji dovoljno dokaza da se utvrdi koja je od ove tri metode najefikasnija u lečenju ranog glotisnog karcinoma (126).

Meta analize na osnovu iznetih podataka ukazuju da lokalna kontrola bolesti i preživljavanje nakon parcijalne laringektomije (komparirana transoralna laser mikrohirurgija i radioterapija) sa larinks prezervacijom je oko 98,3% kod novootkrivenih tumora i 84,6% za radio-rekurentne tumore (127). T1a glotisni karcinomi imaju podjednaku kontrolu bolesti poređeno između radioterapije i transoralne laser mikrohirurgije (petogodišnja lokalna kontrola bolesti je nivoa 90-93%). U slučajima T1b bolesti, lokalna kontrola je nešto niža (85-89%). Kod T2a glotisnog karcinoma podjednake su preporuke za TLM, parcijalnu laringealnu resekciju ili radioterapiju.

- radioterapija i transoralna laser mikrohirurgija su prihvatljivi tretmani lečenja za T1a-T2a glotisni karcinom

T1-T2 supraglotski karcinom

Endoskopska hirurgija je validan terapijski pristup za sve pacijente sa T1-T2 supraglotskog karcinoma. Otvorene parcijalne hiruške procedure (supraglotska laringektomija) prema podacima iz literature na anglosaksonskom terenu imaju manje uporište i imaju primat samo kod ograničenog broja bolesnika nakon odluke multidisciplinarnog tima. Radioterapija je indikovana kod bolesnika kada nije moguće primeniti hirurgiju iz bilo kog razloga. Između radioterapije i hirurgije postoje kompatibilni podaci preživljavanja.

Region supraglotisa je bogat limfnih sudovima, te je i rizik limfogenog širenja signifikantno veći za T1-T2 supragloteske karcinoma od T1-T2 glotske lokalizacije karcinoma. Zbog prethodno iznetog se i kod klinički negativnog cervikalnog nodalnog statusa elektivno tretira vrat, najmanje bilateralni nivoi od grupe II do III, ili radioterapijom ili selektivnom disekcijom vrata. Dok su radioterapija ili sama hirurgija dovoljne za tretman nodus negativnog T1-T2 supraglotisnog karcinoma, konkomitantna hemioradioterapija na bazi platine ili hirurgija praćena postoperativnom radioterapijom su preporuke za nodus pozitivne supraglotisne karcinoma (T1-T2 N1+, stadijum III-IV) kod pacijenata dobrog opšteg stanja (*eng. Eastern Cooperative Oncology Group-ECOG performance status 0-1*).

Svi tretmani ranog supraglotskog karcinoma imaju dobru kontrolu bolesti. Za T1 bolest petogodišnjaj lokalna kontrola bolesti je od 77 do 100%. Za T2 tumore, kontrola je oko 80 do 97% za TLM ili supraglotisnu laringektomiju i od 62 do 83% za primarnu radioterapiju (128).

- radioterapija i hirurgija su prihvatljivi tretmani lečenja za T1a-T2a supraglotisni karcinom

T2b-T3 glotisni karcinomi

Većina pacijenata sa T2b-T3 glotisnim karcinomom je pogodna za radioterapijski tretman prezervacije larinksa. Međutim, zavisno od dostupnosti i adekvatnosti hiruške ekspertize i multidisciplinarnе rehabilitacije, TLM ili parcijalne hiruške procedure sa ili bez postoperativne radioterapije mogu biti indikovane kod određenog broja bolesnika. U odsustvu klinički ili radiološki evidentne cervikalne nodalne proširenosti bolesti preporuke su elektivnog tretmana vrata, odnosno nivoa II, III i IV bilateralno zbog rizika nodalnih metastaza. kod pozitivnog nivoa II se može razmotriti i elektivna iradijacija nivoa Ib ipsilateralno.

Uloga radioterapije i hemioterapije za prezervaciju larinksa istraživana je u jednoj studiji (*eng. Veterans Affairs laryngeal Cancer Study Group-VALCSG*) u kojoj indukciona hemioterapija i radioterapija (*IC+RT*) daje slične rezultate preživljavanja (68% u toku dve godine) spram laringektomije praćene adjuvantnom radioterapijom za stadijum III-IV laringealnog karcinoma sa visokim nivoom prezervacije larinksa (64% u toku dve godine). Nivo spasonosne (*salvage*) hirurģije je bio signifikatno niži za T3 vs T4 bolest (29% vs 56%, $p=0,001$) (129).

Slično tome RTOG grupa (*eng. Radiation Therapy Oncology Group-RTOG*) u trajalu 91-11, demonstrira superiornost konkurentne hemioradioterapije (*HT+RT*) nasuprot *IC+RT* ili samoj *RT* u prezervaciji larinksa 88% vs 75% vs 70%, u toku tri godine) (130).

Značaj konkurentne hemioradioterapije za lokalno odmakli tumor regije glave i vrata, uključujući laringealni karcinom, je potvrđena podacima i meta analize (131). Standardni konkurentni režim hemioradioterapije uključuje cisplatin (100mg/m²) 1, 22 i 43 dana radioterapije i karboplatinu/5FU u nedeljnom režimu od prve do pete nedelje radioterapije.

- najveći broj bolesnika sa T2b-T3 glotisnim karcinomom je pogodan za nehirušku prezervaciju larinksa
- konkurentna hemioradioterapija bi trebala da bude standard nehiruškom pristupu lećenja
- u zavisnosti od mogućnosti primene adekvatne hiruške procedure i multidisciplinarnе rehabilitacije, radioterapija može biti kurativni vid lećenja kod odabranih bolesnika
- u odsustvu nodus pozitivne bolesti preporuka je elektivnog tretmana vrata (*RT* ili hirurģija +/- postoperativna *RT*) nivoi II, III i IV bilateralno, i nivo V vrata na strani tumora. Ako je pozitivan nivo II, preporuka elektivne iradijacije ipsilateralnog nivoa Ib.

T3 supraglotski karcinom

Principi organ prezervacije za T3 supraglotski karcinoma su iste kao i za glotski karcinom. Tumorska veličina, preterapijska laringealna funkcija i opšte stanje pacijenat direktno utiču na izbor terapije. Mogućnost salvage hirurgije posle hiruških i nehiruških tretmana je manja nego za karcinom glotisa. T3 suraglotisni karcinom ima signifikatno viši rizik za nodalnu bolest (okultnu ili klinički vidljivu) nego karcinom glotisa.

- najveći broj bolesnika sa T3 supraglotisnim karcinomom je pogodan za nehirušku prezervaciju larinksa
- konkurentna hemioradioterapija bi trebala da bude standard nehiruškom pristupu lečenja
- kod odabranih bolesnika se može primeniti i hiruška terapija praćena postoperativnom radioterapijom
- u odsustvu klinički ili radiološki evdientne nodalne bolesti, preporuke elektivne tretmana (RT ili hirurgija+/- postop RT) nivoi II, III i Iv bilateralno. kod nodus pozitivne bolesti uključiti nivo II do V na involviranoj strani
- kod N2 i N3 bolesti indikovana je hemioradioterapija. Kod inkompletnog odgovora planira se diskekcija vrata, koja može izostati kod kompletnog odgovora potvrđenog PET-CTom.

T4 laringealni karcinom

Larinks prezervacija sa hemioradioterapijom trebala je biti terapija izbora za T4 tumore larinksa, ali je totalna laringektomija praćena adjuvantnim tretmanom dala bolje rezultate. VALCSG studija pokazuje smanjen tumorski odgovor na hemioterapiju i veći udeo salvage laringektomija za T4 tumore (56% za T4 vs 29% za T3 tumore, $p=0,001$) (132).

Bolesnici sa velikim volumenom T4 tumora, koji se definiše kao ekstenzija kroz tireoidnu hrskavicu do spoljašnjeg perihondrijuma ili tumorsku ekstenziju više od 1 cm u bazu jezika, su bili isključeni iz studije RTOG 91-11 jer su bili loši kandidati za organ prezervaciju. Bolesnici sa signifikantnom laringealnom destrukcijom pre terapije i sa traheostom izvedenom pre onkološkog lečenja imaju bolji terapijski odgovor ukoliko se primeni totalna laringektomija. Onkološki problem i dalje su T4 karcinomi. Organ prezervacija na duži period daje samo 17% sačuvanih larinksa uz pad preživljavanja za oko 6,7%, te nije opravdala očekivanja (133).

Kod inoperabilnih bolesnika sa T4b stadijumom, prema retrospektivnim studijama, preporuke lečenja su kombinovani modalitet organ prezervacijske terapije. Indukciona hemioterapija može biti prvi korak lečenja velikih tumorskih masa i simptomatske bolesti pre konkurentne hemioradioterapije (134).

- larinks prezervacija sa istovremenom hemioradioterapijom za T4 tumore larinksa, nije opravdala očekivanja, gde bolje rezultate lečenja daje totalna laringektomija sa adjuvantnom terapijom
- u odsustvu kliničke ili radiološke evidentne nodalne cervikalne bolesti, elektivni tretman (RT ili hirurgija +/- postop RT) preporučuje se za bilateralne limfonodalne nivoe II, III, IV, V i VI

Postoperativna radioterapija/hemioradioterapija

Radioterapija primenjena kao postoperativna na primarno tumorsko ležište/vrat kod pacijenata sa visokim rizikom lokoregionalnog recidiva može poboljšati lokoregionalnu kontrolu bolesti i preživljavanje. Postoperativna radioterapija se preporučuje kod T4 karcinoma i bilo kojeg N statusa, T1, T2, T3 tumora sa N2-N3 nodalnim statusom i za sve bolesnike sa zatvorenim ili pozitivnim hiruškim marginama. Takođe je indikacija za postoperativnu hemioradioterapiju ekstrakapsularno širenje bolesti, kao i nepovoljni ostali faktori rizika uključujući perineuralnu invaziju i vaskularnu invaziju kao relativne indikacija za postoperativnu radioterapiju. Dodatak cisplatine u toku hemioradioterapije pokazuje bolju kontrolu bolesti nego sama radioterapija kod visokorizičnih bolesnika i lokalno odmakle bolesti (135).

Indikacije za paliјativnu radioterapiju:

- ✓ udaljene metastaze
- ✓ laringealna obstrukcija
- ✓ tumorska ulceracija na vratu
- ✓ konglomerati tumorske mase do 6 cm (N2)

Opšti principi radioterapije planocelularnog karcinoma glave i vrata

Osnovni zadaci lekara radioterapeuta – onkologa, kao jednog od članova multidisciplinarnog onkološkog tima su:

- Da pacijent shvati osnovne karakteristike radioterapije (način, trajanje, neželjeni efekti...)
- Da pacijentu pribavi eventualno brošure o radioterapiji i da mu se predstavi formular o pristanku na zračnu terapiju
- U dogovoru sa pacijentom a u skladu sa svojim opštim stanjem i logističkim kapacitetima da odluči za ambulantno ili hospitalno lečenje

Pre prve posete pacijenta Centru za radioterapiju, takođe je potrebno da lekar odluči preliminarno u kom će pravcu planirati radioterapiju:

- neoperabilni tumori bi trebalo da imaju radikalni tretman kad god je to moguće
- palijativnu radioterapiju planirati sa visokim dozama, ukoliko je opšte stanje pacijenta dobro, ECOG 0 ili 1 (tumorske zračne doze: TD > 30 Gy)

Pacijenti za koje se pretpostavlja da pre ili za vreme zračne terapije trebaju da primaju sistemsku terapiju, treba da budu predstavljeni i Konzilijumu za hemioterapiju.

Tokom radioterapije pacijenti treba da budu pod redovnim nadzorom lekara terapeuta, odnosno da se bar jednom u toku nedelje izvrši klinički pregled i osnovna laboratorija, evaluacija lokoregionalnog statusa i praćenje eventualnih komplikacija radioterapije:

- Ambulanto zračeni bolesnici – kontrole jednom nedeljno ili češće ako je klinički indikovano
- Hospitalno zračeni bolesnici – kontrole svakodnevno tokom vizita

Mogući radioterapijski režimi:

Lekar na osnovu stadijuma i lokalizacije bolesti, opšteg stanja pacijenta određuje modalitete radioterapije. U ovom radu radioterapeut odlučuje samostalno tj. nezavisno od želja samog pacijenta ili drugih zahteva i pritisaka.

Izbor zračnog tretmana čini osnovni cilj lečenja, i tu ubrajamo (136):

- radikalnu, kurativnu, radioterapiju (kod neoperisanih bolesnika) sa zračnim tumorskim dozama ≥ 60 Gy)
- postoperativnu, adjuvantnu, radioterapiju (radioterapija posle operacije, interval posle operacije a do početka radioterapije treba da bude kraći od 3 meseca, idealno 4 do 6 nedelja postoperativno)
- radioterapiju nakon kompletno završene planirane sistemske terapije (hemioterapija)- idealno je da radioterapija počne posle 3. nedelje nakon kompletno završene planirane hemioterapije
- palijativnu radioterapiju

Preporučeni opseg zračenja na radioterapijskim uređajima bi bio sledeći:

- radikalna radioterapija—3D konformalna radioterapija +/- fuzionisana tehnika na linearnom akceleratoru sa pokretnim lamelicama koje prate najrazličitije oblike zračnih polja - MLC, (*eng. multileaf colimators-MLC*)
- postoperativna radioterapija— 3D konformalna radioterapija ili konvencionalna radioterapija (linearni akcelerator sa MLC)
- palijativna radioterapija—linearni akcelerator

Radikalna radioterapija (važi za konformalne tehnike 3D i 3D+MRI):

Ciljni volumeni (CT sa aplikacijom 60 ml intravensko kontrasta, izuzev kod alergija na isti):

- GTV - na CT-u viđen primarni tumor i metastaza (makroskopski)
- CTV - područje mogućeg širenja tumora mikroskopski na okolno tkivo oko primarnog tumora ili metastaze (mirkoskopske inkluzije tumorskih ćelija)
 1. primarni tumor: GTV+ rub 10mm
 2. metastaze: GTV+ rub 5-10mm
 3. izuzetak prema kičmenoj moždini, očima i drugim optičkim strukturama prema imidžingu i iskustvu lečećeg radioterapeuta
 4. konturacija elektivnih limfonodalnih spratova prema klasifikaciji limfatika vrata prema preporukama Gregoire (49)
- PTV (*eng. planning treating volume-PTV*) – CTV + rub od 5 mm (važi za primarni tumor), volumen koji planiramo ozračiti
Izuzetak je rub prema organima od rizika o kojima odlučuje sam radioterapeut

Drugi volumeni koje je potrebno delinearati su organi od rizika, pre svega:

- kičmena moždina (celom dužinom koje će biti u zračnom polju), strukture očiju, lens, optičke hijazme, n. II, parotidne ili submandibularne pljuvačne žlezde, plexus brahijalis i štitna žlezda.

Preporučene zračne tumorske doze su na primarni tumor :

- T1 tumori TD= 66 Gy
- T2 tumori TD= 70 Gy ± hemioterapija (po preporuci Onkološkog konzilijuma ili radioterapeuta)
- T3 i T4 tumori TD= 70 Gy ± hemioterapija (po preporuci Onkološkog konzilijuma ili radioterapeuta)

Preporučene zračne tumorske doze na regionalne limfatike:

- N0 tumori TD= 50 Gy
- N+ tumori TD= 70 Gy

- Područje oko velikih limfnih čvorova - N3 (prelazna zona) TD= 60 Gy

Planiranje raditerapije danas nije moguće bez optimizacije i povećane fleksibilnosti u smislu ozračivanja patološkog od zdravog tkiva. Primenom zračne terapije se mora predvideti rizik ireverzibilnih promena zdravog tkiva. Pregledom literature velika pažnja je posvećena upravo ovoj temi od početnih radova Emamija i saradnika (137) do savremenih preporuka QUANTEC (*eng. quantitative analyses of normal tissue effects in the clinic-QUANTEC*) (138):

Tolerantne tumorske doze na kritične organe:

- Kičmena moždina TD5/5 (kod 5% zračenih u narednih 5 godina nastaju komplikacije)

TD 45-50 Gy	na 5 cm50 Gy
	na 10 cm.....48 Gy
	na 20cm47 Gy
- Pljuvačne žlezde TD 20-26 Gy
- Lens TD 5-10 Gy (ograničenja ne važe ako tako odluči radioterapeut uz pismenu saglasnost pacijenta)
- Očna jabučica TD 50 Gy
- Optička hijazma TD 54 Gy

Postoperativna, adjuvantna radioterapija (važi za konformalne tehnike 3D i 3D+MRI):

Ciljni volumeni (CT bez kontrasta, izuzetno sa kontrastom):

- CTV - ležište tumora sa rubom ležišta sa limfnim slivom
 1. rub oko primarnog tumora iznosi 10 mm
 2. izuzetak (u ocrtavanju ruba oko tumorskog ležišta) odnos sa kičmenom moždinom, očima i drugim optičkim strukturama prema odluci nadležnog radioterapeuta

3. konturacija elektivnih limfonodalnih spratova prema klasifikaciji limfatika vrata prema preporukama Gregoire i saradnika (49)

- PTV: CTV + rub 5 mm

Preporučene tumorske zračne doze su na primarni tumor :

- tumori orofarinksa, supraglotisa i glotisa : p T1-T2 i R0—TD 56 Gy
- tumori orofarinksa, supraglotisa i glotisa : p T3-4 i R0---TD 60 Gy
- Tumori nosa, paranazalnih šupljina, usne šupljine, kao i hipofarinksa i subglotisa:
pT1-4 i R0 TD 60 Gy
- Svi tumori sa R1 TD 66 Gy
- Svi tumori sa R2 TD 70 Gy

Preporučene tumorske na regionalne limfatike:

- pN0 i bez faktora rizika TD 54 Gy
- pN1 i bez faktora rizika TD 56 Gy
- p N2-3 i bez faktora rizika TD 60 Gy
- p N+ i prisutni faktori rizika (proboj kapsule limfnog čvora, perineuralna invazija i limfovaskularna invazija, prisutni tumorski trombi) TD 64 Gy
- p N+ i R1 TD 66 Gy
- p N+ i R2 TD 70 Gy

Palijativna radioterapija (važi za 2 D radioterapiju):

Ciljni volumeni tumor + tumorom invadirani limfni nodusi sa marginama od 15mm

Tumorske doze:

- 1-2 frakcije po 8 Gy
- 2 frakcije po 6 Gy
- 20 Gy u 5 frakcija sa 4 Gy dnevno tokom jedne nedelje
- 1 x 10 Gy
- 30 Gy u 5 frakcija sa 6 Gy dva puta nedeljno tokom tri nedelje

Preporuke za delineaciju i radioterapiju limfo nodalnih nivoa (139):

PRIMARNI TUMOR	Limfni nodusi	
	N ₀ – N ₁	N _{2B}
Usna šupljina	I – III +IV – tumor prednjeg jezika	I – V ¹
Orofarinks	II – IV +RF – tumori zadnjeg zida	I – V & RF
Hipofarinks	II ² – IV +VI – urastanje u jednjak	I – V & RF +VI – urastanje u jednjak
Larynx ²	II ² – IV +VI – tran/sub-glotisni tumori	(I) – V +VI – tran/sub-glotisni tumori
Nazofarinks	II – V & RFb	II – V & RFb

¹Izostaviti ako su invadirane lgl I – III.

²ne obuhvata karcinom glasnica T₁.

1.13.4 Sistemska terapija u lečenju planocelularnog karcinoma glave i vrata

Hemioterapija je danas jedan od osnovnih oblika sistemskog onkološkog lečenja. Danas se preko 50% bolesnika sa malignim tumorima leči primenom hemioterapije same ili u kombinaciji sa drugim onkološkim modalitetima.

Prema vremenu aplikovanja i terapijskoj nameni, razlikujemo nekoliko vrsta hemioterapije:

1. *Adjuvantna hemioterapija* koja je oblik sistemskog lečenja maligne bolesti nakon sprovedenog lokalnog lečenja (najčešće hirurgije) čiji je cilj unuštiti moguće mikrometastaze bolesti.
2. *Neoadjuvantna hemioterapija* koja je početni oblik lečenja bolesnika sa lokalno uznapredovalom bolesti koja je u tom trenutku nepogodna za lokalni tretman (najčešće hirurgiju). Svrha neoadjuvantne hemioterapije je postići redukciju tumorske mase, postići sniženje stadijuma bolesti (*eng. down staging*) i učiniti je operabilnom.
3. *Primarna hemioterapija* se primenjuje u lečenju bolesnika sa inicijalno diseminovanom bolesti, zbog nemogućnosti uspešnog lečenja lokalnim tretmanom.
4. *Kombinovana hemioterapija* sa drugim onkološkim modalitetima istovremeno, najčešće sa radioterapijom, čiji je cilj povećanje efekta lokalne terapije. Kombinovana

hemioterapija se može dati istovremeno (*konkomitantna*) sa radioterapijom, a moguća je i naizmenična primena hemioterapije i radioterapije (*sekvencijalna hemio-radioterapija*).

Mnoga hemioterapijska sredstva imaju antitumorsku aktivnost u tretmanu odmaklog planocelularnog karcinoma glave i vrata. Kao monohemioterapija, ovi lekovi su u stanju da dovedu do regresije tumorske mase u oko 30 % ili manje. Lekovi koji se koriste u terapiji malignih tumora regije glave i vrata sadrže cisplatinu (140), karboplatinu (141), 5-fluorouracil (142), metotreksat i paklitaksel (143). Lekovi dati pojedinačno zahtevaju postizanje određene koncentracije u krvi kada se počinju ispoljavati i neželjeni efekti, te je najčešća upotreba ovih lekova ipak u njihovoj kombinaciji. Najčešći kombinovani hemioterapijski režimi uključuju cisplatinu i 5-fluorouracil ili kombinaciju cisplatine ili karboplatine sa taksanima (144).

Hemioterapija kod lokalno odmaklog ili metastatskog planocelularnog karcinoma glave i vrata prema nekim studijama može produžiti preživljavanje oko 10 nedelja u odnosu na primenjenu samo simptomatsku terapiju (*eng. best supportive care-BSC*) (145).

Prema mehanizmu delovanja i hemijskom sastavu citostatike delimo i nekoliko grupa:

- alkilirajuće spojeve (ciklofosamid, cisplatina, karboplatin...)
- antimetabolite (5-fluorouracil, metotreksat, gemcitabin...)
- antitumorske antibiotike (mitomicin, doksorubicin, bleomicin...)
- inhibitore mitoze (paklitaksel, docetaksel, vinkristin, vinblastin...)
- ostale..

Cisplatin (CDDP)

Za razliku od većine drugih citostatika koji su čisti organski spojevi, cisplatin je spoj metala platine čija cis-konfiguracija ima veliku ulogu u aktivnosti molekule. Dok je u plazmi relativno neaktivna molekula, kad se nađe u sredini sa smanjenom koncentracijom hlora (npr. unutarćelijski), otpušta svoja dva jona hlora i postaje reaktivna, elektrofilna molekula koja stvara bifunkcionalne kovalentne veze sa brojnim makromolekulima, uključujući DNA.

Izlučuje se uglavnom kroz bubrege. Cisplatin je jedan od najefikasnijih i najrasprostranjenijih citostatika. Primenuje se i u lečenju tumora drugih lokalizacija kao što su tumori testisa, pluća materičnog vrata, jednjaka, želudca... Najvažnije neželjene posledice su nefrotoksičnost, mučnina i povraćanje, ototoksičnost, neurotoksičnost i mijelotoksičnost. Radi prevencije nefrotoksičnosti ovaj lek se ordinira zajedno u infuziji 10% manitola, kao forsirana diureza uz hidraciju fiziološkim rastvorom.

Najčešći režimi primene Cisplatila su u dozi 100 mg/m² intravenski u tronedeljnom režimu (1, 22 i 43. dan ili 40-50 mg/m² intravenski nedeljno 6-7 ciklusa. (146)

Karboplatin

Mehanizam delovanja i indikaciono područje slični su kao kod cisplatina čiji je derivat. Ređe izaziva nefrotoksičnost pa njegova primena ne zahteva hidraciju pre i nakon davanja terapije. Takođe, manje je izražena neurotoksičnost i emetogeni efekat. Glavna neželjena posledica jeste mijelosupresija koja je jače izražena nego kod cisplatina.

Karboplatina se najčešće primenjuje u režimu 70 mg/m² na dan intravenski od 1-4, 22-25 i 43-46 dana plus 5-fluoruracil (5-FU) 600 mg/m² dnevno kao kontinuirana intravenska infuzija od 1-4, 22-25, i 43-46. dana (147).

Metotreksat

Metotreksat je najšire primenjivani antifolat čije delovanje se zasniva na blokadi enzima dihidrofolat-reduktaze, što rezultira inhibicijom redukcije dihidrofolne u tetrahidrofolnu kiselinu. Tetra-hidrofolna kiselina je potrebna za sintezu purinskih lanaca. Metotreksat se izlučuje uglavnom kroz bubrege. Najizraženije neželjeno delovanje jeste izazivanje mijelosupresije i mukozitisa, a pri velikim dozama i nefrotoksičnost.

Metotreksat 40 mg/m² IV nedeljno (3 nedelje jedan ciklus) (148).

5-fluorouracil (5-FU)

Ovo je najčešće primenjivani fluoropirimidin koji je zapravo predlek pa tek nakon unutarćelijske konverzije u aktivne metabolite ostvaruje svoj citotoksični efekat. 5-FU se uglavnom izlučuje preko žuči. Najizraženija je gastrointestinalna toksičnost u vidu mukozitisa, ali i učestalih prolivastih stolica, kao i mijelosupresija.

Paklitaksel

Paklitaksel se ubraja u grupu inhibitora mitoze i zajedno sa docetakselom u grupu taksana. Taksani uzrokuju povećano formiranje i stabilizaciju mikrotubula, što inhibira njihovu funkciju. Rezultat su nemogućnost stvaranja normalnog deobnog vretena i smrt ćelije u metafazi. Paklitaksel se metaboliše se u jetri a izlučuje se bilijarnim putem.

Paklitaksel u režimu 200 mg/m² intravenski svake tri nedelje (149).

Cetuximab

Cetuximab (Erbix) je monoklonalno antitelo IgG1 koje se koristi u kombinaciji sa radioterapijom kod pacijenata sa lokalno uznapredovalim karcinomom skvamoznih ćelija regije glave i vrata.

Pre primene Cetuximaba se mora ordinirati antihistaminska terapija, nakon čega se ordinira početna doza 400mg po m² telesne površine nedelju dana pre radioterapije, a sledeće dnevne doze 250mg/m² nedeljno (150).

Hemioterapija se može kombinovati sa radioterapijom na nekoliko načina. Ona može biti indukciona, zatim adjuvantna nakon čega sledi zračna terapija ili se može primeniti zajedno sa zračnom terapijom kao kombinovana hemioradioterapija.

Osnovni cilj primene indukcione hemioterapije jeste da se poveća osetljivost tumorskih ćelija na zračenje. Taj cilj se postiže smanjenjem broja klonskih izmenjenih ćelija i mogućnošću izazivanja reoksigenacije ćelija koje tako postaju radiosenzitivnije (151). Međutim rezultati istraživanja i brojnih studija nisu dali očekivane rezultate indukcione hemioterapije. Reoksigenacija je upravo i bila glavni uzrok ubrzane repopulacije tumorskih ćelija, tako da se ovaj oblik sistemske terapije retko koristi.

Adjuvantna hemioterapija podrazumeva primenu sistemske terapije a nakon izvesnog vremena nastavak lečenja se planira primenom zračne terapije. Osnovni cilj ove terapije jeste da se izbegne eventualno subkliničko širenje tumorskih ćelija. Kod konkomitantne hemioradioterapije sistemska terapija se daje zajedno sa zračnom terapijom u nameri da se poveća lokoregionalna kontrola bolesti, spreče udaljene metastaze i pobošlja efekat radioterapije.

U prospektivnoj multicentričnoj studiji Wendta i grupe autora, analizirano je 298 prethodno nelečenih pacijenata sa lokoregionalnim odmaklim karcinomom glave i vrata, gde su jedni tretirani samo radioterapijom a druga grupa bolesnika radioterapijom uz hemioterapiju cisplatine, 5FU i leukovorina tri puta tokom zračne terapije. Obe grupe bolesnika su primile iste tumorske zračne doze od 70,2Gy dato sa dnevnom frakcijom od 1.8Gy. Konkomitantna hemioradioterapija je uticala na bolji lokoregionalnu kontrolu bolesti (48% prema 24%) i preživljavanje (36% prema 17%) (152).

U studiji Coopera i saradnika, postoperativno je indikovana konkurentna hemioradioterapija u cilju bolje lokalne kontrole kod visoko rizičnih pacijenata sa reseciranim malignim tumorom glave i vrata. U studiji je učestvovalo 459 pacijenata koji su randomizovani u dve grupe. Jedni su dobijali samo postoperativnu radioterapiju, a druga grupa postoperativnu radioterapiju i cisplatin 100mg/m² tokom 1. 22. i 43. dana radioterapije. U visoko rizične karakteristike su ubrajane metastaze u dva ili više regionalnih limfnih čvorova, ekstrakapsularna ekstenzija ili prisutnost mikroskopska na ivicama resekcije, R1. Rezultati studije ukazuju na bolju lokoregionalnu

kontrolu i preživljavanje kod kombinovanog režima (153). Slični rezultati su dobijeni i u randomizovanom trajalu Berniera i saradnika (154).

Uprkos brojnim randomiziranim studijama, uticaj adjuvanasa ili neoadjuvantne hemioterapije kao dopune lokoregionalnog lečenja karcinoma glave i vrata je bio dosta razočaravajući. U meta analizi Pignona i sarad., koji se sastojao od 63 randomiziranih trajala između 1965. i 1993. gde je uključeno 10741 bolesnik sa lokoregionalnim planocelularnim karcinomom glave i vrata usne duplje, larinksa i hipofarinksa nema značajnijeg benefita preživljavanja adjuvantnog ili neoadjuvantne hemioterapije (96). Nasuprot tome značajan benefit ($p < 0.0001$) u preživljavanju od 8% u 5 godina primećen je kod istovremeno date hemioterapije i radioterapije. Ovo potvrđuju vrlo različite studije, gde je uočen benefit i kod davanja polihemioterapije u odnosu na monohemioterapiju.

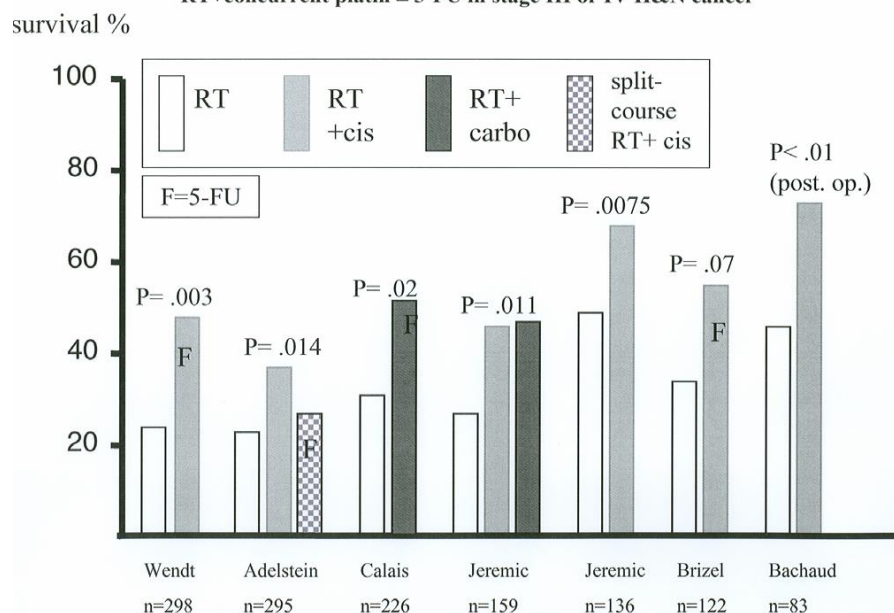
Od 1993, nekoliko randomizovanih studija primene konkomitantne hemoradioterapije planocelularnog karcinoma glave i vrata je objavljeno, a rezultati ukazuju na značajno bolji antitumorski efekat. Rezultati ovih studija su prikazani tabelarno, a preživljavanje na grafikonu niže:

Table 1. Recent (1993-) studies comparing RT to concurrent chemo-RT in squamous cell head and neck cancer

Study	N	Criteria	Therapy
Wendt 1998	298	stage III/IV, unresectable	RT vs. RT/cis/FU
Adelstein 2003	295	stage III/IV	RT vs. RT/cis vs. split RT/Cis/FU
Calais 1997	226	oropharynx stage III/IV	RT vs. RT/carbo/FU
Jeremic 1997	159	stage III/IV	RT vs. RT/cis vs. RT/carbo
Jeremic 1997	136	stage III/IV	RT vs. RT/cis
Brizel 1998	122	T3, T4, N3, base of tongue T2N0	RT vs. RT/cis/FU +PFx2
Bachaud 1997	83	stage III/IV, extracapsular spread at surgery	RT vs. RT/cis

Slika br. 24a. Prikaz komparativnih studija radioterapije u odnosu na konkurentnu hemoradioterapiju planocelularnog karcinoma glave i vrata (152, 156)

Figure 3. 2- or 3-yr overall survival in 7 recent randomized trials comparing RT to RT+concurrent platin ± 5-FU in stage III or IV H&N cancer



Slika br. 25. Grafički prikaz preživljavanja bolesnika kod planocelularnog karcinoma glave i vrata sa poredjenjem radioterapije i kombinacije hemioterapijskih konkomitantnih režima(142)

Noviji podaci iz literature objavljeni 2015. godine pokušali su da daju bolji odgovor na lečenje odmaklog stadijuma planocelularnog karcinoma glave i vrata. Još uvek je dilema kako započeti lečenje, da li sprovesti samo indukcionu hemioterapiju sa konkomitantnom hemioradioterapijom (IC+RT/HT) ili samo konkurentnu hemioradioterapiju (RT/HT). Nekoliko meta-analiza objavljenih u PubMed, Embase, Cofrane Library i Chinese Biology Medicine žurnalima sprovedenih na ukupno 922 pacijenta nisu pokazali statistički značajne razlike u ukupnom preživljavanju. Efekat IC+RT/HT je pokazao bolje rezultate u smanjenju udaljenih metastaza ($p=0,006$) i brzini terapijskog odgovora ($p=0,010$) nasuprot samo RT/HT (157).

Na osnovu dostupnih stavova iz literature možemo izneti da se još uvek traga za najefikasnijim onkološkim protokolom kod planocelularnog karcinoma glave i vrata. To se pre svega odnosi na redosled onkološkog pristupa u smislu primene same hirurgije, radioterapije i hemioterapije ili njihove kombinacije, ali i specifičnosti lokaliteta samog tumora.

Danas su prihvatljiva dva paparelna sistema lečenja tumora ove regije, a to se najviše odražava na preporuke onkološkog tretmana karcinoma larinksa. Jedan protokol je anglosaksonski (Severna Amerika i Engleska) u kome je radioterapija centralni modalitete lečenja dok hirurgija služi kao spasonosna, salvage kod neuspeha zračne terapije. Drugi protokol, koji zastupa Južna Amerika, Evropa i ostatak sveta, daje ipak prednost hirurgiji uz primenu postoperativne zračne terapije prema indikacijama kod povećanog rizika.

Komparativne studije ove dve škole onkološkog lečenja, iako je u početku zračna terapija imala veći akcenat u smislu koncepta prezervacije organa, ukazuju da za oko 10% imaju bolje preživljavanje bolesnici koji su inicijalno lečeni hirurijom. Kod primarne radioterapije odmaklog karcinoma larinksa, samo oko 15% pacijenata je sačuvalo ovaj organ u toku pet godina. Zbog pojave recidiva je primenjena hirurgija, mahom totalna laringektomija koja je na terenu prethodne iradijacije imala visok morbiditet, pre svega zbog faringokutanih fistula kod i do 50% operisanih (158).

Uticaj radioterapije i zastupanju protokola organ prezervacije, prvo je doprinela jedna velika studija objavljena davne 1991. godine od strane *Department of Veterans Affairs (VA) laryngeal Cancer Study Group* (159). Prema podacima iz ove studije, neoadjuvantna ili indukciona hemioterapija i radioterapija u poređenju sa laringektomijom i postoperativnom radioterapijom, postoje male razlike u preživljavanju ove dve grupe bolesnika. Larinks je ostao sačuvan kod 64% bolesnika sa indukcionom hemioterapijom bez značajne razlike u preživljavanju.

Slična studija je sprovedena i objavljena 1996, godina kod karcinoma hipofarinksa (*EORTC*) (160). Kod prve grupe bolesnika je primenjena totalna laringektomija, parcijalna faringektomija i postoperativna radioterapija (TD 50 Gy-70 Gy). Druga grupa je lečena primenom hemioterapije 5FU sa CDDP i nakon svakog ciklusa proveravan je efekat terapije klinički i endoskopski. Nakon dva ciklusa ako je odgovor bio kompletan ili parcijalni preporučeno je i treći ciklus. Kod negativnog odgovora na prva dva data ciklusa primenjena je hirurgija i postoperativna radioterapija (TD 50 Gy-70Gy). Salvage hirurgija je indikovana kod recidiva. Kod hiruški tertiranih bolesnikaje prosečno preživljavanje iznosilo oko 25 meseci, a kod primenjene hemioradioterapijeoko 44 meseca sa funkciono sačuvanim larinksom kod oko 42% bolesnika. Ova studija i njeni rezultati se mogu smatrati početkom novog standarda u lečenju odmaklog karcinoma hipofarinksa, prihvatanju nove škole lečenja i postavljanjem indukcionne hemioterapije sa radioterapijom kao novi standard u onkološkoj terapiji

Studija *Radiation Therapy Oncology Group (RTOG)* objavljena 2003. godine je pokušala odrediti što prihvatljiviji protoko i redosled primenjen hemio i radioterapija. Prva grupa bolesnika sa odmaklim karcinomom larinksa je lečena indukcionom hemioterapijom (5FU+CDDP) plus radioterapija, druga grupa radioterapijom sa konkurentnom hemioterapijom (CDDP) dok je treća grupa primala samo radioterapiju. Cilja sve tri grupe je bio prezervacija organa. U studiji je analizirano 547 bolesnika. Nakon dve godine procenat bolesnika sa intaktnim larinksom je bio 88% kod radioterapije i konkurentne hemioterapije (CDDP), u grupi sa indukcionom hemioterapijom i radioterapijom oko 75%, a u grupi samo sa radioterapijom 70%. Studija dokazuje prihvatljivu kontrolu udaljenih metastaza, ali je primećena visoka toksičnost (akutna i kasna) u studijama sa primenjenom hemioterapijom, 81% kod indukcionne i 82% kod konkurentne u poređenju sa samom radioterapijom-61% (161).Incidenca izraženih komplikacija (gradusa 3. i 4.) kasne toksičnosti je uočena kod 24% bolesnika na indukcionoj hemioterapiji, 30% na konkurentnoj a 36% na radioterapiji. Najveći toksični efekti i komplikacije su ispoljene na larinksu, jednjaku, pljuvačnim žlezdama i koži. Toksični efekat na oralnoj sluznici je dva puta

češći kod konkurentne u poređenju sa indukcijom hemioterapijom i radioterapijom. Smrtnost u grupi sa radioterapijom i sa indukcijom hemioterapijom je bila slična, oko 3% , a kod konkurentne nešto viša-5%. U zaključku ove velike studije je preporuka za radioterapiju i konkurentnu hemioterapiju u poređenju sa dva druga modaliteta lečenja i pored visoke toksičnosti, u cilju prihvatljive lokoregionalne kontrole bolesti i prezervaciji larinksa.

Koncept prezervacije organa sa primenom protokola indikacione hemioterapije i radioterapije je bio široko prihvaćen u najvećem broju zemalja razvijenog sveta. Brojni protokoli su se menjivali u cilju što manje toksičnosti. U studiji Richarda i saradnika smanjena je akutna i hronična toksičnost na oko 43% (162). Rana toksičnost je bila ispoljena kao suvoća usta, disfagija, bol u grlu, promene na koži, trombocitopenije, neutropenije ali i pneumonije, nefrotoksične i ototoksične reakcije. Kasna toksičnost se ispoljavala kroz radijacioni karijes, kserostomije i osteoradionekroze.

U cilju smanjenja ovih neželjenih efekata konkomitantne hemioradioterapije u protokol pored 5FU i CDDP su uvedeni i taksani (163) a kasnije i docetaksel (164). Iako su novi hemioterapijski režimi u početku imali obećavajuće rezultate, ipak su onkološki rezultati bili isti kao pri primeni CDDP ali su toksični efekti bili izraženiji. Incidencija 3. i 4. stadijuma oralnog mukozitisa je bila oko 88%, toksičnost kože oko 92%, a incidencija teške kasne toksičnosti radioterapije sa ovom hemioterapijom bila je oko 31,4%.

GORTEC trajal je poređio dva hemioterapeutika (5FU+CDDP) nasuprot tri uz radioterapiju (5FU+CDDP+docetaksel) trogodišnja prezervacija organa kod tri leka uz radioterapiju je iznosila 70,3% a kod dva hemioterapeutika 57,5% (165). Trostruka indukcijom hemioterapija je efikasnija od dvostruke, ali sa više neželjenih efekata i izraženijih komplikacija u smislu težih neutropenija. Ukupni odgovor trostruke hemioterapije je bio oko 80% nasuprot 59%, a u preživjavanju nije bilo razlike.

Uporedo sa razvijanjem prvog, hemioradioterapijskog protokola, u većini klinika sveta se razvija endoskopska hirurgija. Hirurgija se sve više favorizuje kod ranog stadijuma tumora glave i vrata, T1 i T2, sa jasnim i preciznim indikacijama. Prednost ove metode lečenja je beskrvno polje, mogućnost obimnije resekcije, a pored malih T1 i T2 tumora moguća je i resekcija nekih T3 karcinoma. Danas se sve više onkoloških protokola zasniva na ovom vidu lečenja kod početnih tumora sa posleoperativnom radioterapijom prema indikacijama.

Primena i opravdanost laser mikrohirurgije kod ranog karcinoma larinksa T1 stadijuma, je prikazana u rezultatima rada Manola i saradnika 2008. godine. Lokalna kontrola bolesti je bila oko 95% operisanih (166).

Kod hemioradioterapijskih protokola su se više javljali nedostaci u smislu razvoja kasne toksičnosti i sistemskih komplikacija kao što su disfagija, neutropenije, pneumonije i poremećaj govora (167). Važno je naglasiti iskustva kliničara gde zbog submukoznog širenja bolesti, naročito posle primenjene radioterapije, kasnih verifikacija recidiva bolesti zbog teškog

uočavanja. Rekurentna bolest se kasno dijagnostifikuje, a primenjena salvage hirurgija je sa visokom stopom komplikacija i do 80%. Očuvanje organa, larinksa, je prisutno anatomski kod hemioradioterapijskog protkola ali danas se sve više pažnje posvećuje i funkcionalnom očuvanju organa koji se favorizuje primenom inicijalne hirurgije u lečenju. Prezervacija organa je očuvanje njegove anatomske strukture, ali nakon terapije nije sačuvana i funkcija. Tretman karcinoma larinksa danas favorizuje očuvanu fonatornu funkciju, akt gutanja i nesmetano disanje. Kod dobro postavljenih indikacija za hirurgiju postoperativna radioterapija nije potrebna. Radioterapija ne sme biti paravan za hiruško lečenje karcinoma regije glave i vrata. Neophodne su jasne i pravilne indikacije hirurgije i stalna praktična uigranost hiruškog tima. Aslan i saradnici u svojim rezultatima ukazuju da kod pozitivnih hiruških resekcija, R1, bolja strategija je reoperacija ukoliko je moguća, nego postoperativna radioterapija (168).

Strategija prezervacije organa primenom hemioradioterapije koja je zastupana u lečenju karcinoma larinksa početkom 90-ih godina, sada sve više gubi na snazi upotrebom hirurgije sa jasnim indikacijama kod rane faze bolesti. I pored dobrih rezultata drugog lokaliteta skvamoznog karcinoma glave i vrata, kod karcinoma larinksa nije opravdala očekivanja. Moguće objašnjenje je manje učešće humanog papiloma virusa tipa 16 u etiologiji zbog manje radiosenzitivnosti ovih karcinoma (169).

1.13.5 Komplikacije radioterapije

Aplikovanjem dovoljno velike doze jonizujućeg zračenja može se izazvati smrt svakog biološkog sistema. Što je biološka vrsta na višem stupnju razvoja, njena radiosenzitivnost je veća. Unutar iste vrste takođe postoji razlika u osetljivosti na jonizujuće zračenje. Radiosenzitivnost ćelije je direktno proporcionalna reproduktivnoj sposobnosti same ćelije, a obrnuto proporcionalna stepenu diferencijacije same ćelije.

Kombinovanjem radioterapije sa hemioterapijom u cilju poboljšanja rezultata lečenja, moguća je i štetna interakcija. Aplikovanjem hemioterapije kao radiosenzitajzera, može se povećati i radiosenzitivnost zdravih ćelija i to aplikovanjem znatno nižih doza nego što je to uobičajeno. Takođe štetni efekat sistemske terapije na ciljni organ se može pojačati primenom radioterapije. Subkliničko oštećenje koje je prihvatljivo aplikovanjem jednog onkološkog modaliteta može postati manifestno kombinovanjem ova dva terapijska oblika.

U toku zračne terapije regije glave i vrata mogu se pojaviti neželjeni efekti radioterapije. Najučestalije se javljaju simptomi od strane kože i sluzokože usne duplje, kao što su crvenilo kože, suvoća usne duplje, osećaj pečenja u ustima, bolno i otežano gutanje, gubitak osećaja ukusa i pojava belih naslaga na jeziku i sluznici usne duplje... Ovo su zapravo rani simptomi koji se javljaju u toku zračne terapije (170).

Rane ili akutne komplikacije se mogu razviti već posle dva do tri dana od početka primene zračne terapije i završavaju se dva do tri dana nakon završetka radioterapije. Ovde najčešće ubrajamo promene na sluznici usne duplje u vidu orofaringealnog mukozitisa i sialoadenitisa, promene na koži u vidu radijacionog dermatitisa i osećaj suvih usta- kserostomiju. Ove komplikacije su praćene tokom primene različitih tehnika zračenja planocelularnog karcinoma glave i vrata, jer su upravo one najčešći razlog prekida i/ili pauziranja radioterapije.

Hronične ili kasne komplikacije počinju se manifestovati nekoliko dana po završetku zračne terapije do nekoliko meseci ili godina nakon završene zračne terapije. U najčešće hronične komplikacije ubrajamo atrofiju sluznice, fibrozne promene mekih tkiva vrata, postradijacioni karijes, perihodritis, periostitis, osteoradionekrozu... (171).

Toksični efekti radioterapije na oralnoj mukozi nastaju kao posledica oštećenja bazalnih ćelija epitela usne šupljine. Ove promene se mogu javiti oko dve nedelje nakon početka radioterapije konvencionalnim frakcionisanjem sa 2 Gy dnevno. Promene se u početku manifestuju kao eritem, a kasnije kao mrljasti i konfluentni mukozitis. Dalje je moguć i razvoj atrofije sluznice sa pojavom bolnih ulceracija. Komplikacije na oralnoj sluznici su učestalije kombinovanjem radioterapije i hemioterapije, naročito istovremenom primenom biološke terapije-cetuximaba.

Prema Svetskoj zdravstvenoj organizaciji **orofaringealni mukozitis** se klasifikuje u 4 nivoa (172, 173):

- Gradus 0 - Nema znakova i simptoma
- Gradus I - Eritem
- Gradus II - Eritem sa ulceracijama, moguće je jesti čvrstu hranu
- Gradus III - Eritem sa ulceracijama, nije moguće jesti čvrstu hranu
- Gradus IV - Potrebna je parenteralna ishrana

Za praćenje akutnih komplikacija tokom zračne terapije korišćena je skala preporučena od strane udruženja radijacionih onkologa, odnosno njen deo koji se odnosi na praćenje komplikacija regije glave i vrata (*eng. Acute radioation morbidity scoring criteria-RTOG*). U ovoj klasifikaciji akutne komplikacije su razvrstane u četiri razreda (174):

- 0 – bez promena
- 1 – blage pojave koje ne zahtevaju terapiju
- 2 – pojave koje zahtevaju simptomatsku terapiju i neophodne analgetike
- 3 – tegobe koje zahtevaju opioidne analgetike i
- 4 – promene koje zahtevaju prekid zračne terapije

Stepen izraženosti akutnih radijacionih komplikacija-prema RTOG je prikazan u sledećoj tabeli i korišćen je u studiji za njihovo praćenje u toku radioterapije.

	[0]	[1]	[2]	[3]	[4]
koža	bez promena	folikularni eritem, suva deskvamacija, smanjeno znojenje	bledi eritem, nejednaka vlažna deskvamacija, umeren edem	konfluentna vlažna deskvamacija osim kožnih nabora, edem	ulceracije, hemoragije i nekroza
oralna sluznica	bez promena	blagi bol, ne zahteva analgeziju	lokalizovani mukoz, umeren bol koji zahteva analgeziju	konfluentni mukozitis, jak bol koji zahteva opioidne analgetike	ulceracije, hemoragije i nekroza

Tabela br. 5. Skoring kriterijum za praćenje akutnih komplikacije zračne terapije planocelularnog karcinoma glave i vrata

Akutne reakcije, radijacioni dermatitis, na koži usled zračne terapije, se obično ispoljavaju kao eritem i crvenilo kože, uz kumulativni efekat sa primljenom zračnom tumorskom dozom od već 20 Gy do 40 Gy, i napreduju od suve do vlažne deskvamacije sa dozama od 45 do 50 Gy. Vlažna deskvamacija se može lečiti i povući obično do oko 50 dana od početka radioterapije ili može progredirati do ulceracija i nekroze kod primljenih većih doza na samu kožu.

Ćelije čula ukusa su u stanju da izvrše repopulaciju unutar prva četiri meseca nakon završetka radioterapije kod najvećeg broja pacijenata. Kod manjeg broja pacijenata može ostati i trajno oštećenje (175). U studiji Emamija i saradnika, otok larinksa se javio sa primljenom zračnom tumorskom dozom od 45 Gy sa TD5/5 (pet posto bolesnika od ukupnog broja izražava neželjene efekte) a TD50/5 (polovina ispoljava neželjene efekte) sa primljenom zračnom tumorskom dozom od 80 Gy prilikom zračne terapije celog larinksa (176).

Povećana akutna toksičnost radioterapije je učestalija kod korišćenja akcelerisanih režima zračne terapije i kod konkomitantne hemioradioterapije. U većini studija kod ovih režima mukozitis trećeg i četvrtog stepena je bio čest problem (177).

Radijacioni mukozitis

Orofaringealni mukozitis je najčešća i klinički najznačajnija komplikacija tokom radioterapije planocelularnog karcinoma glave i vrata. Sa konvencionalnim frakcionisanjem, prvi znaci mukozitisa normalno se mogu pojaviti već tokom druge nedelje radioterapije i napreduju ka kraju zračenja od enantema do uočenih konfluentnih formi pseudomembranoznih mukozitisa.

Oporavak se javlja u roku od 2,5 do 3 nedelje nakon završetka radioterapije, a u roku od mesec dana sluznica se izleči u oko 90 do 95% bolesnika (178). Akutne reakcije sluzokože usne duplje izazivaju bol, sa pratećim teškoćama u govoru i gutanju. Teškoće u ishrani mogu dovesti do pogoršanja nutritivnog statusa bolesnika i gubitka telesne težine, a mukozitis i predisponira na lokalnom i sistemskom razvoju infekcija. Radijacioni mukozitis je najčešći uzrok prekida radioterapijskog tretmana bolesnika sa karcinomom glave i vrata, što zauzvrat može dovesti do značajnog gubitka u lokalnoj kontroli tumora.

Sa hiperfrakcionisanim i ubrzanim režimom radioterapije, mukozitis se javlja ranije i ima tendenciju da se javi u težim formama nego kod klasičnog dnevnog frakcionisanja. Učestalost razreda mukozitisa 3 i 4 je porastao sa 20 na 50% i 60 na 86% u nekoliko trajala gde je korišćen hiperfrakcionisani režim zračenja (179).

Takođe je primećena u konkomitantnim režimima hemioradioterapije povećana akutna toksičnost sluzokože. Lekovi koji često uzrokuju neželjene efekte sluzokože usne duplje su 5-FU, kapecitabin, metotreksat, bleomicin i doksorubicin. Za razliku od njih, lekovi kao što su cisplatin i karboplatin ređe izazivaju probleme sluzokože kao pojedinačni agensi i stoga je poželjna konkomitantna hemioradioterapija sa ovim kombinovanim režimima, jer imaju malo preklapanje toksičnosti sa jonizujućim zračenjem.

Kserostomija

Jedna od najčešćih stresnih situacija kao posledičnog dugoročnog neželjenog dejstva radioterapije glave i vrata je stalna kserostomija, osećaj suvih usta, kao rezultat oštećenja funkcije pljuvačnih žlezda. Kserostomija predisponira razvoj infekcije i zubnog karijesa, a remeti govor ali i akt gutanja. Pljuvačka se obično proizvodi u količini od 1000 do 1500 ml dnevno. Preko 90% od ovog iznosa je luče tri para glavnih pljuvačnih žlezda parotidne, submandibularne i sublingvalne žlezde. Male pljuvačne žlezde su razbacane po sluzokoži na površini sluznice usta i ždrela i proizvode manje od 10% ukupne pljuvačke. Prema jednoj studiji submandibularne žlezde proizvode oko 69% nestimulisane pljuvačke a parotidne i sublingvalne žlezde 26% i 5% (180). Male pljuvačne žlezde su difuzno raspoređene po oralnoj sluznici, ima ih više od 1000, i daju vlažnost usnoj duplji. Upravo njihovom posledičnom malfunkcijom nakon radioterapije pacijenti imaju osećaj suvih usta, koja bitno utiče na kvalitet života bolesnika.

Akutne komplikacije na pljuvačnim žlezdama se mogu javiti i već posle samo nekoliko početnih frakcija zračne terapije u vidu otoka i bolnosti. Ove tegobe u većini slučajeva su prolazne za nekoliko dana, i bez primenjene simptomatske terapije. Pljuvačka postaje gušća, lepljiva a njeno izlučivanje je smanjeno.

Najvažniji faktor za razvoj ireverzibilnih promena na pljuvačnim žlezdama jeste ukupno primljena zračna tumorska doza. Parotidne žlezde značajno smanjuju svoju funkciju sa kumulativno primljenom terapijskom dozom od 30 do 50 Gy datom konvencionalnim zračnim režimom sa 2 Gy dnevno (181).

Većina bolesnika ima neželjene efekte koji se javljaju tokom onkološkog lečenja, naročito u toku i nakon završene zračne terapije. Ovi neželjeni efekti se tokom prve godine od završetka lečenja proređuju do te mere da većina skoro potpuno nestane. Neke posledice ostaju trajno. Ignorisanje mogućih neželjenih efekata tokom terapije je jedan od pristupa lečenja kod manjeg broja bolesnika. Informisanost o svim mogućim neželjenim efektima može pomoći bolesniku da ih ublaži kada se one jave.

Konvencionalnom radioterapijom, planiranom sa dva suprotna polja, se postiže veća ozračenost normalnog tkiva što rezultuje dugoročnim sporednim efektima zračne terapije. Planiranje kurativne zračne terapije planocelularnog karcinoma glave i vrata konformalnom tehnikom, i novijim izvedenih iz nje, je postignuta bolja pošteta organa od rizika.

2. Hipoteza

Primenom visokorezolutivne magnetno rezonantno fuzionisane imidžing tehnike u planiranju 3-D konformalne radioterapije kod obolelih od planocelularnog karcinoma glave i vrata očekujemo sledeće rezultate a iz toga proizilaze i hipoteze:

1. Postoji statistički značajna mogućnost eskalacije radioterapijske kurativne doze uz smanjenje volumena i zapremine zračnog regiona primenom magnetno rezonantnog imidžinga u planiranju 3-D konformalne radioterapije kod pacijenata sa planocelularnim karcinomom glave i vrata u odnosu na planiranje 3-D konformalne radioterapije samo na osnovu kompjuterizovane tomografije.
2. Postoji statistički značajna homogenost doze unutar planiranog volumena zračenja (PTV) uz smanjenje dozne opterećenosti organa od rizika primenom magnetno rezonantnog imidžinga u planiranju 3-D konformalne radioterapije kod osoba obolelih od planocelularnog karcinoma glave i vrata u odnosu na planiranje 3-D konformalne radioterapije samo na osnovu kompjuterizovane tomografije.
3. Postoji statistički značajnost razlike u opterećenju rizičnih organa i smanjenje akutnih lokoregionalnih komplikacija kod pacijenata sa planocelularnim karcinomom glave i vrata poredeći magnetno rezonantnu fuziju u planiranju 3-D konformalne radioterapije nasuprot dosadašnjem 2-D konvencionalnom sistemu planiranja radioterapije i 3-D planiranju samo na osnovu kompjuterizovane tomografije.

3. Cilj istraživanja

CILJEVI DOKTORSKE TEZE SU:

1. Utvrditi pouzdanost isporučene zračne tumorske doze primenom magnetno rezonantnog imidžinga u planiranju 3-D konformalne radioterapije kod pacijenata obolelih od planocelularnog karcinoma glave i vrata i dokazati prednost u odnosu na planiranje 3-D konformalne radioterapije samo na osnovu kompjuterizovane tomografije.
2. Utvrditi izodoznu distribuciju i aranžman odnosno raspodelu zračnih snopova na ciljni volumen mete tumorskog tkiva primenom magnetno rezonantnog imidžinga u planiranju 3-D konformalne radioterapije kod osoba obolelih od planocelularnog karcinoma glave i vrata u odnosu na planiranje 3-D konformalne radioterapije samo na osnovu kompjuterizovane tomografije.
3. Odrediti opterećenost rizičnih organa i pojavu akutnih lokoregionalnih komplikacija kod pacijenata sa planocelularnim karcinomom glave i vrata poredeći magnetno rezonantnu fuziju u planiranju 3-D konformalne radioterapije nasuprot dosadašnjem 2-D konvencionalnom sistemu planiranja radioterapije i 3-D planiranju samo na osnovu kompjuterizovane tomografije.

4. Materijal i metode istraživanja

Studija koja je sprovedena je imala prospektivni karakter. Osnovni postulati ovog istraživanja su pronalaženje optimalne tehnike zračne terapije planocelularnog karcinoma regije glave i vrata, ispitivanje maksimalne homogenosti zračnog volumena mete, određivanje maksimalne zračne doze koje primaju okolni organi od rizika primenom različitih tehnika radioterapije kao i praćenje pojave akutnih komplikacija i njihove učestalosti.

U prospektivnu studiju ispitivanja značaja imidžing fuzije u planiranju konformalne radioterapije je uključeno ukupno 90 pacijenata sa patohistološki verifikovanim planocelularnim karcinomom regije glave i vrata. Bolesnici su podeljeni u tri grupe prema vrstama primenjene tehnike zračne terapije.

Kod prve grupe bolesnika (grupa 2-D) je u daljem lečenju sprovedena 2-D konvencionalna radioterapija, planirana samo na osnovu rendgen simulatora sa najčešće dva suprotna paralelna polja koja su određivana prema preporukama za određene lokalizacije maligne bolesti. Konvencionalni modalitet planiranja radioterapije je primenjen kod odmakle lokoregionalne bolesti sa metastazama na vratu preko 3 cm.

Druga grupa bolesnika (grupa 3-D) je zračnu terapiju primala u obliku 3-D konformalne radioterapije planirane samo na osnovu kompjuterizovane tomografije, gde je najpre vršena simulacija na klasičnom CT simulatoru, a potom delineacija ciljnih volumena. Konformalni metod planiranja radioterapije je primenjen kod bolesnika bez metastaza na vratu ili ukoliko su one bile manje od 3 cm jednostrano ili sa obe strane vrata.

Kod treće grupe (grupa 3-D+MRI) pacijenata obolelih od planocelularnog karcinoma regije glave i vrata je primenjena 3-D konformalna radioterapija koja je planirana preklapanjem slika, odnosno fuzijom magnetno rezonantnog imidžinga sa prethodno načinjenom kompjuterizovanom tomografijom na CT simulatoru. Bolesnici koji ispunjavaju kriterijume za konformalnu radioterapiju, a imaju urađen MRI pregled su bili kandidati za fuzionisanu tehniku planiranja radioterapije.

Svaka grupa bolesnika je brojala po 30 bolesnika, odnosno bilo ih je ukupno 90. Sve grupe bolesnika su potom zračene na linearnom akceleratoru varian 600 DBX sa fotonima energije 6 MV. Aplikovana je zračna tumorska doza u rasponu od TD 60 Gy do 74 Gy sa dnevnom dozom od 2 Gy sprovedeno tokom pet dana sedmično (standardno fracionisanje), zavisno od tehnike zračenja, stadijuma bolesti, TNM klasifikacije kao i primene drugih modaliteta onkološkog lečenja prema NCCN preporukama (*eng. NCCN-National comprehensive Cancer Network*) (35).

Istraživanje je obavljeno u nekoliko faza:

U studiju su uključeni bolesnici samo sa planocelularnim karcinomom glave i vrata, kod kojih je lečenje započelo na Klinici za ORL bolesti KC Vojvodine, Medicinskog fakulteta u Novom Sadu. Svi bolesnici su prikazani na Onkološkom Konzilijumu i svima je u daljem onkološkom lečenju indikovana primena radioterapije. Zračna terapija bolesnika se sprovodila na Institutu za onkologiju Vojvodine u Sremskoj Kamenici (*IOV-Institut za onkologiju Vojvodine*).

U **prvoj fazi** istraživanja, posvećenju ispitivanju i prikupljanju pacijenata, vršila se selekcija obolelih od planocelularnog karcinoma glave i vrata kod kojih je u lečenju indikovana primena zračne terapije prema lokalizaciji bolesti. Svi pacijenti su prikazani na Onkološkoj Komisiji za ORL tumore gde je indikovana primena zračne terapije u onkološkom lečenju.

Druga faza istraživanja je obuhvatila radnje neophodne za pripremu zračne terapije. U zavisnosti od primenjene tehnike planiranja zračne terapije se vršila različita priprema za zračenje. Obrada na rendgen (*RTG*) simulatoru se vršila kod grupe pacijenata kod kojih je sproveden konvencionalni, dvodimenzionalni, 2-D zračni tretman. Simulacija na multislajsnom CT simulatoru Klinike za radioterapiju IOV u Sremskoj Kamenici, kod grupe pacijenata za potrebe planiranja konformalne, 3-D radioterapije planirane na osnovu kompjuterizovane tomografije. Magnetno rezonantno snimanje kod grupe bolesnika za potrebe fuzionisanog planiranja, konformalne 3-D radioterapije.

Druga faza podrazumeva radnje neophodne za pripremu zračne terapije kao što su pozicioniranje, fiksacija, simulacija odnosno obrada pacijenta. Sve pripremne radnje su se vršile na Klinici za radioterapiju IOV u Sremskoj Kamenici.

Svi pacijenti se pozicioniraju u položaju supinacije sa podmetačem ispod glave na CT simulatoru.

Fiksacija pacijenta se vrši termoplastičnom maskom za fiksaciju glave i vrat, debljine 1.25 mm, u vidu mreže. Maska se prethodno zagreje u vodenom kupatilu na temperaturi od oko 70 stepeni, kada omekša i postane rastegljiva. Kada se rashladi na oko 40 stepeni prevuče se preko lica i ramena pacijenta. Na krajevima maske se nalaze kopče koje se skopčaju sa nosačem, te se sačeka oko 5 minuta da maska očvrstne i ohladi se. Nakon toga je pacijent pripremljen i obezbeđena je adekvatna fiksacija te se premešta na CT simulator za pripremu konformalnih tehnika zračenja.

Na CT multislajsnom simulatoru se prave CT preseki debljine od 3mm do 5 mm. Pre snimanja se odredi segment koji će se snimiti (*eng. scout view*). Snimanje se obavlja sa aplikacijom 60 ml intravenskog kontrasta (sem kod kontraindikacija). Snimanjem se obuhvata cela glava, dok donju granicu čini račva traheje. Nakon snimanja na CT simulatoru, na pacijentu (odnosno na termoplastičnoj masci) se markiraju referentne tačke, prema pozicijama lasera: jedna prednja i dve bočne, kojim se sa jedne strane definiše izocentar (sredina prednje ivice tela četvrtog vratnog pršljena) a sa druge strane služe i za repozicioniranje pacijenta tokom zračne terapije.

U bolesnika kod kojih će se sprovoditi 2-D konvencionalna radioterapija obrada se vrši na RTG simulatoru.

Magnetno rezonantno snimanje kod grupe bolesnika za potrebe fuzionisanog planiranja konformalne radioterapije će se vršiti u Imidžing centru IOV ili u matičnim zdravstvenim ustanovama koje će priložiti CD u DICOM formatu.

Treća faza ispitivanja obuhvata delineaciju ciljnih volumena kod konformalnih tehnika planiranja zračnog tretmana od strane lekara specijaliste, a potom planiranje radioterapije sva tri modaliteta radioterapije od strane medicinskih fizičara.

Delineacija se vrši na kompjuterskom sistemu za planiranje konformalne terapije. CT skener i kompjuter za planiranje tretmana su umreženi kako bi se omogućio direktan transfer CT skenova u sistem za planiranje. Preko opcije “*counturing*” lekar –radioterapeut vrši delineaciju ciljnih volumena. Delineacija volumena se vrši na CT presecima od 2.5 mm i to:

GTV Tu- makroskopski vidljiva tumorska masa

GTV In- uvećani metastatski limfonodi vrata gde se planira puna, kurativna doza zračne terapije

CTV - mikroskopski očekivano kliničko širenje tumora

PTV - planirani volumen zračenja

OAR - rizični organi

Od rizičnih organa se konturišu produžena i kičmena moždina, očne jabučice, očna sočiva, optički nervi, hijazma, parotidne i submandibularne žlezde, mandibula, štitna žlezda.

Nivoi limfnih čvorova se delineiraju prema Konsenzusu za granice nivoa limfnih čvorova iz 2013. god. Ukoliko postoje uvećani limfni čvorovi, konturišu se posebno u novi CTV prema dodatnim preporukama Gregoire i sar. (51).

Prikaz plana sledi na Kolegijumu Zavoda za radioterapiju, diskusija i prihvatanje plana od strane Kolegijuma lekara. Izrada plana za regiju glave i vrata se vrši od strane medicinskog fizičara. Plan kod konvencionalnog režima se radi sa najčešće od 2 do 5 polja (dva lateralna uz izbegavanje ramena, levo i desno, dva kosa posteriorna polja- levo i desno, koja pokrivaju samo jednu stranu PTV-ja i jedno PA polje podeljeno na levo i desno, uz zaštitu kičme). Kod konformalnih tehnika se veoma često koristi i više od deset zračnih polja. PTV se pokriva sa osrednjom konformalnošću, što nekad zahteva primenu bolusa od 5 mm, kada dozu treba izvući na kožu. Maksimalno se štedi kičmena moždina, oči a u retkim slučajevima i pljuvačne žlezde. PTV se pokriva sa dozom od 95 %, uz maksimalnu poštedu organa od rizika. Jasno su definisane zračne tumorske doze koje mogu primiti organi od rizika u okviru kojih nema ireverzibilnih promena, te se prihvata samo onaj plan koji zadovoljava te kriterijume.

Četvrta faza istraživanja obuhvatila je primenu zračne terapije, na zračnom aparatu Varian 600 DBX 6 MeV, sa praćenjem eventualnih akutnih komplikacija u toku samog zračenja za svakog bolesnika kroz svakodnevne kontrole i evidencije u zračnom kartonu kao i tabelarni prikaz nivoa komplikacija. Podaci su beleženi na prvoj kontroli posle mesec dana od završetka radioterapije i nakon trećeg meseca.

Portal verifikacija tokom zračnih tretmana se vrši svakodnevno, putem mega (kilo) voltnog imidžinga, a koje sprovode radiološki tehničari.

Pre tretmana vrši se preklapanje anatomskih struktura jasno vidljivih na obe slike (*eng. DRR-digitalna rekonstruktivna radiografija portala*) uz svakodnevnu korekciju ukoliko su pomeranja veća od 3 mm (*eng. on-line review*).

Proverava se takođe preklapanje anatomskih struktura vidljivih na obe slike, po potrebi njihovo obeležavanje sa ciljem preciznije procene set-up translacionih grešaka po X osi-lateralno, Y osi-longitudinalno i Y osi- vertikalno (*eng. off-line review*).

Off line verifikacija na osnovu On line review sprovodi drugi tehničar koji nije učestvovao u sprovođenju tretmana (*eng. second check-druga provera*).

Na jutarnjim sastancima gde su prisutni radioterapeut, fizičari i glavni radijacioni tehničar se analiziraju rezultati off-line review-a.

Kriterijumi za uključivanje u studiju su bili:

1. postojanje patohistološke verifikacije planocelularnog karcinoma glave i vrata pre onkološkog lečenja
2. bolesnici starosti od 18 godina do 65 godina života oba pola
3. obavezna je bila pisana odluka od strane Onkološkog konzilijuma da je u daljem diferentnom lečenju indikovana primena radioterapije
4. odsustvo prethodnog onkološkog lečenja

Kriterijumi za isključivanje iz studije su bili:

1. ukoliko je patohistološki isključeno postojanje planocelularnog karcinoma glave i vrata
2. odustajanje od primene radioterapije kao modaliteta onkološkog lečenja iz bilo kog razloga
3. postojanje udaljenih metastaza ili primena zračne terapije iz vitalnih razloga, kao palijativna zračna terapija

Pre uključivanje u studiju je svakom bolesniku predočeno o kakvom se istraživanju radi te je dobijen i pisani pristanak za primenu radioterapije u daljem lečenju.

U statističkoj analizi je korišćen komercijalni softver (Statistic Product and Service Solutions for Windows, verzija 17.0.SPSS Inc, Chicago III, USA). Grafički prikaz statističkih nizova je prikazan putem tabela i grafikona u obliku dvostrukih stubaca, histograma, strukturnog kruga, linijskog dijagrama i prostornog 3-D dijagrama.

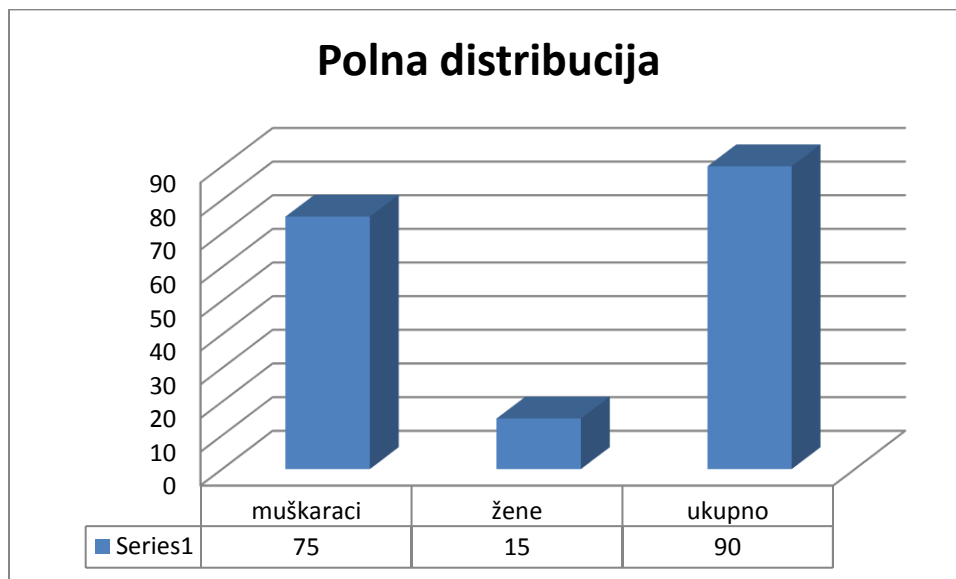
Zavisno od primenjen tehnike planiranja zračne terapije (2-D, 3-D ili 3-D + MRI) uporedili smo i analizirali sledeće između ispitivanih grupa:

1. prosečno isporučenu vrednost zračne tumorske doze
2. volumen i zapreminu zračnog regiona
3. volumen i zapreminu organa od rizika koji su primili određenu zračnu dozu
4. zračnu tumorsku dozu koju prima organ od rizika preko tolerantne doze(dozna opterećenost rizičnih organa)
5. homogenost doze unutar PTV-a (procenat PTV zapremine koju pokriva 95% doze), zatim i minimalnu i maksimalnu dozu tretiranog volumena
6. pojavu akutnih (xerostomia, oralni mukozitis i dermatitis) lokoregionalnih komplikacija zavisno od primenjene tehnike zračne terapije.

5. Rezultati

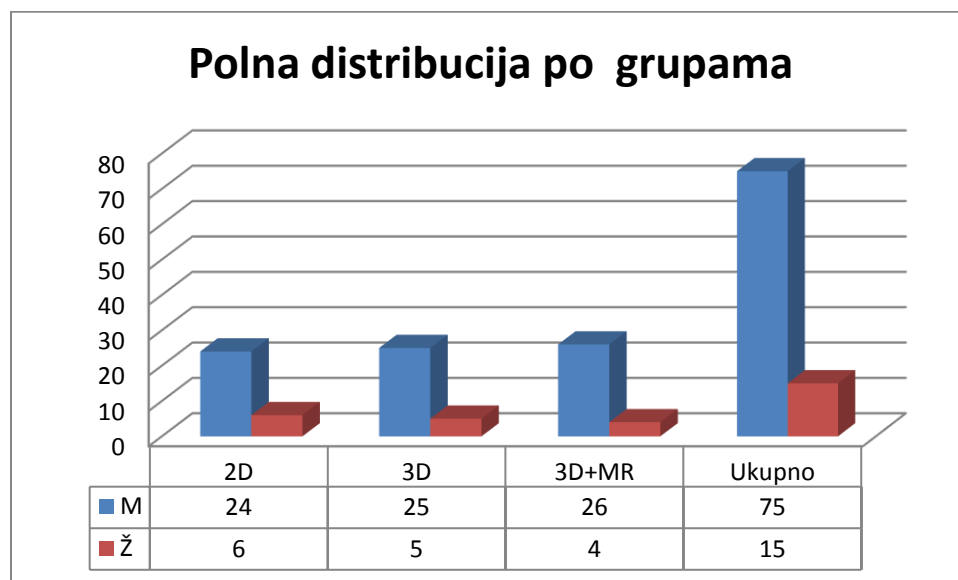
U periodu od 17. oktobra 2015. god. do 20. oktobra 2016. god. na Klinici za radioterapiju IOV Sremska Kamenica obrađeno je i ozračeno ukupno 90 bolesnika, koji su učestvovali u studiji, sa patohistološki potvrđenom dijagnozom planocelularnog karcinoma regije glave i vrata. Kod svih bolesnika je Onkološki konzilijum indikovao u diferentnom onkološkom lečenju primenu radioterapije. Podaci su prikazani tabelarno i putem grafikona. Kriterijumi za uključivanje u studiju su opisani prethodno. Konvencionalna, dvodimenzionalna zračna terapija je sprovedena kod bolesnika sa odmaklom lokoregionalnom bolesti i metastazama na vratu od preko 3 cm. Kod ostalih bolesnika je sprovedena konformalna trodimenzionalna zračna terapija, a bolesnici koji su imali urađen MRI pregled glave i vrata na CD-u u DICOM formatu fuzionisano planiran konformalni zračni tretman.

5.1. Najpre je sagledana polna distribucija svih bolesnika kod kojih je primenjena zračna terapija. Iz ovih podataka vidimo da je muški pol daleko zastupljeniji u ovoj patologiji, gde je muškaraca 75, a žena 15.



Grafikon br. 1. Polna distibucija svih zračenih pacijenata

5.1.1. Prikazali smo i ukupni broj muškaraca i žena koji su zračeni po grupama u odnosu na primenjenu tehniku radioterapije. Na osnovu ovih podataka možemo videti da su sve tri grupe bolesnika bile prilično ujednačene kada poredimo broj muškaraca sa brojem žena ($p>0,05$).



Grafikon br. 2. Prikaz polne distribucije zračenih pacijenata prema grupama - homogenost grupa u odnos pol ($p>0,05$)

5.1.2. Takođe je sagledano i vreme javljanja odnosno otkrivanja bolesti i PH verifikacija u odnosu na godine života. Prikaz prosečne životne dobi u vreme dijagnostifikovanja planocelularnog karcinoma regije glave i vrata je data u tabeli br. 6.

			P
proseč. godine	53.7 god	52.9 god	
Pol	muški	ženski	$P>0,05$

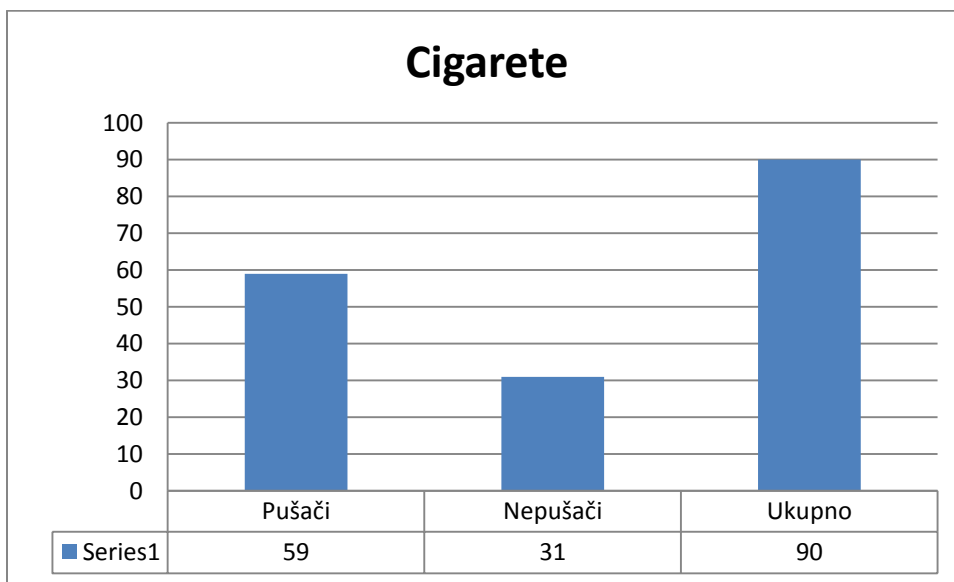
Tabela br. 6. Prosečna životna dob u vreme otkrivanja maligne bolesti

5.1.3. Prema podacima koje su bolesnici dali u ličnoj anamnezi smo dobili podatke o pušenju cigareta, kao važnom riziko faktorom za nastanak malignih tumora glave i vrata.

Pušači	Nepušači	Ukupno	P
59	31	90	
65.5%	34.5%	100%	p≈0,00

-test razlike proporcija: $Z = 4.39$ P-Value = 0.000

Tabela br 7. Odnos pušača i nepušača kod zračenih pacijenata

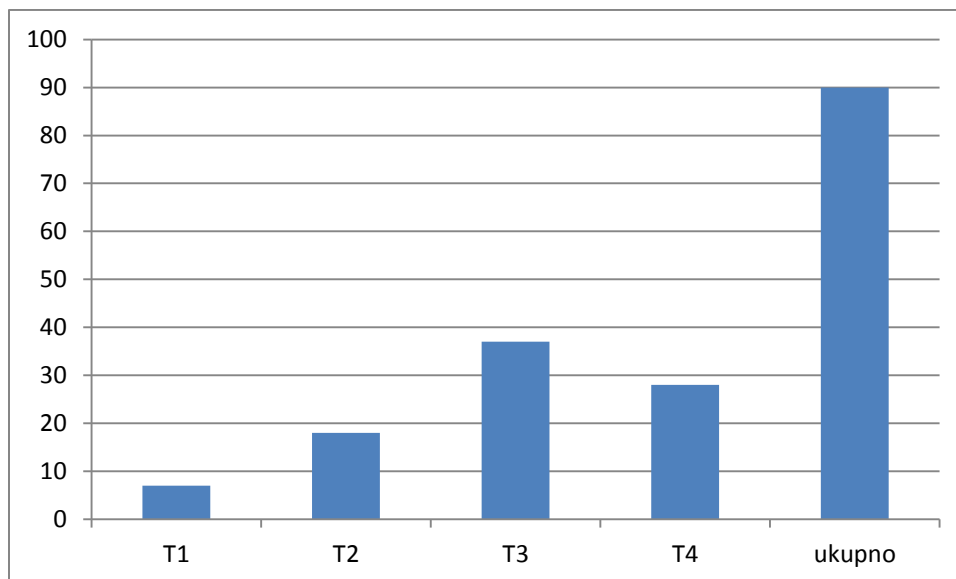


Grafikon br. 3. Prikaz pušača u ukupnom broju zračenih pacijenata

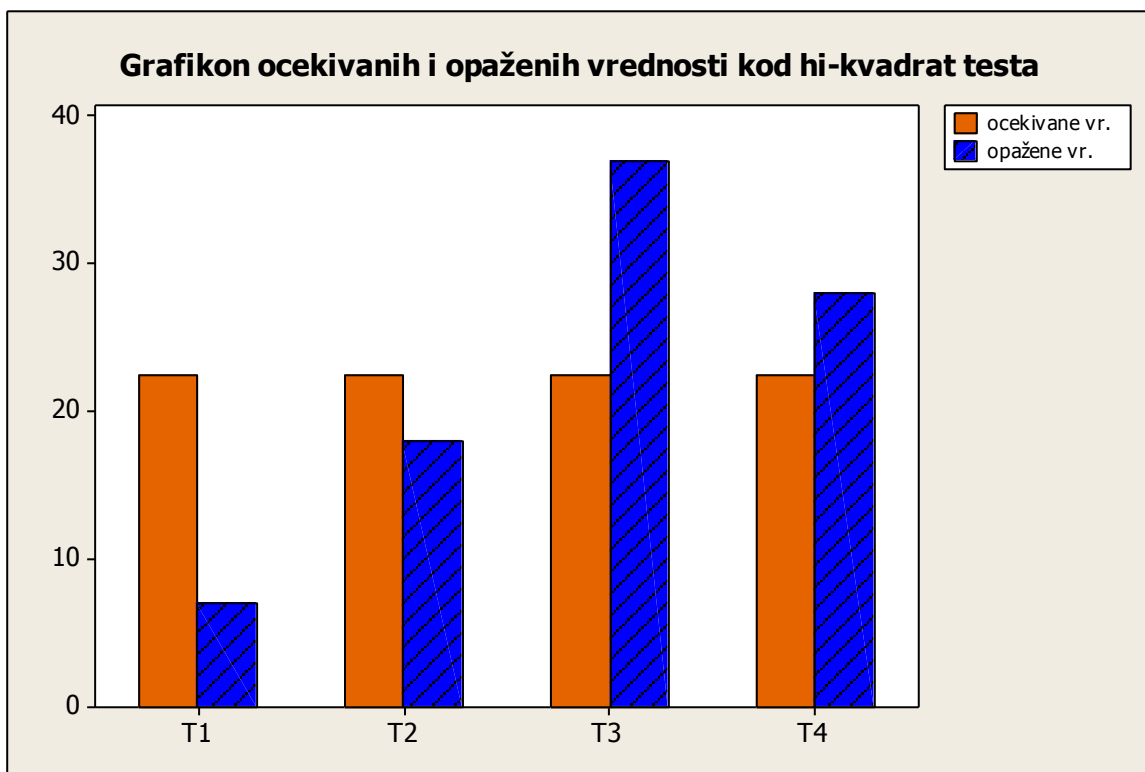
5.2 Prema patohistološkim podacima svih 90 pacijenata koji su zračeni, razvrstali smo planocelularni karcinoma glave i vrata prema T stadijumu, a rezultat je prikazan tabelarno i grafički. Hi kvadrat test za jednakost proporcija (saglasnost sa diskretnom uniformnom raspodelom). Rezultati (N=90, DF=3, Chi-Sq=22.27, P-Value=0.00) pokazuju da proporcije nisu ravnomerno raspoređene, a prateći grafikon observiranih i očekivanih vrednosti govori u prilog veće zastupljenosti T stadijuma 3 i 4.

T1	T2	T3	T4	ukupno
7	18	37	28	90
7.8%	20%	41.1%	31.1%	100%

Tabela br. 8. Učestalost T stadijuma bolesti kod zračenih pacijenata



Grafikon br. 4. Učestalost T stadijuma bolesti kod zračenih pacijenata

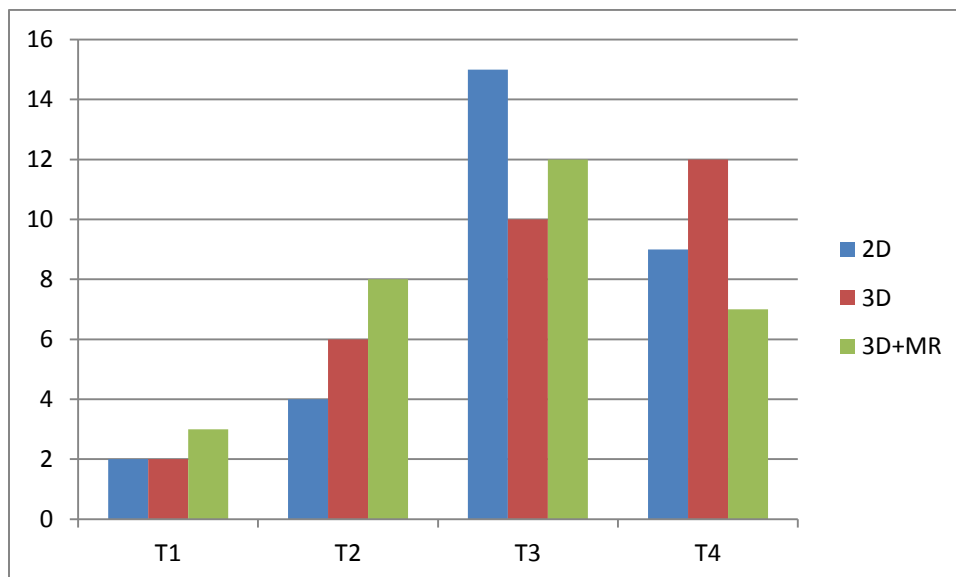


Grafikon 4a. Očekivana i opažena vrednost bolesnika u odnosu na T stadijum bolesti

5.2.1. T stadijum bolesti smo sagledali i po grupama u odnosu na primenjenu različitu tehniku zračenja.

	2D	3D	3D+MR
T1	2	2	3
T2	4	6	8
T3	15	10	12
T4	9	12	7

Tabela br. 9. T stadijum bolesti u grupama prema tehnikama radioterapije

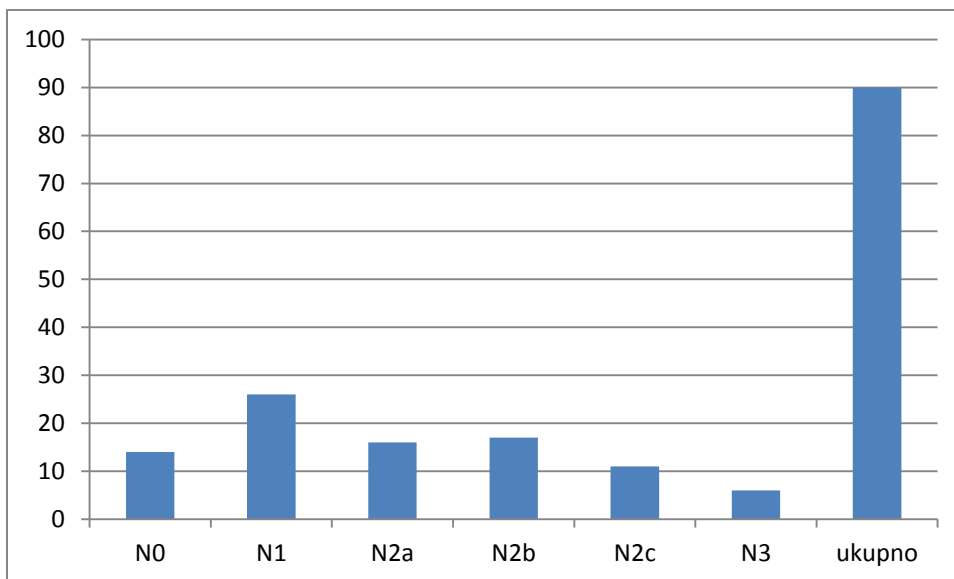


Grafikon br. 5. T stadijum bolesti u grupama prema tehnikama radioterapije

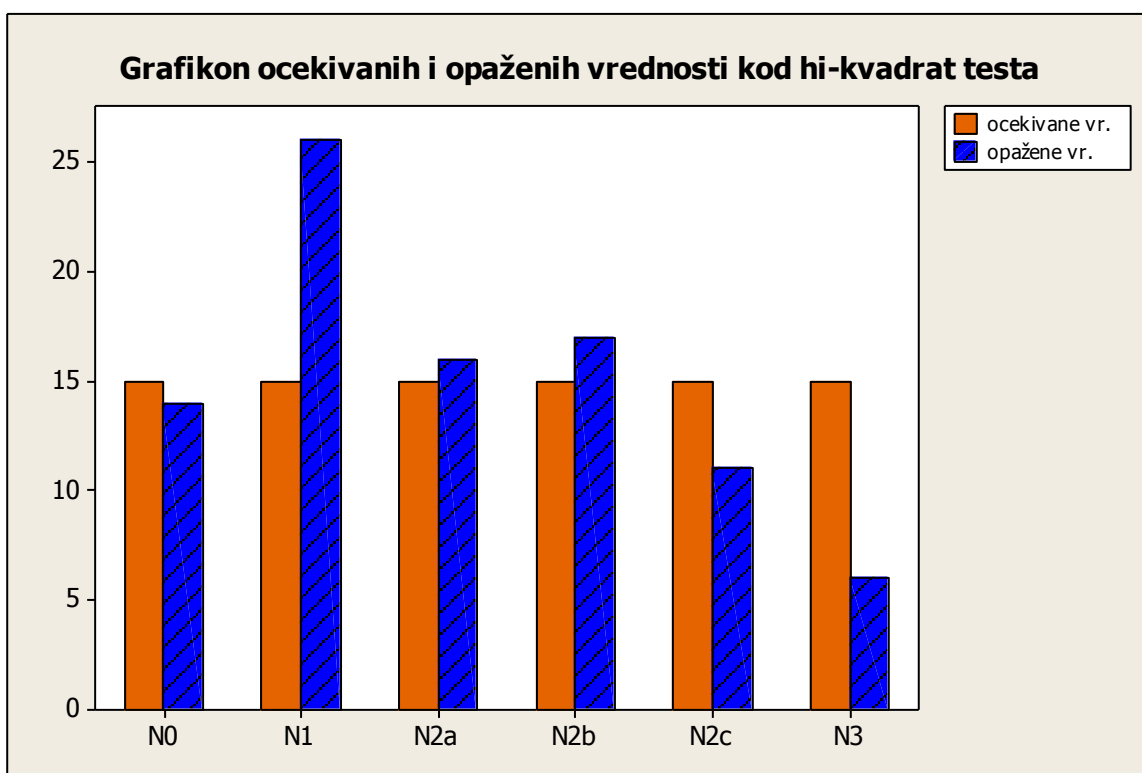
5.2.2. Nodalni status na vratu kod zračenih pacijenata sa planocelularnim karcinomom glave i vrata je prikazan u sledećoj tabeli i grafikonu. Hi kvadrat test za jednakost proporcija (saglasnost sa diskretnom uniformnom raspodelom). Rezultati (N=90, DF=5, Chi-Sq=14.93, P-Value=0.01) pokazuju da proporcije nisu ravnomerno raspoređene, a prateći grafikon observiranih i očekivanih vrednosti govori u prilog veće zastupljenosti stadijuma N1, N2a i N2b.

N0	N1	N2a	N2b	N2c	N3	ukupno
14	26	16	17	11	6	90
15.5%	28.9%	17.8%	18.9%	12.2%	6.7%	100

Tabela br. 10. Prikaz nodalnog statusa kod zračenih pacijenata



Grafikon br. 6. Prikaz nodalnog statusa kod zračenih pacijenata

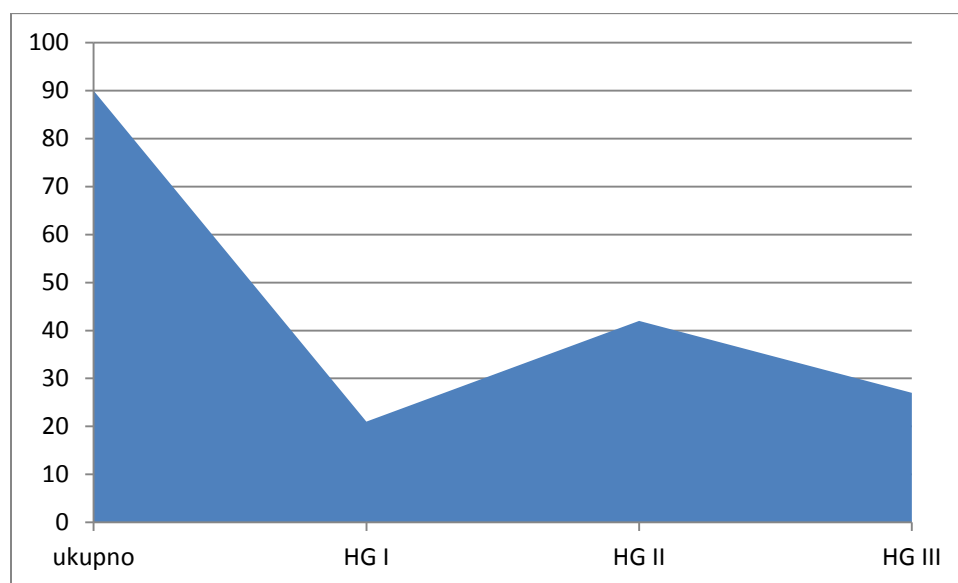


Grafikon br. 7. Očekivane i opažene vrednosti bolesnika u odnosu na N stadijum

5.2.3. Histološki gradus planocelularnog karcinoma glave i vrata koji je dobijen iz patohistološkog opisa je prikazan u sledećoj tabeli i putem grafikona.

ukupno	HG I	HG II	HG III
90	21	42	27
100%	23.3%	46.7%	30%

Tabela br. 11. Histološka gradacija planocelularnog karcinoma kod zračenih bolesnika



Grafikon br. 8. Histološka gradacija tumora glave i vrata kod zračenih bolesnika

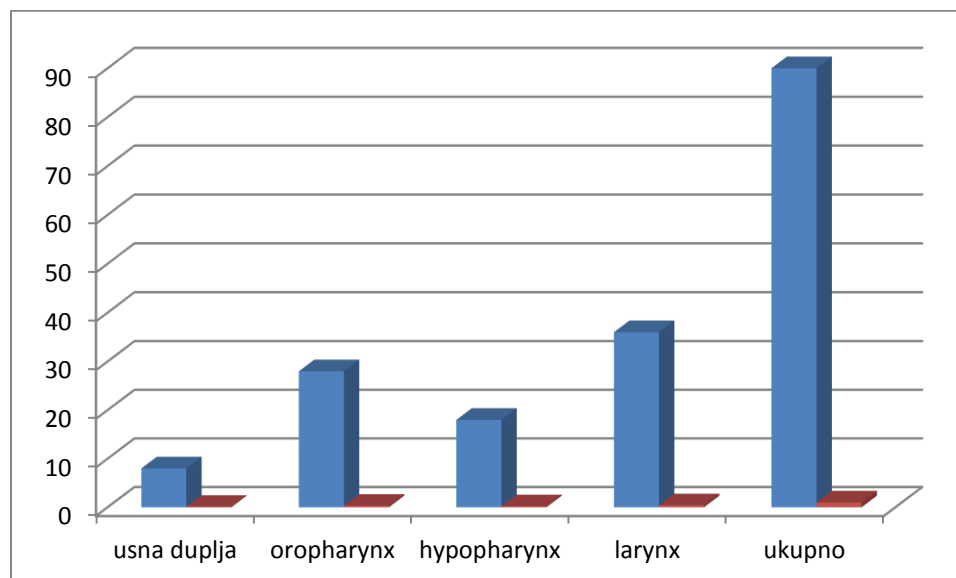
5.3. Takođe je sagledana i primarna lokalizacija planocelularnog karcinoma glave i vrata kod zračenih pacijenata te prikazana tabelarno i grafički.

usna duplja	oropharynx	hypopharynx	larynx	ukupno
8	28	18	36	90
8,90%	31,10%	20%	40%	100%

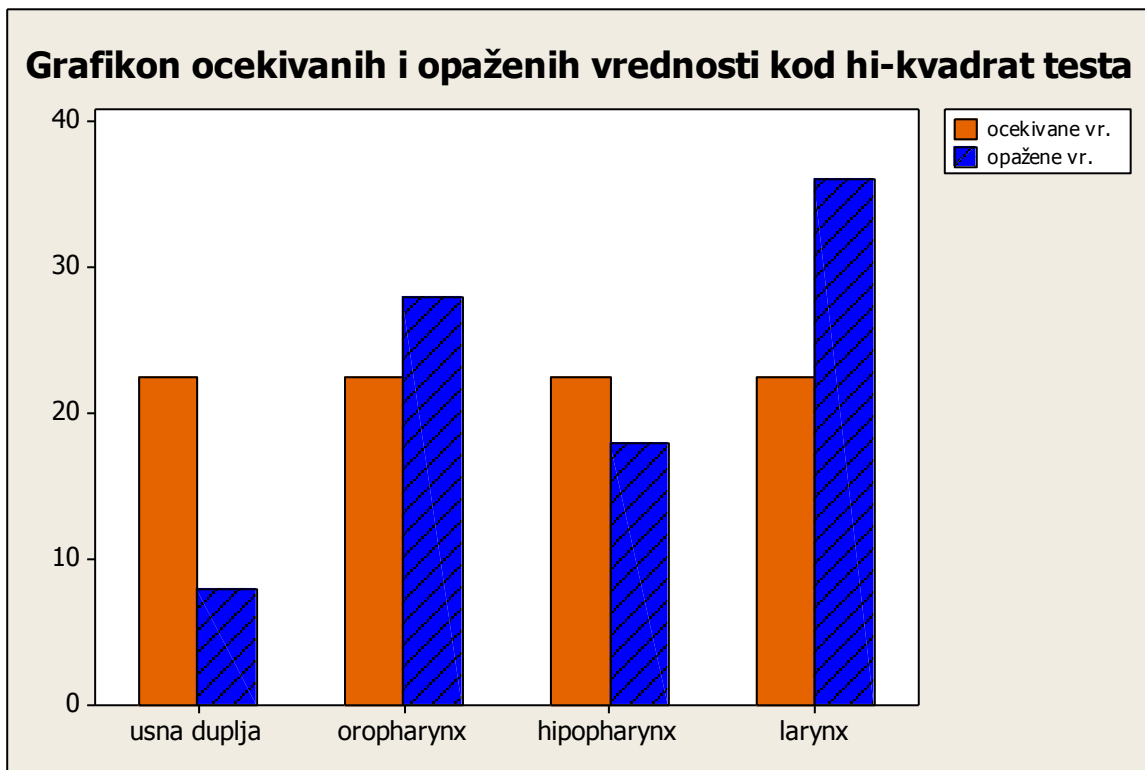
Tabela br. 12. Lokalizacija planocelularnog karcinoma glave i vrata zračenih bolesnika

obim uzorka	stepeni slobode	hi-kvadrat statistika	p-vrednost
90	3	19.68	≈ 0.00

Tabela br. 13. Statistički prikaz lokalizacije planocelularnog karcinoma glave i vrata



Grafikon br. 9. Lokalizacija tumora glave i vrata zračenih bolesnika

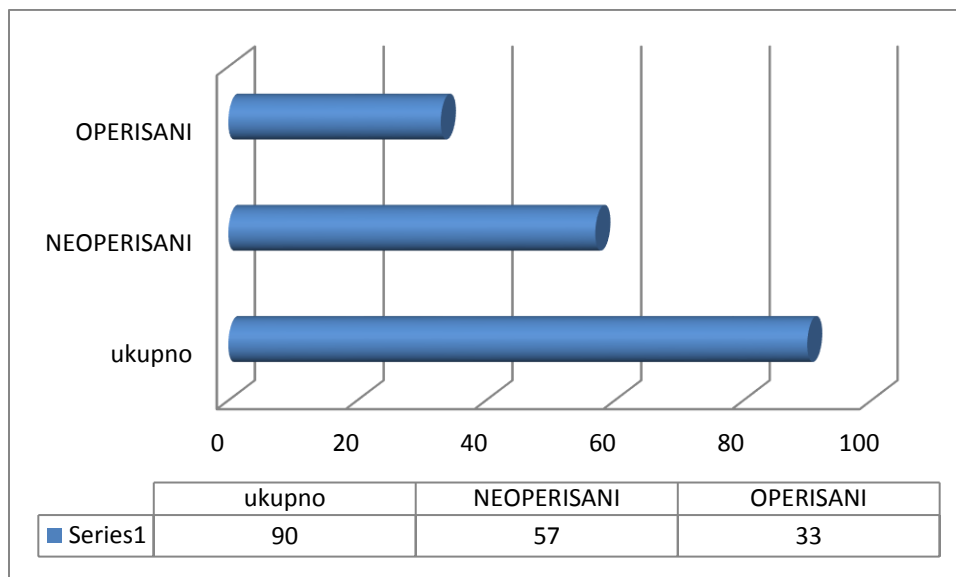


Grafikon br. 9a. Opažene i očekivane vrednosti lokalizacija tumora glave i vrata

5.3.1. Neki bolesnici su pre primene zračne terapije bili operisani. Koji je odnos operisanih i neoperisanih bolesnika sa planocelularnim karcinomom kod kojih je u onkološkom lečenju primenjena radioterapija prikazano je u sledećoj tabeli:

ukupno	NEOPERISANI	OPERISANI
90	57	33
100%	63.3%	36.7%

Tabela br. 14. Odnos operisanih i neoperisanih ORL bolesnika koji su zračeni u studiji

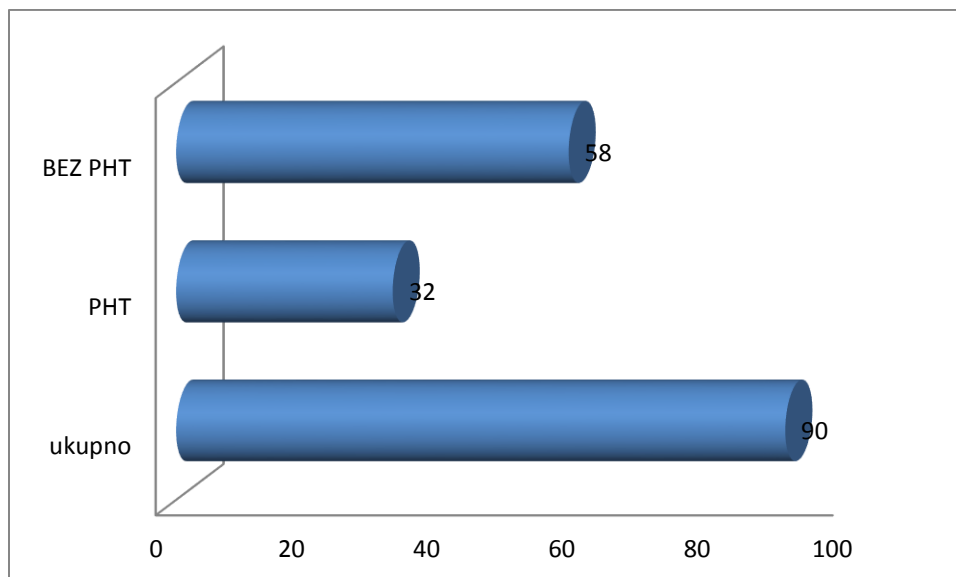


Grafikon br. 10. Odnos operisanih i neoperisanih ORL bolesnika koji su zračeni u studiji

5.3.2. Razmotrena je i učestalost primene sistemske terapije kod ispitivanih bolesnika. U zavisnosti da li su zračeni bolesnici primali neoadjuvantnu hemioterapiju ili ne su prikazani sledeći rezultati i prikazani tabelarno i grafički.

ukupno	PHT	BEZ PHT
90	32	58
100%	35.5%	64.5%

Tabela br. 15. Primena neoadjuvantne polihemioterapije kod zračenih pacijenata

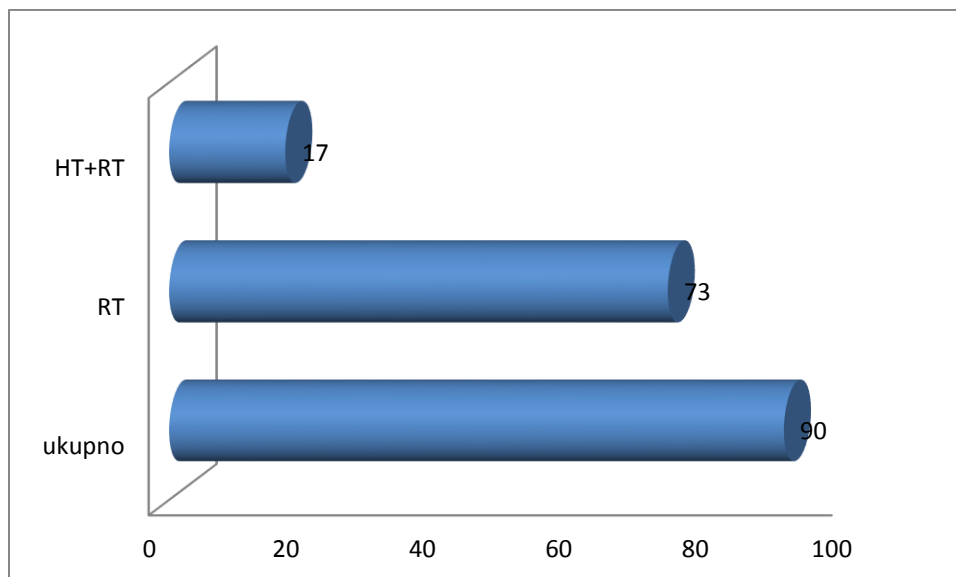


Grafikon br. 11. Primena neoadjuvantne polihemioterapije kod zračenih pacijenata

5.3.3. Konkomitantna hemioradioterapija je takođe bila sprovedena kod određenog broja bolesnika, kod uznapredovalog stadijuma bolesti T3 i T4 i kod N+ statusa, odnosno kod prisutnih rizičnih faktora.

ukupno	RT	HT+RT
90	73	17
100%	81.1%	18.9%

Tabela br. 16. Prikaz odnosa konkomitantne hemoradioterapije i radioterapije

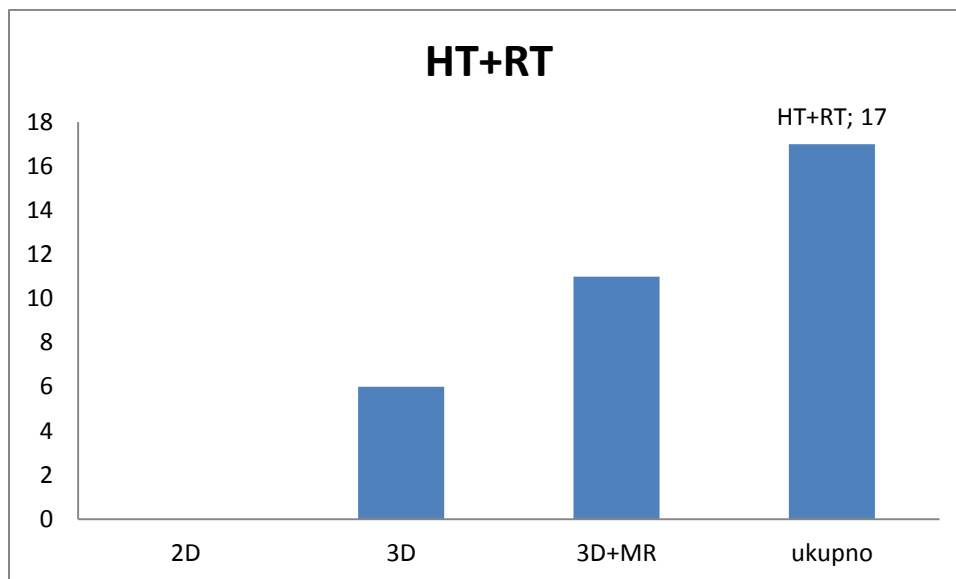


Grafikon br. 12. Prikaz odnosa konkomitantne hemoradioterapije i radioterapije

5.3.4. Konkomitantna radiohemioterapija je sagledana po grupama u odnosu na primenjenu vrstu zračne terapije. Kako su hemioradioterapijski režimi uglavnom kurativni, nije za očekivati sprovođenje kombinovanog režima konvencionalnim metodom planiranja radioterapije.

	2D	3D	3D+MR	ukupno
HT+RT	0	6	11	17

Tabela br. 17. Hemoiradijacija kod pacijenata u odnosu na primenjenu tehniku zračenja

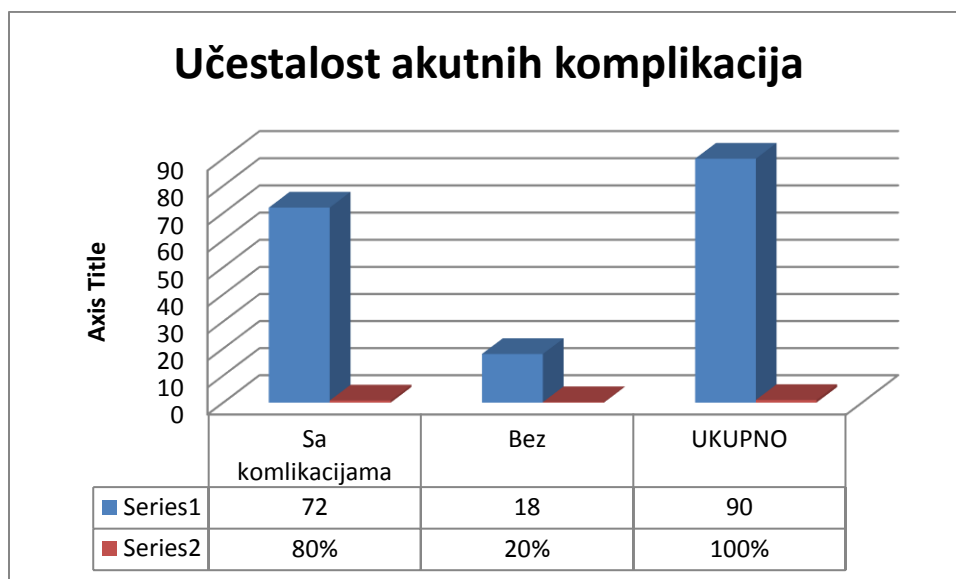


Grafikon br. 13. Hemoiradijacija kod pacijenata u odnosu na primenjenu tehniku zračenja

5.4. Određeni broj bolesnika je u toku primene zračne terapije prijavio neku od akutnih komplikacija prilikom iradijacije planocelularnog karcinoma regije glave i vrata. Ukupan broj akutnih neželjenih efekata zračenja, različitim tehnikama planiranja, po oceni bolesnika u studiji je prikazan tabelarno i grafički. Test razlike proporcija: $Z = 10.06$ $P\text{-Value} = 0.000$

Sa komplikacijama	Bez	UKUPNO	p
72	18	90	
80%	20%	100%	$P = 0.000$

Tabela br. 18. Učestalost akutnih komplikacija u toku zračne terapije

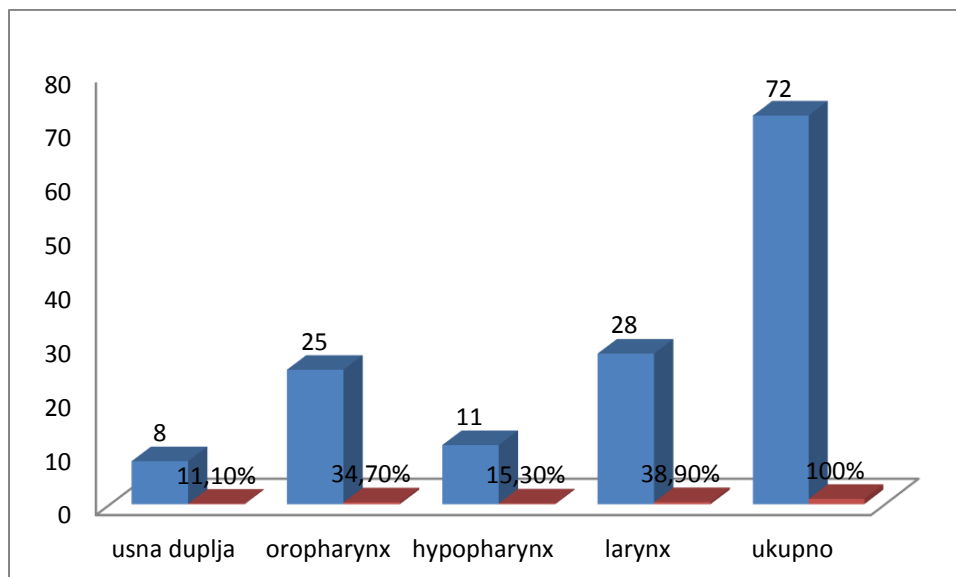


Grafikon br. 14. Učestalost akutnih komplikacija u toku zračne terapije

5.4.1. Akutne komplikacije su prijavili bolesnici sa različitim lokalizacijama primarnog tumora koji su zračili. U odnosu na lokalitet tretirane regije uočena je i razlika pojave akutnih neželjenih efekata zračne terapije koja je predstavljena u sledećoj tabeli i grafikonu.

usna duplja	oropharynx	hypopharynx	larynx	ukupno
8	25	11	28	72
11,10%	34,70%	15,30%	38,90%	100%

Tabela br. 19. Akutne komplikacije tokom radioterapije u odnosu na lokalitet planocelularnog karcinoma



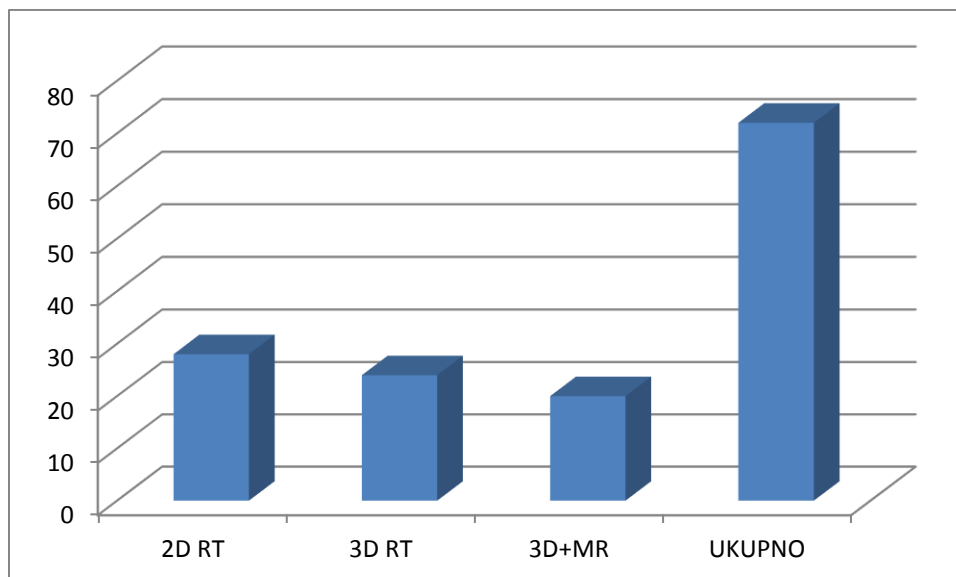
Grafikon br. 15. Akutne komplikacije tokom radioterapije u odnosu na lokalitet planocelularnog karcinoma

5.4.2. Pojava akutnih komplikacija zračne terapije u odnosu na primenjenu tehniku:

Analiza pojave akutnih komplikacija u odnosu na primenjenu tehniku planiranja radioterapije ukazuje na postojanje razlike u učestalosti komplikacija, između konvencionalnog-2D RT pristupa i konformalnih tehnika sa ili bez fuzije, koja je statistički značajna, ($Z=2,74$ p-value=0.006)

2D RT	3D RT	3D+MR	UKUPNO
28/30	24/30	20/30	72/90

Tabela br. 20. Akutne komplikacije u toku zračne terapije u odnosu na primenjenu tehniku planiranja zračne terapije

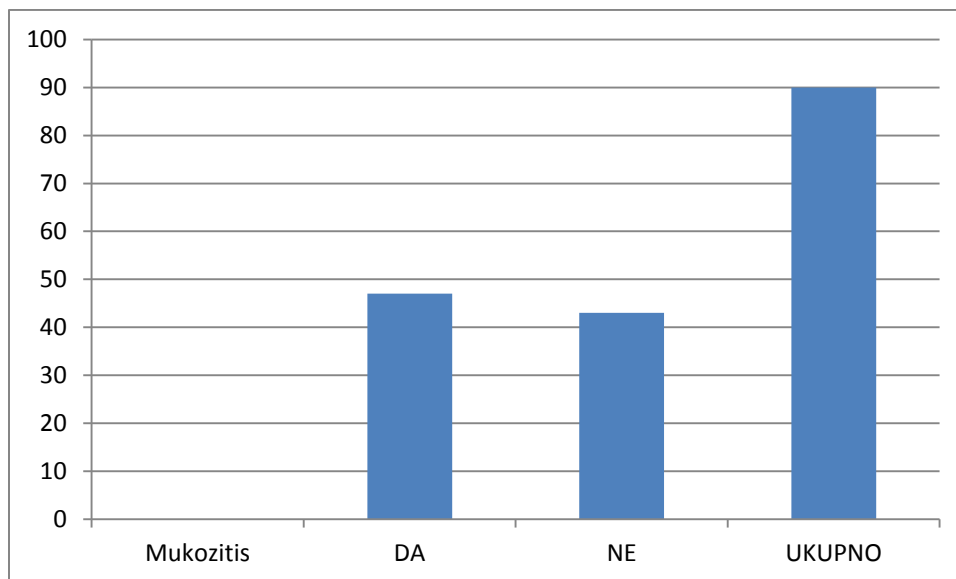


Grafikon br. 16. Akutne komplikacije u toku zračne terapije u odnosu na primenjenu tehniku planiranja zračne terapije

5.4.3. U toku redovnih kontrola zračenih bolesnika je verifikovana pojava komplikacija na sluznici usne duplje. Učestalost pojave orofaringealnog mukozitisa, kao rane komplikacije zračne terapije planocelularnog karcinoma regije glave i vrata je prikazana u sledećoj tabeli:

Mukozitis	DA	NE	UKUPNO	p
	47	43	90	
	52.2%	47.8%	100%	p=0,752

Tabela br. 21. Ukupno zabeležen orofaringealni mukozitis kod zračenih bolesnika

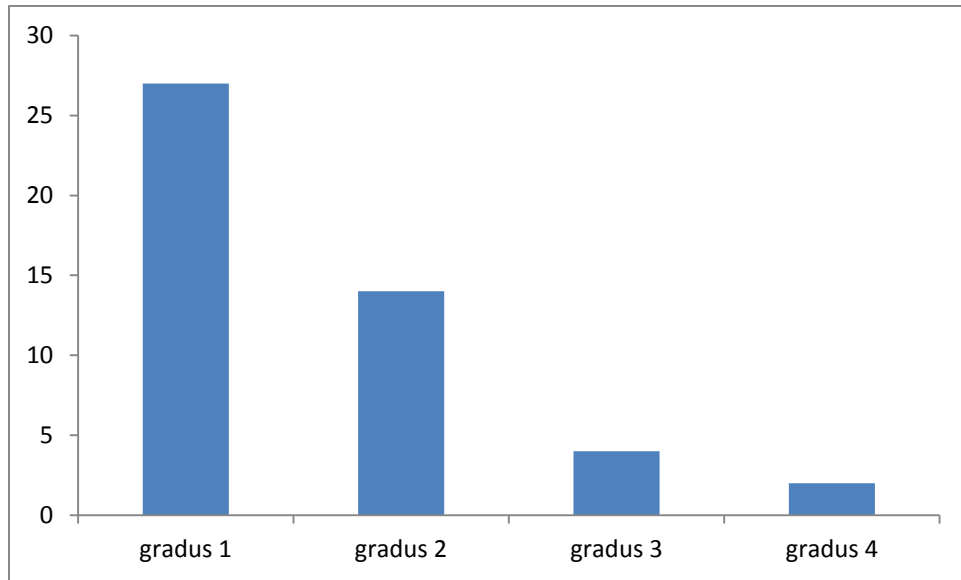


Grafikon br. 17. Ukupno zabeležen orofaringealni mukozitis kod zračenih bolesnika

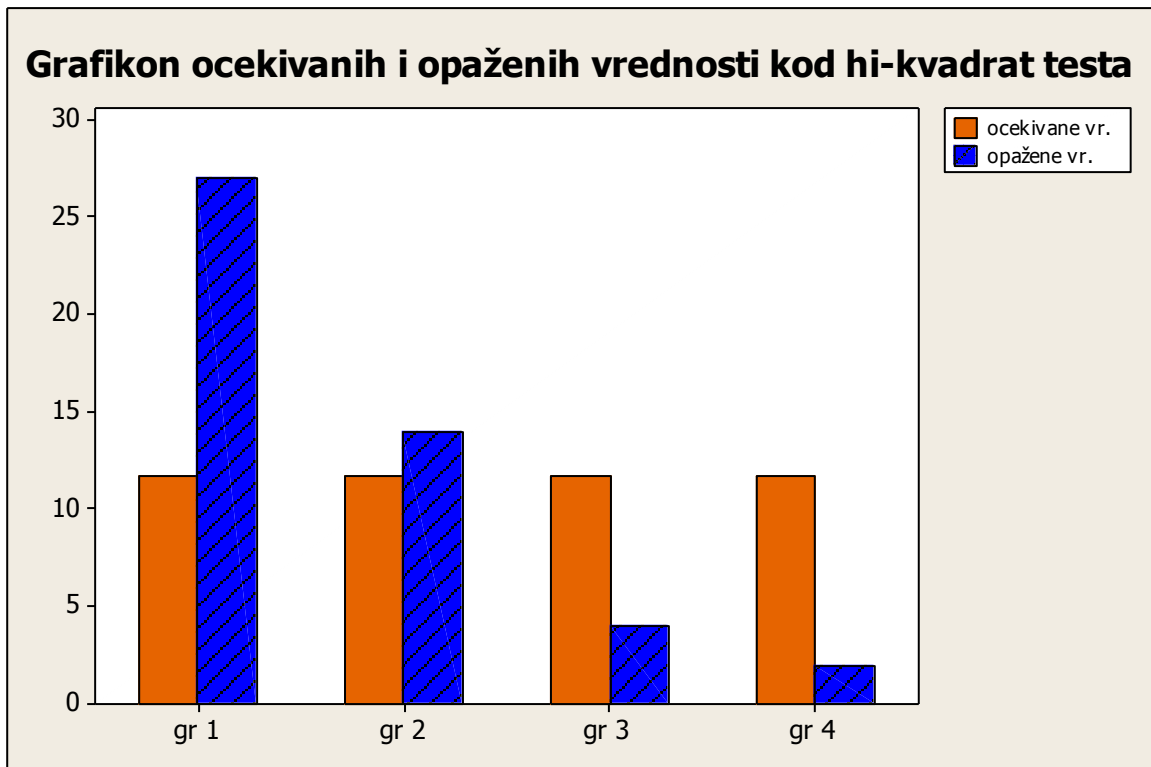
5.4.4. Pojava promena na sluznici usne šupljine se javljala u različitom intenzitetu kod različitih bolesnika u toku zračne terapije. Rangiranje izraženih promena na sluznici je objašnjeno u poglavlju akutnih komplikacija kroz graduse i stepene pojave mukozitisa. Stepem izraženosti orofaringealnog mukozitisa je prikazan u tabeli niže i grafikonu. Hi kvadrat test za jednakost proporcija (saglasnost sa diskretnom uniformnom raspodelom). Rezultati ($N=47$, $DF=3$, $Chi-Sq=33.47$, $P-Value=0.00$) pokazuju da proporcije nisu ravnomerno raspoređene, a prateći grafikon observiranih i očekivanih vrednosti pokazuje da se proporcije značajno smanjuju sa povećanjem gradusa.

Mukozitis	gradus 1	gradus 2	gradus 3	gradus 4	UKUPNO
	27	14	4	2	47
	57.4%	29.9%	8.5%	4.2%	100%

Tabela br. 22. Orofaringealni mukozitis se razvio u različitom intenzitetu kod zračenih bolesnika



Grafikon br. 18. Orofaringealni mukozitis se razvio u različitom intenzitetu kod zračenih bolesnika

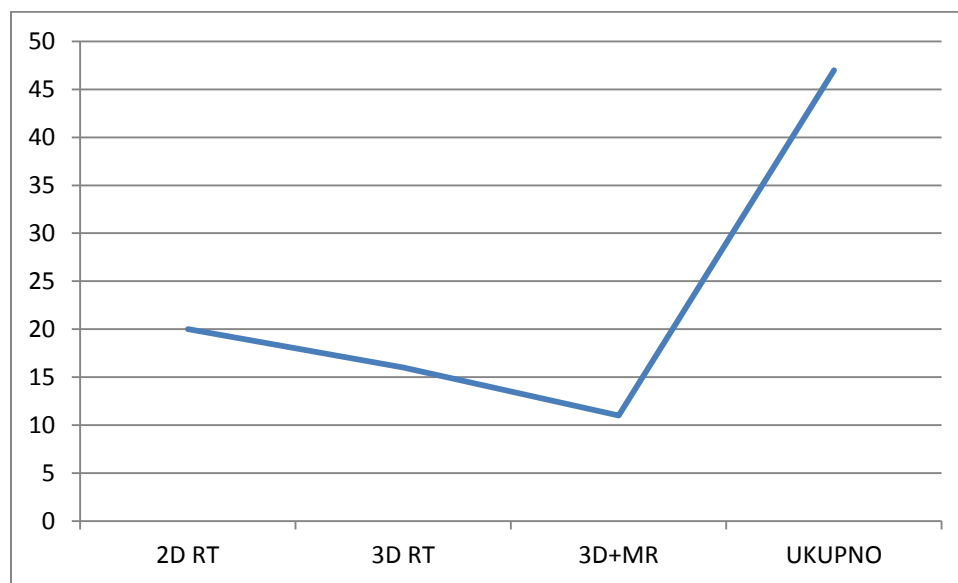


Grafikon br. 18a. Očekivane i opažene vrednosti orofaringealnog mukozitisa prema intenzitetu

5.4.5. Takođe je analizirana i pojava orofaringealnog, iradijacionog mukozitisa kod različitih tehnika planiranja zračne terapije. Učestalost radijacionog mukozitisa u odnosu na primenjenu tehniku radioterapije je prikazna u sledećoj tabeli. Test razlike proporcija: $Z = 2.02$ P-Value = 0.04.

2D RT	3D RT	3D+MR	UKUPNO
20	16	11	47
42.5%	34%	23.5%	100%

Tabela br.23. Orofaringealni mukozitis kod različitih tehnika radioterapije

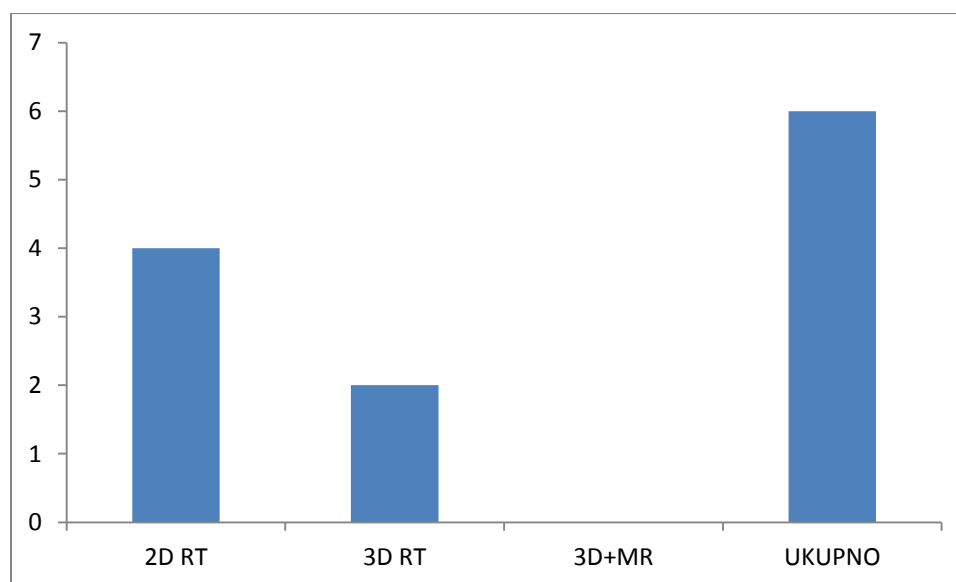


Grafikon br. 19. Orofaringealni mukozitis kod različitih tehnika radioterapije

5.4.6. Sagledana je i pojava najtežih oblika radijacionog mukozitisa, kada bolesnici nisu mogli jesti čvrstu hranu, već samo tečno-kašastu (gradus 3) ili su bili samo na parenteralnoj ishrani (gradus 4). Pojava najtežih oblika radijacionog mukozitisa u odnosu na primenjenu tehniku zračenja:

2D RT	3D RT	3D+MR	UKUPNO	Gradus 3 i 4
4	2	0	6	
66.7%	33.3%	0	100%	

Tabela br. 24. Najizraženiji radijacioni mukozitis u odnosu na tehniku zračenja

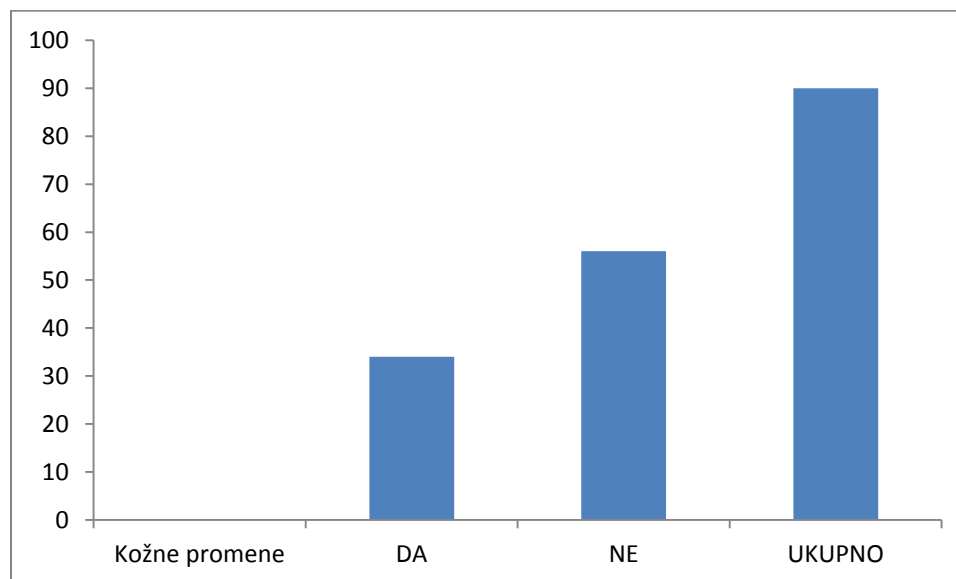


Grafikon br. 20. Učestalost težih formi radijacionog mukozitisa, gradus 3 i 4, u odnosu na tehniku zračenja

5.4.7. Komplikacije od strane kože na licu i vratu, u vidu radijacionog dermatitisa, su uočene kod određenog broja zračenih bolesnika. Promene na koži, kao komplikacija u toku zračne terapije, prikazane u sledećoj tabeli i grafikonu. Test razlike proporcija: $Z = -3.38$ P-Value = 0.001

Kožne promene	DA	NE	UKUPNO	p
	34	56	90	P= 0.001
	37.8%	62.2%	100%	

Tabela br. 25. Pojava kožnih komplikacija kod zračenih pacijenata

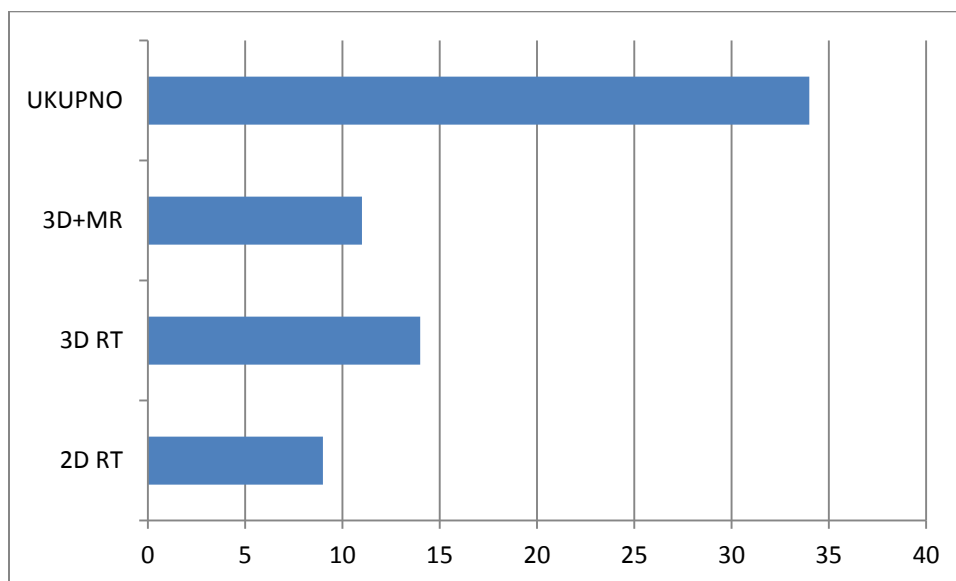


Grafikon br. 21. Pojava kožnih komplikacija kod zračenih pacijenata

5.4.8. Analizirana je takođe i učestalost kožnih komplikacija kod različitih tehnika zračne terapije planocelularnog karinoma glave i vrata. Kožne promene u odnosu na tehniku radioterapije su prikazane tabelarno. $Z=2,86$ $P\text{-Value} = 0,004$

2D RT	3D RT	3D+MR	UKUPNO
6/30	16/30	12/30	34/90

Tabela br. 26. Kožne komplikacije u odnosu na tehniku zračenja



Grafikon br. 22. Kožne komplikacije u odnosu na tehniku zračenja

5.4.9. Kožne promene na licu, a najčešće na vratu, su se javljale tokom primene radioterapije planocelularnog karcinoma glave i vrata. Intenzitet kožnih promena nije uvek bio isti. Tabela br. 27. ilustruje stepen izraženosti kožnih promena kroz gradiranje koje je i ranije objašnjeno. Hi kvadrat test zajednakost proporcija (saglasnost sa diskretnom uniformnom raspodelom). Rezultati ($N=34$, $DF=3$, $Chi\text{-Sq}=29,29$, $P\text{-Value}=0,00$) pokazuju da proporcije nisu ravnomerno raspoređene, a prateći grafikon observiranih i očekivanih vrednosti pokazuje da se proporcije značajno smanjuju sa povećanjem gradusa.

Stepen izraženosti kožnih promena:

gradus 1- folikularni edem bez deskvamacije

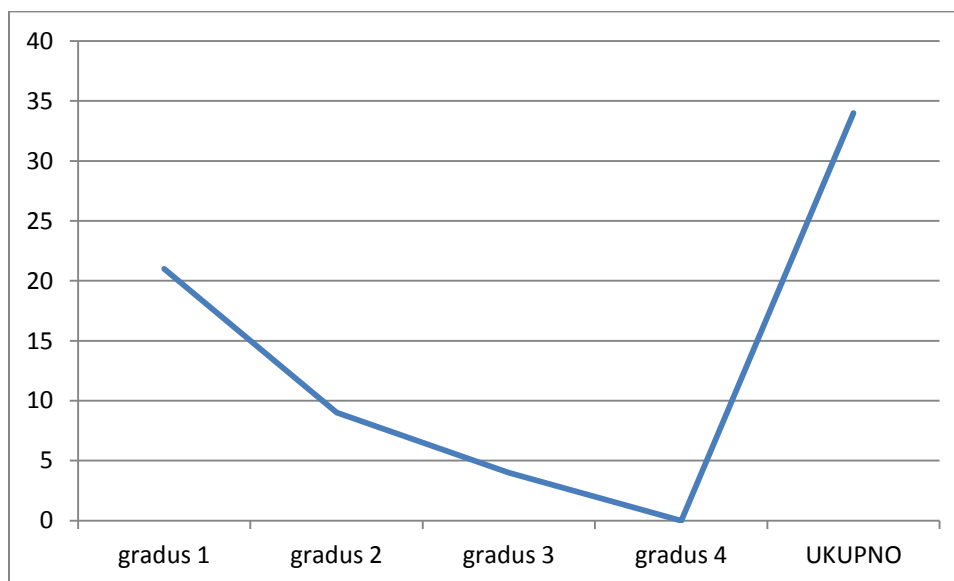
gradus 2- bleđi eritem, nejednaka vlažna deskvamacija

gradus 3- konfluentna vlažna deskvamacija

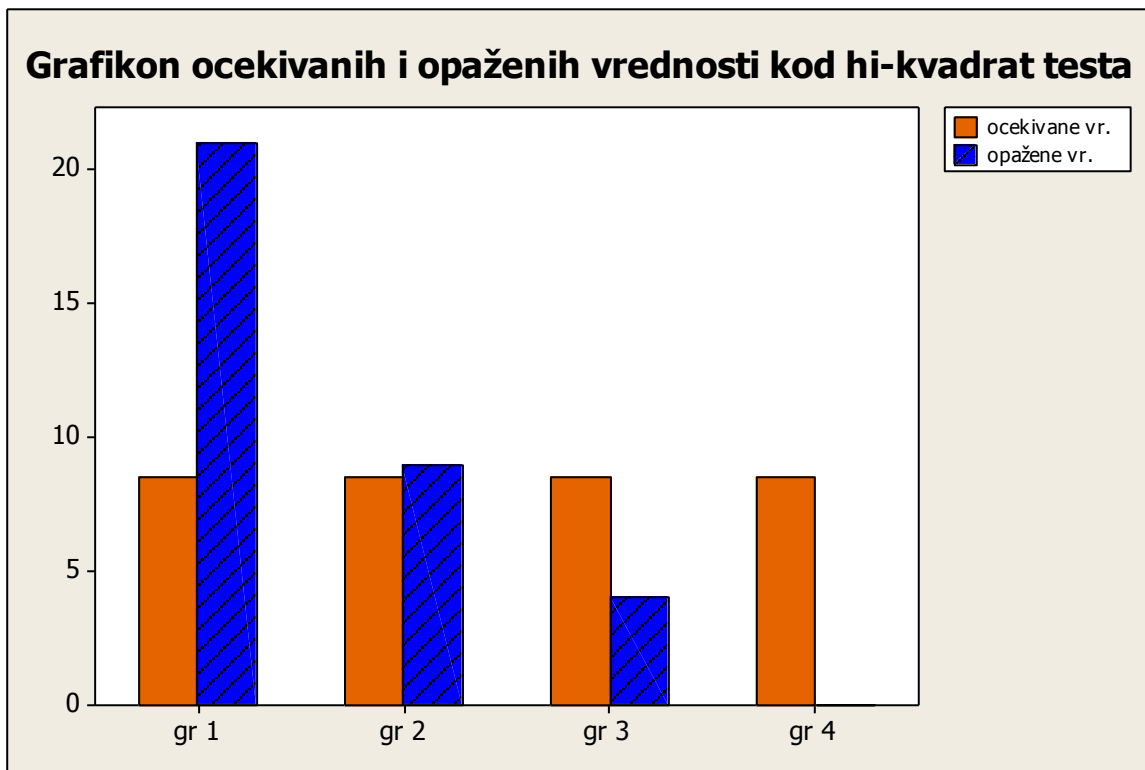
gradus 4- ulceracije, nekroze

intenzitet kožnih promena	gradus 1	gradus 2	gradus 3	gradus 4	UKUPNO
	21	9	4	0	34
	61.7%	26.5%	11.8%	0%	100%

Tabela br. 27. Stepen izraženosti promena na koži lica i vrata u toku radioterapije



Grafikon br. 23. Stepen izraženosti promena na koži lica i vrata u toku radioterapije

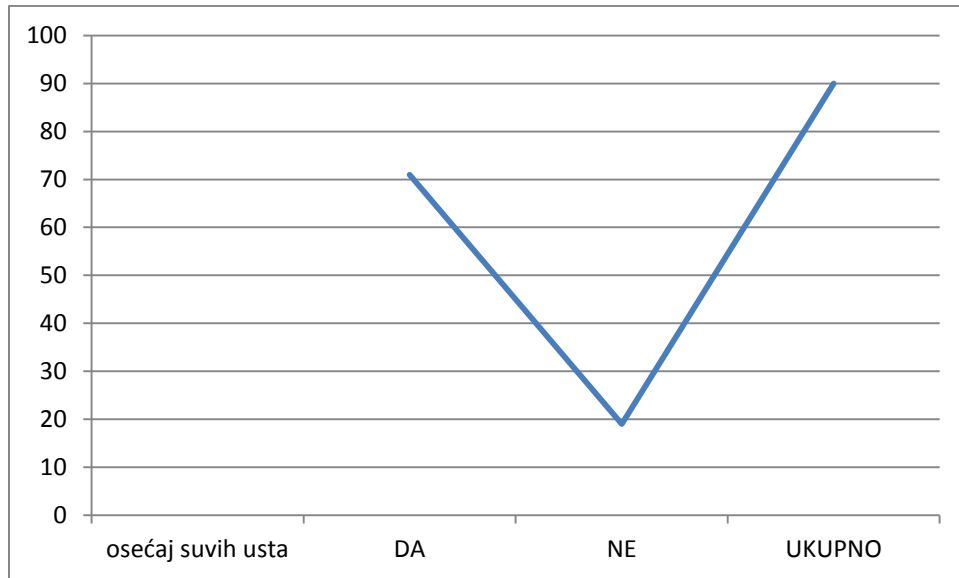


Grafikon br. 23a. Očekivane i opažene vrednosti stepena izraženosti promena na koži lica i vrata

5.4.10. Kao rezultat rada poremećene funkcije pljuvačnih žlezda tokom i nakon radioterapije se javlja osećaj nedostatka pljuvačke u ustima. Na suvoću u ustima se žalio određeni broj zračenih pacijanata koji je prikazan u tabeli niže. Test razlike proporcija: $Z = 9.50$ $P\text{-Value} = 0.00$

kserostomia	DA	NE	UKUPNO
	71	19	90
	78.9%	21.1%	100%

Tabela br. 28. Osećaj suvih usta kod zračenih bolesnika sa planocelularnim karcinomom glave i vrata

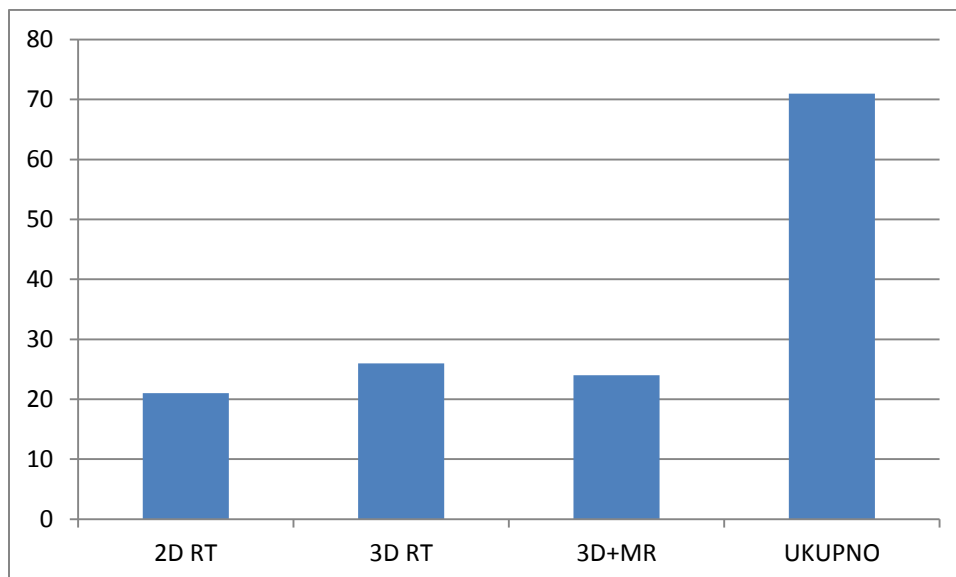


Grafikon br. 24. Osećaj suvih usta kod zračenih bolesnika sa planocelularnim karcinomom glave i vrata

5.4.11. Kserostomija, odnosno osećaj suvih usta, kao posledica postradijacionih promena na velikim pljuvačnim žlezdama, kao organima od rizika, je sagledana u odnosu na primenjenu tehniku planiranja zračene terapije. Hi kvadrat test za jednakost proporcija (saglasnost sa diskretnom uniformnom raspodelom). Rezultati (N=71, DF=2, Chi-Sq=0.53, P-Value=0.76) pokazuju da proporcije jesu ravnomerno raspoređene.

2D RT	3D RT	3D+MR	UKUPNO	p
21	26	24	71	P=0.76
29.6%	36.6%	33.8%	100%	

Tabela br. 29. Kserostomija u odnosu na primenjenu tehniku radioterapije



Grafikon br. 25. Kserostomija u odnosu na primenjenu tehniku radioterapije

5.4.12. Interesantno je uočiti i vreme kada su se počele javljati neke od navedenih akutnih komplikacija tokom zračenja planocelularnog karcinoma glave i vrata, a koje su bolesnici prijavljivali tokom kontrolnih pregleda i vođenja pisanih izveštaja.

2D RT	3D RT	3D+MR
9 fr	13 fr	15fr

Tabela br. 30. Prosečno vreme javljanja akutnih komplikacija zračne terapije u odnosu na primenjenu tehniku radioterapije

5.5. Analizirana je i ukupna prosečna zapremina ozračenog tkiva odnosno volumen mete u odnosu na primenjenu tehniku radioterapije.

2D RT	3D RT	3D+MR
216 cm ³	198 cm ³	150 cm ³

Tabela br. 31. Prosečna zapremina ozračenog volumena (PTV-a) u odnosu na primenjenu tehniku radioterapije

5.5.1. 95% propisane tumorske zračne doze (TD) pokriva određeni deo volumena mete. Koji je procenat pokrivenosti mete, odnosno koji deo volumena PTV-a prima 95% zračne tumorske doze je prikazan u tabeli niže u odnosu na primenjenu tehniku radioterapije. Ovi podaci ukazuju koja tehnika omogućava homogeniju ozračenost mete.

2D RT	3D RT	3D+MR
92.3%	95.1%	98.4%

Tabela br. 32. Pokrivenost PTV-a 95% tumorskom zračnom dozom u odnosu na tehniku radioterapije

5.5.2. Određeni delovi PTV-a primaju i maksimalne zračne tumorske doze, a koje mogu da prelaze zadate vrednosti. Ove doze mogu tolerantno pokrivati planirani zračni volumen do 2% ukupne površine ciljnog volumena. Kolike su prosečne vrednosti tih maksimalnih zračnih tumorskih doza su dole prikazane u odnosu na primenjenu tehniku radioterapije.

2D RT	3D RT	3D+MR
66.3 Gy	69.7Gy	74.3Gy

Tabela br. 33. Prikaz maksimalnih tumorskih zračnih doza (TD) koje pokrivaju 2% planiranog tretiranog volumena (PTV-a)

5.5.3 Analizirana je i prosečno isporučena vrednost zračne tumorske doze u odnosu na tehniku planiranja radioterapije. Zbog ograničenja u pogledu organa od rizika, zavisno od tehnike planiranja radioterapije, pre svega kičmene moždine, očekivane su razlike u pogledu isporuke srednje zračne tumorske doze. Dobijene su sledeće prosečne vrednosti isporučenih zračnih tumorskih doza:

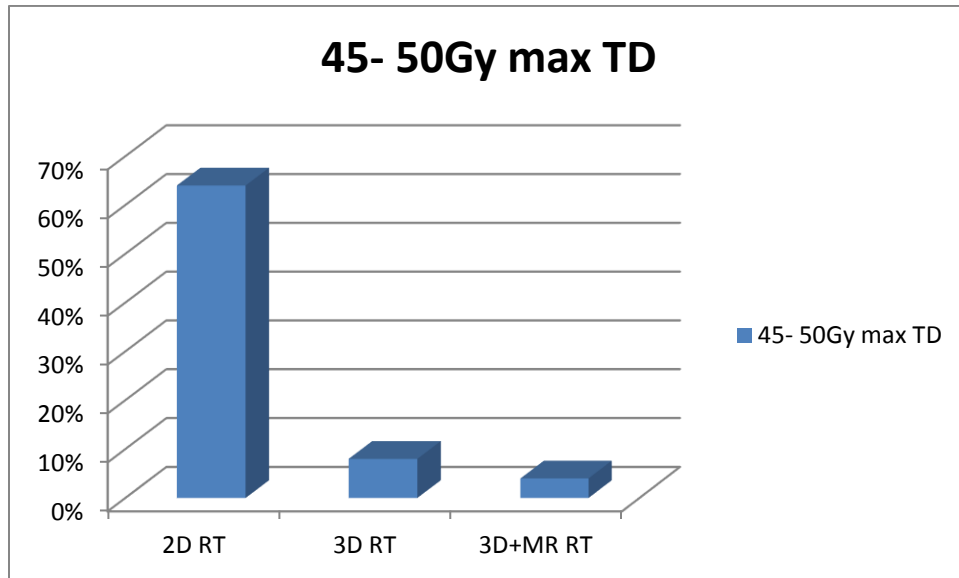
2D RT	3D RT	3D+RT
63,5 Gy	66,7 Gy	70,2 Gy

Tabela br. 34. Prikaz prosečno isporučene zračne tumorske doze u odnosu na primenjenu tehniku radioterapije

5.5.4. U toku zračne terapije i okolna zdrava tkiva primaju određenu dozu zračenja. Svaki organ od rizika ima gornju, dozvoljenu, granicu tolerantne doze, koje organ rizični može primiti a da ne nastanu ireverzibilne posledice. Različitim tehnikama zračne terapije najčešći rizični organi očna sočiva, očne jabučice i kičmena moždina primaju određene zračne tumorske doze. Kod sve tri tehnike zračenja koje su primenjene kod naših pacijenata zračne tumorske doze su se kretale u referentnim granicama što se tiče očnih sočiva i retine, ispod 10Gy odnosno ispod 45-50Gy. Procenat maksimalnih kurativnih radioterapijskih doza koje su primale kičmena moždina i pljuvačne žlezde, kao najopterećeniji riziko organi kod ove lokalizacije karcinoma, primenom različitih tehnika zračenja su prikazane su niže, $P < 0,05$:

kičmena moždina	2D RT	3D RT	3D+MR RT
45- 50Gy max TD	64%	8%	4%

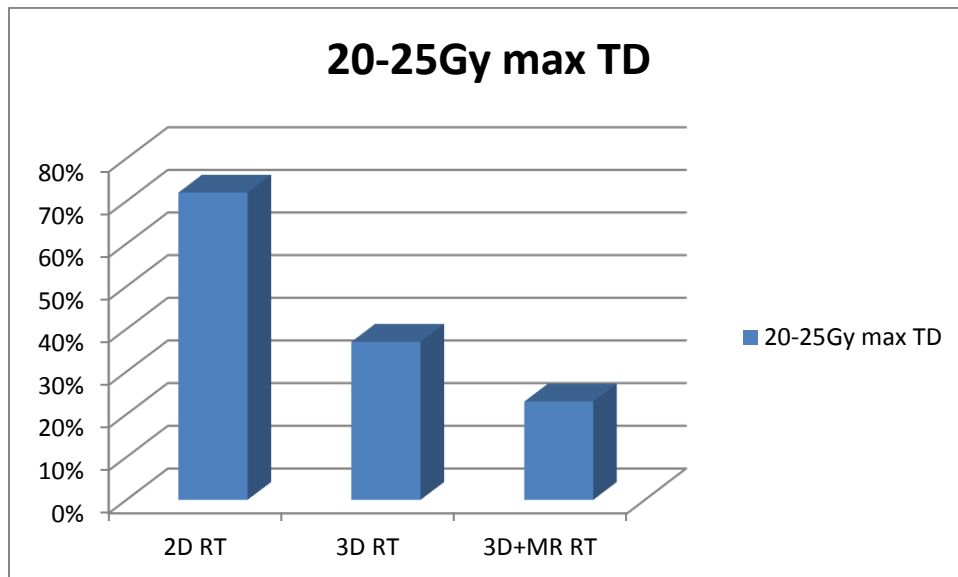
Tabela br. 35. Prikaz odnosa primljene TD na kičmenu moždinu u odnosu na primenjenu tehniku radioterapije



Grafikon 26. Prikaz odnosa primljene TD na kičmenu moždinu u odnosu na primenjenu tehniku radioterapije

pljuvačne žlezde	2D RT	3D RT	3D+MR RT
20-25Gy max TD	72%	37%	23%

Tabela br. 36. Prikaz odnosa primljene TD na pljuvačne žlezde u odnosu na primenjenu tehniku radioterapije, $P < 0,05$



Grafikon 27. Prikaz odnosa primljene TD na pljuvačne žlezde u odnosu na primenjenu tehniku radioterapije

6. DISKUSIJA

6.1 Opšti podaci

Pregledom najnovije literature, manji je akcenat dat analizi procentualnog učešća pojedinih lokaliteta planocelularnog karcinoma glave i vrata. Danas se sve više pažnje posvećuje epidemiološkim karakteristikama HNSCC, razlikama u pojedinim delovima sveta ali i kontinenta, uz važna zapažanja učešća prediktivnih faktora, pre svega HPV infekcije. Karcinomi glave i vrata su šesti najčešći lokalitet karcinoma u svetu. Više od 90% karcinoma ove regije čini planocelularni karcinom. Varijacije su primećene u odnosu na pojedine geografske regije, uz konstataciju da je duvan i alkohol etiološki povezan sa oko 80% HNSCC. U visoko rizičnim područjima (Indija, Šri Lanka, Bangladeš i Pakistan) orofaringealni planocelularni karcinom je najčešći karcinom kod muškaraca i treći po učestalosti kod žena. U Evropi najveće stope imaju Francuska, a isto tako i Mađarska, Slovačka i Slovenija. U severnom delu Amerike je 1980. godine učešće HPV-pozitivnog HNSC bilo ispod 25%, a danas je preko 75% (214).

Anatomski lokaliteti HNSCC pokazuju značajnu geografsku i demografsku varijaciju zbog razlika i njihovoj etiologiji. U severnoj Americi oralni deo jezika je najčešća intraoralna lokalizacija HNSCC sa udelom od oko 25 do 40%. Poredeći rezultate ove studije sa podacima našeg podneblja, planocelularni karcinom je zastupljen sa 31,1% slično novim trendovima, uz pretpostavku većeg udela HPV-pozitivnog HNSCC.

U ovo istraživanje je uključeno ukupno 90 bolesnika sa patohistološki verifikovanim planocelularnim karcinomom glave i vrata. Kod svih bolesnika je u daljem diferentnom onkološkom lečenju indikovana primena radioterapije. Prema vrsti radioterapije koja je primenjena bolesnici su svrstani u tri grupe sa podjednakim brojem. Grupe su formirane kako su pacijenti pristizali sa Onkološkog Konzilijuma prema kriterijumima za uključivanje u studiju koji su ranije navedeni.

Najpre je analizirana polna distribucija ispitanika odnosno ukupan broj muškaraca i žena kod svih bolesnika gde je primenjena radioterapija. Rezultati ukazuju da je dominantan udeo muškog pola kod bolesnika sa tumorom regije glave i vrata.

Prema analiziranim rezultatima muškaraca je bilo ukupno 75 odnosno 83.3% a žena 15 a to je oko 16.7%. Dobijeni podaci su kompatibilni i ne razlikuju se bitno od objavljenih podataka gde je učešće muškaraca učestalije. Kada je u pitanju lokalizacija glave i vrata i onkološki aspekt muškarci oboljevaju četiri do pet puta više u odnosu na žene (182, 183). Dobijeni podaci što se tiče polne distribucije su kompatibilni i sa dobijenim podacima jedne iranske studije koja je brojala 176 bolesnika u periodu od 2006. do 2010. godine. Procenat učešća muške populacije bolesnika sa planocelularnim karcinomom regije glave i vrata u tom istraživanju je bio 85,8% (151) a ženske 14,2% (25) (184).

Slični podaci, zemalja u razvoju jugoistočne Azije, objavljenih krajem 2010. godine potvrđuju ovaj odnos (185). U zaključku se navodi da je pušenje i prekomerna konzumacija alkohola glavni uzročnik oboljevanja. Incidenca učešća HPV je, prema ovim podacima, u zemljama u razvoju iza ovih uzročnih faktora, ali ubrzano raste.

Ova polna distribucija i odnos je zadržan, kada analiziramo, u sve tri grupe ispitivanih bolesnika koji su zračeni, kako u prvoj kod koje je primenjena 2-D konvencionalna radioterapija, tako u drugoj 3-D grupi gde je primenjena konformalna radioterapija planirana na osnovu kompjuterizovane tomografije i u trećoj grupi bolesnika gde je konformalna radioterapija planirana fuzijom sa magnetno rezonantnim imidžingom. Sve tri grupe ispitivanih bolesnika su bile dosta homogene kada je polna distribucija u pitanju, $P > 0,05$ (grafikon br. 2.).

Prosečna životna dob u vreme dijagnostifikovanja planocelularnog karcinoma je takođe približna i bila je kod oba pola oko 53. godine. Incidenca tumora glave i vrata, prema podacima iz literature, raste sa godinama života i najčešće se dijagnostifikuju između 50. i 70. godina života. Tumori nekih drugih lokalizacija i druge patohistologije regije glave i vrata kao što su tumori epifarinksa i pljuvačnih žlezda se pojavljuju kod mlađih osoba (186). Podaci ovog istraživanja ukazuju da se uklapamo sa godinama pojave ovih oboljenja, ali ipak treba zapaziti da je taj odnos kod nas pomeren prema mlađoj životnoj dobi. Tu svakako treba tražiti uzroke sa socioekonomskog stanovišta ali i sa lošim navikama. Pre svega su to pušenje cigareta, preterano konzumiranje alkohola i loša higijena usne šupljine. Seksualne navike i HPV infekcija danas pomeraju oboljevanje ka mlađoj populaciji.

Kada je u pitanju pušenje kao visoko značajan riziko faktor, iz dobijenih podataka lične anamneze, pušenje cigareta kod ovih bolesnika je visoko zastupljeno i statistički značajno, $p \approx 0,00$. Da su pušili cigarete unazad preko deset godina, prijavilo je 59 bolesnika, a to je nešto preko 65% ispitanika. Ovaj dobijeni procenat kod nas je veći kada uporedimo podatke uglavnom sa severno američkog kontinenta i jedne novije epidemiološke studije iz 2013. godine (187).

Pušenje je nezavisni faktor rizika za razvoj karcinoma glave i vrata (188). Pacijenti koji nastave da puše cigarete i tokom radioterapije imaju veće šanse da razviju osteoradionekrozu kao i potrebu češćeg hospitalnog tretmana zbog izraženijih lokoregionalnih komplikacija. Nastavak pušenja tokom radioterapije ima negativan efekat na lokalnu kontrolu bolesti i preživljavanje, ali ipak noviji dokazi sugerišu da je ukupni pušački staž važniji (189). Prestanak pušenja pre operacije je takođe poželjan da smanji rizik od komplikacija u vezi primene anestetika ali i poboljša zarastanje rane, naročito posle rekonstruktivne hirurgije (190).

Odvikavanje od pušenja duvana za kratko vreme (od jedne do četiri godine) dovodi do smanjenja rizika od nastanka planocelularnog karcinoma glave i vrata od oko 30 odsto u poređenju sa nastavljanjem pušenja, smanjuje rizik od karcinoma larinksa za oko 60 odsto posle 10-15 godina i posle 20 godina ovaj rizik može biti sveden na nivo nepušača za razvoj karcinoma usne duplje (191).

Alkohol je drugi nezavisni faktor rizika za nastanak karcinoma glave i vrata. Pacijenti na ovom podneblju i dalje imaju neiskren pristup ovom problemu te manjkavost podataka nije mogla biti u raspravi i evaluaciji. Bolesnici koji nastave da piju alkohol nakon onkološkog tretmana karcinoma glave i vrata imaju znatno lošiji kvalitet života (192) i negativan uticaj na ukupno preživljavanje (193). Korisni efekti odvikavanja prestanka konzumacije alkohola, na rizik od razvoja planocelularnog karcinoma glave i vrata, su primećeni tek nakon više od 20 godina, kada je nivo rizika izjednačen sa osobama koji nisu konzumenti. Međutim, prestanak uzimanja alkohola na prijemu za operativni tretman kao i hospitalnu iradijaciju može predstavljati značajan

problem. Preporuke su svakako ne zaboraviti ovaj segment anamnestičkih podataka, brzi alkoholni skrining test kao i multidisciplinarni pristup lečenja.

6.2 Uloga HPV infekcije

Ispitivanje učešća humanog papiloma virusa u ovom istraživanju nije sprovedeno. Dostupni podaci zbog insuficijentnosti rutinske dijagnostike u ovom pravcu su bili limitirajući faktor. Svakako uočavamo prema najnovijim stavovima, učešće HPV infekcije danas ima značajnu ulogu. U zemljama razvijenog sveta oko 95% slučajeva karcinoma glave i vrata je uzrokovano preteranom konzumacijom duvana i/ili alkohola kao i humanim papiloma virusima (HPV, dominantno tip 16-kod tumora usne duplje i ždrela). Virusna infekcija kao uzrok ove vrste tumora češća je u mlađih osoba (40-60 godina), što se povezuje sa razmenom seksualnih navika tokom poslednjih decenija što sumarno toksično deluje sa alkoholom i duvanom.

Marur i saradnici su u svom istraživanju pokušali da bolje sagledaju uticaj HPV infekcije sa planocelularnim karcinomom regije glave i vrata (194). U radu je takođe opisan novi trend grupisanja, ali i prognoze ovih bolesnika, na HPV pozitivnu i HPV negativnu grupu. Incidenca planocelularnog karcinoma naročito jezika i palatinih tonzila u belaca ispod pedeset godina života bez anamnestičkih podataka o konzumaciji alkohola i duvana je u porastu. HPV pozitivan orofaringealni planocelularni karcinom, predpostavlja se, ima različite mehanizma nastanka za razliku od HPV negativnog. Moguća je degradacija genskih struktura na nivou P53 i ekspresija na P16. Nasuprtom tome, orofaringealni karcinom uzrokovan duvanom karakteriše TP53 mutacije i smanjena regulacija CDKN2A (kodiranje P16). Još uvek nema najpouzdanijih mehanizama detekcije virusa u tumoru, iako se mogu koristiti hibridizacija i PCR tehnike, kao i P16 imunohistohemijske analize.

Odlike HPV pozitivnog planocelularnog karcinoma glave i vrata su: češća lokalizacija na jeziku i tonzilama, manji stepen keratinizacije, mlađa populacija, rani stadijumi bolesti (T1 i T2), seksualne navike i ponašanje, porast incidence i dobra prognoza bolesti (dobar odgovor na hemioterapiju i radioterapiju). HPV negativni planocelularni karcinom ima sklonost lokalizovanja i na ostalim regijama glave i vrata, ima izražen stepen keratinizacije, javlja se kod starije populacije, češće u odmaklom stadijumu bolesti, povezan sa konzumiranjem alkohola i duvanom, trend smanjenja incidence, a praktično nepromenjenih procenata preživljavanja na primenjenu onkološku terapiju (195).

Studija Fakhry-ja i saradnika je ispitala 96 bolesnika sa planocelularnim karcinomom orofarinksa i larinksa u odmaklom stadijumu (stadijum III i IV) preživljavanje u odnosu na primenjenu terapiju i prisustvo HPV infekcije (196). U okviru Eastern Cooperative Oncology Group II faze trajala su bolesnici primali dva ciklusa indukcione hemioterapije sa intravenskim paklitakselom i karboplatinom. Druga grupa je bila bez indukcione hemioterapije a kod obe je primenjena hemioradioterapija sa nedeljnim paklitakselom, standardnim režimom frakcionisane radioterapije. Prisustvo ili odsustvo HPV onkogenih podtipova je beleženo metodom multiple polimeraza reakcije (PCR tehnika) kao i in situ hibridizacije. Praćeno je dvogodišnje preživljavanje ovih bolesnika kao i učešće pojedinih podtipova HPV. Najčešći zastupljeno onkogeni HPV su podtipovi 16, 33 ili 35, koji su lokalizovani u oko 40% HPV pozitivnih planocelularnih karcinoma. Poredeći bolesnike sa HPV negativnim tumorom i pacijente sa HPV pozitivnim beleži se visok odgovor na primenjenu terapiju u grupi HPV pozitivnih (82% vs 55%) nakon indukcione hemioterapije a nakon hemioradioterapije (84% vs 57%). Preživljavanje kod

odmaklog stadijuma bolesti HPV pozitivnih nakon 39,1 mesec je bila 95%, a kod HPV negativnih 62%. Može se iz ovog zaključiti da je inicijalno veoma bitno određivanje prisustva HPV infekcije kod planocelularnog karcinoma glave i vrata, iako to kod nas nije standardizovan proces, u cilju bolje prognoze i terapije ovih bolesnika.

Novije studije iz 2014. godine pokušavaju da pronađu mesto i ulogu vakcinacije i ciljane terapije kod HPV pozitivnog planocelularnog karcinoma glave i vrata (197).

U TNM klasifikaciji tumori se prema veličini primarnog tumora klasifikuju u četiri stadijuma (T1-T4). Prema veličini tumora od ukupnog broja ispitanika i zračenih bolesnika bilo je 7 (7.8%) T1 tumora, 18 (20%) T2 tumora, 37 (41.1%) T3 tumora te 28 bolesnika (31.1%) T4 tumora. Ovi podaci o T stejdžingu bolesti su prikazani u tabeli br. 8

Tumore glave i vrata se prema T stadijumu bolesti dele na rani stadijum bolesti (T1 i T2) i lokalno uznapređovalu bolest (T3 i T4).

6.3 Analiza rezultata u odnosu na TNM klasifikaciju

Iz dobijenih i prikazanih rezultata može se videti da je najveći broj pacijenata koji su primali zračnu terapiju bio u odmakloj fazi bolesti, odnosno u T3 i T4 stadijumu bolesti. Dakle nešto preko 70% bolesnika je imalo prema ovim kriterijumima odmaklu bolest, što je svakako podatak koji značajno utiče i na same efekte terapije, ali i daje značajan aspekt na preduzimanje koraka ka ranom otkrivanju i prevenciji ovih malignih oboljenja.

Može se pretpostaviti da se bolesnici kasno javljaju lekaru, da dosta vremena prođe od otkrivanja bolesti pa do početka lečenja, pa shodno tome i uspeh lečenja je lošiji u odnosu na lečenje početne faze maligne bolesti.

Kada sagledamo podatke o T stadijumu bolesti po grupama u odnosu na primenjenu tehniku radioterapije vidimo da se odmakli stadijumi bolesti javljaju dosta ravnomerno u visokom procentu (tabela br. 9). Uočavamo da smo u odmaklom stadijumu bolesti češće koristili konvencionalnu tehniku.

Na osnovu ove analize zaključujemo da su odmakli stadijumi bolesti, T3 i T4 stadijumi, dosta često zračeni primenom kurativnih zračnih tumorskih doza i sa konformalnim tehnikama. S obzirom na trendove današnje radioterapije i uvođenjem još novijih modaliteta radioterapije kao što je i intenzitet modulirana radioterapija (IMRT tehnika), možemo zaključiti da palijativne režime radioterapije treba usmeravati na dvodimenzionalnu tehniku koja i danas ima svoje mesto u lečenju ali većinom u domenu palijacije. Dakle, odmakle stadijume bolesti koji su kurabilni, trebalo bi usmeravati na novije tehnike, dok palijativne tretmane ipak treba planirati 2D tehnikom zračenja.

Kurativni radioterapijski režimi kod odmaklih stadijuma bolesti mogu uticati na učestalost toksičnih efekata radioterapije zbog isporuke viših radioterapijskih tumorskih doza, ali i na kvalitet života (122).

Noviji literaturni podaci ukazuju na i dalje visoko učešće odmaklog stadijuma bolesti, i pored mogućnosti pružanja savremenih dijagnostičkih metoda. Prema tim podacima maligni tumori glave i vrata se u oko 65 do 75% slučajeva dijagnostifikuju u III i IV stadijumu bolesti, kao uznapređovali operabilni ili neoperabilni stadijum (198).

Prognoza bolesnika sa planocelularnim karcinomom glave i vrata se prvenstveno određuje prezentacijom stadijuma bolesti, ranog odnosno odmaklog, kao i prisustva limfonodalnih

metastaza vrata i udaljenih metastaza. Oko jedne trećine pacijanata, gde se uklapaju i podaci dobijeni u ovoj studiji, su u ranom stadijumu bolesti, dok su dve trećine pacijenata u lokalno uznapređovalom stadijumu sa metastazama u limfnim čvorovima (199). Tumor u ranom stadijumu bolesti tretiran hirurģijom ili radioterapijom imaja bolji prognozu. Standard terapije za odmakle stadijume bolesti je hirurģija u kombinaciji sa adjuvantnom radioterapijom i/ili hemioterapijom. Stope preživljavanja su i tada dosta loše (40-50% na petogodišnjem nivou). Organ prezervacijski protokoli, sa kombinovanom hemioterapijom i radioterapijom uz salvage hirurģiju su bili favorizovani u lečenju lokalno uznapređovale bolesti krajem 90-tih godina. Sada se ovi stavovi lečenja preispituju a sve više protokola podržava mesto hirurģije. Hirurška terapija nema alternativu kod dobro indikovanih bolesnika, i daje bolje rezultate lečenja i onkološke i funkcionalne. Povoljne karakteristike pacijenata sa planocelularnim karcinomom glave i vrata, povezane sa dobrom prognozom, su nepušači, minimalna izloženost alkoholu, dobro opšte stanje pacijenta, odsustvo komorbiditeta, a danas i HPV pozitivnost s obzirom na senzitivnost onkološkog lečenja (200).

Trideset pet do 55% pacijenata sa uznapređovalim HNSCC nemaju klinički vidljivu bolest tri godine nakon standardnog lečenja. Međutim, lokoregionalni recidiv razvije u 30% do 40% pacijanata a udaljene metastaze u oko 20% do 30% (201). Lokoregionalni recidiv često zahteva lečenje kombinacijom hirurģije, radioterapije i/ili hemioterapije a udaljene metastaze primenu sistemskog oblika lečenja.

Nedavno je u terapiju uključena i ciljana, tkz. "target" terapija. Cetuximab je jedan od najviše proučavanih predstavnika monoklonskih antitela usmerenih na EGFR. Vezivanje antitela za EGFR receptor sprečava se aktivacija receptora u endogenim ligandima. Lokoregionalna kontrola je posmatrana kod lokalno uznapređovalih HNSCC tretiranih kombinacijom radioterapije i cetuximaba, u poređenju sa samom radioterapijom (202). Dokazano je da prisustvo tip TP53 mutacije takođe ima prognostički značaj. Nekoliko studija je pokazalo povezanost između p53 mutacije i niže stope odgovora na hemioterapiju i kraće ukupno preživljavanje (203).

U celini ipak možemo zaključiti da ukupno preživljavanje nije značajno poboljšano u poslednjih nekoliko decenija, jer pacijenti i dalje često razvijaju lokoregionalne recidive, udaljene metastaze, a i druge primarne tumore. Primarna prevencija se i dalje može postići prestankom pušenja i smanjenjem unosa alkohola.

Pacijenti sa HPV-pozitivnim HNSCC su mlađe životne dobi, obično nepušači i sa minimalnim unosom svakodnevnog alkohola. Oni se često javljaju u odmakloj fazi bolesti, sa velikim metastazama u cervikalnim limfnim čvorovima. Histopatološki, tumor je često umereno do slabo diferentovan (204). Međutim, HPV-pozitivni HNSCC su povezani sa povoljnim kliničkim ishodom bez obzira na modalitete lečenja, što može biti povezano sa imunim odgovorom na virusne antigene (205). Prognoza je bolja kod ovih pacijenata lečenih radioterapijom ili konkomitantnom hemioradioterapijom ali i pacijenata tretiranih samo operacijom (206). Kod operisanih orofaringealnih planocelularnih karcinoma petogodišnje preživljavanje za p16 negativne i p16 pozitivne pacijente iznosi oko 26,8% i 57,1% (207). U drugoj studiji, pacijenti sa HPV-pozitivnom orofaringealnim planocelularnim karcinomom su imali smanjenju smrtnost za oko 58% (208).

Većina studija danas potvrđuje da je HPV jedan od najvažnijih nezavisnih prognostičkih faktora u HNSCC. Međutim, samo je stopa lokoregionalnog recidiva, ali ne i udaljenih metastaza, smanjena kod pacijenata sa HPV pozitivnim planocelularnim karcinomom. Povećana osetljivost hemioterapije i radioterapije kod HPV-pozitivnog orofaringealnog karcinoma može biti povezana

odsustvom pušenja i prisustvom funkcionalnog proteina p53. Povećano preživljavanje pacijenata se delimično može objasniti odsustvom displastičnih promena vezano za prisustvo duvana i alkohola. Dakle, HPV status HNSCC je prognostički faktor koristan prognostički faktor ishoda lečenja i prognoze ovih pacijenata. Korišćenje HPV vakcine u adjuvantnom lečenju kod lokoregionalnog recidiva i udaljene bolesti se još uvek procenjuje.

Što se tiče nodalnog statusa na vratu, odnosno N stadijuma bolesti, bolesnici se klasifikuju takođe u četiri grupe. N0 nodalni stadijum znači da nema prisustva metastaza u limfnim čvorovima na vratu, a N1 do N3 podrazumeva prisustvo cervikalnih limfonodalnih metastaza, zavisno od broja i veličine (tabela br. 1). Broj bolesnika koji su zračeni bez prisustva klinički i PH verifikovanih metastaza u limfnim čvorovima na vratu je bio 14, odnosno nešto iznad 15%, a svi ostali su imali N+ metastatsku bolest u limfonodalni sistem vrata (tabela br. 10). To još jednom ukazuje na uznapređovalo lokalno stanje i odmaklu bolest, kao i na kasnu dijagnostiku i početak lečenja. Razlozi za kasno otpočinjanje lečenja su brojni kod nas, ali akcenat je potrebno staviti na rano otkrivanje bolesti na primarnom nivou.

Sa metastazama preko 6 cm je ipak manji broj bolesnika, ukupno 6.7%, gde se ne može ni očekivati potpuna eradikacija bolesti. Primena terapijskih procedura kod N3 lokalnog limfonodalnog statusa na vratu su veoma ograničene i svode se uglavnom na domen palijativnih procedura. Sve ostale smernice lečenja metastatske bolesti u limfnim čvorovima, bilo da se radi o unilateralnim ili bilateralnim metastazama na vratu stadijuma N1 i N2, treba donositi za svakog pacijenta pojedinačno u smislu sistemske ili lokoregionalne terapije.

Rezultati nekoliko studija ukazuju da se diseminacija tumorskih ćelija preciznije može objasniti razumevanjem genske ekspresije i molekularne biologije (209). Najčešće lokalizacije planocelularnog karcinoma glave i vrata su larinks, orofarinks, usna duplja i hipofarinks. Prema podacima iz literature oko 57% bolesnika sa primarnim karcinomom ove regije ima klinički evidentnu metastatsku bolest u limfonodalni sistem na vratu (210). Kod nas je taj procenat daleko veći i prema podacima ove analize iznosi skoro preko 80%.

Tumori usne duplje najčešće daju metastaze obostrano u grupama I do III. Orofarinks, hipofarinks i larinks metastaziraju najčešće u nivoe II do IV. Orofaringealni karcinomi mogu dati i metastaze i u nivo I, ali i V. Tumori supraglotičnog dela larinksa i hipofarinksa retko daju metastaze u nivo I, nasuprot grupi II, nešto ređe je zahvaćen nivo III i IV a retko V. Kontralateralne metastaze na vratu su retke kod karcinoma poda usta, jezika, hipofarinksa i retromolarnog trigonuma. Nasuprot tome, tumori baze jezika, orofaringealnih zidova, mekog nepca, supraglotičnog grkljana i krajnika imaju značajne stope kontralateralnih metastaza (210).

Takođe, histopatološki tip tumora, histološki gradus, stadijum bolesti i lokalizacija promene jasno determiniše rizik cervikalnog metastaziranja. Prema jednoj studiji Pentenera i saradnika iz 2005. godine karcinomi jezika ukazuju na signifikantan rizik metastaziranja u limfne čvorove vrata zavisno od tumorske dubine invazije samog tkiva (209).

Zbog činjenice da je prognoza i lečenje pacijenata koji boluju od planocelularnog karcinoma glave i vrata u mnogome zavisno od prisustva ili odsustva metastaza u limfne čvorove, otkrivanje okultnih kliničkih metastaza je veoma važno. Objavljene stope metastaza u limfne čvorove se

kreću u vrednostima od 12 % do 50 % sa medijanom od oko 33% (210). Aktuelni stavovi o lečenju N0 statusa na vratu su trojni i kreću se od primene profilaktičke iradijacije vrata, profilaktičke disekcije vrata pa do observacije i posmatranja. Ovaj izbor mora uzeti u obzir T stadijum bolesti, stranu primarne lokalizacije tumora kao i verovatnoću postojanja okultnih metastaza na vratu koje se prema podacima u literaturi kreću u preko 20% (211).

Kod ispitivanih bolesnika je vršena elektivna iradijacija limfonodalnih regiona, uzimajući u obzir odmakle stadijume bolesti, ali i preporuke za delineaciju i moguće metastaziranje bolesti po Gregoiru i sar. (50).

Veoma često se bolest prvo javi sa uvećanjem metastatskog limfnog čvora na vratu. Ovi pacijenti dugo vremena izgube do postavljanja dijagnoze bolesti, a ne retko se i podvrgavaju operativnoj ekstripciji čvora bez prethodnog adekvatnog ORL pregleda, dostupne dijagnostičke metodologije i poznavanja onkološkog algoritma. Jedan od mogućih puteva dijagnoze je i biopsija tankom iglom (*eng. fine needle aspiration- FNA*) uvećanog patološkog čvora na vratu. Citološka dijagnoza metastatskog planocelularnog karcinoma u cervikalnim limfnim čvorovima je obično jednostavna, ali cistične metastaze je ponekad teško razlikovati od benigne cistične lezije koje sadrže skvamozne ćelije kao što su ciste škržnih lukova. Takođe hemoragični sadržaj unutar cističnog čvora na vratu može sakriti malignitet, posebno metastaze papilarnog karcinoma štitne žlezde. Multidisciplinarna korelacija je zato kod uvećanog čvora na vratu od suštinskog značaja za pravovremenu dijagnozu. Prisustvo ili odsustvo nodalnih metastaza je ključna komponenta TNM klasifikacije HNSCC koja određuje dalje onkološki pristup. Ponekad prisustvo pridruženih patoloških čvorova u disekatu vrata verifikovanih preoperativno imidžing studijama malog volumena nodalne bolesti je nepouzdan.

Terminologija moguće nodalne infiltracije karcinomom uključuje sledeće izveštaje:

- izolovane tumorske ćelije- kolekcije ćelija < 0,2 mm
- mikrometastaze- tumorski depoziti 0,2- 2 mm u dijametru
- konvencionalne metastaze- tumorski depoziti više od 2 mm u dijametru
- ekstrakapsularno širenje- karcinomska ekstenzija kroz kapsulu limfnog čvora u okolno vezivo

Svakako da FNA ne mora biti i prva dijagnostička metoda u detekciji patoloških limfnih čvorova vrata, nesumljiv je značaj kliničke palpacije iskusnog kliničara. Međutim, sama palpacija danas se smatra nedovoljnim (senzitivnost i specifičnost 70 do 80%). CT i MRI imaju sličnu senzitivnost (81%). Primena PET CT-a je pokazala da se primarni stajdžing bolesti nakon ove metode izmeni u svega jedne trećine bolesnika. Ova tehnika ima veću senzitivnost kod okutnih metastaza, sinhronih maligniteta i udaljenih metastaza, ali je uloga kliničke vrednosti u evaluaciji karcinoma glave i vrata još uvek nejasna. Takođe, PET CT demonstrira negativne prediktorne vrednosti u proceni cervikalnih metastaza nakon organ prezervacijskih režima onkološke terapije (212).

Tretman cervikalnih limfnih čvorova može biti elektivan (kod klinički negativnog nalaza) i terapijski (kod klinički pozitivnog nalaza). Pacijenti sa N0 kliničkim nalazom na vratu imaju rizik okultnih metastaza oko 15 do 20%, te bi profilaktički tretman vrata trebao da bude preporuka. Izbor terapije za N0 i N+ nalaz na vratu zavisi od kliničkog nalaza i primarne lokalizacije tumora. Ukoliko se u onkološkom tretmanu odluči posmatranje N0 statusa vrata, trebalo bi češće klinički nalaz dopuniti redovnim ultrazvučnim pregledima vrata. Svi pacijenti sa ranim

stadijumom planocelularnog karcinoma usne duplje i N0 statusom vrata bi trebalo da imaju profilaktički tretman vrata. Selektivna disekcija vrata (*engl. selective node dissection- SND*) je adekvatna kao modifikovana radikalna disekcija vrata za regionalnu kontrolu bolesti N0 statusa na vratu za sve primarne lokalizacije karcinoma. SND je dovoljna terapijska procedura za N1 status na vratu ukoliko nema pridruženih riziko faktora. Postoperativna radioterapija cervikalnih limfnih čvorova se svakako preporuča kod negativnih histoloških parametara. Postoperativna hemioraditerapija poboljšava regionalnu kontrolu bolesti kod pacijenata sa ekstrakapsularnim širenjem i/ili pozitivnim hiruškim marginama, R1.

Na standardnom patohistološkom preparatu rutinski se određuje stepen diferencijacije tumora i klasifikuje se kao slabo diferentovan, srednje i loše, odnosno gradus I-III. Najveći broj ispitivanih bolesnika je imao srednje diferentovan karcinom, histološkog gradusa II, njih skoro polovina (46.7%) što je prikazano u tabeli br. 11. Dosta visok procenat je i loše diferentovanih tumora, 30%, što se može dovesti u vezu sa češćim metastazama, i odmaklim T stadijumima bolesti.

Uticaj histološkog gradiranja planocelularnog karcinoma je, takođe važan prediktor prognoze bolesti. Upravo ovo potvrđuje studija Akhtera i saradnika iz 2011. godine (213). Ovde je na 50 bolesnika sa HNSCC ispitivan odnos i zavisnost TNM klasifikacije bolesti (prvenstveno u odnosu na cervikalne metastaze) i stepen histološkog maligniteta (prema klasifikaciji biopsije po Anneroth-u) u odnosu na jednogodišnji peroid. Anneroth scoring sistem histološke gradacije je uključivao tri parametra: keratinizaciju, polimorfizam i mitoze u celoj tumorskoj masi. Gradus I je podrazumevao dobru diferentovanost tumora (ispod 25% tumorskih ćelija), gradus II srednju (ispod 50%), lošu gradus III (ispod 75%) i gradus IV sa prisutnim inflamatornim infiltracijama i pleomorfizmom (preko 75%). Dobijeni rezultati prikazuju veću učestalost niskog i srednjeg histološkog gradusa HNSCC, (44% i 46%), a manju učestalost slabo diferentovanog karcinoma (10%). Poređeno sa rezultatima ove studije uočavamo znatno viši udeo slabo diferentovanih planocelularnih karcinoma glave i vrata.

Verovatan razlog u tome je svrstavanje izrazitog histološkog polimorfizma i inflamatornih tumorskih infiltracija u gradus III. Prema podacima ove studija kod klinički nepalpabilnih cervikalnih limfnih čvorova, a histološkog gradusa I, procenat metastatski izmenjenih limfnih čvorova je bio 27,3%, a kod srednjeg gradusa oko 31%. Iz navedenog možemo zaključiti da je histološka gradacija planocelularnog karcinoma takođe važan dijagnostički faktor i prediktivni faktor cervikalnih metastaza u limfne čvorove.

Na osnovu dobijenih podataka istraživanja, u odnosu na lokalitet primarne tumorske mase regije glave i vrata, izvršena je analiza. Najučestaliji su bili planocelularni karcinomi larinksa (40%) i orofarinksa (31,1%). Za njima sledi lokalizacija hipofarinksa sa 20%, dok je nešto ređe bila zastupljena lokalizacija epifarinksa sa oko 8%. Frekvencija po lokalizacijama je slična sa najnovijim trendovima (55).

Takođe je razmatrana učestalost operativnog tretmana kada je nakon toga bila indikovana adjuvantna radioterapija. Čak 63.3% bolesnika nije bilo u operabilnom stadijumu bolesti. Ovi podaci potkrepljuju činjenice da se najveći broj bolesnika ipak javlja u odmakloj fazi bolesti, kako smo naveli ranije.

Poslednjih decenija su se izdvojila dva onkološka pristupa lečenju odmaklog HNSCC. Prva škola favorizuje prezervaciju organa a podrazumeva inicijalnu hemioterapiju praćenu hemioradioterapijom uz salvage hirurgiju. Druga škola favorizuje hiruški pristup, praćen adjuvantnom zračnom terapijom uz hemioterapiju kod rizičnih grupa bolesnika. Protokoli prezervacije organa su danas manje efikasni nego 90-ih godina kada se više očekivalo postizanjem boljih rezultata lećenja.

Podatke o dobrim rezultatima hiruškog pristupa primenjenog kao inicijalni tretman nalazimo u većem broju objavljenih radova. U petogodišnjem praćenju bolesnika sa uznapredovalim stadijumom karcinoma larinksa (T3 stadijum) nakon suprakrikoidne parcijalne laringektomije postignuta je lokalna kontrola bolesti sa oko 91,4% (215). Kod pozitivnih ivica nakon resekcije, odnosno kod povišenih riziko faktora je preporuka adjuvantne, postoperativne radioterapije. R1 linije resekcije su imale uticaj na pojavu lokalnog recidiva. Prezervacija larinksa parcijalnim operativnim pristupom je ovde postignuta sa oko 89,8% operisanih bolesnika.

Druga studija je ispitivala onkološki prihvatljiv modalitet u odmaklom, T4 stadijumu karcinoma larinksa. Ovde su Chen i saradnici objavili dobijene podatke boljeg preživljavanja primenjujući hirurgiju nego hemioradioterapiju ili samo radioterapiju. U T3 stadijumu ovi rezultati poredeći hirurgiju i radioterapiju su slični (216).

Posledice lećenja hipofaringealnog planocelularnog karcinoma su svakako poremećaj gutanja i delom produkcija glasa. Studija iz 2012. godine ukazuje na bolju prezervaciju, očuvanje ovih funkcija primenom totalne laringektomije i parcijalne faringektomije uz naknadnu radioterapiju, nego ako se primeni hemioradioetarijija inicijalno uz salvage hirurgiju gde je gutanje loše, a vokalna funkcija u fibroziranom larinksu nemoguća (217).

Na osnovu iznetih stavova i naših rezultata, možemo uočiti značajnu ulogu operativnog lećenja kod odmaklog stadijuma HNSCC u kojem je većina analiziranih bolesnika. Kod nas još uvek na izbor lećenja utiču rasprostranjenost i dostupnost medicinske opreme, raspoloživost hiruških timova i cena onkološkog tretmana.

6.4 Uloga sistemske terapije

Primena sistemske, mono i polihemioterapije ima takođe svoje značajno mesto u lečenju bolesnika sa planocelularnim karinomom regije glave i vrata. Ova terapija može biti indikovana prvenstveno kao neoadjuvantna kada je bolest u odmaklom, uznapredovalom stadijumu kako bi se prevela u operabilno stanje, ili se daje kao adjuvantna, zaštitna terapija ili u kombinaciji sa radioterapijom. Mogući su i drugi ređi režimi primene sistemske terapije. Prema podacima iz kartona zraćenih bolesnika sistemska terapiju je primalo samo nešto više od 35% bolesnika (tabela br. 15). Čak njih 58. nije primalo nikakav oblik sistemske terapije iako smo naveli da je najveći broj bolesnika bio u odmakloj fazi bolesti. Neki od njih su imali značajne prateće bolesti tako da je izostanak ove vrste terapije opravdan. Iz svega ovoga bi mogli izvesti zaključke da bi se indikacije za primenu polihemioterapije i ciljane biološke terapije trebale detaljnije sagledati, u smislu evaluacije samog T stadijuma bolesti kao i limfonodalnog statusa na vratu, kao i pravovremenog uključivanja iste. Moglo bi se zapaziti da spram većeg udela odmaklog stadijuma bolesti je neočekivano malo učešće hemioterapije, bilo samo ili konkomitantno. Onkološki tim pri donošenju odluke o lečenju, shodno novijim stavovima i očekivanim boljim rezultatima

lečenja, trebao bi sistemsku terapiju prilagoditi indikacijama odmaklog stadijuma bolesti sa kojim se nažalost danas često srećemo.

T stadijum bolesti je veoma važan za lokalnu kontrolu bolesti. U studiji Lima i saradnika bolesnici su prema T stadijumu grupisani u dve grupe. Prva grupa su uključivale stadijume od T1 do T3, a druga samo T4, a nakon 36 meseci lokalna kontrola bolesti je postignuta u prvoj grupi u oko 73% (T1-T3) a 41% (T4) u drugoj (210). Takođe N stadijum je grupisan u N0-1 nasuprot N2 gde je uočena signifikantna razlika u kontroli bolesti, u prvoj grupi koja je iznosila 78% nasuprot 41%. Ovo je jedno od istraživanja koje ukazuje da lokalno odmakla bolest ima lošije rezultate u lečenju bolesnika sa planocelularnim karcinomom glave i vrata. Uloga adjuvantnog lečenja, primenom hemioterapije i radioterapije, nakon operativnog lečenja je od velikog značaja, naročito kod lokalno odmakle bolesti.

Kod nas je konkomitanta hemioradioterapija bila sprovedena u samo 17 bolesnika, i to samo kod konformalnih tehnika zračenja. Sigurno bi bolja kontrola bolesti bila ostvarena učestalijom primenom manjih doza konkomitantne hemioterapije kada bi se i poboljšao efekat zračne terapije. Ovo su podaci koji nedvosmisleno ukazuju na potrebu, kod odmaklih T i N stadijuma bolesti, indikovati kada postoje udruženi faktori rizika adjuvantnu konkomitantnu hemioradioterapiju. Režimi sistemske terapije, kao hemoiradijacija, su se bazirali na primeni Cisplatine, u tronedeljnom režimu, sa dozom od 100 mg/m² intravenski 1., 22. i 43. dana radioterapije, ili u nedeljnom režimu, sa dozom od 40 mg/m² intravenski, šest do sedam ciklusa (218).

Hemioterapija se ne daje rutinski kod rane primarne bolesti, stadijuma T1 i T2, bez prisutnih metastaza u cervikalnim limfnim čvorovima. Hemioterapija ima direktni tumorocidni efekat kako na primarni lokalitet tumora tako i na udaljene metastatske depozite. Ukoliko se daje zajedno sa radioterapijom može imati efekat radiosenzitajzera, čineći ćelije tumora podložnije radioterapiji povećavajući smrtnost istih. Hemioterapija se može dati kao inicijalna, neoadjuvantna onkološka terapija (*eng. induction chemotherapy- ICT*). Mnogo češće, hemioterapija se daje zajedno sa radioterapijom, kombinovana hemioradioteraija. Kombinovana hemioradioterapija daje bolju kontrolu bolesti i produžava preživljavanje kada primarna hirurgija nije dovoljna kod selektovanih bolesnika.

Odgovor na neoadjuvantnu hemioterapiju može dati važne prognostičke informacije, jer može da posluži kao surogat marker za odgovor na kasnije lečenje. Ova prednost inicijalne hemioterapije je upravo upotrebljena u jednoj studiji za organ prezervaciju, *Veterans trajal*, gde su bolesnici dobili dva ciklusa cisplatine i 5-fluorouracila (5-FU), i u slučaju dobrog odgovora lečenje je nastavljeno hemioradioterapijom, a ukoliko terapijski odgovor izostane primenjena je laringektomija (219). Ovo je zapravo začetak pomenute prve škole, organ prezervacijske, gde je hirurgija indikovana samo kao salvage, spasonosna. Kako je u diskusiju navedeno, očekivanja i benefit ovog modaliteta nisu potvrđena u punoj meri.

Jedan od glavnih izvora dokaza o korisnosti hemioterapije kod karcinoma glave i vrata je *Meta-analysis of hemothrapy in Head and Nek Caner* (MACH-NC) koja je prvobitno objavljena 2000. godine, a potom ažurirana 2007. i 2009. godine (220). U preko 87 trajala koji sadrže podatke o preko 16000 bolesnika, sa ukupnim preživljavanjem kao primarnim ciljem, benefit je ostvaren

samo ukoliko se cisplatin i 5-FU kombinuje kao hemioradioterapija. Nije bilo benefita od ICT kada kompariramo hirurgiju ili radioterapiju samu.

I pored ostvarenog primarnog cilja u smislu preživljavanja, primećena je visoka toksičnost, akutna i hronična, kombinovanih režima onkološke terapije. Toksičnost u studijama sa primenom indukcione hemioterapije i radioterapije je iznosila oko 81 %, kod konkurentne oko 82 % u poređenju sa samom radioterapijom od oko 61 %. Incidencija trećeg i četvrtog stadijuma kasne toksičnosti je zabeležena kod 24 % pacijenata na indukcionoj hemioterapiji, 30 % kod konkurentne i 36% na radioterapiji samoj. Rana toksičnost se najčešće ispoljavala promenama na oralnoj sluznici, koži, promenama u krvnoj slici (neutropenije, trombocitopenije...), otežanim gutanjem, bolovima u grlu ali i pneumonijama, nefro i ototoksičnim efektima.

U cilju smanjenja toksičnih efekata i boljeg podnošenja hemioradioterapije, pregledom literature, u protokol su kasnije uvedeni i taksani (221). Postignut je cilj niže toksičnosti, ali je protokol pokazao visok stepen prezervacije organa kod orofaringealnog karcinoma ali ne i kod larinksa. Kasnije je uveden i docetaxel u nedeljnom režimu kod uznapredovale bolesti karcinoma glave i vrata. Rezultati primene su bili isti kao i primenom CDDP, uz veće neželjene efekte. Uvedena je i trojna sistemska terapija, a efekti su izneti u *GORTEC trajalu* (222). Trogodišnja prezervacija larinksa kod grupe sa tri hemioterapeutika je bila bolja (80 %) a kod dvostruke slabiji (59,2 %). Razlike u preživljavanju su minimalne, ali je ispoljen značajno veći toksični efekat na krvnu sliku od koje su se bolesnici teško oporavljali.

6.5 Komplikacije radioterapije

U toku primene zračne terapije se mogu javiti lokoregionalne komplikacije, akutne ili hronične. Postojanje bilo kakvog problema u smislu razvoja akutnih komplikacija, koje su analizirane u ovoj studiji, tokom radioterapije je prijavilo ukupno 72 bolesnika od ukupno 90, odnosno oko 80% (tabela br. 18). Ovo je dosta visok procenat pojave akutnih komplikacija i bilo je važno sagledati uzroke i videti gde je bio lokalizovan primarni tumor kod zračenih bolesnika, kao i koje su to tehnike radioterapije dale najveći broj akutnih komplikacija kao i koji je stepen tih oštećenja.

Analizom ovih podataka kod zračenih bolesnika uočava se dosta visok procenat akutnih komplikacija, međutim to su najčešće bile blage komplikacije koje nisu ometale nastavak primene zračne terapije. Treba istaći da se u nekim literaturnim podacima, studija Forastiere i saradnika, stepen toksičnosti same radioterapije kreće oko 61%, dok je znatno viši kod indukcione hemioterapije i radioterapije kao i kod konkomitantne hemioradioterapije (82% vs 81%) (223).

Odmah treba istaći, da dobijeni ukupni nešto manji postotak komplikacija zračne terapije planocelularnog karcinoma ispitivanih bolesnika, može biti manje realan. Pre svega motivacija bolesnika, iskren pristup praćenja tegoba, se može tumačiti i dugom hospitalizacijom u toku radioterapije, i željom odlaska kući te spremnošću negiranja tegoba za rad i nepauziranja same terapije. Moramo napomenuti da najveći broj bolesnika u razvijenom svetu radioterapiju sprovodi u ambulantnim uslovima, ali je taj momenat povezan sa ekonomskim faktorima. Preporuke ambulantnog režima radioterapije, kad god je to moguće a opšte stanje pacijenta dobro, su opšte prihvaćene.

Najčešće regije, koju se dale akutne komplikacije tokom zračenja, su bile lokalizacija planocelularnog karcinoma u orofarinksu i larinksu (tabela br.19). Orofaringealna lokalizacija bolesti sa primenom zračne terapije je dala akutne komplikacije u 34.7%, što se može objasniti većom osetljivošću sluznice usne duplje i višoj kranijalnoj ivici zračnog polja. Hipofaringealna lokalizacija očekivano daje manje neželjenih efekata u smislu razvoja akutnih komplikacija sa oko 13.9%. Kranijalna granica zračnog polja je svakako niža, i to može biti jedan od razloga boljeg podnošenja primene zračne terapije. Laringealna lokalizacija bolesti neočekivano daje visok postotak prijavljenih akutnih komplikacija u oko 38.9%, i to se može objasniti učestalijom primenom dvodimenzionalnih tehnika (2D) planiranja zračne terapije kod ovih bolesnika, gde je ona uglavnom bila sprovedena kao postoperativna konvencionalna terapija. Iz ovih podataka možemo izvesti zaključke da ova tehnika svoju primenu i dalje ima ali samo kod palijativnih zračnih tretmana. Kao adjuvantni zračni tretman i elektivna iradijacija limfonodalnog sistema vrata konformalne zračne tehnike se preporučuju kao standardne tehnike.

Kada poredimo tehnike radioterapije kod kojih su se javile akutne komplikacije u bilo kom stepenu prijavljene od strane zračenih bolesnika, uočavamo da je za oko 10% smanjenje učestalosti kod fuzionisane tehnike u odnosu na konvencionalni tretman (tabela br. 20.) ($p=0,006$).

Podaci iz literature navode i druge značajne faktore koji pored tehnike zračenja utiču na pojavu neželjenih efekata zračenja i njihov intenzitet. Neželjene reakcije radioterapije zavise i od obima, veličine i lokaliteta zračnog tretmana. Drugi podaci ukazuju da je i fracionisanje, starosna dob i opšte stanje bolesnika značajno za stepen komplikacija zračne terapije regije glave i vrata. Samo mali porast tumorske zračne doze je dovoljan za povećanje stepena komplikacija.

Mukozitis se definiše kao iritacija sluzokože, a može biti izazvan radioterapijom. Praktično sva antitumorska terapija, posebno sistemska terapija, može uticati na nastanak mukozitisa, što predstavlja značajan nepovoljni faktor koji može ometati proces radioterapije, i veoma često je uzrok njenog pauziranja. Samim tim, može uticati na alteraciju i menjanje lokalne tumorske kontrole, a time i na ukupno preživljavanje.

Pojava komplikacija od strane sluznice usne duplje u vidu radijacionog mukozitisa je prijavilo ukupno 47 zračenih bolesnika, odnosno nešto više od polovine 52.2% (tabela br. 21). Iako je visok stepen pojave reakcije od strane sluznice tokom zračne terapije, možemo reći da je više od polovine njih (57.4%) imalo ipak samo blagi stepen reakcije sluznice u vidu gradusa 1, gde svakodnevne aktivnosti pacijenta nisu bile ometane. Većina tih tegoba je treirana samo simptomatskom terapijom i nije bilo potrebe prekidati zračnu terapiju, a tegobe su se brzo povlačile. Najteži oblici mukozitisa su razvijenu samo kod 2 bolesnika kada se zračna terapija nije mogla sprovesti do kraja (tabela br. 22).

Interesantan je podatak koja tehnika zračne terapije je dala najviše ovih komplikacija. Fuzionisana MR i CT tehnika planiranja zračne terapije je dala komplikacije u samo 23.5%, dok je skoro duplo više mukozitisa bilo kod 2D tehnike (tabela br. 23). Ovaj podatak se može objasniti manjim ali i preciznijim zračnim volumenom u toku delineacije kod fuzionisane tehnike te boljom kontrolom nad okolnim zdravim tkivom, koju ne možemo precizno isporučiti konvencionalnim pristupom planiranja samo na osnovu rentgen simulatora. Razvoj i nastanak

orofaringealnog mukozitisa kako smo ranije naveli ipak nije uzrokovan samo direktnom primenom zračenja. Daleko se češće javljao kod konkomitantnih hemioradioterapijskih režima.

Kod pacijenata koji zrače regiju glave i vrata je dosta često se javljaju komplikacije i promene od strane kože. Stepenn izraženosti pojave akutnih radijacionih komplikacija u vidu radijacionog dermatitisa beležen je u posebnu tabelu koja je prikazana na kraju ovog rada (224, 225).

Radijacioni dermatitis je razvrstan prema nivou izraženosti u četiri kategorije koje su ranije opisane. Komplikacije od strane kože su praćene tokom zračne terapije i na kontrolama posle završetka radioterapije prvog i trećeg meseca.

Kod gradusa 1 se javljao samo eritem na koži lica i vrata. Gradus 2 je karakterisala vlažna, nejednaka deskvamacija i umeren edem kože, gradus 3 promene na koži odlikuje jednaka, konfluentna vlažna deskvamacija i izražen edem kože dok se najteži stepen kožnih promena odlikuje ulceracijama, nekrozom i hemoragijama.

Ukupno 34 ispitanika su prijavila promene na koži vrata i lica a to je ukupno oko 37,8% (tabela br. 25, grafikon br 21.) Ukoliko ovaj podatak uporedimo sa pojavom promena na sluznici usta u vidu radijacionog mukozitisa koji se javio kod više od polovine zračenih pacijenata (57,4%), dobijamo značajno niži postotak i učestalost dermatitisa. Na prvi pogled ovaj rezultat je bio iznenađujući. Ipak se ovo može objasniti subjektivnim osećajem postojanja bola u ustima gde je postojao veći stepen iritacije, nego sama pojava crvenila na koži. Da je to tačno govore podaci da je najveći stepen ovih kožnih promena bio izražen u vidu eritema odnosno blagog crvenila na koži kao najlakše kožne komplikacije preko 60% (tabela br. 27).

Zanimljiv je podatak dobijen, u odnosu na primenjenu tehniku zračenja, da konvencionalni pristup planiranja radioterapije ima najmanje kožnih komplikacija u oko 6/30, dok je konformalni pristup uz pomoć CT-a dao komplikacije u vidu radijacionog dermatitisa u 16/30, $P=0,004$. Na prvi pogled je dosta iznenađujući ovaj podatak, ali će nam svavako pomoći da ubuduće bude još manje dermatitisa izazvanih primenom zračne terapije. Naime, kod konvencionalnog načina sprovođenja radioterapije se maksimalne terapijske doze isporučuju u dubinu tkiva, te površne promene u manjoj meri primaju terapijske doze, te otuda na koži i manji broj komplikacija. Kod konformalnih tehnika delineacijom želimo terapijski obuhvatiti i površne limfne grupe, koje su bliže koži te otuda i veći broj kožnih promena. Svakako da treba nastaviti planirati konformalne tehnike zračne terapije i nadalje kod kurativnih radioterapijskih režima, ali sa većom marginom od kože. Kod naših pacijenata je ta margina bila oko 3 mm, te bi smanjenje kožnih komplikacija očekivali povećanjem ove margine. Značajno je i zapaziti da se kod konformalnih tehnika, kako bi se ispoštovale tolerantne doze na organe od rizika, upotrebljava i znatno veći broj polja, nekada i preko dvanaest. Upravo ovaj veliki broj polja kod konformalnih tehnika sa "izvlačenjem" doze odmah ispod kože na oko 5 mm, i isporučenom većom dozom po polju, rezultuje češćim kožnim komplikacijama. Ove negativne efekte možemo minimizirati ubuduće udaljavanjem margine tokom delineacije ciljnih zračnih volumena od kože, ali i kombinovanjem energija prilikom (najčešće 6 Mev-a ali i 10 Mev-a) samog planiranja.

Najvažniji aspekt u prevenciji oštećenja pljuvačnih žlezda uzrokovanog radioterapijom je pažljivo planiranje tretmana uz smanjenje zapremine pljuvačnih žlezda koje su uključene u zračna polja. Velike pljuvačne žlezde su uvek naznačene i obeležene kao organi od rizika, ali sitne pljuvačne žlezde je nemoguće obuhvatiti u ovaj volumen. Male pljuvačne žlezde rasute po

oralnoj sluznici su i najodgovornije za vlažnost usne duplje. Prevencija suvih usta i intraoralnih komplikacija radioterapije se može ublažiti imajući ovo u vidu prilikom izrade samog plana iradijacije.

Većina pacijenata je tokom zračne terapije imala osećaj suvih usta, a neki i izvestan period nakon završetka iste. Kserostomija je dosta česta komplikacija koja nastaje zbog ozračivanja pljuvačnih žlezda, koje tolerišu značajno manje zračne doze nego tumorsko tkivo. Promene na velikim pljuvačnim žlezdama u vidu malfunkcije se tokom vremena od završetka zračne terapije mogu minimizirati, ali male pljuvačne žlezde često imaju ireverzibilne promene sa posledičnom afunkcijom. Preko 70% ispitanika je imalo suva usta kao neželjeni efekat terapije (tabela br. 28). Ove promene nisu imale za posledicu prekid zračne terapije. Kada sagledamo ovu komplikaciju u odnosu na tehniku planiranja radioterapije vidimo da je ona zastupljena kod sva tri oblika planiranja radioterapije dosta ujednačeno. Iz ovog se može zaključiti da su pljuvačne žlezde dosta osetljive na veće doze zračenja, koje su neophodne za lečenje malignih tkiva. Konvencionalna tehnika i dalje ima svoju primenu ali većinom kod palijativnih zračnih tretmana i niskih lokalizacija tumora. Kod epifaringealne lokalizacije danas se konvencionalni pristup planiranja radioterapije više i ne koristi kod kurativnih radioterapijskih tretmana.

U studiji Roesnika i sar. je analizirano povećanje obima i zapremine ozračenosti glavnih pljuvačnih žlezda sa 0 do 40% na 90 do 100%, sa održavanjem srednje doze zračenja od 35 do 45 Gy. Ovo povećanje je imalo za posledicu smanjenje protoka pljuvačke kroz žlezdu za oko 100% u toku zračenja a za oko 10 % posle zračenja (226). Konturacija velikih pljuvačnih žlezda kod svih konformalnih tehnika je stoga nezaobilazna, jer kserostomija kao posledica radioterapije ima značajnu ulogu u kvalitetu života zračenih bolesnika.

Takođe je analizirano i vreme javljanja akutnih komplikacija u odnosu na broj frakcija zračenja, kao i to da li postoje razlike u odnosu na vrste planiranja radioterapije. Kod konvencionalnog pristupa se prosečno akutne komplikacije javljaju se oko 9. frakcije od početka tretmana, dok kod konformalnih tehnika kod 13. (CT-planiranje) odnosno 15. frakcije sa planiranjem uz pomoć MR imidžinga. Razlike u vremenu javljanja akutnih komplikacija u odnosu na primenjenu tehniku radioterapije su statistički značajne. Takođe i učestalost pojave akutnih komplikacija je statistički značajno smanjena primenom fuzionisane tehnike planiranja radioterapije (27.8%) u odnosu na 2D radioterapiju (38.9%) i 3D planiranu samo na osnovu CT-a (33.3%) ($p=0,006$).

Važno je sagledati i prosečne volumene i zapremine ozračenog tkiva različitim tehnikama radioterapije (PTV) koji su svakako značajni i za očuvanje funkcije organa i tkiva regije glave i vrata. Kod konvencionalne tehnike, 2D radioterapije ta prosečna zapremina je iznosila oko 216 cm³, dok je značajno manja kod konformalne, trodimenzionalne, tehnike planirane na osnovu kompjuterizovane tomografije (198 cm³) a kod fuzionisane tehnike sa MR imidžingom je prosečna zapremina ozračenog tkiva kod tumora glave i vrata je signifikantno manja i iznosi oko 150 cm³, ($P<0.05$) (tabela br. 31).

Konvencionalna 2D tehnika radioterapije ima veću zapreminu i volumen ozračenog tkiva koja se može objasniti tim što se ovom tehnikom ne selektivno obuhvataju svi limforegioni i kranijalne anatomske strukture. Ova tehnika se danas ipak manje koristi za kurabilne zračne tretmane već više indikacija ima u primeni palijativne radioterapije i kod isporuka nižih zračnih tumorskih doza.

3D tehnika konformalne radioterapije planirana samo na osnovu CT-a ima manji volumen ozračenog tkiva, u odnosu na konvencionalni pristup, što dominantno indikuje ovu metodu zračenja kod praktični svih kurabilnih tretmana. U poređenju sa fuzionisanom tehnikom je ta zapremina ipak veća. To se može objasniti otežanom vizualizacijom kao i granicom normalnog i patološkog tkiva te širom delineacijom i većom sigurnosnom marginom. Granice prema zdravom tkivu su ovde teže uočljive, pa se mora napraviti veći rub i zaštitna margina što svakako povećava i volumen ozračenog tkiva.

Prethodno smo izneli da je oko 70% ispitivanih bolesnika bilo u odmakloj fazi bolesti. Predlozi za delineaciju CTV-a limfonodalnih regiona vrata kod negativnog nodalnog statusa na vratu i kod postojanja solitarnog manjeg patološkog limfonodusa (N0, N1) mogu pratiti uputstva za jasnu anatomska delineaciju i regionalizaciju. Za veće limfne čvorove i konglomerat mase na vratu (N2,N3) koji mogu da infiltrišu okolne strukture, CTV delineacija mora pratiti moguće mikroskopsko i makroskopsko širenje tumora izvan limfnog čvora. Kod postojanja podataka o ekstrakapsularnom širenju bolesti izvan limfnog čvora, kao i kod čvorova većih od 3 cm, klinički ciljni volumen (CTV) se mora proširiti na 5 do 10 mm izvan limfnog čvora (227).

Shodno prethodno iznetom, i poštovanjem najnovijih stavova u literaturi o delineaciji ciljnih volumena, fuzionisana tehnika planiranja radioterapije sa prethodno načinjenim magnetno rezonantnim imidžingom je taj volumen ipak smanjila, uz poštedu okolnog zdravog tkiva, a preciznost gađanja mete je ostala na visokom nivou (tabela br. 31). To je još jedna svakako značajna karakteristika fuzionisane tehnika planiranja radioterapije koja svakako ima mesto u lečenju tumora glave i vrata. Ovim je potvrđen jedan od glavnih ciljeva ovog rada u smislu preciznijeg tretiranja patološkog tkiva uz smanjenje ozračenog volumena i zapremine organa od rizika.

U toku primene zračnog tretmana je veoma važno podjednako ozračiti ceo volumen mete sa zadatom zračnom tumorskom dozom. To je svakako otežano u regiji glave i vrata gde se na veoma bliskom rastojanju nalaze i vitalne strukture i organi koje je potrebno poštediti, odnosno ne načiniti im trajna i ireverzibilna oštećenja. Obično se toleriše nehomogenost zračne tumorske doze od 5%. Jasno je da je svaka nehomogenost kod zračnog tretmana na ciljne volumene netolerantna i smanjuje same efekte zračenja. Da bi mogli pratiti ali i porediti isporučene tumorske zračne doze potrebno je sagledati koji procenat mete prima dozu manju od 95%.

Izodozna distribucija i homogenost isporuke zračne tumorske doze u odnosu na metu, PTV, kod konvencionalnih zračnih tretmana je iznosila prosečno oko 92.3% (tabela br. 3.). Izodozna pokrivenost ciljnih volumena ovom tehnikom je ipak insuficijentna, ali dosta visoka. Uglavnom je nehomogenost ispoljena kod kranijalnih lokalizacija tumora. Kod konvencionalne tehnike radioterapije nemamo ni tačan uvid u primljenu zračnu dozu na kritične organe (oči, očna sočiva, produžena i kičmena moždina...).

Primenom konformalne tehnike planirane samo na osnovu kompjuterizovane tomografije 95% dozu od propisane prima prosečno oko 95.1% mete PTV-a, dok je kod fuzionisane tehnike planiranja radioterapije taj procenat viši i iznosi 98.4%. Analiziranjem ovih podataka primenom

t-testa za velike uzorke dobijamo potvrdu radne hipoteze, i statistički značajnu razliku ($p < 0.05$), koja govori u pravcu značajnije i bolje pokrivenosti mete zračnom tumorskom dozom.

Ovakva bolja pokrivenost se može indirektno povezati sa tačnijom delineacijom kod fuzionisane tehnike, koja za rezultat ima manji volumen i zapreminu ozračenog tkiva, koja je svakako sa ovom tehnikom udaljenija od okolnih rizičnih organa, te je lakše i homogenije pokriti metu zadatom dozom. Svakako da je ovo i bio cilj naše analize, koja govori u prilog budućih delineacija koje zahtevaju visoku preciznost kao i isporuke visokih zračnih tumorskih doza.

Nadalje bi mogli očekivati još bolje rezultate u smislu homogenije pokrivenosti mete, ali uz učešće manjeg postotka odmaklih stadijuma bolesti, gde delineacija prema preporukama prati anatomske strukture i ne zahteva proširivanje delineacije a time i ukupnog volumena mete.

Prilikom isporuke terapijskih zračnih doza i okolna zdrava tkiva dobijaju određenu zračnu dozu. Te doze moraju biti niže od maksimalnih tolerantnih doza na okolna zdrava tkiva i organe, tako da ne ostavljaju trajna i ireverzibilna oštećenja. Konformalnim tehnikama zračne terapije smo u mogućnosti da isporučimo više zračne tumorske doze, uz adekvatnu kontrolu nad rizičnim organima. Kod konformane tehnike planirane na osnovu kompjuterizovane tomografije maksimalne prosečne isporučene tumorske doze na metu su bile oko 69.7Gy, dok smo sa fuzionisanom tehnikom planiranja uz pomoć magnetnorezonatnog imidžinga tu dozu povećali na 74.3Gy (tabela br. 33). U ovoj novijoj tehnici planiranja radioterapije vidimo mogućnosti bezbednijeg planiranja zračne terapije i posledično svakako bolju kontrolu bolesti.

6.6 Analiza tehnike planiranja radioterapije

Analizirana je i prosečno isporučena vrednost zračne tumorske doze u odnosu na tehniku planiranja radioterapije. Zbog ograničenja u pogledu organa od rizika, zavisno od tehnike planiranja radioterapije, a pre svega kičmene moždine, očekivane su razlike u pogledu isporuke srednje zračne kurativne tumorske doze. Razlika u srednjoj isporučenoj tumorskoj dozi konvencionalnog tretmana i fuzionisane tehnike je oko 7 Gy (2D/63,5 Gy; 3D MRI+CT/70,2 Gy, tabela 34.). Allen i saradnici su u svom istraživanju objavili rezultate srednje tumorske doze sa konvencionalnim frakcionisanjem planocelularnog karcinoma glave i vrata od 66 Gy (228). Sterotaksičnim modalitetom radioterapije srednje isporučene tumorske kurativne doze su više za oko 7 do 8 Gy i kreću se oko 74 do 75Gy. Na terenu nedostatka tako sofisticirane opreme, kao kod nas, možemo zaključiti da fuzionisani metod planiranja kurativnih zračnih tretmana može biti alternativa.

Kod svih primenjenih tehnika zračenja zračne doze su se kretale u referentnim vrednostima što se tiče očnih sočiva, bulbusa, očnih nerava i hijazme. Kranijalne lokalizacije ipak zahtevaju konformalne tehnike zračenja zbog adekvatnije lokoregionalne kontrole i mogućnosti preciznije isporuke kurabilnih zračnih tumorskih doza.

Kičmena moždina je kod kurativnih tretmana itekako važna u smislu kasnijih oštećenja i mijelitisa. Konvencionalna tehnika, budući da se terapijske doze isporučuju preko dva suprotna paralelna polja, praktično celom dozom prelazi preko kičme. Nakon isporuke maksimalnih tolerantnih doza, od oko 45 Gy, uvek je potrebno je korigovati dodatnu, boost, dozu izvan kičme. Time je nekada insuficijentna doza na samo tumorsko tkivo, a u nekim slučajevima zavisno od

lokalizacije nije moguće ispoštovati sve prihvaćene ciljeve savremene radioterapije. Zbog svega ovoga kurativne zračne tretmane, kad god je to moguće, treba planirati konformalnim tehnikama. Kod fuzionisane tehnike planiranja zračna doza na kičmu je upola manja i iznosi svega oko 4% od dozvoljene vrednosti za ovaj kritični organ (tabela br. 35).

Danas i pozitron emisiona tomografska (PET CT) snimanja imaju važnu ulogu i planiranju radioterapije, pre svega kod nepoznate primarne lokalizacije tumora glave i vrata. U jednoj Indijskoj studiji Mukundana i sar. ukazuje da PET CT ima važniju ulogu i u praćenju i evaluciji bolesnika sa tumorom glave i vrata i to naročito kod operisanih bolesnika. Kod bolesnika koji su zračeni i koji su primali hemioterapiju MR imidžing i dalje ima vodeću ulogu u planiranju i praćenju ovih bolesnika (229).

Treba na kraju reći da, u našem iskustvu, uloga PET CT-a kod nepoznatog primarnog lokaliteta bolesti regije glave i vrata nije dala očekivane rezultate u smislu razjašnjenja primarnog lokaliteta tumora.

7. ZAKLJUČCI

1. Broj obolelih od planocelularnog karcinoma glave i vrata je danas u porastu, uz trendove novih epidemioloških činilaca, tako da iznalaženje novijih modaliteta lečenja ima veliki značaj.

2. Radioterapija planocelularnog karcinoma glave i vrata predstavlja radikalnu a često i jedinu kurativnu metodu lečenja, a kod operisanih i visoko rizičnih bolesnika neophodan sastavni činilac sveukupnog onkološkog lečenja.

3. Savremena aparatura i kompjuterizovani sistemi za planiranje, sprovođenje i kontrolu zračenja svakako povoljno utiču na rezultate lečenja bolesnika sa planocelularnim karcinomom glave i vrata.

4. Rezultati u okviru ovog istraživanja pokazali su da je primena fuzionisane konformalne, 3-D tehnike zračne terapije sa magnetno rezonantnim imidžingom dominantnija i preciznija metoda u odnosu na konvencionalni tretman i planiranje samo na osnovu kompjuterizovane tomografije.

Prednosti su brojne:

- učestalost akutnih komplikacija kod fuzionisane tehnike je značajno manja u odnosu na poređene tehnike planiranja radioterapije
- homogenija je raspodela tumorske zračne doze na ciljni volumen i bolja pokrivenost mete
- prosečno isporučena zračna tumorska doza na metu je viša
- manji je ciljni volumen i zapremina ozračenog tkiva
- preciznost gađanja tumorske mete samim tim je podignuta na viši nivo
- postoji mogućnost bolje kontrole i poštete okolnog zdravog tkiva uz isporuku viših kurativnih zračnih tumorskih doza

5. U fuzionisanoj tehnici ogleđa se optimalni režim planiranja radioterapije kod obolelih od planocelularnog karcinoma regije glave i vrata uz mogućnosti preciznijeg planiranja zračne terapije, mogućnost eskalacije radioterapijske kurativne doze i posledično svakako bolje lokoregionalne kontrole bolesti.

6. Postoji statistički značajnost razlike u opterećenju rizičnih organa i smanjenje akutnih lokoregionalnih komplikacija kod pacijenata sa planocelularnim karcinomom glave i vrata poredeći magnetno rezonantnu fuziju u planiranju 3-D konformalne radioterapije nasuprot dosadašnjem 2-D konvencionalnom sistemu planiranja radioterapije i 3-D planiranju samo na osnovu kompjuterizovane tomografije.

7. Na osnovu prethodnih zaključaka možemo reći da kurativne radioterapijske tretmane i kod odmaklog stadijuma bolesti treba usmeravati ka konformalnim tehnikama planiranja, dok konvencionalni režimi zračne terapije i danas svoje mesto imaju u domenu palijativnog lečenja kod karcinoma glave i vrata.

8. Akutne komplikacije u toku radioterapije karcinoma glave i vrata ispitivanih bolesnika kreću se oko 65%. Ove komplikacije u većini slučajeva nisu bile razlog prekidanja zračnih tretmana, a primenom simptomatskog lečenja su efikasno smanjene i ublažene.

9. Buduća ispitivanja trebalo bi usmeriti na analizu učešća HPV infekcije kod karcinoma glave i vrata koja je na našim prostorima insuficijentna, a s obzirom na porast učešća ove združene patologije i sagledavanja mogućnosti prevencije.

8. PRILOG A:

Upitnik za praćenje akutnih komplikacija tokom primene radioterapije različitim tehnikama.

AKUTNE KOMPLIKACIJE TOKOM RADIOTERAPIJE TUMORA GLAVE I VRATA

U toku zračne terapije regije glave i vrata mogu se pojaviti simptomi od strane kože i sluzokože usne duplje. Najčešće se pojavljuje crvenilo kože, suvoća usne duplje, pečenje, bol, otežano gutanje, gubitak osećaja ukusa i pojave belih naslaga na jeziku i sluznici usne duplje što predstavlja ranu reakciju na zračnu terapiju.

Rane ili akutne komplikacije se mogu razviti već posle dva do tri dana od početka primene zračne terapije i završavaju se dva do tri dana nakon završetka radioterapije. Ovde ubrajamo orofaringealni mukozitis, sialoadenitis i kserostomiju. Ove komplikacije će se pratiti tokom primene zračne terapije jer su čest razlog njenog prekida.

Prema Svetskoj zdravstvenoj organizaciji i (*eng. Radiation Morbidity Scoring Criteria- RTOG*) **orofaringealni mukozitis** se klasifikuje u 4 nivoa:

- Grade 1 –Eritem prisutan, pacijent može jesti čvrstu hranu
- Grade 2 - Eritem i manje ulceracije, pacijent na kašastoj ishrani
- Grade 3 – Bolne ulceracije na preko polovine sluznice, samo tečnost uzima
- Grade 4 – Ulceracije prekrivaju skoro celu sluznicu, potrebna je pareteralna ishrana

Za praćenje akutnih komplikacija (**bol u ustima i kserostomija**) tokom zračne terapije koristimo modifikovanu skalu preporučenu od strane udruženja radijacionih onkologa (RTOG-Acute radiation morbidity scoring criteria). U ovoj klasifikaciji akutne komplikacije, ocenjene od strane pacijenta, su razvrstane u četiri razreda:

- 0 - bez promena,
- 1 - blage pojave koje ne zahtevaju terapiju
- 2 - pojave koje zahtevaju simptomatsku terapiju i neophodne analgetike,
- 3 - tegobe koje zahtevaju opioidne analgetike i

4 - promene koje zahtevaju prekid zračne terapije

Za praćenje akutnih komplikacija **na koži** lica i vrata tokom primene zračne terapije je korišten modifikovan RTOG skoring sistem. Kožne promene prema ovom skoru se klasifikuju na sledeće (224):

0- bez kožnih promena

1- folikularni, bled eritem, suva deskvamacija, smanjeno znojenje

2- svetli eritem, nejednaka vlažna deskvamacija, umeren edem

3- konfluentna vlažna deskvamacija, osim kožnih nabora, edem

4- ulceracije, hemoragije, nekroza

RTOG Radiation Morbidity Scoring

FRAKCIJA RT	GRADE 1	GRADE 2	GRADE 3	GRADE 4
1,2,3				
4,5,6				
7,8,9				
10,11,12				
13,14,15				
16,17,18				
19,20,21				
22,23,24				
25,26,27				
28,29,30				
31,32,33				
34,35,36				

Adapted from Radiation Therapy Oncology Group (2010) (225)

NCI Radiation Toxicity

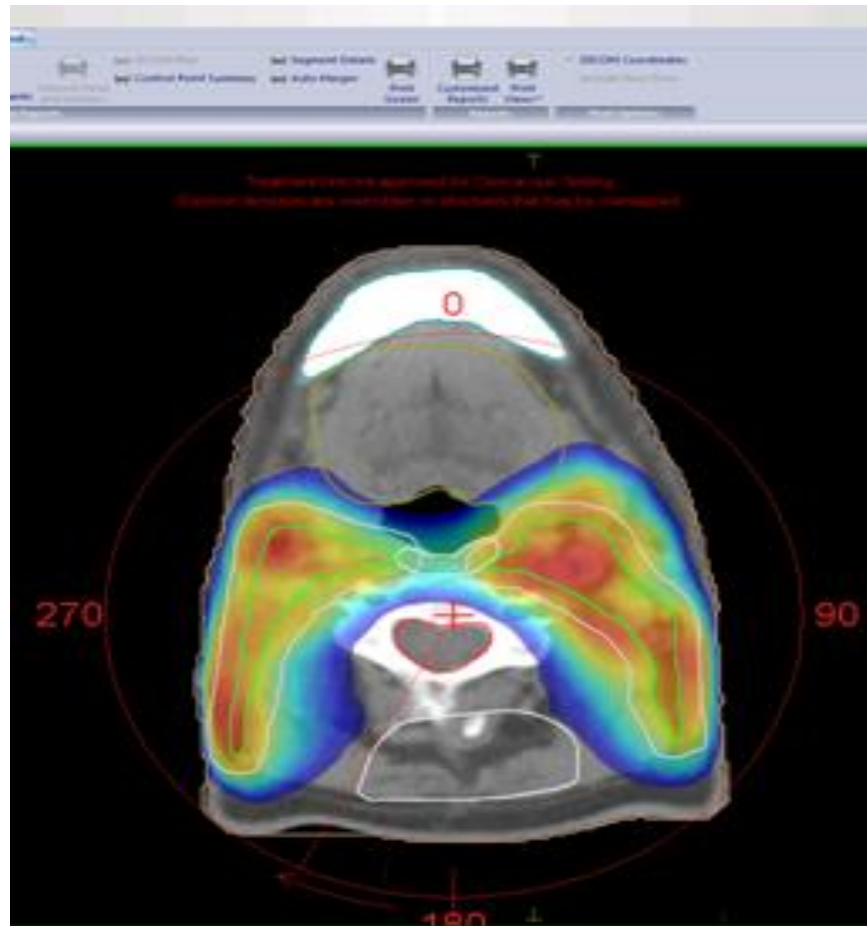
FRAKCIJA RT	0	1	2	3	4
1,2,3					
4,5,6					
7,8,9					
10,11,12					
13,14,15					
16,17,18					
19,20,21					
22,23,24					
25,26,27					
28,29,30					
31,32,33					
34,35,36					

Adapted from Radiation Therapy Oncology Group (2010) (225)

ISPITIVAČ: MIROSLAV LATINVIĆ

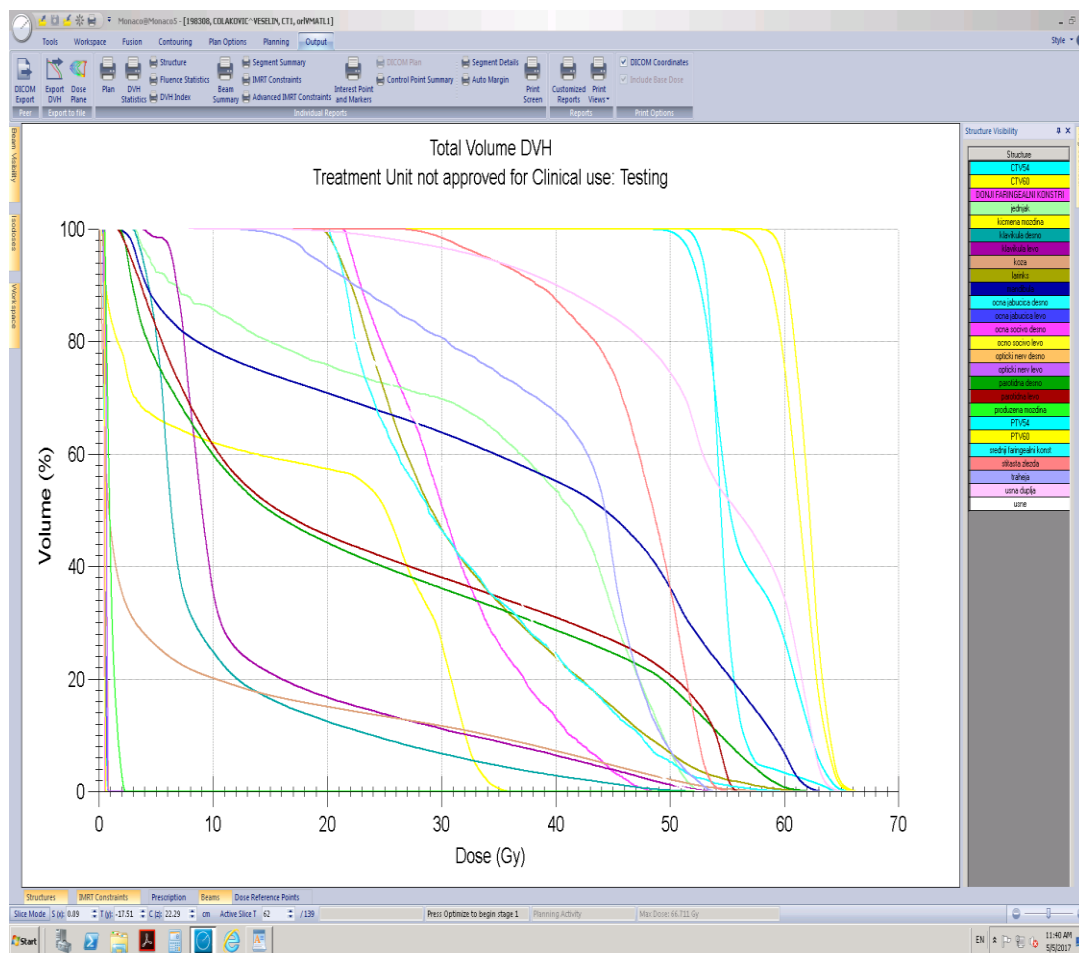
9. PRILOG B:

9.1 Atlas izodozne raspodele 95% doze

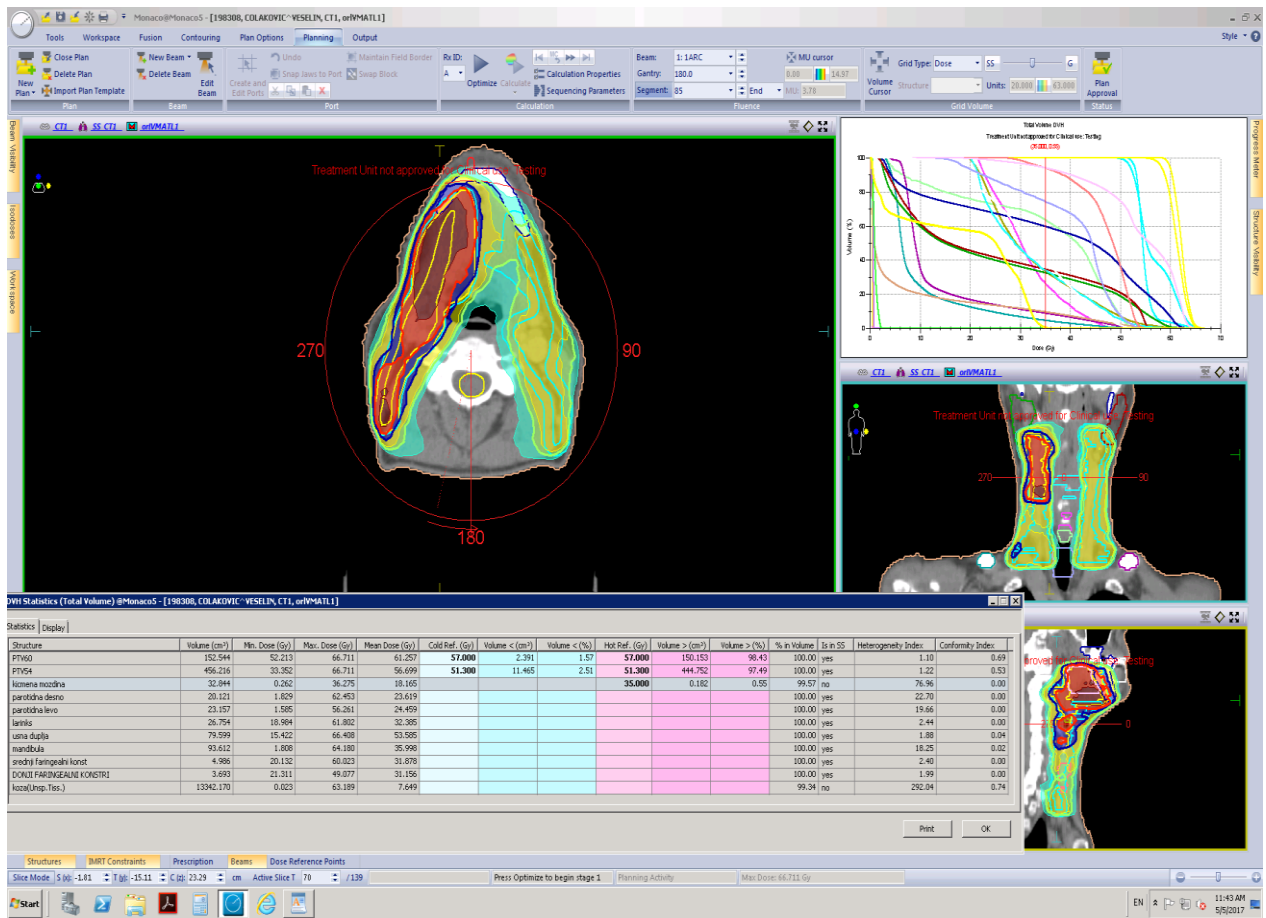


Slika br. 26. Izodozna distribucija

9.2 Dozno volumni histogram (eng. Dose-volume histogram-DVH)

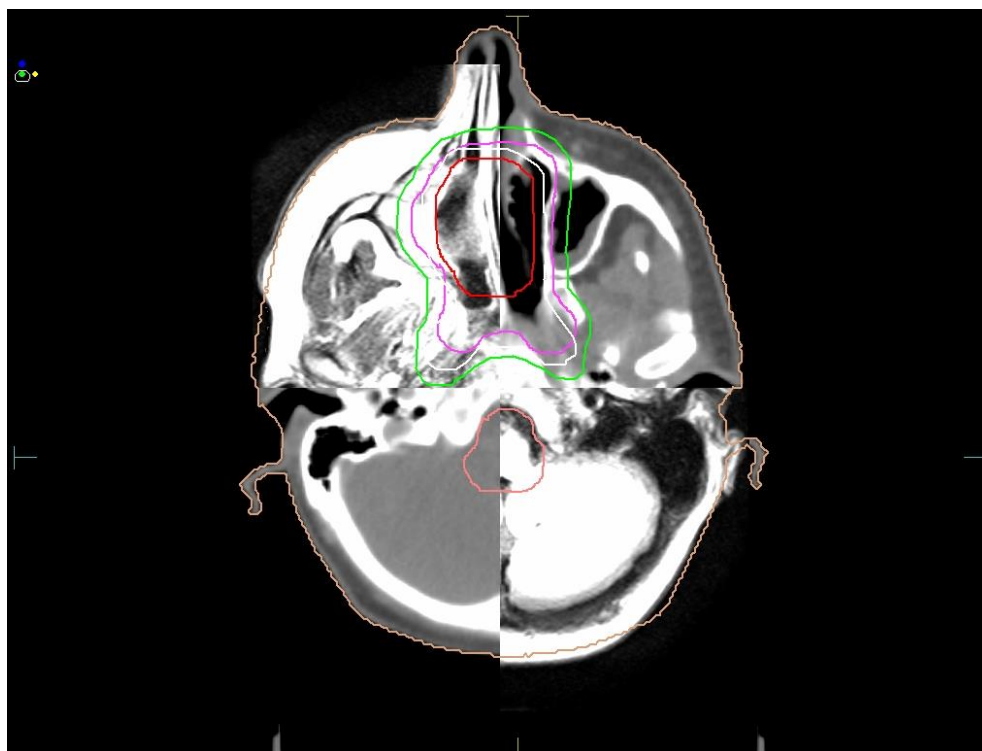


Slika br 27. Dozno volumni histogram

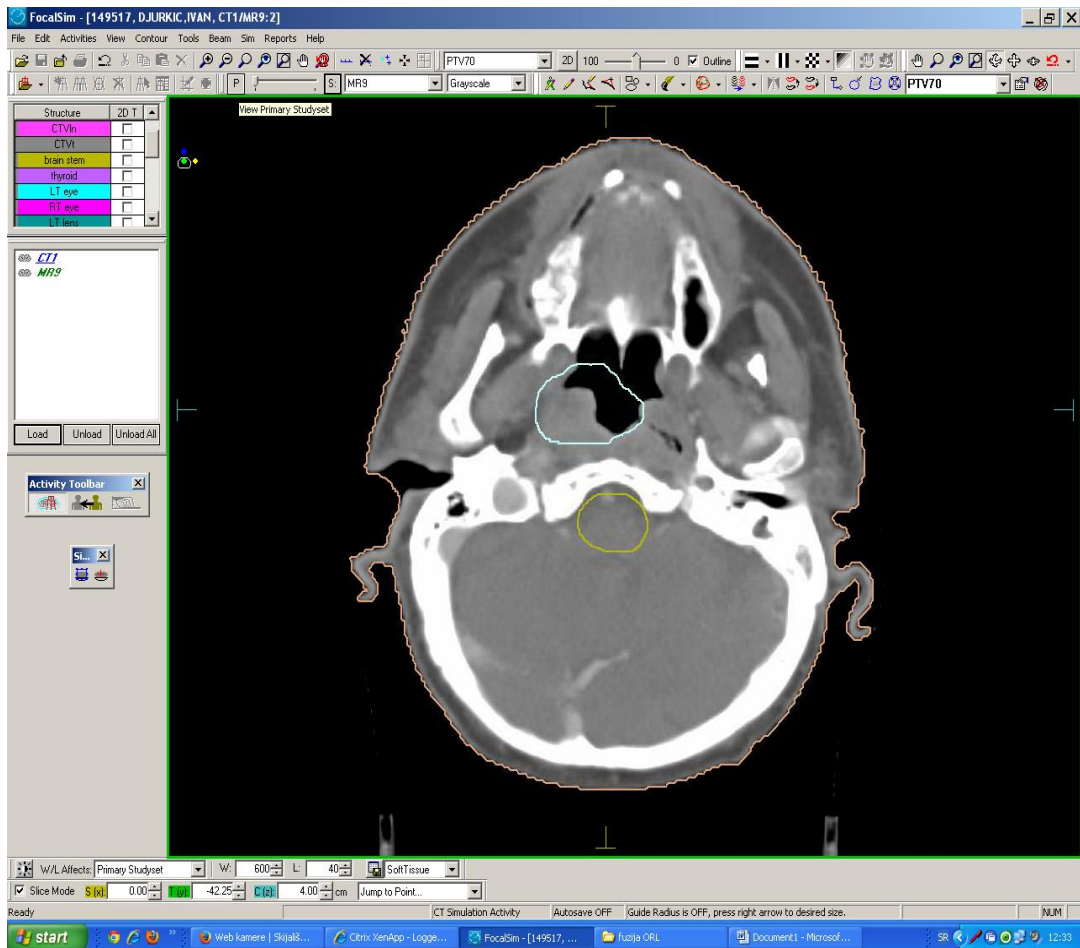

Slika br. 28. Prikaz pripreme konformalne radioterapije planocelularnog karcinoma glave i vrata sa DVH

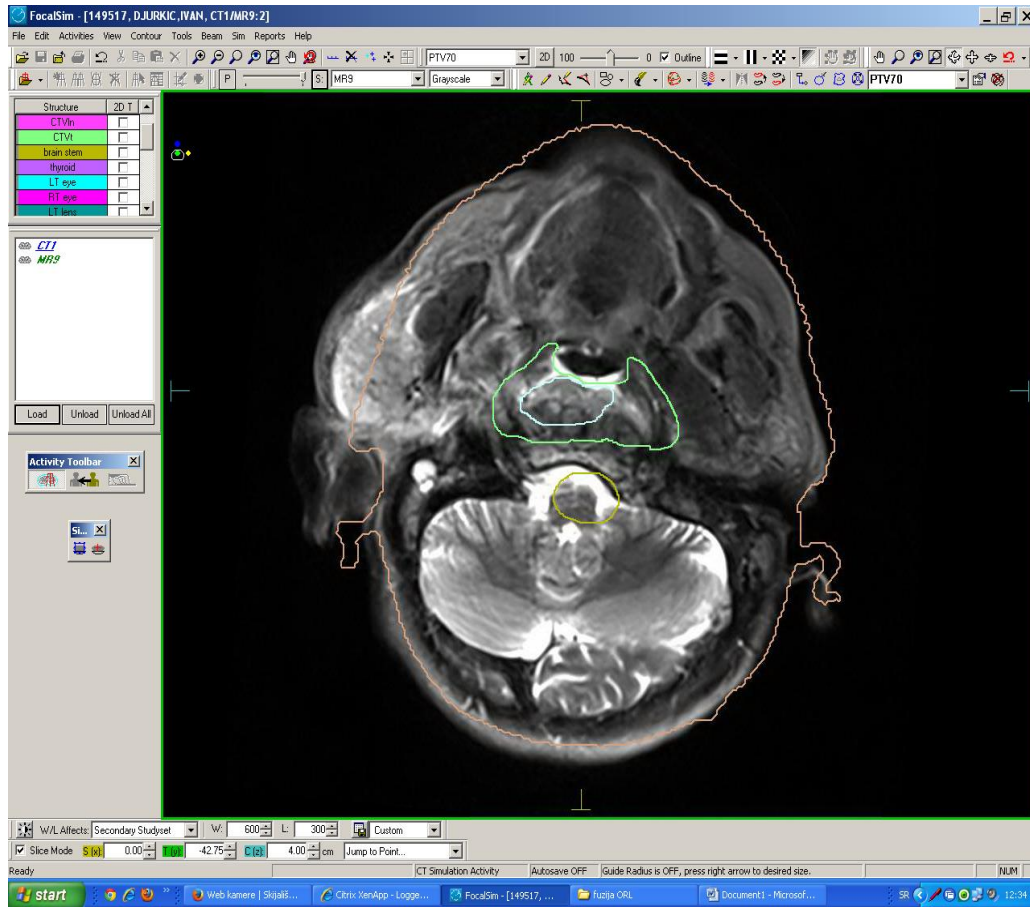
9.3 Fuzionisana (3D/MRI+CT) tehnika planiranja konformalne radioterapije:



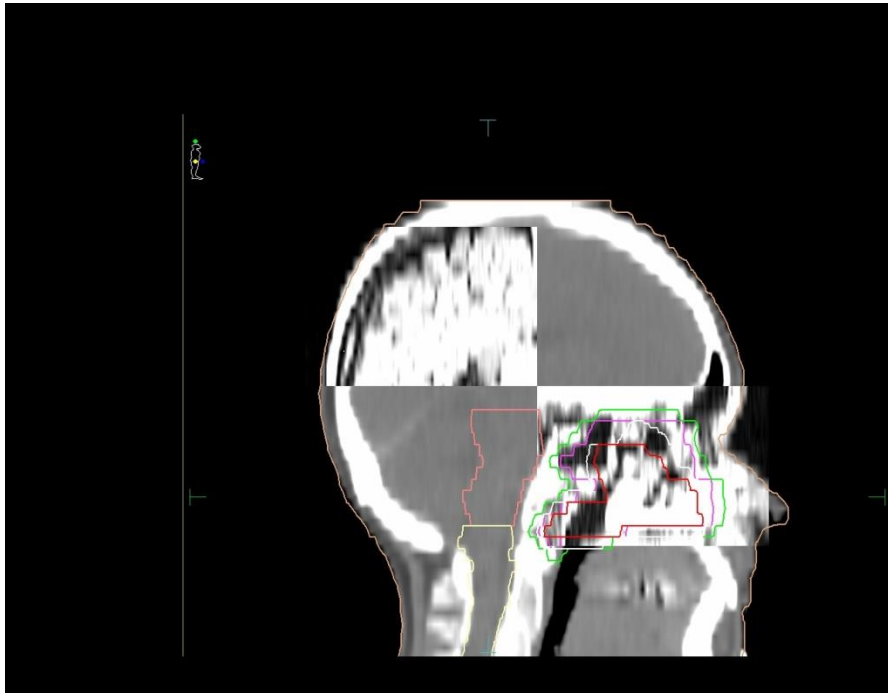
Slika br. 29. Planocelularni karcinom nazofarinksa – fuzionisani konformalni (3D/CT+MRI) modalitet delineacije ciljnih volumena radioterapije



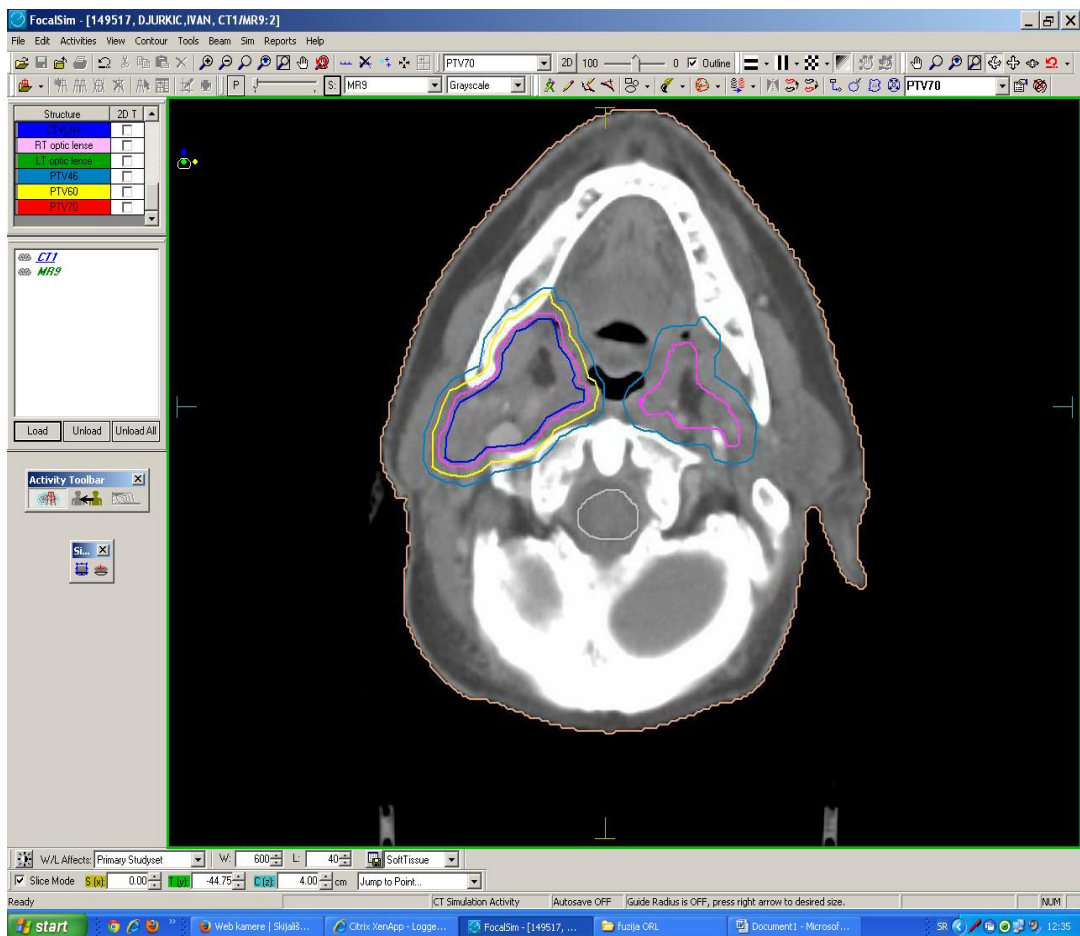
Slika br. 30. Planocelularni karcinom nazofarinksa – klasičan konformalni (3D/CT) modalitet delineacije ciljnih volumena radioterapije pomoću kompjuterizovane tomografije



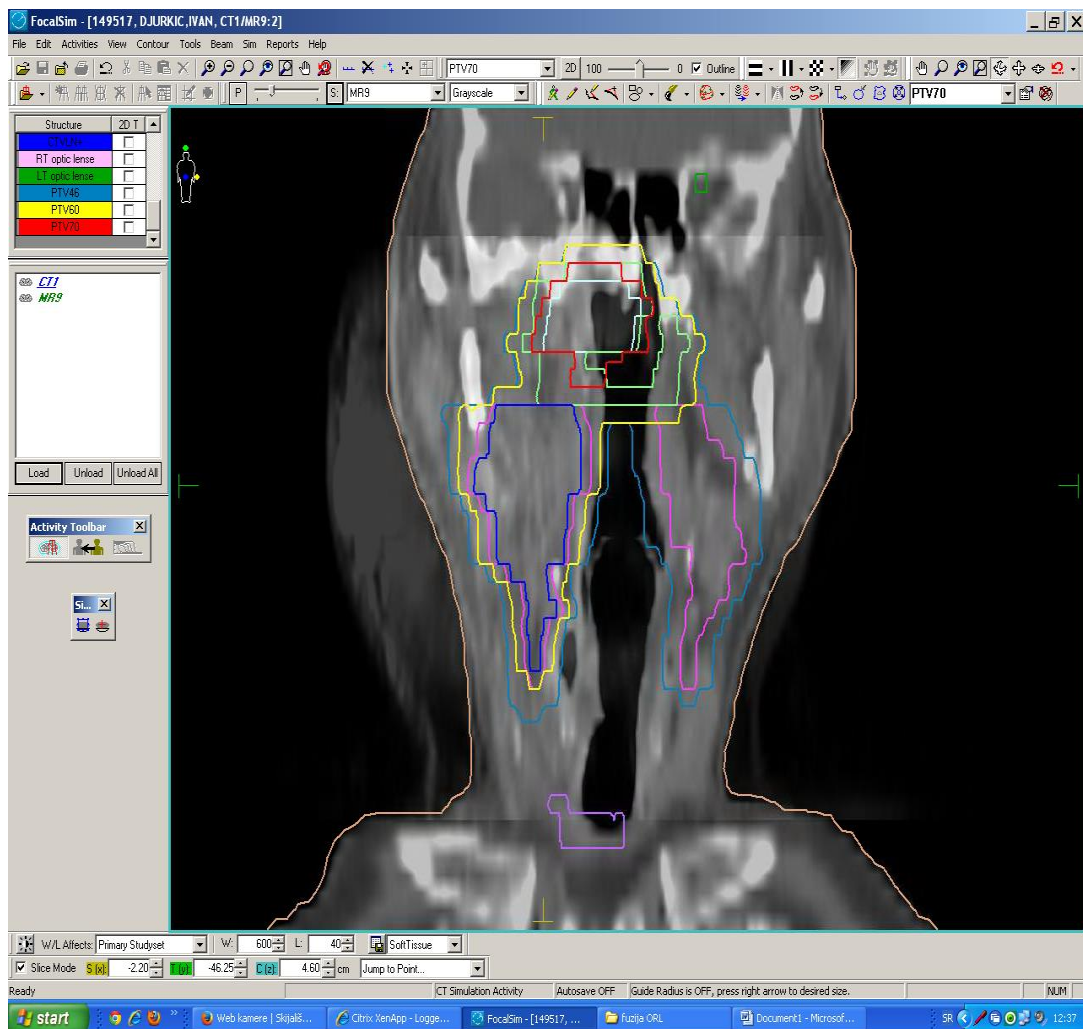
Slika br. 31. Planocelularni karcinom nazofarinksa – fuzionisani konformalni (3D/CT+MRI) modalitet delineacije ciljnih volumena radioterapije



Slika br. 32. Planocelularni karcinom nazofarinksa – klasičan konformalni (3D/CT) modalitet delineacije ciljnih volumena radioterapije pomoću kompjuterizovane tomografije



Slika br. 33. Planocelularni karcinom orofarinksa – klasičan konformalni (3D/CT) modalitet delineacije ciljnih volumena radioterapije pomoću kompjuterizovane tomografije



Slika br. 34. Prikaz delineacije ciljnih volumena u sklopu pripreme za konformalnu radioterapiju

10. Sažetak na engleskom jeziku

SUMMARY

Introduction

The incidence of radiation-induced side effects in patients with head and neck cancer (H&N) depends on technique of planning and the irradiation dose as well as primary tumor location within the H&N region.

Objective

The aim of our research is to establish the incidence of side effects in patients with head and neck cancer treated with 2D- conventional radiotherapy, 3D-conformal radiotherapy planning with computed tomography (CT) or computed tomography fusion with magnetic resonance imaging (CT-MRI fusion).

Methods

Prospective analysis was performed on 90 patients with head and neck carcinoma prospectively followed after radiotherapy. 30 patients with H&N cancer were irradiated by using 2D conventional radiotherapy, other 30 patients irradiated with 3D conformal radiotherapy planning with CT, while other 30 patients were treated using 3D conformal radiotherapy planning with CT-MRI fusion. In all cases standard fractionation was used at 2 Gy per day /5 days a week.

Results

Of the total number (n=90) of treated patients, 72 patients (72/90; 64,8%) reported a side effect and the incidence of complications was higher in patients irradiated with 2D technique planning radiotherapy (28/72; 38,9% for 2D RT vs 24/72; 33,3% for 3D CT RT vs 20/72; 27,8% for 3D CT-MRI; p=0,015).

Conclusion

3D radiotherapy technique planned solely on the basis of CT is related to high incidence of toxicity which significantly affects the quality of life of irradiated patients. 3D conformal radiotherapy planned with CT-MRI fusion reduces the incidence of oral complications. Following the example of developed countries, this technique should be considered as a standard method for irradiating patients with head and neck cancer. Planning technique with fusion technique using MR imaging is more suitable for delivering higher doses to the tumor with fewer side effects. Recommendation 2D conventional radiotherapy is more for palliative treatments.

Keyword: radiotherapy; head and neck; oral complications; CT-MRI fusion in planning radiotherapy

11. Sažetak na srpskom jeziku

Uvod

Učestalost neželjenih efekata uzrokovanih zračenjem kod pacijenata sa karcinomom glave i vrata zavisi od tehnike planiranja, sprovođenja radioterapije kao i primarne lokalizacije tumora.

Cilj

Osnovna uloga našeg istraživanja je da se utvrdi učestalost neželjenih efekata tokom zračne terapije kod pacijenata sa tumorom glave i vrata tretiranih 2D konvencionalnom radioterapijom, 3D konformalnom radioterapijom planiranoj samo na osnovu CT-a nasuprot 3D konformalnoj terapiji planiranoj na osnovu fuzije kompjuterizovane tomografije sa magnetno rezonantnim imidžingom (CT-MRI).

Metode

Prospektivno je analizirano 90 pacijenata sa karcinomom glave i vrata kod kojih je sprovedena zračna terapija. 30 pacijenata sa karcinomom glave i vrata je zračeno 2D konvencionalnom tehnikom, drugih 30 pacijenata je zračeno 3D konformalom tehnikom na osnovu CT-a, a preostalih 30 pacijenata sa fuzijom CT-MRI. Kod svih bolesnika je primenjena standardna frakcionacija sa 2 Gy dnevno, pet dana sedmično.

Rezultati

Od ukupno 90 pacijenata lečenih primenom zračne terapije, kod 72 pacijenta (72/90; 64,8%) su zabeleženi neželjeni efekti zračne terapije a učestalost komplikacija je veća kod primene 2D

tehnike zračenja (28/72; 38,9% for 2D RT vs 24/72; 33,3% for 3D CT RT vs 20/72; 27,8% for 3D CT-MRI; p=0,015).

Zaključak

3D tehnika radioterapije planirana samo na osnovu CT-a je povezana sa visokom stopom toksičnosti koje znatno utiču na kvalitet života zračenih pacijenata. 3D konformalna tehnika radioterapije planirana sa CT-MRI fuzijom smanjuje pojavu oralnih komplikacija. Slično razvijenim zemljama, trebalo bi razmotriti uvođenje ove tehnike kao standardnu metodu zračenja bolesnika sa tumorom glave i vrata. Za isporuku viših tumorskih doza uz manju učestalost komplikacija je podesnija tehnika planiranja sa fuzionisanom tehnikom pomoću MR imidžinga. 2D tehnika radioterapije glave i vrata se preporučuje samo za palijativne zračne tretmane.

Ključne reči: radioterapija, tumori glave i vrata, oralne komplikacije, CT-MRI fuzija u planiranju radioterapije

12. Literatura:

1. Gregoire V, Lefebvre JL, Licitra L, Felip E. Squamous cell carcinoma of the head and neck: EHNS–ESMO–ESTRO Clinical Practice Guidelines for diagnosis, treatment and follow-up. *Ann Oncol.* 2010; 21 (5): 184-86.
2. Baltimore MD, Atlanta GA. Centers for Disease Control and Prevention (US) Centers for Medicare & Medicaid Services(US) ICD-9-CM: International classification of diseases, 9th revision, clinical modification, 6th edition. 2011.
3. Leslie H. Sobin, Mary K. Gospodarowich, Christian Wittekind. *TNM Classification of malignant Tumours*, 7th edition, Wiley-Blackwell, November 2009.
4. World Health Organization. Ten statistical highlights in global public health. *World Health Statistics 2007*. Geneva: World Health Organization; 2007.
5. Fan CY. Genetic alterations in head and neck cancer: interactions among enviromental carcinogens, cell cycle control and host DNA repair. *Curr Oncol Rep.* 2001; 3: 66-71.
6. Chin D, Boyle GM, Williams RM i sur. Novel markers for poor prognosis in head and neck cancer. *Int J Cancer.* 2005; 113: 789-97.
7. Chin D, Boyle GM, Theile DR, Parsons PG, Coman WB. Molecular introduction to head and neck cancer (HNSCC) carcinogenesis. *Br J Plast Surg.* 2004; 57: 595-602.
8. Cardesa A, Slootweg PJ. *Pathology of the Head and Neck*. New York: Springer-Verlag; 2006.
9. Hardisson D. Molecular pathogenesis of head and neck squamous cell carcinoma. *Eur Arch Otorhinolaryngol.* 2003; 260: 502-8.
10. Molinolo AA, Amornphimoltham P, Squarize CH, Castilho RM, Patel V, Gukind S. Dysregulated moleular networks in head and neck carcinogenesis. *Oral Oncol.* 2009; 45 (4-5): 324-34.
11. Dahiya K, Dhankhar R. Update overview of current biomarkers in head and neck carcinoma. *World J Methodol.* 2016; 6 (1): 77-86.
12. Perez-Ordenez B, Beauchemin M, Jordan RCK. Molecular biology of squamous cell carcinoma of the head and neck. *j Clin Pathol.* 2006; 59 (5): 445-53.
13. Registar za rak Vojvodine, Institut za onkologiju Vojvodine, Sremska Kamenica (nepublikovani materijal). 2010.
14. IARC- International Agency for research on cancer. Available from: <http://www.iarc.fr/>. Accessed July 22, 2013.

15. National Cancer Institute. Definition of head and neck cancer. Available from: <http://www.cancer.gov/cancertopics/factsheet/Sites-Types/head-and-neck>. Accessed August 2013.
16. Rothenberg SM, Elisen LW. The molecular pathogenesis of head and neck squamous cell carcinoma. *J Clin Invest*. 2012; 122 (6): 1951-7.
17. Barnes L, Eveson J.W, Reichart P, Sidransky D. World Health Organization Classification of tumors. Pathology and genetics of Head and Neck Tumors. Lyon: IARC Press; 2005; 107-208.
18. Richardson MS. Diagnostic considerations in head and neck pathology. *AJSP*. 2016; 21 (3): 107-8.
19. Petrakos I , Kontzoglou K, Nikolopoulos TP , Papadopoulos O, Kostakis A. Glottic and supraglottic laryngeal cancer: epidemiology, treatment patterns and survival in 164 patients, *Journal of BUON*. 2012; 17: 700-5.
20. Jimenez L, Jayakar SK, Ow TJ, Segall JE. Mechanisms of invasion in head and neck cancer. *Arch pathol lab Med*. 2015; 139: 1334-7.
21. Leemans CR., Braakhuis BJ Brakenhoff RH. The molecular biology of head and neck cancer. *Nat Rev Cancer*. 2011; 11(1): 9-22.
22. Barnes L, Eveson J.W, Reichart P, Sidransky D. World Health Organization Classification of tumors. Pathology and genetics of Head and Neck Tumors. Lyon: IARC Press; 2005; 107-208.
23. Papadimitrakopoulou VA. Carcinogenesis of head and neck cancer and the role of chemoprevention in its reversal. *Curr Opin Oncol*. 2000; 12: 240-5.
24. Rhys Evans PH, Montgomery PQ, Gullane PJ. Principles and Practice of Head and Neck Oncology. London: Martin Dunitz; 2003; 163-334.
25. Chi AC, Day TA, Neville BW. Oral cavity and oropharyngeal squamous cell carcinoma-an update. *A Cancer Journal for clinicians*. 2015; 65 85): 401-21.
26. Nakata Y, Uzawa N, Takahashi K, Sumino J, Michikawa C, sato H et al. . EGFR gene copy number alteration is a better prognostic indicator than protein overexpression in oral tongue squamous cell carcinomas. *Eur J Cancer*. 2011; 47(15): 2364-72.
27. Peltonen JK., Vahakangas KH, Helppi HM, Bloigu R, Paakko P, Turpeenniemi-Hujanen T . Specific TP53 mutations predict aggressive phenotype in head and neck squamous cell carcinoma: a retrospective archival study. *Head Neck Oncol*. 2011; 3: 20.
28. Moore KA, Mehta V. HPV-Positive oropharyngeal carcinoma: A clinical review for primary care providers. *JABFM*. 2015; 28 (4): 498-503.

29. Mellwain WR, Sood AJ, Nguyen SA. Initial symptoms in patients with HPV-positive and HPV-negative oropharyngeal carcinoma. *JAMA*. 2014; 140 (5): 441-47.
30. Koch WM, Stafford E, Bajaj G. Cancer of the Oral Cavity. Part A: General Principles and Management. In: Harrison LB, Sessions RB, Hong WK, eds. *Head and Neck Cancer: A Multidisciplinary Approach*. Philadelphia, Pa: Lippincott Williams and Wilkins. 2009: 250–65.
31. Liewellyn CD, Linklater K, Bell J, Johnson NW, Warnakulasuriya S. An analysis of risk factors for oral cancer in young people: a case-control study. *Oral Oncol*. 2004; 40 (3): 304-13.
32. Nishioka T, Shiga T, Shirato H, Tsuchiya K, Kato T, Ohmori K, Yamazaki A, Aoyama H, Hashimoto S, Chang TC, Miyasaka K. Image fusion between 18FDG-PET and MRI/CT for radiotherapy planning of oropharyngeal and nasopharyngeal carcinomas. *Int J Radiat Oncol Biol Phys*. 2002; 53:1051-7.
33. *AJCC Cancer Staging Manual*. 8th ed. New York, NY: Springer. 2016; 29-40.
34. Eric KH., Rii M. *Handbook of Evidence-based radiation*. 2nd ed. Portland, Oregon, USA Springer; 2010.
35. American Joint Committee on cancer-AJCC. TNM classification, stage grouping and drawing for cancer sites. Available from: [http:// www. Cancerstaging.org](http://www.Cancerstaging.org). Accessed February 2014.
36. Shah JP, Patel SG, *Head and Neck Surgery and Oncology*. Edinburgh: Mosby. 2003; 173-394.
37. Robbins KT, Shaha AR, Medina JE, Califano JA, Wolf GT, Ferlito A, et al. Consensus statement on the classification and terminology of neck dissection. *Arch Otolaryngol Head Neck Surg*. 2008; 134 (5): 536-8.
38. Jović R. Mesto hirurģije u savremenom tretmanu karcinoma larinksa. *Medicinski pregled*. 2013; LXVI (9-10): 349-56.
39. Rhys Evans PH, Montgomery PQ, Gullane PJ. *Principles and Practice of Head and Neck Oncology*. London: Martin Dunitz; 2003; 163-334.
40. Fletcher CDM. *Diagnostic Histopathology of tumors*. London: Churchill Livingstone; 2000; 150-238.
41. Barnes L, Eveson J.W, Reichart P, Sidransky D. *World Health Organization Classification of tumors. Pathology and genetics of Head and Neck Tumors*. Lyon: IARC Press, 2005; 107-208.

42. Blanch JL, Vilaseca I, Bernal-Sprekelson M, Graau JJ, Moragas M, Traserra-Coderch J et al. Prognostic significance of surgical margins in transoral CO2 laser microsurgery for T1-T4 pharyngo-laryngeal cancers. *Eur Arch Otorhinolaryngol.* 2007; 264 (9): 1045-51.
43. Hardisson D. Molecular pathogenesis of head and neck squamous cell carcinoma. *Eur Arch Otorhinolaryngol.* 2003; 260: 502-8.
44. Shehata W, Salman M. Expression of nm23H1 and MMP2 in laryngeal carcinoma and its role in aggressiveness of the tumour and node metastasis. *The Egyptian Journal of otolaryngology.* 2013; 29 (2): 86-92.
45. Chin D, Boyle GM, Williams RM i sur. Novel markers for poor prognosis in head and neck cancer. *Int J Cancer.* 2005; 113: 789-97.
46. Rhys Evans PH, Montgomery PQ, Gullane PJ. *Principles and Practice of Head and Neck Oncology.* London: Martin Dunitz. 2003; 163-334.
47. Shah JP, Strong E, Spiro RH, Vifram B. Surgical grand rounds: neck dissection: current status and future possibilities. *Clin Bull.* 1981; 11: 25-33.
48. Robbins KT, Clayman G, Levine PA, Medina J, Sessions R, Shaha A et al. Neck dissection classification update: revisions proposed by the American Head and Neck Society and the American Academy of Otorhinolaryngology-Head and Neck Surgery. *Arch otoryngol Head and Neck Surg.* 2002; 128: 751-758.
49. Grégoire V, Levendag P, Ang KK, Bernier J, Braaksma M, Budach V et al. CT-based delineation of lymph node levels and related CTVs in the node-negative neck: DAHANCA, EORTC, GORTEC, NCIC, RTOG consensus guidelines. *Radiother Oncol.* 2003; 69(3): 227-36.
50. Grégoire V, Eisbruch A, Hamoir M, Levendag P. Proposal for the delineation of the nodal CTV in the node-positive and the post-operative neck. *Radiother Oncol.* 2006; 79(1): 15-20.
51. Grégoire V, Ang K, Budach W, Grau C, Hamoir M, Langendijk JA et al: Delineation of the neck node levels for head and neck tumors: a 2013 update. DAHANCA, EORTC, HKNPCSG, NCIC CTG, NCRI, RTOG, TROG consensus guidelines. *Radiother Oncol.* 2014; 110 (1): 172-81.
52. Parkin DM, Whelan SL, Ferlay J, Teppo L, Thomas DB. *Cancer Incidence in five Continents Vol. VIII.* Lyon: IARC Scientific publications No. 155; 2014.
53. Shah JP, Gil Z. Current concepts in management of oral cancer-Surgery. *Oral Oncol.* 2009; 45 (0): 394-401.
54. Barrett A, Dobbs J, Morris S, Roques T. *Practical radiotherapy Planning.* 4th ed. London. Hodder Arnold, an imprint of Hodder Education, an Hachette UK Company; 2009.

55. World Health Organization. Ten statistical highlights in global public health. World Health Statistics 2014. Geneva: World Health Organization; 2014.
56. Johnstone, S, Logan RM. Expression of vascular endothelial growth factor (VEGF) in normal oral mucosa, oral dysplasia and oral squamous cell carcinoma. *International Journal of Oral and Maxillofacial Surgery*. 2007; 36 (3): 263-266.
57. Nagata, M., Fujita, H., Ida, H., Hoshina, H., Inoue, T., Seki et al. Identification of potential biomarkers of lymph node metastasis in oral squamous cell carcinoma by cDNA microarray analysis. *International Journal of Cancer*. 2003; 106 (5): 683-89.
58. Homer JJ, Greenman J, Stafford ND. Circulating angiogenic cytokines as tumour markers and prognostic factors in head and neck squamous cell carcinoma. *Clinical Otolaryngology and Allied Sciences*. 2002; 27 (1): 32-7.
59. Li X, Di B, Shang Y, Zhou Y, Cheng J, He Z. Clinicopathologic risk factors for distant metastases from head and neck squamous cell carcinomas. *European Journal of Surgical Oncology*. 2009; 35 (12): 1348-53.
60. Lindberg, R. Distribution of cervical lymph node metastases from squamous cell carcinoma of the upper respiratory and digestive tracts. *Cancer*. 1972; 29 (6): 1446-49.
61. Swiecicki PL, malloy KM, Worden FP. Advanced oropharyngeal squamous cell carcinoma: Pathogenesis, treatment, and novel therapeutic approaches. *World j Clin Oncol*. 2016; 7 819: 15-26.
62. Siegel RL, Miller KD, Jemal A. Cancer statistics. *CA Cancer J Clin*. 2015; 65: 5–29.
63. Shah JP, Candela FC, Poddar AK. The patterns of cervical lymph node metastases from squamous carcinoma of the oral cavity. *Cancer*. 1990; 66 (1): 109-13.
64. Shah JP, Gil Z. Current concepts in management of oral cancer--surgery. *Oral Oncology*. 2009; 45 (4-5): 394-401.
65. O'Brien CJ, Traynor SJ, McNeil E, McMahon JD, Chaplin JM. (2000). The use of clinical criteria alone in the management of the clinically negative neck among patients with squamous cell carcinoma of the oral cavity and oropharynx. *Archives of Otolaryngology-Head & Neck Surgery*. 2000; 126 (3): 360-365.
66. Lim YC, Koo BS, Lee JS, Lim JY, Choi EC. (2006). Distributions of cervical lymph node metastases in oropharyngeal carcinoma: therapeutic implications for the N0 neck. *Laryngoscope*. 2006; 116 (7): 1148-52.
67. Davidson BJ, Kulkarny V, Delacure MD, Shah JP. Posterior triangle metastases of squamous cell carcinoma of the upper aerodigestive tract. *American Journal of Surgery*. 1993; 166 (4): 395-98.

68. Wallwork BD, Anderson SR, Coman WB. Squamous cell carcinoma of the floor of the mouth: tumour thickness and the rate of cervical metastasis. *Anz Journal of Surgery*. 2007; 77 (9): 761-64.
69. Hiratsuka H, Miyakawa A, Nakamori K, Kido Y, Sunakawa H, Kohama G. Multivariate analysis of occult lymph node metastasis as a prognostic indicator for patients with squamous cell carcinoma of the oral cavity. *Cancer*. 1997; 80 (3): 351-56.
70. Sparano A, Weinstein G, Chalian A, Yodul M, Weber R. Multivariate predictors of occult neck metastasis in early oral tongue cancer. *Otolaryngol Head & Neck Surgery*. 2004; 131 (4): 472-76.
71. Capote A, Escorial V, Munoz-Guerra MF, Rodriguez-Campo FJ, Gamallo C, Naval L. Elective neck dissection in early-stage oral squamous cell carcinoma-- does it influence recurrence and survival? *New York Head and Neck Society*. 2007; 29 (1): 3-11.
72. Di B, Li XM, Shang YD, Song Q, Li J, Shen YP et al. Clinicopathologic aspects of locoregional recurrence of hypopharyngeal cancer and their implication on the survival of patients. *Zhonghua Er Bi Yan Hou Tou Jing Wai Ke Za Zhi*. 2009; 44 (9): 716-21.
73. Li X, Di B, Shang Y, Zhou Y, Cheng J, He Z. Clinicopathologic risk factors for distant metastases from head and neck squamous cell carcinomas. *European Journal of Surgical Oncology*. 2009; 35 (12): 1348-53.
74. Myers EN, Fagan JF. Management of the neck in cancer of the larynx. *Annals of Otolaryngology and Laryngology*. 1999; 108 (9): 828-32.
75. Fletcher CDM. *Diagnostic Histopathology of tumors*. London: Churchill Livingstone; 2000; 151-78.
76. Califano J, van der Riet P, Westra W. Genetic progression model for head and neck cancer: implication for field cancerization. *Cancer Res*. 1996; 56: 2467-91.
77. Atula TS, Grenman R, Varpula MJ, Kurki TJ, Klemi P, Palpatio, ultrasound, and ultrasound-guided fine-needle aspiration cytology in the assessment of cervical lymph node status in head and neck cancer patients. *Head Neck*. 1996; 18 (6): 545-51.
78. Ross G, Shoaib T, Soutar DS, Gamilleri IG, Gray HW, Bessent RG et al. The use of sentinel node biopsy to upstage the clinically N0 neck in head and neck cancer. *Archives of Otolaryngology-Head & Neck Surgery*. 2002; 128 (11): 1287-90.
79. Rekheja M, Radhakrishnan R, Solomon MC. Sentinel node biopsy in oral squamous cell carcinoma-Ensuing from elective to selective. *J Res Med Den Sci*. 2014; 2 (2):5-10.
80. Ahuja AT, Ying M, Ho SY, Antonio G, Lee YP, King AD, et al. Ultrasound of malignant cervical lymph nodes. *Cancer Imaging*. 2008; 8: 48-55.

81. Dudea SM, Lenghel M, Botar-Jid C, Vasilescu D, Duma M. Ultrasonography of superficial lymph nodes: benign vs. Malignant. *Med Ultrason.* 2012; 14 (4): 294-310.
82. Ahuja A, Ying M. Sonography of Neck Lymph Nodes. Part II: Abnormal Lymph Nodes. *Clinical Radiology* 2003; 58 (5): 359-64.
83. Lakshmi CR, Sudhakara Rao M, Ravikiran A, sathish S, Bhavana SM. Evaluation of reliability of ultrasonographic parameters in differentiating benign and metastatic cervical group of lymph nodes. *ISRN otolaryngology.* 2014; 1: 1-7.
84. Ying M, Ahuja AT. Ultrasound of neck lymph nodes: How to do it and how do they look? *Radiography.* 2006; 12: 105-10.
85. Torabi M, Aquino SL, Harisinghani MG. Current Concepts in Lymph Node Imaging. *J Nucl Med.* 2004; 45 (9): 1509 -18.
86. Norling R, Buron BMD, Therkildsen MH, Henriksen BM, von Buchwald C, Nielsen MB. Staging of cervical lymph node in oral squamous cell carcinoma: adding ultrasound in clinically lymph node negative patients may improve diagnostic work-up. *PLoS ONE.* 2014; 9 (3).
87. Zhong J, Lu Z, Dong L, Xu L, Dong L, Qiao H et al. The diagnostic value of cervical lymph node metastasis in head and neck squamous carcinoma by using diffusion-weighted magnetic resonance imaging and computed tomography perfusion. *BioMed Res Inter.* 2014; 1: 1-7.
88. Sham ME, Nishat S. Imaging modalities in head and neck cancer patients-overview. *J of cancer research and exp. Oncology.* 2011; 3: 22-5.
89. Sun J, Li B, Li CJ, Li Y, Su F, Gao QH et al. Computed tomography versus magnetic resonance imaging for diagnosing cervical lymph node metastasis of head and neck cancer: a systematic review and meta-analysis. *Onco Targets Ther.* 2015; 8: 1291-1313.
90. Plaxton NA, Brandon DC, Corey AS, Harrison CE, Karagulle Kendi AT, Halka RK et al. Characteristics and Limitations of FDG PET/CT for Imaging of Squamous Cell Carcinoma of the Head and Neck: A Comprehensive Review of Anatomy, Metastatic Pathways, and Image Findings. *Amer Journal of Roent.* 2015; 205 (5): 519-31.
91. Schmid DT, Stoeckli SJ, Bandhauer F, Huguenin P, Schmid S, GK. von Schulthess et al. Impact of positron emission tomography on the initial staging and therapy in locoregional advanced squamous cell carcinoma of the head and neck. *Laryngoscope.* 2003; 113 (5): 888-890.
92. Wegner I, Hooft L, Reitsma JB, Pameijer FA, Hoekstra O, de Bree R, Stegeman I. MRI versus CT versus 18F-FDG PET-CT for detecting lymph node metastases in patients with head and neck squamous cell carcinoma. *Cochrane Database of Systematic Reviews.* 2016; 279 (2): 1-17.

93. Hafidh M, Tibbo J, Trites J, Corsten G, Hart RD, Nasser J et al. Radiotherapy for T1 and T2 laryngeal cancer: the Dalhousie University experience. *J Otolaryngol Head Neck Surg.* 2009; 38 (4): 414-7.
94. Knab BR, Salama JK, Solanki A, et al. Functional organ preservation with definitive chemoradiotherapy for T4 laryngeal squamous cell carcinoma. *Ann Oncol.* 2008; 19: 1654.
95. Eric K.H., Rii M. *Handbook of Evidence-based radiation.* 2nd ed. Portland, Oregon, USA Springer; 2010.
96. Vandecaveye V, De Keyzer F, Nuyts S, Deraedt K, Dirix II, Hamaekers II et al. Detection of head and neck squamous cell carcinoma with diffusion weighted MRI after (chemo)radiotherapy: correlation between radiologic and histopathologic findings. *Int J radiat Oncol Biol Phys.* 2007; 67(4): 960-71.
97. Schmidt MA, Payne GS. Radiotherapy planning using MRI. *Phys. Med. Biol.* 2015; 60 (22): 323-61.
98. Vandecaveye V, De Keyzer F, Nuyts S, Deraedt K, Dirix II, Hamaekers II et al. Detection of head and neck squamous cell carcinoma with diffusion weighted MRI after (chemo)radiotherapy: correlation between radiologic and histopathologic findings. *Int J Radiat Oncol Biol Phys.* 2007; 67(4): 960-71.
99. Wicem S, Wafa M, Fatma E, Abdelmonnem G, Jammeleddine M, Mounir F, et al. Clinical studies, Late Toxicities after Conventional Radiotherapy for Nasopharyngeal Carcinoma: Incidence and Risk Factors. *Journal of Radiotherapy.* 2014; 8: 25-42.
100. Nesreen A, Gerges AT, Ehsan El-G, Aida R, Samy El-B. Conventional (2D) vs. conformal (3D) technique in radiotherapy for malignant pediatric tumors: dosimetric perspectives. *Journal of the Egyptian Nat. Cancer Inst.* 2009; 21(3): 309-14.
101. Hermans R. Diffusion-weighted MRI in head and neck cancer. *Curr Opin Otolaryngol Head Neck Surg.* 2010; 18(2): 72-8.
102. Byhardt RW, Greenberg M, Cox JD. Local control of squamous carcinoma of oral cavity and oropharynx with 3 vs 5 treatment fractions per week. *Int J Radiat Oncol Biol Phys.* 1977; 2 (5-6): 415-22.
103. Overgaard J, Hjelm-Hansen M, Johansen LV, Andersen AP. Comparison of conventional and split-course radiotherapy as primary treatment in carcinoma of the larynx. *Acta Oncol.* 1988; 27 (2): 147-50.
104. Palcic B, Skarsgard LD. Reduced oxygen enhancement ratio at low doses of ionizing radiation. *Radiat Res.* 1984; 100 (2): 328-31.

105. Peters LJ, Withers HR. Applying radiobiological principles to combined modality treatment of head and neck cancer--the time factor. *Int J Radiat Oncol Biol Phys.* 1997; 39 (4): 831-34.
106. Overgaard J, Hansen HS, Specht L, Overgaard M, Grau C, Andersen E, Bentzen J et al. Five compared with six fractions per week of conventional radiotherapy of squamous-cell carcinoma of head and neck: DAHANCA 6 and 7 randomised controlled trial. *Lance.*, 2003; 362 (9388): 933-39.
107. Dische S, Saunders M, Barrett A, Harvey A, Gibson D, Parmar M. A randomised multicentre trial of CHART versus conventional radiotherapy in head and neck cancer. *Radiotherapy and Oncology.* 1997; 44 (2): 123-33.
108. Huang J, Barbera L, Brouwers M, Browman G, Mackillop WJ. Does delay in starting treatment affect the outcomes of radiotherapy? A systematic review. *J Clin Oncol.* 2003; 21 (3): 555-62.
109. Gregoire V, Lefebvre JL, Licitra L, Felip E. Squamous cell carcinoma of the head and neck: EHNS-ESMO-ESTRO clinical practice guidelines for diagnosis, treatment and follow up. *Annals of Onc.* 2010; 21 (5):184-6.
110. Chen WC, Lai CH, Fang CC, Yang YH, Chen PC, Lee CP et al. Identification of high-risk subgroup of patients with oral cavity cancer in need of postoperative adjuvant radiotherapy or chemo-radiotherapy. *Medicine Balt.* 2016; 95 (22): 3770-9.
111. Cosmidis A, Rame JP, Dassonville O, Temam S, Massip F, Poissonnet G et al. T1-T2 NO oropharyngeal cancers treated with surgery alone. A GETTEC study. *Eur Arch Otorhinolaryngol* 2004; 261: 276–81.
112. Furness S, Glenny AM, Worthington HV, Pavitt S, Oliver R, Clarkson JE et al. Interventions for the treatment of oral cavity and oropharyngeal cancer: chemotherapy. *Cochrane Datab Syst Rev* 2011:CD006386
113. Hoffman HT, Porter K, Karnell LH, Cooper JS, Weber RS, Langer CJ et al. Laryngeal cancer in the United States: changes in demographics, patterns of care and survival. *Laryngoscope.* 2006; 116: 1-13.
114. O'Sullivan B, Huang SH, Siu LL, Waldron J, Zhao H, Perez-Ordonez B et al. Deintensification candidate subgroups in human papillomavirus-related oropharyngeal cancer according to minimal risk of distant metastasis. *J Clin Oncol.* 2013; 31: 543–50.
115. Bernier J, Cooper JS, Pajak TF, van Glabbeke M, Bourhis J, Forastiere A et al. Defining risk levels in locally advanced head and neck cancers: a comparative analysis of concurrent postoperative radiation plus chemotherapy trials of the EORTC (#22931) and RTOG (# 9501). *Head Neck.* 2005; 27: 843–50.

116. Posner M, Lorche J, Goloubeva O, et al. Survival and human papillomavirus in oropharynx cancer in TAX324: a subset analysis from an international phase III trial. *Ann Oncol.* 2011; 22: 1071–77.
117. Ang KK, Harris J, Wheeler R, et al. Human papillomavirus and survival of patients with oropharyngeal cancer. *N Engl J Med.* 2010; 363: 24–35.
118. Ajila V, Shetty H, Babu S, Shetty V, Hedge S. Human papilloma virus associated squamous cell carcinoma of the head and neck. *J Sex Trans Dis.* 2015; 79: 1024.
119. Fakhry C, Westra WH, Li S, et al. Improved survival of patients with human papillomavirus-positive head and neck squamous cell carcinoma in a prospective clinical trial. *J Natl Cancer Inst.* 2008; 100: 261–69.
120. Vu HL, Sikora AG, Fu S. HPV-induced oropharyngeal cancer, immune response and response to therapy. *Cancer Lett.* 2010; 28: 149–55.
121. Ang KK, Sturgis EM. Human papillomavirus as a marker of the natural history and response to therapy of head and neck squamous cell carcinoma. *Semin Radiat Oncol.* 2012; 22: 128–42.
122. Gregoire V, Lefebvre JL, Licitra L, Felip E. Squamous cell carcinoma of the head and neck: EHNS-ESMO-ESTRO clinical practice guidelines for diagnosis, treatment and follow up. *Annals of Onc.* 2010; 21 (5): 184-6.
123. Martin A, Jackel MC, Christiansen H, Mahmoodzada M, Kron M, Steiner W. Organ preserving transoral laser microsurgery for cancer of the hypopharynx. *Laryngoscope.* 2008; 118: 398–402.
124. Martin A, Jackel MC, Christiansen H, Mahmoodzada M, Kron M, Steiner W. Organ preserving transoral laser microsurgery for cancer of the hypopharynx. *Laryngoscope.* 2008; 118: 398–402.
125. Ho CM, Ng WF, Lam KH, Wei WJ, Yuen AP. Submucosal tumor extension in hypopharyngeal cancer. *Arch Otolaryngol Head Neck Surg.* 1997; 123: 959–65.
126. Remacle M, Eckel HE, Antonelli A, Brasnu D, Chevalier D, Friedrich G et al. Endoscopic cordectomy. A proposal for a classification by the Working Committee, European Laryngologic Society. *Eur Arch Otorhinolaryngol.* 200; 257 (4): 227-31.
127. Paleri V, Thomas L, Basavaiah N, Drinnan M, Mehanna H, Jones T. Oncologic outcomes of open conservation laryngectomy for radiorecurrent laryngeal carcinoma: a systematic review and meta-analysis of English-language literature. *Cancer.* 2011; 117: 2668–76.
128. Ambrosch P. The role of laser microsurgery in the treatment of laryngeal cancer. *Curr Opin Otolaryngol Head Neck Surg.* 2007; 15: 82–8.

129. The Department of Veterans Affairs Laryngeal Cancer Study Group. Induction chemotherapy plus radiation compared with surgery plus radiation in patients with advanced laryngeal cancer. *N Engl J Med.* 1991; 324: 1685–90.
130. Forastiere AA, Goepfert H, Maor M, Pajak TF, Weber R, Morrison W et al. Concurrent chemotherapy and radiotherapy for organ preservation in advanced laryngeal cancer. *N Engl J Med.* 2003; 349: 2091–8.
131. Pignon JP, le Maitre A, Maillard E, Bourhis J. Meta-analysis of chemotherapy in head and neck cancer (MACH-NC): an update on 93 randomised trials and 17,346 patients. *Radiother Oncol.* 2009; 92: 4–14.
132. Kian Ang K. Larynx preservation clinical trial design:summary of key recommendations of a consensus panel. *The Onc. J.* 2010; 15 (3): 25-9.
133. Forastiere AA, Goepfert H, Maor M, Pajak TF, Weber R, Morrison W et al. Concurrent chemotherapy and radiotherapy for organ preservation in advanced laryngeal cancer. *N Engl J Med.* 2003; 349: 2091–8.
134. Mehanna H, Wong WL, McConkey CC, Rahman J, Robinson M, Hartley A et al. PETCT surveillance versus neck dissection in advanced head and neck cancer. *N Engl J Med.* 2016; 374: 1444–54.
135. Cooper JS, Pajak TF, Forastiere AA, Jacobs J, Campbell BH, Saxman SB et al. Postoperative concurrent radiotherapy and chemotherapy for high-risk squamous-cell carcinoma of the head and neck. *N Engl J Med.* 2004; 350: 1937–44.
136. Choy, H., R. Macrae, and L. Milas, Basic concepts of chemotherapy and irradiation interaction, in *Principles and Practice of Radiation Oncology*, C.A. Perez, L.W. Brady, E.C. Halperin, and R. Schmidt-Ullrich, Editors. 2004, Lippincott Williams & Wilkins: Philadelphia. p. 736-756.
137. Emami B, Lyman J, Brown A. Tolerance of normal tissue to therapeutic irradiation. *Int J Radiat Oncol Biol Phys.* 1991;21: 109-22.
138. Benzen SM, Constine LS, Deasy JO, Eisbruch A, Jackson A, Marks Lb et al. Quantitative analyses of normal tissue effects in the clinic (QUANTEC): an introduction to the scientific issues. *Red Journal.* 2010; 76 (3): 42-9.
139. Grégoire V, Levendag P, Ang KK *in sod.* CT-based delineation of lymph node levels and related CTVs in the node-negative neck: DAHANCA, EORTC, GORTEC, NCIC, RTOG consensus guidelines. *Radiother Oncol* 2003; 68: 227-236.
140. Jacobs C, Lyman G, Velez-Garcia E, Sridhar KS, Knight W, Hochster H et al. A phase III randomized study comparing cisplatin and fluorouracil as single agents and in combination for advanced squamous cell carcinoma of the head and neck. *J Clin Oncol.* 1992; 10 (2): 257-60.

141. Aisner J, Sinibaldi V, Eisenberger M. Carboplatin in the treatment of squamous cell head and neck cancers. *Semin Oncol.* 1992; 19 (2): 60-65.
142. Lee YJ, Lee CG, Cho BC, Kim GE, Choi HJ, Sohn JH et al. Weekly 5-fluorouracil plus cisplatin for concurrent chemoradiotherapy in patients with locally advanced head and neck cancer. *Head Neck.* 2010; 32 (2): 235-43.
143. Schrijvers, D. and J.B. Vermorcken, Update on the taxoids and other new agents in head and neck cancer therapy. *Curr Opin Oncol.* 1998; 10 (3): 233-41.
144. Hasbini A, Mahjoubi R, Fandi A, Chouaki N, Taamma A, Lianes P et al. Raymond, Phase II trial combining mitomycin 86 with 5-fluorouracil, epirubicin, and cisplatin in recurrent and metastatic undifferentiated carcinoma of nasopharyngeal type. *Ann Oncol.* 1999; 10 (4): 421-20.
145. Lamont EB, Vokes EE. Chemotherapy in the management of squamous-cell carcinoma of the head and neck. *Lancet Oncol.* 2001; 2 (5): 261-68.
146. Bachaud JM, Cohen-Jonathan E, Alzieu C. Combined postoperative radiotherapy and weekly cisplatin infusion for locally advanced head and neck carcinoma: final report of a randomized trial. *Int J Radiat Oncol Biol Phys.* 1996; 36 (5): 999-1004.
147. Calais G, Alfonsi M, Bardet E. Randomized trial of radiation therapy versus concomitant chemotherapy and radiation therapy for advanced-stage oropharynx carcinoma. *J Natl Cancer Inst.* 1999; 91 (24): 2081-6.
148. A phase III randomised trial of cisplatin, methotrexate, cisplatin + methotrexate and cisplatin + 5-FU in end stage squamous carcinoma of the head and neck. Liverpool Head and Neck Oncology Group. *Br J Cancer.* 1990; 61 (2): 311-5.
149. Au E, Tan EH, Ang PT. Activity of paclitaxel by three-hour infusion in Asian patients with metastatic undifferentiated nasopharyngeal cancer. *Ann Oncol.* 1998; 9 (3): 327-9.
150. Bonner JA, Harari PM, Giralt J, Cohen RB, et al. Radiotherapy plus cetuximab for locoregionally advanced head and neck cancer: 5-year survival data from a phase 3 randomised trial, and relation between cetuximab-induced rash and survival. *Lancet Oncol.* 2010; 11 (1): 21-8.
151. Choy H, R. Macrae, L. Milas, Basic concepts of chemotherapy and irradiation interaction, in *Principles and Practice of Radiation Oncology*, C.A. Perez, L.W. Brady, E.C. Halperin, and R. Schmidt-Ullrich, Editors. Lippincott Williams & Wilkins: Philadelphia. 2004; 736-50.
152. Wendt TG, Grabenbauer GG, Rodel CM, Thiel HJ, Aydin H, Rohloff R et al. Simultaneous radiochemotherapy versus radiotherapy alone in advanced head and neck cancer: a randomized multicenter study. *J Clin Oncol.* 1998; 16 (4): 1318-22.

153. Cooper JS, Pajak TF, Forastiere AA, Jacobs J, Campbell BH, Saxman SB et al. Postoperative concurrent radiotherapy and chemotherapy for high-risk squamous-cell carcinoma of the head and neck. *N Engl J Med.* 2004; 350 (19): 1937-40.
154. Bernier J, Dometge C, Ozsahin M, Matuszewska K, Lefebvre JL, Greiner RH et al. Postoperative irradiation with or without concomitant chemotherapy for locally advanced head and neck cancer. *N Engl J Med.* 2004; 350 (19): 1945-50.
155. Pignon JP, Bourhis J, Dometge C, Designe L. Chemotherapy added to locoregional treatment for head and neck squamous-cell carcinoma: three meta-analyses of updated individual data. MACH-NC Collaborative Group. Meta-Analysis of Chemotherapy on Head and Neck Cancer. *Lancet.* 2000; 355 (9208): 949-5.
156. Jeremic B, Shibamoto Y, Stanisavljevic B, Milojevic L, Milicic B, Nikolic N. Radiation therapy alone or with concurrent low-dose daily either cisplatin or carboplatin in locally advanced unresectable squamous cell carcinoma of the head and neck: a prospective randomized trial. *Radiother Oncol.* 1997; 43 (1): 29-37.
157. Zhang L, Jiang N, Shi Y, Li S, Wang P, Zhao Y. Induction chemotherapy with concurrent chemoradiotherapy versus concurrent chemoradiotherapy for locally advanced squamous cell carcinoma of head and neck: a meta-analysis. *Sci Rep.* 2015; 5: 10798.
158. Mclean JN, Nicholas C, Duggal P, Chen A, Grist WG, Losken A et al. Surgical management of pharyngocutaneous fist 442-5.ula after total laryngectomy. *Ann Plast Surg.* 2012; 68 (5): 33-5.
159. Wolf GTHW, Gross Fischer S. Induction chemotherapy plus radiation compared with surgery in pateients with advanced laryngeal cancer. *n Engl J Med.* 1991; 324: 1685-90.
160. Lefebvre JL, Chevalier D, Luboinski B, Kirkpatrick A, Collette L, Sahmoud T. larynx preservation in puryform sinus cancer:preliminary results of European Organisation for research and Tretatment of Cancer: Phase III trial. *J Natl Cancer Inst.* 1996; 88 (13): 890-9.
161. Forastiere AA, Goepfert H, Maor M, Pajak TF, Weber R, Morrison W et al. Concurrent chemotherapy and radiotherapy for organ preservation in advanced laryngeal cancer. *N Engl J Med.* 2003; 349 (22): 2091-8.
162. Richard JM, Sancho-Garnier H, Pessey JJ, Luboinski B, Lefebvre JL, Dehesdin D et al. Randomized trial of indukction chemotherapy in larynx carcinoma. *Oral Oncol.* 1998; 34 (3): 224-8.
163. Cmelak AJ, Li S, Goldwasser MA, Murphy B, Cannon M, Pinto H et al. Phase II trial of chemoradiation for organ preservation in resectable stage III or IV squamous cell carcinomas of the larynx or oropharynx: results of Eastern Cooperative Oncology Group Study E 2399. *J Clin Oncol.* 2007; 25 (25): 3971-7.

164. Rapidis A, sarlis N, Lefebvre JL, Kies M. Docetaxel in the treatment of squamous cell carcinoma of head and neck. *Ther Clin Risk manag.* 2008; 4 (85): 865-86.
165. Pointreau Y, garaud P, Chapet S, Sire C, Tuchais C, Tortochaux J et al. Randomized trial of induction chemotherapy with cisplatin and 5-fluorouracil with or without docetaxel for larynx preservation. *J Natl Cancer Inst.* 2009; 101 (/): 498-506.
166. Manola M, Moschillo L, Costa G, Barillari U, Lo Sito S, Mastella A et al. Conservative laser microsurgery for T1 glottic carcinoma. *Intern j of ORL and HNS.* 2008; 35 (1): 141-47.
167. Silver CE, Beitler JJ, Shaha AR, Rinaldo A, Ferlito A-Current trends in initial management of laryngeal cancer: the declining use of open surgery. *Eur Arch otorhinolaryngol.* 2009; 266 (9): 1333-52.
168. Nakayama M, Laccourreye O, Holsinger FC, Okamoto M, Hayakawa K. Functional organ preservation for laryngeal cancer: past, present and future. *Jpn J Clin Oncol.* 2012; 42 (3): 155-60.
169. Jović R. Mesto hirugije u savremenom tretmanu karinoma larinksa. *Med pregl.* 2013; LXVI (9-10): 349-56.
170. Sciubba JJ, Goldenberg D. Oral complications of radiotherapy. *Lancet Oncol.* 2006;7:175-83.
171. Lyons A, Ghazali N. Osteoradionecrosis of the jaws: current understanding of its pathophysiology and treatment. *Br J Oral Maxillofac Surg.* 2008;46(8):653-60.
172. Brailo V. Oralne komplikacije zračenja glave i vrata. *Hrvatski Stomatološki Vjesnik.*2006;(2):12-7.
173. Scully C, Sonis S, Diz PD. Mucosal disease series: Oral mucositis. *Oral Dis.* 2006;12:229-41.
174. Cox JD, Stetz J, Pajak TF. Toxicity criteria of the Radiation Therapy Oncology Group (RTOG) and the European Organization for Research and Treatment of Cancer (EORTC). *Int J Radiat Oncol Biol Phys.* 1995; 31(5):1341-6.
175. Cooper JS, Fu K, Marks J, Silverman S. Late effects of radiation therapy in the head and neck region. *Int J Radiat Oncol Biol Phys.* 1995; 31 (5): 1141-60.
176. Emami, B., J. Lyman, A. Brown, L. Coia, M. Goitein, J.E. Munzenrider, B. Shank, L.J. Solin, and M. Wesson, Tolerance of normal tissue to therapeutic irradiation. *Int J Radiat Oncol Biol Phys,* 1991. 21(1): p. 109-122.
177. Trotti, A., Toxicity in head and neck cancer: a review of trends and issues. *Int J Radiat Oncol Biol Phys,* 2000. 47(1): p. 1-12.

178. Marks LB. The impact of organ structure on radiation response. *Int J Radiat Oncol Biol Phys.* 1996; 34 (5): 1165-70.
179. Trotti, A., Toxicity in head and neck cancer: a review of trends and issues. *Int J Radiat Oncol Biol Phys.* 2000; 47 (1): 1-12.
180. Kontis T, Johns M, Bailey B, Healy G, Johnson J et al. Anatomy and Physiology of the Salivary Glands, in *Head&Neck Surgery-Otolaryngology.* 2001; 2: 32-6.
181. Deasy JO, Moiseenko V, Marks L, Clifford Chao KS, Nam J, Eilsbruc A. Radiotherapy dose-volume effects on salivary gland function. *Int J radiat Oncolo Biol Phys.* 2010; 76 (30): 58-63.
182. Baltimore MD, Atlanta GA. Centers for Disease Control and Prevention (US) Centers for Medicare & Medicaid Services(US) ICD-9-CM: International classification of diseases, 9th revision, clinical modification, 6th edition. 2011.
183. Siegel RL, Miller KD, Jemal A. Cancer statistics, 2015. *CA Cancer J Clin.* 2015; 65:5.
184. Nikakhlagh SN, saki N, Shoar MH, Sartipipor A, Saki S. Incidence of etiologic factors in squamous cell carcinoma of head and nek in Ahvaz. *Iran J Otorhinolaryng.* 2012; 24 (67): 85-90.
185. Mehanna H, Paleri V, West CML, Nutting C. Head and neck cancer-part1: Epidemiology, presentation and prevention. *BMJ.* 2010; 341:46-84.
186. National Cancer Institute. Definition of head and neck cancer. Available from: <http://www.cancer.gov/cancertopics/factsheet/Sites-Types/head-and-neck>. Accessed Avgust 2013.
187. Wyss A, Hashibe M, Chuang SC. Cigarette, cigar, and pipe smoking and the risk of head and neck cancers: pooled analysis in the International Head and Neck Cancer Epidemiology Consortium. *Am J Epidemio.l* 2013; 178: 679.
188. Maasland DH, van den Brandt PA, Kremer B, Goldbohm RA, Schouten LJ. Alcohol consumption, cigarette smoking and the risk of subtypes of head-neck cancer: results from the Netherlands Cohort Study. *BMC Cancer.* 2014; 14: 187.
189. Zevallos JP, Mallen MJ, Lam CY, Karam-Hage M, Blalock J, Wetter DW et al. Complications of radiotherapy in laryngopharyngeal cancer: effects of a prospective smoking cessation program. *Cancer.* 2009; 115: 4636–44.
190. Tang MW, Oakley R, Dale C, Purushotham A, Moller H, Gallagher JE. A surgeon led smoking cessation intervention in a head and neck cancer centre. *BMC Health Serv Res.* 2014; 14: 636.

191. Marron M, Boffetta P, Zhang ZF, Zaridze D, Wunsch-Filho V, Winn DM et al. Cessation of alcohol drinking, tobacco smoking and the reversal of head and neck cancer risk. *Int J Epidemiol*. 2010; 39: 182–96.
192. Potash AE, Karnell LH, Christensen AJ, Vander Weg MW, Funk GF. Continued alcohol use in patients with head and neck cancer. *Head Neck*. 2010; 32: 905–12.
193. Fortin A, Wang CS, Vigneault E. Influence of smoking and alcohol drinking behaviors on treatment outcomes of patients with squamous cell carcinomas of the head and neck. *Int J Radiat Oncol Biol Phys*. 2009; 74: 1062–9.
194. Marur S, D-Souza G, Westra WH, Forastiere AA. HPV-associated head and neck cancer: a virus-related cancer epidemic. *Lancet Oncol*. 2010; 11: 781-89.
195. Bascolo-Rizzo P, Del Mistro A, Bussu F, Lupato V, Baboci L, Almadori G et al. New insight into human papillomavirus-associated head and neck squamous cell carcinoma. *Acta Otorhinolaryngol Ital*. 2013; 33 (2): 77-87.
196. Fakhry C, Westra WH, Li S, Cmelak A, Ridge JA, Pinto H et al. improved survival of patients with human papillomavirus-positive head and neck squamous cell carcinoma in a prospective clinical trial. *J Natl Cancer Inst*. 2008; 100 (4): 261-269.
197. Elrefaey S, Massaro MA, Chiocca S, Chiesa F, Ansarin M. HPV in oropharyngeal cancer: the basics to know in clinical practice. *Acta otorhinolaryngol Ital*. 2014; 34 (5): 299-309.
198. Marur S, Forastiere AA. Head and neck squamous cell carcinoma: Update on epidemiology, diagnosis and treatment. *Mayo Clin Proc*. 2016; 91 (3): 386-96.
199. Jemal A, Siegel R, Ward E, Murray T, Xu J, Thun MJ. Cancer statistics, 2007. *CA Cancer J Clin*. 2007; 57 (1): 43-66.
200. Syrjanen S. The role of human papillomavirus infection in head and neck cancers. *Ann Oncol*. 2010; 21 (7): 243-45.
201. Forastiere AA, Goepfert H, Maor M, Pajak TF, Weber R, Morrison W et al. Concurrent chemotherapy and radiotherapy for organ preservation in advanced laryngeal cancer. 2003; 126 (5): 1256-62.
202. Bonner JA, Hararai PM, Giralt J, Azarnia N, Shin DM, Cohen RB et al. Radiotherapy plus cetuximab for squamous cell carcinoma of the head and neck. *N Engl J Med*. 2006; 354 (6): 567-78.
203. Temam S, Flahault A, Perie S, Monceaux G, Coulet F, Callard F et al. p53 gene status as a predictor tumor response to induction chemotherapy of patients with locoregionally advanced squamous cell carcinomas of the head and neck. *J Clin Oncol*. 2000; 18 (2): 385-94.

204. Gillison ML, DSouza G, Westra W, Sugar E, Xiao W Begum S et al. Distinct risk factor profiles for human papillomavirus type 16-positive and human papillomavirus type 16-negative head and neck cancers. *J Natl Cancer Inst.* 2008; 100 (6): 407-20.
205. Leemans CR, Braakhuis BJ, Brakenhoff RH. The molecular biology of head and neck cancer. *nat rev Cancer.* 2011; 11 (1): 9-22.
206. Fischer CA, Zlobec I, Green E, Probst S, Storck C, Lugli A et al. Is the improved prognosis of p 16 positive oropharyngeal squamous cell carcinoma of the treatment modality?. *int j caner.* 2010; 126 (5): 1256-62.
207. Lassen P, Eriksen JG, hamilton-Dutoit S, tramm T, Alsner J et al. effect of HPV associated p16INK4A expression on response to radiotherapy and survival in squamous cell carcinoma of the head and neck. *j Clin Oncol.* 2009; 27 (12): 1992-8.
208. Ang KK, harris J, Wheeler R, Webr R, Rosenthal DI, Nguyen-Tan PF et al. Human papillomavirus and survival of patients with oropharyngeal cancer. 2010; 363 (1): 24-35.
209. Pentenero, M., Gandolfo S, Carozzo M. Importance of tumor thickness and depth of invasion in nodal involvement and prognosis of oral squamous cell carcinoma: a review of the literature. *New York Head and Neck Society.* 2005; 27 (12): 1080-91.
210. Lim YC, Koo BS, Lee JS, Lim JY, Choi EC. Distributions of cervical lymph node metastases in oropharyngeal carcinoma: therapeutic implications for the N0 neck. *Laryngoscope.* 2006; 116 (7): 1148-52.
211. Werner JA, Sapundzhiev NR, Teymoortash A, Dunne AA, Behr T., Folz BJ. Endoscopic sentinel lymphadenectomy as a new diagnostic approach in the N0 neck. *European Archives of Oto-rhino-laryngology.* 2004; 261 (9): 463- 68.
212. Tantiwongkosi B, Yu F, kanard A, Miller FR. Role of 18 F-FDG PET/CT in pre and post treatment evaluation in head and neck carcinoma. *World J radiol.* 2014; 6 (5): 177-91.
213. Akhter M, Hossain S, Rahman QB, Molla MR. A study on histological grading of oral squamous cell carcinoma and its co-relationship with regional metastase. *J Oral Maxillofac pathol.* 2011; 15 (2): 168-76.
214. Vigneswaran N, Williams MD. Epidemiological trends in head and neck and aids in diagnosis. *oral Maxillofac Surg Clin North Am.* 2014; 26 (82): 123-41.
215. Dufour X, hans S, de Mones E, Brasnu D, Menard M, Laccoureye O. Local control after supracricoid partial laryngectomy for “advance” endolaryngeal squamous cell carcinoma as T3. *Arch otolaryng Head and neck surg.* 2004; 130 (9): 1029-9.
216. Chen A, Halpern M. Factors predictive of survival in advance laryngeal cancer. *Arch otolaryng head and Neck Surg.* 2007; 133 (12): 1270-6.

217. Takes RP, Strojjan P, Silver CE, Bradley PJ, haigentz MJ, Wolf GT. Current trends in initial management of hypopharyngeal cancer: the declining use of open surgery. *Head and Neck*. 2012; 34: 270-81.
218. NCCN Clinical Practice Guidelines in Oncology (NCCN Guidelines). Version available from: http://www.nccn.org/professionals/physician_gls/f_guidelines.asp. Accessed Sempتمبر 22.2013.
219. The Department of Veterans Affairs Laryngeal Cancer Study Group. Induction chemotherapy plus radiation compared with surgery plus radiation in patients with advanced laryngeal cancer. *N Engl J Med*. 1991; 324: 1685–90.
220. Pignon JP, le Maitre A, Maillard E, Bourhis J, Group M-NC. Meta-analysis of chemotherapy in head and neck cancer (MACH-NC): an update on 93 randomised trials and 17,346 patients. *Radiother Oncol*. 2009; 92: 4–14.
221. Cmelak AJ, Li S, Goldwasser MA, Murphy B, Cannon M, Pinto H et al. Phase II trial of cherdiation for organ preservation in resectable stage III or IV squamous cell carcinomas of the larynx or oropharynx:results od eastern Cooperative Oncology Group Study E2399. *J Clin Oncol*. 2007; 25 (25): 3971-7.
222. PointraeuY, Garaud P, Chapet S, Sire C, Tuchais C, Tortochaux J et al. randomized trial of induction chemotherapy with cisplatin and 5-fluorouracil with or without docataxel for larynx preservation. *J Natl cancer Inst*. 2009; 101 (7): 498-506.
223. Foarestiere AA, Goepfert H, Maor M, Pajak TF; Weber R, Morrison W et al. Concurrent chemoradiotherapy and radiotherapy for organ preservation in advanced laryngeal ancer. *N Engl J Med*. 2003; 349 (22): 2091-8.
224. Cox JD, Stetz J, Pajak TF. Toxicity criteria of the Radiation Therapy Oncology Group (RTOG) and the European Organisation for Reasearch and Treatment of Cancer (EORTC). *Int J radiat Oncol Biol Phys*. 1995; 31 (5): 1341-6.
225. RTOG/EORTC radiation Morbidity Scoring Schema. [Online][access 2010]. Available from [URL http://www.rtog.org/ResearchAssociates/AdverseEventReporting/RTOGEORTCLateRadiationMorbidityScoringSchema.aspx](http://www.rtog.org/ResearchAssociates/AdverseEventReporting/RTOGEORTCLateRadiationMorbidityScoringSchema.aspx)
226. Roesink JM., Moerland MA, Battermann JJ, Hordijk GJ, Terhaard CH. Quantitative dose-volume response analysis of changes in parotid gland function after radiotherapy in the head-and-neck region. *Int J Radiat Oncol Biol Phys*. 2001; 51 (4): 938- 40.
227. Apisarnthanarax S, Elliott DD, El-Naggar AK, Asper JA., Blanco A, Ang KK et al. Determining optimal clinical target volume margins in head-and-neck cancer based on microscopic extracapsular extension of metastatic neck nodes. *Int J Radiat Oncol Biol Phys*. 2006; 64: 678–83.

228. Allen M, Chen MD, Minsong C, Sophia H, James L, Argin M et al. Magnetis resonance imaging guided reirradiation of recurrent and second primary head and neck cancer. *Adv in rad Onc.* 2017; 7: 1-9.

229. Mukundan H, Sarin A, Gill BS, Neelakantan A. MRI and PET CT: Comparison in post-treatment evaluation of head and neck squamous cell carcinomas. *med J Armen Forces India.* 2014; 70 (2): 111-15.

13. Spisak skraćenica:

ORL-otorinolaringologija	RF - retrofaringealni limfni čvorovi
NPC - nasopharyngeal carcinoma	CTV - clinical tumour volume
HNSCC - head and neck squamous cell carcinoma	MKB –međunarodna klasifikacija bolesti
EBV - Epstein Barr virus	WHO - World Health Organisation
HPV - Human papilloma virus	SCC -keratinišući skvamozni karcinom
DNK - dezoksiribonukleinska kiselina	UCNT – nek diferentovan karcinom
CT - kompjuterizovana tomografija	VEGF - Vaskularni endotelni faktor rasta
UZ - ultrazvuk vrata	ECM - ekstracelularne matrice adhezije
MRI - magnetno rezonantni imidžing	RND - radical neck dissection
PET-CT - pozitron emisiona tomografija	SND - selective neck dissection
UICC - Union Internationale Contre le Cancer	PORT - postoperative radiotherapy
AJCC - American Joint Committee on Cancer	SNB - sentinel node biopsy
R0 – resekcija do u zdravo tkivo	MSCT - multislajsna tomografija
R1 - tumor na resekcionom rubu	GTV - gross tumour volume
EGFR - receptor epidermalnog faktora rasta	CTV- clinical target volume
MMP - matriks metaloproteinaze	OAR-organ at risk
Ep-CAM - epitelni molekul ćelijske adhezije	2D RT - dvodimenzionalna- 2D radioterapija
3D RT - trodimenzionalna konformalna radioterapija	EBRT - external beam radiotherapy
SAN - spinalni akcesorni nerv	3D RT -konformalna trodimenzionalna radioterapija
SCM – sternokleidomastoidni mišić	3D+MR RT – fuzionisana radioterapija
VJI - vena jugularis interna	DWI - diffusion-weighted
	CHART-Continuos, hyperfractionated, accelerated radiotherapy

IMRT-intensity-modulated radiation therapy

TLM - transoral laser microsurgery

ECOG -Eastern Cooperative Oncology Group- performance status

VALCSG -Veterans Affairs laryngeal Cancer Study Group

RTOG - Radiation Therapy Oncology Group

MLC - multileaf collimators

PTV - planning treatment volume

QUANTEC -quantitative analyses of normal tissue effects in the clinic

BSC - best supportive care

CDDP - Cisplatin

IC+RT/HT- indukciona hemioterapija sa konkomitantnom hemioradioterapijom

RT/HT - konkurentna hemioradioterapija

RTOG - Acute radiation morbidity scoring criteria

NCCN - National comprehensive Cancer Network

IOV-Institut za onkologiju Vojvodine

FNA - fine needle aspiration

