

UNIVERZITET U BEOGRADU

MEDICINSKI FAKULTET

Nenad D. Novaković

**REKONSTRUKCIJA DEFEKATA  
LOBANJE:  
VEŠTAČKI MATERIJALI I AUTOGRAFT**

doktorska disertacija

Beograd, 2017

UNIVERSITY OF BELGRADE

FACULTY OF MEDICINE

Nenad D. Novaković

**CRANIAL DEFECT RECONSTRUCTION:**

**ARTEFICIAL MATERIALS AND**

**AUTOGRAFT**

Doctoral Dissertation

Belgrade, 2017

## **MENTOR:**

- **Prof. dr Lukas Rasulić**, neurohirurg, redovni profesor na Medicinskom fakultetu Univerziteta u Beogradu

## **ČLANOVI KOMISIJE:**

1. **Prof. dr Branko Đurović**, neurohirurg, redovni profesor na Medicinskom fakultetu Univerziteta u Beogradu
2. **Prof. dr Milan Jovanović**, neurohirurg, vanredni profesor na Medicinskom fakultetu Univerziteta u Beogradu
3. **Prof. dr Petar Vuleković**, neurohirurg, redovni profesor Medicinskog fakulteta Univerziteta u Novom Sadu

## **Zahvalnost**

Mentoru, saradnicima i porodici na podršci i razumevanju...

# REKONSTRUKCIJA DEFEKATA LOBANJE: VEŠTAČKI MATERIJALI I AUTOGRAFT

Rezime:

Postoji veliki broj stanja koja za posledicu mogu imati nastanak defekata lobanje. Od samih početaka hirurgije kao medicinske discipline i veštine, popravka defekata u kostima, koje ostaju posle traume, vaskularne patologije ili tumora, predstavljala je izazov za neurohirurge. Glavni cilj bio je efikasno povratiti normalne barijere koje štite intrakranijalne strukture, obezbediti trajnu ili barem dugotrajnu rekonstrukciju, vratiti pritisak u kranijumu u normalu, što za rezultat često ima povlačenje patoloških neuroloških znakova, kao i postići zadovoljavajuće estetske rezultate. Kako je medicina, a u okviru medicine najviše hirurgija i imunologija, napredovala glavni metod za rekonstrukciju lobanje postala je upotreba koštanih transplantata, rebarnih graftova i graftova kostiju lobanje (split calvaria). Ipak, čak i koštani autograft ima neke nedostatke. U određenim situacijama, rekonstrukcija urađena koštanim graftom može dovesti do specifičnih komplikacija, među kojima su najčešće infekcije i resorpcija koštanog grafta. Kod velikih defekata lobanje, pogotovo kod pacijenata koji se leče od politraume, kost je često polomljena u veliki broj segmenata koji se ne mogu povezati i koristiti na zadovoljavajući način, ili bi ceo proces predugo trajao.

Cilj ove doktorske disertacije bio je analizirati slučajeve kranijalnih rekonstrukcija u našoj Klinici u kojima je korišćen metilmetakrilat i koštani autograft, uporediti procenat komplikacija, i bliže objasniti faktore koji na pojavu komplikacija utiču. Konačno, cilj je doći do validnih preporuka za rekonstruktivne hirurge u vezi sa odlukom da li u određenom slučaju treba koristiti metilmetakrilat ili koštani autograft.

Istraživanje je urađeno u obliku retrospektivno-prospektivne kohortne studije u koju su bili uključeni pacijenti kojima je urađena kranioplastika u Klinici za neurohirurgiju Vojnomedicinske akademije u Beogradu. Studija je obuhvatila pacijente koji su operisani u periodu od januara 2010. godine do decembra 2013. godine. Pacijenti uključeni u ovu studiju svrstani su u dve grupe: kod kojih je rekonstrukcija

učinjena koštanim autograftom uklonjenim u okviru kraniotomije, i vraćenim u okviru iste operacije, i oni kod kojih je kranioplastika učinjena alograftom (metilmetakrilatom).

Ukupno 149 kranijalnih rekonstrukcija urađeno je na Klinici za neurohirurgiju Vojnomedicinske akademije u ispitivanom periodu. Većina kranijalnih defekata rekonstruisana je koštanim autograftom (64%), dok je kod ostalih pacijenata rekonstrukcija urađena metilmetakrilatom (36%). Ukupni procenat komplikacija bio je relativno nizak s obzirom na prikazanu patologiju zbog kojih je vršena kraniotomija sa rekonstrukcijom. Među 87 muškaraca koji su učestvovali u našoj studiji, komplikacije su se javile kod 7 (8%). Od 62 žene uključene u našu studiju, komplikacije su se javile kod 4 (6%). Najveći procenat muškaraca, njih 92% nije imao komplikacije. Sličan je i procenat žena bez komplikacija – 94%. Kod pet muškaraca (6%) i tri žene (5%) javila se infekcija kao komplikacija. Kod dva muškarca i jedne žene komplikacija je bila likvorna fistula. Komplikacije su se češće javljale kod pacijenata kod kojih je pravljen rez duži od 15 cm, i to u 10 od 107 slučajeva (9%), dok je u grupi sa rezom kraćim od 15 cm samo jedan pacijent od 42 imao komplikacije. Devedeset sedam posto pacijenata čiji je kranijalni defekt rešavan autograftom nije imao komplikacije. Komplikacije su se javile kod 3 pacijenta (3%) u ovoj grupi. U grupi gde je kranijalni defekt rešavan metilmetakrilatom, komplikacije su se javile u 15% slučajeva. Ukupan broj komplikacija u našoj studiji bio je 11, tj. komplikacije su se ukupno javile kod 7% pacijenata. Kod malih kranijalnih defekata, ispod 70 cm<sup>2</sup>, procenat komplikacija u vidu infekcije javio se kod 2,2% pacijenata čiji je defekt rešen koštanim autograftom, i kod 5,9% pacijenata čiji je defekt rešen metilmetakrilatom. Ova razlika nije bila statistički značajna ( $\chi^2(1) = 0,529$ ,  $p = 0,467$ ). Kod kranijalnih defekata površine preko 70 cm<sup>2</sup> procenat pacijenata sa infekcijom bio je 2% u slučaju koštanog autografta i 13,9% u slučajevima kada je korišćen metilmetakrilat. Ova razlika bila je statistički značajna ( $\chi^2(1) = 4,676$ ,  $p = 0,031$ ).

U literaturi se autori najčešće bave infekcijama kao najznačajnijom komplikacijom kranijalne rekonstrukcije. Reddy i grupa autora navode procenat infekcija od 15,9% u njihovoj seriji od 195 kranioplastika urađenih upotrebom koštanog autografta i sa nekoliko različitih veštačkih materijala tokom 17-ogodišnjeg perioda. Drugi autori navode da je procenat infekcija pri upotrebi koštanog autografta između 0 i

33%. U našoj studiji ukupan procenat infekcija bio je 5,3%. Procenat infekcija koji se vezuje za metilmetakrilat u literaturi iznosi 1% do 16%. Naš rezultat bio je sličan, te je procenat infekcija u našoj seriji, kod pacijenata kojima je rekonstrukcija kranijalnog defekta urađena metilmetakrilatom iznosio 11,3%.

Izbor materijala, između koštanog autografta i metilmetakrilate, predstavlja značajan faktor u nastanku infekcija samo kada govorimo o velikim defektima lobanje. U slučaju velikih defekata lobanje, zlatni standard ostaje koštani autograft, ako je moguće računati na ovu opciju. U slučajevima kada nije moguće koristiti koštani autograft, metilmetakrilat je materijal izbora, i u najvećem broju slučajeva efekat će biti isti kao pri upotrebi koštanog autografta. Dalja istraživanja trebalo bi usmeriti na praćenje komplikacija i estetskog efekta pri upotrebi različitih materijala i tehnika u kranijalnoj rekonstrukciji, uz obaveznu proveru veličine defekta i razvoj boljih kvantitativnih metoda za analizu estetskog efekta.

**Ključne reči:** defekt lobanje, rekonstruktivna hirurgija, veštački materijal, autograft, komplikacija, infekcija

**Naučna oblast:** hirurgija

**Uža naučna oblast:** neurohirurgija

# **CRANIAL DEFECT RECONSTRUCTION: ARTEFICIAL MATERIALS AND AUTOGRAFT**

Abstract:

There are many conditions which can result in cranial defects. Since the very beginnings of surgery as a medical field and craft, the repair of bone defects, often remaining after traumatic, vascular or tumor lesions, represented a challenge for neurosurgeons. The main goal has always been to efficiently repair the barriers protecting the intracranial structures, allow for a permanent or at least semi-permanent reconstruction, restore the cranial pressure to its normal state, resulting also in the normalization of pathological neurological signs, as well as achieve satisfactory esthetic results. As medicine, and most importantly surgery and immunology progressed, so have progressed the different methods available for skull reconstruction. The main methods have become the use of bone auto transplants, rib grafts and split calvaria grafts. Nevertheless, even the bone auto graft can have some disadvantages. In some situations, a reconstruction done using a bone auto graft can lead to specific complications, most commonly infection and resorption of the bone graft. In large bone defects, especially in patients treated for polytrauma, the bone is often broken into a large number of small segments which cannot be put together in a satisfactory fashion, or the whole process would last too long.

The aim of this doctoral dissertation was to analyze all the patients treated at our Clinic to whom the cranial reconstruction was done using autologous bone and methilmethacrylate, to compare the number and percentage of complications, and closer explain the factors which could influence them. Finally, the aim was to arrive to valid recommendations for reconstructive surgeons regarding the decision to use methilmethacrylate or bone auto graft in specific situations.

This study was done as a retrospective-prospective cohort study in which all patients to whom a cranial reconstruction was done using autologous bone or methilmethacrylate in the period from January 2010 until December 2013 were included. The patients were divided into two groups: those whose cranial defect was



solved using a bone auto graft removed and restored as part of the same surgical procedure, and those whose cranial defect was done using methilmethacrylate.

A total of 149 cranial reconstructions were done in the study period at the Clinic for neurosurgery at the Military Medical Academy in Belgrade. Most cranial defects were reconstructed using a cranial bone auto graft (64%), while the rest had a methilmethacrylate reconstruction done. The total percentage of complications was relatively low considering the pathology which resulted in the need for cranial reconstruction. Among the 87 men participating in our study, the complications occurred in 7 (8%), while out of 62 women, 4 (6%) had complications. The largest percentage of men, 92% of them had no complications, and this percentage is 94 among women. Five men (6%) and three women (5%) had an infection as the complication. Two men and one women had a cerebral fluid fistula. Complications were more frequent in patients with a surgical incision longer than 15 cm, in 10 out of 107 cases (9%), while in the group with the surgical incision shorter than 15 cm only 1 out of 42 patients had complications. Ninety-seven percent of patients whose cranial defect was reconstructed using a bone auto graft had no complications. Three patients (3%) had complications in this group. In the methilmethacrylate group complications occurred in 15% of cases. The total number of complications in our study was 11, which represented 7% of our patients. In small cranial defects, below 70 cm<sup>2</sup>, the percentage of infections was 2,2% in the bone auto graft group, while it was 5,9% in the methilmethacrylate group, and this difference was not statistically significant ( $\chi^2(1) = 0,529$ ,  $p = 0,467$ ). On the other hand, in cranial defects with a surface larger than 70 cm<sup>2</sup> the percentage of patients with an infection was 2% in the case of bone auto graft, and 13,9% in the case of methilmethacrylate. This difference was statistically significant ( $\chi^2(1) = 4,676$ ,  $p = 0,031$ ).

The most mentioned complication in the literature are infections. Reddy et al mention infection occurring in 15,9% of patients in their series of 195 cranioplastic reconstructions done using bone auto graft and several other materials during a 17-year period. Other authors state the percentage of patients with infections to range between 0 and 33%. In our study the total percentage of infections was 5,3%. The percentage of

patients with an infection after methilmethacrylate cranial reconstruction mentioned in the literature is between 1 and 16%. Our result was similar, around 11%.

The choice of reconstruction material, between bone auto graft and methilmethacrylate, represents a significant factor for the occurrence of infections only in large skull defects. In this case, the gold standard remains the bone auto graft, if it is possible to use this option. In cases when the use of a bone auto graft is not an option, methilmethacrylate is the material of choice, as in most cases the effect will be the same. Further research should be directed at the monitoring of complications and aesthetic results when different materials and techniques for cranial reconstructions are used, with an obligatory recording of potential confounding factors, such as the size of the defect and the development of more advanced quantitative methods for the aesthetic evaluation.

**Key words:** cranial defect, reconstructive surgery, arteficial materials, autograft, complication, infection

**Scientific field:** surgery

**Scientific subfield:** neurosurgery

# Sadržaj

<b>1. Uvod</b> .....	<b>1</b>
<b>1.1 Etiologija</b> .....	<b>1</b>
1.1.1 Trauma .....	1
1.1.2 Tumori.....	2
1.1.3 Cerebrovaskularna oboljenja .....	2
1.1.4 Dekompresivna kraniektomija .....	2
1.1.5 Infekcije .....	2
<b>1.2 Istorijat i materijali u upotrebi</b> .....	<b>3</b>
<b>1.3 Komplikacije (epidemiologija, definicije)</b> .....	<b>6</b>
<b>2 Cilj doktorske disertacije</b> .....	<b>8</b>
<b>3 Metodologija</b> .....	<b>9</b>
<b>3.1 Dizajn studije</b> .....	<b>9</b>
<b>3.2 Hirurška procedura</b> .....	<b>9</b>
3.2.1 Anatomija.....	9
3.2.2 Preoperativna priprema.....	12
3.2.3 Hirurgija.....	12
3.2.4 Postoperativna obrada.....	13
<b>3.3 Prikupljeni podaci</b> .....	<b>13</b>
<b>3.4 Deskripcija</b> .....	<b>13</b>
<b>3.5 Prediktori i ishodi</b> .....	<b>14</b>
<b>3.6 Statističke metode</b> .....	<b>15</b>
<b>3.7 Statistički softver</b> .....	<b>15</b>
<b>4 Rezultati</b> .....	<b>16</b>
<b>4.1 Pacijenti i etiologija kraniotomije</b> .....	<b>16</b>
<b>4.2 Karakteristike rekonstruktivne procedure</b> .....	<b>19</b>
<b>4.3 Postoperativni tretman</b> .....	<b>22</b>
<b>4.4 Komplikacije (ishodi)</b> .....	<b>22</b>
<b>4.5 Upoređivanje po grupama</b> .....	<b>27</b>
4.5.1 Komplikacije u odnosu na karakteristike pacijenata .....	27
4.5.2 Tip komplikacija u odnosu na karakteristike pacijenta.....	27
4.5.3 Prisustvo i tip komplikacija u odnosu na karakteristike hirurške procedure	28
4.5.4 Komplikacije u odnosu na tip materijala koji je korišćen.....	28
<b>4.6 Kontrola konfaunding faktora (veličina defekta)</b> .....	<b>31</b>
<b>5 Diskusija</b> .....	<b>32</b>
<b>6 Zaključci</b> .....	<b>49</b>
<b>7 Literatura</b> .....	<b>50</b>

# 1. Uvod

Postoji veliki broj stanja koja za posledicu mogu imati nastanak defekata lobanje. Među njima najveću ulogu igraju povrede, bolesti koje zahtevaju hirurško uklanjanje kostiju - tumori (osteomi, meningiomi, hemangiomi), infekcije (osteomijelitis, inficirani kranijalni flap), redionekroza i lezije od udara struje, kao i kongenitalne anomalije lobanje (encefalocela, kongenitalni parijetalni defekti). Od samih početaka hirurgije kao medicinske discipline i veštine, popravka defekata u kostima, koje ostaju posle gore navedenih lezija, predstavljala je izazov za neurohirurge. Glavni cilj bio je efikasno povratiti normalne barijere koje štite intrakranijalne strukture, obezbediti trajnu ili barem dugotrajnu rekonstrukciju, vratiti pritisak u kranijumu u normalu, što za rezultat često ima povlačenje patoloških neuroloških znakova, kao i postići zadovoljavajuće estetske rezultate (Sanan and Haines 1997; A. C. Cheng and Wee 1999; Gooch et al. 2009; Segal, Oppenheim, and Murovic 1994; Zhong et al. 2015). Materijal koji može biti iskorišćen za kranioplastiku bi idealno trebalo da bude radiotransparentan, otporan na infekcije, slab provodnik toplote i hladnoće, otporan na biomehaničke procese, lako prilagodljiv obliku defekta, uklopljiv, tako da omogućava potpuno zatvaranje defekta, jeftin i na raspolaganju za brzu upotrebu (Aydin 2011).

## 1.1 Etiologija

### 1.1.1 Trauma

Pod etiološkim pojmom traume, razmatramo 2 suštinski različita entiteta i njihovu kombinaciju:

1. Izolovane povrede koštanih struktura (retko)
2. Izolovane povrede intrakranijalnih struktura
3. Kombinovane povrede kostiju lobanje i intrakranijalnih struktura

Izolovana traumatska oštećenja kalvarija se viđaju relativno retko, zbog čestog nastanka sekundarnog povređivanja intrakranijalnih struktura koštanim ulomkom. Hirurško lečenje je indikovano kada postoji impresija koštanog fragmenta za više od

1cm, ili debljinu kosti, kao i kada postoji rizik od neadekvatnog srastanja preloma. U sklopu rekonstrukcije se može izvršiti egalizacija fragmenata, ali se kod multifragmentarnih preloma obično vrši evakuacija istih i primarna ili odložena rekonstrukcija veštačkim materijalom.

### *1.1.2 Tumori*

Nastanak kranijalnog defekta kod tumorske patologije, vezan je za tumorsku infiltraciju neurokranijuma, a koja se obično javlja kod infiltrativnih meningeoma. U ovom slučaju bi upotreba uklonjenog kraniotomijskog flapa koji je infiltrisan tumorom, predstavljala stručnu grešku. S obzirom da je hirurški princip u lečenju ovih tumora ekstirpacija, vraćanjem tumorski infiltrisanog koštanog flapa ne bi postigli planirano.

### *1.1.3 Cerebrovaskularna oboljenja*

Hirurško lečenje cerebrovaskularnih oboljenja (hipertenzivna krvarenja, okluzije aneurizmi, operacije vaskularnih malformacija..) obično uključuju planiranu kraniotomiju i vraćanje koštanog flapa radi rekonstrukcije, ipak, s obzirom na teško opšte stanje pacijenata koji proživljavaju ovakva stanja, često se komplikuju infekcijama operativne lože te i koštanog flapa. Takođe se u ovim slučajevima, zbog postojećeg ili očekivanog edema mozga, često u sklopu ovakvih operacija, koštani flap odstrani i učini dekompresivna kraniektomija.

### *1.1.4 Dekompresivna kraniektomija*

Dekompresivna kraniektomija predstavlja proceduru koja omogućava rešavanje problema akutnog edema mozga, obezbeđivanjem dopunskog prostora (Sundseth 2014). Najčešći uzroci koji dovode do edema mozga jesu infarkt arterije cerebralis medije, traumatska povreda mozga, akutni subduralni hematoma, reaktivni edem posle intrakranijalne neurohirurške operacije, ili subarahnoidalno krvarenje kao posledica ruptur aneurizme.

### *1.1.5 Infekcije*

Primarne infekcije kostiju lobanje su jako retke, obično se javljaju kao postoperativna komplikacija. Inicijalno lečenje je jaka antibiotička terapija, ali se u

većini slučajeva mora učiniti i hirurška intervencija koja podrazumeva evakuaciju koštanog flapa ili veštačkog materijala i uklanjanje infektivnog materijala i (nakon ispiranja) i debridman mekotkivnih struktura. Nakon sanacije infekcije se pristupa odloženoj rekonstruktivnoj proceduri.

## **1.2 Istorijat i materijali u upotrebi**

Rekonstrukcija lobanje je tehnika koja je nastala još u praistorijsko vreme. Postoje arheološki dokazi da je kranioplastika rađena 7000 godina pre naše ere. Ova tehnika pominje se kod mnogih starih civilizacija, kao što su Inke, Britoni, Severni Afrikanci, kao i pojedini narodi Polinezije (Aydin 2011). Neki južno-pacifički narodi koristili su ljuske kokosa da zatvore pukotine u lobanji, dok korišćenje zlatnih pločica u prekrivanju defekata lobanje potiče iz Antičkog Perua 2000 godina pre Nove ere (Durand, Renier, and Marchac 1997). Naime, arheolozi su našli jednu Peruansku lobanju koja je imala frontalni defekt sa leve strane prekriven zlatnom pločicom debljine jednog milimetra (Kennedy 1987). Veruje se da je u ovo vreme materijal koji je korišćen za kranioplastiku najviše zavisio od socio-ekonomskog statusa pacijenta – plemeniti metali korišćeni su za članove viših slojeva društva, dok je kora voća korišćena za obične građane. Izbor materijala više je zavisio od staleža nego od realnog kvaliteta ili efikasnosti. Prvi dokument koji govori o kranioplastici dolazi od Falopijusa u 16. veku koji je naveo da se kost može zameniti prilikom preloma lobanje, ako dura nije oštećena. U slučaju da je dura oštećena, predložena je zamena zlatnom pločicom (Kennedy 1987).

Različiti materijali korišćeni su tokom istorije kranioplastike za popravku koštanog defekta. Na početku, lekari su pokušali sa životinjskim tkivom, te je 1668. korišćen graft od pseće kosti (Durand, Renier, and Marchac 1997). Kasnije je pokušano sa kostima različitih životinja, od psa i majmuna, preko zeca, pa sve do orla. Procedura je podrazumevala kuvanje kosti i perforiranje pre nego što bi bila implantirana. U jednom trenutku, 1901. godine, počela je upotreba životinjskih rogova, jer je otkriveno da ih tkivo dobro podnosi, tako da su se koristili rogovi vola, bivola, kao i slonovača, sa zadovoljavajućim rezultatima.

Hrskavica je prvo ljudsko tkivo koje je korišćeno za rekonstrukciju kranijalnih defekata, a njena upotreba je počela 1915. godine kada je Morestin prvi put iskoristio hrskavicu sa kadavera za kranioplastiku. Ona je brzo prihvaćena jer ju je bilo lako prilagoditi obliku defekta, kao i zato što je bila otporna na infekcije (Munroe 1924). Ubrzo je ipak zaključeno da hrskavica nije dovoljno čvrsta, kao i da nije došlo do očekivane kalcifikacije. Kasnije je pokušano sa lobanjom kadavera, koja je prvo bila tretirana tako da je samo lamina eksterna ostala, da bi bila perforirana, sterilisana i implantirana, ali je i ovaj vid rekonstrukcije odbačen zbog čestih infekcija (F. C. Grant and Norcross 1939).

Metali, koji se nisu koristili za kranijalne rekonstrukcije od vremena Antičkog Perua, ponovo su počeli da se koriste na početku 20. veka. U stvari, aluminijum je bio prvi metal sa kojim je pokušana rekonstrukcija lobanjskog defekta početkom 19. veka, ali se javio problem infekcije, iritacije okolnog tkiva, izazivanja epileptičkih napada, kao i spore dezintegracije. Zlato je bilo preskupo, previše mekano, a i suviše je provodilo hladnoću i toplotu, iako nije izazivalo reakciju tkiva. Sebileau je popularizovao upotrebu srebra 1903. godine, ali se javio problem zbog reakcije srebrooksida sa okolnim tkivom, što je menjalo boju skalpu, kao i problem sa prevelikom mekoćom i nemogućnošću da se izdrži i najmanja trauma. Najveći napredak u evoluciji materijala koji su bili u upotrebi za kranijalnu rekonstrukciju vezuje se za pojavu ratnih povreda i saobraćajnih nesreća. Industrijski napredak doveo je do razvoja mnogih alternativa, kao što je vitalijum, tantalum i nerđajući čelik. Tantalum je bio otporan na reakciju tkiva, koroziju i infekciju, ali je bilo teško doći do njega, i suviše je dobro provodio temperaturu, što je izazivalo glavobolje zavisne od temperature. I ostale metalne alternative su brzo napuštene zbog njihove nepropustljivosti za radiotalase, kao i visoke provodljivosti za hladnoću i toplotu (Woodhall and Spurling 1945; Scott, Wycis, and Murtagh 1962). Izazovi u sprečavanju infekcije, korozije i epilepsije kod pacijenata prebacili su fokus istraživanja na akrilike. Metilmetakrilat je otkriven 1939. godine, a sa njim se mnogo eksperimentisalo 1940-tih godina. Metilmetakrilat je polimerizovan ester akrilne kiseline koji ima uporedivu snagu sa koštanom, a bolju otpornost na pritisak od hidroksiapatita. Njegova popularnost je rasla kako je utvrđeno da je izuzetno čvrst, otporan na toplotu, radiotransparentan i inertan. Ova poslednja karakteristika imala je pozitivne i negativne strane – omogućavala je da se strukture u

mozgu vide bez problema (npr. vaskularne strukture), ali je bilo nemoguće uočiti frakture u samom implantu. Ovaj problem je rešen tako što je mala količina barijuma dodavana u implant, što ga je činilo vidljivim na rutinskoj radiografiji. U slučaju velikih defekata, titanijum meš korišćen je kao dodatak metilmetakrilatu.

Kako je medicina, a u okviru medicine najviše hirurgija i imunologija, napredovala glavni metod za rekonstrukciju lobanje postala je upotreba koštanih transplantata, rebarnih graftova i graftova kostiju lobanje (split calvaria).

Postoje mnoge prednosti u upotrebi koštanog autografta za rekonstrukciju kranijalnih defekata. Tkivo je živo, i poseduje sve one odlične biološke karakteristike kao što je potencijal za rast, otpornost na infekcije, radiološku transparentnost, stabilnost, dobru toplotnu izolaciju, lako je prilagoditi oblik, a u slučaju potrebe moguće je i sterilisati koštani graft,. Takođe, finansijski trošak za materijal ne postoji, jer već dolazi od istog pacijenta. Kost uzeta od pacijenta se obično dobro uklapa u kranijalni defekt, a ne postoji ni rizik od zaraze oboljenjem koje bi eventualno moglo postojati u slučaju donorske ili kadaverične transplantacije. Prednost je i to što se graft može čuvati u pacijentovom sopstvenom telu, ili u laboratoriji, ako je to potrebno (Odom, Woodhall, and Wrenn Jr 1952; Nakajima et al. 1975). Zbog svega navedenog, kost i koštani autograft smatraju se za zlatni standard u kranijalnoj rekonstruktivnoj hirurgiji.

Metilmetakrilat (MM) je i dalje najčešće i najšire korišćeni veštački materijal u rekonstruktivnoj hirurgiji danas. On omogućava jednostavnu i brzu rekonstrukciju kranijalnih defekata (Spence 1954; Moreira-Gonzalez et al. 2003). Pojedini autori pominju čak manji broj infekcija u odnosu na upotrebu koštanog autografta (Poetker et al. 2004). Postoji mišljenje da, najčešće kod koštanog autografta, javljanje komplikacija, kao što je infekcija, češće nastaje kod velikih defekata zbog nedovoljne prokrvljenosti na udaljenim delovima flapa (Park et al. 2007). Metilmetakrilat je jeftin materijal, najčešće ga ima na raspolaganju i jednostavan je za upotrebu. Postoji u obliku praška i rastvarača, kada je potrebno da hirurg u toku operacije, pre same implantacije modelira testastu masu, ali i u čvrstoj formi, kao već pripremljen kranijalni implant. Za njega nije potrebno suvo operativno polje, a najčešće se povezuje sa incidencom infekcija ispod 10%. Konačno, kod preko 90% pacijenata estetski rezultati su odlični ili dobri (Marchac



and Greensmith 2008; Huang et al. 2014; Zhong et al. 2015; Berli et al. 2015; Gordon and Yaremchuk 2011).

### **1.3 Komplikacije (epidemiologija, definicije)**

Ipak, čak i koštani autograft ima neke nedostatke. U određenim situacijama, rekonstrukcija urađena koštanim graftom može dovesti do specifičnih komplikacija, među kojima su najčešće infekcije i resorpcija koštanog grafta (Shaffer et al. 1985; Hardesty and Marsh 1990; Goldstein, Mase, and Newman 1993). Procedura u kojoj se kost uzima da bi se kasnije upotrebila kao autograft može dovesti do infekcije donorskog mesta (Whitaker et al. 1979; Jackson, Pellett, and Smith 1983; Marchac and Greensmith 2008), a postoji i rizik od nepotpunog primanja grafta zbog resorpcije kosti (Goldstein, Mase, and Newman 1993; Shaffer et al. 1985) ili infekcije. Infekcija pri upotrebi koštanog autografta javlja se u 0-33% slučajeva po literaturnim podacima (Bok et al. 2003; Hwang, Kim, and Kim 1998; Moreira-Gonzalez et al. 2003; Nagayama et al. 2002). Kod velikih defekata lobanje, pogotovo kod pacijenata koji se leče od politraume, kost je često polomljena u veliki broj segmenata koji se ne mogu povezati i koristiti na zadovoljavajući način, ili bi ceo proces predugo trajao (Ducic 2002).

Zbog ovih razloga razvijen je veliki broj aloplastičnih alternativa koje se mogu koristiti u rekonstrukciji lobanje. Da bi jedan materijal bio prihvaćen, hirurzi moraju biti u mogućnosti da njime manipulišu i prilagode ga svakom koštanom defektu. Traženi materijal mora biti biološki inertan i netoksičan, a u idealnim uslovima trebalo bi da je otporan na infekcije, da ne dovodi do oštećenja okolnog tkiva, i da se njime mogu postići zadovoljavajući estetski rezultati.

Prvi i osnovni cilj rekonstrukcije kostiju lobanje jeste zamena nedostajućih struktura materijalom koji je njima najbliži. Koštani flap, uklonjen u toku iste ili prethodne operacije, jeste materijal koji najviše odgovara defektu, i u predstavlja prvi izbor u rekonstrukciji kranijalnih defekata. Često se nažalost koštani flap ne može repositionirati u kraniotomijski otvor, pa koštani graft predstavlja metodu koja se nameće kao naredni izbor. Ova vrsta transplantata je posebno značajna u situacijama kada je postojala infekcija na mestu defekta, u slučaju zračenja, ili kod neuspelih rekonstruktivnih zahvata drugim materijalom. Koštani graft može se uzeti sa rebra ili

potkolenice (fibula je čest izbor), kao i sa kontralateralne strane lobanje (*split calvaria*) (Seitz et al. 2009; Bluebond-Langner, Zamani, and Rodriguez 2009). Njih karakteriše otpornost na infekcije, velika snaga, i lako uklapanje u okolno tkivo. Očekuje se manja resorpcija u odnosu na nevascularizovan koštani graft, ali rizici kao što je oboljenje donorskog mesta, teškoće pri oblikovanju, nemogućnost uzimanja materijala, kao i dugo trajanje ukupne operacije ostaju. Indikacije za upotrebu aloplastičnih materijala jesu nepostojanje/nemogućnost upotrebe koštanog grafta, nedovoljna količina kosti na raspolaganju, kompleksna kontura defekta, ili stanja kod kojih je neophodno što pre zaštititi intrakranijalne strukture zatvaranjem koštanog defekta.

## **2 Cilj doktorske disertacije**

Cilj ove doktorske disertacije bio je analizirati slučajeve kranijalnih rekonstrukcija u našoj Klinici u kojima je korišćen metilmetakrilat i koštani autograft, uporediti procenat komplikacija, i bliže objasniti faktore koji na pojavu komplikacija utiču. Konačno, cilj je doći do validnih preporuka za rekonstruktivne hirurge u vezi sa odlukom da li u određenom slučaju treba koristiti metilmetakrilat ili koštani autograft.

## **3 Metodologija**

### **3.1 Dizajn studije**

Istraživanje je urađeno u obliku retrospektivno-prospektivne kohortne studije u koju su bili uključeni pacijenti kojima je urađena kranioplastika u Klinici za neurohirurgiju Vojnomedicinske akademije u Beogradu. Studija je obuhvatila pacijente koji su operisani u periodu od januara 2010. godine do decembra 2013. godine.

Pacijenti kod kojih je hirurška intervencija izvršena 2010. i 2011. godine posmatrani su retrospektivno, na osnovu medicinske dokumentacije od početka lečenja, dokumentacije postoperativnih kontrolnih pregleda, kao i direktnim kontaktom sa istim pacijentima kod kojih su određeni podaci nedostajali. Pacijenti lečeni 2012. i 2013. godine praćeni su prospektivno, redovnim kontrolnim pregledima na 6, 18 i 30. meseci.

U studiju su bili uključeni samo pacijenti kod kojih je pre-operativna infekcija u regiji defekta buduće kranioplastike isključena kliničkim i radiografskim pregledom, kao i laboratorijskim analizama (sedimentacija, broj leukocita, leukocitarna formula, C-reaktivni protein, fibrinogen).

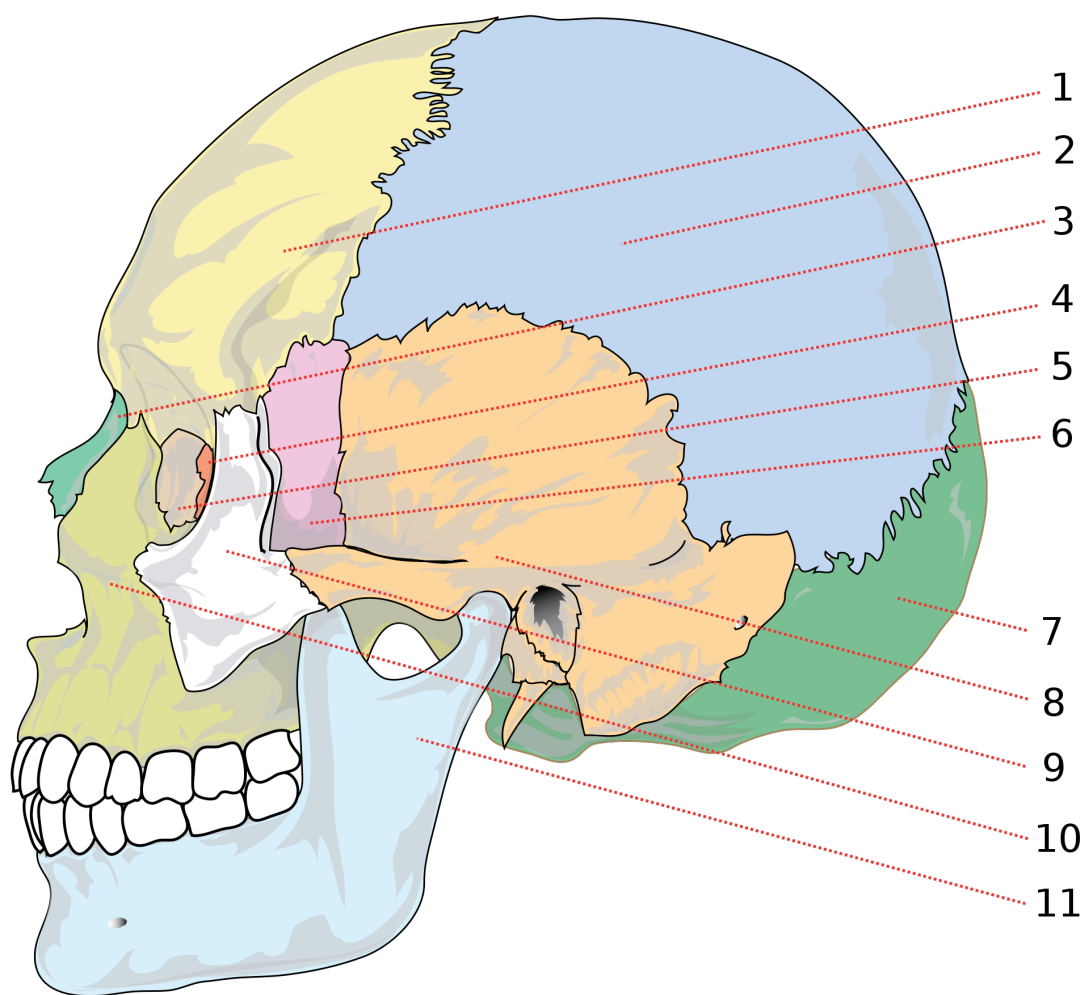
### **3.2 Hirurška procedura**

Rekonstrukcija kranijalnog defekta rađena je uvek u okviru kraniotomije, a nakon kraniektomije zbog drugih uzroka. Uzroci za kraniektomiju su najčešće bili tumori mozga, vaskularna patologija, ili pacijenti koji su se javljali zbog nesreća (trauma).

#### *3.2.1 Anatomija*

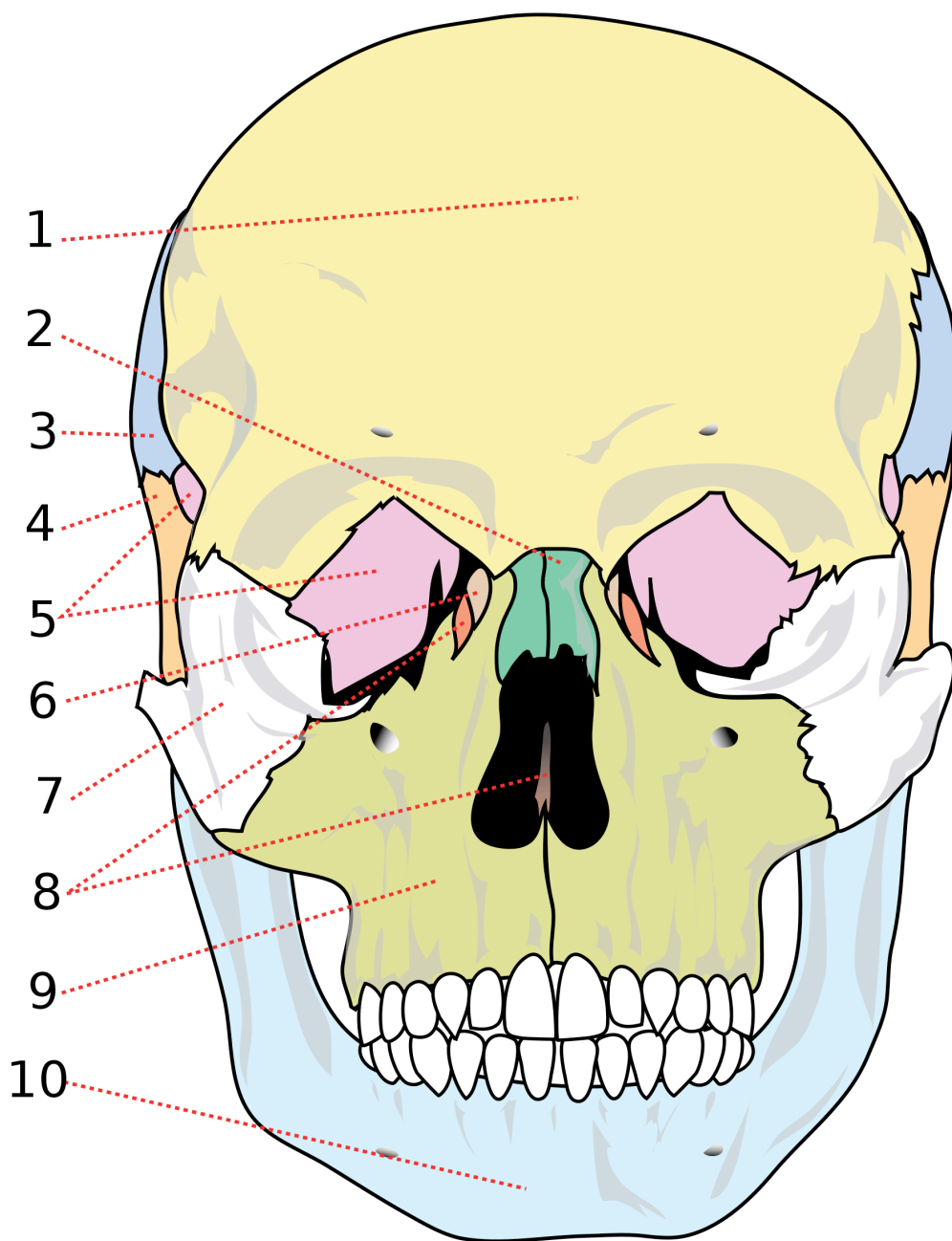
Kosti glave se dele na kosti lobanje i kosti lica. Zajedno predstavljaju najsloženiju koštanu strukturu ljudskog organizma.

Kosti lobanje čine 4 parne i 4 neparne kosti koje su međusobno povezane u jedinstvenu strukturu suturama. Kosti lica čini 15 kostiju (6 parnih i 3 neparne).



**Slika 1.** Kostilobanje i kosti lica, lateralni aspekt. 1. frontalna kost. 2. parijetalna kost. 3. nosna kost. 4. lakrimalna kost. 5. etmoidne kosti. 6. sfenoidna kost. 7. okcipitalna kost. 8. temporalna kost. 9. zigomatična kost. 10. maksila. 11. mandibula.

*Slika preuzeta sa Wikimedia Commons.*



**Slika 2.** Kostilobanje i kosti lica, anteriorni aspekt. 1. frontalna kost. 2. nosna kost. 3. parijetalna kost 4. temporalna kost. 5. sfenoidna kost. 6. lakrimalna kost. 7. zigomatična kost 8. etmoidna kost. 9. maksila. 10. mandibula. *Slika preuzeta sa Wikimedia Commons.*

### 3.2.2 Preoperativna priprema

Pre operacije pacijenti su klinički pregledani i izračunat je Glasgow coma score (GCS). U sklopu preoperativne pripreme učinjena je i najadekvatnija imidžing dijagnostika (CT, MR), kao i laboratorijske analize.

### 3.2.3 Hirurgija

Tokom operacije, veličina defekta je izmerena, a njegova površina za okrugle i eliptične defekte izračunata po formuli:

$$A = \pi \times l_{\text{duga osa}} \times l_{\text{kratka osa}}$$

U slučaju kvadratnih i pravougaonih defekata površina je računata po formuli:

$$A = a \times b$$

U hirurškim procedurama gde je rekonstrukcija rađena koštanim autograftom, materijal je uvek bila kost uzeta i vraćena tokom iste operacije. Multifragmentne frakture koje su se sastojale od fragmenata dovoljno velikih da bi bili spojeni i pokrili defekt rešavane su tako što su fragmenti spajani i povezivani šavovima. Nakon uspešnog postavljanja i fiksiranja grafta za lobanju, rupe od trepanacije su punjene koštanim materijalom zbog brže osifikacije i bolje fiksacije.

U kranijalnim rekonstrukcijama rađenim metilmetakrilatom korišćen je uvek tečni metilmetakrilat (Palacos®). Implant je pravljen nakon pripreme defekta, koja podrazumeva ušivanje dure (*water tight dural suture*) i prekrivanje dure mokrom gazom kako bismo je zaštitili od pregrevanja i dobili bolji konveksitet. Posle pripreme hirurškog polja, prašak metilmetakrilata je pomešan sa vodom, oblikovan i postavljen preko gaze tako da napuni ceo defekt, uključujući i rupe od trepanacije. Tokom egzotermne reakcije, dok se materijal stvrdnjavao, hlađen je mlakom vodom koja je sipana preko materijala, kako bi se smanjilo zagrevanje nervnog tkiva. Nakon potpunog

strvrđnjavanja materijala, on je bio uklonjen i nekoliko rupa je napravljeno zbog dreniranja i fiksiranja. Graft je ponovo postavljen na defekt i fiksiran šavovima. U slučaju da je bilo potrebe za drenažom, dren je postavljan epikranijalno.

#### *3.2.4 Postoperativna obrada*

Pacijentima je neposredno preoperativno i postoperativno venski administriran antibiotik širokog spektra (cefalosporin III ili IV generacije ili aminoglikozidni antibiotik, kada je postojala sumnja na alergiju na penicilinske ili cefalosporinske antibiotike) u trajanju od 5 dana.

Rana je svakodnevno previjana, kada je vršena i inspekcija rane uz eventualno notiranje patološke sekrecije ili dehiscencije.

Drenaža je uklanjana drugog postoperativnog dana.

Pacijenti bez komplikacija su otpušteni najranije petog postoperativnog dana.

### **3.3 Prikupljeni podaci**

Pacijenti uključeni u ovu studiju svrstani su u dve grupe:

1. Grupa kod kojih je rekonstrukcija učinjena koštanim autograftom uklonjenim u okviru kraniotomije, i vraćenim u okviru iste operacije
2. Grupa kod kojih je kranioplastika učinjena alograftom (metilmetakrilatom)

### **3.4 Deskripcija**

Podaci su prvo opisivani upotrebom tabela i slika.

Numerička podaci opisani su upotrebom aritmetičke sredine i standardne devijacije u slučaju da pripadaju normalnoj raspodeli, a upotrebom medijane, minimalne i maksimalne vrednosti u slučaju da ne pripadaju normalnoj raspodeli.

Kategorički podaci opisani su brojem jedinica posmatranja (N) koje pripadaju određenoj kategoriji, kao i procentom (%) koji predstavlja taj broj jedinica posmatranja



u okviru podele koju označava red u tabeli, ili u okviru podele koju označava kolona u tabeli, a u zavisnosti od smisla poređenja.

### **3.5 Prediktori i ishodi**

Konačan ishod kranioplastike kod pacijenata u obe grupe utvrđivaće se u periodu od 30 meseci. Estetski efekat operacije, prema kriterijumima Magee-a. Ovi kriterijumi definišu ishod kao odličan, dobar ili loš, pri čemu su odličan i dobar efekat zadovoljavajući.

- Odličan – apsolutna simetrija i očuvanost konture lobanje koji zadovoljavaju pacijenta i hirurga
- Dobar – prisutna manja asimetrija, ali bez приметnih neravnina na distanci konverzacije
- Loš – jasna asimetrija koja ne zadovoljava ni pacijenta ni hirurga i zahteva novu kranioplastiku

Sa druge strane, prisutne komplikacije se kvalifikuju kao:

- Lake – komplikacije na mestu kranioplastike ili na donorskom mestu koje mogu da zahtevaju manju operativnu reviziju (hematom, dehiscencija)
- Teške – komplikacije na mestu kranioplastike koje zahtevaju ponovnu rekonstrukciju defekta (resorpcija, istanjivanje, fraktura, odbacivanje ili luksacija grafta, fistula, infekcija).

Na osnovu definisanih kriterijuma, konačan ishod kranioplastike definisan je kao:

- Dobar – zadovoljavajući estetski efekat i odsustvo komplikacija ili prisustvo lakših komplikacija

- Loš – loš ili nezadovoljavajući estetski efekat i sa ili bez prisustva teških komplikacija

Kao prediktori pomenutih ishoda ispitivaće se sledeći faktori: uzrast pacijenata, pol, etiologija koštanog defekta (trauma, neoplastična promena, cerebrovaskularna patologija), veličina defekta, lokalizacija defekta, vreme od nastanka povrede do operacije, preoperativni neurološki status pacijenta, vrsta primenjene kranioplastike. Uticaj svakog od posmatranih faktora biće analiziran u obe grupe ispitanika.

### **3.6 Statističke metode**

Značajnost razlika između neparametrijskih podataka testiraće se  $\chi^2$ , Mann-Whitney, Wilcoxon, McNemar, Cochran, Friedman i Kruskal-Wallis testom. Za parametrijske podatke računae se prosečne vrednosti i apsolutne mere disperzije. Značajnost razlike testiraće se analizom varijanse i Studentovim testom za vezane i nezavisne uzorke, a nezavisni prediktori ishoda ispitaće se multivarijantnom regresionom analizom.

### **3.7 Statistički softver**

Za statističku obradu podataka korišćen je IBM SPSS 22 softver za Windows. Vrednosti p manje od 0,05 smatrane su statistički značajnim.

## 4 Rezultati

Ukupno 149 kranijalnih rekonstrukcija urađeno je na Klinici za neurohirurgiju Vojnomedicinske akademije u ispitivanom periodu. Većina kranijalnih defekata rekonstruisana je koštanim autograftom (64%), dok je kod ostalih pacijenata rekonstrukcija urađena metilmetakrilatom (36%).

### 4.1 Pacijenti i etiologija kraniotomije

Karakteristike pacijenata uključenih u studiju prikazane su u Tabeli 1. U studiju je uključeno ukupno 87 muškaraca i 62 žene. Procenat pacijenata starijih od 50 godina bio je 60% u ukupnom uzorku (59% među muškarcima, 61% među ženama), dok je pacijenata mlađih od 50 godina bilo oko 40%. Najčešći uzrok operacije bio je tumor lokalizovan u endokranijumu. Ovu patologiju imalo je 106 pacijenata (71%), s tim da je taj uzrok bio češći među ženama (77%) nego među muškarcima (67%). Sledeći najčešći uzrok kraniotomije bio je trauma sa 16% pacijenata u ukupnom uzorku, s tim da je kod muškaraca ovo treći uzrok sa 15% slučajeva, dok je kod žena to drugi uzrok sa 18% slučajeva. Treći uzrok bila je vaskularna patologija sa 13% slučajeva u ukupnom uzorku, s tim da je ova patologija bila češća kod muškaraca (18%) nego kod žena (5%). Glasgow Coma Score je najčešće bio preko 12 (91%).

Kod 96 pacijenata kranijalna rekonstrukcija urađena je koštanim autograftom, dok je kod 53 pacijenta korišćen metilmetakrilat. Karakteristike pacijenata po tipu implanta prikazane su u **Tabeli 2**. U grupi kojoj je rekonstrukcija urađena koštanim autograftom 55% pacijenata su muškog pola, oko 60% je starije od 50 godina, a najčešća patologija je tumor, koji je imalo skoro 80% pacijenata. Najveći broj pacijenata je imao Glasgow Coma Score preko 12 (85%). U grupi pacijenata kojima je rekonstrukcija urađena metilmetakrilatom 54% su muškog pola, 62% stariji od 50 godina, a tumor je uzrok kraniotomije u 57% slučajeva, dok je vaskularna patologija uzrok u 30% slučajeva. U ovoj grupi su svi pacijenti imali Glasgow Coma Score preko 12.

**Tabela 1.** Karakteristike pacijenata uključenih u studiju

		Pol					
		Muški		Ženski		Total	
		Broj	Procenat	Broj	Procenat	Broj	Procenat
Starost	<=50 godina	36	41%	24	39%	60	40%
	>50 godina	51	59%	38	61%	89	60%
Uzrok Operacije	Vaskularna patologija	16	18%	3	5%	19	13%
	Trauma	13	15%	11	18%	24	16%
	Tumor	58	67%	48	77%	106	71%
Glasgow Coma Score	<8	5	6%	2	3%	7	5%
	8-12	3	3%	4	7%	7	5%
	>12	79	91%	55	90%	134	91%

**Tabela 2.** Karakteristike pacijenata po tipu implanta

		Materijal					
		Autograft		Metilmetakrilat		Total	
		Broj	Procenat	Broj	Procenat	Broj	Procenat
Pol	Muški	53	55%	34	64%	87	58%
	Ženski	43	45%	19	36%	62	42%
Starost	<=50 godina	40	42%	20	38%	60	40%
	>50 godina	56	58%	33	62%	89	60%
Uzrok Operacije	Vaskularna patologija	3	3%	16	30%	19	13%
	Trauma	17	18%	7	13%	24	16%
	Tumor	76	79%	30	57%	106	71%
Glasgow Coma Score	<8	7	7%	0	0%	7	5%
	8-12	7	7%	0	0%	7	5%
	>12	81	85%	53	100%	134	91%

## 4.2 Karakteristike rekonstruktivne procedure

Karakteristike samih rekonstruktivnih operacija izvedenih u ispitivanom periodu na našem uzorku prikazane su u **Tabeli 3**. Kod operacija uzrokovanih vaskularnom patologijom najčešće je korišćen metilmetakrilat (84%), dok je kod pacijenata lečenih zbog traume i tumora u preko 70% slučajeva korišćen koštani autograft. Muškarci su najčešći pacijenti ukupno, ali ubedljivo najviše kod operacija zbog vaskularne patologije (84%). Operacije su u skoro 60% slučajeva trajale duže od 3 sata, a najčešće su trajale kraće kod vaskularne patologije (95%), dok je kod traume polovina trajala kraće, a polovina duže od 3 sata. Najduže su trajale operacije tumora, u skoro 70% slučajeva duže od 3 sata.

Dužina reza je najčešće bila veća od 15 cm, i to u 68% slučajeva kod vaskularne etiologije, u 83% slučajeva kod traume i u 70% slučajeva kod tumora. Veličina defekta je procenjena na preko 70 cm<sup>2</sup> u oko 60% slučajeva, i to u oko 50% slučajeva kod vaskularne etiologije, 75% slučajeva kod traume, i 56% kod tumora. Hospitalizacija je trajala preko 10 dana u oko 60% slučajeva, i to u 53% slučajeva kod vaskularne etiologije, a u 63% slučajeva kod traume i tumora.

Kada se karakteristike operacije posmatraju kroz tip materijala koji je korišćen za rekonstrukciju kranijalnog defekta, koštani autograft je korišćen najčešće kod tumora (79%), dok je metilmetakrilat isto korišćen najčešće kod tumora (57%), ali i kod vaskularne patologije (30%). Koštani autograft i metilmetakrilat su korišćeni kod 55% i 64% muškaraca, respektivno. Operacija je trajala preko 3 sata kod koštanog autografta u 64% slučajeva, a u 47% slučajeva kod metilmetakrilata. Dužina reza je u najvećem broju slučajeva bila preko 15 cm i u slučaju koštanog autografta, kao i kod metilmetakrilata. Defekti preko 70 cm<sup>2</sup> češće su rekonstruisani metilmetakrilatom, u 68% slučajeva. Detaljan prikaz karakteristika operacija u odnosu na materijal u upotrebi nalazi se u **Tabeli 4**.

**Tabela 3.** Karakteristike izvršenih operacija u odnosu na etiologij

		Uzrok Operacije							
		Vaskularna patologija		Trauma		Tumor		Total	
		Broj	Procenat	Broj	Procenat	Broj	Procenat	Broj	Procenat
Materijal	Autograft	3	16%	17	71%	76	72%	96	64%
	Veštački	16	84%	7	29%	30	28%	53	36%
Pol	Muški	16	84%	13	54%	58	55%	87	58%
	Ženski	3	16%	11	46%	48	45%	62	42%
Trajanje Operacije (sati)	<3 sata	18	95%	12	50%	33	31%	63	42%
	>3 sata	1	5%	12	50%	73	69%	86	58%
Dužina Reza	<15 cm	6	32%	4	17%	32	30%	42	28%
	>15 cm	13	68%	20	83%	74	70%	107	72%
Veličina Defekta	Manja od 70 cm <sup>2</sup>	9	47%	6	25%	47	44%	62	42%
	Veća od 70 cm <sup>2</sup>	10	53%	18	75%	59	56%	87	58%
Trajanje Hospitalizacije (dana)	Do 10 dana	9	47%	9	38%	39	37%	57	38%
	Više od 10 dana	10	53%	15	63%	67	63%	92	62%

**Tabela 4.** Karakteristike operacija u odnosu na tip materijala koji je korišćen u rekonstrukciji

		Materijal					
		Autograft		Veštački		Total	
		Broj	Procenat	Broj	Procenat	Broj	Procenat
Uzrok Operacije	Vaskularna patologija	3	3%	16	30%	19	13%
	Trauma	17	18%	7	13%	24	16%
	Tumor	76	79%	30	57%	106	71%
Pol	Muški	53	55%	34	64%	87	58%
	Ženski	43	45%	19	36%	62	42%
Trajanje Operacije (sati)	<3 sata	35	36%	28	53%	63	42%
	>3 sata	61	64%	25	47%	86	58%
Dužina Reza	<15 cm	30	31%	12	23%	42	28%
	>15 cm	66	69%	41	77%	107	72%
Veličina Defekta	Less than 70 cm <sup>2</sup>	45	47%	17	32%	62	42%
	More than 70 cm <sup>2</sup>	51	53%	36	68%	87	58%
Trajanje Hospitalizacije (dana)	Do 10 dana	35	36%	22	42%	57	38%
	Više od 10 dana	61	64%	31	58%	92	62%
Spoljašnja Drenaža	Ne	19	20%	27	51%	46	31%
	Da	77	80%	26	49%	103	69%



### **4.3 Postoperativni tretman**

Pacijentima je uključivana profilaktička antibiotska terapija po protokolu, neposredno pre operacije, a potom i narednih dana, uz kontrolu parametara upale i infekcije.

Pacijenti su takođe previjani po protokolu, uz inspekciju operativne rane prilikom svakog previjanja.

Kod svih pacijenata je prvog ili drugog postoperativnog dana učinjen kontrolni CT glave, a po potrebi i ranije.

### **4.4 Komplikacije (ishodi)**

Ukupni procenat komplikacija bio je relativno nizak s obzirom na prikazanu patologiju zbog kojih je vršena kraniotomija sa rekonstrukcijom. U narednim poglavljima analizirane su komplikacije u odnosu na karakteristike ispitanika i karakteristike operacije.

**Tabela 5.** Prisustvo komplikacija u odnosu na karakteristike pacijenata

		Prisustvo Komplikacije			
		Ne		Da	
		Count	Row N %	Count	Row N %
Pol	Muški	80	92%	7	8%
	Ženski	58	94%	4	6%
Uzrok Operacije	Vaskularna patologija	16	84%	3	16%
	Trauma	23	96%	1	4%
	Tumor	99	93%	7	7%
Starost	<=50 godina	56	93%	4	7%
	>50 godina	82	92%	7	8%
Glasgow Coma Score	<8	7	100%	0	0%
	8-12	6	86%	1	14%
	>12	124	93%	10	7%

**Tabela 6.** Tip komplikacije u odnosu na karakteristike pacijenata

		Tip Komplikacije					
		Bez komplikacija		Infekcija		Likvorna fistula	
		Count	Row N %	Count	Row N %	Count	Row N %
Pol	Muški	80	92%	5	6%	2	2%
	Ženski	58	94%	3	5%	1	2%
Uzrok Operacije	Vaskularna patologija	16	84%	3	16%	0	0%
	Trauma	23	96%	1	4%	0	0%
	Tumor	99	93%	4	4%	3	3%
Starost	<=50 godina	56	93%	2	3%	2	3%
	>50 godina	82	92%	6	7%	1	1%
Glasgow Coma Score	<8	7	100%	0	0%	0	0%
	8-12	6	86%	1	14%	0	0%
	>12	124	93%	7	5%	3	2%

**Tabela 7.** Tip komplikacije u odnosu na karakteristike hirurške procedure

		Prisustvo Komplikacije						Tip Komplikacije					
		Total		Ne		Da		Bez komplikacija		Infekcija		Likvorna fistula	
		Count	Row N %	Count	Row N %	Count	Row N %	Count	Row N %	Count	Row N %	Count	Row N %
Dužina Reza	<15 cm	42	100%	41	98%	1	2%	41	98%	1	2%	0	0%
	>15 cm	107	100%	97	91%	10	9%	97	91%	7	7%	3	3%
Veličina Defekta	Less than 70 cm <sup>2</sup>	62	100%	59	95%	3	5%	59	95%	2	3%	1	2%
	More than 70 cm <sup>2</sup>	87	100%	79	91%	8	9%	79	91%	6	7%	2	2%
Trajanje Operacije (sati)	<3 sata	63	100%	60	95%	3	5%	60	95%	3	5%	0	0%
	>3 sata	86	100%	78	91%	8	9%	78	91%	5	6%	3	3%

**Tabela 8.** Tip komplikacije i prisustvo infekcije u odnosu na materijal koji je korišćen u rekonstrukciji

		Materijal Numerička					
		Autograft		Veštački materijal		Total	
		Count	Column N %	Count	Column N %	Count	Column N %
Prisustvo	Ne	93	97%	45	85%	138	93%
Komplikacije	Da	3	3%	8	15%	11	7%
	Bez komplikacija	93	97%	45	85%	138	93%
Tip Komplikacije	Infekcija	2	2%	6	11%	8	5%
	Likvorna fistula	1	1%	2	4%	3	2%

## 4.5 Upoređivanje po grupama

### 4.5.1 *Komplikacije u odnosu na karakteristike pacijenata*

Među 87 muškaraca koji su učestvovali u našoj studiji, komplikacije su se javile kod 7 (8%). Od 62 žene uključene u našu studiju, komplikacije su se javile kod 4 (6%). U okviru kranijalnih rekonstrukcija koje su rađene zbog vaskularne patologije, komplikacije su se javile u 3 od 16 slučajeva (16%). U okviru rekonstrukcija koje su rađene zbog traume komplikacija se javila samo u 1 od 23 slučaja, dok se u najvećoj grupi etiologije, operacija koje su rađene zbog tumora, komplikacija javila u 7 od 99 slučajeva (7%).

Kada je u pitanju starost pacijenata, komplikacije su se javile u 4 od 56 pacijenata mlađih od 50 godina (7%). U grupi starijoj od 50 godina komplikacije su se javile u 7 od 82 slučaja (8%).

Konačno, najveći procenat komplikacija, iako je u pitanju jedan pacijent od 6 operisanih, javio se u grupi koja je imala GCS između 8 i 12. U grupi sa GCS ispod 8 nije bilo komplikacija, dok je u grupi koja je imala GCS preko 12 bilo 10 komplikacija u 124 operisana pacijenta (7%).

U ***Tabeli 5*** predstavljeni su detaljni podaci u vezi sa prisustvom i odsustvom komplikacija među našim pacijentima.

### 4.5.2 *Tip komplikacija u odnosu na karakteristike pacijenta*

Sledeće što smo analizirali jeste tip komplikacija u odnosu na karakteristike pacijenata. Detaljni podaci prikazani su u Tabeli 6.

Najveći procenat muškaraca, njih 92% nije imao komplikacije. Sličan je i procenat žena bez komplikacija – 94%. Kod pet muškaraca (6%) i tri žene (5%) javila se infekcija kao komplikacija. Kod dva muškarca i jedne žene komplikacija je bila likvorna fistula.

Osamdeset i četiri posto pacijenata koji su operisani zbog vaskularne patologije nije imalo komplikacije. Malo veći procenat, 96% i 93% nije imao komplikacije u grupi pacijenata operisanih zbog traume ili tumora. Infekcija kao komplikacija javila se kod 3 pacijenta operisanih zbog vaskularne patologije (3 pacijenta), kod jednog pacijenta operisanog zbog traume, i kod 4 pacijenta operisanih zbog tumora. Likvorna fistula javila se kao komplikacija kod 3 pacijenta koji su operisani zbog umora.

#### *4.5.3 Prisustvo i tip komplikacija u odnosu na karakteristike hirurške procedure*

I u grupi sa rezom kraćim od 15 cm i u grupi sa rezom dužim od 15 cm u najvećem broju slučajeva (preko 90%) nije bilo komplikacija. Komplikacije su se češće javljale kod pacijenata kod kojih je pravljn rez duži od 15 cm, i to u 10 od 107 slučajeva (9%), dok je u grupi sa rezom kraćim od 15 cm samo jedan pacijent od 42 imao komplikacije. Veći procenat komplikacija, 9% u odnosu na 5%, javio se kod pacijenata koji su imali defekt veći od 70 cm<sup>2</sup>. Konačno, komplikacije su se češće javile kod pacijenata čije su operacije trajale duže od 3 sata. Konkretno, u 8 od 86 slučajeva operacija dužih od 3 sata (9%) javila se komplikacija.

Kada su analizirane vrste komplikacija, infekcija se javila kod 1 od 42 pacijenta, a likvorna fistula se nije javila ni jednom kod pacijenata sa rezom kraćim od 15 cm. U slučaju reza dužeg od 15 cm infekcija se javila u 7 od 107 slučajeva, a likvorna fistula kod 3 pacijenta. Kod pacijenata sa defektom manjim od 70 cm<sup>2</sup> infekcija se javila kod 2 od 62 pacijenta (3%), dok se likvorna fistula javila kod jednog pacijenta. Kada je posmatrana grupa pacijenata sa defektom većim od 70 cm<sup>2</sup> infekcija se javila kod 6 od 87 pacijenata (7%), a likvorna fistula kod 2 pacijenta.

Kada je analizirano trajanje operacije i tip komplikacije, uočeno je da su se infekcije javile kod 3 pacijenta od 63 u grupi čija je operacija trajala kraće od 3 sata (5%), i kod 5 pacijenata od 86 u ovoj grupi (6%) čija je operacija trajala duže od 3 sata.

#### *4.5.4 Komplikacije u odnosu na tip materijala koji je korišćen*

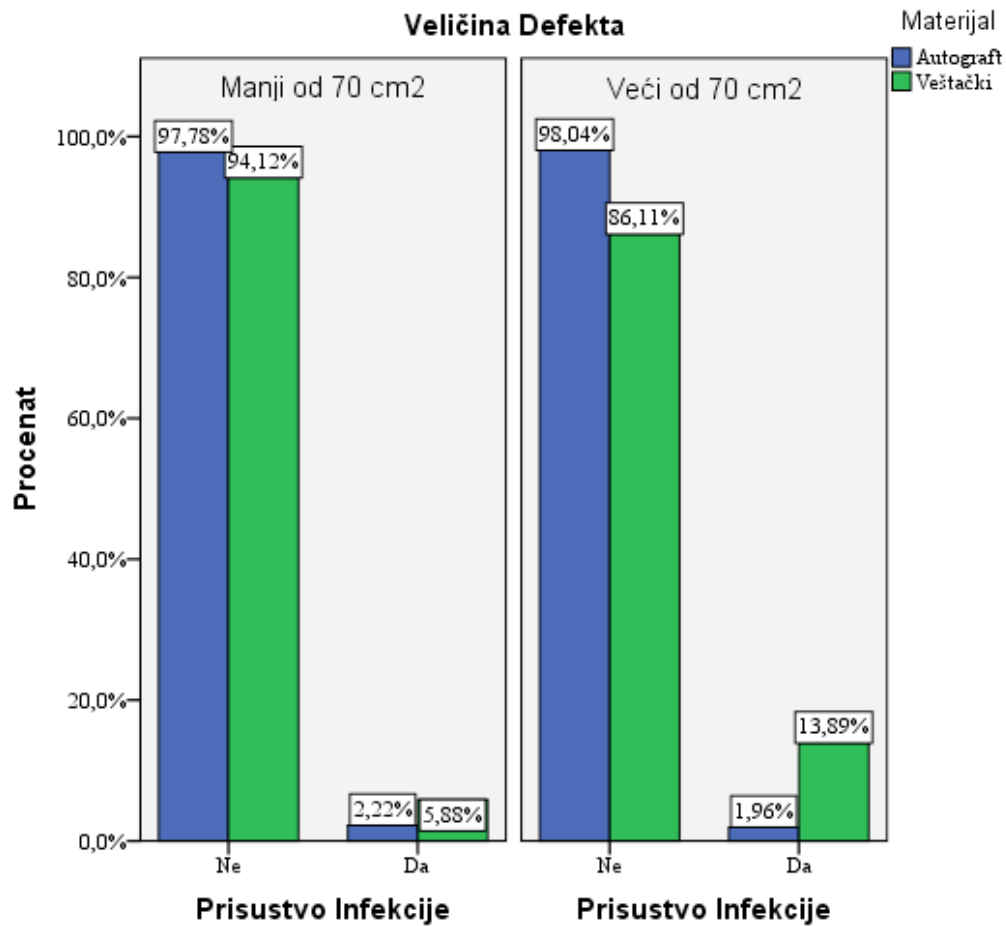
Devedeset sedam posto pacijenata čiji je kranijalni defekt rešavan autograftom nije imao komplikacije. Komplikacije su se javile kod 3 pacijenta (3%) u ovoj grupi. U grupi gde je kranijalni defekt rešavan metilmetakrilatom, komplikacije su se javile u

15% slučajeva. Ukupan broj komplikacija u našoj studiji bio je 11, tj. komplikacije su se ukupno javile kod 7% pacijenata.

Kada analiziramo tip komplikacije, infekcija se kao komplikacija javila kod 2 pacijenta u grupi kojoj je kranijalni defekt rešen koštanim autograftom (2%), dok se likvorna fistula javila kod 1 pacijenta. U grupi kojoj je kranijalni defekt rešavan metilmetakrilatom infekcija se javila kod 6 od 53 pacijenta (11%), dok se likvorna fistula javila kod 2 pacijenta.

Ova razlika bila je statistički značajna ( $\chi^2(1) = 5,735$ ,  $P = 0.017$ ).





*Slika 3.* Poređenje procenta komplikacija između autografta i veštačkog materijala uz kontrolu uticaja veličine defekta

## 4.6 Kontrola konfauding faktora (veličina defekta)

Detaljniji pregled podataka dobijenih našom studijom ukazao je na mogući uticaj konfauding faktora, konkretno veličine kranijalnog defekta, na rezultate istraživanja. Skoro 70% rekonstruktivnih procedura koje su urađene metilmetakrilatom, a samo 50% procedura urađenih koštanim autograftom rađeno je na defektima preko 70 cm<sup>2</sup>. Uz to, prethodna studija identifikovala je veličinu defekta kao jedan od ključnih faktora koji utiču na razvijanje infekcija (Park et al. 2007). Zbog toga smo analizirali razliku u javljanju infekcija kod naših grupa uz kontrolu konfauding faktora u vidu veličine kranijalnog defekta. Figura 3. prikazuje procenat infekcija kod pacijenata koji su imali defekte veličine ispod 70 cm<sup>2</sup> (levo) i iznad 70 cm<sup>2</sup> (desno) kao i materijal koji je korišćen (koštani autograf i metilmetakrilat).

Kod malih kranijalnih defekata, ispod 70 cm<sup>2</sup>, procenat komplikacija u vidu infekcije javio se kod 2,2% pacijenata čiji je defekt rešen koštanim autograftom, i kod 5,9% pacijenata čiji je defekt rešen metilmetakrilatom. Ova razlika nije bila statistički značajna ( $\chi^2(1) = 0,529$ ,  $p = 0,467$ ). Kod kranijalnih defekata površine preko 70 cm<sup>2</sup> procenat pacijenata sa infekcijom bio je 2% u slučaju košanog autografa i 13,9% u slučajevima kada je korišćen metilmetakrilat. Ova razlika bila je statistički značajna ( $\chi^2(1) = 4,676$ ,  $p = 0,031$ ).

Glavni izvor infekcije kod naših pacijenata bio je *Staphylococcus aureus* kod 5 od 8 pacijenata. Ostala 3 pacijenta imala su atipičnu infekciju izazvanu *Acinetobacterom* (1 pacijent) i *Klebsiella pneumoniae* (2 pacijenta).

## 5 Diskusija

Rekonstrukcija kranijalnih defekata predstavlja polje hirurgije sa dugom istorijom, koju je obeležio razvoj metodologije od najprimitivnijih vremena, kada su korišćeni materijali koji su se mogli naći u prirodi, do modernih vremena kada su u opotrebi materijali koje je osmislio i dizajnirao čovek. Ne postoji sumnja, i očekivani je rezultat, da je koštani autograft zlatni standard u rekonstrukciji kranijalnih defekata. Pacijent kod kog je moguće ukloniti deo kosti lobanje, bez oštećenja tog dela, i posle neurohirurške procedure vratiti isti uklonjeni deo lobanje najčešće neće imati komplikacije, a i estetski efekat će biti najbolji. Ipak, tokom vekova koji su prošli u razvoju hirurgije, a posebno rekonstruktivne hirurgije, imunologije, ali i različitih tehnologija i materijala, kost je dobila mnogobrojne alternative, od prirodnih materijala, metala, preko sintetisanih materijala, koji se mogu oblikovati po želji hirurga, ili čak dizajnirati i štampati na 3D štampaču, ako za to postoji medicinska indikacija (kao što bi bila veličina i oblik defekta), vreme (kada nije neophodna hitna medicinska intervencija) i naravno novac. Postoje mnogobrojni razlozi zbog kojih nije uvek moguće koristiti zlatni standard – vaskularizovanu kost pacijenta.

**Pacijenti (ukupno i po grupama):** Kao što je već navedeno, postoje mnogobrojni razlozi zbog čega pacijenti moraju biti neurohirurški tretirani, a kasnije podvrgnuti rekonstrukciji kranijalnog defekta. Najveći broj pacijenata u našoj studiji operisan je zbog neoplazme u kranijalnoj šupljini. Ovo je najčešći uzrok kraniotomije i kranioplastike prijavljen u literaturi, a kod nas je ovo bio razlog za hiruršku proceduru kod preko 70% pacijenata (Artico et al. 2003; Reddy et al. 2014). Kategorizacija veličine defekta koju smo mi koristili podelila je defekte na male i velike. Malim defektima su smatrani svi defekti čija je površina bila ispod  $70 \text{ cm}^2$ , dok su velikim defektima smatrani oni čija je veličina bila iznad  $70 \text{ cm}^2$ . U literaturi, sa druge strane, postoji veliki broj različitih kategorizacija veličine defekata na osnovu površine defekta. Pojedini autori klasifikuju defekte kao male, ako su manji od  $75 \text{ cm}^2$ . Po ovoj klasifikaciji, umereno velikim defektima bi se smatrali defekti veći od  $75 \text{ cm}^2$ , dok bi oni defekti čija površina prelazi  $125 \text{ cm}^2$  bili veliki defekti (Park et al. 2007). Drugi autori su za male defekte smatrali defekte manje od  $25 \text{ cm}^2$ , a sve defekte koji prelaze ovu površinu smatrali su za velike defekte lobanje (Marchac and Greensmith 2008).

Naša studija je pokazala da, iako je rezultat na granici statističke značajnosti ( $p = 0,079$ ), veći defekt češće rešavan aloplastičnim materijalom, konkretno metilmetakrilatom. Poredeći naše rezultate sa sličnim studijama, zaključili smo da su i drugi autoridošli do sličnih zaključaka. Reddy i grupa autora su istraživali seriju pacijenata kojima je rađena rekonstrukcija kostiju lobanje i zaključili da je prosečna veličina defekta koji je rešen koštanim autograftom  $24 \text{ cm}^2$ , dok je prosečna veličina defekta koji je rešen veštačkim materijalom duplo veća, i iznosila je  $50 \text{ cm}^2$  (Reddy et al. 2014).

Vreme predstavlja još jedan od faktora koji smo analizirali u našoj seriji pacijenata. Trajanje operacije je od izuzetnog značaja za kasniji oporavak pacijenta. Dužina operacije je izdvojena kao posebno značajna kod pacijenata sa traumatskim povredama glave, i smatra se da uspostavljanje barijere i zaštita moždanih struktura što pre predstavlja jedan od najznačajnijih faktora koji utiču na oporavak pacijenta. Multifragmentni prelomi kostiju lobanje su često udruženi sa traumatskim povredama glave, što otežava upotrebu koštanog autografa. Naime spajanje koštanih fragmenata oduzima previše vremena hirurgu, i po pojedinim autorima upotreba veštačkog materijala je indikovana u ovim situacijama. U našoj studiji je preko 60% procedura u kojima je korišćen koštani autograf trajalo duže od 3 sata. Ovi rezultati se poklapaju sa onim koji se mogu naći u literaturi (Ducic 2002; Reddy et al. 2014).

**Komplikacija:** Naša studija istraživala je procenat komplikacija kao najznačajniji ishod rekonstruktivne procedure. Ukupan procenat komplikacija u našoj seriji bio je 7,4%, a ovaj broj obuhvata sve infekcije, kao i curenje cerebrospinalne tečnosti. U literaturi se autori najčešće bave infekcijama kao najznačajnijom komplikacijom kranijalne rekonstrukcije. Reddy i grupa autora navode procenat infekcija od 15,9% u njihovoj seriji od 195 kranioplastika urađenih upotrebom koštanog autografa i sa nekoliko različitih veštačkih materijala tokom 17-ogodišnjeg perioda (Reddy et al. 2014). Drugi autori navode da je procenat infekcija pri upotrebi koštanog autografa između 0 i 33% (Bok et al. 2003; Hwang, Kim, and Kim 1998; Moreira-Gonzalez et al. 2003; Nagayama et al. 2002; Ducic 2002). Ranije pomenuta grupa autora sa Reddy-jem na čelu imala je vrlo nizak procenat infekcija, malo iznad 2% (Reddy et al. 2014). U našoj studiji ukupan procenat infekcija bio je 5,3%. Procenat

infekcija koji se vezuje za metilmetakrilat u literaturi iznosi 1% do 16% (Poetker et al. 2004; Park et al. 2007). Naš rezultat bio je sličan, te je procenat infekcija u našoj seriji, kod pacijenata kojima je rekonstrukcija kranijalnog defekta urađena metilmetakrilatom iznosio 11,3%. Pojedini autori navode čak i izostajanje komplikacija pri upotrebi metilmetakrilata, u slučaju da se koriste personalizovani prilagođeni 3D implanti (Huang et al. 2014).

Kada upoređujemo koštani autograft i metilmetakrilat, naša studija je pokazala statistički značajno češće javljanje infekcija kod pacijenata kojima je rekonstruktivna procedura urađena metilmetakrilatom ( $p = 0,017$ ). Ovaj rezultat protivreči većini skorijih studija, rađenih na velikim serijama pacijenata, u kojima je zaključeno da tip materijala koji će se koristiti za kranijalnu rekonstrukciju ne utiče značajno na javljanje infekcija (Reddy et al. 2014; Klinger et al. 2014; Yadla et al. 2007; V. Chang et al. 2010). Ova razlika, kao i činjenica da su veliki defekti češće u literaturi rešavani veštačkim materijalima, navela nas je da veličinu defekta analiziramo kao „konfauding“ faktor. Kada uporedimo rezultate pri upotrebi koštanog autografta sa rezultatima pri upotrebi veštačkog materijala, a paralelno kontrolišemo uticaj veličine defekta, statistički značajna razlika između procenta infekcija između ova dva materijala dobijena je samo kod velikih defekata ( $p = 0,031$ ). Ovaj rezultat ukazuje na posebno značajan izbor materijala kod velikih defekata, iako je i sama definicija velikog defekta ostala otvoreno pitanje, kao što je objašnjeno ranije.

**Najznačajniji faktori za izbor materijala:** Kao što je već navedeno u Uvodu ove disertacije, a potvrđeno je u literaturi, upotreba koštanog autografta jeste zlatni standard u rekonstrukciji kranijalnih defekata. S obzirom da u mnogim situacijama hirurrg nije u mogućnosti da koristi koštani autograft, neophodno je napraviti izbor najboljena načina za saniranje kranijalnog defekta. Tokom izbora pravog materijala, najznačajniji faktori su: uzrok kranijalnog defekta, lokacija, veličina i oblik defekta, kao i prisustvo dodatnih otežavajućih okolnosti, uključujući infekciju i zračenje (Aydin et al. 2011; Manson, Crawley, and Hoopes 1986; Rodriguez et al. 2009; Zins, Langevin, and Nasir 2010; Rodriguez et al. 2008; Kelishadi, Hilaire, and Rodriguez 2009; Dujovny et al. 1997).

Uzrok kranijalnog defekta je prvi faktor koji razmatramo. Kranijalni defekti najčešće nastaju kao posledica traume, kongenitalne malformacije, i neurohirurških intervencija zbog tumora ili vaskularne patologije. U slučaju traume, utvrđeno je mišljenje da je rano i brzo zatvaranje kranijalno defekta i zaštita intrakranijalnih struktura izuzetno značajna za njihov oporavak (Al-Tamimi et al. 2012; Tantawi et al. 2012; Rodriguez et al. 2008). U slučaju da je nemoguće iskoristiti koštane fragmente, zbog njihovog oblika ili broja, neophodno je što pre napraviti barijeru upotrebom implantata od metilmetakrilata. U ovakvim situacijama nije indikovana upotreba 3D implanata, jer bi to značajno odložilo zatvaranje defekta, i potencijalno ugrozilo oporavak moždanih struktura. Druge neurohirurške intervencije, kao što su one uzrokovane tumorom ili vaskularnom patologijom, najčešće ostavljaju hirurgu dovoljno vremena da odluči na koji način će zatvoriti koštani defekat. Prvi izbor bila bi upotreba koštanog autografta, tj. iste kosti koja će biti uklonjena da bi se izvršila neurohirurška intervencija. U slučaju da je kost oštećena, inficirana, ili da je defekt na drugi način nemoguće rešiti koštanim autograftom, većina defekata može se sasvim uspešno zatvoriti implantom od metilmetakrilata. Naša studija pokazala je da je procenat komplikacija uporediv sa onim koji se javlja pri upotrebi koštanog autografta kao zlatnog standarda. Ipak, u slučaju većih defekata, naša studija pokazala je veći procenat infekcija, te bi, imajući u vidu i literaturu, najbolje rešenje za rekonstrukciju velikih defekata bila upotreba 3D PEEK implanata. U našim uslovima potrebno je imati na umu i cenu ovih implanata koja je najčešće previsoka za prosečnog pacijenta.

Drugi faktor koji je neophodno istaći jeste lokacija defekta, koja se može posmatrati zajedno sa veličinom defekta i oblikom istog. Defekti lobanje u frontalnom delu moraju se razmatrati u svetlu faktora koji su u literaturi češće doveli do komplikacija, kao što je blizina paranazalnih sinusa i mikroorganizama koji sa mukoze lako mogu da pređu na zahvaćeno mesto. Pravilo koje smo definisali u slučaju uzroka kranioplastike primenjivo je delimično i ovde, a to podrazumeva da je materijal prvog izbora vaskularizovana kost. U slučaju da nije moguće iskoristiti kost koja će biti uklonjena tokom kraniektomije, sledeći izbor bi bio upotreba vaskularizovane kosti sa druge lokacije, što se pokazalo kao dobar izbor u rekonstrukciji defekata koji su zahvatali frontalni sinus (Rodriguez et al. 2009), iako nije bilo predmet našeg

istraživanja. Kada ni ovakva vrsta rekonstrukcije nije moguća, izbor predstavlja alograft od metilmetakrilata ili 3D PEEK implant.

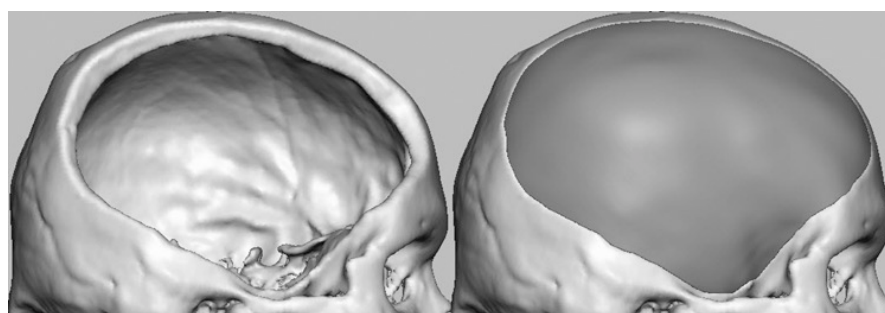
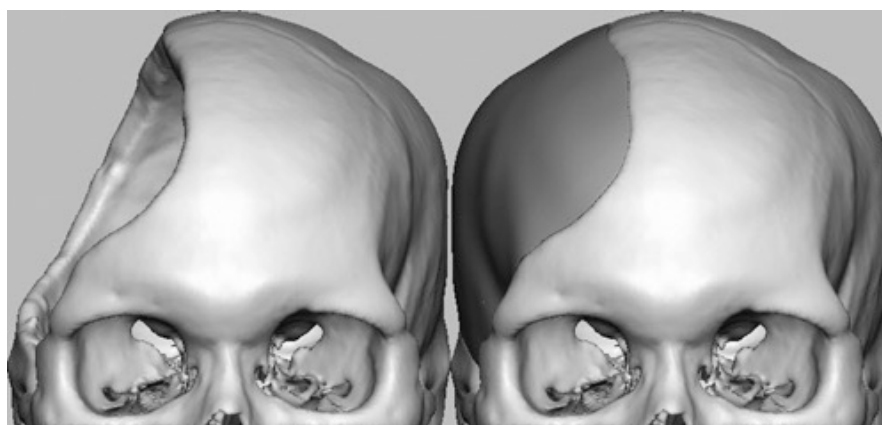
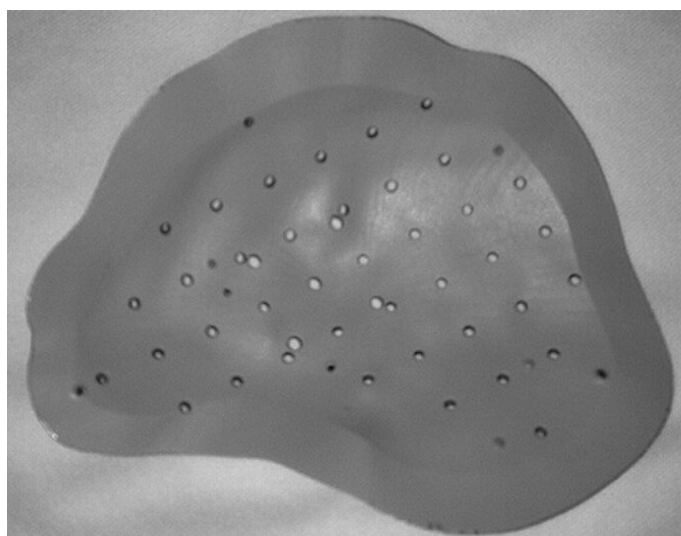
Konačno, potrebno je dobro razmotriti sve faktore koji mogu da zakomplikuju rekonstrukciju kranijalnih defekata. Najčešće prisutni faktori su preoperativno zračenje kao i infekcija na mestu defekta. Ovakvi pacijenti bili su isključeni iz naše studije, ali je iz literature poznato da je procenat komplikacija oko 20% u slučaju pacijenata kod koji su preoperativno zračeni na mestu kasnije kraniotomije i kranioplastike (Ang et al. 2003; D. W. Chang et al. 2001). Mnoge druge studije pokazale su da je prisustvo infekcije pre operacije jedan od glavnih faktora rizika za komplikacije (na prvom mestu opet infekcije) posle kranioplastike (Y. K. Cheng et al. 2008; Rodriguez et al. 2009). Ipak, pojedini autori prikazali su rezultate slične našim, po kojima nije bilo statistički značajne razlike između procenta infekcija kod pacijenata kojima je rekonstrukcija kranijalnog defekta urađena veštačkim materijalom, u poređenju sa pacijentima gde je korišćen koštani autograft (Reddy et al. 2014; Yadla et al. 2007), iako je studije iz 2007 ponovo analizirana 2017. godine kada su pojedini zaključci revidirani, ali ne i onaj koji se tiče komplikacija u vezi sa materijalom u upotrebi (Jiang et al. 2017).

**Materijali za budućnost kranijalne rekonstrukcije:** Keramika je poslednjih 10 godina dobila na popularnosti, najviše zbog svoje snage i estetskih prednosti. Keramika koja se koristi u rekonstruktivnoj hirurgiji ima karakterističnu čvrstinu koja je približna onoj koju poseduje dijamant, hemijski je stabilna i kompatibilna sa tkivom podjednako kao akrilni implant. Uz dodatak Itrijuma (Yttrium) ovaj materijal postaje delimično radionepropustan, što omogućava da se vizualizuje radiološkim metodama. Dosadašnje studije pokazale su da ovaj materijal dovodi do infekcija u veoma malom procentu (5,9%). Najveća prepreka širokoj upotrebi ovog materijala jeste njegova cena, obaveza da se bude prethodno oblikovan, čime je nemoguće iskoristiti ga brzo, kao i njegova sklonost pucanju (G. A. Grant et al. 2004).

Polietaretarketon (PEEK) je još jedan materijal za koji se predviđa svetla budućnost u rekonstruktivnoj hirurgiji kranijalnih defekata. On predstavlja polimer koji je radiotransparentan, hemijski inertan, a moguće ga je sterilisati i parom i gama zračenjem. Ogromna prednost ovih implanata je njihova snaga, debljina i elastičnost koji se mogu uporediti sa kostima lobanje, što olakšava njihovo implantiranje u prostor

defekta. Ova vrsta implanta se najčešće modeluje i štampa 3D štampačem, čime je implant dizajniran tako da savršeno odgovara defektu koji treba rekonstruisati (Lethaus et al. 2012; Sanan and Haines 1997).





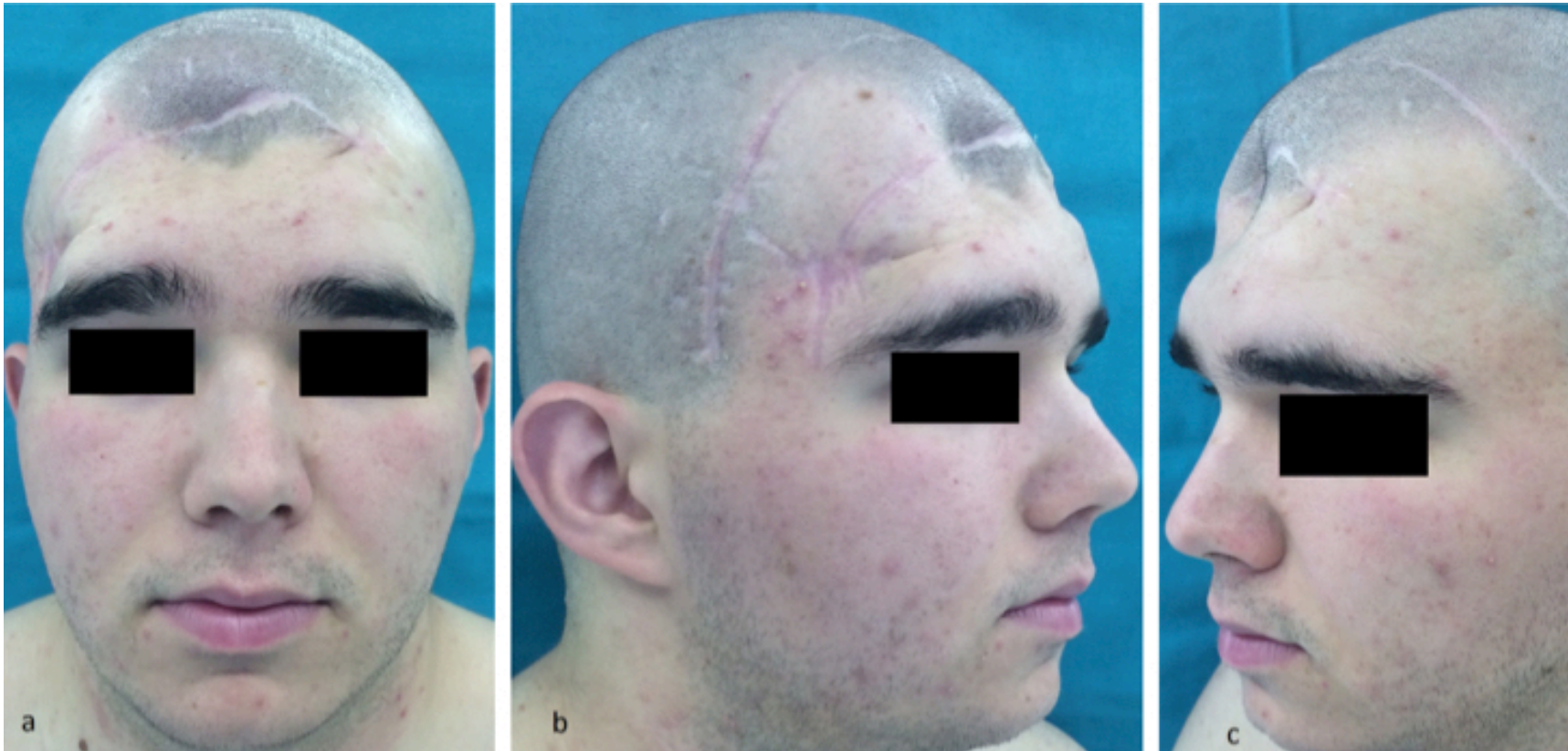
*Slika 4. PEEK implant, 3D model lobanje frontalno i bočno. Slike sa Medicinskog fakulteta Univerziteta Stanford, Odeljenje neurohirurgije.*

**Prikaz slučaja 3D kranioplastike u okviru našeg istraživanja:** U toku naše studije imali smo priliku da primenimo novu tehnologiju 3D kranioplastike na pacijentu koji je lečen na Vojnomedicinskoj akademiji posle prostorelne povrede glave u frontalnoj regiji.

Pacijent je primarno tretiran u lokalnom zdravstvenom centru gde je urađena primarna obrada rane i uklanjanje koštanih fragmenata. Meka tkiva i tvrda moždana ovojnica su rekonstruisani ovom prilikom, međutim nije urađena rekonstrukcija koštanog defekta. Zbog toga je posle urađene intervencije zaostao defekt nepravilnih ivica površine oko 60 cm<sup>2</sup>.

Pacijent je primljen na Kliniku za infektivne bolesti Vojnomedicinske akademije u Beogradu sa znacima iritacije moždanih ovojnica mesec dana posle primarne operacije. Pacijentu je urađen set dijagnostičkih procedura koji je uključivao multislajсну kompjuterizovanu tomografiju koja je ukazivala na epiduralni i subduralni apsces i prisustvo vazduha u lobanjskoj šupljini koji je vršio kompresiju moždanog parenhima. Zbog toga je urađena hitna hirurška intervencija tokom koje je izvršena evakuacija apscesa i rekonstrukcija tvrde moždane ovojnice.

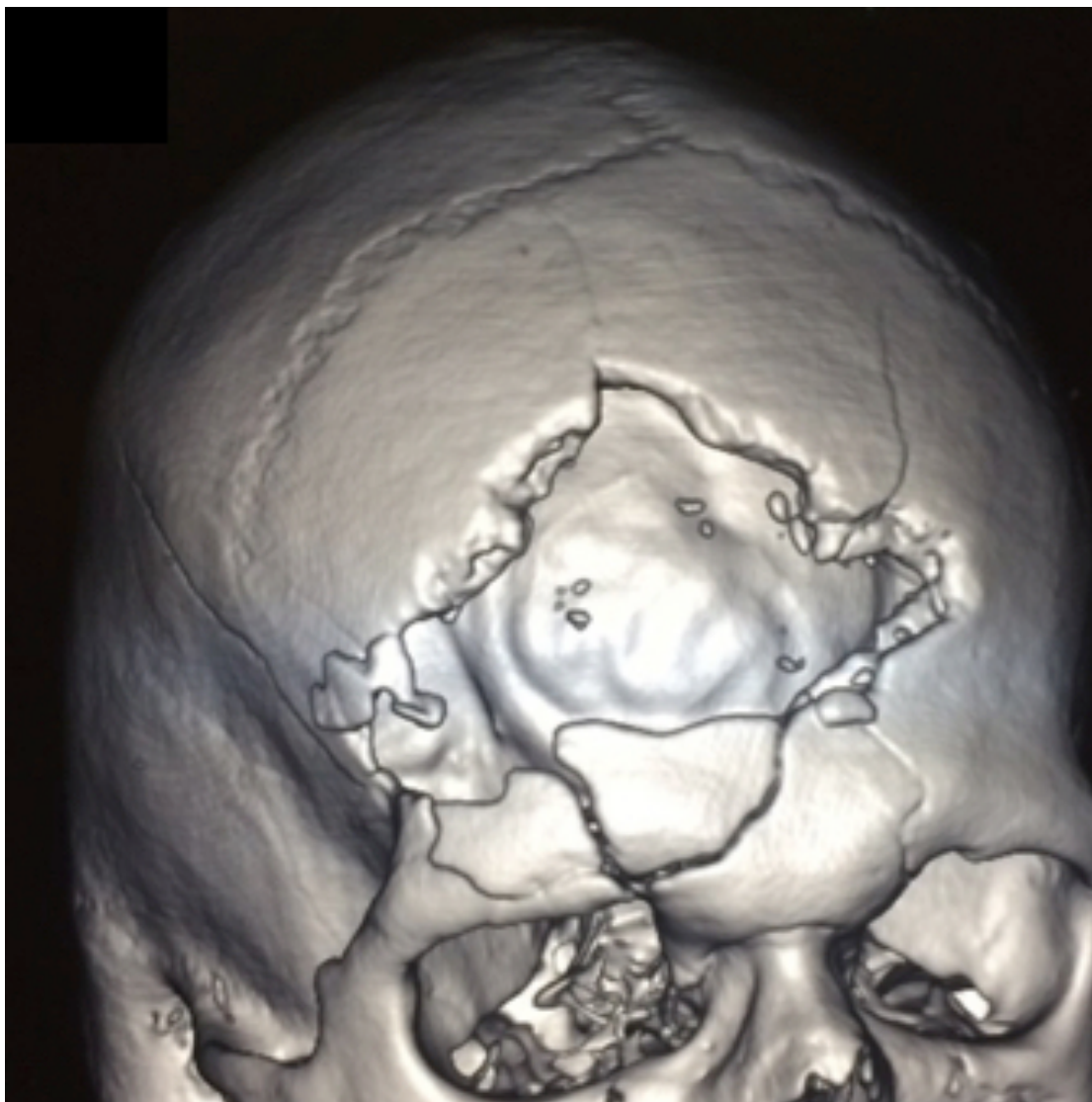
S obzirom da je pacijent imao komplikovan lobanjski defekt koji je uključivao i frontalnu i sfenoidnu kost, a koji je uticao i na funkcionalno i kao i na estetsko stanje pacijenta, razmotrene su mogućnost za kranijalnu rekonstrukciju veštačkim materijalom. Imajući u vidu lokaciju i oblik defekta, zaključeno je da metilmetakrilat i titanijum mesh ne bi dali zadovoljavajuće rezultate (*Slika 4*). Zbog toga je odlučeno da se kranijalni defekt reši upotrebom 3D implanta koji može da se napravi na način da se precizno uklapa u konture defekta kostiju.



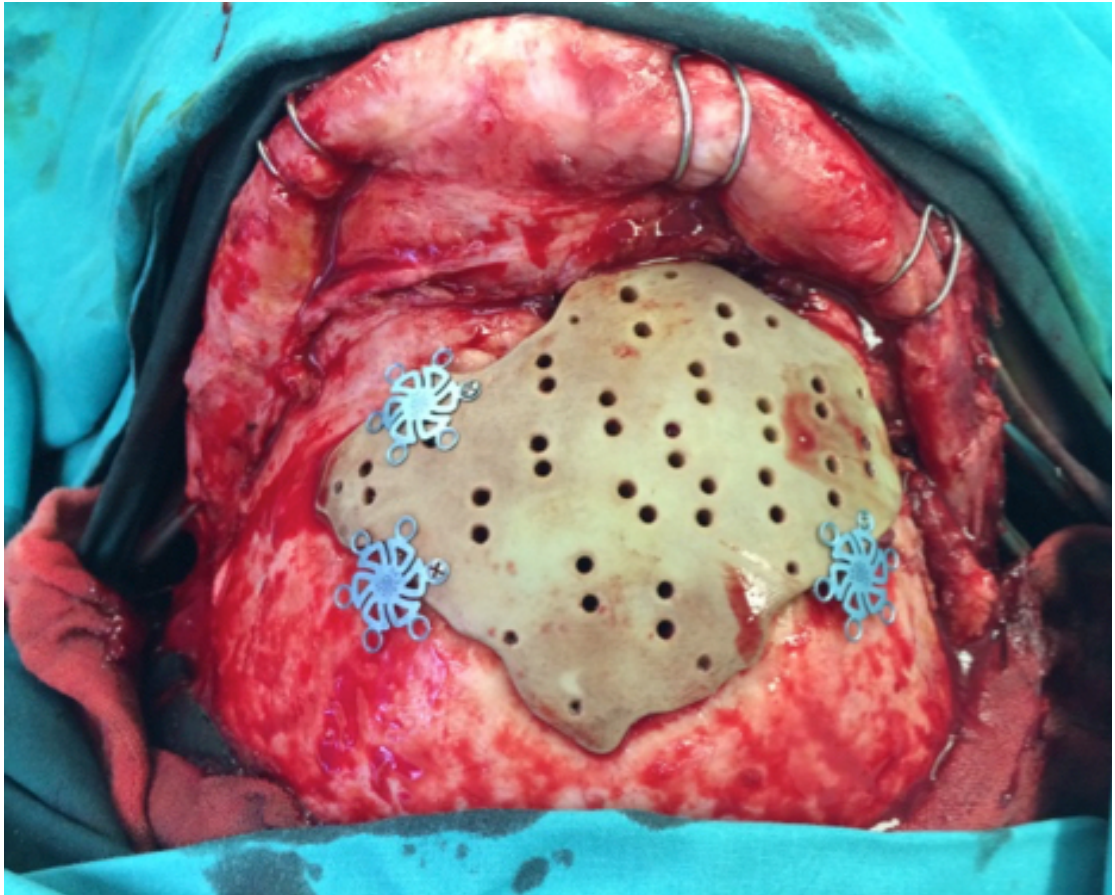
*Slika 5.* Kranijalni defekt kod pacijenta

Hirurška intervencija zakazana je za trenutak kada bi pacijent zdravstveno bio u odličnom stanju, 6 meseci posle inicijalne evaluacije. Procenu je obuhvatala i analiza potencijalnih znakova infekcije (lokalnih i sistemskih) koji bi mogli da utiču na ishod procedure. Multislajsna kompjuterizovana tomografija je ponovljena i 3D prikaz lobanje pacijenta sa uočljivim defektom prikazan je na **Slici 4**. Snimci su poslani inženjerima iz preduzeća „3Di company“ koji su napravili virtuelni 3D model lobanje pacijenta. Model može biti baziran na činjenici da je ljudska lobanja praktično simetrična, te nedostajući delovi bivaju zamenjeni kontralateralnim delovima koji ne nedostaju. S obzirom da je kod pacijenta postojao frontalni defekt, ovaj metod nije bilo moguće koristiti, nego je korišćena simulacija. Ona se zasniva na upotrebi baze skeniranih lobanja koje se nalaze u bazi podataka i na izuzetno precizan način se pravi model defekta. Nakon što je virtuelni model kreiran, poslat je hirurgu na proveru i prilagođen je konkretnom slučaju u skladu sa komentarima. Komentari se najčešće tiču debljine implanta i vrste fiksacije koja će biti korišćena, kako bi se model maksimalno prilagodio. Implant je onda proizveden upotrebom mašinom za bušenje u tri ose sa kompjuterskom numeričkom kontrolom. U našem slučaju korišćen je PEEK OPTIMA materijal.

Kada je implant bio spreman za ugradnju i završena preoperativna priprema, rekonstruktivna procedura je izvedena upotrebom 3D implanta. Kranijalizacija upotrebom „neuropatch“-a je bila neophodna zbog otvorenog frontalnog sinusa. Ivice kostiju koje ograničavaju kranijalni defekt su pripremljene, i prethodno sterilisani implant je ugrađen uz korišćenje titanijumskih pločica i šrafova. Implant je povezan sa kostima trima titanijumskih zvezdi, što je prikazano na **Slici 6 i 7**.

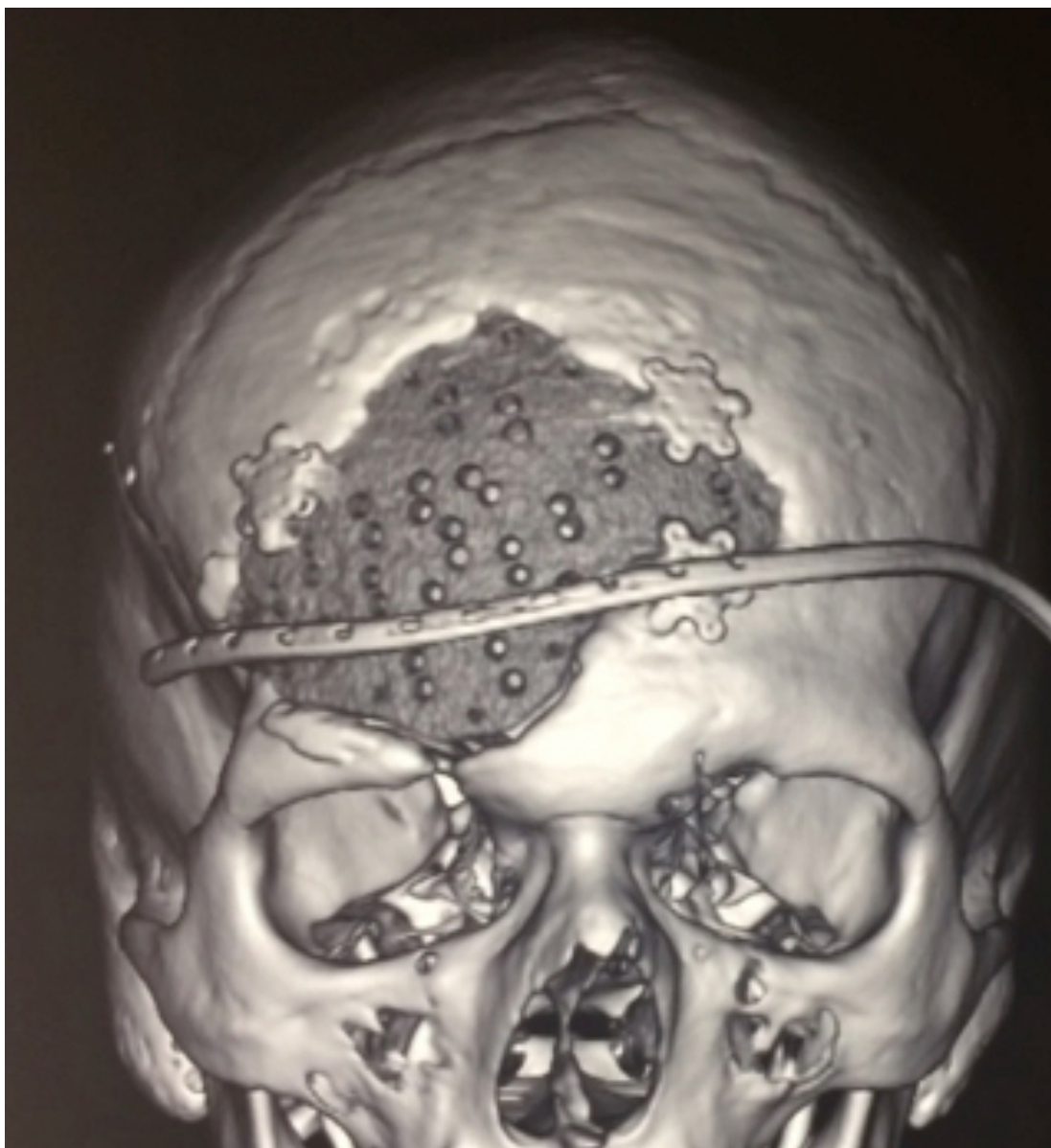


*Slika 6.* Kranijalni defekt kod pacijenta



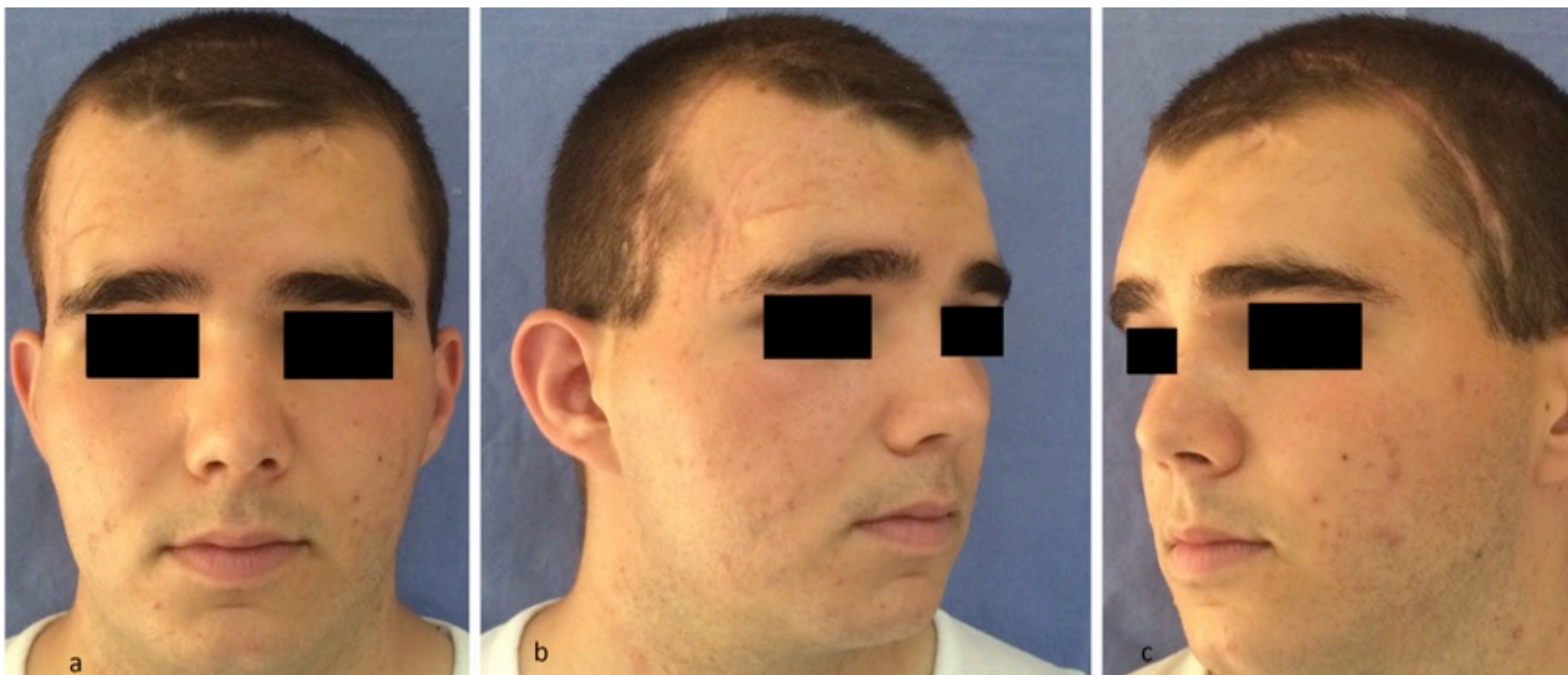
*Slika 7.* Ugrađeni implant fiksiran titanijumskim zvezdama

Pacijent je otpušten petog post-operativnog dana u dobrom lokalnom i opštem stanju. Šavovi su skinuti 12. posto-operativnog dana na kontroli. Kod pacijenta nije postojao neurološki deficit na kontroli. Dvanaest meseci posle izvršene kranijalne rekonstrukcije pacijent nije imao nikakve komplikacije u predelu operativnog polja, kao ni neurološke deficite. Takođe, pacijent je bio zadovoljan funkcionalnim i estetskim ishodom kranijalne rekonstrukcije 3D PEEK implantom (prikazano na *Slici 8*).



*Slika 8.* Ugrađeni implant fiksiran titanijumskim zvezdama na MSCT





*Slika 9.* Postoperativni spoljašnji izgled pacijenta sa 3D PEEK implantom

Ova studija, kao i svaka klinička studija, pati od pojedinih ograničenja.

Na prvom mestu, uvek je teško doći do sigurnog i proverenog zaključka na osnovu velikog broja realnih pacijenata, koji su po svojoj prirodi različiti. Prva različitost je naravno patologija zbog koje su uopšte bili u situaciji da budu podvrgnuti neurohirurškoj intervenciji. Očekivano je da se pacijenti koji boluju od tumora, vaskularne patologije ili traumatskih povreda glave razlikuju po svojim karakteristikama. U najmanju ruku, očekivano je da se hirurška procedura planira i izvodi drugačije kod pacijenata kod kojih postoji dijagnostikovan tumor, kada i pacijent i lekar imaju dovoljno vremena da se pripreme za hiruršku proceduru, izberu način na koji će se određeni problemi rešavati, pa i izvedu operaciju u relativno kontrolisanom okruženju, u odnosu na pacijente koji su dovedeni u hitnu službu zbog traumatskih povreda lobanje, gde je pacijentov život akutno ugrožen, a hirurg primoran da na najbrži mogući način sanira povredu sa kojima je se susreo samo nekoliko minuta ranije. Izvorna patologija mogla je da utiče na rezultate ovog istraživanja, ali bi deljenje operisanih pacijenata na grupe bazirane na patologiji zbog koje su lečeni značajno smanjilo snagu ove studije, i još više otežalo donošenje zaključaka.

Kao dodatak na gore pomenuti problem, očekivano je da svaki hirurg ima neke lične karakteristike i preference koje mogu uticati na njegov izbor metode lečenja, pristup kraniotomiji, vremenu operacije, a određene odluke se donose i na osnovu ličnog iskustva i tehnike. Sa druge strane, ovaj problem je moguće rešiti samo upotrebom podataka od samo jednog hirurga, ali i onda bi se javio problem „učenja“, jer je očekivano da se tokom vremena hirurška veština razvija i da je većina hirurga bolja nakon više godina od svoje prve operacije. Podaci u našoj studiji prikupljeni su iz jednog centra, u relativno kratkom vremenskom periodu, što ih čini korisnim za dolaženje do zaključaka, i omogućava da se neka od pomenutih ograničenja prevaziđu.

Konačno, dalja istraživanja u ovoj oblasti trebalo bi da obuhvate bolje definisane kriterijume za upotrebu različitih materijala u kranijalnoj rekonstrukciji, i na taj način pomognu neurohirurzima i plastičnim hirurzima da kvalitetnije, ponekad u dogovoru sa svojim pacijentima, donesu odluku na koji način će rekonstruisati kranijalne defekte. Neophodno je imati na umu i estetski faktor, i na objektivan način oceniti uspeh svake

rekonstruktivne procedure, što bi moglo značajno da poveća zadovoljstvo pacijenata, ali i naše znanje u ovoj oblasti.

## 6 Zaključci

Evolucija i napredak u rekonstruktivnoj hirurgiji lobanje, od najstarijih vremena pa sve do modernog doba, dovela je do mnogobrojnih unapređenja u hiruškoj tehnici, kao i u materijalima koji se mogu koristiti. Čak i sa ovom činjenicom na umu, još uvek postoji veliki broj otvorenih pitanja u vezi sa ovom oblašću. Ta pitanja najčešće su vezana za prevenciju komplikacija posle kranijalne rekonstrukcije, ali i za estetski efekat različitih tehnika, tehnologija i materijala u ovoj oblasti.

1. Estetski izazovi su do sada najuspešnije rešeni upotrebom 3D rekonstrukcije, upotrebom metilmetakrilatnih ili PEEK implanata. Već postoje studije koje govore rezultatima novih tehnologija (Huang et al. 2014; Staffa et al. 2007), ali u našim uslovima one nisu dostupne većini pacijenata (Malivuković et al. 2016).
2. U najvećem broju slučajeva, materijali prvog izbora jesu vaskularizovana kost (koštani autograft) i metilmetakrilat. Njihova dostupnost, niska cena i lakoća korišćenja čine ih nezamenjivim u kranijalnoj rekonstrukciji.
3. Procenat infekcija pri upotrebi ova dva materijala predstavlja značajan faktor samo kada govorimo o velikim defektima lobanje. U slučaju velikih defekata lobanje, zlatni standard ostaje koštani autograft, ako je moguće računati na ovu opciju. U slučajevima kada nije moguće koristiti koštani autograft, metilmetakrilat je materijal izbora, i u najvećem broju slučajeva efekat će biti isti kao pri upotrebi koštanog autografta.

Dalja istraživanja trebalo bi usmeriti na praćenje komplikacija i estetskog efekta pri upotrebi različitih materijala i tehnika u kranijalnoj rekonstrukciji, uz obaveznu proveru veličine defekta i razvoj boljih kvantitativnih metoda za analizu estetskog efekta.

## 7 Literatura

1. Al-Tamimi, Yahia Z, Priyank Sinha, Mili Trivedi, Craig Robson, Tamara A Al-Musawi, Naveed Hossain, Christopher Mumford, and Gerry Towns. 2012. "Comparison of Acrylic and Titanium Cranioplasty#." *British Journal of Neurosurgery* 26 (4). Taylor & Francis: 510–13.
2. Ang, E, C Black, J Irish, D H Brown, P Gullane, B O'sullivan, and P C Neligan. 2003. "Reconstructive Options in the Treatment of Osteoradionecrosis of the Craniomaxillofacial Skeleton." *British Journal of Plastic Surgery* 56 (2). Elsevier: 92–99.
3. Artico, Marco, Luigi Ferrante, Francesco Saverio Pastore, Epimenio Orlando Ramundo, Davide Cantarelli, Domenico Scopelliti, and Giorgio Iannetti. 2003. "Bone Autografting of the Calvaria and Craniofacial Skeleton: Historical Background, Surgical Results in a Series of 15 Patients, and Review of the Literature." *Surgical Neurology* 60 (1): 71–79. doi:10.1016/S0090-3019(03)00031-4.
4. Aydin, Seckin, Baris Kucukyuruk, Bashar Abuzayed, Sabri Aydin, and Galip Zihni Sanus. 2011. "Cranioplasty: Review of Materials and Techniques." *Journal of Neurosciences in Rural Practice* 2 (2). Medknow Publications: 162.
5. Berli, Jens U., Lauren Thomaier, Shuting Zhong, Judy Huang, Alfredo Quinones, Michael Lim, Jon Weingart, Henry Brem, and Chad R. Gordon. 2015. "Immediate Single-Stage Cranioplasty Following Calvarial Resection for Benign and Malignant Skull Neoplasms Using Customized Craniofacial Implants." *Journal of Craniofacial Surgery* 26 (5): 1456–62. doi:10.1097/SCS.0000000000001816.
6. Bluebond-Langner, Rachel, Amir Zamani, and Eduardo D Rodriguez. 2009. "Frontal Bandeau Reconstruction with a Fibula Flap in a Patient with Freeman-Sheldon Syndrome." *Journal of Craniofacial Surgery* 20 (1). LWW: 256–58.
7. Bok, Won Kil, Suk Ki Hong, Kyung Soo Min, Mou Seop Lee, Young Gyu Kim, and Dong Ho Kim. 2003. "Cranioplasty Using Frozen Autologous Bone." *Journal of Korean Neurosurgical Society* 33 (2). KoreaMed: 166–69.

8. Chang, David W, Hee-kyun Oh, Geoffrey L Robb, and Michael J Miller. 2001. "Management of Advanced Mandibular Osteoradionecrosis with Free Flap Reconstruction." *Head & Neck* 23 (10). Wiley Online Library: 830–35.
9. Chang, Victor, Paul Hartzfeld, Marianne Langlois, Asim Mahmood, and Donald Seyfried. 2010. "Outcomes of Cranial Repair after Craniectomy: Clinical Article." *Journal of Neurosurgery* 112 (5). American Association of Neurological Surgeons: 1120–24.
10. Cheng, A C, and A G Wee. 1999. "Reconstruction of Cranial Bone Defects Using Alloplastic Implants Produced from a Stereolithographically-Generated Cranial Model." *Annals of the Academy of Medicine, Singapore* 28 (5): 692.
11. Cheng, Yu Kai, Hsu Huei Weng, Jen Tsung Yang, Ming Hsueh Lee, Ting Chung Wang, and Chen Nen Chang. 2008. "Factors Affecting Graft Infection after Cranioplasty." *Journal of Clinical Neuroscience* 15 (10): 1115–19. doi:10.1016/j.jocn.2007.09.022.
12. Ducic, Yadranko. 2002. "Titanium Mesh and Hydroxyapatite Cement Cranioplasty: A Report of 20 Cases." *Journal of Oral and Maxillofacial Surgery* 60 (3): 272–76. doi:10.1053/joms.2002.30575.
13. Dujovny, Manuel, Alberto Aviles, Celso Agner, Patricia Fernandez, and Fady T Charbel. 1997. "Cranioplasty: Cosmetic or Therapeutic?" *Surgical Neurology* 47 (3). Elsevier: 238–41.
14. Durand, Jean-Louis, Dominique Renier, and Daniel Marchac. 1997. "The History of Cranioplasty." In *Annales de Chirurgie Plastique et Esthetique*, 42:75–83.
15. Goldstein, Jeffrey, Carol Mase, and M Haskell Newman. 1993. "Fixed Membranous Bone Graft Survival after Recipient Bed Alteration." *Plastic and Reconstructive Surgery* 91 (4). LWW: 589–96.
16. Gooch, M Reid, Greg E Gin, Tyler J Kenning, and John W German. 2009. "Complications of Cranioplasty Following Decompressive Craniectomy: Analysis of 62 Cases." *Neurosurgical FOCUS* 26 (6): E9. doi:10.3171/2009.3.FOCUS0962.

17. Gordon, C. R., and M. J. Yaremchuk. 2011. "Temporal Augmentation With Methyl Methacrylate." *Aesthetic Surgery Journal* 31 (7): 827–33. doi:10.1177/1090820X11417425.
18. Grant, Francis C, and Nathan C Norcross. 1939. "Repair of Cranial Defects by Cranioplasty." *Annals of Surgery* 110 (4). Lippincott, Williams, and Wilkins: 488.
19. Grant, Gerald A, Matthew Jolley, Richard G Ellenbogen, Theodore S Roberts, Joseph R Gruss, and John D Loeser. 2004. "Failure of Autologous Bone—assisted Cranioplasty Following Decompressive Craniectomy in Children and Adolescents." *Journal of Neurosurgery: Pediatrics* 100 (2). Journal of Neurosurgery Publishing Group: 163–68.
20. Hardesty, Robert A, and Jeffrey L Marsh. 1990. "Craniofacial Onlay Bone Grafting: A Prospective Evaluation of Graft Morphology, Orientation, and Embryonic Origin." *Plastic and Reconstructive Surgery* 85 (1). LWW: 5–14.
21. Huang, Gary J, Susan Zhong, Srinivas M Susarla, Edward W Swanson, Judy Huang, and Chad R Gordon. 2014. "Craniofacial Reconstruction With Poly(Methylmethacrylate) Customized Cranial Implants." *The Journal of Craniofacial Surgery* 26 (1): 64–70. doi:10.1097/SCS.0000000000001315.
22. Hwang, Kwang Ho, Tae Young Kim, and Jong Moon Kim. 1998. "Autogenous Cranioplasty Using Deep-Freezing Bone Flap." *Journal of Korean Neurosurgical Society* 27 (2). KoreaMed: 159–64.
23. Jackson, Ian T, Clem Pellett, and James M Smith. 1983. "The Skull as a Bone Graft Donor Site." *Annals of Plastic Surgery* 11 (6). LWW: 527–32.
24. Jiang, Jin-Wen, Wei-Xin Song, Hai Luo, Zu-Li Hu, and Mei-Hua Li. 2017. "Effect of Early Surgery, Material, and Method of Flap Preservation on Cranioplasty Infections: A Systematic Review." *Neurosurgery* 80 (3). Oxford University Press: E216–18.
25. Kelishadi, Shahrooz S, Hugo St- Hilaire, and Eduardo D Rodriguez. 2009. "Is Simultaneous Surgical Management of Advanced Craniofacial Osteoradionecrosis Cost-Effective?" *Plastic and Reconstructive Surgery* 123 (3). LWW: 1010–17.

26. Kennedy, Kenneth A R. 1987. "Primitive Surgery: Skills Before Science. Spencer L. Rogers." *American Anthropologist* 89 (1). Wiley Online Library: 217–18.
27. Klinger, Daniel R., Christopher Madden, Joseph Beshay, Jonathan White, Kenneth Gambrell, and Kim Rickert. 2014. "Autologous and Acrylic Cranioplasty: A Review of 10 Years and 258 Cases." *World Neurosurgery* 82 (3). Elsevier Inc: E525–30. doi:10.1016/j.wneu.2013.08.005.
28. Lethaus, Bernd, Yara Safi, Mariel ter Laak-Poort, Anita Kloss-Brandstätter, Frans Banki, Christian Robbenmenke, Ulrich Steinseifer, and Peter Kessler. 2012. "Cranioplasty with Customized Titanium and PEEK Implants in a Mechanical Stress Model." *Journal of Neurotrauma* 29 (6). Mary Ann Liebert, Inc. 140 Huguenot Street, 3rd Floor New Rochelle, NY 10801 USA: 1077–83.
29. Malivuković, Ana, Nenad Novaković, Milan Lepić, Ljubodrag Minić, Nenad Stepić, Boban Đorđević, and Lukas Rasulić. 2016. "Cranial Reconstruction with Prefabricated 3D Implant after a Gunshot Injury: A Case Report." *Vojnosanitetski Pregled* 73 (8): 783–87.
30. Manson, Paul N, William A Crawley, and John E Hoopes. 1986. "Frontal Cranioplasty: Risk Factors and Choice of Cranial Vault Reconstructive Material." *Plastic and Reconstructive Surgery* 77 (6). LWW: 888–900.
31. Marchac, D., and A. Greensmith. 2008. "Long-Term Experience with Methylmethacrylate Cranioplasty in Craniofacial Surgery." *Journal of Plastic, Reconstructive and Aesthetic Surgery* 61 (7): 744–52. doi:10.1016/j.bjps.2007.10.055.
32. Moreira-Gonzalez, Andrea, Ian T Jackson, Takeshi Miyawaki, Khaled Barakat, and Vincent DiNick. 2003. "Clinical Outcome in Cranioplasty: Critical Review in Long-Term Follow-Up." *Journal of Craniofacial Surgery* 14 (2). LWW: 144–53.
33. Munroe, A R. 1924. "The Operation of Cartilage-Cranioplasty." *Canadian Medical Association Journal* 14 (1). Canadian Medical Association: 47.
34. Nagayama, K, G Yoshikawa, K Somekawa, M Kohno, H Segawa, K Sano, Y Shiokawa, and I Saito. 2002. "Cranioplasty Using the Patient's Autogenous



- Bone Preserved by Freezing--an Examination of Post-Operative Infection Rates.” *No Shinkei Geka. Neurological Surgery* 30 (2): 165–69.
35. Nakajima, T, M Tanaka, K Someda, and H Matsumura. 1975. “Subcutaneous Preservation of Free Skull Bone Flap Taken out in Decompressive Craniectomy (Author’s Transl).” *No Shinkei Geka. Neurological Surgery* 3 (11): 925–27.
  36. Odom, Guy L, Barnes Woodhall, and Frank R Wrenn Jr. 1952. “The Use of Refrigerated Autogenous Bone Flaps for Cranioplasty.” *Journal of Neurosurgery* 9 (6). Journal of Neurosurgery Publishing Group: 606–10.
  37. Park, Jong Sun, Kyeong Seok Lee, Jai Joon Shim, Seok Mann Yoon, Weon Rim Choi, and Jae Won Doh. 2007. “Large Defect May Cause Infectious Complications in Cranioplasty.” *Journal of Korean Neurosurgical Society* 42 (2). KoreaMed: 89–91.
  38. Poetker, David M, Kristen B Pytynia, Glenn A Meyer, and P Ashley Wackym. 2004. “Complication Rate of Transtemporal Hydroxyapatite Cement Cranioplasties: A Case Series Review of 76 Cranioplasties.” *Otology & Neurotology* 25 (4). LWW: 604–9.
  39. Reddy, S, S Khalifian, J M Flores, J Bellamy, P N Manson, E D Rodriguez, and A H Dorafshar. 2014. “Clinical Outcomes in Cranioplasty: Risk Factors and Choice of Reconstructive Material.” *Plastic & Reconstructive Surgery* 133 (4). American College of Surgeons: 864–73. doi:10.1097/PRS.0000000000000013.
  40. Rodriguez, Eduardo D, Matthew G Stanwix, Arthur J Nam, Hugo St Hilaire, Oliver P Simmons, Michael R Christy, Michael P Grant, and Paul N Manson. 2008. “Twenty-Six–year Experience Treating Frontal Sinus Fractures: A Novel Algorithm Based on Anatomical Fracture Pattern and Failure of Conventional Techniques.” *Plastic and Reconstructive Surgery* 122 (6). LWW: 1850–66.
  41. Rodriguez, Eduardo D, Matthew G Stanwix, Arthur J Nam, Hugo St Hilaire, Oliver P Simmons, and Paul N Manson. 2009. “Definitive Treatment of Persistent Frontal Sinus Infections: Elimination of Dead Space and Sinonasal Communication.” *Plastic and Reconstructive Surgery* 123 (3). LWW: 957–67.
  42. Sanan, Abhay, and Stephen J. Haines. 1997. “Repairing Holes in the Head: A History of Cranioplasty.” *Neurosurgery* 40 (3): 588–603. doi:10.1227/00006123-199703000-00033.

43. Scott, Michael, H Wycis, and F Murtagh. 1962. "Long Term Evaluation of Stainless Steel Cranioplasty." *Surgery, Gynecology & Obstetrics* 115: 453–61.
44. Segal, David H, Jeffrey S Oppenheim, and Judith A Murovic. 1994. "Neurological Recovery after Cranioplasty." *Neurosurgery* 34 (4). LWW: 729–31.
45. Seitz, Iris A, Neta Adler, Eric Odessey, Russell R Reid, and Lawrence J Gottlieb. 2009. "Latissimus Dorsi/rib Intercostal Perforator Myo-Osseocutaneous Free Flap Reconstruction in Composite Defects of the Scalp: Case Series and Review of Literature." *Journal of Reconstructive Microsurgery* 25 (9). © Thieme Medical Publishers: 559–67.
46. Shaffer, John W, Greg A Field, Victor M Goldberg, and Dwight T Davy. 1985. "Fate of Vascularized and Nonvascularized Autografts." *Clinical Orthopaedics and Related Research* 197. LWW: 32–43.
47. Spence, William T. 1954. "Form-Fitting Plastic Cranioplasty." *Journal of Neurosurgery* 11 (3). Journal of Neurosurgery Publishing Group: 219–25.
48. Staffa, G, A Nataloni, C Compagnone, and F Servadei. 2007. "Custom Made Cranioplasty Prostheses in Porous Hydroxy-Apatite Using 3D Design Techniques: 7 Years Experience in 25 Patients." *Acta Neurochirurgica* 149 (2). Springer: 161–70.
49. Tantawi, Diya, Rocco Armonda, Ian Valerio, and Anand R Kumar. 2012. "Management of Decompressive Craniectomy Defects: Modern Military Treatment Strategies." *Journal of Craniofacial Surgery* 23 (7). LWW: 2042–45.
50. Whitaker, Linton A, Ian R Munro, Kenneth E Salyer, Ian T Jackson, Fernando Ortiz-Monasterio, and Daniel Marchac. 1979. "Combined Report of Problems and Complications in 793 Craniofacial Operations." *Plastic and Reconstructive Surgery* 64 (2). LWW: 198–203.
51. Woodhall, Barnes, and R Glen Spurling. 1945. "Tantalum Cranioplasty for War Wounds of the Skull." *Annals of Surgery* 121 (5). Lippincott, Williams, and Wilkins: 649.
52. Yadla, Sanjay, Peter G Campbell, Rohan Chitale, Mitchell G Maltenfort, Pascal Jabbour, and Ashwini D Sharan. 2007. "Effect of Early Surgery, Material, and

- Method of Flap Preservation on Cranioplasty Infections A Systematic Review.” *Neurosurgery* 68 (4). Oxford University Press: 1124–30.
53. Zhong, Shuting, Gary J. Huang, Srinivas M. Susarla, Edward W. Swanson, Judy Huang, and Chad R. Gordon. 2015. “Quantitative Analysis of Dual-Purpose, Patient-Specific Craniofacial Implants for Correction of Temporal Deformity.” *Neurosurgery* 11 (2): 220–29. doi:10.1227/NEU.0000000000000679.
54. Zins, James E, Claude-Jean Langevin, and Serdar Nasir. 2010. “Controversies in Skull Reconstruction.” *Journal of Craniofacial Surgery* 21 (6). LWW: 1755–60.

## **Spisak skraćenica**

GCS

Glasgow Coma Score

MM

Metilmetakrilat

PEEK

PolyEtherEtherKetone

WHO

World Health Organization

## Prilozi

### Prilog 1. Upitnik za pacijente

<b>1.</b>	<b>Ime i prezime</b>
<b>2.</b>	<b>Materijal</b>
<b>3.</b>	<b>Pol</b>
<b>4.</b>	<b>Starost</b>
<b>5.</b>	<b>Glasgow Coma Scale Score</b>
<b>6.</b>	<b>Dužina reza</b>
<b>7.</b>	<b>Veličina defekta (površina)</b>
<b>8.</b>	<b>Spoljašnja drenaža</b>
<b>9.</b>	<b>Trajanje operacije</b>
<b>10.</b>	<b>Prisustvo komplikacije</b>
<b>11.</b>	<b>Tip komplikacije</b>
<b>12.</b>	<b>Trajanje hospitalizacije</b>

## Spisak tabela

Tabela 1. Karakteristike pacijenata uključenih u studiju .....	17
Tabela 2. Karakteristike pacijenata po tipu implanta.....	18
Tabela 3. Karakteristike izvršenih operacija u odnosu na etiologij .....	20
Tabela 4. Karakteristike operacija u odnosu na tip materijala koji je korišćen u rekonstrukciji .....	21
Tabela 5. Prisustvo komplikacija u odnosu na karakteristike pacijenata.....	23
Tabela 6. Tip komplikacije u odnosu na karakteristike pacijenata .....	24
Tabela 7. Tip komplikacije u odnosu na karakteristike hirurške procedure .....	25
Tabela 8. Tip komplikacije i prisustvo infekcije u odnosu na materijal koji je korišćen u rekonstrukciji .....	26

## Spisak slika

Slika 1.. Kostilobanje i kosti lica, lateralni aspekt. 1. frontalna kost. 2. parijetalna kost. 3. nosna kost. 4. lakrimalna kost. 5. etmoidne kosti. 6. sfenoidna kost. 7. okcipitalna kost. 8. temporalna kost. 9. zigomatična kost. 10. maksila. 11. mandibula. Slika preuzeta sa Wikimedia Commons. ....	10
Slika 2. Kostilobanje i kosti lica, anteriorni aspekt. 1. frontalna kost. 2. nosna kost. 3. parijetalna kost. 4. temporalna kost. 5. sfenoidna kost. 6. lakrimalna kost. 7. zigomatična kost. 8. etmoidna kost. 9. maksila. 10. mandibula. Slika preuzeta sa Wikimedia Commons. ....	11
Slika 3. Poređenje procenta komplikacija između autografta i veštačkog materijala uz kontrolu uticaja veličine defekta .....	30
Slika 4. PEEK implant, 3D model lobanje frontalno i bočno. Slike sa Medicinskog fakulteta Univerziteta Stanford, Odeljenje neurohirurgije.....	38
Slika 5. Kranijalni defekt kod pacijenta.....	40
Slika 6. Kranijalni defekt kod pacijenta.....	42
Slika 7. Ugrađeni implant fiksiran titanijumskim zvezdama.....	43
Slika 8. Ugrađeni implant fiksiran titanijumskim zvezdama na MSCT .....	45
Slika 9. Postoperativni spoljašnji izgled pacijenta sa 3D PEEK implantom .....	46

## **Biografija**

Dr Nenad D. Novaković, rođen 08.08.1975. godine u Smederevskoj Palanci. Otac je ćerke Lane. Nakon završene gimnazije, Medicinski fakultet Univerziteta u Beogradu upisao je 1994. godine. Diplomirao je 2000. godine sa prosečnom ocenom tokom studiranja 8.08. Govori engleski jezik.

Nakon lekarskog staža u KBC – Zvezdara, u periodu od 2002. do 2008. godine specijalizirao je neurohirurgiju u Klinici za neurohirurgiju Vojnomedicinske Akademije u Beogradu. Uspešno je položio specijalistički ispit sa ocenom odličan (5), posle čega je na neodređeno zaposlen u Klinici za neurohirurgiju Vojnomedicinske Akademije kao specijalista - neurohirurg. Od 2005. godine aktivni oficir Vojske Srbije, aprila 2016. godine unapređen je u čin potpukovnika.

Stručno se usavršavao u oblastima hirurgije hidrocefalusa, endoskopske hirurgije diskus hernije i funkcionalne neurohirurgije

Doktorske akademske studije iz oblasti Rekonstruktivne hirurgije na Medicinskom fakultetu u Beogradu je upisao 2011. godine, pod mentorstvom Prof. dr Lukasa Rasulića.

Istraživač je na projektu Ministarstva odbrane MF VMA br. 7/16-18 "Uticaj adultnih matičnih ćelija i plazme bogate trombocitima na autotransplantaciju išijadičnog nerva kod pacova".

Do sada je objavio: 6 radova štampanih u celosti u međunarodnim časopisima (2 M21, 3 M23, 2 M22, 2 prvi autor) i 4 rada štampana u izvodu u međunarodnim i nacionalnim časopisima.

Učestvovao je kao slušalac, predavač i organizator na više stručnih sastanaka neurohirurških udruženja i neurohirurške sekcije SLD. Član je izvršnog odbora Udruženja neurohirurga Srbije (UNHS), kao i član neurohirurške sekcija Srpskog lekarskog Društva, udruženja neurohirurga jugoistočne Evrope (SeENS) i Lekarske Komora Srbije (LKS).



Прилог 1.

## Изјава о ауторству

Потписани-а Ненад Новаковић

број уписа \_\_\_\_\_

### Изјављујем

да је докторска дисертација под насловом

Реконструкција дефеката лобање: вештачки материјали и аутографт

- резултат сопственог истраживачког рада,
- да предложена дисертација у целини ни у деловима није била предложена за добијање било које дипломе према студијским програмима других високошколских установа,
- да су резултати коректно наведени и
- да нисам кршио/ла ауторска права и користио интелектуалну својину других лица.

**Потпис докторанда**

У Београду, 26.06.2017. г.

  
\_\_\_\_\_

Прилог 2.

## Изјава о истоветности штампане и електронске верзије докторског рада

Име и презиме аутора Ненад Новаковић

Број уписа \_\_\_\_\_

Студијски програм Реконструктивна хирургија

Наслов рада Реконструкција дефеката лобање: вештачки материјали и аутографт

Ментор Проф. др Лукас Расулић, неурохирург

Потписани Ненад Новаковић

изјављујем да је штампана верзија мог докторског рада истоветна електронској верзији коју сам предао/ла за објављивање на порталу **Дигиталног репозиторијума Универзитета у Београду**.

Дозвољавам да се објаве моји лични подаци везани за добијање академског звања доктора наука, као што су име и презиме, година и место рођења и датум одбране рада.

Ови лични подаци могу се објавити на мрежним страницама дигиталне библиотеке, у електронском каталогу и у публикацијама Универзитета у Београду.

**Потпис докторанда**

У Београду, 26.06.2017. г.

  
\_\_\_\_\_

Прилог 3.

## Изјава о коришћењу

Овлашћујем Универзитетску библиотеку „Светозар Марковић“ да у Дигитални репозиторијум Универзитета у Београду унесе моју докторску дисертацију под насловом:

Реконструкција дефеката лобање: вештачки материјали и аутографт

која је моје ауторско дело.

Дисертацију са свим прилозима предао/ла сам у електронском формату погодном за трајно архивирање.

Моју докторску дисертацију похрањену у Дигитални репозиторијум Универзитета у Београду могу да користе сви који поштују одредбе садржане у одабраном типу лиценце Креативне заједнице (Creative Commons) за коју сам се одлучио/ла.

1. Ауторство
2. Ауторство - некомерцијално
3. Ауторство – некомерцијално – без прераде
4. Ауторство – некомерцијално – делити под истим условима
5. Ауторство – без прераде
6. Ауторство – делити под истим условима

(Молимо да заокружите само једну од шест понуђених лиценци, кратак опис лиценци дат је на полеђини листа).

**Потпис докторанда**

У Београду, 26.06.2017. г.



1. Ауторство - Дозвољавање умножавања, дистрибуцију и јавно саопштавање дела, и прераде, ако се наведе име аутора на начин одређен од стране аутора или даваоца лиценце, чак и у комерцијалне сврхе. Ово је најслободнија од свих лиценци.

2. Ауторство – некомерцијално. Дозвољавање умножавања, дистрибуцију и јавно саопштавање дела, и прераде, ако се наведе име аутора на начин одређен од стране аутора или даваоца лиценце. Ова лиценца не дозвољава комерцијалну употребу дела.

3. Ауторство - некомерцијално – без прераде. Дозвољавање умножавања, дистрибуцију и јавно саопштавање дела, без промена, преобликовања или употребе дела у свом делу, ако се наведе име аутора на начин одређен од стране аутора или даваоца лиценце. Ова лиценца не дозвољава комерцијалну употребу дела. У односу на све остале лиценце, овом лиценцом се ограничава највећи обим права коришћења дела.

4. Ауторство - некомерцијално – делити под истим условима. Дозвољавање умножавања, дистрибуцију и јавно саопштавање дела, и прераде, ако се наведе име аутора на начин одређен од стране аутора или даваоца лиценце и ако се прерада дистрибуира под истом или сличном лиценцом. Ова лиценца не дозвољава комерцијалну употребу дела и прерада.

5. Ауторство – без прераде. Дозвољавање умножавања, дистрибуцију и јавно саопштавање дела, без промена, преобликовања или употребе дела у свом делу, ако се наведе име аутора на начин одређен од стране аутора или даваоца лиценце. Ова лиценца дозвољава комерцијалну употребу дела.

6. Ауторство - делити под истим условима. Дозвољавање умножавања, дистрибуцију и јавно саопштавање дела, и прераде, ако се наведе име аутора на начин одређен од стране аутора или даваоца лиценце и ако се прерада дистрибуира под истом или сличном лиценцом. Ова лиценца дозвољава комерцијалну употребу дела и прерада. Слична је софтверским лиценцама, односно лиценцама отвореног кода.