

Univerzitet u Beogradu

Medicinski fakultet

Spasoje B. Popević

**POVEZANOST BRONHOSKOPSKE, KLINIČKE I  
RADIOLOŠKE DIJAGNOSTIKE KOD  
OBOLELIH OD SARKOIDOZE**

Doktorska disertacija

Beograd, 2016. godine

University of Belgrade

School of Medicine

Spasoje B. Popević

**THE CORRELATION OF BRONCHOSCOPIC,  
CLINICAL AND RADIOLOGIC DIAGNOSTICS  
IN PATIENTS WITH SARCOIDOSIS**

Doctoral dissertation

Belgrade, 2016.

## Mentor

Prof. dr Dragana M. Jovanović

*Redovni profesor katedre Interne medicine Medicinskog fakulteta Univerziteta  
u Beogradu*

## Članovi Komisije za ocenu i odbranu doktorske disertacije:

Prof. dr Violeta Mihailović-Vučinić,

*Redovni profesor katedre Interne medicine Medicinskog fakulteta Univerziteta  
u Beogradu*

Prof. dr Vesna Škodrić-Trifunović,

*Vanredni profesor katedre Interne medicine Medicinskog fakulteta Univerziteta u  
Beogradu*

Prof. dr Dragan Mandarić,

*Redovni profesor katedre Hirurgije (Grudna hirurgija) Medicinskog  
fakulteta Univerziteta u Beogradu (u penziji)*

DATUM ODBRANE

## ZAHVALNOST

*Želim da se zahvalim mom učitelju, prof. dr Dragani Jovanović, koja je dala veliki stručni doprinos realizaciji ove disertacije i bez oklevanja se prihvatila teškog posla mentora.*

*Izuzetno sam zahvalan timu uvaženih eksperata koji su pomogli da se jedan ozbiljan problem, kao što je dijagnostika sarkoidoze, sagleda sa više strana.*

*Idejni tvorac disertacije i jedan od vodećih svetskih stručnjaka iz oblasti sarkoidoze, prof. dr Violeta Vučinić-Mihailović, ukazala mi je veliku čast što me je primila u tim koji se bavi sarkoidozom i u svim aspektima omogućila realizaciju ovog rada.*

*Prof dr Vesna Škodrić Trifunović je svojom konstruktivnom kritikom značajno doprinela kvalitetu ove disertacije.*

*Izuzetnu zahvalnost dugujem svom „duhovnom vođi“ prof dr Draganu Mandariću, pioniru interventne pulmologije u Srbiji i bivšoj Jugoslaviji, koji me je naučio najsloženijim tehnikama invazivne dijagnostike plućnih bolesti.*

*Ništa manje nisam zahvalan drugom uvaženom učitelju i jednom od naših vodećih bronhologa, prim dr Emiliji Bukurov-Sudić.*

*Put od ideje do završetka doktorske disertacije ne bi bio moguć bez svesrdne pomoći mojih kolega i saradnika iz Odeljenja bronhoskopije Klinike za pulmologiju.*

*Prvo bih želeo da se zahvalim medicinskim sestrama i tehničarima koji su mi asistirali u izvođenju, nekada veoma složenih, bronhoskopija. Veliko hvala Snežani Ilkić, Miletu Stankoviću, Željki Narančić, Sandi Vranić, Draginji Vasilkov, Mirku Sariću, Srebrenu Cvetkoviću, i Bojani Veljović.*

*Moje drage kolege Živka Uskoković-Stefanović i Milan Grujić su mi svesrdno pomagali stručnim savetima i zalaganjem i bili moji najstroži kritičari. Neretko, preuzimali bi na sebe sav složen svakodnevni rad u Odeljenju bronhoskopije, kako bi mi pomogli u izvođenju ovog istraživanja.*

*Poštovane kolegice Zorica Šumarac i Snežana Jovičić su dale nemerljiv doprinos u izvođenju i interpretaciji rezultata biohemijskih analiza, koje čine jednu od okosnica ove disertacije i dugujem im veliku zahvalnost.*



*Ovu disertaciju posvećujem:*

*Ocu Branku i majci Petriji koji su me naučili da medicina nije zanimanje, već misija*

*Supruzi Ljubici, čije ime znači ljubav i simbol je posvećenosti putu*

*Mojoj deci, Aleksandru i Vladimiru, koji daju smisao svemu što radim*

## **POVEZANOST BRONHOSKOPSKE, KLINIČKE I RADIOLOŠKE DIJAGNOSTIKE KOD OBOLELIH OD SARKOIDOZE**

**Uvod:** Sarkoidoza je multisistemska bolest nepoznate etiologije koja se karakteriše prisustvom nekazeifikujućih granuloma u tkivima i organima. Složena patogenetska osnova sarkoidoze uslovljava nepostojanje jedinstvenog dijagnostičkog testa za sarkoidozu. Neophodno je utrditi koja dijagnostička metoda i na koji način najbolje odražava tok bolesti, i koji bi od kliničkih parametara najbolje to mogli da predvide.

**Materijal i metode:** Opservacijsko (deskriptivno) kliničko istraživanje (studija preseka) obavljeno je u Klinici za pulmologiju Kliničkog centra Srbije. Prospektivnom analizom je obuhvaćen uzorak od 571 bolesnika sa bronhoskopski i histološki verifikovanom sarkoidozom. Svim bolesnicima je uzeta detaljna anamneza sa procenom kliničkih simptoma, urađena radiografija grudnog koša i laboratorijske analize, kao i bronhoskopija sa biopsijom. Dobijeni rezultati su kodirani, uneti u bazu podataka i analizirana je statistička povezanost pojedinih varijabli laboratorijskih, kliničkih, radiografskih i endoskopskih karakteristika sarkoidoze.

**Cilj ispitivanja** bio je utvrditi povezanost kliničkih, radiografskih i bronhoskopskih nalaza kod obolelih od sarkoidoze, u cilju procene kliničkog toka i aktivnosti bolesti.

**Rezultati:** Bilo je više žena (66,1%) nego muškaraca (33,9%). Odnos polova iznosio je 1,94 u korist žena. Kod većine bolesnika sa plućnom sarkoidozom dominantni simptomi i znaci su bili: suv i uporan kašalj (501-88,2%), promene na koži (564-98,8%) Najveći broj bolesnika je bio u prvom stadijumu bolesti, a najmanje ih je bilo u trećem i četvrtom stadijumu. Kod muškaraca je registrovana statistički značajno veća aktivnost angiotenzin konvertujućeg enzima (ACE) i hitotriozidaze. Visoko je statistički značajna razlika u aktivnosti hitotriozidaze u serumu između bolesnika sa aktivnom i neaktivnom sarkoidozom. Aktivnost ACE u serumu je isto statistički značajno različita kod bolesnika sa aktivnom bolešću u

odnosu na grupu sa neaktivnom sarkoidozom. Najveća aktivnost hitotriozidaze je detektovana kod bolesnika u drugom radiografskom stadijumu bolesti. Analiza ROC („*Receiver-operating-characteristic curve*“) u predviđanju aktivnosti sarkoidoze pokazala je da je nivo serumske hitotriozidaze od 100 nmol/mL/h pokazao osetljivost od 82,5% i specifičnost od 70,0%. Većina bolesnika je imala patološki bronhoskopski nalaz, a transbronhijalna iglena aspiraciona biopsija se pokazala kao biopsiona metoda izbora.

**Zaključci:** Klinička slika sarkoidoze kod naših bolesnika manifestovala se u najvećem broju slučajeva tipičnom slikom akutne sarkoidoze, odnosno Lofgrenovim sindromom (146/591), radiografski je značajno najčešće bio zastupljen I stadijum plućne sarkoidoze. Aktivnost bolesti ispitivana biomarkerima (serumskim ACE i serumskom hitotriozidazom) ukazala je na serumsku hitotriozidazu kao značajno pouzdaniji biomarker, visoke specifičnosti i senzitivnosti, u značajnoj korelaciji sa aktivnošću, radiografskim stadijumom bolesti i nalazom PET kompjuterizovane tomografije. Bronhoskopski nalaz je u 86,5% slučajeva bio patološki a transbronhijalna iglena aspiraciona biopsija je dala najveći dijagnostički doprinos.

**Ključne reči:** sarkoidoza, aktivnost, hitotriozidaza, ACE, bronhoskopija, TBNA

**Naučna oblast:** MEDICINA

**Uža naučna oblast:** INTERNA MEDICINA- PULMOLOGIJA

## **THE CORRELATION OF BRONCHOSCOPIC, CLINICAL AND RADIOLOGIC DIAGNOSTICS IN PATIENTS WITH SARCOIDOSIS**

**Introduction.** Sarcoidosis is a multisystemic disease of unknown aetiology which is characterized by presence of non-caseating granulomas in various tissues and organs. Complex pathogenetic basis of the sarcoidosis is causing non existence of unique diagnostic test for sarcoidosis. It is necessary to determine which diagnostic test and in what way reflects the course of the disease and which of the clinical parametars are the best in its prediction.

**Matherial and methods.** Observational (descriptive) clinical study (cross-sectional study) was performed in Clinic for Pulmonary Diseases of Clinical Center of Serbia. The prospective analysis included 571 patient with bronchoscopically and histopathologically verified sarcoidosis. In all patients, detailed anamnesis was taken, with assessment of clinical symptoms, then chest radiography and laboratory analyses, as well as bronchoscopy with biopsy. Results were coded, entered into database and statistical significance of correlation between variables-laboratory, clinical, radiographic and endoscopic findings-was analyzed with appropriate statistical tests.

**Results.** There were more women (66.1%) then men (33.9%). Gender ratio was 1.94 in favor of women. In most patients with pulmonary sarcoidosis dominat symptoms and signs were: dry, persistent cough (in 501 patient-88.2%) and skin changes (in 564 patients-98.8%). Most of the patients were in the first stage of the disease and much less in the third and fourth stage. Statistically significantly higher activity of both angiotensine-converting enzyme (ACE) and chitotriosidase in serum was noticed in men. Highly statistically significant is the difference in serum chitotriosidase activity between patients with active and inactive sarcoidosis. Serum ACE activity is also statistically significantly different between patients with active and inactive disease. The highest chitotriosidase activity is verified in patients in the second radiographic stage of sarcoidosis. Analysis of ROC („Receiver-operating-characteristic curve) in sarcoidosis activity prediction showed that chitotriosidase level of 100nmol/L/h showed sensitivity of 82.5% (in active

sarcoidosis confirmation) and 70% specificity. Most of the patients had pathologic bronchoscopic finding and transbronchial needle aspiration biopsy was biopsy method of choice in confirming sarcoidosis.

**Conclusions.** Clinical picture of sarcoidosis in our patients manifested in most cases in typical acute manner i.e. as Lofgren's syndrome, radiographic stage I of pulmonary sarcoidosis was prevalent, disease activity measured by biomarkers-serum ACE and chitotriosidase –introduced chitotriosidase as significantly more reliable biomarker, of high specificity and sensitivity, in significant correlation with disease activity, radiographic stage of disease and PET computerized tomography findings. Bronchoscopic finding was pathologic in 86.5% of the cases, in significant number pointing towards sarcoidosis and transbronchial needle aspiration biopsy showed highest diagnostic yield.

**Keywords:** sarcoidosis, acitivity, chitotriosidase, ACE, bronchoscopy, TBNA

**Field of science:** MEDICINE

**Specific field:** INTERNAL MEDICINE-PULMOLOGY

# SADRŽAJ

1. UVOD.....	1
1.1Definicija sarkoidoze .....	1
1.2 Epidemiologija sarkoidoze .....	1
1.3 Patogeneza sarkoidoze.....	1
1.4 Klinička slika sarkoidoze .....	3
1.4.1 Specifičnosti kliničke slike sarkoidoze.....	3
1.4.2. Simptomi i znaci sarkoidoze .....	3
1.4.3. Klinička dijagnoza sarkoidoze .....	5
1.5. Biomarkeri .....	5
1.6. Radiološka dijagnostika sarkoidoze .....	7
1.7. Bronhoskopija .....	14
1.7.1. Transbronhijalna biopsija (TBB) pluća.....	15
1.7.2. Endoskopski nalaz kod sarkoidoze i endobronhijalna biopsija....	16
1.7.3. Transbronhijalna iglena aspiraciona biopsija (TBNA).....	19
1.7.4.Endobronhijalni ultrazvuk (EBUS) .....	21
1.7.5. Bronhoalveolarna lavaža (BAL) .....	22
1.8. Diferencijalna dijagnoza sarkoidoze .....	24
2. CILJ ISPITIVANJA.....	26
3. MATERIJAL I METODE .....	27
3.1. Tip studije .....	27

3.2. Mesto i period istraživanja .....	27
3.3. Selekcija ispitanika.....	27
3.4. Izbor ispitanika i način prikupljanja podataka .....	28
3.5. Upitnik i baza podataka.....	30
3.6. Statistička analiza .....	31
4. REZULTATI.....	33
5. DISKUSIJA .....	65
6. ZAKLJUČCI .....	76
7. LITERATURA.....	78

# **1. UVOD**

## **1.1. DEFINICIJA SARKOIDOZE**

Sarkoidoza je multisistemska bolest nepoznate etiologije koja se karakteriše prisustvom nekazeifikujućih granuloma u tkivima i organima (1,2). Bolest može da zahvati bilo koji organ, nepredvidivog je kliničkog toka, a manifestacije variraju od asimptomatskih do potencijalno fatalnih stanja (razvoj plućne fibroze i/ili plućne hipertenzije, sarkoidoza srca) (3).

## **1.2. EPIDEMIOLOGIJA SARKOIDOZE**

Sarkoidoza je sve prisutnija u svetu, posebno među stanovnicima Severne Evrope i Amerike, narocito afričkog porekla. Uglavnom se sarkoidoza javlja tokom treće i četvrte decenije života. Ukupna učestalost bolesti u Sjedinjenim Američkim Državama (SAD) se procenjuje od 40 obolelih na 100.000 stanovnika, sa godišnjom incidencom od 35,5 prema 100.000, među Amerikancima afričkog porekla, i 10,9 prema 100.000 stanovnika kod Amerikanaca bele rase (4). Što se tiče sarkoidoze koja obuhvata samo nervni sistem, procenjuje se da ova forma bolesti pogađa manje od 0,2 prema 100.000 stanovnika bele rase. Pojedine forme sarkoidoze su rasno i genetski specifične; tako da se neurosarkoidoza javlja češće kod crne populacije, dok je u Japanu sarkoidoza srca češća nego u drugim delovima sveta (5).

## **1.3. PATOGENEZA SARKOIDOZE**

Patohistološku osnovu sarkoidoze čini nekazeifikovani granulom, koji se sastoji od centralno grupisanih makrofaga i epiteloidnih ćelija okruženih limfocitima. Granulom se formira kao posledica složene interakcije između nepoznatog



antigena, limfocita i alveolarnih makrofaga. Aktivirani T limfociti, makrofagi, i medijatori inflamacije [interleukin-2 (IL-2), interferon- $\gamma$  i faktor tumorske nekroze alfa (TNF- $\alpha$ )] dovode do granulomatozne inflamacije. Kako bolest napreduje, granulomi se ili razlože ili fibroziraju (6). Uslovi za formiranje sarkoidnog granuloma su nepoznati. Postoje studije koje ističu značaj životne sredine kod osoba sa genetskim potencijalom (7). Faktori životne sredine mogu biti infektivni i neinfektivni (5). Prema studijama američkih autora, pomorska služba (8), obrada metala i vatrogasna služba (9) su potencijalni okidači, moguće zbog izloženosti azbestu i metalnoj prašini.

Postoji studija koja je opisala porast oboljevanja od sarkoidoze kod vatrogasaca koji su učestvovali u raščišćavanju ruševina posle napada na Svetski trgovinski centar u Njujorku 2001.godine (10). U infektivne agense spadaju *Mycobacterium tuberculosis* i *Propionibacterium acnes* (5). Novija istaživanja su usmerena ka genetskoj identifikaciji osetljivih gena kod obolelih od sarkoidoze. Jedna studija je pokazala povećanje klase I HLA-B8 antigena („*Human Leukocyte Antigen B8*“) kod akutne sarkoidoze. HLA antigeni klase II su takođe povezani sa sarkoidozom (11). Druga istraživanja su pak pronašla vezu između BTNL2 gena („*Butyrophilin-like 2 gene*“) na hromozomu 6p sa sarkoidozom (12).

Formiranje granuloma počinje prezentovanjem za sada nepoznatog antigena receptoru T-ćelija u sklopu MHC („*Main histocompatibility complex*“) molekula. Aktivirani CD4<sup>+</sup> T-limfociti, pod dejstvom interleukina (IL)-12 i IL-18, se diferenciraju u *T-helper* ćelije tipa 1 (Th1). Th1 limfociti imaju ključnu ulogu u drugoj fazi, tako što prepoznaju antigen koji prezentuju plućni makrofagi i započinju lučenje hemokina i citokina, koji deluju na T limfocite i makrofage koji učestvuju u formiranju granuloma. Treća faza podrazumeva evoluciju granulomatozne inflamacije, koja može da se klasifikuje kao spontana rezolucija ili postojanje bolesti. Kod perzistentne granulomatozne inflamacije može doći i do pojave fibroznih promena (13).

Složena patogenetska osnova sarkoidoze uslovljava nepostojanje jedinstvenog dijagnostičkog testa za sarkoidozu. Upravo iz tog razloga ovim istraživanjem pokušano je da se utvrdi koja dijagnostička metoda i na koji način najbolje

odražava tok bolesti, i koji bi od kliničkih parametara najbolje to mogli da predvide.

Dijagnostika sarkoidoze je složen proces koji uključuje najmanje tri koraka :

1. Prepoznavanje kliničke slike sarkoidoze
2. Prepoznavanje promena na radiografiji grudnog koša
3. Histološku potvrdu bolesti-prisustvo nekazeifikovanog granuloma u tkivu

#### **1.4. KLINICKA SLIKA SARKOIDOZE**

##### **1.4.1. Specifičnosti kliničke slike**

U proseku bolesnici imaju prve simptome sarkoidoze 3 meseca ili duže pre dijagnoze i prosečno posete 3 ili više lekara pre postavljanja dijagnoze (14). U ACCESS studiji („*A Case Control Etiologic Study of Sarcoidosis*“, ACCESS) Baughmana i saradnika, analizirano je vreme od pojave prvih simptoma bolesti do definitivne dijagnoze sarkoidoze, vreme prve posete lekaru, kao i broj poseta i specijalnost lekara koji su ih pregledali. Rezultati su ukazivali da je 15,3% imalo dijagnozu sarkoidoze posle prve posete lekaru, 50% bolesnika je do lekara odlazilo 4 i više puta pre postavljanja dijagnoze, a 1 bolesnik je čak 23 puta odlazio lekaru pre nego što mu je dijagnostikovana sarkoidoza (14). Očigledno je da sarkoidoza u svom kliničkom toku imitira mnoge druge bolesti i da put od početka tegoba do postavljanja dijagnoze može biti veoma dug.

##### **1.4.2. Simptomi i znaci sarkoidoze**

*Kašalj i dispneja* se su najčešći simptomi, prisutni kod oko 90% bolesnika sa akutnom formom sarkoidoze (15).

*Zvižduci („wheezing“)* su auskultatorni znaci koji mogu da dovedu do pogrešne dijagnoze astme ili hronične opstruktivne bolesti pluća. Nasuprot uvreženom

mišljenju da je sarkoidoza bolest u kojoj dominira restrikcija a ne opstrukcija protoku vazduha, prvi znaci sarkoidoze mogu biti opstrukcijske tegobe. Zapaljenje može zahvatiti sve disajne puteve, što je, zajedno s edemom sluznice, uzrok visokotonskih zvižduka (16).

*Bronhijalna hiperreaktivnost*, zabeležena kod oko 20% obolelih, je u vezi s oštećenjem epitela bronha i otkrivanjem površnih aferentnih nervnih završetaka (16).

*Bol u grudima* je pleuralnog tipa, substernalne ili infraskapularne lokalizacije, povezan je s kašljem i verovatno je mišićnog porekla. Bol nije u korelaciji s mestom granulomatoznih plućnih lezija, niti sa masivnošću mediastinalne limfadenopatije. Dispneja, kašalj i bol u grudima viđaju se u oko 20% do 50% obolelih (17, 18).

*Lofgen-ov sindrom* čini trijas: nodozni eritem, bilateralna hilarna limfadenopatija i artralgije. Karakterističan je za akutnu sarkoidozu i češći je kod belaca (19).

*Heerfordt-ov sindrom* je kombinacija bilateralnog uvećanja parotidnih žlezda, uveitisa uz zahvatanje facijalnog nerva.

*Lupus pernio* je tipična kožna lezija koja se viđa kod hronične sarkoidoze i često se povezuje s koštanim lezijama.

*Očni simptomi* i znaci se u sarkoidozi javljaju u manje od 20% slučajeva. Simptomi i znaci variraju u zavisnosti od segmenta oka u kome su locirani granulomi, a najčešći su zamućenje ili pad vida, fotofobija, crvenilo i gubitak vidne oštine (19).

*Nespecifični simptomi* i znaci javljaju se s različitom učestalošću u sarkoidozi: malaksalost, odnosno osećaj zamora koji se često viđa u mnogim autoimunim oboljenjima, poliurija, žeđ, mono ili polineuritisi, anemija i slabost mišića. Nemaju veliki značaj za dijagnostiku. Hiperkalcemija se viđa kod oko 10% a hiperkalciurija je trostruko češća (20).

Pluća su najčešće zahvaćeni organ u sarkoidozi: procenjuje se da više od 90% bolesnika ima abnormalni nalaz na radiografiji grudnog koša (20).

Granulomatozne lezije u parenhimu pluća pokazuju jasnu predilekciju za perilimfatične i peribronhovaskularne prostore, čime se može objasniti nastanak plućne hipertenzije u sarkoidozi (21). Mediastinalni limfni nodusi, posebno grupe 7 i 4R, kao i hilarni limfni nodusi su uvećani u akutnim formama sarkoidoze.

Drugi zahvaćeni organi su: koža u oko 30% slučajeva, oko u 25%, jetra i slezina u 20% a srce i nervni sistem u po 5% slučajeva. (22, 23)

#### **1.4.3. Klinička dijagnoza sarkoidoze**

Po kliničkom toku, sarkoidoza može biti akutna i hronična.

Akutna sarkoidoza se karakteriše simptomima i znacima koji se povlače spontano ili pod terapijom unutar 2 godine.

Hronična sarkoidoza nema definitivnu remisiju, primenjena terapija samo ublažava tegobe i traje duže od 2 godine (20).

#### **1.5. BIOMARKERI U DIJAGNOSTICI SARKOIDOZE**

Biomarker ili biološki marker je merljiva karakteristika koja reflektuje ozbiljnost ili prisustvo nekog oboljenja. U širem smislu, biomarker je bilo šta što se može upotrebiti kao indikator određenog stanja bolesti ili indikator fiziološkog stanja. Idealan biomarker bi trebalo da ima: visoku specifičnost (tj da nije povišen kod odsustva bolesti), visoku senzitivnost (vrednost se povećava kod patoloških stanja) i da daje relevantne podatke o rizicima i prognozi bolesti i tako anticipira kliničke promene u cilju odluke o terapiji (24).

Do sada, najčešće korišćen serumski biomarker u sarkoidozi je angiotenzin-konvertujući enzim („*angiotensin-converting-enzyme*“, ACE), ali, s obzirom na ograničenu senzitivnost i specifičnost, razvija se potreba za ispitivanjem drugih biomarkera. Aktivnost serumskog ACE je povišena kod svega 60% bolesnika sa

hroničnom sarkoidozom i nije povezana sa težinom kliničke slike, prognozom i odgovorom na terapiju (25-27).

Kao mogući biomarker 2004. godine je uvedena hitotriozidaza, enzim koji spada u familiju hitinaza (28). Ona ima ulogu u urođenom imunitetu i dobar je pokazatelj makrofagne aktivnosti (29). Do sada je rađeno više studija kojim je ispitivana aktivnost ovog enzima kod obolelih od sarkoidoze i kod zdrave populacije (28-32). Sve dosadašnje studije (uključujući i studiju koja je rađena na Klinici za pulmologiju Kliničkog centra Srbije) (30) su pokazale da je hitotriozidaza značajno povišena kod obolelih od sarkoidoze u odnosu na kontrolnu grupu. Takođe, nivo (aktivnost) ovog enzima pokazuje korelaciju sa stepenom bolesti i znatno bolje od angiotenzin-konvertujućeg enzima diferencira aktivnu formu bolesti od neaktivne (31, 32).

Predmet istraživanja poslednjih godina je i značaj vitamina D kod obolelih od sarkoidoze (33). Pokazano je da kod većine obolelih sa sarkoidozom postoje niske vrednosti vitamina D. Upravo ove niže vrednosti imaju prognostičku ulogu da će kod tih bolesnika bolest najverovatnije preći u hroničnu formu (34, 35). Takođe postoji korelacija niskih vrednosti vitamina D sa hroničnim zamorom i depresivnim sindromom (35).

Povišene vrednosti kalcijuma u urinu i serumu govore u prilog aktivne bolesti (36, 37). Interleukini i KL-6 („*Krebs von den Lungen 6*“) se spominju kao mogući biomarkeri u sarkoidozi (38). KL-6 je glikoprotein koji je u korelaciji sa parenhinskim promenama kod plućne sarkoidoze, dok interleukini diferenciraju aktivnu od neaktivne forme bolesti, i neki imaju i prognostičku ulogu (39).

## 1.6. RADIOLOŠKA DIJAGNOSTIKA SARKOIDOZE

Radiografija grudnog koša je standardna inicijalna dijagnostička metoda, pošto su pluća zahvaćena u preko 90% slučajeva. Svi bolesnici ispitivanje u pravcu eventualne sarkoidoze moraju započeti radiografijom grudnog koša (1, 2)

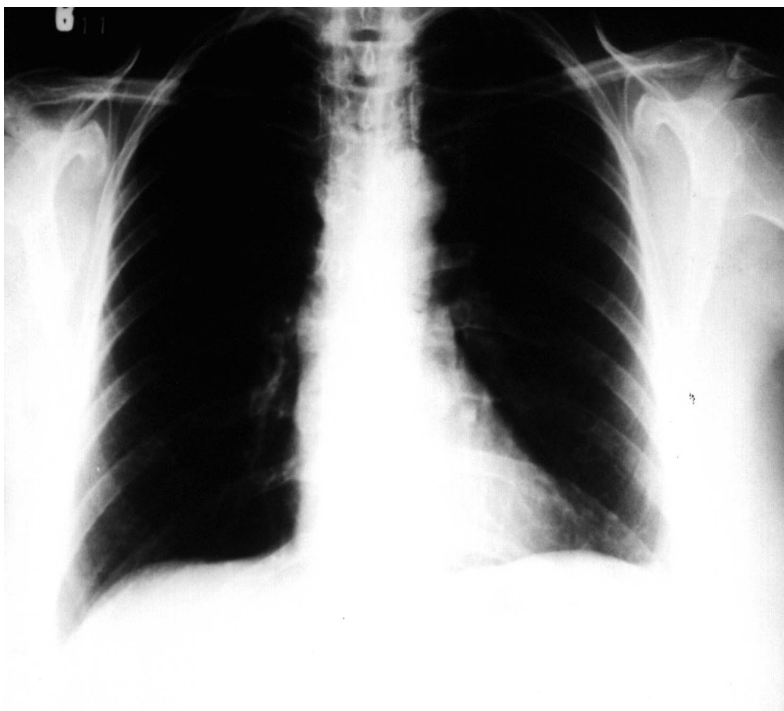
Bilateralna hilarna adenopatija je uočena kod 50-85% bolesnika a parenhimske promene u 25% do čak 60% bolesnika sa sarkoidozom (40). Razvijen je tzv „staging“ sistem (40) po kome je bolest podeljena u 5 stadijuma (0-4) (Tabela 1) (slike 1-5)

**Tabela 1.** Radiografski stadijumi sarkoidoze

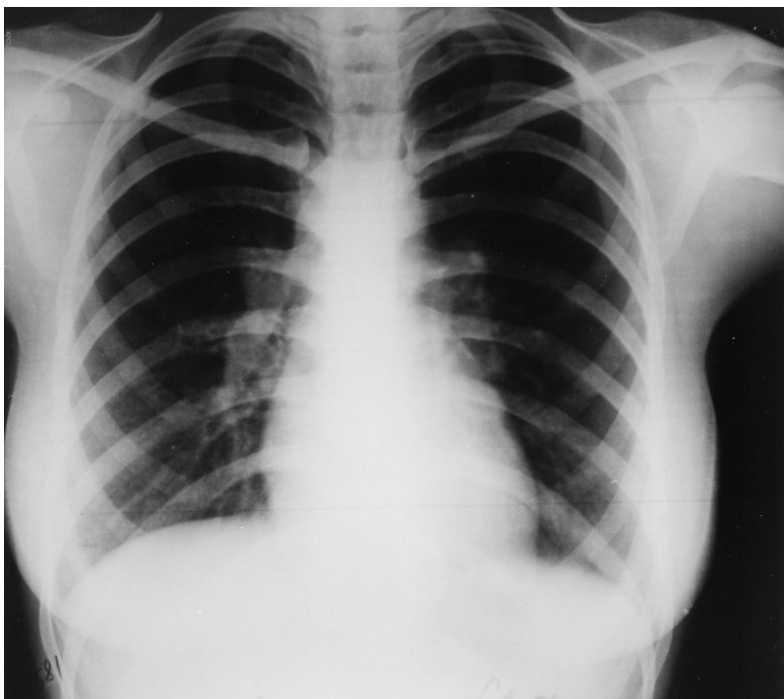
Adaptirano iz: Scadding JG. *Prognosis of intrathoracic sarcoidosis in England: a review of 136 cases after five years' observation. BMJ 1961; 2:1165–1172 (40)*

Radiografski stadijum	Radiografski nalaz
Stadijum 0	Normalna PA radiografija
Stadijum I (60-90%) ***	Bilateralna hilarna adenopatija (BHL)
Stadijum II (40-70%) ***	BHL + parenhimske promene
Stadijum III (10-20%) ***	Parenhimski infiltrati bez BHL
Stadijum IV (0%) ***	Ireverzibilne fibrozne promene

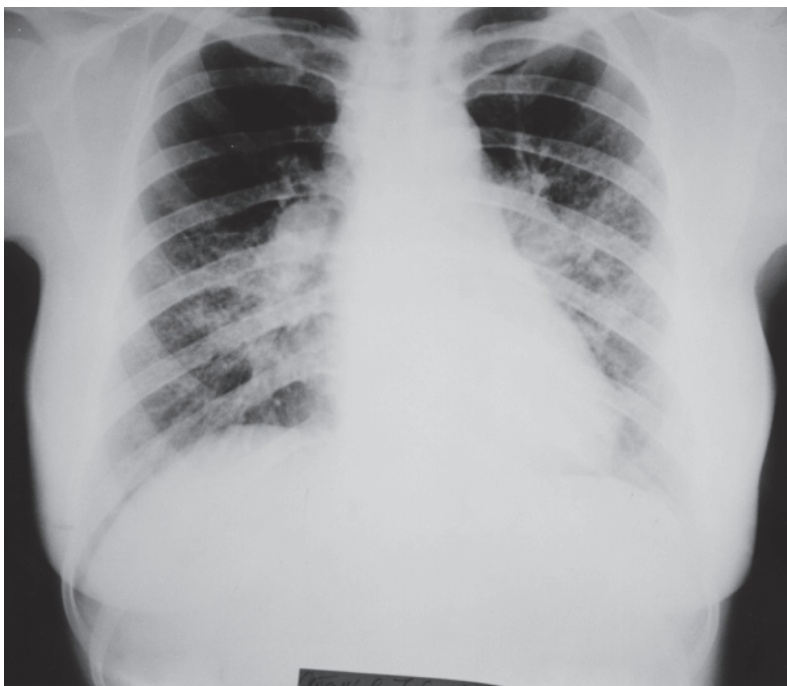\*\*\* Procenat spontane remisije



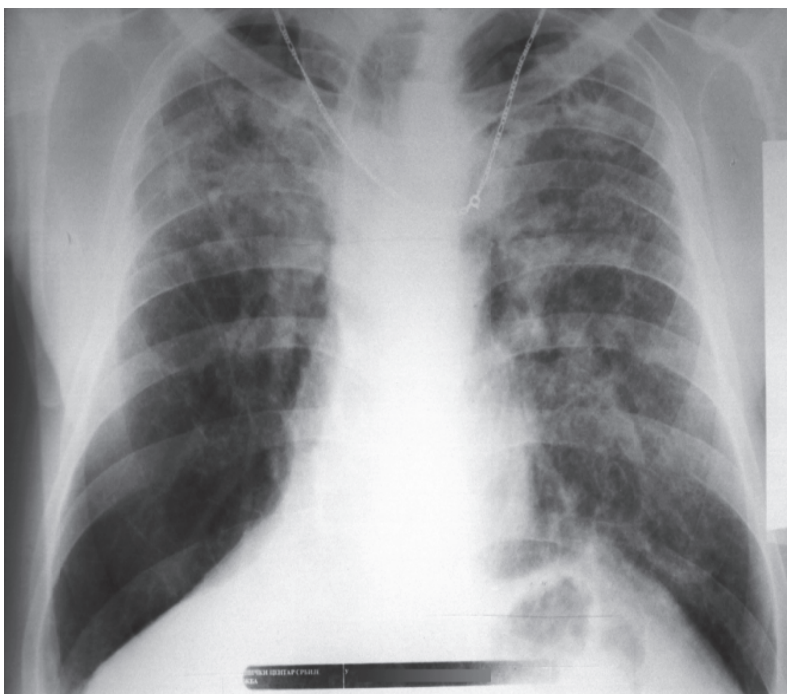
**Slika 1.** Radiografija grudnog koša u nultom stadijumu bolesti-normalan nalaz  
(arhiva Klinike za pulmologiju)



**Slika 2.** Radiografija grudnog koša u I stadijumu bolesti-bihilarna adenopatija  
(arhiva Klinike za pulmologiju-bolesnica iz ove studije)

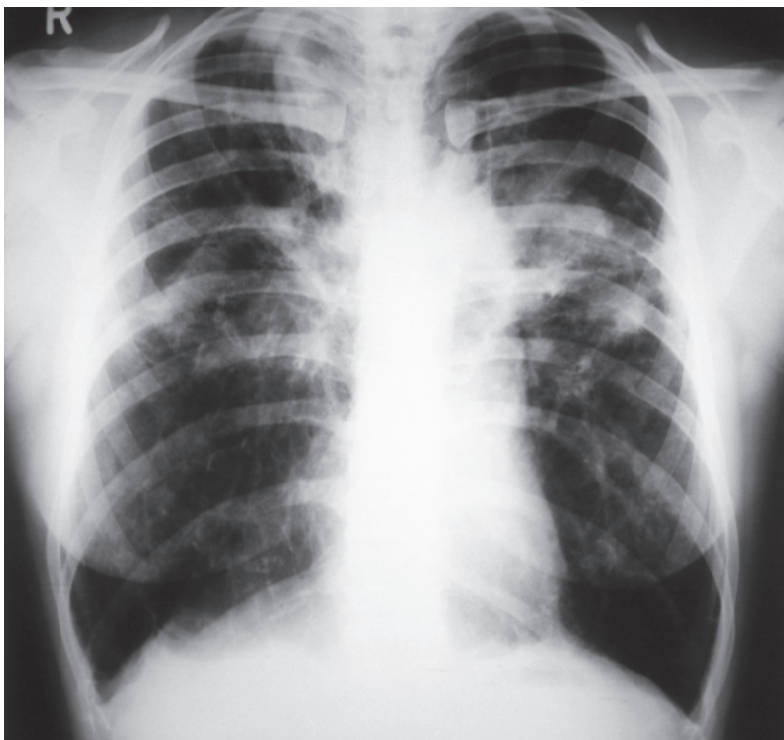


**Slika 3.** Radiografija grudnog koša u II stadijumu bolesti-bihilarna adenopatija i parenhimske promene (arhiva Klinike za pulmologiju-bolesnica iz ove studije)



**Slika 4.** Radiografija grudnog koša u III stadijumu bolesti- parenhimske promene bez hilarne adenopatije (arhiva Klinike za pulmologiju-bolesnik iz ove studije)



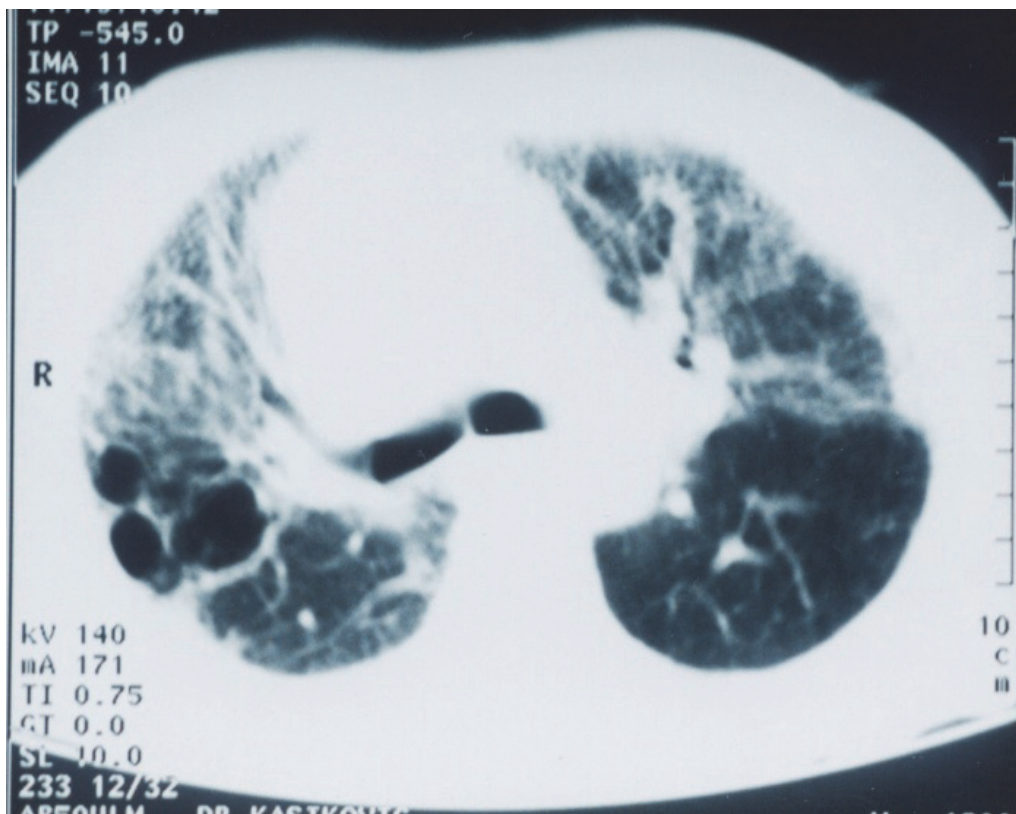


**Slika 5.** Radiografija grudnog koša u IV stadijumu bolesti-ireverzibilna fibroza (arhiva Klinika za pulmologiju-bolesnik iz ove studije)

Bolesnici u višim stadijumima bolesti imaju izraženiju simptomatologiju, veće oštećenje plućne funkcije, manji procenat spontane remisije i viši mortalitet (40, 41).

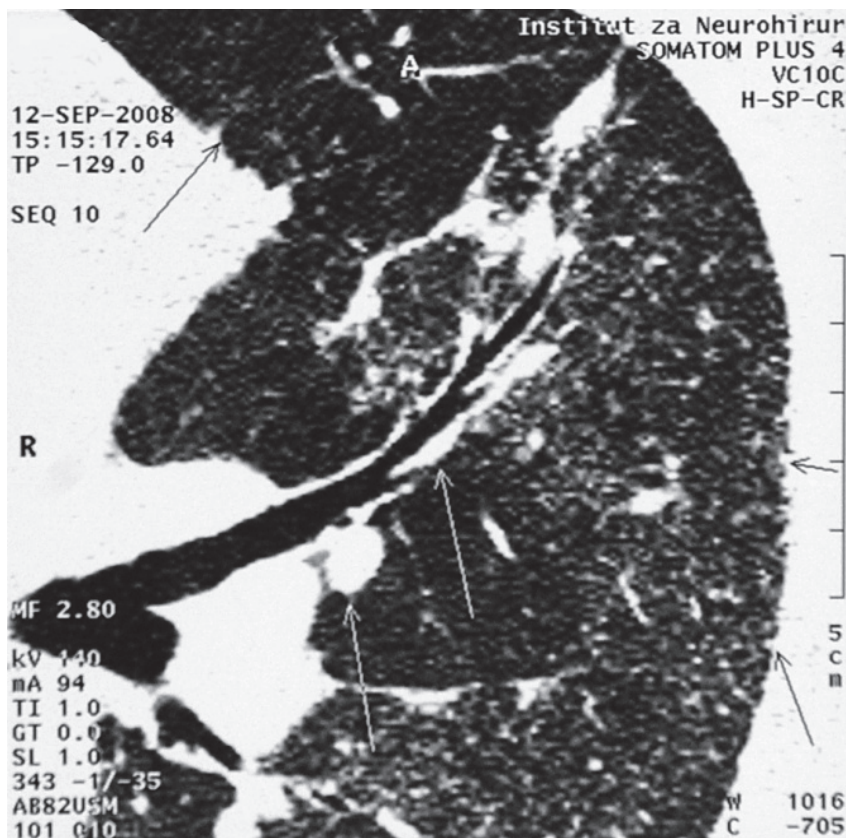
Radiografski nalaz, sam po sebi, nije dovoljno pouzdan za predviđanje toka i prognoze bolesti, pošto bolest ne mora da prelazi iz nižeg u viši stadijum; radiografska regresija je moguća u svim stadijumima, osim u četvrtom, koji predstavlja završnu, ireverzibilnu fazu bolesti (tzv. „*End stage pulmonary sarcoidosis*“) (41).

**Kompjuterizovana tomografija** grudnog koša visoke rezolucije („*High resolution computed tomography*“, HRCT) je znatno senzitivnija i specifičnija metoda od radiografije u dijagnostici sarkoidoze u smislu identifikacije, kako hilarne i medijastinalne limfadenopatije, tako i parenhimskih promena (42). Ova metoda omogućava bolje razlikovanje granulomatozne inflamacije od drugih difuznih bolesti plućnog parenhima, uključujući i fibrozu (43). (slika 6)



**Slika 6.** HRCT grudnog koša kod bolesnice sa „*End stage pulmonary sarcoidosis*“ (arhiva Klinike za pulmologiju)

Osnovne karakteristike HRCT nalaza kod sarkoidoze uključuju: medijastinalnu i /ili hilarnu adenopatiju, mikronodularne promene duž bronhovaskularnih struktura i pleuralno ili subpleuralno lokalizovane nodule. Noduli često konfluiraju u veće konglomerate sa vazdušnim bronhogramom, koji su ponekad okruženi mikronodulusima (tzv znak galaksije, koji je visoko specifičan za sarkoidozu). Često se viđaju i septalna zadebljanja i promene po tipu mlečnog stakla (44). (slika 7)



**Slika 7.** HRCT grudnog koša-peribronhijalna zadebljanja i znak galaksije kod bolesnika iz ove studije sa hroničnom sarkoidozom (arhiva Klinike za pulmologiju)

Prednost HRCT grudnog koša nad standardnom radiografijom se ogleda i u boljem prepoznavanju promena u IV stadijumu sarkoidoze: narušene arhitektonike pluća, retrakcije hilusa, prisustva grubih fibroznih traka, trakcionih bronhiektazija i saćastog pluća (45).

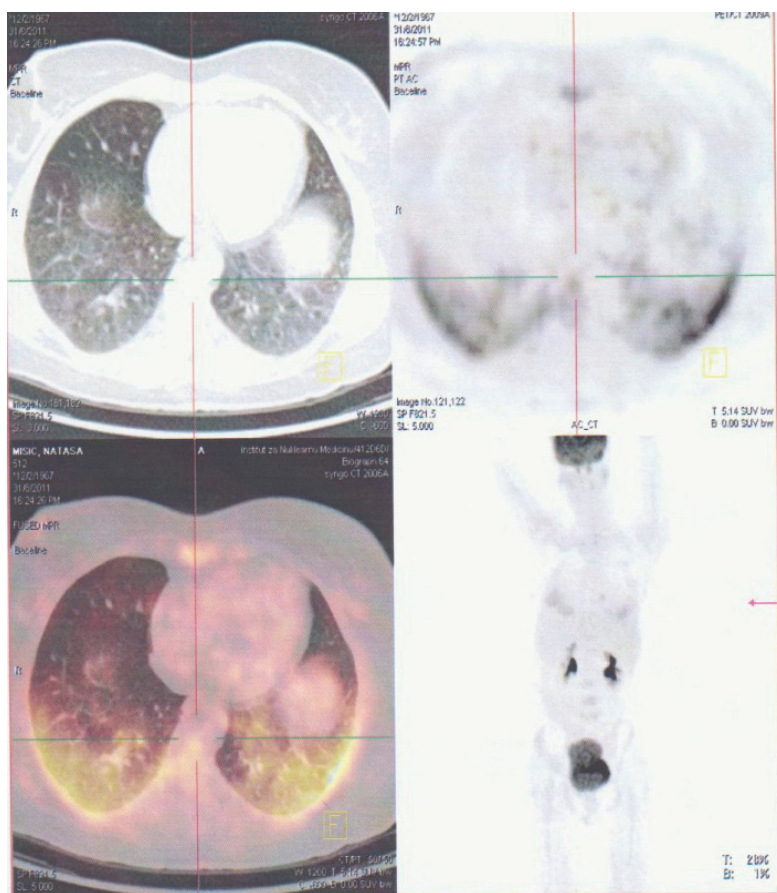
To ne znači da svi bolesnici sa fibrocističnim promenama u sarkoidozi imaju neaktivnu bolest, tj. sekvele granulomatozne inflamacije: jedna skorašnja studija je potvrdila da čak 85% njih pokazuje značajnu metaboličku aktivnost na pozitronskoj emisioj tomografiji („*Positron emission tomography*“, PET) (46).

Uloga HRCT nalaza u proceni toka i ishoda sarkoidoze nije do kraja razjašnjena; s' ovog aspekta postoji prednost u odnosu na radiografiju grudnog koša u detekciji komplikacija (fibroze, bronhiektazija, micetoma), ali i drugih stanja koje mogu nastati na terenu granulomatozne inflamacije (bakterijska superinfekcija, maligne bolesti) (47).

Veliki izazov u neinvazivnoj dijagnostici sarkoidoze predstavlja razlikovanje aktivne i neaktivne granulomatozne inflamacije, kao i procena kliničkog toka hronične sarkoidoze, pošto ni radiografija ni HRCT grudnog koša nemaju dovoljnu senzitivnost ni specifičnost. Ranije su češće korišćene tehnike nuklearne medicine (scintigrafija  $^{67}\text{Ga}$  i somatostatinskih receptora) ali se sada smatra da im je uloga za ovu indikaciju ograničena (48).

Uloga  $^{18}\text{F}$ -FDG (*fluorine-18-fluorodeoxyglucose*) pozitronske emisije tomografije (PET) u identifikaciji bolesnika sa aktivnom formom hronične sarkoidoze, još uvek nije dovoljno razjašnjena (46, 50)

Sarkoidni granulomi imaju povećani metabolizam  $^{18}\text{F}$ -FDG, a rezultati kliničkih studija [od kojih je jedna rađena u Klinici za pulmologiju (49)] ukazuju na značaj  $^{18}\text{F}$ -FDG PET kao dopunske metode u proceni proširenosti hronične sarkoidoze kao i za odluku o promeni terapije. (slika 8)



**Slika 8.** Nalaz povećanog metabolizma  $^{18}\text{F}$ -FDG na PET CT kod sarkoidoze (arhiva Klinike za pulmologiju, bolesnica iz ove studije)

Nalaz 18F-FDG PET može biti pozitivan i kod maligniteta [metoda je inicijalno razvijena zbog toga (50)] i aktivno se radi na pronalasku drugih molekula koji bi se mogli upotrebiti. U jednoj manjoj studiji koja je obuhvatila 24 bolesnika sa sarkoidozom i 17 sa karcinomom bronha, primena kombinacije 18F-FDG i 18F-FMT („*fluorine-18-methyltyrosine*“) PET je bila u mogućnosti da razlikuje sarkoidozu od tumora (50); sarkoidne lezije su bile pozitivne na 18F-FDG PET, a negativne na 18F-FMT PET (oba testa su bila pozitivna kod bolesnika sa karcinomom).

Primena PET je značajna i u dijagnostici sarkoidoze srca, kao komplementarna metoda magnetnoj rezonanci (51).

### **1.7. BRONHOSKOPIJA**

Dijagnoza sarkoidoze se može postaviti kliničkim i radiografskim ispitivanjem samo kod *Lofgren*-ovog sindroma (14, 20). U većini slučajeva, neophodna je biopsija dostupnih lezija i patohistološka verifikacija u cilju isključenja drugih bolesti, pre svega limfoma, malignih bolesti, ostalih granulomatoza, kao i donošenja odluke o primeni terapije (1).

Fiberoptička bronhoskopija je metoda izbora u invazivnoj dijagnostici sarkoidoze pluća (52, 53). Pre nego što je uvedena u upotrebu, bolesnici pod sumnjom na sarkoidozu su upućivani na rigidnu bronhoskopiju u opštoj anesteziji, medijastinoskopiju, otvorenu biopsiju pluća i biopsiju skalenskih limfnih nodusa (2). Danas, hirurške metode imaju znatno manji značaj i pribegava im se samo kada prethodno učinjena pulmološka ispitivanja ne dovedu do postavljanja dijagnoze (53).

Fiberoptička bronhoskopija u lokalnoj anesteziji, sa ili bez sedacije je komforna metoda koja se može primeniti u ambulantnim uslovima čak i kod bolesnika sa značajnim kardiološkim i pulmološkim rizicima (54). Pre svega zahvaljujući konstrukciji bronhoskopa i instrumentarijuma, moguće je uzimanje biopsija visokog kvaliteta sa različitih anatomskih lokacija (54).



### **1.7.1. Transbronhijalna biopsija („*Transbronchial biopsy*“, TBB) pluća**

Inicijalno, ova metoda je bila razvijena u cilju diferencijalne dijagnostike difuznih lezija plućnog parenhima, ali je ubrzo po uvođenju fiberoptičkog bronhoskopa, prepoznata njena uloga u dijagnostici sarkoidoze (54).

Kada se patohistološkim pregledom preparata biopsije uoče nenekrotišući granulomi, a isključeno je izlaganje antigenima koji mogu da izazovu hipersenzitivni pneumonitis, kao i posebnim bojenjima, prisustvo *Mycobacterium tuberculosis* ili gljivica, postavljena je dijagnoza sarkoidoze (53). Senzitivnost i specifičnost TBB rastu sa stadijumom bolesti: češće se dokazuje u II i III (70%) nego u prvom stadijumu (50%) (54). Posebno je interesantna činjenica da se u I stadijumu, gde se radiografski ne uočavaju promene u plućima, može biopsijom dokazati postojanje granuloma (55, 56).

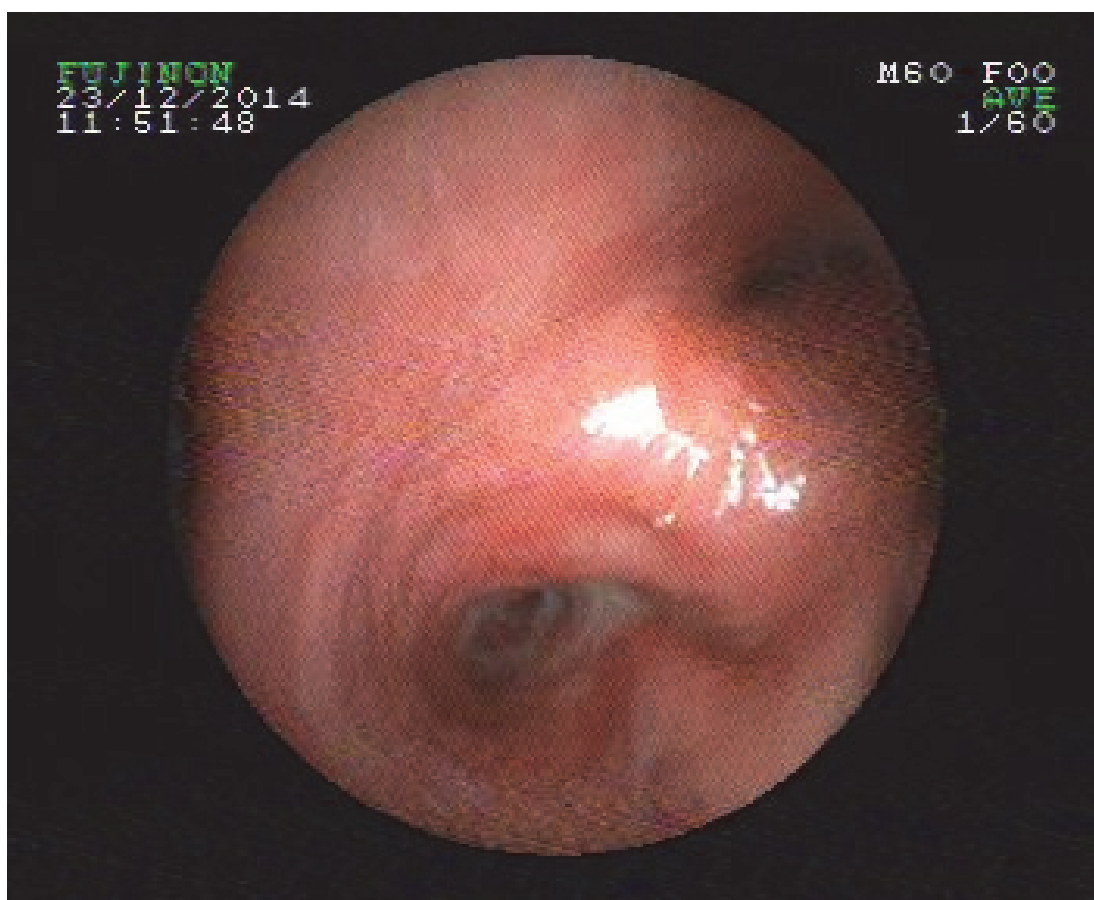Od faktora koji utiču na senzitivnost metode, značajni su i broj biopsija i mesta sa kojih se biopsije uzimaju. Verovatnoća postavljanja dijagnoze raste s brojem uzoraka po logaritamskoj krivi, dok se ne postigne plato (57). Različite studije daju različite podatke o postizanju konstantne vrednosti, ali većina se slaže da je dovoljno 4 do 6 uzoraka ako je bolest u II stadijumu, a više (do 10) ako je u I stadijumu (55, 60). Mesto uzimanja biopsije je podjednako važno, pošto verovatnoća postavljanja dijagnoze raste ako se uzimaju biopsije iz više od jednog lobusa (u I stadijumu), ili sa mesta gde je najviše zahvaćen parenhim (u II i III stadijumu) (55). Veličina forcepsa je značajna, bolje je primeniti veći forceps koji daje veće uzorke, pošto to ne dovodi do značajnog povećanja rizika od pneumotoraksa i krvarenja (58-60). Posle uzimanja biopsije bitno je proceniti makroskopski kvalitet tkivnog materijala: komadići koji plutaju u fiksativu su bolji, pošto verovatno sadrže alveolarno tkivo. To ne znači da treba odbaciti i one koji ne plutaju, pošto postoji mogućnost da su dobijeni delovi zida bronha sa granulomima (58-60).

Iz navedenih razloga, transbronhijalna biopsija pluća forcepsom je standard u dijagnostici sarkoidoze i primenjuje se uvek u toku bronhoskopije.

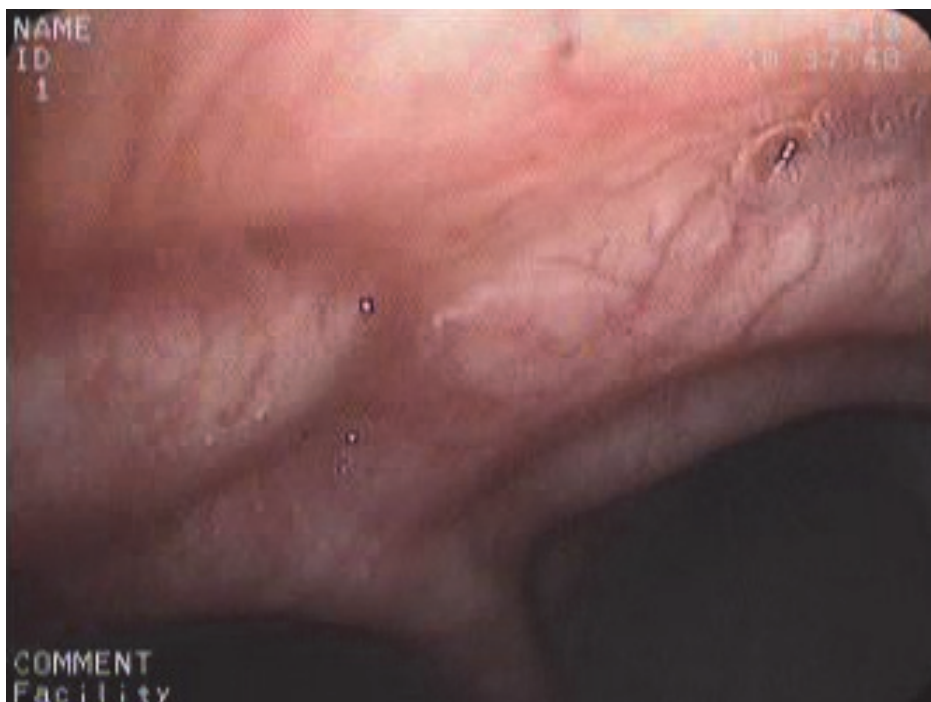
### 1.7.2. Endoskopski nalaz kod sarkoidoze i endobronhijalna biopsija (biopsija sluznice bronha, EBB)

Promene unutar bronhoskopski vidljivih disajnih puteva kod sarkoidoze mogu postojati i u odsustvu bilo kakvih respiratornih simptoma i opažaju se kod oko 60% bolesnika (61). Testovi plućne funkcije mogu biti normalni čak i kada postoje opsežne anatomske promene u disajnim putevima (62). S druge strane, bez obzira na stadijum i aktivnost bolesti, endoskopski nalaz može biti potpuno uredan.

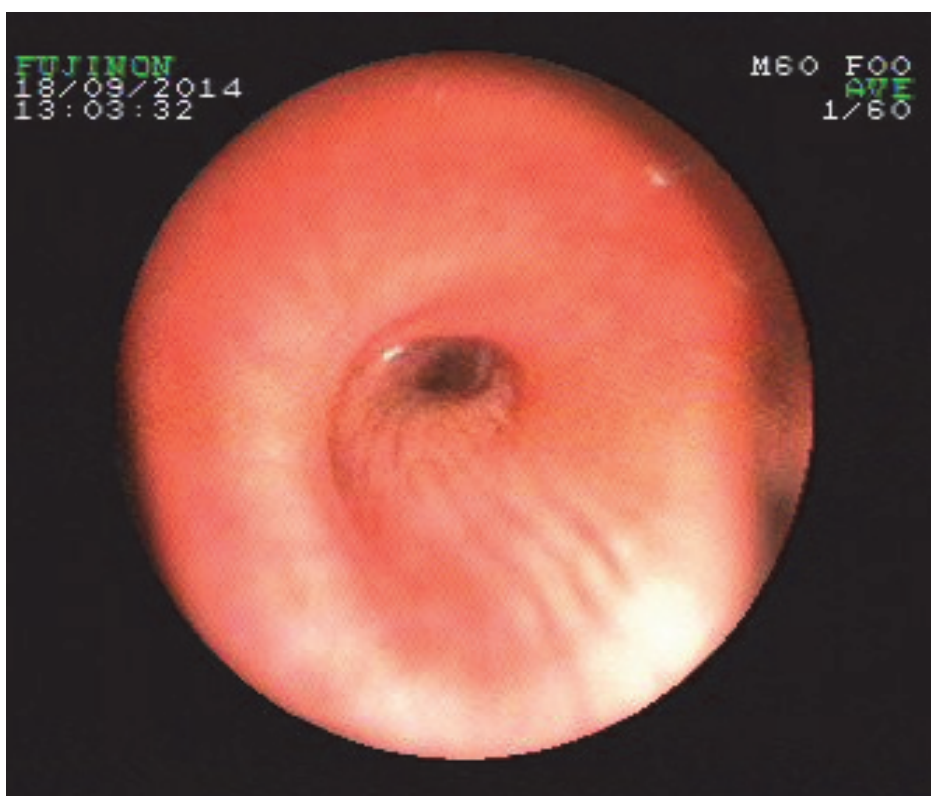
Promene mogu biti u vidu: ektramuralne kompresije na disajne puteve od strane uvećanih limfnih nodusa u hilusima i medijastinumu (Slika 9), abnormalnosti sluznice različitog tipa i stepena (slika 10) i stenoze bronha (Slika 11). U uznapredovaloj bolesti, promene u plućnom parenhimu dovode do distorzije i angulacije bronha, sa posledičnim razvojem trakcionih bronhiektazija (62).



**Slika 9.** Ekstramuralna kompresija (arhiva Klinike za pulmologiju)



**Slika 10.** Submukozna injekcija (arhiva Klinike za pulmologiju)

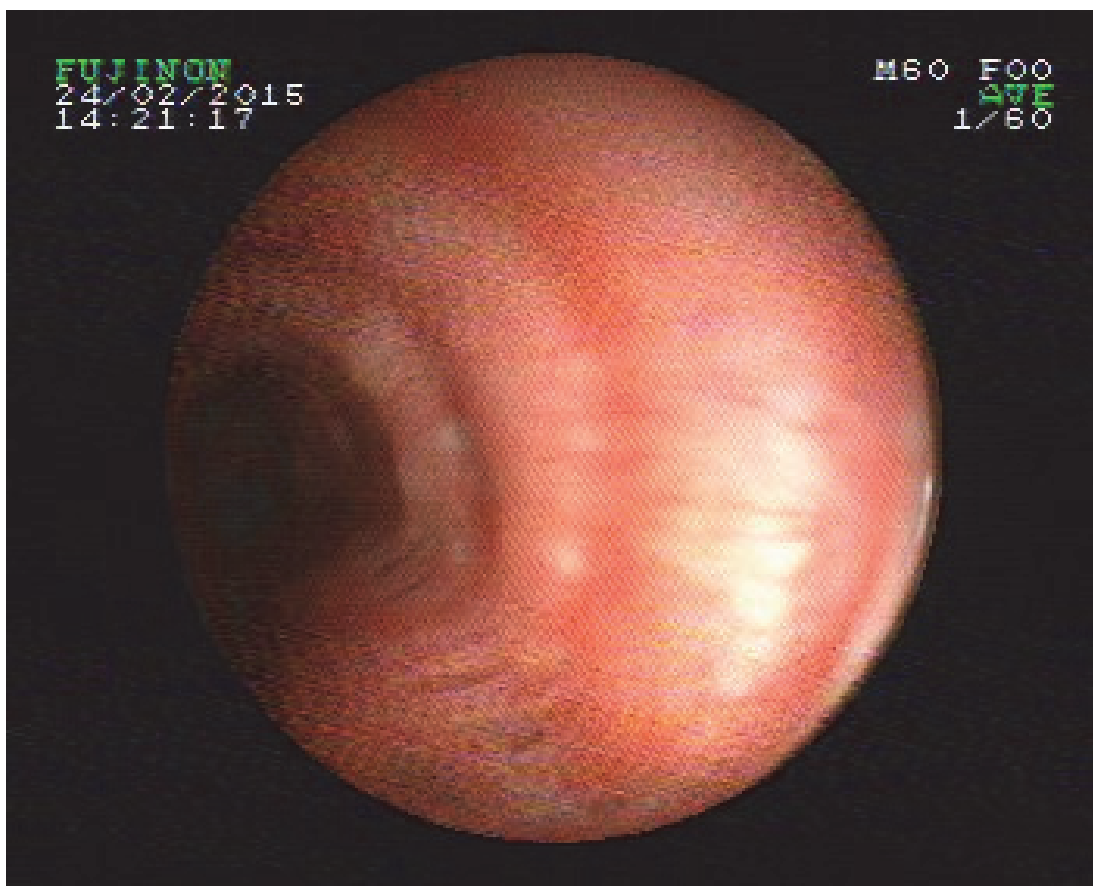


**Slika 11.** Stenoza bronha u završnom stadijumu sarkoidoze (arhiva Klinike za pulmologiju)



Većina autora se slaže da je inicijalna lezija zapaljenje sa posledičnim edemom i formiranjem granulacija u sluznici bronha (61, 62, 65, 66). Kako bolest napreduje, promene na mukozi bronha postaju izraženije, granulacije grublje, edem i hiperemija poprimaju difuzni karakter a submukozni krvni sudovi postaju injicirani i znatno bolje vidljivi. Sve navedene promene nisu specifične za sarkoidozu (62).

Tipičan endobronhijalni izgled sarkoidnih granuloma je difuzno prisustvo voštano žutih ili belih nodula na sluznici bronha (Slika 12), prečnika od 2 do 4mm, koji pokazuju tendenciju ka grupisanju i daju sluznici kaldrmast izgled, pošto se smenjuju polja normalne i izmenjene sluznice (62).



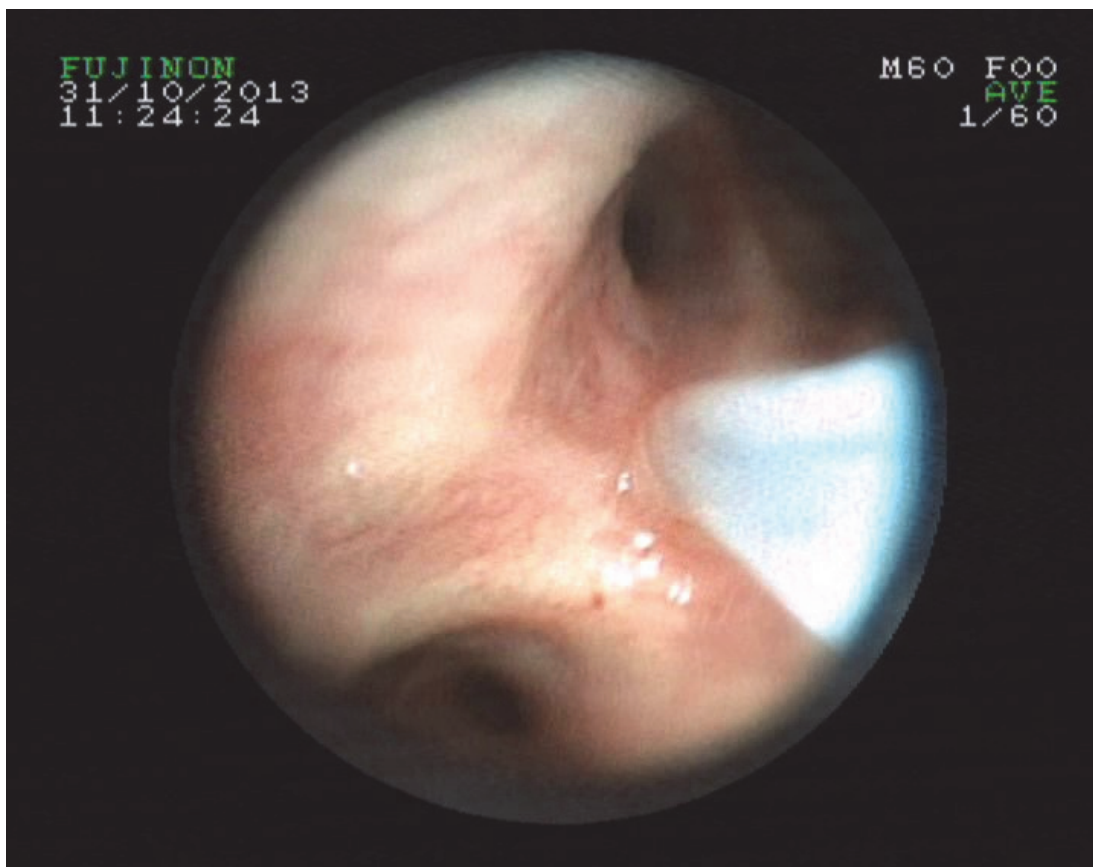
**Slika 12.** Beličasti čvorići sluznice bronha (arhiva Klinike za pulmologiju)

U retkim slučajevima mogu da ulcerišu i onda se pojavljuju hemoptizije. Nekada endobronhijalni rast granuloma dovodi do okluzije bronha i promene endoskopski imponuju kao polipoidne ili tumorske. Kasnije su moguće stenoze i deformacije bronha kao rezultat procesa ožiljavanja. Kao i kod endobronhijalne tuberkuloze, endoskopski nalaz kod sarkoidoze može predstavljati manje ili više veran odraz njene patogeneze. To pokazuje i činjenica da učestalost promena na sluznici raste sa stadijumom bolesti (63).

Biopsija endobronhijalnih lezija kod sarkoidoze u više od 70% slučajeva potvrđuje dijagnozu (64, 65), a kod bolesnika sa patološkim endoskopskim nalazom, verovatnoća postavljanja dijagnoze je od 76-86% ukoliko se kombinuju EBB i TBB (66). Biopsiju sluznice bronha je opravdano raditi i kada je bronhoskopski nalaz uredan, pošto su nekazeifikujući granulomi patohistološkim pregledom nađeni kod oko 50% pacijenata (64, 67). Endobronhijalna biopsija (biopsija sluznice bronha) se rutinski radi u toku bronhoskopije. U slučaju da je endoskopski nalaz uredan uzima se od 5 do 6 uzoraka sluznice sa centralne i obe gornje lobarne karine, a, ukoliko je nalaz patološki, insistira se na biopsiji sa mesta gde je sluznica najviše izmenjena.

### **1.7.3. Transbronhijalna iglena aspiraciona biopsija (*Transbronchial needle aspiration, TBNA*)**

Sarkoidoza se u najvećem broju slučajeva manifestuje hilarnom i medijastinalnom limfadenopatijom, pa je neophodno uraditi biopsiju limfnih nodusa. Rigidna bronhoskopija u opštoj anesteziji sa rigidnom TBNA koja je do nedavno bila metoda izbora u ovim slučajevima, sada je zamenjena TBNA fleksibilnom iglom kroz fiberoptički bronhoskop, što je bezbednije i komfornije za pacijenta i ne zahteva uvođenje u opštu anesteziju (Slika 13).



**Slika 13.** Transbronhijalna iglena aspiraciona biopsija (arhiva Klinike za pulmologiju)

Ova metoda je postala standard u bronhoskopskoj dijagnostici sarkoidoze, posebno bolesti u I i II stadijumu (68, 69). Prema prihvaćenim normativima (69), vrši se biopsija subkarinealnih, hilarnih i donjih paratrahealnih nodusa (u našem centru 4-6 puta po svakoj lokaciji u toku intervencije).

S'druge strane, uzorci tkiva, zbog prečnika igala (najčešće su u pitanju tzv histološke 19G i citološke igle promera 21G i 23G) su manji nego kod rigidne igle, što zahteva veću obučenost lekara koji izvodi bronhoskopiju, pažljivo odabiranje mesta biopsije kao i iskusnog patologa. U studiji Paulija i saradnika (68) primena TBB u kombinaciji sa TBNA povećala je verovatnoću postavljanja dijagnoze sa 66% na 78%.

#### **1.7.4. Endobronhijalni ultrazvuk (*Endobronchial ultrasound, EBUS*)**

Endobronhijalni ultrazvuk je bronhoskopska tehnika koja koristi ultrazvuk za vizualizaciju struktura unutar i uz disajne puteve. Najčešće se koristi za lokalizaciju limfnih nodusa u medijastinumu u cilju TBNA, ali i za biopsiju perifernih promena u plućima. Najvažnija karakteristika EBUS-a je vođena biopsija u realnom vremenu („*real time sampling*“) (70).

Senzitivnost TBNA je znatno povećana sa pojavom EBUS-a, odnosno EBUS-vođene TBNA. U studiji Navanija i saradnika (69), EBUS TBNA je pokazala znatno višu senzitivnost (85%) u odnosu na standardne bronhoskopske tehnike (EBB, TBB-35%), a kombinacijom ove tri metode, dijagnoza je postavljena u 93% ispitivanih bolesnika, što je u skladu s rezultatima drugih, sličnih studija (70, 71).

Nedostaci ove metode su skupa oprema, posebna obuka lekara i asistenata, veličina uzorka (EBUS TBNA igle su veličine 21G i 23G), a glavna prednost što se mogu biopsirati limfni nodusi bez obzira na veličinu i odnos sa okolnim strukturama u medijastinumu. Takođe, ehosonografski aspekt (veličina, ograničenost, oblik, denzitet, vaskularizacija, prisustvo/odsustvo nekroze) uvećanih limfnih nodusa daje dodatne informacije o bolesti, čiji značaj tek treba da bude procenjen budućim studijama.

Posebno pitanje u slučaju fleksibilne TBNA (nezavisno da li je EBUS vođena ili ne) je adekvatna interpretacija citološkog aspirata limfnog nodusa i pouzdanost takvog uzorka u dijagnostici sarkoidoze. Poznato je (20) da se nekazeifikujući granulomi u medijastinalnim limfnim nodusima javljaju često kao reakcija na maligni proces ili antrakotični pigment, pa je zato potrebno ovaj nalaz tumačiti u korelaciji sa kliničkim podacima i, posebno, histološkim uzorcima dobijenim endobronhijalnom i transbronhijalnom biopsijom, kao i citološkim i mikrobiološkim pregledom bronhoalveolarnog lavata (BAL) (20). Ovakav pristup je od velikog značaja u diferencijalnoj dijagnostici u odnosu na tuberkulozu, druge granulomatoze i bolesti intersticijuma pluća.

Citološki aspirat limfnog nodusa bi najbolje bilo pregledati na licu mesta, dok je intervencija još u toku, pre svega u cilju procene njegove adekvatnosti, što

značajno skraćuje vreme procedure. Ovaj pregled je poznat pod akronimom ROSE („*rapid on-site examination*“) i pokazao se kao veoma koristan u dijagnostici sarkoidoze (72, 73). U studijama koje ga nisu koristile, senzitivnost TBNA je bila od 83% - 85%, dok je u studijama sa ROSE senzitivnost bila od 87% - 92% uz značajno skraćanje vremena intervencije i smanjenje broja uzoraka potrebnih za postavljanje dijagnoze (72, 73).

#### **1.7.5. Bronhoalveolarna lavaža (BAL)**

Prema prihvaćenim standardima (75), uzorak BAL se uzima nakon instilacije 180 ml sterilnog fiziološkog rastvora u bronh za srednji režanj ili bronh za lingulu. Pokazalo se da mesto uzimanja uzorka BAL nije od važnosti za dijagnozu (74, 75).

Pošto je sarkoidoza bolest difuznog karaktera i može zahvatiti alveole i respiratorne bronhirole, očekivalo bi se da citološki sastav i međusobni odnosi ćelija u bronhoalveolarnom lavatu daju najviše podataka u dijagnostičkom smislu. Međutim, to se nije pokazalo kao tačno u potpunosti (77, 78) i zato je tumačenje rezultata BAL veoma kompleksno pitanje.

Klasična citološka slika BAL u kojoj postoji: limfocitoza, smanjen broj CD8 pozitivnih (CD8+) limfocita, povišen CD4+/CD8+ odnos, povećan broj aktiviranih T ćelija, CD4+ limfocita i ćelija koje luče IgG, nije dovoljno specifična niti senzitivna za dijagnostiku sarkoidoze, pošto postoji dosta različitih bolesti i stanja koji mogu dovesti do pogrešne interpretacije nalaza (76-83). Najbolji primer za to je studija Winterbauera i saradnika (78) koji su ispitivali 128 prethodno nelečenih pacijenata sa različitim bolestima čija je zajednička karakteristika bila limfocitoza u bronhoalveolarnom lavatu.

Izvedeni su zaključci koji umnogome govore o vrednosti BAL kao dijagnostičke metode:

1. Bronhoalveolarni lavat sa više od 2% neutrofilnih leukocita ili sa više od 1% eozinofilnih leukocita ukazuje da sarkoidoza nije verovatna dijagnoza

2. Odnos CD4+/CD8+ limfocita veći od 1 ima 100% negativnu prediktivnu vrednost za sarkoidozu. Ovaj rezultat bi trebalo uzeti s rezervom pošto postoje prikazi slučajeva bolesnika sa sarkoidozom sa CD8+ predominacijom u BAL.
3. Trijas koji čine: odnos CD4+/CD8+ limfocita veći od 1, procenat limfocita veći ili jednak 16% i nalaz nekazeifikujućih granuloma u TBB je, po ovoj studiji, najspecifičniji test za sarkoidozu. Ova kombinacija nalaza ima 100% pozitivnu prediktivnu vrednost u razlikovanju sarkoidoze od drugih intersticijalnih bolesti pluća i 81% pozitivnu prediktivnu vrednost u razlikovanju sarkoidoze od svih drugih bolesti u studiji (78).

U toku je ispitivanje značaja mnogih drugih parametara u BAL, između ostalog i d-dimera koji je nađen u lavatu 80% ispitivanih bolesnika sa sarkoidozom a čija aktivnost nije detektovana ni kod jednog zdravog ispitanika iz kontrolne grupe (82, 83).

Bronhoalveolarna lavaža je dopunska dijagnostička metoda za sarkoidozu i nalaz treba interpretirati u sklopu drugih relevantnih kliničkih ispitivanja a posebno u odnosu na histološki nalaz biopsije (84).

U toku su ispitivanja vrednosti i uloge BAL u praćenju toka bolesti i efekata primenjenog lečenja (85-87).

Bronhoskopija predstavlja jedan od najvažnijih segmenata kompleksnog dijagnostičkog algoritma u sarkoidozu. U toku bronhoskopije pod sumnjom na sarkoidozu, potrebno je rutinski primeniti sve dostupne tehnike biopsije, bez obzira na endoskopski nalaz. Uvođenjem novih metoda, kao što je endobronhijalnim ultrazvukom vođena transbronhijalna iglena aspiraciona biopsija (EBUS TBNA), znatno se povećava verovatnoća postavljanja dijagnoze minimalno invazivnim putem, što predstavlja suštinski doprinos optimalnom tretmanu pacijenata sa sarkoidozom.

## 1.8. DIFERENCIJALNA DIJAGNOZA SARKOIDOZE

Jedan od osnovnih razloga invazivne dijagnostike sarkoidoze, uz insistiranje na histopatološkoj verifikaciji, predstavlja isključenje drugih oboljenja, posebno maligniteta ali i ostalih granulomatoza.

Dijagnoza sarkoidoze se teško postavlja u odsustvu vanplućnih manifestacija, bilateralne hilarne i/ili medijastinalne limfadenopatije (14). Izraženi nespecifični simptomi i znaci, kao što su malaksalost, gubitak u telesnoj masi, noćno znojenje i povišena telesna temperatura, moraju se detaljno ispitati, kako bi se isključila infektivna ili maligna (naročito hematološka) bolest. Kod ovih bolesnika, nekazeifikujući granulomi mogu biti prisutni u limfnim nodusima kao granulomatozna reakcija na tumor, što može pogrešno da uputi na sarkoidozu.

Nekada je teško razlikovati druge granulomatoze od sarkoidoze (20).

- Infekcije mikobakterijama, posebno tuberkuloza, su značajni diferencijalno dijagnostički izazov. Predlaže se da se materijal dobijen biopsijom boji po *Ziehl-Neelsen*-u ili kultiviše na *Lowenstein-Jensen* ovoj podlozi
- Gljivične infekcije (histoplazmoza, blastomikoza, *Pneumocystis jirovecii*) se isključuju posebnim bojenjima i kultivacijom lavata bronha na specijalnim podlogama
- Hipersenzitivni pneumonitis se pogrešno može dijagnostikovati kao sarkoidoza u III stadijumu, ukoliko se ne obrati pažnja na anamnestičke podatke o izloženosti antigenima iz radne ili životne sredine koji ga uzrokuju. Granulomi su kod ove bolesti locirani bliže terminalnim bronhiolama i izraženija je inflamatorna reakcija parenhima.
- Neke pneumokonioze (posebno berilioza) mogu da liče na sarkoidozu i po radiografskom i po patohistološkom nalazu. Dijagnoza se postavlja posle korektno uzete radne anamneze i testa proliferacije limfocita

- Lekovima izazvane hipersenzitivne reakcije mogu biti posledica upotrebe metotreksata, eternecepta, infliksimaba, amoksicilina, oksaliplatina, sirolimusa, fluoksretina i intravezikalne primene BCG.
- Plućne histiocitoze (eozinofilni granulom i *Erdheim-Chester*-ova bolest) se razlikuju po patohistološkom nalazu od sarkoidoze. Langerhansove ćelije su pozitivne na S-100 i CD1a, a ćelije kod *Erdheim-Chester*-ove bolesti ekspirimiraju CD68 na svojoj površini.
- Vaskulitisi, kao što su granulomatoza sa poliangiitisom (*Wegener*-ova), eozinofilna granulomatoza sa poliangiitisom (*Churg-Strauss*) i plućna limfomatoidna granulomatoza se od sarkoidoze razlikuju pretežno po angiocentričnom rasporedu granuloma.
- Bronhocentrična granulomatoza se karakteriše peribronhijalnom i peribronhiolarnom distribucijom granuloma. Osim toga, u polovini slučajeva je udružena s astmom i bronhopulmonalnom aspergilozom

Kao što je već pomenuto, ne postoji još uvek definitivni dijagnostički test za sarkoidozu. Umesto toga, dijagnoza se postavlja na osnovu tri elementa:

- Kompatibilnih kliničkih i radiografskih manifestacija
- Isključenjem drugih bolesti koje se slično prezentuju
- Histopatološkom verifikacijom nekazeifikujućih granuloma

Iz svega navedenog proizilazi da postoji potreba za preciznijim definisanjem odnosa kliničkih, bronhoskopskih i radiografskih metoda i njihovog doprinosa u dijagnostici sarkoidoze u Srbiji.

Ovo se posebno odnosi na bronhoskopski nalaz, koji u dosadašnjim studijama nije ispitivan nezavisno, pošto se pridavao veći značaj biopsionim tehnikama.



## **2. CILJEVI ISPITIVANJA**

- Utvrditi povezanost bronhoskopskog nalaza kod sarkoidoze sa relevantnim kliničkim, radiografskim i laboratorijskim parametrima
- Utvrditi značaj endoskopskog nalaza u proceni toka i prognoze bolesti

### **3. MATERIJAL I METODE**

#### **3.1. TIP STUDIJE:** Studija preseka

#### **3.2. MESTO I PERIOD ISTRAŽIVANJA**

Istraživanje je obavljeno je u Klinici za pulmologiju Kliničkog centra Srbije u periodu od 2012-2015.godine.

#### **3.3. SELEKCIJA ISPITANIKA**

Ukupan broj pacijenata obolelih od sarkoidoze registrovanih na Klinici za plućne bolesti u periodu od 2005-2015 godine je 1860, odnosno prosečno 186 godišnje.

Prospektivnom analizom je obuhvaćen uzorak od 571 bolesnika sa bronhoskopski i histološki verifikovanom sarkoidozom, u različitim stadijumima plućne sarkoidoze i različitim kliničkim manifestacijama bolesti.

Istraživanje je odobreno od strane Etičkog komiteta Medicinskog fakulteta Univerziteta u Beogradu. Istraživanje je sprovedeno u skladu sa etičkim standardima navedenim u Helsinškoj deklaraciji (1964, *Declaration of Helsinki*) i kasnijim dopunama Deklaracije.

#### **3.4 IZBOR ISPITANIKA I NAČIN PRIKUPLJANJA PODATAKA**

Kriterijumi za uključivanje u studiju:

- postavljena dijagnoza plućne sarkoidoze na osnovu
  1. pozitivnog radiografskog nalaza grudnog koša i/ili
  2. patohistološkog nalaza nekazeoznih sarkoidnih granuloma nakon biopsije

Kriterijumi za isključivanje iz studije:

1. nepristanak bolesnika na učešće u studiji
2. bolesnici sa apsolutnim ili relativnim kontraindikacijama za bronhoskopiju (usled neuroloških ili internističkih komplikacija)

Kod bolesnika uključenih u istraživanje je urađeno sledeće:

- Anamneza i klinički pregled
- Laboratorijske analize u smislu detektovanja biomarkera sistemske sarkoidoze od značaja za procenu njene aktivnosti: aktivnost angiotenzin-konvertujućeg enzima (ACE) u serumu i aktivnost hitotriozidaze u serumu.

Aktivnost ACE je merena spektrofotometrijskom metodom koja koristi sintetski tripeptid substrate N-[3-(2-furyl)acryloyl]-L phenylalanyl-glycylglycine u komercijalnom kitu (*Trinity Biotech, St. Louis, USA*), na Olympus AU 2700 automatskom analizatoru (*Beckman Coulter Biomedical Ltd.*).

Aktivnost hitotriozidaze u serumu je određivana korišćenjem validirane metode sa fluorogenim supstratom 4-methyl-umbelliferyl- $\beta$ -D-N-N'-N"-triacetil hitotriozida (*Sigma Chemical Co, St. Louis, MO*) u McIlvaine-ovom citratno-fosfatnom puferu pH 5.2, na 37 °C. Fluorescenca je očitana na SPF-500™C spektrofluorometru (*SLM Instruments, Inc., USA*).

- PA radiografija grudnog koša
- Bronhoskopija sa biopsijom

Kod svih bolesnika je urađena bronhoskopija: rigidna bronhoskopija u opštoj anesteziji ili fleksibilna (fiberoptička ili video bronhoskopija) u lokalnoj anesteziji sa ili bez sedacije. Korišćeni su bronhoskopi: Karl Storz rigidni bronhoskop, Olympus® model BF1T60, Hoya Pentax® model FB19TV i videobronhoskopski sistem Fujinon®.

Kod bolesnika kod kojih je radiografski potvrđeno postojanje uvećanih limfnih nodusa u medijastinumu, učinjena je iglena biopsija (TBNA) a kod bolesnika sa promenama u plućnom parenhimu TBB pluća (iz bronha za srednji režanj ili iz bronha za lingulu, u zavisnosti od obima radiografskih promena). Korišćene su rigidne igle (*Karl Storz® aspiration needle*), fleksibilne aspiracione histološke igle Olympus®NA-601D-1519 i forcepsi Olympus®EndoJaw.

Kod svih bolesnika u studiji je učinjena EBB sluzokože bronha. Kod odabranih bolesnika (kod kojih su limfni nodusi u medijastinumu manjeg (kraćeg) dijametra od 20mm) je učinjena EBUS TBNA. Korišćen je aparat Fujinon® EB 530US i EBUS TBNA igle Olympus®NA-201SX.

- Kompjuterizovana tomografija (MDCT) grudnog koša u cilju procene lokalizacije i veličine pojedinih grupa limfnih nodusa, i/ili samog intenziteta parenhimskih promena, što je omogućilo precizniju i ciljanu dijagnostiku u odabranoj grupi bolesnika
- <sup>18</sup>F-FDG PET CT grudnog koša (kod 55 odabranih bolesnika sa hroničnom sarkoidozom u cilju procene aktivnosti bolesti i njene korelacije sa kliničkim parametrima i parametrima aktivnosti ( biomarkerima )

Pregled <sup>18</sup>F-FDG PET/CT je urađen na 64-slajsnom hibridnom PET/CT skeneru. (*Biograph; Siemens Medical Solutions USA Inc.*). Bolesnici nisu uzimali hranu 8 h pre nego što bi dobili intravenski injekciju 5.5 MBq <sup>18</sup>F-FDG po kilogramu telesne mase. PET/CT snimanje bi započelo 60 minuta posle injekcije. MDCT grudnog koša je urađen na istom aparatu, preseki su rađeni na 5mm, sa vremenom rotacije 0.5 sekundi.

Nalazi <sup>18</sup>F-FDG PET/CT su kategorisani kao pozitivni i negativni za inflamaciju. Kvantitativna analiza preuzimanja <sup>18</sup>F-FDG u limfnim nodusima I drugim tkivima je bazirana na maksimalnim standardizovanim vrednostima preuzimanja (SUVmax) po fokusu. Vrednost SUVmax se računala po sledećoj formuli:

$SUV_{max} = \text{tkivna aktivnost (counts/pixel/sekund)} \times \text{kalibracioni faktor} / \text{injicirana doza } ^{18}\text{F-FDG (MBq/kilogram telesne mase)}.$

Nalaz je opisan i analiziran od strane radiologa i specijaliste nuklearne medicine.

### 3.5. UPITNIK I BAZA PODATAKA

Za svakog bolesnika popunjen je upitnik koji sadrži sledeće delove:

- a) Demografske karakteristike ispitanika i
- b) Istoriju bolesti: klinički, radiografski, bronhoskopski i laboratorijski nalaz.
- c) U cilju procene kliničkih simptoma bolesti, formiran je sopstveni simptom skor koji je obuhvatao sledeće simptome sarkoidoze : kašalj, bol u grudima, otežano disanje, bol u kostima, otkoke zglobova, probleme sa kožom, glavobolju, diplopije, ispade kranijalnih nerava, osećaj zamora, i probleme sa snom.

Svaki pojedinačni simptom skorovan je sa jednim bodom, tako da je maksimalni simptom skor iznosio 11.

Aktivnost sarkoidoze je bila definisana prisustvom kliničkih simptoma kao što su: kašalj, dispneje, bol u grudima, zamaranje, bolovi u kostima i zglobovima, sa ili bez patološkog nalaza na radiografiji grudnog koša.

Takođe, bolesnici kod kojih se razvila periferna limfadenopatija, kožne i očne promene, kao i neurološki simptomi su tretirani kao bolesnici sa aktivnom bolešću.

Neaktivna bolest je definisana kao odsustvo simptoma udruženo s normalnim nalazom radiografije grudnog koša (ili nalazom bez progresije).

Akutna sarkoidoza je definisana kao bolest koja traje manje od dve godine.

Hronična sarkoidoza je definisana kao bolest kod koje simptomi i znaci, kao i parametri aktivnosti (serumska ACE aktivnost i hiperkalciurija) traju duže od dve godine.

Svi upitnici su šifrirani, podaci o obeležjima kodirani, napravljena baza podataka (u *MS Excel* programu) i izvršena kompjuterska obrada odgovarajućim statističkim tehnikama. Korišćen je softverski paket "SPSS 15.0 for Windows" SPSS v 15.0 (IBM, Chicago, Illinois, USA). Analiza ROC i grafikoni su urađeni u program *GraphPad Prism Version 4.0 for Windows* (GraphPad Software, San Diego, California, USA).

### **3.6. STATISTIČKA ANALIZA**

I. Od metoda deskriptivne statistike u radu su korišćene:

- Mere centralne tendencije: aritmetička sredina ( $\bar{x}$ )
- Mere varijabiliteta: standardna devijacija (SD)

II. Od metoda analitičke statistike u radu su korišćene:

metode za procenu značajnosti razlike i to:

- Hi-kvadrat test ( $X^2$  test)
- Fišerov test tačne verovatnoće
- Student-ov t test
- Mann Whitney test

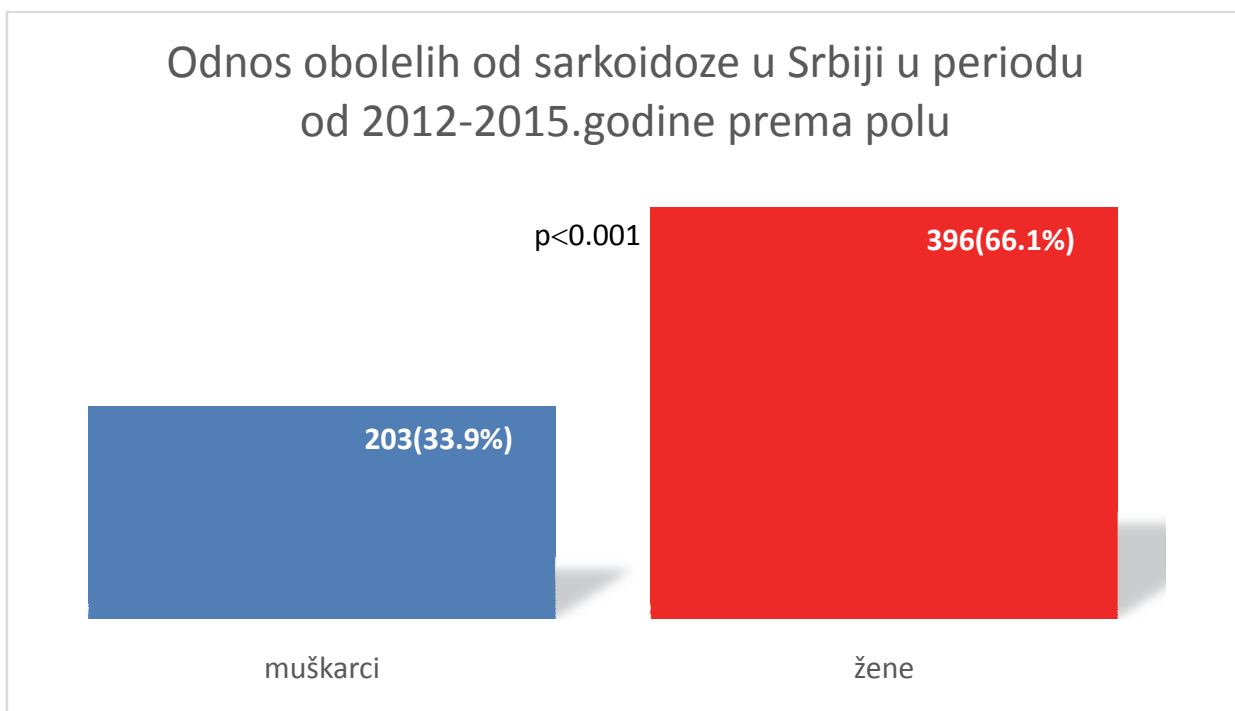
Pošto aktivnosti serumske hitotriozidaze i ACE nisu pratile normalnu distribuciju (što je testirano Kolmogorov-Smirnov i Shapiro-Wilk testovima normalne raspodele), u statističkoj analizi ovih podataka su korišćeni neparametrijski testovi (Kruskal-Wallis i Spearman-ova korelacija) a rezultati prikazani kao medijane sa interkvartilnim intervalima (IQR).

## 4. REZULTATI

U periodu od 2012 do 2015.godine analizirano je 599 bolesnika u Klinici za pulmologiju sa dokazanom sarkoidozom. Od ovog broja, kod 571 učinjena je bronhoskopija sa biopsijom i patohistološki verifikovana sarkoidoza pluća, dok je kod 28 bolesnika definitivna dijagnoza sarkoidoze postavljena biopsijom nekog od ekstrapulmonalnih lokalizacija (0 stadijum plućne bolesti).

### Demografski podaci

Bilo je više žena (66,1%) nego muškaraca (33,9%). Odnos polova iznosio je 1,94 u korist žena. Žene oboljevaju od sarkoidoze češće od muškaraca i za razlika je statistički visoko značajna ( $\chi^2=58,7$ ,  $p<0.001$ ). Bolesnici su bili srednjeg životnog doba od  $50,77\pm12,02$  godine. Distribucija bolesnika po polu prikazana je na Grafikonu 1.



**Grafikon 1.** Distribucija obolelih po polu



Od ukupnog broja bolesnika u daljoj analizi razmatran je 571 bolesnik kod kojih je plućna sarkoidoza verifikovana bronhološkim metodama.

Najmladji bolesnik imao je 22 godine dok je najstariji bolesnik u analiziranoj populaciji imao 77 godina.

U odnosu na ukupan broj bolesnika muškog pola , u nultom stadijumu sarkoidoze bilo je 18 bolesnika ( 10.3%), u prvom stadijumu plućne sarkoidoze bilo je 75 bolesnika (42.9%), drugom stadijumu 79 bolesnika odnosno 45.1% i u 3 stadijumu plućne sarkoidoze 3 ( 1.7 %) što je prikazano u tabeli 2.

**Tabela 2.** Muški pol u odnosu na radiografski stadijum sarkoidoze

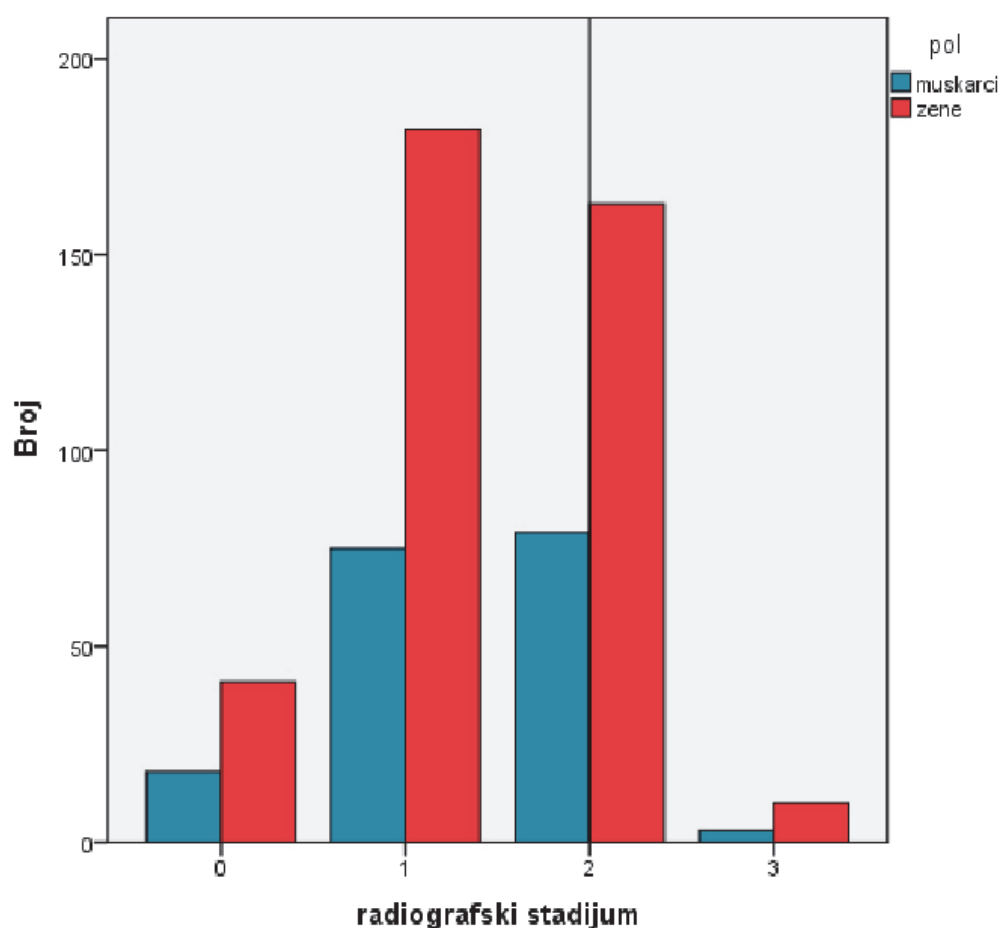
		Broj bolesnika	Procenat (%)
Ro stadijum	0	18	10.3
	1	75	42.9
	2	79	45.1
	3	3	1.7
	Ukupno	175	100.0

U odnosu na ukupan broj bolesnica, u nultom stadijumu bolesti nalazila se 41 (10,3%) bolesnica, u prvom 182 (46%), drugom 163 (41,2%) a u trećem stadijumu sarkoidoze 10 (2,5%) bolesnica, što je prikazano u tabeli 3.

**Tabela 3.** Ženski pol u odnosu na radiografski stadijum sarkoidoze

		Broj bolesnica	Procenat (%)
Ro stadijum	0	41	10.4
	1	182	46.0
	2	163	41.2
	3	10	2.5
	Total	396	100.0

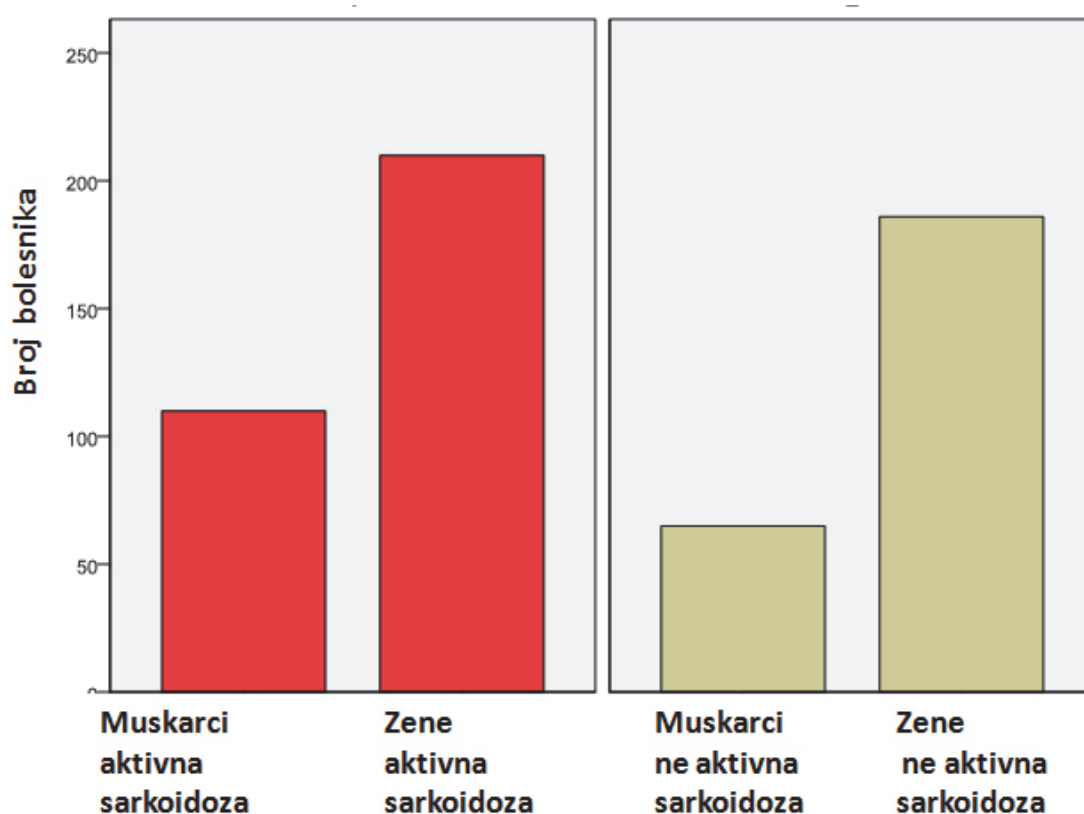
Bilo je statistički značajne razlike izmedju bolesnika muškog i ženskog pola u odnosu na radiografski stadijum plucne forme bolesti. ( $P < 0.05$ ) (grafikon 2)



**Grafikon 2.** Raspodela prema radiološkom stadijumu sarkoidoze pluća osoba muškog i ženskog pola

U periodu ispitivanja , analiza aktivnosti bolesti je pokazala sledeće rezultate: 320( 56%) bolesnika sa sarkoidozom pokazivalo je klinički aktivnu bolest, dok je 251(44%) imalo prema kliničkim simptomima i znacima klinički neaktivnu bolest; 210 (52.8 %) žena je imalo aktivnu bolest u periodu analize, dok je 110 muškaraca odnosno 62.9 % imalo aktivnu bolest u trenutku analize ove studije.

Statistički značajno više žena je u momentu analize ove studije imalo aktivnu bolest ( $p=0.002$ ). Aktivnost sarkoidoze prema polu je prikazana na grafikonu 3.



**Grafikon 3.** Aktivnost sarkoidoze prema polu.

Sve žene su imale plućnu formu bolesti, dok je i vanplućnu imala 121 bolesnica (30.6%). Statistički je značajna razlika u lokalizaciji bolesti prema polu, odnosno značajno veći broj žena imao je i plućnu i vanplućnu formu sarkoidoze u odnosu na muškarce ( $p < 0.001$ ) (tabela 5 i tabela 6).

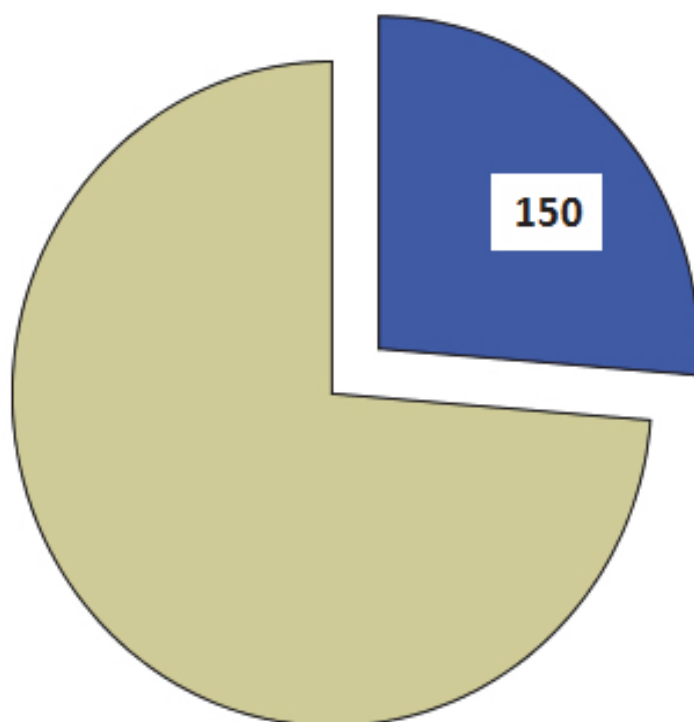
**Tabela 5.** Vanplućna sarkoidoza kod žena

		Broj	Procenat (%)
Vanplućna bolest	da	121	30.6
	ne	275	69.4
		396	100.0

**Tabela 6.** Vanplućna sarkoidoza kod muškaraca

		Broj	Procenat (%)
Vanplućna bolest	da	29	16.6
	ne	146	83.4
	Ukupno	175	100.0

Od ukupnog broja bolesnika, čak 150 je imalo vanplućnu formu sarkoidoze, što je prikazano na grafikonu 4.

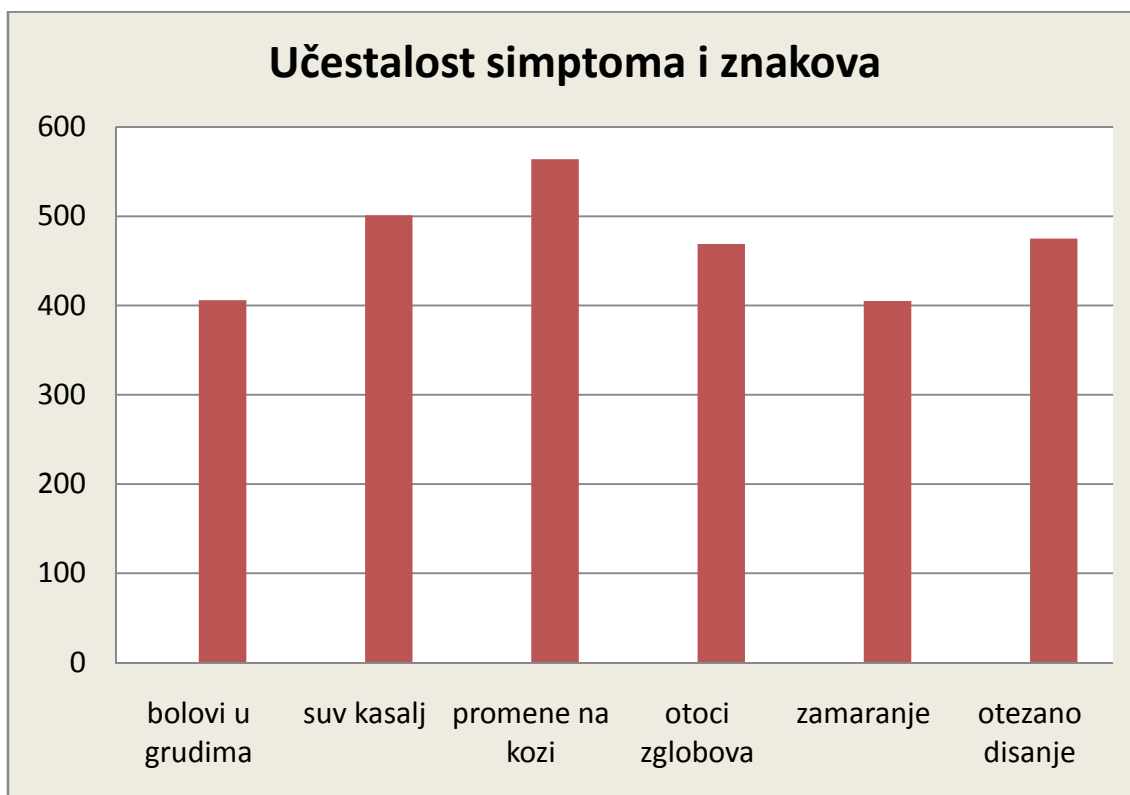


**Grafikon 4.** Bolesnici sa vanplućnom formom sarkoidoze

### **Simptomi i znaci bolesti**

Kod većine bolesnika sa plućnom sarkoidozom dominantni simptomi i znaci su bili: suv i uporan kašalj (501-88,2%), promene na koži (564-98,8%), zamaranje (405-70,9%), bol u grudima (406-71,1%), otežano disanje (475-83,1%) kao i otoci zglobova (469-82,1%). Ostali simptomi i znaci (bolovi u kostima, glavobolje, diplopije i poremećaji spavanja) su bili zastupljeni u nešto manjem procentu (37,7% do 61,2%).

Dobijeni podaci prikazani su na Grafikonu 5.



**Grafikon 5.** Učestalost simptoma i znakova sarkoidoze

Definitivni skor simptoma formiran je tako što je svaki simptom skorovan sa JEDINICOM (1), tako da maksimalni skor simptoma iznosi 11.

Ženski pol imao je izražen sindrom zamora u 351 (88.7%) i kašalj kod 221 bolesnice (56.3%), u značajno većem procentu u odnosu na muškarce obolele od sarkoidoze.

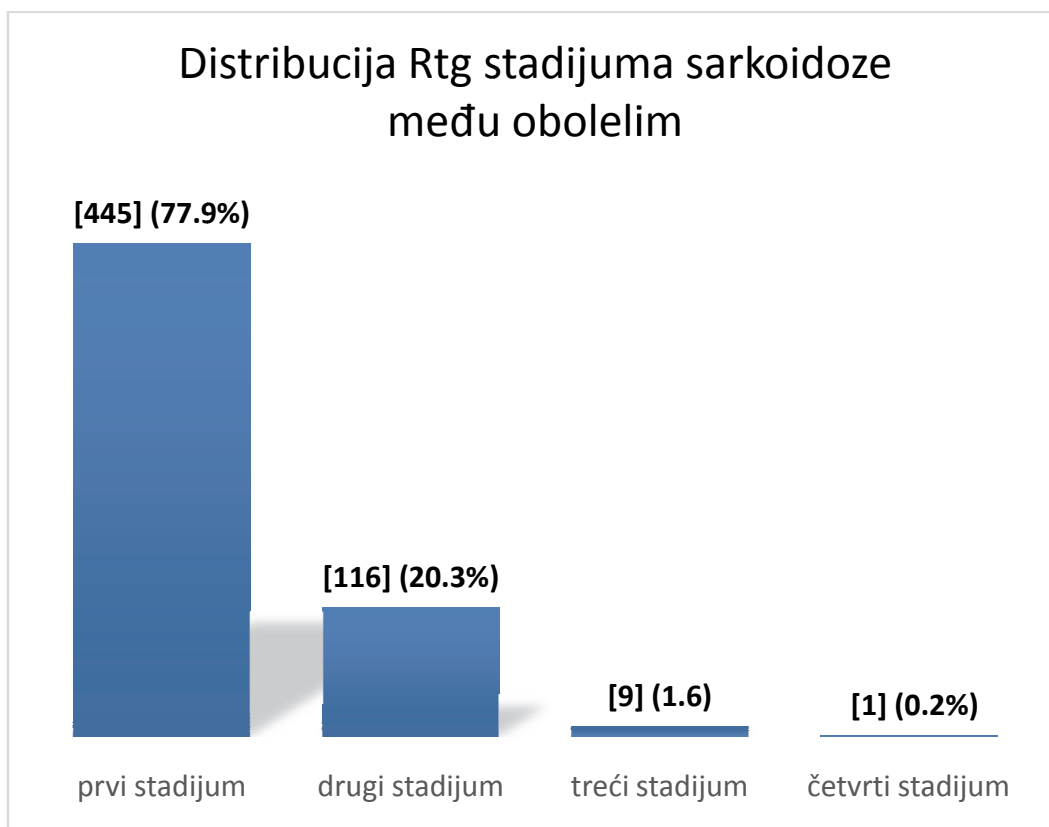
Maksimalni simptom skor od 11 nije imao ni jedan bolesnik. Simptom skor od najviše 9 imalo je 4 bolesnika odnosno 0.7%.

Simptom skor od 2, 3 i 4 imalo je najviše bolesnika i to: simptom skor 2 -57 bolesnika

(10%), simptom skor 3-30 bolesnika (5, 25%), simptom skor 4-40 bolesnika odnosno (7%) bolesnika.

### Radiografski stadijum bolesti

Najveći broj bolesnika je bio u prvom stadijumu bolesti, a najmanje ih je bilo u trećem i četvrtom stadijumu, što je prikazano na grafikonu 6. U četvrtom, završnom stadijumu, nalazio se samo jedan bolesnik.



**Grafikon 6.** Distribucija radiografskog stadijuma bolesti

Rezultati kliničkih ispitivanja biomarkera (aktivnosti hitotriozidaze i ACE u serumu) su sumarno prikazani u Tabeli 7.

**Tabela 7.** Kliničke karakteristike bolesnika u odnosu na nalaze biomarkera

		Aktivnost serumskog ACE (U/L)			Aktivnost serumske hitotriozidaze (nmol/mL/h)		
Kliničke karakteristike pacijenata	N	Medijana	IQR	<i>P</i> *	Medijana	IQR	<i>P</i> *
Pol							
Žene	297	35	20–51	0.0094	116,1	51,3–235,6	0,0811
Muškarci	132	40	28–59		139,2	73,9–259,2	
Aktivnost bolesti							
Aktivna	230	43	26–62	<0.0001	224,2	139,2–394,9	<0,0001
Inaktivna	199	30	20–44		56,4	27,3–111,8	
Klinički tok sarkoidoze							
Akutna	146	39	20–56	0.1534	141,3	54–259,9	0,2996
Hronična	283	36	20–51		115,4	51,3–236,9	
Stadijum plućne bolesti							
Stadijum 0	28	38	24–46	0.7326	51,2	21,6–92,7	0,0001
Stadijum 1	204	36	22–54		129,6 <sup>1</sup>	52,6–245,1	
Stadijum 2 <sup>c</sup>	187	39	21–56		137,7 <sup>1</sup>	54,8–256,8	
Stadijum 3	10	47	23–54		175,8 <sup>1</sup>	91,8–211	
Zahvaćenost organa							
Plućna	309	38	23–54	0.4925	129,6	53,7–249,9	0,1445
Vanplućna	120	37	19–51		105,3	51,3–228,4	
Broj zahvaćenih organa							
1	308	38	23–54	0.8560	129,6	52,6–247,9	0,05667
2	87	39	20–52		119,9	51–234,4	
3	30	38	19–50		83,2	51,3–218,7	
4	4	28	16–46		56,7	29,7–387,4	

IQR: interkvartilni intervali

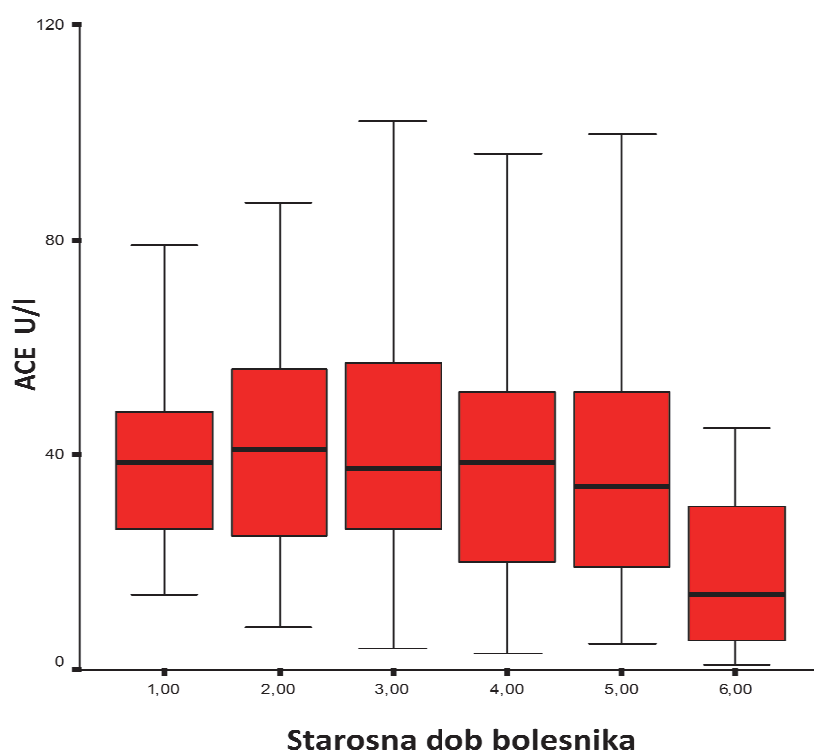
\*Kruskal-Wallis test, značajna razlika između podgrupa  $P < 0,05$ <sup>1</sup> Značajna razlika u odnosu na nulti stadijum 0 po Conover *post hoc* testu,  $P < 0,01$



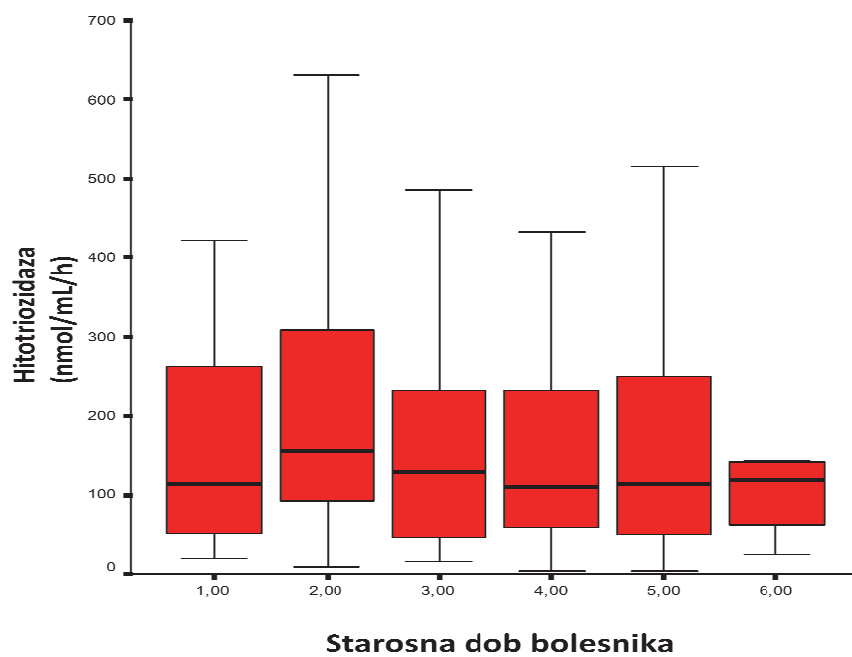
Od ukupnog broja bolesnika sa analizom biomarkera, izmedju bolesnika podeljenih u 6 grupa po starosti (10 godina širina intervala počevši od 20-30 godina pa nadalje) nema značajne razlike u vrednostima hitotriozidaze i ACE tj ona nije bila statistički značajna ( $\chi^2 = 5,749$  i  $3,992$ ; a oba  $p > 0,05$ ) (tabela 8), (grafikon 7), (grafikon 8).

**Tabela 8.** Distribucija aktivnosti ACE i hitotriozidaze po dobnim grupama bolesnika

	Starost kategorije	N	Prosek	SD	Medijana	Minimum	Maximum
ACE	21-30	22	39,86	18,29	38,90	14,00	82,00
	31-40	65	44,53	31,57	43,91	8,00	193,00
	41-50	126	43,28	26,59	42,36	4,00	129,00
	51-60	136	40,01	24,41	38,09	3,00	105,00
	61-70	68	36,66	21,46	32,60	5,00	99,70
	>70	11	29,63	47,03	28,18	1,00	164,00
	Ukupno	428	40,85	26,37	30,00	1,00	193,00
HITOTRIOZIDAZA	21-30	22	185,84	197,98	142,21	19,60	858,60
	31-40	65	399,93	1211,74	350,29	9,60	9771,30
	41-50	126	235,00	327,29	229,15	16,20	1581,00
	51-60	136	235,87	613,93	195,64	2,70	6874,00
	61-70	68	193,24	230,10	187,90	2,70	1123,00
	>70	11	313,78	655,26	297,56	24,30	2269,30
	Ukupno	428	253,19	628,69	230,38	2,70	9771,30

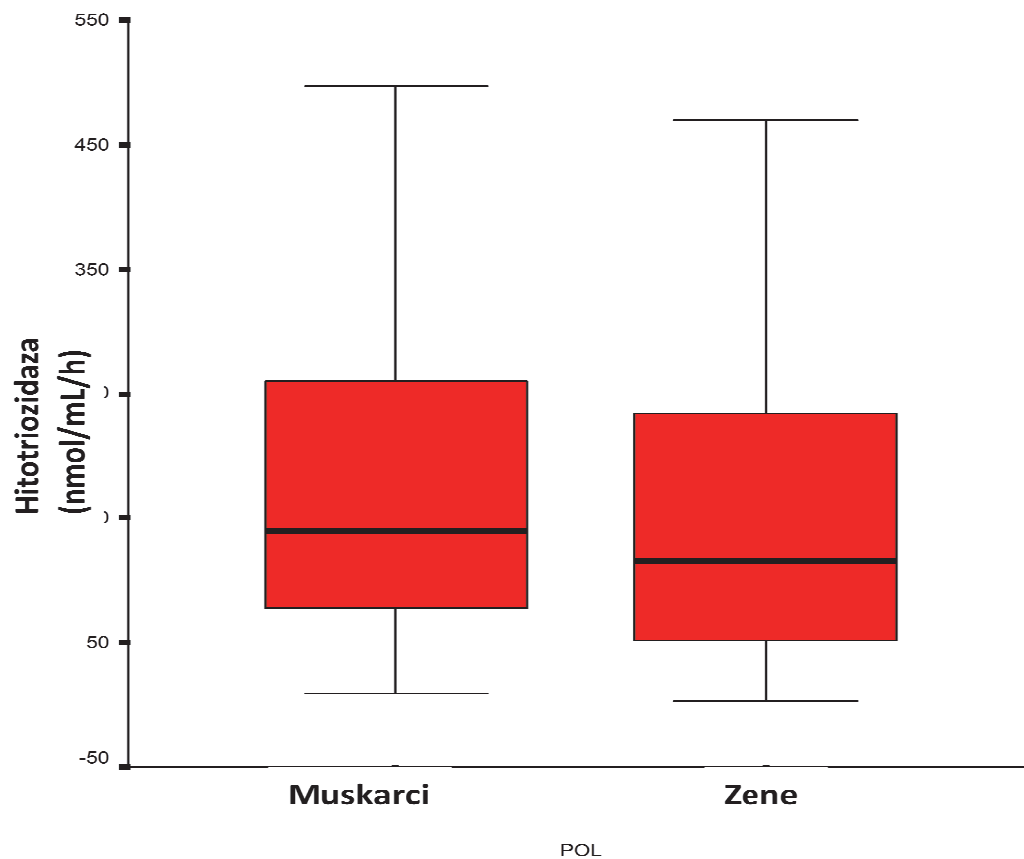


**Grafikon 7.** Aktivnost serumskog ACE prema starosnom dobu



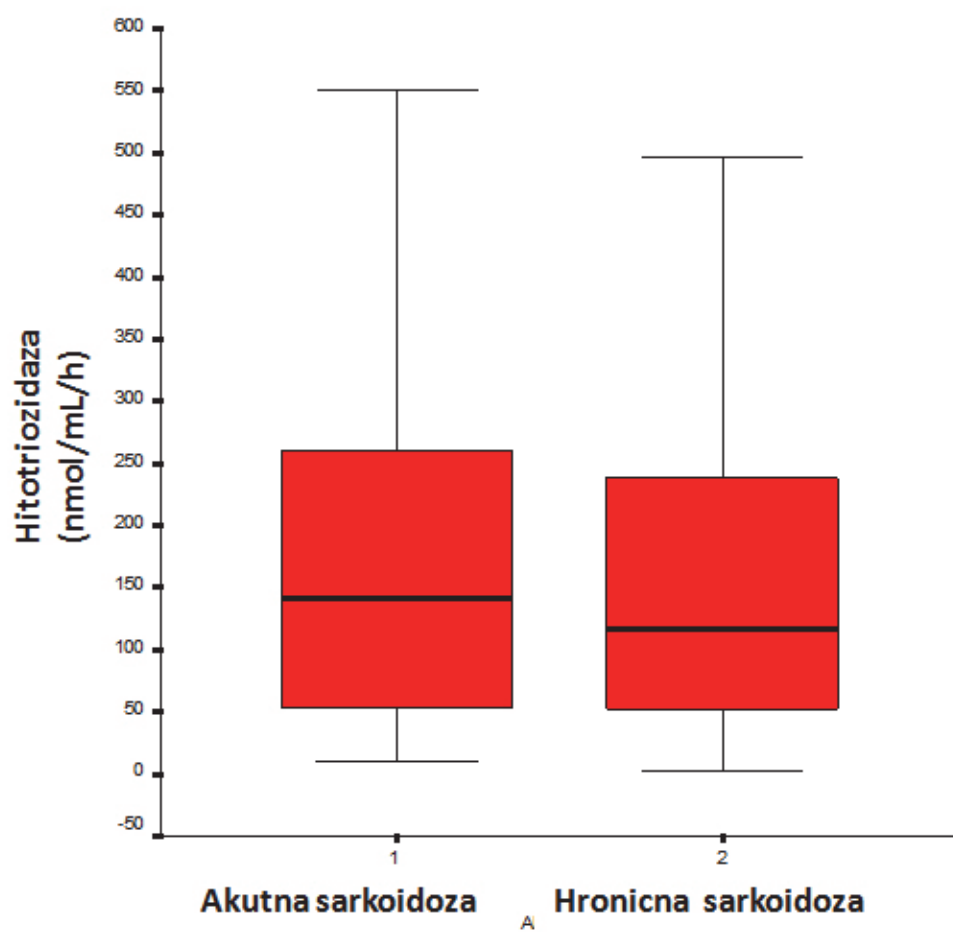
**Grafikon 8.** Aktivnost serumske hitotriozidaze prema starosnom dobu

Kod muškaraca je registrovana statistički značajno veća aktivnost hitotriozidaze ( $z = 1,973; p < 0,05$ ) (grafikon 9)



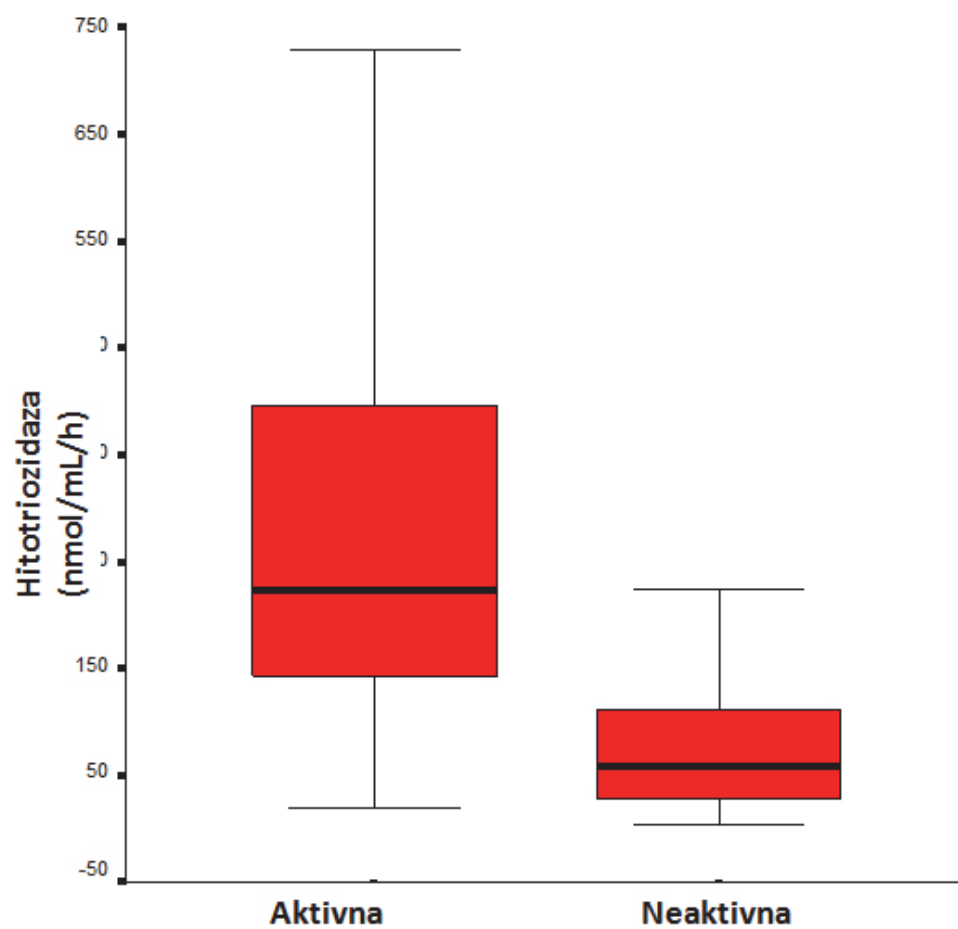
**Grafikon 9.** Aktivnost serumske hitotriozidaze prema polu

Između grupa bolesnika sa akutnom i hroničnom sarkoidozom nema razlike u aktivnosti hitotriozidaze, tj. ona nije statistički značajna ( $z = 1,037; p > 0,05$ ). (grafikon 10)



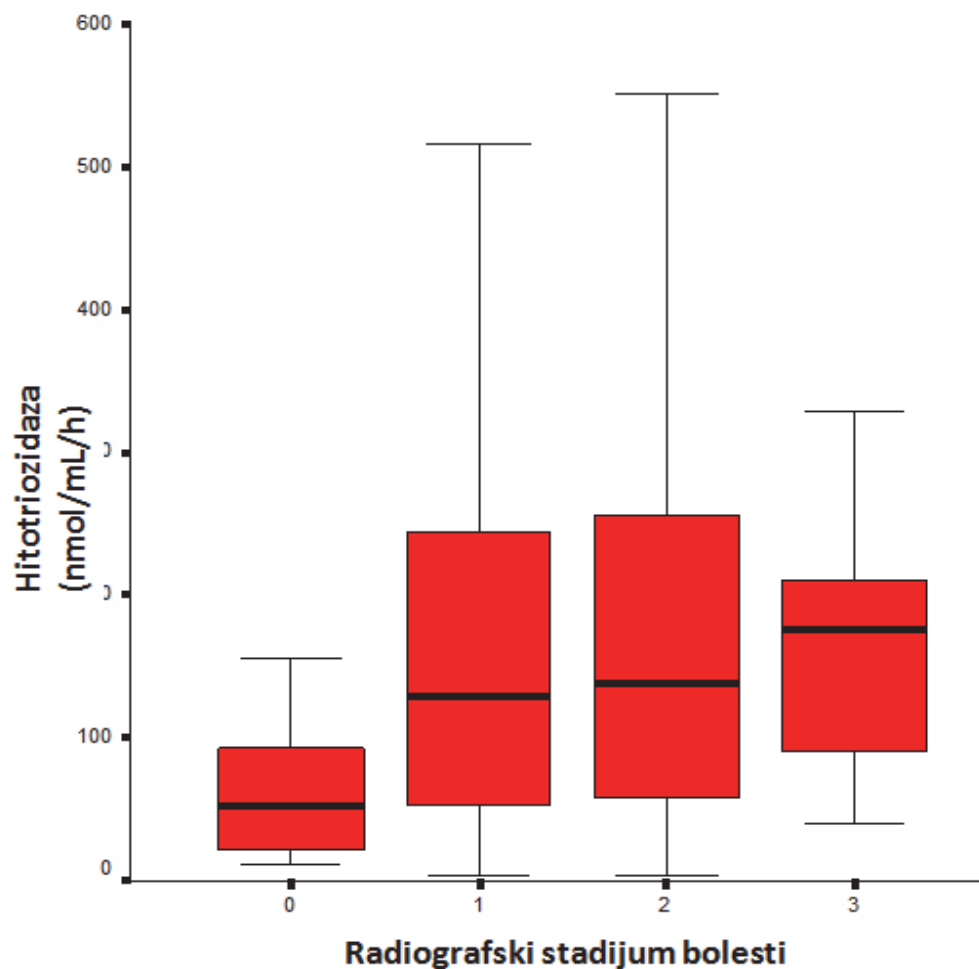
**Grafikon 10.** Aktivnost serumske hitotriozidaze kod akutne i hronične sarkoidoze

Visoko statistički je značajna razlika u aktivnosti hitotriozidaze u serumu između bolesnika sa aktivnom i neaktivnom sarkoidozom. ( $z = 13,223$ ;  $p < 0,01$ ) (grafikon 11)



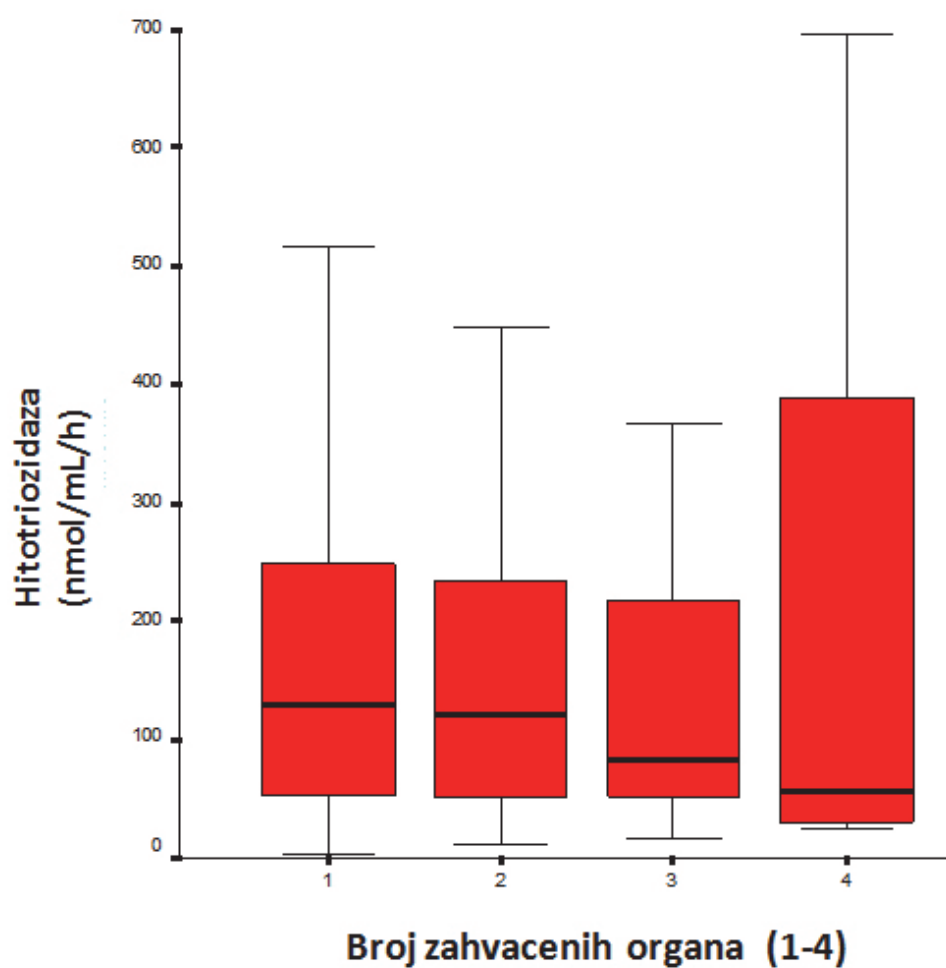
**Grafikon 11.** Aktivnost serumske hitotriozidaze u odnosu na aktivnost bolesti

Najveća aktivnost hitotriozidaze je detektovana kod bolesnika u drugom radiografskom stadijumu bolesti. Razlika u nivou hitotriozidaze je visoko značajna ( $\chi^2 = 21,365$ ;  $p < 0,01$ ). (grafikon 12)



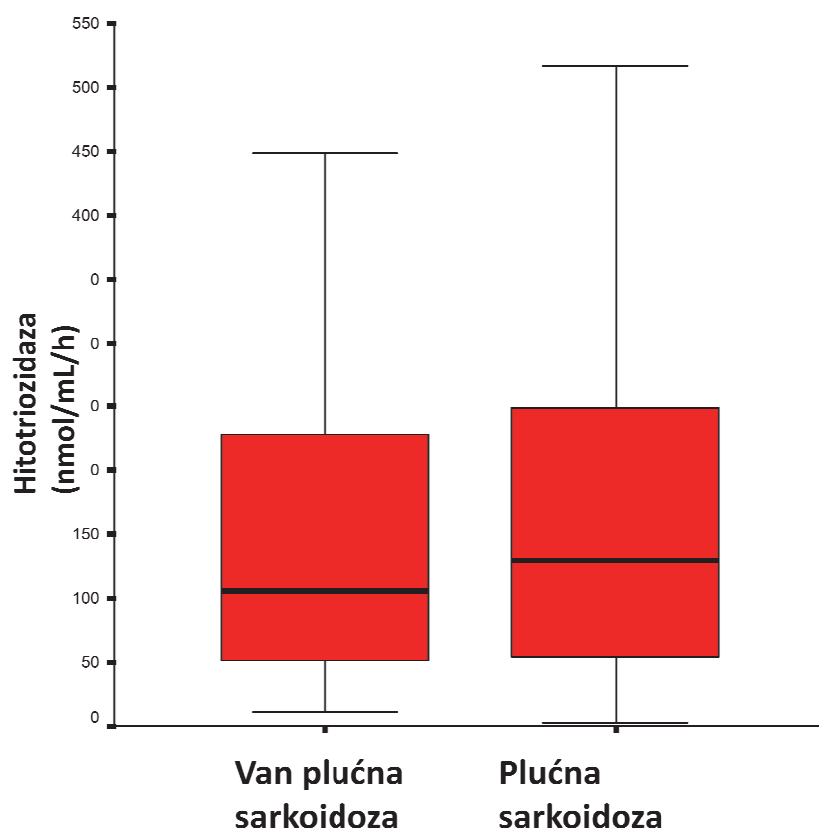
**Grafikon 12.** Aktivnost hitotriozidaze u odnosu na radiografski stadijum bolesti

Izmedju broja zahvaćenih organa nema razlike u vrednostima hitotriozidaze, tj ona nije bila statistički značajna ( $\chi^2 = 2,010$ ;  $p > 0,05$ ) kod osoba sa: jednim zahvaćenim organom kojih ima 308, sa dva ih ima 87, sa tri 30 i sa četiri zahvaćena organa svega 4 (grafikon 13)



**Grafikon 13.** Aktivnost hitotriozidaze u odnosu na broj zahvaćenih organa

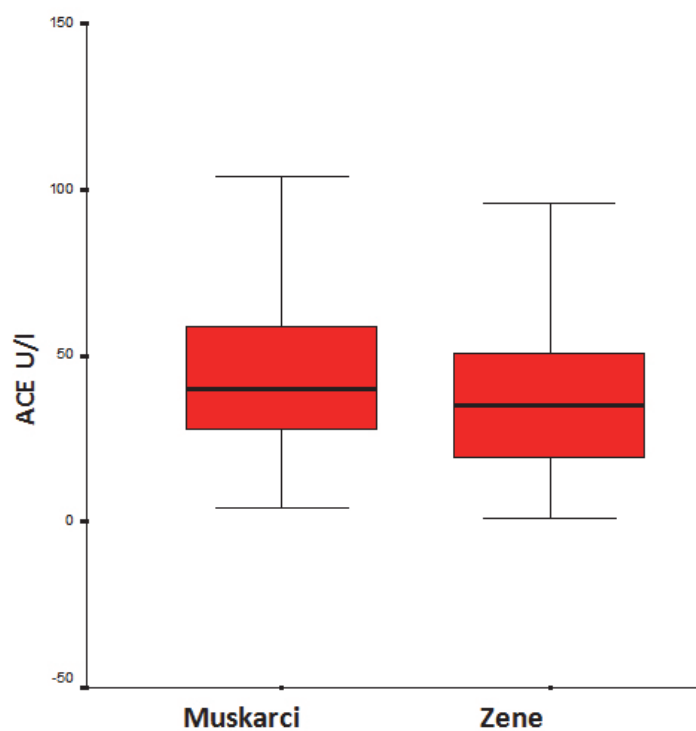
Između bolesnika sa plućnom i vanplućnom sarkoidozom nema razlike u aktivnosti hitotriozidaze tj ona nije statistički značajna ( $z = 1,426$ ;  $p > 0,05$ ) (grafikon 14)



**Grafikon 14.** Aktivnost hitotriozidaze u odnosu na lokalizaciju bolesti

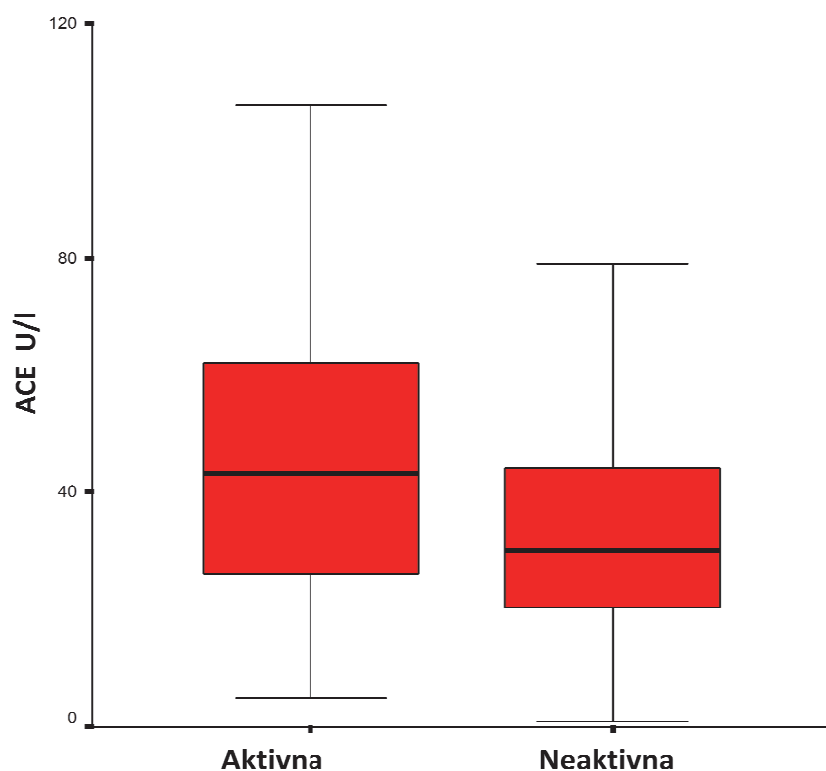
Izmedju polova ima razlike u prosečnim vrednostima ACE i ona je visoko statistički značajna ( $z = 2,639; p < 0,01$ ) a u korist je osoba sa muškim polom. (grafikon 15)





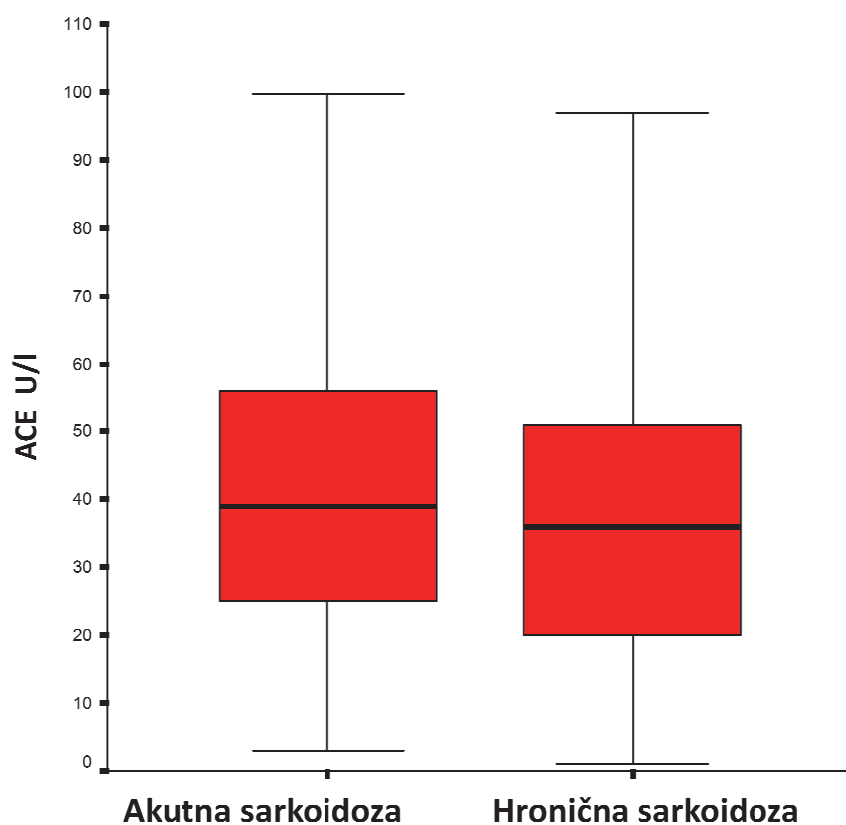
**Grafikon 15.** Aktivnost serumskog ACE prema polu

Između grupe bolesnika s aktivnom i neaktivnom sarkoidozom ima razlike u prosečnim vrednostima ACE i ona je visoko značajna ( $z = 5,104$ ;  $p < 0,01$ ) a u korist je osoba sa aktivnom sarkoidozom. (grafikon 16)



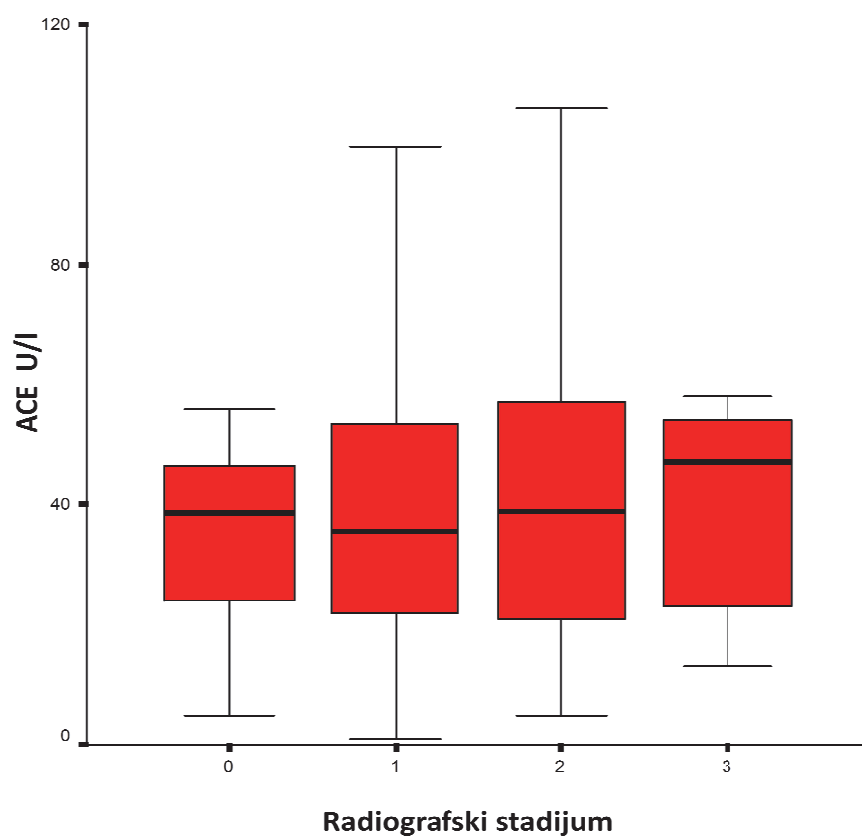
**Grafikon 16.** Aktivnost serumskog ACE-a u odnosu na aktivnost sarkoidoze

Između grupe bolesnika sa akutnom i hroničnom sarkoidozom nema razlike u vrednostima ACE tj ona nije statistički značajna ( $z = 1,403$ ;  $p > 0,05$ ). Kako nema razlike kod akutnih i hroničnih sarkoidoza, ni po aktivnosti hitotriozidaze ni ACE, ne može se reći koji je bolji za detektovanje ovakvih promena. (grafikon 17)



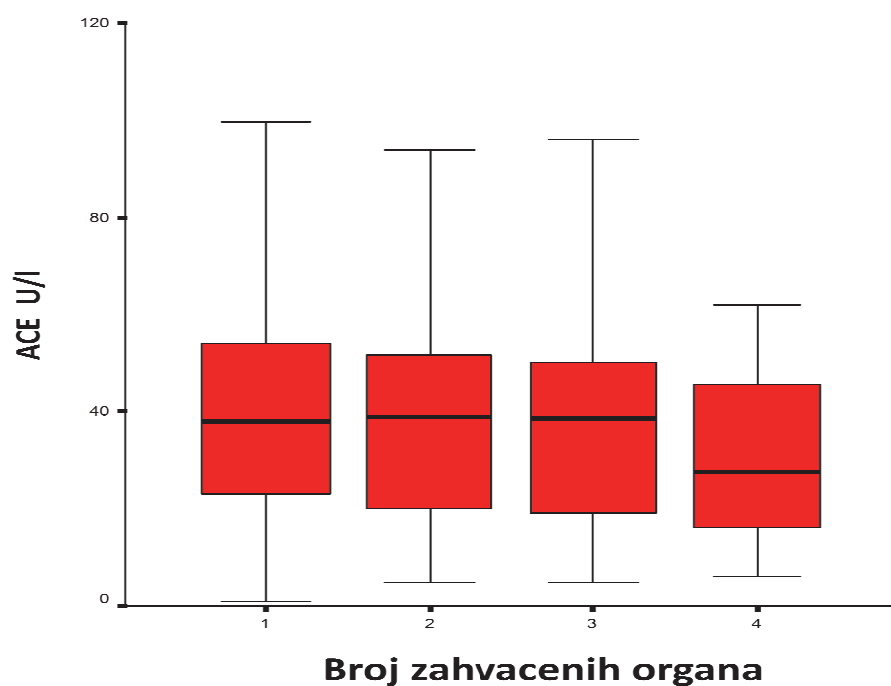
**Grafikon 17.** Aktivnost serumskog ACE u odnosu na hronicitet bolesti

U radiografskim stadijumima bolesti ima razlike u vrednostima ACE ali ona nije bila statistički značajna ( $\chi^2 = 1,350$ ;  $p > 0,05$ ) kada je u pitanju serumski ACE. (grafikon 18).



**Grafikon 18.** Aktivnost serumskog ACE u odnosu na radiografski stadijum bolesti

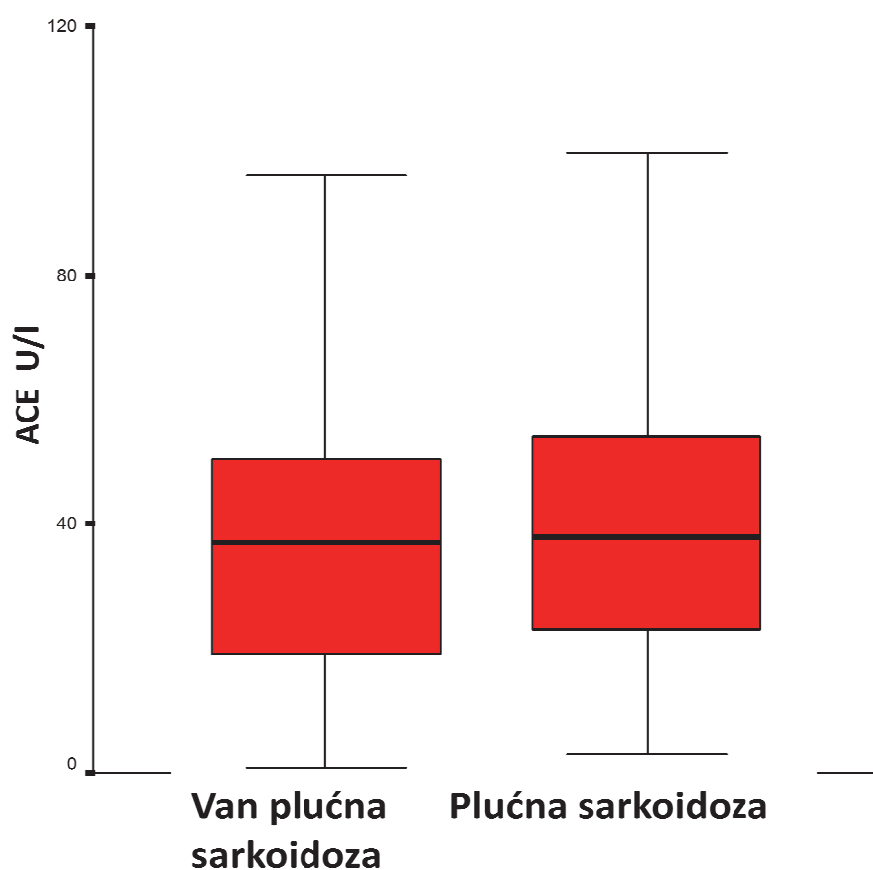
Između broja zahvaćenih organa nema razlike u vrednostima ACE tj ona nije statistički značajna ( $\chi^2 = 0,849$ ;  $p > 0,05$ ). (grafikon 19)



**Grafikon 19.** Aktivnost serumskog ACE u odnosu na broj organa zahvaćenih sarkoidozom

Između bolesnika sa plućnom i vanplućnom sarkoidozom nema razlike u vrednostima ACE tj ona nije statistički značajna ( $z = 0,749$ ;  $p > 0,05$ ).

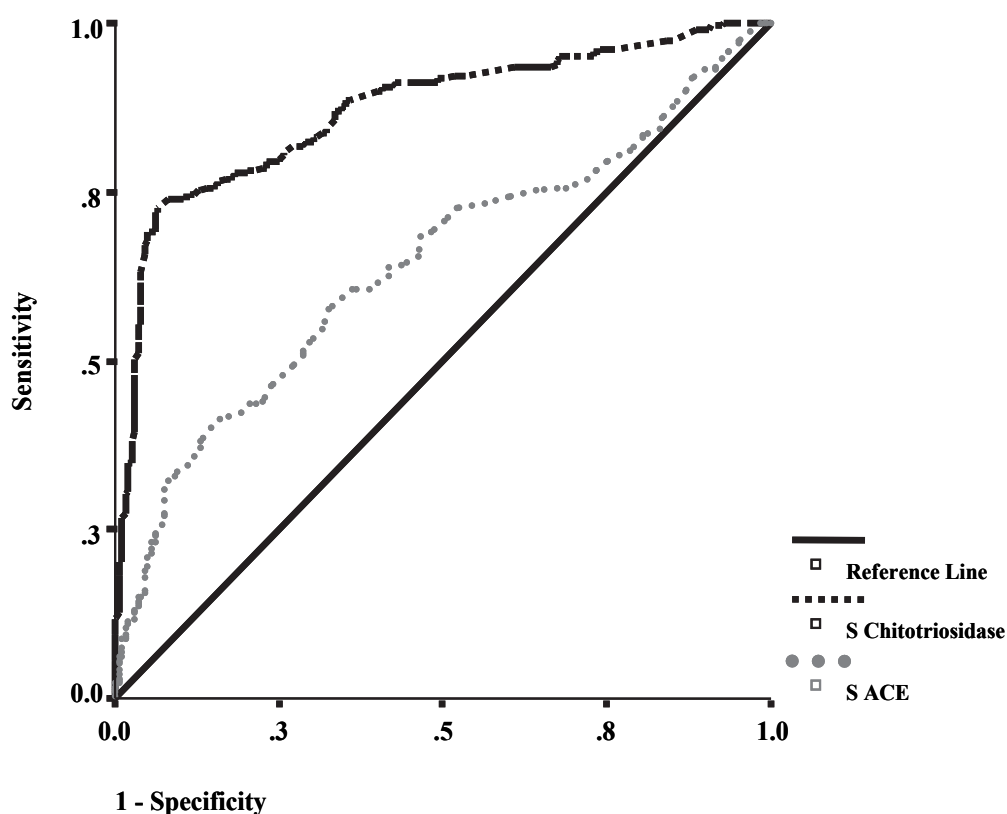
Kako nema razlike kod plućnih i vanplućnih bolesnika ni po vrednostima hitotriozidaze ni ACE ne može se reći koji je bolji za detektovanje ovakvih promena. (grafikon 20)



**Grafikon 20.** Aktivnost serumskog ACE u odnosu na lokalizaciju bolesti

Nije bilo korelacije skora simptoma i biomarkera aktivnosti sarkoidoze.

Analiza ROC u predviđanju aktivnosti sarkoidoze pokazala je da je nivo serumske hitotriozidaze od 100 nmol/mL/h pokazao osetljivost od 82,5% ( u potvrđivanju aktivne sarkoidoze) i specifičnost od 70,0% (u isključivanju aktivne sarkoidoze). Cut off vrednost od 32,0 U/L za aktivnost ACE u serumu pokazala je osetljivost od 66,0% i specifičnost od samo 54%. (Grafikon 21)



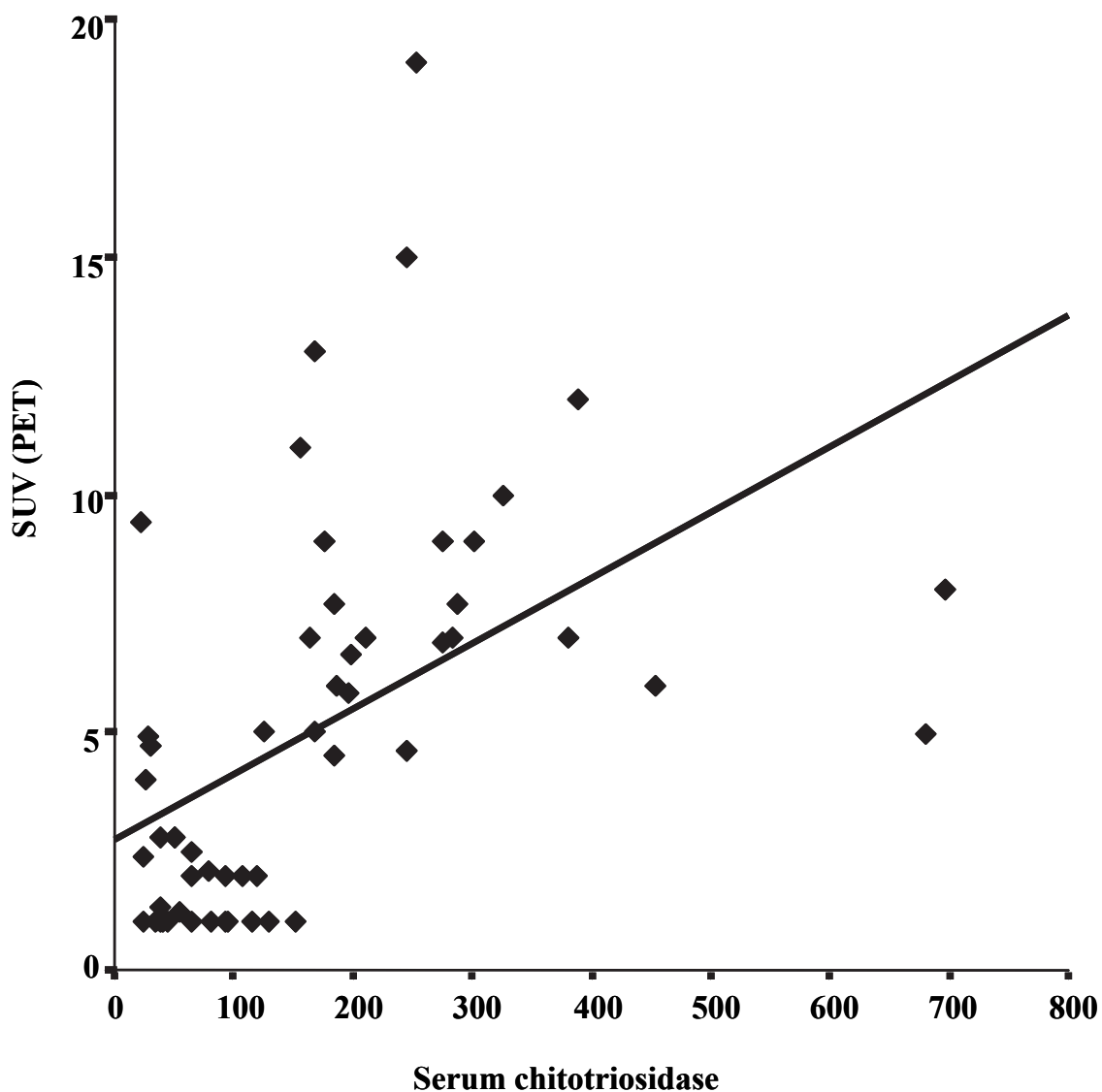
**Grafikon 21.** ROC kriva: aktivnost hitotriozidaze i sACE

Između grupe bolesnika sa aktivnom i neaktivnom sarkoidozom ima razlike u prosečnim vrednostima ACE i hitotriozidaze ali je hitotriozidaza bolja, što pokazuje ROC analiza i površine ispod ROC krive (AUC) koja je od maksimalnih 1,0 (100%) kod hitotriozidaze 0,870 a kod ACE 0,643 pa se može reći grubo da je hitotriozidaza skoro za trećinu moćnija u detekciji aktivnih sarkoidoza od ACE.

### Aktivnost biomarkera i FDG PET aktivnost

Nađena je statistički značajna povezanost između SUVmax granulomatoznih fokusa prikazanih na 18F-FDG PET/CT i aktivnosti serumske hitotriozidaze. (Grafikon 22)

Nije nađena statistički značajna povezanost nalaza 18F-FDG PET/CT i aktivnosti ACE u serumu. ( $\rho=-0,102$ ,  $P=0,459$ )



**Grafikon 22.** Povezanost nalaza 18F-FDG PET/CT i aktivnosti serumske hitotrioizidaze

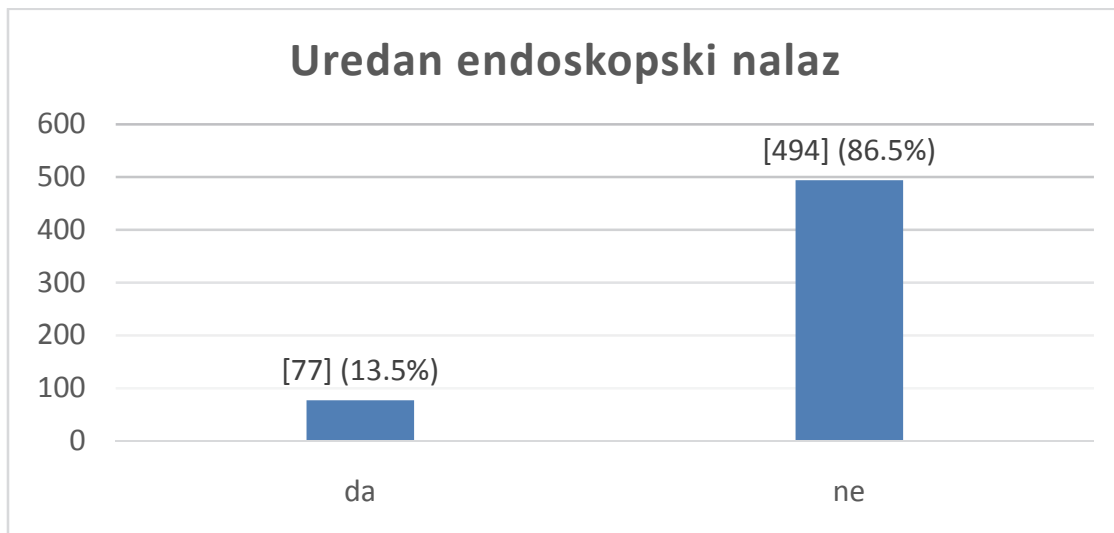
### **Simptomi i znaci bolesti i FDG PET aktivnost**

Nađena je statistički značajna povezanost parametara aktivnosti granulomatozne inflamacije sa pozitivnim SUV granulomatoznih fokusa prikazanih na 18F-FDG PET/CT i to: zamaranja ( $\chi^2=8,81$   $p=0,003$ ), kašlja ( $\chi^2=5,24$   $p=0,030$ ), bolova u grudima ( $\chi^2=12,9$   $p=0,001$ ) i bolova u kostima ( $\chi^2=12,15$   $p=0,001$ ). Učestalost drugih simptoma i znakova sarkoidoze nije bila statistički značajno različita kod bolesnika sa pozitivnim i negativnim 18F-FDG PET/CT.



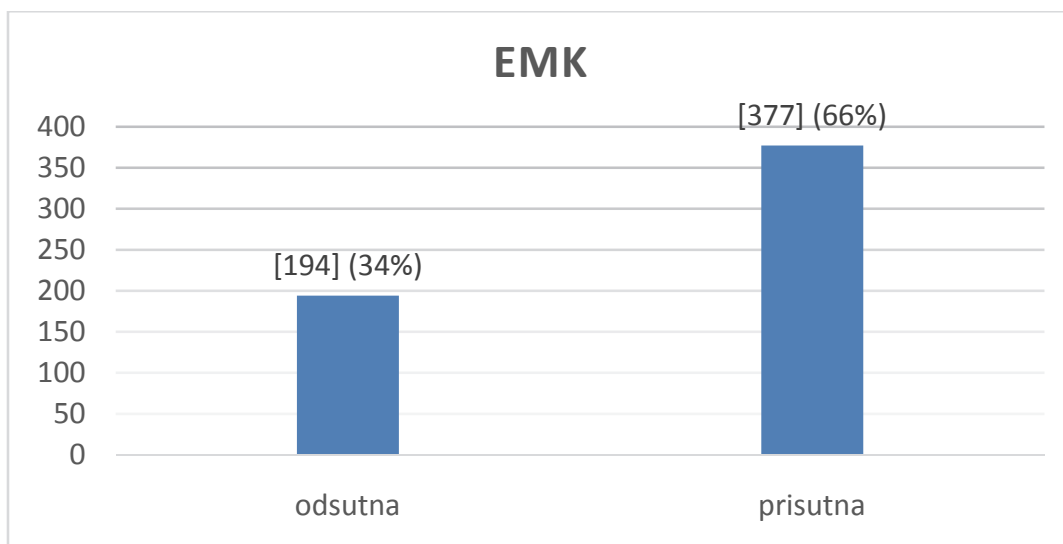
### Bronhoskopski nalaz kod sarkoidoze

Većina bolesnika je imala patološki bronhoskopski nalaz tj jedan ili više endoskopskih znakova koji su ukazivali na moguću sarkoidozu (Grafikon 23)



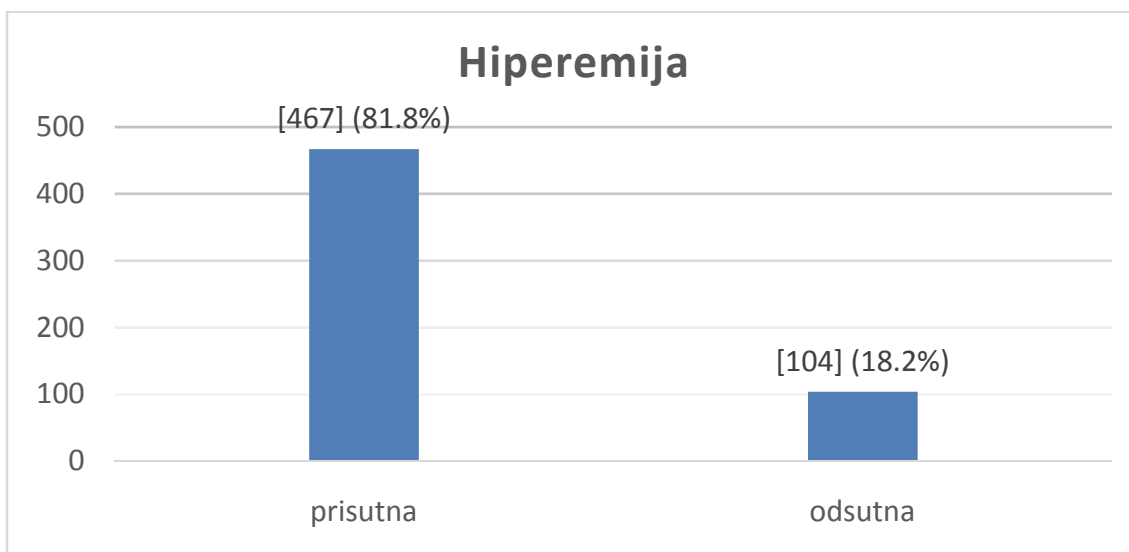
**Grafikon 23.** Bronhoskopski nalaz kod sarkoidoze

Ekstramuralnu kompresiju, kao posledicu uvećanih limfnih nodusa u medijastinumu u centralnoj i/ili gornjim lobarnim karinama imalo je više od 2/3 bolesnika (Grafikon 24)



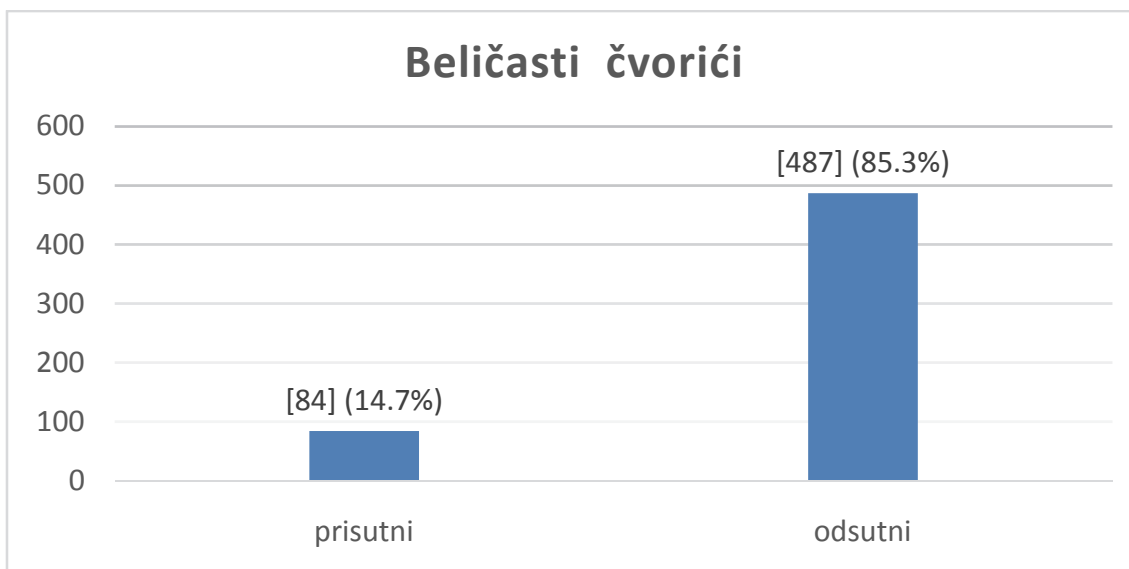
**Grafikon 24.** Učestalost ekstramuralne kompresije u bronhoskopskom nalazu bolesnika sa sarkoidozom

Hiperemična, injicirana sluznica je viđena endoskopski kod većine bolesnika (Grafikon 25).



**Grafikon 25.** Učestalost hiperemije sluznice u endoskopskom nalazu bolesnika sa sarkoidozom

Beličasti čvorići po sluznici traheobronhijalnog stabla su bili relativno retki kod ispitivanih bolesnika i viđeni su u svega 14.7% slučajeva (Grafikon 26)



**Grafikon 26.** Učestalost nalaza beličastih čvorića u endoskopskom nalazu bolesnika sa sarkoidozom

Distribucija bolesnika prema radiografskom stadijumu bolesti u odnosu na endoskopski nalaz prikazana je u Tabeli 9.

Tabela 9. Bronhoskopski nalaz u odnosu na radiografski stadijum bolesti

Endoskopski nalaz		Radiografski stadijum			
		I (N=445)	II (N=116)	III (N=9)	IV (N=1)
		n (%)	n (%)	n (%)	n (%)
<b>Ekstramuralna kompresija</b>	Da	300 (67.4)	70 (60.3)	3 (33.3)	0 (0.0)
	Ne	145 (32.6)	46 (39.7)	6 (77.7)	1 (100.0)
<b>Hiperemija</b>	Da	361 (81.1)	97 (83.6)	1 (11.1)	0 (0.0)
	Ne	84 (18.9)	19 (16.4)	8 (88.9)	1 (100.0)
<b>Beličasti čvorići</b>	Da	69 (15.5)	15 (12.9)	0 (0.0)	0 (0.0)
	Ne	376 (84.5)	101 (87.1)	9 (100.0)	1 (100.0)
<b>Normalan nalaz</b>	Da	62 (13.9)	13 (11.2)	1 (11.1)	1 (100.0)
	Ne	383 (86.1)	103 (88.8)	8 (88.9)	0 (0.0)

Prisustvo odnosno odsustvo bilo kog od navedenih znakova na endoskopskom nalazu se razlikuju značajno prema radiografskom stadijumu tj. ekstramuralna kompresija je češće zastupljena u I i II stadijumu bolesti ( $p < 0,002$ ).

Ista je situacija i sa hiperemijom, dok su beličasti čvorići ređe zastupljeni ( $p < 0,002$ ).

Postoji visoko značajna povezanost endoskopskog nalaza i radiografskog stadijuma bolesti ( $p < 0,005$ )

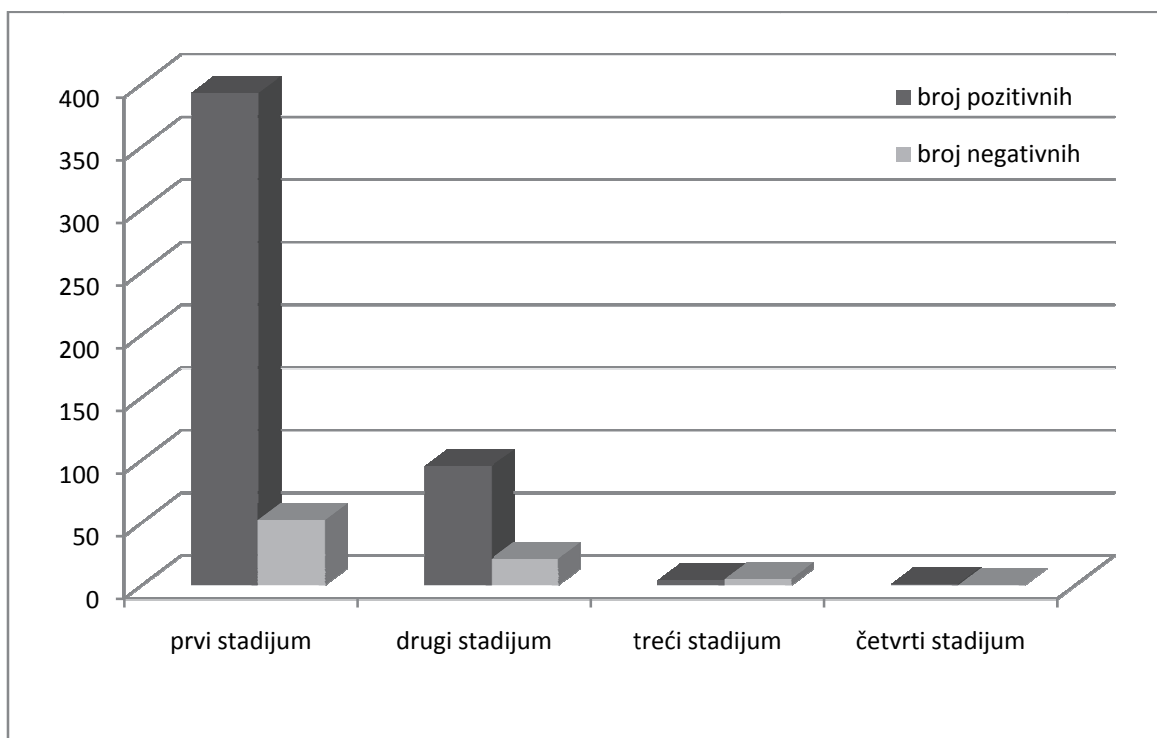
Većina bolesnika nije imala normalan endoskopski nalaz, nezavisno od radiografskog stadijuma bolesti.

Biopsione tehnike u odnosu na radiografski stadijum bolesti su prikazane u Tabeli 10.

**Tabela 10.** Biopsione tehnike i pozitivnost nalaza u odnosu na radiografski stadijum bolesti

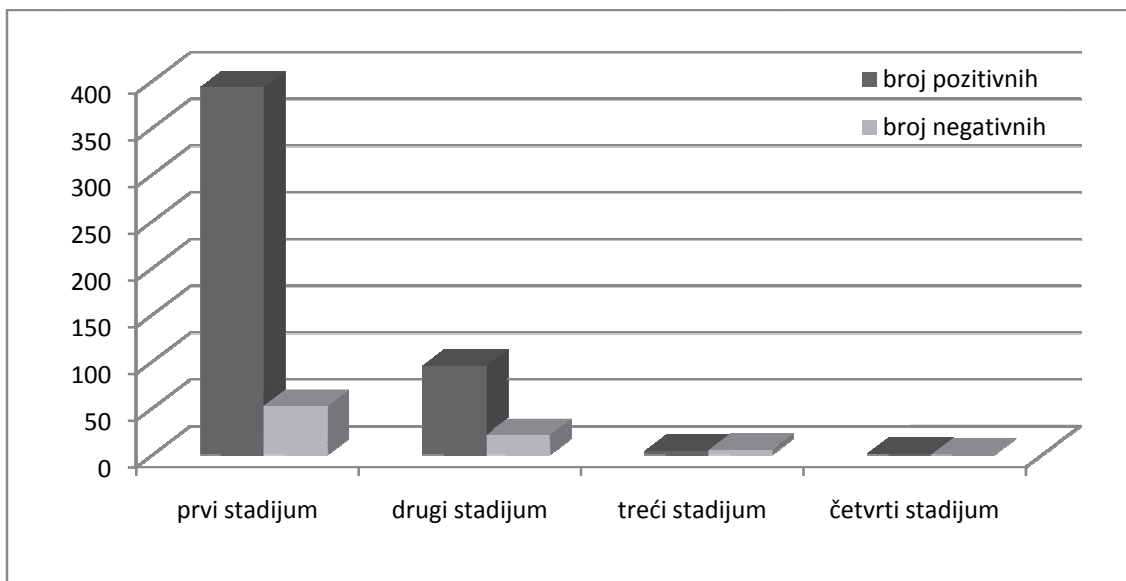
Primenjena metoda	Nalaz	Rtg stadijum (broj bolesnika)			
		I (N=445)	II (N=116)	III (N=9)	IV (N=1)
		n (%)	n (%)	n (%)	n (%)
Forceps	+	291 (65.4)	36 (31)	1 (11.1)	1 (100.0)
	-	154 (34.6)	67 (69)	8 (88.9)	0 (0.0)
Transbronhijalna biopsija	+	10 (2.2)	6 (5.2)	8 (88.9)	0 (0.0)
	-	435 (97.8)	110 (94.8)	1 (11.1)	1 (100.0)
Igljena biopsija	+	393 (88.3)	95 (81.9)	4 (44.4)	1 (100.0)
	-	52 (11.7)	21 (18.1)	5 (55.6)	0 (0.0)

Biopsija sluznice forcepsom (endobronhijalna biopsija) je u preko 2/3 slučajeva dala pozitivan nalaz kod obolelih od sarkoidoze, kod bolesnika u I stadijumu i preko polovine bolesnika u II stadijumu. Pozitivnost endobronhijalne biopsije opada sa ulaskom bolesti u III stadijum, dok u IV stadijumu bolesti nije bilo histološke verifikacije granuloma na sluznici bronha. (grafikon 27).



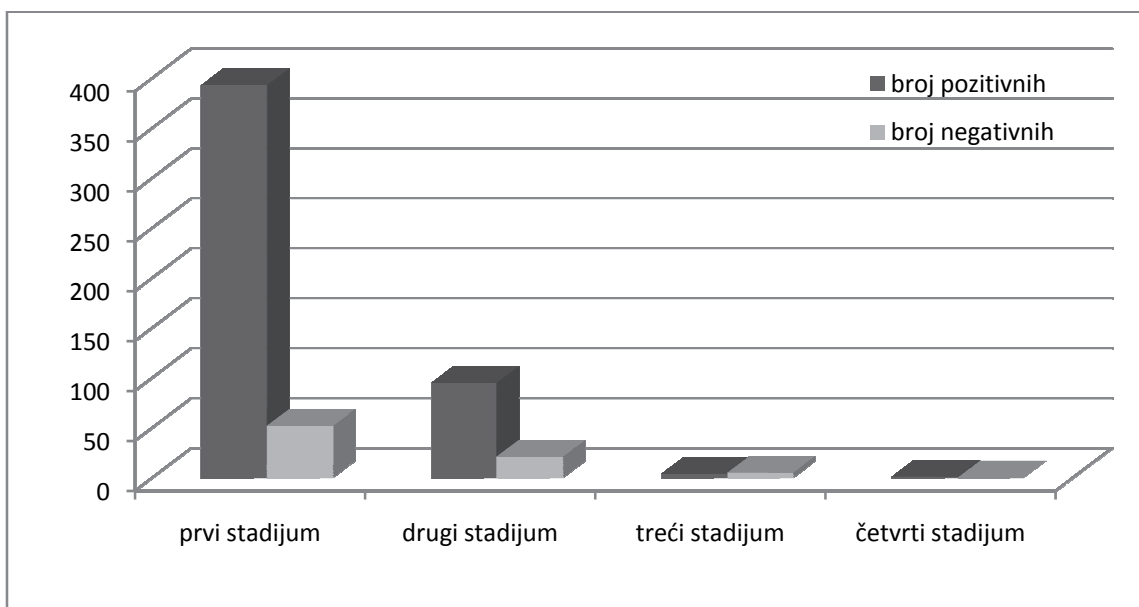
**Grafikon 27.** Analiza biopsije forcepsom po radiografskim stadijumima bolesti

Transbronhijalna biopsija pluća je statistički značajno češće pozitivna nego negativna u uznapredovalim stadijumima sarkoidoze (od drugog do četvrtog stadijuma) ( $p=0,018$ ). (grafikon 28). Trend je obrnut u odnosu na endobronhijalnu biopsiju.



**Grafikon 28.** Analiza transbronhijalne biopsije pluća po radiografskim stadijumima bolesti

Igljena biopsija je najsvrsishodnija dijagnostička metoda jer je u najvećem broju slučajeva (489/571) dala pozitivan rezultat ( $p=0,002$ ). (grafikon 29). Pozitivnost rezultata je najveća u I i II stadijumu bolesti



**Grafikon 29.** Pozitivnost nalaza transbronhijalne iglene biopsije u odnosu na radiografski stadijum bolesti

Kombinacijom sve tri metode kod najvećeg broja bolesnika postavljena je dijagnoza bolesti.( $p<0,01$ ).

### **Endobronhijalni ultrazvuk**

Kod 29 bolesnika sa jasnom kliničkom sumnjom na sarkoidozu učinjena je EBUS TBNA limfnih nodusa u medijastinumu čiji je kraći dijamer na MDCT grudnog koša bio manji od 20 mm. (Tabela 11)

Kod svih 29 (100%) bolesnika patohistološki je potvrđena sarkoidoza, iako je endoskopski nalaz bio uredan. Kod 4 (13,7%) bolesnika iz ove grupe, sarkoidni granulomi su nađeni i u biopsiji sluznice bronha.

Ehsonografski, svi bioptirani limfni nodusi su pokazivali benigne karakteristike: jasnu ograničenost, homogenost, negativan znak influksa, bez centralne nekroze.

**Tabela 11.** Pozitivnost nalaza kombinovane primene EBUS TBNA i EBB

<b>Pozitivnost nalaza</b>	<b>N (%)</b>
<b>EBUS TBNA</b>	<b>29 (100)</b>
<b>EBB</b>	<b>4 (13,7)</b>

## DISKUSIJA

U ovom radu kroz detaljnu analizu kliničkih, radiografskih i bronhoskopskih nalaza 571 bolesnika sa patohistološki dokazanom sarkoidozom, ukazano je na značajnu povezanost svih navedenih aspekata od značaja za dijagnostiku sarkoidoze.

Kao multisistemska, multiorganska bolest, sarkoidoza može imati čitav niz svojih kliničkih prezentacija, kojoj su sa druge strane pridodati varijeteti radiografskog nalaza i kao i različiti aspekti bronhološskog nalaza.

U preko 90% bolesnika sarkoidoza zahvata pluća i /ili limfne žlezde medijastinuma pa je to upravo razlog zašto se uglavnom dijagnostikuje i leči od strane pulmologa (20).

Međunarodna fondacija za istraživanje sarkoidoze („*Foundation For Sarcoidosis Research*, FSR) uzelo je za simbol sarkoidoze snežnu pahulju , upravo iz razloga šarolike kliničke slike ove bolesti, gde ne postoje dva identična klinički prezentovana slučaja (103) (slika 14).



**Sarcoidosis Research Foundation**

**Slika 14.** Simbol sarkoidoze (preuzeto sa: *Stopsarcoidosis.org* [homepage on the Internet]. Chicago: Foundation for Sarcoidosis Research; c2000-01.)



Do definitivne dijagnoze sarkoidoze često je veoma dug put. Ovi bolesnici se često pogrešno dijagnostikuju najčešće kao bolesnici sa drugim plućnim oboljenjima (kao na primer, bronhijalna astma i hronična opstruktivska bolest pluća). U proseku bolesnici imaju simptome oko 3 meseca pre nego što se posumnja na sarkoidozu, a nekada i duže pre nego što se postavi definitivna dijagnoza bolesti (88).

Studija Judsona i autora ukazala je veoma dug put bolesnika od pojave prvih simptoma do dijagnoze. Analizom 189 bolesnika Judson je ukazao na činjenicu da je svega 15,3% bolesnika imalo dijagnozu sarkoidoze posle prve posete lekaru, 50% bolesnika imalo je 4 ili više odlaska do lekara pre dijagnoze sarkoidoze, dok je jedan bolesnik iz studije 23 puta odlazio do lekara pre nego što mu je dijagnostikovana sarkoidoza (14).

Kod većine naših bolesnika sa plućnom sarkoidozom dominantni simptomi i znaci su bili: suv i uporan kašalj (501-88,2%), promene na koži (564-98,8%), zamaranje (405-70,9%), bol u grudima (406-71,1%), otežano disanje (475-83,1%) kao i otoci zglobova (469-82,1%).

Kašalj je veoma čest i problematičan simptom kod sarkoidoze. Prevalenca kašlja se procenjuje između 3% i 53%. Tačan mehanizam nastanka kašlja nije poznat, ali postoji nekoliko mogućnosti (Tabela 12).

**Tabela 12.** Mehanizam nastanka kašlja kod sarkoidoze Adaptirano iz: *Tully T, Birring SS. Cough in Sarcoidosis. Lung 2015 (Epub)DOI 10.1007/s00408-015-9799-2 (114)*

<b>Mehanizam nastanka kašlja kod sarkoidoze</b>
Inflamacija disajnih puteva
Hiperreaktivnost disajnih puteva/opstrukcija protoku vazduha
Plućna fibroza
Medijastinalna limfadenopatija:poremećaj n.vagusa
Laringealna bolest
Plućna vaskularna bolest

Kod naših bolesnika prisustvo suvog upornog kašlja najpre se moglo objasniti prisutnom inflamacijom disajnih puteva što je u skladu sa hiperemijom koja je endoskopski uočena u 81,8% bolesnika.

Još jedno objašnjenje za prisustvo hroničnog kašlja jeste povišen nivo serumske aktivnosti ACE kod naših bolesnika.

Angiotenzin - konvertujući enzim se koristi kao marker inflamatorne aktivnosti u sarkoidozi. Sinha i saradnici (115) pronašli su jaku vezu između ACE i osetljivosti refleksa kašlja. Pacijenti sa visokim serumskim ACE kašljali manje u odgovoru na kapsaicin u odnosu na one sa niskim nivoom ACE.

Potencijalno objašnjenje za ovaj nalaz je da pacijenti sa visokim ACE mogu imati niže koncentracije medijatora kašlja u disajnim putevima, pošto ACE konvertuje potentne medijatore kašlja (kao što je bradikinin) u neaktivne peptide.

Prisustvo hilarne, odnosno medijastinalne adenopatije uočeno je kod 66% naših bolesnika (po endoskopskom nalazu-tj nalazu ektramuralne kompresije u centralnoj i gornjim lobarnim karinama od strane uvećanih limfnih nodusa u medijastinumu) čime se takođe može objasniti kašalj kao jedan od najizraženijih simptoma kod sarkoidoze, prisutan kod naših bolesnika. Kašalj može biti posledica kompresije na nervne završetke tusigenih zona koje se nalaze u karinama.

Kožne promene bile su prisutne u svih bolesnika prvog stadijuma plućne sarkoidoze (146 ukupno) po tipu nodoznog eritema, što je i najznačajniji znak akutne forme bolesti, tj. Lofgrenovog sindroma. Nodozni eritem je najzastupljeniji znak kod akutne sarkoidoze, ali se po pravilu nikad ne bioptira, pošto ne sadrži nekazeifikujuće granulome.

Sindrom hroničnog zamora ( osećaj malaksalosti ) imao je 81% naših bolesnika. Sindrom hroničnog zamora česta je manifestacija imunoloških poremećaja, a kod sarkoidoze se ovaj simptom objašnjava prisutnom inflamacijom kao i prisutnim poliartralgijama.

Sindrom hroničnog zamora i njegova etiopatogeneza još uvek nije definitivno istražena kod sarkoidoze, mada su napred navedena objašnjenja prihvaćena od strane brojnih autora (116).

Obzirom na raznovrsne kliničke prezentacije sarkoidoze, bilo je neophodno pronaći još neki metod koji bi ukazao na moguću granulomatoznu inflamaciju.

Godine 1998., radna grupa Nacionalnog instituta za zdravlje („*National Institutes of Health Biomarkers Definitions Working Group*“) definisala je “biomarker“ kao *“...parametar koji se može objektivno meriti i evaluirati kao indikator: normalnog biološkog procesa, patološkog procesa ili odgovora na primenjenu terapiju“* (24). Granulomatozne bolesti pluća decenijama su stvarale konfuziju oko aspekta “aktivnosti bolesti”. Ovde bi aktivnost trebala da označava kako aktuelnu inflamaciju tako i odgovor na terapiju, odnosno eventualno progresiju bolesti.

U ovom radu korišćena su dva aktuelna biomarkera sarkoidozne aktivnosti i korelirana je njihova značajnost u odnosu na kliničke forme bolesti, akutnu ili hroničnu, kao i u odnosu na aktivnu odnosno inaktivnu sarkoidozu.

Do nedavno, porast aktivnosti ACE je bio najčešće korišćen laboratorijski test kod sarkoidoze. Takođe, trebalo bi da predstavlja merilo ukupne metaboličke aktivnosti granuloma u telu (89, 90).

Ipak, vrednost povišene aktivnosti ACE u serumu je još uvek sporno pitanje, pošto je procenjena senzitivnost testa svega 57% (91). U prvim mesecima akutne sarkoidoze ACE može biti u granicama normalnih vrednosti. Uprkos činjenici da je ACE najčešće upotrebljavan marker aktivnosti sarkoidoze, njegova dijagnostička i prognostička upotrebljivost još uvek nisu jasni. U studiji u kojoj je učestvovao 1941 bolesnik sa sarkoidozom i 1575 zdravih kontrolnih subjekata, kao i 1355 bolesnika sa drugim bolestima, senzitivnost povišene aktivnosti serumskog ACE u dijagnostici sarkoidoze je bila 57%, specifičnost 90% a pozitivna prediktivna vrednost svega 60% (92).

Polimorfizam gena koji kodira ACE može dovesti do promena u aktivnosti ACE i kod zdravih individua i kod obolelih od sarkoidoze. Polimorfizam sa insercijom (I)

ili delecijom (D) dela gena se odražava na aktivnost enzima, tako da subjekti sa DD fenotipom imaju višu aktivnost ACE u serumu od onih sa II alelima (93, 94).

Činjenica da učestalost I/D alela varira u zavisnosti od etničke grupe dovodi do zaključka da je potrebno lokalno prilagođavanje referentnih vrednosti prema genotipu (95, 96).

Povezanost između aktivnosti serumskog ACE i aktivnosti same bolesti ili čak odgovora na terapiju je relativno slaba (97).

Ova ograničenja serumskog ACE kao biomarkera sarkoidoze, pospešila su potragu za drugim, boljim biomarkerima.

Uzimajući u obzir ključnu ulogu hronično aktiviranih makrofaga u patogenezi sarkoidoze, hitotriozidaza - novi potencijalni marker bolesti je prvi put predstavljena 2004.godine od strane Grosso-a i saradnika (98). Hitotriozidaza je enzim koji je uključen u razlaganje hitina; takođe je aktivan i u ljudskom organizmu, iako je njegova tačna fiziološka funkcija još uvek nepoznata (98, 99).

U patološkim stanjima, hitotriozidaza se smatra pokazateljem aktivacije makrofaga. U ovim stanjima, patološki tkivni makrofagi dodatno produkuju hitotriozidazu, kao što je zapaženo kod većeg broja lizozomskih enzimopatija kao npr Goševove bolesti (89).

Nedostatak pouzdanih parametara za praćenje aktivnosti sarkoidoze doveo je do hipoteze da serumska hitotriozidaza može biti dobar parametar za identifikaciju bolesnika sa aktivnom bolešću (28, 30, 31).

Ideja o određivanju aktivnosti hitotriozidaze u serumu kod sarkoidoze potekla je od dokazane činjenice da aktivirani makrofagi imaju značajnu ulogu u patogenezi sarkoidoze i granulomatozne inflamacije (98, 99, 100).

Grupa autora sa Univerziteta u Sijeni je uočila značajno veću aktivnost hitotriozidaze u serumu kod obolelih od sarkoidoze u poređenju s kontrolnom grupom; viša aktivnost hitotriozidaze je takođe zabeležena kod aktivne sarkoidoze u poređenju sa bolesnicima sa neaktivnom bolešću. Postoji značajna povezanost radiografskog stadijuma plućne sarkoidoze, radiografskih CT karakteristika,

karakteristika ćelija iz BAL sa serumskom hitotriozidazom, što ukazuje da bi ovaj enzim mogao biti pouzdani marker težine bolesti (99, 100).

U ovoj studiji, cilj je bio da se ispituje: upotrebljivost serumske hitotriozidaze u proceni aktivnosti sarkoidoze i povezanost sa drugim parametrima aktivnosti bolesti kao što su radiografski nalaz, zahvaćenost više organa i 18F-FDG PET/CT nalaza. Takođe, cilj je bio da se odredi na koji se biomarker (ACE ili hitotriozidazu) kliničari mogu više osloniti u određivanju aktivnosti bolesti.

Kod bolesnika sa sarkoidozom, nađene su značajno povišene aktivnosti serumske hitotriozidaze, ali i ACE. Oba markera su imala značajno više vrednosti kod muškaraca. Za takvu aktivnost ACE kod muškaraca u ovom ispitivanju nije nađena paralela u dostupnoj literaturi, ali potkrepljuje prethodno navedenu tvrdnju da referentne vrednosti za ACE treba lokalno prilagoditi (95, 96).

Poredeći ova dva markera aktivnosti sarkoidoze (hitotriozidaza i ACE u serumu) sa nalazima radiografije grudnog koša (tj radiografskim stadijumom bolesti) nađena je značajna povezanost između aktivnosti hitotriozidaze i stadijuma plućne bolesti, dok za ACE nije nađena veza. Opšte je prihvaćeno da radiografski nalaz odražava i prognozu bolesti (101), pa ova povezanost implicira da hitotriozidaza ima prognostički značaj. Slično su potvrdili u svojim studijama i drugi autori (Grosso i sar. Bargagli i sar. 2008. i 2013. Golab i sar.) (28, 100, 102). U poslednjoj studiji se čak sugeriše da, zbog povezanosti sa rendgenskim stadijumom bolesti, određivanje hitotriozidaze u serumu može da smanji broj radiografskih pregleda.

U ovoj studiji, vrednosti hitotriozidaze u serumu bile su najveće kod bolesnika u drugom stadijumu bolesti, što se razlikuje od druge slične studije Bargagli-ja i sar. koji su najvišu aktivnost hitotriozidaze našli u trećem stadijumu bolesti (100). Uočena diskrepanca samo doprinosi dilemi: da li je hitotriozidaza enzim koji indukuje hiperekspresiju profibrotičnih citokina tipa 2 (Th2)-što je u skladu sa III radiografskim stadijumom plućne bolesti-ili je pokazatelj aktivnosti „svežih“ granuloma, koji se mogu naći u II stadijumu sarkoidoze?

Najvažnija razlika između dva biomarkera (hitotriozidaze i ACE) je nađena u odnosu na aktivnost sarkoidoze. Ova studija je pokazala visoku senzitivnost -

82,5% za aktivnost hitotriozidaze u serumu od samu 100/nmol/mL/h u potvrdi aktivne sarkoidoze i specifičnost od 70% u isključivanju aktivnosti sarkoidoze. Nivo ACE u serumu imao je znatno nižu senzitivnost (66%) i specifičnost (54%) u odnosu na aktivnost bolesti. Do sličnih zaključaka došli su Bargagli i sar: kod 232 bolesnika sa sarkoidozom ROC analiza je pokazala senzitivnost od 88,6% i specifičnost od 92,8% (100).

Kod 55 bolesnika učinjeno je poređenje 18F-FDG PET/CT nalaza i aktivnosti oba biomarkera u serumu. Nađena je jaka pozitivna povezanost između aktivnosti sarkoidoze (merena preko SUVmax) i nivoa hitotriozidaze u serumu, što je jedan od najznačajnijih nalaza ovog ispitivanja. Takva povezanost nije nađena sa ACE. Inflamatorne lezije su metabolički aktivne, menjaju se i rastu brzo i može da se pojavi diskrepanca između aktivnosti bolesti i radiografskog stadijuma; 18F-FDG PET/CT je bolji pokazatelj nivoa granulomatozne inflamacije a hitotriozidaza u serumu doprinosi sveobuhvatnijem sagledavanju aktivnosti bolesti.

Uprkos mišljenju da su neke kliničke manifestacije veoma karakteristične za sarkoidozu (lupus pernio, *Lofgrenov* i *Heerfordtov* sindrom) definitivna dijagnoza sarkoidoze podrazumeva nalaz nekazeifikovanog epiteloidnog granuloma u obolelom organu (20, 104).

Sarkoidni granulomi mogu zahvatiti bilo koji deo respiratornog trakta. U studiji Shorr-a endobronhijalni granulomi dokazani biopsijom u 21 od 34 (61%) bolesnika (65).

Bolesnici sa normalnom PA radiografijom grudnog koša ili bez promena na HRCT-u, u nultom stadijumu plućne bolesti mogu imati granulome u plućnom parenhimu dokazane transbronhijalnom biopsijom pluća (105).

Bronhološko ispitivanje prvi je korak u definitivnoj dijagnostici plućnih lezija. Metode koje su u svakodnevnoj praksi kod nas i u svetu koriste jesu :

- 1) Transbronhijalna biopsija pluća (TBB )
- 2) Endobronhijalna biopsija (EBB )
- 3) Transbronhijalna iglena biopsija (cTBNA ili TBNA )

Efikasnost transbronhijalne biopsije u dijagnostici sarkoidoze prepoznata je prilično rano.

TBB je prihvaćena kao standard za dijagnostiku svih bolesnika sa suspektnom sarkoidozom bez obzira na radiografski stadijum i aktivnost bolesti (106).

U studiji turskih autora (55) kod bolesnika u prvom stadijumu dokazano je postojanje sarkoidnih granuloma u visokom procentu (55% prema 70% u drugom i trećem stadijumu).

Na našem materijalu, transbronhijalna biopsija je mnogo češće bila pozitivna nego negativna u uznapredovalim stadijumima sarkoidoze i taj procenat iznosi čak 89% za III stadijum plućne sarkoidoze ( $p=0,018$ ). Procenat naših pozitivnih nalaza u prvom stadijumu je 10%, što je dosta manje u odnosu na nalaze iz literature, ali se uklapa u nalaze Navanija i saradnika (69) koji imaju 12% pozitivnih nalaza u I stadijumu bolesti.

U tabeli 13 prikazani su podaci iz literature (69) i grupni pregled pozitivnih nalaza kod učinjenih konvencionalnih metoda bronhoskopije (TBNA, TBB), kao i procenat pozitivnih nalaza kod kombinovanih metoda EBUS i konvencionalnih metoda.

**Tabela 13.** Pozitivnost nalaza kod sarkoidoze u zavisnosti od metode biopsije

Adaptirano iz: Navani N, Booth HL, Kocjan G, et al. Combination of endobronchial ultrasound-guided transbronchial needle aspiration with standard bronchoscopic techniques for the diagnosis of stage I and stage II pulmonary sarcoidosis. *Respirology* 2011;16(3):467-72 (69)

Stadijum bolesti (broj bolesnika)	EBUS TBNA (broj bolesnika/%)	TBB (broj bolesnika /%)	TBB+EBB (broj bolesnika/%)	EBUS TBNA + standardna bronhoskopija (broj bolesnika/%)
I (18)	16 (89%)	2(12%)	2(12%)#	17(94%)
II (9)	7 (78%)	6(67%)	7(78%)	8(89%)
Ukupno 27	23 (85%)*	8(31%)	9(35%)#	25(93%)**

\* $P \leq 0.001$  pozitivnost nalaza EBUS TBNA u odnosu na standardnu bronhoskopiju

\*\* $P \leq 0.0001$  pozitivnost nalaza EBUS TBNA i standardne bronhoskopije u odnosu na samo standardnu bronhoskopiju

#Jedan bolesnik sa I stadijumom sarkoidoze nije prošao standardnu bronhoskopiju posle EBUS TBNA

Broj biopsija, koji može ići i do 10 definitivno utiče na dijagnostičku efikasnost metode. Većina istraživača se slaže da je 4 – 6 uzoraka adekvatno za bolesnike u drugom i trećem stadijumu bolesti (57)

Veća efikasnost zapažena je kada se biopsije uzmu iz više od jednog lobusa i/ili kada se uzmu iz predela najgušćih plućnih promena kod bolesnika sa drugim i trećim stadijumom suspektne sarkoidoze, što je definitivno i naša svakodnevna praksa (53).



Endobronhijalna biopsija povećava efikasnost TBB za 10% udružena sa ovom metodom (78-86%) u studiji Gupta i saradnika (66).

U mnogo slučajeva, respiratorna mukoza može izgledati potpuno normalno, ali EBB može biti dijagnostički metod i u ovim slučajevima. Nekoliko studija (korišćena rigidna bronhoskopija) prikazalo je pozitivne EBB u 24% i 44% bolesnika što se uklapa u nalaze naše analizirane grupe (107-109).

TBNA je uvedena u praksu od strane hirurga koji su koristili rigidnu bronhoskopiju. Transbronhijalna iglena biopsija limfne žlezde po prvi put je primenjena od strane Broueta i sar. 1950. godine (110). Wang KP je uveo ovu tehniku sedamdesetih godina kroz fiberoptički bronhoskop i saopštio svoje prve rezultate kod sarkoidoze (111).

Može se smatrati metodom izbora za dijagnostiku sarkoidoze u prvom i drugom stadijumu, medijastinalnih limfoma kao i drugih patoloških promena u medijastinumu (112).

U studiji Moralesa i sar., dijagnostička efikasnost TBNA u prvom i drugom stadijumu sarkoidoze bila je 50%, uz značajno povećanje efikasnosti kada je bila udružena sa TBB (10% do 20%), što je potpuno u saglasju s našim rezultatima (113).

Tačna uloga rutinskih bronhoskopskih biopsionih tehnika u dijagnostici sarkoidoze je još uvek predmet rasprava.

U poslednjih nekoliko godina, transbronhijalna iglena biopsija uvećanih limfnih nodusa u medijastinumu vođena ultrazvukom u tzv realnom vremenu (EBUS TBNA), zauzima sve značajnije mesto. Poređenje dijagnostičkog doprinosa pojedinih metoda dali su Goyal i saradnici u studiji iz 2014. godine.

Od 164 bolesnika, kod 151 je definitivno potvrđena sarkoidoza. Granulomi su nađeni kod 127 (84,2%) bolesnika. Pozitivnost nalaza TBB, EBB, TBNA i EBUS TBNA je bila: 68,7%, 49,6%, 22,4% i 57,1%. Kumulativna pozitivnost nalaza je

iznosila: EBB+TBB 81,4%; TBB+TBNA 73,7%; TBNA+EBB 62,9%; TBB+EBB+TBNA 86,9%; i TBB+EBB+EBUS-TBNA 86,4%. Kod bolesnika sa vidljivim abnormalnostima sluznice TBB u kombinaciji sa EBB je imala najveću pozitivnost nalaza (92,8%).

Klinički nalazi i radiografski stadijum nisu imali uticaja na pozitivnost nalaza (117).

Kod naših bolesnika, EBUS dijagnostika učinjena je na značajno manjem broju, svega 29 bolesnika. Objašnjenje je u tek nedavno raspoloživoj tehnici, odnosno EBUS-om kojim Klinika za pulmologiju raspolaže (od pre godinu dana).

Sve biopsije učinjene endoskopskim ultrazvukom (EBUS-om) dale su pozitivne rezultate što ukazuje na značaj ove (relativno) kod nas nove metode u dijagnostici sarkoidoze.

## 5. ZAKLJUČCI

1. U ispitivanoj populaciji bolesnika sa sarkoidozom značajno više je bilo osoba ženskog pola (66,1%).
2. Prosečna životna dob bolesnika iznosila je  $50,77 \pm 12,02$  godine
3. Klinička slika sarkoidoze kod naših bolesnika manifestovala se u najvećem broju slučajeva tipičnom slikom akutne sarkoidoze odnosno Lofgrenovim sindromom (146/591)
4. Radiografski je značajno najčešće bio zastupljen I stadijum plućne sarkoidoze (77,9%)
5. Aktivnu formu sarkoidoze imalo je 230 analiziranih bolesnika
6. Aktivnost bolesti, ispitivana biomarkerima serumskim ACE i serumskom hitotriozidazom, ukazala je na serumsku hitotriozidazu kao značajno pouzdaniji biomarker, visoke specifičnosti i senzitivnosti.
7. Serumski hitotriozidaza bila je u značajnoj korelaciji sa kliničkom procenom aktivne bolesti.
8. Serumski hitotriozidaza bila je u značajnoj korelaciji sa radiografskim stadijumom bolesti.
9. Serumski hitotriozidaza bila je u značajnoj korelaciji sa nalazom PET skena koji je ukazivao na aktivnost bolesti.
10. Bronhološka dijagnostika u signifikantnom procentu (86,5%) pokazala je neki od modaliteta patološkog nalaza.
11. Najčešći endoskopski nalaz bila je hiperemija bronhijalne sluzokože (81,8%).

12. Najređe su uočeni beličasti čvorići kao znak endobronhijalne sarkoidoze (14,7%).
13. Uočena je značajna povezanost bronhoskopskog nalaza i radiografskog stadijuma bolesti.
14. Najveći procenat pozitivnih nalaza od bronholoških metoda dala je TBNA.
15. EBUS dijagnostika dala je pozitivne rezultate kod svih bolesnika kod kojih je učinjena, mada je njihov broj iz tehničkih razloga bio veoma mali (svega 29).

## 6. LITERATURA

1. Mihailović-Vučinić V. Sarkoidoza. Medicinski fakultet Univerziteta u Beogradu. Beograd: Infohome, 2000.
2. Mihajlović-Vučinić V. Sarkoidoza. U: Sekulić S. Plućne bolesti, Elit Medica, Beograd, 2000. 440-446.
3. Iwai K, Tachibana T, Takemura T. Pathological studies on sarcoidosis autopsy. *Acta Pathol Jpn.* 1993;43:372-376
4. Hoitsma E, Faber CG, Drent M, Sharma OP. Neurosarcoidosis: a clinical dilemma. *Lancet Neurol.* 2004 Jul;3(7):397-407
5. Hosoda Y, Sasagawa S, Yasuda N. Epidemiology of sarcoidosis: new frontiers to explore. *Curr Opin Pulm Med.* 2002;8:424-428
6. Zissel G, Prasse A, Muller-Quernheim J. Sarcoidosis-immunopathogenetic concepts. *Semin Respir Crit Care Med.* 2007;28:3-14
7. Kucera GP, Rybicki BA, Kirkey KL, Coon SW, Major ML, Maliarik MJ, et al. Occupational risk factors for sarcoidosis in African-American siblings. *Chest.* 2003 May;123(5):1527-35.
8. Gorham ED, Garland CF, Garland FC, Kaiser K, Travis WD, Centeno JA. Trends and occupational associations in incidence of hospitalized pulmonary sarcoidosis and other lung diseases in Navy personnel: a 27-year historical prospective study, 1975-2001. *Chest.* 2004;126:1431-1438
9. Prezant DJ, Dhala A, Goldstein A, Janus D, Ortiz F, Aldrich TK. The incidence, prevalence, and severity of sarcoidosis in New York City firefighters. *Chest.* 1999 Nov;116(5):1183-93.
10. Izbicki G, Chavko R, Banauch GI, Weiden MD, Berger KI, Aldrich TK, et al. World Trade Center "sarcoid-like" granulomatous pulmonary disease in New York City Fire Department rescue workers. *Chest.* 2007;131(5):1414-23.

11. Iannuzzi MC, Maliarik MJ, Poisson LM, Rybicki BA. Sarcoidosis susceptibility and resistance HLA-DQB1 alleles in African Americans. *Am J Respir Crit Care Med*. 2003;167(9):1225-31.
12. Rybicki BA, Walewski JL, Maliarik MJ, Kian H, Iannuzzi MC; ACCESS Research Group. The BTNL2 gene and sarcoidosis susceptibility in African Americans and Whites. *Am J Hum Genet*.;2003 77(3):491-9.
13. Moller DR, Chen ES. Genetic basis of remitting sarcoidosis: triumph of the trimolecular complex? *Am J Respir Cell Mol Biol*. 2002; 27: 391–395.
14. Judson MA, Baughman RP et al. The Diagnostic Pathway to Sarcoidosis. *Chest*. 2003; 123:406–412.
15. Iannuzzi MC, Rybicki BA, Teirstein AS. Sarcoidosis. *N Engl J Med* 2007; 357: 2153–2165.
16. Bechtel JJ, Starr T, Dantzker DR, et al. Airway hyperreactivity in patients with sarcoidosis. *Am Rev Respir Dis*. 1981;124: 759–761.
17. Hendrick DJ, Blackwood RA, Black JM. Chest pain in the presentation of sarcoidosis. *Br J Dis Chest*. 1976;70: 206–210.
18. Cappell MS. Endoscopic, radiographic, and manometric findings in dysphagia associated with sarcoid due to extrinsic esophageal compression from subcarinal lymphadenopathy. *Am J Gastroenterol*.1995;90:489–492.
19. Löfgren S. Erythema nodosum: studies on etiology and pathogenesis in 185 adult cases. *Acta Med Scand* 1946; 124: 1–197.
20. Costabel U, Hunninghake GW; Sarcoidosis Statement Committee; American Thoracic Society; European Respiratory Society; World Association for Sarcoidosis and Other Granulomatous Disorders. ATS/ERS/WASOG statement on sarcoidosis. *Eur Respir J*. 1999; 14(4):735-737
21. Moller DR. Pulmonary fibrosis of sarcoidosis. New approaches, old ideas. *Am J Respir Cell Mol Biol*. 2003; 29: S37–S41.
22. Sharma OP. Cardiac and neurologic dysfunction in sarcoidosis. *Clin Chest Med*. 1997; 18: 813–825.

23. Silverman KJ, Hutchins GM, Bulkley BH. Cardiac sarcoid: a clinicopathologic study of 84 unselected patients with systemic sarcoidosis. *Circulation*. 1978; 58: 1204–1211.
24. Biomarkers Definition Working Group. Biomarkers and surrogate endpoints: preferred definitions and conceptual framework. *Clin Pharmacol Therapeutics*. 2001;69:89–95.
25. Marshall BG, Shaw RJ. Association between angiotensin II receptor gene polymorphism and serum angiotensin converting enzyme (sACE) activity in patients with sarcoidosis. *Thorax*. 1998; 53: 439-440.
26. Lieberman J. Elevation of serum angiotensin-converting enzyme (ACE) level in sarcoidosis. *Am J Med*. 1975;59:365-72.
27. Schurmann M. Angiotensin converting enzyme gene polymorphism in patients with pulmonary sarcoidosis: impact on disease severity. *Am J Pharmacogenomics*. 2003;3:233-43
28. Bargagli E, Maggiorelli C, Rottoli P. Human chitotriosidase: a potential new marker of sarcoidosis severity. *Respiration*. 2008;76(2):234-8.
29. Zheng T, Rabach M, Chen NY, Rabach L, et al. Molecular cloning and functional characterization of mouse chitotriosidase. *Gene* 2005;357:37-46
30. Filipović S, Vučinić V, Omčikus M, Videnović-Ivanov J, Stjepanović M, Šumarac Z i Filipović S, Šumarac Z, Vučinić V, Vuković M, Videnović J, Škodrić-Trifunović V, et al. Serum chitotriosidase: a potential marker of sarcoidosis activity. *Chest* 2011;140(4):927A
31. Bargagli E, Bennett D, Maggiorelli C, Di Sipio P, Margolizzi M, Bianchi N, et al. Human chitotriosidase: a sensitive biomarker of sarcoidosis. *J Clin Immunol*. 2013;33(1):264-70
32. Gvozdencovic B, Mihailovic-Vucinic V, Vukovic M, Lower E, Baughman R, Dudvarski-Ilic A, Popevic S et al. Effect of obesity on patient reported outcomes in sarcoidosis. *Int J Tuber Lung Dis*. 2013;17(4):559-64.

33. Singer FR, Adams JS. Abnormal calcium homeostasis in sarcoidosis. *N Engl J Med.* 1986; 315: 755.
34. Sharma OP. Vitamin D and sarcoidosis. *Curr Opin Pulm Med.* 2010; 16:487–8.
35. Mihailović-Vučinić V, Ignjatović S, Dudvarski-Ilić S, Stjepanović M, Vuković M, Omčikus M et al. The role of Vitamin D in multisystem sarcoidosis. *J Med Biochem.* 2012; 31: 339-346.
36. Conron M, Young C, Beynon H.L.C. Calcium metabolism in sarcoidosis and it's clinical implications. *Rheumatology.* 2000; 39: 707-713.
37. Baughman RP, Janovcik J, Ray M, Sweiss N, Lower EE. Calcium and vitamin D metabolism in sarcoidosis. *Sarcoidosis Vaculitis and Diffuse Lung Diseases.* 2013; 30: 113-120.
38. Gurrieri G, Bortoli M, Brunetta E, et al. Cytokines, chemokines and other biomolecular markers in sarcoidosis. *Sarcoidosis Vasc Diffuse Lung Dis.* 2005; 22:S9-14.
39. Bargagli E, Mayyi A, Rotolli P. Markers of Inflammation in Sarcoidosis: Blood, Urine, BAL, Sputum and Exhaled Gas. *Clin Chest Med.* 2008; 29: 445-458.
40. Scadding JG. Prognosis of intrathoracic sarcoidosis in England: a review of 136 cases after five years' observation. *BMJ.* 1961; 2: 1165–1172
41. Baughman RP. Pulmonary sarcoidosis. *Clin Chest Med.* 2004; 25(3): 521-30
42. Remy-Jardin M, Giraud F, Remy J, Wattinne L, Wallaert B, Duhamel A. Pulmonary sarcoidosis: role of CT in the evaluation of disease activity and functional impairment and in prognosis assessment. *Radiology.* 1994; 191:675–680
43. Criado E, Sanchez M, Ramirez J et al. Pulmonary sarcoidosis: typical and atypical manifestations at high-resolution CT with pathologic correlation. *Radiographics.* 2010; 30: 1567–1586
44. Brauner MW, Grenier P, Mompoin D, Lenoir S, de Crémoux H. Pulmonary sarcoidosis: evaluation with high-resolution CT. *Radiology.* 1989; 172: 467–471



45. Nunes H, Uzunhan Y, Gille T, Lamberto C, Valeyre D, Brillet PY. Imaging of sarcoidosis of the airways and lung parenchyma and correlation with lung function. *Eur Respir J*. 2012;40:750–765
46. Mostard RL, van Kroonenburgh MJ, Drent M. The role of the PET scan in the management of sarcoidosis. *Curr Opin Pulm Med*. 2013;19(5):538-44
47. Raoof S, Amchentsev A, Vlahos I, Goud A, Naidich DP. Pictorial essay: multinodular disease: a high-resolution CT scandiagnostic algorithm. *Chest* 2006; 129:805–815
48. Leung AN, Brauner MW, Caillat-Vigneron N, Valeyre D, Grenier P. Sarcoidosis activity: correlation of HRCT findings with those of 67 Ga scanning, bronchoalveolar lavage, and serum angiotensin converting enzyme assay. *J Comput Assist Tomogr*. 1998;22:229–234
49. Šobić-Šaranović D, Grozdić I, Videnović-Ivanov J, Vučinić-Mihailović V, Artiko V, Šaranović Đ, Đurić-Stefanović A, Mašulović D, Odalović S, Dudvarski-Ilić A, Popević S, Pavlović S, Obradović V. The utility of 18F-fluoro-deoxy-glucose PET/CT for diagnosis and adjustment of therapy in patients with active chronic sarcoidosis. *Journal of Nuclear Medicine*. 2012;53(10):1543-1549
50. Kaira K, Oriuchi N, Otani Y, et al. Diagnostic usefulness of fluorine-18-alpha-methyltyrosine positron emission tomography in combination with 18F-fluorodeoxyglucose in sarcoidosis patients. *Chest*. 2007; 131:1019
51. Blankstein R, Osborne M, Naya M, et al. Cardiac positron emission tomography enhances prognostic assessments of patients with suspected cardiac sarcoidosis. *J Am Coll Cardiol*. 2014; 63:329.
52. de Boer S, Milne DG, Zeng I, Wilsher ML. Does CT scanning predict the likelihood of a positive transbronchial biopsy in sarcoidosis? *Thorax*. 2009; 64:436.
53. Roethe RA, Fuller PB, Byrd RB, Hafermann DR. Transbronchoscopic lung biopsy in sarcoidosis. Optimal number and sites for diagnosis. *Chest* 1980; 77:400.
54. Koonitz CH, Joyner LR, Nelson RA: Transbronchial lung biopsy via the fiberoptic bronchoscope in sarcoidosis. *Ann Intern Med*. 1976; 85:64-66.

55. Celikoglu SI, Aykan TB, Karayel T, et al.:Biopsies of the lung and bronchial wall by flexible fiberoptic bronchoscopy in 75 patients with sarcoidosis in Turkey.Mt Sinai J Med. 1986; 53:449-451.
56. Halme M, Piilonen A, Taskinen E: Comparison of endobronchial and transbronchial biopsies with high-resolution CT (HRCT) in the diagnosis of sarcoidosis. APMIS. 2001; 109:289-294.
57. Gilman MJ, Wang KP: Transbronchial lung biopsy in sarcoidosis. An approach to determine the optimal number of biopsies. Am Rev Respir Dis. 1980; 122:721-724.
58. Descombes E, Gardiol D, Leuenberger P: Transbronchial lung biopsy: an analysis of 530 cases with reference to the number of samples. Monaldi Arch Chest Dis. 1997;52:324-329.
59. Loubé DI, Johnson JE, Wiener D, et al.: The effect of forceps size on the adequacy of specimens obtained by transbronchial biopsy. Am Rev Respir Dis. 1993; 148:1411-1413.
60. Anders GT, Linville KC, Johnson JE, et al.: Evaluation of the float sign for determining adequacy of specimens obtained with transbronchial biopsy. Am Rev Respir Dis. 1991;144:1406-1407.
61. Lenique F, Brauner MW, Grenier P; et al. CT assessment of bronchi in sarcoidosis: endoscopic and pathologic correlations. Radiology. 1995;194: 419-423
62. Polychronopoulos V, Prakash UBS. Airway involvement in sarcoidosis. Chest. 2009;136:1371-1380
63. Bilaceroglu S, Perim K et al. Combining transbronchial aspiration with endobronchial and transbronchial biopsy in sarcoidosis. Monaldi Arch Chest Dis. 1999;54:217-223
64. Mihailovic-Vucinic V, Jovanovic D. Pulmonary sarcoidosis. Clin Chest Med. 2008; 29: 459-473

65. Shorr AF, Torrington KG, Hnatiuk OW. Endobronchial biopsy for sarcoidosis: a prospective study. *Chest*. 2001; 120:109-114
66. Gupta D, Mahendran C, Aggarwal AN, et al. Endobronchial vis a vis transbronchial involvement on fiberoptic bronchoscopy in sarcoidosis. *Sarcoidosis Vasc Diffuse Lung Dis*. 2001; 18:91-92.
67. Bjermer L, Thunell M, Rosenhall L; et al. Endobronchial biopsy positive sarcoidosis: relation to bronchoalveolar lavage and course of disease. *Respir Med*. 1991; 85:229-234
68. Pauli G, Pelletier A, Bohner C, et al. Transbronchial needle aspiration in the diagnosis of sarcoidosis. *Chest*. 1984; 85:482.
69. Navani N, Booth HL, Kocjan G, et al. Combination of endobronchial ultrasound-guided transbronchial needle aspiration with standard bronchoscopic techniques for the diagnosis of stage I and stage II pulmonary sarcoidosis. *Respirology*. 2011; 16(3) :467-72.
70. Wong M, Yasufuku K, Nakajima T, et al. Endobronchial ultrasound: new insight for the diagnosis of sarcoidosis. *Eur. Respir. J*. 2007;29:1182–6.
71. Nakajima T, Yasufuku K, Kurosu K, et al. The role of EBUS-TBNA for the diagnosis of sarcoidosis—comparisons with other bronchoscopic diagnostic modalities. *Respir. Med*. 2009;103:1796–800.
72. Bonifazi M, Sediari M, Ferretti M, et al. The role of the pulmonologist in rapid on-site cytologic evaluation of transbronchial needle aspiration: a prospective study. *Chest*. 2014; 145:60.
73. Oki M, Saka H, Kitagawa C, et al. Rapid on-site cytologic evaluation during endobronchial ultrasound-guided transbronchial needle aspiration for diagnosing lung cancer: a randomized study. *Respiration*. 2013; 85:486.
74. Garcia JG, Wolven RG, Garcia PL, et al. Assessment of interlobar variation of bronchoalveolar lavage cellular differentials in interstitial lung diseases. *Am Rev Respir Dis*. 1986;133:444-449.

75. Peterson MW, Nugent KM, Jolles H, et al.: Uniformity of bronchoalveolar lavage in patients with pulmonary sarcoidosis. *Am Rev Respir Dis.* 1988; 137:79-84.
76. Lin YH, Haslam PL, Turner-Warwick M. Chronic pulmonary sarcoidosis: relationship between lung lavage cell counts, chest radiograph, and results of standard lung function tests. *Thorax.* 1985; 40:501.
77. Ward K, O'Connor C, Odlum C, Fitzgerald MX. Prognostic value of bronchoalveolar lavage in sarcoidosis: the critical influence of disease presentation. *Thorax.* 1989; 44:6.
78. Winterbauer RH, Lammert J, Selland M, et al. Bronchoalveolar lavage cell populations in the diagnosis of sarcoidosis. *Chest.* 1993; 104:352.
79. Agostini C, Trentin L, Zambello R, et al. CD8 alveolitis in sarcoidosis: incidence, phenotypic characteristics, and clinical features. *Am J Med.* 1993; 95:466.
80. Semenzato, G, Agostini, C. Immunologic events in the pathogenesis of interstitial lung disease: the paradigm of sarcoidosis. In: *Interstitial Lung Disease*, 4th, King, TE Jr, Schwarz, MI (Eds), B.C. Decker, Hamilton, ON 2003. p.300.
81. Kantrow SP, Meyer KC, Kidd P, Raghu G. The CD4/CD8 ratio in BAL fluid is highly variable in sarcoidosis. *Eur Respir J.* 1997; 10:2716.
82. Perez RL, Duncan A, Hunter RL, Staton GW Jr. Elevated D dimer in the lungs and blood of patients with sarcoidosis. *Chest.* 1993; 103:1100.
83. Perez RL, Kimani AP, King TE Jr, et al. Bronchoalveolar lavage fluid D dimer levels are higher and more prevalent in black patients with pulmonary sarcoidosis. *Respiration.* 2007; 74:297.
84. Pejčić T, Stanković I, Rančić M, Ristić L. Bronhoalveolarna lavaža i sarkoidoza pluća. *Medicinski pregled.* 2005; LVIII (supl 1): 11-15

85. Belli F, Capra A, Moraiti A, et al.: Cytokines assay in peripheral blood and bronchoalveolar lavage in the diagnosis and staging of pulmonary granulomatous diseases. *Int J Immunopathol Pharmacol*. 2000; 13:61-67.
86. Kobayashi J, Kitamura S: Serum KL-6 for the evaluation of active pneumonitis in pulmonary sarcoidosis. *Chest*. 1996;109:1276-1282.
87. Zheng L, Teschler H, Guzman J, et al. Alveolar macrophage TNF- $\alpha$  release and BAL cell phenotypes in sarcoidosis. *Am J Respir Crit Care Med*. 1995, 152:1061-1066.
88. Baughman RP, Culver DA, Judson MA. Concise Review of Pulmonary Sarcoidosis. *Am J Respir Crit Care Med*. 2011;183:573–581
89. Šumarac Z, Suvajdžić N, Ignjatović S, Majkić-Singh N, Janić D, Petakov M, Đorđević M, Mitrović M, Dajak M, Golubović M, Rodić P. Biomarkers in Serbian patients with Gaucher disease. *Clinical Biochemistry*. 2011;44:950–4.
90. Basok BI, Kucur M, Kizilgul M, Yilmaz M, Balci O, Ekmekci M, Uzunlulu F, Isman K. Increased Chitotriosidase Activities in Patients with Rheumatoid Arthritis: A Possible Novel Marker? *J Med Biochem*. 2014; 33:245–51.
91. Muthuswamy PP, Lopez-Majano V, Panginwala M, Trainor WD. Serum angiotensin-converting enzyme as an indicator of total body granuloma load and prognosis in sarcoidosis. *Sarcoidosis*. 1987;4:142–8.
92. Lynch JP III, Ling Ma Y, Koss MN, White ES. Pulmonary Sarcoidosis. *Semin Respir Crit Care Med*. 2007;28(1):53–74.
93. Sharma OP. Markers of sarcoidosis activity. *Chest*. 1986; 90:471–3.
94. Studdy PR, James DG. The specificity and sensitivity of serum angiotensin-converting enzyme in sarcoidosis and other diseases. In: Chretien J, Marsac J, Saltiel JC, editors. *Sarcoidosis*. Paris: Pergamon Press; 1983:332–44.
95. Tomita H, Ina Y, Sugiura Y, Sato S, Kawaguchi H, Morishita M, et al. Polymorphism in the angiotensin-converting enzyme (ACE) gene and sarcoidosis. *Am J Respir Crit Care Med*. 1997;156:255–9.
96. Kruit A, Grutters JC, Gerritsen WB, Kos S, Wodzig WK, van den Bosch JM, et al. ACE I/D-corrected Z-scores to identify normal and elevated ACE activity in sarcoidosis. *Respir Med*. 2007; 101(3):510–5.

97. Pietinalho A, Furuya K, Yamaguchi E, Kawakami Y, Selroos O. The angiotensin-converting enzyme DD gene is associated with poor prognosis in Finnish sarcoidosis patients. *Eur Respir J*. 1999;13:723–6.
98. Grosso S, Margollicci MA, Bargagli E, Buccoliero QR, Perrone A, Galimberti D, et al. Serum levels of chitotriosidase as a marker of disease activity and clinical stage in sarcoidosis. *Scand J Clin Lab Invest*. 2004; 64: 57–62.
99. Bargaglia E, Margollicci M, Luddi A, Nikiforakis N, Perari MG, Grosso S, et al. Chitotriosidase activity in patients with interstitial lung diseases. *Respiratory Medicine*. 2007; 101:2176–81.
100. Bargagli E, Bennett D, Maggiorelli C, Di Sipio P, Margollicci M, Bianchi N, et al. Human Chitotriosidase: a Sensitive Biomarker of Sarcoidosis. *J Clin Immunol*. 2013;33(1):264–70.
101. Beneteau-Burnat B, Baudin B, Morgant G, Baumann F. Ch, Giboudeau J. Serum Angiotensin-Converting Enzyme in Healthy and Sarcoidotic Children: Comparison with the Reference Interval for Adults. *Clin Chem*. 1990;36(2):344–6
102. Gołab K, Passowicz-Muszyńska E, Jankowska R, Warwas M. Serum chitotriosidase activity as a biomarker of pulmonary sarcoidosis. *Pol Merkur Lekarski*. 2011;31(183):179–82.
103. Stopsarcoidosis.org [homepage on the Internet]. Chicago: Foundation for Sarcoidosis Research; c2000-01. Available from [www.stopsarcoidosis.org](http://www.stopsarcoidosis.org)
104. Valeyre D, Prasse A, Nunes H, et al. Sarcoidosis. *Lancet* 2014;383:1155–67.
105. Halme M, Piilonen A, Taskinen E: Comparison of endobronchial and transbronchial biopsies with high- resolution CT (HRCT) in the diagnosis of sarcoidosis. *APMIS*. 2001;4:91-98
106. Koerner SK, Sakowitz AJ, Appelman RI, Becker NH, Schoenbaum SW. Transbronchial lung biopsy for the diagnosis of sarcoidosis. *N Engl J Med*. 1975;293:268-70

107. Benedict EB, Castleman B. Sarcoidosis with bronchial involvement. *N Engl J Med.* 1941;5 219-221
108. Bybee JD, Bahar D, Greenberg SD, et al.: Bronchoscopy and bronchial mucosal biopsy in the diagnosis of sarcoidosis. *Am Rev Respir Dis.*1968; 4:212-218
109. Friedman OH, Blaugrund SM, Siltzbach LE: Biopsy of the bronchial wall as an aid in diagnosis of sarcoidosis. *JAMA.*1963;12:141-145
110. Brouet G, Paley PY, Marche J, et al. La ponction pour cyto-diagnostic des adenopathies peri-tracheo-bronchiques isolees. *J Fr Med Chir Thorac.*1953;15-22
111. Wang KP, Terry P, Marsh B: Bronchoscopic needle aspiration biopsy of paratracheal tumors. *Am Rev Respir Dis.*1978;28:164-168
112. Mehta AC, Kavuru MS, Meeker DP, et al.: Transbronchial needle aspiration for histology specimens. *Chest.*1989, 96:1228–1232
113. Morales CF, Patefield AJ, Strollo PJ Jr, et al.: Flexible transbronchial needle aspiration in the diagnosis of sarcoidosis. *Chest* 1994;106:709–711.
114. Tully T, Birring SS. Cough in Sarcoidosis. *Lung* 2015 (Epub)DOI 10.1007/s00408-015-9799-2.
115. Sinha A, Lee KK, Patel AS et al. The association between cough reflex sensitivity and serum ACE level in patients with sarcoidosis. *Thorax.*2011;66:A62–A63
116. Drent M, Lower E, De Vries J. Sarcoidosis-associated fatigue. *Eur Respir J.* 2012; 40: 255–263
117. Goyal A, Gupta D, Agarwal R, Bal A, Nijhawan R, Aggarwal AN. Value of different bronchoscopic sampling techniques in diagnosis of sarcoidosis: a prospective study of 151 patients. *Bronchology Interv Pulmonol.* 2014;21(3):220-6.





## BIOGRAFIJA AUTORA

**Dr Spasoje (Branko) Popević**, rođen je 07.09.1973. godine u Beogradu. U periodu od 1980-1988. godine pohađao osnovnu školu, a u periodu od 1998-1992. godine srednju medicinsku školu „Zvezdara“(laboratorijski smer), koju završava kao učenik generacije. Upisuje se na studije medicine na Medicinskom fakultetu u Beogradu 1992. godine, a diplomirao je 1998. godine sa prosečnom ocenom 9,66. Postdiplomske magistarske studije iz oblasti pulmologije upisuje školske 1998/1999. godine na Medicinskom fakultetu u Beogradu. Nakon završenog lekarskog staža, upisuje specijalizaciju iz pneumoftiziologije 1999.godine. Od 2001. godine počinje da radi kao klinički lekar u Institutu za plućne bolesti i tuberkulozu Kliničkog Centra Srbije. Specijalistički ispit iz pneumoftiziologije položio je 2003. godine sa odličnim uspehom. 2010. godine je uspešno odbranio magistarsku tezu pod naslovom „Bronhoskopska, radiološka i bakteriološka evaluacija endobronhijalne tuberkuloze“, a mentor je bila prof. dr Dragana Jovanović. Od 2003-2009 godine radi kao specijalista pneumoftiziologije u Odeljenju bronhoskopije i invazivne dijagnostike a od 2010.godine do danas je šef Kabineta za interventne pulmološke postupke Odeljenja bronhoskopije i invazivne dijagnostike Klinike za pulmologiju Kliničkog centra Srbije. Specijalistički ispit iz interne medicine položio je 2012.godine sa odličnim uspehom a godinu dana kasnije izabran je za kliničkog asistenta za užu naučnu oblast INTERNA MEDICINA (pulmologija). U isto zvanje ponovo je izabran 2016. godine.

Autor je i koautor više naučnih radova u domaćim i stranim časopisima. Član je: Srpskog lekarskog društva, Respiratornog udruženja Srbije, Evropskog respiratornog društva (European Respiratory Society), Evropske asocijacije bronhologa i interventnih pulmologa (European Association of Bronchology and Interventional Pulmonology) i Svetske asocijacije bronhologa i interventnih pulmologa (World Association for Bronchology and Interventional Pulmonology) gde je delegat za Srbiju.

Прилог 1.

## Изјава о ауторству

Потписани-а \_\_\_\_\_ Попевић (Бранко) Спасоје \_\_\_\_\_

број индекса \_\_\_\_\_

### Изјављујем


да је докторска дисертација под насловом

**«Повезаност бронхолошке, клиничке и радиолошке дијагностике код оболелих од саркоидозе»**

- резултат сопственог истраживачког рада,
- да предложена дисертација у целини ни у деловима није била предложена за добијање било које дипломе према студијским програмима других високошколских установа,
- да су резултати коректно наведени и
- да нисам кршио/ла ауторска права и користио интелектуалну својину других лица.

Потпис докторанда

У Београду, 25.05.2016. године

  
\_\_\_\_\_

Прилог 2.

**Изјава о истоветности штампане и електронске  
верзије докторског рада**

Име и презиме аутора \_\_\_\_\_ Спасоје Попевић

Број индекса \_\_\_\_\_

Студијски програм \_\_\_\_\_

Наслов рада: «Повезаност бронхолошке, клиничке и радиолошке дијагностике код  
оболелих од саркоидозе»

Ментор \_\_\_\_\_ Проф. др Драгана Јовановић

Потписани/а \_\_\_\_\_ Спасоје Попевић


Изјављујем да је штампана верзија мог докторског рада истоветна електронској верзији коју сам предао/ла за објављивање на порталу **Дигиталног репозиторијума Универзитета у Београду**.

Дозвољавам да се објаве моји лични подаци везани за добијање академског звања доктора наука, као што су име и презиме, година и место рођења и датум одбране рада.

Ови лични подаци могу се објавити на мрежним страницама дигиталне библиотеке, у електронском каталогу и у публикацијама Универзитета у Београду.

**Потпис докторанда**

У Београду, \_\_\_\_\_ 25.05.2016. године



### Прилог 3.

## Изјава о коришћењу

Овлашћујем Универзитетску библиотеку „Светозар Марковић“ да у Дигитални репозиторијум Универзитета у Београду унесе моју докторску дисертацију под насловом:

«Повезаност бронхолошке, клиничке и радиолошке дијагностике код оболелих од саркоидозе»

која је моје ауторско дело.

Дисертацију са свим прилозима предао/ла сам у електронском формату погодном за трајно архивирање.

Моју докторску дисертацију похрањену у Дигитални репозиторијум Универзитета у Београду могу да користе сви који поштују одредбе садржане у одабраном типу лиценце Креативне заједнице (Creative Commons) за коју сам се одлучио/ла.

① Ауторство

2. Ауторство - некомерцијално

3. Ауторство – некомерцијално – без прераде

4. Ауторство – некомерцијално – делити под истим условима

5. Ауторство – без прераде

6. Ауторство – делити под истим условима

(Молимо да заокружите само једну од шест понуђених лиценци, кратак опис лиценци дат је на полеђини листа).

Потпис докторанда

У Београду, 25.05.2016. године

