

**UNIVERZITET U BEOGRADU
STOMATOLOŠKI FAKULTET**

Vladimir T. Sinobad

**RENDGENKRANIOMETRIJSKA
EVALUACIJA PROMENA SKELETNIH I
DENTALNIH ODNOSA NAKON
BIMAKSILARNE HIRURŠKE KOREKCIJE
MANDIBULARNOG PROGNATIZMA**

doktorska disertacija

Beograd, 2016.

**UNIVERSITY OF BELGRADE
FACULTY OF DENTISTRY**

Vladimir T. Sinobad

**ROENTGENCRANIOMETRIC EVALUATION
OF CHANGES IN SKELETAL AND DENTAL
RELATIONSHIPS AFTER BIMAXILLARY
SURGICAL CORRECTION OF
MANDIBULAR PROGNATHISM**

Doctoral Dissertation

Belgrade, 2016.

Mentor:

Profesor dr Miroslav Vukadinović

Univerzitet u Beogradu-Stomatološki fakultet

Članovi komisije:

1. Profesor dr Vitomir Konstantinović, Univerzitet u Beogradu-Stomatološki fakultet-predsednik komisije
2. Docent dr Milan Petrović, Univerzitet u Beogradu-Stomatološki fakultet
3. Profesor dr Ljiljana Strajnić, Univerzitet u Novom sadu-Medicinski fakultet

Datum javne odbrane doktorske disertacije:_____

ZAHVALNICA

Prijatna mi je dužnost da se zahvalim svom profesoru Dr Miroslavu Vukadinoviću, mentoru ovog rada, za nesebičnu podršku, stručnu pomoć u usmeravanju, usavršavanju i istraživanju kao i za konačno oblikovanje doktorske teze. Zahvaljujem mu se na ukazanom poverenju i znanju koje mi je prenosio, na svim savetima koje mi je davao kada god bih se našao na raskrsnici svojih nedoumica, jer tokom svih ovih godina za mene nije bio samo profesor i kolega, već prijatelj.

Iskrenu zahvalnost dugujem prof. Dr Vitomiru Konstantinoviću i doc. Dr Milanu Petroviću za korisne savete, stalno interesovanje i ljudsku podršku u toku celog rada.

Posebnu zahvalnost dugujem prof. Dr Ljiljani Strajnić za izvanredno razumevanje i ogromnu pomoć u realizaciji rendgenkranometrijskih istraživanja primenom kompjuterskog programa DR Ceph, što je omogućilo obradu i analizu velikog broja varijabli.

Za izuzetnu pomoć u analizi i statističkoj obradi podataka zahvaljujem Prof. Dr Kotur Jeleni sa Farmaceutskog fakulteta.

Zahvaljujem svojoj porodici, supruzi Tamari i sinu Iliji na beskrajnom strpljenju, razumevanju i nesebičnoj podršci, što su sve ovo vreme stajali uz mene i bili moj oslonac.

Na kraju, zahvaljujem se svojim roditeljima koji su uvek verovali u mene i u puteve koje sam birao.

Doktorsku disertaciju posvećujem svom sinu Iliji, koji je nepresušan izvor moje radosti.

Vladimir Sinobad

SAŽETAK

Ova studija je posvećena evaluaciji rezultata bimaksilarnih osteotomija u hirurškom korigovanju dentofacijalnih deformiteta III klase.

Osnovni cilj istraživanja je bio da se preciznije definiše indikaciono područje bimaksilarnih osteotomija i da se utvrdi u kolikoj meri i na koji način one menjaju skeletne i dentalne odnose tipične za deformitete III klase.

Materijal i metode

Eksperimentalnu grupu je činilo 20 pacijenata muškog i ženskog pola prosečne starosti od $19,8 \pm 5,3$ god. sa izraženim oblicima deformiteta III klase. Kontrolnu grupu činilo je 30 ispitanika sa I skeletnom klasom i fiziološkom okluzijom prosečne starosti $21,5 \pm 3,5$ god. Ispitanicima eksperimentalne grupe načinjene su 2 serije telerengenskih snimaka: serija A - pre ortodontske pripreme i hirurške intervencije i serija B - 6 meseci do godinu dana nakon hirurške intervencije. Serija C telerengenskih snimaka načinjena je kod ispitanika kontrolne grupe. Svi snimci su prevedeni u digitalni oblik.

Uz pomoć kompjuterskog programa Dr Ceph® (FYI Technologies, GA,USA, verzija 9.7) na svakom snimku izmerene su vrednosti 30 skeletnih i 12 dentalnih varijabli. Vrednosti izmerenih varijabli kod ispitanika eksperimentalne grupe su upoređene pre i nakon operacije, kao i sa vrednostima istih varijabli u kontrolnoj grupi.

Kod svih pacijenata eksperimentalne grupe izvršena je repozicija maksile osteotomijom po tipu Le Fort I i distalizacija mandibule bilateralnom sagitalnom osteotomijom ramusa po Obwegeseru i Dal Pontu.

Rezultati

Eksperimentalnu grupu u ovoj studiji činili su ispitanici sa izrazitim skeletnim deformitetom III klase koji je uzrokovan deficijencijom i retruzijom maksile kod 40%

ispitanika uz normalnu mandibulu (25%) ili progenom mandibulom uz retrudiranu ili normalnu maksilu (75%). Kod svih ispitanika eksperimentalne grupe utvrđene su specifične fenotipske karakteristike mandibularnog prognatizma: uvećana ukupna prednja visina lica, posebno prednja donja visina lica, umanjene dimenzije zadnje donje visine lica i dužine zadnje kranijalne baze, uvećane vrednosti uglova koji definišu anterioposteriorni i vertikalni odnos donje vilice prema prednjoj kranijalnoj bazi i bazi maksile (SNB, ArGoMe, NGoMe, Bjorkov poligon, NS/MP, SpP/MP, NAPg) i negativne vrednosti ugla ANB ($-4,7^{\circ} \pm 3,04^{\circ}$).

Sudeći prema vrednostima ugla NS/MP koji mandibularna ravan zaklapa sa prednjom kranijalnom bazom, kod 85% ispitanika eksperimentalne grupe mandibularni prognatizam je bio udružen sa verikalnom displazijom viscerokranijuma.

Svi ispitanici eksperimentalne grupe su imali poremećenu okluziju koju karakterišu: kompenzatorna protruzija gornjih, izrazita retroinklinacija donjih sekutića, veliki interincizalni ugao i veliki ugao između okluzalne i mandibularne ravni. Većina ispitanika je imala ekstremno negativne vrednosti horizontalnog preklopa sekutića ($X = -5,37 \pm 1,92 \text{mm}$) i frontalno otvoren zagrižaj.

Uporedna analiza 30 skeletnih varijabli kod ispitanika eksperimentalne grupe pre i nakon operativnog zahvata je pokazala da su bimaksilarne osteotomije korigovale veliki broj linearnih i ugaonih skeletnih dimenzija. Ove operacije su normalizovale ukupnu prednju i zadnju visinu lica kod operisanih pacijenata i njihove odnose. Ukupna prednja visina lica i prednja donja visina lica su smanjene u proseku za 5mm.

Značajno uvećanje ukupne zadnje i zadnje donje visine lica (u proseku za 3-4mm) i dužine zadnje kranijalne baze S-Ar je dovelo do harmonizacije dimenzija lica kod operisanih pacijenata.

Bimaksilarne operacije su značajno izmenile odnos vilica u sagitali i po vertikali i normalizovale ukupni skeletni konveksitet lica. Ugao SNA je nakon operacije povećan u proseku za 4° , ugao SNB je smanjen za nešto više od 2° , dok su vrednosti ugla ANB nakon operacije povećane u proseku za 6° . Značajno smanjenje uglova NS/MP, FH/MP,

ArGoMe, ArGoN i Bjorkovog poligona je normalizovalo pozicije maksile i mandibule prema prednjoj kranijalnoj bazi i međusobni odnos vilica po vertikali.

Poređenje vrednosti 12 linearnih i ugaonih dentalnih varijabli pre i nakon operacije je pokazalo da je operativni zahvat značajno izmenio položaj i odnos prednjih zuba. Vertikalni preklap se nakon operacije povećao za 2,5mm u proseku i postao je normalan (pozitivan). Horizontalni preklap sekutića od ekstremno negativnih vrednosti pre operacije, postao pozitivan nakon operacije je ,a razlika između pre i postoperativnih srednjih vrednosti iznosi više od 7mm.

Poređenje vrednosti skeletnih varijabli kod ispitanika eksperimentalne grupe nakon hirurškog tretmana sa vrednostima istih varijabli u kontrolnoj grupi, dokazalo je da bimaksilarne operacije uspešno eliminišu većinu skeletnih karakteristika mandibularnog prognatizma i značajno menjaju kraniofacijalni skeletni sklop kod operisanih pacijenata. Nakon ovih operacija, vrednosti većine linearnih i ugaonih skeletnih varijabli su značajno bliže, ili čak potpuno identične sa vrednostima tih varijabli kod osoba sa I skeletnom klasom i normalnom okluzijom. Ukupna prednja visina lica korigovana je kod 90% operisanih, dok je vrednost ukupne zadnje visine lica jednaka ili veća od biometrijske norme kod 80% operisanih pacijenata. Nakon operacije, dužina tela mandibule kod 90% pacijenata je jednaka ili manja od biometrijske norme. Vrednosti ugla SNA su kod 85% operisanih jednake biometrijskoj normi ili čak veći od nje, dok su se vrednosti ugla ANB apsolutno približile biometrijskoj normi. Vrednosti uglova NSAr, SarGo, ArGoN i Bjorkovog poligona su jednake sa biometrijskim vrednostima kod 100% ispitanika eksperimentalne grupe.

Bimaksilarne operacije ipak ne koriguju u potpunosti sve skeletne karakteristike mandibularnog prognatizma. Dužine prednje i zadnje kranijalne baze i dužina ramusa mandibule su i nakon operacije karakteristične za ovaj deformitet.

Distribucija vrednosti ugla SNB u eksperimentalnoj grupi nakon operacije pokazuje da je ovaj ugao kod 72% operisanih pacijenata još uvek veći od biometrijske norme, ugao

NS/MP je još uvek veći kod 65% operisanih, dok su vrednosti ugla ArGoMe veće kod 20% operisanih.

Bimaksilarne operacije nisu u potpunosti korigovale inklinaciju gornjih i donjih sekutića u odnosu na osnovne ravni vilica. Gornji sekutići i nakon operacije pokazuju određen stepen kompenzatorne protruzije. I nakon operacije vrednosti ugla i/MP ukazuju na retroinklinaciju donjih sekutića karakterističnu za mandibularni prognatizam. Inklinacija okluzalne ravni u odnosu na prednju kranijalnu bazu i osnovne ravni vilica, takođe nije značajno promenjena operativnim zahvatom.

Ključne reči: mandibularni prognatizam, bimaksilarne operacije, skeletne i dentalne promene

Naučna oblast: Kliničke stomatološke nauke

Uža naučna oblast: Maksilofacijalna hirurgija

UDK 616.716.4-007.2-089(043.3)

ABSTRACT

This study is dedicated to evaluating the results of bimaxillary osteotomies in the surgical correction of class III dentofacial deformities.

The main objective of the research was to identify precisely the indication area for bimaxillary operations and to determine to what extent and in what way they change the skeletal and dental relationships typical of class III deformities.

Material and methods

The experimental group consisted of 20 patients male and female, mean age of 19.8 ± 5.3 years with severe class III deformities. The control group consisted of 30 subjects with skeletal class I jaw relationships and physiological occlusion, mean age of 21.5 ± 3.5 years. In subjects of the experimental group 2 series of cephalograms were made: Series A - before the orthodontic preparation and surgical intervention and series B - 6 months up to a year after surgery. The series C of cephalograms was taken in the control group. All images were converted into digital form. Using the computer program Dr Ceph® (FYI Technologies, GA, USA, version 9.7), the values of 30 skeletal and 12 dental variables were measured on every cephalogram. The measurements of variables in subjects of the experimental group were compared before and after surgery, as well as with the values of the same variables in the control group.

In all patients of the experimental group the reposition of maxilla by LeFort I osteotomy and the mandibular set-back using the bilateral sagittal ramus osteotomy according to Obwegeser and Dal Pont were performed.

Results

The experimental group in this study included the patients with severe skeletal Class III deformities caused by deficiency and retrusion of the maxilla in 40% of patients, with normal mandible (25%), or prominent mandible with retruded or normal maxilla (75%). All subjects of the experimental group demonstrate the specific phenotypic characteristics of mandibular prognathism: increased total anterior face height, especially the lower anterior face height, reduced dimensions of posterior face height and length of the posterior cranial base, increased angle values that define anteroposterior and vertical relation of the mandible to the anterior cranial base and the base of maxilla (SNB, ArGoMe, NGoMe, Bjork's polygon, NS/MP, SpP/MP, NAPg) and the negative values of ANB angle ($-4.7^{\circ} \pm 3.04^{\circ}$). Judging by the values of the NS /MP angle, that mandibular plane closes with the anterior cranial base, in 85% of subjects in the experimental group, mandibular prognathism was associated with a vertical dysplasia of viscerocranium.

All subjects of the experimental group had disturbed occlusion characterized by: compensatory protrusion of the upper, extreme retroinclination of lower incisors, large interincisal angle and large angle between the occlusal and mandibular plane. Most respondents had extremely negative values of horizontal overbite ($X = -5.37 \pm 1.92$ mm) and anterior open bite.

A comparative analysis of 30 skeletal variables in the experimental group before and after surgery revealed that bimaxillary surgery corrected a large number of linear and angular skeletal dimensions. These operations normalized the total anterior and posterior face heights in treated patients and their relationships. The total anterior face height and the lower anterior face height were reduced by an average of 5mm. Significant increase in the total posterior face height, the lower posterior face height (an average of 3-4mm) and the length of the posterior cranial base S-Ar led to harmonization of facial dimensions in operated patients.

Bimaxillary operations altered significantly the sagittal and vertical relationship of the jaws and normalized overall skeletal facial convexity. The angle SNA after operation increased by an average of 4°, angle SNB was reduced to little more than 2°, while ANB angle values after the operation increased by an average of 6°. Significant reduction in values of NS/MP, FH/MP, ArGoMe angles and Bjork's polygon normalized the positions of the maxilla and mandible to the anterior cranial base and the mutual relationship of the jaws vertically.

Comparison of 12 linear and angular dental variables before and after surgery revealed that surgical procedure changed significantly the position and relationship of anterior teeth. After surgery the overbite increased by 2.5mm on average and became normal (positive). The horizontal overlap, of extreme negative values before surgery, after surgery become positive, and the difference between the pre-and-postoperative mean values amount to more than 7mm.

The comparison of skeletal variable measurements in the experimental group after surgical treatment with the values of the same variables in the control group proved that bimaxillary surgery eliminated successfully most of the skeletal characteristics of mandibular prognathism and altered significantly the craniofacial skeletal pattern in operated patients.

After these operations, the values of the majority of linear and angular skeletal variables were significantly closer to, or even completely identical to the values of these variables in subjects with skeletal class I and normal occlusion. The total anterior face height was corrected in 90% of cases, while the value of the posterior face height is equal to or greater than biometric standard in 80% of treated patients. In 90% of patients, the length of the mandibular body after surgery is less than, or equal to biometric standard. The values of SNA angle in 85% of operated are equal to biometric standard, or even higher, while ANB angle values approached close to biometric standard. The values of NSAr, SArGo, ArGoN angles and Bjork's polygon after surgery are equal with biometric values in 100% of subjects of the experimental group.

However, bimaxillary operations do not correct completely all skeletal characteristics of mandibular prognathism. The lengths of anterior and posterior cranial bases and the length of the mandibular ramus after operation are still characteristic of this deformity. Distribution of SNB angle values in the experimental group after surgery revealed the higher than biometric values of this angle in 72% of treated patients, the angle NS/MP is still higher in 65% of the cases, while the values of the ArGoMe angle were higher in 20% of operated.

Bimaxillary operations did not correct fully the inclinations of upper and lower incisors in relation to the basic jaw planes. After surgery, the upper incisors showed a certain degree of compensatory protrusion. Even after surgery the values of i/MP angle indicate retroinclination of lower incisors, characteristic of mandibular prognathism. The inclination of the occlusal plane in relation to the anterior cranial base and the basic jaw planes has not been significantly changed by surgery, neither.

Key words: mandibular prognathism, bimaxillary surgery, skeletal and dental changes

Scientific field: Clinical Dental Sciences

Field of academic expertise: Maxillofacial surgery

UDC 616.716.4-007.2-089

SADRŽAJ

UVOD.....	1
1. DEFORMITETI III SKELETNE KLASE – MANDIBULARNI PROGNATIZAM.....	4
1.1. Učestalost skeletnih deformiteta III klase.....	5
1.2. Etiologija.....	7
1.3. Fenotipske karakteristike deformiteta III klase.....	12
1.4. Karakteristike fizionomije.....	15
1.5. Okluzalni odnosi.....	16
1.6. Funkcionalni poremećaji.....	18
1.7. Disfunkcije orofacijalnog sistema kod pacijenata sa deformitetima III klase.....	20
2. ZNAČAJ MULTIDISCIPLINARNOG PRISTUPA U KORIGOVANJU DEFORMITETA III KLASE.....	22
2.1.Indikacije za preduzimanje tretmana.....	22
2.2.Mogućnosti ortodontske terapije u korigovanju deformiteta III klase.....	27
2.2.1. Ublažavanje deformiteta modifikovanjem procesa rasta.....	27
2.2.2. Kompenzovanje skeletnog disbalansa pomeranjem zuba.....	31
2.2.3. Ortodontska priprema za hirurško korigovanje skeletnih deformiteta III klase	32
3. MOGUĆNOSTI SAVREMENE ORTOGNATSKE HIRURGIJE U KORIGOVANJU DEFORMITETA III KLASE.....	37
3.1.Istorijski pregled.....	37

3.2. Savremeni pristup u hirurškom korigovanju mandibularnog prognatizma- izboroperativne tehnike.....	40
3.3. Prednost bimaksilarnih operacija u korigovanju deformiteta III klase.....	43
3.4. Optimalan uzrast za ortognatsku hirurgiju.....	46
3.5. Stabilnost skeletnih odnosa nakon ortognatske hirurgije.....	48
3.6. Komplikacije nakon ortognatske hirurgije.....	51
4. HIPOTEZA I CILJ ISTRAŽIVANJA.....	55
5. MATERIJAL I METODE.....	57
5.1. Materijal.....	57
5.2. Metode.....	59
5.2.1. Izbor i priprema uzorka.....	59
5.2.2. Izbor operativne tehnike.....	59
5.2.3. Istraživačke metode.....	60
5.2.4. Priprema profilnih telerendgenskih snimaka glave.....	61
5.2.5. Kompjuterski program za analizu telerendgenskih snimaka „Dr Ceph®“	62
5.2.6. Korišćena rendgenkranimetrijska obeležija.....	65
5.2.7. Ispitivane varijable.....	67
5.3. Statistička obrada dobijenih podataka.....	69
6. REZULTATI ISTRAŽIVANJA.....	71
6.1. Analiza fenotipskih karakteristika deformiteta III klase u eksperimentalnoj grupi	71

6.1.1.	Uporedne vrednosti linearnih skeletnih varijabli u kontrolnoj i eksperimentalnoj grupi pre operativnog zahvata.....	71
6.1.2.	Uporedne vrednosti ugaonih skeletnih varijabli u kontrolnoj grupi i u eksperimentalnoj grupi pre operativnog zahvata	73
6.1.3.	Uporedne vrednosti linearnih i ugaonih dentalnih varijabli u kontrolnoj grupi i kod ispitanika eksperimentalne grupe pre operacije.....	75
6.1.4.	Analiza uzorka u odnosu na biometrijske vrednosti odabranih skeletnih varijabli.....	77
6.2.	Promene u vrednostima skeletnih parametara nakon operativnog zahvata.....	81
6.2.1.	Poređenje vrednosti linearnih skeletnih varijabli u eksperimentalnoj grupi pre i nakon operativnog zahvata.....	81
6.2.2.	Poređenje vrednosti ugaonih skeletnih varijabli kod ispitanika eksperimentalne grupe pre i nakon operativnog zahvata.....	84
6.3.	Poređenje vrednosti skeletnih varijabli u eksperimentalnoj grupi nakon operacije sa vrednostima u kontrolnoj grupi.....	89
6.3.1.	Poređenje vrednosti linearnih skeletnih varijabli u eksperimentalnoj grupi nakon operacije sa vrednostima istih varijabli u kontrolnoj grupi.....	89
6.3.2.	Poređenje ugaonih skeletnih varijabli u eksperimentalnoj grupi nakon operacije sa vrednostima istih varijabli u kontrolnoj grupi.....	91
6.4.	Analiza dentalnih parametara (na celom uzorku).....	92
6.4.1.	Poređenje linearnih i ugaonih dentalnih varijabli kod ispitanika eksperimentalne grupe pre i nakon operativnog zahvata.....	92

6.4.2. Poređenje linearnih i ugaonih dentalnih varijabli kod ispitanika eksperimentalne grupe nakon operacije sa vrednostima istih varijabli u kontrolnoj grupi.....	96
6.5. Rezultati multipne regresione analize.....	98
6.5.1. Rezultati multipne regresione analize (MRA) kod ispitanika eksperimentalne grupe pre operativnog zahvata.....	98
6.5.1.1. Uticaj modela nezavisnih varijabli na dimenzije lica i položaj prednjih zuba u sagitalnoj ravni.....	101
6.5.1.2. Uticaj modela nezavisnih varijabli na varijabilnost ugaonih zavisnih varijabli.....	103
6.5.2. Rezultati multipne regresione analize (MRA) kod ispitanika eksperimentalne grupe nakon operativnog zahvata.....	105
6.5.2.1. Uticaj modela nezavisnih varijabli na promenu dimenzije lica i skeletnog konveksiteta lica.....	107
6.5.2.2. Uticaj modela nezavisnih varijabli na promenu položaja prednjih zuba i položaja okluzione ravni u međuviličnom prostoru.....	109
7. DISKUSIJA.....	112
7.1. Analiza fenotipskih specifičnosti deformiteta III klase u eksperimentalnoj grupi.....	114
7.2. Odluka o izboru hirurškog tretmana u eksperimentalnoj grupi.....	117
7.3. Promene u skeletnim odnosima nakon operativnog zahvata.....	121
7.4. Promene u okluziji.....	124
7.5. Analiza efikasnosti bimaksilarnih operacija u eksperimentalnoj grupi.....	127

8. ZAKLJUČCI.....	138
9. LITERATURA.....	143
10. BIOGRAFIJA.....	159

UVOD

Mandibularni prognatizam spada u grupu najtežih, genetski uslovljenih poremećaja u rastu i razvoju kraniofacijalnog skeleta. Manifestuje se u punoj meri u najosetljivijim godinama života, u adolescentnom periodu, ugrožavajući izgled mladih osoba, njihovo psihičko zdravlje i kvalitet života.

Lice je deo tela koji u najvećoj meri određuje fizičku atraktivnost. Ono najbliže identifikuje neku osobu i najbogatiji je izvor neverbalne komunikacije. Prijatan izgled se visoko vrednuje u savremenom društvu i predstavlja značajan prestiž u raznim oblastima života. Deformitet koji narušava prirodan sklad i lepotu lica često ugrožava i psihičko zdravlje osoba kod kojih je prisutan.

Hirurška korekcija koja rezultira normalnim izgledom lica značajno menja psihički status ovih osoba, podiže njihovo samopouzdanje i svest o vlastitim vrednostima. Ovo su najčešće osnovni motivi zbog kojih ovi pacijenti prihvataju ortognatsku hirurgiju.

S druge strane, ove anomalije značajno ugrožavaju osnovne funkcije orofacijalnog sistema: žvakanje, disanje, gutanje i govor. Rehabilitacija funkcija orofacijalnog sistema je od esencijalnog značaja kako za krajnji izgled pacijenta, tako i za stabilnost rezultata postignutih ortodontskim i hirurškim lečenjem i u krajnjoj liniji za psihofizičko zdravlje ovih pacijenata.

Literaturni podaci ukazuju da se teški oblici dentofacijalnih deformiteta javljaju kod 0,5% osoba u opštoj populaciji. Činjenica je međutim, da na pacijente kojima je potrebna ortognatska hirurgija, 28-34% otpada na pacijente sa mandibularnim prognatizmom.¹

Iako takvih osoba ima relativno malo u svim etničkim grupama, interesantno je da se ovaj problem dva puta češće sreće u crnačkoj populaciji nego u populaciji belaca. Istraživanja pokazuju da su deformiteti lica i vilica veoma česti kod Azijata, posebno kod Japanaca. Često se sreću i u centralnoj Evropi, posebno u Austriji, Nemačkoj i severnoj Italiji. Učestalost deformiteta III klase povećava se sa godinama kod svih ispitivanih etničkih grupa. Ovo potvrđuju i kliničke observacije koje ukazuju da ekscesivni rast mandibule u većini slučajeva nije evidentan do ranog adolescentnog perioda, a da se kasnije pojačava.^{1,2}

Urođeni ili stečeni deformiteti lica i vilica danas su u žiži interesovanja savremene ortodontije i ortognatske hirurgije. Izmenjeni standard i filozofija življenja kao i veće tehničke i tehnološke mogućnosti čine da se sve veći broj pacijenata podvrgava komplikovanim ortodontskim procedurama i hirurškim zahvatima sa ciljem da se koriguju teški oblici malokluzija i disharmonija lica.

Dijagnoza i terapija teških kraniofacijalnih disharmonija zahtevaju multidisciplinarni pristup i timski rad koji uključuju maksilofacijalnog hirurga i ortodonta, ali ne retko i protetičara, otorinolaringologa, psihologa i logopeda. Bliska saradnja između ortodonta i maksilofacijalnog hirurga predstavlja osnovu savremenog pristupa u korigovanju dentofacijalnih deformiteta. Ortodonska i hirurška terapija, koje se baziraju na preciznoj analizi okluzije, zajedničkom planu terapije i osmišljenom redosledu terapijskih postupaka, omogućuju uspešno korigovanje i onih deformiteta kod kojih je klasična ortodonska terapija nemoćna. Zahvaljujući novim saznanjima u oblasti rasta i razvoja kraniofacijalnog kompleksa, uvođenju novih hirurških metoda i načina fiksacije koštanih fragmenata, hirurško korigovanje dentofacijalnih deformiteta je danas znatno uspešnije, komplikacije su svedene na minimum, a postignuti funkcionalni i estetski rezultati su znatno stabilniji.

Osnovu svakog tretmana čini detaljna analiza orofacijalnog kompleksa koja uključuje: rendgenkranijometrijsku analizu kraniofacijalnog skeleta, sveobuhvatan klinički pregled orofacijalnog kompleksa, analizu kontaktnog odnosa zuba u završnom okluzionom položaju mandibule i pri njenim kontaktnim kretnjama kao i analizu kinematike donje vilice. Rezultati ovih analiza pružaju objektivne podatke o izraženosti i ozbiljnosti deformiteta i predstavljaju osnovu na kojoj se gradi plan budućeg tretmana. Na osnovu njih odlučuje se o vrsti i obimu ortodonske pripreme, kao i o obimu i tehnici hirurške intervencije. Nakon hirurške korekcije, te analize pružaju niz objektivnih parametara za evaluaciju uspeha i ortodonske i hirurške terapije.

Dogovor sa pacijentom i detaljne informacije o ozbiljnosti postojećeg stanja, efektima ortodonske, a zatim i hirurške terapije, kao i o očekivanim rezultatima sa aspekta estetike i funkcije neophodni su pre početka bilo kakvog tretmana.

Istorija ortognatske hirurgije relativno je kratka. Tek od 60-tih godina prošlog veka ona postaje rutinski izbor u korigovanju dentofacijalnih deformiteta kod odrasle populacije. Prve korekcije deformiteta vezane su za operativne zahvate na donjoj vilici. Tek poslednjih decenija, zahvaljujući novim saznanjima o prirodi pojedinih dentofacijalnih deformiteta, uvođenju preciznijih operativnih tehnika i tehnika fiksacije, uvedena je i hirurgija maksile u rešavanje ovih problema. Brojne studije ukazuju na prednosti maksilarnih i bimaksilarnih operacija u korigovanju deformiteta III klase.^{3,4,5}

Ova studija je posvećena mogućnostima bimaksilarne hirurgije u korigovanju deformiteta III klase, odnosno evaluaciji promena u skeletnim i dentalnim odnosima kod pacijenata sa mandibularnim prognatizmom kod kojih je u cilju korigovanja deformiteta sukcesivno izvršena osteotomija maksile po tipu Lefort I i bilateralna sagitalna osteotomija ramusa mandibule. Ona treba da izdvoji skeletne i dentalne parametre koji reprezentuju razne tipove deformiteta III klase i pruži niz rendgenkranimetrijskih parametara koji mogu poslužiti u dijagnostici, planiranju i evaluaciji rezultata hirurške korekcije.

1. DEFORMITETI III SKELETNE KLASE – MANDIBULARNI PROGNAZAM

Pojam dentofacijalni deformiteti obuhvata širok dijapazon urođenih i stečenih skeletnih devijacija lica i vilica, devijacija u odnosima i proporcijama vilica i različitih malokluzija zubnih lukova koje su toliko izrazite da skreću pažnju okoline i predstavljaju hendikep za dotičnu osobu.¹ Pored ozbiljnih poremećaja okluzija u ovu grupu spadaju nasledni i stečeni poremećaji u rastu i razvoju kraniofacijalnog skeleta uključujući rasepe usana i nepca i različite sindrome. Sam naziv deformitet odnosi se uglavnom na one slučajeve gde se skeletne devijacije i devijacije u položaju zuba ne mogu korigovati klasičnom ortodontskom terapijom. Proffit i White (1990) definišu pojam „ortodontski okvir deformiteta“. Ovaj okvir opisuje limite dentalnog i skeletnog pomeranja koji su mogući pomoću funkcionalnih aparata i drugih oblika ortodontske terapije. Deformiteti koji prevazilaze taj okvir zahtevaju korigovanje ortognatskom hirurģijom.

Neki oblici dentofacijalnih skeletnih anomalija daleko češće okupiraju pažnju i ortodonata i hirurga. Višegodišnja klinička iskustva u ovoj oblasti i statistički pokazatelji ukazuju da su to dentofacijalni deformiteti III klase, anomalije II klase, dentofacijalne asimetrije i skeletni otvoren zagrižaj.²

Činjenica je, međutim, da od svih pacijenata koji zahtevaju ortodontsko-hirurģku terapiju oko 28-34% otpada na pacijente sa deformitetima III klase.¹

U ortodontskoj literaturi ove anomalije se najčešće označavaju kao malokluzije III klase, meziokluzija, progenija ili progeni zagrižaj.

Naziv „malokluzija III klase“ potiče od Edwarda Angle-a i odnosi se na niz poremećaja u odnosima zuba i alveolarnih nastavaka koji se manifestuju meziokluzijom, obrnutim preklpom sekutića i često ukrštenim odnosom bočnih zuba.³ U savremenoj ortodontskoj i hirurģskoj literaturi, deformiteti lica i vilica koji se svrstavaju u III klasu najčešće se označavaju kao „mandibularni prognatizam“. Reč „prognatizam“ potiče od grčkih reči „pro“ što znači napred ili ispred i „gnatos“ što znači vilica. Stoga je ovaj naziv verovatno vezan za tipičan izgled lica ovih osoba kojim dominira masivna i isturena mandibula.

Činjenica je, međutim, da ovakav izgled lica može biti posledica prognate mandibule, retrognate, hipoplastične maksile, ili kombinacije ovih i drugih skeletnih devijacija.^{1,2,7,8,9,10}

Deformitet je najčešće udružen sa meziookluzijom i obrnutim odnosom sekutića, međutim, okluzalni odnosi nisu presudni za procenu ovog skeletnog deformiteta. On može postojati i kod osoba koje imaju normalnu okluziju- prva klasa po Angle-u. Disproporcija u odnosu i veličini vilica progredira tokom rasta i razvoja individue menjajući izgled lica, čiji oblici, proporcije i linije mogu postati neprijatni za posmatrača.

1.1. Učestalost skeletnih deformiteta III klase

Nema pouzdanih epidemioloških podataka o učestalosti dentofacijalnih deformiteta kod odrasle populacije, iako su ovom problemu posvećene brojne studije u stručnoj literaturi. Pre svega, dijagnostički kriterijumi za procenu prirode i izraženosti deformiteta nisu precizni i ujednačeni.^{11,12} Većina studija posvećena je specifičnim etničkim grupama^{13,14}, a veličine uzoraka, pol i starosne granice ispitanika razlikuju se od studije do studije.¹⁵ Podaci o učestanosti deformiteta III klase u određenim populacionim grupama variraju od 1%¹³ do 10%¹⁶.

Na osnovu podataka iz studije koja se bavi opštim stanjem zdravlja i nutricije kod američke populacije NHANES III (National Health and Nutrition Estimates Survey) Proffit, Fields i sar. (1998) nalaze da oko 20% pripadnika američke populacije pokazuje devijacije u odnosu na normalan zagrižaj. Od toga 2% ima tako ozbiljne devijacije koje prevazilaze mogućnosti ortodontske terapije. Podaci ove studije ukazuju da učestalost teških malokluzija III klase (sa obrnutim preklomom sekutića većim od 3mm) u grupi ispitanika od 18-50 godina iznosi oko 0,3%. Naglašavajući, da se populacione grupe u okviru studije znatno razlikuju, oni navode brojke od 51000 ljudi u USA sa malokluzijama II klase od kojih 71000 ima potrebu za ortognatskom hirurgijom i 30600 osoba sa malokluzijama III klase od kojih 6400 ima potrebu za ortognatskom hirurgijom.⁶ Proffit i sar. (1998), takođe navode da oko milion Finaca (20%) ima devijacije u odnosu na normalan zagrižaj, a oko 20000 osoba (2%) ima potrebu za ortognatskom hirurgijom.⁶

Bailey i sar. (1995) i (1999) nalaze da 1% individua u USA (2700000) ima skeletne odnose III klase, a 33% od te populacije (oko 580000) ima ozbiljne deformitete koji zahtevaju ortognatsku hirurgiju.¹⁷

Postoje razlike u učestalosti deformiteta III klase kod različitih etničkih i rasnih grupa. Osobe sa obrnutim preklopom sekutića od 2mm i više obično imaju i izrazit deformitet lica. Iako takvih osoba ima relativno malo u svim etničkim grupama, interesantno je da se ovaj problem dva puta češće sreće u crnačkoj populaciji nego u populaciji belaca i meksičkih amerikanaca. Istraživanja dalje pokazuju da su deformiteti III klase mnogo češći kod Azijata i Afrikanaca nego u bilo kojoj od ispitanih grupa u Americi. Prema nekim istraživanjima učestanost malokluzija III klase u populaciji Japanaca i Kineza iznosi oko 12%.^{1,18}

Tang (1994) navodi da deformiteti III klase čine mali deo opšte incidencije malokluzija i da se najčešće javljaju kod orijentalne populacije, od 3-23% kod azijskih Mongola, Tajvanaca, Japanaca, Koreanaca i Kineza.¹⁹ Ova anomalija se veoma često sreće i u centralnoj Evropi, posebno u Austriji, Nemačkoj i severnoj Italiji. Nije slučajno što ove zemlje imaju razvijenu ortognatsku hirurgiju.²

Učestalost ozbiljnih deformiteta III klase povećava se sa godinama kod svih ispitanih etničkih grupa. Ovo potvrđuju i kliničke observacije koje ukazuju da ekscesivni rast mandibule u većini slučajeva nije evidentan do ranog adolescentnog perioda, a da se kasnije pojačava.¹

Precizni podaci o rasprostranjenosti deformiteta III klase u našoj populaciji nažalost ne postoje. Uvidom u kartoteku Klinike za maksilofacijalnu hirurgiju Stomatološkog fakulteta u Beogradu u periodu od 1970-1991 godine, hirurška korekcija progenije primenom sagitalnih klizećih osteotomija na ramusu mandibule izvedena je kod ukupno 364 pacijenta.⁷ Od 1991- 2014 godine izvedeno je ukupno 473 operacije u cilju korigovanja mandibularnog prognatizma. Od toga operacija na mandibuli je bilo 266, a bimaksilarnih 207. Iako se najveći broj pacijenata sa ovim deformitetom leči na Klinici za MF hirurgiju Stomatološkog fakulteta u Beogradu, verovatno je da je broj pacijenata sa deformitetima III klase u našoj populaciji znatno veći.

1.2. Etiologija

Etiologija mandibularnog prognatizma je kompleksna i multifaktorijalna, ali se dominantna uloga pripisuje naslednim faktorima, a daleko manje funkcionalnim uticajima sredine. Iako brojne studije potvrđuju genetsku prirodu malokluzija III klase, specifična etiologija ovih deformiteta ostaje nepoznata zbog izrazite heterogenosti skeletnih karakteristika.²⁰ Deformiteti III klase su razvojne anomalije. Ponekad je deformitet posledica nekog pojedinačnog, specifičnog uzroka, ali mnogo češće je rezultat kompleksne interakcije brojnih faktora koji utiču na rast i razvoj individue.²¹ Shodno Profitu (2003), etiološki faktori dovoljno značajni da izazovu deformitete lica i vilica se mogu podeliti u tri osnovne kategorije:

- nasledni faktori,
- poznati specifični uzroci,
- uticaj sredine¹

a) Nasleđivanje deformiteta

Mogućnost nasleđivanja deformiteta III klase predstavlja predmet debate skoro čitav vek. Sa aspekta genetike radi se o multifaktorijalnom poligenomskom uzorku koji verovatno nastaje mutacijom brojnih gena.^{22,23} Skeletna klasa III se sreće kod različitih grupa ljudi, pre svega kod onih sa naslednim sindromima kao što su: ahondroplazija, akromegalija, Crouzonov sindrom, Apertov sindrom.²⁴ Klinička iskustva ukazuju na naslednu (familijarnu) tendenciju ka ekscesivnom rastu donjeg dela lica. Harris i Jonson (1991) u longitudinalnoj studiji posvećenoj rastu i razvoju kraniofacijalnog skeleta ističu da je nasleđivanje kraniofacijalnih karakteristika relativno visoko, dok je nasleđivanje okluzalnih karakteristika nisko. Po ovim autorima okluzalne varijacije su više pod uticajem faktora sredine i funkcionalnih uticaja.²⁵ Proučavajući 21 par jednojajčanih i 15 parova dvojajčanih blizanaca, Marković M. (1983) ukazuje na dominantan uticaj nasleđa u

etiologiji malokluzija III klase.²⁶ Korišćenjem specijalnog genetskog modela, novije studije na blizancima zaključuju da je oko 2/3 varijacija u anterioposteriornim i vertikalnim dimenzijama lica naslednog porekla.^{27,28} Nasledni faktori su posebno dominantni kada je reč o mandibularnom prognatizmu i vertikalnim displazijama uopšte.

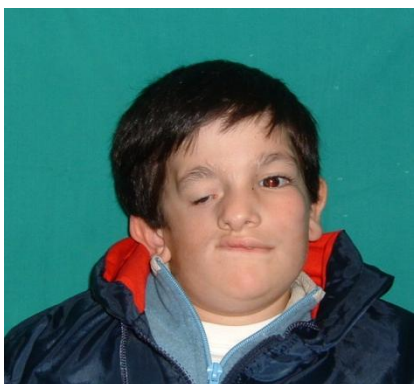Ne zna se pouzdano da li je nerazvijenost maksile nasledna, ali je činjenica da je ona često udružena sa prognatizmom donje vilice u istim familijama. Većina autora smatra da je nerazvijenost maksile najčešće posledica kongenitalnih anomalija u rastu i razvoju facijalnog skeleta kao što su rascepi usne i nepca i razni oblici kranijalnih stenoza (disostosis cleidocranialis, ahondroplasia).^{1,29} Shodno Proffitu (2003), oko 50% varijacija u skeletnim karakteristikama lica imaju za uzrok nasledni faktor, dok 50% nastaje pod uticajem faktora sredine.¹

U svakom slučaju, genetska etiologija ekscesivnog rasta mandibule je odavno dokazana. Nagli razvoj molekularne biologije i genetike poslednjih godina upućuju na mogućnosti predviđanja abnormalnog rasta vilica kod predisponiranih osoba. Određivanjem gena koji su direktno odgovorni za nastanak određenih deformiteta i njihovom modifikacijom, mogao bi se sprečiti kasniji deformantni rast viličnih kostiju. Međutim, da bi se razumela genetska pozadina deformiteta III klase, mora se prvo razumeti njihova fenotipska varijabilnost. Fenotip je naime klinička ekspresija individualnog specifičnog genotipa. Utvrđeno je da su različiti geni odgovorni za pojavu pojedinih fenotipskih karakteristika deformiteta III klase.^{24,29}

b) Specifični uzroci

Istraživanja su pokazala da postoje uzroci koji naknadno mogu da dovedu do deformiteta lica i vilica. Oni se mogu podeliti u dve grupe. U prvu grupu spadaju facijalni sindromi i kongenitalni defekti kod kojih je etiologija isključivo prenatalna. U drugu grupu se svrstavaju poremećaji rasta poznatog porekla uključujući i posledice traume.³⁰

Prenatalni poremećaji koji mogu doprineti razvoju dentofacijalnog deformiteta, pogađaju ili kranijalnu bazu ili kranijum u celini kao i ostale delove tela. Srećom, ovakvi poremećaji su retki. Prisutni su kod manje od 5% osoba sa facijalnim deformitetima. (Slika 1.1)



Sl. 1.1. Hemihipertrofija lica

malformacija koje se zajednički nazivaju *holoprosencefalije*. Jedna od najpoznatijih je fetalni alkoholni sindrom koji se karakteriše izrazitom hipoplazijom maksile i srednjeg dela lica.

Intrauterini poremećaji u primarnom rastu hrskavičnog tkiva kranijalne baze dovode do retkog sindroma poznatog kao ahondroplazija. Ahondroplazija je skoro isključivo nasledna te se uglavnom sreće kod istih familija. Ovaj intrauterini poremećaj se nastavlja i postnatalno dovodeći do izrazitog zastoja u razvoju maksile i srednjeg dela lica.

Prerano fuzionisanje kranijalnih ili kraniofacijalnih kostiju, tzv. kraniosinostoze, mogu biti uzrok različitih jednostranih ili obostranih deformiteta lica, vilica i kranijalne baze. Takve sindrome poput Apertovog ili Kruzonovog sindroma, karakteriše simetrična hipoplazija infraorbitalnih područija i maksile.^{1,30}

Drugu grupu specijalnih uzroka koji se navode u etiologiji facijalnih deformiteta čine poremećaji u normalnom intrauterinom razvoju ploda i povrede prilikom porođaja. Mehaničke prepreke koje ometaju normalno oblikovanje ploda, npr. pritisak na lice ploda u

materici, često rezultiraju ozbiljnom hipoplazijom maksile i srednjeg dela lica koji su uočljivi na rođenju.

Najčešći uzroci koji postnatalno mogu da provociraju razvoj nekog deformiteta su traume u predelu lica i glave u dečijem uzrastu. Stvaranje ožiljnog tkiva nakon traume u predelu lica, može značajno da poremeti rast maksile. Povrede mandibule, posebno frakture kondila, naknadno stvaranje ožiljnog tkiva i remodelacija kondila, često se okrivljuju za nedovoljan rast ili asimetriju mandibule.^{30,31}

Jedan od faktora odgovornih za rast maksile je proliferacija hrskavice u nazalnom septumu. Eksperimenti na životinjama pokazuju da dolazi do drastičnog zaostajanja u razvoju srednjeg dela lica nakon uklanjanja nazalne hrskavice.³²

Akromegalija je čest uzrok mandibularnog prognatizma. Uzrok preteranog rasta mandibule kod pacijenata sa akromegalijom je enormna proliferacija kondilarne hrskavice uzrokovana povećanim lučenjem hormona rasta od strane hipofize. Povećanje mandibule kod akromegalije je bilateralno, ali ne mora biti simetrično.³³

c) Faktori sredine

Mnogi primeri dokazuju da u toku rasta i razvoja individue postoji uska interakcija između forme i funkcije. Za razvoj dentofacijalne regije izuzeno je važan uticaj okolnih mekih tkiva u mirovanju i funkciji. Položaj usana, obraza i jezika u mirovanju je mnogo značajniji za proces rasta u ovom regionu nego njihovi pokreti. Neke navike kao infantilno gutanje sa interponiranjem jezika između zuba ili sisanje palca koje se često ponavljaju i dugo traju, dovode se u direktnu vezu sa protruzijom prednjih zuba i anteriorno otvorenim zagrižajem. Položaj jezika u mirovanju, pre nego njegov položaj pri raznim funkcijama, je važan faktor u formiranju zubnih lukova.³⁰

Mišićne disharmonije mogu da poremete normalno formiranje viličnog skeleta. Mišićna distrofija i neki oblici cerebralne paralize praćeni su često ekscesivnim vertikalnim rastom maksile i ekscesivnom erupcijom bočnih zuba. Mandibula kod takvih osoba rotira naniže i

unazad što rezultira sindromom dugačkog lica i otvorenim zagrižajem u predelu prednjih zuba.^{33,34}

Hipertrofije mišića mogu biti uzroci hipertrofije mandibule. Teoretski prognata mandibula može biti posledica uvećanja jezika koji je konstantno duži u anteriornom položaju. Nije, međutim, verovatno da ova situacija može da rezultira ozbiljnim skeletnim deformitetom. Smatra se naprotiv, da su promene u volumenu i položaju jezika koje su ranije ubrajane u etiološke faktore u nastanku malokluzija III klase upravo posledica ekscesivnog rasta mandibule, jer se jezik ustvari prilagođava raspoloživom prostoru.^{2,30}

Oblik i veličina processusa condilarisa mandibule i položaj glenoidnih fosa se dovode u direktnu vezu sa položajem mandibule. Hiperplazije kondila pomeraju mandibulu napred.^{30,31}

Disanje na usta, umesto na nos dovodi se u vezu sa mnogim problemima u rastu i razvoju individue, počev od poremećenog razvoja dentofacijalnog regiona, zastoja u mentalnom razvoju do raznih degenerativnih procesa. Stenoza, začepjenost odnosno neprohodnost gornjih disajnih puteva, posebno nosa sa konsekventno slabijim rastom palatuma i maksile, hipertrofija tonzila sa konsekutivnom redukcijom prohodnosti vazduha kroz usta i farinks i tendencijom ka isturanju mandibule dovode se u direktnu vezu sa nastankom dentofacijalnih deformiteta. Ovo potvrđuju i eksperimenti na životinjama i observacije na ljudima. Totalna obstrukcija nazalnih puteva je retka kod ljudi. Međutim, kod osoba kod kojih ona postoji dolazi do jake rotacije mandibule nazad i naniže sa naknadnim razvojem sindroma dugog lica (adenoidne fizionomije).³⁰

Anodoncija ili rani traumatski gubitak zuba u gornjoj vilici, posebno lateralnih sekutića i premolara i prolongirana retencija ili potpuna impakcija gornjih očnjaka, takođe mogu doprineti razvoju nepravilnosti u predelu lica i vilica. Rani gubitak molara i odsustvo kontakata između bočnih zuba dovode do anteriornog kliženja mandibule, što povezano sa promenama u položaju i veličini jezika može doprineti nastanku ovih problema.³⁰

U zaključku o etiologiji mandibularnog prognatizma može se reći da su znanja u ovoj oblasti još uvek nepotpuna. S obzirom na veliku varijabilnost deformiteta III klase, faktori odgovorni za nastanak specifičnih fenotipova mogu biti različiti. Po definiciji, fenotip je skup svih osobina jednog organizma koje su nastale zajedničkim delovanjem genotipa i

uslova sredine. Kada je reč o deformitetima III klase, fenotip je klinička ekspresija specifičnog genotipa individue. Iako kvantitativne osobine fenotipa imaju poligenisku etiologiju i podložne su promenama pod uticajem sredine, savremena istraživanja ukazuju da su određene karakteristike deformiteta III klase kvalitativne i da nastaju pod uticajem specifičnih gena.^{22,23,24}

Utvrdjivanje etiologije svakog specifičnog deformiteta i njegovih fenotipskih karakteristika je neophodno za planiranje, izbor odgovarajućeg tretmana i krajnji uspeh i ortodonske i hirurške terapije.

1.3. Fenotipske karakteristike deformiteta III klase.

Postoji velika raznolikost kako u oblicima tako i u stepenu izraženosti deformiteta III klase. Ove anomalije su najčešće kombinacija skeletnih i dentoalveolarnih devijacija koje se dešavaju tokom rasta i razvoja individue pa se manifestuju različitim promenama u položaju prednjih i bočnih zuba i njihovim kontaktnim odnosima, različitim devijacijama u odnosima vilica i devijantnom položaju vilica u odnosu na kranijalnu bazu.^{1,2,30,33,35} Dok se malokluzije I i II klase smatraju uglavnom dentofacijalnim disharmonijama, malokluzije III klase su tipični skeletni deformiteti.³⁶

Ranija istraživanja ukazuju da se suština deformiteta sastoji u izrazitoj razlici u veličini gornje i donje vilice i karakterističnom, isturenom položaju donje vilice u sagitalnoj ravni koja se kod najvećeg broja pacijenata zapaža od najranijih godina života. Po njima skeletna protruzija mandibule je osnovna anomalija kod deformiteta III klase koja se sreće u oko 50% ispitanika sa ovim deformitetom.^{36,37,38,39}

Novija istraživanja, međutim, pokazuju da se radi o veoma kompleksnim poremećajima u razvoju kraniofacijalnog skeleta koji se mogu manifestovati u svim prostornim ravnima i pokazivati brojne fenotipske karakteristike. Literarna istraživanja pokazuju da su 75% deformiteta III klase posledica skeletnog disbalansa koji se manifestuje deficitnim rastom maksile (19-37%), ekscesivnim rastom mandibule (19-40%) ili kombinacijom neadekvatnog rasta obe vilice (15-34%).⁴⁰

Deformiteti III klase se odlikuju izrazitom heterogenošću skeletnih karakteristika i kada se radi o vertikalnim odnosima, odnosno položaju donje vilice prema gornjoj, položaju donje vilice prema prednjoj kranijalnoj bazi, prednjoj i zadnjoj visini lica, kao i dužini i položaju kranijalne baze.²⁰

Elias i McNamara (1984) nalaze da se izolovani mandibularni prognatizam uzrokovan preteranim rastom mandibule javlja kod 20-25% svih pacijenata sa ovim deformitetom, dok se kod ostalih 75% sreće i određen stepen maksilarne hipoplazije.⁷

Guyer, Elias i sar. (1986) nalaze manje od 20% osoba sa čistim mandibularnim prognatizmom. Navode da je 25% ispitanika imalo skeletnu nerazvijenost maksile, dok je kod 22% utvrđena kombinacija ovih deformiteta.⁴¹

Prema izveštajima američke studije za nacionalno zdravlje i ishranu (NHANES-III; National Health and Nutrition Estimates Survey 1998.), kod 40% pacijenata sa mandibularnim prognatizmom koji su pored ortodontskog podvrgavani i hirurškom tretmanu, primarni problem je bila nerazvijena maksila, kod 42% problem je bio preterani rast mandibule, a obe vilice su učestvovala u nastanku deformiteta kod 18% slučajeva.³

Proffit i White (2003) iznose da mandibularni prognatizam uzrokovan isključivo preteranim rastom mandibule postoji u svega 20% osoba sa III skeletnom klasom, mandibularni prognatizam uzrokovan izolovanom nerazvijenošću maksile takođe čini 20% slučajeva, dok kombinovani slučajevi čine oko 50-60% nastanka deformiteta.¹

Fenotipska raznolikost kraniofacijalne morfologije kod osoba sa deformitetima III klase vezana je i za etničku pripadnost.^{42,43} Kod kavkaske dece u UK primećen je oštar ugao kranijalne baze, kratka retrudirana maksila, dugačka i prominentna mandibula sa brojnim varijacijama.⁴⁴

Slična kefalometrijska studija kod sirijske dece sa skeletnom klasom III pokazuje različite kombinacije skeletnih aberacija. Ovi ispitanici su imali znatno kraću prednju i zadnju kranijalnu bazu i manji bazalni ugao.⁴⁵

Znaci devijantnog rasta kod osoba sa III skeletnom klasom pojavljuju se rano u toku razvoja i postaju sve izrazitiji tokom rasta individue.⁴⁶

Razlika u izrazitosti deformiteta sa godinama posebno je uočljiva kod muških ispitanika. Prateći grupu od 1094 ispitanika sa III skeletnom klasom tokom 13 godina, Baccetti i

sar. (2005) utvrđuju znatno veće linearne dimenzije za maksilu, mandibulu i prednju visinu lica kod muških ispitanika u odnosu na ženske u periodu puberteta i nakon toga.¹⁵

Ove studije jasno pokazuju da je uzorak deformantnog rasta kod osoba sa deformitetima III klase uočljiv rano u toku razvoja, bez tendencije samokorigovanja tokom vremena i može se ispoljavati nizom skeletnih i dentoalveolarnih kombinacija koje se razlikuju kod individua različite starosti, pola i različite etničke pripadnosti.^{9,47}

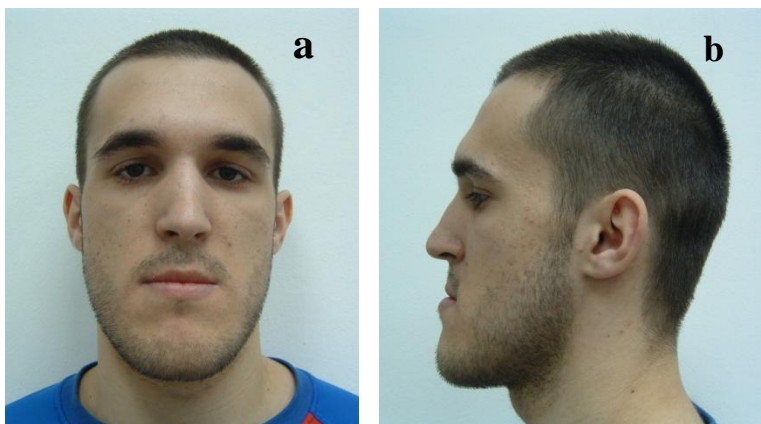U praksi se skeletne specifičnosti kod deformiteta III klase najčešće valorizuju upoređivanjem vrednosti uglova SNA i SNB na profilnim telerendgenskim snimcima čije biometrijske vrednosti iznose 80°, odnosno 82° prema Steiner-u.⁴⁸ Istraživanja, međutim, pokazuju da su vrednosti uglova SNA i SNB daleko manje reprezentativne za procenu sindroma III klase nego što se u literaturi navodi. Pokazalo se da uglovi nagiba donjih sekutića prema S-N ravni (i/SN), interincizalni ugao (I/i), ugao profila lica (NA Pg) i ugao između SN ravni i i ravni donje vilice Mp (SN/Mp) u mnogo većoj meri oslikavaju suštinu deformiteta III klase nego što to čine uglovi SNA i SNB.⁴⁹

Poslednjih godina se koriste multivarijanske analize da bi se utvrdile klinički prepoznatljive podgrupe slučajeva sa malokluzijama III klase. Multivarijanske analize kao što je „klaster“ i „principal component analiza“, primenjene na podatke dobijene rendgenkranimetrijskim merenjima omogućuju karakterizaciju fenotipova kod malokluzija III klase i time znatno olakšavaju predviđanje mogućih pravaca rasta kod osoba zahvaćenih deformitetom, kao i moguće ishode ortodontske i hirurške terapije.^{50,51,52,53,54}

Brojne studije poslednjih godina su doprinele boljem razumevanju genetske etiologije fenotipova III klase. Međutim, još nema dovoljno podataka koji su geni za to direktno odgovorni. Smatra se međutim, da će u budućnosti genetska terapija omogućiti daleko bolju kontrolu rasta kraniofacijalnih struktura i uspostavljanje harmonije u procesima rasta kod individua kod kojih postoji rizik od nasleđivanja dentofacijalnih deformiteta.

1.4. Karakteristike fizionomije

Mandibularni prognatizam se karakteriše tipičnim izgledom i izrazom lica. Stoga je detaljna evaluacija lica pacijenta i to njegovog frontalnog aspekta, profila i poluprofila od izuzetne važnosti za plan terapije. Mora se stalno imati u vidu da estetski (fiziognomski), a ne



**Sl.1.2. Tipičan izgled progenog lica:
a) en face, b) profil**

funkcionalni hendikepi najčešće upućuju pacijenta ortodontu i hirurgu. Posebno su značajni sledeći dimenzioni i morfološki parametri: ukupna visina lica, posebno visina donjeg i srednjeg dela lica, isturenost čela, nosa i jagodica, položaj i isturenost usana, prominencija brade, celokupna kontura profila lica.

Posmatrano u frontalnoj ravni kod osoba sa ovim deformitetima, najčešće se evidentiraju sledeće karakteristike: isturenost sklera, uskost i dužina nosa, depresije jagodičnih i paranazalnih predela i predela maksile, gornja usna je kratka dok je donja isturena i dominantna. Karakteristična je nekompetentnost usana, u položaju fiziološkog mirovanja mandibule, one se ne dodiruju kao i kompezatorni grč brade. Donji deo lica je značajno uvećan u odnosu na ostale delove. (Slika 1.2 a).

Posmatrano u sagitalnoj ravni uočava se značajno uvećanje totalne visine lica u odnosu na normalu, konkavan profil, oštar nazolabijalni ugao zbog depresije maksile, isturenost donje usne i cele mandibule i zbrisan labiomentalni ugao, povećan vilični ugao i ugao između linija brade i vrata zavisno od debljine mekih tkiva u ovom predelu. (Slika 1.2 b.).

Harmonija proporcija je sinonim za lepotu. Ovaj koncept važi u umetnosti od najranijih vremena. Ne sme se zaboraviti da je pojam lepog prilično subjektivan, da se menjao kroz

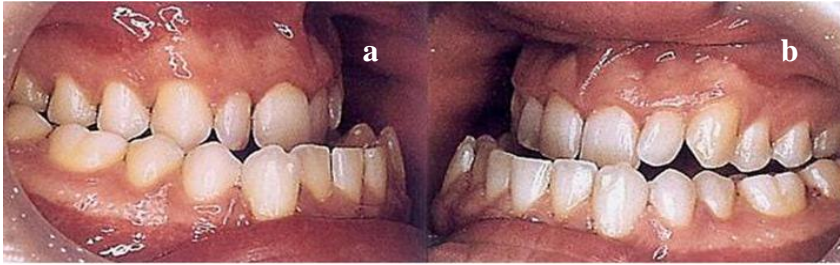
vekovе, da je različit u različitim kulturama. Međutim, subjektivnosti u procenama lepog i harmoničnog, određene antropometrijske vrednosti koje se sreću u literaturi mogu biti od koristi u dijagnostici i pri proceni uspeha terapije. Takve vrednosti daju Vukadinović (1993) i Arnett (1993).^{55,56,57} Shodno preporukama ovih autora, odnos između visine i širine lica treba da bude 1.3:1 kod žena i 1.35:1 kod muškaraca. Bigonijalno rastojanje treba da bude 30% manje od bizigomatičnog rastojanja. Nadalje, gornji, sredni i donji deo lica treba da budu približno sličnih dimenzija (visine), mada se to retko sreće. Kod muškaraca je prihvatljivo malo uvećanje donjeg dela lica, pa je čak i poželjno posebno ako uvećanje nastaje zbog većih usana i bradnog dela.

Vidljivost zuba u mirovanju i pri osmehu su posebno značajni za procenu opšte harmonije lica. Iako je ovaj detalj krajnje individualan, zavisi od dužine gornje usne, godina starosti, itd. Ranije reference preporučuju 0-2mm vidljivosti, dok savremene idu čak na 1-5mm. Ranije se takođe smatralo da usne treba blago da se dodiruju u položaju fiziološkog mirovanja mandibule. Danas se favorizuje blaga inkompetencija usana u mirovanju.

Ugao profila lica treba da bude između 165° i 175°. Veće vrednosti ukazuju na III skeletnu klasu, a manje na II. Nadalje, nazolabijalni ugao treba da iznosi između 85°-105°, razmak između unutrašnjih uglova očiju treba da bude isti kao i razmak između krilaca nosa, itd.^{56,57}

1.5. Okluzalni odnosi

Zbog izrazite diskrepance u veličini i položaju gornje i donje vilice, dentoalveolarni odnosi kod osoba sa deformitetima III klase mogu pokazivati različita odstupanja u odnosu na neutrookluziju, zavisno od fenotipskih karakteristika samog deformiteta. U centralnom položaju mandibule obično se uočava obrnut preklop sekutića sa različitim ekstenzijama horizontalnog razmaka između incizalnih ivica i često anteriorno otvorenim zagrižajem. Posmatrano u sagitalnoj ravni, gornji prednji zubi su protrudirani dok donji pokazuju različite stepene retroinklinacije. (Slika 1.3.).

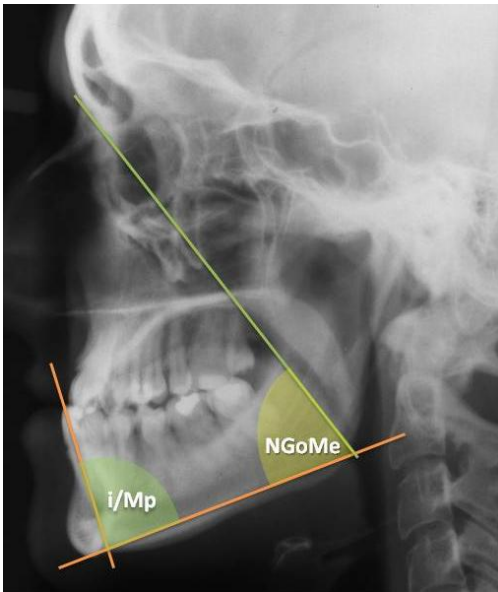


Sl. 1.3. Obnt preklop prednjih zuba, retroinklinacija donjih prednjih zuba (a)

Obrnut bukalni preklop, ukršten zagrižaj, meziokluzija za širinu celog premolara, kontaktiraju samo molari (b)

Kontaktni odnos zuba pokazuje različite stepene meziokluzije čiji iznos može ići od $\frac{1}{2}$ širine premolara do iznosa većeg od širine molara. (Slika 1.3.a). Međutim, odnos bočnih zuba u

sagitalnoj ravni može odgovarati i klasi I po Angle-u. Česte su malpozicije zuba i anodoncija, posebno teskoba u predelu prednjih donjih zuba. Kontakti odnos antagonista se često ostvaruje jedino u predelu molara, ukoliko su prisutni, nestabilan je i omogućuje anteriorno pomeranje mandibule.(Slika 1.3.b). Ukupan broj antagonističkih kontakata je značajno smanjen u odnosu na ispitanike sa I skeletnom klasom i fiziološkom okluzijom, što značajno smanjuje ukupnu funkcionalnu efikasnost žvačnog organa.



Sl. 1.4. Nagib donjih inciziva prema ravni Mp

Posmatrano u frontalnoj ravni mogu postojati različiti stepeni laterognatija, kao što je jednostrani ukršten zagrižaj, obostrano ukršteni zagrižaj, ali je često prisutan i normalan preklop bočnih zuba.^{2,30}

Kod većine pacijenata sa III skeletnom klasom, skeletna diskrepanca između gornje i donje vilice se tokom rasta i razvoja kompenzuje prirodnim mehanizmima. Da bi se postigao kontakt između prednjih zuba dolazi do lingvalizacije donjih inciziva i protrudiranja gornjih. Inklinacija donjih, odnosno gornjih inciziva, može da bude tako jaka da ugrožava zdravlje parodontijuma prednjih zuba. Kompezacija koja se ne desi

prirodnim putem, najčešće nastaje kao rezultat prethodnog ortodontskog tretmana, odnosno pokušaja da se postojeća skeletna disharmonija reši ortodontskim putem.^{2,30}

Koristeći posebno prilagođenu rendgenkranimetrijsku analizu za procenu deformiteta III klase i uspešnost hirurške korekcije, Vukadinović (1985) nalazi da je nagib osovina donjih sekutića prema ravnima S-N i Go-Me jedna od karakteristika progenije. Što je prognatizam izrazitiji nagib donjih sekutića prema mandibularnoj ravni je manji.

Shodno ovim istraživanjima, mandibularni prognatizam karakterišu male vrednosti uglova i/Mp, i/S-N i veliki interincizalni ugao I/i. Međusobna zavisnost vrednosti uglova SNA i SNB i ugla nagiba gornjih sekutića prema S-N ravni (I/SN) je takođe karakteristična za mandibularni prognatizam. Što su uglovi SNA i SNB veći, nagib gornjih sekutića prema SN ravni je manji i obrnuto. Značajna rendgenkranimetrijska karakteristika progenije je i visoka povezanost nagiba donjih sekutića prema ravni donje vilice Mp (i/Mp) i vrednosti ugla NGoMe.⁵³ (Slika 1.4.)

Kod osoba sa deformitetima III klase, obrnutim odnosom prednjih zuba, ili otvorenim zagrižajem u predelu prednjih zuba, pri protruziji i laterotruziji mandibule uočavaju se brojne okluzalne smetnje koje predstavljaju potencijalnu opasnost za sve strukture orofacijalnog sistema (OF), posebno opterećuju određene grupe mastikatornih mišića i mogu da doprinesu razvoju određenih temporomandibularnih (TM) disfunkcija.^{58,59}

1.6. Funkcionalni poremećaji

Brojni poremećaji osnovnih funkcija OF sistema su sastavni deo kliničke slike kod deformiteta III klase. Kako je rehabilitacija funkcionalne efikasnosti OF sistema jedan od ciljeva hirurške korekcij mandibularnog prognatizma, posebno su interesantne longitudinalne studije u kojima se evaluira uticaj same hirurške intervencije, vrste osteosintetske fiksacije i postoperativne imobilizacije na različite funkcije OF sistema.

Pantografske i kineziografske studije ukazuju da se uzorci graničnih i funkcionalnih kretnji mandibule kod pacijenata sa mandibularnim prognatizmom znatno razlikuju u odnosu na uzorke istih kretnji kod osoba sa normalnom fiziološkom okluzijom. Većina autora navodi značajno manje dijapazone granične protruzije i lateralnih pokreta.^{60,61,62,63,64,65}

Kada je reč o otvaranju usta, rezultati istraživanja su protivrečni. Dok jedni nalaze smanjen dijapazon maksimalnog otvaranja usta kod osoba sa mandibularnim prognatizmom⁶³, dotle drugi navode da su dijapazoni otvaranja usta kod ovih pacijenata veći u odnosu na osobe sa normalnim skeletnim odnosima i fiziološkom okluzijom.^{62,64,65,66,67} U svakom slučaju, kretnje pri otvaranju i zatvaranju usta kod ovih pacijenata pokazuju brojne devijacije ili defleksije, preklapanja i ukrštanja putanja i daleko veće pomeranje mandibule napred pri otvaranju usta.

Kretanje donje vilice pri žvakanju kod osoba sa mandibularnim prognatizmom pokazuju brojne varijacije kako po pitanju oblika i dimenzija ciklusa pri žvakanju, tako i po broju ciklusa žvakanja u jednoj sekvenci. Većina autora smatra da su ove kretnje tipične za osobe sa ovim skeletnim odnosima.⁶⁷

Sile žvakanja kod pacijenata sa mandibularnim prognatizmom su skoro upola manje nego kod osoba sa normalnom fiziološkom okluzijom, što se pripisuje smanjenoj okluzalnoj potpori, odnosno malom broju antagonističkih kontakata u odnosima dve vilice. Harada i Watanabe (2000) nalaze vrednosti od $293,2 \pm 162,0$ N kod osoba muškog pola i $208,5 \pm 98,8$ N kod osoba ženskog pola, što je više nego upola manje od vrednosti koje nalaze u grupi osoba sa normalnom okluzijom ($721,0 \pm 505,5$ N kod muškaraca i $530,7 \pm 204,6$ N kod žena).⁶⁸ Kobayashi T., Honma K. i sar. (2002) nalaze da je efikasnost silet pri žvakanju kod pacijenata sa deformitetima III klase smanjena za 46% u odnosu na osobe sa normalnom fiziološkom okluzijom.⁶⁹

Veličina maksimalne voljne zagrižajne sile se često koristi u evaluaciji mastikatorne funkcije kod pacijenata podvrgnutih ortognatskoj hirurgiji. Poređenja sa prosečnom

veličinom zagrižajnih sila kod osoba sa sleletnom klasom I i harmoničnom okluzijom pokazuju da su vrednosti maksimalne voljne zagrižajne sile kod pacijenata sa mandibularnim prognatizmom više nego upola manje. Nakon hirurške korekcije mandibularnog prognatizma veličina zagrižajne sile se značajno smanjuje kod pacijenata oba pola dostižući najniže vrednosti 2 sedmice nakon operacije. U postoperativnom periodu veličina zagrižajne sile se postepeno povećava, premašujući preoperativne vrednosti tek nakon šest meseci.^{68,69}

1.7. Disfunkcije orofacijalnog sistema kod pacijenata sa deformitetima III klase

Iako različite metodologije i pristupi u kliničkoj analizi znatno otežavaju upoređivanje dobijenih rezultata, ipak se može zaključiti da je učestanost znakova i simptoma temporomandibularnih disfunkcija (TMD) kod pacijenata sa dentofacijalnim deformitetima mnogo veća u odnosu na osobe sa normalnom okluzijom istog pola i približnih godina starosti.^{58,70} Wisth (1974) nalazi prisustvo znakova i simptoma TMD kod 93% od 28 pacijenata sa mandibularnim prognatizmom.⁵⁸ Radiografska ispitivanja ukazuju na niz promena u položaju i morfološkim karakteristikama kondila kod pacijenta sa dentofacijalnim deformitetima

Najznačajniji znaci i simptomi disfunkcija registrovani kod pacijenata predviđenih za ortognatsku hirurgiju su : smanjena pokretljivost donje vilice, bolne senzacije u TM zglobovima pri kretnjama donje vilice, krepitacije iz TMZ pri otvaranju i zatvaranju usta, promene u okluzalnim odnosima, teškoće pri žvakanju, glavobolje itd. Ispitujući prisustvo znakova i simptoma TMD kod 48 pacijenata sa raznim oblicima dentofacijalnih deformiteta metodom po Helkimu, Athanasiou i sar. (1989) utvrđuju prisustvo TMD kod 36,2% pacijenata. Bol u mastikatornim mišićima utvrđen je kod 10,6% pacijenata, bol u TM zglobovima pri kretnjama mandibule kod 4,3% pacijenata, a krepitacije u zglobovima pri kretnjama mandibule u 16,2% slučajeva. U 55,3% slučajeva simptomi su bili blagi, a u 8,5% slučajeva veoma jaki.⁵⁹

Literaturni podaci o uticaju ortognatske hirurgije na funkcije TM zglobova i orofacijalnih mišića kod pacijenata sa TMD su kontraverzni. Dok jedni nalaze da ortognatske hirurške intervencije pomažu u redukciji znakova i simptoma TMD čak kod 80% pacijenata, drugi ukazuju na značajno pogoršanje disfunkcije nakon operativnog zahvata. Međutim, opšta saglasnost postoji po pitanju potrebe da se odnosi u TM zglobovima noirmalizuju pre operativnog zahvata. Položaj kondila u artikularnim fosama kao i funkcionalni odnos kondil-diskus u vreme operativnog zahvata predstavljaju značajan faktor u očuvanju skeletne stabilnosti u postoperativnom periodu.^{60,71}

2. ZNAČAJ MULTIDISCIPLINARNOG PRISTUPA U KORIGOVANJU DEFORMITETA III KLASE

2.1. Indikacije za preduzimanje tretmana

Dentofacijalni deformiteti označavaju različite oblike devijacija u odnosu na normalne proporcije lica i odnose vilica koje su toliko izrazite da predstavljaju hendikep za dotičnu osobu. Pažnju na ove anomalije skreće američki Nacionalni savet za nauku 1975. godine nazivajući ih "hendikepirajućim malokluzijama". Ovaj naziv je kasnije odbačen, jer kod ovih pacijenata veće probleme predstavljaju naružen izgled i poremećene funkcije mastikatornog organa nego sama okluzija. Pacijenti sa dentofacijalnim deformitetima, po pravilu, imaju i teške oblike malokluzije, ali malokluzija nije dominantno obeležje njihovog stanja. Čak i uspešna ortodonska terapija koja uspostavlja optimalne okluzalne odnose često ne može da ispravi postojeći skeletni deformitet kako bi se prevazišli psihološki problemi.

Indikacije za preduzimanje ortodonsko-hirurškog tretmana u korigovanju dentofacijalnih deformiteta su dosta široke i stalno su u porastu. Osnovni kriterijumi koji opredeljuju terapeute za preduzimanje jednog kompleksnog i dugotrajnog lečenja su: izraženost deformiteta, funkcionalni poremećaji, godine starosti pacijenta i psihosocijalni aspekti vezani za izgled lica.

Izraženost deformiteta je svakako kriterijum koji podjednako motiviše i pacijente i terapeute.

Odavno se zna da je veći procenat osoba sa skeletnim odnosima III klase hendikepiran svojim stanjem u odnosu na osobe sa II klasom. Shodno nekim istraživanjima, barem 1/3 deformiteta III klase je toliko teška da zahteva korigovanje ortognatskom hirurgijom.⁷² Postavlja se pitanje, šta čini problem toliko teškim da se ne može rešiti samo ortodontskim tretmanom? Ukoliko je odnos vilica pravilan, malpozicije zuba se uvek mogu korigovati ortodontskim pomeranjem zuba. Međutim, postoje granice do kojih je moguće pomerati zube. Proffit i White (1990), uvode pojam „ortodontski okvir deformiteta“, koji definiše

limite dentalnog i skeletnog pomeranja pomoću funkcionalnih aparata i drugih oblika ortodontske terapije. Deformiteti koji prevazilaze taj okvir zahtevaju korigovanje ortognatskom hirurgijom. Kod pacijenata sa ozbiljnim malokluzijama i poremećajima u skeletnom odnosu vilica koji se ne mogu rešiti ni modifikacijom rasta, ni ortodontskom terapijom, jedino rešenje je hirurška korekcija kojom se usklađuje odnos vilica i menja položaj dentoalveolarnih segmenata. Ovim pacijentima, hirurgija nije zamena za ortodontsku terapiju. Naprotiv, hirurška terapija mora biti pravilno koordinirana sa ortodontcijom i ostalim zahvatima na zubima kako bi se postigao optimalan krajnji rezultat. Pouzdano se zna da se problemi izrazitih vertikalnih displazija i dentofacijalnih asimetrija ne mogu uspešno rešiti bez adekvatne hirurške intervencije.⁷³

Kerr i sar. (1992) ističu da se deformiteti III klase kod kojih su vrednosti ugla ANB manje od -4 stepena, a vrednosti ugla i/MP manje od 83 stepena mogu korigovati optimalno samo hirurškim putem.⁷⁴

Kod najvećeg broja starijih pacijenata sa deformitetima III klase, optimalan estetski i funkcionalni rezultat može pružiti samo kombinovana ortodontsko-hirurška terapija. Stellzig-Eisenhauer i sar. (2002) navode da odnos dužina tela maksile i mandibule, veličina gonijalnog ugla i dužina prednje kranijalne baze (Witsova analiza) predstavljaju pouzdane indikatore pri izboru terapijskog modaliteta u korigovanju deformiteta III klase.⁷⁵

Prema Proffitu i Whiteu (2003) hirurški tretman je potreban kod:

- pacijenata kod kojih se deformitet manifestuje i pogoršava tokom rasta, a njegova ozbiljnost i izraženost prevazilaze mogućnosti korigovanja ortodontskom terapijom,
- odraslih pacijenata sa očiglednom skeletnom dentofacijalnom anomalijom kod kojih ortodontska kamuflaža ugrožava zdravlje parodontijuma prisutnih zuba, a ne pruža značajno estetsko poboljšanje.¹

Američko udruženje oralnih i maksilofacijalnih hirurga 2012. god. izdaje zvanične preporuke o indikacijama za preduzimanje ortognatskih hirurških zahvata. Shodno ovim preporukama, sve anterioposteriorne i vertikalne skeletne diskrepance koje su za dve ili

više standardnih devijacija veće od prihvaćenih biometrijskih normi predstavljaju indikaciju za orthognatsku hirurgiju. Ovde spadaju: obrnut preklop sekutića, negativne vrednosti horizontalnog preklopa, diskrepance u sagitalnom odnosu molara veće od 4mm, otvoren zagrižaj u predelu prednjih zuba, unilateralni ili bilateralni otvoren zagrižaj u predelu bočnih zuba veći od 2mm.

Razne disfunkcije orifacijalnog sistema vezane za prisutan deformitet, kao što su ugroženost disajnih puteva, opstruktivna sleep apnea, poremećaji funkcije govora, ozbiljni znaci i simptomi temporomandibularnih poremećaja, psihosocijalni poremećaji ličnosti takođe zahtevaju ortognatsku hiruršku intervenciju.⁷⁶

Kada je u pitanju **starost pacijenta**, poznato je da su razne mogućnosti ortodoncije mnogo veće i efikasnije u dečijem uzrastu. Mogućnost pomeranja zuba, doduše, ne zavisi toliko od starosti pacijenta, ali rast vilica se može modifikovati samo u periodu aktivnog rasta. Zbog toga neki deformiteti koji su u detinjstvu mogli biti ublaženi, ili čak rešeni ortodontskim merama, u odrasloj dobi postaju hirurški problem.³⁰

S druge strane, ortognatske hirurške intervencije se po pravilu preduzimaju tek nakon završenog rasta individue. Ovo posebno važi za slučajeve gde hirurško korigovanje deformiteta uključuje operaciju na mandibuli. Kod tinejdžera sa izrazitim prognatizmom, gde zbog psihosocijalnih problema i pacijenti i roditelji insistiraju da se deformitet koriguje što ranije, naknadni ekscesivni rast mandibule u postoperativnom periodu može potpuno da kompromituje rezultate hirurške intervencije.

Estetski i psihosocijalni problemi vezani za neadekvatan izgled lica i osećaj hendikepa kod osoba sa dentofacijalnim deformitetima značajno utiču na kvalitet života pojedinca. Deformiteti lica i vilica koji prate rascepe usana i nepca, Daunow, Crouzonov i Pierre-Robinov sindrom, hemifacijalna mikrosomija i ekscesivni mandibularni prognatizam sa vertikalnim displazijama i asimetrijama lica mogu uzrokovati ozbiljne psihološke probleme kod osoba sa ovim deformitetima. Većina tih pacijenata ne razmišlja o sebi kao o normalnoj osobi.⁷⁷

Hirurška korekcija deformiteta koja rezultira normalnim izgledom i izrazom lica značajno menja psihički status ovih osoba, podiže njihovo samopouzdanje i svest o vlastitim vrednostima.^{78,79}

S druge strane, postoje i problemi vezani za adaptaciju pacijenta na “nov izgled” nakon ortognatske hirurgije. Ortognatske hirurške intervencije su kompleksne procedure koje dovode do promena u izgledu pacijenata i u funkcijama njihovog orofacijalnog sistema uključujući respiraciju, gutanje, govor i žvakanje. Neretko mogu biti praćene manjim ili većim komplikacijama, ili barem nelagodnostima uzrokovanim postoperativnim otocima, intermaksilarnom imobilizacijom mandibule itd. Ove promene nastaju u kratkom vremenskom periodu, tokom operacije, za razliku od promena koje nastaju postepeno pri ortodontskom tretmanu malokluzija kod dece. Stoga, ortognatska hirurgija može da bude svojevrsan izazov za adaptacione sposobnosti pacijenta. Adaptacija pacijenta na novi izgled i nove funkcionalne mogućnosti može da bude mnogo lakša i brža ukoliko se psihosocijalni status pacijenta i sve okolnosti vezane za operaciju temeljno evaluiraju pre bilo kakvog tretmana.^{78,79}

Motivacija osoba koje se podvrgavaju ortognatskim hirurškim korekcijama uveliko je proučavana tokom kratke istorije ortognatske hirurgije. Poslednjih godina, više longitudinalnih studija posvećeno je ovom problemu.⁸⁰ Najčešći motivi za prihvatanje hirurškog tretmana su korigovanje facijalnih dimenzija i popravljjanje izgleda lica, bolja funkcija mastikatornog organa, uklanjanje bolnih senzacija, ili čak preporuke okoline. Prema zaključcima većine studija, želja za korigovanjem izgleda lica je daleko najčešći razlog zbog kojeg se pacijenti podvrgavaju ortognatskoj hirurgiji, dok funkcionalni problemi dolaze tek na drugo mesto.⁸¹ Iako osobe ženskog pola koje očekuju ortognatsku hirurgiju pokazuju više emocionalne senzitivnosti, njihovi motivi i očekivanja od operacije kao i sveopšta slika o sebi ne razlikuju se mnogo od onih kod osoba muškog pola.⁸² Analizirajući psihološki profil kod 100 pacijenata sa II i III skeletnom klasom Gerzanika i sar. (2002) utvrđuju značajne razlike između ovih grupa pre operacije kao i različitu dinamiku promena nakon operacije. Pacijenti sa III skeletnom klasom su se osećali daleko manje atraktivnim pre operacije u odnosu na pacijente sa II skeletnom

klasom, ali su stepen njihovog samopouzdanja i zadovoljstva popravljenim izgledom nakon operacije bili značajno veći u odnosu na grupu sa II skeletnom klasom.⁸³

Zaključci pomenutih studija ukazuju da se pacijenti predviđeni za ortognatsku hirurgiju nalaze najčešće u okvirima normalnih vrednosti kada su u pitanju njihov psihološki status, predstava o sopstvenom izgledu, stepen samopouzdanja, neurotičnost, način ponašanja i da su u najvećem broju slučajeva zadovoljni ishodom operacije. Ovi nalazi se razlikuju od onih sprovedenih kod pacijenata koji su podvrgnuti čisto kozmetskim operacijama (operacije kapaka, liftinzi lica, liposukcija vrata, korekcije ušnih školjki, itd). Meningaud i sar. (2001) ukazuju na sasvim drugačiji psihološki profil kod ovih pacijenata. Njihovi indexi anksioznosti i depresije su mnogo veći u odnosu na grupu sa deformitetima. Procenat nezadovoljnih ishodima kozmetskih plastičnih operacija kreće se od 5-40%, dok nezadovoljnih ishodima ortognatske hirurgije ima manje od 5%.⁸⁴

Mc Gregor (1981) iznosi tri kategorije faktora odgovornih za nezadovoljstvo pacijenta rezultatima ortognatske hirurgije. Prvu grupu čine faktori vezani za pacijenta: ozbiljni psihološki problemi, nerealna očekivanja. Druga grupa se odnosi na ponašanje hirurga: nedostatak razumevanja za postoperativne probleme, neadekvatna preoperativna priprema pacijenta, površna evaluacija celokupnog problema, neadekvatan izbor operativnog zahvata itd. U treću grupu spadaju faktori vezani za lošu komunikaciju između hirurga i pacijenta.⁸⁵

Pogrel i Scott (1994) ističu da većina pacijenata koja traži ortognatsku hirurgiju spada u grupu psihološki normalnih osoba i da ih ne treba upućivati na specijalnu psihijatrisku pripremu. Čak i psihijatriska dijagnoza ne predstavlja prepreku za preduzimanje ortognatske operacije. Ključni momenti odgovorni za uspešan ishod hiruške terapije i konačnu satisfakciju pacijenta su detaljno upoznavanje sa ličnošću pacijenta i njegovim očekivanjima pre operacije, kao i potpuno upoznavanje pacijenta sa hirurškom procedurom, eventualnim komplikacijama i neugodnostima u postoperativnom periodu. Svakako treba naglasiti značaj operacije za postizanje dobrih funkcionalnih rezultata i ne stavljati akcenat samo na estetske rezultate.⁸⁶

2.2. Mogućnosti ortodontske terapije u korigovanju deformiteta III klase

Korigovanje dentofacijalnih deformiteta je dugotrajan proces koji podrazumeva praćenje pacijenta od najranijih dana života. Ovo je posebno važno ako se radi o potencijalno ugroženim pacijentima gde postoji velika nasledna predispozicija za nastanak dentofacijalnog deformiteta. Ovakva predispozicija je dokazana kada se radi o deformitetima III klase. Takođe je dokazano da deformiteti III klase progrediraju tokom rasta i razvoja individue, da hirurška intervencija, ma koliko bila potrebna, nije preporučljiva pre završetka rasta. Stoga se kod ovih pacijenata u periodu rasta i razvoja preduzimaju svi oblici neinvazivne ortodontske terapije kako bi se umanjili ili ublažili efekti nenormalnog razvoja vilica i položaja zuba.

Mogućnosti ortodontske terapije u lečenju ozbiljnih deformiteta III klase su nažalost ograničene. Ukoliko skeletna diskrepanca nije velika i odnos vilica je relativno pravilan, malokluzija na nivou zubnih lukova se uvek može rešiti ortodontskim pomeranjem zuba. Ukoliko je diskrepanca u veličini i položaju vilica glavni uzrok malokluzije zuba i reflektuje se neadekvatnim proporcijama i izgledom lica, postoje tri moguća tretmana koja zavisno od slučaja mogu dati povoljne rezultate. To su:

- modifikacija procesa rasta,
- ortodontska kamuflaža, odnosno pomeranje zuba da bi se postigla korektna okluzija bez obzira na postojeći skeletni deformitet,
- hirurška repozicija vilica ili dentoalveolarnih segmenata.

2.2.1. Ublažavanje deformiteta modifikovanjem procesa rasta

Modifikacija procesa rasta je moguća samo u periodu rasta i razvoja individue i nije efikasna kod svih pacijenata. Rezultati ove terapije ne zavise od težine same disharmonije. Zadovoljavajuća korekcija modifikacijom procesa rasta može se postići kod dece sa

teškim deformitetima, dok je kod drugih sa manje ozbiljnim deformitetima odgovor na preduzetu terapiju slab ili potpuno izostaje.⁸⁷

Promene koje se postižu modifikovanjem procesa rasta su ograničene. Rast gornje, odnosno donje vilice može biti stimulisan za par milimetara, ili manje u odnosu na situaciju bez preduzimanja tretmana, ali značajne promene u odnosu vilica nisu verovatne. Čak i kada je cilj ortodonske terapije modifikacija rasta, tretman uvek uključuje i pomeranje zuba u pravcu koji koriguje okluzalne odnose. Ovo pomeranje obično predstavlja samo kompenzaciju (kamuflažu) skeletnog deformiteta, ali ga ne rešava. Naprotiv, izgled lica nakon ovakve kamuflaže može da bude još više naružen.³⁰ Ukoliko deformitet perzistira i nakon završenog rasta, dentalni i skeletni odnosi se mogu korigovati jedino hirurškim putem.⁸⁸

a) Modifikacija rasta mandibule

U literaturi su opisani brojni pokušaji da se zaustavi preteran rast mandibule u dečijem uzrastu. Ti pokušaji su u većini slučajeva imali malo uspeha.^{30,88,89,90}

Rezultati brojnih studija ukazuju da nema značajnih razlika u dimenzijama mandibule između dece sa III skeletnom klasom koja su tretirana bradnom kapom i one koja uopšte nisu tretirana.⁸⁹ Pokazalo se nadalje, da rani tretman usmeren ka korigovanju prognatizma ne rezultira kasnije normalnim rastom mandibule. Zapravo, zapaženi su i suprotni efekti, odnosno ubrzan rast mandibule nakon uklanjanja ortodonskog aparata koji je taj rast sprečavao u dečijem uzrastu.⁹⁰

Mandibula raste u dužinu periostalnom apozicijom kosti na zadnjim površinama ramusa, dok ramusi rastu u visinu enhondralnom osifikacijom kondila koja je praćena remodelacijom njihovih površina. Tokom rasta mandibula se translatorno pomera prema dole i napred i istovremeno povećava rastući prema nazad i naviše. Pri tome značajan deo kosti se resorbuje sa prednjih površina ramusa. Progresivna zadnja apozicija i prednja resorpcija kosti na ramusu stvaraju prostor za nicanje prvih i drugih mlečnih molara, a zatim i stalnih molara.³⁰

U periodu mešovite denticije i u adolescentnom periodu dolazi do promene u smeru rasta, te mandibula rotira naniže i unazad. Neki smatraju da je to tipična posledica nošenja bradne kape. Mandibula postaje manje prominentna, ali ne i manje uočljiva.³⁰

Rotacija mandibule naniže i unazad u dečijem uzrastu može se postići funkcionalnim ortodontskim aparatima, odnosno ortodontskim maskama koje obuhvataju bradni predeo uz istovremenu primenu elastične vuče usmerene na ekstrudiranje bočnih zuba. *Većina autora se slaže da su promene u uzorku rasta kod dece sa tendencijom ka skeletnoj klasi III primenom bradne kape i sličnih funkcionalnih aparata malo verovatne. Ekscesivni rast mandibule koji može dovesti do pojave dentofacijalnog deformiteta III klase, po pravilu se ne može korigovati na ovaj način.* Ipak postoje određeni oblici III skeletne klase gde je pokušaj promene uzorka rasta opravdan i gde pruža izvesne rezultate. To su pacijenti sa kratkom ili normalnom prednjom visinom lica i malim uglom mandibularne ravni, pacijenti kod kojih je rast mandibule simetričan, pacijenti sa relativno blagom skeletnom diskrepancom (ugao ANB je jednak ili nešto manji od 2 stepena), pacijenti koji nemaju naslednu predispoziciju i pacijenti kod kojih je ortodontski tretman kontinuirano sproveden sve do adolescentnog perioda.³⁰

b) Modifikacija rasta maksile

Rast i razvoj maksile neodvojivo su vezani za rast kranijalne baze. Sve do šeste godine života rast kranijalne baze je važan deo rasta maksile napred. Nemogućnost normalnog produženja kranijalne baze (kod ahondrodisplazije i nekih kongenitalnih sindroma) stvara karakterističan izgled nerazvijenosti srednje trećine lica. Oko sedme godine života prestaje rast kranijalne baze, pa je suturalni rast jedini mehanizam koji pomera maksilu prema napred i dole. Maksilarni nastavci postaju duži, a prednja površina maksile se remodelira zahvaljujući procesima resorpcije.³⁰

Zbog pomenutih specifičnosti, modifikovanje rasta maksile kod dece sa nerazvijenom maksilom mora započeti u uzrastu od osam godina ili čak ranije. *Glavni cilj ranog modifikovanja rasta maksile je pomeranje maksile napred. Pokazalo se da rani tretman*

sa obraznom maskom koja izvlači maksilu napred može da bude efektan i dovede do izmene skeletnog odnosa, dok ovakav tretman u adolescentnom uzrastu nema nikakvog efekta. Zahvaljujući novim saznanjima o fenotipskim karakteristikama deformiteta III klase, rani tretman usmeren na ekspanziju maksile ima sve više pristalica.^{91,92,93}

Ukupan uspeh terapije obraznom maskom zavisi od tri faktora:

- iznosa pomeranja maksile napred,
- iznosa pomeranja gornjih prednjih zuba napred,
- rotacije mandibule naniže i unazad.^{1,30}

Pomeranje gornjih zuba napred i rotacija mandibule naniže i unazad mogu znatno da poprave kliničku sliku. Oba ova efekta se danas mogu postići drugim ortodontskim metodama koje zahtevaju manje kooperativnosti od pacijenta nego nošenje obrazne maske.

Nerazvijenost maksile je obično trodimenzionalna. Drugim rečima, u većini slučajeva maksila je preuska i pozicionirana suviše unazad i gore. Zato je osnovni cilj tretmana širenje maksile i njeno pomeranje napred i naniže. Transferzalna ekspanzija maksile otvaranjem palatinalne suture se lako postiže kod dece do osme godine života različitim ortodontskim aparatima. Malo je, međutim, podataka koji potvrđuju da širenje maksile samo po sebi dovodi i do njenog pomeranja napred i naniže. Shodno nekim referencama, uobičajeni odgovor na ovu terapiju nije anteroposteriorna promena pozicije maksile, a ako do toga i dođe, pomeranje unazad je isto toliko verovatno kao i pomeranje napred.^{93,94}

Navode se i podaci da intenzivno širenje nepca odgovarajućim aparatima u ranom detinjstvu može dovesti do neželjenih posledica u razvoju nosa. Međutim, ekspanzija nepca može da pojača odgovor kod starije dece kod kojih se teže postiže izvlačenje maksile napred.^{1,76}

Danas se ova terapija obavlja različitim ortodontskim aparatima i pomagalima kao što su fiksni aparati, obrazna maska udružena sa fiksnim ili mobilnim okluzalnim splintom itd. Upotreba fiksnih aparata podrazumeva i proizvodnju jačih sila, a kompatibilna je sa

simultanom ekspanzijom gornje vilice i prednjom vučom. Kod dece u starijem uzrastu sve više se preporučuju kombinovane hirurško ortodontske metode, posebno distrakciona osteogeneza.⁹⁵

2.2.2. Kompenzovanje skeletnog disbalansa pomeranjem zuba

Ortodontska kompenzacija (kamuflaža) kod pacijenata sa deformitetima III klase je izuzetno teška i neizvesna procedura, barem kada su u pitanju estetski rezultati. Problem je što kod pacijenata sa deformitetima III klase već postoji određen oblik kompenzatornog položaja zuba stečen tokom rasta. Tipično je da su gornji incizivi najčešće protrudirani, dok su donji retrudirani i u superpoziciji u odnosu na bradu. Da bi se korigovao izrazit obrnut preklap prednjih zuba, potrebno je ortodontskim merama dalje protrudirati gornje prednje zube i retrudirati donje. Međutim, ekstremno protrudiranje gornjih prednjih zuba u nekim slučajevima postaje estetski problem. S druge strane, pomeranje njihovih korenova napred je teško i stresno za njihov parodontcijum. Kako se obrnut preklap obično ne može rešiti samo protrudiranjem gornjih prednjih zuba, potrebna je i dodatna retruzija donjih. Ovo po pravilu podrazumeva prethodnu ekstrakciju dva prva donja premolara. Međutim, retrakcija donjih inciziva ne samo što ne kamufliira, već naprotiv potencira prominenciju brade kod mnogih pacijenata. Dakle, ukoliko donji incizivi na početku terapije nisu u protrudiranom položaju njihova naknadna i dodatna retruzija je estetski skoro neprihvatljiva.^{1,2,30}

U nekim slučajevima ekstrakcija drugih donjih premolara omogućuje da se dobije potreban prostor i smanji iznos retroinklinacije donjih inciziva. Postoji, međutim, rizik da čak i u ovakvim slučajevima retroinklinacija donjih inciziva bude preterana, a prominentnost bradnog predela veća nego pre intervencije.

Ukoliko postoji teskoba (preklapanje) u pedelu donjih prednjih zuba, problem se može olakšati planiranom ekstrakcijom nekog donjeg inciziva. Očigledno je, međutim, da ortodontska kamuflaža može da reši samo manje diskrepance u okluzalnim odnosima kod pacijenata sa III skeletnom klasom, ali ne može da koriguje izrazitu skeletnu

disharmoniju na funkcionalni i estetski prihvatljiv način.¹ Stoga kod pacijenata sa deformitetima III klase kod kojih hirurška intervencija predstavlja jedini način da se koriguju dimenzije vilica i postojeća skeletna diskrepanca, ortodonska terapija u pripremnoj fazi treba da ima sasvim drugi cilj.

2.2.3. Ortodonska priprema za hirurško korigovanje skeletnih deformiteta III klase

Ortodonska priprema za hirurško korigovanje deformiteta, kao i posthirurško ortodonsko harmonizovanje okluzije danas su neophodne procedure u okviru celokupnog ortodonsko-hirurškog tretmana dentofacijalnih deformiteta.

Pacijenati sa deformitetima III klase kod kojih se planira hirurško korigovanje deformiteta moraju biti podvrgnuti specifičnoj ortodonskoj pripremi. Ova priprema podrazumeva upravo obrnute terapijske ciljeve, dakle redukciju postojeće dentalne kompenzacije koja je nastala prirodnim mehanizmima ili prethodnom ortodonskom terapijom i uspostavljanje korektnog položaja i nagiba osovina gornjih i donjih inciziva u odnosu na njihove koštane baze (SpP ravan i MP ravan).^{1,2,30,35,49} Izuzetno je važno već na početku načiniti detaljan plan kombinovane ortodonsko hirurške terapije kako bi se planirana ortodonska repozicija inciziva (dekompenzacija) izvela u onom iznosu koji je potreban da se postigne optimalna okluzija nakon hirurške repozicije vilica.

a) Dekompenzacija u sagitalnoj ravni

Kod pacijenata sa deformitetima III klase tokom rasta obično se odvijaju dva tipa dentalne kompenzacije:

- retroinklinacija i superpozicija donjih inciziva sa različitim stepenima preklapanja
- protruzija gornjih inciziva takođe sa različitim stepenima preklapanja.

Što je izrazitija nerazvijenost gornje vilice, stepen preklapanja zuba je veći čak i tamo gdje su gornji incizivi znatno protrudirani. Što je veći rast mandibule to je veći iznos lingvalizacije i preklapanja donjih inciziva i veća je isturenost brade. Prema Vukadinoviću (1985), nagib osovine donjih sekutića prema ravnima S-N i Go-Me je jedna od karakteristika progenije. Što je prognatizam izrazitiji nagib donjih inciziva prema mandibularnoj ravni je manji.⁴⁹

Cilj prehirurškog ortodontskog tretmana je da vrati incizive u takav položaj prema koštanim bazama gornje i donje vilice koji će nakon hirurške korekcije omogućiti adekvatku akomodaciju gornjeg zubnog luka prema donjem. Najrealniji parametri za planiranje i evaluaciju ovog tretmana su rendgenkranimetrijske vrednosti uglova koje osovine gornjih, odnosno donjih inciziva zaklapaju sa osnovnim ravnima vilica, dakle uglova I/SpP i i/MP, kao i interincizalni ugao i/I, izmerene pre i nakon završene terapije. Shodno Ronchiu (2001), biometrijske vrednosti ugla I/SpP iznose oko 109 ± 5 stepeni, a ugla i/MP 90 ± 5 stepeni.²

Ako je ortodonska priprema (dekompenzacija) uspešno obavljena na kraju celokupnog tretmana, nakon hirurške repozicije vilica, prednji zubi će imati pravilan odnos, normalan preklap i pravilan položaj prema ostalim strukturama kranijuma (kranijalnoj bazi, Frankfurtskoj ravni itd). To je razlog što je položaj inciziva jedina prava i apsolutno neophodna kefalometrijska referenca u toku celog tretmana.^{2,49}

Iznos repozicije donjih inciziva potreban u pripremnoj, ortodontskoj fazi tretmana i potreba za korekcijom preklapanja inciziva nameću i potrebu za eventualnim ekstrakcijama zuba. Smatra se da se preklapanje inciziva od 2-3 mm na jednoj strani zubnog luka može rešiti bez ekstrakcije, samo pomeranjem donjih inciziva vestibularno.^{2,30} Ovo se najčešće postiže korišćenjem snažnih žičanih lukova. Pri proceni prostora potrebnog da se koriguje preklapanje inciziva, moraju se naravno uzeti u obzir početni položaj i njihov planirani definitivni položaj. Kod jačih teskoba gdje preklapanje prelazi 4mm na jednoj strani zubnog luka poželjno je izvaditi prvi ili drugi premolar sa te strane da bi se postigla poželjna dekompenzacija položaja prednjih donjih

zuba. Ovo zavisi i od toga dali je preklapanje jače izraženo u prednjem ili u posteriornom segmentu zubnog luka.

Isti uslovi važe i za gornje incizive. Pošto su oni najčešće znatno protrudirani, njihova dekompenzacija (povlačenje unazad) zahteva određen prostor koji se najčešće dobija ekstrakcijom prvih gornjih premolara.² Terapeutske ekstrakcije premolara svakako utiču na konačan odnos molara u interkuspalnom položaju mandibule. Ako se ekstrakcije premolara planiraju samo u gornjem zubnom luku, konačan odnos molara u interkuspidalnom položaju mandibule će odgovarati klasi II po Angle-u. Ako nema potrebe za ekstrakcijom premolara, ili ako se oni ekstrahuju u oba zuba luka, najverovatnije ce se postići konačni interkuspalni odnos molara po tipu Angle klasa I. U svakom slučaju terapeutske ekstrakcije donjih prvih premolara kod pacijenata sa deformitetima III klase uvek obavezuju i na ekstrahovanje prvih ili drugih gornjih premolara.^{1,30}

Retrudiranje gornjih inciziva je olakšano ukoliko već postoje dijasteme zbog ranijih ekstrakcija.

U slučajevima gde su gornji prednji zubi umereno protrudirani (ugao I/SpP do 115 stepeni) i nema transverzalnih nepravilnosti, ovakav položaj se može prihvatiti da bi se izbegle ekstrakcije premolara i skratilo vreme ortodontske terapije. U ovim slučajevima doziranom repozicijom (vestibularizacijom) donjih sekutića terapija završava blagom bimaksilarnom protruzijom koja je istog iznosa u oba zuba luka.²

Ortodontski tretman potreban da bi pripremio pacijenta sa deformitetom III klase za ortognatsku hirurgiju, zajedno sa terapeutskim ekstrakcijama zuba u gornjoj ili u obe vilice, privremeno pogoršava interdentalne odnose, funkcije orofacijalnog sistema i izgled pacijenta. Od izuzetnog je značaja objasniti pacijentu potrebu za ovim privremenim „pogoršanjem“ situacije. Naknadna hirurška korekcija skeletnih odnosa u velikoj meri zavisi od postignute ortodontske repozicije i željenog estetskog učinka. Položaj inciziva u gornjoj i donjoj vilici je u svakom slučaju esencijalan za plan i rezultate ortodontsko-hirurške terapije u svakom pojedinom slučaju. Međutim, ukoliko je planiranom ortodontskom repozicijom značajno ugroženo zdravlje parodonticijuma prednjih

zuba, moraju se prihvatiti kompromisna rešenja, odnosno manji stepen dekompenzacije. Ovo češće važi za donje nego za gornje incizive.

b) Mogućnosti korigovanja odnosa zubnih lukova u frontalnoj ravni

Kada se govori o transverzalnim odnosima zubnih lukova (odnosima u frontalnoj ravni), svaki zubni luk se mora posmatrati odvojeno. Ovo se najbolje postiže analizom studijskih modela vilica u artikulatoru. Ovakva analiza sledi tek nakon analiziranja odnosa zubnih lukova u sagitalnoj ravni i nakon odluke o eventualnim terapijskim ekstrakcijama premolara u gornjoj, odnosno u donjoj vilici, drugim rečima kada se odluči o definitivnom sagitalnom odnosu molara nakon operacije (klasa I ili klasa II po Angle-u). Modeli se jednostavno dovedu u željeni sagitalni odnos molara i tada se utvrđuje kakav je transverzalni odnos gornjeg i donjeg zubnog luka i da li ga treba korigovati. Kod pacijenata sa deformitetima III klase, gde uskost maksilarnog luka nije dominantan problem, ona može nestati spontano nakon sagitalnog pomeranja koštanih viličnih baza.^{1,2,30}

Međutim, u slučajevima gde je maksilarni luk ekstremno uzak mora se odrediti iznos poželjne ekspanzije i način kako to postići. Osnovni cilj ortodontske terapije u pripremnoj fazi je da ekspanzija bude barem za 20% veća od postojećeg transverzalnog defekta.²

Uopšte, ako je potrebna ozbiljna ekspanzija maksile da bi se korigovao skeletni deformitet, ona treba da bude prva procedura u preoperativnom ortodontskom tretmanu, a ekspanzioni aparat treba da se nosi barem 4 meseca.^{1,2}

c) Evaluacija sredina zubnih lukova

Pri kliničkim analizama uzima se da je sredina lica prava povučena pod pravim uglom kroz sredinu bipupilarne linije. Na AP telerendgenskom snimku to je linija koja pod

pravim uglom polovi horizontalnu spojnicu fronto-zigomatičnih sutura. Po pravilu na ovoj liniji se nalazi i tačka koja označava sredinu mentalne simfize.

Razlika od 1 mm između sredina zubnih lukova i linije sredine lica se može tolerisati. Međutim, veća diskrepanca se mora ispraviti preoperativnim ortodontskim tretmanom. Ovaj tretman treba da obezbedi da sredina gornjeg zubnog luka bude podudarna sa linijom sredine lica. Ovaj uslov je imperativ ako se hirurška korekcija deformiteta planira samo izvođenjem operacije na mandibuli. Ako je ovo nemoguće postići ortodontskom terapijom, zbog postizanja podudarnosti između sredine gornjeg zubnog luka i sredine lica, hirurška korekcija deformiteta mora da uključi i opraciju na maksili. Uopšte posmatrano, inicijalna devijacija sredine gornjeg zubnog luka za više od 3mm zahteva hiruršku korekciju, odnosno repoziciju maksile.^{2,35}

Slična pravila važe za sredinu donjeg zubnog luka. Na kraju preoperativnog ortodontskog tretmana sredina donjeg zubnog luka treba da bude podudarna sa sredinom simfize. U slučajevima gde je ovo nemoguće postići ortodontskom terapijom ovaj cilj se mora postići naknadnom genioplastikom uz lateralno pomeranje simfize. U svakom slučaju, inicijalna devijacija sredine donjeg zubnog luka u odnosu na simfizu veća od 3mm zahteva korektivnu hiruršku genioplastiku.^{2,35}

3. MOGUĆNOSTI SAVREMENE ORTOGNATSKE HIRURGIJE U KORIGOVANJU DEFORMITETA III KLASE

3.1. Istorijski pregled

Hirurške intervencije na mandibuli

Podaci o prvim hirurškim intervencijama na mandibuli potiču iz SAD i datiraju iz prve polovine 19. veka. Godine 1849. Simon Hüllihen bez anestezije izvodi prvu subapikalnu osteotomiju mandibule da bi korigovao protruziju mandibularnog alveolarnog segmenta koja je nastala kao posledica opekotine.⁹⁶ Skoro pedeset godina kasnije, Wilray Blair (1897) u St. Louisu izvodi prvu osteotomiju tela mandibule u cilju korigovanja mandibularnog prognatizma. Operacija je postala poznata i u Americi i u Evropi kao „St. Louis operacija“. Blair kasnije opisuje nekoliko metoda za hiruršku korekciju dentofacijalnih deformiteta i prvi klasifikuje deformitete na: mandibularni prognatizam, mandibularni retrognatizam, alveolarnu maksilarnu i mandibularnu protruziju i otvoren zagrižaj. Među prvima on naglašava važnost ortodontske pripreme za hirurško korigovanje deformiteta.⁹⁶

U isto vreme, Berger u Francuskoj uvodi subkondilarnu osteotomiju mandibule u cilju korigovanja mandibularnog prognatizma, ali rezultati nisu bili ohrabrujući zbog čestih recidiva i pojave otvorenog zagrižaja.⁹⁷

Prva faza u razvoju ortognatske hirurgije završava se početkom I svetskog rata kada se hirurzi više koncentrišu na traumatologiju. Nešto veći napredak ortognatske hirurgije beleži se u periodu između dva svetska rata, međutim, tek nakon II svetskog rata dolazi do značajnih napredaka na ovom polju.

Coldwell i Lettermann (1954) uvode vertikalnu osteotomiju ramusa mandibule u cilju korigovanju skeletnih deformiteta koristeći ekstraoralni pristup. Najveća prednost ove procedure je bila smanjena mogućnost povrede n.alv.inferiorisa, međutim, ostavljala je ružan ožiljak na licu pacijenta.⁹⁸

Evropa u to vreme postaje centar progressa u ortognatskoj hirurgiji. Godine 1957., Trauner i Obwegeser uvode intraoralnu bilateralnu sagitalnu osteotomiju ramusa mandibule.^{99,100} Uvođenje nove operativne tehnike kojom se oba ramusa uzdužno razdvajaju na dva dela, koji se onda pomeranjem u sagitalnoj ravni pozicioniraju i fiksiraju u određenom položaju, predstavljalo je revolucionarnu novinu u ortognatskoj hirurgiji. Metoda je imala niz prednosti u odnosu na dotadašnje: dobro zarastanje koštanih fragmenata, mali procenat neuspeha i komplikacija. Najveći nedostatak ove operacije su bile česte povrede n.alv.inferiorisa.

Bilateralna sagitalna osteotomija ramusa mandibule je vremenom stalno usavršavana. Značajne modifikacije se pripisuju Dal Pontu (1961) i Epkeru (1977). Dal Pont (1961) modifikuje metodu po Obwegeseru, obuhvatajući osteotomskim linijama retromolarni lateralni korteks povećavajući tako svežu koštanu površinu između koštanih fragmenata, što je stimulisalo zarastanje.^{101,102}

Do 1970. godine ova procedura je široko prihvaćena u hirurškoj poraksi i postala je najčešće korišćena operacija u korigovanju deformiteta. Uvođenjem interne rigidne fiksacije, smanjen je period međuvilične imobilizacije i obezbeđen veći komfor pacijentima nakon operacije.^{96,103}

Winstanley (1968) opisuje transoralnu subkondilarnu vertikalnu osteotomiju ramusa mandibule koja koristi osteotomski rez od sigmoidne incizure do gonijalnog ugla. Procedura je slična ranije pomenutoj ekstraoralnoj osteotomiji ramusa, ali ne ostavlja ožiljak na koži lica.¹⁰⁴ Transoralna vertikalna osteotomija ramusa stekla je brojne pristalice i danas je relativno često korišćen metod hirurške korekcije mandibularnog prognatizma. Najveće prednosti ove metode su što ne ostavlja ožiljak na koži lica, izbegava opasnost od povrede n.alv.inf. i facijalnog nerva, ne zahteva ekstrakcije zuba, a rezultira odličnim estetskim i funkcionalnim rezultatima.

Hirurške intervencije na maksili

U cilju korigovanja dentofacijalnih deformiteta, takođe se rano pominju osteotomije na maksili, ali usavršavanje i rutinska primena ovih operacija vezuju se tek za 80-te godine

dvadesetog veka. Prvo hirurško odvajanje maksile pripisuje se Cheeveru (1864) koji ovu operaciju izvodi zbog uklanjanja nazofaringealnog tumora.

Temelje maksilarnoj hirurgiji postavio je Rene Le Fort (1901). Analizirajući lobanje kadavera izložene delovanju sile, Le Fort određuje puteve frakturnih linija kostiju lica i time postavlja anatomske smernice (za frakturiranje maksile) u slučaju maksilarnih osteotomija.¹⁰⁵

Koristeći ove anatomske determinante, Herman Wassmund (1921) pokušava da izvede osteotomiju maksile. On, međutim, ostavlja pterigomaksilarnu vezu intaktnom i koristi ortodontsku elastičnu vuču da bi maksilu pomerio napred.¹⁰⁶

Axhausen (1927) uvodi tehniku segmentalne osteotomije maksile kroz srednji deo tvrdog nepca, dok Schuchard (1942) izvodi separaciju maksile u predelu pterigomaksilarne veze, ali opet koristi eksternu vuču za njeno pomeranje.¹⁰⁶

Revolucionarni napredak u hirurgiji maksile donosi Obwegeser (1965) koji prvi u potpunosti odvaja maksilu i omogućuje njeno kontrolisano pomeranje i pozicioniranje. Godine 1969. on opisuje rezultate čitave serije Le Fort I osteotomija. Ovo je označilo početak nove ere u ortognatskoj hirurgiji.¹⁰⁷

Frakturiranje i odvajanje maksile po tipu Le Fort I omogućuje korigovanje njenog položaja u sve tri prostorne ravni. Operacija je u početku bila praćena značajnim problemima vezanim za intraoperativno krvavljenje, revaskularizaciju i zarastanje tkiva. Međutim, nove studije o anatomiji a. maxillaris i vaskularnoj perfuziji maksilarnih segmenata ukazale su na potrebu obezbeđenja širokog, intaktnog reznja mekog tkiva sa palatuma koji ostaje vezan za presečene segmente kosti. Ovo je obezbedilo dobru vaskularizaciju segmenata, dobro zarastanje koštanih fragmenata i svelo na minimum opasnost od nekroze tkiva.¹⁰⁸

Usavršavanje hirurških tehnika, same procedure operacije, progres na polju opšte anestezije, omogućili su uvođenje istovremenih (sukcesivnih) operacija na obe vilice nazvanih *bimaksilarne operacije*, a uvođenje interne rigidne fiksacije učinilo je celokupnu proceduru daleko sigurnijom i komfornijom za pacijente.

Rane 1959 godine, Kole prvi put izvodi simultane segmentirane osteotomije na obe vilice. Međutim, prvu kompletnu bimaksilarnu osteotomiju u cilju korigovanja mandibularnog prognatizma izvodi Obwegeser (1970).⁹⁶

Ova tehnika je naknadnih godina ušla u hirurgsku praksu i znatno usavršila korekciju izrazitih dentofacijalnih deformiteta. Iskustva akumulirana 70-tih i 80-tih godina prošlog veka predstavljala su osnovu za prihvatanje i uvođenje kombinovanih bimaksilarnih operacija u svakodnevnu praksu.^{109,110}

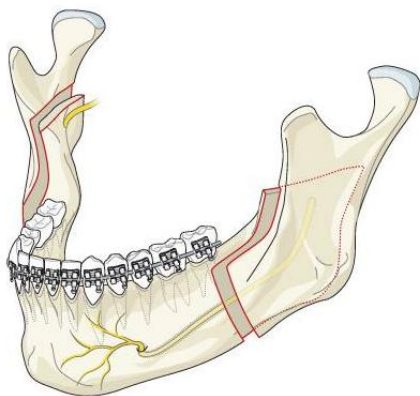
3.2. Savremeni pristupi u hirurškom korigovanju mandibularnog prognatizma - Izbor operativne tehnike

U hirurškom korigovanju deformiteta III klase, shodno indikacijama, danas se ravnopravno koriste sledeće hirurške intervencije:

- hirurško pomeranje mandibule unazad (skraćenje mandibule) uz naknadne korektivne intervencije na bradi, ili bez njih,
- hirurško pomeranje maksile napred,
- hirurško pomeranje maksile napred uz istovremenu rotaciju naniže ili naviše,
- istovremene bimaksilarne repozicije koje podrazumevaju izvlačenje i/ili rotaciju maksile uz istovremeno pomeranje mandibule unazad.^{2,49,111}

Izbor operativne tehnike u svakom pojedinom slučaju zavisi od rezultata sveobuhvatne kliničke analize koja daje jasne podatke o pravoj prirodi skeletnog deformiteta. Ovo podrazumeva konzilijarni pregled i timski rad hirurga i ortodonta.

Intraoralna, sagitalna osteotomija ramusa mandibule po Obwegeseru i Dal Pontu još uvek se široko koristi u hirurškom korigovanju mandibularnog prognatizma. Ova operativna tehnika omogućuje hirurško skraćivanje i retroponiranje mandibule kod mandibularnog prognatizma, odnosno izvlačenje i anteponiranje mandibule kod retrognatizma. (Slika 3.1.) Velika prednost ove metode je obezbeđenje velike površine kontakta između koštanih



Sl. 3.1. Bilateralna sagitalna osteotomija ramusa mandibule

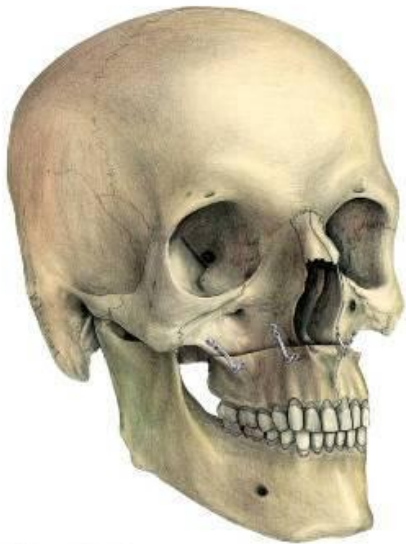© AO Surgery Reference,
BSSO - Bilateral sagittal split osteotomy (Obwegeser/Dal Pont)

fragmenata u toku procesa zarastanja. Shodno ranijim referencama, dobra pozicija koštanih fragmenata u toku operacije i adekvatna imobilizacija rezultiraju zanemarljivo malim procentom neuspeha u smislu recidiva ili otvorenog zagrižaja.

Sve do 80 tih godina prošlog veka, mandibularni prognatizam je kod 85% pacijenata korigovan isključivo ovom operativnom metodom, jer je vladalo mišljenje da je uvećana mandibula primarni uzrok deformiteta, a hirurgija maksile još nije bila dovoljno usavršena.

Ove operacije su, međutim, do kasnih devedesetih godina prošlog veka u svetu svedene na manje od 10%. Razlozi za ovakav preokret u struci su brojni. Bolje poznavanje same suštine skeletnog deformiteta, nova saznanja o anatomskim specifičnostima art.maksilaris i prokrvljenosti maksile, preciznije hirurške tehnike, mogućnosti široke primene rigidne osteosinteze i očigledno bolji fiziognomski i funkcionalni rezultati, definitivno su dali prednost bimaksilarnim operacijama u hirurškom korigovanju mandibularnog prognatizma.^{4,5,111,112,113,114}

S druge strane, istraživanja fenotipskih specifičnosti deformiteta III klase ukazuju na izuzetnu morfološku varijabilnost skeletnih odnosa. Pokazalo se da ovi najčešće predstavljaju kombinaciju maksilarne retrognatije (hipoplazije) i mandibularnog prognatizma uz različite stepene vertikalnih displazija.^{1,3,7} Shodno najnovijim literaturnim podacima i kliničkim iskustvima, uspešna hirurška korekcija ovakvih deformiteta zahteva samo operaciju maksile ili hiruršku repoziciju i jedne i druge vilice.^{115,116,117}



Sl. 3.2. Osteotomija LeFort I

©Universitätsklinikum

Regensburg | Impressum |
Disclaimer

Do 80-tih godina prošlog veka sve više se smanjuje broj izolovanih operacija na mandibuli u cilju korigovanja mandibularnog prognatizma, a povećava se broj izolovanih operacija na maksili i bimaksilarnih operacija.

Retrospektivna analiza hirurške terapije sprovedena na 1222 pacijenta sa deformitetima III klase uključenim u Dentofacijalni program Univerziteta Severne Karoline (UNC) između 1978 i 1992 godine pokazuje da je pre 1985. godine skoro 50% pacijenata tretirano izolovanim operacijama na mandibuli, samo 15% imalo je izolovane operacije na maksili, a oko 1/3 pacijenata tretirana je bimaksilarnom hirurģijom. Između 1985. i 1989.

godine, učestalost izolovanih operacija na mandibuli pala je na 22%, dok se procenat operacija na maksili udvostručio, a procenat bimaksilarnih operacija popeo na 50%. U periodu od 1990-1992. godine, samo 9% pacijenata sa deformitetima III klase operisano je izolovanom operacijom na mandibuli, 40% je tretirano izolovanim pomeranjem maksile napred, a 50% bimaksilarnom hirurģijom.¹⁷

Uvođenje operacije Le Fort I u rutinsku praksu, znatno je unapredilo rezultate hirurškog korigovanja mandibularnog prognatizma. Kod pacijenata kod kojih je deformitet III klase uglavnom posledica nerazvijenosti ili neadekvatnog položaja maksile uz relativno normalno razvijenu mandibulu, korigovanje deformiteta se obično postiže samo hirurškom repozicijom maksile, eventualno uz naknadnu genioplastiku, a retko uz dodatno pomeranje mandibule unazad. (Slika 3.2.)

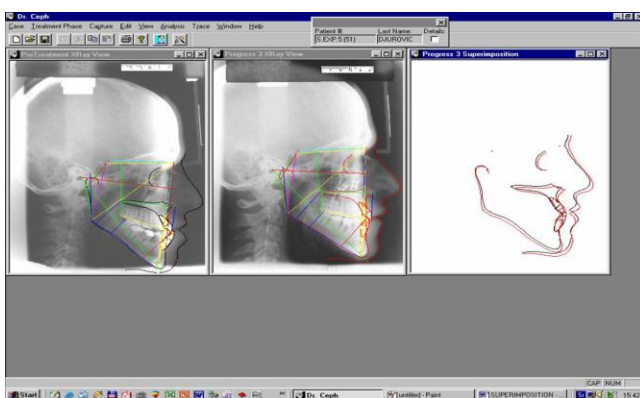
Osteotomija maksile po tipu Le Fort I omogućuje pomeranje maksile u sve tri prostorne ravni. Pomeranje maksile unazad i naviše je teško i ograničeno, ali nije nemoguće. Deformiteti izazvani nepravilnim položajem ili veličinom maksile mogu biti korigovani

skoro u potpunosti hirurškom intervencijom na maksili, ili kombinovanim operativnim zahvatom na obe vilice.¹⁰⁹

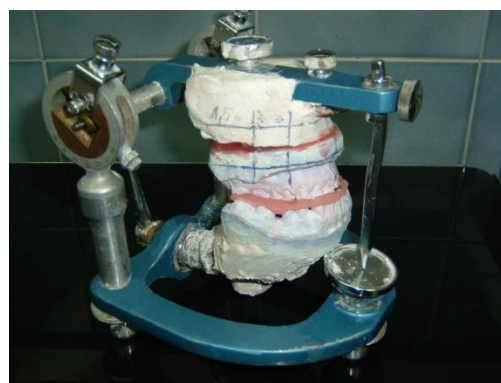Preciznije hirurške tehnike koje se danas primenjuju obezbeđuju bolju prokrvljenost pomerenih koštanih fragmenata maksile i smanjuju povećano krvavljenje u operativnom polju. Iako studije o prokrvljenosti ukazuju na signifikantnu redukciju protoka krvi u maksilarnim segmentima nakon osteotomije Le Fort I, perfuzija krvi se postepeno povećava u postoperativnom periodu o čemu svedoče kliničke studije Justusa i sar. (2001).¹¹⁹

3.3. Prednosti bimaksilarnih operacija u korigovanju deformiteta III klase.

Brojne epidemiološke i morfometrijske studije ukazuju da deformiteti III klase najčešće predstavljaju kombinaciju maksilarne hipolazije i mandibularnog prognatizma, te je logično da su bimaksilarne osteotomije danas veoma čest izbor u hirurškom korigovanju ovih deformiteta.



Sl. 3.3. Digitalna simulacija repozicionih procedura softverom Dr Ceph®

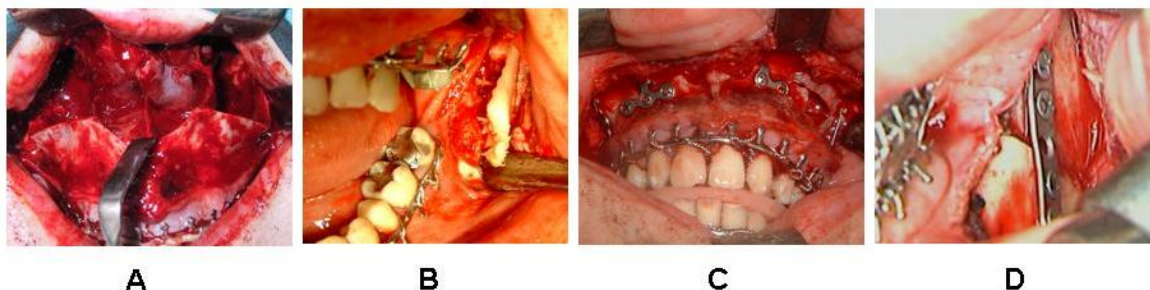


Sl. 3.4. Hirurgija na modelu uz izradu intersplinta

Najčešće intervencije koje se kombinuju su Le Fort I osteotomija maksile i bilateralna sagitalna klizeća osteotomija ramusa mandibule. Od 70-tih godina prošlog veka,

osteotomija Le Fort I i osteotomija ramusa mandibule izvode se kombinovano u toku istog operativnog zahvata.

Zahvaljujući radovima Turveya (1981) i (1982), Grossa (1978), La Blanka, Turveya i Epkera (1982), postignut je značajan napredak u planiranju ovih operacija, dobrom redosledu procedura u toku hirurškog zahvata i instrumentaciji.^{109,110,120,121}



Sl. 3.5. A-D Faze bimaksilarne hirurške korekcije mandibularnog prognatizma – Turvey (1982).

Prema Turvey (1982), operacija počinje incizijom mekih tkiva i inicijalnom osteotomijom ramusa mandibule kao kod bilateralne sagitalne klizajuće osteotomije, ali bez definitivnog odvajanja koštanih fragmenata. Rana se popuni gazom natopljenom fiziološkim rastvorom i uradi kompletna Le Fort I operacija na maksili. Uz pomoć intermedijarnog okluzalnog splinta i međuvilične fiksacije, maksila se pozicionira u planirani položaj i fiksira rigidnom fiksacijom. Nakon fiksiranja maksile uklanja se međuvilična imobilizacija i završi odvajanje koštanih fragmenata mandibule bilateralnom sagitalnom osteotomijom ramusa. Prednji fragment mandibule koji nosi zube se pozicionira u željeni položaj pomoću definitivnog okluzalnog splinta. Postavi se ponovo međuvilična fiksacija, a koštani fragmenti mandibule se fiksiraju rigidnom fiksacijom.(slika 3.5.)

Bukley i sar. (1987) predlažu nešto izmenjen redosled postupaka tokom bimaksilarnih operacija. Poboljšanja u tehnici fiksacije koštanih fragmenata omogućuju po njima da se sagitalna klizajuća osteotomija ramusa mandibule završi pre osteotomije Le Fort I na

maksili. Fiksacija koštanih fragmenata pomoću pozicionih šrafova obezbeđuje dobru i stabilnu repoziciju mandibule. Pozicija mandibularnih fragmenata određuje se korišćenjem intermedijarnog splinta postavljenog na intaktnu maksilu.

Kada se fragmenti mandibule čvrsto fiksiraju u „novom“ položaju, postavlja se definitivni okluzalni splint koji će poslužiti za pravilnu repoziciju maksile Le Fort I operacijom. Ova alternativa u redosledu postupaka, shodno pomenutim autorima, minimizira opasnost od naknadne dislokacije maksilarnih segmenata koja postoji kada se operacija završava intervencijama na mandibuli. Ovakva procedura se posebno preporučuje u slučajevima gde se predviđaju teškoće u postoperativnom stabilizovanju maksile nakon Le Fort I zahvata sa multipnim segmentiranjem maksile.¹²²

Na Klinici za maksilofacijalnu hirurgiju Stomatološkog fakulteta u Beogradu usvojen je sledeći redosled procedura. Operativni zahvat počinje bilateralnom osteotomijom maksile po tipu Le Fort I, njenim odvajanjem i pozicioniranjem u unapred utvrđen položaj pomoću intermedijarnog splinta. Potom se uspostavi čvrsta intermaksilarna fiksacija i izvrši rigidna osteosinteza titanijumskim mini pločama i šrafovima obostrano u predelu trajektorijuma gornje vilice. Sukcesivno, nakon uklanjanja čvrste intermaksilarne fiksacije, vrši se bilateralna sagitalna split osteotomija ramusa mandibule po Obwegwsser-Dal Pont-u, a središnji segment mandibule postavlja u odgovarajući položaj u odnosu na maksilu. Nakon uspostavljanja adekvatnog odnosa između obe vilice, vrši se rigidna osteosinteza titanijumskim mini pločama i šrafovima u predelu osteotomskih rezova na mandibuli. Operativni zahvat se završava uspostavljanjem intermaksilarne fiksacije koja će biti prisutna u periodu od šest nedelja.

Literaturni podaci i klinička iskustva ukazuju na brojne prednosti maksilarnih i bimaksilarnih osteotomija u korigovanju mandibularnog prognatizma. Jedna od najvažnijih je suštinska promena skeletnih odnosa i u sagitalnoj ravni i po vertikali što obezbeđuje bolje estetske rezultate kod operisanih pacijenata.^{112,114,115,123,124}

Analiza telerendgenskih snimaka nakon izolovanih osteotomija ramusa mandibule u cilju korigovanja mandibularnog prognatizma pokazuje da se osnovni progeni skeletni sklop ne

menja bitno nakon operacije. Osnovni pokazatelji progenije, uglovi ArGoMe, NgoMe, SN/MP, SpP/MP, Ocl/ Mp, OCL/SN i i/MP, ostaju praktično nepromenjeni nakon ovih operacija ukazujući da progeni skeletni sklop još uvek postoji. Ovo potvrđuju istraživanja Reitzeka (1980), Goza i Joosa (1984), Vukadinovića (1985), Pikea i Sundheima (1997), Sinobada (2011). Estetski rezultati koji se postižu ovim operacijama pripisuju se: skraćanju tela donje vilice i njegovim pomeranjem unazad, normalizovanju vertikalnog i horizontalnog preklopa (VP i HP), skraćanju donje visine lica (ANS-ME), menjanju uglova SNB i ANB i ugla skeletnog konveksiteta lica NaPg (iako su oni i dalje karakteristični za progeniju).^{49,62,125,126,127}

Nadalje, istraživanja ukazuju da se funkcije OF sistema daleko brže normalizuju nakon maksilarnih i bimaksilarnih operacija. Ovo se posebno odnosi na položaj glave i donje vilice nakon operacije, položaj i funkcije jezika, prolaznost disajnih puteva, mogućnost otvaranja usta, pokretljivost TM zglobova, veličinu sile žvakanja, itd. Takođe se pokazalo da ovakve intervencije smanjuju potencijalnu mogućnost od nastanka TM disfunkcija u postoperativnom periodu i pojave bolova pri kretnjama mandibule.¹²⁸

Veća stabilnost rezultata nakon izolovanih operacija na maksili i bimaksilarnih operacija u odnosu na izolovane operacije na mandibuli, navodi se takođe kao jedna od prednosti ovakvih intervencija, ali su mišljenja po ovom pitanju još uvek podeljena.⁴

3.4. Optimalan uzrast za ortognatsku hirurgiju

Opšte je poznato da rana hirurgija vilica nema značajan inhibitorni uticaj na dalji rast vilica. Kod pacijenata sa preteranim rastom vilica, pogotovo kod pacijenata sa mandibularnim prognatizmom, hiruršku korekciju obavezno treba odgoditi dok se rast ne završi.

Pacijenti sa mandibularnim prognatizmom, koji aktivno rastu mogu da prerastu ranu ortodontsku ili hiruršku korekciju, pa je vreme za ortognatsku hirurgiju kod njih vrlo bitan element. Indirektne metode procene statusa rasta kao što su RTG snimci šake ili stepen razvoja kičmenih pršljenova nisu dovoljno tačne za određivanje pravog vremena

za hiruršku intervenciju. Najbolje rezultate pruža superponiranje i poređenje kefalometrijskih snimaka iz različitih perioda sve dok se ne dobiju jasni pokazatelji usporavanja rasta.

Situacija nije tako jasna kod pacijenata sa sindromom dugog lica i skeletnim otvorenim zagrižajem. Podaci iz literature ukazuju da postoji mogućnost za uspešnu hiruršku korekciju ovog problema pre potpunog završetka rasta, ali rezultati po pitanju stabilnosti hirurških rezultata između 14 i 18 god života su prilično kontraverzni.

Kada je u pitanju nedovoljan rast vilica, kod nekih kongenitalnih anomalija, hirurški zahvat je potreban već u doba odojčeta ili u ranom detinjstvu. Kraniosinostoza i hemifacijalna miokrosomija su dva primera gde je potrebna rana hirurška intervencija.

Kada je reč o ortognatskoj hirurgiji, glavna indikacija za intervenciju pre puberteta je progresivni deformitet uzrokovan restrikcijom rasta, kao npr. kod jednostrane ili obostrane ankiloze mandibule nastale nakon trauma u predelu kondila ili nakon značajnije infekcije u tom predelu. Kod ovih slučajeva hirurška intervencija uklanja ankilozu, a zatim sledi terapija funkcionalnim aparatom koji usmerava dalji rast.

Rani hirurški pomak mandibule napred nije indiciran sem u teškim uslovima gde se planira i naknadna operacija. Nema, međutim, razloga za odgađanjem ovog zahvata nakon polne zrelosti. Suprotno hirurškom skraćanju mandibule, pomeranje mandibule napred je izvodljivo i prilično sigurno u uzrastu između 14-te i 15-te godine života.^{1,2,30}

Rani hirurški pomak napred nerazvijene maksile ili srednjeg lica je relativno stabilna procedura, posebno ako su korišteni koštani transplantati koji će sprečiti recidiviranje. Međutim, dalji rast maksile je malo verovatan. U ovim slučajevima, dalji rast mandibule može ponovo da uspostavi odnose tipične za III skeletnu klasu i konkavan profil lica. I roditelje i pacijente treba upozoriti na moguću potrebu za naknadnom operacijom. Imajući

ovo u vidu, anteponiranje maksile treba odgoditi do završetka adolescentskog ubrzanja rasta, osim ako je raniji zahvat neophodan iz psihosocijalnih razloga.³⁰

Ako je deformitet III klase uglavnom posledica deficijentnog rasta maksile uz relativno normalan rast mandibule, određivanje pravog vremena za operaciju nije tako kritično iz dva razloga: nakon operacije ne očekuje se naknadni rast maksile, a naknadni rast mandibule je manje verovatan. Zato operacija Le Fort I sa pomeranjem maksile napred može da se uradi u mnogo ranijem uzrastu, napr. na kraju perioda adolescencije (16 god.), kada psihosocijalni problemi još nisu tako izraženi. Naprotiv, hirurske intervencije na mandibuli treba odgoditi sve do potpunog završetka procesa rasta.^{1,2}

3.5. Stabilnost skeletnih odnosa nakon ortognatske hirurgije

Postizanje stabilnih rezultata nakon hirurške korekcije skeletnog deformiteta jedan je od najvećih izazova u savremenoj ortognatskoj hirurgiji. Rano ili postepeno recidiviranje deformiteta je problem sa kojim se hirurzi svakodnevno susreću i koji još nije rešen na zadovoljavajući način. Recidiviranje deformiteta nakon ortognatske hirurgije može biti posledica bioloških faktora, kao što su loša neuromišićna adaptacija na nove skeletne odnose, posthirurška resorpcija kondila, ili pak različitih faktora vezanih za samu hiruršku proceduru. Iznos recidiva može biti u direktnoj vezi sa iznosom i smerom skeletnih pomeranja tokom operacije, načinom fiksacije koštanih fragmenata, korišćenjem koštanih transplantata itd.

Literaturni podaci o stabilnosti rezultata postignutih ortognatskom hirurgijom dosta su kontraverzni zbog različitih i nekonzistentnih uzoraka u pojedinim studijama, korišćenja raznih metoda fiksacije koštanih fragmenata i različitih observacionih perioda.

Prema ranijim referencama, bilateralna sagitalna osteotomija ramusa mandibule je relativno stabilna operacija bez obzira na vrstu fiksacije koja se koristi za spajanje koštanih fragmenata. Dobra pozicija koštanih fragmenata u toku operacije i adekvatna

imobilizacija rezultiraju zanemarljivo malim procentom neuspeha u smislu recidiva ili otvorenog zagrižaja.^{125,129,130}

Shodno novijim studijama, prosečno pomeranje mandibule napred nakon hirurške intervencije iznosi 1,49mm (22.6% od iznosa hirurškog pomeranja proksimalnog segmenta mandibule unazad), bez obzira na način fiksacije koštanih fragmenata. Veličina recidiva dovodi se u vezu sa: iznosom pomeranja proksimalnog segmenta distalno za vreme operacije, pomeranjem kondila unazad i naniže za vreme operacije, rotacijom ramusa mandibule prilikom fiksiranja segmenata itd.^{131,132}

U studiji koja je obuhvatila 80 pacijenata kod kojih je deformitet III klase korigovan bilateralnom sagitalnom osteotomijom ramusa mandibule, tri godine nakon operacije Mobarak i sar. (2000) nalaze prosečno pomeranje prednjeg segmenta u tački Pg za oko 1,6mm, odnosno 26% od hirurškog pomeranja prednjeg segmenta unazad (6,3mm). Kod 36% operisanih pacijenata recidiv je bio klinički značajan, tj. veći od 2mm. Najveći procenat recidiva uočen je u prvih 6 meseci nakon operacije (72%). Veličina pomeranja prednjeg segmenta unazad tokom operacije kao i polne razlike nisu imali naročitog uticaja na veličinu recidiva.¹³³

Mora se, međutim, naglasiti da iznošenje samo srednjih vrednosti nastalih promena može dovesti do pogrešnih zaključaka, obzirom na veliku individualnu varijabilnost ovih promena. Mnogo je korisniji procenat pacijenata sa recidivom koji je dovoljno velik da bi bio klinički značajan. Proffit i sar. (1991) navode da je postoperativno pomeranje mandibule napred više od 2mm klinički značajno, jer se veća pomeranja ne mogu korigovati naknadnom ortodontskom terapijom.¹³⁴

Rangirajući ishode ortognatske hirurgije prema stabilnosti rezultata, Proffit i sar. (1996), klasifikuju bilateralnu sagitalnu osteotomiju ramusa mandibule kao tehniku koja daje najmanje stabilne rezultate i pored velikog iskustva sa ovom operativnom tehnikom.¹³⁵ Ovo potvrđuju i rezultati drugih studija navodeći značajnu korelaciju između iznosa pomeranja proksimalnog segmenta unazad i veličine posthirurškog recidiva.^{136,137}

Kada je reč o stabilnosti rezultata nakon izolovanih operacija na maksili i bimaksilarnih operacija, mišljenja su još uvek podeljena. Iznos recidiva nakon maksilarnih osteotomija zavisi od iznosa i smera pomeranja maksile tokom operacije. Pomeranja maksile unazad i naviše su relativno stabilne procedure. Međutim, pomeranje maksile napred, a posebno njeno pomeranje naniže, često potrebno pri korigovanju deformiteta III klase ne pokazuju takvu postoperativnu stabilnost. Stabilnost je naravno veća ako je korišćena rigidna fiksacija.^{4,116,117,130}

U grupi od 43 pacijenta kod kojih je maksila pomerena napred u proseku za 5mm zbog korekcije deformiteta III klase, Dowling i sar. (2005) nalaze prosečno vraćanje maksile od 0,9mm, odnosno za 18% od hirurškog pomeranja. Kod 14% operisanih pacijenata, recidiv je bio klinički značajan. Najveći procenat recidiva 89% uočen je u prvih 6 meseci nakon operacije. Regresiona analiza je utvrdila direktnu vezu između iznosa hirurškog pomeranja maksile napred i naniže i veličine naknadnog recidiva.⁵

Većina autora navodi da je pomeranje maksile naniže vrlo nestabilna procedura. Ouejada i sar. (1987) nalaze da se preko 50% recidiva nakon pomeranja maksile napred i naniže dešava već u prvih 6 nedelja nakon operacije, a ostalih 50% u prvih 6 meseci nakon operacije.¹³⁸ Čak ni rigidna fiksacija ne obezbeđuje apsolutnu stabilnost maksile pomerene naniže. Zato se u ovim slučajevima u operativnu proceduru uvek uključuje i osteotomija ramusa mandiubule.¹³⁹

Prema Bailey i sar. (1995), (1998), ako je zbog korekcije deformiteta potrebno pomeriti maksilu naniže i napred postoperativni rezultati će biti daleko stabilniji ukoliko se ta procedura obavlja istovremeno (sukcesivno) sa osteotomijom ramusa mandibule.^{17,140}

Teški oblici deformiteta III klase su često udruženi sa sindromom dugog lica i prednjim otvorenim zagrižajem. Kod ovih pacijenata bimaksilarne osteotomije daju najbolje rezultate. Stabilnost rezultata nakon ovih operacija zavisi od iznosa i smera pomeranja maksile i mandibule. Trogodišnja studija Jakobsona i sar. (2011) koja je uključila 81 pacijenata nakon bimaksilarnih operacija, pokazuje da je pomeranje maksile napred relativno stabilna procedura, ali je kod 40% pacijenata uočen značajan recidiv nakon pomeranja mandibule unazad za više od 2 mm. Najveći procenat recidiva uočen je u prvih 6 meseci nakon operacije.⁴

Rigidna interna fiksacija je otvorila nove mogućnosti i unela mnoge olakšice u hirurškom tretiranju dentofacijalnih deformiteta.¹⁴¹ Pobornici rigidne fiksacije iznose da ona pospešuje zarastanje koštanih fragmenata i smanjuje mogućnost recidiva nakon operacije i da je u svakom pogledu superiornija u odnosu na fiksaciju žicom. Watzke i sar. (1990) nalaze relaps od 2-4mm u prvih 6 nedela nakon bilateralne sagitalne osteotomije ramusa mandibule kod 18% pacijenata kod kojih su fragmenti učvršćeni rigidnom osteosintezom. U grupi kod koje su koštani fragmenti spajani žicom, relaps od 2-4mm u prvih 6 nedela je utvrđen kod 50% pacijenata. Međutim, nakon godinu dana praćenja istih grupa, ove razlike nisu bile tako očigledne.¹⁴²

Egbert i sar. (1995) analiziraju dve grupe pacijenata nakon pomeranja maksile napred Le Fort I osteotomijom. Kod jedne grupe primenjena je rigidna fiksacija i intermaksilarna imobilizacija od 4 sedmice, a kod druge žičana fiksacija i takođe intermaksilarna imobilizacija od 4 nedelje. Kod obe grupe uočeno je vraćanje maksile nakon operacije. Komparacija srednjih vrednosti horizontalnog pomeranja maksile nakon operacije u obe grupe ukazuje na nešto bolju stabilnost u grupi sa rigidnom fiksacijom, međutim razlike između grupa nisu bile statistički značajne. Međutim, kada je u pitanju postoperativno pomeranje maksile po vertikali, grupa sa žičanom fiksacijom pokazala je statički značajno manju stabilnost.¹⁴³

3.6. Komplikacije nakon ortognatske hirurgije

Najčešće komplikacije koje prate ortognatske hirurške intervencije su: povrede nerava, krvavljenja iz operativnog polja, infekcije i poremećaji u položaju zglobnih komponenata i funkciji TM zglobova.

Povrede nerava tokom ortognatskih hirurških intervencija mogu biti posledica direktne traume (kompresije, istezanja, prekida nerva) ili mogu nastati indirektno kao posledica kompresije nerva prisutnim edemima ili hematomima. Najčešće su povrede n.alv.inferiorisa

tokom bilateralne sagitalne osteotomije ramusa mandibule. Prema nekim referencama incidencija povreda n.alv.inferiorisa kreće se od 0-85%.^{144,145} Poremećaji senzibiliteta u inervacionoj zoni n.alv.inf. su često prisutni i nakon odlično izvedenih operacija.

Tokom osteotomija na ramusu ili telu mandibule, moguće su i povrede n.lingvalisa, pa čak i n.facialisa, ali su ove komplikacije retke. Povrede mandibularne grane facijalisa su česta komplikacija kod ekstraoralnog pristupa ramusu mandibule ili angulusu, srećom, ovi pristupi se retko koriste. Nervus facijalis može biti povređen i tokom intraoralne vertikalne subkondilarne osteotomije ramusa mandibule, ali incidencija ovih povreda je ispod 1%.

Povrede velikih palatinalnih nerava i infraorbitalnih nerava su moguće tokom osteotomija maksile. Prema nekim studijama, incidencija produženih parestezija u predelu inervacionih zona ovih nerava je manja od 4%.^{146,147}

Komplikacije u predelu TM zglobova nakon ortognatske hirurgije poput fibrozne ankiloze i hipomobilnosti zglobova su prilično česte. Ove komplikacije mogu biti posledica dislokacije distalnih nastavaka sa kondilima tokom bilateralne osteotomije ramusa, primene čvrste fiksacije koja ne dozvoljava mišićima da naknadno vrate kondile u normalni položaj, istezanja mišićnih pripoja na ramusu mandibule, preduge intermaksilarne imobilizacije, itd.¹⁴⁸ Najčešća posledica dislokacije kondilarnih nastavaka tokom operacije je naknadna resorpcija kondila. Tokom operacije ovome mogu doprineti veliko pomeranje proksimalnog segmenta mandibule napred, rotacija proksimalnog segmenta suprotno kretanju kazaljke nasatu, primena jake rigidne fiksacije, itd. Incidencija resorpcije kondila nakon ortognatske hirurgije iznosi od 1-31%.¹⁴⁹

Nekontrolisana krvavljenja iz operativnog polja tokom ortognatskih hirurških intervencija mogu nastati zbog mehaničke povrede krvnih sudova, ili zbog kongenitalne ili stečene koagulopatije. Naknadne hemoragije mogu biti posledica infekcije.¹⁵⁰

Osteotomije maksile, posebno Le Fort I i II mogu biti prećene ozbiljnim krvavljenjima. Krvavljenje se može manifestovati kao imedijatno intraoperativno krvavljenje, ili kao naknadno krvavljenje iz nosa. Najčešći uzrok ovih krvavljenja su povrede terminalnih

grana a.maxillaris, posebno a.palatine descendens ili a.sphenopalatine. Krvavljenje nastaje zbog povrede krvnih sudova instrumentima ili pri odlamanju (odvajanju) maksile. Gruba separacija zadnjeg zida maksile može dovesti do frakture pterigoidnog platoa, traume baze lobanje, povreda a.carotis intertne ili n.ophtalmicususa.¹⁵¹

Sudeći prema literaturnim podacima, komplikacije nakon bimaksilarnih hirurških intervencija su retke.¹ Pojava sukrvice iz nosa nakon osteotomije Le Fort I je uobičajena. Značajnije krvavljenje u prvih 12 sati nakon operacije je neuobičajeno. U najvećem broju slučajeva krvavljenje potiče iz baze septuma nosa i može se lako zaustaviti primenom lokalnog vazokonstriktora (0,5% fenilepinefrin), ili u težim slučajevima tamponadom nosa.

Postoperativna devijacija nosnog septuma može biti jedna od komplikacija operacija na maksili.

U slučaju segmentiranja maksile, loša prokrvljenost na mestima vertikalnih osteotomija može dovesti do gubitka paradontalnih tkiva i devitalizacije zuba u postoperativnom periodu. Ozbiljni poremećaji u cirkulaciji mogu dovesti do avaskularne nekroze tkiva koja može dovesti do gubitka većih koštanih segmenata. Ovo se retko dešava zbog prisutnih anastomoza u facijalnom tkivu, ali je moguće i nakon mandibularnih i nakon maksilarnih osteotomija, posebno nakon segmentiranih osteotomija maksile. U tom pogledu, prednji deo maksile je posebno riskantna zona.^{151,152} Lanigan (1995) preporučuje da se pri osteotomijama maksile svakako sačuva a.palatina descendens, a segmentiranja maksile treba izbeći gde god je to moguće. Ostavljanje širokog, intaktnog mekotkivnog režnja vezanog za odvojenu maksilu uglavnom rešava probleme cirkulacije i ishrane odvojenih segmenata kosti.¹⁵²

Infekcije nakon ortognatske hirurgije mogu biti akutne i hronične, lokalne ili generalizovane. Najviše postoperativnih infekcija uzrokovano je prisustvom endogenih aerobnih bakterija, najčešće streptokoka.¹⁵³ Infekcije su najčešće posledica slabog imunog odgovora domaćina. Doprinosеći faktori mogu biti: upotreba steroida, dužina hirurške procedure, dehidracija rane, loša prokrvljenost, prisustvo stranih tela, ili sekvestara u operativnom polju, zaostali hematomi itd. Iskustvo hirurga, dobra aseptična tehnika i

suptilna manipulacija sa tkivima su takođe relevantni faktori. Rana u ortognatskoj hirurgiji se smatra „čistom kontaminiranom ranom“ gde se verovatnoća od nastanka infekcije kreće od 10-15% za razliku od „čistih rana“ gde ta verovatnoća iznosi samo 2%.¹⁵³ Nakon osteotomija na mandibuli učestalost infekcije se kreće od 0-18%¹⁵⁴, dok je kod maksilarnih osteotomija učestanost pojave infekcije manja od 6%.¹⁵⁵

Od ostalih komplikacija koje mogu pratiti ortognatske hirurške intervencije pominju se: devijacije septuma nasi, oboljenja maksilarnih sinusa, oftalmičke smetnje, neočekivane frakture kondilarnih segmenata, povrede baze lobanje itd. Nakon maksilarnih osteotomija mogu se pojaviti prolazne smetnje u vidnom polju, disfunkcije mišića oka, keratitisi, nekontrolisano suženje itd.¹

Učestalost oboljenja maksilarnih sinusa nakon hirurških intervencija na maksili nije veća od učestalosti ovih oboljenja u opštoj populaciji. Moguća komplikacija nakon superiornog reponiranja maksile može biti otežano disanje na nos, jer se zbog podizanja nepca smanjuje prostor u nazalnom kavitetu. Veći broj autora, međutim, ističe da je ovo retko i da se prohodnost nosa nakon bimaksilarnih hirurških intervencija povećava.^{1,156}

HIPOTEZA I CILJ ISTRAŽIVANJA

Imajući u vidu ogromnu fenotipsku raznolikost deformiteta III klase, danas je jasno da hirurške korekcije usmerene samo na jednu vilicu u većini slučajeva ne mogu da normalizuju skeletne odnose i postignu optimalne estetske rezultate. Kako ovi deformiteti najčešće predstavljaju kombinaciju mandibularnog prognatizma i maksilarnog retrognatizma, pošlo se od pretpostavke da suštinska promena skeletnih odnosa i izgleda lica kod takvih pacijenata može da se postigne samo planskom hirurškom repozicijom obe vilice. Drugim rečima, izmena deformantnih skeletnih odnosa, harmonizacija okluzije i korigovanje izgleda lica kod ovih pacijenata mogu se postići samo hirurškim pomeranjem maksile napred antepozicijom uz istovremeno skraćivanje i pomeranje mandibule unazad uz različite stepene rotacije pomerenih viličnih segmenata.

Osnovni cilj ovog istraživanja bio je da se objektivno proveriti vrednost ove hipoteze, odnosno da se utvrdi u kolikoj meri i na koji način bimaksilarne operacije menjaju skeletne i dentalne odnose tipične za mandibularni prognatizam. Da bi se utvrdio stvarni uspeh ovakve hirurške korekcije u normalizovanju skeletnih i dentalnih odnosa, vrednosti ispitivanih rendgenkranimetrijskih parametara nakon operativnog zahvata upoređene su sa vrednostima istih parametara kod osoba sa I skel. klasom i fiziološkom okluzijom.

Kako bi se ostvario cilj istraživanja, postavljeni su sledeći zadaci:

- Izvršiti uporednu rendgenkranimetrijsku analizu skeletnih i dentalnih odnosa na uzorku pacijenata sa mandibularnim prognatizmom pre ortodontske pripreme i hirurške korekcije i pacijenata sa I skeletnom klasom i normalnom okluzijom kako bi se izdvojili parametri tipični za ovu vrstu deformiteta,

- Izvršiti rendgenkranometrijsku analizu skeletnih i dentalnih odnosa na istom uzorku pacijenata nakon ortodontske pripreme i bimaksilarne hirurške intervencije kako bi se evaluirale promene u skeletnim i dentalnim odnosima koje su rezultat operativnog zahvata,
- izvršiti uporednu analizu skeletnih i dentalnih odnosa kod pacijenata sa mandibularnim prognatizmom nakon hirurške korekcije sa skeletnim i dentalnim odnosima kod ispitanika sa I skeletnom klasom i fiziološkom okluzijom, kako bi se objektivno procenio uspeh operativnog zahvata.

5. MATERIJAL I METODE

5.1. Materijal

Istraživanja su obavljena na uzorku od dvadeset pacijenata Klinike za maksilofacijalnu hirurgiju Stomatološkog fakulteta u Beogradu koji su u periodu od 2003-2013. godine hospitalizovani zbog hirurške korekcije mandibularnog prognatizma. Među ovim pacijentima je izabrano 10 osoba ženskog i 10 osoba muškog pola prosečne starosti 20.8 ± 1.6 godine. Ovi ispitanici su činili **eksperimentalnu grupu**.

Kontrolnu grupu je činilo 30 ispitanika, prosečne starosti 21.5 ± 3.5 godina sa I skeletnom klasom i fiziološkom okluzijom.

Svaki ispitanik *eksperimentalne* grupe prošao je je specijalistički konzilijum za deformitete i odabran za potrebe ovih istraživanja na osnovu sledećih kriterijuma:

- godine starosti (do 22god.),
- završen rast i razvoj orofacijalnog skeleta,
- izrazita facijalna disharmonija izazvana skeletnim odnosima III klase,
- skeletni deformitet III klase uzrokovan prewashodno nedovoljno razvijenom maksilom i normalno razvijenom mandibulom, ili nedovoljno razvijenom maksilom i preterano razvijenom mandibulom,
- prisutni znaci nefiziološke okluzije,
- završena ortodonska priprema za hiruršku intervenciju,
- odsustvo evidentnih znakova ili simptoma temporomandiubularnih disfunkcija,
- odsustvo skeletnih deformiteta nastalih kao posledica rascepa nepca,
- pristanak i naglašena motivisanost pacijenta za prihvatanje hirurške korekcije.

Kriterijumi za izbor ispitanika *kontrolne* grupe su bili:

- godine starosti (do 22god.),
- skeletni odnosi I klase (ugao ANB 2-4 stepena),
- očuvana prirodna denticija, (tolerisano je odsustvo do 2 para antagonista i prisustvo do 3 ispuna, ukupno),
- dentalni odnosi u sagitali po tipu Angle klasa I,
- odsustvo mobilnih i fiksnih zubnih nadoknada,
- ispitanici nisu podvrgavani ortodontskom tretmanu,
- odsustvo evidentnih znakova ili simptoma temporomandibularnih disfunkcija.

Za potrebe ovog istraživanja formirane su tri grupe materijala.

Grupu A činili su podaci iz kliničkog upitnika i profilni telerendgenski snimci ispitanika eksperimentalne grupe pre operativnog zahvata i pre ortodontske pripreme (T1-20 snimaka).

Grupu B činili su podaci iz kliničkog protokola i profilni telerendgenski snimci ispitanika eksperimentalne grupe 6 meseci do godinu dana od operacije (T2-20 snimaka).

Grupu C činili su trideset profilnih telerendgenskih snimaka ispitanika kontrolne grupe načinjenih kog zdravih, mladih osoba sa fiziološki optimalnom okluzijom i skeletnim odnosima klase I (T0-30 snimaka). (arhiva autora)

5.2. Metode

5.2.1. Izbor i priprema uzorka

Svi pacijenti Klinike za maksilofacijalnu hirurgiju koji su u periodu od 2003-2013. godine hospitalizovani zbog hirurške korekcije mandibularnog prognatizma podvrgnuti su rutinskom kliničkom protokolu i specijalnom konzilijarnom pregledu koji su obuhvatili:

- anamnezu,
- kliničku evaluaciju stanja orofacijalnog kompleksa,
- analizu simetrije i izgleda lica,
- kliničku evaluaciju dentalnog statusa, klase okluzije, kontaktnog odnosa zuba vertikalnog i horizontalnog preklopa prednjih zuba,
- evaluaciju okluzalnih odnosa na modelima u artikulatu, u artikulatu,
- analizu profilnih telerendgenskih snimaka glave nakon ortodonske pripreme, a pre operacije.

Ovi podaci su upisivani u upitnik i korišćeni za formiranje uzorka eksperimentalne grupe i izradu preciznog plana hirurške intervencije i postoperativne ortodonske terapije.

5.2.2. Izbor operativne tehnike

Izbor operativne tehnike i plan rada načinjeni su nakon detaljne kliničke analize fenotipskih specifičnosti deformiteta III klase kod svakog ispitanika eksperimentalne grupe, analize njihovih studijskih modela u artikulatu i analize profilnih telerendgenskih snimaka glave načinjenih pre operacije.

Korišćena je priznata operativna metoda, tj. sukcesivni bimaksilarni pristup koji podrazumeva Le Fort I osteotomiju maksile i bilateralnu sagitalnu klizeću osteotomiju ramusa mandibule. Za fiksiranje koštanih fragmenata primenjivana je rigidna fiksacija (titanijumske mini ploče i šrafovi). U postoperativnom periodu, kod svih operisanih

pacijenata primenjavana je kombinacija čvrste i elastične međuvilične imobilizacije u trajanju od 6-8 nedelja.

Šest meseci do godinu dana po uklanjanju imobilizacije svim ispitanicima eksperimentalne grupe načinjen je profilni telerendgenski snimak.

5.2.3. Istraživačke metode

U okviru ove studije korišćene su sledeće istraživačke metode:

Kompjuterska rendgenkranometrijska analiza profilnih telerendgenskih snimaka kod ispitanika eksperimentalne grupe pre ortodontske pripreme i pre hirurške korekcije mandibularnog prognatizma. **(grupa A) – T1**

Kompjuterska rendgenkranometrijska analiza profilnih telerendgenskih snimaka kod ispitanika eksperimentalne grupe šest meseci do godinu dana nakon hirurške korekcije mandibularnog prognatizma. **(grupa B) – T2**

Kompjuterska rendgenkranometrijska analiza profilnih telerendgenskih snimaka kod ispitanika sa I skeletnom klasom i fiziološkom okluzijom. **(grupa C) – T0**

Uporedna kompjuterska rendgenkranometrijska analiza vrednosti odabranih skeletnih i dentalnih parametara kod ispitanika eksperimentalne grupe pre i nakon hirurškog zahvata. **(grupa A i B) – T1 i T2**

Uporedna kompjuterska rendgenkranometrijska analiza vrednosti odabranih skeletnih i dentalnih parametara kod ispitanika eksperimentalne grupe pre operacije sa istim parametarima kod ispitanika u kontrolne grupe. **(grupa A i C) – T1 i T0**

Uporedna kompjuterska rendgenkranimetrijska analiza vrednosti odabranih skeletnih i dentalnih parametara kod ispitanika eksperimentalne grupe nakon hirurške korekcije sa istim parametrima kod ispitanika kontrolne grupe. **(grupa B i C) – T2 i T0**

Statistička obrada i evaluacija podataka dobijenih pomenutim analizama.

5.2.4. Priprema profilnih telerendgenskih snimaka glave

Analiza profilnih telerendgenskih snimaka kod ispitanika eksperimentalne grupe pre operativnog zahvata (T1) i njihovo poređenje sa telerendgenskim snimcima kod ispitanika kontrolne grupe (T0), poslužilo je za određivanje fenotipskih karakteristika mandibulmnog prognatizma u okviru odabranog uzorka.

Analiza profilnih telerendgenskih snimaka kod ispitanika eksperimentalne grupe posle hirurške korekcije mandibularnog prognatizma (T2) i njihovo poređenje sa snimcima načinjenim pre operacije (T1), omogućilo je evaluaciju promena u skeletnim i dentalnim odnosima, proporcijama lica i položaju prirodnih zuba koje su postignute bimaksilarnom hirurškom korekcijom i ortodontskom pripremom.

Trideset bočnih telerendgenskih snimaka (T0) u okviru kontrolne grupe, poslužilo je za poređenje vrednosti određenih skeletnih i dentalnih parametara sa njihovim vrednostima kod pacijenata eksperimentalne grupe kod kojih je sprovedena bimaksilarna hirurška korekcija (T2), odnosno za objektivno vrednovanje uspeha ove hirurške tehnike u korigovanju mandibularnog prognatizma.

Profilni telerendgenski snimci glave su načinjeni pomoću aparata ORTOCEPH marke Siemens. Snimci su načinjeni standardnom tehnikom pri naponu od 65 do 80 kV i jačini od 20mA, a ekspozicija je bila od 1-1,5 sec.

Glava svakog ispitanika je fiksirana u kefalostatu sa mandibulom u interkuspalnom položaju. Medijalna, sagitalna ravan glave je bila paralelna sa kasetom u kojoj je film, a Frankfurtska horizontala određena tačkama tragus i orbitale paralelna sa podom. Donja

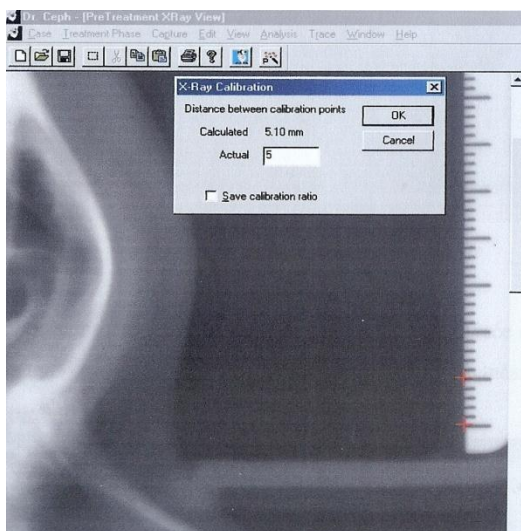
ivica kasete filma bila je paralelna sa Frankfurtskom horizontalom. Udaljenost kasete sa filmom od sagitalne medijalne ravni glave iznosila je 18cm. Centralni zrak je upravljana na sredinu kožnog otvora spoljnog ušnog kanla (tačka acusthion po Paciniju). Snimanje je izvršeno na rendgen filmovima veličine 18x24cm.

Svi telerendgenski snimci (ukupno 70) su skenirani pomoću skenera EPSON 1600 Pro i prevedeni u digitalni oblik pogodan za računarsku obradu.

Rendgenkranimetrijske analize za potrebe ovog istraživanja obavljene su pomoću kompjuterskog programa "Dr Ceph®".

5.2.5. Kompjuterski program za analizu telerendgenskih snimaka „Dr Ceph®“

Za analizu telerendgenskih snimaka korišćen je kompjuterski program „Dr Ceph®“ (FYI Technologies, GA, USA), poslednje dopunjeno izdanje programa-verzija 9.7. Ova verzija omogućava korišćenje preko trideset najpoznatijih rendgenkranimetrijskih analiza, ali pruža i mogućnost da se svaka analiza prilagodi specifičnim potrebama istraživanja.



Sl. 5.1. Kalibracija telerendgenskog snimka

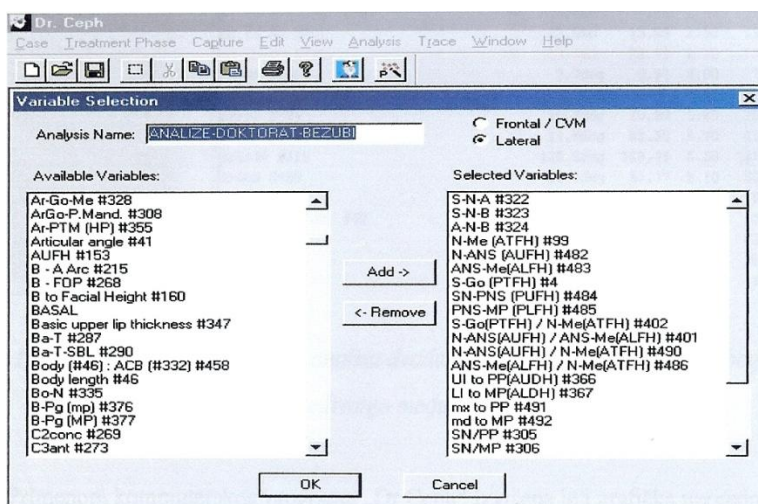
Program omogućava uvođenje novih rendgenkranimetrijskih tačaka, varijabli i njihovih normi. Omogućena je grafička komparacija i sagledavanje ishoda terapije između bilo koje dve faze u terapijskom postupku. Podaci dobijeni kompjuterskom analizom mogu se trajno arhivirati, ili po potrebi štampati.

Mogućnost da se telerendgenski snimak i digitalna fotografija stope u jednu sliku, dopušta i kliničku evaluaciju promena ne samo

u skeletnim odnosima već i na mekim tkivima lica nakon hirurške intervencije. Kompjuterska projekcija, kao još jedna mogućnost ovog programa omogućuje predviđanje izgleda pacijenta nakon odgovarajuće hirurške korekcije, odnosno omogućuje da se verovatni ishod hirurške intervencije proceni pre njenog početka i da se očekivani rezultati prikažu pacijentu.

Svi telerendgenski snimci načinjeni za potrebe ovog istraživanja su skenirani i prevedeni u digitalni oblik pogodan za računarsku obradu. Svaki telerendgenski snimak u digitalnom obliku se unosi u program „Dr Ceph®“. Pre rendgenkranometrijske analize vrši se kalibracija svakog rendgen snimka. Za ove potrebe koristi se dužna vrednost metalnog lenjira na kefalostatu, ako je vidljiv na rendgenskom snimku ili neka druga izabrana dužna mera. (Slika 5.1.)

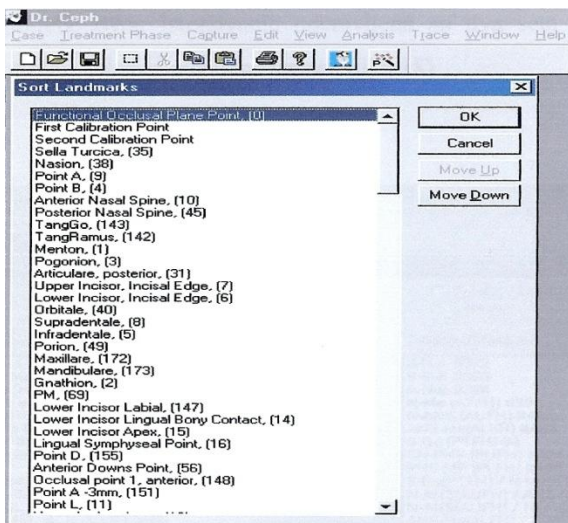
Razdaljina između dve odabrane kalibracione tačke u računaru se preračunava na realnu vrednost koja se zatim koristi pri svim linearnim merenjima. Na ovaj način obezbeđena je apsolutna preciznost pri merenju određenih dimenzija na telerendgenskim snimcima. Jedna od prednosti digitalne analize telerendgenskih snimaka u ovom programu je mogućnost podešavanja kvaliteta slike na monitoru (kontrasta i svetla).



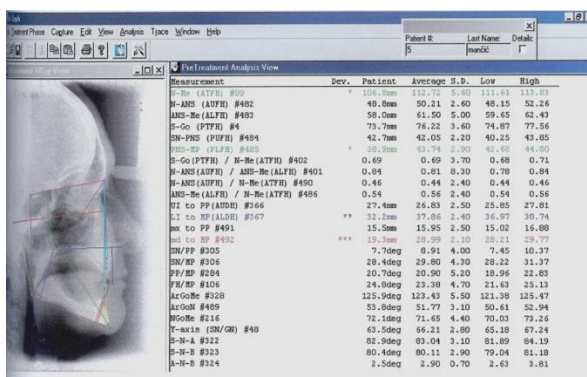
Sl. 5.2. Definisane i sortiranje referentnih rendgenkranometrijskih tačaka

Mogućnost uvećanja, odnosno zumiranja sitnijih detalja koristi se za precizno označavanje odabranih rendgenkranometrijskih tačaka.

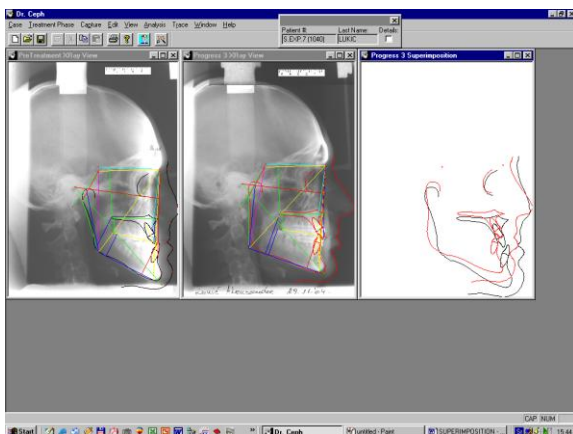
Unošenje i označavanje odabranih rendgenkranometrijskih tačaka vrši se prema unapred utvrđenom programu. Rendgenkranometrijske tačke se prvo razvrstaju i poređaju prema zahtevima određene rendgenkranometrijske analize. (Slika 5.2.)



Sl. 5.3. Unošenje linearnih i ugaonih parametara



Sl. 5.4. Kompjuterska analiza vrednosti unesenih varijabli



Sl. 5.5. Kompjuterska analiza promena u skeletnim odnosima superponiranjem telerendgenskog crteža

Nakon definisanja i označavanja odabranih rendgenkranometrijskih tačaka, definišu se, kodiraju i ucrtavaju varijable, odnosno linearni i ugaoni parametri čije se vrednosti analiziraju. Odabrane i kodirane varijable se sortiraju u set odgovarajućih analiza potrebnih za predviđeno istraživanje. Svaka analiza se označava posebnim imenom. (Slika 5.3.)

Po završetku unosa, računar automatski izračunava vrednosti odabranih varijabli

odnosno odabranih linearnih i ugaonih rendgenkranimetrijskih dimenzija. (Slika 5.4.)

Ovaj program omogućuje i uporednu grafičku analizu crteža telerendgenskih snimaka kod odabranih pacijenata pre i nakon hirurškog tretmana, kao i uporednu analizu telerendgenskih snimaka načinjenih nakon hirurške korekcije mandibularnog prognatizma sa telerendgenskim snimcima načinjenim kod ispitanika sa fiziološkom okluzijom i skeletnom klasom I.

Za ove potrebe izabrani su telerendgenski snimci čije varijable najpribližnije odgovaraju srednjoj vrednosti određenog uzorka (serija snimaka pre operacije - serija A, T1, serija snimaka nakon operacije - serija B, T2 i serija snimaka načinjenih kod kontrolne grupe - serija C, T0). Koristeći ravan N-S kao referentnu, snimci su superponirani kako bi se utvrdio obim i priroda promena u skeletnim odnosima nakon bimaksilarne hirurške korekcije. Superponiranjem prosečnog telerendgenskog crteža iz serije B (T2) sa prosečnim crtežom iz serije C (T0), objektivno je procenjivan procenat uspeha hirurške korekcije mandibularnog prognatizma u odnosu na normalne, fiziološke, odnosno biometrijske vrednosti određenih varijabli kod ispitanika sa I skeletnom klasom. (Slika 5.5.)

5.2.6. Korišćena rendgenkranimetrijska obeležja

Osnovne rendgenkranimetrijske tačke:

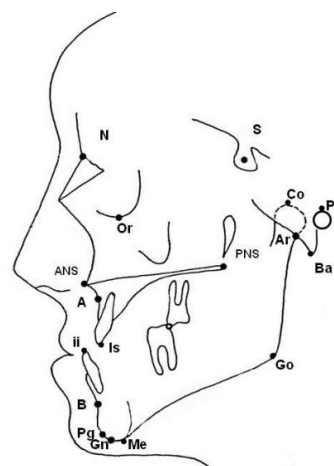
S(Sella) - tačka u sredini turskog sedla,

N(Nasion)-najisturenija (najviša) tačka frontonazalne suture,

ANS(Spina nasalis anterior) - naisturenija tačka gornje vilice
- vrh Spine nasalis anterior,

PNS(Spina nasalis posterior) - najdistalnija tačka spoja palatinalnih kostiju i pterigo maksilarne fisure,

A(Subspinale) - najposteriornija tačka konkaviteta subspinalnog predela koja približno označava mesto spoja



Sl. 5.5. Osnovne rendgenkranimetrijske tačke

maksilarne kosti i alveolarnog nastavka gornje vilice,

B(Supramentale) - najposteriornija tačka iznad pogoniona koja označava mesto spoja mandibularne kosti i alveolarnog nastavka donje vilice, nalazi se na najvećem udubljenju konkavnog profila brade između tačaka Id i Pg,

Pg (Pogonion) - najisturenija tačka mandibularne simfize,

Gn (Gnathion) - predstavlja sredinu između najisturenije tačke simfize Pg i najniže tačke Me, tačka gde simetrala ugla koji grade tangenta na donji rub mandibule i produžena ravan Na-Pg seče spoljnu ivicu senke brade,

Me (Menton) - najniža tačka na simfizi mandibule, u kojoj se spajaju senka brade i senka donjeg ruba mandibule,

Go (Gonion) - sredina između najposteriornije i najinferiornije tačke na uglu mandibule,

Ba (Bazion) - najniža i najposteriornija tačka tela okcipitalne kosti koja se nalazi na prednjem rubu velikog potiljačnog otvora, u medijalnoj ravni,

Or (Ortibale) - najniža tačka donjeg orbitalnog grebena

Po (Porion) - najviša tačka gornje ivice porus acusticus externusa,

Ar (Artikulare) - nalazi se na preseku radiološke senke spoljne baze lobanje i zadnje ivice kondila mandibule,

Co (Condylion) - predstavlja najvišu tačku glavice mandibule,

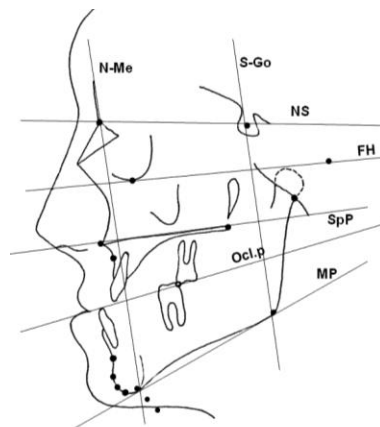
Is (Incisale sup.) - vrh incizalne ivice gornjeg centralnog inciziva,

ii (Incisale inf.) - vrh incizalne ivice donjeg centralnog inciziva

Vertikalne i sagitalne ravni glave

N-S (ravan prednje kranialne baze) koja po Brodi-u i Steiner-u povezuje središte turskog sedla (S) sa najisturenijom tačkom frontonazalne suture N(Nasion).

Ocl.P (Okluzalna ravan) polovi preklap sekutića i preklap distalnih kvržica poslednjih molara koji su u okluziji.



Sl. 5.6. Osnovne rendgenkranimetrijske ravni

FH (Frankfurtska horizontala) prolazi kroz tačke Porion i Orbitale i služi kao orijentaciona ravan za postavljanje glave u kefalostatu.

SpP (Spina ravan) osnovna ravan gornje vilice, koja prolazi kroz vrhove spina nasalis anterior i posterior.

MP (Mandibularna ravan) osnovna ravan donje vilice, u ovom istraživanju korištena je ravan po Bjorku koja spaja najnižu tačku senke simfize Me (Menton) i tačku Go (Gonion).

N-Me (ravan prednje visine lica) normala koja spaja tačke Nasion i Menton prolazeći kroz spinu nasalis anterior.

S-Go (ravan zadnje visina lica) povezuje sredinu turskog sedla (S) sa tačkom gonion (Go).

5.2.7. Ispitivane varijable

Zahvaljujući mogućnostima kompjuterskog programa „Dr Ceph®“, na svakom od 70 profilnih telerendgenskih snimaka (serije A, B I C), izmerene su vrednosti 30 linearnih i ugaonih skeletnih varijabli i 12 linearnih i ugaonih dentalnih varijabli.

Linearne skeletne varijable :

1. N-Se - dužina prednje kranijalne baze
2. N-Me - ukupna prednja visina lica
3. N-ANS - prednja gornja visina lica
4. ANS-Me - prednja donja visina lica
5. S-Go - ukupna zadnja visina lica
6. S-PNS - zadnja gornja visina lica
7. PNS-Go - zadnja donja visina lica
8. S-Ar - dužina zadnje kranijalne baze
9. Ar-Go - dužina ramusa
10. Co-Go - visina ramusa
11. S-Go/N-Me - odnos zadnje i prednje visine lica

12. N-ANS/ANS-Me - odnos gornje i donje prednje visine lica
13. N-ANS/N-Me - odnos gornje prema ukupnoj prednjoj visini lica
14. ANS-Me/N-Me - odnos donje prema ukupnoj prednjoj visini lica
15. PNS-A - dužina korpusa maksile
16. Go-Me - dužina korpusa mandibule

Ugaone skeletne varijable:

1. SNA - anteroposteriorni položaja maksile u odnosu na prednju kranijalnu bazu
2. SNB - anteroposteriorni položaj mandibule u odnosu na prednju kranijalnu bazu
3. ANB - međusobni odnos maksile i mandibule u sagitalnoj ravni
4. N-S/SpP - inklinacija maksile prema prednjoj kranijalnoj bazi
5. N-S/MP - inklinacija mandibule prema prednjoj kranijalnoj bazi
6. FH/MP - odnos između Frankfurtske horizontale i mandibularne ravni
7. SpP/MP - odnos između osnovnih ravni vilica, bazalni ugao po Schwarzu
8. ArGoMe - gonijalni ugao po Bjorku
9. ArGoN - gornji deo gonijalnog ugla
10. NGoMe - donji deo gonijalnog ugla
11. NSAr - ugao sedla po Bjorku
12. SArGo - artikularni ugao po Bjorku
13. NSAr, SArGo, ArGoMe - Bjorkov poligon, zbir uglova
14. NAPg - ugao skeletnog konveksiteta lica

Linearne dentalne varijable:

1. I-NA - rastojanje između vestibularnih površina gornjeg centralnog inciziva i ravni NA po Steiner-u,
2. i-NB - rastojanje između vestibularne površine donjeg centralnog inciziva i ravni NB po Steiner-u
3. VP - vertikalni preklop sekutića
4. HP - horizontalni preklop sekutića

Ugaone dentalne varijable:

1. I/SpP - ugao inklinacije gornjih sekutića u odnosu na osnovnu ravan gornje vilice SpP
2. i/MP - ugao inklinacije donjih sekutića u odnosu na osnovnu ravan donje vilice MP
3. I/NA - ugao inklinacije gornjih sekutića u odnosu na ravan NA
4. i/NB - ugao inklinacije donjih sekutića u odnosu na ravan NB
5. i/I - interincizalni ugao
6. Ocl/SN - nagib okluzalne ravni u odnosu na prednju kranijalnu bazu
7. Ocl/SpP - nagib okluzalne ravni prema osnovnoj ravni gornje vilice
8. Ocl/MP - nagib okluzalne ravni prema osnovnoj ravni donje vilice

Numeričke vrednosti ispitivanih skeletnih i dentalnih varijabli podvrgnute su statističkoj obradi i međusobno su upoređene.

Poređenje vrednosti ispitivanih varijabli između eksperimentalne grupe pre operacije i kontrolne grupe omogućilo je izdvajanje najvažnijih rendgenkranimetrijskih parametara, karakterističnih za mandibularni prognatizam u okviru ispitivanog uzorka.

Vrednosti odabranih skeletnih i dentalnih varijabli su upoređene pre i nakon hirurške intervencije. Izdvojene su skeletne varijable koje imaju najveći uticaj na promenu položaja prednjih zuba i okluzalne ravni u međuviličnom prostoru.

Poređenje vrednosti ispitivanih varijabli između eksperimentalne grupe nakon operacije i kontrolne grupe poslužilo je za objektivno vrednovanje rezultata bimaksilarnih hirurških intervencija.

5.3. Statistička obrada dobijenih podataka

Statistička obrada podataka izvedena je korišćenjem računarskih programa MS Excel, Medcalc (MedCalc ver. 11.4 Software, Belgium) i SPSS ver. 18 (SPSS Inc, Chicago, IL).

Oblik raspodele kontinuiranih podataka je ispitivan primenom Kolmogorov-Smirnov testa. Ovaj test je pokazao da sve varijable imaju normalnu raspodelu, pa su u daljem toku obrade

podataka prikazivani kao srednje vrednosti i standardne devijacije, a za poređenje vrednosti varijabli po grupama su korišćeni parametarski testovi.

Za međusobno poređenje dve grupe nezavisnih podataka (podaci pre i nakon operacije) korišćen je Studentov t-test ili u slučaju zavisnih podataka (dobijenih iz iste populacije ispitanika, pre i posle operativnog zahvata) t-testom parova. Poređenje tri grupe podataka (podaci pre, nakon operacije, i kontrolna grupa) je vršeno primenom parametarske analize varijanse (ANOVA), sa Tukey-Snedecor post-hoc testom za precizno definisanje između kojih grupa postoji statistički značajna razlika.

Kategorički podaci su prikazivani kao apsolutne frekvence, a razlike između njih testirane su upotrebom χ^2 testa.¹⁵⁷

Multipla regresiona analiza je korišćena za identifikaciju nezavisnih faktora uticaja na pojedine promenljive.¹⁵⁸

Minimalni uslov za postojanje statistički značajne razlike je bio kada je verovatnoća (p , nivo značajnosti) bio manji ili jednak 0,05.

Podaci su prikazivani tabelarno kao srednje vrednosti, standardne devijacije, minimalne i maksimalne vrednosti i koeficijenti varijacije (u %), kao i grafički za one varijable kod kojih je utvrđena statistički značajna razlika između ispitivanih grupa.¹⁵⁹

6. REZULTATI ISTRAŽIVANJA

6.1. Analiza fenotipskih karakteristika deformiteta III klase u eksperimentalnoj grupi

Da bi se proverile fenotipske karakteristike deformiteta III klase u eksperimentalnoj grupi pre operacije i homogenost uzorka izvršeno je:

- Poređenje vrednosti 16 linearnih i 14 angularnih skeletnih varijabli i 4 linearne i 8 angularnih dentalnih varijabli kod ispitanika eksperimentalne grupe pre operacije sa vrednostima istih varijabli u kontrolnoj grupi (T1 i T0)
- Uzorak je analiziran u odnosu na referentne vrednosti odabranih ugaonih i linearnih skeletnih varijabli koje shodno literaturnim podacima reprezentuju normalne odnose unutar kraniofacijalnog skeleta, a najčešće su značajno izmenjene kod osoba sa mandibularnim prognatizmom.¹⁶⁰
- Metodom multipne regresione analize utvrđene su varijable (prediktori) koji su imali najveći uticaj na razvoj poremećenih skeletnih karakteristika kod ispitanika eksperimentalne grupe.^{156,161}

6.1.1. Uporedne vrednosti linearnih skeletnih varijabli u kontrolnoj i eksperimentalnoj grupi pre operativnog zahvata

Primenom parametarskog T-testa za nezavisne varijable izvršeno je poređenje vrednosti 16 linearnih skeletnih varijabli kod ispitanika eksperimentalne grupe pre operacije sa vrednostima istih varijabli u kontrolnoj grupi. (Tabela 1.)

Ova analiza je pokazala da između ispitanika kontrolne grupe (osobe sa I skeletnom klasom i normalnom okluzijom) i ispitanika sa mandibularnim prognatizmom pre operacije postoje statistički značajne razlike u vrednostima 8 linearnih varijabli: N-Me, N-ANS,

ANS-Me , Ar-Go, Co-Go, PNS-Go, S-Ar i SGo/N-Me. Najveće razlike se uočavaju u vrednostima ukupne prednje visine (N-Me), donje prednje visine lica (ANS-Me), dužini ramusa mandibule (Ar-Go) i dužini tela mandibule (Go-Me) koje su signifikantno veće u eksperimentalnoj grupi. Naprotiv, vrednosti zadnje kranijalne baze, (S-Ar), zadnje donje visine lica (PNS-Go), kao i vrednost odnosa između zadnje i ukupne prednje visine lica su signifikantno niži u grupi pacijenata sa mandibularnim prognatizmom u odnosu na ispitanike kontrolne grupe.

Tabela 1. Vrednosti linearnih skeletnih parametara kod kontrolne grupe i ispitanika eksperimentalne grupe pre operativnog zahvata

<i>Parametar</i>	<i>Kontrolna grupa T0</i>	<i>KV%</i>	<i>Pacijenti pre operacije T1</i>	<i>KV %</i>	<i>P</i>
N-S	63,7±6,37	10,00	66,8±4,75	7,11	ns
N-Me	114,9±8,58	7,47	124,0±6,89	5,56	<0,001
N-ANS	50,4±4,63	9,19	53,0±3,21	6,06	<0,05
ANS-Me	64,5±5,80	8,99	71,0±6,45	9,09	<0,01
S-Go	78,5±5,91	7,53	76,6±5,20	6,79	ns
S-PNS	44,0±3,42	7,78	44,9±3,72	8,28	ns
PNS-Go	44,4±4,16	9,36	38,9±4,48	11,52	<0,001
S-Ar	36,1±3,69	10,21	30,4±5,59	18,39	<0,001
Ar-Go	46,5±4,76	10,25	52,8±6,49	12,28	<0,001
Co-Go	58,0±5,04	8,69	61,8±4,51	7,29	<0,01
SGo/NMe	0,7±0,04	6,37	0,6±0,05	7,61	<0,001
NANS/ANSMe	0,8±0,07	9,12	0,8±0,10	12,82	ns
NANS/NMe	0,4±0,03	5,86	0,4±0,03	7,11	ns
ANSMe/NMe	0,6±0,03	4,56	0,6±0,03	5,35	ns
PNS-A	44,5±3,43	7,72	43,6±3,56	8,16	ns
Go-Me	70,2±5,57	7,94	77,6±6,53	8,41	<0,001

P - Studentov t test za nezavisne uzorke

ns - nesignifikantno, bez statistički značajne razlike prema Studentovom t testu

6.1.2. Uporedne vrednosti ugaonih skeletnih varijabli u kontrolnoj grupi i u eksperimentalnoj grupi pre operativnog zahvata

Poređenjem vrednosti 14 ugaonih skeletnih varijabli u eksperimentalnoj grupi pre operacije sa vrednostima istih varijabli u kontrolnoj grupi primenom parametarskog T-testa razlike parova, utvrđene su statistički značajne razlike u vrednostima 10 ugaonih skeletnih varijabli: SNB, ANB, NS/MP, FH/MP, SpP/MP, ArGoMe, NGoMe, Bjorkovog poligona, SArGo i NAPg. Navedene angularne vrednosti, izuzev artikularnog ugla (SArGo) su bile značajno više u eksperimentalnoj grupi, dakle kod ispitanika sa mandibularnim prognatizmom. Vrednosti artikularnog ugla su naprotiv bile značajno manje. Posebno visoke razlike utvrđene su u vrednostima uglova SNB, ANB (koji u eksperimentalnoj grupi ima negativnu vrednost), ArGoMe, NGoMe, Bjorkovog poligona i ugla skeletnog konveksiteta lica NAPg. (Tabela 2.)

Tabela 2. Vrednosti ugaonih skeletnih varijabli kod ispitanika kontrolne i eksperimentalne grupe pre operativnog zahvata

<i>Parametar</i>	<i>Kontrolna grupa T0</i>	<i>KV %</i>	<i>Pacijenti pre operacije T1</i>	<i>KV %</i>	<i>P</i>
SNA	81,4±3,38	4,15	79,2±4,66	5,89	ns
SNB	79,3±3,06	3,87	84,0±4,38	5,21	<0,001
ANB	2,1±1,30	59,53	-4,7±3,04	63,93	<0,001
N-S/SpP	8,2±3,53	42,73	8,8±4,68	53,16	ns
N-S/MP	30,6±5,56	18,14	37,1±7,30	19,69	<0,01
FH/MP	23,3±5,57	23,94	28,9±7,81	27,00	<0,01
SpP/MP	22,9±5,58	24,34	28,2±8,00	28,38	<0,01
ArGoMe	123,0±5,91	4,80	135,5±10,85	8,01	<0,001
ArGoN	49,9±3,20	6,41	51,3±8,76	17,07	ns
NGoMe	73,0±4,58	6,27	82,4±7,79	9,46	<0,001
NSAr	123,5±6,66	5,40	125,1±10,83	8,66	ns
SArGo	144,3±6,32	4,38	138,3±11,92	8,62	<0,05
Bjorkov poligon	390,9±5,31	1,36	398,8±9,91	2,49	<0,01
NAPg	176,8±1,86	1,05	172,0±5,70	3,32	<0,001

P - Studentov t test za nezavisne uzorke

ns - nesignifikantno, bez statistički značajne razlike prema Studentovom t testu

Sudeći prema vrednostima linearnih i ugaonih skeletnih varijabli u ispitivanim grupama, jasno je da ispitanici sa mandibularnim prognatizmom imaju specifičan kraniofacijalni sklop i deformantne vrednosti određenih skeletnih varijabli. U okviru ovog istraživanja izdvojene su linearne i angularne skeletne varijable koje se značajno razlikuju kod ispitanika sa mandibularnim prognatizmom u odnosu na ispitanike sa I skeletnom klasom i normalnom okluzijom. To su:

- ukupna prednja visina lica (N-Me),
- prednja donja visina lica (ANS-ME),
- zadnja donja visina lica (PNS-Go),
- dužina zadnje kranijalne baze (S-Ar),
- ugaone vrednosti koje definišu anterioposteriorni i vertikalni odnos donje vilice prema prednjoj kranijalnoj bazi i bazi maksile (SNB, ANB, ArGoMe, NGoMe, Bjorkov poligon, NS/MP, SpP/MP, NAPg).

Vrednosti ovih varijabli u eksperimentalnoj grupi se mogu smatrati realnim indikatorima deformiteta III klase.

6.1.3. Uporedne vrednosti linearnih i ugaonih dentalnih varijabli u kontrolnoj grupi i kod ispitanika eksperimentalne grupe pre operacije

Kako bi se utvrdile razlike u položaju zuba i položaju okluzalne ravni kod ispitanika sa mandibularnim prognatizmom u odnosu na ispitanike sa I klasom i normalnom okluzijom, analizirane su vrednosti 4 linearne i 8 angularnih dentalnih varijabli u obe grupe.

Srednje vrednosti, relevantni statistički parametri i nivoi signifikantnosti razlika prikazani su u tabeli 3.

Tabela 3. Vrednosti linearnih i ugaonih dentalnih varijabli u kontrolnoj grupi i kod ispitanika eksperimentalne grupe pre operacije

<i>Parametar</i>	<i>Kontrolna grupa T0</i>	<i>KV %</i>	<i>Eksperimentalna grupa T1</i>	<i>KV %</i>	P
I-NA	4,7±1,79	38,24	5,6±1,77	31,41	ns
i-NB	3,9±1,12	29,03	3,3±1,67	50,14	ns
VP	2,67±1,197	44,8	-0,43±1,857	-431,9	<0,001
HP	2,27±1,088	48,0	-5,37 ±1,929	-35,9	<0,001
I/SpP	69,7±5,10	7,33	66,6±7,67	11,52	ns
i/MP	94,2±6,24	6,62	74,2±4,47	6,03	<0,001
I/NA	20,9±5,61	26,76	24,5±7,36	30,02	<0,05
I/NB	24,4±5,92	24,24	16,9±4,17	24,67	<0,001
i/I	132,5±8,27	6,24	144,3±6,91	4,79	<0,001
Ocl /SN	19,4±4,74	24,48	17,4±6,78	38,94	ns
OcL/SpP	11,3±4,28	37,86	9,3±6,23	66,98	ns
Ocl/MP	11.6± 4.68	38,51	19,7 ±4.45	27,51	<0,001

P - Studentov t test za nezavisne uzorke

ns - nesignifikantno, bez statistički značajne razlike prema Studentovom t testu

Ova analiza je pokazala da između ispitanika sa mandibularnim prognatizmom i ispitanika kontrolne grupe postoje statistički značajne razlike u položaju gornjih i donjih sekutića i u sagitali i po vertikali. Udaljenost vestibularnih površina gornjih centralnih inciziva od

linije NA (I-NA), signifikantno je veća kod ispitanika sa mandibularnim prognatizmom što ukazuje na protruziju gornjih sekutića tipičnu za ovaj deformitet.

Vrednosti vertikalnog i horizontalnog preklopa sekutića pokazuju signifikantne razlike između ispitivanih grupa. U grupi ispitanika sa mandibularnim prognatizmom srednje vrednosti VP i HP su negativne ukazujući da većina ispitanika ima određeni stepen frontalno otvorenog zagrižaja i obrnut preklap sekutića. U grupi ispitanika sa I skeletnom klasom i normalnom okluzijom, vrednosti VP i HP su pozitivne i odgovaraju biometrijskoj normi.

Kada je reč o angularnim dentalnim varijablama, signifikantne razlike između ispitivanih grupa su utvrđene u vrednostima uglova I/SpP, i/MP, I/NA, i/NB, i/I i Ocl/MP. Drugim rečima, inklinacija gornjih i donjih sekutića prema osnovnim ravnima vilica SpP i MP i ravnima NA i NB, njihov međusobni odnos, kao i položaj okluzalne ravni u odnosu na osnovnu ravan donje vilice MP se signifikantno razlikuju kod ispitanika sa mandibularnim prognatizmom u odnosu na ispitanike kontrolne grupe.

Ispitanike sa mandibularnim prognatizmom karakterišu protruzija gornjih, retroinklinacija donjih sekutića, veliki interincizalni ugao i veliki ugao između okluzalne i mandibularne ravni, što je karakteristično kod osoba sa mandibularnim prognatizmom.

Statistički značajne razlike između ispitivanih grupa nisu utvrđene u odnosu okluzalne ravni prema prednjoj kranijalnoj bazi (Ocl/SN) i prema osnovnoj ravni gornje vilice (Ocl/SpP).

6.1.4. Analiza uzorka u odnosu na biometrijske vrednosti odabranih skeletnih varijabli

Da bi se utvrdila učestalost određenih fenotipskih specifičnosti deformiteta III klase unutar eksperimentalne grupe pre operacije, izdvojeno je 11 skeletnih varijabli koje prema literaturnim podacima čine suštinu mandibularnog prognatizma i ispitana je distribucija vrednosti tih varijabli u eksperimentalnoj grupi u odnosu na njihove standardne biometrijske vrednosti. Rezultati ove analize prikazani su u tabeli 4.

Tabela 4. Distribucija odabranih ugaonih i linearnih skeletnih varijabli u odnosu na granične prosečne vrednosti svakog parametra - poređenje situacije pre i posle operacije

<i>Parametar</i>	<i>Podgrupa prema graničnoj vrednosti</i>	<i>Pre operacije</i>		<i>Posle operacije</i>		<i>P</i>
		n	%	n	%	
SNA	<	8	40	3	15	<0,001
	=	5	25	4	20	
	>	7	35	13	65	
SNB	<	3	15	3	17	ns
	=	2	10	2	11	
	>	15	75	13	72	
NS/MP	<	0	0	0	0	ns
	=	3	15	7	35	
	>	17	85	13	65	
ArGoME	<	2	10	4	20	<0,01
	=	8	40	12	60	
	>	10	50	4	20	
NSAr	<	4	20	3	15	ns
	=	9	45	8	40	
	>	7	35	9	45	
Bjork Poligon	<	4	20	8	40	ns
	=	8	40	12	60	
	>	8	40	0	0	
NS	<	9	45	9	45	ns
	=	10	50	10	50	
	>	1	5	1	5	
NMe	<	9	45	2	10	<0,001
	=	11	55	11	55	
	>	0	0	7	35	
S-GO	<	5	25	4	20	ns
	=	12	60	12	60	
	>	3	15	4	20	
GoMe	<	1	5	10	50	<0,001
	=	9	45	8	40	
	>	10	50	2	10	
PNS-A	<	11	55	11	55	ns
	=	9	45	7	35	
	>	0	0	2	10	

P – Studentov t test za nezavisne uzorke

ns - nesigifikantno, bez statistički značajne razlike prema Studentovom t testu

Anliza je pokazala da u okviru eksperimentalne grupe pre operacije ima značajno više ispitanika sa SNA uglom nižim od prosečnih vrednosti (40 %), a znatno manje ispitanika sa SNA vrednostima u okviru biometrijske norme (25%). Kako je ugao SNA jedan od indikatora položaja maksile u sagitali, može se zaključiti da je u okviru odabranog uzorka 40% ispitanika imalo izrazitu retruziju maksile. Pokazalo se da 75% ispitanika eksperimentalne grupe ima veće vrednosti ugla SNB u odnosu na referentne vrednosti (kranimetrijsku normu), dok je kod 25% ispitanika vrednost ovog ugla odgovarala biometrijskoj normi ili je bila nešto niža.

Kod 85% ispitanika eksperimentalne grupe vrednost ugla NS/MP koji označava odnos mandibule prema prednjoj kranijalnoj bazi je signifikantno veća u odnosu na biometrijsku normu. Ovo ukazuje da je kod većine ispitanika vertikalna displazija bila jedna od sastavnih komponenata deformiteta.

Kod 50% ispitanika vrednosti ugla ArGoMe su iznad biometrijske norme, dok su kod ostalih 50% jednake ili niže od biometrijskih vrednosti. Ugao NSAr je samo kod 35% ispitanika veći od norme, dok su vrednosti Bjorkovog poligona kod 40% ispitanika tipične za prognatizam, a kod 60 % su jednake ili manje od biometrijskih vrednosti.

Sudeći prema ovim vrednostima najveći broj ispitanika eksperimentalne grupe je imao nerazvijenu maksilu udruženu sa progenom mandibulom (preko 50%) ili normalno razvijenom mandibulom (25%). Vertikalna displazija utvrđena je kod 85% ispitanika.

Kada je reč o distribuciji uzorka prema biometrijskim vrednostima odabranih linearnih parametara, kod 45% ispitanika eksperimentalne grupe dužina prednje kranijalne baze (N-S) je manja u odnosu na biometrijsku normu, dok je kod 55% jednaka ili veća od biometrijske norme.

Ukupna prednja visina lica N-Me je kod 55% ispitanika iznad biometrijske norme dok je kod ostalih 45,5% jednaka ili manja od biometrijske norme.

Zadnja visina lica S-Go je kod 25% ispitanika eksp. grupe manja od biometrijske norme, kod 60% ispitanika odgovara biometrijskoj normi, dok je kod 15% ispitanika veća od biometrijske norme. (tabela 4)

Dužina maksile PNS-A je kod 55% ispitanika eksperimentalne grupe manja od biometrijske norme, dok kod ostalih 45% maksila ima normalnu dužinu.

Povećanu dužinu tela mandibule (Go/Me) ima 50% ispitanika eksperimentalne grupe, dok je kod ostalih 50% dužina tela mandibule jednaka biometrijskoj normi ili čak manja od nje.

Distribucija uzorka u odnosu na biometrijske vrednosti odabranih linearnih i ugaonih skeletnih parametara ukazuje da eksperimentalnu grupu u okviru ove studije čine ispitanici sa izrazitim skeletnim deformitetom III klase koji pokazuje brojne skeletne varijacije. Posmatrano u sagitalnoj ravni, deformitet je najčešće uzrokovan nedovoljno razvijenom i retrudiranom maksilom (oko 40% ispitanika) uz normalnu mandibulu (25%). Međutim, izrazit prognatizam mandibule uz nerazvijenu ili normalno razvijenu maksilu utvrđen je kod 75% ispitanika. Karakterističnoj slici deformiteta doprinosi i distribucija vrednosti uglova ArGoMe, Bjorkovog poligona i ugla NS/MP u eksperimentalnoj grupi. Vrednosti gonijalnog ugla su veće od biometrijskih kod 50% ispitanika, vrednosti Bjorkovog poligona kod 40%, dok su vrednosti ugla koji mandibularna ravan zaklapa sa prednjom kranijalnom bazom veće od biometrijskih kod 85% ispitanika. Ovo ukazuje da je kod 85% ispitanika eksperimentalne grupe mandibularni prognatizam udružen sa verikalnom displazijom viscerokranijuma. Na ovo ukazuje i prednja visina lica (N-Me) koja je kod 55% ispitanika veća od biometrijske norme.

Sudeći prema ovim vrednostima, osnovni problem kod najvećeg broja pacijenata unutar eksperimentalne grupe je retrognata i hipoplastična maksila, na što ukazuje smanjen ugao SNA kod 40% ispitanika i smanjena dužina maksile kod 55% ispitanika. Kod 75% ispitanika, hipoplazija maksile je udružena sa progenom mandibulom (ugao SNB veći od

biometrijske norme), dok je kod 25% ispitanika sagitalni položaj mandibule bio u granicama biometrijske norme (ugao SNB odgovara biometrijskoj normi). Na ovo ukazuje činjenica da je dužina tela mandibule kod 50% ispitanika eksperimentalne grupe u granicama biometrijske norme.

6.2. Promene u vrednostima skeletnih parametara nakon operativnog zahvata

6.2.1. Poređenje vrednosti linearnih skeletnih varijabli u eksperimentalnoj grupi pre i nakon operativnog zahvata

Primenom Studentovog T-testa razlike parova upoređene su vrednosti 16 linearnih skeletnih varijabli kod ispitanika eksperimentalne grupe pre i nakon operativnog zahvata. Osnovni statistički parametri (srednje vrednosti, standardne devijacije, rasponi između minimalnih i maksimalnih vrednosti, koeficijenti varijacije i nivoi verovatnoće (P) prikazani su u tabeli 5 i grafikonima 1 i 2.

Rezultati ove analize pokazuju da je bimaksilarnom operacijom izmenjen veliki broj linearnih skeletnih varijabli. Visoka značajnost u razlikama između stanja pre i stanja nakon operacije utvrđena je za sledeće varijable: N-Me, ANS-Me, Go-Me, PNS-A, S-Go, PNS-Go, S-Ar, S-Go/N-Me.

Tabela 5. Vrednosti linearnih skeletnih varijabli kod ispitanika eksperimentalne grupe pre i nakon operativnog zahvata

Parametar	Pacijenti pre operacije T1	KV %	Pacijenti posle operacije T2	KV %	P
N-S	66,8±4,75	7,11	66,8±4,75	7,10	ns
N-Me	124,0±6,89	5,56	118,9±7,83	6,59	<0,01
N-ANS	53,0±3,21	6,06	52,1±5,11	9,82	ns
ANS-Me	71,0±6,45	9,09	66,7±6,49	9,74	<0,01
S-Go	76,6±5,20	6,79	79,3±7,10	8,95	<0,01
S-PNS	44,9±3,72	8,28	44,7±4,06	9,08	ns
PNS-Go	38,9±4,48	11,52	42,8±5,87	13,7	<0,001
S-Ar	30,4±5,59	18,39	31,2±5,07	16,2	<0,05
Ar-Go	52,8±6,49	12,28	52,9±5,24	9,91	ns
Co-Go	61,8±4,51	7,29	62,0±5,91	9,54	ns
SGo/NMe	0,6±0,05	7,61	0,7±0,06	9,04	<0,01
NANS/ANSM	0,8±0,10	12,82	0,8±0,10	12,2	ns
NANS/NMe	0,4±0,03	7,11	0,4±0,03	7,19	ns
ANSM/NMe	0,6±0,03	5,35	0,6±0,03	5,56	ns
PNS-A	43,6±3,56	8,16	46,7±3,95	8,46	<0,001
Go-Me	77,6±6,53	8,41	74,7±6,26	8,37	<0,01

P - Studentov t test za nezavisne uzorke:

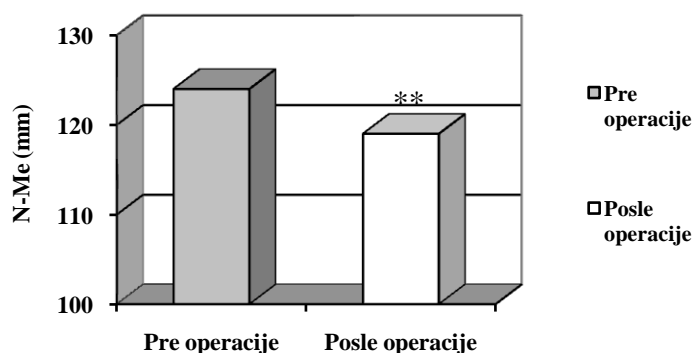
ns - nesignifikantno, bez statistički značajne razlike prema Studentovom t testu

Nakon operacije ukupna prednja visina lica (N-Me) smanjena je u proseku za 5mm, donja prednja visina lica (ANS-Me) u proseku za 4mm i dužine mandibule (Go-Me) u proseku za 3-3.5mm. Naprotiv, nakon operacije značajno su uvećane vrednosti ukupne zadnje visine lica (S-Go; u proseku za 2.5-3mm), zadnje donje visine lica (PNS-Go; u proseku za 4mm), izmenjen je odnos između zadnje i prednje ukupne visine lica u korist zadnje visine, uvećana je efektivna dužina maksile u proseku za oko 3-3.5mm što je posledica njenog pomeranja napred tokom operacije i neznatno je uvećana dužina zadnje kranijalne baze (S-Ar) što je verovatno posledica pomeranja tačke Ar kaudalno.

Utvrđeno je da operativni zahvat nije uticao na dužinu prednje kranijalne baze (N-S), vrednosti prednje gornje (N-ANS) i zadnje gornje (S-PNS) visine lica, dužinu ramusa (Ar-Go) i visinu ramusa mandibule (Co-Go).

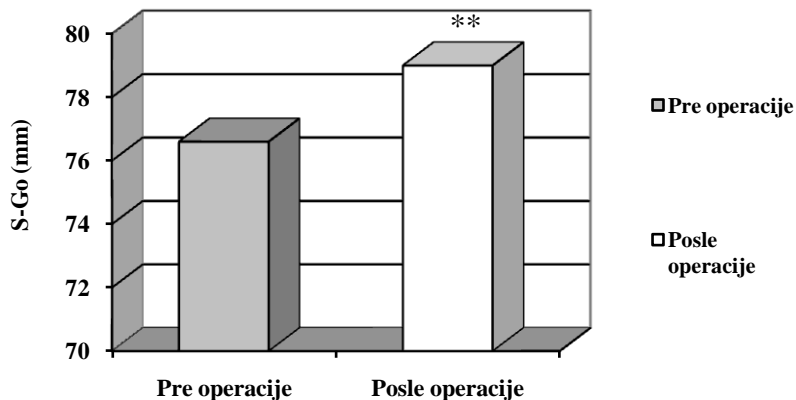
Odnosi između prednje gornje i prednje donje visine lica (N-ANS/ANS-Me), odnos između prednje gornje visine lica i ukupne prednje visine lica (N-ANS/N-Me), kao i odnos donje prednje visine lica prema ukupnoj visini lica (ANS-Me/N-Me) su izmenjeni nakon operacije, ali razlike nisu signifikantne.

Grafikon 1. Prikaz N-Me parametra kod pacijenata pre i posle operacije



** P<0,01 vs. status pre operacije, t test parova

Grafikon 2. Prikaz S-Go parametra kod pacijenata pre i posle operacije



** $P < 0,01$ vs. status pre operacije, t test parova

6.2.2. Poređenje vrednosti ugaonih skeletnih varijabli kod ispitanika eksperimentalne grupe pre i nakon operativnog zahvata

Primenom T-testa razlike parova upoređene su vrednosti 14 ugaonih skeletnih varijabli kod ispitanika eksperimentalne grupe pre operativnog zahvata sa vrednostima istih varijabli 6 meseci do godinu dana nakon operacije. Srednje vrednosti ispitivanih varijabli uz odgovarajuće statističke parametre i nivoe signifikantnosti razlika prikazane su u tabeli 6 i grafikonima 3,4 i 5.

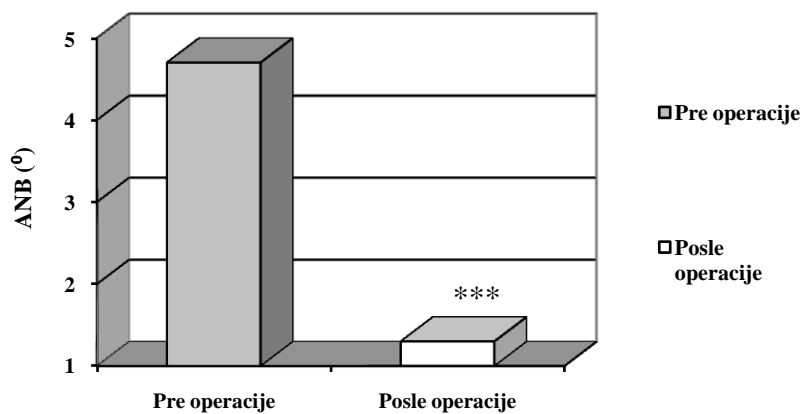
Tabela 6. Vrednosti ugaonih skeletnih varijabli kod ispitanika eksperimentalne grupe pre i nakon operativnog zahvata

<i>Parametar</i>	<i>Eksperimentalna grupa pre operacije T1</i>	<i>KV %</i>	<i>Eksperimentalna grupa nakon operacije T2</i>	<i>KV %</i>	<i>P</i>
SNA	79,2±4,66	5,89	83,7±5,60	6,69	<0,001
SNB	84,0±4,38	5,21	81,8±3,77	4,60	<0,05
ANB	4,7±3,04	63,93	1,3±1,22	90,77	<0,001
N-S/SpP	8,8±4,68	53,16	9,2±5,63	61,05	ns
N-S/MP	37,1±7,30	19,69	33,3±7,24	21,74	<0,05
FH/MP	28,9±7,81	27,00	24,2±6,44	26,56	<0,01
SpP/MP	28,2±8,00	28,38	23,4±8,77	37,36	<0,01
ArGoMe	135,5±10,85	8,01	127,5±7,43	5,83	<0,001
ArGoN	51,3±8,76	17,07	50,8±5,61	11,04	ns
NGoMe	82,4±7,79	9,46	76,6±4,45	5,81	<0,001
NSAr	125,1±10,83	8,66	125,3±8,51	6,80	ns
SArGo	138,3±11,92	8,62	139,3±10,63	7,64	ns
Bjorkov poligon	398,8±9,91	2,49	392,1±5,97	1,52	<0,01
NAPg	172,0±5,70	3,32	170,7±6,39	3,75	ns

P - t test parova,

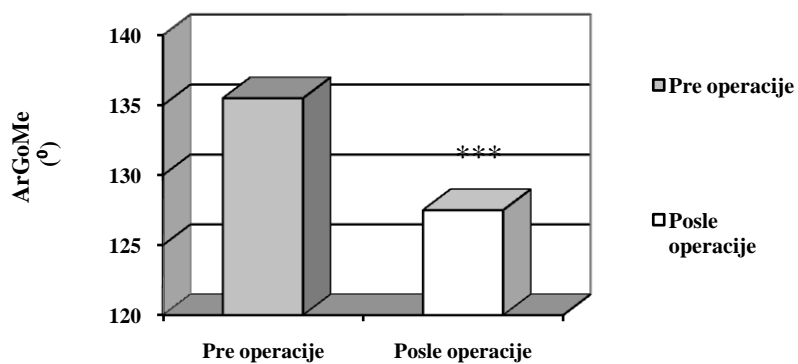
ns - nesignifikantno, bez statistički značajne razlike prema Studentovom t testu

Grafikon 3. Prikaz ANB parametra kod pacijenata pre i posle operacije



*** $P < 0,001$ vs. status pre operacije, t test parova

Grafikon 4. Prikaz ArGoMe parametra kod pacijenata pre i posle operacij

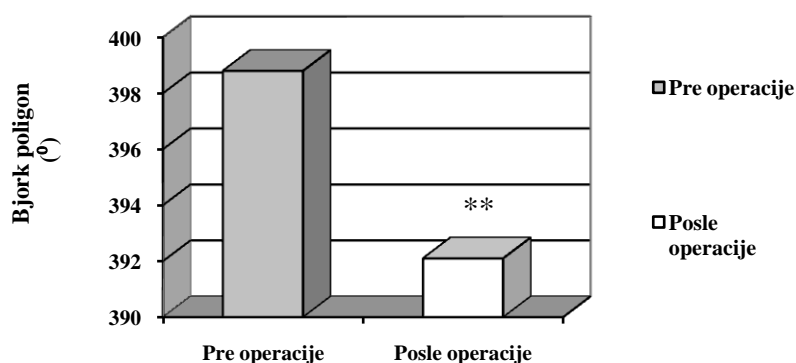


*** $P < 0,001$ vs. status pre operacije, t test parova

Operativni zahvat je izmenio više ugaonih skeletnih varijabli kod ispitanika sa mandibularnim prognatizmom. Statistički značajne razlike između vrednosti pre i nakon operacije utvrđene su kod sledećih varijabli: SNA, SNB, ANB, NS/MP, FH/MP, SpP/MP, ArGoMe, NGoMe, Bjorkov poligon, i NAPg . Zbog pomeranja maksile, a time i tačke A napred tokom Le Fort I osteotomije, značajno je povećan ugao SNA (u proseku za 4°). Naprotiv, značajno su smanjene vrednosti osnovnih obeležja progenije - uglova SNB (u proseku za 3°), NS/MP (u proseku za 4°), FH/MP (u proseku za 4.7°), SpP/MP (u proseku za 5°), ArGoMe (u proseku za 8°) , NGoMe, (u proseku za 6,2°) i Bjorkovog poligona (u proseku za 7°).

Ugao ANB koji pre operacije pokazuje visoku negativnu vrednost ($X = -4,7 \pm 3.04^\circ$), nakon operacije ima pozitivnu vrednost ($x = 1.3 \pm 1.22^\circ$) i značajno se približio biometrijskoj normi (oko + 2°). Razlika između pre i postoperativne vrednosti ugla ANB iznosi 6°. Ovo je posledica povećanja ugla SNA usled pomeranja maksile napred tokom Le Fort I operacije i smanjenja ugla SNB zbog skraćenja mandibule bilateralnom sagitalnom osteotomijom ramusa.

Grafikon 5. Prikaz Bjorkovog poligona kod pacijenata pre i nakon operacije



** $P < 0,01$ vs. status pre operacije, t test parova

Smanjenje uglova NS/MP, FH/MP i SpP/MP nakon operacije, ukazuje da je operativni zahvat normalizovao odnos mandibule prema prednjoj kranijalnoj bazi i bazi maksile po vertikali, čime je značajno smanjena ukupna prednja visina lica kod operisanih pacijenata.

Povećanje ugla SNA i smanjenje ugla SNB dovelo je i do smanjenja ugla skeletnog konveksiteta lica (NAPg), čime je u velikoj meri normalizovan anterioposteriorni odnos između donje i gornje vilice, kao i odnos donje vilice prema prednjoj kranijalnoj bazi.

Smanjenje uglova ArGoMe, NGoMe i celog Bjorkovog poligona nakon operacije je posledica anteriorne rotacije proksimalnog segmenta mandibule tokom bilateralne sagitalne osteotomije ramusa mandibule. Ovo je korigovalo skeletni odnos vilica i u sagitali i odnos prednje i zadnje visine lica, a time i celokupni skeletni profil lica kod operisanih pacijenata.

Utvrđeno je da operativni zahvat nije imao značajnog uticaja na inklinaciju maksile prema prednjoj kranijalnoj bazi (ugao NS/SpP), iako je ona neznatno povećana. Sudeći prema minimalnim i maksimalnim vrednostima ovog ugla nakon operacije verovatno je da je kod određenog broja pacijenata tokom Le Fort I osteotomije pored antepozicije vršena i umerena prednja rotacija maksile. Operativni zahvat takođe nije uticao na vrednosti gornjeg dela gonijalnog ugla (ArGoN), na veličinu artikularnog ugla (SArGo) i veličinu ugla sedla (NSAr).

6.3. Poređnje vrednosti skeletnih varijabli u eksperimentalnoj grupi nakon operacije sa vrednostima u kontrolnoj grupi

6.3.1. Poređenje vrednosti linearnih skeletnih varijabli u eksperimentalnoj grupi nakon operacije sa vrednostima istih varijabli u kontrolnoj grupi

Poređenjem vrednosti linearnih skeletnih varijabli kod ispitanika eksperimentalne grupe sa vrednostima tih varijabli u kontrolnoj grupi primenom parametarskog T-testa za nezavisne varijable, uočava se da se većina varijabli nakon operacije vratila na nivo vrednosti u kontrolnoj grupi.

Ovo se posebno odnosi na vrednosti ukupne prednje visine lica i donje prednje visine lica koje su značajno smanjene operativnim zahvatom, zatim vrednosti ukupne zadnje visine lica, donje zadnje visine lica i njihovog odnosa koji su značajno povećani nakon operativnog zahvata. Međutim i nakon operativnog zahvata dužina zadnje kranijalne baze (S-Ar) je još uvek značajno niža u odnosu na njenu vrednost u kontrolnoj grupi, dok su dužina i visina ramusa, čak i dužina tela mandibule značajno duži u odnosu na njihove vrednosti u kontrolnoj grupi.

Uporedne srednje vrednosti ispitivanih linearnih varijabli u eksperimentalnoj grupi nakon operacije i u kontrolnoj grupi, relevantni statistički parametri i nivoi verovatnoće prikazani su u tabeli 7.

Tabela 7. Uporedne vrednosti linearnih skeletnih varijabli u kontrolnoj grupi i kod ispitanika eksperimentalne grupe nakon operativnog zahvata

<i>Parametar</i>	<i>Kontrolna grupa T0</i>	<i>KV %</i>	<i>Eksperimentalna grupa nakon operacije T2</i>	<i>KV %</i>	<i>P</i>
N-S	63,7±6,37	10,00	66,8±4,75	7,10	ns
N-Me	114,9±8,58	7,47	118,9±7,83	6,59	ns
N-ANS	50,4±4,63	9,19	52,1±5,11	9,82	ns
ANS-Me	64,5±5,80	8,99	66,7±6,49	9,74	ns
S-Go	78,5±5,91	7,53	79,3±7,10	8,95	ns
S-PNS	44,0±3,42	7,78	44,7±4,06	9,08	ns
PNS-Go	44,4±4,16	9,36	42,8±5,87	13,72	ns
S-Ar	36,1±3,69	10,21	31,2±5,07	16,27	<0,001
Ar-Go	46,5±4,76	10,25	52,9±5,24	9,91	<0,001
Co-Go	58,0±5,04	8,69	62,0±5,91	9,54	<0,05
SGo/NMe	0,7±0,04	6,37	0,7±0,06	9,04	ns
NANS/ANSMe	0,8±0,07	9,12	0,8±0,10	12,27	ns
NANS/NMe	0,4±0,03	5,86	0,4±0,03	7,19	ns
ANSMe/NMe	0,6±0,03	4,56	0,6±0,03	5,56	ns
PNS-A	44,5±3,43	7,72	46,7±3,95	8,46	<0,05
Go-Me	70,2±5,57	7,94	74,7±6,26	8,37	<0,01

P - t test parova

ns - nesigifikantno, bez statistički značajne razlike prema Studentovom t testu

6.3.2. Poređenje ugaonih skeletnih varijabli u eksperimentalnoj grupi nakon operacije sa vrednostima istih varijabli u kontrolnoj grupi

Pomoću parametarskog T-testa za nezavisne varijable upoređene su vrednosti 14 ugaonih skeletnih varijabli u eksperimentalnoj grupi nakon operacije sa vrednostima istih varijabli u kontrolnoj grupi. Srednje vrednosti ispitivanih varijabli u eksperimentalnoj grupi nakon operacije i u kontrolnoj grupi, relevantni statistički parametri i nivoi signifikantnosti razlika prikazani su u tabeli 8.

Tabela 8. Vrednosti ugaonih skeletnih varijabli u kontrolnoj grupi i kod ispitanika eksperimentalne grupe nakon operativnog zahvata

<i>Parametar</i>	<i>Kontrolna grupa T0</i>	<i>KV (%)</i>	<i>Pacijenti posle operacije T2</i>	<i>KV (%)</i>	<i>P</i>
SNA	81,4±3,38	4,15	83,7±5,60	6,69	ns
SNB	79,3±3,06	3,87	81,8±3,77	4,60	ns
ANB	2,1±1,30	59,53	1,3±1,22	90,77	<0,05
N-S/SpP	8,2±3,53	42,73	9,2±5,63	61,05	ns
N-S/MP	30,6±5,56	18,14	33,3±7,24	21,74	ns
FH/MP	23,3±5,57	23,94	24,2±6,44	26,56	ns
SpP/MP	22,9±5,58	24,34	23,4±8,77	37,36	ns
ArGoMe	123,0±5,91	4,80	127,5±7,43	5,83	<0,05
ArGoN	49,9±3,20	6,41	50,8±5,61	11,04	ns
NGoMe	73,0±4,58	6,27	76,6±4,45	5,81	<0,01
NSAr	123,5±6,66	5,40	125,3±8,51	6,80	ns
SArGo	144,3±6,32	4,38	139,3±10,63	7,64	<0,05
Bjorkov poligon	390,9±5,31	1,36	392,1±5,97	1,52	ns
NAPg	172,5±5,8	1,05	176,8±1,86	3,75	<0,05

P - t test parova

ns - nesignifikantno bez statistički značajne razlike prema Studentovom t testu

Ova analiza je pokazala da je operativni zahvat značajno promenio većinu ugaonih skeletnih varijabli kod ispitanika eksperimentalne grupe. *Nakon operacije vrednosti tih varijabli su značajno bliže vrednostima istih varijabli u kontrolnoj grupi.* Ovo dokazuje da je bimaksilarni operativni zahvat značajno normalizovao skeletne odnose, a time i celokupan izgled lica operisanih pacijenata.

Ovo se posebno odnosi na uglove SNA, SNB, NS/SpP, NS/MP, FH/MP, SpP/MP, ArGoN i Bjorkov poligon. Nakon operacije vrednosti ovih uglova se ne razlikuju signifikantno od vrednosti tih uglova u kontrolnoj grupi. Kako su vrednosti ovih uglova glavni pokazatelji maksilarne retrognatije i mandibularnog prognatizma sa vertikalnim tipom rasta, normalizovanje ovih ugaonih vrednosti nakon operacije promenilo je projeni skeletni sklop kod operisanih pacijenata.

Međutim, i nakon operacije kod ispitanika eksperimentalne grupe vrednosti gonijalnih uglova (ArGoMe, i NGoMe i ugla skeletnog konveksiteta lica NAPg) su značajno veće u odnosu na njihove vrednosti u kontrolnoj grupi, dok je prosečna vrednost artikularnog ugla (SArGo) značajno niža. Vrednost ugla ANB je značajno povećana operativnim postupkom (u proseku za 6°), ali se još uvek signifikantno razlikuje u odnosu na vrednosti tog ugla u kontrolnoj grupi.

6.4. Analiza dentalnih parametara (na celom uzorku)

6.4.1. Poređenje linearnih i ugaonih dentalnih varijabli kod ispitanika eksperimentalne grupe pre i nakon operativnog zahvata

Ova analiza je obuhvatila poređenje vrednosti 12 linearnih i ugaonih dentalnih varijabli kod ispitanika eksperimentalne grupe pre i nakon operativnog zahvata.

Srednje vrednosti ispitivanih varijabli, relevantni statistički parametri i nivoi signifikantnosti razlika prikazani su u tabeli 9. i grafikonima 6,7

Tabela 9. Srednje vrednosti linearnih i ugaonih dentalnih varijabli kod ispitanika eksperimentalne grupe pre i nakon operativnog zahvata

<i>Parametar</i>	<i>Pacijenti pre operacije T1</i>	<i>KV %</i>	<i>Pacijenti posle operacije T2</i>	<i>KV %</i>	<i>P</i>
I-NA	5,6±1,77	31,41	4,4±1,67	37,67	ns
i-NB	3,3±1,67	50,14	2,8±1,63	57,44	ns
VP	-0,43±1,857	-	2,09±1,148	54,9	<0,001
HP	-5,37 ±1,929	^{131 9} -35,9	2,34±0,860	36,8	<0,001
I/SpP	66,6±7,67	11,52	66,4±6,72	10,13	ns
i/MP	74,2±4,47	6,03	78,1±6,46	8,27	<0,01
I/NA	24,5±7,36	30,02	21,2±4,92	23,25	<0,05
I/NB	16,9±4,17	24,67	15,9±4,56	28,66	ns
i/I	144,3±6,91	4,79	138,9±8,71	6,27	<0,05
Ocl/SN	17,4±6,78	38,94	15,4±5,54	35,86	ns
Ocl/SpP	9,3±6,23	66,98	6,8±4,55	67,16	ns
Ocl/MP	19,7±4,45	22,54	18,6±5,12	27,51	ns

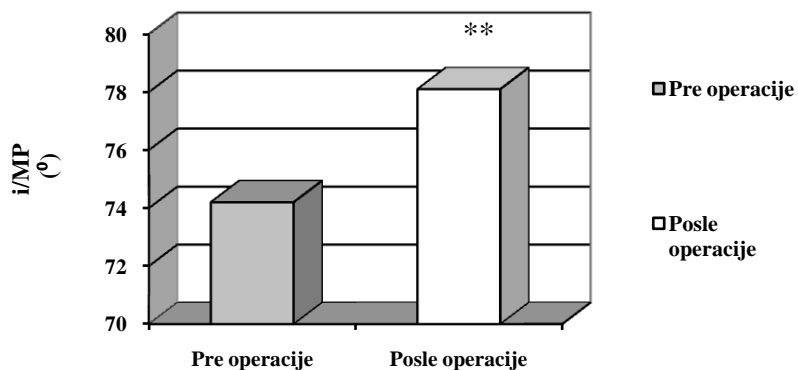
P- t test parova

ns - nesignifikantno, bez statistički značajne razlike prema Studentovom t testu

Primeom T- testa parova, utvrđene su značajne razlike u srednjim vrednostima vertikalnog (VP) i horizontalnog preklopa sekutića (HP) pre i nakon operativnog zahvata. Vertikalni preklap sekutića se nakon operacije povećao za oko 2.5 mm i postao je normalan (pozitivan). Horizontalni preklap, od ekstremno negativnih vrednosti pre operacije postao

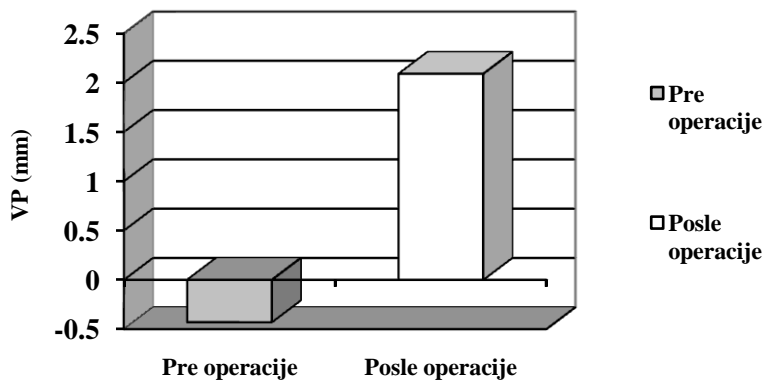
je pozitivan nakon operacije, a razlika između preoperativnih i postoperativnih vrednosti iznosi više od 7mm. (tabela 9.)

Grafikon 6. Prikaz i/MP kod pacijenata pre i posle operacije



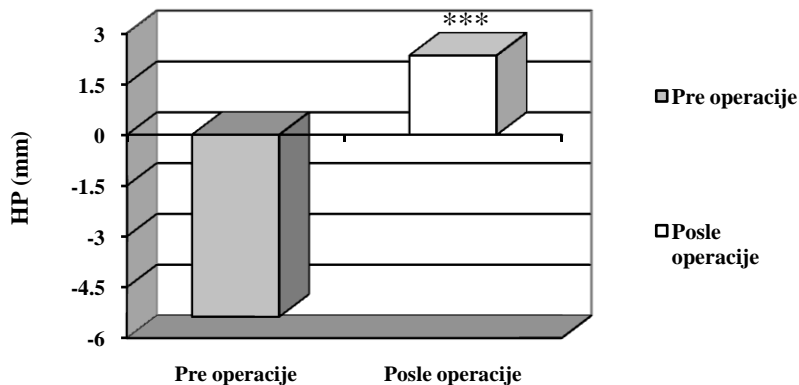
**P<0,01 vs. status pre operacije, t test parova

Grafikon 7. Prikaz VP kod pacijenata pre i posle operacije



***P<0,001 vs. status pre operacije, t test parova

Grafikon 8. Prikaz HP kod pacijenata pre i posle operacije



*** $P < 0,001$ vs. status pre operacije, t test parova

Linearne vrednosti I-NA i i-NB (udaljenost osovina gornjih, odnosno donjih sekutića od tačaka A, odnosno B) su smanjene nakon operacije, ali ne na nivou statističke značajnosti.

Analizom ugaonih dentalnih varijabli utvrđeno je da je operativni zahvat značajno uticao na inklinaciju gornjih sekutića u odnosu na ravan NA, ali nije poromenio njihovu inklinaciju u odnosu na osnovnu i ravan gornje vilice (I/SpP). Direktna posledica repozicije gornje vilice tokom operacije nije mogla imati uticaj na inklinaciju apikalnih baza prema ravni I/SpP s obzirom da se operativno pomerao čitav fragment gornje vilice zajedno sa zubnim lukom. Inklinacija gornjih sekutića u odnosu na ravan NA smanjila se nakon operacije u proseku za 3° čime je smanjen stepen njihove protruzije tipičan za progeniju.

Inklinacija donjih sekutića u odnosu na ravni MP i NB je značajno korigovana nakon operacije. Njihova inklinacija u odnosu na osnovnu ravan donje vilice MP povećana je u proseku za 4° , a inklinacija u odnosu na ravan NB smanjila se u proseku za 1° , što je

umanjilo njihovu retroinklinaciju tipičnu za mandibularni prognatizam. Odnos osovina gornjih i donjih sekutića je nakon operacije bliži biometrijskoj normi, jer se ugao njihovih osovina (i/I) nakon operacije smanjio u proseku za 5°. Operativni zahvat nije značajno delovao na inklinaciju okluzione ravni u odnosu na prednju kranijalnu bazu (Ocl/SN), i osnovne ravni vilica SpP i MP. Nagib okluzione ravni u odnosu na pomenute ravni je smanjen nakon operacije, ali promene nisu signifikantne.

6.4.2. Poređenje linearnih i ugaonih dentalnih varijabli kod ispitanika eksperimentalne grupe nakon operacije sa vrednostima istih varijabli u kontrolnoj grupi

Srednje vrednosti linearnih i ugaonih dentalnih varijabli u kontrolnoj grupi i kod ispitanika eksperimentalne grupe nakon operacije, relevantni statistički parametri i nivoi signifikantnosti prikazani su u tabeli 10.

Tab.10. Vrednosti linearnih i ugaonih dentalnih varijabli u kontrolnoj grupi i kod ispitanika eksperimentalne grupe nakon operacije

<i>Parametar</i>	<i>Kontrolna grupa To</i>	<i>KV %</i>	<i>Pacijenti posle operacije T2</i>	<i>KV %</i>	<i>P</i>
I-NA	4,7±1,79	38,24	4,4±1,67	37,67	ns
i-NB	3,9±1,12	29,03	2,8±1,63	57,44	ns
VP	2,67±1,197	44,8	2,09±1,148	54,9	<0,05
HP	2,27±1,088	48,0	2,34±0,860	36,8	ns
I/SpP	69,7±5,10	7,33	66,4±6,72	10,13	ns
i/MP	94,2±6,24	6,62	78,1±6,46	8,27	<0,001
I/NA	20,9±5,61	26,76	21,2±4,92	23,25	ns
I/NB	24,4±5,92	24,24	15,9±4,56	28,66	<0,001
i/I	132,5±8,27	6,24	138,9±8,71	6,27	<0,05
Ocl /SN	19,4±4,74	24,48	15,4±5,54	35,86	<0,01
Ocl/SpP	11,3±4,28	37,86	6,8±4,55	67,16	<0,001
Ocl/MP	11,6±4,48	38,51	18,6±5,12	27,51	<0,001

P - t test parova

ns - nesignifikantno, bez statistički značajne razlike prema Studentovom t testu

Rezultati ove analize pokazuju da je operativni zahvat normalizovao položaj gornjih i donjih sekutića u sagitalnoj ravni i njihov međusobni odnos. Vrednosti linearnih varijabli I-NA, i-NB su veoma bliske vrednostima istih varijabli kod ispitanika sa I skeletnom klasom i normalnom okluzijom. Ovo je svakako rezultat pomeranja tačaka A i B tokom bimaksilarne operacije. Vrednosti vertikalnog i horizontalnog preklopa sekutića nakon operacije su takođe približne istim vrednostima kod ispitanika kontrolne grupe, s tim što je vertikalni preklap u proseku nešto manji kod operisanih pacijenata.

Analiza ugaonih dentalnih varijabli pokazuje da je položaj gornjih sekutića u sagitali približan njihovom položaju kod ispitanika kontrolne grupe. Vrednosti uglova I/SpP i I/NA

su veoma približne vrednostima tih varijabli kod ispitanika sa I skeletnom klasom i normalnom okluzijom. Međutim vrednosti ugaonih varijabli koje označavaju inklinaciju donjih sekutića u sagitalnoj ravni (i/MP i i/NB) se signifikantno razlikuju kod operisanih pacijenata i ispitanika kontrolne grupe. Odnos donjih sekutića prema osnovnoj ravni donje vilice (i/MP) i nakon operacije odstupa od biometrijske norme i tipičan je za mandibularni prognatizam. Ovo isto važi i za inklinaciju donjih sekutića prema ravni NB koja je smanjena u odnosu na preoperativno stanje, ali još uvek značajno odstupa od vrednosti kod ispitanika sa normalnom okluzijom. Ovo znači da se određen stepen retroinklinacije donjih sekutića zadržava i nakon bimaksilarnih operacija. Ugao i/I, koji označava odnos osovina gornjih i donjih sekutića u sagitali takođe je veći kod operisanih pacijenata u odnosu na vrednosti u kontrolnoj grupi, iako je značajno smanjen operacijom.

Položaj okluzione ravni kod operisanih pacijenata se i dalje razlikuje od njenog položaja kod ispitanika kontrolne grupe. Uglovi Ocl/SN i Ocl/SpP su manji u odnosu na vrednosti u kontrolnoj grupi, dok je ugao koji okluzalna ravan zaklapa sa osnovnom ravni donje vilice (Ocl/MP) značajno veći nego kod ispitanika kontrolne grupe iako je operativnim postupkom smanjen.

6.5. Rezultati multipne regresione analize (MRA)

6.5.1. Rezultati MRA kod ispitanika eksperimentalne grupe pre operativnog zahvata

Multipna regresiona analiza je statistička metoda koja omogućuje procenu uticaja određenog modela (skupa nezavisnih varijabli) na jednu ili više zavisnih varijabli (varijabli od interesa). Ona govori o prirodi veze između određenih varijabli, odnosno utvrđuje u kojoj meri se vrednosti neke varijable mogu predvideti distribucijom vrednosti druge varijable. Varijabla od interesa (zavisna) je varijabla čije vrednosti treba predvideti.

Prediktorska varijabla (nezavisna), odnosno distribucija njenih vrednosti u okviru odabranog uzorka čini osnovu za predviđanje. Kvantitativan odnos uticaja izabranog modela nezavisnih varijabli na varijabilnost vrednosti zavisne varijable izražen je kroz parametar „adjusted R²“ (modifikovani R²) - njegova nominalna vrednost pomnožena sa 100 daje iznos tog uticaja u procentima. (Npr. adj. R² = 0,44 znači da model tj. grupa nezavisnih varijabli pokazuje 44% uticaja na varijabilnost u vrednosti zavisne varijable).
157,161

Literaturni podaci ukazuju da dimenzije određenih delova kraniofacijalnog skeleta stečene nasleđem predstavljaju ustvari prediktore na osnovu kojih se može predvideti razvijanje različitih fenotipova mandibularnog prognatizma. U takve prediktore spadaju: dimenzije prednje i zadnje kranijalne baze, ugao sedla, gonijalni ugao (ArGoMe), dužine viličnih baza itd.^{42,43,45}

Da bi se utvrdilo kako i u kolikoj meri grupa nezavisnih, genetski određenih skeletnih varijabli utiče na skeletne karakteristike mandibularnog prognatizma kod ispitanika eksperimentalne grupe u okviru ove studije, primenjena je metoda multipne regresione analize. Model nezavisnih varijabli u okviru ove analize su činile prosečne vrednosti sledećih varijabli : dužina prednje kranijalne baze (N-S), dužina zadnje kranijalne baze (S-Ar), ugao sedla (NSAr), gonijalni ugao (ArGoMe), dužina tela maksile (PNS-A) i dužina tela mandibule (Go-Me). Pojedinačne zavisne varijable čija distribucija je ispitivana u okviru ove analize i čije vrednosti determinišu različite tipove mandibularnog prognatizma su činile linearne vrednosti koje označavaju proporcije lica i položaj gornjih i donjih sekutića u sagitalnoj ravni, kao i ugaone vrednosti koje definišu položaj gornje i donje vilice u sagitalnoj ravni, odnos vilica prema prednjoj kranijalnoj bazi, međusobni odnos vilica, odnos gornjih i donjih sekutića prema osnovnim ravnima vilica i odnos okluzione ravni u međuviličnom prostoru. Multipna regresiona analiza je omogućila da se utvrdi kako model odabranih nezavisnih varijabli utiče na proporcije lica i položaj zuba kod ispitanika eksperimentalne grupe (vrednosti *adjusted R²*). Istovremeno, ona je izdvojila nezavisne varijable koje imaju statistički najznačajniji uticaj

na određene zavisne varijable čija se distribucija ispituje (najveća *standardizovana β vrednost* i najniža *p vrednost*).

Model nezavisnih varijabli:

- Dužina prednje kranijalne baze N-S
- Dužina zadnje kranijalne baze S-Ar
- Dužina ramusa mandibule Ar-Go
- Dužina tela maksile PNS-A
- Dužina tela mandibule Go-Me
- Ugao sedla NSAr
- Gonijalni ugao ArGoMe

Ispitivane zavisne varijable:

Linerne:

- Ukupna prednja visina lica N-Me
- Prednja donja visina lica ANS-Me
- Ukupna zadnja visina lica S-Go
- Zadnja donja visina lica PNS-Go
- Udaljenost vestibularnih površina gornjih centralnih sekutića od linije NA; I-NA
- Udaljenost vestibularnih površina donjih centralnih sekutića od linije NB; i-NB

Ugaone:

- SNA - odnos maksile prema prednjoj kranijalnoj bazi u sagitalnoj ravni
- SNB - odnos mandibule prema prednjoj kranijalnoj bazi u sagitalnoj ravni
- SN/SpP - odnos maksile prema prednjoj kranijalnoj bazi po vertikali
- SN/MP - odnos mandibule prema prednjoj kranijalnoj bazi po vertikali
- SpP/MP - odnos tela gornje i donje vilice (bazalni ugao)

- NAPg - ugao skeletnog kjonveksiteta lica
- Ocl/NS - odnos okluzione ravni prema prednjoj kranijalnoj bazi
- Ocl/SpP - odnos okluzione ravni prema osnovnoj ravni gornje vilice
- Ocl/MP - odnos okluzione ravni prema osnovnoj ravni donje vilice
- I/SpP - odnos osovina gornjih sekutića prema osnovnoj ravni gornje vilice
- i/MP - odnos osovina donjih sekutića prema osnovnoj ravni donje vilice
- I/i - odnos osovina gornjih i donjih sekutića

6.5.1.1. Uticaj modela nezavisnih varijabli na dimenzije lica i položaj prednjih zuba u sagitalnoj ravni

Rezultati ove analize prikazani su u tabeli 11. Pokazalo se da izabrani model nezavisnih varijabli značajno utiče na dimenzije prednje i zadnje visine lica, odnosno varijabilnost zavisnih varijabli N-Me, S-Go i PNS-Go. Izabrani model nezavisnih varijabli ima oko 47% uticaja na varijabilnost ukupne prednje visine lica N-Me ($R^2=47.2\%$). Pojedinačna varijabla koja statistički najznačajnije utiče na varijabilnost ukupne prednje visine lica je ugao ArGoMe sa verovatnoćom ($p<0,001$). Drugim rečima, *veliki gonijalni ugao, karakterističan za određene tipove mandibularnog parognatizma je uvek udružen sa povećanom ukupnom prednjom visinom lica.*

Tabela 11. Uticaj modela nezavisnih varijabli na linearne zavisne varijable

<i>Zavisno promenljiva</i>	<i>Adj. R2</i>	<i>N-S</i>	<i>S-Ar</i>	<i>Ar-Go</i>	<i>PNS-A</i>	<i>Go-Me</i>	<i>NSAR</i>	<i>ArGoMe</i>
N-Me	0,472	/	/	/	/	0,425 (0,023)	/	0,674 (0,001)
ANS-Me	0,175	/	/	/	/	/	/	0,468 (0,038)
S-Go	0,622	/	0,675 (<0,001)	0,487 (<0,01)	/	/	/	-0,533 (<0,01)
PNS-Go	0,874	/	0,502 (<0,001)	0,610 (<0,001)	/	-0,329 (<0,01)	/	-1,0 (<0,001)
I-NA	0,161	/	/	/	/	0,453 (0,045)	/	/
I-NB	0,220	-0,582 (0,024)	/	/	0,523 (0,040)	/	/	/

Izabrani model nezavisnih varijabli ima značajan uticaj na dimenzije ukupne zadnje visine lica (S-Go; $R^2=62.2\%$) i posebno na dimenzije zadnje donje visine lica (PNS-Go; $R^2=87,4\%$). Ove dimenzije su najčešće značajno smanjene kod ispitanika sa mandibularnim prognatizmom.

Pokazalo se da dužina zadnje kranijalne baze (S-Ar; sa verovatnoćom $p<0,001$), dužina ramusa mandibule (Ar-Go sa verovatnoćom $p<0,001$), i veličina gonijalnog ugla (ArGoMe sa verovatnoćom $p<0,001$), imaju najznačajniji pojedinačni uticaj na varijabilnost zadnje visine lica i zadnje donje visine lica. Pri tome vrednost ugla ArGoMe ima obrnuto proporcionalan uticaj na varijabilnosti ukupne zadnje visine lica i zadnje donje visine lica. *Zadnja visina lica je manja kod ispitanika sa velikim vrednostima gonijalnog ugla.*

Suprotno navodima iz literature, pokazalo se da dužina prednje kranijalne baze N-S nema statistički značajan uticaj na proporcije prednje i zadnje visine lica.

Pokazalo se da odabrani model nezavisnih varijabli u celini nema značajniji uticaj na položaj prednjih zuba u sagitali, mada dužina prednje kranijalne baze i dužina maksile pojedinačno imaju određen uticaj na položaj donjih sekutića u sagitali (i-NB), dok dužina mandibule ima određen uticaj na položaj gornjih sekutića u sagitalnoj ravni (I-NA).

6.5.1.2. Uticaj modela nezavisnih varijabli na varijabilnost ugaonih zavisnih varijabli

Rezultati ove analize prikazani su u tabeli 12. Pokazalo se da odabrani model nezavisnih varijabli u celini ima najveći uticaj na odnos donje vilice prema prednjoj kranijalnoj bazi odnosno varijabilnost ugla NS/MP ($R^2=64\%$), zatim na položaj donjih sekutića prema osnovnoj ravni donje vilice i/MP ($R^2=58\%$), kao i na položaj donje vilice u sagitali SNB ($R^2=53\%$). Pri tome, najznačajniji pojedinačni uticaj na odnos donje vilice prema prednjoj kranijalnoj bazi (NS/MP) i položaj donjih sekutića prema osnovnoj ravni donje vilice (i/MP) ima vrednost gonijalnog ugla ($ArGoMe$ sa verovatnoćom od $p<0,001$).

S druge strane, varijabilnost ugala SNB zavisi uglavnom od veličine ugla sedla (NSAr; $p<0,01$) i dužine mandibule (Go-Me; $p<0,01$). *Mali ugao sedla udružen je sa povećanim uglom SNB. Vrednost ugla SNB raste sa dužinom tela mandibule.*

Multipna regresiona analiza je nadalje pokazala da model nezavisnih varijabli u celini značajno utiče na odnos okluzalne ravni prema prednjoj kranijalnoj bazi (Ocl/NS; $R^2=46,6\%$), ali nema značajan uticaj na odnos okluzalne ravni prema osnovnim ravnima vilica, niti na veličinu bazalnog ugla SpP/MP. Odabrani model nezavisnih varijabli u celini ima 41% uticaja na varijabilnost skeletnog koveksiteta lica NAPg ($R^2=41\%$), 47% uticaja na položaj gornjih sekutića u odnosu na osnovnu ravan gornje vilice I/SpP

($R^2=47,0$) i čak 58% uticaja na položaj donjih sekutića u odnosu na osnovnu ravan donje vilice i/MP ($R^2=58\%$). Pri tome najveći pojedinačni uticaj na varijabilnost skeletnog konveksiteta lica ima dužina prednje kranijalne baze ($p<0,01$).

Mala dužina prednje kranijalne baze udružena je sa velikim uglom skeletnog konveksiteta lica (konkavnim licem).

Najveći pojedinačni uticaj na vrednost ugla i/MP ima veličina gonijalnog ugla ($p<0,001$). *Veliki gonijalni ugao je uvek praćen malim uglom i/MP, odnosno retroinklinacijom donjih sekutića.*

Suprotno navodima iz literature, pokazalo se da *dužina prednje kranijalne baze N-S nema statistički značajan uticaj na proporcije prednje i zadnje visine lica, ali značajno utiče na varijabilnost skeletnog konveksiteta lica.*

Tabela 12. Uticaj modela nezavisnih varijabli na varijabilnost ugaonih zavisnih varijabli

<i>Zavisno promenljiva</i>	<i>Adj.R2</i>	<i>N-S</i>	<i>S-Ar</i>	<i>Ar-Go</i>	<i>PNS-A</i>	<i>Go-Me</i>	<i>NSAr</i>	<i>ArGoMe</i>
SNA	0,422	-0,401	/	/	0,561		-0,464	/
SNB	0,532	/	-0,362	/	/	0,525	-0,647	/
NS/SpP	0,249	/	-0,443		-0,357	/	/	/
NS/MP	0,644	/	-0,482	-0,481	/	/	/	0,741
SpP/MP	0,197	/	/	/	/	/	/	0,489
OCl/MP	0,070	/	/	/	/	/	0,345	/
Ocl/NS	0,466	/	-0,407	-0,571	/	/	/	0,654
Ocl/SpP	0,049	/	/	/	/	/	/	0,315
NA/Pg	0,417	-0,731	0,494	/	0,574	/	/	/
I/SpP	0,479	-0,372				-0,459		
I/MP	0,588		0,667	0,368	0,467	-0,449		-0,723
i/I	0,293					-0,574		

6.5.2. Rezultati MRA kod ispitanika eksperimentalne grupe nakon operativnog zahvata

Osteotomija maksile po tipu Le Fort I, udružena sa bilateralnom sagitalnom osteotomijom ramusa mandibule, koje su izvedene kod ispitanika eksperimentalne grupe značajno su izmenile položaj maksile i mandibule u sagitalnoj ravni, dimenzije mandibule, odnos mandibule prema prednjoj kranijalnoj bazi, kao i međusobni odnos vilica i u sagitali i po vertikali. Najznačajnije postoperativne promene utvrđene su u vrednostima linearnih varijabli PNS-A i Go-Me koje definišu dužine tela gornje i donje vilice tela i ugaonih

varijabli SNA, SNB, ArGoMe, NgoMe, NS/MP i SpP/MP koje definišu položaj gornje i donje vilice u sagitali i njihov odnos prema prednjoj kranijalnoj bazi. Multipnom regresionom analizom ispitan je uticaj hirurške korekcije ovih varijabli na dimenzije lica, skeletni konveksitet lica, položaj prednjih zuba i položaj okluzione ravni u međuviličnom prostoru. Rezultati ove analize prikazani su na tabelama 13,14 i grafikonima 9,10.

Model nezavisnih varijabli u okviru ove analize činili su:

- Dužina tela maksile PNS-A
- Dužina trela mandibule Go-Me
- Ugao SNA
- Ugao SNB
- Ugao ArGoMe
- Ugao NgoMe
- Ugao SN/MP
- Ugao SpP/MP

Ispitivane zavisne varijable:

- N-Me ukupna prednja visina lica
- ANS-Me prednja donja visina lica
- S-Go ukupna zadnja visina lica
- PNS-Go zadnja donja visina lica
- ANS-Me/ N-Me odnos prednje donje i ukupne prednje visine lica
- S-Go/N-Me Odnos zadnje i prednje visine lica
- NAPg ugao skeletnog konveksiteta lica
- I/NA
- i/NB
- I/SpP
- i/MP
- I/i
- OCI/NS

6.5.2.1. Uticaj modela nezavisnih varijabli na promenu dimenzije lica i skeletnog konveksiteta lica

Ova analiza je pokazala da je model nezavisnih varijabli u celini značajno uticao na promenu dimenzija lica. Promena modela nezavisnih varijabli tokom operacije uticala je čak sa 83% na smanjenje ukupne prednje visine lica N-Me ($R^2= 83\%$) i sa 72.5% na smanjenje prednje donje visine lica ANS-Me ($R^2= 72.5\%$). Model nezavisnih varijabli u celini značajno je uticao i na promenu odnosa između prednje donje i ukupne prednje visine lica ($R^2=53.3\%$), kao i na promenu odnosa između zadnje i prednje visine lica sa 88%. Najznačajnije varijable čija je promena tokom operacije dovela do korigovanja ukupne prednje i prednje donje visine lica su uglovi NGoMe sa verovatnoćom od ($p<0,001$), SpP/MP ($p<0,001$) i ArGoMe sa verovatnoćom od ($p<0,01$).

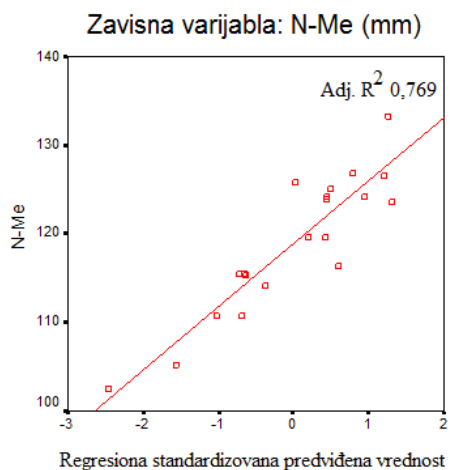
Uticaj modela nezavisnih varijabli na povećanje ukupne zadnje visine lica S-Go i zadnje donje visine lica PNS-Go iznosio je 51%, odnosno 60,9%. Najznačajnije varijable čija promena je dovela do uvećanja ukupne zadnje i zadnje donje visine lica nakon operacije su uglovi ArGoMe ($p<0,05$) i SN/MP ($p<0,01$) koji su značajno smanjeni operativnim zahvatom.

Model nezavisnih varijabli u celini nije imao velikog uticaja na skeletni konveksitet lica NAPg. Međutim, promena pojedinih varijabli unutar tog modela tokom operacije značajno je uticala na promenu skeletnog konveksiteta lica. To su uglovi SN/MP sa verovatnoćom od ($p<0,001$), NGoMe sa verovatnoćom ($p<0,05$) i dužina mandibule Go-Me sa verovatnoćom od ($p<0,05$) koji su smanjeni tokom operativnog zahvata. Rezultati multiple regresione analize prikazani su na tabeli 13 i grafikonima 9,10.

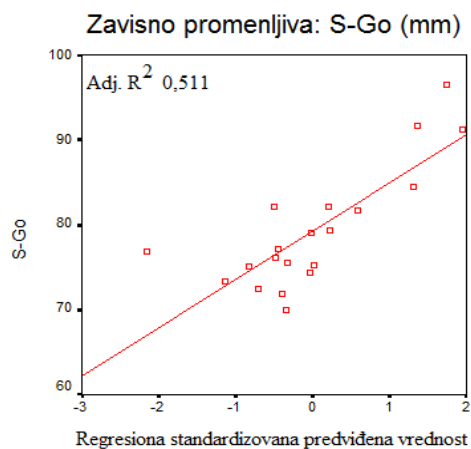
Tabela 13. Uticaj modela nezavisnih varijabli na promenu dimenzije lica i skeletni konveksitet lica

Zavisno promenljiva	Adj. R ²	SNA	SNB	SN/MP	SpP/MP	ArGoMe	NGoMe	PNS-A	Go-Me
N-Me	0,830	-0,515 (<0,01)	/	/	/	0,481 (<0,01)	0,825 (<0,001)	0,364 (<0,05)	0,562 (<0,001)
ANS-Me	0,725	/	/	/	0,975 (<0,001)	-0,269 (0,088)	/	0,227 (0,081)	/
S-Go	0,511	-1,598 (<0,05)	1,306 (0,083)	-0,862 (<0,01)	/	-0,604 (<0,05)	0,622 (0,056)	/	/
PNS-Go	0,609	/	-0,353 (<0,05)	-0,545 (<0,01)	/	-0,466 (<0,05)	/	/	/
ANS-Me /N-Me	0,553	/	0,395 (<0,05)	/	0,685 (<0,001)	/	/	/	/
S-Go/NMe	0,887	/	/	-0,944 (<0,001)	/	/	/	/	-0,174 (<0,05)
NAPG	0,336	3,007 (<0,05)	-3,363 (<0,05)	-0,709 (0,061)	/	/	0,912 (<0,05)	/	0,701 (<0,05)

Grafikon 9. Uticaj modela nezavisnih varijabli na ukupnu prednju visinu lica



Grafikon 10. Uticaj modela nezavisnih varijabli na promenu ukupne zadnje visine lica



6.5.2.2. Uticaj modela nezavisnih varijabli na promenu položaja prednjih zuba i položaja okluzione ravni u međuviličnom prostoru

Izabrani model nezavisnih varijabli u celini nije bitno uticao na promenu položaja prednjih zuba u sagitali (varijable I-NA; i-NB) ali je imao oko 55% uticaja na odnos osovina gornjih sekutića prema osnovnoj ravni gornje vilice I/SpP ($R^2=54,9\%$) i položaj osovina donjih sekutića prema osnovnoj ravni donje vilice i/MP ($R^2=59,6\%$). Pojedinačne varijable koje su imale najznačajniji uticaj na promenu položaja sekutića u odnosu na osnovne ravni vilica su ugao SNA ($p<0,05$) koji je značajno povećan nakon osteotomije maksile i uglovi SN/MP ($p<0,05$) i SpP/MP sa verovatnoćom od ($p<0,001$) koji su nakon operacije značajno smanjeni. *Promena uglova SNA i SNB tokom operacije imala je značajan uticaj na veličine uglova I/NA i I/SpP, i/NB, i/MP i i/I, odnosno na položaj gornjih i donjih zuba u sagitali i njihov međusobni odnos.* (Tabela 14, grafikoni 11,12.)

Tabela 14. Uticaj modela nezavisnih varijabli na promenu položaja prednjih zuba i položaja okluzione ravni u međuviličnom prostoru.

<i>Zavisno promenljiva</i>	<i>Adj. R2</i>	<i>SNA</i>	<i>SNB</i>	<i>SN/MP</i>	<i>SpP/MP</i>	<i>ArGoMe</i>	<i>NgoMe</i>	<i>PNS-A</i>	<i>GoMe</i>
I-NA	0,242	-2,288 (<0,05)	2,359(<0,05)	/	/	/	/	/	/
i-NB	0,109	/	/	/	0,394(NS)	/	/	/	/
I/SpP	0,549	1,163 (ns)	-1,775 (<0,05)	-0,606 (<0,05)	0,954 (<0,001)	/	/	/	/
I/NA	0,296	-2,408 (<0,01)	2,525 (<0,01)	/	/	/	/	/	/
I/NB	0,428	2,159 (<0,01)	-1,555 (0,054)	0,535 (NS)	-0,559 (<0,05)	/	/	/	/
I/MP	0,596	1,766 (<0,01)	-2,014 (<0,01)	-0,769 (<0,001)	/	/	/	/	/
i/I	0,154	-0,445 (<0,05)	/	/	/	/	/	/	/
Ocl/NS	0,785	2,042 (<0,01)	-2,448 (<0,01)	0,787 (<0,001)	-0,562 (<0,01)	/	/	-0,239 (ns)	0,613 (<0,01)
Ocl/SpP	0,645	1,550 (ns)	-1,665 (ns)	/	0,639 (<0,001)	/	/	-0,391 (<0,05)	0,518 (<0,05)
OCl/MP	0,708	-2,262 (<0,05)	2,915 (<0,01)	0,602 (<0,05)	0,381 (0,062)	/	/	/	-0,656 (<0,01)

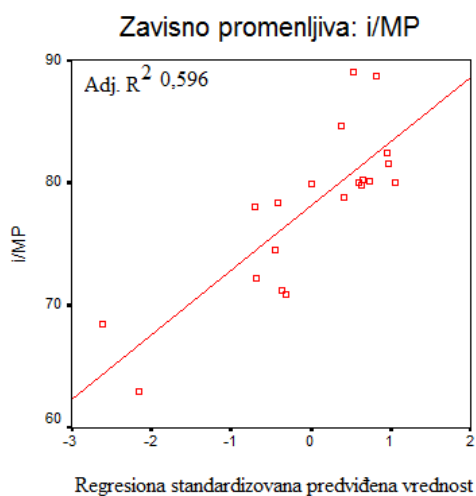
Odabrani model nezavisnih varijabli imao je značajan uticaj na položaj okluzione ravni u odnosu na prednju kranijalnu bazu Ocl/NS ($R^2=78,5\%$), i osnovne ravni vilica Ocl/SpP ($R^2= 64.5\%$) i Ocl/MP ($R^2= 70,8\%$). (Tabela 14, grafikon 13.). Najznačajniji pojedinačni uticaj na promenu ugla Ocl/NS imaju varijable SNA sa verovatnoćom ($p<0,01$), SNB sa verovatnoćom ($p<0,01$) i SN/MP sa verovatnoćom od ($p<0,001$).

Najznačajniji uticaj na promenu položaja okluzione ravni prema osnovnoj ravni gornje vilice Ocl/SpP ima ugao SpP/MP sa verovatnoćom ($p<0,001$), dok na položaj okluzione ravni u odnosu na osnovnu ravan donje vilice Ocl/MP značajan uticaj imaju uglovi

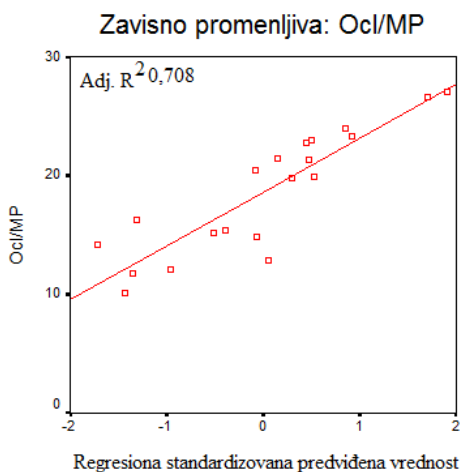
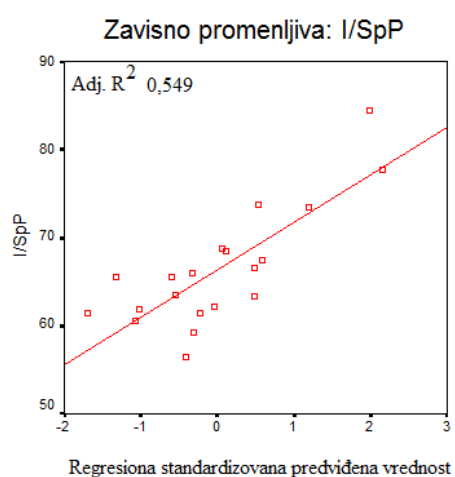
SNA ($p < 0,05$), SNB ($p < 0,01$), SN/MP ($p < 0,05$), SpP/MP ($p < 0,06$) i dužina mandibule sa verovatnoćom od ($p < 0,01$).

Pokazalo se da promena vrednosti uglova ArGoMe i NGoMe i dužine odnosno položaja maksile PNS-A tokom operacije pojedinačno nisu imali značajan uticaj na položaj prednjih zuba i položaj okluzione ravni u međuviličnom prostoru.

Grafikon 11. Uticaj modela nezavisnih varijabli na odnos donjih sekutića prema osnovnoj ravni donje vilice



Grafikon 12. Uticaj modela nezavisnih varijabli na odnos gornjih sekutića prema osnovnoj ravni gornje vilice



Grafikon 13. Uticaj modela nezavisnih varijabli na odnos okluzione ravni prema osnovnoj ravni donje vilice

7. DISKUSIJA

Deformiteti III klase predstavljaju relativno malu, specifičnu grupu skeletnih i dentoalveolarnih anomalija. Podaci o njihovoj učestalosti variraju od studije do studije i zavisno od ispitivane etničke grupe kreću se od 0.3% kod američke populacije³, do 12% u populaciji Japanaca, Koreanaca, Kineza i Afrikanaca.^{18,19} Deformitet se javlja u ranom dečijem uzrastu i progredira tokom rasta i razvoja individue, dovodeći do naruženja lica i brojnih funkcionalnih poremećaja. Ovo može imati značajne posledice na psihi pogodenih osoba i kvalitet njihovog života.⁸⁰ To je verovatno razlog što od svih pacijenata kojima je potrebna ortognatska hirurgija, 28-34% otpada na pacijente sa deformitetima III klase.¹

Kefalometrijska istraživanja ukazuju na veliku varijabilnost skeletne morfologije kod osoba sa deformitetima III klase. Kod različitih etničkih grupa ovi deformiteti se ispoljavaju raznim fenotipskim oblicima koji imaju očiglednu genetsku pozadinu. Pretpostavlja se da su specifični geni odgovorni za razvijanje određenih fenotipskih karakteristika deformiteta III klase. S tim u vezi izolovanje takvih gena moglo bi drastično da promeni modalitete tretmana ovih anomalija, pa čak i da spreči njihovo razvijanje kod osoba u čijim porodicama postoji očigledna nasledna povezanost.^{41,53,54}

Dugo se smatralo da su ove skeletne anomalije posledica preteranog rasta mandibule u detinjstvu i ranom adolescentnom periodu. Poslednje studije ukazuju da u formiranju ovih deformiteta značajnu ulogu imaju i razvijenost maksile, dužina prednje i zadnje kranijalne baze, položaj glenoidnih fosa itd. Danas se pouzdano zna da deformiteti III klase najčešće predstavljaju kombinaciju maksilarne retrognatije (hipoplazije) i mandibularnog prognatizma uz različite stepene vertikalnih displazija.^{7,40,41,161}

Prema navodima nekih studija, izolovani mandibularni prognatizam sreće se kod manje od 20% osoba sa ovim deformitetom, kod 25% radi se o izolovanoj retrognatiji maksile,

dok je kod ostalih 55% deformitet posledica i maksilarne retrognatije i mandibularnog prognatizma.⁷

Williams i Anderson (1986) linearnom korelacionom analizom dokazuju da su veličina i položaj maksile uglavnom odgovorni za nastanak tipičnih skeletnih karakteristika kod osoba sa III klasom.⁴⁰

Prema izveštajima američke studije za nacionalno zdravlje i ishranu (NHANES-III), kod 40% pacijenata sa mandibularnim prognatizmom koji su pored ortodontskog podvrgavani i hirurškom tretmanu, primarni problem je bila nerazvijenost maksile, kod 42% problem je bio preteran rast mandibule, a obe vilice su učestvovala u nastanku deformiteta kod 18% operisanih.³

Sanborn (1995) nalazi da 45.24% odraslih osoba sa sa klasom III ima skeletni prognatizam mandibule sa ortognatom maksilom, 33.33% je imalo retruziju maksile sa mandibulom normalnih dimenzija a 9.5% pacijenata u okviru ispitivanog uzorka je imalo kombinaciju mandibularnog prognatizma i maksilarne retruzije.³⁷

Fenotipske karakteristike deformiteta III klase su predmet istraživanja brojnih rendgenkranimetrijskih studija. Rezultate ovih studija je teško porediti zbog različitih uzoraka po polu, uzrastu ispitanika, etničkoj pripadnosti i broju ispitivanih varijabli. Međutim, i pored izuzetne morfološke varijabilnosti deformiteta III klase koju te studije potvrđuju, eksplicitno se izdvajaju neke karakteristike kraniofacijalnog skeleta koje mogu biti više ili manje izražene kod različitih etničkih grupa. Takve karakteristike su: veliki ugao mandibularne ravni u odnosu na prednju kranijalnu bazu (NS/MP), tup gonijalni ugao (ArGoMe), preterano razvijena mandibula, nedovoljno razvijena maksila, smanjena dužina prednje kranijalne baze (N-S) i oštar ugao sedla (NSAr) što rezultira anteriorno postavljenim glenoidnim fosama itd.^{162,163,164,165,166}

Rezultati kefalometrijskih istraživanja promenili su i pristupe u načinu korigovanja deformiteta III klase. Adekvatna ortodonska priprema postaje neophodna uvertira za uspešnu hiruršku korekciju deformiteta, a sve više hirurga se odlučuje za izolovane operacije na maksili ili sukcesivne bimaksilarne osteotomije.^{4,17,51,111}

Ova saznanja motivisala su i jedan deo istraživanja u okviru ove studije.

7.1. Analiza fenotipskih specifičnosti deformiteta III klase u eksperimentalnoj grupi

U ovu studiju uključeni su pacijenti sa deformitetima III klase praćenim vertikalnim displazijama viscerokranijuma i frontalno otvorenim zagrižajem. Starost i pol izabranih pacijenata, vrsta deformiteta, model operacije, vreme izrade profilnih telerendgenskih snimaka (periodi observacije), tehnika snimanja, metoda analize telerendgenskih snimaka i statistička obrada dobijenih podataka su standardizovani kako bi rezultati istraživanja mogli da se tumače bez opterećenja od uticaja nerelevantnih varijabli.

Ova istraživanja su pokazala da ispitanici eksperimentalne grupe imaju specifičan kraniofacijalni sklop i izmenjene vrednosti određenih skeletnih dimenzija. Statističkim poređenjem izdvojene su linearne i angularne skeletne varijable koje se signifikantno razlikuju kod ispitanika sa mandibularnim prognatizmom u odnosu na ispitanike sa I skeletnom klasom i normalnom okluzijom. To su pre svega: uvećana ukupna prednja visina lica (N-Me), posebno prednja donja visina lica (ANS-ME), umanjene dimenzije zadnje donje visine lica (PNS-Go) i dužine zadnje kranijalne baze (S-Ar), potom ugaone vrednosti koje definišu anterioposteriorni i vertikalni odnos donje vilice prema prednjoj kranijalnoj bazi i bazi maksile (SNB, ANB, ArGoMe, NGoMe, Bjorkov poligon, NS/MP, SpP/MP i ugao skeletnog konveksiteta lica NAPg). Pacijenti eksperimentalne grupe pre operacije su imali značajno uvećane vrednosti pomenutih uglova i značajno smanjenu vrednost ANB ugla u odnosu na ispitanike kontrolne grupe. Brojne reference potvrđuju da su istraživanja fenotipskih karakteristika deformiteta III klase pre ortognatske

hirurgije opravdana i da se nabrojani parametri mogu smatrati realnim indikatorima deformiteta III klase.^{37,51,62,162,163,165,166}

Literaturni podaci ukazuju da su smanjena dužina prednje kranijalne baze N-S i oštar ugao sedla NSAr fenotipske karakteristike mandibularnog prognatizma, posebno kod nekih etničkih grupa (Japanci, Koreanci, Nepalci, Sirijci).^{162,163,165,166} U okviru ovih istraživanja nisu utvrđene signifikantne razlike u veličini ovih parametara između ispitanika eksperimentalne grupe pre operacije i ispitanika sa I skeletnom klasom i normalnom okluzijom. Međutim, distribucija dužine prednje kranijalne baze u okviru eksperimentalne grupe u odnosu na biometrijske vrednosti ove varijable pokazala je da je kod 45% ispitanika eksperimentalne grupe dužina prednje kranijalne baze (N-S) manja od biometrijske norme, dok je kod 55% jednaka ili veća od nje. Iako Bjork (1950) ističe da su oblik i dimenzije kranijalne baze glavni uzrok skeletne abnormalnosti kod pacijenata sa mandibularnim prognatizmom, izgleda da su smanjena dužina prednje kranijalne baze i oštar ugao sedla dominantne specifičnosti deformiteta III klase kod određenih etničkih grupa.¹⁶⁷

U ovoj studiji se pokazalo, da su mala dužina zadnje kranijalne baze (S-Ar), mala zadnja visina lica (S-Go) i smanjene vrednosti artikularnog ugla SArGo, obavezni pratioci mandibularnog prognatizma u eksperimentalnoj grupi, što je u saglasnosti sa većinom navoda u stručnoj liuteraturi.^{37,49,53,54,55,62,162,163,164,165,166}

Kada je reč o dentalnim parametrima, inklinaciji gornjih i donjih sekutića prema osnovnim ravnima vilica SpP i MP i ravnima NA i NB, njihov međusobni odnos, kao i položaj okluzione ravni u odnosu na osnovnu ravan donje vilice MP, kod ispitanika sa mandibularnim prognatizmom u odnosu na ispitanike kontrolne grupe karakteristične su protruzija gornjih, retroinklinacija donjih sekutića, veliki interincizalni ugao i veliki ugao između okluzalne i mandibularne ravni. Ovo je u saglasnosti sa rezultatima brojnih studija u stručnoj literaturi.^{49,55,62,163,165,168,169,170}

Distribucija uzorka u odnosu na biometrijske vrednosti odabranih linearnih i ugaonih skeletnih parametara je pokazala da su eksperimentalnu grupu u ovoj studiji činili ispitanici sa izrazitim skeletnim deformitetom III klase koji je uzrokovan hipoplastičnom i retrudiranom maksilom kod 40% ispitanika uz normalnu mandibulu (25%) ili prognatijom mandibule uz retrudiranu ili normalnu maksilu (75%). Slične podatke navode, Ellias i Mc Namara (1984), Gauer i Ellias (1986), Sanborn (1995), Proffit i White (1998).^{3,7,37,41}

Karakterističnoj slici deformiteta u eksperimentalnoj grupi doprinosi i distribucija vrednosti uglova ArGoMe, Bjorkovog poligona i ugla NS/MP. Vrednosti gonijalnog ugla su veće od biometrijskih kod 50% ispitanika, vrednosti Bjorkovog poligona kod 40%, dok su vrednosti ugla koji mandibularna ravan zaklapa sa prednjom kranijalnom bazom bile veće od biometrijskih kod 85% ispitanika eksperimentalne grupe. Ovo ukazuje da je kod 85% ispitanika eksperimentalne grupe mandibularni prognatizam bio udružen sa verikalnom displazijom viscerokranijuma, odnosno da se radilo o prognatizmu sa vertikalnim tipom rasta. Na ovo ukazuje i prednja visina lica (N-Me) koja je kod 55% ispitanika veća od biometrijske norme.

Sudeći prema ovim vrednostima, osnovni problem kod najvećeg broja pacijenata unutar eksperimentalne grupe je retruzija i hipoplazija maksile, na šta ukazuje smanjen ugao SNA kod 40% ispitanika i smanjena dužina maksile kod 55% ispitanika. Kod 75% ispitanika retruzija maksile je bila udružena sa progenom mandibulom (ugao SNB veći od biometrijske norme), dok je kod 25% ispitanika sagitalni položaj mandibule bio u granicama biometrijske norme (ugao SNB odgovara biometrijskoj normi). Na ovo ukazuje i činjenica da je dužina tela mandibule kod 50% ispitanika bila u granicama biometrijske norme ili čak manja od nje. Slične podatke navode i: Ellias i Mc.Namara (1984), Guyer i Ellias (1986), Sanborn (1995) i Proffit i Fields (1998).^{3,7,37,41}

Primenom modela multipne regresione analize u eksperimentalnoj grupi pre operacije, utvrđeno je da su vrednosti gonijalnog ugla (ArGoMe), dužina zadnje kranijalne baze

(S-Ar) i dužina ramusa mandibule (Ar-Go) pojedinačne nezavisne varijable (prediktori) koje imaju najznačajniji uticaj ($p < 0,001$) na dimenzije ukupne prednje (N-Me) i zadnje visine lica (S-Go) i odnos donje vilice prema prednjoj kranijalnoj bazi (NS/MP). Veliki gonijalni ugao, velika dužina ramusa mandibule i mala dužina zadnje kranijalne baze kod ispitanika eksperimentalne grupe bili su praćeni povećanom ukupnom prednjom visinom lica, smanjenom zadnjom visinom lica i velikim uglom između mandibularne ravni i prednje kranijalne baze.

Pokazalo se takođe da varijabilnost ugla SNB u eksperimentalnoj grupi najviše zavisi od veličine ugla sedla (NSAr) i dužine mandibule (Go-Me). Oštar ugao sedla i povećana dužina tela mandibule bili su udruženi sa velikim vrednostima ugla SNB karakterističnim za mandibularni prognatizam.

Suprotno navodima iz literature, pokazalo se da dužina prednje kranijalne baze N-S nema statistički značajan uticaj na proporcije prednje i zadnje visine lica kod ispitanika sa mandibularnim prognatizmom u okviru ove studije.^{162,163,165,166,167}

Evidentno je da odabrani model nezavisnih varijabli (N-S, S-Ar, NSAr, ArGoMe) ima značajan uticaj na položaj prednjih zuba u odnosu na osnovne ravni vilica i položaj okluzione ravni prema prednjoj kranijalnoj bazi. Slične nalaze navodi Johnston (2006).¹⁷¹

7.2. Odluka o izboru hirurškog tretmana u eksperimentalnoj grupi

Razlozi za opredelenje između klasične ortodontske terapije i ortognatske hirurgije predmet su interesovanja brojnih radova u stručnoj literaturi.^{73,74,172,173,174} Prema nekim referencama, 4% populacije USA ima takve deformitete koji zahtevaju kombinovanu hirurško-ortodontsku terapiju.³⁴ To su najčešće pacijenti sa izrazitim deformitetima III klase, asimetrijama lica i vilica i vertikalnim displazijama.^{74,174}

Kerr i sar. (1992), iznose da pacijenti sa vrednostima ugla ANB manjim od -4° i inklinacijom donjih sekutića u odnosu na mandibularnu ravan manjim od 83° zahtevaju svakako ortognatsku hirurgiju.⁷³

Glavni cilj hirurško-ortodontskog tretmana je da normalizuje facijalni profil, harmonizuje okluziju i rehabilituje osnovne funkcije orofacijalnog sistema. Izbor operativne tehnike je svakako jedan od ključnih faktora za uspešno realizovanje ovog cilja.

Sve do 80-tih godina prošlog veka mandibularni prognatizam je kod 85% pacijenata rešavan izolovanim operacijama na mandibuli, jer je vladalo mišljenje da je uvećana mandibula primarni uzrok deformiteta. Nova saznanja o fenotipskim karakteristikama deformiteta III klase i usavršavanje novih operativnih tehnika su učinili da su ove operacije do kasnih 90-tih godina prošlog veka u svetu svedene na svega 10%.^{1,110, 114,174,175,176} Danas su maksilarne i bimaksilarne osteotomije postale najčešći modalitet hirurškog korigovanja mandibularnog prognatizma, kao što su u prošlom veku bile osteotomije mandibule.^{1,17,51,110,111,114,174,175} Razlozi za ovaj preokret u struci su brojni.

Pre svega došlo se do zaključka da izbor operativne tehnike u hirurškom korigovanju deformiteta III klase treba da bude primeren svakom pacijentu ponaosob i da se bazira na detaljnom poznavanju suštine i genetske pozadine deformiteta. Izbor modaliteta hirurškog tretmana mora u svakom slučaju biti primeren osnovnim fenotipskim karakteristikama prisutnog deformiteta. Drugim rečima, ne može se generalno tvrditi da je ova, ili ona hirurška metoda bolja ili uspešnija. Mora se utvrditi koji segment kraniofacijalnog skeleta je glavni uzrok deformiteta u datom slučaju i kakav hirurški tretman treba primeniti da bi se najbolje korigovala sama suština deformiteta.

Kod pacijenata kod kojih je deformitet posledica uvećanja mandibule uz relativno normalnu maksilu, bilateralna sagitalna osteotomija ramusa mandibule je svakako metoda izbora. Ovakve operacije rezultiraju značajnim povećanjem skeletnog konveksiteta lica i ispravljanjem mekog profila lica posebno položaja gornje i donje usne.^{49,55,62,176,177} Izolovana operacija na mandibuli ne može, u dovoljnoj meri da koriguje

deformitet koji je uzrokovan nerazvijenom i retrognatom maksilom. Kako pacijenata sa ovakvim deformitetima ima oko 20-40% među deformitetima III klase, nekada je osteotomija maksile po tipu Le Fort I dovoljna da koriguje deformitet.^{5,7,40,115}

Shodno velikom broju studija kod 50-60% pacijenata sa deformitetima III klase uzroci deformiteta su istovremeno nerazvijena, retroponirana maksila i prognata, izdužena mandibula uz različite stepene vertikalnih displazija. Pokazalo se da izolovane operacije na mandibuli ne rešavaju značajno vertikalni disbalans u proporcijama lica. Odnos mandibule prema prednjoj kranijalnoj bazi, bazalni ugao i odnos okluzalne ravni prema osnovnoj ravni donje vilice ostaju uglavnom nepromenjeni nakon ovakvih operacija.^{49,55,62,164,167,175,176,177} *Da bi se korigovao i vertikalni i horizontalni disbalans u proporcijama lica, većina savremenih autora preporučuje bimaksilarne operacije.*^{1,5,113,115,164,175,178}

Pri opredelenju za vrstu hirurškog tretmana preporučuje se verifikovanje određenih rendgenkranimetrijskih parametara u svakom pojedinom slučaju. Selcig i Eisenhauer (2002) preporučuju Witsovu analizu koja koristi dužinu prednje kranijalne baze, veličinu gonijalnog ugla i odnos dužina tela maksile i mandibule pri selekcionisanju pacijenata za bimaksilarne operacije.¹⁷⁹ Koristeći multipnu regresionu analizu Johnston i sar. (2006), ukazuju da vrednosti uglova SNA, SNB i ANB pre tretmana sugeriraju izbor operativne tehnike na logičan način. Bimaksilarne osteotomije su po njma indikovane kod pacijenata sa ekstremnim negativnim vrednostima ugla ANB, dok se izolovane operacije na mandibuli preporučuju kod pacijenata sa relativno normalnim vrednostima ugla SNA pre operacije.¹⁷¹

Brojne reference u stručnoj literaturi navode niz prednosti bimaksilarnih osteotomija u korigovanju kompleksnih deformiteta III klase u odnosu na izolovane operacije na mandibuli. Glavne prednosti su bolji fiziognomski rezultati i značajno smanjen postotak recidiva.^{4,113,115,116,180} Shodno ovim radovima, bimaksilarne operacije rezultiraju značajnom harmonizacijom dimenzija lica i izbalansiranim proporcijama lica i u sagitalnoj ravni i po vertikali. Johnston i sar. (2006) putem logističke regresione analize dokazuju

da je verovatnoća za postizanje idealnog ANB ugla nakon bimaksilarnih operacija 3-4 puta veća nego kod izolovanih operacija na mandibuli.¹⁷¹

Prateći pacijente operisane bimaksilarnim osteotomijama tokom 5 godina nakon operacije, Busby BR, Bailey LJ i Proffit WR (2002), ukazuju na mnogo veću stabilnost rezultata u odnosu na izolovane operacije na mandibuli.¹⁸¹

Ovi argumenti su poslužili i pri izboru operativne tehnike kod pacijenata eksperimentalne grupe u ovoj studiji. Kod svih pacijenata eksperimentalne grupe, sprovedena je bimaksilarna hirurška intervencija. Indikacija za preduzimanje ovakvog tretmana postavljena je na bazi detaljne kliničke i rendgenkranimetrijske analize profilnih snimaka glave kod svakog ispitanika. Vrednovanje određenih skeletnih varijabli kod ispitanika eksperimentalne grupe je pokazalo da 40% ispitanika ima ugao SNA značajno smanjen u odnosu na biometrijsku normu, da je dužina maksile smanjena kod 55% ispitanika, da je kod 85% ispitanika eksperimentalne grupe odnos mandibule prema prednjoj kranijalnoj bazi (NS/MP) tipičan za mandibularni prognatizam udružen sa vertikalnom displazijom lica. Prosečna vrednost ugla ANB u eksperimentalnoj grupi pre operacije je iznosila $-4.7 \pm 3.04^\circ$. Kod 75% ispitanika eksperimentalne grupe radilo se o kombinaciji maksilarne hipoplazije i mandibularnog prognatizma. Rezultati multipne regresione analize u eksperimentalnoj grupi pre operacije nedvosmisleno su potvrdili da bimaksilarna osteotomija pruža najviše verovatnoće za postizanje optimalnih estetskih i funkcionalnih rezultata kod ovih pacijenata. Potvrdu za ovakve pretpostavke pružaju i radovi: Epkera i sar. (1982), Sanborna (1995), Proffita i sar. (1998), Bailey, Proffita i sar. (1995) i (2001), Eracera i Tauera (2001) i Johnstona (2006).^{3,17,37,111,171,174,179}

7.3. Promene u skeletnim odnosima nakon operativnog zahvata

Uporedna analiza odabranih skeletnih varijabli kod ispitanika eksperimentalne grupe 6 meseci - godinu dana nakon operativnog zahvata sa vrednostima istih varijabli pre operacije je pokazala da su bimaksilarne osteotomije izmenile veliki broj linearnih i ugaonih skeletnih dimenzija karakterističnih za mandibularni prognatizam. Ovaj tretman je pre svega normalizovao ukupnu prednju i zadnju visinu lica kod operisanih pacijenata i njihove odnose. Ukupna prednja visina lica i prednja donja visina lica su smanjene u proseku za 5mm.

Specifičnost ove operacije je značajno uvećanje ukupne zadnje i zadnje donje visine lica (u proseku za 3-4mm) i dužine zadnje kranijalne baze (S-Ar). Ovo je normalizovalo odnos između ukupne prednje i zadnje visine lica i dovelo do harmonizacije dimenzija lica kod operisanih pacijenata. Ovi rezultati su u saglasnosti sa rezultatima brojnih rendgenkranimetrijskih studija koje ukazuju na značajnu harmonizaciju dimenzija lica nakon bimaksilarnih operacija.^{4,113,114,164,179,182} Značajno povećanje zadnje visine lica kod operisanih pacijenata, posebno povećanje zadnje donje visine lica i zadnje kranijalne baze je posledica anteriorne rotacije proksimalnog segmenta mandibule tokom osteotomije ramusa koja je neophodna da bi se uspostavili normalni okluzalni odnosi sa antagonistima u operisanoj maksili. Povećanje dužine zadnje kranijalne baze objašnjava se pomeranjem tačke (Ar) kaudalno usled rotacije mandibule.

Proffit i sar. (1991), Enacer i Tauer (2001), Lee i Chen (2009), iznose da kod klizećih mandibularnih osteotomija zbog skraćanja tela mandibule i povlačenja proksimalnog segmenta kosti unazad dolazi do izduženja posteriornih komponenata tela mandibule na mestu osteotomskog reza. Ovo izduženje je veće u slučajevima gde zbog zatvaranja frontalno otvorenog zagrižaja mora da se izvrši rotacija distalnih koštanih segmenata na mestu osteotomije. Ovo dovodi do povećanja zadnje donje visine lica, ali su rezultati ove procedure nestabilni. Veliki iznos distalnog pomeranja i značajno izduženje zadnjeg dela tela mandibule nakon bilateralne sagitalne osteotomije njenog ramusa može da ugrozi

normalne funkcije okolnih mišića (masevera, pterigoid. medialisa, pterigomaseteričnu vezu), što predstavlja potencijalnu opasnost od kasnijeg recidiva.

Uvođenje osteotomije maksile po tipu Le Fort I sa superiornom impakcijom rešava ovaj problem na više načina: pre svega, smanjuje potrebu za velikim distalnim pomeranjem proksimalnog segmenta mandibule, čime se smanjuje i izduženje zadnjeg dela tela mandibule na mestu osteotomskog reza, smanjuje potrebu za velikom anteriornom rotacijom proksimalnog segmenta mandibule, kompenzuje otvoren zagrižaj u frontalnom predelu i normalizuje odnos prednjih zuba, a istovremeno redukuje prednju donju visinu lica. Rezultati longitudinalnih studija potvrđuju da ovakav hirurški tretman obezbeđuje normalnu funkciju orofacijalnih mišića i stabilne postoperativne rezultate.^{164,179,183}

Kod ispitanika u okviru ove studije maksila je Le Fort I osteotomijom u proseku pomerana za 3 ± 4 mm unapred uz određen stepen rotacije, dok je mandibula bilateralnom osteotomijom ramusa skraćivana u proseku za 3.5 ± 5 mm. Repozicija maksile i skraćenje mandibule nakon bimaksilarnih osteotomija značajno su izmenili odnos vilica u sagitalnoj ravni i normalizovali ukupni skeletni konveksitet lica. Uočljivo je, međutim, da se ugao skeletnog konveksiteta lica (NAPg) manje menja nakon bimaksilarnih operacija nego nakon izolovanih operacija na mandibuli.^{49,55,62,164,167}

Izvlačenje maksile napred Le Fort I osteotomijom i skraćenje mandibule tokom bilateralne osteotomije ramusa dovelo je do značajnih promena u vrednostima uglova SNA, SNB i ANB. Ugao SNA je nakon operacije povećan u proseku za 4° , što je specifičnost bimaksilarne hirurške korekcije mandibularnog prognatizma. Ugao SNB je nakon operacije smanjen u proseku za nešto više od 2° . Nakon izolovanih operacija na mandibuli, vrednosti ugla SNA se ne mnenjaju, ali su promene u vrednostima ugla SNB daleko značajnije.^{49,55,62,167} Tipične promene u vrednostima ovih uglova nakon bimaksilarnih operacija značajno menjaju disbalans u anterioposteriornim skeletnim odnosima kod pacijenata sa mandibularnim prognatizmom. Povećanje ugla SNA je povezano sa izvlačenjem srednje trećine lica napred tokom Le Fort I osteotomije uz superiornu impakciju maksile, što značajno koriguje profil operisanih pacijenata. Manje promene u

vrednostima ugla SNB nakon bimaksilarnih operacija objašnjavaju se činjenicom da ove korekcije ne zahtevaju veliko distalno pomeranje proksimalnog segmenta mandibule. Drugim rečima, pomeranje maksile napred, smanjuje pomeranje mandibule unazad.

Ugao ANB je značajno izmenjen bimaksilarnom operacijom, što je takođe jedna od specifičnosti ovog operativnog zahvata. Shodno literaturnim podacima, ugao ANB manji od -4° je jedna od indikacija za preuzimanje bimaksilarne osteotomije kod pacijenata sa mandibularnim prognatizmom.⁷³ Prosečna vrednost ugla ANB u eksperimentalnoj grupi pre operacije je iznosila $-4.7 \pm 3.04^\circ$. Vrednosti ovog ugla u eksperimentalnoj grupi nakon operacije su povećane u proseku za 6° i približile su se biometrijskoj normi. Johnston (2006) iznosi da vrednosti uglova SNA, SNB i ANB nakon bimaksilarnih operacija pokazuju signifikantno poboljšanje i da se njihove vrednosti približavaju biometrijskoj normi, ali i nakon tretmana kod 54% operisanih pacijenata vrednosti ugla ANB su još uvek ispod idealnih, dok 52% pacijenata ima još uvek velike vrednosti ugla SNB.¹⁷¹

Bimaksilarni operativni zahvat je redukovao većinu vertikalnih komponenata mandibularnog prognatizma. Značajno smanjenje uglova NS/MP, FH/MP, ArGoMe, ArGoN i Bjorkovog poligona je normalizovalo pozicije maksile i mandibule prema prednjoj kranijalnoj bazi i međusobni odnos vilica po vertikali. Ovo je rezultiralo smanjenjem ukupne prednje visine lica, posebno donje prednje visine lica i harmonizacijom okluzije kod operisanih pacijenata. Smanjenje gonijalnih uglova i celog Bjorkovog poligona nakon bimaksilarnih osteotomija najverovatnije je posledica anteriorne rotacije proksimalnog segmenta mandibule tokom bilateralne osteotomije ramusa. Anteriorna rotacija proksimalnog segmenta mandibule tokom bimaksilarnih osteotomija udružena sa pomeranjem maksile napred uz određen stepen retroinklinacije omogućuje potpuno usklađivanje gornjeg i donjeg okluzionog kompleksa kod operisanih pacijenata.

Interesantno je da nakon operacije nije došlo do značajnih promena u prosečnoj veličini bazalnog ugla (SpP/MP), mada je on kod većine pacijenata smanjen. Veličina bazalnog ugla označava odnos mandibule prema maksili po vertikali i stepen i smer rotacije mandibule tokom rasta. Veliki bazalni ugao označava posteriornu rotaciju mandibule, odnosno vertikalni tip rasta, veoma čest kod pacijenata sa mandibularnim prognatizmom. Mali bazalni ugao označava anteriornu rotaciju mandibule i horizontalni tip rasta.³⁰ Smanjenje ovog ugla nakon operacije je verovatno kod ispitanika sa mandibularnim prognatizmom i vertikalnim tipom rasta, a dešava se zbog anteriornog rotiranja proksimalnog segmenta mandibule tokom bilateralne osteotomije ramusa i reponiranja maksile uz povećanje njene inklinacije. Međutim, činjenica da se vrednost ugla NS/SpP u eksperimentalnoj grupi nije značajno promenila nakon operacije ukazuje da tokom Le Fort I zahvata nije bilo potrebe da se maksila značajno rotira.

7.4. Promene u okluziji

Analiza promena u dentalnim odnosima nakon bimaksilarnih operacija u ovoj studiji ukazuje da je operativni zahvat značajno promenio položaj i odnos prednjih zuba. Najznačajnije promene odnose se na vrednosti vertikalnog i horizontalnog preklopa prednjih zuba. Vertikalni preklap se nakon operacije povećao za 2.5mm u proseku i postao je normalan (pozitivan). Horizontalni preklap sekutića od ekstremno negativnih vrednosti pre operacije, nakon operacije je postao pozitivan, a razlika između pre i postoperativnih srednjih vrednosti iznosi više od 7mm. Ove promene su direktna posledica promene položaja maksile i mandibule tokom operativnog zahvata.

Veliki broj referenci u stručnoj literaturi ukazuje na izuzetno uspešno korigovanje VP i HP nakon bimaksilarnih osteotomija. Proffit i White (1991) i (1992), navode da je operativni zahvat u njihovoj grupi uspešno korigovao odnos sekutića kod 95% operisanih^{30,172}. U studiji Johnstona i sar. (2006), manje od 5% pacijenata je nakon operacije imalo HP manji od 1mm.¹⁷¹

Mora se, međutim, reći da uspešno korigovanje VP i HP sekutića nije specifičnost bimaksilarnih operacija. Uspešno korigovanje VP i HP navode i Wisth (1980), Gotz i Joss (1984), Vukadinović (1985), Pike i sar. (1997), Vukadinović i sar. (2006), Sinobad (2010), nakon bilateralnih sagitalnih osteotomija ramusa mandibule.^{49,62,125,126,168,169} Prednost bimaksilarnih operacija leži možda u tome što se ovo postiže manjim pomeranjem segmenata mandibule i maksile i što su postignuti rezultati stabilniji.

Analiza ugaonih dentalnih varijabli u eksperimentalnoj grupi nakon operacije je pokazala da je operativni zahvat značajno smanjio inklinaciju gornjih skutića u odnosu na ravan NA, što je posledica pomeranja tačke A napred nakon osteotomije maksile. Na ovaj način je smanjena njihova protruzija karakteristična za mandibularni prognatizam. Operativni zahvat, međutim, nije značajno promenio inklinaciju gornjih sekutića u odnosu na osnovnu ravan gornje vilice. Gornji sekutići i nakon operacije pokazuju određen stepen kompenzatorne protruzije. Ove nalaze potvrđuju Johnston i sar. (2006), navodeći da je 33% operisanih pacijenata imalo protruziju gornjih sekutića i nakon bimaksilarnih operacija.¹⁷¹

Ova studija ukazuje i na značajno korigovanje inklinacije donjih sekutića u odnosu na ravan NB i osnovnu ravan donje vilice MP nakon operacije. Inklinacija donjih skutića u odnosu na ravan NB smanjlila se u proseku za 1° zbog pomeranja mandibule distalno. Inklinacija donjih sekutića u odnosu na osnovnu ravan donje vilice se povećala u proseku za 4°, ali i nakon operacije vrednost ugla i/MP ukazuje na retroinklinaciju donjih sekutića karakterističnu za progeniju (78.1° ±6.46°). Ovo je verovatno posledica nedovoljne prehirurške ortodontske pripreme, odnosno nepotpune dekompenzacije retroinkliniranih sekutića. Ovaj problem navodi se i u radovima drugih autora. Johnston i sar. (2006), navode da skoro polovina operisanih pacijenata u njihovoj studiji ima i nakon operacije izrazitu retroinklinaciju donjih sekutića (ugao i/MP<85°). Oni smatraju da je to razlog za manje uspešnu korekciju anteroposteriornih skeletnih odnosa kod operisanih pacijenata.

Kod 54% operisanih pacijenata ugao ANB je ostao manji od 1°, dok je kod 52% operisanih ugao SNB bio veći od 81°. ¹⁷¹

Nedovoljna dekompenzacija donjih sekutića tokom prehirurške ortodontske pripreme može biti posledica raznih faktora, pre svega rezistencije koštanog tkiva donjeg alveolarnog grebena i mišića donje usne koji sprečavaju vestibularno pomeranje donjih sekutića, ranijih ekstrakcija zuba u donjoj vilici, ili nedovoljne saradnje pacijenta tokom ortodontske pripreme. Veličina negativnog horizontalnog preklopa sekutića i iznos retroinklinacije pre početka terapije se takođe okrivljuju za nedovoljnu dekompenzaciju donjih sekutića tokom ortodontske pripreme. ^{120,171} To je verovatno bio problem i kod ispitanika eksperimentalne grupe u ovoj studiji. Velike vrednosti negativnog horizontalnog preklopa (HP = -5.37 ± 1.92 mm) i izrazita retroinklinacija donjih sekutića pre operacije (i/MP = $74.2 \pm 4.47^\circ$) nisu omogućili potpuno kompenzovanje njihovog položaja operativnim zahvatom što praktično i nije bilo moguće.

Pokazalo se, međutim, da i pored nedovoljne prehirurške dekompenzacije sekutića, hirurški tretman uvek dovodi do potpune korekcije VP i HP kao i interincizalnog ugla sekutića (i/I) i odnosa njihovih osovina u sagitalnoj ravni.

Operativni zahvat nije imao značajnijeg uticaja na inklinaciju okluzalne ravni u odnosu na prednju kranijalnu bazu i osnovne ravni vilica. Nagib okluzalne ravni u odnosu na pomenute ravni nakon operacije je smanjen u proseku za 2-3°, ali promene nisu signifikantne.

Analizirajući položaj okluzalne ravni u odnosu na Frankfurtsku horizontalu kod 27 pacijenata sa deformitetima II klase i 14 pacijenata sa deformitetima III klase, Wolford L. i Chemello P. (1994), nalaze da osobe sa mandibularnim prignatizmom imaju „visok“ položaj okluzalne ravni u međuviličnom prostoru (FH/Ocl u proseku 3.2°). Korigovanje njenog položaja kod ovih pacijenata je moguće jedino rotacijom celog maksilomandibularnog kompleksa u smeru kazaljke na satu. Koristeći istovremeno

segmentalnu osteotomiju maksile i bilateralnu klizeću osteotomiju ramusa mandibule oni postižu rotaciju okluzalne ravni za 5.6° i stabilne postoperativne rezultate.¹⁷⁸

Očigledno je, da se dentalni odnosi, posebno položaj okluzalne ravni ne mogu značajnije promeniti bez reponiranja maksile tokom operativnog zahvata. Iznos anteriornog pomeranja maksile tokom Le Fort I zahvata zavisi uglavnom od potreba za normalizovanjem odnosa vilica u sagitali i odnosa prednjih zuba. Korigovanje položaja okluzalne ravni u međuviličnom prostoru zahteva i određen iznos rotacije maksile tokom operativnog zahvata (retroinklinacije). Iznos i smer rotacije se prilagođavaju karakteristikama samog deformiteta. Ako su dominantne karakteristike deformiteta retruzija i anteinklinacija maksile, posteriorna rotacija tela mandibule i frontalno otvoren zagrizaž, tokom Le Fort I osteotomije maksila mora biti pomeren napred, ali i donekle spuštenu (retroinklinirana). Značajnije korigovanje položaja okluzalne ravni kod ovakvih pacijenata zahteva veći iznos retroinklinacije maksile tokom Le Fort I osteotomije, ili primenu segmentalne osteotomije maksile.

Treba imati na umu da iznos i učestalost recidiva nakon maksilarnih osteotomija zavisi od iznosa i smera pomeranja maksile tokom operacije. Pomeranja maksile unazad i naviše su relativno stabilne procedure. Međutim, pomeranje maksile napred, a posebno njeno pomeranje naniže, često potrebno pri korigovanju mandibularnog prognatizma ne pokazuju takvu postoperativnu stabilnost.^{4,5,115,116} Zato je verovatno prepušteno hirurгу da u svakom slučaju nađe kompromisno rešenje.

7.5. Analiza efikasnosti bimaksilarnih operacija u eksperimentalnoj grupi

Efikasnost operativnog zahvata procenjuje se na osnovu toga dali su postignuti osnovni ciljevi tretmana, a to su prihvatljive skeletne proporcije i proporcije mekih tkiva lica, harmonična okluzija i fiziognomski rezultati koji zadovoljavaju i lekara i pacijenta. Prema literaturnim podacima efikasnost operacije se izražava postotkom

pacijenata kod kojih su određene kefalometrijske dimenzije i indikatori dentalnih odnosa dovedeni u okvire idealnih ili prihvatljivih normi.¹⁷¹

U okviru ove studije, efikasnost operativnog zahvata vrednovana je poređenjem ispitivanih skeletnih i dentalnih parametara u eksperimentalnoj grupi nakon operacije sa vrednostima tih parametara u grupi ispitanika sa I skeletnom klasom i normalnom okluzijom i distribucijom vrednosti odabranih indikatora progenije u eksperimentalnoj grupi pre i nakon operacije. Svrsishodnost ovakvih merenja potvrđuju i brojne reference u stručnoj literaturi. Uticaj operativnog zahvata na promenu pojedinih skeletnih dimenzija i odnosa u eksperimentalnoj grupi proveravana je i primenom multipne regresione analize. Ove analize su pokazale da su nakon operacije vrednosti većine ispitivanih varijabli značajno bliže njihovim vrednostima kod osoba sa I skeletnom klasom i normalnom okluzijom. *Bimaksilarna operacija je uspešno eliminisala određene skeletne karakteristike mandibularnog prognatizma i time normalizovala celokupni izgled lica kod operisanih pacijenata.* Slične rezultate navode i Noima i Nagai (2002), Johnston (2006), Lee i Chen (2009), Parajuli i Mishime (2012) i Gunaid i Yamaki (2012).^{163,164,165,171,182}

Jedan od značajnih uspeha bimaksilarne operacije je korekcija ukupne prednje i zadnje visine lica i njihovog odnosa kod operisanih pacijenata. Nakon operacije njihove vrednosti apsolutno odgovaraju vrednostima tih parametara u kontrolnoj grupi. Promena ovih dimenzija i odnosa, posebno uvećanje ukupne zadnje visine lica, što je specifičnost ove operacije, značajno su doprineli ukupnom fiziognomskom efektu kod operisanih pacijenata.

Distribucija vrednosti N-Me u eksperimentalnoj grupi pre i nakon operacije u odnosu na biometrijske vrednosti ovog parametra je pokazala da su vrednosti ukupne prednje visine lica korigovane kod 90% operisanih (55% pacijenata je pre operacije imalo uvećanu ukupnu prednju visinu lica). Kod 80% ispitanika eksperimentalne grupe nakon operacije vrednost ukupne zadnje visine lica je jednaka ili veća od biometrijske norme.

Međutim, neke skeletne karakteristike progenije nisu uklonjene ni ovim operativnim postupkom. Dužine prednje i zadnje kranijalne baze, dužina ramusa, pa donekle i dužina korpusa mandibule su i nakon operacije karakteristične za mandibularni prognatizam. Ovo potvrđu i studije Johnstona (2006), Leea i Chena (2009) i Al Gunaida i Yamakija (2012).^{164,171,182}

Distribucija vrednosti Go-Me u eksperimentalnoj grupi nakon operacije u odnosu na biometrijske vrednosti ovog parametra pokazuje da je samo kod 2 pacijenta (10%) dužina tela mandibule bila veća od biometrijske norme dok je kod ostalih 90% dužina tela mandibule bila jednaka ili čak manja od nje. Ovakav rezultat je logičan jer je kod 50% ispitanika eksperimentalne grupe pre operacije dužina mandibule bila u granicama biometrijske norme.

Operativni zahvat je značajno promenio većinu ugaonih skeletnih varijabli kod ispitanika eksperimentalne grupe. Nakon operacije vrednosti tih varijabli su značajno bliže vrednostima istih varijabli u kontrolnoj grupi. Ovo se posebno odnosi na uglove SNA, NS/SpP, NS/MP, FH/MP, SpP/MP, ArGoN i Bjorkov poligon. Kako su vrednosti ovih uglova glavni pokazatelji maksilarne hipoplazije i mandibularnog prognatizma sa vertikalnim tipom rasta, normalizovanje ovih ugaonih vrednosti nakon operacije značajno je promenilo skeletni sklop karakterističan za mandibularni prognatizam.

Distribucija vrednosti ugla SNA u eksperimentalnoj grupi nakon operacije u odnosu na njegove biometrijske vrednosti ($80 \pm 2^\circ$) je pokazala da samo 15% operisanih pacijenata ima ugao SNA manji od biometrijske norme, dok je kod ostalih 85% ispitanika ugao SNA jednak biometrijskoj normi ili čak veći od nje. Kako ugao SNA označava položaj maksile u sagitali i njen odnos prema prednjoj kranijalnoj bazi, ovo znači da je operativni zahvat normalizovao položaj maksile i skeletni profil lica kod 85% pacijenata. Ovo ne važi za ugao SNB, čija distribucija u odnosu na biometrijske vrednosti ($79 \pm 2^\circ$) pokazuje da je on kod 72% operisanih pacijenata još uvek veći od biometrijske norme. Slične rezultate iznose i Johnston i sar. (2006).¹⁷¹

Vrednost ugla ANB je značajno povećana operativnim postupkom (u proseku za 6°) i približila se biometrijskoj normi, ali se još uvek signifikantno razlikuje u odnosu na vrednosti tog ugla u kontrolnoj grupi.

I nakon operacije, kod ispitanika eksperimentalne grupe, vrednosti gonijalnih uglova ArGoMe, i NGoMe su još uvek veće u odnosu na njihove vrednosti u kontrolnoj grupi, iako distribucija uzorka u odnosu na biometrijske vrednosti ugla ArGoMe ($128 \pm 7^\circ$) nakon operacije pokazuje da su samo kod 4 operisana pacijenta (20%) vrednosti ugla ArGoMe veće od biometrijske norme.

Odnos mandibule prema prednjoj kranijalnoj bazi se nije značajno promenio operacijom. Vrednosti ugla NS/MP i FH/MP se i nakon operacije razlikuju od njihovih vrednosti u kontrolnoj grupi, posebno kod ispitanika muškog pola. Vrednosti ugla NS/MP su nakon operacije još uvek iznad biometrijske norme ($25 \pm 5^\circ$) kod 65% operisanih. Poredeći ishode bimaksilarnih operacija kod pacijenta sa mandibularnim prognatizmom sa skeletnim dimenzijama kod ispitanika sa I skeletnom klasom, Chen i sar. (2009) i Al Gunaid i Yamaki (2012), takođe nalaze da hirurški tretman nije doveo do potpune normalizacije vertikalnih skeletnih dimenzija. Odnos mandibule prema prednjoj kranijalnoj bazi i Frankfurtskoj horizontali, kao i vrednosti gonijalnog ugla su još uvek karakteristični za mandibularni prognatizam.^{164,182}

Interesantno je da su vrednosti Bjorkovog poligona nakon operacije jednake biometrijskim vrednostima kod 100% operisanih pacijenata ili čak manje od njih. Ovo se može objasniti promenom uglova Bjorkovog poligona tokom operativnog zahvata. Operacija je naime normalizovala vrednosti uglova SArGo i ArGoMe. Kod 85% operisanih pacijenata vrednosti ugla NSAr su jednake ili veće od biometrijske norme, dok su vrednosti ugla ArGoMe veće ili jednake biometrijskoj normi kod 80% operisanih pacijenata.

Poređenjem vrednosti određenih varijabli nakon operacije sa njihovim biometrijskim vrednostima, dolazi se do zaključka da je operativni zahvat kod najvećeg broja operisanih uspešno promenio: ukupnu prednju i zadnju visinu lica (N-Me i S-Go), položaj maksile u sagitalnoj ravni i njen odnos prema prednjoj kranijalnoj bazi (SNA), kao i uglove Bjorkovog poligona koji reprezentuju i vertikalne i sagitalne odnose tela gornje i donje vilice.

Kada je reč o okluziji, bimaksilarna operacija je dosta uspešno korigovala položaj gornjih i donjih sekutića u sagitalnoj ravni i njihov međusobni odnos. Zbog pomeranja maksile i mandibule tokom operativnog zahvata, smanjena je protruzija gornjih sekutića i u nešto manjoj meri, retroinklinacija donjih sekutića. Vrednosti uglova I/SpP i I/NA su veoma približne vrednostima tih varijabli kod ispitanika sa I skeletnom klasom i normalnom okluzijom. Međutim, odnos donjih sekutića prema osnovnoj ravni donje vilice (i/MP) i nakon operacije odstupa od biometrijske norme i tipičan je za mandibularni prognatizam. Ovo isto važi i za inklinaciju donjih sekutića prema ravni NB koja je smanjena u odnosu na preoperativno stanje, ali još uvek značajno odstupa od vrednosti kod ispitanika sa normalnom okluzijom. Drugim rečima, određen stepen retroinklinacije donjih sekutića zadržava se i nakon bimaksilarnih operacija. Ugao i/I, koji označava odnos osovina gornjih i donjih sekutića u sagitali takođe je veći kod operisanih pacijenata u odnosu na vrednosti u kontrolnoj grupi, iako je značajno smanjen operacijom. Operativni zahvat je značajno promenio pozicije maksile i mandibule i u sagitalnoj ravni i po vertikali, ali nije u potpunosti uticao na inklinaciju osovina prednjih zuba. Iako su svi operisani pacijenti podvrgnuti ortodontskoj pripremi u toku godinu dana, izgleda da je kod nekih pacijenata ona bila nedovoljna ili manje uspešna. Ovo potvrđuju i radovi Ogasawe i sar. (2002), Jonstona (2006), Lee-a i Chena (2009) i Parajuli i Mishime (2012).^{114,163,164,171}

Operacija je veoma uspešno korigovala vrednosti vertikalnog i horizontalnog preklopa sekutića zahvaljujući direktnoj repoziciji vilica tokom operativnog zahvata. Nakon

operacije, vrednosti vertikalnog i horizontalnog preklopa sekutića su približne njihovim vrednostima kod ispitanika kontrolne grupe.

Položaj okluzalne ravni nije se bitno promenio nakon operacije. Uglovi Ocl/SN I Ocl/SpP su manji u odnosu na vrednosti u kontrolnoj grupi, dok je ugao koji okluzalna ravan zaklapa sa osnovnom ravni donje vilice (Ocl/MP) značajno veći nego kod ispitanika kontrolne grupe, iako je operativnim postupkom smanjen. Promena položaja okluzalne ravni zavisi direktno od iznosa i smera repozicije viličnih tela tokom bimaksilarne operacije. Sudeći prema vrednostima brojnih linearnih i ugaonih skeletnih varijabli nakon operacije, očigledno je, da je tokom operacije primenjivan određen iznos rotacije i anteinklinacije proksimalnog segmenta mandibule. Sudeći prema vrednostima ugla NS/SpP, pomeranje maksile naniže (retroinklinacija) tokom operativnog zahvata primenjivano je izuzetno retko. Postavlja se pitanje, da li bi veći stepen retroinklinacije maksile tokom Le Fort I zahvata potpuno normalizovao položaj okluzalne ravni u međuviličnom prostoru?

Već je napred rečeno da su bimaksilarne osteotomije izvedene kod ispitanika eksperimentalne grupe značajno izmenile položaj maksile I mandibule u sagitalnoj ravni, dimenzije mandibule, odnos mandibule prema prednjoj kranijalnoj bazi, kao i međusobni odnos vilica i u sagitali i po vertikali.

Uz pomoć multipne regresione analize ispitano je kako je promena tih odnosa hirurškom korekcijom uticala na harmonizaciju dimenzija lica i okluziju kod operisanih pacijenata. Pokazalo se da je promena dužine maksile i mandibule i promena vrednosti uglova SNA, SNB, NS/MP, ArGoMe, NGoMe i SpP/MP (nezavisne varijable) tokom operacije, imala čak 83% uticaja na smanjenje ukupne prednje visine lica N-Me ($R^2=83\%$), 72.5% uticaja na smanjenje prednje donje visine lica ANS-Me ($R^2=72.5\%$). Najznačajnije varijable čija je promena tokom operacije dovela do korigovanja ukupne prednje i prednje donje visine lica i njihovog odnosa su uglovi NGoMe sa verovatnoćom od ($p<0,001$), SpP/MP ($p<0,001$) i ArGoMe sa verovatnoćom od ($p<0,01$).

Operativni zahvat je značajno promenio i ukupnu zadnju, zadnju donju visinu lica i odnos između zadnje i prednje visine lica kod ispitanika eksperimentalne grupe. Najznačajnije varijable, čija promena je dovela do uvećanja ukupne zadnje i zadnje donje visine lica nakon operacije su uglovi ArGoMe ($p < 0,05$) i SN/MP ($p < 0,01$) koji su značajno smanjeni operativnim zahvatom.

Pokazalo se da su vrednosti uglova NS/MP i dužina mandibule koji su smanjeni operativnim postupkom uticali na korigovanje skeletnog konveksiteta lica sa verovatnoćom od ($p < 0.001$).

Regresiona analiza u eksperimentalnoj grupi nakon operacije je nadalje pokazala da je promena uglova SNA, SNB, NS/MP i SpP/MP tokom operacije imala najznačajniji uticaj na promenu položaja sekutića u odnosu na osnovne ravni vilica i njihov međusobni odnos. Promena ovih ugaonih vrednosti tokom operacije dovela je takođe do korekcije položaja okluzalne ravni u odnosu na prednju kranijalnu bazu ($R = 78.5\%$) i osnovne ravni vilica SpP ($R = 64,5\%$) i MP ($R = 70,8\%$).

Diskutujući o specifičnostima i osnovnim prednostima bimaksilarnih osteotomija u odnosu na druge modalitete hirurškog korigovanja mandibularnog prognatizma na osnovu rezultata ove studije moglo bi se reći sledeće. Ove operacije nesumnjivo značajnije menjaju skeletni odnos vilica i u sagitali i po vertikali, kao i odnose vilica prema prednjoj kranijalnoj bazi, u poređenju sa izolovanim operacijama na mandibuli. One uspešno harmonizuju dimenzije lica i celokupni skeletni profil lica iz prostog razloga što deluju i na srednji i na donji segment lica. Izvlačenje srednjeg dela lica, što je jedna od specifičnost ovih operacija je posebno važno kod pacijenata gde je deformitet posledica hipoplastične maksile. Nakon operacije maksilarni segment lica je prominentniji, dok je mandibularni retrudiran što značajno menja profil lica kod operisanih pacijenata. Specifičnosti ovih operacija su značajno uvećanje zadnje visine lica, zadnje kranijalne baze i ugla sedla NSAr kao i značajno smanjenje uglova Bjorkovog poligona što se ne dešava

nakon izolovanih operacija na mandibuli. Nakon izolovanih operacija na mandibuli brojni pokazatelji progenije ostaju nepromenjeni, jer se sve operativne promene dešavaju samo u donjoj vilici i pogađaju samo donji sprat lica.

Anteriorno pomeranje gornje vilice operativnim putem je umereno, svedeno na distance od 3-3.5mm u proseku, pri čemu u većini slučajeva nije bilo potrebe za anteriornom inklinacijom maksile. Njen odnos prema prednjoj kranijalnoj bazi je skoro nepromenjen nakon operacije.

Pomeranje mandibule osteotomijom ramusa je takođe umereno, svedeno na distance od 3mm u proseku, što je prednost bimaksilarnih operacija. Položaj mandibule se osteotomijom ramusa samo prilagođava pomerenoj maksili. Stabilnost postoperativnih rezultata nakon bimaksilarnih osteotomija se često pripisuje ovim specifičnostima operacije. Drugim rečima, pojava i učestalost recidiva se između ostalog dovodi u vezu sa iznosom skraćanja distalnog pomeranja prednjeg mandibularnog segmenta.^{131,132}

Najveći procenat promena u skeletnim dimenzijama lica nastaje kao posledica anteriorne rotacije proksimalnog segmenta mandibule u delu operacije koji se izvodi na mandibuli i pomeranja maksile uz određen stepen retroinklinacije tokom Le Fort I operacije. Ovi zahvati dovode do smanjenja uglova Bjorkovog poligona, do povećanja dimenzija zadnje kranijalne baze, zadnje visine lica i uglova NSAr i SArGo, menjaju odnos vilica prema prednjoj kranijalnoj bazi i time normalizuju ukupnu prednju visinu lica i skeletni konveksitet lica. *Anteriorna rotacija proksimalnog segmenta mandibule i pomeranje maksile napred uz određen stepen retroinklinacije tokom bimaksilarnih operacija, omogućuju potpunu harmonizaciju okluzalnih odnosa kod pacijenata sa izraženim vertikalnim displazijama i frontalno otvorenim zagrižajem.*

Zahvaljujući mnogo boljem poznavanju suštine deformiteta, uvođenju novih operativnih metoda i metoda fiksacije koštanih fragmenata, mogućnosti ortognatske hirurgije u korigovanju deformiteta III klase su danas prilično velike. Uz primenu savremenih aparata kao što su 3-D skener i kompjuterska animacija mogućnosti predviđanja i modulacije postoperativnih rezultata bile bi svakako mnogo veće i očigledne i lekaru i pacijentima. Veliki problem je, međutim činjenica da hirurške intervencije dolaze prilično kasno za većinu emotivno nestabilnih adolescenata, jer se sprovode tek po završetku rasta kraniofacijalnih struktura.

Veliku nadu u ovom pogledu pružaju istraživanja na polju genetike. S obzirom na dokazanu naslednu etiologiju kod većine deformiteta III klase, izolovanje gena odgovornih za nastanak ovih deformiteta moglo bi drastično da promeni vreme i modalitete tretmana ovih anomalija, pa čak i da spreči njihovo razvijanje u porodicama gde postoji očigledna nasledna predispozicija.

U hirurškom korigovanju deformiteta III klase, bimaksilarnim operacijama se danas, možda i neselektivno, pripisuju razne prednosti. U okviru ove studije ciljano su tretirani pacijenti sa izraženim oblicima deformiteta III klase koji su predstavljali opravdanu indikaciju za preduzimanje bimaksilarne hirurške intervencije. Na osnovu rezultata ove studije moglo bi se reći sledeće. Ove operacije nesumnjivo značajnije menjaju skeletni odnos vilica i u sagitali i po vertikali, kao i odnose vilica prema prednjoj kranijalnoj bazi u poređenju sa izolovanim operacijama na mandibuli. One uspešno harmonizuju dimenzije lica i celokupni skeletni profil lica, iz prostog razloga, što deluju i na srednji i na donji segment lica. Izvlačenje srednjeg masiva lica, što je jedna od specifičnosti ovih operacija ima posebno dobre efekte kod pacijenata gde je deformitet uzrokovan izrazitom retruzijom i hipoplazijom maksile. Nakon operacije maksilarni segment lica je prominentniji, dok je mandibularni retrudiran, što značajno menja profil lica kod operisanih pacijenata.

Specifičnosti ovih operacija su značajno uvećanje zadnje visine lica, zadnje kranijalne baze i ugla sedla NSAr kao i značajno smanjenje uglova Bjorkovog poligona što se ne dešava nakon izolovanih operacija na mandibuli. Anteriorno pomeranje gornje vilice operativnim putem je umereno, svedeno na pomak od 3-3,5mm u proseku, pri čemu u većini slučajeva nije bilo potrebe za anteriornom inklinacijom maksile. Njen odnos prema prednjoj kranijalnoj bazi je skoro nepromenjen nakon operacije

Skraćenje mandibule osteotomijom ramusa je takođe umereno, svedeno na iznose od 3mm u proseku, što je prednost bimaksilarnih operacija. Položaj mandibule se osteotomijom ramusa samo prilagođava pomerenoj maksili.

Stabilnost postoperativnih rezultata nakon bimaksilarnih osteotomija se često pripisuje ovim specifičnostima operacije. Drugim rečima, pojava i učestalost recidiva se između ostalog dovode u vezu i sa iznosom skraćanja i distalnog pomeranja prednjeg mandibularnog segmenta.¹³³

Najveći procenat promena u skeletnim dimenzijama lica nastaje kao posledica anteriorne rotacije proksimalnog segmenta mandibule u delu operacije koji se izvodi na mandibuli i pomeranja maksile uz određen stepen retroinklinacije tokom Le Fort I zahvata. Ovi operativni zahvati dovode do smanjenja uglova Bjorkovog poligona, do povećanja dimenzija zadnje kranijalne baze, zadnje visine lica i uglova NSAr i SArGo, menjaju odnos vilica prema prednjoj kranijalnoj bazi i time normalizuju ukupnu prednju visinu lica i skeletni konveksitet lica. U svakom, slučaju većina linearnih i ugaonih skeletnih dimenzija, koje su pre operacije bile deformantne, nakon operacije su približne biometrijskoj normi ili potpuno izjenačene sa njom. Anteriorna rotacija proksimalnog segmenta mandibule i pomeranje maksile napred uz određen stepen retroinklinacije tokom bimaksilarnih operacija omogućuju harmonizaciju okluzalnih odnosa kod pacijenata sa izraženim vertikalnim displazijama i frontalno otvorenim zagrižajem.

Međutim i bimaksilarne operacije ne otklanjaju u potpunosti sve karakteristike progenih odnosa, posebno one koji se odnose na okluziju. One normalizuju VP I HP prednjih zuba,

što se postiže ciljanom repozicijom viličnih tela tokom operacije, ali određen stepen retroinklinacije donjih sekutića i protruzije gornjih se zadržava i nakon operacije. Položaj okluzione ravni je još uvek visok (veliki ugao Ocp/MP), a uglovi SNB i ANB se i nakon operacije razlikuju od biometrijske norme. U poređenju sa brojnim pozitivnim efektima bimaksilarnih operacija ovo svakako nisu značajni nedostaci, ali u svakom slučaju navode na potrebu daleko veće pažnje u toku ortodontske pripreme ovih pacijenata za hiruršku intervenciju i na obavezu ortodonta da maksimalno harmonizuje okluzalne odnose u postoperativnom periodu.

ZAKLJUČCI

1. Eksperimentalnu grupu u ovoj studiji činili su ispitanici sa izrazitim skeletnim deformitetom III klase koji je uzrokovan hipoplazijom i retruzijom maksile kod 40% ispitanika uz normalnu mandibulu (25%) ili progenom mandibulom uz retrudiranu ili normalnu maksilu (75%). Kod svih ispitanika eksperimentalne grupe utvrđene su specifične fenotipske karakteristike mandibularnog prognatizma: uvećana ukupna prednja visina lica, posebno prednja donja visina lica, umanjene dimenzije zadnje donje visine lica i dužine zadnje kranijalne baze, uvećane vrednosti uglova koji definišu anterioposteriorni i vertikalni odnos donje vilice prema prednjoj kranijalnoj bazi i bazi maksile (SNB, ArGoMe, NGoMe, Bjorkov poligon, NS/MP, SpP/MP, NAPg) i negativne vrednosti ugla ANB ($-4.7 \pm 3.04^\circ$). Vrednosti gonijalnog ugla su bile veće od biometrijskih kod 50% ispitanika, vrednosti Bjorkovog poligona kod 40%, dok su vrednosti ugla NS/MP koji mandibularna ravan zaklapa sa prednjom kranijalnom bazom bile veće od biometrijskih kod 85% ispitanika. Ovo znači da je kod 85% ispitanika eksperimentalne grupe mandibularni prognatizam bio udružen sa verikalnom displazijom viscerokranijuma.
2. Svi ispitanici eksperimentalne grupe su imali poremećenu okluziju koju karakterišu: kompenzatorna protruzija gornjih, izrazita retroinklinacija donjih sekutića, veliki interincizalni ugao i veliki ugao između okluzalne i mandibularne ravni. Većina ispitanika je imala ekstremno negativne vrednosti horizontalnog preklopa sekutića ($X = -4.7 \pm 3.04^\circ$) i frontalno otvoren zagrižaj.
3. Fenotipske karakteristike mandibularnog prognatizma kod ispitanika eksperimentalne grupe su predstavljale indikaciju za preduzimanje bimaksilarnih osteotomija u cilju korigovanja deformiteta.

4. Usporedna analiza 30 skeletnih varijabli kod ispitanika eksperimentalne grupe pre i 6 meseci - godinu dana nakon operativnog zahvata je pokazala da su bimaksilarne osteotomije korigovale veliki broj linearnih i ugaonih skeletnih dimenzija. Ove operacije su normalizovale ukupnu prednju i zadnju visinu lica kod operisanih pacijenata i njihove odnose. Ukupna prednja visina lica i prednja donja visina lica su smanjene u proseku za 5mm. Rezultat bimaksilarnih operacija je značajno uvećanje ukupne zadnje i zadnje donje visine lica (u proseku za 3-4mm) i dužine zadnje kranijalne baze S-Ar. Ovo je normalizovalo odnos između ukupne prednje i zadnje visine lica i dovelo do harmonizacije dimenzija lica kod operisanih pacijenata.
5. Repozicija maksile Le Fort I osteotomijom i skraćenje mandibule tokom bilateralne sagitalne osteotomije ramusa, značajno su izmenili odnos vilica u sagitali i normalizovali ukupni skeletni konveksitet lica. Ugao SNA je nakon operacije povećan u proseku za 4°, što je posledica bimaksilarne hirurške korekcije mandibularnog prognatizma. Ugao SNB je smanjen za nešto više od 2°, dok su vrednosti ugla ANB nakon operacije povećane u proseku za 6°.
6. Zahvaljujući anteriornoj rotaciji proksimalnog segmenta mandibule i pomeranju maksile napred uz određen stepen retroinklinacije, bimaksilarni operativni zahvat je redukovao većinu vertikalnih komponenata mandibularnog prognatizma. Značajno smanjenje uglova NS/MP, FH/MP, ArGoMe, ArGoN i Bjorkovog poligona je normalizovalo poziciju maksile i mandibule prema prednjoj kranijalnoj bazi, međusobni odnos vilica po vertikali i normalizovalo okluzalne odnose.
7. Operativni zahvat je značajno promenio odnos prednjih zuba u sagitali i po vertikali. Vertikalni preklop (VP) se nakon operacije povećao za 2,5mm u proseku i postao je normalan (pozitivan). Horizontalni preklop (HP) sekutića od ekstremno negativnih vrednosti pre operacije, nakon operacije je postao pozitivan, a razlika između pre i postoperativnih srednjih vrednosti iznosi više od 7mm. Ovo nije rezultat operativne

promene skeletnih odnosa, već direktna posledica pozicioniranja viličnih tela tokom operacije. Interincizalni ugao (i/I) koji označava odnos osovina gornjih i donjih sekutića u sagitalnoj ravni, takođe je veći kod operisanih pacijenata u odnosu na vrednosti u kontrolnoj grupi, iako je značajno smanjen operacijom.

8. Bimaksilarna operacija nije u potpunosti korigovala inklinaciju gornjih i donjih sekutića u odnosu na osnovne ravni vilica. To se i nije očekivalo, s obzirom da su sekutići sastavni deo koštanih segmenata koji se pozicioniraju u nov položaj. Gornji sekutići i nakon operacije pokazuju određen stepen kompenzatorne protruzije. Inklinacija donjih sekutića u odnosu na osnovnu ravan donje vilice se povećala u proseku za 4°, ali i nakon operacije vrednosti ugla i/MP ukazuju na retroinklinaciju donjih sekutića karakterističnu za mandibularni prognatizam.
9. Inklinacija okluzalne ravni u odnosu na prednju kranijalnu bazu i osnovne ravni vilica takođe nije značajno promenjena operativnim zahvatom. Nagib okluzalne ravni u odnosu na pomenute ravni nakon operacije je smanjen u proseku za 2-3°, ali promene nisu signifikantne.
10. Poređenje vrednosti ispitivanih skeletnih varijabli kod ispitanika eksperimentalne grupe nakon hirurškog tretmana sa vrednostima istih varijabli u kontrolnoj grupi je dokazalo da bimaksilarne operacije uspešno eliminišu većinu skeletnih karakteristika mandibularnog prognatizma. Nakon ovih operacija, vrednosti većine linearnih i ugaonih skeletnih varijabli su značajno bliže, ili čak potpuno identične sa vrednostima tih varijabli kod osoba sa I skeletniom klasom i normalnom okluzijom.
11. Distribucija vrednosti najznačajnijih linearnih skeletnih varijabli u eksperimentalnoj grupi nakon operacije u odnosu na njihove biometrijske vrednosti je pokazala da je ukupna prednja visina lica korigovana kod 90% operisanih, dok je vrednost ukupne zadnje visine lica jednaka ili veća od biometrijske norme kod 80% operisanih pacijenata. Nakon operacije, dužina tela mandibule je kod 90% pacijenata jednaka

ili manja od biometrijske norme, dok je samo kod 2 pacijenta (10%) dužina tela i dalje veća od biometrijske norme.

Distribucija vrednosti određenih ugaonih varijabli u eksperimentalnoj grupi nakon operacije u odnosu na njihove biometrijske vrednosti je pokazala da su vrednosti ugla SNA kod 85% ispitanika jednake biometrijskoj normi ili čak veći od nje, da su se vrednosti ugla ANB apsolutno približile biometrijskoj normi i da su vrednosti Bjorkovog poligona nakon operacije jednake biometrijskim vrednostima kod 100% operisanih pacijenata, ili čak manje od njih.

- 12.** Bimaksilarne operacije ne koriguju u potpunosti sve skeletne karakteristike mandibularnog prognatizma. Povećane dužine prednje i zadnje kranijalne baze i dužina ramusa mandibule su i nakon operacije i dalje prisutne.

Distribucija vrednosti ugla SNB u eksperimentalnoj grupi nakon operacije u odnosu na njegove biometrijske vrednosti pokazuje da je ovaj ugao kod 72% operisanih pacijenata još uvek veći od biometrijske norme, ugao NS/MP je još uvek veći od biometrijske norme kod 65% operisanih, dok su vrednosti ugla ArGoMe uvećane kod 20% operisanih pacijenata.

- 13.** Shodno rezultatima multipne regresione analize, najznačajniji skeletni parametri čija je promena tokom operacije dovela do korigovanja ukupne prednje, prednje donje visine lica i njihovih odnosa su uglovi NGoMe sa verovatnoćom od ($p < 0,001$), SpP/MP ($p < 0,001$) i ArGoMe sa verovatnoćom od ($p < 0,01$). Najznačajnije varijable, čija promena je dovela do uvećanja ukupne zadnje i zadnje donje visine lica nakon operacije su uglovi ArGoMe ($p < 0,05$) i SN/MP ($p < 0,01$) koji su značajno smanjeni operativnim zahvatom. Promene u vrednostima uglova NS/MP i skraćenje mandibule uticali su na korigovanje skeletnog konveksiteta lica sa verovatnoćom od ($p < 0,001$).

14. Pokazalo se takođe da promena modela nezavisnih varijabli (SNA, SNB, NS/MP i SpP/MP) operativnim postupkom ima značajan uticaj na korigovanje položaja sekutića u odnosu na osnovne ravni vilica, njihov međusobni odnos i korigovanje položaja okluzione ravni u odnosu na prednju kranijalnu bazu NS (R= 64.5-78.5%).

LITERATURA

1. Proffit WR, White PR, Sarver MD. Contemporary treatment of dentofacial deformity. Mosby Co., St.Louis, London, Philadelphia 2003; ch. 1,2, 6,7,8,10,11,39.
2. Ronchi P. Orthodontic-surgical treatment of dentofacial anomalies. Quintessenza edizioni Srl. Milano, Chicago, Berlin, 2001; ch.1, 2,3,4,7.
3. Proffit WR, Fields Jr, et al. Prevalence of malocclusion and orthodontic treatment need in the United States: Estimates from the NHANES III survey. *Int J Adult Orthodon Orthognath Surg.*1998;13: 97-106.
4. Jacobsone G, Stenvik A, Sandvik L, Espeland L. Three year follow up of bimaxillary surgery to correct skeletal clas III malocclusion: stability and risk factors for relaps. *Am J for Orthodontics and Dentofac. Orthopedics* 2011;139: 80-89.
5. Dowling PA, Espeland L, Mobarak KA, Hogevoid HE. Le fort I maxillary advancement: three year stability and risk factors for relaps. *Am J for Orthodontics and Dentofac. Orthopedics* 2005;128: 560-567.
6. Angle EH. Malocclusion of the teeth. SS White Dent.Co. Philadelphia 1907;7th ed.
7. Ellias EE, Mc.Namara. Components of adult class III malocclusion. *Int. J.oral maxillofac. Surg.* 1984; 42:295-395.
8. Chew MT. Spectrum and management of dentofacial deformities in a multiethnic Asian population. *Angle Orthod,* 2006; 76: 806-809.
9. Chang HP, Liu PH, Yang YH, Lin CH. Craniofacial morphometric analysis of mandibular prognathism. *J. oral rehabil.* 2006; 33:183-193.
10. Liu PH, Chang HP. The morphometric analysis of maxillopalatal and mandibular changes of skeletal class III malocclusion treated with orthopedic therapy. *J of Medical and Biologiucal Engineering* 2009;29:326-330.
11. Staudt CB, Kiliaridis S. Divergence in prevalence of mesioocclusion caused by different diagnostic criteria. *Am J. Orthod. Dentofacial Orthop.* 2009;139:323-327.

12. Hardy KD, Yetze P, Orellana FM. Prevalence of Angle class III malocclusion: A systematic review and meta-analysis. *Open J. Of epidemiology* 2012;2:75-82.
13. Emerich RE, Brodie AG, Blauney JR. Prevalence of Class I, Class II, Class III malocclusion in an urban population. An epidemiological study. *J. Dent res.* 1965;44:947-953.
14. Thilander B, Pena L, Infante C, Parada SS, De Mayorga C. Prevalence of malocclusion and orthodontic treatment need in children and adolescents in Bogota, Colombia. An epidemiological study related to different stages of dental development. *Eur. J. Orthod.* 2001;23:153-167.
15. Baccetti T, Reyes BC, McNamara J. Gender differences in Class III malocclusion. *Angle Orthod.* 2005;75:510-520.
16. El-Mangoury NH, Mostafa YA. Epidemiologic panorama of dental occlusion. *Angle orthod* 1990;60:207-214.
17. Bailey LJ, Proffit WR. Trends in surgical treatment of class III skeletal relationship. *Int. J. Adult orthod Orthognath Surg* 1995;10:108-118.
18. El-Gheriani AA, Maher BS, et al. Segregation analysis of mandibular prognathism in Libya. *J Dent Res* 2003;82:523-527.
19. Tang EL. The prevalence of malocclusion among Honkong male dental students. *Br J Orthod* 1994;21:57-63.
20. Williams S, Andersen CE. The morphology of the potential Class III skeletal pattern in the growing child. *Am J Orthod* 1986; 89:302-311.
21. Jena AK, Duggal R, et al. Class-III malocclusion: genetics or environment? A twins study. *J Indian Soc Pedod Prev Dent* 2005;23:27-30.
22. Wilkie A, et al. Genetics of craniofacial development and malformation. *Nature Review Genetics* 2001;2:458-468.
23. Kosanović M, Diklić V. *Odabrana poglavlja iz humane genetike.* Beograd 1986.
24. Keisha NA. Genetic and phenotypic evaluation of the Class III dentofacial deformity, comparisons of three populations. Master teza. University of Nord Carolina. Chapel Hill 2007.

25. Harris EF, Johnson MG. Heritability of craniometric and occlusal variables-a longitudinal analysis. *Am.J. Orthod Dentofacial Orthop.* 1991;99:258-268.
26. Markovic M. Results of a genetic study of triplets with class III malocclusion. *Zahn Mund Kieferheilkd Zentralbl.* 1983; 71:184-90.
27. Lauweryns J, Cavels C, Vlietinck R. The use of twins in dentofacial genetic research. *Am. J. Orthod. Dentofacial Orthop.* 1993;103:33-38.
28. Savoye J, et al. A genetic study of anteroposterior and vertical facial proportions using model fitting. *Angle Orthod.* 1998;68:467-470.
29. Cruz RM, Krieger H, et al. Major gene and multifactorial inheritance of mandibular prognathism. *Am. J. Med Genet A.* 2008;146:A(1)
30. Proffit WR, Fields HW, Sarver DM. *Ortodoncija.* Naklada Slap Zagreb. 2010; pogl.5.
31. Proffit WR, Vig KWL, Turrey TA. Early fracture of the mandibular condyle, frequently an unsuspected cause of growth disturbances. *Am. J. Orthod.* 1980;78: 1-24.
32. Peltomaki T, et al. Tissue separating capacity of growth cartilages. *Eur J Orthod.* 1997;19:473-481.
33. Obwegesser H. *Mandibular growth anomalies.* Springer –Verlag. Berlin 2000.
34. Hollier L. Congenital muscular torticollis and associated craniofacial changes. *Plast Reconstruct Surg.* 2000;105:827-835.
35. Reyneke PJ. *Essentials of orthognathic surgery.* Quintessence Publ.Co.Inc.2003;ch.5.
36. Marković M. *Biološka priroda ortodoncije.* Ortodontska sekcija Srbije, Beograd 1976;pogl.5,6.
37. Sanborn RT. Differences between the facial skeletal patterns of Class III malocclusion and normal occlusion. *Angle Orthod.* 1955;25:208-214.
38. Dietrich UC. Morphological variability of skeletal Class 3 relationships as revealed by cephalometric analysis. *Rep Congr Eur Orthod Soc.* 1970;131-143.
39. Jacobson A, Evans WG, et al. Mandibular prognathism. *Am J.Orthod* 1974;66: 140-171.

40. Staudt CB, Kiliaridis S. Different skeletal types underlying Class III malocclusion in a random population. *Am. J. Orthod. Dentofacial Orthop.* 2009;136:715-721.
41. Guyer EC, Ellis EE, et al. Components of class III malocclusion in juveniles and adolescents. *Angle Orthod.* 1986;56:7-30.
42. Ishii NT, Deguchi T, et al. Craniofacial differences between Japanese and British Caucasian females with a skeletal Class III malocclusion. *Eur. J. Orthod.* 2002;24:493-499.
43. Bukhary MT. Comparative cephalometric study of Class III malocclusion in Saudi and Japanese adult females. *J. Oral Sci.* 2005;47:83-90.
44. Battagel JM. Predictors of relapse in orthodontically-treated Class III malocclusions. *Br. J. Orthod.* 1994;21:1-13.
45. Mouakeh M. Cephalometric evaluation of craniofacial pattern of Syrian children with Class III malocclusion. *Am. J. Orthod. Dentofacial Orthop.* 2001;119:640-649.
46. Miyajima K, Mc Namara JA, et al. An estimation of craniofacial growth in the untreated Class III female with anterior crossbite. *Am. J. Orthod. Dentofacial Orthop.* 1997;112:425-434.
47. Kerr WJ, Adams CP. Cranial base and jaw relationship. *Am J Phys Anthropol* 1988;77:213-220.
48. Steiner CC. Cephalometrics for You and Me. *American Journal of Orthodontics* 1953;39:729-755.
49. Vukadinović M. Klinička i rendgenkranimetrijska procena hirurškog lečenja progenije. Magistarski rad. Univerzitet u Beogradu, Stomatološki fakultet 1985.
50. Finkelstein M, Lavelle CL, et al. The role of cluster analysis on traditional cephalometric dimensions. *Angle Orthod.* 1989;59:97-106.
51. Mac Kay F, Jones JA, et al. Craniofacial form in class III cases. *Br. J. Orthod.* 1992;19:15-20.
52. Hong SX, Yi CK. A classification and characterization of skeletal class III malocclusion on etio-pathogenic basis. *Int.J.Oral Maxillofac.Surg.* 2001;30:264-271.
53. Bui C, King T, et al. Phenotypic characterization of Class III patients. *Angle Orthod.* 2006;76:564-569.

54. Kaci C. Vela. Phenotypic characterisation of classCIII malocclusion. Masters thesis, University of Iowa 2012.
55. Vukadinović M. Promene mekih tkiva lica posle hirurške korekcije progenije. Doktorska disertacija, Univerzitet u Beogradu, Stomatološki fakultet 1993.
56. Arnett GW, Bergman RT. Facial keys to orthodontic diagnosis and treatment planning. Part I. Am. J.Orthod.Dentofacial Orthop. 1993 a;103:299- 312.
57. Arnett GW, Bergman RT. Facial keys to orthodontic diagnosis and treatment planning. Part II. Am.J.Orthod. Dentofacial Orthop. 1993 b;103:395-411.
58. Wisth PJ. Mandibular function and dysfunction in patients with mandibular prognathism. Am.J.Orthod. 1974;85:193-198.
59. Athanasiou AE, Melsen B, Mavreas D. Stomatognathic function of patients who seek orthognathic surgery to correct dentofacial deformities.Int.J.Adult Orthod Orthognath. Surg. 1989;48:239-254.
60. Harper RP. Analysis of temporomandibular joint function after orthognathic surgery using a condylar path tracing device. Am.J. Orthod. 1990;97:480-488.
61. Nagamine T, Kobayshi T, Nakajima T, Hanada K. The effects of surgical-orthodontic correction of skeletal class III malocclusion on mandibular movement. J. Oral maxillofac.Surg. 1993;51:385-389.
62. Sinobad V. Priroda promene okluzije nakon hirurške korekcije mandibularnog prognatizma. Magistarski rad. Univerzitet u Beogradu, Stomatološki fakultet, 2009.god.
63. Hatch JP, Siekels JE, Regh JD et al. Mandibular range of motion after bilateral sagittal splitt ramus osteotomy with wirw osteosyntesis or rigid fixation. Oral Surg, Oral Med, Oral pathol, Oral radiol Endod. 2001;91:274-279.
64. Sinobad V, Dodić S, Strajnić Lj, Vukadinović M. Efekti ortognatskog hirurškog lečenja na kretnje donje vilice u osoba sa mandibularnim prognatizmom. Srp. Arh.Celok. Lek. 2012;140:704-710.
65. Yang XY, Dong YU, Dong B, et al. The evaluation of jaw function subsequent to bilateralsagittal splitt osteotomy. Oral.Surg, Oral.Med, Oral.Pathol, Oral radiol.Endod.2005;100:10-16.

66. Fukui M, Tsuruta K, Murata Y, Wakimoto H, et al. Correlation between facial morphology, mouth opening ability and condylar movement during opening-closing jaw movements in female adults with normal occlusion. *Eur.J.Orthod.* 2002;24:327-336.
67. Nakata Y, Ueda HM, Kaasto M, Tabe H, et al. Changes in stomatognathic function induced by orthognathic surgery in patients with mandibular prognathism. *J. Oral maxillofac Surg.* 2007;65:444-451.
68. Harada K, Watanabe M, Obkura K, Enomoto Sh. Measure of bite force and occlusal contact area before and after bilatewral sagittal splitt ramus ostewotomy of the mandible using a new pressure-sensitive device. A preliminary report. *J. Oral. Maxillofac. Surg.* 2000;58:370-373.
69. Kobayashi T, Honma K, Shingaki S, Nakajima T. Changes in masticatory function after orthognathic treatment in patients with mandibular prognathism. *Brit.J.Oral. Maxillofac.Surg.* 2002;121:73-83.
70. Laskin DM, Ryan WA, Green CS. Incidence of temporomandibular symptoms in patients with major skeletal malocclusions. A survey of oral and maxillofacial surgery programs. *Oral.Surg, Oral.Med, Oral. Pathol.* 1986;61:537-541.
71. Harper RP. Functional analysis of the temporomandibular joint in the treatment of dentofacial deformity. In. Bell WH.ed. *Modern practice in orthognathic and reconstructive surgery.* Saunders Co. Philadelphia. 1992;pp.456-467.
72. Proffit WR, White RP. Who needs surgical-orthodontic treatment? *Int.J.Adult Orthod.Orthogn.Surg.*1990;5:81-90.
73. Bailey LJ, Haltiwanger LH, Blakey GH, Proffit WR. Who seeks surgical-orthodontic treatment: A current review. *Int.J.Adult Orthod.Orthognath.Surg.* 2001;16:280-292.
74. Kerr WJ, Miller S, Dawber JE. Class III malocclusion: surgery or orthodontics? *Br. J.Orthod.* 1992;19:21-24.

75. Stellzig-Eisenhauer A, Lux CJ, Schuster G. Treatment decision in adult patients with Class III malocclusion: orthodontic therapy or orthognathic surgery? *Am.J. Orthod.Dentofacial Orthop.* 2002;122:27-37.
76. AAOMS. Parameters of Care. Clinical Practice Guidelines for oral and Maxillofacial surgery-Clinical Paper. AAOMS. Par Care 2013.
77. Cunningham SJ, Hunt NP, Feinmann C. Psychological aspects of orthognathic surgery: A review of the literature. *Int.J.Adult Orthod.Orthognath.Surg.* 1995;10:159-172.
78. Rustemeyer J, Eke A, Bremerich A. Perception of improvement after orthognathic surgery: The important variables affecting patient satisfaction. *Oral and Maxillofacial Surgery.* 2010;14:155–162.
79. Naini FB, Donaldson ANA, McDonald F, Cobourne MT. The influence of combined orthodontic-orthognathic surgical treatment on perceptions of attractiveness: a longitudinal study. *Eur. J. Orthod.* 2012;29:1-9.
80. Kiyak HA, Bell R. Psychosocial considerations in Surgery and Orthodontics. In: Proffit WR, White RP Jr. editors. *Surgical-Orthodontic treatment of dentofacial deformity.* St Louis, Mosby, Year Book 1991.
81. Kiyak HA, Bell R, Finlay PM, Atkinson JM, Moos KF. Orthognathic surgery: patients expectations, psychological profile and satisfaction with outcome. *Br.J. Oral Maxillofac.Surg.* 1995;33:9-14.
82. Kiyak HA, Hohl T, Sherrick P, West RA, McNeill RW, Bucher F. Sex differences in motives for and outcomes of orthognathic surgery. *J.Oral Surg.* 1981;39:757-764.
83. Gerzanik L, Jagsh R, Watzke IM. Psychologic implications of orthognathic surgery in psatients with skeletal Class II or class III malocclusion. *Int.J.Adult Orthod.Orthognath. Surg.* 2002;17:75-81.
84. Meningaud JP, Benadiba L, Servant JM, Herve C, Bertrand JC, Pelicier Y. Depression, anxiety and quality of life among scheduled cosmetic surgery patients: multicentre prospective study. *J. Craniomaxillofac. Surg.* 2001;29:177-180.
85. Macgregor PS. Patient dissatisfaction with results of technically satisfactory surgery. *Aesthetic Plast. Surg.* 1981;5:27-32.

86. Pogrel MA, Scott P. Is it possible to identify psychologically „bad risk“ orthognathic surgery patient preoperatively? *Int.J.Adult Orthod. Orthognath. Surg.* 1994;9:105-110.
87. Tulloch JFC, et al. The effect of early intervention on skeletal pattern in clas II malocclusion, a randomised clinical trial. *Am.J. Orthod. Dentofacial Orthop.* 1997; 111:391- 400.
88. Campbell PM. The dilema of class III treatment: Early or late? *Angle Orthod.* 1983;53:175-191.
89. Sugawara J, Mitani H. Facial growth of skeletal class III malocclusion and the effects, limitations and long-term dentofacial adaptations to chin cup therapy. *Semin.Orthod.* 1997;3:244- 254.
90. Deguchi T, et al. Very early face mask therapy in class III children. *Angle orthod.* 1999;69:349- 355.
91. Macdonald KE, Kapust AJ, Turley PK. Cephalometric changes after correction of class III malocclusions with maxillary expansion: face mask thgerapy. *Am.J. Orthod.Dentofacial Orthop.* 1999;116:13-24.
92. Ucuncu N, Ucem TT, Yuksel S. A comparison of chin cup and maxillary protraction appliances in the treatment of skeletal class III malocclusion. *Eur.J. Orthod.* 2000;22:43-51.
93. Akkaya S, Lorenzon S, Ucem TT. A comparison of sagital and vertical effects between bonded rapid and slow maxillary expansion procedures. *Eur.J.Orthod.* 1999; 21:175-180.
94. Baccetti T, Franchi L, Mc Namara JA. Thin-plate spline analysis of treatment effects of rapid maxillary expansion and face mask therapy in early class III malocclusions. *Eur.J.Orthod.* 1999;21:275-279.
95. Aronson SL. Excess face height malocclusion. Quintessence Publ.Co.Inc. Woodside D. London 2000.
96. Steinhauser EW. Historical development of orthognathic surgery. *J.Craniomaxillofac.Surg.* 1996;24:195-204.

97. Panula K. Correction of Dentofacial Deformities with Orthognathic Surgery. Outcome of Treatment with Special References to Costs, Benefits and Risks. :In. Tornes DK,editor. Oulu University Press. 2003.
98. Caldwell JB, Letterman GS. Vertical osteotomy in the mandibular rami for correction of mandibular prognathism. J.Oral Surg. 1954;12:185-193.
99. Obwegeser HL. The surgical correction of mandibular prognathism and retrognathia with consideration of genioplasty I: Surgical procedures to correct mandibular prognathism and reshaping of the chin. J.Oral Surg. 1957;10:677- 690.
100. Obwegeser H.L. The indications for surgical correction of mandibular deformity by the sagittal splitting technique. Br. J.Oral Surg. 1964;1:157-165.
101. Dal Pont G. Retromolar osteotomy for correction of prognathism. J.Oral Surg. 1961;19:42- 48.
102. Epker BN. Modifications in the sagittal osteotomy of the mandible. J.Oral Surg.1977;35:157-159.
103. Wyatt WM. Sagittal ramus split osteotomy: literature review and suggested modification of technique. Br. J. Oral Maxillofac Surg. 1997;35:137-141.
104. Winstanley RP. Subcondylar osteotomy of the mandible and the intraoral approach. Br.J.Oral Surg. 1968;6:134-150
105. Moloney F, Worthington P. The origin of the Le Fort I maxillary osteotomy. Cheevers operation. J.Oral Surg. 1981;39:731-734.
106. Turvey TA, White RP. Maxillary surgery. In: Contemporary treatment of Dentofacial deformity; Mosby, St.Louis, 2003;ch.9.
107. Obwegeser H. Surgical correction of small or retrodisplaced maxillae. J.Plast. Reconstruc.Surg. 1969;44:351-365.
108. Turvey TA, Fonseca RJ. The anatomy of internal maxillary artery in the pterigopalatine fosa: Its relationship to maxillary surgery. J.Oral Surg. 1980;38:92-95.
109. Turvey TA. Simultaneous mobilisation of the maxilla and mandible; Surgical technique and results.J.Oral Mxillofac.Surg.1981;40:96-99.

110. Turvey TA. Surgical-orthodontic treatment planning for simultaneous mobilisation of the maxilla and mandible in the correction of dentofacial deformities. *Oral Surg.* 1982;54:369-381.
111. Profitt WR, White RP. Trends in surgical treatment of class III skeletal relationship. *Int.J.Adult Orthod. Orthognath. Surg.* 1995;10:108-123.
112. Epker BN, Turvey T, Fish LC. Indications for simultaneous mobilization of the maxilla and mandible for the correction of dentofacial deformities. *J.Oral Surg.* 1982;54:369-381.
113. Enacar A, Taner T, Torolu S. Analysis of soft tissue profile changes associated with mandibular setback and double-jaw surgeries. *Int.J.Adult Orthodon Orthognath. Surg.* 1999;14:27-35.
114. Chew MT. Soft and hard tissue changes after bimaxillary surgery in Chinese Class III patients. *Angle Orthod.* 2005;75:959-963.
115. Ogasawa T, Kitagawa Y, Ogawa T, et al. Treatment of severe mandibular prognathism in combination with maxillary hypoplasia: case report. *J.Craniomaxillofacial Surg.* 2002;30:226-229.
116. Ueki K, Hashiba Y, Marukawa, et al. Comparison of maxillary stability after Lefort I osteotomy for occlusal cant correction surgery and maxillary advancement surgery. *Oral surg, Oral Med, Oral Pathol, Oral Radiol, Endod* 2007;104:38-43.
117. Abeltins A, Jacobsone G, Urtane I, Bigestans A. The stability of bilateral sagittal ramus osteotomy and vertical ramus osteotomy after bimaxillary correction of class III malocclusion. *J.Craniomaxillofacial Surg.* 2011;39:583-587.
118. Nelson RL, et al. Quantitation of blood flow after LeFort I osteotomy. *J.Oral surg.* 1977;35:1016-1019.
119. Justus T, et al. Human gingival and pulpal blood flow during healing after LeFort I osteotomy. *J.Oral Maxillofac. Surg.* 2001;59:2-7.
120. Gross BD, James AB. The surgical sequence of combined total maxillary and mandibular osteotomies. *J.Oral Surg.* 1978;36:513-522.

121. La Banc J.P, Turvey TA, Epker BN. Results following simultaneous mobilisation of the maxilla and mandible for correction of dentofacial deformities. Analysis of 100 consecutive patients. *Oral Surg.* 1982;54:607-612.
122. Buckley MJ, Tucker MR, Fredette SA. An alternative approach for staging simultaneous maxillary and mandibular osteotomies. *Int.J.Adult Orthod. Orthognath. Surg.* 1987;2:75-78.
123. Jakobsone G, Stenvik A, Espeland L. Predicting the soft tissue profile changes after bimaxillary operations for Class III correction. *Proceedings EOS 2011 b; 87th Congress of the European Orthodontic Society, Istanbul, Turkey, June 19-23 2011.*
124. Lin SS, Kerr WJS. Soft and hard tissue changes in Class III patients treated by bimaxillary surgery. *Eur. J. Orthod* 1998;20:25-33.
125. Reitzik M. Skeletal and dental changes after surgical correction of mandibular prognathism. *J.Oral Surg.* 1980;38:109-116.
126. Gotz G, Joss ChU. Position of anterior teeth following surgical correction of prognathism. *J.Maxillofac Surg.* 1984;12:33-35.
127. Pike JB, Sundheim RA. Skeletal and dental responses to orthognathic surgery. *Angle Orthod.* 1997;67:447-454.
128. Shigeru A, Koji K, Jyunji K, et al. Clinical evaluation of the temporomandibular joint following orthognathic surgery-multiple logistic regression analysis. *J.Med Dent.Sci.* 2005;52:109-114.
129. Johanson B, Kahnberg KE, Lilja J, Ridell A. Surgical correction of mandibular prognathism by the oblique sliding osteotomy. *Scand J.Plast Reconstr. Surg* 1979; 13:453-460.
130. Welch TB. Stability in the correction of dentofacial deformities. *J. Oral Maxillofac. Surg.* 1989;47:1142-1149.
131. Wolford LM. The sagittal split ramus osteotomy as the preferred treatment for mandibular prognathism. *J. Oral Maxillofac. Surg* 2000;58:310-312.
132. Costa F, Robiony M, Politi M. Stability of sagittal split ramus osteotomy used to correct Class III malocclusion: Review of the literature. *Int.J.Adult Orthod. Orthognath. Surg.* 2001;16:121-129.

133. Mobarak KA, Krogstad O, Espeland L, Lyberg T. Long-term stability of mandibular setback surgery: A follow up of 80 bilateral sagittal split osteotomy patients. *Int. J. Adult Orthod. Orthognath. Surg.* 2000;15:83-95.
134. Proffit WR, Phillips C, Dann C, Turvey TA. Stability after surgical-orthodontic correction of skeletal Class III malocclusion. I mandibular setback. *Int.J. Adult Orthod. Orthognath. Surg.* 1991;6:7-18.
135. Proffit WR, Turvey TA, Phillips C. Orthognathic surgery: A hierarchy of stability. *Int.J. Adult Orthod. Orthognath. Surg.* 1996;11:191-204.
136. Rodrigues RR, Gonzalez M. Skeletal stability after mandibular setback surgery. *Oral Surg, Oral Med, Oral Pathol, Oral Radiol, Endod.* 1996;81:31-33.
137. Harada K, Enomoto S. Stability after surgical correction of mandibular prognathism using the sagittal split ramus osteotomy and fixation with poly-lactic acid (PLLA) screws. *J.Oral Maxillofac. Surg.* 1997;55:464-468.
138. Ouejada JG, Bell WH, Kawamura H, Zhang X. Skeletal stability after inferior maxillary repositioning. *Int.J. Adult Orthod. Orthognath. Surg.* 1987;2:67-74.
139. Van Sickels JE, Tucker MR. Management of delayed union and nonunion of maxillary osteotomies. *J.Oral Maxillofac. Surg.* 1990;48:1039-1044.
140. Bailey LJ, Duong HL, Proffit WR. Surgical Class III treatment: Long-term stability and patient perceptions of treatment outcome. *Int.J. Adult Orthodon. Orthognath. Surg.* 1998;13:35-44.
141. Van Sickels JE, Richardson DA. Stability of orthognathic surgery: A review of rigid fixation. *Brit.J. Oral and Maxillofac. Surg.* 1996;34:279-285.
142. Watzke JM, Turvey TA, Phillips C, Proffit WR. Stability of mandibular advancement after sagittal osteotomy with screw or wire fixation: A comparative study. *J.Oral Maxillofac. Surg.* 1990;48:108-121.
143. Egbert M, Hepworth B, Mydall R, West R. Stability of Lefort I osteotomy with maxillary advancement: A comparison of combined wire fixation and rigid fixation. *J.Oral Maxillofac.Surg.* 1995;53:243-247.
144. Westermark A. Inferior alveolar nerve function after sagittal split osteotomy of the mandible.(dissertation). *Kongl Karolinska Medico Chir Inst. Stockholm* 1999;10-13.

- 145.** Van Sickels JE, Hatch JP, Dolce C, Bays RA, Rugh JD. Effects of age, amount of advancement and genioplasty on neurosensory disturbance after bilateral sagittal split osteotomy. *J. Oral Maxillofac. Surg.* 2002;60:1012-1017.
- 146.** Karas ND, Boyd SB, Sinn DP. Recovery of neurosensory function following orthognathic surgery. *J.Oral Maxillofac. Surg.* 1990;48:124-134.
- 147.** De Mol van Otterloo JJ, Tuinzing DB, Greebe RB. Intra and early complications of the Le Fort I osteotomy: A retrospective study on 410 cases. *J. Craniomaxillofaci. Surg.* 1991;19:217-222.
- 148.** Storum KA, Bell WH. Hypomobility after maxillary and mandibular osteotomies. *Oral Surg, Oral Med, Oral Pathol.* 1984;57:7-12.
- 149.** De Clereq CA, Neyt LF, Mommaerts MY, Abeloos JV, De Mot BM. Condylar resorption in orthognathic surgery. A retrospective study. *Int.J.Adult Orthod. Orthognath. Surg.* 1994; 9:233-240.
- 150.** Christiansen RL, Soudah HP. Disseminated intravascular coagulation following orthognathic surgery. *Int.J.Adult Orthod. Orthognath. Surg.* 1993;8:217-224.
- 151.** Lanigan D, Hey J. Major vascular complications of orthognathic surgery: Hemorrhage associated with Le Fort I osteotomies. *J.Oral Maxillofac. Surg.* 1990 a;48:561-573.
- 152.** Bell WH, You ZH, Finn RA, Fields RT. Wound healing after multisegmental Le Fort I osteotomy and transection of the descending palatine vessels. *J Oral Maxillofac Surg* 1995;53(12):1425–1433, discussion 1433–1434.
- 153.** Peterson LJ. Antibiotic prophylaxis against wound infections in oral and maxillofacial surgery. *J Oral Maxillofac Surg.* 1990;48:617-620.
- 154.** Buckley MJ, Tulloch JFC, White RP, Tucker MR. Complications of orthognathic surgery: A comparison between wire fixation and rigid internal fixation. *Int. J Adult Orthod Orthognath Surg.* 1989;4:69-74.
- 155.** Kahnberg KE, Enstrom H. Recovery of maxillary sinus and tooth sensibility after LeFort I osteotomy. *Br. J. Oral Maxillofac.Surg.* 1987;25:68-73.

- 156.** Walker D, Turvey TA, Warren D. Alterations in nasal respiration and nasal airway size following superior repositioning of the maxilla. *J.Oral Maxillofac. Surg.* 1988;46:276-281.
- 157.** Philip Rowe. *Essential statistics for the pharmaceutical sciences.* John Wiley&Sons Ltd.Chichester,West Sussex ,England, 2007.
- 158.** Vitingoff E, Shiboski SC, Glliden DV, McCulloch CE. *Regression Methods in Biostatistics,* Springer Science+Business. N.Media, New York 2005.
- 159.** Elliott CA, Woodward AW. *Statistical analysis: Quick reference guidebook with examples.* Sage Publ. ,London 2007.
- 160.** Rakosi T. *An Atlas and manual of Cephalometric radiography.* Wolfe Med. Publ. Mosby 1982.
- 161.** Marinković J, Dotlić R, Janošević S, Kocev N, Gaji M, Ille T, Stanisavljević D, Babić D. *Statistika za istraživače u oblasti medicinskih nauka,* Medicinski fakultet, Beograd, 2001, 2005, 2009.
- 162.** Ngau P, Hagg U, Yin C, Merwin D, Wei SHY. Cephalometric comparisons of Chinese and Caucasian surgical class III patients. *Int J. Adult orthod Orthognath Surg.* 1997;12:177-188.
- 163.** Parajuli U, Mishima P, Bhatara P, et al. Cephalometric evaluation of craniofacial pattern of Nepalese patients with class III malocclusion. *Orthod. J. of Nepal* 2012;1:21-27.
- 164.** Lee TU, Chen MCh, Chen HL, Wu CHB. Vertical skeletal and facial profil changes after surgical correction of mandibular prognathism. *Chang Gung Med J.* (Internet) 2009;32:320-329.
- 165.** Nojima K, Nagai N, Nishi Y et al. Morphological evaluations in skeletal class III malocclusion requiring maxillofacial surgery using orthognathic surgical analysis. *Bull Tokyo dent J Coll.*(Internet) 2002;43:163-171.
- 166.** Baik HS, Han NK, Kim DJ, Proffit WR. Cephalometric characteristics of Korean Class III surgical patients and their relationship to plans for surgical treatment. *Int. J. Adult Orthod. Orthognath. Surg.* 2000; 15:119-128.

- 167.** Bjork A. Some biological aspects of prognathism and occlusion of teeth. *Acta Odont Scand* 1950;9:40-44.
- 168.** Vukadinović M, Jezdić Z, Aničić B, Sinobad V, Miković N. Promene položaja donjih i gornjih sekutića posle hirurške korekcije mandibularnog prognatizma. *Vojno San. Pregled* 2006;63:457-460.
- 169.** Wisth PJ. Changes in vertical position at the anterior teeth after surgical correction of mandibular prognathism. *Am.J.Orthod.* 1980;77:174-179.
- 170.** Wolford LM, Chemello PD, Hilliard FW. Occlusal plane alteration in orthognathic surger Part I: Effects on function and esthetics. *Am.J.Orthod. Dentofac. Orthop.* 1994;106:220-225.
- 171.** Johnston Ch, Burden D, Kennedy D, Harradine N, Stevenson M. Class III surgical-orthodontic treatment: A cephalometric study. *Am. J. Orthod. Dentofacial Orthop.* 2006;130:300-309.
- 172.** Proffit WR, Phillips C, Douvartzidis N. A comparison of autcomes of orthodontic and surgical-orthodontic treatment of class III malocclusion in adults. *Am. J. Orthod. Dentofacial* 1992;101:556-565.
- 173.** Tornpach PC, Wheeler JJ, Fridrich KL. Orthodontic considerations in orthognathic surgery. *Int. J. Adult Orthod. Orthognath. Surg.* 1995;10:97-107.
- 174.** Bailey LJ, Haltiwanger LH, Blakey GH, Proffit WR. Who seeks surgical-orthodontic treatment: A current review. *Int. J. Adult Orthod. Orthognath. Surg.* 2001;16:280-292.
- 175.** Proffit WR. Treatment planning: the search for wisdom. In: Proffit WR, White RP, editors. *Surgical-ortho-dontic treatment.* St Louis, Mosby, 1991;142-91.chapter 5
- 176.** Gjorup H, Athanasiou AE. Soft tissue and dentoskeletal profile changes associated with mandibular setback osteotomy. *Am. J. Orthod. Dentofacial Orthop.* 1991;100:312-23.
- 177.** Ingervall B, Thuer U, Vuillemin T. Stability and effect on the soft tissue profile of mandibular setback with sagittal split osteotomy and rigid internal fixation. *Int. J. Adult Orthodon. Orthognath. Surg.* 1995;10:15-25.

- 178.**Chemello PD, Wolford LM, Buschang PH. Occlusal plane alteration in orthognathic surgery-Part II. Long term stability of results. *Am.J.Orthod.Dentofacial Orthop.* 1994;106:434-440.
- 179.**Eracer A, Tauer T, Maner O. Effects of single or double jaw surgery on vertical dimension in skeletal class III patients. *Int. J. Adult Orthod. Orthognath. Surg.* 2001;16:30-35.
- 180.**Enacar A, Taner T, Torolu S. Analysis of soft tissue profile changes associated with mandibular setback and double-jaw surgeries. *Int. J. Adult Orthodon. Orthognath. Surg.* 1999;14:27-35.
- 181.**Busby BR, Bailey LJ, Proffit WR, Philips C, White RPJr. Long term stability of surgical class III treatment: a study of 5-year postsurgical results. *Int. J. Adult Orthod. Orthognath. Surg.* 2002;17:159-170.
- 182.**Al Gunaid T, Yamaki M, Takagi R, Saito I. Soft and hard tissue changes after bimaxillary surgery in Japanese class III asymmetric patients. *J. Orthodon. Sci.* 2012;1:69-76.
- 183.**Proffit WR, Philips C, Turvey TA. Stability after surgical orthodontic correction of skeletal class III malocclusion III Combined maxillary and mandibular procedures. *Int. J. Adult Orthod. Orthognath. Surg.* 1991;6:211-225.

BIOGRAFIJA

Dr Vladimir Sinobad je rođen 15.12.1973. godine u Beogradu. Osnovnu i srednju školu završio je u Beogradu. Stomatološki fakultet je upisao školske 1992/93.godine (šestogodišnje studije). Diplomirao je Februara 1999. godine sa prosečnom ocenom 8,22. Za pokazani najbolji uspeh u V-oj godini redovnih studija na Stomatološkom fakultetu, dodeljena mu je nagrada.

Pripravnički staž obavio je na Stomatološkom fakultetu, a stručni ispit za doktora stomatologije položio Juna 2000.godine.

U periodu od Marta 1999.godine do Marta 2000.godine bio je zaposlen na Klinici za maksilofacijalnu hirurgiju u svojstvu lica obdarenog za naučno-istraživački rad.

Prvu godinu magistarskih studija na Stomatološkom fakultetu u Beogradu upisao je 1999/2000.godine iz naučne oblasti maksilofacijalna hirurgija. Specijalističke studije iz predmeta maksilofacijalna hirurgija upisao je Decembra 2000.godine.

Na Kliniku za maksilofacijalnu hirurgiju primljen je u radni odnos Februara 2002.godine u svojstvu asistenta pripravnika, a u isto zvanje reizabran Januara 2008. godine.

Godine 2006. položio je specijalistički ispit iz predmeta maksilofacijalna hirurgija sa odličnom ocenom.

Juna 2010.godine odbranio je magistarsku tezu pod nazivom: “**Priroda promene okluzije nakon hirurške korekcije mandibularnog preognatizma**“ i time stekao akademsko zvanje magistra stomatoloških nauka.

Godine 2011. izabran je u zvanje asistenta za naučnu oblast Kliničke stomatološke nauke, nastavni predmet maksilofacijalna hirurgija.

Od dolaska na Kliniku za maksilofacijalnu hirurgiju bavi se istraživačkim radom. Od 2000-2006. godine bio je saradnik u istraživačkom projektu 1549 MNTR pod nazivom „Epidemiološka istraživanja kranio-mandibularnih disfunkcija na teritoriji Republike Srbije“.

Od oktobra 2015.godine, saradnik je u istraživačkom projektu CS 001P3 „A Phase III, Open-label, Randomized, Multi-center Study of the Effects of Leukocyte Interleukin, Injection [Multikine] Plus Standard of Care (Surgery + Radiotherapy or Surgery + Concurrent Chemoradiotherapy) in Subjects with Advanced Primary Squamous Cell Carcinoma of the Oral Cavity / Soft Palate Versus Standard of Care Only” , CEL-SCI Corporation, Vienna, Virginia 22182 U.S.A.

Dr Vladimir Sinobad je aktivni učesnik skupova od nacionalnog i međunarodnog značaja. Posebna oblast njegovog stručnog i naučnog interesovanja su deformiteti lica i vilica i mogućnosti njihovog hirurškog korigovanja. Član je stručnog konzilijuma za deformitete na Klinici za maksilofacijalnu hirurgiju. Iz ove oblasti objavio je više stručnih i naučnih radova koji su štampani u nacionalnim časopisima sa recenzijom ili prezentovani na domaćim i međunarodnim stručnim skupovima.

Redovni je član SLD i član Sekcije za Maksilofacijalnu hirurgiju.

Прилог 1.

Изјава о ауторству

Потписани-а Владимир Синобад
број индекса /

Изјављујем

да је докторска дисертација под насловом

Рендгенкраниометријска евалуација промена скелетних и денталних односа након бимаксиларне хируршке корекције мандибуларног прогнатизма

- резултат сопственог истраживачког рада,
- да предложена дисертација у целини ни у деловима није била предложена за добијање било које дипломе према студијским програмима других високошколских установа,
- да су резултати коректно наведени и
- да нисам кршио/ла ауторска права и користио интелектуалну својину других лица.

Потпис докторанда

У Београду, 22.2.2016.године

Прилог 2.

**Изјава о истоветности штампане и електронске верзије
докторског рада**

Име и презиме аутора _____ Владимир Синобад _____

Број индекса _____/_____

Студијски програм _____/_____

Наслов рада

Рендгенкраниометријска евалуација промена скелетних и денталних односа након
бимаксиларне хируршке корекције мандибуларног прогнатизма

Ментор _____ Проф. Др Мирослав Вукадиновић _____

Потписани/а _____ Владимир Синобад _____

Изјављујем да је штампана верзија мог докторског рада истоветна електронској верзији коју сам предао/ла за објављивање на порталу **Дигиталног репозиторијума Универзитета у Београду**.

Дозвољавам да се објаве моји лични подаци везани за добијање академског звања доктора наука, као што су име и презиме, година и место рођења и датум одбране рада.

Ови лични подаци могу се објавити на мрежним страницама дигиталне библиотеке, у електронском каталогу и у публикацијама Универзитета у Београду.

Потпис докторанда

У Београду, _____ 22.2.2016.године _____

Прилог 3.

Изјава о коришћењу

Овлашћујем Универзитетску библиотеку „Светозар Марковић“ да у Дигитални репозиторијум Универзитета у Београду унесе моју докторску дисертацију под насловом:

Рендгенкраниометријска евалуација промена скелетних и денталних односа након бимаксиларне хируршке корекције мандибуларног прогнатизма

која је моје ауторско дело.

Дисертацију са свим прилозима предао/ла сам у електронском формату погодном за трајно архивирање.

Моју докторску дисертацију похрањену у Дигитални репозиторијум Универзитета у Београду могу да користе сви који поштују одредбе садржане у одабраном типу лиценце Креативне заједнице (Creative Commons) за коју сам се одлучио/ла.

1. Ауторство
2. Ауторство - некомерцијално
3. Ауторство – некомерцијално – без прераде
4. Ауторство – некомерцијално – делити под истим условима
5. Ауторство – без прераде
6. Ауторство – делити под истим условима

(Молимо да заокружите само једну од шест понуђених лиценци, кратак опис лиценци дат је на полеђини листа).

Потпис докторанда

У Београду, 22.2.2016.године