

UNIVERZITET U BEOGRADU  
STOMATOLOŠKI FAKULTET

Milena M. Cimbaljević

**PRIMENA KOMPJUTERIZOVANE  
TOMOGRAFIJE KONIČNOG OBLIKA  
X-ZRAČNOG SNOPA U ANALIZI  
USPEHA TERAPIJE  
PARODONTOPATIJE**

doktorska disertacija

Beograd, 2016

UNIVERSITY OF BELGRADE  
SCHOOL OF DENTAL MEDICINE

Milena M. Cimbalevic

**THE USE OF CONE BEAM COMPUTED  
TOMOGRAPHY IN THE ASSESSMENT  
OF PERIODONTAL THERAPY  
OUTCOME**

Doctoral Dissertation

Belgrade, 2016

***MENTOR:***

**Doc. dr Nataša Nikolić Jakoba**

Univerzitet u Beogradu, Stomatološki fakultet

Klinika za Parodontologiju i oralnu medicinu

***ČLANOVI KOMISIJE:***

**Prof. dr Saša Janković**

Univerzitet u Beogradu, Stomatološki fakultet

Klinika za Parodontologiju i oralnu medicinu

**Prof. dr Zoran Aleksić**

Univerzitet u Beogradu, Stomatološki fakultet

Klinika za Parodontologiju i oralnu medicinu

**Prof. dr Zoran Rakočević**

Centar za radiološku dijagnostiku

Univerzitet u Beogradu, Stomatološki fakultet

**Prof. dr Nenad Filipović**

Univerzitet u Kragujevcu, Fakultet inženjerskih nauka

*Datum odbrane:* \_\_\_\_\_

*Doktorsku disertaciju posvećujem mojim roditeljima, mojim najvećim životnim uzorima.*

*Milena Cimbalević*

*Ova doktorska disertacija je sprovedena na Stomatološkom fakultetu, Univerziteta u Beogradu i u Istraživačko-razvojnom centru za bioinženjering (BioIRC) Fakulteta inženjerskih nauka, Univerziteta u Kragujevcu.*

*Ovom prilikom bih se zahvalila:*

*Mojoj dragoj mentorki, **doc. dr Nataši Nikolić Jakobi**, koja svoj mentorski rad nije zadržala samo na polju profesionalnog odnosa, već ga je prenela i na prijateljski, a da to nije ni u jednom trenutku uticalo na obostrane profesionalne obaveze. Ona se svesrdno, stručno i ljudski, unosila u moje obaveze. Uvodila me je u svet nauke i prakse strpljivo, uporno, temeljito i savetovala na način da ja nisam imala osećaj opterećenja-nego zadovoljstva. Znala je i umela nenametljivo da odgovara na moje zahteve, da sluša i uvažava moje mišljenje, tako da sam se osećala uzvišeno. Impresionirana sam njenim metodološkim pristupom nauci, njenom sistematičnošću u radu, kao i time što se drži mišljenja da nema nerešivih problema. Ove osobine poseduje elita vrsnih pedagoga - a ona je zaista njen član.*

*Iskreno, moram istaći da sam srećna što sam imala privilegiju da budem njen prvi doktorand, jer me je naučila da budem uporna, strpljiva, sistematična, kritična, samostalna, oslonjena na uspešne i na istraživanje i usavršavanje.*

*Zapitam se: „Da li će imati volje i energije da ostane takav pedagog?“ I na kraju zaključim: ona drugačija ne može biti. Hvala!*

*Svom dragom **prof. dr Saši Jankoviću**, čoveku koji je ponajviše zaslužan što sam zavolela parodontologiju i ušla u svet nauke. Takođe, veliku zahvalnost mu dugujem na razumevanju zbog svih mojih opravdanih odsustava tokom odrastanja mog malog Vuka.*

***Prof. dr Zoranu Aleksiću** na ukazanom poverenju, sugestijama i savetima.*

***Prof. dr Zoranu Rakočeviću** na veoma korisnim savetima i sugestijama tokom pisanja doktorske disertacije..*

***Prof. Nenadu Filipoviću** i njegovim saradnicima iz BioIRC-a, od kojih bih posebno istakla **Arsa Vukićevića**, na uspešno realizovanom istraživanju.*

Svim lekarima (posebno **dr Mihajlu Đorđeviću**, **dr Jeleni Bojčić**, **dr Sanji Matić**, **dr Nikoli Šoliću**) i medicinskim sestrama sa Klinike za Parodontologiju i oralnu medicinu na velikoj pomoći i razumevanju tokom istraživanja..

**Prof. dr Mariji Đurić** i njenoj saradnici **dr Kseniji Zelić** iz Laboratorije za Antropologiju, Medicinskog fakulteta, Univerziteta u Beogradu, na pomoći u realizaciji istraživanja.

**Prof. dr Rubensu Spin-Netu** sa Klinike za Oralnu radiologiju, Stomatološkog fakulteta, Univerziteta u Arhusu, na ogromnoj pomoći u osmišljavanju protokola za analizu radioloških slika.

**Prof. dr Vesni Miletić** i **dr Jovani Kuzmanović**, na pomoći u statističkoj analizi podataka.

**Dr Jorgu Mudraku** na velikoj pomoći u realizaciji istraživanja.

Gospodinu **Milanu Vilimonoviću** na ogromnoj pomoći u kompjuterskoj analizi radioloških slika.

**Loli**, **Sonji**, **Bilji** i **Jeleni**, divnim damama iz Centra za radiološku dijagnostiku, Stomatološkog Fakulteta, Univerziteta u Beogradu, na pomoći u radiografisanju pacijenata.

Mojoj dragoj tetki i koleginici, **dr Zorici Cimbaljević Rajković**, na znanju i nesvakidašnjoj energiji koje prenosi na mene.

Ogromnu zahvalnost dugujem svojoj porodici, **ocu Milosavu**, **majki Jeli** i **braći Drašku** i **Nikoli**, na bezuslovnoj podršci tokom svih dvadeset pet godina mog školovanja. Bili su moj najveći oslonac i verovali su u puteve koje sam sama birala.

Na kraju, veliko hvala svojim najdražim momcima, **suprugu Ivanu** i **sinu Vuku**, koji su svojom ljubavlju, strpljenjem, razumevanjem i podrškom doprineli da uspešno završim doktorsku disertaciju.

*Milena Cimbaljević*

## **Primena kompjuterizovane tomografije koničnog oblika X-zračnog snopa u analizi uspeha terapije parodontopatije**

### **Apstrakt**

**Uvod:** Kompjuterizovana tomografija koničnog oblika X-zračnog snopa (CBCT metod) je radiološki metod koji omogućava trodimenzionalno prikazivanje regije od interesa. Mali broj istraživanja se bavio korelacijom kliničkog i CBCT nalaza *u in vivo* uslovima u cilju ispitivanja infrakoštanih i defekata u regiji furkacija zuba nastalih kao posledica parodontopatije. Takođe, ne postoje ni jasni protokoli za analizu radioloških slika dobijenih ovim metodom

Matematički metod konačnih elemenata je korišćen u različitim oblastima stomatologije u ciju ispitivanja biomehaničkog ponašanja struktura dentoalveolarnog kompleksa. Međutim, u literaturi nisu pronađene studije koje su se bavile ispitivanjem biomehaničkog aspekta različitih tipova resorpcije alveolarne kosti nastalih kao posledica parodontopatije. Takođe, ne postoje podaci o biomehaničkom ponašanju zuba i okolnih parodontalnih tkiva nakon regenerativne terapije parodontopatije.

Cilj ove studije je bio ispitati korelaciju između rezultata radioloških analiza dobijenih CBCT metodom i relevantnih intraoperativnih merenja dubine infrakoštanih defekata dobijenih tokom režanj operacije, kao i da se uporedi prisustvo parodontalnih džepova u predelu furkacija detektovanih sondiranjem u toku kliničkog pregleda sa nalazima statusa alveolarne kosti u regiji furkacije detektovanih na CBCT slikama. Cilj drugog dela istraživanja je bio da se ispita biomehaničko ponašanje zuba, periodoncijuma i okolne alveolarne kosti u slučaju prisustva različitih tipova resorpcije alveolarne kosti, kao i biomehaničko ponašanje navedenih struktura nakon regenerativne terapije parodontopatije.

**Materijal i metode:** U studiju je bilo uključeno 21 pacijenta obolelih od hronične generalizovane parodontopatije, a nakon sprovedene kauzalne terapije parodontopatije. Ukupno je analizirano 66 infrakoštanih defekata kod kojih je postojala indikacija za hiruršku terapiju parodontopatije. Na stentovima, individualizovanim za svakog pacijenta posebno, pravljene su useci za svaki infrakoštani defekt i to u cilju obezbeđivanja istovetnih referentnih tačaka za intraoperativna i radiološka merenja. Dva istraživača su nezavisno vršila radiološka merenja na različitim debljinama tomografskih preseka

(veličina voksela, 1mm, 3mm) u tri serije. Postojanje parodontalnih džepova u regiji 174 furkacije gornjih i donjih molara je procenjavano sondiranjem u toku kliničkog pregleda. Status alveolarne kosti u regiji furkacije je analiziran na radiološkim slikama u sve tri ravni. Rezultati sprovedenih dijagnostičkih procedura su predstavljeni pomoću dihotomne skale (prisutan/odsutan), a usaglašenost između ispitivanih metoda je predstavljena u procentima.

Na osnovu radioloških slika dobijenih CBCT metodom pre i šest meseci nakon regenerativne terapije parodontopatije, kreirana su tri 3D FE modela koja su se sastojala od gornjeg levog očnjaka, prvog i drugog premolara i okolne alveolarne kosti. Na modelu 1 je predstavljen horizontalni gubitak kosti. Model 2 je predstavljao situaciju sa infrakoštanim defektom, dok je na modelu 3 prikazana situacija šest meseci nakon regenerativne terapije parodontopatije. Pod dejstvom okluzalnih sila od 150N i 200N izračunati su obim deformacije i intenzitet i distribucija napona (Von Mises, tenzionog i kompresivnog) u zubima, periodoncijumu i okolnoj alveolarnoj kosti.

**Rezultati:** Između rezultata radioloških i kliničkih analiza dubine infrakoštanih defekata nije postojala statistički značajna razlika. Najveći stepen korelacije između ispitivanih metoda je uočen pri debljini tomografskog preseka od 3mm. Visok stepen usaglašenosti u analizi CBCT slika svakog istraživača ponaosob, kao i među istraživačima ( $ICC > 0.99$ ) nije zavisio od istraživača, serije ispitivanja i debljine tomografskog preseka na kojoj su vršene radiološke analize. Defekti u regiji furkacija su češće detektovani na slikama dobijenim CBCT metodom nego tokom kliničkog pregleda. Usaglašenost između ispitivanih metoda je postojala u 46.9% slučajeva (63.3% u maksili, 45.0% u mandibuli.) Parodontalni džepovi detektovani sondiranjem su u 24% slučajeva potvrđeni na radiološkim slikama. Najveća usaglašenost (73.7%) između ispitivanih metoda je uočena kod gornjih molara sa palatodistalne strane. Najmanja usaglašenost (36.6%) između kliničkog i radiološkog nalaza je uočena kod molara donje vilice sa bukalne strane, gde su defekti u regiji furkacije detektovani u 63.3% slučajeva na CBCT slikama, ali ne i tokom kliničkog pregleda.

3D FE analiza je pokazala da vertikalna resorpcija alveolarne kosti uzrokuje deformaciju zuba, a samim tim i veći intenzitet napona u okolnoj alveolarnoj kosti u odnosu na horizontalni gubitak kosti. Šest meseci nakon regenerativne terapije parodontopatije, obim deformacije i intenziteti napona su bili znatno smanjeni, ali su i



dalje bili veći od intenziteta posmatranih parametara izmerenih u slučaju horizontalne resorpcije alveolarne kosti.

**Zaključak:** Kod osoba obolelih od hronične generalizovane parodontopatije sa indikacijom za hiruršku terapiju parodontopatije, radiografisanje CBCT metodom može da bude predloženo kao pomoćno dijagnostičko sredstvo u proceni infrakoštanih i furkacionih defekata, uz korišćenje preciznog protokola za dobijanje i analizu radioloških slika. Koštani defekti u regiji furkacija su se mnogo češće detektovali na CBCT slikama nego tokom kliničkog pregleda. 3D FEA je pokazala da vertikalna resorpcija alveolarne kosti uzrokuje veći obim deformacije i intenzitet napona u alveolarnoj kosti, periodoncijumu i zubima u poređenju sa horizontalnim gubitkom kosti. Regenerativna terapija parodontopatije smanjuje obim deformacije i intenzitet napona u ispitivanim strukturama.

**Ključne reči:** parodontopatija, infrakoštani defekt, furkacioni defekt, regenerativna terapija, kompjuterizovana tomografija koničnog oblika X-zračnog snopa, metod konačnih elemenata

**Naučna oblast:** Stomatologija

**Uža naučna oblast:** Parodontologija

**UDK broj:**

## **The use of cone beam computed tomography in the assessment of periodontal therapy outcome**

### **Abstract**

**Background:** Cone beam computed tomography (CBCT) is three-dimensional imaging modality which was used in different area of dentistry. CBCT method was commonly used in the assessment of furcation and intrabony defects. According to the literature, there is a lack of information regarding the precision of CBCT method in *in vivo* studies. However, there is no clear protocol for the CBCT image analysis. Finite element analysis (FEA) is mathematical method which can be used for the assessment of biomechanical behavior of dentoalveolar structure. The impact of horizontal and vertical alveolar bone loss on the biomechanical characteristics of the periodontal tissues is still unknown. Likewise, the biomechanical aspect of regenerative periodontal therapy should be assessed. The aim of this study was to compare intrasurgical measurements and CBCT findings of alveolar bone level in periodontal patients. Furthermore, diagnosis of furcation involvement (FI) by probing and detection of furcation defect on the CBCT images, was compared. Additionally, the biomechanical aspect of horizontal and vertical periodontal bone loss, and the impact of regenerative periodontal therapy were assessed by means of FEA.

**Materials and Methods:** Twenty-one patients with chronic generalized severe periodontitis were included in the study. Sixty-six intrabony defects in molar and premolar regions were analyzed. Linear radiographic measurements of alveolar bone level, obtained from preoperative CBCT images with different slice thickness (voxel size, 1mm, 3mm), were compared with clinical measurements obtained during surgical procedure. All CBCT measurements were performed in three sessions by two independent observers. To provide identical reference point for clinical and CBCT measurements, individually prepared grooves on the recording device were prepared for each tooth involved with in the study periodontal defect site. Furthermore, 174 furcation sites of upper and lower molars were analyzed. Furcation defects were analyzed in all three CBCT planes. Obtained clinical and CBCT-based findings were presented using a dichotomous scale (present / absent) and the agreement between these two methods was calculated. Additionally, three patient-specific 3D FE models were developed from the acquired CBCT scans, comprising the patient's upper left canine, first and second

premolar, and adjacent alveolar bone. Model 1 represented horizontal bone loss, Model 2 included intrabony defect along distal aspect of tooth #24. Model 3 represented the situation six months after the regenerative periodontal surgery. Displacement, Von Mises and principal stresses were evaluated in the teeth, periodontal ligament and alveolar bone by means of FEA, following the vertical occlusal load of 150 and 200 N.

**Results:** There was no statistically significant difference between intrasurgical measurements and CBCT findings of alveolar bone level. The highest correlation between these two methods was found in the case of 3mm of slice thickness. Intra- and inter-observer agreement was always high ( $ICC > 0.99$ ) and highly significant ( $p \leq 0.0001$ ), independent of the observer, evaluation session, and CBCT section thickness used for image generation. Furcation defect were more often detected by means of CBCT than by probing. Agreement between the evaluation methods was present in 46.9% of cases (63.3% in maxilla, 45.0% in mandible). FI detected clinically was confirmed by means of CBCT in 24% of the evaluated sites. The largest agreement between CBCT and clinical probing in FI detection was found in the distopalatal maxillary sites (73.7%). The smallest agreement (36.6%) was found in the buccal sites of the mandibular molars, in which 63.3% of FI were detected using CBCT only, but not clinically. Computer modeling and FEA demonstrated that vertical bone loss induced significant displacement of affected tooth, and consequently higher stresses in the PDL and surrounding bone was observed. Six months following the regenerative periodontal therapy, the values of all evaluated parameters were noticeably reduced but still were greater than the values detected in case of horizontal bone loss.

**Conclusions:** Linear radiographic measurements of alveolar bone level obtained from the CBCT images can be considered clinically acceptable. CBCT method may be used to analyze the success of periodontal therapy if precise protocol for obtaining (kV, mA, s) and analyzing the CBCT images (windowing, axes position, slice thickness) were used. The number of FI detected by means of CBCT was larger than by periodontal probing. In those cases in which chronic generalized severe periodontitis is clinically diagnosed and surgical treatment is necessary, CBCT may be suggested as an adjunct tool for intrabony and furcation defect assessment. Computer modeling and FEA demonstrated that vertical bone loss affected more displacement and stress distribution in the alveolar bone, PDL, and teeth compared to horizontal bone loss, whereas regenerative periodontal therapy

may improve the biomechanical characteristics of the affected teeth and the related periodontal structures.

**Key words:** periodontal disease, intrabony defect, furcation defect, regenerative therapy, cone beam computed tomography, finite element analysis

**Scientific field:** Dental medicine

**Scientific field specialized:** Periodontology

# SADRŽAJ

<b>1</b>	<b>UVOD</b> .....	<b>1</b>
1.1	Parodontopatije .....	1
1.1.1	Klasifikacija parodontopatija.....	2
1.1.2	Dijagnoza parodontopatija.....	4
1.1.3	Klinički znaci parodontopatije.....	4
1.1.4	Klinički pregled - sondiranje .....	6
1.1.5	Radiološke dijagnostičke metode .....	8
1.1.5.1	Konvencionalni radiološki metodi.....	8
1.1.5.1.1	Ograničenja konvencionalnih radioloških metoda.....	10
1.1.5.1.2	Konvencionalni radiološki metodi u parodontologiji.....	11
1.1.5.1.3	Preciznost konvencionalnih radioloških metoda u proceni nivoa alveolarne kosti .....	12
1.1.5.1.4	Uloga radiografije u različitim fazama terapije parodontopatije....	13
1.1.5.2	Kompjuterizovana tomografija .....	14
1.1.5.3	Kompjuterizovana tomografija koničnog oblika X-zračnog snopa.....	14
1.1.5.3.1	Nastanak CBCT slike .....	16
1.1.5.3.2	Prednosti CBCT metoda.....	17
1.1.5.3.3	Ograničenja CBCT metoda .....	19
1.1.5.3.4	Indikacije za primenu CBCT metoda u stomatologiji.....	19
1.1.5.3.5	Primena CBCT metoda u parodontologiji.....	20
1.2	Analiza metodom konačnih elemenata .....	25
<b>2</b>	<b>RADNE HIPOTEZE</b> .....	<b>27</b>
<b>3</b>	<b>CILJEVI ISTRAŽIVANJA</b> .....	<b>28</b>
<b>4</b>	<b>MATERIJAL I METODE</b> .....	<b>29</b>

4.1	Selekcija pacijenata.....	29
4.2	Primena CBCT metoda u analizi infrakoštanih defekata.....	30
4.2.1	Priprema stenta .....	31
4.2.2	Radiografisanje CBCT metodom .....	32
4.2.3	Intraoperativna merenja .....	33
4.2.4	Analiza radioloških slika .....	34
4.3	Primena CBCT metoda u analizi defekata u regiji furkacija .....	38
4.3.1	Klinička procena parodontalnih džepova u regiji furkacija.....	38
4.3.2	Analiza radioloških slika .....	38
4.4	Statistička analiza podataka .....	40
4.5	Analiza metodom konačnih elemenata .....	40
4.5.1	Hirurška procedura .....	40
4.5.2	Radiografisanje CBCT metodom .....	41
4.5.3	3D FE modeli .....	41
4.5.4	Kreiranje mreže i mehaničke osobine materijala .....	43
4.5.5	Definisanje graničnih uslova .....	43
5	<b>REZULTATI</b> .....	46
5.1	Primena CBCT metoda u analizi infrakoštanih defekta .....	46
5.2	Primena CBCT metoda u analizi defekata u regiji furkacija .....	50
5.2.1	Usaglašenost između kliničkih i radioloških nalaza u gornjoj vilici .....	52
5.2.2	Usaglašenost između kliničkih i radioloških nalaza u donjoj vilici .....	53
5.3	Analiza metodom konačnih elemenata .....	54
5.3.1	Analize deformacije i distribucije napona u zubima .....	54
5.3.2	Analiza deformacije i distribucije napona u alveolarnoj kosti .....	59
5.3.3	Analiza distribucije napona u periodoncijumu .....	62
6	<b>DISKUSIJA</b> .....	67

6.1	Primena CBCT metoda u analizi infrakoštanih defekata.....	68
6.2	Primena CBCT metoda u analizi defekata u regiji furkacija .....	76
6.3	Analiza metodom konačnih elemenata .....	81
7	<b>ZAKLJUČCI</b> .....	86
8	<b>LITERATURA</b> .....	88

---

# 1 UVOD

## 1.1 Parodontopatije

Parodontopatija je kompleksno inflamatorno oboljenje potpornog aparata zuba koje se karakteriše hroničnom inflamacijom parodontalnih tkiva, destrukcijom vezivno-tkivnog pripoja i resorpcijom alveolarne kosti.<sup>1</sup> Nastaje u višestrukoj dinamičnoj interakciji između parodontopatogenih mikroorganizama dentalnog biofilma, imunog sistema domaćina, štetnih uticaja životne sredine i naslednih faktora.<sup>2, 3</sup>

Inflamacija započinje u gingivi, a potom se, kako bolest napreduje, širi u dublja parodontalna tkiva. Najpre dolazi do gubitka vezivno-tkivnog pripoja, a potom i do postepene resorpcije alveolarne kosti i formiranja koštanih defekata alveolarne kosti. Iako je inflamacija inicirana od strane bakterija, navedeni destruktivni procesi u parodontijumu nastaju kao rezultat inflamatornog odgovora domaćina koji se razvija u borbi protiv mikroorganizma dentalnog biofilma.<sup>4</sup> Ukoliko se oboljenje ne prepozna i ne leči može dovesti do gubitka zuba.

Epidemiološke studije ukazuju na veliku učestalost parodontopatije u humanoj populaciji.<sup>5, 6</sup> Prema izveštaju Evropske komisije za oralno zdravlje iz 2012. godine, preko 50% evropske populacije boluje od neke forme parodontopatije, pri čemu je ta učestalost veća (75%-80%) u populaciji između 60-65 godina starosti.<sup>7</sup>



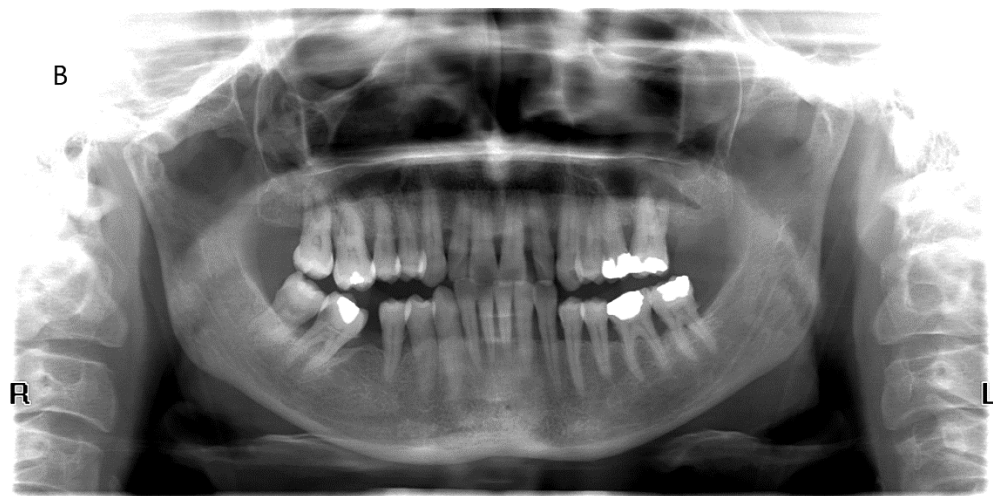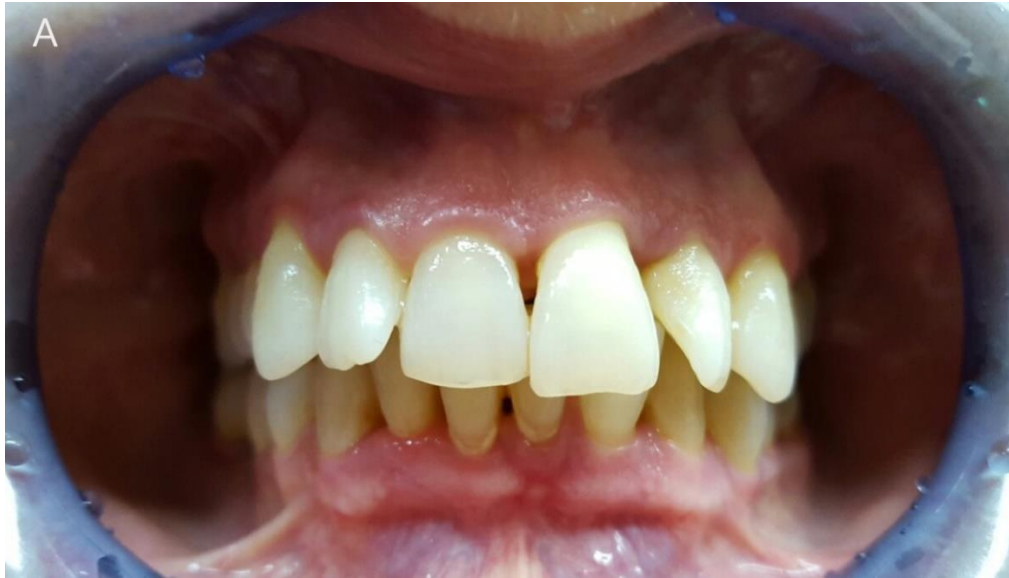---

### 1.1.1 Klasifikacija parodontopatija

Prema klasifikaciji iz 1999. godine,<sup>8</sup> parodontopatije se dele na:

- I. Hroničnu parodontopatiju (Slike 1A, B)
- II. Agresivne parodontopatije: 1) lokalizovana  
2) generalizovana
- III. Parodontopatiju udruženu sa sistemskim oboljenjima
- IV. Ulceronekroznu parodontopatiju

Postoje različite kliničke forme parodontopatije. Prema epidemiološkim istraživanjima najzastupljenija je hronična parodontopatija, koja se klinički manifestuje od blage, preko umerene do uznaredovale forme bolesti (Slike 1A, B).<sup>8, 9</sup> Uglavnom se javlja kod osoba preko tridesete godine starosti i karakteriše se postepenom destrukcijom parodontalnih tkiva.<sup>9-11</sup> Međutim, u toku bolesti javljaju se i kratki periodi ubrzane destrukcije parodontalnih tkiva.<sup>12, 13</sup> Hronična parodontopatija je nekada nazivana i „parodontopatijom odraslih“, jer se smatralo da se javlja kod ljudi starije životne dobi.<sup>14</sup> Međutim, epidemiološka istraživanja jasno ukazuju na to da se parodontopatija može javiti i kod dece i adolescenata.<sup>15, 16</sup> Hronična parodontopatija može biti modifikovana prisustvom sistemskih bolesti ili nekih drugih faktora kao što su pušenje i stres.<sup>8</sup>



*Slika 1.* Hronična parodontopatija. Pacijentkinja 54 godine starosti.  
(A) klinička fotografija, (B) digitalni ortopantomogram

---

Iako izlečiva u početnoj fazi bolesti, parodontopatija ostaje jedan od najčešćih uzroka gubitka zuba,<sup>17</sup> naročito izraženog u regiji molara,<sup>18</sup> uzrokujući na taj način funkcionalne smetnje kod obolelih pacijenata. S obzirom na prethodno navedeno, a i činjenicu da je parodontopatija povezana sa sistemskim oboljenjima,<sup>19</sup> pravovremena dijagnoza i terapija je jedan od osnovnih ciljeva savremene parodontološke prakse.<sup>9</sup>

### **1.1.2 Dijagnoza parodontopatija**

Dijagnoza parodontopatije se prvenstveno postavlja na osnovu anamneze i kliničkog pregleda.<sup>9</sup> Međutim, u onim situacijama u kojima informacije dobijene anamnezom i kliničkim pregledom nisu dovoljne za postavljanje precizne dijagnoze, kao i pri kreiranju adekvatnog terapijskog plana neophodna je primena radioloških dijagnostičkih metoda.

Dijagnostički postupak počinje stomatološkom i medicinskom anamnezom.

Klinički pregled započinje ekstraoralnom inspekcijom glave i vrata. Potom se prelazi na kompletan pregled usne duplje, a zatim i na pregled parodontalnih tkiva.<sup>20</sup> Cilj svakog parodontološkog pregleda je prepoznavanje kliničkih znakova paraodontopatije, koji su, u zavisnosti od stadijuma bolesti, manje ili više izraženi. Takođe, tokom kliničkog pregleda, neophodno je detektovati etiološke i predisponirajuće faktore parodontopatije i uočiti nepovoljne okluzalne odnose i neadekvatne zubne restauracije.<sup>20</sup>

### **1.1.3 Klinički znaci parodontopatije**

U kliničke znake parodontopatije se ubrajaju: inflamacija gingive, povlačenje gingive uz ogoličenje korena zuba (recesija gingive), parodontalni džepovi, gnojni eksudat u parodontalnom džepu, subgingivalni konkrementi, labavljenje zuba i patološka migracija zuba.

#### ***Inflamacija gingive***

Pregled parodontalnih tkiva započinje uočavanjem promena u gingivi koje ukazuju na postojanje inflamacije. Naime, u toku parodontopatije patološki procesi u

---

gingivi uslovljavaju promenu boje, veličine, oblika, konzistencije i površinske strukture gingive. Navedene karakteristike gingive se menjaju u zavisnosti od vrste i intenziteta zapaljenja koje dominira u gingivi. Ove promene u gingivi su praćene simptomima kao što su krvarenje na provokaciju, osećaj stranog tela među zubima, trnjenje u desnim. Bol, koji se može smatrati alarmantnim simptomom, se javlja samo u slučaju nastanka komplikacija parodontopatije.

### ***Povlačenje gingive uz ogolićenje korena zuba (recesija gingive)***

Povlačenje gingive uz ogolićenje korena zuba (recesija gingive) nastaje kao posledica degenerativnih procesa u gingivi. Iako se inflamacija smatra najznačajnijim uzročnikom gingivalne recesije, drugi faktori, kao što su mukogingivalne anomalije, urođene anomalije alveolarne kosti, ortodontske anomalije, kao i neadekvatna tehnika pranja zuba, mogu uticati na obim povlačenja desni. Ovaj znak parodontopatije se detektuje inspekcijom tokom kliničkog pregleda.

### ***Parodontalni džep***

Parodontalni džep je patognomoničan znak parodontopatije. Nastaje kao posledica apikalne migracije pripojnog epitela i razaranja dubljih parodontalnih tkiva. Informacija o dubini i lokalizaciji parodontalnih džepova predstavlja dobru smernicu kliničaru za kreiranje adekvatnog plana terapije.<sup>20</sup> Postojanje parodontalnog džepa i njegova lokalizacija se određuju sondiranjem u toku kliničkog pregleda.

### ***Gnojni eksudat u parodontalnom džepu***

Gnojni eksudat u parodontalnom džepu ukazuje na karakteristike i intenzitet inflamatornog procesa u mekom zidu džepa, odnosno u gingivi. Javlja se u 3-5% mesta kod obolelih od parodontopatije<sup>21</sup> i znak je aktivnosti same bolesti. Dijagnostikuje se u toku kliničkog pregleda i to ekspresijom na meki zid parodontalnog džepa.

### ***Subgingivalni konkrementi***

Patogenetski procesi u potpunom aparatu zuba uslovljavaju destrukciju svih parodontalnih tkiva i dovode do demineralizacije i nekroze cementa korena zuba. Na taj

---

način se stvaraju uslovi za akumulaciju dentalnog biofilma na hrapavoj površini korena. Mineralizacijom ovog biofilma formiraju se subgingivalni konkrementi koji se po boji, lokalizaciji i konzistenciji razlikuju od zubnog kamenca. Konkrementi se mogu detektovati inspekcijom, sondiranjem i analizom radiograma.

### ***Labavljenje zuba***

Destruktivni procesi u parodontijumu, pre svega resorpcija alveolarne kosti, rezultiraju labavljenjem zuba. Osim resorpcije kosti, na intenzitet labavljenja zuba utiču i drugi faktori: intenzitet inflamatornog procesa u parodontijumu, traumatska okluzija, patološki procesi u kosti (ciste, tumori, periapikalni procesi), promene hormonskog statusa (trudnoća, menstruacija, kontraceptivi). Labavljenje zuba se detektuje u toku kliničkog pregleda bimanuelnom palacijom ili stomatološkim instrumentima.

### ***Patološka migracija zuba***

Patološka migracija zuba nastaje kao posledica dejstva sila (okluzalnih sila, sila koje nastaju kontrakcijom mišića jezika, obraza i usana) na zube kojima su oštećena potporna tkiva. Efekat dejstva ovih sila je u direktnoj srazmeri sa obimom destrukcije parodontalnih tkiva. U situaciji izražene destrukcije potpornih tkiva, onemogućena je amortizacija dejstva fizioloških sila. U takvim uslovima fiziološke sile se pretvaraju u patološke, uslovljavajući pomeranje zuba u pravcu njihovog delovanja. U nastanku patološke migracije značajnu ulogu imaju i položaj i priroda kontaktne tačke između zuba, ugao aksijalne osovine zuba i fiziološka tendencija ka mezijalnom pomeranju zuba.

## **1.1.4 Klinički pregled - sondiranje**

Sondiranje je deo kliničkog pregleda na osnovu koga se objektivno procenjuje stepen destrukcije parodontalnih tkiva.

Sondiranje je početkom XX veka prihvaćeno kao metod kliničkog pregleda i prvobitno se koristilo za ispitivanje obima i prirode parodontalnih apscesa.<sup>22</sup> Od 1920. godine sondiranje se koristi za procenu obima destrukcije svih parodontalnih struktura kod obolelih od parodontopatije.<sup>23, 24</sup>

---

Sondiranje se vrši pomoću graduisane parodontalne sonde čiji su se oblik i dizajn menjali tokom vremena, ali joj je funkcija ostala ista. Tokom kliničkog pregleda, u cilju utvrđivanja parodontalnog statusa, parodontalnom sondom se određuju sledeći klinički parametri: dubina sondiranja, nivo pripojnog epitela i nivo ivice gingive.<sup>14</sup>

**Dubina sondiranja (DS)** (rastojanja od ivice gingive do koronarnog kraja pripojnog epitela) predstavlja kliničku aproksimaciju dubine parodontalnog džepa.<sup>25</sup> Međutim, u zavisnosti od stepena zapaljenja, položaj ivice gingive se može menjati, pa se samim tim dubina sondiranja ne može smatrati referentnim parametrom za procenu stepena destrukcije parodontalnih tkiva.<sup>9</sup>

**Nivo pripojnog epitela (NPE)** (rastojanje od gleđno-cementne granice do koronarnog kraja pripojnog epitela) predstavlja kliničku aproksimaciju gubitka vezivno-tkivnog pripoja.<sup>25</sup> Još 1953.god Glickman je smatrao, kao i većina savremenika toga doba, da je procena gubitka vezivno-tkivnog pripoja jedan od osnovnih parametara za procenu destrukcije parodoncijuma.<sup>26</sup> Ovaj stav je u potpunosti saglasan sa savremenim principima. Osim toga, određivanjem nivoa pripojnog epitela se omogućava i procena stabilnosti postignutih terapijskih rezultata, odnosno praćenje napredovanja same bolesti.<sup>27</sup>

**Nivo ivice gingive (NIG)** predstavlja rastojanje od gleđno-cementne granice do ivice gingive.

Svi navedeni parametri se određuju u šest tačaka oko svakog zuba.

U toku kliničkog pregleda sondiranjem se može odrediti i stepen inflamacije gingive (krvarenje na provokaciju, gingivalni indeks) i nivo oralne higijene (plak indeks).

Iako rezultati ispitivanja stanja potpornog aparata zuba dobijeni parodontalnom sondom predstavljaju klinički korisnu aproksimaciju destrukcije parodontalnih tkiva, sondiranje ima nekoliko izvora greške koji ograničavaju njegovu preciznost.<sup>27</sup> Faktori koje utiču na preciznost i ponovljivost merenja dobijenih parodontalnom sondom su: stepen inflamacije tkiva, pritisak (sila) koji se primenjuje tokom sondiranja, tip, veličina i oblik sonde, pozicija i angulacija sonde tokom sondiranja, pozicija referentne tačke i postojanje zubnih restauracija.<sup>28-35</sup>

---

### 1.1.5 Radiološke dijagnostičke metode

Rezultati sprovedenih kliničkih metoda pregleda parodontalnih tkiva su u najvećem broju slučajeva dovoljni za postavljenje dijagnoze parodontopatije. Naime, neke od osnovnih karakteristika parodontopatije (inflamacija gingive, prisustvo gnojnog eksudata u parodontalnom džepu, labavljenje zuba) se uočavaju isključivo tokom kliničkog pregleda.<sup>36</sup> Sa druge strane, klinički pregled nam ne omogućava uvid u tip koštane resorpcije. Morfologija očuvane alveolarne kosti se može proceniti analizom radiograma, sondiranjem pod dejstvom lokalne anestezije, ili direktno tokom hirurške procedure.<sup>37</sup> U svakodnevnoj stomatološkoj praksi, nivo alveolarne kosti se procenjuje pomoću radiografije.

Rezultati sprovedenih radioloških dijagnostičkih procedura se mogu koristiti za postavljanje dijagnoze parodontopatije, u određivanju prognoze same bolesti, u kreiranju adekvatnog plana terapije i proceni uspeha primenjene terapijske procedure.<sup>38</sup>

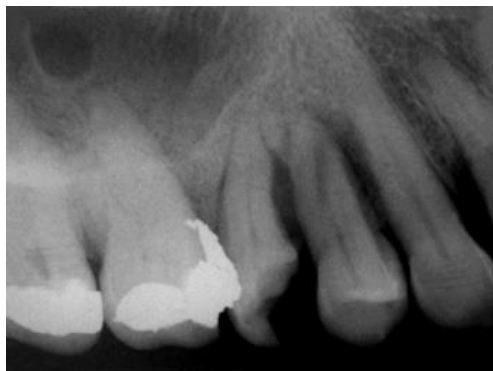Osnovna uloga sprovedenog radiološkog ispitivanja je analiza nivoa očuvane alveolarne kosti uključujući tip i obim koštane resorpcije.<sup>39, 40</sup> Naime, linearna merenja od gledno-cementne granice do očuvane alveolarne kosti i od gledno-cementne granice do baze koštanog defekta se često koriste za kvantifikaciju očuvane alveolarne kosti i koštanih defekata.<sup>39</sup> Na radiogramima se prikazuje: morfologija korenova zuba kao i njihov odnos prema okolnoj alveolarnoj kosti, periodoncijum, lamina dura, periapikalna regija, a takođe je moguće detektovati i prisustvo konkremenata i neadekvatnih zubnih restauracija.<sup>39, 40</sup>

#### 1.1.5.1 Konvencionalni radiološki metodi

Različiti intraoralni i ekstraoralni konvencionalni radiološki metodi za snimanje se koriste u postavljenju dijagnoze i praćenju postignutih terapijskih rezultata kod pacijenata obolelih od parodontopatije.<sup>41</sup> Niska doza zračenja, niska cena i relativno jednostavna upotreba čine konvencionalne metode pogodnim za upotrebu u svakodnevnoj stomatološkoj praksi.<sup>39</sup> Od intraoralnih metoda najčešće se koriste retroalveolarni i retrokronarni radiogrami, a od ekstraoralnih metoda primenjuju se najčešće ortopantomogrami.<sup>39</sup>

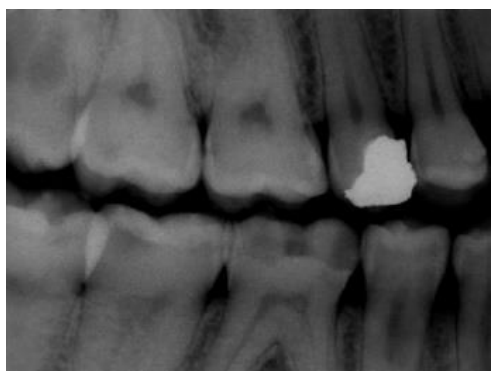
---

**Retroalveolarni radiogram** omogućava prikaz zuba u celini i okolne alveolarne kosti u mezo-bukalnom i kranio-kaudalnom smeru (Slika 2).<sup>39</sup>



*Slika 2.* Retroalveolarni radiogram

**Retrokoronarni radiogram** prikazuje na jednom snimaku deo zuba sa agonistima, antagonistima i okolnom alveolarnom kosti i prema nekim autorima se smatra radiološkom metodom izbora za prikazivanje nivoa očuvane alveolarne kosti (Slika 3).<sup>42-45</sup> Kod umerenog ili uznapredovalog gubitka alveolarne kosti koristi se vertikalna retrokoronarna radiološka procedura u cilju prikazivanja nivoa očuvane alveolarne kosti u gornjoj i donjoj vilici.<sup>39</sup>

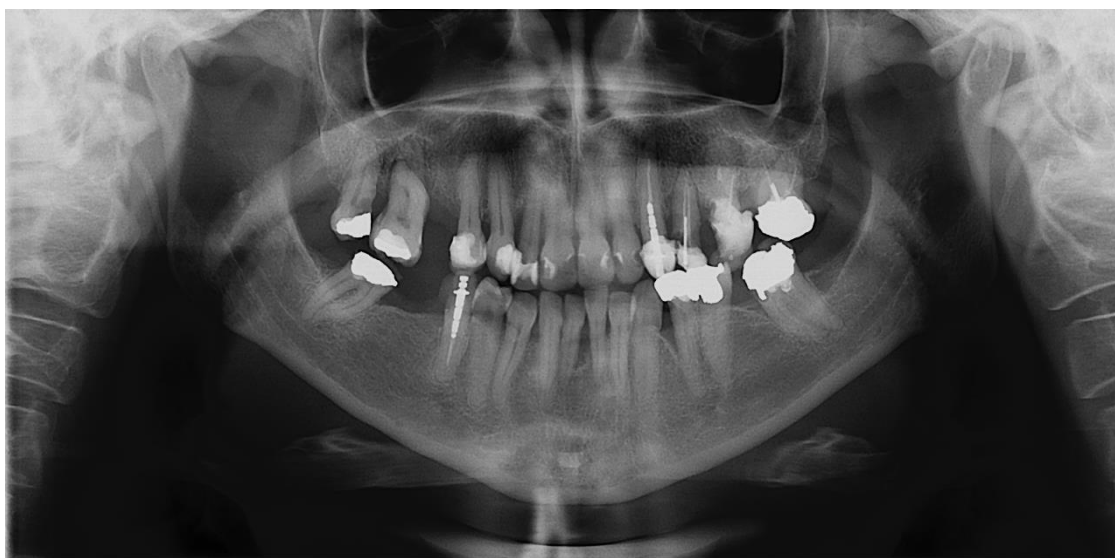

*Slika 3.* Retrokoronarni radiogram



---

**Ortopantomogram (OPT)** prikazuje sve dentoalveolarne strukture gornje i donje vilice na jednoj slici sa dozom zračenja koja je znatno niža od doze koju pacijent primi prilikom snimanja celog zubika intraoralnim radiološkim metodama (Slika 4).<sup>46</sup> Dobijanje ovog radiograma je relativno brzo, bez potreba za bilo kakvom intraoralnom manipulacijom, pa je samim tim i prihvatljivije za pacijente.



*Slika 4.* Ortopantomogram

#### **1.1.5.1.1 Ograničenja konvencionalnih radioloških metoda**

Dugogodišnjom upotrebom konvencionalnih radioloških metoda prepoznata su njihova ograničenja: uveličanje, distorzija, superponiranje.<sup>47</sup>

Nemogućnost prikazivanja alveolarne kosti u vestibulo-oralnom smeru i nepreciznost kvantitativnih merenja su osobine konvencionalnih metoda koje ograničavaju njihovu upotrebu u regiji parodontijuma.<sup>48</sup> Pored toga, zbog tzv. radiološkog efekta superponiranja, važne morfološke strukture ili patološke promene alveolarne kosti mogu ostati nedetektovane kao rezultat superponiranja korena zuba i alveolarne kosti lokalizovane sa bukalne i oralne strane zuba.<sup>39</sup> Zbog toga, infrakoštani defekti (lokalizovani sa bukalne i oralne strane zuba) i defekti u regiji furkacija korenova zuba, često ostaju nedijagnostikovani.<sup>49-51</sup>

---

Nivo očuvane alveolarne kosti u interdentalnom regionu može biti određen sa nekim stepenom sigurnosti na konvencionalnim radiogramima, međutim detekcija i kvantitativna analiza infrakoštanih defekata sa dva ili tri koštana zida predstavlja izazov čak i u ovoj regi.<sup>39,52</sup> Promena pravca centralnog zraka zračnog snopa kao i greške nastale tokom ekspozicije i obrade samog filma takođe ograničavaju preciznost konvencionalnih metoda.<sup>39</sup>

#### **1.1.5.1.2 Konvencionalni radiološki metodi u parodontologiji**

Težnja da se dođe do što pouzdanijeg uvida u stanje alveolarne kosti, a da se pri tom redukuje rizik od zračenja pacijenta, utiče na izbor radiološke dijagnostičke procedure za primenu u oblasti parodontologije.

Dok su retroalveolarni radiogrami smatrani „zlatnim standardom“ u postavljanju dijagnoze i pravljenju plana terapije parodontopatije,<sup>40</sup> OPT se nije preporučivao kao primarni dijagnostički metod za procenu nivoa alveolarne kosti.<sup>53</sup> Superponiranje vratnog dela kičmenog stuba sa frontalnom regijom donje i gornje vilice i distorzija radiografske slike u regiji premolara utiče na preciznost OPT-a. Naime, studije su ukazale na to da slika dobijena OPT metodom nije precizna u prikazivanju nivoa alveolarne kosti u frontalnoj regiji i u regiji premolara i očnjaka kao radiogrami dobijeni intraoralnom metodom.<sup>54-56</sup> Međutim, drugi istraživači ističu da stepen neusaglašenosti rezultata dobijenih primenom ova dva radiološka metoda nije značajan.<sup>57</sup> Zato se ne može smatrati da su intraoralni radiogrami pouzdaniji u prikazivanju nivoa alveolarne kosti, kao i da mogu imati veći doprinos u kreiranju terapijskog plana od OPT-a.<sup>40</sup>

Još uvek ne postoje jasni protokoli u izboru radioloških dijagnostičkih metoda u detekciji novoa alveolarne kosti kod obolelih od parodontopatije.<sup>58</sup> U literaturi postoji preporuka da OPT, dostupan iz bilo kog razloga, sam po sebi može biti dovoljan za postavljanje dijagnoze i kreiranje adekvatnog plana terapije.<sup>59</sup> Ukoliko postoji potreba, OPT može biti dopunjen sa manje od četiri odabrana (ciljana) intraoralna radiograma.<sup>60</sup>

---

### 1.1.5.1.3 Preciznost konvencionalnih radioloških metoda u proceni nivoa alveolarne kosti

Nivo alveolarne kosti na radiogramima se može odrediti direktnim merenjem (u milimetrima) od gledno-cementne granice do nivoa očuvane alveolarne kosti,<sup>61</sup> ili kao stepen resorbovane alveolarne kosti u odnosu na dužinu zuba ili dužinu korena zuba.<sup>62</sup> Na preciznost ovih merenja može uticati nemogućnost preciznog određivanja gledno-cementne granice i vrha korena zuba,<sup>63, 64</sup> kao i razlika u merenjima između istraživača.<sup>65</sup>

Različite studije su pokazale da radiološka procena destrukcije alveolarne kosti zavisi od stepena koštane resorpcije. Naime, na radiogramima stepen gubitka alveolarne kosti je potcenjen u početnoj fazi parodontopatije, relativno tačan kod umerene parodontopatije i precenjen kod uznapredovale parodontopatije.<sup>63, 65</sup>

S druge strane, sposobnost radioloških metoda da detektuju različite oblike resorpcije alveolarne kosti zavisi i od izbora samog metoda. Regije sa početnom koštanom destrukcijom se detektuju 4.7 puta češće retroalveolarnim radiogramom nego OPT-om, iako je njihova detekcija na radiogramu veoma niska u odnosu na identifikaciju tokom hirurške intervencije.<sup>63</sup> Studije ukazuju da se, pomoću radiograma, infrakoštani defekti detektuju u svega 18-32%,<sup>66, 67</sup> ističući da se značajan broj infrakoštanih defekata ne detektuje na radiogramima.<sup>68</sup> Studija Rolina i saradnika<sup>69</sup> je pokazala da je od ukupnog broja infrakoštanih defekata: 43% detektovano OPT-om i retroalveolarnim radiogramima, svega 21% OPT-om i 32% retroalveolarnim radiogramima. Takođe, najveći broj defekata u regiji furkacija je detektovano korišćenjem oba radiološka metoda (69%), dok je svaki od navedenih metoda pojedinačno detektovao veoma mali broj defekata (oko 15%).<sup>69</sup> Rezultati studije Muhammeda i Manson-Hinga<sup>70</sup> su ukazali na veću uspešnost retroalveolarnih radiograma u detekciji defekata alveolarne kosti (vertikalni defekti i defekti u regiji furkacija) u odnosu na njihovu detekciju na OPT-u.

Analizom navedenih studija može se zaključiti da se mesta početnog gubitka alveolarne kosti, defekti u regiji furkacija i infrakoštani defekti u većem procentu detektuju na retroalveolarnim radiogramima nego na OPT-u. Međutim, defekti detektovani na OPT-u često nisu detektovani na retroalveolarnim radiogramima.<sup>71</sup> Takođe, bitno je naglasiti da zbog prirode konvencionalnih radioloških metoda veliki broj defekata alveolarne kosti ostaje nedetektovan korišćenjem ovih metoda.

---

#### 1.1.5.1.4 Uloga radiografije u različitim fazama terapije parodontopatije

Nakon postavljanja dijagnoze parodontopatije i utvrđivanja prognoze same bolesti, donosi se odluka o planu lečenja. Prema sačinjenom terapijskom planu, lečenje patodontopatije se sprovodi u četiri faze: kauzalna faza terapije, hirurška faza terapije, faza uspostavljanja povoljnih okluzalnih odnosa i faza održavanja postignutih terapijskih rezultata. Ukoliko su prisutne komplikacije parodontopatije, lečenje započinje preliminarnom fazom terapije.<sup>72</sup>

Prekid kontinuiteta lamine dure i levkasta proširenja u regiji periodoncijuma predstavljaju rane znake parodontopatije.<sup>73</sup> Rano detektovanje ovih promena zahteva primenu preciznih radioloških dijagnostičkih procedura.<sup>74</sup>

U prvoj fazi lečenja (kauzalnoj fazi) vrši se identifikacija dentalnog biofilma, motivacija i obuka pacijenta u održavanju oralne higijene, uklanjanje svih supra- i subgingivalnih mekih i čvrstih naslaga, otkrivanje faktora koji utiču na retenciju plaka, detekcija zuba sa lošom prognozom, uklanjanje grubih poremećaja okluzije. U ovoj fazi lečenja radiografija pruža informacije o mestima koje favorizuju retenciju plaka, karijesu korena zuba, stanju u periapikalnoj regiji, kao i o prisustvu zuba sa lošom prognozom.<sup>71</sup>

Odluka o hirurškoj terapiji se donosi šest nedelja nakon sprovedene kauzalne terapije.<sup>9, 75</sup> Potreba za hirurškom terapijom se određuje na osnovu odgovora tkiva na primenjenu kauzalnu terapiju koja se procenjuje pomoću kliničkih parametara. Naime, detektovanje promena vrednosti dubine sondiranja i nivoa pripojnog epitela, kao i prisustvo eksudacije i krvarenja na provokaciju predstavljaju važne faktore koji će uticati na dalji tok lečenja parodontopatije.<sup>76</sup> U onim situacijama u kojima su parodontalni džepovi i krvarenje na provokaciju eliminisani ili redukovani nakon kauzalne terapije, pacijent može ući u fazu održavanja postignutih terapijskih rezultata bez potrebe za dodatnom terapijom.<sup>71</sup> Međutim, tamo gde bolest i dalje perzistira i gde se razmatra potreba za hirurškom terapijom, vizualizacija nivoa preostale alveolarne kosti je važna za kreiranje adekvatnog plana terapije.<sup>71</sup> Naime, tip gubitka alveolarne kosti, koji se opisuje kao horizontalna ili vertikalna resorpcija,<sup>77</sup> utiče na izbor odgovarajuće terapijske procedure.<sup>71</sup> Analizom radiograma omogućava se uvid u morfologiju korena zuba i stanje periapeksne regije. Rezultati radiološke analize mogu pomoći u odabiru odgovarajuće hirurške tehnike, ukazujući na indikacije/kontraindikacije vezane za određena mesta i određene hirurške procedure.<sup>71</sup>

---

Nakon sprovedene terapije parodontopatije vrši se praćenje postignutih terapijskih rezultata. Iako razlike u pozicioniranju pacijenta i obradi filma kod konvencionalnih radioloških metoda mogu dovesti do nepouzdanе procene u promeni gustine alveolarne kosti,<sup>78</sup> ove metode se često koriste u utvrđivanju napredovanja parodontopatije. U takvim situacijama važno je znati da pouzdana procena promena alveolarne kosti na serijskim radiogramima zavisi od standardizacija uslova za dobijanje slika. Naime, za dobijanje retrokoronarnih radiograma Potter i sar.<sup>79</sup> su predložili korišćenje intraoralnih instrumenata za pozicioniranje filma. Takođe, veština tehničara u korišćenju pozicionih instrumenata je važna za dobijanje slika visokog kvaliteta.<sup>80</sup>

### **1.1.5.2 Kompjuterizovana tomografija**

Potruga za trodimenzionalnim prikazom regije od interesa dovela je do ispitivanja korisnosti konvencionalne kompjuerizovane tomografije (medicinski CT) u utvrđivanju nivoa alveolarne kosti i morfologije defekata alveolarne kosti.<sup>39</sup> Studije su pokazale da se CT-om obezbeđuje precizna procena nivoa alveolarne kosti i koštanih defekata.<sup>81-84</sup>

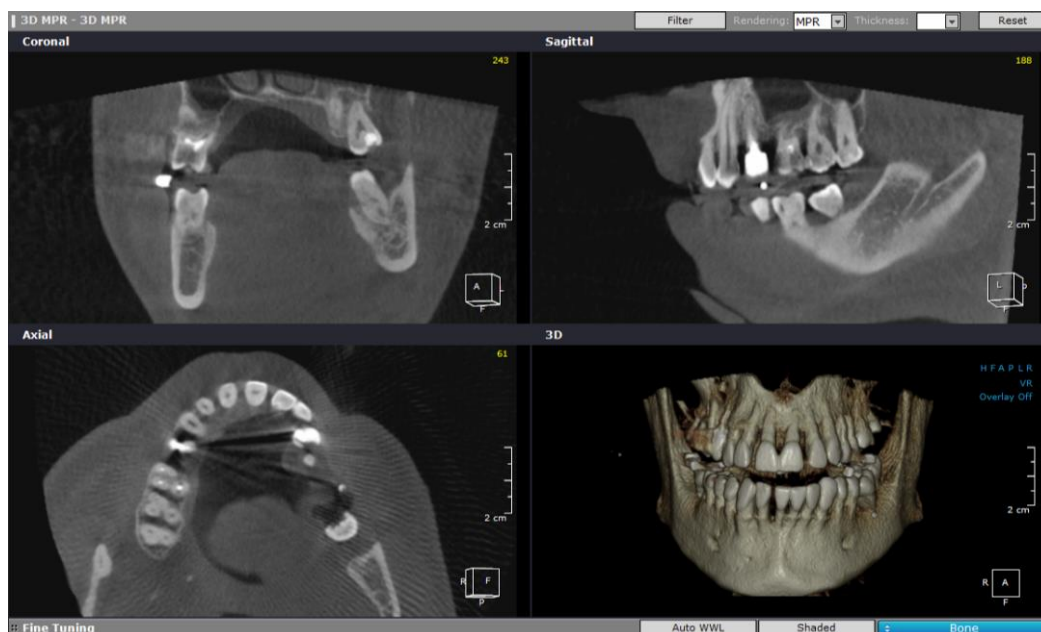
Međutim, bez obzira na dobre rezultate, primena medicinskog CT-a u parodontologiji ima nepovoljan odnos troškova i korisnosti.<sup>39</sup> Studije su pokazale da je efektivna doza zračenja za pacijenta, prilikom prikazivanja gornje i donje vilice CT-om, mnogo veća od efektivne doze konvencionalne radiografije.<sup>85, 86</sup> Velika doza zračenja i visoka cena ograničile su upotrebu CT-a u stomatološke svrhe.<sup>39, 86</sup>

### **1.1.5.3 Kompjuterizovana tomografija koničnog oblika X-zračnog snopa**

Kompjuterizovana tomografija koničnog oblika X-zračnog snopa (engl. „*cone beam computed tomography*“ (CBCT)) je prvi put korišćena na klinici "Mejo" 1982. godine.<sup>87</sup> Prvi put je upotrebljena u angiografiji,<sup>88</sup> a kasnije i u radioterapiji,<sup>89</sup> i mamografiji.<sup>90</sup> U kasnim 1990-tim godinama<sup>91, 92</sup> dolazi do razvoj malih i relativno jeftinih radioloških dijagnostičkih uređaja, zasnovanih na CBCT tehnologiji, namenjenih za upotrebu u dentomaksilofacijalnoj regiji.<sup>93</sup>

---

Prikazivanjem struktura u tri dimenzije CBCT metod je napravio ključnu promenu u radiološkoj dijagnostici maksilofacijalne regije (Slika 5). Trodimenzionalnim prikazom regije od interesa, CBCT metodom, je omogućeno i kompjutersko vođenje hirurških procedura pomoću nezavisnih softvera.<sup>47</sup>



**Slika 5.** Kompjuterizovana tomografija koničnog oblika X-zračnog snopa

Snimanje se obavlja pomoću uređaja sa rotirajućim postoljem na kom su fiksirani izvor i detektor X zraka. Izvor X zraka i detektor rotiraju se oko tačke oslonca koja se nalazi u centru regije od interesa. X zračni snop je koničnog oblika i prolazeći kroz sredinu regije od interesa dospeva do detektora na suprotnoj strani. Ovom metodom snimanja je celo vidno polje (engl. „*field of view*“ ili „*FOV*“) izloženo X zracima, pa je zato jedna rotacija oko glave pacijenta dovoljna za dobijanje podataka (od 150 do preko 600 slika) potrebnih za trodimenzionalnu rekonstrukciju slike.<sup>47</sup>

Razvoju ove vrste skenera prethodio je razvoj detektora visokog kvaliteta i usavršavanje matematičkih algoritama koji bi omogućili dobijanje slike radiografisanog objekta.<sup>47</sup>

---

Detektor mora biti u stanju da snimi zračne fotone, da ih očita, pošalje signal kompjuteru i da bude spreman za sledeću akviziciju i do nekoliko stotina puta u okviru jedne rotacije. Rotacija se obično obavlja za vreme ekvivalentno ili manje od vremena potrebnog za dobijanje ortopantomograma (10-30 sek.),<sup>47</sup> što samim tim i iziskuje učestalost prikupljanja podataka u milisekundama. Prvobitno korišćeni detektori (engl. *image intensifier tube/charge-coupled device*) su pokazali niz ograničenja: velike dimenzije, periferno skraćivanje polja od interesa, osetljivost u odnosu na magnetno polje zemlje. U skorije vreme dolazi do razvoja detektora u obliku ravne ploče (engl. *flat panel*), relativno jeftinih i visoke rezolucije. Konfiguracija ovih detektora je manje komplikovana i nudi veći dinamički opseg sa redukcijom prerične distorzije (deformacija slike). Oni indirektno detektuju X zrake pretvarajući ih u vidljivu svetlost koju potom detektuju foto-diode. Međutim, ovi detektori zahtevaju nešto veće izlaganje zračenju.

Trodimenzionalni prikaz regije od interesa se dobija rekonstrukcijom dvodimenzionalnih projekcija. Prvi i najpopularniji algoritam koji se koristio za rekonstrukciju slika nastalih primenom X-zraka koničnog oblika je algoritam prema Feldkampu i kolegama, tzv. FDK metod.<sup>94</sup> Ovaj algoritam koristi većina istraživačkih grupa i komercijalnih proizvođača za CBCT uređaje sa dvodimenzionalnim detektorima.

#### **1.1.5.3.1 Nastanak CBCT slike**

Četiri komponente potrebne za nastanak CBCT slike su: akvizicija radiološke slike (engl. *acquisition configuration*), detekcija slike (engl. *image detection*), rekonstrukcija slike (engl. *image reconstruction*) i prikaz slike (engl. *image display*).

Jedna rotacija izvora X-zraka je potrebna za radiografisanje celog vidnog polja. Tokom rotacije dobijaju se projekcione slike („sirovi podaci“) koji nastaju pojedinačnim detektovanjem zraka X-zračnog snopa. Kao što je već ranije navedeno, vreme skeniranja je ekvivalentno vremenu potrebnom za dobijanje ortopantomograma. Međutim, korišćenjem pulsirajućeg snopa X zraka, stvarna izloženost zračenju je značajno manja od vremena radiografisanja. U fazi rekonstrukcije vrši se prvo prikupljanje, a potom pomoću algoritama i rekonstrukcija dobijenih „sirovih podataka“. Na ovaj način nastaju

---

zapreminski podaci radiografisanog vidnog polja. Sekundarnom rekonstrukcijom zapreminskih podataka radiografisana regija se prikazuje u sve tri ravni. Softveri omogućavaju i druge prikaze regije od interesa (npr. renderovan 3D prikaz, panoramski prikaz).

Rezolucija slike je određena zapreminskim elementima, vokselima, koji su kod uređaja zasnovanih na CBCT tehnologiji izotropni. Dimenzije vokseli zavise od dimenzije piksela na detektoru.<sup>47</sup> Veličina vokseli, koja se na CBCT slikama kreće 0,076mm do 0,4mm, utiče na kvalitet slike dobijene CBCT metodom. Na primer, analiza alveolarnih defekata je moguća kada se koriste vokseli malih veličina.<sup>95</sup> Takođe, preciznost merenja nivoa alveolarne kosti je obrnuto proporcionalna veličini vokseli na slikama dobijenim CBCT metodom.<sup>96</sup>

#### **1.1.5.3.2 Prednosti CBCT metoda**

Upoznajući izgled i princip rada CBCT metoda, uočavaju se njene prednosti u odnosu na medicinski CT i konvencionalne radiološke metode:

1. Za razliku od medicinskog CT-a koji zahteva više rotacija za snimanje regije od interesa, kod CBCT metoda jedna rotacija je dovoljna za radiografisanje celog regiona od interesa.<sup>97, 98</sup>
2. Kolimacijom zračnog snopa na regiju od interesa smanjuje se doza zračenja u odnosu na medicinski CT.<sup>87</sup> Različiti CBCT uređaji nude različite veličine vidnih polja, tako da se, u zavisnosti od indikacija, za svakog pacijenta može izabrati odgovarajuća veličina.<sup>47</sup> Korišćenjem malih vidnih polja smanjuje se doza zračenja.<sup>99</sup>
3. U odnosu na medicinski CT, snimanje CBCT metodom je jeftinije. Takođe, CBCT uređaj je manji od medicinskog CT uređaja tako da zahteva i manji prostor.<sup>100</sup>
4. CBCT metod sadrži dve važne osobine koje smanjuju troškove u odnosu na medicinski CT. Naime, CBCT uređaj ne zahteva dodatni mehanizam za kretanje pacijenta prilikom radiografisanja. Takođe, konični oblik X-zračnog snopa značajno povećava iskorišćenost X zraka smanjujući toplotu rendgen cevi potrebnu za zapreminsko radiografisanje.<sup>101</sup>



- 
5. CBCT metod koristi X zrake znatno efikasnije i zahteva daleko manje električne energije u poređenju sa medicinskim CT-om<sup>93</sup>
  6. Veličina većine CBCT uređaja je slična veličini ortopantomografskog aparata, vreme skeniranja se može porediti sa vremenom potrebnim za dobijanje OPT-a ili kraće, a zračenje je ekvivalentno količini zračenja koju pacijent primi tokom radiografisanja retroalveolarnog statusa svih zuba.<sup>93, 99</sup> Efektivna doza zračenja, koju pacijent primi prilikom radiografisanja donje i gornje vilice CBCT metodom, je u proseku 3-6 puta veća od doze zračenja kod ortopantomograma.<sup>39</sup> Međutim, za radiografisanje iste regije medicinskim CT-om zračenje kojem se pacijent izloži je 20 puta veća od zračenja kod ortopantomograma.<sup>102</sup> U poređenju sa medicinskim CT-om (u proseku 2000  $\mu$ Sv), doza zračenja kod CBCT metoda je znatno redukovana (29-477  $\mu$ Sv).<sup>103</sup>
  7. Na CBCT slikama vokseli su izotropni i omogućavaju submilimetarsku rezoluciju (veličina vokseli od 0,076mm do 0,4mm), obezbeđujući visok stepen preciznosti dobijenih merenja.<sup>47, 87</sup> Ove osobine utiču na visok dijagnostički kapacitet slika, dobijenih CBCT metodom, u prikazivanju struktura velike gustine kao što su zubi i kost.<sup>104</sup>
  8. U odnosu na medicinski CT, CBCT metod ima bolju prostornu rezoluciju<sup>105, 106</sup>
  9. CBCT metod obezbeđuje prikazivanje regije od interesa u tri ravni (transverzalnoj, sagitalnoj i frontalnoj). Podaci se obrađuju na personalnom računaru. Merenjem ciljanih struktura se dobijaju dimenzije bez distorzije i uvećanja.<sup>47</sup>
  10. Za razliku od medicinskog CT-a kod kog prostori između radiografisanih preseka uslovljavaju pojavu greške u vrednosti od 1mm do 1,5mm, kod CBCT metoda ta greška je oko 0,1mm.<sup>107</sup>
  11. „Skaut slika“ (probno radiografisanje) nam omogućava još preciznije pozicioniranje pacijenta.<sup>103</sup>

---

### 1.1.5.3.3 Ograničenja CBCT metoda

1. Konični oblik zračnog snopa uslovljava veću količinu rasejanog zračenja kod CBCT metoda nego kod medicinskog CT-a.<sup>47</sup>
2. CBCT metodom se ne obezbeđuje visoka kontrastna rezolucija dobijenih radiograma. Zbog toga se ovaj metod ne koristi u prikazivanju mekih tkiva, već je uglavnom namenjena za prikazivanje čvrstih tkiva u dentomaksilofacijalnoj regiji.<sup>97, 98</sup>
3. U poređenju sa konvencionalnim radiološkim metodama, CBCT metod ima veću cenu i veću efektivnu dozu zračenja, nižu rezoluciju i manje je dostupan.<sup>105, 106, 108</sup>
4. Na kvalitet i dijagnostičku preciznost slika, dobijenih CBCT metodom, mogu uticati artefakti. Artefakti mogu nastati kao posledica koničnog oblika X zraka, pomeranja pacijenta tokom radiografisanja, ili samog CBCT uređaja.<sup>47</sup> Artefakti kao što su engl. „scatter“, „streaking“ i „beam hardening“ su uzrokovani velikom gustinom susednih struktura, kao što su gleđ, metalne restauracije i protetske nadoknade.<sup>109, 110</sup> Tako se „beam hardening“ artefakti javljaju kao tamne trake i polja u blizini struktura velike gustine, i mogu da liče na patološki proces.<sup>95, 104, 111</sup> „Streaking“ artefakti se linearno pružaju od metalnih restauracija i mogu uticati na vizualizaciju ne samo zahvaćene regije, već i regije na suprotnoj strani.<sup>87</sup>

### 1.1.5.3.4 Indikacije za primenu CBCT metoda u stomatologiji

CBCT metod se može koristiti u analizi anatomskih struktura u dentomaksilofacijalnoj regiji i odnosa zuba i okolnih tkiva. Precizno utvrđivanje položaja *n. alveolaris inf.*, *sinus maxillaris*, *foramen mentale* pomoću CBCT metoda omogućava kliničarima planiranje različitih terapijskih procedura (podizanje poda maksilarnog sinusa, augmentaciju alveolarnog grebena, postavljanje endoosealnih implantata).<sup>112</sup> Ovaj radiološki metod omogućava određivanje pozicije impaktiranih i prekobrojnih zuba,<sup>107</sup> kao i trodimenzionalni prikaz temporomandibularnih zglobova.<sup>113</sup>

---

CBCT metod se može koristiti i u analizi patoloških promena u koštanom tkivu vilica nastalih kao posledica:

1. parodontopatije,<sup>114-116</sup>
2. komplikacije karijesa,<sup>117</sup>
3. razvojnih anomalija (odontogene ciste),
4. ortodontskih anomalija (trodimenzionalna vizualizacija maksile i mandibule omogućava precizniju procenu zubne i skeletne asimetrije, pa samim tim obezbeđuje precizniju procenu uspeha terapije),<sup>118</sup>
5. postekstrakcione resorpcije alveolarnog grebena,
6. cista i tumora,
7. preloma i deformiteta maksilofacijalne regije.<sup>119</sup>
8. CBCT metod se može koristiti u analizi disajnih puteva.<sup>103</sup>

#### **1.1.5.3.5 Primena CBCT metoda u parodontologiji**

Korisnost primene CBCT metoda u parodontologiji je tema mnogih istraživanja. U svakodnevnoj parodontološkoj praksi, ovaj radiološki metod se koristi u analizi dimenzija alveolarne kosti u tri ravni, prikazivanju infrakoštanih defekata, detekciji defekata u regiji furkacija, vizualizaciji periodoncijuma (periodontalnog prostora), detekciji dehiscencija i fenestracija, prikazivanju mesta za implantate, prikazivanju mekih tkiva u tri ravni.<sup>39, 108, 120</sup>

##### ***CBCT metod u analizi nivoa očuvane alveolarne kosti***

Razvojem CBCT metoda omogućeno je prevazilaženje ograničenja konvencionalne radiografije.<sup>92</sup> Različite studije su ispitivale preciznost CBCT metoda u proceni nivoa alveolarne kosti i detekciji koštanih defekata koji su nastali kao posledica parodontopatije.<sup>52, 114-116, 121-123</sup> Sve navedene studije su sprovedene u *in vitro* ili *ex vivo* uslovima, odnosno u svim studijama je preciznost CBCT metoda u detektovanju promena u alveolarnoj kosti analizirana na modelima (animalnim ili ljudskim) koji su bili fiksirani. Na ovaj način su eliminisani faktori koji svakako mogu uticati na dijagnostički kvalitet slike dobijene CBCT metodom, odnosno pojavu artefakata (tzv. kinetičke neoštrine)

---

usled pomeranja objekta tokom same radiološke procedure. S druge strane, u veoma malom broju *in vivo* studija i prikaza slučaja, koji su proučavali ovu problematiku, za određivanje nivoa alveolarne kosti korišćena je gledno-cementna granica.<sup>124-127</sup> Određivanje gledno-cementne granice nekada predstavlja teškoću kako prilikom kliničkog pregleda, tako i na radiogramima, što svakako može uticati na preciznost dobijenih rezultata. U navedenim studijama nivo alveolarne kosti je određivan na debljini tomografskog preseka (engl. „*slice thickness*“) od 1mm ili mnje.<sup>124-126</sup> U literaturi nije definisana vrednost debljine tomografskog preseka na osnovu koje se može doći do najoptimalnijih rezultata o nivou alveolarne kosti kod obolelih od parodontopatije.

### ***CBCT metod u analizi defekata u regiji furkacija***

Postepeni gubitak alveolarne kosti tokom parodontopatije dovodi do formiranja defekata kako oko korenova zuba tako i u interradikalnoj regiji višekorenih zuba.<sup>128</sup> Prognoza same bolesti i uspeh terapije zavisi od precizne procene nivoa očuvane alveolarne kosti, naročito u regiji furkacija.<sup>128</sup> Kod zuba kod kojih je došlo do apikalne migracije pripojnog epitela u interradikalnoj regiji je moguće sondiranjem detektovati parodontalni džep u predelu furkacije (engl. „*furcation involvement*“).

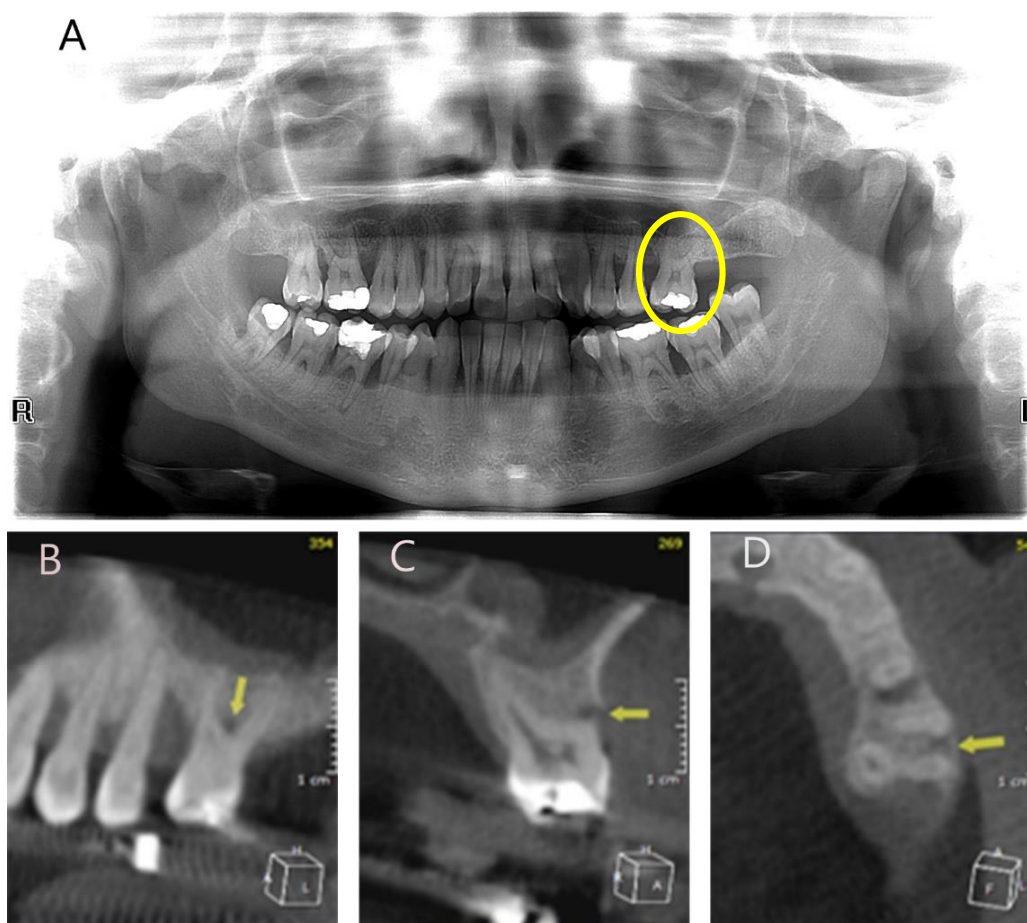
Dijagnoza parodontalnog džepa u predelu furkacije se postavlja kliničkim pregledom, pomoću Nabers-ove sonde, dok se analizom radiograma uočava rasvetljenje u alveolarnoj kosti (defekt u regiji furkacije) između korenova zuba.<sup>39</sup>

Na osnovu stepena horizontalne destrukcije parodontalnih tkiva u predelu furkacije višekorenih zuba, nastale kao posledica parodontopatije, Hamp i sar.<sup>129</sup> su još 1975. godine osmislili sistem za klasifikaciju horizontalnih furkacionih defekata alveolarne kosti. Skoro deset godina kasnije, 1984.godine, Tarnow & Fletcher<sup>130</sup> su predložili klasifikaciju u odnosu na stepen vertikalne destrukcije parodontalnih tkiva u predelu furkacija, nastale kao posledica parodontopatije.

Iako korisni, konvencionalni radiološki metodi nisu precizni u detekciji defekata u regiji furkacija zbog superponiranja korenova zuba i alveolarne kosti sa bukalne i oralne strane korena (Slika 6A).<sup>39</sup> Preciznost konvencionalnih radiograma raste sa porastom gubitka kosti u regiji furkacije.<sup>131</sup> Detektovanje ranog gubitka kosti u regiji furkacije zahteva precizniju dijagnostičku proceduru (Slike 6B, C, D).

---

U periodu od skoro dve decenije u literaturi se pojavilo svega nekoliko *in vivo* studija koje su proučavale primenu CBCT metoda u ispitivanju defekata u regiji furkacija.<sup>132-135</sup> Međutim, nijedna od ovih studija nije ispitivala stepen korelacije između rezultata kliničkih ispitivanja prisustava parodontalnih džepova u predelu furkacija korenova gornjih i donjih molara, detektovanih metodom sondiranja, i rezultata radiološke analize statusa alveolarne kosti u regiji furkacija na radiogramima, dobijenim CBCT metodom, a u toku kliničkog pregleda u okviru kog se donosi odluka i pravi hirurški plan terapije parodontopatije.



**Slika 6.** Defekt u regiji furkacije sa bukalne strane zuba #26

(A) Prikaz na ortopantomogramu

(B, C, D) Prikaz na radiogramima dobijenim CBCT metodom:

sagitalni, frontalni i transverzalni tomografski presek

---

### ***CBCT metod u proceni uspeha regenerativne terapije parodontopatije***

Dugo se sekundarna hirurška procedura (*re-entry*) koristila kao metoda izbora za procenu uspeha terapije parodontopatije. I dok su pojedni istraživači ukazivali na preciznost ove metode, drugi su isticali njene nedostatke.

Naime, smatrano je da je *re-entry* procedura, šest do 12 meseci nakon hirurške terapije, najpreciznija metoda za prikazivanje uspeha terapije parodontopatije.<sup>136</sup> Ova procedura je obezbeđivala detaljne informacije o morfologiji i dimenzijama infrakoštanih defekata pre i posle hirurške terapije. Takođe, ponavljanje hirurške procedure omogućavalo je dodatnu rekonstrukciju koštanih defekata ukoliko nije došlo do njihove potpune rezolucije.<sup>137, 138</sup>

S druge strane, drugi istraživači su ukazivali na nedostatke *re-entry* procedure, ističući da je sprovođenje ove procedure u periodu od 6 do 12 meseci nakon hirurške terapije previše rano zbog kontinuiranog sazrevanja grafta.<sup>139</sup> Naime, proces sazrevanja može trajati i do dve godine.<sup>139, 140</sup> Takođe, nedostatke ove metode predstavljaju i saglasnost pacijenta kao i odobrenje Etičkog komiteta za studiju.<sup>124</sup>

Za procenu uspeha regenerativne terapije parodontopatije korišćeni su intraoralni radiološki metodi.<sup>141</sup> Međutim nemogućnost standardizacije uslova za njihovo dobijanje, odnosno obezbeđivanje istovetnog položaja pacijenta prilikom ponovnog radiografisanja, kao i dvodimenzionalni prikaz radiografisanih struktura ograničavaju preciznost ove metode.

Razvojem CBCT metoda javila se i mogućnost da trodimenzionalni prikaz regije od interesa zameni *re entry* proceduru. Međutim, preciznost ove metode u proceni uspeha regenerativne terapije parodontopatije nije dovoljno ispitana. U literaturi postoji jedna studija<sup>124</sup> i dva prikaza slučaja<sup>142, 143</sup> u kojima se CBCT metod koristio u ispitivanju navedene problematike. Takođe, u dostupnoj literaturi nije definisan protokol za analizu radiograma dobijenih CBCT metodom.

### ***CBCT metod u prikazivanju periodontalnog prostora***

U literaturi postoje studije u kojima je vršeno poređenje uspešnosti CBCT metoda i konvencionalnih radioloških procedura u prikazivanju periodontalnih prostora simuliranih na modelima.<sup>51, 105</sup> U studiji Ozmerica i sar.<sup>51</sup> je pokazano da su retroalveolarni radiogrami precizniji u merenju periodontalnog prostora. Dve godine

---

kasnije, autori druge studije su zaključili da su slike dobijene CBCT metodom preciznije u određivanju periodontalnog prostora od intraoralnih radiograma.<sup>105</sup> Suprotni nalazi navedenih studija mogu biti objašnjeni različitim radiografskim uređajima i protokolima korišćenim za dobijanje CBCT slika.<sup>87</sup>

### ***CBCT metod i planiranje ugradnje implantata***

Poseban značaj CBCT metod ima u oblasti implantologije, gde se pre plasmana implantata, na osnovu podataka o dimenzijama raspoložive alveolarne kosti, može izabrati veličina implantata i lokacija za njegov plasman, a oseointegracija se može procenjivati tokom određenog vremenskog perioda.<sup>103</sup>

### ***CBCT metod u prikazivanju mekih tkiva***

Zbog prisustva rasejanog zračenja i smanjene kontrastne rezolucije, CBCT metod se ne smatra metodom izbora za prikazivanje mekih tkiva. Međutim, ovaj metod, pod nazivom mekotkivni CBCT (*soft tissue CBCT–ST*), je korišćen za određivanje dimenzija i odnosa dentogingivalnog kompleksa.<sup>144</sup> Ovom tehnikom procenjivan je odnos između: slobodne gingive, ivice bukalne lamele alveolarne kosti i cementno-gledne granice. Širinu vestibularne i oralne gingive, kao i vestibularne i oralne alveolarne kosti je takođe moguće izmeriti.<sup>144</sup>

---

## 1.2 Analiza metodom konačnih elemenata

Metod konačnih elemenata (u literaturi poznat kao *Finite Element Analysis* (FEA)) predstavlja numerički metod razvijen u cilju rešavanja širokog spektra tehničkih problema (inicijalno u vazduhoplovnoj industriji).<sup>145</sup> Zbog mogućnosti koje poseduje, ovaj metod je našao svoju primenu u brodogradnji, autoindustriji, građevini, medicini, kao i u stomatologiji.<sup>145</sup>

Osnovna funkcija denticije je priprema i obrada hrane tokom fiziološkog procesa žvakanja.<sup>146</sup> Delujući preko površine zuba, sile žvakanja naprežu kako sam zub na koji deluju, tako i tkiva koja okružuju zub (koštano tkivo, periodoncijum). U biomehanici, ta naprezanja izražavaju se fizičkim veličinama kao što su deformacije, sile i naponi (intenzitet sile koja deluje na jediničnu površinu). Stres predstavlja skup faktora (prekomerne sile, ali i svih lokalnih i opštih faktora) koje za posledicu imaju poremećaj morfologije i funkcije parodonticijuma. Distribucije dejstva sile uslovljene su kako samom strukturom zuba tako i stanjem potpornog tkiva, i za njihovu analizu koriste se matematički proračuni.

Za proračunavanje fizičkih veličina, metod konačnih elemenata koristi kompjuterski model kojim se definiše diskretni domen na kome se te veličine izračunavaju. Diskretizacija domena sastoji se iz definisanja složenog sistema čvorova i elemenata koji formiraju mrežu konačnih elemenata (engl. *mesh*). Mreža konačnih elemenata definiše strukturalne karakteristike (modul elastičnosti, gustina, viskoznost i dr.) u zavisnosti od problema koji se razmatra. Osnovni zadatak ove analize je napraviti proračun na ograničenom (konačnom) broju čvorova, a zatim rezultate preneti na celu površinu ili zapreminu.<sup>145</sup>

Postupci u korišćenju metoda konačnih elemenata za potrebe analize problema u medicini i stomatologiji su sledeći:

1. Određivanje tipa numeričke analize pogodne za taj problem.
2. Akvizicija geometrije modela, uglavnom putem skenera kao što su kompjuterizovana tomografija (CT), magnetna rezonanca (MR) i konfokalna mikroskopija.
3. Formiranje zapreminske mreže iz trodimenzionalne rekonstrukcije dobijene pomoću CT radiograma.
4. Zadavanje graničnih uslova i materijalnih karakteristika.



---

## 5. Proračun i postprocesuiranje dobijenih rezultata simulacije.

FEA je korišćena u različitim oblastima stomatologije u cilju razumevanja kompleksnih procesa u usnoj duplji i kreiranja kvalitetnijih terapijskih procedura.<sup>146</sup> Ovaj metod je primenjivan u biomehaničkoj analizi različitih patoloških i/ili fizioloških stanja u oralnoj hirurgiji,<sup>147-149</sup> oralnoj implantologiji,<sup>150, 151</sup> endodonciji,<sup>152, 153</sup> stomatološkoj protetici,<sup>154-156</sup> parodontologiji<sup>157-159</sup> i ortopediji vilica.<sup>160, 161</sup> Metod je korišćen u proceni distribucije napona u mekim i tvrdim tkivima.<sup>162-165</sup> Uticaj nivoa alveolarne kosti na funkciju zuba je takođe ispitivan navedenim metodom.<sup>157-159, 166</sup> Međutim, uticaj tipa resorpcije alveolarne kosti i efekat regenerativne terapije parodontopatije na distribuciju napona u zubima, periodoncijumu, kompakti i spongiozi alveolarne kosti i dalje je nerazjašnjen.

Resorpcija alveolarne kosti je jedan od glavnih odlika parodontopatije. Različiti tipovi resorpcije alveolarne kosti, vertikalni i horizontalni, utiču na promenu njene visine i morfologije.<sup>167</sup> Horizontalna resorpcija, najčešći tip gubitka alveolarne kosti kod obolelih od parodontopatije, dovodi do linearnog smanjenja visine alveolarne kosti, dok se usled vertikalne resorpcije alveolarne kosti formiraju kosi, tzv. infrakoštani defekti.<sup>167</sup> Prisustvo infrakoštanih defekata predstavlja indicaciju za primenu regenerativne terapije parodontopatije.<sup>168</sup> Nekoliko regenerativnih terapijskih procedura usmerenih u pravcu regeneracije alveolarne kosti, periodoncijuma i cementa korena zuba je opisano u literaturi.<sup>169</sup> Iako su dostupni brojni biomaterijali i razne tehnike za njihovu primenu, regeneracija parodontoncijuma i dalje predstavlja veliki izazov čak i za iskusne kliničare.

U literaturi je opisano da se biomehaničko ponašanje zuba i okolne alveolarne kosti kod obolelih od parodontopatije razlikuje od zdravog parodontoncijuma.<sup>166</sup> S obzirom na činjenicu da se intenzitet napona ne može eksperimentalno izmeriti u *in vivo* uslovima, može se samo pretpostaviti da različiti intenziteti i distribucije napona u parodontoncijumu kod obolelih od parodontopatije mogu dovesti do napredovanja same bolesti. Primenom metoda konačnih elemenata se otvorila mogućnost ispitivanja uticaja različitih tipova resorpcije alveolarne kosti na distribuciju napona u zubima, alveolarnoj kosti i periodoncijumu, kao i biomehaničkog aspekta regenerativne terapije parodontopatije, što do sada u literaturi nije opisano.

---

## 2 RADNE HIPOTEZE

1. Između rezultata radioloških analiza, dobijenih CBCT metodom na selektovanom sagitalnom tomografskom preseku, i relevantnih vrednosti dubine infrakoštanih defekata, dobijenih kliničkim merenjima tokom režanj operacije u okviru hirurške terapije parodontopatije, postoji pozitivna korelacija.
2. Između rezultata radioloških analiza dubine infrakoštanih defekata dobijenih CBCT metodom na selektovanim tomografskim presecima različitih debljina postoji pozitivna korelacija.
3. Između nalaza dobijenih sondiranjem tokom kliničkog pregleda parodontalnih džepova u predelu furkacija korenova gornjih i donjih molara i rezultata radiološke analize statusa alveolarne kosti u regiji furkacija, dobijenih CBCT metodom, ne postoji pozitivna korelacija.
4. Različiti tipovi resorpcije alveolarne kosti različito utiču na deformaciju i distribuciju napona u alveolarnoj kosti, periodoncijumu i zubima.
5. Regenerativna terapija parodontopatije doprinosi smanjenju obima deformacije i intenziteta napona u zubima, periodoncijumu i okolnoj alveolarnoj kosti.

---

### 3 CILJEVI ISTRAŽIVANJA

1. Ispitati korelaciju između rezultata radioloških analiza, dobijenih CBCT metodom na selektovanom sagitalnom tomografskom preseku, i relevantnih vrednosti dubine infrakoštanih defekata, dobijenih kliničkim merenjima tokom režanj operacije u okviru hirurške terapije parodontopatije.
2. Uporediti rezultate radioloških analiza dubine infrakoštanih defekata dobijenih CBCT metodom na selektovanim tomografskim presecima različitih debljina.
3. Uporediti prisustvo parodontalnih džepova u predelu furkacija korenova gornjih i donjih molara, detektovanih sondiranjem u toku kliničkog pregleda, sa rezultatima radiološke analize statusa alveolarne kosti u regiji furkacija, dobijenim CBCT metodom.
4. Metodom konačnih elemenata ispitati na 3D FE modelima da li različiti tipovi resorpcije alveolarne kosti kod obolelih od parodontopatije različito utiču na biomehaničko ponašanje zuba, periodoncijuma i okolne alveolarne kosti.
5. Metodom konačnih elemenata ispitati, na 3D FE modelima, da li regenerativna terapija parodontopatije utiče na biomehaničko ponašanje zuba, periodoncijuma i okolne alveolarne kosti.

---

## 4 MATERIJAL I METODE

Istraživanje je sprovedeno na Stomatološkom fakultetu, Univerziteta u Beogradu i u Istraživačko-razvojnom centru za bioinženjering (BioIRC) Fakulteta inženjerskih nauka, Univerziteta u Kragujevcu. Studija je odobrena od strane Etičkog komiteta Stomatološkog fakulteta Univerziteta u Beogradu (№ 36/2). Svi pacijenti uključeni u studiju su bili u potpunosti obavešteni o istraživanju i dali su svoju pismenu slaganost. Studiju su činila dva dela:

- u prvom delu istraživanja je vršeno ispitivanje korelacije između rezultata radioloških analiza infrakoštanih defekata i defekata u regiji furkacija, dobijenih CBCT metodom, i rezultata kliničkih ispitivanja
- u drugom delu istraživanja je pomoću kompjuterskog metoda konačnih elemenata na 3D FE modelima vršena analiza deformacije i distribucije napona u zubima, periodoncijumu i okolnoj alveolarnoj kosti pre i nakon regenerativne terapije parodontopatije.

### 4.1 Selekcija pacijenata

U studiju je bilo uključeno 21 pacijenta, obolelih od hronične generalizovane uznapredovale parodontopatije,<sup>9</sup> koji su se javili na Kliniku radi lečenja. Dijagnoza hronične generalizovane uznapredovale parodontopatije je postavljena na osnovu poznatih kriterijuma: >30% mesta svih prisutnih zuba je bilo zahvaćeno oboljenjem, a gubitak pripojnog epitela i alveolarne kosti >5mm.<sup>9</sup> Nakon sprovedene kauzalne terapije obolelog parodoncijuma, selektovani su pacijenti koji su zadovoljavali sledeće kriterijume za uključivanje u studiju:

- 1) prisustvo najmanje dva infrakoštana defekta sa dubinom sondiranja  $\geq 6$ mm indikovanih za hiruršku terapiju,
- 2) pacijenti bez sistemskih bolesti, bez trudnoće i laktacije,
- 3) dobra oralna higijena, plak index (PI) < 1, krvarenje na provokaciju manje od 20%

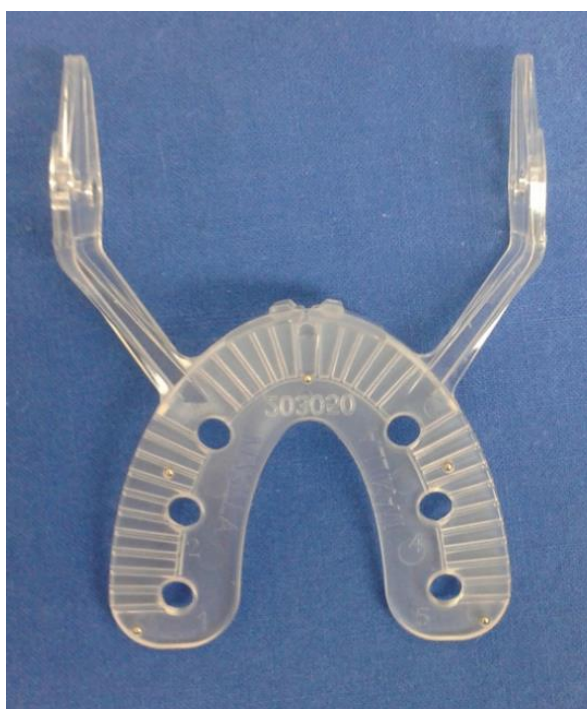---

#### 4.2 Primena CBCT metoda u analizi infrakoštanih defekata

Na osnovu analize ortopantomograma i odgovarajućih kliničkih parametara (DS, NPE, NIG) vršena je selekcija pacijenata koji su bili uključeni u studiju kao i odabir adekvatnih koštanih defekata. Klinička merenja su vršena u šest tačaka oko svih prisutnih zuba pomoću parodontalne sonde (Hu-Friedy, Čikago, SAD).

Kod pacijenata je najpre sprovedena kauzalna terapija parodontopatije (uklanjanje svih čvrstih i mekih zubnih naslaga, obrada parodontalnih džepova kod svih zuba čija je dubina sondiranja  $\geq 4\text{mm}$ ). Šest nedelja nakon sprovedene kauzalne terapije pacijenti su došli na kontrolni pregled, kada je, po prethodno navedenim kriterijumima, 66 infrakoštanih defekata uključeno u studiju.<sup>9, 170</sup>

U cilju dobijanja uniformnih rezultata, kod svih pacijenata su korišćeni fabrički proizvedeni stentovi (*Bite Plate*, Instrumentarium Oy, Tuusula, Finska), koji su bili individualizovani za svakog ispitanika pojedinično (Slika 7).

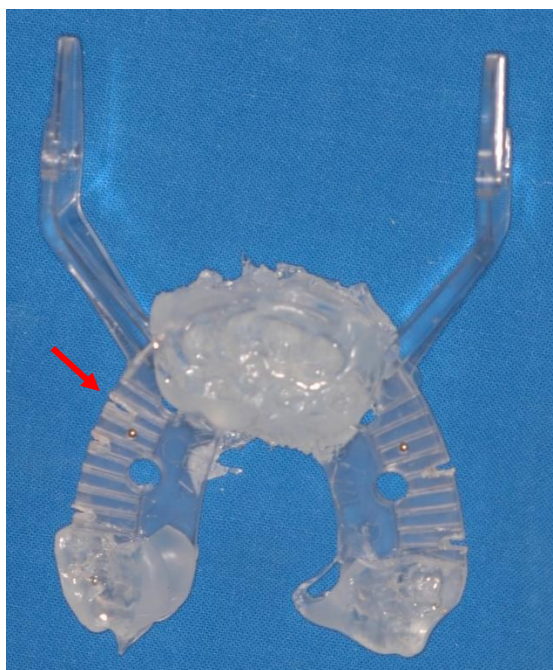


*Slika 7. Fabrički stent (Bite Plate)*

---

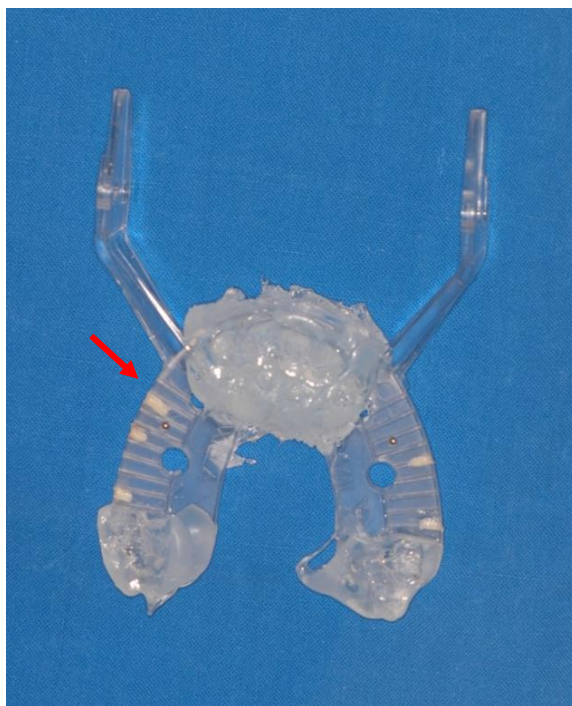
#### 4.2.1 Priprema stenta

Za fiksaciju stenta u ustima pacijenta i obezbeđivanje istovetnog položaja gornje i donje vilice, kako tokom radiološke analize, tako i tokom hirurške terapije, korišćen je materijal za registraciju zagrižaja (Omnibite Plus, Omnident, Rodgau, Nemačka). Stent je pozicioniran paralelno sa frankfurtskom i bipupilarnom ravni. Nakon toga, za svaki odabrani infrakoštani defekt ispreparisan je odgovarajući usek na stentu pomoću cilindričnog borera (Slika 8).



*Slika 8.* Ispreparisani useci na stentu

Pozicija i angulacija useka bila je diktirana angulacijom parodontalne sonde pri merenju najdublje tačke defekta tokom kliničkog pregleda. Usek je potom ispunjen kompozitnim materijalom i na taj način je bila obezbeđena njegova vidljivost na radiogramima dobijenim CBCT metodom (Slika 9).



*Slika 9.* Pripremljen stent (useci na stentu ispunjeni kompozitnim materijalom) za radiografisanje

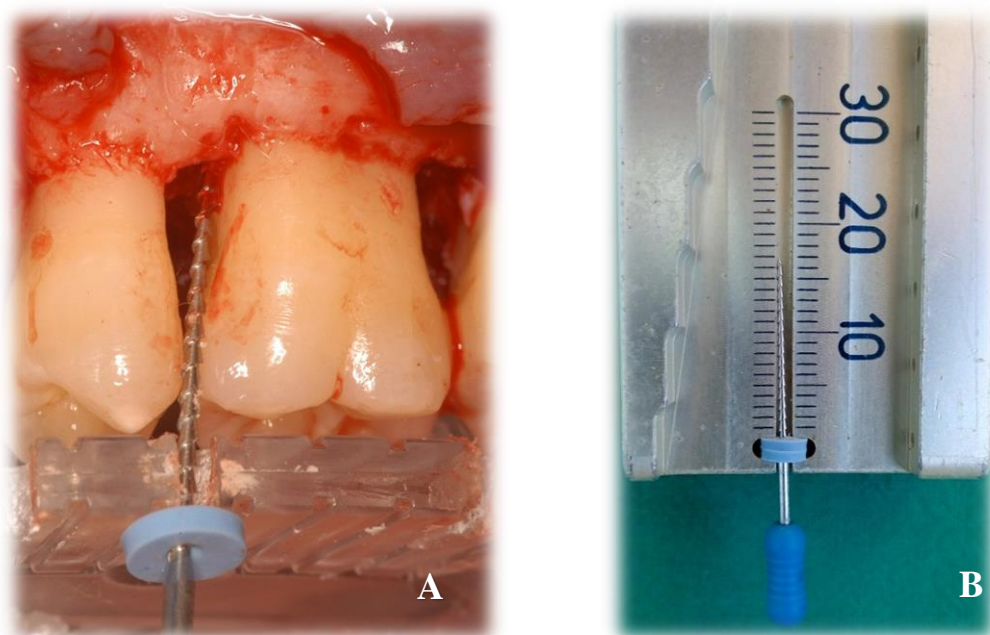
#### **4.2.2 Radiografisanje CBCT metodom**

Pripremljen stent je pozicioniran u ustima pacijenta, a potom je pacijent radiografisan CBCT metodom. CBCT uređaj, SCANORA 3Dx, SOREDEX, Tuusula, Finska, je korišćen za dobijanje radiograma visoke rezolucije. Prilikom radiografisanja korišćeno je M polje (80X100 mm) sa precizno definisanim parametrima za radiografisanje (90 kV, 10 mA, 2.4 s). CBCT volumeni u DICOM formatu su eksportovani u OnDemand3D softver (Cybermed, Seul, Južna Koreja) i analizirani na monitoru od 17" (ViewSonic VA2231WA-LED, Brea, CA, SAD), rezolucije 1280 × 1024.

---

### 4.2.3 Intraoperativna merenja

Tokom rezanj operacije, nakon odizanja reznja pune debljine i debridmana hirurške rane stent je bio postavljen u usta pacijenta. Kroz napravljeni usek, iz kog je prethodno uklonjen kompozitni materijal, bio je plasiran endodontski proširivač *K-file* (veličina # 60, FKG Dentaire, Švajcarska) do najdublje tačke defekta. Potom je graničnik na proširivaču bio spušten do površine stenta i na taj način je određivana dubina infrakošanog defekta (Slike 10A, 14A). Rastojanje između vrha proširivača i donje površine graničnika je mereno pomoću endodontskog lenjira (Slika 10B), i ta vrednost je kasnije korelirana sa vrednošću dubine defekta koja je dobijena analizom CBCT slika. Dubine infrakoštanih defekata je merio istraživač koji nije imao uvid u rezultate radioloških analiza. Infrakoštani defekti su rekonstruisani primenom košanog zamenika bovinog porekla (Geistlich Bio-Oss®, Geistlich Pharma, Wolhusen, Švajcarska), nakon čega je flap bio reponiran i ušiven 4.0 svilenim koncem (SMI, St.Vith, Belgija).

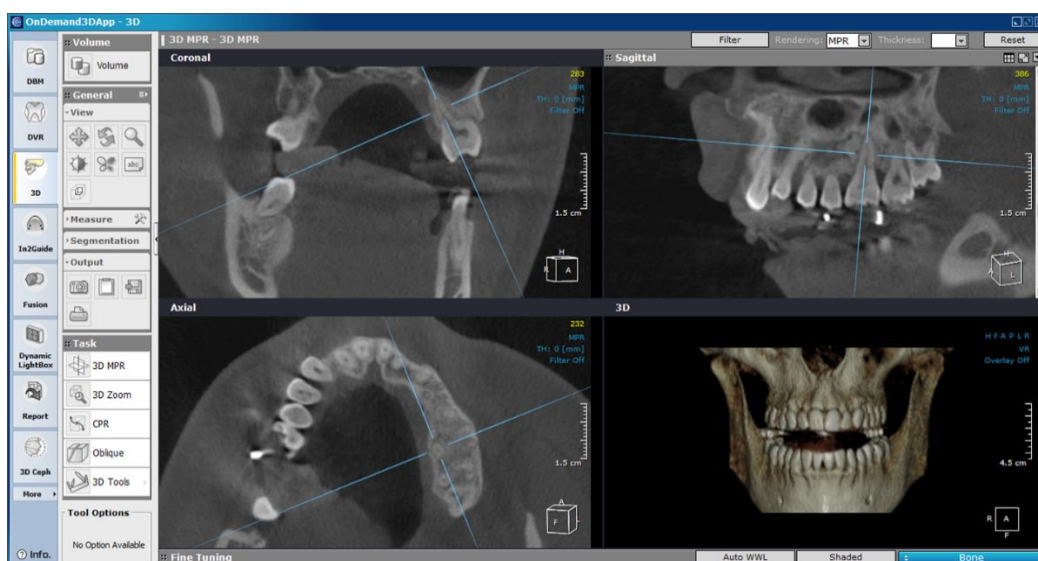


**Slika 10.** (A) Intraoperativno merenje dubine infrakošanog defekta  
(B) Merenje dužine proširivača pomoću endodontskog lenjira



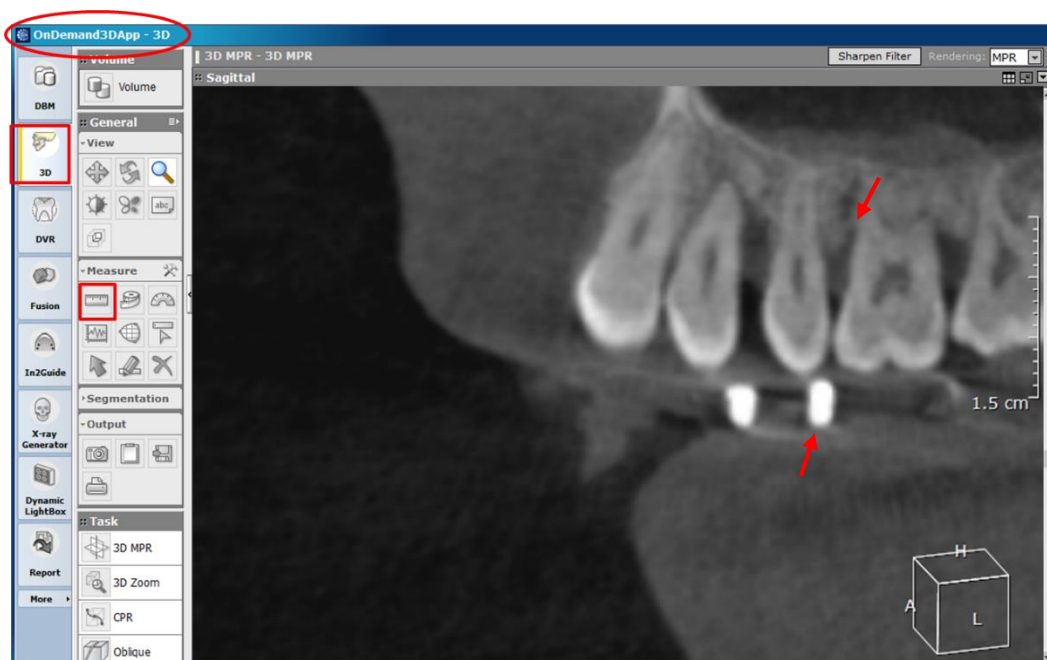#### 4.2.4 Analiza radioloških slika

Radiogrami su analizirani u 3D modulu (transverzalni, sagitalni, frontalni i 3D prikaz) softvera preporučenog od strane proizvođača (On Demand, Cybermed, Korea). Najpre je izvršeno podešavanje kontrasta (engl. „*windowing*“ ili „*contrast control*“) prema preporuci za dati CBCT uređaj. Potom su ose pozicionirane u sve tri ravni (Slika 11). Ose su postavljane tako da na transverzalnom preseku budu pod pravim uglom u odnosu na alveolarni greben, dok su na sagitalnom i frontalnom preseku bile pozicionirane tako da prate aksijalne ose korenova zuba. U slučaju gornjih molara ose su pozicionirane u odnosu na palatinalni koren, dok se u donjoj vilici pozicioniranje vršilo u odnosu na distalni koren. Gornji molari sa ekstenzivnim gubitkom kosti na aproksimalnim površinama zuba koji su ostvarivali komunikaciju u predelu furkacija su bili isključeni iz studije, jer se nije mogla sa sigurnošću odrediti najdublja tačka defekta, kako intraoperativno tako ni na radiološkim slikama.



*Slika 11.* Pozicioniranje osa u sve tri ravni

Nakon pozicioniranja osa, na sagitalnom tomografskom preseku su najpre podešavane debljine preseka (engl. *slice thickness*) na 0mm (veličina vokseli ili engl. „*voxel size*“), 1mm ili 3mm, a potom je na tom istom preseku pronalazena najdublja tačka defekta. Zatim su u frontalnoj ravni ose pomerane u cilju obezbeđivanja vidljivosti referentne površine na stentu (useka ispunjenog kompozitom). Radiološka merenja su vršena na selektovanim sagitalnim tomografskim presecima na kojima se detektovala najdublja tačka defekta i referentna površina na stentu. Za određivanje udaljenosti od najdubljeg mesta defekta do referentne površine markirane na stentu korišćena je alatka „lenjir“ (engl. „*ruler tool*“) (Slika 12).



*Slika 12.* Referentne tačke za radiološka merenja

Dva istraživača, koja su prethodno bila obučena za analizu radioloških slika (engl. „*training session*“), su analizirala infrakoštane defekte na radiološkim slikama i to na tri debljine tomografskog preseka (0mm, 1mm, 3mm). Svaki istraživač je vršio analizu infrakoštanih defekata u tri serije:

---

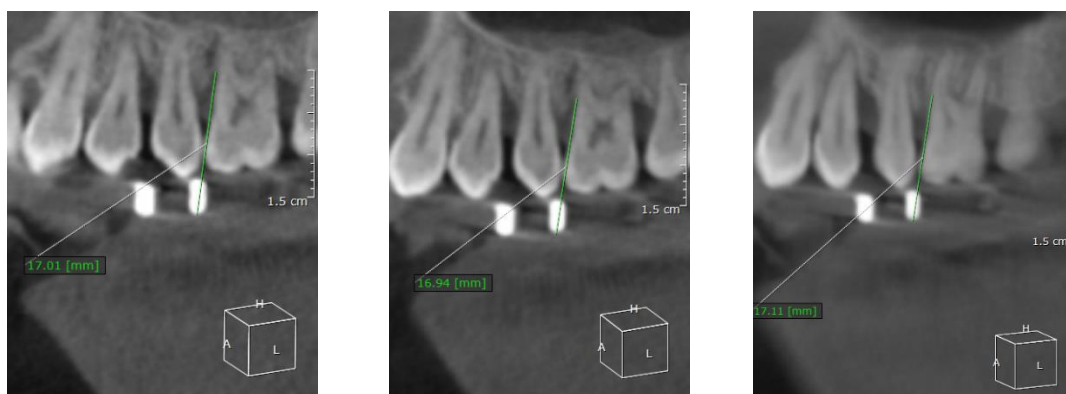
I serija merenja: rastojanje od najdublje tačke defekta do referentne površine na stentu je određivano na selektovanim sagitalnim tomografskim presecima debljina: 0mm, 1mm i 3mm (Slike 13, 14B, C, D).

II serija merenja: rastojanje od najdublje tačke defekta do referentne površine na stentu je određivano na isti način kao i u prvoj seriji merenja ( debljine tomografskog preseka: 0mm, 1mm, 3mm), s tim što je nakon svakog od ovih merenja memorisan projekat.

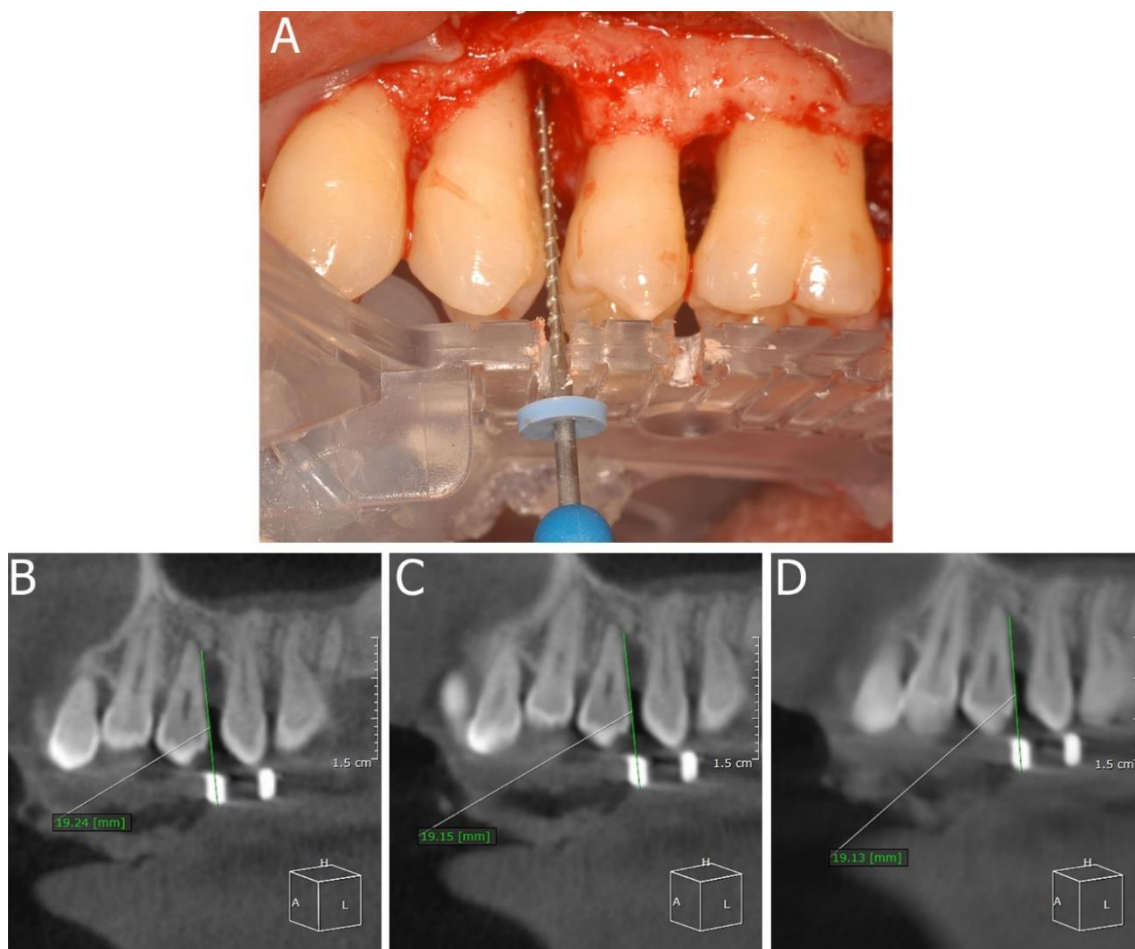
III serija merenja: rastojanje od najdublje tačke defekta do referentne površine na stentu je određivano na prethodno sačuvanim projektima.

Intervali između prve, druge i treće serije merenja su bili po dve nedelje. Istraživači su međusobno bili nezavisni i nisu imali uvid u kliničke vrednosti dubine infrakoštanih defekata.

Dobijeni rezultati radiološke analize su međusobno poređeni i korelirani sa rezultatima intraoperativne analize dubine infrakoštanih defekata.



*Slika 13.* Radiološka merenja dubine infrakoštanog defekta



**Slika 14.** Pacijent 38 godina starosti. **(A)** Klinička intraoperativna fotografija. Izmereno rastojanje od graničnika do najdublje tačke defekta pozicioniranog distalno od zuba #24 iznosilo je 19mm. Radiološka merenja dubine infrakoštanog defekta pozicioniranog sa distalne strane zuba #24 izmerenih na sagitalnim tomografskim presecima debljine: **(B)** 0mm, **(C)** 1mm, **(D)** 3mm.

---

### **4.3 Primena CBCT metoda u analizi defekata u regiji furkacija**

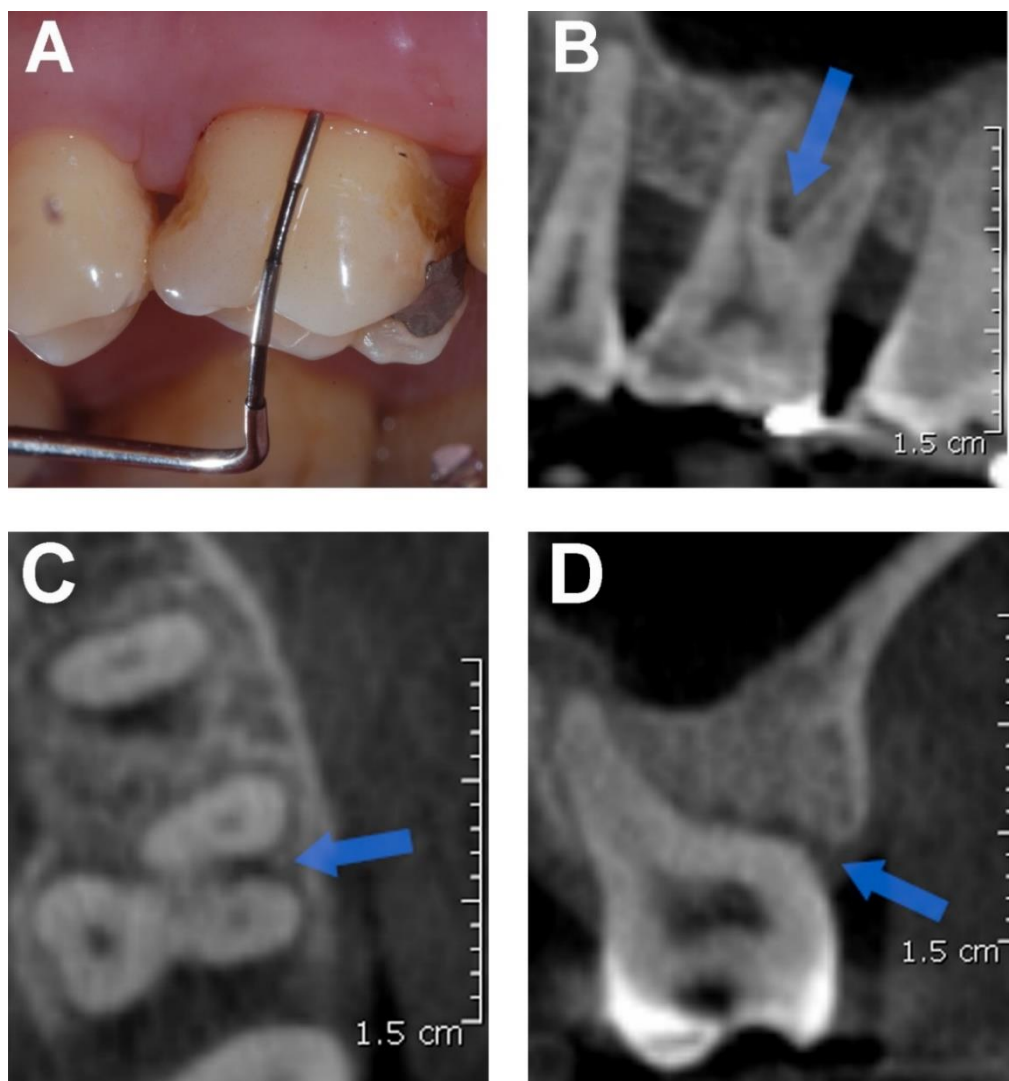
Kod 15 pacijenata (jedanaest muškaraca i četiri žene, prosečne starosti  $44.5 \pm 8.4$  godina) je vršena i analiza defekata u predelu furkacija. Klinički nalaz prisustva parodontalnih džepova u regiji furkacija molara gornje i donje vilice je koreliran sa rezultatima analize statusa alveolarne kosti u regiji furkacija na radiogramima, dobijenim CBCT metodom.

#### **4.3.1 Klinička procena parodontalnih džepova u regiji furkacija**

Šest nedelja nakon završene kauzalne terapije parodontopatije, vršena je klinička procena postojanja parodontalnih džepova u regiji furkacije pomoću Nabers-ove sonde (PQ2N, Hu-Friedy Europe, Rotterdam, Holandija). Regije furkacija su posmatrane kod 38 molara u gornjoj i 30 molara u donjoj vilici (ukupno 174 furkacionih mesta). Treći molari, kao ni molari sa fuzionisanim korenovima nisu bili uključeni u studiju. Regije furkacija su posmatrane sa bukalne, palatomezijalne i palatodistalne strane u gornjoj vilici, i sa bukalne i oralne strane u donjoj vilici. Klinički pregled su obavila dva prethodno kalibrisana istraživača, u istoj poseti pacijenta ali međusobno odvojeno i nezavisno. Postojanje parodontalnih džepova u regiji furkacija je detektovano horizontalnom insercijom sonde do najdublje tačke defekta, odnosno do mesta pojave otpora (Slika 15A). Klinički nalaz je evidentiran primenom dihotomne skale (prisutan/odsutan).

#### **4.3.2 Analiza radioloških slika**

Kod ovih pacijenata vršena je i analiza postojećih radioloških slika u cilju detekcije defekata u regiji furkacije. Trenirani istraživač, koji nije imao uvid u kliničke nalaze, je analizirao regije furkacija molara gornje i donje vilice na slikama dobijenim CBCT metodom, u sve tri ravni (Slike 15B, C, D). Rezultati dobijenih analiza beleženi su po principu dihotomne skale, odnosno prisutan/odsutan defekt u regiji furkacije.



**Slika 15.** Pacijentkinja 46 godina starosti. (A) Klinička intraoralna fotografija; Defekt u regiji furkacije sa bukalne strane zuba #26, prikazan u sagitalnoj (B), transverzalnoj (C) i frontalnoj (D) ravni. Analizom radiograma dobijenih CBCT metodom je utvrđeno prisustvo defekta u regiji furkacije sa bukalne strane zuba #26, dok se postojanje parodontalnog džepa u istoj ovoj regiji nije detektovalo tokom kliničkog pregleda (DS=1mm, NPE=1mm).

---

#### 4.4 Statistička analiza podataka

Statističkom analizom bili su obuhvaćeni svi parametri uključeni u klinička i radiološka ispitivanja. Baza podataka je formirana u statističkom paketu SPSS 13.0 (Apache software foundation, SAD), gde je vršena dalja analiza prikupljenih podataka. Za analizu dobijenih podataka upotrebljene su deskriptivne statističke metode i metode za testiranje statističkih hipoteza. Od metoda deskriptivne statistike korišćene su mere centralne tendencije (aritmetička sredina) i mere disperzije (standardna devijacija, minimum i maksimum) za numerička obeležja posmatranja, a apsolutni i relativni brojevi za atributivna obeležja posmatranja. Izbor testa za analizu numeričkih obeležja posmatranja zavisio je od prirode raspodele podataka koja je utvrđena Kolgomorov Smirnov testom. Za testiranje hipoteze o značajnosti razlike srednjih vrednosti numeričkih obeležja korišćena je jednofaktorska analiza varijanse (*ANOVA test*) za ponovljena merenja, a potom Takijev test (*Tuckey test*) za analizu razlika između grupa. Kriterijum za statističku značajnost je bio  $p < 0.05$ .

Stepen saglasnosti samog istraživača („*intraobserver agreement*“) i stepen saglasnosti između istraživača („*interobserver agreement*“) je izračunavan pomoću unutar klasnog koeficijenta korelacije („*intra-class correlation coefficients*“ (ICC)).

#### 4.5 Analiza metodom konačnih elemenata

Tridesetogodišnji pacijent, dobrog sistemskog zdravlja, nepušač, kod kog je postavljena dijagnoza hronične generalizovane parodontopatije je uključen u ovaj deo istraživanja. Radiogrami dobijeni CBCT metodom, su korišćeni za kreiranje 3D FE modela.

##### 4.5.1 Hirurška procedura

Šest nedelja nakon kauzalne terapije kod pacijenta je sprovedena hirurška terapija parodontopatije u cilju debridmana svih parodontalnih defekata čija je dubina sondiranja  $\geq 6$ mm. U toku kliničkog pregleda pre hirurške intervencije određivani su i klinički

---

parametri (DS, NPE, NIG), pri čemu su zabeležene najveće vrednosti ovih parametara za ispitivanu regiju (zub #23: DS=3mm, NPE=2mm; zub #24: DS=8mm, NPE=8mm; zub#25: DS=4mm; NPE=3mm). Nakon aplikacije lokalne anestezije, sulkusna incizija je izvršena u regionu između distalne površine zuba #23 i mezijalne površine zuba #27. Odignut je režanj pune debljine i izvršen debridman hirurške rane. Uočen je infrakoštani defekt sa distalne strane zuba #24. Ekspozirani korenovi svih zuba su najpre tretirani 24% EDTA gelom (PrefGel®, Biora, Malmö, Švedska and Straumann, Basel, Švajcarska), a potom ispirani fiziološkim rastvorom i na taj način su bili pripremljeni za aplikaciju gela koji je sadržao gleđne proteine rasta (Emdogain gel®, Biora and Straumann). Infrakoštani defekt sa tri zida, pozicioniran sa distalne strane zuba #24 je rekonstruisan pomoću koštanog zamenika bovinog porekla (BioOss®, veličina granula 0.25–1.0 mm; Geistlich Pharma, Wolhusen, Švajcarska). Režanj je reponiran i ušiven standardnom procedurom.

Na kontrolnom pregledu, šest meseci nakon hirurške terapije, klinički parametri su ponovo određivani (zub #23: DS= 3mm, NPE= 2mm; zub #24: DS= 3mm, NPE= 4mm; zub #25: DS= 3mm, NPE= 3mm).

#### **4.5.2 Radiografisanje CBCT metodom**

Pacijent je dva puta radiografisan CBCT metodom, pre i šest meseci nakon hirurške procedure. Radiografisanje je obavljeno na CBCT uređaju (SCANORA 3Dx, SOREDEX, Tuusula, Finska) visoke rezolucije, sa tačno utvrđenim parametrima za radiografisanje (90kV; 10ms; 2,4s).

#### **4.5.3 3D FE modeli**

Radiogrami dobijeni CBCT metodom su korišćeni za kreiranje tri različita 3D FE modela (Slike 16A, B, C). Modeli su se sastojali od: gornjeg levog očnjaka, prvog i drugog premolara i okolne alveolarne kosti. Za svaki od navedenih zuba posebno su modelovani gleđ, dentin, pulpa i periodoncijum, dok cement korena zuba nije modelovan. Segmentacija i trodimenzionalna rekonstrukcija površinske mreže iz radiograma dobijenim CBCT metodom je izvršena pomoću softvera Mimics 10.01 (Materialise,



---

Leuven, Belgija) kroz nekoliko koraka. Nakon modelovanja maske kompaktne kosti izvršeno je modelovanje maske spongiozne kosti, a potom modelovanje maske navedenih zuba. Korišćenjem stereolotografskog modula (STL+) Mimics softvera sve maske su pretvorene u STL format. U cilju optimizacije kvaliteta trouglova za dalju analizu metodom konačnih elemenata korišćen je REMESH modul, pripojen Mimics softveru. Na kraju, dodatno sklapanje delova u sva tri modela vršeno je pomoću Geomagic Studio 10 softvera (Geomagic GmbH, Stuttgart, Nemačka), a potom je modelovan periodoncijum debljine 200 µm. Nivo očuvane alveolarne kosti oko zuba #23 i #25 se se nije razlikovao u sva tri modela. Takođe, nivo očuvane alveolarne kosti oko zuba #24 je bio isti u Modelu 1 i Modelu 3.

**Model 1** predstavlja horizontalni gubitak alveolarne kosti u regionu zuba # 23, #24 i #25 (Slika 16A). Formiran je na osnovu radiograma dobijenih CBCT metodom pre hirurške procedure (Slika 16D), ali sa određenim izmenama – postojeći infrakoštani defekt koji je lokalizovan sa distalne strane zuba #24 je rekonstruisan, a karakteristike materijala dodeljene rekonstruisanom defektu su odgovarale karakteristikama spongiozne i kortikalne kosti, što je imalo za cilj simulaciju horizontalnog gubitka kosti. Model je kreiran u cilju ispitivanja razlika u deformaciji i distribuciji napona između horizontalnog (Model 1) i vertikalnog (Model 2) gubitka alveolarne kosti, kao i njihovog poređenja sa postignutim rezultatima šest meseci nakon regenerativne terapije parodontopatije (Model 3).

**Model 2** je formiran na osnovu radiograma dobijenih CBCT metodom pre operacije i predstavljao je identičnu situaciju u regiji od interesa pre regenerativne terapije parodontopatije (prisutan infrakoštani defekt na distalnoj površini zuba #24 (Slike 16B, D, F). Periodoncijum u predelu infrakoštanog defekta nije modelovan (Slika 16G) .

**Model 3** je kreiran na osnovu radiograma dobijenih CBCT metodom šest meseci nakon hirurške terapije (Slika 16E). Nekada prisutan infrakoštani defekt koji je bio lokalizovan sa distalne strane zuba #24 je rekonstruisan, a karakteristike materijala dodeljene rekonstruisanom defektu su odgovarale karakteristikama koštanog zamenika bovinog porekla, ali nakon perioda zarastanja od šest meseci, preuzetim iz literature (Slike 16C, D).<sup>151</sup> U regiji rekonstruisanog infrakoštanog defekta 80% periodoncijuma je modelovano i to u skladu sa rezultatima histoloških studija preuzetih iz literature (Slika

---

16H).<sup>171</sup> Periodoncijum je modelovan od dna defekta prema ivici očuvane alveolarne kosti.

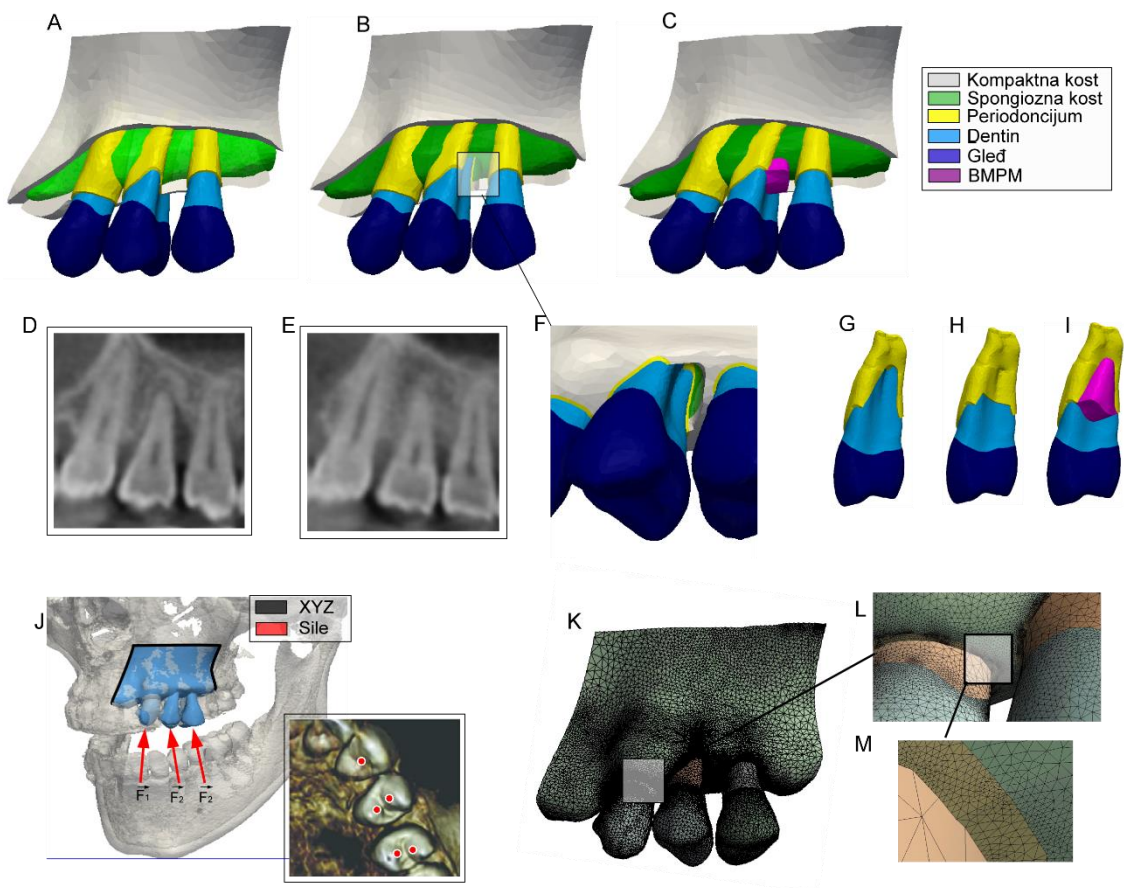
Nivo očuvane alveolarne kosti oko zuba #23 i #25 je bio identičan na svim modelima. Takođe, nivo očuvane alveolarne kosti oko zuba #24 je bio isti kod prvog i trećeg modela.

#### **4.5.4 Kreiranje mreže i mehaničke osobine materijala**

STL formati kreiranih modela su potom ubačeni u CATIA V5 softver (DassaultSystèmes, Velizy-Villacoublay, Francuska) verzija R20 i konvertovani u parametrizovane (NURBS) površine, korišćenjem „*Digitized Shape Editor and Quick Surface Reconstruction*“ modula. Modeli su potom eksportovani u ANSYS softver (SASI, Canonsburg, PA, SAD) verzija 14.5.7, u cilju kreiranja mreže konačnih elemenata i strukturalne analize. Korišćenjem ANSYS modula modeli su diskretizovani u veoma gustu i kvalitetnu tetraedarsku zapreminsku mrežu (Slike 16K, L, M). Broj čvorova i elemenata za formirane 3D FE modele su prikazani u Tabeli 1. Sva tkiva su smatrana izotropnim, homogenim i linearno elastičnim. Vrednosti Jungovog modula i Poasonovog koeficijenta za gleđ, dentin, pulpu, periodoncijum, kompaktnu i spongioznu alveolarnu kost i koštani zamenik bovinog porekla (Bio-Oss®) su preuzete iz literature (Tabela 2).

#### **4.5.5 Definisanje graničnih uslova**

U cilju procene obima deformacija i intenziteta i distribucije napona (efektivnog -Von Mises, kompresivnog i tenzionog) isti granični uslovi su primenjeni na sva tri modela koristeći ANSYS softver (Slika 16J). Granični uslovi su zadati na spoljašnjoj površini modela tako da pomeranje nije bilo dozvoljeno ni u jednom pravcu (Slika 16J, crna boja). Sile žvakanja jačine 200 N, primenjene simultano na bukalnu i lingvalnu kvržicu premolara (Slike 16J-crvene strelice, 16J-crveno polje), su davale rezultante sila paralelne aksijalnoj osovini zuba.<sup>172</sup> Silom od 150 N je delovano pod uglom od 45<sup>0</sup> na sredinu palatinalne površine očnjaka.<sup>172</sup>



**Slika 16.** FEA procedura: **(A)** model 1, **(B)** model 2, **(C)** model 3, **(D)** CBCT slika pre hirurgije, **(E)** CBCT slika 6 meseci nakon hirurgije, **(F)** infrakoštani defekt, **(G)** zub #24 PDL (model 2), **(H)** zub #24 periodoncijum (model 3), **(I)** koštani zamenik (BMPM (BioOss®)) **(J)** granični uslovi i dejstvo mastikatornih sila, **(K, L, M)** tetraedarska zapreminska mreža

**Tabela 1.** Broj čvorova i elemenata u sva tri 3D FE modela

<i>Modeli</i>	Broj čvorova	Broj elemenata
<b><i>I</i></b>	1176135	5684279
<b><i>II</i></b>	1179101	5702597
<b><i>III</i></b>	1228269	5952010

**Tabela 2.** Mehaničke osobine dentalnih tkiva, alveolarne kosti i stomatološkog materijala koji su korišćeni u 3D FE modelima

<i>Materijal</i>	Youngov modul (MPa)	Poasonov koeficijent
<b><i>Pulpa</i><sup>158</sup></b>	6.8	0.45
<b><i>Dentin</i><sup>152</sup></b>	18.6x10 <sup>3</sup>	0.31
<b><i>Gled</i><sup>152</sup></b>	84.10x10 <sup>3</sup>	0.3
<b><i>Periodoncijum</i><sup>152, 173</sup></b>	0.68	0.45
<b><i>Bio Oss</i><sup>®151</sup></b>	1.69x10 <sup>3</sup>	0.3
<b><i>Kompaktna kost</i><sup>172</sup></b>	13.7x10 <sup>3</sup>	0.3
<b><i>Spongiozna kost</i><sup>172</sup></b>	1.37x10 <sup>3</sup>	0.3

---

## 5 REZULTATI

### 5.1 Primena CBCT metoda u analizi infrakoštanih defekta

U studiju je bio uključen 21 ispitanik (15 muškaraca, šest žena, prosečne starosti 44.8 godina (u rasponu godina starosti od 34 do 59)). Jedinica posmatranja je bio zub, odnosno infrakoštani defekt pozicioniran sa meziobukalne ili distobukalne strane posmatranog zuba. Ukupno je posmatrano 66 zuba (33 molara i 33 premolara), kod kojih je ukupno analizirano 66 infrakoštanih defekata. Distribucija uzorka je prikazana u tabeli 3.

Stepen usaglašenosti rezultata različitih serija merenja svakog istraživača pojedinačno, kao i merenja među istraživačima je bio visok ( $ICC > 0.99$ ). Visok stepen usaglašenosti nije zavisio od istraživača, serije merenja, niti debljine tomografskog preseka na kojoj je vršena radiološka analiza. Oba istraživača su mogla da reprodukuju merenja u sličnom maniru, čak i kada su vršena na novorekonstruisanim CBCT slikama.

**Tabela 3.** Distribucija uzorka prema vilicama, izražena u brojevima i procentima

	Gornja vilica		Donja vilica	
	Zubi/Defekti (broj)	%	Zubi/Defekti (broj)	%
Premolari	22	54	11	44
Molari	19	46	14	56
Ukupno	41	100	25	100

Prosečna razlika između rezultata kliničkih merenja dubine infrakoštanih defekata dobijenih tokom hirurške procedure i rezultata radioloških analiza dobijenih na različitim debljinama tomografskog preseka, nije bila statistički značajna kada se posmatraju svi ispitivani zubi (Tabela 4), ili gornja vilica (Tabela 5) i donja vilica (Tabela 6) posebno. Prosečne vrednosti radioloških merenja dubine infrakoštanih defekata, dobijene na različitim debljinama tomografskog preseka su bile veće od prosečnih vrednosti intraoperativnih merenja dubine infrakoštanih defekata (Tabele 4, 5, 6). Najveći stepen korelacije između ispitivanih metoda je uočen u slučaju kada su radiološke analize vršene na debljini tomografskog preseka od 3mm (Tabele 4, 5, 6).

**Tabela 4.** Prosečna razlika, izražena u mm, sa standardnom devijacijom (najmanja razlika; najveća razlika) između intraoperativnih merenja dubine infrakoštanih defekata i relevantnih radioloških merenja dobijenih na različitim debljinama tomografskog preseka (debljina preseka 0mm, 1mm, 3mm) za sve ispitivane zuba

Metodi merenja	Intraoperativna merenja	CBCT merenja 0mm	CBCT merenja 1mm	CBCT merenja 3mm
Intraoperativna merenja <i>minus</i>		-0.52 ± 0.62 (-0.68;-0.37)	-0.54 ± 0.65 (-0.70;-0.38)	-0.35 ± 0.78 (-0.54;-0.16)
CBCT merenja 0mm <i>minus</i>	0.52 ± 0.62 (0.37;0.68)		-0.02 ± 0.23 (-0.07; 0.04)	0.17 ± 0.41 (0.07; 0.27)
CBCT merenja 1 mm <i>minus</i>	0.54 ± 0.65 (0.38; 0.70)	0.02 ± 0.23 (-0.04;0.07)		0.19 ± 0.40 (0.09; 0.29)
CBCT merenja 3 mm <i>minus</i>	0.35 ± 0.78 (0.16; 0.54)	-0.17 ± 0.41 (-0.27;-0.07)	-0.19 ± 0.40 (-0.29; -0.09)	

**Tabela 5.** Prosečna razlika, izražena u mm, sa standardnom devijacijom (najmanja razlika; najveća razlika) između intraoperativnih merenja dubine infrakoštanih defekata i relevantnih radioloških merenja dobijenih na različitim debljinama tomografskog preseka (debljina preseka 0mm, 1mm, 3mm) za sve ispitivane zuba u gornjoj vilici

Metodi merenja	Intraoperativna merenja	CBCT merenja 0mm	CBCT merenja 1mm	CBCT merenja 3mm
Intraoperativna merenja <i>minus</i>		-0.57 ± 0.62 (-0.77;-0.38)	-0.59 ± 0.67 (-0.80;-0.38)	-0.40 ± 0.82 (-0.66;-0.14)
CBCT merenja 0mm <i>minus</i>	0.57 ± 0.62 (0.38;0.77)		-0.02 ± 0.24 (-0.09; 0.05)	0.17 ± 0.45 (0.03; 0.31)
CBCT merenja 1mm <i>minus</i>	0.59 ± 0.67 (0.38; 0.80)	0.02 ± 0.24 (-0.05;0.09)		0.19 ± 0.42 (0.06; 0.32)
CBCT merenja 3mm <i>minus</i>	0.40 ± 0.82 (0.14; 0.66)	-0.17 ± 0.45 (-0.31;-0.03)	-0.19 ± 0.42 (-0.32; -0.06)	

**Tabela 6.** Prosečna razlika, izražena u mm, sa standardnom devijacijom (najmanja razlika; najveća razlika) između intraoperativnih merenja dubine infrakoštanih defekata i relevantnih radioloških merenja dobijenih na različitim debljinama tomografskog preseka (debljina preseka 0mm, 1mm, 3mm) za sve ispitivane zuba u donjoj vilici

Metodi merenja	Intraoperativna merenja	CBCT merenja 0mm	CBCT merenja 1mm	CBCT merenja 3mm
Intraoperativna merenja <i>minus</i>		-0.44 ± 0.63 (-0.70;-0.18)	-0.46 ± 0.62 (-0.71;-0.20)	-0.27 ± 0.72 (-0.57;0.02)
CBCT merenja 0mm <i>minus</i>	0.44 ± 0.63 (0.18;0.70)		-0.01 ± 0.23 (-0.11; 0.08)	0.17 ± 0.36 (0.02; 0.32)
CBCT merenja 1mm <i>minus</i>	0.46 ± 0.62 (0.20; 0.71)	0.01 ± 0.23 (-0.08;0.11)		0.19 ± 0.38 (0.03; 0.34)
CBCT merenja 0mm <i>minus</i>	0.27 ± 0.72 (-0.02; 0.57)	-0.17 ± 0.36 (-0.32;-0.02)	-0.19 ± 0.38 (-0.34; -0.03)	



---

## 5.2 Primena CBCT metoda u analizi defekata u regiji furkacija

U studiju je uključeno 15 pacijenata (11 muškaraca i četiri žene, prosečne starosti  $44.5 \pm 8.4$  godina). Regije furkacija korenova su posmatrane kod 38 molara u gornjoj i 30 molara u donjoj vilici. Analizirane su ukupno 174 furkacije. Distribucija uzorka je prikazana u tabeli 7. Dobijeni rezultati su predstavljeni kao stepen usaglašenosti nalaza između dva navedena dijagnostička metoda. Usaglašenost između ova dva metoda je bila ustanovljena kada je klinički nalaz bio istovetan CBCT nalazu. Broj i procenat parodontalnih džepova detektovanih/nedetektovanih tokom kliničkog pregleda metodom sondiranja i defekata u regiji furkacije detektovanih/nedetektovanih CBCT metodom, u zavisnosti od ispitivanih regiona, su predstavljeni u tabeli 8. Postojanje defekata je češće bilo detektovano CBCT metodom, nego sondiranjem. Usaglašenost između ova dva metoda je postojala u 46.9% ispitivanih mesta. Sva neslaganja su se odnosila na detekciju defekata u predelu furkacija CBCT metodom, ali ne i kliničkim pregledom.

**Tabela 7.** Distribucija uzorka prema vilicama, izražena u brojevima i procentima

	Gornja vilica			Donja vilica		
	Zubi	Furkacija	%	Zubi	Furkacije	%
Prvi molar	22	66	58	12	24	40
Drugi molar	16	48	42	18	36	60
Ukupno	38	114	100	30	60	100

**Tabela 8.** Broj (procenat) prisutnih/odsutnih parodontalnih džepova i defekata u regiji furkacija detektovanih sondiranjem i CBCT metodom, kao i usaglašenost između navedenih metoda izražena u procentima u obe vilice

CBCT metod	Sondiranje					
	Gornja vilica		Donja vilica		Ukupno	
	Odsutan	Prisutan	Odsutan	Prisutan	Odsutan	Prisutan
Odsutan	25 (22.9%)	0 (0%)	15 (25.0%)	0 (0%)	40 (22.9%)	0 (0%)
Prisutan	42 (36.8%)	47 (41.3%)	33 (55.0%)	12 (20.0%)	75 (43.1%)	59 (24.0%)
Ukupno	114 (100%)		60 (100%)		174 (100%)	
Usaglašenost	63.3%		45.0%		46.9%	

### 5.2.1 Usaglašenost između kliničkih i radioloških nalaza u gornjoj vilici

Analizom dobijenih rezultata je uočen veći stepen usaglašenosti između ispitivanih metoda u gornjoj vilici (63.3% ) u odnosu na donju vilicu (45%). Najveći stepen usaglašenosti između kliničkog pregleda i radiološkog metoda je uočen prilikom analize furkacija sa distopalatinalne strane molara gornje vilice (u 73.7% slučajeva, Tabela 9). Usaglašenost između navedenih dijagnostičkih metoda je bila manje izražena prilikom analize furkacija sa bukalne strane gornjih molara (usaglašenost u 60.5% slučajeva, Tabela 9). Najmanji stepen usaglašenosti između ispitivanih metoda u gornjoj vilici je uočen analizom regije furkacija sa meziopalatinalne strane molara (usaglašenost u 55.3% slučajeva, Tabla 9). U navedenim regijama defekti u regiji furkacija su detektovani CBCT metodom, ali ne i sondiranjem tokom kliničkog pregleda u 26.3% sa distopalatinalne, 39.5% sa bukalne i 44.7% slučajeva sa meziopalatinalne strane posmatranih molara gornje vilice (Tabela 9).

**Tabela 9.** Broj (procenat) prisutnih/odsutnih parodontalnih džepova i defekata u regiji furkacija detektovanih sondiranjem i CBCT metodom, kao i usaglašenost između navedenih metoda izraženi u procentima kod molara gornje vilice (sa bukalne, meziopalatinalne i distopalatinalne strane)

CBCT metod	Sondiranje					
	Bukalna strana		Meziopalatinalna strana		Distopalatinalna strana	
	Odsutan	Prisutan	Odsutan	Prisutan	Odsutan	Prisutan
Odsutan	9 (23.7%)	0 (0%)	9 (23.7%)	0 (0%)	7 (18.4%)	0 (0%)
Prisutan	15 (39.5%)	14 (36.8%)	17 (44.7%)	12 (31.6%)	10 (26.3%)	21 (55.3%)
Ukupno	38 (100%)		38 (100%)		38 (100%)	
Usaglašenost	60.5%		55.3%		73.7%	

---

## 5.2.2 Usaglašenost između kliničkih i radioloških nalaza u donjoj vilici

Analizom dobijenih rezultata je uočen najmanji stepen usaglašenosti (36.6%) između navedenih metoda prilikom ispitivanja furkacija sa bukalne strane kod molara donje vilice (Tabela 10). U ovom regionu 63.3% defekata u regiji furkacija je detektovano CBCT metodom, ali ne i sondiranjem tokom kliničkog pregleda. Razlika između navedenih metoda je bila manje izražena prilikom analize furkacija sa oralne strane donjih molara (usaglašenost između metoda je bila u 53.4% slučajeva). U ovom regionu su defekti u regiji furkacija bili detektovani na radiološkim slikama u 46.6% slučajeva, ali ne i sondiranjem.

**Tabela 10.** Broj (procenat) prisutnih/odsutnih parodontalnih džepova i defekata u regiji furkacija detektovanih sondiranjem i CBCT metodom, kao i usaglašenost između navedenih metoda izraženi u procentima kod molara donje vilice (sa bukalne i oralne strane)

CBCT metod	Sondiranje			
	Bukalna strana		Oralna strana	
	Odsutan	Prisutan	Odsutan	Prisutan
Odsutan	7 (23.3%)	0 (0%)	8 (26.7%)	0 (0%)
Prisutan	19 (63.3%)	4 (13.3%)	14 (46.6%)	8 (26.7%)
Ukupno	30 (100%)		30 (100%)	
Usaglašenost	36.6%		53.4%	

---

### 5.3 *Analiza metodom konačnih elemenata*

Rezultati analize deformacije i distribucije efektivnog (Von Mises) i glavnih (tenzionog i kompresivnog) napona u sva tri modela su prikazani na slikama 17-26.

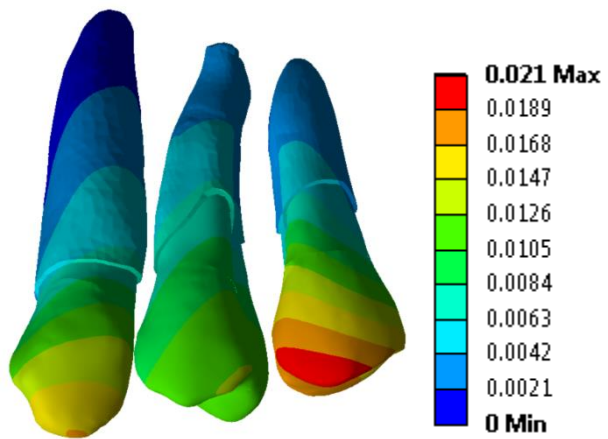
#### 5.3.1 **Analize deformacije i distribucije napona u zubima**

Rezultati ove studije su pokazali da resorpcija alveolarne kosti može uticati na deformaciju zuba. Generalno gledano, najveći obim deformacije kod svih ispitivanih zuba (očnjaka i oba premolara) je detektovan u slučaju vertikalne resorpcije alveolarne kosti (Slika 17). S obzirom da su se karakteristike i visina alveolarne kosti menjali samo u regiji zuba #24 kod sva tri modela, ovaj zub je bio izložen najvećim promenama u obimu deformacije (Slika 17). Deformacija zuba #24 je bila pet puta veća u slučaju vertikalne resorpcije alveolarne kosti u odnosu na horizontalnu resorpciju. Usled dejstva okluzalnih sila, zub se "savijao" prema infrakoštanom defektu. Takođe je uočena i deformacija zuba #25 prema infrakoštanom defektu lokalizovanom sa distalne strane zuba #24 (Slika 17). Sa druge strane, šest meseci nakon regenerativne terapije obolelog parodontijuma i rekonstrukcije infrakoštanog defekta, obim deformacije ovih zuba je značajno smanjen, ali nije sveden na nivo koji su zubi imali u slučaju horizontalne resorpcije alveolarne kosti (Model 1).

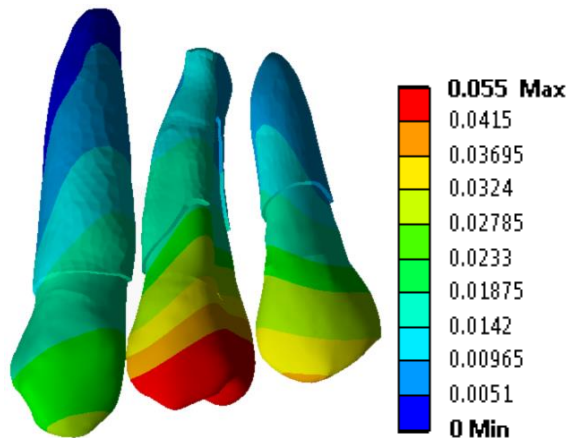
Posmatrajući ispitivane zube u sva tri 3D FE modela uočavaju se veći intenziteti Von Mises napona u korenovima zuba u odnosu na krunice zuba. Takođe, u svim ispitivanim zubima intenziteti Von Mises napona se smanjuju od koronarnog prema apikalnom delu korena. Analize distribucije i intenziteta napona u zubima su pokazale značajne razlike između Modela 1 i Modela 2 (Slika 18). Veći intenzitet Von Mises napona je uočen posebno u zubu #24 (Slika 18). U koronarnoj trećini eksponiranog korena zuba #24, u regiji infrakoštanog defekta, uočava se zona maksimalnog napona od 76.5 MPa, koji je nastao usled dejstva okluzalne sile od 200N (Slika 18). Šest meseci nakon regenerativne terapije parodontopatije došlo je do redukcije intenziteta napona u ovoj zoni (Model 3), ali su intenziteti tih napona i dalje bili veći od onih koji su bili registrovani kod horizontalne resorpcije alveolarne kosti (Model 1).

---

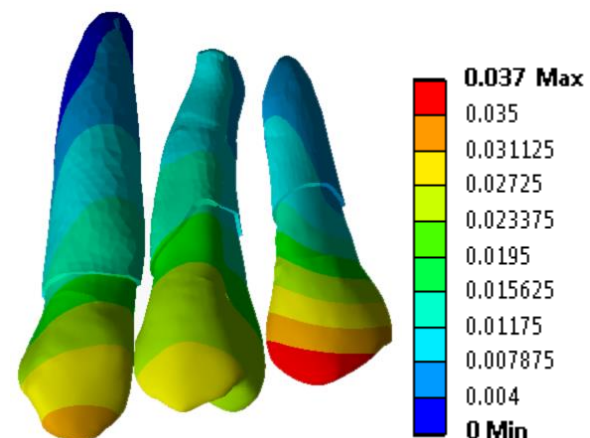
MODEL 1



MODEL 2

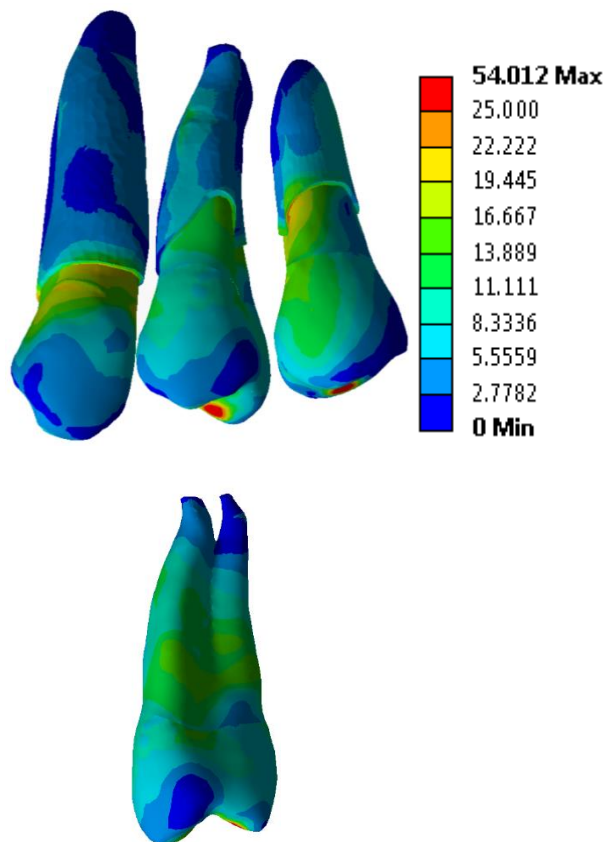


MODEL 3

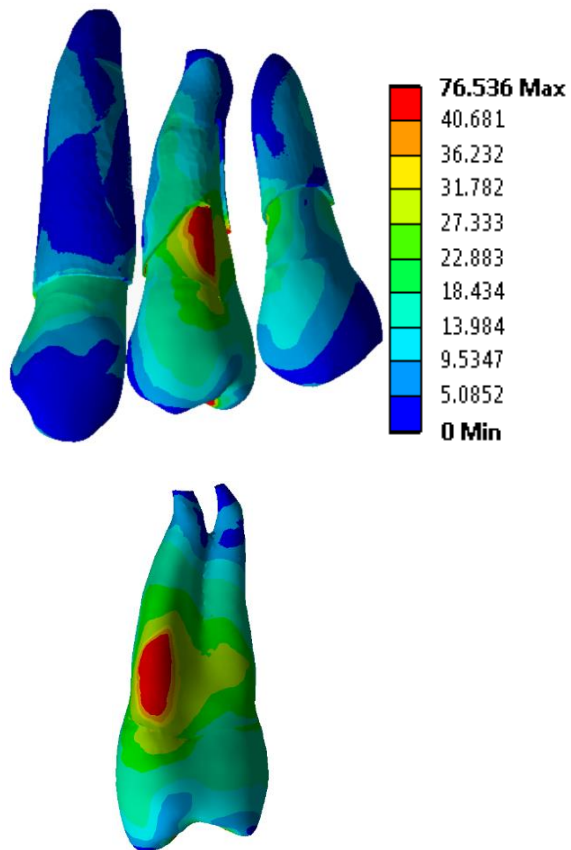


*Slika 17.* Deformacija (mm) prikazana u svim zubima i u zubu #24 u sva tri FE modela

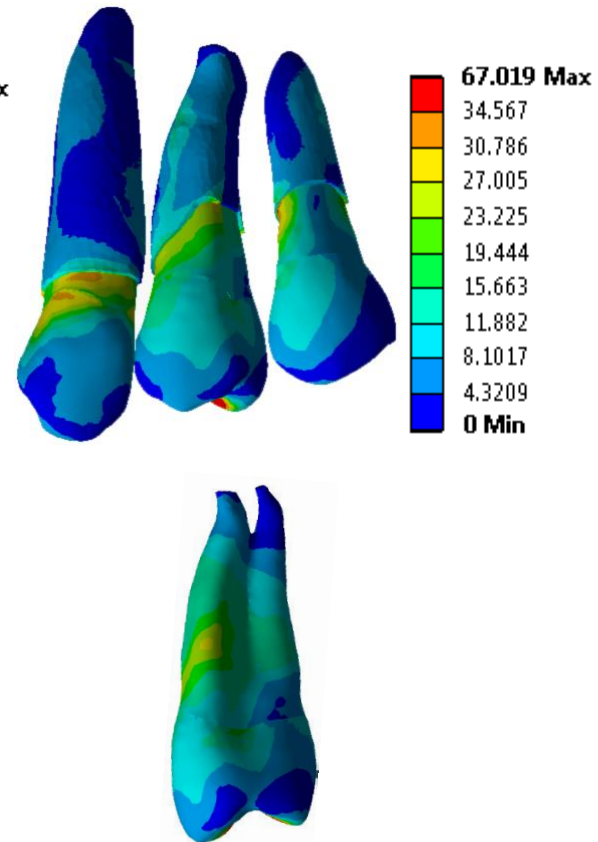
MODEL 1



MODEL 2

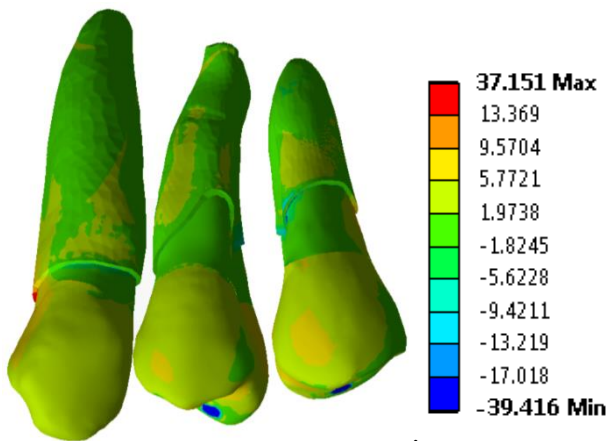


MODEL 3

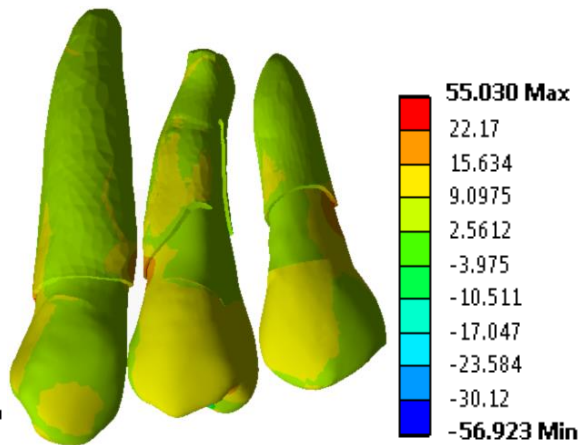


Slika 18. Von Mises napon (MPa) prikazan u svim zubuma i u zubu #24 u sva tri FE modela

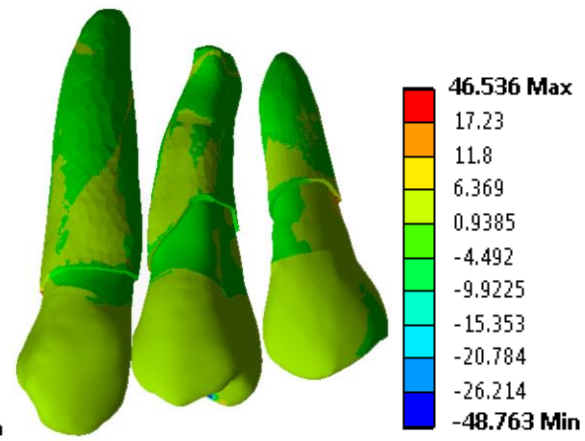
MODEL 1



MODEL 2

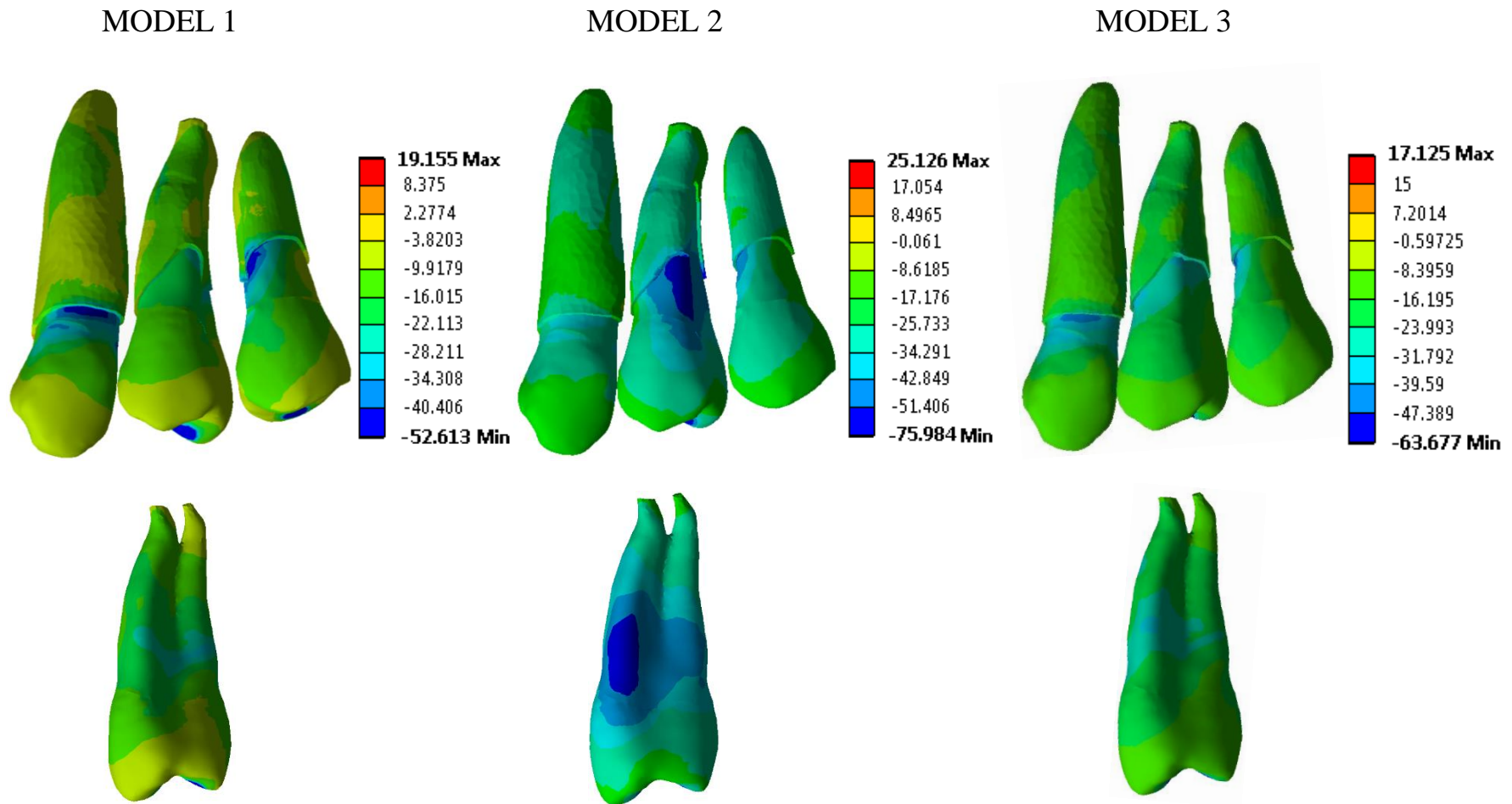


MODEL 3



*Slika 19.* Tenzioni napon (MPa) prikazan u svim zubima i zubu #24 u sva tri FE model





*Slika 20.* Kompresivni napon (MPa) prikazan u svim zubima i u zubu #24 u sva 3 FE modela

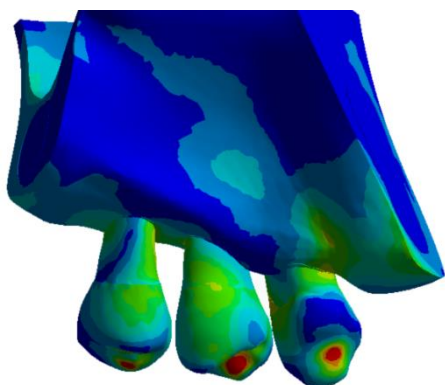
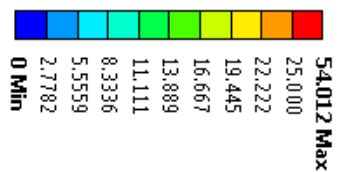
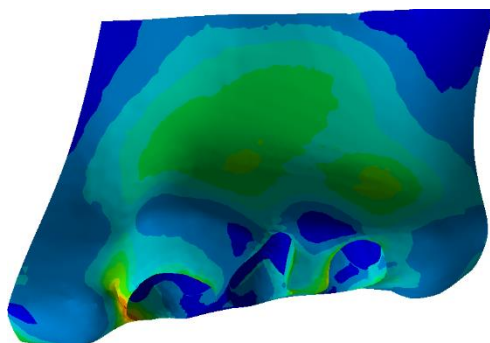
---

Slika 19 ilustruje tenzioni napon koji ima najveći intenzitet u slučaju vertikalnog gubitka alveolarne kosti kod svih ispitivanih zuba. U slučaju vertikalne resorpcije alveolarne kosti, uočen je visoki intenzitet tenzionog napona lokalizovanog na mezijalnoj površini korena zuba #24 (Slika 19). Analizom sva 3D FE modela uočava se da se maksimalni intenziteti kompresivnog napona nalaze u svim ispitivanim zubima na mestima u blizini alveolarnog grebena (Slika 20). Mesto sa najvećim intenzitetima napona nalazi se na korenu zuba #24, u regiji defekta (Slika 20). Nakon regenerativne terapije parodontopatije dolazi do smanjenja intenziteta tenzionog i kompresivnog napona u svim ispitivanim zubima i njihove ravnomerne distribucije. Ovi rezultati su u saglasnosti sa rezultatima analize deformacije zuba.

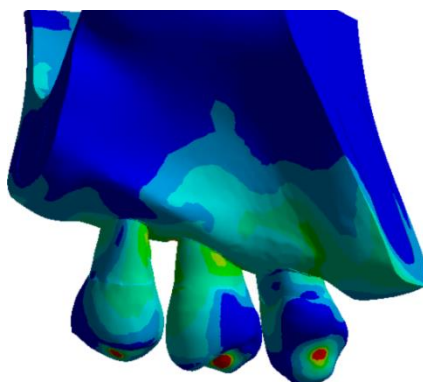
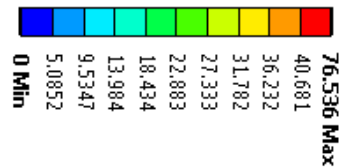
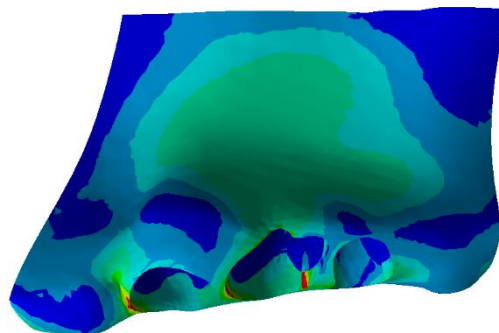
### **5.3.2 Analiza deformacije i distribucije napona u alveolarnoj kosti**

Analizirajući alveolarnu kost kod sva tri 3D FE modela uočava se da Von Mises napon ima najmanji intenzitet u slučaju horizontalne resorpcije alveolarne kosti (Model 1), dok se najveći intenzitet uočava u slučaju vertikalnog gubitka kosti (Model 2). Analizom alveolarne kosti kod sva tri 3D FE modela je uočeno da Von Mises napon ima veći intenzitet u kortikalnoj kosti u odnosu na spongioznu kost (Slike 21, 22). U sva tri modela, maksimalni intenziteti napona su bili prisutni u uskim zonama alveolarnog grebena, mezijalno od očnjaka (Slika 21). Samo u slučaju vertikalne resorpcije alveolarne kosti Von Mises napon je dostigao svoju maksimalnu vrednost od 76.54 MPa lokalizovanu u ivici infrakoštanog defekta, distopalatinalno od zuba #24. Posmatranjem korteksa sa bukalne i palatinalne strane gornje vilice, uočeno je da je korteks sa bukalne strane zahvaćen većim naponom koji zahvata najširu zonu na modelu sa vertikalnom resorpcijom alveolarne kosti (Slika 21). Šest meseci nakon hirurške procedure, intenziteti napona u korteksu gornje vilice sa bukalne i palatinalne strane su bili niži i njihova distribucija je bila slična distribuciji napona kod horizontalne resorpcije alveolarne kosti (Model 1).

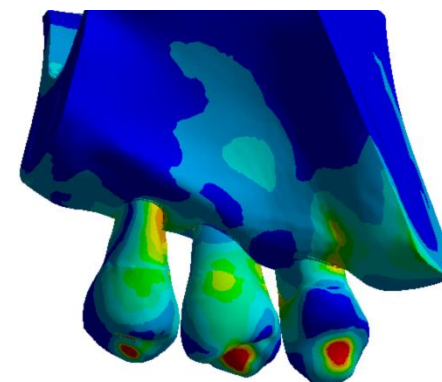
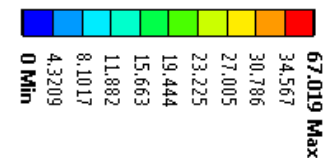
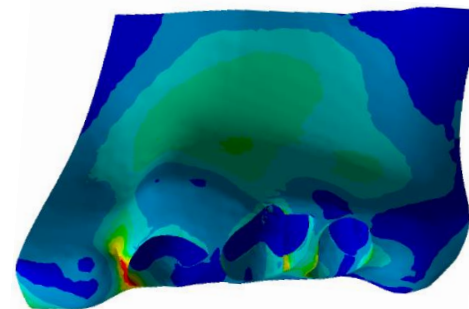
MODEL 1



MODEL 2

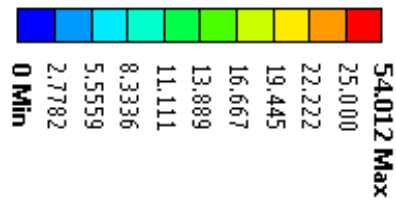
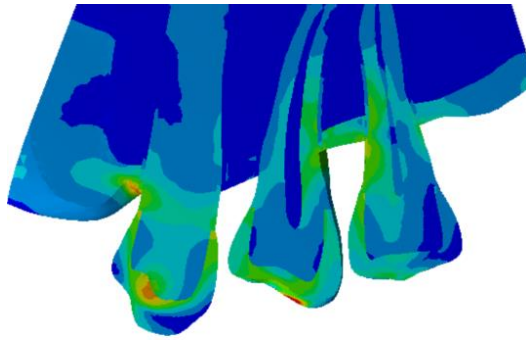


MODEL 3

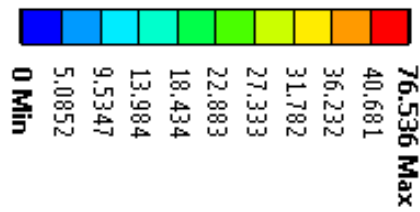



Slika 21. Von Mises napon (MPa) u kompaktnoj kosti u sva tri FE modela

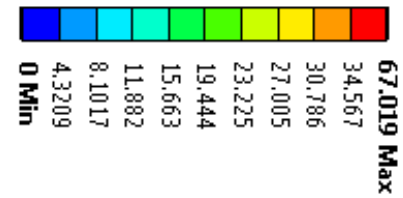

MODEL 1



MODEL 2



MODEL 3



*Slika 22.* Von Mises napon (MPa) u spongioznoj kost u sva tri FE modela

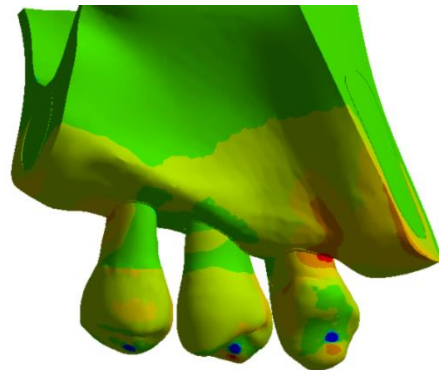
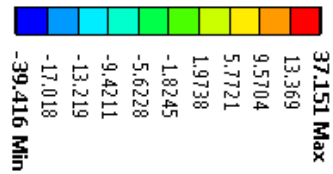
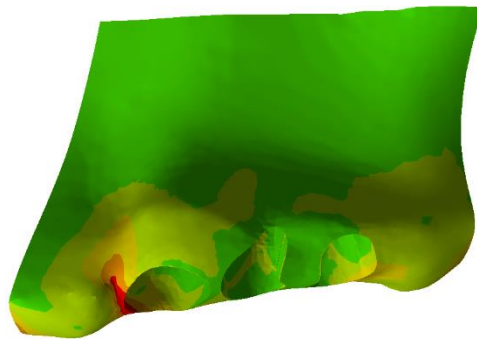
---

Slika 22 prikazuje ujednačenu distribuciju Von Mises napona u spongioznoj kosti kod sva tri modela. Ako se razmatra tip resorpcije alveolarne kosti onda se mogu uočiti najveći intenziteti napona u spongiozi u slučaju vertikalne resorpcije alveolarne kosti (Model 2). Intenzitet Von Mises napona se smanjio šest meseci nakon primenjene hirurške terapije, ali ne do te mere da se dostigne intenzitet napona detektovag kod horizontalnog gubitka kosti. Analizom glavnih napona (tenzionog i komresivnog) na modelu 2 (vertikalna resorpcija alveolarne kosti), maksimalni intenzitet tenzionog napona (55.3 MPa) bio je uočen mezijalno od zuba #24, dok se distopalatinalno od zuba #24 uočavala zona maksimalnog komresivnog napona (-75.98 MPa) (Slike 23, 25). Šest meseci nakon regenerativne hirurške procedure intenziteti glavnih napona su se smanjili, ali su ostali i dalje veći od intenziteta napona na Modelu 1 (horizontalna resorpcija alveolarne kosti) (Slike 23, 24, 25, 26)

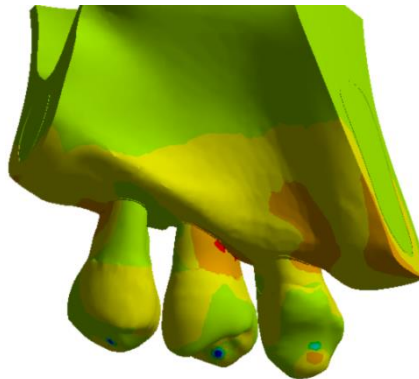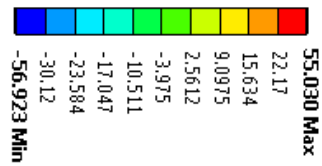

### **5.3.3 Analiza distribucije napona u periodoncijumu**

Posmatrajući distribuciju napona u periodoncijumu, najveći intenziteti Von Mises napona su se uočavali kod vertikalne resorpcije alveolarne kosti, uglavnom lokalizovano na mezijalnoj i bukalnoj strani korena zuba #24 (Slika 18). Šest meseci nakon regenerativne terapije parodontopatije uočeni su manji intenziteti i ravnomerna distribucija napona u periodoncijumu, i to ne samo u regiji zuba #24 već i u regiji ostalih zuba, dostižući intenzitete izmerene u slučaju horizontalnog gubitka alveolarne kosti.

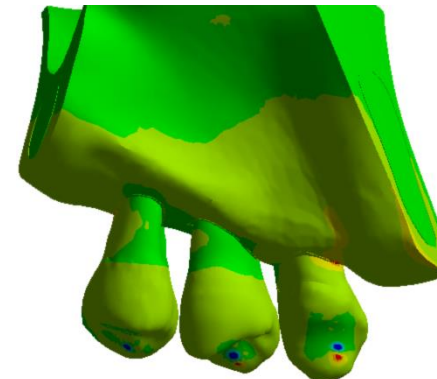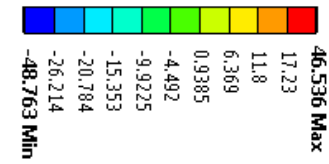
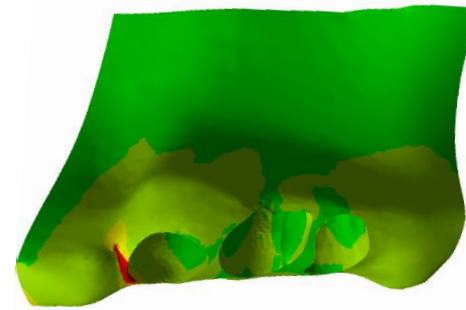
MODEL 1



MODEL 2

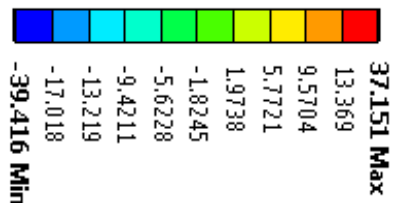
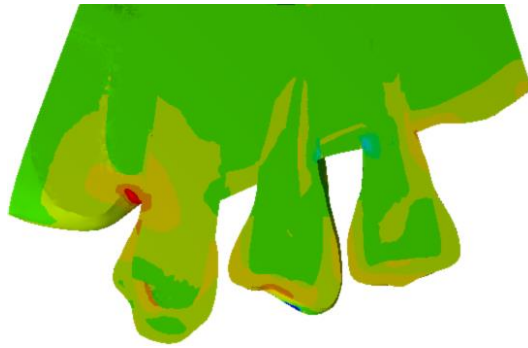

MODEL 3

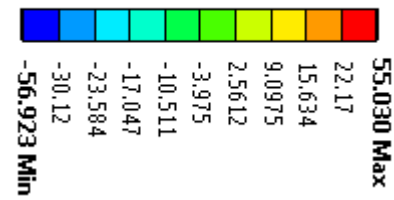


Slika 23. Tenzioni napon (MPa) u kompaknoj kosti u sva tri FE modela

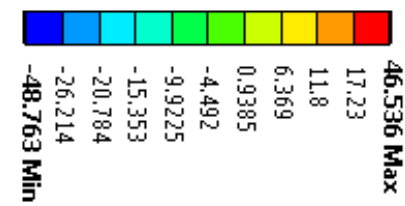
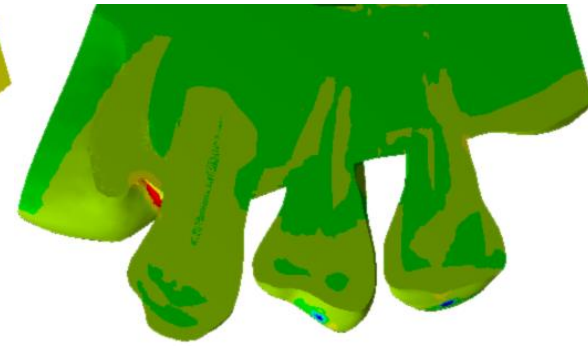
MODEL 1



MODEL 2

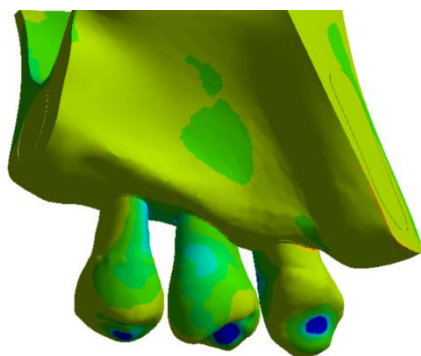
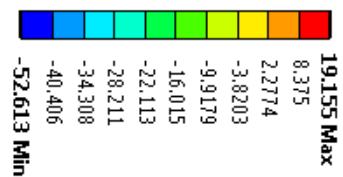
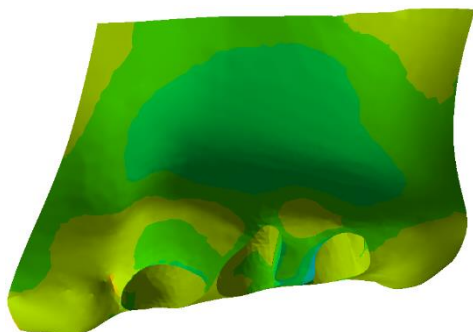


MODEL 3

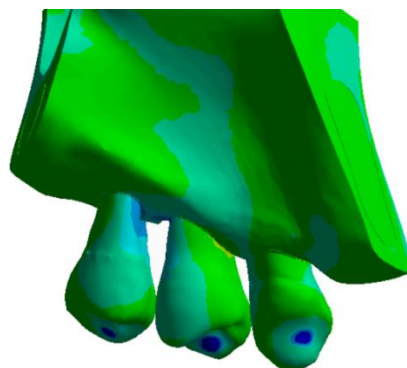
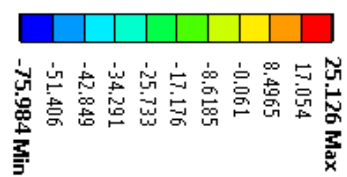



Slika 24. Tenzioni napon (MPa) u spongioznoj kosti u sva tri FE modela

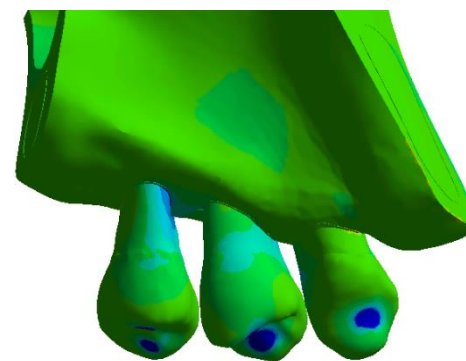
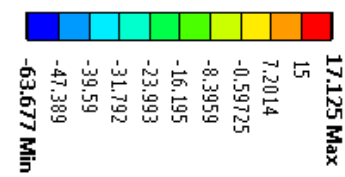
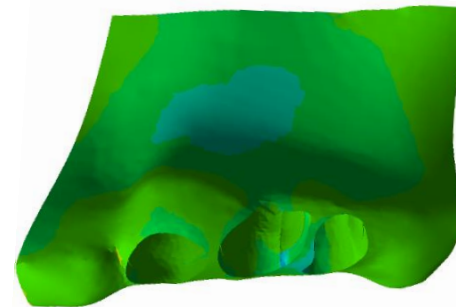
MODEL 1



MODEL 2



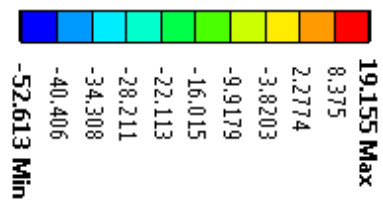
MODEL 3



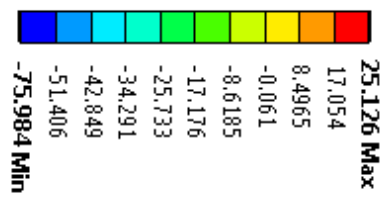
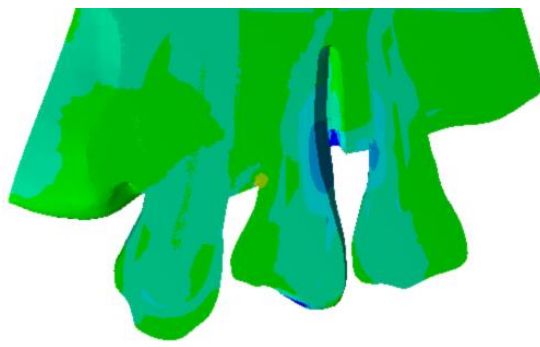
Slika 25. Kompresivni napon (MPa) u kompaktnoj kosti u sva tri FE modela



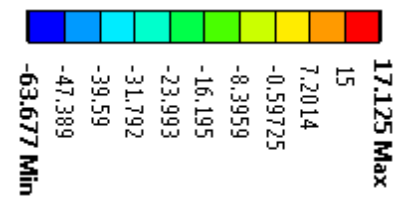
MODEL 1



MODEL 2



MODEL 3



Slika 26. Kompresivni napon (MPa) u spongioznoj kosti u sva tri 3D FE modela

---

## 6 DISKUSIJA

Jedna od osnovnih karakteristika parodontopatije je gubitak alveolarne kosti. Uvid u stanje alveolarne kosti (obim i tip koštane resorpcije) je neophodan za lečenje pacijenata obolelih od parodontopatije.

Klinički pregled, iako nezaobilazan u dignostičkom postupku, ne obezbeđuje uvid u tip koštane resorpcije i u karakteristike defekata alveolarne kosti (broj zidova, oblik, lokalizaciju). S druge strane, radiološke dijagnostičke metode omogućavaju vizualizaciju alveolarne kosti, pružajući na taj način informacije bitne ne samo za dijagnozu i prognozu same bolesti, već i za kreiranje terapijskog plana i praćenje postignutih terapijskih rezultata. Iako u literaturi postoje samo preporuke ali ne i jasni protokoli o izboru najadekvatnijeg radiološkog metoda za vizualizaciju alveolarne kosti, konvencionalni radiogrami se često koriste u svakodnevnoj parodontološkoj praksi. Koja vrsta konvencionalnog radiološkog metoda će se koristiti za vizualizaciju očuvane alveolarne kosti, zavisi od izbora samog lekara. Preporuka je da se koriste ortopantomogrami dopunjeni sa ograničenim brojem (do četiri) ciljanih retroalveolarnih radiograma.<sup>40</sup> Iako su prednosti konvencionalnih radioloških metoda, kao što su niska doza zračenja, niska cena i široka dostupnost, uticale na njihovu široku upotrebu u stomatologiji, dvodimenzionalni prikaz trodimenzionalnih struktura i tzv. radiološki fenomen superponiranje korenova zuba sa alveolarnom kosti sa bukalne i oralne strane zuba su prepoznati kao glavna ograničenja ovih procedura. Brojna istraživanja su pokazala da se defekti alveolarne kosti levkastog oblika ili oni koji su pozicionirani sa bukalne ili lingvalne strane zuba ne mogu detektovati konvencionalnim radiogramima.<sup>52, 114, 116, 121</sup> Takođe, analizom konvencionalnih radiograma destrukcija kortikalne lamele sa bukalne strane može ostati nedijagnostikovana, ili se ne može razlikovati od defekata pozicioniranih sa lingvalne strane zuba.<sup>114</sup> Važne anatomske karakteristike i patološke promene u alveolarnoj kosti mogu ostati nezapažene usled nepovoljnog pravca X-zračnog snopa.<sup>122</sup>

Dostupan skoro dve decenije, CBCT metod je omogućio prevazilaženje ograničenja konvencionalnih radioloških metoda. Istraživanja o primenljivosti ovog

---

metoda u različitim oblastima stomatologije su trenutno u ekspanziji. U oblasti parodontologije, većina ovih istraživanja su bila fokusirana na određivanje nivoa alveolarne kosti, kao i detekciju i klasifikaciju koštanih defekata u regiji furkacija.<sup>124, 125, 132, 133</sup>

### **6.1 Primena CBCT metoda u analizi infrakoštanih defekata**

Osnovna ideja ovog istraživanja je bila ispitivanje preciznosti radioloških slika dobijenih CBCT metodom u određivanju nivoa alveolarne kosti, u cilju utvrđivanja pouzdanosti CBCT metoda u analizi uspeha regenerativne terapije parodontopatije.

U istraživanju je ispitivana korelacija između rezultata kliničkih merenja dubina infrakoštanih defekata, dobijenih tokom hirurške terapije parodontopatije (ove vrednosti su se smatrale „zlatnim standardom“) i rezultata radioloških analiza, dobijenih CBCT metodom. Analizom dobijenih rezultata potvrđena je postavljena hipoteza. Naime, rezultati studije su pokazali da između ispitivanih metoda nije postojala statistički značajna razlika. Mala razlika između radioloških merenja i relevantnih intraoperativnih merenja dubine infrakoštanih defekata (oko 0.5mm), dobijena u našoj studiji, se može objasniti dizajnom same studije. Naime, da bi se rezultati intraoperativne analize dubine infrakoštanih defekata mogli porediti sa rezultatima radiološke analize, neophodno je obezbediti istovetan položaj gornje i donje vilice i jedinstvene referentne tačke. Fabrički stent, individualizovan za svakog ispitanika uključenog u studiju, je korišćen za obezbeđivanje istovetnog položaja vilica, kako prilikom radiografisanja CBCT metodom, tako i tokom intraoperativnih merenja. U studiji su najdublja tačka infrakošanog defekta i usek na stentu korišćeni kao referentne tačke za obe vrste merenja, kako intraoperativno tako i na radiološkim slikama dobijenim CBCT metodom. Veličina i oblik useka na stentu su obezbeđivali samo jedan put unošenja mernog instrumenta (Kerr igle) do najdublje tačke defekta, kao i njegov jedinstven položaj tokom intraoperativnog merenja. Kompozitom ispunjen usek na stentu je obezbedio dobru vidljivost referentne tačke na CBCT slikama. Nijedna studija do sada, koja se bavila ovom problematikom, nije koristila opisanu metodologiju. U dosadašnjim *in vivo* studijama kao referentna tačka za određivanje nivoa alveolarne kosti korišćena je gledno-cementna granica.<sup>124-126</sup> Međutim, male ili velike greške u određivanju pozicije gledno-cementne granice i

---

alveolarnog grebena na radiogramima mogu dovesti do precenjivanja ili potcenjivanja težine bolesti,<sup>174</sup> što može dovesti do kreiranja neadekvatnog terapijskog plana.<sup>115</sup>

U našoj studiji razlika između radioloških merenja dubine infrakoštanih defekata i merenja dobijenih tokom hirurgije je oko 0.5mm, pri čemu je ova razlika manje izražena u donjoj nego u gornjoj vilici. S obzirom na činjenicu da se preciznosti kliničkih merenja dobijenih parodontalnom sondom od  $\pm 1$ mm smatraju klinički prihvatljivim<sup>124, 175, 176</sup> onda se nivo alveolarne kosti, detektovan na radiogramima, koji se nalazi u opsegu od  $\pm 1$ mm u odnosu na ekvivalentna klinička merenja smatra preciznim.<sup>122</sup> Iz navedenog proizilazi da je u našoj studiji dobijena razlika (0.5mm) između rezultata radioloških analiza i rezultata dobijenih intraoperativnim merenjem zanemarljiva, odnosno klinički nerelevantna. Samim tim, rezultati radioloških analiza infrakoštanih defekata, dobijenih CBCT metodom, se mogu smatrati klinički pouzdanim (prihvatljivim).

Analizom rezultata naše studije je uočeno da su radiološka merenja dubine infrakoštanih defekata, dobijena CBCT metodom, veća od intraoperativnih merenja. Prema našim rezultatima može se zaključiti da je koštana resorpcija kod obolelih od parodontopatije manja nego što je to prikazano na radiološkim slikama, dobijenim CBCT metodom. Iako ove razlike nisu statistički značajne, zanimljivo je istaći da naši rezultati nisu u saglasnosti sa rezultatima već objavljenih studija,<sup>124-126</sup> što bi se moglo objasniti dizajnom same studije, ali i veličinom uzorka. Naime, u našoj studiji su dva istraživača vršila radiološku analizu 66 defekata. Svaki defekt je meren na tri različite debljine tomografskog preseka, po tri puta od strane svakog istraživača pojedinačno, što znači da smo imali 594 merenja po jednom istraživaču, odnosno ukupno 1188 radioloških merenja u studiji. U studiji Fei i sar.<sup>126</sup> jedan istraživač je vršio merenja u duplikatu na 44 defekta tokom hirurgije, na retroalveolarnim radiogramima i CBCT slikama. U navedenoj studiji analizirano je više parametara (gubitak kosti, dubina infrakoštanog defekta, širine infrakoštanog defekta u buko-oralnom i mezio-distalnom pravcu).<sup>126</sup> Došli su do zaključka da su radiološka merenja, dobijena analizom CBCT slika, širine infrakoštanih defekata u mezio-distalnom i buko-oralnom smeru bile veće od relevantnih intraoperativnih merenja, ali ta razlika nije bila statistički značajna.<sup>126</sup> Međutim, ista grupa autora je analizirajući CBCT slike takođe uočila da su gubitak kosti i dubine infrakoštanog defekta bili manji od ekvivalentnih intraoperativnih merenja i da je ta razlika bila statistički značajna.<sup>126</sup> Ovakav rezultat autori su objasnili činjenicom da se

---

---

dno infraakoštanog defekta nalazi u spongiozi, pa je samim tim bilo moguće narušiti njegovu strukturu tokom intraoperativnog debridmana rane.<sup>126</sup> Takođe, kao razlog ovakvog rezultata su naveli i veću angulaciju sonde tokom intraoperativnog merenja.<sup>126</sup> Slične rezultate sa istim objašnjenjem nalazimo i u studiji Grimard i sar.<sup>124</sup> iz 2008 godine. U studiji Guo i sar.<sup>125</sup> merenje je vršeno na 25 zuba u šest tačaka od strane četiri istraživača. Pokazali su da ne postoji statistički značajna razlika između merenja nivoa alveolarne kosti dobijenih tokom hirurgije i radioloških merenja, dobijenih CBCT metodom, što je u saglasnosti sa našim rezultatima.<sup>125</sup> Međutim, utvrđeno je da su vrednosti radioloških merenja nivoa alveolarne kosti bile manje od relevantnih intraoperativnih vrednosti, osim u distolingvalnoj regiji molara.<sup>125</sup>

Protokoli koji se koriste za formiranje, rekonstrukciju i analizu slika, dobijenih CBCT metodom, su neophodni za dobijanje preciznih i ponovljivih merenja.<sup>177</sup> U našoj studiji jasno je definisan protokol za dobijanje CBCT slike (napon 90kV, jačina struje 10mA, vreme 2,4s). Podešavanjem svetline i kontrasta slike (engl. „*windowing*“), pozicioniranjem osa i definisanjem debljine tomografskog preseka je jasno definisan način analize CBCT slike. Ovaj protokol je prezentovan istraživačima, koji su vršili radiološka merenja, pre samog istraživanja (engl. „*treaning season*“). Na ovaj način je omogućena ponovljivost merenja i visok stepen usaglašenosti između različitih serija merenja kod jednog istraživača i merenja među istraživačima, što je pokazano ICC koeficijentom većim od 99%. U literaturi su najčešće opisivani protokoli koji su se koristili za dobijanje slike, međutim načini analize slike, dobijene CBCT metodom, nisu opisani.<sup>126</sup> U studiji iz 2016. godine, Guo i sar.<sup>125</sup> su predložili način merenja nivoa alveolarne kosti, ukazujući na značaj protokola za analizu CBCT slike. Naime u studiji jasno ističu da je za dobijanje preciznih rezultata neophodno da istraživači prođu trening pre samih merenja u cilju standardizacije načina analize radiološke slike.<sup>125</sup> Rezultati navedene studije su pokazali da između više serija merenja kod jednog istraživača (engl. „*intraobserver*“) i između merenja različitih istraživača (engl. „*interobserver*“) nije postojala statistički značajna razlika.<sup>125</sup> Na osnovu toga, oni ističu da je za dobijanje visokog koeficijenta slaganja istraživača/među istraživačima, važniji trening istraživača pre analize radioloških slika, nego njihovo iskustvo.<sup>125</sup> Navedeni rezultati studije Guo i sar.<sup>125</sup> su u saglasnosti sa rezultatima naše studije.

---

U našem istraživanju je takođe tražen odgovor na pitanje na kojoj debljini tomografskog preseka, dobijenog CBCT metodom, se može doći do najoptimalnijih rezultata o nivou alveolarne kosti kod obolelih od parodontopatije. Za razliku od ortopantomograma gde je debljina tomografskog preseka diktirana od strane samog uređaja, softveri koji podržavaju različite CBCT uređaje nude mogućnost podešavanja kako debljine preseka, tako i rastojanja između njih. Koja je debljina tomografskog preseka optimalna za prikazivanje nekog patološkog procesa ili anatomske strukture, zavisiće od njihove veličine. Naime, manje debljine preseka će biti preciznije za prikazivanje manjih patoloških promena. Međutim, pokazano je da pri određivanju dimenzija alveolarne kosti pre ugradnje endoosealnih implantata, tanji tomografski preseki mogu napraviti nejasnoće u određivanju nivoa alveolarnog grebena.<sup>177</sup> Stoga su u studiji radiološka merenja dubine infrakoštanih defekata vršena na tri debljine CBCT preseka: 0mm, 1mm i 3mm. Između rezultata radioloških analiza dubine infrakoštanih defekata, dobijenih CBCT metodom na selektovanim tomografskim presecima različitih debljina, nije postojala statistički značajna razlika. Dobijeni rezultati su potvrdili polaznu hipotezu. Takođe je uočeno da između rezultata radiološke analize, dobijenih na različitim debljinama tomografskih preseka, i ekvivalentnih intraoperativnih merenja nije postojala statistički značajna razlika. Međutim, uočeno je da je najveći stepen korelacije između ispitivanih metoda bio na debljini tomografskog preseka od 3mm (0.27mm za donju vilicu i 0.40mm za gornju vilicu). Sa druge strane, najveća razlika između intraoperativnih i radioloških merenja je uočena na debljini tomografskog preseka od 1mm (0.46mm za donju vilicu i 0.59 za gornju vilicu). Veće razlike između navedenih merenja u slučaju kada je debljina tomografskog preseka 0mm i 1mm mogu se objasniti nemogućnošću precizne detekcije najdublje tačke parodontalnog defekta u situacijama u kojima je zaravnjeno dno infrakoštanog defekta ili postoji proširenje periodoncijuma. Takođe, debljina tomografskog preseka od 3mm iziskuje kraće vreme za detekciju najdublje tačke defekta, što svakako može uticati na veću preciznost radioloških merenja. U postojećim studijama radiološka merenja su uglavnom vršena na debljini tomografskog preseka od 1mm ili manje.<sup>124-126</sup> U literaturi nisu pronađene studije koji su ispitivale uticaj debljine tomografskih preseka, dobijenih CBCT metodom, na preciznosti merenja nivoa alveolarne kosti kod obolelih od parodontopatije.

---

U potrazi za neinvazivnim metodom koji bi se koristio za procenu uspeha regenerativne terapije parodontopatije, istraživanja su se bavila ispitivanjem korisnosti i efikasnosti radioloških procedura u te svrhe. Istraživanja su se uglavnom odnosila na primenu konvencionalnih radioloških metoda.<sup>141, 178</sup> Prva studija u kojoj se ispitivala preciznost CBCT metoda u proceni uspeha terapije parodontopatije bila je studija Grimard i sar, iz 2008. godine.<sup>124</sup> U ovoj studiji su intraoperativna merenja nivoa alveolarne kosti upoređivana sa radiološkim merenjima nivoa alveolarne kosti dobijenim analizom retroalveolarnih radiograma i CBCT slika.<sup>124</sup> Sva merenja su vršena pre i šest meseci nakon hirurške terapije. Pokazano je da su rezultati radiološke analize nivoa alveolarne kosti, dobijeni CBCT metodom, bliži intraoperativnim merenjima („zlatni standard“) u odnosu na rezultate dobijene analizom retroalveolarnih radiograma.<sup>124</sup> Takođe, uočeno je da ne postoji statistički značajna razlika između intraoperativnih merenja i radioloških merenja, dobijenih CBCT metodom, prilikom određivanja rastojanja od gleđno-cementne granice do ivice očuvane alveolarne kosti, proceni rezolucije defekata i ispunjenosti defekta.<sup>124</sup> Međutim, statistički značajna razlika između ova dva metoda je uočena pri merenju rastojanja od gleđno-cementne granice do dna defekta.<sup>124</sup> Ovakav rezultat nije u saglasnosti sa rezultatom naše studije što se može objasniti dizajnom studije. Naime, u studiji je jedan istraživač vršio radiološka merenja na 33 infrakoštana defekta.<sup>124</sup> Ovaj uzorak je upola manji od broja defekata analiziranih u našoj studiji. Radiološka analiza defekata je vršena jedanput, bez jasnog protokola za dobijanje i analizu slike što svakako može uticati na preciznost merenja u ovoj studiji.

Osim navedene studije, u literaturi su pronađena još dva prikaza slučaja u kojima se uspeh regenerativne terapije parodontopatije procenjivao pomoću CBCT metoda.<sup>142, 143</sup> Istraživači ovih studija su zaključili da bi navedeni metod mogao biti razmatrana kao način ispitivanja uspeha regenerativne terapije parodontopatije. Međutim, u studijama nije opisan protokol za analizu slika dobijenih CBCT metodom.

Obezbediti iste referentne tačke na CBCT slikama za procenu nivoa alveolarne kosti, u cilju praćenja postignutih terapijskih rezultata ili napredovanja bolesti tokom vremena, predstavlja pravi izazov.<sup>40</sup> Odavno je poznato da izabrane referentne tačke moraju ispunjavati određene kriterijume: moraju biti primenjive u kliničkoj praksi, odnosno potrebno je da budu dostupne i precizne za kliničko merenje i da ne postoji razlika između merenih vrednosti dobijenih u različitim serijama merenja kod jednog

---

istraživača (engl. „*intraobserver agreement*“) i među istraživačima (engl. „*interobserver agreement*“).<sup>179, 180</sup> Da bi se postigao visok koeficijent slaganja, koji je u našoj studiji iznosio preko 99%, neophodan je precizan protokol za analizu radioloških slika, dobijenih CBCT metodom. Prema rezultatima naše studije, može se zaključiti da su radiološka merenja dubine infrakoštanih defekata dobijena CBCT metodom klinički prihvatljiva, što svakako ukazuje na mogućnost korišćenja ove radiološke procedure u utvrđivanju postignutih terapijskih rezultata nakon hirurške terapije parodontopatije.

Navedenim *in vivo* studijama, prethodila je decenija ispitivanja preciznosti CBCT metode u analizi parodontalnih defekata alveolarne kosti, ali u *in vitro* i *ex vivo* uslovima. U studiji Mengela i sar.<sup>121</sup> vršena je identifikacija i merenje veštački kreiranih defekata alveolarne kosti u *ex vivo* uslovima (infrakoštani i furkacioni defekti, dehiscencije i fenestracije). Svi defekti su analizirani na histološkim preparatima, retroalveolarnim radiogramima, ortopantomogramima, CBCT i CT slikama.<sup>121</sup> Rezultati su pokazali da se sve vrste defekata mogu detektovati i meriti u sva tri pravca na CT i CBCT slikama, dok se na konvencionalnim radiogramima ne mogu vršiti merenja defekata u buko-lingvalnom pravcu, kao ni detektovanje dehiscencija.<sup>121</sup> Prosečno odstupanje merenja na CBCT i CT slikama u odnosu na histološke preparate je iznosilo 0.16 mm i 0.19 mm, dok su ta odstupanja na retroalveolarnim radiogramima i ortopantomogramu iznosila 0.33 mm i 1.07mm.<sup>121</sup>

Misch i sar.<sup>114</sup> su veštački kreirane defekte alveolarne kosti (pozicionirane lingvalno, bukalno i aproksimalno) na donjim vilicama humanih lobanja dijagnostikovali sondiranjem i analizom retroalveolarnih radiograma i CBCT slika. Utvrdili su da se svi ispitivani defekti alveolarne kosti detektuju sondiranjem i na CBCT slikama.<sup>114</sup> Defekte pozicionirane sa bukalne i lingvalne strane nije bilo moguće detektovati i meriti na intraoralnim radiogramima. Pri određivanju nivoa alveolarne kosti, rezultati dobijeni navedenim metodama su poređeni sa rezultatima dobijenim merenjem otiska defekta pomoću elektronskog lenjira. Analizirajući sva merenja uočeno je da između ispitivanih metoda nije uočena statistički značajna razlika (prosečna greška iznosila je: 0.41 mm za CBCT metod; 0.27 mm za retroalveolarni radiogram i 0.34mm za sondiranje).<sup>114</sup> Pri merenju nivoa alveolarne kosti u aproksimalnom regionu uočeno je da nije postojala statistički značajna razlika između radioloških procedura (prosečna greška 0.37mm i



---

0.36mm), ali je između sondiranja i navedenih radioloških metoda uočena statistički značajna razlika.<sup>114</sup>

Vandenberghes i sar.<sup>115</sup> su u svojoj studiji iz 2007. godine poredili direktna merenja nivoa alveolarne kosti, vršena na lobanjama i vilicama kadavera, sa nalazima na radiološkim slikama, dobijenim CBCT metodom (panoramska rekonstrukcija) i retroalveolarnim radiogramima. Takođe, između navedenih metoda su vršili poređenje u pogledu kvaliteta slike (uočavanje lamine dure, kvaliteta alveolarne kosti) i detekcije infrakoštanih defekata i defekata u regiji furkacije korenova zuba.<sup>115</sup> Odstupanja radioloških merenja nivoa alveolarne kosti od zlatnog standarda su iznosila u opsegu od 0.19-1.66 mm u slučaju retroalveolarnih radiograma i 0.13-1.67 mm kod CBCT metoda.<sup>115</sup> Nije postojala statistički značajna razlika između ispitivanih metoda.<sup>115</sup> Takođe, rezultati su ukazivali na to da se infrakoštani i furkacioni defekti preciznije procenjuju CBCT metodom, dok su kontrast, kvalitet kosti i lamina dura bili bolje prikazani na retroalveolarnim radiogramima.<sup>115</sup> U svom sledećem istraživanju, godinu dana kasnije, autor je sa svojim saradnicima ispitivao dijagnostičku vrednost intraoralnog radiološkog metoda i CBCT metoda u određivanju nivoa alveolarne kosti, detekciji infrakoštanih defekata i defekata u regiji furkacija korenova zuba na humanoj lobanji i na glavi kadavera.<sup>116</sup> Ovog puta su merenja dobijena na retroalveolarnim radiogramima poredili sa merenjima dobijenim na panoramski rekonstruisanim CBCT slikama, i sa merenjima dobijenim na frontalnom ili sagitalnom tomografskom preseku.<sup>116</sup> Rezultati radiološke analize su poređeni i sa zlatnim standardom. Vršena je i procena kvaliteta radiološke slike u pogledu uočavanja lamine dure, kontrasta, kvaliteta kosti i to u četiri kategorije (ne uočava se, slabo se uočava, srednje se uočava, dobro se uočava).<sup>116</sup> Rezultati studije su pokazali jednaku preciznost u određivanju nivoa alveolarne kosti pomoću retroalveolarnih radiograma (prosečna greška 0.56mm) i radioloških slika dobijenih CBCT metodom (panoramske rekonstrukcije, debljina preseka 5.2 mm) (prosečna greška 0.47mm) i zaključili da ne postoji statistički značajna razlika pri merenju nivoa alveolarne kosti između ispitivanih radioloških procedura.<sup>116</sup> Međutim merenja na sagitalnom ili frontalnom tomografskom preseku debljine 0.4mm, dobijenom CBCT metodom, su bila bliža zlatnom standardu (prosečna greška 0.29mm), od merenja na retroalveolarnim radiogramima (prosečna greška 0.56mm).<sup>116</sup> Intraoralna radiološka metoda se pokazala boljom u prikazivanju lamine dure, kontrasta i kvaliteta kosti, dok su

---

se defekti u regiji furkacija korenova zuba i krateri preciznije detektovali CBCT metodom.<sup>116</sup>

Iste godine su Mol i Balasundaram<sup>122</sup> ispitivali preciznost retroalveolarne radiografije, kojom je prikazan status zuba, i CBCT metoda u detekciji i merenju visine alveolarne kosti kod defekata kreiranih na ljudskoj lobanji. Rezultati studije su ukazali na veću preciznost CBCT metoda u merenju nivoa alveolarne kosti u regiji molara i premolara u odnosu na retroalveolarnu radiografiju.<sup>122</sup> Međutim, dijagnostička preciznost oba radiološka metoda je bila niska u analizi defekata u regiji prednjih zuba.<sup>122</sup>

Preciznosti CBCT metode u merenju nivoa alveolarne kosti u šest tačaka i detekciji infrakoštanih defekata i defekata u regiji furkacija korenova zuba je poređena u odnosu na nalaze dobijene sondiranjem parodontalnih džepova na glavi kadavera.<sup>52</sup> Pronađeno je da je ukupno odstupanje između radioloških merenja i merenja dobijenih sondiranjem između 0.36 mm i 0.69 mm, odnosno da je to odstupanje bilo manje od 0.5mm u 83% slučajeva.<sup>52</sup>

Braun i sar.<sup>123</sup> su detekciju i klasifikaciju defekata alveolarne kosti (infrakoštani defekti, defekti u regiji furkacije, dehiscencije i fenestracije), kreiranih na svinjskim mandibulama, procenjivali CBCT metodom i na retroalveolarnim radiogramima. Rezultati studije su pokazali da se slikama, dobijenim CBCT metodom, obezbeđuje preciznija dijagnoza alveolarnih defekata i to infrakoštani defekti u 21%, dehiscencije u 25% i fenestracije u 33%.<sup>123</sup> Takođe, defekti u regiji furkacije korenova zuba II klase su detektovani preciznije CBCT metodom.<sup>123</sup>

Iako su navedene *in vitro* i *ex vivo* studije predstavljale polaznu osnovu za razvoj budućih istraživanja na ljudima, ipak se mora ukazati na njihova ograničenja. Naime, u ovim studijama izbegnuti su faktori koji mogu uticati na jasnoću i preciznost radioloških slika, dobijenih CBCT metodom. Poznato je da pomeranje pacijenta tokom radiografisanja može prouzrokovati artefakte na CBCT slikama, poznate kao kinetička neoštrina radiografisane regije od interesa, što svakako smanjuje dijagnostički kvalitet slike.<sup>181</sup> Artefakti (poznati pod nazivom engl. „*scatter*“, „*streaking artifacts*“, „*beam hardening*“) koji će umanjiti kvalitet i dijagnostičku preciznost CBCT slike potiču i od metalnih struktura (amalgamski ispuni, krunice, nadogradnje) koje se često nalaze u usnoj duplji pacijenta. Ovi artefakti u navedenim *in vitro* i *ex vivo* studijama nisu bili prisutni. Potom, takođe je važno istaći i da su arteficialno kreirani defekti na modelima bili

---

pravilnijeg oblika i jasnijih ivica od onih koji se formiraju u toku parodontopatije i pozicionirani na očekivanim mestima, što svakako olakšavalo njihovu detekciju na CBCT slikama.<sup>182</sup>

## 6.2 Primena CBCT metoda u analizi defekata u regiji furkacija

U drugom delu studije ispitivali smo preciznost CBCT metoda u detekciji defekata u regiji furkacija korenova gornjih i donjih molara

Prema klasifikaciji iz 1975. godine procena postojanja horizontalne destrukcije parodontalnih tkiva u regiji furkacije se vrši u četiri stepena: 0-parodontalni džep u regiji furkacije se ne detektuje, I-parodontalni džep u predelu furkacije je do 3mm, II-parodontalni džep u predelu furkacije je veći od 3mm, a manja od 6mm, III-potpuna destrukcija parodontalnih tkiva u predelu furkacije.<sup>129</sup> Navedena klasifikacija se prvenstveno odnosi na kliničku detekciju parodontalnih džepova u regiji furkacije (engl. „*furcation involvement (FI)*“), dok se destrukcija tkiva u regiji furkacije na radiogramima uočava kao rasvetljenje između korenova zuba i naziva se defekt u regiji furkacije (engl. „*furcation defect (FD)*“).<sup>182</sup> Termin FI je često korišćen u literaturi za opisivanje defekata u regiji furkacije na radiogramima,<sup>132, 134</sup> verovatno u cilju lakše komunikacije između radiologa i kliničara.<sup>182</sup>

Koštani defekti u regiji furkacije se mogu razlikovati u vertikalnim i horizontalnim dimenzijama usled različitih karakteristika: postojanja glednih perli, dužine korenskog stabla, dimenzije furkacionog ulaza, anatomije korena zuba i anatomije krova furkacije.<sup>128</sup> Stvarne vrednosti dubine parodontalnih džepova u ovoj regiji mogu biti maskirane prisustvom inflamirane gingive.<sup>183</sup> Morfologija korena zuba, karakteristike inter- i peri- radikularne alveolarne kosti, dužina korenskog stabla, stepen separacije korenova mogu uticati na određivanje stepena destrukcije parodontalnih tkiva u interradikularnoj regiji, a samim tim i na plan terapije.<sup>132</sup>

U literaturi postoji veoma mali broj studija u kojima je ispitivana preciznost CBCT metoda u analizi statusa alveolarne kosi u regiji furkacija korenova molara na pacijentima, dok se nijedna od njih nije bavila poređenjem nalaza dobijenih sondiranjem sa nalazima dobijenim analizom CBCT slika. U odnosu na sondiranje, defekti u regiji furkacija su se značajno češće detektovali CBCT metodom. Samim tim je i potvrđena

---

hipoteza da između nalaza dobijenih metodom sondiranja i CBCT metodom ne postoji pozitivna korelacija. Analizom dobijenih rezultata uočava se da u 22.9% destrukcija parodontalnih tkiva u regiji furkacije nije detektovana nijednim od navedenih metoda. Takođe je uočeno da je u 24% slučajeva postojanje parodontalnih džepova detektovanih sondiranjem, potvrđeno i na radiološkim slikama, dok su u 43.1% defekti u regiji furkacija molara bili detektovani CBCT metodom ali ne i tokom kliničkog pregleda.

Zanimljivo je da je najveća razlika između nalaza dobijenih sondiranjem i CBCT metodom, uočena prilikom ispitivanja interradičularne regije molara donje vilice, sa bukalne strane, koje se smatraju najpristupačnijom regijom za sondiranje. Pokazano je da idealan položaj sonde i dobra pristupačnost tokom kliničke procene ne garantuju detekciju parodontalnog džepa u predelu furkacije.<sup>184</sup>

U ovoj studiji klinička analiza interradičularne regije molara je vršena šest nedelja nakon kauzalne terapije. U tom trenutku zarastanje parodontalnih tkiva je najverovatnije bilo završeno i diskretni gubici vezivno-tkivnog pripoja u regiji furkacija su maskirani dugim epitelnim pripojem. Izostanak detekcije početnih parodontalnih džepova tokom kliničkog pregleda mogao je nastati i zbog činjenice da ulaz u furkacije nije bio pozicioniran na očekivanom mestu.<sup>184</sup> Veličina ulaza u furkacije ima veliki značaj u preciznoj dijagnostici parodontalnih džepova u ovoj regiji. Bower i sar.<sup>185</sup> su pokazali da je u 81% ispitivanih molara veličina ulaz u furkacije bila manja od 1mm, odnosno da je kod 58% bila manja od 0.75mm. Ova anatomski karakteristika može da bude jedino prihvatljivo objašnjenje za najviše izraženu neusaglašenost (63.3%) između ispitivanih metoda kod ispitivanja furkacija korenova molara donje vilice sa bukalne strane. Projekcija gleđi u cementu (GCP) (engl. „*cervical enamel projection*“) predstavlja „uranjenje“ gleđi u cement u zoni gledno-cementne granice.<sup>186-188</sup> Pokazano je da učestalost ove projekcije veća kod molara kod kojih je prisutan parodontalni džep u regiji furkacije (82.5%), u odnosu na molare kod kojih se parodontalni džep ne detektuje (17.5%).<sup>189</sup> Prvi mandibularni molar je pokazao najveću učestalost GCP-a.<sup>189</sup> Stoga, ova anatomski karakteristika može doprineti najvećoj neusaglašenosti između dve ispitivane metode prilikom ispitivanja regije furkacija molara donje vilice sa bukalne strane. Veća usaglašenost između navedenih metoda je uočena kod ispitivanja interradičularne regije molara donje vilice sa oralne strane (53%). Iznenađujuće, najveći stepen slaganja između

---

dva metoda je uočen u slučaju ispitivanja interradikularne regije molara gornje vilice sa distopalatinalne strane, iako ovaj region nije lako dostupan prilikom sondiranja.

Precizna detekcija defekata u regiji furkacija je veliki izazov čak i za iskusne lekare. Precizna dijagnoza vodi u kreiranje adekvatnog terapijskog plana, koji se neće menjati u toku lečenja parodontopatije. CBCT metod je ocenjen kao precizno dijagnostičko sredstvo u parodontologiji zbog svoje sposobnosti da prikaže defekte alveolarne kosti u tri dimenzije.<sup>132, 133</sup> Preciznost CBCT metoda u proceni defekata u predelu furkacija je ispitivana u nekoliko *in vitro* studija. Dokazano je da CBCT metod veoma precizan u detektovanju početnih defekata u predelu furkacija simuliranih na svinjskim mandibulama.<sup>50</sup> Preciznost CBCT metoda u proceni furkacionih defekata je poređena sa direktnim sondiranjem na ljudskoj lobanji („zlatni standard“ u dijagnozi) i pokazano je da nijedna od korišćenih metoda ne dovodi do lažno pozitivnih odnosno lažno negativnih rezultata u detekciji defekata u predelu furkacija za dati dizajn studije.<sup>52</sup> Koristeći isti dizajn studije, Vanderberghe i sar.<sup>116</sup> su poredili preciznost slika, dobijenih CBCT metodom i retroalveolarnih radiograma u detekciji furkacionih defekata. Pokazano je da se defekti u predelu furkacija precizno detektuju na svim CBCT slikama, dok se sa druge strane, postojanje defekata u ovoj regiji detektuje samo na polovini intraoralnih radiograma.<sup>116</sup>

Walter i sar.<sup>133</sup> su pokazali da CBCT metod obezbeđuje detaljnije informacije o klasi defekata u predelu furkacija u poređenju sa kliničkim nalazima i retroalveolarnim radiogramima. Pokazano je da su rezultati analize defekata u predelu furkacija molara gornje vilice, dobijeni CBCT metodom, u visokom stepenu saglasnosti sa intraoperativnim nalazima, koji su se smatrali „zlatnim standardom“.<sup>134</sup> Naime, u navedenoj studiji CBCT metod je potcenio 14.7% ispitivanih mesta i precenio 1.3%, u poređenju sa intraoperativnim nalazima.<sup>134</sup> Qiao i sar.<sup>132</sup> su dobili slične rezultate u svom istraživanju u kom je CBCT metod precenio ili potcenio intraoperativne nalaze u 17.6% slučajeva.

Rezultati naše studije ukazuju na to da prilikom dijagnoze defekata u predelu furkacije CBCT metodom moramo biti oprezni i zbog mogućnosti prikazivanja defekata većim nego što ona realno jesu (engl. „over-diagnosis“) što može rezultirati neadekvatnom terapijom (engl. „over-treatment“). Nasuprot tome, prikazivanje defekata

---

manjim nego što su realno, može odložiti adekvatnu terapiju i dovesti do progresije parodontopatije.<sup>190</sup>

Moglo bi se spekulirati o tome koliko informacije sa CBCT slika mogu pomoći kliničkom pregledu u analizi statusa alveolarne kosti u predelu furkacije korenova zuba. Zappa i sar<sup>191</sup> su naveli da klinički pregled nije dovoljan u dijagnozi furkacija i da mora biti dopunjen drugim dijagnostičkim metodama. Podaci dobijeni analizom CBCT slika mogli bi biti od pomoći u preoperativnoj proceni veličine i arhitekture defekata i kreiranju adekvatnog plana terapije. Bez preciznih informacija o defektima u predelu furkacija, tokom hirurške terapije može se doći do neočekivanih nalaza, a samim tim i do promena u hirurškom planu lečenja,<sup>192</sup> što može izazvati i nepredviđene troškove i produžiti trajanje hirurške intervencije.<sup>193</sup>

Nedostatak svih radioloških dijagnostičkih metoda je izlaganje pacijenta jonizujućem zračenju. Efektivna doza zračenja, koju pacijent primi prilikom radiografisanja dentomaksilofacijalne regije radiološkim dijagnostičkim procedurama, je generalno niska.<sup>46</sup> Međutim, protokoli zračenja zahtevaju da svaka izloženost jonizujućem zračenju mora biti klinički opravdana.<sup>194</sup> Problem nastaje u onim situacijama gde korišćenje radioloških procedura ne doprinosi boljem ishodu za pacijenta.<sup>195</sup> Shodno tome, fundamentalni princip radiološke dijagnostike, ALARA (engl. „*As Low As Reasonable Achievable*“), se mora uvek poštovati.<sup>196</sup>

U ovoj studiji je CBCT metod korišćen prvenstveno za procenu infrakoštanih defekata u obe vilice. Kod svih pacijenata uključenih u studiju je postavljena dijagnoza hronične generalizovane uznapredovale parodontopatije i zbog toga je korišćeno M vidno polje (80x100mm) omogućavajući da se jednom CBCT akvizicijom prikažu gornja i donja vilica istovremeno. Na ovaj način, dijagnoza defekata u predelu furkacija je predstavljala dodatni dijagnostički nalaz. Ukoliko treba ispitati samo status alveolarne kosti u predelu furkacije onda treba koristiti malo vidno polje (50x50mm), čime će se redukovati i zračenje.<sup>99</sup> To znači da bi kod pacijenta sa hroničnom generalizovanom parodontopatijom kod kojih se planira hirurški tretman, pre kreiranja definitivnog plana terapije trebalo sprovesti snimanje CBCT metodom samo ukoliko se proceni da će se na ovaj način dobiti nove informacije koje bi mogle uticati na plan lečenja, a ne u cilju potvrđivanja dijagnoze.

---

U protokolima koje je propisala Evropske Komisije za primenu CBCT metoda, a koje su zasnovane na dokazima iz prethodnih istraživanja, piše: „Uticaj trodimenzionalnog prikaza regije od interesa na odluku o lečenju u kliničkoj praksi još nije razmatran.“<sup>58</sup> Protokol sugerše da CBCT metod može „da igra ulogu u zbrinjavanju i praćenju kompleksnih parodontalnih defekata za koje je hirurški tretman neophodan.“<sup>58</sup> I pored svih napora Evropske akademije za dentomaksilofacijalnu radiologiju da se definišu osnovni protokoli primene CBCT metoda u oblasti maksilofacijalne regije,<sup>197</sup> još uvek ne postoje jasne smernice zasnovane na naučnim dokazima koje bi podržale opravdanost rutinske primene CBCT metoda u Parodontologiji.<sup>58, 190, 198</sup>

Odluka o primeni radioloških metoda bi trebala da bude donesena ako su neophodne dodatne informacije i ako se te informacije ne mogu dobiti metodama koje nose manji rizik za pacijenta.<sup>39</sup> Radiološke dijagnostičke procedure ne smeju biti korišćene kao zamena za klinički pregled, a isto tako ni kao rutinske metode za periodične preglede.<sup>40</sup> Primena radioloških metoda je jedino opravdana u situacijama u kojima oni mogu obezbediti informacije značajne za ishod same terapije.<sup>39</sup>

Jasne preporuke o učestalosti primene radioloških metoda u cilju praćenja parodontopatije još uvek ne postoje.<sup>71</sup> Lekar mora doneti odluku o vrsti i frekvenciji radiološkog ispitivanja.<sup>39</sup> Rutinsko korišćenje bilo kog radiološkog metoda ne bi trebalo primenjivati.<sup>199</sup> Odluka o primeni radioloških procedura mora da usledi nakon kliničkog pregleda i analize postojećih radiograma.<sup>39</sup> Klinička slika, predviđena stopa progresije oboljenja i starost pacijenta mogu biti važni faktori u određivanju odgovarajućih intervala za primenu radioloških metoda u praćenju napredovanja parodontopatije.<sup>71</sup>

Mogućnost trodimenzionalnog prikaza struktura dentoalveolarnog kompleksa dobijenog CBCT metodom sa dozom zračenja znatno manjom od doze potrebne za dobijanje CT slike, je danas široko dostupana. U oblasti parodontologije, CBCT metod (malo polje i visoka rezolucija) bi trebalo koristiti kada klinički pregled i konvencionalni radiogrami ne pružaju dovoljno informacija potrebnih za zbrinjavanje infrakoštanih defekata i defekata u predelu furkacija.<sup>58</sup> Takođe, podaci dobijeni CBCT metodom obezbeđuju informacije o strukturi složenih defekata kod kojih se planira hirurška terapija (furkacioni defekti, endo-parodontalne lezije).<sup>58, 182, 200</sup> U najnovijem izveštaju Američke

---

---

akademije za parodontologiju predlaže se primena CBCT metoda za praćenje uspeha terapije parodontopatije.<sup>201</sup>

Veliki broj kompanija danas u svetu proizvodi CBCT uređaje koji koriste različite softvere za dobijanje i analizu slike. Međutim, nijedan CBCT uređaj, kao i nijedan softver u sebi ne sadrži uputstvo za analizu CBCT slike. Kako analizirati CBCT sliku, i sa kojim stepenom sigurnosti se može verovati rezultatima dobijenim analizom ovih radioloških slika? Odgovori na ova pitanja se mogu pronaći u sprovedenoj studiji. Preporučeni protokol za analizu infrakoštanih i defekata u regiji furkacija, u našoj studiji, predstavlja dobru smernicu za dobijanje preciznih i ponovljivih merenja. Korišćenjem debljine CBCT preseka od 3mm dobijaju se preciznija merenja nivoa alveolarne kosti, a takođe se smanjuje vreme potrebno za analizu slike. Rezultati studije su pokazali da su merenja dubine infrakoštanih defekata na CBCT slikama veoma slična intraoperativnim merenjima (razlika 0.5mm). Precizan protokol za dobijanje i analizu slike i dobro definisane referentne tačke omućavaju pouzdanost CBCT metoda u praćenju uspeha terapije parodontopatije i prevazilaženje potrebe za *re entry* procedurom.

### **6.3 Analiza metodom konačnih elemenata**

Procena biomehaničkog ponašanja struktura detno-alveolarnog kompleksa pri dejstvu sila žvakanja zahteva primenu matematičkog metoda. U te svrhe, u ovoj studiji je korišćen kompjuterski metod konačnih elemenata za analizu deformacije i distribucije napona u zubima, periodoncijumu i okolnoj alveolarnoj kosti u situaciji kada su prisutni različiti tipovi resorpcije alveolarne kosti nastali kao posledica parodontopatije. Polazeći od pretpostavke da bi se primenom različitih biomaterijala koji se koriste u rekonstrukciji infrakoštanih defekata (koštani transplantati i implantati) moglo uticati na biomehaničke karakteristike parodontalnih tkiva, jedan od ciljeva ove studije je bio da se ispita uticaj regenerativne terapije parodontopatije na biomehaničko ponašanje navedenih struktura.

Rezultati ove studije su potvrdili hipotezu da različiti tipovi resorpcije alveolarne kosti različito utiču na deformaciju i distribuciju napona u zubima, alveolarnoj kosti, i periodoncijumu. Vertikalna resorpcija alveolarne kosti rezultira većim obimom deformacije i većim intenzitetima napona u zubima (Slike 17-20), očuvanoj alveolarnoj kosti (Slike 21-26) i periodoncijumu (Slike 17-20), u poređenju sa horizontalnom



---

resorpcijom. Osim toga, potvrđena je polazna hipoteza da regenerativna terapija parodontopatije doprinosi smanjenju obima deformacije i intenziteta napona u zahvaćenim zubima i okolnim parodontalnim tkivima. Iako regenerativna terapija očigledno utiče na smanjenje obima deformacije i intenziteta napona, pokazano je da šest meseci nakon primenjene hirurške procedure intenziteti ne dosežu nivo detektovan kod horizontalne resorpcije alveolarne kosti.

Od ranije je poznato da zdrav parodoncijum sa smanjenom visinom alveolarne kosti, koja je prisutna kod horizontalne resorpcije, ima karakteristik slične parodoncijumu sa očuvanom visinom alveolarne kosti (bez prisutne resorpcije), odnosno ima sposobnost da se prilagodi izmenjenim funkcionalnim zahtevima.<sup>202</sup> Jang i sar.<sup>147</sup> su pomoću FE metoda pokazali da obim resorpcije alveolarne kosti ima veći uticaj na promene u biomehaničkom odgovoru zuba i parodontalnih struktura u odnosu na isti iznos resekcije vrha korena jednokorenog zuba. Maksimalni obim deformacije i intenzitet Von Mises napona u ovoj studiji su u skladu sa vrednostima ovih parametara u našoj studiji.<sup>147</sup> U našoj studiji je prikazano da, iako mala, deformacija zuba utiče na nivo glavnih napona (tenzionog i kompresivnog). Naime, usled dejstva okluzalnih sila došlo je do „savijanja“ zuba #24 prema infrakoštanom defektu (Model II) (Slika 17) što je uslovalo pojavu tenzionog napona u alveolarnom grebenu mezijalno od zuba #24 i kompresivnog napona u regiji distopalatinalne ivice infrakoštanog defekta (Slike 19 i 20). Prema rezultatima naše studije, promena u biomehaničkom ponašanju alveolarne kosti i zahvaćenih zuba je izražajniya u slučaju vertikalnog gubitka alveolarne kosti.

Promene koje nastaju u parodoncijumu usled dejstva funkcionalnih sila žvakanja mogu usloviti pojavu bola i oštećenja parodontalnih struktura.<sup>160</sup> Iako maksimalne vertikalne sile žvakanja kod čoveka mogu dostići vrednost od 700N,<sup>164, 203</sup> u našoj studiji su pod dejstvom umerenih fizioloških okluzalnih sila (150N i 200N) najveći intenziteti napona uočeni u slučaju vertikalne resorpcije alveolarne kosti. Međutim, pomoću FE analize otkriveno je da su koncentracije lokalizovanog napona usko povezane sa resorpcijom alveolarne kosti.<sup>157</sup> U našoj studiji, najveći intenziteti lokalizovanog kompresivnog napona su detektovani u kompaktnoj kosti (ivici infrakoštanog defekta) distopalatinalno od zuba #24 (Slika 25), koja u slučaju prisustva inflamacije uzrokovane parodontopatogenim mikroorganizmima može predstavljati regiju buduće resorpcije alveolarne kosti.<sup>204</sup> Imajući u vidu činjenicu da napon od 60 MPa može izazvati resorpciju

---

kompaktne kosti kod ljudi,<sup>205</sup> možemo pretpostaviti da detektovani napon od 75.98 MPa bi imao štetan uticaj na kompaktnu kost i najverovatnije bi doveo do dalje resorpcije kosti. Osim toga, čak i sile zamora, koje su konstantne i ponavljaju se, mogu potencijalno akumulirati napon, izazvajući degeneraciju ili resorpciju alveolarne kosti.<sup>206</sup> Međutim, ranije je opisano da pravilno lečenje parodontopatije sprečava destrukciju parodontalnih tkiva, čak i u prisustvu okluzalne traume.<sup>207</sup>

U ovoj studiji koštani zamenici bovinog porekla (BPBM) i gleđni proteini rasta (EMD) su korišćeni u cilju regeneracije obolelog parodoncijuma. Histološka ispitivanja na ljudima su pokazala da je kod infrakoštanih defekata tretiranih kombinacijom EMD-BPBM, došlo do formiranja vezivno-tkivnog pripoja (tj. novog celularnog cementa sa inseriranim kolagenim vlaknima) i nove kosti.<sup>208</sup> Rezultati navedene studije su primenjeni u našoj studiji za kreiranje periodoncijuma u Modelu III (Slika 16 H). Takođe, ranije je pokazano da Bio-Oss® stimuliše rast lamelarne kosti, resorbuje se i zamenjuje pravom kosti.<sup>209</sup> Razmatrajući efekat regenerativne terapije na biomehaničko ponašanje zahvaćene regije, može se samo spekulirati da li regenerativna terapija može da stabilizuje parodontološki kompromitovane zube i njihove agoniste. Pod pretpostavkom da se destrukcija alveolarne kosti može zaustaviti nakon regenerativne terapije parodontopatije, koliku će zaštitu novoformirana kost pružiti zubima? U ovoj studiji smo koristili mehaničke karakteristike za Bio-Oss® preuzete iz rada Know i Kima.<sup>151</sup> Oni su pokazali da su vrednosti modula elastičnosti koštanog zamenika (Bio-Oss®) (Young-ov modul= $1.69 \times 10^3$ ), šest meseci nakon njegove aplikacije u infrakoštani defekt, bile veće od vrednosti modula elastičnosti spongiozne kosti (Jungov modul= $1.37 \times 10^3$ ).<sup>151</sup> Rezultati naše studije su pokazali veće intenzitete napona u alveolarnoj kosti šest meseci nakon regenerativne terapije parodontopatije u odnosu na intenzitete detektovane kod horizontalne resorpcije alveolarne kosti. Međutim, rezultati dobijeni primenom FE metoda su pokazali da je značajna stabilizacija zuba #24 postignuta šest meseci nakon hirurške terapije. Osim toga, intenziteti napona su značajno smanjeni, posebno visoki tenzioni napon u alveolarnom grebenu, mezijalno od zuba #24. Možemo zaključiti da, iako koštani graft posle šest meseci nema mehaničke karakteristike zdrave spongiozne kosti, regenerativna terapija parodontopatije može rezultirati stabilizacijom zuba sa infrakoštanim defektima i njihovih agonista (Slika 17).

---

Periodoncijum ima mogućnost da apsorbuje napon i omogući pomeranje zuba tokom žvakanja.<sup>210</sup> Ove karakteristike periodoncijuma omogućavaju prenos i ravnomernu distribuciju okluzalnih sila na okolnu alveolarnu kost.<sup>211</sup> Nedavno je u FE studiji Janovića i sar.<sup>162</sup> pokazano da se akumulacija Von Mises napona detektuje u korteksu sa bukalne strane alveolarne kosti u blizini zuba na koje deluje sila tokom žvakanja. Najveći napon je bio zabeležen u spongioznoj kosti oko korena očajnika i širio se pretežno ka korteksu sa bukalne strane.<sup>162</sup> Rezultati našeg istraživanja su u skladu sa navedenim nalazima, jer je distribucija napona bila dominantno u korteksu sa bukalne strane gornje vilice kod sva tri 3D FE modela, pri čemu su i umerene okluzalne sile od 150N i 200N indukovale visoke intenzitete napona (Slika 15). Ovaj nalaz se može pripisati činjenici da korteks sa bukalne strane gornje vilice nosi veći deo prednjeg okluzalnog opterećenja.<sup>162</sup> Takođe, infraakoštani defekt pozicioniran više bukalno, je dodatno umanjio količinu spongiozne kosti i doprineo povećanju intenziteta napona čime se može objasniti prisustvo najšire distribucije napona u korteksu sa bukalne strane gornje vilice na modelu 2. Međutim, šest meseci nakon hirurške procedure, došlo je do smanjenja intenziteta napona u korteksu sa bukalne i oralne strane gornje vilice i distribucija je bila slična kao kod horizontalne resorpcije alveolarne kosti. (Slike 21, 23, 25) Ovaj rezultat se može pripisati postojanju grafta (Bio Oss®) koji je, kao zamenik za kost pokazao jačinu i krutost kao spongiozna kost,<sup>212</sup> i omogućio bolji prenos i distribuciju okluzalnih sila. Osim toga, FE studije su pokazale da je u regiji zahvaćenoj parodontopatijom gde je došlo do resorpcije alveolarne kosti i destrukcije periodoncijuma, isti intenzitet okluzalnog opterećenja izazvao veći napon u periodoncijumu nego u slučaju gde nema resorpcije alveolarne kosti.<sup>157, 159</sup> Ovo se mora imati na umu, jer čak i niski intenziteti okluzalnog opterećenja mogu rezultirati većim intenzitetima napona koji može doprineti daljem gubitku alveolarne kosti. U FE studiji iz 2006. godine je opisano da se resorpcijom alveolarne kosti smanjuje površina korena zuba koja se koristi kao potporno tkivo, što može dovesti do povećanja napona u periodoncijumu.<sup>166</sup> Rezultati naše studije su u saglasnosti sa nalazima navedene studije, zato što su najveće intenziteti ukupnog napona detektovani u periodoncijumu zuba #24 kod vertikalnog gubitka alveolarne kosti (Slika 18). Međutim, intenziteti napona su očigledno smanjeni šest meseci nakon hirurške terapije, jer je površina periodoncijuma povećana.

---

Svega nekoliko trenutno dostupnih studija u literaturi su koristile CBCT snimke za kreiranje 3D FE modela.<sup>148, 150, 161, 163, 213</sup> U našoj studiji, korišćenje radioloških snimaka dobijenih CBCT metodom pre i posle primenjene regenerativne terapije (Slike 16D, E) parodontopatije je predstavljalo prednost, jer smo na taj način izbegli aproksimaciju navedenih situacija. Esperimentalna studija sa istim studijskim dizajnom bi bila nemoguća, jer su horizontalna i vertikalna resorpcija alveolarne kosti, i rekonstruisani infrakoštani defekt simulirani u istom maksilarnom regionu.

Važno je naglasiti da se dobijeni rezultati trebaju oprezno tumačiti zbog ograničenja studije. Zaključci u ovoj studiji su zasnovani na kompjuterskoj simulaciji i nekoliko pretpostavki i pojednostavljenja je primenjeno tokom kreiranja modela. Sva tkiva su modelovana kao izotropna i homogena, dok cement korena zuba nije modelovan. Iako je studija Geramy & Sharafoddin<sup>214</sup> pokazala da, zbog njegove male debljine cementa i mehaničkih karakteristika koje su slične dentinu, nije potrebno modelovati sloj cementa odvojeno od dentina,<sup>214</sup> rezultati druge studije su pokazali da su intenziteti napona u periodoncijumu i okolnoj alveolarnoj kosti manji kada se cement i cementno-dentinski spoj modeluje.<sup>165</sup> Shodno tome, može se pretpostaviti da bi intenziteti napona dobijeni u našoj studiji mogli biti manji. Osim toga, u našoj studiji su korišćene samo fiziološke, statičke okluzalne sile, dok dinamičko opterećenje koje postoji u usnoj duplji nije simulirano. Takođe, primenjivane su samo vertikalne okluzalne sile dok su kose i horizontalne sile zanemarene, i to u cilju izbegavanja uticaj pravca sile na intenzitet i distribuciju napona.

Rezultati ove studije su pokazali da FE analiza može biti korisno analitičko sredstvo za proceni napona u parodontalnim tkivima u situaciji kada su prisutni različiti tipovi resorpcije kosti. Koristeći isti pristup, može se analizirati ishod regenerativne terapije parodontopatije u situacijama kada bi trebalo ispitati distribuciju napona u zubima, periodoncijumu i alveolarnoj kosti.

Na osnovu pregleda dostupne literature može se zaključiti da je ovo prva studija koja je obezbedila osnovne informacije o biomehaničkom aspektu različitih tipova resorpcije alveolarne kosti u Parodontologiji, i mogla bi poslužiti kao osnovni šablon za procenu efikasnosti različitih regenerativnih procedura u terapiji parodontopatije. Buduća istraživanja bi trebalo usmeravati u cilju usavršavanja postojećih i razvijanju složenijih 3D FE modela.

---

## 7 ZAKLJUČCI

Na osnovu dobijenih rezultata ovog istraživanja mogu se doneti sledeći zaključci:

1. Između rezultata radioloških analiza, dobijenih CBCT metodom na selektovanim sagitalnim tomografskim presecima, i relevantnih vrednosti dubine infrakoštanih defekata, dobijenih kliničkim merenjima tokom režanj operacije parodontopatije, ne postoji statistički značajna razlika, što ukazuje na činjenicu da primena CBCT metoda u proceni nivoa alveolarne kosti se može smatrati klinički pouzdanom (prihvatljivom).
2. Između rezultata analize dubine infrakoštanih defekata, dobijenih CBCT metodom na selektovanim tomografskim presecima različitih debljina, ne postoji statistički značajna razlika.
3. Najveći stepen korelacije između rezultata radioloških analiza dobijenih CBCT metodom, i relevantnih intraoperativnih merenja dubine infrakoštanih defekata je uočen na debljini tomografskog preseka od 3mm.
4. Zbog visokog stepena korelacije između rezultata radioloških analiza dobijenih CBCT metodom i relevantnih intraoperativnih merenja dubine infrakoštanih defekata CBCT metod bi mogao biti koristan u proceni efikasnosti primenjenih različitih regenerativnih procedura u terapiji parodontopatije.
5. Veći broj defekata u regiji furkacija je detektovan CBCT metodom nego sondiranjem tokom kliničkog pregleda.
6. Kod osoba obolelih od hronične generalizovane parodontopatije, kod kojih je neophodno sprovesti hirurško lečenje, radiografisanje CBCT metodom može da

---

bude predloženo kao pomoćno dijagnostičko sredstvo u proceni infrakoštanih i defekata u regiji furkacija, pre izrade definitivnog plana hirurške terapije.

7. 3D FE analiza je pokazala da različiti tipovi resorpcije alveolarne kosti različito utiču na biomehaničko ponašanje zuba, periodoncijuma i okolne alveolarne kosti.
8. 3D FE analiza je pokazala da vertikalna resorpcija alveolarne kosti ima za posledicu veći obim deformacije i veći intenzitet napona u zubima, periodoncijumu i okolnoj alveolarnoj kosti, u poređenju sa horizontalnim gubitkom kosti.
9. 3D FE analiza je pokazala da regenerativna terapija parodontopatije doprinosi smanjenju obima deformacije i intenziteta napona u zubima, periodoncijumu i okolnoj alveolarnoj kosti, međutim te vrednosti se nisu smanjile do nivoa koji se detektovao u slučaju horizontalnog gubitka alveolarne kosti.
10. Kompjutersko modelovanje i analiza 3D FE modela bi mogli poslužiti kao osnovni šablon za procenu efikasnosti različitih pristupa u regenerativnoj terapiji parodontopatije.

---

## 8 LITERATURA

1. Bartold PM, Cantley MD, Haynes DR. Mechanisms and control of pathologic bone loss in periodontitis. *Periodontol 2000* 2010;53:55-69.
2. Dentino A, Lee S, Mailhot J, Hefti AF. Principles of periodontology. *Periodontol 2000* 2013;61:16-53.
3. Slots J. Actinobacillus actinomycetemcomitans and Porphyromonas gingivalis in periodontal disease: introduction. *Periodontol 2000* 1999;20:7-13.
4. Carranza FA, Camargo PM. The periodontal pocket. In: Newman MG, Takei HH, Klokkevold PR, Carranza FA, eds. *Carranza's Clinical Periodontology*, 10<sup>th</sup> edn. St. Louis: MO: Saunders, Missouri, 2006:434-451.
5. Aimetti M, Perotto S, Castiglione A, Mariani GM, Ferrarotti F, Romano F. Prevalence of periodontitis in an adult population from an urban area in North Italy: findings from a cross-sectional population-based epidemiological survey. *J Clin Periodontol* 2015;42:622-631.
6. Dye BA. Global periodontal disease epidemiology. *Periodontol 2000* 2012;58:10-25.
7. Patel R. The prevalence of oral diseases in EU members. In: Patel R. *Platform for Better Oral Health in Europe*. The State of Oral Health in Europe Report Commissioned by the Platform for Better Oral Health in Europe. September 2012:19-23.
8. Armitage GC. Development of a classification system for periodontal diseases and conditions. *Ann Periodontol* 1999;4:1-6.
9. Armitage GC. Periodontal diagnoses and classification of periodontal diseases. *Periodontol 2000* 2004;34:9-21.
10. Brown LJ, Loe H. Prevalence, extent, severity and progression of periodontal disease. *Periodontol 2000* 1993;2:57-71.
11. Papapanou PN, Wennstrom JL, Grondahl K. A 10-year retrospective study of periodontal disease progression. *J Clin Periodontol* 1989;16:403-411.

- 
12. Jeffcoat MK, Reddy MS. Progression of probing attachment loss in adult periodontitis. *J Periodontol* 1991;62:185-189.
  13. Socransky SS, Haffajee AD, Goodson JM, Lindhe J. New concepts of destructive periodontal disease. *J Clin Periodontol* 1984;11:21-32.
  14. American Academy of Periodontology. Consensus report. Discussion section I. In: Nevins M, Becker W, Kornman K, eds. *Proceedings of the World Workshop in Clinical Periodontics*. Chicago: American Academy of Periodontology, 1989: I-23-I-32.
  15. Albandar JM, Tinoco EMB. Global epidemiology of periodontal diseases in children and young persons. *Periodontol 2000* 2002;29:153-176.
  16. Papapanou PN. Periodontal diseases: epidemiology. *Ann Periodontol* 1996;1:1-36.
  17. Slots J. Periodontology: past, present, perspectives. *Periodontol 2000* 2013;62:7-19.
  18. McFall WT, Jr. Tooth loss in 100 treated patients with periodontal disease. A long-term study. *J Periodontol* 1982;53:539-549.
  19. Li X, Kolltveit KM, Tronstad L, Olsen I. Systemic diseases caused by oral infection. *Clin microbiol Rev* 2000;13:547-558.
  20. Armitage GC. The complete periodontal examination. *Periodontol 2000* 2004;34:22-33.
  21. Armitage GC. Periodontal diseases: diagnosis. *Ann Periodontol* 1996;1:37-215.
  22. Black GV. *Special dental pathology*, 1<sup>st</sup> edn. Chicago: Medico-Dentl Publishing Co., 1915:371.
  23. Box HK. *Treatment of the periodontal pocket*. Toronto: University of Toronto Press, 1928: 83.
  24. Simonton FV. Examination of the mouth- with special reference to pyorrhea. *J Am Dent Assoc* 1925;12:287-295.
  25. Armitage GC. Clinical evaluation of periodontal diseases. *Periodontol 2000* 1995;7:39-53.
  26. Glickman I. *Clinical periodontology*, 1<sup>st</sup> edn, Philadelphia: W.B. Saunders Co., 1953: 550.



- 
27. Armitage GC. Manual periodontal probing in supportive periodontal treatment. *Periodontol 2000* 1996;12:33-39.
  28. Caton J, Greenstein G, Polson AM. Depth of Periodontal Probe Penetration Related to Clinical and Histologic Signs of Gingival Inflammation. *J Periodontol* 1981;52:626-629.
  29. Fowler C, Garrett S, Crigger M, Egelberg J. Histologic probe position in treated and untreated human periodontal tissues. *J Clin Periodontol* 1982;9:373-385.
  30. Keagle JG, Garnick JJ, Searle JR, King GE, Morse PK. Gingival Resistance to Probing Forces. *J Periodontol* 1989;60:167-171.
  31. Anderson GB, Caffesse RG, Nasjleti CE, Smith BA. Correlation of periodontal probe penetration and degree of inflammation. *Am J Dent* 1991;4:177-183.
  32. Mombelli A, Mühle T, Frigg R. Depth-force patterns of periodontal probing. *J Clin Periodontol* 1992;19:295-300.
  33. Hunter F. Periodontal probes and probing. *Int Dent J* 1994;44:577-583.
  34. Reddy MS, Palcanis KG, Geurs NC. A comparison of manual and controlled-force attachment-level measurements. *J Clin Periodontol* 1997;24:920-926.
  35. Garnick JJ, Keagle JG, Searle JR, King GE, Thompson WO. Gingival Resistance to Probing Forces. *J Periodontol* 1989;60:498-505.
  36. Salvi GE, Lindhe J, Lang NP. Examination of patients with periodontal disease. In: Lindhe J, Karring T, Lang NP, eds. *Clinical periodontology and implant dentistry*, 5th edn. Hong Kong: Blackwell Publishing Ltd, 2008:573-585.
  37. Åkesson L, Håkansson J, Rohlin M. Comparison of panoramic and intraoral radiography and pocket probing for the measurement of the marginal bone level. *J Clin Periodontol* 1992;19:326-332.
  38. Dimitrijević B. *Klinička parodontologija*, 1 izd. Beograd: Zavod za udžbenike, 2011: str.150.
  39. Mol A. Imaging methods in periodontology. *Periodontol 2000* 2004;34:34-48.
  40. Corbet EF, Ho DK, Lai SM. Radiographs in periodontal disease diagnosis and management. *Aust Dent J* 2009;54 Suppl 1:S27-43.
  41. Hirschmann PN, Horner K, Rushton VE. Selection criteria for periodontal radiography. *Br Dent J* 1994;176:324-325.
-

- 
42. Hausmann E. A Contemporary Perspective on Techniques for the Clinical Assessment of Alveolar Bone. *J Periodontol* 1990;61:149-156.
  43. Hausmann E, Allen K, Christersson L, Genco RJ. Effect of x-ray beam vertical angulation on radiographic alveolar crest level measurement. *J Periodontal Res* 1989;24:8-19.
  44. Jeffcoat MK, Wang IC, Reddy MS. Radiographic diagnosis in periodontics. *Periodontol 2000* 1995;7:54-68.
  45. White SC, Heslop EW, Hollender LG, Mosier KM, Ruprecht A, Shrout MK. Parameters of radiologic care: An official report of the American Academy of Oral and Maxillofacial Radiology. *Oral Surg Oral Med Oral Pathol Oral Radiol Endod* 2001;91:498-511.
  46. White SC. 1992 assessment of radiation risk from dental radiography. *Dentomaxillofac Radiol* 1992;21:118-126.
  47. Scarfe WC, Farman AG. What is Cone-Beam CT and How Does it Work? *Dent Clin N Am* 2008;52:707-730.
  48. Hausmann E. Radiographic and Digital Imaging in Periodontal Practice. *J Periodontol* 2000;71:497-503.
  49. du Bois AH, Kardachi B, Bartold PM. Is there a role for the use of volumetric cone beam computed tomography in periodontics? *Aust Dent J* 2012;57:103-108.
  50. Umetsubo OS, Gaia BF, Costa FF, Cavalcanti MGP. Detection of simulated incipient furcation involvement by CBCT: an in vitro study using pig mandibles. *Braz Oral Res* 2012;26:341-347.
  51. Özmeric N, Kostiouchenko I, Hägler G, Frentzen M, Jervøe-Storm P-M. Cone-beam computed tomography in assessment of periodontal ligament space: in vitro study on artificial tooth model. *Clin Oral Investig* 2008;12:233-239.
  52. Fleiner J, Hannig C, Schulze D, Stricker A, Jacobs R. Digital method for quantification of circumferential periodontal bone level using cone beam CT. *Clin Oral Investig* 2012;17:389-396.
  53. Eley BM, Cox SW. Advances in periodontal diagnosis. 1. Traditional clinical methods of diagnosis. *Br Dent J* 1998;184:12-16.
-

- 
54. Douglass CW, Valachovic RW, Wijesinha A, Chauncey HH, Kapur KK, McNeil BJ. Clinical efficacy of dental radiography in the detection of dental caries and periodontal diseases. *Oral Surg Oral Med Oral Pathol* 1986;62:330-339.
  55. Kaimenyi JT, Ashley FP. Assessment of bone loss in periodontitis from panoramic radiographs. *J Clin Periodontol* 1988;15:170-174.
  56. Akesson L, Rohlin M, Håkansson J. Marginal bone in periodontal disease: an evaluation of image quality in panoramic and intra-oral radiography. *Dentomaxillofac Radiol* 1989;18:105-112.
  57. Molander B, Ahlqwist M, Gröndahl HG, Hollender L. Agreement between panoramic and intra-oral radiography in the assessment of marginal bone height. *Dentomaxillofac Radiol* 1991;20:155-160.
  58. SEDENTEXCT Project. *Radiation protection n° 172: Cone Beam CT for dental and maxillofacial radiology*. European Commission Directorate-General for Energy; Luxembourg; 2012.
  59. Dundar N, Ilgenli T, Kal BI, Boyacioglu H. The frequency of periodontal infrabony defects on panoramic radiographs of an adult population seeking dental care. *Community Dent Health* 2008;25:226-230.
  60. Molander B, Ahlqwist M, Gröndahl H-G. Panoramic and restrictive intraoral radiography in comprehensive oral radiographic diagnosis. *Eur J Oral Sci* 1995;103:191-198.
  61. Renvert S, Badersten A, Nilvéus R, Egelberg J. Healing after treatment of periodontal intraosseous defects I. Comparative study of clinical methods. *J Clin Periodontol* 1981;8:387-399.
  62. Bjorn H, Halling A, Thyberg H. Radiographic assessment of marginal bone loss. *Odontol Revy* 1969;20:165-179.
  63. Pepelassi EA, Diamanti-Kipiotti A. Selection of the most accurate method of conventional radiography for the assessment of periodontal osseous destruction. *J Clin Periodontol* 1997;24:557-567.
  64. Albandar JM, Abbas DK. Radiographic quantification of alveolar bone level changes. *J Clin Periodontol* 1986;13:810-813.
-

- 
65. Hämmerle CHF, Ingold H-P, Lang NP. Evaluation of clinical and radiographic scoring methods before and after initial periodontal therapy. *J Clin Periodontol* 1990;17:255-263.
  66. Nielsen IM, Glavind L, Karhing T. Interproximal periodontal intrabony defects. *J Clin Periodontol* 1980;7:187-198.
  67. Wouters FR, Satonen LE, Helldén LB, Frithiof L. Prevalence of interproximal periodontal intrabony defects in an adult population in Sweden. *J Clin Periodontol* 1989;16:144-149.
  68. Hildebolt CF, Vannier MW, Shrout MK, et al. Periodontal Disease Morbidity Quantification. II. Validation of Alveolar Bone Loss Measurements and Vertical Defect Diagnosis From Digital Bite-Wing Images. *J Periodontol* 1990;61:623-632.
  69. Rohlin M, Akesson L, Hakansson J, Hakansson H, Nasstrom K. Comparison between panoramic and periapical radiography in the diagnosis of periodontal bone loss. *Dentomaxillofac Radiol* 1989;18:72-76.
  70. Muhammed AH, Manson-Hing LR, Ala B. A comparison of panoramic and intraoral radiographic surveys in evaluating a dental clinic population. *Oral Surg Oral Med Oral Pathol* 1982;54:108-117.
  71. Tugnait A, Clerehugh V, Hirschmann PN. The usefulness of radiographs in diagnosis and management of periodontal diseases: a review. *J Dent* 2000;28:219-226.
  72. Dimitrijević B. *Klinička parodontologija*, 1 izd, Beograd: Zavod za udžbenike, 2011:246-250.
  73. Tetradis S, Carranza FA, Fazio RC, Takei HH. Radiographic aids in the diagnosis of periodontal disease. In: Newman MG, Takei HH, Klokkevold PP, Carranza FA, eds. *Carranza's Clinical Periodontology*, 10<sup>th</sup> edn. St. Louis: MO: Saunders, Missouri, 2006:561-578.
  74. AlJehani YA. Diagnostic Applications of Cone-Beam CT for Periodontal Diseases. *Int J Dent* 2014;2014:5.
  75. Takei HH, Carranza FA. The surgical phase of therapy. In: Newman MG, Takei HH, Klokkevold PP, Carranza AF, eds. *Carranza's Clinical Periodontology*, 10<sup>th</sup> edn. St. Louis, MO: Saunders, Missouri, 2006:881-886.
-

- 
76. Wennström JL, Heijl L, Lindhe J. Periodontal surgery: access therapy. In: Lindhe J, Karring T, Lang NP, eds. *Clinical periodontology and implant dentistry*, 5th edn. Hong Kong: Blackwell Publishing Ltd, 2008:783–822.
  77. Hirschmann PN. The radiographic interpretation of periodontal disease. In: Derrick DD, ed. *The 1989 dental annual*, 1<sup>st</sup> end. London:Wright, 1989:170–181.
  78. Rams TE, Listgarten MA, Slots J. Utility of radiographic crestal lamina dura for predicting periodontitis disease-activity. *J Clin Periodontol* 1994;21:571-576.
  79. Potter BJ, Shrout MK, Harrell JC. Reproducibility of beam alignment using different bite-wing radiographic techniques. *Oral Surg Oral Med Oral Pathol Oral Radiol Endod* 1995;79:532-535.
  80. Rushton VE, Horner K. A comparative study of radiographic quality with five periapical techniques in general dental practice. *Dentomaxillofac Radiol* 1994;23:37-45.
  81. Fuhrmann RA, Bucker A, Diedrich PR. Assessment of alveolar bone loss with high resolution computed tomography. *J Periodontal Res* 1995;30:258-263.
  82. Fuhrmann RA, Wehrbein H, Langen HJ, Diedrich PR. Assessment of the dentate alveolar process with high resolution computed tomography. *Dentomaxillofac Radiol* 1995;24:50-54.
  83. Naito T, Hosokawa R, Yokota M. Three-Dimensional Alveolar Bone Morphology Analysis Using Computed Tomography. *J Periodontol* 1998;69:584-589.
  84. Pistorius A, Patrosio C, Willershause B, Mildenerger P, Rippen G. Periodontal probing in comparison to diagnosis by CT-scan. *Int Dent J* 2001;51:339-347.
  85. Ekestubbe A, Thilander A, Grondahl K, Grondahl HG. Absorbed doses from computed tomography for dental implant surgery: comparison with conventional tomography. *Dentomaxillofac Radiol* 1993;22:13-17.
  86. Scaf G, Lurie AG, Mosier KM, Kantor ML, Ramsby GR, Freedman ML. Dosimetry and cost of imaging osseointegrated implants with film-based and computed tomography. *Oral Surg Oral Med Oral Pathol Oral Radiol Endod* 1997;83:41-48.
-

- 
87. Acar B, Kamburoglu K. Use of cone beam computed tomography in periodontology. *World J Radiol* 2014;6:139-147.
  88. Robb RA. The Dynamic Spatial Reconstructor: An X-Ray Video-Fluoroscopic CT Scanner for Dynamic Volume Imaging of Moving Organs. *IEEE Trans Med Imaging* 1982;1:22-33.
  89. Cho PS, Johnson RH, Griffin TW. Cone-beam CT for radiotherapy applications. *Phys Med Biol* 1995;40:1863-1883.
  90. Ning R, Chen B. Cone beam volume CT mammographic imaging: feasibility study. In: Antonuk LE, Yaffe MJ, eds. *Medical imaging 2001: physics of medical imaging-proceedings of SPIE*. vol. 4320. San Diego (CA): CA SPIE, 2001:655–664.
  91. Arai Y, Tammisalo E, Iwai K, Hashimoto K, Shinoda K. Development of a compact computed tomographic apparatus for dental use. *Dentomaxillofac Radiol* 1999;28:245-248.
  92. Mozzo P, Procacci C, Tacconi A, Martini PT, Andreis IA. A new volumetric CT machine for dental imaging based on the cone-beam technique: preliminary results. *Eur Radiol* 1998;8:1558-1564.
  93. Sukovic P. Cone beam computed tomography in craniofacial imaging. *Orthod Craniofac Res* 2003;6:31-36;discussion 179-182.
  94. Feldkamp LA, Davis LC, Kress JW. Practical cone-beam algorithm. *J Opt Soc Am A* 1984; A1(6):612–9.01.
  95. de-Azevedo-Vaz SL, Vasconcelos KdF, Neves FS, Melo SLS, Campos PSF, Haiter-Neto F. Detection of periimplant fenestration and dehiscence with the use of two scan modes and the smallest voxel sizes of a cone-beam computed tomography device. *Oral Surg Oral Med Oral Pathol Oral Radiol* 2013;115:121-127.
  96. Sun Z, Smith T, Kortam S, Kim DG, Tee BC, Fields H. Effect of bone thickness on alveolar bone-height measurements from cone-beam computed tomography images. *Am J Orthod Dentofacial Orthop* 2011;139:e117-127.
  97. Shah MA, Shah SS, Dave DH. CBCT-A Positive Amelioration In Periodontics. *NJIRM* 2013; 4:144-148.
-

- 
98. Agrawal P, Sanikop S, Patil S. New developments in tools for periodontal diagnosis. *Int Dent J* 2012;62:57-64.
  99. Ludlow JB, Davies-Ludlow LE, Brooks SL. Dosimetry of two extraoral direct digital imaging devices: NewTom cone beam CT and Orthophos Plus DS panoramic unit. *Dentomaxillofac Radiol* 2003;32:229-234.
  100. Mischkowski RA, Pulsfort R, Ritter L, et al. Geometric accuracy of a newly developed cone-beam device for maxillofacial imaging. *Oral Surg Oral Med Oral Pathol Oral Radiol Endod* 2007;104:551-559.
  101. Jaffray DA, Siewerdsen JH. Cone-beam computed tomography with a flat-panel imager: initial performance characterization. *Medl Phys* 2000;27:1311-1323.
  102. Mah JK, Danforth RA, Bumann A, Hatcher D. Radiation absorbed in maxillofacial imaging with a new dental computed tomography device. *Oral Surg Oral Med Oral Pathol Oral Radiol Endod* 2003;96:508-513.
  103. Mohan R, Singh A, Gundappa M. Three-dimensional imaging in periodontal diagnosis - Utilization of cone beam computed tomography. *J Indian Soc Periodontol* 2011;15:11-17.
  104. Scarfe WC, Farman AG, Sukovic P. Clinical applications of cone-beam computed tomography in dental practice. *J Can Dent Assoc* 2006;72:75-80.
  105. Jervoe-Storm PM, Hagner M, Neugebauer J, et al. Comparison of cone-beam computerized tomography and intraoral radiographs for determination of the periodontal ligament in a variable phantom. *Oral Surg Oral Med Oral Pathol Oral Radiol Endod* 2010;109:e95-101.
  106. Eshraghi T, McAllister N, McAllister B. Clinical applications of digital 2-D and 3-D radiography for the periodontist. *J Evid Based Dent Pract* 2012;12:36-45.
  107. Winter AA, Pollack AS, Frommer HH, Koenig L. Cone beam volumetric tomography vs. medical CT scanners. *N Y State Dent J* 2005;71:28-33.
  108. Tyndall DA, Rathore S. Cone-beam CT diagnostic applications: caries, periodontal bone assessment, and endodontic applications. *Dent Clin North Am* 2008;52:825-841, vii.
  109. Mora MA, Mol A, Tyndall DA, Rivera EM. In vitro assessment of local computed tomography for the detection of longitudinal tooth fractures. *Oral Surg Oral Med Oral Pathol Oral Radiol Endod* 2007;103:825-829.
-

- 
110. Soğur E, Baksı BG, Gröndahl HG. Imaging of root canal fillings: a comparison of subjective image quality between limited cone-beam CT, storage phosphor and film radiography. *Int Endod J* 2007;40:179-185.
  111. Loubele M, Van Assche N, Carpentier K, et al. Comparative localized linear accuracy of small-field cone-beam CT and multislice CT for alveolar bone measurements. *Oral Surg Oral Med Oral Pathol Oral Radiol Endod* 2008;105:512-518.
  112. Ganz SD. Conventional CT and cone beam CT for improved dental diagnostics and implant planning. *Dent Implantol Update* 2005;16:89-95.
  113. Comert Kilic S, Kilic N, Sumbullu MA. Temporomandibular joint osteoarthritis: cone beam computed tomography findings, clinical features, and correlations. *Int J Oral Maxillofac Surg* 2015;44:1268-1274.
  114. Misch KA, Yi ES, Sarment DP. Accuracy of cone beam computed tomography for periodontal defect measurements. *J Periodontol* 2006;77:1261-1266.
  115. Vandenberghe B, Jacobs R, Yang J. Diagnostic validity (or acuity) of 2D CCD versus 3D CBCT-images for assessing periodontal breakdown. *Oral Surg Oral Med Oral Pathol Oral Radiol Endod* 2007;104:395-401.
  116. Vandenberghe B, Jacobs R, Yang J. Detection of periodontal bone loss using digital intraoral and cone beam computed tomography images: an in vitro assessment of bony and/or infrabony defects. *Dentomaxillofac Radiol* 2008;37:252-260.
  117. Cohenca N, Shemesh H. Clinical applications of cone beam computed tomography in endodontics: A comprehensive review. *Quintessence Int* 2015;46:657-668.
  118. Kapila SD, Nervina JM. CBCT in orthodontics: assessment of treatment outcomes and indications for its use. *Dentomaxillofac Radiol* 2015;44:20140282.
  119. Kaeppler G, Cornelius CP, Ehrenfeld M, Mast G. Diagnostic efficacy of cone-beam computed tomography for mandibular fractures. *Oral Surg Oral Med Oral Pathol Oral Radiol* 2013;116:98-104.



- 
120. Walter C, Schmidt JC, Dula K, Sculean A. Cone beam computed tomography (CBCT) for diagnosis and treatment planning in periodontology: A systematic review. *Quintessence Int* 2016;47:25-37.
  121. Mengel R, Candir M, Shiratori K, Flores-de-Jacoby L. Digital volume tomography in the diagnosis of periodontal defects: an in vitro study on native pig and human mandibles. *J Periodontol* 2005;76:665-673.
  122. Mol A, Balasundaram A. In vitro cone beam computed tomography imaging of periodontal bone. *Dentomaxillofac Radiol* 2008;37:319-324.
  123. Braun X, Ritter L, Jervoe-Storm PM, Frentzen M. Diagnostic accuracy of CBCT for periodontal lesions. *Clin Oral Investig* 2014;18:1229-1236.
  124. Grimard BA, Hoidal MJ, Mills MP, Mellonig JT, Nummikoski PV, Mealey BL. Comparison of clinical, periapical radiograph, and cone-beam volume tomography measurement techniques for assessing bone level changes following regenerative periodontal therapy. *J Periodontol* 2009;80:48-55.
  125. Guo YJ, Ge ZP, Ma RH, Hou JX, Li G. A six-site method for the evaluation of periodontal bone loss in cone-beam CT images. *Dentomaxillofac Radiol* 2016;45:20150265.
  126. Li F, Jia PY, Ouyang XY. Comparison of Measurements on Cone Beam Computed Tomography for Periodontal Intrabony Defect with Intra-surgical Measurements. *Chin J Dent Res* 2015;18:171-176.
  127. Songa VM, Jampani ND, Babu V, Buggapati L, Mittapally S. Accuracy of cone beam computed tomography in diagnosis and treatment planning of periodontal bone defects: a case report. *J Clin Diagn Res: JCDR* 2014;8:ZD23-25.
  128. Matthews DC, Tabesh M. Detection of localized tooth-related factors that predispose to periodontal infections. *Periodontol 2000* 2004;34:136-150.
  129. Hamp S-E, Nyman S, Lindhe J. Periodontal treatment of multi rooted teeth. *J Clin Periodontol* 1975;2:126-135.
  130. Tarnow D, Fletcher P. Classification of the Vertical Component of Furcation Involvement. *J Periodontol* 1984;55:283-284.
  131. Hardekop JD, Dunlap RM, Ahl DR, Pelleu GB. The "Furcation Arrow". *J Periodontol* 1987;58:258-261.
-

- 
132. Qiao J, Wang S, Duan J, et al. The accuracy of cone-beam computed tomography in assessing maxillary molar furcation involvement. *J Clin Periodontol* 2014;41:269-274.
  133. Walter C, Kaner D, Berndt DC, Weiger R, Zitzmann NU. Three-dimensional imaging as a pre-operative tool in decision making for furcation surgery. *J Clin Periodontol* 2009;36:250-257.
  134. Walter C, Weiger R, Zitzmann NU. Accuracy of three-dimensional imaging in assessing maxillary molar furcation involvement. *J Clin Periodontol* 2010;37:436-441.
  135. Walter C, Dagassan-Berndt DC, Kühl S, Weiger R, Lang NP, Zitzmann NU. Is furcation involvement in maxillary molars a predictor for subsequent bone augmentation prior to implant placement? A pilot study. *Clin Oral Implants Res* 2014;25:1352-1358.
  136. Machtei EE, Schallhorn RG. Successful regeneration of mandibular Class II furcation defects: an evidence-based treatment approach. *Int J Periodontics Restorative Dent* 1995;15:146-167.
  137. Langer B, Gelb DA. The early reentry procedure. *J Periodontol* 1977;48:318-324.
  138. Langer B, Gelb DA, Krutchkoff DJ. Early re-entry procedure. Part II. A five year histologic evaluation. *J Periodontol* 1981;52:135-139.
  139. Mellonig JT. Autogenous and allogeneic bone grafts in periodontal therapy. *Crit Rev Oral Biol Med* 1992;3:333-352.
  140. Dragoo MR, Sullivan HC. A clinical and histological evaluation of autogenous iliac bone grafts in humans. I. Wound healing 2 to 8 months. *J Periodontol* 1973;44:599-613.
  141. Jeffcoat MK. Radiographic methods for the detection of progressive alveolar bone loss. *J Periodontol* 1992;63:367-372.
  142. Bhatavadekar NB, Paquette DW. Long-term follow-up and tomographic assessment of an intrabony defect treated with enamel matrix derivative. *J Periodontol* 2008;79:1802-1808.

- 
143. Ito K, Yoshinuma N, Goke E, Arai Y, Shinoda K. Clinical application of a new compact computed tomography system for evaluating the outcome of regenerative therapy: a case report. *J Periodontol* 2001;72:696-702.
  144. Januario AL, Barriviera M, Duarte WR. Soft tissue cone-beam computed tomography: a novel method for the measurement of gingival tissue and the dimensions of the dentogingival unit. *J Esthet Restor Dent* 2008;20:366-373; discussion 374.
  145. Anand KM, Suhail S, Krishna VM, Satheesha BC, Rajesh M, Meera A, Anand KM. Finite Element Analysis in Dentistry. *IJETR* 2014; 2:12-17.
  146. Soares CJ, Versluis A, Valdivia ADCM, Bicalho AA, Veríssimo C, Barreto BCF, Roscoe MG. Finite Element Analysis in Dentistry - Improving the Quality of Oral Health Care, Finite Element Analysis. In: Moratal D, ed. *Finite Element Analysis-From Biomedical Applications to Industrial Developments*, 1<sup>st</sup> edn. Croatia: In Tech, 2012:25-56.
  147. Jang Y, Hong HT, Roh BD, Chun HJ. Influence of apical root resection on the biomechanical response of a single-rooted tooth: a 3-dimensional finite element analysis. *J Endod* 2014;40:1489-1493.
  148. Szucs A, Bujtar P, Sandor GK, Barabas J. Finite element analysis of the human mandible to assess the effect of removing an impacted third molar. *J Can Dent Assoc* 2010;76:a72.
  149. Antic S, Vukicevic AM, Milasinovic M, et al. Impact of the lower third molar presence and position on the fragility of mandibular angle and condyle: A Three-dimensional finite element study. *J Craniomaxillofac Surg* 2015;43:870-878.
  150. Kadkhodazadeh M, Lafzi A, Raoofi S, et al. Comparison of the effects of different implant apical designs on the magnitude and distribution of stress and strain in bone: a finite element analysis study. *J Long Term Eff Med Implants* 2014;24:109-119.
  151. Kwon BG, Kim SG. Finite element analysis of different bone substitutes in the bone defects around dental implants. *Implant Dent* 2006;15:254-264.
  152. Magne P. Virtual prototyping of adhesively restored, endodontically treated molars. *J Prosthet Dent* 2010;103:343-351.

- 
153. Zelic K, Vukicevic A, Jovicic G, Aleksandrovic S, Filipovic N, Djuric M. Mechanical weakening of devitalized teeth: three-dimensional Finite Element Analysis and prediction of tooth fracture. *Int Endod J* 2015;48:850-863.
  154. Urano S, Hotta Y, Miyazaki T, Baba K. Bending properties of Ce-TZP/A nanocomposite clasps for removable partial dentures. *Int J Prosthodont* 2015;28:191-197.
  155. Wandscher VF, Bergoli CD, de Oliveira AF, et al. Fatigue surviving, fracture resistance, shear stress and finite element analysis of glass fiber posts with different diameters. *J Mech Behav Biomed Mater* 2015;43:69-77.
  156. Costa AK, Borges AL, Fleming GJ, Addison O. The strength of sintered and adhesively bonded zirconia/veneer-ceramic bilayers. *J Dent* 2014;42:1269-1276.
  157. Jeon PD, Turley PK, Ting K. Three-dimensional finite element analysis of stress in the periodontal ligament of the maxillary first molar with simulated bone loss. *Am J Orthod Dentofacial Orthop* 2001;119:498-504.
  158. Shen L-K, Huang H-M, Yu J-J, Lee S-Y, Lee C-M, Hsieh S-C. Effects of periodontal bone loss on the natural frequency of the human canine: a three-dimensional finite element analysis. *J Dent Sci* 2009;4:81-86.
  159. Soares PB, Fernandes Neto AJ, Magalhaes D, Versluis A, Soares CJ. Effect of bone loss simulation and periodontal splinting on bone strain: Periodontal splints and bone strain. *Arch Oral Biol* 2011;56:1373-1381.
  160. Kawarizadeh A, Bourauel C, Zhang D, Gotz W, Jager A. Correlation of stress and strain profiles and the distribution of osteoclastic cells induced by orthodontic loading in rat. *Eur J Oral Sci* 2004;112:140-147.
  161. Tanaka OM, Araujo EA, Oliver DR, Behrents RG. A finite element analysis of the maxillary first molar PDL with maxillary protraction in a mixed dentition Class III malocclusion. *Orthod Craniofac Res* 2015;18:242-250.
  162. Janovic A, Saveljic I, Vukicevic A, et al. Occlusal load distribution through the cortical and trabecular bone of the human mid-facial skeleton in natural dentition: A three-dimensional finite element study. *Ann Anat* 2015;197:16-23.
  163. Sun M, Yang J, Zhou R, Li N, Xia J, Gu F. Mechanical analysis on individualized finite element of temporal-mandibular joint under overlarge jaw opening status. *Int J Clin Exp Med* 2015;8:9046-9054.
-

- 
164. Ichim I, Kieser JA, Swain MV. Functional significance of strain distribution in the human mandible under masticatory load: numerical predictions. *Arch Oral Biol* 2007;52:465-473.
  165. Ren LM, Wang WX, Takao Y, Chen ZX. Effects of cementum-dentine junction and cementum on the mechanical response of tooth supporting structure. *J Dent* 2010;38:882-891.
  166. Ona M, Wakabayashi N. Influence of alveolar support on stress in periodontal structures. *J Dent Res* 2006;85:1087-1091.
  167. Carranza FA, Takei HH. Bone loss and patterns of bone destruction. In: Newman MG, Takei HH, Klokkevold PR, Carranza FA, eds. *Carranza's Clinical Periodontology*, 10<sup>th</sup> edn. St Louis, MO: Saunders, 2006:452-467.
  168. Ramseier CA, Rasperini G, Batia S, Giannobile WV. Advanced reconstructive technologies for periodontal tissue repair. *Periodontol 2000* 2012;59:185-202.
  169. Cortellini P. Reconstructive periodontal surgery: a challenge for modern periodontology. *Int Dent J* 2006;56:250-255.
  170. Takei HH. & Carranza FA. The surgical Phase of therapy. In: Newman MG, Takei HH, Klokkevold PP, Carranza AF, eds. *Carranza's Clinical Periodontology*, 10th edn. St. Louis, MO: Saunders, Missouri, 2006:881-886.
  171. Camelo M, Nevins ML, Schenk RK, et al. Clinical, radiographic, and histologic evaluation of human periodontal defects treated with Bio-Oss and Bio-Gide. *Int J Periodontics Restorative Dent* 1998;18:321-331.
  172. Hsu ML, Chang CL. Application of Finite Element Analysis in Dentistry. In: Moratal D, ed. *Finite Element Analysis*. Sciyo, 2010:43-60.
  173. Ruse ND. Propagation of erroneous data for the modulus of elasticity of periodontal ligament and gutta percha in FEM/FEA papers: a story of broken links. *Dent Mater* 2008;24:1717-1719.
  174. Brägger U. Radiographic parameters: biological significance and clinical use. *Periodontol 2000* 2005;39:73-90.
  175. Khan S, Cabanilla LL. Periodontal probing depth measurement: a review. *Compend Contin Educ Dent* 2009;30:12-14, 16, 18-21; quiz 22, 36.
  176. Armitage GC, Research S, Therapy Committee of the American Academy of P. Diagnosis of periodontal diseases. *J Periodontol* 2003;74:1237-1247.
-

- 
177. Spin-Neto R, Marcantonio E, Gotfredsen E, Wenzel A. Exploring CBCT-Based DICOM Files. A Systematic Review on the Properties of Images Used to Evaluate Maxillofacial Bone Grafts. *J Digit Imaging* 2011;24:959-966.
  178. Tonetti MS, Prato GP, Williams RC, Cortellini P. Periodontal Regeneration of Human Infrabony Defects. III. Diagnostic Strategies to Detect Bone Gain. *J Periodontol* 1993;64:269-277.
  179. Holtfreter B, Alte D, Schwahn C, Desvarieux M, Kocher T. Effects of different manual periodontal probes on periodontal measurements. *J Clin Periodontol* 2012;39:1032-1041.
  180. Hefti AF, Preshaw PM. Examiner alignment and assessment in clinical periodontal research. *Periodontol 2000* 2012;59:41-60.
  181. Spin-Neto R, Mudrak J, Matzen LH, Christensen J, Gotfredsen E, Wenzel A. Cone beam CT image artefacts related to head motion simulated by a robot skull: visual characteristics and impact on image quality. *Dentomaxillofac Radiol* 2013;42:32310645.
  182. Nikolic-Jakoba N, Spin-Neto R, Wenzel A. Cone Beam Computed Tomography for Detection of Intrabony and Furcation Defects: A Systematic Review Based on a Hierarchical Model for Diagnostic Efficacy. *J Periodontol* 2016:1-19.
  183. Moriarty JD, Hutchens LH, Jr., Scheitler LE. Histological evaluation of periodontal probe penetration in untreated facial molar furcations. *J Clin Periodontol* 1989;16:21-26.
  184. Eickholz P. Reproducibility and Validity of Furcation Measurements as Related to Class of Furcation Invasion. *J Periodontol* 1995;66:984-989.
  185. Bower RC. Furcation morphology relative to periodontal treatment. Furcation root surface anatomy. *J Periodontol* 1979;50:366-374.
  186. Bissada NF, Abdelmalek RG. Incidence of cervical enamel projections and its relationship to furcation involvement in Egyptian skulls. *J Periodontol* 1973;44:583-585.
  187. Swan RH, Hurt WC. Cervical enamel projections as an etiologic factor in furcation involvement. *J Am Dent Assoc* 1976;93:342-345.
  188. Masters DH, Hoskins SW. Projection of Cervical Enamel into Molar Furcations. *J Periodontol* 1964;35:49-53.
-

- 
189. Hou G-L, Tsai C-C. Relationship between Periodontal Furcation Involvement and Molar Cervical Enamel Projections. *J Periodontol* 1987;58:715-721.
  190. Cimbajevic MM, Spin-Neto RR, Miletic VJ, Jankovic SM, Aleksic ZM, Nikolic-Jakoba NS. Clinical and CBCT-based diagnosis of furcation involvement in patients with severe periodontitis. *Quintessence Int* 2015;46:863-870.
  191. Zappa U, Grosso L, Simona C, Graf H, Case D. Clinical furcation diagnoses and interradicular bone defects. *J Periodontol* 1993;64:219-227.
  192. Walter C, Weiger R, Zitzmann NU. Periodontal surgery in furcation-involved maxillary molars revisited--an introduction of guidelines for comprehensive treatment. *Clin Oral Investig* 2011;15:9-20.
  193. Walter C, Weiger R, Dietrich T, Lang NP, Zitzmann NU. Does three-dimensional imaging offer a financial benefit for treating maxillary molars with furcation involvement? A pilot clinical case series. *Clin Oral Implants Res* 2012;23:351-358.
  194. NRPB medical exposure. Guidance on the 1990 recommendations of the ICRP. Doc NRPB 1993; 4(2):43-74.
  195. Joseph LP and dental radiographic patient selection panel. The selection of patients for X-ray examinations: dental radiographic examinations. Food and Drug Administration, US Department of Health and Human Services. HHS Publication FDA 88-8273, 1987.
  196. Farman AG. ALARA still applies. *Oral Surg Oral Med Oral Pathol Oral Radiol Endod* 2005;100:395-397.
  197. Horner K, Islam M, Flygare L, Tsiklakis K, Whaites E. Basic principles for use of dental cone beam computed tomography: consensus guidelines of the European Academy of Dental and Maxillofacial Radiology. *Dentomaxillofac Radiol* 2009;38:187-195.
  198. Carter L, Farman AG, Geist J, et al. American Academy of Oral and Maxillofacial Radiology executive opinion statement on performing and interpreting diagnostic cone beam computed tomography. *Oral Surg Oral Med Oral Pathol Oral Radiol Endod* 2008;106:561-562.
-

- 
199. White SC, Pharoah M. *Oral radiology: principles and interpretation*, 4th edn. St. Louis: CV Mosby Co., 2000.
  200. Fayad MI, Nair M, Levin MD, et al. AAE and AAOMR Joint Position Statement. *Oral Surg Oral Med Oral Pathol Oral Radiol* 2015;120:508-512.
  201. Reddy MS, Aichelmann-Reidy ME, Avila-Ortiz G, et al. Periodontal regeneration - furcation defects: a consensus report from the AAP Regeneration Workshop. *J Periodontol* 2015;86:S131-133.
  202. Ericsson I, Lindhe J. Lack of effect of trauma from occlusion on the recurrence of experimental periodontitis. *J Clin Periodontol* 1977;4:115-127.
  203. van Eijden TM. Three-dimensional analyses of human bite-force magnitude and moment. *Arch Oral Biol* 1991;36:535-539.
  204. Polson AM, Zander HA. Effect of Periodontal Trauma Upon Intrabony Pockets. *J Periodontol* 1983;54:586-591.
  205. Biewener AA. Safety factors in bone strength. *Calcif Tissue Int* 1993;53 Suppl 1:S68-74.
  206. Jepsen KJ, Davy DT. Comparison of damage accumulation measures in human cortical bone. *J Biomech* 1997;30:891-894.
  207. Lindhe J, Nyman S, Ericsson I. Trauma from occlusion:periodontal tissues In: Lindhe J, Nyman S, Ericsson I, eds. *Clinical periodontology and implant dentistry*, 5th edn. Hong Kong: Blackwell Publishing Ltd, 2008:349-362.
  208. Sculean A, Windisch P, Keglevich T, Chiantella GC, Gera I, Donos N. Clinical and histologic evaluation of human intrabony defects treated with an enamel matrix protein derivative combined with a bovine-derived xenograft. *Int J Periodontics Restorative Dent* 2003;23:47-55.
  209. Sartori S, Silvestri M, Forni F, Icaro Cornaglia A, Tesei P, Cattaneo V. Ten-year follow-up in a maxillary sinus augmentation using anorganic bovine bone (Bio-Oss). A case report with histomorphometric evaluation. *Clin Oral Implants Res* 2003;14:369-372.
  210. Ashman RB, Van Buskirk WC. The elastic properties of a human mandible. *Adv Dent Res* 1987;1:64-67.
-



- 
211. Soares CJ, Pizi EC, Fonseca RB, Martins LR. Influence of root embedment material and periodontal ligament simulation on fracture resistance tests. *Braz Oral Res* 2005;19:11-16.
  212. Rho JY, Zioupos P, Currey JD, Pharr GM. Variations in the individual thick lamellar properties within osteons by nanoindentation. *Bone* 1999;25:295-300.
  213. Bujtár P, Sándor GKB, Bojtos A, Szűcs A, Barabás J. Finite element analysis of the human mandible at 3 different stages of life. *Oral Surg Oral Med Oral Pathol Oral Radiol Endod* 2010;110:301-309.
  214. Geramy A, Sharafoddin F. Abfraction: 3D analysis by means of the finite element method. *Quintessence Int* 2003;34:526-533.

## BIOGRAFIJA AUTORA

Doktor stomatologije **Milena M. Cimbalević** je rođena 16.06.1984. godine u Bijelom Polju. Osnovnu i srednju školu završila je u Bijelom Polju sa prosečnom ocenom 5.00. Završila je nižu muzičku školu na odseku za flautu. Više puta je nagrađivana na takmičenjima u recitovanju i besedništvu.

Stomatološki fakultet u Beogradu upisala je školske 2003/04. na kom je diplomirala 2009. godine sa prosečnom ocenom 9,26 (devet i dvadeset šest/100). Tokom studija je učestvovala na domaćim i međunarodnim studentskim kongresima.

Po završetku fakulteta obavila je obavezni pripravnički staž na Klinikama Stomatološkog fakulteta, a stručni ispit za doktora stomatologije položila je 28.12.2010. godine. U periodu od novembra 2009. do septembra 2011. godine volontirala je u privatnoj stomatološkoj ordinaciji „Dentist is my friend“ u Beogradu.

Prvu godinu doktorskih studija iz naučne oblasti Parodontologija na Stomatološkom fakultetu Univerziteta u Beogradu upisala je školske 2010/2011. godine. Položila je sve ispite predviđene planom i programom akademskih doktorskih studija sa prosečnom ocenom 9,69 (devet i šezdeset devet/100).

Od 2012. godine je angažovana kao saradnik na projektu Ministarstva nauke i prosvete RS, pod nazivom „Interakcija etiopatogenetskih mehanizama parodontopatije i periimplantitisa sa sistemskim bolestima današnjice“ (broj projekta 41008, rukovodilac Prof. dr Vojislav Leković).

Dr Milena Cimbalević je autor ili koautor brojnih radova saopštenih na domaćim i međunarodnim studentskim kongresima i međunarodnim naučnim skupovima (M34). Objavila je dva rada u časopisima indeksiranim u bazi SCI liste (M23).

Održala je dva predavanja po pozivu::

- International Dental Show IDS, Keln, Nemačka, 10.-14.03.2015.
- 4th 3D Seminar, Helsinki, Finska, 9. i 10.09. 2015.

Član je Udruženja parodontologa Srbije i Evropske Federacije za Parodontologiju.

Govori Engleski jezik i poznaje rad na računaru.

Udata je i ima jedno dete.

Прилог 1.

## Изјава о ауторству

Потписани-а Милена Цимбаљевић

број индекса 4009/2010

### Изјављујем

да је докторска дисертација под насловом

„Примена компјутеризоване томографије коничног облика X- зрачног снопа у анализи успеха терапије пародонтопатије“

- резултат сопственог истраживачког рада,
- да предложена дисертација у целини ни у деловима није била предложена за добијање било које дипломе према студијским програмима других високошколских установа,
- да су резултати коректно наведени и
- да нисам кршио/ла ауторска права и користио интелектуалну својину других лица.

**Потпис докторанда**

У Београду, 06.06.2016.

---

Прилог 2.

## **Изјава о истоветности штампане и електронске верзије докторског рада**

Име и презиме аутора Милена Цимбаљевић

Број индекса 4009/2010

Студијски програм докторске студије

Наслов рада „Примена компјутеризоване томографије коничног облика  
х-зрачног снопа у анализи успеха терапије пародонтопатије“

Ментор Доц. др Наташа Николић Јакоба

Потписани/а Милена Цимбаљевић

Изјављујем да је штампана верзија мог докторског рада истоветна електронској верзији коју сам предао/ла за објављивање на порталу **Дигиталног репозиторијума Универзитета у Београду**.

Дозвољавам да се објаве моји лични подаци везани за добијање академског звања доктора наука, као што су име и презиме, година и место рођења и датум одбране рада.

Ови лични подаци могу се објавити на мрежним страницама дигиталне библиотеке, у електронском каталогу и у публикацијама Универзитета у Београду.

**Потпис докторанда**

У Београду, 06.06.2016.

---

Прилог 3.

## Изјава о коришћењу

Овлашћујем Универзитетску библиотеку „Светозар Марковић“ да у Дигитални репозиторијум Универзитета у Београду унесе моју докторску дисертацију под насловом:

„Примена компјутеризоване томографије коничног облика X-зрачног снопа у анализи успеха терапије пародонтопатије“

која је моје ауторско дело.

Дисертацију са свим прилозима предао/ла сам у електронском формату погодном за трајно архивирање.

Моју докторску дисертацију похрањену у Дигитални репозиторијум Универзитета у Београду могу да користе сви који поштују одредбе садржане у одабраном типу лиценце Креативне заједнице (Creative Commons) за коју сам се одлучио/ла.

1. Ауторство
2. Ауторство - некомерцијално
3. Ауторство – некомерцијално – без прераде
4. Ауторство – некомерцијално – делити под истим условима
5. Ауторство – без прераде
6. Ауторство – делити под истим условима

(Молимо да заокружите само једну од шест понуђених лиценци, кратак опис лиценци дат је на полеђини листа).

**Потпис докторанда**

У Београду, 06.06.2016.

---

1. Ауторство - Дозвољавање умножавања, дистрибуцију и јавно саопштавање дела, и прераде, ако се наведе име аутора на начин одређен од стране аутора или даваоца лиценце, чак и у комерцијалне сврхе. Ово је најслободнија од свих лиценци.

2. Ауторство – некомерцијално. Дозвољавање умножавања, дистрибуцију и јавно саопштавање дела, и прераде, ако се наведе име аутора на начин одређен од стране аутора или даваоца лиценце. Ова лиценца не дозвољава комерцијалну употребу дела.

3. Ауторство - некомерцијално – без прераде. Дозвољавање умножавања, дистрибуцију и јавно саопштавање дела, без промена, преобликовања или употребе дела у свом делу, ако се наведе име аутора на начин одређен од стране аутора или даваоца лиценце. Ова лиценца не дозвољава комерцијалну употребу дела. У односу на све остале лиценце, овом лиценцом се ограничава највећи обим права коришћења дела.

4. Ауторство - некомерцијално – делити под истим условима. Дозвољавање умножавања, дистрибуцију и јавно саопштавање дела, и прераде, ако се наведе име аутора на начин одређен од стране аутора или даваоца лиценце и ако се прерада дистрибуира под истом или сличном лиценцом. Ова лиценца не дозвољава комерцијалну употребу дела и прерада.

5. Ауторство – без прераде. Дозвољавање умножавања, дистрибуцију и јавно саопштавање дела, без промена, преобликовања или употребе дела у свом делу, ако се наведе име аутора на начин одређен од стране аутора или даваоца лиценце. Ова лиценца дозвољава комерцијалну употребу дела.

6. Ауторство - делити под истим условима. Дозвољавање умножавања, дистрибуцију и јавно саопштавање дела, и прераде, ако се наведе име аутора на начин одређен од стране аутора или даваоца лиценце и ако се прерада дистрибуира под истом или сличном лиценцом. Ова лиценца дозвољава комерцијалну употребу дела и прерада. Слична је софтверским лиценцама, односно лиценцама отвореног кода.