

UNIVERZITET U BEOGRADU
BIOLOŠKI FAKULTET

Ilona Đ. Marečko

**EKSPRESIJA I AKTIVNOST MATRIKSNIH
METALOPROTEINAZA 2 I 9 KAO
POTENCIJALNIH PROGNOŠTIČKIH
MARKERA TUMORA ŠTITASTE ŽLEZDE
ČOVEKA**

Doktorska disertacija

Beograd, 2014

УНИВЕРЗИТЕТ У БЕОГРАДУ
БИОЛОШКИ ФАКУЛТЕТ

Илона Ђ. Маречко

**ЕКСПРЕСИЈА И АКТИВНОСТ
МАТРИКСНИХ МЕТАЛОПРОТЕИНАЗА 2 И 9
КАО ПОТЕНЦИЈАЛНИХ ПРОГНОСТИЧКИХ
МАРКЕРА ТУМОРА ШТИТАСТЕ ЖЛЕЗДЕ
ЧОВЕКА**

Докторска дисертација

Београд, 2014

UNIVERSITY OF BELGRADE
FACULTY OF BIOLOGY

Ilona Đ. Marečko

**EXPRESSION AND ACTIVITY OF MATRIX
METALLOPROTEINASES 2 AND 9 AS
POTENTIAL PROGNOSTIC MARKERS OF
HUMAN THYROID TUMORS**

Doctoral Dissertation

Belgrade, 2014

KOMISIJA

dr Svetlana Savin Žegarac, mentor

Naučni savetnik Instituta za primenu nuklearne energije – INEP
Univerziteta u Beogradu

dr Aleksandra Korac, mentor

Redovni profesor Biološkog fakulteta Univerziteta u Beogradu

dr Svetislav Tatić, član

Redovni profesor Medicinskog fakulteta Univerziteta u Beogradu

ZAHVALNICA

Eksperimentalni deo ove doktorske disertacije urađen je u Odeljenju za endokrinologiju i radioimunologiju Instituta za primenu nuklearne energije – INEP, Univerziteta u Beogradu, u okviru projekata Ministarstva za nauku i tehnološki razvoj, odnosno Ministarstva prosvete i nauke Republike Srbije „Molekularni mehanizmi i biohemijska osnova tumora štitaste žlezde” i „Molekularna karakterizacija tumora štitaste žlezde: biološki i klinički aspekti”.

Koristim ovu priliku da se srdačno zahvalim svom mentoru dr Svetlani Savin Žegarac, na prenesenom znanju, zajedničkom radu i ogromnom trudu uloženom tokom svih faza izrade ove teze.

Dugujem veliku zahvalnost i dr Aleksandri Korać za nesebičnu podršku, konsultacije i usmeravanje u toku doktorskih studija.

Klinički materijal upotrebljen u eksperimentalnom delu ove studije prikupljen je zahvaljujući višegodišnjoj uspešnoj saradnji sa lekarima Instituta za patologiju i Centra za endokrinu hirurgiju pri Institutu za Endokrinologiju, dijabetes i bolesti metabolizma Kliničkog centra Srbije. Ovom prilikom bih zahvalila dr Svetislavu Tatiću, dr Vesni Božić i dr Ivanu Paunoviću na ustupljenom materijalu i bazama podataka kao i na stručnoj pomoći pri interpretaciji rezultata.

Takođe zahvaljujem rukovodiocu projekta, dr Dubravki Cvejić. Njeno iskustvo i znanje su umnogome doprineli kvalitetu ove teze. Svojim kolegincama, Sonji, Ceci, Jeleni i Tijani zahvaljujem se na izuzetnoj saradnji, pomoći i prijateljstvu.

Posebnu zahvalnost dugujem Mihailu za svo strpljenje, razumevanje i ljubav koje mi je pružao u lepim i teškim trenucima. Konačno, od srca zahvaljujem mojim roditeljima, Oliveri i Đerđu, za bezgraničnu ljubav, ohrabrenje i podršku tokom čitavog života. Oni su zaslužni za sve što danas jesam.

SKRAĆENICE:

ABC – Avidin-biotin kompleks

aMMP-9 – Aktivna forma MMP-9

BCA – Komplet reagenasa sa bihinonskom kiselinom (engl. bicinchoninic acid kit)

DAB - 3,3'-diaminobenzidin tetra hidrohlorid

DAPI - 2-(4-amidinofenil)-1H-indol-6-karboksamidin

DNK – Dezoksiribonukleinska kiselina

ECM – Vanćelijski matriks (engl. extracellular matrix)

EDTA – Etilenediamino-tetraacetatna kiselina

Ei – Ekstratiroidna invazija

EMMPRIN – Vanćelijski inducer matriksnih metaloproteinaza (engl. Extracellular matrix metalloproteinase inducer)

EMT – Epitelo-mezenhimska tranzicija

FITC – Fluorescein izotiocijanat

FNA – Aspiracija tankom iglom (engl. fine needle aspiration)

FTA – Folikularni tiroidni adenom

FTC – Folikularni tiroidni karcinom

mA – Miliamper

mc – Multicentričnost karcinoma

MMP – Matriksna metaloproteinaza

NPV – Negativna prediktivna vrednost

°C – Stepen celzijusove skale

PBS – Fosfatni pufer (engl. phosphate buffered saline)

PPV – Pozitivna prediktivna vrednost

PT – Peritumorsko tkivo

PTC – Papilarni tiroidni karcinom

PTC CLV – Klasična varijanta papilarnog tiroidnog karcinoma

PTC FV – Folikularna varijanta papilarnog tiroidnog karcinoma

RNK – Ribonukleinska kiselina

ROC kriva – Statistički test (engl. Receiver Operating Characteristic)

sar. - Saradnici

St. Dev – Standardna devijacija

T3 – Trijodtironin

T4 – Tiroksin

TIMP – Tkivni inhibitor matriksnih metaloproteinaza

TNM klasifikacija – Stadijumi diferenciranih tiroidnih karcinoma (I – IV)

TSH – Tireostimulirajući hormon

ukMMP-9 – Ukupna forma MMP-9

V – Volt

W – Vat

WHO – Svetska Zdravstvena Organizacija (engl. World Health Organization)

χ^2 – (hi) statistika χ^2 testa

IZVOD

Matriksne metaloproteinaze (MMP) i tkivni inhibitori matriksnih metaloproteinaza (TIMP) su molekuli odgovorni za procese remodeliranja ćelijske mikrosredine i neophodni su za održanje homeostaze tkiva. Neadekvatna regulacija ovih procesa je uzrok mnogih patoloških stanja uključujući nastanak i progresiju malignih oboljenja.

Tiroidni karcinom predstavlja najčešći endokrini malignitet sa incidencom u porastu u različitim delovima sveta. Neoplastičnom transformacijom tiroidnog epitela potencijalno nastaje veliki broj malignih i benignih neoplazija sa velikim varijacijama u kliničkoj slici, agresivnosti i ishodu. Ograničena mogućnost predikcije razvoja nepovoljnih i metastatskih karakteristika tiroidnih karcinoma je trenutno jedan od glavnih problema u kliničkoj praksi pri izboru tretmana obolelih.

Cilj ove teze bio je ispitivanje ekspresije i aktivnosti dve metaloproteinaze, MMP-2 i MMP-9, kao i ekspresije njihovog inhibitora TIMP-2, kao markera koji bi mogli da budu od pomoći u diferencijalnoj dijagnostici tiroidnih neoplazija i prognostičkoj stratifikaciji obolelih. Analiza je obuhvatila arhivski i svež materijal tiroidnog tkiva dobijen nakon operacije pacijenata sa benignim ili malignim tumorom štitaste žlezde, a kao kontrolni materijal korišćeno je "zdravo" tiroidno tkivo pacijenata odstranjeno uz tumor. Za analizu je korišćena imunohistohemijska metoda i metode želatin zimografije (SDS-PAGE i *in situ*).

Imunohistohemijskom analizom pokazano je da MMP-2, MMP-9 i TIMP-2 imaju veću ekspresivnost u papilarnom tiroidnom karcinomu u odnosu na folikularni tiroidni adenom, folikularni tiroidni karcinom i uslovno zdravo tkivo štitaste žlezde, što pruža dodatne informacije prilikom rutinske morfološke analize tkiva. Poređenjem imunohistohemijske ekspresije MMP-2 sa kliničkopatološkim parametrima pacijenata sa papilarnim tiroidnim karcinomom utvrđena je značajna korelacija između ekspresije MMP-2 i prisustva metastaza u limfnim čvorovima, dok su ekspresioni profili TIMP-2 pokazali značajnu korelaciju sa kliničkopatološkim parametrima vezanim za progresiju karcinoma (veličina tumora i pojava ekstratiroidne invazije). Imunohistohemijski detektovana aktivna forma MMP-9 je pokazala snažnu asocijaciju sa većinom ispitanih kliničkopatoloških parametara papilarnog karcinoma: veličinom tumora, prisustvom

ekstratiroidne invazije i limfnih metastaza, stadijumom karcinoma i dubinom njegove neoplastične infiltracije, što ovaj molekul čini odličnim prediktorom agresivnih formi papilarnog karcinoma.

Uz pomoć gel-zimografije izračunati su nivoi aktivacije MMP-2 i MMP-9, odnosno udeo aktivne u ukupnoj formi svakog od ovih enzima. Ovaj odnos za MMP-2 nije bitno varirao u uzorcima papilarnog karcinoma, dok je nivo aktivacije MMP-9 bio značajno viši u uzorcima prezentovanim sa ekstratiroidnom invazijom i limfnim metastazama, kao i u uzorcima sa višim stepenom neoplastične infiltracije i uznapredovalim stadijumom bolesti u odnosu na karcinome bez navedenih karakteristika

Kako bi se vizualizovale enzimske reakcije ispitivanih enzima u tiroidnim neoplazijama, u ovom radu je prvi put upotrebljena tehnika zimografije *in situ* sa fluorescentno obeleženim supstratom. Ovom tehnikom je bilo moguće utvrditi tačnu lokalizaciju enzimske aktivnosti MMP-2 i -9, a nakon selektivne inhibicije MMP-2, analizirana je *in situ* proteolitička aktivnost MMP-9. Visok nivo fluorescence poreklom od aktivnosti MMP-9 detektovan je u maligno transformisanim tirocitima i elementima tumorske strome karcinoma sa visokim stepenom tumorske infiltracije.

Nakon rezultata iznesenih u ovom radu zaključujemo da je pojačana aktivnost enzima MMP-9 jedan od faktora koji utiču na razvoj agresivnog fenotipa papilarnog tiroidnog karcinoma. Detekcija aktivnosti ovog enzima u papilarnom karcinomu može biti od koristi u predviđanju biološkog ponašanja ovog maligniteta u kliničkoj praksi.

Ključne reči: matrsne metaloproteinaze, tumori štitaste žlezde, papilarni tiroidni karcinom, kliničkopatološki parametri, imunohistohemija, želatin zimografija (SDS-PAGE i *in situ*)

Naučna oblast: Biologija

Uža naučna oblast: Biologija tumora

UDK broj: [577.112 : 616-037] : [616-006.6 : 612.44] (043.3)

ABSTRACT

Matrix metalloproteinases (MMPs) and their tissue inhibitors (TIMPs) are molecules that can remodel the cellular microenvironment and are necessary for maintaining tissue homeostasis. Inadequate regulation of these processes leads to many pathological conditions, including the formation and progression of malignant diseases.

Thyroid carcinoma is the most frequent endocrine malignancy with increasing incidence over recent years worldwide. Neoplastic transformation of thyroid epithelial tissue potentially gives rise to many malignant and benign tumors with great diversity in clinical presentation, aggressiveness and outcome. The limited possibility of predicting the development of unfavorable and metastatic features in thyroid carcinoma is currently one of the major problems in clinical practice and patient management.

The aim of this thesis was to investigate the expression and activity of two metalloproteinases, MMP-2 and MMP-9, as well as their inhibitor, TIMP-2, as markers that might be helpful in differential diagnostics of thyroid neoplasia and prognostic stratification of patients. The analysis included archival and fresh tissue obtained by surgical removal from patients with benign or malignant thyroid tumors, while “healthy” peritumoral tissue was used as the control. Methods of analysis included immunohistochemistry and gelatin zymography (SDS-PAGE and *in situ*).

The immunohistochemical analysis revealed that MMP-2, MMP-9 and TIMP-2 are expressed more strongly in papillary thyroid carcinoma than in follicular thyroid adenoma, follicular thyroid carcinoma and conditionally healthy thyroid tissue, which administers additional information during routine morphological tissue analysis. Comparison of MMP-2 immunohistochemical expression with clinicopathological data revealed a significant correlation with the presence of metastases in lymph nodes, while the expression profile of TIMP-2 was correlated with clinicopathological parameters involved in papillary carcinoma progression (tumor size and occurrence of extrathyroid invasion). The immunohistochemically detected active form of MMP-9 was strongly associated with most clinicopathological parameters of papillary carcinoma: tumor size, extrathyroid invasion and lymph node metastasis, cancer stage and depth of neoplastic infiltration. This makes this molecule an excellent predictor of aggressive forms of papillary carcinoma.

Using gel-zymography, the activation ratios of MMP-2 and MMP-9 were calculated. The ratio for MMP-2 did not vary significantly in papillary carcinoma samples, but that for MMP-9 was significantly higher in cases presenting with extrathyroid invasion and lymph node metastases, as well as those with high stage and tumor infiltration grades, when compared to samples lacking these features.

In this study the technique of *in situ* zymography with fluorescently labeled substrate was employed for the first time in order to visualise the reaction of the enzymes in question in thyroid neoplasia. This technique enabled precise localisation of the enzymatic activity of MMP-2 and MMP-9, while, after selectively inhibiting MMP-2, it was possible to analyze the proteolytic activity of MMP-9 *in situ*. Intense fluorescence originating from MMP-9 activity could be detected in malignantly transformed thyrocytes and elements of tumor stroma in carcinomas with extensive tumor infiltration.

Based on the results presented in this work, we conclude that increased activity of MMP-9 is one of the factors involved in the development of aggressive features of papillary thyroid carcinoma. The immunohistochemical detection of active MMP-9 can be useful in predicting the biological behavior of papillary carcinoma.

Key words: matrix metalloproteinases, thyroid tumors, papillary thyroid carcinoma, clinicopathological parameters, immunohistochemistry, gelatin zymography (SDS-PAGE and *in situ*)

Scientific field: Biology

Special topic: Tumor biology

UDK number: [577.112 : 616-037] : [616-006.6 : 612.44] (043.3)

SADRŽAJ:

1. UVOD	1
1.1. MORFOLOŠKO FUNKCIONALNE KARAKTERISTIKE ŠTITASTE ŽLEZDE	2
1.2. OBOLJENJA ŠTITASTE ŽLEZDE	3
1.2.1. STRUME I NODUSI	4
1.2.2. TUMORI ŠTITASTE ŽLEZDE.....	5
1.2.2.1. Patohistološka klasifikacija tumora štitaste žlezde	5
1.2.2.1.1. Benigni tumori štitaste žlezde	5
1.2.2.1.2. Maligni tumori štitaste žlezde	6
1.2.2.2. Prognostički kliničkopatološki faktori	10
1.2.2.2.1. Ocena stadijuma tiroidnih karcinoma	11
1.2.2.3. Teškoće prilikom postavljanja dijagnoze tiroidnih karcinoma	12
1.2.2.3.1. Dileme prilikom postavljanja dijagnoze PTC	13
1.2.2.4. Biomarkeri u istraživanjima karcinoma	15
1.3. MATRIKSNE METALOPROTEINAZE	16
1.3.1. REGULACIJA AKTIVNOSTI MATRIKSNIH METALOPROTEINAZA	18
1.3.1.1. Aktivacija latentnih zimogena	18
1.3.1.2. Inhibicija matriksnih metaloproteinaza	19
1.3.2. FUNKCIONALNA ULOGA MMP U KANCERU	19
1.3.3. MATRIKSNE METALOPROTEINAZE U DIJAGNOSTICI KARCINOMA.....	22
1.3.3.1. MMP-2 i MMP-9 u tiroidnim tumorima	22
2. CILJ	24
3. MATERIJAL I METODE	28

3.1. MATERIJAL.....	29
3.1.1. REAGENSI	29
3.1.2 KLINIČKI MATERIJAL	31
3.1.2.1. Prikupljanje i obrada uzoraka tkiva tumora štitaste žlezde	31
3.2. METODE	32
3.2.1. PRIPREMA TKIVA ZA HISTOLOŠKU ANALIZU	32
3.2.2. DETEKCIJA EKSPRESIJE PROTEINA IMUNOHISTOHEMIJOM	33
3.2.2.1. Metod imunohistohemijske procene.....	33
3.2.3. HOMOGENIZACIJA TKIVA	34
3.2.4. DETEKCIJA ENZIMSKE AKTIVNOSTI GEL ZIMOGRFIJOM.....	34
3.2.5. DETEKCIJA ŽELATINOLITIČKE AKTIVNOSTI ZIMOGRFIJOM IN SITU	34
3.2.6. METODE I SREDSTVA STATISTIČKE ANALIZE	35
4. REZULTATI	38
4.1. REZULTATI IMUNOHISTOHEMIJSKE ANALIZE MMP-2, TIMP-2, MMP-9 I AKTIVNE FORME MMP-9 U TKIVU ŠTITASTE ŽLEZDE	39
4.1.1. IMUNOHISTOHEMIJSKA EKSPRESIJA MMP-2 U TIROIDNOM TKIVU	39
4.1.1.1. Imunohistohemijsko bojenje MMP-2 u benignom i uslovno zdravom tkivu tiroidee....	40
4.1.1.2. Imunohistohemijsko bojenje MMP-2 u malignom tkivu tiroidee	41
4.1.1.3. MMP-2 kao dijagnostički marker papilarnog karcinoma	42
4.1.2. IMUNOHISTOHEMIJSKA EKSPRESIJA TIMP-2 U TIROIDNOM TKIVU.....	45
4.1.2.1. Imunohistohemijsko bojenje TIMP-2 u benignom i uslovno zdravom tkivu tiroidee	46
4.1.2.2. Imunohistohemijsko bojenje TIMP-2 u malignom tkivu tiroidee	47
4.1.2.3. TIMP-2 kao dijagnostički marker papilarnog karcinoma.....	48
4.1.3. IMUNOHISTOHEMIJSKA EKSPRESIJA UKUPNE FORME MMP-9 U TIROIDNOM TKIVU.....	50
4.1.3.1. Imunohistohemijsko bojenje ukupne forme MMP-9 u benignom i uslovno zdravom tkivu tiroidee	51

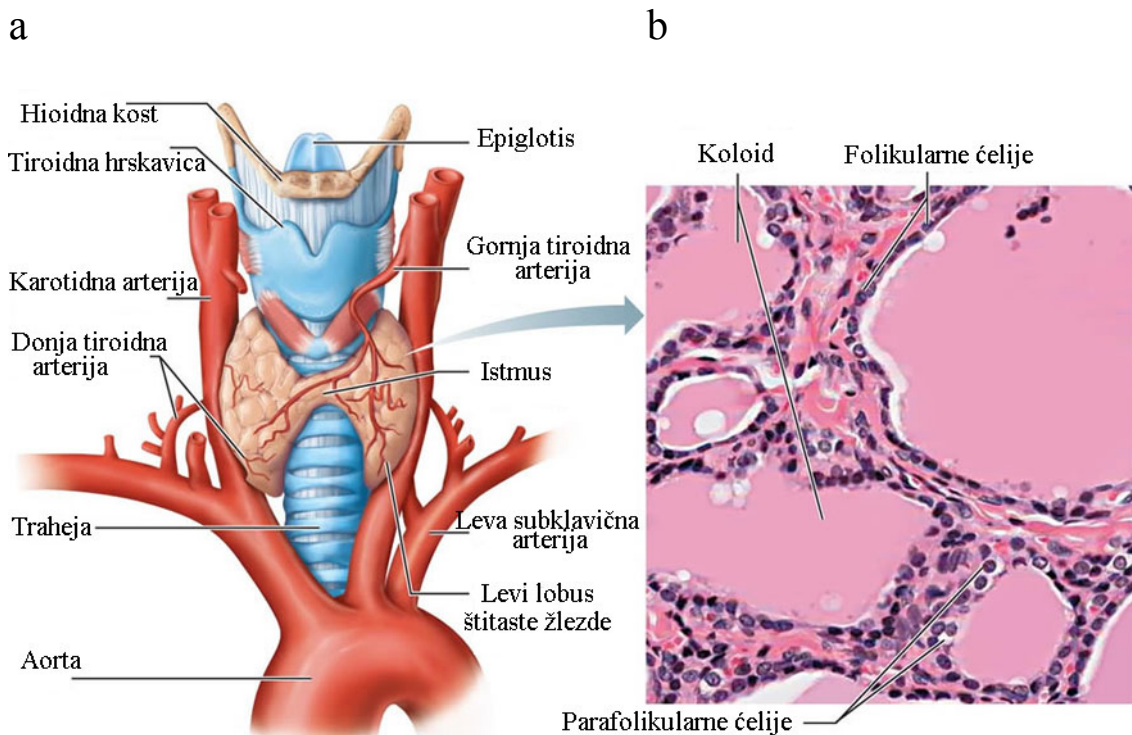
4.1.3.2. Imunohistochemijsko bojenje ukupne forme MMP-9 u malignom tkivu tiroidee	52
4.1.3.3. MMP-9 kao dijagnostički marker papilarnog karcinoma	53
4.1.4. IMUNOHISTOHEMIJSKA EKSPRESIJA AKTIVNE FORME MMP-9 U TIROIDNOM TKIVU	55
4.1.4.1. Imunohistochemijsko bojenje aktivne forme MMP-9 u benignom i uslovno zdravom tkivu tiroidee	56
4.1.4.2. Imunohistochemijsko bojenje aktivne forme MMP-9 u malignom tkivu tiroidee	57
4.1.4.3. Aktivna forma MMP-9 kao dijagnostički marker papilarnog karcinoma	58
4.2. DETEKCIJA AKTIVNOSTI MMP-2 I MMP-9 METODOM želatin zimografije	60
4.2.1. INHIBICIJA AKTIVNOSTI ŽELATINAZA.....	61
4.3. DETEKCIJA AKTIVNOSTI ŽELATINAZA ZIMOGRAFIJOM <i>IN SITU</i>	63
4.4. ISPITIVANJE POVEZANOSTI IMUNOHISTOHEMIJSKE EKSPRESIJE TIMP-2, MMP-2, UKUPNOG I AKTIVNOG MMP-9 SA KLINIČKIM I PATOLOŠKIM KARAKTERISTIKAMA PAPILARNOG KARCINOMA	66
4.4.1. ANALIZA POVEZANOSTI EKSPRESIJE MMP-2, TIMP-2, UKUPNOG I AKTIVNOG MMP-9 SA KLINIČKOPATOLOŠKIM KARAKTERISTIKAMA PTC NEPARAMETARSKIM TESTOM KORELACIJE PO SPEARMAN-U	66
4.4.2. ISPITIVANJE MEĐUSOBNE POVEZANOSTI IMUNOEKSPRESIJE ISPITIVANIH ANTIGENA U UZORCIMA PAPILARNOG KARCINOMA	68
4.4.3. ANALIZA POVEZANOSTI EKSPRESIJE MMP-2, TIMP-2, UKUPNOG I AKTIVNOG MMP-9 SA KLINIČKOPATOLOŠKIM KARAKTERISTIKAMA PTC TESTOVIMA SLAGANJA	69
4.4.4. ISPITIVANJE POVEZANOSTI ODNOSA AKTIVNE I UKUPNE FORME MMP-9 I MMP-2 SA KLINIČKOPATOLOŠKIM PODACIMA PAPILARNOG KARCINOMA	72
4.4.5. ISPITIVANJE POVEZANOSTI ŽELATINOLITIČKE AKTIVNOSTI <i>IN SITU</i> SA STEPENOM NEOPLASTIČNE INFILTRACIJE.	75
5. DISKUSIJA	77
5.1. IMUNOHISTOHEMIJSKA LOKALIZACIJA MMP-2, TIMP-2, UKUPNOG I AKTIVNOG MMP-9 U TIROIDNOM TKIVU	78
5.2. DETEKCIJA MMP-2 I MMP-9 GEL-ZIMOGRAFIJOM	85
5.3. LOKALIZACIJA ENZIMSKE AKTIVNOSTI ZIMOGRAFIJOM <i>IN-SITU</i>	87

5.4. POVEZANOST EKSPRESIJE MMP-2, TIMP-2, UKUPNOG I AKTIVNOG MMP-9 SA KLINIČKOPATOLOŠKIM KARAKTERISTIKAMA PAPILARNOG KARCINOMA.....	89
5.5. POVEZANOST IMUNOHISTOHEMIJSKE EKSPRESIJE MMP-2, TIMP-2, UKUPNOG I AKTIVNOG MMP-9 SA KLINIČKOPATOLOŠKIM KARAKTERISTIKAMA PAPILARNOG KARCINOMA	90
5.6. POVEZANOST NIVOA AKTIVACIJE MMP-2 I MMP-9 SA KLINIČKOPATOLOŠKIM KARAKTERISTIKAMA PAPILARNOG KARCINOMA	93
5.7. POVEZANOST AKTIVNOSTI MMP-9 IN SITU SA DUBINOM NEOPLASTIČNE INFILTRACIJE PAPILARNOG KARCINOMA	94
6. ZAKLJUČCI	97
7. LITERATURA	101

1. UVOD

1.1. MORFOLOŠKO FUNKCIONALNE KARAKTERISTIKE ŠTITASTE ŽLEZDE

Štitasta žlezda (glandula thyroidea) je najveći endokrini organ odraslog čoveka i ima najveću učestalost oboljenja u odnosu na druge endokrine organe. Prosečna masa kod odraslih zdravih osoba se kreće oko 20 grama. Žlezda je smeštena ispred vrata, u vidu dva lobusa postavljena oko traheje. Predstavlja bilobarni organ, čiji su desni i levi lobus međusobno spojeni trakom istmičnog žlezdanog tkiva. Ilustracija anatomije štitaste žlezde data je na slici 1a.



Slika 1. a) Ilustracija anatomije štitaste žlezde; b) Mikrografija folikula štitaste žlezde. Bojenje hematoxilin-eozinom, originalno uveličanje 145x. Preuzeto sa internet adrese: classes.midlandstech.edu

Parenhim štitaste žlezde je izgrađen iz folikularnih ćelija (tirocita) i parafolikularnih (C) ćelija. Folikularne epitelijalne ćelije (tirociti) poreklom su od endoderma prednjeg dela ždrela i luče tiroidne hormone. Parafolikularne C-ćelije su

ektodermalnog porekla, potiču od nervne kreste unutar ultimobranhialnih tela i luče kalcitonin.

Histološki gledano, štitasta žlezda je građena od acinusa u čiji sastav ulaze folikuli. Acinusi su međusobno odvojeni fibrovaskularnom stromom koja je građena od dobro prokrvljrnog vezivnog tkiva. Simpatički nervni sistem inerviše arteriole i folikule.

Folikuli su osnovne strukturne i funkcionalne jedinice štitaste žlezde. To su ovoidne strukture veličine 0.02 do 0.9 mm građene od tirocita. U normalnim uslovima postoji samo jedan red tirocita u folikulu (Slika 1b). Tirocit je polarizovana ćelija. Bazalni deo njegove ćelijske membrane naleže na bazalnu membranu folikula. U centru folikula nalazi se koloid koji je acidofilan kad je koncentrovan a bazofilan kad je razređeniji. Koloid sadrži produkte tirocita: jodirani glikoprotein tireoglobulin koji je prekursor tiroidnih hormona, i tiroidne hormone trijodtironin (T3) i tiroksin (T4).

Tiroidni hormoni utiču na intermedijarni metabolizam, na oksidativne procese u ćeliji, deobu i diferencijaciju ćelija, sintezu ribonukleinskih kiselina i proteina i na maturaciju različitih enzimskih sistema.

Relativno velika težina tiroidne žlezde i njena bogata vaskularizacija, a posebno velika intratiroidna rezerva tiroidnih hormona, čine ovaj organ jedinstvenim među endokrinim žlezdama. Funkcija tiroidee je pod kontrolom tireotropnog hormona adenohipofize (tireotropin, TSH) koji je glavni regulator rasta i aktivnosti folikularne ćelije tiroidee. On stimuliše sintezu i sekreciju tiroidnih hormona, a njihova koncentracija u cirkulaciji kontroliše sekreciju TSH mehanizmom negativne povratne sprege. Tireotropin utiče i na brojne biohemijske procese u tiroidnoj žlezdi. Osim toga, na funkcionalnu aktivnost folikularne ćelije tiroidee utiču i drugi brojni faktori (jod, faktori rasta itd.)

1.2. OBOLJENJA ŠTITASTE ŽLEZDE

Oboljenja štitaste žlezde obuhvataju strumu, hipotireozu, hipertireozu i tumore štitaste žlezde. Hipotireoza je stanje smanjene saturacije tkiva i organa tiroidnim hormonima što vodi smanjenju ukupnog metabolizma, dok je, nasuprot njoj,

hipertireoza stanje prekomerne saturacije tkiva tiroidnim hormonima, usled čega je značajno povećan metabolizam u organizmu.

1.2.1. STRUME I NODUSI

Pod strumom se podrazumeva niz patoloških procesa u štitastoj žlezdi koji dovode do njenog povećanja. Prema makroskopskom izgledu struma može biti koloidna hiperplastična struma i koloidni hiperplastični adenom. Koloidna hiperplastična struma obuhvata dva tipa strume: difuznu koloidnu i multinodoznu (polinodoznu) strumu.

Difuzna koloidna struma je difuzna hiperplazija. Histološki su u celoj štitastoj žlezdi svi folikuli umereno povećani. Hiperplazije nekada dovode do stvaranja papilarnih formacija koje ulaze u lumen folikula.

Multinodozna struma je identičnog porekla i patogeneze kao difuzna struma. Ako difuzna hiperplastična strume traje dugo, u pojedinim folikulima se tirociti više umnožavaju tako da potiskuju okolne strukture. Usled pritiska na okolinu dolazi do ishemije sa atrofijom pojedinih tirocita, i formiranja vezivnih pregrada između pojedinih grupa folikula, pa tako nastaju čvorovi različitih veličina.

Koloidni hiperplastični adenom nastaje usled izražene hiperplazije jednog dela štitaste žlezde koji potiskuje okolinu. Usled pritiska nastaje vezivna kapsula koja ograničava celu promenu. Kapsula je od acelularnog vezivnog tkiva i deblja je u poređenju sa vezivnim pregradama nastalim u multinodoznoj strumi. Makroskopski se u tiroidei nalazi jedan čvor ovoidnog oblika, promera 2-6cm. Mada nosi naziv adenom, nije tumor.

Hašimotov tiroiditis i Grejvsova bolest su autoimuna oboljenja, specifična za tiroideu. Kod Hašimotove bolesti je povećan titar antitela na tiroidnu peroksidazu i karakteriše se hroničnim zapaljenjem tiroidee. Grejvsova bolest je hiperplazija i hiperfunkcija štitaste žlezde sa hipersekrecijom tiroidnih hormona koji se eliminišu u krvotok i dovode do hipermetabolizma u organizmu. Karakteriše se povećanim titrom antitela na TSH receptore što dovodi do hipertireoze i hiperplazije tiroidee. Hiperplazije mogu pripadati svim tipovima struma.

1.2.2. TUMORI ŠTITASTE ŽLEZDE

Primarni tumori štitaste žlezde su najčešći endokrini tumori, sa porastom incidence širom sveta. To su solitarna uvećanja nepravilnog oblika i čvrste konzistencije, označena kao nodusi. Nodus je klinički pojam kojim se označava izolovani palpabilni čvor u štitastoj žlezdi, pri čemu je preostalo tkivo štitaste žlezde normalno ili difuzno uvećano. Iako je većina solitarnih nodusa benigne histogeneze (Utiger i sar., 2005), kako pokazuju operativno lečeni slučajevi, 10-30% njih mogu predstavljati maligne neoplazije. Tiroidni nodus je problem za kliničara jer nema pojedinačnog anamneznog ili fizikalnog nalaza koji sa značajnom verovatnoćom ukazuje da je priroda utvrđenog pojedinačnog nodusa maligna.

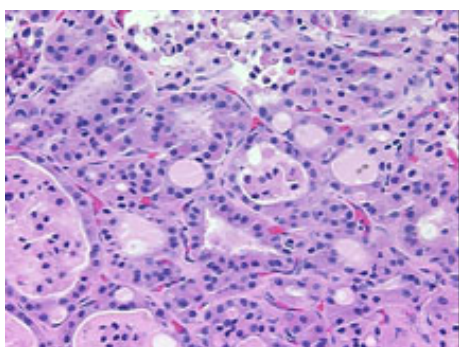
1.2.2.1. Patohistološka klasifikacija tumora štitaste žlezde

Tumori štitaste žlezde su relativno retke neoplazije, ali pokazuju veoma veliku histološku varijabilnost, različito biološko ponašanje kao i kliničke manifestacije. Zbog raznovrsnosti kliničke slike, patohistološko razvrstavanje tiroidnih tumora je od velike važnosti za kliničara, usled čega su proistekle potrebe za njihovom klasifikacijom. Prema klasifikaciji Svetske Zdravstvene organizacije (World Health Organisation, WHO) iz 1988. godine, tiroidni tumori su podeljeni na epitelne, neepitelne, mešovite, sekundarne, neklasifikovane i tumorima slične lezije (Hedinger i sar., 1988). U zavisnosti od tendencije njihovog širenja tumori se dele na benigne i maligne. Benigni ostaju lokalizovani u tkivu u kom su nastali. Maligni se šire preko krvotoka i limfotoka u ostale organe, tako formiraju metastaze i označavaju se kao kanceri.

1.2.2.1.1. Benigni tumori štitaste žlezde

Osnovna karakteristika svih benignih tumora jeste njihov lokalizovan rast i odsustvo invazije u okolno tkivo (nemaju tendenciju širenja). Postoji više tipova benignih tiroidnih tumora, ali najčešći su folikularni tiroidni adenomi.

Folikularni tiroidni adenom (FTA) je vrsta benignog tumora u obliku solitarnog nodusa, okruglastog oblika, čvrste konzistencije sa jasno definisanom kapsulom. Okolno tkivo je normalne građe, ali je potisnuto. Palpabilni tiroidni nodusi se prema raznim ocenama nalaze u oko 4% opšte populacije sa tendencijom porasta incidence u starijih. Mikroskopski, FTA je sastavljen od folikula različite veličine, od sasvim malih (mikrofolikuli) sa malo koloida, do velikih koji sadrže veliku količinu koloida (makrofolikuli) (Slika 2). Čelije su kockaste, sa tamnim bazalno postavljenim jedrima. Postoji nekoliko različitih histoloških varijanti, a od posebnih tipova treba napomenuti folikularne adenome oksifilnih ćelija (Hürthle adenome ili HTA).



Slika 2. Fotomikrografija folikularnog adenoma. Bojenje hematoksilin-eozinom, originalno uvećanje 20x. Preuzeto sa internet adrese: www.origene.com

1.2.2.1.2. Maligni tumori štitaste žlezde

Više od 90% malignih tumora tiroidee su epitelni tumori, odnosno karcinomi, dok su neepitelni maligni tumori dosta retki i obuhvataju limfome, angiosarkome i fibrosarkome. Karcinomi mogu poticati od obe vrste epitelnih ćelija koje grade štitastu žlezdu: folikularnih ćelija koji daju folikularne i papilarne karcinome; i parafolikularnih ćelija koje daju medularne karcinome.

Prema stepenu agersivnosti i biološkom ponašanju karcinomi tiroidee dele se na dobro diferencirane, u koje spadaju papilarni i folikularni karcinom, i na nediferencirane (anaplastične) karcinome. Dobro diferenciranim karcinomima označavaju se oni koji u manjem ili većem stepenu zadržavaju funkcionalne karakteristike zdravog tkiva, za razliku od nediferenciranih, anaplastičnih, koji gube morfofunkcionalne odlike zdravih ćelija (Rosai i sar., 1992.; Schlumberger i sar., 2007). Naravno, postoje i forme tiroidnih

karcinoma koji se po svojoj diferenciranosti nalaze između prethodno pomenutih (na primer, solidne ili insularne forme tiroidnih karcinoma), ali se oni u humanoj populaciji javljaju jako retko.

1.2.2.1.2.1. Papilarni tiroidni karcinomi (PTC)

Najčešći od svih malignih tumora štitaste žlezde je papilarni tiroidni karcinom, čija se učestalost povećala u posljednjih 20 godina u različitim dijelovima sveta (Haselkorn i sar., 2000; Hodgson i sar. 2004; Lang i sar., 2007). Glavni faktor rizika za razvoj PTC je istorija izloženosti zračenju, posebno tokom detinjstva, što je dokazano posle nesreće u Černobilu (Ron i sar., 1995;. Cardis i sar., 2005;. Schlumberger i sar., 1999; Williams i sar., 2000; Tronko i sar., 2010).

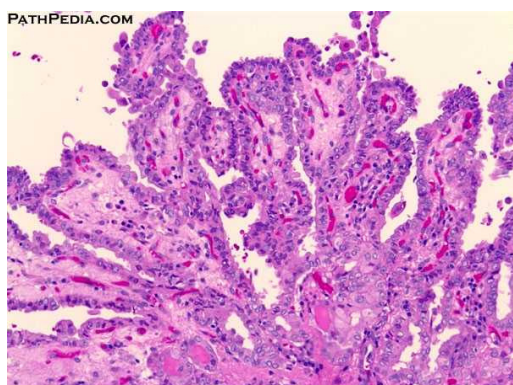
Papilarni karcinom obuhvata 70-85% ukupnih primarnih karcinoma tiroidee. Javlja se u obliku solitarnog nodusa ili kao nodus u okviru polinodozno izmenjene štitaste žlezde, različitih dimenzija. Čvrste je konzistencije i nejasno je ograničen od okolnog normalnog tkiva. Kod žena je tri puta češći nego kod muškaraca. Ima odličnu prognozu ako se pravilno leči. Najčešće se javlja između 30. i 50. godine života.

Na histološkoj slici folikularne ćelije papilarnog tiroidnog karcinoma najčešće formiraju papile (Slika 3), ali mogu formirati i folikule ili solidna polja. Većina papilarnih karcinoma je građena od složenih i razgranatih papila koje imaju centralnu fibrovaskularnu stromu pokrivenu sa jednim redom tumorskih ćelija (klasična varijanta papilarnog tiroidnog karcinoma). Ćelije su uglavnom kuboidne, sa karakterističnim velikim jedrima različitog oblika, sa uočljivim citoplazmatskim invaginacijama. Hromatin je uglavnom skoncentrisan blizu nuklearne membrane, pa su jedra uglavnom svetla i prozirna i označavaju se kao staklasta jedra (Rosai i sar., 1992; Hermanek i sar., 2002). Pretpostavlja se da staklast izgled jedara dolazi od periferne lokalizacije hromatina i nukleolusa.

U lumenu ovih tumora se nalazi viskozni koloid. Na presecima tkiva se mogu uočiti psamomska telašca koja nastaju usled nekroze vrhova papila, verovatno kao posledica oštećenja i tromboze sitnih krvnih sudova. Na to se nadovezuje taloženje kalcijuma u nekrotičnim ćelijama sa stvaranjem karakterističnih lamelarnih tvorevina koje leže ekstracelularno. Moguće je uočiti i limfocitne infiltracije unutar i oko

karcinoma. Ni jedna od navedenih osobina nije apsolutni dijagnostički znak papilarnog karcinoma. Dijagnoza papilarnog karcinoma se postavlja od strane patologa na osnovu kombinacije citoloških i histoloških karakteristika.

PTC ispoljava veliku raznovrsnost u načinu rasta tako da osim klasične forme PTC koja je opisana, postoje i druge histopatološke varijante. Česta je folikularna varijanta koju karakteriše folikulska organizacija, dok su papilarne formacije retke ili ih uopšte nema. Ova varijanta ima sve druge citološke karakteristike papilarnog karcinoma uključujući svetla jedra, psamomska telašca, limfocitnu infiltraciju. Biološko ponašanje ove varijante je slično ponašanju klasičnog papilarnog karcinoma. Druge varijante PTC su papilarni mikrokarcinom (dijametra do 1 cm), visokoćelijska varijanta, inkapsulirana varijanta, difuzno-sklerotična i oksifilna varijanta i dr. (Rosai sar., 1992; Hermanek sar., 2002). Papilarni karcinom ima dobru prognozu. PTC većih dimenzija imaju lošiju prognozu (Havelka i Tatić, 2003). Šire se limfnim sudovima u regionalne limfne žlezde, ređe metastaziraju u pluća, mozak i kosti. Ekstratiroidna zahvaćenost mekih tkiva postoji u oko 15% pacijenata pri prvoj operaciji. Samo 1-7% imaju udaljene metastaze prilikom postavljanja dijagnoze.



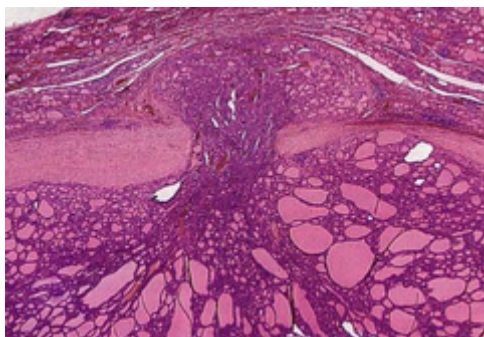
Slika 3. Fotomikrografija papilarnog karcinoma štitaste žlezde. Bojenje hematoksilin-eozin. Originalno uvećanje 20x. Preuzeto sa internet adrese: pathpedia.com

1.2.2.1.2.2. Folikularni tiroidni karcinom (FTC)

Folikularni karcinom obuhvata 10-15% od ukupnih tumora štitaste žlezde. Građen je uglavnom od folikula koji su pretežno iste veličine, a količina koloida je često

smanjena. Folikularne ćelije su pravilne sa gustom citoplazmom i često nejasnih granica. Jedra su tamna, centralno postavljena sa jako granulisanim hromatinom i malim brojem mitozama. Jedarna membrana je glatka i bez invaginacija. Histološki, folikularni karcinomi se ne razlikuju jasno od folikularnih adenoma. Jedini opšte prihvaćeni kriterijum za njihovo razlikovanje je proboj kapsule i/ili invazija krvnog suda.

Folikularni karcinom raste ekspanzivno i patohistološki, prema klasifikaciji Svetske zdravstvene organizacije, može biti: minimalno invazivan tip sa mikroskopskom invazijom krvnog suda i jasno invazivan tip sa jasnim invazivnim rastom. Postavljanje histopatološke dijagnoze folikularnog karcinoma nije sporno kod jasno invazivnog tipa, ali je prilično problematično razlikovati minimalno invazivan folikularni karcinom od folikularnog adenoma. Dokaz maligniteta je kapsularna ili vaskularna invazija tumorskim ćelijama, pa je za uspostavljanje tačne dijagnoze potrebno histološki ispitati tkivo na većem broju rezova. Primer tipične mikrofografije folikularnog karcinoma sa probojem tumorske kapsule dat je na Slici 4.



Slika 4. Fotomikrografija folikularnog karcinoma sa probojem tumorske kapsule. Bojenje hematoksilin-eozinom, originalno uveličanje 10x. Preuzeto sa internet adrese: quizlet.com

Histološka klasifikacija karcinoma štitaste žlezde zasnovana je na morfološkoj slici. Sa kliničkog aspekta njen nedostatak je odsustvo uvida u proširenost tumora. Za označavanje proširenosti karcinoma štitaste žlezde koristi se podela u kliničke grupe na osnovu poznatih kliničkopatoloških parametara, kao i podela u kliničke stadijume. Ovaj zaključak posebno važi za papilarne i folikularne karcinome (Fonseca i sar., 1997).

1.2.2.2. Prognostički kliničkopatološki faktori

Prognostički faktori tiroidnih tumora su karakteristike samog tumora ili pacijenta koje su direktno dovedene u vezu sa agresivnošću tumora i kliničkom slikom. U prognostičke kliničkopatološke faktore tiroidnih tumora spadaju:

Veličina tumora (T) – U papilarnom i folikularnom karcinomu stopa mortaliteta je direktno srazmerna veličini tumora (Akslen i sar., 1993; Hay i sar., 1993).

Multicentričnost tiroidnih karcinoma (mc) – Multicentričnost je česta pojava u PTC iako ne mora da ima prognostički značaj u odnosu na mortalitet. U velikim serijama ocenjeno je da se multicentrični kancer nalazi u oko 20-80% PTCa (Schlumberger i sar., 1998). Ovakav nalaz može biti stvarna multicentričnost pojave tumora ili posledica metastaza u intraglandularnim limfaticima. Bez obzira na ovaj nalaz, stopa recidiva ne prelazi 6-24% posle delimične tiroidektomije. Nekoliko autora je pokazalo da multicentričnost snažno implicira lošu prognozu (Mazzaferri i Jhiang, 1994; Carcangiu i sar., 1985).

Ekstratiroidna invazija (ei)- Prisustvo ekstratiroidne invazije je loš prognostički faktor i negativno utiče na stopu preživljavanja pacijenata obolelih od tiroidnog karcinoma (Mazzaferri i Young, 1981; Carcangiu i sar., 1985; Ito i Miyauchi, 2009).

Starost pacijenta- Dokumentovani su podaci da je agresivnost papilarnog karcinoma pozitivno korelisana sa starošću pacijenta. Starije osobe trpe agresivnije neoplazije dok kod mlađih karcinom ređe ima tendenciju širenja.

Pol pacijenta- Iako se maligne promene češće javljaju kod ženskog pola, izgleda da pol nije bitan prognostički faktor (Hay i sar., 1993).

Metastaze u regionalnim limfnim čvorovima - Nalaz metastaza u regionalnim limfnim čvorovima ne pokazuje korelaciju sa stopom preživljavanja u PTC. Međutim, postoje i nalazi da su metastaze u vratnim limfnim strukturama posle operativnog lečenja povezane sa lošijom prognozom kod starijih osoba (Harwood i sar., 1978).

Udaljene metastaze - Nalaz udaljenih metastaza je u korelaciji sa stopom mortaliteta nezavisno od histologije. Sa druge strane, verovatnoća pojave udaljenih

metastaza zavisi od tipa tiroidnog kancera. Udaljene metastaze češće su kod FTC i ATC nego kod PTC.

Dubina neoplastične infiltracije – Ovo je kategorija koja se od nedavno koristi i ukazuje na stepen infiltracije tumora. Po klasifikaciji Basolo i saradnika (2010), karcinomi se dele u 4 kategorije:

A- inkapsulisani karcinomi sa intaktnom tumorskom kapsulom,

B- neinkapsulisani tumori bez invazije kapsule štitaste žlezde

C- karcinomi sa invazijom kapsule štitaste žlezde

D- karcinomi sa ekstratiroidnom invazijom

1.2.2.2.1. Ocena stadijuma tiroidnih karcinoma

Ocena stadijuma karcinoma se vrši radi procene težine bolesti, a na osnovu kombinacije podataka navedenih prognostičkih faktora. Danas se uglavnom koristi TNM klasifikacija karcinoma štitaste žlezde. Klasifikacijom na osnovu TNM sistema primarna bolest se precizno opisuje i numerički označava stepen uočene anatomske proširenosti bolesti. Primenjuje se samo kada je sprovedena prethodna mikroskopska potvrda dijagnoze čime se omogućava podela na osnovu histološkog tipa. Kako bi se odredio TNM status pacijenta, potrebno je prvo zasebno ustanoviti T status (zavisan od veličine primarnog tumora), N status (zavisan od prisustva regionalnih metastaza) i M status (zavisan od prisustva udaljenih metastaza), na sledeći način:

T-primarni tumor

- T1: tumor manji od 1 cm u najvećem promeru, ograničen na štitastu žlezdu.
- T2: Tumor veći od 1 cm a manji od 4 cm, ograničen na štitastu žlezdu
- T3: svi primarni tumori veći od 4 cm ograničeni na štitastu žlezdu
- T4: svi primarni karcinomi, bez obzira na dimenziju, ako se šire van tiroidne kapsule

N-regionalni limfni nodusi

- Nx: regionalni limfni nodusi ne mogu biti procenjeni

- N0: nema metastaza u regionalne limfne noduse
- N1: metastaze u limfne nodus(e)

M-udaljene metastaze

- Mx: postojanje udaljenih metastaza se ne može dokazati
- M0: nema udaljenih metastaza
- M1: postoje udaljene metastaze

U svrhu analize i tabelarnog prikaza neophodno je kondenzovati različite kategorije TNM, jer tumor sa 4 stepena T, tri stepena N i dva stepena M ima 24 TNM kategorija, u manji broj TNM stadijuma bolesti. Pored navedenih podataka TNM stadijume definiše i starost pacijenta. Prema klasifikaciji predložene od strane International Union against cancer i American Joint Committee, svi pacijenti ispod 45 godina se svrstavaju u stadijum I, tj. nisko rizičnu grupu, bez obzira na prisustvo regionalnih limfnih metastaza. Izuzetak su pacijenti koji imaju udaljene metastaze i koji se svrstavaju u stadijum II. Dakle, TNM stadijumi izgledaju ovako:

- Stadijum I : Svi pacijenti mlađi od 45 godina sa M0 i pacijenti sa 45 godina ili stariji sa T1N0M0
- Stadijum II : Svi pacijenti mlađi od 45 godina sa M1 i pacijenti sa 45 godina ili stariji sa T2N0M0
- Stadijum III : Svi pacijenti sa 45 godina ili stariji sa T3N0M0 ili pacijenti sa T stadijumom od 1 do 3 i N1M0
- Stadijum IV : Svi pacijenti sa 45 godina ili stariji sa T4 ili pacijenti sa bilo kojim T i N stadijumom i M1

1.2.2.3. Teškoće prilikom postavljanja dijagnoze tiroidnih karcinoma

Zbog raznovrsnosti kliničke slike, patohistološka diferencijacija karcinoma štitaste žlezde je od ogromne važnosti za kliničara s obzirom da mu ona pruža podatke kako od prognostičkog tako i terapijskog značaja. Međutim, još uvek ne postoje jasni

kriterijumi koji bi pružili pouzdane i adekvatne informacije prilikom postavljanja dijagnoze i donošenja prognoznih ocena kod tiroidnih tumora. Patolog je često suočen sa lezijom kod koje ne postoji jasna razlika između malignog i benignog. Odluka povlači kliničke posledice i implicira različit tretman. Sa jedne strane, postoji potreba da se izbegne preterano agresivan tretman pacijenata sa benignim lezijama, a time i izazivanje nepotrebnih fizičkih i psihičkih neprijatnosti pacijenta. Sa druge strane, pacijentima sa potencijalno agresivnim lezijama se mora garantovati efikasan tretman u ranim fazama bolesti, dok je još izlečiva.

U studiji Amrikachi i saradnika (2001), citološki nalaz folikularnih tiroidnih neoplazija u uzorcima dobijenim predoperativnom FNA analizom (engl. fine needle aspiration, tj. punkcija nodusa tankom iglom) je bio potvrđen posleoperativnim patohistološkim nalazom u samo 5% slučajeva. Postoje i teškoće u posleoperativnoj diferencijalnoj dijagnostici folikularnih tiroidnih neoplazija. Pokazano je da su uzrok 10-15% pogrešnih dijagnoza otkrivenih prilikom preispitivanja ranijih patohistoloških nalaza folikularnih neoplazmi (Ron i sar., 1986). Štaviše, u studijama koju su izveli Fassina i sar. (1993), Hirokawa i sar. (2002), kao i Franc i sar. (2003) pokazano je da je slaganje različitih patologa prilikom identifikacije folikularnih tiroidnih tumora bilo manje od 60%. Ovako veliko neslaganje patologa je zapravo posledica nepostignutog konsenzusa u pogledu minimalnog kriterijuma za jedarne promene papilarnog karcinoma, kao i za kapsularnu invaziju folikularnog tiroidnog karcinoma.

1.2.2.3.1. Dileme prilikom postavljanja dijagnoze PTC

Dileme prilikom postavljanja dijagnoze PTC nastaju kod okultnih karcinoma, hiperplastičnih lezija, karcinoma sa folikularnom strukturom i karcinoma sa solidnim poljima. Kao što je prethodno naglašeno osnovni kriterijum za postavljanje dijagnoze PTC su hipohromna jedra. Međutim, nekad se ovakav izgled jedara može mestimično naći i u benignim i hiperplastičnim lezijama. Šta više, ima slučajeva PTC, klasične ili folikularne varijante, kod kojih karakteristični hipohromni izgled jedara nije izražen.

Ravinsky i Safneck (1990) ističu da su morfološke karakteristike folikularnih neoplazija, pa čak i adenomatoznih struma i folikularne varijante PTC slične, te da su

ćelije retko tako izmenjene morfologije da bi se odmah mogle prepoznati kao maligne. Razlog za postojanje ili nepostojanje fenotipskih ćelijskih razlika nije u potpunosti jasan.

Proliferacija i diferencijacija tireoidnih epitelijalnih ćelija pod uticajem je brojnih faktora rasta, onkogeni, citogeni, hormoni i drugih mitogeni. Odgovor tirociti na ove faktore uslovljen je postojanjem različitih, tačno određenih, puteva transmisije signala čiji je osnovni cilj aktivacija jedarne transkripcije i formiranje ćelijskog fenotipa. Ovo može delimično objasniti razlike, ali i sličnosti u transformisanom ćelijskom fenotipu pojedinih oblika tireoidnih karcinoma, njihovom karakterističnom morfološkom i biološkom ponašanju.

Dileme sa kojima se patolog najčešće susreće prilikom postavljanja dijagnoze papilarnog tireoidnog karcinoma su sledeće:

1. Razlikovanje klasične varijante PTC od histotipova sa papilarnom građom

Osnovne poteškoće se odnose na razlikovanje klasične varijante papilarnog karcinoma od benignih lezija koje formiraju pseudo-papile. Pomenute promene slične papilarnom karcinomu (benigne hiperplastične papile u štitastoj žlezdi) se javljaju kod koloidne cistične i hiperplastične strume.

2. Razlikovanje folikularne varijante PTC od histotipova sa folikularnom građom

Folikularna varijanta PTC je po svojim morfološkim karakteristikama slična folikularnim lezijama. Najčešći uzrok nejasne diferencijacije kod ove kategorije suspektnih nalaza jeste nemogućnost pouzdanog razlikovanja folikularnog podtipa papilarnog tireoidnog karcinoma (PTC FV) od dobro diferenciranog folikularnog karcinoma (FTC), folikularnih adenoma (FTA), kao i od hiperplastičnih adenomatoznih nodusa.

U ovim slučajevima, imunohistohemijski tumorski markeri mogli bi poboljšati dijagnostičku tačnost konvencionalne patohistološke analize tireoidnih tumora, što je jako važno za daljnje kliničko lečenje pacijenata.

1.2.2.4. Biomarkeri u istraživanjima karcinoma

Biomarkeri imaju široku primenu u modernoj medicini i biologiji. U biomarkere spadaju razni molekuli (proteini, metaboliti ili geni), imaju izuzetno veliki značaj za ranu detekciju i dijagnostiku karcinoma, u identifikovanju osoba koje imaju rizik od nastanka karcinoma, u predviđanju njihovog odgovora na terapiju, u razvoju novih hemoterapeutika, kao i u proceni efikasnosti i bezbednosti terapije karcinoma. Danas se biomarkeri koriste za dijagnozu i prognozu bolesti.

Poslednjih godina razvoj karcinomskih biomarkera postao je glavni predmet interesovanja u istraživanjima karcinoma i identifikovan je veliki broj biomarkera potencijalno korisnih u dijagnostici tiroidnih karcinoma.

Danas se rutinski u dijagnostici oboljenja štitaste žlezde koriste serumski markeri (tiroglobulin i kalcitonin), čije merenje u serumu omogućava praćenje posleoperativnog toka maligne bolesti (diferenciranog karcinoma, odnosno, medularnog karcinoma). Za razliku od njih, postoje brojni potencijalni tkivni markeri, čija se dijagnostička i prognostička vrednost još uvek utvrđuje. Novija istraživanja u ovoj oblasti idu u pravcu identifikacije biomarkera koji će moći da razlikuju invazivne od neinvanzivnih tumora i tumore koji imaju sposobnost metastaziranja od onih koji će verovatno ostati lokalizovani u primarnom organu.

Iako se poslednjih nekoliko godina razvijaju novi tipovi tumorskih markera koji se zasnivaju na utvrđivanju promena DNK ili RNK molekula (hromozomski rearanžmani specifični za tiroidni karcinom), veliku većinu tkivnih tumorskih markera tiroidne žlezde čine proteini. Kandidate za proteinske markere možemo podeliti u dve grupe: na specifične tiroidne proteine koji su izgubili ekspresiju tokom dediferencijacije folikularne ćelije (kao što je tiroglobulin i tiroidna peroksidaza), i na markere koji su uopšteno povezani sa malignom transformacijom ćelije (npr. aktivacija onkogeni i proteina koji učestvuju u regulaciji ćelijskog ciklusa, apoptozi, ćelijskom pripajanju, rearanžiranju vanćelijskog matriksa ili u angiogenezi).

Vanćelijski matriks (ECM, od engl. extracellular matrix) predstavlja kompleksnu mrežu strukturnih i funkcionalnih makromolekula koji imaju važnu ulogu u

morfogenezi organa i tkiva te u održavanju tkivne strukture i funkcije. Međutim, osim uticaja ECM-a na fiziološke procese, sve se više pojavljuju i pokazatelji o njegovoj ulozi u toku patoloških stanja.

Ključnu ulogu u reanžiranju i razgrađivanju komponenti ekstracelularnog matriksa imaju proteolitički enzimi, koje proizvode ćelije strome, fibroblasti i druge ćelije. Pošto su matriksne metaloproteinaze, kao najveća familija proteolitičkih enzima, uključene u patogenezu akutnih i hroničnih destruktivnih bolesti (u koje spada i karcinom) preko razgradnje ECM, u narednom poglavlju daćemo osvrt na strukturne karakteristike ovih enzima, kao i njihovu biološku ulogu u kancerogenezi i progresiji tumorskog rasta.

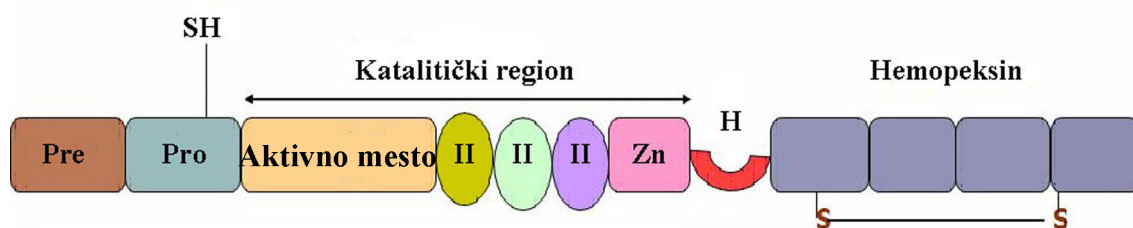
1.3. MATRIKSNE METALOPROTEINAZE

Matriksne metaloproteinaze (MMP) su porodica ekstracelularnih cink i kalcijum zavisnih endopeptidaza zajedno sposobnih da razgrade sve komponente vanćelijskog matriksa. Prvi put su opisane 1962. godine od strane Žerom Grosa i Šarla Lapiera u tkivu punoglavaca (Gross i Lapiere, 1962), a od tada je opisano 28 članova od kojih su 22 nađene kod čoveka. Matriksne metaloproteinaze imaju visoku homologiju sekvence i evolutivno očuvanu domensku strukturu.

Kristalografskim studijama je detaljno opisana struktura većine metaloproteinaza (Bode i sar., 1999). Najjednostavnije metaloproteinaze sa minimalnim brojem domena se sastoje od signalnog peptida, prodomena i katalitičkog domena. Signalni peptid se nalazi na N-terminalnom kraju i služi za usmeravanje molekula za sekreciju (Sternlicht i sar., 2001). Propeptid ima ulogu da zadrži enzim u neaktivnoj formi pre sekrecije. Sa izuzetkom MMP-11 i MMP-28, sve metaloproteinaze se sintetišu kao latentni zimogeni koji se proteolitički aktiviraju odstranjivanjem propeptida. Propeptid sadrži visoko konzervirani motiv „cisteinskog prekidača” (PRCXXPD) koji stoji u koordinativnoj vezi sa cinkom u aktivnom mestu (Springman i sar., 1990; Van Wart i sar., 1990). Katalitički domen sadrži aktivno mesto sa jonom metala. U katalitički mehanizam su uključeni joni cinka i kalcijuma.

Većina, ali ne sve MMP sadrže C- terminalni domen koji ima strukturu koja je slična hemopeksinu ili vitronektinu a koja je za katalitički domen vezana fleksibilnim zglobovom (engl. „hinge region”). Hemopeksinski domen obezbeđuje veliku glatku površinu za koju se pretpostavlja da ima ulogu u protein-protein interakcijama. Od ovog domena zavisi supstratna specifičnost i to je mesto vezivanja tkivnih inhibitora metaloproteinaza (TIMP-ova). Membranske MMP poseduju i transmembranski domen ili GPI vezujući domen na C- terminalnom kraju.

Želatinaze (MMP-2, MMP-9) uz to imaju i dodatni domen s tri kaskadna spoja koji se ponavljaju i liče na fibronektin tip II, a cepaju katalitičko područje i stupaju u interakciju s kolagenima i želatinom. Želatinaza B (MMP-9) ima region koja je homolog sa kolagenom tipa V. Opšta domenska struktura MMP je prikazana na Slici 5.



Slika 5. Opšta domenska struktura MMP

Pre- prepeptid, signalna sekvenca
Pro- propeptid
II- Kolagen-vezujući inserti slični fibronektinu tipa II
Zn- Mesto koje vezuje cink

H- „Hinge region”, zglobovo područje
Hemopeksin- Domen koji sadrži 4 ponovka od kojih su prvi i poslednji povezani disulfidnom vezom.

Postoje brojni pokušaji podele matriksnih metaloproteinazea na osnovu kojih bi se one razvrstale prema supstratnoj specifičnosti, sličnosti u sekvenci i organizaciji domena. Ove klasifikacije su veštačke i donekle proizvoljne zbog velikih preklapanja u domenskoj arhitekturi i supstratima među grupama. Kod podela prema supstratu treba imati u vidu da MMP obično imaju glavni supstrat, ali nikada nisu apsolutno specifične za njega. Klasifikacija koja se najčešće koristi uzima u obzir glavni supstrat i domensku organizaciju i navodi 6 grupa: kolagenaze (MMP-1, MMP-8, MMP-13), želatinaze (MMP-2, MMP-9), stromelizine (MMP-3, MMP-10), matrilizine (MMP-7, MMP-26, MMP-11), metaloproteinaze membranskog tipa (MMP-14, -15, -16, -17, 24, -25), i ostale MMP (MMP-12, -19, -20, -21, -23, -27, -28) (Sekhon, 2010)

1.3.1. REGULACIJA AKTIVNOSTI MATRIKSNIH METALOPROTEINAZA

Matriksne metaloproteinaze su izuzetno aktivni enzimi, te da bi ćelija ostala u homeostazi sa ostatkom tkiva, MMP moraju da se eksprimiraju u tačno određenim ćelijama i na pravoj pericelularnoj lokaciji, u pravo vreme i u pravoj količini i moraju biti aktivirane ili inhibirane na pravi način. Mnoga patološka stanja su povezana sa aberantnom ekspresijom MMP te zato postoji više nivoa regulacije aktivnosti MMP: transkripciona, posttranskripciona, regulacija sekrecije, aktivacija latentnih zimogena, inhibicija, pericelularna lokalizacija, katabolizam i uklanjanje. Od njih, dva najmoćnija nivoa regulacije su aktivacija zimogenih formi i selektivna inhibicija.

1.3.1.1. Aktivacija latentnih zimogena

Kao i drugi proteolitički enzimi, MMP se sintetišu kao neaktivni zimogeni koji se proteolitički aktiviraju po sekreciji. Odstranjivanje propeptida mogu vršiti druge aktivirane MMP, serinske proteaze ili furinu slične proteaze.

1.3.1.2. Inhibicija matriksnih metaloproteinaza

Matriksne metaloproteinaze se mogu inhibirati predstavnicima porodice TIMP proteina (engl. tissue inhibitor of metalloproteinases). TIMP-ovi su porodica od 4 proteina mase od 20 do 29 kDa koji se vezuju za hemopeksinski deo MMP u stohiometrijskoj razmeri 1:1. TIMP-ovi su glavni lokalni tkivni inhibitori MMP, dok su u plazmi metaloproteinaze inhibirane α 2-makroglobulinima. Inhibicija α 2-makroglobulinima je ireverzibilna jer se kompleksi α 2-makroglobulin/MMP uklanja iz cirkulacije endocitozom dok je inhibicija TIMP-ovima reverzibilna.

1.3.2. FUNKCIONALNA ULOGA MMP U KANCERU

Kancer je višestepeni poremećaj u kome sekvencijalne i kumulativne genetičke promene dovode do maligne transformacije ćelije. Invazivni i metastatski karcinomi dovode do letalnog ishoda u oko 50% pacijenata sa ovim tipom karcinoma. Invazije i metastaze su, sa druge strane, takođe kompleksni višestepeni procesi koji direktno zavise od degradacije okoloćelijskog matriksa.

Tumorske ćelije proizvode matriksne metaloproteinaze koje uništavaju matriksne barijere omogućavajući rast i invaziju tumora u okolna tkiva. Prekomerna ekspresija MMP je dokumentovana u praktično svim vrstama kancera i koreliše sa kasnijim stadijumom bolesti, metastatskim potencijalom i invazivnošću kancera i generalno lošijom prognozom (Roy i sar., 2009). Pored toga što same sintetišu prekomerne količine MMP, tumorske ćelije parakrinim signalima kao što je EMMPRIN (engl. extracellular matrix metalloproteinase inducer) aktivno stimulišu i okolne stromalne ćelije da proizvode metaloproteinaze (Weidle i sar., 2010).

Uloge MMP u progresiji kancera su brojne i smatra se da su MMP neophodne u svim stadijumima razvoja kancera.

- **Uloga MMP u epitelijalno-mezenhimske tranzicije i ćelijske migracije**

Epitelijalno-mezenhimska tranzicija (EMT) je proces kroz koji neke epitelne ćelije prolaze u toku embrionalnog razvoja a karakteriše se gubitkom ćelijske adhezije, smanjenjem ekspresije E-kadherina i zadobijanjem migratornih i invazivnih karakteristika karakterističnih za mezenhimske ćelije. EMT je takođe jedan od znakova

karcinoma i metastaze, a skorašnje studije navode MMP kao promotore i medijatore EMT (Radisky i sar., 2005). Neki od predloženih mehanizama uključuju procesuiranje E-kadherina od strane MMP-3 i MMP-7 što direktno narušava međućelijske veze kao i proteolizu adhezivnih molekula koji pričvršćuju ćeliju za matriks. Ovi procesi ne samo što fizički oslobađaju ćeliju za migraciju, već i pokreću niz signalnih puteva koji dovode do globalnih promena u transkripciji ćelije. Na primer, MMP-1 seče i aktivira PAR-1 (engl. protease activated receptor-1) što dovodi do niza promena koje povećavaju mobilnost i migratorne sposobnosti ćelije (Boire i sar., 2005).

MMP podstiču ćelijsku migraciju i drugim mehanizmima koji uključuju oslobađanje hemoatraktanata iz matriksa i fizičko „krčenje puta” razgradnjom matriksa ispred invazivne ćelije.

- **Uloga MMP u izazivanju genomske nestabilnosti**

Ćelija poseduje mnoge mehanizme za održanje genomskog integriteta. To su sistemi koji prepoznaju i popravljaju oštećenu DNK, regulišu vreme i tačnost replikacije genetičkog materijala i uspešno segregiraju hromosome u ćerke ćelije. Njihova bitnost se ogleda u tome što su genomske alteracije od baznih promena do krupnih hromozomskih aneuploidija nađene u skoro svim tumorima (Lengauer i sar., 1998) i igraju ulogu u najranijim stupnjevima razvoja tumora (Pihan i sar., 2003). Mnogi ekstracelularni faktori imaju uticaj na rad ovih sistema pa tako i matriksne metaloproteinaze indirektno utiču na njihovo funkcionisanje.

U nedavnim studijama je nađeno da MMP mogu da izazovu promene u genomu aktiviranjem genotoksičnih metaboličkih puteva. Na primer, nađeno je da MMP-3 može da izazove genomsku nestabilnost u epitelnim ćelijama sisara preko Rac1b indukovanog povišenja nivoa slobodnih radikala kiseonika i remećenja p53 signalnog puta (Radisky i sar., 2005). Takođe, MMP mogu da kompromituju mnoge citokine koji direktno dovode do aneuploidije i maligne transformacije.

Ipak, naše razumevanje molekularnih mehanizama koji su uključeni u MMP indukovanu genetsku nestabilnost dolazi u potpunosti iz studija na ćelijskoj kulturi i životinjskim modelima. Još uvek se ne zna koliko se ova saznanja mogu ekstrapolirati na tumore čoveka.

- **Uloga MMP u smanjenju dostupnosti faktora rasta**

Nekoliko MMP mogu da utiču na ćelijsku proliferaciju smanjujući dostupnost faktora rasta vezanih za matriks i modulišući njihove receptore. Biodostupnost insulinu sličnih faktora rasta (IGF) je regulisana njihovim vezujućim proteinima (IGFBP) koji su supstrat za MMP-1, -2, -3 i -11 (Thraikill i sar., 1995). Ligandi za faktore rasta su takođe supstrati nekih metaloproteinaza.

- **Uloga MMP u tumorskoj angiogenezi**

Angiogeneza u tumorima je kontrolisana balansom između proangiogenetskih i antiangiogenetskih faktora. MMP igraju kompleksne i ponekad kontradiktorne uloge u tumorskoj angiogenezi. Studije pokazuju da MMP-2 i -9 pokreću tzv. angiogenetski prekudač tj. iniciranje stvaranja kapilara smanjenjem balansa angiogenetskih faktora (Fang i sar., 2000). Pokazalo se da je dejstvo MMP neophodno ne samo za njihov nastanak već i za održavanje.

Dejstvo MMP može takođe da rezultuje i produkcijom negativnih regulatora angiogeneze, na primer proteolizom plazminogena i kolagena XVIII nastaju angiostatin i endostatin (O'Reilly i sar., 1999).

- **Uloga MMP u invaziji krvnih i limfnih sudova**

Metastatski potencijal tumora direktno zavisi od njegove sposobnosti da uđe u krvni ili limfni sistem i potom formira sekundarne tumore u limfnim čvorovima ili udaljenim organima. Želatinaze (MMP-2 i MMP-9) seku kolagen IV koji je glavna komponenta bazalne membrane, dok MMP-14 aktivira MMP-2 (Liotta i sar., 1990). Smatra se da su ove tri metaloproteinaze ključne za invazivni fenotip kancera jer direktno omogućavaju invaziju krvnog suda i metastazu. Nakon što pređu u cirkulaciju, MMP su potrebne i za napuštanje krvnog suda kao i za uspostavljanje povoljne mikrosredine na mestu udaljene metastaze.

1.3.3. MATRIKSNE METALOPROTEINAZE U DIJAGNOSTICI KARCINOMA

Obzirom na prekomernu ekspresiju MMP u kancerima, u toku je veliki broj studija koje ispituju njihovu potencijalnu primenu kao biomarkera kancera.

U slučaju karcinoma dojke, MMP-9 je povišen kako u tkivu kancera tako i u serumu, urinu i plazmi pacijenata (Moses i sar., 1998), a postoje indicije da se ekspresija MMP-9 može koristiti kao dijagnostičko i prognostičko sredstvo, za ranu detekciju kancera ili kao indikator relapsa, metastaze i odgovora na terapiju (Wu i sar., 2008). Ohrabrujući rezultati su dobijeni i u slučaju kancera pankreasa koga je jako teško dijagnostifikovati u ranom stadijumu. Nađena je povišena ekspresija MMP-2, MMP-9 i MMP-7 u serumu i pankreasnom soku pacijenata (Tian i sar., 2008). Iste MMP su povišene i u serumu obolelih od karcinoma pluća (Jumper i sar., 2004), dok je u slučaju kancera jajnika nađena povišena ekspresija MMP-2, MMP-9 i MMP-14 (Kamat i sar., 2006). Kod pacijenata sa kancerom bešike, ove metaloproteinaze su povišene u urinu i serumu (Gerhards i sar., 2001). Studije sa sličnim rezultatima su rađene i u kanceru mozga, kolona, prostate, štitne žlezde i jednjaka (Roy i sar., 2009). Iako je nađena povišena ekspresija i korelacija sa malignim fenotipom gotovo svih MMP u karcinomima u odnosu na odgovarajuća zdrava tkiva, istraživački fokus je u velikoj meri usmeren na želatinaze, MMP-2 i MMP-9, zbog njihove uloge u degradaciji kolagena IV, glavne komponenta bazalne membrane.

1.3.3.1. MMP-2 i MMP-9 u tiroidnim tumorima

Prva studija MMP-2 u tumorima štitaste žlezde rađena je još 1992 godine od strane Campo i saradnika (1992). Ova grupa je imunohistohemijski utvrdila prisustvo MMP-2 i korelaciju sa agresivnim fenotipom tiroidnih neoplazija, dok nisu našli imunopozitivnost u zdravoj tiroidei i strumi. Takođe, pokazali su imunopozitivnost u 5 od 9 benignih folikularnih aenoma. Sledeća studija je objavljena 1999. godine, kada su Nakamura i saradnici ispitali prisustvo 7 MMP (MMP-1, -2, -3, -7, -8, -9, i -13), i našli

da je samo nivo MMP-2 povišen u karcinomima u odnosu na adenome i zdravu tiroideu (Nakamura i sar., 1999), dok su dve godine kasnije Maeta i saradnici pokazali da je u papilarnom karcinomu pored MMP-2, povišen nivo i MMP-9 i TIMP-2, i da sva tri antigena pozitivno korelišu sa različitim kliničkopatološkim parametrima (Maeta i sar., 2001). Korem i saradnici su kasnije ponovo dobili oprečan rezultat ne nalazeći vezu između ekspresije MMP-2 i nepovoljnih prognostičkih kliničkopatoloških parametara papilarnog karcinoma (Korem i sar., 2002). Prva studija na ćelijskim linijama tiroidnih tumora rađena je 2004. godine od strane Baldini i saradnika (Baldini i sar., 2004). Ova grupa je pokazala povećanu ekspresiju i želatinolitičku aktivnost u ćelijskim linijama poreklom od tumora u odnosu na zdravu tiroideu. Rezultati Cho Mar i saradnika (2006) pokazuju da se ekspresija MMP-2 i MMP-7 može koristiti u diferencijalnoj dijagnostici minimalno invazivnog FTC i FTA. Dve godine kasnije, te rezultate je opovrgla Rydlova sa saradnicima (Rydlova i sar., 2008), a Tian i saradnici su našli korelaciju između ekspresije MMP-2 u papilarnom karcinomu i prisustva limfnih nodalnih metastaza (Tian i sar., 2008).

Sumirajući rezultate dosadašnjih istraživanja o ekspresiji želatinaza, kao i njihovih inhibitora, u tiroidnim tumorima, može se reći da još uvijek postoji dosta nepoznanica; često su nalaženi međusobno oprečni rezultati povodom modela njihove ekspresije u različitim histotipovima tumora štitaste žlezde. Isto tako, još nije jasno koje želatinaze su predominantno povezane sa agresivnijim fenotipom tiroidnog karcinoma.

Imajući na umu ulogu matriksnih metaloproteinaza u procesu kancerogeneze i progresiji tumorskog rasta, prepostavili smo da bi ekspresija MMP-2, -9 i tkivnog inhibitora TIMP-2, mogla biti još jedan dijagnostički i/ili prognostički factor kod karcinoma štitaste žlezde. Poseban naglasak stavili smo na analizu aktivne forme MMP-9, u odabranom kliničkom uzorku tiroidnih tumora, iz razloga što do sada nije publikovano istraživanje o aktivnosti i lokalizaciji ovog enzima u tiroidnom tkivu, niti korelacija između nivoa njegove ekspresije/aktivnosti i težine kliničke slike kod pacijenata sa PTC.

2. CILJ

Neoplastične lezije štitaste žlezde najčešće se javljaju kao nodusi žlezdanog tkiva i mogu biti benigne ili maligne prirode. Obzirom da prognoza, terapija i eventualne hirurške intervencije zavise od postavljanja tačne dijagnoze, biomarkeri koji se koriste u diferencijalnoj dijagnostici benignog i malignog tkiva imaju bitnu ulogu u kliničkoj praksi. Osim toga, novija istraživanja u ovoj oblasti idu u pravcu identifikacije biomarkera koji će moći da razlikuju invazivne od neinvazivnih tumora i tumore koji imaju sposobnost metastaziranja od onih koji će verovatno ostati lokalizovani u primarnom organu.

Matriksne metaloproteinaze (MMP) su proteolitički enzimi koji učestvuju u nastanku metastaza putem promovisanja invazije tumorskih ćelija. Radi se o proteinima koji jedini mogu razgraditi fibronektin, kolagen, kao i ostale proteine ekstracelularnog matriksa. Ovi enzimi i njihovi specifični tkivni inhibitori (TIMP) ispoljavaju jedinstveno dejstvo na tkivo štitaste žlezde kao i na maligne ćelije tiroidnog karcinoma čoveka, u smislu stimulacije ili inhibicije tumorske aktivnosti.

Polazeći od izveštaja prethodnih studija da je prisustvo enzima MMP-2 i MMP-9 (želatinaza) veoma malo u normalnom i benignom tkivu štitaste žlezde, a povećano kod tiroidnog karcinoma, ispitivana je mogućnost korišćenja imunohistohemijske detekcije želatinaza, kao i njihovog tkivnog inhibitora 2 (TIMP-2) u diferencijalnoj dijagnostici pojedinih tiroidnih tumora. Pored toga, analizirani su nivoi ekspresije i aktivnost želatinaza, posebno, MMP-9 u papilarnom tiroidnom karcinomu (PTC) u odnosu na poznate prognostičke faktore (veličina tumora, patohistološki stadijum tumora, status limfnih čvorova).

Konačni cilj je definisati model ekspresije MMP-2 i -9, kao i njihovog inhibitora (TIMP-2) u tumorima štitaste žlezde čoveka, u smislu povezivanja njihove ekspresije i aktivnosti želatinaza, posebno MMP-9, sa patološkim stanjem i progresijom karcinoma.

Treba istaći da je u prikazanom istraživanju prvi put ispitivana:

- o imunohistohemijska ekspresija aktivne forme MMP-9 proteina u benignom, malignom i uslovno zdravom tkivu štitaste žlezde

- o povezanost ekspresije aktivne forme MMP-9 proteina sa prognostičkim kliničkopatološkim parametrima papilarnog tiroidnog karcinoma na velikom broju uzoraka

Radi postizanja zadatog cilja, neposredni zadaci ovog rada su podeljeni u više celina koje se odnose na ispitivanje ekspresije želatinaza i njihovog inhibitora TIMP-2. Analiza će se vršiti na arhivskom i svežem materijalu tiroidnog tkiva dobijenom nakon operacije pacijenata sa benignim (folikularni tiroidni adenom) ili malignim tumorom štitaste žlezde (papilarni tiroidni karcinom i folikularni tiroidni karcinom). Kao kontrolni materijal za ekspresiju i aktivnost MMP-a koristiće se uslovno zdravo tiroidno tkivo pacijenata odstranjeno uz neoplastično tiroidno tkivo. Molekulske forme MMP-a će se detektovati imunohistohemijski sa antitelima koja prepoznaju obe forme želatinaza, i prvi put u našem radu, sa novim antitelom koje specifično prepoznaje samo aktivnu formu MMP-9. Studija će takođe obuhvatiti ispitivanje aktivnosti želatinaza. Aktivnost MMP-a će biti ispitivana sa aspekta udela aktivnih formi, korišćenjem želatin elektroforeze, čija specifičnost omogućuje procenu kvantitativnog odnosa pro i aktivnih formi MMP-2 i MMP-9. Lokalizacija aktivnosti obe želatinaze u tkivnim isečcima će se ispitati metodom in situ zimografije.

Ukupni program rada obuhvata sledeće celine:

- o analizu i ocenu imunohistohemijske ekspresije MMP-2, MMP-9, TIMP-2 i aktivne forme MMP-9 proteina na parafinskim isečcima tkiva štitne žlezde, koje je prethodno detaljnom patohistološkom analizom od strane ekspertskog tima patologa razvrstano u dijagnostički jasno definisane grupe,
- o detaljnu statističku obradu dobijenih podataka radi utvrđivanja najadekvatnijeg imunohistohemijskog markera za diferencijalnu dijagnostiku tiroidnih tumora,
- o analizu povezanosti imunohistohemijskog profila MMP-2 MMP-9 i TIMP-2
- o poređenje modela ekspresije MMP-2, MMP-9, kao i TIMP-2, sa više različitih kliničko-patoloških parametara papilarnog tiroidnog karcinoma, u smislu procene mogućeg rizika da dođe do pogoršanja razvoja maligne bolesti,
- o procenu vrednosti dinamike profila aktivne forme-MMP-9/ukupni-MMP-9, kao potencijalnog prognostičkog markera PTC,

- o vizualizaciju aktivnosti želatinaza *in situ* u različitim histotipovima tiroidnog tkiva, sa posebnim osvrtom na papilarni tiroidni karcinom sa jasno histološki definisanim stepenom tumorske infiltracije.

Definisanje modela ekspresije ovih molekula je neophodno radi razumevanja sticanja ili gubitka specifične biološke aktivnosti u fiziološkim i patološkim stanjima štitaste žlezde, analizi dijagnostičkog potencijala i kao osnova za identifikaciju promena koje su povezane sa težinom kliničke slike kod pacijenata sa tiroidnim karcinomom. To otvara mogućnost korišćenja pomenutih proteina kao dijagnostičkih i/ili prognostičkih markera tiroidnog karcinoma i može biti polazna osnova za razvoj ciljanih terapijskih sredstava u savremenoj medicinskoj praksi.

3. MATERIJAL I METODE

3.1. MATERIJAL

3.1.1. REAGENSI

Antitela

- Monoklonsko antitelo koje specifično prepoznaje MMP-2 (klon 42-5D11, Calbiochem, Darmstadt, Germany)
- Monoklonsko antitelo koje specifično prepoznaje TIMP-2 (klon 3A4, Abcam, Cambridge, UK)
- Monoklonsko antitelo koje specifično prepoznaje proformu i aktivnu formu MMP-9 (klon 56-2 A4, Abcam, Cambridge, UK)
- Monoklonsko antitelo koje prepoznaje aktivnu formu MMP-9 (klon MCA2736, AbD Serotec, Kidlington, UK)
- Sekundarno antitelo, konjski anti-mišji IgG (Vector Laboratories, Burlingame, CA, USA)

Kompleti reagenasa

- ABC: Vectastain Avidin-biotin complex kit (Vector Laboratories, Burlingame, CA, USA)
- DAB: 3,3'-diaminobenzidine tetra hydrochloride kit (Vector Laboratories, Burlingame, CA, USA)
- BCA: Bicinchoninic acid kit (Pierce Biotechnology, Rockford, IL, USA)
- ECL: Enzyme chemoluminescence kit (Pierce Biotechnology, Rockford, IL, USA)

Čvrsta faza

- Nitrocelulozna membrana (GE Healthcare Life Sciences, Sigma Aldrich, St. Louis, MO, USA)

Fluorescentno obeleženi reagensi

- DQ (dye-quenched) želatin iz svinjske kože konjugovan sa fluoresceinom (Molecular Probes, Inc., Invitrogen™, Eugene, OR, USA)
- DAPI u glicerolu (Millipore, Merck, Billerica, MA, USA)

Inhibitori

- ARP-100, selektivni inhibitor MMP-2 (Santa Cruz Biotechnologies, Dallas, USA)

3.1.2 KLINIČKI MATERIJAL

3.1.2.1. Prikupljanje i obrada uzoraka tkiva tumora štitaste žlezde

U istraživanju koje je uključilo pacijente kojima je odstranjen tumor štitaste žlezde u periodu od 1996. do 2012. godine, prikupljeno je ukupno 147 uzoraka tumorskog tkiva poreklom od folikularne epitelne tiroidne ćelije. Pacijenti su operisani u Centru za endokrinu hirurgiju, Instituta za endokrinologiju, dijabetes i bolesti metabolizma, Kliničkog centra Srbije, Beograd, a odstranjeno tumorsko tkivo je bilo obrađeno na Odeljenju za endokrinu i kardiovaskularnu patologiju, Beograd. To podrazumeva da je materijal dobijen hirurškim intervencijama, zatim fiksiran i ukalupljen u parafin, te su na taj način dobijeni trajni preparati. Utvrđen je patohistološki nalaz od strane patologa u skladu sa kriterijumima WHO (Svetske zdravstvene organizacije) (Hedinger i sar., 1988) Serija dobijenih histoloških uzoraka kalupljenih u formalinu sastojala se od ukupno 147 slučajeva, a na osnovu revizije patohistološke dijagnoze, izvršena je sledeća klasifikacija analiziranog tkiva:

- 22 uzorka folikularnog adenoma
- 20 uzoraka folikularnog karcinoma
- 60 uzoraka klasične varijante papilarnog karcinoma
- 45 uzorka folikularne varijante papilarnog karcinoma
- Kontrolnu grupu činilo je 30 uzoraka normalnog ili hiperplastičnog tiroidnog tkiva dobijenog nakon operacije u kojima nije bilo tragova tumorskih ćelija niti upalnih procesa.

Pored navedenog arhivskog materijala (parafinski isečci tiroidnog tkiva), jedan deo (oko 30 %) naših uzoraka je činilo sveže tiroidno tkivo dobijeno nakon operacije pacijenata sa benignim ili primarnim malignim tumorom štitaste žlezde. Prikupljeno je ukupno 42 uzoraka tumorskog i isto toliko zdravog ili hiperplastičnog tkiva odstranjenog uz primarni tumor štitaste žlezde. Ovo uslovno zdravo tkivo istog pacijenta, služilo je kao kontrolni materijal za ekspresiju i aktivnost matriksnih metaloproteinaza. Sveže tiroidno tkivo je podeljeno u više porcija. Jedan deo

tumorskog, kao i uslovno zdravog tkiva odstranjenog uz primarni tumor, je odmah zamrznuto u tečnom azotu i čuvano na -80°C do upotrebe. Preostali deo materijala je upotrebljen za pripremu patohistoloških preparata.

Sav materijal sakupljen je sa dozvolom Etičkog komiteta Centra za endokrinu hirurgiju Kliničkog centra Srbije, Beograd a uz pismenu saglasnost obolelih.

Za većinu bolesnika prikupljeni su podaci iz istorije bolesti i protokola lečenja: starost, pol, datum operacije, patohistološka klasifikacija tumora, prisustvo metastaza, kliničkopatološki stadijum bolesti i drugo.

Na osnovu dobijenih podataka pacijenti operisani zbog tiroidnog karcinoma kao i njihovi patohistološki nalazi klasifikovani su na različite načine. Standardne klasifikacije korišćene su radi grupisanja određenih parametara (pol, starost, veličina, TNM klasifikacija, stadijum bolesti, dubina neoplastične infiltracije).

3.2. METODE

3.2.1. PRIPREMA TKIVA ZA HISTOLOŠKU ANALIZU

Kod svih analiziranih slučajeva načinjen je intraoperativni histološki pregled a potom je tkivo tumora pripremano standardnom histološkom procedurom. Tkivo tumora je fiksirano u formalinu posle čega su pravljene parafinski blokovi i sečeni na mikrotomu na rezove debljine 4-5 μm . Ovi rezovi nakon deparafinizacije i dehidracije bili su bojeni standardnom hematoksilin-eozin metodom i procenjena je morfološka građa tumorskog tkiva.

Preparati fiksirani u formalinu su bojeni i imunohistohemijskom metodom. Drugi deo tkiva istog tumora je fiksiran u alkoholu, posle čega su takođe pravljene parafinski kalupi, potrebni za analizu tkiva metodom *in situ* zimografije.

3.2.2. DETEKCIJA EKSPRESIJE PROTEINA IMUNOHISTOHEMIJOM

Imunohistohemijsku metodu smo upotrebili za vizualizaciju lokalizacije i zastupljenosti antigena u trajnim parafinskim preparatima. U ovom radu smo koristili klasičnu trostepenu imunoperoksidaznu tehniku. Mikroskopske pločice sa parafinskim odsečcima fiksiranog tkiva se deparafinizuju u ksilolu 5 do 10 minuta, a zatim se ponovo prebace u čist ksilol. Rezovi su potom rehidratirani kroz seriju alkohola od 100% do 70% etanola. Aktivnost endogene peroksidaze je blokirana 0.3% H₂O₂ u 100% etanolu. Nakon toga sledi korak ispiranja 3 puta u PBS-u (0.05 M natrijum fosfatni pufer i 0.14 M NaCl, pH=7.4). Inkubacija sa primarnim antitelom u razblaženju 1:50 se vrši preko noći na 4°C, nakon čega sledi inkubacija sa biotinizovanim sekundarnim antitelom u razblaženju 1:200 u trajanju od 30 min na sobnoj temperaturi. Signal se pojačava inkubacijom u ABC reagensu 30 minuta, a reakcija se vizualizuje dodatkom DAB-a. Kontrastno bojenje se vrši hematoksilinom, a zatim sledi postepena dehidratacija rezova i montiranje VectaMount Permanent Mounting gelom (Vector Laboratories, Burlingame, CA, USA). Po završetku bojenja preparati su analizirani pod svetlosnim mikroskopom Reichart-Jung koji je povezan sa automatskim kamera sistemom za fotografisanje. U cilju provere specifičnosti signala, kontrolni odsecci su inkubirani sa PBS-om umesto primarnih antitela. Ovi odsecci nisu pokazivali bojenu reakciju.

3.2.2.1. Metod imunohistohemijske procene

Imunohistohemijska procena odnosila se na intenzitet pozitivnosti i procenat obojenih folikularnih tiroidnih ćelija na ukupnoj površini tiroidnog isečka. Svi uzorci su posmatrani od strane dva istraživača, bez prethodnog znanja o konačnom patohistološkom nalazu pacijenta. Procena je vršena u skladu sa modelom:

0 – folikularne tiroidne ćelije ne pokazuju pozitivnost ili fokalno slabo bojenje tj mali broj pozitivnih ćelija i slab intenzitet pozitivnosti.

1 – slaba imunopozitivnost u svim ćelijama ili fokalno umereno do jako bojenje

2 – srednje izražena imunopozitivnost u većini ćelija ili svim ćelijama

3 – veoma izražena imunopozitivnost u većini ćelija ili svim ćelijama

3.2.3. HOMOGENIZACIJA TKIVA

Uzorci postoperativnog tkiva mase 0.1 g su homogenizovani u 1 ml pufera za homogenizaciju (20mM Tris, 137 mM NaCl, 10% glicerol, 2 mM EDTA, 1% nonidet P-40, pH 8) sadodatkom 10 µl koktela inhibitora proteaza (P8340, Sigma Aldrich St. Louis, MO, USA). Homogenati su centrifugirani na 12000 rpm na 4°C 30 minuta, a supernatant nakon centrifugiranja je alikvotiran izamrznut do daljeg korišćenja. Koncentracija proteina u homogenatima je određena uz pomoć BCA kita.

3.2.4. DETEKCIJA ENZIMSKE AKTIVNOSTI GEL-ZIMOGRAFIJOM

Gel zimografija je korišćena za merenje enzimске aktivnosti u uzorku *in vitro* kako bi se dobile informacije o molekularnim masama i relativnoj zastupljenosti enzima odgovornih za degradaciju supstrata.

Pre elektroforeze, 100 µg svakog homogenata rastvoreno je u duploj zapremini pufera za uzorke (0.125M Tris, 10% SDS, 20% glicerol) i inkubirano 5 minuta na 100°C. Elektroforeza je rađena na 8% poliakrilamidnom gelu kopolimerisanim sa želatinom, sa strujom od 120V, 50 mA, 8W za jedan gel ili 150V, 80mA, 12W za dva gela. Nakon razdvajanja proteina, gel je inkubiran u 2.5% (v/v) Triton-X 100 kako bi se odstranio SDS iz uzoraka i gela. Gel je inkubiran preko noći na 37°C u puferu za renaturaciju (50 mM Tris-HCl pH 7.4, 5 mM CaCl₂, 1 µM ZnCl₂). Gel je zatim bojen rastvorom CBB (0.4% Comassie Blue G-250 u 40% metanolu, 10% sirćetnoj kiselini u vodi) pa obezbojavan 30% metanolom, 10% sirćetnom kiselinom do pojave bledih traka na mestima digestije. Rezultat je detektovan u vidu četiri obezbojene trake na plavom gelu, koje odgovaraju digestiji od strane pro-MMP-9, aktivnoj MMP-9, pro-MMP-2 i aktivnoj MMP-2. Dobijeni gelovi su skenirani i izvršena je kvantifikacija odgovarajućih traka denzitometrijom, uz pomoć TotalLab softvera (Nonlinear Dynamics Ltd, Newcastle, UK).

3.2.5. DETEKCIJA ŽELATINOLITIČKE AKTIVNOSTI ZIMOGRAFIJOM IN SITU

Zimografija *in situ* je tehnika za direktno detektovanje želatinolitičke aktivnosti na tkivnim odseccima. Odsecci su fiksirani u etanolu kako je preporučeno od strane Hadler-Olsen i saradnika (2010), zbog toga što taj način očuva strukturu enzima i omogućava dobijanje slike visoke rezolucije. Tehnika podrazumeva dodavanje DQ (dye-quenched) želatina konjugovanog sa fluoresceinom kao supstrata (DQ gelatin, Molecular Probes, Inc., InvitrogenTM, Eugene, OR, USA) u renaturacionom puferu (0.05 M Tris-HCl, 0.15 M NaCl, 5 mM CaCl₂, 0.2 mM NaN₃, pH 7.6) na rez. Vizualizacija enzimske reakcije je vršena pod fluorescentnim mikroskopom. Mesta razgradnje supstrata se uočavaju u vidu zelene fluorescence na mračnoj pozadini. Radi bolje vizualizacije morfologije tkiva, korišćen je DAPI kao kontrastna boja za obeležavanje jedara. Da bi se utvrdio tačan doprinos želatinaza pojavi fluorescence, uz svaki eksperiment smo radili dve kontrole. Kontrola autofluorescence je podrazumevala inkubaciju sa supstratom na -20°C kako bi se zaustavile enzimske reakcije i posmatrao udeo fluorescence poreklom od spontane emisije samog tkiva i supstrata. Kontrola doprinosa metaloproteinaza u odnosu na druge želatinolitičke enzime podrazumevala je inkubaciju sa EDTA koji, kao helirajući agens specifično blokira matriksne metaloproteinaze. Preostali deo fluorescence, u tom slučaju, dolazi od drugih želatinolitičkih enzima.

U cilju procene doprinosa samo MMP-9, koristili smo ARP-100, inhibitor koji selektivno deluje na MMP-2 u koncentraciji od 13.7 nM/l

3.2.6. METODE I SREDSTVA STATISTIČKE ANALIZE

Za prikupljanje, obradu i statističku analizu podataka korišćene su opšte i specifične metode statističke analize, kao i različiti informatički postupci i sredstva.

Osnovno je bilo formirati bazu podataka o pacijentima, sa svim elementima kontrole potpunosti i logičnosti podataka. Opštim statističkim metodama izvršeno je

grupisanje, klasifikovanje i formiranje distribucije frekvencija uz pomoć programa SPSS 12.0.1 (SPSS Inc., Chicago, IL, USA) za Windows. Normalnost distribucije podataka je proveravana Kolmogorov-Smirnov testom. Grupe podataka koje nisu pratile normalnu raspodelu su poredene Mann-Whitney U testom i χ^2 ili Fisher-ovim testom tačne verovatnoće, u zavisnosti od broja analiziranih slučajeva. Grupe sa normalnom raspodelom podataka su poredene Studentovim t- testom. Koeficijenti korelacije između grupa i njihove statističke značajnosti su računati Spearman-ovom korelacionom analizom. Vrednost $P < 0.05$ je smatrana statistički značajnom za sva poređenja.

Za ocenu kvaliteta ispitivanih proteina kao tumorskih markera, računati su sledeći parametri: senzitivnost, specifičnost, pozitivna prediktivna vrednost (PPV) i negativna prediktivna vrednost (NPV).

Senzitivnost je mogućnost testa (tehnike) da kao pozitivne identifikuje ispitanike koji su zaista pozitivni (na osnovu kriterijuma). Računa se kao odnos broja ispitanika koje je tehnika čiju senzitivnost ispitujemo identifikovala kao pozitivne i broja ispitanika koji su kao pozitivni identifikovani na osnovu kriterijuma, u ovom radu su to patohistološki kriterijumi.

Specifičnost neke metode se računa kao odnos broja ispitanika koji su tom tehnikom ocenjeni kao negativni i broja negativnih na osnovu kriterijuma

Pozitivna prediktivna vrednost (PPV) se računa kao odnos broja ispitanika koje je tehnika koju ispitujemo tačno identifikovala kao pozitivne, u odnosu na ukupan broj ispitanika koje je ista ta tehnika identifikovala kao pozitivne (i tačno i pogrešno). U suštini, to je procenat ispravno identifikovanih kao pozitivni, izračunava se na osnovu formule: stvarno pozitivni / (stvarno pozitivni + lažno pozitivni).

Negativna prediktivna vrednost (NPV) se računa kao broj ispitanika koje je tehnika koju ispitujemo tačno identifikovala kao negativne, u odnosu na ukupan broj ispitanika koje je ista ta tehnika identifikovala kao negativne (i tačno i pogrešno), tj. procenat ispravno identifikovanih kao negativni. Ukratko: stvarno negativni / (stvarno negativni + lažno negativni)

Analiza ROC (Receiver Operating Characteristic) krivih se često upotrebljava u medicini za procenu efikasnosti dijagnostičkih testova. ROC krive su dobar način za predstavljanje odnosa između senzitivnosti i specifičnosti testova. Konstruišu se na osnovu dobijenih vrednosti ispitivanih parametara sa ciljem utvrđivanja njihove granične vrednosti (cut off vrednost) za razlikovanje komplementarnih grupa (u ovoj tezi patohistoloških grupa tiroidnog tkiva).

Površina ispod krive služi kao sveukupna mera korisnosti nekog testa. Kada test nema dijagnostičku vrednost, ROC kriva se poklapa sa dijagonalnom linijom, a površina ispod krive je jednaka 0.5. Što je veća površina ispod krive test ima veću dijagnostičku tačnost.

4. REZULTATI

4.1. REZULTATI IMUNOHISTOHEMIJSKE ANALIZE MMP-2, TIMP-2, MMP-9 I AKTIVNE FORME MMP-9 U TKIVU ŠTITASTE ŽLEZDE

U ovom delu doktorske disertacije analizirana je imunohistoheмиjska ekspresija MMP-2, TIMP-2, ukupne i aktivne forme MMP-9 u malignom i nemalignom tkivu štitaste žlezde. Nemaligno tkivo je uključivalo benigne folikularne adenome i uslovno normalno peritumorsko tkivo štitaste žlezde. U sklopu maligniteta štitaste žlezde analizirali smo dobro diferencirane karcinome štitaste žlezde poreklom of folikularne epitelne tiroidne ćelije.

Polazeći od heterogenosti histotipova tiroidnih lezija, predpostavili smo da postoji i intertumorska heterogenost ekspresije pomenutih proteina kod pacijenata s tiroidnim tumorima koja bi, kao dodatni parameter, mogla biti od pomoći patologu prilikom postavljanja dijagnoze maligniteta i/ili prepoznavanja određenog malignog histotipa.

Za svaki od markera je računato da li postoji statistička značajnost razlike u modelu ekspresije između histotipova, a zatim su računati parametri koji određuju njegov kvalitet kao markera određenog histotipa: senzitivnost, specifičnost, dijagnostička tačnost i pozitivna i negativna prediktivna vrednost.

Prema tome, način obrade i analize podataka uslovljen je polaznom hipotezom o postojanju povezanosti vrednosti imunoreaktivnih parametara sa tiroidnim histotipom, odnosno, sa patohistološkom slikom analiziranog tiroidnog tkiva.

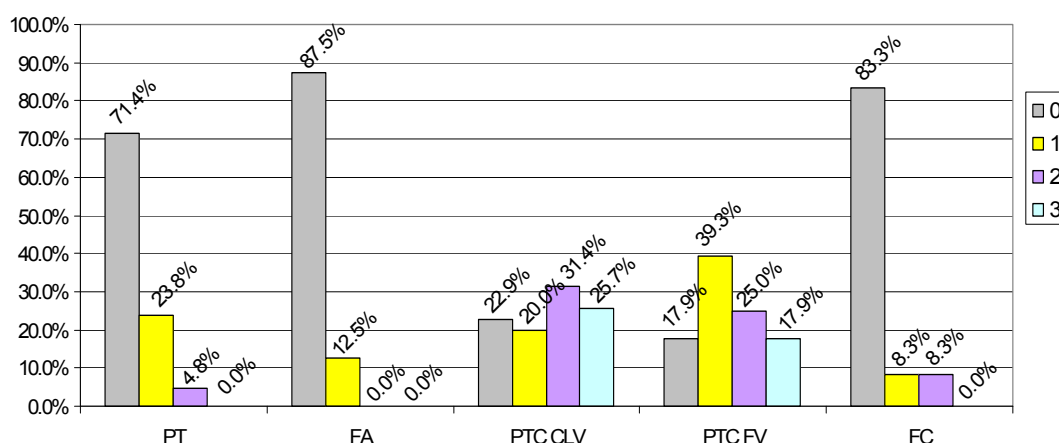
4.1.1. IMUNOHISTOHEMIJSKA EKSPRESIJA MMP-2 U TIROIDNOM TKIVU

Ekspresija MMP-2 je analizirana u 112 primeraka tiroidnog tkiva. Tabela 1 prikazuje broj uzoraka i ocenu njihovih obojenosti u okviru svakog histotipa, a procentualni udeli svake ocene dati su u Histogramu 1.

Tabela 1. Imunohistohemijska analiza ekspresije MMP-2 u uzorcima peritumorskog i tumorskog tiroidnog tkiva

PH dijagnoza	Broj uzoraka	Procena obojenosti			
		0	1	2	3
PT	21	15	5	1	0
FA	16	14	2	0	0
PTC CLV	35	8	7	11	9
PTC FV	28	5	11	7	5
FC	12	10	1	1	0

PH dijagnoza: Patohistološka dijagnoza, PT : Peritumorsko tkivo, FA: Folikularni adenom, PTC CLV: klasična varijanta papilarnog tiroidnog karcinoma, PTC FV : folikularna varijanta papilarnog tiroidnog karcinoma, FC: Folikularni karcinom. Metod procene imunohistohemijske obojenosti detaljno je opisan u Materijalu i metodama

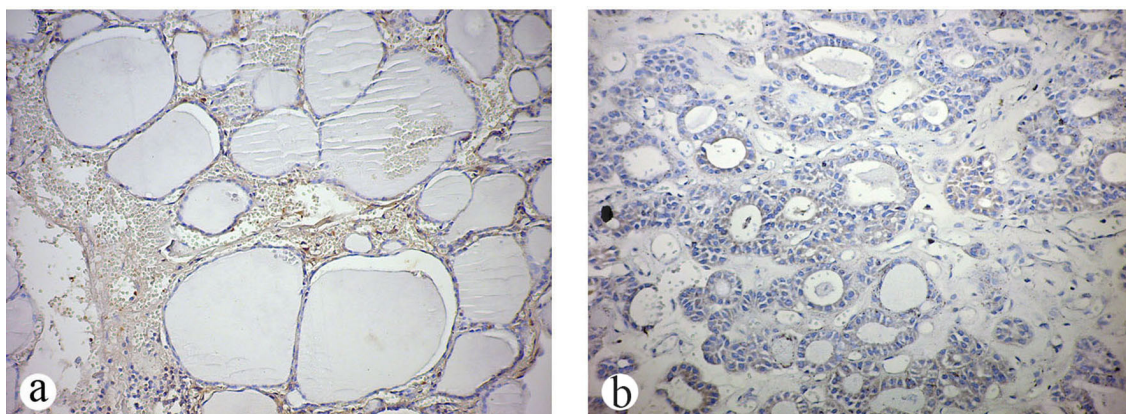


Histogram 1. Procentualna zastupljenost imunohistohemijskih ocena MMP-2 u uzorcima peritumorskog (uslovno normalnog) i tumorskog tiroidnog tkiva čoveka. PT : Peritumorsko tkivo, FA: Folikularni adenom, PTC CLV: klasična varijanta papilarnog tiroidnog karcinoma, PTC FV : folikularna varijanta papilarnog tiroidnog karcinoma, FC: Folikularni karcinom

4.1.1.1. Imunohistohemijsko bojenje MMP-2 u benignom i uslovno zdravom tkivu tiroidee

Grupu uzoraka uslovno normalnog peritumorskog tiroidnog tkiva predstavljalo je tkivo susedno neoplastičnoj leziji, prema nalazu patologa proglašeno za histomorfološki normalno. Ovih uzoraka je bilo ukupno 21. Normalno tkivo je pokazalo, u imunohistohemijskom bojenju na MMP-2 slabu bojevu reakciju u 5

primeraka a umerenu u jednom, dok je bojena reakcija odsustvovala u preostalim 15 primeraka. U sklopu analize ekspresije MMP-2 u benignom tkivu tiroidee, pregledano je 16 folikularnih adenoma. Većina uzoraka nije dala bojenu reakciju. Naime, od analiziranih adenoma, 14 (87%) nije ekspimiralo MMP-2 dok je u 2 primerka (13%) uočeno slabo fokalno citoplazmatsko bojenje. Primeri uzoraka nemalignog tkiva imunonegativnog na MMP-2 su dati na slici 6.

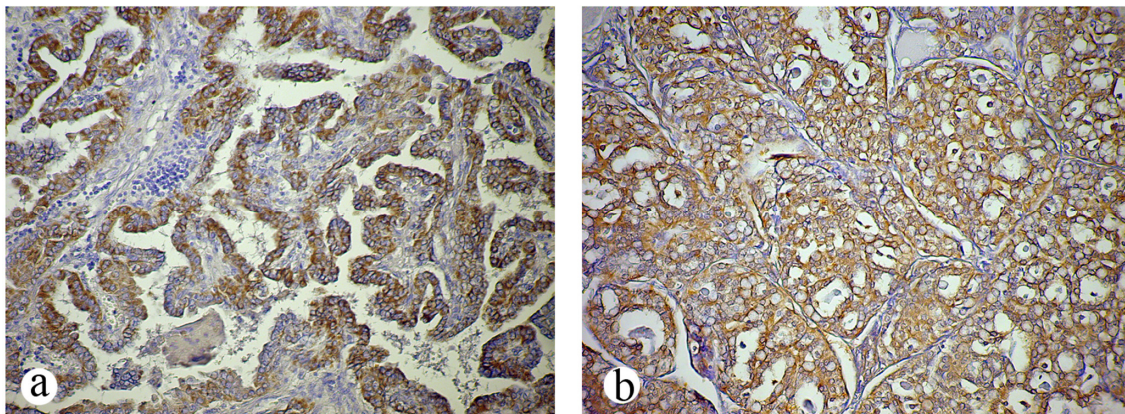


Slika 6. a) Odsustvo imunohistohemijskog bojenja na MMP-2 u tirocitima u uslovno zdravom tiroidnom tkivu susednoj neoplastičnoj leziji, ali slaba imunopozitivnost u elementima strome i inflamatornim ćelijama peritumorskog tkiva. b) Odsustvo imunohistohemijske reakcije na MMP-2 u većini folikularnih epitelnih ćelija folikularnog adenoma. (Bojenje: diaminobenzidin – hematoksilin, originalno uveličanje x20).

4.1.1.2. Imunohistohemijsko bojenje MMP-2 u malignom tkivu tiroidee

Grupa malignih tumora obuhvatala je 63 primerka papilarnog tiroidnog karcinoma, od toga 35 klasične i 28 folikularne varijante, i 12 primeraka folikularnog tiroidnog karcinoma. Ovaj antigen nije bio prisutan samo u 8 uzoraka klasične i 5 uzoraka folikularne varijante papilarnog karcinoma. Papilarni karcinomi dominantno klasične arhitekture su najčešće umereno ekspimirali MMP-2 (11 slučajeva). Slaba difuzna ili jaka fokalna imunopozitivnost zapažena je u 7 slučajeva dok je ekspresija bila jako povišena u 9 slučajeva. Uzorci folikularne varijante papilarnog karcinoma su pokazali pozitivnost u 23 od analiziranih 28 slučajeva. Najčešće su davali slabu reakciju (11 slučajeva ili 39,2%), dok je umereno pozitivno bilo 7 slučajeva, a intenzivno bojenje je nađeno u 5 slučajeva. Reprezentativne mikrografije imunohistohemijskog bojenja klasične i folikularne varijante papilarnog karcinoma prikazane su na Slici 7. Folikularni

karcinomi su uglavnom pokazali odsustvo imunopozitivnosti. Od 12 pregledanih slučajeva, MMP-2 se ekspimirala samo u 2 slučaja, u jednom slabo i u jednom umereno.



Slika 7. a) Klasična varijanta papilarnog tiroidnog karcinoma sa intenzivnom imunohistohemijском eksresijom MMP-2 u maligno transformisanim tirocitima; b) Umerena pozitivnost na MMP-2 u folikularnoj varijanti papilarnog tiroidnog karcinoma. (Bojenje: diaminobenzidin – hematoksilin, originalno uveličanje x20).

4.1.1.3. MMP-2 kao dijagnostički marker papilarnog karcinoma

Kako bi se utvrdile razlike u ekspresiji MMP-2 u različitim histotipovima tiroidnog tkiva, raspodele semikvantitativnih ocena su upoređene međusobno u svim histotipovima. Prvo je Kolmogorov-Smirnov testom utvrđeno da ekspresija MMP-2 ne prati normalnu raspodelu ni u jednom histotipu, a zatim su, shodno tome, svi histotipovi međusobno poređeni Mann-Whitney neparametarskim testom. Statistička analiza je uključila i ukupni papilarni karcinom (klasičnu i folikularnu varijantu), kao i nemaligno tkivo (peritumorsko tkivo zajedno sa folikularnim adenomom). Značajnosti Mann-Whitney testa su dati u Tabeli 2. Statistički značajne razlike su podebljane.

Tabela 2. Značajnosti razlika u ekspresiji MMP-2 među histotipovima štitaste žlezde čoveka poređenih Mann-Whitney testom

PH dijagnoza	PT	FA	NM	PTC CLV	PTC FV	PTC
FA	0.404					
NM	0.543	0.424				
PTC CLV	< 0.001	< 0.001	< 0.001			
PTC FV	< 0.001	< 0.001	< 0.001	0.497		
PTC	< 0.001	< 0.001	< 0.001	0.716	0.672	
FTC	0.645	0.837	0.791	< 0.001	0.001	< 0.001

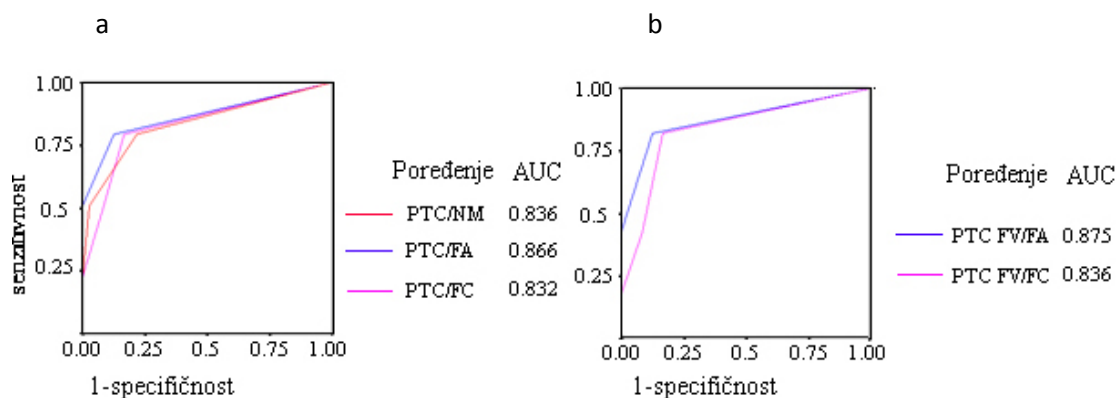
PH dijagnoza: Patohistološka dijagnoza, PT: Peritumorsko tkivo, NM: Nemaligno tkivo, FA: Folikularni adenom, PTC CLV: klasična varijanta papilarnog tiroidnog karcinoma, PTC FV: folikularna varijanta papilarnog tiroidnog karcinoma, PTC: Ukupni papilarni karcinom, FC: Folikularni karcinom

U Tabeli 2 se vidi da se MMP-2 češće eksprimira u papilarnom karcinomu nego u nemaligim tkivima i folikularnom karcinomu. Folikularni karcinom, sa druge strane, nema značajno različitu ekspresiju MMP-2 u odnosu na folikularni tiroidni adenom kao i uslovno normalno tiroidno tkivo. Analiza takođe pokazuje da se dve varijante papilarnog karcinoma međusobno ne razlikuju značajno u pogledu ekspresije MMP-2. Bitno je istaći da se ekspresija MMP-2 razlikuje između folikularne varijante papilarnog karcinoma i morfološki sličnih histotipova tj. folikularnog adenoma, kao i folikularnog karcinoma.

Kako bi se detaljnije analizirala mogućnost uključivanja imunohistohemijskih rezultata za MMP-2 za upotrebu u kliničkoj praksi treba definisati dijagnostičke performanse MMP-2 testa. Mere dijagnostičke tačnosti jednog testa su osetljivost, specifičnost, sveukupna tačnost (efikasnost testa, dijagnostička tačnost), „ROC“ krive i drugo. Prvo smo na osnovu dobijenih imunohistohemijskih ocena za MMP-2 konstruisali ROC krive za razlikovanje definisanih patohistoloških grupa tiroidnog tkiva. Dalje smo pomoću „ROC“ krivih odredili graničnu vrednost MMP-2 (engl. „cut off“) koju bi primenili za razlikovanje određenih patohistoloških grupa pacijenata.

Krive su konstruisane za razlikovanje ukupnog PTC od nemalnog tkiva, folikularnog adenoma i folikularnog karcinoma (Grafikon 1a), kao i za razlikovanje samo folikularnih histotipova: folikularne varijante papilarnog karcinoma od folikularnog adenoma ili folikularnog karcinoma (Grafikon 1b). Površina ispod krive

može poslužiti za poređenje dijagnostičke korisnosti dva testa. Sa porastom dijagnostičke korisnosti, ROC kriva se udaljava od dijagonalne linije, postaje bliža jedinici i površina ispod krive raste.



Grafikon 2. ROC krive za određivanje upotrebljivosti MMP-2 za razlikovanje a) PTC od NM, FA i FC; i b) PTC FV od FA i FCNM: Nemaligno tkivo, FA: Folikularni adenom, PTC FV: folikularna varijanta papilarnog tiroidnog karcinoma, PTC: Ukupni papilarni karcinom, FC: Folikularni karcinom, AUC- Površina ispod ROC krive (engl. Area Under Curve). Na grafikonu su dati podaci za površine ispod krive bez uvedenog „cut off“-a

Površina ispod ROC krivih pokazuje da promenljiva MMP-2 može da bude koristan marker za razlikovanje sledećih grupa pacijenata (Grafikon 1): PTC i nemalignog tkiva, FA i FC, kao i folikularne varijante PTC od FA kao i FC. Kao tačka razlučivanja određena je ona tačka na svakoj ROC krivoj koja daje najbolji odnos između senzitivnosti i specifičnosti. U našem slučaju, u svim poređenjima tačka razlučivanja tj “cut off” vrednost za MMP-2 je imala vrednost 1. Na osnovu toga su izračunati parametri koji ukazuju na dijagnostičke performanse MMP-2 (Tabela 3)

Tabela 3. Dijagnostičke performanse MMP-2

Dijagnostički parametri	PTC/NM	PTC/FA	PTC/FC	PTC FV/FA	PTC FV/FC
Senzitivnost	0.79	0.79	0.79	0.82	0.82
Specifičnost	0.78	0.86	0.83	0.86	0.83
Dijagnostička tačnost	0.79	0.81	0.8	0.84	0.83
PPV	0.86	0.96	0.96	0.92	0.89
NPV	0.69	0.51	0.43	0.74	0.67
AUC	0.789	0.834	0.813	0.848	0.827

PPV: Pozitivna prediktivna vrednost, NPV: Negativna prediktivna vrednost, AUC: Površina ispod ROC krive (engl. Area under curve), PT: Peritumorsko tkivo, NM: Nemaligno tkivo, FA: Folikularni tiroidni adenom, PTC CLV: klasična varijanta papilarnog tiroidnog karcinoma, PTC FV: folikularna varijanta papilarnog tiroidnog karcinoma, PTC: Ukupni papilarni karcinom, FC: Folikularni tiroidni karcinom

Iz Tabele 3 se vidi da senzitivnost, specifičnost, pozitivna prediktivna vrednost i površina ispod ROC krive za MMP-2 u svim poređenjima prevazilazi vrednost od 0.75, što ukazuje na sposobnost MMP-2 da prepozna PTC i i da ga razlikuje od nemalignog tkiva, folikularnog adenoma i folikularnog karcinoma. Niske vrednosti negativne prediktivne vrednosti MMP-2 ukazuju na slabu sposobnost testa da pravilno klasifikuje negativan rezultat. U kombinaciji sa visokim vrednostima specifičnosti, ovi rezultati se mogu protumačiti tako da odsustvo ekspresije MMP-2 ne znači nužno i odsustvo dijagnoze papilarnog karcinoma, iako je većina ostalih lezija imunonegativna.

4.1.2. IMUNOHISTOHEMIJSKA EKSPRESIJA TIMP-2 U TIROIDNOM TKIVU

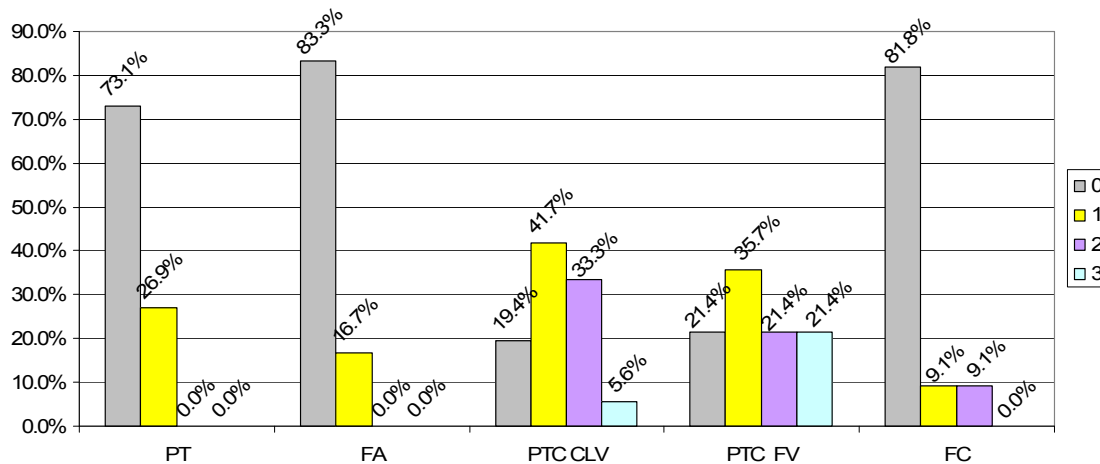
Imunohistohemijska ekspresija TIMP-2 je analizirana u 113 primeraka tiroidnog tkiva. Analizom prisustva TIMP-2 u uzorcima nemalignog i malignog tkiva tiroidee dobijeni su rezultati koji su prikazani u tabeli 4. Histogram 2 prikazuje raspodelu procentualnih udela imunohistohemijskih ocena u svakom histotipu.

Tabela 4. Imunohistohemijska analiza ekspresije TIMP-2 u uzorcima peritumorskog i tumorskog tiroidnog tkiva

PH dijagnoza	Broj uzoraka	Procena obojenosti			
		0	1	2	3
PT	26	19	7	0	0
FA	12	10	2	0	0
PTC CLV	36	7	15	12	2
PTC FV	28	6	10	6	6
FC	11	9	1	1	0

PH dijagnoza: Patohistološka dijagnoza, PT : Peritumorsko tkivo, FA: Folikularni adenom, PTC CLV: klasična varijanta papilarnog tiroidnog karcinoma, PTC FV : folikularna varijanta papilarnog tiroidnog karcinoma, FC: Folikularni karcinom.

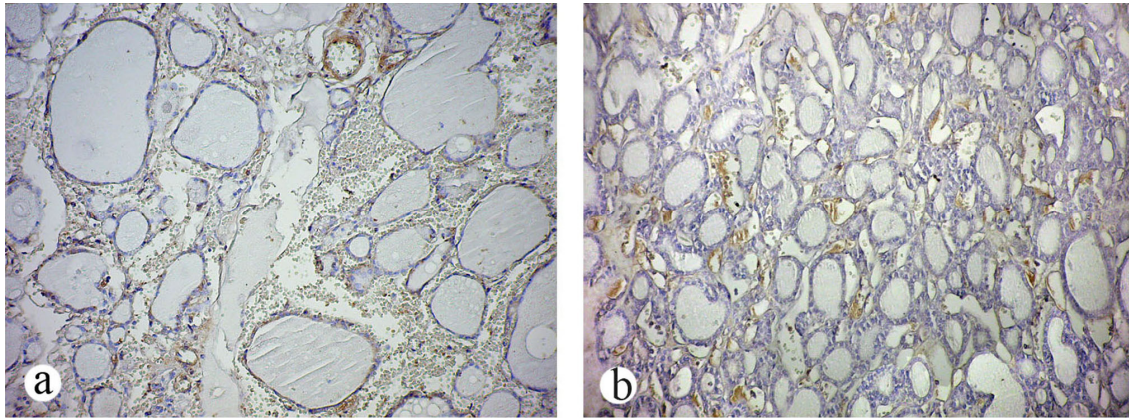
Metod procene imunohistohemijske obojenosti detaljno je opisan u Materijalu i metoda



Histogram 2. Procentualna zastupljenost imunohistohemijskih ocena MMP-2 u uzorcima normalnog i tumorskog tiroidnog tkiva čoveka. PT : Peritumorsko tkivo, FA: Folikularni adenom, PTC CLV: klasična varijanta papilarnog tiroidnog karcinoma, PTC FV : folikularna varijanta papilarnog tiroidnog karcinoma, FC: Folikularni karcinom

4.1.2.1. Imunohistohemijsko bojenje TIMP-2 u benignom i uslovno zdravom tkivu tiroidee

Većina slučajeva nemalignog tkiva nije dala imunoreakciju u folikularnim epitelnim tiroidnim ćelijama. Imunopozitivnost nije bila prisutna u 19 od 26 analiziranih peritumorskih tkiva (73%), a slaba reakcija je detektovana u 7 slučajeva. Folikularni adenomi su pokazali ponašanje slično uslovno zdravom peritumorskom tkivu u odnosu na bojenje na TIMP-2. Od 12 pregledanih slučajeva, u 2 primeraka je detektovana slaba difuzna rasprostranjenost TIMP-2, a nijedan uzorak nije dao umerenu ili jaku imunoreakciju (Slika 8).



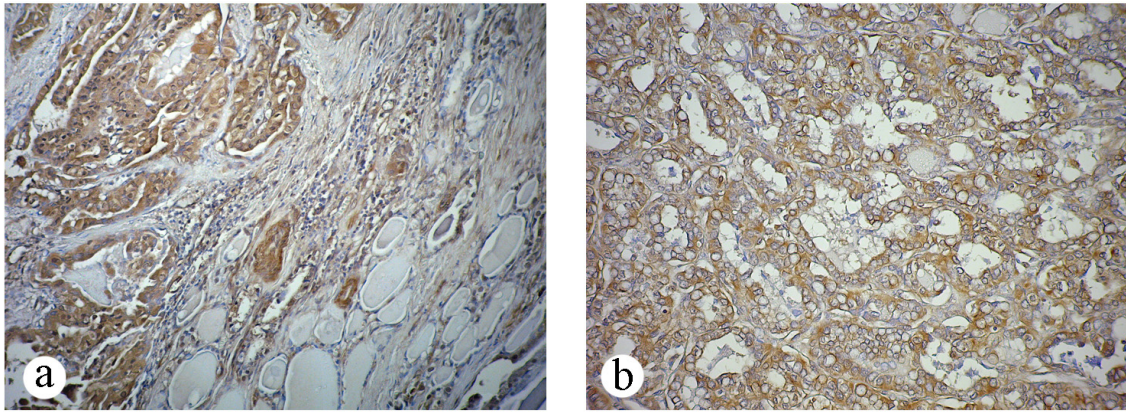
Slika 8. a) Peritumorsko tkivo sa odsustvom imunohistohemijskog bojenja na TIMP-2 u tirocitima i imunopozitivnošću u stromi b) Odsustvo imunohistohemijskog bojenja na TIMP-2 u folikularnim epitelnim ćelijama folikularnog tiroidnog adenoma sa mestimičnom pozitivnošću u stromi. (Bojenje: diaminobenzidin – hematoksilin, originalno uvećanje x20).

4.1.2.2. Imunohistohemijsko bojenje TIMP-2 u malignom tkivu tiroidee

Grupu malignih tumora činilo je 75 diferenciranih tiroidnih karcinoma: 11 uzoraka folikularnog tiroidnog karcinoma i 64 uzoraka papilarnog karcinoma. Dobro diferenciranih papilarnih karcinoma sa dominantnom klasičnom papilarnom strukturom je bilo 36. U 7 od 36 takvih uzoraka, maligne epitelne tiroidne ćelije, koje grade zid papilarnih formacija ili folikulskih struktura, su bile kompletno negativne na TIMP-2. U 15 uzorka je nađeno slabo difuzno citoplazmatsko bojenje ili heterogeno fokalno bojenje. Umerena difuzna imunopozitivnost se mogla uočiti u 12 uzoraka, a 2 primerka klasičnog papilarnog karcinoma su intenzivno ekspimirala ovaj antigen.

Papilarnih karcinoma sa isključivo folikulskom histološkom strukturom, bez papilarnih projekcija, je bilo 28. U 6 uzoraka nije bilo bojenja malignih ćelija. Blago povišenu ekspresiju u malignim tirocitima pokazalo je 10 uzoraka. U 6 uzorka je konstatovano umereno bojenje folikulskih ćelija kroz ceo tumorski rez (slika 9). U 6 uzorka je nađena umerena do intenzivna citoplazmatska pozitivnost u većini ćelija.

U odnosu na papilarni tiroidni karcinom, ćelije folikularnog karcinoma su ređe ekspimirale TIMP-2. Odsustvo ekspresije nađeno je u 9 primeraka od ukupno 11 analiziranih. Po jedan uzorak je dao slabo i umereno difuzno bojenje kroz ceo rez folikularnog karcinoma.



Slika 9. Ekspresija TIMP-2 u papilarnom karcinomu tiroidee. a) Slučaj klasične varijante papilarnog karcinoma sa intenzivnim bojenjem na TIMP-2 (ocena 3) i odsustvom obojenosti u susjednim „zdravim“ folikulima; b) folikularna varijanta papilarnog karcinoma sa jakom imunopozitivnošću velikog dela reza (ocena 3). (Bojenje: diaminobenzidin – hematoksilin, originalno uveličanje x20).

4.1.2.3. TIMP-2 kao dijagnostički marker papilarnog karcinoma

Kako bi se utvrdile značajnosti razlika u modelu ekspresije TIMP-2 u analiziranim histotipova tiroidnog tkiva, upotrebljen je Mann-Whitney test za neparametarske podatke. Dobijene značajnosti testa su date u Tabeli 5.

Tabela 5. Značajnosti razlika u ekspresiji TIMP-2 među histotipovima štitaste žlezde čoveka poređenih Mann-Whitney testom

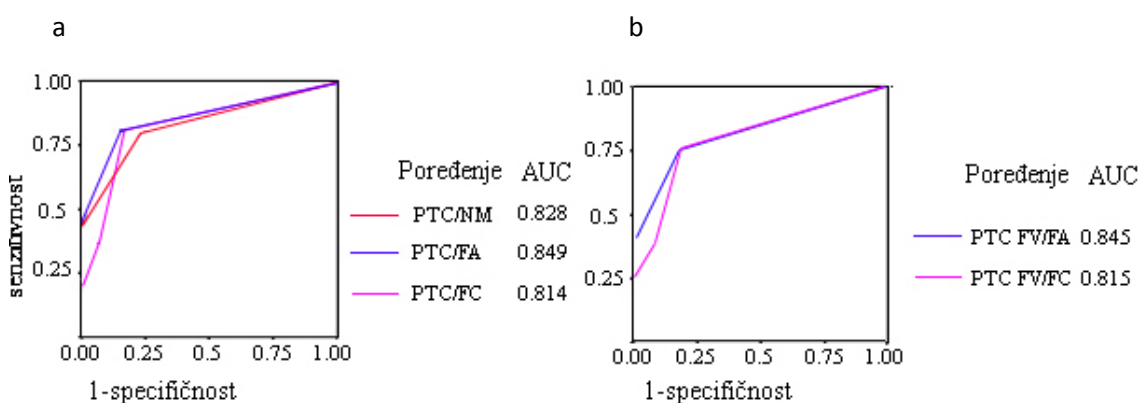
PH dijagnoza	PT	FA	NM	PTC CLV	PTC FV	PTC
FA	0.613					
NM	0.631	0.771				
PTC CLV	< 0.001	< 0.001	< 0.001			
PTC FV	< 0.001	< 0.001	< 0.001	0.570		
PTC	< 0.001	< 0.001	< 0.001	0.723	0.762	
FTC	0.928	0.817	0.781	0.020	0.010	0.001

PH dijagnoza: Patohistološka dijagnoza, PT: Peritumorsko tkivo, NM: Nemaligno tkivo, FA: Folikularni adenom, PTC CLV: klasična varijanta papilarnog tiroidnog karcinoma, PTC FV: folikularna varijanta papilarnog tiroidnog karcinoma, PTC: Ukupni papilarni karcinom, FC: Folikularni karcinom

Kao što se vidi iz Tabele 5, Mann-Whitney testom nije nađena razlika u ekspresiji TIMP-2 između folikularnog adenoma i peritumorskog zdravog tkiva.

Folikularna i klasična varijanta papilarnog karcinoma se takođe nisu bitno razlikovale u ovom pogledu. Sa druge strane, TIMP-2 razlikuje ukupni PTC, kao i njegove varijante od nemalighnih tkiva i folikularnog karcinoma. U odnosu na ekspresiju TIMP-2, folikularni karcinom se ponašao sličnije nemalighnom tkivu nego papilarnom karcinomu.

ROC krive date u Grafikonu 2 su konstruisane za poređenja između ukupnog PTC i ukupnog nemalighnog tkiva, folikularnog adenoma i folikularnog karcinoma, kao i folikularne varijante papilarnog karcinoma od njoj morfološki najbližnjih tiroidnih histotipova FA i FC. Nakon određivanja tačke razlučivanja (ocena 1), izračunati su parametri koji ukazuju na kvalitet TIMP-2 kao dijagnostičkog markera PTC i PTC fv. Rezultati su prikazani u Tabeli 6.



Grafikon 2. ROC krive za određivanje upotrebljivosti MMP-2 za razlikovanje a) PTC od NM, FA i FC; i b) PTC FV od FA i FC, NM: Nemalighno tkivo, FA: Folikularni adenom, PTC FV: folikularna varijanta papilarnog tiroidnog karcinoma, PTC: Ukupni papilarni karcinom, FC: Folikularni karcinom, AUC- Površina ispod ROC krive (engl. Area Under Curve). Na grafikonu su dati podaci za površine ispod krive bez uvedenog „cut off“-a

Tabela 6. Dijagnostičke performanse TIMP-2

Dijagnostički parametri	PTC/NM	PTC/FA	PTC/FC	PTC	PTC FV/FC
Senzitivnost	0.8	0.8	0.79	0.8	0.79
Specifičnost	0.76	0.83	0.83	0.82	0.82
Dijagnostička tačnost	0.78	0.8	0.8	0.8	0.79
PPV	0.85	0.96	0.92	0.96	0.92
NPV	0.69	0.43	0.63	0.43	0.6
AUC	0.780	0.815	0.810	0.808	0.802

PPV: Pozitivna prediktivna vrednost, NPV: Negativna prediktivna vrednost, AUC: Površina ispod ROC krive (engl. Area under curve), PT: Peritumorsko tkivo, NM: Nemaligno tkivo, FA: Folikularni tiroidni adenom, PTC CLV: klasična varijanta papilarnog tiroidnog karcinoma, PTC FV: folikularna varijanta papilarnog tiroidnog karcinoma, PTC: Ukupni papilarni karcinom, FC: Folikularni tiroidni karcinom

Vrednosti koje ukazuju na kvalitet TIMP-2 kao dijagnostičkog markera su slične kao i u slučaju MMP-2, tako da i ovde zaključujemo da prisustvo TIMP-2 sa velikom verovatnoćom potvrđuje dijagnozu papilarnog karcinoma, dok njegovo odsustvo ne isključuje tu dijagnozu.

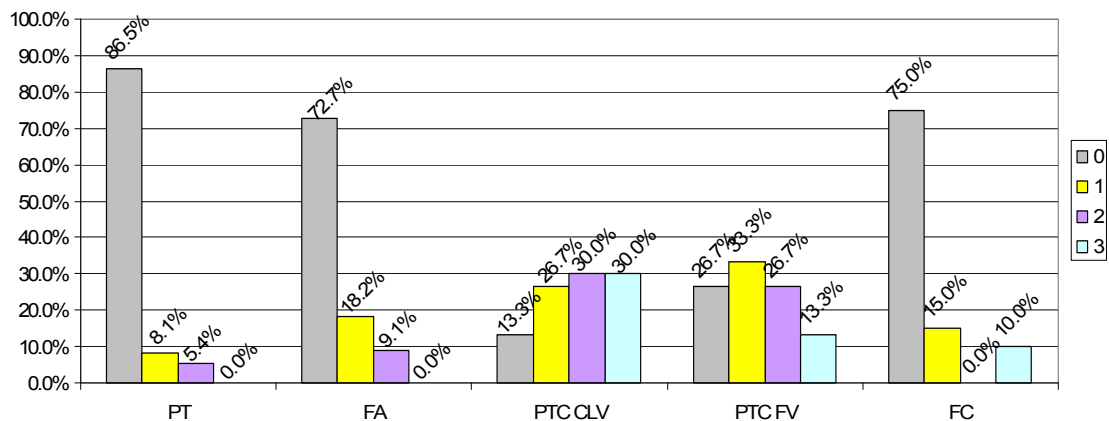
4.1.3. IMUNOHISTOHEMIJSKA EKSPRESIJA UKUPNE FORME MMP-9 U TIROIDNOM TKIVU

Ekspresija MMP-9 je ocenjena u 184 uzorka tiroidnog tkiva. Tabela 7 prikazuje rezultate imunohistohemijske analize. Histogram 3 prikazuje procentualnu zastupljenost svake ocene u okviru različitih patohistoloških grupa tiroidnog tkiva.

Tabela 7. Imunohistohemijska analiza ekspresije MMP-9 u uzorcima normalnog i tumorskog tiroidnog tkiva čoveka

PH dijagnoza	Broj uzoraka	Procena obojenosti			
		0	1	2	3
PT	37	32	3	2	0
FA	22	16	4	2	0
PTC CLV	60	8	16	18	18
PTC FV	45	12	15	12	6
FC	20	15	3	0	2

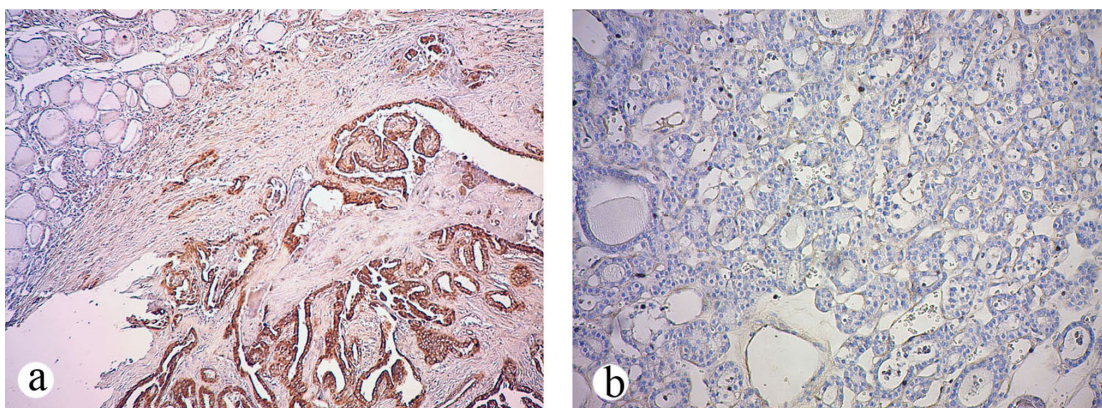
PH dijagnoza: Patohistološka dijagnoza, PT : Peritumorsko tkivo, FA: Folikularni adenom, PTC CLV: klasična varijanta papilarnog tiroidnog karcinoma, PTC FV : folikularna varijanta papilarnog tiroidnog karcinoma, FC: Folikularni karcinom
Metod procene imunohistohemijske obojenosti detaljno je opisan u Materijalu i metodama



Histogram 3. Procentualna zastupljenost imunohistohemijskih ocena MMP-9 u uzorcima normalnog i tumorskog tiroidnog tkiva čoveka

4.1.3.1. Imunohistohemijsko bojenje ukupne forme MMP-9 u benignom i uslovno zdravom tkivu tiroidee

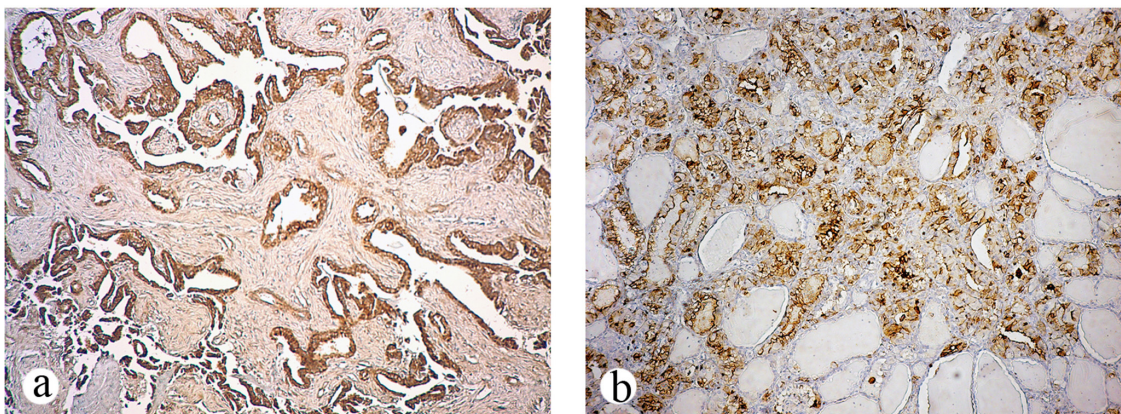
Imunoekspresiju MMP-9 u nemalignom tkivu tiroidee analizirali smo u ukupnom uzorku od 37 slučajeva peritumorskog tkiva i 22 slučaja folikularnog adenoma. Kao i u prethodnim slučajevima, u većini nemalignih uzoraka ovaj antigen nije detektovan i nijedan uzorak nije imao intenzivnu ekspresiju. U 86.5% slučajeva PT i 72.7% slučajeva FTA imunoreakcija je u potpunosti izostala. Tri uslovno normalna peritumorska tkiva su imala slabu, a dva su imala umerenu ekspresiju. U grupi folikularnih adenoma, MMP-9 je bio eksprimiran u ukupno 6 primeraka, od toga 4 slabo i 2 umereno (Slika 10).



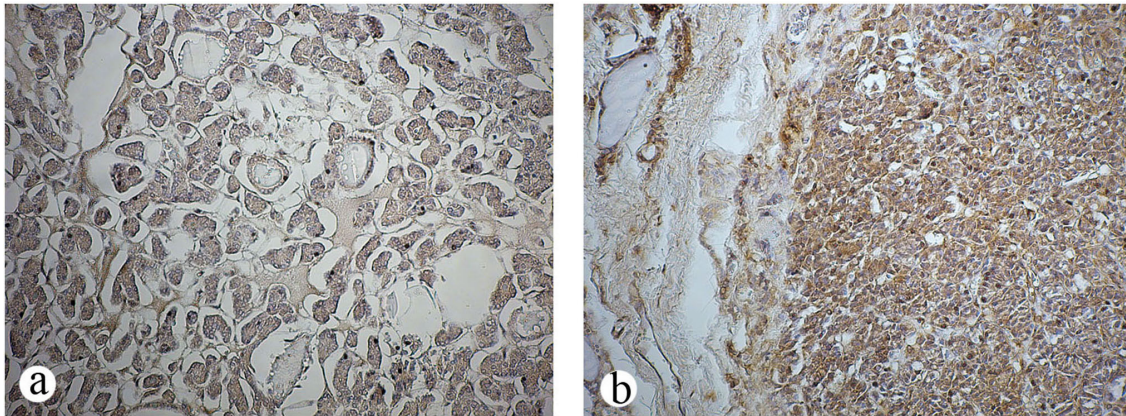
Slika 10. a) Odsustvo imunohistohemijskog bojenja na MMP-9 u uslovno normalnom tkivu, susednom papilarnom karcinomu. (Diaminobenzidin – hematoksilin, originalno uveličanje x10); b) Odsustvo bojenja folikularnog adenoma na MMP-9. (Originalno uveličanje x20).

4.1.3.2. Imunohistohemijsko bojenje ukupne forme MMP-9 u malignom tkivu tiroidee

Ukupno 125 uzoraka malignog tkiva je uključeno u imunohistohemijsku analizu MMP-9. Od toga, grupu papilarnih karcinoma činilo je 105 uzoraka (60 klasične i 45 folikularne varijante), dok je ostatak maligniteta spadao u folikularne karcinome. U grupi uzoraka papilarnog karcinoma klasičnog histotipa, u 8 uzoraka ili nije bilo imunohistohemijske reakcije, ili je ona bila slabo fokalna. Slabo difuznu ili fokalno jaku imunopozitivnost detektovali smo u 16 slučajeva klasične varijante, dok su po 18 slučajeva dali umerenu i intenzivnu imunoreakciju. Papilarni karcinomi pretežno folikularnog histotipa pokazali su nešto različito ponašanje u odnosu na ekspresiju ukupne forme MMP-9. Od 45 pregledanih uzoraka, 12 uzoraka (26.7%) nije ekspimiralo MMP-9. Ostatak imunopozitivnih slučajeva najčešće je davao slabu reakciju široko rasprostranjenu kroz ceo rez (15 slučajeva, ili 33.3%). Umerena difuzna ekspresija MMP-9 zapažena je u 12 slučajeva, dok je samo 6 uzoraka klasifikovano kao izrazito pozitivno (Slika 11). Folikularni karcinomi su većinom bili imunonegativni. Izuzetak je činilo 5 slučajeva, od kojih je 3 dalo slabu reakciju a 2 izrazitu (Slika 12).



Slika 11. Imunohistohemijsko bojenje na MMP-9 u tkivu papilarnog tiroidnog karcinoma a) Klasična varijanta papilarnog karcinoma sa intenzivnim bojenjem malignih folikularnih tiroidnih ćelija duž papila b) Folikularna varijanta papilarnog karcinoma sa izrazitim bojenjem na MMP-9 i odsustvom pozitivne reakcije u peritumorskom tkivu. (Diaminobenzidin – hematoksilin, originalna uveličanja x20).



Slika 12. Primeri folikularnih karcinoma imunohistohemijski bojanih na ukupni MMP-9. a) Imunonegativan folikularni karcinom. b) Folikularni karcinom sa izrazitom ekspresijom MMP-9. (Diaminobenzidin – hematoksilin, originalna uveličanja x20).

4.1.3.3. MMP-9 kao dijagnostički marker papilarnog karcinoma

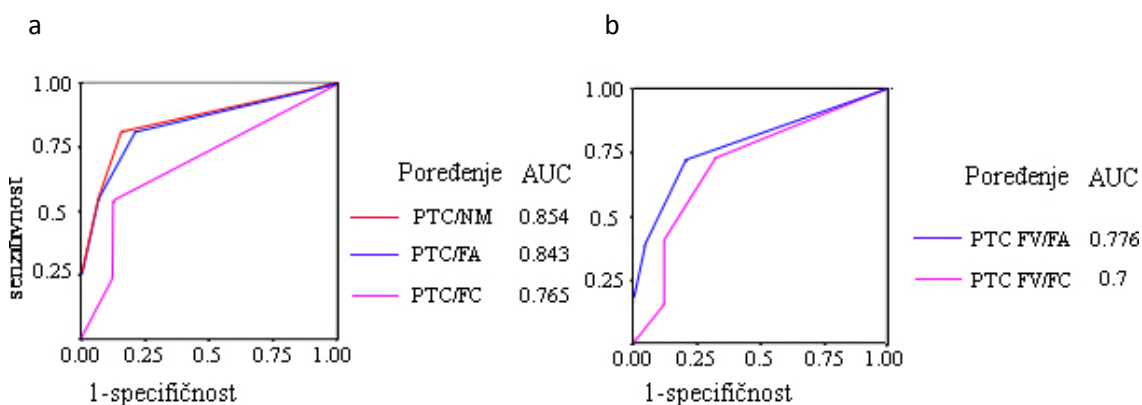
U Tabeli 8. date su značajnosti Mann-Whitney testa dobijene poređenjem imunoekspresije ukupne forme MMP-9 između različitih dijagnostičkih grupa. Rezultati su slični kao i u slučaju prethodna dva antigena, uz jedan izuzetak: prvi put je nađena značajna razlika u okviru varijanti papilarnog karcinoma, preciznije, u folikularnoj varijanti papilarnog karcinoma nivoi ekspresije MMP-9 su znatno niži u odnosu na klasičnu varijantu ($P=0.008$).

Tabela 8. Značajnosti razlika u ekspresiji MMP-9 među histotipovima štitaste žlezde čoveka poređenih Mann-Whitney testom

PH dijagnoza	PT	FA	NM	PTC CLV	PTC FV	PTC
FA	0.644					
NM	0.498	0.756				
PTC CLV	< 0.001	< 0.001	< 0.001			
PTC FV	< 0.001	< 0.001	< 0.001	0.008		
PTC	< 0.001	< 0.001	< 0.001	0.188	0.079	
FTC	0.567	0.154	0.121	< 0.001	0.015	< 0.001

PH dijagnoza: Patohistološka dijagnoza, PT: Peritumorsko tkivo, NM: Nemaligno tkivo, FA: Folikularni adenom, PTC CLV: klasična varijanta papilarnog tiroidnog karcinoma, PTC FV: folikularna varijanta papilarnog tiroidnog karcinoma, PTC: Ukupni papilarni karcinom, FC: Folikularni karcinom

Kako bi se utvrdila tačka razlučivanja između histotipova i utvrdio kvalitet antigena kao markera, konstruisane su ROC krive (Grafikon 3). Vrednost tačke razlučivanja je opet određena na oceni 1. a u odnosu na nju su izračunati parametri koji ukazuju na dijagnostičke performanse MMP-9 (Tabela 9).



Grafikon 3. ROC krive za određivanje upotrebljivosti MMP-2 za razlikovanje a) PTC od NM, FA i FC; i b) PTC FV od FA i FC, NM: Nemaligno tkivo, FA: Folikularni adenom, PTC FV: folikularna varijanta papilarnog tiroidnog karcinoma, PTC: Ukupni papilarni karcinom, FC: Folikularni karcinom, AUC- Površina ispod ROC krive (engl. Area Under Curve). Na grafikonu su dati podaci za površine ispod krive bez uvedenog „cut off“-a

Tabela 9. Dijagnostičke performanse ukupne forme MMP-9

Dijagnostički parametri	PTC/NM	PTC/FA	PTC/FC	PTC FV/FA	PTC FV/FC
Senzitivnost	0.81	0.81	0.81	0.73	0.73
Specifičnost	0.81	0.73	0.75	0.73	0.75
Dijagnostička tačnost	0.81	0.79	0.8	0.73	0.74
PPV	0.88	0.93	0.94	0.85	0.87
NPV	0.8	0.44	0.43	0.57	0.55
AUC	0.827	0.802	0.751	0.750	0.699

PPV: Pozitivna prediktivna vrednost, NPV: Negativna prediktivna vrednost, AUC: Površina ispod ROC krive (engl. Area under curve), PT: Peritumorsko tkivo, NM: Nemaligno tkivo, FA: Folikularni tiroidni adenom, PTC CLV: klasična varijanta papilarnog tiroidnog karcinoma, PTC FV: folikularna varijanta papilarnog tiroidnog karcinoma, PTC: Ukupni papilarni karcinom, FC: Folikularni tiroidni karcinom

Podaci iz Tabele 9 ukazuju na nešto slabiju sposobnost MMP-9 da diskriminiše PTC od MMP-2 i TIMP-2. Podaci za negativnu prediktivnu vrednost su i ovaj put bili

niski. Iz dosadašnje analize smo zaključili da su MMP-2, TIMP-2 i ukupna forma MMP-9 kao markeri papilarnog karcinoma diskriminatori sličnog kvaliteta tj. da pozitivan rezultat sa velikom verovatnoćom ukazuje na dijagnozu PTC, dok, zbog niske negativne prediktivne vrednosti, postoji veća verovatnoća da imunonegativan slučaj ipak bude dijagnostifikovan kao papilarni karcinom.

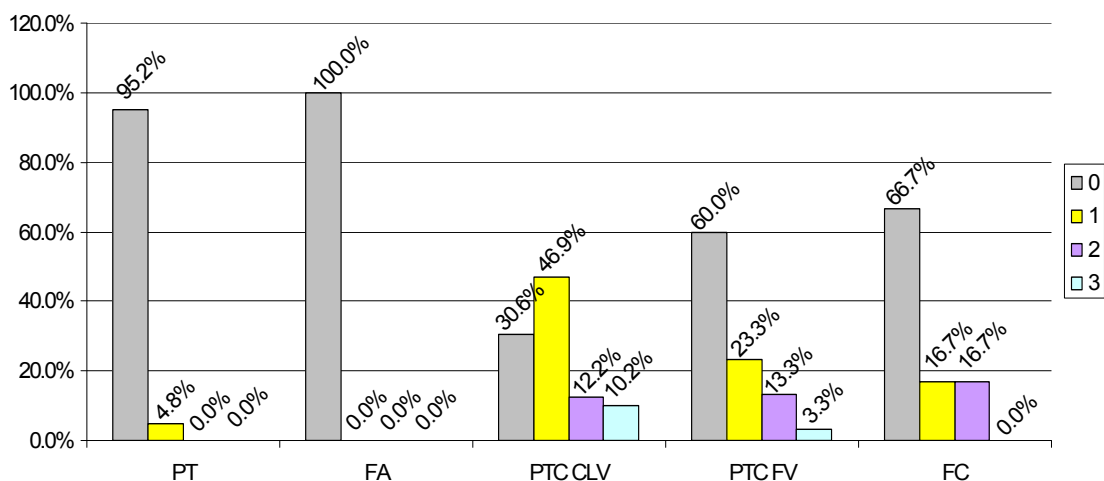
4.1.4. IMUNOHISTOHEMIJSKA EKSPRESIJA AKTIVNE FORME MMP-9 U TIROIDNOM TKIVU

U sklopu analize ekspresije aktivne forme MMP-9 pregledano je ukupno 117 uzoraka tkiva štitaste žlezde. Broj uzoraka i ocena ekspresije prikazani su u Tabeli 10. Histogram 4 prikazuje procentualne zastupljenosti procene obojenosti u svakom analiziranom histotipu.

Tabela 10. Imunohistohemijska analiza ekspresije aktivne forme MMP-9 u uzorcima peritumorskog i tumorskog tiroidnog tkiva čoveka

PH dijagnoza	Broj uzoraka	Procena obojenosti			
		0	1	2	3
PT	21	20	1	0	0
FA	11	11	0	0	0
PTC CLV	49	15	23	6	5
PTC FV	30	18	7	4	1
FC	6	4	1	1	0

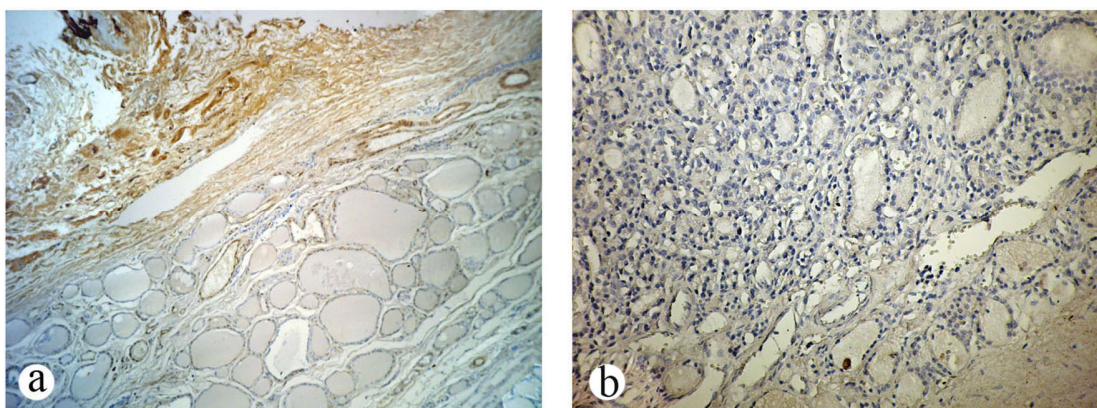
PH dijagnoza: Patohistološka dijagnoza, PT : Peritumorsko tkivo, FA: Folikularni adenom, PTC CLV: klasična varijanta papilarnog tiroidnog karcinoma, PTC FV : folikularna varijanta papilarnog tiroidnog karcinoma, FC: Folikularni karcinom
Metod procene imunohistohemijske obojenosti detaljno je opisan u Materijalu i metodama



Histogram 4. Procentualna zastupljenost imunohistohemijskih ocena aktivne forme MMP-9 u uzorcima normalnog i tumorskog tiroidnog tkiva čoveka

4.1.4.1. Imunohistohemijsko bojenje aktivne forme MMP-9 u benignom i uslovno zdravom tkivu tiroidee

Imunohistohemijska analiza aktivne forme MMP-9 u seriji nemalignog tkiva obuhvatilo je 21 uzorak peritumorskog tkiva i 11 folikularnih adenoma. Samo jedan uzorak peritumorskog tkiva je pokazao slabu imunoreakciju u tirocitima difuzno rasprostrtu po rezu. Ostatak uzoraka peritumorskog tkiva i svi pregledani folikularni adenomi nisu dali bojenu reakciju (Slika 13).

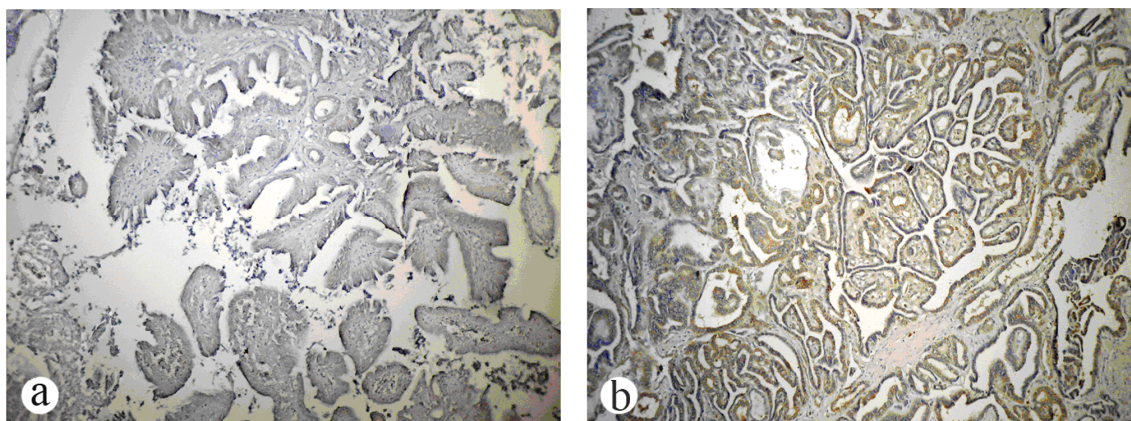


Slika 13. Imunonegativnost nemalignog tkiva bojenog na aktivnu formu MMP-9 a) Peritumorsko tkivo sa odsustvom bojenja u tirocitima ali sa imunopozitivnošću u endotelnim ćelijama i vezivnom tkivu i miofibroblastima. Originalno uveličanje 10x b) Odsustvo bojenja u folikularnom tiroidnom adenomu. (Diaminobenzidin – hematoksilin, originalno uveličanje 20x.).

4.1.4.2. Imunohistohemijsko bojenje aktivne forme MMP-9 u malignom tkivu tiroidee

U sklopu analize imunohistohemijskog bojenja aktivne forme MMP-9 u malignom tkivu tiroidee, pregledano je 85 maligniteta, od čega 79 slučajeva dijagnostifikovanih kao papilarni tiroidni karcinom (49 klasične i 30 folikularne varijante) i 6 kao folikularni tiroidni karcinom. U 15 slučajeva klasične i 18 slučajeva folikularne varijante papilarnog karcinoma izostala je bojena reakcija u malignim ćelijama. Slabo pozitivnih uzoraka u sklopu klasične varijante papilarnog karcinoma bilo je 23. Umerena pozitivnost zabeležena je u 6 slučajeva ovog histotipa dok je 5 uzoraka imalo jak intenzitet bojenja. Folikularna varijanta papilarnog karcinoma je obuhvatila 7 slabo i 4 umereno pozitivna slučaja, dok je samo jedan uzorak imao jak intenzitet bojenja (Slika 14).

U grupi folikularnih karcinoma nijedan uzorak nije pokazao intenzivnu ekspresiju aktivnog MMP-9, dok su po jedan uzorak dali slabo i umereno bojenje. Ostala 4 uzorka su ocenjena kao negativna.



Slika 14. Ekspresija aktivne forme MMP-9 u papilarnom karcinomu. a) Klasična varijanta papilarnog karcinoma sa slabom imunopozitivnošću b) Klasična varijanta papilarnog karcinoma sa umerenom imunopozitivnošću na aktivnu formu MMP-9. (Diaminobenzidin – hematoksilin, originalno uveličanje x20).

4.1.4.3. Aktivna forma MMP-9 kao dijagnostički marker papilarnog karcinoma

Kao i u slučaju prethodno analiziranih antigena, upotrebljen je Mann-Whitney test za neparametarsku raspodelu kako bi se utvrdile razlike u ekspresiji aktivne forme MMP-9 između histotipova od interesa. Poređenjem modela ekspresije aktivne forme MMP-9, ovaj put su nađene razlike između folikularnog adenoma i folikularnog karcinoma, dok nije nađena razlika u ekspresiji između folikularnog adenoma i folikularne varijante papilarnog karcinoma. Aktivna forma MMP-9 je kao i ukupna forma takođe uspešno diskriminisala između klasične i folikularne varijante papilarnog karcinoma. Između klasične i folikularne varijante papilarnog karcinoma pokazana je značajna razlika u pogledu imunohistohemijske ekspresije aktivne forme MMP-9.

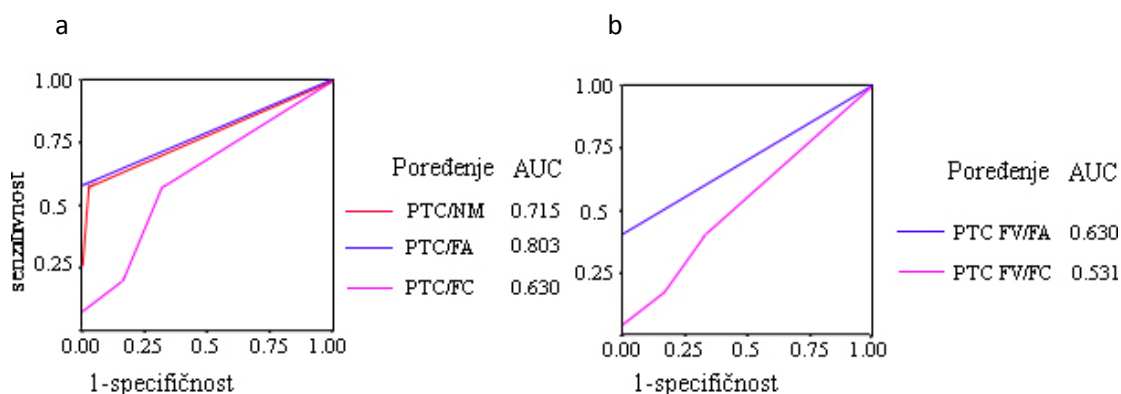
Tabela 11. Značajnosti razlika u ekspresiji aktivne forme MMP-9 među histotipovima štitaste žlezde čoveka poređenih Mann-Whitney testom

PH dijagnoza	PT	FA	NM	PTC CLV	PTC FV	PTC
FA	1					
NM	0.991	0.899				
PTC CLV	< 0.001	0.01	< 0.001			
PTC FV	0.004	0.089	0.001	0.025		
PTC	< 0.001	0.03	< 0.001	0.281	0.127	
FTC	0.289	0.253	0.253	0.186	0.82	0.260

PH dijagnoza: Patohistološka dijagnoza, PT : Peritumorsko tkivo, FA: Folikularni adenom, PTC CLV: klasična varijanta papilarnog tiroidnog karcinoma, PTC FV : folikularna varijanta papilarnog tiroidnog karcinoma, FC: Folikularni karcinom
Metod procene imunohistohemijske obojenosti detaljno je opisan u Materijalu i metodama

Nakon utvrđivanja statističkih razlika u ekspresiji aktivne forme MMP-9 među histotipovima tiroidnog tkiva, konstruisane su ROC krive za razlikovanje ukupnog PTC od nemalignog tkiva, FA i FC i folikularne varijante PTC od FA i FC. Kako u poređenju PTC fv sa FA i FC nije dobijena statistička razlika, kao ni u poređenju ukupnog PTC sa FC, u ovim slučajevima ni površine ispod ROC krive nisu ukazivale na značajnu razliku u ekspresiji aktivne forme MMP-9 između prethodno analiziranih

grupa. U ostalim slučajevima, kada su ROC krive ukazivale na značajnu razliku među histotipovima, tačka razlučivanja je određena na oceni 1.



Grafikon 3. ROC krive za određivanje upotrebljivosti MMP-2 za razlikovanje a) PTC od NM, FA i FC; i b) PTC FV od FA i FC, NM: Nemaligno tkivo, FA: Folikularni adenom, PTC FV: folikularna varijanta papilarnog tiroidnog karcinoma, PTC: Ukupni papilarni karcinom, FC: Folikularni karcinom, AUC- Površina ispod ROC krive (engl. Area Under Curve). Na grafikonu su dati podaci za površine ispod krive bez uvedenog „cut off“-a

Na osnovu utvrđene tačke razlučivanja u vrednosti od 1, izračunati su dijagnostički parametri aktivne forme MMP-9 za razlikovanje papilarnog karcinoma i njegove folikularne varijante od drugih folikularnih histotipova i nemalignog tkiva. Rezultati analize prikazani su u Tabeli 12.

Tabela 12. Dijagnostičke performanse aktivne forme MMP-9

Dijagnostički parametri	PTC/NM	PTC/FA	PTC/FC	PTC FV/FA	PTC FV/FC
Senzitivnost	0.58	0.58	0.58	0.4	0.4
Specifičnost	0.97	1	0.67	1	0.67
Dijagnostička tačnost	0.69	0.63	0.59	0.56	0.44
PPV	0.98	1	0.96	1	0.85
NPV	0.48	0.25	0.11	0.37	0.18
AUC	0.689	0.803	0.636	0.7	0.533

PPV: Pozitivna prediktivna vrednost, NPV: Negativna prediktivna vrednost, AUC: Površina ispod ROC krive (engl. Area under curve), PT : Peritumorsko tkivo, FA: Folikularni adenom, PTC CLV: klasična varijanta papilarnog tiroidnog karcinoma, PTC FV: folikularna varijanta papilarnog tiroidnog karcinoma, FC: Folikularni karcinom. Metod procene imunohistohemijske obojenosti detaljno je opisan u Materijalu i metodama

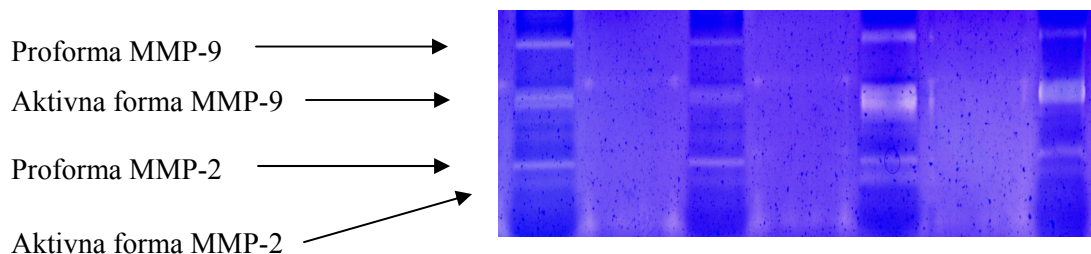
Senzitivnost aktivne forme MMP-9 za papilarni karcinom i folikularnu varijantu papilarnog karcinoma je ništavna. Razlog slabe performanse aktivne forme MMP-9 kao markera papilarnog karcinoma je veći broj imunonegativnih uzoraka papilarnog karcinoma, naročito u sklopu folikularne varijante. Jako mali broj lažno pozitivnih uzoraka nemalignog tkiva je uzrokovao visoku specifičnost aktivne forme MMP-9 u odnosu na ovu grupu lezija. Visoke vrednosti pozitivne prediktivne vrednosti ukazuju na to da će većina imunopozitivnih lezija biti pravilno dijagnostifikovana, dok niske vrednosti za negativnu prediktivnu vrednost ukazuju da imunogativnost nije dobar prediktor odbacivanja dijagnoze papilarnog karcinoma.

4.2. DETEKCIJA AKTIVNOSTI MMP-2 i MMP-9 METDOM ŽELATIN ZIMOGRFIJE

Metodom natrijum-dodecil sulfat poliakrilamid gel elektrofore sa kopolimerizovanim želatinom t.j. SDS-PAGE – želatin zimografijom želeli smo da ispitamo da li ima aktivnih želatinaza u analiziranim histotipovima tiroidnog tkiva i da li je njihova aktivnost povišena kod bolesnika sa tiroidnim karcinomom. Zimografska analiza u tkivnom homogenatu je urađena na 33 uzoraka papilarnog tiroidnog karcinoma i 25 uzoraka odgovarajućeg zdravog tkiva, 8 uzoraka folikularnog adenoma sa 5 uzoraka odgovarajućeg zdravog tkiva i jednom folikularnom karcinomu sa njegovim susednim zdravim tkivom.

Zimogrami tkivnih homogenata pacijenata sa papilarnim tiroidnim karcinomom (Slika 15) pokazuju trake na pozicijama molekularnih masa od 92 kDa, 83 kDa, 72 kDa i 64 kDa. Molekularna masa proteina od 72 kDa odgovara enzimu pro MMP-2 a 64 kDa aktivnoj formi MMP-2, dok molekularna masa proteina od 92 kDa odgovara pro-MMP-9 i ona od 83 kDa aktivnoj formi MMP-9. Aktivnost pro i aktivnih formi MMP-2 i MMP-9 detektuje se u svim tkivnim homogenatima papilarnog tiroidnog karcinoma (Slika 11). Za razliku od toga, u slučaju folikularnih adenoma, folikularnog karcinoma i

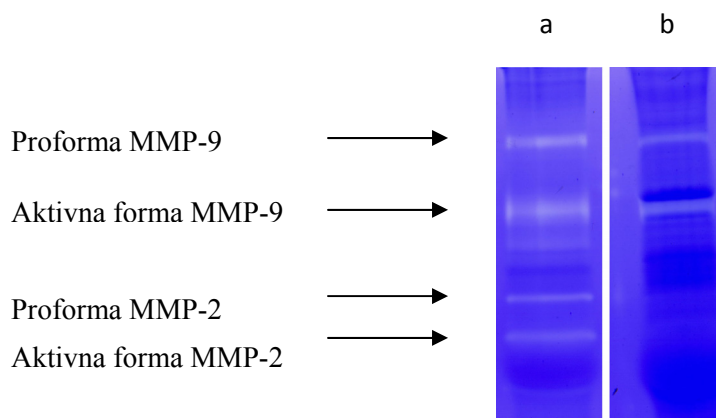
u svim zdravim tkivima, aktivne forme enzima nisu uočene, dok su proforme detektovane u većini ali ne u svim slučajevima.



Slika 15. Aktivnost želatinaze A (MMP-2) i želatinaze B (MMP-9) u homogenatima tiroidnog tkiva pacijenata sa papilarnim karcinomom. Četiri obojene trake su rezultat aktivnosti: proforme MMP-9, aktivne forme MMP-9, proforme MMP-2 i aktivne forme MMP-2 (označeno strelicama).

4.2.1. INHIBICIJA AKTIVNOSTI ŽELATINAZA

Da bismo potvrdili da svetle zone na tamno plavoj pozadini u gelu odgovaraju aktivnosti želatinaza, uradili smo test inhibicije metaloproteinaza dodavanjem inhibitora metaloproteinaza, EDTA, u koncentraciji od 20 mM. Ovako tretirani ekstrakti podvrgnuti su zimografiji sa kopolimerizovanim želatinom. Ovim eksperimentom potvrdili smo da zimografske trake odgovaraju aktivnosti želatinaza jer je inhibitor metaloproteinaza blokirao aktivnost želatinaza u tkivnim homogenatima u kojima je postojala aktivnost pro i aktivnih formi MMP-2 i MMP-9. U drugom eksperimentu u kome su gelovi inkubirani sa 13.7 nM ARP-100 radi selektivne inhibicije MMP-2, potvrdili smo identitet traka za pro i aktivnu formu MMP-2 (Slika 16). Odnosno, da dve trake na nižim molekulskim masama pripadaju MMP-2, a da gornje dve trake moraju da pripadaju MMP-9, što i odgovara relativnom rasporedu njihovih molekulskih masa.



Slika 16. Gel zimogram a) zimografske trake homogenata tiroidnog tkiva pacijenta sa papilarnim tiroidnim karcinomom i pod b) nakon inkubacije homogenata tkiva istog pacijenta sa 13.7 nM ARP-100 koji je blokirao aktivnost obe (pro i aktivne) forme MMP-2, tako da trake koje odgovaraju MMP-2 izostaju.

Radi kvantifikacije rezultata, sve trake su denzitometrijski izmerene. U uzorcima papilarnog karcinoma, statistički su poređena denzitometrijska merenja između pro i aktivne forme svakog enzima, kao i između proformi i aktivnih formi međusobno. Rezultati Wilcoxon-ovog testa za vezane uzorke su dati u Tabeli 13.

Tabela 13. Vrednosti Wilcoxon-ovog testa za vezane uzorke pri poređenju proformi i aktivnih formi MMP-2 i MMP-9

	Proforma MMP-9	Aktivna forma MMP-2
Aktivna forma MMP-9	Z = -1.966 p = 0.049	Z = -3.197 p = 0.001
Proforma MMP-2	Z = -2.670 p = 0.108	Z = -0.923 p = 0.356

Z- Vrednost Wilcoxon-ovog testa, p- značajnost razlike

Test je pokazao da postoji statistički značajna razlika između aktivnosti proforme MMP-9 i njegove aktivne forme, kao i između aktivnih formi MMP-9 i MMP-2. Razliku između proforme MMP-9 i proforme MMP-2, kao i pro i aktivne MMP-2 nismo našli.

Takođe, za svaki uzorak je određen nivo aktivacije, tj. podeljena je vrednost aktivne forme sa zbirom vrednosti aktivne i ukupne forme. S obzirom da aktivne forme

nisu detektovane u nemalignim tkivima i folikularnom karcinomu, izračunati nivo aktivacije za njih je bio nula.

Deskriptivna statistika za nivo aktivacije je data u Tabeli 14.

Tabela 14. Deskriptivna statistika nivoa aktivacije MMP-9 u uzorcima papilarnog karcinoma


Broj uzoraka	Minimum	Maksimum	Srednja vrednost	St.dev.
33	0.00	0.84	0.2347	0.23267

St. dev- Standardna devijacija

4.3. DETEKCIJA AKTIVNOSTI ŽELATINAZA ZIMOGRAFIJOM IN SITU

Želatinolitička aktivnost *in situ* analizirana je na uzorku od 26 papilarnih tiroidnih karcinoma i dva folikularna adenoma. Analiza papilarnih karcinoma je uključila i susedno peritumorsko tkivo, ukoliko je bilo prisutno. Za svaki pojedinačni uzorak nivo emitovane fluorescence je poređen sa dve negativne kontrole. Prva negativna kontrola je trebalo da utvrdi jačinu autofluorescence tkiva i supstrata. U ovu svrhu posmatrali smo intenzitet fluorescence nakon što su sve enzimske reakcije zaustavljene zamrzavanjem ispitivane pločice. Druga negativna kontrola je trebalo da proceni doprinos aktivnosti matriksnih metaloproteinaza ukupnoj fluorescenci. Nakon inkubacije rezova na 37°C sa EDTA, generalnim inhibitorom matriksnih metaloproteinaza, može se posmatrati ostatak produkovane fluorescence koji nije poreklom od metaloproteinaza. Svi uzorci su montirani DAPI-em koji je poslužio kao kontrastno bojenje za pozicioniranje jedara i kao interna kontrola jačine fluorescence, pošto njegov intenzitet ne zavisi od aktivnosti enzima. Ilustracija rezultata zimografije *in situ* na slučaju papilarnog karcinoma sa dve pomenute negativne kontrole data je na slici 17. U gornjem delu slike je prikazana zelena fluorescencija poreklom od FITC-a, tj. razgradnje želatina. Krajnji levi deo slike prikazuje neinhibiranu fluorescenciju, sredina prikazuje fluorescenciju poreklom od zamrzavanog tkiva dok se na desnom kraju vidi fluorescencija nakon tretmana tkiva sa EDTA. Kao što se vidi na slici 17 (a), papilarni karcinomi su pokazivali visok nivo želatinazne aktivnosti dok je na kontrolnim

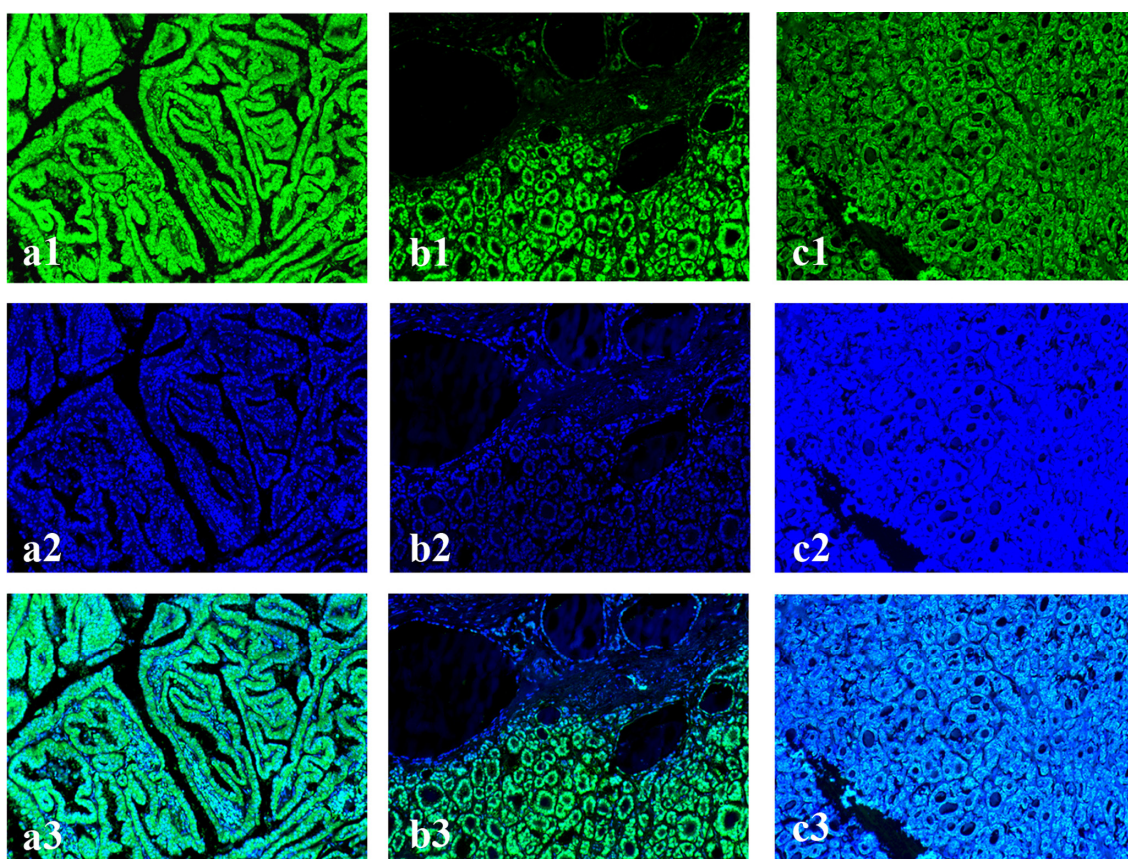
pločicama nivo zelene fluorescence bio znatno snižen (Slika 17 b i c). Pri tome, zelena fluorescencija na zamrznutim uzorcima i uzorcima inkubiranim sa EDTA je bila sličnog intenziteta, iz čega smo zaključili da osim matriksnih metaloproteinaza, drugi enzimi ne doprinose značajno razgradnji želatina. Donji deo slike 17 (a3, b3 i c3) predstavlja kompjuterski preklopljenu fluorescenciju FITC i DAPI-ja na kojoj je jasno uočljiva inhibicija zelene fluorescence na kontrolnim pločicama.



Slika 17. Zimografija *in situ* na primerku folikularne varijante papilarnog karcinoma: a) izvorna (neinhibirana) fluorescencija; b) fluorescencija nakon zamrzavanja (kontrola autofluorescence); c) fluorescencija nakon dodavanja EDTA (kontrola doprinosa metaloproteinaza). 1) FITC (Fluorescein isotiocijanat); 2) DAPI (2-(4-amidinofenil)-1H-indol-6-karboksamidin); 3) Preklopljena fluorescencija FITC i DAPI. Sva originalna uveličanja 10x

Intenzitet fluorescence folikularnih adenoma je takođe bio snižen i sličan negativnim kontrolama. Nemaligno tkivo susedno karcinomu takođe nije imalo želatinolitičku aktivnost, odnosno fluorescencija je bila snižena u sličnoj meri kao u slučaju folikularnih adenoma. Primeri zimografije *in situ* folikularnog adenoma i peritumorskog tkiva dat je na Slici 18. Radi poređenja intenziteta signala, prikazan je i jedan slučaj klasične varijante papilarnog karcinoma. Kao što se vidi na slici 18, tkivo

susedno karcinomu kao (Slika 18b1) i folikularni adenom (Slika 18c1) imaju znatno sniženu fluorescencu poreklom od FITC-a u odnosu na papilarni karcinom (Slika 18a1 i b1). Mikrografije 18a2-18c2 prikazuju kontrastnu fluorescencu poreklom od DAPI-a koja ne potiče od enzimske aktivnosti. Preklopljena fluorescencija FITC i DAPI prikazana na donjem delu slike 18 (a3-c3) najbolje odslkava razliku u sposobnosti razgradnje želatina između papilarnog karcinoma sa jedne strane, i peritumorskog tkiva i folikularnog adenoma sa druge. Klasičnom varijantom papilarnog karcinoma (18a3) i folikularnom varijantom prikazanom u donjoj polovini mikrografije 18b3 dominira zelena fluorescencija i pored preklopljenog DAPI-a, ukazujući na intenzivnu razgradnju želatina u papilarnom karcinomu. Peritumorsko tkivo prikazano u gornjem delu mikrografije 18b3 i folikularni adenom (18c3) su dominantno emitovali samo plavu fluorescenciju, ukazujući na nemogućnost razgradnje želatina i odsustvo aktivnosti želatinaza.



Slika 18. Zimografija in situ a) Klasična varijanta papilarnog karcinoma b) Peritumorsko tkivo susedno neoplastičnoj leziji t.j. folikularnoj varijanti papilarnog karcinoma c) Folikularni adenom 1) FITC (Fluorescein izotiocijanat); 2) DAPI (2-(4-amidino-fenil)-1H-indol-6-karboksamidin); 3) Preklopljena fluorescencija FITC i DAPI. Sva originalna uveličanja 10x.

4.4. ISPITIVANJE POVEZANOSTI IMUNOHISTOHEMIJSKE EKSPRESIJE TIMP-2, MMP-2, UKUPNOG I AKTIVNOG MMP-9 SA KLINIČKIM I PATOLOŠKIM KARAKTERISTIKAMA PAPILARNOG KARCINOMA

U ovom delu disertacije tražili smo moguće povezanosti ekspresije MMP-2, TIMP-2, ukupnog i aktivnog MMP-9 sa kliničkim i patološkim karakteristikama obolelih od papilarnog tiroidnog karcinoma. U ovu svrhu korišćeni su univarijantni statistički testovi slaganja i povezanosti. Pored asocijacije sa kliničkopatološkim karakteristikama, analizirali smo i međusobnu povezanost ekspresije svih ispitivanih parametara.

4.4.1. ANALIZA POVEZANOSTI EKSPRESIJE MMP-2, TIMP-2, UKUPNOG I AKTIVNOG MMP-9 SA KLINIČKOPATOLOŠKIM KARAKTERISTIKAMA PAPILARNOG TIROIDNOG KARCINOMA NEPARAMETARSKIM TESTOM KORELACIJE PO SPEARMAN-U

Analizirajući imunoreaktivnost ispitivanih proteina u tkivu štitaste žlezde pacijenata sa papilarnim karcinomom naš cilj je bio da dokažemo uticaj koji bi ekspresija analiziranog markera mogla da ima na razvoj i prognozu bolesti. U svim tabelama koje slede navedene su vrednosti Spearmanovog koeficijenta korelacije jačine bojenja određene imunohistohemijske analize i poznatih kliničkopatoloških prognostičkih faktora. Radi boljeg razumevanja daljeg toka opisa rezultata i važnosti koeficijenta korelacije za ovaj deo istraživanja, treba podsetiti na definiciju i tumačenje koeficijenta korelacije, kao statističkog parametra. Koeficijent korelacije definiše jačinu veze između dva obeležja, ukoliko ona postoji. Vrednosti koeficijenata korelacije kreću se u granicama $R \leq \pm 1$. Veza je jače izražena ukoliko je koeficijent bliži vrednosti 1, dok vrednost $R = 1$ označava postojanje gotovo funkcionalne veze. Predznak koeficijenta korelacije označava smer veze među parametrima. Vrednost koeficijenta korelacije R od 0.00 do 0.20 ukazuje na nikakvu ili neznatnu povezanost. Vrednost koeficijenta R od 0.21 do 0.40 pokazuje laku povezanost, vrednost od 0.41 do 0.70 stvarnu ili značajnu povezanost i veća od 0.7 na visoku ili vrlo jaku povezanost.

Rezultati povezanosti po Spearman-u dati su u Tabeli 15 u vidu koeficijenta (Rs) i njegove značajnosti (p). Kao što se vidi u tabeli, ekspresija MMP-9 nije korelirala tj nije bila značajno povezana ni sa jednom od ispitivanih parametara, dok je ekspresija MMP-2 u tumorskim ćelijama bila značajno povezana samo sa kliničkom formom PTC sa prisutnim limfnim nodalnim metastazama. TIMP-2 je imao značajno povišenu ekspresiju u uzorcima PTC kod kojih je detektovana pojava ekstratiroidne invazije i koji su svrstani u visok T status. Ekspresija aktivne forme MMP-9 je bila značajno povezana sa više kliničkopatoloških karakteristika PTC: prisutvom limfnih nodalnih metastaza, prisutnom ekstratiroidnom invazijom, višim T statusom, višim TNM stadijumom i većom dubinom neoplastične infiltracije.

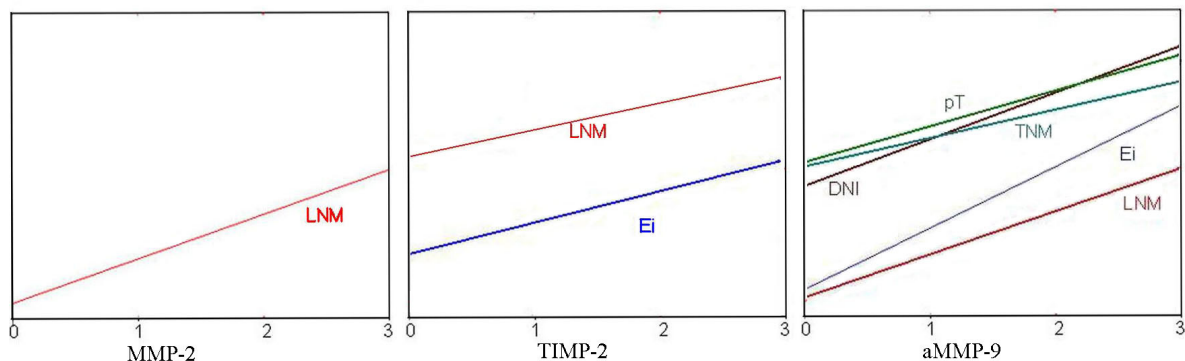
Tabela 15. Koeficijenti korelacije i njihova značajnost dobijeni Spearman-ovim testom. Imunohistohemijska ekspresija MMP-2, TIMP-2, ukupnog i aktivnog MMP-9 je poređena sa kliničkopatološkim karakteristikama obolelih od papilarnog karcinoma

Kliničkopatološke karakteristike		MMP-2	TIMP-2	ukMMP-9	aMMP-9
Starost	Rs	0.195	0.166	0.124	0.202
	p	0.142	0.19	0.225	0.155
Pol	Rs	0.256	0.377	0.378	0.240
	p	0.114	0.243	0.100	0.034
Ei	Rs	0.081	0.267	0.180	0.453
	p	0.526	0.039	0.067	< 0.001
LNM	Rs	0.351	0.229	0.115	0.325
	p	0.048	0.079	0.246	0.004
T	Rs	0.121	0.322	0.086	0.398
	p	0.344	0.012	0.410	< 0.001
TNM	Rs	0.191	0.191	0.112	0.398
	p	0.134	0.143	0.254	< 0.001
DNI	Rs	0.827	0.215	0.454	0.512
	p	0.051	0.255	0.100	< 0.001

uk MMP-9: Ukupni MMP-9, a MMP-9: Aktivna forma MMP-9, Ei: Ekstratiroidna invazija, LNM: limfne nodalne metastaze, T i TNM status su detaljno opisani u Materijalu i metodama, DNI: Dubina neoplastične infiltracije, Rs: koeficijent korelacije, p: značajnost koeficijenta korelacije

Za statistički značajne korelacije konstruisane su i regresione prave koje odlikavaju trend porasta jedne varijable (ekspresija proteina) u odnosu na drugu

(kliničkopatološka karakteristika). Iz pravca prave, tj. koeficijenta korelacije, vidi se da su sve pronađene korelacije pozitivne, tj. porast jedne varijable je uvek pratio porast druge.



Grafikon 5. Regresione linije koje pokazuju oblik povezanosti ispitivanih markera sa kliničkopatološkim parametrima sa kojima je nađena statistički značajna povezanost. Ei: Ekstratiroidna invazija, LNM: limfne nodalne metastaze, T i TNM status su detaljno opisani u Materijalu i metodama, DNI: Dubina neoplastične infiltracije,

4.4.2. ISPITIVANJE MEĐUSOBNE POVEZANOSTI IMUNOEKSPRESIJE ISPITIVANIH ANTIGENA U UZORCIMA PAPILARNOG KARCINOMA

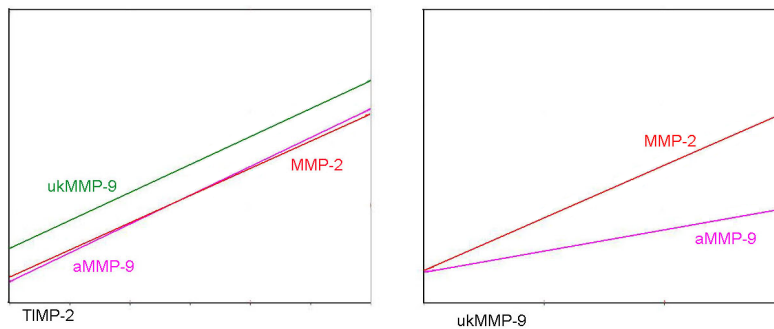
Spearman-ova korelaciona analiza upotrebljena je i u svrhu ispitivanja međusobne povezanosti imunoekspresije MMP-2, TIMP-2, ukupnog i aktivnog MMP-9. Rezultati analize prikazani u Tabeli 16 pokazuju da postoji visoka korelacija između imunohistohemijske ekspresije ispitivanih markera.

Tabela 16. Koeficijenti korelacije ekspresije markera i njihova značajnost dobijeni Spearman-ovim testom.

Marker	Spearmanov test	MMP-2	TIMP-2	ukMMP-9
TIMP-2	Rs	0.583		
	p	< 0.001		
ukMMP-9	Rs	0.572	0.528	
	p	< 0.001	< 0.001	
aMMP-9	Rs	0.259	0.652	0.383
	p	0.076	< 0.001	0.010

uk MMP-9: Ukupna forma MMP-9, a MMP-9: Aktivna forma MMP-9, Rs: Koeficijent korelacije, p: Značajnost koeficijenta korelacije

Spearman-ova analiza pokazuje visoku korelaciju ekspresije svih ispitivanih markera, sa izuzetkom pri poređenju MMP-2 i aktivne forme MMP-9 gde je korelacija izostala. Pravac i jačina korelacija su predstavljeni regresionim linijama prikazanim na Grafikonu 6.



Grafikon 6. Regresione linije koje pokazuju oblik međusobne povezanosti ispitivanih markera uk MMP-9: Ukupna forma MMP-9, a MMP-9: Aktivna forma MMP-9

4.4.3. ANALIZA POVEZANOSTI EKSPRESIJE MMP-2, TIMP-2, UKUPNOG I AKTIVNOG MMP-9 SA KLINIČKOPATOLOŠKIM KATRAKTERISTIKAMA PAPILARNOG TIROIDNOG KARCINOMA TESTOVIMA SLAGANJA

Povezanost ekspresije MMP-2, TIMP-2, aktivnog i ukupnog MMP-9 sa prisustvom određenih kliničkopatoloških parametara je proverena i testovima slaganja. S obzirom da smo ove testove radili nakon uvedenog „cut off-a“, njima je provereno da li se broj uzoraka sa pozitivnim i negativnim bojenjem značajno razlikuje u odnosu na prisustvo ili odsustvo konkretne kliničkopatološke karakteristike. U zavisnosti od broja uzoraka po grupama, analiza je sprovedena χ^2 testom ili Fišerovim testom tačne verovatnoće. Jedino je u slučaju starosti pacijenata upotrebljen Studentov t-test zbog normalne raspodele podataka. Rezultati analize u vidu značajnosti razlika (p) dati su u Tabeli 17.

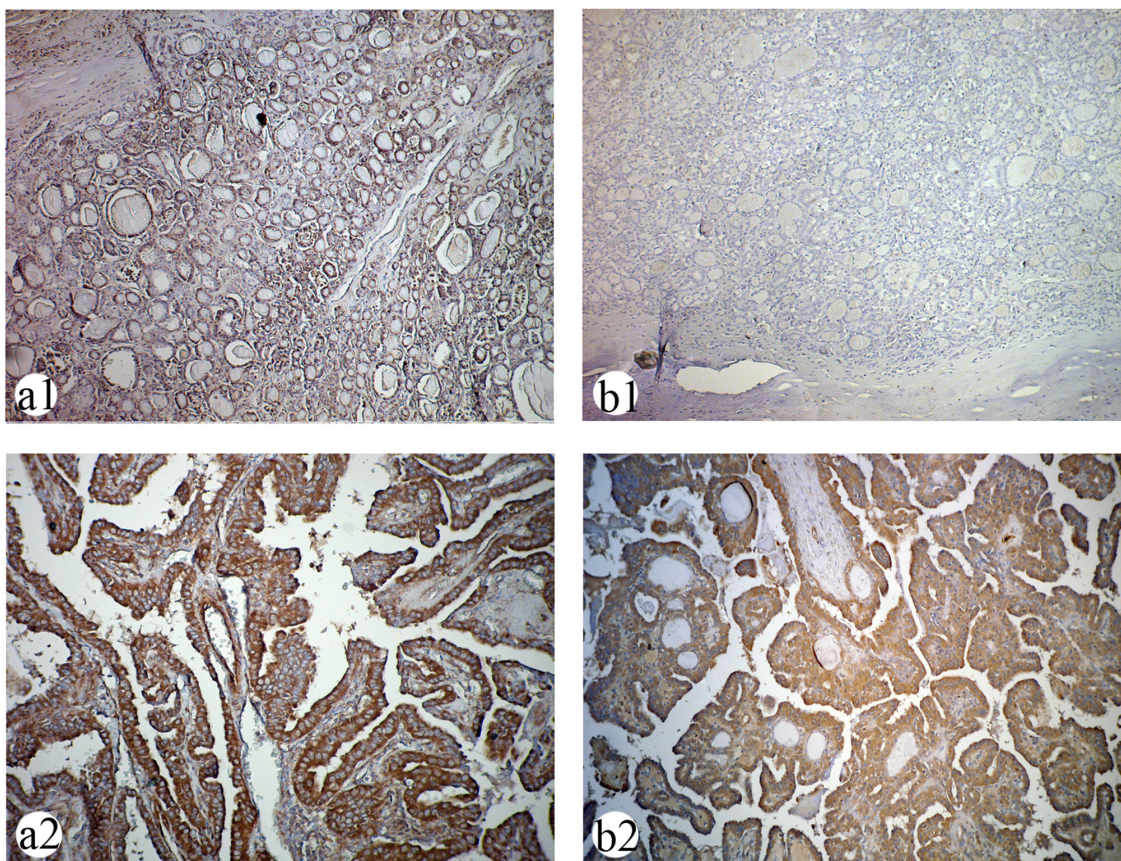
Tabela 17. Značajnost asocijacije ispitivanih markera sa ispitivanim kliničkopatološkim karakteristikama dobijene χ^2 ili Fišerovim testom tačne verovatnoće

Kliničkopatološke karakteristike	MMP-2 (p)	TIMP-2 (p)	ukMMP-9 (p)	aMMP-9 (p)
Starost	0.828	0.552	0.915	0.013
Pol	0.136	0.546	0.214	0.347
Ei	0.755	0.189	0.708	< 0.001
LNM	0.094	0.027	0.185	0.018
T	0.873	0.255	0.902	0.001
TNM	0.126	0.184	0.815	0.001
DNI	0.817	0.062	0.136	< 0.001

uk MMP-9: Ukupni MMP-9, a MMP-9: Aktivna forma MMP-9, Ei: Ekstratiroidna invazija LNM: limfne nodalne metastaze, T i TNM status su detaljno opisani u Materijalu i metodama, DNI: Dubina neoplastične infiltracije,

Kao što se vidi u Tabeli 17, rezultati ove analize se u nekoliko poređenja razlikuju u odnosu na one dobijene Spearman-ovom korelacijom. Kada su podaci grupisani na ovaj način, dobijene su statistički značajne asocijacije uzoraka imunopozitivnih na TIMP-2 sa prisustvom limfnih nodalnih metastaza, ali je izostala asocijacija sa ekstratiroidnom invazijom i T statusom. Takođe, ekspresija MMP-2 i ukupne forme MMP-9 nije pokazala značajnu asocijaciju ni sa jednom karakteristikom koju smo testirali. Jedino su se u slučaju aktivne forme MMP-9 rezultati analize po Spearman-u i χ^2 test poklopili. Iz Tabele 17 se vidi asocijacija aktivne forme MMP-9 sa svim kliničkopatološkim podacima osim sa polom.

Kao ilustraciju rezultata statističke analize, na Slici 19 prikazali smo primer bojenja ukupne i aktivne forme MMP-9 na slučaju potpuno inkapsulisanog papilarnog karcinoma, odnosno karcinoma kome je dubina neoplastične infiltracije (DNI) ocenjena ocenom 1, kao i papilarnog karcinoma sa ekstratiroidnom invazijom (DNI=4). Ova dva primerka papilarnog karcinoma sa različitim stepenima dubine neoplastične infiltracije, pokazuju jednaku jačinu signala poreklom od ukupne forme MMP-9, dok se u odnosu na aktivnu formu MMP-9 drastično razlikuju. Inkapsulisani karcinom je ostao imunonegativan pri bojenju na aktivnu formu MMP-9, dok je karcinom sa ekstratiroidnom invazijom dao intenzivno bojenje.



Slika 19. Imunohistohemijsko bojenje ukupne i aktivne forme MMP-9 u papilarnim karcinomima sa različitim stepenom dubine tumorske progresije a1) Umereno imunohistohemijsko bojenje na ukupni MMP-9 u primerku inkapsulisanog papilarnog karcinoma. b1) Odsustvo bojenja aktivne forme MMP-9 u istom karcinomu. Originalno uvećanje 10x. a2) Intenzivno bojenje ukupne forme MMP-9 u uzorku papilarnog karcinoma sa ekstratiroidnom invazijom. b2) Jaka imunopozitivnost karcinoma sa ekstratiroidnom invazijom pri bojenju na aktivnu formu MMP-9. (Diaminobenzidin – hematoksilin, originalno uvećanje x20).

Međutim, kako rezultati χ^2 testa nisu dovoljno pouzdani u slučajevima kada za ishod postoji više od dve mogućnosti, u slučaju pT i pTNM klasifikacije rezultati su dodatno potvrđeni Kruskal-Wallis-ovim neparametarskim testom. Rezultati ovog dodatnog ispitivanja dati su u Tabeli 18.

Tabela 18. Značajnost povezanosti ispitivanih markera sa T i TNM statusom dobijeni Kruskal-Wallis-ovim testom

Patohistološki podatak	p-vrednost Kruskal-Wallis testa			
	MMP-2	TIMP-2	ukMMP-9	aMMP-9
T	0.875	0.262	0.904	< 0.001
TNM	0.131	0.189	0.891	< 0.001

ukMMP-9: Ukupna forma MMP-9, aMMP9: aktivna forma MMP-9, T i TNM status su opisani u Materijalu i Metodama

Ova analiza je potvrdila rezultate dobijene χ^2 testom i još jednom pokazala da aktivna forma MMP-9 koreliše sa T i TNM stadijumom papilarnog tiroidnog karcinoma za razliku od ostalih ispitivanih markera.

4.4.4. ISPITIVANJE POVEZANOSTI ODNOSA AKTVINE I UKUPNE FORME MMP-9 I MMP-2 SA KLINIČKOPATOLOŠKIM PODACIMA PAPILARNOG KARCINOMA

Merenja dobijena denzitometrijom zimografskih traka takođe su korelisana sa postojećim kliničkopatološkim podacima o pacijentima. Prethodno je za svakog pacijenta izračunat odnos aktivne forme prema obe forme ispitivane želatinaze (aktivna forma/(aktivna + proforma)) zasebno za MMP-2 i MMP-9. Zatim su ovi podaci poređeni među kategorijama kliničkopatoloških parametara Mann-Whitney testom za nezavisne varijable ukoliko je varijabla imala dva moguća ishoda ili Kruskall Wallis testom u slučaju više mogućih ishoda. Pored toga, takođe je ponovo rađen Spearman-ov test neparametarskih korelacija.

Karakteristike skupa dobijenih vrednosti su date u Tabeli 19.

***Tabela 19.** Deskriptivna statistika nivoa aktivacije MMP-2 i TIMP-2 u uzorcima papilarnog karcinoma*

Aktivna/ukupna forma	Minimum	Maksimum	Srednja vrednost	Standardna devijacija	Medijana
MMP-2	0.00	0.62	0.244	0.20	0.27
MMP-9	0.00	0.84	0.234	0.23	0.2

Dobijeni nivoi aktivacije su korelisani sa ranije navedenim kliničkopatološkim karakteristikama papilarnog karcinoma. Zbog neparametarske raspodele podataka, u ovu svrhu korišćen je Mann Whitney test kao test slaganja u slučajevima kada se kliničkopatološka karakteristika javljala u dva modaliteta i Kruskall Wallis test kada se javljala u više od dva modaliteta. Korelacija po Spearman-u se koristila kao test povezanosti. Rezultati analize dati su u tabelama 20 i 21.

Tabela 20. Analiza korelacije nivoa aktivacije MMP-2 i MMP-9 Mann Whitney i Spearman-ovim testom

Kliničkopatološke karakteristike	Aktivni MMP-2/ukupni MMP-2		Aktivni MMP-9/ukupni MMP-9	
	Mann Whitney	Spearman	Mann Whitney	Spearman
Starost	/	Rs = 0.083, p = 0.668	/	Rs = 0.085, p = 0.665
Pol	p = 0.673	Rs = 0.324, p = 0.434	p = 0.543	Rs = 0.892, p = 0.085
Ei	p = 0.735	Rs = 0.065, p = 0.729	p < 0.001	Rs = 0.611, p < 0.001
LNM	p = 0.643	Rs = 0.093, P = 0.637	p = 0.006	Rs = 0.506, p = 0.005

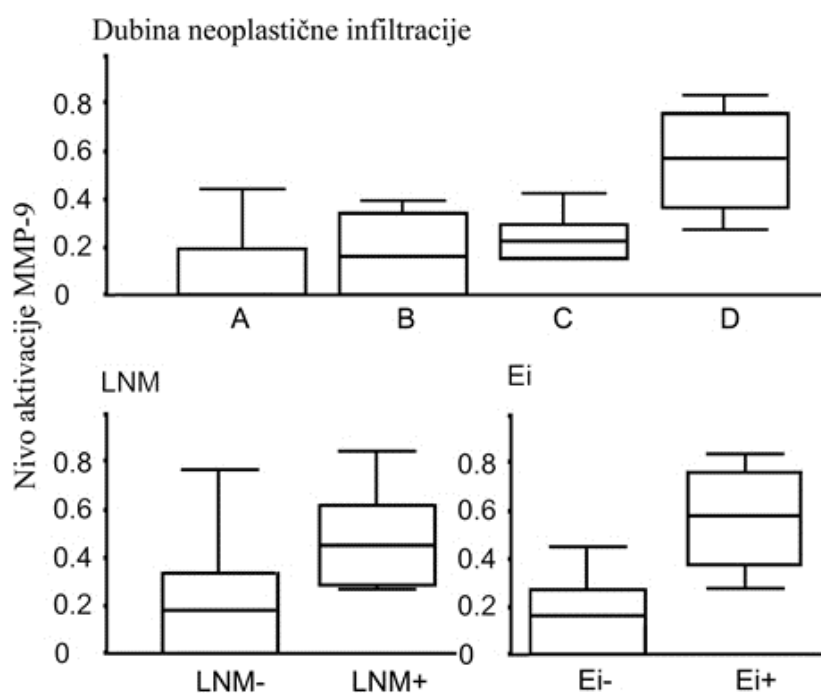
Ei: Prisustvo ekstratiroidne invazije, LNM: Prisustvo limfnih nodalnih metastaza

Tabela 21. Analiza korelacije nivoa aktivacije MMP-2 i MMP-9 Kruskall Wallis i Spearman-ovim testom

Kliničkopatološke karakteristike	Aktivni MMP-2/ukupni MMP-2		Aktivni MMP-9/ukupni MMP-9	
	Kruskall Wallis	Spearman	Kruskall Wallis	Spearman
T	p = 0.862	Rs = 0.112, p = 0.562	p = 0.04	Rs = 0.567, p = 0.001
TNM	p = 0.832	Rs = 0.089, p = 0.648	p = 0.02	Rs = 0.108, p = 0.569
DNI	p = 0.957	Rs = 0.024, p = 0.937	p = 0.003	Rs = 0.624, p < 0.001

T i TNM status su detaljno opisani u Materijalu i metodama, DNI: Dubina neoplastične infiltracije, Rs: Koeficijent korelacije, p: Značajnost Spearman-ovog koeficijenta korelacije/značajnost razlike po Kruskall Wallis testu

U ovom slučaju analize po Mann Whitney-u i Spearman-u su dale saglasne rezultate. Nivo aktivacije MMP-2 nije bio statistički značajno povezan sa bilo kojom od kliničkopatoloških karakteristika. Grafikon 7 ilustruje dobijene statističke razlike u nivoima aktivacije MMP-9 između grupa pacijenata podeljenih na osnovu klasičnih prognostičkih parametara.



Grafikon 7. Gore: Razlike u nivoima aktivacije MMP-9 između grupa pacijenata sa različitim stepenom dubine neoplastične infiltracije: A-inkapsulisano karcinomi, B- karcinomi bez tumorske kapsule, C- karcinomi sa invazijom kapsule štitaste žlezde i D- karcinomi sa ekstratiroidnom invazijom. Dole levo: Razlike u nivoima aktivacije MMP-9 između grupa pacijenata sa odsustvom (LNM-) i prisustvom limfnih nodalnih metastaza (LNM+). Dole desno: Razlike u nivoima aktivacije MMP-9 između grupa pacijenata sa odsustvom (Ei-) i prisustvom ekstratiroidne invazije (Ei+). Središnje linije predstavljaju medijanu, horizontalne ivice pravougaonika predstavljaju kvartilni opseg, a vertikalne linije predstavljaju opseg merenja.

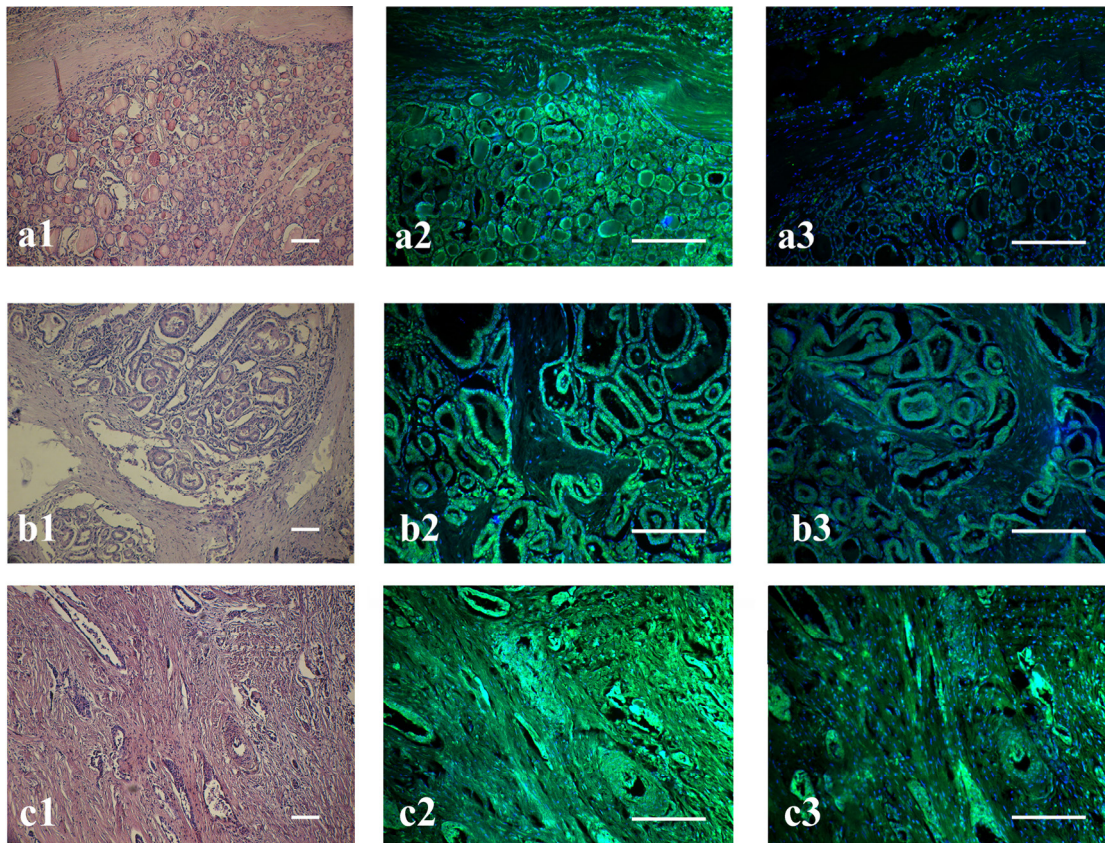
S obzirom da je Kruskal-Wallis test pokazao razlike u svim poređenjima za aktivni/ukupni MMP-9, ispitali smo i međukategorijske razlike Mann-Whitney tesom. Odnos aktivni/ukupni MMP-2 nije korelisao ni sa jednom ispitivanom kliničkopatološkom karakteristikom.

Analiza međukategorijskih razlika po Mann-Whitney testu pokazuje razliku između TNM stadijuma II i III, dok se prvi stadijum ne razlikuje bitno od odmaklih stadijuma bolesti (nije pokazano na grafikonu). Takođe, pri analizi pT statusa, nađena je razlika između kategorija 1 i 4, dok druge razlike nisu nađene. U kategoriji pT3 nismo imali uzoraka. Što se tiče dubine neoplastične infiltracije, razlika je nađena između grupe D i svih ostalih, dok između grupa A, B i C nije bilo razlika (Grafikon 7).

4.4.5. ISPITIVANJE POVEZANOSTI ŽELATINOLITIČKE AKTIVNOSTI *IN SITU* SA STEPENOM NEOPLASTIČNE INFILTRACIJE.

U posljednjem delu rada, metodom *in-situ* DQ želatin zimografije, analizirali smo nivo želatinolitičke aktivnosti u papilarnim tiroidnim karcinomima sa različitim stepenom neoplastične infiltracije. Utvrđena je želatinolitička aktivnost ćelija karcinoma, kao i stromalnih ćelija (slika 20.2). Treba istaći da je slično rezultatima imunohistohemijskog bojenja na želatinaze, posebno aktivnu formu MMP-9 (slika 19), metodom DQ *in situ* želatin zimografije detektovana aktivnost želatinolitičkih enzima najviše u samim malignim folikularnim epitelim tiroidnim ćelijama, a ređe u stromi (slika 20).

Analizirali smo želatinolitičku aktivnost *in situ* na 18 uzoraka tkiva papilarnog karcinoma fiksiranog u alkoholu i kalupljenog u formalinu. Od analiziranih 18 uzoraka, 7 uzoraka je bilo potpuno inkapsulisano, 3 uzorka nisu imala tumorsku kapsulu ili je izvršena invazija tumorske kapsule ali bez invazije kapsule štitaste žlezde, 3 su izvršila invaziju na kapsulu štitaste žlezde i 5 je prezentovano sa ekstratiroidnom invazijom. Kako bismo vizualizovali samo aktivnost poteklu od MMP-9 a eliminisali onu od MMP-2, vršena je inkubacija tkivnih isečaka sa selektivnim inhibitorom ARP-100 u molaritetu od 13.7 nM, koji utiče u navedenoj koncentraciji samo na MMP-2 ali ne i na MMP-9. Svaki uzorak je inkubiran sa i bez selektivnog MMP-2 inhibitora, kao i sa EDTA, univerzalnim inhibitorom metaloproteinaza. Reprezentativni uzorci su prikazani na Slici 13. Paralelno je dato i bojenje hematoksilin-eozinom na istoj seriji uzoraka radi bolje vizualizacije strukture tkiva (Slika 20.1). Kao što se vidi iz srednje kolone na Slici 13, svi karcinomi su pokazali izrazitu ukupnu želatinolitičku aktivnost, koja se nije značajno razlikovala između različitih kategorija stepena neoplastične infiltracije. Međutim, nakon dodavanja selektivnog inhibitora MMP-2 (13.7 nM ARP-100), uočava se skoro potpuno gašenje fluorescentnog signala t.j. želatinolitičke aktivnosti kod većine inkapsulisanih papilarnih karcinoma, što ukazuje da želatinolitička aktivnost u ovim uzorcima uglavnom potiče od MMP-2 (Slika 20 a2 i a3). Sa druge strane, karcinomi koji su probili tumorsku kapsulu, proširili se po žlezdi ili probili kapsulu tiroidne žlezde i izvršili invaziju van granica štitaste žlezde u okolne strukture pokazuju sukcesivno sve veći intenzitet fluorescence nakon primene inhibitora (Slika 20 c2 i c3).



Slika 20. Bojenje hematoksilin-eozinom i zimografija in situ na uzorcima papilarnog karcinoma sa različitim histološki definisanim stepenima dubine neoplastične infiltracije. Leva kolona- bojenje hematoksilin-eozinom. Srednja kolona- distribucija želatinolitičke aktivnosti na istoj seriji uzoraka kao u levoj koloni. Desna kolona- zimografija in-situ na datoj seriji uzoraka nakon dodatka selektivnog inhibitora MMP-2. a) inkapsulisani karcinom b) neinkapsulisani karcinom bez invazije kapsule štitaste žlezde c) karcinom sa ekstratiroidnom invazijom. Preklapljena fluorescencija FITC (Fluorescein isotiocijanat) i DAPI (2-(4-amidinofenil)-1H - indol-6-karboksamidin), originalna uveličanja $\times 10$, horizontalne linije predstavljaju udaljenost od $100\mu\text{m}$

5. DISKUSIJA

5.1. IMUNOHISTOHEMIJSKA LOKALIZACIJA MMP-2, TIMP-2, UKUPNOG I AKTIVNOG MMP-9 U TIROIDNOM TKIVU

Želatinaze su članovi porodice matriksnih metaloproteinaza u koje spadaju MMP-2 i MMP-9, enzimi sa primarnom ulogom u razgradnji kolagena IV. Njihova aktivnost je dovedena u vezu sa brojnim normalnim i patološkim procesima. Učestvuju u različitim stadijumima progresije tumora: rastu, vaskularizaciji i sticanju invazivnih i metastatskih osobina.

U pokušaju da pomognemo razlikovanje morfološki sličnih, ali po kliničkom toku različitih tumora poreklom od folikularne epitelne tiroidne ćelije, načinjena je analiza ekspresije matriksnih metaloproteinaza-2 i -9 kao i tkivnog inhibitora TIMP-2 u uzorcima uslovno normalnog, benignog i malignog tkiva štitaste žlezde (papilarni i folikularni tiroidni karcinom).

Matriksna metaloproteinaza-2 (MMP-2) je enzim koji u fiziološkim uslovima sintetišu mezenhimalne ćelije (prvenstveno fibroblasti) i učestvuje u procesima razvića, remodeliranja tkiva, angiogeneze, ovulacije i zaceljivanja rana. Sa druge strane, pokazano je da neadekvatna regulacija aktivnosti MMP-2 dovodi do remećenja homeostaze tkiva i patoloških stanja kao što su reumatoidni artritis, osteoartritis ili maligna oboljenja.

U sklopu panela imunohistohemijskih markera koje smo ispitali kako bismo unapredili patohistološku evaluaciju pacijenata obolelih od tiroidnih tumora, analizirana je imunoekspresija MMP-2 u folikularnim ćelijama tiroidee na ukupnom broju od 112 arhivskih uzoraka tumorskih tkiva, dijagnostifikovanih kao papilarni ili folikularni karcinomi, folikularni adenomi i uslovno „zdravo“ peritumorsko tkivo.

Rezultati imunohistohemijske analize uz primenu monoklonskog antitela na proteolitički enzim MMP-2 pokazali su značajnu imunoreaktivnost u malignim folikularnim epitelnim ćelijama većine analiziranih papilarnih tiroidnih karcinoma, što ukazuje na kapacitet ovih ćelija da produkuju velike količine ovog enzima. Glavna produkcija enzima MMP-2 je detektovana u samom tumoru, ali, u manjem obimu, i u stromi.

Dosadašnja istraživanja matriksnih metaloproteinaza u tiroidnim tumorima su nekoherentna. Na značaj MMP-2 je ukazano u ranijim radovima u kojima su korišćene imunohistohemijske metode (Campo i sar., 1992, Maeta i sar., 2001, Korem i sar., 2002), imunoradiometrijske metode (Nakamura i sar., 1999), in situ hibridizacija (Zedenius i sar., 1996) i želatin-zimografija (Korem i sar., 2002). Autori pomenutih studija (Campo i sar., 1992, Maeta i sar., 2001, Korem i sar., 2002), slično nama, zaključuju da postoji povišena ekspresija MMP-2 u papilarnom karcinomu, ali da je MMP-2 protein takođe prisutan u malom broju benignih tkiva koja podležu procesu remodeliranja.

Naši rezultati pokazuju da osim „zdravog“ i benignog tiroidnog tkiva, u dijagnostičke grupe sa pretežnim odsustvom ekspresije MMP-2 spada i grupa folikularnih karcinoma sa 10 imunonegativnih slučajeva od analiziranih 12. Ovaj rezultat je suprotan prethodno objavljenim rezultatima. Campo i saradnici (Campo i sar., 1992) su našli imunopozitivnost u svih 7 analiziranih slučajeva folikularnog karcinoma, Korem i saradnici u sva 4 uzorka (Korem i sar., 2002) dok su Čo Mar i saradnici (Cho Mar i sar., 2005) našli povišenu ekspresiju u 17 od 21 analiziranog slučaja i statistički značajnu razliku u ekspresiji u odnosu na pretežno negativne folikularne adenome. Ipak, treba pomenuti da su prve dve pomenute studije našle da je ekspresija MMP-2 sveukupno niža u folikularnim nego u papilarnim tiroidnim karcinomima iako se folikularni karcinom smatra agresivnijim od papilarnog karcinoma. Jedan od mogućih razloga zbog kojih se naši rezultati razlikuju od prethodno objavljenih može biti način analize rezultata. Naime, naša grupa je ocenjivala ekspresiju markera samo u tirocitima, zanemarujući bojenje u elementima tumorske strome, dok druge grupe to nisu eksplicitno naglasile. Takođe, treba naglasiti da su sve tri do sada objavljene imunohistohemijske analize MMP-2 na folikularnim karcinomima rađene na relativno malom broju slučajeva, pa rasvetljavanje imunoekspresije MMP-2 u ovoj grupi tiroidnih maligniteta mora da sačeka opširniju studiju. Otežavajuću okolnost predstavlja činjenica da folikularni karcinomi čine svega 10-15% svih tiroidnih tumora, pa predstavljaju relativno redak materijal za analizu.

Rezultati statističke analize na našoj seriji uzoraka potvrđuju da papilarni karcinom ima značajno povišenu ekspresiju MMP-2 u odnosu na analizirana benigna tkiva i folikularni karcinom, kao i da folikularna varijanta papilarnog karcinoma

značajno više ekspirira MMP-2 od folikularnog adenoma i folikularnog karcinoma. To je značilo da MMP-2 može biti potencijalni marker za uspostavljanje dijagnoze papilarnog karcinoma, kao i za mnogo problematičnije postavljanje dijagnoze folikularne varijante papilarnog karcinoma a odbacivanje dijagnoze folikularnog adenoma i folikularnog karcinoma.

ROC analiza je potvrdila da je MMP-2 solidan marker papilarnog karcinoma i folikularne varijante papilarnog karcinoma, obzirom da su površine ispod krivih u svim poređenjima prevazilazile vrednost od 0.8 (Marečko i sar., 2012). Detaljnom analizom MMP-2 kao dijagnostičkog markera pokazali smo da MMP-2 daje visoke vrednosti za sve dijagnostičke parametre osim negativne prediktivne vrednosti, što znači da, iako solidno prepoznaje papilarni karcinom, odsustvo ekspresije MMP-2 ne znači nužno i odsustvo dijagnoze papilarnog karcinoma.

U skladu sa našim nalazima, studija Korem i saradnika (2002) ukazuje na korisnost imunohistohemijskog bojenja na MMP-2 kao dijagnostičkog testa za razlikovanje papilarnih karcinoma od drugih neoplazija štitaste žlezde. Nasuprot tome, studija sprovedena od strane Ridlove i saradnika (Rydlova i sar., 2008) je došla do zaključka da MMP-2 nije od pomoći kao marker koji razlikuje hiperplastične i neoplastične tiroidne noduse. Razlozi za ova neslaganja su verovatno u vezi su sa brojnim preanalitičkim i analitičkim faktorima, kao što su vreme fiksacije, izbor primarnog antitela i korišćene metode, varijacije u interpretaciji rezultata i ocenjivanju, kao i različite serije.

Porodica TIMP proteina je prvobitno okarakterisana kao grupa proteina koja inhibira aktivnosti matriksnih metaloproteinaza, međutim, TIMP-ovi poseduju i druge biološke funkcije koje nisu u potpunosti okarakterisane. U ovom delu studije opisana je imunohistohemijska ekspresija **TIMP-2** proteina u seriji uzoraka nemalighnih i malighnih tkiva kao i upotrebljivost TIMP-2 u patohistološkoj evaluaciji tiroidnih neoplazija.

Naša studija je pokazala odsustvo ekspresije TIMP-2 u većini nemalighnih tkiva, (73% peritumorskih tkiva i 83% folikularnih adenoma) kao i folikularnih karcinoma (83%), dok je njegova ekspresija u papilarnom karcinomu veoma izražena (80% uzoraka PTC je bilo imunopozitivno). Ovi rezultati su samo delimično saglasni sa ranije objavljenim studijama. U imunohistohemijskoj studiji koju su izveli Maeta i

saradnici (2001), takođe je opisana povišena ekspresija TIMP-2 u papilarnom karcinomu tiroidee, i to u većem procentu nego u našoj seriji uzoraka (94%). Osim toga, našli su imunopozitivnost na TIMP-2 u 91% peritumorskih tkiva. Za razliku od toga, eksperimenti Cho Mar i saradnika (2006) delimično potvrđuju naše rezultate i takodje ne nalaze TIMP-2 u benignim tkivima, ali za razliku od nas nalaze povišenu ekspresiju u grupi jasno invazivnih folikularnih karcinoma.

Druge metode detekcije nisu dale jednoznačne rezultate u pogledu ekspresije TIMP-2 u malignim i benignim histotipovima tiroidnog tkiva. Korem i saradnici (2002) upotrebom ELISA metode i Baldini i saradnici (2004) mereći nivo iRNK na ćelijskim linijama nisu našli razlike u ekspresiji TIMP-2 između papilarnog karcinoma, folikularnog adenoma i normalnog tiroidnog tkiva, a razliku u iRNK nisu našli ni Hoffmann i saradnici (1998) poredeći primarne ćelijske kulture poreklom od papilarnog karcinoma i od fibroblasta. Primena različitih metoda detekcije uvek nosi mogućnost dobijanja oprečnih rezultata. Metode kao što je ELISA koje mere ukupnu ekspresiju TIMP-2, kako u samim tumorskim folikularnim tiroidnim ćelijama tako i u okoloćelijskom matriksu daju rezultate različite od imunohistohemijskih koje dozvoljavaju zasebnu evaluaciju ekspresije u različitim tipovima ćelija. Takođe, eksperimentni koji se baziraju na merenju količine iRNK nisu uporedivi sa eksperimentima baziranim na proteomici, jer postojanje iRNK ne garantuje njegovu translaciju.

U svetlu ovih rezultata, naša analiza ekspresije TIMP-2 u dijapazonu tiroidnih neoplazija podržava deo studija koje su našle povišenu ekspresiju TIMP-2 u karcinomima a sniženu u nemalignom tkivu (Maeta i sar., 2001). S obzirom na pokazanu ulogu matriksnih metaloproteinaza u nastanku i progresiji karcinoma, potrebno je objasniti povišenu ekspresiju njihovog inhibitora u malignitetima. TIMP-2 je jedinstven član familije TIMP proteina iz razloga što, osim inhibicije MMP-2, selektivno interaguje sa MMP-14 i učestvuje u aktivaciji pro-MMP-2 posredstvom kompleksnog ćelijskog mehanizma. S obzirom na dokumentovanu sposobnost TIMP-2 da deluje na suprotne načine u istim ćelijskim procesima, možemo zaključiti da njegova uloga u zdravom i maligno transformisanom tkivu zavisi kako od njegove koncentracije, tako i od tkivnog konteksta u kom se nalazi. Zato uloga TIMP-2 u malignoj

transformaciji ne može da se generalizuje, čime može da se objasni različita ekspresija TIMP-2 u folikularnom i papilarnom karcinomu tiroidee.

Obzirom da smo želeli da utvrdimo koliko TIMP-2 može biti pouzdan marker za postavljanje patohistološke dijagnoze PTC, kao i za razlikovanje njegove folikularne varijante od drugih benignih i malignih tiroidnih tumora sa folikularnom strukturom, opet su korišćene ROC krive kako bi se naknadno izračunali parametri koji određuju kvalitet antigena kao dijagnostičkog markera.

ROC analizom je utvrđeno da je TIMP-2 solidan diskriminator papilarnog karcinoma od svih ostalih ispitivanih histotipova tiroidnog tkiva kao i same folikularne varijante papilarnog karcinoma od folikularnog adenoma i folikularnog karcinoma. Vrednosti površina ispod krivih koje ukazuju na kvalitet diskriminatora, bile su iznad 0.8 u svim poređenjima. Treba istaći visoke vrednosti koje su dobijene za pozitivnu, a niske za negativnu prediktivnu vrednost TIMP-2, čime se može zaključiti da pozitivna imunoekspresija TIMP-2 sa velikom verovatnoćom potvrđuje dijagnozu papilarnog karcinoma, dok odsustvo ekspresije ne isključuje tu dijagnozu.

Matriksna metaloproteinaza-9 je jedan od najproučavanijih proteina u tumorskoj biologiji. Ona procesuirala elemente okoloćelijskog matriksa kao i veliki broj receptora i faktora rasta. Sintetiše se u monomernoj formi kao zimogen a aktivacija je posredovana plazminogen aktivator/plazminogen sistemom i dešava se ekstracelularno, proteolitičkim odstranjivanjem propeptida i oslobađanjem aktivnog mesta.

I pored utvrđenog značaja MMP-9 u karcinogenezi, podaci vezani za ekspresiju u tiroidnim neoplazijama su oskudni i kontradiktorni. Nakamura i saradnici (1999) ELISA metodom na tkivnim ekstraktima nisu našli razliku u ekspresiji MMP-9 između papilarnog karcinoma, folikularnog adenoma i kontrolnog zdravog tkiva, međutim treba istaći da ova metoda bez razlike prepoznaje protein poreklom i od epitelnih ćelija i elemenata strome, dok je u slučaju imunohistohemijske analize ćelijska lokalizacija proteina definisana. Jedinu imunohistohemijsku analizu MMP-9 u papilarnom karcinomu pre naše sprovedi su Maeta i saradnici koji su našli da se MMP-9 eksprimira u 94% karcinoma i 41% netumorskih tkiva susednih neoplastičnoj leziji. Ovi rezultati su slični našim, osim što je pomenuta grupa pronašla nešto višu ekspresiju MMP-9 kako u papilarnom karcinomu, tako i u susednom netumorskom tkivu, što se

može objasniti različito postavljenim pragom pozitivnosti. Imunoekspresija MMP-9 u folikularnim karcinomima prvi put je praćena 2006. godine (Cho Mar i sar., 2006). Autori ove studije su našli statistički značajnu razliku u ekspresiji MMP-9 između minimalno invazivnih folikularnih karcinoma i folikularnih adenoma. Razlozi zbog kojih se razlikuju rezultati MMP-9 naše studije i onih koje su objavili Cho Mar i saradnici su, kao i u slučaju MMP-2 i TIMP-2, verovatno u vezi sa različitim načinom ocenjivanja rezultata. Još jednom treba napomenuti da zbog malog broja uzoraka folikularnih karcinoma na kojima je do sada izučavana imunoekspresija sva tri pomenuta markera, konačni zaključak o njihovoj ekspresiji, u ovom malignitetu, zahteva obimniju studiju od strane većeg broja istraživačkih grupa.

Razlika u ekspresiji ukupne forme MMP-9 između papilarnog karcinoma sa jedne strane i folikularnog karcinoma, folikularnog adenoma i peritumorskog tkiva sa druge strane je bila statistički značajna. Međutim, statistička analiza je pokazala i razliku između folikularne i klasične varijante papilarnog karcinoma, sa jaćom ekspresijom u klasićnoj varijanti, kao što je ranije već pokazano u eksperimentima Dragutinović i saradnika (2012). U svim drugim poređenjima, MMP-9 se ponašao slično kao prethodno analizirani markeri, i slično njima, smatramo da njegova upotreba kao imunohistohemijskog markera omogućava sigurnije postavljanje dijagnoze papilarnog tiroidnog karcinoma.

U okviru analize ukupne forme MMP-9 kao dijagnostićkog markera papilarnog tiroidnog karcinoma i folikularne varijante papilarnog karcinoma, nalazimo da je senzitivnost MMP-9 za papilarni karcinom bila nešto viša nego za izdvojenu folikularnu varijantu, što je posledica povišene ekspresije MMP-9 u klasićnoj varijanti papilarnog karcinoma. Rezultat toga je da su dijagnostićka taćnost i površine ispod ROC krivih takode bile više za ukupni papilarni karcinom nego samo za folikularnu varijantu. Zapravo, na našim serijama uzoraka analiziranim ROC metodom, MMP-2 se pokazao kao bolji, a MMP-9 kao lošiji marker folikularne varijante papilarnog karcinoma, dok su za ukupni papilarni karcinom sva tri markera dala uglavnom ujednaćene rezultate. Slične performanse MMP-2, TIMP-2 i MMP-9 u diferencijalnoj dijagnostici tiroidnih neoplazija rezultuju iz njihove slične ekspresije u ovim histotipovima, što se često dovodi u vezu sa mogućom kotranskripcijom njihovih gena indukovanom spoljašnjim faktorima (Deschamps i Spinale, 2006). Promotori gena

MMP-2, TIMP-2 i MMP-9 sadrže identične sekvence koje vezuju transkripcioni faktor AP-1 (activator protein-1) koji interaguje sa proteinima Fos i Jun signalne kaskade. AP-1 reguliše ekspresiju gena većine matriksnih metaloproteinaza, TIMP-1 i TIMP-2 (Deschamps i Spinale., 2006) kao odgovor na niz stimulusa uključujući faktore rasta, citokine i bakterijske i virusne infekcije (Hess i sar., 2004).

Ukupno uzevši, naši rezultati ukazuju na to da MMP-2, TIMP-2 i ukupni MMP-9 pokazuju povišenu ekspresiju u papilarnom karcinomu u odnosu na peritumorsko tkivo, folikularni adenom i folikularni karcinom. ROC analiza dobijenih rezultata potvrđuje da sva tri markera solidno razlikuju papilarni karcinom tiroidee, kao i samu folikularnu varijantu, od uslovno „zdravog“ tkiva, folikularnog adenoma i folikularnog karcinoma.

U poslednjem delu imunohistohemijske analize, korišćeno je antitelo MCA 2736 koje specifično prepoznaje samo **aktivnu formu MMP-9** i po našim saznanjima do sada nije korišćeno u tiroidnom tkivu. Od svih analiziranih nemalignih tkiva, aktivna forma MMP-9 je nađena u samo jednom slučaju peritumorskog tkiva dok je u odnosu na prethodno analizirane markere, u znatno manjem procentu pronađena i kod malignih histotipova. Statistička analiza je pokazala da se nivo ekspresije aktivne forme MMP-9 ne razlikuje bitno između folikularne varijante papilarnog karcinoma, folikularnog adenoma i folikularnog karcinoma, tako da aktivna forma MMP-9 nije zadovoljavajući marker folikularne varijante papilarnog karcinoma. Sa druge strane, naša serija uzoraka je pokazala povišenu ekspresiju aktivne forme MMP-9 u papilarnom karcinomu u odnosu na folikularni adenom kao i u odnosu na ukupno nemaligno tkivo. Rezultati imunohistohemijske analize za ukupni i aktivni MMP-9 ukazuju da, iako postoji povišena produkcija ovog enzima u malignim ćelijama papilarnog karcinoma, i to više u klasičnoj nego u folikularnoj varijanti, samo deo se aktivira i prelazi u aktivnu formu enzima.

Aktivna forma MMP-9 je imala daleko niže vrednosti od prethodno ispitivanih markera za dijagnostičku tačnost (površinu ispod ROC krive), senzitivnost i negativnu prediktivnu vrednost. Specifičnost i pozitivna prediktivna vrednost, sa druge strane, su imale jako visoke vrednosti zbog visokog procenta imunonegativnih benignih i uslovno zdravih tkiva u odnosu na ukupan broj analiziranih, odnosno ukupan broj

imunonegativnih tkiva (NPV). Iz svega izloženog proizilazi da je aktivna forma MMP-9 slab diskriminator papilarnog tiroidnog karcinoma od svih ostalih ispitivanih histotipova tiroidnog tkiva, a folikularnu varijantu papilarnog karcinoma uopšte ne razlikuje od folikularnih tiroidnih karcinoma i adenoma. Odnosno, imunohistohemijski test na aktivnu formu MMP-9 nema dijagnostičku vrednost prilikom postavljanja dijagnoze kod pacijenata sa papilarnim tiroidnim karcinomom.

5.2. DETEKCIJA MMP-2 I MMP-9 GEL-ZIMOGRAFIJOM

Zbog kompleksne post-translacione regulacije aktivnosti matriksnih metaloproteinaza, ovi enzimi se u biološkom materijalu mogu naći u različitim oblicima: u zimogenoj formi, u aktivnoj formi ili u kompleksu sa inhibitorima. Stoga, različite metode detekcije matriksnih metaloproteinaza omogućavaju detekciju njihovih različitih formi. U opštem slučaju, imunološke tehnike kao što su imunohistohemija ili ELISA ne razaznaju da li je enzim proteolitički aktiviran i da li je kompleksiran sa TIMP-om, tako da se ne može tvrditi biološka aktivnost samo na osnovu prisustva imunoreaktivnog proizvoda. Da bi prevazišla ovaj problem, naša imunohistohemijska studija je, između ostalog, koristila antitelo specifično za aktivnu formu MMP-9, ali još uvek ostaje mogućnost unakrsne reakcije navedenog antitela sa antigenima sličnim onom na koji su proizvedena. Osim toga, TIMP-ovi mogu da onemoguće dejstvo enzima i u slučaju kada su MMP prisutne u aktivnoj formi. Zbog toga su neophodne druge metode koje će omogućiti da se ispita funkcionalna aktivnost MMP-a u tkivu.

Gel-zimografija je relativno jeftina i jako osetljiva metoda koja omogućava simultanu detekciju i kvantifikaciju pro- i aktivne forme MMP-2 i MMP-9 u uzorku homogenata tkiva. U slučaju tiroidnih karcinoma postoje samo dve studije koje su upotrebom zimografije pokušale da ispituju prisustvo želatinaza u uzorcima tumorskog i peritumorskog tiroidnog tkiva. Jedna od ovih studija nije izvršila kvantifikaciju aktivnih formi enzima (Korem i sar., 2002), dok druga opisuje samo prisustvo ili odsustvo određenih formi u papilarnom karcinomu i peritumorskom tkivu (Maeta i sar., 2001). Kako u dostupnoj literaturi nema kompletnih podataka o kvantitativnom odnosu različitih formi želatinaza u tkivu štitaste žlezde prvi put dajemo konzistentnu

kvantifikaciju latentnih i aktivnih formi MMP-2 i MMP-9 u tumorskom i peritumorskom tkivu štitaste žlezde primenom gel-zimografije.

Pokazano je da pacijenti sa papilarnim karcinomom imaju značajno veću aktivnost MMP-2 i MMP-9 u malignom tkivu u poređenju sa zdravim tkivom. U našim eksperimentima proforme MMP-2 i MMP-9 su nađene u svim uzorcima papilarnog karcinoma dok su aktivne forme nađene u većini, ali ne u svim uzorcima. Zdrava tkiva koja su analizirana, dala su slabo obezbojene trake koje odgovaraju proformama želatinaza u samo tri uzorka, u slučajevima kada je hirurški odstranjeno zdravo tkivo poticalo sa istog lobusa sa kog je odstranjen tumor. Ovi rezultati su donekle saglasni sa nalazima Maeta i saradnika (2001) koji su u svim papilarnim karcinomima detektovali četiri trake koje odgovaraju pro- i aktivnim formama želatinaza, dok su u zdravim tkivima našli dve slabije trake. U pomenutom radu nije precizirano da li je zdravo tkivo odstranjeno sa istog lobusa sa kog je uzeto tumorsko, pa ovo može biti objašnjenje za neslaganje sa našim rezultatima. Kada smo zimografskom metodom analizirali folikularne adenome i folikularni karcinom, kao i njihova zdrava tkiva, ni u jednom od analiziranih slučajeva zimografske trake koje odgovaraju aktivnim formama enzima nisu detektovane, dok su proforme nađene u većini slučajeva folikularnog adenoma, ali ne i folikularnom karcinomu. Imajući u vidu rezultate imunohistohemije, možemo da zaključimo da papilarni karcinom nema samo povišenu ekspresiju želatinaza u odnosu na druge analizirane histotipove tkiva, već i pojačanu stopu njihove aktivacije.

Slični eksperimenti koje su objavili Korem i saradnici (2002) nalaze proforme želatinaza i u uzorcima folikularnih adenoma, folikularnih karcinoma i strume. Za razliku od nas, ova grupa je našla povišenu ekspresiju proforme MMP-2 ali ne i MMP-9 u papilarnom karcinomu u odnosu na kontrolno zdravo tkivo. Prema podacima koje su objavili, nivo proforme MMP-2 nije se statistički razlikovao između folikularnih karcinoma, folikularnih adenoma i strume. Razlozi za neslaganje sa našim rezultatima verovatno se mogu pripisati, pre svega, različitim serijama uzoraka ali i tehničkim razlikama u protokolu (različita naneta koncentracija proteina, različit način i vreme obezbojavanja gela i različit softver za kvantifikaciju traka).

U drugim karcinomima zimografski izmereni nivoi aktivacije MMP-2 i -9 u tumorskim u odnosu na zdrava tkiva su dali oprečne rezultate. Grupa Patel i saradnika

(2005) našla je povišene nivoe aktivacije želatinaza u karcinomu skvamoznih ćelija usne duplje u odnosu na susedna zdrava tkiva, pri čemu je nivo aktivacije MMP-2 bio viši od MMP-9. Za razliku od toga, u slučaju karcinoma pluća (Weng i sar., 2013) i kolorektalnog karcinoma (Waas i sar., 2002) nađeno je da je aktivacija MMP-2 povišena, a aktivacija MMP-9 snižena u tumorskom u odnosu na kontrolno zdravo tkivo. Ovaj tkivno specifičan obrazac aktivnosti želatinaza je verovatno posledica razlike u lokalnim mikrosredinama analiziranih tkiva.

5.3. LOKALIZACIJA ENZIMSKE AKTIVNOSTI ZIMOGRAFIJOM IN-SITU

I pored brojnih prednosti koje nudi gel-zimografija u detekciji aktivnosti matriksnih metaloproteinaza, njen nedostatak je što ne dozvoljava lokalizaciju enzimske aktivnosti. Pomenutom metodom, specifična proteazna aktivnost možda neće biti detektovana u punom tkivnom ekstraktu ukoliko se aktivirani enzim nalazi samo u relativno malom delu obolelog tkiva. Može se desiti i da tokom ekstrakcije proteina dođe do inhibicije aktivnog enzima ili, obrnuto, aktivacije inače neaktivnog enzima. Takođe, zbog prisustva SDS-a u postupku elektroforeze, matriksne metaloproteinaze se odvajaju od svojih inhibitora sa kojima su prirodno u kompleksu, pa ih nije moguće razlikovati od slobodnih aktivnih formi enzima. Za razliku od toga, *in situ* zimografija omogućava preciznu lokalizaciju funkcionalne enzimske aktivnosti u tkivnim isečcima.

Kako rutinska formalinska fiksacija uzoraka tkiva onemogućava enzimsku aktivnost *in situ*, do nedavno su se u ovu svrhu koristili zamrznuti iseći i detekcija želatinolitičke aktivnosti na filmu (FIZ metoda, film *in situ* zymography). Zamrzavanje isečaka narušava morfologiju tkiva, a detekcija na filmu ne omogućava kontrastno bojenje, tako da se strukturni detalji i precizna lokalizacija aktivnosti želatinaza slabo razaznaju. Do sada, jedini pokušaj detekcije želatinaza u tiroidnim karcinomima metodom *in situ* zimografije su objavili Nakamura i saradnici (1999). Ova grupa je FIZ metodom demonstrirala razliku između *in situ* želatinolitičke aktivnosti između papilarnog karcinoma i susednog tiroidnog tkiva, pokazujući da je želatinolitička

aktivnost locirana isključivo u folikularnim epitelnim tiroidnim ćelijama karcinoma, a izostaje u nemalignim ćelijama.

Niska osetljivost FIZ tehnike je poboljšana upotrebom DQ (dye quenched) želatina obeleženog fluorescein izotiocijanatom (FITC). Proteolizom DQ želatina oslobađaju se fluorescentni peptidi jasno vidljivi na tamnoj pozadini. Prednosti ove varijante *in situ* zimografije su i mogućnost kontrastnog bojenja jedara DAPI-em, kao i mogućnost upotrebe trajnih preparata tkiva fiksiranih u alkoholu sa očuvanom morfologijom tkiva. Ovako poboljšana metoda zimografije *in situ* daje mikrofografije visoke rezolucije na kojima se precizno i sa visokom osetljivošću može lokalizovati želatinolitička aktivnost na ćelijskom nivou.

Naša grupa je prva upotrebila metodu *in situ* zimografije sa fluorescentno obeleženim želatinom na tiroidnim neoplazijama. Rezultati pokazuju jaku želatinolitičku aktivnost u folikularnim epitelnim ćelijama papilarnog karcinoma, dok je nivo aktivnosti u peritumorskom tkivu i folikularnim adenomima znatno snižen i po intenzitetu sličan negativnoj kontroli. Povremeno je uočena želatinolitička aktivnost u elementima strome kao što su krvni sudovi, inflamatorne ćelije i mio/fibroblasti. Slična distribucija želatinolitičke aktivnosti u ćelijama karcinoma, ali i elementima strome pokazana je na karcinomu pluća (Kaji i sar., 2003), kao i hepatocelularnom karcinomu (Kaneyoshi i sar., 2001).

Vosseler i saradnici (2009) su pokazali da se želatinolitička aktivnost pokreće u početnim stadijumima invazivnog rasta karcinoma skvamoznih ćelija kože, prvenstveno u tumorskoj stromi. Naši rezultati *in situ* zimografije nedvosmisleno pokazuju povećanu želatinolitičku aktivnost ne samo u folikularnim epitelnim tiroidnim ćelijama samog tumora već i u elementima strome. Hadler-Olsen i saradnici (2009) su, proučavajući *in situ* želatinolitičku aktivnost ćelija karcinoma jezika kod pacova, zapazili da je većina generisane fluorescence fokalno distribuirana na periferiji tumorskih ćelija, iz čega su pretpostavili da je proteolitički aktivan enzim smešten u vezikulama. Pokazano je da se u ćelijama melanoma ovakve vezikule aktivno prenose duž mikrotubula ka plazma membrani (Schnaeker i sar., 2004). Ovo može biti objašnjenje porekla jakog fluorescentnog signala unutar malignih ćelija različitih tipova karcinoma, uključujući i tiroidni.

Rezultati *in situ* zimografije potkrepljuju naše rezultate dobijene imunohistohemijom. Sa ove dve tehnike pokazali smo da je najveći deo ekspresije MMP-2 i MMP-9 lokalizovan u ćelijama folikularnog epitela papilarnog karcinoma tiroidee i da je bar deo ovih enzima u aktivnoj formi i u stanju da razgradi komponente matriksa. Takođe smo pokazali da se u manjoj meri ovi enzimi sintetišu i aktiviraju u ćelijama strome koje okružuju karcinom. Značaj želatinolitičke aktivnosti poreklom iz stromalnih ćelija u slučaju papilarnog tiroidnog karcinoma tek treba utvrditi.

5.4. POVEZANOST EKSPRESIJE MMP-2, TIMP-2, UKUPNOG I AKTIVNOG MMP-9 SA KLINIČKOPATOLOŠKIM KARAKTERISTIKAMA PAPILARNOG KARCINOMA

U cilju određivanja prognoze i ishoda bolesti, kao i donošenju odluke o specifičnom onkološkom lečenju neophodno je poznavati TNM klasifikaciju tiroidnih karcinoma. Određivanje TNM stadijuma bolesti ili stepena progresije bolesti, predstavlja grupisanje pacijenata shodno utvrđenim karakteristikama tumora. Zasniva se na kliničkopatološkim nalazima kao što su godine pacijenta, veličina tumora, prisustvo ili odsustvo metastaza, i drugo. Uprkos dokazanoj prognostičkoj vrednosti prethodno pomenutih klasičnih prognostičkih faktora za papilarni tiroidni karcinom i dalje postoji težnja za otkrivanjem novih prognostičkih parametara koji će pomoći u razotkrivanju očekivanog ponašanja tumora.

Danas se istraživanja prognostičkih markera baziraju na razumevanju molekularnih mehanizama rasta, progresije i metastaze tumora kako bi se molekularni učesnici ovih procesa upotrebili za predviđanje biološkog ponašanja karcinoma. S obzirom da matriksne metaloproteinaze i njihovi inhibitori imaju ulogu u svim stadijumima razvoja kancera, posvećena im je velika pažnja kao potencijalnim biomarkerima koji bi pomogli u predikciji agresivnosti karcinoma.

Mnoge studije su pokazale pozitivne korelacije između ekspresije MMP i tumorske invazije i metastaza. Ovi podaci se odnose na različite tipove karcinoma lociranim u različitim organima (Curran i Murray, 2000).

Cilj ovog dela rada je bio da ustanovimo prognostičku vrednost ekspresionog profila MMP-2, MMP-9 i TIMP-2 u papilarnom karcinomu, kako bi pokušali da predvidimo njegovo agresivno ponašanje i modifikovali tretman pacijenata.

Kako bismo utvrdili da li je ekspresija analiziranih markera ili njihovih različitih formi indikator agresivnosti karcinoma, rezultati imunohistohemije, zimografije i zimografije *in situ* statistički su korelisani sa vrednostima poznatih prognostičkih kliničkopatoloških parametara papilarnog karcinoma.

5.5. POVEZANOST IMUNOHISTOHEMIJSKE EKSPRESIJE MMP-2, TIMP-2, UKUPNOG I AKTIVNOG MMP-9 SA KLINIČKOPATOLOŠKIM KARAKTERISTIKAMA PAPILARNOG KARCINOMA

Radi veće pouzdanosti statističke analize, povezanost imunohistohemijske ekspresije MMP-2, TIMP-2, ukupnog i aktivnog MMP-9 sa kliničkopatološkim parametrima papilarnog karcinoma analizirana je ponoću dva univarijantna statistička testa: χ^2 testom i Spearmanovim testom. Zbog različitog načina računanja koeficijenta korelacije, ova dva testa ne daju obavezno iste rezultate. Najpouzdanijom korelacijom se smatra ona koju potvrde oba testa.

U našim analizama rezultati χ^2 testa i testa po Spearmanu slagali su se u većini slučajeva. Spearmanov test je pokazao asocijaciju povišene ekspresije MMP-2 sa prisustvom limfnih nodalnih metastaza, što je potvrđeno χ^2 testom. S obzirom da papilarni karcinom najčešće metastazira u lokalne limfne čvorove vrata, a MMP-2 ima ulogu u proteolizi kolagena IV koji se nalazi u bazalnim membranama, ovo sugerše da MMP-2 može biti uključena u migraciju epitelnih ćelija duž i preko bazalne membrane ka limfnom čvoru, i da se povećano prisustvo citoplazmatskog MMP-2 u primarnom tumoru može smatrati prognostičkim faktorom prisustva limfnih nodalnih metastaza. Do sličnih rezultata su došle i grupe Maeta i saradnika (2001) i grupa Hui Tan i saradnika (2008). Pomenuta kineska grupa je ekspresiju MMP-2 povezala sa nepovoljnim karakteristikama papilarnog karcinoma kao što su limfne metastaze, ekstratiroidna invazija i dubina tumorske invazije. Tian i saradnici (2008) su čak izveli prospektivnu

studiju prema kojoj je više od pola pacijenata obolelih od papilarnog karcinoma sa visokom ekspresijom MMP-2 u periodu od narednih 5 do 15 godina razvilo limfne metastaze. Rezultati nisu jednoznačni. Studija Korem i sar. (2002) ukazuje na korisnost MMP-2 kao dijagnostičkog markera za razlikovanje papilarnog karcinoma od drugih neoplazija štitaste žlezde, ali osporava njegovu prognostičku vrednost, a nije nađena ni korelacija sa prisustvom limfnih metastaza. Većina studija ipak ukazuje na vezu između povišene ekspresije MMP-2 i prisustva metastaza u limfnim čvorovima (Maeta i sar., 2001; Korem i sar., 2002; Nakamura i sar., 1999) što ukazuje na bitnu ulogu ovog enzima na metastatsku sposobnost papilarnog karcinoma.

Statistička analiza imunohistohemijskih rezultata TIMP-2 je pokazala da ovaj protein više ekspimiraju tumori većih dimenzija (viši T status) i oni koji su se proširili izvan štitaste žlezde. Korelaciju sa T statusom je potvrdila grupa Maeta i saradnika (2001). Zanimljivo je da je grupa Wajner i saradnika (2014) našla obrnutu korelaciju između imunoekspresije TIMP-2 i veličine tumora u medularnom karcinomu i tvrde da smanjena ekspresija TIMP-2 može biti marker visokog metastatskog potencijala medularnog karcinoma. Međutim, Cavalheiro i saradnici (2009) su pokazali da, bar što se tiče medularnog karcinoma tiroidee, mora da se posmatra odnos ekspresije TIMP-2 prema MMP-2 kao prediktor prognoze medularnog karcinoma. U našem setu uzoraka, MMP-2 i TIMP-2, iako su kolokalizivali i pokazivali povišenu ekspresiju u papilarnom karcinomu, nisu korelisali sa pojavom istih kliničko-patoloških karakteristika. S obzirom da, u zavisnosti od molarnog odnosa MMP-2 i TIMP-2, TIMP-2 može delovati kao aktivator ili inhibitor, verovatno slično medularnom karcinomu, različiti aspekti agresivnog ponašanja papilarnog karcinoma zavise od međusobnog odnosa koncentracija MMP-2 i TIMP-2. Međutim, treba istaći da je modulacija aktivnosti posredstvom TIMP-2 samo jedan od brojnih mehanizama kojima ćelija reguliše aktivnost MMP-2 i koji mogu imati uticaj na MMP-2 posredovanu invaziju papilarnog karcinoma.

Ukupni MMP-9, po rezultatima χ^2 testa i Spearmanove analize nije korelisao ni sa jednim od ispitivanih kliničkopatoloških parametara. Za razliku od naših rezultata, nekoliko grupa je našlo asocijaciju između ekspresije ukupne forme MMP-9 i prisustva metastaza u limfnim čvorovima (Maeta i sar., 2001; Wang i sar., 2013). Delektorskaia i saradnici su objavili da simultana immunopozitivnost na MMP-2, TIMP-2 i MMP-9 u

tkivu papilarnog karcinoma koreliše sa lošim kliničkopatološkim parametrima, kao što su veličina tumora, invazija kapsule i prisustvo regionalnih limfnih metastaza. Podataka o ulozi MMP-9 u progresiji maligne bolesti štitaste žlezde nema mnogo, a podaci iz istraživanja na drugim karcinomima ukazuju da MMP-9 u karcinogenezi često ima kompleksne i promenljive uloge. Pokazano je da u karcinomu usne duplje MMP-9 može delovati kao promoter ili supresor karcinoma u zavisnosti od stadijuma i lokacije tumora (Tuuli Vilen i sar., 2013). Eksperimenti u kojima je vršen transfer gena MMP-9 u ćelije karcinoma mlečnih žlezda miševa, pokazali su usporen rast transfekovanog tumora (Bendrik i sar., 2008), a nekoliko studija vezuje smanjenu ekspresiju MMP-9 sa lošim kliničkopatološkim parametrima u različitim tumorima (Lin i sar., 2009; Chuang i sar., 2010). Iz navedenih rezultata možemo zaključiti kako MMP-9 učestvuje u patogenetskim promenama tokom progresije karcinoma. Međutim, važno je istaći da metaloproteinaze formiraju vrlo kompleksnu mrežu u ćeliji koja izvršava brojne funkcije, a koje ne zavise samo od interakcije između različitih medijatora, nego i od mikrosredine. Zbog toga, količina i priroda metaloproteinaza, njihove target ćelije, priroda aktivirajućeg signala, priroda inhibitora, vreme, redosled njihovog delovanja, kao i eksperimentalni model mogu imati uticaj na rezultat specifične metaloproteinaze.

Imunohistohemijski detektovana aktivna forma MMP-9 je bila eksprimirana u manjem broju uzoraka papilarnog karcinoma nego ukupna forma, međutim za razliku od ukupne forme, pokazala je snažnu asocijaciju sa svim parametrima koji ukazuju na agresivnost karcinoma: ekstratiroidnom invazijom, prisustvom limfnih nodalnih metastaza, T statusom i TNM stadijumom kao i dubinom neoplastične infiltracije. Iz naših podataka da se zaključiti da sinteza i aktivacija MMP-9 nisu usklađeni. Maligno transformisane epitelne ćelije papilarnog karcinoma u velikom broju slučajeva sintetišu MMP-9, međutim tek njegova aktivacija je u korelaciji je sa većom agresivnošću tumora i potencijalni je faktor nepovoljne prognoze.

Slične studije pokazuju da se aktivnost određenih signalnih puteva, pod čijim uticajem su i različite MMP, menja menjanjem stadijuma bolesti, odnosno progresijom bolesti (Yamaguchi i sar., 1998).

5.6. POVEZANOST NIVOVA AKTIVACIJE MMP-2 i MMP-9 SA KLINIČKOPATOLOŠKIM KARAKTERISTIKAMA PAPILARNOG KARCINOMA

Kao i u slučaju imunohistohemije, denzitometrijski izračunati nivoi aktivacije MMP-2 i MMP-9 korelisani su sa kliničkopatološkim parametrima papilarnog karcinoma: starošću, polom, prisustvom ekstratiroidne invazije i prisustvom limfnih nodalnih metastaza, T statusom i TNM stadijumom pacijenata i dubinom neoplastične infiltracije. Kako bi osigurali validnost rezultata, i ovaj put su sve korelacije proverene sa najmanje dva statistička testa koja odgovaraju postojećem setu podataka: Mann-Whitney testom (kliničkopatološki parametar ima dva moguća ishoda) ili Kruskal Wallis testom (u slučaju da kliničkopatološka varijabla ima više mogućih ishoda) i Spearmanovim testom.

Naši podaci su pokazali da odnos aktivirani MMP-2/ukupni MMP-2 nije pokazao značajnu povezanost ni sa jednom od kliničkopatoloških parametara papilarnog karcinoma koje smo analizirali: starost, pol, prisustvo ekstratiroidne invazije i limfnih metastaza, T i TNM status ni dubina neoplastične infiltracije. S obzirom na način na koji smo kvantifikovali podatke, ovo znači da je kod agresivnijih formi papilarnog karcinoma udeo aktivne forme MMP-2 u ukupnoj količini enzima mali. Nakamura i saradnici su 1999. godine pokazali da je na njihovom setu uzoraka odnos aktivne MMP-2 prema proformi bio značajno viši kod primarnih tumora koji su metastazirali u okolne limfne čvorove. Naši podaci iz imunohistohemijskih eksperimenata pokazuju da ukupna količina MMP-2 koreliše sa prisustvom limfnih metastaza, dok se na osnovu gel zimografije ispostavlja da procentualni udeo aktivne forme nije bitan za njihovu pojavu. Međutim, kao što je ranije diskutovano zbog nedostataka obe metode ne mogu se jednostavno objasniti različito dobijeni rezultati.

Za razliku od MMP-2, stopa aktivacije MMP-9 je korelisala sa nepovoljnim ishodima većine analiziranih kliničkopatoloških parametara papilarnog tiroidnog karcinoma: sa prisustvom ekstratiroidne invazije, prisustvom limfnih nodalnih metastaza, visokim T statusom i TNM stadijumom kao i dubinom neoplastične infiltracije. Ovim rezultatima smo potvrdili prethodno prikazane imunohistohemije nalaze i istakli MMP-9 kao jednog od glavnih efekatora progresije papilarnog karcinoma

štitaste žlezde. Mada ćelije folikularnog epitela papilarnog karcinoma proizvode velike količine MMP-9, nekad ga proizvode i fibroblasti, glatke mišićne ćelije i endotelne ćelije. Pored toga, u štitastoj žlezdi trombociti mogu biti izvor MMP-9, kao što je pokazano i našom imunohistohemijskom analizom. Bez obzira na druge izvore MMP-9 u ekstraktima tiroidnog tkiva rezultati gel zimografije se podudaraju sa imunohistohemijskim nalazima.

Frasca i saradnici (2008) su pokazali da pojava mutacije V600E u BRAF genu koreliše sa imunoekspresijom MMP-9 i MMP-2. Verovatno je da je pojačana transkripcija gena za MMP-2 i MMP-9 jedna od mnogobrojnih posledica mutacije u BRAF kinazi. Međutim, prema našim rezultatima deluje da papilarni karcinom ne poprime invazivni fenotip dok se proteolitički ne aktivira određeni procenat molekula MMP-9. Ovi molekuli zatim, degradirajući elemente okoćelijskog matriksa i bazalne membrane promovišu aktivnu migraciju neoplastičnih ćelija izvan štitaste žlezde i njihovo nastanjivanje u druga, susedna ili udaljena tkiva.

Sveukupno povišenje nivoa aktivnosti aktivirane forme MMP-9 u tkivu pacijenata sa papilarnim tiroidnim karcinomom potiče od povećane ekspresije MMP-9 u folikularnim epitelnim tiroidnim ćelijama samog tumora, kao i u elementima strome. Iz tih razloga, nivo aktivnosti MMP-9 mogao bi predstavljati jedan parametar kojim bi se stratifikovali bolesnici oboleli od papilarnog karcinoma, što bi pospešilo adekvatnije određivanje terapije ovih pacijenata.

5.7. POVEZANOST AKTIVNOSTI MMP-9 *IN SITU* SA DUBINOM NEOPLASTIČNE INFILTRACIJE PAPILARNOG KARCINOMA

Kao što je poznato, MMP se izlučuju u inaktivnoj formi proenzima te se same aktiviraju ili ih aktiviraju drugi proteolitički enzimi na mestu sekrecije (Kessenbrock, 2010). U tkivima njihova proteolitička aktivnost je regulisana enzimskom aktivacijom i inhibicijom.

In situ zimografija uz upotrebu specifičnog supstrata omogućava lokalizaciju funkcionalnog enzima u tkivu. Ova metoda ne zamenjuje već nadopunjuje gel

zimografiju. Takođe, ima veliki potencijal u ispitivanju uticaja različitih proteaznih inhibitora na ukupnu proteaznu aktivnost u ispitivanom tkivu. Kada su inhibitori proteaza prisutni u toku perioda inkubacije sa odgovarajućim supstratom, njihova inhibitorna aktivnost se može proceniti pomoću smanjenja signala poteklog od razgradnje odgovarajućeg supstrata (želatina) u prisustvu proteaza (želatinaza) u tiroidnom tkivu. U osnovnoj varijanti *in situ* zimografske tehnike, nema načina da se difrencira signal potekao od aktivnosti MMP-2 od signala poteklog od MMP-9. Kako bismo prevazišli ovaj problem, upotrebljen je inhibitor koji selektivno blokira aktivnost MMP-2, dok na aktivnost MMP-9 deluje tek u sto puta većem molaritetu od upotrebljenog. Nakon primene zimografije *in situ* sa i bez selektivnog inhibitora MMP-2 poredili smo relativne razlike u fluorescenci na uzorcima papilarnog karcinoma sa različitim stupnjevima neoplastične infiltracije. Iako literaturni podaci govore da želatin može da bude supstrat i drugih MMP osim želatinaza (Sekhon i sar., 2010), njihov udeo u želatinolitičkoj aktivnosti je zanemarljivo mali, i nismo uspeli da ga detektujemo gel-zimografijom. Tako smo ustanovlili da je *in situ* zimografija najadekvatnija metoda za lokalizaciju želatinaza u tkivu, i analizu funkcionalne aktivnosti zasebno za MMP-2 i MMP-9 sa stepenom neoplastične infiltracije papilarnog karcinoma, i pored toga što njeni rezultat ne mogu precizno da se kvantifikuju.

Svi papilarni tiroidni karcinomi, bez obzira na histološki definisan stepen neoplastične infiltracije su pokazali intenzivnu ukupnu želatinolitičku aktivnost u maligno transformisanom epitelu i ređe, u elementima susedne strome. Povećanje aktivnosti želatinaza može biti povezano sa fenotipskim promenama tumorskih ćelija u takvim lezijama ili može biti povezano sa progresijom tumorskog rasta.

Nakon primene selektivnog inhibitora MMP-2, intenzitet fluorescentnog signala u spektru uzoraka različitih po stepenu neoplastične infiltracije je poprimio gradaciju od stadijuma A (inkapsulisani karcinom) do stadijuma D (karcinom koji vrši invaziju u okolna tkiva). Većina potpuno inkapsulisanih papilarnih karcinoma (71.4%) je davala signal po jačini sličan negativnoj kontroli, dok su karcinomi sa ekstratiroidnom invazijom pokazivali neumanjenu fluorescencu, sličnu neinhibiranoj. Ovo sugeriše da aktivna forma MMP-9 uglavnom odsustvuje u potpuno inkapsulisanim papilarnim karcinomima ili je inhibirana nekim od članova iz porodice TIMP proteina, i da u ovoj grupi tumora većina želatinolitičke aktivnosti potiče od MMP-2. Sa druge

strane, nakon primene MMP-2 inhibitora, primerci karcinoma bez tumorske kapsule, koji su se proširili po štitastoj žlezdi pokazali su donekle, ali ne potpuno umanjenu fluorescencu. Najmanju inhibiciju fluorescentnog signala, odnosno, najjaču enzimsku aktivnost su pokazali uzorci papilarnog karcinoma koji su već izvršili invaziju na strukture van štitaste žlezde. Njihova fluorescencija je pokazana u folikularnim epitelnim ćelijama karcinoma, ali i u stromi, a posledica je želatinolitičke aktivnosti aktivne forme MMP-9 (Marečko i sar., 2014).

Povišena aktivnost MMP-9 u tiroidnom tkivu bolesnika sa agresivim oblikom papilarnog tiroidnog karcinoma ukazuje na ulogu koju ovi enzimi mogu imati u progresiji ovog karcinoma, prognozi, kao i u dizajniranju terapije.

6. ZAKLJUČCI

1. Primenom imunohistohemijske metode pokazano je da MMP-2, MMP-9 i TIMP-2 imaju veću ekspresivnost u papilarnom tiroidnom karcinomu u odnosu na folikularni tiroidni adenom, folikularni tiroidni karcinom i uslovno zdravo tkivo štitaste žlezde, što pruža dodatne informacije prilikom rutinske morfološke analize tkiva i moglo bi pomoći, kao dopunska metoda patohistološkoj analizi, pri razlikovanju papilarnog karcinoma od navedenih lezija. Međutim, prema ukupnim statističkim dijagnostičkim parametrima, semikvantitativna procena imunohistohemijske ekspresije MMP-2, MMP-9 i TIMP-2 ne može zameniti klasičnu patohistološku dijagnostiku kao samostalna analiza.
2. Pokazana je značajna pozitivna korelacija između imunohistohemijske ekspresije MMP-2, MMP-9 i TIMP-2 u grupi papilarnih tiroidnih karcinoma, što sugeriše mogućnost njihovog kooperativnog i sinhronizovanog delovanja u ovom tumoru.
3. Pokazano je postojanje značajne veze između imunohistohemijske ekspresije MMP-2 i formiranja limfnih metastaza primarnog papilarnog karcinoma, što upućuje na potencijalnu ulogu ovog enzima u postizanju invazivnog fenotipa tiroidne ćelije.
4. Uočena je korelacija između pozitivne imunohistohemijske ekspresije TIMP-2 u tumorskim ćelijama i kliničkopatoloških parametara vezanih za progresiju papilarnog tiroidnog karcinoma (veličina tumora i pojava ekstratiroidne invazije). To znači da je prisustvo ekspresije TIMP-2 u papilarnom karcinomu u korelaciji sa agresivnošću.
5. Odsustvo korelacije između rezultata imunohistohemijskog bojenja i kliničkopatoloških parametara (veličina tumora, prisustvo regionalnih limfnih metastaza, prisustvo ekstratiroidne invazije, visoki pTNM stadijum bolesti) ukazuje da imunohistohemijsko bojenje na ukupni MMP-9 nema prognostički značaj za papilarne tireoidne karcinome.
6. Ekspresija aktivne forme MMP-9 u papilarnom tiroidnom karcinomu je u visokom procentu praćena prisustvom nepovoljnih kliničko-patoloških prognostičkih faktora (ekstratiroidna invazija, veličina tumora, viši T status,

veća dubina neoplastične infiltracije i kasni TNM stadijum bolesti), što upućuje na zaključak da je visoka ekspresija aktiviranog enzima povezana sa lošijom prognozom papilarnog tiroidnog carcinoma.

7. Gel zimografijom je pokazano da pacijenti sa papilarnim karcinomom imaju značajno veću aktivnost MMP-2 i MMP-9 u malignom tkivu u poređenju sa zdravim tkivom, pri čemu je nivo aktivacije MMP-9 bio viši od MMP-2. Na osnovu dobijenih rezultata možemo zaključiti da je povećana sinteza i aktivacija želatinaza, pre svega MMP-9, povezana sa malignim tiroidnim fenotipom.
8. Udeo aktivne forme MMP-9, u ukupnoj količini ovog enzima, viši je u grupi uzoraka primarnog papilarnog tiroidnog karcinoma sa prisutnim limfnim metastazama, višim stepenom neoplastične infiltracije, i prisutnom ekstratiroidnom invazijom u odnosu na karcinome bez navedenih karakteristika. Aktivacija MMP-9 je, izgleda, jedan od događaja u sticanju invazivnih osobina papilarnog karcinoma i može biti marker njegovog agresivnog biološkog ponašanja.
9. Zimografija *in situ* je pokazala da želatinaze ispoljavaju najizraženiju aktivnost u ćelijama malignog epitela papilarnog tiroidnog karcinoma, a izvestan stepen aktivnosti želatinaza postoji i u ćelijskim elementima strome tumora, što ukazuje da povećanje aktivnosti želatinaza u oba odeljka može imati ulogu u patobiologiji papilarnog tiroidnog karcinoma.
10. Nakon primene selektivnog inhibitora MMP-2 *in situ* želatinolitička aktivnost, koja odgovara MMP-9 raste sa porastom dubine neoplastične infiltracije papilarnog tiroidnog karcinoma. Dobijeni rezultati prvi put pokazuju lokalizaciju aktivne forme MMP-9 u tkivu papilarnog karcinoma i značajno doprinose interpretaciji uznapredovalih stadijuma ove maligne bolesti.

Σ

Na osnovu ukupnih rezultata koje smo dobili u našem radu možemo zaključiti da nivoi imunohistoheмиjske ekspresije izučavanih molekularnih markera, nivoi aktivacije želatinaza (pre svega MMP-9), i razumevanje njihovog odnosa prema poznatim prognostičkim kliničkopatološkim parametrima papilarnog tiroidnog

karcinoma značajno doprinose interpretaciji uznapredovalih stadijuma ove maligne bolesti, predikciji agresivnijeg toka bolesti, kao i dizajniranju terapije.

7. LITERATURA

Akslen LA. Prognostic importance of histologic grading in papillary thyroid carcinoma. *Cancer*. 1993; 72(9):2680-2685.

Amrikachi M, Ramzy I, Rubinfeld S, Wheeler TM. Accuracy of fine-needle aspiration of thyroid. *Arch Pathol Lab Med*. 2001; 125(4):484-488.

Baldini E, Toller M, Graziano FM, Russo FP, Pepe M, Biordi L, Marchioni E, Curcio F, Ulisse S, Ambesi-Impombato FS, D'Armiento M. Expression of matrix metalloproteinases and their specific inhibitors in normal and different human thyroid tumor cell lines. *Thyroid*. 2004;14(11):881-888.

Basolo F, Torregrossa L, Giannini R, Miccoli M, Lupi C, Sensi E, Berti P, Elisei R, Vitti P, Baggiani A, Miccoli P. Correlation between the BRAF V600E mutation and tumor invasiveness in papillary thyroid carcinomas smaller than 20 millimeters: analysis of 1060 cases. *J Clin Endocrinol Metab*. 2010; 95(9):4197-4205.

Bendrik C, Robertson J, Gaudie J, Dabrosin C. Gene transfer of matrix metalloproteinase-9 induces tumor regression of breast cancer in vivo. *Cancer Res*. 2008; 68(9):3405-3412.

Bode W, Fernandez-Catalan C, Tschesche H, Grams F, Nagase H, Maskos K. Structural properties of matrix metalloproteinases. *Cell Mol Life Sci*. 1999; 55(4):639-652

Boire A, Covic L, Agarwal A, Jacques S, Sherifi S, Kuliopulos A. PAR1 is a matrix metalloproteinase-1 receptor that promotes invasion and tumorigenesis of breast cancer cells. *Cell*. 2005; 120(3):303-313.

Buergy D, Weber T, Maurer GD, Mudduluru G, Medved F, Leupold JH, Brauckhoff M, Post S, Dralle H, Allgayer H. Urokinase receptor, MMP-1 and MMP-9 are markers to differentiate prognosis, adenoma and carcinoma in thyroid malignancies. *Int J Cancer*. 2009; 125(4):894-901.

Cameron HA, Gould E. Adult neurogenesis is regulated by adrenal steroids. *Neuroscience*. 1994; 61(2):203-9.

Campo E, Merino MJ, Liotta L, Neumann R, Stetler-Stevenson W. Distribution of the 72-kd type IV collagenase in nonneoplastic and neoplastic thyroid tissue. *Hum Pathol*. 1992; 23(12):1395-1401.

Rosai J, Carcangiu ML, DeLellis RA: Tumors of the Thyroid Gland. *Atlas of Tumor Pathology*. Armed Forces Institute of Pathology Washington, DC. 1992:183-193

Carcangiu ML, Zampi G, Rosai J. Papillary thyroid carcinoma: a study of its many morphologic expressions and clinical correlates. *PatholAnnu*. 1985; 20(1):1-44.

Cardis E, Kesminiene A, Ivanov V, Malakhova I, Shibata Y, Khrouch V, Drozdovitch V, Maceika E, Zvonova I, Vlassov O, Bouville A, Goulko G, Hoshi M, Abrosimov A, Anoshko J, Astakhova L, Chekin S, Demidchik E, Galanti R, Ito M, Korobova E, Lushnikov E, Maksimov M, Masyakin V, Nerovnia A, Parshin V, Parshkov E, Piliptsevich N, Pinchera A, Polyakov S, Shabeka N, Suonio E, Tenet V, Tsyb

A, Yamashita S, Williams D. Risk of thyroid cancer after exposure to 131I in childhood. *J Natl Cancer Inst.* 2005; 97(10):724-732.

Cho Mar K, Eimoto T, Tateyama H, Arai Y, Fujiyoshi Y, Hamaguchi M. Expression of matrix metalloproteinases in benign and malignant follicular thyroid lesions. *Histopathology.* 2006; 48(3):286-294.

Choi JY, Bae JS, Kim YA, Chang ED, Cho HJ, Kim KH, Ahn CH, Park WC, Kim JS. Clinical Significance of MMP-2, MMP-9 and HIF-1alpha Expression in Thyroid Micropapillary Cancer. *J Korean Surg Soc.* 2010; 78(3):157-164.

Cavalheiro BG, Junqueira CR, Brandão LG. Ratio of metalloproteinase 2 to tissue inhibitor of metalloproteinase 2 in medullary thyroid carcinoma. *Arch Otolaryngol Head Neck Surg.* 2009;135(8):812-817.

Chuang CE, Pang ST, Chuang TJ, Liao SK. Profiling of matrix metalloproteinases and tissue inhibitors of metalloproteinases proteins in bladder urothelial carcinoma. *OncolLett.* 2010; 1(4): 691–695.

Curran S, Murray GI. Matrix metalloproteinases: molecular aspects of their roles in tumour invasion and metastasis. *Eur J Cancer.* 2000; 36(13):1621-1630.

Delektorskaia VV, Smirnova EA, Ponomareva MV, Pavlova TV, Pavlov IA. Expression of matrix metalloproteinases 2 and 9 and their tissue inhibitors 1 and 2 in papillary thyroid cancer: an association with the clinical, morphological and ultrastructural characteristics of a tumor. *ArkhPatol.* 2010;72(4):3-6.

Deschamps AM, Spinale FG. Pathways of matrix metalloproteinase induction in heart failure: bioactive molecules and transcriptional regulation. *Cardiovasc Res.* 2006; 69(3):666-676.

Dragutinović VV, Tatić SB, Nikolić-Mandić S, Savin S, Cvejić D, Dunderović D, Gajić M, Paunović I. Matrix metalloproteinase-9 and the Cu/Zn ratio as ancillary diagnostic tools in distinguishing between the classical and follicular variants of papillary thyroid carcinoma. *Biol Trace Elem Res.* 2012; 149(1):29-33.

Fang J, Shing Y, Wiederschain D, Yan L, Butterfield C, Jackson G, Harper J, Tamvakopoulos G, Moses MA. Matrix metalloproteinase-2 is required for the switch to the angiogenic phenotype in a tumor model. *ProcNatlAcadSci U S A.* 2000; 97(8):3884-3889.

Fassina AS, Montesco MC, Ninfo V, Denti P, Masarotto G. Histological evaluation of thyroid carcinomas: reproducibility of the "WHO" classification. *Tumori.* 1993; 79(5):314-320.

Fonseca E, Soares P, Rossi S, Sobrinho-Simões M. Prognostic factors in thyroid carcinomas. *VerhDtschGesPathol.* 1997; 81:82-96.

Fonseca E, Soares P, Rossi S, Sobrinho-Simões M. Prognostic factors in differentiated thyroid gland carcinoma. *Pathologe.* 1997; 18(4):275-285.

Franc B. Observer variation of lesions of the thyroid. *Am J SurgPathol*, 2003; 27(8):1177-11779.

Frasca F, Nucera C, Pellegriti G, Gangemi P, Attard M, Stella M, Loda M, Vella V, Giordano C, Trimarchi F, Mazzon E, Belfiore A, Vigneri R. BRAF(V600E) mutation and the biology of papillary thyroid cancer. *EndocrRelat Cancer*. 2008; 15(1):191-205.

Gerhards S, Jung K, Koenig F. Excretion of matrix metalloproteinases 2 and 9 in urine is associated with a high stage and grade of bladder carcinoma. *Urology*. 2001; 57:675-679

Gross, J. and Lapière, CM. Collagenolytic activity in amphibian tissues: a tissue culture assay. *Proc. Natl. Acad. Sci*. 1962; 48:1014–1022.

Hadler-Olsen E, Kanapathipillai P, Berg E, Svineng G, Winberg JO, Uhlin-Hansen L. Gelatin in situ zymography on fixed, paraffin-embedded tissue: zinc and ethanol fixation preserve enzyme activity. *J HistochemCytochem*. 2010; 58(1):29-39

Harwood J, Clark OH, Dunphy JE. Significance of lymph node metastasis in differentiated thyroid cancer. *Am J Surg*. 1978; 136(1):107-112.

Haselkorn T, Bernstein L, Preston-Martin S, Cozen W, Mack WJ. Descriptive epidemiology of thyroid cancer in Los Angeles County, 1972-1995. *Cancer Causes Control*. 2000; 11(2):163-170.

Havelka M, Tatić S, Paunović I, Diklić A, Krgović K, Bozić V, Zivaljević V. Pathohistologic and immunohistochemical characteristics of thyroid carcinoma. *ActaChirIugosl*. 2003;50(3):61-65.

Hay ID, Bergstralh EJ, Goellner JR, Ebersold JR, Grant CS. Predicting outcome in papillary thyroid carcinoma: development of a reliable prognostic scoring system in a cohort of 1779 patients surgically treated at one institution during 1940 through 1989. *Surgery*. 1993; 114(6):1050-1058.

Hedinger C, Williams ED, Sobin LH. Histological typing of thyroid tumors. In: International histological classification of tumors. World Health Organisation. Springer-Verlag, Geneva, 2.ed. 1988: 1-66

Hermanek P, Sobin LH. TNM Classification of Malignant Tumors. In: Thyroid gland. International Union Against Cancer; Springer-Verlag, New York 6ed. 2002.

Hess J, Angel P, Schorpp-Kistner M. AP-1 subunits: quarrel and harmony among siblings. *J Cell Sci*. 2004; 117(25):5965-5973.

Hirokawa M, Carney JA, Goellner JR, DeLellis RA, Heffess CS, Katoh R, Tsujimoto M, Kakudo K. Observer variation of encapsulated follicular lesions of the thyroid gland. *Am J SurgPathol*. 2002; 26(11):1508-1514.

Hodgson NC, Button J, Solorzano CC. Thyroid cancer: is the incidence still increasing? *Ann SurgOncol*. 2004; 11(12):1093-1097.

Ito Y, Hirokawa M, Masuoka H, Yabuta T, Kihara M, Higashiyama T, Takamura Y, Kobayashi K, Miya A, Miyauchi A. Distant metastasis at diagnosis and large tumor size are significant prognostic factors of widely invasive follicular thyroid carcinoma. *Endocr J.* 2013; 60(5):637-642.

Ito Y, Miyauchi A. Prognostic factors and therapeutic strategies for differentiated carcinomas of the thyroid. *Endocr J.* 2009; 56:177-192.

Jumper C, Cobos E, Lox C. Determination of the serum matrix metalloproteinase-9 (MMP-9) and tissue inhibitor of matrix metalloproteinase-1 (TIMP-1) in patients with either advanced small-cell lung cancer or non-small-cell lung cancer prior to treatment. *Respir Med.* 2004; 98:173-177

Kaji M, Moriyama S, Sasaki H, Saitoh Y, Kiriyama M, Fukai I, Yamakawa Y, Mitsui A, Toyama T, Nemori R, Fujii Y. Gelatinolytic activity of matrix metalloproteinase in lung cancer studied using film in situ zymography stamp method. *Lung Cancer.* 2003; 39(2):125-130.

Kamat AA, Fletcher M, Gruman LM. The clinical relevance of stromal matrix metalloproteinase expression in ovarian cancer. *Clin Cancer Res.* 2006; 12:1707-1714

Kaneyoshi T, Nakatsukasa H, Higashi T, Fujiwara K, Naito I, Nouse K, Kariyama K, Kobayashi Y, Uemura M, Nakamura SI, Iwasaki Y, Tsuji T. Actual invasive potential of human hepatocellular carcinoma revealed by in situ gelatin zymography. *Clin Cancer Res.* 2001; 7(12):4027-4032.

Kessenbrock K, Plaks V, Werb Z. Matrix metalloproteinases: regulators of the tumor microenvironment. *Cell.* 2010; 141(1):52-67.

Korem S, Kraiem Z, Shiloni E, Yehezkel O, Sadeh O, Resnick MB. Increased expression of matrix metalloproteinase-2: a diagnostic marker but not prognostic marker of papillary thyroid carcinoma. *Isr Med Assoc J.* 2002; 4(4):247-251.

Kricka LJ. Chemiluminescent and bioluminescent techniques. *Clin Chem.* 1991; 37:1472-1481

Lang BH, Lo CY, Chan WF, Lam KY, Wan KY. Prognostic factors in papillary and follicular thyroid carcinoma: their implications for cancer staging. *Ann SurgOncol.* 2007; 14(2):730-738.

Lengauer C, Kinzler KW, Vogelstein B. Genetic instabilities in human cancers. *Nature.* 1998; 396:643-649

Lin CK, Chao TK, Yu CP, Yu MH, Jin JS. The expression of six biomarkers in the four most common ovarian cancers: correlation with clinicopathological parameters. *APMIS.* 2009; 117(3):162-175.

Liotta L. The role of cellular proteases and their inhibitors in invasion and metastasis. Introductory overview. *Cancer Metastasis Rev.* 1990; 9(4):285-287

Maeta H, Ohgi S, Terada T. Protein expression of matrix metalloproteinases 2 and 9 and tissue inhibitors of metalloproteinase 1 and 2 in papillary thyroid carcinomas. *Virchows Arch.* 2001; 438(2):121-128.

Marečko I, Cvejić D, Šelemetjev S, Paskaš S, Tatić S, Paunović I, Savin S. Enhanced activation of matrix metalloproteinase-9 correlates with the degree of papillary thyroid carcinoma infiltration. *CMJ.* 2014; 52(2)

Marečko I, Cvejić D, Tatić S, Dragutinović V, Paunović I, Savin S. Expression of matrix metalloproteinase-2 and its tissue inhibitor-2 in fetal and neoplastic thyroid tissue and their significance as diagnostic and prognostic markers in papillary carcinoma. *Cancer Biomark.* 2012; 11:49-58.

Mazzaferri EL, Young RL. Papillary thyroid carcinoma: a 10 year follow-up report of the impact of therapy in 576 patients. *Am J Med.* 1981; 70:511-518.

Moses MA, Wiederschain D, Loughlin KR. Increased incidence of matrix metalloproteinases in urine of cancer patients. *Cancer Res.* 1998; 58:1395-1399

Nakamura H, Ueno H, Yamashita K, Shimada T, Yamamoto E, Noguchi M, Fujimoto N, Sato H, Seiki M, Okada Y. Enhanced production and activation of progelatinase A mediated by membrane-type 1 matrix metalloproteinase in human papillary thyroid carcinomas. *Cancer Res.* 1999; 59(2):467-73

O'Reilly MS, Wiederschain D, Stetler-Stevenson WG. Regulation of angiostatin production by matrix metalloproteinase-2 in a model of concomitant resistance. *J Biol Chem.* 1999; 274:29568-29571

Patel BP, Shah PM, Rawal UM, Desai AA, Shah SV, Rawal RM, Patel PS. Activation of MMP-2 and MMP-9 in patients with oral squamous cell carcinoma. *J SurgOncol.* 2005; 90(2):81-88.

Pihan GA, Wallace J, Zhou Y, Doxsey SJ. Centrosome abnormalities and chromosome instability occur together in pre-invasive carcinomas. *Cancer Res.* 2003; 63:1398-1404.

Radisky DC, Levy DD, Littlepage LE, Liu H, Nelson CM, Fata JE, Leake D, Godden EL, Albertson DG, Nieto MA, Werb Z, Bissell MJ. Rac1b and reactive oxygen species mediate MMP-3-induced EMT and genomic instability. *Nature.* 2005; 436:123-127

Ravinsky E, Safneck JR. Fine needle aspirates of follicular lesions of the thyroid gland. The intermediate-type smear. *Acta Cytol.* 1990; 34(6):813-820.
Research and Reports in Biology Dovepress

Ron E, Griffel B, Liban E, Modan B. Histopathologic reproducibility of thyroid disease in an epidemiologic study. *Cancer.* 1986; 57(5):1056-1059.

Ron E, Lubin JH, Shore RE, Mabuchi K, Modan B, Pottern LM, Schneider AB, Tucker MA, Boice JD Jr. Thyroid cancer after exposure to external radiation: a pooled analysis of seven studies. *Radiat Res.* 1995; 141(3):259-277.

Roy R, Yang J, Moses MA. Matrix Metalloproteinases as novel biomarkers and potential therapeutic targets in human cancer. *Jour ClinOnc.* 2009; 27:5287-5297

Rydlova M, Ludvikova M, Stankova I. Potential diagnostic markers in nodular lesions of the thyroid gland: an immunohistochemical study. *Biomed Pap Med Fac Univ Palacky Olomouc Czech Repub.* 2008; 152(1):53-59.

Schlumberger M, Baudin E, Travagli JP. Papillary and follicular cancers of the thyroid. *Presse Med.* 1998; 27(29):1479-1481.

Schlumberger M, Métivier H, Pacini F. Chernobyl 13 years after: consequences for protection of populations. *Rev Prat.* 1999; 49(14):1489-1491.

Schlumberger M. Papillary and follicular thyroid carcinoma. *Ann Endocrinol.* 2007; 68(2-3):120-128.

Schmid K, Böcker W. *Thyroid Pathology.* Springer, New York, 2ed. 1997

Sekhon BS. Matrix metalloproteinases – an overview. *Research and Reports in Biology.* 2010; 1:1-20

Springman EB, Angleton EL, Birkedal-Hansen H, Van Wart HE. Multiple modes of activation of latent human fibroblast collagenase: evidence for the role of a Cys73 active-site zinc complex in latency and a "cysteine switch" mechanism for activation. *Proc Natl Acad Sci.* 1990; 87(1):364-368.

Sternlicht MD, Werb Z. How matrix metalloproteinases regulate cell behavior. *Annu Rev Cell Dev Biol.* 2001; 17:463-516.

Tan H, Ye K, Wang Z, Tang H. Clinicopathologic evaluation of immunohistochemical CD147 and MMP-2 expression in differentiated thyroid carcinoma. *Jpn J Clin Oncol.* 2008; 38(8):528-533.

Thraill KM, Quarles LD, Nagase H, Suzuki K, Serra DM, Fowlkes JL. Characterization of insulin-like growth factor-binding protein 5-degrading proteases produced throughout murine osteoblast differentiation. *Endocrinology.* 1995; 136(8):3527-3533.

Thraill KM, Quarles LD, Nagase H, Suzuki K, Serra DM, Fowlkes JL. Characterization of insulin-like growth factor-binding protein 5-degrading proteases produced throughout murine osteoblast differentiation. *Endocrinology.* 1995; 136(8):3527-3533.

Tian M, Cui YZ, Song GH. Proteomic analysis identifies MMP-9, DJ-1 and A1BG as overexpressed proteins in pancreatic juice from pancreatic ductal adenocarcinoma patients. *Cancer.* 2008; 241:1-11,

Tian X, Cong M, Zhou W, Zhu J, Liu Q. Relationship between protein expression of VEGF-C, MMP-2 and lymph node metastasis in papillary thyroid cancer. *J Int Med Res.* 2008; 36(4):699-703.

Toda S, Aoki S, Uchihashi K, Matsunobu A, Yamamoto M, Ootani A, Yamasaki F, Koike E, Sugihara H. Culture Models for Studying Thyroid Biology and Disorders. *Endocrinology.* 2011. doi:10.5402/2011/275782

Trbojević B. Tiroidna žlezda. Patofiziološke osnove i klinički pristup. *Čit štampa, Beograd*, 1994

Tronko M, Bogdanova T, Voskoboynyk L, Zurnadzhy L, Shpak V, Gulak L. Radiation induced thyroid cancer: fundamental and applied aspects. *Exp Oncol*. 2010; 32(3):200-204.

Utiger RD. The multiplicity of thyroid nodules and carcinomas. *N Engl J Med*. 2005; 352(23):2376-2378.

Van Wart HE, Birkedal-Hansen H. The cysteine switch: a principle of regulation of metalloproteinase activity with potential applicability to the entire matrix metalloproteinase gene family. *Proc Natl Acad Sci*. 1990; 87(14):5578-82.

Vilen ST, Salo T, Sorsa T, Nyberg P. Fluctuating Roles of Matrix Metalloproteinase-9 in Oral Squamous Cell Carcinoma. *Scientific World Journal*. 2013; 2013:920595. doi: 10.1155/2013/920595

Vosseler S, Lederle W, Airola K, Obermueller E, Fusenig NE, Mueller MM. Distinct progression-associated expression of tumor and stromal MMPs in HaCaT skin SCCs correlates with onset of invasion. *Int J Cancer*. 2009; 125(10):2296-2306.

Waas ET, Lomme RM, DeGroot J, Wobbles T, Hendriks T. Tissue levels of active matrix metalloproteinase-2 and -9 in colorectal cancer. *Br J Cancer*. 2002; 86(12):1876-1883.

Wajner SM, Capp C, Brasil BA, Meurer L, Maia AL. Reduced tissue inhibitor of metalloproteinase-2 expression is associated with advanced medullary thyroid carcinoma. *OncolLett*. 2014; 7(3):731-737.

Wang J, Kang WM, Yu JC, Liu YQ, Meng QB, Cao ZJ. Cadherin-17 induces tumorigenesis and lymphatic metastasis in gastric cancer through activation of NFκB signaling pathway. *Cancer Biol Ther*. 2013; 14(3):262-270.

Weidle UH, Eggle D, Klostermann S, Swart GW. ALCAM/CD166: cancer-related issues. *Cancer Genomics Proteomics*. 2010; 7(5):231-243.

Weng Y, Cai M, Zhu J, Geng J, Zhu K, Jin X, Ding W. Matrix metalloproteinase activity in early-stage lung cancer. *Onkologie*. 2013; 36(5):256-259.

Williams ED, Abrosimov A, Bogdanova T, Demidchik EP, Ito M, LiVolsi V, Lushnikov E, Rosai J, Sidorov YU, Tronko MD, Tsyb AF, Vowler SL, Thomas GA. Thyroid carcinoma after Chernobyl latent period, morphology and aggressiveness. *British Journal of Cancer*. 2004; 90:2219–2224.

Wu ZS, Wu Q, Yang JH. Prognostic significance of MMP-9 and TIMP-1 serum and tissue expression in breast cancer. *Int J Cancer*. 2008; 122:2050-2056

Yamaguchi R, Yano H, Iemura A, Ogasawara S, Haramaki M, Kojiro M. Expression of vascular endothelial growth factor in human hepatocellular carcinoma. *Hepatology*. 1998; 28(1): 68-77

Yeh MW, Rougier JP, Park JW, Duh QY, Wong M, Werb Z, Clark OH. Differentiated thyroid cancer cell invasion is regulated through epidermal growth factor receptor-dependent activation of matrix metalloproteinase (MMP)-2/gelatinase A. *EndocrRelat Cancer*. 2006; 13(4):1173-1783.

Zedenius J, Ståhle-Bäckdahl M, Enberg U, Grimelius L, Larsson C, Wallin G, Bäckdahl M. Stromal fibroblasts adjacent to invasive thyroid tumors: expression of gelatinase A but not stromelysin 3 mRNA. *World J Surg*. 1996; 20(1):101-106.

BIOGRAFIJA AUTORA

Ilona Đ. Marečko, istraživač saradnik, rođena je 15.12.1982 godine u Mostaru, Bosna i Hercegovina. Osnovnu školu i gimnaziju završila je u Beogradu. Biološki fakultet Univerziteta u Beogradu upisala je školske 2000/2001 godine. Diplomirala je 2006. godine sa prosečnom ocenom 9,3. Školske 2008/2009 godine upisala je doktorske studije na Biološkom fakultetu Univerziteta u Beogradu, studijski program Biologija ćelija i tkiva. Od 2008 godine zaposlena je kao istraživač pripravnik u Institutu za primenu nuklearne energije – INEP, a u zvanje istraživač saradnik izabrana je 2009 godine.

Od 2008 do 2011 godine bila je angažovana na projektu 143039 „Molekularni mehanizmi i biohemijska osnova tumora štitaste žlezde” finansiranog od strane Ministarstva za nauku i tehnološki razvoj Republike Srbije. U periodu od 2011 godine pa do danas uključena je u projekat 173050 „Molekularna karakterizacija tumora štitaste žlezde: biološki i klinički aspekti” finansiranog od strane Ministarstva prosvete i nauke republike Srbije. Eksperimentalni deo doktorske disertacije uradila je u Odeljenju za endokrinologiju i radioimunologiju pod mentorstvom dr Svetlane Savin Žegarac, naučnog savetnika Instituta za primenu nuklearne energije – INEP, Univerziteta u Beogradu.

Прилог 1.

Изјава о ауторству

Потписани-а Илона Ђ. Маречко

број индекса Б 303/2008

Изјављујем

да је докторска дисертација под насловом

„Експресија и активност матриксних металопроотеиназа 2 и 9 као потенцијалних
прогностичких маркера тумора штитасте жлезде човека”

- резултат сопственог истраживачког рада,
- да предложена дисертација у целини ни у деловима није била предложена за добијање било које дипломе према студијским програмима других високошколских установа,
- да су резултати коректно наведени и
- да нисам кршио/ла ауторска права и користио интелектуалну својину других лица.

Потпис докторанда

У Београду, 15.4.2014

Илона Маречко

Прилог 2.

Изјава о истоветности штампане и електронске верзије докторског рада

Име и презиме аутора Илона Ђ. Маречко

Број индекса Б 303/2008

Студијски програм Биологија ћелија и ткива

Наслов рада Експресија и активност матриксних металопротеиназа 2 и 9 као потенцијалних маркера тумора штитасте жлезде човека

Ментори др Светлана Савин Жегарац, научни саветник Института за примену нуклеарне енергије - ИНЕП

др Александра Кораћ, редовни професор Биолошког факултета Универзитета у Београду

Потписани/а Илона Ђ. Маречко

Изјављујем да је штампана верзија мог докторског рада истоветна електронској верзији коју сам предао/ла за објављивање на порталу **Дигиталног репозиторијума Универзитета у Београду**.

Дозвољавам да се објаве моји лични подаци везани за добијање академског звања доктора наука, као што су име и презиме, година и место рођења и датум одбране рада.

Ови лични подаци могу се објавити на мрежним страницама дигиталне библиотеке, у електронском каталогу и у публикацијама Универзитета у Београду.

Потпис докторанда

У Београду, 15. 4. 2014

Илона Маречко

Прилог 3.

Изјава о коришћењу

Овлашћујем Универзитетску библиотеку „Светозар Марковић“ да у Дигитални репозиторијум Универзитета у Београду унесе моју докторску дисертацију под насловом:

“Експресија и активност матриксних металопротеиназа 2 и 9 као потенцијалних прогностичких маркера тумора штитасте жлезде човека”

која је моје ауторско дело.

Дисертацију са свим прилозима предао/ла сам у електронском формату погодном за трајно архивирање.

Моју докторску дисертацију похрањену у Дигитални репозиторијум Универзитета у Београду могу да користе сви који поштују одредбе садржане у одабраном типу лиценце Креативне заједнице (Creative Commons) за коју сам се одлучио/ла.

1. Ауторство
2. Ауторство - некомерцијално
3. Ауторство – некомерцијално – без прераде
4. Ауторство – некомерцијално – делити под истим условима
5. Ауторство – без прераде
6. Ауторство – делити под истим условима

(Молимо да заокружите само једну од шест понуђених лиценци, кратак опис лиценци дат је на полеђини листа).

Потпис докторанда

У Београду, 15. 4. 2014

Јана Марековић