



**UNIVERZITET U NIŠU  
MEDICINSKI FAKULTET**

**JELENA S. IGNJATOVIĆ**

**KORELACIJA MAPE DIFUZIONOG  
KOEFIKIJENTA I DIFUZIJE SA STEPENOM  
MALIGNITETA GLIJALNIH TUMORA**

**DOKTORSKA DISERTACIJA**

**NIŠ, 2015.**

**Mentor:**

Prof. Dr Dragan Stojanov, Univerzitet u Nišu, Medicinski fakultet

**Članovi komisije:**

Prof. Dr Nebojša Stojanović, Univerzitet u Nišu, Medicinski fakultet

Prof. Dr Tatjana Stošić Opincal, Univerzitet u Beogradu, Medicinski fakultet

**Datum odbrane:**

## KORELACIJA MAPE DIFUZIONOG KOEFICIJENTA I DIFUZIJE SA STEPENOM MALIGNITETA GLIJALNIH TUMORA

### REZIME

Pojava magnetne rezonance (MRI) u ranim 1980-im godinama radikalno je izmenio rutinsko slikovno prikazivanje primarnih i sekundarnih tumora mozga. Danas, MRI je ključni modalitet ne samo za dijagnostiku lezija, već i za procenu tipa i gradusa tumora i stepena širenja u okolno tkivo. Savremena MRI tehnika, kao što je diffusion-weighted MRI (DWI), omogućava fiziološke informacije promena koje dopunjuju anatomske dobijene na konvencionalnom MRI. Korist DWI i ADC mape se ogleda u preoperativnoj dijagnozi tumora mozga, u procenjivanju celularnosti ili gradusa tumora, razlikovanja kontrastom obojenog od neobojenog područja tumora, razlikovanju tumora od perifokalnog edema, tumora od nekroze ili predviđanje tumorskog odgovora na tretman. Na osnovu rezultata istraživanja, vrednost ADC koeficijenta se može predstaviti kao kvantitativni fiziološki pokazatelj glioma. Postoji korelacija između vrednosti ADC koeficijenta sa jedne strane i tumorske celularnosti i tumorskog gradusa sa druge strane. Visoka vrednost ADC koeficijenta odgovara niskoj celularnosti, nekrozi ili cisti, dok niska vrednost ADC koeficijenta odražava gustinu i visoku celularnost tumora. Postoji inverzna korelacija vrednosti ADC koeficijenta i WHO gradusa astrocitoma. Niske vrednosti ADC koeficijenta odgovaraju visoko gradusnim gliomima, dok više vrednosti ADC koeficijenta nisko gradusnim astrocitomima. Zapažena je korelacija vrednosti ADC koeficijenta nakon operacije sa postoperativnom radioterapijom i vremenom preživljavanja kod pacijenata sa glioblastomom. Osim dokazivanja agresivnosti, dragoceni značaj ADC mape se može ogledati, pre svega, i u preciznom predviđanju ponašanja tumora i praćenju tumorskog odgovora na tretman prema standardizovanim protokolima. ADC koeficijent se može smatrati intuitivnim biomarkerom za anti-angiogeno lečenje malignih glioma. Vrednosti ADC koeficijenta su značajno izmenjene unutar vazogenog edema koji je prisutan i kod visoko gradusnih glioma i kod metastatskih tumora, što prezentuje povećanu ekstracelularnu vodu. Vrednost ADC koeficijenta peritumorskog regiona visoko gradusnih glioma je statistički značajno niža od vrednosti ADC koeficijenta metastaza. DWI može biti dopunska imaging metoda, ne samo za dijagnostiku i hirurški tretman nisko gradusnih i visoko gradusnih glioma, već i za praćenje tumorske rekurencije i tumorskog odgovora na tretman.

**Ključne reči:** magnetna rezonanca, difuzija, difuzioni koeficijent, glijalni tumori

**Naučna oblast:** Medicina

**Uža naučna oblast:** Radiologija

## **CORRELATION OF THE MAPS OF THE COEFFICIENT OF DIFFUSION AND DIFFUSION WITH GRADES OF MALIGNANCY OF GLIAL TUMORS**

### **SUMMARY**

First application of magnetic resonance imaging (MRI) in the early 1980s radically changed the radiographic diagnosis of primary and secondary brain tumors. MRI is a key modality not only for lesion diagnosis, but also to evaluate the extension, type and grade of the tumor. Advanced MRI techniques such as diffusion weighted imaging (DWI) provide physiologic information that complements the anatomic information available with conventional MRI. The utility of DWI and apparent diffusion coefficients (ADC) mapping is in the preoperative diagnosis of brain tumors with respect to assessing cellularity or grade; distinguishing enhancing from non-enhancing areas, tumor from perifocal vasogenic edema, or viable tumor from necrosis; or predicting tumor response to treatment. Study results qualify ADC coefficient as an important quantitative marker of glioma as evidenced by the fact that the value of ADC is inversely proportional to the degree of the tumor cellularity and tumor grade. The high values of ADC correspond to low grade gliomas, necrosis, cysts, while on the other hand, small values of ADC depict density, high cellularity and high grade malignant changes. The ADC has been found to have an inverse relation with the WHO grade of astrocytomas. Lower ADC values suggest a malignant high-grade gliomas, whereas higher ADCs suggest low-grade gliomas. The paper stresses that ADC is of great importance in clinical practice, in tumor behavior monitoring, in precious view of tumor response to standardized protocols, then this radiological ratio also has a valuable prognostic significance after surgical treatment and postoperative radiotherapy because there is a connection between the ADC values and survival time in patients with glioblastoma. The ADC values can be considered as predictive biomarker for the anti-angiogenesis treatment of malignant gliomas. ADC values show variation (increase) within vasogenic edema which monitors high and low grade gliomas, metastatic tumors, as a consequence of increased extracellular fluid. The values of ADC of high grades gliomas were significantly lower than the vales of ADC of metastases. To summarize, DWI can be complementary but very reliable imaging method not only for the diagnosis and surgical treatment of glioma grade, but also for successful monitoring of tumor recurrence and tumor response to treatment.

**Key word:** magnetic resonance, difusion, apparent diffusion coefficients, glial tumors

**Scientific field:** Medicine

**Scientific special topics:** Radiology

# SADRŽAJ

<b>1. UVOD</b> .....	1
<b>2. TEORETSKA RAZMATRANJA</b> .....	3
2.1. Tumori mozga .....	3
2.1.1. Tumori neuroepitelnog tkiva.....	5
2.1.1.1. Tumori astrocitnog porekla .....	6
2.1.1.1.1. Difuzni astroцитom.....	7
2.1.1.1.2. Pilocistični astroцитom .....	8
2.1.1.1.3. Anaplastični astroцитom (AA) .....	9
2.1.1.1.4. Glioblastoma multiforme .....	10
2.1.2. Edem mozga.....	12
2.1.2.1. Patofiziologija citotoksičnog edema .....	12
2.1.2.1.1. Ekscitotične povrede mozga .....	13
2.1.2.1.2. Patofiziologija vazogenog edema .....	13
2.2. Radiološka dijagnostika .....	15
2.2.1. Tumori neuroepitelnog tkiva.....	15
2.2.1.1. Tumori astrocitnog porekla.....	15
2.2.1.1.1. Difuzni astroцитom.....	15
2.2.1.1.2. Pilocitični astroцитom .....	15
2.2.1.1.3. Anaplastični astroцитoma (AA) .....	16
2.2.1.1.4. Glioblastoma multiforme (GBM) .....	16
2.3. Difuzija.....	17
2.3.1. Opšte karakteristike.....	17
2.3.1.1. Istorijski razvoj.....	17
2.3.1.2. Difuziona merenja zasnovana na MR.....	18
2.3.1.3. MR principi difuzije.....	20
2.3.1.4. Difuzioni koeficijent (ADC).....	21
2.3.1.5. Temperaturni efekti.....	22
2.3.1.6. Artefakti uzrokovani pokretanjem.....	22
2.3.1.7. Uslovi za izvođenje difuzije.....	22
2.3.2. Specifične DWI odlike intrakranijalnih tumorskih promena .....	23
2.3.2.1. Tumori neuroepitelnog tkiva.....	23
2.3.2.1.1. Tumori astrocitnog porekla .....	23
2.3.2.1.2. Peritumorska infiltracija.....	24
2.3.2.1.3. Odgovor na tretman.....	24
2.3.2.2. Edem.....	24
2.3.2.2.1. Citotoksični edem.....	24
2.3.2.2.2. Vazogeni edem.....	24
<b>3. RADNA HIPOTEZA</b> .....	26
<b>4. CILJ</b> .....	27
<b>5. MATERIJAL I METODE</b> .....	28
5.1. Pacijenti.....	28
5.2. Metode rada.....	28
5.3. Statistička analiza.....	29

<b>6. REZULTATI</b> .....	30
6.1. Demografski podaci .....	30
6.2. MR nalazi .....	32
6.2.1. Zastupljenost dijagnoza na T1W sekvenci solidnog dela tumora.....	32
6.2.2. Zastupljenost dijagnoza na T2W sekvenci solidnog dela tumora.....	34
6.2.3. Zastupljenost dijagnoza na FLAIR sekvenci solidnog dela tumora.....	36
6.2.4. Zastupljenost dijagnoza na postkontrastnoj T1W sekvenci solidnog dela tumora ..	38
6.2.5. Zastupljenost dijagnoza na T1W sekvenci cističnog dela tumora .....	40
6.2.6. Zastupljenost dijagnoza na T2W sekvenci cističnog dela tumora .....	42
6.2.7. Zastupljenost dijagnoza na FLAIR sekvenci cističnog dela tumora.....	44
6.2.8. Zastupljenost dijagnoza na postkontrastnoj T1W sekvenci cističnog dela tumora.	46
6.3. Difuzija.....	48
6.3.1. Intenzitet signala na DW u solidnom delu tumora.....	48
6.3.2. Intenzitet signala na DW u cističnom delu tumora .....	51
6.3.3. Intenzitet signala na DW u edemu .....	54
6.3.4. Intenzitet signala na DW u zdravom tkivu.....	57
6.3.5. Vrednost ADC ( $\text{mm}^2/\text{s}$ ) koeficijenta u solidnom delu tumora.....	60
6.3.6. Vrednost ADC ( $\text{mm}^2/\text{s}$ ) koeficijenta u cističnom delu tumora .....	63
6.3.7. Vrednost ADC ( $\text{mm}^2/\text{s}$ ) koeficijenta u peritumorskom delu tumora .....	66
6.3.8. Vrednost ADC ( $\text{mm}^2/\text{s}$ ) koeficijenta u zdravom delu tumora.....	69
<b>7. DISKUSIJA</b> .....	72
7.1. Opšte karakteristike difuzije i difuzionog koeficijenta .....	72
7.2. Intenzitet signala na DW i vrednost ADC koeficijenta glioma i korelacija sa patohistološkim nalazom koeficijenta.....	73
7.3. Intenzitet signala na DW i vrednost ADC koeficijenta u peritumorskom regionu i glioma i metastaza i korelacija sa patohistološkim nalazom koeficijenta.....	77
7.4. Intenzitet signala na DW i vrednost ADC koeficijenta kod peritumorskog edema.....	80
<b>8. ZAKLJUČAK</b> .....	82
<b>9. LITERATURA</b> .....	83

# 1. UVOD

Pojava magnetne rezonance (Magnetic Resonance Imaging, MRI) u ranim 1980-im godinama radikalno je izmenio rutinsko slikovno prikazivanje primarnih i sekundarnih tumora mozga. Danas, MRI je ključni modalitet ne samo za dijagnostiku lezija, već i za procenu tipa i gradusa tumora i stepena širenja u okolno tkivo (1).

Savremena MRI tehnika, kao što je diffusion-weighted MRI (DWI), omogućava merenje difuzije molekula vode u tkivima. Diferenciranje morfoloških karakteristika (edem, nekroza, cista, tumorsko tkivo) određuje se merenjem razlike difuzionog koeficijenta (ADC), koja je uzrokovana promenom pokretljivosti protona vode u intracelularnom i ekstracelularnom prostoru. DWI koristi gradijent jakog magnetnog polja da napravi intenzitet signala MRI koji je osetljiv na kretanje molekula vode (2). Prednost DW MRI se ogleda u boljem dijagnostičkom predviđanju tumorskog tipa pre operativnog zahvata. Preciznije tumorsko dijagnostikovanje omogućava kvalitetniju preoperativnu pripremu, specifičnu intraoperativnu strategiju kod kontrastno prebojenih tumora mozga, bolje sagledavanje i razumevanje tumorske vaskulature, kao i terapijske odluke koje su visoko specifične za svaki tip tumora mozga (3). Korist DWI i ADC mape u preoperativnoj dijagnozi tumora mozga je u procenjivanju celularnosti ili gradusa tumora, razlikovanja kontrastom obojenog od neobojenog područja tumora, razlikovanju tumora od perifokalnog edema, tumora od nekroze ili predviđanje tumorskog odgovora na tretman (4). Postoji korelacija između vrednosti ADC sa jedne strane i tumorske celularnosti i tumorskog gradusa sa druge strane (5,6). Visoka vrednost ADC odgovara niskoj celularnosti, nekrozi ili cisti, dok niska vrednost ADC odražava gustinu i visoku celularnost tumora (6). Analiza ADC mape koja je zasnovana na celokupnoj zapremini tumora može biti korisno sredstvo za gradiranje glioma (7). Vrednost ADC koeficijenta na DWI se može predstaviti kao kvantitativni fiziološki pokazatelj glioma (2). Korisnost DWI u gradiranju različitih vrsta tumora, korišćenjem ADC mape, ogleda se i u njegovom praćenju tumorskog odgovora na tretman (8).

U određivanju gradusa glioma postoji značajna razlika u tumorskim ADC vrednostima između nisko gradusnih (World Health Organization (WHO) grades I and II) i visoko gradusnih (WHO grades III and IV) glioma i metastaza (9). Što je veći WHO gradus tumora, to je niža vrednost ADC. Najniža vrednost ADC astrocitoma (WHO gradus 2) je signifikantno viša od ADC vrednosti anaplastičnog astrocitoma (WHO gradus 3) i glioblastoma. Zabeležena je i niža vrednost ADC glioblastoma u poređenju sa anaplastičnim astrocitomom (4,5). Međutim, Lam i autori (1) su, na osnovu svojih istraživanja, utvrdili da ne postoji signifikantna razlika između gradusa tumora na osnovu vrednosti ADC. DWI može biti korišćen i za procenu invazije glioma i otkrivanja nekrotičnog dela tumora (1). Zapažena je i korelacija između vrednosti ADC nakon operacije sa postoperativnom radioterapijom i vremena preživljavanja kod pacijenata sa glioblastomom. Ustanovljeno je statistički signifikantno kraće prosečno vreme preživljavanja kod pacijenata sa niskim vrednostima ADC u poređenju sa pacijentima koji imaju visok ADC unutar rezidualne T2 hiperintenzne zone (9). Kvantitativna analiza ADC supratentorijalnih astrocitoma može pružiti dragocene

informacije o tumorskoj mikrocirkulaciji i perfuziji, što doprinosi boljoj preoperativnoj proceni patohistološkog gradusa tumora (10).

Takođe, vrednosti ADC mogu pomoći da se i preoperativno napravi diferenciranje visoko gradusnih glioma i metastaza. Vrednost ADC u peritumorskom regionu visoko gradusnih glioma je niža od vrednosti ADC peritumorskog regiona metastaza. Slično tome, peritumorski region visoko gradusnih glioma pokazuje viši signal na DWI u poređenju sa nižim signalom metastaza (1). Visoka vrednost ADC u metastazama odražava višu intracelularnu i ekstracelularnu vodenu frakciju nego u visoko gradusnim gliomima. Vrednost ADC u području vazogenog edema visoko gradusnih glioma razlikuje se značajno od vazogenog edema metastaza. Značajno povećanje ADC u okolnom edemu metastaza ukazuje da one uzrokuju veću produkciju tečnosti nego visoko gradusni gliomi (2,11).

Citotoksični ili ćelijski edem je hiperintenzan na DWI i udružen sa smanjenom vrednošću ADC. Diferencijalna dijagnoza procesa koji se prikazuju sa hiperintenzitetom obuhvata tumore, apscese i hemoragije, stanja koja mogu imati smanjenu vrednost ADC. Niska vrednost ADC koeficijenta može nastati zbog hipercelularnosti ili hiperviskoznosti tkiva. Vazogeni edem ima promenljivo prikazivanje na DWI, sa smanjenjem vrednosti ADC koeficijenta. On je reverzibilan, ali povremeno je udružen i sa citotoksičnim edemom, koji obično nije reverzibilan (10,12).

DWI sa izračunavanjem ADC se procenjuje kao izuzetna dijagnostička metoda, koja obezbeđuje informacije korisne ne samo za dijagnozu tumora mozga, već i za prehirurško planiranje, tretman i prognozu (13).



## **2. TEORETSKA RAZMATRANJA**

### **2.1. TUMORI MOZGA**

Tumori mozga, koji čine 1,4% svih kancera, predstavljaju značajan zdravstveni problem kako u USA, tako i u čitavom svetu (14,15). Tumori mozga obuhvataju i neke najmalignije tumorske tipove koji su otporni na sve modalitete terapija. Procenjeno je da će 30.000-35.000 novih slučajeva primarnih tumora mozga biti dijagnostikovano u dolazećim godinama u USA (1-2% novo dijagnostikovanih tumora). Metastatski tumori su znatno češći, sa incidencom od 100.000-150.000 novih pacijenata svake godine u USA (16). Incidenca primarnih moždanih maligniteta je između 4 i 10/100.000 u opštoj populaciji. Incidenca teži da se poveća sa godinama starosti (4/100.000 do 12 godina; 6/100.000 do 35 godina; 18/100.000 do 55 godina; 70/100.000 do 75 godina) (14).

Prognoza i preživljavanje pacijenata sa tumorom mozga su veoma nepovoljni. Iako nisu najčešće neoplazme, one čine deseti uzrok smrtnosti u USA i predstavljaju 2,4% svih ranih smrtnosti uzrokovanih kancerom. Prosečne godine za dijagnozu tumora mozga su 54-58 godina (16). Prema podacima American Cancer Society za 2006 god. 12.820 smrti je bilo zbog primarnih malignih tumora mozga i centralnog nervnog sistema (CNS). Ova vrednost predstavlja godišnju incidencu od 4,6 na 100.000 ljudi. Takođe, ustanovljeno je i petogodišnje preživljavanje u 33,2% za muškarce i 36% za žene. Međutim, ova vrednost se značajno smanjuje sa godinama, tako da petogodišnje preživljavanje za starosnu dob 45-54god. iznosi 28,1%, a za starije od 75 godina samo 4% . Deca mlađa od 20 god. imaju petogodišnje preživljavanje 65%. Međutim, većina tumora mozga su fatalni, čak i benigni tumori mogu remetiti moždane funkcije koje su veoma bitne za svakodnevni život. Zbog izuzetno visokog mortaliteta, naročito glioblastoma, i značajnog morbiditeta, u savremenom svetu medicine, naučnici pokazuju veoma veliki interes za tumore mozga, u smislu proučavanja tumorske etiologije, patologije, dijagnostičkih imaging tehnika i terapije (15).

Godine 1993 Svetska Zdravstvena Organizacija (WHO) objavila je reviziju prethodne klasifikacije tumora CNS-a iz 1979, nazvanu "Histološka tipizacija tumora centralnog nervnog sistema". Značaj ove klasifikacije je u pokušaju da se sinhronizuje organizacija i opis humanih neoplazmi na globalnom nivou. Revizija je donela značajne izmene i poboljšanja, gde se dodaje nekoliko novih tumorskih tipova, dok se drugi entiteti eliminišu ili reklasifikuju. U ovoj klasifikaciji, na osnovu biološkog potencijala, tumori su se numerički gradirali po skali malignosti od benignih (I) do malignih (IV) (17).

Međutim, danas je prihvaćena najnovija WHO klasifikacija (2010 god.) tumora CNS koja kombinuje tumorsku nomenklaturu sa odgovarajućim grading sistemom klasifikacije, tako da je aktuelna histološka dijagnoza u direktnoj korelaciji sa histološkim gradusom tumora. Ovakva korelacija je pomogla da se razjasne neke nedoslednosti koje su postojale u prethodnim klasifikacijama, kada su korišćeni različiti sistemi ocenjivanja, sa malim međusobnim razlikama.

U ovoj klasifikaciji je histologija tumora najvažniji prediktor koje utiču na prognozu, a u mnogim slučajevima i određuje modalitet lečenja.

Stepenovanje ili gradacija stepena malignosti tumora je određena na osnovu histoloških karakteristika tumora na sledeći način:

- WHO gradus I – promena ima nizak proliferativni potencijal, često je diskretne prirode, i sa mogućnošću izlečenja nakon hirurške resekcije.
- WHO gradus II – promene su infiltrativne sa niskom mitotskom aktivnošću, ali recidiv je češći nakon lokalne terapije nego kod tumora gradus I. Neki tumorski tipovi teže ka progresiji u visoko gradusne malignitete.
- WHO gradus III - promene su sa izraženom malignošću, uključujući nuklearnu atipiju, povećanu mitostku aktivnost i anaplastičnu histologiju. Infiltrativne su sposobnosti. Obično se tretiraju agresivnom aduvantnom terapijom.
- WHO gradus IV – promene su mitotski aktivne i sklone nekrozi. Uopšteno gledajući, udružene su sa ubrzanom preoperativnom i postoperativnom progresijom i fatalnim ishodom. Obično su tretirane agresivnom aduvantnom terapijom.

Navedeno stepenovanje tumora je u korelaciji sa kliničkim tokom i ishodom bolesti.

Na osnovu WHO klasifikacije (2010 god.) tumori CNS su podeljeni na:

1. Tumori neuroepitelnog tkiva
2. Tumori kranijalnih nerava i spinalnih nerava
3. Tumori moždanih ovojnica
4. Limfomi i hematopoetske neoplazme
5. Tumori germinalnih ćelija
6. Tumori selarne regije (18).

### 2.1.1. TUMORI NEUROEPITELNOG TKIVA

Glijalne ćelije predstavljaju najbrojniju ćelijsku populaciju mozga. Njihov broj premašuje više puta broj neurona, i oni čine skoro polovinu svih tkiva mozga. Međutim, proporcija različitih ćelijskih tipova neuroglije može varirati u različitim delovima moždanog tkiva. U korteksu, proporcija astrocita je 61,5% u poređenju sa 9,5% mikroglijalnih ćelija i 29% oligodendrolija, dok u korpus kalozumu je 54,6% i 40% (astrocita, mikroglije i oligodendroglije). Glijalne ćelije imaju potencijal za patološku transformaciju i zato su glavni prekursor tumora CNS-a. Dve trećine tumora mozga su primarni tumori, a više od 50% su glijalni tumori. Histološki, struktura glijalnih ćelija nije uniformna. Sa histološkog aspekta, glijalne ćelije su podeljene u nekoliko podvrsta ćelijskih tipova: astrociti, oligodendrociti i ependimociti. Na osnovu podvrste ćelijskih tipova, glijalni tumori su podeljeni u tri osnovne podgrupe - astrocitni gliomi, oligodendroglioma i ependimom. Više od tri četvrtine svih glioma su astrocitomi, a procenat malignih tumora (anaplastični astrocitom) je među njima najveći (više od tri četvrtine). Prvu klasifikaciju neuroepitelnih tumora mozga su dali Bailei i Cushing (1926). Zasnovana je na histološkoj sličnosti, koja se opaža između razvoja nekih tipova ćelija nervnog sistema u toku normalne ontogeneze i tumorskih ćelija. Unazad trideset godina, primenom novih morfoloških tehnika, imunohistohemije i molekularne genetske analize, neurohistolozi su dobili mnogo više informacija o histogenezi CNS tumora, membranoznim proteinima, faktorima rasta, onkogenima i kinetici rasta, što je dovelo do novih promena u klasifikaciji WHO tumora mozga usvojene 1979. god. Zahvaljujući tome, glijalni tumori se dele u tri osnovne podgrupe - astrocitni gliomi, oligodendroglioma i ependimom. Nešto kasnije su dobijene klasifikacije koje su uzimale u obzir i druge tačke gledišta (klasifikacije Kernohan Saire (1952), Smirnov (1962), Hominskii (1969), ZULCH (1965)). Rasel i Rubinstein (1989) je najpoznatija. Sa još novijim podacima o strukturi tumora došlo se do izmena i proširenja i ove klasifikacije 1993., 2000. (Klajhuesa i Cavane 2000) i Luis (2007).

Primarni gliom je najveća grupa među svim neuroepitelialnim tumorima. Russell (1989) je naglasio da oko 40-45% svih intrakranijalnih tumora jesu gliomi, i da oni čine jednu heterogenu grupu moždanih neoplazmi kojoj pripadaju relativno benigni, a isto tako i veoma maligni tumori.

Astrocitni tumori su podeljeni u dve velike grupe. Prva grupa tumora su tumori *difuznog rasta*, koji se odlikuju lošom prognozom, i čine oko 75% svih neoplazmi. Povećanjem stepena anaplazija od nisko gradusnog astrocitom do glioblastoma, tumor karakteriše odsustvo jasne makro i mikroskopske granice koja razdvaja tumor od okolnog moždanog tkiva. Druga grupa tumora je *ograničen tumor*, koji se odlikuje boljom prognozom (pilocitični astrocitom, pleomorfni kantoastrocitom i subependimalni gigantocelularni astrocitom) i jasnom granicom tumora i normalnog moždanog tkiva (19).

### 2.1.1.1. TUMORI ASTROCITNOG POREKLA

Podela astrocitnih tumora prema WHO (2010.god.) klasifikaciji:

1. WHO gradus I
  - Pilocitični astroцитom
  - Subependimalni gigantocelularni astroцитom
2. WHO gradus II
  - Pleomorfni ksantoastroцитom
  - Pilomiksoidni astroцитom
  - Difuzni astroцитoma
    - \* Fibrilarni
    - \* Protoplazmični
    - \* Gemistocitični
3. WHO gradus III
  - Anaplastični astroцитom
4. WHO gradus IV
  - Glioblastom
    - \* Gigantocelularni glioblastom
    - \* Gliosarkom
5. Gliomatosis cerebri (18).

### 2.1.1.1.1. DIFUZNI ASTROCITOM

Difuzni astrocitom (astrocitom gradus II, fibrilarni astrocitom) je primarni tumor mozga astrocitnog porekla, sa unutrašnjom tendencijom za malignu progresiju i degeneraciju u anaplastični astrocitom (AA). Predstavlja dobro diferentovanu, ali infiltrativnu WHO gradus II neoplazmu sporog rasta. Difuzni astrocitom nastaje od diferenciranih astrocita ili astrocitnih prekursornih ćelija, i predstavlja 25-30% glioma u odraslih, a 10-15% svih astrocitoma. Drugi je po redu zastupljenosti u dečijem dobu (pilocitični je prvi), i predstavlja približno 1,4 novih slučajeva na milion ljudi godišnje. Najveća incidenca difuznog astrocitoma je između 20-45 godina. Međutim, prisutan je u svim uzrastima, sa prosečnom incidencom od 34 god., i umerenom predominacijom u oboljevanju kod muškaraca (20,21). Sa stanovišta molekularne patologije, difuzni astrocitom se karakteriše inaktivacijom mutacije TP53 tumor supresor gena na hromozomu 17p, kao i prekomernom ekspresijom PDGF A liganda, i PDGF alfa-receptora. Značajno je da gubitak hromozoma 17p u regionu TP53 gena je u uskoj korelaciji sa prekomernom ekspresijom PDGF alfa-receptora, potvrđujući da TP53 mutacija može imati onkogeni efekat samo u prisustvu prekomernog izražavanja PDGF alfa-receptora. Međutim, mogu biti prisutne i druge hromozomske abnormalnosti kao što su gain of 7q; 8q amplifikacija; LOH 10p, 22q i delecija hromozoma 6 (14). Zapaženo je i nekoliko slučajeva pacijenata sa naslednom multiplom enhondromatozom tipa 1 (Ollierov sindrom) (20). Trizomija ili polizomija 7 (ili 7 q) je pronađena u 50%-65% astrocitoma i korelira sa slabim vremenom preživljavanja (22).

Makroskopske karakteristike difuznog astrocitoma se prezentuju kao homogena, dobro ograničena, infiltrativna neoplazma, sporog rasta, sivo pepeljaste boje sa minimalnom destrukcijom okolnog moždanog tkiva, tako da je osnovna arhitektura moždanog tkiva oko tumora očuvana. Na preseku je čvrste, mekane ili želatinozne građe, mada se može naći i cistična degeneracija (23). Histološki, difuzni astrocitom se karakteriše relativno uniformnom populacijom neoplastičnih astrocita u fibrilarnom matriksu, sa minimalnim ćelijskim i nuklearnim pleomorfizmom ili atipijom. Mitotska aktivnost je neznatna, a postoje mikrocistične promene koje su zajednička karakteristika svih varijanti gradus II astrocitoma. Tumorske ćelije imaju pleomorfno veliko, vezikularno jedro sa malim jedarcetom i ćelijske nastavke koji formiraju glijalnu fibrilarnu pozadinu. Nema mikrovaskularne proliferacije i nekroze. Tumor je slabo ograničen, sa minimalnom destrukcijom okolnog moždanog parenhima. Iako je tumor difuzno infiltrativan osnovna arhitektura okolnog moždanog tkiva je očuvana (16,24).

Histološke varijante difuznog astrocitoma su:

1. Fibrilarni (najčešći),
2. Gemistocistični (najviše progredira u AA, GBM),
3. Protoplazmatični (redak).

Sa imunohistohemijskog aspekta, većina astrocitnih tumora su pozitivni za glijalni kiseli fibrilarni protein (GFAP) (20,24). Visoko gradusni gliomi imaju višu vrednost Ki-67/MIB1. Ki-67/MIB 1 LI predstavlja nezavistan prognostički faktor za razlikovanje gradusa III i IV, a posebno gradusa II i III koji je najznačajniji. Sa povećanjem gradusa povećava se i vrednost LI. Za astrocitome II gradus vrednost MIB-1 LI iznosi < 2% -<4%. Za astrocitome III i IV gradus vrednost LI iznosi 3,8%, 18,4% i 31,6% (24). Difuzni astrocitom progradira u anaplastični astrocitom, a potom mogu progradirati i u glioblastoma multiforme. Dvogodišnje preživljavanje kod astrocitoma gradus II iznosi 80-85%, 5 godišnje preživljavanje je 64-65%, a 10 godišnje preživljavanje 35%. Prosečno vreme preživljavanja je 6-10 godina. Maligna progresija se javlja posle srednjeg vremena preživljavanja od 4-5 godina. Faktori koji povećavaju preživljavanje: mlađe godine, totalna resekcija, radio terapija kod pacijenata sa subtotalnom resekcijom. Prognoza je bolja za medularne, a lošija za pontine tumore (20,22). Uz maksimalnu redukciju tumorskog tkiva, primenjuje se i radioterapija sa ili bez hemoterapija (20).

#### **2.1.1.1.2. PILOCITIČNI ASTROCITOM**

Pilocitični astrocitom (PA, juvenilni pilocitični astrocitom, polarni spongioblastom) nastaje od astrocitnih prekursornih ćelija, WHO gradus I. Predstavlja dobro ograničeni tumor, često cističan, sporog rasta. Najčešći je primarni tumor dece i čini 5-10% svih glioma. Pilocitični astrocitoma se pojavljuje u 80% slučajeva kod mlađih ispod 20 godina (20), sa pikom incidence kod dece 10-12 godine, a kod mlađih ljudi 20-24 god. (16). Ne postoji predominacija u oboljevanju između polova (20). Pilocitični astrocitom je sivo-ružičaste boje, često cističan sa muralnim nodusima u zid ciste. Ako je čvrst može biti ograničen ili, ređe infiltrativan. Tumor raste uglavnom sa kompresijom okolnog moždanog parenhima (23). Tipičan cerebelarni astrocitom je u pedijatrijskoj grupi uglavnom cistični (60-80%), dok u starijoj populaciji uglavnom solidan (21).

Histološki, može se prezentovati kao homogena, dobro ograničena promena sa gliotičnim marginama ili kao prebojeni muralni nodus u zidu ciste. Tumor je sastavljen od bipolarnih elongiranih ćelija sa dugim i tankim procesusima koji su GFAP pozitivni, eozinofilnih granularnih tela, mikrocista i Rozentalovih vlakana čije prisustvo upućuje na pilocistični astrocitom (23). Međutim, u izvesnim slučajevima mogu biti prisutni i celularni i nuklearni polimorfizam, mitotska aktivnost, vaskularna proliferacija, regioni nekroze i invazija subarahnoidalnog prostora (16). Sa aspekta molekularne patologije, postoji gubitak alela na hromozomu 17q u 25% slučajeva, odnosno gubitak NF1 alela što je najčešće kod NF1 udružene sa pilocističnim astrocitomom (14). 15% pacijenata sa NF1 razvija pilocitični astrocitom, najčešće na optičkom putu. Međutim, 1/3 pacijenata sa pilocitičnim astrocitomom optičkog puta ima NF1. Sa imunohistohemijskog aspekta, pilocitični astrocitom je pozitivan za GFAP. Vrednost proliferacionog indeksa MIB-1 iznosi 0-3,9% (20).

Pilocistični astrocitom se najčešće pojavljuje u predelu hipotalamusa, optičke hijazme, treće komore, gde je često udružen sa neurofibromatozom. Ukoliko u ovom regionu infiltriše i treću komoru, onda se javlja udruženo sa hidrocefalusom. 60% pilocističnog astrocitoma se pojavljuje u zadnjoj jami, ali sa predominacijom u optičkom putu i hipotalamusu (21). Tumor je sporog rasta i prosečno vreme preživljavanja u 20 godini je >70% (22). Prognoza je odlična ukoliko je postignuta totalna resekcija. Ukoliko je tumor u potpunosti odstranjen, prognoza preživljavanja je odlična (5 godišnje preživljavanje >90%) (21). 10 godišnje preživljavanje je 80-95%, a može ići i do 100% ukoliko je postignuta totalna resekcija tumora. Kompletna resekcija tumora je tretman izbora ukoliko je bezbedno izvodljiva (22). Međutim, ukoliko je rezidualni i neresektibilni tumor onda se pristupa adjuvantnoj hemioterapiji ili radioterapiji (20).

### 2.1.1.1.3. ANAPLASTIČNI ASTROCITOM (AA)

Anaplastični astrocitom (astrocitom gradus III, maligni astrocitom, visokogradusni astrocitom) je difuzni infiltrativni astrocitom sa fokalnom ili difuznom anaplazijom i izrazitim proliferativnim potencijalom. WHO je gradus III. Predstavlja prelaznu formu između nisko gradusnog astrocitoma (WHO gradus II) i visoko gradusnog GBM (WHO gradus IV).

Anaplastični astrocitom potiče iz diferenciranih astrocita ili prekursornih ćelija koje se prepuštaju astrocitnoj diferencijaciji. U 75% slučajeva, anaplastični astrocitom nastaje malignom progresijom niskogradusnih astrocitoma. Međutim, oni mogu biti i primarno maligni (20). Anaplastični astrocitom predstavlja 25% glioma, a čini 1/3 svih astrocitoma. Anaplastični astrocitom je prisutan u svim godinama starosti, sa najvećom incidencom između 40-50 godina, i predominacijom u oboljevanju kod muškaraca M:F = 1,8:1 (20).

Sa aspekta molekularne patologije, anaplastični astrocitom se odlikuje visokom frekvencijom TP53 mutacija (>70%), i nedostatakom hromozoma 7 koji je udružen sa starijim godinama, a objašnjava prognostičku značajnost godina za oboljevanje. Prisutna je i delecija hromozoma 6 (30%), p16 delecija, RB alteracije, p19ARF delecije, CDK4 amplifikacije, PTEN/MMAC1 mutacije. Isto tako, prisutan je i gubitak heterozigota za hromosome 10q, 19q, 22q (22,20). Histološki, anaplastični astrocitom, osim što zadržava karakteristike fibrilarnog astrocitoma, odlikuje se i hipercelularnošću, izraženim nuklearnim i ćelijskim polimorfizmom, povećanom mitotskom aktivnošću i nuklearnom atipijom (22). Sa imunohistohemijskog aspekta, anaplastični astrocitom je imunohistohemijski pozitivan za GFAP. Vrednost proliferacionog indeksa MIB-1 je 5-10% (20,24).

Anaplastični astrocitoma se najčešće javlja u četvrtoj i petoj deceniji života, i obično se razvija iz nisko gradusnih astrocitoma. AA su dobro ograničeni tumori sa proliferativnim vazogenim edemom. They are much more likely to show contrast enhancement, but if necrosis is seen, bump the lesion up to a GBM. Pokazuju dobro kontrastno prebojavanje, a ukoliko se vide i znaci nekroze, upućuje na GBM. Sagledavanjem svih astrocitoma, anaplazija se pojavljuje u . 75-80%, sa sigurnom dediferencijacijom u GBM u 50% slučajeva. Tipično vreme progresije anaplastičnog astrocitoma u GBM je oko 2 godine. Histopatološki, kada se otkrije glioblastoma, u 35% slučajeva dokazuje se progresija iz difuznog astrocitoma

(21). Prosečno vreme preživljavanja za anaplastični astrocitom je 2-3 godine (20), a po nekim istraživanjima i 2-4 godine (22). Faktori udruženi sa povećanim preživljavanjem su nedostatak prstenastog prebojavanja, proliferacioni indeks vrednosti  $<5,1\%$  i oligodendroglijalna komponenta. Na povećanje preživljavanja utiču mlađe godine, visok Karnofski indeks, totalna resekcija. Zajedničko za sve astrocitome gradus III je pojavljivanje kao recidiv nakon resekcije astrocitoma gradus II i progresija u sekundarne GBM, a tipično vreme progresije je dve godine. Šire se duž bele mase, a mogu i duž ependima, leptomeningea i likvora. Uz maksimalnu redukciju tumorskog tkiva, primenjuje se i radioterapija sa hemoterapijom (20).

#### **2.1.1.1.4. GLIOBLASTOMA MULTIFORME**

Glioblastoma multiforme (GBM, glioblastoma, astrocitoma gradus IV) predstavlja najmaligniju primarnu intrakranijalnu neoplazmu, WHO gradus IV, koja se odlikuje nekrozom i neovaskularizacijom (14,20). Većina GBM u starijih osoba se pojavljuje kao primarni tumor, to

jest, oni ne evoluiraju iz nisko gradusnih astrocitoma. Klinički tok razvoja simptoma je kratak, svega nekoliko meseci. Sekundarni GBM koji se razvijaju dediferencijacijom iz nisko gradusnih astrocitoma se javljaju u mlađoj starosnoj grupi i sa mnogo dužim kliničkim tokom prodromalnih simptoma unazad nekoliko godina. Histološki gradus pokazuje korelaciju sa starošću pacijenata kod odraslih. Lezije kod starijih pacijenata imaju veću verovatnoću da bude visko gradusni astrocitomi. Faktori koji koreliraju sa višim gradusom maligniteta su prstenasto povećanje, izraženo uvećanje tumorske mase, i intratumorska nekroza. GBM široko infiltrišu zdravo moždano tkivo. Uvećanje tumorske lezije može biti solidno, nalik prstenu ili u vidu inhomogene blage satelitske lezije na periferiji mase koje izgledaju kao grozd. Tumor često prelazi korpus kalozuma, prednju ili zadnju komisuru, dostižući do kontralateralne hemisfere. Od astrocitoma kod odraslih, GBM je najčešći koji može imati intratumorsko krvarenje i subarahnoidalno širenje (2% do 5% slučajeva). Povremeno, on može zahvatiti i komore. Ukoliko se vidi lezija koja obuhvata i korpus kalozuma, odmah treba posumnjati na GBM ili limfom. Zbog kompaktne prirode vlakana bele mase u ovoj strukturi, neobično je da edem ima širenje preko korpus kalozuma. Infarkti koji uključuju korpus kalozum su neuobičajeni, jer snabdevanje krvi je bilateralno preko prednjih moždanih arterija. Zračenje oštećuje ceo korpus kalozum. Jedina druga lezija koju vredi napomenuti, a da utiče na korpus kalozum je trauma (21).

GBM je najčešći primarni tumor mozga, odnosno najčešći oblik astrocitnih tumora, skoro dva puta češći od anaplastičnog astrocitoma i astrocitoma gradus I, a predstavlja 50%-60% svih astrocitnih tumora, i čini 15% svih intrakranijalnih neoplazmi (14,20,21). Primarni GBM je 80% zastupljeniji od sekundarnog (14). GBM se mogu pojaviti u bilo kojoj godini, ali pik im je oko 45-70 godina, sa muškom predominacijom u oboljevanju M:F=3:2 (20). Prosečno vreme progresije od nisko gradusnog astrocitoma do glioma je 4-5 godina. Primarni GBM ima tendenciju pojavljivanja kod starijih pacijenata oko 55-60 god., dok sekundarni



GBM su dijagnostikovani oko 40 godine. Muško–ženski odnos pretenduje da bude viši za primarne u odnosu na sekundarne GBM (14). Sa aspekta molekularne patologije, primarni GBM (*de novo*) su predominantni kod starijih osoba, biološki su više agresivniji, i razvijaju se bez pretpostojećih niskogradusnih tumora (20). Pacijenti sa primarnim GBM imaju kratku kliničku istoriju (manje od 3 meseca) i tipično se prezentuju velikim tumorom koji ima centralnu nekrozu i ekstenzivan perifokalni edem. Gubitak heterozigota na 10q 23 je zabeležen u 70% glioblastoma. Tumor supresorni gen, MMC1 ili PTEN na 10q je mutiran u 40% glioblastoma. Amplifikacija mutiranog EGFR alela je pronađena u 30% glioblastoma. Prekomerna ekspresija MDM2 je zapažena u više od 50% primarnih glioblastoma. Sekundarni GBM (nastali progresijom niskogradusnih astrocitoma) su predominantni kod mlađih osoba, manje su agresivniji od primarnih, razvijaju se sporo. Karakteriše ih TP53 mutacija (<65%), LOH na hromozomu 19q (54%), LOH na hromozomu 13q (38%) (14), PDGFR amplifikacija, povećana telomerazna aktivnost i hTERT ekspresija. GBM se mogu javiti sporadično, ali i u okviru naslednih tumorskih sindroma NF1, Li-Fraumenov sindrom, Turkot sindrom, Ollierov sindrom (20). Makroskopski, područja GBM su čvrsta i bela ili mekana i žućkasta, dok druga pokazuju polja cistične degeneracije i hemoragija. Tumor se može pojaviti kao dobro ograničen od okolnog tkiva, ali infiltracija u zdravo moždano tkivo uvek postoji. Histološki, glioblastoma ima karakteristike slične anaplastičnom astrocitomu. Osim prisutne izražene ćelijske atipije i mitoze, ovaj tumor se odlikuje i prisustvom pseudopalisada-zona nekroze koja je ograđena neoplastičnim ćelijama i vaskularnom endotelnom proliferacijom, gde ćelije endotela krvnih sudova formiraju spirale koje podsećaju na renalne glomerule pa se i nazivaju glomerularna tela (20,23). Sa imunohistohemijskog aspekta, GBM je pozitivan za GFAP (20,24). Vrednost proliferacionog indeksa MIB-1 je visoka i iznosi 9-31% (20).

GBM se može javiti u bilo kom delu mozga, ali se najčešće viđa u frontalnom (23%), parietalnom (24%) i temporalnom (31%) lobusu. Okcipitalni lobusi su uglavnom pošteđeni (21). GBM predstavlja maksimum maligne izmenjenosti astrocita, tako da ne može progredirati. Zbog svoje malignosti, GBM su tumori sa najlošijom prognozom (20,21). Dužina preživljavanja je 9-12 meseci (20), odnosno 10%-15% slučajeva imaju dvogodišnje preživljavanje (21), i to uz hiruršku ekstirpaciju tumorske mase, hemioterapiju i radioterapiju. U većini slučajeva, načini širenja GBM je duž puteva bele mase i perivaskularnim prostorom, a manje češći su endodimalnim i subpialnim širenjem, CSF metastazama (20). Gliomi predstavljaju tumore koji nemaju kapsulu (25). Netipično širenje je duralnom invazijom, kao i ekstraneuralno širenje (pluća, jetra, nodusi, kosti). Faktori udruženi sa povećanim preživljavanjem su godine (mlađi), Karnofsky indeks (viši), ekstenzija resekcije (totalna ili subtotalna). Uz maksimalnu redukciju tumorskog tkiva do u zdravo resekcijom, primenjuje se i radioterapija sa hemoterapijom (20).

## 2.1.2. EDEM MOZGA

Edem mozga se definiše kao prekomerno nagomilavanje tečnosti u ćelijama ili ekstra celularnom prostoru. Edem mozga može biti klasifikovan kao citotoksični (ćelijski), vazogeni ili intersticijalni. Citotoksični i vazogeni edem koegzistiraju u patološkim stanjima kao što su infarkt, hipoksična ishemijska encefalopatija, trauma ili multipla skleroza. Edem može prvobitno biti ili vazogeni ili citotoksični, ali kada se proces razvije tokom vremena, povreda vodi ćelijskom otoku i vaskularnom oštećenju. Intersticijalni edem se dešava kod hidrocefalusa, intoksikacije ili hiperosmolariteta plazme. Konvencionalni MRI ne dozvoljava uvek razliku između različitih formi edema. Međutim, DWI, koji je zasnovan na mikroskopskom pomeranju molekula vode u tkivu mozga, može razlikovati citotoksični edem od vazogenog i intersticijalnog.

Citotoksični ili celularni edem je abnormalno zadržavanje tečnosti u citoplazmi zbog abnormalne ćelijske osmoregulacije. Vrsta edema može pratiti različite procese koji oštećuju ćelije kao što su ishemija, trauma, toksična metabolička bolest, demijelinizacija, rana faza degeneracije. Klasifikacija obuhvaćenih ćelijskih tipova može objasniti patofiziologiju i različitu prognozu ovih stanja. U normalnom tkivu mozga, siva i bela masa su sastavljene od neurona, glijalnih ćelija, aksona i mijelinskih vlakana. U sivoj masi, citotoksični edem se dešava uglavnom u neuronima i glijalnim ćelijama. U beloj masi, međutim, citotoksični edem se dešava u glijalnim ćelijama, aksonima (edem aksona) i mijelinskim vlaknima (intramijelinski edem).

### 2.1.2.1. PATOFIZIOLOGIJA CITOTOKSIČNOG EDEMA

U ishemiji ili hipoksiji citotoksični edem je uglavnom uzrokovan energetske padom. Insult započinje trošenjem supstrata, što vodi smanjenju intraćelijskog ATP koji je korišćen za proces oksidativne fosforilacije, ili padom Na/K pumpe. Ovo će uzrokovati ulazak Na i Ca u ćelije, povećavanje osmotskog gradijenta i ulazak vode unutar ćelije, što rezultira edemom ćelije.

U pokušaju da proizvede ATP, ćelija prelazi sa procesa oksidativne fosforilacije na proces anaerobne glikolize uzrokujući stvaranje intracelularnog laktata. Ovo doprinosi povećanju osmotskog gradijenta preko ćelijske membrane i pogoršanju citotoksičnog edema.

### 2.1.2.1.1. EKSCITOTIČNE POVREDE MOZGA

Energetski pad nije jedini mehanizam odgovoran za nastanak citotoksičnog edema. Membranski transporteri mogu biti aktivirani ili inhibirani ekscitatornim neurotransmiterima kao što su glutamat i aspartat, ali i drugim uzrocima poput citokina i slobodnih radikala. Svaka ćelija, uključujući i neuron, gliju, akson i mijelinska vlakna mogu biti meta ovih toksičnih supstanci. Međutim, reaktivni astrociti igraju značajnu ulogu u ćelijskom i tkivnom oporavku, detoksikujući različite štetne nokse poput glutamata, slobodnih radikala, amonijuma i metala.

Neuropatološka istraživanja pokazuju da reaktivni astrociti naduju citolazmu i neutrofil slično citotoksičnom edemu. Visok nivo glutamata u sinaptičkom i ekstracelularnom prostoru je jedan od značajnih mehanizama udružen sa citotoksičnim edemom raznih bolesti infarkt, hipoksična ishemijska encefalopatija, status epilepticus, traumatske povrede mozga kao što su difuzna aksonalna povreda mozga, kontuzija. Povećan ekstracelularni glutamat je direktan uzrok ekscitotičnih povreda mozga. U akutnoj ekscitotičnoj povredi, povećan ekstracelularni glutamat je rezultat povećanog otpuštanja i curenja glutamata ili smanjenjaponovnog preuzimanja. Neuronal glutamat je otpušten iz pre sinaptičke membrane u sinaptičku pukotinu. Glutamat vezujući se za N-methyl-Daspartate (NMDA) receptore omogućava ulazak Ca u postsinaptički neuron, uzrokujući u nekrotičnoj ćeliji smrt ili apoptozu. Glutamat, vezujući se za ne-NMDA receptore, dozvoljava ulazak Na u postsinaptički neuron, prouzrokujući citotoksični edem.

Apoptoza je definisana kao programirana ćelijska smrt što se histološki karakteriše fragmentacijom DNA u nukleusu ćelije. Ponovno vraćen, ekstracelularni glutamat uzima mesto u presinaptičkom terminalu i u susednim glijalnim ćelijama, što može uzrokovati citotoksični edem (akutna faza reaktivne astrocitoze). Ma šta god bio uzrok, citotoksični edem može rezultirati u nekrozu, odloženu neuronalnu smrt ili degeneraciju sličnu apoptozi sa različitom veličinom reaktivne glioze. Da li će nastati nekroza ili apoptoza, zavisi od nivoa ATP ili citozol Ca jona koji aktiviraju produkciju proteaza i lipaza.

### 2.1.2.1.2. PATOFIZIOLOGIJA VAZOGENOG EDEMA

Vazogeni edem je definisan disfunkcijom krvno moždane barijere, omogućavajući abnormalni prolaz proteina, elektrolita i vode u ekstraćelijske kompartmente. Tečnost napuštajući kapilare povećava ekstraćelijski prostor, predominantno u beloj masi. Osmotski i hidrostatski gradijenti će takođe uzrokovati inersticijalni edem, povećavajući ekstraćelijski prostor kada se voda premešta iz krvnih sudova ili komora. Intraćelijske komponente su relativno sačuvane iako bubrenje nekih mijelinskih vlakana i astrogljoza mogu biti viđene histološki.

U vazogenom i intersticijalnom edemu, elektronska mikroskopija pokazuje povećan intersticijalni prostor na 1000nm, a čija je normalna veličina 60nm. Ovako povećan ekstracelularni prostor sa slobodnom vodom, može biti dominantni izvor ukupnog vodenog signala mozga, što rezultuje povećanjem ADC (10).

## **2.2. RADIOLOŠKA DIJAGNOSTIKA**

### **2.2.1. TUMORI NEUROEPITELNOG TKIVA**

#### **2.2.1.1. TUMORI ASTROCITNOG POREKLA**

##### **2.2.1.1.1. DIFUZNI ASTROCITOM**

Difuzni astrocitom je lokalizovan u cerebralnim hemisferama, supratentorijalno 2/3, frontalni lobusi 1/3, temporalni lobusi 1/3 i infratentorijalno 1/3. Kod dece i adolescenata, se pojavljuje i u ponsu i moždanom stablu. Predstavljen je kao tumor bele mase koji se može širiti i u korteks. Oko 20% obuhvata duboke strukture sive mase, talamus, bazalne ganglije. Različite je veličine, od nekoliko centimetara do veličina koje pomeraju moždane hemisfere. Na MRI nalazu, T1WI sekvenci, difuzni astrocitoma se prezentuje kao homogena hipointenzna masa. Promena je ograničena, ali infiltriše i susedno moždano tkivo. Može se proširiti belom masom i u susedni korteks. Hemoragije i okružujući edem su retki, kao i kalcifikacije i ciste. Na T2WI sekvenci, difuzni astrocitoma se prezentuje kao homogena hiperintenzna masa. Može se pojaviti i kao ograničena promena, ali često infiltriše susedno moždano tkivo. Može zahvatiti i susedni korteks. Hemoragije i okružujući edem su retki, kao i kalcifikacije i ciste. Na FLAIR difuzni astrocitoma se prezentuje kao homogena hiperintenzna masa. Na T1 C+ difuzni astrocitoma je bez postkontrastnog pojačanja signala. Međutim, postkontrastno pojačanje signala nagoveštava progresiju u visokogradusnu formu (20).

##### **2.2.1.1.2. PILOCITIČNI ASTROCITOM**

Pilocitični astrocitom je lokalizovan u cerebelumu (60%), moždanom stablu, optičkom nervu/hijazmi (25-30%), u okolini III komore. Veličina tumora zavisi od lokalizacije, tako da velike lezije su u cerebelumu, a znatno manje su lezije optičkog nerva. Na MRI nalazu, T1WI sekvenci, pilocitični astrocitom se prezentuje u zavisnosti od prisustva cističnog ili solidnog dela. Ukoliko tumor sadrži solidni deo, onda je izointenzan/hipointenzan u odnosu na sivu masu.

Međutim, ako tumor ima cistični deo onda je izointenzan do blago hiperintenzan u odnosu na CSF. Na T2WI sekvenci, pilocitični astrocitom se prezentuje u zavisnosti o prisustva cističnog ili solidnog dela. Ukoliko sadrži solidni deo, onda je hiperintenzan u odnosu na sivu masu, a ako ima cistični deo hiperintenzan u odnosu na CSF. Na FLAIR, solidni delovi pilocističnog astrocitoma se prezentuju kao hiperintenzni u odnosu na GM. Cistični sadržaj se prezentuje kao hiperintenzan u odnosu na CSF. Na postkontrastnoj T1 sekvenci, pilocitični astrocitoma se prezentuje intenzivnim ali heterogenim pojačanjem signala solidnih delova tumora. Cistični zid se povremeno prebojava. Retko se mogu dijagnostikovati leptomeningealne metastaze (20).

### **2.2.1.1.3. ANAPLASTIČNI ASTROCITOMA (AA)**

Anaplastični astrocitom je lokalizovan u cerebralnim hemisferama frontalne i temporalne bele mase, a kod dece mogu da zahvate i pons i talamus. Retko su locirani u kičmenom kanalu, cerebelumu i moždanom stablu. Na MRI nalazu, T1WI sekvenci, anaplastični astrocitoma se prezentuje kao nehomogena izointenzna ili hipointenzna masa. Hemoragije su retke, kao i kalcifikovane ciste, a može se proširiti i zahvatiti korteks. Na T2WI sekvenci, anaplastični astrocitoma se prezentuje kao nehomogena hiperintenzna masa. Može se pojaviti izolovano, ali uvek infiltriše susedno moždano tkivo. Može obuhvatiti i proširiti se na korteks. Na FLAIR, anaplastični astrocitoma se prezentuje kao nehomogena hiperintenzna masa. Može se prezentovati i izolovano, ali uvek infiltriše susedno moždano tkivo. Na postkontrasnoj T1 sekvenci, anaplastični astrocitoma je obično bez prebojavanja, a manja zajednička odlika ovih tumora je fokalna, nodularna, homogeno prebojena masa. Prstenasto prebojavanje je sumnja na GBM! (20).

### **2.2.1.1.4. GLIOBLASTOMA MULTIFORME (GBM)**

Glioblastoma multiforme je lokalizovan najčešće u supratentorijalnoj beloj masi temporalnog, frontalnog i parijetalnog lobusa, dok kod dece su najčešći u cerebelumu. Različite su veličine. Morfološki se prezentuju kao slabo ograničene, difuzno-infiltrativne nekrotične hemisferične mase sa tendencijom zahvatanja i kontralateralne hemisfere. Kada se tumor iz frontalnog korteksa proširi preko korpus kalozuma u kontralateralnu hemisferu daje bilateralnu simetričnu leziju koja se u neuroradiologiji označava terminom "butterfly glioma". Retko može invadirati meninge. Na MRI nalazu, T1WI sekvenci, GBM se prezentuje kao iregularna izointenzna, hipointenzna masa sa nekrozama, cistama i tankom nepravilnom granicom. Mogu postojati i znaci subakutne hemoragije. Na T2WI sekvenci, GBM se prezentuje kao heterogena, hiperintenzna masa sa okolnom tumorskom infiltracijom i vazogenim edemom. Može se videti i prisustvo nekroze, ciste, hemoragije i neovaskularizacije. Na FLAIR, GBM se prezentuje kao heterogena, hiperintenzna masa sa okolnom tumorskom infiltracijom i vazogenim edemom. Na postkontrasnoj T1 sekvenci, GBM se prezentuje debelom, nepravilno prebojenom zonom koja okružuje centralnu nekrozu. Prebojavanje može biti solidno, prstenasto, nodularno ili nejednako (20).

## 2.3. DIFUZIJA

### 2.3.1 OPŠTE KARAKTERISTIKE

#### 2.3.1.1. ISTORIJSKI RAZVOJ

Povećanje brzine rada CT i MRI skenera, otkrića novih tehnologija registrovanja podataka i algoritama obrade podataka, podižu radiologiju na jedan viši nivo. Razvojem novih dijagnostičkih metoda, njihovom modernizacijom i usavršavanjem, neuroradiološki razvoj prati put od anatomije mozga ka funkciji mozga (26).

Nuklearna magnetna rezonanca (NMR), čiji se prvobitni naziv predstavljao kao fenomen nuklearne indukcije, bila je opisana nezavisno, ali skoro u isto vreme, 1946 god. od strane Blocha (27), Purcella (28) i njihovih kolega, za šta, su svi oni zajedno 1952 god. dobili Nobelovu nagradu za fiziku. Mnogo godina kasnije, termin *nuclear* je napušten, pa se za isti termin samo upotrebljava magnetna rezonanca. 1950 god. Hahn je otkrio da difuzija utiče na MR signal (27). Carr i Purcell su 1954 god. demonstrirali da su difuzioni efekti na MR signal smanjeni kada se aplikuje multi-spin-echo u MR eksperimentu (28). 1965. god. Stejskal i Taner su uveli pulsed-gradient-spin-echo method (PGSE) koji je poboljšao MR difuziona merenja (29). Metodi, koji su se proširili na DWI u poslednjih petnaest godina, dokazali su da je bio dragoceno oruđe u in vivo studijama. PGSE eksperiment je ponudio nekoliko prednosti prethodnim MR difuzionim merenjima. Lauterbur je 1973. god. otkrio da prostorna lokalizacija MR signala može biti dobijena korišćenjem gradijenata magnetnog polja, pa su tako dobijene i prve MR slike (30). Prve MR slike ljudi su zabeležene 1977. god. (31).

Tokom 1980-ih godina, razvoj kompjuterske tehnologije je uslovio razvitak MR skenera za kliničku upotrebu. Savremena dijagnostička sredstva su omogućila da se dobiju informacije o strukturi i fiziologija organa *in vivo* (26).

1973. god. Mansfield i Grannell su saopštili otkriće strukture organa koristeći gradijent linearnog magnetnog polja (32). 1977 god. Mansfield i Maudsley (33), Damadian et al. (34), Hinshaw et al. (35), su prvi objavili humane *in vivo* slike. Multiplanarnu imaging sposobnost je prvi dokazao Hawkes et al. 1980 god, koji je ujedno i prvi dokazao intrakranijalne lezije (36).

Osnovni principi MRI difuzije su ustanovljeni sredinom 1980 god. kombinovanjem principa MRI sa principima difuzionih senzacija, korišćenjem para pulsnih gradijenata magnetnog polja (37,38). 1984 god., Wesbey et al. su opisali prve studije ubacivanja diffusion-encoding gradijenata u MRI sekvencama (39). Sledeće godine 1985, Le Bihan and Breton (40), Merboldt et al. (41), Taylor i Bushell (42), su opisali svoja nezavisna istraživanja u ovoj oblasti. Prva klinička korist od DWI je počela da se pojavljuje 1990 god., kada su Moseley et al. objavili akutno smanjenje ADC vrednosti u ishemičnom tkivu mozga mačke unutar prvih pet sati od pojave simptoma ishemije (43). Skoro, u isto vreme, kada je zabeležena i Moseley-ova opservacija, utvrđeno je da vrednost ADC u izvesnim mamilarnim

regionima mozga zavisi od pravca aplikovanja diffusion-encoding gradijenta (44). Drugim rečima, vrednost ADC je direktno zavisna. Ovaj efekat je bio poznat neko vreme u *ex vivo* primerima moždanog tkiva, vraćajući se vremenski na pionirski rad 1971. god. Hansena (45) i Cleveland 1976. god. (46). Vrlo ubrzo, nakon Moseley-ove opservacije u mozgu mačke, direktna zavisnost vrednosti ADC je bila zapažena i u beloj masi mozga čoveka od strane Doran-a (47) i Chenevert-a (48) 1990. god.

DWI postaje jedno od najvažnijih oruđa u MR proceni ishemijskih promena u mozga (49), kao i u diferencijalnoj dijagnozi lezija mozga (50). Prva DWI je urađena 1985. god. (40). DWI je uvedena u kliničku praksu zajedno sa trećom generacijom MRI skenera 1991. god. (51).

### 2.3.1.2. DIFUZIONA MERENJA ZASNOVANA NA MR

Anatomske brzo pregledavanje standardnim CT i MRI prikazuje različite tipove tkiva: koštano, vezivno, masno, krv, sivu i belu masu mozga, likvor. Moderne, napredne MRI metode mogu proceniti brzinu i orijentaciju difuzionog kretanja molekula vode i registrovati razliku u razmeni interakcije protona, transporta jona i molekula ( $K^+$ ,  $Na^+$ ), pH sredine i fagocitozu (26,52). Difuzija, kao savremena MRI metoda, prikazuje procese na nivou osnovnih bioloških struktura. Step en difuzije je pod uticajem mikroskopskih bioloških struktura kao što su broj i tip ćelija, prostorni raspored ćelija. Sve ove strukture ometaju slobodnu difuziju vode, i samim tim promene u difuziji direktno predstavljaju promene koje se javljaju unutar ćelija i između ćelija (53).

DW MRI omogućava dijagnostiku na ćelijskom i molekularnom nivou. Samim tim, sa pravom se difuzija naziva metodom molekularne vizuelizacije. MR je jedina neinvazivna metoda koja omogućava informacije o difuzionom kretanju na nivou mikrometara (54), odnosno oslikava difuziju molekula vode u ekstraćelijskom prostoru (55).

Difuzija je osnovni fizički proces koji se dešava za vreme ćelijske metaboličke reakcije. Kinetička energija dovodi do Braunovog kretanja (nasumično, haotično kretanje) molekula (toplotno kretanje; brzina je oko  $10\text{-}3\text{mm}^2/\text{s}$ ) (19). 1827 god. kada je gledao mikroskopom polen žitarice *Clarkia pulchella*, Robert Brown (botanist iz Montrose, Škotska) slične partikule unutar žitarice koje su se kretale nasumično. Zainteresovan kretanjem “esencije života”, on je uzeo u ispitivanje i polen - čak i mrtav polen drugih vrsta, i pronašao isto nasumično kretanje. Danas, mi znamo da kretanje koje je Brown posmatrao nije nastalo od “esencije života”, već je nastalo zbog bombardovanja polena žita molekulima gasa (56). A.Einstein 1905. god. je primenio probabilistički pristup za opisivanje difuzionog kretanja. Prema takvom pristupu, kumulativno kretanje svih partikula je okarakterisano verovatnoćom da se premeštaju odvojeni molekuli od jedne tačke prostora ka drugoj, iako je tačna putanja svake od partikula nepoznata (57).

DW MRI koristi prisustvo nasumičnog kretanja molekula vode (Braun-ovo kretanje). DWI ispituje lokalnu tkivnu mikrostrukturu predstavljenu slobodnim mikroskopskim kretanjem molekula vode da stvori kontrastnu sliku, i time omogućava informacije nedostupne standardnim



T1 ili T2W slikama. Ovo se postiže primenom para simetričnih difuziono osetljivih gradijenata oko 180 refokusirajućeg RF pulsa na T2W MR sekvenci (58).

Difuzija je bitan fizički proces neophodan za normalno funkcionisanje živih sistema (54). Na primer, transport metabolita unutar ćelije je olakšan difuzijom. Difuzija ima potencijal da omogući uvid u ćelijsku fiziologiju i ćelijsku strukturu (59). Transport metabolita kao što su kiseonik i glukoza, od kapilara kroz tečni medijum u ćelije oslanja se na difuziju. Difuziono kretanje nastaje od unutrašnje energije u molekulima, koja dovodi do nasumičnog kretanja molekula. Difuzija je molekularni fluks duž koncentracionog gradijenta, opisano Fukoovim zakonom, čiji je stav da je fluks proporcionalan koncentracionom gradijentu (54). Potencijal difuzije MRI se zasniva na teoriji da, molekuli vode dok difunduju istražuju tkivnu strukturu na mikroskopskoj skali rezolucije. Za vreme tipičnog difuzionog perioda, koji traje obično oko 50–100 ms, molekuli vode se pomeraju u mozgu prosečno u razdaljinama oko 10-20 mikrometara, odbijajući se, prelazeći/presecajući jedni druge, ili deluju zajedno sa mnogim komponentama tkiva, kao što su ćelijske membrane, vlakna ili makromolekuli. Posmatrani efekti u difuzionoj MRI slici veličine vokselu reflektuju, na statističkoj bazi, pomeranje raspodele molekula vode prezentovano unutar ovog vokselu. Stoga, neinvazivno in vivo posmatranje pomeranja molekula omogućuju jedinstvenu grupu na strukturalnoj i geometrijskoj organizaciji tkiva (60). Korišćenje termina ADC je takođe razjasnilo da procenjena difuzija dolazi od svih spinova sadržanih unutar vokselu, i da je to ukupan prosečan proračun difuzije (59).

Unutar živih tkiva, kretanje molekula vode se dešava unutar ćelijskih granica (granica difuzije). Isto tako, kretanje se dešava i u međućelijskom prostoru, između struktura koje ograničavaju molekularno kretanje, ali sa slobodom manevrisanja između prepreka. Termin merenja ili difuzioni koeficijent je uveden da karakteriše difuziju protonskog kretanja u kompleksnim sredinama. Uopšteno govoreći, ova vrednost zavisi od strukture i mikrostrukture supstance u kojoj molekuli vode difunduju:  $D = 2,5 \times 10^{-3} \text{ mm}^2/\text{s}$  u slobodnoj vodi na temperaturi tela. U pravoj biološkoj sredini, molekuli vode mogu naići na prirodnu barijeru kao što su ćelijske membrane i veliki molekuli albumina koji tada ometaju slobodno kretanje protona. Samim tim, u praksi, vrednost izračunatog ADC je niža od vrednosti ADC za čistu vodu na temperaturi tela (19).

### 2.3.1.3. MR PRINCIPI DIFUZIJE

Prva DWI je urađena 1985.god. (51). DWI je uvedena u kliničku praksu zajedno sa trećom generacijom MRI skenera 1991.god. (52).

Da bi izveli difuzionu studiju, treba primeniti gradijente polja sa dodatkom radiofrekvence i pulsne gradijente korišćene za konvencijalni MRI. Spin echo-echo planar pulse sequences (SE-EPI) sa dva difuziona gradijenta (DG) jednakih amplituda ( $G$ ) i trajanja  $-\delta$  su korišćeni da bi se dobila DWI slika.

Ranu deskripciju DW sekvence objavili su još Stejskal i Tanner 1965. god. (51). Te 1965. godine, po prvi put u kliničkoj praksi, MRI sekvenca osetljiva na Braunovo kretanje molekula vode nalazi primenu *in vivo* (61).

Stejskal i Tanner su koristili spin-echo T2WI pulsnu sekvencu sa dva ekstra pulsna gradijenta koji su bili jednaki po veličini, a suprotni u pravcima. Ova sekvenca je donela merenje čistog vodenog kretanja u jednom pravcu u vremenu. Pri merenju brzine kretanja duž jednog pravca, na primer X pravca, ova dva ekstra gradijenta su jednaka po veličini ali su suprotna u pravcima za sve tačke u istim X lokacijama. Međutim, snaga ovih dvaju balansiranih gradijenata se povećava duž X pravca. Dakle, ako voxel tkiva sadrži vodu koja nema čistog kretanja u X pravcu, dva balansirana gradijenta uravnotežuju jedan drugoga. Rezultirajući intenzitet signala ovih voxala je jednak njihovom intenzitu signalu dobijenog sa istih sekvenci ali bez DW gradijenta. Međutim, ako molekuli vode imaju čisto kretanje u X pravcu, oni su izloženi prvom pulsnom gradijentu na jednoj X lokaciji, i drugom pulsnom gradijentu na drugoj X lokaciji. Dva gradijenta nisu više jednaka po veličini i ne poništavaju se vinbše. Razlika u veličini pulsno gradijenta je srazmerna neto pomeranju u X pravcu koje se pojavljuje između dva pulsna gradijenta i brže pomerajućim vodenim protonima. Rezultirajući intenzitet signala voxela tkiva koji sadrži pomerajuće protone je jednak njihovom intenzitu signalu na T2-WI smanjen relativnom vrednošću dela difuzije.

Intenzitet signala (SI) voksel tkiva je izračunat jednačinom 1.1.

$$SI = SI_0 \times \exp(-b \times D),$$

gde je SI intenzitet signala na T2W (ili  $b = 0 \text{ sec/mm}^2$ ), D je difuzioni koeficijent, b je senzitivni difuzioni faktor koji je jednak

$$b = \gamma^2 G^2 \delta^2 (\Delta - \delta/3).$$

U ovoj formuli,  $\gamma$  je giromagnetički odnos,  $G$  je amplituda,  $\delta$  je trajanje svakog od difuzionih gradijenta, i  $\Delta$  je vreme između dva balansirana DW pulsna gradijenta (62).

Difuzioni faktor  $b$  se izražava kao “ $b$ -faktor” ili “ $b$ -vrednost”, i on je jedna jedina kvantitativna vrednost koja karakteriše difuzionu senzaciju. Meri se sekundama kroz milimetar kvadratni, a raspon vrednosti korišćen u kliničkoj DW je 800–1500  $\text{mm}^2$  (59). 1986.god. Le Bihan je uveo  $b$ -vrednost, koja opisuje gradijent, i vremensku konstantu (63).

Faze menjanja uzrokovane difuzionim gradijentima, u stacionarnim protonima sa veoma niskom difuzibilnošću u makromolekularnim strukturama, su u potpunosti nadoknađene u momentu registrovanja. MR signal od takvih protona odgovara T-2 tkivima i jednak je signalu registrovanom na SE-EPI sequence na  $b = 0 \text{ s/mm}^2$ . Protoni učestvuju u difuzionom kretanju sa molekulima vode dobijeni dodatnom fazom, i njihov MR signal je niži. Difuzija vode u tkivima je vizuelno proračunata stepenom atenuacije MR signala na DWI (62).

Sa MRI, molekularno kretanje uslovljeno gradijentom koncentracije je isto kao i molekularnog kretanja uslovljeno gradijentom pritiska, gradijentom toplote, ili jonskim interakcija. Takođe, sa MRI mi ne možemo korigovati volumen raspoložive frakcije ili povećati distancu putovanja zbog vijugavog puta. Stoga, kada merimo molekularno kretanje na DWI, samo difuzioni koeficijent (ADC) može biti izračunat.

Intenzitet signala DWI je najbolje predstavljen kao jednačina 1.2.

$$SI = SI_0 \times \exp(-b \times ADC).$$

Sa razvojem visoko performiranih gradijenata, DW imaging može biti izveden sa echo-planar spin-echo T2-weighted sekvencom. Sa originalnom spin-echo T2-weighted sekvencom, čak i neznatno pacijentovo pomeranje je dovoljno da učini nerazumljivim mnogo manja molekularna kretanja difuzije. Zamenjivanjem sa echo-planar spin-echo T2-weighted sekvencom, značajno se smanjuje imaging vreme, artefakti kretanja i povećana osetljivost signala na promene zbog molekularnog kretanja. Kao rezultat toga DW sekvenca postaje klinički izvodljiva (62).

#### 2.3.1.4. DIFUZIONI KOEFICIJENT (ADC)

Iz jednačine 1.1 možemo videti da kada je korišćen stalni DW b-faktor, tkiva sa višim ADC vrednostima daju niži intenzitet signala. Pošto likvor (CSF) sadrži vodu koja može da se kreće slobodno, njegova ADC vrednost je mnogo viša od drugih tkiva mozga (sive ili bele mase), koja sadrže više ćelijskih struktura i konstituenata. Zbog toga, na DWI CSF prostor se prezentuje tamnim a tkiva svetlijim signalom.

Na osnovu jednačine 1.1 je jasno, da ako mi sakupljamo seriju DW slika sa različitim b vrednostima, možemo izračunati dodatnu vrednost za svaki piksel i dobiti mapu ADC vrednosti. Rezultat je ponekada referentan rezultatu na mapi. Izračunata ADC mapa može imati sliku intenziteta piksela odražavajući dužinu difuzije u pikselima. Region CSF će stoga imati veći intenzitet od drugih tkiva mozga. Postoji nekoliko razloga zašto je ponekad poželjnije izračunati ADC mapu umesto korišćenja DWI. Jedan je tkz. T2/shine/through effect. Zabeleženo je da je  $S_0$  u jednačini 1.1 je jednak signalu kada se ne koristi DW (10).

### 2.3.1.5. TEMPERATURNI EFEKTI

Difuzioni koeficijent  $D$  zavisi od temperature ( $T$ ). Unutar fizioloških raspona ( $T = 32-42$  Celzijusovih stepeni) korelacija  $D$  i  $T$  je linearna sa 2,4% promena u  $D$ , a 1% promena u  $T$  (64).

### 2.3.1.6. ARTEFAKTI UZROKOVANI POKRETANJEM

Difuzione pulsne sekvence su visoko senzitivne na mikroskopska i makroskopska kretanja od drugih izvora, nego od difuzije vođene ozbiljnim artefaktima u  $DW$  *in vivo* studijama. Kardio pulsacije u moždanom tkivu i CSF, mikrocirkulacija, disajni pokreti, pokreti glave i ma koja pokretanja veličine mikrometara, uzrokuju slikovne artefakte. Koristeći fazni MR imaging, pokazalo se da za vreme kardijalnog ciklusa, moždano tkivo se pomera za 0,5mm. (65,66).

### 2.3.1.7. USLOVI ZA IZVOĐENJE DIFUZIJE

U kliničkim istraživanjima, izvesni uslovi su nametnuti za difuzionu studiju. Vreme snimanja je ograničeno na nekoliko minuta za svaki tip merenja ( $T1W$ ,  $T2W$ , difuziju). Od multiplih preseka (15-20) se zahteva da pokriju veći deo mozga. Zahtevana je dobra prostorna rezolucija (5-8 mm thick, 1-3mm in plane), prihvatljivo kratko  $TE$  (120ms) da bi smanjilo  $T2$  raspadanje kao i odgovarajuća difuziona osetljivost ( $ADC \sim 0.2-1 \times 10^{-3} \text{ mm}^2/\text{s}$  za tkiva mozga).

U većini kliničkih studija o  $DWI$  koristi se of the multi-directional ( $x,y,z$ ), dva  $b$ -faktora ( $b=0$ , i  $b \sim 1/ADC$ ) single-shot echo-planar imaging tehnika. Odvajanje relaksacionih efekata se ostvaruje izračunavanjem  $ADC$  umesto korišćenja  $DW$ , a eliminacija anizotropne difuzije se postiže prosekom difuzionih merenja ortogonalnih pravaca (10).

## 2.3.2 SPECIFIČNE DWI ODLIKE INTRAKRANIJALNIH TUMORSKIH PROMENA

MRI je najsenzitivnija metoda otkrivanja tumora mozga. Međutim, ona nije dovoljno specifična da odredi i histološku prirodu većine tumora. DWI može praviti razliku između tumora i infekcije, i dati informacije o tumorskoj celularnosti, čime pomaže u karakterisanju i gradiranju tumora mozga.

### 2.3.2.1. TUMORI NEUROEPITELNOG TKIVA

#### 2.3.2.1.1. TUMORI ASTROCITNOG POREKLA

Intenzitet signala glioma na DWI je različit i zavisi ponajviše od njegovog T2WI i vrednosti ADC. Prema tome, neki gliomi su hiperintenzni na DWI sa smanjenjem ADC koeficijenta, što odražava smanjen volumen ekstraćelijskog prostora. Drugi gliomi imaju normalnu ili povećanu vrednost ADC koeficijenta, što je prosijavajući T2 efekat.

U literaturi je objavljeno da su visoko gradusni gliomi hiperintenzni na DWI sa smanjenjem vrednosti ADC koeficijenta (67-70). Visoko celularni tumori se prezentuju značajnim smanjenjem vrednosti ADC, kao i visoko gradusni tumori (67,69,71,72). Druge studije navode da vrednost ADC koeficijenta korelira ne samo sa tumorskom celularnošću, već i sa ukupnom tumorskom areom i gradusom tumora (68-71), tako da sa visokogradusnim tumorima imamo visoku ćelijsku gustinu i smanjenu vrednost ADC. Iako postoji opšte načelo da visokogradusni tumori imaju visoki DW signal sa smanjenim ADC, postoji kontraverzno načelo koliko dobro DWI može praviti razliku između primarnih visokogradusnih tumora mozga, limfoma i metastaza. Krabbe et al. su objavili da kontrastno prebojeni delovi i peritumorski edem metastaza imaju veći ADC od visokogradusnih tumora (73).

GBM ima nižu vrednost ADC koeficijenta od niskogradusnih glioma, i nema tipične restrikcije difuzije (20). U određivanju gradusa glioma postoji značajna razlika u tumorskim ADC vrednostima između nisko gradusnih (WHO gradus I i II) i visokogradusnih (WHO gradus III i IV) glioma i metastaza (7). Što je veći WHO gradus tumora, to je niža vrednost ADC. Najniža vrednost ADC astrocitoma (WHO gradus II) je signifikantno viša od ADC vrednosti anaplastičnog astrocitoma (WHO gradus III) i glioblastoma. Zabeležena je i niža vrednost ADC glioblastoma u poređenju sa anaplastičnim astrocitomom (4,5).

Međutim, Lam i autori su na osnovu svojih istraživanja, utvrdili da ne postoji signifikantna razlika između gradusa tumora na osnovu vrednosti ADC koeficijenta. DWI može biti korišćen i za procenu invazije glioma i otkrivanja nekrotičnog dela tumora (1). Zapažena je i korelacija između vrednosti ADC koeficijenta nakon operacije sa postoperativnom radioterapijom i vremena preživljavanja kod pacijenata sa glioblastomom. Ustanovljeno je značajno kratko srednje vreme preživljavanja kod pacijenata sa niskim vrednostima ADC u poređenju sa pacijentima koji imaju visoku vrednost ADC koeficijenta unutar rezidualne T2 hiperintenzne zone (7).

### **2.3.2.1.2. PERITUMORSKA INFILTRACIJA**

Vrednost DWI za delineaciju peritumorske invazije u primarnim tumorima mozga je kontradiktorna. Neki autori navode da vrednost ADC koeficijenta je najkorisniji da odredi proširenje tumorske invazije (67,70), dok druge studije pokazuju da nije moguće da se odredi precizan stepen peritumorske infiltracije DWI i ADC mapom (70,72). Siromašna delineacija je verovatno zbog udruženosti T2 efekata i ADC na DWI. Za tumore koji su biološki različiti, kao što su gliomi i meningeomi, ADC, T1 i frakciona anizotropija kontrastom prebojenog tumora i njegovog peritumorskog edema su znatno različite.

### **2.3.2.1.3. ODGOVOR NA TRETMAN**

MR DWI tehnikom je, kod tumorom uznapredovalih bolesti, praćen odgovor na tretman i progresiju bolesti. Nedavne studije pokazuju da radiaciona nekroza ima višu vrednost ADC koeficijenta nego rekurentni tumor (74).

## **2.3.2.2. EDEM**

### **2.3.2.2.1. CITOTOKSIČNI EDEM**

Citotoksični ili ćelijski edem je hiperintenzan na DWI i udružen sa smanjenom vrednošću ADC koeficijenta. Diferencijalna dijagnoza sa hiperintenzitetom takođe uključuje tumore, apscese i hemoragije, stanja koja mogu imati smanjenu vrednost ADC koeficijenta. Niska vrednost ADC koeficijenta može uslediti više zbog hipercelularnosti ili hiperviskoznosti, nego zbog citotoksičnog edema (10).

Citotoksični edem karakteristično pokazuje hiperintenznost na DWI, udruženu sa opadanjem ADC koeficijenta. Precizni mehanizmi koji leže u smanjenju ADC koeficijenta su nepoznati. Najznačajnije objašnjenje je pomeranje ekstracelularne tečnosti u intracelularni prostor. Međutim, zapaženih 40% smanjenja u ADC, ne mogu biti objašnjene samo povećanjem intracelularne vode pa čak i ako sva ekstraćelijska tečnost ide intraćelijski (75). Smanjenje difuzije molekula vode u intraćelijskom prostoru može biti objašnjeno velikim brojem intraćelijskih organela koje mogu biti prepreka za difuziju. Smanjenje intraćelijskog ADC koeficijenta može biti zbog smanjenja energetske zavisne intraćelijske cirkulacije ili povećane viskoznosti citoplazme usled edematoznih intraćelijskih organela (76).

Tumori, hemoragije, abscesi i koagulativne nekroze se, takođe, karakterišu smanjenjem ADC koeficijenta. Mehanizmi fundamentalni za smanjenje ADC u ovim lezijama se ne znaju, ali mogu biti povezani sa patološkom hipercelularnošću ili viskoznošću tkiva (67,77,78).

Citotoksični ili ćelijski edem se može pojaviti u neuronima, glijalnim ćelijama, aksonima (aksonalno bubrenje) i mijelinskim vlaknima (intramijelinski edem). Međutim, on se ne pojavljuje samo u infarktu, ishemiji, traumi već u diferencijalnoj dijagnozi sa hiperintenzitetom uključuje i tumore, abscese, hemoragije, stanja koja isto mogu imati smanjenu vrednost ADC koeficijenta. Smanjena vrednost ADC koeficijenta može biti više zbog hipercelularnosti ili hiperviskoznosti nego zbog citotoksičnog edema.

#### **2.3.2.2. VAZOGENI EDEM**

Vazogeni edem ima promenljivo pojavljivanje na DWI, sa smanjenjem vrednosti ADC koeficijenta. On je reverzibilan, ali povremeno je udružen sa citotoksičnim edemom, koji obično nije reverzibilan. DWI i ADC mape su najkorisnije za razumevanje MRI različitih bolesti sa citotoksičnim i vazogenim edemom (10).

### **3. RADNA HIPOTEZA**

Na osnovu iznetih podataka postavljena je osnovna radna hipoteza istraživanja:

- postoji korelacija između vrednosti ADC koeficijenta i DW sa patohistološkim (PH) nalazom i stepenom maligniteta glijalnih tumora.
- vrednost ADC koeficijenta može poslužiti u preciznijem dijagnostikovanju i diferencijalnoj dijagnozi glijalnih tumora.



## 4. CILJ

1. Odrediti vrednost ADC koeficijenta astrocitoma gradus I, i korelirati ga sa ADC koeficijentom astrocitoma gradus II, anaplastičnog astrocitoma i glioblastoma multiforme.
2. Odrediti vrednost ADC koeficijenta astrocitoma gradus II i korelirati ga sa ADC koeficijentom anaplastičnog astrocitoma i glioblastoma multiforme.
3. Odrediti vrednost ADC koeficijenta astrocitoma gradus III i korelirati ga sa ADC koeficijentom astrocitoma gradus II i glioblastoma multiforme.
4. Odrediti vrednost ADC koeficijenta glioblastoma multiforme i korelirati ga sa ADC koeficijentom astrocitoma gradus I, astrocitoma gradus II i anaplastičnog astrocitoma.
5. Odrediti vrednost ADC koeficijenta nisko gradusnih glioma i korelirati ih sa ADC koeficijentom visoko gradusnih glioma.
6. Odrediti vrednost ADC koeficijenta peritumorskog regiona visoko gradusnih glioma i korelirati ih sa ADC koeficijentom peritumorskog regiona metastaza.
7. Odrediti vrednosti ADC mape i DW i korelirati ih sa patohistološkim (PH) nalazom glijalnih tumora.

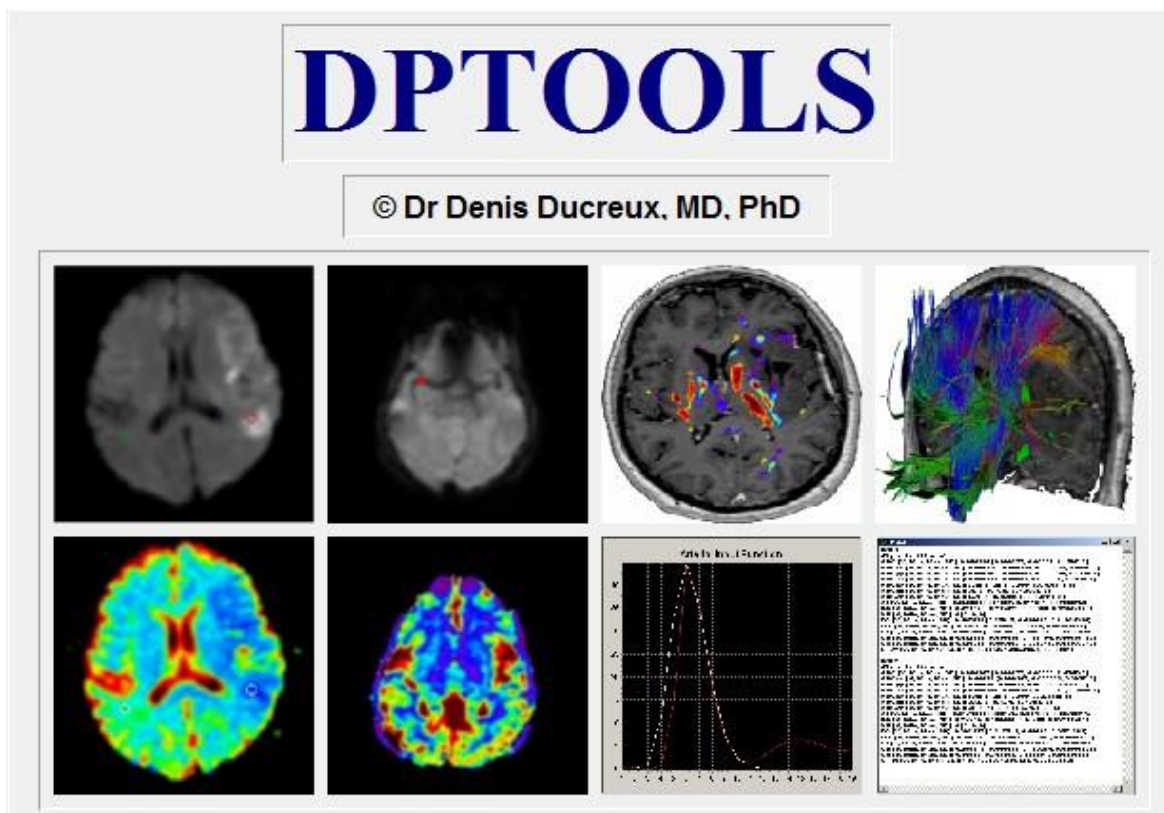
## 5. MATERIJAL I METODE

### 5.1. PACIJENTI

Prospektivna studija je sprovedena na grupi pacijenata operisanih od intrakranijalnih ekspanzivnih procesa na Neurohirurškoj klinici Kliničkog centra Niš. Studija je obuhvatila 117 pacijenata.

### 5.2. METODE RADA

Metoda DW MRI je urađena u Centru za Radiologiju Kliničkog centra Niš, na MR aparatu Siemens Avanto jačine magnetnog polja 1.5T. Pregledi su obavljani kod svih pacijenata, maksimalno sedam dana pre operacije, po standardnom protokolu sa sledećim sekvencama: T1W, T2W, FLAIR i postkontrastna T1W. Rezultati dobijeni DW MRI su predstavljeni merenjem vrednosti ADC koeficijenta. ADC mapa se određivala softverom DP Tools.



Na osnovu klasičnog MR nalaza, podacima u smislu lokalizacije, veličine i morfo-denzimetrijskih karakteristika tumora, postavila se radna dijagnoza tipa tumora mozga, a na osnovu kvantifikacije vrednosti DW MRI i stepen njegove malignosti (biološki potencijal). Ispitivani pacijenti su operisani, a uzorci tumorskog tkiva poslani na patohistološku analizu na Institutu za patologiju Kliničkog centra Niš. Verifikacija tipa tumora i njegov gradus vršila se od strane patologa. Korelacija nalaza se vršila kvantitativnim upoređivanjem vrednosti ADC koeficijenta sa stepenom malignosti tumora, odnosno DW MR radna dijagnoza sa definitivnom patohistološkom dijagnozom tumora mozga.

Tumori su bili podeljeni prema WHO klasifikaciji i za svaki je pojedinačno ispitivana statistička povezanost DW MRI i PH nalaza. Rezultati su prikazani grafički i tabelarno.

### **5.3. STATISTIČKA ANALIZA**

Kvantitativna statistička analiza je sprovedena na računaru. Za upisivanje, rangiranje, grupisanje, tabelarno i grafičko prikazivanje podataka korišćen je Excel program iz Microsoft Office 2003 programskog paketa. Proračuni su vršeni korišćenjem SPSS programa u verziji 10.0. U svim analizama je kao granica statističke značajnosti podrazumevana greška procene od 0,05 ili 5%.

Prikazivani su sledeći statistički parametri: aritmetička sredina ( $\bar{X}$ ), standardna devijacija (SD), medijana, minimalna vrednost, maksimalna vrednost i indeks strukture (%).

Poređenje zastupljenosti pojedinih nalaza po nivoima T sekvenci između ispitanika sa različitim patohistološkim dijagnozama vršeno je Hi kvadrat testom rasporeda frekvencija. Testirano je da li se dobijene frekvencije svakog od nalaza značajno razlikuju od očekivanih frekvencija (nulta hipoteza tvrdi da svaki od nalaza ima podjednaku verovatnoću javljanja).

Poređenje vrednosti DW i ADC između ispitanika sa različitim patohistološkim dijagnozama vršeno je analizom varijanse (ANOVA) i sledbenim Tuki testom (Tukey post hoc test).

## 6.REZULTATI

### 6.1. DEMOGRAFSKI PODACI

Ispitivanjem je obuhvaćeno 117 ispitanika, 67 (57,3%) muškaraca i 15 (42,7%) žene. Ispitivane dijagnoze u odnosu na pol i starost pacijenata prikazane su u Tabelama 1 i 2.

**Tabela 1. Distribucija pacijenata u odnosu na patohistološku dijagnozu i pol**

Patohistološka Dijagnoza	Pol		Ukupno
	Muškarci	Žene	
Astrocitoma gradus I	3 (4,5%)	2 (4%)	5 (4,3%)
Astrocitoma gradus II	6 (9%)	7 (14%)	13 (11,1%)
Astrocitoma gradus III	14 (20,9%)	6 (12%)	20 (17,1%)
GBM	12 (17,9%)	6 (12%)	18 (15,4%)
Gliomi ukupno	35 (29,9%)	21 (24,1%)	56 (27,5%)
Meningeoma meningotelijale	3 (2,6%)	2 (2,3%)	5 (2,5%)
Meningeoma fibroblastikum	1 (0,9%)	2 (2,3%)	3 (1,5%)
Meningeoma cistikum	-	4 (4,6%)	4 (2,0%)
Meningeoma mikrocistikum	3 (2,6%)	1 (1,1%)	4 (2,0%)
Meningeoma anaplastikum	5 (4,3%)	-	5 (2,5%)
Meningeomi ukupno	12 (10,3%)	9 (10,3%)	21 (10,3%)
Metastaze pluća	2 (1,7%)	-	2 (1,0%)
Metastaze dojka	1 (0,9%)	1 (1,1%)	2 (1,0%)
Metastaze kolona	-	2 (2,3%)	2 (1,0%)
Metastaze malignog melanoma	-	2 (2,3%)	2 (1,0%)
Metastaze nepoznatog uzroka	-	2 (2,3%)	2 (1,0%)
Metastaze ukupno	3 (2,6%)	7 (8,0%)	10 (4,9%)
Apsces	4 (3,4%)	3 (3,4%)	7 (3,4%)
Swanoma	2 (1,7%)	3 (3,4%)	5 (2,5%)
Arahnoidalna cista	6 (5,1%)	2 (2,3%)	8 (3,9%)
Dermoidna cista	2 (1,7%)	3 (3,4%)	5 (2,5%)
Oligodendroglioma gradus II	-	1 (1,1%)	1 (0,5%)
Swanoma cistikum	3 (2,6%)	1 (1,1%)	4 (2,0%)
UKUPNO	67 (100,0%)	50 (100,0%)	117 (100,0%)

Najveći procenat pacijenata imao je astrocitom gradus III (17,1%), GBM (15,4%), astrocitom gradus II (11,1%), arahnoidalnu cistu (6,8%) i apsces (6,0%). 56 pacijenata je imalo glijalne tumore.

**Tabela 2. Starost pacijenata (godine) u odnosu na patohistološku dijagnozu**

Patohistološka dijagnoza	Parametar				
	Xsr	SD	Med	Min	Max
Astrocitoma gradus I	44,80	9,63	48,00	34,00	57,00
Astrocitoma gradus II	59,08	9,59	60,00	43,00	82,00
Astrocitoma gradus III	58,25	11,23	61,50	29,00	77,00
GBM	55,89	8,73	56,00	41,00	68,00
Gliomi ukupno	56,48	10,45	56,50	29,00	82,00
Meningeoma meningotelijale	63,80	11,67	66,00	51,00	80,00
Meningeoma fibroblastikum	60,00	18,33	64,00	40,00	76,00
Meningeoma cistikum	56,75	20,01	59,50	31,00	77,00
Meningeoma mikrocistikum	55,50	8,70	54,00	47,00	67,00
Meningeoma anaplastikum	52,40	8,56	52,00	43,00	62,00
Meningeomi ukupno	57,62	12,85	57,00	31,00	80,00
Metastaze pluća	72,00	14,14	72,00	62,00	82,00
Metastaze dojka	64,50	9,19	64,50	58,00	71,00
Metastaze kolona	58,00	7,07	58,00	53,00	63,00
Metastaze malignog melanoma	50,50	9,19	50,50	44,00	57,00
Metastaze nepoznatog uzroka	56,00	0,00	56,00	56,00	56,00
Metastaze ukupno	60,20	10,37	57,50	44,00	82,00
Apsces	64,43	4,72	65,00	57,00	71,00
Swanoma	43,40	19,79	32,00	24,00	69,00
Arahnoidalna cista	62,00	10,82	61,00	47,00	82,00
Dermoidna cista	56,20	15,99	56,00	38,00	75,00
Oligodendroglioma gradus II	63,00	-	63,00	63,00	63,00
Swanoma cistikum	64,00	11,92	64,50	49,00	78,00
UKUPNO	57,42	11,42	57,50	24,00	82,00

Prosečna starost svih ispitanika iznosila je  $57,60 \pm 11,77$  godina. Najmlađi pacijent je imao 24, a najstariji 82 godine. Pacijenti sa metastazama u plućima ( $72,00 \pm 14,14$  godine), metastazama na dojka (64,50±9,19 godine), kao i apscesom ( $64,43 \pm 4,72$  godine) su bili najstariji, dok su najmlađi bili oni sa svanomom ( $43,40 \pm 19,79$  godine), astrocitomom gradus I ( $44,80 \pm 9,63$  godine) i metastazama malignog melanoma ( $50,50 \pm 9,19$  godina). Analiza varijanse nije potvrdila statistički značajne razlike u starosti ispitanika kod različitih PH dijagnoza.

## 6.2. MR NALAZI

### 6.2.1 ZASTUPLJENOST DIJAGNOZA NA T1W SEKVENCI SOLIDNOG DELA TUMORA

Podaci o zastupljenosti dijagnoza na T1W sekvenci solidnog dela tumora su prikazani u Tabeli 3 a distribucija pojedinih nalaza na T1W sekvenci solidnog dela na Grafikonu 1.

**Tabela 3. Zastupljenost pojedinih nalaza na T1W sekvenci solidnog dela tumora u odnosu na patohistološku dijagnozu**

Patohistološka Dijagnoza	Nalaz			
	Izo	Hipo	Hiper	Mešoviti
Astrocitoma gradus I	-	5 (100,0%)	-	-
Astrocitoma gradus II	-	13 (100,0%) <sup>A†</sup>	-	-
Astrocitoma gradus III	<sub>B</sub> *	<sub>B</sub> †	-	20 (100,0%) <sup>A‡</sup>
GBM	<sub>B</sub> *	18 (100,0%) <sup>A†</sup>	-	<sub>B</sub> *
Gliomi ukupno	<sub>B</sub> ‡	36 (64,3%)	-	20 (35,7%)
Meningeoma meningotelijale	-	5 (100,0%)	-	-
Meningeoma fibroblastikum	-	3 (100,0%)	-	-
Meningeoma cistikum	-	4 (100,0%)	-	-
Meningeoma mikrocistikum	4 (100,0%) <sup>A†</sup>	-	-	-
Meningeoma anaplastikum	5 (100,0%) <sup>A†</sup>	-	-	-
Meningeomi ukupno	9 (42,9%)	12 (57,1%)	-	<sub>B</sub> *
Metastaze pluća	-	-	-	2 (100,0%)
Metastaze dojka	2 (100,0%)	-	-	-
Metastaze kolona	2 (100,0%)	-	-	-
Metastaze malignog melanoma	2 (100,0%)	-	-	-
Metastaze nepoznatog uzroka	1 (50,0%)	1 (50,0%)	-	-
Metastaze ukupno	7 (70,0%) <sup>A†</sup>	1 (10,0%)	-	2 (20,0%)
Apsces	7 (100,0%) <sup>A‡</sup>	-	-	-
Swanoma	1 (20,0%)	-	-	4 (80,0%) <sup>A†</sup>
Arahnoidalna cista	8 (100,0%) <sup>A‡</sup>	<sub>B</sub> *	-	-
Dermoidna cista	-	-	5 (100,0%) <sup>A‡</sup>	-
Oligodendroglioma gradus II	-	1 (100,0%)	-	-
Swanoma cistikum	4 (100,0%) <sup>A†</sup>	-	-	-
UKUPNO	36 (30,8%)	50 (42,7%)	5 (4,3%)	26 (22,2%)


NAPOMENE: A – dobijene frekvencije su značajno veće od očekivanih; B - dobijene frekvencije su značajno manje od očekivanih; \* -  $p < 0,05$ ; † -  $p < 0,01$ ; ‡ -  $p < 0,001$ .

Izo nalaz na T1W sekvenci solidnog dela bio je zastupljen kod svih pacijenata (100%) sa meningeomom mikrocistikum i anaplastikum, metastazama dojki, kolona i malignog melanoma, apscesom, arahnoidalnom cistom i svanomom cistikum. Izo nalaz je kod svih pacijenata sa metastazama bio zastupljen u 70% slučajeva. Zastupljenost izo nalaza je bila statistički značajno veća kod pacijenata sa meningeomom mikrocistikum ( $p < 0,01$ ) i anaplastikum ( $p < 0,01$ ), metastazama ukupno ( $p < 0,01$ ), apscesom ( $p < 0,001$ ), arahnoidalnom cistom ( $p < 0,001$ ) i svanomom cistikum ( $p < 0,01$ ). Izo nalaz je bio značajno manje zastupljen kod pacijenata sa astrocitomom gradus III ( $p < 0,05$ ), GBM ( $p < 0,05$ ) i gliomima ukupno ( $p < 0,001$ ), kod kojih ovakav nalaz nije evidentiran.

Zastupljenost hipo nalaza na T1W sekvenci solidnog dela je bila statistički značajno veća kod pacijenata sa astrocitomom gradus II (100%;  $p < 0,01$ ) i GBM (100%;  $p < 0,01$ ). Hipo nalaz je bio značajno manje zastupljen kod pacijenata sa astrocitomom gradus III ( $p < 0,05$ ) i arahnoidalnom cistom ( $p < 0,01$ ), kod kojih ovakav nalaz nije evidentiran.

Hiper nalaz na T1W sekvenci solidnog dela je evidentiran samo kod pacijenata sa dermoidnom cistom i to kod svih 5 slučajeva (100%) i ova učestalost je bila statistički značajno veća od teoretski očekivane ( $p < 0,001$ ).

Učestalost mešovitog nalaza bila je statistički značajno veća kod pacijenata sa astrocitomom gradus III (100,0%;  $p < 0,001$ ) i svanomom (80,0%;  $p < 0,01$ ), a značajno manja kod ispitanika sa astrocitomom gradus II (0,0%;  $p < 0,05$ ) i meningeomima ukupno (0,0%;  $p < 0,05$ ).



**Grafikon 1. Distribucija pojedinih nalaza na T1W sekvenci solidnog dela tumora u odnosu na patohistološku dijagnozu**

## 6.2.2. ZASTUPLJENOST DIJAGNOZA NA T2W SEKVENCI SOLIDNOG DELA TUMORA

Podaci o zastupljenosti dijagnoza na T2W sekvenci solidnog dela tumora su prikazani u Tabeli 4 a distribucija pojedinih nalaza na T2W sekvenci solidnog dela na Grafikonu 2.

**Tabela 4. Zastupljenost pojedinih nalaza na T2W sekvenci solidnog dela tumora u odnosu na patohistološku dijagnozu**

Patohistološka Dijagnoza	Nalaz			
	Izo	Hipo	Hiper	Mešoviti
Astrocitoma gradus I	-	-	5 (100,0%)	-
Astrocitoma gradus II	-	-	13 (100,0%)	-
Astrocitoma gradus III	<sup>-B*</sup>	-	20 (100,0%)	-
GBM	<sup>-B*</sup>	-	17 (94,4%)	1 (5,6%)
Gliomi ukupno	<sup>-B‡</sup>	-	55 (98,2%) <sup>A†</sup>	1 (1,8%)
Meningeoma meningotelijale	-	-	5 (100,0%)	-
Meningeoma fibroblastikum	-	-	3 (100,0%)	-
Meningeoma cistikum	-	-	4 (100,0%)	-
Meningeoma mikrocistikum	-	-	-	4 (100,0%) <sup>A†</sup>
Meningeoma anaplastikum	5 (100,0%) <sup>A†</sup>	-	-	-
Meningeomi ukupno	5 (23,8%)	-	12 (57,1%)	4 (19,0%)
Metastaze pluća	-	-	-	2 (100,0%)
Metastaze dojka	2 (100,0%)	-	-	-
Metastaze kolona	2 (100,0%)	-	-	-
Metastaze malignog melanoma	2 (100,0%)	-	-	-
Metastaze nepoznatog uzroka	1 (50,0%)	-	-	1 (50,0%)
Metastaze ukupno	7 (70,0%) <sup>A‡</sup>	-	<sup>-B†</sup>	3 (30,0%)
Apsces	7 (100,0%) <sup>A‡</sup>	-	<sup>-B*</sup>	-
Svanoma	1 (20,0%)	-	-	4 (80,0%) <sup>A†</sup>
Arahnoidalna cista	8 (100,0%) <sup>A‡</sup>	-	<sup>-B*</sup>	-
Dermoidna cista	-	-	5 (100,0%)	-
Oligodendroglioma gradus II	-	-	1 (100,0%)	-
Svanoma cistikum	4 (100,0%) <sup>A†</sup>	-	-	-
UKUPNO	44 (21,6%)	-	140 (68,6%)	20 (9,8%)

NAPOMENE: A – dobijene frekvencije su značajno veće od očekivanih; B - dobijene frekvencije su značajno manje od očekivanih; \* -  $p < 0,05$ ; † -  $p < 0,01$ ; ‡ -  $p < 0,001$ .

Izo nalaz na T2W sekvenci solidnog dela bio je zastupljen kod svih pacijenata (100%) sa meningeomom anaplastikum, metastazama dojki, kolona i malignog melanoma, apscesom, arahnoidalnom cistom i svanomom cistikum. Izo nalaz je kod svih pacijenata sa metastazama bio zastupljen u 70% slučajeva. Zastupljenost izo nalaza je bila statistički značajno veća kod




pacijenata sa meningeomom anaplastikum ( $p < 0,01$ ), metastazama ukupno ( $p < 0,01$ ), apscesom ( $p < 0,001$ ), arahnoidalnom cistom ( $p < 0,001$ ) i svanomom cistikum ( $p < 0,01$ ). Izo nalaz je bio značajno manje zastupljen kod pacijenata sa astrocitomom gradus III ( $p < 0,05$ ), GBM ( $p < 0,05$ ) i gliomima ukupno ( $p < 0,001$ ), kod kojih ovakav nalaz nije evidentiran.

Hipo nalaz na T2W sekvenci solidnog dela nije evidentiran kod pacijenata u ispitivanom uzorku.

Hiper nalaz na T2W sekvenci solidnog dela bio je zastupljen kod svih pacijenata (100%) sa astrocitomima gradus I, II i III, meningeomima meningotelijale, fibroblastikum i cistikum, dermoidnom cistom i oligodendrogliomom gradus II, kao i kod većine ispitanika sa GBM (94,4%) i gliomima ukupno (98,2%). Zastupljenost hiper nalaza je bila statistički značajno veća kod pacijenata sa gliomima ukupno ( $p < 0,01$ ), a značajno manja kod pacijenata sa metastazama ukupno ( $p < 0,01$ ), apscesom ( $p < 0,05$ ) i arahnoidalnom cistom ( $p < 0,05$ ), kod kojih ovakav nalaz nije evidentiran.

Učestalost mešovito nalaza bila je statistički značajno veća kod pacijenata sa meningeomom mikrocistikum (100,0%;  $p < 0,01$ ) i svanomom (80,0%;  $p < 0,01$ ).



**Grafikon 2. Distribucija pojedinih nalaza na T2 sekvenci solidnog dela tumora u odnosu na patohistološku dijagnozu**

### 6.2.3 ZASTUPLJENOST DIJAGNOZA NA FLAIR SEKVENCI SOLIDNOG DELA TUMORA

Podaci o zastupljenosti dijagnoza na FLAIR sekvenci solidnog dela su prikazani u Tabeli 5 a distribucija pojedinih nalaza na FLAIR sekvenci solidnog dela na Grafikonu 3.

**Tabela 5. Zastupljenost pojedinih nalaza na FLAIR sekvenci solidnog dela tumora u odnosu na patohistološku dijagnozu**

Patohistološka dijagnoza	Nalaz			
	Izo	Hipo	Hiper	Mešoviti
Astrocitoma gradus I	-	-	5 (100,0%) <sup>A†</sup>	-
Astrocitoma gradus II	-	-	13 (100,0%) <sup>A†</sup>	- <sub>B*</sub>
Astrocitoma gradus III	-	-	- <sub>B†</sub>	20 (100,0%) <sup>A‡</sup>
GBM	-	-	- <sub>B†</sub>	18 (100,0%) <sup>A‡</sup>
Gliomi ukupno	- <sub>B†</sub>	-	18 (32,1%)	38 (67,9%) <sup>A*</sup>
Meningeoma meningotelijale	-	-	5 (100,0%) <sup>A†</sup>	-
Meningeoma fibroblastikum	-	-	3 (100,0%)	-
Meningeoma cistikum	-	-	4 (100,0%)	-
Meningeoma mikrocistikum	-	-	-	4 (100,0%)
Meningeoma anaplastikum	-	-	5 (100,0%) <sup>A†</sup>	-
Meningeomi ukupno	-	-	17 (81,0%) <sup>A†</sup>	4 (19,0%)
Metastaze pluća	-	-	-	2 (100,0%)
Metastaze dojka	1 (50,0%)	-	1 (50,0%)	-
Metastaze kolona	2 (100,0%)	-	-	-
Metastaze malignog melanoma	2 (100,0%)	-	-	-
Metastaze nepoznatog uzroka	1 (50,0%)	-	-	1 (50,0%)
Metastaze ukupno	6 (60,0%) <sup>A†</sup>	-	1 (10,0%)	3 (30,0%)
Apsces	7 (100,0%) <sup>A‡</sup>	-	-	-
Swanoma	1 (20,0%)	-	1 (20,0%)	3 (60,0%)
Arahnoidalna cista	7 (87,5%) <sup>A‡</sup>	-	1 (12,5%)	-
Dermoidna cista	-	-	5 (100,0%) <sup>A*</sup>	-
Oligodendroglioma gradus II	-	-	1 (100,0%)	-
Swanoma cistikum	4 (100,0%) <sup>A†</sup>	-	-	-
UKUPNO	31 (15,2%)	-	80 (39,2%)	93 (45,6%)


NAPOMENE: A – dobijene frekvencije su značajno veće od očekivanih; B - dobijene frekvencije su značajno manje od očekivanih; \* - p<0,05; † - p<0,01; ‡ - p<0,001.

Izo nalaz na FLAIR sekvenci solidnog dela bio je zastupljen kod svih pacijenata (100%) sa metastazama kolona i malignog melanoma, apscesom i svanomom cistikum. Izo nalaz je kod svih pacijenata sa metastazama bio zastupljen u 60% slučajeva, a sa arahnoidalnom cistom u 87,5% slučajeva. Zastupljenost izo nalaza je bila statistički značajno veća kod pacijenata sa metastazama ukupno ( $p<0,01$ ), apscesom ( $p<0,001$ ), arahnoidalnom cistom ( $p<0,001$ ) i svanomom cistikum ( $p<0,01$ ). Izo nalaz je bio značajno manje zastupljen kod pacijenata sa gliomima ukupno ( $p<0,01$ ) kod kojih ovakav nalaz nije evidentiran.

Hipo nalaz na FLAIR sekvenci solidnog dela nije evidentiran kod pacijenata u ispitivanom uzorku.

Hiper nalaz je bio zastupljen kod svih pacijenata (100%) sa astrocitomima gradus I i II, meningeomima meningotelijale, fibroblastikum, cistikum i anaplastikum, dermoidnom cistom i oligodendrogliomom gradus II, kao i kod većine ispitanika sa meningeomima ukupno (81%). Zastupljenost hiper nalaza je bila statistički značajno veća kod pacijenata sa astrocitomima gradus I ( $p<0,01$ ) i II ( $p<0,001$ ), meningeomima meningotelijale ( $p<0,01$ ) i anaplastikum ( $p<0,01$ ), dermoidnom cistom ( $p<0,05$ ) i meningeomima ukupno ( $p<0,01$ ), a značajno manja kod pacijenata sa astrocitomom gradus III ( $p<0,01$ ) i GBM, kod kojih ovakav nalaz nije evidentiran.

Zastupljenost mešovito nalaza je bila statistički značajno veća kod pacijenata sa astrocitomom gradus III (100%;  $p<0,001$ ), GBM (100%;  $p<0,001$ ) i gliomima ukupno (67,9%;  $p<0,05$ ), a značajno manja kod pacijenata sa astrocitomom gradus II ( $p<0,05$ ), kod kojih ovakav nalaz nije evidentiran.



**Grafikon 3. Distribucija pojedinih nalaza na FLAIR sekvenci solidnog dela tumora u odnosu na patohistološku dijagnozu**

## 6.2.4 ZASTUPLJENOST DIJAGNOZA NA POSTKONTRASNOJ T1W SEKVENCI SOLIDNOG DELA TUMORA

Podaci o zastupljenosti dijagnoza na postkontrasnoj T1W sekvenci solidnog dela su prikazani u Tabeli 6 a distribucija pojedinih nalaza na postkontrasnoj T1W sekvenci solidnog dela na Grafikonu 4

**Tabela 6. Zastupljenost pojedinih nalaza na postkontrasnoj T1W sekvenci solidnog dela tumora u odnosu na patohistološku dijagnozu**

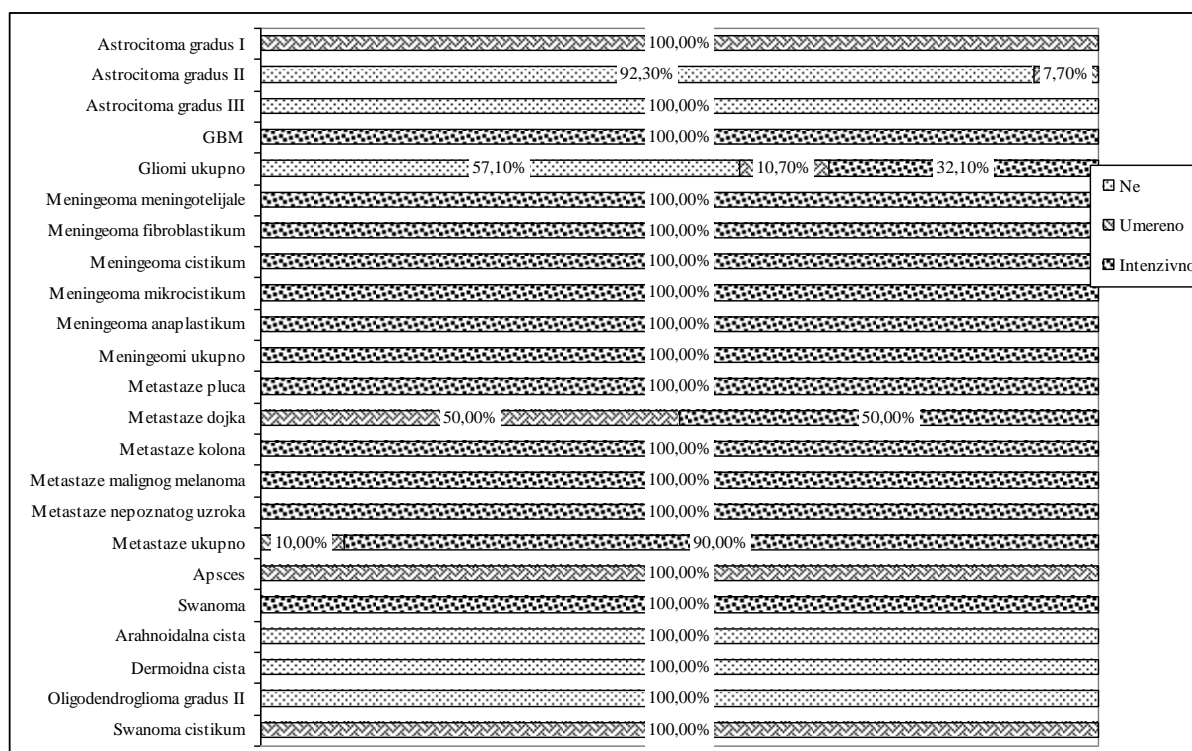
Patohistološka Dijagnoza	Nalaz		
	Ne	Umereno	Intenzivno
Astrocitoma gradus I	-	5 (100,0%) <sup>A†</sup>	-
Astrocitoma gradus II	12 (92,3%) <sup>A†</sup>	1 (7,7%)	- <sup>B*</sup>
Astrocitoma gradus III	20 (100,0%) <sup>A‡</sup>	-	- <sup>B†</sup>
GBM	- <sup>B*</sup>	-	18 (100,0%) <sup>A†</sup>
Gliomi ukupno	32 (57,1%) <sup>A*</sup>	6 (10,7%)	18 (32,1%)
Meningeoma meningotelijale	-	-	5 (100,0%)
Meningeoma fibroblastikum	-	-	3 (100,0%)
Meningeoma cistikum	-	-	4 (100,0%)
Meningeoma mikrocistikum	-	-	4 (100,0%)
Meningeoma anaplastikum	-	-	5 (100,0%)
Meningeomi ukupno	- <sup>B†</sup>	-	21 (100,0%) <sup>A‡</sup>
Metastaze pluća	-	-	2 (100,0%)
Metastaze dojka	-	1 (50%)	1 (50%)
Metastaze kolona	-	-	2 (100,0%)
Metastaze malignog melanoma	-	-	2 (100,0%)
Metastaze nepoznatog uzroka	-	-	2 (100,0%)
Metastaze ukupno	-	1 (10%)	9 (90%)
Apsces	-	7 (100,0%) <sup>A‡</sup>	-
Swanoma	-	-	5 (100,0%) <sup>A†</sup>
Arahnoidalna cista	8 (100,0%) <sup>A‡</sup>	-	- <sup>B*</sup>
Dermoidna cista	5 (100,0%) <sup>A†</sup>	-	-
Oligodendroglioma gradus II	1 (100,0%)	-	-
Swanoma cistikum	-	4 (100,0%) <sup>A†</sup>	-
UKUPNO	78 (38,2%)	25 (12,3%)	101 (49,5%)

NAPOMENE: A – dobijene frekvencije su značajno veće od očekivanih; B - dobijene frekvencije su značajno manje od očekivanih; \* -  $p < 0,05$ ; † -  $p < 0,01$ ; ‡ -  $p < 0,001$ .

Negativan nalaz na postkontrasnoj T1W sekvenci solidnog dela bio je zastupljen kod svih pacijenata (100%) sa astrocitomom gradus III, arahnoidalnom cistom, dermoidnom cistom i oligodendrogliomom. Negativan nalaz je kod pacijenata sa astrocitomom gradus II bio zastupljen u 92,3% slučajeva, a sa gliomima ukupno u 57,1% slučajeva. Zastupljenost negativnog nalaza je bila statistički značajno veća kod pacijenata sa astrocitomom gradus II ( $p<0,01$ ) i III ( $p<0,001$ ), gliomima ukupno ( $p<0,05$ ), arahnoidalnom cistom ( $p<0,001$ ) i dermoidnom cistom ( $p<0,01$ ). Negativan nalaz je bio značajno manje zastupljen kod pacijenata sa GBM ( $p<0,05$ ) i meningeomima ukupno ( $p<0,01$ ) kod kojih ovakav nalaz nije evidentiran.

Umereni nalaz na postkontrasnoj T1W sekvenci je bio značajno zastupljeniji od očekivanog broja kod pacijenata sa astrocitomom gradus I (100,0%;  $p<0,01$ ), apscesom (100,0%;  $p<0,001$ ) i svanomom cistikum (100,0%;  $p<0,01$ ).

Učestalost intenzivnog nalaza na postkontrasnoj T1W sekvenci bila je statistički značajno veća od očekivane kod pacijenata sa GBM (100,0%;  $p<0,001$ ), meningeomima ukupno (100,0%;  $p<0,001$ ) i svanomom (100,0%;  $p<0,01$ ). Učestalost intenzivnog nalaza bila je statistički značajno manja od očekivane kod pacijenata sa arahnoidalnom cistom (0,0%;  $p<0,05$ ).



**Grafikon 4. Distribucija pojedinih nalaza na postkontrasnoj T1W sekvenci solidnog dela tumora u odnosu na patohistološku dijagnozu**

## 6.2.5. ZASTUPLJENOST DIJAGNOZA NA T1W SEKVENCI CISTIČNOG DELA TUMORA

Podaci o zastupljenosti dijagnoza na T1W sekvenci cističnog dela tumora su prikazani u Tabeli 7 a distribucija pojedinih nalaza na T1W sekvenci cističnog dela tumora na Grafikonu 5.

**Tabela 7. Zastupljenost pojedinih nalaza na T1W sekvenci cističnog dela tumora u odnosu na patohistološku dijagnozu**

Patohistološka dijagnoza	Nalaz			
	Izo	Hipo	Hiper	Mešoviti
Astrocitoma gradus I	5 (100,0%) <sup>A†</sup>	-	-	-
Astrocitoma gradus II	2 (15,4%)	1 (7,7%) <sup>B*</sup>	10 (76,9%) <sup>A‡</sup>	-
Astrocitoma gradus III	- <sup>B*</sup>	20 (100,0%) <sup>A†</sup>	-	-
GBM	- <sup>B*</sup>	18 (100,0%) <sup>A†</sup>	-	-
Gliomi ukupno	7 (12,5%) <sup>B*</sup>	39 (69,6%)	10 (17,9%)	-
Meningeoma meningotelijale	3 (100,0%)	-	-	-
Meningeoma fibroblastikum	2 (66,7%)	1 (33,3%)	-	-
Meningeoma cistikum	3 (75%)	1 (25,0%)	-	-
Meningeoma mikrocistikum	-	4 (100,0%)	-	-
Meningeoma anaplastikum	5 (100,0%) <sup>A†</sup>	-	-	-
Meningeomi ukupno	13 (68,4%)	6 (31,6%)	-	-
Metastaze pluća	-	2 (100,0%)	-	-
Metastaze dojka	-	2 (100,0%)	-	-
Metastaze kolona	2 (100,0%)	-	-	-
Metastaze malignog melanoma	-	2 (100,0%)	-	-
Metastaze nepoznatog uzroka	1 (50,0%)	1 (50,0%)	-	-
Metastaze ukupno	3 (30,0%)	7 (70,0%)	-	-
Apsces	-	7 (100,0%)	-	-
Swanoma	3 (60,0%)	1 (20,0%)	1 (20,0%)	-
Arahnoidalna cista	8 (100,0%) <sup>A‡</sup>	- <sup>B*</sup>	-	-
Dermoidna cista	4 (80,0%) <sup>A*</sup>	-	1 (20,0%)	-
Oligodendroglioma gradus II	-	1 (100,0%)	-	-
Swanoma cistikum	-	4 (100,0%)	-	-
UKUPNO	61 (30,5%)	117 (58,5%)	22 (11,0%)	-


NAPOMENE: A – dobijene frekvencije su značajno veće od očekivanih; B - dobijene frekvencije su značajno manje od očekivanih; \* -  $p < 0,05$ ; † -  $p < 0,01$ ; ‡ -  $p < 0,001$ .

Učestalost izo nalaza na T1W sekvenci cističnog dela bila je značajno veća od očekivane kod pacijenata sa astrocitomom gradus I (100,0%;  $p < 0,01$ ), meningeomom anaplastikum (100,0%;  $p < 0,01$ ), arahnoidalnom cistom (100,0%;  $p < 0,001$ ) i dermoidnom cistom (80,0%;  $p < 0,05$ ). Izo nalaz je bio značajno manje zastupljen od očekivanog broja kod pacijenata sa astrocitomom gradus III (0%;  $p < 0,05$ ), GBM (0,0%;  $p < 0,05$ ) i gliomima ukupno (12,5%;  $p < 0,05$ ).

Učestalost hipo nalaza na T1W sekvenci cističnog dela bila je značajno veća od očekivane kod pacijenata sa astrocitomom gradus III (100,0%;  $p < 0,01$ ) i GBM (100,0%;  $p < 0,01$ ). Hipo nalaz je bio značajno manje zastupljen od očekivanog broja kod pacijenata sa astrocitomom gradus II (7,7%;  $p < 0,05$ ) i arahnoidalnom cistom (0,0%;  $p < 0,05$ ).

Učestalost hiper nalaza na T1W sekvenci cističnog dela bila je značajno veća od očekivane kod pacijenata sa astrocitomom gradus II (76,9%;  $p < 0,001$ ).

Mešoviti nalaz nije evidentiran na T1W sekvenci cističnog dela.



**Grafikon 5. Distribucija pojedinih nalaza na T1W sekvenci cističnog dela tumora u odnosu na patohistološku dijagnozu**

## 6.2.6. ZASTUPLJENOST DIJAGNOZA NA T2W SEKVENCI CISTIČNOG DELA TUMORA

Podaci o zastupljenosti dijagnoza na T2W sekvenci cističnog dela tumora su prikazani u Tabeli 8 a distribucija pojedinih nalaza na T2W sekvenci cističnog dela tumora na Grafikonu 6.

**Tabela 8. Zastupljenost pojedinih nalaza na T2W sekvenci cističnog dela tumora u odnosu na patohistološku dijagnozu**

Patohistološka dijagnoza	Nalaz			
	Izo	Hipo	Hiper	Mešoviti
Astrocitoma gradus I	-	-	5 (100,0%)	-
Astrocitoma gradus II	1 (7,7%)	-	12 (92,3%)	-
Astrocitoma gradus III	- <sup>B*</sup>	-	19 (95,0%) <sup>A†</sup>	1 (5,0%)
GBM	- <sup>B*</sup>	-	1 (5,6%) <sup>B†</sup>	17 (94,4%) <sup>A‡</sup>
Gliomi ukupno	1 (1,8%) <sup>B‡</sup>	-	37 (66,1%)	18 (32,1%)
Meningeoma meningotelijale	3 (100,0%)	-	-	-
Meningeoma fibroblastikum	2 (66,7%)	-	1 (33,3%)	-
Meningeoma cistikum	3 (75,0%)	-	1 (25,0%)	-
Meningeoma mikrocistikum	-	-	4 (100,0%)	-
Meningeoma anaplastikum	5 (100,0%) <sup>A†</sup>	-	-	-
Meningeomi ukupno	13 (68,4%) <sup>A†</sup>	-	6 (31,6%)	-
Metastaze pluća	-	-	2 (100,0%)	-
Metastaze dojka	-	-	2 (100,0%)	-
Metastaze kolona	2 (100,0%)	-	-	-
Metastaze malignog melanoma	-	-	2 (100,0%)	-
Metastaze nepoznatog uzroka	1 (50,0%)	-	1 (50,0%)	-
Metastaze ukupno	3 (30,0%)	-	7 (70,0%)	-
Apsces	-	-	7 (100,0%)	-
Swanoma	3 (60,0%)	-	2 (40,0%)	-
Arahnoidalna cista	8 (100,0%) <sup>A‡</sup>	-	- <sup>B*</sup>	-
Dermoidna cista	4 (80,0%) <sup>A*</sup>	-	1 (20,0%)	-
Oligodendroglioma gradus II	-	-	1 (100,0%)	-
Swanoma cistikum	-	-	4 (100,0%)	-
UKUPNO	49 (24,5%)	-	115 (57,5%)	36 (18,0%)

NAPOMENE: A – dobijene frekvencije su značajno veće od očekivanih; B - dobijene frekvencije su značajno manje od očekivanih; \* -  $p < 0,05$ ; † -  $p < 0,01$ ; ‡ -  $p < 0,001$ .




Učestalost izo nalaza na T2W sekvenci cističnog dela bila je značajno veća od očekivane kod pacijenata sa meningeomom anaplastikum (100,0%;  $p<0,01$ ), meningeomima ukupno (68,4%;  $p<0,01$ ), arahnoidalnom cistom (100,0%;  $p<0,001$ ) i dermoidnom cistom (80,0%;  $p<0,05$ ). Izo nalaz je bio značajno manje zastupljen od očekivanog broja kod pacijenata sa astrocitomom gradus III (0%;  $p<0,05$ ), GBM (0,0%;  $p<0,05$ ) i gliomima ukupno (1,8%;  $p<0,001$ ).

Hipo nalaz nije evidentiran na T2W sekvenci cističnog dela.

Učestalost hiper nalaza na T2W sekvenci cističnog dela bila je značajno veća od očekivane kod pacijenata sa astrocitomom gradus III (95,0%;  $p<0,01$ ). Hiper nalaz je bio značajno manje zastupljen od očekivanog broja kod pacijenata sa GBM (5,6%;  $p<0,01$ ) i arahnoidalnom cistom (0,0%;  $p<0,05$ ).

Učestalost mešovito nalaza na T2W sekvenci je bila značajno veća od očekivane kod pacijenata sa GBM (94,4%;  $p<0,001$ ).



**Grafikon 6. Distribucija pojedinih nalaza na T2 sekvenci cističnog dela tumora u odnosu na patohistološku dijagnozu**

## 6.2.7. ZASTUPLJENOST DIJAGNOZA NA FLAIR SEKVENCI CISTIČNOG DELA TUMORA

Podaci o zastupljenosti dijagnoza na FLAIR sekvenci cističnog dela tumora su prikazani u Tabeli 9 a distribucija pojedinih nalaza na FLAIR sekvenci cističnog dela tumora na Grafikonu 7.

**Tabela 9. Zastupljenost pojedinih nalaza na FLAIR sekvenci cističnog dela tumora u odnosu na patohistološku dijagnozu**

Patohistološka dijagnoza	Nalaz			
	Izo	Hipo	Hiper	Mešoviti
Astrocitoma gradus I	-	-	5 (100,0%)	-
Astrocitoma gradus II	1 (7,7%)	-	12 (92,3%)	-
Astrocitoma gradus III	<sup>B*</sup>	2 (10,0%)	17 (85,0%)	1 (5,0%)
GBM	-	-	1 (5,6%) <sup>B†</sup>	17 (94,4%) <sup>A‡</sup>
Gliomi ukupno	1 (1,8%) <sup>B‡</sup>	2 (3,6%)	35 (62,5%)	18 (32,1%)
Meningeoma meningotelijale	3 (100,0%)	-	-	-
Meningeoma fibroblastikum	2 (66,7%)	-	1 (33,3%)	-
Meningeoma cistikum	3 (75,0%)	-	1 (25,0%)	-
Meningeoma mikrocistikum	-	-	4 (100,0%)	-
Meningeoma anaplastikum	-	-	5 (100,0%)	-
Meningeomi ukupno	8 (42,1%)	-	11 (57,9%)	-
Metastaze pluća	-	-	2 (100,0%)	-
Metastaze dojka	-	2 (100,0%)	-	-
Metastaze kolona	2 (100,0%)	-	-	-
Metastaze malignog melanoma	-	-	2 (100,0%)	-
Metastaze nepoznatog uzroka	1 (50,0%)	-	1 (50,0%)	-
Metastaze ukupno	3 (30,0%)	2 (20,0%)	5 (50,0%)	-
Apsces	-	7 (100,0%) <sup>A‡</sup>	-	-
Swanoma	4 (80,0%)	1 (20,0%)	-	-
Arahnoidalna cista	8 (100,0%) <sup>A‡</sup>	-	<sup>B*</sup>	-
Dermoidna cista	4 (80,0%) <sup>A*</sup>	-	1 (20,0%)	-
Oligodendroglioma gradus II	-	-	1 (100,0%)	-
Swanoma cistikum	-	-	4 (100,0%)	-
UKUPNO	40 (20,0%)	16 (8,0%)	108 (54,0%)	36 (18,0%)


NAPOMENE: A – dobijene frekvencije su značajno veće od očekivanih; B - dobijene frekvencije su značajno manje od očekivanih; \* -  $p < 0,05$ ; † -  $p < 0,01$ ; ‡ -  $p < 0,001$ .

Učestalost izo nalaza na FLAIR sekvenci cističnog dela bila je značajno veća od očekivane kod pacijenata sa arahnoidalnom cistom (100,0%;  $p < 0,001$ ) i dermoidnom cistom (80,0%;  $p < 0,05$ ). Izo nalaz je bio značajno manje zastupljen od očekivanog broja kod pacijenata sa astroцитomom gradus III (0%;  $p < 0,05$ ) i gliomima ukupno (1,8%;  $p < 0,001$ ).

Učestalost hipo nalaza na FLAIR sekvenci cističnog dela bila je značajno veća od očekivane kod pacijenata sa apscesom (100,0%;  $p < 0,001$ ).

Učestalost hiper nalaza bila je značajno manja od očekivane kod pacijenata sa GBM (5,6%;  $p < 0,01$ ) i arahnoidalnom cistom (0,0%;  $p < 0,05$ ).

Učestalost mešovito nalaza na FLAIR sekvenci cističnog dela bila je značajno veća od očekivane kod pacijenata sa GBM (94,4%;  $p < 0,001$ ).



**Grafikon 7. Distribucija pojedinih nalaza na FLAIR sekvenci cističnog dela tumora u odnosu na patohistološku dijagnozu**

## 6.2.8. ZASTUPLJENOST DIJAGNOZA NA POSTKONTRASNOJ T1W SEKVENCI CISTIČNOG DELA TUMORA

Podaci o zastupljenosti dijagnoza na postkontrasnoj T1W sekvenci cističnog dela tumora su prikazani u Tabeli 10, a distribucija pojedinih nalaza na postkontrasnoj T1W sekvenci cističnog dela tumora na Grafikonu 8.

**Tabela 10. Zastupljenost pojedinih nalaza na postkontrasnoj T1W sekvenci cističnog dela tumora u odnosu na patohistološku dijagnozu**


Patohistološka Dijagnoza	Nalaz		
	Ne	Umereno	Intenzivno
Astrocitoma gradus I	5 (100,0%)	-	-
Astrocitoma gradus II	13 (100,0%) <sup>A*</sup>	-	-
Astrocitoma gradus III	1 (5,0%) <sup>B†</sup>	19 (95,0%) <sup>A‡</sup>	- <sup>B*</sup>
GBM	- <sup>B†</sup>	-	18 (100,0%) <sup>A‡</sup>
Gliomi ukupno	19 (33,9%)	19 (33,9%)	18 (32,1%)
Meningeoma meningotelijale	3 (100,0%)	-	-
Meningeoma fibroblastikum	3 (100,0%)	-	-
Meningeoma cistikum	4 (100,0%)	-	-
Meningeoma mikrocistikum	-	-	4 (100,0%) <sup>A*</sup>
Meningeoma anaplastikum	-	-	5 (100,0%) <sup>A†</sup>
Meningeomi ukupno	10 (52,6%)	-	9 (47,4%)
Metastaze pluća	2 (100,0%)	-	-
Metastaze dojka	2 (100,0%)	-	-
Metastaze kolona	2 (100,0%)	-	-
Metastaze malignog melanoma	2 (100,0%)	-	-
Metastaze nepoznatog uzroka	2 (100,0%)	-	-
Metastaze ukupno	10 (100,0%) <sup>A*</sup>	-	-
Apsces	7 (100,0%)	-	-
Swanoma	5 (100,0%)	-	-
Arahnoidalna cista	8 (100,0%)	-	-
Dermoidna cista	5 (100,0%)	-	-
Oligodendroglioma gradus II	-	1 (100,0%)	-
Swanoma cistikum	4 (100,0%)	-	-
UKUPNO	107 (53,5%)	39 (19,5%)	54 (27,0%)

NAPOMENE: A – dobijene frekvencije su značajno veće od očekivanih; B - dobijene frekvencije su značajno manje od očekivanih; \* -  $p < 0,05$ ; † -  $p < 0,01$ ; ‡ -  $p < 0,001$ .

Negativan nalaz na postkontrasnoj T1W sekvenci cističnog dela bio je značajno češće zastupljen od očekivanog broja kod pacijenata sa astrocitomom gradus II (100,0%;  $p < 0,05$ ) i sa metastazama ukupno (100,0%;  $p < 0,01$ ). Negativan nalaz je bio značajno manje zastupljen kod pacijenata sa astrocitomom gradus III (5,0%;  $p < 0,01$ ) i GBM (0,0%;  $p < 0,05$ ).

Umereni nalaz na postkontrasnoj T1W sekvenci je bio značajno zastupljeniji od očekivanog broja kod pacijenata sa astrocitomom gradus III (95,0%;  $p < 0,001$ ).

Učestalost intenzivnog nalaza na postkontrasnoj T1W sekvenci bila je statistički značajno veća od očekivane kod pacijenata sa GBM (100,0%;  $p < 0,001$ ), meningeomom mikrocistikum (100,0%;  $p < 0,05$ ) i meningeomom anaplastikum (100,0%;  $p < 0,01$ ). Učestalost intenzivnog nalaza bila je statistički značajno manja od očekivane kod pacijenata sa astrocitomom gradus III (0,0%;  $p < 0,05$ ).



**Grafikon 8. Distribucija pojedinih nalaza na postkontrasnoj T1W sekvenci cističnog dela tumora u odnosu na patohistološku dijagnozu**

## 6.3. DIFUZIJA

### 6.3.1. INTENZITET SIGNALA NA DW U SOLIDNOM DELU TUMORA

Podaci o vrednosti intenziteta signala na DW su prikazani u Tabeli 11 i Grafikonu 9, a poređenje vrednosti intenziteta signala na DW u solidnom delu između različitih patohistoloških dijagnoza je data u Tabeli 12.

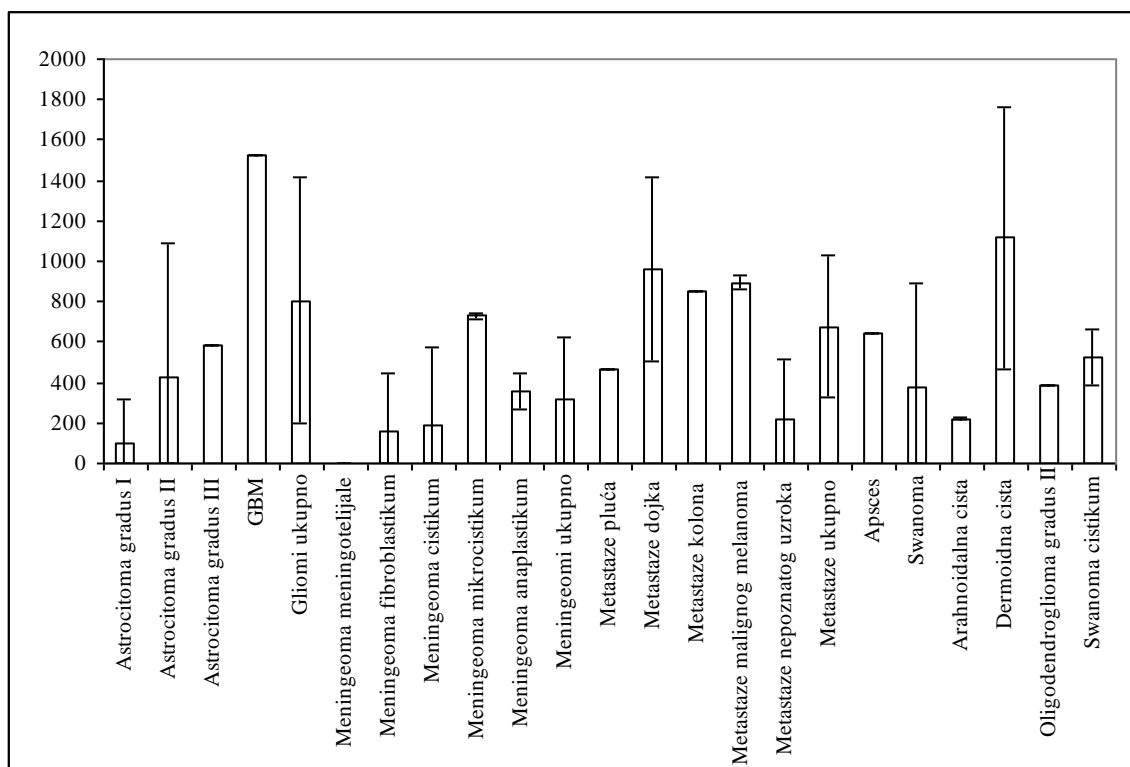
**Tabela 11. Vrednost intenziteta signala na DW u solidnom delu tumora u odnosu na patohistološku dijagnozu**

Patohistološka Dijagnoza	Parametar				
	Xsr	SD	Med	Min	Max
Astrocitoma gradus I	453,70	49,77	433,00	426,00	542,50
Astrocitoma gradus II	571,18	334,39	489,67	241,67	1285,00
Astrocitoma gradus III	352,72	1,98	353,67	348,00	353,67
GBM	1261,41	1,73	1261,00	1261,00	1268,33
Gliomi ukupno	704,53	425,44	446,50	241,67	1285,00
Meningeoma meningotelijale	174,78	1,90	175,33	172,67	176,33
Meningeoma fibroblastikum	318,56	74,73	315,00	245,67	395,00
Meningeoma cistikum	645,33	80,48	683,83	524,67	689,00
Meningeoma mikrocistikum	365,75	74,48	345,67	299,33	472,33
Meningeoma anaplastikum	381,00	30,65	376,33	339,00	418,33
Meningeomi ukupno	391,02	161,38	369,33	172,67	689,00
Metastaze pluća	249,83	1,65	249,83	248,67	251,00
Metastaze dojka	462,17	17,68	462,17	449,67	474,67
Metastaze kolona	364,67	2,36	364,67	363,00	366,33
Metastaze malignog melanoma	501,00	60,81	501,00	458,00	544,00
Metastaze nepoznatog uzroka	288,50	3,54	288,50	286,00	291,00
Metastaze ukupno	373,23	104,06	364,67	248,67	544,00
Apsces	472,67	4,41	471,00	471,00	482,67
Swanoma	423,93	98,28	359,00	349,33	554,33
Arahnoidalna cista	311,88	334,01	299,00	0,00	658,00
Dermoidna cista	614,13	360,77	350,67	350,67	1009,33
Oligodendroglioma gradus II	521,67	.	521,67	521,67	521,67
Swanoma cistikum	362,00	19,81	358,83	341,33	389,00
UKUPNO	570,97	370,34	410,17	0,00	1285,00

Prosečna vrednost intenziteta signala na DW kod pacijenata sa GBM u solidnom delu iznosila je  $1261,41 \pm 1,73$  i bila je statistički značajno viša od vrednosti kod ispitanika sa svim

drugim tumorima (ANOVA i Tuki post hoc test:  $p < 0,05$ ). Prosečna vrednost kod pacijenata sa gliomima ukupno iznosila je  $704,53 \pm 425,44$  i bila je značajno viša od vrednosti kod ispitanika sa astrocitomom gradus III ( $352,72 \pm 1,98$ ;  $p < 0,001$ ), meningeomima ukupno ( $391,02 \pm 161,38$ ;  $p < 0,01$ ) i arahnoidalnom cistom ( $311,88 \pm 334,01$ ;  $p < 0,05$ ).

Između prosečnih vrednosti intenziteta signala na DW u solidnom delu kod ostalih vrsta tumora nije bilo statistički značajnih razlika.



Grafikon 9. Vrednosti DW ( $X_{sr} \pm SD$ ) u solidnom delu tumora u odnosu na PH dijagnozu

**Tabela 12. Poređenje vrednosti intenziteta signala na DW u solidnom delu tumora između različitih patohistoloških dijagnoza (ANOVA i Tuki post hoc test - P)**

Patohistološka Dijagnoza	Astrocitoma gradus II	Astrocitoma gradus III	GBM	Gliomi ukupno	Meningeoma meningotelijale	Meningeoma fibroplaktikum	Meningeoma cistikum	Meningeoma mikrocistikum	Meningeoma anaplastikum	Meningeomi ukupno	Metastaze pluća	Metastaze dojka	Metastaze kolona	Metastaze melanom	Metastaze ukupno	Apsces	Swanoma	Arahnoidalna cista	Dermoidna cista	Swanoma cistikus
Astrocitoma gradus I	0,999	0,999	<0,001	0,927	0,998	0,999	0,999	0,999	0,999	0,999	0,999	0,999	0,999	0,999	0,999	0,999	0,999	0,999	0,999	0,999
Astrocitoma gradus II		0,796	<0,001	0,992	0,784	0,998	0,999	0,999	0,999	0,962	0,994	0,999	0,999	0,999	0,980	0,999	0,999	0,868	0,999	0,999
Astrocitoma gradus III			<0,001	<0,001	0,999	0,999	0,930	0,999	0,999	0,999	0,999	0,999	0,999	0,999	0,999	0,999	0,999	0,999	0,943	0,999
GBM				<0,001	<0,001	<0,001	0,012	<0,001	<0,001	<0,001	<0,001	0,020	0,004	0,038	<0,001	<0,001	<0,001	<0,001	0,001	<0,001
Gliomi ukupno					0,142	0,704	0,999	0,696	0,591	0,005	0,753	0,999	0,979	0,999	0,070	0,866	0,822	0,030	0,999	0,677
Meningeoma meningotelijale						0,999	0,790	0,999	0,999	0,999	0,999	0,999	0,999	0,999	0,999	0,992	0,999	0,999	0,821	0,999
Meningeoma fibroblastikum							0,993	0,999	0,999	0,999	0,999	0,999	0,999	0,999	0,999	0,999	0,999	0,999	0,997	0,999
Meningeoma cistikum								0,997	0,998	0,984	0,986	0,999	0,999	0,999	0,984	0,999	0,999	0,918	0,999	0,997
Meningeoma mikrocistikum									0,999	0,999	0,999	0,999	0,999	0,999	0,999	0,999	0,999	0,999	0,999	0,999
Meningeoma anaplastikum										0,999	0,999	0,999	0,999	0,999	0,999	0,999	0,999	0,999	0,999	0,999
Meningeomi ukupno											0,999	0,999	0,999	0,999	0,999	0,999	0,999	0,999	0,990	0,999
Metastaze pluća												0,999	0,999	0,999	0,999	0,999	0,999	0,999	0,992	0,999
Metastaze dojka													0,999	0,999	0,999	0,999	0,999	0,999	0,999	0,999
Metastaze kolona														0,999	0,999	0,999	0,999	0,999	0,999	0,999
Metastaze malignog melanoma															0,999	0,999	0,999	0,999	0,999	0,999
Metastaze ukupno															0,999	0,999	0,999	0,991	0,999	0,999
Apsces																	0,999	0,999	0,999	0,999
Swanoma																		0,999	0,999	0,999
Arahnoidalna cista																			0,935	0,999
Dermoidna cista																				0,999



### 6.3.2. INTENZITET SIGNALA NA DW U CISTIČNOM DELU TUMORA

Podaci o vrednosti intenziteta signala na DW su prikazani u Tabeli 13 i Grafikonu 10, a poređenje vrednosti intenziteta signala na DW u cističnom delu između različitih patohistoloških dijagnoza je data u Tabeli 14.

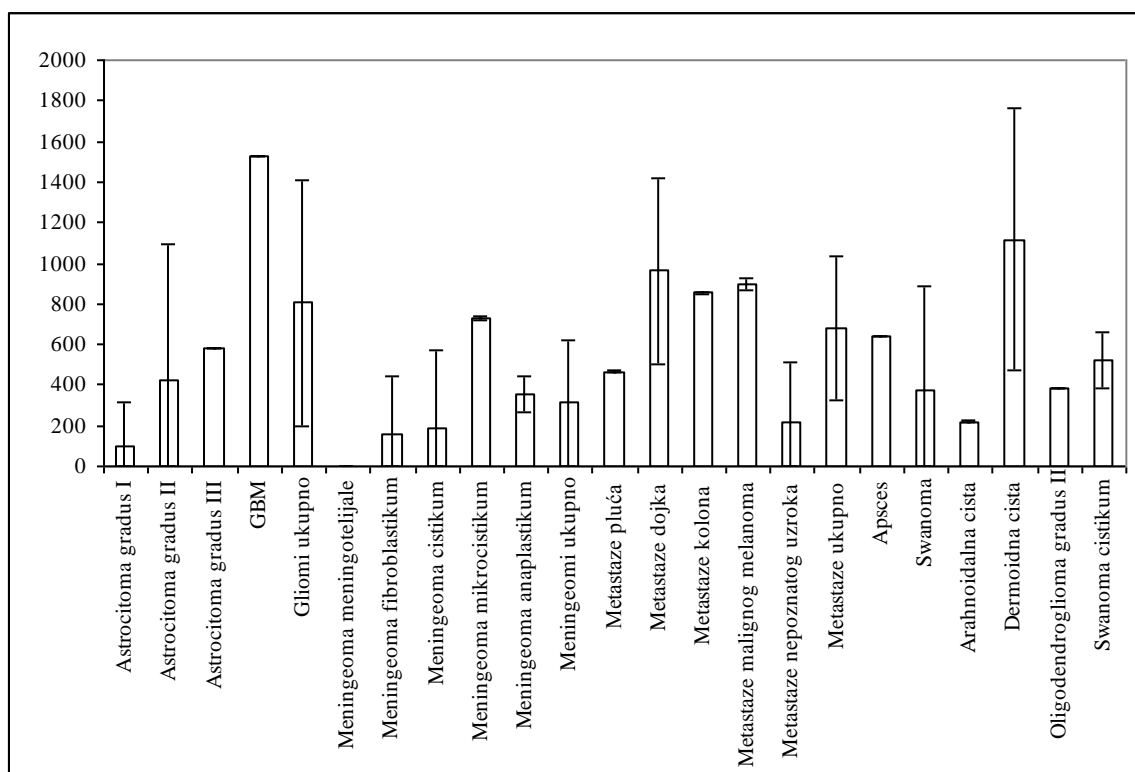
**Tabela 13. Vrednost intenziteta signala na DW u cističnom delu tumora u odnosu na patohistološku dijagnozu**

Patohistološka Dijagnoza	Parametar				
	Xsr	SD	Med	Min	Max
Astrocitoma gradus I	97,40	217,79	0,00	0,00	487,00
Astrocitoma gradus II	427,31	662,74	0,00	0,00	1772,33
Astrocitoma gradus III	581,33	2,08	581,00	575,33	586,00
GBM	1526,96	0,16	1527,00	1526,33	1527,00
Gliomi ukupno	806,32	606,05	581,00	0,00	1772,33
Meningeoma meningotelijale	0,00	0,00	0,00	0,00	0,00
Meningeoma fibroblastikum	162,56	281,55	0,00	0,00	487,67
Meningeoma cistikum	191,42	382,83	0,00	0,00	765,67
Meningeoma mikrocistikum	728,33	11,73	731,17	712,00	739,00
Meningeoma anaplastikum	355,90	87,84	351,50	241,50	463,00
Meningeomi ukupno	312,96	311,77	306,00	0,00	765,67
Metastaze pluća	466,00	3,77	466,00	463,33	468,67
Metastaze dojka	961,67	454,91	961,67	640,00	1283,33
Metastaze kolona	852,50	3,54	852,50	850,00	855,00
Metastaze malignog melanoma	896,00	30,17	896,00	874,67	917,33
Metastaze nepoznatog uzroka	214,17	302,88	214,17	0,00	428,33
Metastaze ukupno	678,07	355,38	745,00	0,00	1283,33
Apsces	642,71	1,01	642,33	642,33	645,00
Swanoma	372,27	518,26	0,00	0,00	1063,00
Arahnoidalna cista	218,92	5,67	219,33	209,00	226,00
Dermoidna cista	1114,53	645,41	1339,67	0,00	1620,67
Oligodendroglioma gradus II	388,67	.	388,67	388,67	388,67
Swanoma cistikum	522,75	136,72	464,67	435,33	726,33
UKUPNO	659,63	545,00	581,00	0,00	1772,33

Prosečna vrednost intenziteta signala na DW kod pacijenata sa GBM u cističnom delu iznosila je  $1526,96 \pm 0,16$  i bila je statistički značajno viša od vrednosti kod ispitanika sa većinom drugih tumora: astrocitomom gradus I, II i III, gliomima ukupno, meningeomom meningotelijale, fibroplastikum, cistikum, anaplastikum, meningeomima ukupno, metastazama ukupno, apscesom, svanomom, arahnoidalnom cistom (u odnosu na sve:  $p < 0,001$ ) i svanomom cistikum ( $p < 0,01$ ).

Prosečna vrednost intenziteta signala na DW kod pacijenata sa gliomima ukupno iznosila je  $806,32 \pm 606,05$  i bila je značajno viša od vrednosti kod ispitanika sa meningeomima ukupno ( $p < 0,01$ ) i arahnoidalnom cistom ( $p < 0,05$ ).

Između prosečnih vrednosti intenziteta signala na DW u cističnom delu kod ostalih vrsta tumora nije bilo statistički značajnih razlika.



**Grafikon 10. Vrednosti intenziteta signala na DW ( $Xs \pm SD$ ) u cističnom delu tumora u odnosu na PH dijagnozu**

**Tabela 14. Poređenje vrednosti intenziteta signala na DW u cističnom delu tumora između različitih patohistoloških dijagnoza (ANOVA i Tuki post hoc test - P)**

Patohistološka Dijagnoza	Astrocitoma gradus II	Astrocitoma gradus III	GBM	Gliomi ukupno	Meningeoma meningotelijale	Meningeoma fibroplaktikum	Meningeoma cistikum	Meningeoma mikrocistikum	Meningeoma anaplastikum	Meningeomi ukupno	Metastaze pluća	Metastaze dojka	Metastaze kolona	Metastaze melanom	Metastaze ukupno	Apsces	Swanoma	Arahnoidalna cista	Dermoidna cista	Swanoma cistikus
Astrocitoma gradus I	0,997	0,778	<b>&lt;0,001</b>	0,062	0,999	0,999	0,999	0,816	0,999	0,999	0,999	0,673	0,864	0,797	0,625	0,829	0,999	0,999	<b>0,033</b>	0,996
Astrocitoma gradus II		0,999	<b>&lt;0,001</b>	0,333	0,993	0,999	0,999	0,999	0,999	0,999	0,999	0,987	0,999	0,997	0,998	0,999	0,999	0,999	0,231	0,999
Astrocitoma gradus III			<b>&lt;0,001</b>	0,904	0,819	0,992	0,985	0,999	0,999	0,926	0,999	0,999	0,999	0,999	0,999	0,999	0,999	0,902	0,614	0,999
GBM				<b>&lt;0,001</b>	<b>&lt;0,001</b>	<b>&lt;0,001</b>	<b>&lt;0,001</b>	0,102	<b>&lt;0,001</b>	<b>&lt;0,001</b>	0,117	0,971	0,861	0,919	<b>&lt;0,001</b>	<b>0,001</b>	<b>&lt;0,001</b>	<b>&lt;0,001</b>	0,942	<b>0,006</b>
Gliomi ukupno					0,171	0,579	0,401	0,999	0,782	<b>0,004</b>	0,999	0,999	0,999	0,999	0,999	0,999	0,830	<b>0,049</b>	0,994	0,999
Meningeoma meningotelijale						0,999	0,999	0,798	0,999	0,999	0,999	0,637	0,825	0,757	0,678	0,829	0,999	0,999	0,059	0,991
Meningeoma fibroblastikum							0,999	0,978	0,999	0,999	0,999	0,893	0,972	0,949	0,960	0,989	0,999	0,999	0,233	0,999
Meningeoma cistikum								0,971	0,999	0,999	0,999	0,878	0,969	0,943	0,937	0,984	0,999	0,999	0,156	0,999
Meningeoma mikrocistikum									0,999	0,973	0,999	0,999	0,999	0,999	0,999	0,999	0,999	0,931	0,999	0,999
Meningeoma anaplastikum										0,999	0,999	0,982	0,998	0,995	0,999	0,999	0,999	0,999	0,382	0,999
Meningeomi ukupno											0,999	0,896	0,982	0,960	0,824	0,976	0,999	0,999	<b>0,036</b>	0,999
Metastaze pluća												0,999	0,999	0,999	0,999	0,999	0,999	0,999	0,964	0,999
Metastaze dojka													0,999	0,999	0,999	0,999	0,987	0,818	0,999	0,999
Metastaze kolona														0,999	0,999	0,999	0,999	0,951	0,999	0,999
Metastaze malignog melanoma															0,999	0,999	0,997	0,911	0,999	0,999
Metastaze ukupno																0,999	0,999	0,777	0,953	0,999
Apsces																	0,999	0,940	0,948	0,999
Swanoma																		0,999	0,425	0,999
Arahnoidalna cista																			<b>0,043</b>	0,999
Dermoidna cista																				0,886

### 6.3.3. INTENZITET SIGNALA NA DW U EDEMU

Podaci o vrednosti intenziteta signala na DW su prikazani u Tabeli 15 i Grafikonu 11, a poređenje vrednosti intenziteta signala na DW u edemu između različitih patohistoloških dijagnoza je data u Tabeli 16.

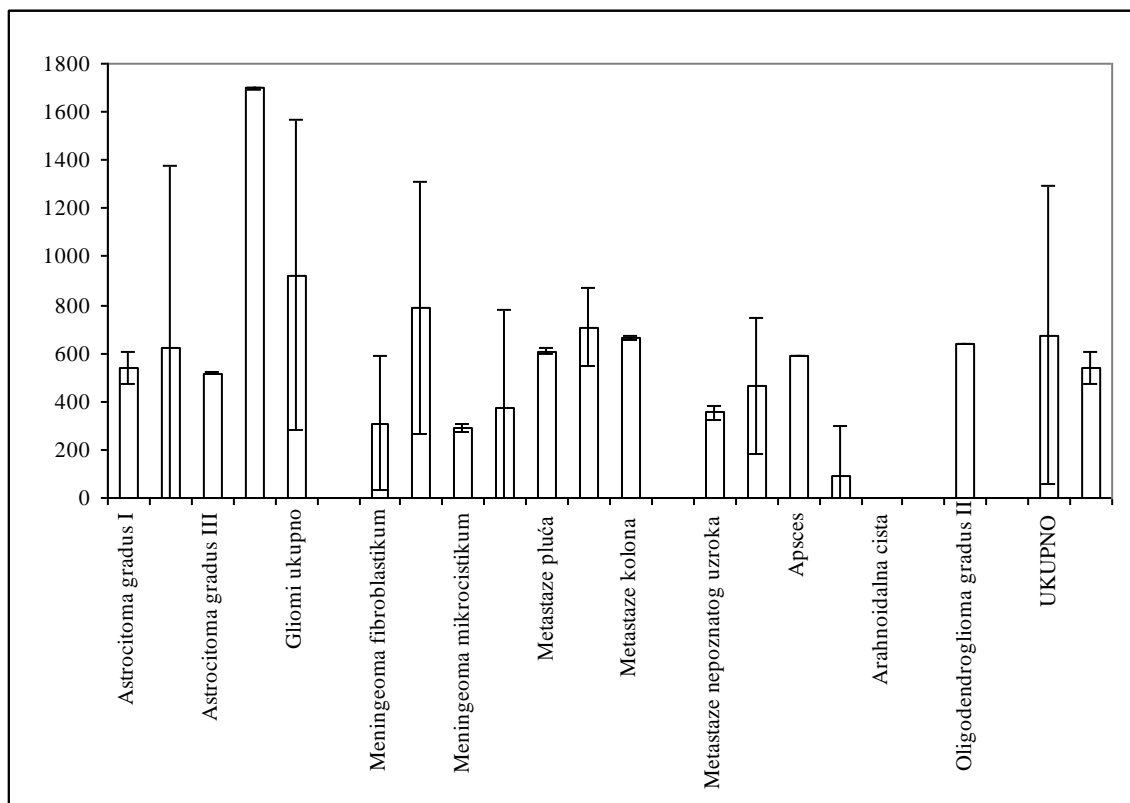
**Tabela 15. Vrednost intenziteta signala na DW u edemu u odnosu na patohistološku dijagnozu**

Patohistološka Dijagnoza	Parametar				
	Xsr	SD	Med	Min	Max
Astrocitoma gradus I	537,67	64,76	510,33	503,00	653,33
Astrocitoma gradus II	624,13	752,07	639,33	0,00	2174,67
Astrocitoma gradus III	515,05	3,80	513,33	513,33	524,33
GBM	1698,69	2,91	1698,00	1698,00	1710,33
Gliomi ukupno	922,85	644,80	523,33	0,00	2174,67
Meningeoma meningotelijale	0,00	0,00	0,00	0,00	0,00
Meningeoma fibroblastikum	310,22	274,92	407,00	0,00	523,67
Meningeoma cistikum	785,92	524,14	1037,83	0,00	1068,00
Meningeoma mikrocistikum	289,42	19,61	292,67	264,67	307,67
Meningeomi ukupno	373,71	403,41	292,67	0,00	1068,00
Metastaze pluća	608,00	10,37	608,00	600,67	615,33
Metastaze dojka	707,17	160,51	707,17	593,67	820,67
Metastaze kolona	666,67	8,01	666,67	661,00	672,33
Metastaze malignog melanoma	0,00	0,00	0,00	0,00	0,00
Metastaze nepoznatog uzroka	354,00	26,40	354,00	335,33	372,67
Metastaze ukupno	467,17	283,47	597,17	0,00	820,67
Apsces	586,81	1,39	587,33	583,67	587,33
Swanoma	92,27	206,31	0,00	0,00	461,33
Arahnoidalna cista	0,00	0,00	0,00	0,00	0,00
Dermoidna cista	0,00	0,00	0,00	0,00	0,00
Oligodendroglioma gradus II	639,33	.	639,33	639,33	639,33
Swanoma cistikum	0,00	0,00	0,00	0,00	0,00
UKUPNO	675,65	614,49	513,33	0,00	2174,67
Astrocitoma gradus I	537,67	64,76	510,33	503,00	653,33

Prosečna vrednost intenziteta signala na DW kod pacijenata sa GBM u edemu iznosila je  $1698,69 \pm 2,91$  i bila je statistički značajno viša od vrednosti kod ispitanika sa većinom drugih tumora: astrocitomom gradus I, II i III, gliomima ukupno, meningeomom meningotelijale, fibroplastikum, cistikum, mikrocistikum, meningeomima ukupno, metastazama melanoma i ukupno, apscesom, svanomom, arahnoidalnom cistom, dermoidnom cistom i svanomom cistikum ( $p < 0,001$ ).

Prosečna vrednost kod pacijenata sa gliomima ukupno iznosila je  $922,85 \pm 644,80$  i bila je značajno viša od vrednosti kod ispitanika sa meningeomima ukupno ( $p < 0,01$ ), svanomom ( $p < 0,05$ ), arahnoidalnom cistom ( $p < 0,001$ ), dermoidnom cistom ( $p < 0,01$ ) i svanomom cistikum ( $p < 0,05$ ).

Između prosečnih vrednosti DW u edemu kod ostalih vrsta tumora nije bilo statistički značajnih razlika.



**Grafikon 11. Vrednosti intenziteta signala na DW ( $X_{sr} \pm SD$ ) u edemu u odnosu na PH dijagnozu**

**Tabela 16. Poređenje vrednosti intenziteta signala na DW u edemu između različitih patohistoloških dijagnoza (ANOVA i Tuki post hoc test - P)**

Patohistološka dijagnoza	Astrocitoma gradus II	Astrocitoma gradus III	GBM	Gliomi ukupno	Meningeoma meningotelijale	Meningeoma fibroplaktikum	Meningeoma cistikum	Meningeoma mikrocistikum	Meningeomi ukupno	Metastaze pluća	Metastaze dojka	Metastaze kolona	Metastaze melanom	Metastaze ukupno	Apsces	Swanoma	Arahnoidalna cista	Dermoidna cista	Swanoma cistikus
Astrocitoma gradus I	0,999	0,999	<0,001	0,951	0,984	0,999	0,999	0,999	0,999	0,999	0,999	0,999	0,997	0,999	0,999	0,990	0,852	0,936	0,963
Astrocitoma gradus II		0,999	<0,001	0,819	0,814	0,999	0,999	0,999	0,996	0,999	0,999	0,999	0,953	0,999	0,999	0,765	0,198	0,479	0,638
Astrocitoma gradus III			<0,001	0,071	0,947	0,999	0,999	0,999	0,999	0,999	0,999	0,999	0,992	0,999	0,999	0,939	0,406	0,736	0,855
GBM				<0,001	<0,001	<0,001	0,040	<0,001	<0,001	0,132	0,265	0,203	<0,001	<0,001	<0,001	<0,001	<0,001	<0,001	<0,001
Gliomi ukupno					0,074	0,730	0,999	0,417	<b>0,010</b>	0,999	0,999	0,999	0,329	0,269	0,943	<b>0,015</b>	<0,001	<b>0,003</b>	<b>0,015</b>
Meningeoma meningotelijale						0,999	0,738	0,999	0,999	0,995	0,973	0,986	0,999	0,990	0,936	0,999	0,999	0,999	0,999
Meningeoma fibroblastikum							0,998	0,999	0,999	0,999	0,999	0,999	0,999	0,999	0,999	0,999	0,999	0,999	0,999
Meningeoma cistikum								0,991	0,986	0,999	0,999	0,999	0,889	0,999	0,999	0,730	0,328	0,503	0,605
Meningeoma mikrocistikum									0,999	0,999	0,999	0,999	0,999	0,999	0,999	0,999	0,999	0,999	0,999
Meningeomi ukupno										0,999	0,999	0,999	0,999	0,999	0,999	0,999	0,940	0,988	0,996
Metastaze pluća											0,999	0,999	0,998	0,999	0,999	0,998	0,975	0,986	0,991
Metastaze dojka												0,999	0,990	0,999	0,999	0,985	0,901	0,939	0,955
Metastaze kolona													0,995	0,999	0,999	0,993	0,940	0,965	0,975
Metastaze malignog melanoma														0,999	0,985	0,999	0,999	0,999	0,999
Metastaze ukupno															0,999	0,993	0,800	0,934	0,968
Apsces																0,939	0,567	0,777	0,860
Swanoma																	0,999	0,999	0,999
Arahnoidalna cista																		0,999	0,999
Dermoidna cista																			0,999

### 6.3.4. INTENZITET SIGNALA NA DW U ZDRAVOM TKIVU

Podaci o vrednosti intenziteta signala na DW u zdravom tkivu su prikazani u Tabeli 17 i Grafikonu 12, a poređenje vrednosti intenziteta signala na DW u zdravom tkivom između različitih patohistoloških dijagnoza je data u Tabeli 18.

**Tabela 17. Vrednost intenziteta signala na DW u zdravom tkivu u odnosu na patohistološku dijagnozu**

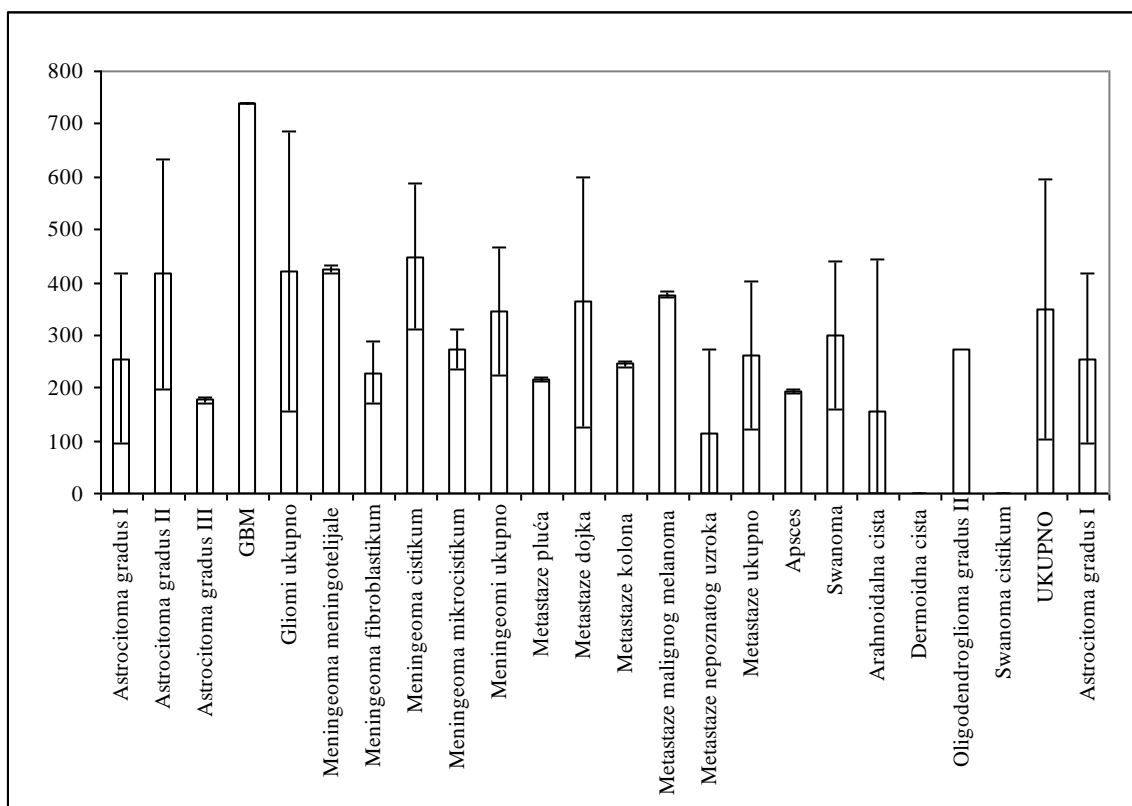
Patohistološka Dijagnoza	Parametar				
	Xsr	SD	Med	Min	Max
Astrocitoma gradus I	255,53	161,51	184,33	178,00	544,33
Astrocitoma gradus II	415,79	218,90	479,33	0,00	781,00
Astrocitoma gradus III	176,50	4,71	175,67	171,00	196,00
GBM	740,11	0,94	740,33	736,33	740,33
Gliomi ukupno	420,27	264,42	310,50	0,00	781,00
Meningeoma meningotelijale	425,33	6,81	427,67	417,67	430,67
Meningeoma fibroblastikum	229,00	58,08	198,00	193,00	296,00
Meningeoma cistikum	449,17	137,25	509,67	244,00	533,33
Meningeoma mikrocistikum	273,25	37,40	272,00	233,33	315,67
Meningeomi ukupno	346,62	121,29	305,83	193,00	533,33
Metastaze pluća	216,67	3,77	216,67	214,00	219,33
Metastaze dojka	363,17	237,35	363,17	195,33	531,00
Metastaze kolona	244,83	5,42	244,83	241,00	248,67
Metastaze malignog melanoma	377,00	5,19	377,00	373,33	380,67
Metastaze nepoznatog uzroka	113,33	160,28	113,33	0,00	226,67
Metastaze ukupno	263,00	140,60	233,83	0,00	531,00
Apsces	194,48	3,91	193,00	193,00	203,33
Swanoma	298,60	139,56	251,33	219,00	546,33
Arahnoidalna cista	155,17	287,68	0,00	0,00	648,00
Dermoidna cista	0,00	0,00	0,00	0,00	0,00
Oligodendroglioma gradus II	273,33	.	273,33	273,33	273,33
Swanoma cistikum	0,00	0,00	0,00	0,00	0,00
UKUPNO	349,50	245,45	244,00	0,00	781,00
Astrocitoma gradus I	255,53	161,51	184,33	178,00	544,33

Prosečna vrednost intenziteta signala na DW kod pacijenata sa GBM u zdravom tkivu iznosila je  $740,11 \pm 0,94$  i bila je statistički značajno viša od vrednosti kod ispitanika sa većinom drugih tumora: astrocitomom gradus I ( $p < 0,001$ ), II ( $p < 0,01$ ) i III ( $p < 0,001$ ), gliomima ukupno ( $p < 0,001$ ), meningeomom fibroplastikum ( $p < 0,01$ ), mikrocistikum ( $p < 0,01$ ), meningeomima ukupno ( $p < 0,001$ ), metastazama pluća ( $p < 0,05$ ), kolona ( $p < 0,05$ ) i ukupno ( $p < 0,001$ ), apscesom ( $p < 0,001$ ), svanomom ( $p < 0,01$ ), arahnoidalnom cistom ( $p < 0,001$ ), dermoidnom cistom ( $p < 0,001$ ) i svanomom cistikum ( $p < 0,001$ ).

Prosečna vrednost intenziteta signala na DW kod pacijenata sa astrocitomom gradus II iznosila je  $415,79 \pm 218,90$  i bila je značajno viša od vrednosti kod ispitanika sa astrocitomom gradus III ( $p < 0,05$ ), dermoidnom cistom ( $p < 0,01$ ) i svanomom cistikum ( $p < 0,05$ ).

Prosečna vrednost intenziteta signala na DW kod pacijenata sa gliomima ukupno iznosila je  $420,27 \pm 264,42$  i bila je značajno viša od vrednosti kod ispitanika sa astrocitomom gradus III ( $p < 0,05$ ), dermoidnom cistom ( $p < 0,001$ ) i svanomom cistikum ( $p < 0,01$ ).

Između prosečnih vrednosti intenziteta signala na DW u zdravom tkivu kod ostalih vrsta tumora nije bilo statistički značajnih razlika.



**Grafikon 12. Vrednosti intenziteta signala na DW ( $X_{sr} \pm SD$ ) u zdravom tkivu u odnosu na PH dijagnozu**



**Tabela 18. Poređenje vrednosti intenziteta signala na DW u zdravom tkivu između različitih patohistoloških dijagnoza (ANOVA i Tuki post hoc test - P)**

Patohistološka Dijagnoza	Astrocitoma gradus II	Astrocitoma gradus III	GBM	Gliomi ukupno	Meningeoma meningotelijale	Meningeoma fibroplaktikum	Meningeoma cistikum	Meningeoma mikrocistikum	Meningeomi ukupno	Metastaze pluća	Metastaze dojka	Metastaze kolona	Metastaze melanom	Metastaze ukupno	Apsces	Swanoma	Arahnoidalna cista	Dermoidna cista	Swanoma cistikum
Astrocitoma gradus I	0,983	0,999	<b>&lt;0,001</b>	0,929	0,999	0,999	0,991	0,999	0,999	0,999	0,999	0,999	0,999	0,999	0,999	0,999	0,999	0,801	0,869
Astrocitoma gradus II		<b>0,044</b>	<b>0,001</b>	0,999	0,999	0,989	0,999	0,998	0,999	0,997	0,999	0,999	0,999	0,910	0,539	0,999	0,175	<b>0,005</b>	<b>0,016</b>
Astrocitoma gradus III			<b>&lt;0,001</b>	<b>&lt;0,001</b>	0,808	0,999	0,435	0,999	0,474	0,999	0,998	0,999	0,996	0,999	0,999	0,999	0,999	0,929	0,970
GBM				<b>&lt;0,001</b>	0,408	<b>0,003</b>	0,330	<b>0,001</b>	<b>&lt;0,001</b>	<b>0,026</b>	0,405	<b>0,050</b>	0,478	<b>&lt;0,001</b>	<b>&lt;0,001</b>	<b>0,001</b>	<b>&lt;0,001</b>	<b>&lt;0,001</b>	<b>&lt;0,001</b>
Gliomi ukupno					0,999	0,969	0,999	0,992	0,999	0,992	0,999	0,999	0,999	0,597	0,216	0,997	0,026	<b>&lt;0,001</b>	<b>0,003</b>
Meningeoma meningotelijale						0,999	0,999	0,999	0,999	0,999	0,999	0,999	0,999	0,999	0,956	0,999	0,817	0,169	0,234
Meningeoma fibroblastikum							0,991	0,999	0,999	0,999	0,999	0,999	0,999	0,999	0,999	0,999	0,999	0,977	0,986
Meningeoma cistikum								0,998	0,999	0,996	0,999	0,999	0,999	0,976	0,794	0,999	0,507	0,056	0,079
Meningeoma mikrocistikum									0,999	0,999	0,999	0,999	0,999	0,999	0,999	0,999	0,999	0,790	0,854
Meningeomi ukupno										0,999	0,999	0,999	0,999	0,999	0,963	0,999	0,702	0,059	0,113
Metastaze pluća											0,999	0,999	0,999	0,999	0,999	0,999	0,999	0,997	0,998
Metastaze dojka												0,999	0,999	0,999	0,999	0,999	0,997	0,694	0,749
Metastaze kolona													0,999	0,999	0,999	0,999	0,999	0,989	0,993
Metastaze malignog melanoma														0,999	0,999	0,999	0,993	0,628	0,689
Metastaze ukupno															0,999	0,999	0,999	0,506	0,652
Apsces																0,999	0,999	0,959	0,979
Swanoma																	0,998	0,539	0,650
Arahnoidalna cista																		0,995	0,998
Dermoidna cista																			0,999

### 6.3.5. VREDNOST ADC (MM<sup>2</sup>/S) KOEFICIJENTA U SOLIDNOM DELU TUMORA

Podaci o vrednosti ADC (mm<sup>2</sup>/s) koeficijenta u solidnom delu tumora su prikazani u Tabeli 19 i Grafikonu 13, a poređenje vrednosti ADC (mm<sup>2</sup>/s) koeficijenta u solidnom delu tumora između različitih patohistoloških dijagnoza je prikazano u Tabeli 20.

**Tabela 19. Vrednost ADC (mm<sup>2</sup>/s) koeficijenta u solidnom delu tumora u odnosu na patohistološku dijagnozu**

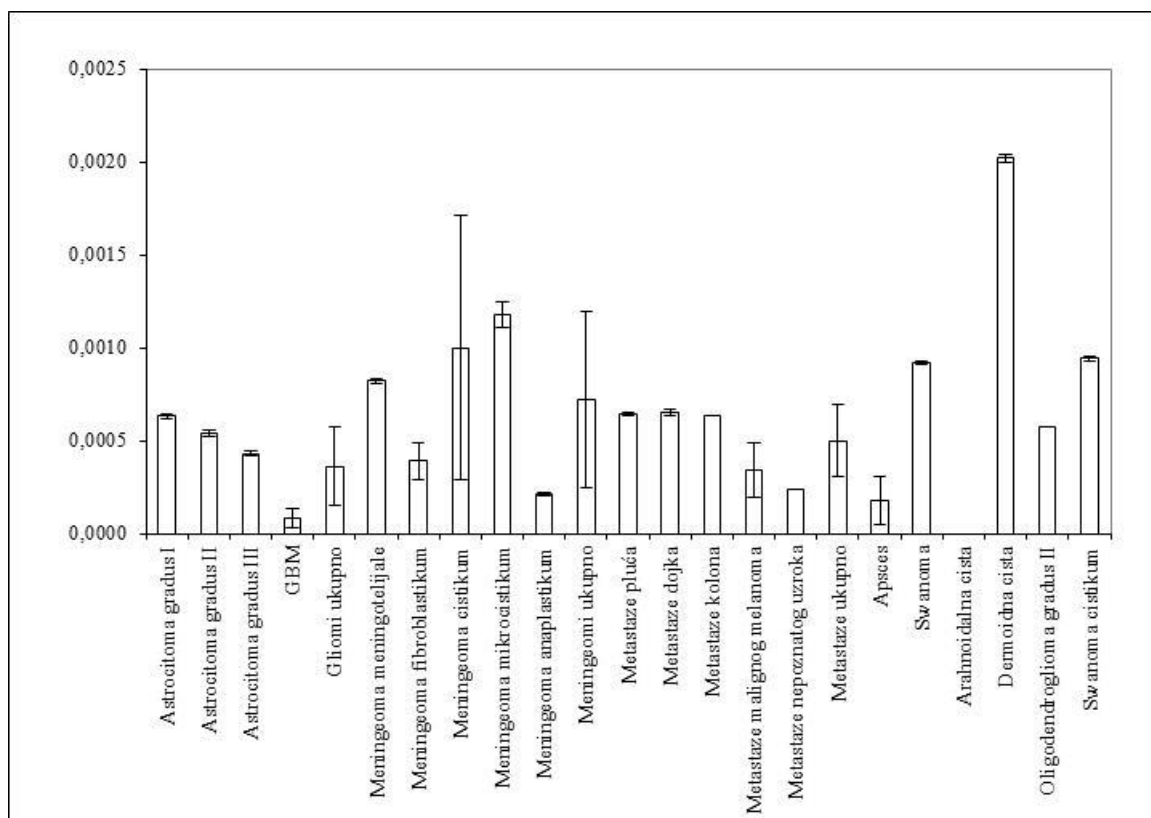
Patohistološka Dijagnoza	Parametar				
	Xsr	SD	Med	Min	Max
Astrocitoma gradus I	0,00063	0,00001	0,00063	0,00062	0,00063
Astrocitoma gradus II	0,00054	0,00002	0,00053	0,00050	0,00059
Astrocitoma gradus III	0,00043	0,00001	0,00043	0,00042	0,00045
GBM	0,00008	0,00005	0,00007	0,00006	0,00029
Gliomi ukupno	0,00036	0,00021	0,00043	0,00006	0,00063
Meningeoma meningotelijale	0,00082	0,00001	0,00082	0,00081	0,00083
Meningeoma fibroblastikum	0,00039	0,00010	0,00044	0,00027	0,00047
Meningeoma cistikum	0,00100	0,00071	0,00067	0,00061	0,00206
Meningeoma mikrocistikum	0,00118	0,00007	0,00121	0,00107	0,00123
Meningeoma anaplastikum	0,00021	0,00001	0,00021	0,00019	0,00022
Meningeomi ukupno	0,00072	0,00047	0,00069	0,00019	0,00206
Metastaze pluća	0,00064	0,00001	0,00064	0,00063	0,00065
Metastaze dojka	0,00065	0,00002	0,00065	0,00064	0,00066
Metastaze kolona	0,00063	0,00000	0,00063	0,00063	0,00063
Metastaze malignog melanoma	0,00034	0,00015	0,00034	0,00023	0,00044
Metastaze nepoznatog uzroka	0,00024	0,00000	0,00024	0,00024	0,00024
Metastaze ukupno	0,00050	0,00019	0,00063	0,00023	0,00066
Apsces	0,00018	0,00013	0,00011	0,00010	0,00040
Swanoma	0,00092	0,00001	0,00092	0,00090	0,00093
Arahnoidalna cista	0,00000	0,00000	0,00000	0,00000	0,00000
Dermoidna cista	0,00202	0,00002	0,00203	0,00198	0,00203
Oligodendroglioma gradus II	0,00057	.	0,00057	0,00057	0,00057
Swanoma cistikum	0,00094	0,00001	0,00094	0,00093	0,00094
UKUPNO	0,00049	0,00041	0,00044	0,00000	0,00206

Pacijenti sa dermoidnom cistom (0,00202±0,00002 mm<sup>2</sup>/s), svanomom (0,00092±0,00001 mm<sup>2</sup>/s) i svanomom cistikum (0,00094±0,00001 mm<sup>2</sup>/s) su imali najveće vrednosti ADC (mm<sup>2</sup>/s) koeficijenta u solidnom delu i one su bile značajno više u poređenju sa gotovo svim drugim tumorima.

Nasuprot tome, prosečne vrednosti ADC ( $\text{mm}^2/\text{s}$ ) koeficijenta bile su najmanje kod pacijenata sa arahnoidalnom cistom ( $<0,00000 \text{ mm}^2/\text{s}$ ) i one su bile statistički značajno niže od vrednosti kod ispitanika sa gotovo svim drugim tumorima.

Prosečna vrednost ADC ( $\text{mm}^2/\text{s}$ ) koeficijenta u solidnom delu kod pacijenata sa astroцитomom gradus I iznosila je  $0,00063 \pm 0,00001 \text{ mm}^2/\text{s}$  i bila je značajno veća nego kod pacijenata sa astroцитomom gradus II ( $0,00054 \pm 0,00002 \text{ mm}^2/\text{s}$ ;  $p < 0,05$ ), III ( $0,00043 \pm 0,00001 \text{ mm}^2/\text{s}$ ;  $p < 0,01$ ), GBM ( $0,00008 \pm 0,00005 \text{ mm}^2/\text{s}$ ;  $p < 0,001$ ) i gliomima ukupno ( $0,00036 \pm 0,00021 \text{ mm}^2/\text{s}$ ;  $p < 0,05$ ).

Prosečna vrednost ADC ( $\text{mm}^2/\text{s}$ ) koeficijenta u solidnom delu kod pacijenata sa astroцитomom gradus II bila je značajno veća nego kod pacijenata sa astroцитomom gradus III ( $p < 0,05$ ) i GBM ( $p < 0,001$ ), dok je vrednost kod pacijenata sa astroцитomom gradus III bila značajno veća nego kod onih sa GBM ( $p < 0,001$ ).



**Grafikon 13. Vrednosti ADC ( $\text{mm}^2/\text{s}$ ) koeficijenta u solidnom delu tumora ( $\bar{X} \pm \text{SD}$ ) u odnosu na PH dijagnozu**

**Tabela 20. Poređenje vrednosti ADC (mm<sup>2</sup>/s) koeficijenta u solidnom delu tumora između različitih patohistoloških dijagnoza (ANOVA i Tuki post hoc test - P)**

Patohistološka Dijagnoza	Astrocitoma gradus II	Astrocitoma gradus III	GBM	Gliomi ukupno	Meningeoma meningotelijale	Meningeoma fibroplaktikum	Meningeoma cistikum	Meningeoma mikrocistikum	Meningeoma anaplastikum	Meningeomi ukupno	Metastaze pluća	Metastaze dojka	Metastaze kolona	Metastaze melanom	Metastaze ukupno	Apsces	Swanoma	Arahnoidalna cista	Dermoidna cista	Swanoma cistikus
Astrocitoma gradus I	<b>0,021</b>	<b>0,003</b>	<b>&lt;0,001</b>	<b>0,028</b>	0,999	0,997	0,590	<b>0,034</b>	0,264	0,999	0,999	0,999	0,999	0,993	0,999	0,077	0,871	<b>&lt;0,001</b>	<b>&lt;0,001</b>	0,874
Astrocitoma gradus II		<b>0,030</b>	<b>&lt;0,001</b>	0,559	0,655	0,999	<b>0,040</b>	<b>&lt;0,001</b>	0,384	0,733	0,999	0,999	0,999	0,999	0,999	0,082	0,123	<b>&lt;0,001</b>	<b>&lt;0,001</b>	0,171
Astrocitoma gradus III			<b>&lt;0,001</b>	0,999	0,070	0,999	<b>0,001</b>	<b>&lt;0,001</b>	0,909	<b>0,009</b>	0,999	0,999	0,999	0,999	0,999	0,520	<b>0,003</b>	<b>0,001</b>	<b>&lt;0,001</b>	<b>0,007</b>
GBM				<b>0,001</b>	<b>&lt;0,001</b>	0,782	<b>&lt;0,001</b>	<b>&lt;0,001</b>	0,999	<b>&lt;0,001</b>	0,097	0,082	0,121	0,994	<b>0,001</b>	0,999	<b>&lt;0,001</b>	0,999	<b>&lt;0,001</b>	<b>&lt;0,001</b>
Gliomi ukupno					<b>0,003</b>	0,999	<b>&lt;0,001</b>	<b>&lt;0,001</b>	0,997	<b>&lt;0,001</b>	0,972	0,961	0,983	0,999	0,960	0,883	<b>&lt;0,001</b>	<b>0,004</b>	<b>&lt;0,001</b>	<b>&lt;0,001</b>
Meningeoma meningotelijale						0,503	0,999	0,645	<b>0,004</b>	0,999	0,999	0,999	0,999	0,529	0,504	<b>&lt;0,001</b>	0,999	<b>&lt;0,001</b>	<b>&lt;0,001</b>	0,999
Meningeoma fibroblastikum							0,053	<b>0,001</b>	0,999	0,702	0,999	0,999	0,999	0,999	0,999	0,998	0,138	0,505	<b>&lt;0,001</b>	0,153
Meningeoma cistikum								0,999	<b>&lt;0,001</b>	0,711	0,949	0,961	0,929	0,078	<b>0,025</b>	<b>&lt;0,001</b>	0,999	<b>&lt;0,001</b>	<b>&lt;0,001</b>	0,999
Meningeoma mikrocistikum									<b>&lt;0,001</b>	<b>0,023</b>	0,368	0,403	0,322	<b>0,003</b>	<b>&lt;0,001</b>	<b>&lt;0,001</b>	0,972	<b>&lt;0,001</b>	<b>&lt;0,001</b>	0,993
Meningeoma anaplastikum										<b>0,001</b>	0,727	0,690	0,775	0,999	0,685	0,999	<b>&lt;0,001</b>	0,985	<b>&lt;0,001</b>	<b>&lt;0,001</b>
Meningeomi ukupno											0,999	0,999	0,999	0,739	0,563	<b>&lt;0,001</b>	0,957	<b>&lt;0,001</b>	<b>&lt;0,001</b>	0,962
Metastaze pluća												0,999	0,999	0,999	0,999	0,516	0,996	<b>0,042</b>	<b>&lt;0,001</b>	0,994
Metastaze dojka													0,999	0,998	0,999	0,475	0,997	<b>0,035</b>	<b>&lt;0,001</b>	0,996
Metastaze kolona														0,999	0,999	0,574	0,992	0,053	<b>&lt;0,001</b>	0,990
Metastaze malignog melanoma															0,999	0,999	0,183	0,933	<b>&lt;0,001</b>	0,191
Metastaze ukupno																0,282	0,078	<b>0,001</b>	<b>&lt;0,001</b>	0,111
Apsces																	<b>&lt;0,001</b>	0,993	<b>&lt;0,001</b>	<b>&lt;0,001</b>
Swanoma																		<b>&lt;0,001</b>	<b>&lt;0,001</b>	0,999
Arahnoidalna cista																			<b>&lt;0,001</b>	<b>&lt;0,001</b>
Dermoidna cista																				<b>&lt;0,001</b>

### 6.3.6. VREDNOST ADC (MM<sup>2</sup>/S) KOEFICIJENTA U CISTIČNOM DELU TUMORA

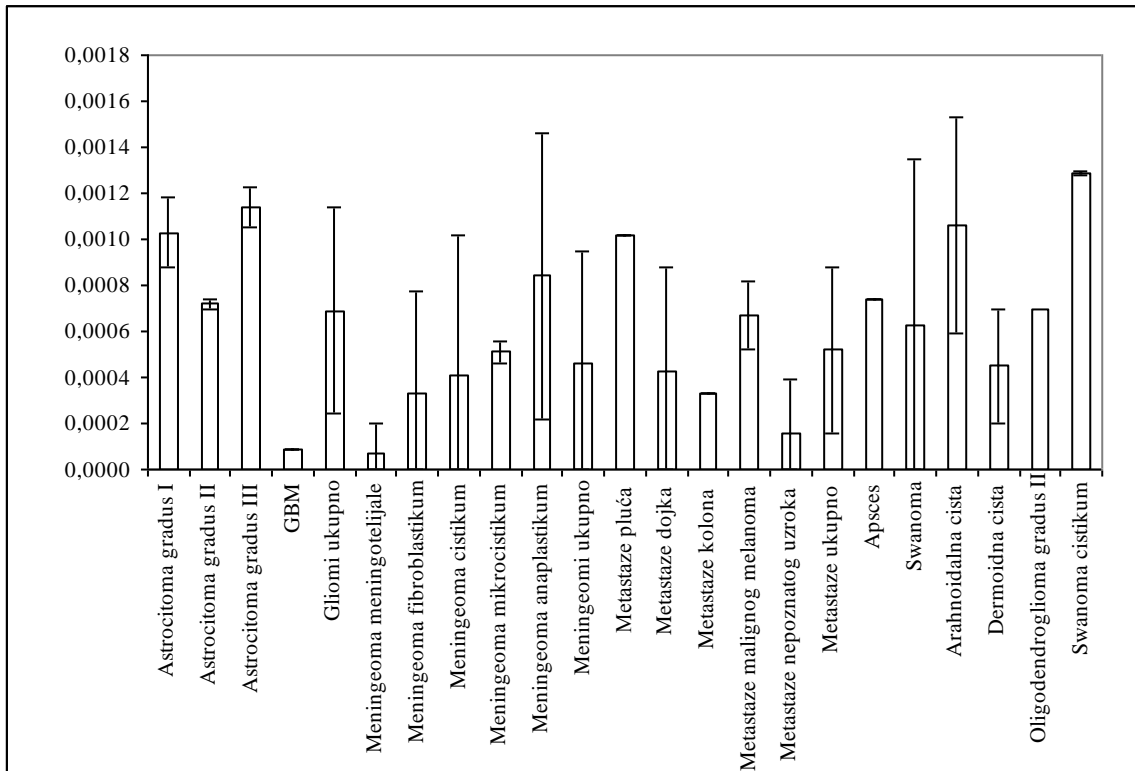
Podaci o vrednosti ADC (mm<sup>2</sup>/s) koeficijenta u cističnom delu tumora su prikazani u Tabeli 21 i Grafikonu 14, a poređenje vrednosti ADC (mm<sup>2</sup>/s) koeficijenta u cističnom delu tumora između različitih patohistoloških dijagnoza je prikazano u Tabeli 22.

**Tabela 21. Vrednost ADC (mm<sup>2</sup>/s) koeficijenta u cističnom delu tumora u odnosu na patohistološku dijagnozu**

Patohistološka Dijagnoza	Parametar				
	Xsr	SD	Med	Min	Max
Astrocitoma gradus I	0,00103	0,00015	0,00108	0,00077	0,00111
Astrocitoma gradus II	0,00072	0,00002	0,00073	0,00070	0,00076
Astrocitoma gradus III	0,00114	0,00009	0,00116	0,00078	0,00118
GBM	0,00009	0,00000	0,00009	0,00009	0,00010
Gliomi ukupno	0,00069	0,00045	0,00073	0,00009	0,00118
Meningeoma meningotelijale	0,00007	0,00013	0,00000	0,00000	0,00027
Meningeoma fibroblastikum	0,00033	0,00044	0,00017	0,00000	0,00083
Meningeoma cistikum	0,00041	0,00061	0,00017	0,00000	0,00128
Meningeoma mikrocistikum	0,00051	0,00005	0,00053	0,00044	0,00054
Meningeoma anaplastikum	0,00084	0,00062	0,00064	0,00046	0,00193
Meningeomi ukupno	0,00046	0,00049	0,00045	0,00000	0,00193
Metastaze pluća	0,00102	0,00000	0,00102	0,00102	0,00102
Metastaze dojka	0,00043	0,00045	0,00043	0,00011	0,00075
Metastaze kolona	0,00033	0,00000	0,00033	0,00032	0,00033
Metastaze malignog melanoma	0,00067	0,00015	0,00067	0,00057	0,00078
Metastaze nepoznatog uzroka	0,00016	0,00023	0,00016	0,00000	0,00033
Metastaze ukupno	0,00052	0,00036	0,00045	0,00000	0,00102
Apsces	0,00074	0,00000	0,00074	0,00073	0,00074
Swanoma	0,00063	0,00072	0,00036	0,00000	0,00148
Arahnoidalna cista	0,00106	0,00047	0,00128	0,00013	0,00138
Dermoidna cista	0,00045	0,00025	0,00056	0,00000	0,00059
Oligodendroglioma gradus II	0,00070	.	0,00070	0,00070	0,00070
Swanoma cistikum	0,00129	0,00001	0,00129	0,00128	0,00130
UKUPNO	0,00065	0,00046	0,00072	0,00000	0,00193

Pacijenti sa svanomom cistikum (0,00129±0,00001 mm<sup>2</sup>/s), astrocitomom gradus III (0,00114±0,00009 mm<sup>2</sup>/s) i I (0,00103±0,000015 mm<sup>2</sup>/s) i metastazama pluća (0,00102±0,00000 mm<sup>2</sup>/s) su imali najveće vrednosti ADC (mm<sup>2</sup>/s) koeficijenta u cističnom delu, a bez velike varijabilnosti, i one su bile značajno više u poređenju sa većinom drugih tumora.

Nasuprot tome, prosečne vrednosti ADC ( $\text{mm}^2/\text{s}$ ) koeficijenta bile su najmanje kod pacijenata sa meningeoma meningotelijale ( $0,00007 \pm 0,00013 \text{ mm}^2/\text{s}$ ) i GBM ( $0,00009 \pm 0,00000 \text{ mm}^2/\text{s}$ ) i one su bile statistički značajno niže od vrednosti kod ispitanika sa većinom drugih tumora.



**Grafikon 14. Vrednosti ADC ( $\text{mm}^2/\text{s}$ ) koeficijenta u cističnom delu tumora ( $\bar{X} \pm \text{SD}$ ) u odnosu na PH dijagnozu**

**Tabela 22. Poređenje vrednosti ADC (mm<sup>2</sup>/s) koeficijenta u cističnom delu tumora između različitih patohistoloških dijagnoza (ANOVA i Tuki post hoc test - P)**

Patohistološka dijagnoza	Astrocitoma gradus II	Astrocitoma gradus III	GBM	Gliomi ukupno	Meningeoma meningotelijale	Meningeoma fibroplaktikum	Meningeoma cistikum	Meningeoma mikrocistikum	Meningeoma anaplastikum	Meningeomi ukupno	Metastaze pluća	Metastaze dojka	Metastaze kolona	Metastaze melanom	Metastaze ukupno	Apsces	Swanoma	Arahnoidalna cista	Dermoidna cista	Swanoma cistikus
Astrocitoma gradus I	0,994	0,999	<b>&lt;0,001</b>	0,938	0,023	0,564	0,613	0,874	0,999	0,215	0,999	0,937	0,779	0,999	0,620	0,999	0,984	0,999	0,649	0,999
Astrocitoma gradus II		0,196	<b>0,001</b>	0,999	0,202	0,987	0,996	0,999	0,999	0,895	0,999	0,999	0,998	0,999	0,999	0,999	0,999	0,892	0,998	0,474
Astrocitoma gradus III			<b>&lt;0,001</b>	<b>0,002</b>	<b>&lt;0,001</b>	0,072	0,054	0,205	0,990	<b>&lt;0,001</b>	0,999	0,552	0,286	0,983	<b>0,005</b>	0,659	0,441	0,999	<b>0,040</b>	0,999
GBM				<b>&lt;0,001</b>	0,999	0,999	0,994	0,894	<b>0,014</b>	0,234	0,106	0,999	0,999	0,859	0,278	<b>0,017</b>	0,315	<b>&lt;0,001</b>	0,930	<b>&lt;0,001</b>
Gliomi ukupno					0,133	0,988	0,996	0,999	0,999	0,626	0,999	0,999	0,999	0,999	0,999	0,999	0,999	0,493	0,998	0,200
Meningeoma meningotelijale						0,999	0,999	0,983	0,204	0,938	0,278	0,999	0,999	0,944	0,877	0,313	0,765	<b>0,003</b>	0,993	<b>0,001</b>
Meningeoma fibroblastikum							0,999	0,999	0,954	0,999	0,904	0,999	0,999	0,999	0,999	0,991	0,999	0,308	0,999	0,101
Meningeoma cistikum								0,999	0,977	0,999	0,942	0,999	0,999	0,999	0,999	0,997	0,999	0,315	0,999	0,102
Meningeoma mikrocistikum									0,999	0,999	0,991	0,999	0,999	0,999	0,999	0,999	0,999	0,638	0,999	0,262
Meningeoma anaplastikum										0,886	0,999	0,999	0,987	0,999	0,993	0,999	0,999	0,999	0,988	0,961
Meningeomi ukupno											0,893	0,999	0,999	0,999	0,999	0,974	0,999	<b>0,018</b>	0,999	<b>0,009</b>
Metastaze pluća												0,992	0,952	0,999	0,978	0,999	0,999	0,999	0,963	0,999
Metastaze dojka													0,999	0,999	0,999	0,999	0,999	0,832	0,999	0,466
Metastaze kolona														0,999	0,999	0,998	0,999	0,589	0,999	0,253
Metastaze malignog melanoma															0,999	0,999	0,999	0,999	0,999	0,937
Metastaze ukupno																0,999	0,999	0,210	0,999	0,070
Apsces																	0,999	0,982	0,999	0,704
Swanoma																		0,892	0,999	0,493
Arahnoidalna cista																			0,318	0,999
Dermoidna cista																				0,103

### 6.3.7. VREDNOST ADC (MM<sup>2</sup>/S) KOEFICIJENTA U PERITUMORSKOM DELU

Podaci o vrednosti ADC (mm<sup>2</sup>/s) koeficijenta u peritumorskom delu su prikazani u Tabeli 23 i Grafikonu 15, a poređenje vrednosti ADC (mm<sup>2</sup>/s) koeficijenta u peritumorskom delu između različitih patohistoloških dijagnoza je prikazano u Tabeli 24

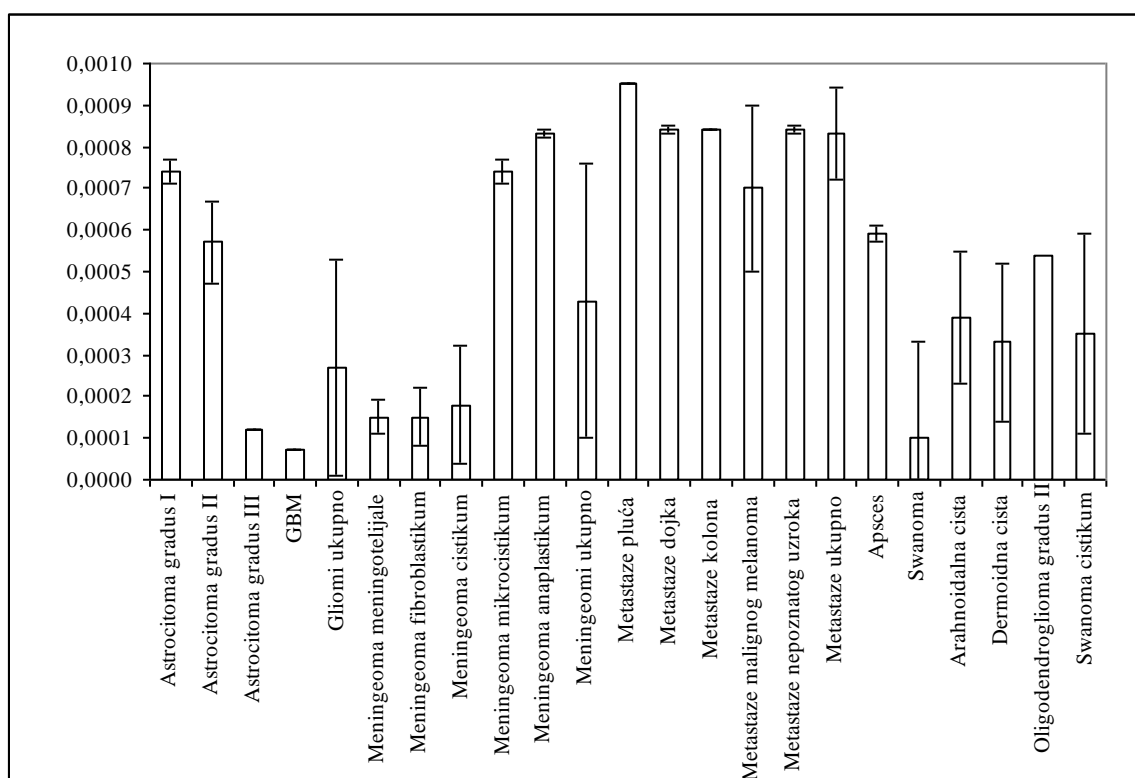
**Tabela 23. Vrednost ADC (mm<sup>2</sup>/s) koeficijenta u peritumorskom delu u odnosu na patohistološku dijagnozu**

Patohistološka dijagnoza	Parametar				
	Xsr	SD	Med	Min	Max
Astrocitoma gradus I	0,00074	0,00003	0,00076	0,00070	0,00077
Astrocitoma gradus II	0,00057	0,00010	0,00054	0,00052	0,00090
Astrocitoma gradus III	0,00012	0,00000	0,00012	0,00011	0,00013
GBM	0,00007	0,00000	0,00007	0,00007	0,00008
Gliomi ukupno	0,00027	0,00026	0,00012	0,00007	0,00090
Meningeoma meningotelijale	0,00015	0,00004	0,00014	0,00011	0,00021
Meningeoma fibroblastikum	0,00015	0,00007	0,00011	0,00011	0,00022
Meningeoma cistikum	0,00018	0,00014	0,00011	0,00011	0,00038
Meningeoma mikrocistikum	0,00074	0,00003	0,00074	0,00071	0,00079
Meningeoma anaplastikum	0,00083	0,00001	0,00083	0,00081	0,00084
Meningeomi ukupno	0,00043	0,00033	0,00022	0,00011	0,00084
Metastaze pluća	0,00095	0,00000	0,00095	0,00095	0,00095
Metastaze dojka	0,00084	0,00001	0,00084	0,00083	0,00084
Metastaze kolona	0,00084	0,00000	0,00084	0,00084	0,00085
Metastaze malignog melanoma	0,00070	0,00020	0,00070	0,00055	0,00084
Metastaze nepoznatog uzroka	0,00084	0,00001	0,00084	0,00084	0,00085
Metastaze ukupno	0,00083	0,00011	0,00084	0,00055	0,00095
Apsces	0,00059	0,00002	0,00059	0,00056	0,00061
Swanoma	0,00010	0,00023	0,00000	0,00000	0,00051
Arahnoidalna cista	0,00039	0,00016	0,00043	0,00000	0,00049
Dermoidna cista	0,00033	0,00019	0,00041	0,00000	0,00046
Oligodendroglioma gradus II	0,00054	.	0,00054	0,00054	0,00054
Swanoma cistikum	0,00035	0,00024	0,00044	0,00000	0,00052
UKUPNO	0,00037	0,00030	0,00021	0,00000	0,00095



Pacijenti sa metastazama pluća ( $0,00095 \pm 0,00000$  mm<sup>2</sup>/s), dojke ( $0,00084 \pm 0,00001$  mm<sup>2</sup>/s), kolona ( $0,00084 \pm 0,00000$  mm<sup>2</sup>/s), nepoznatog uzroka ( $0,00084 \pm 0,00001$  mm<sup>2</sup>/s), metastazama ukupno ( $0,00083 \pm 0,00011$  mm<sup>2</sup>/s), meningeomom anaplastikum ( $0,00083 \pm 0,00001$  mm<sup>2</sup>/s), astrocitomom gradus I ( $0,00074 \pm 0,00003$  mm<sup>2</sup>/s), meningeomom mikrocistikum ( $0,00074 \pm 0,00003$  mm<sup>2</sup>/s) i metastazama malignog melanoma ( $0,00070 \pm 0,00020$  mm<sup>2</sup>/s) su imali najveće vrednosti ADC (mm<sup>2</sup>/s) koeficijenta u peritumorskom delu, a bez velike varijabilnosti, i one su bile značajno više u poređenju sa većinom drugih tumora.

Nasuprot tome, prosečne vrednosti ADC (mm<sup>2</sup>/s) koeficijenta bile su najmanje kod pacijenata sa GBM ( $0,00007 \pm 0,00000$  mm<sup>2</sup>/s) i astrocitomom gradus III ( $0,00012 \pm 0,00000$  mm<sup>2</sup>/s) i one su bile statistički značajno niže od vrednosti kod ispitanika sa većinom drugih tumora.



**Grafikon 15. Vrednosti ADC (mm<sup>2</sup>/s) koeficijenta u peritumorskom delu (X<sub>s</sub>±SD) u odnosu na PH dijagnozu**

Tabela 24. Poređenje vrednosti ADC (mm<sup>2</sup>/s) koeficijenta u peritumorskom delu između različitih patohistoloških dijagnoza (ANOVA i Tuki post hoc test - P)

Patohistološka Dijagnoza	Astrocitoma gradus II	Astrocitoma gradus III	GBM	Gliomi ukupno	Meningeoma meningotelijale	Meningeoma fibroplaktikum	Meningeoma cistikum	Meningeoma mikrocistikum	Meningeoma anaplastikum	Meningeomi ukupno	Metastaze pluća	Metastaze dojka	Metastaze kolona	Metastaze melanom	Metastaze ukupno	Apsces	Swanoma	Arahnoidalna cista	Dermoidna cista	Swanoma cistikum
Astrocitoma gradus I	0,985	<0,001	<0,001	<0,001	<0,001	0,007	0,004	0,999	0,999	0,140	0,999	0,999	0,999	0,999	0,999	0,998	<0,001	0,169	0,117	0,254
Astrocitoma gradus II		<0,001	<0,001	<0,001	0,008	0,088	0,065	0,995	0,637	0,862	0,595	0,971	0,965	0,999	0,178	0,999	0,001	0,873	0,730	0,913
Astrocitoma gradus III			0,999	0,328	0,999	0,999	0,999	<0,001	<0,001	<0,001	<0,001	<0,001	<0,001	0,014	<0,001	<0,001	0,999	0,113	0,805	0,825
GBM				0,043	0,999	0,999	0,999	<0,001	<0,001	<0,001	<0,001	<0,001	<0,001	0,005	<0,001	<0,001	0,999	0,023	0,475	0,530
Gliomi ukupno					0,999	0,999	0,999	0,001	<0,001	0,132	<0,001	0,011	0,009	0,215	<0,001	0,010	0,967	0,980	0,999	0,999
Meningeoma meningotelijale						0,999	0,999	0,002	<0,001	0,315	<0,001	0,006	0,005	0,103	<0,001	0,025	0,999	0,818	0,995	0,993
Meningeoma fibroblastikum							0,999	0,013	0,001	0,719	0,002	0,021	0,019	0,207	<0,001	0,137	0,999	0,955	0,999	0,999
Meningeoma cistikum								0,010	<0,001	0,727	0,002	0,021	0,019	0,224	<0,001	0,120	0,999	0,972	0,999	0,999
Meningeoma mikrocistikum									0,999	0,279	0,999	0,999	0,999	0,999	0,999	0,999	<0,001	0,283	0,193	0,353
Meningeoma anaplastikum										0,010	0,999	0,999	0,999	0,999	0,999	0,862	<0,001	0,019	0,015	0,048
Meningeomi ukupno											0,055	0,365	0,339	0,953	<0,001	0,958	0,103	0,999	0,999	0,999
Metastaze pluća												0,999	0,999	0,999	0,999	0,745	<0,001	0,052	0,033	0,067
Metastaze dojka													0,999	0,999	0,999	0,990	0,002	0,323	0,217	0,335
Metastaze kolona														0,999	0,999	0,987	0,002	0,300	0,201	0,314
Metastaze malignog melanoma															0,999	0,999	0,045	0,916	0,802	0,892
Metastaze ukupno																0,546	<0,001	0,001	0,001	0,007
Apsces																	0,006	0,936	0,817	0,940
Swanoma																		0,528	0,946	0,940
Arahnoidalna cista																			0,999	0,999
Dermoidna cista																				0,999

### 6.3.8. VREDNOST ADC (MM<sup>2</sup>/S) KOEFICIJENTA U ZDRAVOM TKIVU

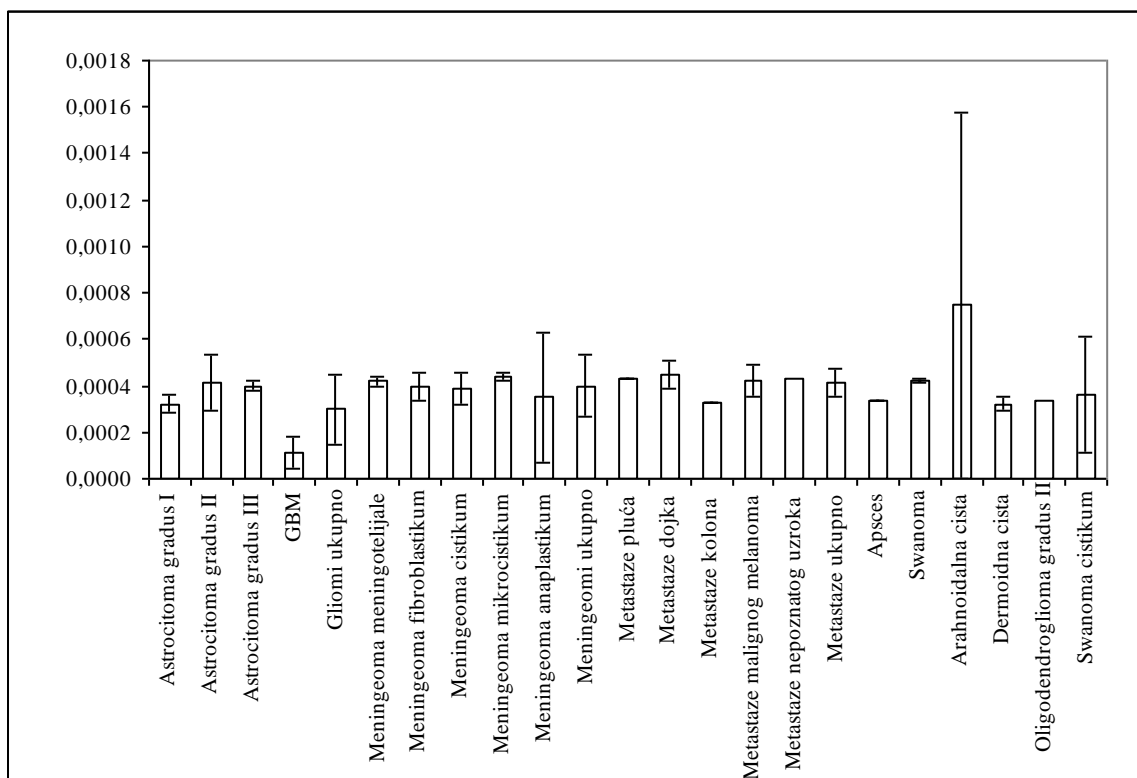
Podaci o vrednosti ADC (mm<sup>2</sup>/s) koeficijenta u zdravom tkivu su prikazani u Tabeli 25 i Grafikonu 16, a poređenje vrednosti ADC (mm<sup>2</sup>/s) koeficijenta u zdravom tkivu između različitih patohistoloških dijagnoza je prikazano u Tabeli 26.

**Tabela 25. Vrednost ADC (mm<sup>2</sup>/s) koeficijenta u zdravom tkivu u odnosu na patohistološku dijagnozu**

Patohistološka dijagnoza	Parametar				
	Xsr	SD	Med	Min	Max
Astrocitoma gradus I	0,00032	0,00004	0,00030	0,00029	0,00038
Astrocitoma gradus II	0,00041	0,00012	0,00045	0,00000	0,00046
Astrocitoma gradus III	0,00040	0,00002	0,00040	0,00031	0,00042
GBM	0,00011	0,00007	0,00009	0,00009	0,00040
Gliomi ukupno	0,00030	0,00015	0,00040	0,00000	0,00046
Meningeoma meningotelijale	0,00042	0,00002	0,00041	0,00040	0,00045
Meningeoma fibroblastikum	0,00040	0,00006	0,00042	0,00033	0,00045
Meningeoma cistikum	0,00039	0,00007	0,00042	0,00028	0,00043
Meningeoma mikrocistikum	0,00044	0,00002	0,00044	0,00042	0,00047
Meningeoma anaplastikum	0,00035	0,00028	0,00040	0,00006	0,00068
Meningeomi ukupno	0,00040	0,00013	0,00042	0,00006	0,00068
Metastaze pluća	0,00043	0,00000	0,00043	0,00043	0,00044
Metastaze dojka	0,00045	0,00006	0,00045	0,00040	0,00049
Metastaze kolona	0,00033	0,00000	0,00033	0,00033	0,00033
Metastaze malignog melanoma	0,00042	0,00007	0,00042	0,00037	0,00048
Metastaze nepoznatog uzroka	0,00043	.	0,00043	0,00043	0,00043
Metastaze ukupno	0,00041	0,00006	0,00043	0,00033	0,00049
Apsces	0,00034	0,00000	0,00034	0,00033	0,00034
Swanoma	0,00042	0,00001	0,00042	0,00040	0,00044
Arahnoidalna cista	0,00075	0,00083	0,00037	0,00000	0,00208
Dermoidna cista	0,00032	0,00003	0,00033	0,00028	0,00034
Oligodendroglioma gradus II	0,00034	.	0,00034	0,00034	0,00034
Swanoma cistikum	0,00036	0,00025	0,00046	0,00000	0,00053
UKUPNO	0,00036	0,00022	0,00040	0,00000	0,00208

Prosečna vrednost ADC (mm<sup>2</sup>/s) koeficijenta u zdravom tkivu bila je najviša kod pacijenata sa arahnoidalnom cistom (0,00075±0,00083 mm<sup>2</sup>/s) i bila je statistički značajno veća od vrednosti kod ispitanika sa astrocitomom gradus I (0,00032±0,00004 mm<sup>2</sup>/s), II (0,00041±0,00012 mm<sup>2</sup>/s), III (0,00040±0,00002 mm<sup>2</sup>/s), GBM (0,00011±0,00007 mm<sup>2</sup>/s), meningeomima ukupno (0,00040±0,00013 mm<sup>2</sup>/s) i apscesom (0,00034±0,00000 mm<sup>2</sup>/s).

Prosečna vrednost ADC ( $\text{mm}^2/\text{s}$ ) koeficijenta u zdravom tkivu bila je najniža kod pacijenata sa GBM ( $0,00011 \pm 0,00007 \text{ mm}^2/\text{s}$ ) i bila je statistički značajno niža od vrednosti kod ispitanika sa II ( $0,00041 \pm 0,00012 \text{ mm}^2/\text{s}$ ) i III ( $0,00040 \pm 0,00002 \text{ mm}^2/\text{s}$ ), meningeomima ukupno ( $0,00040 \pm 0,00013 \text{ mm}^2/\text{s}$ ) i metastazama ukupno ( $0,00041 \pm 0,00006 \text{ mm}^2/\text{s}$ ).



**Grafikon 16. Vrednosti ADC ( $\text{mm}^2/\text{s}$ ) koeficijenta u zdravom tkivu ( $\bar{X} \pm \text{SD}$ ) u odnosu na PH dijagnozu**

**Tabela 26. Poređenje vrednosti ADC ( $\text{mm}^2/\text{s}$ ) koeficijenta u zdravom delu između različitih patohistoloških dijagnoza (ANOVA i Tuki post hoc test - P)**

Patohistološka dijagnoza	Astrocitoma gradus II	Astrocitoma gradus III	GBM	Gliomi ukupno	Meningeoma meningotelijale	Meningeoma fibroplaktikum	Meningeoma cistikum	Meningeoma mikrocistikum	Meningeoma anaplastikum	Meningeomi ukupno	Metastaze pluća	Metastaze dojka	Metastaze kolona	Metastaze melanom	Metastaze ukupno	Apsces	Swanoma	Arahnoidalna cista	Dermoidna cista	Swanoma cistikus
Astrocitoma gradus I	0,999	0,999	0,879	0,999	0,999	0,999	0,999	0,999	0,999	0,999	0,999	0,999	0,999	0,999	0,999	0,999	0,999	<b>0,043</b>	0,999	0,999
Astrocitoma gradus II		0,999	<b>0,011</b>	0,977	0,999	0,999	0,999	0,999	0,999	0,999	0,999	0,999	0,999	0,999	0,999	0,999	0,999	<b>0,039</b>	0,999	0,999
Astrocitoma gradus III			<b>0,003</b>	0,960	0,999	0,999	0,999	0,999	0,999	0,999	0,999	0,999	0,999	0,999	0,999	0,999	0,999	<b>0,010</b>	0,999	0,999
GBM				0,074	0,254	0,764	0,621	0,272	0,743	<b>0,003</b>	0,844	0,800	0,998	0,878	<b>0,050</b>	0,613	0,260	<b>&lt;0,001</b>	0,987	0,778
Gliomi ukupno					0,999	0,999	0,999	0,999	0,999	0,956	0,999	0,999	0,999	0,999	0,996	0,999	0,999	<b>&lt;0,001</b>	0,999	0,999
Meningeoma meningotelijale						0,999	0,999	0,999	0,999	0,999	0,999	0,999	0,999	0,999	0,999	0,999	0,999	0,353	0,999	0,999
Meningeoma fibroblastikum							0,999	0,999	0,999	0,999	0,999	0,999	0,999	0,999	0,999	0,999	0,999	0,579	0,999	0,999
Meningeoma cistikum								0,999	0,999	0,999	0,999	0,999	0,999	0,999	0,999	0,999	0,999	0,324	0,999	0,999
Meningeoma mikrocistikum									0,999	0,999	0,999	0,999	0,999	0,999	0,999	0,999	0,999	0,650	0,999	0,999
Meningeoma anaplastikum										0,999	0,999	0,999	0,999	0,999	0,999	0,999	0,999	0,081	0,999	0,999
Meningeomi ukupno											0,999	0,999	0,999	0,999	0,999	0,999	0,999	<b>0,008</b>	0,999	0,999
Metastaze pluća												0,999	0,999	0,999	0,999	0,999	0,999	0,929	0,999	0,999
Metastaze dojka													0,999	0,999	0,999	0,999	0,999	0,950	0,999	0,999
Metastaze kolona														0,999	0,999	0,999	0,999	0,506	0,999	0,999
Metastaze malignog melanoma															0,999	0,999	0,999	0,906	0,999	0,999
Metastaze ukupno																0,999	0,999	0,089	0,999	0,999
Apsces																	0,999	<b>0,019</b>	0,999	0,999
Swanoma																		0,348	0,999	0,999
Arahnoidalna cista																			0,195	0,211
Dermoidna cista																				0,999

## 7. DISKUSIJA

### 7.1. OPŠTE KARAKTERISTIKE DIFUZIJE I DIFUZIONOG KOEFICIJENTA

Pojavljivanje MRI u ranim 1980-im godinama radikalno je izmenio rutinsko slikovno prikazivanje primarnih i sekundarnih tumora mozga. Danas, MRI je ključni modalitet ne samo za dijagnostiku lezija, već i za procenu tipa i gradusa tumor i stepena širenja u okolno tkivo (1). Savremena MRI tehnika, DW, omogućava merenje difuzije molekula vode u tkivima. Diferenciranje morfoloških karakteristika (edem, nekroza, cista, tumorsko tkivo) određuje se merenjem razlike u difuzionom koeficijentu (ADC) koji je uzrokovan promenom pokretljivosti protona vode. Ove razlike su rezultat promena u balansu između intracelularne i ekstracelularne vode, kao i promenama u strukturi ova dva kompartmanta. DWI koristi gradijent jakog magnetnog polja da napravi intenzitet signala MRI koji je osetljiv na kretanje molekula vode (2). Prednost DW MRI se ogleda u boljem dijagnostičkom predviđanju tumorskog tipa pre operativnog zahvata. Preciznije tumorsko dijagnostikovanje omogućava kvalitetniju preoperativnu pripremu, specifičnu intraoperativnu strategiju kod kontrastno prebojenih tumora mozga, bolje sagledavanje i razumevanje tumorske vaskulature, kao i terapijske odluke koje su visoko specifične za svaki tip tumora mozga (3). Korist DWI i ADC mape u preoperativnoj dijagnozi tumora mozga je u procenjivanju celularnosti ili gradusa tumora, razlikovanja dela tumora koji postkontrastno pojačava intenzitet signala od dela tumora bez postkontrastnog pojačanja intenziteta signala, razlikovanju tumora od perifokalnog edema, tumora od nekroze ili predviđanje tumorskog odgovora na tretman (5,6). Vrednost ADC koeficijenta odražava tumorsku celularnost i proliferativnu aktivost (80). Postoji korelacija između vrednosti ADC sa jedne strane i tumorske celularnosti i tumorskog gradusa sa druge strane (5,6). Visoka vrednost ADC se može prepisati niskoj celularnosti, nekrozi ili cisti, dok niska vrednost ADC odražava gustinu i visoku celularnost tumora (6). Inverzan odnos između celularnosti i difuzibilnosti postoji kod visoko gradusnih glioma, meningioma, meduloblastoma (69,79,81).

## 7.2. INTENZITET SIGNALA NA DW I VREDNOST ADC KOEFICIJENTA GLIOMA I KORELACIJA SA PATOHISTOLOŠKIM NALAZOM

Astroцитomi su najčešće primarne neoplazme mozga u odraslih i čine više od 70% svih glioma. Visoko gradusne gliome čine anaplastični astroцитom i glioblastom, i oni predstavljaju najčešće astroцитome sa godišnjom incidencom od 3-4 na 100.000. Najmanje 80% malignih glioma jesu glioblastomi (82). Anaplastični astroцитom i glioblastom imaju tendenciju invazije okolnog moždanog tkiva. Histopatološki studije su pronašle maligne ćelije u makroskopskom uzorku moždanog parenhima udaljenog od primarnog tumora, čak i u kontralateralnoj hemisferi. U ranom stadijumu razvoja tumora, zapaža se difuzna interneuralna infiltracije sa promenama u vrednosti ADC. Samo oko 2% pacijenata sa visoko gradusnim gliomom prežive prvih 5 godina nakon dijagnoze. Jedan od glavnih faktora za lošu prognozu glioblastoma multiforme je invazivnost njegovih malignih ćelija. Ove infiltrirajuće gliomske ćelije se teško dijagnostikuju standardnim tehnikama (83). Konvencionalni MRI može da prikaže anatomske karakteristike tumora mozga, ali ne i da pruži fiziološke i funkcionalne informacije koje su od ključnog značaja za određivanje gradusa tumora, predviđanje kliničkog ishoda i tumorskog odgovora na terapiju (84). Savremene MRI tehnike, kao što je DWI koja se zasniva na Braunovom kretanju molekula vode, pokazuju da mogu pružiti informacije (85) na ćelijskom ili fiziološkom nivou (86) o ćelijskoj gustini i svojstvima ekstracelularnog matriksa. Obzirom da se ekstracelularni molekuli vode kreću slobodnije od onih u intracelularnim prostorima, izračunavanje vrednosti ADC iz DWI može poslužiti kao marker celularnosti (85). Ovaj potencijalni biomarker se dobija bez zračne aktivnosti ili kontrastnih sredstava za samo nekoliko minuta, sa dokazanom efektivnošću u predviđanju i praćenju tretmana različitih karcinoma (85). Ograničenja DWI snimanja jesu njegova loša prostorna rezolucija i potencijalni rizik ostećenja slike. DWI ne eliminiše artefakte nehomogenih struktura kao što su kosti lobanje i vazduh sinusna, kao ni ADC promene ukoliko su prisutna cistična, nekrotična i /ili hemoragijska polja (86).

DW MRI obezbeđuje kliničku dijagnozu maligniteta i ćelijsku proliferaciju glioma merenjem vrednosti ADC koeficijenta pre dobijene patohistološke potvrde maligniteta. Zahvaljujući ovome, veoma rano se može isplanirati terapijska procedura i proceniti terapijski rezultat u zavisnosti od promena vrednosti ADC koeficijenta. Vrednost ADC koeficijenta i gustina tumorskih ćelija je u negativnoj korelaciji sa WHO gradusom neoplazmi. Što je veći WHO gradus tumora, to je niža vrednost ADC koeficijenta (87). Niža vrednost ADC koeficijenta nagoveštava maligne gliome, dok visoka vrednost ADC koeficijenta odgovara nisko gradusnim astroцитomima (87,88). Rezultati dobijeni u našoj studiji potvrđuju ovu tvrdnjom, gde je astroцитoma gradus I (WHO gradus I) imao najvišu vrednost ADC koeficijenta ( $0,00063 \pm 0,00001 \text{ mm}^2/\text{s}$ ), a glioblastoma multiforme (WHO gradus IV) imao najnižu vrednost ADC koeficijenta ( $0,00008 \pm 0,00005 \text{ mm}^2/\text{s}$ ). Najniža vrednost ADC koeficijenta astroцитoma gradus II (WHO gradus 2) je signifikantno viša od ADC vrednosti anaplastičnog astroцитoma (WHO gradus 3) i glioblastoma (4,5) što potvrđuju i

rezultati dobijeni u našoj studiji. Vrednosti ADC koeficijenta kod pacijenata sa astrocitomom gradus II ( $0,00054 \pm 0,00002 \text{ mm}^2/\text{s}$ ) bile su statistički značajno više od vrednosti ADC koeficijenta kod pacijenata sa astrocitomom gradus III ( $0,00043 \pm 0,00001 \text{ mm}^2/\text{s}$ ) i glioblastomom ( $0,00008 \pm 0,00005 \text{ mm}^2/\text{s}$ ).

Međutim, gustina ćelija glioma je u pozitivnoj korelaciji sa WHO (87). Vrednosti ADC koeficijenta kod pacijenata sa anaplastičnim astrocitomom, su između vrednosti glioblastoma i astrocitoma gradus II. Ovi nalazi se podudaraju sa nalazima u većini studija (89,90,91). U seriji od 20 pacijenata sa histološki dokazanim gliomima, ADC vrednosti visoko gradusnih glioma su bile signifikantno niže od vrednosti ADC nisko gradusnih glioma (92), što se poklapa i sa našim rezultatima. Niža vrednost ADC za glioblastome u poređenju sa nisko gradusnim astrocitomima je bila zapažena i u seriji od 56 pacijenata sa intrakranijalnim tumorima (69). U našoj studiji, ADC vrednost glioblastoma ( $0,00008 \pm 0,00005 \text{ mm}^2/\text{s}$ ) je bila signifikantno niža od vrednosti astrocitoma gradus I ( $0,00063 \pm 0,00001 \text{ mm}^2/\text{s}$ ). Kvalitativnom procenom ADC mape dobija se niži signal u kontrastom prebojenom području u poređenju sa neprebojenim područjem i peritumoralnim edemom u visoko gradusnih glioma (67). Međutim, neki istraživači tvrde da ADC mapa pomaže u diferenciranju tumora od normalnog moždanog tkiva, kao i u gradiranju malignih neoplazmi, ali onemogućava da se napravi razlika između malignih i benignih tumora (70). Naši rezultati pokazuju da ADC mapa može omogućiti diferenciranje tumora od normalnog moždanog tkiva, ali isto tako i napraviti razliku između benignih i malignih tumora. Međutim, sa druge strane, pojedini istraživači tvrde da postoji veliko preklapanje vrednosti ADC koeficijenta normalnog moždanog tkiva, visoko gradusnih i nisko gradusnih neoplazmi što povlači pitanje korisnosti za individualne pacijente (69,90).

Na osnovu svojih istraživanja, Lam et al. (1), došli do oprečnog mišljenja, a to je da ne postoji signifikantna razlika između gradusa tumora na osnovu vrednosti ADC koeficijenta. Međutim, nasuprot njegovim tvrdnjama, drugi autori ističu korist DWI u proceni invazije glioma i detekciji nekrotičnog tumora (1). Takođe, zapažena je i korelacija vrednosti ADC koeficijenta nakon operacije sa postoperativnom radioterapijom i vremenom preživljavanja kod pacijenata sa glioblastomom. Signifikantno je kratko prosečno vreme preživljavanja pacijenata sa niskim vrednosti ADC koeficijenta unutar rezidualne T2 hiperintenzne zone (7).

Takođe, DWI sa izračunavanjem vrednosti ADC nam može pomoći i u diferenciranju tumorskog recidiva od promena uzrokovanih tretmanom kod pacijenata sa visoko gradusnim gliomima. Njihovo razlikovanje predstavlja veliki izazov zbog preklapanja kliničkih i radioloških karakteristika. Oba patološka entiteta se mogu prezentovati novim i/ili povećanim prebojavanjem lezije i znacima progresije. Radioterapija i hemoterapija mogu da povećaju kapilarnu propustljivost i da alterišu krvno-moždanu barijeru dovodeći do povećanog curenja kontrastnog sredstva i povećanog kontrastnog prebojavanja u odsustvu tumora. Na patohistološkom nalazu, promene uzrokovane tretmanom se karakterišu vaskularnom dilatacijom, fibrinoidnom nekrozom i endotelnim oštećenjem normalne cerebelarne vaskulature. Nasuprot njima, recidivi tumora se odlikuju prisustvom tumorskih ćelija, povećanom celularnošću i vaskularnom proliferacijom. Na DW MRI, promene uzrokovane tretmanom imaju višu vrednost ADC koeficijenta u odnosu na recidive tumora (93).



Vrednost ADC koeficijenta se može predstaviti i kao veoma dragocen dijagnostički biomarker koji je u obrnutoj korelaciji sa tumorskom celularnošću (85,86,94). Područja sa minimalnim vrednostima ADC odražavaju najvišu celularnost unutar heterogenog tumora, pa su zato ta područja veoma bitna u dijagnostičkom i prognostičkom smislu. Smatra se da, područja koja pokazuju minimum vrednosti ADC koeficijenta odgovaraju najagresivnijim fokusima unutar heterogenog tkiva tumora (86).

Takodje, nekrotična polja koja su češća odlika visoko gradusnih glioma nego nisko gradusnih, imaju višu vrednost ADC koeficijenta od cističnih polja. Visoke vrednosti ADC mogu negativno da utiču na sposobnost razlikovanja nisko gradusnih i visoko gradusnih glioma, zato što je njihova osnovna pretpostavka da visoko gradusni gliomi imaju nisku ADC vrednost. Na osnovu svoje studije, Lee et al. (95) ističu da ADC mapa zasnovana na analizi intratumorskih cističnih i nekrotičnih polja predstavlja najkorisniji metod za razlikovanje visoko gradusnih od nisko gradusnog glioma. (95).

Vrednosti ADC koeficijenta nekih tumora su u inverznom odnosu sa celularnošću i stopom odnosa jedro-citoplazma, tako da smanjena vrednost ADC koeficijenta odgovara agresivnijim tumorima. Razlike u vrednostima ADC koeficijenta odražavaju razlike u gustini celularnosti, odnosa jedro-citoplazma, ekstracelularnog matriksa, i edema. Na primer, niska vrednost ADC koeficijenta je rezultat smanjenog kretanja ekstracelularne vode u prepunom intersticijumu jedne hipercelularne oblasti, ili zbog smetnji intracelularnog kretanja vode unutar ćelije sa visokim jedarno-citoplazmatskim odnosom. Za gliome je utvrđeno da imaju vrednost ADC koeficijenta u inverznoj korelaciji sa ćelijskom gustinom i odnosom jedro-citoplazma. Niža vrednost ADC koeficijenta je u korelaciji sa agresivnijim tumorima. Calvar et al. (8) u svojoj studiji ističu da neoplazme veće agresivnosti daju veću restrikciju kretanja nego neoplazme nižeg gradusa, jer je kod njih veće zauzimanje prostora od strane tumora. Nekoliko autora ističe da niska vrednost ADC koeficijenta je pouzdan indikator visoko gradusnih glioma, ili statistički signifikantan rezultat koji može odvojiti visoko gradusne gliome i metastaze od nisko gradusnih glioma (8). Osim dokazivanja agresivnosti, dragoceni značaj ADC mape se može ogledati, pre svega i u preciznom predviđanju ponašanja tumora i praćenju tumorskog odgovora na tretman prema standardizovanim protokolima (96). Funkcionalna difuzijona mapa, koja je napravljena mapiranjem promena vrednosti ADC koeficijenta, potencijalno odražava celularnost, čime se može smatrati intuitivnim biomarkerom za anti-angiogeno lečenje malignih glioma. Hipercelularni regioni koji su definisani funkcionalnom difuzionom mapom su se pokazali kao prediktivni faktor progresije tumora. Pacijenti sa perzistentnom restrikcijom difuzije imaju bolje preživljavanje, što se objašnjava atipičnom nekrozom (85). Niža vrednost ADC koeficijenta ukazuje na visoko maligne gliome, dok visoka vrednost ADC koeficijenta odgovara nisko gradusnim astrocitomima, što se može videti i u rezultatima prethodnih istraživanja (87). Rezultati dobijeni u našoj studiji, podržavaju ove tvrdnje.

Barajas et al. (97) ukazuju da iako ADC merenja koreliraju sa gustinom tumorskih ćelija, DWI je precizniji prediktor kliničkog ishoda, dajući sposobnost ovoj tehnici da sumira dodatne neidentifikovane prognostičke biološke karakteristike tumorske agresivnosti sem ćelijske gustine. Nekoliko drugih studija je pokazalo promene u postterapeutskim

vrednostima ADC koeficijenta nakon zračenja i hemioterapije kod primarnih glijalnih tumora mozga (97). Vrednost ADC koeficijenta ima inverzni odnos sa gradusom astrocitoma. Niže vrednosti ADC koeficijenta ukazuju na maligni visoko gradusni astrocitom, dok više vrednosti ADC koeficijenta sugerišu nisko gradusne astrocitome. Na osnovu specifičnih histoloških karakteristika tumora, kao što celularnost, nuklearna atipija, mitoza, pleomorfizam, vaskularna hiperplazija i nekroza, revidirana WHO klasifikacija je podelila gliome u četiri gradusa. U odnosu na srednju-prosečnu vrednost ADC koeficijenta, minimalnu i maksimalnu vrednost ADC koeficijenta, minimalna vrednost ADC koeficijenta je najjači prognostički faktor za period preživljavanja kod pacijenata sa glioblastomom. Caseiras et al. (82), su u svom istraživanju potvrdili značajnost vrednosti ADC koeficijenta u gradiranju nisko gradusnog astrocitoma (gradus II), ali isto tako i njegovu bezvrednost za prognozu bolesti. Ni jedan od ADC parametara ne može biti koristan prediktor maligne transformacije nisko gradusnih glioma. Niske vrednosti ADC koeficijenta, nezavisno od gradusa tumora, su u korelaciji sa lošijim vremenom preživljavanja. Pretretmanski DWI sa izračunavanjem vrednosti ADC koeficijenta, može biti od velike pomoći ne samo za planiranje terapije, već i u prognostičke svrhe kod pacijenata sa visoko gradusnim astrocitomima (82). U studiji Yin et al. (98), vrednosti ADC i rADC visoko gradusnih glioma su značajno niže od vrednosti nisko gradusnih glioma. Vrednost ADC koeficijenta tumorskog parenhima je u inverznoj korelaciji sa stepenom maligniteta glioma. Takođe, Ristić-Baloš et al. (99), su potvrdili da DWI može biti koristan u difrenciranju benignih i malignih tumora od normalnog parenhima, kao i u gradiranju glioma. Rezultati našeg istraživanja poklapaju se sa prethodnim nalazima iz literature da između glijalnih tumora gradus II i gradus III postoji statistička značajnost. Vrednost ADC koeficijenta anaplastičnog astrocitoma je između vrednosti ADC koeficijenta glioblastoma i astrocitoma gradus II (90,91,100). U seriji od 20 pacijenata sa patohistološki dokazanim gliomima, vrednost ADC koeficijenta visoko gradusnih glioma je bila signifikantno niža od vrednosti nisko gradusnih glioma (92), što se podudara sa rezultatima dobijeni u našem istraživanju. Vrednost ADC koeficijenta glioblastoma ( $0,00008 \pm 0,00005 \text{ mm}^2/\text{s}$ ) je bila signifikantno niža od vrednosti ADC koeficijenta nisko gradusnih astrocitoma gradus I ( $0,00063 \pm 0,00001 \text{ mm}^2/\text{s}$ ) i gradus II ( $0,00054 \pm 0,00002 \text{ mm}^2/\text{s}$ ). Niža vrednost ADC koeficijenta kod glioblastoma u odnosu na nisko gradusne astrocitome je zabeležena u studiji od 56 pacijenata sa intrakranijalnim tumorima (69). U našoj studiji, vrednost ADC koeficijenta kod glioblastoma je bila signifikantno niža od vrednosti astrocitoma gradus I. Kvalitativnom procenom ADC mape se dokazuje niži signal u kontrasto prebojenim područjima u odnosu na neprebojeno peritumorsko tkivo i edem kod visoko gradusnih glioma (77). Međutim, neki istraživači tvrde da ADC mapa pomaže u diferenciranju tumora od normalnog tkiva mozga i gradiranju malignih neoplazmi, ali isto tako i da ADC mapa ne može napraviti razliku između malignih i benignih tumora (70). U literaturi se može naći da pojedini istraživači tvrde da postoji značajno preklapanje vrednosti ADC koeficijenta normalnog tkiva mozga, visoko gradusnih i nisko gradusnih tumora, čime se otvara pitanje dijagnostičke vrednosti ADC mape u pojedinačnim pacijentima (69,79).

### **7.3. INTENZITET SIGNALA NA DWI I VREDNOST ADC KOEFICIJENTA U PERITUMORSKOM REGIONU GLIOMA I METASTAZA I KORELACIJA SA PATOHISTOLOŠKIM NALAZOM**

Intrakranijalne metastaze i gliomi su najčešće patološke promene mozga. Kod 6% pacijenata sa novodijagnostikovanim invazivnim karcinomom se očekuje razvijanje posledične moždane metastaze koje su rezultat progresije originalnog karcinoma (101). Primarni tumori koji imaju tendenciju da daju moždane metastaze su najčešće lokalizovani na plućima, dojci, koži (melanoma), genitourinarnom traktu, debelom crevu, rektumu i paranasalnim šupljinama (102).

Precizno sagledavanje moždanih metastaza je omogućeno zahvaljujući MRI koji je evoluirao da postane najvažnije dijagnostičko sredstvo zbog svog odličnog meko-tkivnog kontrasta i sposobnosti multiplanarne rekonstrukcije. Na konvencionalnom MRI, solitarne metastaze i visoko gradusni gliomi često pokazuju slične intenzitete signala i kontrastnu prebojenost, što otežava njihovo diferenciranje (101). DWI ima važne prednosti u smislu da ne zahteva kontrastno sredstvo, brza je tehnika, a pruža kvalitativne i kvantitativne informacije koje mogu biti ne samo korisne, već i suštinske za evaluaciju tumora (102). U većini slučajeva, tumorska biopsija se vrši za histološku potvrdu, pa čak i kada postoji poznata istorija primarnog maligniteta (101). Ukoliko je moguće dobiti sve podatke MRI pregledom, ovaj neinvazivni modalitet će postati najvažniji kako u određivanju područja biopsijom uzorkovanih polja unutar samog tumora, tako i u planiranju budućih terapijskih postupaka (103). DWI, osim što otkriva tumor i daje njegove odlike, on je i jedno od potencijalnih sredstava za vrednovanje odgovora tumora i susednih područja vazogenog edema na tretman (104). Preoperativno DWI diferenciranje glioma i metastaza je važno za hirurški pristup i terapijske procese, koji mogu biti u potpunosti drugačiji. Intratumorska heterogenost može otežati selekciju vokselu interesa, dok peritumorski region, zbog svoje relativne homogenosti, može obezbediti pouzdanije i reproduktivnije rezultate (105).

Prisustvo solitarne prebojene lezije sa sličnim intenziti signalom na konvencionalnom MR, predstavlja poteskoću i izazov neuroradiologu za diferenciranje visoko gradusnog glioma i metastaze (106). Na MRI, kontrastno prebojeno jezgro malignih glioma se nalazi unutar T2 hiperintenzivnih polja tkiva koja se opisuju kao edem. Međutim, ustanovljeno je da "zona edema" nije samo reaktivno tkivo mozga, već može prezentovati i tkivo tumora ili moždano tkivo infiltrirano tumorskim ćelijama. U prethodnim studijama, u serijskim biopsijama pacijenata koji su se podvrgli kraniotomiji za maligne gliome, tumorske ćelije su se našle na 3 cm udaljene od kontrastom prebojenih margina, u serijskim biopsijama uzetih iz centra lezije prema periferiji tumorske infiltracije u T2 abnormalnom polju, pa čak i u delovima mozga koji nisu pokazali nikakav abnormalan signal na MRI. Osim toga, oko 80% tumorskog relapsa se pojavljuje unutar 2 cm od prebojene tumorske lokalizacije. Dobro je

poznato, da se kod nisko gradusnih glioma, tumorsko tkivo ponekad ne razlikuje od moždanog parenhima na CT i MRI. Različiti autori su pokušali da koriste ADC vrednosti da karakterizuju tkivo različitih komponenti tumora pri čemu su dobijeni konflikti rezultati. Šta više, ADC vrednosti nisu pouzdano potvrđene anatomske odgovarajućim biopsijama. U pojedinim studijama, koristile su se neuronavigacione biopsije i intraoperativno označena biopsijska mesta, što je omogućilo da se dobije tačna korelacija radiološkog imaging nalaza sa patohistološkim uzorkom (107). Peritumorski edem visoko gradusnih glioma, zbog svoje infiltrativne prirode, predstavlja kombinaciju infiltracije neoplastičnih ćelija i vazogenog edema (101,105,106). Kod intrakranijalnih metastaza, peritumorski edem je čisto vazogene prirode (101,106), nastao povećanjem ekstracelularne vode curenjem plazme iz tumorom alterisanih kapilara, ali bez prisustva tumorskih ćelija (105,106). Stoga, ključ za razlikovanja ova dva entiteta leži u otkrivanju promena unutar peritumorske oblasti, to jest, na području van obojenih margina na snimanju (101,106). Za precizno diferenciranje peritumorskog edema visoko gradusnih glioma i metastaza je veoma bitno sagledavanje vrednosti ADC koeficijenta. Postoji inverzna korelacija između vrednosti ADC koeficijenta sa jedne strane, i tumorske celularnosti i tumorskog gradusa na druge strane (5). Objavljeni podaci o intrakranijalnim tumorima pokazuju da visoka vrednost ADC koeficijenta se može pripisati niskoj celularnosti, nekrozi ili cisti, dok niže vrednosti ADC koeficijenta odgovaraju hipercelularnim tumorima (6). Rezultati prethodnih istraživača sugerišu da je vrednost ADC koeficijenta u korelaciji sa tumorskom celularnošću za gliome (68). Neki autori (107) su predložili primenu ADC mape kod malignih glioma da bi se verifikovala granica između tumorskog tkiva (sa smanjenom vrednošću ADC koeficijenta zbog hipercelularnosti) i peritumorskog područja (sa povećanom vrednošću ADC koeficijenta zbog prisustva vazogenog edema). Sinha et al. (91) su u svojoj studiji o visoko gradusnim gliomima utvrdili da vrednost ADC koeficijenta u prebojenom tumorskom regionu je veća od vrednosti ADC koeficijenta peritumorskog edema. Smanjena vrednost ADC koeficijenta u tumorskom tkivu odražava smanjeni volumen ekstracelularnog prostora zbog veće ćelijske gustine i povećanja intracelularne viskoznosti, sa naknadnom restrikcijom kretanja vode (107). Prosečna vrednost difuzibilnosti u T2W hiperintenznom regionu koji se graniči sa verovatno neinfiltrujućim neoplazmama (konkretno, metastaze) bile su značajno veće (198% od normalne vrednosti) od difuzione vrednosti u hiperintenznim regionima koji su u dodiru sa gliomima (158% od normalne vrednosti) (104). Kriterijumi za procenu tumorskog odgovora u neuro-onkologiji smatraju da značajno povećanje u neprebojenoj leziji predstavlja osnovu za tumorsku progresiju. Neprebojena lezija se sastoji od regiona abnormalnog FLAIR-a ili T2 hiperintenzivnosti, koja generalno ukazuje na prisustvo vazogenog edema ili infiltrativnog glioma. Edem nastaje iz tumora usled narušavanja endotelne strukture, omogućavajući intravaskularnim proteinima i tečnosti da prodru u moždani vanćelijski prostor, često šireći se duž puteva bele mase (108).

Pojedine studije su pokazale oprečna razmatranja sa tvrdnjom da tumorska vrednost ADC koeficijenta nije korisna za diferenciranje glioblastoma i metastatskih tumora (109). Međutim, Krabbe et al. (73), kao i Chiang et al. (110), su potvrdili da tumorska vrednost ADC koeficijenta moždanih metastaza je signifikantno viša od vrednosti ADC visoko gradusnih astrocitoma. Nekoliko studija je pokazalo i da je peritumorska vrednost ADC koeficijenta dragoceno dijagnostičko sredstvo za razlikovanje glioblastoma i metastatskih tumora (89).

Tien et al. (67) su u svojoj studiji prikazali da je moguće razlikovati zone peritumorske, neoplastične celularne infiltracije od predominantno tumorskog edema kada su promene lokalizovane u beloj masi u pravcu gradijenta difuzije. Takođe, oni su tvrdili da je DWI dobro prilagođen za prezentovanje moždane neoplazme, i razlikovanje tumora i nekroza, ciste i edema. Vrednosti ADC koeficijenta su, međutim, bile slične za neprebojeni tumor i vazogeni edem. Osim toga, klasifikacija tkiva kao neprebojeni tumor ili edem nije histološki potvrđena (67).

Solidni tumorski deo sa visokim intenzitetom signalom na DWI i relativno niskim ADC koeficijentom odgovara ADC mapi sa minimalnim vrednostima ADC izmerene na mestu najveće ćelijske gustine i najproliferativnijem delu tumorskog tkiva. Stepenn neovaskularizacije je najznačajniji u proceni tumorskog gradusa i maligniteta. Maligni gliomi se odlikuju povećanom angiogenezom, koja predstavlja marker histološkog grading sistema solidnog dela tumora sa najvećim intenzitetom signalom na DWI. Najveća ćelijska gustina i najveći odnos jedra i citoplazme sa manje prisutnim mezenhimalnim komponentama jesu glavne odlike anaplastičnih astrocitoma i glioma (111).

Rezultati dobijeni u našoj studiji podudaraju se sa rezultate iz literature, da su vrednosti ADC koeficijenta peritumorskog edema glioblastoma ( $0,00027 \pm 0,00026 \text{ mm}^2/\text{s}$ ) i anaplastičnog astrocitoma ( $0,00012 \pm 0,00000 \text{ mm}^2/\text{s}$ ) bila signifikantno niže od vrednosti ADC koeficijenta metastaza ( $0,00083 \pm 0,00011 \text{ mm}^2/\text{s}$ ). Ovaj nalaz može biti od dragocene vrednosti za preoperativno diferenciranje glioblastoma i metastaza. Najviša minimalna vrednost ADC koeficijenta u peritumorskom delu metastaza nedvosmisleni je pokazatelj postojanja više intracelularne i ekstracelularne frakcije vode nego kod glioblastoma (101). Na DWI, metastatski tumori mozga mogu pokazati različit intenzitet signala (SI) zavisno od njihove histologije i celularnosti. SI na DWI ukazuje na histologiju metastaza, dok vrednost ADC koeficijenta odražava tumorsku celularnost. Vrednost ADC koeficijenta dobro diferentovanih adenokarcinoma je značajno viša u poređenju sa slabo diferentovanim adenokarcinoma i tumorima drugih histoloških tipova. SI na DW dobro diferentovanih adenokarcinoma je niži u poređenju sa drugim lezijama (9). Stoga, ovo istraživanje sugerije da stepen diferencijacije može biti relevantan njihovom SI na T2W imagingu. Dobro diferentovani adenokarcinomi mogu nastati iz pluća, jajnika i materice. Metastatski tumori mozga primarno vode poreklo od neoplazmi debelog creva, pluća ili dojki.

Na osnovu rezultata istraživanja, može se zaključiti da histologija metastatskih adenokarcinoma ima veći uticaj na SI, pre nego primarna lokalizacija tumora kako se prvobitno mislilo. Vrednost njihovog ADC koeficijenta odražava celularnost metastatskih tumora mozga (112). Reich et al. (113), su objavili da nekrotični glioblastomi i metastatske ciste pokazuju hipointenzni (slobodna difuzija) signal na DWI i visoku vrednost ADC

koeficijenta. Park et al. (114), su prikazali 2 slučajeve nekrotičnih moždanih metastaza sa izrazito visokim SI na DWI, a te metastatske promene su poticale od adenokarcinoma kolona. Lai et al. (115), su pronašli samo kod jednog pacijenta sa metastazom mozga (od ukupno 23 pacijenata), primarnog porekla od adenokarcinoma debelog creva, hiperintenzni signal na DWI i nisku vrednost ADC koeficijenta. Hartmann et al. (116), su potvrdili prstenasto prebojenu metastazu adenokarcinoma sa hiperintenznim signalom na DWI i niskom vrednošću ADC koeficijenta, koja je imitirala apsces. Tung et al. (117), su prezentovali dve metastaze, obe poreklom od skvamocelularnog adenokarcinoma sa hiperintenzivnim signalom na DWI u odnosu na normalnu belu masu i niskom vrednošću ADC koeficijenta. DWI sa izračunavanjem ADC mape, se može smatrati kao pouzdana dijagnostička metoda, koja indirektno prezentuje neoplastične ćelije i vazogeni edem.

DWI peritumorskog tkiva može biti dopunska imaging metoda, ne samo za dijagnostiku i hirurški tretman visoko gradusnih glioma i metastatskih tumora, već i za praćenje tumorske rekurencije i tumorskog odgovora na tretman. Vrednosti ADC koeficijenta su značajno izmenjene (povišene) unutar vazogenog edema koji je prisutan i kod visoko gradusnih glioma i kod metastatskih tumora, što prezentuje povećanu ekstracelularnu vodu. Minimalne vrednosti ADC koeficijenta peritumoralnog edema u metastazama je signifikantno viša od ADC vrednosti visoko gradusnih glioma.

## **7.4. INTENZITET SIGNALA NA DWI I VREDNOST ADC KOEFICIJENTA KOD PERITUMORSKOG EDEMA**

Peritumorski edem predstavlja važan klinički entitet, na osnovu čijih se karakteristika mogu diferencirati neoplazme mozga. U većini slučajeva, diferenciranje dve neoplazme se može nagovestiti i iz kliničke istorije bolesti ili prisustva lezija na nekom mestu. Od kliničkog je značaja diferencirati metastazu i visokoko gradusni gliom. U mnogim kliničkim stanjima, naročito kod pacijenata sa multiplim lezijama, dijagnoza metastaze mozga je obično jednostavna i nedvosmisleno prepoznatljiva. Međutim, diferenciranje može biti otežano kod pacijenata sa prisutnom solitarnom prebojenom lezijom. Savremene MRI tehnike se sve više koriste za dobijanje fizioloških i metaboličkih informacija koje upotpunjuju anatomske informacije dobijene konvencionalnim MR (118). Većina tumora mozga je okružena sa abnormalnim T2 visokim signalom, tradicionalno nazvan "vazogeni edem".

Vazogeni edem predstavlja najčešći oblik moždanog edema koji je udružen sa tumorima mozga. Lokalni poremećaj krvno-moždane barijere povećava kapilarnu propustljivost i indukuje gradijent pritiska od vaskularnog ka ekstracelularnom kompartmentu, što rezultira zadržavanjem plazma tečnosti i proteina u ekstracelularnim prostorima (109). Nепrebojeno abnormalno polje koje okružuje prebojeno tumorsko jezgro naziva se "peritumorski edem". Kod glioma, peritumorski edem se bolje definiše terminom "infiltrativni edem" jer je predstavljen vazogenim edemom i infiltrirajućim tumorskim

ćelijama koje se nalaze iza krvno-moždane barijere, invadirajući belu masu. Diferencijano dijagnostičko razlikovanje vazogenog i infiltrativnog edema je pokušano DWI na osnovu pretpostavke da je difuzija vode olakšana u većem stepenu u vazogenom edemu nego u infiltrativnom zbog nedostatka infiltrativnih ćelije tumora koje daju restrikciju difuzije (26,109). Nekoliko studija pokazuje da je peritumorska vrednost ADC korisna za razlikovanje glioblastoma i metastatskih tumora (1,73,110). Regioni sa najmanjom vrednosti ADC koeficijenta prezentuju najveću gustinu tumorskih ćelija ili najproliferativniji deo tumora. Zbog toga, ova mesta mogu biti od dijagnostičke vrednosti u identifikovanju infiltrativnog peritumorskog edema. Neke studije su pokazale da minimalne vrednosti ADC koeficijenta imaju preoperativni prognostički značaj kod bolesnika sa malignim supratentorijalnim astroцитomom (119,120). Osim toga, merenje najniže vrednosti ADC koeficijenta unutar samog tumora može pomoći u selekciji odgovarajućeg mesta za izvođenje stereotaktičke biopsije. Stoga, analiza peritumorskih regiona može biti pouzdanija od analize same lezije (69,121). Od raznih savremenih neinvazivnih tehnika, Lee et al. (101) su ocenili samo korisnost minimalne vrednosti ADC u kontrastno prebojenom tumorskom i peritumorskom regionu za razlikovanje glioblastoma od solitarnih metastaza, zato što je DWI u većini bolnica, najlakša i najkraća tehnika, sa jednostavnom obradom podataka. Međutim, njihova studija je imala nekoliko ograničenja. U toku operacije nije bila izvršena biopsija peritumorskog edematoznog područja za histološko ispitivanje, korišćen je retrospektivni pristup za selekciju pacijenata, i subjektivan odabir ROI (101).

Citotoksični ili ćelijski edem je hiperintenzan na DWI i udružen sa smanjenom vrednošću ADC. Diferencijalna dijagnoza promena sa hiperintenzitetom takođe uključuje tumore, apscese i hemoragije, stanja koja mogu imati smanjenu vrednost ADC koeficijenta. Niska vrednost ADC koeficijenta može uslediti više zbog hipercelularnosti ili hiperviskoznosti, nego zbog citotoksičnog edema. Vazogeni edem može biti hipointenzan ili hiperintenzan na DWI, sa smanjenom vrednosti ADC koeficijenta. On je reverzibilan, ali povremeno i udružen sa citotoksičnim edemom, koji obično nije reverzibilan (10).

Citotoksični edem karakteristično pokazuje hiperintenzitet na DWI, udruženu sa opadanjem vrednosti ADC koeficijenta. Precizni mehanizmi koji leže u smanjenju vrednosti ADC koeficijenta su nepoznati. Najznačajnije objašnjenje je pomeranje ekstracelularne tečnosti u intracelularni prostor. Međutim, zapaženih 40% smanjenja u vrednosti ADC, ne mogu biti objašnjene samo povećanjem intracelularne vode pa čak i ako sva ekstraćelijska tečnost ide intraćelijski (75). Smanjenje difuzije molekula vode u intraćelijskom prostoru može biti objašnjeno velikim brojem intraćelijskih organela koje mogu biti prepreka za difuziju. Smanjenje intraćelijskog ADC može biti zbog smanjenja energetske zavisne intraćelijske cirkulacije ili povećane viskoznosti citoplazme usled edematoznih intraćelijskih organela (76). Tumori, hemoragije, abscesi i koagulativne nekroze se, takođe, karakterišu smanjenjem ADC. Mehanizmi fundamentalni za smanjenje vrednosti ADC u ovim lezijama se ne znaju, ali mogu biti povezani sa patološkom hipercelularnošću ili viskoznošću tkiva (77,78).

## 8. ZAKLJUČAK

1. Vrednosti ADC koeficijenta kod pacijenata sa astroцитomom gradus I su statistički značajno više od ADC vrednosti pacijenata sa astroцитomom gradus II, astroцитomom gradus III i glioblastoma multiforme.
2. Vrednosti ADC koeficijenta kod pacijenata sa astroцитomom gradus II su statistički značajno više od vrednosti ADC koeficijenta pacijenata sa astroцитomom gradus III i glioblastoma multiforme.
3. Vrednosti ADC koeficijenta kod pacijenata sa astroцитomom gradus III su statistički značajno niže od vrednosti ADC koeficijenta pacijenata sa astroцитomom gradus II, a statistički značajno više od vrednosti ADC koeficijenta pacijenata sa glioblastoma multiforme.
4. Vrednosti ADC koeficijenta kod pacijenata sa glioblastoma multiforme su statistički značajno niže od vrednosti ADC koeficijenta pacijenata sa astroцитomom gradus I, astroцитoma gradus II, astroцитoma gradus III.
5. Vrednosti ADC koeficijenta kod nisko gradusnih glioma (astroцитoma gradus I i astroцитoma gradus II) su statistički značajno više od vrednosti ADC koeficijenta pacijenata sa visoko gradusnim gliomima (astroцитoma gradus III i glioblastoma multiforme).
6. Vrednosti ADC koeficijenta peritumorskog regiona kod visoko gradusnih glioma (astroцитoma gradus III i glioblastoma multiforme) su statistički značajno niže od vrednosti ADC koeficijenta kod pacijenata sa metastazama.
7. Vrednosti ADC mape koreliraju sa stepenom maligniteta gljalnih tumora.



## 9. LITERATURA

1. Rollin N, Guyotat J, Streichenberger N, Honnorat J. Clinical relevance of diffusion and perfusion magnetic resonance imaging in assessing intra-axial brain tumors. *Neuroradiology* 2006; 8: 150–159.
2. Hein PA, Eskey CJ, Dunn JF, Eugen B. Diffusion-weighted imaging in the follow-up of treated high-grade gliomas: tumor recurrence versus radiation injury. *Am J Neuroradiol* 2004; 25: 201–209.
3. Cha SM, Lupo MH. Differentiation of glioblastoma multiforme and single brain metastasis by peak height and percentage of signal intensity recovery derived from dynamic susceptibility-weighted contrast-enhanced perfusion mr imaging. *Am J Neuroradiology* 2007; 28:1078–84.
4. Baehring JM, Bi WL, Bannykh S, Piepmeier JM, Fulbright RK. Diffusion MRI in the early diagnosis of malignant glioma. *J Neurooncology* 2007; 82: 221–225.
5. Yamasaki F, Kurisu K, Satoh K. Apparent diffusion coefficient of human brain tumors at MR imaging. *Radiology* 2005; 235:985–991.
6. Yang D, Korogi Y, Sugahara T. Cerebral gliomas: prospective comparison of multivoxel 2D chemical-shift imaging proton MR spectroscopy, echoplanar perfusion and diffusionweighted MRI. *Neuroradiology* 2002; 44: 656–666.
7. Higano S, Yun X, Kumabe T. Malignant Astrocytic Tumors: Clinical importance of apparent diffusion coefficient in prediction of grade and prognosis. *Radiology* 2006; 241(3). 839-846.
8. Calvar JA, Meli FJ, Romero C, Calcagno ML., Ya'nez P, A.R. Martinez AR et al. Characterization of brain tumors by MRS, DWI and Ki-67 labeling index. *Journal of Neuro-Oncology* 2005; 72: 273–280.
9. Hayashida YT, Morishita HS. Diffusion-weighted imaging of metastatic brain tumors: comparison with histologic type and tumor cellularity. *Am J Neuroradiology* 2006; 27: 1419–25.
10. Moritani T, Ekholm S, Westesson PL. Diffusion-weighted mr imaging of the brain. Springer-Verlag Berlin Heidelberg; 2005.
11. Takayasu T, Yamasaki F, Tominaga A, Hidaka T. A pituitary abscess showing high signal intensity on diffusion-weighted imaging. *Neurosurgery Review* 2006; 29: 246–248.

12. Cartes-Zumelzu FW, Stavrou I, Castillo M, Eisenhuber E, Knosp E, Thurnher MM. Diffusion-weighted imaging in the assessment of brain abscesses therapy. *Am J Neuroradiology* 2004; 25: 1310-1317.
13. Filippi CG, Edgar MA, Ulug AM, Prowda JC, Heier LA, Zimmerman RD. Appearance of meningiomas on diffusion-weighted images: correlating diffusion constants with histopathologic findings. *Am J Neuroradiology* 2001; 22: 65–72.
14. Ali-Osman F. *Brain Tumors*. New Jersey: Humana Press Inc; 2005.
15. de Monte F, Gilbert RM, Mahajan A, McCutcheon EI. *Tumors of the brain and spine*. Springer Science Business Media; 2007.
16. Newton H. *Handbook of brain tumor chemotherapy*. Amsterdam: Elsevier; 2006.
17. Kostić A. *Kliničke, patohistološke i morfometrijske karakteristike astrocitoma mozga [magistraska teza]*. Niš; Medicinski fakultet: 2005.
18. Edge SB, Byrd DR, Compton CC, Fritz AG, Greene FL, Trotti A. *AJCC Cancer staging manual*, 7th ed. New York; 2010.
19. Kornienko VN, Pronin IN. *Diagnostic neuroradiology*. Springer Verlag Berlin Heidelberg; 2009.
20. Osborn OA, Salzman KL, Barkovich J, et al. *Diagnostic imaging brain*. Amirsys; 2010.
21. Yousem MD, Zimmerman RD, Grossman IR. *Neuroradiology: The Requisites*, 3<sup>rd</sup> ed. Mosby Elsevier; 2010.
22. Baehring MJ, Piepmeier MJ. *Brain tumors*. Informa Healthcare USA. Inc; 2007.
23. Abbas K, Mitchell F. *Robbins basic pathology*. 8th ed. Saunders Elsevier; 2007.
24. Schiffers D. *Brain tumor pathology: Current diagnostic hotspots and pitfalls*. Springer; 2006.
25. Low grade and anaplastic gliomas: Differences in architecture evaluated with diffusion-tensor MR imaging. *Radiology* 2006; 239 (1):217-222.
26. Cha S. Update on brain tumour imaging: from anatomy to physiology. *Am J Neuroradiol* 2006; 27:475–487.
27. Hahn EL Spin echoes. *Phys Rev* 1950; 80:580-93.
28. Carr HY, Purcell EM. Effects of diffusion on free precession in nuclear magnetic resonance experiments. *Phys Rev* 1954; 94:630-9.
29. Stejskal EO, Tanner JE. Spin diffusion measurements: spin echoes in the presence of a time-dependent field gradient. *J Chem Phys* 1965; 242:288-92.
30. Lauterbur PC. Image formation by induced local interactions: examples employing nuclear magnetic resonance. *Nature* 1973; 242:190-1.

31. Damadian R. NMR in cancer. *Physiol Chem Phys*. 1977; 9:97-100.
32. Mansfield P, Grannell PK: NMR 'diffraction' in solids? *J Phys C* 1973; 6:422-426.
33. Mansfield P, Maudsley AA: Medical imaging by NMR. *Br J Radiology* 1977; 50:188-194.
34. Damadian R, Goldsmith M, Minkoff L: NMR in cancer: Fonar image of the live human body. *Physiol Chem Phys* 1977; 8:97-108.
35. Hinshaw WS, Bottomley PA, Holland GN: Radiographic thin section of the human wrist by nuclear magnetic resonance. *Nature* 1977; 270:722-723.
36. Hawkes RC, Holland GN, Moore WS, Worthington BS: NMR tomography of the brain: a preliminary clinical assessment with demonstration of pathology. *J Comput Assist Tomogr* 1980; 4:577-586.
37. Le Bihan D. Looking into the functional architecture of the brain with diffusion MRI. *Nat Rev Neurosci*. 2003;4:469-480.
38. Le Bihan D, van Zijl P. From the diffusion coefficient to the diffusion tensor. *NMR Biomed* 2002;15:431-434.
39. Wesbey GE, Moseley ME, Ehman RI. Translational molecular self-diffusion in magnetic resonance imaging: effects and applications. *Invest Radiol* 1984; 19: 491-498.
40. Le Bihan D, Breton E. Imagerie de diffusion in vivo par résonance magnétique nucléaire. *CR Acad Sci Paris* 1985; 301:1109-1112.
41. Merboldt KD, Hanicke W, Frahm J. Self-diffusion NMR imaging using stimulated echoes. *J Magn Reson* 1985; 64: 479-486.
42. Taylor DG, Bushell MC. The spatial mapping of translational diffusion coefficients by the NMR imaging technique. *Phys Med Biol* 1985; 42: 288-292.
43. Moseley ME, Cohen Y, Mintorovitch J et al. Early detection of regional brain ischemia in cats: comparison of diffusion- and  $T_2$ -weighted MRI and spectroscopy. *Magn Reson Med* 1990;14: 330-346.
44. Moseley ME, Cohen Y, Kucharczyk J. Diffusion weighted MR imaging of anisotropic water diffusion in cat central nervous system. *Radiology* 1990; 187: 439-446.
45. Hansen JR. Pulsed NMR study of water mobility in muscle and brain tissue. *Biochim Biophys Acta* 1971; 230: 482-486.
46. Cleveland GG, Chang DC, Hazelwood CF, Rorschach HE. Nuclear magnetic resonance measurement of skeletal muscle. Anisotropy of the diffusion coefficient of the intracellular water. *Biophys J* 1976;16: 1043-1053.

47. Doran M, Hajnal J, Van Bruggen N, King MD, Young IR, Bydder GM. Normal and abnormal white matter tracts shown by MR imaging using directional diffusion weighted sequences. *J Comput Assist Tomogr* 1990;14: 865–873.
48. Chenevert TL, Brunberg JA, Pipe JG. Anisotropic diffusion within human white matter: demonstration with NMR techniques in vivo. *Radiology* 1990;177: 401–405.
49. Warach S, Gaa J, Siewert B, Wielopolski P, Edelman RR. Acute human stroke studied by whole brain echo planar diffusion-weighted magnetic resonance imaging. *Ann Neurology* 1995; 37: 231–24.
50. Bukte Y, Paksoy Y, Genc E, Uca AU. Role of diffusionweighted MR in differential diagnosis of intracranial cystic lesions. *Clin Radiol* 2005;60:375–383.
51. Le Bihan D, Turner R. Intravoxel incoherent motion imaging using spin echoes. *Magn Reson Med* 1991;19:221–227.
52. Hesseltine S. et al. Application of diffusion tensor imaging and fibre tractography. *Appl Radiol* 2007; 1:8–23.
53. Zimmerman RD. Is there a role for diffusion weight imaging in patients with brain tumors or is the „bloom off the rose,,? *AJNR* 2001; 22(6):1013-4.
54. Buxton RB, Lawrence RF, Pottumarthi PV. Principles of Diffusion and Perfusion MRI. In: Edelman RR, Zlatkin MB, Hesselink JR editor. *Clinical Magnetic Resonance Imaging*. 2nd ed. Philadelphia: WB Saunders Company; 1996:233-270.
55. Neska-Matuszewska M, Zimny A, Kałwak K, Sasiadek MJ. Central nervous system lymphoma in a 3-year-old male suffering from a severe juvenile xanthogranuloma - the usefulness of perfusion weighted imaging and diffusion weighted imaging in the diagnostics of pediatric brain tumors. *Pol J Radiology* 2015;19 (80): 31-5.
56. Brown R. A brief account of microscopical observations made in the months of June, July and August 1827 on the particles contained in the pollen of plants; and on the general existence of active molecules in organic and inorganic bodies. *Philosoph Mag* 1828;4: 161.
57. Einstein A. In Furthe R, Cowper AD editors. *Investigations on the theory of Brownian motion*. New York: Dover; 1956.
58. Adam A, Dixon AK. Grainger & Allison's Diagnostic Radiology. 5th ed. New York: Elsevier Churchill Livingstone; 2008.
59. Derek KJ. Fundamentals of diffusion MR imaging. In Gillard JH, Waldman AD, Barke PB editors. *Clinical MR Neuroimaging*. New York: Cambridge University Press; 2005.

60. Peter CM, van Zijl, Nagrae-Poetscher L, Mori S. Quantitative diffusion imaging MR imaging. In Fillipi M, De Stefano N, Dousset V, McGowan JC editors. MR imaging in white matter diseases of the brain and spinal cord. Springer Berlin Heidelberg; 2005.
61. Sánchez-González J, Lafuente-Martínez J. Diffusion-weighted imaging: Acquisition and biophysical basis. In Luna A, Ribes R, Soto JA editors. Diffusion MRI outside of brain. Berlin: Springer Verlag Heidelberg; 2012.
62. Schaefer WP, Grant EP, Gonzalez RG. Diffusion-weighted MR imaging of the brain. *Radiology* 2000; 217: 331-345.
63. Le Bihan D. MR imaging of intravoxel incoherent motions: application to diffusion and perfusion in neurologic disorders. *Radiology* 1986; 161:401-407.
64. Simpson JH, Carr HY. Diffusion and nuclear spin relaxation in water. *Phys Rev* 1958;111:1201-2.
65. Poncelet BP, Wedeen VJ, Weisskoff RM, Cohen MS. Brain parenchyma motion: measurement with cine echo-planar MR imaging. *Radiology* 1992; 185:645-51.
66. Enzmann DR, Pelc NJ. Brain motion: measurement with phase-contrast MR imaging. *Radiology* 1992; 185:653-60.
67. Tien RD, Felsberg GJ, Friedman H, Brown M, MacFall J. MR imaging of high-grade cerebral gliomas: value of diffusion-weighted echoplanar pulse sequences. *Am J Roentgenology* 1994; 162:671–677.
68. Gauvain KM, McKinstry RC, Mukherjee P, et al. Evaluating pediatric brain tumor cellularity with diffusion-tensor imaging. *Am J Roentgenology* 2001; 177:449–454 .
69. Kono K, Inoue Y, Nakayama K, et al. The role of diffusion- weighted imaging in patients with brain tumors. *Am J Neuroradiology* 2001; 22:1081–1088 .
70. Bulakbasi N, Kocaoglu M, Ors F, Tayfun C, Ucoz T. Combination of single-voxel proton MR spectroscopy and apparent diffusion coefficient calculation in the evaluation of common brain tumors. *Am J Neuroradiology* 2003; 24:225–233.
71. Sugahara T, Korogi Y, Kochi M, et al. Usefulness of diffusion-weighted MRI with echoplanar technique in the evaluation of cellularity in gliomas. *J Magn Reson Imag* 1999; 9: 53–60
72. Stadnik TW, Demaerel P, Luypaert RR, et al. Imaging tutorial: differential diagnosis of bright lesions on diffusion- weighted MR images. *Radiographics* 2003; 23:E7–7.
73. Krabbe K, Gideon P, Wagn P, Hansen U, Thomsen C, Madsen F. MR diffusion imaging of human intracranial tumours. *Neuroradiology* 1997; 39:483–489
74. Asao C, Korogi Y, Kitajima M, Nishimura R, Baba Y, Kochi M, et al. Diffusion-weighted MR imaging of radiation-induced brain injury: the usefulness for differentiation from tumor recurrence. *Am J Neuroradiol* 2005; 26(6):1455-60.
75. Duong TO, Ackerman JJH, Ying HS, et al. Evaluation of extra- and intracellular apparent diffusion in normal and globally ischemic rat brain via <sup>19</sup>F NMR. *Magn Reson Med* 1998; 40:1–13.

76. van der Toorn A, Sykova EDRM, Vorisek I, et al. Dynamic changes in water ADC, energy metabolism, extracellular space volume, and tortuosity in neonatal rat brain during global ischemia. *Magn Reson Med* 1996; 36:52–56.
77. Crasto GS, Ruda R, Cassoni P, Ducati A, Davini O, de Lucchi R, et al. Diffusion weighted magnetic resonance imaging and ADC maps in diagnosis of intracranial cystic or necrotic lesions. A retrospective study on 49 patients. *Neuroradiol J* 2007; 20(6): 666-75.
78. Desprechins B, Stadnik T, Koerts G, et al. Use of diffusion-weighted MR imaging in differential diagnosis between intracerebral necrotic tumors and cerebral abscesses. *Am J Neuroradiology* 1999; 20:1252–1257.
79. Guo AC, Cummings TJ, Dash RC, Provenzale JM. Lymphomas and high-grade astrocytomas: comparison of water diffusibility and histologic characteristics. *Radiology* 2002; 224:177–183.
80. Brynolfsson P, Nilsson D, Henriksson R, Hauksson J, Karlsson M, Garpebring A, et al. ADC texture—An imaging biomarker for high-grade glioma? *Medical Physics* 2014; 41(10): 101903.
81. Wilke M, Eidenschink A, Muller-Wehrich S, Auer DP. MR diffusion imaging and <sup>1</sup>H spectroscopy in a child with medulloblastoma. A case report. *Acta Radiology* 2001; 42:39–42 .
82. Zulfiqar M, Yousem DM, Lai H. ADC Values and Prognosis of Malignant Astrocytomas: Does lower ADC predict a worse prognosis independent of grade of tumor? *Am Journal Radiology* 2013; 200(3): 624–629.
83. Kallenberg K, Goldmann T, Menke J, Strik H, Bock HC, Stockhammer F, et al. Glioma infiltration of the corpus callosum: early signs detected by DTI. *J Neurooncology* 2013; 112(2): 217–222.
84. Wang S, Kim S, Melhem ER. Diffusion tensor imaging: Introduction and applications to brain tumor characterization. In: Pillai JJ editor. *Functional brain tumor imaging*. New York. Springer Science Business Media; 2014. p27-38
85. Hwang EJ, Cha Y, Lee EL, Yun TJ, Kim TM, Park CK, et al. Early response evaluation for recurrent high grade gliomas treated with bevacizumab: a volumetric analysis using diffusion-weighted imaging. *J Neurooncology* 2013; 112(3): 427–435.
86. Nakamura H, Murakami R, Hirai T, Kitajima M, Yamashita Y. Can MRI-derived factors predict the survival in glioblastoma patients? *Acta Radiology* 2013; 54(2): 214-20.
87. Chen SD, Hou PF, Lou L, Jin X, Wang TH, Xu JL. The correlation between MR diffusion-weighted imaging and pathological grades on glioma. *Eur Rev Med Pharmacol Sci* 2014; 18(13):1904-9.
88. Noguchi K, Watanabe N, Nagayoshi T, et al. Role of diffusion weighted echo-planar MRI in distinguishing between brain abscess and tumour: a preliminary report. *Neuroradiology* 1999; 41:171–174.

89. Stadnik TW, Chaskis C, Michotte A, et al. Diffusion-weighted MR imaging of intracerebral masses: comparison with conventional MR imaging and histologic findings. *Am J Neuroradiology* 2001; 22:969–976
90. Castillo M, Smith JK, Kwock L, Wilber K. Apparent diffusion coefficients in the evaluation of high-grade cerebral gliomas. *Am J Neuroradiology* 2001; 22 (1): 60–64.
91. Sinha S, Bastin ME, Whittle IR, Wardlaw JM. Diffusion tensor MR imaging of high grade cerebral gliomas. *Am J Neuroradiology* 2002; 23(4): 520–527.
92. Sugahara T, Korogi Y, Kochi M, Ikushima I, Shigematu Y, Hirai T, et al. Usefulness of diffusion-weighted MRI with echo-planar technique in the evaluation of cellularity in gliomas. *J Magn Reson Imaging* 1999; 9(1): 53–60
93. Prager AJ, Martinez N, Beal K, Omuro A, Zhang Z, Young R. Diffusion and perfusion MRI to differentiate treatment-related changes including pseudoprogression from recurrent tumors in high grade gliomas with histopathologic evidence. *Am J Neuroradiology* 2015. [Epub ahead of print].
94. Ryu YJ, Choi SH, Park SJ, Yun TJ, Kim JH, Sohn CH. Glioma: application of whole-tumor texture analysis of diffusion-weighted imaging for the evaluation of tumor heterogeneity. *PLoS One* 2014; 30;9(9).
95. Lee J, Choi SH, Kim JH, Sohn CH, Lee S, Jeong J. Glioma grading using apparent diffusion coefficient map: application of histogram analysis based on automatic segmentation. *NMR Biomed* 2014; 27(9):1046-52.
96. Yeom KW, Lober RM, Andre JB, Fisher PG, Barnes PD, Edwards MSB, et al. Prognostic role for diffusion-weighted imaging of pediatric optic pathway glioma. *J Neurooncology* 2013; 113(3): 479–483.
97. Barajas RF, Rubenstein JLL, Chang JS, Hwang J, Cha S. Diffusion-weighted mr imaging derived apparent diffusion coefficient is predictive of clinical outcome in primary central nervous system lymphoma. *Am J Neuroradiology* 2010; 31(1): 60–66.
98. Yin Y, Tong D, Liu XY, Yuan TT, Yan YZ, Ma Y, et al. Correlation of apparent diffusion coefficient with Ki-67 in the diagnosis of gliomas. *Zhongguo Yi Xue Ke Xue Yuan Xue Bao* 2012; 34(5): 503-8.
99. Ristić Baloš D, Gavrilovic S, Lavrnica S, Vasic B, Mačvanski M, Damjanovic D, et al. Proton magnetic resonance spectroscopy and apparent diffusion coefficient in evaluation of solid brain lesions. *Vojnosanit Pregl* 2013; 70(7): 637–644.
100. Bergui M, Zhong J, Bradac GB, Sales S. Diffusion-weighted images of intracranial cystlike lesions. *Neuroradiology* 2001; 43(10): 824–829.
101. Lee EJ, Brugge K, Mikulis D, Choi DS, Bae JM, Seon Kyu Lee, Moon SY. Diagnostic value of peritumoral, minimum apparent diffusion coefficient for differentiation of glioblastoma multiforme from solitary metastatic lesions. *AJR* 2011; 196: 71–76.
102. Bozgeyik Z, Onur MR, Poyraz AK. The role of diffusmors. *European Journal of Radiology* 2005; 55: 393–400

103. Kitis O, Hakan A H, Calli C, Yuntan N, Akalin T, Yurtseven T. Minimum apparent diffusion coefficients in the evaluation of brain tumors. *European Journal of Radiology* 2005; 55: 393–400.
104. Provenzale JM, McGraw P, Mhatre P, Guo AC, Delong D. Peritumoral brain regions in gliomas and meningiomas: investigation with isotropic diffusion-weighted mr imaging and diffusion-tensor mr imaging. *Radiology* 2004; 232: 451–460.
105. Tsougosa I, Svolosa P, Kousia E, Fountasb K, Theodoroua K, Fezoulidisc I, Kapsalaki E. Differentiation of glioblastoma multiforme from metastatic brain tumor using proton magnetic resonance spectroscopy, diffusion and perfusion metrics at 3 T. *Cancer Imaging* 2012; 12: 423-436.
106. Han C, Huang S, Guo J, Zhuang X, Han H. Use of a high b-value for diffusion weighted imaging of peritumoral regions to differentiate high-grade gliomas and solitary metastases *J Magn Reson Imaging* 2014. [Epub ahead of print].
107. Pauleit D, Langen KJ, Floeth F, Hautzel H, Riemenschneider MJ, Reifenberger G, et al. Can the apparent diffusion coefficient be used as a noninvasive parameter to distinguish tumor tissue from peritumoral tissue in cerebral gliomas? *Journal Of Magnetic Resonance Imaging* 2004; 20: 758–764.
108. LaViolette PS, Mickevicius NJ, Cochran EJ, Rand SD, Connelly J, Bovi JA et al. Precise ex vivo histological validation of heightened cellularity and diffusion-restricted necrosis in regions of dark apparent diffusion coefficient in 7 cases of high-grade glioma. *Neuro Oncology* 2014; 16(12): 1599-606.
109. Oh J, Cha S, Aiken AH, et al. Quantitative apparent diffusion coefficients and T2 relaxation times in characterizing contrast enhancing brain tumors and regions of peritumoral edema. *J Magn Reson Imaging* 2005; 21:701–708.
110. Chiang IC, Kuo YT, Lu CY et al. Distinction between high-grade gliomas and solitary metastases using peritumoral 3-T magnetic resonance spectroscopy, diffusion, and perfusion imagings. *Neuroradiology* 2004; 46:619–627
111. Hu YC, Yan LF, Wu L, Du P, Chen BY, Wang L et al. Intravoxel incoherent motion diffusion-weighted MR imaging of gliomas: efficacy in preoperative grading. *Sci Rep* 2014; 4:7208.
112. Hayashida Y, Hiraia T, Morishitaa S, Kitajimaa M, Murakamia R, Korogic Y, et al. Diffusion-weighted Imaging of Metastatic Brain Tumors: Comparison with Histologic Type and Tumor Cellularity. *AJNR* 2006; (27): 1419-1425.
113. Reiche W, Schuchardt V, Hagen T, et al. Differential diagnosis of intracranial ringenhancing cystic mass lesions – role of diffusion weighted imaging (DWI) and diffusion tensor imaging (DTI). *Clin Neurol Neurosurg* 2010;112(3): 218–25.
114. Park SH, Chang KH, Song IC, et al. Diffusion-weighted MRI in cystic or necrotic intracranial lesions. *Neuroradiology* 2000; 42: 76–721.
115. Lai PH, Hsu SS, Ding SW, et al. Proton magnetic resonance spectroscopy and diffusionweighted imaging in intracranial cystic mass lesions. *Surg Neurol* 2007; 68(1): S25–36.



116. Hartmann M, Jansen O, Heiland S, Sommer C, Münkler K, Sartor K. Restricted diffusion within ring enhancement is not pathognomic for brain abscess. *AMJR* 2001; 22: 1738–42.
117. Tung GA, Evangelista P, Rogg JM, Duncan 3rd JA. Diffusion-weighted MR imaging of rim-enhancing brain masses: is markedly decreased water diffusion specific for brain abscess? *Am J Roentgenology* 2001; 177: 709–12.
118. Law M, Cha S, Knopp EA, Johnson G, Arnett J, Litt AW. High-grade gliomas and solitary metastases: differentiation by using perfusion and proton spectroscopic MR imaging. *Radiology* 2002; 222: 715–721.
119. Higano S, Yun X, Kumabe T, et al. Malignant astrocytic tumors: clinical importance of apparent diffusion coefficient in prediction of grade and prognosis. *Radiology* 2006; 241: 839–846.
120. Murakami R, Sugahara T, Nakamura H, et al. Malignant supratentorial astrocytoma treated with postoperative radiation therapy: prognostic value of pretreatment quantitative diffusion-weighted MR imaging. *Radiology* 2007; 243: 493–499.
121. Eis M, Els T, Hoehn-Berlage M, Hossmann KA. Quantitative diffusion MR imaging of cerebral tumor and edema. *Acta Neurochir Suppl (Wien)* 1994; 60: 344–346.