

UNIVERZITET U BEOGRADU  
MEDICINSKI FAKULTET U BEOGRADU

Vesna M. Vilendečić

POREĐENJE TERAPIJSKOG EFEKTA  
NOVE GENERACIJE PREKRIVENIH I  
NEPREKRIVENIH METALNIH STENTOVA  
KOD MALIGNOG ZASTOJA ŽUČI

Doktorska disertacija

Beograd, 2014.

UNIVERSITY OF BELGRADE

FACULTY OF MEDICINE

Vesna M.Vilendečić

COMPARISON OF THE THERAPEUTIC  
EFFECT OF NEW GENERATION COVERED  
AND METAL UNCOVERED  
STENTS IN MALIGNANT BILE STASIS

Doctoral Dissertatio

Belgrade, 2014

MENTOR:

Vanredni Profesor Radiologije, Dr Dragan Mašulović,  
Medicinski fakultet, Univerziteta u Beogradu

ČLANOVI KOMISIJE:

1.Prof.Dr.Željko Marković,redovni profesor radiologije  
Medicinski fakultet Univerziteta u Beogradu

2.Prof.Dr.Đordije Šaranović,redovni profesor radiologije  
Medicinski fakultet Univerziteta u Beogradu

3.Prof.Dr.Ljiljana Radošević Jelić,profesor radiologije, u penziji

DATUM ODBRANE : \_\_\_\_\_

## ZAHVALNICA

Zahvana na Božjoj milosti koja mi je otvorila put i ukazala srećne okolnosti da se u trenutku kad je medicina već daleko odmakla na polju lečenja ovog patološkog entiteta, pružim svoj skromni doprinos ovom disertacijom. Stoga se zahvaljujem svim doajenima radiologije i gastroenterologije, koji su nama koji smo se te teme dotakli utabali staze .

Zahvaljujem se Njegovom Prvosveštenstvu, Vladiki Andreju na blagoslovu i blagonaklonosti akademskom radu u domenu bioetičkog konteksta ove doktorske disertacije.

Posebno se zahvaljujem Mentoru Profesoru Draganu Mašuloviću na sveobuhvatnoj i sveprisutnoj stručnoj i naučnoj pomoći, podršci i blagonaklonosti u dugovremenom iscrpnom radu na osvarenju ovog istraživanja i doktorske disertacije na tu temu.

Zahvaljujem se Profesoru Željku Markoviću na njegovom dijagnostičkom vizionarstvu u radiologiji kao i osećaju i smislu za inovacije, zahvaljujući kojoj ovaj stent primarno namenjen urološkim indikacijama i anatomskim lokalitetima, našao primenu i u bilijarnim indikacijama.

Zahvaljujem se korporaciji Allium jer su mi ukazali poverenje u monitoringu ovog projekta i zahvalna sam im što su mi pružili šansu da ih ekskluzivno promovišem na Kongresu Interventne radiologije u Japanu 2006.god.

Zahvaljujem se Doc. Dr Biljani Vasiljković Marković na pomoći i kolegijalnosti u sticanju znanja iz interventne radiologije i stentinga.

Zahvaljujem se osoblju Odeljenja Interventne radiologije i Kabineta za imidžing dijagnostiku KCS.

Zahvaljujem se svima onima koji su mi na posredan ili neposredan način, rečju, delom, svesno i nesvesno, pružili podršku, pomoć i potporu u izradi ovog dela.

U slavu Gospoda,

Blagodarna na svemu što jesam i velikoj Njegovoj milosti da uspem na putu realizacije doktorske disertacije čiji je cilj bio ostvarenja naučnog doprinosa iz oblasti kojom se selektivno bavim , u želji da ujedno objasnim veličinu i prisustvo Božanske ljubavi u medicini ,s nadom da će mi Gospod pomoći da životom svojim posvedočim i da ostavim skromni doprinos svojoj deci, generacijama i onima koji će to prepoznati.

Doktorsku disertaciju posvećujem svojim divnim roditeljima, svom ocu, Momčilu M.Stojanoviću i svojoj majci Miroslavi Ž.Stojanović, kojima je više nego bilo kome pod ovim nebom stalo da ovo delo ugleda svetlost dana, zahvalna na nesebičnoj i beskrajnoj roditeljskoj ljubavi i podstreku, kao i svom voljenom bratu, doktoru nauka iz oblasti fizike, Vladimiru M. Stojanoviću, motivisana snagom ljubavi za svoje najmilije, moje mile anđele , Jovanu i Aleksandra.

U Beogradu, 20. mart 2014. godine

Mr Sci Dr Vesna Vilendečić

## REZIME

Različiti patološki entiteti u abdomenu, najčešće maligni, u jednom trenutku svoje patogeneze, kao posledicu daju različiti stepen staze. Bilijarna opstrukcija se proučava i terapijski razmatra od trenutka kada se shvatilo da je značajnija za preživljavanje pacijenta u odnosu na osnovnu bolest koja je izazvala. Poremećaj dinamike oticanja žuči se najdirektnije odražava na čitav niz metaboličkih i hemodinamskih procesa i bez obzira na trenutni stadijum bolesti, diktira vitalnu ugroženost bolesnika. Zato ne treba da čudi što istorija bilijarnih stentova, već sa aspekta sadašnjeg trenutka u medicini obiluje velikim interesovanjem (1) i veoma sistematičnim pristupom usavršavanja materijala i tehnologije izrade stentova (2), kao i tehnike postavljanja. Ekspanzija kliničke primene minimalno invanzivnih tehnika lečenja tokom poslednje decenije nije u većoj meri smanjila incidencu ove bolesti, ali je u velikoj meri povećala stepen preživljavanja (3).

U slučaju ireverzibilne holestaze interventna radiologija je ponudila primenu biokompatibilnih metalnih stentova različitih metalnih legura, dizajna, načina postavljanja i dužine nošenja. U grupi bolesnika sa holestazom bilo maligne bilo benignne etiologije metalni stentovi su prihvaćeni kao terapijska metoda izbora, obzirom na naša klinička iskustva i iskustva iz literature na terenu prethodnih terapijskih procedura (5). Metalni stentovi ostvarili su svoju predominaciju na terenu procedura koje se primenjuju pre planiranja radikalnih rekonstruktivnih operacija, a po rezultatima iz literature, definitivno su terapijska metoda izbora za neoperabilne forme ovih oboljenja (6).

Pre primene u interventnoj radiologiji metalni stentovi su se klinički legitimno pojavili u oblastima endovaskularnih rekanalizacija i lečenju maligne ahalazije jednjaka. U mnogim indikacijama metalni implantanti su stekli značaj terapijske metode izbora (7). Tokom dve decenije stečena su brojna iskustva od značaja za primenu ove metodologije, a brojni radovi na tu temu svedočanstvo su da su pojedini stentovai postali sastavni deo medicinskog rečnika (6).

Višedecenijsko iskustvo stečeno u primeni kateterskih stentova rezultiralo je razmišljanjem o primeni metala kao materijala za izradu stentova u medicini, čija je primena aktuelna i danas. Evolutivnom integracijom endoskopske hirurgije i interventne radiologije nastali su metalni stentovi- kao pokušaj da se na efikasan i trajan način reši problem relativno visokog procenta recidiva postoperativnih striktura na nivou holedohusa. Stent je postao kroz

istoriju razvoja medicinske teorije i prakse prepoznatljiv pojam za kliničku primenu predmeta koji se koriste za premošćavanje suženog mesta (stenotične lezije - strikture) u narušenoj morfologiji nekog organa kanalnog izgleda. Metalni stentovi u interventnoj radiologiji primenjuju se nepunih dvadeset godina i sve vreme perzistira neprekidna razvojna ekspanzija ove metode rekanalizacija. Stent materijali, korozivna rezistencija, dizajn, insercioni sistemi i svi drugi aspekti od značaja za terapijsku efikasnost neprekidno su usavršavani kroz izvanrednu interdisciplinarnu naučnu integraciju (8). Mali je broj drugih metodologija u kliničkoj medicini koje su na tako hiperatraktivan način objedinile vrhunsku tehnologiju izrade biokompatibilnih materijala i multidisciplinarna lekarska znanja. Primereno tome postojala je i neprekidna ekspanzija efikasnih terapijskih rezultata, smanjivao se broj recidiva a skup kriterijuma koji odlikuju idealan stent se neprestano unapređivao. Stečena su brojna klinička iskustva (9) i formiran siguran utisak da se tradicionalno kvalifikovanje ireverzibilne bilijarne staze zbog strikture glavnog hloedoha ili neke njegove grane danas menja.

Osnovni nedostatak metalnih stentova, koji se odnosi na mogućnost nastanka sekundarne obstrukcije zbog urastanja reaktivnog tkiva u lumen stenta, rešen je primenom tzv. prekrivenih stentova (10). Ova vrsta stentova je oktobra 2005. godine prvi put primenjena za bilijarne indikacije u Institutu za radiologiju Kliničkog centra Srbije. Prvi preliminarni rezultati lečenja prezentovala sam kao monitor projekta na Kongresu interventnih radiologa u Osaki, Japanu, maja 2006. god. Očekivanja su bila da će primenom nove generacije stentova u značajnoj meri biti izmenjen bazični koncept primene metalnih bilijarnih endoproteza jer su otvorene mogućnosti njihovog trajnog korišćenja obzirom na zapaženu dobru podnošljivost i nizak nivo neželjenih propratnih efekata kod pacijenata dosada lečenih ovim tipom stenta, kao i sudeći po rezultatima nekih multicentričnih studija (11). Zapaženo je da u velikom broju slučajeva dužina nošenja stenta konvergira sa dužinom života. U određenom, malom broju slučajeva, postignuta je rekanalizacija vrlo brzo i po postizanju terapijskog cilja, sledstveno, došlo je do spontane migracije stenta put spolja, u duodenom.

Radna hipoteza- Primena nove generacije prekrivenih metalnih stentova daje bolji terapijski efekat u odnosu na starije generacije metalnih neprekrivenih stentova, kao i ostale ranije terapijske interventnoradiološke metode- perkutane bilijarne drenaže, balon kateterske dilatacije, perkutane kateterske endoproteze sa ekstrakorporalnom kontrolom, perkutane kateterske endoproteze sa unutrašnjom derivacijom i perkutani bilijarno-gastroduodenalni by pass, sa manjim brojem neželjenih efekata i može se smatrati terapijskom metodom izbora u lečenju bolesnika sa zastojem žuči malignog porekla.

## Ciljevi istraživanja

1. Uporediti terapijsku efikasnost nove generacije prekrivenih metalnih stentova sa neprekrivenim metalnim stentovima kao i ostalim interventnoradiološkim metodama ranije korištenim- perkutanom bilijarnom drenažom, balon-kateterskom dilatacijom, perkutanom kateterskom endoprotezom sa ekstrakorporalnom kontrolom, perkutanom kateterskom endoprotezom sa unutrašnjom derivacijom i perkutani bilijarno-gastroduodenalnim by pass-om, u lečenju malignog zastoja žuči.
2. Utvrditi učestalost neželjenih efekata lečenja maligne holestaze novom generacijom prekrivenih metalnih stentova.
3. Utvrditi faktore koji mogu da dovedu do suženja lumena žučnih puteva -u kojoj meri je urastanje malignog tkiva ekspanzijom procesa, kao dominantni kompromitujući faktor prohodnosti lumena, prisutan u grupama bolesnika lečenih prekrivenim i neprekrivenim stentovima.

Istraživanje je kohortna studija kombinovanog retrospektivno-prospektivno, u većoj meri prospektivnog tipa. Obuhvata pacijente lečene na Odeljenju interventne radiologije i Odeljenju digestivne radiologije, Instituta za radiologiju KCS , u periodu od oktobra 2006. do oktobra 2011. godine, kod kojih je klinički dijagnostikovana obstrukcija bilijarnih puteva usled propagacije malignoma: holangiokarcinoma, karcinoma glave pankreasa, karcinoma žučne kese, karcinoma želuca i sekundarnih depozita u hilusu jetre. Ovim radom je obuhvaćeno ukupno 87 bolesnika podeljenih u tri grupe po 29 pacijenata: 1.grupa-lečenih novom generacijom prekrivenih metalnih stentova; 2.grupa-lečenih neprekrivenim metalnim stentovima; 3.grupa-lečenih drugim, evolutivno ranijim interventnoradiološkim metodama. Način lečenja tj.pripadnost grupi zavisi u najvećoj meri od stanja bolesnika, fizioloških mogućnosti i vitalne ugroženosti kao i tehničkih mogućnosti i raspoloživog materijala. Za odabir pacijenata nije bitna vrsta malignog patološkog procesa koja je dovela do obstrukcije bilijarnih puteva, odnosno vrsta malignoma koja infiltriše i obstruiše lumen. Za selekciju pacijenata je značajno postojanje bilijarne staze kao posledica urastanja malignog tkiva po tipu primarne ili sekundarne ekspanzije sa opstrukcijom lumena bilijarnih puteva. Kod svih pacijenata je urađena interventno radiološka dijagnostika - perkutana transhepatična holangiografija (PTH) kojoj je cilj da potvrdi postojanje holestaze, parametra opredeljujućeg za odabir pacijenata.



U prvoj grupi od 29 pacijenata će biti ugrađena nova generacija prekrivenih “selfekspandibilnih” metalnih bilijarnih stentova. Inicijalno će biti uspostavljena kod svih bilijarna drenaža, kao privremeno rešenje do postizanja preliminarnog cilja, a to je rasterećenje bilijarnih puteva ili rešavanje staze bilijarnih sokova, čime se pacijent izvodi iz vitalne ugroženosti, kao najbitniji terapijski cilj. Potom će se kod promptno postignute dekompresije žučnih puteva u istom aktu raditi ugrađivanje nove generacije prekrivenog metalnog stenta, a kod drugog broja pacijenata gde to nije moguće, usled gustih i infekcijom dodatno kompromitovanih žučnih sokova, i kod kojih nije moguće rasteretiti bilijarno stablo brzo u dovoljnoj meri, u dodatnom, drugom aktu, po hemodinamskoj stabilizaciji pacijenta raditi ugrađivanje pomenutog prekrivenog metalnog stenta. Ugrađivanje ove nove generacije bilijarnih prekrivenih metalnih stentova podrazumeva u predviđenom protokolu i preliminarnu balon katetersku dilataciju (BKD), koja ima za cilj uklanjanje uzroka holestaze, prokidanje bilijarne strikture maligne etiologije, kao neophodnom uslovu za postavljanje stenta do pune otvorenosti lumena.

U drugoj grupi od 29 pacijenata biće nakon učinjene inicijalne bilijarne drenaže (PBD) ugrađen bilijarni stent neke druge ranije generacije ili proizvodnje radi uporedne analize npr. metalnog neprekrivenog Ultraflex, Wallstenta, Štreker, ili neke druge endoproteze, rukovođeni najčešće korištenim stentovima iz literature(10).

U trećoj grupi od 29 ispitanika biće pacijenti kod kojih je holestaza rešena nekom do ranijih dijagnostičkih metoda (perkutanom bilijarnom drenažom, perkutanom kateterskom endoprotezom sa ekstrakorporalnom kontrolom, perkutanom kateterskom endoprotezom kao unutrašnjim derivacionim sistemom ili perkutanom bilijarno-gastroduodenalnim by passom).

Svim pacijentima je u preproceduralnoj evaluaciji urađen laboratorijski skrining parametara od značaja za praćenje biohemijskog sindroma ikterusa, kao i za evaluaciju statusa pacijenta i vitalne ugroženosti (direktni bilirubin, ukupni bilirubin, alkalna fosfataza, .... u serumu) ehotomografski pregled jetre-koji je ascedent CT dijagnostici u algoritmu pregleda, CT dijagnostika (multislajsna ili konvencionalna, u zavisnosti od mogućnosti), ehosonografija jetre neposredno pre intervencije-radi uvida u aktuelno stanje bolesnika i stepen holestaze, PTH (perkutana transhepatična holangiografija), insercija bilijarnog katetera-bilijarna drenaža, vođena ultrazvukom ili konvencijalna-fluoroskopski vođena (zavisno od lokalizacije opstrukcije-ukoliko je moguće ultrazvučno vizualizovati holedohus, njegov odnos sa okolnim strukturama i pristupiti mestu opstrukcije pod kontrolom UZ, kod

nekoliko manje uhranjenih pacijenata , dok će se kod gojaznih ,hemodinamski nestabilnih i nedostupnih lokalizacija insistirati na fluoroskopskom pristupu).

Periproceduralni algoritam pregleda je podrazumevao proveru lokalizacije katetera i uzemanje uzoraka žučnih sokova za bakteriološku analizu (što je od značaja za pravovremenu i preciznu antibiotsku terapiju ukoliko je došlo do infekcije, čime se prevenira širenje infekcije, bakteriemia , i kompromitacija rezultata terapije, tj,uspostavljenog protoka žuči gustim inficiranim sadržajem, bilo bilijarnom drenažom , endoprotezom ili stentom.

Postproceduralna dijagnostika je podrazumevala radiografiju, tj. kontrolnu PTH, perkutanu transhepatičnu holangiografiju, aplikacijom kontrastnog sredstva putem plasiranog katetera dovedenog do lumena stenta ili endoproteze, radi evaluacije položaja stenta/proteze i vizualizacije rasterećenosti bilijarnog stabla usled uspostavljene drenaže stentom, endoprotezom ili putem drenažnog katetera, odnosno, eventualne ponovne kompromitovanosti lumena.

Postproceduralna evaluacija je predviđala i kontrolni radiografski i ultrazvučni pregled jetre sedam, ,trideset dana, tri i šest meseci nakon intervencije, uz kontrolu biohemijskih parametara i komparaciju sa inicijalnim rezultatima.

Najbolje vizualizacione dijagnostičke mogućnosti su na terenu nove generacije stentova zabeležene multidetektorskom kompjuterizovanom tomografijom jetre MD CT-om jetre, kojom se može retrorekonstrukcijama osim položaja stenta u različitim projekcijama, rekonstruisati i lumen stenta, tako da je to jedina neinvazivna dijagnostička metoda kompetentna za ocenu prohodnosti lumena stenta. Sem ovog dijagnostičkog pristupa, prohodnost stenta se može verifikovati jedino interventno radiološkom procedurom PTH (perkutanom transhepatičnom holangiografijom) uz aplikaciju kontrasta kateterom koji već postoji kao trakt ili je, radi nužnosti ,de novo insertovan.

U radu su korišćene metode deskriptivne i inferencijalne statistike. Od metoda deskriptivne statistike korišćene su mere centralne tendencije i mere varijabiliteta i to: aritmetička sredina sa standardnom devijacijom, medijana sa interkvartilnim opsegom minimalne i maksimalne vrednosti, kao i relativni brojevi za kategorijalne varijable. Od metoda inferencijalne statistike korišćene se metode za procenu značajnosti razlike i to: Student-ov t test, test sume rangova, jednofaktorska numerička ANOVA - za numeričke varijable u zavisnosti od normalnosti raspodele, kao i Hi kvadrat test i Fišer-ov test tačne verovatnoće u zavisnosti od numeričkih ograničenja. Od metoda inferencijalne statistike

koristiće se i metode za procenu značajnosti povezanosti i to: Pearson-ov koeficijent linearne korelacije i Spearman-ov koeficijent korelacije ranga (u zavisnosti od merne skale ispitivanog obeležja). Za utvrđivanje prediktora kompromitovanosti žučnih puteva biće korišćena univarijantna i multivarijantna logistička regresiona analiza.

Naučni doprinos ovog rada u lečenja ireverzibilnog zastoja žuči je evidentan ukoliko imamo u vidu da se radi o vrlo složenom patološkom entitetu, koji je u slučaju odabranih pacijenata maligne etiologije, praćenom vrlo teškom kliničkom slikom koja vrlo brzo zbog hemodinamskog disbalansa može da rezultira vitalnom ugroženošću, bez obzira na stadijum osnovne bolesti. Takva stanja zahtevaju promptnu medicinsku pomoć odabirom efikasnih terapijskih metoda kadrih da otklone vitalnu ugroženost u što kraćem vremenskom roku, a da pri tome budu što manje štetne i invazivne po pacijenta. Sudeći po rezultatima već primenjenih stentova nove generacije, ovi stentovi ispunjavaju niz kvaliteta koji ih mogu plasirati u red najefikasnijih terapijskih mera do sada. Kvaliteti koji ih favorizuju u odnosu na sve dosadašnje metode interventno radiološkog lečenja, kako ranije generacije stentova tako i ostale su: 1. omogućavaju dugotrajnu prohodnost lumena, a urastanje u zid žučnog puta ili sekundarna opstrukcija proliferativnim tkivom, nije fizički moguća; 2. dobro se podnose-nisu iritativni; 3. ne menjaju položaj nakon ugradnje- ne migriraju; 4. Ugradnja stenta se izvodi ambulantno u lokalnoj anesteziji. Rezultati su vidljivi odmah, a u zavisnosti od težine holestaze, obezbojavanje ikteričnih pacijenata sa poboljšanjem opšteg stanja i hemodinamskom stabilizacijom nastupa promptno, tj.u istom trenutku sa uspostavljanjem oticanja zarobljenih žučnih sokova. Naučni doprinos opravdava i činjenica da ova generacija stentova nikada ranije nije primenjivana, tako da pruža originalno terapijsko rešenje.

Svi pobrojani razlozi afirmišu terapijske rezultate nove generacije prekrivenih metalnih stentova i može se očekivati da će, poređenjem sa rezultatima iz literature biti utemeljeni novi algoritmi lečenja zastoja žuči malignog porekla.

## KLJUČNE REČI

Stent, prekriveni metalni stent, neprekriveni metalni stent, bilijarni stent, holestaza, bilijarna drenaža, dilatacija, poliuretan, nitinol.

UŽA NAUČNA OBLAST - Radiologija

## SUMARRY

Different pathological entities in the abdomen, usually malignant, at one point their pathogenesis, as a result give different level paths. Biliary obstruction is studied and therapeutically considered from the moment when it was realized that the more important for the survival of the patient in relation to the underlying disease that caused. Disturbance dynamics of gall is most directly reflected in a range of metabolic and hemodynamic processes, and regardless of the current stage of the disease, dictates a vital threat to patients. So do not wonder that the history of biliary stents, but in terms of the present moment in medicine abounds with great interest (1) and a systematic approach to training materials and the technology of stents (2), as well as techniques of setting. The expansion of the clinical application of minimally invasive treatment techniques over the last decade is largely reduced the incidence of this disease, but it greatly increased the survival rate (3)

Interventional radiology methods are applied in the recanalization of biliary strictures about two decades, and the constant technological and methodological improvement of all aspects of importance. Based on the many lessons learned in the recanalization of occlusive lesions of the blood vessels, resulting selective dilatation balloon catheters and metal prosthesis designed for recanalization of strictures nevascularnih kanalinih body. Today the market for nonvascular each organ (esophagus, urethra, ureter, choledochus) are selective recanalization balloon catheters and catheter or metal prosthesis. The mechanism of therapeutic action dilatacionog balloon in the treatment of biliary tract strictures, a new approach in the treatment of this disease, and the occurrence of high strength balloon distension and strength over 20 atmosphere, have led to significant clinical interventional radiology affirmation of these pathological entities (4). Before the application of interventional radiology metal stents have witnessed their clinical legitimacy in the areas of endovascular recanalization and treatment of malignant esophageal achalasia . In many of the listed indications metal implants have gained important therapeutic method of choice ( 7 ) . Over two decades have gained extensive experience relevant to the implementation of this methodology , a number of papers on the subject testimony was that the names of the stents have become an integral part of medical vocabulary ( 6 ) .

The use of metal as a material for making stents in medicine , has come from decades of experience gained in the application of catheter stent whose application is current today. Metal stents were evolutionary integration of endoscopic surgery and interventional radiology

- an attempt to efficiently and durable solve the problem of the relatively high percentage of postoperative recurrence of stricture at the level of the common bile duct . The term 'stent' was created through the history of the development of medical theory and practice as a recognized term for clinical use cases which are used to bypass the narrowed site ( stenotic lesions - stricture ) in the polluted canal morphology of an organ seems . Metal stents in interventional radiology are applied almost twenty years . All the time we have witnessed continuous development expansion of this method recanalization . Stent materials , corrosion resistance, design , insertion systems , and all other aspects of importance for the therapeutic effectiveness are constantly refined through an extraordinary interdisciplinary scientific integration (8) . A small number of other methodologies in clinical medicine that are so hiperatraktivn unified way superior technology of biocompatible materials and medical knowledge . Appropriate that there was a continuous expansion of good therapeutic results , decreasing the number of relapses a set of criteria which distinguish the ideal stent has increased . Lessons are numerous clinical experience (9) and formed the impression that certain traditionally qualify irreversible biliary routes for strictures of the main holedoha or some of its branches now changing. Pushing the boundaries of medical relativity to biological omnipotence , metal stents have become one of differentiation specificity of modern medicine at the end of this century .

The main disadvantage of metallic stents , that is related to the possibility of obstructions due to the occurrence of secondary reactive tissue ingrowth into the lumen of the stent , has been solved by applying the so-called . covered stents (10). This type of stent is October 2006th for the first time applied for biliary indications of the Institute of Radiology , Clinical Center of Serbia . It is expected that the implementation of a new generation of stents to be significantly altered the basic concept of applying metallic biliary endoprosthesis because they open the possibility of their continuous use since the notable good tolerability and a low level of adverse side effects in patients treated so far with this type of stent , and judging by rezultatima some multicenter study (11). It was observed that in many cases the length of the stent wearing converges to the length of life . In particular , the small number of cases , recanalization was achieved rapidly and achieving a therapeutic target, consequently , there was a spontaneous stent migration outward , the ulcers .

The working hypothesis - application of a new generation of covered metallic stents provide better therapeutic effect than the older generation of uncovered metal stents , as well as other earlier therapeutic methods interventnoradiološke - percutaneous biliary drainage, balloon catheter dilation, percutaneous catheter prosthesis with extracorporeal control, percutaneous

catheter prosthesis with an internal derivative and percutaneous biliary - gastroduodenal bypass , with fewer side effects and can be considered as a therapeutic method of choice in the treatment of patients with malignant biliary arrest origin .

The objectives of the research

1. Compare therapeutic efficacy of a new generation of covered metallic stents with non-covered metal stents and other methods previously used interventnoradiološkim - percutaneous biliary drainage , balloon catheter dilatation , percutaneous catheter endoprosthesis with extracorporeal control, percutaneous catheter endoprosthesis with internal derivation and percutaneous biliary - by gastroduodenal pass- om , in the treatment of malignant bile downtime .
2. Establish incidence of adverse effects of treatment of malignant cholestasis new generation of covered metallic stents .
3. Establish factors that can lead to narrowing of the lumen of the bile ducts - the extent to which the ingrowth of malignant tissue expansion process , as the predominant factor compromising the patency of the lumen is present in patients treated with covered and non-covered stents .

The research will be combined retrospective cohort study - a prospective, to a greater extent prospective type. Include patients treated at the Department of Interventional Radiology , and the Department of Digestive Radiology , Institute of Radiology, Clinical Center , from October 2006th to oktober 2011. , the code which has been clinically diagnosed with obstruction of the biliary tract malignancies propagation : cholangiocarcinomas , pancreatic carcinoma , gallbladder carcinoma , gastric cancer and metastases in the hilus of the liver . This work will include a total of 87 patients divided into three groups of 29 patients : Group 1 - treated by a new generation of covered metal stents ; 2.group - treated veiled metal stents ; 3.Group - treated with other , earlier interventnoradiološkim evolutionary methods. The treatment tj.pripadnost group will depend largely on the patient's condition , physiological features and life-threatening as well as technical capabilities and available materials for patient selection is essential types of malignant disease process that led to the obstruction of the biliary tract , or the type of malignancy that invades and obstruction lumen . Selection of patients was significantly existence biliary routes as a result of malignant tissue ingrowth by type of primary or secondary expansion of the luminal obstruction of biliary tract . All patients will be performed interventional radiologic - transhepatična percutaneous

cholangiography ( PTH) which is supposed to confirm the existence of cholestasis , opredeljujućeg parameters for patient selection .

The first group of 29 patients will be covered with the new generation of integrated " selfekspandibilnih " metallic biliary stents . Will initially be established in all biliary drainage , as a temporary solution until a preliminary goal, which is relief of biliary tract or resolving paths biliary juice , which the patient derives from life-threatening as the most important therapeutic goal . Then they will be promptly achieved in dekompresije bile ducts in the same act of incorporation of the new generation work covered metal stent , and in the second the number of patients where this is not possible , due to the dense and infection further compromised bile juices , and where it is not possible to relieve the biliary tree fast enough extent , the additional , second act, the patient's hemodynamic stabilization work incorporating the aforementioned covered metal stent . Incorporation of this new generation of covered biliary metal stents involves the prescribed protocol and preliminary balloon catheter dilation ( BKD ) , which aims to remove the cause of cholestasis , biliary stricture rupture of malignant etiology , as a necessary condition for stenting to full open lumen .

The second group of 29 patients will be made after the initial biliary drainage ( PBD ) embedded biliary stent other earlier generation or production for comparative analysis npr.metalnog neprekrivenog Ultraflex , Wallstent , Strecker , or other prosthesis , guided by the most commonly used stents in the literature ( 10 )

In the third group of 29 subjects will be patients in whom cholestasis resolved to an earlier diagnostic methods ( percutaneous biliary drainage , percutaneous catheter endoprosthesis with extracorporeal control, percutaneous catheter endoprosthesis as an inner derivation system or percutaneous biliary - gastroduodenal bypass ) .

All patients will be made preproceduralnoj evaluation laboratory screening parameters of importance for the monitoring of biochemical syndrome, jaundice , as well as for evaluating the status of a patient and life-threatening ( direct bilirubin in the blood , and the serum level of K ) , of the liver - ehotomografski which is ascendant in the diagnosis of CT algorithm examination, CT scan ( multi-slice or conventional , depending on availability ) , liver sonography immediately before the intervention - for insight into the current state of the patient and the degree of cholestasis, PTH ( transhepatic percutaneous cholangiography ) , insertion of biliary biliary drainage catheter , guided by ultrasound or conventional fluoroscopically - guided (depending on the localization of obstruction - if it is possible to visualize ultrasound choledochus , its relationship to surrounding structures and access point

of obstruction under control with , with a few less -nourished patients , while the obese, hemodynamically unstable and inaccessible localization insist on fluoroscopic approach. )

Periprocedural will work check the localization of the catheter and take urorak bile juices bakterijološku analysis ( which is important for timely and accurate antibiotic therapy if infection has occurred , which prevents the spread of infection , bakteriemia and compromised treatment results , ie , the established flow bile thick infected content or biliary drainage , endoprosthesis or stent .

Post-procedural diagnosis involves radiography, ie. control PTH , percutaneous transhepatic cholangiography, contrast media through a catheter placed brought to the lumen of the stent or prosthesis, to evaluate the position of the stent / prosthesis and visualization of the biliary tree due to the established drainage stent endoprosthesis or via the drainage catheter , ie , possible re lumen discrediting,

Provides post-procedural evaluation and control radiography and ultrasound of the liver seven, thirty days , three and six months after the intervention , with control of biochemical parameters and a comparison with the initial results

The best visualization of diagnostic features are on the field a new generation of stents recorded multidetector computed tomography of the liver MD CT of the liver , which can retrorekonstrukcijama except for the position of the stent in different projections , reconstruct the lumen and stent so that it is the only non-invasive diagnostic tool for the assessment of competence lumen patency stent . Besides this diagnostic approach , stent patency can be verified only interventional radiology procedure PTH ( percutaneous cholangiography transhepatičnom ) with the application of contrast catheter that already exists as a tract or , to the necessity of de novo inserted .

The paper used descriptive and inferential statistics. The methods of descriptive statistics measures of central tendency and measures of variability and the arithmetic mean with standard deviation , median with interquartile range of the minimum and maximum values, as well as the relative numbers of categorical variables . The methods of inferential statistics used methods for assessing the significance of differences, and Student 's t test , rank sum test , numerical -factor ANOVA - for numeric variables depending on normality of distribution , and the chi square test and Fisher 's exact probability test in depending on the numerical limits . The methods of inferential statistics will be used and the methods to assess the significance of association as follows: Pearson 's coefficient of linear correlation and Spearman 's rank



correlation coefficient (depending on the scale of the test characteristics) . To determine predictors of compromised bile ducts will be used univariate and multivariate logistic regression analysis .

The scientific contribution of this work in the treatment of irreversible arrest of bile is evident if we bear in mind that this is a very complex pathological entity , which in the case of selected patients malignant etiology , followed by a very severe clinical picture, which is very fast because of hemodynamic imbalance can result in vital vulnerability , regardless of the stage of the underlying disease . Such conditions require prompt medical assistance selecting effective therapeutic methods to remove vital threat in the shortest possible time , without having to be the least harmful and invasive for the patient . Judging by the results already applied a new generation of stents , these stents meet a number of qualities that they can be placed in the most effective therapeutic measures so far . Qualities that favor them over all previous methods of interventional radiology treatment , as an earlier generation stents and other are: 1 provide long-term lumen patency and ingrowth into the wall biliary obstruction secondary to or proliferative tissue , it is not physically possible ; 2 well tolerated non - irritant ; 3 do not change position after installation - not migrate ; 4 Stent implantation is performed on an outpatient under local anesthesia . Results are visible immediately , depending on the severity of cholestasis , discolors of patients with improvement in the general condition and hemodynamic stabilization performed promptly , at the same time with the establishment of runoff captured bile juices. The scientific contribution is justified by the fact that this generation of stents had never been applied , so that it provides the original therapeutic solution .

All the listed reasons for affirming the therapeutic results of a new generation of covered metal stents and may be expected that , by comparison with results from the literature to be the new algorithms are based treatment of malignant bile duct origin .

#### KAYWORDS

stent, covered metal stent, uncoated metal stents, biliary stents, cholestasis, biliary drainage, expansion, polyurethane, nitinol.

MAJOR IN Radiology

*Gospode Isuse,*

*proslavljeni od slugu Svojih i prosvetitelju sluga Svojih,*

*pomozi i nama da recju, i delima i mislima poslužimo*

*veličanstvenoj slavi imena Tvojega.*

*Tebi slava i hvala vavek.*

*Amin.*

## SADRŽAJ

I. UVOD.....	20
II. CILJ.....	141
III. MATERIJAL I METODE.....	144
IV. REZULTATI.....	167
V. DISKUSIJA.....	202
VI.ZAKLJUČAK.....	228
VII. LITERATURA.....	232

## I. U V O D

Savremena radiologija omogućila je celovit prikaz morfologije digestivnog sistema. Kontrastnim pregledima dostupna je precizna vizualizacija kanalnog sistema, a metodama kompjuterizovane tomografije (CT), ehosonografije i magnetne rezonance dobijen je ukupan uvid u strukturu organa, tj. morfologiju.

Najsnažniju integraciju zajedničkog rada, abdominalni hirurzi i radiolozi ostvarili su koristeći perkutani pristup bilijarnom sistemu za različite dijagnostičko-terapijske kateterske manipulacije. Tako su u praksu uvedene metode perkutanih drenaža, balon kateterskih rekanalizacija, insercije različitim tipovima biokompatibilnih plastičnih i metalnih endoproteza. Od 1903. godine, kada je napravljena prva rendgenografija u Srbiji, koja doduše prikazuje nativni urotrak, do danas gotovo svi terapijski postupci u medicini započinju i završavaju se radiološkim eksploracijama [1].

Različiti patološki entiteti u abdomenu, najčešće maligni, u jednom trenutku svoje patogeneze kao posledicu daju različiti stepenolestaze. Bilijarna opstrukcija se proučava i terapijski razmatra od trenutka kada se shvatilo da ona nosi predominaciju u odnosu na osnovnu bolest, u određivanju kapaciteta preživljavanja pacijenta. Poremećaj dinamike oticanja žuči se najdirektnije odražava na čitav niz metaboličkih i hemodinamskih procesa i bez obzira na trenutni stadijum bolesti, diktira vitalnu ugroženost bolesnika. Zato ne treba da čudi što istorija bilijarnih stentova, već sa aspekta sadašnjeg trenutka u medicini obiluje velikim interesovanjem i veoma sistematičnim pristupom usavršavanja materijala i tehnologije izrade stentova, kao i tehnike insercije. Ekspanzija kliničke primene minimalno invanzivnih tehnika lečenja tokom poslednje decenije nije u većoj meri smanjila incidencu ove bolesti ali je u velikoj meri povećalo stepen preživljavanja [2].

Metode interventne radiologije primenjuju se u rekanalizaciji bilijarnih striktura oko dve decenije i u neprekidnom su tehnološkom i metodološkom poboljšavanju svih aspekata od značaja, koji su unapredili postojeće i omogućili nastanak novih terapijskih rešenja. Na temelju brojnih iskustava stečenih u rekanalizaciji okluzivnih lezija krvnih sudova nastali su selektivni dilatacioni balon kateteri i metalne endoproteze namenjeni rekanalizacijama striktura nevascularnih kanalinih organa. Danas u medicini za svaki nevascularni organ (jednjak, uretru, ureter, hloedohus) postoje selektivni rekanalizacioni balon kateteri i kateterske ili metalne endoproteze. Mehanizam terapijskog delovanja dilatacionog balona u lečenju striktura bilijarnih puteva je nov pristup u lečenju ove bolesti a pojava balona velike tvrdine i snage distenzije preko 20 atmosfera doveli su do značajne kliničke afirmacije

interventne radiologije, obzirom da BKD primenjuje kao autonomna metoda ali i kao preliminarna metoda, neophodna u algoritmu lečenja novijim terapijskim sredstvima [3].

U slučaju recidiva strikture interventna radiologija je ponudila primenu biokompatibilnih metalnih stentova različitih materijala i legura, dizajna, načina insercije i dužine nošenja. U grupi bolesnika sa ireverzibilnim strikturama metalni stentovi su prihvaćeni kao terapijska metoda izbora i procedura koja se primenjuje pre planiranja radikalnih rekonstruktivnih operacija [4].

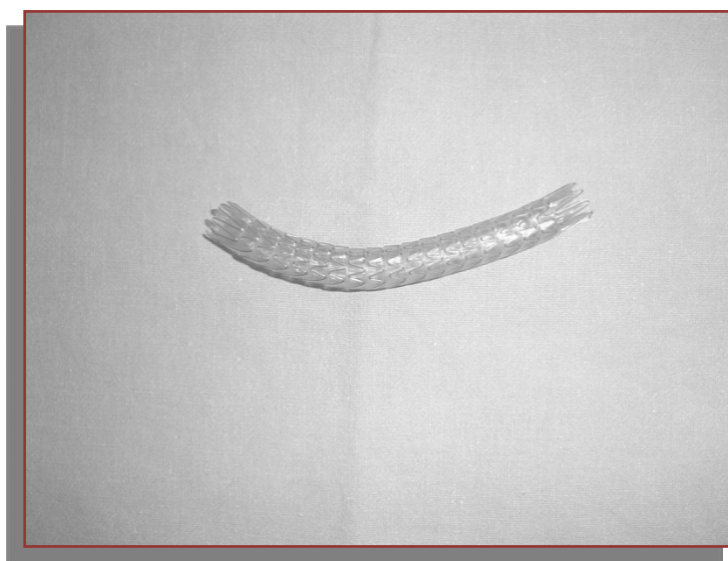

Pre primene u interventnoj radiologiji metalni stentovi su prevashodno osvedočili svoju kliničku legitimnost u oblastima endovaskularnih rekanalizacija i lečenju maligne ahalazije jednjaka. U mnogim od pobrojanih indikacija metalni implantanti su stekli značaj terapijske metode izbora. Tokom dve decenije stečena su brojna iskustva od značaja za primenu ove metodologije a nazivi pojedinih stentova postali su sastavni deo medicinskih rečnika i svakodnevne interventnoradiološke prakse [5].

Korišćenje metala kao materijala za izradu stentova u medicini, proisteklo je iz višedecenijskih iskustava stečenih u primeni kateterskih stentova čija je primena aktuelna i danas. Metalni stentovi su nastali evolutivnom integracijom endoskopske hirurgije i interventne urologije - kao pokušaj da se na efikasan i trajan način reši problem relativno visokog procenta recidiva postoperativnih striktura na nivoušupljih organa različitih lokaliteta. Naziv ovih proteza –stent, nastao je kroz istoriju razvoja medicinske teorije i prakse kao prepoznatljiv pojam za kliničku primenu predmeta koji se koriste za premošćavanje suženog mesta (stenotične lezije - strikture) u narušenoj morfologiji nekog organa kanalnog izgleda. Zbog toga, ne treba da čudi što definicija ne postoji i što korišćenje relativno novih izraza ne odlikava osnovni smisao njihove kliničke primene. U upotrebi su mnogi sinonimi, kao što su "endoproteze", "implantanti", "male fleksibilne plastične/metalne tube" ili "by-pass proteze" [6, 7] .

Metalni stentovi u interventnoj radiologiji primenjuju se nepunih dvadeset godina, sve vreme smo svedoci neprekidne razvojne ekspanzije ove metode rekanalizacija. Stent materijali, korozivna rezistencija, dizajn, insercioni sistemi i svi drugi aspekti od značaja za terapijsku efikasnost neprekidno su usavršavani kroz izvanrednu interdisciplinarnu naučnu integraciju. Mali je broj drugih metodologija u kliničkoj medicini koje su na tako celishodan način objedinile vrhunsku tehnologiju izrade biokompatibilnih materijala i lekarska znanja. Primereno tome postojala je i neprekidna ekspanzija efikasnih terapijskih rezultata, smanjivao se broj recidiva a skup kriterijuma koji su stent činili idealnim se povećavao. Stečena su

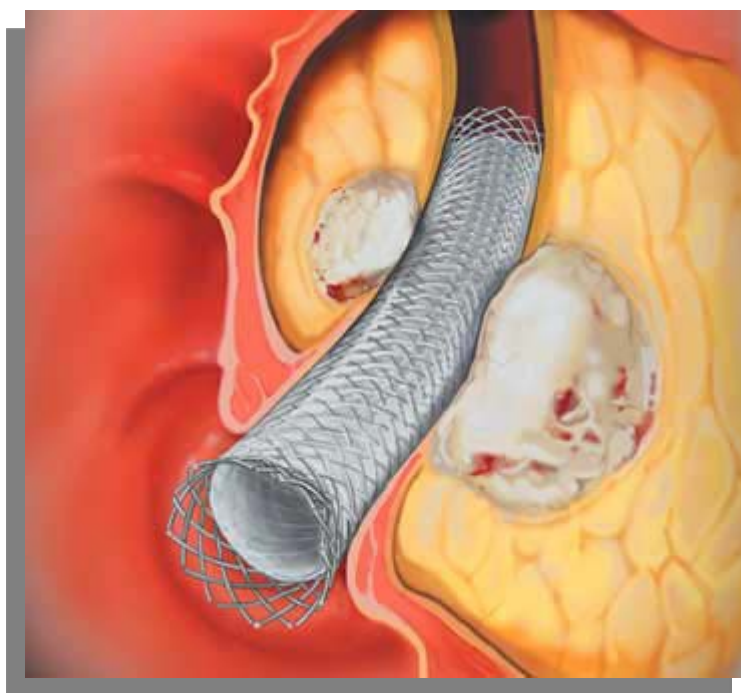
brojna klinička iskustva i formiran siguran utisak da se tradicionalno kvalifikovanja ireverzibilne bilijarne staze zbog strikture glavnog holedoha ili neke njegove grane danas menja. Pomerajući granice medicinske relativnosti ka biološkoj svemoći metalnih stentova, u kontekstu biokompatibilnosti sa biološkim sistemom, došlo se do diferencija specifikata savremene medicine na kraju ovog veka u lečenju mnogih patoloških entiteta [8, 9, 10].

Osnovni nedostatak metalnih stentova, koji se odnosi na mogućnost nastanka sekundarne obstrukcije zbog urastanja reaktivnog tkiva u lumen stenta, rešen je primenom tzv. prekrivineh stentova koji su oktobra 2003. godine prvi put primenjeni za urološke indikacije u Institutu za radiologiju i Institutu za urologiju Kliničkog centra Srbije. Očekuje se da će primenom nove generacije stentova u značajnoj meri biti izmenjen bazični koncept primene metalnih bilijarnih endoproteza jer su otvorene mogućnosti njihovog privremenog korišćenja i vadjenja posle izvestnog vremena , odnosno, vremena potrebnog da se bilijarna striktura trajno rekanališe [11].



**Slika 1.** Ekspandovani bilijarni Allium prekriveni metalni stent.

Biokompatibilnost je pojam koji će zasigurno obeležiti tehnička dostignuća i stremljenja u medicini i biološkom sistemu ljudskog organizma 21. veka. Tamo gde konvencionalna farmakologija i hirurgija ne mogu dati svoj terapijski doprinos, tehnologija biokompatibilnih device sistema se nameće kao jedino i možda najbolje rešenje. Preduslov koji determiniše terapijski uspeh svakog device sistema je upravo biokompatibilnost. U kojoj meri će device sistem biti podesan konkretnom biološkom sistemu je ključni pojam mnogih istraživanja na laboratorijskom, dakle eksperimentalnom i kliničkom nivou. Postoji mnoštvo definicija pojma biokompatibilnosti. Kliničke studije imaju za cilj, u kontekstu procene materijala, testiranje materijala i njegovog ponašanja u biološkim tkivima. Stentovi, kao metalne endoproteze, prekrivene i neprekrivene i njihova biokompatibilnost mogu da se razmatraju sa stanovišta kontraindikacija (periproceduralnih, tehničkih i postproceduralnih, ranih i kasnih) kao reakcije na okolna tkiva i uzroka afunkcije kao krajnjeg terapijskog efekta koji realizuju u konkretnim okolnostima [1, 12].



**Slika 2.** Prekriveni metalni stent.

Postoje mnoge definicije termina biocompatibilnosti. Po njima biti biološki kompatibilan znači ne proizvoditi toksične, štetane ili imunološke reakcije u živom tkivu. Neke druge definicije su: mogućnost suživota sa živim tkivom ili organizmom bez izazivanja štete - sposobnost da koegzistiraju sa živim organizmima, bez da ih naruše; kvalitet koji nema

toksične ili štetne efekte na biološke sisteme; mera u kojoj strani, obično implantirani, materijal izaziva imunološku ili drugu reakciju u recipijentu; relativnu sposobnost materijala da povoljno interaguje sa biološkim sistemima, kao i relativnu sposobnost neorganskih materijala da povoljno interaguje sa biološkim sistemima . Stepen biokompatibilnosti zavisi od hemijske stabilnosti nekog materijala tokom vremena, sklonosti da izaziva zapaljenje, podstiče bolesti ili postane kancerogen. Biomateriali i njegovo ponašanje u različitim kontekstima determinišu biokompatibilnost. Pojam biokompatibilnosti može da se odnosi na određene osobine materijala ne precizirajući gde i kako se koristi materijal ( malo ili nimalo izaziva imuni odgovor u datom organizmu , ili je u stanju da integriše sa određenim tipom ćelija ili tkiva) , ili imati više empirijski klinički uspeh u celosti bez obzira na to koji materijal je korišten i kojih karakteristika. Značenje biokompatibilnosti leži u dvostrukom smislu-kako biomaterijali interaguju sa ljudskim telom i kako će te interakcije odrediti klinički uspeh medicinskog sredstva. To je glavni razlog zašto se za moderne medicinske uređaje i proteze koriste često više od jednog materijala, stoga neće uvek biti dovoljno da se govori o biokompatibilnosti određenog materijala [ 1, 13 ]. Najčešće nije dovoljno odrediti biokompatibilnost jednog materijala u odnosu na jednu vrstu ćelija , tkiva zbog imunog odgovora i odbrambene funkcije tela koja je komplikovana . U skladu sa ISO 10993 ili drugim sličnim standardima , ima mnogo in vitro ispitivanja s ciljem da se utvrdi da li određeni materijal ili biomedicinski proizvod ( pejsmejker , kuk , stent ... ) je biokompatibilnih ili nebiokompatibilnih osobina materijala. Najzad, čine se klinička ispitivanja i ispitivanja na životinjama koja će utvrditi biokompatibilnost materijala u datoj aplikaciji , a samim tim i medicinskih uređaja kao što su implantati. To je najvažniji korak u medicinsko- tehnološkoj evoluciji nekog uređaja.

Biokompatibilnost kao termin se pominje prvi put u 1970 RJ Hegieli (peer - review - časopisa Amer Chem Godišnji skupa ) i CA Homs i saradnici ( J. Sci Macromolecules Chem A4 : 3.615 , 1970 ) , skoro dve decenije pre nego što je počeo da se često koristi u naučnoj literaturi. Villiams je preporučio faktore koji determinišu klinički uspeh. Glavna karakteristika implantata, po Vilijamsu 2008, nije da mora da bude pozitivno bioaktivan već da nema nikakav loš učinak. Vilijams definicija, koja je definisana na Konsenzus konferenciji Evropskog udruženju za biomaterijale, i definicija iz " Vilijams rečnika biomaterijala " "sposobnost materijala da nastupa sa odgovarajućim odgovorom domaćina u konkretnom zahtevu " , je Vilijamsova definicija. [ 4 ] Druga iz istog rečnika je "Kvalitet koji nema toksične ili štetne efekte na biološke sisteme " [ 5] . " Poređenje tkivnog odgovora proizvedenog u bliskom kontaktu ugrađenog materijala na svom mestu implantata u tkivu



životinje domaćina-priznata i utvrđena kao pogodna za kontrolu materijala" - ASTM . ASTM se ne preporučuje prema Villiams rečniku , jer se odnosi samo na lokalne reakcije tkiva , u životinjskim modelima . Dragocenija verzija prve definicije odnosi se na „sposobnost biomaterijala da obavlja svoju željenu funkciju u smislu medicinske terapije, bez izazivanja bilo koje neželjene lokalne ili sistemske reakcije na primaoca ili korisnika te terapije, ali i generisanje najprikladnijih blagotvorno mobilnih ili tkivnih odgovora u datoj situaciji i optimizacija klinički relevantne performanse te terapije " [ 6 ] [ 7 ] . Još jedna od definicija bi bila- " biokompatibilnosti je sposobnost proteze implantirane u telu da postoji u skladu sa tkivom bez izazivanja štetnih promena " [ 8 ] Sve ove definicije tvrde da je materijal poenta svakog divajsa sistema. To je razlog zašto se veliki deo prekliničkog testiranja materijala ne vrši na divajsu već na samom materijalu . Testiranje koje će uključiti i oblik, geometriju i površinsku obradu uređaja će takođe uticati na biocompatibilnost.

Obim prve definicije je toliko širok da D Vilijams pokušao da pronađe odgovarajuće podgrupe aplikacija kako bi bili u mogućnosti da napravi uže definicije . U MDT članka iz 2003 izabrani supgroups i njihovim definicijama su: 1.Biokompatibilnost dugoročno ugrađenog divajsa -Biokompatibilnost se odnosi na sposobnost uređaja da obavlja svoju namenjenu funkciju , uz željeni stepen inkorporacije u domaćinu, bez izazivanja bilo kakve neželjene lokalne ili sistemske efekte u tom okruženju.2.Biokompatibilnost kratkoročno implantirane naprave – Biokompatibilnost divajsa koji je namerno smešten u kardiovaskularnom sistemu u privremene dijagnostičke ili terapijske svrhe odnosi na sposobnost uređaja da sprovede svoju namenjenu funkciju unutar krvnih struja, uz minimalnu interakciju između divajsa i krvi koji negativno utiče na performanse divajsa, i bez izazivanja nekontrolisanog aktiviranja ćelijskog ili plazma protein kaskade.3.Biokompatibilnost proizvoda tkivnog inženjeringa-biokompatibilnost skele ili matrice proizvoda iz domena tkivnog inženjeringa se odnosi na sposobnost da deluje kao supstrat koji će podržati odgovarajući ćelijsku aktivnost , uključujući olakšavanje molekularnih i mehaničkih sistema signalizacije , u cilju optimizacije regeneracije tkiva , bez izazivanja bilo kakvih neželjenih dejstva u tim ćelijama , ili izazivanja bilo kakve neželjene lokalne ili sistemske reakcije u eventualnom domaćinu [9] .

U ovim definicijama pojam biokompatibilnosti se odnosi na divajsa sisteme umesto na materijale u poređenju sa tri top definicije. Postojala je Konsenzus konferencija o definicijama biomaterijala u Sorrentu septembra 15-16, 2005.

Medicinski silikoni su silikoni testirana na biokompatibilnost i odgovaraju da se koriste za primenu u medicini. U Sjedinjenim Američkim Državama, Administracija za hranu

i lekove (FDA) reguliše materijale koji se implantiraju u telo [1] Medicinski silikoni su generalno grupisani u tri kategorije: ne implantirane, kratkoročno implantirane, i dugoročno implantirane. Materijali odobreni kao USP [2] klase V i VI može se smatrati medicinskim. Većina medicinskih silikona su najmanje klasa VI sertifikovani.

Polietilen (skraćeno PE) ili polithene (IUPAC naziv polyethene ili poli (metilen)) je najrasprostranjenija plastika. Mnoge vrste polietilena su poznate, a većina ima hemijsku formulu  $(C_2H_4)_n$ . Tako je PE obično mešavina sličnih organskih jedinjenja koje se razlikuju u pogledu vrednosti n. To je biodegradibilna plastika. U maju 2008, Danijel Burd, 16-godišnji Kanadčanin, osvojio nagradu na Kanadskom sajmu nauke u Otavi otkrićem da *Pseudomonas fluorescens*, uz pomoć *Sphingomonas*, može da degradira preko 40% težine plastičnih kesa za manje od tri meseca [10].

Primena metalnih legura u proizvodnji proteza za upotrebu u medicini je definisana u organizaciji međunarodnim standardima za standardizaciju u medicini ( ISO standardi ) i odlukama Evropskog komiteta za standardizaciju (CEN standardi u medicini ) . Ovi dokumenti utvrđuju standarde i kriterijume za klasifikaciju metala i legura metala koji se koriste kao implantanti i prekliničke ćelijske testove ( ISO 10993 i 30990 CEN od 1980. and ISO / DIS 990 od 1996 godina . ) . Metalna proteza ( stent ) se koristi za žučnu rekanalizaciju kao zamena kateterskoj artroplastici. Razlozi koji favorizuju njihovu primenu - ne migriraju, ne menjaju poziciju, rezistentnost lumena, dobra podnošljivost. To je biokompatibilna metalna endoproteza čija je primena ranije našla mesto u vaskularnoj rekanalizaciji. Stentovi su najčešće od metalne žice tipa : gvožđe - hrom - nikl , kobalt - hrom, titan i nitinol . U periodu 1988-1991 metalni stentovi su pravljani uglavnom od jedne vrste hirurškog čelika ( ISO 10993 - 316L ) čiji je dominantan element gvožđe ( 65,6 % ) i hroma ( 17 % , odgovoran za otpornost na koroziju ) i nikl ( 14 % , odgovoran za stabilnost legure metala ) . Sredinom poslednje decenije prošlog veka, širu primenu su imali kobalt - hrom legure ( Palmatz stent , Cordis J & J ) i legure titanijuma sa 88,5 % ( Strecker stent , BS ) , koja ne sadrži gvožđe , nikl i hrom . Najviše u primeni 1996 . godine . Danas dominantan materijal za metalne legure stentova je nitinol [14]. Nitinol stentovi su izgrađeni od oko jednake količine nikla i titanijuma a sa manje od 1 % sastava legure učestvuju gvožđe, magnezijum , kobalt i hrom. Sve žučne stentove karakteriše antimagnetizam, otpornost na koroziju i sposobnost da smanje lokalnu agregaciju krvnih elemenata . Ove karakteristike čine pojam biokompatibilne proteze. U odnosu na način insertovanja (umetanja) stentovi koji se koriste u hepatobilijarnoj rekanalizaciji mogu biti balonekspandibilni ili selfekspandibilni .

Neuporedivo veću upotrebu u svim indikacijama imaju selfekpandibilni stentovi . Zbog prolaska kroz meka tkiva strukture jetre , kao i kroz parenhim, i kada promene pravac penetracije ,slučaj primene balon-stenta proširuje mogućnost premeštanja katetera i dislokacije stenta pre insercije , što se u slučaju primene selfekpandibilnih stentova ne dešava [15].

Značajan napredak u razvoju metalnih proteza u smeru nastanka takozvanog prekrivenog stenta za selektivnu bilijarnu primenu,ostvaren je 2003. godine (Vallstent bilijarna endoproteza i Ultraflex Dimond bilijarni stent sistem). U našoj bolnici od marta 2006. koristili smo pokrivene žučne stentove Allium dužine 10 cm i širine 8mm. Allium stentovi su selfekpandibilni od nitinola prekriveni biokompatibilnim poliuretanom i silikonom. Postavljanje stentova kod pacijenata sa karcinomom se obično radi u slučaju lečenja uznapredovalog neoperabilnog tumora, ali u nekim slučajevima stent se postavljen kao "most" do operaciji. Glavna prednost pokrivenih stentova je da ne postoji opcija za urastanje tkiva, reaktivnu proliferaciju i progresiju infiltracije [3, 16].

Klinička ispitivanja su usmerena, u kontekstu procene materijala, ispitivanje materijala i njihovog ponašanja u biološkom tkivu. Stentovi, kao metalne proteze, pokriveni i nepokriveni,i njihova biokompatibilnost može se diskutovati sa tačke komplikacija (periproceduralnih, tehničkih i postproceduralnih, ranih i kasnih) kao reakcija na okolno tkivo i uzrokom afunction- kao krajnjeg terapijskog efekta ostvarenog u posebnim okolnostima [17].

### **Opšta razmatranja anatomskih i histoloških pojmova**

**Anatomija humene jetre**-Kod odraslih ljudi jetra je mekan, smeocrveni organ klinastog oblika, najveći organ u trbušnoj šupljini, nalazi se sa desne strane trbušne šupljine, neposredno ispod dijafragme, teška obično 1200-1600 g, a sastoji se od 2 režnja, od kojih je desni oko 6 puta veći od levog. Desni režanj je gornjom granicom u visini petog rebra, a donji rub je na desnoj strani ispod grudnog koša a levi režanj ide koso i svojim vrhom dotiče levu stranu dijafragme.Gornja površina jetre jeste konveksna i naleže uz dijafragmu i prednji trbušni zid,pokrivena je peritoneumom i pričvršćena za prednji trbušni zid srpastom vezom.U svom donjem rubu ona sadrži oblu vezu jetre, zaostatak pupčane vene. Jetrena dva lista se razdvajaju kod spoljašnjeg ruba jetre i nastavljaju gornji list venačne vene [6, 7, 18].

Donja površina jetre je konkavna i spušta se koso nadole i u desno i naleže najpre na jednjak i prednju stranu želuca, a zatim na gornji deo duodenuma, na desni ugao debelog

creva, na desni bubreg i na desnu nadbubrežnu žlezdu. Na donjoj strani jetre nalaze se tri žleba, jedan poprečni i dva sagitalna, koji skupa oblikuju slovo H. Poprečni žleb predstavlja hilus ili portu jetre (porta hepatis), kroz koji prolaze krvni sudovi, živci i žučni putevi. Levi sagitalni žleb je u vidu duboke pukotine, koja u svom prednjem delu sadrži lig. teres hepatis, a u svom zadnjem delu lig. venosum. U prednji deo desnog žleba naleže žučna kesa, koja odgovara udubljenju.

Jetra se sastoji od dva nejednaka režnja, desnog i levog, od kojih je prvi znatno veći. Granicu između režnjeva jetre označavaju na njenoj gornjoj strani srpasta veza, a na njenoj donjoj strani levi sagitalni žleb dok na donjoj strani jetre desnim sagitalnim žlebom izvijeni su nepotpuno od desnog režnja dva manja, prednji, četvrtasti i zadnji, repati.

Jetra je ovijena vezivnom ovojnicom, koja se naziva i Glissonova ovojnica, koja se u području jetrenih vrata (mesto gde u jetru ulaze jetrene arterije i venu porte) naziva capsula fibrosa perivascularis. Jetru karakteriše dvostruki sastav krvnih sudova. Oko 80% krvi ulazi u jetru portalnim krvotokom kroz venu porte, a oko 20% kroz arteriju hepatiku. Kroz jetrena vrata na donjoj strani jetre, između desnog i levog režnja, ulaze grane jetrene arterije i portne vene u jetru zajedno sa listovima omotača, zatim se te strukture granaju do nivoa osnovne gradivne jedinice jetre, a to su jetrini režnjići. Jetra je bogato snabdevena krvlju, protok iznosi oko 1,5 litara u minuti. Hepatičnom arterijom jetra dobija hranu i kiseonik, a portalnim krvotokom dospevaju u jetru hranljive supstance i ostali sastojci koji su apsorbirani u digestivnom traktu koji se u jetri uglavnom i metabolišu.

Jetra je sastavljena od velikog broja osnovnih funkcionalnih jedinica koje se nazivaju jetreni režnjići (lobuli) koji je heksaedričnog oblika. U središtu lobula nalazi se centralna vena, oko koje se zrakasto šire gradivne jedinice jetrinih ćelija koje se zovu hepatociti. Gradivna jedinica je sačinjena od dva niza hepatocita između kojih se nalazi žučni kanalčić. Jetreni režnjići su međusobno razdvojeni vezivnom pregradom koja sadrži venule nastale grananjem portalne vene i jetarne arteriole nastale grananjem jetarnih arterija, žučne kanale i limfne sudove. Venska krv iz portalnih venula u vezivnim pregradama teče jetrinim sinusoidima prema središtu jetrinog režnjića u centralnu venu. Jetarni sinusoidi sadrže brojne otvore tako da materije iz venske krvi lako odlaze u prostor između ćelija zida sinusoida i jetarnih ćelija, poznat kao Disseov prostor, iz kojeg tečnost odlazi u limfne sudove. Centralne vene svakog režnjića se ulivaju u sabirene vene, sve do jetarnih vena (4-5 jetarnih vena) koje se ulivaju u gornju šuplju venu. Druge vrste ćelija, Kupfferove ćelije, raspoređene su uz zidove jetarnih sinusoida i pripadaju retikuloendotelnom sadržaju i njihov odnos sa

parenhimatoznim jetarnim ćelijama u tkivu jetre je 3:17. Metaboličke funkcije vrše se u parenhimatoznim ćelijama, hepatocitima. Kupfferove ćelije deo retikuloendotelnog sistema i imaju sposobnost fagocitoze.

U jetarnim ćelijama (hepatocitima) stvara se žuč koja žučnim kapilarama (holangiolo), koje se nalaze između dvostrukih redova hepatocita u jetarnom režnjiću, i izlazi iz lobula formirajući interlobularne kanaliće iz kojih žuč odlazi u sve veće kanale sve do 5-6 cm dugog zajedničkog žučnog voda koji nastaje spajanjem levog i desnog žučnog voda i koji su omotani vezivnim tkivom. Zajednički jetarni putevi sa izvodnim kanalom žučne kese stvara glavni žučovod -ductus choledochus. Putem žučnih kanala izlučuju se žuč i u njoj otopljene tvorevine iz jetre u žučnu kesu.

Najveća je žlezda u ljudskom organizmu, funkcija jetre je da služi za skladištenje hranljivih supstanci i neutralizaciju štetnih. Jetra ima vrlo važnu ulogu u nizu metaboličkih, kataboličkih i anaboličkih procesa, pa se stoga naziva „centralnom laboratorijom“ organizma. U njoj se odvija veliki deo metabolizma ugljenohidrata, lipida, proteina i drugih supstanci i vrši proces detoksikacije, konjugacije i esterifikacije. Metaboličke funkcije vrše se u parenhimatoznim ćelijama, hepatocitima, dok su Kupfferove stanice deo retikuloendotelnog sistema i imaju sposobnost fagocitoze [19].

Mitohondrije sadrže enzime potrebne u metaboličkim reakcijama ugljenohidrata, proteina i lipida u kojima se odvijaju procesi oksidativne fosforilacije i stvaranja energetski bogatih molekula ATP. Na ćelijskom nivou ribosomi sadrže ribonukleinsku kiselinu RNK i tu se vrši proces sinteze proteina i proces konjugacije. U grubim i glatkim membranama endoplazmatskog retikuluma i ribosomima aktiviraju se aminokiseline za sintezu proteina, vrši se sinteza holesterola, konjugacija bilirubina i detoksikacija lekova i drugih supstanci. Transport i sekrecija bilirubina vrši Goldžijev aparat. Lizosomi zato sadrže razne enzime, npr. kisele hidrolaze, proteaze, a neki od njih učestvuju u metabolizmu žučnih boja, gvožđa i bakra.

Kardiovaskularni sastav jetre je takav da je uloga njenih krvnih sudova -dodatni depo krvi, u kojem se uobičajno nalazi oko 500 mL krvi, a dodatno može primiti do 1 litra krvi. U limfnim sudovima jetre stvara se 50% ukupne limfe u telu, dok Kupfferove ćelije uklanjaju bakterije koje se iz probavnog sistema apsorbuju zajedno sa hranljivim supstancama.

Uloga jetre u metabolizmu masti je važna, kao i ugljenohidrata, a što je najvažnije proteina ljudskog tela. Uz to u jetri se stvara deo faktora zgrušavanja krvi, skladišti se gvožđe, različiti vitamini, i učestvuje u detoksikaciji. U jetra se odvijaju važni procesi u metabolizmu ugljenohidrata, kao što su:

- glukoneogeneza - stvaranje glukoze iz aminokiselina i glicerola
- održavanje normalne koncentracija glukoze u krvi između obroka, skladištenje i lučenje glikogena
- pretvaranje fruktoze i galaktoze u glukozu

Uloga jetre u metabolizmu masti je u stvaranju većine lipoproteina, ugljenohidrati i proteini koji se pretvaraju u masti, sintetizuje se velika količina holesterola, iskorištavanje masti za dobijanje (acetil-koenzim A) koji se dalje u ostalim ćelijama tela koriste za dobijanje energije u cikluse limunske kiseline. U jetri se vrši esterifikacija holesterola i stvaranja žučnih kiselina, kao i metabolička razgradnja masnih kiselina, i stvaranja ketonskih tela. U praksi se u dijagnostici bolesti hepatobilijarnog trakta najviše određuje koncentracija holesterola koji se najvećim delom sintetiše u jetri iz aktivnog acetata (acetil-koenzim A), a jetra je i organ preko kojeg se holesterol izlučuje u žuč. U jetri se vrši esterifikacija holesterola sa masnim kiselinama uz enzime acil-kolesterol-acil-transferaza (ACAT), dok u krvi enzim lecitin-holesterol-acil-transferaza (LCAT), pri čemu se masna kiselina prenosi s lecitina i veže na C3 atom holesterola. Određivanje koncentracije ukupnog holesterola u serumu ima klinički značaj u razlikovanju opstruktivnog i hepatocelularnog ikterusa [20].

U opstruktivnom ikterusu koncentracija holesterola u serumu raste do visokih vrednosti, i postoji određena povezanost i s povišenom koncentracijom bilirubina i aktivnosti alkalne fosfotaze. Kod hepatocelularnog ikterusa kolesterol je normalan ili tek slabo povišen. Međutim, kod opstruktivnog ikterusa uzrokovanog malignom bolesti, obično izostaje porast serumskog holesterola. Kod malignih bolesti često nalazi niska koncentracija holesterola. Teška oštećenja jetre (npr: ciroza jetre ili toksični hepatitis) smanjuju sintetsku i esterifikacijsku funkciju jetre, pa se u tim stanjima mogu naći niske koncentracije holesterola, čak ispod 2,6 mmol/L. Takav je nalaz uvijek znak vrlo teškog oštećenja s jako oslabljenom funkcionalnom sposobnošću jetre [21].

Uloga jetre u metabolizmu proteina je najvažniji deo metaboličkih funkcija jetre. U jetri se odvijaju reakcije u koji se stvara karbamid (iz amonijaka), stvaraju se brojne belančevine plazme, odvijaju se reakcija u kojima iz jednih aminokiseline se stvaraju druge.

Funkcija jetre u konjugaciji i detoksikaciji raznih toksičnih i organizmu stranih supstanci koje se konjuguju u jetri sa glukuronskom ili sumpornom kiselinom ili glicinom i time se prevode u netoksične i bolje topive spojeve koji se zatim izlučuju iz tela. Tako se indol apsorbovan iz creva oksidira u jetri u indoksil i konjuguje sa glukuronatom ili sulfatom i kao takav izlučuje urinom kao indikan. Tako se i salicilna kiselina, mentol, kamfor, fenol i druge supstance i lekovi vežu u glukuronide ili sulfate. Na taj način jetra vrši detoksikaciju, iako možda taj izraz nije sasvim dobar, jer se mnogi spojevi koji se stvaraju u organizmu i nisu toksični, kao npr. bilirubin i neki hormoni, takođe konjuguju i izlučuju kao glukuronidi ili sulfati. Osim sa glukuronatom ili sulfatom jetra vrši konjugaciju i sa glicinom pa se tako salicilna, nikotinska ili benzojeva kiselina mogu vezati sa glicerinom u salicilnu, nikotinsku i hipurnu kiselinu.

Da bi se ispitala funkcija jetre u konjugaciji i detoksikaciji, postoji više metoda, a sve se temelje na tome da se pacijent optereti nekom supstancom koja se u jetri konjuguje, a potom se ispituje koliko se glukuronida ili sulfata posle toga nalazi u krvi ili izlučenih u urinu. Od svih tih testova najviše se koristio test sinteze hipurne kiseline nastale konjugacijom benzoata sa glicerinom koji se dosta koristio u ispitivanju funkcije jetre, a danas se, kao i drugi testovi opterećenje, manje koristi, jer se dijagnostika jetrenih bolesti više bazira na enzimatskim testovima [22].

Test sinteze hipurne kiseline: Benzojeva kiselina se u jetri konjuguje sa glicinom u hipurnu kiselinu, koja se izlučuje urinom. U zdravoj jetri ova sinteza se brzo odvija, pa se već nakon nekoliko sati najvećim delom izlučuje hipurna kiselina. Ona se može iz urina istaložiti u obliku igličastih kristala i meriti gravimetrijski ili titracijom sa natrijevom bazom.

U bolestima hepatobilijarnog trakta dolazi do promene aktivnosti enzima. Određivanje aktivnosti raznih enzima u krvnom serumu ima u bolestima jetre i žučnih puteva vrlo veliku dijagnostičku vrijednost. Posljednjih 30 godina, razvojem kliničke enzimologije, znatno su se povećale mogućnosti ispitivanja hepatobilijarnog trakta i poboljšala diferencijalna dijagnostika tih bolesti. Dok su se pre laboratorijskim testovima mogli uglavnom registrirati samo funkcionalni poremećaji, a koji se javljaju dosta kasno, tek nakon lezije tkiva, enzimski testovi većinom ukazuju na anatomske promene, na samu leziju. Ta osobenost se imala u vidu i u ovom istraživanju i sa velikom pažnjom je praćena kao tandem dijagnostička metoda interventnoradiološkim metodama u dijagnostici ireverzibilnog ikterusa, odnosno holestaze. Na propusnost i integritet jetrenih ćelija ukazuju aktivnosti nekih enzima koji pri procesima koji uzrokuju promene propusnosti ćelijskih membrana ili nekrozu ćelija prelaze iz oštećenih

ćelija u krvotok, pa se time povećava aktivnosti tih enzima u serumu ili plazmi. Po enzimskoj slici može se zato upoznati priroda i intenzitet patološkog procesa.

Enzimi hepatobilijarnog trakta mogu se svrstati u 3 grupe:

1. Enzimi koji se sintetišu u jetri i luče u krvotok, stvaraju se u ćelijama jetrenog parenhima i izlučuju u krv, u kojoj obavljaju svoju fiziološku funkciju. U ovu grupu ubrajaju se: koagulacijski faktori i holinesteraza. Smanjena aktivnost holinesteraze obično se nalazi kod hroničnih bolesti jetre tj. kad jetra postane funkcionalno insuficijentna.

2. Indikatorski enzimi – nazivamo enzime koji prilikom oštećenja ćelija izlaze u krv, upozoravaju da postoji lezija zbog koje je omogućen prelazak sadržaja oštećenih ćelija u krv. Relativno mnogo enzima tu spada : AST, ALT, LDH, SDH, GLDH, ICDH, GGT, aldolaza, alkalne fosfataze itd., svi jednako bitni su za enzimsku sliku jetre. Neki od ovih enzima su najsenzitivniji u akutnom hepatitisu.

3. Enzimi lokalizirani u epitelu žučnih puteva – ima dosta GGT, LAP i alkalne fosfataze. Prilikom opstrukcije žučnih puteva, usled lezije epitela enzimi prelaze u serum gde se povećava njihova aktivnost.

U bolestima hepatobilijarnog trakta, zavisno o kojoj bolesti se radi, dolazi do promena aktivnosti mnogih drugih enzima, kao: aminotransferaza, aldolaze, laktat-dehidrogenaze, sorbit-dehidrogenaze, glutamat-dehidrogenaze, ceruloplazmina, leucin-aminopeptidaze, y glutamiltreansferaze, alkalne fosfataze, 5-nukleotidaze, izocitrat-dehidrogenaze, malat-dehidrogenaze, glukoza-6-fosfat-dehidrogenaze (ulazi u proces glikolize, a nastao glukogenolizom pravo iz glukoze), ornitin-karbamiltransferaza, guanaze itd.

Kliničko značenje je veliko [23]. U infektivnom hepatitisu znatno je povećana aktivnost indikatorskih enzima u serumu. Ti enzimi, zbog promene propusnosti ćelijske membrane i oštećenja tkiva uzrokovanih upalnim procesom, prelaze u većim količinama iz ćelija u cirkulaciju, što izaziva porast njihove aktivnosti u krvnom serumu. Najviše raste aktivnost serumskih aminotransferaza, AST-a do 50, a ALT-a i do 100 puta više od granice referentnih vrednosti. Pri tome je karakteristično da je aktivnost ALT-a veća od aktivnosti AST-a, tj. nalazi se inverzija koeficijenta AST/ALT, tzv. DeRitisovog koeficijenta, koji je u infektivnom hepatitisu manji od 1, i u proseku je oko 0,63. Aktivnost ostalih indikatorskih enzima u serumu takođe je povišena, ali ne toliko kao aminotransferaza. Aktivnost aldolaze i glutamat-dehidrogenaze mogu porasti 10-15 puta iznad granice referentnih vrednosti, a laktat-



dehidrogenaze i  $\gamma$ -glutamyltransferaze nešto manje. Aktivnost sorbit-dehidrogenaze, enzima karakterističnog za jetru, može u serumu porasti i do 70 puta iznad normale. Za prognozu i ocenu težine bolesti značajan je upravo intenzitet porasta aktivnosti SDH i GLDH.

U teškim slučajevima bolesti aktivnosti tih enzima u serumu vrlo su velike, GLDH je veća od 20 U/L, a SDH od 50 U/L. Kako lezija ćelije prethodi slabljenju funkcije jetre, tako i porast aktivnosti enzima (aminotransferaza), počinje pre nego što se pojave patološki ispadi «klasičnih» testova, npr. porast koncentracije bilirubina u serumu, promena odnosa proteinskih frakcija koje se ogledaju u elferogramu i flokulacionim testovima i dr. Tako aktivnost aminotransferaza u serumu počinje da raste i do 3 nedelje pre ostalih labaratorijskih pokazatelja, što je važno za ranu dijagnozu akutnog hepatitisa. Aktivnosti enzima koji se nalaze u epitelu žučnih puteva ili se izlučuju putem žuči, kao alkoholne fosfataze ili LAP-a u akutnom hepatitisu, malo skoče, 2-3 puta, ali nalaze se i normalne aktivnosti, npr. alkalne fosfataze. Aktivnost GGT, budući da se nalazi uglavnom u epitelu žučnih puteva, ali je nešto ima i u jetrenom parenhimu, poraste nešto više, ali retko preko 200 U/L. Inače se opšte govoreći porast aktivnosti GGT u serumu smatra jednim od najosjetljivijih znakova oštećenja jetre. Aktivnost holinesteraze ne pokazuje neke značajnije promene, tek ukoliko se funkcionalna sposobnost jetre smanji, snižava se aktivnost holinesteraze [14, 24].

Aktivnost enzima u serumu obično su normalne ili granične u perzistirajućem hroničnom hepatitisu. Nešto mogu biti povišene u serumu aktivnosti GGT i ornitin-karbamil-transferaze. Nasuprot tome, u agresivnom hroničnom hepatitisu aktivnosti indikatorskih enzima u serumu rastu slično kao u cirozi jetre i DeRitisov koeficijent AST/ALT obično je iznad 1. Aktivnost GGT je visoka, a naročito u hepatitisu uzrokovanom alkoholom porast aktivnosti GLDH i veći porast aktivnosti AST-a od ALT-a ukazuju na nekrotične krize u kojima aktivnosti aminotransferaza, GGT, GLDH, SDH mogu biti vrlo visoke. Kod hroničnog hepatitisa nalazi se oslabljena funkcija jetre, a to uzrokuje često sniženu aktivnost holinesteraze. U cirozi jetre raste aktivnosti aminotransferaza do oko 5 puta, i obično AST-a više od ALT-a, a ostalih indikatorskih, enzima, kao aldolaza, LDH, SDH, nešto manje kao i aktivnost alkalne fosfataze koja je umereno povećava. Za cirozu je karakterističan jači porast aktivnosti GGT i GLDH. Aktivnost GGT je naročito visoka, i od 1000 U/L, nekad i više, u cirozi alkoholičara koji je posledica toksičnog efekta alkohola na mikrosome i indukcije tog enzima alkoholom. U cirozi aktivnosti enzima mogu biti i slabije povišene, nekad čak i normalne, a to zavisi od faze u kojoj se bolest nalazi; npr. u terminalnoj fazi, kada je funkcionalno aktivno tkivo već redukovano nemaju se više odakle enzimi izlučivati u cirkulaciju i njihove se aktivnosti u

serumu snižavaju. Ali što više funkcija jetre slabi, sve se više snizuje aktivnost serumske holinesteraze, i to je karakteristično za laboratorijski profil ciroze jetre [9, 25].

Enzimski testovi vrlo su korisni za razlikovanje hepatocelularnog i opstruktivnog ikterusa. U opstruktivnoj žutici obično su aktivnosti aminotranferaza i ostalih indikatorskih enzima umereno povišene u serumu, uz jači porast aktivnosti alkoholne fosfataze 7a, GGT, LAP i ceruloplazmina. Za razliku od hepatocelularne, u opstruktivnoj žutici obično je DeRitisov koeficijent normalan, tj. aktivnost AST-a je veća od aktivnosti ALT-a. Za diferencijalnu dijagnozu je od važnosti i odnos aminotransferaza i alkalne fosfataze. A ALT/AP u akutnom hepatitisu je veći od 25, pa čak i od 50, u opstruktivnoj žutici taj je odnos obično oko 1 ili nešto veći ili manji. Enzimska slika ponekad omogućuje da se opstruktivni ikterus izazvan prisustvom kamenja razlikuje od onog izazvanog malignim procesom jer je u ovom poslednjem slučaju obično snižena aktivnost holinesteraze i jače povišena aktivnost alkalne fosfataze. Ako su već prisutne metastaze, često se nalazi i jači porast aktivnosti aldolaze i LDH [26, 27].

U hepatocelularnom ikterusu s holestazom slika je mešana, pa nalazimo aktivnost enzima u serumu koja ukazuju i na oštećenja jetre i na holostazu. Tako uz visoke aktivnosti aminotransferaza i ostalih indikatorskih enzima i relativno visoke aktivnosti alkalne fosfataze, GGT i LAP. U diferencijalnoj dijagnostici bolesti hepatobilijarnog trakta određivanje više enzima i njihovi međusobni odnosi daje mogućnost razlikovanja vrlo sličnih patoloških entiteta.

Normalne( referentne) vrednosti pojedinih enzima jetre i najčešći uzorci njihovog poremećaja:

- ALT normalna: muški: 12-48 U/L, ženski: 10-36 U/L. Povišene vrijednosti ukazuju na akutno oštećenje jetre, (najčešće izazvano terapijom antibioticima, unosom gaziranih pića, sokova). Povišene vrednosti srećemo kod:

- 1.Virusni hepatitis
- 2.Toksični hepatitis
- 3.Šok jetre
- 4.Infektivna mononukleoza
- 5.Alkoholni hepatitis

## 6. Polimiozitis.

- AST normalna: muški 11-38 U/L, ženski: 8-30 U/L. Povišene vrijednosti ukazuju na značajno oštećenje jetre ili druga oboljenja kao što su:

1. Hepatocelularno oštećenje (virusni, toksični, alkoholni hepatitis, šok jetre)

2. Infarkt miokarda

3. Hemoliza in vivo

4. Bolest skeletnih mišića

5. Infarkt pluća

6. Posthepatična bilijarna opstrukcija.

- GGT normalna: muškarci 11-55 U/L; žene 9-35 U/L. Povišene vrednosti se najčešće javljaju kod alkoholičara i znak su oštećenja jetre.

- Bilirubin ukupni normalan: 5,1-17,0  $\mu\text{mol/L}$ . Povišene vrednosti se javljaju kod oštećenja jetre i opstrukcije žučnih puteva. Pored toga znak je:

1. Insuficijencije jetre

2. Ekstrahepatična opstrukcije

3. Hemolize

4. Kod novorođenčeta (usljed raznih uzroka kao fiziološka hiperbilirubinemije)

5. Gilbertov sindrom.

- Albumini normalna 40,6-51,4 g/L. Uzrok povišenih vrednosti -dehidracija. Uzroci sniženih vrednosti: akutna upala i insuficijencija jetre sa smanjenom sintezom albumina.

- Referentne vrednosti za alkalnu fosfatazu zavise od dobi i razlikuju se kod određenih populacija (muški: 60-142 U/L; ženski dob <50 g. 54-119 U/L; ženski dob >50 g. 64-153 U/L), a uzroci povišenih vrednosti:

1. Intrahepatalna holestaza
2. Ekstrahepatična holestaza
3. Osteoblatična bolest
4. Tumor koji stvara alkalnu fosfatazu
5. Trudnoća.
6. hipofosfatemija (redak uzrok sniženih vrednosti)

Metabolizam bilirubina počinje nizom reakcija iz hemoglobina. Hemoglobin se oslobađa prilikom raspadanja eritrocita u ćelijama retikuloendotelnog sastava, prvenstveno u slezeni, koštanoj srži i jetri. Cepanjem metenskog mosta između prvog i drugog pirolnog prstena otvara se porfirinski prsten i nastaje spoj biliverdin-gvožđe-globin, koji se naziva još holeglobin ili verdohemoglobin. Reakciju katalizira enzim hemoksigenaza uz  $O_2$  i  $NADPH_2$ . Tada se cepa gvožđe i globin, a sam biliverdin se redukuje u bilirubin delovanjem enzima biliverdin reduktaze. Sve te reakcije odvijaju se u retikuloendotelnom sistemu (RES) iz čijih ćelija bilirubin dospeva u krvotok, a onda se u krvi veže na albumin i kao takav (nazivao se indirektni bilirubin) posebnim aktivnim transportnim sastavom ulazi u jetrene sinusoidne i iz njih u ćelije jetrenog parenhima (hepatocite). Tu se odvaja albumin, a bilirubin se konjuguje u endoplazmatskom retikulumu. Time netopivi bilirubin prelazi u topivi oblik, koji se pre nazivao direktni bilirubin. Pri spomenutim procesima važan je aktivan transport bilirubina od sinusoida kroz jetrenu ćeliju do žučnih kanalića, u čemu igraju ulogu neke subcelularne strukture, lizosomi i Golgijev aparat. Sa žuči bilirubin dospjeva u tanko crevo, gde se oslobodi iz glukuronida delovanjem glukuronidaze i pod uticajem delovanja anaerobne crevne flore redukuje u urobilinogen. Urobilinogen se delom izlučuje preko debelog creva u stolicu, a drugi deo urobilinogena vraća se enterohepatalnom cirkulacijom, portalnim krvotokom u jetru. Iz jetre se ponovo izlučuje u tanko crijevo, a delom preko hemoroidalnog venskog spleta u krvotok, te dospjeva u bubrege i izlučuje se kao mokraća (0,5-4 mg). U hemolitičkoj urobilinogen u količini od 0,85 do 6,76 žutici hemoglobin se razgrađuje u većoj količini u RES-u zbog hemolize eritrocita [27, 28, 29]. Zbog toga se povećava koncentracija bilirubina vezanog za proteine u krvotoku. Ako stvaranje bilirubina u RES-u poraste trostruko od normalnog, jetra, iako zdrava i funkcionalno sposobna, ne može više svu tu količinu bilirubina primati i dalje metabolizirati, pa dolazi do žutice. Jetra pojačano metabolizira bilirubin i izlučuje ga konjugiranog s glukuronatom u žuč i preko nje u crijevo. Zbog toga

raste i fekalni sterkobilinogen, što izaziva tamnu boju stolice. U žuči se također povećava koncentracija bilirubina i to izaziva predispoziciju za stvaranje žučnih kamenaca. Sterkobilinogen se u većoj količini vraća enterohepatičnom cirkulacijom u jetru. Jetra opet ne može svu tu količinu primiti i ponovo izlučiti, pa više žučne boje dopijeva krvotokom u bubrege te se više urobilinogena izlučuje urinom.

Normalne vrijednosti bilirubina u krvi su za:

- ukupni bilirubin: 3-20  $\mu\text{mol/L}$
- konjugirani bilirubin: < 4,3  $\mu\text{mol/L}$

## **ŽUTICA (IKTERUS)**

Hiperbilirubinemija je povišen nivo bilirubina u serumu. U trenutku kada hiperbilirubinemija postane klinički manifestna, to nazivamo žuticom, koja nastaje zbog defekta na različitom stepenu metabolizma bilirubina. U zavisnosti od etiološkog faktora tj.nivoa metabolizma bilirubina na kome se defekt dešava razlikujemo nekonjugovani (indirektni) i konjugovani (direktni) ikterus.

Nekonjugovani može nastati na nivou srtvaranja(hemoliza,neefektivna eritropoeza), oslobođanja (portnokavalni šantovi), prihvatanja (kompeticija lekova i drugih agenasa) ili konjugacije tzv.neonatalni ikterus (nezrelostUDP glukuro niltransferaze). Poznati su i urođeni deficiti UDPGT (Gilbert, Crigler-Najjar).

Konjugovani ikterus se javlja usled poremećaja na nivou izlučivanja ,drenaže ili enterohepatičke cirkulacije. Poremećaje izlučivanja mogu usloviti nasledni faktori (Dubin-Johanson Rotor), hepatocelularne bolesti (hepatitis) ili sepsa. Poremećaje drenaže možemo podeliti na intrahepatične i ekstrahepatične. Intrahepatičke holestaze etiološki mogu biti jatrogene, kongenitalne ili posledice hepatocelularnih oboljenja. Ekstrahepatične holestaze izazivaju konkrementi, strikture, invazije tumora i dr. bolesti žučnih puteva. Poremećaji enterohepatične cirkulacije najčešće su uslovljeni odsustvom bakterija učinkom antibiotika ili se javljaju neonatalno [30, 31, 32].

Jako veliki disbalansi na nivou metabolizma bilirubina rezultuju portokavalnom encefalopatijom. To je funkcionalni ,potencijalno reverzibilni poremećaj CNS-akoji podrazumeva niz neuropsihičkih ispada, nepoznate etiologije, verovatno u vezi sa izrazitim

toksikemijom, nastalom razlaganjem aminokiselina ili poremećajem neurotransmisije u mozgu. Klinički dekompenzovane ciroze u 50-70% slučajeva se ovako manifestuju.

Klinička manifestacija portokavalne encefalopatije se najčešće javlja u svojoj blagoj formi –u obliku poremećaja pažnje, ritma spavanja i promene raspoloženja. U podmakloj fazi se javlja somnolencija do razvoja kome. Dijagnoza se postavlja na osnovu psihometrijskih testova (procena mentalne apraksije)-rukopis,proste računске operacije, ...Diferencijalno dijagnostički portokavalnu encefalopatiju treba razlikovati od intrakranijalnih lezija, metaboličke encefalopatije i intoksikacije. Terapija koja se primenjuje svodi se na dijatu sa malo belančevina, primenu slabo resorbtivnih antibiotika oralno i laksativa u cilju smanjivanja resorpcije amonijaka iz creva [33].

Koma kao IV stadijum portokavalne encefalopatije karakteriše se potpunim gubitkom svesti i nereagovanjem na draži. Nastanak kome razvija se naglo, akutno ili postepeno. U prekomatoznom stanju je prisutan flapping tremor ili fetor hepaticus. To je stanje koje se vrlo često komplikuje pojavom infekcija, metaboličkih poremećaja, krvarenja, srčane insuficijencije, hepatorenalnim sindromom i edemom mozga. Lečenje se sprovodi na odeljenjima intenzivne nege, terapijom koja se ne razlikuje od terapije akutne insuficijencije jetre, uz davanje osmotskih diuretika (manitola).

Hiperbilirubinemija je povišen nivo bilirubina u serumu. U trenutku kada hiperbilirubinemija postane klinički manifestna, to nazivamo žuticom, koja nastaje zbog defekta na različitom stepenu metabolizma bilirubina. U zavisnosti od etiološkog faktora tj.nivoa metabolizma bilirubina na kome se defekt dešava razlikujemo nekonjugovani (indirektni) i konjugovani (direktni) ikterus [34].

Nekonjugovani može nastati na nivou srtvaranja ( hemoliza, neefektivna eritropoeza), oslobađanja ( portnokavalni šantovi), prihvatanja ( kompeticija lekova i drugih agenasa) ili konjugacije tzv.neonatalni ikterus ( nezrelost UDP glukuro niltransferaze). Poznati su i urođeni defeciti UDPGT (Gilbert, Crigler-Najjar).

Konjugovani ikterus se javlja usled poremećaja na nivou izlučivanja ,drenaže ili enterohepatičke cirkulacije. Poremećaje izlučivanja mogu usloviti nasledni faktori ( Dubin-Johanson Rotor), hepatocelularne bolesti (hepatitis) ili sepsa. Poremećaje drenaže možemo podeliti na intrahepatične i ekstrahepatične. Intrahepatičke holestaze etiološki mogu biti jatrogene, kongenitalne ili posledice hepatocelularnih oboljenja. Ekstrahepatične holestaze izazivaju konkrementi, strikture, invazije tumora i dr. bolesti žučnih puteva. Poremećaji

enterohepatične cirkulacije najčešće su uslovljeni odsustvom bakterija učinkom antibiotika ili se javljaju neonatalno [35, 36].

Jako veliki disbalansi na nivou metabolizma bilirubina rezultuju portokavalnom encefalopatijom. To je funkcionalni, potencijalno reverzibilni poremećaj CNS-akoji podrazumeva niz neuropsihičkih ispada, nepoznate etiologije, verovatno u vezi sa izrazitim toksikemijom, nastalom razlaganjem aminokiselina ili poremećajem neurotransmisije u mozgu. Klinički dekompenzovane ciroze u 50-70% slučajeva se ovako manifestuju.

Klinička manifestacija portokavalne encefalopatije se najčešće javlja u svojoj blagoj formi –u obliku poremećaja pažnje, ritma spavanja i promene raspoloženja. U podmakloj fazi se javlja somnolencija do razvoja kome. Dijagnoza se postavlja na osnovu psihometrijskih testova (procena mentalne apraksije)-rukopis, proste računске operacije, ...Diferencijalno dijagnostički portokavalnu encefalopatiju treba razlikovati od intrakranijalnih lezija, metaboličke encefalopatije i intoksikacije. Terapija koja se primenjuje svodi se na dijetu sa malo belančevina, primenu slabo resorbtivnih antibiotika oralno i laksativa u cilju smanjivanja resorpcije amonijaka iz creva [11, 15, 37].

Koma kao IV stadijum portokavalne encefalopatije karakteriše se potpunim gubitkom svesti i nereagovanjem na draži. Nastanak kome razvija se naglo, akutno ili postepeno. U prekomatoznom stanju je prisutan flapping tremor ili fetor hepaticus. To je stanje koje se vrlo često komplikuje pojavom infekcija, metaboličkih poremećaja, krvarenja, srčane insuficijencije, hepatorenalnim sindromom i edemom mozga. Lečenje se sprovodi na odeljenjima intenzivne nege, terapijom koja se ne razlikuje od terapije akutne insuficijencije jetre, uz davanje osmotskih diuretika (manitola).

## **LABORATORIJSKE ANALIZE KOJE KARAKTERIŠU OPSTRUKTIVNI IKTERUS**

Bilijarni sistem podrazumeva širok dijapazon uloga i funkcija u ljudskom organizmu, a time i višestruk značaj u organizmu. Te funkcije su integrativni deo katabolizma i ogledaju se u eliminaciji brojnih supstanci iz organizma, posebno u okviru metabolizma tj. katabolizma masti i liposolubilnih vitamina. Bilijarni sistem ima izvestnu ulogu i u okviru imunoloških mehanizama i to transportom IgA iz jetre u creva.

Dnevno se proizvodi 600-800 ml žuči. Žuč je sačinjena u ogromnom procentu od vode, 80%, a od preostalih 20% , 65% pripada žučnim solima, 20% fosfo-lipidima, 5%

protein, 4% holesterol, 0,3% konjugovani bilirubin, I u malom procentu ostale supstance, poput vitamina, hormona, lekova ...

Hemodinamski gledano, protok žuči funkcioniše po principu osmotskih gradijenata između krvi i intracelularnih prostora, hepatocita i intrakanalikularnih prostora ostvarenog transportom žučnih soli i drugih jona kroz membrane nosačkim mehanizmima uz pomoć energije. Transport kroz hepatocite se odvija pomoću vezikula ili na proteinima citoplazme, a voda se sekretuje na osnovu osmotskog gradijenta paracelularnim protokom. Ceo proces je podpomognut mehanički, tj. kontrakcijama kanalikulusa pomoću mikrofilamenata. Sastav žuči se menja i prolaskom kroz žučne puteve procesima koji se vezuju za cAMP.

Holestaza je zastoj u izlučivanju nastao usled poremećaja u formiranju, sekreciji ili drenaži u crevo. Etiološki faktori mogu biti različiti i delovati od nivoa membrana i organela hepatocita do mesta ulaska hloedohusa u crevo. U slučaju zastoja ili potpunog prestanka oticanja žuči, žučni sastojci dospevaju u krv vezikularnim transportom ili transportom preko nosača.

Podela holestaza prema brzini nastanka i dužini trajanja je na akutnu i hroničnu. Primer akutne holestaze je propulzija kalkulusa iz holeciste u hloedohus, tj. holelitijaza. Primer hronične holestaze je prisustvo sitnih konkremenata, PSC. Podela holestaze prema prisustvu kardinalnog znaka, žutice, je na ikteričnu i anikteričnu. Podela prema lokalizaciji tj. prirodi uzroka nastanka holestaze na intra i ekstrahepatičnu. Ekstrahepatična holelitijaza mogu izazvati tumori, kalkulusi, strikture, kompresije, infekcije bilijarnog stabla izvan jetre, papile i glave pankreasa. Intrahepatička holestaza može biti hepatocelularna ili kanalikularna. Hepatocelularna intrahepatička holestaza podrazumena afekciju primarno intracelularnih membrana (holstatski virusni hepatitis, medikamentna holestaza, ...), dok kod kanalikularne su zahvaćeni primarno membrane kanalikulusa (oralni kontraceptivi, sulfonamidi ili idiopatske prirode) [38].

## **KLINIČKO-BIOHEMIJSKI PROFIL OPSTRUKTIVNOG IKTERUSA**

Jetra je vitalno značajan organ obzirom da je ona organ opsežnih metaboličkih procesa, kako kataboličkih tako anaboličkih gotovo svih supstanci koje se unose u organizam ili se iz ekstrahepatičnih organa izlučuju u cirkulaciju.



Dijagnostika bolesti jetre je kompleksna i pored klasičnih metoda, kao što je anamneza, klinički pregled i laboratorijske analize, podrazumeva i posebne testove funkcije i dijagnostičke postupke kao što je slepa ili ciljana biopsija jetre, ehotomografija abdomena, ezofagogastroskopija, peritoneoskopija (laparoskopija) sa ciljanom biopsijom, kompjuterizovana tomografija (CT), magnetna rezonanca, scintigrafija i ERCP i PTC.

U anamnestičkim podacima često se sreće dispepsija, zamor, gubitak težine i apetita, kao početni simptomi. Navode se često pojave tipa narkomanije, alkoholizma, rizičnih kontakata sa obolelim od virusnih hepatitisa, uzimanje lekova, trovanje gljivama i hepatotoksičnim supstancama.

Kliničkim pregledom se mogu konstatovati promena na koži i mukozama (ikterus, palmarni eritem, spajder nevusi, hemoragijske manifestacije), ascites, parotidno bubrenje, uvećanje jetre i slezine [39].

Laboratorijski parametri od značaja su bilirubin u serumu (direktni i indirektni), bilirubin i urobilinogen u urinu, testovi hepatocelularnog oštećenja –transaminaze jetre (AST i ALT tj. SGOT i SGPT), LDH i drugi enzima npr. aldolaza, parametri preperka u oticanju žuči-alkalna fosfataza, gama-glutamilttransferaza GAMA-GT, i testovi sintetske funkcije jetre-albumini seruma, holinesteraza, elektroforeza serumskih proteina, protrombinsko i parcijalno tromboplastinsko vreme. Od svih spomenutih analiza, samo je ALT/SGPT i žučne kiseline specifične za jetru.

## **UKUPNI I DIREKTNI BILIRUBIN**

Oko 80% od ukupne količine bilirubina nastaje iz dotrajalih eritrocita, koji napuštaju cirkulaciju i razgrađuju se u retikuloendotelnom sistemu. Ostatak od 20% potiče od nezrelih eritrocita, koji se raspadaju u kostnoj srži i od jedinjenja sličnih hemoglobinu (mioglobin, citohrom i peroksidaza). Na putu do jetre bilirubin se veže za albumin plazme (nekonjugovani bilirubin). Najveći deo bilirubina u plazmi nije konjugovan i ne izlučuje se mokraćom, jer je vezan za belančevinu i nije topiv u vodi. U hepatocitima se bilirubin konjuguje sa glukuronskom kiselinom, stvarajući konjugovani bilirubin, koji se preko žučnih kanalića izlučuje u žuč. U slučaju smetnji u ekskreciji, pojavljuje se žutica. Bilirubinurija je uvek patološka pojava, jer nastaje samo u slučaju visoke koncentracije konjugovanog bilirubina. Konjugovani bilirubin se izlučuje zajedno sa žuči u tanko crevo. U kolonu se pod uticajem bakterija dekonjuguje, a zatim redukuje do urobilinogena. Oko 20% urobilinogena se

reapsorbuje iz creva i portalnim krvotokom vraća u jetru i žuč. Mala količina ulazi u cirkulaciju i izlučuje se putem urina. U donjem delu creva urobilinogen koji nije apsorbovan, oksidiše se i nastaju sterkobilin, mezobilin i urobilin. Zato će kod opstrukcije žučnih puteva stolica biti bleđa. Konjugovani bilirubin zove se i direktni, a nekonjugovani indirektni. Ovi izrazi su nastali zbog toga što bilirubin rastvorljiv u vodi (direktni) odmah reaguje sa reagensom dajući odgovarajuću boju, dok nekonjugovani (indirektni) daje boju tek posle dodatka nekog drugog rastvarača (metanol). Referentne vrednosti za ukupni bilirubin iznose od 0 do 17  $\mu\text{mol/L}$ , a za direktni od 0 do 5  $\mu\text{mol/L}$  (mereno aparatom Hitachi 902). Povećanje koncentracije ukupnog bilirubina javlja se kod: hepatitisa, metastaza u jetri, limfoma, ciroze, Crigler-Najjar-ovog sindroma i Gilbertove bolesti. Povećanje koncentracije nekonjugovanog bilirubina javlja se kod: fiziološke žutice, hemolitičke anemije, trauma, nasledne deformacije eritrocita, hemoragičnog pulmonarnog infarkta i dejstva nekih lekova. Povećanje koncentracije konjugovanog bilirubina javlja se kod: karcinoma glave pankreasa, holecistolitisa, Dubin-Jonsson-ovog sindroma, dejstva nekih lekova i hepatitis [40].

Sledeći lekovi mogu da utiču na povećanje vrednosti bilirubina: acetazolamid, metildopa, barbiturati, nikotinska kiselina, dekstran, novobiocin, diazepam, para-aminosalicilna kiselina, eritromicin, penicilin, fenilbutazon, sulfonamidi, gentamicin, tetraciklini, halotan, vitamin A, izonijazid, vitamin K, metotreksat. Nasuprot njima, na smanjenje vrednosti bilirubina mogu uticati: citrati, hloridi, etanol i salicilati.

## **ALBUMIN**

Albumin je najzastupljeniji protein krvne plazme, čini oko 40-60% proteina krvne plazme. Ima ulogu u transportu raznih materija putem krvne plazme. Nekonjugovani bilirubin, razni hormoni kao npr. tiroksin, tironin, polni hormoni, masne kiseline, joni (npr. kalcijum) razni lekovi (sulfonamidi, salicilati...) itd. transportuju se putem albumina. Albumin igra važnu ulogu u mnoštvu procesa: vrlo važna je njegova uloga u održavanju osmotskog pritiska krvne plazme. Zbog svoje veličine ne prolazi kroz većinu kapilarnih pora, tako da ostaje u plazmi i drži molekule vode. Svaki gubitak albumina odnosno njegovo smanjeno stvaranje dovodi i do gubitka vode u ekstravazalnu sredinu, tako da se javljaju edemi (otoci). Kod opekotina dolazi do povećane propustljivosti krvnih sudova i izlaska albumina u ekstravazalnu sredinu, takođe se i deo albumina razgrađuje što je praćeno i izlaskom vode i nastankom otoka. Usled oštećenja i insuficijencije jetre (npr. ciroza jetre) kao glavnog mesta proizvodnje albumina, smanjuje se njegova koncentracija u krvi. Albumin transportuje razne

hormone. Transportuje takođe i masne kiseline putem krvi. Albumin učestvuje i u održavanju stalne pH vrednosti krvi tj. funkcioniše kao pufer krvi. Uobičajena koncentracija albumina je 4-5 g/kg telesne težine, od čega je 40-45% intravaskularno, a 55-60% u ekstravaskularnom prostoru. Ljudski albumin je sterilni rastvor albuminske frakcije ljudske krvi, a priprema se kao 5%-tni, 12%-tni i 20%-tni rastvor. 5%-tni rastvor albumina je približno izotoničan. Delovanje albumina počinje odmah po intravenskom davanju, a poluvreme života u normalnim uslovima iznosi prosečno 19 dana. Primenuje se u šoku zbog hemoragije, traume, opekotina, infekcija i toksemija. Takođe se primenuje u hipoproteinemijama (smanjena količina proteina u krvi) zbog zatajenja bubrega ili jetre ili zbog pothranjenosti. U hipoproteinemičnih bolesnika s edemima ili u bolesnika s velikim opekotinama primenuje se koncentrisani albumin. U hitnim stanjima može poslužiti kao zamena za krv. Ako se daju velike količine albumina potrebno je kontrolisati protrombinsko vreme [41].

## **AMINOTRANSFERAZE**

Aminotransferaze (transaminaze) su unutarćelijski enzimi koji učestvuju u metabolizmu aminokiselina i ugljenih hidrata, katalizuju reakciju između aminokiseline i alfa-ketokiseline. Ova reakcija podrazumeva prenos amino grupe sa aminokiseline na  $\alpha$ -ketokiselinu, pri čemu iz ketokiseline nastaje aminokiselina. Ova reakcija omogućava telu da stvara određene vrste aminokiselina. Transaminaze kao koenzim koriste piridoksal-fosfat, koji u prvoj fazi reakcije prelazi u piridoksamin. Piridoksamin vezan za enzime reaguje se piruvatom, oksalacetatom ili alfa-ketoglutaratom, pri čemu nastaju alanin, asparginska kiselina ili glutaminska kiselina. U visokim koncentracijama se nalaze u jetri, mišićima i mozgu. Aminotransferaze katalizuju prenošenje amino - grupe ( $\text{NH}_2$ ) sa jedne aminokiseline na neku ketonsku kiselinu. U slučaju nekroze hepatocita aminotransferaze prelaze u krv i zato se mogu smatrati vrlo osetljivim indeksom nekroze jetrinih ćelija, odnosno, specifičnim parametrom hepatocelularnog oštećenja. Određivanje katalitičke aktivnosti ovih enzima značajno je u dijagnostici bolesti jetre i infarkta miokarda, ali i u diferencijalnoj dijagnostici bolesti jetre, pankreasa i drugih bolesti. Povišene koncentracije ovih enzima govore o propadanju ili oštećenju prvenstveno jetre, (akutna infekcija ili toksično oštećenje jetre, ciroza ili rak jetre) i infarkta miokarda. Prisutni su u krvi u dva oblika: kao AST (ili SGOT) i ALT (ili SGPT) [42].

### Aspartat aminotransferaza (AST)

AST-a ima najviše u jetri, srčanom mišiću, manje u mozgu, bubrezima, pankreasu, plućima i u nizu drugih organa. Normalne vrednosti: 7-38 IJ/I Povišene vrednosti AST-a su prisutne kod infarkta miokarda, mišićne distrofije, kod bolesti jetre (izrazito visoke vrednosti kod virusnog hepatitisa i u akutnom toksičnom hepatitisu, kod opstruktivnog ikterusa, ciroze jetre, aktivnog hroničnog hepatitisa) [43].

### Alanin aminotransferaza (ALT)

Normalne vrednosti: 8-41 IJ/I. Povišene vrednosti ukazuju na akutno oštećenje jetre, najčešće izazvano terapijom antibioticima, unosom gaziranih pića, sokova, a povišene su i kod virusnih hepatitisa, kod bolesti pankreasa (akutni i hronični pankreatitis i karcinom) i kod masivnog infarkta. ALT je smeštena u citozolu hepatocita i ima tri puta duži poluživot od AST, koja se, takođe nalazi u citozolu, ali i u mitondrijama (oko 40%). Normalan odnos između ALT i AST (De - Ritisov količnik) iznosi 1,0. AST se nalazi i u drugim tkivima (srčanom i skeletnom mišiću, bubrezima, mozgu, pankreasu, plućima, leukocitima i ertitrocitima), dok je ALT prisutna samo u jetri, te je zato mnogo specifičniji pokazatelj hepatocelularnog oštećenja. Kod bolesnika sa akutnim hepatitisom, aktivnost aminotransferaza je povišena više od 10 - 15 puta u odnosu na referentne vrednosti i po pravilu, aktivnost ALT je viša od AST. Prema tome, u slučaju epidemijske pojave akutnog virusnog hepatitisa, scrining test je određivanje aktivnosti ALT.

Porast aktivnosti AST/ALT do 8 puta nije specifičan i može se naći kod bilo kog oboljenja jetre. Takođe, stepen porasta aktivnosti aminotransferaza nema prognostički značaj kod akutnog hepatocelularnog oštećenja. Najviši nivoi aminotransferaza se nalaze kod bolesnika sa ishemijskim hepatitisom (npr. usled akutnog popuštanja miokarda), virusnim hepatitisom ili medikamentoznim hepatitisom. Kod bolesnika sa akutnom bilijarnom opstrukcijom, aktivnost AST/ALT, takođe, dostiže visoke vrednosti, ali one rapidno padaju tokom 24 - 48 h. Kod bolesnika sa hroničnim hepatitisom aktivnosti AST/ALT su, obično, povišene 2 – 5 puta. Izraženiji porast AST u odnosu na ALT (tzv. inverzija aktivnosti aminotransferaza) vidamo kod bolesnika sa hroničnom hepatocelularnom insuficijencijom (npr.ciroza jetre) kada se enzimi oslobađaju i iz mitohondrija. Količnik AST/ALT viši od dva može biti od koristi u postavljanju dijagnoze ciroze jetre. Bitno je i znati to da kod bolesnika sa hroničnim hepatitisom postoji tzv. talasanje aktivnosti AST/ALT, što znači da postoje periodi, duži ili kraći, sa normalnom aktivnošću aminotransferaza. Ova činjenica nameće zaključak da normalna aktivnost aminotransferaza ne isključuje mogućnost

hroničnog hepatitisa, pa čak i ciroze jetre. Da bi određivanje aktivnosti AST/ALT bilo od relevantnog značaja, neophodno je njihovo kontinuirano praćenje, npr. na 2 - 3 meseca [15, 44].

## ALKALNA FOSFATAZA

Poviseni nivoi enzima ALPa mogu da se pronadju kod 6% potpuno zdrave populacije odraslih, pri cemu ce u manje od 1% takvih ljudi biti pronadjeno neko oboljenje jetre (ovaj enzim spada u grupu tzv hepatickih enzima jer moze indikovati, zajedno sa drugim hepatickim enzimima neku bolest ili poremećaj rada jetre). 6% ljudi ceo zivot zive sa povećanim ALPom iznad granicnih vrednosti . Da bi se moglo govoriti o tome da je ALP indikator bilo kakvog poremećaja, on mora biti povećan bar dva puta u odnosu na referentnu vrednost. Ukoliko se u ponovljenom nalazu ponovo nadje ALP, radi se proveru gama glutamil transferaze GGTA, ovaj enzim koji je doimantan u jetri i bubregu obicno raste paralelno sa ALPom kod poremećaja jetre. Povisenje oba ova enzima govore u prilog mogućnosti nekog poremećaja rada jetre. Cesti uzroci malog povisenja ALPa kod zdravih, asimptomatskih odraslih osoba ukljucuje mogućnost oboljenja jetre zbog uzimanja droge ili alkohola , kao i na mogućnost masne jetre . U tom slucaju neophodno je oslabiti, ili iskljuciti alkohol kada se očekuje da se u roku od dva meseca ALP vratiti na normalu. Kod kontinuirane upotrebe alkohola ALP moze ostati na povisenom nivo ali u principu ne prelazi tri puta svoju referentnu vrednost. Ukoliko se radi o povisenjoj tezini, ukoliko se ne oslabi ALP se neće spustiti ali neće ni rasti preko jednom utvrđenog povećanja. Najzad, ako je ALP znacajno povisen a GGT u granicama normale, onda to zahteva i druge pretrage, i dakako moguće su situacije kao npr. sarkom i metastaze kostiju, Hodgin limfom, kongestija srca [45].

## GAMA GLUTAMIL TRANSFERAZA



Gama glutamil transferaza (GGT) ili gama glutamil transpeptidaza (GGTP), takođe *γ-glutamyltransferaza*, *gama-GT*, (EC 2.3.2.2), je membranski enzim iz grupe peptidaza koji katalizuje prenos hidrolizom oslobođenog ostatka glutaminske kiseline na neku aminokiselinu ili peptid. Takođe je uključen u metabolizam glutaciona. U organizmu se javlja pretežno vezan na ćelijske membrane. Najviše gama glutamil transferaze ima u bubrezima, prostati, jetri, epitelu tankog creva i mozgu, nalazi se na mestima intenzivne apsorpcije aminokiselina. GGT je

veoma osetljiv indikator za oboljenja jetre, mada je prisutan i u pankreasu i bubrezima. Porast katalitičke aktivnosti GGT u serumu je najosetljiviji pokazatelj oštećenja jetre, a naročito je izražen ako su oštećenja uzrokovana alkoholom. Dobar je pokazatelj u diferencijalnoj dijagnostici hepatocelularne i opstruktivne žutice [46].

Aktivnost je povišena kod ciroze jetre, akutnog virusnog hepatitisa, hroničnog hepatitisa, pankreatitisa, infarkta miokarda, postojanja opstrukcije (prepreke) u žučnim putevima, primarnih ili metastatskih tumora jetre, oštećenja jetre izazvanog alkoholizmom, dekompenzovane srčane bolesti i zloćudnog tumora pankreasa.

Budući da se povišen nivo GGT nalazi kod bolesnika sa alkoholnom cirozom jetre i kod ljudi koji su teški alkoholičari, GGT je značajan u otkrivanju alkoholizma, alkoholnih oštećenja jetre i praćenju alkoholne apstinencije. Snižene vrednosti nisu klinički značajne.

## **LAKTAT DEHIDROGENAZA (LDH)**

Ovaj enzim je u organizmu zastupljen u velikom broju organa, u jetri, srcu, bubrezima, skeletnim mišićima i eritrocitima. Uloga mu je u katalizi međusobnog pretvaranje laktata i piruvata. Ovaj protein se može naći u celom telu u obliku enzima koji se uglavnom smesteno intraćelijski. Molekul LDH sastoji se od četiri peptidna lanca (podjedinice) tipa M odnosno H. Sastav podjedinica u pet izoenzima koji se razdvajaju elektroforetskom tehnikom je sledeći: LDH-1 (H<sub>4</sub>); LDH-2 (H<sub>3</sub>M); LDH-3 (H<sub>2</sub>M<sub>2</sub>); LDH-4 (HM<sub>3</sub>); LDH-5 (M<sub>4</sub>). Šesti izoenzim, LDH-X sastoji se od 4X podjedinice, a smešten je u postpubertetskim testikularnim ćelijama. Odnos pojedinih izoenzima prema ukupnom LDH karakterističan je za bolesti pojedinih organa.

### **Dijagnostička značajnost:**

- LDH-1 i/ili LDH-2 u akutnom infarktu miokarda.
- LDH-3 u infarktu pluća, virusnom hepatitisu, infekcioznoj mononukleozi, toksičnom hepatitisu.
- LDH-4 i 5 u bolestima jetre, povredama skeletnog mišića, zapaljenskim i degenerativnim bolestima skeletnog mišića, malignim bolestima.

LDH je enzim koji se nalazi u jetri, srcu, bubrezima, skeletnim mišićima i eritrocitima i katalizuje međusobno pretvaranje laktata i piruvata. LDH je protein koji se može naći u

celom telu. Enzim koji se uglavnom nalazi unutar ćelija. Molekul LDH sastoji se od četiri peptidna lanca (podjedinice) tipa M odnosno H. Sastav podjedinica u pet izoenzima koji se razdvajaju elektroforetskom tehnikom je sledeći: LDH-1 (H4); LDH-2 (H3M); LDH-3 (H2M2); LDH-4 (HM3); LDH-5 (M4). Šesti izoenzim, LDH-X sastoji se od 4X podjedinice, a smešten je u postpubertetskim testikularnim ćelijama. Odnos pojedinih izoenzima prema ukupnom LDH karakterističan je za bolesti pojedinih organa [47].

### **Referentne vrednosti:**

Muškarci i žene: <241 U/L

LDH-1 19.2 – 27.4%

LDH-2 29.3 – 40.3%

LDH-3 23.0 – 31.0%

LDH-4 9.7 – 16.5%

LDH-5 4.6 – 11.2%

LDH je povišen u megaloblastnoj i pernicioznoj anemiji, virusnom hepatitisu, šoku, hipoksiji, infarktu miokarda, cirozi, opstruktivnoj žutici, bubrežnim bolestima, metastatskom karcinomu, kod svih stanja praćenih propadanjem skeletnih mišića, jetre, pluća, kože. Takođe, i kod raspadanja crvenih krvnih zrnaca i nekih tumora. Gotovo svaka vrsta karcinoma kao i mnoge druge bolesti mogu uzrokovati povećanje LDH. Zbog toga se LDH ne može koristiti za dijagnozu nekog posebnog tipa karcinoma. LDH se koristi i za praćenje uspeha lečenja nekih karcinoma kao što je karcinom testisa, Ewingov sarkom, non-Hodgkinov limfom i neki oblici leukemija [48].

### **HOLINESTERAZA**

Holinsteraza se sintetiše u hepatocitima. Njen poluživot u serumu je relativno kratak, oko 10 dana, tako da se njena smanjena aktivnost može očekivati kod bolesnika sa akutnom ili hroničnom hepatocelularnom insuficijencijom.

## ALFA AMILAZA I PANKREASNA ALFA AMILAZA

**Alfa amilaza** je **enzim** male molekularne mase. Po mestu delovanja spada u enzime digestivnih sokova. Alfa amilaza katalizuje hidrolizu alfa 1,4-glikozidne veze u molekulu polisaharida stvarajući maltozu i glukozu iz amiloze. Iz amilopektina i glikogena nastaju osim maltoze, glukoze i dekstrini jer enzim ne deluje na 1,6 glikozidne veze. U većim količinama amilaza se sintetiše u pankreasnim acinusima, a nešto manjim delom u pljuvačnim žlezdama. Ima je i u drugim organima, ali u mnogo manjoj meri. Amilaza se izlučuje pankreasnim sokom u duodenum; jedan deo prelazi u ekstracelularnu tečnost te tako dospeva i u cirkulaciju odakle se izlučuje glomerularnom filtracijom u mokraću [49].

Amilaza u svom molekulu sadrži jon kalcijuma, koji stabilizuje sam enzim. Joni hlora aktiviraju amilazu. Amilaza učestvuje u hidrolizi polisaharida na 1-4 vezama oslobađajući pri tome disaharide i glukozu. U serumu se nalaze dva izoenzima: amilaza tipa P iz pankreasa i amilaza tipa S iz pljuvačnih žlezda. Oba tipa izoenzima amilaze dospevaju u plazmu s mesta sinteze. U mokraći, u koju dospeva filtracijom kroz glomerularnu membranu, amilaza se nalazi u malim količinama i zato pokazuje nisku katalitičku aktivnost. Određivanje katalitičke koncentracije alfa amilaze koristi se u dijagnostici i praćenju uspeha u terapiji akutnog pankreatitisa i za otkrivanje zapaljenjskih procesa pljuvačnih žlezda. U metodama za određivanje katalitičke koncentracije amilaze u serumu i mokraće koriste se prirodni (skrob, amiloza) ili veštački supstrati (p-nitrofenilni i hlor-p-nitrofenilni maltozidi). U metodama sa prirodnim supstratom moguće je odrediti katalitičku koncentraciju enzima na osnovu: razlika u obojenosti kompleksa skrob-jod pre i posle delovanja enzima, smanjenja zamućenosti smese skroba i ispitivanog biološkog uzorka i određivanja reduktivnih materija nastalih delovanjem enzima. Za razliku od navedenih metoda, danas se jedino koristi metoda u kojoj je na skrob, amilozu ili amilopektin vezana boja koja se oslobađa delovanjem amilaze. Nakon centrifugiranja, oslobođena boja se meri fotometrijski [50].

S-alfa amilaza – normalne vrednosti: 28 - 100 IJ/IU

Alfa amilaza – normalne vrednosti: - 0 - 450 IJ/IU

Amilaza je povišena u serumu obolelih od bolesti pankreasa (akutni pankreatitis, tumori) i kod bolesti pljuvačnih žlezda (mumps), a može biti povišena i kod bolesti bilijarnog trakta (holecistitis, holangitis, holelitijaza), perforacije čira na želucu, intestinalnoj opstrukciji (ileus), uremiji i u postoperativnim stanjima. Kod akutnog pankreatitisa, amilaza raste 5-6 sati nakon vidljivih simptoma i ostaje povišena 2-5 dana. Vrednosti amilaze u mokraći



proporcionalne su onima u serumu. Isti je i dijagnostički značaj. Snižene vrednosti amilaze mogu se naći kod uznapredovale cistične fibroze, ozbiljnog oštećenja jetre i pankreatektomije.

## POSEBNI TESTOVI FUNKCIJE JETRE

Posebni testovi funkcije jetre su glukoza eliminacioni test, klirens žučnih kiselina i merenje ekskrecije boja-Bromsulfoftalein (BSP) test i indocijanin zeleno test. Ono što karakteriše ovu grupu testova je što su skupi, komplikovani za izvođenje ali velikog stepena pouzdanosti i specifičnosti. Ostali značajni testovi su alfa-fetoprotein (AFP), marker karcinoma jetre, serološki markeri virusnih hepatitisa (A,B,C,D,E virusi, antigeni i antitela), cirkulišuća autoimuna antitela, bakar u serumu i urinu (Wilson-ova bolest), serumsko gvožđe, transferin (hemohromatoza). Tumačenja navedenih laboratorijskih testova se mogu simplifikovati u sledećem smeru. Stalno visoke vrednosti bilirubina ukazuju na ekstrahepatička opstrukcija (najčešće uzrokovana tumorima), eventualno holestatski oblik akutnog virusnog hepatitisa. Porast indirektnog bilirubina -hemoliza, Gilbertov sindrom. Porast transaminaza se beleži u najvišem opsegu u akutnim stanjima virusnih hepatitisa. SGPT je specifična, za razliku od SGOT koja beleži svoj rast i u nekim oboljenjima mišića, i infarktu miokarda, kao vidu oboljenja mišića takođe. Alkalna fosfataza je stanjima bilijarne opstrukcije iolestaze pozitivna, dok gama-GT pokazuje svoju pozitivnost u alkoholnim oboljenjima jetre posebno kod alkoholičara. Proteini –albumini u odmaklim oboljenjima jetre padaju praćeno trendom rasta gama-GT –a [51, 52].

## LABORATORIJSKE ANALIZE URINA

### **Bilirubin u urinu**

Bilirubin se može naći u urinu samo u hidrosolubilnom obliku, kao konjugovani (direktni) bilirubin. Sreće se kod porasta bilirubina u serumu, pre pojave žutice (ikterusa).

### **Urobilinogen u urinu**

Urobilinogen se stvara u lumenu creva iz bilirubina, manji deo dospeva u sistemsku cirkulaciju i biva eliminisan urinom. Potpuno odsustvo urobilinogena u urinu, pri hiperbilirubinemiji, govori u prilog kompletne opstrukcije žučnih puteva.

Shodno svojoj veličini i funkciji, jetra je veoma bogata enzimima, tako da i minimalna izmena permeabiliteta hepatocita ima za posledicu izmenu koncentracije konstituenata jetrinih ćelija u plazmi. Zbog toga, određivanje aktivnosti enzima u plazmi služi kao scrining test za otkrivanje različitih oboljenja jetre. U tu svrhu, zbog velike specifičnosti za jetru i izvanredne osetljivosti, kao i zbog pristupačnosti i ekonomske opravdanosti, predlaže se određivanje enzima: ALT, gama - GT i ChE. [51, 52, 53].

Ta tri enzima ukazuju na različit tip oštećenja jetre:

- ALT u serumu ukazuju na oštećenje i izmenu permeabiliteta membrane hepatocita
- povećanje gama - GT ukazuje na holestazu ili druga, uglavnom toksična oštećenja jetre koja stimulišu sintezu enzima vezanih za membranusmanjenje
- ChE ukazuje na izmenjenu sintezu proteina ili smanjenu masu ćelija jetre ili istovremeno na oba patomehanizma. Aktivnost tih enzima je u granicama referentnih vrednosti u manje od 2 % bolesnika sa dokazanim oboljenjem jetre.

Sem gore navedenih laboratorijskih parametara od značaja za procenu opšteg stanja pacijenta kao i rizičnosti same metode od posebnog je značaja bio uvid u faktore koagulacije i nivo K, misleći prevashodno na opasnosti od krvarenja, kao vrlo vaznog precipitirajućeg faktora koji može kompromitovati samu proceduru, a ono što je nadasve bitno, obzirom da se radi o pacijentima koji su obično već bili u lošem opštem stanju, i ozbiljno ugroziti njihov život.

### **Faktori koagulacije**

Većina faktora koagulacije se sintetizuje u jetri. Ti proteini deluju na kaskadni način pri ostvarivanju fibrinskog koaguluma. Najčešće se određuju: protrombin (II činilac), proakcelirin (V činilac) i prokonvertin (VII činilac). Nešto ređe se određuju: antihemofilni faktor B (IX činilac), Stuartov faktor (X činilac) i fibrinogen (I faktor). Pošto imaju relativno kratak poluživot u plazmi, npr. FV samo 12 -14h, pogodan su parametar hepatocelularne insuficijencije.

Najčešće se koristi određivanje protrombinskog vremena (PV) po Quicku, jer taj test zavisi od činilaca koagulacije koji se stvaraju u jetri. Kako sinteza II, VII i X faktora koagulacije zavisi od vitamina K, produženo PV može nastati, ne samo zbog hepatocelularne insuficijencije, već i zbog deficita liposolubilnog vitamina K. [54].

Ovaj deficit se viđa kod poremećaja resorpcije masti (npr. dugotrajna holestaza) ili oštećenje intestinalne flore (npr. upotreba antibiotika i sterilizacija crevne flore).

Parenteralnim davanjem vitamina K normalizuje se Quickovo vreme za 24 - 48 h ukoliko je očuvana sintetska funkcija jetre. Zbog velike funkcionalne rezerve jetre (kritična masa hepatocita iznosi 300 - 420 gr ), poremećaj u hemostazi je retka komplikacija izuzev kod akutne insuficijencije jetre ili hronične bolesti jetre u terminalnom stadijumu.

### **Imunološka dijagnostika**

Nalaz cirkulišućih autoantitela ima veliki značaj u dijagnostici hroničnog autoimunog (autoagresivnog) hepatitisa i primarne bilijarne ciroze.

- ***Antinuklearna antitela (ANA)*** se nalaze u visokom titru u više od 80 % bolesnika sa hroničnim autoimunim hepatitisom. Njihov titar prati nivo povećanja imunoglobulina klase G. Tokom terapije kortikosteroidima rapidno pada nivo IgG.
- ***Bubrežno - hepatička mikrozomalna (LKM) antitela tip 1*** su karakteristična za tešku formu hroničnog autoimunog hepatitisa.
- ***Anti - DNA antitela***, kao nespecifični znak zapaljenjskog procesa, su povećana u svim podvrstama hroničnog autoimunog hepatitisa.
- ***Anti glatko - mišićna antitela (ASMA)*** su dokazana kod više od 70 % bolesnika sa hroničnim hepatitisom. Povećana su kod 50 % bolesnika sa primarnom bilijarnom cirozom. U niskoj koncentraciji i prolaznog karaktera prisutna su i kod bolesnika sa akutnim virusnim hepatitisom.
- ***Antimitohondrijalna antitela (AMA)*** se nalaze u visokom titru kod više od 80 % bolesnika sa primarnom bilijarnom cirozom. Pored toga, povišeni su i nivoi imunoglobulina klase M. AMA su najčešće odsutna kod bolesnika sa hroničnim autoimunim hepatitisom, ili im je koncentracija niska.
- ***Imuni kompleksi (CIC)***. Različitim imunološkim metodama mogu se dokazati u povećanoj koncentraciji kod bolesnika sa primarnom bilijarnom cirozom, primarnom sklerozirajućem holangitisu i hroničnom virusnom hepatitisu. Ovaj nalaz ima samo dijagnostički značaj, dok je na terapijskom planu gotovo bez vrednosti

## BILIJARNE STRIKTURE KAO PATOLOŠKI ENTITET

**Striktore** se u osnovi dele na dva tipa-plastične ili elastične striktore, po kriterijumu prisustva ili odsustva elastičnih karakteristika same promene. Ova osobenost striktura je od velikog terapijskog značaja, obzirom da u znatnoj meri determiniše terapijski pristup rešavanju striktura. Elastičnost kao osobina, determiniše lakoću u izvođenju balon kateterskih dilatacija ali i vremenski vrlo brzu kompromitaciju, tj.vraćanje promene na početne dimenzije, odnosno obnavljanje striktore, što balon-kateterskoj dilataciji daje karakter privremene terapijske metode ili terapijske metoda sa ograničenim terapijskim efektom [52,55]. Plastične striktore uprkos činjenici da se teško proceduralno mogu prenatregnuti, tj.rešiti, kao i uprkos većoj tendenciji ka periproceduralnim i postproceduralnim komplikacijama, kada se balon-kateterskom dilatacijom prokinu, one su praktično trajno terapijski rešene, tako da daju BKD-u tendenciju terapije prvog izbora. Ove karakteristike striktore, odnosno opredeljenje u smeru vreste patološke promene je od velikog značaja za postavljanje pravilnog algoritma lečenja i opredeljenje za adekvatnu terapijsku interventnoradiološku metodu. Obzirom da tip striktore praktično nije moguće proceniti i definisati drugačije sem u toku same balon-kateterske dilatacije i neposredno nakon nje po ponašanju promene, tj.njenog promptnog vraćanja na prvobitni dijametar uprkos velikoj moći distenzije koju ti baloni razvijaju u cilju prokidanja striktore, odluka o taktici lečenja se donosi u korak sa procedurom ,što nameće zaključak da pomenute procedute imaju karakter i dijagnostičkih i terapijskih postupaka[56].

Elastične striktore obzirom na rekurentnost ne mogu se lečiti samo i definitivno balon-kateterskom dilatacijom.To je razlog zbog čega se vrlo često u uobičajnoj interventnoradiološkoj terminologiji sreće termin „preliminarna balon-kateterska dilatacija“, a neretko se dešava da se rade više sekvencijalnih dilatacija, ukoliko se jednom ne može postići željeni rezultat. Definitivno, lečenje do izlečenja, podrazumeva inserciju stenta ili metalne endoproteze kao neophodne mere u cilju očuvanja lumena postignutog predhodnom dilatacijom. Ove procedure se u slučaju pomenutih striktura rade u istom aktu, jer svako prolongiranje smanjuje terapijsku uspešnost lečenja[57,58].

Kod plastičnih striktura treba računati na poteškoće u izvođenju pa se time rukovoditi u odabiru adekvatnog materijala za rad, balon-katetera velike moći distenzije i adekvatnog dijametra. Obzirom da ove patološke promene nemaju osobinu elastičnosti prilikom distenzije balona voditi računa o trenutku prokidanja striktore kako se nebi preforsirala promena ili

pacijent imajući u vidu da su takvi manevri praćeni obično jakim osećajem bola. Obezbeđivanje adekvatne analgo-sedacije je neophodan.

## **TUMORI JETRE**

Tumori jetre se mogu podeliti na primarne i sekundarne, tj. metastatske tumore. Primarni tumori jetre su benigni-hepatocelularni adenom i adenom bilijarnih duktusa, a maligni-hepatocelularni karcinom i holangiokarcinom.

Hepatocelularni adenom je banigni tumor jetre građen od hepatocita, gotovo normalne morfologije, obično je inkapsuliran i ne sadrži portne prostore. [51, 52,55]. Najveća incidenca je primećena kod mladih žena, kod kojih iz anamneze vrlo često dobijamo podatak da su duži period vremena bile tretirane kontraceptivnim preparatima. Diferencijalno dijagnostički često se teško razlikuje od hepatocelularnog karcinoma. Ovaj patološki entitet ima potencijal komplikovanja u smeru krvarenja nastalih usled rupture kapsule.

Adenom bilijarnih puteva je benigni tumor, porekla epitela bilijarnog duktusa. Javlja se u tri forme-subkapsularni mali adenomi (veličine do 1cm, čvrste konzistencije, beličasti čvorići), cistadenomi (sa cističnim formacijama) i bilijarna papilomatoza.

## **PRIMARNI TUMORI JETRE**

1. Hepatocelularni karcinom 70%
2. Hepatoholangiocelularni karcinom
3. Sarkom (fibrosarkom)
4. Hemangiosarkom

## **METASTATSKI TUMORI JETRE:**

Metastatski tumori jetre su 20 puta češći od primarnih tumora jetre. Nastaju širenjem na dvojak način, per continuitatem (iz holeciste, želuca) i hematogeno (v. potra, a. hepatica, iz dojke).

## **KARCINOM JETRE:**

Etiologija karcinoma jetre je: HBV infekcija, alkohol (nakon ciroze), hemijski (nitrozamini), dugotrajna upotreba per os kontraceptiva, alfatoksin (*Aspergillus flavus*), hemohromatoze [54,57]. Patoanatomski egzistira u dva oblika: masivni solitarni tumor, nodulski oblik. Metastaze tumora jetre idu u regionalne limfne žlezde i pluća, kosti, peritoneum. Step en širenja kroz evolutivne korake: 1. promene su lokalne, 2. promene su proširene, 3. zahvaćena je kapsula, 4. zahvaćena portna vena, 5. širenje u okolinu.

Kliničku sliku karakterišu sledeće pojave: 1) tup bol, a kasnije oštar ispod desnog rebarnog luka, bol zrači u krsta, desno rame i plećku, 2) gubitak apetita, malaksalost, brzo mršavljenje, 3) usled kompresije v. porte, portne hipertenzija, ascites, 4) krvarenje iz varixa, krvava ascitna tečnost, 5) širenje tumora, dispnea, kašalj, štucanje, 6) ponekad se razvije opstruktivna žutica (kompresivni efekat tumora).

Dijagnoza postavljamo na osnovu sledećih dijagnostičkih koraka uvidom u kliničku sliku, kliničkim pregledom (čvrsta, uvećana, čvorasta jetra, osetljiva na pritisak), laboratorijskom potvrdom parametara od značaja - bilirubin, alkalna fosfataza, transaminaze, albumini smanjeni, fibrinogen, nivoa fetoproteina, tumorski Ag, kao i verifikacijom leukocitoze, sedimentacije eritrocita, dijagnostičkim metodama kao što je scintigrafija (hladne zone), ultrazvuk, CT, kao i ciljanim biopsijama [57,58,59].

## **HEPATOCELULARNI KARCINOM (HCC)**

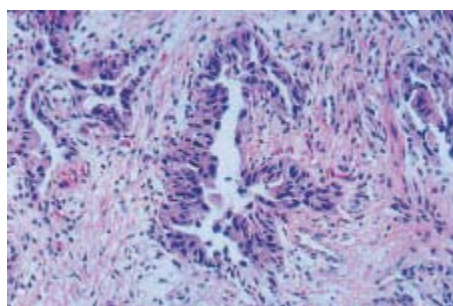
Hepatocelularni karcinom je maligni i najčešći u kategoriji primarno nastalih tumora u jetri (preko 90%). Njegov nastanak je nedvosmisleno povezan sa hepatitisom B ili hepatitisom C, aflatoksinom I cirozom. Morfologija HCC makroskopski može imati 3 izražajne forme - oblik velike unifokalne mase, multifokalnih nodusa, difuznog mikronodularnog infiltrata u ciroznoj jetri. Boja makroskopski karakteriše žućkasto-beličasta prebojenost, a ponekad se vide zone krvarenja, nekroze i zelene prebojenosti žučnim pigmentom kojeg stvaraju tumorske ćelije. Mikroskopski posmatrano, kod dobro i umereno diferenciranih HCC, makroskopski korelira tumorskim ćelijama hepatocitima koji imaju trabekularni, ili acinusni, pseudoglandularni raspored. Rast HCC može biti: sinusoidni rast (raste unutar sinusoida), zamjenjujući rast (raste unutar lamina hepatocita) ili pseudokapsularni rast (raste ekspanzivno, potiskujući i kompromitujući okolno tkivo jetre). Metastaze HCC su najčešće limfogene u

regionalne limfne čvorove, a hematogene metastaze daje najčešće u pluća i druge organe kao što su: nadbubrežna žlijezda, želudac, srce, gušterača, slezina i kosti.

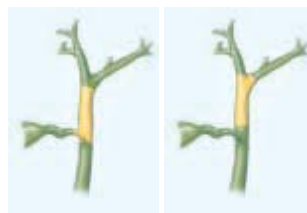## HOLANGIOKARCINOM

To je maligni tumor porijeklom od epitela žučnih vodova. Prema mestu nastanka mogu biti:

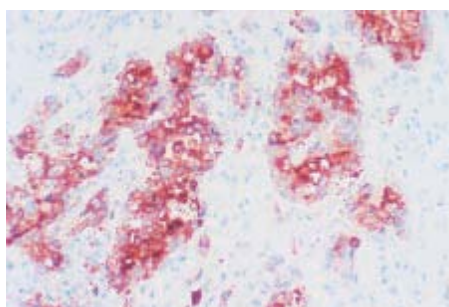
- intrahepatični
- hilusni (Klatsnikov tumor)
- ekstrahepatični



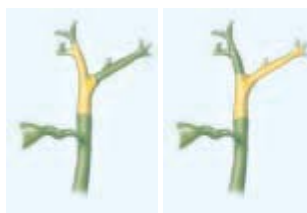
tip I



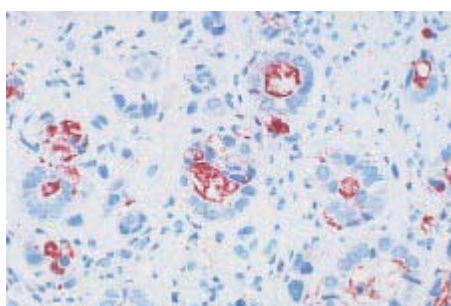
tip II



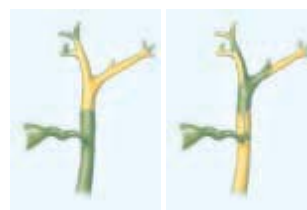
tip IIIa



tip IIIb



tip IV



tip IV

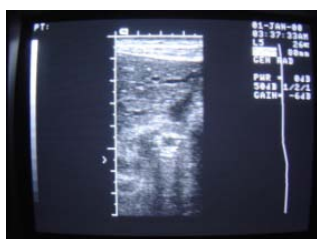**Slika 3.** Tumorske ćelije Holangiokarcinoma ; Bismuth-ova klasifikacija perifernog holangiokarcinoma (žuta polja reprezentuju tumor, a zelena polja reprezentuju normalni bilijarni duktus).

Holangiokarcinom je maligni tumor jetre porekla epitela žučnih puteva. Podela holangiokarcinoma prema mestu nastanka je na intrahepatični, hilusni (Klatsnikov tumor) i ekstrahepatični. Kao faktori rizika u literaturi se spominje i torotrast, supstanca koja se

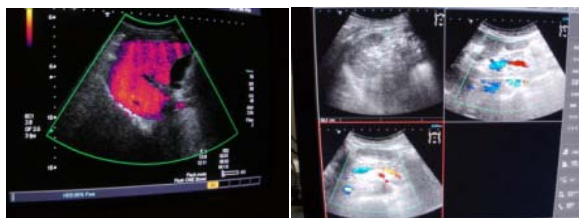nekada koristila u radiografijama a u vezu sa ovim patološkim entitetom se u direktnom smislu dovodi i invazija žučnih puteva nekim specijesima metilja.

## DIJAGNOSTIČKI POSTUPCI U OBOLJENJIMA JETRE:

1. **ciljana ili slepa biopsija jetre-** primenjuje se kod difuznih oboljenja jetre (alkoholna bolest, hronični hepatitis, kompenzovana ciroza, infiltrativne bolesti); kod hepatomegalije nejasnog uzroka i u cilju praćenja uspeha terapije a izvodi se pod kontrolom ultrazvuka ili peritoneoskopije.



2. **ehotomografija abdomena-** kao dijagnostička metoda ima niz svojih prednosti koje je favorizuju na terenu dijagnostike uopšte a to su neinvazivnost, efikasnost i finansijska pristupačnost. Te glavne karakteristike su je izdigle u red rutinskih dijagnostičkih procedura, posebno kada se govori o vizualizaciji karcinoma jetre, cisti, manjih ascitesa, proširenih intra- i ekstrahepatičnih puteva. Danas se ona smatra početnom dijagnostičkom metodom u algoritmu pregleda gotovo svakog patološkog entiteta.

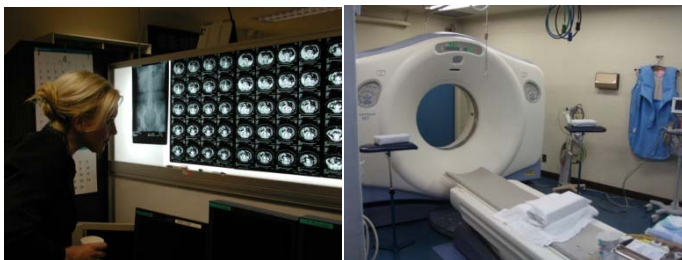

Color-doppler–sonografija (color-duplex-scan) ima daleko veće dijagnostičke mogućnosti i od konvencijalne sonografija jer pruža mogućnost detekcije ćelija u pokretu, protoke, što je od velikog značaja posebno kod nekih diferencijalno dijagnostičkih dilema i kod hemodinamskih procena različitih patoloških entiteta kao npr. portne hipertenzije.

3. **ezofagogastroskopija-** dijagnostička metoda konkretno od velikog značaja u otkrivanju proširenih vena jednjaka u portnoj hipertenziji.
4. **peritoneoskopija (laparoskopija)** sa ciljanom biopsijom-endoskopska minimalno invazivna metoda koja se može vršiti i u terapijska i u dijagnostičke svrhe a podrazumeva vizualizaciju organa trbušne duplje kroz jednu ili više učinjenih incizija na prednjem trbušnom zidu.



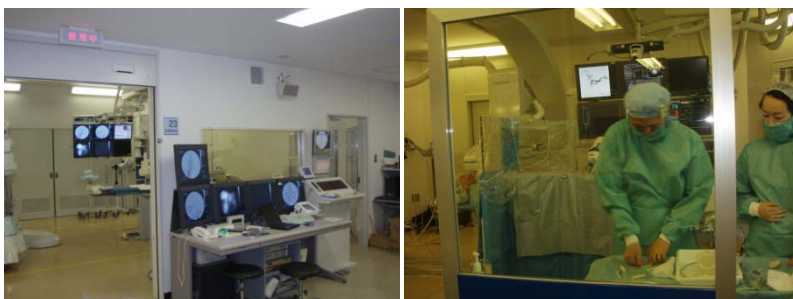## 5. kompjuterizovana tomografija (CT i MDCT)



6. **MRI (magnetna rezonanca)**-za dopunu ultrazvučnog i CT nalaza

7. **scintigrafija**

8. **ERCP i PTC**



## CT U DIJAGNOSTICI TUMORA JETRE

Benigni tumori i tumorima slične lezije se diferencijalno dijagnostički najbolje skenerom determinišu. CT je deo osnovne dijagnostičke obrade fokalnih bolesti jetre (focal hepatic diseases). Uprkos širokom spektru potencijalnih lezija, CT nalazi su patognomonični samo za ciste, steatoze, hemangiome i fokalnu nodularnu hiperplaziju. Adenomi se ne mogu pouzdano razlikovati od malignih tumora. Pouzdana dijagnoza fokalne lezije oslanja se na tipične nalaze dve nezavisne dijagnostičke procedure. U protivnom je obavezna potvrda hirurškim putem, ili biopsijom. Sa rastućom upotrebom multifaznog heličnog CT, raste broj pronađenih malih lezija u jetri, koje su često premale za karakterizaciju. Sa sve širom upotrebom multidetektorskog CT, ovaj broj će se dodatno povećati. U populaciji korišćenoj za procenu benignih bolesti slučajne benigne lezije mogu se pronaći kod 15% normalnih osoba. Verovatnoća nalaženja malignih lezija kod pacijenata bez poznatih primarnih kliničkih simptoma je oko 1%. Većina lezija predstavljaju: male ciste, hemangiome ili druge benigne entitete. Čak i kod pacijenata sa poznatim primarnim simptomima, broj pravih metastaza je mali među lezijama čije su najveće dimenzije manje od 2cm. Kontrolni pregled CT-om uz upotrebu iste tehnike pregleda, ili ultrazvukom (ukoliko je lezija vidljiva ovom tehnikom) pokazao se najprimerenijim za ovakve pacijente, osim ako lezija ne može pouzdano da se

dijagnostikuje kao benigna (cista, ili hemangiom). Još uvek ne postoji konsenzus o vremenu nakon kog treba ponoviti pregled. Fokalne varijacije infiltracije masti u jetri, često je rezultat fokalne hipoksije tkiva jetre i može imati vaskularnu etiologiju (na primer okluziju portalne vene), ili toksično-metabolički uzrok (npr. hemoterapiju). Različiti uzroci mogu da dovedu do regionalne masne infiltracije, ili do pojave oblasti skoro normalnog parenhima unutar masne jetre. Može se primetiti brza promena (radi se o danima ili mesecima). Fokalna masna infiltracija, može uticati na individualne hepatičke segmente (obično uz vaskularnu patogenezu), ali većina pokazuje geografski ili zaokruženi šablon uticaja. Perihilarno pojavljivanje je podjednako često kao i periferno naspram kapsule. Tipične lokacije su u IV segmentu blizu ligamenta falciforme, ili na posteriornoj ivici IV segmenta. Karakteristike pojačanja su patognomonične jer pogođeni region pokazuje šablon pojačanja paralelan okružujućem parenhimu. Poremećaji u raspodeli masnoća može da podražava hepatične lezije. Ipak, nema efekta mase (mass effect). U nedoumici, T1 weighted MRI u fazi i suprotne faze dokazaće, ili isključiti prisustvo masnoće.

Hemangiom je najčešći oblik benignog tumora jetre, koji se pri CT pregledu, sreće u 5 – 7% slučajeva. 2 – 5 puta su češći kod žena, obično su asimptomatski, i uobičajeni su slučajni nalaz pri rutinskim snimanjima. Histogramski, kavernozi hemangioma je circumskriptna lezija sastavljena od vaskularne lacune koja ima čisto arterijski dotok krvi sa periferije lezije. Krv teče vrlo sporo u lacunarni prostor, i nema ekstravaskularnih prostora. Oblasti fibroze su česte i tromboza lezije može da dovede do hijaline degeneracije i kalcifikacija. Bifazni CT je tehnika izbora za detekciju i karakterizaciju lezija malih i do 5mm, ali u izabranim slučajevima je od pomoći i dodavanje odloženih snimaka. Mali tumori ne traže lečenje, ali hirurška resekcija je indikovana kada je tumor simptomatičan (15%) ili izaziva kompresiju bilijarnog trakta. Po CT morfologiji hemangiomi mogu da budu višestruki u 10 do 50% slučajeva. Lezije veće od 10cm se po konvenciji nazivaju «džinovskim» hemangiomima. Na nekontrastnim CT pregledima, hemangiom je najčešće dobro definisana hipodensna lezija sa lobuliranim granicama. Subkapsularna lokacija je tipična. Kalcifikacije se pojavljuju u 10% lezija sa tromboznim oblastima. U arterijskoj fazi, tipično postoji globularno periferalno pojačanje koje je paralelno sa pojačanjem kontrastnosti u aorti. Veliki periferni krvni sudovi mogu se javiti kod velikih lezija. Lacunarni prostor će se postepeno popunjavati prema centru i rašće u portalnoj venskoj i fazi odloženog snimanja (centripetal filling). Do kraja portalne faze (vaskularna ravnoteža), sve lakune su isoatenuacija sa hepatičnim krvnim sudovima (blood-pool efekat). Kompletna eksploracija hemangioma može da traje od nekoliko sekundi do više od 30 minuta. U intersticijalnoj fazi, kada su krvni sudovi

i parenhim jetre istih atenuacija, hemangiom se više ne može očitovati iako centralne regresivne promene ostaju atenuacija manjih vrednosti u velikim lezijama. Vrlo veliki tumori mogu da predstavljaju probleme diferencijalnih dijagnoza zbog svog masenog efekta i prisustva tromboziranih ili nekrotičkih oblasti. Pojačanje je često heterogeno, ali detekcija lakune u arterijskoj i portalnoj fazi i šablon centripetalnog punjenja koji se vidi na odloženim snimcima nakon 10 do 30 minuta ukazuje na pravu dijagnozu. Mali hemangiomi često pokazuju atipične osobine poput homogene hiperatenuacije, ili hipoatenuaciju tokom arterijske faze. Hipoatenuacijski hemangiomi mogu da pokažu karakterističnu svetlu centralnu tačku (najbolje se vidi u portalnoj venoznoj fazi Fig. 2) Brzo pojačavajući hemangiomi mogu se povezati sa arterioportalnim šantom koje rezultuje u hiperatenuaciji klinastog oblika u okolnom parenhimu, brzo nakon davanja kontrasta (Fig. 2). Druge retke osobine hemangioma uključuju povezanu fokalnu ili regenerativnu nodularnu hiperplaziju, hijalinizaciju, pedunkulaciju (Fig. 3) i Kasabach-Merrit sindrom (koagulopatija sa sistemskom fibrinolizom i trombopenija). Razlikovanje ovakvih malih lezija od hipervaskularnih malignih lezija je teška i nedavno je konstatovana senzibilnost od svega 50%. Kod CT, samo trifazno spiralno skeniranje može da karakterizuje vrlo male hemangiome. Neki pokazuju iste šablone pojačanja kao veće lezije, dok drugi pokazuju homogeno pojačanje tokom arterijske faze i postaju isoatenuacija prema krvnim sudovima tokom portalne faze i odložene faze (blood-pool). Neke lezije mogu se ne razlikovati od malih hipervaskularnih metastaza. Produženo punjenje je češće prisutno kod većih lezija, ali može se pojaviti i kod malih hemangioma veličine 1 – 2cm. Tako male lezije mogu se onda pogrešno interpretirati kao metastaze ukoliko se ne obavi sken odložene faze.

Focal nodular hiperplasia (FNH) je drugi najčešći benigni tumor jetre sa procenjenom rasprostranjenosti od 3%. Sreće se kod pacijenti od 20 – 50 godina starosti i 4 – 10 puta je češći kod žena. Često se slučajno nalazi kod rutinskih snimanja. Pojava FNH nije povezana sa estrogenom i dok su u prošlosti prijavljeni rezultati koji kažu da estrogenska stimulacija (kontraceptivi, trudnoća) može da poveća rizik rasta ili krvarenja, nedavna velika studija nije pronašla nikakvu vezu između porasta ili komplikacija i upotrebe oralnih kontraceptiva. Smatra se da je FNH benigni hiperplastični odgovor na kongenitalne arteriovenske malformatcije koje rezultuje hipervaskularnom lobularnom čvrstom masom koja ima predominantno arterijsko napajanje. Tumor se sastoji od hepatocita, Kupffer ćelija i žučnih duktusa abnormalno organizovanih. Vlakanasto (myxomatous) tkivo formira «centralni ožiljak» sa radilnim septama, koje okružuju centralnu arteriju. Multifazni helični ili multislajs

CT, smatra se optimalnom CT tehnikom uključujući (kasnu) arterijsku, portalnu venoznu i (kasnu) odloženu fazu. Senzibilnost detekcije se kreće u rasponu od 70 – 80 %.

CT morfologija FNHa je obično usamljena lezija, ali može biti vešestruka 20%. Većina lezija je locirana na periferiji jetre i manje su od 5cm. Unutarlezijsko krvarenje je retko. Na bezkontrastnim skenovima FNH noduli se dobro definisani, blago hipoatenuirane ili izoatenuirane mase. Centralni ožiljak je često jedva vidljiv na bezkontrastnim skenovima. Ne postoji kapsula i kalcifikacije su retke (manje od 1%). Mogu se javiti pedunkularni oblici. Arterijska faza CT, tipično pokazuje jako pojačanje celog tumora. Pojačanje je uglavnom homogeno ali postoje polinodularni šabloni. Hipoatenuirani centralni ožiljak je patognomoničan i može biti vizuelizovan po davanju kontrasta u oko 50% slučajeva.

Centralna tumorska arterija može biti vidljiva u ovoj fazi u oko 60% slučajeva. Karakteristično je brzo ispiranje kontrastnog materijala i većina tumora postaje izoatenuirajuća sa parenhimom jetre u toku portovenske faze. Centralni ožiljak je hipoatenuirajući u ovoj fazi ali polako povećava atenuaciju kroz difuziju kontrastnog sredstva i može da postane relativno hiperatenuiran na odloženim snimcima. Veliki procenat lezija može da pokaže jednu ili više atipičnih osobina, koje mogu da budu učestalije kada se koriste multifazne tehnike. Rano kontrastno pojačanje može da bude heterogeno. Veće lezije mogu da budu loše definisane na skenovima areterijske faze. U portovenskoj fazi, neke lezije mogu biti hipoatenuirane zbog wash-out efekata (efekat ispiranja) i pritisnit parenhim koji okružuje leziju može da sa pojavi kao hiperatenuirani prsten. Veliki drenažni sudovi ili sinusoidi mogu se videti na periferiji u portalnoj fazi a retko i na arterijskoj fazi. Diferencijalna dijagnoza uključuje hepatic adenoma, (fibrolamellar) HCC i hipervaskularne metastaze. Sa atipičnim osobinama indikovano je potvrđivanje drugim tehnikama snimanja ili biopsijom.

Hepatocellular adenoma (HCA) je redak benigni tumor koji se uglavnom javlja kod mladih žena. Uzročna veza sa oralnim kontraceptivima i androgenim steroidima je čvrsto utvrđena. Rizik pojave tumora povećava se sa dužinom upotrebe oralnog kontraceptiva (faktor 2,5 posle 5 godina, 25 nakon 9 godina) i kod ovih žena zabeleženo je pojavljivanje 3 do 4 u 100 000. Drugi faktori rizika su: trudnoća, diabetes mellitus. HCA kod muškaraca može da se pojavi spontano, ali je najčešće vezana sa upotrebom anaboličkih steroida. Histološki, lezije su dobro definisani, inkapsulirani tumori koji se sastoje od dezorganizovanih struna hepatocita i promenljivog broja Kupffer ćelija. Lezije ne sadrže žučne kanale, portne, ili hepaticne vene. Veliki subkapsularni krvni sudovi koje obezbeđuju hepaticne arterijske grane odgovorni su za hipervaskularnu prirodu lezije. Kako lezije prerastaju svoj vaskularni dotok često se javljaju fokalne nekroze, infarkti i spontano krvarenje, koji mogu da dovedu do

kliničkih simptoma. CT se najbolje izvodi multifaznom heličnom ili multi slajs tehnikom u bezkontrastnim arterijskim i portnim fazama. Zbog rizika od krvarenje (do 40% kod velikih tumora) nesigurnost histološke razlike od HCC i čudnih malignih transformacija indikovana je hiruška resekcija kod gotovo svih slučajeva. CT morfologija HCAa je usamljen u 80% sa većinom tumora u desnom delu jetre. Većina lezija je veličine 5 do 10cm i nalaze se u subkapsularnoj lokaciji. U bezkontrastnoj fazi HCA je dobro definisana, glatka hipoatenuirana masa, ali može biti heterogena usled intratumorskog krvarenja (u 25 – 50 % slučajeva), ili nekroze (do 40% kod većih lezija). Ukoliko hepatociti unutar adenoma sadrže velike naslage masti tumori mogu da pokažu fokalne ili globalne negative CT atenuacije. Tumorske kalcifikacije su neuobičajene. Tumorsko tkivo pokazuje umerenu hiperatenuaciju u toku arterijske faze . Masa može da izgleda nehomogeno zbog krvarenja ili nekroze. Za razliku od fokalne nodularne hiperplasije, hepatični adenomi manje pojačavaju i nemaju centralni ožiljak. HCA je usamljen u 80% sa većinom tumora u desnom delu jetre. Većina lezija je veličine 5 do 10cm i nalaze se u subkapsularnoj lokaciji. U bezkontrastnoj fazi HCA je dobro definisana, glatka hipoatenuirana masa, ali može biti heterogena usled intratumorskog krvarenja (u 25 – 50 % slučajeva), ili nekroze (do 40% kod većih lezija). Ukoliko hepatociti unutar adenoma sadrže velike naslage masti tumori mogu da pokažu fokalne ili globalne negative CT atenuacije. Tumorske kalcifikacije su neuobičajene. Tumorsko tkivo pokazuje umerenu hiperatenuaciju u toku arterijske faze .Masa može da izgleda nehomogeno zbog krvarenja ili nekroze. Za razliku od fokalne nodularne hiperplasije, hepatični adenomi manje pojačavaju i nemaju centralni ožiljak, iako nekrotični fokusi mogu da oponašaju tkivo ožiljka. U portno venskoj fazi lezija može da bude bilo šta od hipo do hiperatenuirane u odnosu na okružujuću jetru. Zbog velikog sadržaja masti većina adenoma su tokom porto venske faze već izoatenuirane. Neki tumori sa izraženom masnom infiltracijom mogu čak biti izoatenuirani tokom arterijske faze i da budu hipoatenuirani na bezkontrastnim skenovima baš kao i tokom portalnih i odloženih faza. Karakteristika pojačanja adenoma podseća na onu kod dobro diferenciranih HCC od kojih se često morfološki ne razlikuje. Takođe je teško razlikovati ih od hipervaskularnih metastaza.

Lipomi jetre su vrlo retki benigni mesenhimalni tumori. Često se javljaju de novo i variraju od nekoliko milimetara do više od 10cm u prečniku, imaju patognomonički izgled sa vrednostima atenuacija masti od oko -100HU, slično kao subkutana mast. Lezije su kružne , imaju glatke granice. Angiomiolipomi su takođe vrlo neuobičajeni tumori u jetri. Sastoje se od glatkih mišićnih ćelija, proliferating sudova, i promenljive količine masti. Mogu biti višestruke kada se vezane sa tuberous sclerosis. Karakteristike za snimanja zavije od količine prisutne masnoće. Na bezkontrastnom CT lezije su često heterogene sa prisutnim masnim

zonama. Postkontrasno lezija heterogene pojačava denzitet. Diferencijalna dijagnoza uključuje metastaze od liposarkoma.

Adenomi i HCC mogu sadržati regione sa negativnom CT atenuacijom, ali ovi regioni imaju veću atenuaciju od telesne masnoće (znatno veća od -100HU) jer odgovaraju hepatocitima koji sadrže mast, a ne masnim ćelijama. Zapaljenski pseudotumor jetre je vrlo retka pojava koju odlikuje proliferacija plazma ćelija i fibrovaskularnog tkiva. Visoku učestalost ima kon dece i mladih odraslih muškaraca koji obično imaju simptome koji ukazuju na aktivno zapaljenje. Male lezije mogu da budu asimptomatske. Većina prijavljenih lezija su usamljene i u veličini između 4 i 8cm. Na bezkontrastnom CT vidi se usamljena dobro definisana hipoatenuirana lezija. Po davanju kontrasta lezija može da ostane hipoatenuirana, ili da pokaže nepravilno pojačanje u portno venskoj fazi. Često postoji nekompletna hiperatenuacija na snimcima odložene faze.

IHE je najčešća benigna mesenhimalna neoplasma u detinjstvu. Obično se kod male dece prezentuje kao abdominalna masa povezana sa congestivnim srčanim oboljenjima ili koagulopatijom. Većina pacijenata (85%) je mlađa od 6 meseci i u 50% slučajeva postoje i kutani hemangiomi. Histološki IHE se sastoji od mreže vaskularnih kanala oivičenim endotelialnim ćelijama. Najveći broj lezija je usamljen i mogu imati prečnik i do 20cm. Bezkontrastni CT pokazuje veliku hipoatenuiranu masu koja pokazuje kalcifikacije u 15% slučajeva. Velike lezije mogu da pokažu oblasti necroze ili krvarenja. Po davanju kontrasta javlja se rano pojačanje na periferiji sa šablonom pojačanja koje oponaša hemangiom sa centripetalnim popunjavanjem. Može da postoji znatno uvećani supracelični aortni prečnik u poređenju sa infraceličnim prečnikom. Pacijenti sa alveolarnim tipom ehinokokne bolesti, često imaju istoriju boravka u šumama ili poljima (skupljači pečuraka, šumski radnici, lovci). Endemske oblasti su Centralna Evropa, Rusija, Japan i Severna Amerika. Larve lisičje pantljičare (fox tapeworm) *E. Multilocularis* proliferate, egzogenom ekspanzijom infiltriraju tkivo domaćina, stvarajući lezije koje mogu oponašati maligne procese. Hronične granulaomatozne reakcije dovode do centralne nekroze, kavitacije i punktiformne kalcifikacije varirajuće gustine. Hepatičke lezije alveolarne hidatidne ciiste javljaju se na bezkontrastnom CT kao heterogene mase umereno niske atenuacije sa loše definisanim marginama i geografskom distribucijom. Punktiformne kalcifikacije različite gustine mogu biti rasprostrte po nekrotičnom i granulomatosnom tkivu. Tipične su pseudocistične oblasti nekroze (10 do 20HU) sa hiperatenuirajućom perifokalnom reakcijom. Nehomogeno, tumoru slično pojačanje se vidi nakon davanja kontrasta. Mase se često morfološki ne razlikuju od primarnih hepatičkih tumora i definitivna dijagnoza zahteva serološki test.

## Maligni tumori

Dijagnoza metastazne bolesti je jedna od najčešćih indikacija za snimanje jetre pošto prisustvo metastaze u jetri je jedan od glavnih pokazatelja o preživljavanju pacijenta. Jetra je plodno tlo za razvoj metastaza zbog velikog protoka krvi, sinusoidne imaju fenestriranu bazalnu membranu i lokalni humoralni mehanizmi mogu da stimulišu rast. Iako je prava priroda metastatičke bolesti nepoznata, ona je 20 puta češća od primarnih maligniteta jetre. Najčešći tumori sa hepatičkim metastazama su karcinomi debelog creva (colon oko 40%), želudac (više od 20%), pankreasa (20%), dojke (približno 10%) i pluća (približno 10%). Metastaze se mogu javiti bilo gde na jetri, ali je desni deo daleko više pogođen iz nepoznatih razloga. Velika većina hepatičkih metastaza je multifokalna (više od 90%). Iako je neovaskularnost u malignitetima izvedena pre svega iz hepatičkih arterijskih grana, sa stanovišta snimanja, metastaze na jetri se obično opisuju kao hipovaskularne ili hipervaskularne, u poređenju sa okružujućim parenhimom. Većina metastaza na jetri su hipovaskularne i za njih se optimalnom tehnikom smatra skeniranje tokom portne venske faze. Rutinska upotreba bifaznog CT nije indikovana, ali didatak arterijske faze može biti od koristi u određenim slučajevima, poput iscertavanja hipervaskularnog prstena za karakterizaciju kolorektalne metastaze. Takođe se mora primetiti da nezavisno od hipo- ili hipervaskularne prirode primarnog tumora, kod malih lezija (do 1cm), primarni dotok krvi potiče od hepatičke arterije i arterijska faza CT može doprineti detekciji. Stoga može biti korisno koristiti bifazni CT u inicijalnom pregledu, ili pre operacije. Takođe, studije perfusije jetre, su pokazale veći rizik za pacijente sa povećanim arterijskim protokom, tako da i rana perfusiona snimanja mogu biti integrisana sa portnim venskim morfološkim imidžingom. Odloženo snimanje je korisno za diferenciranje od benignih lezija. Metastaze od hipervaskularnih tumora, poput renal cell karcinoma, neuronendokrinih tumora (islet cell, cercinoid), tiroidnog karcinoma, melanoma, sarkoma i karcinoma dojki su hipervaskularni. Ipak, hipervaskularni primarni tumori, takođe proizvode metastaze koje su hipovaskularne u poređenju sa jetrom. Više studija je pokazalo da bifazni CT predstavlja preporučenu tehniku snimanja za optimalnu detekciju i za procenu ponovno pojavljivanje tumora u hipervaskularnim lezijama tretiranim hemoterapijom. Iako metastaze karcinoma dojke, mogu da budu hipervaskularne, studije nisu pokazale korist upotrebe bifaznog CT nad upotrebom CT portalne faze. Rutinska upotreba bezkontrastne faze je kontroverzna. Neke studije melanoma i hipervaskularnih metastaza su pokazale da je njena upotreba ista ili bolja od upotrebe arterijske faze, ako se doda snimcima portalne faze, a takođe se zastupa njena

upotreba kao treće faze snimanja karcinoidnih tumora. Druge grupe zastupaju dodavanje odloženog snimanja za poboljšanu karakterizaciju lezija sa brzim ispiranjem. Za najoptimalniju karakterizaciju nepojačan plus bifazni (ili čak trifazni) CT je verovatno najbolja opcija, naročito za inicijalni CT pregled.

Prehiruske procenena podrazumeva ,optimizovanu detekciju postignutu angiografski asistiranim tehnikama po cenu specifičnosti. Za hipovaskularne metastaze koristi se CTAP, dok za hipervaskularne najbolje rezultate daje kombinacija CTAP i CTHA. Mora se držati na umu da su patološke studije pokazale da za svaku metastazu veću od 1cm postoji u proseku 1.4 metastaze manje od 1cm u prečniku za pacijente sa kolorektalnim metastazama, a čak do 4 metastaze manje od 1cm za druge tipove tumora. Stoga će modaliteti za snimanja detektovati tek deo ukupnog broja. Na nepojačanom CT znatan broj metastaza se ne razlikuje od normalne jetre. Većina ipak hipoatenuira u odnosu na okolni parenhim. Lezije mogu da počnu da izoatenuiraju i da budu previđene ukoliko postoji blaga masna infiltracija u jetru. Veća infiltracija masti može da invertuje uobičajeni šablon gustine, dovodeći do toga da metastaze pokažu višu atenuaciju od okolnog tkiva. Male lezije su nodularne i homogene, dok su veće lezije nepravilnije, heterogenije i sa loše definisanim marginama. Kalcifikacija je česta kod mucinosnih karcinomima GI trakta i hemoterapijom tretiranim hipervaskularnim lezijama (npr. Karcinoid, islet cell tumors). Nakon davanja kontrasta metastaze hipovaskularnih tumora mogu imati prsten pojačanja koji se može videti tokom arterijske faze i povremeno tokom portalne faze. Ovaj simbol „mete“ smatra se patognomoničkim . Lezije koje nemaju pojačani prsten pokazuju malo, ili nimalo pojačanja tokom arterijske faze i postaju hipoatenuirane u portalnoj fazi. Hipervaskularne metastaze pokazuju umereno do jakog pojačanja tokom arterijske faze koje mogu da istraju i u portalnoj fazi. Ipak, većina pokazuje brzo ispiranje i postaju isodensne ili hipodensne u odnosu na okružujuće tkivo jetre. Lezije sa centralnom nekrozom takođe pokazuju tipičan izgled „mete“. Što se brže pregled obavi u okviru željene faze, bolji su rezultati u smislu detekcije i determinacije lezija. Ukoliko se skeniranje obavi prekasno, smanjiće se uspešnost detekcije zbog difuzije kontrastnog agensa u leziji («vanishing» lesion). Mora se naglasiti da su mnoge studije uključile fokalne lezije jetre uopšteno, a da je preciznost kod malih lezija (manjih od 1cm) često znatno niža.

Hipervaskularne metastaze treba razlikovati od malih hemangioma koji obično zadržavaju svoju hiper pojačanost u toku portne venske i odložene faze. Diferencijacija od FNH može da bude teška kada FNH ne pokazuje centralni ožiljak. Hipovaskularne metastaze mogu se razlikovati od fokalnih infiltracija masnoće po različitom šablonu pojačanja: metastaze pokazuju tendenciju da isoatenuiraju sa okružujućim tkivom jetre. Nekrotičke lezije



sa prstenastim pojačanjem traže diferencijaciju od abscesa, koji imaju centar sa nižom atenuacijom, i od cholangiocarcinoma[60].U problematičnim slučajevima odloženo snimanje često pomaže diferencijaciji. Metastaze vrlo hipervaskularnih tumora poput karcinoida, renal cell carcinoma, tiroidnih karcinoma, i insulinoma mogu biti najsumnjiviji na bezkontrastnim skenovima.Tumorna masa može biti blago potcjenjena na kontrastom pojačanim skenovima. Postkontrastni skenovi karcinoidnih metastaza često pokazuju heterogenu mešavinu cističnih komponenti sa hipovaskularnim i hipervaskularnim regionima.

Hepatocellular Carcinoma (HCC) je jedan od najčešćih maligniteta i načešći primarni hepatski tumor, koji se javlja u 80 do 90% slučajeva. Kod dece je HCC drugi najčešći tumor posle hepatoblastoma. Pojavljivanje pokazuje geografske varijacije koje odgovaraju učestalosti pojavljivanja hroničnih hepatitisa B i C. Godišnje pojavljivanje je relativno nisko u većem delu Zapadne Evrope, SAD i Australiji (1-3/100000), srednje u Španiji, Italiji i Argentini (5-10/100000), visoko u Japanu i Grčkoj (10-30/100000) i vrlo visoko u Jugoistočnoj Aziji, Kini i Africi (sub-Saharan) (30-150/100000). Odnos pojavljivanja kod muškaraca i žena je od 4 do 8:1 sa najčešćim pojavljivanjem kod starosti od pete do sedme decenije. Kod pacijenata do 30 godina pojavljivanje je i do 500 puta češće u oblastima poput Mozambika nego u SAD ili Evropi. Hepatska ciroza je najveći faktor rizika i u osnovi je 60-90% slučajeva. Godišnje pojavljivanje kod pacijenata obolelih od ciroze je 3-5%. Dok je u SAD i u Evropi najčešći uzrok alkohol, u Aziji i Africi je to hepatitis B ili aflatoksin. Hepatitis B, endemičan u Jugoistočnoj Aziji, Kini i sub-Sahara Africi je dobro poznat faktor rizika, kako kod pacijenata sa istorijom HVB, tako i u stanju hroničnog nosioca. Hepatitis C endemičan u Jugoistočnoj Evropi i Japanu, povećava rizik promocijom ciroze, ali nosioci nisu izloženi povećanom riziku.Rizik je takođe povećan kod osoba izloženih kancerogenim hemikalijama (aflatoksin, cycasin, thorotrast), i kod pacijenata sa metaboličkim poremećajima (hemohromatoza, Vilsonova bolest, tyrosinosis, alpha-1-antitrypsin deficiency itd.). HCC se može javiti de novo u necirotičnoj jetri, ali za većinu HCC u cirotičnim jetrama se veruje da nastaju u fazama: regenerišući noduli – low-grade dysplastic nodule – high-grade dysplastic nodule – dysplastic nodule sa fokalnim HCC – mali HCC i (veliki) HCC Po Edmondsonu, histološki se HCC ocenjuju od dobro diferenciranih do loše diferenciranih. Zajedno sa progresijom tumora, nodularne lezije pokazuju promene u snabdevanju krvlju. Regenerativni noduli i displastični noduli sa i bez HCC imaju predominantan portalni dotok krvi, dok mali HCC imaju arterijski dotok. Postoji znatan procenat malih HCC koji imaju dominantan portalni dotok. Manji HCC su obično nodularni i mogu se podeliti u četiri tipa: samostalni nodularni, nodularni sa ektranodularnim rastom, multinodularan i loše demarkirani nodularni

tip. Veliki HCC su klasifikovani kao ekspanzivni nodularni, infiltrativni i difuzni tip. Multinodularne forme mogu se sastojati o dve i više malih nodula ili da se predstavljaju kao dominantna masa sa malim kćerkama-nodulima. Dobro diferencirani tumori su najčešće ekspanzivni, nodularni i zatvoreni u vlaknastu kapsulu. Ove inkapsulirane forme se nalaze češće kod azijske populacije nego kod neazijata i imaju bolju prognozu. Veliki tumori pokazuju tendenciju ka centralnoj nekrozi i krvarenju, ali bez centralne fibroze. HCC ima tendenciju ka vaskularnoj invaziji, češće u portalnoj veni nego u hepatickim venama. Biliarna invazija se ređe sreće. Limfogeno propagacija se javlja sledećim redosledom frekvencija: porta hepatitis>hepatoduodenal ligament> pancreas> mesenteric root> mamarni limfni nodusi. Veliki tumor može direktno da napadne dijafragmu, zid abdomena, ili pankreas. Hematogene metastaze mogu da se pojave na plućima (manje od 10%), peritoneumu, adrenalnim žlezdama i kostima. HCC je često dijagnostifikovan u uznapredovalim stadijima kod pacijenata koji se žale na bol u gornjem desnom kvadrantu, groznicu i gubitak težine. Asimptomatski slučajevi mogu biti otkriveni screening-om rizične populacije ultrazvukom i merenjem alfa-fetoproteina (AFP). AFP je povećan u 60-70% slučajeva HCC u SAD i Evropi i 80-90% slučajeva u Aziji. Lažni pozitivni nalazi mogu biti prijavljeni usled hroničnog hepatitisa, ciroze i trudnoće. Kliničko određivanje stadijuma se vrši multifaznim CT ili upotrebom MRI pomoću TNM klasifikacije. Prognoza zavisi od kliničkog stadijuma, histologije tumora, stepena ciroze (Child-Pugh klasifikacija) i opšteg stanja pacijenta (skala Karnofsky). Kurativna terapija je rezervisana za odabrane pacijente sa malim tumorima i dobrom funkcijom jetre. Nakon kurativne hirurške terapije očekivan je životni vek od 5 godina za oko 30% pacijenata[61,62]. Multifazni CT ima ulogu u detekciji i određivanju stadijuma tumora, isključivanju multifokalne bolesti i izboru kandidata za operativno lečenje. Za planiranje hirurške ili emboloterapije precizan opis arterijskih varijanti pomaže izvođenju ovih intervencija. Za potvrdu dijagnoze mogu se koristiti MRI, ili angiografski asistiranje tehnike poput CTHA, CTAP, ili lipiodol CT. Kod hirurških pacijenata iglena biopsija HCC je kontroverzna zbog rizika od krvarenja, pucanja tumora ili peritoneal metastaza. Kandidati za paliativnu terapiju mogu biti podvrgnuti perkutanom biopsijama Chiba iglom. CT je takođe primarni dijagnostički modalitet za praćenje pacijenata nakon operacije ili ablativne terapije. CT osobine HCC su visoko varijabilne i zavise od vaskularnosti, histološkog sastava i šablona rasta tumora. Generalno je prihvaćeno da su CT snimci u arterijskoj i portalnoj venskoj fazi najkorisniji za detekciju. Mali broj tumora se može videti samo na nepojačanim skenovima. Odloženo snimanje može biti od pomoći za karakterizaciju hipervaskularnih HCC. Na nepojačanim skenovima većina HCC se vidi kao usamljena ili višestruka hipo- do izoatenuirana masa. Kalcifikacija se vidi u 10-15% slučajeva. Oblasti nekroze ili masne

metamorfoze se pojavljuju kao hipoatenuirani fokusi, ali je masna metamorfoza retka kod neazijske populacije. U prisustvu difuzne steatoze tumor može biti nemoguć za detekciju, ili čak slabo hiperatenuiran. Kod malih HCC, nodularni tip je često oštro demarkiran od jetre i ima tumrosku kapsulu kod 50% lezija. Ona je često tanka i teška za detekciju na CT. Drugi tipovi pokazuju nodularnost sa loše definisanim i neregularnim marginama. Kod velikih HCC, ekspanzivni nodularni tip je oštro demarkiran. Inkapsuliran je u 70-80% slučajeva i pokazuje tipičnu mozaičnu unutrašnju arhitekturu. Infiltrativni tipovi su često segmentirani, heterogeni i sa loše definisanim marginama. Difuzni tip je najređi i pokazuje brojne male nodule razbacane po jetri. Veliki HCC imaju tendenciju razvijanja satelitskih nodula, koji predstavljaju intrahepatične metastaze. Kod hipervaskularnih tumora, arterijska faza CT pokazuje intenzivno pojačanje kroz tumor. Veći tumori su često heterogeni zbog nekroze i krvarenja. Mali hipervaskularni noduli mogu biti detektovani, naročito pomoću multislajds CT. Ukoliko je prisutna, kapsula ostaje hipoatenuirana. Tokom portne venske faze, HCC se rapidno ispira i postaje isodensni ili hipodensni, u odnosu na normalnu jetru. Veći tumori su generalno heterogeni (mozaički šablon). Na snimcima odložene faze kapsula i fibrosna septa su relativno hiperatenuirane i pokazuju produženo pojačanje dok su tumori izo- do hipoatenuirani u odnosu na jetru. Difuzni tip ne mora biti moguć za detekciju snimanjima (uključujući CTAP) i mnogi HCC su vrlo loše vizuelizovani na cirotičnoj jetri. Hipovaskularni tumori nisu retki i obično predstavljaju rane stepene poput displastičkih nodula sa fokalnim HCC ili dobro diferenciranim malim HCC. Često se najbolje vide na bezkontrastnim skenovima. pokazuju malo ili nimalo pojačanja tokom arterijske faze. Takođe mogu da budu loše vizuelizovani na kasnijim skenovima, sa isodensnim ili hipodensnim izgledom u zavisnosti od njihovog portalnog dotoka krvi[63]. Tromboza grana vene porte, javlja se u 40% HCC i često je izazvana direktnom tumorskom invazijom. Ovi tumorski trombovi su samo umereno hipoatenuirani i nepravilno pojačavaju po davanju kontrasta, naročito u arterijskoj fazi. Arterioportalne promene karakteristične za HCC pokazuju rano pojačanje intrahepatičkih portalnih grana na snimcima arterijske faze (Fig. 14). Mogu biti povezane sa kratkotrajnim perilezionim segmentalnim ili klinastim oblastima hiperpojačanja. Velike proksimalne promene mogu znatno da promene perfusiju i mogu dovesti do pojave ezofagealnih variksa. Invazija hepatičkih vena (približno 15% slučajeva) je ređa i može da dovede do okluzije koja vodi do Budd-Chiari sindroma. Ova okluzija vodi ka pojačanoj perfusiji parenhima jetre i nižoj atenuaciji HCC u arterijskoj dominantnoj fazi. Spontano pucanje HCC (manje od 10%) je opasno po život u zahteva hitan tretman. Manifestuje se hematomom, diskontinuitetom površine lezije, ili odvajanjem sadržaja tumora od perifernog pojačanog prstena koji može da pukne intraperitonealno («enucleation sign»). Preciznost

snimaka je često više ograničena u cirotičnoj jetri zbog arhitektonske distorzije sa brojnim regenerativnim nodulima kao i sa izmenjenom portalnom hemodinamikom sa pojačanim arterijskim tokom i pojavom pseudolezija. Petersonova studija je jedina sa objašnjenjem za pozitivne i negativne preglede i stoga oslikava pravu senzitivnost različitih pregleda. Diferencijalne dijagnostički, kod cirotičnih jetri tipični hipervaskularni tumori sa kapsulom i mozaičkom arhitekturom predstavljaju HCC. Ukoliko postoje atipični nalazi, diferencijalne dijagnoze uključuju hemangiome i metastazu, ali su hipervaskularne metastaze u ovakvoj kliničkoj situaciji retke. Tumori u necirotičnoj jetri su napredniji i diferencijalna dijagnoza je teža. HCC treba razlikovati od metastaza i drugih retkih primarnih tumora jetre, ali i od benignih lezija poput FNH, HCA ili hemangioma. Čak je i biopsija iglom često bezuspešna pošto citološke i histološke osobine variraju unutar lezije i slični su za sve četiri dijagnoze. Kod većih tumora može da pomogne Lipiodol CT[64,65,66].

Fibrolamellar carcinoma (FLC) je redka maligna neoplazma, koji se sada tretira kao poseban entitet. Odgovoran je za 2% svih malignih tumora jetre i nema poznatih faktora rizika. Nađen je kod mladih pacijenata (5-35 godina starosti) bez ciroze i ne postoji polna prednost. AFP nivoi su normalni, ali drugi markeri poput vitamina B12 ili copper-binding proteina mogu biti povišeni. Histološki FLC je velika masa sačinjena od lamelarnih končastih vlakana koja odvajaju eosinofilne hepatocite u žicama. Centralno je prisutan zvezdasti vlaknasti ožiljak. Krvarenja i nekroze nisu česte osobine. FLC ima bolje prognoze i u 50-75% može se ukloniti resekcijom. Uloga CT je u određivanju stadijuma tumora i u prehirurškoj proceni mogućnosti resekcije. Na bezkontrastnom CT FLC se obično javlja kao velika usamljena dobro definisana masa veličine od 4 do 17cm, ali mogu biti prisutni i satelitski noduli. Tumor ima lobulirane konture i obično je hipoatenuiran u odnosu na jetru. Centralno se može vizuelizovati jače hipoatenuiran zvezdasti centralni ožiljak koji pokazuje nodularne ili zvezdaste kalcifikacije u 55% slučajeva. Po davanju kontrasta postoji umereno do uočljivo pojačanje perifernog dela tumora koje postaje hipo- do izoatenuiranog u odnosu na jetru. Nema pojačanja ožiljka, ali kontrast može polako difundovati u ožiljak dajući hiperatenuaciju na odloženim snimcima. Može se videti intrahepatička duktalna dilatacija i invazija portalne vene, mada je ova druga daleko ređa nego kod HCC.

#### Cholangiocellular Carcinoma (CCC)

Redak intrahepatički (periferni) CCC odgovoran je za 10% primarnih hepatičkih tumora i drugi je najčešći tumor nakon HCC. Cholangiocarcinomas ne treba pomešati sa karcinomom žučnih kanala (extrahepatic cholangiocarcinomas) i oni čine tek 10% svih

malignih karcinoma žučnih kanala. Faktori rizika uključuju istoriju Thorotrast administracije, primarni sklerozni holangitis, kongenitalnu fibrozu i infekciju *Clonochis sinensis* (Chinese liver fluke). Histološki gledano, tumor ima veliko centralno jezgro vlaknastog tkiva sa ćelijama adenokarcinoma na periferiji. Tumor često proizvodi mucin. Nodularni tip (95%) se razlikuje od difuznog tipa (5%). Kako su ovi tumori obično klinički tihi, većina se dijagnostifikuje u naprednom stadijumu. CT se koristi za preoperativno određivanje stadijuma nodularnog tipa; dok je difuzni tip težak ili nemoguć za detekciju tehnikama snimanja. CCC se javlja na bezkontrastnim CT ga prikazuje kao velika okrugla ili ovalna masa male atenuacija sa nepravilnim marginama. Satelitske lezije su uobičajene (65%), ali često loše vizuelizovane. Centralno stippled oblasti hiperatenuacije predstavljaju male mucinozne substance. Nepravilne ili tačkaste kalcifikacije se mogu videti u 20% slučajeva. Kapsularna retrakcija je tipična, ali retko vidljiva. Blaga segmentalna dilatacija žučnih kanala je čest nalaz. Većina tumora je hipovaskularna i pokazuje blaga prstenasta pojačanja na periferiji u arterijskoj i portnoj venskoj fazi. Tipično je progresivno tumorsko kontrastno pojačanje u kasnoj odloženoj fazi (10-15 minuta) i može pomoći detekciji i karakterizaciji. Portna venska invazija je česta. CCC treba razlikovati diferencijalno dijagnostički od metastaza, najčešće od adenokarcinoma. Ovo nije moguće učiniti tehnikama snimanja, već zahteva histološki dokaz. Kapsularna retrakcija i grube kalcifikacije mogu se takođe naći u epitheloid hemangioendothelioma ili u metastazama kolorektalnog kancera[51, 52,67].

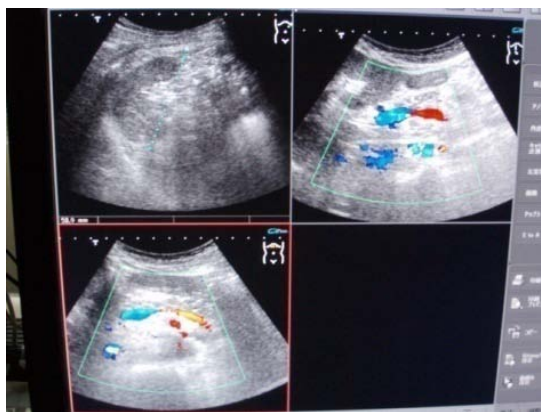
Hepatoblastom je najčešći maligni tumor jetre kod dece (više od 50% slučajeva). Njačešći je kod dece do tri godine, ali se može javiti i kod dece do 15 godina starosti. Češći je kod pacijenata sa Beckwith-Wiedemann sindromom, Wilmsovim tumorom, insulinomom i Meckel's diverticulum. Tumor se sastoji od ćelija koje podsećaju na fetalne hepatocite i mesenhimalne ćelije. Čisti epitelijalni tipovi su homogeni, dok češći, mešani tipovi mogu imati oblasti krvarenja, osteoid, fibroze ili hrskavicu. Nivoi alpha-foetoproteina su primetno povišeni kod dve trećine pacijenata. Nepojačani skenovi pokazuju čvrstu hipoatenuiranu masu koja okupira veliki deo jetre. Oko 20% je multifokalno. Mešani tip često sadrži nekrotične oblasti, fibrotičke trake i grube kalcifikacije (30-50%). Snimci arterijske i portalne faze pokazuju hipervaskularnu masu koja je često heterogena. nakon hemoterapije noduli mogu da pokažu hemoragičnu nekrozu. Diferencijalna dijagnoza uključuje infantilni hemangioendothelioma (fina granularna kalcifikacija, višestruki hemangiomu slični vaskularizovani fokusi), matastatički neuroblastom, mesenchymal hamartoma (višestruki cistični prostori promenljive veličine i gustine, umerenog kontrastnog pojačanja) i fibrolamelarni HCC (kod uzrasta strarijeg od 5 godina).

Nediferentovani embrionalni ćelijski sarcom je redak maligni mesenhimalni tumor koji se nalazi kod starije dece i mladih odraslih (90% pacijenata su mlađi od 15 godina, sa retkim slučajevima koji se javljaju do 30 godine). Radi se o velikoj usamljenoj masi sačinjenoj od vretenastih sarkomatoznih ćelija složenih u vrtloge oko mixoidne substance i mogu sadržati hematopoetske fokuse. Veruje se da je to maligna varijanta mesenhimalnog hamartoma. CT obično pokazuje vrlo veliku masu (10-20cm) lociranu predominantno u desnom delu jetre (75%). Tipična je atenuacija bliska vodi i može se naći ne samo u oblastima nekroze i intratumornog krvarenja nego i oblastima čvrstog tumora. Masa je oštro demarkirana od okolne jetre vlaknastom pseudokapsulom. Tumorni parenhim na periferiji lezije može da pokaže intenzivno pojačanje na snimcima arterijske faze i tipično postoje hiperatenuirane oblasti unutar hipoatenuiranih centralnih delova tumora. Mesenhimalni hamartom se može razlikovati od UES po svojoj komponenti pojačanog mekog tkiva i nedostatku pseudokapsule. Rhabdomyosarcoma može da pokaže ekstenzivnu tumornu nekrozu. EHE je redak čvrst vaskularni tumor koji se danas smatra posebnim entitetom sa malignim potencijalom niskog stepena. Većina pogođenih pacijenata su žene između 20 i 40 godina starosti, kod kojih je tumor uglavnom slučajno otkriven. Tumor počinje višestrukim nodulima epitheloidnih endotelialnih ćelija koje se udružuju u veće mase locirane u periferiji jetre. Bezkontrastni CT pokazuje višestruke dobro definisane hipoatenuirane lezije. Kalcifikacije su često prisutne. Može se desiti da su se lezije spojile u veće tumore. Može se primetiti retractioni fenomen u subkapsularnoj lokaciji. Po davanju kontrasta hipervaskularni periferni deo može se pojačati do istog nivoa kao i okružujuće tkivo jetre. Ako je prisutna spoljašnja avaskularna zona može se videti karakterističan izgled «mete». Kada je ova zona odsutna, kontrastno pojačan CT može da potceni veličinu tumora. Zbog toga bezkontrastni skenovi pružaju bolju uočljivost i procenu veličine tumora i treba da uvek budu uključeni u obradu tumora.

Angiosarkom je ekstremno redak primarni vaskularni hepatički tumor izveden iz endotelialnih ćelija. Češći je kod odraslih koji su primili kontrastni agent Thorotrast u godinama između 1928. i 1950. (latentni period >15 godina) i među pacijentima koji su izloženi neorganskom arseniku ili polivinilhloridu (latentni period >4 godine). Poznata je veza sa hemohromatozom i Recklingshausenovom bolešću. Tumor je visoko agresivan i rano metastazira na pluća, pankreas i regionalne i mesenterične limfne čvorove. Mogu se javiti hemoragični ascites. [68]. Nepojačani CT pokazuje višestruke ili ponekad usamljene hipoatenuirane lezije sa cističnim i hiperatenuiranim komponentama izazvanim nekrozama i krvarenjima. Nakon Thorotrasta jako hiperatenuirani nodularni depoziti se još mogu videti u

jetri ili pankreasu. Angiosarkomi imaju tendenciju da budu vrlo hipervaskularni i mogu biti razbacani po jetri. markirano i produženo periferno pojačanje se obično vidi bez potpunog popunjavanja ka centru. Vrlo je uobičajeno pronaći invaziju i tumorsku trombozu portalne i hepatičkih vena. [69]. To je jedini tumor kod odraslih koji, pored cavernous hemangioma, može da pokaže periferne lacunae, nakon intravenoznog davanja kontrasta. Ostali sarkomi su još ređi i uključuju leiomyosarcoma ili maligni fibrozni histiocitom. CT je nespecifičan i pokazuje velike hipodensne mase bez kalcifikacija. Postoji heterogeno periferno kontrastno pojačanje.

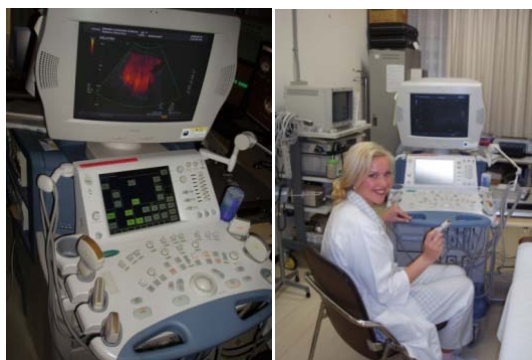Primarni hepatski limfom je vrlo redak i obično se sreće zajedno sa sistemskim oboljenjima, kako sa Hodgkin's bolešću tako i sa NHL. U naprednim stadijumima obično su povezane sa hepatic involvement (do 60% u IV stadijumu). Postoji porast u broju dijagnoza zbog sve većeg broja AIDS pacijenata i primalaca transplanata jetre koji su takođe izloženi povišenom riziku. Difuzna infiltracija jetre je češća kod sekundarnih formi dok je velika fokalna nodularna forma najčešći vid primarnog oblika[70]. Difuzni involvement se ne može detektovati na CTu. Fokalne lezije su izoatenuirane i povremeno hipoatenuirane na nepojačanim skenovima i većina je loše vizuelizovana. Snimci portalne faze povremeno demonstriraju višestruke male hipoatenuirane lezije koje mogu imati loše definisane margine. Velike lezije često pokazuju nepravilnu konturu. Primarni limfomi su često hiperatenuirani na odloženim snimcima nakon davanja kontrasta (zbog difuzije kontrasta u tumorni interstitium). Povećanje abdominalnih limfnih čvorova, ukoliko je prisutno, sugerisaće na ispravnu dijagnozu. PTLN se javlja sa učestalošću od 2-5% i najčešći je malignitet kod pacijenata kod kojih je izvršena transplantacija. Sadrži spektar poremećaja od limfoidne hiperplazije do (ne Hodgkin's) limfoma. Predstavlja neregulisanu proliferaciju B-ćelija koja je povezana sa infekcijom Epstein-Barr virusom. Iako je involvement limfnog čvora uobičajen, ektranodalna bolest je mnogo češća i dobijeni CT snimci podsećaju na limfoproliferativne poremećaje kod drugih limfoma, poput AIDS limfoma. Sa druge strane, kod PTLN jetra je najčešći ektranodalna lokacija. Sem nodularne ili infiltrativne bolesti jetra može da pokaže periportalnu limfocitnu infiltraciju koja je jedinstvena za pacijent sa transplantacijom. Igla i njen trakt se vizualizuju kao artefakt koji se proteže od površine kože do lezije. Biopsija je verifikovala hepatocelularni karcinom.



**Slika 4.** Color-duplex-scan jetre.

### **Ultrazvuk u bolestima jetre**

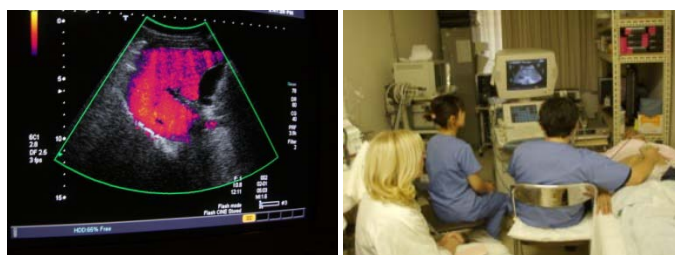
U medicinskoj primeni koriste se generatori ultrazvuka koji funkcionišu na temelju piezoelektričnog efekta čiji princip se zasniva na osobini nekih vrsta kristala da u naizmeničnom električnom polju titraju i menjaju kristalnu strukturu što izaziva mehaničku vibraciju određene frekvencije koja se prenosi u okolni medijum. Ultrazvučni talasi su mehanički talasi frekvencije iznad čujnosti ljudskog uha, iznad 20.000 titraja u sekundi. Savremena primena ultrazvuka u medicini se temelji na fuziji teoretskih znanja brojnih naučnih radnika u kliničkoj praksi različitih medicinskih oblasti. U medicini, prvi put, upotrebljava se krajem tridesetih godina u terapijske svrhe, u pokušaju lečenja tegoba uzrokovanih degenerativnim promenama kičme. Petnaestak godina kasnije, zaslugom britanskih, američkih i japanskih naučnika, započinje i industrijska izrada ultrazvučnih aparata koji koriste frekvencije u rasponu dovoljnom za dijagnostičke postupke, dakle za prikaz organa unutar tela. U dijagnostici najčešće se koristi ultrazvuk, tj. sonde frekvencije između 2 i 10 MHz.



**Slika 5.** Ultrazvučni aparat sa adekvatnim sondama za konvencionalnu i perfuzionu ehotomografiju.



Danas je moguće tvrditi kako nema ni jedne medicinske grane gde ultrazvuk nije našao svoju primenu u dijagnostičke ili terapijske svrhe. Dijagnostički ultrazvuk u boji, color-duplex-scan, s primarnim korišćenjem u pretraživanju krvnih sudova, je u mnogome proširio dijagnostičke vidike. Pri obradi unutrašnjih organa, uobičajnim radiološkim tehnikama korišćenjem radiografije, mogu se razlikovati meka tkiva od tečnosti ili vazduha. Ukoliko je neophodno dobiti više podataka o traženim promenama organa, rade se kontrastne metode, ispitaniku se mora dati neko od kontrastnih sredstava koji se piju ili ubrizgavaju u krvni sud ili se pomoću katetera unose u odgovarajuću telesnu šupljinu [66,70]. Time se, osim zračenju, ispitanik izlaže i mogućim neželjenim alergijskim reakcijama na kontrast.



**Slika 6.** Perfuzione metode ehotomografije jetre.

Upoznavanjem prednosti ultrazvučne dijagnostike i napretkom tehnologije koja je omogućila izradu novih i kvalitetnijih aparata a posebno edukacijom kadra, pregled ultrazvukom postaje metoda izbora pri otkrivanju patoloških promena unutrašnjih organa prevashodno zbog svoje neškodljivosti po pacijenta, jednostavnosti i dostupnosti. Ultrazvuk je zbog svih karakteristika koje ga favorizuju u odn osu na druge dijagnostičke oblasti, zauzeo prvo mesto u algoritmu dijagnostike gotovo bilo kog patološkog entiteta. Jetra je najveći parenhimatozni organ, težine oko 1200 do 1500 grama, smeštena uglavnom u gornjem desnom delu trbušne šupljine. Zaklonjena je rebrima, oblikom poput piramide čiji vrh doseže donji rub grudne kosti. Gornja granica leži otprilike u visini desne bradavice, a donja do ruba rebarnog luka. Jetra ima dva anatomska režnja - desni i levi, koji se dele na segmente. Desni režanj je nekoliko puta veći od levog. U jetri se nalazi dvostruki krvotok: funkcionalni (portna vena i njeni ogranci kojima u jetrine ćelije "na obradu" dolazi krv iz trbušnih organa, sve supstance apsorbovane iz creva u procesu probave) i nutritivni (jetrena arterija i njeni ogranci kojima se jetrine ćelije i žučni putevi snabdevaju kiseonikom). U dijagnostičkim, kao i u terapijskim postupcima, ultrazvuk ima značaj u suverenom merenju veličina organa, proceni struktura tkiva jetre, otkrivanju solidnih ili cističnih tumorskih promena, prisustvo ili odsustvo proširenja žučnih puteva, kamenca u njima, kolekcija sadržaja uz jetru, a doplerovim efektom i protoci kroz krvne sudove jetre [72,73]. Pregled jetre obavlja

se u položaju na leđima i na boku a, prema potrebi, na trbuhu ili u stojećem položaju. Odgovarajuća priprema za pregled ispitanika značajno olakšava analizu; ultrazvučni talas ne prolazi kroz vazduh ili kroz gasovima ispunjene (meteoristične) vijuge creva pa prikaz organa iza takvih vijuga creva nije moguć. Ispitanicima se na kožu nanosi i kontaktni gel kojim se uklanja tanki sloj vazduha između ultrazvučne sonde i kože. Uobičajena priprema za pregled sastoji se u tome da dan pre ispitanici konzumiraju hranu koja ne izaziva nadutost (meteorizam). Dakle, ne jedu povrće, sveže voće, mleko i mlečne prerađevine, a preporučuju se lako svarljivi obroci-testenina, pirinač, kivanoga meso i posebno palenta (kačamak), čime se nadutost creva smanjuje. Ako je uprkos navedenoj pripremi meteorizam prisutan, koriste se medicinski preparati za smanjenje nadutosti. Priprema za pregled ultrazvukom podrazumeva i dolazak na pregled natašte - čime se izbegavaju odjeci želuca ispunjenog hranom, a tada je i žučna kesa ispunjena i pogodna za analizu, budući da se ona nakon obroka kontrahuje.

Uzimanje uzorka tkiva za mikroskopsku analizu, citološkom punkcijom ili biopsijom jetre, ključna je dijagnostička metoda u dokazivanju i otkrivanju vrste bolesti jetre ili oštećenja njene funkcije[73,74]. Budući da je to agresivan medicinski postupak, njemu se pristupa tek nakon temeljnog proučavanja potrebe za njim (postavljanja indikacije), utvrđene na osnovu prethodne obrade. Uloga ultrazvučnog pregleda u obradi bolesti jetre, neprocenjiva je. Ultrazvukom se prvenstveno razlikuju difuzne od žarišnih promena jetre. Njime se otkrivaju oštećenja jetre, neretko uz davanje sasvim pouzdane dijagnoze – na primer, dekompenzovane ciroze jetre. Neophodan je u praćenju toka hroničnih bolesti jetre, posebno u otkrivanju hepatocelularnog karcinoma.

Tokom pregleda jetre prvenstveno se analizira ehogena struktura tkiva jetre koja zavisi od kvaliteta i intenziteta odjeka. Tkivo zdrave jetre homogenog je izgleda, s jasno vidljivim odjecima i tipičnom strukturom koje daju ćelije jetre, krvni sudovi i zidovi žučnih puteva. Kod oštećenja jetre prvenstveno nastaje masna infiltracija „steatoza jetre[66,75,76,]. Akumulacija masti u ćelijama jetre nespecifičan je odgovor na različite uzročnike, od nakupljanja masti kod prekomerne debljine, do oštećenja ćelija zbog virusne upale jetre ili toksičnog delovanja različitih faktora npr.alkohola. Biopsijom jetre nalaze se brojnije masne nakupine (vakuole) unutar ćelija. U steatozi jetre, ultrazvukom se nalazi uvećana jetra s homogeno pojačanom ehogenošću (hiperehogena struktura). Krvi sudovi jetre se nejasnije očitavaju u odnosu na normalno jetreno tkivo uz atenuaciju (slabljenje) ultrazvučnoga talasa, kao posledicu gubitka energije prolaskom u dubinu tako promenjenog tkiva. Osim difuzne masne infiltracije, moguće je i nakupljanje masti samo u pojedinim delovima jetre (kada

govorimo o fokalnoj steatozi), što daje sliku inhomogenosti i žarišne razlike u ehogenosti tkiva i može se zameniti s drugim vrstama žarišnih promena u jetri. Akutnu upalnu bolest jetre, akutni hepatitis, najčešće uzrokuju virusi hepatitisa A, B, C, D, E ređe ostali – citomegalovirus, Epstein-Barrov virus i drugi. To su raznorodne grupe virusa koje uzrokuju i različit intenzitet oštećenja jetrenih ćelija. Većinom se radi o prolaznim promenama, no virusi hepatitisa B i C imaju sklonost razvoju hronične bolesti. Osim virusa, akutni hepatitis mogu uzrokovati i toksini, najčešće etilni alkohol i neki lekovi. Ultrazvučnim pregledom otkrivamo uvećanu jetru u više od 90% bolesnika koja je hipoehogenog izgleda (“tamna jetra”), s intenzivnijim odjecima na zidovima krvnih sudova i žučnih puteva. Hroničnim hepatitisom nazivamo dugotrajnu upalnu bolest jetre koja traje najmanje šest meseci i obeležena je nekrozom jetrenih ćelija i upalnim infiltratima. Uzročnici su također virusi hepatitisa, toksini i lekovi, neke metaboličke bolesti kao i autoimuna bolest. Ultrazvučna slika jetre zavisi od intenziteta upalnoga procesa – od praktički urednog izgleda u blažim oblicima bolesti, do uvećane jetre s izrazitom hiperehogenosti i inhomogenosti u težim oblicima. Ukoliko je jetra trajnije izložena uzročniku oštećenja, dolazi do značajnijeg propadanja jetrenih ćelija i ožiljavanja vezivnim tkivom na mestima nekroze. Obzirom na njenu sposobnost regeneracije, stvaraju se novi regenerati jetrenoga tkiva. Taj proces potpuno promeni normalnu (inače vrlo složenu) arhitekturu jetrenoga tkiva, čime se poremeti i normalan protok krvi u njoj. Jetra postaje neravna zbog regeneratorskih čvorova, a u kasnijoj fazi bolesti skvrčava – postaje cirotična. U cirozi jetre ultrazvukom se nalazi izrazito hiperehogena struktura, s “grubljim” inhomogenim odjecima, uz atenuaciju (prigušivanje) talasa i gubitak kapilarnog crteža. Diferenciraju se sitnozrnaste ili, u kasnijoj fazi, veće nodularne (čvornate) strukture. Najveći krvni sud jetre - portalna vena - najčešće je proširena zbog otežanog protoka krvi kroz promenjenu jetru (portalna hipertenzija). Okolne vene su proširene (varikoziteti) jer njima prolazi krv zaobilazeći jetru, zbog velikog otpora u portalnome krvotoku. Slezina je vrlo često izrazito uvećana, a kad nađemo slobodnu tekućinu u trbuhu (ascites) govorimo o dekompenziranoj cirozi jetre.

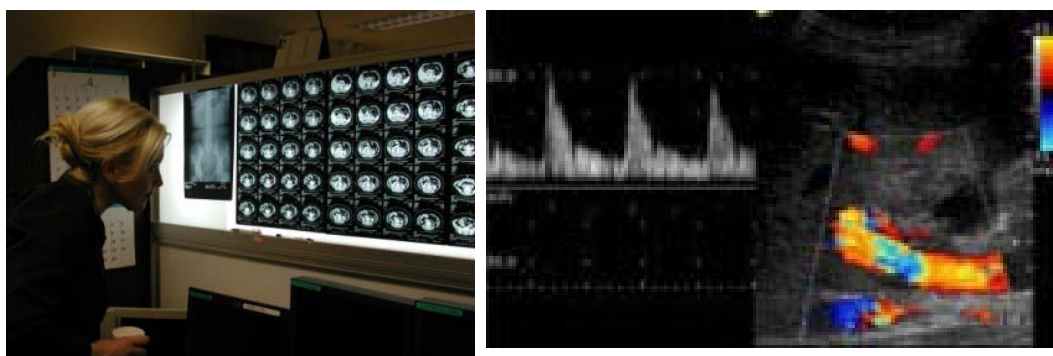
Ultrazvukom se vrlo često pronalaze žarišne promene (žarišne lezije) u jetri, koje mogu biti cistične ili solidne. Obično se lako zapažaju jer im je ehogena struktura različita od okolnoga tkiva. Zabeleženim promenama izmere se dimenzije i preciznije se lokaliziraju, što je od velikoga značaja za daljnje praćenje. Najčešći je nalaz jednostavne ciste jetre; nalazi se u 2,5 do 4,6% celokupne populacije - učestalije u dobi iznad 40 godina. Ciste su dobroćudne promene koje nastaju tokom razvoja, sporo rastu i ne daju nikakve simptome, zbog čega je njihovo otkrivanje uglavnom slučajno[76]. Jednostavna cista jetre (simplex cista) okrugloga je

ili ovalnog oblika, ponekad nepravilnijeg i jasno je ograničena od okolinetankim zidom. Obzirom na to da je cista u osnovi šupljina ispunjena tekućinom, ultrazvučni talas kroz nju potpuno prolazi pa ne daje nikakve odjeke (anehogena je), radi čega je lako uočljiva prilikom pregleda. Nakon njene dijagnostike nema potrebe za dopunskom obradom, već je dovoljna kontrola ultrazvukom jedan do dva puta godišnje, s ciljem praćenja eventualne dinamike rasta. Ukoliko se nađe cistična tvorevina zadebljalog zida, pregrade unutar nje (septa) ili odjeci unutar ciste koji ukazuju na gušći sadržaj - ne radi se o jednostavnoj cisti tako da je neophodna češća kontrola i dopunska obrada. Potrebno je utvrditi je li riječ o ehinokoknoj cisti ili apscesu (gnojna kolekcija), odnosno nekrozi unutar tumora.

Solidnim žarišnim promenama nazivamo tumore jetre koji mogu biti dobroćudni i zloćudni. Dobroćudni tumori građeni su od ćelija koje liče normalnim ćelijama jetre: hepatocelularni adenom - građen od ćelija jetre, holangiocelularni adenom - građen od malih žučnih kanalića i hemangiom - građen od krvnih sudova različitog promera[77,78]. Hepatocelularni adenom učestalije se javlja u mlađih žena i smatra se posledicom dugotrajnog uzimanja oralnih kontraceptiva. Zabeleženo je potpuno povlačenje promena nakon prestanka uzimanja tih lekova. Najčešće je solitaran (pojedinačan), no u 25% bolesnika se javlja u obliku multiplih (višestrukih) manjih čvorića. Najčešći dobroćudni tumor jetre jest hemangiom koji se nalazi u 5 do 7% svih odraslih, učestalije kod žena (promera 4:1). Ovaj dobro ograničen tumor bez čaure obično je solitaran, veličine do 50 mm i ne stvara nikakve simptome. Vrlo retko naraste preko 50 mm, kada može doći do komplikacija – tromboze (stvaranja ugruška), pritiska na okolne strukture ili rupture s krvarenjem u trbušnu šupljinu. Ultrazvučni izgled hemangioma, naročito manjih kapilarnih hemangioma, tipičan je. Veći hemangiomi, posebno ukoliko su inhomogeni, što je karakteristika kavernoznog tipa hemangioma, zahtevaju dalju obradu. Obično se dopunski učini scintigrafija jetre obeleženim eritrocitima ili CT jetre (kompjutorizirana tomografija) uz davanje kontrasta, čime se dijagnoza potvrdi. Ultrazvukom se na kasnijem redovnim periodičnim kontrolama prate njihova obeležena i moguća dinamika rasta. Metastaze zloćudnih tumora raznih primarnih lokalizacija najčešći su maligni tumori jetre, nezavisno o tomu drenira li se krv iz primarnog tumora u portni ili sistemni krvotok. Dvojno dopremanje krvi preko jetrene arterije i vene porte, čine jetru naročito pogodnim mestom za usađivanje malignih ćelija koje su došle u cirkulaciju. Najučestalije u jetru metastaziraju karcinomi debeloga crijeva, gušterače, dojke, pluća i malignog melanoma. Uglavnom se pojavljuju u obliku multiplih, različito velikih čvorova razbacanih po jetri koji ponekad u središnjem delu imaju mesta nekroze. Simptomi su vrlo često nespecifični i ograničeni na opštu slabost, pojačano zamaranje, gubitak apetita,

mršavljenje i osećaj napetosti u truhu. Žutica neretko izostaje i kod raširenih metastatskih promena jetre[79,80].. Ultrazvučnim pregledom nalazimo promene slične onima kod primarnog HCC-a, žarišne lezije koje mogu biti hiper ili hipoehogene (s jačim ili slabijim odjecima u odnosu na okolno tkivo). Obično se zapazi tamniji prsten oko žarišne promene kao znak ekspanzivnog rasta i vrlo često hipoehogen ili anehogen središnji dio, kao znak centralne nekroze. Prilikom nalaza ovakvih promena takođe se, pod kontrolom ultrazvuka, obavlja citološka punkcija radi verifikacije i određivanja daljnih mogućnosti lečenja. Pregled ultrazvukom neophodan je tokom obrade bolesnika nastradalih u saobraćajnoj nezgodi ili s nekim drugim uzrokom povrede. U tim situacijama može doći do ozlede jetre i nastanka hematoma (krvarenja) u njoj, odnosno rupture jetre (pucanja jetrene ovojnice) i krvarenja u trbušnu šupljinu, što je u oba slučaja ultrazvukom moguće dijagnostikovati. U novije vreme sve je veći broj transplantacija jetre bolesnicima s definitivnim oštećenjem jetre, čime im se spašava život i omogućuje neusporedivo bolji kvalitet života[81].. Ultrazvučni pregled je, uz kontrolu laboratorijskih nalaza, temeljna metoda u praćenju bolesnika s transplantiranom jetrom. U neposrednom postoperativnom toku mora se, praktično i svakodnevno, radi otkrivanja uobičajenih hirurških komplikacija ponavljati UZ kolekcija ili krvarenja u trbušnu šupljinu, dok se doplerskom tehnikom mere protoci krvi u jetrenoj arteriji i venama I proverava funkcija učinjenih vaskularnih anastomoza .

## DIJAGNOSTIKA OPSTRUKTIVNOG IKTERUSA



**Slika 7.** CT i Ehotomografija.

- 1.rendgenologija hepatobilijarnog trakta
- 2.hepatobilijarna scintigrafija

- 3.ultrasonografija bilijarnog stable
- 4.ultrasonografija ekstrahepatičnog bilijarnog puta
- 5.endoskopska ultrasonografija
- 6.CT dijagnostika holestaze
- 7.endoskopska retrogradna holangiopankreatografija
- 8.perkutana transhepatična holangiografija

## **KARCINOM PANKREASA ( RAK GUŠTERAČE )**

Karcinom pankreasa se javlja u 8-10 slučajeva na 100 000 maligno obolelih pacijenata. Nekada su ti pacijenti lečeni hirurški, bilijarnim bypass-om, ali takav pristup pripada istoriji. Moderne imidžing tehnike, kao što je endoskopski ultrazvuk ili kompjuterizovana tomografija pankreasa sa vaskularnom rekonstrukcijom, umnogome su promenile pristup ovom patološkom entitetu[83].

Sumirano aktuelno znanje na temu novih tehnologija i pridruženih dodatnih potrebnih ispitivanja na temu novih generacija selfekspandibilnih metalnih stentova (SEMS), nudi čitavu reviju različitih generacija stentova počev od Stainless-steel Wallstent, pa zatim čitave plejade nitinol dizajniranih stentova Daimond stent, Microvasive Inc.,Natick,MA, Za stent,Wilson-Cook Inc.,Winston-Salem ili stainless-steel,tj,čelični stentovi tipa,Spiral Z, Wilson-Cook,...Adenokarcinom pankreasa je jedan od najčešćih po literaturi ,peti najčešći uzrok smrti od kancera u Evropi i SAD i najagresivnijih maligniteta, i danas ostaje primer bolesti sa brzim razvojem kliničke slike i lošom prognozom[84,74].. Kako ovaj organ ima dva svoja funkcionalna dela, egzokrini (učestvuje u varenju hrane) i endokrini (sekrecija hormona), i tumori pankreasa po toj logici mogu biti tumori egzokrinog i endokrinog pankreasa.

Tumori egzokrinog dela pankreasa su mnogo češći, njima pripada više od 95% svih tumora pankreasa, a više od 90% su duktalni adenokarcinomi, najčešće se javljaju u predelu glave pankreasa, dva puta su češći kod muškaraca, učestalost raste posle 50.godine, najčešći su u 70-tim godinama života[85,86]. Za ovaj tumor nema značajnih geografskih varijacija, kao što nisu pokazani ni jasni dokazi uticaja okoline ili navika na razvoj ove bolesti a po

literaturi ima podataka o povećanom riziku kod pušača i obolenih od hroničnog zapaljenja pankreasa.

Adenokarcinom pankreasa je podmukla bolest, jer se u trenutku postavljanja dijagnoze oko 85-90% pacijenata bolest već proširila, lokalno ili regionalno, ili metastatski. I kod onog malog broja bolesnika, gde se bolest otkrije u stadijumu kada je lokalizovana samo na pankreas, prognoza je loša, omogućavajući duže preživljavanje samo kod oko 20% operisanih[86,87,88].. Prvi simptomi, kod većine bolesnika, su bol u truhu, specifično pojasnog tipa, i znatni, brzi gubitak u težini. Bol u gornjim partijama trbuha je obično jak, slabi pri naginjanju napred. Pregledom pacijenta može se naći bolna osetljivost u truhu, uvećanje jetre, neretko žutilo kože i beonjača koja je nalgo i bezbolno nastala. Ova opstruktivna žutica može biti znak tumora glave pankreasa ili okolnih žučnih struktura. U kliničkoj slici može postojati samo jedan ili dva od ovih simptoma i znakova.

Dijagnostika ovog patološkog stanja je skener (CT) trbuha. To je dijagnostička metoda koja će otkriti postojanje tumora pankreasa u najvećem broju slučajeva. Od pomoći za procenu operabilnosti može biti i endoskopski ultrazvuk, a definitivna, histopatološka dijagnoza, može se postaviti i iglenom biopsijom, vodjenom ultrazvukom. Tumorski markeri nisu dovoljno specifični, ali se najčešće nalazi porast vrednosti CA19-9. Od laboratorijskih nalaza, mogu se pre svih drugih, naći povećane vrednosti glikemije, a u kasnijem toku i ukupnog bilirubina i alkalne fosfataze. Lečenje zavisi od stadijuma bolesti u kojem je otkrivena, kao i od opšteg stanja bolesnika[89].. Parcijalna pankreatektomija, ili, mnogo češće, pankreatoduodenektomija, tzv. Whippleova operacija, je jedini postupak koji može dovesti do izlečenja bolesnika, ali operacija je izvodljiva kod svega 10-15% obolelih, dok kod ostatka interventno radiološka terapija ima svoje preimućstvo. Petogodišnje preživljavanje ovih bolesnika je do 20%. Hemioterapija se može kombinovati sa radioterapijom u lečenju lokalno odmaklog karcinoma pankreasa, a samo hemioterapija je rezervisana za metastatsku bolest.

Standardni hemioterapijski agens nekoliko decenija bio je 5-fluorouracil, u poslednjoj dekadi obično se zamenjuje nešto efikasnijim gemcitabinom. U kliničkim studijama a i u praksi primenjuju se i kapecitabin, cisplatin ili oksaliplatin, erlotinib. Kombinacije lekova su ispitivane u kliničkim studijama, ali nisu do danas pokazale veću efikasnost tako da domet hemioterapije je postizanje terapijskog odgovora u do 20% pacijenata, sa minimalnim efektom na dužinu preživljavanja.

## TUMORI ŽUČNE KESE, NEOPLASMA VESICAE PHELAE

Žučni napad ne treba zanemarivati jer postoje diferencijalno dijagnostičke koincidencije od najblažih do najozbiljnijih patologija. Kamenac u žučnoj kesi često je uzrok tj.uslov za razvoj carcinoma. Obično se javlja kod starijih osoba gde ima veću učestalost pojavljivanja kamenaca u žučnoj kesi. Tumori žučne kese ranije su smatrani za veoma retke. Danas su oni sve češći i u stalnom su porastu posebno maligni i zauzimaju peto mesto po učestalosti tumora trbuha. Na osnovu osnovne podele tumora delimo ih na dobroćudne(benigni)- adenomi, papilomi, inflamatorni polipi, holesterolski polipi, lipomi, fibromi i lejomiomi i zloćudne (maligni)- adenocarcinomi.

U 70% slučajeva dijagnostikovanog tumora žučne kese, udružen je sa prisustvom kamenaca u žučnoj kesi. Kamen može biti uzročnik ove neoplazme, pošto je rizik maligne degeneracije u korelaciji sa vremenom prisustva kamenca u žučnoj kesi. Obično se javlja kod starijih osoba i dva puta češće kod muškaraca, kao što se može očekivati po učestalosti pojavljivanja kamenaca u žučnoj kesi. Najčešće patohistološki, je adenokarcinomima. Širenje ovakvih tumora je brzo, direktnom invazijom u jetru, limfne žlijezde ispod jetre i pluća, samo u pojedinačnim slučajevima kada je karcinom slučajni nalaz nakon odstranjivanja žučne kese (zbog kamenaca ili upale), nalazi se tumor lokalizovan samo na žučnu kesu. Najčešći simptom oboljenja je bol vrlo sličan bolu kod postojanja kamenaca u žučnoj kesi; isti su prisutni u 70% takvih bolesnika, nešto su ipak stalniji. Začepljenje tumorom kanala žučne kese (koji vodi žuč u dvanaestopalačno crevo) može izazvati akutnu upalu žučne kese sa svim simptomima i čest simptom je obstruktivna žutica, kada bolesnik iznenada požuti. Pregledom bolesnika često se može naći tumorfakt ispod desnoga rebarnoga luka.

Ultrazvučna dijagnostika, kompjuterizirana tomografija i/ili magnetna rezonanca , uz laboratorijske parameter su ključ dijagnostike. UZ i CT skenovi mogu da demonstriraju granice proširenja malignoga procesa, ali najčešće pokazu samo kamence u žučnoj kesi. Naravno, dijagnostika se sprovede do kraja ali samo u 20 % slučajeva se postavlja preoperativno[89,90].. Najveći problem ovoga podmukloga oboljenja je upravo u težini dijagnostike zbog sličnosti simptoma,simptomima kamenaca u žučnoj kesi. Incidenca carcinoma žučne kese se smanjuje onom brzinom kojom se povećava frekvenca operacija odstranjivanja žučne kese. Smatra se da je je veliki broj izvršenih operacija odstranjivanja žučne kese zbog kamenaca, u velikom broju sprečio i razvoj carcinoma.



Incidenca karcinoma žučne kese se smanjuje onom brzinom kojom se povećava frekvencija operacija odstranjivanja žučne kese. Smatra se da je veliki broj izvršenih operacija odstranjivanja žučne kese zbog kamenaca, u velikom broju sprečio i razvoj karcinoma. Preoperativna dijagnostika obuhvata: UZ, CT ili MR, kao i rentgenološki pregledi od kojih je najspecifičniji ERCP.

Preoperativna dijagnostika obuhvata:

- UZ, CT ili MR
- rentgenološki pregledi od kojih je najspecifičniji ERCP.

Preoperativna priprema podrazumeva-

#### 1. Internističke pripreme

- kardiopulmonalni pregled (EKG i RTG pluća),
- laboratorijski pregled (KS, ŠUK, urea, Kreatinin, bilirubin ukupni i direktni, AST, ALT, Alkalna fosfataza i vrijeme krvavljenja i zgrušavanja)

#### 2. Hirurške pripreme je standardna priprema creva za operaciju.

Terapija bi bila isključivo hirurška. Ako se za vrijeme operacije prepozna karcinom žučne kese, treba uz odstranjivanje uraditi i klinasto odstranjivanje jetre u bloku oko 3-5 cm u zdravo tkivo. Ukoliko je karcinom patohistološki potvrđen (nakon rutinskog pregleda patologa "pod mikroskopom" ) odstranjene žučne kese zbog kamenaca, treba izvršiti novu operaciju koja podrazumijeva klinasto odstranjivanje jetre u bloku oko ležišta žučne kese, 3-5 cm „u zdravo“ ali i limfadenektomiju (odstranjivanje limfnih žlijezda ispod jetre). Samo u retkim slučajevima, kada tumor nije došao do mišićnoga sloja žučne kese, dovoljna je prva operacija: samo odstranjivanje žučne kese.

Svi benigni tumori žučne kese se operišu. Maligni tumori žučne kese se operišu, ali na žalost samo se mali broj karcinoma žučne kese može operisati. Indikacije za operativni zahvat bi bile sledeće:

- Benigni tumori žučne kese leče se po principu odstranjenja žučne kese zajedno sa tumorom.
- Maligni tumori žučne kese leče se odstranjenjem žučne kese zajedno sa resekcijom, odstranjenjem dela jetre neposredno uz žučnu kesu (četvrti i peti segment).

Kad su maligni tumori žučne kese operacije se rade klasično, rezom u gornjem truhu. Kod benignih tumora osim klasičnih načina kod manjih tumora u novije vreme se preferira laparoskopski pristup. Prosečno vreme hospitalizacije je 15-20 dana, dok je ukupni period postoperativnog oporavka kod radikalno operisanih je dva do tri meseca.

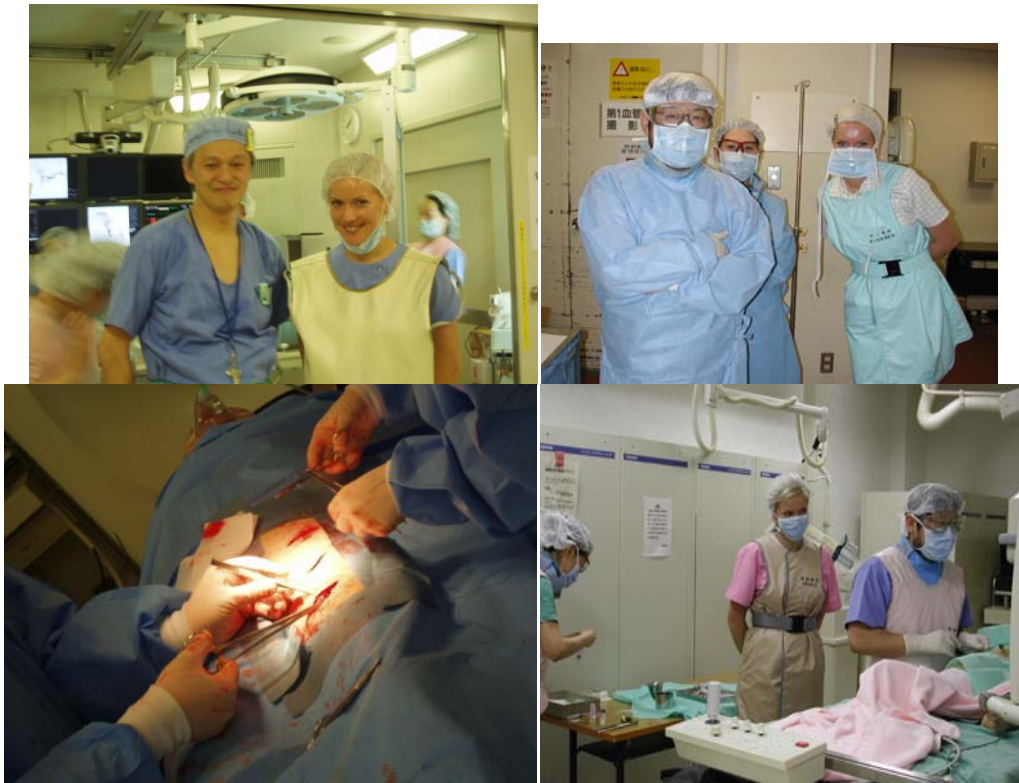Radioterapija i hemoterapija u lečenju imaju skroman učinak[90].. Petogodišnje preživljavanje je samo 5% bolesnika od postavljene dijagnoze i uglavnom su to pacijenti kojima je dijagnoza otkrivena za vrijeme rutinske holecistektomije (odstranjivanja žučne kese),u ranijem stadijumu bolesti.



**Slika 8.** Različite dimenzije stent konstrukcija.

## **OSNOVI INTERVENTNE RADIOLOGIJE U KLINIČKOJ MEDICINI**

Interventna radiologija (IR) je nastala sredinom druge polovine prošlog veka. Njen nastanak je prirodni epilog ekspanzije dijagnostičko - morfološkog imidžinga u kliničkoj medicini savremenog doba.



**Slika 9.** Poseta Departmentu Interventne radiologija u Saporou.

Interventna radiologija je primerno terapijska grana medicine, ali ima i neposredno dijagnostički odraz usled sledećih činjenica:

- Indikacija za interventno radiološku proceduru postavljaju se na osnovu radiološke opservacije,
- U tehničkom smislu sastavni deo svake interventne procedure jeste dijagnostička vizualizacija ( perkutana holangiografija – bilijarna drenaža, anterogradna urografija – nefrostomija, angiografija – angioplastika, ..)
- Sve metode interventne radiologije izvode se pod kontrolom neke od imidzing metoda( radioskopije, kompjuterizovane tomografije, ultrazvuka )
- Rezultati interventne metode valiraju se dijagnostičkom radiologijom i u dijagnostičkom smislu su komplemetarne.

Inteventna radiologija bilijarnog trakta je dosta često primenjivana oblast interventne radiologije[90,91,92,93]. Osnovni razlog je činjenica da je kanalni sistem bilijarnog trakta relativno pristupačan kateterskim manipulacijama. Anterogradnim pristupom holedohus celom dužinom, sa sve svojim granama, do u D2 duodenuma, može se tretirati metodama IR. Jetra je organ kome se kroz kožu međurebarnim prostorima u srednjoj axilarnoj liniji , pristupa perkutanim pristupom, a metode endovaskularne IR jetre (angioplastike, embolizaije)

su u grupi najviše primenjivanih procedura vaskularne IR, pogotovo sa aspekta radioterapije i tretiranja malignoma jetre lokalnim aplikovanjem Doxorubicina ili nekog od lokalnih citostatika.

Klinički identitet IR je gradila u grupi najtežih bolesnika, onih kojima se do tada poznatim načinima lečenja, osim simptomatske terapije, više nije moglo pomoći. Tipični primeri su primena perkutanih drenaža ( PBD-perkutana bilijarna drenaža, i endovaskularna emboloterapija inoperabilnih malignoma jetre,..) [95].. Paralelno sa razvojem IR u onkologiji nastajale su brojne metode koje imaju alternativni karakter a koje su primenjene u grupi supstrata kod kojih se operativnim tehnikama postižu dobri rezultati, ali koje su manje invanzivne i prihvatljivije od operativnog lečenja (angioplastike krvnih sudova, rekanalizacije nevascularnih striktura balonom ili metalnim stentom, ..).

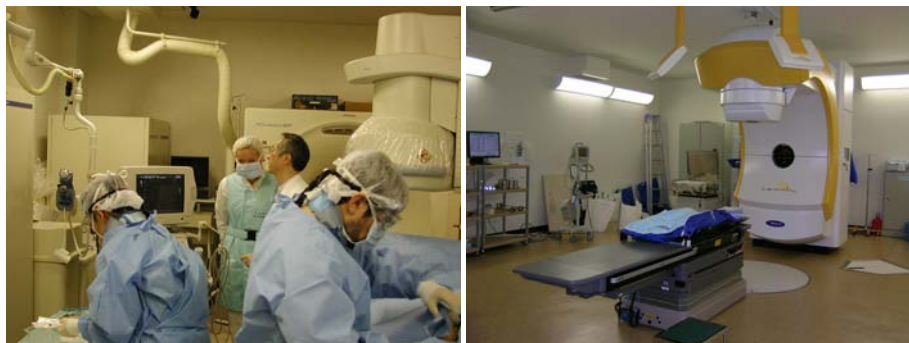U odnosu na druge oblike lečenja u kliničkoj medicini interventno radiološke metode mogu biti:

- Alternativne, kao zamena drugim (hirurškim) metodama
- Inicijalne, u terapijskom algoritmu (embolizacija tumora jetre), i
- Metode izbora, ( u svim slučajevima gde postoje kontraindikacije za operaciju)

Osnovni postulati kliničke primene metoda IR utemeljeni su na sledećim karakteristikama:

1. Terapijska efikasnost ( trajni terapijski rezultati );
2. Minimalna invanzivnost, odnosno neuporedivo manji traumatizam od hirurških tretmana;
3. Terapijski neuspeh metoda IR ne otežava nastavak lečenja;
4. Primena IR metoda ne zavisi presudno od opšteg stanja pacijenta, odnosno ne postoje kontraindikacije koje su kod hirurškog lečenja često opredeljujuće za planiranje operativnog lečenja;
5. Mali broj periproceduralnih i postproceduralnih komplikacija;
6. Metode IR primenjuju se u patološkim stanjima koja su po svojoj evoluciji i etiologiji takva da se drugim kliničkim metodama ne može više terapijski delovati (inoperabilni malignomi jetre, akutne i hronične bilijarne strikture);
7. U slučaju inicijalnog terapijskog neuspeha metode IR se mogu ponavljati više puta;

8. Najveći broj IR metoda se raditi u ambulantnim uslovima, odnosno u dnevnim bolnicama;
9. Ekonomsko opravdanje primene metoda IR je izraženo u odnosu na operacije i hospitalizaciju.

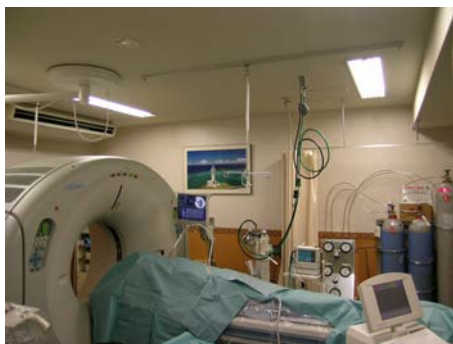

**Slika 10.** Department Interventne radiologije Sapporo General Hospital.

Na uspešnu kliničku primenu metoda IR opredeljujući značaj imaju četiri grupe međusobno povezanih činioca:

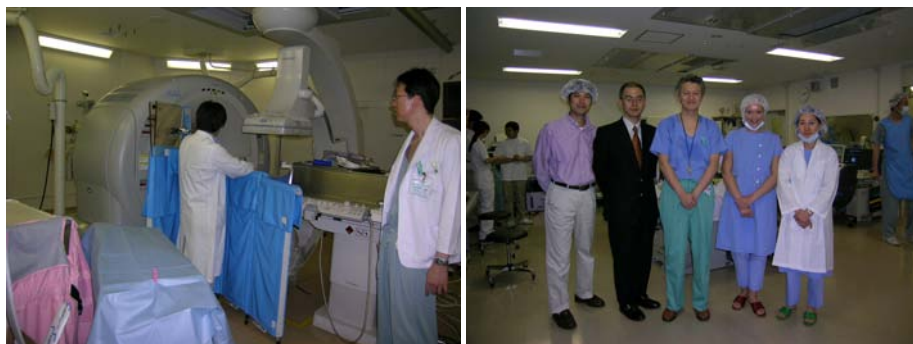- precizna i sveobuhvatna preproceduralna dijagnostika,
- tehničke pretpostavke,
- interdisciplinarni rad, i
- kadrovski aspekt

a) Preproceduralna dijagnostička evaluacija ima prvorazredni značaj za pravilno indikovanje IR lečenja. Ona podrazumeva primenu svih kliničkih dijagnostičkih metoda a posebno savremenih digitalnih tehnika: komjuterizovane tomografije, kolor dopplera, ehosonografije, magnetne rezonancije i nuklearno medicinskih dijagnostičkih metoda. Navedene metode imaju isti značaj i u postproceduralnoj evaluaciji i verifikaciji terapijskih rezultata. Zahvaljujući korelaciji aktuelnih imidžing tehnika, koje su omogućile veoma visok stepen dijagnostičke senzitivnosti, angiografski pregled je danas dosta izgubio na značaju i često se primenjuje samo kao metoda verifikacije supstrata i uvod u interventno radiološku proceduru. Ubedljiv primer za ovu konstataciju je činjenica da se na današnjem stepenu razvijenosti dijagnostičkih imidžing tehnika u korelaciji intravenske urografije, ultrazvuka, komjuterizovane tomografije i magnetne rezonancije egzaktna dijagnoza ekspanzije jetre ili ekspanzije koja afektuje tkivo jetre, može postaviti u oko 93% slučajeva (S. Lunderquist, 1995). U IR postoji pravilo da se metoda ne primenjuje ukoliko je predhodna radiološka dijagnostika nepotpuna i nesigurna[96].



**Slika 11.** CT unit Sapporo.


b) Tehnički preduslovi za izvođenje metoda IR čine »tehnološki kontekst« interventno radiološkog odseka u radu jedne bolnice. Metode IR moguće je kvalitetno raditi samo na selektivnim aparatima tipa angiiodijagnosta. Snažna kompjuterska podrška savremenim rendgen aparatima omogućila je veoma visok stepen dijagnostičke sezičnosti, pouzdanosti u radu, korišćenja manje količine kontrastnog sredstva i razmatranje mnogim morfoloških parametara koji se nisu mogli analizirati na klasičnoj fotohemijskoj rendgenskoj slici napravljenoj seriografski. U istom smislu koreliraju i mogućnosti rane dijagnostike kao imperativa radiologije u veku ispred nas. Obzirom da se metode IR izvode , kao i operativne,u sterilnim uslovima , odeljenja koja se bave ovom radiologijom moraju posedovati sopstvene sterilizatore i prateću opremu. Neophodna je prostorija za pripremu i premedikaciju bolesnika kao i postproceduralno praćenje[97]. To sve objašnjava činjenicu da se interventna radiologija iz više razloga naziva perkutana hirurgija.



**Slika 12.** Nara Medical University, Interventna Radiologija.

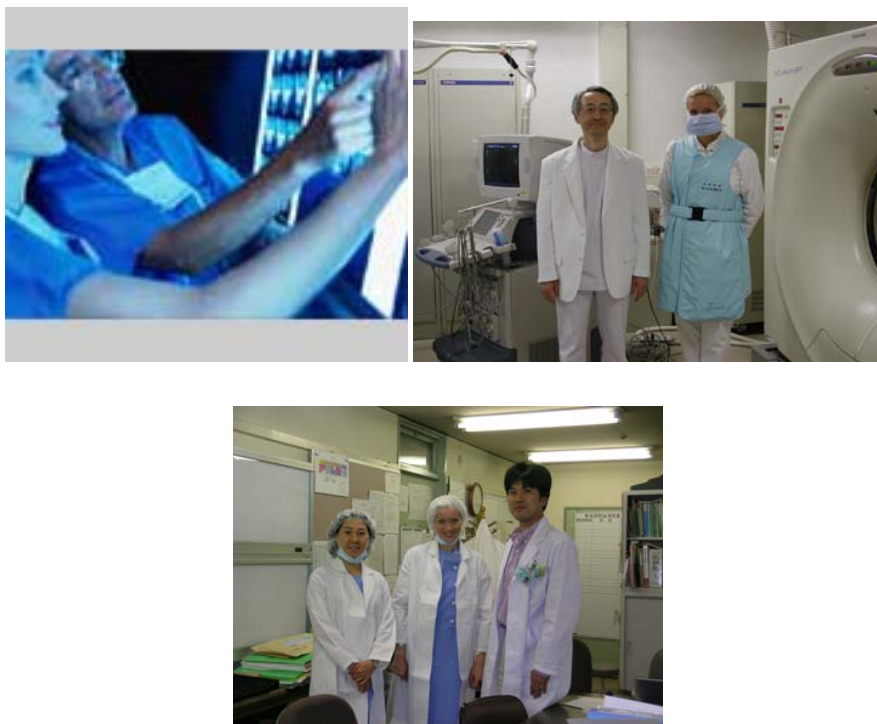
Interventno radiološka proizvodnja potrošnog materijala danas je orjentisana na selektivnost produkata, smanjivanje stepena invanzivnosti metode, njenu jednostavnost, brzinu izvođenja i mogućnost kontrole svih postupaka kroz dobru radioskopsku (ili drugu

imidžing) vizualizaciju. Više od jedne decenije u svakodnevnoj primeni su dilatacioni balon kateteri i kateteri drugih namena od 2,8 – 5 Fr, koji su do 1987. godine podrazumevali dvostruko veće širine[98,99]. Ekspanzija endoproteza izradjenih od različitih sintetičkih supstanci i metalnih legura namenjenih rekanalizaciji vaskularnih i nevaskularnih lezija nameće i prvorazrednost pitanja biokompatibilnosti. Usavršenost legure nitinol, od koje su izgradjeni gotovo svi aktuelni metalni stentovi, ovo pitanje je praktično eliminisao.



**Slika 13.** CT Unit Nara, Japan.

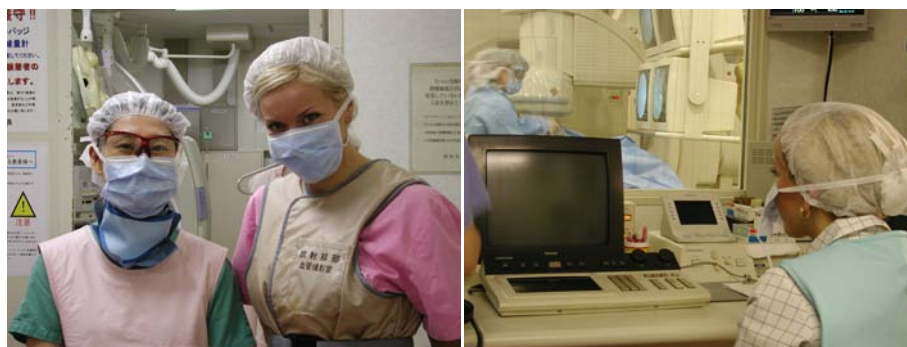c) Interdisciplinarnost ima presudan značaj za uspešnost primene metoda IR. Ona podrazumeva konzilijarni rad interventnog radiologa, internista i hirurga u razmatranju svakog konkretnog slučaja. Uobičajena je diskusija o indikacijama, planiranoj IR proceduri kao i lečenja[99,100].



**Slika 14.** Radiološke konsultacije.

d) Kadrovske pretpostavke za izvođenje metoda IR imaju poseban značaj obzirom da se radi o disciplini koja podrazumeva visok stepen integracije teorijskih i manuelnih znanja i timski rad. Radiolog koji se opredeli za interventno radiološki rad mora posedovati selektivnu edukaciju i kvantitativno lično iskustvo u oblasti dijagnostičkih angiografija[101]. Za izvođenje metoda interventne radiologije neophodna je selektivna teorijska, a posebno praktična edukacija i stručni nadzor pri sticanju početnih iskustava. U jednom broju svetskih medicinskih centara, a u manjoj meri i kod nas postoji pojava kvalifikovanog bavljenja drugih kliničara - neradiologa interventnom radiologijom. Svetska zdravstvena organizacija definisala je tip lekara interventnog radiologa u odnosu na sve kriterijume od značaja. Definiciji SZO je- interventni radiolog je onaj lekar specijalista radiologije koji poseduje selektivnu edukaciju, koji radi ovu oblasti radiologije celokupno radno vreme, i koji raspolaže praktičnim veštinama za obavljanje bazičnih procedura u oblasti invanzivne dijagnostike i interventne radiologije, koji poseduje određenim stepenom terapijske efikasnosti u odnosu na svaku metodu i izvodi je za propisano vreme.

Veliki broj procedura iz grupe intervertnne radiologije ima poseban značaj u urgentnoj medicini (embolizacije i perfuzije kod hemoragije uzrokovanih traumom ili spontanom rupturom, hitne perkutane drenaže, akutna okluzivna bolest krvnih sudova, i td..). Da bi interventno radiološka metodologija imala punu kliničku primenu i optimalnu korisnost za jednu bolnicu obzirom na hitnost intervencija i ozbiljnu ugroženost pacijenata u stanjima koja se saniraju na njoj, ona treba da funkcioniše 24 sata. Nažalost, dvadesetčetvoročasovnu interventnu radiologiju ima mali broj bolnica u svetu a jedan od razloga je i kadrovska insuficijencija.



**Slika 15.** Angio Unit, Sapporo..



## SPOLJAŠNJA PERKUTANA BILIJARNA DRENAŽA

Spoljašnja perkutana bilijarna drenaža (PBD) predstavlja bazični koncept perkutanih bilijarnih derivacija u interventnoj radiologiji bilijarnog sistema. Spoljašnja PBD je prva i najviše korišćena metoda u interventnoj radiologiji ikterusa. U odnosu na ostale tipove derivacija predstavlja metodološki osnov i generacijski najstariji tip derivacije uči. Osnovni smisao ovog tipa derivacije jeste spoljašnja eliminacija žuči perkutano plasiranim drenažnim kateterom. Zbog opstruktivne promene žuč ne može da fiziološkim tokom stigne do duodenuma. Različiti stepeni insuficijencije jetre, bilirubinemija i drugi karakteristični poremećaji predstavljaju stanja koja se ovom metodom eliminišu[103].

Procedura se izvodi posle dijagnostičke perkutane transhepatične holangiografije kojom se prikazuje supstrat opstrukcije i stepen intra i ekstrahepatične dilatacije. Kod opstruktivnog ikterusa ne postoji normalan PTH nalaz. Neophodno je prikazati kontrastnim sredstvom sve dilatirane intra i ekstrahepatične strukture. Zbog holestaze koja dugo traje i uzrokuje infekciju i gust zastojni sadržaj neophodno je nejonsko kontrastno sredstvo koristiti pomešano sa fiziološkim rastvorom, u srazmeri 1:1, radi smanjivanja njegove gustine i sposobnosti ispunjavanja žučnih puteva distalnoood mesta punkcije.

Za izvodjenje spoljašnje PBD postoje dve osnovne tehnike.

a) Plasiranje drenažnog katetera zajedno sa čeličnim mandrenom koji služi kao punkciona igla. Vadjenjem čeličnog mandrena vrh drenažnog katetera poprima izgledudice ili "pig tail"-a. Koriste se kateteri širine 6, 7 ili 8 Fr dužine 30-45 cm. Dodatna mogućost je postojanje "lock" zatvarača koji se aktivira posle zatezanja konca a ima zadatak da sačuva formirani oblik vrha drenažnog katetera. Ovaj punkciono-drenažni sistem ima prednost u skraćivanju vremena trajanja procedure jer se punkcija-dilatacija-plasiranje katetera zamenjuju samo jednom punkcijom<sup>5,7,8</sup>. Nedostatak primene ove tehnike je u limitiranom broju punkcija zbog značajnog traumatizma koji uzrokuje sistem[104,105]. Primenom ovog sistema i tehnike unapred se odriče od mogućnosti upostavljanja spoljašnje-unutrašnje drenaže u prvom aktu<sup>9</sup>. Tehnika punkcije u jednom aktu najčešće se koristi u slučajevima kompletnih visokih opstrukcija na nivou ušća glavnih hepatikusa i izražene dilatacije.

b) Modifikacija Seldingerove angiografske tehnike – je tehnika koja se neuporedivo češće koristi za sve tipove PBD. Najveći broj setova za PBD danas je koncipiran za primenu ove tehnike. Posle PTH planira se punkcija "punkcionom iglom" koje imaju jedan ili dva

mandrena, dužinesu 16 - 28 cm i širine lumena 6-8 Fr. Punkcija širokom iglom u nastavku PTH se može planirati sa više mesta na koži. Najčešće je to srednja ili zadnja aksilarna linija i medjurebarni prostor IX-X ili X-XI, odnosno ista lokalizacija kao kod dijagnostičke punkcije Chiba iglom. U zavisnosti od konkretne situacije između PTH pregleda i punkcije širokom iglom može se proširiti lokalna anestezija na mestu punkcije. Precizno mesto punkcije u odnosu na aksijalne linije kao topografski orijentir određeno je konstitucijom bolesnika, odnosno A-P dijametrom desnog hipohondrijuma. Pravac punkcije određuje se u odnosu na PTH sliku odnosno mesto gde želimo da plasiramo vrh punkcione igle. Punkcija se izvodi u jednom aktu bez menjanja pravca. Takođe, punkcija treba da bude kratka i kontinuirana. Menjanje pravca punkcije, prekidanje i nastavljanje, kao i njeno duže trajanje uzrokuju bol i neprijatnost za pacijenta i eksponencijalno povećavaju mogućnost nastanka komplikacija. Kontrola pravca punkcije vrši se neprekidnom radioskopijom. Kada je vrh igle plasiran na željeno mesto vade se mandreni. U slučaju tačne punkcije (vrha igle u lumenu žučnog puta) idealno se može očekivati isticanje žučnog sadržaja. Pozicija vrha punkcione igle ne može se proveravati aplikacijom kontrastnog sredstva jer će ekstravazacija biti neumereno ekstenzivna što može kompromitovati nastavak procedure. Pozicioniranje vrha igle u željenom položaju postiže se veoma laganim povlačenjem igle ka spolja uz istovremenu aspiraciju. Drugi način je da se sa povlačenjem igle ka spolja istovremeno plasira metalni vodič koji će u lumenu žučnog puta nastaviti u anatomski prepoznatljivom pravcu. Za minimalnu PBD neophodno je da se drenažni otvori nalaze u lumenu odgovarajuće širine. Broj punkcija širokom iglom je limitiran 3,11,12. U zavisnosti od opšteg stanja bolesnika i procene konkretne morfologije holestaze broj punkcija se može ograničiti i na samo dve a u idealnim slučajevima do 4. Ako se posle toga ne uspostave uslovi za plasiranje drenažnog katetera od procedure treba odustati. Insistiranje na daljim punkcijama i nekritičnost u uverenju da "još jednom treba probati" može uzrokovati fatalne posledice. Metalni vodiči koji se koriste u PBD procedurama ne razlikuju se bitno od angiografskih. Tokom poslednjih 10 godina na tržištu postoje i selektivni metalni vodi i koji su dužine do 75 cm, dimenzija 0.038 ili 0.035 inča sa različito modeliranim vrhom, najčešće mekim "J" ili vrhom promenljive tvrdine. Tokom proteklih nekoliko godina, kada se favorizuje spoljašnje-unutrašnja drenaža u prvom aktu<sup>13</sup>, korišćenje mekih atraumatskih hidrofilnih metalnih vodiča je najbolji izbor jer ovi vodiči imaju sposobnost lakšeg prolaska kroz infiltrisane promene, ekscentrične anularne strikture distalno do duodenuma <sup>14,15</sup>. Metalni vodič se plasira kroz punkcionu iglu pod radioskopskom kontrolom. Radioopacifikacija metala omogućava praćenje pravca prolaska vodiča. Njegov prolazak ka distalno i put kroz žučne kanale je prepoznatljiv. Ako se vrh igle ne nalazi u lumen žučnog kanala metalni vodič bez kontrole i po pravilu otežano i pod većom silom prolazi u strukture

jetre .Idealan epilog plasiranja metalnog vodiča je njegovo plasiranje kroz opstruktivnu leziju ka distalno do u D-2 duodenuma. Kada je metalni vodič plasiran kroz punkcionu iglu u duodenum stvoren je "radni trakt" za nastavak kateterskih manipulacija i radiolog ima razloga da sa optimizmom nastavi procedure izborom tipa derivacije. Medjutim, u ne malom broju slučajeva stenotičnih lezija u nivou srednjeg ili distalnog holedohua metalni vodič ne može da premosti prepreku i nastavi ka duodenumu[106]. Na takvim mestima on se posuvračuje u retrogradnom pravcu a postoji i opasnost perforacije ako je vrh žice rigidan. Tada je primereno pokušati sa plasiranjem jednog privremenog (radnog) katetera (5 Fr) koji zbog rigidnog vrha može preforsirati strikturu. Dodatne mogućnosti su korišćenje metalnih vodiča manjih dimenzija (0.021, 0,018 – "Coat-hanger").

Kada odlučimo da više ne menjamo položaj vodič žice igla se vadi a vodič ostaje kao trakt za nastavak procedure. U slučaju da se u prvom aktu može uraditi samo spoljašnja drenaža sa nivoa ušća glavnih hepatikusa važno je imati na umu da je metalni vodič plasiran samo oko 15-20 cm, da postoje respiratorni pokreti hipohondrijuma i da je opasnost od njegovog ispadanja realna te da je oprez u nastavku procedure (dilatacija i plasiranje katetera) od posebnog značaja. Dilatacija drenažnog trakta se izvodi Amplatz-ovim, ili sličnim plastičnim dilatatorima koji se koriste u angiografijama. Dilatacija se izvodi preko metalnog vodiča a izbor širine dilatatora zavisi od širine drenažnog katetera koji je planiran. Prilikom dilatacije, posebno u subkapsularnim delovima, blizu lateralnog zida toraksa, dilatators treba plasirati pod radioskopskom kontrolom jer je to mesto gde metalni vodiči mogu da se kolenasto presavijaju i uzrokuju lezije kapsule jetre i okolnih struktura (hemoragije) forsiranjem vrha dilatatora. Dilatacija kod PBD procedura retko predstavlja tehnički problem a u slučaju izbora drenažnog katetera od 6Fr njegovo plasiranje moguće je pokušati i bez prethodne dilatacije. Plasiranje drenažnog katetera izvodi se navlačenjem preko metalnog vodiča. Kod spoljašnjih PBD kateter se plasira do željene pozicije, odnosno njegov vrh ne mora doseći i vrh metalne sajle[106,107]. Pod uslovom da je predhodna dilatacija bila dovoljno opsena plasiranje katetera ne predstavlja tehnički problem. Spoljašnje PBD podrazumevaju katetere 8-12Fr. a interno-eksterna PBD šire, 14-8Fr. Kada se kateter plasira, metalni vodič se povlači spolja i izvlači. Ako je procena pozicije vrha i delova katetera sa otvorima bila dobra, tokom narednih par sekundi na kraju katetera se može očekivati žučni sadržaj. Pojava venske krvi zajedno a ostalim holestaznim sadržajem sve-doči da je jedan od otvora drenažnog katetera u lumenu vena jetre. Može se očekivati da će u periodu od narednih 1-2 sataova lezija biti spontano zatvorena (trombozirana) i ovoj periproceduralnoj komplikaciji se ne pridaje posebanznačaj. Medjutim, ako je isticanje krvi opsežnije po-trebna

je minimalna repozicija drenažnog katetera ka spo-lja. Konačno, aplikacijom 2-3 ml kontrastnog sredstva može se vizualizovati pozicija otvora katetera.

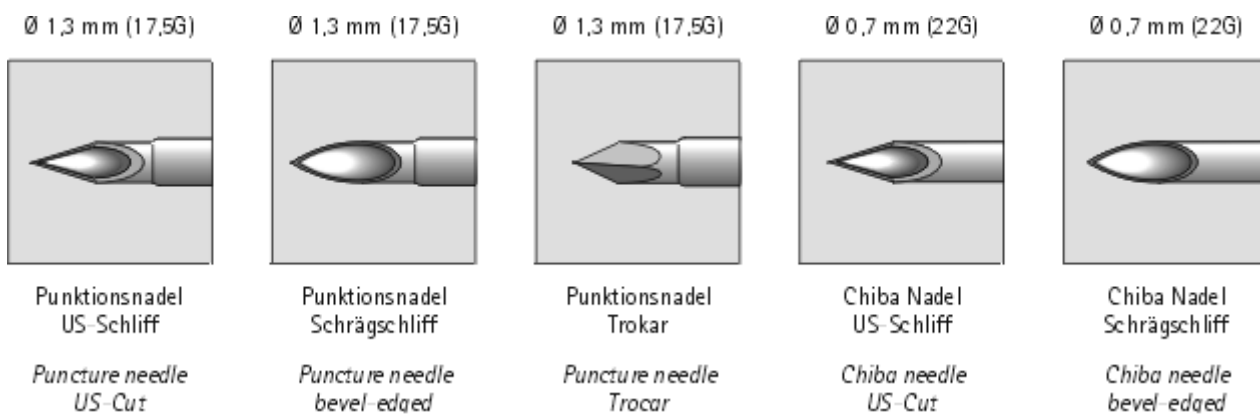
Savremeni drenažni kateteri namenjeni bilijarnim drenažama su selektivne konstrukcije[108]. Dominantni material danas je Percuflex koji je biokompatibilan, neiritativan i postojan u fiziološkim sredinama čime je omogućena dugotrajna drenaža. Visoka radioopacifikacija katetera omogućava radioskopsku kontrolu pozicije. Lokalizacija i veličina drenažnih otvora i retencioni mehanizmi razlikuju se kod pojedinih tipova drenažnih katetera. Mehanizmima retencionog konca ("locking key") koji je u sastavu sistema kod velikog broja bilijarnih katetera omogućena je sigurna pozicija bez mogućnosti pomeranja ili ispadanja. Najčešće korišćene širine drenažnih katetera su 8-14 Fr, a dužine 35-50 cm - VTC pigtail sistem (Medi-tech, BS) jedan je od najčešće korišćenih. Set sa ovim kateterom snabdeven je celokupnim priborom za izvođenje PBD sa mogućnošću izbora tehnike punkcije (direktna punkcija sa mandrenom kao iglom ili imitacija Seldingerove tehnike) .

- Amplatz Anchor System, poseduje veoma široki otvor na vrhu koji se formira sistemom retencionog konce i zatvarač a. Namenjen je za dugotrajne drenaže iz bilijarnih kanala širih dimenzija (levi i desni hepatikus). Dužine je do 30 cm a širine 8-14 Fr. Modifikacija ovog tipa je "Tulip Lock" kateter koji osim jednog dominantnog ima i 4 ispred i 2 proksimalno otvora za internu drenažu koji se stavljaju u funkciju pomeranjem fleksibilne kanile.

- Pravi drenažni kateter ima samo jedan drenažni otvor na vrhu. Jednostavan je za manipulaciju i najčešće koristi za privremene drenaže<sup>28</sup>. Modifikacija ovog tipa katetera je "Mueller" i "Muller double mushroom" kateter system koji poseduju više otvora na pravom kraju.

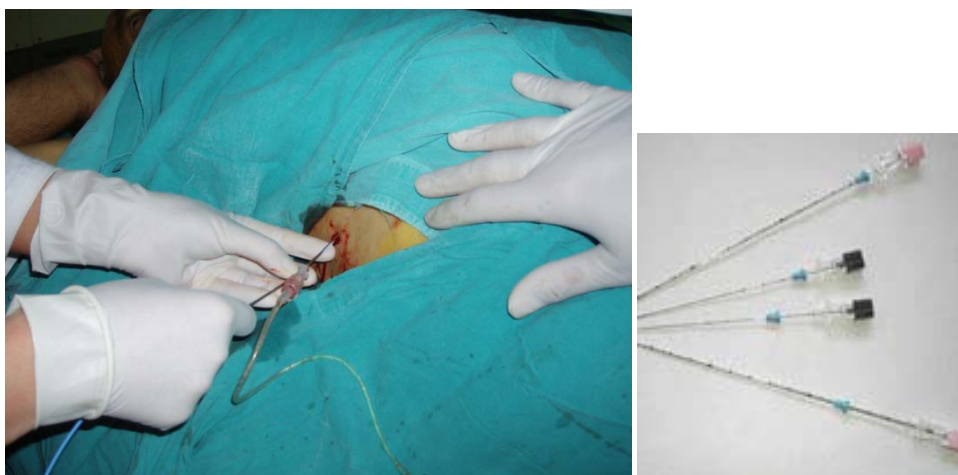
- Ultrathane bilijarni kateter, na prednjačecem kraju je "pigtail" oblika sa velikim brojem otvora koji se nalaze i na proksimalnih 10 cm prednje dužine. Ovaj sistem ima oko 30 drenažnih otvora relativno malih dimenzija. U ovu grupu spada i drenažni sistem namenjen interno-eksternim derivacijama kod koga je presavijeni "pigtail" segment na sredini katetera a vrh se nalazi na udaljenosti od 12-18 cm distalno i pravog je izgleda.

- Lunderquist bilijarni drenažni kateter je starije generacije koji se i danas uspešno koristi. Ima presavijeni prednji kraj koji je fiksatorni i veći broj drenažnih otvora koncentrisanih na 6 cm do vrha katetera. Zamena drenažnog katetera spoljašnje PBD vrši u zavisnosti od materijala katetera a najčešće svakih 30-40 dana[109]. Zamena se izvodi u ambulantnim uslovima uz preči postproceduralnu antibiotsku medikaciju. Metalni vodič služi za vadenje starog i plasiranje novog katetera.

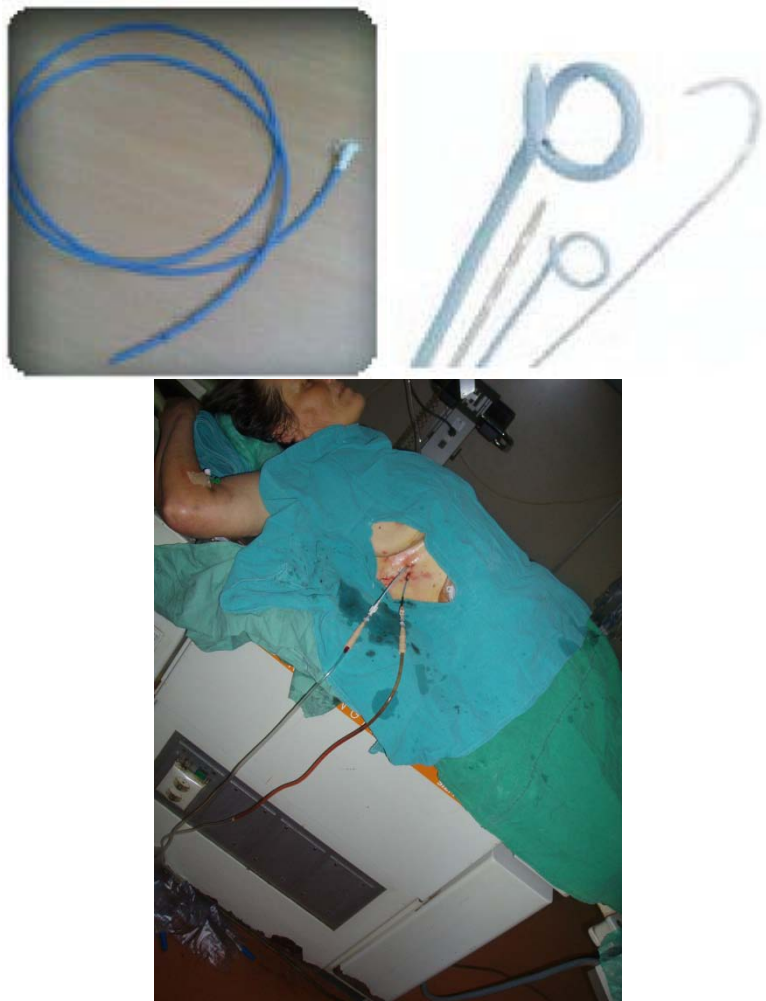

**Slika 16.** Različiti profili vrhova punkcionih i Chiba atraumackih igala.

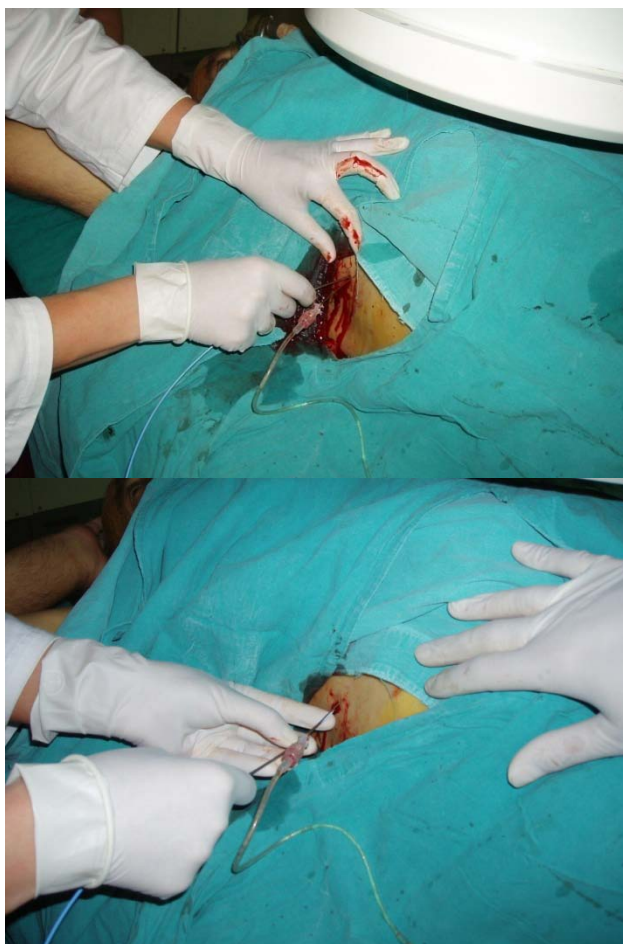Perkutana bilijarna drenaža se po prvi put spominje u literaturi iz 1952. Godini (L.Leger, Arvay M.). Sredinom osamdesetih godina prošlog veka, tehnika doživljava ekspanziju kroz razvoj tehnike angiografija, izrade katetera i radioskopije.



**Slika 17.** Incizija i punkcija Chiba iglom; različiti profili Chiba igala.



**Slika 18.** Drenažni kateter, streith i pig-taill; nastavak konektovan na drenažni kater koji evakuše bilijarni sadržaj u upravo uspostavljenoj drenaži.



**Slika 19.** Uvođenje i plasiranje drenažnog katetera nakon učinjene holangiografija i punkcije širokom iglom.

#### KOMPLIKACIJE PERKUTANIH BILIJARNIH DERIVACIJA

Prema rezultatima velikih multicentričnih studija objavljenih 2003.-2005. godine Kim-a, Lee—a, Stokera-a kao i domaćih autora, procenat različitih komplikacija kod perkutanih bilijarnih drenaža je relativno veliki i odnosi se na:

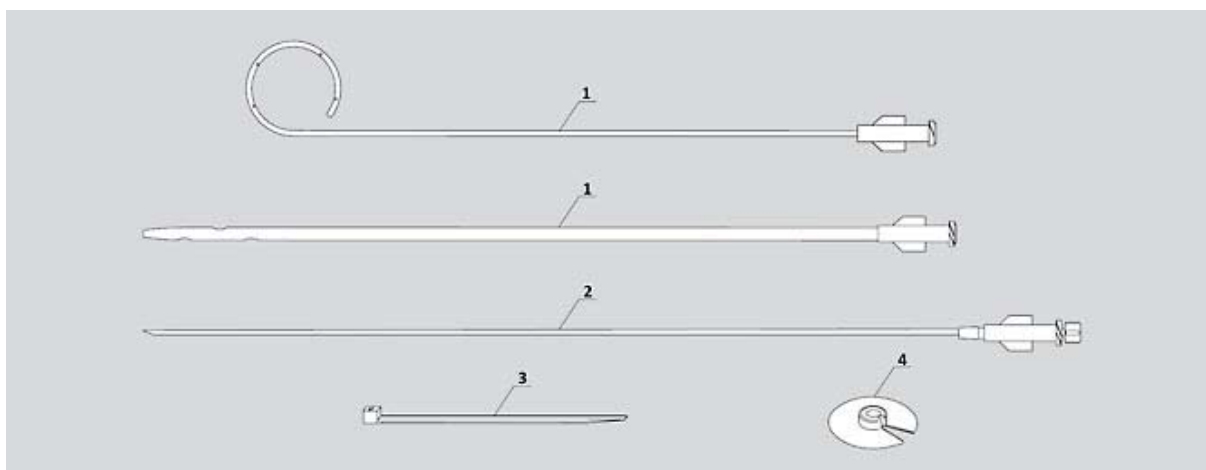
1. dislokacija katetera (15-24% slučajeva )
2. ispadanje drenažnog katetera (9% slučajeva)
3. blokada lumena drenažnog katetera (13% slučajeva)
4. infekcija (45% slučajeva)

Sve pobrojane komplikacije vode afunkciji drenažnog katetera[23,28,30,109].

## ONE STEP METHOD DRAINAGE SET

Zbog celishodnosti punkcije neki proizvođači su izbacili gotova rešenja, takozvani „one step method drainage set“ koji omogućava jedinstvenu punkciju instrumentom koji u sebi ima 4 elementa- drenažni kateter-pig tail ili streith; punkcionu iglu; mandren i šit. Jednopotezno učinimo punkciju na želejnom nivou i mestu ciljano, a onda uz minimum tehničkih deranžiranja intervenciju završimo plasiranjem drenažnog katetera u žučni put, bez bilo kakvih ponavljanih punkcija, ponavljanih incizija, višestrukih manevrisanja sajlama, krvarenja itd.

Tehnologija izrade interventnoradioloških instrumenata je u permanentnom razvoju na temu što manje traumatičnih a što jenostavnijih rešenja.



**Slika 20.** One step bilijarni set.

- 1.pigtail drenažni kateter ( ili 1.straight kateter)
- 2.punkcionalna igla
- 3.mandren
- 4.šit



## **B. SPOLJAŠNJE-UNUTRAŠNJA PERKUTANA BILIJARNA DRENAŽA**

Predstavlja perkutani drenažni sistem koji je proistekao u evoluciji primene spoljašnje PBD. Ideja o njegovoj primeni nastala je kada je uočeno da vodič sajla plasirana kroz punkcionu iglu u brojnim slučajevima može proći do u duodenum kroz suženo mesto koje u slici PTH imponuje kao kompletna ili subtotalna striktura[110,111]. Patološki supstrat opstrukcije koji uzrokuje ikterus ponekad nije prepreka za prolazak metalne vodič sajle koja kroz sužen (infiltrisan) deo žučnog kanala prolazi bez prepreke. Ova praktična spoznaja, koja je ranije uočena i pri kateterskim manipulacijama u interventnoj urologiji, dala je snažan metodološki zamah u natanku novih generacija drenažnih i rekanalizacionih tehnika (primena balon katetera, endoproteza) bilijarnog sistema. Spoljašnje-unutrašnja bilijarna drenaža podrazumeva postojanje drenažnih otvora proksimalno i distalno od mesta opstrukcije na kateteru koji je plasiran perkutano[112]. Pri tome je funkcija proksimalne grupe otvora nezavisna od distalnih pa sistem može funkcionisati i kao spoljašnja PBD. U svakom slučaju, položaj drenažnog katetera omogućava imitiranje normalne anatomije bilijarne pasaže. Primena ovog tipa drenaže našla je najviše indikacija kod ekstraheptičnih opstrukcija u nivou početnog i srednjeg hloedohusa. Spoljašnje unutrašnja kateterska derivacija može biti zamena i za operativno plasirani T-dren. S obzirom na funkciju komunikacije otvora drenažnog sistema, kateter spolja može biti zatvoren, čime se favorozuje interna derivacija. Kvalitet i trajnost interne drenaže lako se proverava kliničko-laboratorijskim testovima. Mogućnost samo spoljašnje derivacije praktično je zagantovana[113]. Dobra funkcija ovog sistema omogućava neoticanje u i spolja, stabilan elektrolitski balans, kvalitetan režim ishrane i dobro opšte stanje. Spoljašnje-unutrašnja drenaža je stabilan sistem koji se teško dislocira i menja položaj. To se posebno odnosi na derivacije kod kojih distalni kraj sistema prominira u duodenum. Posebna tehnička pogodnost ovog tipa PBD je mogućnost da se drenažni kateter relativno jednostavno može rekanalisati (otpušiti), promeniti širim i funkcionalnijim. Sa aspekta tehnike PBD interno-eksterna derivacija predstavlja dobar rezultat u interventnoj radiološkoj lečenju. Periproceduralna hemobilija, gust holestazni sadržaj, prateće infekcije i druge komplikacije mogu uzrokovati da sistem eksterno-interne derivacije u ranom postproceduralnom periodu ne funkcioniše. Jedini razlog može biti opstrukcija lumena drenažnog katetera zastojnim sadržajem.

Pojava insuficijencije drenažnog sistema koji je dobro funkcionisao u kasnijim periodima nošenja (4 i više nedelja) verovatna je posledica tkivnog urastanja[114,115].

Mogućnost tkivnog urastanja nameće potrebu izbora kateterskog sistema koji u projekciji infiltrativnog tkiva nema drenažne otvore. Nezavisno od razloga sekundarne insuficijencije drenažnog sistema postoje efikasne i jednostavne mogućnosti njegovog vraćanja u funkciju. Da li će sistem eksterno-interne PBD biti zamenjen bilijarnom endoprotezom ili metalnim stentom zavisi od konkretne procene, etiologije bilijarne staze, predhodnih lečenja metodama hirurgije, stanja bolesnika, dužine nošenja spoljašnje-unutrašnje PBD i konačno procene dužine pre-življavanja kod uznapredovale maligne bolesti. U interventno radiološkoj produkciji namenjenoj eksterno- internim PBD procedurama postoji više specijalizovanih sistema koji su na raspolaganju.

- Ultrathane cope proximal - kateter sistem poseduje 25 cm aktivne dužine koja se koristi za spoljašnje-unutrašnju derivaciju. Proksimalni deo je i fiksatorni. Sistem je širine 10 Fr.
- Schwarz-Lunderquist – kateter sistem namenjen je za "premošćavanje" opstruktivnih lezija dužine do 3-3,5 cm.
- Karstrup bilijarni kateter za eksternu drenažu poseduje okluzivni balon na 2,4,6 ili 8 cm od vrha katetera na kome se nalaze drenažni otvori. Nekoliko otvora nalazi se i proksimalo od balona. Može se koristiti za ekstrahepatične derivacije pri čemu je okluzivni balon pozicioniran intrahepatično.

### **C. PERKUTANE BILIJARNE KATETERSKE ENDOPROTEZE**

Kateterske endoproteze su derivacioni sistem koji nadomešćuju anatomske defekte žučnog kanala nastalog zbog opstruktivne lezije. Insertuju se perkutanom, endoskopskim ili operativim putem. Nezavisno od načina ugradnje cilj i funkcija bilijarne proteze je isti. U interventnoj radiologiji koriste se više od 20 godina (Pereiras R., 1978). Metodološki i sa aspekta tehnike njihova primena je logičan nastavak dugovremenske primene sistema eksterno-interne PBD [116]. Prednost ovog sistema bilijarne drenaže je izvanredan komfor za bolesnika. Ne postoje drenažne kese, perkutani drenažni kateteri i sve komplikacije koje su prisutne kod generacijski starijih sistema PBD. Izbor tipa endoproteze zavisi od mesta opstrukcije, kao i mogućnosti endoskopskih manipulacija, bilijarne endoproteze su trajne ili privremene. Privremene se endoskopski mogu vaditi i zamenjivati. Kateterske endoproteze su izgrađene od biokompatibilnih materijala inertne strukture [117]. Ne uzrokuju iritativne tegobe, reaktivnu granulacijsku reakciju ili promenu brzine koagulacije. Za dve decenije kliničke primene bilijarne endoproteze su se proizvodile od različitih biokompatibilnih materijala: Teflon, Polyetylen, Polyurethane, Silicon. Danas je dominantni materijal

Percuflex. Kalibar i dužina bilijarih proteza je različita I prihvaćeno mišljenje da optimum derivacije omogućava kalibar 12 Fr37. U svim velikim serijama koje analiziraju primenu različitih tipova bilijarnih drenaža može se sresti podatak dvostruko dužem vremenu preživljavanja sa endoprotezomnog sistemom spoljanje PBD [51, 52,118].

Tipovi bilijarnih endoproteza:

- Carey-Coons endoproteza – jedna je od najčešće korišćenih za dugotrajnu drenažu. Dizajn i prvu kliničku primenu ove endoproteze izveli su radiolozi Harold Coons i Patrick Carey (Memorial Hospital, San Diego, CA). Izgrađena je od Percuflex materijala koji je rezistentan u biohemijskoj sredini bilijarnih kanala i sa aproksimativnim iritativnim delovanjem. Širine je 12 ili 14 Fr a dužine 15 ili 20 cm. Posедуje 6-8 širokih otvora duž vrha koji se mogu morfološki modelirati u odnosu na put žučnog kanala (lučno savijanje) i još 3-5 otvora na lateralnim konturama stenta 39. Dva retencionna konca i fiksatorno dugme sprečavaju distalnu migraciju endoproteze. Vrh endoproteze je u duodenumu. Modifikacija ovog tipa endoproteze je Roche-ova bilijarna endoproteza koja je sa znatno većim brojem drenažnih otvora.
- Double-Mushroom endoproteza – namenjena je privremenim derivacijama bilijarnog kanala. Plasira se pomoć u posebnog sistema katetera ("pozicionera"). Kalibar ove endoproteze je 12 Fr a dužine od 2 do 4 cm. Naziv je dobila po ampularnim proširenjima na oba kraja koja omogućavaju široku komunikaciju a ujedno su i fiksatori položaja. Omogućavaju termino-terminalni tip interne derivacije jer derivacione otvore poseduju samo na krajevima zbog čega mogućnost tkivnog urastanja praktično ne postoji.
- Lammer endoproteza – je modifikacija Double-Mushroom bilijarnog stenta konstruisana 1986. godine. Široki otvor je na jednom kraju a ceo stent je perforisan drenažnim otvorima.
- Ring stent (Lunderquist) – je često korišćena endoproteza namenjena trajnim derivacijama. Kalibra je 12 ili 14 Fr a dužine 8-12 cm42. Plasira se perkutano pomoću jednostavnog "introducing-positioning" katetera.
- Lunderquist-Owman endoproteza – Koristi se od 1979. godine. Kalibra je 12 Fr i varjabilne dužine. Namenjena je za internu derivaciju intra-ektrahepatičnu bez prominiranja u duodenum.

Perkutanim pristupom bilijarne endoproteze se plasiraju relativno jednostavno. Ova kvalifikacija podrazumeva iskustvo interventnog radiologa u primeni generacijski starijih metoda PBD[119,120]. Kao trakt koristi se metalni vodič, plasiran u D-2 duodenuma, ako je moguće sa "viškom" dužine od 10 – 15 cm. Perkutane endoproteze koriste se uvek posle nošenja spoljašnje-unutrašnje derivacije od najmanje sedam dana. Transhepatični kateterski

trakt kod takvih bolesnika delimično je formiran. Zavisno od tipa endoproteze postoje različite tehnike insercije. Standardnačin je "guranje" endoproteze ka napred dilatatorom. Radioskopsko praćenje omogućava optimalno pozicioniranje.

#### **D. EKSTRAKORPORALNI PERKUTANI BILIJARNO-GASTRIČNI "BY PASS"**

Metoda je prvi put uradjena 1987. godine (Marković Ž.)Predstavlja sistem dva katetera (spoljašnja bilijarna drenaža i gastro-duodenostomija) koji su povezani ekstrakorporalno. Holestazni sadržaj ističe kroz perkutani drenažni kateter i vraća se u telo kroz kateter perkutane gastroenterostomije. Indikacije za ovaj tip derivacije odnose se na bolesnike kod kojih dugotrajna spoljašnja bilijarna drenaža predstavlja jedino rešenje za holestazu, kao i na osnovu procena dužine preživljavanja[121]. Poznato je da dugotrajna eliminacija bistre žuči kroz PBD kateter uzrokuje teške elektrolitske disbalanse koji se teško suprimiraju bilo kojom terapijom pa ovaj sistem predstavlja zamenu za peros unošenje istekle žuči. Za gastrostomiju koriste se kateteri malog kalibra (do 8 Fr) obzirom da ova stoma nema nutritivnu funkciju.


#### **E. METALNE ENDOPROTEZE**

U odnosu na način insercije stentovi koji se koriste u hepatobilijarnim rekanalizacijama mogu biti balonekspandibilni ili selfekspandibilni. Neuporedivo veću primenu u svim indikacijama imaju samošreći stentovi[121]. Zbog prolaska kroz mekotkivne strukture do jetre, kao i na putu kroz parenhim, kao i prilikom menjanja pravca prodiranja, u slučaju primene balon ekspandibilnih stentova postoji mogućnost pomeranja stenta duž katetera i njegove dislokacije pre insercije, što se u slučaju primene samoširećih stentova ne događa[51, 52,122]. Značajni doprinos u primeni metalnih endoproteza odnosise na korićenje tzv. prekrivenih stentova koji se za selektivne bilijarne insercije koriste od 2003. godine (Wallstent biliary endoprosthesis covering and unistep i Ultraflex cover diamond biliary stent system - BS) [123]. U našoj ustanovi od marta 2006. godine koristili smo prekrivene bilijarne stentove Allium dužine 10 cm i širine 8mm. Allium stentovi su selfekspandibilni nitinolski a prekriveni su biokompatibilnim poliuretanom i silikonom. Osnovna prednost prekrivenih stentova je što ne postoji mogućnost tkivnog urastanja zbog reaktivne proliferacije ili progresije infiltracije.

## METAL I METALNE LEGURE KAO STENT MATERIJAL BIOKOMPATIBILNOST

Istorijat stntinga je dugačak tako da prvi opisi metalnih implatanata primenjenih u hunanoj patologiji datiraju sa početka XVI veka. U starim zapisima nalaze se rezultati lečenja Španca Ambrois Parea koji je zlatne ploče koristio za nadomešćivanje posttraumatskih koštanih defekata glave. Tankim žicama zlata Petronius je 1565. godine lečio abdominalnu herniju a 1666. godine Fabricius opisuje primenu bronzanih i gvozdernih žica u različitim operacijama tog vremena. Prva fiksacija frakture kosti fiksacionim žicama od gvoždja uradjena je 1775. godine Početkom devetnestog veka, 1819 godine, Levert je testirao primenu žica od zlata, srebra i platine pri eksperimentalnim operacijama na psu i došao do zaključka da je platina metal koji uzrokuje najmanje iritativnih i korozivnih promena na koži i potkožnom tkivu. Listerovi zakoni antiseptice u hirurgiji 1880. godine otvorili su nove vidike za primenu metala u medicini. Konačno, sredinom XX veka dolazi do velike ekspanzije primene različitih metalnih legura u više oblasti kliničke medicine a najviše u oblasti usavršavanja hirurških instrumenata.

### INTERNACIONALNI STANDARDI ZA KORIŠĆENJE METALA U MEDICINI

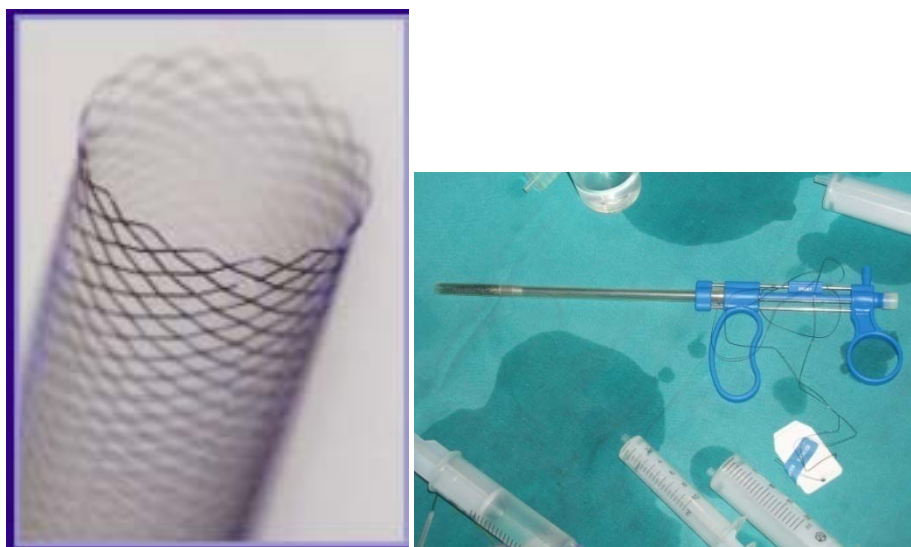


**Slika 21.** Metalni neprekriveni stent.

U prvoj polovini XX veka dolazi do velike ekspanzije primene metala u medicini. Sve do sredine 1980. godine proizvođači metalnih pribora i različitih implantanata nudili su i specijalna uputstva za korišćenje, primenu, održavanje svojih proizvoda. Iste godine Internacionalna Organizacija za standardizaciju (ISO) i Evropski komitet za standardizaciju (CEN) izdali su uniformne standarde koje moraju ispunjavati i proizvodi od metala koji se koriste u medicini. Nastajanje ovih dokumenata predhodilo je višegodišnje usaglašavanje nacionalnih komiteta za standardizaciju. Internacionalnim standardima obuhvaćeni su svi

kriterijumi od značaja za proizvode koji se koriste u medicini, uključujući i biokompatibilnost kao i načini testiranja i objektiviziranja pojedinačnih osobina i zahteva. Ovaj dokumenat ima generalnu oznaku ISO 10993 i CEN 30993. Zakonodavna regulativa se menja i dopunjuje neprekidno u zavisnosti od primene najnovijih tehnoloških pronalazaka a pre svega mogućnosti kompjuterskog praćenja. Poslednji generalni dokumenat je iz 1996. godine i ima oznaku ISO/DIS 990.

Aktuelni internacionalni standardi (ISO/DIS 990) propisuju i postupak prekliničkog testiranja novih proizvoda, postupke eksperimentalnih studija na životinjama i kulturama tkiva. Registraciji jednog proizvoda predhodi preklinička evaluacija i uvažavanje svih relevantnih zahteva od strane proizvođača. Nacionalna ministarstva za zdravlje, zavodi za ispitivanje materijala i njihovu primenu u medicini u obavezni su da prihvate ISO i CEN standarde, ali za odobrenje korišćenja nekog novog preparata ili proizvoda na svom tržištu mogu insistirati na dodatnim kriterijumima koje sami određuju.



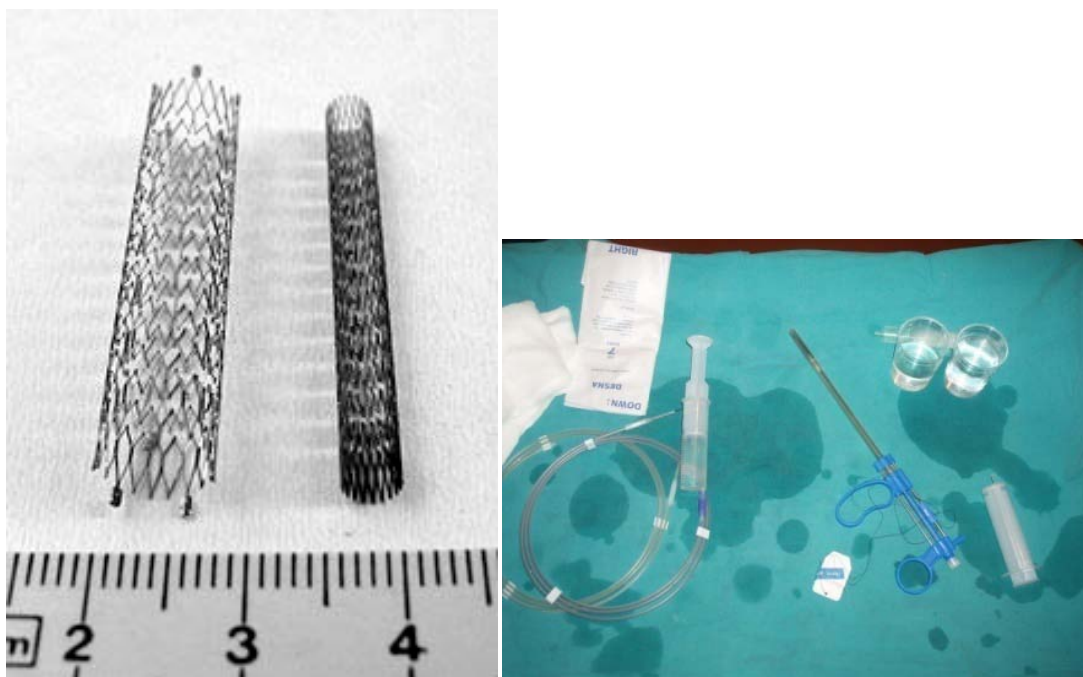
**Slika 22.** Nosač stenta je predeterminisan za inserciju u ciljanom lokalitetu sa specifičnim performansama prilagođenim anatomskom lokalitetu, i kao na slici, sa tehničkim propozicijama shodnim sekvencionoj inserciji.

## METALNE LEGURE U IZRADI STENTOVA

Predkliničke studije koje se bave primenom nekog metala kao implantanta prevashodno se odnose na njegovo tzv. korozivno delovanje[123]. Nađeno je da u elementarnom obliku svi poznati metali uključujući nikl, magnezijum, srebro, zlato, bakar i

cink pokazuju određeni stepen korozivnosti koji nastaje najkasnije za 30 dana od tkivnog kontakta (J. Gotman, 1998.). U obliku legura korozivne osobine metala se smanjuju. Relativnu korozivnu rezistenciju pokazuju legure:

- gvoždje/hrom/nikl legura
- kobalt/hrom legura
- legura titanijuma



**Slika 23** Primer uretralnog stenta sa specifičnim nosačem i materijalom za inserciju.

Ove tri legure predstavljaju danas osnovne metalne smeše za proizvodnju metalnih stentova u medicini, za bilijarne indikacije i endovaskularnu primenu.

Legura gvoždje/hrom/nikl poznata kao “čist čelik” predstavlja osnovnu supstancu za najveći broj medicinskih implanata[124]. Za medicinsku primenu legura je registrovana kroz ISO i CEN standarde brojem 316L. Osim hroma i nikla legura sadrži još 8 elemenata u koncentraciji od 0,03% (ugljenik) do 0,75% (silicijum). Uloga nikla u koncentraciji od 12% je da leguru stabilizuje na različitim temperaturama a hroma (17%) da korozivna svojstva učini minimalnim. Najveći broj stentova u interventnoj radiologiji izgrađen je od ove legure označene brojevima ASTM F55 ili ASTM F138 .

Legura kobalt/hrom sadrži manje od 1% elementarnog gvoždja. Posедуje izvanrednu korozivnu rezistenciju. U njen sastav ulazi u različitim koncentracijama još 9 elemenata. Legura je definisana ISO standardima a za primenu u izradi stentova koriste se koncentracije označene šiframa ASTM F85 i ASTM F562.

Legura titanijuma je relativno nov materijal u medicinskoj primeni u poredjenju sa ostalim metalnim legurama[125]. Koristi se od 1989. godine. U elementarnom obliku titanijum egzistira u dva strukturalna oblika. Na sobnoj temperaturi (alfa-beta oblik) kao čvrst i kao metal nestabilne čvrstine na temperaturi višoj od 83°C (gama oblik). Više od 90% smeše čini titanijum a u većem procentu zastupljeni metali su aluminijum i vanadijum. Kliničke observacije korozivnih osobina stentova in vivo su pokazale da stentovi napravljeni od legure titanijuma nikada ne pokazuju korozivne promene.

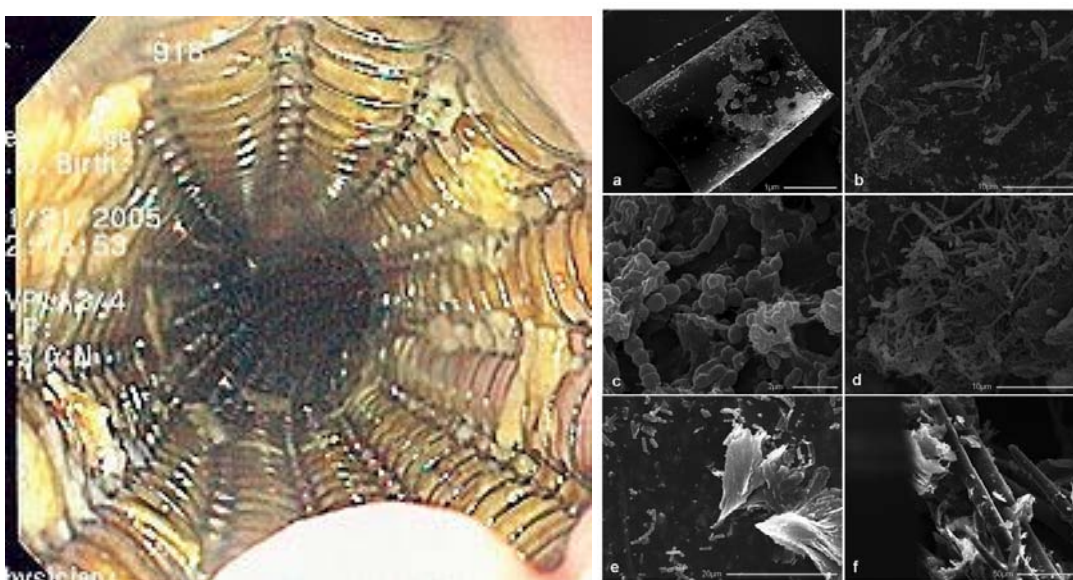
Nitinolska metalna legura je najvažniji materijal koji se danas koristi za proizvodnju endovaskularnih i uroloških stentova. To je mešavina nikla (54,1%) i titanijuma (56%) sa dodacima kobalta, hroma, magnezijuma i gvoždja u pojedinačnoj koncentraciji manjoj od 1%. Osnovni razlozi visokog kvaliteta materijala nitinola za primenu u proizvodnji stentova su visok stepen biokompatibilnosti i korozivne rezistencije in vivo. Međutim, veliku popularnost i primenu nitinol je našao zbog "shape memory" osobine kakva se kod drugih legura sličnih metala ne sreće[126]. Zahvaljujući kristalografskom reveribilnom matriksu svoje strukture i osobini izojonske transformacije pri različitim temperaturama, nitinol menja morfološku formu jednog oblika u drugi. Žica od ove legure oblikuje se na visokim temperaturama da bi prilikom rashladjivanja prešla u linearni ili sinusoidni oblik. Kada se ponovo izloži određenoj visokoj temperaturi, prelazni oblik se transformiše u prvobitni. Zato se kaže da ovaj materijal ima memorijske osobine. Osobina morfološke - memorijske predeterminisanosti nitinola sa visokim stepenom biokompatibilnosti iskorišćena je u proizvodnji više tipova metalnih stentova koji se danas koriste u interventnoj radiologiji.





**Slika 24.** Demonstracija fleksibilnosti metalnih stentova.

Mogućnost inkrustracije ili tkivne obliteracije stenta u direktnoj je zavisnosti od stepena korozivnosti koja se kod većine metalnih legura povećava eksponencijalno u funkciji vremena[127]. U tom smislu određuje se period kada stent treba zameniti novim a to vreme najčešće iznosi 12 meseci.



**Slika 25.** Mikroorganizmi koji se dovode u vezu sa inkrustracijom i opstrukcijom stentova.

Mikrobiološke laboratorije rade na otkrivanju bioloških činioca koji unutar stenta formiraju, nizom fizioloških procesa, biofilm koji može da u znatnoj meri kompromituje funkciju stent sistema i njegovu efikasnost.

Stent industrija posebno velikim materijalnim ulaganjem u laboratorije i naučne eksperimentalne poduhvate radi na usavršavanju procesa proizvodnje i tehnologije izrade svojih finalnih proizvoda.

## KLASIFIKACIJA STENTOVA U INTERVENTNOJ RADIOLOGIJI



**Slika 26.** Revija različitih stent modela.

U teoriji i praksi nema opšte prihvaćene klasifikacije metalnih stentova (1, 13,128). Podele nisu zasnovane na kliničkim parametrima, već se uvažavaju fizičke različitosti, konstrukciona rešenja i tip ekspanzije prilikom insercije. U tom smislu postoji više kriterijuma za podelu metalnih stentova i odnose se na tri parametra:

- a) Tip ekspanzije
- b) Lokalizacija insercije, i
- c) Dužina nošenja stenta

### a) Tip Ekspanzije

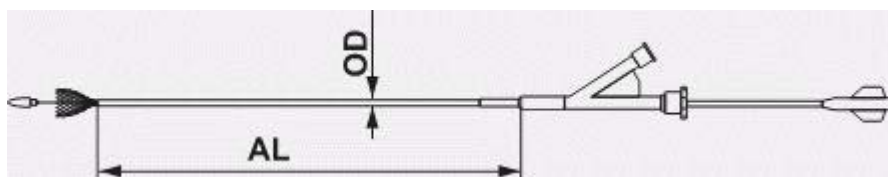
U odnosu na tip razvijanja postoje 3 grupe metalnih stentova koji se koriste u medicini:

- balon-ekspandibilne
- self-ekspandibilne (termoekspandibilne) i
- fiksni stentovi (bez ekspanzije in situ)

#### Balon ekspandibilni stentovi

Insercija se vrši tako što se stent namiče balon kateterskom ekspanzijom. Stent je privremeno pričvršćen na konture neekspandovanog dilatacionog balona koji svojim širenjem formira oblik i širinu stenta na mestu insercije. Distenzija balona širi stent koji se namiče na željeno mesto i u morfološki predeterminisanom obiku ostaje insertovan posle deflacije balona i eliminisanja insercionog sistema[129]. Druga mogućnost je da se stent pre insercije manuelno ugradi i na krajevima pričvrsti za balon (balon kateter) po izboru (J&J Palmaz stent, AVE stent). Širenje je istovremeno i uniformno u svim delovima što kod self-ekspandibilnih stentova nije slučaj. Od 1992. godine i nastanka Strecker stenta do danas konstruisan je veliki broj stentova ovog tipa ali je njihova primena u interventnoj uro radiologiji u drugom planu u odnosu na stentove ostala dva tipa ekspanzije.

#### Self-ekspandibilni i termo-ekspandibilni stentovi



**Slika 27.** Šema nosača stenta.

Samoširenje stenta je njegovo oslobađanjem na mestu insercije. Pre ugradnje stent se nalazi između dve plastične ovojnice na vrhu insercionog sistema ("šita") u neekspandovanom obliku. Formiranje morfološki predeterminisanog oblika "in situ" omogućeno je mehaničkom dekompresijom ili memorijskim efektom nitinola pod dejstvom temperature. U zavisnosti od tipa i generacije stenta njegovom širenju doprinose telesna temperatura (Memokath 051, Memotherm stent) i/ili specijalni stabilizacioni žele u koji je

stent utopljen pre razmicanja "šitova" (Ultraflex uretralni stent, Wallstent) [118,125,129]. Zavisno od namene proizvode se u različitim oblicima i dimenzijama. Self-ekspandibilni stentovi se nakon plasiranja oslobadaju postepeno i linearno do punog lumena (za uretru 1-1,4 cm, za ureter 0,5-11 mm). Za potpunu ekspanziju potrebno je vreme od 20 sec. do 2 sata. Smatra se da je maksimalnu i definitivnu širinu ekspanzije stent postigao posle 24 sata od insercije. Postinserciono skraćivanje self-ekspandibilnih stentova je 10-20 % u odnosu na ukupnu dužinu. O ovom detalju treba voditi računa prilikom pozicioniranja u nivou strikture.

#### Stentovi bez ekspanzije

Stentovi sa fiksnim oblikom podrazumevaju morfologiju koja je definitivna pre ugradnje i koja se posle insercije ne menja. U ovu grupu spadaju intraprostatični stentovi tipa Prostatath, Urospiral, IFS, ProstaCat, UroCoil, Biofix i drugi iz grupe privremenih. Insercija ovog tipa stentova vrši se kroz cistoskop, specijalnim "detechible" sistemima ili pod kontrolom radioskopskog i ehotomografskog monitoringa.

#### b) Lokalizacija insercije

Prilikom izbora stenta moraju se uvažiti morfološke i fiziološke (urodinamske) specifičnosti pojedinih segmenata kanalnog sistema. To se posebno odnosi na vrat bešike, uretero-pijelični vrat i bulbarnu uretru. Tip stenta, njegova dužina i širina kao i sposobnost fleksije mogu presudno uticati na trajne terapijske rezultate. Najčešće je dizajn stenta već prilagodjen lokalizacijama za koje je namenjen osim u slučaju nekih metalne endoproteza koje se mogu primenjivati na više različitih lokalizacija[130].


#### c) Dužina nošenja



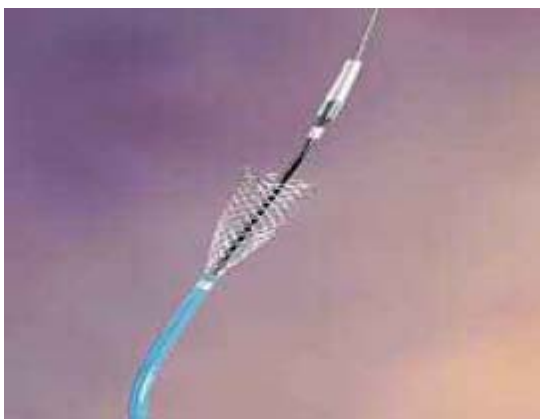**Slika 28.** Endoskopsko raspertlavanje konstrukcija.

U odnosu na vreme nošenja stentovi koji se primenjuju u interventnoj uro radiologiji mogu biti privremeni ili trajni. Privremeni metalni stentovi podrazumevaju zamenu novim


posle određenog perioda koji je najčešće 12-24 meseci. Definiciju privremenosti ili trajnosti metalnih uroloških stentova određuje i ISO 9001 klasifikacija po kojoj su privremeni oni stentovi koji se ne menjaju do 30 dana a trajni su svi koji se nose duže od ovog vremena. Kod privremenih stentova zamena je neophodna zbog postepenog gubitka fizičkih i biokompatibilnih svojstava. Kada će se indikovati zamena privremenog stenta zavisi i od kliničke procene odnosno procene terapijskog efekta dotadašnjeg lečenja. To znači da se insercijom privremenog stenta mogu postići terapijski rezultati koji podrazumevaju prekid daljeg nošenja metalnog implantanta. Drugi kriterijum koji determiniše vreme zamene stenta jeste stepen korozivne rezistencije materijala od koga je stent napravljen. Medicinski čelik tipa 316L koji se koristi za izradu metalnih stentova u medicini bez obzira na materijal kojim je napravljena spoljašna pokrovna zaštita, korozivna svojstva pokazuje u periodu od 9-15 meseci. Zamena se indikuje u periodu od 10-12 meseci od dana implantacije. Nitinolski stentovi [132,133] menjaju se u periodu od nekoliko meseci posle ugradnje. Trajni metalni stentovi u praksi, kao što im naziv govori, posle insercije se ne zamenjuju. Kod ovog tipa stentova biokompatibilnost i nekorozivna svojstva su definitivna. Sa urastanjem u endotel i strukture zida kanalnog sistema unapred se računa do određenog stepena a reaktivna proliferacija u lumen je bez dinamskog značaja. Trajni stentovi su tipa Wallstenta Ultraflex, Strecker, Palmaz, Titan, Synphony i drugi[134].




**Slika 29.** Boston Scientific stent



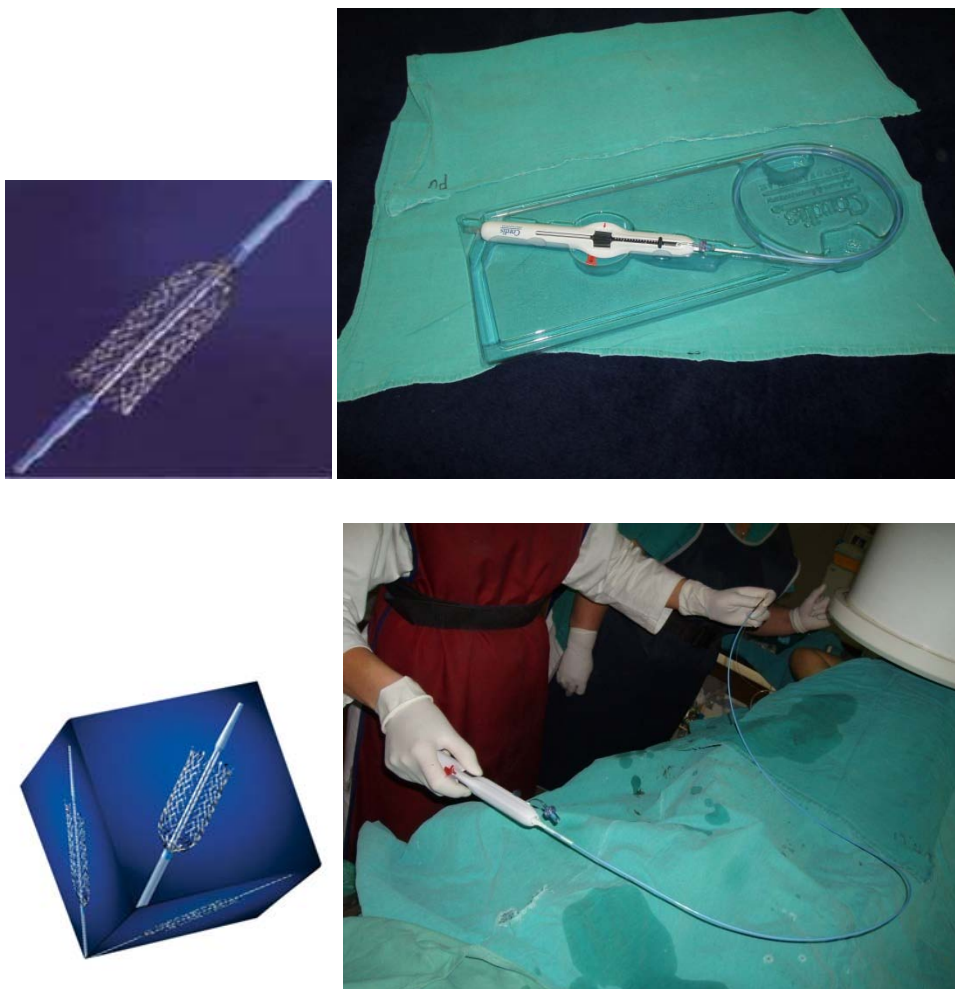
**Slika 30.** WallStent (Meditech)



**Slika31.** Memotherm (Bard)med




**Slika 32.** Zilver Stent (Cook)



**Slika 33.** Cordis Smart stent u upotrebi u svakodnevnoj praksi Odeljenja interventne radiologije KCS.

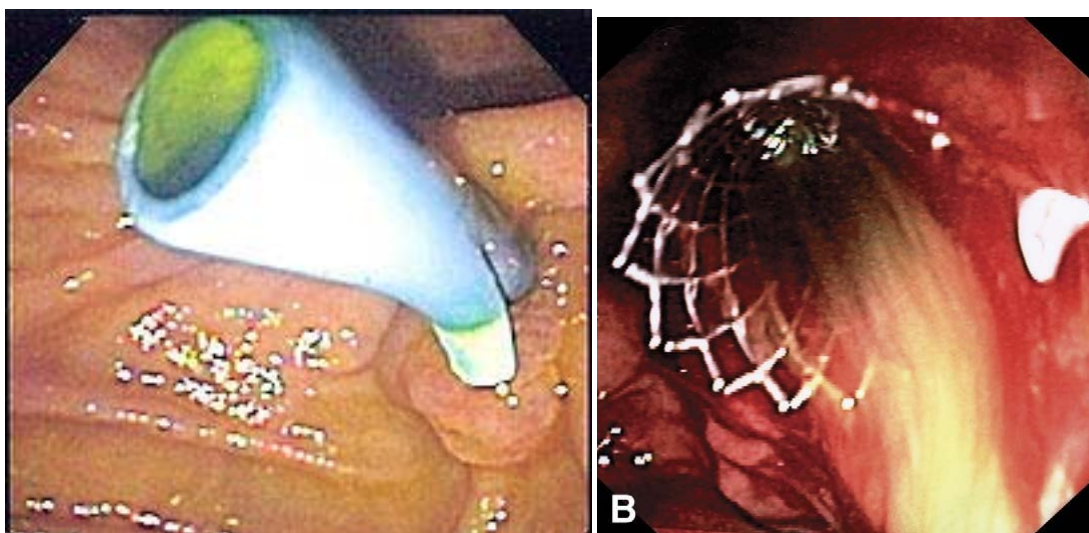


**Slika 34.** Smartstent (Cordis)-eksperimentalni model stenta i demonstracija na Kongresu Interventnih Radiologa u Osaki, Japanu 2006. god.



**Slika 35.** Dimond stent, prekriveni i neprekriveni Wallstent, i Za stent.

## HIRURGIJA ILI ENDOSKOPSKI STENT



**Slika 36.** Endoskopska slika stent grfata i metalnog neprekrivenog stenta.

Priampularni tumori podrazumevaju četiri različita patološka entiteta: karcinom glave pankreasa, ampule Vateri, distalnog holedohusa i duodenuma. Manje od 20% pacijenata preživi jednu godinu nakon postavljanja dijagnoze karcinoma pankreasa, dok je petogodišnje preživljavanje zabeleženo samo kod 3% pacijenata. Ukoliko tumor nije resektibilan, primenjuje se palijativno lečenje. Ciljevi palijativnog lečenja tj. bilijarno-digestivni by-pass, ima za cilj obezbeđivanje doživotne slobodne bilijarne drenaže, pasaže hrane i ublažavanje bola. Anostomoza sa holecistom je retko indikovana jer obično ne dolazi do potpune normalizacije bilirubina. Zato se najčešće pribegava anostomozi hepatoholedohusom.



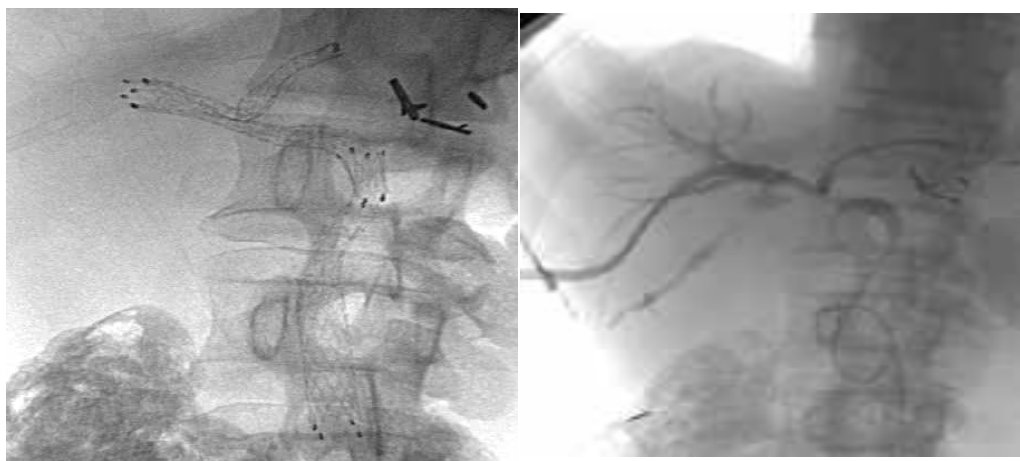
Druga vrsta paliјativnog lećenja kod pacijenata kod kojih se utvrdi neresektabilnost jeste endoskopski tretman[135]. Plasiranje endoproteze na mestubiliјarne strikture kod inoperabilnog maligniteta glave pankreasa predstavlja jednu od metoda paliјacije i alternativu tradicionalnom biliјarno-digestivnom by-passu. U skorašnje vreme veliki broj studija se bavi upravo ovim problemom, komparacijom hirurškog by-passa sa metodama endoskopskog stentinga u cilju procene stope preživljavanja, mortaliteta, morbiditeta, komplikacija i uspešnosti pomenutih procedura.

U upotrebi su dve vrste stentova: plastični i metalni self ekspanzibilni stentovi. Najčešće se koriste endoproteze od polietilena od 10 i 11,5 Fr, a osobina koja ih terapijski favorizuje je niska cena i dostupnost, kao i jednostavna eliminacija sve dok postoji normalna pasaža duodenuma..Endoskopskom primenom stentova došlo se do zapažanja da se kod 30% plastičnih stentova javlja opstrukcija unutar 3 meseca, dok unutar 6 meseci kod više od 70% stentova. Self ekspanzibilni su u endoskopskoj praksi dali bolje rezultate. Oni jeu skuplji, ali znatno duže obezbeđuju prohodnost zahvaljujući širem diјametru (8-10 mm). Opstrukcija se kod self ekspanzibilnih rešava endoskopski, takodje, dezopstrukcijom ali plastični zato daju i mogućnost zamene koju ova vrsta stentova ne pruža.

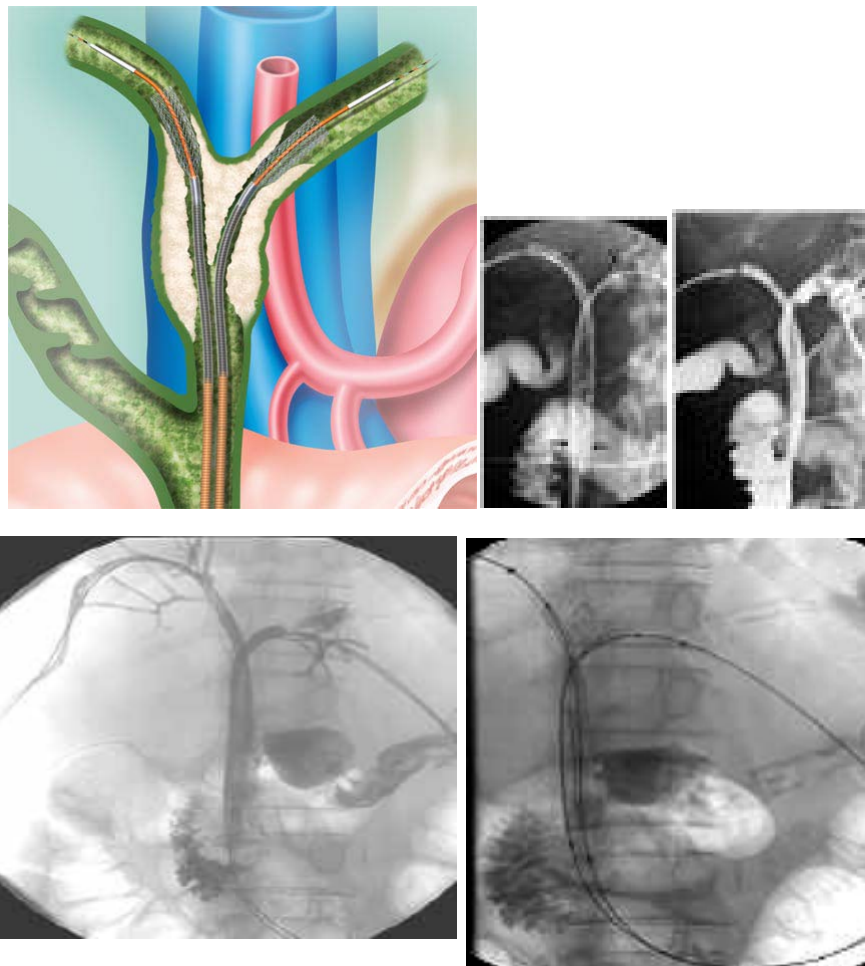
**SPECIFIČNE TEHNIKE POZICIONIRANJA I INSERCIJE U INTERVENTNOJ  
RADIOLOGIJI PRIMENJENE NA POLJU BILIJARNIH INDIKACIJA**



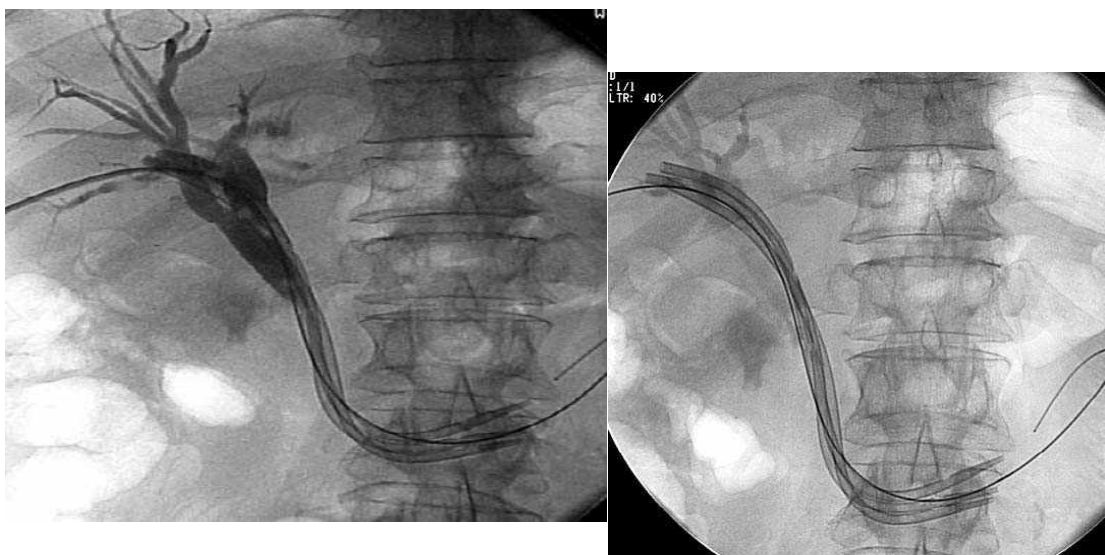
**Slika 37.** Y stent konfiguracija.



**Slika 38.** T stent konfiguracija.

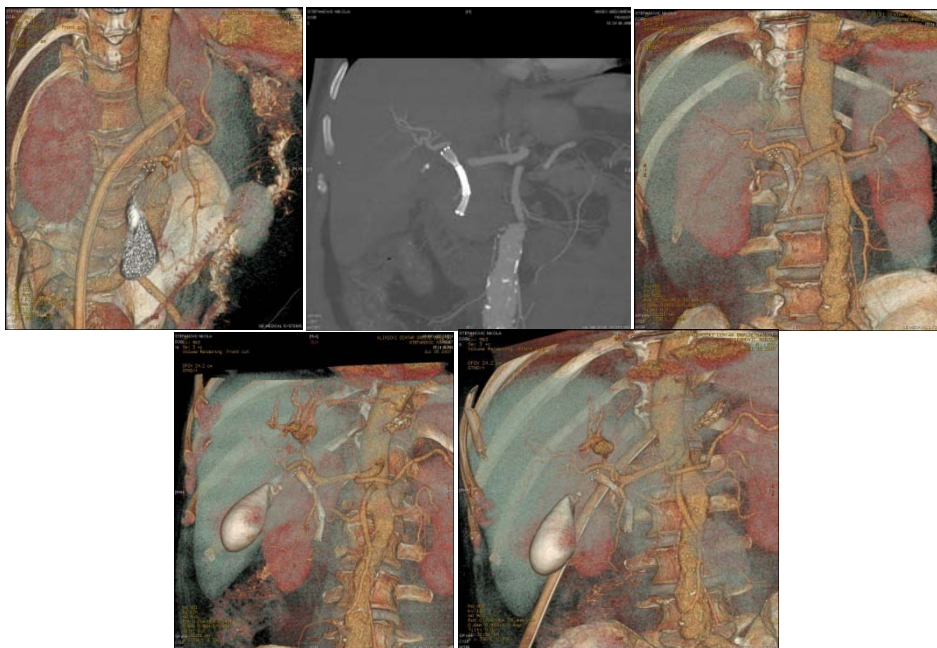


**Slika 39.** Kissing stents tehnika.



**Slika 40.** Tehnika multiplih stentova perkutano insertovanih.

## STENT OVER STENT /TANDEM TEHNIKA



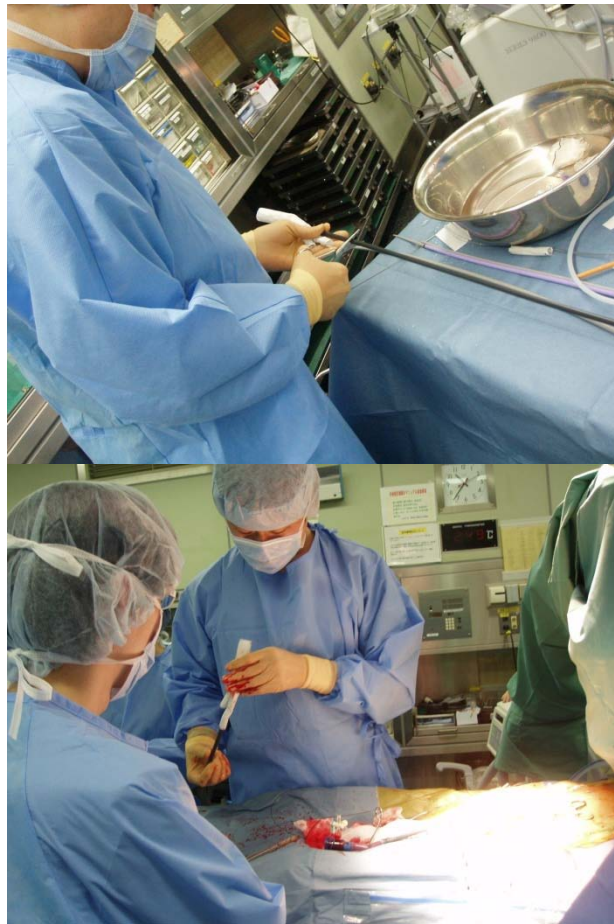
**Slika 41.** Stent over stent.

## PERSONALIZACIJA STENTOVA




**Slika 42.** Stent graft, Dr Kurimoto Sapporo Medical University.

Personalizacija stent grafta ilustrovana fotografijama operacije na Sapporo Medikal Universitetu - Dr Kurimoto u procesu neposrednog prilagođavanja stent grafta konkretnom pacijentu, nakon uzimanja mera u toku otvorene vaskularne operacije. To podrazumeva merenje dijametra krvnog suda i dijametra stenozе, što neposredno determiniše veličinu stent grafta. Personalizacija stentova i stent graftova ima za cilj prilagođavanje proteze svakom konkretnom slučaju tj.pacijentu i samim tim veću pouzdanost i efikasnost metode.




**Slika 43.** Personalizacija stentova.


### **KOMPARACIJA PREKRIVENIH I NEPREKRIVENIH STENTOVA**



**Slika 44.** Fleksibilnost metalnih stentova.

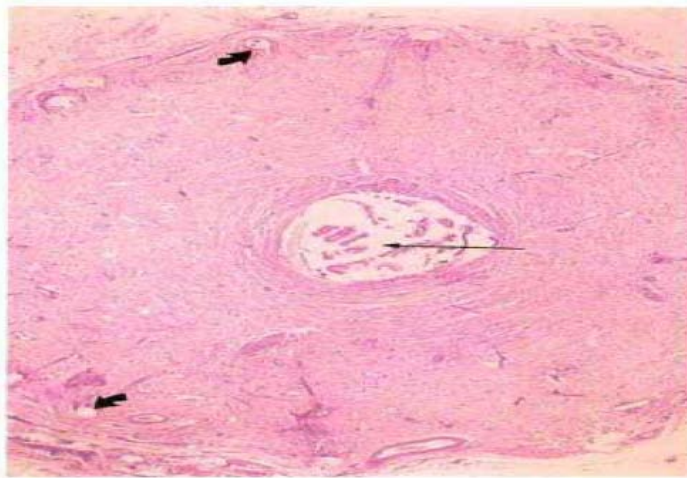


**Slika 45.** Konstrukcija neprekrivenog stenta.

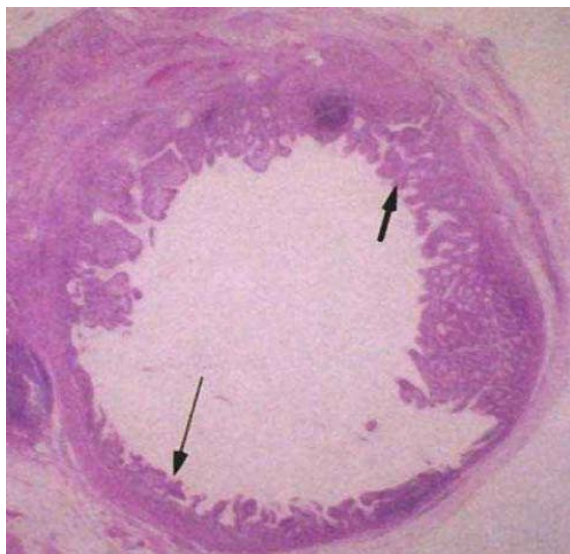


**Slika 46.** Konstrukcija stenta prekrivenog poliuretanom.

Na sledećoj slici je patohistološka evaluacija lumena holedoha kod koga je mesec dana ranije insertovan neprekriveni stent i kod koga je došlo do gotovo kompletne reaktivne proliferacije mukoze i nastanka obstrukcije lumena. Radi se o eksperimentalnoj studiji na animalnom modelu američkih autora objavljenoj 2004. godine[136,137]. U slučaju prekrivenih stentova u istoj ovoj studiji proliferacija mukoze praktično ne postoji.

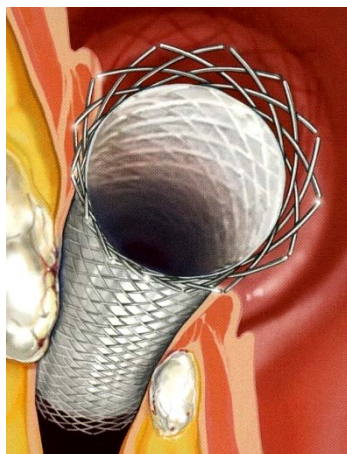


**Slika 47.** Mukozalna hiperplazija kod neprekrivenog Wallstenta mesec dana nakon insercije



**Slika 48.** Mukozalna hiperplazija kod inplantata koji je do polovine svoje cirkumferencije prekriven silikonom

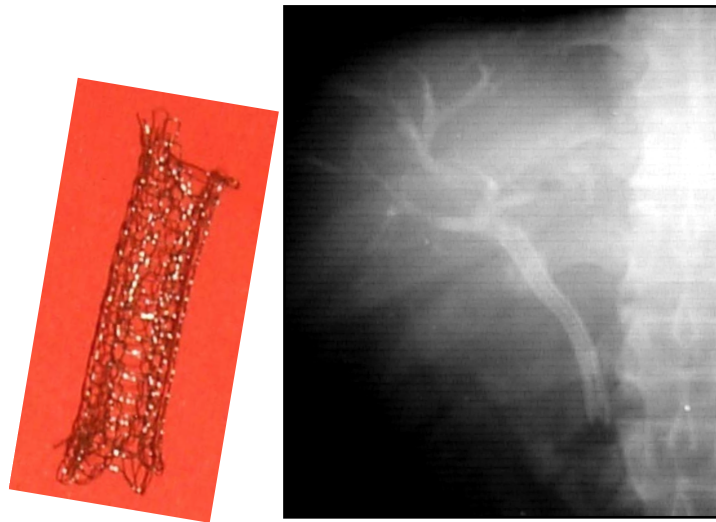

## Osnovne kliničke odlike koje favorizuju primenu prekrivenih metalnih stentova



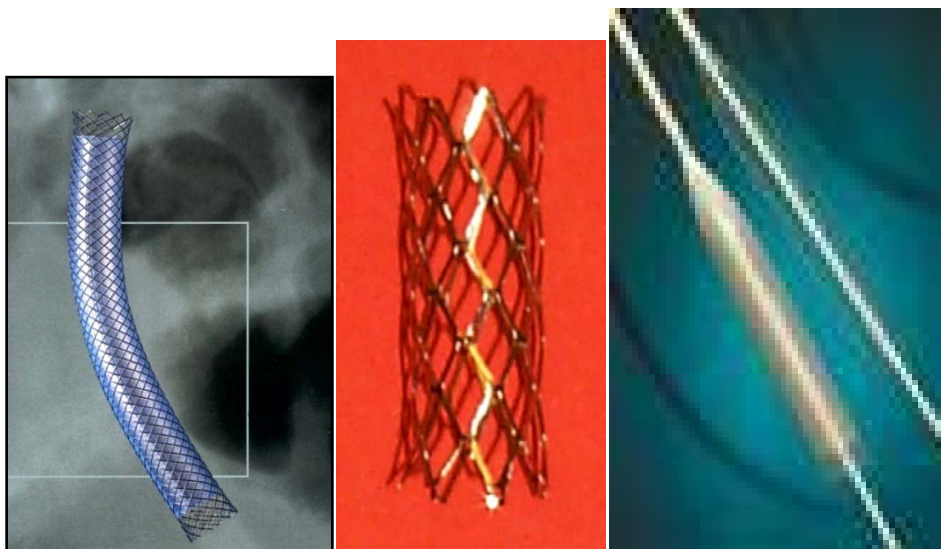
**Slika 49.** Prekriveni metalni stent.

- Prekriveni metalni stentovi omogućavaju dugotrajnu prohodnost lumena a urastanje u zid žučnog puta ili sekundarna obstrukcija proliferisanim tkivom nije fizički sprečena. Prekriveni stentovi su praktično jedini sistem koji to omogućava.
- Dobro se podnose, odnosno nisu iritativni;
- Ne menjaju položaj posle insercije;
- Metoda se izvodi u ambulantom tretmanu i lokalnoj anesteziji;
- Periproceduralni morbiditet nije veći od metoda perkutanih derivacija, a postproceduralni je neuporedivo manji jer kod ove metode nema svih onih faktora koji predisponiraju afunkciju drenažnog katetera kao kod PBD;
- Insercija stentova uvek se radi posle PBD.

Sumirano aktuelno znanje na temu novih tehnologija i pridruženih dodatnih potrebnih ispitivanja na temu novih generacija self-ekspandibilnih metalnih stentova (SEMS), nudi čitavu reviju različitih generacija stentova počevši od Stainless-steel Wallstent, pa zatim čitave plejade nitinol dizajniranih stentova Diamond stent, Microvasive Inc., Natick, MA, Za stent, Wilson-Cook Inc., Winston-Salem ili stainless-steel, tj, čelični stentovi tipa, Spiral Z, Wilson-Cook, ... Ultraflex Dimond Biliary Stent System [138]; Metalni stentovi za rekanalizaciju striktura bilijarnog trakta su relativno retko korišćeni a najveću primenu ima i danas ULTRAFLEX DIAMOND™ BILIARY STENT SYSTEM koji je praktično i jedini selektivni stent za bilijarne insercije. U ovim indikacijama na Odeljenju interventne radiologije Kliničkog centra Srbije, od 1994 godine osim ULTRAFLEX DIAMOND™ BILIARY STENT SYSTEM – a korišćeni su i Štreker, Palmaz i drugi metalni stentovi...

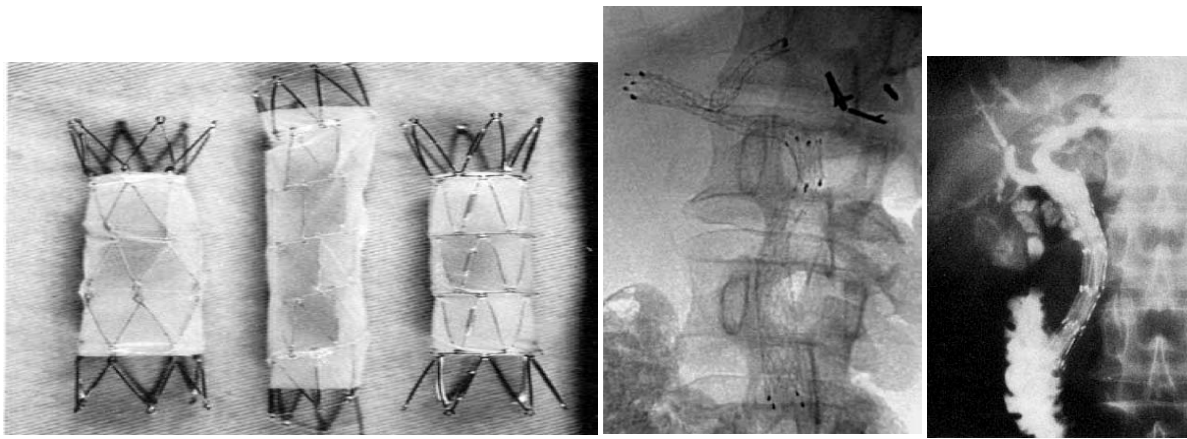


**Slika 50.** Nitinolski prekriveni stent.

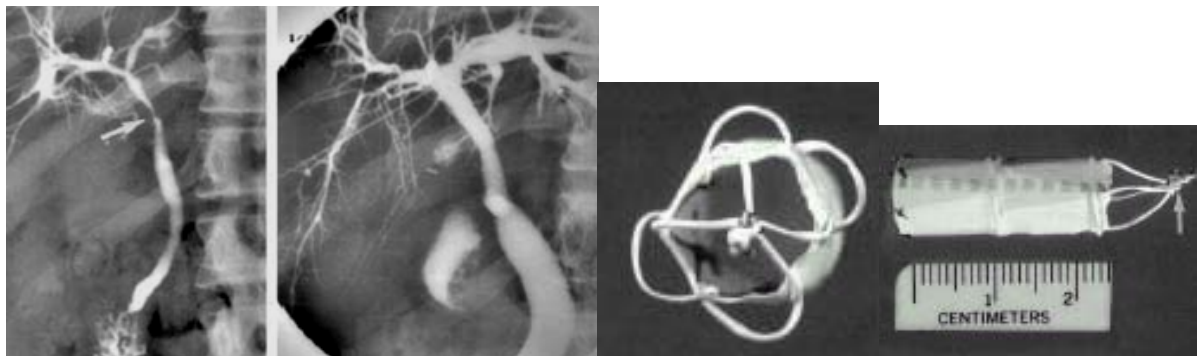


**Slika 51.** Wallstent prekriven poliuretanom; U grupi prekrivenih metalnih stentova danas najveću primenu ima Ultraflex Wallstent.






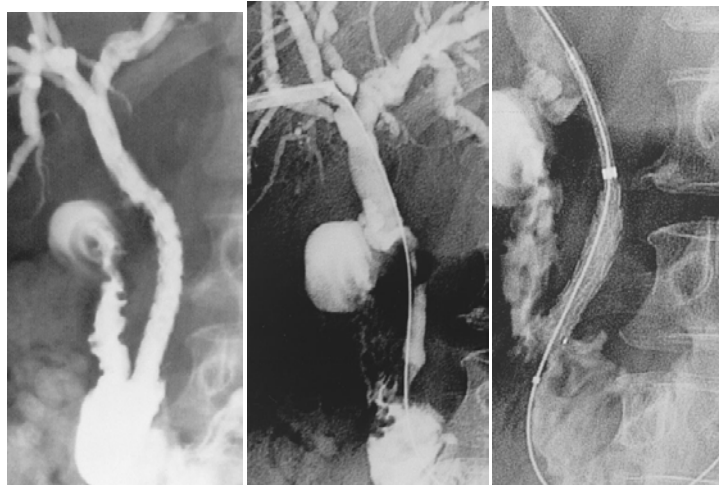
**Slika 52.** Prekriveni Gianturco Z stent; U periodu od 1997 do 2000 godine u više centara korišćen je i prekriveni DjanTurkov prekriveni stent koji je korišćen i za ezofagealne i traheobronhijalne idikacije.



**Slika 53.** Temporary removable stent graft Petersen; U kratkotrajnoj klinčkoj primeni 2000.-te godine bio je i prekriveni privremeni stent Stiva Petersona, koji je i prvi privremeni prekriveni stent za bilijarne insercije.




**Slika 54.** Prekriveni metalni stent novijeg datuma.

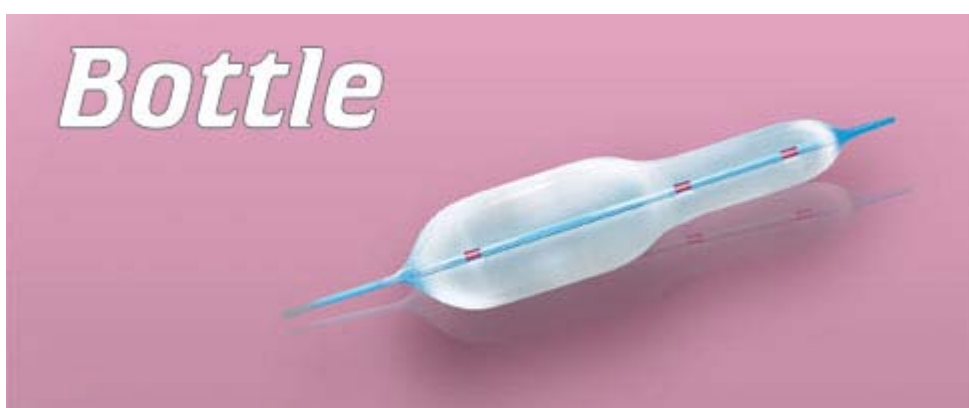


**Slika 55.** PTFEFEP expanded polytetrafluoroethylene and fluorinated ethylene propylene; Modifikacija ovog stenta sa je nova generacija DjanTurkovog bilijarnog stenta prekrivenog specijalnom smešom poliuretana, korišćena 2002 i 2003 godine.

#### INOVACIJE NA TEMU KONSTRUKCIJE I DIZAJNA STENTOVA RAZLICITIH NAMENA



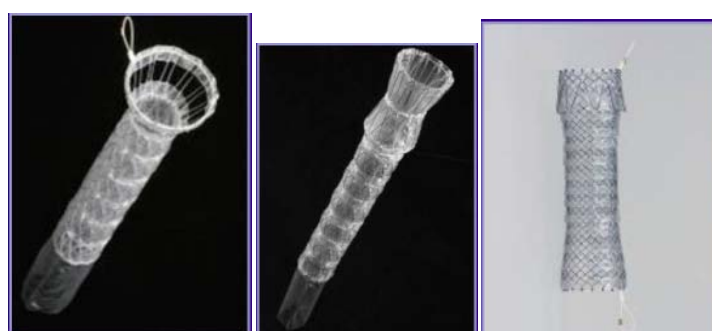
**Slika 56.** BALTON Robin-neuroprotektivni sistem.



**Slika 57.** BALTON, Balloon catheter Bottle is dedicated to bifurcation optimization procedures. Sistem za proceduralnu optimizaciju bifurkacije.




**Slika 58.** Balton;Innovative bifurcation stent system



**Slika 59.** Prekriveni metalni stentovi dizajnom prilagođeni različitim anatomskim morfologijama.

### NITINOL-KAO MATERIJAL ZA IZRADU STENTOVA




**Slika 60.** Modeli svojeručno napravljenih nitinolskih neprekrivenih stent konstrukcija (Edukacija na Saporo Medical University).

U toku studijskog boravka u Japanu 2006. godine na Sapporo Medical Universitetu, prošla sam edukaciju iz oblasti izrade i modelinga stentova, pod mentorstvom Ass Prof Dr Hyodoh Hidekia. Program obuke je podrazumevao praktično ovladavanje karakteristikama i tehnikama modelinga nitinolske žice različite dužine i debljine.




**Slika 61.** Kalup i alat za izradu stentova.





**Slika 62.** Nitinolska žica namotana na kalup se podvrgava temperaturi većoj od od 500 stepeni - memory shape aloy, radi upamćivanja zadatog oblika.




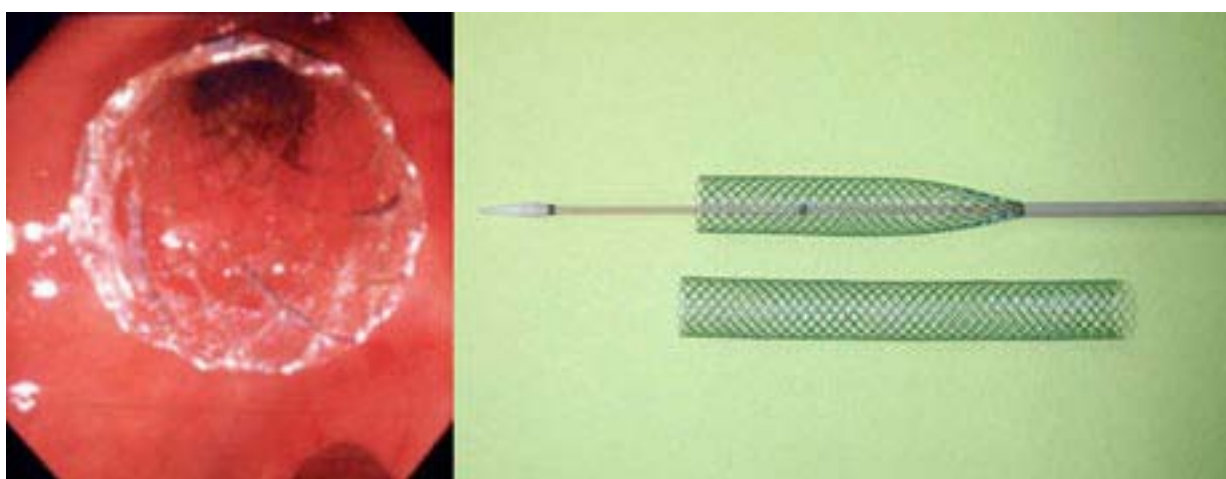


**Slika 63.** Izrada stentova od nitinolske žice.





**Slika 64.** Stentova od nitinolske žice.

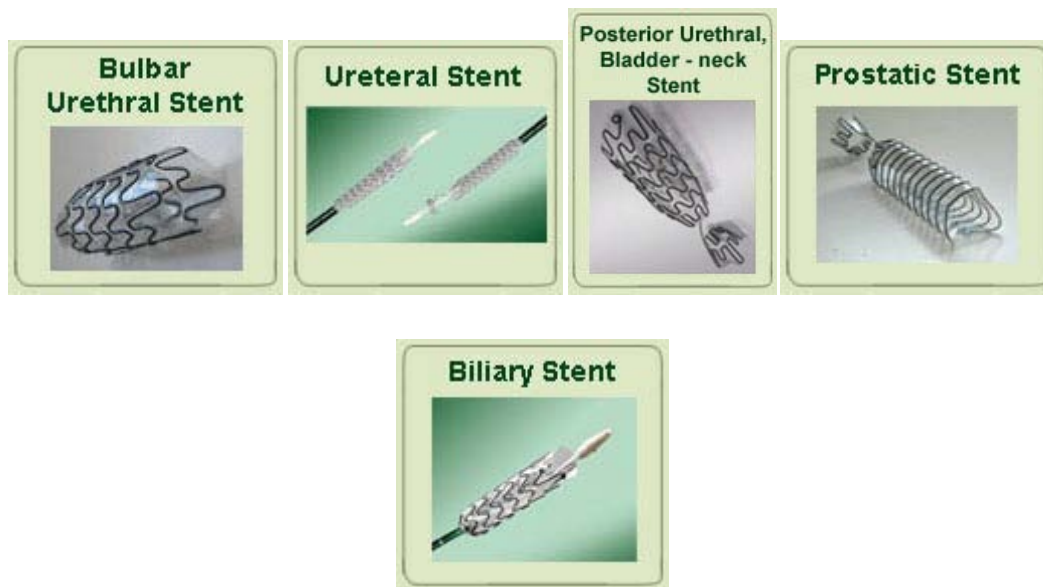

**Slika 65.** Sedlfekspandibilni bilijarni stent.

**INDIKACIJE ZA PREKRIVENE METALNE STENTOVE** (Infiltrativne promene koje uzrokuju ireverzibilnu holestazu)

- Malignomi pankreasa
- Malignomi zeluca
- Holangiokarcinom
- Karcinom žučne kese
- Sekundarni depoziti u hilusu jetre

**ALLIUM KORPORACIJA**



**Slika 66.** Allium stentovi.





**Slika 67.** Saradnja sa Allium korporacijum datira više od decenije na terenu kliničke primene i usavršavanja stentova namenjenih različitim lokalizacijmama. U tesnoj saradnji interevntno radiološkog tima Profesora Željka Markovića i inženjera na čelu sa Profesorom Danielom Yachiom (Slika) rađena su više kliničkih trajala na temu prostatičnih, uretralnih, ureteralnih i konačno bilijarnih stentova.





**Slika 68.** Preliminarne rezultate su predstavljene 2006. god na Kongresu Interventnih Radiologa u Osaki, Japanu, jednom usmenom i sa dve poster prezentacije.



**Slika 69.** Preliminarne rezultate su predstavljene 2006. god na Kongresu Interventnih Radiologa u Osaki, Japanu.

Intereresovanje za prekrivene metalne nitinolske stentove i predstavljene preliminarne rezultate je bilo veliko i rezultiralo je plodnom saradnjom između interventnih radiologa sa Kayiko Instituta u Tokiu, Nara Univerziteta i Sapporo Medical Universiteta i radiologa Kliničkog centra Srbije , kako u toku mog boravka u Japanu , tako njihovim dolaskom i u Srbiju.



**Slika 70.** Poseta Sapporo Medical University (prve dve fotografije), Poseta Nara Medical University (druge dve fotografije) i Poseta Kayiko Medical University u Tokiju (poslednje dve fotografije).

**CLINICAL CENTER OF BELGRADE  
INSTITUTE OF RADIOLOGY  
DEPT. OF INTERVENTIONAL RADIOLOGY  
SERBIA AND MONTENEGRO**

**AUTHORS:**  
VESNA STOJANOVIĆ  
Biljana Marković  
Helena Maksimović  
Željko Marković

# METAL STENTS IN NON-VASCULAR INTERVENTIONAL RADIOLOGY

第35回 日本IVR学会総会  
IVR 35, May 2006, Osaka

**PURPOSE**  
This minimal invasive treatment is one of the most up-to-date preoccupations of modern clinical medicine. Within this group of contemporary methods, biocompatible metal stents have a special place in non-vascular stricture recanalization of various etiology. The employment of non-vascular metal stents (NMS) was founded on the experience gained by recanalization of blood vessels at the beginning of 1980s in the last century. In the group of non-vascular recanalizations, they are mostly applied for esophageal strictures (malignant achalasia), ureters (postirradiation fibrosis), male urethra (posttraumatic and postinflammatory lesions), choledochus (malignant infiltrations).

**BASIC CLINICAL CRITERIA OF METAL STENT APPLICATION IN NON-VASCULAR INTERVENTIONAL RADIOLOGICAL**

- CONSTRUCTION
- MODE OF INSERTION
- STABILITY
- TO ENABLE OPTIMAL PATENCY OF TUBULAR ORGAN FOR LONGER PERIOD OF TIME
- TO BE BIOCOMPATIBLE
- NON-IRRITATING FOR LOCAL TISSUE

**BASIC PHYSICAL PROPERTIES OF THE METALLIC STENTS IN NON-VASCULAR INTERVENTIONAL RADIOLOGICAL**

- MATERIAL - METAL ALLOY
- CONSTRUCTION - DESIGN, GEOMETRY AND STATICS
- DEGREE OF RADIAL AND LONGITUDINAL FORCE UPON INSERTION
- ANTERIOR SHORTENING
- DEGREE OF RADIOOPACIFICATION

**MATERIALS AND METHODS**

In a total of 370 patients with NMS insertions performed in our institution during the last 8 years (esophagus - 120, ureter - 97, urethra - 63, choledochus - 35, other locations - 12), NMS insertion was the therapeutical method of choice in 92% of time. Pretreatment evaluation comprises precisely defined morphology and grade of modification, while CT and MR imaging are of conclusive significance. Before any NMS insertion, so-called preliminary dilatation is performed with a view to create a space for stent insertion. In relation to other methods of interventional radiology (balloon-catheter recanalization and different catheter prostheses and endoprotheses), NMS will be applied as the last method in algorithm. Among numerous indications for its employment, NMS is the only way to make the narrowed organ patent.

**RESULTS**  
During the follow-up lasting from 12 months to 8 years good therapeutical results were achieved in more than a half of cases. Modern interventional radiology is potentially able of recanalizing the tissue-obiterated NMS. There was not untimed complications. Stent of choice in our experience is covered stents made by nitinol.

**CONCLUSION**  
The increasing application of NMS in the interventional radiology, their technological refinement in view of biocompatibility of the used metal alloy as well as new shapes and designs tailored to specific organs may be anticipated. Special expectancies refer to the usage of radioactive and bioresorptive NMS whose experimental practice has been in process.

Slika 71. Poster sa Kongresa Interventnih Radiologa u Osaki, Japanu 2006. godine.

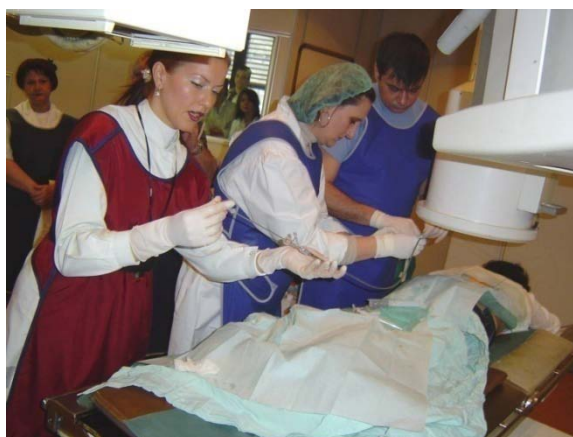## KARAKTERISTIKE BILIJARNOG ALLIUM PREKRIVENOG METALNOG STENTA



**8&10 mm  
COVERED BILIARY STENTS**

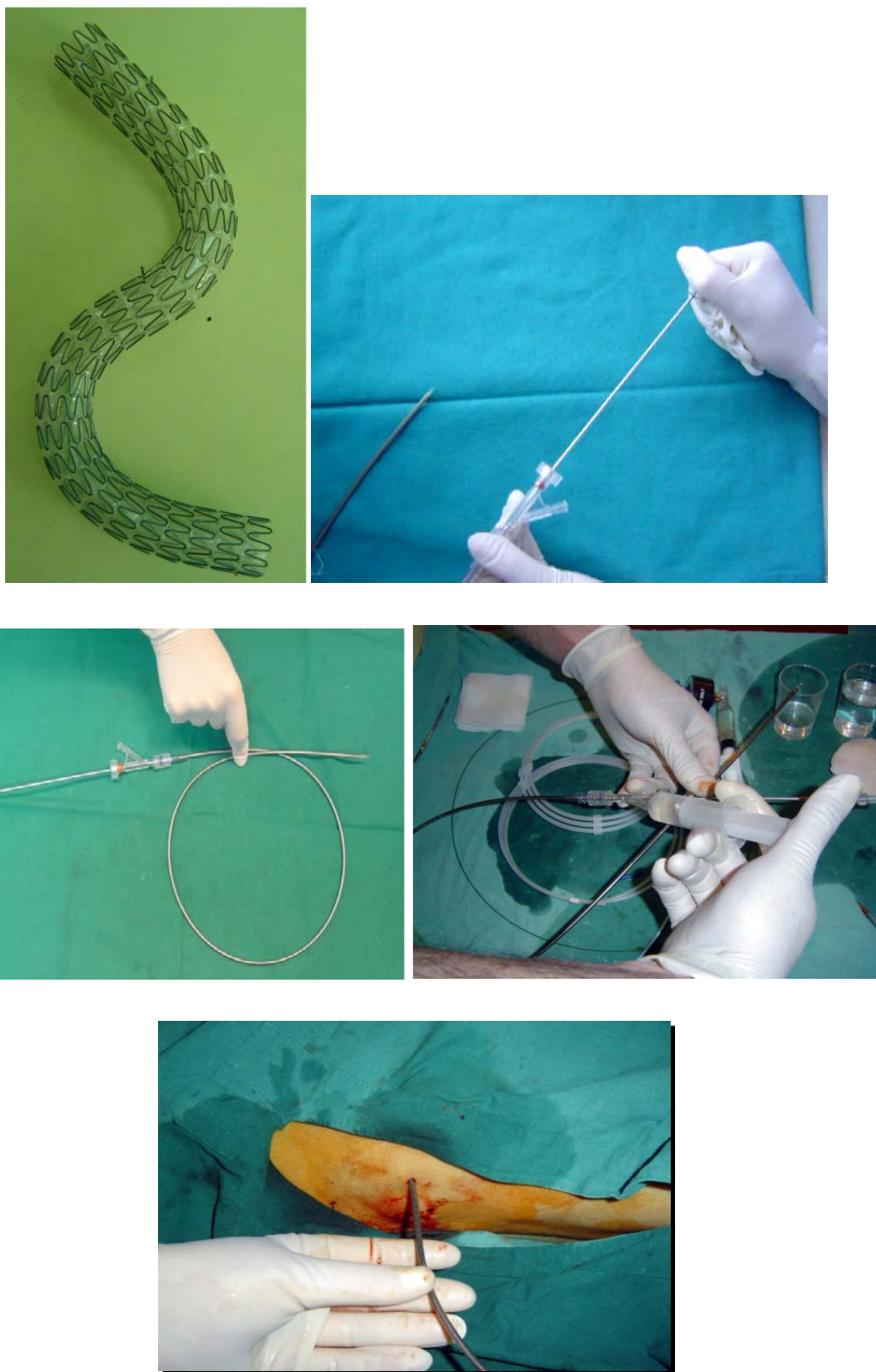
**Slika 72.** Allium Bilijarni Stent; device system.

Radioopacifikacija stenta čitavom dužinom je za pozicioniranje i inserciju jako značajan parameter, jer njegov terapijski učinak postoji jedino ako se insertuje na mestu stenoze, koja je prethodno dilatirana BKD-om. Pogrešno pozicioniranje i posledična pogrešna insercija nosi niz problema. Sem što ne vodi krajnjem cilju, a to je uspostavljenje otvorenosti i prohodnosti lumena, ona može u znatnoj meri kompromitovati i prethodne terapijske mere, prethodne dilatacije i konačno negativno se odraziti na status pacijenta, uzrokujući zastoje promene u žučnim putevima, i goreg obima nego inicijalno.



**Slika 73.** Insercija Allium stenta.

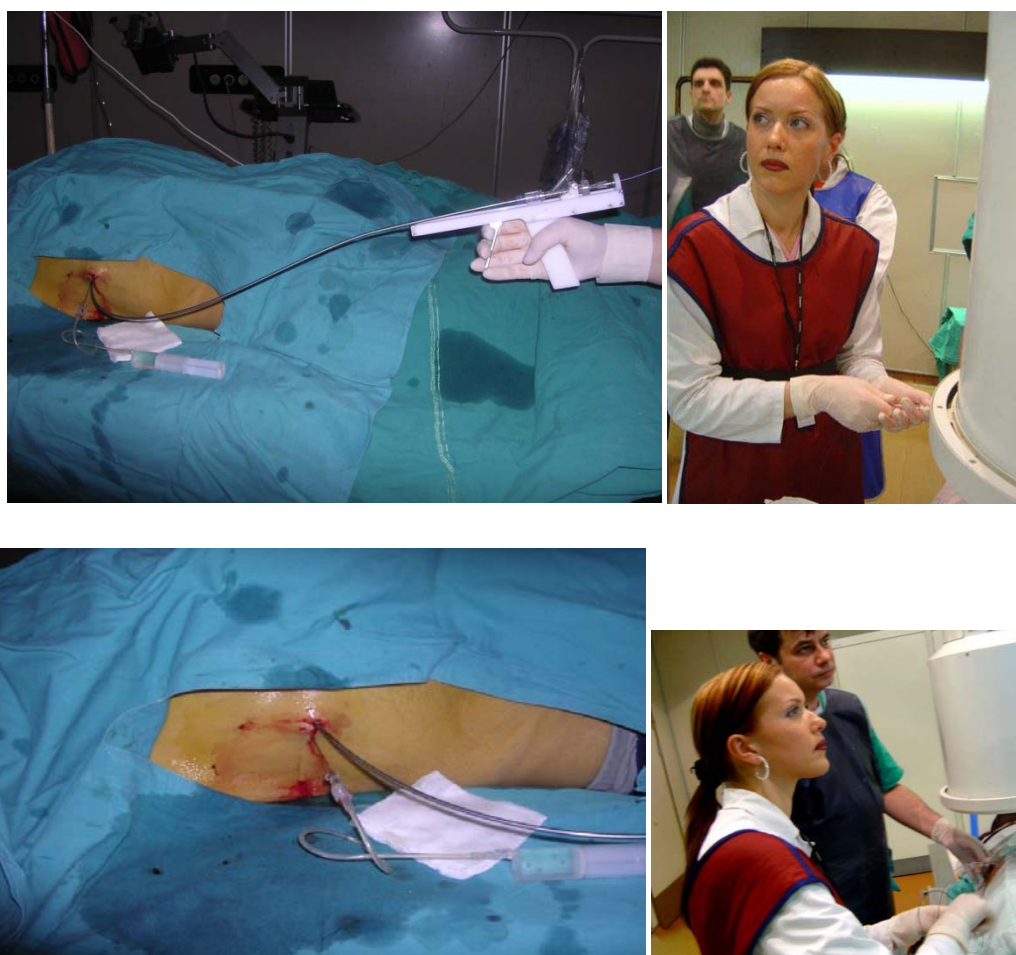Zbog nužnosti preciznog pozicioniranja i inasercije stenta, na device-konstrukciji, tj. nosaču stenta postoje markeri, čija je uloga da označe krajeve stenta, radi potpune iskoritljivosti njegove radne dužine, manipulacije njime pod kontrolom radioskopije, a sem toga i radi razlikovanja građe stenta od nosača stenta.



**Slika 74.** Jednostavna inasercija i manipulacija.

Specifičnost stenta je u načinu pripreme za inserciju, koja podrazumeva hidriranje divajsa kroz poseban port na nosaču pomoću 5 ml fiziološkog rastvora, radi lakše ekspanzije i insercije na predviđenom mestu .


Do katapultiranja stenta u laboratorijskim sulovima , nije dolazilo, jer u cilju demonstracije, ekspaniranje stenta je rađeno na device-.sistemu postavljenom pravolinijski, kako je izvorno konstruisan, prenebregavajući činjenicu da stent u realnim okolnostima nikada nije u tom položaju i da čak obavezno prilikom insercije perkutano, međurebarnim pristupom pod kontrolom radioskopije dobija lučnu putanju.U tom položaju eksperimentalnom insercijom je potvrđeno da dolazi do katapultiranja stenta i to je ponukalo proizvođača da napravi priručni alat kao sredstvo za kontrolisanu sekvencionisanu inserciju stenta u željenoj poziciji.



**Slika 75.** Alat za inserciju i makroskopski izgled stenta na mestu incizije.

Inserciji stenta predhodi interventnoradiološka priprema koja podrazumeva PTH, perkutanu transhepatičnu holangiografiju kao jednu u nizu dijagnostičkih metoda koje trebaju da objasne opravdanost insercije stenta, odnosno verifikovati opstrukciju bilijarnog stabla, kao

i lokalizovati leziju, i PBD, perkutanu bilijarnu drenažu, kao metodu za eliminaciju nagomilanih i zarobljenih žučnih sokova i metodu za neposredno uspostavljanje trakta, kao tehničkog preduslova za plasiranje divajsa i inserciju stenta.



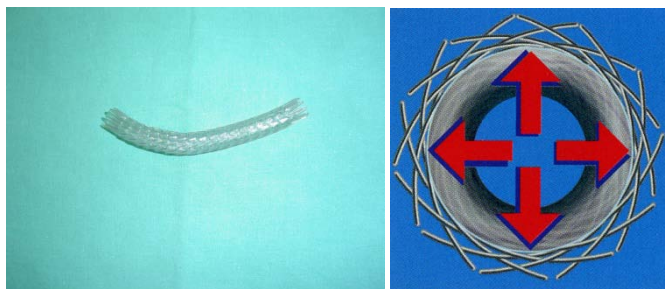
**Slika 76.** Insercija pod radioskopskom kontrolom.

Mana stenta bi bila mogućnost katapultiranja prilikom insercije . Naime, treba voditi računa da prilikom insercije i namicanja stenta , pod silom ekspanzije ne dođe do bežanja stenta tj.pomeranja stenta put napred, što bi praktično značilo da treba pažljivo aktivirati device-sistem kroz sve korake koji to podrazumevaju, vodeći računa da ne pomeramo pozicione markere u odnosu na mesto stenozе , odnosno da ne pomeramo ceo sistem prilikom samog čina ekspanzije stenta, kao i vodeći računa da prilikom ekspanzije ukoliko dođe do pomeranja dela ekspandiranog stenta put napred, čitav divajs lakim manevrom u suprotnu stranu vrati u prvobitnu poziciju, kako bi se stent insertovao upravo na mestu stenozе. Obzirom da se insercija radi pod kontrolom radioskopije, a sve opisane manipulacije zahtevaju promptnu i sinhronizovanu akciju, preporučljivo je da inserciju stenta sa pozicioniranjem i expandiranjem obavlja jedna osoba.

Biokompatibilnost materijala od koga je napravljen stent je od presudnog značaja. Obzirom da je terapijska taktika da se balon-kateterskom-dilatacijom prokine stenozа i insertuje stent radi obezbeđivanja otvorenosti lumena i onemogućavanja urastanja tj.napredovanja ekspanzije tkiva put unutra, odabir materijala stenta je od neprocenjivog značaja, jer ponašanje stenta i opstanak u organizmu, bez komplikacija tipa infekcija ili iritacije je imperativ lečenja. Stoga su time inspirisana i nadahnuta sva tehnološka stremljenja



na temu usavršavanja stentova. Allium prekriveni metalni stentovi su od biokompatibilnog materijala koji ih čini apsolutno tkivno prihvatljivim i neiritativnim za okolna tkiva, što determiniše dugačak vek preživljavanja u organizmu bez ikakvih tegoba i neželjenih dejstava. Klinička studija je pokazala da se vrlo često vek preživljavanja stenta, tj.nošenja ,poklapa sa vremenom preživljavanja pacijenta, odnosno,da je ova genetacija stentova primenjivana i kao trajno terapijsko rešenje.

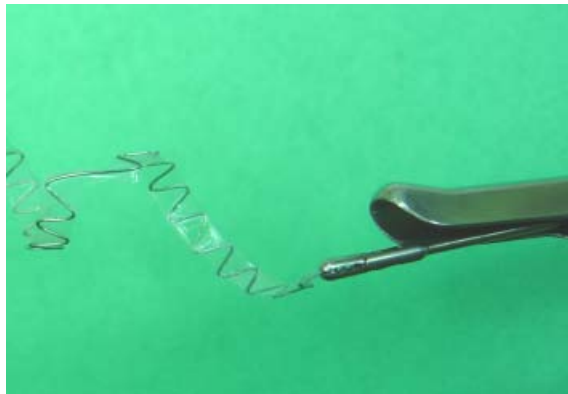
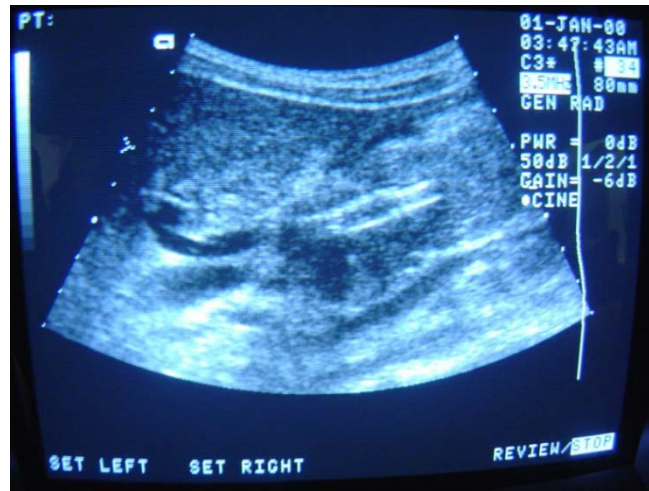
**Slika 77.** Makroskopska slika self ekspanovanog Allium stenta.

Biokompatilnost materijala pruža konfor u nošenju. Neifektabilnost obezbeđuje higijenu regije, znajući da infekcijom pogođeni holedoh rezultira povećanjem gustine žučnih sokova,što u najdirektnijem smislu kompromituje lumen stenta i efikasnost procedure.

Inkrustracija, kao patološki entitet pratioc svih dosadašnjih generacija metalnih stentova, uvođenjem tehnologije prekrivanja metalne armature stenta polouretanskom folijom, je definitivno pre nabregnuta. Činjenica da metal nije u direktnom kontaktu sa tkivom, tj. ćelijom, onemogućava inkreustraciju, a sem toga i iritaciju, kompresivni podražaj, infektivnu provokaciju i niz drugih kompromitujućih fenomena koji su donedavno pratili stentove. Ultrasonografska viziabilnost stenta je od velikog značaja kako za inserciju u uslovima insercije pod kontrolom UZ, tako i za postproceduralne kontrole lokalizacije stenta i otvorenosti tj. dijametra lumena. Naravno, UZ skrining nam ne može odgovoriti na pitanje prohodnosti stenta, ali indirektno ako ne postoje UZ-znaci holestaze, prošireni i našikani bilijarni putevi, kao ni povišeni laboratorijski parametri od značaja, a inspekcijom se uverimo da pabijent nije ikteričan, može se sa sigurnošću suditi da je stent funkcionalan, tj.prohodan. Jedina suverena interventno radiološka metoda za praćenje prohodnosti stenta je kateterizacija bilijarnih puteva sa neposrednom aplikacijom kontrastnog sredstva u bilijarne puteve proksimalno u odnosu na lokalizaciju stenta i radioskopsko praćenje puta kontrasta, tj.punjenja i pražnjenja u realnom vremenu. Primenom MSCT abdomena i retrorekonstrukcijom jetre može se na manje invazivan način kontrolisati prohodnost lumena stenta, tako da smo u ovoj studiji kontrolu ovog parametra činili na ovaj način, sem u

slučajevima kada je već postojao kateterski trakt, kod postojeće bilijarne drenaže, kada smo aplikacijom kontrastnog sredstva putem postojećeg bilijarnog katetera uz kontrolu radioskopije verificovali prolaznost i funkcionalnost stenta.



Ordering Information:

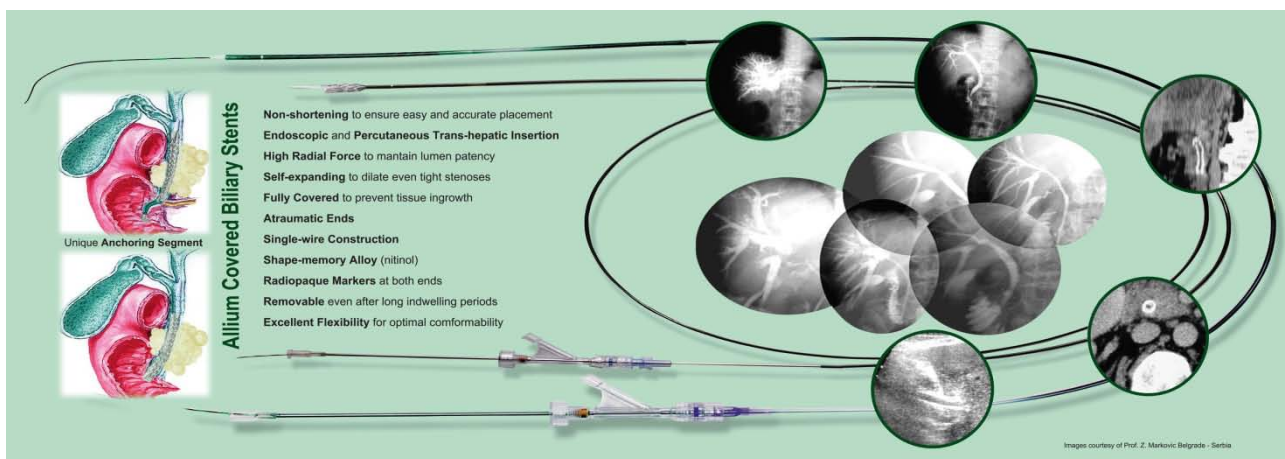
Endoscopic System with Anchor 90cm			Endoscopic System without Anchor 90cm			Transhepatic System with Anchor 80 cm			Transhepatic System without Anchor 80 cm		
Order Number	Stent Diameter	Stent Length	Order Number	Stent Diameter	Stent Length	Order Number	Stent Diameter	Stent Length	Order Number	Stent Diameter	Stent Length
BIS-A-E-8-60	8 mm	60 mm	BIS-O-E-8-60	8 mm	60 mm	BIS-A-T-8-60	8 mm	60 mm	BIS-O-T-8-60	8 mm	60 mm
BIS-A-E-8-80	8 mm	80 mm	BIS-O-E-8-80	8 mm	80 mm	BIS-A-T-8-80	8 mm	80 mm	BIS-O-T-8-80	8 mm	80 mm
BIS-A-E-8-100	8 mm	100 mm	BIS-O-E-8-100	8 mm	100 mm	BIS-A-T-8-100	8 mm	100 mm	BIS-O-T-8-100	8 mm	100 mm
BIS-A-E-8-120	8 mm	120 mm	BIS-O-E-8-120	8 mm	120 mm	BIS-A-T-8-120	8 mm	120 mm	BIS-O-T-8-120	8 mm	120 mm
BIS-A-E-10-60	10 mm	60 mm	BIS-O-E-10-60	10 mm	60 mm	BIS-A-T-10-60	10 mm	60 mm	BIS-O-T-10-60	10 mm	60 mm
BIS-A-E-10-80	10 mm	80 mm	BIS-O-E-10-80	10 mm	80 mm	BIS-A-T-10-80	10 mm	80 mm	BIS-O-T-10-80	10 mm	80 mm
BIS-A-E-10-100	10 mm	100 mm	BIS-O-E-10-100	10 mm	100 mm	BIS-A-T-10-100	10 mm	100 mm	BIS-O-T-10-100	10 mm	100 mm
BIS-A-E-10-120	10 mm	120 mm	BIS-O-E-10-120	10 mm	120 mm	BIS-A-T-10-120	10 mm	120 mm	BIS-O-T-10-120	10 mm	120 mm

**Allium Ltd.**  
 2 Ha'echal St., P.O. Box 3381  
 Chomov Industrial Park 3604, 36042,  
 Tel: 972-4-4277164 Fax: 972-4-4277208  
 E-mail: info@allium-medical.com  
 www.allium-medical.com

AUTHORIZED REPRESENTATIVE  
 MEDICAL DEVICE  
 DISTRIBUTION IN  
 ISRAEL  
 CE

**Allium  
Covered Biliary  
Stent  
BIS**

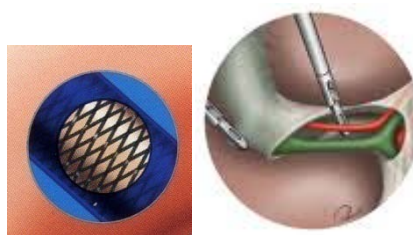
*New flexibility  
in the management of biliary occlusions*



**Slika 78.** Katalog dimenzija i osnovnih performansi Allium biliarnog stenta.

## POLEMIKE U INTERVENTNOJ RADIOLOGIJI BILIJARNOG TRAKTA

### -SME LI PAPILA BITI STENTOVANA?



**Slika 79.** Stentovanje papile.

Stentovanje papile, odnosno onog dela holedoha gde anatomski dolazi do ulivanja ductusa cysticususa, je nepresušni izvor polemika na terenu biliarne interventne radiologije. Neretko se dešava da se stenoza holedoha anatomski poklapaju sa ductusom cystikusom i u tom slučaju opstruišu i žučnu kesu, odnosno remete normalan proces pražnjenja u holedohus. Posledica toga ide u pravcu realizacije infekcija i komplikacija. Imajući to u vidu, pretpostavka bi bila da i stentovanje papile, odnosno plasiranje proteze u nivou papile, posebno prekrivenim metalnim stentovima, bi proizvelo sličnu situaciju imitirajući upravo opisanu problematiku. To je registrovano u dovoljnom broju slučajeva da motiviše na razmišljanje kako terapijski rešiti problem, ali pre nabregnuti pretpostavljene komplikacije. To je dovelo do sledećih zaključaka-ukoliko se stenoza jednim svojim delom poklapa sa mestom prirodnog ulivanja papile u holedoh, nakon dilatacija i neposrednog uspostavljanja ponovnog lumena holedoha, nikako plasirati stent i na taj način kompromitovati funkciju ductusa cysticususa, već ili izvršiti sukcesivnu inserciju dva stenta, koja bi omogućavala normalnu

otvorenost lumena ductusa , a u isto vreme obezbeđivala i očuvanje lumena dilatiranog segmenta holedoha ili plasirati stent ili protezu koja je predeterminisana postojanjem otvora koji se prilikom insercije treba pozicionirati upravo na mestu ductusa cysticusa pažljivom insercijom, i koja omogućava normalnu, prirodnu drenažu kučne kese, a ne zarobljava žučne sokove unutar nje stvarajući niz problema koji mogu u potpunosti kompromitovati čitav proces lečenja.

## II. CILJ ISTRAŽIVANJA

U postavci ciljeva istraživanja pošlo se od sledećih osnovnih činjenica:

1. U savremenoj medicinskoj praksi metode interventne radiologije retko se koriste za lečenje bilijarnih striktura. Osnovni razlog je činjenica da savremena medicina raspolaže brojnim efikasnim metodama za lečenje ove bolesti. Metode balon kateterskih rekanalizacija (BKD) i insercije biokompatibilnih metalnih endoproteza (stentova) su relativno nove metode bez definitivnog mesta u terapijskim algoritmima. Ove metode u sebi sadrže sve kvalitete kliničke primene interventne radiologije: ambulantni tretman, zanemarljivo mali broj komplikacija, terapijsku efikasnost, mogućnost ponavljanja i nisku cenu lečenja. Njihova aktuelna klinička primena afirmisana je kroz sve što danas u lečenju podrazumeva „minimal invasive treatment“ – koji predstavlja globalnu preokupaciju savremene medicine.
2. Aktuelno endoskopsko lečenje bilijarnih striktura, mogućnosti rekonstruktivne hirurgije i napredak anesteziologije nisu u značajnijoj meri smanjili procenat postoperativnih recidiva, posebno u uslovima stalno rastućih malignih ekspanzija kao etiološkog faktora. Hirurške rekonstruktivne tehnike su i danas medicinska stvarnost i predstavljaju procedure kojima se, zbog invazivnosti i drugih nepogodnih aspekata u uslovima već životno ugroženih bolesnika, traži alternativa. Bilijarne strikture, bilo akutne ili hronične, takođe, ne zavisno od etioloških faktora koji su do toga doveli, predstavljaju osnovnu grupu indikacija za primenu metoda interventne radiologije. Međutim, pojava selektivnih rekanalizacionih balon katetera velike snage širenja i tvrdine, kao i privremenih prekrivenih stentova, stvorili su preduslove da se ove metode razmatraju u širem kontekstu terapije bilijarnih striktura.
3. Striktura bilijarnih puteva je bolest čiji patoanatomski supstrat, zavisno od etiologije, prolazi kroz više različitih razvojnih faza koje mogu dovesti do nastanka značajne lezije u trajanju od par dana, nedelja ili više godina. U tom smislu aktuelno je pitanje rane morfološke dijagnostike i vremena najsvrsishodnijeg indikovanja interventno radiološkog lečenja, promptnog kod vitalno ugroženih hitnih pacijenata ili pravovremenog lečenja na terenu rešavanja inicijalnih, rano prepoznatih striktura, sa

velikim uspehom lečenja. Takođe, otvoreno je i pitanje međusobnog dopunjavanja gastroenterološkog i hirurškog lečenja sa metodama interventne radiologije, a najupečatljiviji primer su endoskopske hirurške metode u rešavanju striktura, dopunjene insercijom endoproteza kao finalnog terapijskog supstrata.

4. Metode korišćene u ovom istraživanju u fazi su neprekidnog usavršavanja u svim aspektima od značaja za ukupnu terapijsku efikasnost.

Polazeći od iznetih osnovnih pretpostavki, kroz rad želim da odgovorim na sledeća pitanja, koja predstavljaju CILJEVE istraživanja:

1. Uporediti terapijsku efikasnost nove generacije prekrivenih metalnih stentova sa neprekrivenim metalnim stentovima kao i ostalim interventnoradiološkim metodama ranije korištenim- perkutanom bilijarnom drenažom, balon-kateterskom dilatacijom, perkutanom kateterskom endoprotezom sa ekstrakorporalnom kontrolom, perkutanom kateterskom endoprotezom sa unutrašnjom derivacijom i perkutani bilijarno-gastroduodenalnim by pass-om, u lečenju malignog zastoja žuči.
2. Utvrditi učestalost neželjenih efekata lečenja maligne holestaze novom generacijom prekrivenih metalnih stentova.
3. Utvrditi faktore koji mogu da dovedu do suženja lumena žučnih puteva -u kojoj meri je urastanje malignog tkiva ekspanzijom procesa, kao dominantni kompromitujući faktor prohodnosti lumena, prisutan u grupama bolesnika lečenih prekrivenim i neprekrivenim stentovima.

## **HIPOTEZA**

Primena nove generacije prekrivenih metalnih stentova daje bolji terapijski efekat u odnosu na starije generacije metalnih neprekrivenih stentova, kao i ostale ranije terapijske interventnoradiološke metode- perkutane bilijarne drenaže, balon kateterske dilatacije, perkutane kateterske endoproteze sa ekstrakorporalnom kontrolom, perkutane kateterske endoproteze sa unutrašnjom derivacijom i perkutani bilijarno-gastroduodenalni by pass, sa manjim brojem neželjenih efekata i može se smatrati terapijskom metodom izbora u lečenju bolesnika sa zastojem žuči malignog porekla.

U postavljanju hipoteze pošlo se od dve osnovne pretpostavke:

1. U bolesnika sa strikturom bilijarnih puteva može se terapijski delovati metodama interventne radiologije: perkutanom bilijarnom drenažom, kao autonomnom terapijskom merom ili perkutanom bilijarnom drenažom kao uvertirom balon kateterskoj dilataciji ili sledstvenoj inserciji biokompatibilnih metalnih endoproteza.
2. U grupi bolesnika sa hroničnom - ireverzibilnom bilijarnom strikturom, nastalom ekspanzijom malignog procesa, primena metalnih stentova je terapiska metoda izbora.

### III MATERIJAL I METODE



U ovom poglavlju detaljno su opisane sve metode koje su korišćene. Istraživanje je kohortna studija kombinovanog retrospektivno-prospektivno, u većoj meri prospektivnog tipa. Obuhvaćeni su pacijente lečeni na Odeljenju interventne radiologije i Odeljenju digestivne radiologije, Instituta za radiologiju KCS , u periodu od oktobra 2006. do oktobra 2011. godine, kod kojih je klinički dijagnostikovana obstrukcija bilijarnih puteva usled propagacije malignoma: holangiokarcinoma, karcinoma glave pankreasa, karcinoma žučne kese, karcinoma želuca i sekundarnih depozita u hilusu jetre.

Do veličine uzorka došlo se na osnovu činjenice da je dovoljan broj jedinica posmatranja za procenu značajnosti razlike u zastupljenosti pacijenata lečenih sa implantiranom novom generacijom obloženih stentova u odnosu na pacijente lečene starim metodama (prethodne generacije stentova, bilijarna drenaža), izračunat na osnovu pretpostavljene razlike  $>20\%$  (podaci iz literature: kompromitovanost puteva za obložene stentove 2%, za prethodnu generaciju stentova 43%; Soderland et al, 2006) uz  $\alpha=0.05$  i  $1-\beta=0.80$ , 26 ispitanika po grupi. Uz mogućnost nedostajućih podataka od 10%, broj ispitanika po grupi treba da bude 29, tako da je ukupan procenjen broj ispitanika 87.

Ukupno je obrađeno 87 bolesnika podeljenih u tri grupe po 29 pacijenata: 1.grupa-lečenih novom generacijom prekrivenih metalnih stentova; 2.grupa-lečenih neprekrivenim metalnim stentovima; 3.grupa-lečenih drugim, evolutivno ranijim interventnoradiološkim metodama. Za selekciju pacijenata bilo je značajno postojanje bilijarne staze kao posledica urastanja malignog tkiva po tipu primarne ili sekundarne ekspanzije sa opstrukcijom lumena bilijarnih puteva. Kod svih pacijenata je urađena interventno radiološka dijagnostika-perkutana transhepatična holangiografija (PTH) koja potvrđuje postojanje holestaze, parametra opredeljujućeg za odabir pacijenata. U prvoj grupi od 29 pacijenata je ugrađena nova generacija prekrivenih "selfekspandibilnih" metalnih bilijarnih stentova. Inicijalno je uspostavljena kod svih bilijarna drenaža, kao privremeno rešenje do postizanja preliminarnog



cilja, a to je rasterećenje bilijarnih puteva ili rešavanje staze bilijarnih sokova, čime se pacijent izvodi iz vitalne ugroženosti, kao najbitniji terapijski cilj. Kod promptno postignute dekompresije žučnih puteva u istom aktu je rađeno ugrađivanje nove generacije prekrivenog metalnog stenta, a kod drugog broja pacijenata gde to nije moguće, usled gustih i infekcijom dodatno kompromitovanih žučnih sokova, u dodatnom, drugom aktu, po hemodinamskoj stabilizaciji pacijenta raditi ugrađivanje pomenutog prekrivenog metalnog stenta. Ugrađivanje ove nove generacije bilijarnih prekrivenih metalnih stentova podrazumeva u predviđenom protokolu i preliminarnu balon katetersku dilataciju (BKD), koja ima za cilj uklanjanje uzroka holestaze, prokidanje bilijarne strikture maligne etiologije, kao neophodnom uslovu za postavljanje stenta do pune otvorenosti lumena.

U drugoj grupi od 29 pacijenata je nakon učinjene inicijalne bilijarne drenaže (PBD) ugrađen bilijarni stent neke druge ranije generacije ili proizvodnje radi uporedne analize - metalnog neprekrivenog Ultraflex, Wallstenta, Štreker, ili neke druge endoproteze, rukovođeni najčešće korištenim stentovima iz literature(10).

U trećoj grupi od 29 ispitanika su pacijenti kod kojih je holestaza rešena nekom do ranijih dijagnostičkih metoda (perkutanom bilijarnom drenažom, perkutanom kateterskom endoprotezom sa ekstrakorporalnom kontrolom, perkutanom kateterskom endoprotezom kao unutrašnjim derivacionim sistemom ili perkutanom bilijarno-gastroduodenalnim by passom).

Svim pacijentima je u preproceduralnoj evaluaciji urađen laboratorijski skrining parametara od značaja za praćenje biohemijskog sindroma ikterusa, kao i za evaluaciju statusa pacijenta i vitalne ugroženosti (direktni bilirubin u krvi i serumu,...), ehotomografski pregled jetre-koji je ascedent CT dijagnostici u algoritmu pregleda, CT dijagnostika (multislajsna ili konvencionalna, u zavisnosti od mogućnosti), ehosonografija jetre neposredno pre intervencije-radi uvida u aktuelno stanje bolesnika i stepen holestaze, PTH (perkutanu transhepatičnu holangiografiju), insercija bilijarnog katetera-bilijarna drenaža, vođena ultrazvukom ili konvencijalna-fluoroskopski vođena. Periproceduralno se proveravala lokalizacije katetera i uzet uorak žučnih sokova za bakterijološku analizu (što je od značaja za pravovremenu i preciznu antibiotsku terapiju ukoliko je došlo do infekcije, čime se prevenira širenje infekcije, bakteriemia, i kompromitacija rezultata terapije, tj.uspostavljenog protoka žuči gustim inficiranim sadržajem, bilo bilijarnom drenažom, endoprotezom ili stentom.

Postproceduralna dijagnostika je podrazumevala radiografiju, tj. kontrolnu PTH, perkutanu transhepatičnu holangiografiju, aplikacijom kontrastnog sredstva putem plasiranog

katetera dovedenog do lumena stenta ili endoproteze, radi evaluacije položaja stenta/proteze i vizualizacije rasterećenosti bilijarnog stabla usled uspostavljene drenaže stentom, endoprotezom ili putem drenažnog katetera, odnosno, eventualne ponovne kompromitovanosti lumena. Postproceduralnom evaluacijom je bila predviđena i kontrolna radiografija i ultrazvučni pregled jetre sedam, ,trideset dana, tri i šest meseci nakon intervencije, uz kontrolu biohemijskih parametara i komparaciju sa inicijalnim rezultatima. Najbolje vizualizacione dijagnostičke mogućnosti su na terenu nove generacije stentova zabeležene multidetektorskom kompjuterizovanom tomografijom jetre MD CT-om jetre, kojom je pokazano da se može retrorekonstrukcijama osim položaja stenta u različitim projekcijama, rekonstruisati i lumen stenta, tako da je to jedina neinvazivna dijagnostička metoda kompetentna za ocenu prohodnosti lumena stenta. Sem ovog dijagnostičkog pristupa, prohodnost stenta se u ovom istraživanju verifikovala jedino još interventno radiološkom procedurom PTH (perkutanom transhepatičnom holangiografijom) uz aplikaciju kontrasta kateterom koji već postoji kao trakt ili je, radi nužnosti ,de novo insertovan.

Istraživanje je kohortna studija kombinovanog retrospektivno-prospektivno, u većoj meri prospektivnog tipa. Obuhvaćeni su pacijente lečeni na Odeljenju interventne radiologije i Odeljenju digestivne radiologije, Instituta za radiologiju KCS , u periodu od oktobra 2006. do oktobra 2011. godine, kod kojih je klinički dijagnostikovana obstrukcija bilijarnih puteva usled propagacije malignoma: holangiokarcinoma, karcinoma glave pankreasa, karcinoma žučne kese, karcinoma želuca i sekundarnih depozita u hilusu jetre. Ukupno je obrađeno 87 bolesnika podeljenih u tri grupe po 29 pacijenata: 1.grupa-lečenih novom generacijom prekrivenih metalnih stentova; 2.grupa-lečenih neprekrivenim metalnim stentovima; 3.grupa-lečenih drugim, evolutivno ranijim interventnoradiološkim metodama. Za selekciju pacijenata bilo je značajno postojanje bilijarne staze kao posledica urastanja malignog tkiva po tipu primarne ili sekundarne ekspanzije sa opstrukcijom lumena bilijarnih puteva. Kod svih pacijenata je urađena interventno radiološka dijagnostika- perkutana transhepatična holangiografija (PTH) koja potvrđuje postojanje holestaze, parametra opredeljujućeg za odabir pacijenata. U prvoj grupi od 29 pacijenata je ugrađena nova generacija prekrivenih “selfekspandibilnih” metalnih bilijarnih stentova. Inicijalno je uspostavljena kod svih bilijarna drenaža, kao privremeno rešenje do postizanja preliminarnog cilja, a to je rasterećenje bilijarnih puteva ili rešavanje staze bilijarnih sokova, čime se pacijent izvodi iz vitalne ugroženosti, kao najbitniji terapijski cilj. Kod promptno postignute dekompresije žučnih puteva u istom aktu je rađeno ugrađivanje nove generacije prekrivenog metalnog stenta, a kod drugog broja pacijenata gde to nije moguće , usled gustih i infekcijom dodatno

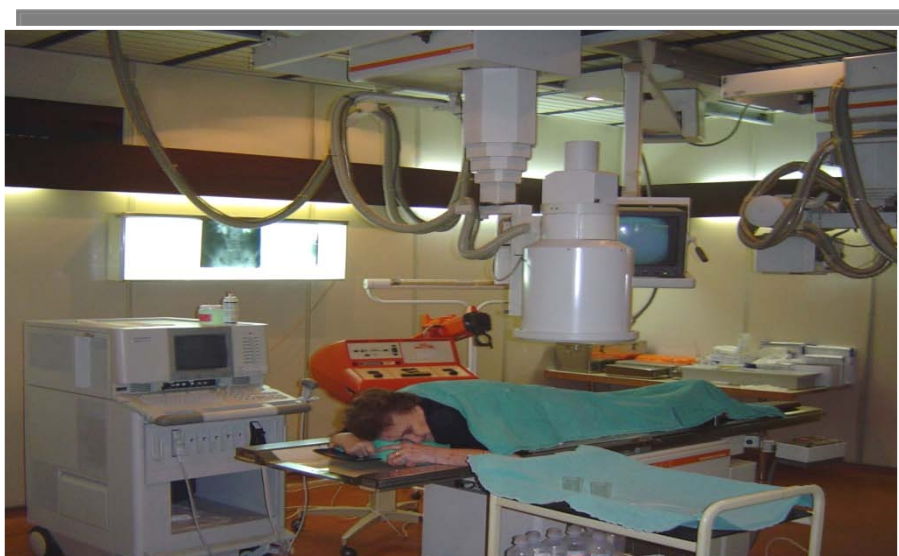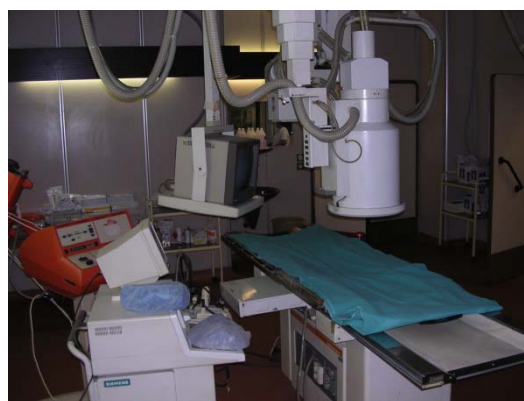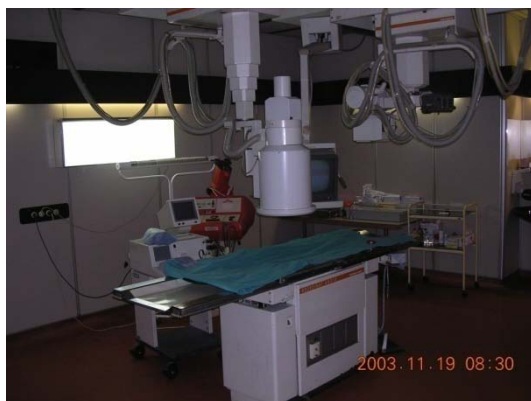kompromitovanih žučnih sokova, u dodatnom, drugom aktu, po hemodinamskoj stabilizaciji pacijenta raditi ugrađivanje pomenutog prekrivenog metalnog stenta. Ugrađivanje ove nove generacije bilijarnih prekrivenih metalnih stentova podrazumeva u predviđenom protokolu i preliminarnu balon katetersku dilataciju (BKD), koja ima za cilj uklanjanje uzrokaolestaze, prokidanje bilijarne strikture maligne etiologije, kao neophodnom uslovu za postavljanje stenta do pune otvorenosti lumena. U drugoj grupi od 29 pacijenata je nakon učinjene inicijalne bilijarne drenaže (PBD) ugrađen bilijarni stent neke druge ranije generacije ili proizvodnje radi uporedne analize -metalnog neprekrivenog Ultraflex, Wallstenta, Štreker, ili neke druge endoproteze, rukovođeni najčešće korištenim stentovima iz literature. U trećoj grupi od 29 ispitanika su pacijenti kod kojih jeolestaza rešena nekom do ranijih dijagnostičkih metoda (perkutanom bilijarnom drenažom, perkutanom kateterskom endoprotezom sa ekstrakorporalnom kontrolom, perkutanom kateterskom endoprotezom kao unutrašnjim derivacionim sistemom ili perkutanom bilijarno-gastroduodenalnim by passom). Svim pacijentima je u preproceduralnoj evaluaciji urađen laboratorijski skrining parametara od značaja za praćenje biohemijskog sindroma ikterusa, kao i za evaluaciju statusa pacijenta i vitalne ugroženosti (direktni bilirubin u krvi i serumu,...), ehotomografski pregled jetre-koji je ascedent CT dijagnostici u algoritmu pregleda, CT dijagnostika (multislajsna ili konvencionalna, u zavisnosti od mogućnosti), ehosonografija jetre neposredno pre intervencije-radi uvida u aktuelno stanje bolesnika i stepenolestaze, PTH (perkutanatranshepatična holangiografija), insercija bilijarnog katetera- bilijarna drenaža, vođena ultrazvukom ili konvencijalna-fluoroskopski vođena. Periproceduralno se proveravala lokalizacije katetera i uzet uzorak žučnih sokova za bakterijološku analizu (što je od značaja za pravovremenu i preciznu antibiotsku terapiju ukoliko je došlo do infekcije, čime se prevenira širenje infekcije, bakteriemia i kompromitacija rezultata terapije, tj.uspostavljenog protoka žuči gustim inficiranim sadržajem, bilo bilijarnom drenažom, endoprotezom ili stentom. Postproceduralna dijagnostika je podrazumevala radiografiju, tj. kontrolnu PTH, perkutanu transhepatičnu holangiografiju, aplikacijom kontrastnog sredstva putem plasiranog katetera dovedenog do lumena stenta ili endoproteze, radi evaluacije položaja stenta/proteze i vizualizacije rasterećenosti bilijarnog stabla usled uspostavljene drenaže stentom, endoprotezom ili putem drenažnog katetera, odnosno, eventualne ponovne kompromitovanosti lumena. Postproceduralnom evaluacijom je bila predviđena i kontrolna radiografija i ultrazvučni pregled jetre sedam, trideset dana, tri i šest meseci nakon intervencije, uz kontrolu biohemijskih parametara i komparaciju sa inicijalnim rezultatima. Najbolje vizualizacione dijagnostičke mogućnosti su na terenu nove generacije stentova zabeležene multidetektorskom kompjuterizovanom tomografijom jetre MD CT-om jetre,

kojom je pokazano da se može retrorekonstrukcijama osim položaja stenta u različitim projekcijama, rekonstruisati i lumen stenta, tako da je to jedina neinvazivna dijagnostička metoda kompetentna za ocenu prohodnosti lumena stenta. Sem ovog dijagnostičkog pristupa, prohodnost stenta se u ovom istraživanju verifikovala jedino još interventno radiološkom procedurom PTH (perkutanom transhepatičnom holangiografijom) uz aplikaciju kontrasta kateterom koji već postoji kao trakt ili je, radi nužnosti, de novo insertovan.

## MESTO ISTRAŽIVANJA

Istraživanje je sprovedeno u:

- Odeljenju interventne radiologije, Centra za radiologiju i magnetnu rezonancu, Kliničkog centra Srbije – Beograd,



**Slika 80.** Angio sala Odeljenje Interventne radiologiju Centra za radiologiju i magnetnu rezonancu KCS.

- Odeljenje digestivne radiologije, Centra za radiologiju i magnetnu rezonancu, Kliničkog centra Srbije – Beograd, i
- Institutu za proučavanje biokompatibilnosti metalnih legura primenjenih u humanoj patologiji Allium Ltd – Caesarea, Israel

## **VREME ISTRAŽIVANJA**

Oktobar 2006. – Oktobra 2011.

## **PROTOKOL ISTRAŽIVANJA**

### **PREPROCEDURALNO**

Anamneza –konstatacija pola, starosti , ranijeg operativnog lečenja, uvid u medicinsku dokumentaciju, uputna Dg, dijagnostika holestaze UZ, CT, laboratorija)

Klinički nalaz ( klinički simptomi i znaci, opšte stanje pacijenta, stanje svesti, karakterizacija nastajanje žutice

Preproceduralna dijagnostika -Ehotomografija abdomena/jetre(UZ), laboratorija, PTH)

Plan intervencije i kategorisanje pacijenata po grupama

Premedikacija

### **PERIPROCEDURALNA EVALUACIJA**

Periproceduralna AbTh

Bakteriološki pregled aspiriranog sadržaja

Konstatacija i evidencija periproceduralnih komplikacija

Konstatacija i evidencija tehničkih komplikacija

### **POSTPROCEDURALNA EVALUACIJA**

Nulta PTH-neposredna kontrola i evaluacija rezultata odmah nakon završene intervencije

Kontrolne PTH na 7, 30 dana, 3 meseca i 6 meseci.

RDG na 7, 30 dana, 3 meseca i 6 mesecik

Nulti UZ

Kontrolni UZ na 7,30 dana, 3 meseca i 6 meseci

Kontrolna Lab na 7,30 dana, 3 meseca i 6 meseci

CT/MDCT na 3 meseca, po potrebi ranije

U istraživanju su korišćene sledeće metode:

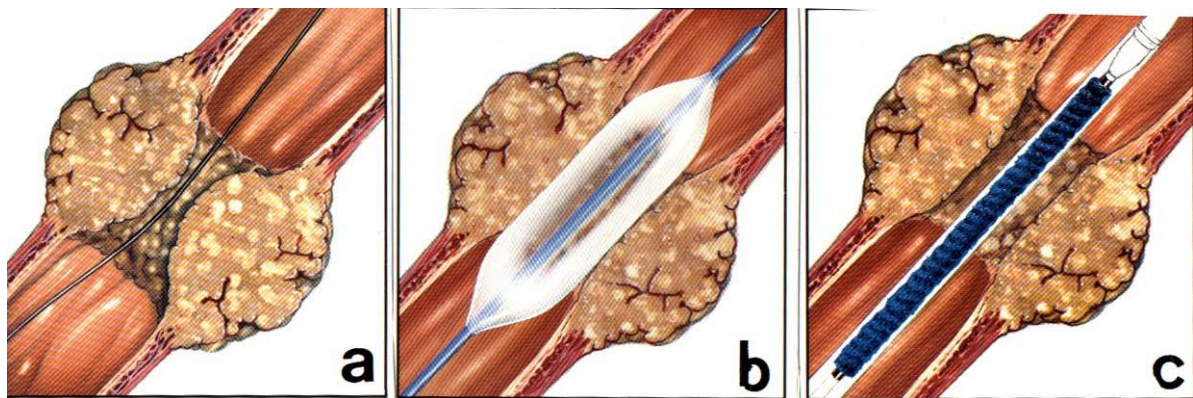
### **Anamneza i klinički nalaz**

Prvi lekar koji izrazi sumnju da postoji bilijarne striktura je najčešće lekar opšte medicine, a prvi koji objektivizuje anamnestički nalaz je abdominalni hirurg ili gastroenterolog. Oni određuju dijagnostički algoritam u odnosu na doktrinarne stavove, sopstvenu procenu i zavisno od konkretne situacije. Uvid u ovaj nalaz je obavezni inicijalni postupak pre svake radiološke eksploracije, a na osnovu njega radiolog određuje neposrednu tehniku daljih radioloških pregleda.

Anamneza je prvi i obavezni deo svakog kliničkog pregleda, pa i u radiologiji. U svim slučajevima dobijena je (opštom i ciljanom anamnezom) informacija o osnovnim tegobama, vremenu nastajanja tegoba medju njima od prevashodnih značaja-ikterus, eventualnom uzročniku tegoba, tipu, intezitetu i dužini trajanja tegoba, ranijim bolestima i eventualnoj alergiji na medikamente. Uvidom u medicinsku dokumentaciju (istoriju bolesti i ranije medicinske nalaze) dobija se uvid u tok i evoluciju bolesti što je za dijagnostičko razmatranje bilijarnih striktura i planiranje lečenja od posebne važnosti. Na osnovu ovih podataka može se odrediti najcelishodniji preproceduralni dijagnostički algoritam.

## INTERVENTNO RADIOLOŠKE METODE

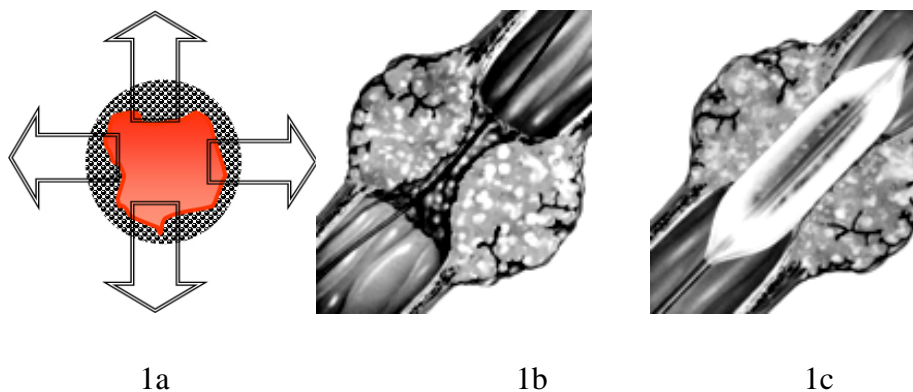
Prikaz metoda balon kateterske dilatacije i insercija metalnih stentova kod bolesnika, kao i rezultati lečenja ovim metodama predstvlja jedan od ciljeva ovog istraživanja.



**Slika 81.** Balon kateterska dilatacija (BKD)

Dilatacija balon kateterom podrazumeva specifičan mehanizam dilatacije :

- Distenzija zida i raskidanje ožiljka strikture u svim pravcima, transferzalno do širine balona.
- Istovremena dilatacija cele dužine strikture u jednom aktu, i
- Mogućnost radioskopskog praćenja (kontrola) izvođenja procedure



**Slika 82.1 a-c:** Mehanizam delovanja BKD



**Slika 83.** Balon kateter.

Izvodjenje BKD u ovom istraživanju podrazumevalo je:

1. Pripremu bolesnika i pripremu materijala za proceduru;
2. Odredjivanje pozicije strikture bilijarnog stabla;
3. Lokalnu anesteziju;
4. Plasiranje i pozicioniranje balon katetera, i
5. Dilatacija bilijarne strikture

1-a: Sa svim bolesnicima obavljen je razgovor nekoliko dana pre izvodjenja procedure. Poželjno je da razgovor sa pacijentom obave zajedno interventni radiolog i ordinirajući hirurгу koji najčešće indikuje ovaj tip lečenja. Nesugestivno, objektivno i razumljivim rečima neophodno je bolesniku objasniti šta će se raditi, šta ova metoda nudi, koje su očekivani rezultati... BKD metoda je relativno nova u našoj radiološkoj praksi pa kao takva izaziva podozrenje i sumnjičavost. Akcentat u razgovoru sa bolesnikom stavlja se na činjenicu da „bolesnik nema šta da izgubi“, da eventualni neuspeh lečenja ne otežava mogućnost nastavka lečenja operativnim tehnikama a da dobri terapijski rezultati bolesniku nude izlečenje u ambulantnim uslovima. Takodje, neophodno je reći bolesniku da se lečenje BKD može ponavljati nekoliko meseci kasnije i da se komplikacije ne očekuju.

Preproceduralna medikamentozna priprema podrazumeva sistemsku analgeziju i minimalnu sedaciju preparatima koji su poznati u kliničkoj praksi.

1-b: Priprema materijala za izvodjenje BKD podrazumeva sterilno pripremljen set koji sadrži: 5 kompresa primerenih za eksploraciju polja, špric od 20 ml – za aplikaciju kontrasta,



špric od 10 ml , specijalni špric sa manometrom, metalni vodič 0,035 sa „J“ mekim vrhom dužine 100 – 150 cm, hidrofilni metalni vodič (Terumo) 0,035, dilatacioni balon kateter, više tufera srednje veličine, posudu sa 200 ml kontrasta i posudu sa 200 ml fiziološkog rastvora.

## Odredjivanje pozicije strikture bilijarnog stabla

### Lokalna anestezija

Izvodi se Xilocain 2% anestetikom, retrogradnom aplikacijom oko 1/4 tube na način koji je poznat u radiološkoj praksi (1,12,32,45,48). Ako se može govoriti o osebnoštim lokalne anestezije urete za izvodjenje BKD, onda se ona sastoji u manjoj opsežnosti, odnosno manjoj količini korišćenog anestetika.

### Plasiranje i pozicioniranje balon katetera

Za rekanalizaciju striktura u ovom istraživanju korišćeni su selektivni dilatacioni balon kateteri za dilataciju Uromax Ultra Microvasive Division Boston Scientific Co. – USA. Korišćeni kateteri su 6 Fr, ukupne dužine 75 cm, širine balona od 4 mm do 12 mm, dužine balona 4 cm do 10 cm i snage distenzije 16 -22 atmosfera.

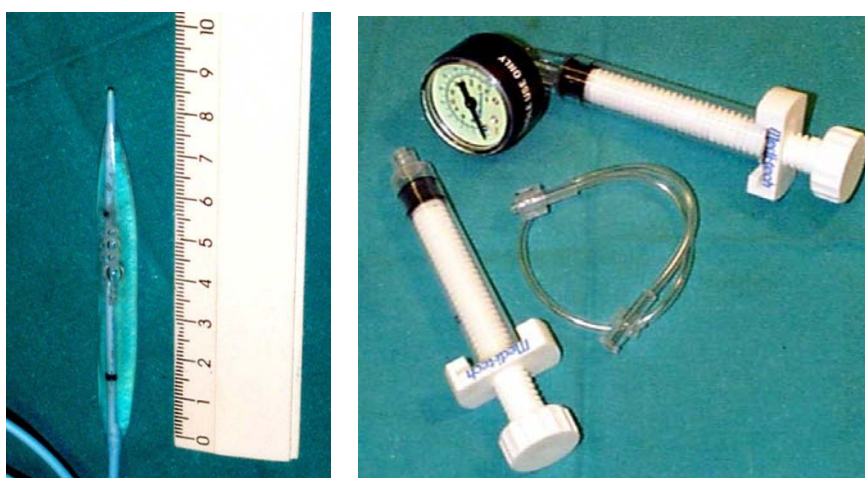
Dilatacione katetere nije moguće direktno plasirati a da se ne prihvati rizik od eventualne lezije zida bilijarnog suda rigidnim vrhom katetera. Zbog toga, u ovom istraživanju kod svih pacijenata primenjena je posebna tehnika plasiranja balon katetera preko angiografske vodič sajle. U prvom aktu se plasira 4-5 cm visceralni kateter (5 Fr). Korišćen je angiografski kateter tipa „Cobra“ kome je prehodno skalpelom odsečen distalni kosi vrh pod uglom od oko 45°. Kateter se koristi radi formiranja početnog trakta za plasiranje metalnog vodiča čije direktno transuretralno plasiranje nije moguće[137,138]. Kroz kateter metalni vodič se plasira sa prednjačecim araumatskim vrhom. U radu su korišćene angiografske sajle tipa „Movable core“ i hidrofilni metalni vodiči Terumo. Kod manjeg broja bolesnika vodič sajla teško savladjuje fiziološku krivinu zbog nedostatka sopstvenog volumena i širine kao i mogućih spazama pa je u takvim slučajevima neophodno kateter plasirati neposredno pred prepreku. Prolazak metalnog vodiča preko strikture i dalje u duodenum je prepoznatljiv osećaj za lekara. Kratkim radioskopijom možemo se uveriti da je vodič u duodenumu. Uobičajeno je da se plasira oko 10-20 cm više dužine vodič sajle koja se u povijenom obliku nalazi distalno. Ovaj „višak“ sajle distalno je neophodan zbog njenog kasnijeg povlačenja pri plasiranju balon katetera[138]. Po plasiranju metalnog vodiča kateter izvlačimo spolja tako što metalni vodič

potiskujemo prema napred a kateter ka spolja. Ovako plasirana vodič sajla u duodenum predstavlja sigurni trakt za nastavak procedure.

U nastavku procedure dilatacioni balon kateter se navlači preko metalnog vodiča. Do nivoa strikture balon kateter se relativno lako plasira laganim guranjem ka napred, bez pomeranja metalnog vodiča. Za dalje plasiranje balon katetera najčešće je neophodno istovremeno lagano povlačenje metalnog vodiča ka solja i katetera ka napred, drugom rukom. Balon kateteri su oivičeni radioopacifikantnim metalnim markerima koji predstavljaju krajeve balona[139]. Balon se pozicionira pod radioskopskom kontrolom tako sto se sredinom postavlja na mesto strikture.

### Dilatacija strikture

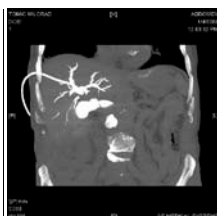Dilatacija se izvodi postepenom distenzijom balona pomoću specijalnog šprica sa manometrom. Balon se ispunjava rastvorom kontrastnog sredstva i fiziološkog rastvora u odnosu 1:1. Širenje zidova balona prati se kratkim radioskopijama sa ograničenim zastorom blendi. Zavisno od veličine balona striktura se prikazuje na lateralnim konturama balona posle izvesnog pritiska. Daljim okretanjem klipa na špricu postiže se povećanje tvrđine balona i raskidanje strikture. Najčešće je raskidanje strikture praćeno bolnom senzacijom. U koliko je bol visokog inteziteta sa širenjem balona se prekida i nastavlja posle par minuta. Elastične strikture ne pokazuju otpor prilikom širenja i rekanalizacija s postiže u jednom aktu. Snaga distenzije potrebna za prokidanje fibroznog ožiljka strikture je varjabilna i iznosi od 6-21 atm. Po završenoj rekanalizaciji balon se prazni i izvlači spolja. U ovom istraživanju dilatacija je radjena uvek preko metalnog vodiča koji se na kaju procedure vadi a kroz balon kateter može se napraviti, pre vadjenja, primarna kontrolna holangiografija.



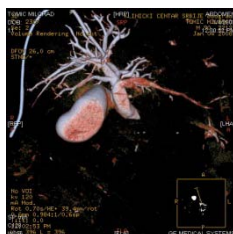**Slika 84.** Balon kateter i manometar za BKD.

## **METODE INTERVENTNE RADIOLOGIJE U TERAPIJI IREVERZIBILNE HOLESTAZE:**

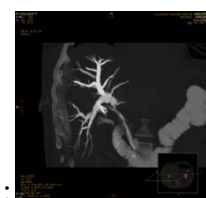**A- PERKUTANA BILIJARNA DRENAŽA**, kao inicijalna i osnovna



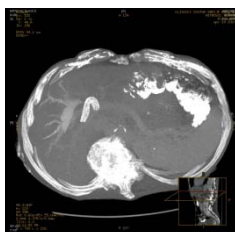
**B-PERKUTANA KATETERSKA ENDOPROTEZA SA EKSTRAKORPORALNOM KONTROLOM**, koja u metodološkom smislu predstavlja do u duodenum produženu PBD



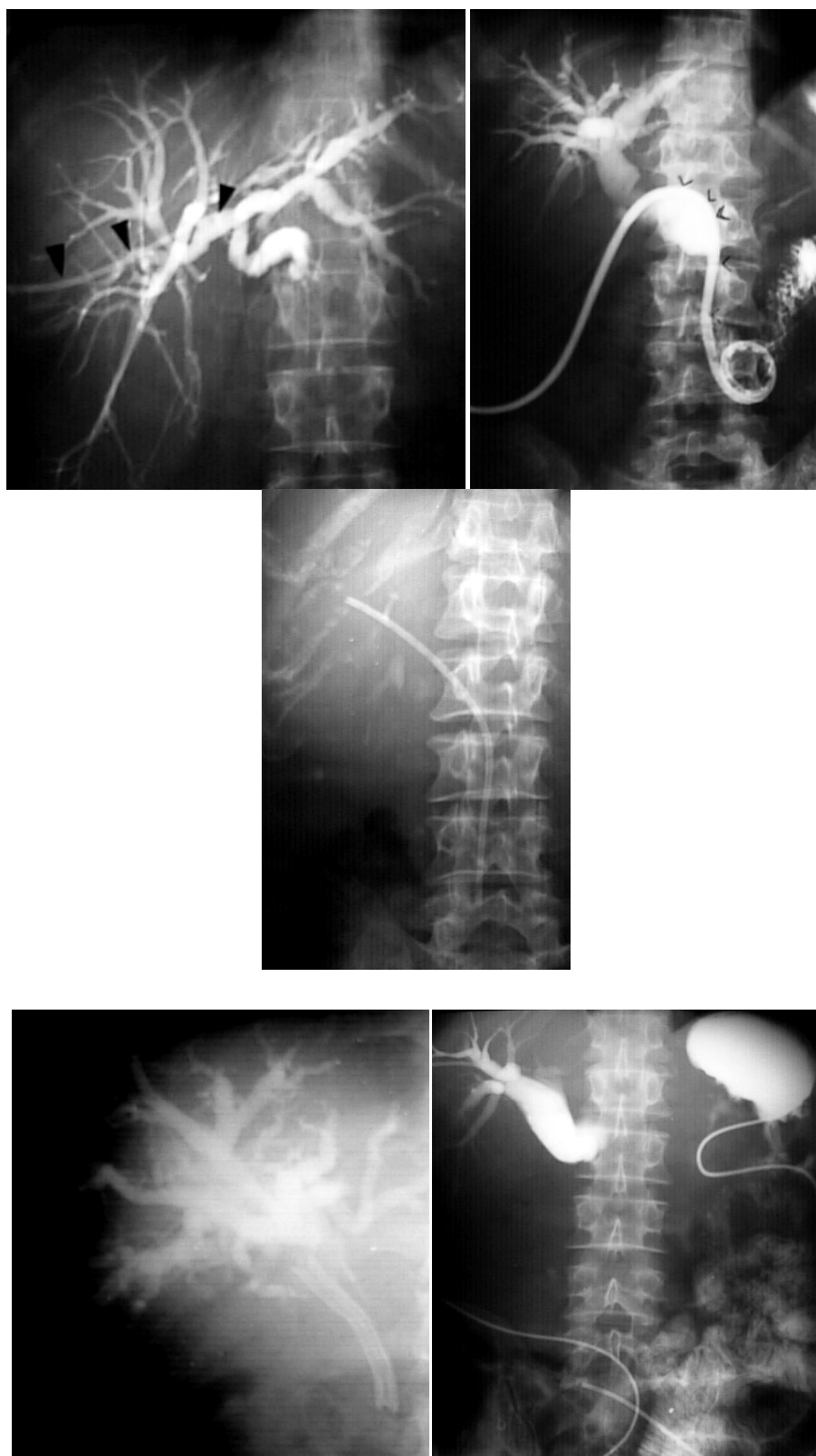
**C- PERKUTANA BILIJARNA KATETERSKA ENDOPROTEZA**, kao unutrašnji derivacioni sistem



**D- METALNI STENTOVI (OTVORENI I PREKRIVENI)**, ...o čemu će biti reči,...

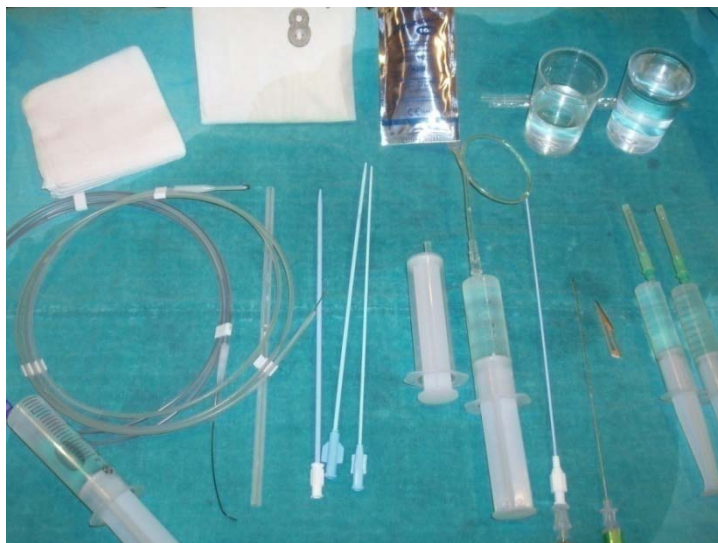

**E- PERKUTANI BILIJARNO-GASTRODUODENALNI BY-PASS**, retko primenjivana tehnika koja se koristi kao spoj dva perkutana drenažna sistema u bolesnika kod kojih nije moguće napraviti unutrašnju derivaciju.

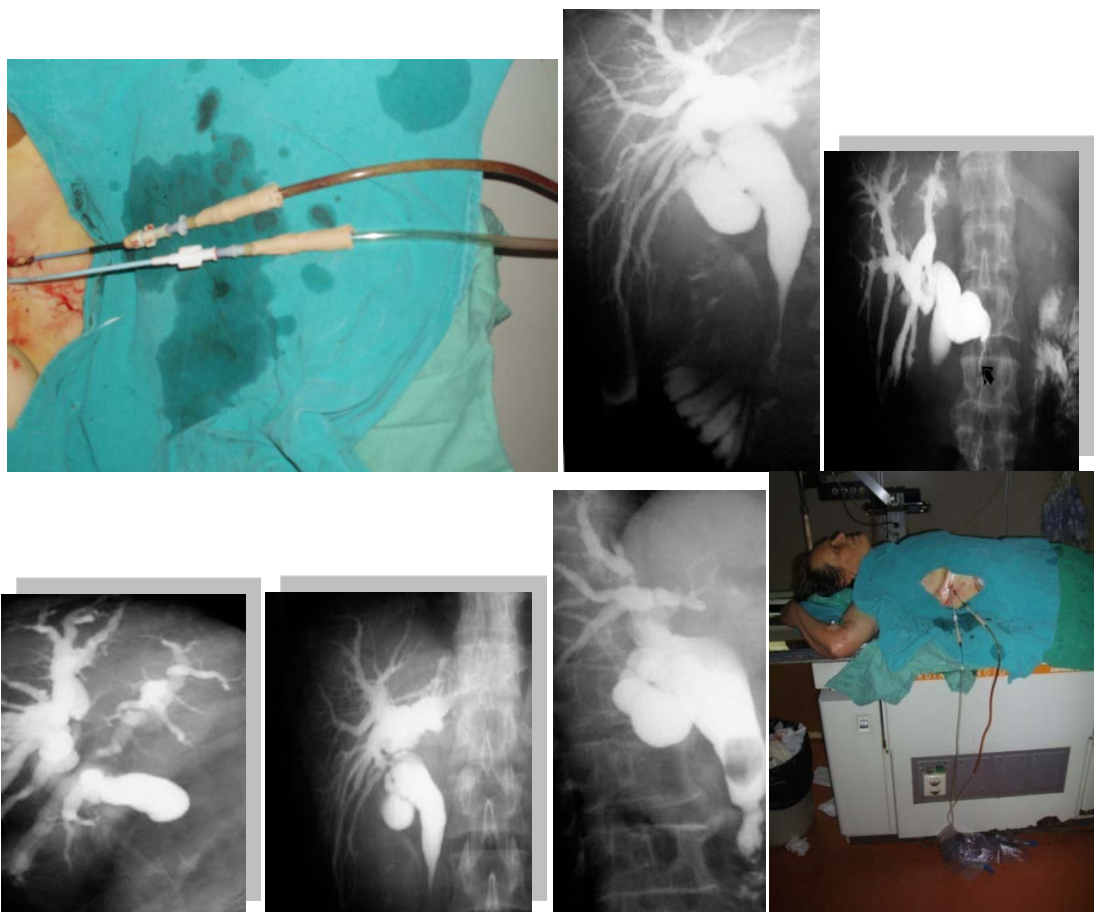


**Slika 85** Radiografske kontrole svih spomenutih 5 metoda interventne radiologije u lečenju ireverzibilne holestaze.

## PTH I PBD TEHNIKA



**Slika 86.** Materijal za PBD.



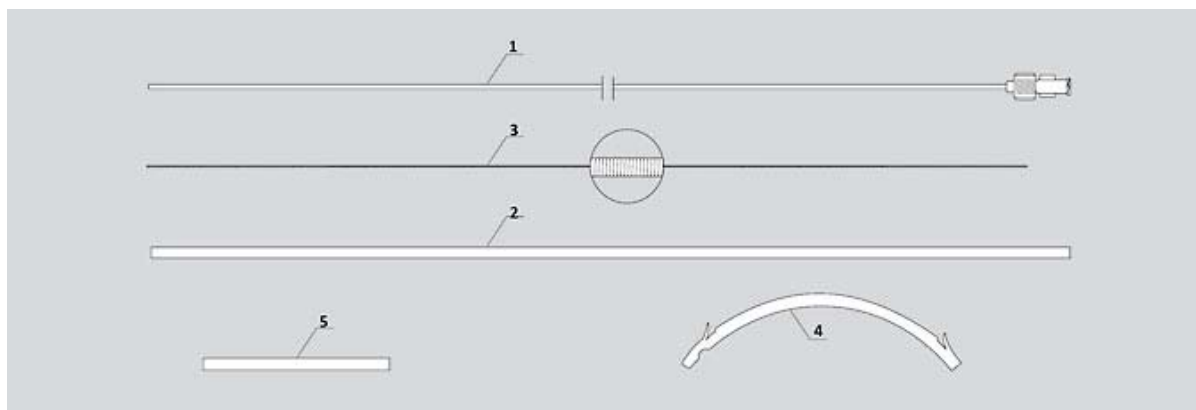
**Slika 87.** Pozicija jetre u odnosu na rebra, slikoviti prikaz anatomskih odnosa koji omogućavaju i opravdavaju najjednostavniji perkutani pristup jetri–intravertebralno. Makroskopska slika plasiranih drenažnih katetera kod pacijenta kod koga je neposredno urađena PBD

## BILIJARNE ENDOPROTEZE

Postoje raznorazne proteze namenjene inserciji u bilijarnim putevima, različitih proizvođača, načina insercije, dužine, sa manjim ili većim brojem otvora, sa unutrašnjom ili spoljašnjom kontrolom [137,138,140].

Uglavnom su pakovane industrijski u setovima sa pomoćnim pomagalicama za inserciju namicanje i pozicioniranje, zavisno od modela.

Lako se insertuju i materijali su materijali koji se dobro podnose, obzirom da su to materijali koji se koriste za najširi dijapazon kateterskih instrumenata i proteza. Mana im je, što obzirom da su glatke površine i malog kalibra, lako migriraju i lako zapušavaju gustim holestznim sadržajem.



**Slika 88.** Bilijarna endoproteza set.

### BILIARNA SET PROTEZA SA PRAVOM PROTEZOM

Set komponente:

1. Insercioni kateter
2. Radni kateter ( za guranje proteze)
3. Vodič sajla
4. Proteza
5. mandren proteze

Pojedinačni elementi seta mogu biti pojedinačno nabavljeni i korišteni.

Ove proteze mogu biti insertovane interventnoradiološki ili endoskopski[137,140].

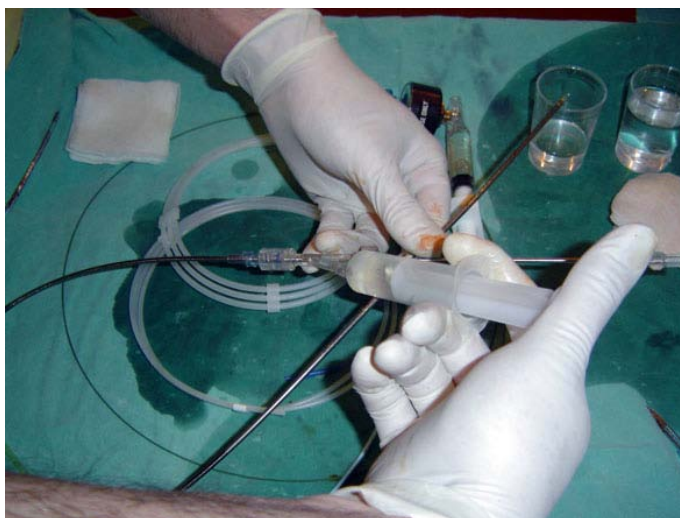Osnovne karakteristike endoproteze kao implantanta su:

- elastične sposobnosti lakog uvođenja i u isto vreme takve tvrdine koja onemogućuje uvrtnje.
- dva “zareza” za stabilizaciju položaja;
- glatka površina koja onemogućava refluks i smanjuje mogućnost okluzije;
- dobra radiološka vizualizacija;
- dobro konfigurira sa drugim stentovima tipa: ZIMMON, GREENE and PIGTAIL.



**Slika 89.** Insercija stenta.

Preliminarna balon-kateterska dilatacija strikture holedoha izvodi se pre ugradnje stenta do širine 12-18 Fr (1Fr = 0,98 mm) Obzirom na značaj ove pred radnje dobila je naziv „preliminarna“ balon kateterska dilatacija. Najčešće je potrebno nekoliko sukcesivnih dilatacija da bi se napravila rekanalizacija dovoljno široka za inserciju metalnog stenta.

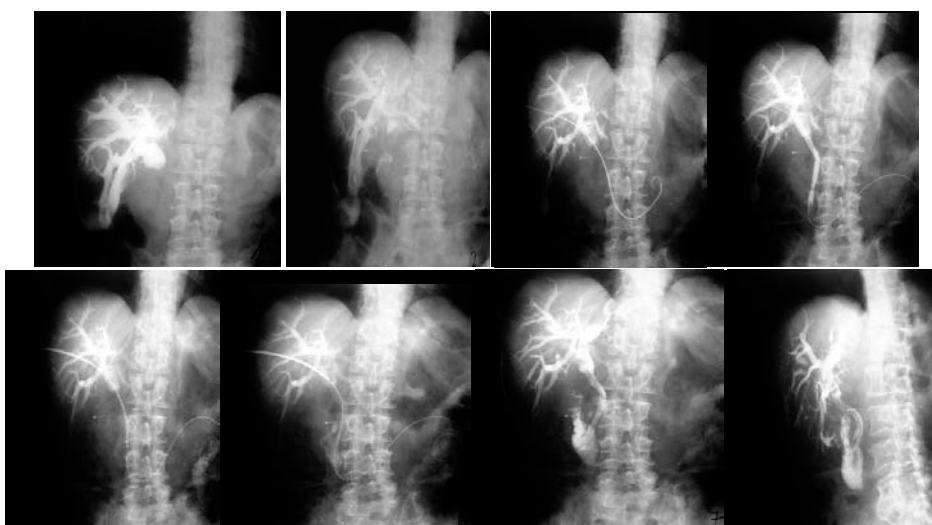


**Slika 90.** Slika-osobenost stenta je u hidriranju stenta 10 min pre insercije pomoću manje količine fiziološkog rastvora aplikovanog putem posebnog otvorom na nosaču stenta.

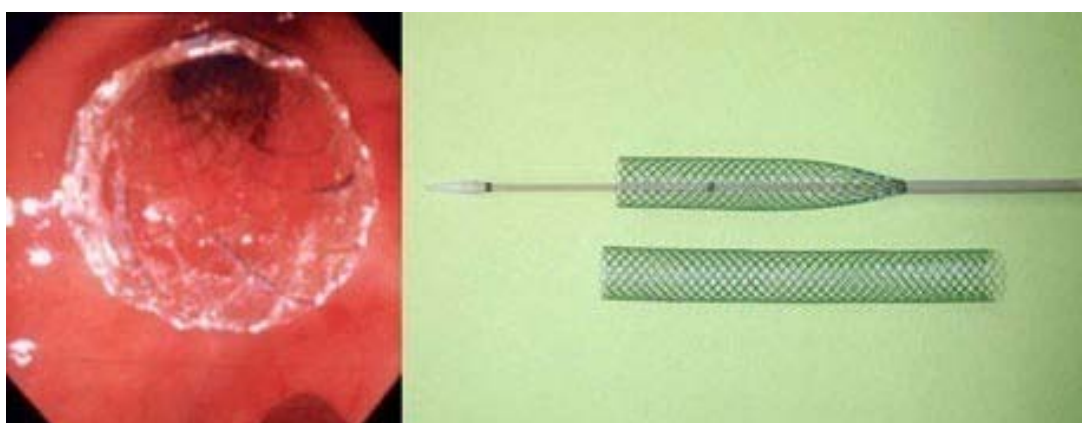
Korišćene su dve vrste metalnih stentova: privremeni prekriveni, trajni neprekriveni.

- a) Prekriveni privremeni metalni stentovi Allium su selfekspandibilne metalne endoproteze prekrivene mešavinom biokompatibilnog poliuretana i silikona. Dimenzije stentova korišćene u ovom istraživanju su: dužine 10cm, 8cm i širine

10mm. Inercion sistem se ne razlikuje od ranije korišćenih selfekspandibilnih stentova za uretere istog proizvođača jer Ovde se radi o prekrivenim stentovima kod kojih je metalna konstrukcija ukonponovana u poliuetan. Sastoje se iz jednog dela koji je u celini. Ova konstrukcija omogućava da se kod bilijarnih striktura lokalizovanih na bilo kolm nivou bilijarnog stabla posle insercije zid ne ledira niti tokom vremena nošenja iritira. Ovaj stent sistem je namenjen za inserciju pod radioskopskom kontrolom. Prednosti fleksibilnog divajs sistema se odnose na postupak plasiranja i smanjivanje taumatizmamekanih struktura bilijarnog stabla .



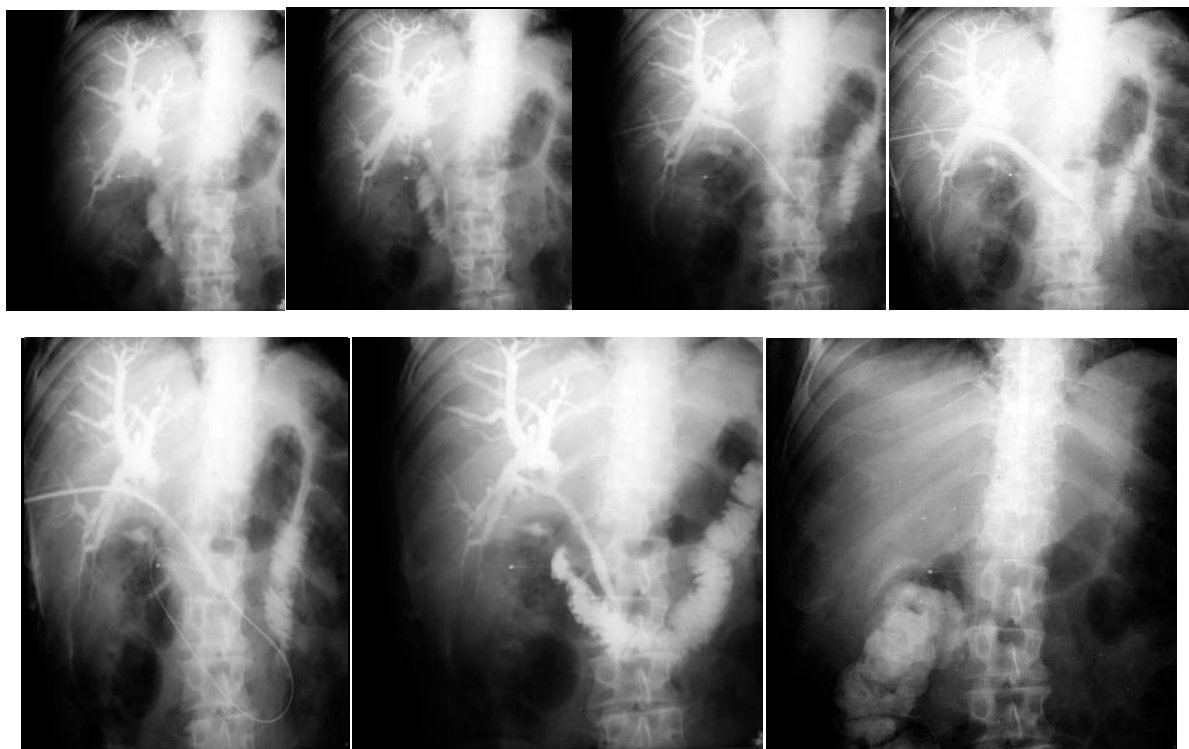
**Slika 91.** Insercija MPS Allium-1)PTH, 2)PBD, 3)plasiranje metalnog vodiča kroz radni kateter, 4)BKD, 5)pozicioniranje nosača stentga, 6)insercija stenta pre vađenja vodiča, 7)kontrolna holangiografija kroz radni kateter, 8)radiografska kontrola pozicije po uklanjanju radnog katetra.



**Slika 92.** Endoskopska slika insertovanog metalnog nepokrivenog stenta, i izgled delimično ekspandovanog metalnog nepokrivenog stenta po izlasku iz device sistema, kao i ekspandovan isti stent u celosti u laboratorijskim uslovima.



Radioopacifikacija bilijarnog prekrivenog stent sistema je veoma velika jer se radi o metalnom nosaču i plastici na vrhu na kojoj je pre insercije stišnjen stent. Plasiranje stenta se vrši polukružnim rotirajućim pokretima. Pod radioskopskom kontrolom stent se pozicionira središnjim delom na mesto strikture na taj način da najmanje 5-8 mm stenta bude ispred i iza strikture. Neposredna insercija stenta vrši se pod radioskopskom kontrolom pri čemu je akcenat pažnje na poziciji stenta. Insercija se vrši povlačenjem sistema za okidanje ka spolja jednakomernim pokretom u trajanju od oko 5 sekundi. Puna ekspanzija stenta očekuje se neposredno posle insercije i kontroliše se radioskopski. Sistem za inserciju se izvlači polukružnim levo-desnim pokretima i povlačenjem ka spolja. Nakon izvlačenja sistema vadi se i metalni vodič i vodič kateter u istom aktu ili zasebno. Procedura se završava kontrolnom radiografijom.

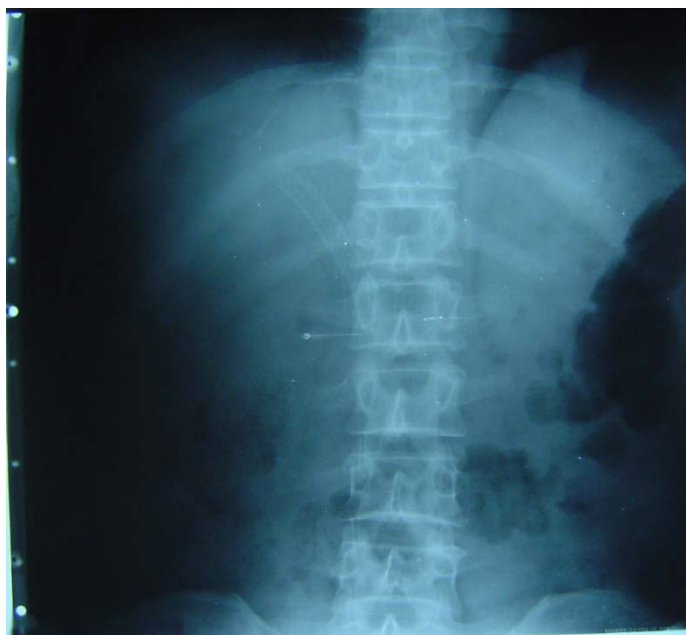


**Slika 93.** 1) dijagnostička PTH, 2) plasiranje metalnog vodiča kroz radni kateter, 3) BKD sa impresijom na zidu balona, 4) BKD do pune distenzije balona, 5) insercija MPS Allium, 6) PTH kontrola pozicije i funkcije stenta, 7) RDG kontrola stenta nakon 7 dana.

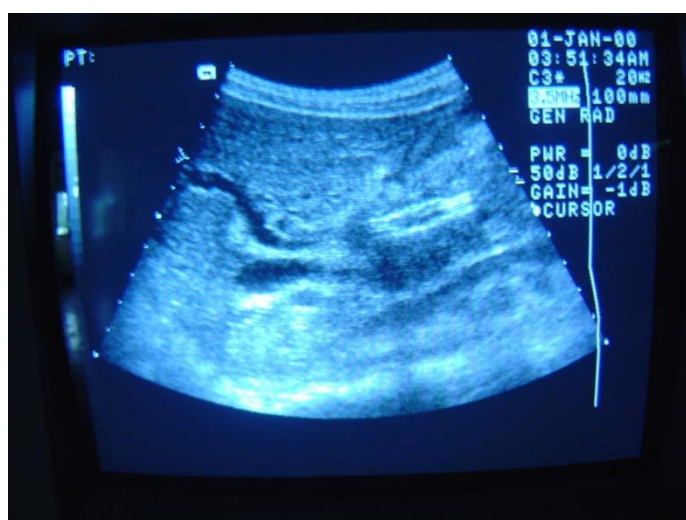b) Trajni neprekriveni metalni stentovi – korišćeni su Ultraflex, Strecker i Palmaz.

Ultraflex je selektivni stent proizveden 1994. godine (Microvasive - Boston Scientific Corporation, USA). Ultraflex predstavlja self-ekspandibilnu modifikaciju endovaskularnog Strecker stenta (E. Strecker, 1992) prilagodjenu za korišćenje u patologiji bilijarnih striktura. Ultraflex selfekspandibilni nitinolški stent spada u grupu trajnih stentova jer posle insercije urasta u zid [137,141]. Isporučuje se zajedno sa sistemom za inserciju koji je neobično sličan sistemima za ugradnju PPMS-A. Širina stenta je 14 mm a dužina od 3-5 cm. Ceo insercioni sistem dug je 28,5 cm a radni deo na čijem vrhu je stent 16,5 cm. Direktno se plasira pomoću predhodno plasiranog katetera od 5 Fr koji služi kao vodič. Pre razvijanja stent je komprimovan između dve plastične olučaste membrane i utopljen u stabilizacionu gel supstancu. Stabilizacioni gel ima zadatak da posle oslobadjanja pospeši formiranje termičke (temperatura ljudskog tela) morfološki predeterminisane morfologije stenta. Povlačenjem spoljašne membrane stent se brzo oslobadja i punu širinu lumena postiže za oko 10 minuta.

Skraćivanje stenta posle insercije iznosi 12-15%. Spoljašnji kraj stenta dizajniran je u obliku diskretnog prstena kroz koji je čitavim obimom provučen najlonski konac dužine oko 20 cm - od stenta do slobodnog kraja. Zatezanjem oba kraja konca stent se sužava do 50% celom širinom što omogućava njegovo repositioniranje u slučaju da je plasiran kranijalnije od mesta strikture. Povlačenjem jednog kraja konac se lako izvlači i stent oslobadja. Struktura Ultraflex stenta i gustina helikoidne nitinolške žice daju oko 50% aktivnog pokrivanja zida, što je za 70-100% više nego kod generacijski mlađih bilijarnih stentova i oko 25-30% više nego kod stenta Memotherm iste generacije [142,143]. Kontrolnim radiografijama i ultrazvučnim pregledima nadjeno je da urastanje u zid holedohusa i reaktivna proliferacija veziva imaju linearnu progresiju tokom prvih 6 meseci nošenja stenta a da se kasnije ovaj proces zaustavlja i fiksira na vrednostima od oko 30-50% redukcije ukupne širine lumena stenta. Sve radioskopsko-rendgenske procedure u ovom istraživanju radjene su na aparatu KOORDINAT ANGIO SIEMENS-ELEMA proizvodnje 1987. godine

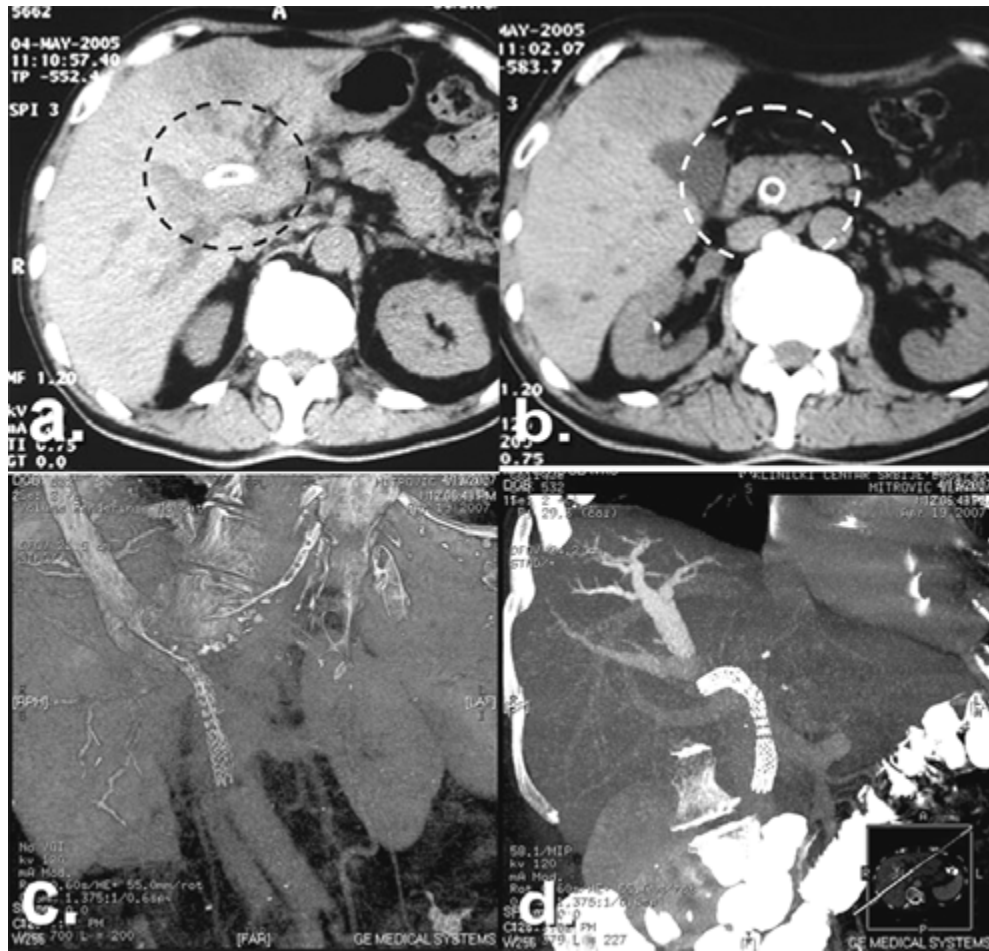


**Slika 94.** Radiografska vizualizacija prekrivenog metalnog stenta Allium, kontrola pozicije i otvorenosti lumena.

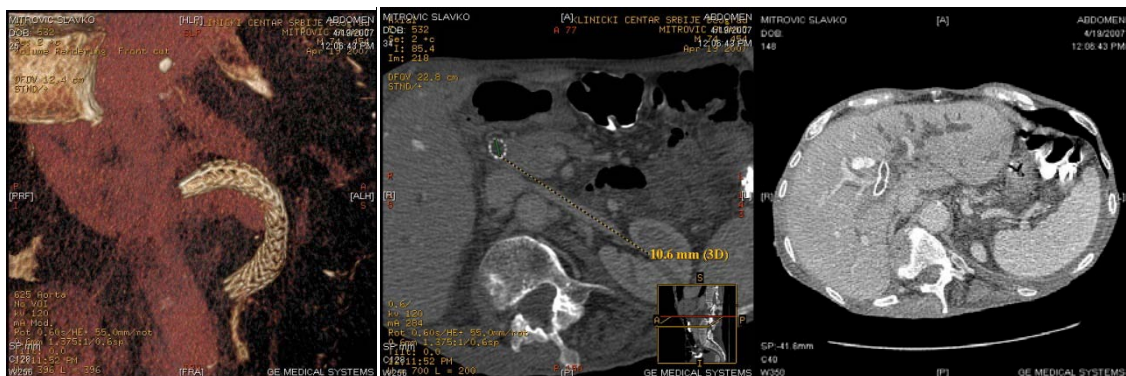

**Slika 95.** Echotomografija-vizualizacija pozicije i pune otvorenosti lumena

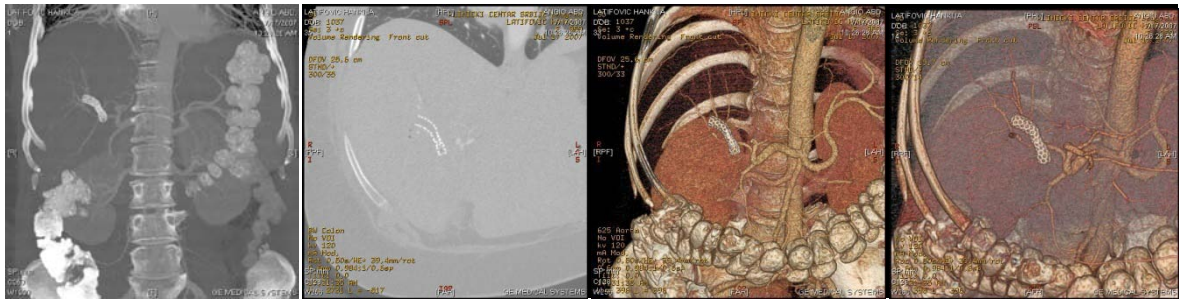
c/ MD CT abdomena sa retrorekonstrukcijom jetre



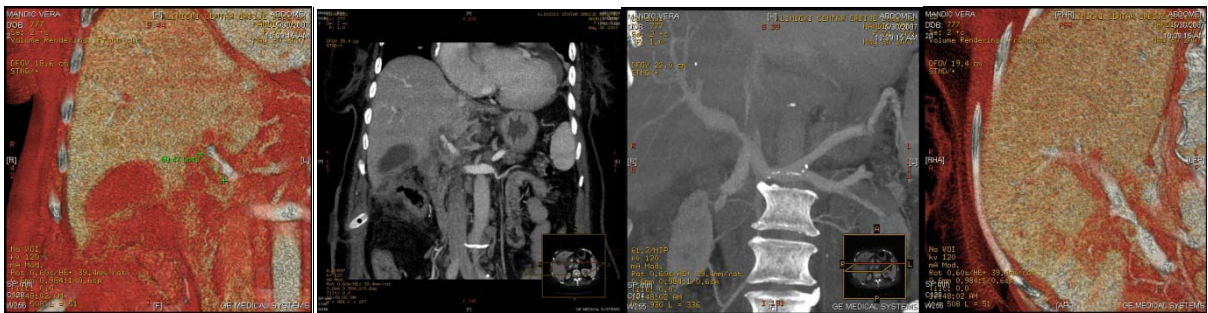Slika 96. CT i MDCT rekonstrukcija pozicije i prohodnosti metalnog prekrivenog stenta.



Slika 97. MDCT retrorekonstrukcija prohodnog metalnog neprekrivenog stenta.



**Slika 98.** MDCT eksploracija obrastanjem suženog neprekrivenog metalnog stent



**Slika 99.** MDCT eksploracija filiformno prohodnog tj. subokludiranog neprekrivenog metalnog stenta

## SATISTIČKE METODE KORIŠĆENE U ISTRAŽIVANJU

U radu su korišćene metode deskriptivne i inferencijalne statistike. Od metoda deskriptivne statistike korišćene su mere centralne tendencije i mere varijabiliteta i to: aritmetička sredina sa standardnom devijacijom, medijana sa interkvartilnim opsegom, minimalne i maksimalne vrednosti, kao i relativni brojevi za kategorijalne varijable. Od metoda inferencijalne statistike korišćene su metode za procenu značajnosti razlike i to: Student-ov t test, test sume rangova, jednofaktorska numerička ANOVA - za numeričke varijable u zavisnosti od normalnosti raspodele, kao i Hi kvadrat test i Fišer-ov test tačne verovatnoće u zavisnosti od numeričkih ograničenja.

U svim testovima p vrednost manja od 0.005 je smatrana statistički značajnom. Analiza je urađena u statističkom paketu SPSS (release 20).

#### IV. REZULTATI

Rezultati ovog istraživanja su predstavljeni u 44 tabele i 6 grafikona, kojima je počev od osnovnih demografskih podataka uzorak pacijenata, podeljen u dve grube od po 29 vrlo detaljno klinički odabran i praćen kroz revijalni prikaz svih simptoma i znakova bolesti, procenu opšteg stanja pacijenta, kao i dijagnostičke metoda kojima se potvrđuje ireverzibilna holestaza. Dijagnostičko praćenje je podeljeno u preproceduralno, periproceduralno i postproceduralno. Objedinjuje sve validne i dostupne dijagnostičke metode- ultrazvuk, radiografija, PTH, CT/MDCT, kao i laboratorijsko praćenje. Kontrole su rađene 0-tog dana (na dan intervencije), svim ispitanicima, praćenje je podrazumevalo kontrole na 7, 30 dana, 3 meseca i 6 meseci. Pacijenti su podeljeni u tri grupe, po vrsti intervencije/proteze kojom su lečeni( MPS-metalni prekriveni stentovi, MNS-metalni neprekriveni stentovi, DR-druge dijagnostičke metode) i gotovo su identičnih demografskih karakteristika. Bilo je značajno više muškaraca ali nije bilo razlike u distribuciji polova po grupama. Pacijenti su približno istovetnog stanja svesti po grupama. Patološki supstrat se pojavljuje u pet entiteta- holangiokarcinom, karcinom glave pankreasa, karcinom želuca, karcinom žučne kese i sekundarni depoziti u hilusu jetre, bez statistički značajne razlike u distribuciji među grupama. Među simptomima bolesti zabeležena je statistički značajna razlika u pojavi abdominalnog bola, dismotiliteta, usporenog varenja i malaksalosti, svi ostali simptomi se pojavljuju bez razlike u svim grupama. Znaci bolesti tipa bolne osetljivosti stomaka, gubitaka telesne težine, anemije, povišene tel.temperature, protruzije trbušnog zida, groznice i hepatomegalije su statistički značajno različito distribuirani po grupama. Pacijenti su svi sa dijagnostikovanom holestazom, sa razlikom samo u domenu ultrazvučne dijagnostike po grupama, identične distribucije broja opstrukcija na nivou bilijarnog stabla. Postoji statistički značajna razlika u ordiniranoj premedikaciji po grupama, kao i preproceduralne antibioterapije. Laboratorijski parametri od značaja, na dijagnostičkom skriningu pokazuju statistički značajnu distribuciju po grupama u slučaju serumskog ukupnog bilirubina i bilirubina u urinu u tendenciji rasta, a u slučaju albumina u opadajućem trendu. Razmatran je broj BKD (1-4) po grupama i pokazuje stistički značajnu razliku. Kvalitet holestaznog sadržaja takođe beleži statistički značajnu distribuciju po grupama u svojim pojavnim oblicima-bistar, замуćen, purulentan. Značajno različit je i broj uzetih uzoraka za mikrobiološko ispitivanje, kod kojih je u svim slučajevima dokazano prisustvo patogenih agenasa. Na opsežnom laboratorijskom skriningu na svim zadatim kontrolama, laboratorijski parametri od značaja, u svom rastućem ili opadajućem opsegu, koriste se kao indirektni pokazatelj funkcije i prohodnosti insertovanog katetera ili proteze. Revija serumskih

parametara se osvedočila kao izvrstna tandem dijagnostička procedura ispitivanim interventnorediološkim metodama na terenu lečenja ireverzibilne holestaze. Na PTH kontrolama na 7,30 dana, 3 meseca i 6 meseci, statistički značajne razlike u distribuciji po grupama beleže se kod holestaze na 30 dana i 3 meseca, kod migracije na 7 dana, kod otvorenosti lumena na 0,7,30 dana, prohodnosti lumena na 3 meseca, i kod patološkog nalaza na 0,7,30 dana. Radiografska kontrola beleži značajnost razlike u pojavi patološkog nalaza na 6-mesečnoj kontroli. Ultrazvučni skrining je značajno raličit po grupama na svim učinjenim kontrolama a posebno je ispraćen i trend holestaze koji je značajno rastući za sve kontrole, kao i ponaosob komplikacije, patološki nalaz i otvorenost lumena dijagnostikovani ultrazvučnom kontrolom. Distribucija postproceduralne antibioterapije po grupama je visoko statistički značajna, ordinirana u svim slučajevima kod prekrivenih i neprekrivenih stentova. Nema statistički značajne distribucije CT i MDCT dijagnostike, na kojoj od parametara koji su praćeni statistički značajno se izdvajaju holestaza, otvorenost lumena i komplikacije CT-om dijagnostikovane kao i MDCT-om prohodnost lumena. Komplikacije su parametar biokompatibilnosti implantata u širom kontekstu te reči. Zbog toga je dobar deo ovog istraživanja posvećen skriningu tehničkih, periproceduralnih i postproceduralnih, ranih (do 30 dana) i kasnih (od 30 dana do 6 meseci) komplikacija. Periproceduralne komplikacije kao krvarenje i u celosti pokazuju visoko statistički značajnu razliku među grupama a tehničke komplikacije u domenu nepotpune distenzije stenta. Postproceduralne komplikacije, rane hemobilija, poststent holangitis, okluzija stenta, iritativne tegobe, gubitak apetita i rane postproceduralne komplikacije u celosti su statistički visoko značajno različito distribuirane po grupama. Postproceduralne kasne komplikacije- reopstruktivni holangitis, reopstruktivni ikterus, iritativne tegobe, gubitak apetita i kasne postproceduralne komplikacije u celosti su prikazane sa statistički značajnom rezlikom po grupama. Svi uzroci afunkcije stenta razmatrani u dve grupe lečene prekrivenim i neprekrivenim stentovima beleže statistički značajnu razliku kod svih, ostim kod bilijarne ikustracije. Reintervencija je značajno različito distribuirana po grupama, prikazano po nedeljama. Smrtni ishod je jednak po grupama i prikazan po nedeljama u kojima se beleži. Obzirom da se rane i kasne postproceduralne komplikacije u manjem obimu pojavljuju kod MPS, a ujedno se beleži značajno manji broj uzroka afunkcije stenta kod iste grupe i manji broj reintervencija, rezultati dobijeni ovim istraživanjem potvrđuju hipotezu da su terapija prvog reda u lečenju ireverzibilnog iketrusa maligne etiologije.



**Tabela 1.** Osnovni demografski podaci (distribucija pacijenata po starosti, polu, dijagnozi i stanju svesti u trenutku intervencije po grupama).

Variable		MCS	MNS	DR	X <sup>2</sup>	p
		n(%)	n(%)	n(%)		
<b>Starost*(godine)</b>		64,21	62,17	63,21	0,223	0,801
<b>Pol ,muški</b>		19 (65,5%)	25 (86,2%)	21 (72,4%)	3,407	0,182
<b>Dg</b>	<b>HC</b>	13 (44,8%)	12 (41,4%)	9 (31,0%)	4,232	0,836
	<b>PHC</b>	5 (17,2%)	8 (27,6%)	9 (31,0%)		
	<b>GBC</b>	3 (10,3%)	4 (13,8%)	5 (17,2%)		
	<b>GC</b>	2 (10,3%)	2 (6,9%)	3 (10,3%)		
	<b>SD</b>	6 (20,7%)	3 (10,3%)	3 (10,3%)		
<b>Stanje svesti</b>	<b>svestan</b>	18 (62,1%)	18 (62,1%)	22 (75,9%)	7,218	0,125
	<b>izmenjene svesti</b>	11 (37,9%)	11 (37,9%)	5 (17,2%)		
	<b>besvestan</b>	0 (0%)	0 (0%)	2 (6,9%)		

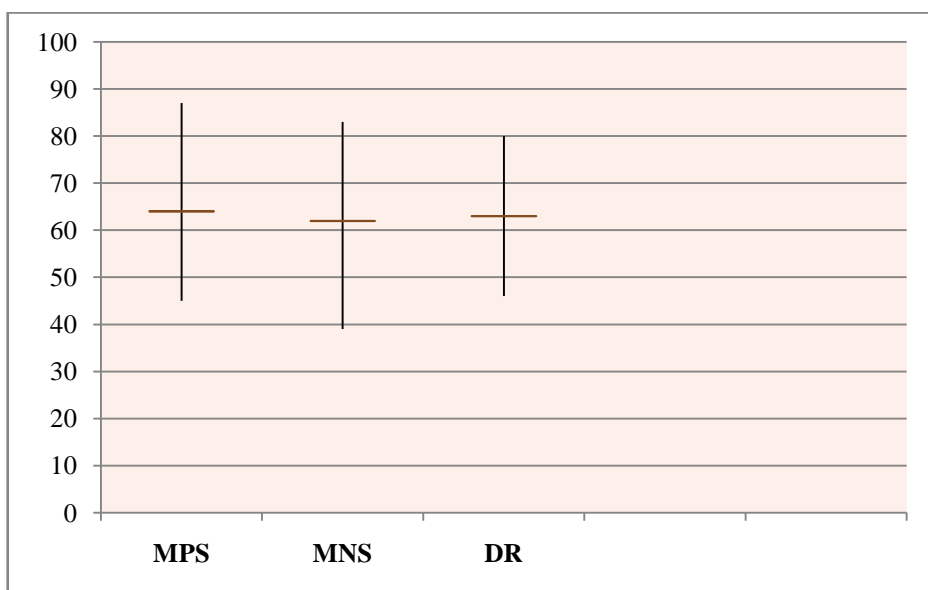
\*podaci predstavljeni kao  $\bar{X} \pm SD$

\*HC-holangiokarcinom, CGP-karcinom glave pankreasa,CŽK- karcinom žučne kese, CŽ-karcinom želuca,SD- sekundarni depoziti u hilusu jetre.

**Tabela 2.** Distribucija starosti bolesnika po grupama (MPS-metalni prekriveni stentovi, MNS-metalni neprekriveni stentovi i DR-druge dijagnostičke metode).

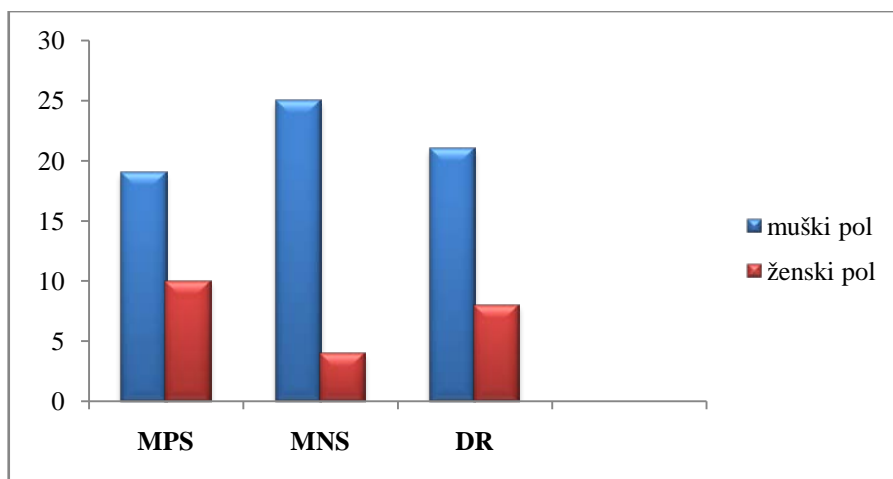
Starost pacijenta	X <sub>sr</sub>	SD	Minimum	Maximum
MPS	64,21	11,87	45	87
MNS	62,17	12,30	39	83
DR	63,21	10,50	46	80

U Tabeli 2. prikazana je distribucija starosti bolesnika po grupama, gde se vidi da grupa MPS ima prosečnu starost  $64,21 \pm 11,87$ , MNS  $62,17 \pm 12,30$  dok je grupa DR  $63,21 \pm 10,50$ . U Tabeli su prikazane minimalne i maksimalne godine starosti po grupama.



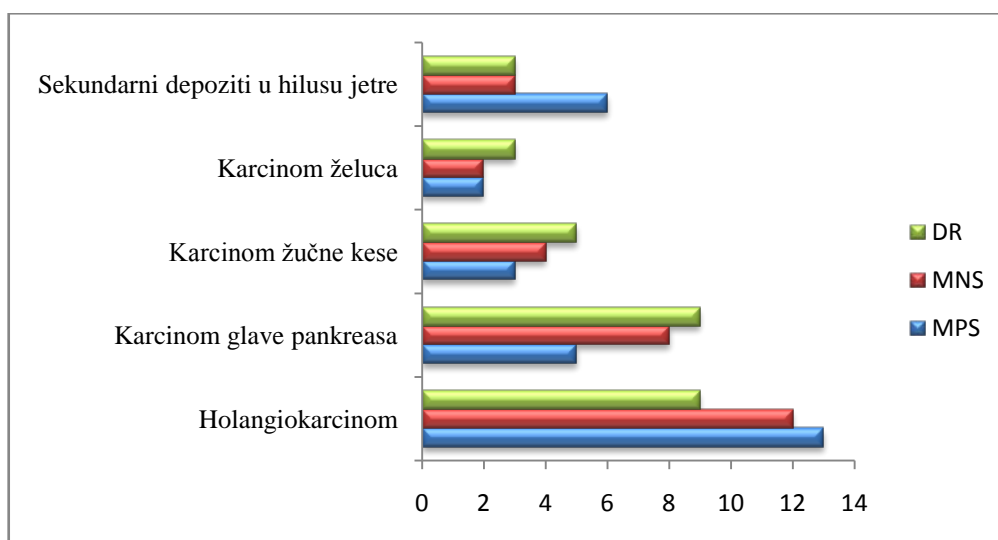
**Grafikon 1.** Distribucija pacijenata po godinama sa srednjim vrednostima godina pacijenata.

Na Grafikonu 1. prikazana je distribucija pacijenata po godinama sa srednjim vrednostima godina pacijenata, gde ne postoji statistički značajna razlika u starosti između ispitivanih grupa ( $F=0,223$ ;  $p>0,05$ ).



**Grafikon 2.** Distribucija bolesnika prema polu.

Na Grafikonu 2. prikazana je distribucija bolesnika po polu gde ne postoje statistički značajne razlika u zastupljenosti muškog i ženskog pola između ispitivanih grupa ( $X^2=3,407$ ;  $p>0,05$ ).



**Grafikon 3.** Distribucija pacijenata prema dijagnozama.

Na Grafikonu 3. prikazana je distribucija bolesnika prema dijagnozama. Ne postoji statistički značajna razlika u distribuciji patoloških entiteta bolesnika između grupa ( $X^2=4,232$ ;  $p=0,836$ ).

**Tabela 3.** Distribucija simptoma bolesti po grupama.

SIMPTOMI BOLESTI	MPS n(%)	MNS n(%)	DR n(%)	$X^2$	p
<b>Abdominalni bol</b>	29 (100,0%)	19 (65,5%)	26 (89,7%)	14,289	<b>0,001</b>
<b>Dismotilitet</b>	14 (48,3%)	14 (48,3%)	26 (89,7%)	14,061	<b>0,001</b>
<b>Usporeno varenje</b>	11 (37,9%)	3 (10,3%)	12 (41,4%)	8,009	<b>0,018</b>
<b>Osećaj kiseline</b>	13 (44,8%)	6 (20,7%)	7 (24,1%)	4,718	0,095
<b>Malaksalost</b>	28 (96,6%)	21 (72,4%)	17 (58,6%)	11,675	<b>0,003</b>
<b>Mučnina</b>	12 (41,4%)	18 (62,1%)	14 (48,3%)	2,575	0,276
<b>Gubitak apetita</b>	24 (82,8%)	22 (75,9%)	21 (72,4%)	0,909	0,635
<b>Svrab</b>	24 (82,8%)	20 (69,0%)	23 (79,3%)	1,688	0,430

U Tabeli 3. prikazana je distribucija simptoma bolesti po grupama. Postoji visoko statistički značajna razlika u zastupljenosti **abdominalnog bola** između ispitivanih grupa ( $X^2=14,289$ ;  $p=0,001$ ). Takođe, postoji visoko statistički značajna razlika u zastupljenosti **dismotiliteta** između ispitivanih grupa ( $X^2=14,061$ ;  $p=0,001$ ). Visoko statistički značajna razlika postoji u zastupljenosti **usporenog varenja** između ispitivanih grupa ( $X^2=8,009$ ;  $p=0,018$ ). Postoji takođe, visoko statistički značajna razlika u zastupljenosti **malaksalosti** između ispitivanih grupa. ( $X^2=11,675$ ;  $p=0,003$ ). Mučnina, gubitak apetita i svrab ne pokazuju statistički značajnu razliku u zastupljenosti između ispitivanih grupa.

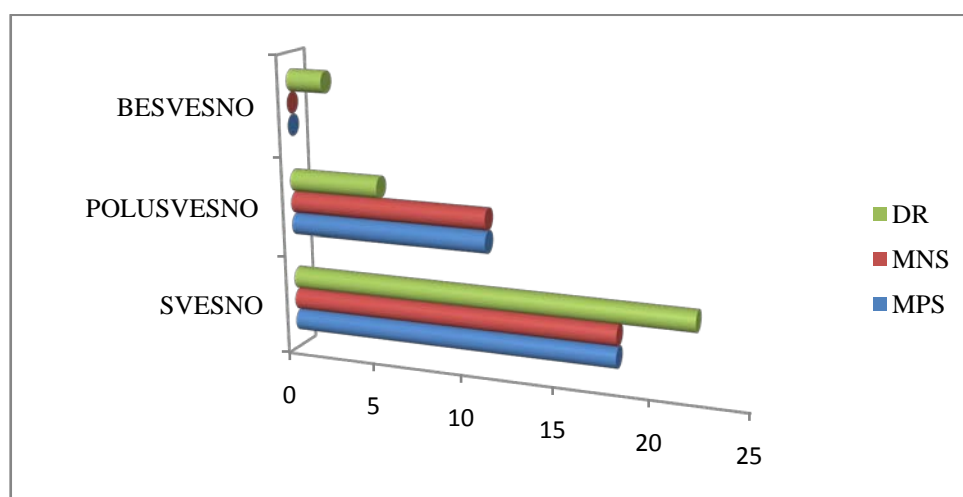
**Tabela 4.** Distribucija znakova bolesti po grupama.

ZNACI BOLESTI	MPS n(%)	MNS n(%)	DR n(%)	X <sup>2</sup>	p
<b>Ikterične sklere</b>	23 (79,3%)	21 (72,4%)	23 (79,3%)	0,519	0,771
<b>Ikterična koža</b>	25 (86,2%)	25 (86,2%)	26 (89,7%)	0,208	0,901
<b>Bolna oset.stomaka</b>	20 (69,0%)	10 (34,5%)	12 (41,4%)	7,733	<b>0,021</b>
<b>Povraćanje</b>	10 (34,5%)	6 (20,7%)	9 (31,0%)	1,459	0,482
<b>Gubitak težine</b>	26 (89,7%)	16 (55,2%)	16 (55,2%)	10,345	<b>0,006</b>
<b>Anemija</b>	20 (69,0%)	4 (13,8%)	12 (41,4%)	18,196	<b>0,000</b>
<b>Povišena tel.temperatura</b>	9 (31,0%)	11 (37,9%)	3 (10,3%)	6,147	<b>0,046</b>
<b>Groznica</b>	11 (37,9%)	10 (34,5%)	3 (10,3%)	6,560	<b>0,038</b>
<b>Tamna mokraća</b>	18 (62,1%)	17 (58,6%)	14 (48,3%)	1,215	0,545
<b>Pruritus</b>	4 (13,8%)	11 (37,9%)	8 (27,6%)	4,374	0,112
<b>Melena</b>	7 (24,1%)	11 (37,9%)	9 (31,0%)	1,289	0,525
<b>Tamno mrka boja kože</b>	8 (27,6%)	7 (24,1%)	4 (13,8%)	1,751	0,417
<b>Palmarni eritem</b>	6 (20,7%)	8 (27,6%)	6 (20,7%)	0,519	0,771
<b>Protruzija trbuha</b>	14 (48,3%)	5 (17,2%)	4 (13,8%)	10,757	<b>0,005</b>
<b>Venski crtež stomaka</b>	7 (24,1%)	4 (13,8%)	3 (10,3%)	2,213	0,331
<b>Edem</b>	6 (20,7%)	6 (20,7%)	7 (24,1%)	0,135	0,935
<b>Psiho-motorna usporenost</b>	11 (37,9%)	11 (37,9%)	7 (24,1%)	1,655	0,437
<b>Hepatomegalija</b>	21 (72,4%)	11 (37,9%)	10 (34,5%)	10,219	<b>0,006</b>
<b>Aholična stolica</b>	13 (44,8%)	13 (44,8%)	14 (48,3%)	0,093	0,955

U Tabeli 4. prikazana je distribucija znakova bolesti po grupama. Postoji visoko statistički značajna razlika u zastupljenosti **bolne osetljivosti stomaka** između ispitivanih grupa. ( $X^2=7,733$ ;  $p=0,021$ ), **gubitka telesne težine** između ispitivanih grupa. ( $X^2=10,345$ ;  $p=0,006$ ), **anemije** između ispitivanih grupa ( $X^2=18,196$ ;  $p=0,000$ ), **povišene telesne temperature** između ispitivanih grupa. ( $X^2=6,147$ ;  $p=0,046$ ). Takođe, postoji visoko statistički značajna razlika u zastupljenosti **protruzija trbušnog zida** između ispitivanih grupa. ( $X^2=10,757$ ;  $p=0,005$ ), kao i visoko statistički značajna razlika u zastupljenosti **hepatomegalije** između ispitivanih grupa ( $X^2=10,219$ ;  $p=0,006$ ). U Tabeli 5. prikazana je distribucija stanja svesti bolesnika u trenutku intervencije po grupama gde nije pokazana statistički značajna razlika između grupa ( $X^2=7,128$ ,  $p=0,125$ ).

**Tabela 5.** Distribucija stanja svesti bolesnika u trenutku intervencije po grupama.

Stanje svesti	MPS(%)	MNS(%)	DR(%)	$X^2$	p
svestno	18(62,1%)	18(62,1%)	22(75,9%)	7,218	0,125
izmenjeno	11(37,9%)	11(37,9%)	5(17,2%)		
besvesno	0(0,0%)	0(0,0%)	2(6,9%)		



**Grafikon 4.** Distribucija stanja svesti bolesnika u trenutku intervencije po grupama.

**Tabela 6.** Distribucija dijagnostičkih metoda po grupama kojima je dijagnostikovana holestaza.

DIJAGNOSTIČKA METODA	MPS (%)	MNS (%)	DR (%)	X <sup>2</sup>	p
Lab	29 (100%)	29 (100%)	29 (100%)		
UZ	11 (37,9%)	12 (42,9%)	23 (79,3%)	11,866	0,003
CT	15 (51,7%)	8 (28,6%)	19 (65,5%)	4,094	0,129
PTH	29 (100%)	29 (100%)	29 (100%)		

U Tabeli 6. prikazana je distribucija dijagnostičkih metoda po grupama kojima je dijagnostikovana holestaza. Postoji visoko statistički značajna razlika u ultrazvučnom dijagnostikovanju holestaze između grupa ( $X^2=11,866$ ,  $p=0,003$ ), dok za CT i PTH ne postoje statistički značajne razlike.

**Tabela 7.** Distribucija broja opstrukcija dijagnostikovanih preproceduralnom perkutanom transhepatičnom holangiografijom po grupama.

Periproceduralna PTH		MPS (%)	MNS (%)	DR (%)	X <sup>2</sup>	p
Broj	<b>1</b>	21 (72,4%)	24 (82,8%)	19 (65,5%)		
opstrukcija	<b>2</b>	4 (13,8%)	3 (10,3%)	2 (6,9%)	7,260	0,297
	<b>3</b>	4 (13,8%)	2 (6,9%)	6 (20,7%)		
	<b>4</b>	0 (0,0%)	0 (0,0%)	2 (6,9%)		

U Tabeli 7. prikazana distribucija broja opstrukcija dijagnostikovanih preproceduralnom perkutanom transhepatičnom holangiografijom po grupama. Ne postoji statistički značajna razlika u distribuciji broja opstrukcija dijagnostikovanih perkutanom transhepatičnom holangiografijom između grupa ( $X^2=7,260$ ;  $p=0,297$ ).

**Tabela 8.** Distribucija ordinirane premedikacije po grupama.

Premedikacija	MPS (%)	MNS (%)	DR (%)	X <sup>2</sup>	p
Ordinirana	21 (72,4%)	29 (100,0%)	22 (75,9%)	9,183	<b>0,010</b>

U Tabeli 8. prikazana je distribucija ordinirane premedikacije po grupama, gde se vidi da postoji statistički značajna razlika u distribuciji ordinirane premedikacije između grupa ( $X^2=9,183$ ;  $p=0,010$ ). U Tabeli 9. prikazana je distribucija ordinirane periproceduralne antibioterapije po grupama gde su takođe statistički značajne razlike u distribuciji ordinirane periproceduralne antibioterapije između grupa ( $X^2=7,266$ ;  $p=0,026$ ).

**Tabela 9.** Distribucija ordinirane periproceduralne antibioterapije po grupama.

Periproceduralna Ab Th	MPS (%)	MNS (%)	DR (%)	X <sup>2</sup>	p
ordinirana	18 (62,1%)	12 (41,4%)	22 (75,9%)	7,266	<b>0,026</b>



## PERIPROCEDURALNA DIJAGNOSTIČKA LABORATORIJA

**Tabela 10.** Distribucija periproceduralnih laboratorijskih parametara po grupama (↗-porast, ↘-smanjenje).

LABORATORIJSKI PARAMETAR		MPS (%)	MNS (%)	DR (%)	X <sup>2</sup>	p
Ukupni bilirubin	↗ referentna ↘	29 (100%)	15 (51,7%)	13 (44,8%)	23,200	0,000
Direktni bilirubin	↗ referentna ↘	29 (100%)	23 (79,3%)	22 (75,9%)	7,778	0,020
Albumin	↗ referentna ↘	17 (58,6%)	0 (0,0%)	0 (0,0%)	54,871	0,000
AST	↗ referentna ↘	20 (69,0%)	14 (48,3%)	12 (41,4%)	4,797	0,091
ALT	↗ referentna ↘	7 (24,1%)	9 (31,0%)	9 (31,0%)	0,447	0,799
Alkalna fosfataza	↗ referentna ↘	29 (100%)	29 (100%)	29 (100%)		
γ-GT	↗ referentna ↘	25 (86,2%)	23 (79,3%)	21 (72,4%)	1,681	0,431
Holinesteraza	↗ referentna ↘	19 (65,5%)	15 (51,7%)	12 (41,4%)	3,414	0,181
α-amilaza	↗ referentna ↘	21 (72,4%)	22 (75,9%)	21 (72,4%)	0,118	0,943
Pankreasna α-amilaza	↗ referentna ↘	19 (65,5%)	22 (75,9%)	21 (72,4%)	6,317	0,177
		3(10,3%)	0 (0%)	0 (0%)		
LDH	↗ referentna ↘	29 (100%)	29 (100%)	29 (100%)		
Urobilinogen	↗ referentna ↘	13 (44,8%)	9 (31,0%)	7 (24,1%)	2,897	0,235
Bilirubin u urinu	↗ referentna ↘	14 (48,3%)	3 (10,3%)	3 (10,3%)	15,712	0,000

U Tabeli 10. prikazana je distribucija periproceduralnih laboratorijskih parametara po grupama. Postoji visoko statistički značajna razlika u zastupljenosti **povećanja serumske ukupnog bilirubina** između ispitivanih grupa ( $X^2=23,200$ ;  $p=0,000$ ), kao i visoko statistički značajna razlika u zastupljenosti **smanjenih vrenosti serumskih albumina** između ispitivanih grupa ( $X^2=54,871$ ;  $p=0,000$ ). Postoji takođe i visoko statistički značajna razlika u zastupljenosti **povećanih vrenosti bilirumina u urinu** između ispitivanih grupa ( $X^2=15,712$ ;  $p=0,000$ ).

**Tabela 11.** Distribucija broja dilatacija po grupama.

Dilatacija	MPS (%)	MNS (%)	DR (%)	$X^2$	p
<b>0</b>	0 (0,0%)	0 (0,0%)	19 (65,5%)	70,920	<b>0,000</b>
<b>1</b>	26 (89,7%)	24 (82,8%)	0 (0,0%)		
broj <b>2</b>	2 (6,9%)	2 (6,9%)	2 (6,9%)		
<b>3</b>	1 (3,4%)	3 (10,3%)	6 (20,7%)		
<b>4</b>	0 (0,0%)	0 (0,0%)	2 (6,9%)		

U Tabeli 11. prikazana je distribucija broja dilatacija po grupama. Postoji visoko statistički značajna razlika u distribuciji broja dilatacija između ispitivanih grupa ( $X^2=70,920$ ;  $p=0,000$ ). U Tabeli 12. prikazana je distribucija različitih kvaliteta holestaznog sadržaja po grupama između kojih postoji statistički značajna razlika ( $X^2=9,612$ ;  $p=0,047$ ).

**Tabela 12.** Distribucija različitih kvaliteta holestaznog sadržaja po grupama.

Holestazni sadržaj	MPS (%)	MNS (%)	DR (%)	$X^2$	p
tečan,bistar	15 (51,7%)	10 (34,5%)	13 (44,8%)	9,612	<b>0,047</b>
gust,zamućen	6 (20,7%)	7 (24,1%)	13 (44,8%)		
purulentan	8 (27,6%)	12 (41,4%)	3 (10,3%)		

**Tabela 13.** Distribucija uzetih uzoraka za mikrobiološko ispitivanje.

Uzorak za mikrobiološko ispitivanje	MPS (%)	MNS (%)	DR (%)	X <sup>2</sup>	p
	8 (27,6%)	12 (41,4%)	2 (6,9%)	9,248	<b>0,010</b>

U Tabeli 13. prikazana je distribucija uzetih uzoraka za mikrobiološko ispitivanje gde postoji statistički značajna razlika u distribuciji uzetih uzoraka holestaznog sadržaja za mikrobiološko ispitivanje između ispitivanih grupa ( $X^2=9,248$ ;  $p=0,010$ ). U tabeli 14. prikazana je distribucija pozitivnih mikrobioloških uzoraka po grupama.

**Tabela 14.** Distribucija pozitivnih mikrobioloških uzoraka po grupama.

Mikrobiološki uzorak	MPS (%)	MNS (%)	DR (%)	total
<b>pozitivan</b>	8 (100%)	12 (100%)	2 (100%)	22 (100%)

\*Svi uzorci uzeti za mikrobiološko ispitivanje su bili pozitivni.

## POSTPROCEDURALNA LABORATORIJA

**Tabela 15.** Distribucija postproceduralnih laboratorijskih parametara ( na kontrolama 7, 30 dana, 3 meseca i 6 meseci) po grupama. (↗-porast, ↘-smanjenje).

POSTPROCEDURALNA KONTROLNA LABORATORIJA		MPS (%)	MNS (%)	DR (%)	X <sup>2</sup>	p
Ukupni bilirubin	<b>7</b> <b>d↗</b>	3 (10,3%)	1 (3,6%)	3 (10,3%)	1,159	0,560
	<b>30</b> <b>d↗</b>	1 (3,4%)	12 (41,4%)	1 (3,4%)	20,601	<b>0,000</b>
	<b>3</b> <b>m↗</b>	1 (3,6%)	6 (24,0%)	3 (10,3%)	5,291	0,071
	<b>6</b> <b>m↗</b>	4 (15,4%)	10 (41,7%)	6 (24,0%)	4,545	0,103
Direktni bilirubin	<b>7</b> <b>d↗</b>	8 (27,6%)	2 (7,1%)	12 (41,4%)	8,863	<b>0,012</b>
	<b>30</b> <b>d↗</b>	1 (3,4%)	14 (48,3%)	6 (20,7%)	16,195	<b>0,000</b>
	<b>3</b> <b>m↗</b>	1 (3,6%)	9 (36,0%)	9 (31,0)	9,361	<b>0,009</b>
	<b>6</b> <b>m↗</b>	4 (15,4%)	18 (75,0%)	12 (48,0%)	18,005	<b>0,000</b>
Albumin	<b>7</b> <b>d↘</b>	1 (3,4%)	16 (55,2%)	18 (62,1%)	27,626	<b>0,000</b>
	<b>30</b> <b>d↘</b>	0 (0,0%)	10 (34,5%)	5 (17,2%)	21,968	<b>0,000</b>
	<b>3</b> <b>m↘</b>	1 (3,7%)	9 (36,0%)	8 (27,6%)	10,579	<b>0,032</b>
	<b>6</b> <b>m↘</b>	3 (12,0%)	18 (75,0%)	11 (44,0%)	20,119	<b>0,000</b>

AST	7 d↗	12 (41,4%)	13 (44,8%)	12 (41,4%)	0,094	0,954
	30 d↗	1 (3,6%)	12 (41,4%)	1 (3,4%)	20,226	0,000
	3 m↗	1 (3,7%)	6 (24,0%)	3 (10,3%)	5,108	0,078
	6 m↗	4 (16,0%)	11 (45,8%)	6 (24,0%)	5,718	0,057
ALT	7 d↗	4 (13,8%)	7 (24,1%)	9(31,0%)	2,467	0,291
	30 d↗	1 (3,6%)	2 (6,9%)	5(17,2%)	3,455	0,178
	3 m↗	0 (0,0%)	3 (12,0%)	6 (20,7%)	6,089	0,048
	6 m↗	0 (0,0%)	7 (29,2%)	6 (24,0%)	8,272	0,016
Alkalna fosfataza	7 d↗	16 (55,2%)	26 (89,7%)	29 (100%)	21,290	0,000
	30 d↗	3 (10,7%)	16 (55,2%)	8 (27,6%)	13,367	0,001
	3 m↗	1(3,7%)	13 (52,0%)	12 (41,4%)	15,677	0,000
	6 m↗	4(16,0%)	21 (91,0%)	16 (64,0%)	28,540	0,000
Gama GT	7 d↗	5 (17,2%)	19 (65,5%)	21 (72,4%)	20,990	0,000
	30 d↗	1 (3,4%)	14 (48,3%)	6 (20,7%)	16,195	0,000
	3 m↗	3 (10,7%)	9 (36,0%)	9 (31,0%)	5,126	0,077
	6 m↗	3 (11,5%)	18 (75,0%)	12 (48,0%)	20,642	0,000
Holinesteraza	7 d↘	11 (37,9%)	14 (48,3%)	12 (41,4%)	0,658	0,720
	30 d↘	0 (0,0%)	12 (41,4%)	1 (3,4%)	23,652	0,000
	3 m↘	1 (3,7%)	6 (24,0%)	3 (10,3%)	5,108	0,078
	6 m↘	4 (16,0%)	11 (45,8%)	6(24,0%)	5,718	0,057

Alfa amilaza	7	d	11 (37,9%)	19 (65,5%)	21(72,4%)	7,961	0,019
	30	d	0 (0,0%)	11 (37,9%)	6(20,7%)	12,947	0,002
	3	m	1 (3,7%)	10 (40,0%)	9(31,0%)	10,174	0,006
	6	m	3 (12,0%)	20 (83,3%)	13(52,0%)	25,111	0,000
Pankreasna alfa amilaza	7	d	10(34,5%)	19(65,5)	21(72,4%)	11,949	0,018
	30	d	0(0,0%)	12(41,4%)	6(20,7%)	14,740	0,001
	3	m	1(3,7%)	10(40,0%)	9(31,0%)	10,174	0,006
	6	m	3(12,0%)	20(83,3%)	13(52,0%)	25,111	0,000
LDH	7	d	16(55,2%)	26(89,7%)	29(100%)	21,290	0,000
	30	d	3(10,7%)	15(51,7%)	8(27,6%)	11,504	0,003
	3	m	1(3,7%)	13(52,0%)	12(41,4%)	15,677	0,000
	6	m	4(16,0%)	22(91,7%)	16(64,0%)	29,372	0,000

U Tabeli 15 prikazana je distribucija postproceduralnih laboratorijskih parametara (na kontrolama 7, 30 dana, 3 meseca i 6 meseci) po grupama. Postoji visoko statistički značajna razlika u zastupljenosti **povećanih vrednosti ukupnog bilirubina na 30 dana** između ispitivanih grupa ( $X^2=20,601$ ;  $p=0,000$ ). Statistički značajna razlika postoji i između **povećanih vrednosti direktnog bilirubina na kontroli na 7 dana** između ispitivanih grupa ( $X^2=8,863$ ;  $p=0,012$ ). Visoko statistički značajna razlika takođe je i u zastupljenosti **povećanih vrednosti direktnog bilirubina na kontroli na 30 dana** između ispitivanih grupa ( $X^2=16,195$ ;  $p=0,000$ ), kao i visoko statistički značajna razlika u zastupljenosti **povećanih vrednosti direktnog bilirubina na kontroli na 3 meseca** između ispitivanih grupa ( $X^2=9,361$ ;  $p=0,009$ ) i **povećanih vrednosti direktnog bilirubina na kontroli na 6 meseci** između ispitivanih grupa ( $X^2=18,005$ ;  $p=0,000$ ). Postoji visoko statistički značajna razlika u zastupljenosti  **smanjenih vrednosti serumskih albumina na kontroli na 7 dana** između ispitivanih grupa ( $X^2=27,626$ ;  $p=0,000$ ). Visoko statistički značajna razlika je u zastupljenosti  **smanjenih vrednosti serumskih albumina na kontroli na 30 dana** između ispitivanih grupa ( $X^2=21,968$ ;  $p=0,000$ ). Postoji statistički značajna razlika u zastupljenosti  **smanjenih vrednosti serumskih albumina na kontroli na 3 meseca** između ispitivanih grupa ( $X^2=10,579$ ;  $p=0,032$ ). Visoko statistički značajna razlika je u zastupljenosti  **smanjenih vrednosti serumskih albumina na kontroli na 6 meseci** između ispitivanih grupa ( $X^2=20,119$ ;  $p=0,000$ ). Postoji visoko statistički značajna razlika u zastupljenosti **povećanih vrednosti serumskog AST na kontroli na 30 dana** između ispitivanih grupa ( $X^2=20,226$ ;  $p=0,000$ ). Statistički značajna je razlika u zastupljenosti **povećanih vrednosti serumskog**

**AST na kontroli na 6 meseci** između ispitivanih grupa ( $X^2=5,718$ ;  $p=0,057$ ). Visoko statistički značajna razlika postoji u zastupljenosti **povećanih vrednosti serumskog ALT na kontroli na 3 meseca** između ispitivanih grupa ( $X^2=6,089$ ;  $p=0,048$ ). Postoji visoko statistički značajna razlika u zastupljenosti **povećanih vrednosti serumskog ALT na kontroli na 6 meseci** između ispitivanih grupa ( $X^2=8,272$ ;  $p=0,016$ ). Visoko statistički je značajna razlika u zastupljenosti **povećanih vrednosti serumske alkaline fosfataze na kontroli na 7 dana** između ispitivanih grupa ( $X^2=21,290$ ;  $p=0,000$ ). Postoji visoko statistički značajna razlika u zastupljenosti **povećanih vrednosti serumske alkaline fosfataze na kontroli na 30 dana** između ispitivanih grupa ( $X^2=13,367$ ;  $p=0,001$ ). Visoko statistički značajna je razlika u zastupljenosti **povećanih vrednosti serumske alkaline fosfataze na kontroli na 3 meseca** između ispitivanih grupa ( $X^2=15,677$ ;  $p=0,000$ ). Postoji visoko statistički značajna razlika u zastupljenosti **povećanih vrednosti serumske alkaline fosfataze na kontroli na 6 meseci** između ispitivanih grupa ( $X^2=28,540$ ;  $p=0,000$ ). Visoko statistički značajna je razlika u zastupljenosti **povećanih vrednosti serumskih gama-GT na kontroli na 7 dana** između ispitivanih grupa ( $X^2=20,990$ ;  $p=0,000$ ). Postoji visoko statistički značajna razlika u zastupljenosti **povećanih vrednosti serumskih gama-GT na kontroli na 30 dana** između ispitivanih grupa ( $X^2=16,195$ ;  $p=0,000$ ). Visoko statistički značajna je razlika u zastupljenosti **smanjenih vrednosti serumske holinesteraze na kontroli na 30 dana** između ispitivanih grupa ( $X^2=23,652$ ;  $p=0,000$ ). Postoji statistički značajna razlika u zastupljenosti **smanjenih vrednosti serumske holinesteraze na kontroli na 6 meseci** između ispitivanih grupa ( $X^2=5,718$ ;  $p=0,057$ ). Statistički značajna je razlika u zastupljenosti **povećanih vrednosti serumske alfa-amilaze na kontroli na 7 dana** između ispitivanih grupa ( $X^2=7,961$ ;  $p=0,019$ ). Postoji visoko statistički značajna razlika u zastupljenosti **povećanih vrednosti serumske alfa-amilaze na kontroli na 30 dana** između ispitivanih grupa ( $X^2=12,947$ ;  $p=0,002$ ). Visoko statistički značajna je razlika u zastupljenosti **povećanih vrednosti serumske alfa-amilaze na kontroli na 3 meseca** između ispitivanih grupa ( $X^2=10,174$ ;  $p=0,006$ ). Postoji visoko statistički značajna razlika u zastupljenosti **povećanih vrednosti serumske alfa-amilaze na kontroli na 6 meseci** između ispitivanih grupa ( $X^2=25,111$ ;  $p=0,000$ ). Statistički značajna razlika u zastupljenosti **povećanih vrednosti serumske pankreasne alfa-amilaze na kontroli na 7 dana** između ispitivanih grupa ( $X^2=11,949$ ;  $p=0,018$ ). Postoji visoko statistički značajna razlika u zastupljenosti **povećanih vrednosti serumske pankreasne alfa-amilaze na kontroli na 30 dana** između ispitivanih grupa ( $X^2=14,740$ ;  $p=0,001$ ). Postoji visoko statistički značajna razlika u zastupljenosti **povećanih vrednosti serumske pankreasne alfa-amilaze na kontroli na 3 meseca** između ispitivanih grupa ( $X^2=10,174$ ;  $p=0,006$ ). Visoko statistički je značajna razlika

u zastupljenosti **povećanih vrednosti serumske pankreasne alfa-amilaze na kontroli na 6 meseci** između ispitivanih grupa ( $X^2=25,111$ ;  $p=0,000$ ). Postoji visoko statistički značajna razlika u zastupljenosti **povećanih vrednosti serumske LDH na kontroli na 7 dana** između ispitivanih grupa ( $X^2=21,290$ ;  $p=0,000$ ). Visoko statistički je značajna razlika u zastupljenosti **povećanih vrednosti serumske LDH na kontroli na 30 dana** između ispitivanih grupa ( $X^2=11,504$ ;  $p=0,003$ ). Visoko statistički je značajna razlika u zastupljenosti **povećanih vrednosti serumske LDH na kontroli na 3 meseca** između ispitivanih grupa ( $X^2=15,677$ ;  $p=0,000$ ). Postoji visoko statistički značajna razlika u zastupljenosti **povećanih vrednosti serumske LDH na kontroli na 6 meseci** između ispitivanih grupa ( $X^2=29,372$ ;  $p=0,000$ ).

**Tabela 16.** Distribucija vremena do povlačenja ikterusa kod ispitivanih grupa.

VREME DO POVLAČENJA IKTERUSA	MPS	MNS	DR
<b>Xsr±SD</b>	5,28±1,44	5,52±1,50	5,41±1,21

U Tabeli 16. predstavljeni su distribucija vremena do povlačenja ikterusa kod ispitivanih grupa. Ne postoji statistički značajna razlika između ispitivanih grupa ( $X^2=0,415$ ;  $p=0,813$ ).

**Tabela 17.** Distribucija holestaze dijagnostikovane perkutanom transhepatičnom holangiografijom po grupama.

PTH holestaza	MPS(%)	MNS(%)	DR (%)	$X^2$	p
0 dana	28 (96,6%)	29 (100,0%)	29 (100,0%)	2,023	0,364
7 dana	7 (25,0%)	9 (31,0%)	4 (13,8%)	2,486	0,289
30 dana	4 (57,1%)	13 (76,5%)	8 (27,6%)	10,599	<b>0,005</b>
3 meseca	1 (100,0%)	7 (87,5%)	13 (44,8%)	5,450	<b>0,066</b>
6 meseci	4 (100,0%)	10 (83,3%)	16 (64,0%)	3,169	0,205



U Tabeli 17. prikazana je distribucija holestaze dijagnostikovane perkutanom transhepatičnom holangiografijom po grupama. Postoji visoko statistički značajna razlika u zastupljenosti **holestaze dijagnostikovane perkutanom transhepatičnom holangiografijom nakon 30 dana** između ispitivanih grupa ( $X^2=10,599$ ;  $p=0,005$ ). Postoji statistički značajna razlika u zastupljenosti **holestaze dijagnostikovane perkutanom transhepatičnom holangiografijom nakon 3 meseca** između ispitivanih grupa ( $X^2=5,450$ ;  $p=0,066$ ).

**Tabela 18.** Distribucija migracije stenta dijagnostikovanog perkutanom transhepatičnom holangiografijom po grupama.

PTH migracija	MPS(%)	MNS(%)	DR(%)	$X^2$	p
0 dana	0 (0,0%)	1 (3,4%)	2 (6,9%)	2,071	0,355
7 dana	0 (0,0%)	1 (3,4%)	5 (17,2%)	7,364	<b>0,025</b>
30 dana	0 (0,0%)	1 (6,7%)	8 (27,6%)	4,716	0,095
3 meseca	0 (0,0%)	0 (0,0%)	12 (41,4%)	5,443	0,066
6 meseci	0 (0,0%)	0 (0,0%)	16 (64,0%)	16,794	0,000

Na Tabeli 18. prikazana je distribucija migracije stenta dijagnostikovanog perkutanom transhepatičnom holangiografijom po grupama. Postoji statistički značajna razlika u zastupljenosti **migracije stenta dijagnostikovane perkutanom transhepatičnom holangiografijom nakon 7 dana** između ispitivanih grupa ( $X^2=7,364$ ;  $p=0,025$ ).

**Tabela 19.** Distribucija otvorenosti lumena stenta/proteze dijagnostikovanog perkutanom transhepatičnom holangiografijom po grupama.

PTH otvorenost lumena	MPS (%)	MNS (%)	DR (%)	$X^2$	p
0 dana	29 (100,0%)	22 (75,9%)	51 (87,9%)	7,961	<b>0,005</b>
7 dana	28 (100,0%)	22 (75,9%)	50 (87,7%)	7,705	<b>0,006</b>
30 dana	7 (100,0%)	9 (60,0%)	16 (72,7%)	3,850	<b>0,050</b>
3 meseca	1 (100,0%)	4 (50,0%)	5 (55,6%)	0,900	0,343
6 meseci	4 (100,0%)	10 (83,3%)	14 (87,5%)	0,762	0,383

Na Tabeli 19. prikazana je distribucija otvorenosti lumena stenta/proteze dijagnostikovanog perkutanom transhepatičnom holangiografijom po grupama. Postoji visoko statistički značajna razlika u zastupljenosti **otvorenosti lumena stenta/proteze dijagnostikovane perkutanom transhepatičnom holangiografijom nakon 0 dana** između ispitivanih grupa ( $X^2=7,961$ ;  $p=0,005$ ). Visoko statistički značajna razlika je u zastupljenosti **otvorenosti lumena stenta/proteze dijagnostikovane perkutanom transhepatičnom holangiografijom nakon 7 dana** između ispitivanih grupa ( $X^2=7,705$ ;  $p=0,006$ ). Statistički značajna razlika je u zastupljenosti **otvorenosti lumena stenta/proteze dijagnostikovane perkutanom transhepatičnom holangiografijom nakon 30 dana** između ispitivanih grupa. ( $X^2=3,850$ ;  $p=0,050$ ).

**Tabela 20.** Distribucija prohodnosti lumena stenta/proteze dijagnostikovanog perkutanom transhepatičnom holangiografijom po grupama.

PTH prohodnost lumena	MPS (%)	MNS (%)	DR (%)	$X^2$	p
0 dana	29 (100,0%)	29 (100,0%)	29 (100,0%)		
7 dana	28 (100,0%)	29 (100,0%)	24 (82,8%)	10,434	0,005
30 dana	6 (85,7%)	3 (20,0%)	21 (72,4%)	13,635	0,001
3 meseca	0 (0,0%)	1 (12,5%)	17 (58,6%)	6,274	<b>0,043</b>
6 meseci	0 (0,0%)	2 (16,7%)	9 (36,0%)	3,169	0,205

Na Tabeli 20. prikazana je distribucija prohodnosti lumena stenta/proteze dijagnostikovanog perkutanom transhepatičnom holangiografijom po grupama. Postoji statistički značajna razlika u zastupljenosti **prohodnosti stenta/proteze dijagnostikovane perkutanom transhepatičnom holangiografijom nakon 3 meseca** između ispitivanih grupa. ( $X^2=6,274$ ;  $p=0,043$ ).

**Tabela 21.** Distribucija patološkog nalaza dijagnostikovanog perkutanom transhepatičnom holangiografijom po grupama.

PTH	MPS(%)	MNS(%)	DR(%)	X <sup>2</sup>	p
patološki nalaz					
0 dana	15 (55,6%)	22 (75,9%)	7 (24,1%)	15,764	0,000
7 dana	13 (46,4%)	19 (65,5%)	7 (24,1%)	10,037	0,007
30 dana	5 (71,4%)	15 (100,0%)	18 (62,1%)	7,530	0,023
3 meseca	1 (100,0%)	6 (75,0%)	13 (44,8%)	3,214	0,200
6 meseci	4 (100,0%)	11 (91,7%)	19 (76,0%)	2,318	0,314

Na Tabeli 21. prikazana je distribucija patološkog nalaza dijagnostikovanog perkutanom transhepatičnom holangiografijom po grupama. Postoji statistički značajna razlika u zastupljenosti **prohodnosti stenta/proteze dijagnostikovane perkutanom transhepatičnom holangiografijom nakon 3 meseca** između ispitivanih grupa ( $X^2=6,274$ ;  $p=0,043$ ).

**Tabela 22.** Distribucija migracije stenta dijagnostikovanog radiografski po grupama.

RDG	MPS(%)	MNS(%)	X <sup>2</sup>	p
migracija				
7 dana	29 (100%)	29 (100%)		
30 dana	0 (0%)	1 (3,6%)	1,054	0,305
3 meseca	28 (100%)	24 (100%)		
6 meseci	3 (11,1%)	0 (0%)	2,719	0,099

**Tabela 23.** Distribucija pune otvorenosti lumena stenta dijagnostikovane radiografski po grupama.

RDG	otvorenost	MPS(%)	MNS(%)	X <sup>2</sup>	p
lumena puna					
7 dana		27 (96,4%)	20 (80,0%)	3,551	0,060
30 dana		27 (96,6%)	23 (82,1%)	2,987	0,084
3 meseca		26 (96,3%)	21 (87,5%)	1,360	0,244
6 meseci		24 (100%)	21 (91,3%)	2,719	0,099

Na Tabeli 22. prikazana je distribucija pune otvorenosti lumena stenta dijagnostikovane radiografski po grupama. Ne postoje statistički značajne vrednosti između ispitivanih grupa.

**Tabela 24.** Distribucija patološkog nalaza dijagnostikovanog radiografski po grupama.

RDG patološki nalaz	MPS(%)	MNS(%)	X <sup>2</sup>	p
7 dana	13 (44,8%)	18 (72,0%)	4,054	0,044
30 dana	10 (34,5%)	17 (60,7%)	3,932	0,047
3 meseca	9 (32,1%)	17 (70,8%)	7,738	0,005
6 meseci	10 (37,0%)	21 (91,3%)	15,525	<b>0,000</b>

Na Tabeli 24. prikazana je distribucija patološkog nalaza dijagnostikovanog radiografski po grupama. Postoji visoko statistički značajna razlika u zastupljenosti **patološkog nalaza dijagnostikovanog radiografski nakon 6 meseci** između ispitivanih grupa (X<sup>2</sup>=15,525; p=0,000).

**Tabela 25.** Distribucija dilatacije žučnih puteva dijagnostikovane ultrazvukom po grupama.

UZ dilatacija žučnih puteva	MPS(%)	MNS(%)	DR(%)	X <sup>2</sup>	p
0 dan	29 (100%)	29 (100%)	29 (100%)		
7 dana	11 (37,9%)	16 (55,2%)	4 (13,8%)	10,925	<b>0,004</b>
30 dana	4 (14,3%)	13 (44,8%)	8 (27,6%)	6,491	<b>0,039</b>
3 meseca	1 (3,6%)	13 (52,0%)	13 (44,8%)	16,903	<b>0,000</b>
6 meseci	4 (15,4%)	22 (91,7%)	16 (64,0%)	30,447	<b>0,000</b>

Na Tabeli 25. prikazana je distribucija dilatacije žučnih puteva dijagnostikovane ultrazvukom po grupama ipokazana je visoko statistički značajna razlika u zastupljenosti **dilatacije žučnih puteva dijagnostikovane ultrazvukom nakon 7 dana** između ispitivanih grupa (X<sup>2</sup>=10,925; p=0,004), u zastupljenosti **dilatacije žučnih puteva dijagnostikovane**

**ultrazvukom nakon 30 dana** između ispitivanih grupa ( $X^2=6,491$ ;  $p=0,039$ ), takođe u zastupljenosti **dilatacije žučnih puteva dijagnostikovane ultrazvukom nakon 3 meseca** između ispitivanih grupa ( $X^2=16,903$ ;  $p=0,000$ ) i u zastupljenosti **dilatacije žučnih puteva dijagnostikovane ultrazvukom nakon 6 meseci** između ispitivanih grupa ( $X^2=30,447$ ;  $p=0,000$ ).

Na Tabeli 26 prikazana je distribucija rastućeg/opadajućeg trenda dilatacije žučnih puteva na ultrazvučnim kontrolama po grupama. Postoji visoko statistički značajna razlika u **rastućem trendu dilatacije žučnih puteva dijagnostikovanog ultrazvukom nakon 7 dana** između ispitivanih grupa ( $X^2=20,959$ ;  $p=0,000$ ). Visoko je statistički značajna razlika u **rastućem trendu dilatacije žučnih puteva dijagnostikovanog ultrazvukom nakon 30 dana** između ispitivanih grupa ( $X^2=15,931$ ;  $p=0,003$ ). Visoko je statistički značajna razlika u **rastućem trendu dilatacije žučnih puteva dijagnostikovanog ultrazvukom nakon 3 meseca** između ispitivanih grupa ( $X^2=34,170$ ;  $p=0,000$ ). Postoji visoko statistički značajna razlika u **rastućem trendu dilatacije žučnih puteva dijagnostikovanog ultrazvukom nakon 6 meseci** između ispitivanih grupa ( $X^2=39,556$ ;  $p=0,000$ ).

**Tabela 26.** Distribucija rastućeg/opadajućeg trenda dilatacije žučnih puteva na ultrazvučnim kontrolama po grupama. (↗-porast, ↘-smanjenje).

UZ dilatacije	trend	MPS(%)	MNS(%)	DR(%)	$X^2$	p
0 dan	↗					
	↘	22 (78,6%)	19 (65,5%)	25 (86,2%)	3,555	0,169
7 dana	↗	1 (3,4%)	2 (6,9%)	0 (0,0%)	20,952	0,000
	↘	10 (34,5%)	19 (65,5%)	4 (13,8%)		
30 dana	↗	4 (14,3%)	14 (48,3%)	5 (17,2%)	15,931	0,003
	↘	0 (0,0%)	0 (0,0%)	3 (10,3%)		
3 meseca	↗	1 (3,7%)	13 (52,0%)	4 (13,8%)	34,170	0,000
	↘	0 (0,0%)	1 (4,0%)	9 (31,0%)		
6 meseci	↗	4 (16,0%)	21 (87,5%)	16 (64,0%)	39,556	0,000
	↘	0 (0,0%)	3 (12,5%)	0 (0,0%)		

**Tabela 27.** Distribucija migracije stenta dijagnostikovanog ultrazvukom po grupama.

UZ migracija	MPS(%)	MNS(%)	DR(%)	X <sup>2</sup>	p
0 dan	0 (0,0%)	1 (3,4%)	1 (1,7%)	1,018	0,313
7 dana	0 (0,0%)	1 (3,4%)	1 (1,7%)	1,018	0,313
30 dana	0 (0,0%)	1 (3,4%)	1 (1,7%)	1,018	0,313
3 meseca	0 (0,0%)	0 (0,0%)	0 (0,0%)		
6 meseci	3 (11,5%)	0 (0,0%)		2,946	0,086

**Tabela 28.** Distribucija pune otvorenosti lumena dijagnostikovanog ultrazvukom po grupama.

UZ otvorenost lumena puna	MPS(%)	MNS(%)	X <sup>2</sup>	p
0 dan	29 (100%)	22 (75,9%)	7,961	0,005
7 dana	29 (100%)	22 (75,9%)	7,961	0,005
30 dana	29 (100%)	22 (75,9%)	7,961	0,005
3 meseca	29 (100%)	21 (84,0%)	5,011	0,025
6 meseci	28 (100%)	20 (83,3%)	5,056	0,025

Na Tabeli 28. je prikazana distribucija pune otvorenosti lumena dijagnostikovanog ultrazvukom po grupama. Postoji visoko statistički značajna razlika u **distribuciji pune otvorenosti lumena dijagnostikovanog ultrazvukom nakon 0 dana** između ispitivanih grupa ( $X^2=7,961$ ;  $p=0,005$ ). Visoko je statistički značajna razlika u **distribuciji pune otvorenosti lumena dijagnostikovanog ultrazvukom nakon 7 dana** između ispitivanih grupa ( $X^2=7,961$ ;  $p=0,005$ ). Postoji visoko statistički značajna razlika u **distribuciji pune otvorenosti lumena dijagnostikovanog ultrazvukom nakon 30 dana** između ispitivanih grupa ( $X^2=7,961$ ;  $p=0,005$ ). Visoko statistički značajna razlika u **distribuciji pune otvorenosti lumena dijagnostikovanog ultrazvukom nakon 3 meseca** između ispitivanih grupa ( $X^2=5,011$ ;  $p=0,025$ ). Postoji visoko statistički značajna razlika u **distribuciji pune otvorenosti lumena dijagnostikovanog ultrazvukom nakon 6 meseci** između ispitivanih grupa ( $X^2=5,056$ ;  $p=0,025$ ).

**Tabela 29.** Distribucija patoloških nalaza dijagnostikovanih ultrazvukom po grupama.

UZ nalaz	patološki	MPS(%)	MNS(%)	DR(%)	X <sup>2</sup>	p
0 dan		17 (58,6%)	24 (82,8%)	7 (24,1%)	20,356	0,000
7 dana		15 (51,7%)	20 (69,0%)	7 (24,1%)	11,876	0,003
30 dana		12 (41,4%)	21 (72,4%)	18 (62,1%)	5,971	0,051
3 meseca		10 (35,7%)	18 (72,0%)	13 (44,8%)	7,436	0,024
6 meseci		9 (34,6%)	24 (100%)	19 (76,0%)	25,877	0,000

Na Tabeli 29. prikazana je distribucija patoloških nalaza dijagnostikovanih ultrazvukom po grupama. Postoji visoko statistički značajna razlika u **distribuciji patoloških nalaza dijagnostikovanih ultrazvukom nakon 0 dana** između ispitivanih grupa ( $X^2=20,356$ ;  $p=0,000$ ), kao i u **distribuciji patoloških nalaza dijagnostikovanih ultrazvukom nakon 7 dana** između ispitivanih grupa. ( $X^2=11,876$ ;  $p=0,003$ ), zatim u **distribuciji patoloških nalaza dijagnostikovanih ultrazvukom nakon 30 dana** između ispitivanih grupa ( $X^2=5,971$ ;  $p=0,051$ ), u **distribuciji patoloških nalaza dijagnostikovanih ultrazvukom nakon 3 meseca** između ispitivanih grupa ( $X^2=7,436$ ;  $p=0,024$ ) i u **distribuciji patoloških nalaza dijagnostikovanih ultrazvukom nakon 6 meseci** između ispitivanih grupa ( $X^2=25,877$ ;  $p=0,000$ ).

**Tabela 30.** Distribucija komplikacija dijagnostikovanih ultrazvukom po grupama.

UZ komplikacije	MPS(%)	MNS(%)	DR(%)	X <sup>2</sup>	p
0 dan	10 (35,7%)	19 (65,5%)	8 (27,6%)	9,415	0,009
7 dana	7 (25,0%)	15 (51,7%)	16 (55,2%)	6,267	0,044
30 dana	8 (28,6%)	13 (44,8%)	21 (72,4%)	11,240	0,004
3 meseca	2 (7,4%)	10 (40,0%)	16 (55,2%)	39,556	0,000
6 meseci	1 (4,0%)	10 (41,7%)	22 (88,0%)	35,820	0,000

Na Tabeli 30. prikazana je distribucija komplikacija dijagnostikovanih ultrazvukom po grupama. Postoji visoko statistički značajna razlika u **distribuciji komplikacija dijagnostikovanih ultrazvukom nakon 0 dana** između ispitivanih grupa ( $X^2=9,415$ ;  $p=0,009$ ), u **distribuciji komplikacija dijagnostikovanih ultrazvukom nakon 7 dana** između ispitivanih grupa ( $X^2=6,267$ ;  $p=0,044$ ), u **distribuciji komplikacija dijagnostikovanih ultrazvukom nakon 30 dana** između ispitivanih grupa ( $X^2=11,240$ ;  $p=0,004$ ), u **distribuciji komplikacija dijagnostikovanih ultrazvukom nakon 3 meseca** između ispitivanih grupa. ( $X^2=39,556$ ;  $p=0,000$ ), kao i u **distribuciji komplikacija dijagnostikovanih ultrazvukom nakon 6 meseci** između ispitivanih grupa ( $X^2=25,820$ ;  $p=0,000$ ).

**Tabela 31.** Distribucija postproceduralne antibioterapija po grupama.

AB Th	MPS(%)	MNS(%)	DR(%)	X <sup>2</sup>	p
da	29 (100%)	29 (100%)	8 (27,6%)	55,364	0,000

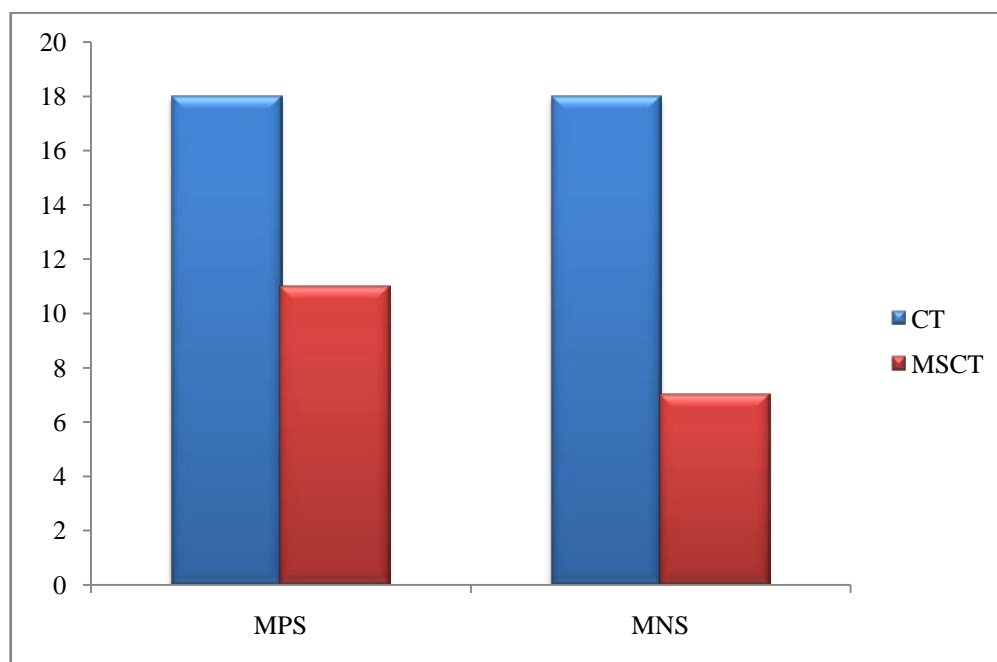
Na Tabeli 31. prikazana je distribucija postproceduralne antibioterapija po grupama. Postoji visoko statistički značajna razlika u **distribuciji postproceduralne antibioterapije** između ispitivanih grupa ( $X^2=55,364$ ;  $p=0,000$ ).



## CT /MDCT dijagnostika

**Tabela 32.** Distribucija kompjuterizovane tomografije (konvencionalne/CT i multislajsne/MSCT) u grupama pacijenata lečenih prekrivenim (MPS) i neprekrivenim (MNS)stentovima

Kompjuterizovana tomografija	MPS(%)	MNS(%)	X <sup>2</sup>	p
CT	18 (62,1%)	18 (72,0%)	0,596	0,440
MDCT	11 (37,9%)	7 (28,0%)		
total	29 (100%)	25 (100%)		



**Grafikon 5.** Distribucija kompjuterizovane tomografije (konvencionalne/CT i multislajsne/MSCT) u grupama pacijenata lečenih prekrivenim (MPS) i neprekrivenim (MNS)stentovima

**Tabela 33.** Distribucija CT/MDCT parametara po grupama prekrivenih i neprekrivenih stentova.

CT /MSCT	MPS(%)	MNS(%)	X <sup>2</sup>	p
CT holestaza	1 (4,0%)	15 (60,0%)	18,015	0,000
CT migracija	0 (0,0%)	0 (0,0%)		
CT otvorenost lumena puna	25 (100,0%)	21 (84,0%)	4,348	0,037
CT komplikacije	1 (4,0%)	13 (52,0%)	14,286	0,000
MDCT prohodnost lumena	11 (100,0%)	0 (0,00%)	18,000	0,000

Na Tabeli 33 prikazana je distribucija CT/MDCT parametara po grupama prekrivenih i neprekrivenih stentova. Postoji visoko statistički značajna razlika u **distribuciji holestaze dijagnostikovane CT-om** između ispitivanih grupa ( $X^2=18,015$ ;  $p=0,000$ ), u **distribuciji pune otvorenosti lumena stenta / proteze dijagnostikovane CT-om** između ispitivanih grupa. ( $X^2=4,348$ ;  $p=0,037$ ), u **distribuciji komplikacija dijagnostikovanih CT-om** između ispitivanih grupa. ( $X^2=14,286$ ;  $p=0,000$ ), kao i u **distribuciji prohodnosti lumena dijagnostikovanih MDCT-om** između ispitivanih grupa ( $X^2=18,000$ ;  $p=0,000$ ).

## PERIPROCEDURALNE KOMPLIKACIJE

**Tabela 34.** Distribucija periproceduralnih komplikacija.

PERIPROCEDURALNE KOMPLIKACIJE	MPS(%)	MNS(%)	DR(%)	X <sup>2</sup>	p
<b>Pad TA</b>	6 (20,7%)	8 (27,6%)	10 (34,5%)	1,381	0,501
<b>Skok TA</b>	9 (31,0%)	10 (34,5%)	10 (34,5%)	0,103	0,950
<b>Oversedacija</b>	3 (10,3%)	4 (13,8%)	2 (6,9%)	0,744	0,689
<b>Bol</b>	10 (34,5%)	13 (44,8%)	7 (24,1%)	2,747	0,253
<b>Krvarenje</b>	3 (10,3%)	11 (37,9%)	6 (20,7%)	6,363	<b>0,042</b>
<b>Kontrastni artefakti</b>	5 (17,2%)	4 (13,8%)	8 (27,6%)	1,901	0,387
<b>Groznica</b>	12 (41,4%)	9 (31,0%)	7 (24,1%)	2,001	0,368
<b>Iritabilne tegobe</b>	7 (24,1%)	13 (44,8%)	9 (31,0%)	2,897	0,235
<b>TOTAL</b>	18 (62,1%)	26 (89,7%)	20(69,0%)	6,147	<b>0,046</b>

U Tabeli 34. prikazana je distribucija periproceduralnih komplikacija. Postoji visoko statistički značajna razlika u zastupljenosti **krvarenja** između ispitivanih grupa ( $X^2=6,363$ ;  $p=0,042$ ), kao i visoko statistički značajna razlika u zastupljenosti **periproceduralnih komplikacija u celosti** između ispitivanih grupa ( $X^2=6,147$ ;  $p=0,046$ ).

## TEHNIČKE KOMPLIKACIJE

**Tabela 35.** Distribucija tehničkih komplikacija.

TEHNIČKE KOMPLIKACIJE	MPS(%)	MNS(%)	DR(%)	X <sup>2</sup>	p
<b>Dislokacija katetera</b>	3(10,3%)	5(17,2%)	4(13,8%)	0,580	0,748
<b>Dislokacija vodič sajlje</b>	6(20,7%)	4(13,8%)	5(17,2%)	0,483	0,785
<b>Ponovna punkcija</b>	7(24,1%)	4(13,8%)	8(27,6%)	1,751	0,417
<b>Katapultiranje stenta</b>	5(17,2%)	1(3,4%)		2,974	0,085
<b>Nepotpuna distenzija stenta</b>	0 (0,0%)	7(24,1%)		7,961	<b>0.005</b>
<b>TOTAL</b>	13(44,8%)	19(65,5%)	11(37,9%)	4,782	0,092

U Tabeli 35. prikazana je distribucija tehničkih komplikacija. Postoji visoko statistički značajna razlika u zastupljenosti **nepotpune distenzije stenta u kategoriji tehničkih komplikacija** između ispitivanih grupa ( X<sup>2</sup>=7,961; p=0,005).

**Tabela 36.** Distribucija ranih postproceduralnih komplikacija po grupama.

RANE POSTPROCEDURALNE KOMPLIKACIJE	MCS (%)	MNS (%)	DR (%)	X <sup>2</sup>	p
<b>holangitis</b>	6 (20,7%)	12(41,4%)	8 (27,6%)	3,072	0,215
<b>apsces</b>	0 (0,0%)	1 (3,4%)	4 (13,8%)	5,397	0,067
<b>akutni holecistitis</b>	1 (3,4%)	2 (6,9%)	4 (13,8%)	2,175	0,337
<b>perforacija</b>	0 (0,0%)	2 (6,9%)	5 (17,2%)	5,904	0,052
<b>pleuralni empijem</b>	1 (3,4%)	1 (3,4%)	3 (10,3%)	1,698	0,428
<b>hemobilija</b>	2 (6,9%)	7 (24,1%)	19 (65,5%)	24,120	<b>0,000</b>
<b>intraperitonealni bilom</b>	2 (6,9%)	3 (10,3%)	2 (6,9%)	0,311	0,856
<b>subkutane metastaze</b>	0 (0,0%)	1 (3,4%)	0(0,0%)	2,023	0,364
<b>poststent holangitis</b>	3 (10,3%)	19(65,5%)		18,747	<b>0,000</b>
<b>perkutana fistula</b>	1 (3,4%)	3 (10,3%)	5 (17,2%)	2,974	0,226
<b>okluzija stenta</b>	0 (0,0%)	9 (31,0%)		10,653	<b>0,001</b>
<b>iritativni simptomi</b>	1 (3,4%)	29(100,0%)	16 (55,2%)	54,340	<b>0,000</b>
<b>gubitak apetita</b>	0 (0,0%)	6 (20,7%)	11 (37,9%)	13,306	<b>0,001</b>
<b>TOTAL</b>	13(44,8%)	29(100,0%)	29 (100%)	39,211	<b>0,000</b>

U Tabeli 36. Prikazana je distribucija ranih postproceduralnih komplikacija po grupama. Postoji visoko statistički značajna razlika u zastupljenosti **hemobilije u kategoriji ranih postproceduralnih komplikacija** između ispitivanih grupa ( $X^2=24,120$ ;  $p=0,000$ ), zatim u zastupljenosti **poststent holangitisa u kategoriji ranih postproceduralnih komplikacija** između ispitivanih grupa. ( $X^2=18,747$ ;  $p=0,000$ ), kao i **okluzije stenta u kategoriji ranih postproceduralnih komplikacija** između ispitivanih grupa ( $X^2=10,653$ ;  $p=0,001$ ). Postoji visoko statistički značajna razlika u zastupljenosti **iritativnih simptoma u kategoriji ranih postproceduralnih komplikacija** između ispitivanih grupa. ( $X^2=54,340$ ;  $p=0,000$ ), **gubitka apetita u kategoriji ranih postproceduralnih komplikacija** između ispitivanih grupa. ( $X^2=13,306$ ;  $p=0,001$ ) kao i u zastupljenosti **ranih postproceduralnih komplikacija u celosti** između ispitivanih grupa ( $X^2=39,211$ ;  $p=0,000$ ).

**Tabela 37.** Distribucija postproceduralnih kasnih komplikacija po grupama.

<b>POSTPROCEDURALNE KASNE KOMPLIKACIJE</b>	<b>MPS (%)</b>	<b>MNS (%)</b>	<b>DR (%)</b>	<b>X<sup>2</sup></b>	<b>p</b>
<b>Reopstruktivni ikterus</b>	4(14,3%)	25(100,0%)	10(34,5%)	41,984	<b>0,000</b>
<b>Reopstruktivni holangitis</b>	4(14,3%)	25(100,0%)	5 (17,2%)	50,825	<b>0,000</b>
<b>Akutni holecistitis</b>	0(0,0%)	2(8,0%)	5 (17,2%)	5,437	0,066
<b>Hronično krvarenje i melena</b>	0(0,0%)	4(16,0%)	4 (13,8%)	4,671	0,097
<b>Duodenalni čir ili perforacija</b>	0(0,0%)	3(12,0%)	1 (3,4%)	4,296	0,117
<b>Migracija stenta napred</b>	2(7,1%)	0(0,0%)		1,856	0,173
<b>Pankreatitis</b>	0(0,0%)	2(8,0%)	3 (10,3%)	2,890	0,236
<b>Perkutane fistule</b>	0(0,0%)	4(16,0%)	3 (10,3%)	4,518	0,104
<b>Iritativne tegobe</b>	0(0,0%)	24(96,0%)	16 (55,2%)	49,451	<b>0,000</b>
<b>Gubitak tel.težine</b>	0(0,0%)	7(28,0%)	11 (37,9%)	12,731	<b>0,002</b>
<b>TOTAL</b>	6(21,4%)	25(100,0%)	28 (96,6%)	53,856	<b>0,000</b>

U Tabeli 37. prikazana je distribucija postproceduralnih kasnih komplikacija po grupama. Postoji visoko statistički značajna razlika u zastupljenosti **reopstruktivnog ikterusa u kategoriji kasnih postproceduralnih komplikacija** između ispitivanih grupa (  $X^2=41,984$ ;  $p=0,000$ ). Visoko statistički značajna je razlika u zastupljenosti **reopstruktivnog holangitisa u kategoriji kasnih postproceduralnih komplikacija** između ispitivanih grupa.(  $X^2=50,825$ ;  $p=0,000$ ) kao i u zastupljenosti **iritativnih tegoba u kategoriji kasnih postproceduralnih komplikacija** između ispitivanih grupa ( $X^2=49,451$ ;  $p=0,000$ ), zatim u zastupljenosti **gubitka telesne težine u kategoriji kasnih postproceduralnih komplikacija**

između ispitivanih grupa ( $X^2=12,731$ ;  $p=0,002$ ) i u zastupljenosti **kasnih postproceduralnih komplikacija u celosti** između ispitivanih grupa ( $X^2=53,856$ ;  $p=0,000$ ).

**Tabela 38.** Distribucija afunkcije stenta u grupama prekrivenih i neprekrivenih stentova.

UZROCI AFUNKCIJE STENTA	MPS	MNS	$X^2$	P
<b>Obliteracija stenta</b>	0(0,0%)	13(44,8%)	16,260	<b>0,000</b>
<b>Urastanje</b>	0(0,0%)	8(27,6%)	8,985	<b>0,003</b>
<b>Obrastanje</b>	0(0,0%)	19(65,5%)	27,517	<b>0,000</b>
<b>Mukozalna hiperplazija</b>	0(0,0%)	10(34,5%)	11,709	<b>0,001</b>
<b>Bilijarna inkrustracija</b>	9(32,1%)	13(44,8%)	0,967	0,325
<b>TOTAL</b>	9(32,1%)	29(100,0%)	29,518	<b>0,000</b>

U Tabeli 38. prikazana je distribucija afunkcije stenta u grupama prekrivenih i neprekrivenih stentova. Postoji visoko statistički značajna razlika u zastupljenosti **obliteracije stenta među uzrocima afunkcije stenta** između ispitivanih grupa ( $X^2=16,260$ ;  $p=0,000$ ). Visoko statistički je značajna razlika u zastupljenosti **urastanja među uzrocima afunkcije stenta** između ispitivanih grupa ( $X^2=8,985$ ;  $p=0,003$ ), kao i u zastupljenosti **obrastanja među uzrocima afunkcije stenta** između ispitivanih grupa ( $X^2=27,517$ ;  $p=0,000$ ), zatim u zastupljenosti **mukozalne hiperplazije među uzrocima afunkcije stenta** između ispitivanih grupa ( $X^2=11,709$ ;  $p=0,001$ ) i u zastupljenosti **uzroka afunkcije stenta u celosti** između ispitivanih grupa ( $X^2=29,518$ ;  $p=0,000$ ).

**Tabela 39.** Distribucija afunkcije stenta u grupama prekrivenih i neprekrivenih stentova.

Uzroci afunkcije stenta	MPS	MNS	$X^2$	p
<b>Da</b>	9 (32,1%)	29(100,0%)	29,518	0,000

## Reintervencija

**Tabela 40.** Procenat reintervencija po grupama prekrivenih i neprekrivenih stentova.

Reintervencija	MPS(%)	MNS(%)	X <sup>2</sup>	p
<b>Da</b>	7 (24,1%)	17 (58,6%)	7,108	<b>0,008</b>

U Tabeli 40. prikazan je procenat reintervencija po grupama prekrivenih i neprekrivenih stentova. Postoji visoko statistički značajna razlika u **distribuciji reintervencija** između ispitivanih grupa ( $X^2=7,108$ ;  $p=0,008$ ).

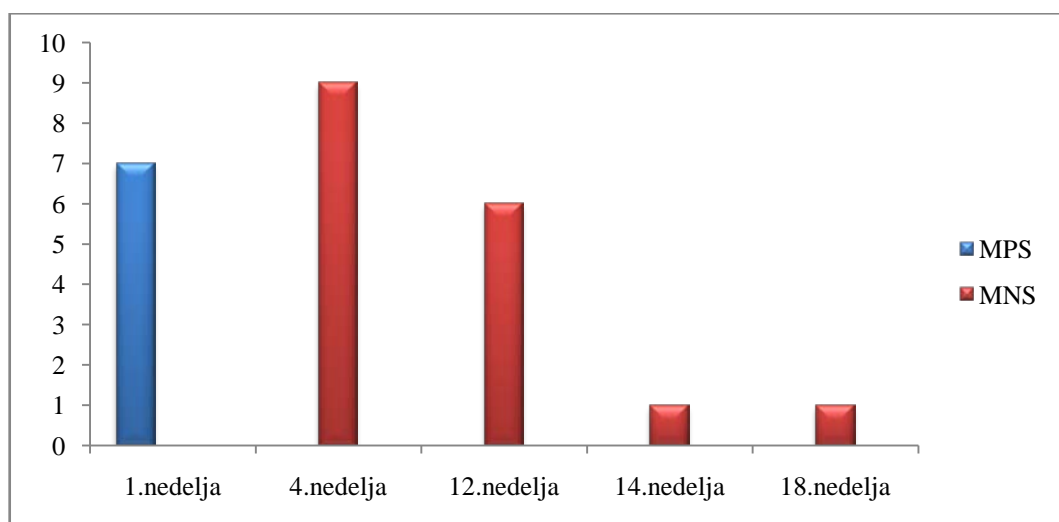
**Tabela 41.** Distribucija prve reintervencije u 1.,4.,12.,14. i 18. nedelji po grupama prekrivenih i neprekrivenih stentova.

Prva reintervencija nakon	MPS(%)	MNS(%)	Total(%)
1 nedelje	7 (100%)	0 (0,0 %)	7 (29,2%)
4 nedelj	0 (0,0%)	9 (52,9%)	9 (37,5%)
12 nedelja	0 (0,0%)	6 (35,3%)	6 (25,0%)
14 nedelja	0 (0,0%)	1 (5,9%)	1 (4,2%)
18 nedelja	0 (0,0%)	1 (5,9%)	24 (100,0%)
Total	7 (100,0%)	17 (100,0%)	24 (100,0%)

**Tabela 42.** Procenat druge reintervencije u grupama prekrivenih i neprekrivenih stentova.

Druge reintervencija nakon	MNS(%)	Total(%)
12 nedelja	1 (50,0%)	1 (50,0%)
24 nedelja	1 (50,0%)	1 (50,0%)
total	2 (100,0%)	2 (100,0%)





**Grafikon 6.** Distribucija prve reintervencije nakon 1,4,12,14 i 18 nedelja po grupama prekrivenih i neprekrivenih stentova.

**Tabela 43.** Distribucija ishoda (živ-mrtav) po grupama.

ISHOD	MPS (%)	MNS (%)	DR (%)	X <sup>2</sup>	p
živ	26 (89,7%)	23 (79,3%)	25 (86,2%)	1,266	0,531

**Tabela 44.** Distribucija smrtnog ishoda u 4.,5.,12.,13.14.,16.,20.,23. I 24. nedelji po grupama.

SMRTNI ISHOD u kojoj nedelji	MPS (%)	MNS (%)	DR (%)	total
<b>4. nedelja</b>	0 (0,0%)	3 (50,0%)	0 (0,0%)	3 (23,1%)
<b>5. nedelja</b>	1 (33,3%)	1 (16,7%)	0 (0,0%)	2 (15,4%)
<b>12. nedelja</b>	0 (0,0%)	0 (0,0%)	1 (25,0%)	1 (7,7%)
<b>13. nedelja</b>	0 (0,0%)	1 (16,7%)	0 (0,0%)	1 (7,7%)
<b>14. nedelja</b>	0 (0,0%)	0 (0,0%)	1 (25,0%)	1 (7,7%)
<b>16. nedelja</b>	1 (33,3%)	0 (0,0%)	0 (0,0%)	1 (7,7%)
<b>20. nedelja</b>	1 (33,3%)	0 (0,0%)	1 (25,0%)	2 (15,4%)
<b>23. nedelja</b>	0 (0,0%)	0 (0,0%)	1 (25,0%)	1 (7,7%)
<b>24. nedelja</b>	0 (0,0%)	1 (16,7%)	0 (0,0%)	1 (7,7%)
<b>total</b>	3 (100%)	6 (100%)	4 (100%)	13 (100%)

## V. DISKUSIJA

Rezultati ovog istraživanja su predstavljeni u 44 tabele i 6 grafikona, kojima je počev od osnovnih demografskih podataka uzorak pacijenata, podeljen u dve grube od po 29 vrlo detaljno klinički odabran i praćen kroz revijalni prikaz svih simptoma i znakova bolesti, procenu opšteg stanja pacijenta, kao i dijagnostičke metoda kojima se potvrđuje ireverzibilnaolestaza. Dijagnostičko praćenje je podeljeno u preproceduralno, periproceduralno i postproceduralno. Objedinjuje sve validne i dostupne dijagnostičke metode -ultrazvuk, radiografija, PTH, CT/MDCT, kao i laboratorijsko praćenje. Povlačenje ikterusa i normalizacija laboratorijskih parametara smatra se parametrom terapijske efikasnosti procedure, zbog toga je pacijentima sve tri grupe svaka kontrola na 7, 30 dana, tri meseca i šest meseci podrazumevala skrining laboratorijskih parametara. Kontrole ostalim konvencijalnim dijagnostičkim metodama su rađene 0-tog dana (na dan intervencije), svim ispitanicima, praćenje je podrazumevalo kontrole na 7, 30 dana, 3 meseca i 6 meseci.

Istraživanje je sprovedeno na tri grupe ispitanika, prikazanih u Tabeli 1., demografski gotovo identičnih karakteristika, dijagnoze i opšteg stanja. Ovo istraživanje nam je dalo priliku da uporedimo terapijske efekte dve grupe stentova i ostale evolutivno ranije nastale metode na praktično identičnim grupama pacijenata u praktično identičnim kliničkim uslovima i praćenje različitih kategorija komplikacija i uzroka afunkcije stenta kao direktnih i indirektnih parametara biokompatibilnosti.

Pacijenti su podeljeni u **tri grupe**, po vrsti intervencije/proteze kojom su lečeni (MPS-metalni prekriveni stentovi, MNS-metalni neprekriveni stentovi, DR-druge dijagnostičke metode) i gotovo su identičnih demografskih karakteristika. Bilo je značajno više muškaraca ali nije bilo razlike u distribuciji polova po grupama.

Druga grupa pacijenata su pacijenti lečeni neprekrivenim metalnim stentovima (MNS). Podgrupa 1 čine pacijenti kod kojih je u istom aktu rađena dilatacija i insercija stenta a u podgrupi 2. su svrstani pacijenti kod kojih, zbog težih okolnosti slučaja i teškog kliničkog oblika poodmakleolestaze, kao i zbog objektivnije uporedne analize rezultata sa prekrivenim metalnim stentovima, je prvo rađena PBD a nakon dan ili dva insercija metalnog stenta.

Pacijenti su približno istovetnog **stanja svesti** po grupama. Stanje svesti je razmatrano kroz tri svoja pojavna oblika- svstan, polusvestan (izmenjena svest) i besvestan (bilirubinska encefalopatija). Stanje svesti je od značaja u kontekstu procene opšteg stanja bolesnika, i procene ažurnosti terapijskog delovanja kao i u kontekstu procene stepena sedacije odnosno,

neophodnog nivoa anestezije i analgezije pacijenta. pacijenti koji su bili polisvestni ili izmenjene svesti usled hiperbilirubinemije občno se karakterišu i psihološkom usporenošću i uopšteno uzevši su tretirani kao teži bolesnici, koji su zbrinjavani što manje agresivnim pristupom i najčešće intervencijama u dva akta. Kod pacijenata kod kojih je po supostavljenoj punkciji nekog od žučnih puteva uočeno da su žučni sokovi bistri, može se zaključiti da obzirom da nema infekcije nije bilo ni precipitirajućih faktora kompromitacije funkcije stenta, tj.zapušenja. Tako da čak i kod pacijenata koji su medju prvim rađeni, pa im nije opservirana preproceduralna antibioterapija kao obavezna, što je tek kasnije se pokazalo kao neophodnost, nije došlo do problema sa funkcionisanjem sistema za drenažu. Problem se pojavio sa pacijentima koji su došli u gorem opštem stanju, sa temperaturom i groznicom, kod kojih je inicijalno postojao holangitis manjeg ili većeg stepena, koji nisu bili uoči intervencije pokriveni antibiotocima, i kod kojih je to dalo komplikacije u daljem toku lečenja.Kod njih beležimo periproceduralne komplikacija , kao i neke od postproceduralnih komplikacija, što nas je navelo na zaključak o neophodnosti uvođenja antioboterapije širokog spektra dejstva kao obaveznog koraka u algoritmu insercije stentova. Kod takvih pacijenata je u većini slučajeva nakon punkcije uzet uzorak žučnih sokova za mikrobiološku evaluaciju i dat na ispitivanje.Kod njih nije rađena insercija stenta u istom aktu jer to nije bilo moguće najčešće zbog opšte lošeg stanja pacijenta kao i zbog gustine žučnih sokova. U prvom aktu je rađena PBD i PTH a kroz dan, dva insercija stenta u mnogo boljem opštem stanju pacijenta i nakon rasterećenja žučnih kanala.Naravno, treba imati u vidu i to da inserciju treba raditi dokle god postoji i najmanja dilatacija žučnih puteva, tako da je to razlog zbog kojeg drenaža nije ostavljena duže od dva dana.U situaciji ne postojanja dilatacije , punkcija pod radioskopijom je tehnički jako teška.

Pacijenti grupe DR su uglavnom bili bez većih poremećaja svesti sem dva pacijenta kod kojih se opšte stanje bilo teško, sa inficiranim holestaznim sadržajem i podmaklom fazom osnovne bolesti. Takvi pacijenti su zbrinuti posebnim merama premedikacije tj. anestezije i analgezije.

**Patološki supstrat** se pojavljuje u pet entiteta- holangiokarcinom, karcinom glave pankreasa, karcinom želuca, karcinom žučne kese i sekundarni depoziti u hilusu jetre, bez statistički značajne razlike u distribuciji među grupama. Žutica uglavnom kod većine pacijenata sve tri grube nastaje bezbolno, što je karakteristika ikterusa koji prati te patološke entitete, za ralikom od virusnog hepatitisa gde ikterus gotovo po pravilu prati bol. U nekolicini slučajeva imali smo u anamnezi obrađenih pacijenata i bol pri pojavi žutice ali najverovatnije se radi o bolu drugog porekla,teško obolelih pacijenata sa nizom fizioloških poremećaja, koji

je perzistirao i pre pojave žutice i koji se zbog toga ne može vezati za nastanak ikterusa kao takvog.

Evaluacija **medicinske dokumentacije** ima za cilj uvid u dijagnostičku obrađenost pacijenata odnosno prethodno lečenje. Mali broj pacijenata je imao od laboratorijskih ultrasonografskih i CT-rezultata kompletno svu dijagnostiku. Uglavnom su imali nešto od pobrojane dijagnostike, a u izvestnom broju slučajeva, ništa. Taj podatak je interesantan sa stanovišta urgentnosti stanja u kojem pacijent stiže na odeljenje interventne radiologije u kojem vi ne možete da ga vratite i u prilici ste da na licu mesta radite dijagnostiku, ultrazvučnu a po utvrđivanju dilatacije interventnoradiolosku dijagnostiku i lečenje u, praktično, istom aktu. Pregled dokumentacije obrađenih pacijenata nosi zaključak da ukoliko dokumentacija pacijenta i nije potpuna, a to znači- laboratorija, ultrazvuk, kompjuterizovana tomografija, pacijent nema nikakav problem što se interventno-radiološkog lečenja tiče. Dovoljan uvid u postojanje holestaze i osnovanost ovakvog lečenja pruža ultrazvuk, mada kompletirana dijagnostika umnogome olakšava lekaru prisup lečenju u smislu odabira interventno-radioloke metode lečenja, plana intervencije-mesto, visina i ravan punkcije, kao i očekivanja saglasna patološkom entitetu.

Pregled **simptoma i znakova bolesti** ima za cilj upoznavanje sa opstruktivnim ikterusom različitih patoloških entiteta uvidom u sve subjektivne tegobe i objektivne kliničke znake i manifestacije koje ga prate nebili se stekao uvid u stepen težine opšteg stanja pacijenta i kontekst životne ugroženosti u uslovima izrazito narušenog kvaliteta života. Ono što ovo istraživanje treba da pokaže da svaka od ova tri načina lečenja otklanja vitalnu ugroženost i u bitnoj meri poboljšava kvalitet života, a u kojoj meri sve to, pokazuje statistika.

Među simptomima bolesti zabeležena je statistički značajna razlika u pojavi abdominalnog bola, dismotiliteta, usporenog varenja i malaksalosti, svi ostali simptomi se pojavljuju bez razlike u svim grupama. U grupi MNS manji je broj bolesnika sa abdominalnim bolom i usporenim varenjem, manje bolesnika u grupi DR sa malaksalošću a više sa punoćom u epigastrijumu.

Znaci bolesti tipa bolne osetljivosti stomaka, gubitaka telesne težine, anemije, povišene tel.temperature, protruzije trbušnog zida, groznice i hepatomegalije su statistički značajno različito distribuirani po grupama. Svi pobrojani znaci osim temperature i groznice (koje se značajno manje javljaju u grupi nazvanoj DR) javljaju se u značajnije većoj meri kod MPS. Jedino anemija je zabeležena ređe u grupi MNS.

Razmatranje simptoma( abdominalni bol, punoća epigastrijuma, usporeno varenje, kiselina, malaksalost, mučnina, gubitak apetita, svrab) i znakova bolesti(ikterične sklere, ikterična koža, bolna osetljivost stomaka, povraćanje, gubitak težine, anemija, temperatura, groznica, tamna mokraća, pruritus, melena, tamno mrka boja kože, palmarni eritem ,protruzija trbušnog zida, venski crtež, edem, psihomotorna usporenost, hepatomegalija, aholične stolice) imalo je za cilj praćenje kvaliteta života pacijenta obolelog od ireverzibilnog ikterusa i sagledavanje kvaliteta života istog pacijenta nakon lečenja navedenim interevntno radiološkim metodama, kroz sagledavanje diskonfora i iritativnih simptoma koji ga prate.

Kod pacijenata sa temperaturom i groznicom, najčešće nalazimo guste mutne bilijarne sokove, sa uglavnom mikrobiološki potvrđenim holangitisom, lošijeg opšteg stanja , često izmenjene svesti, sa holestazom koja se sporije povlači i sledstveno tome, žuticom koja sporije jenjava kako na nivou kože , tako i beonjača, a od periproceduralnih komplikacija javlja se često groznica i skok TA, bol, razdražljivost.nekad psihomotorni nemir.

Pacijenti su svi sa **dijagnostikovanom holestazom**, sa razlikom samo u domenu ultrazvučne dijagnostike po grupama (značajno više u grupi DR), identične distribucije broja opstrukcija na nivou bilijarnog stabla.Kontrolna dijagnostika holestaze se značajnije manje dijagnostikovala CT-om u grupi MNS.

**Premedikacija** je data svim pacijentima MNS grupe, dok kod pacijenata DR grupe, zavisno od težine procedure, dužine trajanja zahvata i težine samog pacijenta, tako da nije bilo pravilo. Uglavnom kod pacijenata kod kojih je rađena bilijarna drenaža (podgrupa 1) premedikacija nije bila obavezna.Postoji statistički značajna razlika u ordiniranoj premedikaciji po grupama,značajnije više u grupi MNS, kao i **periproceduralne antibioterapije**, značajno manje u istoj grupi. Periproceduralna antibioterapija u slučaju prvih 5 pacijenata sa MPS nije bila pravilo, ali se pokazalo kao neophodnost, obzirom da je primećeno da obzirom da se radi o pacijentima koji su bez obzira kako izgledali i u koliko dobrom opštem stanju bili u trenutku prijema, ozbiljno bolesni. Kod njih je primećena periproceduralna komplikacija-groznica, što se sa velikom verovatnoćom može objasniti bakterijemijom do koje dolazi prilikom kateterskih manipulacija obzirom da se radi o interventnim tj. invazivnim procedurama. Kod takvih pacijenata i najmanja provokacija može da ozbiljno i brzo da promeni opšte stanje pacijenata i negativnom smeru. Sem toga kod tih pacijenata je izolovano nekoliko slučajeva komplikacija postproceduralnih u smislu holangitisa i sl. iako kod nekih od njih u trenutku aspiracije uzorka nije bilo reči ni o gustom holestaznom sadržaju,već o tečnom i bistrom što znaci da je do inferkivne afekcije došlo u

toku intervencije verovatno unosom bakterija sa kože. Na CT evaluaciji kod dva takva slučaja uočena i holestaza koja nije u potpunosti prevaziđena insercijom stenta zbog usporene eliminacije gustih sadržaja kroz holedoho-duodenalni trakt. Holecistitis kod tih dvoje pacijenata je registrovan i na ultrazvučnoj kontroli i u laboratorijskom skriningu kroz vrednosti direktnog i ukupnog bilirubina koje se nisu jednako brzo, kao kod ostalih pacijenata vretile na normalne vrednosti, tek nakon trideset dana. Interesantno zapažanje je i to da je nakon same intervencije na nultoj UZ i RDG kontroli uočeno smanjenje stepena kolestaze, obzirom na brzo eliminisanje tečnih žučnih sokova a onda na kontroli za 7 dana stepen rasterećenja žučnih puteva nije odmakao dalje od inicijalnog. To se takođe može pripisati infekciji. Uvid u takve pojave, uslovio je davanje antibioterapije neposredno pre intervencije kao obavezno i neophodno.

Periproceduralna antibioterapija u grupi DR, podgrupa 1., kod bilijarnih drenaža kao autonomnih procedura nije ordinirana sem u dva slučaja purulentnog holestaznog sadržaja. Izgled holestaznog sadržaja je vrlo često bio i opredeljujući kod odabira dijagnostičke metode kojom će se pacijent lečiti, uz druge parametre koji se tiču opšteg stanja pacijenta, broja opstrukcija i lokalizacije. Tako je kod pacijenata kod kojih je holestazni sadržaj bio bistar, rađena insercija endoproteze sa ekstrakorporelnom kontrolom ili intrakorporealnom, zbog malog lumena proteze koji guste holestazne mase mogu gotovo promptno da zapuše. Takodje i gastroduodenalni bypass je rađen kod pacijenta sa bistrim holestaznim sadržajem. Purulentan holestazni sadržaj je uvek bio indikacija za uzimanje uzorka za mikrobiološko ispitivanje, kod pacijenata sve tri grupe.

U **laboratorijskim analizama** koje su gotovo svi pacijenti imali na dan prijeme tj. prvog pogleda, svi parametri od značaja su bili u saglasnosti sa procesom nastajanja žutice a u skladu sa svakim pojedinačnim patološkim entitetom. Parametri od značaja koje je bilo moguće pratiti kod većine pacijenata obzirom da su to pacijenti koji su ambulatno praćeni i lećeni, u serumu su-ukupni i direktni bilirubin, albumini, AST, ALT, alkalna fosfataza, gama-GT, holinesteraza, alfa-amilaza i pankreasna alfa-amilaza, LDH. U urinu urobilinogen i bilirubin u urinu. Povlaćenje ikterusa i normalizacija laboratorijskih parametara smatra se parametrom terapijske efikasnosti procedure, zbog toga je pacijentima sve tri grupe svaka kontrola na 7, 30 dana, tri meseca i šest meseci podrazumevala skrining laboratorijskih parametara. Laboratorijski parametri od značaja, na dijagnostičkom skriningu pokazuju statistički značajnu distribuciju po grupama, značajno više u grupi MPS, u slučaju serumskog ukupnog bilirubina, direktnog bilirubina i bilirubina u urinu u tendenciji rasta, a u slučaju albumina u opadajućem trendu.

Ukupni bilirubin u serumu je inicijalno bio povećan kod svih pacijenata MPS grupe, i zabeležen je pad na referentne vrednosti unutar na ponovljenim laboratorijskim merenjima za 7 dana. Direktni bilirubin je inicalno povećan kod svih ispitanika MPS grupe, za 7 dana doveden na referentne vrednosti kod većine ispitanika, sem kod onih kod kojih je postojao holangitis tj. inicijalno gušće mase u bilijarnim putevima pa je to i infekcija kao takva otežala dreniranje i uspostavljanje normalne pasaže bilijarnih puteva.

Gama-GT se unutar 7 dana dovodi na referentne vrednosti izuzev pacijenata koji boluju od carcinoma glave pankreasa ili pored osnovnog obolenja anamnestički imamo podatak o alkoholizmu, kada perzistira u vrednostima višim od referentnih ali nije odraz perzistiranja bilijarne opstrukcije, vec drugih stanja koje nam nisu od značaja za ispitivanje. Kod jednog pacijenta MPS grupe gama-GT stalno u visokom titru što se podudara sa anamnestičkim podatkom da boluje od alkoholizma.

Na opsežnom laboratorijskom skriningu na svim zadatim kontrolama, laboratorijski parametri od značaja, u svom rastućem ili opadajućem opsegu, koriste se kao indirektni pokazatelj funkcije i prohodnosti insertovanog katetera ili proteze. Revija serumskih parametara se osvedočila kao izvrstna tandem dijagnostička procedura ispitivanim interventnorediološkim metodama na terenu lečenja ireverzibilne holestaze.

Laboratorijski parametri se kod neprekrivenih stentova i kod drugih dijagnostičkih procedura brzo menjaju u pravcu referentnih vrednosti ali za razliku od prekrivenih stentova, brzo se i vraćaju na vrednosti koje odlikuju holestazu.

Na laboratorijskoj kontroli pacijenata iz grupe DR na sedam dana direktni i indirektni bilirubin koji su kod gotovo svih pacijenata treće grupe bili povećani beleže pad na normalne vrednosti, izuzev pacijenata sa sekundarnim depozitima u hilusu jetre, gde se zbog inicijalnog velikog uvećanja ukupnog bilirubina, normalne vrednosti javljaju tek na kontroli za trideset dana, a sa direktnim bilirubinom to se dešava kod pacijenata sa sekundarnim depozitima i obolelih od carcinoma glave pankreasa.

Albumini na kontroli posle sedam dana beleže pad kod obolelih od holangiokarcinoma i carcinoma glave pankreasa, nakon inicijalnog povećanja, dok kod pacijenata sa metastazama, dolazi do blažeg pada, ali ne smanjenja u odnosu na normalne vrednosti. Kod ostalih patoloških entiteta nemamo iskoke iz referentnih vrednosti.

Transaminaze na se sedmodnevnoj kontroli beleže blaži pad inicalno povišenih vrednosti, ali ne normalizaciju vrenosti, i to ASTa kod pacijenata obolelih od

holangiokarcinoma i sekundarnih depozita u hilusu jetre, dok ALTa kod obolrih od karcinoma glave pankreasa. Normalizacija enzimske aktivnosti jetre nakon holestaze se sporije odvija, tako da zahteva vremenski interval do 30 dana. Tako i drugi enzimi koji su nam od značaja za praćenje kliničkog sindroma holestaze, alkalna fosfataza i gama-GT na prvoj kontroli je povišenih vrednosti, u slučaju alkalne fosfataze kod svih ispitanika, dok gama-GT kod pacijenata kod kojih i u inicijalnoj fazi beleži povišene vrednosti, uz tendenciju održavanja tih vrednosti kod pacijenata koji boluju od alkoholizma. Holinesteraza, alfa-amilaza, pankreasna alfa-amilaza i LDH se kod pacijenata treće grupe gotovo ne menjaju unutar prvih nedelju dana, da bi došlo do normalizacije vrednosti u periodu do sledeće kontrole, za mesec dana, izuzev pacijenata kod kojih je došlo do narušavanja prohodnosti drenažnog sistema. Nakon kontrole posle mesec dana, vrednosti laboratorijskih parametara koreliraju sa prohodnošću drenažnog sistema i u zavisnosti od funkcije se vraćaju u prvobitno izmenjene vrednosti koje su oličenje holestaznog metabolizma.

**Preproceduralna evaluacija**, sem laboratorijskog skrininga, podrazumevala je i preproceduralni UZ i preproceduralni PTH. **Preproceduralni ultrazvuk** beleži statistički značajnu razliku u domenu hepatomegalije, u korist MPS, dok u detekciji dilatacije žučnih puteva nema razlike. Kod najvećeg broja pacijenata je rađen ultrazvučni preproceduralni pregled, koji je neposredno prethodio intervenciji, dok kod malog broja njih iz tehničkih razloga nije bilo moguće, zbog previjenog dela grudnog koša ili psihomotornog nemira pacijenta.... **Preproceduralni PTH** beleži statistički značajnu razliku u grupi MPS.

Periproceduralna evaluacija se bavi sledećim razmatranjima. Razmatran je **broj BKD (1-4)** po grupama i pokazuje statistički značajnu razliku. Upadljivo veći broj dilatacija razložno se javlja u grupi pod nazivom DR. Broj dilatacija uglavnom konvergira broju opstrukcija, jer se uglavnom vodilo računa da se sve opstrukcije maker jedanput dilatiraju. Retko su se dešavale ponovljene dilatacije, obično u slučajevima nepristupačnih opstrukcija gde se zbog prirodnog položaja žučnog kanala koji se dilatira zbog tehničke neuspešnosti dilatacija morala ponoviti, ili kod jako nemirnih pacijenata gde se dešavalo da zbog snažnih respiracija u toku punkcije, punkcija morala ponoviti ili dilatacija nije bila učinjena do pune otvorenosti lumena, pa je to bio razlog ponavljanja. U jednom slučaju iz grupe MPS smo imali privid elastičnosti strikture, pa je učinjena ponovljena dilatacija do punog lumena.

Broj opstrukcija kod pacijenata grupe DR se kretao između 1 i 4, tako da je za vrstu terapijske metode bilo i to opredeljujuće. Tako da su pacijenti sa većim brojem opstrukcija (2-4), lečeni BKD, balon kateterskom dilatacijom, i to zavisno od broja opstrukcija adekvatnim



brojem dilatacija. Obzirom da se nije radilo o elastičnim već o plastičnim strikturama, nije bilo potrebno ponavljati dilatativne metode na mestu jednom dilatrirane opstrukcije ili stenozе.

Kvalitet **holestaznog sadržaja** takođe beleži statistički značajnu distribuciju po grupama u svojim pojavnim oblicima-bistar, zamućen, purulentan, manje u grupi MNS. Značajno različit je i broj uzetih **uzoraka za mikrobiološko ispitivanje**, značajnije više kod MNS, kod kojih je u svim slučajevima dokazano prisustvo patogenih agenasa. Kod pacijenata sa temperaturom i groznicom, najčešće nalazimo guste mutne bilijarne sokove, sa uglavnom mikrobiološki potvrđenim holangitisom, lošijeg opšteg stanja, često izmenjene svesti, sa holestazom koja se sporije povlači i sledstveno tome, žuticom koja sporije jenjava kako na nivou kože, tako i beonjača, a od periproceduralnih komplikacija javlja se često groznica i skok TA, bol, razdražljivost, nekad psihomotorni nemir. Mora se podvući veza između periproceduralne antibioterapije koja je ordinirana u manjoj meri kod MNS i statistički većem broju uzetih uzoraka za mikrobiološko ispitivanje koji su u 100% slučajeva bili pozitivni. To nameće zaključak o neophodnosti ordiniranja periproceduralne antibioterapije u protokolu lečenja. Kod pacijenata sa bistrim i tečnim holestaznim sadržajem, obzirom da najčešćenepostoji infekcija, pacijenti su u boljem opštem stanju, s toga i u mogućnosti da se u istom aktu sa drenažom radi i insercija stenta, koja samim tim nosi manji rizik od neuspeha i komplikacija. Holestaza se gotovo promptno povlači, i uslovljava jako brzo nestajanja žutice sa svim njenim pratećim tegobama. Opasnost od periproceduralnih komplikacija leži u mogućnosti pada TA usled brze drenaže. Kao mera opreza u tom kontekstu, pribegava se knikovanju drenažnog katetera i kontrolisanoj, sekvencioniranoj drenaži.

Svi pacijenti MNS grupe kod kojih se primarnom punkcijom dobijao purulentan sadržaj, rađen u dva akta, dok pacijenti sa bistrim žučnim sadržajem su rađeni u jednom. Svim pacijentima sa gnojnim aspiratom je uzet materijal za mikrobiološku analizu, u svim slučajevima je bio pozitivan, sem u jednom slučaju gde je izgubljen uzorak tako da nedostaje podatak. To je dozvolilo dalje lečenje po antibiogramu. Najveći broj pacijenata je imao po jednu opstrukciju, dok je nekolicina imala po dva ili tri „stopa“, i zapažanje je da su to pacijenti sa Holangiokarcinomom ili sekundarnim depozitima u hilusu jetre. Rađena je najmanje jedna dilatacija po mestu opstrukcije, tako da obzirom na uspešnost, broj učinjenih dilatacija se gotovo poklapa sa brojem opstrukcija po pacijentu, sem u slučaju pacijenta kod koga smo uradili jednu ponovnu, sukcesivnu dilataciju

Kod samo jednog pacijenta sa MPS smo imali situaciju sa već razvijenim holangitisom. Verovatno se radi o zarobljenim žučnim skokovima, što već samo po sebi

stvara pogodno tlo za razvoj infekcije a uz to i potpomognuto opštom bolešću, holangiokarcinomom, i opšte lošim stanjem pacijenta, uslovljava razvoj holangitisa. Pacijent je u lošem stanju na samom prijemu, i indikacija za intervenciju se postavlja iz vitalnih razloga. Prilikom punkcije dobijamo gnojni gust sadržaj iz žučnih puteva, što implicira opsežnu antibioterapiju, kojom je pacijent pokriven u preproceduralnoj prepri kao i u toku i nakon intervencije u velikim dozama parenteralno. Sem toga PBD se nameće kao terapija prvog reda, jer zarobljene i infekcijom afektirane mase se ne mogu drugacije evakuisati. Insercija stenta u tom trenutku bi bila loš izbor, jer bi tako guste žučne mase zapušile stent a intervencija bi svojom invazivnošću učinila opšte stanje pacijenta još težim. Zato je ostavljena bilijarna drenaža tokom 4 dana i nakon ultrazvučne i PTH kontrole na kojoj je utvrđena mnogo manja dilatacija žučnih puteva, a aspiracijom kroz drenažni kateter uočeno da žučni sadržaj nije purulentan već samo zamućen, nastavljeno sa procedurom insercije stenta, sada bez bojazni od eventualnog zapušnja i komplikacija infektivne prirode. Kao i u svim slučajevima zamućenih aspirata, materijal poslat na mikrobiološko ispitivanje i izolovana Esherichia Coli, tako da je nakon toga nastavljena antibioterapija po antibiogramu i saniran holangitis. Kod tog pacijenta su laboratorisjke analize na prvoj kontroli učinjenoj na sedam dana nakon insercije stenta pokazale povišene vrednosti parametara od značaja, i ikterus se sporije povlačio što se objašnjava opšte teškim stanjem pacijenta zakomplikovanim holangitisom.

### **Kontrole**

Patološki nalaz na konvekcionalnoj radiografiji, ultrazvuku ili perktnoj transhepatičnoj holangiografiji je sve što se može videti i opisati a izlazi iz okvira prvog pregleda. To je od posebnog značaja zbog praćena komplikacija pojedinih procedura, mada su sve komplikacije i pojedinačno notirane i praćene.

Na **PTH kontrolama** na 0,7,30 dana, 3 meseca i 6 meseci, statistički značajne razlike u distribciji po grupama beleže se kod holestaze na 30 dana i 3 meseca, kod migracije na 7 dana, kod otvorenosti lumena na 0,7,30 dana, prohodnosti lumena na 3 meseca, i kod patološkog nalaza na 0,7,30 dana.

Pored pitanja postojanja holestaze, migrecije stenta, otvorenosti lumena stenta i postojanja patološkog nalaza bilo koje vrste, osobenost nulte PTH bi bila i ocena prohodnosti stenta. Nulta PTH, tj. PTH učinjana praktično u samoj nesvršenoj intervenciji dok još uvek nije izvučen radni kateter, daje mogućnost aplikacije kontrasnog sredstva kroz kateter doveden do samog ulaza u stent i najdirektniju procenu prohodnosti stenta.

U prvih nekoliko pacijenata, kod kojih je insercija stenta tekla bez problema i komplikacija bilo koje vrste, radni kateter je po učinjenoj kontoli stenta nultom PTH izvlačen i završeno je šivenjem mesta punkcije. Onda se pokazalo da koliko god dobar nalaz bio na nultoj PTH, a insertovan stent funkcionalan i prohodan, uputno je radni kateter ostaviti u funkciji još 7 dana, kako bismo imali mogućnost neposredne provere situacije na prvoj kontroli, da se pacijent ne bi podvrgavao ponovnoj punkciji ukoliko se posumlja na zapušenje katetera.

**Radiografska kontrola** beleži značajnost razlike u pojavi patološkog nalaza na 7, 30 dana, 3-mesečnoj i 6-mesečnoj kontroli, kod MNS. Otvorenost lumena radiografski dijagnostikovana beleži statističku značajnost na 7 dnevnoj kontroli u korist MPS. Kod migracija nema statistički značajne razlike. Patološki nalaz na radiografiji se sreće kod pacijenata sa najčešće carcinomom žučne kese i sekundarnim depozitima u jetri, i obično dogovara osnovnoj bolesti, osim slučajeva kada na kontrolama svedoči o komplikacijama nastalim u toku ili nakon insercije stenta.

**Ultrazvučni skrining** je značajno raličit po grupama na svim učinjenim kontrolama a posebno je ispraćen i trend holestaze koji je značajno rastući za sve kontrole, kao i ponaosob komplikacije, patološki nalaz i otvorenost lumena dijagnostikovani ultrazvučnom kontrolom. Na nultoj kontroli u svim slučajevima je registrovana dilatacija žučnih puteva, dok na svim narednim kontrolama statistički značajno više u grupi MNS, značajno manje kod grupe DR. Trend dilatacije se, u rastućem opsegu se na kontrolama 30 dana, 3 meseca i 6 meseci statistički značajnije javlja u grupi MNS. Otvorenost lumena je na svim kontrolama ultrazvukom statistički značajnije prisutna (100%) kod MPS, dok se patološki nalaz javlja statistički manje kod DR i MPS. Komplikacije ultrazvukom registrovane se Na nultom pregledu najviše registruju među lečenim MNS, a na svim kontrolama statistički značajnije više kod pacijenata lečenih drugim metodama (DR).

Ultrazvučna dijagnostika je davala prioritarno informacije o postojanju holestaze, postojanju nekog patološkog uzgrednog nalaza i postojanju komplikacija. Holestaza na nultoj kontroli postoji kod svih ispitanika DR grupe. Na kontroli za sedam dana održava se još uvek samo kod pacijenata kod kojih inicijalni holangitis i purulentne veoma guste žučne mase nisu mogle da se izdreniraju unutar sedam dana nekim od urađenih sistema derivacije, ili u slučaju migracije i kompromitacije odvodnog sistema. Treba napomenuti da migracija ne znači po svaku cenu i kompromitovanost funkcije drenažnog sistema, već u slučaju da se vrh katetera pomeri i okrene vrhom u zid žučnog puta ili pomeranjem uslad hoda ili respiracija uvrne ili

knikuje, ili dođe do pomeranja endoproteze sa spoljašnjom kontrolom proksimalno od mesta stenozе, a endošroteze sa unutrašnjom proksimalno ili distalno, pa to stvori pogodno tlo za razvoj reopstrukcije... Tako od pet slučaja migracije unutar sedam dana imamo kod dva slučaja i afunkciju drenažnog katetera sa posledičnom holestazom. Ultrazvučne kontrole na 30 dana, a zatim na tri i šest meseci, pokazuju da se u ogromnom procentu holestaza iz različitih razloga vraća i obnavlja. Pri tome ultrazvuk kao autonomna metoda nam ne može odgovoriti na pitanje iz kog razloga je došlo do toga ali apsolutno verno i verodostojno ukazuje na postojanje holestaze i stepen zastoja. To navodi na zaključak, da su sve interventnoradiološke metode kojima su podvrgniti pacijenti treće grupe, efikasne na kratak period, ali kao dugoročno ili trajno rešenje ne egzistiraju i gube terapijski značaj.

Na nultom ultrazvučnom pregledu grupe DR među komplikacijama registrujemo samo kontrastne artefakte koji se vizualizuju u parenhimu jetre kao uglavnom hiperehogene nejasno ograničene zone koje maskiraju tj. zamagljuju anatomske strukture. Od ostalih pobrojanih periproceduralnih komplikacija jedino još krvarenje bi bilo očekivano videti ultrazvučno ali kako krvarenja koja su se javljala nisu bila u dovoljnoj meri izražena da ih može ultrazvuk registrovati, nemamo opisanih na nultoj kontroli. Na ultrazvučnim pregledima posle sedam dana rane periproceduralne komplikacije se najvećim delom registruju, sem onih koje se tiču subjektivnih tegoba i perforacija koje se vizualizuju tek na kontroli na trideset dana udruženo sa holestazom. Ultrazvučna kontrola posle tri meseca verifikuje sve postproceduralne kasne komplikacije sem takođe onih koje se tiču subjektivnih tegoba i nekih recidivantnih ikterusa za koje je trebao nešto duži vremenski interval da bi se razvili, tako da su viđeni na šestomesečnoj kontoli.

Distribucija **postproceduralne antibioterapije** po grupama je visoko statistički značajna, ordinirana u svim slučajevima kod prekrivenih i neprekrivenih stentova; za razliku od preproceduralne koja nije iz početka bila pravilo, dok se to nije pokazalo kao neophodnost.

Postproceduralna antibioterapija kod pacijenata grupe DR nije bila pravilo. Ukoliko izdreniran sadržaj nije bio zamućen, a pacijent afebrilan, relativno dobrog opšteg stanja, nije bilo razloga za tim. Postproceduralna antibioterapija je ordinirana u uslovima medicinske opravdanosti, tj. po antibiogramu mikrobiološki pozitivnog uzorka, ili je po antibiogramu izkorigovan inicijalno dat antibiotik širokog spektra u slučajevima susretanja sa purulentnim žučnim sadržajem.

CT evaluacija rezultata je u protokolu istraživanja bila planirana sredinom planiranog perioda praćena pacijenta, taćnije na oko tri meseca od insercije stenta. Kod odabranih slućajeva raćene su vanredne MSCT evaluacije radi ilustracije perfektne funkcije i odrćzivosti stenta unutar organizma, dok su kod drugih pacijenata vanredni MSCT pregledi raćeni iz vitalnih indikacija, radi uvida u prohodnost stenta.

Nema statistićki znaćajne distribucije CT i MDCT dijagnostike, na kojoj od parametara koji su praćeni statistićki znaćajno se izdvajaju holestaza (stast.znaćajno viće kod MNS) kao i komplikacije, dok, otvorenost lumena CT-om dijagnostikovana kao i MDCT-om prohodnost lumena statistićki znaćajnije se beleći kod MPS i samim tim favolrizuje njime ostvarene rezultate.

Svim pacijentima grupe DR je raćena konvencionalna CT dijagnostika jer kod ovih terapijskih metoda nije bilo medicinske opravdanosti za raćenje MSCT rekonstrukcije lumena, obzirom na male promere drenaćnih katetera (6 Fr, 8 Fr), kao i endoproteza a kod pacijenta sa uraćen bilijarno gastroduodenalni bypass, smrtni ishod je sprećio planiranu MSCT rekonstrukciju

**Reintervencije** se statistićki znaćajno viće primenjuju u slućaju MNS i to je takoće jedan od momenata koji posredno potenciraju primenu MPS kao efektivnijih u cilju izlećenja ireverzibilne holestaze.Reintervencije su razmatrane u kontekstu prve reintervencije i druge reintervencije po nedeljama.Prva reintervencija je raćena u 52,9% MNS u 4. Nedelji,35,3 u 12.nedelji, i po 5,9% u 14. i 18.nedelji.U grupi MPS u 100% slućajeva je raćena u 1. nedelji po inserciji stenta. Druga reintervencija je u 50% pacijenata obe grupe raćena u 12. odnosno 24. nedelji.

**Komplikacije** su parametar biokompatibilnosti inplantata u ćirom kontekstu te reći. Zbog toga je dobar deo ovog istraćivanja posvećen skriningu tehnićkih, periproceduralnih i postproceduralnih, ranih (do 30 dana) i kasnih (od 30 dana do 6 meseci) komplikacija.

Pretraga literature je vrćena putem PubMed, Cochrane Library i Embase baze podataka.Neke uporedne studije [ 22 ]sprovedene na randomizujućem modelu, procenjuju dve vrste stentova:primarni ishod od interesa su opstanak stenta i prećivljavanje pacijenta; drugi ishodi ukljućuju tehnićki uspeh, klinićki uspeh, urastanje stenta, obrastanje stenta i migraciju stenta. Sudeći po jedanaest studija (8 kontrolisanih randomizujućih i 3 prospektivne kohortne studije), koje su ukljućivale 1376 ispitanika, pokriveni metalni stentovi su ekvivalent neprekrivenim metalnim stentovima u smislu klinićkog uspeha, tehnićkog uspeha, stent

prohodnosti (gastroduodenala opstrukcija: HR =0.87, 95% CI 0.53-1.42;kolorektalna opstrukcija: HR =0.89, 95% CI 0.18-4.45;bilijarna opstrukcija: HR =0.73, 95% CI 0.41-1.32)i rang preživljavanja(ezofagealna opstrukcija: HR =1.80, 95% CI 0.73-4.44; gastroduodenalna opstrukcija: HR =0.83, 95% CI 0.55-1.26;bilijana opstrukcija: HR =0.99, 95% CI 0.77-1.28),iako neprekriveni stentovi su skloniji urastanju (ezofagealna opstrukcija: RR =0.10, 95% CI 0.01-0.77; gastroduodenalna opstrukcija: RR =0.12, 95% CI 0.03-0.55; kolorektalne opstrukcije: RR =0.21, 95% CI 0.06-0.70;bilijarna opstrukcija: RR =0.21, 95% CI 0.06-0.69), dok prekriveni stentovi imaju veći rizik od migracije stenta (gastroduodenalna opstrukcija: RR =5.01, 95% CI 1.53-16.43; kolorektalna opstrukcija: RR =11.70, 95% CI 2.84-48.27; bilijarna opstrukcija- RR =8.11, 95% CI 1.47-44.76) i urastanja tumora (bilijarna opstrukcija: RR =2.03, 95% CI 1.08-3.78).

**Periproceduralne komplikacije** kao krvarenje i u celosti pokazuju visoko statistički značajnu razliku među grupama, statistički značajno manje u grupi MPS. U meri u kojoj se periproceduralne komplikacije javljaju, krvarenje je jedina komplikacija koja se značajno češće javlja kod nepokrivenih stentova, ilustruje iritaciju nepokrivenim naspram prekrivenih stentova na okolna tkiva i samim tim manje upadljivu biokompatibilnost.

Migracija stenta kao periproceduralna komplikacija u grupi MPS smo imali kod 5 od prvih 7 insertovanih stentova. Ovaj stent sistem u početku svoje primene je pokazao nedostatak da prilikom insercije dolazi do katapultiranja stenta put napred i da se na taj način mesto insercije isplanirano pozicioniranjem markerima ne pokazuje kao pouzdano.Omeške nisu bile velike, tako da uprkos činjenici da idealno mesto insercije nije postignuto, ipak nije promašena stenoza, zapravo, insertovani stentovi su i u slučaju katapultiranja najvećim delom pokrivali dilatirane segmente. Na osnovu skromnog iskustva nakon prvih sedam bolenika, moglo se pretpostaviti sledeće-obzirom da je nosač stenta rigidan i da se u laboratorijskim uslovima ne može u potpunosti iscenirati njegova putanja koju u organizmu pacijenta po uspostavljenom traktu zauzima, radijalna snaga kojom dolazi do odašiljanja stenta u jednom potezu povlačenjem prekidača na nosaču, dolazi do nekontrolisane insercije i katapultiranja stenta put napolje, tj.put napred. To je navelo na zaključak ,da je neophodna sekvencionisana, kontrolisana insercija uz eventualno povlačenje divajsa put nazad u toku insercije, odnosno, markiranje i u toku same insercija kako bi mesto insercije bilo najpodesnije ispoštovano. Tim naučnika pri Allium korporaciji je načinio alat za inserciju- insercioni pištolj u koji se montira divajs po uvođenju na mesto insercije, kojim je rešen problem i postignuta maksimalna preciznost prilikom insercije. Treba imati u vidu i to da biološki sistemi, u ovom slučaju ljudski organizam, nikada ne može idalno odgovarati laboratorijski testiranim eksperimentalnim modelima, u uslovima kojih device-tehnologija obitava.

Pad TA se sretao u slučaju pacijenta sa brzom drenažom bistrnih bilijarnih sokova, ili u slučaju težih pacijenata, zbog bola, dehidriranosti i ostalih faktora koji nisu najdirektnije vezani za samu intervenciju i pacijenata kod kojih iz anamnestičkih podataka saznajemo da su skloni hipotenziji.

Skok TA je zabeležen kod hipertoničara, pacijenata sa temperaturom i groznicom, bili inicijalno bilo kao produktom bakterijemije i infekcijom na nivou bilijarnih puteva tj. holedoha. U slučaju ove komplikacije treba imati u vidu i odgovor simpatičkog nervnog sistema na bol i samu intervenciju.

Poremećaj svesti kao komplikacija same intervencije nismo imali. Jedini blaži oblik te manifestacije bio je u okrviru pacijenata sa bilijarnom encefalopatijom, tako da se u kontekstu već ozbiljno narušenog stanja svesti osnovnom bolešću, ne može razmatrati komplikacija nastala invazivnošću procedure.

Bol je subjektivan doživljaj. Prag reagovanja na bol je faktor varijabilan od čoveka do čoveka. Pacijenti oboleli od pobrojanih bolesti kao i stanje do koga su te bolesti dovodile,olestaza, su već dovoljani da zadovolje neophodne uslove za razvoj bola u stomaku. Iz tog razloga, teško je sagledati bol u svetlu same intervencije. Pacijenti su prijavljivali bol pri samoj punkciji ili inciziji kože, ili šivenju katetera, što je posledica nadraživanja nervnih završetaka u koži. Ozboljnijih bolnih doživljaja u toku intervencije - kateterskih manipulacija, dilatacije i insercije stenta, nije bilo. Čak po uspostavljanju funkcionalne drenaže većina pacijenata je imala osećaj olakšanja, manje nelagodnosti u abdomenu. Tako bi najpodesnije bilo reći da se bol koji je bio prisutan kod većine pacijenata u manjoj ili većoj meri, nije intenzivirao, i da tako zaključujemo da intervencija nije bolna i da je gotovo promptno uslovlila poboljšanje kvaliteta života.

Krvarenje kao komplikacija se pojavila u pacijenata sa nešto većim vrednostima K, mada drastično visoke vrednosti i poremećaj faktora koagulacije je bio kontradikacija za intervenciju upravo zbog velikog rizika od krvarenja. Krvarenje se javilo u obliku nešto opsežnijeg krvarenja iz načinjene incizije kože, da bi kod istog bolesnika, iz MPS grupe, imali pojavu hemobilije kao rane proceduralne komplikacije, ali komplikacije kojoj se zna uzrok. Prisustvo krvi u drenuažnom kateteru registrujemo odmah nakon intervencije i vrlo brzo se isčisti drenirani sadržaj, tako da takve pojave nismo ni brojali u ranim proceduralnim komplikacijama, jer smo ih smatrani nus pojavom, a ne hemobilijom u pravom smislu te reči.

Kontrastni artefakti kao periproceduralna komplikacija javlja se u svega tri slučaja MPS, pacijenata sa većim brojem punkcija i aplikacija kontrastnog sredstva Chiba iglom, kada kod nemirnih pacijenata, pacijenata sa forsiranim respiracijama ili nedovoljno opsežnom dilatacijom nije bilo moguće iz prvog punkcije obojiti bilijarno stablo. Sav zaostao kontrast izvan bilijarnih sudova, smatra se artefaktom koji u ozbiljnoj meri ometa vizuelizaciju prilikom ponovne punkcije ili postupaka u nastavku procedure. Tu se nameće zaključak, da je od velike važnosti napraviti plan punkcije na osnovu postojeće CT i UZ dijagnostike, tj, na kojoj visini napraviti inciziju i sa koje visine atraumackom Chiba iglom ići, a posebno punkcionom jer ona kao igla znatno većeg kalibra ostavlja veće traume na tkivu.

Razdražljivost se registruje kao propratna pojava već izmenjenog mentalnog stanja visokim vrednostima bilirubina u krvi, tako da kao obeležje statusa većine pacijenata, uzimana je kao kontekst komplikacije u intervenciji samo u izuzetnim slučajevima.

Od periproceduralnih komplikacija kod MNS, pad pritiska beležimo kod pacijenata sa tečnim holestaznim sadržajem usled brze i voluminozne drenaže. Skok arterijske tenzije zapažamo u slučaju težih pacijenata sa postojećim holancgitisom i gustim holestaznim sadržajem, čak i posle jednodnevne drenaže. Kod takvih pacijenata uočavamo i veću reaktivnost na bol kao i groznicu i razdražljivost, u nekim slučajevima i blaži poremećaj svesti kao prateće pojave infektivnog sindroma i bakterijemije.

Grubljih komplikacija kod grupe DR, tipa poremećaja svesti, gotovo da nije bilo, sem u slučaju dva pacijenta koji su i došli u besvesnom stanju, tako da se to ne može svrstavati u posledicu intervencije, već u odraz opšte lošeg stanja pacijenta. Skok pritiska se beleži kod pacijenata sa gnojnim holstaznim sadržajem ili kod opšte teških pacijenata koji u anamnezi već imaju neki stepen hipertenzije ili kod kojih je rađeno nekoliko sukcesivnih dilatacija. Pad pritiska se pojavljivao kod pacijenata sa bistrim holestaznim sadržajem kod urađenih bilijarnih drenaža kateterima većeg kalibra, 8 ili više Fr, zbog brze eliminacije bilijarnih sokova, što ukoliko ne postoji neka vrsta kontrole, sekvencionisanjem drenaže ili knikovanjem, može ozbiljno ugroziti život pacijenta. Bol su prijavljivali pacijenti kod kojih nije ordinirana premedikacija, bez razlike o kojoj se intervenciji radi-bilijarnoj drenaži, dilataciji ili dr. Krvarenje većeg obima od očekivanim prilikom incizija ili intrahepatično u izdreniranom holestaznom sadržaju vidamo u malom broju slučaja, bilijarnih drenaža i dilatacija. Kontrastni artefakti kao komplikacija se pojavljuju kod ponavljanih neuspešnih punkcija, najčešće kod nemirnih pacijenata i obično su praćene groznicom, razdražljivošću i bolom.



Sve tehničke poteškoće su se pojavile u prvih nekoliko pacijenata tako da su prve komplikacije koje smo susreli u radu sa novom generacijom stentova, pomogle da zacrtamo algoritam insercije i neke obavezne tehničke preduslove i korake kojih se treba pridržavati. **Tehničke komplikacije** u domenu nepotpune distenzije stenta, se statistički značajno više javlja u grupi MNS. Sem navedene, tehničke komplikacije koje su istraživanjem bile predviđene su dislokacija katetera, dislokacija vodič sajle, ponovna punkcija, i katapultiranje stenta. Međutim, komplikacije koje se razvijaju tokom pozicioniranja obično mogu odmah da se konstatuju od strane operatora ili mogu biti detektovane nakon postavljanja putem dijagnostičkog imidžinga kao rani (prvih 30 dana nakon postavljanja) ili kasni događaji (posle više od 30 dana) [ 21,22,23,141,142]

Dislokacija katetera se pojavila kao komplikacija već kod prvog pacijenta, zajedno sa dislokacijom vodič sajle, što je navelo na zaključak da su hidrofilne žice pogodne za plasiranje katetera nishodnom okomitom putanjom ali da nemaju dovoljnu tvrдинu da bi podržale ushodne ili vodoravne trase. To je nametnulo primenu metalnih vodiča, značajnije veće tvrđine. U oba slučaja, ispadanje katetera i vodič sajle je impliciralo i ponovnu punkciju. Usledila su dva slučaja MPS ispadanja vodič sajle prilikom insercije nosača stenta, što je bilo dokaz da ako i uspemo da trasiramo put stentu, hidrofilana žica, posebno kod pacijenata kod kojih je kateter ostavljen nekoliko dana, ne može da posluži kao vodič za plasiranje stenta jer je nosač stenta toliko rigidan da zahteva metalnu žicu daleko veće tvrđine. Tako se metalna žica nametnula kao pravilo u algoritmu insercije, a hidrofilne žice su se koristile samo u slučajevima filiformnih ili potpunih opstrukcija holedoha, gde je njena hidrofilna priroda omoćavala veću mobilnost i vigilnost, a samim tim i lakše plasiranje distalno put duodenuta. Kod jednog MPS pacijenta smo imali incidentno ispadanje katetera i vodiča, ljuckom greškom, tako da nam nije od strateškog značaja.

Kao i u većini studija o bilijarnim SEMS (selfekspandibilni metalni stentovi), kao u studiji Petersona i saradnika [ 27,141 ]tehnički uspeh plasiranja je gotovo univerzalan. Od **tehničkih komplikacija** inkompletna insercija nepokrivenih metalnih stent ova se nameće kao značajno veća prepreka biokompatibilnosti ili postizanju očekivanih terapijskih efekata tehnički ispravnim postavljanjem. Pored toga, neinsertovan na pravi način i punog prečnika, stent postaje strano telo koje može da izazove teže sporedne efekte po okolno tkivo i telo u celini.

Kod tri MPS pacijenta medju prvih deset smo imali slučaj katapultiranja stenta, na sreću ne sa drastičnim posledicama, zapravo, mesto stenozе je ipak dužinom stenta bilo

pokriveno ali je pod snagom pritiska na device-sistem stent pod velikom silom se ekspandirao i dolazilo je do pomeranja distalno od mesta predviđenog na osnovu markera . Obzirom da je stent bio u dužini od 10 cm, pomeranje put napred od par santimetara nisu kompromitovala efikasno namicanje stenta i na samu stenozu. To se pokazalo kao izvestna mana stenta koja je prijavljena proizvođaču.

Kod pacijenata MPS grupe nije bilo delimične ekspanzije tj. nepotpune distenzije kao eventualna tehnička komplikacija ni u jednom slučaju. Snaga namicanja stenta je kod ove generacije stentova velika i dovoljna da dođe do ekspanzije stenta do punog lumena , u uslovima kada se propisno napravi prethodna dilatacija stenozе.

Tehnički neuspeh insercije stentova ili endoproteze implicira nastanak komplikacija. Komplikacije ovog tipa se razmatraju u kategoriji ranih i kasnih postproceduralnih komplikacija. Retrospektivnim osvrtom na 118 bilijarnih stent endoproteza ugrađenih kod 113 pacijenata [31,143], ocenjujemo frekvencu, prirodu i mogućnost lečenja značajnih komplikacija. Mueller i saradnici su prijavili rane komplikacije od 17% (19/113) i kasne komplikacije od 31% (32/102).

Holangitis kao ranu postproceduralnu komplikaciju srećemo kod pacijenata kod kojih je insercija MPS stenta rađena u jednom aktu, nije ordinirana periproceduralna antibioterapija i kod kojih je procedura komplikovana ispadanjem vodič sajle i ponovnim punkcijama, uprkos činjenici da su se činili lakši pacijenti sa dobrom prognozom uvidom u simptome i znake bolesti i bistar bilijarni sadržaj. Sa druge strane, sa pacijentima koji su dolazili u polikomatoznom stanju ili sa inicijalnim holangitisom a ordinirana je periproceduralna antibioterapija smo imali dobro iskustvo i odlične rezultate-drenažni kateter je skinut nakon 7 dana i bez bilo kakvih tegoba, komplikacija i rekurentnog ikterusa, a time ni potrebe za bilo kakvom reintervencijom, stent je funkcionisao do šestomesečne kontrole kao perfektan unutrašnji drenažni sistem.

Od tehničkih komplikacija kod MNS, bio je jedan slučaj katapultiranja kod ponovljene dilatacije, pretpostavka je da je došlo do distenzije veće od neophodne za namicanje stanta, tako da stent nije mogao na mestu stenozе dovoljno dobro da adherira za zid žučnog puta. Namicanje metalnog neprekrivenog stenta nije inače mana ovakvih proteza, pa ni stentova korištenih kod ovih pacijenata. Njihova mana je pre nepotpuna distenzije koju smo u ovom ispitivanju imali kod 7 pacijenata.

**Vreme do povlačenja ikterusa** na sklerama i koži varijabilno, od pacijenta do pacijenta zavisi počev od inicijalnog nivoa žutice i opšteg stanja pacijenta pre intervencije, od stadijuma i toka osnovne bolesti, od eventualnih pratećih faktora-alkoholizma ili pridruženih oboljenja, a onda i funkcionisanja stenta kao sistema unutrašnje drenaže što je od presudnog značaja. To vreme je uzev sve te parametre u obzir iznosilo najduže 7 dana, u proseku 4 dana što je sa gledišta inicijalno vitalno ugroženih pacijenata, odličan terapijski uspeh.

**Rane postproceduralne komplikacije**, u ovom istraživanju, su one koje se pojavljuju do mesec dana posle intervencije-hemobilija, poststent holangitis, stent okluzija, iritativni simptomi i gubitak apetita su pokazatelji statistički značajne konsekvence nekompatibilnosti nepokrivenih stentova. Postproceduralne rane komplikacije i rane postproceduralne komplikacije u celosti su statistički visoko značajno različito distribuirane po grupama. U grupi MNS poststent holangitis se javlja u 65,5% slučajeva, a iritativni simptomi u 100%. Superinfekcija je jedan značajan potencijal komplikacija kod pacijenata sa bilijarnim stentovima. Superinfekcija obuhvata slučajeve holangitisa i apscesa jetre [ 28,144 ] i sudeći po literaturi, rane infektivne komplikacije su manje frekventne sa prekrivenim stentovima i kod slučajeva sa stentom u transpapilarnom položaju [ 17,28,145 ]. Po tim studijama apsces se pojavljuje u 0,3-0,5% slučajeva, adekvatno našem rezultatu za MPS 0%, ali malo više u slučaju MNS 3,4%. Holangitis se opisuje na nivou od 0,3%-22%, pojavljuje se na gotovo istom nivou u našoj studiji –MPS 20,7%, i više kod MNS 41,4%. Holecistitis opisan sa 1,9-12% u literaturi[17,28], u našoj studiji je 3,4% za MPS i 6,9% za MNS u kategoriji ranih komplikacija i 0% kod MPS i 8% kod MNS ,kao kasnih proceduralnih komplikacija.

Holangitis kao rana postproceduralna komplikacija u grupi MPS javila se kod 3 bolesnika koji kojih se primećuje sledeća pravilnost-isti patološki entitet-karcinom žučne kese, inicijalno postojanje holangitisa sa purulentnim bilijarnim sadržajima, ujedno bez ordinirane preproceduralne antibioterapije ( kod troje bolesnika još uvek to nije bilo pravilo, a kod dvoje kasnije rađenih zbog nekih anamnestičkih podataka o alergiji na neke bolesnike, nismo smeli da prihvatimo taj rizik.), periproceduralne komplikacije prateće za infektivni sindrom (skok TA, bol, razdražljivost, groznica), pozitivna mikrobiološka analiza uzetog uzorka žučnog sadržaja, vreme do povlačenja ikterusa 7 dana, ...

Rani holangitis kod pacijenta kod koga nije bilo inicijalno purulentnog žučnog sadržaja javlja se u uslovima ponovljenih punkcija nakon ispadanja vodič sajle a bez ordinirane periproceduralne antibioterapije. Ujedno se radi o pacijentu koji pripada podgrupi

jedan MNS grupe, dakle, pacijentu kome je u jednom aktu rađena preliminarna bilijarna drenaža, balon kateterska dilatacija i insercija stenta.

Uprkos činjenici da smo za prvu podgrupu ispitanika grupe MPS odabirali inicijalno lakše bolesnike, odnosno, bolesnike lakšeg opšteg stanja, nedavanje antibiotika periproceduralno uz svu invazivnost procedure se pokazalo kao dovoljan precipitirajući faktor za razvoj holangitisa.

To navodi na zaključak da pacijenti koji se opserviraju u bilo kom trenutku razvojaolestaze, pa makar to bila i bilirubinska encefalopatija sa ozbiljnim poremećajem svesti, ukoliko se ispoštuju pravila, da se prvo uradi bilijarna drenaža i drenažni sistem funkcionise nekoliko dana i rastereti jetru, a nakon toga insercija MPS stenta u uslovima lokalne anestezije i analgezije uz ordiniranje periproceduralne antibioterpije širokog spektra, implicira neosporan uspeh terapije bez bilo kakvih posproceduralnih komplikacija, ranih ili kasnih, i postizanje željenog rezultata, a to je neometano funkcionisanje stenta kao unutrašnjeg drenažnog sistema, bez spoljašnje kontrole uz nepostojanje iritativnih efekata ili bilo kakvih kompromitujućih nus pojava i normalizaciju svih laboratorijskih parametaraolestaznog sindroma već na prvoj kontroli sedam dana nakon insercije stenta.

Perkutana fistula se među ranim postproceduralnim komplikacijama sreće u jednog pacijenta sa MPS, zajedno sa iritativnim tegobama. Povezuje se sa infekcijom ubodne rane i kateterskim i device manipulacijama kod pacijenta kod koga je imuni sistem kože već izmenjen u uslovima nastalog ikterusa.

Akutni holecistitis se u ranim postproceduralnim komplikacijama MPS javlja u jednom slučaju kod pacijenta koji je došao sa holangitisom iolestazom kod koga je u jednom aktu insertovan stent i to na mestu ulivanja žučne kese. Duktus nije bio u potpunosti zatvoren ali dovoljno da uslovi zastoj u pražnjenju žučne kese, tako da je taj jedan pacijent sa uočenom komplikacijom do koje je došlo nesmotrenošću bio dovoljan da zaključimo da je u slučaju prekrivenih stentova jako bitno da se ne pokrije stentom ductus cysticus jer zbog pokrovnog poliuretanaskog sloja on predstavlja potpunu barijeru oticanju žuči, ne samo usporenu kakav je slučaj kod neprekrivenih stentova. Stenoze u toj regiji trebalo bi rešavati posle dilatacije, insercijom dva uzastopna stenta na razdaljini dovoljnoj da omogući prirodno funkcionisanje ductus cysticusa, što se postiže planom intervencije i procenom koja prethodi intervenciji. Obzirom da je došlo do komplikacije koja je mogla da se razvija samo u smislu progresije, rešenje bi se postiglo samo endoskopskim vađenjem stenta ali do intervencije nije došlo jer je brzo nakon toga pacijent egzistirao zbog infarkta miokarda. U konkretnom slučaju,

ostavljen je drenažni kateter kao kontrola do holangiografije na trideset dana. Nakon te kontrole nemamo podatke zbog smrtnog ishoda.

Pleuralni empijem i intraperitonealni bilom srećemo u pojedinačnim slučajevima kod lečenih MPS. Intraperitonealni bilom u kontekstu ponovljenih punkcija nakon ispadanja drenažnog katetera i vodič sajle.

Perforacija bilijarnog puta kao oblik komplikacija koja se javlja kod metalnih neprekrivenih stentova zbog iritacije ili kao posledica preforsiranog lumena, kod MPS nije zabeležena.

Iritativne tegobe se beleže kod gotovo svih bolesnika sa drenažnim kateterima i endoprotezama sa spoljašnjom kontrolom, uglavnom usled nadražaja međurebarnih nerava, posebno u uslovima kada nije moguće obezbediti besprekornu imobilizaciju, pri pokretima kretanja, pokretima u postelji ili disajnim pokretima. To dovodi do zaključka da su ove terapijske mere definitivno nekonforme po pacijenta i sem u slučajevima krajnje nužde ne smatraju se terapijskim odgovorom najbolje vrste.

Rane postproceduralne iritativne tegobe prijavljivali su uglavnom pacijenti lečeni PBD i endoprotezama sa ekstrakorporalnom kontrolom, u praktično 100% slučajeva, što navodi na zaključak o nekonformnosti pomenutih metoda. Perkutana fistula se javljala kod nekih od pacijenata sa ponovljenim punkcijama, tako da se može postaviti uzročno-posledična povezanost te dve pojave, odnosno reci, da ponovljene punkcije nose veći rizik od pojave postproceduralnih komplikacija, posebno perkutanih fistula. Od 29 pacijenata 3. grupe u dva slučaja, pacijenata lečenih dilatacijom imali smo pojavu intraperitonealnog biloma, dok se hemobilija sretala kod dilatacija i insercija endoproteza sa unutrašnjom kontrolom, u velikom broju slučajeva, kod bilijarnogastroduodenalnog bypassa, dok kod drenaža se javljala u slučaju ponovljenih punkcija zbog vulnerizacije žučnih puteva punkcionom traumackom iglom uzimajući u obzir da se radi o parenhimatoznom dobro vaskularizovanom organu. Pleuralni empijem, imali smo kod dve bilijarne drenaže i jedne dilatacije sa ponavljanim punkcijama. Perforacija se dogodila u 2 slučaja insercije endoproteze sa spoljašnjom kontrolom od tri, najverovatnije zbog rigidnosti sistema, u jednom slučaju dilatacije i dve bilijarne drenaže. Akutni holecistitis se javio kod pacijenata sa već preproceduralno infektivno afektiranim žučnim purulentnim sadržajima kod dva pacijenta, iako je ordinirana preproceduralna antibioterapija, i kod dva pacijenta kod kojih se radilo o gustoj žuči ali ne gnojnoj, i kod kojih nije ordinirana antibioterapija pre intervencije. Kod svih četvoru pacijenata je rađena perkutana bilijarna drenaža. Absces se pojavio kod četiri

pacijenata kod kojih nije ordinirana periproceduralna antibioterapija, jer obzirom na dobro opšte stanje i bistar žučni sadržaj, nije se nametnulo kao neophodno, a kod kojih nije ordinirana ni postproceduralna antibioterapija. Obzirom da nisu dobili nikakvu antibioterapiju, zbog incizija, kateterskih manipulacija i svih učinjenih radnji koje PBD i BKD zahtevaju, došlo je do stvaranja pogodnog tla za razvoj infekcije tipa apscesa. Holangitis je u nekim slučajevima već inicijalno postojao, dva pacijenta, dok kod nekih pacijenata se razvio u ranom postproceduralnom periodu, i takav holangitis uzimamo za postproceduralnu komplikaciju učinjenih procedura. Primećuje se da je holangitis nastao kod pacijenata kod kojih nije bila ordinirana ili preproceduralna ili postproceduralna antibioterapija ili je došlo do dislokacije katetera ili ponovne punkcije. Najčešće da bi došlo do holangitisa imali su bar dva a neki od njih i tri uslova od pobrojanih zadovoljena.

**Postproceduralne kasne komplikacije**- reopstruktivni holangitis, reopstruktivni ikterus, iritativne tegobe, gubitak apetita i kasne postproceduralne komplikacije u celosti su prikazane sa statistički značajnom rezlikom po grupama.

Reopstruktivna žutica, reopstruktivni holangitis, iritativni simptomi i gubitak težine sa stanovišta kasnih postproceduralnih komplikacija, navode nas na isti zaključak. Iako, obično spontane, stent migracije mogu biti uzrokovane hiorurškim, endoskopskim i perkutanim manevrima [29,146,147,148]. Migracija se izgleda češće javlja kod prekrivenih stentova verovatno zbog slabijeg usidravanja nego kod nepokrivenih stentova [18,149]. Migraciju stenta smo evaluirali u toj kategoriji komplikacija i pronašli smo 7,1% u slučaju prekrivenih stentova. Naši rezultati na terenu migracija stenta su viši od rezultata reprezentovanih u nekim multicentričnim studijama; Kullman i sa. izveštavaju 3% nivo migracije kod prekrivenih nasuprot neprekrivenim, i takođe nijedan pacijent sa migracijom u grupi neprekrivenih stentova koji smo mi zabeležili u šetomesečnom periodu [17,150]. Migracija stenta može izazvati opstrukciju, hemoragiju i perforaciju [30,151,152,153] ili može proći bez posledica. Hemobilija, u grupi ranih komplikacija, i hronično krvarenje i melena, u grupi kasnih komplikacija, su komplikacije koje mogu da se dovedu u vezu sa migracijom stenta ili iritacijom od strane stenta. Perforacija može biti slobodna ili prekrivena, zavisno od anatomske pozicije, može uzrokovati slobodan peritonealni gas i efuziju (izliv), retroperitonealno širenje gasa i fistulizaciju sa drugim šupljim organima i strukturama. U ovoj studiji opisana je perforacija kao rana komplikacija (MPS 0%, MNS 6,9%) i duodenalni čir i perforacija, kao kasna komplikacija (MPS 0%, MNS 12%). Pankreatitis kod naših pacijenata sa MPS nije zabeleženo (0%), ali kod MNS 8%; informacija iz literature je 2%.

Kod 3 bolesnika sa MPS javlja se reopstruktivni holangitis. To su bolesnici oboleli od holangiokarcinoma kod kojih se mora istaći da je na dijagnostičkoj PTH uočen veći broj opstrukcija (3) a da je prilikom intervencije urađen neophodan broj dilatacija (1), što upućuje na to da u cilju što boljih terapijskih razloga, treba makar dilatirati sva mesta postojeće opstrukcije, na najmanje invazivan način, dakle u jednom aktu, pre nego se pristupi inserciji stenta na najbitnijoj lokaciji, jer svako ometanje normalnog oticanja žuči, vodi većem riziku od nastanka intrabilijarne infekcije, i kompromitaciji postignutih terapijskih efekata. U slučajevima gde konverira broj opstrukcija i broj dilatacija nije bilo zabeleženih komplikacija u vidu reopstruktivnog holangitisa. U tim slučajevima srećemo rane komplikacije tipa krvarenja ....

Migracija stenta koja se kod MPS javlja u postproceduralnim kasnim komplikacijama, se uslovno rečeno može smatrati komplikacijama, obzirom da se javlja u situaciji kada stent postigne adekvatan trakt a zatim sklizne put duodenuma i izbacij fecesom iz organizma. Ovakav rezultat zabeležen bez ikakvih neprijatnosti po pacijenta, imali smo kod dva ispitanika. To su bolesnici kod kojih je intervencija rađena u dva akta uz pravovremenu upotrebu antibiotika, kod kojih nije bilo ni periproceduralnih niti postproceduralnih komplikacija i kod kojih je došlo do spontane migracije stenta po uspostavljanju lumena put spolja u periodu pre šestomesečne kontrole i smatraju se primerom idealno vođene procedure i postignutim idealnim rezultatom. Migracija stenta put napred se zapravo dešava po postizanju idealnog terapijskog rezultata- uspostavljanja lumena u situaciji nepostojanja dodatnih komplikacija tipa obrastanja, urastanja koji bi vezali stent za mesto insercije i učinili ga trajno nepomičnim. Time se indirektno dokazuje njegov konformnost i nemogućnost da čak i u okolnostima nekontrolisane migracije naudi a sem toga da je terapijski cilj postignut.

Od kasnih postproceduralnih komplikacija ,akutni holecistitis je bio svojstven za pacijente lečene bilijarnom drenažom, jer plasirani krenažni kateter većeg kalibra, u situacijama distalnih stenoza glavnog hloedoha je zatvarao ductus cysticus i vrlo često bio uzrok nastanku holecisticisa kod zarobljavanja sadržaja unutar žučne kese dovoljno dugo, uz nemogućnost potpunog ili dovoljnog pražnjenja. Reopstruktivni holangitis i reopstruktivni ikterus su se razvijali uglavnom kod pacijena lečenim BKD tj. dilatacijom, usled ponovne pojave opstrukcija, obzirom da nije ostavljen kateter , endoproteza ili bilo šta što bi potpomoglo drenažu, bilo unutar samog digestivnog sistema bilo spolja. Perkutane fistule kao kasna proceduralna komplikacija se javlja kod 3 pacijenta lečenih PBD koju su dugovremeno nosili drenažni kateter i kod kojih je zbog iritativnih tegoba, promenjen kateter većeg kalibra kateterom manjeg, kod kojih je na mestu napravljenog većeg ulaznog otvora šivenjem došlo

do infekcije i pomenute komplikacije. Duodenalni čir beležimo kod jedne BKD kod pacijenta kod koga je zbog same intervencije manipulacije žicama, kateterima i balon kateterima išla do u D2 duodenuma, pa je zbog iritacija došlo da razvoja te patološke pojave u kanijem postproceduralnom toku. Pankreatitis je registrovan kod tri pacijenta sa bilijarnom drenažom.

Na listi pobrojanih kasnih postproceduralnih komplikacija primećeno je da su neke od njih uzročno-posledično povezane sa nekim vremenski ranijim komplikacijama, tj. periproceduralnim komplikacijama tako da se sa sigurnošću može reći da su neke od periproceduralnih komplikacija svakako precipitirajući faktor nastanka kasnijih komplikacija i da u velikoj meri determinišu uspešnost procedure kao i njen terapijski odgovor. Tako je primećeno da kod pacijenata kod kojih je ponavljana punkcija se sa većom verovatnoćom u daljoj istoriji preživljavanja javlja hronično krvarenje i melena, a u slučajevima diskursa i ispadanja katetera, perkutane fistule i iritativne tegobe.

Konačni rezultati **uzroci afunkcije stenta**. Stent obstrukcija može rezultirati nekolicinom uzroka uključujući ponovni rast tumora kroz konstrukciju ili nepokriven stent, takozvano urastanje ili preko krajeva, takozvano obrastanje, tkivna hiperplazija (granulacija tkiva), luminalni impakti, kolaps stenta ili angulacija, insuficijencija dijametra stenta, fraktura stenta i migracija stenta [25,154,155,156]. U ovoj studiji skoro svi uzroci afunkcije stenta govore u prilog biokompatibilnosti prekrivenog stenta. Fenomen urastanja kao uzrok opstrukcije lumena u ovom istraživanju evaluiran je multislajsnim skenerom, tj. retro rekonstrukcijom lumena stenta u situaciji postojanja ultrazvučno dijagnostikovane holestaze koja je i potvrđena biohemijski porastom laboratorijskih parametara od značaj. Nismo imali ni jednog pacijenta sa obliteracijom, urastanjem, obrastanjem, i mukozalnom hiperplazijom. Bilijarna inkrustracija kao jedan od precipitirajućih faktora okluzije stenta, primećeno je, javlja se uglavnom u slučajevima postojanja gustih i inicijalno infektivno afektiranih bilijarnih sadržaja. Bilijarna inkrustracija je otkrivena kod 32,1% MPS, a u grupi MNS 44,8%. Nije bilo signifikantne razlike među grupama, ali su upoređivane sa literaturom. U mnogim studijama inkrustracija kao komplikacija stentinga bilijarnog trakta je pronađeno u 2-6% objavljenih komplikacija [19,20,21,23,157,158,159]. Svi uzroci afunkcije stenta razmatrani u dve grupe lečene prekrivenim i neprekrivenim stentovima beleže statistički značajnu razliku kod svih, osim kod bilijarne inkrustracije. Obliteracija stenta, urastanje, obrastanje i tkivna hiperplazija se ne beleže u grupi MPS, što apsolutno favorizuje njihovu primenu.

Bilijarna inkrustracija se u grupi MPS beleži kao posledica razvoja „post stent“ holangitisa kod par slučajeva pacijenata sa primarnom infektivnom afekcijom žučnih sokova, dakle,



gustim i prulentnim, iako su u većini slučajeva bili pokriveni periproceduralnom antibioterapijom. Nakon prvih 10 bolesnika uvidelo se da dolazi do bakteriemije koja može ugroziti opšte stanje bolesnika i ozbiljno kompromitovati terapijsku efikasnost, prevashodno u podgrupi 1., pacijenata sa stentom insertovanim u jednom aktu, tako da se pokazalo neophodno potrebno dati preproceduralnu antibioterapiju, i to postaje pravilo u radu sa narednim pacijentima. U konkretnoj situaciji iz straha od reopstrukcije tj. obliteracije stenta, radjena je reintervencija-perkutana bilijarna drenaža, čim je primećena holestaza i promptnom interventnoradiološkom terapijom zajedno sa medikamentnom-produženom antibioterapijom dobijen je pozitivan rezultat, tj. funkcionisanje stenta bez znakova holestaze i skoka laboratorijskih parametara od značaja za holestazni sindrom.

Rekurentne bilijarne opstrukcije uzrokovane migracijom ili okluzijom stenta podseća na najvažniji kontekst. Još uvek nije dokazano da li će PSEMS (prekriveni selfekspandibilni metalni stentovi) biti bolja solucija od neprekrivenih SEMS po evidenciji dve upravo objavljene randomizujuće studije [13,17,160,161,162,163].

Reintervencija je značajno različito distribuirana po grupama, prikazano po nedeljama. Smrtni ishod je jednak po grupama i prikazan po nedeljama u kojima se beleži.

Ishod lečenja u kontekstu preživljavanja daje sledeće rezultate. U grupi MPS 89,7% pacijenata je bilo živo na šestomesečnoj kontroli, dok kod lečenih MNS 79,3% pacijenata je preživelo. Nema statistički značajne razlike među grupama lečenih prekrivenih i neprekrivenim stentovima. Od umrlih pacijenata 50% lečenih MNS je egzistiralo u prvoj nedelji od insercije stenta, a u grupi MPS po 33,3% je egzistiralo u 5., 16. i 20. nedelji. U grupi bolesnika lečenih drugim metodama ranijeg datuma, po 25% od ukupno umrlih je egzistiralo u 12., 14., 20. i 23. nedelji. Grupa MPS podgrupa 1 (intervencija rađena u jednom aktu)-svi pacijenti svesni, mladi lakši na oko, bistar holestazni sadržaj, nije uzet uzorak za mikrobiološku laboratoriju. Veći broj periproceduralnih komplikacija, zbog intenzivnosti procesa, a manji broj kasnih komplikacija jer nemaju u startu holangitisa i obzirom da su manje teški pacijenti, sa gotovo urednim laboratorijskim analizama brzo dolazi do obezbojavanja.

Grupa MPS podgrupa 2- procedura je rađena u dva akta sem kod lakših pacijenata i kad situacija zahteva promptni terapijski odgovor, u slučaju kada su pacijenti životno ugroženi visokim vrednostima bilirubinemije, u tzv. bilirubinskoj encefalopatiji.

Kod troje pacijenata MNS na kontroli nakon trideset dana konstatuje se okluzija i afunkcija stenta. Obzirom da kod istih pacijenata beležimo smrtni ishod odmah nakon učinjene kontrole, nije bilo vremena za reintervenciju planiranu u takvim slučajevima.

Obzirom da je po podacima iz literature i studijama rađenim na temu metalnih stentova, jedan od najvećih problema koji se vezuju za životni vek metalnih stentova mukozalna hiperplazija koja se pojavljuje već nakon 3-4 nedelje usled mehaničke iritacije metalnom konstrukcijom stenta na mestu insercije. Vremenski uslov je bio zadovoljen da udruženo sa još nekim precipitirajućim faktorima, holangitisom itd. dovedu do zapušanja lumena i afunkcionalnosti stenta. Kod svih pacijenata treće grupe u periodu između tromesečne i šestomesečne kontrole, kod nekog pre kod nekog kasnije, dolazi do reopstrukcije i afunkcije stenta. Najčešće se to dešava na negde 4,5 meseca od insercije metalnog neprekrivenog stenta. Sem ultrazvučne verifikacije, takva stanja su i CT dijagnostikom verifikovana i laboratorijski potvrđena. Nakon ustanovljene afunkcije stenta, radila se reintervencija tj. perkutana bilijarna drenaža sa uspostavljanjem drenaže sa eksternom kontrolom, tako da su obično do isteka celokupnog vremena praćenja, tj. do šestog meseca ostajali sa eksternom drenažom, obzirom da se radilo o pacijentima koji su bili u teškom stanju ili je iz nekog drugog razloga bila neizvodljiva insercija nekog od unutrašnjih derivacionih sistema. Kod nekih od pomenutih pacijenata je kasnije pronađeno neko drugo terapijsko rešenje, koliko je dužina živnog veka i opšte stanje pacijenta dozvoljavalo, ali evaluacija podataka obuhvata period lečenja od 6 meseci.

Pacijenti koji se opserviraju u bilo kom trenutku razvoja holestaze, pa makar to bila i bilirubiska encefalopatija sa ozbiljnim poremećajem svesti, ukoliko se ispoštuju pravila, da se prvo uradi bilijarna drenaža i drenažni sistem funkcioniše nekoliko dana i rastereti jetru, a nakon toga insercija MPS stenta u uslovima lokalne anestezije i analgezije uz ordiniranje periproceduralne antibioterpije širokog spektra, implicira neosporan uspeh terapije bez bilo kakvih posproceduralnih komplikacija, ranih ili kasnih, i postizanje željenog rezultata, a to je neometano funkcionisanje stenta kao unutrašnjeg drenažnog sistema, bez spoljašnje kontrole uz nepostojanje iritativnih efekata ili bilo kakvih kompromitujućih nus pojava i normalizaciju svih laboratorijskih parametara holestaznog sindroma već na prvoj kontroli sedam dana nakon insercije stenta.

Obzirom da se rane i kasne postproceduralne komplikacije u manjem obimu pojavljuju kod MPS, a ujedno se beleži značajno manji broj uzroka afunkcije stenta kod iste grupe i manji broj reintervencija, rezultati dobijeni ovim istraživanjem potvrđuju hipotezu da su terapija prvog reda u lečenju ireverzibilnog iketrusa maligne etiologije.

Sudeći po literaturi i nekim većim studijama, ovaj minimalno invazivni pristup, sproveden radiološki, isto kao i endoskopski, omogućava da sužen lumen bude prevaziđen putem patenta, smanjenjem oštećenja hepatobilijarne i gastrointestinalne funkcije oštećenjem,

sa posledičnim olakšanjem simptoma pacijenta i poboljšanjem kvaliteta života[18–20,164,165,166]. Tokom godina koncept pokrivanja metalnih stentova membranama je diskutovan ali kontraveze još uvek postoje, kao recimo da li prekriveni metalni stentovi ustvari nude dugoročniju bilijarnu drenažu i da li ostajanje stenta dovodi do migracije stenta ili komplikacije i da li su biokompatibilni sa ljudskim organizmom.

Iz svih tih razloga možemo zaključiti da su prekriveni metalni stentovi biokompatibilni ljudskom organizmu. Biokompatibilnost metalnih prekrivenih stentova u lečenju ireverzibilnog zastoja žuči je evidentna ako uzmemo u obzir da je veoma složen patološki entitet koji je u slučaju odabranih pacijenata maligne etiologije praćeno veoma teškom kliničkom slikom koja vrlo brzo zbog hemodinamskog disbalansa može uzrokovati vitalnu ugroženost, bez obzira na fazu bolesti. Takvi uslovi zahtevaju promptnu medicinsku pomoć u izboru efikasnih metoda lečenja u cilju eliminacije vitalne pretnje u najkraćem mogućem roku uz uslov da su što manje invazivne i štetne za pacijenta. Sudeći po rezultatima primene nove generacije stentova, ova generacija stentova ispunjava niz kvaliteta koji ih svrstavaju u terapiju prvog reda. Kvaliteti koji ih favorizuju u odnosu na sve ranije intravenozne radiološke metode lečenja su :

1. obezbeđuju dugoročan potencijal lumena;
2. urastanje u zid žučnih puteva, tj. opstrukcija sekundarnom proliferacijom tkiva nije fizički moguća;
3. dobro se tolerišu, nisu iritativni;
4. ne menjaju poziciju posle insercije-ne migriraju;
5. insercija stenta se vrši ambulantno pod lokalnom anestezijom.

Uspeh insertovanja, dužina adekvatnog kliničkog praćenja i komplikacije su superiorne ili komparabilne sa najreferentnijim podacima o selfekspandibilnim bilijarnim stentovima[167,168,169,170]. Rezultati su vidljivi odmah, zavisno od stepena holestaze, izbeljivanje pacijenta kao dokaz poboljšanja opšteg stanja i hemodinamska stabilizacija se postižu promptno, tj. istovremeno sa uspostavljanjem drugog toka zarobljene žuči. Naučni doprinos je opravdan činjenicom da nikada ranije nije bila primenjena ova generacija stentova, tako da pruža najprestižnije terapijsko rešenje.

Može se očekivati da iz svih gore navedenih razloga koji afirmišu novu generaciju prekrivenih metalnih stentova, poredeći ih sa rezultatima iz literature, postanu novi bazični algoritam lečenja bolesti žučnih puteva malignog porekla.

## VI. ZAKLJUČAK

1. Stanje svesti bolesnika i skrining laboratorijskih parametara od značaja, pruža uvid u opšte stanje bolesnika koje treba biti glavna determinanta u odabiru interevntno radiološke metode za lečenje ireverzibilne holestaze.
2. Laboratorijski profil parametara od značaja za ireverzibilnu holestazu odgovara svakom patološkom entitetu ponaosob.
3. Laboratorijski skrining je tandem dijagnostika konvencijalnim dijagnostičkim metodama u praćenju ikterusa.
4. Povlačenje ikterusa i normalizacija laboratoriskih parametara smatra se parametrom terapijske efikasnosti procedure.
5. Procedure related death tj. procedurom izazvana smrt nije zabeležena ni u jednom slučaju bolesnika podvrgnutih ovom ispitivanju.
6. Na osnovu normalizacije laboratorijskih parametara od značaja u okviru sedam dana, zaključujemo da je insertovan stent funkcionalan a metoda uspela.
7. Periproceduralne komplikacije se manje javljaju kod prekrivenih stentolva u odnosu na neprekrivene i druge ranije interventnoradiološke metode,osobito krvarenje.
8. Tehničke komplikacije se javljaju više u grupi neprekrivenih stentova u kontekstu nepotpune distenzije stenta.
9. Ordiniranje periproceduralne antibioterapije je neophodni segment protokola insercije stentova ili proteza. U grupi pacijenata lečenih starijim interventnoradiološkim metodama, nije obaveza zbog neinvazivnosti metoda.
10. Uzroci afunkcije stenta se ređe kompromituju funkciju metalnih prekrivenih stentova, zbog postojanja poliuretanske košuljice.
11. Reintervencije su u manjoj meri zabeležene kod metalnih prekrivenih stentova shodno boljem očuvanju prohodnosti stenta i manjoj prisutnosti uzroka afunkcije stenta.
12. CT dijagnostika otvorenosti lumena i MDCT dijagnostika prohodnosti lumena registruje se u 100% slučajeva lečenih MPS.

13. Veća je stopa preživljavanja u grupi pacijenata lečenih MPS (89,7%), od stope preživljavanja kod MNS (79,3%).
14. Preporuka je da konverira broj opstrukcija i broj dilatacija, bilo da se radi o planiranoj inserciji metalnog stenta ili se lečenje na tome završava.
15. Migracija MPS u kontekstu kasnih postproceduralnih komplikacija je kontekst ostvarenog idealnog terapijskog efekta.
16. Sigurnije je raditi procedure insercije MPS u dva akta sem kod lakših pacijenata i kad situacija zahteva promptni terapijski odgovor, u slučaju kada su pacijenti životno ugroženi visokim vrenostima bilirubinemije, u tzv. bilirubinskoj encefalopatiji.
17. Snaga namicanja MPS je velika, nije bilo nepotpunih distenzija i delimičnih ekspanzija stenta, dakle dovoljna da dođe do ekspanzije stenta do punog lumena, nakon propisne preliminarne BKD.
18. Metalne stentove zbog rigidnosti device sistema je uputno insertovati preko metalnog gaida.
19. Laboratorijski parametri se kod neprekrivenih stentova i kod drugih dijagnostičkih procedura brzo menjaju u pravcu referentnih vrednosti ali za razliku od prekrivenih stentova, brzo se i vraćaju na vrednosti koje odlikuju holestazu.
20. Iritativne tegobe su zabeležene u svim slučajevima lečenja drenažnim kateterom i endoprotezama, što govori u prilog nekonformnosti lečenja istim.
21. Ponavljane punkcije nose povećani rizik od stvaranja perkutanih fistula.
22. Metalni neprekriveni stentovi provociraju epitelijalnu hiperplaziju koja rezultira okluzijom stenta.
23. Kod svih pacijenata sa MNS između tromesečne i šestomesečne kontrole dolazi do zapušanja i afunkcije stenta.
24. Neke od periproceduralnih komplikacija svakako precipitirajući faktor nastanka kasnijih postproceduralnih komplikacija i da u velikoj meri determinišu uspešnost procedure kao i njen terapijski odgovor.

## Generalni zaključci:

1. Rana morfološka dijagnostika strikture bilijarnog stabla ima presudan značaj za terapijsku efikasnost metoda interventne radiologije.
2. Retrogradna balon kateterska rekanalizacija balon kateterom može se koristiti kao inicijalna metoda za terapiju striktura holedoha.
3. Rekanalizacija hroničnih bilijarnih striktura insercijom trajnih biokompatibilnih metalnih endoproteza je poslednja metoda lečenja u terapijskom algoritmu.
4. Privremeni prekriveni metalni bilijarni stentovi mogu se koristiti za lečenje striktura u bilo kom periodu patogeneze ove bolesti.
5. Privremeni prekriveni metalni bilijarni stentovi imaju značajne prednosti u odnosu na trajne - neprekrivene metalne stentove .
6. Metode interventne uroradiologije u lečenju bilijarnih striktura mogu se uspešno kombinovati sa svim metodama hirurškog i endoskopskog lečenja.
7. U bolesnika sa akutnom strikturom bilijarnih puteva može se terapijski delovati metodama interventne radiologije: perkutanom bilijarnom drenažom, kao autonomnom terapijskom merom ili perkutanom bilijarnom drenažom kao uvertirom balon kateterskoj dilataciji ili sledstvenoj inserciji biokompatibilnih metalnih endoproteza ili endoproteza dsa unutrašnjom ili spoljašnjom kontrolom.
8. U grupi bolesnika sa hroničnom - ireverzibilnom bilijarnom strikturom, nastalom ekspanzijom malignog procesa, primena metalnih stentova je terapijska metoda izbora.

Današnje vreme u lečenju bilijarnih opstrukcija predstavlja eru stentova. I pored ogromnog broja studija koje su se bavile ovom temom , ne postoje opšte prihvaćene preporuke[171,172,173,174].. Postavlja se pitanje kada pristupiti palijativnom hirurškom lečenju, by-passu, a kada inserciji, perkutanoj ili endoskopskoj, inserciji endoproteza. Takodje, bitno opredeljenje je i na temu odabira vrste endoproteze[175,176,177,178].

.Iz svega izloženog do sad može se zaključiti da ukoliko se očekuje preživljavanje pacijenta obolelog od malignoma sa propagacijom u smislu opstrukcije bilijarnih puteva, 4-6 meseci, pacijentu bi trebalo preporučiti palijativnu hirurgiju ili endoskopsku inserciju metalnog stenta[179,180,181,182].Ukoliko je očekivano preživljavanje kraće, preporuka je insercija plastičnim stentom , uz eventualnu kasniju zamenu metalnim stentom[183,184,185,186].

Stručni savet svakako podleže i želji i pristanku samog pacijenta, kao i mogućnostima u smislu raspoložive opreme i materijala , kao i lokalnog razvoja radiologije, bilijarne hirurgije i gastroenterologije tj. endoskopije.

Naučni doprinos ovog rada u lečenja ireverzibilnog zastoja žuči je evidentan ukoliko imamo u vidu da se radi o vrlo složenom patološkom entitetu, koji je u slučaju odabranih pacijenata maligne etiologije, praćenom vrlo teškom kliničkom slikom koja vrlo brzo zbog hemodinamskog disbalansa može da rezultira vitalnom ugroženošću , bez obzira na stadijum osnovne bolesti. Takva stanja zahtevaju promptnu medicinsku pomoć odabirom efikasnih terapijskih metoda kadrih da otklone vitalnu ugroženost u što kraćem vremenskom roku, a da pri tome budu što manje štetne i invazivne po pacijenta[187,188,189,190,191]. Sudeći po rezultatima već primenjenih stentova nove generacije, ovi stentovi ispunjavaju niz kvaliteta koji ih mogu plasirati u red najefikasnijih terapijskih mera do sada. Kvaliteti koji ih favorizuju u odnosu na sve dosadašnje metode interventno radiološkog lečenja, kako ranije generacije stentova tako i ostale[192,193,194,195] su: 1. omogućavaju dugotrajnu prohodnost lumena , a urastanje u zid žučnog puta ili sekundarna opstrukcija proliferativnim tkivom, nije fizički moguća; 2. dobro se podnose-nisu iritativni; 3. ne menjaju položaj nakon ugradnje- ne migriraju; 4. Ugradnja stenta se izvodi ambulantno u lokalnoj anesteziji. Rezultati su vidljivi odmah, a u zavisnosti od težine holestaze, obezbojavanje ikteričnih pacijenta sa poboljšanjem opšteg stanja i hemodinamskom stabilizacijom nastupa promptno, tj.u istom trenutku sa uspostavljanjem oticanja zarobljenih žučnih sokova. Naučni doprinos opravdava i činjenica da ova generacija stentova nikada ranije nije primenjivana, tako da pruža originalno terapijsko rešenje.

Svi pobrojani razlozi afirmišu terapijske rezultate nove generacije prekrivenih metalnih stentova i može se očekivati da će, poređenjem sa rezultatima iz literature [196,197,198,199,200] biti utemeljeni novi algoritmi lečenja zastoja žuči malignog porekla.

## VII. LITERATURA

1. Jonathan Black. Biological performance of materials. 2006; ISBN 0-8493-3959-6.
2. Kammula and Morris . Considerations for the biocompatibility evaluation of medical devices. Medical Device & Diagnostic Industry, 2001.
3. Muller U . "In vitro biocompatibility testing of biomaterials and medical devices", Medical Device Technology, 2008.
4. Williams DF. The Williams dictionary of biomaterials. Dorland's Medical Dictionary 1999, ISBN 0-85323-921-5.
5. Williams DF. "On the mechanisms of biocompatibility". Biomaterials 2008; 29: 2,941–2,953.
6. Williams D. "Revisiting the definition of biocompatibility", Medical Device Technology 2003; 14(8) .
7. Leung J, Rahim N. The role of covered self-expandable metallic stents in malignant biliary strictures. Gastrointest Endosc. 2006 ;63(7):1001-1003.
8. Yoon WJ, Lee JK, Lee KH, Lee WJ, Ryu JK, Kim YT, Yoon YB. A comparison of covered and uncovered Wallstents for the management of distal malignant biliary obstruction. Gastrointest Endosc. 2006;63(7):996-1000.
9. Tsuyuguchi T, Takada T, Miyazaki M, Miyakawa S, Tsukada K, Nagino M, Kondo S, Furuse J, Saito H, Suyama M, Kimura F, Yoshitomi H, Nozawa S, Yoshida M, Wada K, Amano H, Miura F. Japanese Association of Biliary Surgery; Japanese Society of Hepato-Biliary-Pancreatic Surgery; Japan Society of Clinical Oncology. Stenting and interventional Radiology. for obstructive jaundice in patients with unresectable biliary tract carcinomas. J Hepatobiliary Pancreat Surg. 2008;15(1):69-73.
10. Fanelli F, Orgera G, Bezzi M, Rossi P, Allegritti M, Passariello R. Management of malignant biliary obstruction: technical and clinical results using an expanded polytetrafluoroethylene fluorinated ethylene propylene (ePTFE/FEP)-covered metallic stent after 6-year experience. Eur Radiol. 2008 18(5):911-919.
11. Huggett MT, Ghaneh P, Pereira SP . Drainage and bypass procedures for palliation of malignant diseases of the upper gastrointestinal tract. The long term use of covered metal stents in managing malignant biliary obstruction. Are we changing outcomes? Clin. Oncol. (R. Coll. Radiol.). 2010;22(9):755-763.



12. Ito K, Fujita N, Noda Y, Kobayashi G, Obana T, Horaguchi J, Koshita S, Kanno Y, Ogawa T, Kato Y, Yamashita Y. Newly developed fully covered metal stent for unresectable malignant biliary stricture. *Diagn. Ther. Endosc.* 2010.
13. Telford JJ, Carr-Locke DL, Baron TH, Poneros JM, Bounds BC, Kelsey PB, Schapiro RH, Huang CS, Lichtenstein DR, Jacobson BC, Saltzman JR, Thompson CC, Forcione DG, Gostout CJ, Brugge WR. A randomized trial comparing uncovered and partially covered self-expandable metal stents in the palliation of distal malignant biliary obstruction. *Gastrointest Endosc.* 2010;72(5):907-914.
14. Mahajan A, Ho H, Jain A, Rehan ME, Northup PG, Phillips MS, Ellen K, Shami VM, Kahaleh M. Mortality in patients undergoing covered self-expandable metal stent revisions in malignant biliary stricture: does pathology matter? *Dig. Liver Dis.* 2010;42(11):803-806.
15. Togawa O, Kawabe T, Isayama H, Nakai Y, Sasaki T, Arizumi T, Matsubara S, Ito Y, Yamamoto N, Sasahira N, Hirano K, Tsujino T, Toda N, Tada M, Yoshida H, Omata M. Management of occluded uncovered metallic stents in patients with malignant distal biliary obstructions using covered metallic stents. *J. Clin. Gastroenterol.* 2008; 42(5):546-549.
16. Crespo S, Raimondo M. The long term use of covered metal stents in managing malignant biliary obstruction. Are we changing outcomes? *Dig. Liver Dis.* 2010;42(11):765-766.
17. Kullman E, Frozanpor F, Söderlund C, Linder S, Sandström P, Lindhoff-Larsson A, Toth E, Lindell G, Jonas E, Freedman J, Ljungman M, Rudberg C, Ohlin B, Zacharias R, Leijonmarck CE, Teder K, Ringman A, Persson G, Gözen M, Eriksson O. Covered versus uncovered self-expandable nitinol stents in the palliative treatment of malignant distal biliary obstruction: results from a randomized, multicenter study. *Gastrointest Endosc.* 2010 ;72(5):915-923.
18. Chun HJ, Kim ES, Hyun JJ, Kwon YD, Keum B, Kim CD. Gastrointestinal and biliary stents. *J. Gastroenterol Hepatol.* 2010; 25:234–243.
19. Katsanos K, Sabharwal T, Adam A. Stenting of the upper gastrointestinal tract: current status. *Cardiovasc Intervent Radiol.* 2010; 33:690–705.
20. Katsanos K, Sabharwal T, Adam A. Stenting of the lower gastrointestinal tract: current status. *Cardiovasc Intervent Radiol.* 2011; 34:462–473.
21. Kullman E, Frozanpor F, Söderlund C, et al. Covered versus uncovered self-expandable nitinol stents in the palliative treatment of malignant distal biliary

- obstruction: results from a randomized, multicenter study. *Gastrointest Endosc.* 2010; 72: 915–923.
22. Yang Z, Wu Q, Wang F, Ye X, Qi X, Fan D. A systematic review and meta-analysis of randomized trials and prospective studies comparing covered and bare self-expandable metal stents for the treatment of malignant obstruction in the digestive tract. *Int. J. Med. Sci.* 2013;10(7):825-835.
  23. Kim JH, Song H-Y, Shin JH, et al. Stent collapse as a delayed complication of placement of a covered gastroduodenal stent. *AJR* 2007; 188:1495–1499.
  24. Jang JK, Song HY, Kim JH, Song M, Park JH, Kim EY. Tumor overgrowth after expandable metallic stent placement: experience in 583 patients with malignant gastroduodenal obstruction. *AJR* 2011; 196:1419; 831–836.
  25. Phillips MS, Gosain S, Bonatti H, et al. Enteral stents for malignancy: a report of 46 consecutive cases over 10 years, with critical review of complications. *J. Gastrointest Surg.* 2008; 12: 2045–2050.
  26. Talreja JP, Loren DE, Kowalski TE. Evaluation of a fully covered self-expanding metal stent in malignant biliary obstruction: follow-up of a multi-center study. *Gastrointestinal Endoscopy.* 2011;73(4): 352.
  27. Petersen BT , Kahaleh M, Kozarek RA, Loren D, Gupta K, Kowalski T, Freeman M, Chen YK, Branch MS, Edmundowicz S, Gluck M, Binmoeller K, Baron TH, Shah RJ, Kinney T, Ross W, Jowell P, and Carr-Locke D: A Multicenter, Prospective Study of a New Fully Covered Expandable Metal Biliary Stent for the Palliative Treatment of Malignant Bile Duct Obstruction. *Gastroenterol Res. Pract.* 2013; 2013: 642428.
  28. Li Sol Y, Kim CW, Jeon UB, et al. Early infectious complications of percutaneous metallic stent insertion for malignant biliary obstruction. *AJR* 2010; 194:261–265.
  29. Brinkley M, Wible BC, Hong K, Georgiades C. Colonic perforation by a percutaneously displaced biliary stent: report of a case and a review of current practice. *J. Vasc. Interv. Radiol.* 2009; 20:680–683.
  30. Görich J, Rilinger N, Krämer S, et al. Displaced metallic biliary stents: technique and rationale for interventional radiologic retrieval. *AJR* 1997; 169: 1529–1530.
  31. Leger L, Zara M, Arvay N. Cholangiographie et drainage biliaire par ponction transhepatique. *Presse. Med.* 1952; 60:936.
  32. Carter FR, Saypol GM. Transabdominal cholangiography. *JAMA* 1952; 148:253.

33. Mueller PR et al. Vine-needle transhepatic cholangiography: reflections after 450 cases. *AJR* 1981;136:85.
34. Okuda K, Thnikawa K, Emura T, et al. Nonsurgical, percutaneous transhepatic cholangiography:diagnostic significance in medical problems of the liver. *Am. J. Dig. Dis.* 1974; 19:21.
35. Nichols DA, et al. Cholangiographic evaluation of bile duct carcinoma. *AJR* 1983; 141:1291.
36. Ohto M and Tsuchiva Y. Medical cholangiography: technique and cases. *Medicina* 1969; 6:735.
37. Muller HW. Versuche uber die Punktion der Gallenblase und ihre rontgendarstellung. *Dtsch. Chirug.*1921; 161-168.
38. Huard P, Do-Xuan-Hop D-X. La ponction transhepatique des canaux biliars. *Bull. Soc. Med. Chir. Indoch.* 1937; 15:1090.
39. Royer M, Solari AV, Lottero-lanari R. La cholangiografia no quirurgica: nuevo metodo de exploracion de las vias biliars. *Arch. Argent. Enferm. Aparato. Digest Nutric* 1942; 17:368.
40. Prioton JB, Vialla M, Pous JG. Nouvelle technique de cholangiographie transparieto-hepatique. *J. Radiol. Electrol.* 1960; 41:205.
41. Seldinger SI. Percutaneous transhepatic cholangiography. *Acta. Radiol.* 1966; 253:1.*Jpn. J. Gastroenterol.* 1969; 66:438.
42. Harbin WP, Mueller PR, Ferucci JT Jr. THC: complications and use patterns of the fine-needle technique. *Radiology.*1980; 135:15.
43. Juttijudata P, Palavatana C, Chiemchaisri C, Churnratanakul S. Percutaneous transhepatic cholangiography with the Chiba needle in patients with biliary calculi. *Radiology.* 1983; 146:643.
44. Clark CD, Picus D, Dunagan WC. Bloodstream infections after interventional procedures in the biliary tree. *Radiology.* 1994;191:495-499.
45. Smith GA. Fine-needle cholangiography in post-holecystectomy patients. *AJR* 1978; 130:697.
46. Gold RP, Price JB. Thin-needle cholangiography as the primary method for the evaluation of the biliaryenteric anastomoses. *Radiology.* 1980; 136:309.
47. Molnar W and Stockum AE. Relief of obstructive jaundice through percutaneous transhepatic catheter-a new therapeutic method. *AJR* 1974; 122:356.
48. Keighley MRB, Lister DM, Jacobs SI, et al. Hazards of surgical treatment due to microorganisms in the bile. *Surgery* 1974; 75:578.

49. Van Sonnenberg F, Ferrucci JT Jr, Neff CC, et al. Biliary pressure: manometric and perfusion studies of percutaneous THC and percutaneous biliary drainage. *Radiology*. 1983; 148:41.
50. Keighley MRB. Microorganisms in the bile: a preventable cause of sepsis after biliary surgery. *Ann. R. Coll. Surg. Engl.* 1977; 59:328.
51. Goldberg HI, Dodds WJ, Lawson TL, Stewart ET, Moss AA. Hepatic lymphatics demonstrated by percutaneous transhepatic cholangiography. *AJR* 1975; 123:415.
52. Ferrucci JT; Wittenberg J. Refinements in Chiba needle transhepatic cholangiography. *AJR* 1977; 129:11.
53. Nebel OT, Fornes MF. Endoscopic pancreatocholangiography. *Dig. Dis.* 1973;18:1042.
54. Teplick SK, Flick P, Brandon JC. Transhepatic cholangiography in patients with suspected biliary disease and nondilated ducts. *Gastrointest Radiol.* 1991;16:193-197.
55. Hultborn A, Jacobsson B, Rosengren B. Cholangiovenous flux during cholangiography: an experiment and clinical study. *Acta. Chir. Scand.* 1962;123:111.
56. Rohrmann CA, Silvis SE, Vennes JA. Evaluation of the endoscopic pancreatogram. *Radiology*. 1974;113:297.
57. Ferrucci JT, Wittenberg J, Sarno RA, et al. Fine-needle THC: a new approach to  
33. Flemma
58. RJ, Shauble JF, Gardner CE Jr, et al. Percutaneous cholangiography in the differential diagnosis of jaundice. *Surg Gynecol Obstet* 1963;116:559.
59. Okuda K, Musha H, Nakajima Y, et al. Frequency of intrahepatic arteriovenous fistula as a sequela to percutaneous needle puncture of the liver. *Gastroenterology* 1978; 74:1204.
60. Rosen RJ. Rothberg M. Transhepatic embolization of hepatic artery pseudoaneurysm following biliary drainage. *Radiology*. 1982; 145:532.
61. Ferrucci JT. Mueller PR. Interventional Radiology. of the biliary tract. *Gastroenterology* 1982; 82:974.
62. Hawkins IF Jr. Single-step placement of a self-retaining accordion catheter. *Semin. Intervent. Radio.* 1984; 1:15.
63. Cope C. Improved anchoring of nephrostomy catheters: hook technique. *AJR* 1980; 135:402.

64. Hatfield ARW, Terblanche J, Fataar S, et al. Preoperative external biliary drainage in obstructive jaundice. *Lancet* 1982; 2:896.
65. Stambuk EC, Pitt HA, Pais SO, Mann LL, Lois JF, Gomes AS. Percutaneous transhepatic drainage. *Arch. Surg.* 1983; 118:1388.
66. Ohto M, Karasawa E, Tsuchiya Y, et al. Ultrasonically guided percutaneous contrast medium injection and aspiration biopsy using a real-time puncture transducer. *Radiology.* 1980;136:171.
67. Castaneda-Zuniga WR, Tadavarthy SM, Laerum F, Amplatz K. Anterior approach for biliary duct drainage. *Radiology.* 1981; 139:746.
68. Crile G Jr. The advantages of bypass operations over radical pancreatoduodenectomy in the treatment of pancreatic carcinoma. *Surg. Gynecol. Obstet.* 1970; 130:1049.
69. Cope C. Conversion from small (0.018-inch) to large (0.038-inch) guidewires in percutaneous drainage procedures. *AJR* 1982; 138:170.
70. Bean WJ, Smith SL, Calonje MA. T-tube tract dilatation for removal of large biliary stones. *Radiology.* 1975; 115:485.
71. Ring EJ, Husted JW, Oleaga JA, Freiman DB. A multihole catheter for maintaining long-term percutaneous antegrade biliary drainage. *Radiology.* 1979; 132:752.
72. Cope C. Replacement of obstructed loop and pigtail nephrostomy and biliary drains. *AJR* 1982; 139:1022.
73. Coons HG, Carey PH. Large-bore, long biliary endoprotheses (biliary stents) for improved drainage. *Radiology.* 1983; 148:89.
74. Lunderquist A, et al. Guidewire for percutaneous transhepatic cholangiography. *Radiology.* 1979; 132:228.
75. Cope C. Stiff fine-needle guidewire for catheterization and drainage. *Radiology.* 1983; 147:264.
76. Rusnak B, Castaneda-Zuniga WR, Kotula F, et al. An improved dilator system for percutaneous nephrostomies. *Radiology.* 1982; 144:174.
77. Gruntzig A, Kumpe DA. Technique of percutaneous transluminal angioplasty with the Gruntzig balloon catheter. *AJR* 1979; 132:547.
78. Schwarz W, Rosen RJ, Fitts WR Jr, et al. Percutaneous transhepatic drainage preoperatively for benign biliary strictures. *Surg. Gynecol. Obstet.* 1981; 152:466.
79. Martin EC, et al. Percutaneous dilatation in primary sclerosing cholangitis: two experiences. *AJR* 1981;137:603.

80. Herrera M, Brawerman S, Castaneda-Zuniga WR, et al. The endocatheter ruler: a useful device. *AJR* 1982;139:828.
81. Heckemann R, Meyer-Schwickerath M, Hezel J. Percutaneous nephropylotomy under continuous realtime ultrasound guidance. *Urol. Radiol.* 1981; 3:171.
82. Mueller PR, Ferrucci JT vanSonnenberg E, et al. Obstruction of the left hepatic duct: diagnosis and treatment by selective fine needle cholangiography and percutaneous biliary drainage. *Radiology.* 1982; 145:297.
83. Barth KH. Percutaneous biliary drainage for high obstruction. *Radiol. Clin. North. Am.* 1990; 28:6:1223-1235.
84. Kerlan RK, Ring EJ, Pogany AC, Jeffrey RB. "Pullthrough" method for Silastic catheter insertion. *AJR* 1984; 142:103.
85. Mitchell SE, Clark RA. Finger-trap method of suturing biliary drainage catheters to the skin. *AJR* 1981; 137:628.
86. Shoenfeld RB, Lecky D, Ring EJ, McLean GK, Freiman DB. Stabilization of percutaneous catheters. *AJR* 1982; 138:972.
87. Pais SO. Simple method for skin fixation of percutaneous perfusion catheters. *AJR* 1982; 139:1021. *Ann Intern Med* 1978; 89:1:589.
88. Burcharth F. A new endoprosthesis for nonoperative intubation of the biliary tract in malignant obstructive jaundice. *Surg. Gynecol. Obstet.* 1978; 146:76.
89. Burcharth F, Efsen F, Christiansen LS, et al. Nonsurgical internal biliary drainage by endoprosthesis. *Surg. Gynecol. Obstet.* 1981; 153:857.
90. Lorelius LE, Jacobson G, Sawada S. Endoprosthesis as an internal biliary drainage in inoperable patients with biliary obstruction. *Acta Chir. Scand.* 1982; 148:613.
91. Gouma D, Wesdorp R, Oostenbroek R, Soeters P, Greep J. Percutaneous transhepatic drainage and insertion of an endoprosthesis for obstructive jaundice. *Am. J. Surg.* 1983; 145:763.
92. Dooley S, Dick R, Irving D, Olney J, Sherlock S. Relief of bile duct obstruction by the percutaneous transhepatic insertion of an endoprosthesis. *Clin. Radiol.* 1981; 32:163.
93. Mendez G, Nunez D, Yrizarry JM, Russell E, Guerra J. Uses and misuses of biliary endoprosthesis. *Semin. Intervent Radiol.* 1985; 2:60.
94. Zollkofer CH, Bruhlmann W, Pouliadis G, Metzger G, Interventionelle, Owman T, Lunderquist A. Sling retraction for proximal placement of percutaneous transhepatic biliary endoprosthesis. *Radiology.* 1983; 146:228.

95. Harries-Jones EP, Fataar S, Tuft RJ. Repositioning of biliary endoprosthesis with Gruntzig balloon catheters. *AJR* 1982; 138:771.
96. Carrasco C, Zornoza J, Bechtel W. Malignant biliary obstruction: complications of biliary drainage. *Radiology*. 1984; 152:343.
97. Becker CD, Fache JS, Gibney RG, Burhenne HJ. External-internal cross-connection for bilateral percutaneous biliary drainage. *AJR* 1987; 149 :1:91.
98. Owman T, Lunderquist A. Sling retraction for proximal placement o percutaneous transhepatic biliary endoprosthesis. *Radiology*. 1982; 146:228.
99. Nichols D, Cooperberg P, Golding R, Burhenne H. The safe intercostal approach? Pleural complications in abdominal interventional Radiology. *AJR* 1984; 141:1013.
100. Miskowiak J, Mygind T, Baden H, Burcharth F. Biliary endprosthesis secured by a subcutaneous button to prevent dislocation. *AJR* 1982; 139:1019. *Radiologie beim Verschlussikterus. Praxis* 1984; 1:42.
101. Ahnlund HO, Morales O. Gallgangsdrainage efter percut. Tpanshepatisk cholangiorafi. *Svenska Lakartitidu* 1963; 60:3684.
102. Grelet PH, Boedec R, Sabrie C, BaIp V. Drainage bilaire non chirurgical. *J. Radiol.* 1981; 62:177.
103. Adam A. Use of the modified cope introduction set for transhepatic removal of obstructed Carey-Coons biliary endoprosthesis. *Clin. Radiol.* 1987; 38:171-174.
104. Mueller PR, Ferrucci Jr; Teplick SK, et al. Biliary stent endoprosthesis: analysis of complications in 113 patients. *Radiology*. 1985; 156:637.
105. Dooley J, Dick R. George P, Kirk R, Hobbs K, Sherlock S. Percutaneous transhepatic endoprosthesis for bile duct obstruction. *Gastroenterology* 1984; 86:905.
106. Lammer J, Stoffler G, Petek WW, Hofler H. In vitro peffusion of different materials for biliary endoprosthesis. *Invest. Radiol.* 1986; 21:329.
107. Lammer J and Neumayer K. Biliary drainage endoprostheses: experience with 201 placements. *Radiology*. 1986; 159:625.
108. Enns RA. Expandable biliary stents: more questions than answers. *Am J Gastroenterol*, 2000;95:575-577.
109. Kozarek RA. Endoscopy in the management of malignant obstructive jaundice. *Gastrointest. Endosc. Clin. N. Am.*, 1996;6:153-176.
110. Gudjonsson B. Cancer of the pancreas. 50 years of surgery. *Cancer*,1987;60:2284-2303.

111. Naggar E, Krag E, Matzen P. Endoscopically inserted biliary endoprosthesis in malignant obstructive jaundice. A survey of the literature. *Liver* 1990;10:321-324.
112. Smith AC, Dowsett JF, Russell RC, Hatfield AR, Cotton PB. Randomized trial of endoscopic stenting versus surgical bypass in malignant low bile duct obstruction. *Lancet* 1994;344:1655-1660.
113. Shepherd HA, Royle G, Ross AP, Diba A, Arthur M, Colin Jones D. Endoscopic biliary endoprosthesis in the palliation of malignant obstruction of the distal common bile duct: a randomized trial. *B. J. Surg.* 1988;75:1166-1168.
114. Brandabur JJ, Kozarek RA, Ball TJ, Hofer BO, Ryan JA Jr., Traverso LW, Freeny PC, Lewis GP. Nonoperative versus operative treatment of obstructive jaundice in pancreatic cancer: cost and survival analysis. *Am. J. Gastroenterol.* 1988;83:1132-1139.
115. Sung JY, Leung JW, Shaffer EA, Lam K, Costerton JW. Bacterial biofilm, brown pigment stone and blockage of biliary stents. *J. Gastroenterol. Hepatol.* 1993;8:28-34.
116. Kozarek RA. Expandable endoprotheses for gastrointestinal stenoses. *Gastrointest. Endosc. Clin. N. Am.* 1994;4:279-295.
117. Davids PH, Groen AK, Rauws EA, Tytgat GN, Huibregtse K. Randomized trial of self expanding metal stents versus polyethylene stents for distal malignant biliary obstruction. *Lancet.* 1993;240:1488-1492.
118. Carr Locke, Ball TJ, Connors PJ, Cotton PB, Geenen JE, Hawes RH, Jowe II PS, Kozarek RA, Lehman GA, Meier PB, Ostroff JW, Shapiro HA, Silvis SE, Vennes JA. Multicenter, randomized trial of Wallstent biliary endoprosthesis versus plastic stents (abstract). *Gastrointest. Endosc.* 1993;39:310.
119. Knyrim K, Wagner HJ, Pausch J, Vakil N. A prospective, randomized, controlled trial of metal stents for malignant obstruction of the common bile duct. *Endoscopy* 1993;25:207-212.
120. Prat F, Chapat O, Ducot B, Ponchon T, Pelletier G, Fritsch J, Choury A D, Buffet C. A randomized trial of endoscopic drainage methods for inoperable malignant strictures of the common bile duct. *Gastrointest. Endosc.* 1998;47:1-7.
121. Lammer J, Hausegger KA, Flückiger F, Winkelbauer FW, Wilding R, Klein GE, Thurnher SA, Havelec L. Common bile duct obstruction due to malignancy : treatment with plastic versus metal stents. *Radiology.* 1996;201:167-172.
122. Dumas R, Demuth N, Buckley M, Peten EP, Manos T, Demarquay JF, Hastier P, Caroli Bosc FX, Rampal P, Delmont JP. Endoscopic bilateral metal stent placement



- for malignant hilar stenoses: identification of optimal technique. *Gastrointest. Endosc.* 2000;51:334-338.
123. Mehta S, Ozden Z, Dhanireddy S, Pleskow DP, Chuttani R. Endoscopic single vs double (bilateral) Wallstents for palliation of malignant Bismuth type III/IV hilar strictures comparison of clinical outcome and hospital costs. *Gastrointest. Endosc.* 1999;49: 234.
  124. Kozarek RA, Ball TJ, Patterson DJ. Metallic self expanding stent applications in the upper gastrointestinal tract. caveats and concerns. *Gastrointest. Endosc.* 1992;38:1-6.
  125. Dumonceau JM, Cremer M, Auroux J, Delhaye M, Deviere J. A comparison of Ultraflex Diamond stents and Wallstents for palliation of distal malignant biliary strictures. *Am. J. Gastroenterol.* 2000;95:670-676.
  126. Smits M, Huibregtse K, Tytgat G. Results of the new nitinol selfexpandable stents for distal biliary strictures. *Endoscopy.* 1995;27: 505-508.
  127. Gostout CJ, DeLuca L, Sorbi D, Conio M, Geller A. Endoscopic palliative treatment of inoperable pancreatic cancer using metal stents. *Gastrointest. Endosc.* 1999;49: 231.
  128. Howell DA, Nezhad SF, Dy RM. Endoscopically placed Gianturco endoprosthesis in the treatment of malignant and benign biliary obstruction. *Gastrointest. Endosc. Clin. N. Am.* 1999;9:479-490.
  129. Pisters P, Lee J, Evans D, Catalano MF. The use of the Diamond stent (DS) in the treatment of malignant bile duct stricture (MBDS). *Gastrointest Endosc.* 1999;49:AB235
  130. Seecoomar LF, Cohen SA, Kasmin FE, Siegel JH. Preliminary experience with the Ultraflex Diamond stent for the management of malignant biliary obstruction. *Gastrointest. Endosc.* 1999;49: 236.
  131. Goldin E, Beyar M, Safra T, Globerman O, Verstanding A, Wengrower D, Fich A. A new self expandable and removable metal stent for biliary obstruction a preliminary report. *Endoscopy.* 1993;25:597-599.
  132. Yoo B, Kim J, Roe I, Kim HG, Lee J, Park S, Lee D. Prospective study for the usefulness of self expanding nitinol biliary stents in patients with malignant obstruction of extrahepatic bile duct. *Gastrointest. Endosc.* 1999;49: 237.
  133. Cozart JC, Haber GB, Kortan PP, Kandel GP, Marcon NE. A nitinol self-expandable metallic stent for biliary obstruction: long term outcome in 25 pts. *Gastrointest. Endosc.* 1999;49: 230.

134. Silvis SE, Sievert CE Jr., Vennes JA, Abeyta BK, Brennecke LH. Comparison of covered versus uncovered wire mesh stents in the canine biliary tract. *Gastrointest. Endosc.* 1994;40:17-21.
135. Kozarek RA. Endoscopic maneuvers for diagnosis and palliative treatment of pancreatic cancer. In: traverso LW (ed) *Pancreatic Cancer*. New York: Lippincott Raven, 1997:13-26.
136. Born P, Neuhaus H, Roisch T, Ott R, Allescher H, Frimberger E, Classen M. Initial experience with a new, partially covered Wallstent for malignant biliary obstruction. *Endoscopy.* 1996;28:699-702.
137. Shim CS, Cho YD, Kim YS, Moon JH, Lee MS. Long term follow up results of membrane covered self expanding metal stent in patients with malignant biliary obstruction. *Gastrointest. Endosc.* 1999;49: 131.
138. Isayama H, Komatsu Y, Tsujino T, Toda N, Tada M, Yoshida H, Shiratori Y, Hamada T, Yamada H, Tagawa K, Kawabe T, Omata M. A prospective randomized study of “covered” vs “uncovered” metallic stent for distal malignant biliary obstruction. *Gastrointest. Endosc.* 2000;51:191.
139. Ponnudurai R, Haber GB, Kortan PP, Repici A, May G, Guerra J, Gordon R. A new covered biliary Wallstent: effectiveness in the palliation of malignant obstructive jaundice. Results from a multicenter trial. *Gastrointest. Endosc.* 2000;51:191.
140. Suh JH, Song SY, Park SW, Chung JB, Kang JK. A prospective randomized trial of a new covered biliary metal stent versus uncovered Wallstent for malignant biliary obstruction. *Gastrointest. Endosc.* 2000;51:192.
141. Takasaki M, Takamatsu M, Yamamoto R, Emori Y, Saito T, Morita S, Yorimitsu Y. “Bare” versus “polyurethane covered” selfexpandable metallic stent for malignant biliary obstruction. *Gastrointest. Endosc.* 2000;51: 192.
142. Kim HD, Kim JH, Yoo BM, Lee KJ, Kim YS, Hahm KB, Cho SW, Lee DK, Park JJ, Park SH, Roe IH. Preliminary results of new covered biliary nitinol stent in patients with malignant obstruction of extrahepatic bile duct (EHD). *Gastrointest. Endosc.* 2000;51: 193.
143. Shim CS, Cheon YK, Moor JH, Cho YD, Lee MS. Preliminary results of the new membrane covered self expandable nitinol biliary metal stent. *Gastrointest. Endosc.* 2000;51:194.
144. Barkin JS and Goldstein JA. Diagnostic approach to pancreatic cancer. *Gastroenterol. Clin. North. Am.* 1999;28:709-722.

145. Baumel H, Huguier M, Manderscheid JC, et al. Results of resection for cancer of the exocrine pancreas: a study from the French Association of Surgery. *Br. J. Surg.* 1994;81:102-107.
146. Andersen JR, Sorensen SM, Kruse A, et al. Randomised trial of endoscopic endoprotheses versus operative bypass in malignant obstructive jaundice. *Gut* 1989;30:1132-1135.
147. Levy M, Baron T, Gostout J, et al. Palliation of malignant extrahepatic biliary obstruction with plastic versus expandable metal stents: an evidenced- based approach. *Clin. Gastroenterol. Hepatol.* 2004;2:273-285.
148. Siegel J, Pullano W, Kodsi B, et al. Optimal palliation of malignant bile duct obstruction: experience with endoscopic 12 French endoprotheses. *Endoscopy.* 1988;20:137-141.
149. Davids PH, Groen AK, Rauws EA, et al. Randomised trial of self-expanding metal stents versus polyethylene stents for distal malignant biliary obstruction. *Lancet* .1992;340:1488-1492.
150. Knyrim K, Wagner HJ, Pausch J, et al. A prospective, randomised, controlled trial of metal stents for malignant obstruction of the common bile duct. *Endoscopy.* 1993;25:207-212.
151. Prat F, Chapat O, Ducot B, et al. A randomized trial of endoscopic drainage methods for inoperable malignant strictures of the common bile duct. *Gastrointest. Endosc.* 1998;47:1-7.
152. Kaassis M, Boyer J, Dumas R, et al. Plastic or metal stents for malignant stricture of the common bile duct? Results of a randomized prospective study. *Gastrointest. Endosc.* 2003;57:178-82.
153. Ridwelski K, Meyer F, Ebert M, et al. Prognostic parameters determining survival in pancreatic carcinoma and, in particular, after palliative treatment. *Dig. Dis.* 2001;19:85-92.
154. Prat F, Chapat O, Ponchon T, et al. Predictive factors for survival of patients with inoperable malignant distal biliary strictures: a practical management guideline. *Gut.* 1998;42:76-80.
155. Kim HS, Lee DK, Kim HG, et al. Features of malignant biliary obstruction affecting the patency of metallic stents: a multicenter study. *Gastrointest. Endosc.* 2002;55:359-365.

156. Lammer J, Hausegger K, Fluckiger F, et al. Common bile duct obstruction due to malignancy: treatment with plastic versus metal stents. *Radiology*. 1996;201:167-172.
157. Kahaleh M, Tokar J, Conaway MR, et al. Efficacy and complications of covered Wallstents in malignant distal biliary obstruction. *Gastrointest. Endosc.* 2005;61:528-533.
158. Carr-Locke DL, Ball TJ, Connors PJ, et al. Multicenter randomized trial of Wallstent biliary endoprosthesis versus plastic stents (abstract). *Gastrointest. Endosc.* 1993;39:310.
159. Hausegger KA, Thurner S, Bodendorfer G, et al. Treatment of malignant biliary obstruction with polyurethane-covered Wallstents. *Am. J. Roentgenol.* 1998;170:403-408.
160. Isayama H, Komatsu Y, Tsujino T, et al. A prospective randomized study of "covered" versus "uncovered" diamond stents for the management of distal malignant biliary obstruction. *Gut*. 2004;53:729-734.
161. Carr-Locke DL. Metal stents for distal biliary malignancy: have we got you covered? *Gastrointest. Endosc.* 2005;61:534-535.
162. Isayama H, Komatsu Y, Tsujino T, et al. A prospective randomized study of "covered" vs "uncovered" metallic stent for distal malignant biliary obstruction (abstract). *Gastrointest. Endosc.* 2000;51:191.
163. Shah RJ, Howell DA, Desilets DJ, et al. Multicenter randomized trial of the spiral Z-stent compared with the Wallstent for malignant biliary obstruction. *Gastrointest. Endosc.* 2003;57:830-836.
164. Bueno J, Gerdes H, Kurtz R. Endoscopic management of occluded biliary Wallstents: a cancer center experience. *Gastrointest. Endosc.* 2003;58:879-884.
165. Silvis S, Sievert C, Vennes J, et al. Comparison of covered versus uncovered wire mesh stents in the canine biliary tract. *Gastrointest. Endosc.* 1994;40:17-21.
166. Arguedas MR, Heudebert GH, Stinnett AA, et al. Biliary stents in malignant obstructive jaundice due to pancreatic carcinoma: a cost-effectiveness analysis. *Am. J. Gastroenterol.* 2002;97:898-904.
167. Yeoh KG, Zimmerman MJ, Cunningham JT, et al. Comparative costs of metal versus plastic biliary stent strategies for malignant obstructive jaundice by decision Ferrucci JT. Mueller PR. *Interventional Radiology. of the biliary tract. Gastroenterology.* 1982; 82:974.

168. Castaneda-Zuniga WR, Tadavarthy SM, Laerum F, Amplatz K. Anterior approach for biliary duct drainage. *Radiology*. 1981; 139:746.
169. Lunderquist A, et al. Guidewire for percutaneous transhepatic cholangiography. *Radiology*. 1979; 132:228.
170. Leger L, Zara M, Arvay N. Cholangiographie et drainage biliaire par ponction transhepatique. *Presse. Med.* 1952; 60:936.
171. Carter FR and Saypol GM. Transabdominal cholangiography. *JAMA* 1952; 148:253.
172. Mueller PR et al. Vine-needle transhepatic cholangiography: reflections after 450 cases. *AJR* 1981; 136:85.
173. Okuda K, Thnikawa K, Emura T, et al. Nonsurgical, percutaneous transhepatic cholangiography: diagnostic significance in medical problems of the liver. *Am. J. Dig. Dis.* 1974; 19:21.
174. Nichols DA, et al. Cholangiographic evaluation of bile duct carcinoma. *AJR* 1983; 141:1291.
175. Burkhardt H, Muller W. Versuche uber die Punktion der Gallenblase und ihre rontgendarstellung. *Dtsch. Chirug.* 1921; 161:168.
176. Harbin WP, Mueller PR, Ferucci JT Jr. THC: complications and use patterns of the fine-needle technique. *Radiology*. 1980; 135:15.
177. Jutijudata P, Palavatana C, Chiemchaisri C, Churnratanakul S. Percutaneous transhepatic cholangiography with the Chiba needle in patients with biliary calculi. *Radiology*. 1983; 146:643.
178. Clark CD, Picus D, Dunagan WC. Bloodstream infections after interventional procedures in the biliary tree. *Radiology*. 1994;191:495-499.
179. Gold RP, Price JB. Thin-needle cholangiography as the primary method for the evaluation of the biliary-enteric anastomoses. *Radiology*. 1980; 136:309.
180. Molnar W, Stockum AE. Relief of obstructive jaundice through percutaneous transhepatic catheter-a new therapeutic method. *AJR* 1974; 122:356.
181. Keighley MRB, Lister DM, Jacobs SI, et al. Hazards of surgical treatment due to microorganisms in the bile. *Surgery*. 1974; 75:578.
182. vanSonnenberg F, Ferrucci JT Jr, Neff CC, et al. Biliary pressure: manometric and perfusion studies of percutaneous THC and percutaneous biliary drainage. *Radiology*. 1983; 148:41.
183. Ferrucci JT; Wittenberg J. Refinements in Chiba needle transhepatic cholangiography. *AJR* 1977; 129:11.

184. Nebel OT, Fornes MF. Endoscopic pancreaticholangiography. *Dig. Dis.* 1973;18:1042.
185. Okuda K, Musha H, Nakajima Y, et al. Frequency of intrahepatic arteriovenous fistula as a sequela to percutaneous needle puncture of the liver. *Gastroenterology.* 1978; 74:1204.
186. Rosen RJ, Rothberg M. Transhepatic embolization of hepatic artery pseudoaneurysm following biliary drainage. *Radiology.* 1982; 145:532.
187. Hatfield ARW, Terblanche J, Fataar S, et al. Preoperative external biliary drainage in obstructive jaundice. *Lancet* 1982; 2:896.
188. Stambuk EC, Pitt HA, Pais SO, Mann LL, Lois JF, Gomes AS. Percutaneous transhepatic drainage. *Arch. Surg.* 1983; 118:1388.
189. Ohto M, Karasawa E, Tsuchiya Y, et al. Ultrasonically guided percutaneous contrast medium injection and aspiration biopsy using a real-time puncture transducer. *Radiology.* 1980;136:171.
190. Cope C. Conversion from small (0.018-inch) to large (0.038-inch) guidewires in percutaneous drainage procedures. *AJR* 1982; 138:170.
191. Bean WJ, Smith SL, Calonje MA. T-tube tract dilatation for removal of large biliary stones. *Radiology.* 1975; 115:485.
192. Ring EJ, Husted JW, Oleaga JA, Freiman DB. A multihole catheter for maintaining long-term percutaneous antegrade biliary drainage. *Radiology.* 1979; 132:752.
193. Cope C. Replacement of obstructed loop and pigtail nephrostomy and biliary drains. *AJR* 1982; 139:1022.
194. Coons HG, Carey PH. Large-bore, long biliary endoprotheses (biliary stents) for improved drainage. *Radiology.* 1983; 148:89.
195. Rusnak B, Castaneda-Zuniga WR, Kotula F, et al. An improved dilator system for percutaneous nephrostomies. *Radiology.* 1982; 144:174.
196. Schwarz W, Rosen RJ, Fitts WR Jr, et al. Percutaneous transhepatic drainage preoperatively for benign biliary strictures. *Surg. Gynecol. Obstet.* 1981; 152:466.
197. Mueller PR, Ferrucci JT, vanSonnenberg E, et al. Obstruction of the left hepatic duct: diagnosis and treatment by selective fine needle cholangiography and percutaneous biliary drainage. *Radiology.* 1982; 145:297.
198. Barth KH. Percutaneous biliary drainage for high obstruction. *Radiol. Clin. North. Am.* 1990; 28(6):1223-1235.
199. Mitchell SE, Clark RA. Finger-trap method of suturing biliary drainage catheters to the skin. *AJR* 1981; 137:628.

200. Shoenfeld RB, Lecky D, Ring EJ, McLean GK, Freiman DB. Stabilization of percutaneous catheters. *AJR* 1982; 138:972.

## **SPISAK SKRAĆENICA KORIŠĆENIH U TEKSTU**

**MPS**-metalni prekriveni stentovi

**MNS**-metalni neprekriveni stentovi

**DR**-druge interventnoradiološke metode evolutivno starije

**BKD**-balon-kateterska dilatacija

**PTH**-perkutana transhepatična holangiografija

**PTBD**-perkutana transhepatična bilijarna drenaža

**PBD**-perkutana bilijarna drenaža



## BIOGRAFIJA

VILENDEČIĆ (MOMČILO) VESNA, rođeno Stojanović, rođena je 21. novembra 1975. godine, u Beogradu. Osnovnu školu završila 1990. godine, u Beogradu, kao đak generacije. Desetu beogradsku gimnaziju završila 1994. godine sa odličnim uspehom, i iste godine upisuje Medicinski fakultet u Beogradu. Februara meseca 2001. godine završava studije na Medicinskom fakultetu Univerziteta u Beogradu sa prosečnom ocenom 8,40. Obavezni lekarski staz obavljala u Studentskoj poliklinici, kao i Institutu za kardiovaskularne bolesti KCS. Po završetku staza, na volonterskom radu na Institutu za kardiovaskularne bolesti KCS, u okviru odeljenja kardiohirurgije, kardiologije, i vaskularne hirurgije. Marta meseca 2002. godine na Medicinskom fakultetu u Beogradu započinje volontersku specijalizaciju iz Interne medicine. Dve godine kasnije, započinje volontersku specijalizaciju iz radiologije. Do septembra 2003. godine na Institutu za kardiovaskularne bolesti, bavi se selektivno Color Doplerom krvnih sudova u dijagnostičkoj jedinici ambulante vaskularne hirurgije. Učesnik je međunarodnog naučnog projekta "Prekriveni stentovi uretere" od marta 2005. godine, kao i "Bilijarni prekriveni stentovi", kao monitor projekta. Preliminarne rezultate istraživanja na terenu ureteralnih, uretralnih i bilijarnih prekrivenih metalnih stentova po prvi put prezentovala na Kongresu interventnih radiologa u Osaki, Japanu maja 2006. god, a onda i na Kongresu urologa u Parizu 2007. god i više domaćih i stranih skupova. Studijskim boravakom u Japanu 2006. godine na Sapiro medical Universitetu, stekla sertifikate iz tehnika izrade stentova i edukaciju za rad na 64-slajnsnom MDCTu. Specijalistički ispit iz radiologije položila oktobra 2007. Poslediplomske magistarske studije na Medicinskom fakultetu u Beogradu upisala je 2001. godine. Usmeni magistarski ispit položila je 1.07.2005. godine. Specijalizaciju radiologije započela je marta 2004. godine. Veće za poslediplomsku nastavu Medicinskog fakulteta u Beogradu, na svojoj sednici održanoj 7. juna 2005. godine odobrilo je izradu magistarske teze pod naslovom „Mesto i značaj metoda interventne urologije u lečenju striktura bulbarne uretre“. Za mentora je odredjen Prof. dr Željko Marković a za komentora Akad. Prof. dr Jovan Hadzi-Đokić. Istraživanje je obavljeno u matičnoj ustanovi kandidata koja je u potpunosti kompetentna za ovu vrstu kliničkog i naučnog istraživanja.

Прилог 1.

## Изјава о ауторству

Потписаник-а \_\_\_\_\_

број уписа \_\_\_\_\_

Изјављујем

да је докторска дисертација под насловом

ПОГЕБЉЕЊЕ ТЕРАПИЈСКОГ ЕФЕКТА КОЈЕ ГЕНЕРАЦИЈЕ ПРЕКРИВЊИКА  
И НЕПРЕКРИВЊИКА МЕТАЛНИХ СРЕДСТАВА КОД ПАЦИЈЕНТОГ ЗАСТАРА  
ШУЧИ

- резултат сопственог истраживачког рада,
- да предложена дисертација у целини ни у деловима није била предложена за добијање било које дипломе према студијским програмима других високошколских установа,
- да су резултати коректно наведени и
- да нисам кршио/ла ауторска права и користио интелектуалну својину других лица.

Потпис докторанда

У Београду, 20. март 2014. године

U. Kucera

Изјава о истоветности штампане и електронске  
верзије докторског рада

Име и презиме аутора ВЕСНА ВИБЕНДЧИЋ

Број уписа \_\_\_\_\_

Студијски програм \_\_\_\_\_

Наслов рада ПОГЛЕДАЊЕ ТЕРАПИЈСКОГ ЕФЕКТА НОВЕ ТЕХНИКЕ  
ПРЕКРИВЕНИХ И НЕПРЕКРИВЕНИХ МЕТАЛИХ СТЕНОВА  
КАД МАЛИГНОГ ЗАСТОЈА ЖУЧИ

Ментор ПРОФ ДР ДРАГАН МАНДОВИЋ

Потписани \_\_\_\_\_

изјављујем да је штампана верзија мог докторског рада истоветна електронској верзији коју сам предао/ла за објављивање на порталу Дигиталног репозиторијума Универзитета у Београду.

Дозвољавам да се објаве моји лични подаци везани за добијање академског звања доктора наука, као што су име и презиме, година и место рођења и датум одбране рада.

Ови лични подаци могу се објавити на мрежним страницама дигиталне библиотеке, у електронском каталогу и у публикацијама Универзитета у Београду.

Потпис докторанда

У Београду, 20. март. 2014. године

V. Vibenđić

## Изјава о коришћењу

Овлашћујем Универзитетску библиотеку „Светозар Марковић“ да у Дигитални репозиторијум Универзитета у Београду унесе моју докторску дисертацију под насловом:

ПОРЕЂЕЊЕ ТЕРАПИЈСКОГ ЕФЕКТА НОВЕ ГЕНЕРАЦИЈЕ ПРЕКРИВЕНИХ И НЕПРЕКРИВЕНИХ МЕТАЛНИХ СТЕНОВА КОД МИЛИНОГ ЗЛОЗОБА ШУЧИ

која је моје ауторско дело.

Дисертацију са свим прилозима предао/ла сам у електронском формату погодном за трајно архивирање.

Моју докторску дисертацију похрањену у Дигитални репозиторијум Универзитета у Београду могу да користе сви који поштују одредбе садржане у одабраном типу лиценце Креативне заједнице (Creative Commons) за коју сам се одлучио/ла.

1. Ауторство
2. Ауторство - некомерцијално
3. Ауторство – некомерцијално – без прераде
4. Ауторство – некомерцијално – делити под истим условима
5. Ауторство – без прераде
6. Ауторство – делити под истим условима

(Молимо да заокружите само једну од шест понуђених лиценци, кратак опис лиценци дат је на полеђини листа).

Потпис докторанда

У Београду, 20. март, 2014. године


Milica Stojanovic

## DUHOVNO IZLEČENJE

Konvencijalna medicina uz sva savremena naučna i tehnološka dostignuća na polju svih sfera njene egzistencije pokazuje efektivnost koja ne funkcioniše uvek po ustanovljenim prirodnim naučnim zakonima. Savremena medicina je delotvorna u pogledu izlečenja, po meri Božjeg dopusta. Božanska ljubav je smisao vere. Ljubav je ta koja nas vezuje za Gospoda. To je ljubav koja se oseća u svemu. Ljubav prema čoveku, u medicini ljubav prema pacijentu. Ako je ljubav motiv koji prožima onog koji leči, on dobija isceliteljski duh i Božanska ljubav ima svoj provodnik. Bioetika je naučna oblast koja se bavi sinergijom duhovnog i telesnog. Apostol Pavle reče –“Dade mi se žalac u meso, anđeo sotonin da me ćuška da se ne ponosim”. Misli se na telesnu bolest. I zato tri puta Gospoda molih da odstupi od mene ta bolest a Gospod kaže “Dosta ti je moja blagodati jer se sila moja u slabosti tvojoj pojavljuje”. Bolest poremeti duh, dušu i telo. Izlečenje bi podrazumevalo buđenje zdravog uspavanog razuma da kroz pozitivne misli, da se ne bi kroz paniku i strah slabio imunitet . Zato ću se najradije hvaliti svojom slabošću da bi se sila Božja uselila u mene jer to energiju imuniteta čini najjačom. Sveti Nikolaj Velimirović kaže da su žalost, strah i mržnja, tri biča Božja. Samo jedno kad se iz razuma kao loša misao, energija, useli u čoveka, oslabi imunitet, poremeti se metabolizam i počinje bolest da napreduje. Duhovno slabljenje ubrzava process bolesti. Ako se u čoveku probudi želja za lečenjem i vera u izlečenje, onda medikamenti imaju neuporedivo bolje dejstvo. Kada uspemo bolesnika da probudimo kroz razgovor i dovedemo ga u stanje radosti a to je energija koja jača imunitet. Ukoliko bolesnik odbaci veru u izlečenje, kroz nesvesno pada u očajanje i veću slabost imuniteta i tada bolest napreduje mnogo brže. Iz duhovnih knjiga, žitija svetih, saznajemo da je bilo trenutnih isceljenja koje su Bog i njegovi Apostoli ostavili iza sebe kao istinite primere. Dok je postojala kolektivna svest i ubeđenje u Gospoda , bilo je i veća mera izlečenja duševnih i telesnih bolesti. Po Božjem dopuštenju došlo do razvoja i zvanične, konvencionalne medicine , u kojoj se više nego u bilo kojoj sferi ljudskog bitisanja primećuje prisustvo Božje volje. Lečenje je po meri Božjeg dopusta efikasno. Primećeno je da kada se kod pacijenata probudi svest i vera u post, spovest i Sveto Pričešće, dešavaju se čuda izlečenja. To me je poziva na ideju da bi moralo da se lečenjem obuhvati i sfera telesnog i duhovnog u celosti.

Molitva podrazumeva obraćanje Bogu i njegovim svetim za spas. Po literaturi i mnogim autorima koji se bave bioetikom molitve upućene Sv. Teodoru Studitu pomažu kod bolesti jetre. Osim molitvi, sveta ulja i sveta voda se prinose pacijentima za izlečenje u

crkvama i manastirima. Božanska medicina je Božanska ljubav u medicini, odnosno, ljubav koja leči i izlečuje. Medicina je Božja.



Prepodobni Teodor Studit Praznovanje-11.novembar po julijanskom kalendaru


Molitva Sv.Teodoru Studitu

*Prepodobni Teodor Studit*

*Pravoslavljja nastavnice,  
Učitelju pobožnosti i čistote,  
vaseļjene Svetilnice,  
monaha bogonadahnuti ukrase,  
Teodore Premudri!  
Učenjem svojim sve si prosvetio,  
Harfo Duha Svetoga,  
Moli Hrista Boga  
da spase duše naše.*

*Rasvetlio si svoj isposnički  
i ravnoangelni život  
mučeničkim podvizima  
i javio si se sažitelj Angela,  
Bogoblaženi Teodore,  
ne prestaj da se sa njima  
neprestano moliš  
Hristu Bogu za sve nas.*

*Пронар Теодору, глас 8. Наставнице Православља,  
учитељу побожности и чистоте, свећњаче васељене,  
богонадахнути украсу архијереја, Теодоре премудри,  
учењем твојим све си просветио, свирало духовна, моли  
Христа Бога, да спасе душе наше.*



**Slika Теодор Студит**, на мозаику из 11. века у манастиру Неа Мони на Хиосу.

**Теодор Студит** (759 — 826) је хришћански светитељ. Био је византијски монах, аскета и књижевник.

### Биографија

Као је син дворског чиновника, рођак светог Романа Слаткопојца (491.-560.), Теодор је примио добро образовање од мајке, под утицајем свог ујака Платона, игумана манастира Сакудион, који се 22 година подвизавао у овом манастиру. Током живота Платона, Теодор је постао игуман и постао познат као аскета и проповедник. 798. преселио са својим ученицима у Стоудитски манастир, где је стекао велико поштовање у цркви. Теодор је завео строг типик у манастиру, који се састојао од много молитве и личног рада братства. Као угледан пастор и монах који се борио против свих неправилности у црквеним питањима, успротивио се неканонском разводу и поновном венчању цара Константина VI, иако је брак био одобрен од стране патријарха. Због тога је био подвргнут мучењу и протеран у избеглиштво. Убрзо након смрти Константина VI вратио се у манастир (797.) Када се поставило се питање крунисања Константиновог наследника, Теодор се поново побунили против цара и патријарха, и био је протеран на једно од Принчевских острва, где је провео две године (809.--811.) По смрти цара Нићифора I, Теодор се тријумфално враћа у свој манастир. Мање од три године, јер је ушао у нову борбу: овај пут против Иконоборства. Када је цар Лав V Јерменин сазвао је сабор против поштовања икона, Теодор је устао против царске политике. У иконоборству је видео кршење слободе цркве, а у порицању видљивости Христа нарушавање потпуности Његове људске природе. Иако није био догматичар оригиналности и дубине, његовог претходника Јована Дамаскина, био је и остао један од највећих заштитника православља. Још за живота поштован је као мученик и чудотворац, јер је често прогањан, хапшен и мучен због одбране православне вере. Умро је у прогонству 826. године, окружен ученицима. Две године касније је канонизован.

"Pozvani smo da činimo saglasno svome zvanju, onoliko koliko možemo i koliko nam je Bog dao. Ni manje, ni više, a ono što mi ne uspemo da učinimo, to ostaje da učini *Gospod* i nadopuni naše nedostatke."

Poruka Počivšeg Patrijarha Srpskog ,*Gospodina* Pavla

