

**UNIVERZITET U BEOGRADU  
MEDICINSKI FAKULTET**

**Vladimir Lj. Baščarević**

**ZNAČAJ PROGNOŠTIČKIH FAKTORA  
RANOG POSTOPERATIVNOG ISHODA  
HIRURŠKI LEČENIH TEMPORALNIH  
FARMAKOREZISTENTNIH EPILEPSIJA**

**doktorska disertacija**

**Beograd, 2014.**

**UNIVERSITY OF BELGRADE  
SCHOOL OF MEDICINE**

**Vladimir Lj. Baščarević**

**SIGNIFICANCE OF PROGNOSTIC  
FACTORS IN THE ASSESSMENT OF  
EARLY POSTOPERATIVE OUTCOME  
AFTER SURGICAL TREATMENT OF  
TEMPORAL PHARMACORESISTANT  
EPILEPSIES**

**Doctoral Dissertation**

**Belgrade, 2014.**

**MENTOR:**

prof. dr Miroslav Samardžić, redovni profesor na katedri Hirurgija sa anesteziologijom Medicinskog fakulteta, Univerziteta u Beogradu

**KOMENTOR:**

prof. dr Dragoslav Sokić, vanredni profesor na katedri Neurologije Medicinskog fakulteta, Univerziteta u Beogradu.

**ČLANOVI KOMISIJE:**

1. prof. dr Branko Đurović, predsednik komisije  
Medicinski fakultet, Univerziteta u Beogradu
2. prof. dr Danica Grujičić,  
Medicinski fakultet, Univerziteta u Beogradu
3. prof. dr Momčilo Đorđević, profesor u penziji  
Medicinski fakultet, Univerziteta u Beogradu

**DATUM ODBRANE:**

---

# ZNAČAJ PROGNOŠTIČKIH FAKTORA RANOG POSTOPERATIVNOG ISHODA HIRURŠKI LEČENIH TEMPORALNIH FARMAKOREZISTENTNIH EPILEPSIJA

Vladimir Lj. Bašcarević

## **REZIME**

**Cilj:** Epilepsija temporalnog reznja je najčešći tip epilepsije koji zahteva hirurško lečenje. Iako operativno lečenje epilepsije temporalnog reznja daje odlične rezultate, 20-40% pacijenata nakon resekcije temporalnog reznja i dalje ima epileptične napade. Cilj našeg istraživanja je analiza prognostičkih faktora koji utiču na ishod operativnog lečenja, kako bismo odredili najbolje kandidate za operativno lečenje. Takođe, želeli smo da naučnoj zajednici predstavimo naše rezultate hirurškog lečenja epilepsije kod 52 pacijenta u Kliničkom centru Srbije.

**Metodologija:** U našem istraživanju 52 pacijenta sa epilepsijom temporalnog reznja, koji su prospektivno analizirani, je operisano u periodu od januara 2010. do juna 2013. Kod svih pacijenata sprovedena je kompletna prehirurška evaluacija u Klinici za neurologiju, Kliničkog centra Srbije, koja je obuhvatala dugotrajnu neinvazivnu video-EEG telemetriju, magnetnu rezonancu, interiktalni PET i interiktalni ili iktalni SPECT. Dijagnoza temporalne epilepsije je postavljena na osnovu semiologije epileptičnog napada, iktalnog EEG-a i neuroradioloških nalaza. Svi pacijenti su operisani u Klinici za Neurohirurgiju, Kliničkog centra Srbije.

Osnovni ishod operativnog lečenja je procenjivan na osnovu prestanka epileptičnih napada u period od 1 - 4,5 godina nakon operacije. Za procenu ishoda operativnog lečenja korišćena je ILAE klasifikacija postoperativnog ishoda. Ishod operativnog lečenja je procenjivan prvi put 6 nedelja nakon operacije, a nakon toga svakih 6 do 12 meseci postoperativno detaljnim neurološkim i neuropsihološkim pregledom, kao i kontrolnim MRI snimanjem mozga.

U različite kliničke, elektrokliničke, neuroimidžing i operativne varijable koje su analizirane kao mogući prognostički faktori postoperativnog ishoda spadaju: uzrast kad je epilepsija počela, dužina trajanja epilepsije, prisustvo proepileptogene lezije, prisustvo aure, frekvencija epileptičnih napada, interiktalni i iktalni EEG, MRI, SPECT, PET, godine starosti u trenutku operacije, pol, leva ili desna strana operacije, tip operacije, patohistološki nalaz, veličina temporalne i mezijalne resekcije, vrsta i procenat komplikacija, itd. Hirurška tehnika je podeljena u tri osnovna tipa: 1. Prednja temporalna resekcija sa amigdalohipokampektomijom; 2. Lezionektomija sa amigdalohipokampektomijom; i 3. Lezionektomija.

**Rezultati:** Prestanak epileptičnih napada nakon jedne godine je zabeležen kod 89 % pacijenata i ovaj se procenat smanjio na 81 % pacijenata 4,5 godina nakon operacije. Hirurška

resekcija je dovela do potpunog prestanka epileptičnih napada kod 81% operisanih pacijenata (ishod ILAE 1; bez napada i bez aure). Obzirom da prisustvo samo aure, bez kasnijeg razvoja epileptičnog napada, ne remeti značajno kvalitet života pacijenta, procenjeno je da je uspeh operativnog lečenja postignut kod pacijenata sa ILAE 1-2 ishodom. Uspeh operativnog lečenja postignut je kod 86% pacijenata (ILAE 1-2; bez epileptičnih napada, samo aura), a neuspeh kod 14 % pacijenata (ILAE 3-4; od 2-5 epileptičnih napada godišnje).

Uspeh operativnog lečenja je bio značajno veći kod pacijenata gde je resekcija mezijalnih struktura bila do 3,5 cm nego u grupi pacijenata gde je resekcija mezijalnih struktura bila manja od 3,5 cm. Između ove dve grupe pacijenata je postojala jasna statistička značajnost (97% vs 60%;  $p=0,040$ ). Analiza iktalne semiologije je pokazala da su pacijenti sa boljim postoperativnim ishodom (ILAE 1-2) češće imalo epigastričnu auru na početku napada (69% vs 14%;  $p=0,010$ ), kao i manji procenat generalizovanih toničko-kloničkih napada (58% vs 100%;  $p=0,039$ ), u poređenju sa pacijentima kod kojih operativno lečenje nije uspelo (ILAE 3-4). Ova razlika je bila statistički značajna.

Preoperativno je kognitivna frontalna disfunkcija zabeležena kod 64% pacijenata, dok je nakon operacije bila prisutna samo kod 27% pacijenata. Postoji jasna statistička značajnost u kognitivnom oštećenju pre i nakon operacije (64 % vs 27%;  $p<0,001$ ).

Postoperativne psihijatrijske komplikacije su se javile češće kod pacijenata koji su i nakon operacije imali epileptične napade u odnosu na pacijente koji nakon operacije nisu imali napade. Nije postojala statistička značajnost između ove dve grupe pacijenata (66% vs 34%;  $p=0,066$ ). U našoj seriji nismo imali trajne komplikacije ni mortalitet.

**Zaključak:** Hirurgija epilepsije je osnovni modalitet lečenja kod pacijenata sa farmakorezistentnom epilepsijom temporalnog režnja, nakon koje je procenat uspeha između 60-80 %, uz nizak procenat morbiditeta i mortaliteta. Najbolji hirurški kandidati su oni kod kojih postoji konkordantnost prehirurških kliničkih, elektrofizioloških i neuroimidžing nalaza a koji ukazuju na fokalnu epilepsiju i dobro lokalizovanu epileptogenu zonu. Određivanje povoljnih i nepovoljnih prognostičkih faktora hirurškog lečenja epilepsije je od velike važnosti s obzirom da oni značajno utiču na ishod operativnog lečenja.

Dobri operativni rezultati (uspeh operativnog lečenja ILAE 1-2 je 86%) koje smo postigli u prvih nekoliko godina sprovođenja programa hirurgije epilepsije u Kliničkom centru Srbije će se nadamo se nastaviti i dovesti do daljeg razvoja hirurškog lečenja epilepsije u Srbiji.

#### *KLJUČNE REČI:*

Epilepsija temporalnog režnja, Hirurgija epilepsije, Prognostički faktori, Ishod

# **SIGNIFICANCE OF PROGNOSTIC FACTORS IN THE ASSESSMENT OF EARLY POSTOPERATIVE OUTCOME AFTER SURGICAL TREATMENT OF TEMPORAL PHARMACORESISTANT EPILEPSIES**

**Vladimir Lj. Baščarević**

## ***ABSTRACT***

**Purpose:** Temporal lobe epilepsy (TLE) is the most common type of epilepsy requiring surgical treatment. Although surgical treatment of TLE has a favorable prognosis, 20–40% of patients do not become seizure-free after temporal lobe resections. The main purpose of our investigation was to analyze the prognostic factors determining seizure outcome after various types of temporal resections, in order to identify ideal candidates for surgery. We also wanted to spread the results of our series of 52 surgically treated patients in the Clinical Center of Serbia to the scientific community.

**Methodology:** Fifty-two patients with TLE prospectively analyzed in this study were operated in the period from January 2010 until Jun 2013. All patients underwent a complete presurgical evaluation in the Clinic for Neurology, Clinical center of Serbia, comprising long-term noninvasive video-EEG telemetry, magnetic resonance imaging, interictal PET and interictal and/or ictal SPECT. The diagnosis of temporal epilepsy was established in accordance with clinical seizure semiology, ictal EEG findings and neuroradiology findings. Patients were operated in Clinic for neurosurgery, Clinical Center of Serbia.

The primary outcome variable was patient seizure status 1–4.5 years after surgery: seizure free, or not. We used the main categories of ILAE outcome classification. Outcome was first assessed at 6 weeks and then at regular 6 month postoperative intervals with neurological examination, neuroimaging and neuropsychological assessment.

Various clinical, electroclinical, neuroimaging and operative variables were considered and analyzed as prognostic factors: age at first seizure, duration of the epilepsy, presence of proepileptogenic lesion, presence of aura, seizure frequency, interictal and ictal EEG findings, MRI, SPECT, PET, age at operation, sex, side of operation, type of operation, patohistological findings, extent of the temporal and mesial resection, type of and complication rates etc. We also categorized surgery into three types: 1. Anterior temporal resection with amygdalohippocampectomy; 2. Lesionectomy with amygdalohippocampectomy; 3. Pure lesionectomy.

**Results:** The seizure-free rate at 1 year was 89% and decreased to 81% at 4.5 years after surgery. Surgical resection leads to a complete cessation of seizures in 81% of operated

patients (ILAE 1; seizures-free and no aura) previously having refractory temporal lobe epilepsy. We also evaluated a success rate after surgery in 86% patients (ILAE 1-2 group; no seizures, only aura) and failure in 14% patients (ILAE 3-4 group; from 2 to 5 seizures per year).

The success of surgical treatment (ILAE 1-2) was significantly higher in the group of patients where we made greater resection of mesial structures (up to 3.5 cm) than in the group of patients with ILAE 3-4 outcome. Between these two groups of patients there was a clear statistical significance (97% vs 60%;  $p = 0.040$ ).

Analysis of ictal semiology indicated that patients who achieved success after surgery (ILAE 1-2) had more frequently epigastric aura at the beginning of the attack (69% vs 14%;  $p = 0.010$ ) and a lower percentage of generalized tonic-clonic seizures (58% vs 100%;  $p = 0.039$ ), compared to patients in whom surgical treatment has failed (ILAE 3-4). This difference was statistically significant.

Frontal cognitive dysfunction was recorded in 64% of patients before the operation and only in 27% after the operation indicating a significant recovery of cognitive functions. There were statistically significant differences in better cognitive functioning (64% vs 27%;  $p < 0.001$ ) of patients before and after surgery. Postoperative psychiatric complications occurred more frequently in non-seizure free patients compared to seizure-free patients, however there were no statistically significant differences between these two groups (66% vs 34%;  $p = 0.66$ ). No permanent complications or mortality occurred.

**Conclusion:** Epilepsy surgery is an essential modality of treatment for patients with pharmacoresistant TLE offering high long-term seizure control rates between 60% and 80% with low morbidity and mortality rates. The best surgical candidates are those with concordant presurgical clinical, electrophysiological, or imaging findings suggestive of focal and well-localized epileptogenic foci. Our knowledge about the predictors of postoperative seizure freedom is essential in view that multiple prognostic factors seem to influence outcome after surgical resection.

We hope that the good results achieved in the first few years of epilepsy surgery program will continue and bring about further development of various types of surgical treatment of epilepsy in Serbia.

**KEY WORDS:**

*Temporal lobe epilepsy, epilepsy surgery, prognostic factors, seizure outcome,*

# SADRŽAJ

---

1. UVOD .....	1
1.1. Definicija epilepsije i epileptičnih napada.....	1
1.2. Incidenca i prevalenca epilepsije .....	4
1.3. Prirodni tok nelečene i lečene epilepsije .....	5
1.4. Klasifikacija epileptičnih napada i epilepsija .....	7
1.4.1. Međunarodna klasifikacija epileptičnih napada.....	7
1.4.2. Semiološka klasifikacija epileptičnih napada .....	10
1.4.3. Međunarodna klasifikacija epilepsija i epileptičkih sindroma.....	13
1.4.4. Klasifikacija uzroka epilepsije .....	14
1.5. Patogeneza epilepsije temporalnog reznja i koncept kortikalnih zona .....	15
1.5.1. Simptomatogena zona.....	16
1.5.2. Iritativna zona.....	17
1.5.3. Zona iktalnog početka epileptičnog napada.....	19
1.5.4. Epileptogena lezija .....	19
1.5.5. Epileptogena zona: Princip podudarnosti .....	21
1.5.6. Zona elokventnog korteksa .....	22
1.6. Klinička slika epilepsije temporalnog reznja.....	23
1.6.1 Klinička slika mezijalne temporalne epilepsije (MTLE).....	23
1.6.1.1 Subjektivne iktalne kliničke manifestacije (Aure) .....	24
1.6.1.2 Objektivne iktalne kliničke manifestacije .....	25
1.6.2. Klinička slika lateralne (neokortikalne) temporalne epilepsije (LTLE).....	26
1.7. Dijagnostika epilepsije temporalnog reznja.....	27
1.7.1. Klinička evaluacija u prehirurškoj pripremi pacijenta .....	30
1.7.2. Video EEG monitoring .....	30
1.7.3. Klinička slika epileptičnog napada (Iktalna semiologija).....	32
1.7.4. Anatomske neuroradiološke metode .....	34
1.7.4.1. Magnetna rezonanca (MRI) .....	34
1.7.4.2. "Diffusion traction imaging" (DTI) .....	38
1.7.5. Funkcionalne neuroradiološke metode.....	38
1.7.5.1. Jednofotonska emisiona kompjuterizovana tomografija (SPECT) .....	39
1.7.5.2. Pozitronska emisiona tomografija (PET).....	40
1.7.5.3. Funkcionalna magnetna rezonanca (fMRI).....	41
1.7.5.4. Magnetno rezonantna spektroskopija (MRS).....	42
1.7.5.5. Funkcionalna pozitronska emisiona tomografija (fPET) .....	42



1.7.5.6. Funkcionalno mapiranje mozga .....	43
1.7.6. Neuropsihološka evaluacija .....	43
1.7.7. Invazivno snimanje EEG-a .....	44
1.7.8. Wada test.....	46
1.7.9. Intraoperativno ispitivanje pacijenata (Treća faza prehirurške evaluacije) ..	46
1.8. Osnovni principi u lečenju epilepsije .....	47
1.8.1. Dometi medikamentnog lečenja epilepsije .....	47
1.8.2. Poređenje medikamentnog i hirurškog lečenja epilepsija.....	48
1.8.3. Definisanje farmakorezistencije epilepsije .....	49
1.8.4. Selekcija pacijenata i indikacije za operaciju .....	50
1.8.5. Razlozi za mali procenat operativno lečenih epilepsija.....	52
1.9. Lečenje epilepsije temporalnog režnja .....	54
1.9.1. Medikamentožno lečenje .....	54
1.9.2. Hirurško lečenje epilepsije.....	56
1.9.3. Opšta klasifikacija operativnih tehnika u hirurgiji epilepsije .....	57
1.9.3.1. Resektivne tehnike .....	57
1.9.3.2. Diskonektivne procedure .....	58
1.9.3.3. Neuromodulacija .....	58
1.9.3.4. Radiohirurgija.....	59
1.9.4. Hirurško lečenje temporalne epilepsije .....	59
1.9.5. Anatomija temporalnog režnja .....	60
1.9.5.1. Girusi i sulkusi temporalnog režnja .....	60
1.9.5.2. Hipokampus.....	63
1.9.5.3. Amigdaloidno jedro .....	70
1.9.5.4. Horoidna fisura .....	70
1.9.5.5. Limbički režanj.....	71
1.9.6. Operativna tehnika standardne temporalne lobektomije .....	72
1.10. Ishod operativnog lečenja epilepsije .....	78
1.10.1. Engelova klasifikacija postoperativnog ishoda.....	78
1.10.2. ILAE klasifikacija postoperativnog ishoda.....	80
1.11. Komplikacije operativnog lečenja.....	80
2. CILJEVI ISTRAŽIVANJA .....	82
3. MATERIJAL I METODE.....	83
3.1. Populacija ispitanika.....	83
3.2. Određivanje kandidata za hirurško lečenje.....	84
3.3. Tehnološko-dijagnostičke metode i postupci .....	85
3.3.1 Prehirurško ispitivanje na Klinici za neurologiju KCS .....	85
3.3.1.1. Video-EEG telemetrija.....	85
3.3.1.2. Magnetna rezonanca .....	86

3.3.1.3. Neuropsihološki pregled .....	88
3.3.2. Epileptološki konzilijum.....	90
3.3.3. Operativno lečenje na Klinici za neurohirurgiju KCS.....	92
3.3.4. Procena uspeha operacije .....	94
3.4. Etički aspekti istraživanja .....	95
3.5. Statistička analiza.....	96
4. REZULTATI ISTRAŽIVANJA.....	97
4.1. Kliničke karakteristike operisanih pacijenata .....	97
4.2. EEG nalaz operisanih pacijenata.....	102
4.3. Neuroradiološki nalaz operisanih pacijenata .....	103
4.4. Analiza hirurških varijabli .....	104
4.5. Ishod operativnog lečenja .....	108
4.6. Neuropsihološko ispitivanje operisanih pacijenata .....	117
5. DISKUSIJA .....	124
5.1. Prognostički faktori postoperativnog ishoda .....	126
5.2. Analiza kliničkih prognostičkih faktora .....	126
5.2.1. Godine starosti kada je epilepsija počela .....	126
5.2.2. Trajanje epilepsije .....	127
5.2.3. Uzrast pacijenta u vreme operacije.....	127
5.2.4. Prisustvo generalizovanih toničko-kloničkih (GTK) napada.....	128
5.2.5. Preoperativna frekvencija napada .....	129
5.2.6. Prisustvo febrilnih konvulzija preoperativno .....	129
5.2.7. Preoperativno prisustvo aure.....	130
5.3. Analiza neuroradioloških prognostičkih faktora.....	130
5.3.1. Nalaz magnetne rezonance.....	130
5.3.2. Nalaz SPECT-a i PET-a.....	131
5.4. Analiza elektrofizioloških prognostičkih faktora.....	133
5.4.1. Nalaz interiktalnog EEG-a.....	133
5.4.2. Nalaz iktalnog EEG-a.....	134
5.5. Analiza hirurških prognostičkih faktora.....	135
5.5.1. Strana hirurške resekcije .....	136
5.5.2. Vrsta operativne tehnike hirurške resekcije .....	136
5.5.3. Veličina resekcije hipokampusa i mezijalnih struktura .....	138
5.5.4. Analiza patohistološkog nalaza operisanih pacijenata .....	139
5.5.5. Komplikacije hirurškog lečenja .....	140
5.5.6. Amnistički sindrom kao komplikacija hirurškog lečenja kavernoma temporalnog režnja kod pacijenta sa multiplom sklerozom.....	143
5.6. Analiza neuropsiholoških prognostičkih faktora .....	147
5.6.1. Analiza verbalne memorije, vizuelne memorije i govora nakon operacije	149

5.7. Analiza psihijatrijskih poremećaja nakon operativnog lečenja .....	151
5.7.1. Analiza depresije, anksioznosti, impulsivnosti i psihoze .....	151
5.8. Rezime rezultata.....	152
6. ZAKLJUČCI .....	155
7. LITERATURA .....	158

# 1. UVOD

---

## 1.1. Definicija epilepsije i epileptičnih napada

**Epileptični napadi** su prolazni paroksizmalni događaji koje karakteriše pojava određenih kliničkih simptoma i znakova, a uzrokovani su abnormalnim, ekscesivnim i sinhronizovanim električnim pražnjenjima u mozgu (1). U toku epileptičnog napada prekomerno sinhronizovano pražnjenje moždanih neurona dovodi do poremećaja motorike, senzibiliteta, ponašanja i stanja svesti. Epileptični napad mora da ispunjava tri uslova:

1. Prolazan je, obično kratkotrajan, sa naglim početkom i krajem
2. Postoje kliničke manifestacije napada, koje su najčešće tipične
3. Prisutna je abnormalna, pojačana i sinhronizovana iktalna električna moždana aktivnost

**Epilepsija** je hronična neurološka bolest različite etiologije koja se klinički manifestuje pojavom dva ili više neprovocirana epileptična napada. Kod epilepsije, iako se ona manifestuje samo povremenim napadima, postoji stalna predispozicija generisanja novih epileptičnih napada. Epilepsija remeti život pacijenata na više načina a njene osnovne karakteristike su:

1. spontano ponavljanje epileptičkih napada
2. izmenjeno funkcionisanje dela mozga gde nastaje epileptični napad sa trajno prisutnom predispozicijom da se epileptički napadi ponavljaju (dokazuje se prisustvom interiktalnih epileptiformnih promena u EEG-u kao i prisustvom kortikalne lezije na MRI snimku)
3. mnogi bolesnici imaju pridružene psihijatrijske, neurološke, psihološke, socijalne, kognitivne, bihevioralne ili somatske poremećaje koji mogu direktno ili indirektno da bude povezani sa epilepsijom (2).

Spontano ponavljani epileptički napadi, koji predstavljaju marker epilepsije odgovorni su za remećenje životne i radne sposobnosti, povrede (3) i povećanu smrtnost (4). U periodu van napada pacijenti često pate od poremećaja somatskog (5), neurološkog, kognitivnog, bihevioralnog ili psihičkog funkcionisanja (6). Lečenje epilepsije koje donosi poboljšanje kod pacijenata, može da uzrokuje mnogobrojne, ponekada i veoma ozbiljne komplikacije (7). Najvažniji problemi koji značajno utiču na kvalitet života ovih pacijenata su profesionalna i

socijalna maladaptacija i stigmatizacija (8)(9). Veliki problem predstavlja psihosocijalna neprilagođenost ovih pacijenata uz ograničenja pri zapošljavanju, u međuljudskim odnosima i ukupnom socijalnom životu. Tu je i dosta značajan problem nemogućnosti dobijanja odnosno korišćenja vozačke dozvole. U celini, kvalitet života pacijenata sa epilepsijom je značajno snižen. Jedino što ovako oštećen kvalitet života pacijenata sa epilepsijom može da popravi je potpuna i dugoročna kontrola napada primenom odgovarajućih lekova (10)(11).

Pacijenti sa epilepsijom imaju tri puta veći mortalitet u odnosu na opštu populaciju (12). Iznenađna i neočekivana smrt, (SUDEP „sudden unexplained death in epilepsy“), koja je po svemu sudeći posledica epileptičkog napada u spavanju, je velika pretnja jer se događa kod svakog stotog farmakorezistentnog pacijenta godišnje. Na kraju, samo lečenje epilepsije ponekad može da uzrokuje komplikacije, koje su nekada ozbiljne i teške (13).

Epilepsija je iz kliničke i patofiziološke perspektive složen neurološki poremećaj. Anatomsku osnovu za pojavu epileptičkog napada predstavlja složena građa neuronske membrane, sa membranskim proteinima, receptorima i celularnim signalnim mehanizmima. Veliku ulogu u nastajanju epilepsije ima i specijalizovana funkcija pojedinačnih nervnih ćelija u moždanoj kori, kompleksna isprepletanost i povezanost nervnih mreža, kao i složena organizacija moždane kore i mozga u celini (14)(15). Epileptički napad predstavlja poremećaj funkcije upravo ovih kompleksnih kortikalnih struktura velikog mozga i to je cena koju su kičmenjaci koji su na visokom stupnju razvoja morali da "plate" zbog razvijanja viših kortikalnih funkcija (16). Epileptički napad ima nekoliko bitnih karakteristika koje samo zajedno čine sve ono što karakteriše epilepsiju. Ove karakteristike su uzrok, način javljanja i sekvencijalna izmena samog sadržaja napada (17).

Biološki **uzrok** epileptičkih napada čini patološka ekscitivna i hipersinhrona elektro-hemijska aktivnost nervnih ćelija koja se širi na susedne ćelije i tako propagira u druge regione mozga, a manifestuje se iktalnom epileptiformnom EEG aktivnošću tokom napada (18). Osnovni **način javljanja** epileptičkih napada je paroksizmalnost (naglost), što je i inače, bitan način funkcionisanja nervnih ćelija u mnogim situacijama ("zakon sve ili ništa"). Dodatne karakteristike su iznenadnost (neočekivanost), kratkotrajnost (trajanje u minutima) i brz oporavak uz značajan postiktalni umor. Na kraju, simptomi napada su posledica propagacije aktivnosti iz mesta nastajanja na nervne mreže elokventnih delova moždanog korteksa, što dovodi do pojave simptoma vezanih za funkcije koje se nalazi u tim delovima korteksa. Karakteristična je i **sekvencijalna izmena** samog sadržaja napada te tako simptomi napada mogu biti u vidu izmene stanja svesti, ponašanja, motorike, senzibiliteta, senzorijuma, emocija, kognitivnih ili autonomnih funkcija a sve ovo u različitim kombinacijama i

različitim sekvencijama. Međutim, ukoliko se put propagacije epileptičnog napada ponavlja onda je i sam epileptički napad uvek isti odnosno stereotipan (19).

Ukoliko je zahvaćena velika većina moždanog korteksa, klinička slika napada je veoma tipična i javlja se u formi generalizovanog toničko-kloničkog napada. Ukoliko zona mozga obuhvata pojedine anatomske regione većina napada koji potiču iz istog regiona liče jedan na drugi. Međutim ukoliko je put propagacije dva epileptična napada različit onda je i klinička slika ova dva epileptična napada različita. Takođe, postoje napadi koji polaze iz jako male zone mozga a šire se mnogim različitim putevima na okolne delove mozga te je klinička slika svakog napada različita odnosno atipična. Ovakava klinička slika otežava prepoznavanje da se kod takvog pacijenata radi o epilepsiji. Ipak je ovakav način manifestacije epilepsije redak već je način ispoljavanja epileptičnog napada (semiologija napada) vrlo karakterističan za većinu epileptičkih napada, što omogućava njihovo prepoznavanje i klasifikovanja. Epileptički napadi se najčešće javljaju naglo, neočekivano, spontano, traju kratko, ali uprkos kratkom trajanju u velikoj meri iscrpe pacijenata te je tako moguće da se prepozna da je osoba imala epileptični napad. Kada se epileptični napadi ponavljaju najčešće je klinička slika stereotipna te je ovo i razlog da se dijagnoza epileptičkog napada može pouzdano postaviti samo na osnovu kliničke slike (17).

Epileptički napadi se mogu javiti i kod osoba koje ne boluju od epilepsije ali se to dešava onda kada je mozak izložen veoma snažnim iritantnim agensima poput droga (kokain, ekstazi), alkohola, lekova (tramadol, aminofilin, izoniazid, hlorpromazin, klozapin, bupropion i drugi), fizičkim agensima (visoka febrilnost, sunčanica, elektro-šok), nespavanju i dr. Kod ovih pacijenata nije neopohodna antiepileptična terapija već je dovoljno da se prekine delovanje nadražajnih agenasa (20).

Epilepsija je hronično neurološko oboljenje koja se karakteriše spontanim ponavljanjem epileptičkih napada a osobe sa epilepsijom imaju neki oblik nenormalne električne aktivnosti mozga koja ih čini sklonim epileptičkim napadima. Iako je ova sklonost uvek prisutna, epileptični napadi kao i interiktalna pražnjenja, se javljaju samo sporadično (16). Postoji više od 40 tipova epilepsije. Raznovrsni uzroci epilepsije svojom prirodom i lokalizacijom u mozgu mogu da oštete funkciju i strukturu mozga i dovedu do neuroloških, kognitivnih, psihijatrijskih ili somatskih disfunkcija a ponekad i do smrti pacijenata. Epilepsija dakle, podrazumeva grupu sindroma koji se razlikuju po vremenu nastanka, osnovnoj bolesti koja ih uzrokuje, tipovima napada, reagovanjem na lekove ili operaciju, tokom i ishodom (21). Jedan od najvećih izazova savremene neuronauke je da odgonetne kako klinička slika epileptičnog napada odražava unutrašnji morfološki, fiziološki i genetski poremećaj pacijenta.

## 1.2. Incidenca i prevalenca epilepsije

Epilepsija je najčešća ozbiljna neurološka bolest i druga neurološka bolest po učestalosti (posle apopleksije) koja uzrokuje ozbiljan morbiditet (22). U Srbiji epidemiološko ispitivanje epilepsije nije nikada sprovedeno, pa o njenoj učestalosti zaključujemo na osnovu ispitivanja sprovedenim u nekoliko evropskih država.

**Incidenca** (*broj novootkrivenih pacijenata za godinu dana na 100.000 stanovnika*) zavisi pre svega od uzrasta pacijenta. Incidenca je najveća u prvoj godini života i iznosi 230/100.000. U periodu kasnijeg detinjstva, adolescencije i odraslog doba je ujednačena i iznosi oko 55/100.000, ali je ipak nešto češća u adolescenciji (60/100.000) i ređa u mlađem odraslom dobu (30/100.000). Incidencija ponovo raste kod osoba starijih od 65 godina i iznosi 100-170/100.000 stanovnika (23). U Evropi (oko 730 miliona stanovnika, 2011. godine) se prosečno javi oko 70 novih pacijenata na 100.000 stanovnika, odnosno oko 500.000 novodijagnostikovanih slučajeva epilepsije godišnje. U Srbiji (oko 7,25 miliona stanovnika) ima oko 5.000 novih pacijenata godišnje.

Kumulativna incidenca epilepsije (*rizik da neko oboli od epilepsije*) do 20. godine života iznosi 1%, ali se do 75. godine rizik povećava do 3% (kumulativna životna incidenca). Kumulativna incidencija bar 1 epileptičkog napada bilo kada u životu iznosi čitavih 5%.

Incidenca epilepsije je najveća u 1. godini života i kod osoba starijih od 65 godina. Deca do 14 godina čine 12% pacijenata sa epilepsijom (24). Sa produženjem prosečnog životnog veka, broj starijih osoba sa epilepsijom se povećava, tako da na primer u Japanu osobe starije od 65 godina sa epilepsijom već sada čine 50% svih pacijenata sa epilepsijom (25).

**Prevalenca** (*ukupan broj pacijenata na 1.000 stanovnika aktivne epilepsije*) iznosi 5-10 na 1.000 osoba (0,5-1%). Na osnovu sistematskog pregleda literature iz 20. veka najnoviji podaci ukazuju da je prevalencija epilepsije u opsegu od 4,5 do 7 na 1000 osoba opšte populacije (24). Savremeno, vrlo pedantno istraživanje u Irskoj na populaciji od 4.200.000 stanovnika pokazuje značajno višu prevalenciju: 10 na 1000 stanovnika na osnovu vlastite prijave da je bolest dijagnostikovana, sa potvrdom u zapisima lekara opšte prakse, specijaliste ili odgovarajuće bolnice dok je prevalencija 8,3 do 9 na 1000 stanovnika na osnovu potrošnje lekova zbog epilepsije (26). Ako ove podatke primenimo na populaciju Srbije (~7.200.000 stanovnika), broj pacijenata sa epilepsijom bi iznosio 72.000 na osnovu postavljene dijagnoze, odnosno 59.700 do 64.800 na osnovu potrošnje antiepileptičkih lekova.

Prema prikazanoj prevalenciji epilepsija je jedno od najčešćih neuroloških oboljenja, pa se zato navodi da epilepsija predstavlja populacionu neurološku bolest. Prevalenca skoro

linearno raste sa godinama starosti, od 2-4/1.000 u dečijem uzrastu do 6-10/1.000 u starijem životnom dobu (27).

Smrtnost pacijenata sa epilepsijom je 2-3 puta veća u odnosu na osobe iste starosti koji ne boluju od ove bolesti, a najveća je kod pacijenata sa farmakorezistentnom epilepsijom (28). Prema kriterijumima Svetske zdravstvene organizacije nesposobnost uzrokovana epilepsijom čini čak 1% nesposobnosti uzrokovane bilo kojom bolesti čoveka. Među bolestima mozga nesposobnost izazvana epilepsijom je nešto manja nego nesposobnost izazvana depresijom, demencijom ili alkoholizmom, a komparabilna je sa nespobnošću izazvanom karcinomom pluća i dojke (29).

### **1.3. Prirodni tok nelečene i lečene epilepsije**

Prirodni tok nelečene epilepsije nije poznat, obzirom da većina zapisa o ishodu pacijenata sa epilepsijom potiče iz vremena posle uvođenja kalijum bromida kao prvog antiepileptičkog leka polovinom 19. veka. Podaci iz nerazvijenih područja nekih zemalja (Afrike, Južne Amerike i Azije), u kojima se većina pacijenata sa epilepsijom ne leči lekovima, nagoveštavaju da je nelečena epilepsija uglavnom hronična i trajna bolest, a da mali broj pacijenata ulazi u spontanu remisiju (30). Sa druge strane, o prirodnom tok lečene epilepsije se mnogo više zna jer su podaci dobijani analiziranjem pacijenata sa epilepsijom koji uzimaju antiepileptičnu terapiju. Osnovna razlika između epilepsije koja ima dobru prognozu i brzo ulazi u dugotrajnu remisiju i farmakorezistentne epilepsije je reagovanje na prve lekove koji su dati odnosno inicijalnu terapiju (31)(32).

U studiji Kwan-a i Brodija iz 2001. godine analizirana je grupa od 470 pacijenata sa novodijagnostikovanom epilepsijom koji prethodno nisu nikada lečeni. Lečenje ovih pacijenata je bilo u vidu monoterapije karbamazepinom kod 212 (45%), natrijum valproatom kod 101 (21%), lamotriginom kod 78 (17%) i ostalim lekovima kod 79 (17%) pacijenata. Remisija od barem godinu dana je nastupila kod 222 pacijenata (47%). Većina pacijenata je uspostavila punu kontrolu napada sa malim ili srednjim dozama lekova: kod 93% pacijenata sa manje od 800 mg karbamazepina, kod 91% sa manje od 1500 mg natrijum valproata a kod 94% sa manje od 300 mg lamotrigina. Reagovanje na prvi primenjeni antiepileptički lek predstavlja važan prognostički znak. Kod 248 pacijenata koji nisu reagovali na prvi primenjeni lek, 13% pacijenata je ušlo u remisiju posle uvođenja drugog leka u monoterapiji, 1% posle uvođenja trećeg leka u monoterapiji i 3% posle kombinacije 2 leka (diterapija) (33). U celini, samo 79 od 248 pacijenata (32%) koji nisu reagovali na inicijalnu monoterapiju su naknadno uvedeni u remisiju. Sledi da vrlo rano (u prvoj godini) od početka epilepsije mogu



da se razlikuju 2 grupe pacijenata. Prvu grupu čini 60-70% pacijenata sa "lakom" epilepsijom koja se u potpunosti kontroliše bilo kojim prvim antiepileptičkim lekom u malim ili srednjim dozama. Drugu grupu čini 30-40% pacijenata sa "farmakorezistentnom" epilepsijom koji slabo reaguju na monoterapiju standardnim antiepileptičkim lekovima, često imaju strukturno oštećenje koje je i uzrok epilepsije i lako razvijaju neželjena dejstva već pri srednjim dozama lekova. Nereagovanje na prvi antiepileptički lek u monoterapiji na samom početku bolesti može da razlikuje pacijente sa "lakom" epilepsijom, od pacijenata sa "farmakorezistentnom" epilepsijom (34).

Nastavak praćenja tokom 2 do 16 godina ove grupe, uz regrutovanje novih pacijenata (ukupno 1098) je dalo nešto drugačije, manje povoljne, ali veoma dragocene podatke o dugoročnom ponašanju lečene epilepsije (32). Pri poslednjoj kontroli tokom višegodišnjeg praćenja, 749/1098 (68%) pacijenata je bilo u remisiji (od najmanje 1 godine), a od njih je 678/1098 (62%) primalo monoterapiju. Postojana remisija od najmanje 1 godine je postignuta brzo i lako na početku lečenja kod 408/1098 (37%) pacijenata, a posle većeg broja pokušaja i odloženo kod 246/1098 (22%) pacijenata. Kod 172/1098 (16%) pacijenata smenjivali su se periodi remisije od bar 1 godine sa periodima recidiva napada. Na kraju kod 272/1098 (25%) pacijenata epilepsija je od početka i svo vreme bila farmakorezistentna. Što je broj lekova koji je isproban bio veći, verovatnoća uspeha (remisije) je bila sve manja. Samo 2% pacijenata je ušlo u remisiju posle trećeg neefikasnog leka, ali je, ipak, nekoliko bilo kontrolisano i posle šestog ili sedmog prethodno neefikasnog leka. Duže od 10 godina je praćeno 360/1098 pacijenata ali je samo 187/360 (52%) bilo u punoj remisiji svih 10 ili više godina (17% u odnosu na celu grupu). Posle 1 godine pune remisije, epilepsija je recidivirala (nekada sa samo 1 napadom) kod mnogih pacijenata: kod 31% pacijenata posle dodatne 2 godine, kod 37% posle 5 godina i kod 48% pacijenata posle dodatnih 10 godina praćenja. To se desilo kod 88 od 350 (25%) pacijenata koji su brzo, i kod 28 od 174 (16%) pacijenata koji su odloženo uspostavili remisiju ako su praćeni duže od 2 dodatne godine posle navršenih godinu dana remisije (32). Ovi rezultati ukazuju da je postizanje remisije epilepsije definisane kao odsustva napada od bar godinu dana često moguće, ali da se postojana remisija duža od 1 decenije, što je, inače, cilj lečenja, postiže kod samo 50% pacijenata (31). Epilepsije koje ne reaguju na primenu 2 ili više antiepileptičkih lekova su farmakorezistentne, jer je sa nereagovanjem na ranije lekove sve manja (mada i dalje postojeća) verovatnoća da će novi lek uvesti pacijenata u remisiju (29).

Lečenje farmakorezistentnih pacijenata koji ne reaguju na inicijalne lekove ili kasnije recidiviraju, ipak nije nemoguće. Verovatnoća da se uz nove terapijske postupke postigne klinički značajna remisija od bar godinu dana nije zanemarljiva i iznosi oko 3-5% godišnje,

ali je verovatnoća recidiva posle tog perioda, na žalost, velika: 55% posle dodatne 2 godine, 58% posle dodatne 3, 65% posle dodatnih 4, i 71% posle dodatnih 5 godina praćenja. Na kraju, 25 od 59 pacijenata (42%) je i dalje ostalo u remisiji i posle 7 godina praćenja, a da pre toga godinama nisu imali kontrolu napada uprkos primeni većeg broja antiepileptika (35). Kod ovih pacijenata je po pravilu potrebna primena politerapije, u visokim dozama, a svaki novi antiepileptički lek koji nije primenjivan treba isprobati u razumnoj (velikoj) dozi i razumnom vremenu (ne dužem od 6 meseci) i u slučaju neefikasnosti probu ne ponavljati (n=1; n je broj pokušaja sa jednim lekom) već primeniti sledeći novi lek u trenutku kada se pojavi na tržištu (36). U poslednjoj deceniji, i pored primene velikog broja novih antiepileptika, i dalje procenat pacijenata sa farmakorezistentnom epilepsijom iznosi između 30 i 40% (37)(38).

## **1.4. Klasifikacija epileptičnih napada i epilepsija**

Još je u Hipokratovim spisima epilepsija zauzimala značajno mesto, gde on u svom opisu „Svete Bolesti“ navodi nekoliko tipova epileptičnih napada. U većini slučajeva, napadi su klasifikovani na osnovu njihove glavne iktalne simptomatologije (39).

Tek 1969. godine Gastaut pokušava da razdvoji epilepsiju od epileptičkog napada (40), te je ubrzo potom, prateći njegov model objavljena internacionalna klasifikacijai definicije epileptičnih napada i epilepsije:

- Epileptični napadi su paroksizmalni događaji, koje određuje iktalna simptomatologija i definiše karakteristični interiktalni i iktalni EEG
- Epilepsiju, kao hroničnu neurološku bolest, definiše skup znakova i simptoma koji obuhvataju jedan ili više tipova epileptičnih napada koji su udruženi sa neurološkim ispadom, početkom napada u određenom uzrastu kao i sa tipičnom prognozom, učestalošću napada i trajanjem bolesti

Shodno navedenim definicijama, postoje posebne klasifikacije epileptičkih napada i posebne klasifikacije epileptičkih sindroma.

### **1.4.1. Međunarodna klasifikacija epileptičnih napada**

Jedan od velikih doprinosa ILAE je ujednačavanje terminologije epileptičkih napada i sindroma. Formiranjem opšte prihvaćenog rečnika olakšana je komunikacija između lekara kliničara i istraživača i tako je stvorena osnova za naučno zasnovanu klasifikaciju - taksonomiju (taksonomija = zakon klasifikacije) (41). Od prve klasifikacije epileptičkih

napada iz 1971. godine (40). preko Klasifikacije epileptičkih napada iz 1981. godine (42), Klasifikacija epilepsija i epileptičkih sindroma iz 1989. godine (43), do danas se mnogo šta promenilo. Dobijeno je mnoštvo novih podataka, što je dovelo do osavremenjavanja mnogih koncepata klasifikacije. Svaka klasifikacija je dobra samo ukoliko je univerzalno prihvaćena, te je ona često kompromis različitih koncepata i pravaca istraživanja.

Oštra dihotomija na fokalne (lokalizaciono zavisne epilepsije) i generalizovane epilepsije ukazuje da je u prvom slučaju samo deo mozga učestvuje u napadu, a u drugom da je epileptični napad od početka zahvatio ceo mozak. Međutim, kod najvećeg broja epileptičnih napada postoje mnogobrojni prelazi, počevši od difuzne zahvaćenosti cele jedne hemisfere dok je druga neaktivna, do regionalne i multiregionalne asimetrične ili simetrične zahvaćenosti obe hemisfere. Ipak, obzirom da se kod većine napada može videti da li je početak napada očigledno fokalni ili nije, ova dihotomija je i u savremenoj klasifikaciji zadržana kao jako korisna.

Pod **generalizovanim** napadima se podrazumevaju napadi koji brzo zahvataju bilateralne neuronske mreže, iako ceo mozak ne mora da bude zahvaćen napadom. Generalizovani napadi često mogu da budu asimetrični, ali lokalizacija i lateralizacija ove asimetrije nije stalna između pojedinih napada istog pacijenta.

Pod **fokalnim** epileptičnim napadima se podrazumevaju oni napadi koji zahvataju neuronske mreže ograničene samo na jednu hemisferu. Unutar neuronske mreže jedne hemisfere fokalni napadi mogu da budu diskretni i da zahvataju jedan njen mali deo ali mogu zahvatiti i veći deo hemisfere, pri čemu inicijalni epileptični fokus nikada ne prelaze granice te hemisfere. Tek kasnijom propagacijom epileptičnog napada fokalni napad može da zahvati obe hemisfere, kada dolazi do razvoja kliničke slike sekundarnog generalizovanog epi napada. Važno je spomenuti i da fokalni napadi mogu da započnu i iz supkortikalnih struktura. Za svaki tip napada jednog pacijenta, postoje isti putevi propagacije koji mogu da obuhvate i suprotnu hemisferu.

U Klasifikaciji napada iz 2010. godine (44), postojanje pojedinih tipova generalizovanih napada je revidirano i uključeni su empirijski potvrđeni tipovi napada, čime je njihova klasifikacija pojednostavljena. Najveći logički problem predstavlja klasifikacija fokalnih napada. Pre svega zbog velike semiološke različitosti fokalnih napada, a sa druge strane zbog odsustva biološke osnove za njihovo razvrstavanje. Iako su fokalni napadi upadljivo najveća grupa napada u klasifikaciji su zastupljeni samo jednom taksonomskom kategorijom. Najupadljiviji problem u klasifikaciji fokalnih napada je održavanje kontinuiteta nove klasifikacije sa ranijom podelom fokalnih napada na jednostavne (bez poremećaja stanja svesti) i kompleksne (sa poremećajem stanja svesti).

Tabela 1. Klasifikacija epileptičkih napada iz 2010. godine(44)

<b>Klasifikacija epileptičkih napada (2010)</b>
<b>Generalizovani napadi</b>
<b><i>Toničko-klonički (u bilo kojoj kombinaciji sa drugim napadima)</i></b>
<b><i>Apsansni</i></b>
Tipični
Atipični
Apsansi sa posebnim karakteristikama
Mioklonički apsansi
Mioklonija očnih kapada sa apsansima
<b><i>Mioklonički</i></b>
Mioklonički bez drugih karakteristika
Miokloničko-atonički
Mioklonički-tonički
<b><i>Klonički</i></b>
<b><i>Tonički</i></b>
<b><i>Atonički</i></b>
<b>Fokalni napadi</b>
(ne postoji kriterijum za podelu podtipova već se opisuje dominantna karakteristika)
<b><i>Bez poremećaja svesti ili budnosti</i></b>
(grubo odgovara ranijim jednostavnim fokalnim napadima)
Sa uočljivim motornim ili autonomnim elementima. Termini "fokalni motorni" i "autonomni" napadi dobro reprezentuju pojedine tipove ovih napada.
Sa subjektivnim senzornim, senzitivnim ili psihičkim simptomima bez vidljivih fenomena (grubo odgovara konceptu aure)
<b><i>Sa diskognitivnom simptomatologijom</i></b>
Termin "diskognitivni" zamenjuje potrebu da se poremećaji svesti ili budnosti posebno utvrđuju ili opisuju (grubo odgovara ranijim kompleksnim fokalnim napadima)
<b>Sa evolucijom (progresija) napada u bilateralne konvulzivne napade</b>
(termin konvulzivni obuhvata toničke, kloničke ili i toničke i kloničke napade). Ovaj termin treba da zameni ranije korišćeni manje precizan termin sekundarno generalizovani napad
<b>Neutvđeni tip napada</b>
<i>Epileptički spazmi</i>

Najstarija klasifikacija epileptičkih napada iz 1970. godine se zasniva na pogrešnom shvatanju da je poremećaj svesti uvek posledica zahvatanja limbičkog sistema. Zato su termini „kompleksni fokalni napadi“ korišćeni i kao sinonim za "napade temporalnog režnja" (ili "psihomotorni" napad) gde je po pravilu epileptički napad zahvatao i strukture limbičkog sistema. Razvoj nauke i nova saznanja o funkcionalnoj anatomiji mozga su pokazali da i limbički i neokortikalni napadi mogu da se jave uz očuvanu kao i uz pomućenu svest. Danas se zna da je pomućenje svesti samo jedan od simptoma fokalnih epileptičkih napada. Očuvanost ili poremećaj svesti je od ogromnog socijalnog i praktičnog značaja za pacijenta jer se mogu razlikovati pacijenti koji nemaju gubitak svesti u toku napada i koji bi npr. mogli

da upravljaju motornim vozilom iako imaju napade ili obavljaju neke druge poslove. Iako je značajan, ovaj zadatak nije lako ostvariti. Razdvajanje osnovnih kategorija epilepsije na osnovu tzv. očuvanosti svesti realno nije moguće i zbog nepostojanja jasnih kriterijuma i definicije svesnosti. Očuvanosti svesti pacijenta u toku epileptičnog napada se procenjuje na osnovu reakcija na naloge tokom napada kao i na očuvanost sećanja za događaje u toku napadu i neposredno po njegovom završetku, a ovo je kod nekih epileptičnih napada jako teško utvrditi. Zato je podela fokalnih napada na kompleksne fokalne i jednostavne fokalne napuštena. Međutim pokušaj utvrđivanja stanja svesti tokom fokalnih napada je i dalje izuzetno značajan (isto kao i određivanje lokalizacije, lateralizacije i put propagacije napada) jer predstavljaju najvažniji deo kliničkog opisa napada.

Obzirom da za sada nedostaju informacije da bi se formirala naučno zasnovana klasifikacija fokalnih napada samim tim nema ni saglasnosti eksperata o tome da postoje posebni pojedini tipova fokalnih napada. Umesto toga klasifikacija koristi semiološki opis napada prema lako uočljivim ili dominantnim kliničkim karakteristikama fokalnih napada (na primer fokalni motorni napad).

Stoga je ILAE predložila novu klasifikaciju epileptičkih napada i epilepsija u kojima je jedan deo problema usaglašen i prevaziđen, a jedan deo problema ostavljen za dalje usaglašavanje za neke buduće klasifikacije (44) (Tabela 1).

### **1.4.2. Semiološka klasifikacija epileptičnih napada**

Klasifikacija epileptičkih napada iz 1981. godine kao i Klasifikacija iz 2010. godine (manjim delom) je epileptički napad definisala na osnovu kliničke slike i iktalnih EEG promena. Na tome se zasnivala i kritika jer je iktalni EEG kod najvećeg broja pacijenata koji boluju od epilepsije najčešće bio nedostupan. Zbog toga su neurolozi-epileptolozi kao i drugi kliničari zahtevali semiološku, tj. fenomenološku klasifikaciju gde se tipovi napada prepoznaju isključivo na osnovu simptoma koji mogu da se uoče posmatranjem (45). Rešenje ovog problema bi bilo da se kao osnovni i jedini kriterijum za klasifikaciju napada koristi klinička slika napada.

Ova klasifikacija je zasnovana isključivo na osnovu iktalne semiologije napada koju opisuje pacijent ili posmatrač ili je sam epileptični napad snimljen za vreme video monitoringa a potom detaljno analiziran. Iktalni simptomi se mogu javiti u jednoj od 4 sfere: a) senzorna sfera; b) sfera svesti; c) autonomna sfera i d) motorna sfera. Pored toga, postoje i specijalni napadi i paroksizmalni događaj, kada je klinička slika napada takva da nije moguće dati bolji opis (Tabela 2).

Tabela 2. Semiološka klasifikacija epileptičkih napada (Luders, 1998)

Semiološka klasifikacija epileptičkih napada (Luders, 1998)		
<b>a) Aura (senzorna sfera)</b>		
Somatosenzorna	Vizuelna	Autonomna
Auditivna	Gustativna	Psihička
Olfaktivna	Abdominalna (epigastrična)	
<b>b) Dialeptički napadi (sfera svesti)</b>		
Tipični dialeptički napad		
<b>c) Autonomni napadi (autonomna ili vegetativna sfera)</b>		
<b>d) Motorni napadi (motorna sfera)</b>		
<i>Jednostavni motorni napadi</i>		
Mioklonički napadi	Tonički napadi	Toničko-klonički napadi
Epileptički spazam	Klonički napadi	
<i>Kompleksni motorni napadi</i>		
Hipermotorni napadi	Automotorni napadi	Gelastički napadi
<i>Specijalni napadi</i>		
Atonični napadi	Astatični napadi	Akinetički napadi
Hipomotorni napadi	Negativni mioklonički napadi	Afazički napadi
<i>Paroksizmalni događaji</i>		

Preporučeno je da se, kada god je to moguće naglasi i lateralizacije i lokalizacija napada: levo-desno, bilateralno simetrično, bilateralno asimetrično, generalizovano, kao i jasno određivanje dela tela koji je napadom zahvaćen (npr leva ruka, desna šaka, leva polovina lica, desno stopalo i sl.). Ukoliko postoji evolucija napada, potrebno je da se tipovi napada koji dominiraju navode redom kojim se smenjuju („sekvence napada“). Tako da kompletan semiološki opis epileptičnog napada može da bude samo "Gustativna aura", ali i iz mnoštva sekvenci koje se nastavljaju jedna na drugu poput "Psihička aura→Dialeptički napad→Automotorni napad→Klonički napad (desna ruka) →Bilateralni asimetrični tonički napad (desno) →Generalizovani toničko-klonički napad".

Korišćenje semiološke klasifikacije napada omogućava jasnu identifikaciju iktalnih semioloških karakteristika i nezavisna je od bilo kog drugog metoda ispitivanja. Da bi se napad ovako klasifikovao jedino što je neophodno je pažljiva analiza iktalne semiologije na video snimku napada koji je dobijen tokom video-EEG telemetrije. Semiološka klasifikacija

može da se primeni na bilo koju starosnu grupu osim kod novorođenčadi i odojčadi zbog nerazvijenog nervnog sistema.

Prednost semiološke klasifikacije u odnosu na Međunarodnu klasifikaciju epileptičnih napada je ispitana u nekoliko komparativnih studija. Podudarnost u izveštajima epileptologa je bolja pri korišćenju semiološke (63,3%) nego prilikom korišćenja Međunarodne klasifikacije napada (38,6%). Podudarnost je posebno dobro za napade koji se po semiološkoj klasifikaciji svrstavaju u hipermotorne i automotorne napade, a nađena je i visoka korelacija sa anatomskom lokalizacijom napada (u frontalnom, odnosno u temporalnom režnju). Epileptolozi se slažu da je kod 60% pacijenata semiološka klasifikacija pružala bolji opis napada nego međunarodna klasifikacija epileptičkih napada (46). Od ukupno 78 pacijenata, kod 66 (87%) napadi su prema Međunarodnoj klasifikaciji iz 1981. godine svrstani u "kompleksne fokalne napade". Istih 78 pacijenata prema semiološkoj klasifikaciji su razvrstani u automotorne (34 pacijenta), dialeptične (17), hipermotorne (13) i hipomotorne (2) napade (47). Može se zaključiti da termin "kompleksni fokalni napad" (Međunarodna klasifikacija iz 1981. godine) u sebi sadrži nekoliko različitih kategorija semiološke klasifikacije.

Semiološka klasifikacija opisom napada omogućava zamišljanje somatotopne lokalizacija onih delova mozga koji učestvuju u napadu i to onim redom kojim bivaju zahvaćeni, što je od neprocenjive koristi u prehirurškoj obradi pacijenata sa epilepsijom. Isto tako je primena semiološke klasifikacije jednostavnija u svakodnevnoj kliničkoj praksi, jer je zasnovana samo na kliničkim karakteristikama napada (45).

### **1.4.3. Međunarodna klasifikacija epilepsija i epileptičkih sindroma**

Za razliku od klasifikacije epileptičnih napada, a posebno semiološke klasifikacije epileptičkih napada, za klasifikaciju epilepsije i epileptičkih sindroma se koriste svi raspoloživi podaci o pacijentu sa epilepsijom do kojih neurolog-epileptolog može doći. Ovi podaci obuhvataju: tip napada, starost pacijenata na početku bolesti, trajanje bolesti, naslednu opterećenost, genetske markere i nalaze, EEG nalaz, nalaz na magnetskoj rezonanci, PET ili SPECT snimku mozga, ređe nalaz na CT-u ili rendgenskom snimku, klinički tok, reagovanje na lekove i sl (44). Ideja klasifikacije epileptičkih sindroma i epilepsija iz 2010. godine je da ona bude začetak baze podataka u kojoj su pobrojane bolesti u kojima je epilepsija važan klinički fenomen. U budućnosti će se ovakva baza podataka svakako uvećavati, kako se uvećava i naše znanje o pojedinim vrstama epilepsije.

Klasifikacija shodno trenutnom stepenu razvoja znanja ne insistira na definitivnoj razlici između epileptičkih sindroma i epilepsije kao bolesti, već je u nekim kategorijama razlikovanje epileptičnog sindroma od epilepsije jasna, dok u drugim nije. Takođe i osnov za razlikovanje pojedinih epileptičnih sindroma ne mora da bude uvek isti. Šta su u stvari epileptični sindromi? Najduže korišćen i najvažniji kriterijum za dokazivanje epileptičkih sindroma su elektro-kliničke karakteristike samog epileptičnog napada, te se tako mogu postaviti dijagnoze, dečje apsansne epilepsije, benigne epilepsije sa centrotemporalnim šiljcima, juvenilne apsansne ili juvenilne miokloničke epilepsije. Za druge pacijente su korišćene kliničko-radiološke karakteristike. Kod njih je u mozgu utvrđeno postojanje patološke promene koja i predstavlja uzrok epilepsije, te je klinička slika epileptičnog napada zavisila od lokalizacije same lezije (u ranijim klasifikacijama: epilepsije zavisne od lokalizacije). Za mnoge razvojne epilepsije jedan od najkarakterističnijih kriterijuma za međusobno razlikovanje je vreme početka epilepsije. Dakle, suština klasifikacije iz 2010. godine je da je sam njen koncept da se koristi onaj kriterijum klasifikacije koji najkarakterističnije ističe posebnosti epileptičkog sindroma ili epilepsije. Sa razvojem nauke, očekuje se da kriterijumi za klasifikaciju postanu sve precizniji.

Epilepsija lokalizovana u temporalnom režnju je najčešća i ona obuhvata 55% svih epilepsija. Epilepsije u frontalnim, parijetalnim ili okcipitalnim režnjevima obuhvataju ostalih 45% (48).



### 1.4.4. Klasifikacija uzroka epilepsije

Dugo godina uzroci epilepsije su se delili na idiopatske, simptomatske i kriptogene (43). Kod **idiopatske** epilepsije uzrok nastanka nije poznat, ali se pretpostavlja da su najbitniji nasledni faktori. Ovaj tip epilepsija odlično reaguje na terapiju, ima dobru prognozu ("benigne su") i obično nisu udružene sa drugim smetnjama ili nesposobnostima koje obično prate neke druge nasledne bolesti. Međutim, osnovna karakteristika klasifikacija je da se epileptični sindromi i epilepsija klasifikuje prema uzroku a ne prema ishodu,. Iz tog razloga je Klasifikacija iz 2010. godine zamenila termin *idiopatski* terminom *genetski* uzrok. Tako su u ovu grupu svrstane epilepsije koje imaju genetski uzrok, bez obzira da li imaju povoljan (dečja apsansna epilepsija) ili nepovoljan ishod (Dravet-in sindrom).

Termin **simptomatski** korišćen za simptomatske epilepsije je sam po sebi tačan i za sve ostale epilepsije jer je svaka epilepsija uvek simptom nekog uzroka ali je taj uzrok lekarima često nepoznat. Ovaj termin je bio vezan za lošiju prognozu. Zato je umesto ovog termina preporučan termin *strukturno-metabolički* uzrok. Uzroci za nastanak epilepsije su brojni i za svaki pojedinačni uzrok postoje brojne pododrednice koje se u kliničkoj praksi često koriste.

Tabela 3. Uzroci epilepsije kod odraslih

UZROCI EPILEPSIJE KOD ODRASLIH	
VEOMA ČESTI UZROCI	REĐI UZROCI
Nepoznati uzroci ("neleziona epilepsija")	Razvojne anomalije mozga (sem FCD)
Hipokampalna skleroza	Fakomatoze (TS, Sturge Weber sindrom)
Fokalne kortikalne displazije	Stanje posle moždanih hemoragija
Embrionalni tumori mozga (npr. DNET)	Multipla skleroza
Kavernomi	Sistemske lupus eritematosus
Genetski (idiopatski) uzroci	Infekcije (lues, borelioza)
ČESTI UZROCI	Degenerativne bolesti mozga
Glioze nepoznatog uzroka	Imunološke bolesti
Perinatalna oštećenje	Limbički, Rasmussenov encefalitis
Stanje nakon traume mozga	Metabolički poremećaji
Tumori mozga ("low grade" tumori )	Stanje posle intoksikacija
Cisticerkoza	Kongenitalne malformacije mozga
Stanja posle infarkta mozga (starije osobe)	Hromizomski sindromi
Alkoholizam	Atrofije mozga nepoznatog uzroka
Stanje posle infekcija mozga	Progressivne miokloničke epilepsije

Raniji termin **kriptogeni** (skriveni) je zamenjen sličnim terminom *nepoznati* uzrok. Razlog je pokušaj da se napravi prekid sa shvatanjem termina kriptogeni kao "verovatno simptomatski" gde se očekuje da kod pacijenta postoji neki strukturni uzrok epilepsije ali on još uvek nije otkriven. Međutim, tačno je da mnogi pacijenti sa kriptogenim uzrokom imaju zapravo genetski uzrok, poput autozomalno dominantne noćne epilepsije frontalnog režnja. Dobar primer epilepsije kod kojih uzrok treba klasifikovati kao nepoznat su benigna epilepsija sa centrotemporalnim šiljcima, dečja okcipitalna epilepsija kasnog početka (Gastautov tip) ili Panayiotopoulosov sindrom. Moguće je da su genetski faktori na neki način uključeni u ove sindrome, ali naš trenutni nivo znanja o ovim epilepsijama ne ukazuju da je genetika najvažniji etiološki faktor (49). Sa daljim napredovanjem medicine uzrok ovih ali i drugih epilepsija će biti otkriven i biti svrstan ili u genetski uzrok ili strukturno-metabolički uzrok epilepsije (suprotno od kriptogenih, tj. skrivenih), a dotle se klasifikuje kao nepoznat (44)

Klasifikacija uzroka nema za cilj da pobroji sve ikada opisane uzroke epilepsije niti da prikaže njihovu relativnu učestalost, već samo da ponudi organizacionu shemu za svrstavanje uzroka. Strukturni uzroci su češći kod farmakorezistentnih epilepsija, dok su genetski uzroci češći kod farmakosenzitivnih pacijenata. Ipak, nabrojanje uzroka epilepsija prema učestalosti uzroka predstavlja osnovni način razmišljanja lekara kliničara i to prikazuje tabela 3, koja je nastala kombinacijom podataka iz više izvora (50).

## 1.5. Patogeneza epilepsije temporalnog režnja i koncept kortikalnih zona

Teorijski koncept kortikalnih zona kojim se razlikuje šest različitih zona u mozgu omogućava neurolozima i neurohirurzima da nakon njihove precizne identifikacije odrede granice resekcije i predvide eventualni postoperativni deficit (51)(52). Kortikalne zone obuhvataju delove korteksa koji se dobijaju pomoću različitih dijagnostičkih modaliteta i velikim delom, ali ne u potpunosti se među sobom preklapaju. Kortikalne zone su:

1. Iktalna simptomatogena zona
2. Iritativna zona
3. Zona iktalnog početka epileptičnog napada
4. Epileptogena lezija
5. Epileptogena zona
6. Elokventni korteks

### 1.5.1. Simptomatogena zona

Simptomatogena zona je zona korteksa koja, nakon što je aktivira epileptiformna aktivnost, dovodi do pojave tipičnih simptoma epileptičnog napada. Ona se definiše pažljivom analizom simptoma napada odnosno iktalne semiologije, bilo kroz autoanamnestičke ili heteroanamnestičke podatke, a najbolje preko video-EEG snimka. Postoje mnogi iktalni simptomi ili znaci koji imaju lokalizacioni ili lateralizacioni značaj. Na primer, somatosenzorna aura koju pacijent opisuje kao trnjenje jednog ili dva prsta šake na početku napada jasno lokalizuje simptomatogenu zonu u predelu primarne senzorne zone postcentralnog girusa.

Koncept simptomatogene zone rezultat je pionirskog rada John Hughlins Jackson-a (1835-1911). On je prvi uspeo da poveže iktalnu simptomatologiju sa lokalizacijom epileptogene lezije (53). Njegova definicija epilepsije iz 1873. godine koja kaže da "epilepsija predstavlja povremena, naglo nastala ekscesivna, brza lokalna pražnjenja u sivoj masi mozga" je i danas jasna, aktuelna i precizna (54).

Prve resekcije u hirurgiji epilepsije su izveli William Macewen u Glazgovu 1878. godine (55) i Victor Horsley u Londonu 1886. godine (56). Operacije su bile planirane samo na osnovu kliničkih simptoma epileptičnog napada odnosno na osnovu određivanja lokalizacije simptomatogene zone (57)(58).



Slika 1. Victor Horsley (1857-1916)



Slika 2. William Macewen (1848-1924)

I danas je klinička slika epileptičnog napada (semiologija napada) osnovni i nezamenljiv dijagnostički podatak u prehirurškoj evaluaciji pacijenata. Pre odluke o

mogućnosti hirurškog lečenja neophodno je da habitualne napade svakog pacijenta snimljene video-EEG-om analizira iskusan epileptolog. Nekada i jedva primetan semiološki znak može da bude presudan u lokalizaciji epileptogene zone.

Simptomatogena i epileptogena zona se često ne preklapaju. Najbolji način da se odredi simptomatogena zona u mozgu je direktna kortikalna električna stimulacija mozga, jer je ona ekvivalentna aktivaciji korteksa epileptiformnim pražnjenjem. Međutim, nakon električne stimulacije korteksa, jasno se vidi da je najveća površina mozga bez simptoma nakon stimulacije. Ovo nameće zaključak da i epileptični napad u tim nemim regijama mozga ne bi proizveo simptome, sve dok se električna aktivnost ne proširi na susedne elokventne zone. Iz tog razloga, postoji velika mogućnost greške ukoliko se epileptogena zona određuje isključivo analizom semiologije odnosno iktalnih simptoma napada. Period od 1884. godine do 1935. godine predstavlja eru velikog izučavanja simptomatogene zone, koja je započela radovima Jackson-a, Macewen-a i Horsley-a i trajala sve dok elektroencefalogram (EEG) nije ušao u rutinsku primenu. Tada je i napušten koncept da je određivanje simptomatogene zone dovoljan dokaz u planiranju mesta hirurške resekcije (59)(60).

### **1.5.2. Iritativna zona**

Iritativna zona se definiše kao deo korteksa koji dovodi do pojave interiktalnih šiljaka ili šiljak talas kompleksa na snimljenom EEG-u. Prisustvo interiktalnih šiljaka je snažan argument u postavljanju u dijagnoze epilepsije. Zona korteksa na kojoj se vide interiktalni šiljci obično je dobar indikator da se na tom mestu nalazi i zona početka epileptičnog napada.

Osnovni cilj u određivanju lokalizacije i granica iritativne zone je pokušaj da se na taj način odrede i granice epileptogene zone. Iritativnu zonu određujemo EEG-om (skalp elektrodama ili invazivnim elektrodama) i magnetoencefalografijom (MEG). Da bi se sa površine kože glave (skalp EEG) detektovalo epileptiformno pražnjenje sa korteksa, ova električna aktivnost mora zahvatiti određenu površinu korteksa (oko 6cm<sup>2</sup>). Ukoliko je površina korteksa koja generiše interiktalne šiljke manja od 6cm<sup>2</sup>, skalp EEG neće biti u stanju da ih registruje. Isto tako, skalp EEG, zbog prisustva izolacionog prostora između elektroda i površine mozga, omogućava određivanje tek malog procenta interiktalnih šiljaka talasa. Interiktalna epileptiformna aktivnost koja se generiše u dubokim ili srednjelinijskim strukturama mozga se obično ne prikazuje na scalp EEG-u i baš zbog te loše prostorne rezolucije, skalp EEG vrlo često nije u stanju da najpreciznije odredi veličinu interiktalne zone. Sa druge strane, invazivni EEG gde postoji direktan kontakt elektrode i moždanog tkiva

te je i preciznost snimanja izuzetna nije moguće izvesti na celoj površini mozga. Stoga se registrovana iritativna zona često ne poklapa sa epileptogenom zonom, a često je i šira od nje.

Pacijenti sa dokazanom temporalnom epilepsijom često imaju interiktalne šiljke u oba temporalna regiona. Tako uklanjanje epileptogene zone, koja je često manja od iritativne zone, dovodi do prestanka epilepsije iako nije uklonjena cela iritativna zona.

Najveći napredak u elektroencefalografskom snimanju dao je Hans Berger, koji je 1929. godine objavio prvi rad o primeni skalp EEG-a kod ljudi, te se on smatra i osnivačem ove dijagnostičke metode (61). Interiktalni šiljci, kao jedno od glavnih obeležja epilepsije, prvi put su opisali Fisher i Lowenbach 1933. godine (62). Ubrzo nakon toga, 1934. godine, neurohirurg Wilder Penfield, osnivač Montrealskog Neurološkog Instituta (MNI), prihvata skalp EEG kao jednu od osnovnih neinvazivnih dijagnostičkih metoda toga doba i zajedno sa neurofiziologom Herbertom Jasper-om, uglavnom na osnovu EEG nalaza, odabira pacijente pogodne za resekciju dela korteksa (63).



Slika 3. Wilder Penfield (1891-1976), i Herbert Jasper (1906-1999)

Treba napomenuti da izolovani nezavisni šiljci na interiktalnom EEG-u ne uzrokuju pojavu epileptičnog napada, bez obzira da li su u nemoj zoni mozga ili u predelu elokventnog korteksa. Da bi nastao epileptični napad šiljci treba da dovedu do pojave epileptiformne aktivnosti dovoljne jačine, koja će se zatim proširiti na okolni korteks i zatim prouzrokovati epileptični napad. Današnji zlatni standard u definisanju simptomatogene zone predstavlja kontinuirani video-EEG monitoring.

### **1.5.3. Zona iktalnog početka epileptičnog napada**

Za razliku od iritativne zone, koja ne generiše epileptični napad, zona nastanka epileptičnog napada (iktalna zona) je regija korteksa u kojoj započinje epileptični napad, te se kao takva jasno detektuje skalp elektrodama ili dubokim invazivnim elektrodama. Ona se nalazi u delu mozga u kome elektrode beleže brzo sinhronizovano pražnjenje odnosno epileptiformnu aktivnost koja nastaje pre ili u isto vreme kada i klinički početak epileptičnog napada. Da bi nastali prvi klinički simptomi epileptičnog napada neophodno je i da ovakva sinhronizovana električna aktivnost zahvati minimalnu zonu korteksa koja može da dovede do pojave kliničkog napada. Smatrano je da precizno određena zona nastanka epileptičnog napada može ukazati i tačnu lokalizaciju epileptogene zone. Ipak, dugotrajnim ispitivanjem ovih pacijenata, naročito invazivnim EEG-om, došlo se do zaključka da je epileptogena zona često šira od zone nastanka epileptičnog napada. Nekada je dovoljno da se aktivira samo jedan manji deo epileptogene zone koji će zatim dovesti do pojave epileptičnog napada. U ovom slučaju kompletno hirurško uklanjanje zone nastanka epileptičnog napada neće dovesti i do izlečenja epilepsije, jer će drugi, neresecirani deo epileptogene zone kasnije sigurno nastaviti da uzrokuje epileptične napade.

Era iritativne zone i zone nastanka epileptičnog napada počela je 1935. godine rutinskom primenom EEG-a, kada su napušteni principi simptomatogene zone. Ova era trajala je sve do 1973. godine, kada je kompjuterizovana tomografija (CT) ušla u praksu. Današnji zlatni standard u definisanju iritativne zone i zone nastanka epileptičnog napada je višednevni kontinuirani digitalni video-EEG monitoring. Početkom 1990. godine digitalna tehnologija je u potpunosti zamenila dotadašnji analogni EEG. Danas objektivnu identifikaciju zone korteksa koja generiše epileptični napad možemo izvršiti i iktalnom jednofotonskom emisijom kompjuterizovanom tomografijom (ictal SPECT).

Postoje dve različite metode kojima možemo objektivno da identifikujemo zonu korteksa iz koje počinje epileptični napad. Skalp ili invazivni EEG i single-photon emisijom kompjuterizovana tomografija (SPECT).

### **1.5.4. Epileptogena lezija**

Epileptogena lezija je radiografski dokazana promena koja je uzrok epileptičnih napada. Era epileptogene lezije počinje 1973. godine pojavom CT-a i dalje se značajno unapređuje rutinskom upotrebom magnetne rezonance početkom 1980-tih godina, a uz mnogobrojna unapređenja traje sve do današnjih dana (64).

U odnosu na postojanje epileptogene lezije, sve epilepsije mogu da se podele na leziona i neleziona. Najbolji način kojom se epileptogena lezija prikazuje je MRI snimak mozga. Ipak, kod obolelih od epilepsije nisu sve lezije viđene na MRI pregledu uzrok epileptičnih napada. Posle dokazivanja lezije putem MRI-a, moraju se upotrebiti i druge dijagnostičke metode (video-EEG monitoring i analiza semiologije napada) kako bi se definitivno potvrdilo da je radiografska lezija zaista i uzrok nastanka epileptičnih napada (65).

Odnos između epileptogene lezije i epileptogene zone sličan je prethodno opisanom odnosu zone nastanka epileptičnog napada i epileptogene zone. Ukoliko je epileptogena lezija velika i zahvata znatno veću površinu mozga nego epileptogena zona, onda i parcijalna resekcija epileptogene lezije može dovesti do uklanjanja kompletne epileptogene zone, a samim tim i do prestanka epileptičnih napada. Isto tako, ukoliko je epileptogena lezija mala i površinski znatno manja od epileptogene zone, onda ni kompletno uklanjanje epileptogene lezije neće dovesti do prestanka epileptičnih napada, jer epileptogena zona nije potpuno uklonjena. Često se na ovome i zasniva greška kod neurohirurga koji rade u centrima gde nije zastupljena hirurgija epilepsije i ne postoji centar za prehiruršku evaluaciju epilepsije. Neurohirurg operiše leziju viđenu na magnetnoj rezonanci, ali prethodno nije prehirurškom evaluacijom određena granice epileptogene zone. Zato i pored uspešnog uklanjanja kompletne intracerebralne lezije zaostaje deo epileptogene zone te pacijenti i dalje imaju epileptične napada, koji su najčešće bili i jedini simptom zbog koga su operisani. Tako jedna tehnički uspešno izvedena operacija ne dovodi do izlečenja bolesti, u ovom slučaju epilepsije (66).

Objašnjenje za ovu situaciju zasniva se na nekoliko činjenica. Mnoge lezije viđene na MRI-u nisu epileptogene, već samo prouzrokuju reakciju okolnog mozga koji postaje epileptogen. Zato i uklanjanje lezije neće dovesti do prestanka epileptičnih napada ukoliko nije uklonjeno i okolno izmenjeno moždano tkivo koje generiše epileptični napad i koje je u stvari epileptogena zona. Kod mnogih epileptogenih lezija sama lezija predstavlja samo "vrh ledenog brega" koji se vidi na MRI pregledu, dok je epileptogena zona značajno veća i ne vidi se na snimcima magnetne rezonance (51). Zato i nije lako odrediti veličinu epileptogene zone samo na osnovu veličine epileptogene lezije na MRI-u.

Dobro ograničeni tumori mozga i kavernozni angiomi prouzrokuju pojavu epileptičnih napada samo u okviru manjeg dela okolnog moždanog parenhima. U tim slučajevima uklanjanje lezije, uz poštednu resekciju okolnog parenhima, dovodi do prestanka epileptičnih napada. Sa druge strane, kortikalna displazija i postraumatske lezije zahtevaju veću resekciju oko same lezije, kako bi se postigao prestanak napada, jer tada epileptogena zona može biti i nekoliko puta veća od same lezije (52).

## 1.5.5. Epileptogena zona: Princip podudarnosti

Epileptogena zona predstavlja površinu mozga u kojoj započinju habitualni epileptični napadi i neophodna je u generisanju epileptičnih napada (67). Osnovni cilj prehirurške evaluacije je utvrđivanje lokalizacije epileptogene zone u mozgu koja generiše napade, a čije uklanjanje ili diskonekcija dovodi do prestanka epileptičnih napada (51) (Tabela 4). Po definiciji, uklanjanje ili diskonekcija epileptogene zone neophodna je za prestanak epileptičnih napada. Cilj svake prehirurške evaluacije je određivanje granica epileptogene zone i izvođenje zaključka o mogućnostima njene totalne resekcije (59).

Epileptogena zona često obuhvata *aktuelnu* (primarnu) i *potencijalnu* (sekundarnu) epileptogenu zonu. Aktuelna epileptogena zona je ona iz koje potiču epileptični napadi. Iz potencijalne epileptogene zone, nakon uspešnog uklanjanja aktuelne epileptogene zone, mogu nastati novi epileptični napadi. Ova činjenica može biti uzrok neuspeha hirurške intervencije i pored totalne resekcije ili diskonekcije aktuelne epileptogene zone.

Tabela 4. Lokalizacione odrednice za epileptogenu zonu

Lokalizacione odrednice za epileptogenu zonu
<b>Fokalna</b> (epileptogena zona lokalizovana u jednom režnju)
<b>Frontalna</b>
<b>Perirolandična</b>
<b>Temporalna</b>
a) temporalna neokortikalna
b) mezijalna temporalna
<b>Parijetalna</b>
<b>Okcipitalna</b>
<b>Drugo</b>
<b>Multilobarna</b> (epileptogena zona zahvata više režnjeva)
<b>Bilateralni simetrični režnjevi</b> (bitemporalna, bifrontalna, itd.)
<b>Drugo</b>
<b>Generalizovana</b> (epileptogena zona je obostrana, difuzna i zahvata veći deo korteksa)

Koncept epileptogene zone je teorijski koncept. Njenu lokalizaciju određujemo prehirurškom evaluacijom pacijenta. Ipak, zbog mogućeg postojanja neme, a samim tim i neprimećene sekundarne epileptogene zone, tačnost lokalizacije epileptogene zone ne može biti potvrđena pre nego što se završi hirurško lečenje pacijenta i ona ukloni. Tek prestanak



epileptičnih napada nakon operacije potvrđuje ispravnost teorije o lokalizaciji epileptogene zone. Tada sa sigurnošću možemo reći da je uklonjeno moždano tkivo u sebi sadržalo i zonu koja je u mozgu generisala epileptične napade. Na sreću postojanje potencijalne odnosno sekundarne epileptogene zone nije toliko čest slučaj u hirurgiji epilepsije. Da bi se odredila epileptogena zona, koriste se različite dijagnostičke metode u sklopu prehirurške evaluacije. Tu spadaju: pažljiva analiza semiologije napada, elektrofiziološka ispitivanja (EEG, neinvazivni ili invazivni), kao i anatomske ili funkcionalne neuroimidžing metode (MRI, SPECT, PET itd.).

Ukoliko se iktalna simptomatogena zona, iritativna zona, zona iktalnog početka, epileptogena lezija i zona funkcionalnog deficita najvećim delom podudaraju može da se zaključi da je epileptogena zona određena. Ukoliko je elokventni korteks van ovog područja, uklanjanjem pretpostavljene epileptogene zone epilepsija će prestati, dok će važne funkcije mozga biti sačuvane. Sa druge strane ukoliko se navedene kortikalne zone ne podudaraju potpuno epileptogenu zonu ne treba smatrati utvrđenom (68).

### **1.5.6. Zona elokventnog korteksa**

Hirurgija epilepsije je disciplina elektivne funkcionalne neurohirurgije koja ima za cilj potpunu resekciju epileptogene zone. Resekcija moždanog korteksa odgovornog za nastanak epileptičnog napada ne može se obaviti ukoliko je u njemu locirana važna moždana funkcija tj. "elokventni korteks", poput motorike, govora, sluha, vida ili pamćenja. Rizik od potencijalnog nastanka neurološkog deficita posle hirurške intervencije treba predvideti i razmotriti sa pacijentom i njegovom porodicom (69).

Određivanje granica elokventnog korteksa izvodi se električnom stimulacijom korteksa, evociranim potencijalima, funkcionalnom magnetnom rezonancom i PET-om. Invazivni EEG monitoring u vidu subduralnih grid elektroda najčešće je korišćena dijagnostička metoda za određivanje granica zone početka epileptičnog napada i zone elokventnog korteksa (52).

## 1.6. Klinička slika epilepsije temporalnog režnja

Fokalni epileptični napadi čine oko 60-70% svih epilepsija, a polovina fokalnih napada polazi iz temporalnog režnja. Epilepsije temporalnog režnja čine oko 30-35% svih epilepsija. Početak njihovog javljanja je između 4. i 16. godine života, bez jasne predominacije u odnosu na pol (70).

Sve temporalne epilepsije možemo podeliti u dve velike grupe (71):

1. Mezijalna temporalna epilepsija (MTLE) sa ili bez hipokampalne skleroze koja čini 2/3 svih temporalnih epilepsija
2. Lateralna temporalna epilepsija (LTLE ili nekortikalne epilepsije) koja čini 1/3 svih temporalnih epilepsija

Mezijalna temporalna epilepsija je najčešći epileptički sindrom koji se javlja kod 20% svih pacijenata koji boluju od epilepsije (72). Mnogi pacijenti sa MTLE i hipokampalnom sklerozom imaju u anamnezi podatak o postojanju febrilnih konvulzija, traume, hipoksije ili intrakranijalne infekcije u uzrastu mlađem od 5 godina (73).

Iktalni klinički simptomi temporalne epilepsije mogu biti subjektivni (aura) i objektivni. Fokalni napadi se manifestuju subjektivnim simptomima i neprirodnim, relativno prostim pokretima koji se mogu dobiti i direktnom stimulacijom primarne ili suplementne zone senzomotornog korteksa. Traju od nekoliko sekundi do 1-2 minuta. Obično progrediraju u fokalne napade sa diskognitivnom simptomatologijom koju karakteriše poremećaj stanja svesti. Propagacija u generalizovane konvulzivne napade je ređa ili češća, u zavisnosti od toga da li pacijenti redovno uzimaju antiepileptičnu terapiju. Oko 10% svih pacijenata sa epilepsijom temporalnog režnja nikada neće imati GTK napade.

### 1.6.1 Klinička slika mezijalne temporalne epilepsije (MTLE)

Tipična klinička slika napada koji vode poreklo iz temporalnog režnja počinje "predosećajem" - *aurom*, potom nastaje *pomućenje svesti*, sledi *motorni zastoj* koji je u daljem toku praćen *automatizmima*. Napadi poreklom iz mezijalnog temporalnog režnja imaju postepenu evoluciju početnih simptoma i duže trajanje nego kod ekstratemporalne epilepsije i to najčešće 2-10 minuta. Klinička slika epileptičkih napada u sklopu MTLE tipično ima tri komponente (74):

1. auru
2. motorni zastoj ("nepomično zurenje")
3. automatizme

### 1.6.1.1 Subjektivne iktalne kliničke manifestacije (Aure)

Subjektivne iktalne kliničke manifestacije (aure) se javljaju kod preko 90% pacijenata sa epilepsijom temporalnog režnja. Mogu biti jedini iktalni simptom epileptičnog napada, ali uglavnom predstavljaju početak napada koji evoluiru u druge forme fokalnih napada. Ukoliko pacijent ima auru, to je izuzetno značajno iz nekoliko razloga: potvrđuje dijagnozu fokalne epilepsije, ima lokalizacioni značaj i najavljuje pacijentu predstojeći napad i gubitak svesti (75). Po učestalosti javljanja razlikujemo sledeće subjektivne manifestacije epileptičnog napada:

1. Epigastrična aura
2. Kompleksne unutrašnje senzacije: strah i panika, već viđeno („*deja vu*“) ili nikada viđeno („*jamais vu*“) i njihove varijacije
3. Auditorne halucinacije i iluzije
4. Olfaktorne i gustativne halucinacije

Ascendentna epigastrična aura je najčešći simptom mezijalne temporalne epilepsije. Lokalizovana je u epigastričnoj regiji i pacijenti je opisuju se kao neprijatan osećaj u predelu stomaka koji se penje do sredogruda ili grla (76) i kada dođe do grla pacijent obično izgubi svest (77).

Kompleksne unutrašnje senzacije nazivaju se dismnestička aura i javljaju se ređe od epigastrične aure. Opisuju se u vidu osećaja da neku novu situaciju koju pacijent vidi doživljava kao poznatu, već viđenu („*déjà vu*“) ili nikada viđenu („*jamais vu*“) (78). Može se manifestovati i kao afektivna aura u vidu iznenadnog osećaja straha. Pacijenti ovo opisuju rečima „strah me je“ ili „napad mi počinje kada osetim strah i čudan osećaj u stomaku, a onda izgubim svest“. Strah je posledica aktivacije u predelu amigdaloidnih i periamigdaloidnih jedara (79).

Kod epilepsija koje počinju iz frontalnog režnja takođe se može javiti napad straha. Za razliku od straha kod temporalne epilepsije, koji je subjektivni doživljaj i koji okolina obično ne primećuje, ovde je strah uglavnom ekspresivan, te pacijent ima grimasu i „užasnut“ izraz lica (80).

Auditorne halucinacije se javljaju u vidu elementarnih auditornih halucinacija, kao što je zujanje ili zvonjenje u ušima ili u vidu kompleksnih auditornih halucinacija koje se opisuju kao glasovi, zvuci ili muzika. Mogu biti poznati ili nepoznati, prijatni ili neprijatni (81).

Olfaktorne i gustativne halucinacije su jako retke i uglavnom se opisuju kao neprijatni ili neobični mirisi i ukusi (82).

### 1.6.1.2 Objektivne iktalne kliničke manifestacije

Objektivne iktalne kliničke manifestacije se javljaju obično kada je pacijent izgubio svest, te ih opisuju svedoci epileptičnog napada (heteroanamnestički podaci) ili ih uočavamo pregledom snimka napada na video-EEG monitoringu:

1. Automatizmi
2. Autonomni poremećaji
3. Poremećaji govora
4. Motorni arest sa zagledavanjem
5. Devijacija očiju i glave i distonična posturalnost

**Automatizmi** predstavljaju manje ili više koordinisane, ponavljane, nevoljne motorne radnje koje se obično javljaju kada je opažanje već poremećeno i čiju pojavu (dešavanje) pacijent nije upamtio. Mogu biti prosti i kompleksni. Najčešći prosti automatizmi su oroalimentarni (žvakanje, mljackanje, gutanje), vokalni (mrmljanje, vrištanje), verbalni (izgovaranje reči ili fraza), gestualni (pipanje, traženje). Automatizmi kod mezijalne temporalne epilepsije su kod 60% pacijenata tipično oroalimentarni u vidu mljackanja, žvakanja i gutanja, dok su kod 30% pacijenata unilateralni gestualni u vidu pipanja ili traženja ipsilateralnom rukom (83). Kompleksni automatizmi se još nazivaju i automatizmi ponašanja i predstavljaju složene radnje koje pacijent obavlja, a da toga nije svestan. Često su neprijatnog karaktera kao što su svlačenje pred drugim osobama, žvakanje predmeta koji nisu za jelo, lutanje ili agresivno ponašanje (41).

**Autonomni poremećaji** su među najčešćim iktalnim simptomima temporalne epilepsije. Mogu biti u vidu kardiovaskularnih (tahikardija, aritmija, hipertenzija) ili respiratornih simptoma (tahipnea), a mogu se javiti i midrijaza, prekomerna salivacija, piloerekcija, iktalno povraćanje itd. Pojava periiktalnih vegetativnih znakova tokom epileptičkog napada je češća u okviru temporalne epilepsije u odnosu na sve druge fokalne epilepsije zajedno (84).

**Poremećaji govora** u vidu disfazije ili afazije javljaju se ukoliko je epileptični fokus lokalizovan u dominantnoj hemisferi. Odsutnost pacijenata označava poremećaj stanja svesti. Najčešće je u vidu **motornog aresta** kada dolazi do zaustavljanja pokreta ili govora a koji se manifestuju tako što se pacijent zagleda u jednu tačku. Ovo je vrlo često i prvi objektivni simptom nastanka epileptičnog napada. Dužina trajanja poremećaja je različita, ali obično traje oko jednog minuta. Motorne manifestacije epileptičnog napada su u vidu **devijacije glave i očiju i distonične posturalnosti** ruke ili noge. Ruka pacijenta može biti nepomična, što

predstavlja iktalnu imobilnost ruke ili zauzima toničnu, odnosno distoničnu posturalnost, što se opisuje kao iktalna distonija (85).

Epigastrična aura i strah su najčešći simptomi početka epileptičkih napada kod mezijalne temporalne epilepsije (MTE). Sa propagacijom napada dolazi do gubitka svesti koji su kod 70% pacijenata praćeni i oroalimentarnim automatizmima. Oroalimentarni automatizmi su karakterističan znak meziotemporalne epilepsije pogotovo ukoliko im prethodi epigastrična aura. Gledano spolja, prvi lako uočljiv znak nastanka poremećaja stanja svesti je zagledavanje-zurenje, zatim obično sledi motorni arest, oroalimentarni automatizmi a često i neforsirana devijacija glave. Pacijent se ove faze napada ne seća, ali ukoliko nije zahvaćena dominantna hemisfera može odgovarati na postavljena pitanja (86). Temporalni napadi obično traju oko 2 do 3 minuta, a medijana učestalosti napada kod raznih pacijenata je jedan do dva napada nedeljno (87).

U postiktalnoj fazi česti su konfuznost i glavobolja, a česta je i disfazija ukoliko je epileptični napad zahvatio dominantnu hemisferu. Postoji amnezija za period odsutnosti i automatizme. Pojava generalizovanih toničko-kloničkih (GTK) napada, odnosno sekundarna generalizacija je retka i dešava se uglavnom kod pacijenata koji neredovno uzimaju antiepileptičnu terapiju (88).

### **1.6.2. Klinička slika lateralne (neokortikalne) temporalne epilepsije (LTLE)**

Aure kod lateralne temporalne epilepsije najčešće obuhvataju auditivne halucinacije (zvonjenje, brujanje, nespecifična buka) i u manjem procentu gustativne, vizuelne (pojava makropsija i mikropsija, doživljaj izmene oblika i razdaljine predmeta) ili olfaktorne halucinacije.

Motorna iktalna simptomatologija uključuje klonizme facijalne muskulature, grimasiranje, automatizme prstiju i šaka, distoničnu posturalnost ruke, automatizme nogu, uz rotaciju celog tela. Poremećaj stanja svesti nije tako čest kao kod MTLE. Postiktalna faza se najčešće ne razlikuje u odnosu na mezijalnu temporalnu epilepsiju (89) (Tabela 5).

Tabela 5. Razlike između mezijalne (MTLE) i lateralne temporalne epilepsije (LTLE)

Klinička simptomatologija	MTLE	LTLE
<b>Epigastrična aura, strah i rani oroalimentarni automatizmi</b>	Najčešće	Retko
<b>Nespecifična aura</b>	Retko	Najčešće
<b>Uzrast kad je počela epilepsija</b>	Oko 8 godine	Oko 18 godine
<b>Rani fokalni motorni, senzorni ili auditivni simptomi</b>	Retko	Najčešće
<b>Distonija šake kontralateralno</b>	Često	Retko
<b>Rotacija celog tela</b>	Retko	Često
<b>Sekundarni GTK napadi</b>	Retko	Često
<b>Istorija febrilnih konvulzija</b>	Najčešće	Retko
<b>Interiktalni EEG</b>	Ipsilateralni temporalni šiljci u prednjim regionima	Ipsilateralni temporalni šiljci u srednjim i zadnjim regionima
<b>MRI</b>	Hipokampalna skleroza	Neokortikalna lezija, MCD

Pacijenti sa epilepsijom mezijalnog dela temporalnog režnja imaju specifični klinički razvoj. Prvih nekoliko godina epileptični napadi su dobro kontrolisani antiepilepticima. Ponovno javljanje epileptičnih napada nastaje u periodu adolescencije ili ranoj mladosti u frekvenciji od nekoliko napada nedeljno. U ovoj fazi epilepsija postaje i rezistentna na primenjene lekove. Dolazi do poremećaja memorijskih i kognitivnih funkcija. Politerapija primenom dva ili tri antiepileptika češće dovodi do pojave neželjenih efekata, usporenosti i memorijskog oštećenja, nego do smanjenja epileptičnih napada. Spontana remisija se javlja u jako malom procentu, tako da se kod ovih pacijenata bez odlaganja preporučuje neurohirurško operativno lečenje. Nakon operacije 60% pacijenata je dobro, 20% i dalje imaju napade, ali se uz terapiju može postići kontrola napada, 10% je bez značajnije promene nakon operacije, dok je kod 10% pacijenata zabeleženo pogoršanje stanja (70)

## 1.7. Dijagnostika epilepsije temporalnog režnja

Hirurgija epilepsije je u poslednjoj deceniji doživela veliku ekspanziju, pre svega zahvaljujući napretku u prehirurškoj evaluaciji i tehnološkim inovacijama u samoj

operacionoj sali. Nova tehnološka dostignuća kao što su intraoperativna neuronavigacija, kavitron ultrasonični aspirator (CUSA), stereotaksija, funkcionalna magnetna rezonanca (fMRI), pozitronska emisiona tomografija (PET), doprinele su većoj sigurnosti i efikasnosti u hirurškom lečenju. U kojoj meri je hirurgija epilepsije promenila shvatanje neurologa, a posebno epileptologa, najbolje se vidi na primeru mezijalne temporalne epilepsije, najčešćem obliku fokalne farmakorezistentne epilepsije. Ovaj oblik epilepsije je jedan od najrezistentnijih za medikamentoznu terapiju (89% pacijenata je farmakorezistentno), te su i pored mnogih lekova koje su primali, ovi pacijenti često proglašavani za neizlečive. Poslednjih nekoliko decenija rezultati hirurškog lečenja, sa uspehom od 60% do 80%, promenili su perspektivu lečenja. Potpuno je jasno da često neefikasnu medikamentoznu terapiju kod ovih pacijenata ne treba dugo nastavljati, već je neophodno da se oni što je pre to moguće upute na prehiruršku evaluaciju i operativno lečenje.

Uspešan hirurški tretman zahteva pre svega pažljivu prehiruršku evaluaciju pacijenata, koja se sastoji iz mnoštva neinvazivnih i manjeg broja invazivnih metoda ispitivanja. Zadatak prehirurške evaluacije je identifikacija kandidata za hirurgiju epilepsije, određivanje epileptogene zone, izbor optimalne hirurške tehnike koja sa sobom nosi prihvatljiv rizik od komplikacija uz dobar procenat uspeha nakon operacije. Prehirurška evaluacija se sastoji iz više različitih metoda ispitivanja pacijenata, koje smo podelili u tri faze (90) (Tabela 6).

Anamnestički podaci o karakteristikama napada, lična i porodična anamneza, genetske analize, interiktalni površni EEG, neuropsihološko testiranje, psihijatrijski pregled i mnoga druga ispitivanja su od značaja pre svega da bi se utvrdilo da se zaista radi o epilepsiji sa fokalnim tipom epileptičkih napada. Isto tako se ovim ispitivanjima mogu isključiti oboljenja koja nisu ali liče na fokalnu epilepsiju, odredi vrsta epileptičkog sindroma i postojanje komorbiditeta, što sve predstavlja preduslov za započinjanje preoperativnog ispitivanja (91).

Ukoliko je dijagnoza farmakorezistentne fokalne epilepsije pouzdana a operativno lečenje smatra mogućim, potrebno je da se se formuliše hipoteza o mogućoj lokaciji epileptogene zone.

Na lokaciju epileptogene zone i formiranje hipoteze ukazuju 3 parametra, čija podudarnost pouzdano lokalizuje epileptogenu zonu:

1. Postojanje morfološke patološke lezije (MRI, SPECT, PET)
2. Analiza video zapisa epileptičnog napada i sinhrono snimljenog iktalnog EEG-a sa površine glave (iktalni površni video-EEG)
3. Upotreba invazivnih elektroda postavljenih na površinu korteksa (iktalni video-EEG upotrebom subduralnih strip ili grid elektroda, kao i dubokih odnosno stereotaksičnih elektroda)

Tabela 6. Stadijumi prehirurške evaluacije pacijenata

Stadijumi prehirurške evaluacije pacijenata
<b><i>Faza 1: neinvazivna</i></b>
Pregled prethodne medikamentozne terapije (doza antiepileptika, određivanje količine antiepileptika u krvi, pregled dnevnika epileptičnih napada) i detaljne istorije bolesti pacijenta
Opšti neurološki pregled
Testiranje vida i određivanje širine vidnog polja (naročito kod pacijenata sa planiranom hirurģijom u temporalnom ili potiljačnom režnju)
Interiktalni EEG (pregled i svih prethodnih EEG snimaka pacijenta)
MRI (najmanje 1.5T, po protokolu za epilepsiju)
Iktalni video-EEG monitoring
Interiktalni PET (prema potrebi)
Interiktalni ili iktalni SPECT (prema potrebi)
Neuropsihološko testiranje
Psihijatrijska evaluacija
<b><i>Faza 2: invazivna</i></b>
Plasiranje sfenoidnih, foramen ovale ili nazofaringealnih elektroda
Postavljanje dubokih elektroda, subduralnih (strip ili grid) elektroda ili stereotaktičkih elektroda (SEEG) za kontinuirani video-EEG monitoring interiktalne i iktalne aktivnosti
Bilateralna karotidna angiografija i intraarterijski Wada test za određivanje lateralizacije govora ili lokalizaciju memorije
Funkcionalno mapiranje elokventnih zona subduralnim elektrodama
<b><i>Faza 3: intraoperativna</i></b>
Elektrokortikografija interiktalne aktivnosti
Mapiranje funkcionalnih delova mozga, u budnosti (govorne zone, motorni i senzorni regioni mozga) ili u anesteziji (motorna - MAP-direktna stimulacija i somatosenzorni - SEP-evocirani potencijali)

Podudarnost prva dva (neinvazivna) parametra su u mnogim slučajevima dovoljna za pouzdanu lokalizaciju epileptogene zone. Patološka lezija viđena na MRI snimku u jednom regionu i iktalni površni video-EEG koji ukazuje na isti region, sa značajnom verovatnoćom ukazuju na mesto epileptogene lezije odakle se generiše epileptični napad. Pomoću ova dva neinvazivna parametra formuliše se hipoteza o lokaciji epileptogene zone (92). Praksa je pokazala da je tačnost hipoteze veoma visoka ukoliko MRI i površni video-EEG ukazuju na medijalni temporalni režanj (što je najčešća pojedinačna lokacija). Ukoliko hipoteza ukazuje da je lokacija epileptogene zone u regionima van temporalnog režnja, uglavnom je potrebno



da se direktno dokaže da ta lokacija zaista generiše napade implantacijom elektroda odnosno invazivnim EEG-om.

### **1.7.1. Klinička evaluacija u prehirurškoj pripremi pacijenta**

U prvoj neinvazivnoj fazi se vrši skrining pacijenata koji su mogući kandidati za hirurgiju epilepsije. Obavlja se detaljna analiza anamnestičkih podataka o karakteristikama prethodnih epileptičnih napada i terapije koja je primenjivana. Uzimaju se podaci iz lične i porodične anamneza, radi se standardni EEG sa površine glave, neurološki pregled, neuropsihološko testiranje, psihijatrijska evaluacija, kao i mnoga druga ispitivanja. Ovo je vrlo značajna faza u dijagnostici epilepsije, jer se utvrđuje da li se zaista radi o epilepsiji sa fokalnim tipom epileptičnih napada, što je i preduslov za započinjanje preoperativnog ispitivanja. Detaljna istorija bolesti i neurološki pregled pacijenta mogu dati važne dokaze o etiologiji i lokalizaciji epileptogene zone. Ovo se odnosi pre svega na specifične aure i simptome na samom početku napada ili simptome i znake pri kraju epileptičnog napada. Kliničkim pregledom mogu se uočiti i promene na koži u sklopu neurokutanih sindroma koji su često udruženi sa epilepsijom, kao što su neurofibromatoza ili tuberozna skleroza. Asimetrija lica i ekstremiteta ukazuje na cerebrovaskularni insult u kontralateralnoj hemisferi u detinjstvu odnosno u periodu ranog razvoja mozga.

Ukoliko se u prvoj fazi nakon svih dijagnostičkih procedura definitivno identifikuje i lokalizuje epileptična zona, pristupa se hirurškom lečenju pacijenata. Međutim, kod mnogih pacijenata nakon prve faze ispitivanja nije moguće precizno odrediti epileptogenu zonu, te je neophodno sprovesti dodatna invazivna ili intraoperativna ispitivanja, koja spadaju u drugu i treću fazu ispitivanja.

### **1.7.2. Video EEG monitoring**

Nalaz interiktalnog površinskog ili skalp EEG-a je pozitivan kod skoro 90% pacijenata sa epilepsijom temporalnog režnja (93). Ovaj procenat se povećava ponavljanjem snimanja u toku sna, fotostimulacijom i hiperventilacijom u toku snimanja, kao dugotrajnijim EEG snimanjem. Osnovna uloga skalp EEG-a je identifikacija interiktalnih epileptiformnih pražnjenja (oštri talasi, šiljci ili šiljak-talas kompleksi) i određivanje njihove lokalizacije. Međutim, pojedini autori naglašavaju da interiktalni EEG slabo korelira sa lokacijom epileptogene zone. Samo kod 20% pacijenata regionalne interiktalne EEG promene se potpuno podudaraju sa režnjem u kome se nalazi epileptogena zona. Lateralizacija je nešto

pouzdanija i kod 40-70% pacijenata se poklapaju strana interiktalnih epileptiformnih pražnjenja i strana na kojoj je epileptogena zona (94).

Kontinuirani video-EEG monitoring danas predstavlja zlatni standard u prehirurškoj evaluaciji pacijenata sa farmakorezistentnom epilepsijom. Predstavlja kontinuirano 96-časovno snimanje pacijenta video kamerom uz simultani skalp EEG pregled koji se kasnije pažljivo analizira. Da bi se povećala mogućnost nastanka epileptičnog napada za vreme trajanja video-EEG monitoringa antiepileptična terapija se smanjuje, a nekada i potpuno ukida. Postoje tri osnovna cilja u toku video EEG monitoringa:

1. dugotrajnija i detaljnija analiza interiktalnog nalaza pacijenta
2. da dokaže i omogući analizu habitualnih napada pacijenta
3. obezbedi podatke kojim bi se odredila lokalizacija epileptičnog fokusa

Sve ovo se može ispuniti tokom 5-7 dana kontinuiranog video-EEG snimanja, pod uslovom da se u tom periodu pojave epileptični napadi. Idealno bi bilo da se monitoring obavlja sve dok se ne zabeleži dovoljan broj napada koji će omogućiti preciznu lokalizaciju epileptičnog fokusa. Semiologija napada koja je zabeležena video kamerom se kasnije pažljivo i detaljno analizira. Ovaj deo ispitivanja je izuzetno značajan, jer omogućava uspostavljanje korelacije između kliničke slike napada i EEG nalaza. Na ovaj način moguće je odrediti zonu početka epileptičnog napada sa velikom verovatnoćom. Isto tako se utvrđuje da li pacijent ima samo jednu vrstu epileptičnih napada, a najvažnije je određivanje lateralizacije i lokalizacije mesta epileptičnog fokusa (95). Ukoliko se kod pacijenta sa lezionom mezijalnom temporalnom epilepsijom zabeleži 5 saglasnih (konkordantnih) napada, onda sa sigurnošću od 95% znamo da se epileptični fokus tu i nalazi (96).

Ipak, obzirom da se koristi površinski EEG, svi faktori koji su i ranije limitirali preciznost ove metode, postoje i dalje. Loša prostorna rezolucija površinskog EEG-a nekada precizno određivanje zona nastanka epileptičnog napada. Isto tako, ukoliko je mesto početka epileptičnog napada lokalizovano u dubljim delovima mozga, površinskog EEG će registrovati napad tek kada se bude proširio na površinu (97).

Za razliku od interiktalnog, korelacija iktalnog EEG-a sa mestom epileptogene zone je mnogo bolja. Karakteristika iktalnog EEG-a sa površine glave je evolucija EEG promena tokom trajanja napada što ukazuje na mesto početka i puteve propagacije iktalne epileptiformne aktivnosti. Problem predstavlja prostorna rezolucija EEG na površini glave (skalp elektrode) koja je mala, ali još veći problem predstavlja to što se u toku napada javljaju mnogobrojni mišični artefakti usled pomeranja pacijenata. Ovi mišični artefakti svojim električnim potencijalima onemogućavaju preciznu interpretaciju EEG-a. Kod pacijenata sa mezijalnom temporalnom epilepsijom lateralizaciona vrednost iktalnog EEG-a sa površnim

elektrodama je ipak jako visoka, jer se na početku napada registruje lateralizovano usporenje aktivnosti ("lateralizovana ritmička teta aktivnost"), što ukazuje na stranu epileptogene zone u istom temporalnom režnju. Ovaj iktalni EEG je karakterističan i lako prepoznatljiv po ritmičnoj, sinusoidnoj, teta aktivnosti visoke amplitude i niske frekvencije. Kod mezijalne temporalne epilepsije, kod oko 80% pacijenata karakteristična iktalna epileptiformna pražnjenja nalaze se u bazalnim delovima frontalnih i temporalnih režnjeva. Kod okcipitalne epilepsije čak i u veći procenat pacijenata (od 79-97%) ima jasno lokalizovan iktalni EEG (41). Kod epilepsije parijetalnog režnja epileptiformna aktivnost registruje se kod 65% pacijenata, ali sa izuzetno brzom propagacijom u susedne režnjeve (98), dok je kod epilepsije frontalnog režnja on pozitivan tek kod 10% pacijenata, tako da je mogućnost neprepoznavanja ovog tipa epilepsije velika (99).

### **1.7.3. Klinička slika epileptičnog napada (Iktalna semiologija)**

Analiza kliničke slike epileptičnog napada koji je snimljen video kamerom predstavlja veoma osetljiv metod kojim se pokušava približna lokalizacija epileptogene zone. Osnovni problem u podudaranju mesta simptoma/znakova epilepsije i epileptogene zone je u putu propagacije epileptičnog nadražaja. Znaci tokom epileptičnog napada nastaju u tzv. iktalnoj simptomatogenoj zoni koja predstavlja prvu zonu mozga koja produkuje kliničke simptome. To je zona koju epileptiformna aktivnost nadraži pri njenoj propagaciji iz epileptogene zone ka drugim regionima. Nekada simptomi i znaci epilepsije mogu biti blizu, a nekada veoma daleko od epileptogene zone (Tabela 7).

Na primer, hipotalamični hamartomi mogu dati prve simptome/znake koji potiču i od desnog i od levog temporalnog režnja, kao i od desnog i od levog frontalnog režnja. Stoga, izolovano tumačenje kliničke semiologije radi lokalizovanja mesta generisanja napada odnosno lokalizovanja epileptogene zone može dovesti do pogrešnog zaključka (100).

Podaci o kliničkoj semiologiji dobijeni video analizom epileptičnog napada su dragoceni, jer po pravilu postoji dobra korelacija pojedinih simptoma sa određenim lokacijama u dominantnoj ili nedominantnoj hemisferi. Iako je poznavanje korelacije kliničke semiologije napada i lokalizacije odgovarajuće zone mozga još uvek nedovoljno, neki znaci koji se javljaju tokom epileptičnog napada mogu da ukažu na stranu ili na režanj iz kojeg znak potiče.

Tabela 7. Semiološki znaci mezijalne temporalne epilepsije

Znak	Lokalizacija	Specifičnost	Učestalost
Rana devijacija glave	suprotna hemisfera	80-90%	<70%
Jednostrani distonički položaj ekstremiteta	suprotna hemisfera	90-100%	35%
Jednostrani automatizmi ruke	istostrana hemisfera	>90%	35%
Spora prisilna devijacija glave i očiju (verzija)	suprotna hemisfera	>90%	35%
Automatizmi uz očuvanu svest	desna hemisfera	100%	5%
Asimetrični tonički položaj ruku (znak 4)	suprotna hemisfera od opružene ruke	80%	70%
Iktalna hemipareza	suprotna hemisfera	100%	5%
Jednostrano treptanje	istostrana hemisfera	83%	1,5%
Asimetrični završetak sekundarnog GTK	suprotna hemisfera od mesta poslednjeg klonizma	80%	70%
Postiktalna hemipareza	suprotna hemisfera	100%	10-30%
Postiktalno trljanje nosa	istostrana hemisfera	80-90%	40-50%
Iktalno povraćanje	nedominantna hemisfera	>90%	vrlo retko
Iktalni govor (razumljiv)	nedominantna hemisfera	>80%	20%
Postiktalna afazija	dominantna hemisfera	>80%	20%
Periiktalno pijenje vode	nedominantni temp. režanj	90-100%	<15%
Iktalna potreba za mokrenjem	nedominantni temp. režanj	90-100%	vrlo retko
Genitalni automatizmi	temporalni režanj	nema	3-11%
Postiktalni kašalj	temporalni režanj	60%	12%

Za sada je najviše proučena semiologija epilepsije temporalnog reznja i ona obuhvata:

1. Lateralizovane motorne znake
2. Automatizme
3. Govor
4. Autonomne simptome i znake
5. Postiktalne znake

Klinička semiologija napada ima poseban značaj jer omogućava da se na osnovu znanja o funkcionalnoj anatomiji mozga formuliše hipoteza o verovatnoj lokalizaciji iktalne simptomatogene zone. Sa idejom da bi lezija mogla da bude u blizini pretpostavljene zone, MRI snimci mogu da se pregledaju sa mnogo više pažnje, sa pretpostavkom da se uoči prethodno neprepoznata, a postojeća lezija.

## 1.7.4. Anatomske neuroradiološke metode

Neuroradiološke tehnike mogu da otkriju uzrok epilepsije, pomognu u planiranju hirurške resekcije i posluže kao vodič u određivanju granica resekcije u toku same operacije. Uzroci epilepsije su različiti. Epileptični napadi mogu nastati u morfološki normalnom mozgu (usled hipoksije ili hipoglikemije), u mozgu u kome postoje strukturne promene (genetske, biohemijske, mikrostrukturne), kao i tamo gde postoji fokalni ili generalizovani strukturni poremećaj (101).

U osnovi, sva snimanja možemo podeliti na anatomske i funkcionalne tehnike snimanja. Prve daju prikaz anatomskih detalja, a druge prikazuju funkcionisanje određenih delova mozga. U prve tehnike snimanja se ubrajaju kompjuterizovana tomografija - CT, magnetna rezonanca - MRI sa DTI („diffusion tensor imaging“) sekvencom.

### 1.7.4.1. Magnetna rezonanca (MRI)

Najlakši putokaz za formulisanje hipoteze o lokaciji epileptogene lezije dobijamo ako utvrdimo da postoji patološka lezija u mozgu koja zahvata i korteks. Ukoliko postoji morfološka lezija korteksa, veoma je verovatno da se upravo u njenoj okolini nalazi epileptogena zona. Zato je prvi korak u lokalizaciji epileptogene zone traženje patološke lezije na snimcima mozga. Zbog svoje visoke senzitivnosti i odlične prostorne rezolucije, magnetna rezonanca je prvi korak u skriningu pacijenta sa novootkrivenom epilepsijom. Kod pacijenata sa fokalnim napadima, gde postoji strukturni poremećaj moždanog tkiva, pozitivna je u čak 75% slučajeva (102).

Senzitivnost MRI snimka u ogromnoj meri zavisi od same tehnike snimanja i primenjenih sekvenci snimanja. Da bi se zadovoljio tehnički standard, obično su potrebna 2 MRI snimka. Prvi (inicijalni) snimak se radi u „standardnim“ uslovima na MRI aparatu snage najmanje 1,5 T, koji omogućuju da se pregledaju svi pacijenti koji su u najširem smislu kandidati za operativno lečenje. Ovakvim inicijalnim snimkom, većina pacijenata sa krupnijim solitarnim patološkim lezijama kao što su hipokampalna skleroza, tumori, AV malformacije, postinfarktne pseudociste, glioze, fokalne atrofije i sl. mogu da se izdvoje. Kod nekih pacijenata preciznije MRI snimanje kasnije nije čak i neophodno jer je solitarna patološka lezija dobro prikazana.

Kod onih pacijenata gde inicijalni MRI mozga ne pokazuje jasno patološku leziju, ali semiologija napada jasno ukazuje na određeni deo mozga, indikovano je „*ciljani*“ MRI snimak regije na koju ukazuje semiologija napada. Pregled je potrebno uraditi na aparatu snage 1.5 ili

3 T, sa tanjim presecima, u više sekvencija i posebnom angulacijom pri pregledu (npr. pod pravim uglom u odnosu na osu temporalnog režnja) kao i trodimenzionalna rekonstrukcija duž osovine koja je od značaja (38) (Tabela 8).

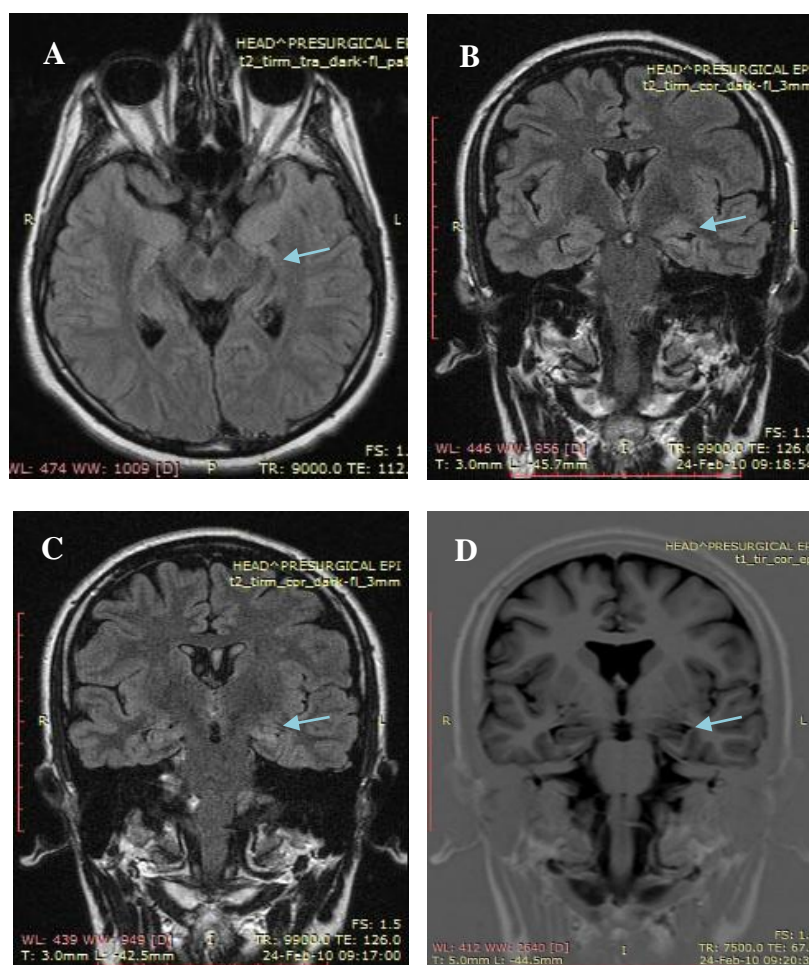
Tabela 8. Tehnički parametri MRI snimka u lokalizaciji epileptogene zone

<b>A. Tehničke karakteristike inicijalnog MRI snimka (snaga MRI polja najmanje 1,5 T)</b>			
<i>Sekvenca</i>	<i>Presek</i>	<i>Angulacija</i>	<i>Debljina preseka</i>
<b>T1</b>	Sagitalni	standardna	6 mm
<b>T2-TSE</b>	Aksijalni	standardna	6 mm
<b>FLAIR</b>	Aksijalni	standardna	6 mm
<b>T1</b>	Koronarni	standardna	6 mm
<b>T2-TSE</b>	Koronarni	temporalna	6 mm
<b>B. Tehničke karakteristike preoperativnog MRI snimka (snaga MRI polja od 1,5-3 T)</b>			
<i>Sekvenca</i>	<i>Presek</i>	<i>Angulacija</i>	<i>Debljina preseka</i>
<b>T2-TSE</b>	Koronarni	temporalna	2 mm
<b>FLAIR</b>	Koronarni	temporalna	3 mm
<b>FLAIR</b>	Aksijalni	standardna	5 mm
<b>T2-TSE</b>	Aksijalni	standardna	5 mm
<b>IR</b>	Koronarni	temporalna	6 mm
<b>3D-T</b>	Sagitalni	zavisna od hipoteze o epi zoni	1,5 mm

Inicijalni MRI podrazumeva snimanje u sledećim sekvencama: T<sub>1</sub> WI sa i bez kontrasta, T<sub>2</sub> WI i FLAIR („fluid attenuated inversion recovery“) u aksijalnoj, sagitalnoj i koronalnoj ravni (Slika 4A-D). Ukoliko je inicijalni MRI negativan, kod pacijenata sa dokazanom epilepsijom MRI se osim u ovim osnovnim sekvencama radi i po određenom specifičnom protokolu snimanja (103). On podrazumeva da je, na primer kod temporalne epilepsije, uzdužna osa snimanja paralelna sa uzdužnom osom hipokampusa, a da su koronarni preseki pod pravim uglom u odnosu na nju. (Slika 5a-d). Kod pacijenata sa frontalnom epilepsijom uzdužna osa snimanja se postavlja paralelno sa orbito-meatalnom linijom, a koronalni preseki kroz čeonu režanj su pod pravim uglom u odnosu na uzdužnu osu. Pacijentima sa epilepsijom se snimanje na magnetnoj rezonanci mora obaviti po sledećem protokolu (104):

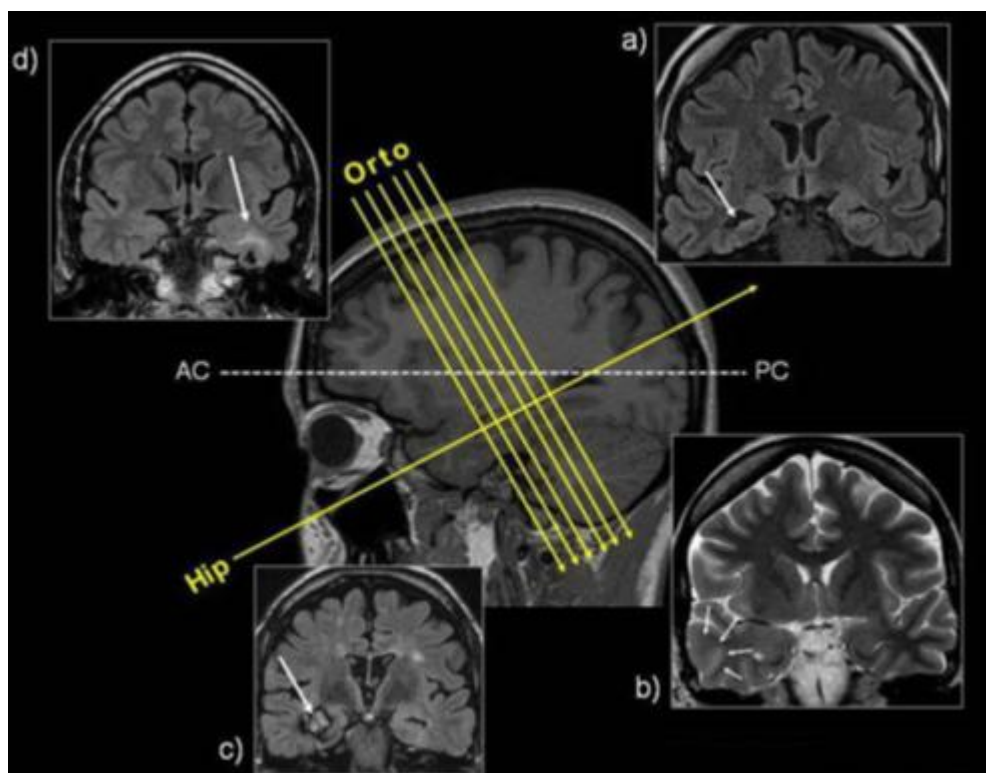
1. Koronalni T<sub>1</sub>-FLAIR, senzitivniji je u definisanju razlike između sive i bele mase, te je neophodan u dijagnostikovanju hipokampalne skleroze (HS), malformacija kortikalnog razvoja (MCD), a naročito fokalne kortikalne displazije (FCD)

2. Koronalni T<sub>2</sub>WI-FLAIR, tehnika kojom se sa snimka uklanja signal slobodne vode (likvor), a pojačavaju mesta gde postoji voda unutar tkiva (gliozna, niskogradusni tumori)
3. Aksijalni T<sub>1</sub>WI trodimenzionalni (SPGR), sa tankim preseccima (1-2mm), bez razmaka između preseka, omogućavaju odlične anatomske snimke mozga. Ovi snimci se kasnije mogu koristiti u sistemu za neuronavigaciju, kao i za fuziju sa ostalim metodama snimanja (DTI, fMRI, fPET i MEG). Funkcionalni i metabolički podaci mogu da se koregistruju sa ovim trodimenzionalnim anatomskim snimcima i tako bolje odredi njihova prostorna lokalizacija
4. Koronarni T<sub>2</sub>\*WI (T<sub>2</sub>WI „zvezda“), koji omogućava prikazivanje paramagnetnih supstanci kao što su krv i hemosiderin, je vrlo koristan u detektovanju kavernoznih malformacija
5. DWI („Diffusion Weighted Imaging“) omogućava prikazivanje infarkta, apscesa ili nekroze



Slika 4. Hipokampalna skleroza levo (strelica), A. MRI endokranijuma FLAIR sekvenca, aksijalni presek; B i C. MRI endokranijuma FLAIR sekvenca, koronarni presek; D. MRI endokranijuma IR sekvenca, koronarni presek.

Nalaz solitarne morfološke lezije kod pacijenata sa fokalnom epilepsijom sa velikom verovatnoćom podržava hipotezu da se u njenoj okolini nalazi epileptogena zona koja generiše epileptičke napade. Dakle, ova hipoteza predstavlja osnovu indikacije za operaciju epileptogene zona sa patološkom lezijom viđenom MRI pregledom (operacija "lezijske" epilepsije), naravno ukoliko i video-EEG analiza bude saglasna sa ovom lokacijom. Uspeh ovako pripremljene operacije u temporalnom režnju iznosi 60-70%.



Slika 5a-d. MRI endokranijuma po protokolu za epilepsiju koji podrazumeva ortogonalnu orijentaciju snimka (Orto) u odnosu na uzdužnu osu hipokampusa (Hip): a) hipokampalna skleroza; b) kortikalna displazija; c) kavernom i d) disembrioplastični neuroepitelijalni tumor (DNET).

Superpozicija iktalnog na interiktalni SPECT i SISCOM („Subtraction ictal SPECT co-registered on MRI“) može da ukaže na fokalnu zonu hiperperfuzije, ali mnogi tehnički momenti smanjuju vrednost ovoj metodi (105).

Najnovije tehnike snimanja (sekvence) magnetne rezonance su ASL - „Arterial spin labeling“ kojim se može meriti cerebralni krvni protok, te ima mogućnosti slične interiktalnom SPECT-u (106), kao i SWI - „susceptibility weighted imaging“, koji je jako osetljiv na prisustvo jona gvožđa u mozgu (mali kavernomi, stari infarkti) (107). Osim toga povećanjem broja magnetnih kalemova unutar aparata, sa 4 kalema u aparatima iz 1990.



godine do 32 kalemova na sadašnjim modernim aparatima od 1,5T i 3T, i sa aparatima koji su tek u fazi konstrukcije i koji imaju 128 kalemova, dobijaju se brže i jasnije slike. Aparati nove generacije sa snagom magnetnog polja od 7T naročito su korisni u detekciji malih kortikalnih displazija.

Problem nastupa ukoliko je nalaz tehnički kvalitetnog MRI-a normalan tj. kada ne postoji morfološka lezija na snimku. U takvom slučaju preoperativno ispitivanje se nastavlja sa ciljem da bi se eventualno izvršila operacija "nelezijske" fokalne epilepsije. Ispitivanje ovih pacijenata je mnogo komplikovanije, a uprkos svim modalitetima prehirurške evaluacije i tehnološkim dostignućima koja se primenjuju u toku operacije, uspeh operacije je i dalje loš: manje od 20-30% pacijenata postigne dužu kontrolu napada posle operacije (108).

#### **1.7.4.2. "Diffusion traction imaging" (DTI)**

Ova MRI sekvenca omogućava trodimenzionalno prikazivanje dugih puteva bele mase i pokazuje njihovu poziciju u odnosu na leziju, odnosno epileptogenu zonu. Tako se može planirati hirurška intervencija ne samo na osnovu pozicije elokventnih zona korteksa, već i na osnovu pravca pružanja glavnih motornih i senzornih puteva bele mase. Sam mehanizam snimanja sastoji se u prikazivanju molekula vode, koji se zbog svojih anizotropnih karakteristika predominantno nalaze duž nervnih puteva odnosno aksona, u beloj masi mozga. Zbog složenosti i ukrštenosti nervnih puteva, DTI zahteva određene parametre da bi se prikazao isključivo izabrani nervni put. Na primer, kada se mapira kortikospinalnog trakta, neophodno je označiti nekoliko karakterističnih mesta kroz koja ovaj nervni put prolazi. To su motorni korteks u precentralnom girusu, kapsula interna i pedunkulus mezencefalona (109). Identifikovanje precentralne motorne zone obično se obavlja funkcionalnom magnetnom rezonancom (fMRI). U kliničkoj praksi nije neophodno mapirati više od 20 najvažnijih puteva u mozgu i moždanom stablu. U najvažnije puteve bele mase ubrajaju se: kortikospinalni trakt, korpus kalozum, arkuatni fascikulus, donji orbitofrontalni trakt, uncinatni fascikulus, Mejerova petlja itd. U poslednje vreme sve više se koristi i intraoperativni DTI (110).

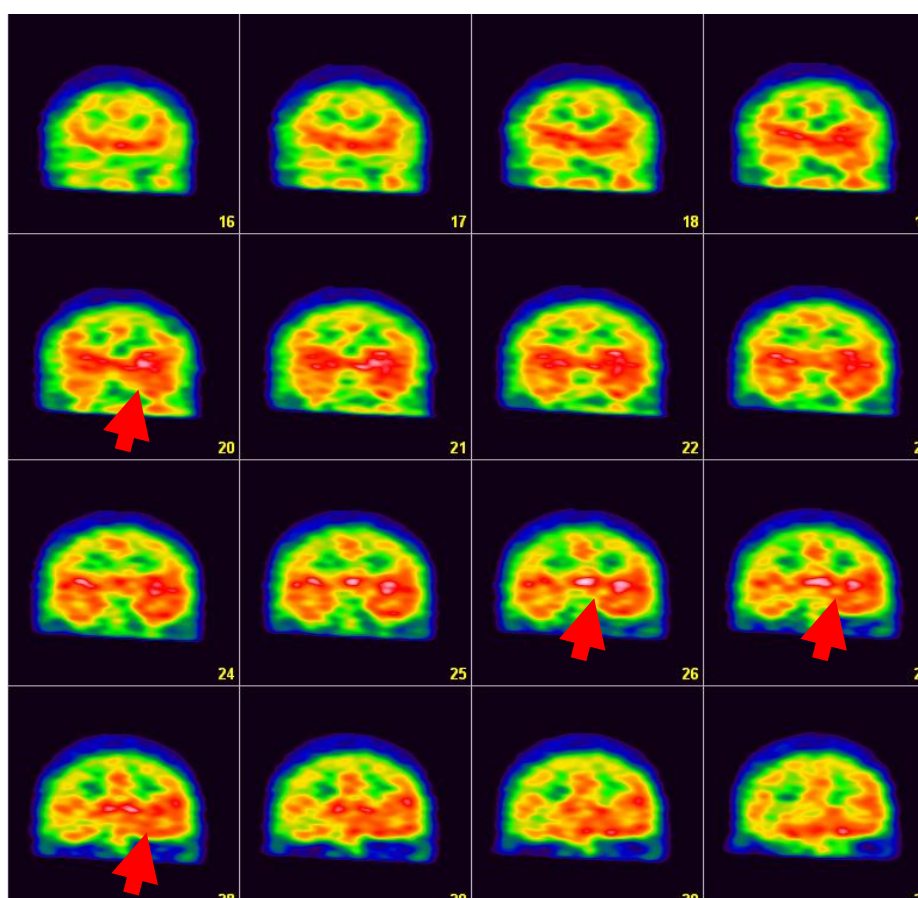
#### **1.7.5. Funkcionalne neuroradiološke metode**

U funkcionalna snimanja spadaju: SPECT („single photon emission computed tomography“), PET („positron emission tomography), magnetna rezonanca sa spektroskopijom – MRS, funkcionalna magnetna rezonanca – fMRI, funkcionalna pozitronska emisiona tomografija – fPET. Magnetna encefalografija – MEG spada u dijagnostičke metode kojima se detektuje i lokalizuje epileptiformna aktivnost, tako što se na

mestu epileptiformnog pražnjenja registruje promena u magnetnom polju. MEG može da posluži i u lokalizaciji elokventnog korteksa u toku preoperativnog hirurškog planiranja.

### 1.7.5.1. Jednofotonska emisiona kompjuterizovana tomografija (SPECT)

Ova tehnika spada u grupu funkcionalnih dijagnostičkih metoda u prehirurškoj evaluaciji pacijenta. Zasniva se na činjenici da epileptički fokus u interiktalnom periodu dobija manju količinu krvi, odnosno da je taj region mozga u hipoperfuziji. Međutim, u toku epileptičnog napada situacija je obrnuta. Epileptični fokus dobija veću količinu krvi od ostalog moždanog tkiva, te nastaje hiperperfuzija epileptogene zone (111). Za praćenje perfuzije mozga koristi se tehnecijum 99m heksametil-propilen amino oksim (HMPAO), kao i tehnecijum 99m etilen cisteinat dimer (112). Da bi se načinio iktalni SPECT aplikuje se prethodno pripremljen rastvor tehnecijuma vezanog za nosač, na samom početku epileptičnog napada, što je pre moguće (idealno bi bilo u prvih 20 sekundi napada). Ovo podrazumeva da se pored pacijenta stalno nalazi neko od osoblja spreman da reaguje na prvi simptom (aura) ili znak epileptičnog napada (113) (Slika 6).



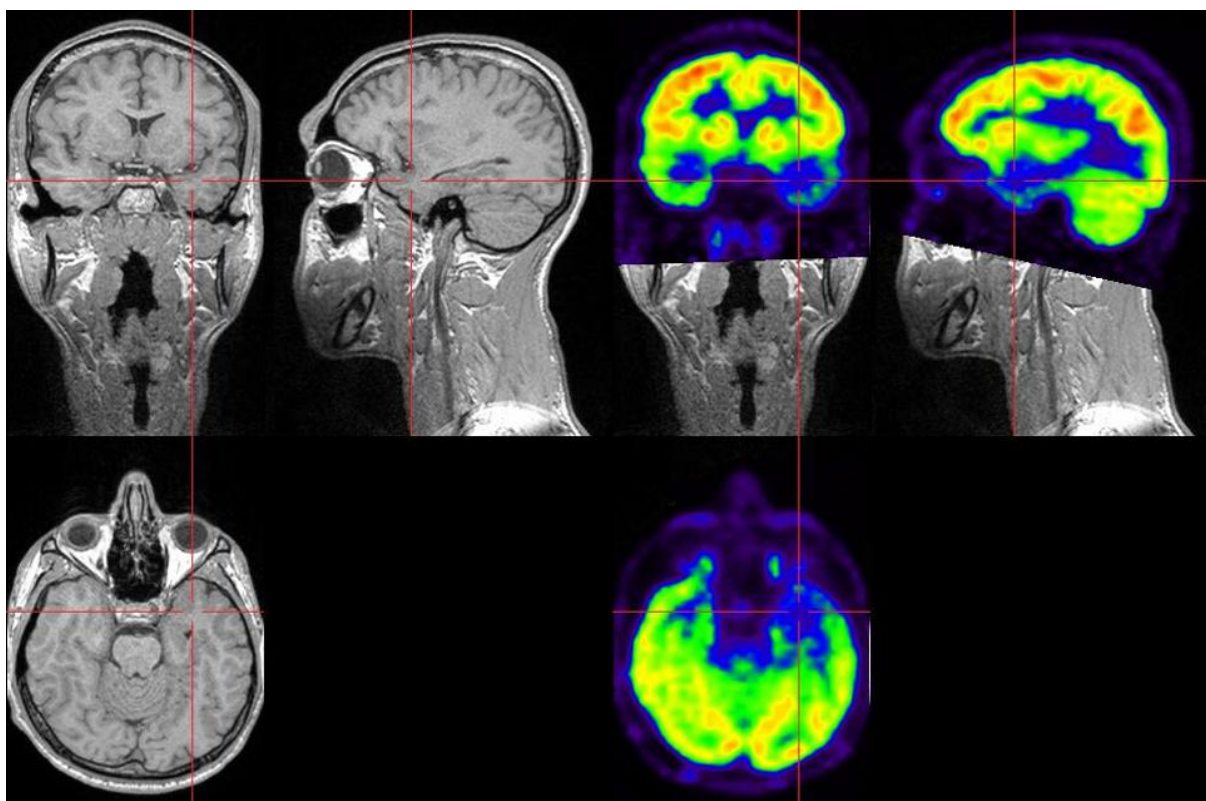
Slika 6. Iktalni SPECT pokazuje hipermetabolizam (strelica) temporalno levo

Interiktalni SPECT se sa druge strane može uraditi u bilo kod trenutku, ali je njegova senzitivnost tek oko 50% (114). Kod ekstratemporalnih epilepsija njegova pouzdanost je još i manja.

Za razliku od interiktalnog, iktalni SPECT ima senzitivnost od oko 90-97% u slučajevima temporalne epilepsije (115), dok je kod pacijenata sa ekstratemporalnom epilepsijom, u predelu frontalnog (116) ili parijetalnog režnja senzitivnost od 81-90% (117). Senzitivnost SPECT-a zavisi pre svega od brzine kojom se nakon početka napada aplikuje radioaktivni rastvor.

### 1.7.5.2. Pozitronska emisiona tomografija (PET)

PET registruje akumulaciju jedinjenja koja su obeležena radioaktivnim elementima, u različitim regionima mozga (118). Ova radioaktivna jedinjenja prate normalan biohemijski put svojih nativnih jedinjenja i ne utiču na njihove biohemijske reakcije. Uglavnom se koristi glukoza, kao jedinjenje koje lako prolazi krvno moždanu barijeru, ali se mogu koristiti i drugi radiofarmaci.



Slika 7 Interiktalni FDG-PET ukazuje na hipometabolizam (plavo) temporalno levo

Princip rada PET-a zasniva se na aplikaciji fluoro-deoksiglukoze (FDG), koja je obeležena radioaktivnim fluorom  $F^{18}$ . Fluoro-deoksiglukoza, za razliku od glukoze, se ne metaboliše u mozgu, te nakon aplikacije ostaje permanentno raspoređena unutar moždanih

struktura. Njen raspored zavisi samo od metaboličkih zahteva određenih regiona mozga (119). Epileptogena zona, kao i šira zona oko nje, obično pokazuju jasan hipometabolizam, koji se prikazuje na kompjuterizovanoj tomografiji (Slika 7.) Korisna je kod nelezionih epilepsija gde interiktalno možemo odrediti zone smanjenog metabolizma glukoze.

Komparativne studije MRI-a, CT-a i PET-a su pokazale da FDG-PET može detektovati interiktalni hipometabolizam u 81% slučajeva, kod pacijenata sa kortikalnom displazijom ili tuberoznom sklerozom (120). Kod temporalne epilepsije interiktalni PET pokazuje hipometabolizam u 60-90% pacijenata, dok je kod ekstratemporalne epilepsije PET manje senzitivna i pozitivan je tek kod 45-60% ispitanika (118).

Iktalni PET se vrlo retko koristi zbog kompleksnosti same procedure i nemogućnosti da se snimanje obavi u toku epileptičnog napada. PET je jednostavna i brza dijagnostička procedura sa velikom pouzdanošću kojom preoperativno možemo preciznije da odredimo granice planirane resekcije epileptogene zone.

### **1.7.5.3. Funkcionalna magnetna rezonanca (fMRI)**

Princip rada fMRI se zasniva na osnovu prisustva gvožđa u deoksihemoglobinu, a što magnetno polje može da detektuje. Ukoliko je gvožđe u hemoglobinu vezano za kiseonik, onda se neutrališe efekat magnetnog polja i magnetno polje ovakav hemoglobin ne detektuje. Tako koncentracija kiseonika u krvi predstavlja kontrast koji omogućava ovo snimanje. Ovo se naziva još i BOLD kontrast (**B**lood **O**xxygen **L**evel **D**ependent).

Ukoliko se napravi pokret nekim ekstremitetom, automatski se poveća dotok krvi u deo mozga koji je odgovoran za tu funkciju, u ovom slučaju deo precentralnog „motornog“ girusa koji je zadužen za pokret ekstremiteta. Dotok krvi koja je bogata kiseonikom (oksihemoglobin) u aktivirani region mozga dovodi do nestanka deoksihemoglobina u toj regiji, što dovodi i do nestanka signala odnosno slike koja je prethodno snimljena na MRI-u. Nestanak prethodno dobijene slike se sada jasno uočava na MRI snimku kao zona koja je jasno različita od ostalih prethodno snimljenih zona. Na snimku fMRI-a se to uočava kao zona mozga za koju sada znamo da je odgovorna za pokret ekstremiteta, te se tako može odrediti njena tačna lokalizacija.

Funkcionalna magnetna rezonanca (fMRI) se koristi uglavnom za mapiranje regija elokventnog korteksa, najčešće motornih i senzornih zona, kao i senzornih i motornih govornih zona. Ovo je u prehirurškoj evaluaciji epilepsije u mnogim slučajevima zamenilo Wada test za određivanje lateralizacije govora (121).

#### **1.7.5.4. Magnetno rezonantna spektroskopija (MRS)**

Magnetno rezonantna spektroskopija je neinvazivna metoda koja omogućava in vivo analizu neurohemijskih jedinjenja i njihovih metabolita. Ovom metodom se određuje koncentracija sledećih jedinjenja: N-acetilaspargat (NAA), holin, fosfokreatin, kreatin i laktat. MRS je kvantitativna metoda koja određuje koncentracije ovih metabolita u regionima mozga gde postoje ćelijske abnormalnosti. NAA je amino kiselina koja se sintetise u mitohondrijama nervnih ćelija. Ona predstavlja marker neurona i aksona čija koncentracija opada kada postoji gubitak neurona ili njihova disfunkcija. Ukupni kreatin, koji se sastoji od fosfokreatina i njegovog prekursora kreatina, je marker energetskeg metabolizma mozga. Ukupni holin je marker koji ukazuje na procese sinteze ili reparacije u membrani ćelije, inflamaciju ili demijelinizaciju, a može ukazivati i na astrocitozu. U neposrednoj blizini epileptičnog fokusa, spektroskopija ukazuje na smanjenje NAA i povišenje koncentracija kreatina i holina. Ovo smanjenje u odnosu NAA sa jedne strane i povišenje koncentracije holina i fosfokreatina sa druge strane, ukazuje na gubitak neurona i njihovu disfunkciju (122).

Spektroskopija je naročito korisna u proučavanju patoloških stanja hipokampusa. Hipokampalna skleroza je dokazana čak kod 65% pacijenata operisanih zbog mezijalne temporalne epilepsije. Karakteriše je gubitak neurona, atrofija i reaktivna glijoza što se može videti i običnim MRI pregledom kod 70% pacijenata, kao i na volumetrijskom MRI-u (123).

#### **1.7.5.5. Funkcionalna pozitronska emisiona tomografija (fPET)**

Kao jedinjenje za praćenje određenih funkcija mozga fPET koristi radioaktivnu vodu ( $O^{15}\text{-H}_2O$ ), koja se aplikuje intravenskom injekcijom. Kao i kod fMRI-a, fPET može odrediti lokalizaciju zone zaduženu za izvršenje zadate radnje, u toku snimanja (na primer: opozicija palca, fleksija-ekstenzija stopala, verbalni zadaci). Ovo se postiže praćenjem količine radioaktivne vode i potrebno je nekoliko minuta da se moždanim krvnim protokom ona pravilno rasporedi u mozgu. Svaka aktivacija motorne ili govorne zone će zatim dovesti do promene u krvnom protoku u delu mozga koji je zadužen tu funkciju, što će se promenom radioaktivnosti i zabeležiti. Na ovaj način dobija se snimak funkcionalnih zona u mozgu, slično kao i kod fMRI-a (121). Obe tehnike, FDG-PET i fPET mogu imati bitnu ulogu u definisanju lateralizacije i lokalizacije epileptogene zone.

Funkcionalne neuroimidžing tehnike mogu pomoći kod pacijenata sa nelezionim MRI-om ili nespecifičnim EEG nalazom kada nije moguće lateralizovati ili lokalizovati

epileptogenu zonu. Isto tako, ovako dobijeni podaci mogu se koregistrovati sa aparatom za neuronavigaciju, što može biti od velike koristi u toku same operacije.

#### **1.7.5.6. Funkcionalno mapiranje mozga**

Postoje dve osnovne metode u mapiranju funkcija mozga: prva tehnika detektuje elektromagnetno polje koje nastaje usled električne aktivnosti neurona (EEG i MEG), a druga se zasniva na hemodinamskim ili metaboličkim znacima aktivnosti neurona (PET i fMRI). Ove dve tehnike razlikuju se i po svojoj vremenskoj i prostornoj rezoluciji. Prostorna rezolucija EEG-a i MEG-a je jako ograničena i loša, ali je zato vremenska odlična - mogu se razlikovati promene električnog polja u milisekundi. Sa druge strane, PET i fMRI imaju bolju prostornu rezoluciju koja iznosi nekoliko milimetara, ali je vremenska rezolucija fPET-a u minutima, a fMRI-a u sekundama. Osnovni cilj fPET-a i fMRI-a je određivanje položaja elokventnih zona mozga u odnosu na epileptogeni fokus i identifikaciju najbezbednijeg neurohirurškog pristupa, da bi se izbeglo oštećenje ovih funkcionalno važnih centara.

#### **1.7.6. Neuropsihološka evaluacija**

Neuropsihološko testiranje neophodno je u prehirurškoj evaluaciji pacijenta, kao i psihosocijalna i psihijatrijska analiza. Temporalni režanj ima važnu ulogu u govoru, memoriji i ispoljavanju emocija. Bolesnici sa temporalnom epilepsijom su svesni progresivnog pogoršanja pre svega u funkciji verbalne i vizuelne memorije kao i imenovanja, što ih često i upućuje da potraže lekarsku pomoć (124). U toku prehirurške evaluacije potrebno je sprovesti celokupnu bateriju neuropsiholoških testova. Ovo je neophodno da bi se odredile osnovne karakteristike intelektualnih funkcija, kao i preoperativne vrednosti verbalne i vizuelne memorije. Isti testovi se zatim ponavljaju 6 do 12 meseci nakon operacije. Preoperativno oštećenje kratkotrajne verbalne memorije i imenovanja uobičajeni su kod pacijenata sa epilepsijom u govorno dominantnoj hemisferi. Postoperativno se kod ovih pacijenata dodatno registruje pad u verbalnoj memoriji, koji je veći što je ova funkcija bila bolje očuvana preoperativno, o čemu pacijent mora biti obavešten pre hirurške intervencije (125).

Neuropsihološko testiranje inteligencije, pažnje, vizuelne i verbalne memorije, kao i viših kognitivnih funkcija, posebno je važno u preoperativnoj evaluaciji temporalne epilepsije (126). Kod naših pacijenata, verbalna memorija i učenje se procenjuju preoperativno, kao i 3-12 meseci nakon operacije (test upamćivanja niza reči, sa ponavljanjem zadatih reči odmah i

nakon nekoliko minuta). Ova merenja procenjuju različite aspekte verbalne kratkoročne memorije, radne memorije, kao i dugoročno pamćenje i reprodukciju zapamćenog, i time odražavaju različite funkcije temporalnog režnja (127). Vizuelna memorija se testira nizom od 9 različitih figura, koje pacijent ima zadatak da nauči i reprodukuje. Ovaj test daje uvid u funkciju desnog temporalnog režnja. Značajna razlika od najmanje jedne standardne devijacije u preoperativnom testiranju verbalne i vizuelne memorije naziva se „lateralizacijom“ prema strani koja je lošija. Pažnja se procenjuje na osnovu dva parametra - brzine i kvantiteta. Smatra se da pažnja nije vezana za pojedinačnu hemisferu (128).

### **1.7.7. Invazivno snimanje EEG-a**

Invazivna ispitivanja spadaju u drugu fazu prehirurške evaluacije. U najjednostavnije metode invazivnog EEG snimanja ubraja se postavljanje sfenoidnih, foramen ovale, kao i nazofaringealnih elektroda. Ova ispitivanja se često zbog svoje minimalne invazivnosti nazivaju i semi-invazivnim ispitivanjima. Kada se kaže da je neophodno invazivno video-EEG snimanje onda se podrazumeva postavljanje subduralnih strip ili grid elektroda hirurškim putem, zatim implantacija dubokih elektroda, kao i plasiranje elektroda u sklopu stereoencefalografskog (SEEG) snimanja.

Kod pacijenata sa „negativnim“ MRI nalazom, da bi se odredila tačna lokalizacija epileptogene zone, uglavnom je neophodno primeniti neki od modaliteta invazivnog EEG snimanja. Tada se snimanje električne aktivnosti mozga vrši pomoću subduralnih strip, grid, ili dubokih elektroda. Stereoencefalografija (SEEG) je takođe metod invazivnog EEG-a i podrazumeva implantaciju elektroda uz pomoć aparata za stereotaksiju. Elektrode mogu biti plasirane jednostrano ili obostrano, pri čemu se obično koristi od 8 do 15 elektroda po jednoj strani mozga. Svaka elektroda u zavisnosti od svoje dužine ima od 5 do 11 kontakata, tako da ukupno može biti i do 150 kontakata intrakranijalno. Svaki kontakt beleži EEG aktivnost, isto kao i svaka elektroda koja se koristi prilikom standardnog skalp EEG-a, samo je ovim snimanjem prostorna i vremenska rezolucija mnogo poboljšana jer nema koštanog tkiva i kože kao izolatora između mozga i površine elektrode (129). U poslednje vreme se u umesto aparata za stereotaksiju i aparata za navigaciju upotrebljava robot (“Robotic Surgical Assistant“ – ROSA, Medtech, Montpellier, Francuska) kojim se određuju koordinate za implantaciju elektroda i mnogo skraćuje vreme operacije (130).

Elektrokortikografija, odnosno direktno snimanje električne aktivnosti sa površine mozga, je vršeno već prilikom prvih operacija epilepsije. Ipak, tek je Penfield 1954. godine prvi primenio kontinuirano višednevno snimanje električne aktivnosti upotrebom epiduralnih

elektroda (131). Bancaud i Talairach su 1960. godine u Parizu popularizovali drugu metodu, stereoencefalografiju (SEEG). Primenili su stereotaksiju za tačnu implantaciju više dubokih elektroda u različite delove mozga (132). Ovo je uskoro postalo neizostavna dijagnostička metoda u većini Evropskih centara. Uskoro je i u Montrealu počela stereotaksična implantacija dubokih elektroda, kao standardna metoda u prehirurškoj evaluaciji pacijenata (129).

Indikacija za implantacijom dubokih (intracerebralnih) elektroda postoji skoro uvek kada se na snimcima mozga ne vidi "lezija" ili ona ne korelira sa video-EEG karakteristikama napada registrovanog pomoću površnih elektroda. Direktno registrovanje električne aktivnosti sa površine mozga epiduralnim, subduralnim ili dubokim elektrodama omogućava registrovanje interiktalne epileptiformne aktivnosti i sa malih površina mozga. Na ovaj način se prevazilazi glavni nedostatak skalp elektroda. Međutim, za razliku od skalp EEG-a, invazivni EEG monitoring je udružen i sa pojavom komplikacija kao što su infekcija, intrakranijalno krvarenje ili povišenje intrakranijumskog pritiska. Isto tako, invazivne EEG elektrode se plasiraju samo na određenim površinama mozga, a ne kao kod skalp EEG-a preko cele površine glave. Stoga je pre implantacije elektroda neophodno brižljivo planiranje ispitivanja koje su regije mozga od interesa za evaluaciju epilepsije (129).

Osnovni razlog za implantaciju elektroda je potreba da se zona koju treba ukloniti smanji na najmanju moguću. Nekada bi i bez implantiranih elektroda bilo moguće da se epileptogena zona odstrani, ali bi onda veličina resekcije najčešće bila nerazumno velika. Dodatni razlog za invazivno snimanje je što preko implantiranih elektroda postoji mogućnost stimulacije korteksa radi utvrđivanja preklapanja funkcionalno važnog (elokventnog) korteksa sa epileptogenom zonom. Ukoliko je površina mozga preko koje su postavljene elektrode pravilno odabrana, iktalna pražnjenja pouzdano lokalizuju epileptogenu zonu. Isto tako se pouzdano razlikuje i funkcionalno važna zona korteksa, što omogućava najbezbedniju moguću resekciju epileptogenog tkiva uz minimalni morbiditet. Postavljanje dubokih ili stereotaktičnih elektroda predstavlja invazivni postupak koji zahteva kraniektomiju ili kraniotomiju, a potom dugotrajno registrovanje EEG-a, nakon čega sledi nova operacija uklanjanja elektroda i epileptogene zone ukoliko je određena. Zato se ona obavlja u slučajevima kada je pretpostavka o lokalizaciji epileptogene zone čvrsto utemeljena. Invazivni EEG se ne radi bez jasne pretpostavke gde se nalazi epileptogena zona i ne sme biti planiran tamo gde će detektovanje epileptogene zone biti moguće samo uz veliku sreću („fishing expedition“) (132). Nakon druge faze prehirurške evaluacije donosi se konačna odluka da li je kod pacijenta moguće izlečenje epilepsije hirurškim putem, odnosno da li je moguće bezbedno uklanjanje epileptične zone ili je potrebno nastaviti sa trećom fazom ispitivanja.



### **1.7.8. Wada test**

Da bi se precizno odredila lateralizacija govorne zone ili lokalizacija memorijskih centara, obavlja se Wada test. On podrazumeva intraarterijsku aplikaciju Amytala (amobarbital) punkcijom karotidne arterije u vratu, a zatim testiranje govornih i memorijskih funkcija (133). Kod aplikacije amobarbitala u dominantu hemisferu funkcije govora se gube što je jasan znak gde se nalazi govorna zona. Značaj ovog testa je umanjen razvojem neinvazivnih neuroimidžing tehnika (fMRI i fPET) kao i velikom baterijom neuropsiholoških testova. Danas se ovaj test koristi samo da bi se utvrdila dominantna hemisfera za govornu funkciju kod pacijenata sa epileptogenom zonom u neposrednoj blizini ili u samoj govornoj zoni. Kod pacijenata sa temporalnom epilepsijom Wada test se izvodi i da bi se predvidelo postoperativnog oštećenja memorije nakon uklanjanja hipokampusa. Obzirom da mezijalne strukture i hipokampus dobijaju vaskularizaciju i iz zadnjeg sliva česti su lažno negativni rezultati, te se zbog loše senzitivnosti testa u ovu svrhu Wada test jako retko izvodi .

### **1.7.9. Intraoperativno ispitivanje pacijenata (Treća faza prehirurške evaluacije)**

Ukoliko je potrebno, kod pacijenta se može sprovesti i treća faza evaluacije koja podrazumeva intraoperativno ispitivanje. Ona podrazumeva da se u toku same hirurške intervencije snimi interiktalna električna aktivnost mozga (elektrokortikografija-ECoG) pre izvođenja resekcije, a zatim i nakon resekcije pretpostavljene epileptogene zone. Postresekcionim ECoG se proverava da li i dalje postoji interiktalna aktivnost, i da li je potrebno da se zona resekcije proširi.

Mapiranje funkcionalnih delova mozga, na pr. govorne, motorne ili senzorne zone može se obaviti preoperativno, višednevnim mapiranjem korteksa subduralnim grid elektrodama (Faza 2), a zatim i u toku same operacije kod budnog pacijenta stimulacijom korteksa. Postoji mogućnost i da se evaluacija funkcionalnih zona mozga obavi u toku same operative procedure, dok je pacijent u anesteziji, direktnom stimulacijom motornog ili somatosenzornog korteksa (MEP i SSEP) (125)

## 1.8. Osnovni principi u lečenju epilepsije

Epilepsija predstavlja primer ozbiljne bolesti mozga kod koje je lečenje većine pacijenata uspešno. Postoje 2 osnovna načina lečenja:

1. farmakoterapija - osnovni način lečenja većine pacijenata sa lakšom ili težom formom epilepsije (134)
2. hirurška terapija - rezervisana za pacijente sa teškom (farmakorezistentnom) epilepsijom, kod kojih najčešće postoji lezija koja izaziva epilepsiju u delu mozga gde operacija može da se izvede bez posledica (91).

### 1.8.1. Dometi medikamentnog lečenja epilepsije

Farmakoterapija je jednostavan način lečenja i podrazumeva svakodnevnu primenu određene doze leka koju pacijent popije i čime se za taj dan suzbijaju epileptički napadi. Terapija protiv epilepsije mora da se primenjuje dugo, godinama, a ponekada do kraja života (134). Bolesnici koji imaju fokalnu epilepsiju imaju veliki izbor raznovrsnih lekova: karbamazepin, natrijum valproat, lamotrigin, topiramet, levetiracetam, pregabalin, okskarbazepin, kao i starije lekove poput fenobarbitona, primidona i fenitoina. Redovna primena ovih lekova dovodi do potpune višegodišnje kontrole napada kod 50-60% (u Srbiji 35.000 - 40.000) pacijenata. Kod još 10% (u Srbiji ~7.000) pacijenata, primena velikih doza lekova, u kombinaciji može da potpuno kontroliše epilepsiju, ali obično uz izazivanje izvesnih neželjenih dejstava (31). Preostalih 30% (u Srbiji ~20.000) pacijenata ne reaguje na lekove i njih treba uputiti u Centar za epilepsije koji je kadrovski i tehnološki osposobljen za sveobuhvatnu dijagnostiku i hiruršku terapiju ili ugradnju stimulatora n. vagusa kod podobnih pacijenata. Posle ispitivanja, hirurška intervencija je moguća kod oko polovine (u Srbiji ~10.000) pacijenata, a uspeh u dugotrajnoj kontroli epilepsije se postiže kod oko 70% (u Srbiji ~7000) pacijenata (135). Na žalost, svi pacijenti kojih je indikovano hirurško lečenje ne pristaju da budu operisani, ali isti tako ni lekari ne mogu prihvatiti sve pacijente kod kojih je operacija moguća.

Epilepsija temporalnog reznja je najčešća farmakorezistentna epilepsija među fokalnim epilepsijama i procenat neuspeha farmakoterapije iznosi skoro 80% (72). U zavisnosti od uzroka epilepsije i procenat farmakorezistencije je različit. Kod pacijenata sa hipokampalnom sklerozom udruženom sa nekom od malformacija kortikalnog razvoja (MCD) ovaj procenat je izuzetno visok i iznosi 97%. Pacijenti koji imaju samo hipokampalnu sklerozu razvijaju

farmakorezistentnu epilepsiju u 89% slučajeva (136), a ukoliko imaju samo malformaciju kortikalnog razvoja u 76% (137).

## **1.8.2. Poređenje medikamentnog i hirurškog lečenja epilepsija**

Hirurško lečenje epilepsije je najefikasniji metod lečenja farmakorezistentnih fokalnih epilepsija. Iako se o tome svi slažu, čudno zvuči da postoji samo 24 rada klase IV i samo 1 randomizovan rad klase I koji porede efikasnost medikamentnog i hirurškog lečenja. Svi radovi pokazuju veću efikasnost hirurškog lečenja nad medikamentnim (92).

U do sada jedinoj randomizovanoj studiji, rađenoj u Kanadi, 80 pacijenata je posle prehirurške evaluacije određeno da su dobri kandidati za hirurško lečenje epilepsije. Randomizovani su u dve grupe od po 40 pacijenata. Prva grupa je operisana a druga je narednih godinu dana lečena najboljim mogućim medikamentima od strane najboljih epileptologa, posle čega je potreba za operacijom ponovo procenjivana. Inače, u Kanadi gde je ispitivanje rađeno, na operaciju epilepsije se posle postavljanja jasne indikacije za operativnim lečenjem čeka godinu dana (postoji lista čekanja), za koje vreme se pacijenti leče antiepilepticima. Ovaj period je od strane istraživača i iskorišćen da se pacijenti randomizuju i porede rezultati lečenja nakon godinu dana. Poređenje "najboljeg" farmakološkog i standardnog hirurškog lečenja farmakorezistentne temporalne epilepsije je pokazalo da je sa optimalnom primenom antiepileptičkih lekova samo 8% pacijenata bez epileptičnih napada, dok je uspeh operativnog lečenja ostvaren kod 58% farmakorezistentnih pacijenata (138).

U meta analizi nerandomizovanih studija, pokazano je da je posle 5 godina praćenja, 44% operisanih (temporalne i ekstratemporalne resekcije) i samo 4,3% medikamentno lečenih pacijenata i dalje u remisiji. U vreme dok su se indikacije za operativno lečenje postavljale bez snimanja mozga magnetskom rezonancom rezultati su bili lošiji nego danas. Prestanak epileptičnih napada je postignut kod 56% pacijenata (od 2336) kod kojih je urađena prednja temporalna lobektomija pre 1986. godine (MRI nije rađen preoperativno) i 68% pacijenata (od 3579) operisanih posle 1986. godine (urađeno je snimanje MRI-om) (139).

Vrlo slični rezultati su dobijeni i u analizi obavljenoj 13 godina kasnije (135). Posle 2-13 godina praćenja, od 1621 operisanih pacijenata 40% je bilo bez napada, dok je kod 1113 pacijenata lečenih "najboljom" farmakoterapijom 139 tek 12% bilo u remisiji. Šansa da pacijent sa fokalnom epilepsijom uđe u remisiju je **4,26** puta veća (CI 3,03 - 5,98) ukoliko se pacijent operiše nego ukoliko se leči lekovima. Takođe, šansa da se posle dvogodišnjeg prestanka epileptičnih napada kod pacijenata isključe lekovi a da se napadi kasnije ne vrate je 4,6 puta veća (32% prema 7%, CI 2,18 - 10,01), posle operacije u poređenju sa uspešnim

medikamentnim lečenjem (135). Iskustvo velikih epileptoloških centara ukazuje da je operacija epilepsije korišćenjem adekvatnih metoda preoperativne pripreme i savremenih hirurških tehnika efikasna i sigurna metoda u dugotrajnoj kontroli farmakorezistentne epilepsije (140). Uspešna operacija fokalne farmakorezistente epilepsije nudi potpunu kontrolu epileptičkih napada kod oko 40-60% operisanih pacijenata, što bitno popravlja kvalitet života i sprečava smrtni ishod (SUDEP) operisanih u poređenju sa neoperisanim pacijentima sa farmakorezistentnom epilepsijom (141).

Kod većine pacijenata i posle operacije je neophodno da se nastavi sa primenom antiepileptičkih lekova. Kod mnogih čak i delimična ekscizija epileptogenog korteksa omogućava da ranije farmakorezistentna epilepsija postane senzitivna na lekove i da se daljom primenom pažljivo izabranih lekova epilepsija izleči. Dakle, ukoliko operacija epilepsije ne dovede do prestanka epileptičkih napada, potrebno je da se kod pacijenata ponovo pokuša sa primenom standardnih, novih i/ili eksperimentalnih lekova, ili stimulacijom vagusnog nerva, gde je sada verovatnoća od 5-10% da će se tom terapijom postići dugotrajna kontrola napada (142).

### **1.8.3. Definisanje farmakorezistencije epilepsije**

Farmakorezistencija se može definisati ukoliko pacijent ima napade i nakon dve godine od primene dva ili tri pravilno izabrana antiepileptika za tu vrstu epilepsije, u dovoljnoj dozi (29). Iako je ovaj zaključak moguće doneti već posle 1-2 godine sistematičnog lečenja, obično prođe više godina ili decenija pre nego što se i pacijent i lekar odluče za razmatranje operativnog lečenja (33). Razlog za zakašnjenje u prepoznavanju osoba koji su kandidati za hirurško lečenje je nedovoljna informisanost lekara koji leče pacijente sa epilepsijom o dometima hirurgije epilepsije, kao i ustaljene lekarske prakse da se isprobaju "svi" postojeći medikamenti u "svim mogućim" kombinacijama. Takav postupak zahteva godine i decenije lečenja, sa relativno malom šansom da se pacijentu nađe odgovarajući lek. Bez obzira što značajan broj pacijenata predstavlja "lake" hirurške slučajeve, koji mogu da se prepoznaju nalazom izolovane lezije u temporalnom režnju na MRI snimku, (uz kompatibilnost kliničke slike, interiktalnog i iktalnog EEG nalaza i semiologije napada), prosek trajanja farmakorezistentne epilepsije pre upućivanja na preoperativnu pripremu je više od 20 godina u Klinici za epilepsiju Univerzitetske bolnice u Bonu, a slično je i u drugim centrima (143).

Sve u svemu, trećina pacijenata sa fokalnom epilepsijom razvija farmakorezistenciju (oko 35%), a polovina od ovog broja su dobri kandidati za hiruršku intervenciju. U SAD prema proceni postoji oko 100.000 kandidata za hirurško lečenje (0,03% ukupne populacije),

a ovaj broj pacijenata se uvećava za dodatnih 5.000 do 10.000 novih pacijenata svake godine (144). Uprkos tako velikom broju potencijalnih kandidata za hirurško lečenje, godišnje se u SAD obavi samo oko 2000 operacija epilepsije. Jasno se vidi da je operisano tek 2% od ukupnog broja pacijenata koji su dobri kandidati za operaciju (145). Razlozi za ovakvu situaciju u hirurgiji epilepsije su mnogobrojni:

1. nedovoljna informisanost lekara opšte medicine o mogućnostima i efikasnosti hirurgije epilepsije
2. činjenica da se mnogi pacijenti teško odlučuju za operaciju
3. nemogućnost obavljanja skupih prehirurških evaluacionih metoda, a potom i same operacije i pored jasno dokazanog „cost-benefit“ efekta koji ove procedure imaju u odnosu na medikamentoznu terapiju (71).

Nakon detaljne prehirurške evaluacije određuju se kandidati za neku od hirurških metoda lečenja i oni, na žalost samo čine do 4,5% svih pacijenata sa epilepsijom, odnosno 0,03% celokupne populacije. Tako u našoj zemlji na 7,25 miliona stanovnika iako postoji bar 10.000 pacijenata sa epilepsijom kod kojih bi hirurško lečenje epilepsije bilo veoma korisno, na osnovu analogije sa literaturnim podacima realno procenjujemo da će najviše oko **2.200 pacijenata** (0,03% ukupne populacije) u nekom trenutku u životu dobiti šansu da budu hirurški lečeni zbog epilepsije. U zavisnosti od vrste epilepsije i mogućnosti kompletne resekcije epileptogene zone, procenat izlečenja nakon operacije meren posle 2 godine od operacije kreće se između 30% i 85% (u proseku oko 60%) (92).

#### **1.8.4. Selekcija pacijenata i indikacije za operaciju**

Uopšteno govoreći, pacijenti sa farmakorezistentnom fokalnom epilepsijom gde je epileptogena zona u delu mozga gde operacija neće narušiti značajnu funkciju pacijenta su kandidati za operativno uklanjanje ovog dela mozga. Klinička slika fokalnih epilepsija može da bude vrlo različita, ali ono što nedvosmisleno ukazuje na fokalnost farmakorezistentne epilepsije je prisustvo stereotipne aure na početku epileptičkog napada. Kod ovih pacijenata uvek ima smisla da se sprovede prehirurška evaluacija i ukoliko je to indikovano ovi pacijenti operativno leče (139). Ovakvih pacijenata je barem 3% od ukupnog broja pacijenata sa epilepsijom, što bi za populaciju Srbije iznosilo najmanje 2000 pacijenata (143). Uslova koji treba da se ispune da bi se postavila indikacija za hirurškim lečenjem epilepsije su:

1. farmakorezistentnost epilepsije
2. fokalnost epilepsije
3. mogućnost da se epileptogeni fokus odstrani bez izazivanja neurološkog deficita.

Kod većine pacijenata sa farmakorezistentnom fokalnom epilepsijom upravo hirurško lečenje predstavlja optimalan način lečenja. Dakle, operacija fokalne farmakorezistentne epilepsije predstavlja terapiju izbora, a ne poslednju mogućnost da se pomogne pacijentu kada ništa od prethodno primenjene terapije nije pomoglo. Nažalost, ovakvo mišljenje je široko rasprostranjeno te se kod većine pacijenata intervencija nikada ne uradi ili se često nepotrebno i štetno odlaže više godina ili decenija (143).

Odluku o tome da li je pacijent sa epilepsijom temporalnog reznja dobar kandidat za hirurško lečenje daje odgovor na sledećih nekoliko pitanja:

1. Da li je epilepsija farmakorezistentna?
2. Da li je epilepsija posledica lezije lateralnog ili mezijalnog dela temporalnog reznja?
3. Koja je vrsta epileptogene lezije?
4. Kolika je mogućnost postoperativnog oštećenja funkcije govora i memorije?
5. Koja je hemisfera mozga dominantna?

Većina pacijenata sa epilepsijom temporalnog reznja ima farmakorezistentnu epilepsiju, a učestalost rezistencije najviše zavisi od osnovnog uzroka epilepsije. Više od polovine pacijenata sa epilepsijom temporalnog reznja su dobri kandidati za hiruršku intervenciju i nakon uspešne operacije značajno im se poboljšava kvalitet života (146).

Procenat uspeha operativnog lečenja zavisi pre svega od kvaliteta prehirurške evaluacije čiji je cilj identifikacija i selekcija najboljih kandidata za hirurško lečenje. Ona se obavlja u specijalizovanim centrima za prehiruršku evaluaciju gde multidisciplinarni tim obavlja selekciju kandidata za operaciju. Njega čine: neurolog-epileptolog, neurohirurg, neuroradiolog, neuropsiholog, specijalista nuklearne medicine i psihijatar, kao i medicinske sestre i EEG tehničari koji 24h dnevno prate proces evaluacije tokom višednevnog video-EEG snimanja. Osnovni parametri kod izbora pacijenata za operaciju:

1. Pacijent mora imati epilepsiju koja je refrakтерна na standardni medikamentozni tretman.
2. Pacijent treba da ima epilepsiju koja mu onemogućava normalan život. Ovo zavisi pre svega od uslova rada i života samog pacijenta. Za neke pacijente je neprihvatljivo da imaju nekoliko (jedan do dva) dnevnih napada godišnje, dok je za druge prihvatljivo i tolerišu i više desetina noćnih napada godišnje bez većih uticaja na kvalitet života.
3. Mora postojati opravdano očekivanje da se pacijentovo stanje može poboljšati uz prihvatljiv rizik od prehirurške evaluacije i operacije. Odgovornost snose svi članovi tima za hirurgiju epilepsije, a pre svih neurolog-epileptolog i neurohirurg.

Treba svakako imati na umu i činjenicu da je epilepsija bolest koja ima produžen negativan uticaj na psihičko i fizičko zdravlje pacijenta, a može uticati i na pojavu psihijatrijskog komorbiditeta. Kvalitet života ovih pacijenata je u značajnoj meri smanjen jer epilepsija smanjuje nezavisnost pacijenta usled otežanog zapošljavanja, nemogućnosti dobijanja vozačke dozvole ili oduzimanje već stečene dozvole dok dugotrajna upotreba antiepileptičnih lekova često ima negativan efekat na funkcionisanje ovih pacijenata (147). Hirurgija epilepsije može biti preduzeta kao definitivni ili samo kao palijativni tretman. Kod fokalnih epilepsija, cilj lečenja je skoro uvek odstranjivanje cele epileptogene zone. Veliki procenat hirurških procedura se obavlja kod pacijenata sa temporalnom epilepsijom koja ima i najbolje rezultate u hirurškom lečenju. U poslednjoj meta analizi rezultata hirurškog lečenja, procenat hirurškog izlečenja je kod temporalnih epilepsija bio 66%, u okcipitalnom i parijetalnom režnju 46%, a samo 27% kod operacija u frontalnom režnju (148).

Palijativne procedure sastoje se od diskonektivnih procedura i multiplih subpijalnih transekcija. Osnovna diskonektivna procedura je kalozotomija korpusa kalozuma, bilo parcijalna, bilo kompletna. U diskonektivne procedure ubraja se i hemisferotomija, jer ona podrazumeva minimalnu resekciju moždanog tkiva uz kompletnu diskonekciju režnjeva.

Najbolji kandidati za hirurško lečenje su pacijenti kod kojih je epileptogena zona lokalizovana u prednjim mezijalnim delovima temporalnog režnja nedominantne hemisfere, sa jasnom i dobro definisanom lezijom (mezijalna temporalna skleroza, malformacija kortikalnog razvoja, neoplazma, kavernom).

Kontraindikacije za hirurgiju epilepsije su malobrojne. Tu spadaju opšte kontraindikacije koje su prisutne kod bilo koje hirurgije usled prisustva udruženih oboljenja koja postoje kod pacijenata i ranije (malignitet, cerebrovaskularna oboljenja, teška srčana ili plućna oštećenja, multipla skleroza). Teško psihijatrijsko oboljenje je takođe jedna od kontraindikacija za hirurgiju epilepsije.

### **1.8.5. Razlozi za mali procenat operativno lečenih epilepsija**

Razlozi za oklevanje u hirurgiji epilepsije su prilično očigledni. Suština hirurgije epilepsiji je u resekciji dela mozga, što mnogi pacijenti doživljavaju kao put bez povratka. Iako je u pitanju resekcija nefunkcionalnog i "štetnog" dela mozga, analogija sa psihohirurgijom mentalnih bolesti se i dalje povremeno ističe. Psihohirurgija koja je jedno vreme smatrana idealnom metodom za lečenje mentalno obolelih pacijenata a potom potpuno napuštena, za razliku od hirurgije epilepsije nije nikada naučno verifikovana (149).

Razlog za odlaganje operacije je i mogućnost neuspeha operacije koji se javlja kod oko 30-40% pacijenata, jer ovi pacijenti nakon operacije i dalje imaju epileptične napade (91). Sledeći razlog je što se posle temporalne resekcije, bez obzira na stranu operacije javlja oštećenje pamćenja, i to verbalne memorije nakon resekcije u dominantnoj hemisferi a vizuelne memorije nakon resekcije u nedominatnoj hemisferi. Isto tako sa starenjem operisanog pacijenta očekivano slabljenje memorije postaje mnogo izraženije i javlja se u ranijem uzrastu kod operisanih pacijenata u poređenju sa njihovim neoperisanim vršnjacima (150). Jedan od razloga malog broja operisanih pacijenata je i to što oko 50% pacijenata posle temporalne lobektomije ima ispad u vidnom polju u vidu kontralateralne kvadrantanopsije, usled lezije Mayerove petlje, ali srećom većina pacijenata nije svesna defekta. Na kraju, kao i posle svake neurohirurške intervencije moguće su različite hirurške komplikacije ali se trajne komplikacije javljaju kod manje od 2% pacijenata. Prilagodavanje na sve ove moguće poremećaja nakon operacije je bolje kod mlađih pacijenata, te je mnogo bolje operacije izvesti u mlađem uzrastu pacijenta (150).

Iako je zaključak o potrebi hirurškog lečenja moguće doneti već posle 1-2 godine sistematičnog lečenja, obično prođe više godina ili decenija pre nego što se i pacijent i lekar odluče za razmatranje operativnog lečenja. Veliki broj pacijenata predstavlja "lake" hirurške slučajeve, koji uz kompatibilnost kliničke slike, interiktalnog i iktalnog EEG nalaza i semiologije napada mogu da se prepoznaju nalazom izolovane lezije u temporalnom režnju na MRI pregledu. Obzirom na izuzetno visok procenat farmakorezistentnosti epilepsije temporalnog režnja jasno je da je hirurško lečenje je indikovano kod velike većine pacijenata, posebno ako se zna da je kod većine obolelih temporalna epilepsija progresivna bolest (151). Što je duže trajanje epilepsije to su promene u kognitivnoj sferi izraženije, oštećenje pamćenja teže, terapijski odgovor na primenjene lekove slabiji. Isto tako se primećuju i promene u interiktalnom EEG-u u vidu pojave kontralateralnih šiljaka, a javljaju se i strukturne promene u hipokampusu uz njegovu progresivnu atrofiju i gubitak neurona kako se dužina trajanja epilepsije povećava. Na kontrolnim MRI nalazima ovih pacijenata uočava se, osim istostrane atrofije i skleroze hipokampusa, pojava atrofije i suprotnog hipokampusa (152).

Pravo vreme za hirurško lečenje epilepsije je upravo trenutak kada se utvrdi da je fokalna epilepsija farmakorezistentna. Ipak, na operativno lečenje se i dalje gleda kao na poslednju mogućnost i kod većine pacijenata intervencija se na žalost nikad ne uradi, dok se kod manjeg broja pacijenata često nepotrebno i štetno odlaže više godina ili decenija.



## 1.9. Lečenje epilepsije temporalnog režnja

### 1.9.1. Medikamentozno lečenje

Svetska zdravstvena organizacija u svom izveštaju navodi da je više od 100 miliona ljudi u svetu pogođeno epilepsijom (153). Ranije kliničke studije su objavljivale da redovnom primenom antiepileptika više od 85% pacijenata s epilepsijom imaju "adekvatnu" kontrolu napada (144)(154). Novi podaci ukazuju na činjenicu da kod 35% do 40% pacijenata i pored redovne upotrebe medikamenata epilepsija nije pod kontrolom (155). Studija iz Škotske, na više od 470 pacijenata, pokazala je da je oko 35% pacijenata imalo napade nakon prethodnog petogodišnjeg lečenja. Populacijska studija centara za kontrolu i prevenciju bolesti, koja je uključivala 120.000 pacijenata potvrđuje rezultate iz studije rađene u Škotskoj - 44% pacijenata s epilepsijom imalo je barem jedan napad u poslednja tri meseca (155).

Primena antiepileptičkih lekova je prvi i najjednostavniji način lečenja obolelih od epilepsije (156). Cilj medikamentozne terapije je da se uspostavi puna kontrola napada uz prihvatljiva ili odsustvo neželjenih dejstava lekova (157). Za ostvarenje ovih ciljeva, danas na raspolaganju imamo više od 30 antiepileptičnih lekova različitih mehanizama dejstva (158) (Tabela 9).

Tabela 9. Prikaz različitih generacija AE lekova

GENERACIJE ANTIEPILEPTIČNIH LEKOVA	
<b>Prva generacija (1857–1958)</b>	bromidi, fenobarbiton, fenitoin, acetazolamid, trimetadion, primidon
<b>Druga generacija (1960–1975)</b>	etosuksimid, sultiam, diazepam, karbamazepin, valproat, klonazepam, klobazam
<b>Treća generacija (1988–2010)</b>	vigabatin, zonisamid, lamotrigin, okskarbazepin, felbamat, gabapentin, topiramet, tiagabin, levetiracetam, pregabalin, stiripentol, rufinamid, lakoamid
<b>Najnovija generacija (2011– )</b>	brivaracetam, perampanel, seletracetam, safinamid, ganaksolon, tonabersat, talampanel, valroceamid

Antiepileptici prve i druge generacije se često nazivaju standardnim ili tradicionalnim lekovima. U ovu grupu lekova pre svih spadaju fenobarbiton, karbamazepin i valproati koji su i dalje u širokoj upotrebi. Njihova prednost nad novim lekovima je u tome da većina lekara ima iskustvo sa primenom ovih lekova, jeftiniji su od novih lekova, slične su efikasnosti kao i

nove generacije lekova, dok su njihovi neželjeni efekti zbog dugogodišnje primene dobro poznati mnogim lekarima (159).

Pojava neželjenih efekata, pre svih indukcija mikrozomalnih enzima jetre, interakcije sa drugim lekovima, vitaminima ili hormonima, kao i potreba za povećanom efikasnošću, dovode do pojave novih antiepileptičkih lekova (160). Novi antiepileptici bi trebalo da budu efikasniji u suzbijanju napada, da se dobro podnose, da imaju minimalne neželjene efekte i malo interakcija sa drugim lekovima, dug poluživot, kao i da su jeftini i lako dostupni (161). Treba voditi računa i o posebnim potrebama pacijenata, jer često postoje ograničenja u izboru lekova zbog prisustva komorbiditeta, interakcija sa drugim lekovima, trudnoće, a treba uzeti u obzir i uzrast i pol pacijenta (162).

Grupa antiepileptika koja se izdvojila od ostalih i ima povoljan odnos efikasnosti, podnošljivosti, sigurnosti i cene, su karbamazepin, lamotrigin, valproati, topiramati i etosuksimid, uz sve širu upotrebu levetiracetama (159). Kod pacijenata sa fokalnom epilepsijom temporalnog režnja terapiju treba početi sa karbamazepinom ili lamotriginom. Ukoliko epileptični napadi nisu suprimirani ordiniraju se antiepileptici koji su efikasni u lečenju fokalnih epilepsija, sa ili bez sekundarne generalizacije, kao što su levetiracetam, topiramati ili pregabalin (163). Levetiracetam spada u grupu najefikasnijih antiepileptičnih lekova sa odličnim farmakokinetičkim svojstvima. Zbog svog uticaja na proepileptogenezu, visoku efikasnost je naročito pokazao kod pacijenata koji su kandidati za hirurško lečenje i na taj način povećava uspeh operativnog lečenja (164).

Kod pacijenata kod kojih se prvi put javi epilepsija, uz primenu odgovarajućeg antiepileptika u odgovarajućoj dozi, procenat uspeha je 47%. Ukoliko se kod pacijenata koji i dalje imaju epileptične napade promeni lek, uspeh se javlja kod još 13% pacijenata. Ukoliko ni drugi lek nije uspeo da suzbije epileptične napade, njegova zamena trećim će dovesti do prestanka epilepsije tek kod 1% pacijenata, dok će se kod još 3% pacijenata epileptični napadi sprečiti primenom dva antiepileptika (34). Sumirajući ove rezultate uočava se da je epilepsija farmakosenzitivna kod 64% pacijenata, a farmakorezistentna kod njih 36% odnosno nešto više od jedne trećine. Drugim rečima, pacijenti sa tek postavljenom dijagnozom bolesti, pri optimalnoj primeni svih savremenih medikamenata, imaju šansu za potpunu dugotrajnu kontrolu napada u 60-70%. Kod 30-40% pacijenata napadi se ponavljaju i pored primene uobičajenih doza standardnih lekova, bilo u vidu monoterapije ili u kombinaciji više lekova. Ukoliko se pacijentima daju novi antiepileptici, kod 1-2% pacijenata će se postići kontrola napada bar tokom perioda od godinu dana. Takva situacija opravdava trud za uvođenje novih antiepileptika kod dugotrajne farmakorezistentne epilepsije.

## 1.9.2. Hirurško lečenje epilepsije

Hirurško lečenje epilepsije je za sada najefikasniji metod lečenja farmakorezistentnih fokalnih epilepsija. Iako se o tome svi slažu, ipak čudno zvuči da postoji samo jedna randomizovana studija klase I koja poredi efikasnost medikamentoznog i hirurškog lečenja. U toj studiji, upoređeni su rezultati ova dva vida lečenja kod ukupno 80 pacijenata. Ispitivanje je pokazalo da samo 8% pacijenata tretiranih isključivo antiepilepticima ostvari jednogodišnju remisiju, dok se isti rezultat beleži kod 58% operisanih pacijenata sa farmakorezistentnom epilepsijom (138).

Šansa da pacijent sa fokalnom epilepsijom bude bez epileptičnih napada je 4 puta veća ukoliko se pacijent operiše nego ukoliko se leči medikamentima. Uspešna operacija fokalne farmakorezistentne epilepsije nudi potpunu kontrolu epileptičnih napada kod 40-60% operisanih pacijenata.

Osnovna svrha operacije epilepsije je resekcija dela mozga u kome se generišu epileptični napadi. Deo mozga koji treba odstraniti je epileptogena zona. Kao što je već rečeno postoje dve vrste epileptogenih zona: epileptogena zona sa patološkom lezijom viđenom na MRI snimku, ali i epileptogena zona u naizgled normalnom mozgu (normalni „nelezioni MRI“ i ostali pregledi). Imajući prethodno u vidu, u zavisnosti od prirode epileptogene zone, razlikuju se dva osnovna tipa operacija:

1. Prvi tip operacije podrazumeva uklanjanje patološke lezije i okolnog mozga za koji se sumnja da uzrokuje epilepsiju (operacija "lezijske" epilepsije)
2. Drugi tip predstavlja uklanjanje naizgled normalnog dela mozga za koji se smatra da uzrokuje pojavu epileptičnih napada. Operacija epilepsije se u ovom slučaju izvodi u delu mozga gde se ne vidi patološka lezija primenom bilo koje danas raspoloživih dijagnostičkih metoda (operacija "nelezijske" epilepsije)

U upotrebi je veći broj hirurških tehnika za resekciju epileptogene zone koje se mogu klasifikovati na nekoliko različitih načina. Na radikalne i palijativne, resektivne i diskonektivne, temporalne i ekstratemporalne, pri čemu se pojedine tehnike mogu i kombinovati. Resektivne tehnike podrazumevaju uklanjanje epileptogene zone, a diskonektivne presecanje i izolovanje epileptogenog žarišta od ostalih delova mozga. Ekstratemporalno se mogu načiniti bilo delimična resekcija korteksa, što se označava kao topektomija, ili se vrši odstranjenje celog režnja, što se označava kao frontalna, parijetalna ili okcipitalna lobektomija. Moguće je kombinovati pojedine od navedenih tehnika, ukoliko se proceni da to može da donese korist pacijentu. U razvoju su i nove metode poput fokusiranog zračenja gama zracima epileptogene zone (gama nož) i raznih stimulacionih tehnika.

### 1.9.3. Opšta klasifikacija operativnih tehnika u hirurgiji epilepsije

Postoje 4 osnovne kategorije hirurških tehnika.

1. resektivne tehnike
2. diskonektivne tehnike
3. neuromodulacione tehnike
4. radiohirurgija

#### 1.9.3.1. Resektivne tehnike

Pri resekciji režnjeva uklanja se ceo ili deo temporalnog, frontalnog, parijetalnog ili okcipitalnog režnja ili polovine mozga (Tabela 10).

Tabela 10. Resektivne tehnike

<b>Resekcija u temporalnom režnju (najčešća resektivna procedura u hirurgiji epilepsije)</b>
<b><i>Prednja 2/3 temporalna lobektomija sa amigdalohipokampektomijom</i></b>
Standardna hirurška tehnika (165)
<b><i>Polektomija sa amigdalohipokampektomijom</i></b>
Spenser 1984. godine ("SPENSER type" resekcija) (166)
<b><i>Selektivna amigdalohipokampektomija</i></b>
Niemeyer 1958. godine (transkortikalni pristup - kroz srednji temporalni girus) (167)
Yasargil 1985. godine (transsilvijski pristup) (168)
Hori 1993. godine (subtemporalni pristup – kroz fuziformni girus) (169)
<b>Resekcija u ekstratemporalnim regionima</b>
Frontalni, parijetalni i okcipitalni režanj
<b>Anatomska i funkcionalna hemisferektomija</b>
Rezervisana za pedijatrijsku populaciju i "katastrofalne" epilepsije
<b>Lezionektomija</b>
<b><i>Uklanjanje lezije identifikovane na MRI-u mozga</i></b>
fokalna kortikalna displazija (FCD), kavernozni angiomi, disembrioplastični neuroepitelni tumor (DNET), gangliogliomi itd.
<b>Topektomija (kortisektomija)</b>
Uklanjanje dela morfološki intaktnog korteksa koji je demarkiran neinvazivnim EEG-om
Uklanjanje dela korteksa koji morfološki izgleda intaktno (normalno)
Epileptogena zona je demarkirana pomoću invazivnog EEG-a (zona iktalnog početka)

### **1.9.3.2. Diskonektivne procedure**

Diskonektivne procedure su palijativni metodi lečenja i ovde spadaju:

1. Multipla subpikalna transekcija
2. Kalozotomija
3. Hemisferotomija

Multipla subpikalna transekcija se primenjuje kod lezija u elokventnom korteksu, obzirom da se perpendikularnim potezima presecaju komisuralna transverzalna vlakna dok longitudinalna projekciona vlakna ostaju pošteđena. Cilj je da se razore asocijativna vlakna koja lokalno spajaju ovu zonu sa putevima propagacije napada. Na ovaj način se čuvaju značajne funkcije smeštene u elokventnom korteksu ali se ipak sprečava širenje epileptičnog napada iz epileptičnog fokusa koji se nalazi u značajnoj regiji mozga.

Kalozotomija je metoda izbora za lečenje farmakorezistentnih napada sa padovima i bilateralnim motornim konvulzijama, Kod fokalnih napada sa široko rasprostranjenom epileptogenom zonom može da se pokuša sa uzdužnim presecanjem vlakana korpusa kalozuma, sa idejom da se spreči širenje epileptičnog napada iz jedne hemisfere u drugu (generalizacija napada), uz zaostajanje fokalnih napada koji mogu u manjoj meri da remete život pacijenata.

Hemisferotomija je hirurška intervencija koja podrazumeva diskonekciju cele bolesne hemisfere velikog mozga, što na primer, u slučaju hemimegalencefalije, opsežne fokalne kortikalne displazije, ishemijske hemiatrofije mozga ili kod Rasmusen-ovog encefalitisa može da smanji težinu i učestalost napada.

### **1.9.3.3. Neuromodulacija**

Neuromodulacija predstavlja kontinuiranu stimulaciju određenih regiona mozga ili vagusnog nerva, a nekada i registraciju električne aktivnosti mozga, ugradnim neurostimulatorima u cilju smanjenja ili prestanka epileptičnih napada. Ovde spadaju:

1. VNS (Vagusna nerva stimulacija)
2. DBS (Duboka stimulacija mozga)
3. RNS ( engl. „Responsive neurostimulation“)

Neuromodulacione tehnike, iako su palijativne, dovode tokom vremena do izmene funkcionisanja neuronskih mreža koje su stimulisane i na taj način dovode do progresivnog poboljšanja antiepileptičkog dejstva.

### **1.9.3.4. Radiohirurgija**

Zbog svoje relativne neinvazivnosti primena radiohirurgije se u novije vreme razmatra kao alternativna metoda. Ova metoda je udružena sa niskom stopom morbiditeta i mortaliteta. Za razliku od hirurškog lečenja, radiohirurgija ne podrazumeva resekciju moždanog tkiva, viščasovnu opštu anesteziju i produženi boravak u bolnici. Fokusirano jonizujuće zračenje se stereotaksično primenjuje na izolovanu epileptogenu zonu (gama zraci, izvor zračenja je radioaktivni kobalt, Co60, doza 18-24 Gy, 5-8 cm<sup>3</sup>), dok okolno zdravo moždano tkivo nije oštećeno radijacijom. Upotreba radiohirurškog tretmana se danas sprovodi kod izabranih slučajeva kod kojih je pojava epileptičnih napada udružena sa dokazanom hipokampalnom sklerozom, postojanjem hipotalamičnih hamartoma ili vaskularnih malformacija mozga. Prospektivna multicentrična Evropska studija pokazala je da je tretman mezijalne epilepsije gama nožem doveo do značajnog smanjenja broja napada u 65% slučajeva, 2 godine nakon tretmana (170).

### **1.9.4. Hirurško lečenje temporalne epilepsije**

U osnovne neurohirurške operativne procedure u temporalnom režnju spadaju:

1. standardna temporalna lobektomija, za koju se sada sve više koristi naziv prednja temporalna parcijalna resekcija sa amigdalohipokampektomijom
2. selektivna amigdalohipokampektomija

Hirurška tehnika standardne temporalne lobektomije razvijala se 40-tih godina prošlog veka, zajedno sa identifikacijom sindroma epilepsije temporalnog režnja i pojavom elektroencefalografije (EEG). Najveće zasluge za to pripadaju neurohirurgu Wilder Penfield-u i neurofiziologu Herbert Jasper-u sa Montrealskog Neurološkog Instituta u Kanadi (171). U kasnim tridesetim godinama prošlog veka, zahvaljujući njihovom predanom, pionirskom radu, Montrealski institut je postao vodeća svetska ustanova u lečenju epilepsije. Ipak, operacije su tada retko uključivale i resekciju hipokampusa i parahipokampalnog girusa. Tek početkom pedesetih godina, kada postaje jasna uloga hipokampusa i mezijalnih temporalnih struktura u generisanju epilepsije, ovi delovi temporalnog režnja se obavezno obuhvataju resekcijom. Murray Falconer, neurohirurg iz Londona, je 1955. godine objavio svoju seriju pacijenata, koje je lečio ovom hirurškom tehnikom, pri čemu je obavezno hipokampus uklanjao u celini tj. "u bloku" (165). Ovo je omogućavalo detaljan patohistološki pregled hipokampusa i postavljanje dijagnoze hipokampalne skleroze, kao jednog od osnovnih uzroka temporalne epilepsije. Napredak, pre svega u neuroimidžing tehnikama, omogućio je vizualizaciju

supstrata koji su patolozi dokazali. Ipak, od tih davnih dana do danas, uprkos ogromnom tehničkom napretku, u hirurškoj tehnici standardne temporalne lobektomije se malo šta promenilo. Ova operativnih tehnika, koja je osmišljena i razvijena početkom XX veka, ostaje i danas jedna od najuspešnijih operacija u lečenju epilepsije. Prvi uslov za izvođenje i razumevanje ove hirurške tehnike je detaljno poznavanje anatomije temporalnog režnja.

## **1.9.5. Anatomija temporalnog režnja**

Poznavanje anatomije temporalnog režnja je od suštinske važnosti za neurohirurge koji se bave operativnim lečenjem epilepsije, te će u sledećem podpoglavlju biti najdetaljnije moguće izložena anatomija ovog jako kompleksnog režnja velikog mozga (172).

### **1.9.5.1. Girusi i sulkusi temporalnog režnja**

Temporalni režanj se sastoji od pet girusa:

1. Gornji temporalni girus (T1)
2. Srednji temporalni girus (T2)
3. Donji temporalni girus (T3)
4. Fuziformni girus (T4)
5. Parahipokampalni girus (T5)

Često se cornu Ammonis („hippocampus proper“) obeležava sa T6, a girus dentatus (zupčasto jedro) kao T7 girus. Gornji, srednji i donji temporalni girus (T1, T2, T3) čine spoljašnji deo temporalnog režnja, a fuziformni i parahipokampalni (T4 i T5) donji, odnosno mezijalni deo temporalnog režnja. Sulkusi koji odvajaju režnjeve su sledeći:

1. Gornji temporalni sulkus (S1)
2. Donji temporalni sulkus (S2)
3. Okcipitotemporalni sulkus (S3)
4. Kolateralni sulkus (S4)
5. Hipokampalni sulkus (S5)

**Gornji temporalni girus** (T1) je sa gornje strane ograničen Silvijevom fisurom, a sa donje gornjim temporalnim sulkusom (S1). Lako se identifikuje, jer je Silvijeva fisura, koja je njegova gornja granica, jasan i lako uočljiv anatomski detalj. Isto tako, i gornji temporalni sulkus predstavlja sasvim jasno izražen i dubok sulkus, paralelan sa Silvijevom fisurom.

Najdublji deo gornjeg temporalnog sulkusa (S1) pruža se u pravcu temporalnog roga lateralne komore, što je i odličan anatomski orijentir u pronalaženju temporalnog roga. Zadnji deo gornjeg temporalnog girusa se bez jasne granice nastavlja u zadnji deo supramarginalnog girusa i prednji deo angularnog girusa. Supramarginalni i angularni girus formiraju zajedno donji deo parijetalnog režnja (P2).

**Srednji temporalni girus** (T2) je obično nešto deblji i širi nego gornji, a odvojen je od donjeg temporalnog girusa donjim temporalnim sulkusom (S2). Donji temporalni sulkus je često nejasan i isprekidan. Zadnji deo srednjeg temporalnog girusa nastavlja se u zadnji deo angularnog girusa parijetalnog režnja (P2) i prednji deo potiljačnog režnja (O2 girus).

**Donji temporalni girus** (T3) je sa gornje strane ograničen donjim temporalnim sulkusom (S2), a sa donje je okcipitotemporalnim sulkusom (S3) odvojen od fuziformnog girusa. Obično je na nekoliko mesta spojen sa srednjim temporalnim girusom, jer je donji temporalni sulkus plitak i često isprekidan. Pozadi se donji temporalni girus nejasno završava i nastavlja kao donji deo potiljačnog režnja (O3 girus).

**Fuziformni girus** (T4) se nalazi na donjoj-mezijalnoj površini temporalnog režnja. Sužen je u prednjem delu, potom se širi, te je u srednjem delu fuziformni girus najširi, a zatim se ponovo sužava i završava bez jasne granice, odnosno nastavlja kao četvrti okcipitalni girus (O4 girus). Gornja granica, između fuziformnog i donjeg temporalnog girusa je često nejasna, jer je i okcipitotemporalni sulkus (S3) često nejasan i isprekidan, dok je donja granica sa parahipokampalnim girusom jasno izražena u vidu dubokog i izraženog kolateralnog sulkusa (S4). Kolateralni sulkus, koji se zbog svoje veličine često naziva i kolateralna fisura, pruža se pozadi od okcipitalnog režnja sve do rinalnog sulkusa napred. Rinalni sulkus je lokalizovan neposredno pored unkusa parahipokampalnog girusa i može biti u kontinuitetu sa kolateralnim sulkusom. Kolateralni sulkus odvaja fuziformni i parahipokampalni girus i važna je orijentaciona tačka u lokalizaciji temporalnog roga lateralne komore. Najdublji deo kolateralnog sulkusa „uvlači“ se u slepoočni rog lateralne komore u kome formira jasno uočljivo ispupčenje - kolateralnu eminenciju. Kolateralna eminencija se nalazi spolja od hipokampusa od koga je odvojena spoljašnjim lateralnim sulkusom. Kolateralna eminencija je jasan i važan anatomski orijentir u temporalnom rogu lateralne komore i (kao i kolateralni sulkus) čini granicu između T4 i T5 girusa. Prilikom uklanjanja mezijalnih struktura slepoočnog režnja resekcija parahipokampusa počinje medijalno od kolateralne eminencije.



**Parahipokampalni girus** (T5) je najmedijalniji girus na donjoj površini temporalnog režnja. Sa lateralne strane ograničen je od fuziformnog kolateralnim sulkusom, a sa medijalne strane ga od hipokampusa odvaja hipokampalni sulkus (S5). Prednji deo parahipokampalnog girusa ne dolazi do temporalnog pola, već se završava na oko 2cm iza temporalnog pola. Tu se prednji deo parahipokampalnog girusa okreće i ide put nazad formirajući unkus od koga ga razdvaja unkalni sulkus. Unkalni sulkus se dalje nastavlja put pozadi i spaja sa hipokampalnim sulkusom i u njemu se nalaze hipokampalne arterije.

**Unkus** ima pet zasebnih, manjih režnjeva koji su idući odozgo ka dole i od napred ka pozadi poređani sledećim redosledom:

1. Semilunarni girus
2. Ambijentni girus
3. Uncinatni girus
4. Giacomini-eva traka
5. Intralimbički girus

Prednji deo kalkarine fisure deli u dva dela zadnji deo parahipokampalnog girusa. Gornji deo je uži i naziva se istmus giri cinguli koji se spaja sa girusom cinguli, dok je donji, širi deo, u kontinuitetu sa lingvalnim girusom (O5) okcipitalnog režnja. Zadnji deo kalkarine fisure odvaja lingvalni girus (O5 girus) od kuneusa (O6 girus).

Važne anatomske strukture unutar temporalnog roga su glava hipokampusa sa svojim digitacijama, amigdaloidno jedro (nalazi se iznad i unutra u odnosu na glavu hipokampusa), fimbrija (na unutrašnjoj strani hipokampusa) i kolateralna eminencija (na spoljašnjoj strani hipokampusa). Mesto gde počinje plexus horoideus ("plexus choroidal point") predstavlja tačku gde se završava glava, a počinje telo hipokampusa, hipokampalna i horoidna fisura. U ostale važne anatomske strukture na koje u toku operacije hirurrg nailazi i mora da ih prepozna spadaju: vene Silvijeve fisure, arterija cerebri medija, arterija horoidea anterior, insula, Labeova vena, incizura tentorijuma, arterija cerebri posterior, bazalna Rozentalova vena, III i IV kranijalni nerv, moždano stablo itd. U funkcionalnom smislu temporalni režanj obuhvata senzornu govornu zonu (zadnji deo gornjeg temporalnog girusa u dominantnoj hemisferi), vlakna genikulatno-kalkarinog vidnog puta i Mejerovu petlju (predeo gornjeg zida temporalnog roga), kao i važne memorijske centre za verbalnu i vizuelnu memoriju.

### 1.9.5.2. Hipokampus

Prvi opis hipokampusa 1587. godine je dao Arantius koji je protruziju na podu temporalnog roga lateralne komore uporedio sa morskim konjicom ili hipokampusom (173). U istom radu hipokampus je zbog svog karakterističnog oblika i beličaste boje uporedio i sa čaurom svilene bube. Tako je hipokampus, od svojih prvih opisa, upoređivan sa mnogim karakterističnim oblicima u prirodi, te je tada i počela konfuzija oko njegove nomenklature.



Slika 8. Rog egipatskog boga Amona: Amonov rog ili cornu Ammonis na hramu u Karnaku (Luksor, Egipat)

J.G. Duvernoy ga je 1720. godine u svom opisu hipokampusa takođe upoređivao sa morskim konjicom, kao i čaurom svilene bube (173). Winslow, je 1732. godine uveo novi termin za hipokampus - "ovnov rog"(174). De Garengeon je 1742. godine je opis "ovnovog roga" promenio u "cornu Ammonis" po karakterističnom obliku roga na kapi egipatskog boga Amona (Ammun Kneph) (173) (Slika 8). Ovaj naziv se i danas najčešće upotrebljava, te se hipokampus u skraćenom obliku obeležava sa CA (Cornu Ammonis).

Kompleksnost hipokampalne strukture, kao i različitost u njegovoj nomenklaturi koja je nastala, održava se i u mnogim kasnijim anatomskim udžbenicima. Ovakva različitost je i danas prisutna, a najbolji i najdetaljniji anatomske opis hipokampusa dat je u knjizi Henri M.

Duvernoy-a (172).. Hipokampus formira luk oko moždanog stabla čiji je prednji segment uvećan, a zadnji sužen tako da liči na interpunkcijski znak zareza.

Dužina hipokampusa iznosi između 4-4,5cm, a širina u predelu glave od 1,5-2cm, da bi se potom postepeno sužavao i u predelu tela bio 1cm širine do 0,5cm u predelu repa. Cornu Ammonis i girus dentatus imaju isti međusobni anatomski odnos na sagitalnom preseku glave i repa hipokampusa, kao i na koronarnom preseku tela hipokampusa. Hipokampus ispunjava medijalni deo slepoočnog roga lateralne komore i kao i neke druge moždane strukture, kao što je na primer nucleus caudatus podeljen je u tri dela: glavu, telo i rep.

**Glava hipokampusa** predstavlja najvoluminozniji deo hipokampusa i upravljena je prema napred i medijalno. Napred i gore glava hipokampusa je u samoj blizini amigdaloidnog jedra sa koji je u jednom delu često i srasla, dok je napred i dole uz unkalni recessus slepoočnog roga komore. Ona je jedini deo hipokampusa koji nije prekriven horoidnim pleksusom. Na njoj se vide tri ili četiri udubljenja koja su nazvana „hipokampalne digitacije“, te je stoga opisivano da glava hipokampusa po svom izgledu podseća na mačju šapu (engl. „feline paw“). Zadnja granica glave hipokampusa je pleksus horoidal point, kao i početak fimbrije i horoidne fisure. Osovina glave hipokampusa je paralelna sa osovinom koronalne ravni, dok je osovina tela hipokampusa paralelna osovini sagitalne ravni. Glava hipokampusa je u neposrednoj blizini unkusa parahipokampalnog girusa, a sa unutrašnje i gornje strane u kontaktu sa amigdaloidnim jedrom sa kojim je vrlo često na pojedinim mestima srasla. Ispred glave hipokampusa nalazi se unkalni recessus temporalnog roga lateralne komore. Pleksus horoidna tačka predstavlja mesto odakle počinje telo hipokampusa. Iza glave hipokampusa, medijalna granica slepoočnog roga je horoidna fisura.

**Telo hipokampusa** je sa medijalne strane ograničeno fimbrijom, a sa lateralne strane kolateralnom eminencijom. Kolateralna eminencija predstavlja intraventrikularnu protruziju kolateralnog sulkusa. Pojava pleksusa horoideusa, fimbrije i horoidne fisure znak su početka tela hipokampusa. Krov temporalnog roga koji prekriva glavu i telo hipokampusa sačinjavaju idući od lateralnog ka medijalno: „temporal stem“, rep nucleusa caudatusa i strija terminalis. Temporal stem predstavlja usku traku bele mase temporalnog režnja koja se pruža od dna donjeg temporalnog sulkusa do temporalnog roga lateralne komore.

Telo hipokampusa je prekriveno horoidnim pleksusom, a horoidni pleksus slepoočnog roga je pričvršćen na posebnu anatomsku strukturu koju formiraju endim komore i pia mater mozga, a naziva se tela horoidea. Tela horoidea zatvara horoidnu fisuru i na njoj je pričvršćen horoidni pleksus. Ona je razvučena između dve tenije, tenije fimbrije medijalno i

dole i tenije strije terminalis lateralno i gore. Napred se tenije fimbrije i tenije strije terminalis spajaju, a mesto njihovog spajanja je horoidna tačka. Ona predstavlja mesto ulaska prednje horoidne arterije u horoidni pleksus i mesto početka pleksusa horoideusa u slepoočnom rogu lateralne komore. Na dnu horoidne fisure nalazi se lateralni deo ambijentne cisterne koji se naziva i krilo ambijentne cisterne. U ambijentnoj cisterni se nalaze veliki krvni sudovi koji idu oko moždanog stabla kao što su: P2 segment zadnje moždane arterije, Rozentalova bazalna vena i posteromedijalna horoidna arterija.

Sa unutrašnje strane tela hipokampusa, ekstraventrikularno, ispod fimbrije nalazi se površni deo girusa dentatusa - margo denticulatus. Margo denticulatus sačinjavaju okrugle protruzije girusa dentatusa koji po svom izgledu podsećaju na zube. Obično ih ima oko 15, pri čemu su najkrupniji u srednjem delu margo dentikulatusa. Prisustvo ovih struktura, "zuba", na margo denticulatusu je karakteristična za čoveka i više primata. Margo denticulatus od fimbrije odvaja fimbrodentatni sulkus, a sa donje strane margo dentikulatusa se nalazi superficijalni hipokampalni sulkus. Tako se, psomatrajući odozgo naniže, anatomske strukture ređaju sledećim redom: fimbrija, fimbrodentatni sulkus, margo denticulatus i superficijalni hipokampalni sulkus, a zatim subikulum.

**Rep hipokampusa** predstavlja zadnji deo hipokampusa. U predelu atrijuma lateralne komore telo hipokampusa postaje istanjeno i prelazi u rep koji čini medijalni deo poda atrijuma lateralne komore. Medijalno se rep hipokampusa spaja sa kalkar avisom i postaje subsplenijalni girus koji pokriva donju površinu splenijuma korpusa kalozuma. Intraventrikularna površina repa hipokampusa je pokrivena subependimnim venama i alveusom glave i tela hipokampusa. Sa medijalne strane, rep hipokampusa ograničava fimbrija, a sa lateralne kolateralna eminencija koja u distalnom delu repa prelazi u kolateralni trigonum. Krov temporalnog roga koji se nalazi iznad repa hipokampusa sačinjavaju rep nucleusa caudatusa i strija terminalis. Horoidni pleksus je u predelu repa hipokampusa voluminozniji nego u predelu tela i skoro u potpunosti ga pokriva. Margo dentikulatus se u distalnom delu repa hipokampusa sužava i postaje gladak i nastavlja kao posebna anatomska struktura, fasciola cinerea. Donju granicu fasciole cineree čini superficijalni hipokampalni sulkus. Fimbrija koja se nalazi iznad margo denticulatus u svom distalnom delu ide medijalno i uvis nastavljaajući se kao krus forniksa.

Na preseku se uočava da hipokampus čine dve kortikalne lamine u obliku latiničnog slova U, koje su uvijene jedna u drugu: cornu Ammonis (Amonov rog) i girus dentatus (zupčasto jedro). Hipokampus je bilaminarna struktura. Jednu laminu čini hipokampus (hippocampus proper, cornu Ammonis) i drugu laminu girus dentatus (fascia dentata).

Lamine su u obliku latiničnog slova U koje su uvučene „urolane“, jedna u drugu, odvojene jedna od druge hipokampalnim sulkusom. U poređenju sa složenijim izokorteksom (neocortex), cornu Ammonis i girus dentatus predstavljaju najjednostavniji troslojni deo korteksa-allocortex (arhicortex).

**Cornu Ammonis (hippocampus proper)** je od svoje spoljašnje, intraventrikularne površine podeljen u šest slojeva:

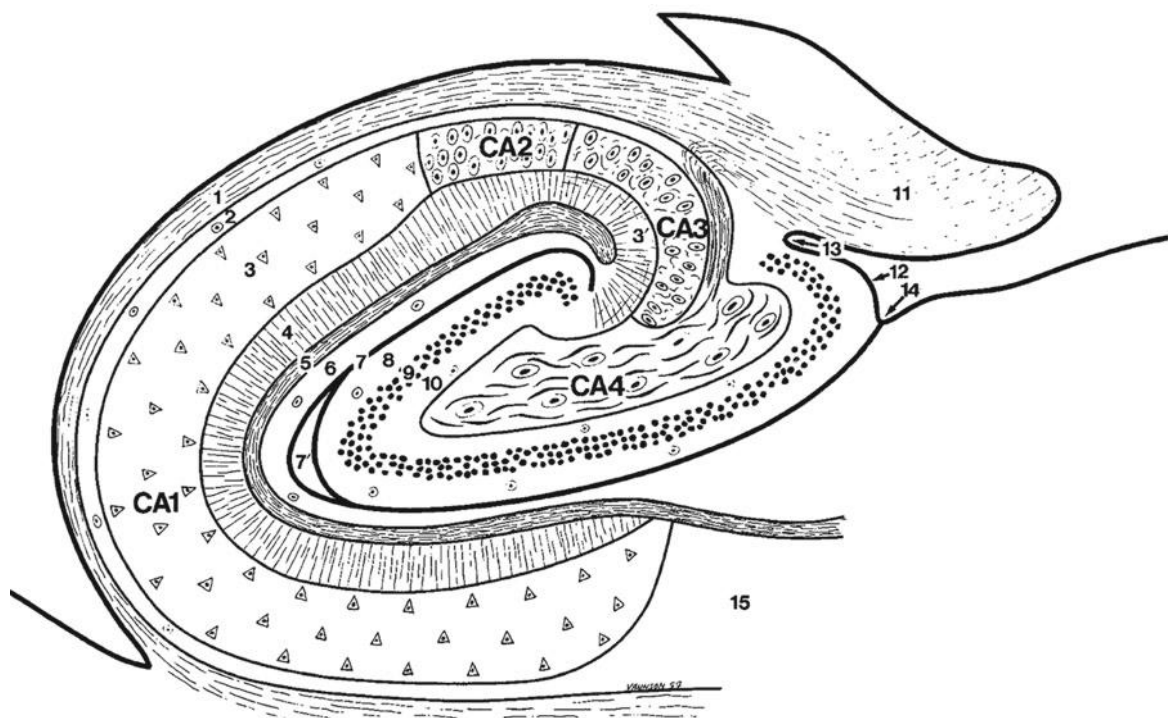
1. Alveus
2. Stratum oriens
3. Stratum pyramidale
4. Stratum radiatum
5. Stratum lacunosum
6. Stratum moleculare

*Alveus* je najpovršniji sloj koga sačinjavaju aksoni neurona hipokampusa i subikuluma. Ovi aksoni predstavljaju glavni eferentni put hipokampusa i u predelu tela hipokampusa formiraju fimbriju. Fimbrija je horizontalna beličasta traka, sastavljena od aksona, koja ide duž hipokampusa sa njegove medijalne strane, prekrivajući girus dentatus od koga je odvojena fimbrodentatnim sulkusom. Napred se fimbrija završava u apeksu unkusa odnosno u njegovom intralimbičkom girusu a pozadi se fimbrija nastavlja kao krus forniksa.

*Stratum oriens* nema jasno definisanu granicu u odnosu na stratum pyramidale. Njega formiraju razbacane, košaraste ćelije („basket cells“).

*Stratum pyramidale* sadrži piramidalne neurone koje predstavljaju osnovne nervne elemente hipokampusa. Piramidne ćelije su triangularne, njihova baza je okrenuta ka površini hipokampusa tj. alveusu a vrh ka dnu, odnosno hipokampalnom sulkusu. Na vrhu svakog piramidalnog neurona je izuzetno dugačak apikalni dendrit koji prolazi kroz sve slojeve hippocampus proper-a.

*Stratum radiatum* i *stratum lacunosum* su nejasno ograničeni, dok je *stratum moleculare* jasno izražen i spaja se sa stratumom molekulare girusa dentatusa.



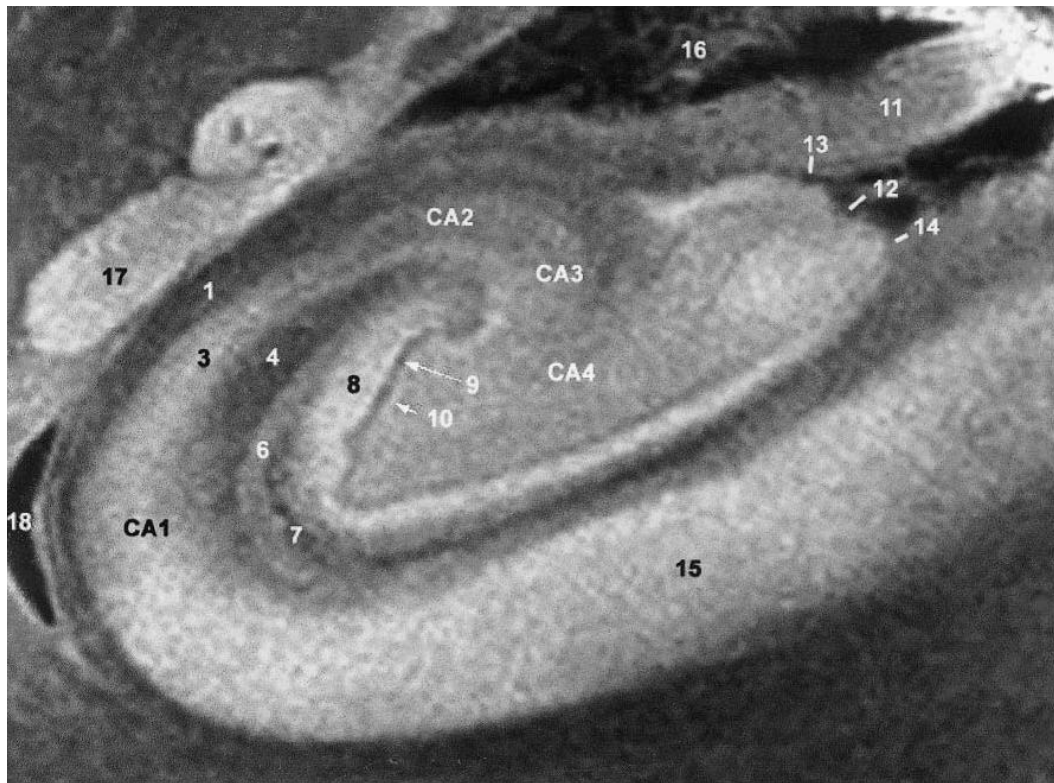
Šema 1. **Struktura hipokampusa** (koronarni presek), CA1–CA4, Cornu Ammonis.

**Cornu Ammonis** (1,2,3,4,5,6): 1.alveus; 2.stratum oriens; 3.stratum pyramidale; 4.stratum radiatum; 5.stratum lacunosum; 6.stratum moleculare; 7.vestigial hippocampal sulcus;  
**Gyrus dentatus** (8,9,10): 8.stratum moleculare; 9.stratum granulosum; 10.polimorfni sloj;  
 11.fimbrija; 12.margo dentikulatus; 13.fimbrodentatni sulkus; 14.superficialni hipokampalni sulkus; 15.subiculum; 16.horoidni pleksus; 17.rep nukleusa kaudatusa; 18.temporalni rog lateralne komore;

S obzirom da je šest slojeva cornu Ammonis-a nejasno izraženo, grupisani su u troslojni alokorteks: 1. stratum oriens, 2 stratum pyramidale i 3. stratum moleculare.

Na koronarnim presecima cornu Ammonis ima heterogenu strukturu, te je podeljen na četiri polja (Lorente de No) CA1-CA4 (175)(176). CA1 je najveći od svih slojeva i u kontinuitetu je sa subikulumom. CA1 se u vertikalnom delu hipocampus proper-a nastavlja na CA2 sektor, koji je i najmanji. On se nastavlja na CA3 sektor koji odgovara kolenu cornu Ammonis-a i završava se na početku konkavитета girusa dentatusa. Njegova glavna karakteristika je prisustvo tankih nemijelinizovanih "mahovinastih vlakana" („mossy fibers“). CA3 se dalje nastavlja na CA4 koji se u potpunosti nalazi u konkavitetu girusa dentatusa.

Najosetljivija struktura na hipoksiju je CA1 sektor, koji se još naziva i "vulnerabilni sektor" (Sommer 1880. g) (177), dok je CA3 najotporniji i naziva se još i "rezistentni sektor" (Spielmeyer 1927. g) (178). CA4 je sektor srednje vulnerabilnosti (179) (Šema 1 i Slika 9).

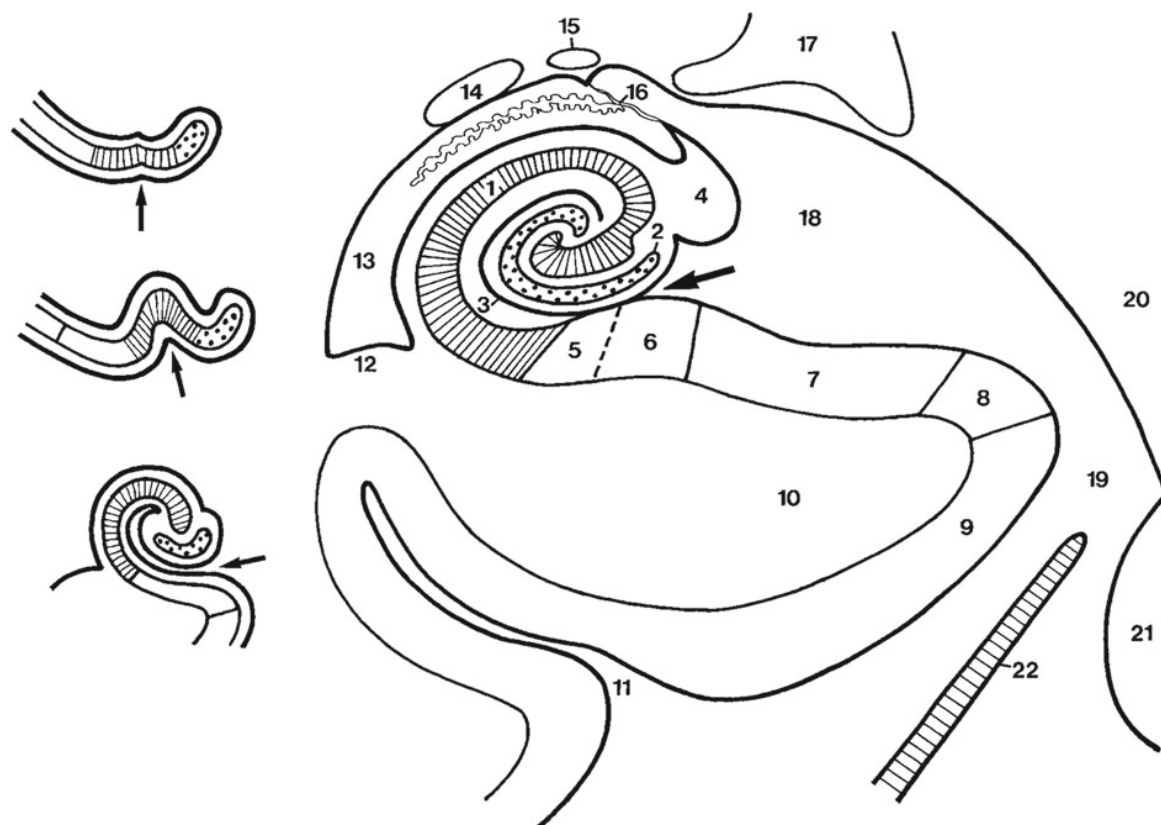


Slika 9. **Strukture hipokampusa na MRI snimku 9.4T MRI (180)** (koronarni presek), CA1–CA4, Cornu Ammonis.

**Cornu Ammonis (1,2,3,4,5,6):** 1.alveus; 2.stratum oriens; 3.stratum pyramidale; 4.stratum radiatum; 5.stratum lacunosum; 6.stratum moleculare; 7.vestigial hippocampal sulcus;

**Gyrus dentatus (8,9,10):** 8.stratum moleculare; 9.stratum granulosum; 10.polimorfni sloj; 11.fimbrija; 12.margo dentikulatus; 13.fimbrodentatni sulkus; 14.superficialni hipokampalni sulkus; 15.subiculum; 16.horoidni pleksus; 17.rep nukleusa kaudatusa; 18.temporalni rog lateralne komore;

**Gyrus dentatus** (fascia dentata, gyrus involutus) je uska, konkavna lamina u obliku latiničnog slova U. On svojim konkavitom odnosno udubljenjem okružuje CA4 segment cornu Ammonis-a sa kojim praktično čini jednu celinu. Iako gyrus dentatus na pojedinim mestima od hipokampus propera odvaja nestalni vestigealni hipokampalni sulkus, praktično je nemoguće odvojiti gyrus dentatus od hipokampusa, odnosno njegovih sektora CA1, CA2 i CA3. Zato cornu Ammonis i gyrus dentatus praktično čine jednu celinu. Jedini deo girusa dentatusa koji je vidljiv u komori slepoočnog roga je margo denticulatus, koji ima karakterističan oblik nanizanih zuba po kojima je ovaj gyrus dobio ime. Ispod margo denticulatusa nalazi se subikulum od koga je ovaj deo girusa dentatusa odvojen superficialnim hipokampalnim sulkusom.



Šema 2. (a) Razvoj Girusa Dentatusa (tačkasto polje) i cornu Ammonis-a (šrafirano polje) (b) njihova definitivna pozicija. Koronarni presek kroz mezijalne temporalne strukture. Strelica pokazuje hipokampalni sulkus (superficialni deo). (Modifikovano iz Gray i Williams-a 1995) (181).

1.cornu Ammonis, 2.girus dentatus, 3.hipokampalni sulkus (duboki ili vestigialni deo), 4.fimbria, 5.prosubiculum, 6.subiculum proper, 7.presubiculum, 8.parasubiculum, 9.entorhinalna area, 10.parahipokampalni girus, 11.kolateralni sulkus, 12.kolateralna eminencija, 13.temporalni rog lateralne komore, 14.rep nukleusa kaudatusa, 15.stria terminalis, 16.horoidna fisura i horoidni pleksus, 17.korpus genikulatum laterale, 18.lateralni deo ambijentne cisterne (krilo ambijentne cisterne), 19.ambijentna cisterna, 20.mezencefalon, 21.pons, 22.tentorijum cerebeluma.

Girus dentatus sačinjava troslojni alokorteks (1. stratum moleculare, 2. stratum granulosum i 3. polimorfni sloj). Stratum granulosum je osnovni sloj girusa dentatusa koga čine gusto napakovani mali okrugli granularni neuroni, te se ovaj sloj jasno vidi na magnetnoj rezonanci. Njihov aksoni su mahovinasti i dolaze do CA4 i CA3 sloja cornu Ammonis-a. Girus dentatus i sektor CA4 koji on okružuje opisani su i kao poseban entitet - area dentata (182). Sektor CA4 je ponekada u nomenklaturi obeležavan kao end-folium, end-blade odnosno hilus girusa dentatusa.



Hipokampus leži na delu parahipokampalnog girusa koji se naziva subikulum odnosno "krevet hipokampusa". Subikulum je idući od lateralno ka medijalno podeljen na četiri dela: prosubikulum, subikulum, presubikulum i parasubikulum. Najlateralniji je prosubikulum koji je u kontinuitetu sa CA1 sektorom. Medijalno od njega je subikulum proper na kome leži girus dentatus. Presubikulum je najveći deo subikuluma i nalazi se van girusa dentatusa, medijalno od njega. Parasubikulum je najmedijalniji deo subikuluma (Šema 2).

### **1.9.5.3. Amigdaloidno jedro**

Amigdaloidno jedro i hipokampus čine srce limbičkog sistema. Amigdala je sastavljena iz više jedara koja su klasifikovana u tri osnovne grupe: bazolateralno, kortikomedijalno i centralno. Amigdala čini prednji i unutrašnji zid slepoočnog roga i nalazi se iznad i medijalno od glave hipokampusa sa kojom je često u jednom delu srasla.

### **1.9.5.4. Horoidna fisura**

Horoidna fisura je usek koji se nalazi između talamusa i forniksa i predstavlja mesto na kome je horoidni pleksus pričvršćen u lateralnoj komori. Ima oblik latiničkog slova „C“ i polazi napred od foramena Monro, preko tela komore i atrijuma komore, sve do slepoočnog roga i do tačke pleksusa horoideusa „plexus choroidal point“. U telu komore se nalazi i telo horoidne fisure i to između talamusa i tela forniksa. Atrijalni deo horoidne fisure se nalazi u atrijumu lateralne komore i to između pulvinara talamusa i krusa forniksa. Temporalni deo horoidne fisure se nalazi u temporalnom rogu lateralne komore između fimbrije forniksa i strije terminalis talamusa. Horoidni pleksus je pričvršćen u predelu horoidne fisure i to za forniks preko tenije fornixis „taenia fornixis“ i za talamus preko tenije horoideje „taenia choroidea“, dok je u slepoočnom rogu pleksus horoideus spojen za fimbriju preko tenije fimbrije.

Horoidna fisura je jedan od najznačajnijih hirurških anatomskih markera u temporalnom režnju, jer predstavlja granicu između mezijalnih struktura temporalnog režnja, koje su lateralno od horoidne fisure i koje moraju biti resecirane i talamičnih struktura koje su sa medijalne strane horoidne fisure, a koje nikako ne smeju biti oštećene u toku operacije.

### 1.9.5.5. Limbički režanj

Broca je 1878. godine prvi opisao i nazvao ovaj deo centralnog nervnog sistema limbički režanj (183). On je u svojoj komparativnoj anatomiji pretpostavio da se u ovim strukturama nalazi olfaktorna funkcija, te je W. Turner 1891. godine ovim strukturama dao naziv rhinecephalon (184). Papez 1937.godine i Brodal 1947. godine su smatrali da limbički režanj ima samo delimično olfaktornu funkciju, a da je u najvećoj meri povezan sa emocionalnim ponašanjem (185)(186). Oni su u limbički režanj uključili i amigdaloidno jedro. Tako je početni entitet koji je Broca opisao kao limbički režanj, postao struktura složene organizacije sa višestrukim vezama različitih delova centralnog nervnog sistema te je nazvan limbički sistem. Limbički režanj je podeljen na limbički i intralimbički girus.

**Limbički girus** čine tri girusa koji se idući od napred ka pozadi nastavljaju jedan na drugi. To su subkalozni girus, cingulatni girus i parahipokampalni girus. Subkalozni girus je najmanji deo limbičkog girusa i nalazi se ispred rostruma corpora callosa i u neposrednoj je blizini hipotalamusa. Hipotalamus svojom izuzetno složenom funkcijom povezuje limbički i endokrini sistem. Cingulatni girus predstavlja najveći deo limbičkog girusa i nalazi se ispod donje ivice falksa. Obuhvata skoro ceo corpus callosum, od kolena, preko tela do spleniuma corpora callosa, kada se sužava i u vidu istmusa giri cinguli nastavlja u parahipokampalni girus. Parahipokampalni girus je podeljen u dva dela: 1. prednji deo koji je nazvan piriformni režanj i 2. zadnji deo, subikulum. Piriformni režanj je voluminozniji od zadnjeg i njega sačinjavaju unkus i entorinalni korteks. Subikulum je uži od piriformnog režnja, na svojoj gornjoj površini je ravan, gde se i nalazi hipokampus od koga je odvojen hipokampalnim sulkusom. Hipokampus praktično „leži“ na subikulumu te se on često naziva i krevet hipokampusa.

**Intralimbički girus** je znatno manji, nalazi se ispod limbičkog girusa i isto se sastoji iz tri dela: indusium griseum-a, medijalnih i lateralnih longitudinalnih strija i hipokampusa. Indusium griseum je u vidu tanke lamine neurona koja prekriva gornju površinu corpora callosa sve do spleniuma. Ograničen je sa unutrašnje strane medijalnom, a sa spoljašnje strane lateralnom longitudinalnom strijom. Indusium griseum se završava ispod spleniuma i gde se intralimbički girus sada nastavlja repom hipokampusa.

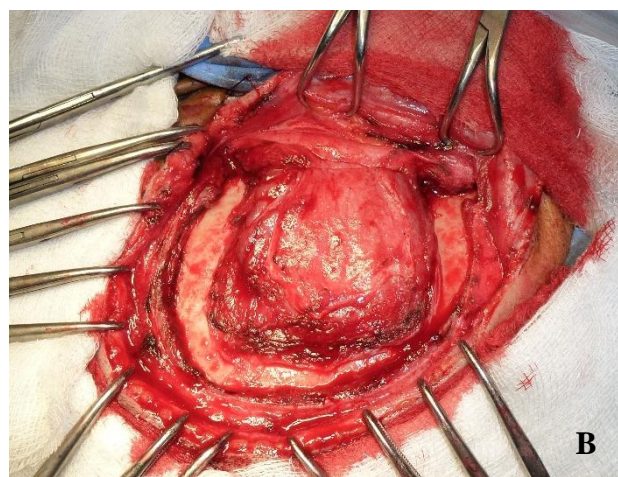
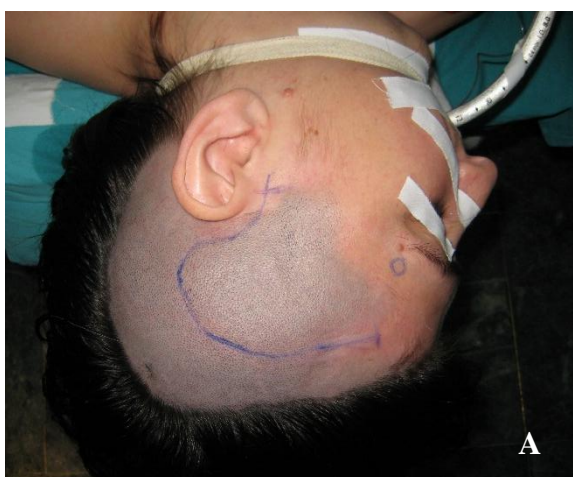## 1.9.6. Operativna tehnika standardne temporalne lobektomije

*Prednja parcijalna temporalna resekcija sa amigdalohipokampektomijom* je precizniji naziv za operaciju koja se u literaturi često naziva *standardna temporalna lobektomija*, dok je u anglosaksonskoj nomenklaturi (SAD, Velika Britanija) za ovaj tip operacija uglavnom korišćen termin prednja temporalna lobektomija („anterior temporal lobectomy – ATL“). Često se za ovaj tip operacije (Kanada) može sresti naziv kortiko-amigdalohipokampektomija („cortico-amigdalohypocampectomy – CAH“). Ipak, i pored svih jezičkih nepravilnosti i relativne nepreciznosti samog termina, naziv standardna temporalna lobektomija i dalje koristi veliki broj neurohirurga kada govori o ovoj operaciji. Sam termin "standardna" podrazumeva da je operaciju moguće izvesti po istoj hirurškoj tehnici kod svih pacijenata kod kojih je ona indikovana, nezavisno od hirurga koji je izvodi. Vrlo često se granice resekcije pomeraju, naročito u predelu lateralnog neokorteksa temporalnog režnja, bilo u proširenju ili smanjenju obima resekcije što zavisi od više faktora. Pre svega, obim resekcije zavisi od preoperativnog plana o veličini potrebne resekcije, zatim od operativne tehnike samog neurohirurga, kao i od neurohirurškog centra u kome se hirurška intervencija izvodi. Kao što je već napomenuto, veličina resekcija lateralnog temporalnog neokorteksa (girusi T1, T2 i T3) može varirati u većoj ili manjoj meri, ali je kompletno uklanjanje temporalnih mezijalnih struktura nešto na čemu se insistira u svim publikovanim hirurškim serijama i u svim opisima ove hirurške tehnike. Tako se moraju ukloniti temporalni pol, fuziformni (T4) i parahipokampalni girus (T5) u dužini od 4,5 do 5,5 cm, sa unkusom i entorinalnim korteksom, hipokampus sve do sredine tela, kao i amigdaloidno jedro u obimu koliko to operativna tehnika predviđa.

Kod nedominantne hemisfere zadnja ivica resekcije je od 4,5 do 6cm udaljena od temporalnog pola, ali je nekada ova granica smanjena, jer je prirodna granica resekcije pozicija Labeove vene. Zadnja ivica resekcije ne sme prelaziti granicu ove vrlo značajne drenažne vene, jer bi se time oštetila njena funkcija, a postoperativne komplikacije zbog nastanka venskog infarkta mogu biti jako ozbiljne. Kod dominantne hemisfere, zbog blizine senzorne govorne zone, zadnja ivica resekcije je pomerena napred i udaljena je 3 do 4,5cm od temporalnog pola. Najpreciznija lokalizacija zadnje ivice resekcije je u odnosu na centralni i precentralni sulkus. Kod operacije u dominantnoj (levoj) hemisferi, zadnja granica resekcije u predelu gornjeg temporalnog girusa (T1 girusa) ne sme preći nivo precentralnog sulkusa, dok je u nedominantnoj (desnoj) hemisferi ta granica centralni sulkus. Ove granice su od velikog značaja, jer je iza nivoa precentralnog sulkusa u dominantnoj hemisferi u gornjem i srednjem temporalnom girusu smeštena senzorna (Wernickeova) govorna zona.

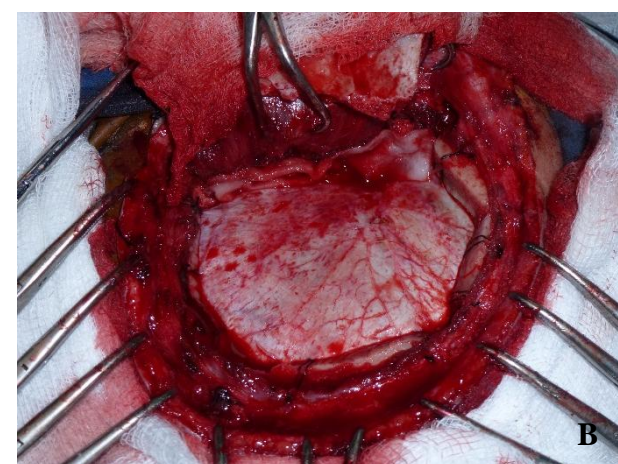
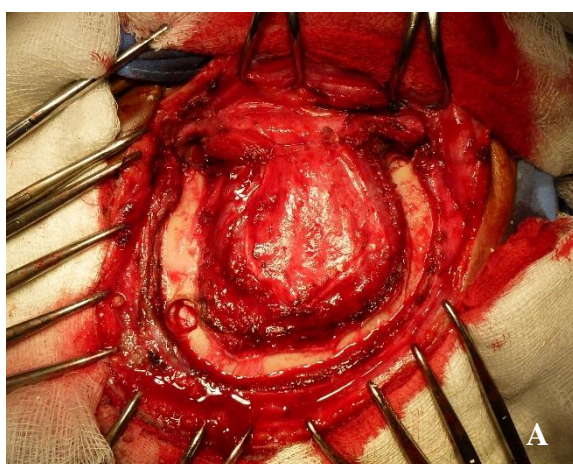
Preoperativno se pacijentu profilaktički ordinira antibiotik jedan sat pre intervencije, kao i intravenska infuzija 20% Sol. Manitoli 125 ml neposredno pre incizije kože.

Položaj pacijenta je na leđima u supinaciji, ispod ramena sa iste strane postavi se jastuk da bi se omogućilo lakše okretanje glave na suprotnu stranu. Glava je rotirana za 70° - 90° od srednje linije na suprotnu stranu i lako ekstenzirana, tako da je Silvijeva fisura pod pravim uglom u odnosu na operativno polje. Verteks se zatim dodatno za 20° obara ka podu, da bi se smanjila retrakcija temporalnog režnja u toku operacije i olakšao pristup mezijalnim temporalnim strukturama.



Slika 10A. Planiranje kraniotomije - označen je rez kože, kao i projekcija trepanškog otvora na mestu kriste frontalne kosti ("key hole")

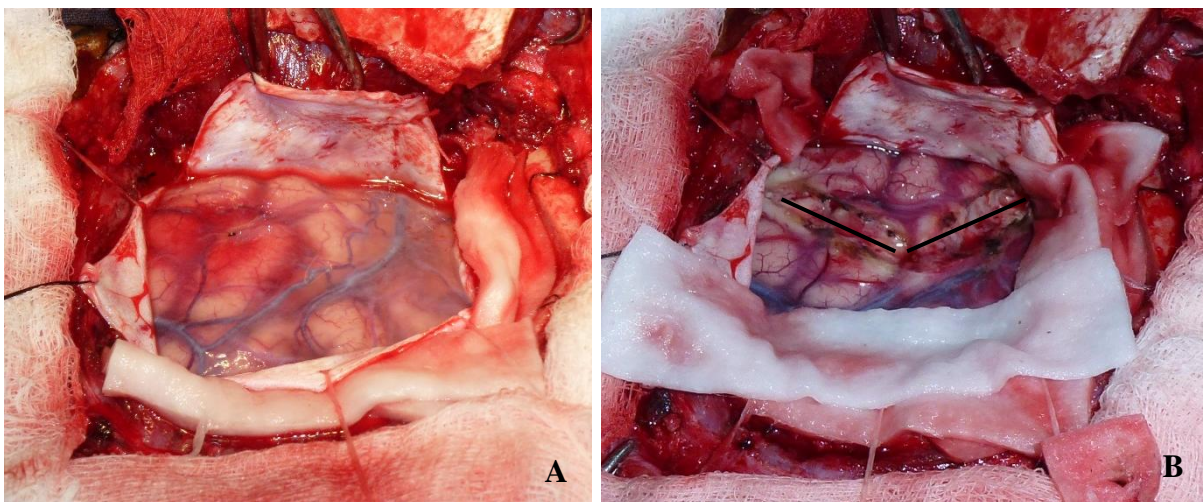
Slika 10B: Odignut je mekotkivni flap, priprema za trepanaciju



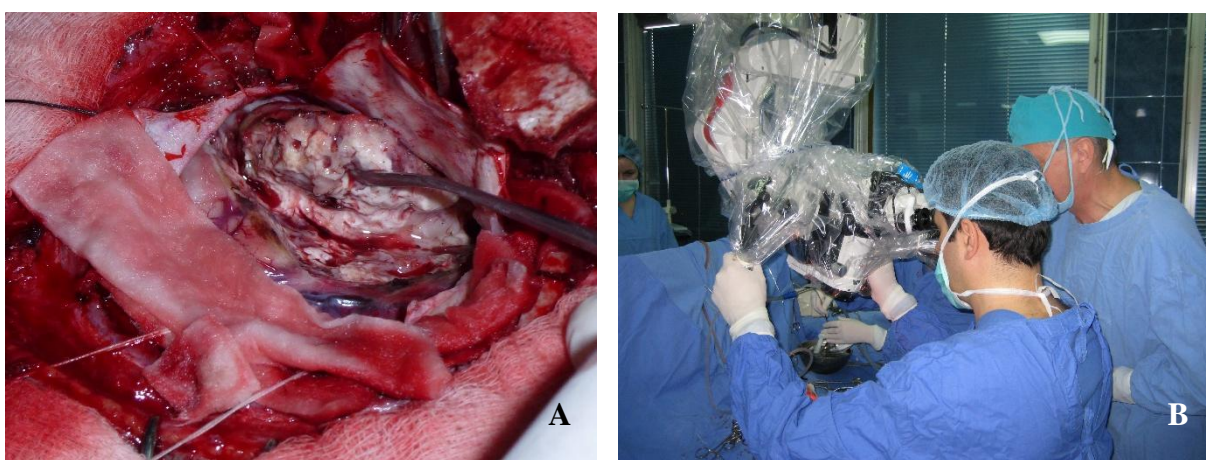
Slika 11A: Završena je trepanacija, priprema za kraniotomiju

Slika 11B: Načinjena je kraniotomija, odignut je koštani poklopac i transosealno suspendirana dura.

Rez kože je u obliku obrnutog znaka pitanja (Falkonerov rez). Rez počinje 1 cm ispred tragususa neposredno iznad zigomatičnog luka, nastavlja se u pravcu verteksa nekoliko centimetara, a zatim ide lučno iza ušne školjke sve do njene zadnje ivice, pravi polukrug i ide pravo napred i završava nakon 7-8cm u čeonjoj regiji u granici kose. Nakon podizanja kožnog flapa proseče se fascija temporalnog mišića i mišić razdvoji skalpelom do zigomatičnog luka. Nakon podizanja mišića, kraniotomom se naprave dva otvora. Jedan iznad korena zigomatičnog nastavka, drugi na mestu kriste frontalne kosti (“key hole”). Ovalni koštani poklopac koji spaja ova dva otvora potrebno je spustiti što bazalnije, da bi se lakše prikazali donji temporalni girus i strukture koje su medijalno od njega. Dura se otvara polukružno, sa osnovom prema bazi da bi se sačuvala meningealne arterije i sa jednim pomoćnim rezom u pravcu Silvijeve fisure.

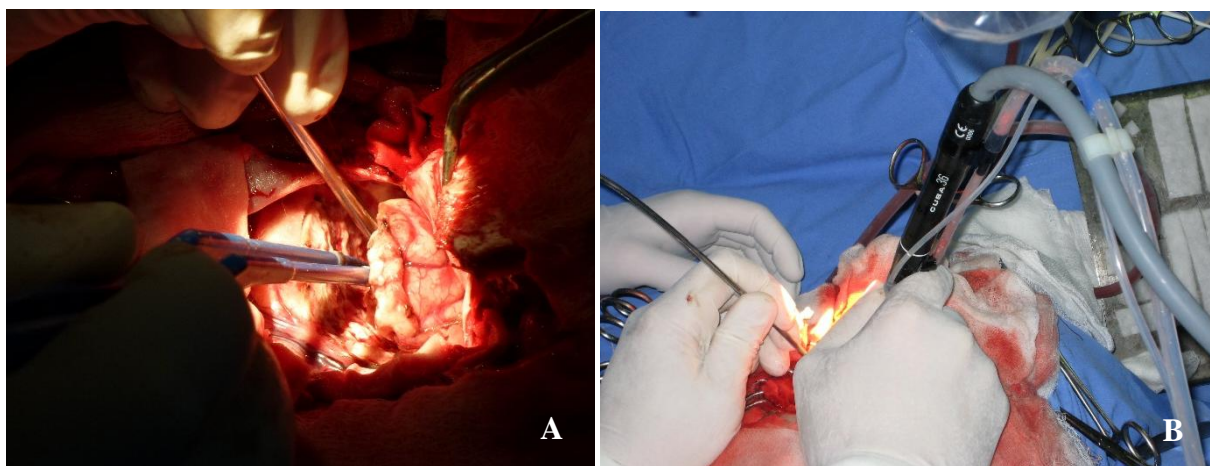


Slika 12A. Dura je otvorena polukružnim rezom uz jedan pomoćni rez prema Silvijevoj fisuri  
Slika 12B. Granice resekcije su označene crnim linijama



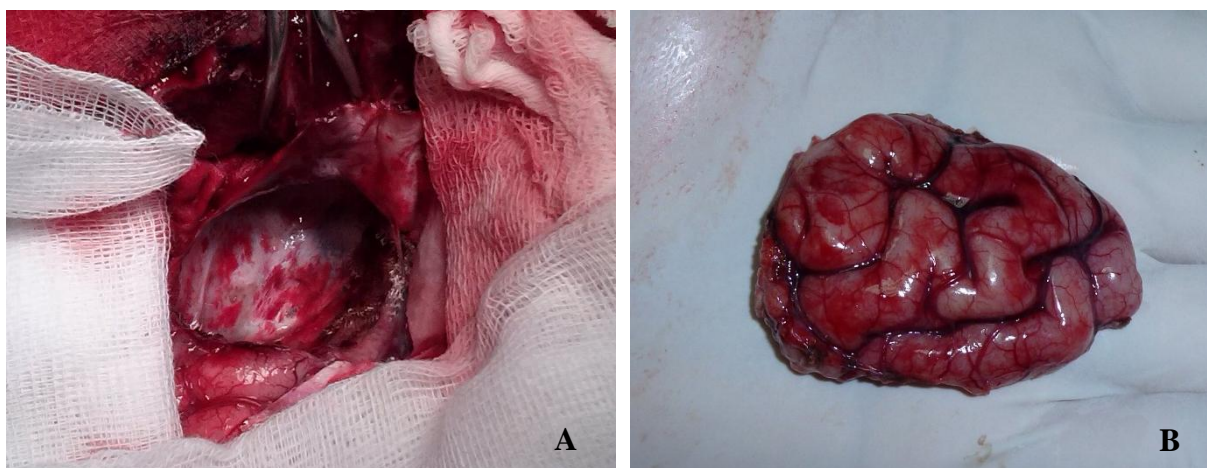
Slika 13A. Resekcija temporalnog neokorteksa  
Slika 13B. Operacija se dalje izvodi pomoću operacionog mikroskopa

Standardna temporalna lobektomija ima dve faze. Prva faza podrazumeva uklanjanje lateralnog temporalnog neokorteksa, a druga amigdalohipokampektomiju sa uklanjanjem svih mezijalnih struktura slepoočnog režnja.



Slika 14A. Resekcija temporalnog neokorteksa - upotreba bipolarnе dijatermije.

Slika 14B. Resekcija temporalnog neokorteksa - upotreba CUSA-e.

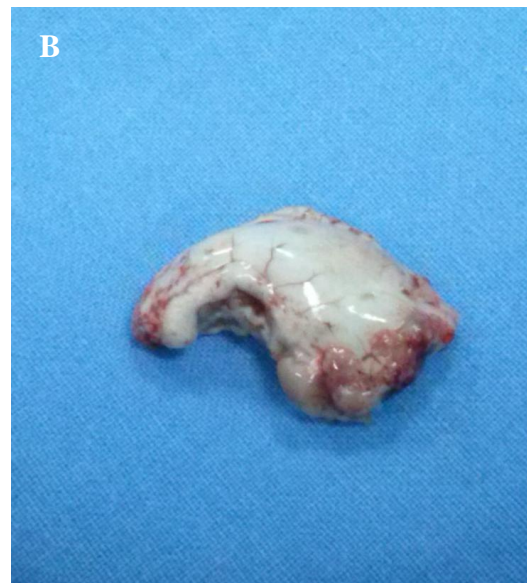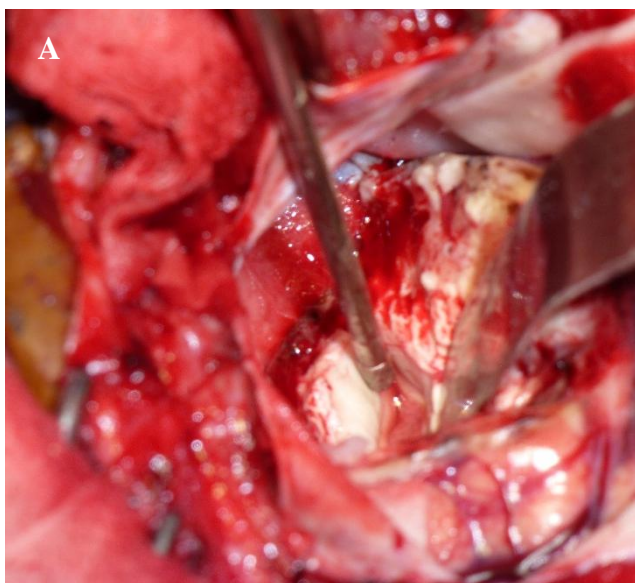


Slika 15A. Završena je parcijalna resekcija lateralnog neokorteksa temporalnog režnja

Slika 15B. Lateralni neokorteks temporalnog režnja reseciran „u bloku“, T1, T2 i deo T3.

Prva faza počinje prikazivanjem svih anatomskih detalja (temporalni pol, gornji, srednji i donji temporalni girus, Silvijeva fisura) i određivanje centimetarskom skalom zadnje linije resekcije. U dominantnoj hemisferi (levoj) to iznosi 3-4,5cm, a u nedominantnoj (desnoj) 4,5-6cm. Granica resekcije se smanjuje ukoliko je Labeova vena na njenom putu, jer se ona mora sačuvati. Nakon što se odredi mesto odakle počinje resekcija, povlače se dve imaginarne linije. Gornja, duž gornjeg temporalnog girusa i zadnja, pod pravim uglom u odnosu na nju, koja se spušta do baze srednje lobanjske jame. Gornja ivica resekcije je nekoliko milimetara ispod Silvijeve fisure. Ovde se tehnikom subprijalnog uklanjanja korteksa čuva arahnoidna

granica ka Silvijevoj fisuri i tako smanjuje mogućnost oštećenja grana arterije cerebri medije. Veliku tehničku pomoć u hirurškom radu predstavlja ultrasonični aspirator tzv. CUSA (Cavitron Ultrasonic Surgical Aspirator), koja uklanja moždano tkivo uz očuvanje arahnoidne granice. Daljim napredovanjem gornja granica resekcije spaja se sa temporalnim polom, dok se zadnja granica resekcije spušta do baze srednje lobanjske jame. Identifikacijom okcipitotemporalnog sulkusa i uklanjanjem dela fuziformnog girusa dolazi se i do kolateralnog sulkusa. On predstavlja osnovni orijentir i putokaz ka slepoočnom rogu lateralne komore. Nakon ovoga, ostalo je da se resekcija završi u bazalnim delovima temporalnog režnja, u predelu donje ivice resekcije. Donja ivica resekcije ide od temporalnog pola, po bazi srednje lobanjske jame, duž donjeg temporalnog i fuziformnog girusa, sve do zadnje ivice resekcije. Spajanjem svih ivica resekcije "u bloku" se uklanja lateralni neokorteks temporalnog režnja. Kompletним uklanjanjem fuziformnog girusa uočava se tentorijalna incizura ispod koje se nalazi IV kranijalni nerv. Potom se vraćamo na mesto gde se nalazi kolateralni sulkus i čijim praćenjem, pažljivo uklanjajući moždano tkivo CUSA-om, kontrolisano ulazimo u temporalni rog lateralne komore. Ovim je završena prva faza operacije.



Slika 16A. Otvoren je temporalni rog bočne moždane komore, špatulom su ekartirane strukture te je jasno prikazan temporalni rog i u njemu deo hipokampusa i pleksus horoideus  
Slika 16B. Hipokampus reseciran „u bloku“, vidi se deo glave i tela hipokampusa

Drugu fazu stadardne temporalne lobektomije predstavlja amigdalohipokampektomija i uklanjanje mezijalnih temporalnih struktura. Dok smo prvu fazu mogli delimično da obavimo i bez upotrebe operativnog mikroskopa, za drugu fazu on je neophodan. Započinje se daljim otvaranjem donje-spoljašnjeg dela krova temporalnog roga u dužini od 2-3cm, uz

identifikaciju svih intraventrikularnih anatomskih elemenata. U prednjem delu temporalnog roga nalaze se amigdaloidno jedro i glava hipokampusa. Amigdaloidno jedro se nalazi na gornje-unutrašnjem delu temporalnog roga, malo iznad glave hipokampusa. Uklanja se deo jedra koji je spolja od zamišljene linije koja spaja mesto početka pleksusa horoideusa ("plexus choroidal point") i stablo arterije cerebri medije. Ova orijentacija je neophodna, jer se amigdaloidno jedro unutar te zamišljene linije, bez jasne granice, nastavlja u globus palidus koji se ne sme oštetiti. Ispod amigdaloidnog jedra resekcija se dalje nastavlja uklanjanjem delova parahipokampalnog girusa, unkusa i entorinalnog korteksa. Pažljivom aspiracijom CUSA-om ispod unkusa i entorinalnog korteksa pojavljuje se arahnoideja ambijentne cisterne. U dubini ove cisterne uočava se III nerv, incizura tentorijuma i početak arterije cerebri posterior. Dalje se resekcija nastavlja uklanjanjem glave i dela tela hipokampusa, najbolje "u bloku", kako bi se dobio što kvalitetniji preparat za dalju patohistološku analizu.

Uklanjanje hipokampusa počinje sa njegove spoljašnje strane, u predelu kolateralne eminencije, dela parahipokampalnog girusa. Kolateralna eminencija predstavlja ispupčenje kolateralnog sulkusa u temporalni rog. Subpijalnom aspiracijom ovog dela parahipokampalnog girusa spolja i ispod hipokampusa, dolazi se skoro na jedan cm unutra od tentorijalne incizije. Ovo omogućava da se hipokampus pomeri upolje i prikažu horoidna fisura, fimbrija i dentatni girus na njegovoj unutrašnjoj strani. Jako je važno da ekartiranje medijalnih struktura bude minimalno, jer se medijalno od horoidnog pleksusa nalaze bazalne ganglije i kapsula eksterna. Pažljivim subpijalnim uklanjanjem fimbrije i dentatnog girusa prikazuje se hipokampalna fisura sa vaskularnom peteljkom hipokampusa. Hipokampus se zatim preseče u predelu tela, što je moguće dalje ka repu (2,5 do 3,5cm od prednje ivice glave hipokampusa). Arterije i vene hipokampusa se identifikuju, koagulišu i preseku, uvek u delu koji je bliži hipokampusu. Arterijski krvni sudovi hipokampusa polaze sa lateralnog dela arterije cerebri posterior, odakle polaze i krvni sudovi koji ishranjuju zadnji deo talamusa i moždano stablo, te je neophodna njihova tačna identifikacija. Samo oni krvni sudovi koji se završavaju u hipokampusu mogu biti bezbedno koagulisani i presečeni. Kada se vaskularna peteljka hipokampusa preseče, onda se on može u celini odvojiti. Ostatak tela i deo repa hipokampusa se dodatno uklanja sve dok rep hipokampusa ne krene oko moždanog stabla. Na ovaj način uklonjeno je oko 3 do 4cm hipokampusa. Na kraju se uklanjaju i preostali delovi mezijalnih struktura koje su zaostali sve dok se ne prikaže potpuno čista arahnoideja perimezecefaličnih cisterni.

Na kraju resekcije hemostaza se uspostavlja ispiranjem toplim fiziološkim rastvorom, lokalnim hemostatskim agensima (oksidceluloza, liostip, fibrilarni surgicel) i čekanjem. Koagulaciju bipolarnom dijatermijom treba izbegavati naročito u predelu Silvijeve fisure i



medijalnih struktura temporalnog režnja. Kavum se ispuni toplim fiziološkim rastvorom. Dura se ušije neresorptivnim koncima, kost vrati i fiksira transosealnim šavovima, a meka tkiva ušiju po slojevima uz epiduralnu ili epikranijalnu drenažu.

## **1.10. Ishod operativnog lečenja epilepsije**

Operativno lečenje ima za cilj da dovede do dugoročne kontrole epilepsije. Većina objavljenih radova navodi procenat uspeha lečenja posle dve godine od operacije, ali je analiza posle dužeg praćenja pokazala da se epilepsija ponovo javlja kod određenog broja operisanih pacijenata.

Kratkoročno posmatrano (tokom dve godine posle operacije), 70% pacijenata sa resekcijom u temporalnom i 55% u ekstratemporalnom režnju ulazi u remisiju. Posle 10 godina, oko 40-55% pacijenata posle resekcije u temporalnom režnju zaostaje u punoj remisiji. Bolesnici koji su imali solitarne i jasno ograničene lezije imali su bolju prognozu u poređenju sa pacijentima sa lošije definisanim ("difuznim") lezijama. Sa druge strane, pacijenti sa preoperativno sekundarno generalizovanim toničko-kloničkim epileptičkim napadima su imali lošiju prognozu. Bolesnici koji su 2 godine posle operacije bili bez napada imali su šansu od 75% da budu bez napada i posle 10 godina (tj. 3/4 pacijenata bez napada posle 2 godine će biti bez napada i posle 10 godine).

Operacije epilepsije su obavljane sa velikim uspehom od sredine 70-ih do sredine 90-ih godina i u Klinici za neurohirurgiju, Kliničkog centra Srbije u Beogradu kod bolesnika sa fokalnom farmakorezistentnom epilepsijom od strane Profesora Ivana Ribarića i njegovog tima. Tako je objavljena serija od 340 operisanih bolesnika, od kojih je 34 (10%) bilo mlađe od 15 godina (187). Tokom 5–13 godina praćenja operisanih bolesnika sa temporalnim napadima, 79% je bilo u kliničkoj remisiji (188).

### **1.10.1. Engelova klasifikacija postoperativnog ishoda**

Ishod pacijenata može da se klasifikuje vrlo jednostavno na dve kategorije:

1. pacijent je izlečen i nikada posle operacije nije dobio epileptički napad
2. pacijent nije izlečen i posle operacije je imao bar jedan epileptički napad

Za prvu kategoriju bi sve svi složili da je cilj operacije postignut, ali bi i sami pacijenti i pomatrači i lekari priznali da su neki pacijenti suštinski takođe izlečeni, iako su možda, formalno, imali jedan ili više epileptičkih napada u različitim specifičnim okolnosti. Zato je klasifikacija stanja u kojima pacijenti posle operacije imaju napade veoma značajno, obzirom

da je velika većina pacijenata (>90%) značajno bolja posle operacije (189). Jednu od najčešće korišćenih klasifikacija ishoda epilepsije je formulisao Engel (190). Klasifikacija je pragmatičnog karaktera i predstavljena je uglavnom opisnim karakteristikama ishoda i ne predstavlja suštinsku klasifikaciju u taksonomskom smislu, već pokazuje koja kategorije ishoda predstavlja najveću korist za pacijenta, odnosno, u kom procentu je kvalitet života posle operacije i dalje smanjen (Tabela 11).

Tabela 11. Ishodi operisanih pacijenata prema Engelu

<b>Engel I: Bez onesposobljavajućih napada</b>
Bez napada nakon operacije
Prisutni su samo lakši napadi (bez pomućenja svesti i bez značajne automotorne sptomatologije)
Nekoliko onesposobljavajućih napada nakon operacije, ali bez onesposobljavajućih napada poslednje 2 godine
GTK napadi samo posle isključenja antiepileptične terapije
<b>Engel II: Manji broj onesposobljavajućih napada ( “skoro bez napada”)</b>
Na početku bez onesposobljavajućih napada, ali sada ima retke napade
Retki onesposobljavajući napadi nakon operacije
Više od nekoliko retkih napada nakon operacije, ali sa retkim napadima u poslednje dve godine
Samo noćni napadi
<b>Engel III: Korisno poboljšanje</b>
Korisno smanjenje broja napada
Dugotrajan period bez napada koji je veći od polovine perioda praćenja, ali je manji od 2 godine
<b>Engel IV: Nema korisnog poboljšanja</b>
Značajno smanjenje napada
Bez bitnije promene
Pogoršanje napada
Ne računajući rani postoperativni period (prvih nekoliko nedelja)

Koliko je poboljšanje nakon operacije zahteva kvantitativnu analizu podataka kao što su: procenat smanjenja napada, kognitivna funkcija i kvalitet života (Tabela 12).

Ipak u širokoj upotrebi je modifikovana, pojednostavljena Engelova klasifikacija koja ishode kategorizuje samo na 4 grupe:

- I bez napada, ±aura
- II <2 napada godišnje
- III >75% redukcije napada
- IV <75% redukcije napada

Tabela 12. Vrste ishoda operacije epilepsije (Engel J.Jr., 1996)

<b>Ishod klase 1 (Engel 1)</b>	Prestanak svih napada
	Retka pojava blagih aura
<b>Ishod klase 2 (Engel 2)</b>	Retki teški napadi
<b>Ishod klase 3 (Engel 3)</b>	Značajno poboljšanje ranijeg stanja
<b>Ishod klase 4 (Engel 4)</b>	Bez značajnog poboljšanja ranijeg stanja

### 1.10.2. ILAE klasifikacija postoperativnog ishoda

Druga klasifikacija ishoda operativnog lečenja epilepsije je predlog Komisije ILAE iz 2001. godine (191). I ova klasifikacija je precizna i sistematičnija od Engelove klasifikacije. Obuhvata 6 kategorija ishoda (Tabela 13).

Tabela 13. ILAE klasifikacija ishoda operativnog lečenja epilepsije

<b>ILAE 1</b>	Nemaju napade i nemaju auru
<b>ILAE 2</b>	Imaju samo auru, nemaju napade
<b>ILAE 3</b>	Imaju 1-3 dana sa napadima u toku godinu dana, ±aura
<b>ILAE 4</b>	Imaju 4 ili više dana sa napadima godišnje ali je smanjenje napada za više od 50% u odnosu na preoperativni status, ±aura
<b>ILAE 5</b>	smanjenje napada za manje od 50%, do 100% povećanja broja napada, ±aura
<b>ILAE 6</b>	Povećanje napada za više od 100%, ±aura

## 1.11. Komplikacije operativnog lečenja

Procenat značajnih komplikacija nakon temporalne lobektomije veoma je nizak. U preoperativnoj evaluaciji pacijenata obavezno se obavlja razgovor sa pacijentom, gde se on, kao i njegova porodica upoznaju sa procenom rizika koji ova intervencija sa sobom nosi. Rizik od hirurškog lečenja epilepsije približan je drugim hirurškim intervencijama koje zahtevaju kraniotomiju, uz napomenu da postoje i izvesne specifične komplikacije koje mogu

nastati zbog manipulacije temporalnim režnjem. Sve se komplikacije mogu podeliti na dva načina. Prema prvoj podeli sve komplikacije su podeljene na opšte i specifične, dok su u drugoj podeli komplikacije svrstane u hirurške i neurološke.

U opšte komplikacije spadaju:

1. infekcije (kože i potkožnog tkiva, koštanog poklopca, epiduralnog ili subduralnog prostora, meninga ili mozga, kao drugih sistema i organa)
2. krvarenja (iz mekih tkiva, epiduralno, subduralno ili intracerebralno)
3. ishemijske lezije mozga
4. nekompletna resekcija
5. duboka venska tromboza
6. anesteziološke i transfuziološke

Uobičajene postoperativne pojave koje se ne ubrajaju u komplikacije su neposredna jaka glavobolja koja traje nekoliko dana, bol prilikom žvakanja, kao i kozmetički defekt koji se javlja posle kraniotomije.

Specifične komplikacije obuhvataju:

1. oštećenje vidnog polja (lezija Mejerove petlje)
2. oštećenje govora
3. oštećenje verbalne ili vizuelne memorije
4. oštećenje kranijalnih nerava
5. hemipareze ili hemiplegije
6. psihijatrijski poremećaji, anksioznost ili depresija

Najčešća, skoro očekivana komplikacija, je oštećenje vidnog polja. Ono se dešava zbog povrede vlakana genikulokalkarinog trakta, naročito u predelu krova temporalnog roga (lezija Mejerove petlje) i dovodi do razvoja gornje kontralateralne kvadrantanopsije. Ona se javlja kod 35-50% pacijenata nakon standardne temporalne lobektomije. Hemipareza, pa čak i hemiplegija, može nastati zbog oštećenja prednje horoidne arterije u njenom cisternalnom segmentu, pre ulaska u horoidni pleksus. Isto tako, hemipareza može nastati i zbog retrakcije i nagnječenja moždanog tkiva ili cerebralnog pedunkula. Retko se javljaju diplopije usled iritacije ili nagnječenja III ili IV kranijalnog nerva koja obično traju nekoliko dana, a vrlo retko u periodu posle nedelju dana nakon operacije. Postoperativna disfazija može se javiti nakon resekcije dominantnog temporalnog režnja, sa najvećom učestalošću javljanja javljanja od 24 do 48 sata nakon operacije. Karakteriše je perseveracija, parafazija, problem sa imenovanjem i zamena reči. Iako deluje dramatično ova komplikacija je po pravilu prolazna.

## ***2. CILJEVI ISTRAŽIVANJA***

---

1. Utvrđivanje postoperativnog ishoda pacijenata operisanih od farmakorezistentne epilepsije temporalnog režnja u odnosu na pojavu epileptičnih napada nakon operacije prema kriterijumima ILAE (191).
2. Utvrđivanje postoperativnog ishoda pacijenata operisanih od farmakorezistentne epilepsije temporalnog režnja u odnosu na kognitivno i psihijatrijsko funkcionisanje nakon operacije.
3. Utvrđivanje postoperativnog ishoda pacijenata operisanih od farmakorezistentne epilepsije temporalnog režnja u odnosu na postoperativne komplikacije.
4. Utvrđivanje uticaja demografskih i kliničkih parametara, rezultata dijagnostičkih ispitivanja (semiologija napada, interiktalni, iktalni EEG, MR glave, PET, SPECT), karakteristika hirurške intervencije (vrsta operacije, veličina resekcije i odstupanje od planirane ekstenzivnosti operacije), neposrednog postoperativnog toka i patohistološkog nalaza na sva 4 tipa postoperativnog ishoda (ishod prema pojavi epileptičnih napada nakon operacije, kognitivnom funkcionisanju, komplikacijama i psihijatrijskim poremećajima).

## 3. MATERIJAL I METODE

---

### 3.1. Populacija ispitanika

Istraživanje obuhvata sve pacijente starije od 16 godina sa epilepsijom temporalnog režnja (ETR) koji su operisani na Klinici za neurohirurgiju KCS od 01. januara 2010. godine do 30. juna 2013. godine. Period praćenja ovih pacijenata bio je od 12 do 54 meseca. Analizirani su anamnestički i klinički podaci, kao i rezultati dopunskih pregleda. Detaljni podaci o pacijentima su prospektivno uneseni u bazu podataka Centra za epilepsiju Klinike za neurologiju KCS, pre nego što je postavljena indikacija za operaciju i pre nego što su operisani a samim tim i pre nego što je bio poznat ishod njihove operacije u smislu kontrole epilepsije, psihijatrijskog i kognitivnog stanja ili komplikacija.

Svi pacijenti su detaljno ispitani u sklopu prehirurške evaluacije na Odeljenju za epilepsije Klinike za neurologiju KCS i kod svih su utvrđeni demografski podaci i detaljne kliničke karakteristike. Obavljena je 96-časovna video-EEG telemetrija sa snimanjem 96h interiktalnog EEG-a, snimanjem najmanje jednog epileptičnog napada sa utvrđivanjem semiologije, iktalnog EEG obrasca i postiktalnog govornog i memorijskog funkcionisanja. Kod svih pacijenata je urađena velika baterija interiktalnog neuropsihološkog testiranja i MRI snimak po protokolu za temporalnu epilepsiju, a kod značajnog broja PET, iktalni i interiktalni SPECT i funkcionalni MR snimak mozga sa paradigmom za lateralizaciju govora, pregled psihijatra, a po potrebi i ostale analize.

Kod svakog pacijenata su prikupljeni sledeći parametri:

1. **Klinički podaci** (istorija epilepsije, perinatalne bolesti, porodična i lična anamneza, aktuelne tegobe, opis napada i aure, tip i frekvencija napada, detaljne informacije o ranije korišćenim antiepilepticima, vrsta i težina komorbiditeta).
2. Dugotrajno (96h ili i više) neprekidno **video-EEG snimanje pacijenata**, kod kojih su prethodno smanjeni ili potpuno ukinuti antiepileptici, u cilju registrovanja interiktalnog i iktalnog EEG-a i video beleženja napada radi naknadne analize semioloških karakteristika i neurofiziološkog obrasca.
3. **Snimanje magnetnom rezonancom visoke rezolucije** (snaga magnetnog polja 1,5 T), prema ranije utvrđenom protokolu sa posebnim osvrtom na temporalne režnjeve (koronalni snimci su perpendikularno orijentisani u odnosu na

longitudinalnu osu hipokampusa), u cilju analize lokalizacije i prirode epileptogene lezije.

4. Kod nekih pacijenata **funkcionalne neuroradiološke tehnike pregleda** tamo gde je indikovano: iktalna jednofotonska emisiona kompjuterizovana tomografija (iktalni SPECT) za lokalizovanje zone iktalnog početka, interiktalna pozitronska emisiona tomografija (PET) za utvrđivanje zone funkcionalnog deficita i funkcionalna nuklearna magnetna rezonanca (fMRI) za lateralizaciju govornih funkcija.
5. **Neuropsihološko testiranje** prema ranije utvrđenom setu primenjenih neuropsiholoških testova.
6. **Vrsta operativne tehnike** hirurške resekcije u vidu prednje parcijalne temporalne resekcije sa amigdalohipokampektomijom - standardna temporalna lobektomija, lezionektomija sa amigdalohipokampektomijom i samo lezionektomija.
7. **Ekstenzivnost resekcije** u odnosu na lokalizaciju i tip epileptogene lezije, koja je preoperativno određena na epileptološkom konzilijum
8. Perioperativne i rane postoperativne **komplikacije**
9. **Patohistološki nalaz**
10. **Postoperativni MR** snimak mozga u vremenu od 6 do 12 meseci posle operacije
11. **Postoperativno neuropsihološko testiranje** u vremenu od 6 do 12 meseci posle operacije
12. **Postoperativni ishod** pacijenata po kriterijumima ILAE (191)

## 3.2. Određivanje kandidata za hirurško lečenje

Prvi uslov koji mora biti ispunjen da bi pacijent koji boluje od epilepsije bio kandidat za hiruršku intervenciju je da boluje od fokalne epilepsije. Dijagnoza epilepsije je postavljena na osnovu kriterijuma definisanih od strane ILAE (2) i detaljno izložena u standardnim udžbenicima iz oblasti epileptologije (192). Pouzdana dijagnoza epilepsije je potvrđena kod svakog bolesnika pre operativnog lečenja.

Drugi uslov je da je epilepsija farmakorezistentna, odnosno da pacijent ima epileptične napade i pored adekvatno izabranog leka ordiniranog u adekvatnoj dozi i u dovoljno dugom vremenskom periodu, shodno kriterijumima ILAE (29). Svi operisani pacijenti u našoj seriji imali su farmakorezistentne epileptične napade tokom više godina. Ispitanici su lečeni

različitim grupama (>2) antiepileptičnih lekova u dozi dovoljno velikoj i trajanju dovoljno dugo da je postojanje farmakorezistencije bilo nedvosmisleno (Tabela 14).

Tabela 14. Određivanje kandidata za hirurško lečenje

1	Dokazati da se radi o epilepsiji (isključiti mogućnost da se radi o neepileptičnim napadima)
2	Klasifikovati tipove epileptičkih napada (po semiološkoj i Međunarodnoj klasifikaciji)
3	Dijagnostikovati o kom se epileptičnom sindromu radi
4	Utvrđiti etiologiju epilepsije
5	Utvrđiti težinu epilepsije
6	Dijagnostikovati prisustvo važnih komorbiditeta (psihijatrijskih, neuroloških i dr.)
7	Dokazati farmakorezistentnost

### 3.3. Tehnološko-dijagnostičke metode i postupci

Nakon ispunjavanja prva dva uslova, pacijent je hospitalizovan na Klinici za neurologiju KCS u Beogradu gde je sprovedeno prehirurško ispitivanje. Posle završetku ispitivanja i obrade svih prikupljenih nalaza slučaj svakog pacijenta je prikazan na epileptološkom konzilijumu. Ukoliko je na epileptološkom konzilijumu postavljena indikacija za operativnim lečenjem, pacijent je hospitalizovan na Klinici za neurohirurgiju KCS u Beogradu, gde je i operisan od strane dr Vladimira Baščarevića (50 pacijenata) i prof Branka Đurovića (2 pacijenta).

#### 3.3.1 Prehirurško ispitivanje na Klinici za neurologiju KCS

##### 3.3.1.1. Video-EEG telemetrija

Kod svih pacijenata je sprovedeno kontinuirano 96-časovno neinvazivno video-EEG snimanje (od ponedeljka do petka, po potrebi i duže) u Centru za epilepsije Klinike za neurologiju Kliničkog centra Srbije u hospitalnim uslovima. Video-EEG telemetrijom se snima električna aktivnost mozga (EEG), ponašanje bolesnika (video kamerom i mikrofonom) i njegovi odgovori na zadatke iz specifičnih testova tokom i neposredno posle epileptičkog napada. Da bi se povećala verovatnoća registrovanja napada (neophodan je bar 1 napad, idealno 3-5), bolesnicima se uoči snimanja smanjuju odnosno potpuno isključuju antiepileptički lekovi. Kako bi se sprečile komplikacije, povrede i nesrećni slučajevi, bolesnik se neprekidno nadzire preko video kamere i direktno od strane dežurnih lekara i tehničara iz



Centra. Na osnovu analize kliničke slike napada pravi se pretpostavka o mestu u mozgu gde epileptički napad počinje i određuje najpreciznije moguće granica epileptogene zone.

EEG je sniman preko kalajnih kupastih elektroda (prečnik od 4 mm) zalepljenih na površinu glave 4% rastvorom kolodijuma po međunarodnom standardu 10-20 (21 elektroda), uz dodatak elektroda T2 i T1 na standardnim mestima, kao i 1 referentne i 1 elektrode za uzemljenje u frontalnom regionu. Korišćena je "Electrogel" elektrolitska pasta (osnovni sastojci su vodeni rastvori NaCl i CaCl<sub>2</sub>, uz dodatak bentonita, joda i konzervansa) (193). Korišćeno je 64-kanalno EEG pojačalo (Nicolet One, ViaSys Healthcare) sa programabilnim kanalima. Pacijent je nadziran standardnom "Dome" kamerom sa zumom (28-200 mm), horizontalnom rotacijom od 360s° i vertikalnom od 90°, kao i ambijentalnim mikrofonom. Audio, video i EEG signal su sinhronizovani u Long Term Monitoring sistemu Nicolet One (ViaSys Healthcare) sa preciznošću od 8 ms. Potom su audio-video-EEG signali registrovani u direktorijum tvrdog diska (1 EEG i više avi fajlova) na Nicolet One akvizicionoj stanici, od kog trenutka je EEG signal mogao da bude dostupan za analizu i obradu. Iz razloga arhiviranja i čuvanja, fajlovi su preko LAN mreže skladišteni na udaljenom serveru sa serijom "raid" diskova velikog kapaciteta, a odatle pozivani na Nicolet One čitačke EEG stanice radi obrade i analize. Na snimcima su obeleženi karakteristični segmenti standardnog EEG snimka, interiktalnih EEG promena u budnosti i spavanju, kao i svi napadi sa najmanje 2 minuta snimka pre početka napada i 1 minuta postiktalnog zapisa i ovi segmenti su odsecani (prunovani), konvertovani i u vidu samostalnih kraćih fajlova trajno arhivirani na udaljenim hard diskovima sistema za skladištenje podataka.

Interiktalni EEG je analiziran za vreme dok je pacijent budan, kao i tokom spavanja.

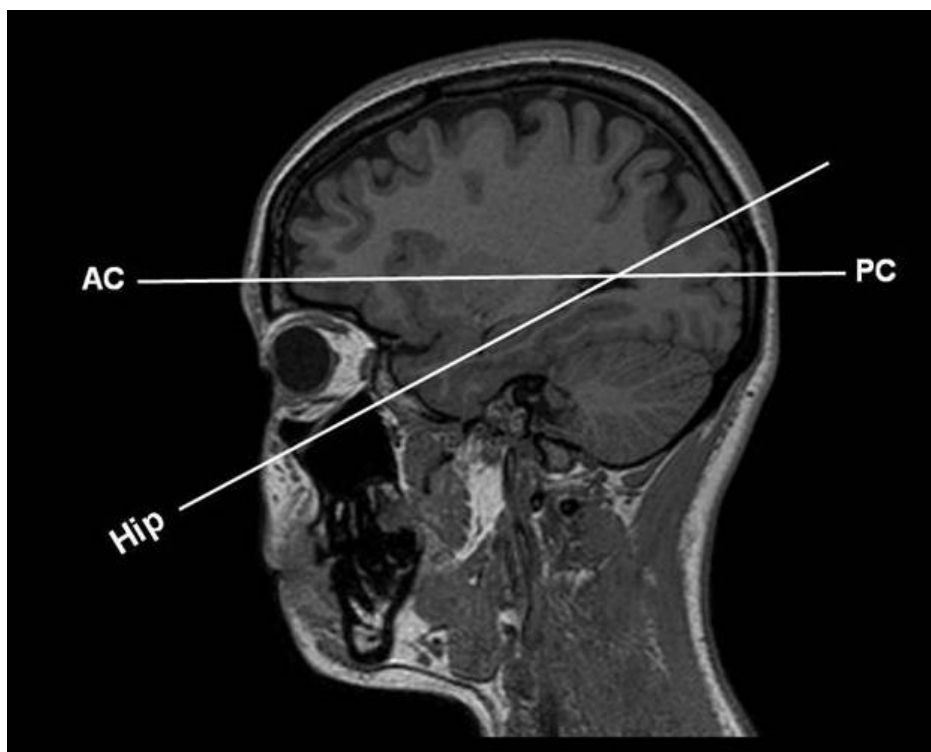
Iktalni EEG analiziran je u korelaciji sa video snimkom napada. Klinička slika odnosno semiologija napada takođe je detaljno analizirana, pažljivo je registrovan svaki klinički znak napada od kojih mnogi imaju jasnu lateralizacionu i lokalizacionu vrednost prilikom određivanja epileptogene zone.

### **3.3.1.2. Magnetna rezonanca**

Magnetna rezonanca (MR) mozga je obavljena na aparatima marke Siemens Magnetom Essenza (manji broj) i Philips Intera (veći broj pacijenata) snage 1,5 T. Načinjeni su aksijalni, koronalni i sagitalni preseki u T<sub>1</sub>WI, T<sub>2</sub>WI, FLAIR („fluid attenuated inversion recovery“), IR („inversion recovery“) i MPR Thick Range sekvencama bez paramagnetskog kontrasta i po potrebi u drugim sekvencama. Debljina načinjenih preseka iznosila je 0,9 mm, 3,3 mm i 6 mm, a zavisila je od ravni analiziranog preseka. Aksijalni preseki su urađeni na 6 mm,

koronalni preseki u T<sub>2</sub>WI i FLAIR sekvenci na 3,3 mm, koronalni preseki u IR na 6 mm, a sagitalni preseki u 3D T1 sekvencama na 0,9 mm.

Kod pacijenata je na osnovu kliničkog i EEG nalaza prethodno postavljena hipoteza da boluju od epilepsije temporalnog režnja, te su snimci načinjeni po protokolu za temporalnu epilepsiju. Ovaj specifični protokol podrazumeva da su aksijalne ravni snimanja paralelne sa uzdužnom osovinom hipokampusa, a koronalne ravni pod uglom od 90° na njih, odnosno na uzdužnu osovinu hipokampusa (temporalna angulacija) (Slika 17).



Slika 17. Orijehtacione osovine snimanja magnetnom rezonancom, AC-PC linija (linija osovine povučena između prednje i zadnje komisure) i Hip (linija je povučena kroz uzdužnu osovinu hipokampusa)

Snimak je nakon detaljne analize opisan od strane iskusnog neuroradiologa. Snimci su u digitalnom (DICOM) formatu pregledani i dodatno analizirani od strane članova epileptološkog konzilijuma koji su dali konačno mišljenje o lokalizaciji i prirodi epileptogene lezije.

Indikaciju za operativno lečenje su dobili samo pacijenti sa „pozitivnim“ MRI nalazom gde je lezija bila lokalizovana u jednom temporalnom režnju i koja je bila konkordantna (saglasna) sa rezultatima video-EEG-a i neuropsihološkog testiranja. Pacijenti koji su imali normalan MRI nalaz i pored detaljnog proučavanja svih snimaka i ponavljanja snimanja magnetnom rezonancom nisu bili kandidati za hiruršku intervenciju.

### 3.3.1.3. Neuropsihološki pregled

Neuropsihološko testiranje svih bolesnika je urađeno od strane kvalifikovanog neuropsihologa koji je po obrazovanju psiholog i specijalista medicinske psihologije (Mr sci Aleksandra Savić-Parojčić). Ni jedan pacijent nije uzimao antiepileptične lekove topiramet ili fenobarbiton koji mogu da ometaju kognitivno funkcionisanja, najmanje 7 dana pre testiranja (194). Noć pre testiranja i na sam dan testiranja ni jedan pacijent nije imao epileptički napad.

Neuropsihološko testiranje je obuhvatalo veliku bateriju testova kognitivnih funkcija koja je dopunjavana po potrebi ređe korišćenim testovima u slučaju potrebe (Tabela 15).

Tabela 15. Redovno korišćeni neuropsihološki testovi i bitne informacije koje su dobijene

Domen	Primenjeni testovi
<b>Egzekutivne funkcije i fluentnost govora</b>	WCST (kompletirane kategorije, perseverativni odgovori, nemogućnost održavanja seta)
	Test fonemske fluentnosti (S),(K), (L)
	Test kategorijalne fluentnosti
<b>Memorija</b>	RAVLT (neposredno prisećanje, prisećanje posle 20 minuta, prepoznavanje)
	Rey Osterrieth figura (crtanje po sećanju)
<b>Pažnja i koncentracija</b>	Trial Making Test A, Trial Making Test B,
	WMS-R (indeks of pažnje i koncentracije, raspon upamćivanja brojki (digit span, visual span)
<b>Vizuo-konstruktivne sposobnosti</b>	Rey Osterrieth figura (precrtavanje)
<b>Govor</b>	BDAE (kompleksni ideacioni material, repetitivni govor, nalozi)
	Artikulacija
<b>Inteligencija</b>	VITI/WAIS
<b>Ostalo</b>	Mini mental test
	Hamiltonova skala depresije

Pored opšteg uvida u kognitivno funkcionisanje, glavni zadatak neuropsihologa kod pacijenata sa temporalnom epilepsijom je bio da se na osnovu nalaza izjasni da li kod pacijenta postoji ili ne postoji oštećenje verbalnog ili figuralnog pamćenja. Ukoliko je kod

pacijenta sa levom temporalnom epilepsijom nađeno da je oštećeno verbalno a očuvano figuralno pamćenje zaključivano je da se ne očekuje dodatno pogoršanje verbalnog pamćenja posle resekcije levog temporalnog režnja i pacijent je smatran "odličnim" kandidatom za operativno lečenje.

U slučaju da je kod pacijenta sa levom temporalnom epilepsijom nađeno da su i verbalno i figuralno pamćenje očuvani zaključivano je da se posle hirurške resekcije levog temporalnog režnja očekuje pogoršanje verbalnog pamćenja, što je predočavano pacijentu uz napomenu da se tokom 6-12 meseci posle operacije stanje značajno poboljšava. Pacijent je tom prilikom upoznavan sa činjenicom da je epilepsija levog temporalnog režnja progresivna bolest i da je visoka verovatnoća da će se sa evolucijom bolesti tokom godina trajanja epilepsije svakako javiti isti stepen oštećenja verbalne memorije kao i nakon operativnog lečenja.

Ukoliko je kod pacijenta sa desnom temporalnom epilepsijom nađeno da postoji oštećeno figuralno a očuvano verbalno pamćenje zaključeno je da se ne očekuje dodatno pogoršanje figuralnog pamćenja posle resekcije desnog temporalnog režnja, a pacijent je smatran "odličnim" kandidatom za operativno lečenje. U slučaju da je kod pacijenta sa desnom temporalnom epilepsijom nađeno da su i figuralno i verbalno pamćenje očuvani zaključeno je da se posle hirurške resekcije desnog temporalnog režnja očekuje pogoršanje figuralnog pamćenja, što je predočavano pacijentu uz istu napomenu da se tokom 6-12 meseci posle operacije stanje značajno poboljšava. Pacijent je upoznavan sa činjenicom da je epilepsija desnog temporalnog režnja progresivna bolest i da je visoka verovatnoća da će se sa evolucijom bolesti tokom godina trajanja epilepsije svakako javiti isti stepen oštećenja figuralne memorije kao i posle operativnog lečenja.

Na kraju u slučaju da je kod bolesnika sa levom temporalnom epilepsijom nađeno da postoji oštećenje figuralne memorije ili kod bolesnika sa desnom temporalnom epilepsijom oštećenje verbalne memorije nalazi su se smatrali diskordantnim (nesaglasnim). U slučajevima kada je pacijent bio levoruk ili ambidekster a dobijen je i podatak o levorukosti u porodici nalaz je pripisan postojanju dominacije desne hemisfere za verbalnu memoriju. U takvim slučajevima se operaciji pristupalo kao u standardnim slučajevima. Ukoliko nije nađeno objašnjenje za ovakav nalaz memorisjke funkcije, kod pacijenta nije postavljena indikacija za resektivnom hirurškom intervencijom zbog nemogućnosti da se predvidi stepen oštećenja memorijske funkcije nakon operacije.

### 3.3.2. Epileptološki konzilijum

Posle završenog ispitivanja, kod svih pacijenata dobijeni rezultati su ponovo analizirani. Za svakog pojedinačnog pacijenta je bio zadužen jedan specijalista neurologije koji je dobio zadatak da sve podatke o pacijentu ponovo pregleda, analizira i klasifikuje i da pripremi detaljnu prezentaciju u MS Power Point formatu prema obrascu usvojenom u Centru za epilepsije Klinike za neurologiju KCS. Prezentacija se prikazuje na Epileptološkom konzilijumu Centra za epilepsije Klinike za neurologiju KCS koji se održava utorkom od 14 do 16 časova. Članovi konzilijuma su neurolozi/epileptolozi iz Centra za epilepsiju Klinike za neurologiju KCS (prof. dr D. Sokić, ass. dr A. Ristić, ass. dr N. Vojvodić, prim dr S. Janković, ass. dr M. Ercegovac, ass. dr I. Berisavac), neurohirurzi sa Odeljenja za hirurgiju perifernih nerava i funkcionalnu neurohirurgiju Klinike za neurohirurgiju KCS (prof. dr Branko Đurović, prof. dr Lukas Rasulić, ass. dr Vladimir Baščarević, dr Mirko Mićović), neuroradiolozi iz Centra za magnetnu rezonancu KCS (prim dr S. Lavrnić, dr B. Vasić, dr D. Damjanović), neuropsiholozi (mr sci Aleksandra Parojčić-Savić) Klinike za neurologiju KCS, specijalista nuklearne medicine i neurologije (dr Leposava Brajković) iz Centra za nuklearnu medicinu KCS i patolog Centra za patologiju pri Klinici za neurohirurgiju KCS (dr Savo Raičević). Svi članovi konzilijuma analiziraju i komentarišu prikaz pacijenta i donose zajedničku odluku o indikaciji za operativno lečenje epilepsije resekcijom epileptogene zone u mozgu.

Prezentacija svakog pacijenta obuhvata tri dela:

1) U prvom delu su prikazani podaci o generalijama, porodičnoj i ličnoj anamnezi, prisutnim komorbiditetima, faktorima rizika za razvoj epilepsije, ranoj anamnezi o epileptičkim napadima. Navedeni su detaljan opis svih tipova napada tokom evolucije epilepsije, detaljan opis akuelnih epileptičkih napada, analiza toka bolesti, ranijih EEG snimaka u budnosti i spavanju, CT i MRI snimaka i navedeni su razlozi sadašnjeg ispitivanja (isključivanje neepileptičkih napada, sindromska klasifikacija, utvrđivanje etiologije, lokalizacija epileptogene zone).

2) U drugom delu prezentacije su navedeni datum i trajanje video-EEG telemetrije i rezime o broju i vrstama snimljenih epileptičkih napada. Potom su prikazuju i analiziraju karakteristični segmenti standardnog EEG snimka i EEG snimka u spavanju. Prikazuje se karakteristični segmenti interiktalnog EEG-a u budnosti i spavanju i za svaku populaciju interiktalnih grafoelemenata je utvrđena forma, lokacija i proporcija javljanja u odnosu na ukupan broj javljanja bilo kog interiktalnog grafoelemenata (npr 80% pražnjenja nad T2>F8>T4; 15% pražnejnja nad T2>T1; 5% pražnjenja F8>Fp2>T2). Zatim se analiziraju

snimljeni epileptični napadi uz rezime njihovih semioloških i iktalnih EEG karakteristika. Svi snimljeni napadi se potom klasifikuju u jednu ili više kategorija. Ukoliko su svi registrovani napadi bili istog semiološkog i iktalnog EEG tipa, na konzilijumu se prikazuju 1-2 napada u celini. Ukoliko je analiza pokazala da postoji više semioloških ili iktalnih EEG tipova napada od svakog tipa napada prikazan je u celini najmanje 1 napad (često je to bio i maksimalni broj napada jednog tipa). Za svaki tip napada je određena lateralizacija i/ili lokalizacija u zavisnosti od njegove semiologije i karakteristika iktalnog EEG-a. Sledi pregled DICOM slika magnetske rezonance i/ili PET-a u standardnim DICOM pregledačima (Siemens Syngo DICOM Viewer, Philips DICOM Viewer, Radiant DICOM Viewer, zavisno od aparata na kom je akvizicija izvršena). Na kraju drugog dela prezentacije je analiza neuropsihološkog izveštaja i u slučaju postojanja i izveštaja konsultanata raznih specijalnosti.

3) U trećem delu prezentacije se donosi zaključak. Referent rezimira najvažnije nalaze koji u slučaju da se razmatra hirurško lečenje epilepsije moraju da obuhvate sledeće konstatacije: 1. da se radi o fokalnoj epilepsiji; 2. da je epilepsija dokazano farmakorezistentna; 3. da su opisane karakteristike interiktalnog EEG-a ("iritativna zona"); 4. Da su od strane pacijenta opisane karakteristike aure (ako postoji); 5. da su snimljeni napadi i da su klasifikovani prema semiološkoj klasifikaciji napada; 6. da je semiologija dopunjena opisom periktalnog funkcionisanja pažnje, verbalnog i figuralnog pamćenja, ekspresivnog i receptivnog govora; 7. da je opisan i klasifikovan iktalni EEG ("zona iktalnog početka"); da je definisana solitarna epileptogena lezija u jednom ili drugom temporalnom režnju; 8. da je definisano neuropsihološko funkcionisanje pacijenta ("zona funkcionalnog deficita"); i ukoliko je urađeno snimanje PET-a ; 9. da su definisane zone interiktalnog hipometabolizma PET-om (takođe "zona funkcionalnog deficita"). Na kraju referent donosi zaključak u kojoj meri su nalazi među sobom podudarni i predlaže hipotezu o kojoj vrsti epilepsije se radi (desna mezijalna temporalna, leva mezijalna temporalna epilepsija ili neki drugi epileptički sindrom) i o načinu lečenja (medikamentno ili hirurško). U zaključku se ukazuje i na eventualne nepodudarnosti, atipičnosti ili neobjašnjene diskrepance ukoliko postoji. Posebno se tražo eksplicitno izjašnjavanje neurohirurga o spremnosti, pristupu i tehnici obavljanja operacije. Ukoliko članovi Epileptološkog konzilijuma (uključujući i neurohirurga) zaključče da je operativno lečenje optimalan postupak pravi se procena očekivanog uspeha operacije. Kod epilepsije mezijalnog temporalnog režnja očekivano je da 85 od 100 (85%) operisanih prestaje da ima epileptičke napade barem tokom sledeće 2 godine, što je zasnovano na postojećim literaturnim podacima. Kada se postigne saglasnost članova epileptološkog konzilijuma o potrebi operativnog lečenja, pacijent dobija pismeni izveštaj epileptološkog konzilijuma u kome su izloženi svi detalji prehirurške evaluacije i predložene mere hirurškog

lečenja. Sa ovim znanjima se zakazuje razgovor pacijenta sa ordinirajućim neurologom, hirurgom - operaterom (ass. dr V. Baščarević) na kome se svi detalji nalaza i mišljenja Epileptološkog konzilijuma jasno saopštavaju pacijentu. Iznose se prednosti hirurškog lečenja, kao i procena mogućnosti za izlečenje. Istovremeno se pacijent upoznaje sa mogućim komplikacija ili neželjenim ishodima operativnog lečenja. Ostavlja se dovoljno vremena pacijentu da razmisli o tome da li prihvata operaciju. Ukoliko pacijent odluči da se operiše, javlja se svom neurologu koji sa neurohirugom zakazuje termin operacije.

### **3.3.3. Operativno lečenje na Klinici za neurohirurgiju KCS**

Pacijent se hospitalizuje 1-3 dana pre zakazanog termina operacije na Odeljenju za hirurgiju perifernih nerava i funkcionalnu neurohirurgiju Klinike za neurohirurgiju KCS u Beogradu. Nakon što pacijent potpiše formular saglasnosti o operativnom lečenju stekli su se uslovi da pacijent bude operisan. Preoperativna priprema oguhvata standardne analize krvi, snimak pluća i EKG kao i anesteziološku konsultaciju. Određuje se premedikacija od strane anesteziologa koja se pacijentu daje pola sata pre operacije. Prepisani antiepileptici koje pacijent redovno uzima se moraju dati bez izuzetka. Ukoliko operacija počinje u 8h ujutru, jutarnja doza oralnih antiepileptika se obavezno uzima u 7h sa minimalno vode, bez obzira na standardno preoperativno postojanje zabrane uzimanja tečnosti i hrane 4-6h pre operacije.

Položaj pacijenta sa operacionom stolu je na leđima, sa jastukom koji se stavlja pod rame na strani operacije, glava je blago zabačena unazad (ekstendirana) i u laterofleksiji za 45 stepeni. Kosa je obrijana na mestu operativnog reza, slepoočno i čeonu ispred ušne školjke i oko 5 cm iznad uha. U dogovoru sa pacijentom, najčešće kod muškaraca, nekada se obrije i cela glava. Rez je u obliku obrnutog znaka pitanja (Falkonerov rez). Ukoliko se operacija vrši u levom temporalnom režnju, onda bi okvirna maksimalna granica resekcije bila 4,5 cm udaljena od vrha temporalnog pola, dok bi u desnom temporalnom režnju ova granica bila 5,5 cm udaljena od njega. Granica resekcije mezijalnih struktura je vrlo jasno definisana. Operativna tehnika prednje temporalne resekcije sa amigdalohipokempektomijom je detaljno opisana u uvodu u poglavlju 1.10.6.

Nakon završene operacije pacijent se ekstubira onda kada to anesteziolog proceni da je moguće, najčešće u prvom satu nakon završetka operacije, i smešta u Odeljenje intenzivne terapije (Šok soba) gde se kontinuirano na monitoru prate sve vitalne funkcije. Nakon provedene noći u Odeljenju intenzivne terapije, ukoliko su svi vitalni parametri normalni a

pacijent svestan, pacijent se prevodi na matično odeljenje gde ostaje na lečenju narednih desetak dana. Medikamentozna terapija nakon operacije obuhvata infuzionu terapiju fiziološkim rastvorom na 8h prvog dana, antiedematoznu terapiju Manitolom 125 ml 20% na 8h prvog dana potom na 125 ml na 12h drugog dana a potom se Manitol trećeg dana ukida. Antibiotik širokog spektra, obično cefalosporin III generacije se administrira 7 dana. Analgetici se zbog jakih postoperativnih glavobolja administriraju neposredno nakon operacije najčešće u prvom satu nakon operacije, najčešće Novalgetol amp na 8 h ili Zodol amp po potrebi. Antiepileptična terapija se mora davati strogo po ranije prepisanoj šemi.

U prvih 24 h nakon operacije se uklanja epiduralna drenaža postavljena na operaciji, uklanja urinarni kateter i obavlja prvi rutinski postoperativni CT endokranijuma. Njime se utvrđuje stepen obavljene temporalne resekcije, uočava eventualno prisustvo krvi u operativnoj loži ili prisustvo drugih vaskularnih intracerebralnih postoperativnih komplikacija. Isto tako se CT-om kontroliše epiduralni prostor, repozicija koštanog poklopca i prisustvo subgaleatičnog hematoma. Po potrebi se CT ponavlja dokle god postoji klinički interes, a najčešće još jednom 7-10 dana od operacije. Na kraju prvog ili početkom drugog postoperativnog dana kod velike većine pacijenata se uradi i lumbalna punkcija da bi se smanjio intrakranijumski pritisak, olakšalo zarastanje rane i uradilo rutinsko citobiohemijsko i bakteriološko ispitivanje likvora. Rutinske analize krvi se obavlja drugog ili trećeg postoperativnog dana. Naročito se pažljivo prati mogućnost razvoja infekcije na osnovu analiza krvi i likvora. Ukoliko se u analizi krvi a naročito analizi likvora primeti da postoje jasni parametri koji ukazuju na postojanje infektivnog sindroma (pleocitoza, povišena proteinorahija a naročito hipoglikorahija) menja se antibiotska terapija i umesto cefalosporina širokog spektra uvode snažniji antibiotici. Najčešće je to kombinacija Meropenem i Vankomicin, a po dobijanju antibiograma iz zasejanih podloga likvorom ova terapija menja i uvodi ciljani antibiotik. Ovakva intenzivna antibiotska terapija se možda čini preterana ali se ovo opravdava činjenicom da bi razvoj bakterijske infekcije intracerebralno na mestu operacije, gde je moždano stablo prekriveno samo tankom arahnoideom, predstavljalo izuzetno visok rizik za pacijenta sa velikim morbiditetom i mogućim mortalitetom. Na sreću u našoj seriji nije bilo teških infektivnih postoperativnih komplikacija.

Prvog postoperativnog dana ujutru pacijenta posećuje neurolog-epileptolog iz Centra za epilepsiju Klinike za neurologiju kada se zajedno sa neurohirurgom procenjuje budnost, stanje i sadržaj svesti, orijentisanost, očuvanost pažnje, integritet ekspresije i razumevanja govora, verbalne i figuralne memorije. Obavlja se neurološki pregled u obimu koji postoperativno stanje dozvoljava, ali se svakako utvrđuje integritet funkcionisanja kranijalnih živaca, motorike i koordinacije. Pregledi se ponavljaju u prvih 7 dana svakodnevno, a potom prema



potrebi. O svim nalazima se vode pedantne zabeleške, a karakteristični nalazi, ukoliko postoje, se fotografišu ili snime video kamerom i arhiviraju u fajlu bolesnika na Klinici za neurohirurgiju i Klinici za neurologiju KCS.

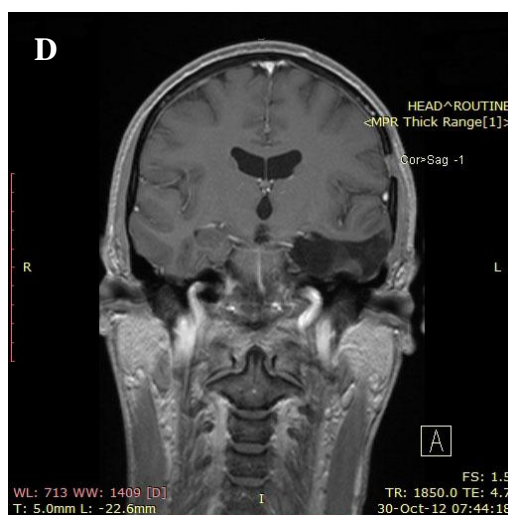
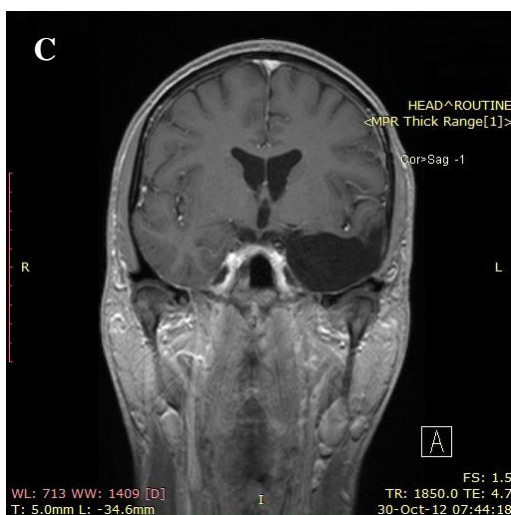
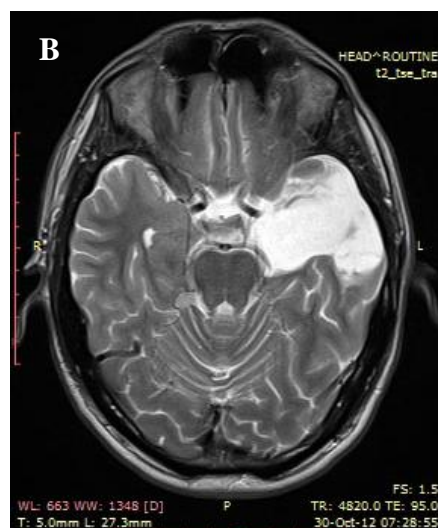
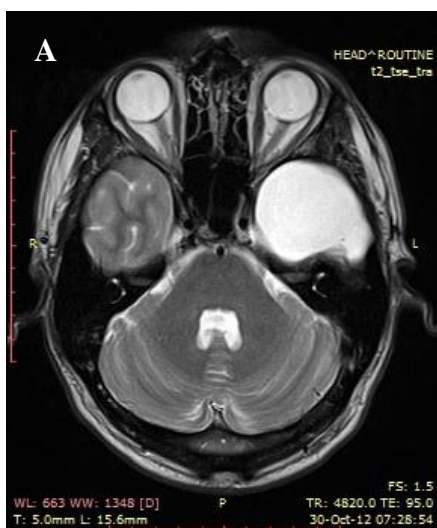
Operativna rana se previja prvi dan nakon uklanjanja epiduralne drenaže a potom svaki drugi dan ili po potrebi. Konci se uklanjaju 10-12 postoperativnog dana kada je sigurno da je pacijent spreman za otpust sa Klinike za neurohirurgiju i prevod na VI odeljenje Klinike za neurologiju KCS. Tamo će se obaviti kontrolno EEG snimanja i detaljna neurološki pregled. Ova hospitalizacija traje narednih 1-2 dana. Sa Klinike za neurologiju KCS pacijent se otpušta na dalje kućno lečenje. Prva rutinska neurohirurška kontrola je mesec dana nakon otpusta, a prema potrebi se kontrola obavlja i ranije. Sledeće neurohirurške kontrole su 3-6 meseci nakon prve a potom jednom godišnje narednih nekoliko godina.

### **3.3.4. Procena uspeha operacije**

Posle postoperativnog oporavka i skidanja konca, u proseku između 11 i 14 dana posle operacije, pacijent se prevodi na Odeljenje za epilepsije Klinike za neurologiju, gde se prvi detaljan zapis učinjenih procedura i stanja bolesnika i gde se radi rani postoperativni EEG.

Pacijent se hospitalizuje ponovo na Klinici za neurologiju posle 6-12 meseci, kada se radi kontrolni MRI glave da bi se procenila veličina urađene resekcije temporalnog režnja i mezijalnih struktura (Slika 18A-D). Radi se kontrolno neuropsihološko testiranje koje se poredi sa preoperativnim nalazom i u kom se konstatuje razlika (u smislu poboljšanja ili pogoršanja) u odnosu na raniji nalaz.

Pacijent dolazi kod nadležnog neurologa na kontrole na svakih 6 meseci, a u slučaju potrebe i češće i pri svakoj kontroli se upisuje podatak o odsustvu ili prisustvu epileptičkih napada prema tipovima koji postoje. Na osnovu ovih podataka se procenjuje i uspeh operativnog lečenja. Svim pacijentima se nastavlja preoperativna antiepileptička terapija tokom 1-2 godine posle operacije, a posle toga se pokušava da se politerapija (2 ili više lekova) svede na monoterapiju (1 lek u srednjoj ili višoj dozi). O potpunom prestanku antiepileptične terapije odlučuje Epileptolog nakon pažljive procene opšteg i neurološkog stanja pacijenta i ukoliko postoji jasna želja pacijenta da bude bez antiepileptične terapije.



Slika 18A.MRI T<sub>2</sub>WI aksijalni,uklonjen temporalni režanj, prazna srednja lobanjska jama  
 Slika 18B.MRI T<sub>2</sub>WI aksijalni, reseciran hipokampus do zadnjeg dela tela  
 Slika 18C.MRI T<sub>1</sub>WI sa kontrastom koronarni presek, uklonjen temporalni režanj  
 Slika 18D.MRI T<sub>1</sub>WI sa kontrastom koronarni presek, uklonjen hipokampus

### 3.4. Etički aspekti istraživanja

Tajnost dobijenih rezultata bila je zagarantovana svim ispitanicima, a dobijeni podaci su korišćeni isključivo u funkciji postavljenih ciljeva istraživanja. Svi pacijenti su potpisali informisani pristanak u Klinici za neurologiju Kliničkog centra Srbije, pre započinjanja video-EEG monitoringa. Osim toga, pacijenti su potpisali informisani pristanak i pre izvođenja hirurške intervencije u Klinici za neurohirurgiju Kliničkog centra Srbije. U prvom informativnom pristanku bilo je jasno istaknuto sledeće:

1. da će snimci napada biti sačuvani na optičkom mediju (CD, DVD) ili memorijskoj jedinici (HD)
2. da će se na sačuvanim snimcima, u cilju što detaljnije analize napada, videti lice pacijenta, što ostavlja mogućnost naknadnog prepoznavanja identiteta
3. da se dobijeni video-EEG zapisi mogu koristiti jedino u istraživačke svrhe, odnosno za edukaciju studenata i lekara
4. da nepristajanje na to da snimci napada budu kasnije analizirani i prikazivani, neće imati nikakve negativne posledice po dalje ispitivanje i lečenje

U Informisanom pristanku koji su svi pacijenti potpisali u Klinici za neurohirurgiju KCS u Beogradu jasno je istaknuto sledeće:

1. da su upoznati sa merama operativnog lečenja koje će kod njih biti preduzete u toku hospitalizacije
2. da su obavešteni o mogućim komplikacijama u toku ispitivanja i rizicima operativnog lečenja
3. da je tajnost njihovih podataka garantovana
4. u sklopu prihvatanja protokola prehirurške evaluacije, pacijenti su upoznati sa svim elementima postupka i pismeno su se saglasili da se podaci dobijeni na taj način mogu koristiti i u ovom istraživanju, shodno pravilima i ograničenjima "Dobre kliničke prakse"

### **3.5. Statistička analiza**

Primarno dobijeni podaci potom su analizirani deskriptivnim statističkim metodama, metodama za testiranje hipoteza i metodama za analizu vremena do nastupanja događaja od interesa. Od deskriptivnih statističkih metoda korišćene su mere centralne tendencije (aritmetička sredina i medijana), mere varijabiliteta (standardna devijacija i interval varijacije) i pokazatelji strukture iskazani u procentima. Za testiranje razlike učestalosti između nezavisnih uzoraka korišćen je Pearsonov hi-kvadrat test i Fišerov test tačne verovatnoće. Za testiranje razlike učestalosti između zavisnih uzoraka korišćen je McNemarov test. Za analizu vremena do nastupanja događaja od interesa upotrebljen je Kaplan-Meierov metod. Hipoteze su testirane na nivou statističke značajnosti od 0.05.

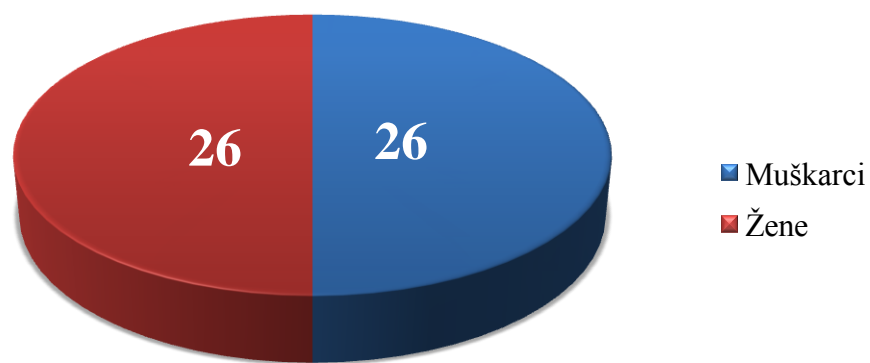
## **4. REZULTATI ISTRAŽIVANJA**

---

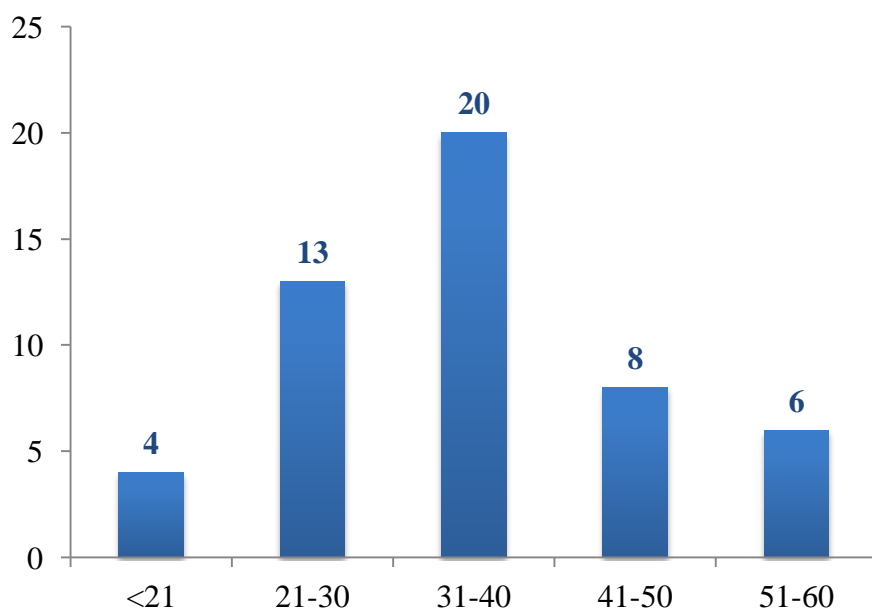
Tokom perioda od 5 godina, od 01.01.2009 do 31.12.2013. godine je kod 564 pacijenata primenjen protokol prehirurškog ispitivanja. Kod ovih 564 pacijenata je urađena 621 video-EEG telemetrija u trajanju od 5 dana. Kod 48 pacijenata su urađene 2 ili više video-EEG telemetrija. Kod 532 od 564 pacijenata (94,3%) je urađena magnetska rezonanca po protokolu za fokalnu epilepsiju (temporalna ili AC-PC angulacija shodno hipotezi o vrsti epilepsije). Kod 548/564 (97,1%) pacijenata je urađeno neuropsihološko testiranje, kod 112/564 (19,8%) interiktalni PET. Posle ispitivanja i odluke Epileptološkog konzilijuma na Klinici za neurohirurgiju je do 01.01.2010 do 31.12.2013. godine operisano 64 pacijenata kada je urađena resekcija pretpostavljene epileptogene zone. Od ukupnog broja operisanih kod 59 pacijenata je urađena resekcija u temporalnom režnju a kod 5 pacijenata je resekcija izvršena u ekstratemporalnim regionima, kod 3 pacijenta uz pomoć sa intraoperativne elektrokortikografije. Iako je priprema za operacije počela 01.01.2009. godine, operacije su počele da se obavljaju od 01.01.2010. godine. U ovom radu su obrađeni samo pacijenti operisani zbog epilepsije temporalnog režnja resekcijom epileptogene zone u jednom ili drugom temporalnom režnju u periodu od 01.01.2010. godine do 30.06.2013. godine.

### **4.1. Kliničke karakteristike operisanih pacijenata**

U Klinici za neurohirurgiju Kliničkog centra Srbije u periodu od 01.01.2010 do 30.06.2013. operisana su 52 pacijenta zbog temporalne farmakorezistentne epilepsije. Među ispitanicima postoji podjednaka distribucija po polu (26 muškarca i 26 žena), pri čemu se radi o pacijentima starosti od 19 do 60 godina ( $35,8 \pm 10,8$ ; Med 35; Aritmetička sredina 35,8; Standardna devijacija 10,8; Medijana 35). Detaljno smo analizirali demografske karakteristike pacijenata u širokom spektru varijabli.



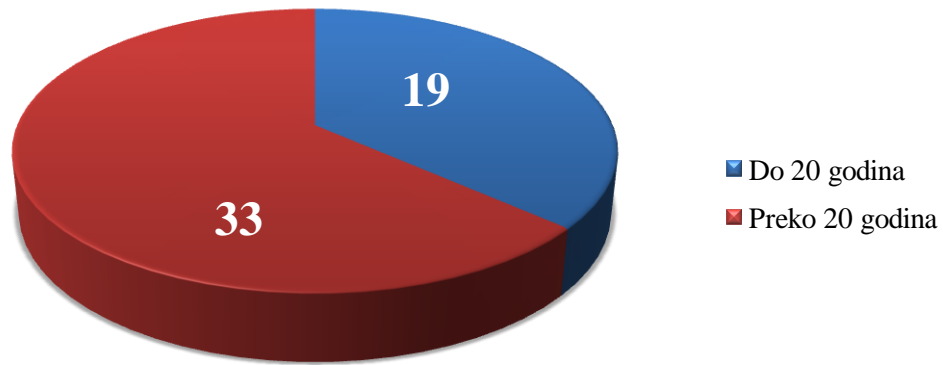
Grafikon 1. Raspodela ispitanika prema polu



Grafikon 2. Raspodela ispitanika prema starosti

Tabela 16. Sociodemografske karakteristike ispitanika

Karakteristika	n
<b>Pol</b>	
Muški	26 (50%)
Ženski	26 (50%)
<b>Uzrast u vreme operacije (godine)</b>	
<21	4 (8%)
21 – 30	13 (25%)
31 – 40	20 (39%)
41 – 50	8 (16%)
51 – 60	6 (12%)
<b>Uzrast kada je imao proepileptogenu leziju</b>	
Do 12 meseci	13 (43%)
1 – 5 godina	13 (43%)
6 – 10 godina	1 (3%)
>10 godina	3 (10%)
<b>Uzrast kada je epilepsija počela</b>	
Do 12 meseci	2 (4%)
2 – 5 godina	17 (33%)
6 – 10 godina	8 (15%)
>10 godina	25 (48%)
<b>Trajanje epilepsije pre operacije (godine)</b>	
< 20	19 (36%)
≥ 20	33 (64%)
<b>Proepileptogena lezija</b>	
Nema	19 (37%)
Ima	32 (63%)
<b>Vrsta proepileptogene lezije</b>	
Febrilne konvulzije	22 (43%)
Familijarna epilepsija	6 (12%)
Trauma	8 (16%)
Infekcija	2 (4%)
Kombinovane (više lezija)	6 (12%)
<b>Frekvencija napada</b>	
< 20 mesečno	39 (76%)
≥ 20 mesečno	12 (24%)



Grafikon 3. Raspodela ispitanika prema trajanju epilepsije pre operacije (godine)

Analizirali smo pojavu proepileptogene lezije u odnosu na vreme kada je nastala, kao i vrstu proepileptogene lezije. Od 52 pacijenta, 32 (63%) je imalo proepileptogenu leziju, a 19 (37%) ispitanika nije. Kod pacijenata koji su je imali, najučestalije proepileptogene lezije bile su febrilne konvulzije i to kod 22 (43%) ispitanika. Kod 8 (16%) pacijenata postojala je trauma, 6 (12%) ispitanika su imali familijarnu epilepsiju, dok je samo 2 (4%) pacijenta imalo infekciju kao proepileptogenu leziju. Kod 6 (12%) pacijenta registrovali smo pojavu dve proepileptogene lezije. Radilo se o udruženosti febrilnih konvulzija i familijarne epilepsije koja je zabeležena kod 3 ispitanika ili o udruženosti febrilnih konvulzija i traume kod 2 pacijenta.

Analizirali smo uzrast pacijenata u trenutku kada je epilepsija počela. Kod skoro polovine naših pacijenata, epilepsija je počela u uzrastu starijem od 10 godina (48%), kod 17 (33%) počela je u uzrastu od 2-5 godine, a kod 8 (15%) u uzrastu od 6-10 godine. Samo kod 2 (4%) pacijenta epilepsija je počela pre navršene prve godine života.

Sve ispitanike podelili smo u dve grupe u odnosu na dužinu trajanja epilepsije. Kod prve grupe, njih 19 (36%), epilepsija je trajala kraće od 20 godina, dok je kod druge grupe ispitanika, njih 33 (64%), epilepsija trajala duže od 20 godina.

Na sličan način podelili smo ispitanike i na osnovu učestalosti napada u dve velike grupe. Kod prve grupe, njih 12 (26%), napadi su se javljali više od 20 puta mesečno, dok je u drugu grupu svrstano skoro tri četvrtine naših pacijenata, njih 39 (74%), kod kojih je učestalost napada bila manja od 20 napada mesečno.

Aura je bila jedan od dominantnih semioloških znakova kod velike većine pacijenata i registrovana je kod 47 (90%) ispitanika, dok samo njih 5 (10%) nije imalo auru na početku epileptičnog napada. Od svih tipova aura, najčešće je verifikovana epigastrična aura koja je

registrovana kod 32 (62%) ispitanika, dok su pacijenti u našoj studiji znatno ređe imali druge tipove aura, kao što su cefalička, psihička ili vegetativna.

Tabela 17. Učestalost aura

Tip aure	n
<b>Aura – bilo koji tip</b>	47 (90%)
<b>Epigastrična</b>	32 (62%)
<b>Cefalička</b>	9 (17%)
<b>Psihička</b>	6 (12%)
<b>Vegetativna</b>	4 (8%)
<b>Kombinovana</b>	8 (15%)

Klinička slika epileptičnog napada odnosno semiologija epileptičnog napada je posebno analizirana. Tako je polovina naših pacijenata, i to njih 26 (50%), imala epileptični napad prema sledećem obrascu: aura koju pacijent predoseti, posle koje nastaje automotorni napad koji se završava generalizovanim toničko-kloničkim napadom. Kod 18 (34%) ispitanika nije došlo do sekundarne generalizacije na kraju automotornog napada, dok je kod manjeg broja pacijenata bila zastupljena pojava GTK napada nakon automotornog napada, i to kod njih 4 (8%), ili nakon aure, kod ukupno 3 (6%) pacijenata. Kod samo jednog pacijenta registrovan je automotorni napad kome nije prethodila aura niti se završavao generalizovanim toničko-kloničkim napadom.

Tabela 18. Ispitanici prema semiološkoj klasifikaciji napada

*a – aura, A – automotorni napad, GTK – generalizovani toničko-klonički napad*

Semiologija napada po sekvencama	n
<b>Semiološka sekvenca</b>	
<b>a → A</b>	18 (34%)
<b>a → A → GTK</b>	26 (50%)
<b>a → GTK</b>	3 (6%)
<b>A</b>	1 (2%)
<b>A → GTK</b>	4 (8%)
<b>Ukupno</b>	52 (100%)



## 4.2. EEG nalaz operisanih pacijenata

Elektroencefalografija (EEG) predstavlja jednu od osnovnih dijagnostičkih tehnika kako u postavljanju dijagnoze epilepsije tako i u prehirurškoj evaluaciji pacijenata sa temporalnom epilepsijom. Analizom nalaza interiktalnog EEG operisanih pacijenata došli smo do sledećih podataka. Najveći procenat odnosno tri četvrtine naših pacijenata, njih 39 (75%), imalo je interiktalnu epileptiformnu aktivnost u vidu šiljaka ili oštih talasa, sa maksimumom elektronegativnosti iznad prednjih temporalnih regiona, tj. F7/8 elektrode kod standardne pozicije (10–20 sistem) elektroda u skalp EEG-u. Kod 9 (17%) pacijenata registrovani su bilateralni oštri talasi, dok je kod po 2 (4%) ispitanika registrovan ili uredan ili nelokalizovan nalaz na EEG-u.

Tabela 19. Ispitanici prema nalazu na interiktalnom EEG-u

Nalaz na EEG-u	n
<b>Uredan EEG</b>	2 (4%)
<b>Ipsilateralni temporalni oštri talasi</b>	39 (75%)
<b>Bilateralni oštri talasi</b>	9 (17%)
<b>Nelokalizovan nalaz</b>	2 (4%)
<b>Ukupno</b>	<b>52 (100%)</b>

Iktalni EEG predstavlja električnu aktivnost mozga koja se registruje tokom epileptičnog napada. Upoređivanjem iktalnog EEG-a sa nalazom MRI-a kod 48 (92%) naišli smo na podudarnost nalaza, odnosno mesto lezije na MRI-u se poklapa sa lokalizacijom iktalnog EEG-a. Kod 4 pacijenta (8%) ova je saglasnost (konkordantnost) bila delimična.

Tabela 20. Ispitanici prema nalazu na iktalnom EEG-u

Nalaz na EEG-u	n
<b>Konkordantan sa MRI</b>	48 (92%)
<b>Delimično konkordantan sa MRI</b>	4 (8%)
<b>Ukupno</b>	<b>52 (100%)</b>

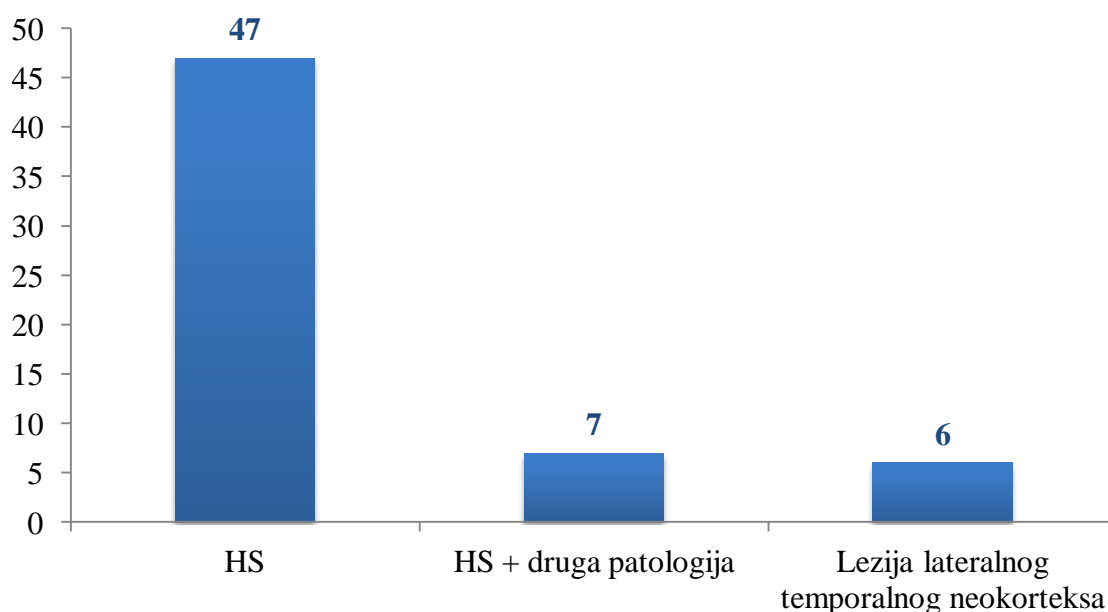
### 4.3. Neuroradiološki nalaz operisanih pacijenata

Kod svih operisanih pacijenata nalaz MRI-a ukazivao je na leziju koja je bila odgovorna za epilepsiju. Svi operisani pacijenti imali su „lezioni“ MRI, dok pacijenti koji su imali normalan MRI nalaz nisu bili kandidati za operativno lečenje (Tabela 21).

Tabela 21. Ispitanici prema nalazu na MRI-u  
*HS - Hipokampalna skleroza*

Nalaz na MRI-u	n
<b>HS</b>	47 (92%)
<b>HS + druga patologija</b>	7 (14%)
<b>Lezija lateralnog temporalnog neokorteksa</b>	6 (12%)

Najzastupljenija lezija opisana na MRI-u bila je hipokampalna skleroza i to kod 47 (92%) ispitanika. Hipokampalnu sklerozu udruženu sa drugom patologijom imalo je na MRI-u još 7 (14%) pacijenata. Kod 6 (12%) pacijenata lezija je bila lokalizovana u lateralnim delovima temporalnog režnja.



Grafikon 4. Raspodela ispitanika prema nalazu na MRI-u

Kod manjeg broja pacijenata izvršena su i funkcionalna neuroradiološka ispitivanja, kako bi se sigurnije i preciznije definisala epileptogena zona. Načinjena su snimanja SPECT-om (singl foton emisiona kompjuterizovana tomografija) i PET-om (pozitronska emisiona tomografija) pacijenata kod koji je postojala neka neusaglašenost do tada urađenih

dijagnostičkih postupaka. Od 52 ispitanih pacijenta, samo kod troje (6%) obavljeno je iktalno SPECT snimanje, dok kod njih 49 (94%) snimanje nije bilo neophodno. Kod dva pacijenata nalaz iktalnog SPECT-a bio je dobro lateralizovan odnosno nalaz hiperperfuzije na snimku se poklapao sa pretpostavljenom epileptogenom zonom viđenom na EEG-u i MRI-u, a kod jednog pacijenta nalaz hiperperfuzije bio je bilateralan odnosno loše lateralizovan. Interiktalni PET rađen je većem broju pacijenata, te je primenjen kod 14 (27%) pacijenata. Kod 13 (25%) pacijenata nalaz je bio lateralizovan ipsilateralno u odnosu na leziju prikazanu na MRI-u, dok je kod 1 (2%) pacijenta nalaz PET-a bio bilateralan.

Tabela 22. Ispitanici prema nalazu na SPECT-u PET-u

Nalaz na SPECT-u i PET-u	n
<b>SPECT</b>	
Nema	49 (94%)
Dobro lateralizovan	2 (4%)
Loše lateralizovan	1 (2%)
<b>PET</b>	
Nema	38 (73%)
Dobro lateralizovan	13 (25%)
Loše lateralizovan	1 (2%)

## 4.4. Analiza hirurških varijabli

Svi pacijenti koji su operisani, na osnovu klasifikacije metoda hirurških tehnika, spadaju u grupu onih kod kojih je primenjena resektivna hirurška tehnika. Kod njih je izvršena resekcija odnosno uklanjanje pretpostavljene epileptogene zone. Analizirali smo podatke koji se odnose na stranu resekcije, vrstu hirurške resekcije, ekstenziju odnosno veličinu resekcije, patohistološki nalaz, dužinu praćenja, kao i ishod operativnog lečenja.

U odnosu na stranu resekcije bila je zastupljena skoro podjednaka učestalost levostranih i desnostranih resekcija, 28 (54%) levo i 24 (46%) desno. U odnosu na vrstu hirurške resekcije, kod najvećeg broja pacijenata, njih 41 (79%), urađena je prednja temporalna resekcija različitog obima sa amigdalohipokampektomijom, koja je ranije nazivana i standardna temporalna lobektomija. Kod 8 (15%) pacijenata izvršena je lezionaektomija

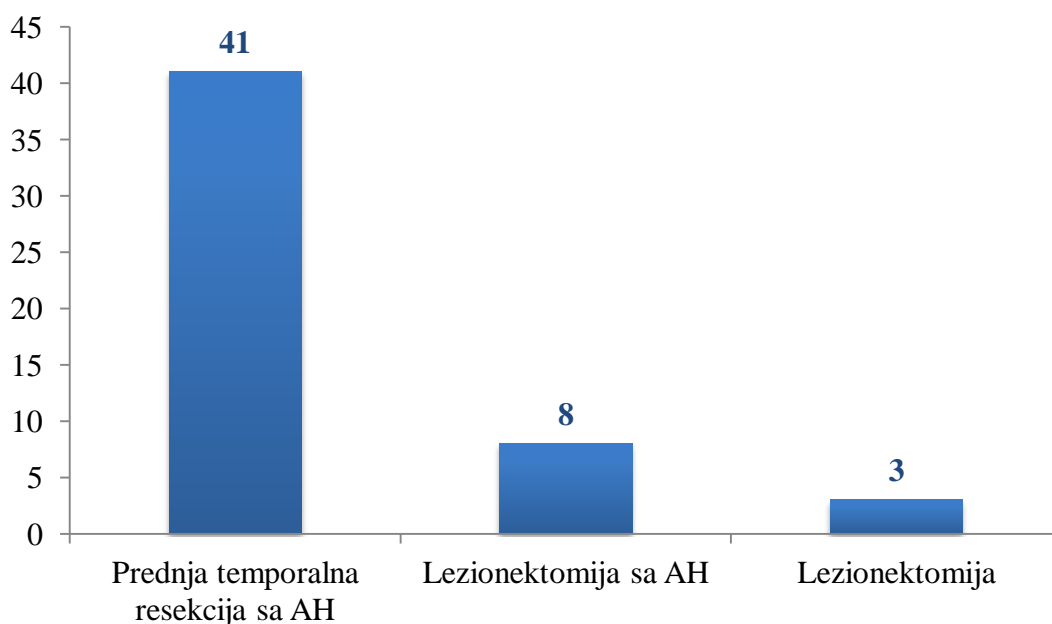
(uklanjanje lezije viđene na MRI-u) sa amigdalohipokampektomijom, dok je samo kod 3 (6%) pacijenata urađena lezionaektomija bez uklanjanja amigdaloidnog jedra i hipokampusa.

Tabela 23. Ispitanici prema strani resekcije

Strana	n
<b>Desno</b>	24 (46%)
<b>Levo</b>	28 (54%)
<b>Ukupno</b>	<b>52 (100%)</b>

Tabela 24. Ispitanici prema vrsti hirurške resekcije  
AH – amigdalohipokampektomija

Vrsta resekcije	n
<b>Prednja temporalna resekcija sa AH</b>	41 (79%)
<b>Lezionaektomija sa AH</b>	8 (15%)
<b>Lezionaektomija</b>	3 (6%)



Grafikon 5. Raspodela ispitanika prema vrsti hirurške resekcije

Na osnovu kontrolnih postoperativnih MRI snimaka nakon 6 do 12 meseci posle operacije, izvršeno je merenje dužine resekcije mezijalnih struktura i hipokampusa. Kod 4

(8%) pacijenta resekcija mezijalnih struktura izvršena je u dužini do 2,5 cm, dok je kod 45 (92%) pacijenata resekcija iznosila do 3,5 cm. Kao što je prethodno napomenuto, kod 3 pacijenta nisu uklanjane mezijalne strukture i hipokampus. Hipokampus je uklanjan sve do kraja tela i početka repa, pa i dalje ukoliko je to preoperativnim planom zahtevano i naravno ukoliko je to u toku operacije bilo moguće. Ovo je zavisilo od same intraoperativne anatomije, vaskularnih i drugih važnih anatomskih struktura koje su se nalazile na putu resekcije. Kod 9 (18%) pacijenata veličina resekcije je iznosila do 2,5 cm, kod 39 (80%) do 3,5 cm, dok je samo kod jednog pacijenta (2%) resekcija hipokampusa bila preko 3,5 cm.

Tabela 25. Ispitanici prema ekstenziji mezijalne resekcije

Ekstenzija mezijalne resekcije	n
<b>Do 2,5 cm</b>	4 (8%)
<b>Do 3,5 cm</b>	45 (92%)
<b>Ukupno</b>	<b>49 (100%)</b>

Tabela 26. Ispitanici prema ekstenziji hipokampalne resekcije

Ekstenzija hipokampalne resekcije	n
<b>&lt; 2,5 cm</b>	9 (18%)
<b>2,5 – 3,5 cm</b>	39 (80%)
<b>&gt; 3,5 cm</b>	1 (2%)
<b>Ukupno</b>	<b>49 (100%)</b>

Svi pacijenti bili su praćeni u periodu od 12 do 54 meseca nakon operacije i to od 12 do 24 meseca 18 (35%) pacijenata, od 24 do 36 meseci 15 (29%), a preko 36 meseci 19 (36%) pacijenata.

Tabela 27. Ispitanici prema dužini praćenja

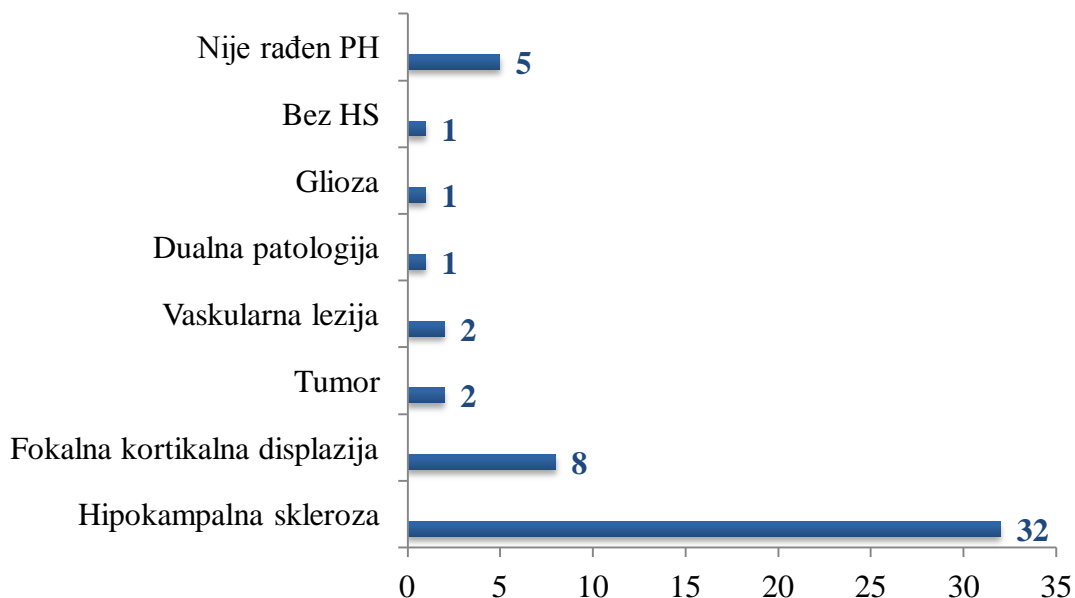
Dužina praćenja (meseci)	N
<b>12 – 24</b>	18 (35%)
<b>24 – 36</b>	15 (29%)
<b>&gt; 36</b>	19 (36%)
<b>Ukupno</b>	<b>52 (100%)</b>

Patohistološki nalaz operisanih pacijenata bio je sledeći. Kod 32 (69%) pacijenata radilo se o hipokampalnoj sklerozi. Fokalna kortikalna displazija bila je zastupljena kod 8 (17%) pacijenata, a kod 2 (4%) od ovih pacijenata dokazana je FCD IIIa koja predstavlja fokalnu

kortikalnu displaziju udruženu sa hipokampalnom sklerozom. Kod 2 (4%) pacijenta PH nalaz je pokazao da se radi o tumoru, dok je kod druga dva (4%) pacijenta u pitanju bila vaskularna lezija (kavernom). Kod tri naredna pacijenta radilo se o gliози, dualnoj patologiji i ne-hipokampalnoj sklerozii, pojedinačno. Kod 5 (10%) pacijenata patohistološka analiza nije bila urađena, uglavnom iz tehničkih razloga.

Tabela 28. Ispitanici prema PH nalazu

PH nalaz	n
<b>Hipokampalna skleroza</b>	32 (61%)
<b>Fokalna kortikalna displazija</b>	8 (15%)
<b>Tumor</b>	2 (4%)
<b>Vaskularna lezija</b>	2 (4%)
<b>Dualna patologija</b>	1 (2%)
<b>Glioza</b>	1 (2%)
<b>Bez HS</b>	1 (2%)
<b>Nije rađen PH</b>	5 (10%)
<b>Ukupno</b>	<b>52 (100%)</b>



Grafikon 6. Raspodela ispitanika prema PH nalazu

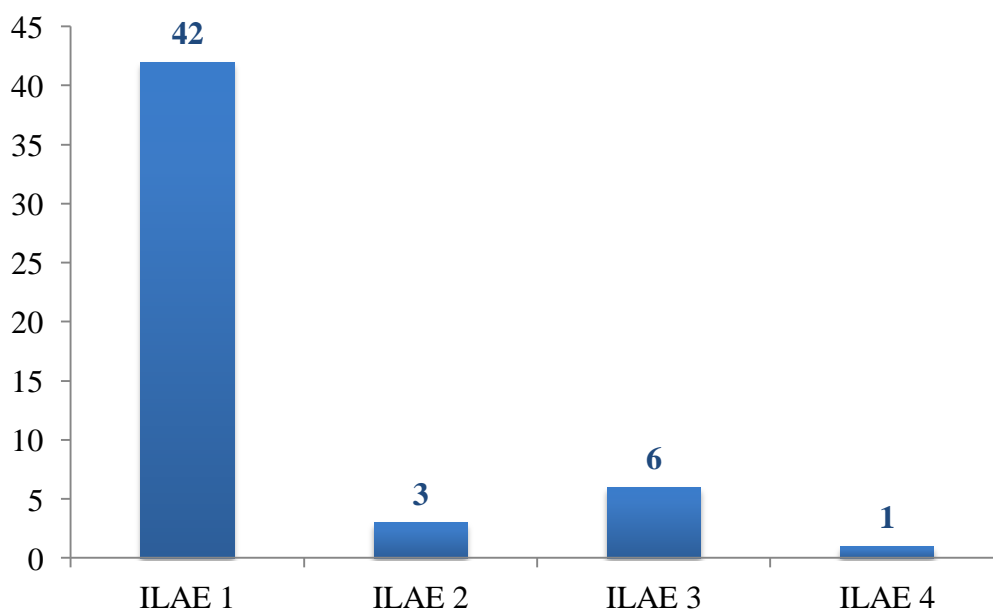
## 4.5. Ishod operativnog lečenja

Ishod operativnog lečenja analiziran je na osnovu klasifikacije ILAE. (191)

**ILAE klasifikacija operativnog ishoda** omogućava precizno kvantifikovanje postoperativnog ishoda, jer se broj postoperativnih epileptičnih napada sabira i upoređuje sa brojem napada preoperativno. Iz analize se izuzima prvih trideset dana nakon operacije i broj napada računa od drugog postoperativnog meseca. Napadi koji se jave u prvih trideset dana se ubrajaju u kategoriju ranih postoperativnih napada (akutni postoperativni napadi – APON) i posebno se analiziraju. Na osnovu ove klasifikacije, najveći broj ispitanika, njih 42 (80%) je bilo u kategoriji ILAE 1, bez epileptičnih napada nakon operacije. Kod 3 (6%) operisana pacijenta ishod je bio ILAE 2, što podrazumeva samo pojavu aure nakon operacije, bez pojave drugih manifestacija epileptičnog napada.

Tabela 29. Ispitanici prema uspehu operacije

ILAE	n
ILAE 1	42 (80%)
ILAE 2	3 (6%)
ILAE 3	6 (12%)
ILAE 4	1 (2%)
<b>Ukupno</b>	<b>52 (100%)</b>



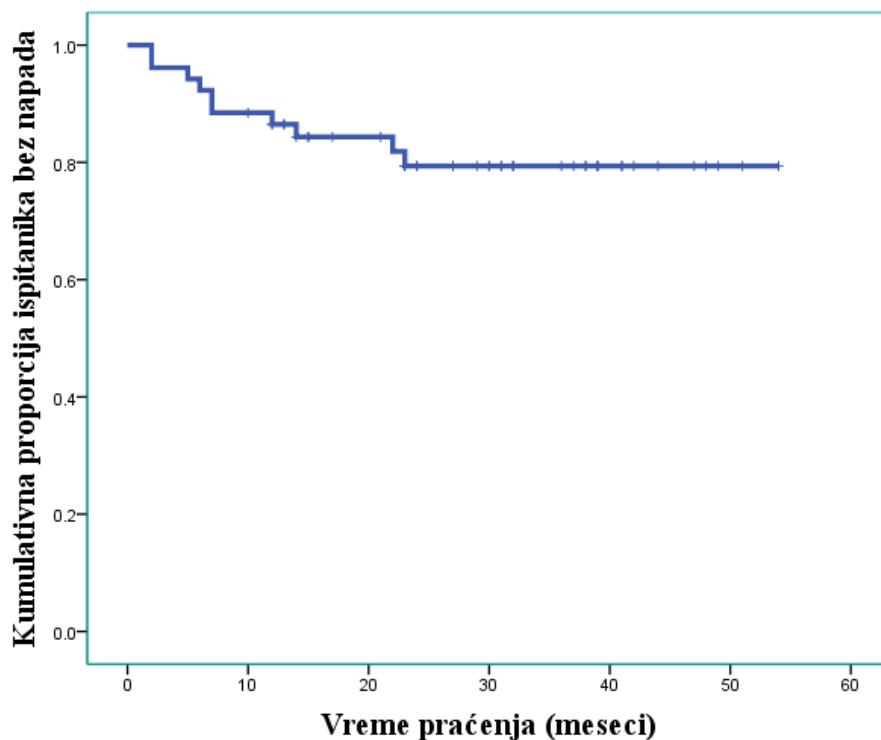
Grafikon 7. Raspodela ispitanika prema ishodu operativnog lečenja

ILAE 3 ishod je registrovan kod 6 (12%) pacijenata i kod njih se javilo do 3 epileptična napada godišnje, a kod jednog (2%) pacijenta nakon operacije je bilo više od 4 napada godišnje (ukupno 5 napada) i on je svrstan u kategoriju ILAE 4.

Određeno je i vreme kada se pojavio prvi epileptični napad nakon operacije, pri čemu se prvi mesec nakon operacije nije uzimao u razmatranje, već su epileptični napadi registrovani tek nakon ovog perioda. Kod 2 (20%) pacijenta prvi epileptični napad se javio u prva tri meseca nakon operacije, kod 4 (20%) od 3 do 12 meseci nakon operacije, a kod sledeća 4 (20%) pacijenta napad se javio u periodu od 12 do 24 meseca nakon operacije.

Tabela 30. Ispitanici prema proteklom vremenu od operacije do pojave napada

Vreme od operacije do napada	n
Prva 3 meseca	2 (20%)
Od 3 do 12 meseci	4 (40%)
Od 12 do 24 meseca	4 (40%)
<b>Ukupno</b>	<b>10 (100%)</b>



Grafikon 8. Kumulativna proporcija ispitanika bez napada u postoperativnom periodu



Na grafikonu je prikazana kumulativna proporcija ispitanika bez epileptičnih napada u postoperativnom periodu. Ukupno je 10 (19%) pacijenata imalo je napad. Svi napadi desili su se unutar 23 meseca od operacije. Preostala 42 ( 81%) pacijenta do kraja perioda praćenja nisu imali napad.

Ukoliko se epileptični napad javi neposredno nakon operacije (u prvih sedam dana), onda su oni svrstavani u posebnu kategoriju akutnih postoperativnih napada. Ovakvih pacijenata je bilo 5 (10%). Kod 2 (4%) pacijenta epileptični napad javio se neposredno nakon operacije, odnosno u prvih 24 sata, dok se kod druga tri (6%) pacijenta napad javio u periodu od drugog do sedmog postoperativnog dana.

Tabela 31. Ispitanici prema akutnim postoperativnim napadima

Akutni postoperativni napadi	n
<b>Prvih 24 časa</b>	2 (4%)
<b>2 – 7 dana</b>	3 (6%)
<b>Nema</b>	47 (90%)
<b>Ukupno</b>	<b>52 (100%)</b>

Kod 4 (8%) pacijenata, u prvih 24 sata nakon operacije, registrovali smo i pojavu akutne postoperativne psihoze.

Tabela 32. Ispitanici prema akutnoj postoperativnoj psihozi

Akutna postoperativna psihoza	n
<b>Prvih 24 časa</b>	4 (8%)
<b>2 – 7 dana</b>	0 (0%)
<b>Nema</b>	48 (92%)
<b>Ukupno</b>	<b>52 (100%)</b>

Perioperativne komplikacije su registrovane kod 10 (19%) pacijenata. Podeljene su u dve veliki grupe, hirurške i neurološke komplikacije. Hirurških komplikacija je bilo 5 (10%), kod 3 (6%) pacijenta se javila infekcija, a kod po 1 (2%) pacijenta hematom ili ishemija. Od neuroloških komplikacija najčešće se javila disfazija, kod 5 (10%) pacijenata, a amnestički sindrom se razvio kod 2 (4%) ispitanika. Ukupno je 10 pacijenata imalo 12 komplikacija, jer su dva pacijenta imala po dve komplikacije.

Tabela 33. Ispitanici prema operativnim komplikacijama

Komplikacija	n
<b>Ukupno pacijenata</b>	10 (19%)
<b>Hirurške</b>	
Hematom	1 (2%)
Infekcija	3 (6%)
Ishemija	1 (2%)
<b>Neurološke</b>	
Disfazija	5 (10%)
Amnezija	2 (4%)

Osnovni cilj operativnog lečenja pacijenata bio je suzbijanje epileptičnih napada, te je detaljno analizirana grupa pacijenata kod kojih su se nakon operacije javili epileptični napadi. Ukoliko se u ovu grupu ubroje i pacijenti kod kojih se javila samo aura nakon operacije, ovih pacijenata je bilo ukupno 10. Upoređivanje ove grupe pacijenata sa grupom od 42 pacijenta koju su činili pacijenti bez epileptičnih napada nakon operacije izvršeno je na osnovu sledećih parametara. Na osnovu pola i uzrasta nije bilo statističke značajnosti između ove dve grupe ispitanika. Kada se analizira uzrast kada se javila proepileptogena lezija, uočava se da su pacijenti u grupi koja je nakon operacije imala epileptične napade češće imali proepileptogenu leziju u uzrastu do 12 meseci. Ova razlika je i statistički značajna ( $p = 0.025$ ). Uzrast pacijenata kada je epilepsija počela, kao i dužina trajanja epilepsije pre operacije, nisu se značajnije razlikovali između ove dve grupe pacijenata.

Kada je analizirana vrsta proepileptogene lezije, uočeno je da su febrilne konvulzije bile češće kod pacijenata u grupi kod kojih se postoperativno javila epilepsija i to kod 70% pacijenata. Pacijenata koji nakon operacije nisu imali epilepsiju a imali su febrilne konvulzije je bilo 37%. Ova razlika bila je na granici statističke značajnosti ( $p = 0.079$ ). Učestalost familijarne epilepsije kao proepileptogene lezije bila je češća kod pacijenata koji su nakon operacije imali epileptične napade i bila je prisutna kod 30% ispitanika. Kod pacijenata koji nakon operacije više nisu imali epileptične napade, familijarna epilepsija bila je prisutna samo kod 7% ispitanika, te je i ova razlika bila na granici statističke značajnosti ( $p = 0.081$ ).

Tabela 34. Sociodemografske karakteristike ispitanika u odnosu na postoperativni ishod prema ILAE klasifikaciji

Karakteristika	ILAE 1	ILAE 2 – ILAE 4	p
	n	n	
<b>Pol</b>			
<b>Muški</b>	21 (50%)	5 (50%)	1,00
<b>Ženski</b>	21 (50%)	5 (50%)	
<b>Uzrast u vreme operacije (godine)</b>			
<b>Do 30</b>	13 (32%)	4 (40%)	0,71
<b>&gt; 30</b>	28 (68%)	6 (60%)	
<b>Uzrast kada je pacijent imao proepileptogenu leziju</b>			
<b>Do 12 meseci</b>	7 (30%)	6 (86%)	0,025*
<b>&gt;12 meseci</b>	16 (70%)	1 (14%)	
<b>Uzrast kada je epilepsija počela</b>			
<b>Do 5 godina</b>	17 (41%)	2 (20%)	0,29
<b>&gt; 5 godina</b>	25 (59%)	8 (80%)	
<b>Trajanje epilepsije pre operacije (godine)</b>			
<b>&lt; 20</b>	14 (33%)	5 (50%)	0,47
<b>≥ 20</b>	28 (67%)	5 (50%)	
<b>Proepileptogena lezija</b>			
<b>Nema</b>	17 (42%)	2 (20%)	0,29
<b>Febrilne konvulzije</b>	15 (37%)	7 (70%)	0,079
<b>Familijarna epilepsija</b>	3 (7%)	3 (30%)	0,081
<b>Trauma</b>	7 (17%)	1 (10%)	1,00
<b>Infekcija</b>	2 (5%)	0 (0%)	1,00
<b>Frekvencija napada</b>			
<b>&lt; 20 mesečno</b>	32 (78%)	7 (70%)	0,68
<b>≥ 20 mesečno</b>	9 (22%)	3 (30%)	

Obzirom da je pojava aure bez naknadne progresije u epileptični napad samo subjektivna pojava koja pacijentima ne narušava kvalitet života, zaključujemo da se i ovi pacijenti mogu svrstati u grupu ispitanika kod kojih je uspela hirurška intervencija.

Na osnovu uspeha hirurške intervencije formirali smo dve grupe ispitanika. Prvu bi činili pacijenti kod kojih je evidentiran uspeh (ILAE 1-2). Drugu grupu pacijenata kod koji postoji neuspeh hirurške intervencije čine pacijenti u grupama ILAE 3-4. U prvoj grupi bilo je 45, a u drugoj ukupno 7 pacijenata.

Detaljno su analizirani svi prikupljeni parametri i upoređeni na prethodno opisani način klasifikovanog uspeha operativnog lečenja. Analizom pola i uzrasta u vreme operacije nije uočena statistička razlika, isto kao i kod uzrasta pacijenata kada je počela epilepsija i vremena

trajanja epilepsije pre operacije. Uporedili smo ove dve grupe pacijenata na osnovu vremena pojave i vrste proepileptogene lezije i nismo uočili statistički značajnu razliku. Frekvencija napada pre operacije takođe nije uticala na ishod operativnog lečenja.

U grupi pacijenata gde je postignut uspeh hirurškog lečenja, odnosno kod pacijenata u grupi ILAE 1-2, generalizovani toničko-klonički napadi (GTK) pre operacije su registrovani kod 26 (58%) pacijenata, dok 19 (42%) pacijenata nije imalo ovaj tip napada preoperativno. Kod pacijenata u grupi ILAE 3-4 svi ispitanici su preoperativno imali generalizovane toničko-kloničke napade, tj. svih 7 (100%) pacijenata. Značajno su češće registrovani GTK napadi u grupi pacijenata kod kojih je hirurško lečenje bilo neuspešno i ovde postoji statistički značajna razlika između ove dve grupe. ( $p = 0.039$ ).

Analizom semiologije napada pre operacije uočeno je da je u grupi pacijenata sa uspešnom operacijom epigastričnu auru na početku napada imao 31 (69%) pacijent, dok 14 (31%) pacijenata nije imalo epigastričnu auru na početku napada. U grupi pacijenata u kojoj nije postignut uspeh nakon operacije, epigastričnu auru imao je samo 1 (14%) pacijent, dok 6 (86%) pacijenata nije imalo epigastričnu auru na početku napada. Uočena je statistički značajna razlika između ove dve grupe pacijenata. ( $p = 0.010$ ).

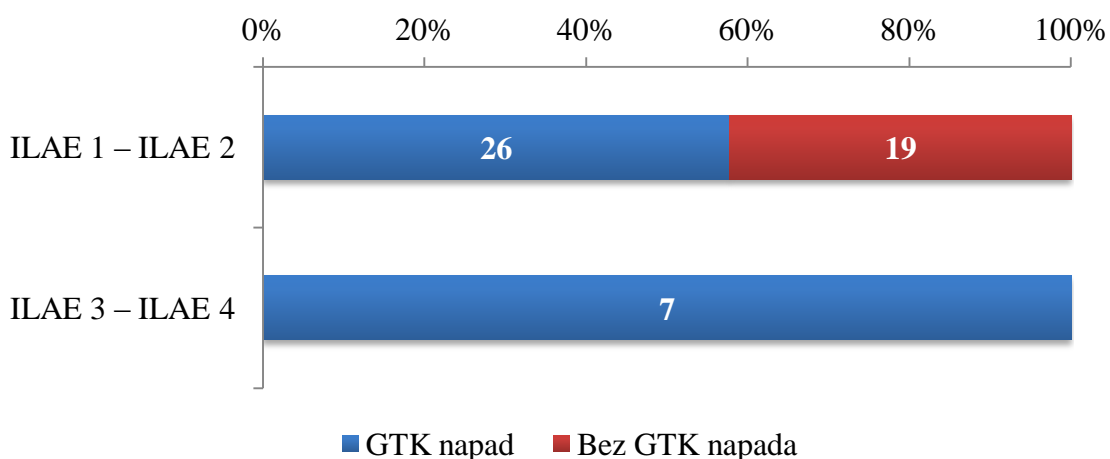
Tabela 35. Sociodemografske karakteristike ispitanika u odnosu na postoperativni ishod prema ILAE klasifikaciji

Karakteristika	ILAE 1 – ILAE 2	ILAE 3 – ILAE 4	p
	n	n	
<b>Pol</b>			
Muški	23 (51%)	3 (43%)	1.00
Ženski	22 (49%)	4 (57%)	
<b>Uzrast u vreme operacije (godine)</b>			
Do 30	14 (32%)	3 (43%)	0.67
> 30	30 (68%)	4 (57%)	
<b>Uzrast kada je pacijent imao proepileptogenu leziju</b>			
Do 12 meseci	9 (36%)	4 (80%)	0.14
>12 meseci	16 (64%)	1 (20%)	
<b>Uzrast kada je epilepsija počela</b>			
Do 5 godina	17 (38%)	2 (29%)	1.00
> 5 godina	28 (62%)	5 (71%)	
<b>Trajanje epilepsije pre operacije (godine)</b>			
< 20	17 (38%)	2 (29%)	1.00
≥ 20	28 (62%)	5 (71%)	
<b>Proepileptogena lezija</b>			
Nema	17 (39%)	2 (29%)	0.70
Febrilne konvulzije	17 (39%)	5 (71%)	0.22
Familijarna epilepsija	5 (11%)	1 (14%)	1.00
Trauma	8 (18%)	0 (0%)	0.58
Infekcija	2 (4%)	0 (0%)	1.00
<b>Frekvencija napada</b>			
< 20 mesečno	35 (79%)	4 (57%)	0.33
≥ 20 mesečno	9 (21%)	3 (43%)	
<b>GTK napadi</b>			
Da	26 (58%)	7 (100%)	0.039*
Ne	19 (42%)	0 (0%)	
<b>Epigastrična aura</b>			
Da	31 (69%)	1 (14%)	0.010*
Ne	14 (31%)	6 (86%)	
<b>Ekstenzija mezijalne resekcije</b>			
Do 2,5 cm	2 (5%)	2 (29%)	0.092
Do 3,5 cm	40 (95%)	5 (71%)	
<b>Ekstenzija hipokampalne resekcije</b>			
Do 2,5 cm	6 (14%)	3 (43%)	0.105
2.5 – 3,5 cm	36 (86%)	4 (57%)	
<b>Vrsta hirurške resekcije</b>			
Standardna temporalna lobektomija	35 (77%)	6 (86%)	1.00
Lezionektomija sa AH	7 (16%)	1 (14%)	
Lezionektomija	3 (7%)	0 (0%)	

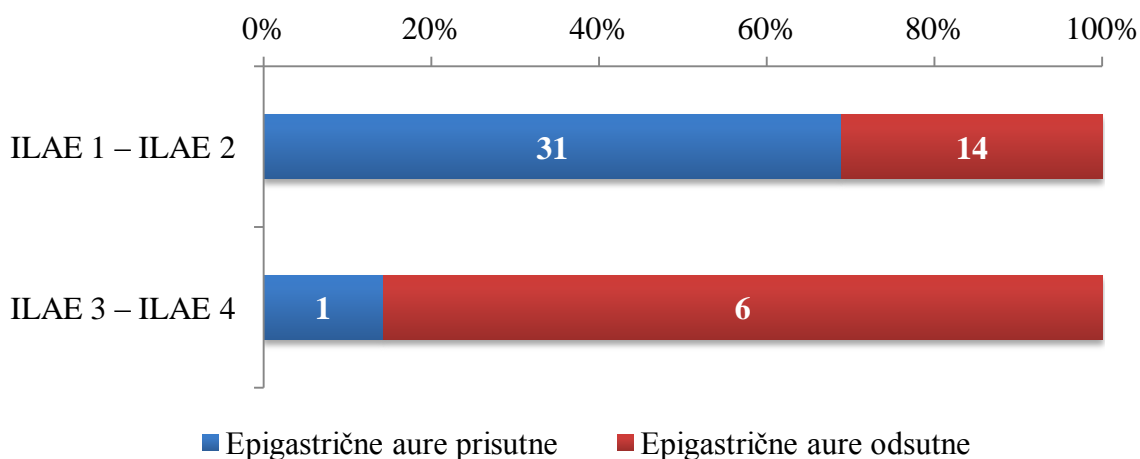
GTK napadi su statistički značajno učestaliji kod ispitanika u statusu ILAE 3 do ILAE 4 ( $p = 0.039$ ).

Epigastrične aure su statistički značajno učestalije kod ispitanika u statusu ILAE 1 do ILAE 2 ( $p = 0.010$ ).

Ekstenzija mezijalne i hipokampalne resekcije je u najvećem procentu pacijenata iznosila preko 2,5 cm. Kod pacijenata u grupi ILAE 1-2 resekcija mezijalnih struktura u dužini do 3,5 cm urađena je kod 40 (95%) pacijenata, a u grupi ILAE 3-4 kod 5 (71%) pacijenata i ovde nije pokazana statistički značajna razlika. Ekstenzija hipokampalne resekcije do 3,5 cm urađena je kod 36 (86%) pacijenata, gde je postignut uspeh nakon operacije, dok je kod pacijenata kod kojih nije postignut uspeh operativnim lečenjem ista veličina hipokampalne resekcije urađena kod 4 (57%) pacijenta. Nije postojala statistički značajna razlika između dve grupe pacijenata.



Grafikon 9. Ispitanici prema ILAE ishodu operativnog lečenja i prisustvu GTK napada



Grafikon 10. Ispitanici prema ILAE ishodu operativnog lečenja i prisustvu epigastričnih aura

Izvršili smo još jedno grupisanje pacijenata, ovaj put na osnovu patohistološkog nalaza. Izdvojili smo sve pacijente kod kojih je postojala hipokampalna skleroza i nakon toga ih svrstali u dve grupe na osnovu uspeha operativnog lečenja (ILAE 1-2 i ILAE 3-4). Parametri koji su se izdvojili po svojoj statističkoj značajnosti bili su ekstenzija mezijalne i hipokampalne resekcije i pojava akutnih postoperativnih napada.

Kod pacijenata u grupi ILAE 1-2 je kod 32 (97%) pacijenata ekstenzija mezijalne resekcije iznosila je do 3,5 cm, a samo kod jednog pacijenta (3%) do 2,5 cm. U grupi pacijenata kod kojih su se posle operacije ponovo javili napadi, ILAE 3-4, veličina resekcije mezijalnih struktura do 3,5 cm urađena je kod 3 (60%) pacijenta, a kod 2 (40%) pacijenata resekcija je bila manja od 2,5 cm. Između ove dve grupe pacijenata postoji statistička značajnost. ( $p = 0.040$ ).

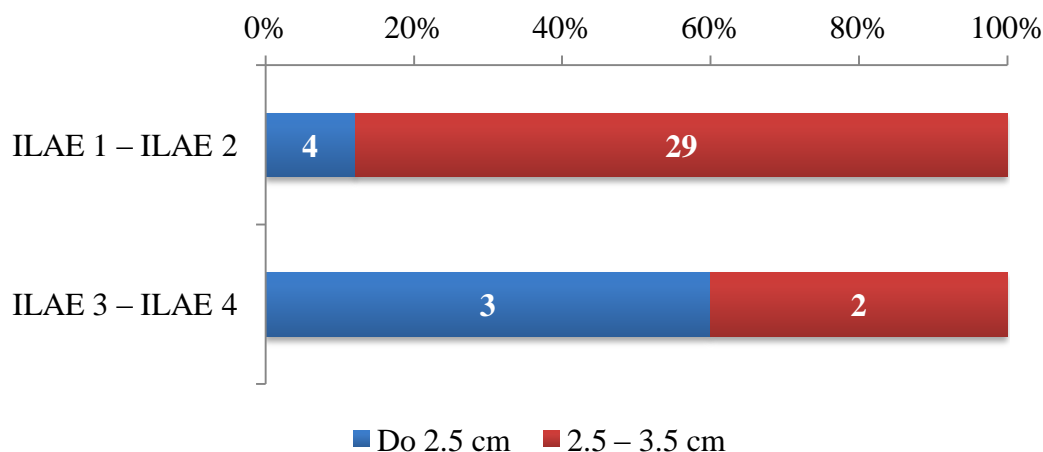
Ekstenzija hipokampalne resekcije je u grupi ILAE 1-2 načinjena u dužini od 2,5 cm kod 4 (12%) pacijenata, a kod 29 (88%) pacijenata načinjena resekcija hipokampusa bila je u dužini do 3,5 cm. U grupi pacijenata sa ILAE 3-4 postoperativnim ishodom kod 3 (60%) pacijenta resekcija hipokampusa iznosila je do 2,5 cm, a kod 2 (40%) pacijenta do 3,5 cm. I ovde je evidentna statistička značajnost između grupa pacijenata kod kojih je postignut uspeh i grupe pacijenata kod kojih nije postignut uspeh nakon operacije. ( $p = 0.035$ ).

Tabela 36. ILAE status ispitanika sa HS u odnosu na prisustvo GTK napada i ekstenziju resekcije

Karakteristika	ILAE 1 – ILAE 2	ILAE 3 – ILAE 4	p
	n	n	
<b>GTK</b>			
Da	20 (61%)	5 (100%)	0,14
Ne	13 (39%)	0 (0%)	
<b>Ekstenzija mezijalne resekcije</b>			
Do 2,5 cm	1 (3%)	2 (40%)	0,040*
Do 3,5 cm	32 (97%)	3 (60%)	
<b>Ekstenzija hipokampalne resekcije</b>			
Do 2,5 cm	4 (12%)	3 (60%)	0,035*
2,5 – 3,5 cm	29 (88%)	2 (40%)	
<b>APON</b>			
Da	1 (3%)	2 (29%)	0,081
Ne	30 (97%)	5 (71%)	

Kod pacijenata sa HS, gde je postoperativni ishod bio ILAE 1-2, učestalost GTK napada pre operacije iznosila je 61%, dok je kod ispitanika sa ILAE 3-4 postoperativnim ishodom bila 100%, i ta razlika je na granici statističke značajnosti ( $p = 0.14$ ).

Kada smo uporedili ove dve grupe pacijenata na osnovu pojave akutnih postoperativnih napada uočili smo da su se postoperativni napadi u grupi pacijenata sa ILAE 1-2 postoperativnim ishodom javili kod 3% pacijenata, a u grupi pacijenata sa ILAE 3-4 postoperativnim ishodom kod 29% pacijenata, te je i ta razlika na granici statističke značajnosti ( $p = 0.081$ ).



Grafikon 11. Ispitanici prema ILAE i ekstenziji hipokampalne resekcije

Ekstenzija hipokampalne resekcije do 3.5 cm je statistički značajno učestalija kod ispitanika u statusu ILAE 1 i ILAE 2 ( $p = 0.035$ ).

## 4.6. Neuropsihološko ispitivanje operisanih pacijenata

Neuropsihološko ispitivanje obavlja se primenom standardizovanih baterija testova pomoću kojih se procenjuje funkcionisanje pojedinih kortikalnih regiona (195). Ciljevi neuropsihološke evaluacije kod pacijenata koji su operisani zbog farmakorezistentne epilepsije su sledeći: **1)** određivanje zone funkcionalnog deficita; **2)** predviđanje mogućeg funkcionalnog oštećenja nakon operacije i **3)** procena postoperativnog ishoda poređenjem neuropsihološkog nalaza pre i posle operacije (196).

Analizirajući podatke o koeficijentu inteligencije uočava se da je najveći procenat operisanih pacijenata 30 (59%) imao koeficijent inteligencije u opsegu normalnih vrednosti, od 70 do 100. Znatno manje pacijenata 30 (59%) imalo je koeficijent preko 100, a najmanji procenat pacijenata, njih 4 (8%) je imalo koeficijent inteligencije ispod 70, što govori da su bili na nivou mentalne retardacije.



Tabela 37. Ispitanici prema IQ

IQ	n
< 70	4 (8%)
70 – 100	30 (59%)
> 100	17 (33%)

Preoperativno neuropsihološko testiranje verbalne memorije obavljeno je kod ukupno 48 pacijenata. Kod 28 (58%) pacijenata postojalo je oštećenje verbalnog pamćenja preoperativno, dok 20 (42%) pacijenata pre operacije nije imalo oštećenje verbalne memorije. Kod pacijenata kod kojih je postojalo oštećenje pre operacije, kod 18 (37%) se radilo o lakšem oštećenju, a kod 10 (21%) o težem oštećenju verbalne memorije.

Tabela 38. Ispitanici prema verbalnom pamćenju  
Lakše oštećenje < 3 sd, Teže oštećenje ≥ 3sd

Verbalno pamćenje	n
<b>Verbalno pamćenje preoperativno</b>	
Teže oštećenje	10 (21%)
Lakše oštećenje	18 (37%)
Nema oštećenja	20 (42%)
<b>Verbalno pamćenje postoperativno</b>	
Teže oštećenje	7 (16%)
Lakše oštećenje	15 (34%)
Nema oštećenja	22 (50%)

Nakon operacije, neuropsihološko testiranje verbalne memorije obavljeno je kod 44 pacijenta. Kod polovine pacijenata, 22 (50%), nije registrovano oštećenje verbalne memorije postoperativno. U drugoj polovini pacijenata, kod 15 (34%) oštećenje verbalne memorije je bilo lakšeg stepena, a kod 7 (16%) pacijenata registrovano je oštećenje težeg stepena.

Upoređivanjem preoperativnog i postoperativnog oštećenja verbalne memorije uočava se da postoperativno nije došlo do statistički značajne promene oštećenja verbalnog pamćenja (McNemar test,  $p = 0.79$ ). Kod 16 pacijenata gde je preoperativno oštećenje postojalo, kao i kod 14 pacijenata gde preoperativno nije bilo oštećenja verbalne memorije, isti nalaz se održao i nakon operacije. Kod osam pacijenata došlo je do poboljšanja, dok je kod njih šest nakon operacije došlo do pogoršanja verbalne memorije.

Tabela 39. Ispitanici prema verbalnom pamćenju

Postoperativno		
Preoperativno	Ima oštećenje	Nema oštećenje
Ima oštećenje	16	8
Nema oštećenje	6	14

Analizirani su i podaci dobijeni na osnovu neuropsihološkog testiranja vizuelnog pamćenja kod 48 pacijenata. Kod 38 (79%) pacijenata nije uočeno oštećenje vizuelnog pamćenja preoperativno, dok je 10 (21%) pacijenata pre operacije imalo oštećenje vizuelnog pamćenja lakšeg stepena.

Postoperativno, neuropsihološkim testiranjem kod 44 pacijenta, lakše oštećenje vizuelne memorije zabeleženo je kod 11 (25%) pacijenata, dok su bez oštećenja bila 33 (75%) pacijenata.

Tabela 40. Ispitanici prema vizuelnom pamćenju

Kognitivni status	n
<b>Vizuelno pamćenje preoperativno</b>	
Lakše oštećenje	10 (21%)
Nema oštećenja	38 (79%)
<b>Vizuelno pamćenje postoperativno</b>	
Lakše oštećenje	11 (25%)
Nema oštećenja	33 (75%)

Kada se uporede vrednosti vizuelnog pamćenja pre i postoperativno, kao što je to urađeno i sa verbalnom memorijom, dobili smo sledeće podatke. Postoperativno nije došlo do statistički značajnih promena učestalosti oštećenja vizuelnog pamćenja (McNemar test,  $p = 0.62$ ). Kod 32 pacijenta, kod kojih nije bilo oštećenja vizuelnog pamćenja preoperativno, isti rezultat je dobijen nakon testiranja i posle operacije. Kod 8 pacijenata se preoperativno oštećenje vizuelnog pamćenja održalo i nakon operacije. Kod jednog ispitanika je došlo do poboljšanja vizuelnog pamćenja, a kod tri do pogoršanja posle operacije.

Tabela 41. Ispitanici prema vizuelnom pamćenju

Postoperativno		
Preoperativno	Ima oštećenje	Nema oštećenje
Ima oštećenje	8	1
Nema oštećenje	3	32

Važan segment u neuropsihološkom testiranju ima i određivanje funkcionisanja pacijenata na osnovu frontalnog kognitivnog statusa. Kod skoro dve trećine pacijenata, 31 (65%), preoperativno je postojalo kognitivno oštećenje, dok kod 17 (35%) pacijenata nije bilo kognitivnog oštećenja.

Postoperativnim neuropsihološkim testiranjem utvrđeno je da je došlo do značajnog oporavka kognitivnih funkcija operisanih pacijenata, te je sada samo kod 13 (29%) pacijenata posle operacije postojalo kognitivno oštećenje, dok kod 32 (71%) nije.

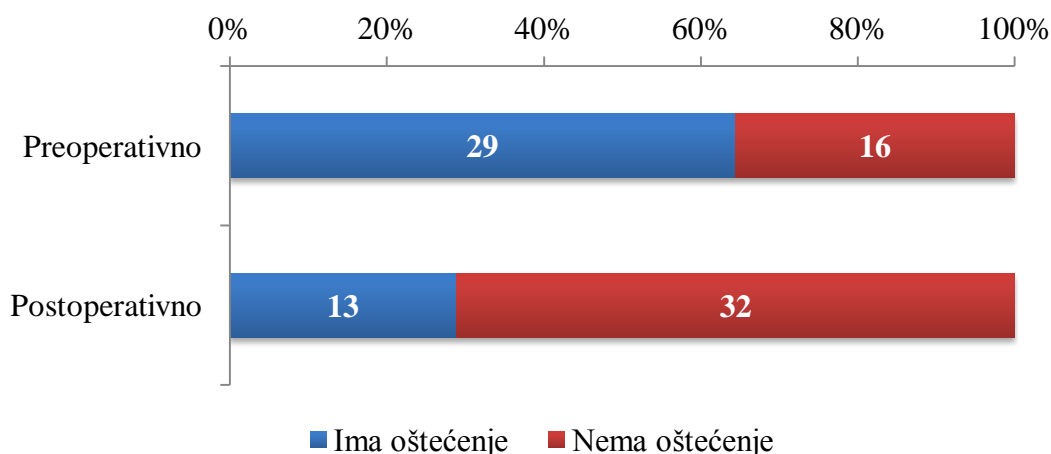
Tabela 42. Ispitanici prema frontalnom kognitivnom statusu

Frontalni kognitivni status	n
<b>Preoperativno</b>	
<b>Ima oštećenje</b>	31 (65%)
<b>Nema oštećenje</b>	17 (35%)
<b>Postoperativno</b>	
<b>Ima oštećenje</b>	13 (29%)
<b>Nema oštećenje</b>	32 (71%)

Nakon upoređivanja preoperativnog i postoperativnog kognitivnog statusa uočava se da je čak kod 17 pacijenata nakon operacije došlo do poboljšanja kognitivnog funkcionisanja i samo kod jednog do pogoršanja. Ovde je uočena statistički značajna razlika između ovih pacijenata, odnosno posle operacije je značajno manje oštećenje frontalnih kognitivnih funkcija (McNemar test,  $p < 0.001$ ).

Tabela 43. Ispitanici prema frontalnom kognitivnom statusu

	Postoperativno	
Preoperativno	Ima oštećenje	Nema oštećenje
<b>Ima oštećenje</b>	12	17
<b>Nema oštećenje</b>	1	15



Grafikon 12. Ispitanici prema frontalnom kognitivnom statusu

S obzirom na činjenicu da je u temporalnom režnju lokalizovana i govorna funkcija, sprovedena je analiza govora pre i posle operacije. Preoperativno je oštećenje govora postojalo kod 8 (17%) pacijenata, dok kod 40 (83%) nije postojalo oštećenje govora. Postoperativno nije došlo do statistički značajnije promene učestalosti oštećenja govornog kognitivnog statusa (McNemar test,  $p = 1.00$ ). Kod tri ispitanika došlo je do poboljšanja govorne funkcije, a kod četiri do pogoršanja.

Tabela 44. Ispitanici prema govornom kognitivnom statusu

Govorni status	n
<b>Preoperativno</b>	
Ima oštećenje	8 (17%)
Nema oštećenje	40 (83%)
<b>Postoperativno</b>	
Ima oštećenje	8 (18%)
Nema oštećenje	37 (82%)

Tabela 45. Ispitanici prema govornom kognitivnom statusu

Postoperativno		
Preoperativno	Ima oštećenje	Nema oštećenje
Ima oštećenje	4	3
Nema oštećenje	4	34

Bolesnici sa farmakorezistentnom epilepsijom često imaju i depresiju koja kod mnogih pacijenata predstavlja najvažniji faktor lošeg kvaliteta života. Analiziran je BDI („Beck depression index“) pre i posle operacije.

Tabela 46. Ispitanici prema skoru na BDI

BDI skor	n
<b>Preoperativno</b>	
<b>Nema depresije (0-13)</b>	32 (69%)
<b>Blaga depresija (14-19)</b>	9 (20%)
<b>Umerena depresija (20-28)</b>	5 (11%)
<b>Postoperativno</b>	
<b>Nema depresije (0-13)</b>	30 (75%)
<b>Blaga depresija (14-19)</b>	6 (15%)
<b>Umerena depresija (20-28)</b>	1 (3%)
<b>Teška depresija (29-63)</b>	3 (7%)

Najveći procenat pacijenata, 32 (69%) nije imao znake depresije preoperativno. Blaga depresija uočena je kod 9 (20%) pacijenata, a umerena kod 5 (11%). Postoperativni testiranjem uočen je porast u grupi pacijenata sa teškim depresijama, gde su se simptomi po prvi put javili kod 3 (7%) pacijenta. Kod 1 (3%) pacijenta depresija je bila umerenog, a kod 6 (15%) blagog karaktera. Tri četvrtine naših ispitanika, njih 30 (75%), što je i najveći procenat pacijenata, nije imalo simptome i znake depresije.

Tabela 47. Ispitanici prema skoru na BDI

Postoperativno		
Preoperativno	Ima depresiju	Nema depresiju
<b>Ima depresiju</b>	6	7
<b>Nema depresiju</b>	4	23

Upoređivanjem preoperativnog i postoperativnog neuropsihološkog nalaza uočeno je da je kod 7 pacijenata došlo do poboljšanja depresivnog sindroma nakon operacije, a kod 4 do pogoršanja, što nije predstavljalo statistički značajnu razliku (McNemar test,  $p = 0.55$ ).

Od ukupno 52 operisana pacijenta psihijatrijski pregled je kod 47 pacijenata obavljen pre i posle operacija. Kod 10 (21%) pacijenata su postojali kriterijumi za psihijatrijsku bolest preoperativno. Kod 1 pacijenta je postojala anksioznost, kod 4 depresija, kod 4 impulsivnost i kod 1 psihoza. Nakon operacije se psihijatrijski poremećaj zadržao kod 7 pacijenata: anksioznost kod 1, depresija kod 2, impulsivnost kod 3 i psihoza kod 1 pacijenta. Nov

psihijatrijski poremećaj nakon operacije je utvrđen kod 9 (19%) pacijenata. Postoperativno je došlo do pojave anksioznosti kod 3, depresije kod 3 i psihoze kod 3 pacijenta. U grupi pacijenata sa uspehom hirurškog lečenja psihijatrijski poremećaj je postojao kod 15 (34%) pacijenata a u grupi pacijenata gde operativno lečenje nije uspelo da suzbije epileptične napade kod 4 (66%) pacijenata. Nije postojala statistička razlika između ove dve grupe pacijenata.

## 5. DISKUSIJA

---

Hirurgija epilepsije se zajedno sa hirurzijom bola, spasticiteta, poremećaja pokreta (Parkinsonova bolest, distonije, Tourettov sindrom) i psihohirurgijom često ubraja u oblast "funkcionalne neurohirurgije" (197). Ovo pretpostavlja da bi neurohirurška operacija kod ovih pacijenata trebala da poboljša poremećenu „moždanu funkciju“. Idealno bi bilo da postoperativno nijedna funkcija pacijenta sa epilepsijom ne bude narušena uz bitnu razliku da pacijent nakon operacije nema više epileptične napade (125). Osim epileptičnih napada koji mogu dovesti do različitih povreda, epilepsija utiče na život pacijenata i na mnogo drugih načina.

Mortalitet kod pacijenata sa refrakternom epilepsijom je 5 puta veći nego u opštoj populaciji, ali ta razlika nestaje ukoliko se postigne stabilna i dugotrajna remisija napada (198). Nakon uspešne hirurške intervencije pacijenti imaju veću mogućnost za zaposlenje, samostalan život, šansu za dobijanje vozačke dozvole, što dovodi do značajnog poboljšanja kvaliteta života. Jedna analiza pokazala je da je 70% pacijenata zadovoljno rezultatom hirurškog lečenja, 64% smatra hirurško lečenje uspehom i 87% ispitanika bi se ponovo operisalo ukoliko bi se takav izbor postavio (199). Sprovedene su i studije koje su se bavile ekonomskom isplativošću hirurškog lečenja epilepsije. U njima je zaključeno da se isplativost nakon operacije postiže nakon 7 do 8 godina ukoliko se troškovi hirurgije uporede sa troškovima neoperativnih modaliteta lečenja epilepsije. Neoperativni troškovi obuhvataju povremene hospitalizacije, periodično sprovođenje različitih dijagnostičkih procedura, kao i smanjenje doze antiepileptičnih lekova odnosno njihovo potpuno ukidanje (200).

Naravno, u hirurgiji epilepsije nije sve idealno. Kao i svaka hirurgija i hirurgija epilepsije ima svoje rizike i komplikacije. Jedan od najčešćih neželjenih ishoda nakon operacije, a koji je uglavnom nemoguće izbeći, je mogućnost razvoja neuropsihološkog oštećenja. Nakon resekcije u dominantnom temporalnom režnju pad u verbalnoj memoriji i imenovanju se manifestuje kod oko 40% operisanih pacijenata. Uprkos tome, jedna velika prospektivna studija pokazala je da je kvalitet života pacijenata posle resekcije dominantnog temporalnog režnja ipak značajno poboljšan, čak i kada posle operacije dođe do kognitivnog pada (201). Na osnovu mnogobrojnih sprovedenih studija, slobodno možemo zaključiti da je operativno lečenje postalo terapija izbora kod dobro selektovanih pacijenata sa fokalnom farmakorezistentnom epilepsijom (139).

Epilepsija temporalnog reznja najčešći je tip fokalne epilepsije u populaciji odraslih pacijenata (202). Epileptični napadi kod više od 90% pacijenta sa epilepsijom temporalnog reznja polaze iz mezijalnih temporalnih struktura u koje spadaju amigdaloidno jedro, hipokampus i parahipokampalni girus (203). Hipokampalna skleroza (HS) kao patološki supstrat prisutna je kod 44-65% pacijenata sa mezijalnom temporalnom epilepsijom (204)(205). Zato je od strane komisije ILAE 2004. godine predloženo da se u sklopu svih epilepsija mezijalna temporalna epilepsija sa hipokampalnom sklerozom klasifikuje kao poseban dijagnostički entitet (72).

Uklanjanje mezijalnih struktura hirurškim putem, bilo operativnom tehnikom prednje temporalne resekcije sa amigdalohipokampektomijom ili tehnikom selektivne amigdalohipokampektomije, je bez bilo kakve sumnje najvećem broju pacijenata koji su bolovali od farmakorezistentne epilepsije temporalnog reznja donelo izlečenje ili poboljšanje (138)(206).

Sa prestankom epileptičnih napada nakon operacije dolazi i do boljeg socijalnog prilagođavanja i mogućnosti za zaposlenje, što kao krajnji efekat ima evidentno povećanje kvaliteta života (207). Ipak prosto smanjenje broja napada nakon operacije nije dovoljno da bi se moglo govoriti i o povećanju kvaliteta života ovih pacijenata (208). Stoga je neophodno da se identifikuju i analiziraju svi faktori koji mogu uticati na pojavu epileptičnih napada nakon operacije, a time i na ishod operativnog lečenja. Prvi rad koji se bavio prognostičkim faktorima postoperativnog ishoda temporalnih epilepsija objavio je Bengzon, pre skoro pola veka (209). Od tada je objavljen veliki broj studija koje su analizirale uspeh operativnog lečenja kao i dugotrajnost postoperativne remisije epilepsije. U svima njima pokušano je da se identifikuju pozitivni i negativni faktori postoperativnog ishoda.

Rezultati operativnog lečenja mogu se analizirati u više kategorija. Prvo se rezultat procenjuje u odnosu na pojavu epileptičnih napada nakon operacije, što je bio i primarni cilj hirurškog lečenja, naravno uz analizu pojava postoperativnih komplikacija. Neurohirurške komplikacije posle operativnog lečenja temporalne epilepsije, kao što su ishemijska lezija, pojava hematoma ili infekcija su retke i javljaju se kod manje od 5% pacijenata. Tegobe pacijenata su po pravilu tranzitorne, a mortalitet je izuzetno redak (200). Detaljnim neuropsihološkim testiranjem analizira se kognitivno funkcionisanje nakon operacije i upoređuje sa preoperativnim vrednostima. Isto testiranje se obavlja i da se proceni psihijatrijsko funkcionisanje pacijenata i pojava psihijatrijskih poremećaja. Naša studija bi prikazala analizu postoperativnog ishoda kod temporalnih farmakorezistentnih epilepsija i ukazala na značajne prognostičke faktore pozitivnog i negativnog ishoda operativnog lečenja.



## **5.1. Prognostički faktori postoperativnog ishoda**

Kada se uopšteno govori o ishodu operativnog lečenja epilepsije činjenica je da je hirurško lečenje epilepsije izuzetno uspešno. Jedna randomizovana kontrolisana studija je pokazala da je broj pacijenata koje je potrebno lečiti da bi jedan pacijent bio izlečen samo dva (138). Nekoliko meta analiza retrospektivnih studija, kao i nekoliko prospektivnih studija došlo je do sličnih rezultata (210). Skoro dve trećine pacijenata nakon operacije nema epileptične napade u poređenju sa uspehom od 5-8% nakon promene medikamentozne terapije (211). Ukoliko je pacijent bez napada godinu dana nakon operacije ima 90% verovatnoće da i nakon dve godine bude izlečen od epilepsije, a 82% pacijenata je nakon 5 godina bez napada. Ukoliko je pacijent bez napada dve godine, šansa da bude izlečen narednih 5 godina je 95%, a 82% nakon deset godina (212). Dvogodišnja remisija epileptičnih napada je bolji prediktivni faktor od jednogodišnje remisije napada, iako je u oba slučaja procenat petogodišnje remisije napada jako visok.

## **5.2. Analiza kliničkih prognostičkih faktora**

Od kliničkih prognostičkih faktora u našoj seriji operisanih pacijenata analizirali smo uzrast kada je epilepsija počela, trajanje epilepsije, godine starosti pacijenta u vreme operacije, prisustvo sekundarnih generalizovanih toničko-kloničkih napada, frekvenciju napada, vreme javljanja i vrstu proepileptogene lezije, kao i semiološke karakteristike epileptičnih napada.

### **5.2.1. Godine starosti kada je epilepsija počela**

Početak epilepsije temporalnog režnja u mlađem uzrastu je u mnogim studijama pokazan kao dobar prognostički faktor postoperativnog uspeha (210). Pacijenti koji su imali početak epilepsije pre pete godine života imali su tri puta veće šanse za uspeh nakon operacije (213). Ovi pacijenti su češće imali tipičnu kliničku i radiološku sliku hipokampalne skleroze, kao što je unilateralna atrofija hipokampusu na MRI-u, iktalni EEG jasno lokalizovan u predelu temporalnog režnja i semiološke znake temporalne epilepsije. Kod pacijenata sa ovako konkordantnim nalazom uspeh operativnog lečenja bio je veći (214). U našoj analizi nije nađena statistička značajnost između prve grupe pacijenata, kod kojih je epilepsija počela pre pete godine života i druge grupe u kojoj je epilepsija počela nakon pete godine. Kod pacijenata koji su izlečeni, kod 17 (41%) epilepsija je počela pre pete godine, a kod 25 (59%)

nakon pete godine života. Kod pacijenata kod kojih je epilepsija prisutna i nakon operacije, kod 2 (20%) pacijenta je epilepsija počela pre pete godine, a kod 8 (80%) nakon pete godine života.

### **5.2.2. Trajanje epilepsije**

Trajanje epilepsije od preko 20 godina je u mnogim studijama označavana kao negativan prognostički faktor postoperativnog ishoda (215). Postojale su i studije u kojima ovo nije dokazano (213)(216). Postoji više hipoteza na osnovu kojih je dužina trajanja epilepsije smatrana negativnim prediktorom nakon operacije. Prva je hipoteza koja povezuje dužinu trajanja epilepsije sa razvojem sekundarne epileptogeneze. Nakon dužeg vremena javljanja epilepsije iz jednog epileptičnog fokusa, počinju se javljati napadi iz novog fokusa, sada sasvim druge lokalizacije. Protiv ove teorije govore podaci mnogobrojnih pacijenata kod kojih je trajanje epilepsije bilo značajno kraće i gde se ipak javljao efekat sekundarne epileptogeneze (217). Druga hipoteza objašnjavala je da novi sekundarni fokusi epilepsije nastaju u različitom vremenskom periodu bilo zbog samog razvoja i sazrevanja patološkog procesa odgovornog za nastanak epilepsije ili zbog genetske predispozicije moždanog parenhima da formira nova epileptična žarišta (218). Nakon upoređivanja dužine trajanja epilepsije i pojave sekundarno generalizovanih toničko-kloničkih (GTK) napada, čija pojava je siguran negativan prognostički faktor postoperativnog uspeha, uočeno je da se GTK napadi javljaju češće što je epilepsija trajala više godina. Ovo se objašnjavalo evolucijom epileptičnih napada nakon dužeg vremena u kompleksnije kliničke forme (219). U našoj studiji se dužina trajanja epilepsije nije razlikovala između dve grupe ispitanika kod kojih je zabeležen uspeh odnosno neuspeh operativnog lečenja.

### **5.2.3. Uzrast pacijenta u vreme operacije**

Većina studija nije otkrila značajnu korelaciju između godina starosti pacijenta u vreme operacije i ishoda operativnog lečenja. Ipak, jedna longitudinalna studija operisanih pacijenata sa hipokampalnom sklerozom objavila je da su pacijenti mlađi od 24 godine u vreme operacije imali 4 puta veću šansu da budu bez napada nakon operacije od pacijenata koji su bili stariji od 36 godina u vreme operacije (215). Operacija temporalne epilepsije sa uspehom je obavljena i kod pacijenata starijih od 50 godina, mada šanse za prestanak epilepsije nakon operacije nisu tako visoke kao u populaciji mlađih pacijenata i iznose se od 30 do 50% (220). Stariji pacijenti su procentualno imali manje neuropsihološko oštećenje u odnosu na mlađu

populaciju pacijenata, dok su u isto vreme imali veliku korist zbog vraćanja vozačke dozvole uz poboljšanje kvaliteta života kao i mlađi pacijenti (221). Zato starija životna dob ne treba da bude prepreka za operaciju kod pacijenata koji su po svim pokazateljima prehirurške evaluacije dobri kandidati za hirurško lečenje. U našoj seriji najstariji pacijent je imao 60 godina i kod njega je zabeležen prestanak epileptičnih napada nakon operacije. Nismo zabeležili statističku značajnost kada su u pitanju godine starosti pacijenata između dve grupe pacijenata, sa uspehom i neuspehom hirurškog lečenja.

#### **5.2.4. Prisustvo generalizovanih toničko-kloničkih (GTK) napada**

Prisustvo GTK napada u semiološkoj slici epilepsije nije tipično za mezijalnu temporalnu epilepsiju uzrokovanu hipokampalnom sklerozom, a ukoliko se ovakav tip napada ispoljava, onda je njihovo prisustvo u korelaciji sa većim stepenom hipokampalne skleroze (72). Pojava GTK napada je značajan negativni prognostički faktor ishoda operativnog lečenja kod ovog tipa epilepsije. Tako je jedna studija pokazala da je samo 57% pacijenata sa GTK napadima bilo izlečeno nakon operacije, nasuprot izlečenju kod 80% pacijenata koji preoperativno nisu imali generalizovane napade (222). U slično dizajniranoj studiji, pokazano je da su pacijenti bez GTK napada imali 2 puta veću šansu za petogodišnji uspeh nakon operacije u odnosu na pacijente sa GTK napadima (215). Ovo je naročito izraženo kod pacijenata kod kojih je učestalost GTK napada bila preko 2 napada godišnje, poslednje tri godine pre operacije (219). Kod pacijenata koji su imali GTK napade, recidivi napada javljali su se češće u prve dve postoperativne godine (rani recidivi napada), dok prisustvo GTK napada nije uticalo na kasne recidive epilepsije (nakon 2 godine od operacije) (223). U jednoj velikoj prospektivnoj multicentričnoj studiji dokazano je da je značaj pojave GTK napada ograničen na mezijalnu temporalnu epilepsiju i da nema prognostički značaj kod drugih tipova epilepsije (91).

U našoj seriji pacijenata, u grupi gde je posle operacije postignut prestanak epileptičnih napada (ILAE 1-2 ishod operativnog lečenja), GTK napadi javili su se kod 58% pacijenata. U grupi pacijenata sa ILAE 3-4 ishodom, gde su se nakon operacije ponovo javili epileptični napadi, svi pacijenti (100%) su imali u nekom periodu trajanja epilepsije epileptične napade sa generalizovano toničko-kloničkom komponentom. Ova je razlika između ove dve grupe pacijenata statistički značajna ( $p = 0.039$ ). Ovako visok procenat javljanja GTK napada kod pacijenata gde je zabeležen neuspeh operativnog lečenja je saglasan i sa rezultatima drugih autora (222)(215). Pacijenti sa mezijalnom temporalnom epilepsijom i sekundarnim generalizovanim toničko-kloničkim napadima (sGTK) su na interiktalnom PET snimanju

imali širu zonu hipometabolizma u odnosu na pacijente sa istim tipom epilepsije, ali bez GTK napada. Ova šira zona hipometabolizma podrazumeva i širu epileptogenu zonu, te je ovo možda razlog što je nakon resekcije kod ovih pacijenata manji procenat uspeha (224).

### **5.2.5. Preoperativna frekvencija napada**

Pacijenti koji su imali više od 20 napada mesečno su svrstani u posebnu grupu, a zatim uporedno analizirani sa pacijentima kod kojih je učestalost napada bila ispod 20 napada mesečno. U mnogim studijama nije uočena razlika u postoperativnom ishodu u odnosu na ovu karakteristiku epilepsije (91)(225). Ipak postoje studije gde je visoka frekvencija napada (>20 mesečno) bila udružena sa lošijim postoperativnim ishodom (226)(227). U našoj studiji nije postojala statistička razlika u ishodu operativnog lečenja između pacijenata kod kojih je učestalost epileptičnih napada bila iznad 20 napada mesečno u odnosu na pacijente koji su imali manje od 20 napada mesečno.

### **5.2.6. Prisustvo febrilnih konvulzija preoperativno**

Febrilne konvulzije koje se javljaju u detinjstvu smatraju se za snažnu proepileptogenu traumu. Ipak podaci o prediktivnoj vrednosti febrilnih konvulzija na ishod operativnog lečenja pacijenata koji boluju od epilepsije temporalnog režnja su kontradiktorni. U mnogim studijama nije dokazano da pojava febrilnih konvulzija u detinjstvu ima bilo kakav uticaj na ishod operativnog lečenja (222)(223)(91). Druge studije su ukazivale da prisustvo febrilnih konvulzija kao povoljnog prognostičkog faktora naprosto odražava njihovu udruženost sa povoljnim prognostičkim faktorom, kao što je hipokampalna skleroza (228)(229)(91). U pojedinim radovima istican je povoljan uticaj na ishod operativnog lečenja kod pacijenata sa kompleksnim febrilnim konvulzijama u poređenju sa pacijentima sa prostim febrilnim konvulzijama. U prvom slučaju je dve godine nakon operacije procenat uspeha bio 91%, dok je kod pacijenata sa prostim febrilnim konvulzijama procenat uspeha iznosio tek 64% (228). Isti autori, dve godine kasnije ponovnom reevaluacijom podataka u novoj studiji, bez pravljenja razlike između ove dve grupe febrilnih konvulzija, sada nisu mogli da uoče značajnu razliku (223).

U našoj seriji od 52 operisana pacijenta, 32 (63%) je imalo proepileptogenu leziju, a 19 (37%) ispitanika nije. Najučestalija proepileptogena lezija su bile febrilne konvulzije i to kod 22 (43%) ispitanika. Analizom ishoda operativnog lečenja nije uočeno da su se febrilne konvulzije češće javljale kod pacijenata sa povoljnim operativnim ishodom, odnosno nije

postojala statistička značajnost između pacijenata gde je epilepsija izlečena i pacijenata koji su i nakon operacije imali epileptične napade.

### **5.2.7. Preoperativno prisustvo aure**

U mnogim do sada objavljenim radovima prisustvo aure u semiologiji napada nije pokazalo da ima bilo kakav prognostički značaj na ishod operativnog lečenja (215)(227). U našoj studiji prisustvo epigastrične aure je ipak bilo češće kod pacijenata kod kojih je zabeležen uspeh nakon operativnog lečenja. Kod 69% pacijenata u grupi ILAE1-2 registrovano je postojanje epigastrične aure na početku epileptičnog napada, dok je samo 14% pacijenata u grupi ILAE 3-4 imalo epigastričnu auru. Ova razlika je bila statistički značajna. ( $p = 0.010$ ). Objašnjenje da su pacijenti gde je postignut uspeh nakon operacije imali statistički značajno češće epigastričnu auru možda leži u činjenici da je ascendentna epigastrična aura najčešći simptom mezijalne temporalne epilepsije. Učestalija pojava epigastrične aure, kod pacijenata kod kojih je operacijom postignuto izlečenje, je još jedna potvrda da se kod ovih pacijenata definitivno radilo o mezijalnoj temporalnoj epilepsiji gde je najveći procenat izlečenja epilepsije nakon operacije. Sa druge strane kod pacijenata kod kojih su se epileptični napadi ponovo javili nakon operacije možda se ipak nije radilo o tipičnom sindromu mezijalne temporalne epilepsije ili je možda neki drugi negativan prognostički faktor ostao neprepoznat u preoperativnoj evaluaciji.

## **5.3. Analiza neuroradioloških prognostičkih faktora**

Magnetna rezonanca (MRI), kao i funkcionalna neuroradiološka snimanja, kao što su SPECT (singl foton emisiona kompjuterizovana tomografija) i PET (pozitronska emisiona tomografija), predstavljaju neke od najznačajnijih dijagnostičkih procedura u prehirurškoj evaluaciji, te smo njihove rezultate posebno analizirali.

### **5.3.1. Nalaz magnetne rezonance**

Ukoliko je na magnetnoj rezonanci prikazana lezija u temporalnom režnju koja se poklapa sa semiološkom i EEG-om postavljenom hipotezom o lokalizaciji epileptogene zone, ovakav "lezioni" MRI je izuzetno povoljan prognostički faktor postoperativnog ishoda (230). Dugoročno, preoperativni nalaz hipokampalne skleroze na MRI-u utiče da 54% pacijenata sa epilepsijom temporalnog režnja 10 godina nakon operacije i dalje budu bez epileptičnih

napada, u odnosu na samo 18% pacijenata kojima je inicijalni MRI nalaz bio normalan (219). Bilo koja lezija, ne samo hipokampalna skleroza, na MRI-u je snažan povoljan prognostički faktor uspeha nakon operacije (231). Podudarnost lezije na MRI-u sa lokalizacijom iktalnog i interiktalnog EEG epileptiformnog nalaza predstavlja najpovoljniju kombinaciju prediktora postoperativnog uspeha (232).

Međutim, tradicionalno mišljenje da je normalan (nelezioni) MRI nalaz povezan sa visokim procentom neuspeha nakon operativnog lečenja poslednjih godina se menja. Novije studije ukazuju da je procenat uspeha i kod pacijenata sa normalnim MRI-om značajno visok, a kreće se od 41-48% nakon 8 godina od operacije (227)(233). Još viši procenat uspeha od 78-100% zabeležen je kod pacijenata sa normalnim MRI-om pri čemu je lokalizacija epileptogene zone u temporalnom režnju potvrđena na osnovu semiologije napada, EEG nalaza i podataka o postojanju febrilnih konvulzija (234). Normalan MRI i PH nalaz ovih pacijenata nakon temporalnih resekcija je i dalje razlog za nova istraživanja, jer se često čuju argumenti o pitanju senzitivnosti MRI-a i PH nalaza kod ovakvih pacijenata. Fokalna epileptogena zona može biti smeštena u moždanom tkivu sa mikroskopskom ili ćelijskom abnormalnošću koja je suviše mala da bi se videla na MRI-u, ali je ipak resektabilna uz visok procenat uspeha nakon operacije (227). Treba naglasiti i da je uspeh nakon operacije kod pacijenata sa "normalnim" MRI-om bio povezan pre svega sa jasno patološkim i konkordantnim nalazom EEG-a i PET-a (235). Normalan MRI stoga ne bi trebalo da bude kontraindikacija za prehiruršku evaluaciju pacijenata sa simptomima i znacima temporalne epilepsije, jer je procenat uspeha i kod ovih pacijenata visok.

Bilateralno pozitivan MRI nalaz je negativan prognostički factor operativnog lečenja i govori o mogućem postojanju nekoliko potencijalnih epileptogenih zona. Kod ovih pacijenata je uspeh operativnog lečenja 58% nakon dve godine praćenja dok je kod pacijenata sa unilateralno pozitivnim MRI-om ili čak normalnim MRI-om uspeh registrovan kod 78% ispitanika (236).

Svi pacijenti u našoj studiji imali su pozitivan nalaz na MRI-u. Pacijenti kod kojih je nalaz bio normalan, pored više puta ponovljenog snimanja MRI-a po posebnom protokolu za epilepsiju, nisu bili kandidati za operativno lečenje epilepsije.

### **5.3.2. Nalaz SPECT-a i PET-a**

Korisnost iktalnog SPECT-a u lokalizaciji pretpostavljene epileptogene zone je nesporna, a procenat tačne lokalizacije iktalne zone kod temporalnih epilepsija iznosi od 70-100% uz samo 0-7% pogrešnih lokalizacija (237). Za razliku od iktalnog, rezultati

interiktalnog SPECT-a ukazuju da ova vrsta funkcionalnog snimanja ima malu sposobnost lokalizovanja epileptičnog fokusa te se u ove svrhe praktično i ne koristi.

Interiktalni PET sa nalazom unilateralnog temporalnog hipometabolizma u predelu epileptogene zone bio je siguran povoljan prognostički faktor kod pacijenata sa epilepsijom temporalnog režnja (238). Pozitivan nalaz PET-a bio je odličan prognostički faktor i ovo nije zavisilo od patohistološkog nalaza ili od nalaza MRI-a. Bez obzira da li su nalazi bili pozitivni ili negativni, pojava hipometabolizma na PET-u zadržavala je svoj prediktivni značaj. Tako je kod pacijenata kod kojih je hirurška resekcija izvršena na mestu hipometabolizma na PET-u, uspeh nakon operacije iznosio 86%. Ovako visok procenat uspeha zadržao se čak i kod pacijenata sa pozitivnim nalazom PET-a uz normalan nalaz MRI-a i iznosio je 82% (239). Međutim, analizom pacijenata kod kojih nalaz PET-a nije bio u vidu jasne zone hipometabolizma dobijeni rezultati su bilo daleko nepovoljniji. Kada je na mestu planirane operacije nalaz PET-a pokazivao normalan metabolizam glukoze, uspeh je iznosio 63%, ukoliko je nalaz PET-a bio u vidu bilateralnog hipometabolizma glukoze uspeh je postignut kod 50% pacijenata, dok je u slučajevima gde je nalaz PET-a bio kontralateralan hipometabolizam glukoze u odnosu na stranu operacije, uspeh postignut kod samo 22% operisanih pacijenata (239).

U našem istraživanju kod velike većine pacijenata nije rađeno funkcionalno neuroradiološko ispitivanje pre svega iz tehničkih razloga. SPECT je rađen samo kod 3 a PET kod 14 pacijenata. Kod dva pacijenta nalaz iktalnog SPECT-a je bio podudaran sa pretpostavljenom epileptogenom zonom i ovaj nalaz je klasifikovan kao dobro lateralizovan. Kod jednog pacijenta nalaz SPECT-a se nije poklapao sa pretpostavljenom epileptogenom zonom. Zanimljivo je da bez obzira na dobijeni nalaz, kod sva tri pacijenta kod kojih je rađen SPECT nije postignut uspeh nakon operacije. Ovo se objašnjava činjenicom da je SPECT rađen pre svega kod pacijenata gde je bila nepotpuna konkordantnost prethodnih ispitivanja, pre svih nalaza dobijenih video EEG-telemetrijom i MRI-om. Zbog malog broja ispitanika nije dobijena statistička značajnost kada je poređen nalaz SPECT-a i uspeh operativnog lečenja.

Nalaz PET-a je bio u vidu dobro lateralizovanog hipometabolizma kod 13, a loše lateralizovan kod jednog pacijenta pri čemu kod ovih pacijenata nije uočena statistička značajnost u pogledu uspeha operativnog lečenja.

## 5.4. Analiza elektrofizioloških prognostičkih faktora

Elektroencefalografija (EEG) je dijagnostička metoda koja je zbog svoje neinvazivnosti i dostupnosti i dalje predstavlja osnovnu dijagnostičku metodu kojom se postavlja dijagnoza epilepsije i koja se koristi u prehirurškoj evaluaciji pacijenata sa temporalnom epilepsijom. Video-EEG telemetrija omogućila je dugotrajno, višednevno, snimanje pacijenata, uz detaljan prikaz kliničke slike epileptičnog napada i pacijentovog interiktalnog i iktalnog nalaza (240). Osnovni nedostatak površinskog ili kako se još naziva skalp EEG-a, je njegova mala prostorna i vremenska rezolucija.

### 5.4.1. Nalaz interiktalnog EEG-a

Kod 95% pacijenata sa mezijalnom temporalnom epilepsijom interiktalni EEG nalaz je u vidu šiljaka ili oštarih talasa, pri čemu postoji maksimalna elektronegativnost iznad prednjih temporalnih regiona (93). Ovakva jasna fokalna interiktalna aktivnost, koja se podudara sa lokalizacijom planirane hirurške resekcije, je značajan prognostički faktor povoljnog ishoda (241). Kod pacijenata gde je >90% interiktalnog EEG-a nalaza bilo podudarno sa mestom planirane hirurške resekcije, zabeležen je uspeh kod 80% ispitanika nakon 5 godina, dok je kod druge grupe pacijenata kod kojih je postojao manji stepen podudarnosti interiktalnog nalaza, uspeh postignut kod 54% pacijenata (216). Uopšteno govoreći, procenat uspeha se smanjuje kod pacijenata kod kojih je zabeležena difuzna interiktalna aktivnost, kao i kod pacijenata gde je fokalna interiktalna aktivnost dominantno bila ekstratemporalna ili bitemporalna (242). U nekim studijama ipak je naglašeno da ukoliko se kod pacijenata sa pozitivnim MRI snimkom i podudarnim iktalnim EEG nalazom registruju bitemporalni interiktalni šiljci, ovo ipak ne isključuje mogućnost uspešnog hirurškog lečenja (243). To je naravno slučaj samo ukoliko MRI jasno ukazuje na leziju. Ukoliko je MRI normalan, a EEG ukazuje na bilateralnu epileptiformnu aktivnost, onda je neuspeh operacije gotovo izvestan.

U našoj studiji je kod 75% pacijenata registrovan dobro lateralizovani interiktalni EEG, dok je kod 17% pacijenata interiktalni nalaz bio bilateralan u predelu oba temporalna režnja. Ovakav bilateralni nalaz nije redak, naročito kod pacijenata sa dužim trajanjem epilepsije i on predstavlja posledicu dugotrajne epilepsije i ne utiče na lošiji postoperativni ishod. Statističkom analizom nismo utvrdili da postoji razlika u pogledu uspeha operativnog lečenja između ove dve grupe pacijenata.



### 5.4.2. Nalaz iktalnog EEG-a

Iktalnim skalp EEG-om beležimo električnu aktivnost mozga u toku epileptičnog napada. Iktalni EEG nalaz kod pacijenata sa temporalnom epilepsijom zavisi od mnogih faktora kao što su: lokalizacija epileptičnog fokusa (mezijalna ili lateralna), patohistoloških karakteristika epileptogene lezije (hipokampalna skleroza, tumor, vaskularna lezija), stanja svesti pacijenta u trenutku epileptičnog napada (spavanje ili budnost) i mnogih drugih faktora (244). Pri selekciji kandidata za hirurško lečenje iktalni skalp EEG ima izuzetno značajnu ulogu. Pažljivom analizom istovremenog nalaza skalp EEG-a i semiologije napada moguće je kod skoro 95% pacijenata sa temporalnom epilepsijom odrediti tačnu lokalizaciju epileptičnog fokusa (245).

Registrowanje napada skalp EEG-om je nekada jako otežano usled prisustva velikog broja artefakata zbog mišićnih kontrakcija, a nekada i zbog brze kontralateralne propagacije električne aktivnosti (246). Kod 80% pacijenata sa mezijalnom epilepsijom temporalnog reznja karakteristična pojava lokalizovane ritmičke aktivnosti je od oko 5 Hz u prvih pola minuta epileptičnog napada (Rajzingerov ritam) (247). U daljem toku napada u ovakvom iktalnom ritmu dolazi do smanjenja frekvencije koji prelazi u delta aktivnost uz povećanje amplitude (248).

Za razliku od mezijalne, kod lateralne temporalne epilepsije iktalni EEG pokazuje epileptiformna pražnjenja iznad širih delova temporalnog reznja, a nekada i iznad velikog dela hemisfere velikog mozga, uz češću propagaciju ka istostranim ili suprotnim parasagitalnim regionima. Vrlo često se samo na osnovu iktalnog EEG-a ne mogu sa sigurnošću razlikovati mezijalna od lateralne epilepsije (249).

Odsustvo epileptiformne aktivnosti na postoperativnom interiktalnom EEG-u 3,6 i 12 meseca nakon operacije ima snažnu pozitivnu prediktivnu vrednost (250).

U našem istraživanju uporedili smo i iktalni EEG sa nalazom na MRI-u i stepen njihove konkordantosti. Iktalni EEG je kod 92% pacijenata bio na strani lezije videne na MRI-u odnosno dobro lateralizovan, dok je samo kod 8% pacijenata bio loše lateralizovan. Kada smo uporedili procenat uspeha kod pacijenata gde je postignuto izlečenje nakon operacije i druge grupe pacijenata gde su se nakon operacije ponovo javljali epileptični napadi, u odnosu na nalaz iktalnog EEG-a, nismo uočili statistički značajnu razliku.

## 5.5. Analiza hirurških prognostičkih faktora

Operativno lečenje farmakorezistentne epilepsije temporalnog režnja spada u najefikasnije metode lečenja sa procentom uspeha koji se u svim svetskim serijama kreće između 60 i 80%. S obzirom da je temporalna epilepsija sa hipokampalnom sklerozom veoma rezistentna na farmakoterapiju, sasvim je jasno da ignorisanjem ovog modaliteta lečenja pacijentima praktično uskraćujemo mogućnost izlečenja od jedne jako teške i ozbiljne bolesti. Dugotrajni epileptični napadi ozbiljno narušavaju zdravlje i kvalitet života ovih pacijenata. Analizirani su dugoročni rezultati u velikoj seriji pacijenata i objavljeni su sledeći podaci. Pre pojave magnetne rezonance (operativne serije pre 1986. godine), ishod operativnog lečenja nakon temporalnih resekcija je bio nešto lošiji i iznosio je 56%, dok je procenat uspeha iznosio 68% kod pacijenata gde je postojao pozitivan MRI nalaz (139).

U našoj seriji od 52 operisana pacijenta kod 42 (81%) pacijenta se epileptični napadi više nisu javljali nakon operacije (ILAE 1). Kod 10 pacijenata su se nakon operacije javile ili samo aure ili epileptični napadi u različitoj učestalosti (broj epileptičnih napada jednoj godini). Kod 3 pacijenta se javila samo aura (ILAE 2), kod 6 pacijenata su napadi bili u učestalosti do 3 napada godišnje (ILAE 3) a kod 1 pacijenta je bilo do 5 napada godišnje (ILAE 4). Period praćenja je bio najkraće 12 meseci nakon operacije a najduže 54 meseca nakon operacije. S obzirom da se kod 3 pacijenta nakon operacije javila samo aura bez dalje progresije u epileptični napad, smatrali smo da je i kod njih postignut uspeh nakon operacije. Tako je uspeh operativnog lečenja postignut kod 45 (86%) pacijenata dok je kod 7 (14%) pacijenata smatrano da postoji neuspeh hirurškog lečenja jer su se nakon operacije epileptični napadi i dalje javljali. Uspeh operativnog lečenja od 86% je rezultat pre svega dobre selekcije pacijenata i odlične prehirurške evaluacije, gde su lokalizacija i granice epileptogene zone precizno određene.

Isto tako je i patohistološki nalaz kod skoro svih pacijenata kod kojih je urađena PH dijagnostika nalaz bio pozitivan, te je potvrđeno prisustvo lezije viđena na MRI-u. Nakon operacije analizirani su mnogobrojni prognostički faktori u okviru hirurške intervencije čime je pokušano da se utvrdi koji bi faktori same operacije uticali pozitivno ili negativno na ishod operativnog lečenja. U okviru hirurških prognostičkih faktora analizirali smo stranu hirurške resekcije, vrstu hirurške resekcije, ekstenziju (dužinu) resekcije hipokampusa i mezijalnih struktura temporalnog režnja, patohistološki nalaz i pojavu komplikacija nakon operacije.

### **5.5.1. Strana hirurške resekcije**

U do sada objavljenim radovima koji su analizirali stranu hirurške resekcije nije uočena razlika između uspeha operacije kod pacijenata kod kojih je operisan levi odnosno desni temporalni režanj (212)(227)(251). U našoj analiziranoj seriji nije bilo razlike u odnosu na stranu operacije, desni temporalni režanj je operisan kod 46% pacijenata, a levi kod 54% pacijenata. Poređenjem uspeha hirurškog lečenja levog i desnog temporalnog režnja nije uočena statistički značajna razlika.

### **5.5.2 Vrsta operativne tehnike hirurške resekcije**

Sve hirurške tehnike koje se koriste u operativnom lečenju epilepsija temporalnog režnja se mogu podeliti u dve osnovne grupe. Prva grupa obuhvata hirurške tehnike prednje temporalne resekcije sa amigdalohipokampektomijom koje se uglavnom ubrajaju u varijante standardne temporalne lobektomije, a drugu grupu čine različite hirurške tehnike selektivne amigdalohipokampektomije (165)(167). Do danas je objavljeno više originalnih modifikacija ovih tehnika koje su prihvaćene i primenjivane u svim velikim centrima za hirurško lečenje epilepsije (166)(168)(252). Veliki broj studija izveden je kako bi se uporedile ove dve osnovne hirurške tehnike. Uprkos tome je što je sproveden veliki broj studija, često “navijački” dizajniranih da bi pokazale prednost jedne u odnosu na drugu operativnu tehniku, do danas nije dokazano da postoji značajna prednost u bilo kom segmentu ishoda operativnog lečenja jedne operativne tehnike u odnosu na drugu (253)(254)(255). Postoje veliki epileptološki centri koji jasno favorizuju standardnu temporalnu lobektomiju u odnosu na selektivnu amigdalohipokampektomiju i obrnuto. Centri u kojima je velika većina pacijenata sa mezijalnom temporalnom epilepsijom operisana tehnikom standardne temporalne lobektomije se pozivaju na činjenicu da imaju bolje dugoročne rezultate u izlečenju epilepsije, naročito nakon 10 ili 15 godina od operacije u odnosu na selektivnu amigdalohipokampektomiju (256). Sa druge strane, u epileptološkim centrima gde je dominantna metoda operativnog lečenja temporalne epilepsije selektivna amigdalohipokampektomija navode da je rezultat po pitanju prestanka epilepsije kod obe operativne tehnike isti uz očuvanje velikog dela temporalnog režnja, a samim tim i bolje memorijske i druge funkcije temporalnog režnja nakon selektivne amigdalohipokampektomije (257)(258).

Zajednički zaključci svih sprovedenih studija koje su upoređivale rezultate nakon standardne temporalne lobektomije i selektivne amigdalohipokampektomije mogu se sumirati

u sledećem: 1) ishod operativnog lečenja u odnosu na pojavu epileptičnih napada se ne razlikuje bez obzira koja se od navedenih operativnih tehnika primenjuje i bez obzira na stranu resekcije 2) nakon prestanka epileptičnih napada dolazi do poboljšanja koeficijenta opšte inteligencije i memorijskih funkcija 3) operacije u levom temporalnom režnju bez obzira na operativnu tehniku koja se primenjuje dovode do značajnog pada verbalne memorije 4) postoji smanjenje verbalnog koeficijenta inteligencije nakon selektivne amigdalohipokampektomije sa leve strane 5) dolazi do lakšeg ispada u figuralnoj memoriji nakon desnostrane standardne temporalne resekcije i 6) duže trajanje epilepsije dovodi do značajnog pada memorijske funkcije (259).

Kod pacijenata kod kojih je uzrok epilepsije jasna cirkumskriptna lezija po tipu tumora ili vaskularne anomalije bez udružene hipokampalne skleroze, samo uklanjanje lezije odnosno lezionektomija postiže odličan rezultat (260). Dualna patologija podrazumeva prisustvo hipokampalne skleroze udružene sa tumorom, malformacijom kortikalnog razvoja ili vaskularnom anomalijom. Kod pacijenata sa dualnom patologijom, lezionektomija sa resekcijom mezijalnih struktura i amigdalohipokampektomijom bila bi metoda izbora sa procentom uspeha od 73% (140). Kada su u ovakvim slučajevima uklonjene samo mezijalne strukture bez resekcije lezije procenat uspeha je bio samo 20%, dok je kod uklanjanja samo lezije bez resekcije mezijalnih struktura procenat uspeha bio još skromniji i iznosio je samo 12% (261).

Analizirana je i uloga amigdaloidnog jedra u nastanku epilepsije, kao i stepen njegove resekcije. Uklanjanje korpusa amigdaloidne mase u operacijama temporalne epilepsije uvek je parcijalno, jer se ovo jedro bez jasne granice nastavlja u globus palidus koji svakako treba sačuvati. Bez obzira na ovakve orijentacione granice hirurške resekcije, sam stepen resekcije amigdaloidnog jedra nije uticao na uspeh operativnog lečenja (262).

Sve operisane pacijente u našoj seriji smo svrstali u tri grupe u zavisnosti od tipa hirurške resekcije koja je obavljena. U najvećem procentu urađena je prednja temporalna resekcija sa amigdalohipokampektomijom i to kod 41 (79%) pacijenata. Kod 8 (15%) pacijenata je uklonjena lezija viđena na MRI-u zajedno sa mezijalnim strukturama (lezionektomija sa amigdalohipokampektomijom). Samo kod 3 (6%) pacijenata urađena je lezionektomija bez uklanjanja hipokampususa i mezijalnih struktura. Poređenjem ove tri operativne tehnike u pogledu uspeha operativnog lečenja nije postojala statističke razlike.

### 5.5.3. Veličina resekcije hipokampusa i mezijalnih struktura

Kod mezijalne temporalne epilepsije sa hipokampalnom sklerozom veličina resekcije hipokampusa i mezijalnih struktura u mnogim studijama je bila važan prediktor postoperativnog ishoda (262). U jednoj prospektivnoj randomizovanoj studiji uočeno je da je kod parcijalne hipokampektomije (hipokampus uklonjen do prednje ivice cerebralnog pedunkula) prestanak epilepsije u prvoj godini nakon operacije zabeležen kod 38% pacijenata, dok je kod maksimalno moguće resekcije hipokampusa (hipokampus uklonjen do nivoa gornjeg kolikulusa mezencefalona) izlečenje postignuto kod 69% pacijenata (206).

Objavljene su i studije gde veličina resekcije mezijalnih struktura i hipokampusa nije bila značajna u pogledu uspeha operativnog lečenja. U velikoj multicentričnoj prospektivnoj randomizovanoj studiji rađenoj u Nemačkoj, Johannes Schramm-a i saradnika na osnovu veličine resekcije mezijalnih struktura pacijenti su podeljeni u dve grupe. U prvoj grupi su bili pacijenti gde je veličina resekcije iznosila do 2,5 cm, a u drugoj do 3,5 cm. Nije dokazano da veličina mezijalne resekcije utiče na procenat uspeha operativnog lečenja kod ove dve grupe pacijenata (263).

Kod pacijenata u našoj seriji uklanjanje hipokampusa i mezijalnih struktura načinjeno je u dužini do 2,5 cm i od 2,5 cm do 3,5 cm. Sve pacijente kod kojih je rađena resekcija hipokampusa i mezijalnih struktura podelili smo u dve grupe na osnovu ishoda operativnog lečenja. Na osnovu postoperativnog MRI nalaza (6 do 12 meseci nakon operacije) merena je dužina resekcije kod svakog pacijenta, a dobijeni podaci su analizirani u odnosu na uspeh operativnog lečenja. Kod pacijenata u grupi ILAE 1-2 je kod 97% pacijenata ekstenzija mezijalne resekcije urađena do 3,5 cm, a samo kod 3% do 2,5 cm. U grupi pacijenata gde su se posle operacije ponovo javili epileptični napadi (ILAE 3-4) dužina resekcije mezijalnih struktura do 3,5 cm načinjena je kod 60% pacijenta, a kod 40% pacijenata resekcija je bila manja od 2,5. Između ove dve grupe pacijenata postojala je jasna statistička značajnost ( $p = 0.040$ ), tako da je postignuti uspeh značajno bio veći u grupi pacijenata sa većom dužinom resekcije mezijalnih struktura.

Ekstenzija hipokampalne resekcije u grupi pacijenata kod kojih je postignut uspeh operativnog lečenja (ILAE 1-2) izvršena je u dužini od 2,5 cm kod 12% pacijenata, dok je kod 88% pacijenata resekcija hipokampusa iznosila do 3,5 cm. U grupi pacijenata sa ILAE 3-4 postoperativnim ishodom, kod 60% pacijenta resekcija hipokampusa bila je do 2,5 cm, a kod 40% pacijenta do 3,5 cm. I ovde je postignuta jasna statistička značajnost između grupa pacijenata kod kojih je postignut uspeh i grupe pacijenata gde nije postignut uspeh nakon operacije. ( $p = 0.035$ ) Značajno veći procenat uspeha zabeležen je u grupi pacijenata kod

kojih je načinjena opsežnija resekcija hipokampusa. Ovakav nalaz naše studije da je veća dužina mezijalne i hipokampalne resekcije jasan prognostički faktor uspeha i da su se epileptični napadi u statistički značajno manjem procentu javljali kod pacijenata kod kojih je bila veća resekcija mezijalnih struktura i hipokampusa, poklapa se sa nalazom drugih studija (72)(210)(262)(264). Ovo opravdava i stav da se pokuša ponovna operacija kod pacijenata koji i dalje imaju epileptične napade a gde nismo zadovoljni dužinom resekcije hipokampusa i mezijalnih struktura nakon operacije.

#### **5.5.4. Analiza patohistološkog nalaza operisanih pacijenata**

Patohistološki nalaz je značajan prognostički faktor postoperativnog ishoda temporalnih epilepsija. Kada je patohistološki nalaz bio negativan ili je ukazivao da se radi o gliozu, ishod operativnog lečenja bio je lošiji u odnosu na pacijente gde je dokazana hipokampalna skleroza ili neka druga lezija. U jednoj dugoročnoj longitudinalnoj studiji praćen je ishod operativnog lečenja kod ukupno 371 pacijenta u odnosu na patohistološki nalaz. Nakon 8 godina praćenja uspeh operativnog lečenja postignut je kod 44% pacijenata sa gliozom, dok je kod pacijenata sa potvrđenom patohistološkom lezijom uspeh zabeležen kod 64% pacijenata (227). Nema značajne razlike u uspehu operativnog lečenja u odnosu na tip patohistološke lezije (hipokampalna skleroza, malformacija kortikalnog razvoja, vaskularna lezija itd.) (91). Neki autori su ukazivali da je postoperativni ishod zavisio i od stepena hipokampalne skleroze, te da teži stepen skleroze donosi bolji postoperativni ishod. Kod 84% pacijenata kod kojih je postignut uspeh nakon operacije potvrđena je klasična hipokampalna skleroza sa gubitkom neurona i sklerozom u CA1, CA4 sektoru i dentatnom girusu, dok je samo kod 29% pacijenata postignut uspeh gde je skleroza bila ograničena samo na girus dentatus ili CA4 sektor hipokampusa (265). Studija u kojoj su pacijenti sa mezijalnom temporalnom epilepsijom i hipokampalnom sklerozom operisani tehnikom selektivne amigdalohipokampektomije je pokazala da se variranjem patohistološkog nalaza od lakog, srednje teškog do teškog oblika hipokampalne skleroze, procenat uspeha povećavao od 60%, 76% do 89% (257).

U našoj seriji pacijenata operisanih zbog epilepsije temporalnog režnja patohistološki nalaz je kod velike većine pacijenata ukazivao da se radi o hipokampalnoj sklerozi i to kod 69% pacijenata. Fokalna kortikalna displazija bila je zastupljena kod 17% pacijenata, a u znatno manjem procentu (od 2% do 4%) bili su zastupljeni tumor, kavernom, dualna patologija i gliozu. Nismo uočili statistički značajnu razliku uspeha operativnog lečenja u

odnosu na PH nalaz, obzirom da je kod ogromne većine pacijenata (96%) patohistološki nalaz bio pozitivan.

### **5.5.5. Komplikacije hirurškog lečenja**

Komplikacije su neželjeni, ali neizostavni deo bilo koje hirurške procedure, pa tako i hirurgije epilepsije. Tako je i kod hirurškog lečenja temporalne epilepsije uvek analizirana vrsta i učestalost komplikacija. Rizik od hirurškog lečenja epilepsije približan je drugim hirurškim intervencijama koje zahtevaju kraniotomiju, uz napomenu da postoje i izvesne specifične komplikacije koje mogu nastati zbog manipulacije temporalnim režnjem. Treba naglasiti i da je procenat značajnih komplikacija nakon temporalne lobektomije jako nizak i kreće se od 1-3% u većini velikih hirurških serija (266). Preoperativno se obavezno obavlja razgovor sa pacijentom, gde se on kao i njegova porodica upoznaju sa procenom rizika koje ova intervencija sa sobom nosi.

Sve komplikacije mogu podeliti se na dva načina. Prema prvoj podeli komplikacije su podeljene na trajne i privremene. Druga podela komplikacije svrstava u hirurške i neurološke komplikacije (267).

Hirurške komplikacije podrazumevaju da su komplikacije nastale usled same hirurške intervencije te je najveća odgovornost na hirurgu i njegovom timu koji su ih i neposredno uzrokovali svojim radom. Obično nastaju neposredno nakon operacije ili u prvih nekoliko dana (3-7 dana) postoperativnog toka. Ovde ubrajamo intrakranijalna krvarenja, infekcije, kao i cerebralnu ishemiju (268).

Na osnovu lokalizacije mesta krvarenja razlikuje se krvarenje u mekim tkivima, epiduralno, subduralno i intracerebralno krvarenje. Krvarenje u prvih nekoliko postoperativnih dana može nastati iz kože i potkožnog tkiva. Obzirom da je linija kožnog reza u obliku obrnutog znaka pitanja u slepoočnoj regiji, neposredno ispred tragusa i ispred uha (Falkonerov rez), najčešće je u pitanju lezija arterije temporalis superficijalis ili njenih grana. Klinički se ova komplikacija manifestuje nastankom velikog subgaleatičnog hematoma. Revizija operativne rane uz evakuaciju hematoma i zaustavljanje krvarenja je obično dovoljna da se ova komplikacija reši bez trajnih posledica. Krvarenje koje nastaje epiduralno uz formiranje akutnog epiduralnog hematoma u zavisnosti od veličine i brzine nastanka epiduralnog hematoma može biti životno ugrožavajuće i zahteva hitnu reoperaciju. Isto je i kod pojave subduralnog ili intracerebralnog hematoma. U zavisnosti od njihove veličine i posledičnog pomeranja mediosagitalnih struktura zavisi i odluka o neophodnosti i vrsti hirurške reintervencije. Svaka od ovih operacija uklanjanja hematoma i zaustavljanja

krvarenja nosi sa sobom veliki distress kako za hirurga, tako i za pacijenta koji je u najranijoj fazi oporavka nakon operacije. Ova vrsta komplikacija posledica je nedovoljno dobre hemostaze u nekoj od faza operacije. Retko se dešava da u prvih 24-48 sati nakon operacije nagli skok arterijskog krvnog pritiska, kod pacijenata sa nestabilnom arterijskom hipertenzijom, dovede do pojave hematoma na mestu gde je hirurg prethodno obavio minucioznu hemostazu.

Infekcije su stalna pretnja u svim hirurškim intervencijama i na njih utiču pre svega preventivne mere za suzbijanje infekcije i sterilnost rada u operacionoj sali. Rutinska preoperativna antibiotska profilaksa uglavnom se primenjuje u različitoj dužini trajanja u svim epileptološkim centrima (269). Isto tako se pažljivo nakon operacije prate parametri infekcije u krvi i likvoru pacijenata i na najmanji znak infekcije deluje snažnim antibioticima najnovije generacije koji dobro prolaze kroz hematoencefalnu barijeru. Lokalna infekcija rane je lakši problem i obično se nakon dobijanja antibiograma i davanja ciljanog antibiotika rešava bez problema. Svakodnevno previjanje rane se kod ovih pacijenata podrazumeva i radi se do potpunog zarastanja rane i prestanka supuracije. Ukoliko se razvije hronična infekcija mekih tkiva postoji opasnost od nastanka osteomijelitisa koštanog poklopca na mestu operacije. U tom slučaju se nekoliko nedelja ili meseci nakon operacije radi reoperacija sa revizijom operativne rane i odbacivanjem koštanog poklopca. Nakon potpunog izlečenja od infekcije uradi se plastika koštanog defekta nekim od dostupnih veštačkih materijala ili implantata. Nastanak subduralnog empijema ili apscesa mozga je najteži oblik infektivne komplikacije i u zavisnosti od težine infekcije može nositi sa sobom rizik trajnog morbiditeta pa čak i mortalitet. Zahteva reviziju intracerebralnog prostora i evakuaciju infektivne kolekcije uz dugotrajnu primenu ciljanih antibiotika na osnovu antibiograma.

Ishemijske lezije su komplikacije koje uzrokuju najveći procenat morbiditeta nakon operacije. Najčešće nastaju zbog manipulacije ili koagulacije krvnih sudova u predelu Silvijeve fisure i tentorijalne incizure ali mogu biti i u nekoj drugoj lokalizaciji. Manipulacija krvnim sudovima može dovesti do razvoja regionalnog spazma i sledstvene ishemije u području irigacije spastičnog krvnog suda. Ovom riziku su naročito izložene perforantne arterije koje polaze sa zadnje strane srednje ili zadnje velikomoždane arterije (arterija cerebri medija i arterija cerebri posterior), kao i prednja horoidna arterija koja vaskularizuje deo kapsule interne i horoidni pleksus. Ona se nalazi u neposrednoj blizini glave i tela hipokampusa te je oštećenje prednje horoidne arterije opasnost zbog koje se hipokampektomija mora izvesti krajnje obazrivo. Ova komplikacija je opisana još u radovima Penfield-a i Rasmussen-a uz pojavu kontralateralne hemiplegije, homonimne hemianopsije i hemihipestezije usled nastanka ishemijske lezije u predelu kapsule interne (270). Ishemijski



deficit javlja se u oko 2% pacijenata i u većini slučajeva hemiplegija je prolaznog karaktera koja u nekoliko meseci nakon operacije prelazi u blagu ili umereno tešku hemiparezu (271).

Oštećenje vidnog polja nakon operacije epilepsije temporalnog režnja je skoro neizbežno ukoliko se otvara krov temporalnog roga lateralne komore da bi se uklonile mezijalne strukture temporalnog režnja (272). U krovu temporalnog roga se nalaze vlakna optičke radijacije (Mejerova petlja), te je oštećenje ovih vlakana uglavnom neminovno i zavisi samo od anatomske varijacije u grupisanju optičkih vlakana, kao i veličine resekcije krova temporalnog roga. Zato se ovakav deficit u vidu kontralateralne gornje kvadrantanopsije nakon uklanjanja mezijalnih temporalnih struktura i ne ubraja u komplikacije već spada u očekivani neželjeni efekat same operativne procedure (273).

Oštećenje kranijalnih nerava, pre svih III kranijalnog nerava, je uglavnom lakšeg stepena i prolaznog karaktera i traje nekoliko dana nakon operacije. Radi se o manipulativnoj oftalmoparezi usled pomeranja jako osetljivog III kranijalnog nerva u toku same operacije. Trajni deficit u vidu kompletne istostrane oftalmoplegije zbog prekida kontinuiteta III nerva je takođe moguć, ali se dešava izuzetno retko (266).

Kod operacija u levom (dominantnom) temporalnom režnju često se javlja oštećenje govora i imenovanja zbog blizine Vernikeove (Wernicke) i Brokine (Brocka) zone za govor. Smatra se da je hirurška manipulacija u neposrednoj blizini ovih zona uzrok otežanog govora i imenovanja. Može se desiti njihovo trajno oštećenje, ali se viđa izuzetno retko. Zato je ovo najčešće prolazni poremećaj koji se u velikoj meri oporavi unutar nekoliko meseci do godinu dana od operacije (274).

Oštećenje verbalne i vizuelne memorije nakon operacije se ne smatra komplikacijom već neminovnošću operativnog lečenja kod pacijenata sa epilepsijom temporalnog režnja.

U našoj seriji operativne komplikacije smo registrovali kod 10 pacijenata. Podelili smo ih u dve grupe, hirurške i neurološke komplikacije. Hirurških komplikacija bilo je 5. Infekcija se razvila kod 3 pacijenta, a pojava hematoma i ishemije je registrovana kod po jednog pacijenta. Infekcija se kod svih pacijenata manifestovala pleocitozom i hipoglikorahijom u nalazu likvora, bez povišenja temperature i poremećaja stanja svesti. Svaki od tri infektivna sindroma bio je blažeg oblika i na primenjenu antibiotsku terapiju se povukao bez ikakvih komplikacija. Hematom dimenzija 1x1x1 cm je utvrđen na prvom kontrolnom CT-u u parijetalnoj regiji suprotne hemisfere od operisane. Doveden je u vezi sa akutnim postoperativnim epileptičnim napadom koji se javio nekoliko sati nakon operacije. Nije uzrokovao neurološki ispad i nije zahtevao operativno lečenje. Ishemija koja je bila dimenzija 2x2x1 cm, javila se neposrednoj blizini operativnog polja najverovatnije usled koagulacije hranećeg krvnog suda koji je vaskularizovao datu regiju. Registrovana je na drugom

rutinskom postoperativnom CT-u, sedam dana nakon operacije i nije primećen neurološki ispad. Od neuroloških komplikacija najčešće se javljala prolazna disfazija i to kod 5 pacijenta. Amnestički sindrom je primećen kod 2 ispitanika, kod jednog lakšeg, a kod drugog teškog stepena (275). Kod pacijenta kod kojeg se javio amnestički sindrom teškog stepena, upornom neuropsihološkom rehabilitacijom stanje se značajno popravilo. Ukupno 10 pacijenata je imalo 12 komplikacija, jer su dva pacijenta imali po dve komplikacije. Sve komplikacije koje smo naveli su bile prolaznog karaktera i nisu uticale na uspeh operativnog lečenja. U našoj seriji nismo imali trajne komplikacije kao ni mortalitet.

### **5.5.6. Amnestički sindrom kao komplikacija hirurškog lečenja kavernoma temporalnog režnja kod pacijenta sa multiplom sklerozom**

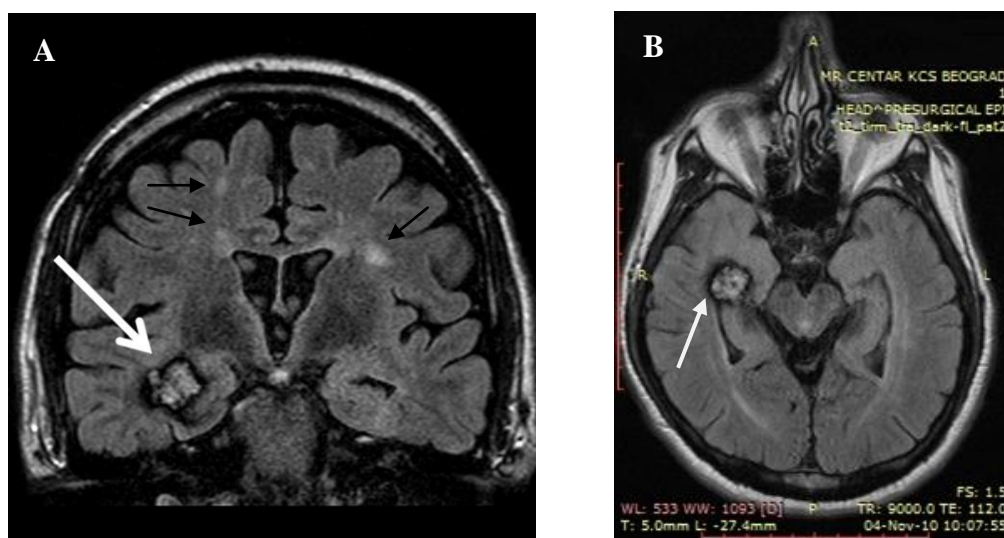
Komplikacija koju ćemo detaljno opisati se razvila kod pacijenta koji je bolovao od farmakorezistentne epilepsije temporalnog režnja uzrokovane kavernomom u mezijalnom delu temporalnog režnja. Kao komorbidet kod ovog pacijenta je postojala i multipla skleroza a komplikacija nakon operacije kavernoma u predelu glave desnog hipokampusa bila je u vidu amnestičkog sindroma (275).

Pacijent je 45 godišnji muškarac, desnoruk, kod koga je epilepsija postojala poslednjih deset godina života. U početku je frekvencija napada bila jednom mesečno u vidu cefalične aure (“oseća kao da nailazi oluja u njegovoj glavi”) nakon čega dolazi do gubitka svesti, oroalimentarnih automatizama i automatizama obe ruke. Napad traje oko 1 minut nakon čega je pacijent konfuzan narednih nekoliko minuta. Inicijalna medikamentozna terapija je bila u vidu Karbamezepina (1200mg dnevno), ali bez smanjenja broja epileptičnih napada. Nakon toga je dodato 750mg dnevno Na-valproata nakon čega dolazi do prestanka epileptičnih napada. Standardni skalp EEG je pokazao interiktalne oštre talase u desnom temporalnom režnju. MRI mozga je pokazala kavernozni angiom u mezijalnim strukturama desnog temporalnog režnja. Nakon dve godine redovne medikamentozne terapije tokom kojih je bio bez napada, epileptični napadi su se ponovo javili u frekvenciji od jednog do dva napada nedeljno. Promenjena je medikamentozna terapija, povećana doza karbamazepina (1600mg dnevno) i Na-valproata (2000mg dnevno) uz dodatak levetiracetama (3000mg dnevno) ali nije došlo do smanjenja broja epileptičnih napada.

U sledećih godinu dana kod pacijenta se javilo trnjenje i slabost desne noge i desne ruke. Kontrolni MRI mozga je pokazao nekoliko T2 hiperintenznih lezija u beloj masi bez promene u veličini kavernoznog angioma desno temporalno (Slika 19A-B). Nakon analize

cerebrospinalne tečnosti koja je ukazala na pojavu oligoklonalnih traka, postavljena je dijagnoza multiple skleroze. U terapiju su uključene visoke intravenske doze kortikosteroida narednih 5 dana, te je došlo do potpunog oporavka neurološkog deficita. Pacijent je bio u kliničkoj remisiji multiple skleroze naredne dve godine.

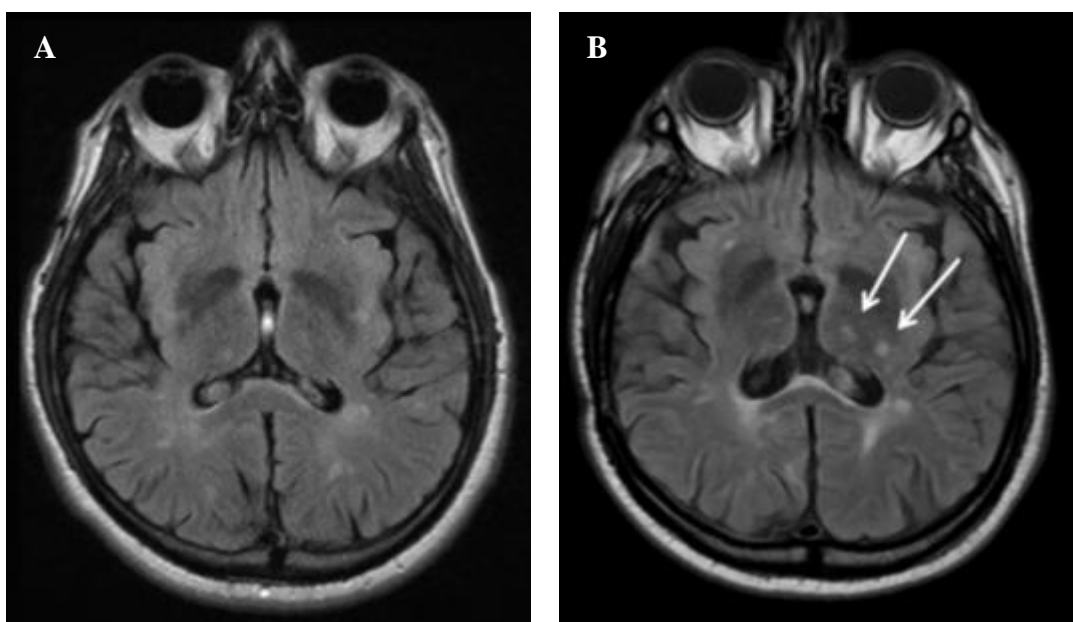
Epileptični napadi su nastavili da se javljaju u istoj frekvenciji i istom tipu semiologije te je pacijent primljen u tercijarni epileptološki centar radi video-EEG monitoringa i prehirurške evaluacije. Zabeležena su tri tipična epileptična napada sa pojavom uobičajene aure, gubitkom svesti i pojavom oroalimentarnih automatizama i automatizama ruku. U sva tri napada iktalni EEG je ukazao na ritmičku teta aktivnost od 5 Hz, iznad prednjih temporalnih regiona sa desne strane. Neuropsihološko testiranje je ukazalo na verbalni IQ skor 110, a neverbalni IQ skor 111, sa lakom prefrontalnom disfunkcijom. Pacijent je dominantno bio desnoruk. Obzirom da je uzrok epileptičnih napada kavernozi angiom desnog temporalnog režnja kao i da epilepsija značajno smanjuje kvalitet života pacijenta, bolesnik je prikazan Epileptološkom konzilijumu. Odlučeno je da je pacijent dobar kandidat za operativno lečenje sa mogućnošću uspeha nakon operacije (prestanak epileptičnih napada) od 60-80% i predloženo je operativno lečenje epilepsije.



Slika 19A i B. Preoperativni MRI, koronarni i aksijalni presek, FLAIR sekvenca (1.5T) ukazuju na prisustvo kavernoma temporalno desno u predelu glave hipokampusa (bele strelice) kao i bilateralne demijelinizacione lezije u beloj masi (crna strelica)

Pacijent je operisan 31. marta 2011. godine, kada je urađena prednja parcijalna resekcija temporalnog režnja sa desne strane sa amigdalohipokampektomijom i kompletnim uklanjanjem kavernoznog angioma. Histopatološkim nalazom potvrđena je dijagnoza kavernoma. Drugog postoperativnog dana pacijent je bio svestan, komunikativan, orijentisan,

bez neurološkog ispada, ali sa jasnim znacima teškog amnestičkog sindroma i oštećenjem globalne deklarativne memorije. Pacijent nije bio u stanju da upamti nove verbalne informacije (imena novog medicinskog osoblja ili informacije koje je čitao u dnevnim novinama). Isto tako, došlo je i do pojave oštećenja retrogradne epizodične memorije, ali sa intaktnom memorijom ranije naučenih poslova i veština. Kratkotrajna verbalna memorija i repetitivni govor su bili potpuno normalni. Kontrolni MRI endokranijuma urađen je 10. postoperativnog dana ukazao je na postoperativni defekt desno temporalno kao i prisutvo nove demijelinizacione lezije u predelu levog talamusa (Slika 20 A-B).



Slika 20 A i B. MRI mozga aksijalni presek, FLAIR sekvenca. Preoperativno (A) u predelu talamusa nisu postojale demijelinizacione lezije. Postoperativni MRI (B) je ukazao da postoje jasne demijelinizacione lezije u predelu talamusa sa leve strane (strelice)

Godinu dana nakon operacije pacijent je bio bez epileptičnih napada (ILAE 1), ali sa povremenim relapsima multiple skleroze i progresivnim neurološkim pogoršanjima. Obzirom da visoke doze intravenski administriranih kortikosteroida nisu uspele da poprave neurološko pogoršanje mitoxantron je uveden u terapiju. Kontrolni neuropsihološki test je ukazao da je verbalna memorija značajno oštećena u poređenju sa prehirurškim rezultatima, sa lošim upamćivanjem i prepoznavanjem prethodno prezentovanih informacija. Nesposobnost pacijenta da upamti nove događaje je ostao najznačajniji bihevioralni simptom.

Cerebralni kavernomi su hamartomske vaskularne lezije mozga koje čine oko 10% svih cerebralnih vaskularnih anomalija. Epileptični napadi su najčešći klinički simptom prisustva supratentorijalnog kavernoma. Epilepsija je prisutna kod 35-70% pacijenata sa cerebralnim

kavernomima od kojih je skoro 40% farmakorezistentno, naročito ukoliko je lokalizacija kavernoma u temporalnom režnju. Obzirom na visoki procenat farmakorezistentnosti, operativno lečenje kavernoma u temporalnom režnju je metoda izbora za ove pacijente, što je bio slučaj i kod našeg pacijenta. Naš pacijent je bio izuzetak obzirom na postojanje multiple skleroze kao komorbiditeta što je i dovelo do pojave teškog amnestičkog sindroma postoperativno. Ovako težak amnestički deficit je nastao usled bilateralne diskonekcije Papezovog kruga: amigdalohipokampektomija desno i lezija multiple skleroze u predelu talamusa levo. Iako je pacijent nakon operacije bio bez epileptičnih napada, ovakav ishod kognitivnog funkcionisanja je doveo do smanjenja kvaliteta života pacijenta i komplikovao hirurško lečenje. Sa druge strane, dramatična progresija multiple skleroze sa teškim neurološkim pogoršanjem je nastala nekoliko meseci nakon operacije, te se postavlja pitanje uticaja operativnog lečenja na prirodni tok i egzacerbaciju multiple skleroze. U meta analizi Goodon-a i saradnika, naglašen je uticaj traume na progresiju multiple skleroze, te je kod 14% pacijenata nakon operacije došlo do pogoršanja neurološkog nalaza. Naglašeno je da je traumatsko oštećenje krvno-moždane barijere faktor rizika za hroničnu progresiju multiple skleroze uz mogućnost da se u nekim slučajevima ipak radi o koincidenciji operativnog lečenja i egzacerbacije multiple skleroze.

Možemo zaključiti da je multipla skleroza kao komorbiditet kod pacijenata koji su kandidati za hirurško lečenje epilepsije negativan prognostički faktor postoperativnog ishoda. Shodno tome, svaki ovakav pacijent mora proći pažljivu prehiruršku evaluaciju i svi potencijalni rizici moraju detaljno biti razmotreni. Ostaje pitanje da li hirurgija mozga može dovesti do progresije multiple skleroze ili ne, što će nadamo se biti razjašnjeno novim istraživanjima.

## 5.6. Analiza neuropsiholoških prognostičkih faktora

Neuropsihološko ispitivanje se obavlja primenom standardizovane baterije testova pomoću kojih se procenjuje funkcionisanje pojedinih kortikalnih regiona (195). Ciljevi neuropsihološke evaluacije kod pacijenata koji su operisani zbog farmakorezistentne epilepsije su sledeći: **1)** određivanje zone funkcionalnog deficita; **2)** predviđanje mogućeg funkcionalnog oštećenja nakon operacije i **3)** procena postoperativnog ishoda poređenjem neuropsihološkog nalaza pre i posle operacije (196).

Svi pacijenti u našoj studiji su bili detaljno neuropsihološki procenjeni baterijom neuropsiholoških testova i tehnika baziranoj na Bostonskom procesnom pristupu. Pre početka testiranja oni su bili upoznati sa tokom (kratak opis procedure) i svrhom testiranja. Svim pacijentima je garantovana privatnost tokom i posle ispitivanja, kao i povratna informacija o rezultatima procene. Testiranje se prekida i odlaže u slučaju pojave epileptičkih napada ili drugih tegoba od strane pacijenata, poput zamora, nesaradnje i sl., što bi moglo nepovoljno uticati na tok i validnost testiranja.

Na osnovu dokaza o lateralizovanosti hemisfera napravljen je koncept da je leva hemisfera specijalizovana za govorne (verbalne) funkcije, a da je desna specijalizovana za obradu vizualnih podataka. Pojednostavljeno, verbalnim pamćenjem rukovodi leva, a vizualnim pamćenjem desna hemisfera velikog mozga. (276). U okviru svake hemisfere za verbalno pamćenje je zadužen levi, a za neverbalno desni temporalni režanj. Hemisfere velikog mozga učestvuju skladno u obavljanju različitih funkcija, te njihovu lateralizaciju ipak treba shvatiti uslovno. Kod većine ljudi dominantna je leva hemisfera velikog mozga. Dominantnost hemisfere podrazumeva da se govorna funkcija nalazi u toj hemisferi i da su u njoj smeštene funkcije razumevanja i ekspresije govora. Isto tako je i dominantna ruka kod većine ljudi desna, odnosno ona kojom se obavlja većina veštih pokreta i naučenih radnji. Tako je kod većine desnorukih osoba u 95-99% leva hemisfera dominantna (277). Dominantnost ruke je nasledna osobina, ali različite lezije kao što su na primer trauma, intracerebralno krvarenje ili ishemija mozga u ranom postnatalnom periodu mogu da promene dominantnost hemisfera. Kritičan period za reorganizaciju moždanih funkcija je prvih pet godina života (278).

U tabeli 48 prikazani su neuropsihološki testovi koji su korišćeni u istraživanju, kao i funkcije analizirane unutar njih koje su podeljene u odgovarajuće kategorije.

Tabela 48. Neuropsihološki testovi i funkcije koje se ovim testovima ispituju

Neuropsihološke funkcije	Neuropsihološki testovi	Merenja
<b>Skrining kognitivna procena</b>	Mini mental test za demencije (MMSE)	Skrining test, predviđen za grubu procenu prisutva ili odsustva kognitivnog pada
<b>Inteligencija</b>	Vekslerov individualni test inteligencije	<ul style="list-style-type: none"> <li>▪ Procena ukupnog IQ, te verbalnog (IQv) i manipulativnog (IQm) količnika.</li> <li>▪ Skater analiza (intertestovna varijabilnost)</li> </ul>
<b>Pažnja i koncentracija</b>	1.Revidirana Wechsler-ova skala pamćenja (WMS-R) Subtestovi: <ul style="list-style-type: none"> <li>▪ mentalna kontrola</li> <li>▪ raspon brojeva</li> <li>▪ vizuelni raspon</li> </ul> 2.Trail Making Test (TMT) <ul style="list-style-type: none"> <li>▪ TMT A</li> <li>▪ TMT B</li> </ul>	<ul style="list-style-type: none"> <li>▪ indeks pažnje i koncentracije</li> <li>▪ pokazatelji jednostavnih aspekata pažnje (oba raspona)</li> <li>▪ vizuelno opažanje</li> <li>▪ vizuospacijalno pretraživanje</li> <li>▪ vizuomotorne sposobnosti</li> <li>▪ kompleksno konceptualno praćenje</li> <li>▪ produžena pažnja</li> <li>▪ raspodela pažnje</li> </ul>
<b>Verbalno pamćenje</b>	Rejov test auditivnog verbalnog učenja i pamćenja (RAVLT)	Verbalno učenje i pamćenje <ul style="list-style-type: none"> <li>▪ neposred upamćivanje</li> <li>▪ odloženo prisećanje</li> <li>▪ rekognicija</li> </ul>
<b>Vizuelno pamćenje</b>	Rej-Osterit-ov test složene figure (ROCF)	Vizuokonstruktivne sposobnosti u dve dimenzije i vizuelno pamćenje
<b>Govorne funkcije</b>	Bostonski test imenovanja (BNT)	Ispitivanje nominacije <ul style="list-style-type: none"> <li>▪ analiza jezičkih i vizuognostičkih parafazija</li> </ul>
<b>Vizuokonstruktivne funkcije</b>	Rej-Osterit-ov test složene figure (ROCF) VITI - manipulativni	Organizacija i planiranje vizuokonstruktivnih funkcija Kontrola i inhibicija
<b>Frontalne funkcije</b>	1. Testovi fluentnosti govora <ul style="list-style-type: none"> <li>▪ Fonemska fluentnost (S/K/L)</li> <li>▪ Kategorijalna fluentnost</li> </ul> 2. Viskonsin test sortiranja karata (WCST) Varijable: <ul style="list-style-type: none"> <li>▪ postignute kategorije</li> <li>▪ konceptualizacija</li> <li>▪ perseverativni odgovori</li> <li>▪ nemogućnost održavanja seta</li> </ul>	Verbalno divergentno mišljenje u fonemskom i semantičkom modalitetu Egzekutivne funkcije Inhibitorne funkcije i mogućnost supresije netačnog izbora Kognitivna fleksibilnost
<b>Afekat</b>	Bekov inventar depresivnosti (BDI 2)	Samoprocena afektivnog statusa

Uloga hipokampusa i mezijalnih temporalnih struktura u memorijskim funkcijama naročito dugotrajne memorije je dugo vremena poznata. Još od čuvenog rada neurohirurga Vilijema Skovila i neuropsihologa Brende Milner poznato je da bilateralna lezija hipokampusa dovodi do trajnog oštećenja dugotrajne memorije (279). Bitemporalne resekcije su do tada bile zastupljene kod pacijenata sa teškim formama epilepsije i kod psihijatrijskih pacijenata obolelih od shizofrenije. Nakon pojave teškog memorijskog oštećenja i identifikovanja hipokampusa kao glavnog „releja“ dugoročne memorije, prestalo se sa bitemporalnim operacijama, ali se još dugo se zadržalo mišljenje da mezijalne strukture i hipokampus treba sačuvati, čak i u slučajevima temporalne epilepsije. Ovakav stav je doveo do smanjenja efikasnosti temporalnih resekcija jer mezijalne strukture nisu uklanjane (171).

### **5.6.1. Analiza verbalne memorije, vizuelne memorije i govora nakon operacije**

Uloga hipokampusa je prevashodno memorijska. Za verbalnu memoriju je specijalizovan levi, a za neverbalnu (vizuelnu) desni hipokampus. Pacijenti koji imaju epilepsiju levog temporalnog režnja često imaju i oštećenje verbalne memorije koje progredira sa dužinom trajanja epilepsije. Međutim, kod pacijenata sa levom temporalnom epilepsijom koji imaju dobru verbalnu memoriju i funkcionalan levi hipokampus, neminovan je pad verbalne memorije nakon operacije i uklanjanja hipokampusa. Drugim rečima, što je bolja verbalna memorija preoperativno, to će postoperativno nakon resekcije hipokampusa, doći do značajnijeg oštećenje ove funkcije. Identifikovani su i ostali mnogobrojni faktori koji utiču na nastanak verbalnog memorijskog deficita nakon operacije. Tu spadaju loša funkcionalnost suprotnog hipokampusa, početak epilepsije u starijem životnom dobu, starija životna dob u trenutku hirurške intervencije i ekstenzivnija resekcija hipokampusa (280). Kod pacijenata kod kojih je epileptogena lezija levog temporalnog režnja nastala u prvim godinama života, zbog plasticiteta mozga, verbalna memorija se može premestiti u desni temporalni režanj, čak i u slučajevima gde je leva hemisfera mozga ostala dominantna za govor (280).

Kod pacijenata koji imaju epilepsiju desnog temporalnog režnja, usled dugogodišnje epilepsije dolazi do nastanka neverbalnog memorijskog deficita. Postoperativno i kod ovih pacijenata može doći do oštećenja neverbalne memorije, ali je ono znatno ređe i lakšeg stepena. Oštećenje verbalne i vizuelne memorije je kod temporalnih resekcija nemoguće izbeći i ne smatra se komplikacijom operativnog lečenja, a zavisi pre svega od nivoa



preoperativnog funkcionisanja i dominantnosti hemisfere. Iz svega navedenog jasno je da je osnovni cilj neuropsiholoških testova da se preoperativno utvrdi koliki je rizik od oštećenja verbalnog i vizuelnog pamćenja, kao i funkcije govora nakon operacije. Neuropsihološkim testovima se zato preoperativno utvrđuje lokalizacija govora i pamćenja pre svega u odnosu na epileptogenu zonu, a potom i da li kod pacijenta postoji i kog je stepena verbalno ili figuralno (neverbalno) memorijsko oštećenje.

U našoj seriji operisanih pacijenata preoperativno neuropsihološko testiranje verbalne i vizuelne memorije je obavljeno kod 48 pacijenata. Oštećenje verbalnog pamćenja registrovano je kod 28 pacijenata. Kod 18 se radilo o lakšem, a kod 10 o težem stepenu oštećenja verbalne memorije. Nakon operacije, kod 16 pacijenata koji su imali oštećenje verbalne memorije i kod 14 pacijenata koji nisu imalo oštećenje, nalaz se nije promenio. Kod 8 pacijenata je postoperativno došlo do poboljšanja, a kod 6 do pogoršanja verbalne memorije. Analizirani su i podaci dobijeni na osnovu neuropsihološkog testiranja vizuelnog pamćenja. Kod 10 pacijenata postojalo je oštećenje lakšeg stepena. Postoperativno, lakše oštećenje vizuelne memorije zabeleženo je kod 11 pacijenata. Kod 32 pacijenta kod kojih nije bilo oštećenja vizuelnog pamćenja i kod 8 pacijenata sa oštećenjem vizuelnog pamćenja, isti nalaz je dobijen i posle operacije. Kod jednog pacijenta je došlo do poboljšanja, a kod tri do pogoršanja posle operacije. Nije uočena statistička razlika u oštećenju verbalne i vizuelne memorije pre i posle operacije.

Lateralizacija govorne funkcije se određuje Wada testom, te je na osnovu ovog testa dokazano da je kod levorukih osoba u 70-80% slučajeva dominantna leva hemisfera, bilateralna reprezentacija govora je prisutna u oko 14%, a samo kod oko 8% je desna hemisfera dominantna odnosno odgovorna za govornu funkciju. (281). Obzirom da je u temporalnom režnju lokalizovana i govorna funkcija urađena je analiza govora pre i posle operacije. Oštećenje govora je i pre i posle operacije postojalo kod 8 pacijenata. Postoperativno kod tri ispitanika je došlo do poboljšanja funkcije, a kod četiri do pogoršanja.

Važan segment u neuropsihološkom testiranju ima i određivanje frontalnog kognitivnog statusa pacijenata. Kod 31 ispitanika preoperativno je postojalo kognitivno frontalno oštećenje u vidu redukcije verbalnog divergentnog mišljenja, dizegzekutivnosti. Nakon operacije je došlo do značajnog oporavka kognitivnih frontalnih funkcija operisanih pacijenata, te je posle operacije samo njih 13 imalo kognitivno oštećenje a 32 pacijenta nije imalo frontalno kognitivno oštećenje. Nakon upoređivanja kognitivnog statusa pre i posle operacije uočava se da je čak kod 17 pacijenata nakon operacije došlo do poboljšanja u pogledu kognitivnog frontalnog funkcionisanja, a samo kod jednog do pogoršanja. Ovde je uočena statistički značajna razlika, odnosno posle operacije je došlo do evidentnog

poboljšanja kognitivnih funkcija, te su operisani pacijenti imali statistički značajno manji stepen oštećenje frontalnih kognitivnih funkcija (McNemar test,  $p < 0.001$ ).

## **5.7. Analiza psihijatrijskih poremećaja nakon operativnog lečenja**

### **5.7.1. Analiza depresije, anksioznosti, impulsivnosti i psihoze**

Bolesnici koji imaju farmakorezistentnu epilepsiju često imaju i depresiju koja kod mnogih pacijenata predstavlja najvažniji faktor lošeg kvaliteta života. Analiziran je BDI II („Beck depression index“) pre i posle operacije. Blaga depresija je uočena kod 9, a umerena kod 5 pacijenta pre operacije. Nakon operacije je 10 pacijenata imalo depresiju. Kod jednog pacijenta je depresija bila umerenog, a kod 6 blagog karaktera, ali se prvi put javila teška depresija kod 3 pacijenata. Posle operacije kod 7 pacijenata došlo je do poboljšanja depresivnog sindroma nakon operacije, dok je kod 4 došlo do pogoršanja, što nije predstavljalo statistički značajnu razliku. Bolesnici sa epilepsijom imaju veći rizik od nastanka psihijatrijskih poremećaja u odnosu na populaciju koja nema epileptične napade. To se pre svega odnosi na pojavu depresije, anksioznosti, impulsivnosti i psihozu. Depresija kod mnogih pacijenata predstavlja najvažniji faktor lošeg kvaliteta života (282).

Bolesnici sa epilepsijom koji imaju i depresiju imaju lošiji ishod hirurškog lečenja (283). Antiepileptici koji deluju preko GABA receptora, kao što su barbiturati, topiramati ili benzodiazepini, potenciraju nastanak depresije (284). Osim depresije, kod pacijenata sa epilepsijom je rizik od samoubistva povišen za tri puta (285). Psihotični poremećaji su takođe češći kod pacijenata sa epilepsijom i javljaju se u oko 5% pacijenata (286). Poslednje volumetrijske studije hipokampusu i amigdale su pokazale da pacijenti sa temporalnom epilepsijom i psihozom imaju obostrano veći volumen amigdale u odnosu na pacijente sa epilepsijom bez psihoze, kao i u odnosu na zdrave kontrole (287).

U zavisnosti od toga kada se javila psihoza u odnosu na epileptični napad razlikujemo interiktalnu, iktalnu i postiktalnu psihozu (288). Tretman iktalne psihoze sastoji se u davanju antiepileptika, dok se postiktalna psihoza leči haloperidolom ili benzodiazepinima narednih nekoliko dana (288). Pojava postoperativnog psihijatrijskog poremećaja ne zavisi od ishoda hirurškog lečenja epilepsije, a jedan od važnih prognostičkih faktora je pojava postiktalne psihoze u toku video-EEG telemetrije. Dve trećine pacijenata koji su usled serije epileptičnih

napada u jedinici za video-EEG telemetriju razvili psihotičnu dekompenzaciju je imalo postoperativne psihijatrijske smetnje (289).

Od ukupno 52 operisana pacijenta psihijatrijski pregled je kod 47 pacijenata obavljen pre i posle operacija, a psihijatrijska dijagnoza je postavljena ukoliko su bili ispunjeni ICD-10 kriterijumi. Kod 10 (21%) pacijenata su postojali kriterijumi za psihijatrijsku bolest preoperativno. Kod 1 pacijenta je postojala anksioznost, kod 4 depresija, kod 4 impulsivnost i kod 1 psihoza. Nakon operacije se psihijatrijski poremećaj zadržao kod 7 pacijenata, anksioznost kod 1, depresija kod 2, impulsivnost kod 3 i psihoza kod 1 pacijenta. Kod 6 (12,7%) pacijenata se posle serije napada tokom video-EEG monitoringa javila akutna postiktalna psihoza. Nov psihijatrijski poremećaj nakon operacije je utvrđen kod 9 (19%) pacijenata. Postoperativno je došlo do pojave anksioznosti kod 3, depresije kod 3 i psihoze kod 3 pacijenta. U grupi pacijenata sa uspehom hirurškog lečenja psihijatrijski poremećaj je postojao kod 15 (34%) pacijenata a u grupi pacijenata gde operativno lečenje nije uspelo da suzbije epileptične napade kod 4 (66%) pacijenata. Nije postojala statistička razlika između ove dve grupe pacijenata.

## 5.8. Rezime rezultata

U našoj seriji od 52 operisana pacijenta kod 42 (81%) pacijenta se epileptični napadi više nisu javljali nakon operacije (ILAE ishod 1). Kod 3 (6%) pacijenta se javila samo aura (ILAE 2), kod 6 (12%) pacijenata su napadi bili u učestalosti do 3 napada godišnje (ILAE 3) a kod 1 (2%) pacijenta je bilo 5 napada godišnje (ILAE 4).

Uspeh operativnog lečenja je postignut kod 45 (86%) pacijenata u ILAE 1-2 grupi a neuspeh kod 7 (14%) pacijenata sa ishodom ILAE 3-4. Ovakav procenat uspeha je rezultat pre svega dobre selekcije pacijenata i odlične prehirurške evaluacije, gde su lokalizacija i granice epileptogene zone precizno određene.

Neuropsihološko testiranje je pre operacije obavljeno kod 48 pacijenata. Preoperativno oštećenje verbalnog pamćenja registrovano je kod 28 pacijenata. Kod 8 pacijenata je postoperativno došlo do poboljšanja, a kod 6 do pogoršanja verbalne memorije. Preoperativno je kod 10 pacijenata postojalo oštećenje vizuelnog pamćenja lakšeg stepena. Postoperativno kod 1 pacijenta je došlo do poboljšanja, a kod 3 do pogoršanja. Nije uočena statistička razlika u oštećenju verbalne i vizuelne memorije pre i posle operacije ( $p > 0,005$ ).

Kod 31 ispitanika preoperativno je postojalo kognitivno frontalno oštećenje u vidu redukcije verbalnog divergentnog mišljenja odnosno. Nakon operacije je došlo do značajnog

oporavka kognitivnih frontalnih funkcija operisanih pacijenata, te je samo kod 13 pacijenata zabeleženo kognitivno oštećenje dok 32 pacijenta nije imalo frontalno kognitivno oštećenje (McNemar test,  $p < 0.001$ ).

Blaga depresija (na BDI II) je uočena kod 9, a umerena kod 5 pacijenta pre operacije. Nakon operacije kod 1 pacijenta je depresija bila umerenog, kod 6 blagog karaktera, ali se prvi put javila teška depresija kod 3 pacijenata. Kod 7 pacijenata došlo je do poboljšanja depresivnog sindroma nakon operacije, dok je kod 4 došlo do pogoršanja ( $p > 0.005$ ).

Od ukupno 52 operisana pacijenta psihijatrijski pregled je pre i postoperativno obavljen kod 47 pacijenata. Kod 10 (21%) pacijenata su postojali kriterijumi za psihijatrijsku bolest preoperativno. Nakon operacije se psihijatrijski poremećaj zadržao kod 7 pacijenata a nov psihijatrijski poremećaj nakon operacije je utvrđen kod 9 (19%) pacijenata. U grupi pacijenata sa uspehom hirurškog lečenja psihijatrijski poremećaj je postojao kod 15 (34%) pacijenata a u grupi pacijenata gde operativno lečenje nije uspelo da suzbije epileptične napade kod 4 (66%) pacijenata ( $p = 0.66$ ).

Registrovali smo 12 postoperativnih komplikacija kod 10 pacijenata, jer su dva pacijenta imali po dve komplikacije. Hirurških komplikacija bilo je 5, a neuroloških 7.

Od hirurških komplikacija infekcija se razvila kod 3 pacijenta, a pojava hematoma i ishemije je registrovana kod po jednog pacijenta. Svaki od tri infektivna sindroma bio je blažeg oblika i izlečen je bez ikakvih komplikacija. Hematom manjih dimenzija suprotnoj hemisfere od operisane nije uzrokovao neurološki ispad i nije zahtevao operativno lečenje. Ishemija manjih dimenzija nije uzrokovala neurološki ispad.

Od neuroloških komplikacija prolazna disfazija je registrovana kod 5 pacijenta a amnestički sindrom kod 2 ispitanika. Sve komplikacije su bile prolaznog karaktera i nije uočena statistički značajna razlika između pacijenata sa i bez komplikacija u odnosu na uspeh operativnog lečenja. Nismo imali trajne komplikacije kao ni mortalitet.

Analizom kliničkih parametara nije nađena statistička značajnost u pogledu uzrasta pacijenta kada se javila epilepsija, dužine trajanja epilepsije (više od 20 godina) i godina starosti pacijenata u vreme operacije u odnosu na ishod operativnog lečenja. Isto tako nije uočeno da je pojava febrilnih konvulzija u detinjstvu kao i učestalost epileptičnih napada (iznad 20 napada mesečno) uticala na ishod operativnog lečenja.

Analizom semiologije napada u grupi ILAE 1-2 GTK napadi javili su se kod 58% pacijenata a u grupi ILAE 3-4 svi pacijenti (100%) su imali GTK epileptične napade. Ovde postoji statistički značajna razlika između ove dve grupe pacijenata ( $p = 0.039$ ).

Kod 69% pacijenata u grupi ILAE1-2 registrovano je postojanje epigastrične aure na početku epileptičnog napada, dok je samo 14% pacijenata u grupi ILAE 3-4 imalo epigastričnu auru. Ovde smo uočili statistički značajnu razliku ( $p = 0.010$ ).

SPECT je rađen kod 3 a PET kod 14 pacijenata. Kod dva pacijenta nalaz iktalnog SPECT-a je bio dobro lateralizovan a kod jednog loše lateralizovan. Nalaz PET-a je bio u vidu dobro lateralizovanog hipometabolizma kod 13, a loše lateralizovan kod jednog pacijenta. Nije dobijena statistička značajnost kada je poređen nalaz SPECT-a i PET-a u odnosu na uspeh operativnog lečenja.

Interiktalni EEG je kod 75% pacijenata bio dobro lateralizovani, dok je kod 17% pacijenata interiktalni nalaz bio bilateralan u predelu oba temporalna režnja. Statističkom analizom nismo utvrdili da postoji razlika u pogledu uspeha operativnog lečenja između ove dve grupe pacijenata. Uporedili smo i iktalni EEG sa nalazom na MRI-u i stepen njihove konkordantosti. Iktalni EEG je kod 92% pacijenata bio na strani lezije videne na MRI-u odnosno dobro lateralizovan, dok je samo kod 8% pacijenata bio loše lateralizovan.

Kod 41 (79%) pacijenata urađena je prednja temporalna resekcija sa amigdalohipokampektomijom, kod 8 (15%) pacijenata lezionektomija sa amigdalohipokampektomijom dok je kod 3 (6%) pacijenta urađena samo lezionektomija. Poređenjem ove tri operativne tehnike u pogledu uspeha operativnog lečenja nije postojala statističke razlike. Desni temporalni režanj je operisan kod 46% pacijenata, a levi kod 54% pacijenata te nije bilo statistički značajna razlika.

U grupi ILAE 1-2 je kod 97% pacijenata ekstenzija mezijalne resekcije urađena do 3,5 cm. U ILAE 3-4 grupi pacijenata resekcija mezijalnih struktura do 3,5 cm načinjena je kod 60% pacijenta i između ove dve grupe pacijenata postoji je jasna statistička značajnost ( $p = 0.040$ ). Uspeh je značajno bio veći kod pacijenata sa većom dužinom resekcije mezijalnih struktura. Hipokampalna resekcija u grupi ILAE 1-2 izvršena je u dužini od 2,5 cm kod 12% pacijenata, dok je kod 88% pacijenata resekcija hipokampusu iznosila do 3,5 cm. U ILAE 3-4 grupi, kod 60% pacijenta resekcija hipokampusu bila je do 2,5 cm, a kod 40% do 3,5 cm. I ovde je postignuta jasna statistička značajnost ( $p = 0.035$ ). Veći procenat uspehu zabeležen je u grupi pacijenata kod kojih je načinjena opsežnija resekcija hipokampusu.

Patohistološki nalaz je kod ogromne većine pacijenata (96%) bio pozitivan. U najvećem procentu pacijenata (69%) radilo se o hipokampalnoj sklerozi. Fokalna kortikalna displazija bila je zastupljena kod 17% pacijenata, a u znatno manjem procentu (od 2% do 4%) bili su zastupljeni tumor, kavernom, dualna patologija i gliozu. Nismo uočili statistički značajnu razliku uspeha operativnog lečenja u odnosu na pozitivnost i vrstu PH nalaza.

## 6. ZAKLJUČCI

---

1. Uspeh nakon prednje parcijalne temporalne resekcije sa amigdalohipokampektomijom je postignut kod 86% pacijenata (ILAE 1-2 grupa; bez epileptičnih napada, samo aure) a neuspeh kod 14% pacijenata (ILAE 3-4 grupa; od 2 do 5 epileptična napada godišnje).
2. Hirurška resekcija je dovela do potpunog prestanka epileptičnih napada kod 81% operisanih bolesnika (ILAE 1; bez epileptičnih napada i bez aura) koji su ranije imali farmakorezistentnu epilepsiju temporalnog režnja.
3. Postoperativno oštećenje verbalne memorije kod resekcija levog temporalnog režnja i figuralne memorije kod resekcije desnog temporalnog režnja se javlja kod malog broja operisanih pacijenata i kod svih je značajno kompenzovano odsustvom epileptičkih napada i subjektivnim doživljajem poboljšanja kvaliteta života.
4. Nakon operacije je došlo do značajnog oporavka kognitivnih frontalnih funkcija operisanih pacijenata. Preoperativno je kognitivna frontalna disfunkcija zabeležena kod 64% pacijenata, dok je nakon operacije bila značajno manja i registrovana je samo kod 27% pacijenata. Postoji statistički značajna razlika u kognitivnom funkcionisanju pacijenata nakon operacije, odnosno u pojavi kognitivne frontalne disfunkcije pre i nakon operacije (64 % vs 27%;  $p < 0,001$ ).
5. U grupi pacijenata sa uspehom hirurškog lečenja psihijatrijski poremećaj je postojao kod 15 (34%) pacijenata a u grupi pacijenata gde operativno lečenje nije uspelo da suzbije epileptične napade kod 4 (66%) pacijenata. Analiza postoperativnih psihijatrijskih komplikacija je pokazala da se češće javljaju kod pacijenata kod kojih operacija nije uspela (2:1), ali ova razlika nije bio statistički značajna (34% vs 66%;  $p = 0,66$ ).

6. Sve komplikacije koje su se javile nakon operacije su bile prolaznog karaktera i nije uočena statistički značajna razlika između pacijenata sa i bez komplikacija u odnosu na uspeh operativnog lečenja. Nisu zabeležene trajne komplikacije kao ni mortalitet.
7. Poređenjem ove tri operativne tehnike, prednje temporalne resekcije sa amigdalohipokampektomijom, lezionektomije sa amigdalohipokampektomijom i samo lezionektomije u pogledu uspeha operativnog lečenja nije uočena statistički značajna razlika.
8. Uspeh operativnog lečenja (ILAE 1-2) je bio značajno veći u grupi pacijenata gde je urađena veća dužina resekcije mezijalnih struktura. U grupi ILAE 1-2 je kod 97% pacijenata ekstenzija mezijalne resekcije urađena do 3,5 cm, dok je u grupi pacijenata sa ILAE 3-4 ishodom resekcija mezijalnih struktura do 3,5 cm načinjena kod 60% pacijenta. Između ove dve grupe pacijenata postojala je jasna statistička značajnost ( $p = 0.040$ ).
9. Analiza semiologije napada je ukazala da su pacijenti kod kojih je postignut uspeh nakon operacije (ILAE 1-2) češće imali epigastričnu auru na početku napada ( $p = 0.010$ ), a u znatno manjem procentu generalizovane toničko-kloničke napade ( $p = 0.039$ ), u odnosu na pacijente kod kojih operativno lečenje nije uspelo. Ova je razlika statistički značajna.
10. Kod najvećeg broja pacijenata (69%) radilo se o hipokampalnoj sklerozi. Fokalna kortikalna displazija bila je zastupljena kod 17% pacijenata, a u znatno manjem procentu (od 2% do 4%) bili su zastupljeni tumor, kavernom, dualna patologija i glioz. Nismo uočili statistički značajnu razliku u pogledu uspeha operativnog lečenja u odnosu na pozitivnost i vrstu PH nalaza.

Resektivna hirurgija spada u najvažniji i praktično suštinski modalitet lečenja za pacijente sa farmakorezistentnom mezijalnom temporalnom epilepsijom. Pokazano je da hirurgija temporalne epilepsije neposredno posle tretmana iz osnove menja život pacijenata a u daljem toku jasno poboljšava kvalitet života. Naše shvatanje prognostičkih faktora postoperativnog izlečenja epilepsije i mehanizam nastanka rekurentnih epileptičnih napada nakon operacije se još uvek nadograđuje. Najverovatniji je da višestruki faktori utiču na ishod operativnog lečenja. Idealni hirurški kandidati su ono kod kojih postoji konkordantnost podataka u prehirurškoj evaluaciji koji upućuju da postoji fokalna i jasno lokalizovana epileptogena zona. Klinički, elektrofiziološki i radiološki nalazi koji ukazuju na bilateralnu ili nejasno ograničenu epileptogenu zonu su jasni prediktori lošeg postoperativnog ishoda. Još uvek nema sigurnih dokaza da je u hirurgiji temporalne epilepsije jedna operativna tehnika superiorna u odnosu na ostale kada je u pitanju kontrola napada, očuvanje kongnitivne funkcije i kvalitet života. Dilema koja ostaje kod temporalne epilepsije je identifikacija aktuelne epiletogene zone u okviru veće epileptične mreže uz definisanje optimalnog modaliteta hirurške resekcije. Stremljenja u budućem hirurškom lečenju temporalne epilepsije bi bila dalja evaluacija oštećenja nervnih puteva uz izbegavanje neuropsihološkog deficita, kod različitih operativnih pristupa sa određivanjem pozitivnih i negativnih strana svakog od hirurških pristupa. Najbolji način da se ovo postigne je organizovanje prospektivne randomizovane studije koja će imati za cilj da uporedi različite resektivne procedure, kako bi se odredila najbolja metoda za lečenje epilepsije slepoočnog režnja.



## 7. LITERATURA

---

1. Lodencemper T. Criteria for referral to epilepsy surgery. In: Panayiotopoulos, editor. Atlas of epilepsies. Springer; 2010. p. 1624–33.
2. Fisher RS, van Emde Boas W, Blume W, Elger C, Genton P, Lee P, et al. Epileptic seizures and epilepsy: definitions proposed by the International League Against Epilepsy (ILAE) and the International Bureau for Epilepsy (IBE). *Epilepsia*. 2005 Apr;46:470–2.
3. Van den Broek M, Beghi E. Accidents in patients with epilepsy: types, circumstances and complications: a European cohort study. *Epilepsia*. 2004;45:667–72.
4. Trinka E, Bauer G., Oberaigner W, Ndayisaba JP, Seppi K, Granbichler CA. Cause-specific mortality among patients with epilepsy: Results from a 30-year cohort study. *Epilepsia*. 2013 Mar;54(3):495–501.
5. Gaitatzis A, Sisodiya SM, Sander JW. The somatic comorbidity of epilepsy: a weighty but often unrecognized burden. *Epilepsia*. 2012 Aug;53(8):1282–93.
6. Kanner AM, et al. Depression and epilepsy: Epidemiologic and neurobiologic perspectives that may explain their high comorbid occurrence. *Epilepsy Behav*. 2012;24:156–68.
7. Perucca P, Gilliam FG. Adverse effects of antiepileptic drugs. *Lancet Neurol*. 2012 Sep;11(9):792–802.
8. de Boer HM, Mula M, Sander JW. The global burden and stigma of epilepsy. *Epilepsy Behav*. 2008 May;12(4):540–6.
9. Morgan CLI,. Social deprivation and prevalence of epilepsy and associated health usage. *J Neurol Neurosurg Psychiatry*. 2000;69:13–7.
10. Gilliam F. Optimizing health outcomes in active epilepsy. *Neurology*. 2002;58(Suppl 5):S9–S20.
11. Kramer G. Broadening the Perspective: treating the Whole Patient. *Epilepsia*. 2003;44(Suppl 5):16–22.
12. Hauser WA, JF, A, Elveback LR. Mortality in patients with epilepsy. *Epilepsia*. 1980;21:399–412.
13. Brown SW,. Sudden death and epilepsy: clinical review. *Seizure*. 1992;1:71–3.
14. Chang BS,, Lowenstein DH. Epilepsy. *N Engl J Med*. 2003;349:1257–66.
15. Greenberg DA, Durner M, Keddache M. Reproducibility and complications in gene searches: linkage on chromosome 6, heterogeneity, association, and maternal inheritance in juvenile myoclonic epilepsy. *Am J Hum Genet*. 2000;66:508–16.

16. Prince DA, Connors BW. Mechanisms of Interictal Epileptogenesis. *Adv Neurol.* 1986;44:275–99.
17. Manford M. Assessment and Investigation of Possible Epileptic Seizures. *J Neurol Neurosurg Psychiatry.* 2001;70(Suppl ii):ii3–ii8.
18. Dichter MA. Cellular Mechanisms of Epilepsy and Potential New Treatment Strategies. *Epilepsia.* 1989;30(Suppl 1):S3–S12.
19. Penfield W. Temporal lobe epilepsy. *Br J Surg.* 1954 Jan;41(168):337–43.
20. Shorvon SD. The etiologic classification of epilepsy. *Epilepsia.* 2011;52(6):1052–7.
21. Lüders HO, Amina S, Baumgartner C. Modern technology calls for a modern approach to classification of epileptic seizures and the epilepsies. *Epilepsia.* 2012;53:405–11.
22. World Health Organisation. The global burden of disease: 2008 update. Geneva);
23. Callaghan BC, Anand K, Hesdorffer D, Hauser WA, French JA. Likelihood of seizure remission in an adult population with refractory epilepsy. *Ann Neurol.* 2007;62:382–9.
24. Forsgren L, Beghi E, Oun A, Sillanpa M. The epidemiology of epilepsy in Europe – a systematic review. *Eur J Neurol.* 2005;12:245–53.
25. Tallis R, Boon P, Perucca E, Stephen L. Epilepsy in elderly people: Management issues. *Epileptic Disord.* 2002;4(Suppl 2):S33–S39.
26. Linehan C, Kerr MP, Walsh PN, Brady G, Kelleher C, Delanty N, et al. Examining the prevalence of epilepsy and delivery of epilepsy care in Ireland. *Epilepsia.* 2010 May;51(5):845–52.
27. Hauser WA. Incidence and prevalence. In: Engel J, Pedley TA, editors. *Epilepsy A comprehensive textbook.* Philadelphia: Lippincott-Raven; 1998. p. 47–57.
28. Tomson T, Nashef L, Ryvlin P. Sudden unexpected death in epilepsy: current knowledge and future directions. *Lancet Neurol.* 2008;7:1021–31.
29. Kwan P, Arzimanoglou A, Berg AT, Brodie MJ, Allen Hauser W, Mathern G, et al. Definition of drug resistant epilepsy: consensus proposal by the ad hoc Task Force of the ILAE Commission on Therapeutic Strategies. *Epilepsia.* 2010 Jun;51:1069–77.
30. Sander JW, Bell GS. Reducing mortality: an important aim of epilepsy management. *J Neurol Neurosurg Psychiatry.* 2004;75:349–51.
31. Sillanpaa M, Schmidt D. Natural history of treated childhood-onset epilepsy: prospective, long-term population-based study. *Brain.* 2006;129:617–24.
32. Brodie MJ, Barry SJ, Bamagous GA, Norrie JD, Kwan P. Patterns of treatment response in newly diagnosed epilepsy. *Neurology.* 2012;78:1548–54.
33. Kwan P, Brodie MJ. Early identification of refractory epilepsy. *N Engl J Med.* 2000 Feb 3;342:314–9.

34. Kwan P, Brodie M. Effectiveness of First Antiepileptic Drug. *Epilepsia*. 2001;42(10):1255–60.
35. Callaghan B, Schlesinger M, Rodemer W, Pollard J, Hesdorffer D, Allen Hauser W, et al. Remission and relapse in a drug-resistant epilepsy population followed prospectively. *Epilepsia*. 2011 Mar;52(3):619–26.
36. Luciano AL, Shorvon SD. Results of treatment changes in patients with apparently drug-resistant chronic epilepsy. *Ann Neurol*. 2007;62:375–81.
37. Boon P, D'Have M, Van Walleghem P, Michielsen G, Vonck K, Caemaert J, et al. Direct medical costs of refractory epilepsy incurred by three different treatment modalities: a prospective assessment. *Epilepsia*. 2002 Jan;43:96–102.
38. Elger CE, Helmstaedter C, Kurthen M. Chronic epilepsy and cognition. *Lancet Neurol*. 2004 Nov;3:663–72.
39. Temkin O. The sacred disease. In: Temkin O, editor. *The Falling Sickness*. Baltimore and London: The John Hopkins University Press; 1994. p. 3–27.
40. Gastaut H. Classification of the epilepsies. Proposal for an international classification. *Epilepsia*. 1969;10:Suppl:14–21.
41. Blume WT, Luders HO, Mizrahi E, Tassinari C, van Emde Boas W, Engel J Jr. Glossary of descriptive terminology for ictal semiology: report of the ILAE task force on classification and terminology. *Epilepsia*. 2001 Sep;42:1212–8.
42. Commission on the Classification and Terminology of the International League Against Epilepsy. Proposal for revised clinical and electroencephalographic classification of epileptic seizures. *Epilepsia*. 1981;22:489–501.
43. Commission on the Classification and Terminology of the International League Against Epilepsy. A revised proposal for the classification of epilepsy and epileptic syndromes. *Epilepsia*. 1989;30:268–78.
44. Berg AT, Berkovic SF, Brodie MJ, Buchhalter J, Cross JH, van Emde Boas W, et al. Revised terminology and concepts for organization of seizures and epilepsies: report of the ILAE Commission on Classification and Terminology, 2005-2009. *Epilepsia*. 2010 Apr;51(4):676–85.
45. Luders H, Acharya J, Baumgartner C, Benbadis S, Bleasel A, Burgess R, et al. Semiological seizure classification. *Epilepsia*. 1998 Sep;39:1006–13.
46. Tuxhorn I, Kotagal P. Classification. *Semin Neurol*. 2008;28(3):277–88.
47. Benbadis SR, Thomas P, Pontone G. A prospective comparison between two seizure classifications. *Seizure*. 2001;10:247–9.
48. Ho SS, Kuzniecky RI, Gilliam F. Temporal lobe developmental malformations and epilepsy: dual pathology and bilateral hippocampal abnormalities. *Neurology*. 1998;50:748–54.
49. Taylor I, Berkovic SF, Kivity S, Scheffer IE. Benign occipital epilepsies of childhood: clinical features and genetics. *Brain*. 2008;131:2287–94.

50. Blümcke I, Spreafico R. Cause matters: a neuropathological challenge to human epilepsies. *Brain Pathol.* 2012 May;22(3):347–9.
51. Lüders HO, Awad I. Conceptual considerations. In: Lüders HO, editor. *Epilepsy surgery*. New York: Raven; 1992. p. 51–62.
52. Rosenow F, Lüders H. Presurgical evaluation of epilepsy. *Brain.* 2001 Sep;124:1683–700.
53. Jackson JH. Convulsive spasms of the right hand and arm preceding epileptic seizures. *Med Times Gaz.* 1863;3:110–1.
54. Jackson JH. On the anatomical, physiological and pathological investigation of epilepsies. *Rep West Rid Lunatic Asylum.* 1873;3:315–39.
55. MacEwen W. Tumor of the dura mater removed during life in a person affected with epilepsy. *Glasg Med J.* 1879;12:210.
56. Horsley V. Remarks on Ten Consecutive Cases of Operations upon the Brain and Cranial Cavity to Illustrate the Details and Safety of the Method Employed. *Br Med J.* 1887 Apr 23;1:863–5.
57. Eadie MJ. XIXth century pre-Jacksonian concepts of epileptogenesis. *Clin Exp Neurol.* 1992;29:26–31.
58. Hitzig E. Hughlings Jackson and the Cortical Motor Centres in the Light of Physiological Research: Being the Second Hughlings Jackson Lecture Delivered before the Neurological Society of London. *Br Med J.* 1900 Dec 1;2:1564–5.
59. Lüders HO, Engel JJ, Munari C. General principles. In: Engel JJ, editor. *Surgical treatment of epilepsies*. 2nd ed. New York: Raven; 1993. p. 137–53.
60. Palmieri A. The concept of the epileptogenic zone: a modern look at Penfield and Jasper's views on the role of interictal spikes. *Epileptic Disord.* 2006 Aug;8 Suppl 2:S10–5.
61. Berger H. Über das Electrenkephalogramm des Menschen. *Arch Psychiat Nervkransh.* 1929;87:527–70.
62. Gibbs FA, Lennox WG, Gibbs EL. The electro-encephalogram in diagnosis and in localization of epileptic seizures. *Arch Neurol Psychiatry.* 1939;36:1225–35.
63. Jasper HH. Localized analyses of the function of the human brain by the electro-encephalogram. *Arch Neurol Psychiatry.* 1939;81:51–3.
64. Grant PE. Imaging the developing epileptic brain. *Epilepsia.* 2005;46 Suppl 7:7–14.
65. Weber JP, Silbergeld DL, Winn HR. Surgical resection of epileptogenic cortex associated with structural lesions. *Neurosurg Clin N Am.* 1993 Apr;4:327–36.
66. Schauble B, Cascino GD. Advances in neuroimaging: management of partial epileptic syndromes. *Neurosurg Rev.* 2003 Oct;26:233–46; discussion 247–8.

67. Carreno M, Lüders HO. General principles of presurgical evaluation. In: Lüders HO, Comair YG, editors. *Epilepsy Surgery*. 2nd ed. Philadelphia: Lippincott Williams & Wilkins; 2001. p. 185–99.
68. Lüders H, Awad I, Burgess R, Wyllie E, Van Ness P. Subdural electrodes in the presurgical evaluation for surgery of epilepsy. *Epilepsy Res Suppl*. 1992;5:147–56.
69. Ojemann GA. Different approaches to resective epilepsy surgery: standard and tailored. *Epilepsy Res Suppl*. 1992;5:169–74.
70. Panayiotopoulos CP. *A Clinical Guide to Epileptic Syndromes and their Treatment* [Internet]. Springer; 2010. Available from: <http://books.google.rs/books?id=yJQQzPTcbYIC>
71. Engel J Jr, International League Against E. A proposed diagnostic scheme for people with epileptic seizures and with epilepsy: report of the ILAE Task Force on Classification and Terminology. *Epilepsia*. 2001 Jun;42:796–803.
72. Wieser HG, Epilepsy IC on N of. ILAE Commission Report. Mesial temporal lobe epilepsy with hippocampal sclerosis. *Epilepsia*. 2004 Jun;45:695–714.
73. Harvey AS, Grattan-Smith JD, Desmond PM, Chow CW, Berkovic SF. Febrile seizures and hippocampal sclerosis: frequent and related findings in intractable temporal lobe epilepsy of childhood. *Pediatr Neurol*. 1995 Apr;12:201–6.
74. Duncan J, Fish DR, Shorvon SD. *Clinical epilepsy*. Edinburgh: Churchill Livingstone; 1995.
75. Palmieri A, Gloor P. The localizing values of auras in partial seizures: A prospective and retrospective study. *Neurology*. 1992;42:801–8.
76. Kramer RE, Bracht KA. Abdominal auras. Lüders H, Noachtar S (ed) *Epileptic Seizures: Pathophysiology and Clinical Semiology*. Churchill Livingstone; 2000. p. 329–35.
77. Van Buren JM. The abdominal aura: a study of abdominal sensations occurring in epilepsy and produced by depth stimulation. *Electroencephalogr Clin Neurophysiol*. 1963;15:1–19.
78. Adachi N, Koutroumanidis M, Elwes RD, Polkey CE, Binnie CD, Reynolds EH, et al. Interictal 18FDG PET findings in temporal lobe epilepsy with déjà vu. *J Neuropsychiatry Clin Neurosci*. 1999 Summer;11:380–6.
79. Fried I. Auras and experiential responses arising in the temporal lobe. *J Neuropsychiatry Clin Neurosci*. 1997;9:420–8.
80. Bancaud J, Brunet-Bourgin F, Chauvel P, Halgren E. Anatomical origin of déjà vu and vivid “memories” in human temporal lobe epilepsy. *Brain*. 1994 Feb;117 ( Pt 1):71–90.
81. Wieser HG, Walter R. Untroubled musical judgement of a performing organist during epileptic seizure of the right temporal lobe. *Neuropsychologia*. 1997 Jan;35:45–51.
82. Chen C, Shih YH, Yen DJ, Lirng JF, Guo YC, Yu HY, et al. Olfactory auras in patients with temporal lobe epilepsy. *Epilepsia*. 2003 Feb;44:257–60.

83. Ristić Aleksandar. Korelacija obrazaca ponašanja fokalnih epileptičkih napada i lokalizacije epileptogene lezije [Doktorska disertacija]. [Beograd]: Medicinski fakultet Univerziteta u Beogradu; 2012.
84. Vojvodić Nikola. Analiza karakteristika periiktalnih vegetativnih znakova za lokalizaciju epileptogene zone kod epilepsija temporalnog režnja. [Beograd]: Medicinski fakultet Univerziteta u Beogradu; 2012.
85. Kotagal P, Luders H, Morris HH, Dinner DS, Wyllie E, Godoy J, et al. Dystonic posturing in complex partial seizures of temporal lobe onset: a new lateralizing sign. *Neurology*. 1989 Feb;39:196–201.
86. Elger CE. Semiology of temporal lobe seizures. In: Oxbury JM, Polkey CE, Duchowny M, editors. *Intractable focal epilepsy*. London: W. B. Saunders; 2000. p. 63–8.
87. Williamson PD, Thadani VM, French JA, Darcey TM, Mattson RH, Spencer SS, et al. Medial temporal lobe epilepsy: videotape analysis of objective clinical seizure characteristics. *Epilepsia*. 1998 Nov;39:1182–8.
88. Jefferys JG. Hippocampal sclerosis and temporal lobe epilepsy: cause or consequence? *Brain*. 1999 Jun;122 ( Pt 6):1007–8.
89. Gil-Nagel A, Risinger MW. Ictal semiology in hippocampal versus extrahippocampal temporal lobe epilepsy. *Brain*. 1997;129:183–92.
90. Devinsky O, Pacia SV. Epilepsy surgery. In: Devinsky O, editor. *Epilepsy I: diagnosis and treatment Neurologic Clinic*. Philadelphia: Saunders; 1993. p. 951–72.
91. Spencer SS, Berg AT, Vickrey BG. Predicting long-term seizure outcome after resective epilepsy surgery: the multicenter study. *Neurology*. 2005;65(6):912–8.
92. Engel J Jr, Wiebe S, French J, Sperling M, Williamson P, Spencer D, et al. Practice parameter: temporal lobe and localized neocortical resections for epilepsy: report of the Quality Standard Subcommittee of the American Academy of Neurology, in Association with American Epilepsy Society. *Epilepsia*. 2003 Jun;44:741–51.
93. Williamson PD, French JA, Thadani VM, Kim JH, Novelly RA, Spencer SS, et al. Characteristics of medial temporal lobe epilepsy: II. Interictal and ictal scalp electroencephalography, neuropsychological testing, neuroimaging, surgical results, and pathology. *Ann Neurol*. 1993;34:781–7.
94. Quesney LF. Extracranial EEG evaluation. In: Engel JJ, editor. *Surgical treatment of epilepsia*. 2nd ed. New York: Raven; 1987. p. 129–66.
95. Kaplan PW, Lesser RP. Noninvasive EEG. In: Wyllie E, editor. *The treatment of epilepsy: principles and practice*. Baltimore MD: Williams and Wilkins; 1996. p. 976–87.
96. Blum D. Prevalence of bilateral partial seizure foci and implications for electroencephalographic telemetry monitoring and epilepsy surgery. *Electroencephalogr Clin Neurophysiol*. 1994;91:339–336.
97. Quesney LF, Gloor P. Localization of epileptogenic foci. In: Gotman J, Ives JR, Gloor P, editors. *Long-term monitoring in epilepsy*. Amsterdam: Elsevier; 1985. p. 165–200.

98. Siegel AM, Williamson PD. Parietal lobe epilepsy. In: Williamson PD, Siegel AM, Roberts DW, Thadani VM, Gazzaniga MS, editors. *Neocortical epilepsy Advances in neurology*. New York: Lippincott, Williams and Wilkins; 2000. p. 189–99.
99. Williamson PD, Jobst BC. Frontal lobe epilepsy. In: Williamson PD, Siegel AM, Roberts DW, Thadani VM, Gazzaniga MS, editors. *Neocortical epilepsy Advances in neurology*. New York: Lippincott, Williams and Wilkins; 2000. p. 215–42.
100. Delalande O, Fohlen M. Disconnecting surgical treatment of hypothalamic hamartoma in children and adults with refractory epilepsy and proposal of a new classification. *Neurol Med Chir Tokyo*. 2003;43:61–8.
101. Suzan Dyve, Leif Sørensen, Adam N. Mamelak, William W. Sutherling, Gregory D. Cascino. *Neuroradiologic Evaluation for Epilepsy Surgery*. Youmans Neurological surgery Sixth edition H Richard Winn. Elsevier; 2011. p. 698–712.
102. Sperling MR, Wilson G, Engel J Jr, Babb TL, Phelps M, Bradley W. Magnetic resonance imaging in intractable partial epilepsy: correlative studies. *Ann Neurol*. 1986 Jul;20:57–62.
103. Berkovic SF, Duncan JS, Barkovich A, Cascino GD, Chiron C, Engel J, et al. ILAE commission neuroimaging recommendations for neuroimaging of patients with epilepsy. *Epilepsia*. 1997;38:1–2.
104. Prichard JW, Neil JJ. Diffusion-weighted MRI: periictal studies. In: Henry TR, Duncan JS, Berkovic SF, editors. *Functional imaging in the epilepsies Advances in neurology*. New York: Lippincott, Williams and Wilkins; 2000. p. 279–84.
105. Lewis PJ, Siegel A, Siegel AM, Studholme C, Sojkova J, Roberts DW, et al. Does performing image registration and subtraction in ictal brain SPECT help localize neocortical seizures? *J Nucl Med*. 2000 Oct;41:1619–26.
106. Wolf RL, Alsup DC, Levy-Reis I. Detection of mesial temporal lobe hypoperfusion in patients with temporal lobe epilepsy by use of arterial spin labeled perfusion MR imaging. *AJNR Am J Neuroradiol*. 2001;22:1334.
107. Haacke EM, Mittal S, Wu Z. Susceptibility-weighted imaging: technical aspects and clinical applications, part 1 and 2. *AJNR Am J Neuroradiol*. 2009;30:19.
108. Siegel AM, Jobst BC, Thadani VM, Rhodes CH, Lewis PJ, Roberts DW, et al. Medically intractable, localization-related epilepsy with normal MRI: presurgical evaluation and surgical outcome in 43 patients. *Epilepsia*. 2001 Jul;42:883–8.
109. Mori S, Wakana S, Nagae-Poetscher L. *MRI Atlas of Human White Matter*. Amsterdam: Elsevier; 2005.
110. Nimsky C, Ganslandt O, Hastreiter P. Intraoperative diffusion-tensor MR imaging: shifting of white matter tracts during neurosurgical procedures—initial experience. *Radiology*. 234:218.
111. Buck A, Frey LD, Blauenstein P, Kramer G, Siegel A, Weber B, et al. Monoamine oxidase B single-photon emission tomography with [123I]Ro 43-0463: imaging in

- volunteers and patients with temporal lobe epilepsy. *Eur J Nucl Med.* 1998 May;25:464–70.
112. Hajek M, Siegel AM, Haldemann R, von Schulthess GK, Weiser HG. Value of HM-PAO SPECT in the selective temporal lobe surgery for epilepsy. *J Epilepsy.* 1991;4:43–51.
  113. Hartshorne MF. Single photon emission computed tomography. In: Orrison WWJ, Lewine JD, Sanders JA, Hartshorne MF, editors. *Functional brain imaging.* St Louis: Mosby Year Book 187; 1995. p. 213–38.
  114. Thadani VM, Siegel AH, Lewis PJ, Siegel AM, Gilbert KL, Darcey TM, et al. SPECT in neocortical epilepsies. In: Williamson PD, Siegel AM, Roberts DW, Thadani VM, Gazzaniga MS, editors. *Neocortical epilepsy Advances in neurology.* New York: Lippincott, Williams and Wilkins; 2000. p. 425–34.
  115. Spencer SS. The relative contributions of MRI, SPECT, and PET imaging in epilepsy. *Epilepsia.* 1994;35 Suppl 6:S72–89.
  116. Harvey AS, Hopkins IJ, Bowe JM, Cook DJ, Shield LK, Berkovic SF. Frontal lobe epilepsy: clinical seizure characteristics and localization with ictal 99mTc-HMPAO SPECT. *Neurology.* 1993 Oct;43:1966–80.
  117. Ho SS, Berkovic SF, Newton MR, Austin MC, McKay WJ, Bladin PF. Parietal lobe epilepsy: clinical features and seizure localization by ictal SPECT. *Neurology.* 1994 Dec;44:2277–84.
  118. Henry TR, Chugani HT, Abou-Khalil BW, Theodore WH, Swartz BE. Positron emission tomography. In: Engel JJ, editor. *Surgical treatment of the epilepsies.* 2nd ed. New York: Raven; 1993. p. 211–32.
  119. Theodore WH, Fishbein D, Dubinsky R. Patterns of cerebral glucose metabolism in patients with partial seizures. *Neurology.* 1988 Aug;38:1201–6.
  120. Theodore WH, Dorwart R, Holmes M, Porter RJ, DiChiro G. Neuroimaging in refractory partial seizures: comparison of PET, CT, and MRI. *Neurology.* 1986 Jun;36:750–9.
  121. Constantinidis I. MRS methodology. In: Henry TR, Duncan JS, Berkovic SF, editors. *Functional imaging in the epilepsies Advances in neurology.* New York: Lippincott, Williams and Wilkins; 2000. p. 235–46.
  122. Sanders JA. Magnetic resonance spectroscopy. In: Orrison WWJ, Lewine JD, Sanders JA, Hartshorne MF, editors. *Functional brain imaging.* St Louis: Mosby Year Book; 1995. p. 419–67.
  123. Laxer KD. Magnetic resonance spectroscopy in neocortical epilepsies. In: Williamson PD, Siegel AM, Thadani VM, Gazzaniga MS, editors. *Neocortical epilepsy Advances in neurology.* New York: Lippincott, Williams and Wilkins; 2000. p. 405–14.
  124. Helmstaedter C., Grunwald T., Lehnertz K., Gleissner U., Elger CE. Differential involvement of left temporolateral and temporomesial structures in verbal declarative



- learning and memory: Evidence from temporal lobe epilepsy. *Brain Cogn.* 1997;35:110–31.
125. Schramm J, Clusmann H. The surgery of epilepsy. *Neurosurgery.* 2008 Feb;62 Suppl 2:463–81; discussion 481.
  126. Helmstaedter C. Neuropsychological aspects of epilepsy surgery. *Epilepsy Behav.* 2004;S45–S55.
  127. Jones-Gotman M., Harnadek MC, Kubu CS. Neuropsychological assessment for temporal lobe epilepsy surgery. *Can J Neurol Sci.* 2000;27(1):S39–S50.
  128. Loring DW. Neuropsychological evaluation in epilepsy surgery. *Epilepsia.* 1997;38:S18–S23.
  129. Olivier A, Gloor P, Andermann F. The place of stereotactic depth electrode recording in epilepsy. *Appl Neurophysiol.* 1985;48:395–400.
  130. Chatillon C, Mok K, Hall J A, Olivier A. Comparative study of manual versus robot-assisted frameless stereotaxy for intracranial electrode implantation. 2011.
  131. Penfield W, Jasper H. *Epilepsy and the Functional Anatomy of the Human Brain.* Boston: MA: Little Brown; 1954.
  132. Talairach J, Bancaud J. Stereotaxic approach to epilepsy. Methodology of anatomofunctional stereotaxic investigations. *Progr Neurol Surg.* 1973;5:297–354.
  133. Wada J, Rasmussen T. Intracarotid injection of sodium amytal for the lateralization of cerebral speech dominance: experimental and clinical observations. *J Neurosurg.* 1960;17:266–82.
  134. Treiman DM. Management of refractory complex partial seizures: current state of the art. *Neuropsychiat Treat.* 2010;6:297–308.
  135. Schmidt D, Stavem K. Long-term seizure outcome of surgery versus no surgery for drug-resistant partial epilepsy: A review of controlled studies. *Epilepsia.* 2009;50:1301–9.
  136. Semah F, Picot MC, Adam C, Broglin D, Arzimanoglou A, Bazin B, et al. Is the underlying cause of epilepsy a major prognostic factor for recurrence? *Neurology.* 1998;51:1256–62.
  137. Cendes F. Neuroimaging predictors of AED resistance in new-onset epilepsies. *Epilepsia.* 2011;52(Suppl 4):7–9.
  138. Wiebe S, Blume WT, Girvin JP, Eliasziw M, Effectiveness, Efficiency of Surgery for Temporal Lobe Epilepsy Study G. A randomized, controlled trial of surgery for temporal-lobe epilepsy. *N Engl J Med.* 2001 Aug 2;345:311–8.
  139. Engel J Jr. Surgery for seizures. *N Engl J Med.* 1996 Mar 7;334:647–52.
  140. Polkey CE. Clinical outcome of epilepsy surgery. *Curr Opin Neurol.* 2004;17(2):173–8.

141. Ryvlin P. Beyond Pharmacotherapy: Surgical Management. *Epilepsia*. 2003;44(Suppl 5):23–8.
142. Berg AT, Langfitt JT, Spencer SS, Vickrey BG. Stopping antiepileptic drugs after epilepsy surgery: a survey of U.S. epilepsy center neurologists. *Epilepsy Behav*. 10:219–22.
143. Bien CG, Schulze-Bonhage A, Soeder BM, Schramm J, Elger CE, Tiemeier H. Assessment of the long-term effects of epilepsy surgery with three different reference groups. *Epilepsia*. 2006 Nov;47(11):1865–9.
144. Hauser WA. The natural history of drug resistant epilepsy: epidemiologic considerations. In: Theodore WH, editor. *Surgical treatment of epilepsy*. Amsterdam: Elsevier; 1992. p. 25–8.
145. Engel JJ, Shewmon DA. Overview: who should be considered a surgical candidate? In: Engel JJ, editor. *Surgical treatment of the epilepsies*. 2nd ed. New York: Raven; 1993. p. 23–34.
146. Detre JA. fMRI: applications in epilepsy. *Epilepsia*. 2004;45 Suppl 4:26–31.
147. Knut Stavem, Helge Bjørnæs, Iver A. Langmoen. Long term seizures and Quality of life after epilepsy surgery compared with matched controls. *Neurosurgery*. 2008;62:326–35.
148. Tellez-Zenteno JF, Dhar R, Wiebe S. Long-term seizure outcomes following epilepsy surgery: a systematic review and meta-analysis. *Brain*. 2005 May;128:1188–98.
149. Sakas DE, Panourias IG, Singounas E, Simpson BA. Neurosurgery for psychiatric disorders: from the excision of brain tissue to the chronic electrical stimulation of neural networks. *Acta Neurochir Suppl*. 2007;97:365–74.
150. Helmstaedter C, Reuber M, Elger CCE. Interaction of Cognitive Aging and Memory Deficits Related to Epilepsy Surgery. *Ann Neurol*. 2002;52:89–94.
151. Jokeit H, Seitz RJ, Markowitsch HJ, Neumann N, Witte OW, Ebner A. Prefrontal asymmetric interictal glucose hypometabolism and cognitive impairment in patients with temporal lobe epilepsy. *Brain*. 1997;120(Pt 12):2283–94.
152. Fuerst D, Shah J, Shah A, Watson C. Hippocampal sclerosis is a progressive disorder: a longitudinal volumetric MRI study. *Ann Neurol*. 2003;53(3):413–6.
153. Reynolds EH. The ILAE/IBE/WHO Global Campaign Against Epilepsy: bringing epilepsy “out of the shadows”. *Epilepsy Behav*. 2000;1(4):S3–S8.
154. Hauser E, Freilinger M, Seidl R. Prognosis of childhood epilepsy in newly referred patients. *J Child Neurol*. 1996;11:201–4.
155. Kobau R, Zahran H, Thurman DJ. Epilepsy surveillance among adults—19 States, Behavioral Risk Factor Surveillance System 2005. *MMWR Surveill Summ*. 2008;57(6):1–20.

156. Sokić D, Janković S, Vojvodić N, Radović V. Racionalna terapija epilepsije. U: Kostić VS, Sokić D (ur) Novine u lečenju neuroloških bolesti. Beograd: Medicinski fakultet; 1997. p. 97–144.
157. Sokić D, Janković S, Vojvodić N. Od ispravnog prepoznavanja do dobrog lečenja epilepsije. U: Kostić V, Apostolski S (ur) Lekcije dekade mozga. Beograd: Medicinski fakultet; 2001. p. 146–203.
158. Vojvodić N, Sokić D, Janković S, Lević Z. Pragmatična studija efikasnosti retard preparata karbamazepina (Tegretol CR 400) u lečenju bolesnika s parcijalnim napadima epilepsije. *Srp Arh Celok Lek.* 2002;130:19–26.
159. Elwes RDC. Treatment with traditional antiepileptic drugs. In: Alarcon G, Valentin A (eds) *Introduction to Epilepsy.* Cambridge University Press; 2012. p. 374–9.
160. Brodie MJ, Dichter MA. Antiepileptic drugs. *N Engl J Med.* 343(3):168–75.
161. Brodie MJ. Antiepileptic drugs, clinical trials, and the marketplace. *Lancet.* 1996;347:777–9.
162. Marson AG, Kadir ZA, Chadwick DW. New antiepileptic drugs: a systematic review of their efficacy and tolerability. *Br Med J.* 313:1169–74.
163. Pellock JM. Treatment of epilepsy in the new millennium. *Pharmacotherapy.* 2000;20:129–38.
164. Jehi LE, Irwin AI, Kayyali H, Vadera S, Bingaman W, Najm I. Levetiracetam may favorably seizure outcome after temporal lobectomy. *Epilepsia.* 2012;53(6):979–86.
165. Falconer MA, Hill D, Meyer A. Treatment of temporal lobe epilepsy by temporal lobectomy. A survey of findings and results. *Lancet.* 1955;1:827–35.
166. Spencer DD, Spencer SS, Mattson RH, Williamson PD, Novelly RA. Access to the posterior medial temporal lobe structures in the surgical treatment of temporal lobe epilepsy. *Neurosurgery.* 1984;15(5):667–71.
167. Niemeyer P. The transventricular amygdala-hippocampectomy in the temporal lobe epilepsy, in Baldwin M, Bailey P (eds): *The Temporal Lobe Epilepsy.* Springfield, Ill: Charles C Thomas,; 1958. p. 461–82.
168. Yasargil MG, Teddy PJ, Roth P. Selective amygdalohippocampectomy. Operative anatomy and surgical technique. *Adv Tech Stand Neurosurg.* 1985;12:93–123.
169. Hori T, Tabuchi S, Kurosaki M, Kondo S, Takenobu A, Watanabe T. Subtemporal amygdalo-hippocampectomy for treating medically intractable temporal lobe epilepsy. *Neurosurgery.* 1993;33:50–7.
170. Régis J, Rey M, Bartolomei F, Vladyka V, Liscak R, Schrottner O, et al. Gamma knife surgery in mesial temporal lobe epilepsy: A prospective multicenter study. *Epilepsia.* 2004;45:504–15.
171. Penfield W, Flanigin H. Surgical therapy of temporal lobe seizures. *Arch Neurol Psychiatry.* 1950;64:491–500.

172. Duvernoy HM. The Human Hippocampus: Functional Anatomy, Vascularization and Serial Sections with MRI [Internet]. Springer; 2005. Available from: <http://books.google.rs/books?id=5GkpPjk5z1IC>
173. Lewis FT. The significance of the term hippocampus. *J Comp Neurol.* 1923;35:213–30.
174. Winslow JB. Exposition anatomique de la structure du corps humain. 2nd ed. Amsterdam: Duchenne; 1752.
175. Lorente de NR. Ein Beitrag zur Kenntnis der Gefäßverteilung in der Hirnrinde. *J PsycholNeurol.* 1934;35:19–31.
176. Lorente de NR. Studies on the structure of the cerebral cortex. II. Continuation of the study of the Ammonic system. *J Psychol Neurol.* 1934;46:113–77.
177. Bratz E. Ammonshornbefunde der Epileptischen. *Arch Psychiatr Nervenkr.* 1899;31:820–36.
178. Sommer W. Erkrankung des Ammonshorns als aetiologisches Moment der Epilepsie. *Arch Psychiatr.* 1880;10:631–75.
179. Spielmeyer W. Die Pathogenese des epileptischen Krampfes. *Z Dtsch Ges Neurol Psychiatr.* 1927;109:501–20.
180. Naidich TP, Duvernoy HM, Delman BN, Sorensen AG, Kollias SS, Haacke EM. Duvernoy's Atlas of the Human Brain Stem and Cerebellum: High-Field MRI, Surface Anatomy, Internal Structure, Vascularization and 3 D Sectional Anatomy [Internet]. Springer; 2009. Available from: <http://books.google.rs/books?id=Fx7wInVxwfUC>
181. Gray H, Williams PL, Bannister LH. Gray's Anatomy: The Anatomical Basis of Medicine and Surgery [Internet]. 38th ed. Churchill Livingstone; 1995. Available from: <http://books.google.rs/books?id=yEk3QDCfvGoC>
182. Blackstad TW. Commissural connections of the hippocampal region in the rat, with special reference to their mode of termination. *J Comp Neurol.* 1956 Oct;105:417–537.
183. Broca P. Anatomie comparée des circonvolutions cérébrales. Le grand lobe limbique et la scissure limbique dans l'espèce des mammifères. *Rev Anthr.* 1878;1:385–498.
184. Turner W. The convolutions of the brain. A study in comparative anatomy. *J Anat Physiol.* 1891;25:105–53.
185. Papez JW. A proposed mechanism of emotion. *Arch Neurol Psychiatry.* 1937;38:725–43.
186. Brodal A. The hippocampus and the sense of smell. *Brain.* 1947 Jun;70:179–222.
187. Ribaric I, Nagulic M, Djurovic B. Surgical treatment of epilepsy: our experiences with 34 children. *Childs Nerv Syst.* 1991;7(7):402–4.
188. Ribarić I, Sekulović N. Experience with orbital electrodes in the patients operated on for epilepsy—results of temporofrontal resections. *Acta Neurochir Suppl Wien.* 1989;46:21–4.

189. Choi H, Sell RL, Lenert L, Muennig P, Goodman RR, Gilliam FG, et al. Epilepsy Surgery for Pharmacoresistant Temporal Lobe Epilepsy. *JAMA*. 2008;300(21):2497–505.
190. Engel J Jr, Van Ness PC, Rasmussen TB. Outcome with respect to epileptic seizures. In: Engel J Jr (ed) *Surgical Treatment of the Epilepsies*, 2nd ed. NY: Raven Press Ltd.; 1993. p. 609–21.
191. Wieser HG, Blume WT, Fish D, Goldensohn E, Hufnagel A, King D, et al. ILAE Commission Report. Proposal for a new classification of outcome with respect to epileptic seizures following epilepsy surgery. *Epilepsia*. 2001;42(2):282–6.
192. Panayiotopoulos CP. *The Epilepsies: Seizures, Syndromes and Management*. London: Springer-Verlag; 2007.
193. Ebersole JS, Pedley TA. *Current Practice of Clinical Electroencephalography*. Lippincott Williams & Wilkins; 2003.
194. Witt JA, Elger CE, Helmstaedter C. Impaired verbal fluency under topiramate--evidence for synergistic negative effects of epilepsy, topiramate, and polytherapy. *Eur J Neurol*. 2013 Jan;20(1):130–7.
195. Očić G. *Klinička neuropsihologija*. Beograd: Zavod za udžbenike i nastavna sredstva; 1998.
196. Morris RG. Clinical neuropsychological evaluation. In: Alarcon G, Valentin A (eds) *Introduction to Epilepsy*. Cambridge University Press; 2012. p. 410–2.
197. Youmans JRWHR. Patient selection criteria for Deep Brain Stimulation in Movement Disorders. *Youmans Neurological surgery*. Philadelphia, PA: Saunders/Elsevier; 2011. p. 914–22.
198. Nilsson L, Ahlbom A, Farahmand BY, Tomson T. Mortality in a population-based cohort of epilepsy surgery patients. *Epilepsia*. 2003;44(4):575–81.
199. Macrodimitris S, Sherman E, Williams T, Bigras C, Wiebe S. Measuring patient satisfaction following epilepsy surgery. *Epilepsia*. 2011;52:1409–11.
200. Wiebe S, Jette N. Epilepsy surgery utilization: who, when, where, and why? *Curr Opin Neurol*. 2012;25:187–93.
201. Langfitt J, Westerveld M, Hamberger M, Walczak T, Cichetti C, Berg A. Worsening of quality of life after epilepsy surgery: effect of seizures and memory decline. *Neurology*. 2007;68(23):1988–94.
202. Boon PA, Williamson PD, Fried I. Intracranial, intraaxial, space-occupying lesions in patients with intractable partial seizures: an anatomoclinical, neuropsychological, and surgical correlation. *Epilepsia*. 1991;32(4):467–76.
203. Spencer SS, Guimaraes P, Katz A, Spencer D. Morphological patterns of seizures recorded intracranially. *Epilepsia*. 1992;33(3):537–45.
204. Babb T, Brown W. Pathological findings in epilepsy. Engel J Jr ed *Surgical Treatment of the Epilepsies* first edn. New York: Raven Press; 1993. p. 511–40.

205. Falconer MA, Taylor DC. Surgical treatment of drug-resistant epilepsy due to mesial temporal sclerosis. Etiology and significance. *Arch Neurol Psychiatry*. 1968;19:353–61.
206. Wyler AR, Hermann BP, Somes G. Extent of medial temporal resection on outcome from anterior temporal lobectomy: a randomized prospective study. *Neurosurgery*. 1995;37(5):982–90.
207. Lowe AJ, David E, Kilpatrick CJ. Epilepsy surgery for pathologically proven hippocampal sclerosis provides long-term seizure control and improved quality of life. *Epilepsia*. 2004;45(3):237–42.
208. Sperling MR, O'Connor MJ, Saykin AJ, Plummer C. Temporal lobectomy for refractory epilepsy. *JAMA*. 1996;276(6):470–5.
209. Bengzon AR, Rasmussen T, Gloor P, Dussault J, Stephens M. Prognostic factors in the surgical treatment of temporal lobe epileptics. *Neurology*. 1968;18(8):717–31.
210. Tonini C, Beghi E, Berg AT. Predictors of epilepsy surgery outcome: a meta-analysis. *Epilepsy Res*. 2004;62(1):75–87.
211. Wiebe S. Effectiveness and safety of epilepsy surgery: what is the evidence? *CNS Spectr*. 2004;9(2):120–32.
212. Kelley K, Theodore WH. Prognosis 30 years after temporal lobectomy. *Neurology*. 2005;64(11):1974–6.
213. Jutila L, Immonen A, Mervaala E. Long term outcome of temporal lobe epilepsy surgery: analyses of 140 consecutive patients. *J Neurol Neurosurg Psychiatry*. 2002;73(5):486–94.
214. Hardy SG, Miller JW, Holmes MD. Factors predicting outcome of surgery for intractable epilepsy with pathologically verified mesial temporal sclerosis. *Epilepsia*. 2003;44(4):565–8.
215. Jeong SW, Lee SK, Hong KS. Prognostic factors for the surgery for mesial temporal lobe epilepsy: longitudinal analysis. *Epilepsia*. 2005;46(8):1273–9.
216. Paglioli E, Palmioli A. Survival analysis of the surgical outcome of temporal lobe epilepsy due to hippocampal sclerosis. *Epilepsia*. 2004;45(11):1383–91.
217. Niediek T, Franke HG, Degen R, Ettliger G. The development of independent foci in epileptic patients. *Arch Neurol*. 1990;47(4):406–11.
218. Yoon HH, Kwon HL, Mattson RH, Spencer DD, Spencer SS. Longterm seizure outcome in patients initially seizure-free after resective epilepsy surgery. *Neurology*. 2003;61(4):445–50.
219. McIntosh AM, Kalnins RM, Mitchell LA, Fabinyi GC, Briellmann RS, Berkovic SF. Temporal lobectomy: long-term seizure outcome, late recurrence and risks for seizure recurrence. *Brain*. 2004 Sep;127:2018–30.
220. McLachlan RS, Chovaz CJ, Blume WT, Girvin JP. Temporal lobectomy for intractable epilepsy in patients over age 45 years. *Neurology*. 1992;42(3):662–5.

221. Sirven JI, Malamut BL, O'Connor MJ, Sperling MR. Temporal lobectomy outcome in older versus younger adults. *Neurology*. 2000;54(11):2166–70.
222. Hennessy MJ, Elwes RD, Rabe-Hesketh S, Binnie CD, Polkey CE. Prognostic factors in the surgical treatment of medically intractable epilepsy associated with mesial temporal sclerosis. *Acta Neurol Scand*. 2001;103(6):344–50.
223. Janszky J, Janszky I, Schulz R. Temporal lobe epilepsy with hippocampal sclerosis: predictors for long-term surgical outcome. *Brain*. 2005;128(2):395–404.
224. Savic I, Altshuler L, Baxter L, Engel J Jr. Pattern of interictal hypometabolism in PET scans with fludeoxyglucose F 18 reflects prior seizure types in patients with mesial temporal lobe seizures. *Arch Neurol Psychiatry*. 1997;54(2):129–36.
225. Urbach H, Siebenhaar G, Koenig R. Limbic system abnormalities associated with Ammon's horn sclerosis do not alter seizure outcome after amygdalohippocampectomy. *Epilepsia*. 2005;46(4):549–55.
226. Foldvary N, Nashold B, Mascha E. Seizure outcome after temporal lobectomy for temporal lobe epilepsy: Kaplan-Meier survival analysis. *Neurology*. 2000;54(3):630–4.
227. Jeha LE, Najm IM, Bingaman WE. Predictors of outcome after temporal lobectomy for the treatment of intractable epilepsy. *Neurology*. 2006;66(12):1938–40.
228. Janszky J, Schulz R, Ebner A. Clinical features and surgical outcome of medial temporal lobe epilepsy with a history of complex febrile convulsions. *Epilepsy Res*. 2003;55(1-2):1–8.
229. Falconer MA, Serafetinides EA, Corsellis JA. Etiology and pathogenesis of temporal lobe epilepsy. *Arch Neurol Psychiatry*. 1964;10:233–48.
230. Kuzniecky R, Burgard S, Faught E, Morawetz R, Bartolucci A. Predictive value of magnetic resonance imaging in temporal lobe epilepsy surgery. *Arch Neurol*. 1993;50(1):65–9.
231. Urbach H, Hattingen J, von Oertzen J. MR imaging in the presurgical workup of patients with drug-resistant epilepsy. *AJNR Am J Neuroradiol*. 2004;25(6):919–26.
232. Gilliam F, Bowling S, Bilir E. Association of combined MRI, interictal EEG, and ictal EEG results with outcome and pathology after temporal lobectomy. *Epilepsia*. 1997;38(12):1315–20.
233. Sylaja PN, Radhakrishnan K, Kesavadas C, Sarma PS. Seizure outcome after anterior temporal lobectomy and its predictors in patients with apparent temporal lobe epilepsy and normal. *Epilepsia*. 2004;45(7):803–8.
234. Holmes MD, Born DE, Kutsy RL. Outcome after surgery in patients with refractory temporal lobe epilepsy and normal MRI. *Seizure*. 2000;9(6):407–11.
235. Carne RP, O'Brien TJ, Kilpatrick CJ. MRI-negative PET-positive temporal lobe epilepsy: a distinct surgically remediable syndrome. *Brain*. 127(10):2276–85.
236. Kuzniecky R, Ho SS, Martin R. Temporal lobe developmental malformations and hippocampal sclerosis: epilepsy surgical outcome. *Neurology*. 1999;52(3):479–84.

237. Whiting P, Gupta R, Burch J. A systematic review of the effectiveness and cost-effectiveness of neuroimaging assessments used to visualise the seizure focus in people with refractory epilepsy being considered for surgery. *Health Technol Assess.* 2006;10(4):1–250.
238. Theodore WH, Sato S, Kufta C. Temporal lobectomy for uncontrolled seizures: the role of positron emission tomography. *Ann Neurol.* 1992;32(6):789–94.
239. Casse R, Rowe CC, Newton M, Berlangieri SU, Scott AM. Positron emission tomography and epilepsy. *Mol Imaging Biol.* 2002;4(5):338–51.
240. Scott CA, Fish DR, Smith SJ, Free SL, Stevens JM, Thompson PJ, et al. Presurgical evaluation of patients with epilepsy and normal MRI: role of scalp video-EEG telemetry. *J Neurol Neurosurg Psychiatry.* 1999;66:69–71.
241. Hufnagel A, Elger CE, Pels H. Prognostic significance of ictal and interictal epileptiform activity in temporal lobe epilepsy. *Epilepsia.* 35(6):1146–53.
242. Radhakrishnan K, So EL, Silbert PL. Predictors of outcome of anterior temporal lobectomy for intractable epilepsy: a multivariate study. *Neurology.* 1998;51(2):465–71.
243. Holmes MD, Dodrill CB, Ojemann GA, Wilensky AJ, Ojemann LM. Outcome following surgery in patients with bitemporal interictal epileptiform patterns. *Neurology.* 1997;48:1037–40.
244. Lieb J, Dasheiff R, Engel J. Role of the frontal lobes in the propagation of mesial temporal lobe seizures. *Epilepsia.* 1991;32:822–37.
245. Serles W, Caramanos Z, Lindinger G, Patariaia E, Baumgartner C. Combining ictal surface–electroencephalography and seizure semiology improves patient lateralization in temporal lobe epilepsy. *Epilepsia.* 2000;41(12):1567–73.
246. Spencer SS, Williamson PD, Bridgers SL, Mattson RH, Cicchetti DV, Spencer DD. Reliability and accuracy of scalp ictal EEG. *Neurology.* 1985;35:1567–75.
247. Risinger M, Engel JJr, Van Ness PC, Henry TR, Crandall PH. Ictal localization of temporal lobe seizures with scalp/sphenoidal recordings. *Neurology.* 1989;39:1288–93.
248. Foldvary N, Klem G, Hammel J, Bingaman W, Najm I, Lüders H. The localizing value of ictal EEG in focal epilepsy. *Neurology.* 2001;57:2022–8.
249. Foldvary N, Lee N, Thwaites G, Mascha E, Hammel J, Kim H, et al. Clinical and electrographic manifestations of lesional neocortical temporal lobe epilepsy. *Neurology.* 1997;49:757–63.
250. Tuunainen A, Nousiainen U, Mervaala E. Postoperative EEG and electrocorticography: relation to clinical outcome in patients with temporal lobe surgery. *Epilepsia.* 1994;35(6):1165–73.
251. Sindou M, Guenot M, Isnard J. Temporo-mesial epilepsy surgery: outcome and complications in 100 consecutive adult patients. *Acta Neurochir Wien.* 2006;148(1):39–45.



252. Park TS,, Bourgeois BF, Silbergeld DL, Dodson WE. Subtemporal transparahippocampal amygdalohippocampectomy for surgical treatment of mesial temporal lobe epilepsy. Technical note. *J Neurosurg.* 1996;85(6):1172–6.
253. Clusmann H, Schramm J, Kral T, Helmstaedter C, Ostertun B, Fimmers R. Prognostic factors and outcome after different types of resection for temporal lobe epilepsy. *J Neurosurg.* 2002;97(5):1131–41.
254. Paglioli E, Palmini A, Portuguese M, Azambuja N, daCosta JC. Seizure and memory outcome following temporal lobe surgery: selective compared with nonselective approaches for hippocampal sclerosis. *J Neurosurg.* 2006;104:70–8.
255. Tanriverdi T, Olivier A, Poulin N,, Andermann F, Dubeau F. Long-term seizure outcome after mesial temporal lobe epilepsy surgery: cortical amygdalo-hippocampectomy versus selective amygdalo-hippocampectomy. *J Neurosurg.* 2008;108:517–24.
256. Olivier A. Temporal resections in the surgical treatment of epilepsy. in Theodore WH (ed): *Surgical Treatment of Epilepsy.* Amsterdam: Elsevier; 1992. p. 175–88.
257. Wieser HG, Ortega M, Friedman A, Yonekawa Y. Long-term seizure outcomes following amygdalohippocampectomy. *J Neurosurg.* 2003;98(4):751–63.
258. Helmstaedter C, Richter S, Röske S, Oltmanns F, Schramm J, Lehmann TN. Differential effects of temporal pole resection with amygdalohippocampectomy versus selective amygdalohippocampectomy on material-specific memory in patients with mesial temporal lobe epilepsy. *Epilepsia.* 2008;49:88–97.
259. Taner Tanriverdi, Roy William Roland Dudley, Alya Hasan, Ahmed Al Jishi, Qasim Al Hinai,, Nicole Poulin, et al. Memory outcome after temporal lobe epilepsy surgery: corticoamygdalohippocampectomy versus selective amygdalohippocampectomy. *J Neurosurg.* 2010;113:1164–75.
260. Clusmann H, Kral T, Fackeldey E. Lesional mesial temporal lobe epilepsy and limited resections: prognostic factors and outcome. *J Neurol Neurosurg Psychiatry.* 2004;75(11):1589–96.
261. Li LM, Cendes F, Andermann F. Surgical outcome in patients with epilepsy and dual pathology. *Brain.* 1999;122(5):799–805.
262. Bonilha L, Kobayashi E, Mattos JP. Value of extent of hippocampal resection in the surgical treatment of temporal lobe epilepsy. *Arq Neuropsiquiatr.* 2006;62(1):39–45.
263. Schramm J, Lehmann TN, Zentner J, Mueller CA, Scorzin J, Fimmers R, et al. Randomized controlled trial of 2.5-cm versus 3.5-cm mesial temporal resection-part 2: volumetric resection extent and subgroup analyses. *Acta Neurochir Wien.* 2011;153(2):221–8.
264. Stavem K, Bjornaes H, Langmoen IA. Predictors of seizure outcome after temporal lobectomy for intractable epilepsy. *Acta Neurol Scand.* 2004;109(4):244–9.

265. York MK, Rettig GM, Grossman RG. Seizure control and cognitive outcome after temporal lobectomy: a comparison of classic Ammon's horn sclerosis, atypical mesial temporal sclerosis, and tumoral pathologies. *Epilepsia*. 2003;44(3):387–98.
266. Rydenhag B, Silander HC. Complications of epilepsy surgery after 654 procedures in Sweden, September 1990–1995: a multicenter study based on the Swedish National Epilepsy Surgery Register. *Neurosurgery*. 2001;49:51–6.
267. Sasaki-Adams D, Hadar EJ, In: Luders HO (ed). *Textbook of Epilepsy Surgery. Temporal lobe epilepsy surgery: surgical complications*. Informa UK;2008. p. 1288–99.
268. Behrens E, Schramm J, Zentner J, König R. Surgical and neurological complications in a series of 708 epilepsy surgery procedures. *Neurosurgery*. 1997;41:1–9.
269. Taner Tanriverdi, Abdulrazag Ajlan, Nicole Poulin, Andre Olivier. Morbidity in epilepsy surgery: an experience based on 2449 epilepsy surgery procedures from a single institution. *J Neurosurg*. 2009;110:1111–23.
270. Penfield W, Lende, RA, Rasmussen TB. Manipulation hemiplegia. *J Neurosurg*. 1961;18:760–77.
271. Salanova V, Markand O., Worth R. Temporal lobe epilepsy surgery: outcome, complications, and late mortality rate in 215 patients. *Epilepsia*. 2002;43(2):170–4.
272. Manji H. Epilepsy surgery, visual fields, and driving: a study of the visual field criteria for driving in patients after temporal lobe epilepsy surgery with a comparison of goldmann and esterman perimetry. *Am J Ophthalmol*. 2000;129:704.
273. Egan RA, Shults WT, So N, Burchiel K, Kellogg JX, Salinsky M. Visual field deficits in conventional anterior temporal lobectomy versus amygdalohippocampectomy. *Neurology*. 2000;55(12):1818–22.
274. Langfitt JT, Rausch R. Word-finding deficits persist after left anterotemporal lobectomy. *Arch Neurol*. 1996;53(1):72–6.
275. Bascarevic V, Vojvodic N, Ristic AJ, Zovic L, Parojcic A, Stojavljevic N, et al. Epilepsy surgery outcome in temporal lobe cavernoma and multiple sclerosis. *Clin Neurol Neurosurg*. 2013;115:2178–81.
276. Pavlović DM. *Neuropsihologija sa osnovama bihevioralne neurologije*. Beograd: Kaligraf,; 2011.
277. Knecht S, Drager B, Deppe M, Bobe L, Lohmann H, Ringelstein EB, et al. Language lateralization in healthy right-handers. *Brain*. 2000;123:74–81.
278. Springer JA, Binder JR, Hammeke TA, Swanson SJ, Frost JA, Bellgowan PSF, et al. Language dominance in neurologically normal and epilepsy subjects. *Brain*. 1999;122:2033–45.
279. Scoville WB, Milner B. Loss of recent memory after bilateral hippocampal lesions. *J Neurol Neurosurg Psychiatry*. 1957;20:11–21.

280. Weber B, Wellmer J, Reuber R, Mormann F, Weis S, Urbach H, et al. Left hippocampal pathology is associated with atypical language lateralization in patients with focal epileps. *Brain*. 2006;129:346–51.
281. Desmond JE, Sum JM, Wagner AD, Demb JB, Shear PK, Glover GH, et al. Functional MRI measurement of language lateralization in Wada-tested patients. *Brain*. 1995;118:1411–9.
282. Gilliam F, Kuzniecky R, Faught E, Black L, Carpenter G, Schrodt R. Patient-validated content of epilepsy-specific quality-of-life measurement. *Epilepsia*. 1997;38(2):233–6.
283. Kanner AM. Depression in epilepsy: a complex relation with unexpected consequences. *Curr Opin Neurol*. 2008;21(2):190–4.
284. Trimble MR. Anticonvulsant-induced psychiatric disorders. The role of forced normalisation. *Drug Saf*. 1996;15(3):159–66.
285. Christensen J, Vestergaard M, Mortensen PB, Sidenius P, Agerbo E. Epilepsy and risk of suicide: a population-based case control study. *Lancet Neurol*. 2007;6:693–8.
286. Schmitz B, Mula M, Trimble M. Cognitive and psychiatric symptoms and their treatment in temporal lobe epilepsy: the role of the mesiotemporal structures. Rosenow F, Ryvlin P, Lüders H (eds) *The mesial temporal lobe epilepsies*. John Libbey; 2011. p. 71–92.
287. Tebartz Van Elst L, Baeumer D, Lemieux L, Woermann FG, Koepp M, Krishnamoorthy S, et al. Tebartz Van Elst L, Baeumer D, Lemieux L, Woermann FG, Koepp M, Krishnamoorthy S, Thompson PJ, Ebert D, Trimble MR. Amygdala pathology in psychosis of epilepsy: A magnetic resonance imaging study in patients with temporal lobe epilepsy. *Brain* 2002; 125(Pt 1): 140–149.
288. Kanner AM. Psychosis of Epilepsy: A Neurologist’s Perspective. *Epilepsy Behav*. 2000;1:219–27.
289. Sokic DV, Bascarevic V, Ristic A, Parojcic A, Vojvodic N, Kovacevic M, et al. Influence of psychiatric comorbidity on temporal lobe epilepsy surgery outcome. *Epilepsia*. 54 (Suppl 3):111.

## 8. SPISAK SKRAĆENICA

---

<b>a</b>	aura
<b>A</b>	automotorni napad
<b>AC-PC linija</b>	linija osovine povučena između prednje i zadnje komisure
<b>AE lekovi</b>	antiepileptični lekovi
<b>APON</b>	akutni postoperativni napadi
<b>ASL</b>	engl. „Arterial Spin Labeling“
<b>BDAE</b>	engl. „Boston Diagnostic Aphasia Examination“
<b>BDI</b>	engl. „Beck Depression Index“
<b>BNT</b>	Bostonski test imenovanja
<b>BOLD kontrast</b>	engl. „Blood Oxygen Level Dependent“ kontrast
<b>CA</b>	Cornu Ammonis
<b>CA1, CA2, CA3, CA4</b>	četiri polja (sektora) Cornu Ammonis
<b>CAH</b>	kortiko-amigdalohipokampektomija
<b>Co60</b>	radioaktivni kobalt
<b>CT</b>	kompjuterizovana tomografija
<b>CUSA</b>	Kavitron ultrasonični aspirator
<b>DBS</b>	duboka moždana stimulacija
<b>DICOM</b>	engl. “Digital Imaging and Communications in Medicine”
<b>DNET</b>	disembrioplastični neuroepitelijalni tumor
<b>DTI</b>	engl. “Diffusion Traction Imaging”
<b>DWI</b>	engl. „Diffusion Weighted Imaging“
<b>ECoG</b>	elektrokortikografija
<b>EEG</b>	elektroencefalografija, elektroencefalogram
<b>ETR</b>	epilepsija temporalnog režnja
<b>FCD</b>	fokalna kortikalna displazija
<b>FDG</b>	fluoro-deoksiglukozna
<b>FLAIR</b>	engl. „fluid attenuated inversion recovery“ MRI sekvenca
<b>fMRI</b>	funkcionalna magnetna rezonanca
<b>fPET</b>	funkcionalna pozitronska emisiona tomografija
<b>GTK</b>	generalizovani kloničko-tonički

<b>Hip linija</b>	linija povučena kroz uzdužnu osovinu hipokampusa
<b>HMPAO</b>	tehnećijum 99m heksametil-propilen amino oksim
<b>HS</b>	hipokampalna skleroza
<b>ILAE</b>	Internacionalna liga za borbu protiv epilepsije
<b>IQ</b>	engl. „Intelligence Quotient“
<b>IQm</b>	engl. „manipulative intelligence quotient“
<b>IQv</b>	engl. „verbal intelligence quotient“
<b>IR sekvenca</b>	engl. „Inversion Recovery” MRI sekvenca
<b>KCS</b>	Klinički centar Srbije
<b>LTLE</b>	lateralna temporalna epilepsija
<b>MCD</b>	malformacija kortikalnog razvoja
<b>Med</b>	medijana
<b>MEG</b>	magnetna encefalografija
<b>MEP</b>	motorni evocirani potencijali
<b>MMSE</b>	Mini mental test za demencije
<b>MNI</b>	Montrealski neurološki institut
<b>MPR</b>	engl. “MultiPlanar Reconstruction”
<b>MRI</b>	magnetna rezonanca(engl.“Magnetic Resonance Imaging”)
<b>MRS</b>	magnetna rezonanca sa spektroskopijom
<b>MTLE</b>	mezijalna temporalna epilepsija
<b>NAA</b>	N-acetilaspartat
<b>O1</b>	prvi okcipitalni girus
<b>O2</b>	drugi okcipitalni girus
<b>O3</b>	treći okcipitalni girus
<b>O4</b>	četvrti okcipitalni girus
<b>O5</b>	lingvalni girus (peti okcipitalni girus)
<b>O6</b>	kuneus (šesti okcipitalni girus)
<b>P2</b>	donji deo parijetalnog režnja (supramarginalni i angularni girus)
<b>PET</b>	pozitronska emisiona tomografija
<b>PH nalaz</b>	patohistološki nalaz
<b>RAVLT</b>	engl. „Rey Auditory Verbal Learning Test“
<b>RNS</b>	engl. „Responsive NeuroStimulation“
<b>ROCF</b>	Rej-Osterit-ov test složene figure
<b>ROSA</b>	engl. „Robotic Surgical Assistant“

<b>S1, S2, S3, S4, S5</b>	Gornji temporalni sulkus, donji temporalni sulkus, okcipitotemporalni, kolateralni i hipokampalni sulkus
<b>SAD</b>	Sjedinjene američke države
<b>SEEG</b>	stereoencefalografija
<b>SISCOM</b>	Suptrakcioni iktalni SPECT koregistrovan sa MRI-om engl. „Subtraction ictal SPECT co-registered on MRI“
<b>SPECT</b>	jednofotonska emisiona kompijuterizovana tomografija
<b>SSEP</b>	somatosenzorni evocirani potencijali
<b>SUDEP</b>	engl. „sudden unexplained death in epilepsy“
<b>SWI</b>	engl. „Susceptibility Weighted Imaging“
<b>T</b>	Tesla (jedinica za magnetnu indukciju)
<b>T1, T2, T3, T4, T5</b>	gornji temporalni, srednji temporalni, donji temporalni, fuziformni, parahipokampalni girus
<b>T6, T7</b>	Hipokampus proper (Cornu Ammonis) i girus dentatus
<b>T<sub>1</sub>WI</b>	T <sub>1</sub> Weighted Image MRI sekvenca
<b>T<sub>2</sub>*WI</b>	T <sub>2</sub> zvezda Weighted Image MRI sekvenca
<b>T<sub>2</sub>WI</b>	T <sub>2</sub> Weighted Image MRI sekvenca
<b>TLE</b>	epilepsija temporalnog režnja
<b>TMT</b>	engl. „Trail Making Test“
<b>TS</b>	Tuberozna skleroza
<b>VNS</b>	vagusna nervna stimulacija
<b>WAIS (VITI)</b>	engl. „The Wechsler Adult Intelligence Scale,, (Vekslerov test inteligencije za odrasle)
<b>WCST</b>	engl. „Wisconsin Card Sorting Test“
<b>WMS-R</b>	engl. „The Wechsler Memory Scale – Revised“

## 9. BIOGRAFIJA

---

Vladimir (Ljubiša) Baščarević rođen je 28.12.1967. godine u Prištini. Medicinski fakultet je upisao 1986. godine u Prištini, a studije je započeo godinu dana kasnije, 1987. godine po odsluženju redovnog vojnog roka. Diplomirao je 1993. godine na Medicinskom fakultetu u Beogradu, sa srednjom ocenom 9,43. U periodu od 1993-2001. godine bio je zaposlen na Hirurškoj klinici KBC Priština na odeljenju neurohirurgije. Izabran je u zvanje asistenta pripravnika na Medicinskom fakultetu u Prištini, na predmetu Hirurgija i ortopedija u periodu od 1995-2001. godine. Specijalizaciju iz neurohirurgije započeo je na Medicinskom fakultetu u Beogradu oktobra 1994. godine a specijalistički ispit iz neurohirurgije položio je 25. aprila 2000. godine na Klinici za neurohirurgiju KCS, sa odličnim uspehom. Od maja 2001. godine je u stalnom radnom odnosu u Klinici za neurohirurgiju, Kliničkog centra Srbije. Magistarsku tezu pod nazivom "Posttraumatske kranio cerebralne likvorne fistule – značaj rane dijagnostike i njihov tretman" odbranio je 2004. godine na Medicinskom fakultetu u Beogradu. Izabran je u zvanje asistenta Medicinskog fakulteta u Beogradu, za nastavni predmet Hirurgija sa anesteziologijom - nastavna baza Klinika za neurohirurgiju KCS, decembra 2008. godine.

Proveo je u nekoliko navrata više meseci na stručnim usavršavanjima u inostranim medicinskim centrima. U januaru i februaru 2009. godine je bio na usavršavanju iz hirurgije epilepsije na Univerzitetnoj klinici u Bonn-u, na Klinici za neurohirurgiju i Klinici za epileptologiju, pod mentorstvom Prof. Johannes Schramm-a. U julu 2011. je pohađao sedmodnevni kurs iz bazične i kliničke epileptologije i hirurškog lečenja epilepsije (Adriatic Summer Epilepsy School) na Šipanu (Dubrovnik, Hrvatska), pod mentorstvom Doc. Hrvoja Hećimovića. Oktobra meseca 2012. godine bio je na dvonedeljnoj edukaciji u Klivlend Klinici u SAD-u iz prehirurške evaluacije i hirurškog lečenja epilepsije u okviru koga je pohađao kurs iz invazivnog monitoringa.

Autor je i koautor u 129 stručnih radova i publikacija, od kojih je 10 objavljeno u časopisima indeksiranim u CC/SCI bazi podataka.

Član je Udruženja neurohirurga Srbije - Serbian Assosiation of Neurological Surgeons (UNS), Neurohirurške Sekcije Srpskog Lekarskog Društva, European Association of Neurological Surgery (EANS), kao i American Epilepsy Society.

**Prilog 1.**

## ***Izjava o autorstvu***

Potpisani-a Vladimir Baščarević  
broj upisa \_\_\_\_\_

### **Izjavljujem**

da je doktorska disertacija pod naslovom  
„Značaj prognostičkih faktora ranog postoperativnog ishoda hirurški lečenih temporalnih farmakorezistentnih epilepsija“

- rezultat sopstvenog istraživačkog rada,
- da predložena disertacija u celini ni u delovima nije bila predložena za dobijanje bilo koje diplome prema studijskim programima drugih visokoškolskih ustanova,
- da su rezultati korektno navedeni i
- da nisam kršio/la autorska prava i koristio intelektualnu svojinu drugih lica.

**Potpis doktoranda**

U Beogradu, 6. juna 2014. godine

  
\_\_\_\_\_



Prilog 2.

***Izjava o istovetnosti štampane i elektronske verzije  
doktorskog rada***

Ime i prezime autora Vladimir Baščarević

Broj upisa \_\_\_\_\_

Studijski program \_\_\_\_\_

Naslov rada „Značaj prognostičkih faktora ranog postoperativnog ishoda hirurški lečenih  
temporalnih farmakorezistentnih epilepsija“

Mentor Prof. dr Miroslav Samardžić

Komentor Prof. dr Dragoslav Sokić

Potpisani Vladimir Baščarević

izjavljujem da je štampana verzija mog doktorskog rada istovetna elektronskoj verziji koju sam predao/la za objavljivanje na portalu **Digitalnog repozitorijuma Univerziteta u Beogradu**.

Dozvoljavam da se objave moji lični podaci vezani za dobijanje akademskog zvanja doktora nauka, kao što su ime i prezime, godina i mesto rođenja i datum odbrane rada.

Ovi lični podaci mogu se objaviti na mrežnim stranicama digitalne biblioteke, u elektronskom katalogu i u publikacijama Univerziteta u Beogradu.

**Potpis doktoranda**

U Beogradu, 6. juna 2014. godine

  
\_\_\_\_\_

### Prilog 3.

## **Izjava o korišćenju**

Ovlašćujem Univerzitetsku biblioteku „Svetozar Marković“ da u Digitalni repozitorijum Univerziteta u Beogradu unese moju doktorsku disertaciju pod naslovom:

„Značaj prognostičkih faktora ranog postoperativnog ishoda hirurški lečenih temporalnih farmakorezistentnih epilepsija“

koja je moje autorsko delo.

Disertaciju sa svim priložima predao/la sam u elektronskom formatu pogodnom za trajno arhiviranje.

Moju doktorsku disertaciju pohranjenu u Digitalni repozitorijum Univerziteta u Beogradu mogu da koriste svi koji poštuju odredbe sadržane u odabranom tipu licence Kreativne zajednice (Creative Commons) za koju sam se odlučio/la.

1. Autorstvo
2. Autorstvo - nekomercijalno
3. Autorstvo – nekomercijalno – bez prerade
4. Autorstvo – nekomercijalno – deliti pod istim uslovima
5. Autorstvo – bez prerade
6. Autorstvo – deliti pod istim uslovima

(Molimo da zaokružite samo jednu od šest ponuđenih licenci, kratak opis licenci dat je na poleđini lista).

**Potpis doktoranda**

U Beogradu, 6. juna 2014. godine

