

**UNIVERZITET U BEOGRADU
MEDICINSKI FAKULTET**

Milorad B. Tešić

**PROGNOSTIČKI ZNAČAJ KORONARNE REZERVE
PROTOKA KOD BOLESNIKA SA PRIMARNOM
HIPERTROFIČNOM KARDIOMIOPATIJOM**

Doktorska disertacija

Beograd, 2021

**UNIVERSITY OF BELGRADE
FACULTY OF MEDICINE**

Milorad B. Tešić

**PROGNOSTIC VALUE OF CORONARY FLOW
VELOCITY RESERVE IN PATIENTS WITH
PRIMARY HYPERTROPHIC CARDIOMYOPATHY**

Doctoral Dissertation

Belgrade, 2021

Mentor:

Prof. Dr Ana Đorđević-Dikić, vanredni profesor Medicinskog fakulteta Univerziteta u Beogradu, Klinika za kardiologiju, Univerzitetski Klinički Centar Srbije

Članovi komisije:

1. Prof. Dr Branko Beleslin, redovni profesor Medicinskog fakulteta Univerziteta u Beogradu, Klinika za kardiologiju, Univerzitetski Klinički centar Srbije
2. Prof. Dr Arsen Ristić, vanredni profesor Medicinskog fakulteta Univerziteta u Beogradu, Klinika za kardiologiju, Univerzitetski Klinički centar Srbije
3. Prof. Dr Miloje Tomašević, vanredni profesor Medicinskog fakulteta Univerziteta u Kragujevcu, Klinika za kardiologiju, Univerzitetski Klinički centar Srbije

Datum odbrane:

Svoju iskrenu zahvalnost želim da izrazim:

Prof dr Ani Đorđević Dikić, mom mentoru i učitelju, koja mi je nesebično prenela dragoceno znanje. Uz njenu pomoć i korisne savete izrada ovog rada bila je pravo zadovoljstvo.

Prof dr Branku Beleslinu i Doc dr Vojislavu Gigi, dragim prijateljima i kolegama, bez čije naučne podrške i komentara ovaj rad ne bi ovako izgledao.

Mojim učiteljima, Akademiku prof dr Miodragu Ostojiću, Akademiku prof dr Petru Seferoviću, Akademiku prof dr Goranu Stankoviću, Prof dr Vladanu Vukčeviću, i Prof dr Siniši Stojkoviću koji su mi pružili prijateljsku pomoć od početka mog interesovanja za kardiologiju i služili kao uzor, čijim se ličnostima profesora i lekara iskreno divim.

Lekarima i medicinskim tehničarima Službe neinvazivne i invazivne kardiologije Univerzitetskog Kliničkog centra Srbije, bez čije stručne i prijateljske pomoći ovaj rad ne bi bio ostvaren.

Prof dr Jeleni Marinković za ogromnu pomoć pri statističkoj obradi podataka.

Rad posvećujem svojoj porodici koja mi je pružala bezrezervnu podršku, razumevanje i nesebičnu pomoć u svakoj životnoj situaciji.

SAŽETAK

Uvod: Hipertrofična kardiomiopatija (HCM) je najčešće nasledno srčano oboljenje koje je povezano sa povišenim kardiovaskularnim morbiditetom i mortalitetom. Kao rezultat heterogenog kliničkog toka i fenotipa HCM, stratifikacija rizika ostaje izazov i uglavnom je usmeren na iznenadnu srčanu smrt (SCD). Međutim, određeni ehokardiografski i klinički parametri koji se koriste za predviđanje SCD imaju ograničenu prognostičku vrednost u predviđanju drugih kardiovaskularnih događaja povezanih sa HCM-om, poput progresivnog pogoršanja sistolne funkcije leve komore (LK) sa razvojem srčane insuficijencije ili ishemijskog moždanog udara. Mikrovaskularna disfunkcija može biti glavna odrednica kliničkog pogoršanja i ishoda kod pacijenata sa HCM. Međutim, dugoročna prognostička vrednost transtoraksne Doppler ehokardiografije (TDE) rezerve koronarnog protoka (CFVR) na klinički ishod kod pacijenata sa HCM je nepoznata.

Cilj: Primarni cilj istraživanja je da se proceni prognostički značaj TDE CFVR-a na klinički ishod pacijenata sa HCM.

Materijal i metode: Prospektivno smo uključili 150 HCM pacijenata, (82 ženskog pola); prosečne starosti 48 ± 15 godina. Kod svih pacijenata su procenjivane kliničke i ehokardiografske karakteristike, kao i biohemijske i CFVR vrednosti za prednju descedentu koronarnu arteriju (LAD) i posterodescedentu koronarnu arteriju (PD). Primarni ishod je bio kombinacija: smrti povezane sa HCM-om, srčana insuficijencija koja zahteva hospitalizaciju, dugotrajna VT i ishemijski moždani udar.

Rezultati: Vrednost CFVR LAD od 2.0 je uzeta kao granična na osnovu prethodno definisanih dijagnostičkih i prognostičkih graničnih vrednosti, pa su pacijenti podeljeni u 2 grupe: Grupa 1- sa očuvanim CFVR LAD > 2 (87 pacijenata) i Grupa 2 - sa sniženom vrednosti CFVR LAD ≤ 2 (63 pacijenta). Ženski pol ($p=0.012$) i NYHA funkcionalna klasa II ($p=0.003$) su bile statistički zastupljenije u grupi sa smanjenim CFVR LAD. Nije bilo značajnih razlika u pogledu prisustva herediteta za HCM ili SCD, prisustva angine, sinkope, hipertenzije, aritmija na 24-časovnom praćenju Holter EKG-a ili hemodinamskih parametara. Registrovana je značajna negativna korelacija između maksimalne debljine zida LK i CFVR LAD ($r=-0.300$, $p<0.001$). Takođe, kod pacijenata sa ekstremnom hipertrofijom zida LK ($\geq 30\text{mm}$), registrovano je značajno snižena vrednost CFVR-a za LAD u odnosu na pacijente bez ekstremne hipertrofije zida LK ($\geq 30\text{mm}$) (1.88 ± 0.31 vs 2.15 ± 0.44 , $p=0.036$). Kod HOCM pacijenata - sa značajnom vrednosti LVOTG-a u miru postojala je odlična korelacija između vrednosti LVOTG-a i CFVR LAD ($r=-0.628$, $p<0.001$), kao i između vrednosti LVOTG-a i CFVR PD ($r=-0.410$, $p=0.006$). Registrovana je značajna pozitivna korelacija između CFVR LAD i vrednosti e' lateralnog dela mitralnog anulusa ($r=0.406$, $p<0.001$) i između

CFVR PD i e' ($r=0.305$, $p<0.001$), dok je postojala značajna negativna korelacija između E/e' lateranog dela mitralnog anulusa i CFVR LAD ($r=-0.352$, $p<0.001$). Ln vrednost NT-pro-BNP-a je značajno negativno korelirala sa vrednostima CFVR LAD ($r=-0.576$, $p<0.001$) i CFVR PD ($r=-0.442$, $p<0.001$). Kod HOCM pacijenata pokazana je regionalna razlika CFVR-a; CFVR LAD je bio značajno niži u poređenju sa CFVR PD (2.00 ± 0.37 vs. 2.39 ± 0.38 , $p<0.001$), dok nije bilo značajne razlike između CFVR LAD i CFVR PD kod HCM pacijenata bez opstrukcije izlaznog trakta LK (2.19 ± 0.45 vs. 2.23 ± 0.43 , $p=0.070$). Sledstveno, vrednosti relativnog CFVR-a su se značajno razlikovale između HOCM i HCM (0.84 ± 0.13 vs. 0.98 ± 0.12 , $p<0.001$). Tokom medijane praćenja od 88 meseci, 41/150 (27.3%) pacijenata imalo je neželjene srčane događaje. Kod pacijenata sa očuvanom CFVR LAD bilo je 8/87 (9.2%) neželjenih srčanih događaja, dok je kod pacijenata sa sniženim CFVR LAD bilo 33/63 (52.4%, $p<0.001$ u odnosu na Grupu 1) neželjenih kardiovaskularnih događaja. Kaplan-Meierov-om analizom, pacijenti sa očuvanim CFVR LAD imali su značajno veću kumulativnu stopu preživljavanja bez neželjenog kardiovaskularnog događaja u poređenju sa pacijentima sa sniženim CFVR LAD (96.4% i 90.9% vs 66.9% i 40.0%, na 5, odnosno 8 godina; log-rank 37.2, $p<0.001$). Multivarijantna analiza je identifikovala samo CFVR LAD ≤ 2 kao nezavisnog prediktora neželjenih kardioloskih događaja u HCM populaciji (HR 6.793; 95% CI 3.313-21.542, $p=0.001$). CFVR PD ≤ 2 nije identifikovan kao prediktor lošeg kliničkog ishoda.

Zaključak: Mikrovaskularna disfunkcija, procenjena pomoću TDE CFVR LAD, predstavlja nezavistan i snažan prediktor nepovoljnog dugoročnog kardiovaskularnog ishoda kod bolesnika sa HCM-om. Stoga je TDE CFVR LAD korisna neinvazivna metoda koje pruža uvid u patofiziologiju i kliničke aspekte HCM, čineći procenu mikrovaskularne disfunkcije merljivim faktorom rizika. Dalje, CFVR LAD u potpunosti odražava sve patofiziološke aspekte HCM-a, bez obzira na njegov tip (sa ili bez opstrukcije). Kao rezultat, prognostička vrednost CFVR LAD je superiornija od CFVR PD, pa se procena CFVR LAD može smatrati dovoljnom da predstavlja integritet mikrovaskularne funkcije.

Ključne reči: hipertrofična kardiomiopatija; mikrovaskularna disfunkcija; rezerva koronarnog protoka; prognoza; patofiziologija; neželjeni kardiovaskularni događaj.

Naučna oblast: Medicina

Uža naučna oblast: Kardiologija

UDK broj:

ABSTRACT

Background: Hypertrophic cardiomyopathy (HCM) is the most common inherited cardiac disease which is associated with increased cardiovascular morbidity and mortality. As a result of heterogeneous clinical course and phenotypes of HCM, risk stratification remains challenging, and is mainly focused on sudden cardiac death (SCD). However, certain echocardiographic and clinical parameters used for SCD prediction have limited prognostic value in predicting other HCM related cardiovascular events such as progressive deterioration of left ventricular (LV) systolic function with heart failure development or an ischemic stroke. Microvascular dysfunction might be a major determinant of clinical deterioration and outcome in patients with HCM. However, long-term prognostic value of transthoracic Doppler echocardiography (TDE) coronary flow velocity reserve (CFVR) on clinical outcome is uncertain in HCM patients.

Objective: The primary aim of our study was to assess long-term prognostic value of CFVR on clinical outcome in HCM population.

Methods: We prospectively included 150 HCM patients (82 female; mean age 48 ± 15 years). Patients' clinical characteristics, echocardiographic, biochemical, and CFVR findings (both for left anterior descending (LAD) and posterior descending artery (PD)), were assessed in all patients. The primary outcome was a composite of: HCM related death, heart failure requiring hospitalization, sustained ventricular tachycardia and ischemic stroke.

Results: Patients were stratified into two subgroups depending on CFVR LAD value: Group 1 (CFVR LAD > 2 , (n=87)) and Group 2 (CFVR LAD ≤ 2 , (n=63)). Female sex (p=0.012) and NYHA functional class II (p=0.003) were more prevalent in patients with reduced CFVR LAD. Contrary, there were no differences in CFVR LAD or CFVR PD in patients with presence or absence of prior history for HCM or SCD, angina, syncope, hypertension or arrhythmia on 24 hour ECG. CFVR LAD significantly correlated with maximal wall thickness (r=-0.300, p<0.001), while there was also significant difference in CFVR LAD in patients with LV wall thickness ≥ 30 mm in comparison to those without extreme wall thickness (1.88 ± 0.31 vs. 2.15 ± 0.44 , p=0.036). Left ventricular outflow tract gradient (LVOTG) correlated both with CFVR LAD (r=-0.628, p<0.001) and CFVR PD (r=-0.410, p=0.006). Also, e' correlated significantly with CFVR LAD (r=0.406, p<0.001) and CFVR PD (r=0.305, p<0.001), while E/e' correlated with both CFVR LAD (r=-0.352, p<0.001). As a result, natural logarithm value of NT-pro-BNP correlated significantly with CFVR LAD (r=-0.576, p<0.001) and CFVR PD (r=-0.442, p<0.001). Patients without significant LVOTG at rest had similar CFVR values in different coronary territories in both hypertrophic and non hypertrophic regions of LV (2.19 ± 0.45 vs. 2.23 ± 0.43 , p=0.070). Contrary, in patients with significant LVOTG at rest (HCM with obstruction) there was significant regional difference of CFVR LAD in comparison

to PD (2.00 ± 0.37 vs. 2.39 ± 0.38 , $p<0.001$). As a result there was a significant difference in relative CFVR in patients with or without significant LVOTG (0.84 ± 0.13 vs. 0.98 ± 0.12 , $p<0.001$). During a median follow-up of 88 months, 41/150 (27.3%) patients had adverse cardiac events. In Group 1, there were 8/87 (9.2%), whereas in Group 2 there were 33/63 (52.4%, $p<0.001$ vs. Group 1) adverse cardiac events. By Kaplan-Meier analysis, patients with preserved CFVR LAD had significantly higher cumulative event-free survival rate compared to patients with impaired CFVR LAD (96.4% and 90.9% versus 66.9% and 40.0%, at 5 and 8 years, respectively: log-rank 37.2, $p<0.001$). Multivariable analysis identified only CFVR LAD ≤ 2 as an independent predictor for adverse cardiac outcome (HR 6.793; 95% CI 3.313-21.542, $p=0.001$), while CFVR PD was not significantly associated with outcome.

Conclusion: In patients with HCM, reduced CFVR LAD (≤ 2) is a strong, independent predictor of adverse cardiac outcome. Therefore, TDE CFVR LAD is a useful non-invasive tool that provides insight into pathophysiology and clinical aspects of HCM, making assessment of microvascular dysfunction a testable risk factor. Furthermore, CFVR LAD completely reflects all pathophysiological aspects of HCM irrespective of its' type (with or without obstruction). As a result, the prognostic value of CFVR LAD is superior to CFVR PD, thus the evaluation of CFVR LAD can be regarded sufficient to represent the integrity of microvascular function.

Keywords: hypertrophic cardiomyopathy; microvascular dysfunction; coronary flow velocity reserve; prognosis; pathophysiology; adverse cardiac outcome.

Scientific field: Medicine

Specific scientific field: Cardiology

UDC No:

SADRŽAJ

1. UVOD	1
1.1 Definicija kardiomiopatija	1
1.2 Hipertrofične kardiomiopatije.....	2
1.2.1 Istorijat	2
1.2.2 Epidemiologija	2
1.2.3 Genetska razmatranja	3
1.2.4. Morfološke i histološke karakteristike hipertrofične kardiomiopatije	5
1.2.5. Patofiziologija HCM	9
1.3 Kliničke manifestacije HCM	13
1.4 Dijagnostičke metode	15
1.4.1. Elektrokardiografija	15
1.4.2. Ehokardiografija.....	16
1.4.3 Stres ehokardiografija	26
1.4.4 Neinvazivna procena rezerve koronarnog protoka	27
1.4.5 Srčana magnetna rezonanca	29
1.4.6 Biomarkeri	30
1.5 Lečenje HCM	31
1.5 Stratifikacija rizika iznenadne smrti	34
2. CILJEVI ISTRAŽIVANJA	37
3. MATERIJAL I METODE	38
3.1 Ispitivana populacija i dizajn studije	38
3.2 Dijagnostičke procedure	39
3.2.1 Ehokardiografija.....	39
3.2.2 Procena koronarne rezerve protoka transtoraksnom Doppler ehokardiografijom	41
3.2.3 Stres ehokardiografski pregled	42
3.2.4 Kateterizacija srca	42
3.2.5 Holter EKG	42
3.2.6 Biomarkeri	42
3.2.7 Procena kliničkog ishoda	43
3.3 Statistička analiza	43
4. REZULTATI	45
4.1 Ispitivana populacija.	45
4.2 Klinički nalaz ispitivanih pacijenata	45
4.3 Ehokardiografski parametri morfologije i funkcije leve komore	47
4.4 Rezerva koronarnog protoka i karakteristike koronarnog protoka	51
4.5 Odnos rezerve koronarnog protoka za LAD i PD arteriju i kliničkog nalaza.....	51

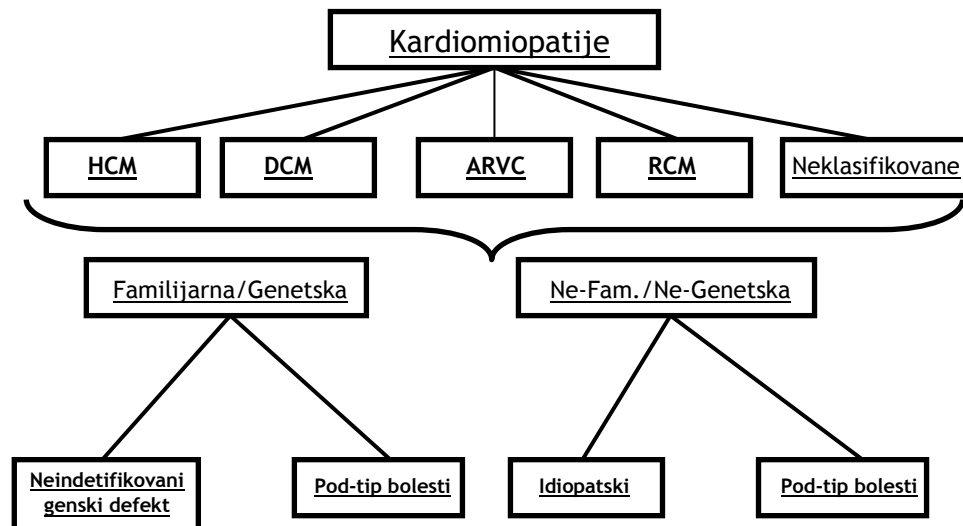
4.6	Odnos rezerve koronarnog protoka za LAD i PD arteriju i morfoloških karakteristika leve komore	52
4.7	Odnos rezerve koronarnog protoka za LAD i PD arteriju i funkcionalnih parametara leve komore	53
4.8	Rezerva koronarnog protoka i karakteristike koronarnog protoka kod pacijenata sa opstruktivnom i neopstruktivnom hipertrofičnom kardiomiopatijom	55
4.9	Prognostički značaj rezerve koronarnog protoka.....	59
5.	DISKUSIJA	64
6.	ZAKLJUČCI:	73
7.	LITERATURA:	75

1. UVOD

1.1 Definicija kardiomiopatija

Kardiomiopatije su heterogena grupa oboljenja miokarda povezana sa mehaničkim i/ili električnim disfunkcijama koja obično (ali ne i neizbežno) pokazuju neadekvatnu hipertrofiju ili dilataciju komore, različitih uzroka koji su često genetski uslovljeni (1, 2). Kardiomiopatije su ili vezane za srce ili su deo generalizovanih sistemskih poremećaja, koji često dovode do kardiovaskularne smrti ili progresivne srčane insuficijencije. U okviru ove široke definicije, kardiomiopatije su obično povezane sa patološkom funkcijom miokarda, koja može biti mehanička (npr. dijasolna ili sistolna disfunkcija) ili primarna električna bolest koja dovodi do srčanih aritmija opasnih po život. Prema Američkim preporukama iz 2006. godine kardiomiopatije se klasifikuju kao: primarne genetske, kombinovane (genetske i ne-genetske), stečene i sekundarne (2).

Radna grupa za bolesti miokarda i perikarda Evropskog udruženja kardiologa 2007. godine je dala klasifikaciju kardiomiopatije (3) koja dozvoljava kliničarima da uključe i genetsku dijagnozu kardiomiopatije (Grafikon 1).



Grafikon 1. Evropska klasifikacija kardiomiopatija. Preuzeto iz Elliott P, et al. Eur Heart J 2008;29(2):270-6. (3)

Za svakodnevnu kliničku praksu korisna je i funkcionalna (patofiziološka) podela, koja kardiomiopatije deli na dilatativne, restriktivne, hipertrofične i aritmogenu kardiomiopatiju desnog srca (4). Ova oboljenja su glavni uzročnici iznenadne srčane smrti, srčane insuficijencije i potrebe za srčanom transplantacijom.

1.2 Hipertrofične kardiomiopatije

Prema važećim klasifikacijama Evropskog i Američkog udruženja kardiologa hipertrofična kardiomiopatija (HCM) je definisana kao oboljenje sa prisustvom povećane debljine zidova leve komore (LK) koje se ne može objasniti samo patološkim uslovima opterećenja ili drugih poznatih uzroka hipertrofije (3, 5-7).

Ova definicija važi za decu i odrasle i ne daje nikakve “*a priori*” pretpostavke o etiologiji ili miokardnoj patologiji ili kliničkoj prezentaciji bolesti (6).

1.2.1 Istorijat

Tokom prethodnih šesdeset godina, HCM je bila predmet interesovanja i izazov za kardiologe, a povremeno i izvor nerazumevanja, pa čak i kontraverze. Iako je klasična slika asimetrične hipertrofije interventrikularnog septuma prvi put opisana 1869. godine (8), HCM se pojavila kao prihvaćen klinički entitet 1950-ih sa opisom funkcionalne opstrukcije LK i asimetrične hipertrofije septuma (9, 10). Posle ovih značajnih radova, nastao je period intenzivnog kliničkog ispitivanja u kome su definisane karakteristične morfološke i hemodinamske osobine bolesti. U 1980-im, nastavljen je rad na kliničkoj patofiziologiji bolesti, kao i identifikaciji osnovnih genetskih poremećaja. Prvo je identifikovana mutacija gena za kodiranje β -miozina teškog lanca (11). Otkriveni poremećaji sinteze proteina, doveli su do savremenog gledišta da je bolest poremećaj kontraktilnog aparata miocita (12). Ovo ostaje savremeni pogled, ali je genetska karakterizacija, možda više nego ikada ranije, ilustrovala različitost kliničkih ispoljavanja (5). Prikazano je takođe, da isti genetski nedostaci mogu izazvati, kako dilatativnu, tako i restriktivnu kardiomiopatiju u odsustvu hipertrofije (13, 14).

1.2.2 Epidemiologija

Hipertrofija LK se u odsustvu hipertenzije i bolesti zalistaka javlja u oko 0.2%, odnosno, 1:500 opšte populacije (15). Prema nalazima iz mnogih zemalja HCM je najčešća genetska kardiovaskularna bolest (16).

HCM se nasleđuje autosomno dominantno (5). Uzrokovana je jednom od preko 2.000 mutacija gena koji kodiraju proteine sarkomere. Kada su uključene sve genski pozitivne osobe prevalenca HCM je 1:200 (17). Ipak, veliki broj pojedinaca koji imaju gensku mutaciju za HCM su klinički neotkriveni, tako da je HCM, retka u rutinskoj praksi (18).

Prevalenca HCM je niža kod bolesnika mlađih od 25 godina (19). Međutim, HCM je i najčešći uzrok iznenadne smrti (SCD) kod mladih, uključujući i aktivne sportiste (20).

Iako se bolest javlja u mnogim zemljama, etničkim grupama i rasama i pogađa oba pola podjednako, kasnija prezentacija bolesti i teža klinička slika zapažena je kod crne rase (21), kao i kod žena sa HCM-om (22). Ostaje nejasno da li je u ovim slučajevima prisutna naprednija bolest zbog odložene dijagnoze ili je to odraz agresivnijeg procesa bolesti.

HCM je važan uzrok kardiovaskularnog invaliditeta, uključujući srčanu insuficijenciju i atrijalnu fibrilaciju (AF) kao i moždani udar. S druge strane, što je paradokсно, HCM je često, vrlo malog ili bez kliničkog značaja, kompatibilna sa normalnim životnim vekom i dugovečnošću (23, 24).

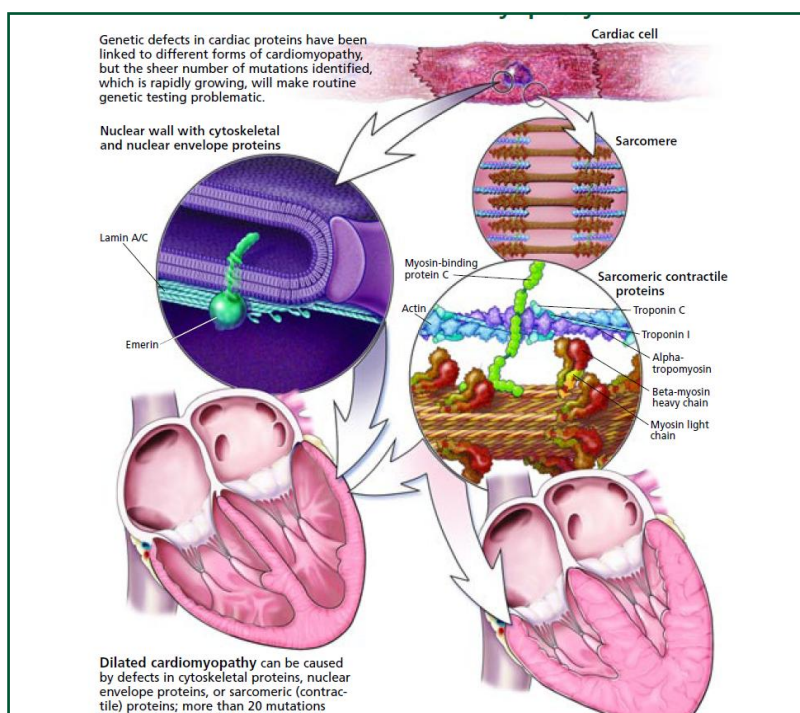
1.2.3 Genetska razmatranja

Hipertrofija leve komore kod odojčadi i male dece najčešće je povezana sa kongenitalnim anomalijama i sindromima, naslednim metaboličkim poremećajima i neuromišićnim bolestima (Noonan sindrom, mitohondrialne miopatije, i sl.) i nisu u vezi sa mutacijama proteina sarkomere. Familijarna bolest je manje česta kod dece nego kod odraslih, sa različitim tipovima nasleđivanja (16, 25).

Nasuprot odojčadi i maloj deci, većina adolescenata i odraslih sa HCM imaju porodičnu bolest sa autosomno dominantnim modelom nasleđivanja (12, 16, 25). Genetski podaci kod odraslih su pokazali postojanje mutacija u genima koji dekodiraju različite komponente srčane sarkomere što je osnovna kontraktilna jedinica srčanog mišića (25). Sistemska procena rođaka u prvom kolenu otkrila je postojanje familijarne HCM u preko 90% slučajeva (25). Najveći napredak u identifikaciji mutacija postignut je u porodičnim skrining studijama (25-27).

HCM je uzrokovana mutacijama gena za kontraktilne proteine srčanih sarkomera (16, 25-28). Definitivno je dokazano da genske mutacije, promenom u redosledu nukleotida, izazivaju promenu u redosledu aminokiselina proteina koje menjaju svoju funkciju ili strukturu uzrokujući bolest (Slika 1.). Opisane su razne vrste mutacija (6, 16, 25-28). Tri gena dominiraju: 1. gen za β -miozin teškog lanca (hromozom 14) u 35% slučajeva izražene hipertrofije; 2. gen za srčani troponin T (hromozom 1) u 15% slučajeva, bez izražene hipertrofije, povezan sa visokim rizikom za SCD; 3. gen za srčani miozin vezujući protein C (hromozom 11) koji u 15% slučajeva izaziva različit stepen hipertrofije i manifestuje se oko 40. godine života (6, 16, 25-28). Opisane su i druge genske malformacije sinteze proteina uključujući, srčani troponin I (hromozom 19), α -tropomiozin (hromozom 15), esencijalni i regulatorni miozin lakog lanca (hromozoma 3 i 12, respektivno) i srčani aktin (hromozom 15) (6, 16, 25-28). Mutacije su nepotvrđene u tri druga gena (titin, Troponin C, i α -

srčani miozin teškog lanca sistema) (6, 16, 25-28). Veliki deo HCM mutacija (oko 2/3) su "privatne", jer se javljaju u samo 1 porodici.

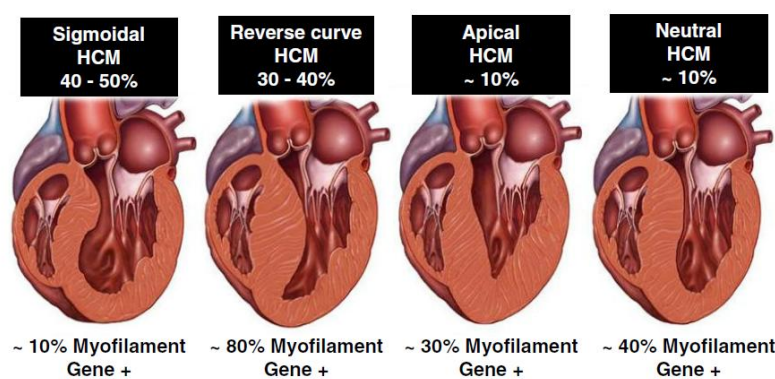


Slika 1. Molekularna osnova kardiomiopatija. Preuzeto iz Murphy RT, Starling RC. *Cleve Clin J Med* 2005;72(6):465-473. (25)

Genetsko ispitivanje je od male vrednosti u predviđanju prognoze budućnosti pacijenta, ali može da pruži definitivnu dijagnozu HCM kod rizičnih članova porodice, ili selektivno, kada su klinički nalazi dvosmisleni. Prospektivni klinički podaci o oboleloj deci sa mutacijama sarkomera su ograničeni, ali dokazi upućuju na činjenicu da su klinički važni događaji kod asimptomatske dece retki pre puberteta (29, 30). Elektrokardiografski i ehokardiografski skrining treba sprovesti kod svih rođaka prvog reda srodnosti, bolesnika sa HCM (25). Obično se preporučuje skrining od 10. godine života, a potom svakih 12 do 18 meseci do adolescencije (6, 16, 25). Kada se mutacija koja uzrokuje jednu od kardiomiopatija identifikuje u određenoj porodici, negativni test kod člana porodice ima odlične negativne prediktivne vrednosti, dok pozitivan test potvrđuje genetsku dijagnozu u graničnim slučajevima. Članovi porodice za koje je otkriveno da imaju mutaciju, ali koji nemaju znake hipertrofije LK, predstavljaju jedinstveni klinički izazov i glavno su područje tekućih istraživanja.

Rutinsko kliničko ispitivanje je još uvek najbolji način da se stratifikuje rizik i planira lečenje. U studiji Bindera i sar. sprovedeno je ispitivanje korelacije genotipa sa analizom fenotipa, odnosno ehokardiografskom morfologijom ventrikularnog septuma (28). Posle opsežne analize ehokar-

diograma od gotovo 400 nepovezanih bolesnika, dva najviše rasprostranjena anatomska podtipa HCM su bili HCM sa sigmoidnim septumom (47% od kohorte) i HCM sa obrnutom krivom septuma (35% od kohorte) što je predstavljeno na Slici 2 (28). U ovoj studiji, ishod genetskog testiranja za miofibrile HCM (8. gena) bio je 80% u obrnutoj krivoj HCM, ali samo 10% u bolesnika sa sigmoidnom HCM. Takođe je pokazano da je obrnuta septalna kontura najjači prediktor pozitivnog HCM genetskog testa, bez obzira na životno doba (28). Ova zapažanja mogu olakšati ehokardiografski vođeno genetsko testiranje kod formiranja informativno genetskog savetovališta o "pre-test" verovatnoći pozitivnog testa na osnovu genetskih osobina pacijenata sa izrazito anatomske fenotipom.



Slika 2. Morfologija septuma u HCM. Preuzeto iz Binder J et al. Mayo Clin Proc 2006;81(4):459-67. (28)

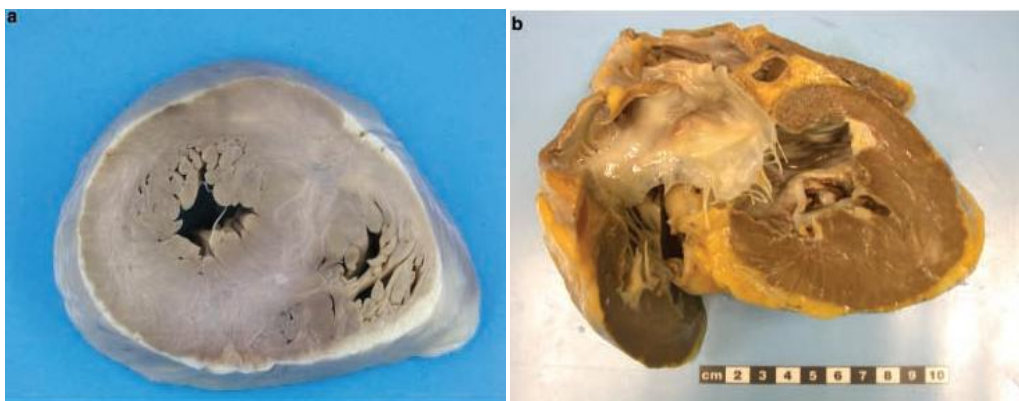
Većina anomalija gena proteina sarkomere su mutacije "bez smisla" koja rezultuje u jednu jednostruku zamenu aminokiseline u okviru ili u neposrednoj blizini važnih funkcionalnih domena (31). Mehanizmi po kojima nastaju karakteristične patofiziološke promene HCM se još uvek ispituju, ali bi se hipertrofija miokarda mogla razviti kao rezultat smanjene kontraktilne funkcije. Studije funkcije miocita kod bolesnika i životinja sa mutacijom gena proteina sarkomere su, međutim, u suprotnosti/protivrečne; većina pokazuje da su snaga i brzina kontrakcije miocita u stvari povećane pre nego smanjene (29).

1.2.4. Morfološke i histološke karakteristike hipertrofične kardiomiopatije

Većina pacijenata sa ovom bolešću ima asimetrični obrazac hipertrofije koji utiče prvenstveno na prednji interventrikularni septum više od posterolateralnih segmenata LK, formirajući

asimetričnu HCM, (Slika 3). Sem asimetrične nalaze se i koncentrične, apikalne i druge atipične distribucije hipertrofije LK (32).

Hipertrofija desne komore može da koegzistira sa bolešću LK, ali ne i bez učešća hipertrofije LK kod bolesnika sa porodičnom HCM (33).



Slika 3. Poprečni presek asimetrične HCM sa upadljivo debljim septumom (a); uzdužni presek apikalne HCM (b); Preuzeto iz Hughes SE. Histopathology 2004;44:412–427. (32)

Klasičan anatomski oblik HCM opisuje Teare 1958. godine (10). Ovaj oblik uključuje zadebljanje bazalnog prednjeg septuma, koji protrudira ispod aortne valvule izazivajući suženje izlaznog trakta LK. Istovremeno, postoji anteriorno pomeranje papilarnih mišića i mitralnih listića sa koaptacijom u telu, a ne na vrhovima listića. Tokom sistolne kontrakcije, taj deo prednjeg listića distalno od tačaka koaptacije podleže Venturi efektu, uslovljavajući sistolno pokretanje prednjeg listića (SAM) i mitralno-septalni kontakt. Ovi faktori, delujući zajedno, obliteriraju izlazni trakt LK pre nego što je sistola završena, izazivajući subaortnu opstrukciju (34).

SAM prednjeg listića mitralne valvule je povezan s patološkom koaptacijom prednjeg i zadnjeg listića izazivajući mitralnu regurgitaciju (MR) koja je usmerena posteriorno u levoj pretkomori (LA) (35).

Proučavanje mitralne valvule kod bolesnika sa HCM su pokazala da mitralni zalistak može biti i sam strukturno izmenjen. Malformacije uključujući ekspanziju površine listića zbog povećane dužine prednjeg listića, povećan broj čašica zadnjeg listića kao i direktna insercija glave jednog ili oba papilarna mišića na ventrikularnu stranu prednjeg mitralnog listića (35, 36). Mlaz MR usmeren centralno ili napred obično se smatra znakom primarne bolesti mitralnog zalistka. Kod bolesnika kod kojih se planira redukcija septuma istovremena bolest mitralne valvule može dovesti do različitog kliničkog procesa odlučivanja koja uključuje dodatnu zamenu mitralnog zalistka (37).

Međutim, Hang D. i saradnici su opisali pacijente sa centralno ili prednje usmerenim mlazom MR koja je ublažena ili eliminisana adekvatnom miektomijom septuma i smanjenjem opstrukcije izlaznog trakta leve komore (LVOT) (38).

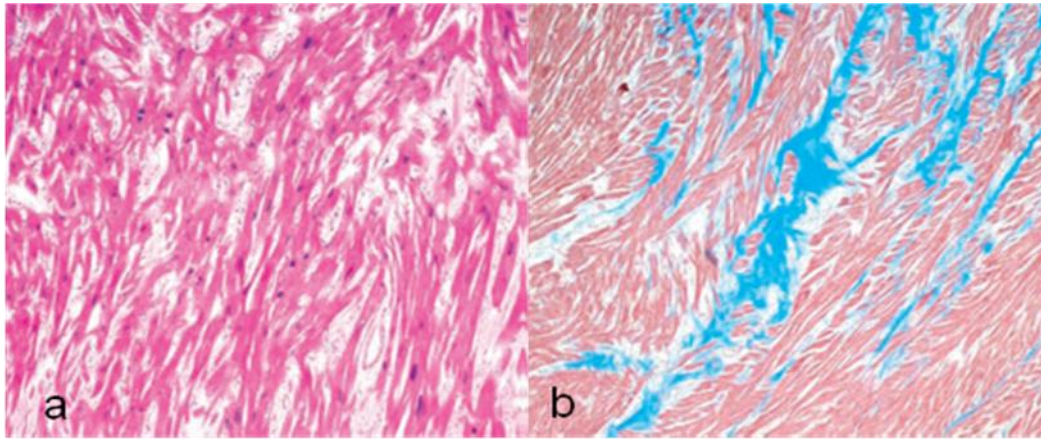
Ponovljeni kontakt mitralnog listića i septuma uzrokuje mehaničku traumu, tako da listići i horde mitralne valvule postaju zadebljane i fibrozirane, što može predstavljati značajan rizik za rupturu horde ili infektivni endokarditis (32).

I ako mnogi pacijenti pokazuju difuzno rasprostranjenu hipertrofiju LK, skoro jedna trećina ima zadebljanje zida lokalizovano na jednom segmentu, uključujući apikalne oblike koji se najčešće pojavljuju kod Japanaca (39). Opisano je i nekoliko neuobičajenih i retkih morfoloških varijanti HCM. Opisana je HCM sa ventrikularnom opstrukcijom u srednjim delovima sa ili bez apikalnog divertikuluma LK (40). Takođe su utvrđeni slučajevi HCM bez hipertrofije LK kao fenotipske prezentacije (41). Poslednjih godina je izdvojena podgrupa HCM bolesnika koji se prezentuju aneurizmom vrha LK, često povezane sa trombozom, regionalnim ožiljcima i mišićnom opstrukcijom medijalnih segmenata LK (42). Istraživanja su ukazala da je ova fenotipska prezentacija HCM povezana sa većim rizikom od kardiovaskularnog morbiditeta i mortaliteta, uključujući SCD, tromboembolijske događaje i simptome progresivne srčane insuficijencije (42-47).

Izolovana hipertrofija bazalnog septuma je čest nalaz, identifikovan na obdukciji i imidžing studijama. Ova anatomska varijanta, nazvana i "sigmoidni septum" odnosi se na sigmoidni oblik pravca krvi iz LK u aortu (29, 48). Uprkos brojnim istraživanjima ne postoji konsenzus o značaju ovog nalaza, kao ni jedinstvena terminologija (49).

Hipertrofija bazalnog segmenta je uobičajena pojava u starijoj životnoj dobi i može biti dovoljno ozbiljna da uzrokuje suženje izlaznog trakta LK i hemodinamski simulira HCM (26, 49).

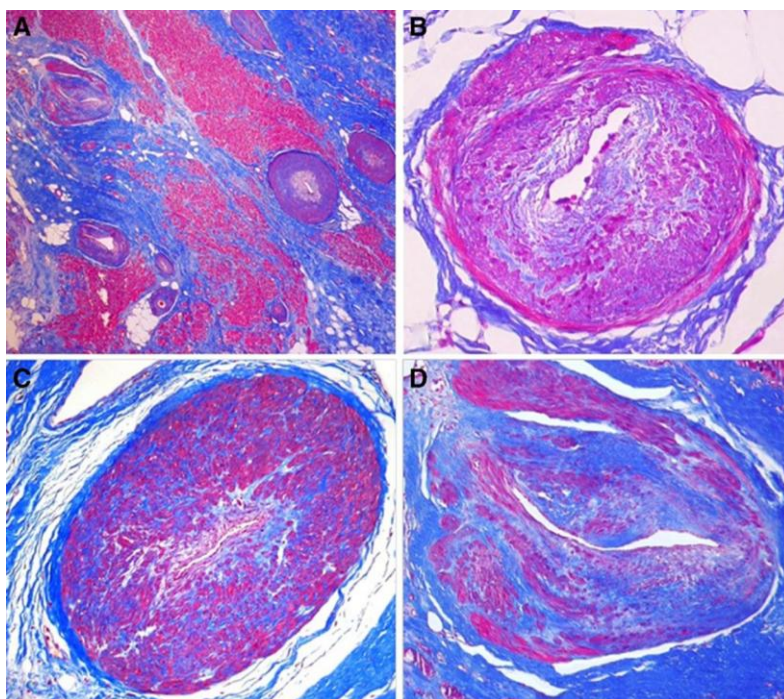
Histologija ostaje kamen temeljac za dijagnozu HCM. Osnovni histološki znak HCM je trijada: hipertrofija srčanih ćelija (miocita), dezorganizacija miocita i intersticijalna fibroza (50). Arhitektura miokarda LK je neorganizovana a hipertrofični miociti su bizarnih oblika sa višestrukim međućelijskim vezama koje su raspoređene haotično, (Slika 4) (16, 28, 32, 47).



Slika 4. Dezorganizovani miociti (a); polja miokardne fibroze (b); preuzeto iz Hughes S.E. *Histopathology* 2004;44:412–427. (32)

U međucelijskim prostorima odvija se ekspanzija kolagena. Širenje i neorganizovana arhitektura kolagena matriksa, može predstavljati primarni poremećaj strukture, koji doprinosi dijastolnoj disfunkciji komore (32, 51). Okružene gustim perivaskularnim kolagenom, intramiokardne arterije i kapilari takođe pokazuju različite promene u HCM (Slika 5.) (32, 51). Promenjene intramuralne koronarne arterije su suženog lumena, zadebljanih zidova sa povećanom količinom kolagena u intimi i mediji (16). Takve izmene mikrovaskulature, kao i neusklađenost između mase miokarda i koronarne cirkulacije, verovatno je odgovorno za smanjenje vrednosti koronarne vazodilatorne rezerve (32), razvoj infarkta i ishemije (28, 32), što dovodi do smrti miocita i formiranja ožiljka, (Slika 4, Slika 5) (33, 51). Postojanje infarktne fibroze podržavaju klinički dokazi, da se ishemija često javlja tokom prirodne istorije bolesti HCM. Fibrozne promene mogu poslužiti kao supstrat za prevremenu smrt zbog srčane insuficijencije ili električne nestabilnosti opasne po život (1, 6, 50, 52, 53). Kliničko-patološke korelacije u HCM još nisu dovoljno istražene.

Mada je više studija pokazalo da ožiljak miokarda može biti povezan sa povećanim rizikom za nastanak ventrikularnih aritmija (54, 55), zamenska fibroza i ožiljci su česti i kod asimptomatskih ili blago simptomatskih bolesnika sa HCM (56).



Slika 5. Patološki izmenjena intramularna koronarna arterija povezana sa zamenskom fibrozom (a); mala koronarna arterija sa značajno suženim lumenom zbog koncentrične intimalne hiperplazije kao i hipertrofije glatkih ćelija medije prožeto fibroznim tkivom (b); mala koronarna arterija obliterisanog lumena zbog hipertrofije glatkih ćelija medije (c); mala koronarna arterija sa dezorganizovanom strukturom zida (d); preuzeto iz Galati G. *Circulation: Heart Failure* 2016;9:e003090. (51)

Pokazano je da se kardiomiopatski proces u HCM ne ograničava samo na područja zadebljanja zida, već i da regije koje nisu hipertrofične, doprinose ishemijski ili pogoršanju dijastolne funkcije LK (57, 58). Miokardno premošćavanje (“bridging”) leve prednje silazne koronarne arterije (LAD) može se takođe naći u srcima odraslih i dece sa HCM. Ove promene mogu dati miokardnu ishemijsku kao dodatni faktor rizika za naprasnu srčanu smrt (59, 60).

1.2.5. Patofiziologija HCM

Funkcionalne posledice nastale zbog HCM mogu biti različite (61-63).

a. Dijastolna disfunkcija. Kod bolesnika sa HCM poremećena je i aktivna i pasivna faza dijastole. Izovolumetrijska relaksacija u ranoj dijastoli, koja zahteva visoko energetske fosfate, zavisne od utoka Ca^{2+} u sarkoplazmatični retikulum, je produžena u HCM. Potencijalni faktori za nastanak dijastolne disfunkcije su dezorganizacija miocita, deficit ćelijske energije i promenjen afinitet mutiranih proteina sarkoplazme prema Ca^{2+} . Povećani pritisci u LK su posledica ventrikularnog punjenja pre završetka aktivne relaksacije (53, 57, 64). Subendokardna ishemijska doprinosi nastanku dijastolne disfunkcije, a istovremeno je i njena posledica, jer odložen pad pritiska može usloviti smanjenje endokardnog koronarnog protoka (53, 57, 64). Pasivna relaksacija

tokom punjenja u kasnoj dijastoli je određena komplijansom LK. Hipertrofija i intersticijalna fibroza uzrokuju povećanu krutost šupljine kod HCM, uslovljavajući povećan pritisak punjenja i redukciju koronarnog krvnog protoka (53, 57, 64). Ograničen funkcionalni kapacitet je čest u HCM (62). Skraćeno vreme punjenja u povećanoj srčanoj frekvenci, kombinovano sa smanjenom komplijansom, vodi redukciji end - dijastolnog volumena (62). Ovo ograničava mogućnosti LK da poveća udarni volumen preko Frank-Starling-ovog mehanizma. Nemogućnost adekvatnog hronotropnog odgovora je takođe prisutno kod bolesnika sa HCM (62).

b. Ishemija. Smanjena rezerva koronarnog protoka je dobro poznat fenomen kod bolesnika sa HCM (65-69). Bazalna brzina koronarnog protoka je povećana komparirano sa normalnim osobama, dok su brzine tokom hiperemije slične (65-67). Smanjenje dijastolne, koronarne vazodilatatorne rezerve, delimično može nastati kao posledica sistolne ekstravaskularne kompresije (67).

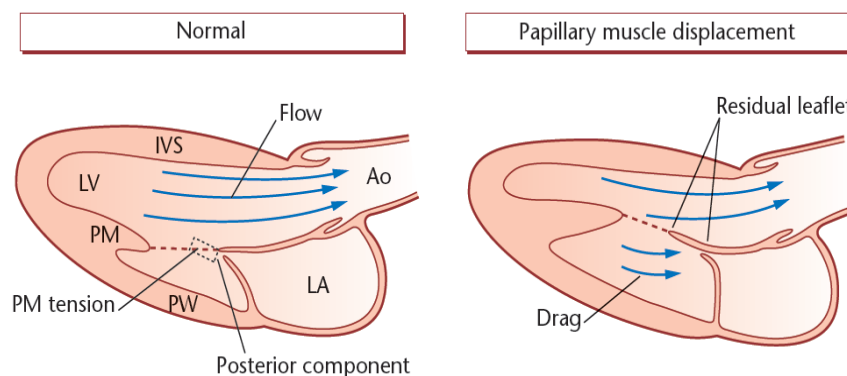
Promene u koronarnoj mikrocirkulaciji mogu takođe, biti posledica smanjene površine lumena arteriola i gustine kapilara što je u inverznoj povezanosti sa hipertrofijom LK. Povećan koronarni protok je u vezi sa povećanim zahtevom hipertrofičnog miokarda. Ipak, vaskularna medijalna hipertrofija i nedostatak kapilarnog rasta ne dopuštaju povećavanje koronarnog protoka tokom hiperemije (70).

Kod bolesnika sa HCM, stepen mikrovaskularne disfunkcije je jak, nezavistan prediktor kliničkog pogoršanja i smrti (57, 64, 69, 71, 72). Teška mikrovaskularna disfunkcija je često prisutna kod bolesnika sa blagim simptomima čak i kod onih bez simptoma i može da prethodi kliničkom pogoršanju godinama (57). Međutim, miokardnu ishemiju je teško proceniti kod bolesnika sa HCM, kao i njen uticaj na ishod bolesti (73). Kod bolesnika s prolaznom opstrukcijom LVOT-a, protok krvi se još dodatno smanjuje tokom sistole. Uz ove poremećaje tokom sistole, smanjuje se i koronarni protok tokom dijastole, što je povezano s oštećenjem ventrikularne relaksacije i porastom pasivne krutosti (65).

c. Opstrukcija izlaznog trakta LK. Opstrukcija izlaznog trakta LK je prisutna u oko 25% bolesnika sa HCM. Opstrukcija može nastati i u nivou srednjeg dela LK, ili distalno, u apikalnom obliku HCM. Subaortna opstrukcija, sa SAM-om, je najčešća forma. Dinamička opstrukcija LVOT-a, definisana kao gradijent LVOT-a ≥ 30 mmHg, što je i ključna tačka daljeg terapijskog pristupa HCM-u (6, 74). Radovi Maron-a i sar. su pokazali da prevalenca induktibilne LVOTO u kohorti pacijenata ispitivanih u referentnim centrima može biti i do 70% (74).

Sadašnje mišljene je da su dva stanja odgovorna za nastanak SAM: 1. Patološki valvularni aparat sa dovoljno opširnim listićima da izazovu njihovo pokretanje; i 2. hemodinamske sile usmerene unapred tokom sistole. Anteriorno pomeranje papilarnog mišića, je najvažnija primarna strukturna promena na mitralnom aparatu koja dovodi do stvaranja opstrukcije u izlaznom koritu LK (Slika 6) (75). Ova anomalija uslovljava SAM:

- a. smanjenjem posteriorne tenzije koju vrši papilarni mišić na mitralnu valvulu;
- b. povećanje blizine listića i LVOT toka;
- c. povlačenje posteriornog listića na gore tako da on dodiruje prednji listić blizu njegovog srednjeg dela na taj način ostavlja dugačak deo distalnog listića izložen anteriornim silama koje ga pomeraju unapred (75).



Slika 6. Anteriorno pomeranje papilarnog mišića kod HCM; Ao aorta, LA leva pretkomora, PM papilarni mišić, PW posteriorni zid. Preuzeto iz Levine RA, et al. *Circulation* 1995;91(4):1189-95. (75)

Nekompletna koaptacija listića, uslovljava posteriorni pravac MR. Centralni ili anteriorni jet MR povećava sumnju na strukturnu bolest mitralne valvule. Priroda hemodinamskih sila koje izazivaju opstrukciju je bila predmet mnogih rasprava (38, 76, 77).

Prvobitno se smatralo da je SAM uzrokovan Venturi efektom, koji se odnosi na povećanje brzine i sledstveno smanjenje pritiska koji se nalazi kod kretanja fluida kroz suženje. Tako kada je krv istisnuta u sužen izlazni trakt u sistoli, ubrzava se, sa istovremenim smanjenjem statičkog pritiska. Razlika u pritiscima izaziva pomeranje mitralnih listića prema septumu. Alternativno, može nastati otpor protoku zbog čega, ejakcija krvi u LVOT gura slobodne delove listića unapred.

Doppler ehokardiografija ukazuje da SAM počinje vrlo rano u sistoli kada je brzina u LVOT normalna (74). Malo je verovatno da je relativno mala brzina u mogućnosti da generiše značajan Venturi efekat; obrnuto, može biti povećan kontakt cirkulišuće krvi sa valvulom izazivajući otpor

protoku. Usporenje protoka može biti dominantan hemodinamski mehanizam za SAM, mada Venturi sile mogu, takođe, usloviti SAM povećanjem brzine krvi tokom sistole.

Opstrukcija LVOT-a u HCM je karakteristično labilna, i njena veličina se može menjati spontano, posle većeg obroka ili uzimanja alkohola. U nekim slučajevima opstrukcija može nastati zbog hemodinamskih promena izazvanih inhalacijom amil nitrata, Valsalva manevrom i infuzijom lekova sa pozitivnim inotropnim dejstvom (78, 79). Klinički značaj ovih testova ostaje kontraverzan, jer ih je teško standardizovati u rutinskoj kliničkoj praksi i ne reprodukuju fiziološka stanja u kojima se opstrukcija stvara u svakodnevnom životu.

d. Patološki vaskularni odgovor. Kod normalnih osoba minutni volumen (CO) raste tokom napora. Sa brзом srčanom frekvencijom, vreme punjenja je smanjeno, a povećanje endijastolnog volumena LK zahteva povećano vensko vraćanje. Ovo je zavisno od konstrikcije u neopterećenom venskom vaskularnom koritu, koji kompenzuje vazodilataciju u opterećenom mišiću. Značaj ovog mehanizma može biti veći kod bolesnika sa HCM i dijastolnom disfunkcijom, koja isključuje adekvatno punjenje LK u povećanoj srčanoj frekvenci. Periferna vazokonstrikcija je posredovana povećanom simpatičkom stimulacijom tokom napora i delimično je smanjena brojnim vazodilatatornim uticajima, uključujući aktivaciju arterijskih baroreceptora uzrokovanu rastezanjem kao i srčanih mehanosenzitivnih receptora i oslobađanja pretkomorskih i moždanih natriuretskih peptida.

Oko 30% bolesnika sa HCM ne može da poveća sistolni krvni pritisak ≥ 25 mmHg tokom opterećenja, ili pokazuju paradoksalno pad krvnog pritiska ≥ 20 mmHg (5). Neprikladan vazodilatatorni odgovor može se pripisati neumerenoj stimulaciji mehanoreceptora LK zbog patološkog stresa zida. Zbog dezorganizacije i fibroze miocita povećava se senzitivnost arterijskih baroreceptora koji povećavaju nivo natriuretskih peptida (61).

e. Aritmije. Dezorganizacija i fibroza kod HCM predstavljaju aritmogeni supstrat, a okidač za nastanak ventrikularne aritmije uključuju ishemiju, LVOTO, vaskularnu nestabilnost i pražnjenje ćelijske energije. Paroksizmalna kratkotrajna ventrikularna tahikardija (NSVT) se nalazi u oko 20% bolesnika (54, 55, 61). Suprotno, dugotrajna (eng. "sustained") VT je retka i povećava sumnju na apikalnu aneurizmu LK, koja može biti udružena sa opstrukcijom srednjeg dela LK (46, 47).

Najčešća aritmija u HCM je hronična ili paroksizmalna pretkomorska fibrilacija (AF), koja se viđa u 25-30% slučajeva (61, 80).

Subklinička AF se može naći čak mnogo češće (81). Pretkomorska fibrilacija je povezana sa uvećanom LA i većim stepenom strukturnog remodelovanja LA, koje je u HCM verovatno

multifaktorijalno. Sem hemodinamskih posledica dijastolne disfunkcije LK, udružene LVOTO i MR, može uključiti i primarnu miopatiju pretkomora u sklopu mutacije proteina sarkomera, ali i drugih stečenih faktora kao što je hipertenzija (82-84). Prevalenca AF se povećava sa godinama života (61, 85).

f. Istanjenje zida i dilatacija šupljine. Tokom dužeg perioda praćenja, istanjenje zida veće $\geq 5\text{mm}$ je zabeleženo u više od 60% pacijenata sa težom hipertrofijom LK uključujući i starije sa izraženom hipertrofijom (79). Mehanizam pratećeg remodelovanja u HCM ostaje da se rasvetli. Verovatno nastaje kao posledica mikrovaskularne disfunkcije, difuzne miokardne ishemije, kompromitovane energije i oštećenja zbog patološkog hemodinamskog opterećenja uslovljenog gubitkom miocita i fibrozom (51). Ipak, dilatacija šupljine, regresija hipertrofije i sistolna disfunkcija je retka. Nalazi se u 5-10% pacijenata sa HCM (86). Ejekciona frakcija LK $< 50\%$ ukazuje na uznapredovalu sistolnu disfunkciju i često je praćena brzim kliničkim pogoršanjem (86). Udružena je sa visokom prevalencom AF, moždanim infarktom i lošom prognozom, uprkos primeni medikamentne terapije i imlancije intrakardijalnih uređaja (87).

1.3 Kliničke manifestacije HCM

a. Simptomi.

Glavna karakteristika HCM je klinička heterogenost (28). Klinička prezentacija bolesti i mehanizmi nastanka prikazani su na tabeli 1. Bolesnici sa HCM ili oboleli članovi porodice mogu biti sasvim asimptomatski ili imati sasvim blage simptome. Kliničke manifestacije HCM-a mogu se svrstati u one povezane sa srčanom insuficijencijom, miokardnom ishemijom, tromboembolijskim moždanim udarom, palpitacijama ili SCD zbog aritmije (63, 87, 88).

Kod većine pacijenata sa HCM dijagnoza je postavljena slučajno, ili u toku skrininga porodice. Bol u grudima tokom napora i dispneja su najčešći simptomi, sa karakterističnim svakodnevnim varijacijama u zavisnosti od aktivnosti neophodne da izazovu simptome (28, 89, 90). Bol u grudima može da nastane u miru i često je izazvan velikim obrocima. Sinkopa ili presinkopa, mogu nastati prilikom napora, ili u mirovanju. Unošenje alkohola može izazvati slične simptome kao napor, ili može izazvati sinkopu pogoršanjem opstrukcije izlaznog trakta LK (91).

Kod starijih pacijenata mogu postojati anginozni bolovi kao i transmuralni infarkt miokarda u odsustvu značajnijih aterosklerotičnih promena na velikim krvnim sudovima (92).

HCM je češće praćena simptomima kod muškaraca nego kod žena, ali se ne zna da li je to posledica slabije penetracije kod žena ili je u vezi sa redukovanom fizičkom aktivnošću ili drugim faktorima vezanim za pol (16, 93, 94). Međutim, noviji podaci ukazuju da žene sa HCM imaju lošiju prognozu od muškaraca s HCM-om (22), što se podudara, više opstruktivnom fiziologijom, češćom mitralnom regurgitacijom, težom dijastolnom disfunkcijom, razvojem plućne hipertenzije, kao i sa starijim životnim dobom žena u vreme prezentacije bolesti (22, 95).

Stepen dispneje varira od blage do teške (NYHA funkcionalne klase II do IV) i neretko postaje rezistentna na medikamentno lećenje, što dovodi do progresivnog razvoja invaliditeta, ali uglavnom bez plućne kongestije i preopterećenja volumenom koje zahteva hospitalizaciju.

Srćana insuficijencija povezana s HCM najčešće nastaje zbog dinamske opstrukcije u izlaznom traktu LK. Hirurška mijektomija septuma sa niskom operativnom smrtnošću (<1%) ublažava simptome SI-e u 90% do 95% bolesnika, a istovremeno poboljšava preživljavanje (90). Srćana insuficijencija preovlađuje kod većine bolesnika sa opstruktivnom HCM i u 10% bolesnika sa neobstruktivnom HCM (90).

Dijastolna disfunkcija LK predstavlja još jedan važan mehanizam koji podupire razvoj srćane insuficijencije sa očuvanom EF (HFpEF) u HCM. Prisutan je kod većine pacijenata, bez obzira na intrakavitarnu opstrukciju i prezentuje se produženom izometrijskom relaksacijom i povećanim pritiskom punjenja LK (96). Kod bolesnika sa neobstruktivnom HCM, srćana insuficijencija je uglavnom uzrokovana dijastolnom disfunkcijom, ali u malom broju bolesnika srćana insuficijencija može imati progresivan tok sa razvojem dilatacione faze bolesti i teškom srćanom insuficijencijom sa redukovanom EF (HFrEF).

Razvoju i ozbiljnosti srćane insuficijencije doprinose i strukturne anomalije mitralnog zalistka, koronarni mišićni mostovi, apikalne aneurizme, remodelovanje LA kao i autonomna disfunkcija (97-99).

Pažljivo ispitivanje bolesnika može otkriti mnoge osnovne mehanizme ovih simptoma, uključujući LVOTO, AF, bradiaritmiju, vazovagalnu sinkopu, ili patološki periferni vaskularni odgovor (100).

b. Fizikalni nalaz

Ispitivanje kardiovaskularnog sistema kod pacijenata sa porodićnom HCM često daje malo informacija. Kod pacijenata sa dinamićkom opstrukcijom izlaznog trakta LK, arterijski puls ima brzi skok i brzi pad, ponekad praćen opipljivim reflektovanim talasom uslovljavajući bisferićni karakter pulsa. Ispitivanjem pulsacija vratnih vena može se otkriti prominentan "a talas" izazvan smanjenom komplijansom desne komore. Pacijenti sa dinamićkom opstrukcijom izlaznog korita LK imaće

sistolni šum uz levu ivicu sternuma, koji se širi prema bazi i vrhu srca, ali ne i prema vratu ili aksili. Šum se karakteristično povećava sa aktivnostima koje smanjuju "preload" ili "afterload", kao što su stajanje, Valsalva manevar, ili inhalacija amil nitrata. Većina pacijenata sa šumom izlaznog trakta LK takođe ima mitralnu regurgitaciju, na koju ukazuje prisustvo pansistolnog šuma koji se širi u aksilu.

Tabela 1. Klinička prezentacija HCM i prateći mehanizmi preuzeto iz Ommen R.S., Nishimura AR.Curr Probl Cardiol 2004; 29:233-291. (100)

Klinička prezentacija	Najčešća etiologija
Bol u grudima	Ishemija, LVOTO
Smanjen funkcionalni kapacitet	LVOTO, sistolna disfunkcija, AF sa brzim komorskim odgovorom
Palpitacije	Supraventrikularne aritmije (SVT, AF) Ventrikularne aritmije (VES, NSVT)
Sinkopa/presinkopa	Supraventrikularna aritmija, LVOTO, vazovagalna, ventrikularna tahiaritmija, vaskularna nestabilnost
Srčani zastoj	Ventrikularna tahiaritmija, AF koja trigeruje VF, bradiaritmija, elektromehanička disocijacija
Incidentalni nalaz skriningom zdravih osoba	
Evaluacija porodice	
AF- pretkomorska fibrilacija; LVOTO-opstrukcija izlaznog korita; NSVT-paroksizmalna kratkotrajna ventrikularna tahikardija; VES-komorske ekstrasistole, SVT-supraventrikularna tahikardija; VF-ventrikularna fibrilacija	

1.4 Dijagnostičke metode

1.4.1. Elektrokardiografija

Otkrivanje patološkog elektrokardiograma (EKG) je često prvi nalaz koji ukazuje na postojanje HCM. Kod 70% do 80% pacijenata na EKG-u postoje znaci hipertrofije LK kao i prošireni Q zubci. Varijante, kao što je apikalna HCM mogu pokazati poseban nalaz, difuznih simetričnih, inverznih T-talasa u prekordijalnim odvodima (100).

Promene T-talasa na EKG-u u korelaciji su sa rizikom za ventrikularne aritmije, kao i histološkim nalazom posebno izražene dezorganizacije miokarda (101).

Mada su blokovi grane i atrioventrikularni blokovi retki, elektrofiziološke studije su pokazale da kod više od 80% pacijenata postoji subklinička bolest sprovdnog sistema (102).

Normalan EKG se može videti u oko 5% do 10% bolesnika sa ehokardiografski dokazanom HCM (103). Kod pacijenata sa HCM i normalnim EKG-om, postoje manje ozbiljne fenotipske ekspresije, manja debljina zida, manji gradijent izlaznog korita LK, simptomi progresije, učestalost komplikacija i mortalitet srčanog uzroka, u poređenju sa HCM pacijenata sa patološkim EKG-om (103, 104).

Kod bolesnika sa HCM prevlađuje normalan sinusni ritam (100). Međutim, holter monitoring pokazuje veliku učestalost supraventrikularnih tahikardija (46%), ventrikularnih ekstrasistola (43%) i paroksizmalnih ventrikularnih tahikardija (26%) (18).

Prekomorska fibrilacija se nalazi u 25% do 30% starije populacije. Preeksitacija je takođe udružena sa HCM, a brzi ventrikularni odgovor sa AF može izazvati pogoršanje i naprasnu smrt (100). Doprinos ambulantnog praćenja EKG-a za otkrivanje AF u prethodno asimptomatskih bolesnika uglavnom je nepoznat. U retrospektivnoj analizi, 24-satni holter EKG-a, kod bolesnika s HCM-om, je otkrio AF kod 9%, kod kojih su starija životna dob, simptomi srčane insuficijencije i proširenje LA-a češći nego kod bolesnika u sinusnom ritmu (16).

EKG se često koristi kao glavna dijagnostička metoda za skrining HCM, posebno u velikim, inače, zdravim populacijama, kao i pre uključivanja u sportske programe (105).

Genetske studije su pokazale da nije neobično da deca mlađa od 13 godina koja nose mutirane gene za HCM nemaju ehokardiografske znake hipertrofije (16), ističući nedostatak u preadolescentnom ehokardiografskom skriningu. Značajno remodelovanje LK sa spontanom pojavom hipertrofije obično se dešava sa ubrzanim rastom tela tokom adolescencije, a morfološko ispoljavanje se obično završi sa fizičkom zrelošću (oko 17-18 godina starosti). Anomalije na 12 - kanalnom EKG-u mogu da prethode pojavi hipertrofije (16).

Povećanje EKG-amplitude kod dece sa HCM, značajan je faktor rizika za iznenadnu smrtu, nezavisan od ehokardiografski izmerene hipertrofije miokarda (106).

Novije studije Östman-Smith i sar. pokazale su da procena amplitude i trajanja QRS kompleksa na dvanaestokanalnom EKG-u može biti moćan instrument za stratifikaciju rizika kod bolesnika sa HCM (107).

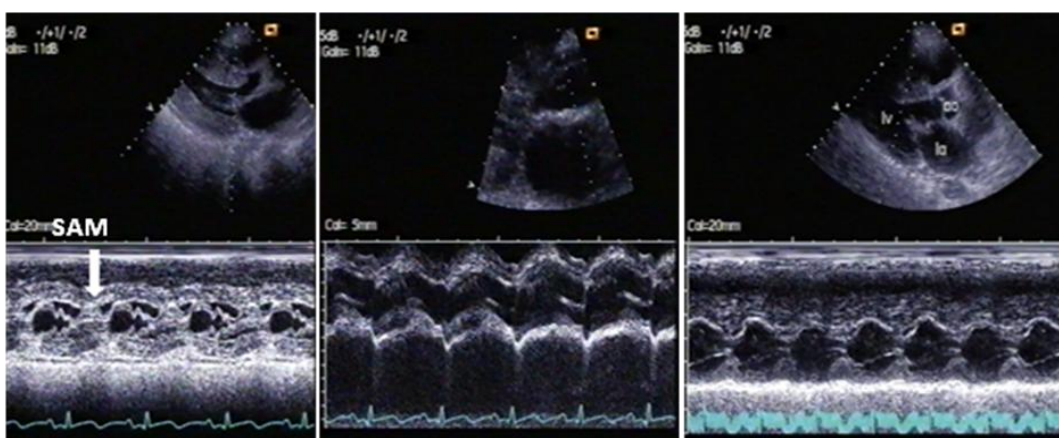
1.4.2. Ehokardiografija

Dvodimenzionalna (2D), jednodimenzijaska (M-mod) i Doppler ehokardiografija su standardne metode za dijagnozu i procenu HCM (108-111).

Fenotipska ekspresija HCM se najčešće odlikuje asimetričnom hipertrofijom septuma, mada skoro svaki segment miokarda može biti uključen. Prisustvo, distribuciju i ozbiljnost hipertrofije treba dokumentovati pomoću standardizovanog protokola za ehokardiografsko snimanje (112).

a. M – mod i 2D ehokardiografija

Prvi ehokardiografski dijagnostički kriterijumi za HCM su postavljeni M-mod ehokardiografijom, a uključivali su asimetričnu hipertrofiju septuma, SAM, malu šupljinu LK, slabu pokretljivost septuma, kao i prevremeno zatvaranje aortne valvule (Slika 7).

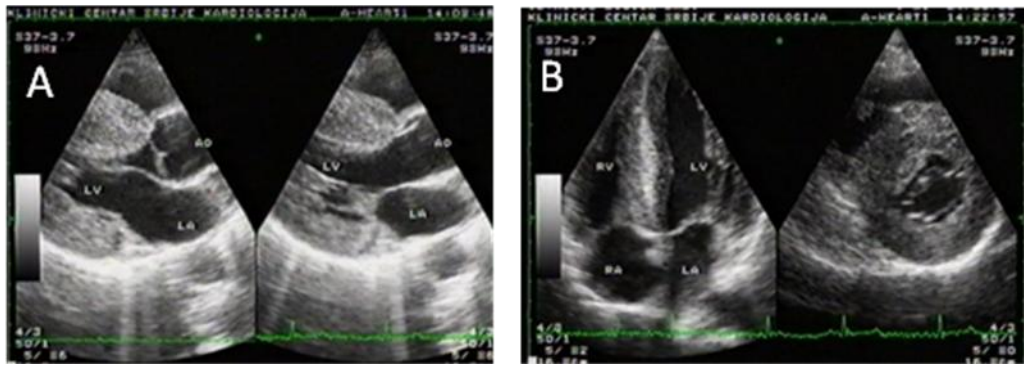


Slika 7. M-mod karakteristike HCM: SAM obeležen strelicom, intrasistolno pritvaranje aortne valvule (u sredini), asimetrična hipertrofija septuma sa malom šupljinom leve komore (desno).
Ao-aorta, LA-leva pretkomora, LV-leva komora

Sledeći dvodimenzionalni ehokardiografski kriterijumi se koriste da pomognu dijagnozi (Sl. 8):

- neobjašnjena maksimalna debljina zida ≥ 15 mm u bilo kom segmentu miokarda, ili
- odnos debljine septuma/zadnjeg zida > 1.3 kod normotenzivnih pacijenata, ili
- odnos debljine septuma/zadnjeg zida > 1.5 kod hipertenzivnih pacijenata (6)

Ipak, odrasli sa genetskom potvrdom (uključujući i one koji su iznenada umrli), mogu imati normalnu ili skoro normalnu debljinu zida. To posebno važi za pacijente sa mutacijama troponina T kod kojih je hipertrofija LK često umerena, ali takođe može biti slučaj i kod pacijenata sa mutacijom miozina koji vezuje protein C kod kojih se razvoj hipertrofija LK može dogoditi relativno kasno u životu. Sprovođenje skrininga ranije u odraslom dobu ne mora da pokaže patološki nalaz zbog čega, prema aktuelnim preporukama ehokardiografski pregled treba ponavljati svakih 5 godina ako su nalazi normalni.



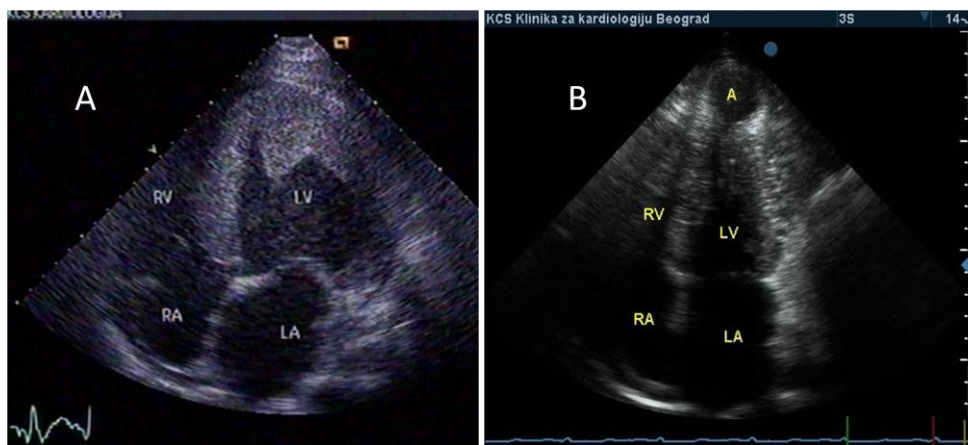
Slika 8. Uzdužni parasternalni (A), uzdužni sa vrha srca i poprečni parasternalni presek bolesnika sa HCM (B)

Procena veličine i težine hipertrofije mora da uključi merenje maksimalne debljine zida u višestrukim segmentima, imajući u vidu dužinu hipertrofije septuma i prisustvo ili odsustvo proširenja u apikalne segmente (Slika 9A). Produženje LVH na anterolateralni zid LK može biti posebno teško za otkrivanje. Heterogena distribucija hipertrofije kod bolesnika sa HCM uslovljava deformaciju unutrašnjeg oblika LK, zbog čega korišćenje algoritama koji se generalno upotrebljavaju za merenje mase LK, nisu primenljivi u ovoj bolesti. Iz ovih razloga je nastalo više ehokardiografskih indeksa distribucije i prostranstva hipertrofije LK koji se koriste kod HCM (113).

Slično, potreban je precizan snimak vrha parasternalnim i višestrukim apikalnim pregledima da bi se otkrila apikalna aneurizma kod HCM, praćena obstrukcijom u medijalnim segmentima, (Slika 9B). Ako se apikalni segment nije adekvatno prikazao, treba razmotriti opacifikaciju LK koristeći ultrazvučna kontrastna sredstva i/ili magnetnu rezonancu (114).

Veoma značajan klinički parametar je ehokardiografsko merenje maksimalne debljine zida na bilo kom nivou (114). Ekstremna debljina tj. ≥ 30 mm koja je registrovana na bilo kom mestu LK zida observirana je ređe kod starijih nego u mladih pacijenata, verovatno što se naprasna smrt u mlađim godinama i /ili strukturno remodelovanje sa tanjenjem zida povećava sa godinama. Spirito i saradnici su pokazali da se maksimalna debljina zida 30 mm i više vidi u oko 10% bolesnika sa HCM uslovljavajući znatan udaljeni rizik (93). Savremene mogućnosti lečenja ekstremne hipertrofije miokarda koji uključuje primarnu prevenciju SCD zbog VF/VT, intrakardijalnim defibrilatorom (ICD) kao i ublažavanje opstrukcije i simptoma SI redukcijom septuma, dozvoljava ovim bolesnicima dobar kvalitet života i produženu dugovečnost (5, 115).

Ehokardiografske analize preseka velikog broja HCM populacije su dokumentovale morfološke razlike između mladih i starijih pacijenata. Postepeno remodelovanje LK uključuje izvestan stepen istanjenja zida koje nastaje lagano tokom više decenija i može biti obavezan put u prirodnoj istoriji HCM (116).



Slika 9. Apikalna hipertrofična kardiomiopatija(A). Apikalna aneurizma i HCM sa opstrukcijom u medijalnim segmentima (B). LV-leva komora, LA- leva pretkomora, RA-desna pretkomora, RV-desna komora

Procena mitralne valvule

SAM za koje se u početku mislilo da je tipičan znak za dijagnozu HCM, sada se pokazalo da postoji i u mnogim drugim stanjima (uključujući i pacijente bez drugih dokaza srčane bolesti) (117).

Hemodinamske posledice SAM-a uključuju produženje ejectionog vremena i smanjenje udarnog volumena. Koaptacija mitralnih listića može biti prekinuta uslovljavajući MR. Težina SAM-a se može proceniti iz trajanja kontakta listića/hordi sa septumom i blaga je ako dođe do kontakta za <10% sistole, a teška ako dođe do kontakta za >30% od sistole. Kod bolesnika sa HCM, 2D ehokardiografijom se mogu otkriti i strukturne promene mitralne valvule, uključujući i prolaps, prekomerno tkivo listića, elongirane horde, elongirani mitralni listići sa koaptacijom na telu listića pre nego na vrhu, izmeštanje mitralnih aparata anteriorno i pripoj papilarnog mišića direktno u prednji listić mitralnog zalistka. Mnogi pacijenti imaju udružena degenerativna oboljenja, tako da kombinacija nasleđenih i stečenih faktora mogu dovesti do razvoja značajne mitralne regurgitacije (14, 35, 36).

Transezofagusna ehokardiografija

Kod pacijenata sa lošim transtoraksnim eho prozorom treba razmotriti kao alternativu transezofagusnu ehokardiografiju (TEE), ili dodatno ispitivanje magnetnom rezonancom. TEE je posebno korisna kod pacijenata sa LVOTO ukoliko je nejasan mehanizam opstrukcije, za procenu mitralne valvule pre procedure septalne redukcije, kao i kada se sumnja na tešku mitralnu regurgitaciju izazvanu strukturnim anomalijama valvule (37, 118, 119).

Detaljnu procenu srčanih zalistaka treba vršiti kod svih bolesnika sa LVOTO, posebno ako se razmatra hirurgija, pošto će eventualna rekonstrukcija/zamena srčanih zalistaka morati da se izvede u vreme mijektomije septuma (120).

Volumen leve pretkomore

Merenje volumena LA dvodimenzionalnom ehokardiografijom ima kliničke i prognostičke implikacije. Remodelovanje LA, procenjeno LA volumenom, povezano je direktno sa tolerancijom na napor, što ukazuje da ovaj parametar može poslužiti kao marker hroničnog dijastolnog opterećenja (121).

Osim toga, pacijenti sa normalnim LA volumenom koji pokazuju dilataciju tokom praćenja, odnosno dilataciju veću od 3 ml godišnje, imaju lošiji ishod od pacijenata sa normalnim i stabilnim LA volumenom u toku praćenja (122).

Trodimenzionalna ehokardiografija

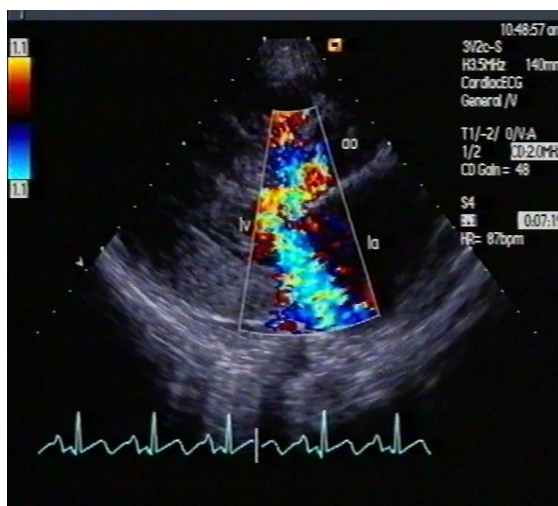
Trodimenzionalna ehokardiografija se primenjuje za određivanje mase LK, ali postoji malo podataka o tačnosti u HCM. Do danas, maksimalna debljina zida LK ostaje najbolji, najjednostavniji i najvažniji parametar za procenu HCM, jer može da predvidi iznenadnu srčanu smrt u ovoj populaciji (29, 123).

Doppler ehokardiografija

Svaka Doppler tehnika ima relevantan doprinos u analizi bolesnika sa HCM.

Transtoraksna kolor Doppler ehokardiografija

Evaluacija prisustva i stepena MR se ispituje transtoraksnom kolor Doppler ehokardiografijom (TDE). Mitralna regurgitacija se javlja u skoro svih bolesnika sa opstruktivnom HCM kao posledica SAM-a, koji podstiče patološku koaptaciju mitralnih listića i može biti važan uzrok dispneje. Pravac mlaza mitralne regurgitacije je koristan u identifikaciji pacijenata sa nezavisnom mitralnom bolešću. U stvari, SAM indukuje MR usmerenu posteriorno, (Slika 10), dok je u prisustvu strukturnih promena mitralne valvule mlaz regurgitacije najčešće usmeren anteriorno (110, 113).

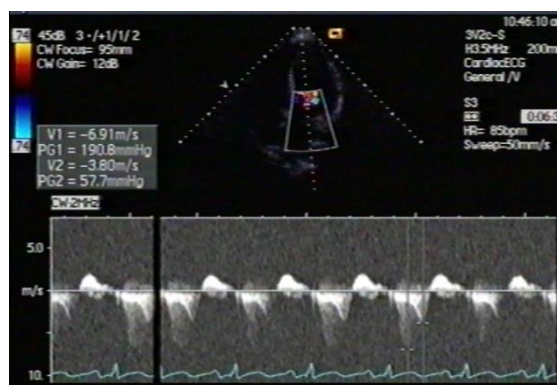

Slika 10. Posteriorno prostiranje MR zbog obstrukcije LVOT.

AO - aorta, LA- leva pretkomora, lv -leva komora

Kontinualni Doppler

Za određivanje maksimalnog LVOTG koristi se kontinualni Doppler (CW) (Slika 11). Istraživanje mora biti pažljivo da bi se isključio mlaz pridružene MR. Ova diferencijacija može biti teška, posebno kod pacijenata sa MR koja je usmerena anteriorno. U ovim slučajevima je od pomoći M-mod ehokardiografska procena SAM-a.



Slika 11. Opstruktivna HCM: intrakavitarni gradijent od 57.7mmHG, istovremeno je registrovana i MR velike brzine (PG 190.8mmHG)

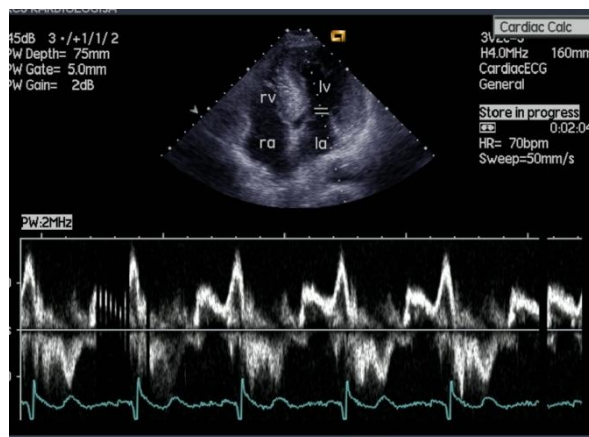
Prisustvo opstrukcije u miru, definisane kao maksimalni LVOT gradijent ≥ 30 mmHg, ima prognostički značaj u HCM kao prediktor rizika iznenadne srčane smrti (SCD) i napredovanja srčane insuficijencije (74).

LVOTO nastaje zbog sužavanja LVOT septalnom hipertrofijom, izmeštanjem mitralnog aparata unapred i SAM-a. Pacijenti sa HCM pokazuju razliku u izlaznom traktu LK, pokazano da je

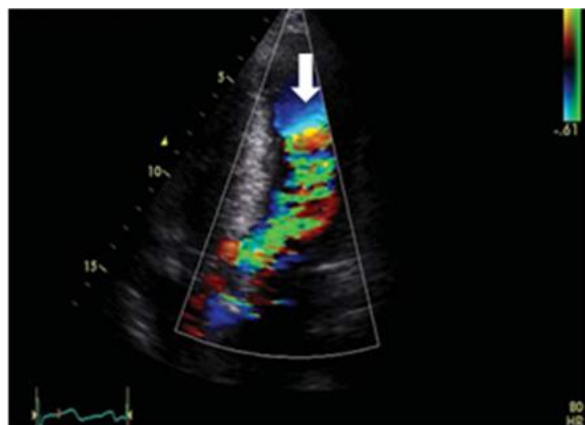
strmiji ugao između LK i korena aorte prediktor za LVOTO, bez obzira na debljinu bazalnog septuma (124).

Pulsni Doppler

Pulsnim Dopplerom (PW) na mitralnom nivou se može procenjivati prisustvo i stepen dijastolne disfunkcije (Slika 12). PW, takođe, treba koristiti i za ispitivanje protoka od vrha LK prema LVOT kako bi se otkrio anatomski nivo opstrukcije. Slično tome, nivo opstrukcije može biti određen korišćenjem kolor Doppler mapinga, koje treba da obuhvati i LVOT i srednji deo šupljine LK (Slika 13). Prisustvo opstrukcije srednjeg dela šupljine može biti u vezi sa formiranjem aneurizme vrha što može biti u vezi sa ventrikularnim aritmijama, sistemskim embolijama kao i lošijom prognozom (42).



Slika 12. Tipičan izgled utoka u hipertrofičnu komoru (objašnjenje dato u tekstu)
la- leva pretkomora, lv -leva komora, ra- desna pretkomora, rv- desna komora



Slika 13. Kolor Doppler prikaz opstrukcije u telu leve komore (obeleženo strelicom)

Tkivni Doppler

Tkivni Doppler (TDI) je postao uobičajena metoda u većini tercijalnih centara za procenu pacijenata sa kardiomiopatijama. Merenjem signala visoke amplitude i niske brzine, omogućava u realnom vremenu kvantifikaciju, poprečnih i uzdužnih pokreta miokarda. Sistolne i dijastolne brzine miokarda se snimaju postavljanjem pulsnoeg TDI zapreminskog uzorka unutar ventrikulanog miokarda odmah pored, bilo medijalnog, ili lateralnog anulusa mitralne valvule. Sistolne brzine su smanjene kod HCM uprkos očuvane ili supranormalne ejeckione frakcije, čak i segmenata miokarda koji otvoreno ne pokazuju hipertrofiju (125).

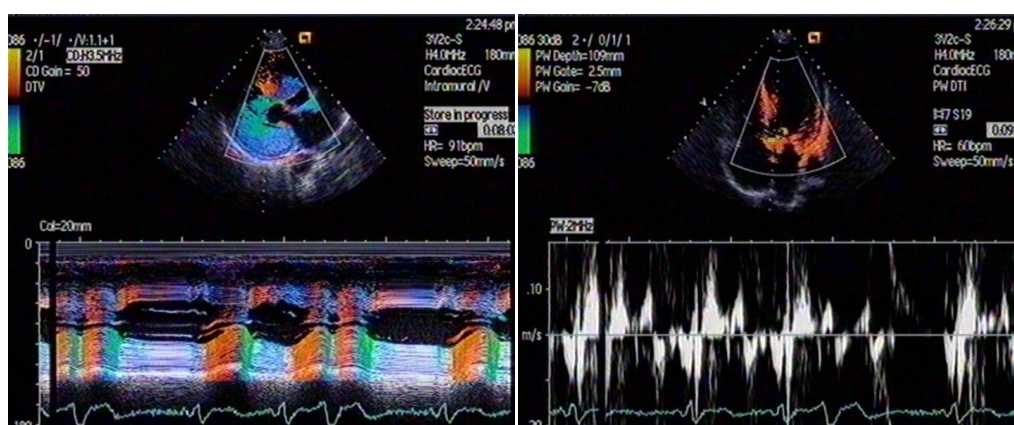
Rana dijastolna brzina mitralnog anulusa (E_a) je marker dijastolne funkcije nezavisan od "preload-a" i smanjen je kod HCM pacijenata u odnosu na starosno-uparene kontrole, sa stepenom prigušenja u vezi sa veličinom hipertrofije (32) (Slika 14).

Procena E/e' je korisna za stratifikaciju rizika kod bolesnika sa HCM. Ipak, prediktivna snaga je ometana s dinamičnom opstrukcijom LVOT-a. Viši E/e' predviđa lošije kliničke ishode kod neobstruktivne HCM i labilne / opstrukcije posle mijektomije (126).

TDI brzine su naročito korisne u dijagnostici subkliničke bolesti kod bolesnika s poznatom mutacijom i kod pregleda članova porodice pacijenata. TDI može takođe pomoći u diferencijaciji različitih stanja koji utiču na LVH, s dokazanim razlikama u TDI brzinama između uslova fiziološke hipertrofije (sportsko srce) i patološke hipertrofije (127).

Varijable koje se koriste za procenu relaksacije LK značajno se preklapaju između sportista i mladih pacijenata s HCM-om. Nalaz septalnih $e' < 10$ cm/sec i lateralnih $e' < 12$ cm/sec je najprecizniji TDI marker u razlikovanju sportista s LVH od mladih bolesnika s HCM i blagom LVH (128).

Primena TDI ima i prognostički značaj. Brzina pokretanja mitralnog anulusa u sistoli < 4 cm/s jedan je nezavisni prediktor smrti ili hospitalizaciju zbog pogoršanja srčane bolesti (129).



Slika 14. TDI u HCM, objašnjenje dato u tekstu.

Procena sistolne funkcije

Sistolna funkcija je obično normalna ili supranormalna i u opstruktivnoj i ne opstruktivnoj HCM kada se procenjuje korišćenjem konvencionalnih ehokardiografskih pokazatelja, kao što su M-mod e젝ciona frakcija ili frakciono skraćivanje. E젝ciona frakcija je obično očuvana (ili povećana), uprkos oštećenju longitudinalnih funkcija, što je pokazano tkivnim Doplerom. Systolna disfunkcija se javlja kod male podgrupe pacijenata (10-15%), kao posledica progresivnog oštećenja sistolne funkcije i često se naziva "krajnja faza HCM". Ova transformacija se dešava kao rezultat tanjenja zida, dilatacije šupljine i fibroze i povezana je sa povećanom smrtnošću (do 11% godišnji rizik) kao i rizikom od SCD (130).

Detaljnu procenu sistolne funkcije određivanjem EF biplane Simpsonovom metodom i TDI treba da bude urađena rutinski kod svih pacijenata pri prvom ehokardiografskom pregledu i na kontrolama. Konvencionalna ehokardiografska procena sistolne funkcije korišćenjem EF ima značajna ograničenja, zavisno od kvaliteta slike i uslova opterećenja kao i varijabilnosti merenja.

U poslednjoj deceniji objavljeno je nekoliko radova koji istražuju regionalnu sistolnu funkciju procenom deformacije miokarda ("straine rate", "speckle tracking"). Pokazano je u pedijatrijskoj populaciji sa HCM, da uprkos normalnoj globalnoj sistolnoj funkciji, longitudinalne i radijalne sistolne miokardne deformacije su heterogeno smanjene i promenjene što je više izraženo u segmentima sa većom hipertrofijom (131).

Globalni longitudinalni indeks naprezanja (GLS) LK pomoću "speckle tracking" ehokardiografije je u fokusu interesovanja brojnih istraživača kao nova "imaging" tehnika za procenu deformacije miokarda i direktna mera za kvantitativnu procenu globalne funkcije LK (132, 133) i povećanog kardiovaskularnog rizika kod bolesnika sa HCM (134). Međutim, za sada ne postoji konsenzus šta čini normalan GLS, jer postoje značajne varijacije i kod zdravih osoba (135).

Isto tako, trenutno je nepoznato da li patološki izmenjen GLS u HCM odražava kontraktilne miokardne abnormalnosti povezane s fokalnim područjima hipertrofije LK ili je patološki supstrat miokardna fibroza i dezorganizacija miocita koji su difuzno raspoređeni u LK .

Procena diјastolne funkcije

Smanjenje komplijanse komore i povećanje krutosti komore nastaje zbog povećanja mase LK i fibroze miokarda imajući ulogu u diјastolnoj disfunkciji. Dopler ehokardiografija omogućava tačnu procenu diјastolne funkcije kod HCM i uglavnom pokazuje smanjenu relaksaciju bez obzira na simptome ili prisutnost opstrukcije LVOT (18).

Konvencionalni Doppler parametri kao deceleraciono vreme E-talasa i E/A odnos transmitralnog protoka ne koreliraju dobro sa endijastolnim pritiskom LK kod HCM (110). Slično tome, pulmonalna venska brzina se čini manje korisnom kod HCM. Odnos E/e' (koristeći TDI-izvedenu brzinu e' iz lateralnog mitralnog anulusa) obezbeđuje mnogo precizniju procenu pritiska punjenja (113), mada je korelacija samo umerena kod HCM kada se uporedi sa drugim populacijama bolesnika (110). Korišćenje TDI u proceni dijasolne funkcije postaje problematično, naročito kako pacijenti stare. Vredi napomenuti da ukoliko je veličina LA normalna, tada će pritisak u LA kao i endijastolni pritisak u LK vrlo verovatno biti normalni, pa je dijagnoza fenotipske HCM manje moguća (136).

Međutim, pokazano je da je nalaz restriktivnog punjenja kod bolesnika sa HCM prediktor iznenadne srčane smrti (137). Ipak problem ehokardiografskih indeksa posebno konvencionalnih je nepouzdan za predikciju kliničkog toka bolesnika sa HCM, pre svega zbog njihove zavisnosti od hemodinamskih uslova opterećenja (138).

Kontrastna ehokardiografija

Kontrastna ehokardiografija se trenutno koristi za poboljšanje endokardne definicije i Doppler signala, preciznijeg merenja maksimalne debljine zida LK, kao i da proceni perfuziju miokarda u toku perkutane alkoholne ablacije miokarda septuma (139).

Apikalna hipertrofija LK se može prevideti TTE pregledom, ukoliko postoje artefakti susednih struktura. Slaba vizuelizacija bočnog zida LK može takođe učiniti nejasnom lokalizovanu hipertrofiju. U slučaju sumnje, treba koristiti intravenska ultrazvučna kontrastna sredstva kako bi se naglasio endokard (114, 139). Kod bolesnika sa opstrukcijom medijalnog dela LK i aneurizmom vrha, primena kontrasta dozvoljava opacifikaciju aneurizme i procenu njene morfologije (47).

Ablacija miokarda septuma je kateter interventni tretman koji podrazumeva uvođenje apsolutnog alkohola u septum, preko perforantne grane leve prednje descedentne koronarne arterije (LAD), za izazivanje infarkta miokarda u proksimalnom delu septuma. Cilj je smanjenje bazalne debljine septuma, proširenje izlaznog trakta LK, smanjenje SAM-a i MR (140).

Uvođenje kontrastne ehokardiografije smanjuje neželjene efekte ove tehnike: dozvoljava izbor odgovarajućeg perforatora septuma kao i oblast ventrikularnog septuma koja je na meti alkoholne ablacije. Istovremeno se procenjuje da li izabrani perforator septuma snadbeva i druge udaljene i neželjene oblasti leve komore, miokard desne komore ili papilarne mišiće (141).

1.4.3 Stres ehokardiografija

Stres ehokardiografija (SE) je efektivna metoda za procenu ishemije miokarda, kao i funkcionalnog kapaciteta srčanih bolesnika (142-147). Stresori mogu biti fizičko opterećenje, farmakološke substance i pejsing. Ove metode se mogu koristiti i kod bolesnika sa HCM za procenu ishemije, opstrukcije i funkcionalnog kapaciteta (72).

Trenutne preporuke American College of Cardiology / American Heart Association i Evropskog udruženja kardiologa (ESC) preporučuju stres test fizičkim opterećenjem kod bolesnika sa HCM u tri scenarija (5, 6):

1. za procenu funkcionalne sposobnosti ili reakcije na lečenje;
2. za praćenje elektrokardiograma i krvnog pritiska tokom opterećenja za stratifikaciju rizika od SCD-a; i
3. za ehokardiografsku procenu dinamičke LVOT opstrukcije izazvane vežbanjem kod bolesnika s LVOT gradijentima u mirovanju <50 mmHg.

Dobro je poznato da neki pacijenti bez opstrukcije LVOT u miru, imaju gradijente koji mogu biti izazvani fiziološkim i farmakološkim intervencijama koje smanjuju end-dijastolni volumen LK ili povećavaju kontraktilnost LK. Termin labilna opstrukcija se koristi da opiše pojavu spontanog nastanka i nestanka opstrukcije, dok se termin latentna opstrukcija koristi da opiše gradijent koji se pojavljuje samo sa provokacijama. Brojne metode se koriste za izazivanje opstrukcije u ehokardiografskoj laboratoriji, uključujući Valsalva manevar, primenu amil nitrita ili dobutamina (1, 6).

Međutim, ove metode nisu standardizovane i mogu potceniti stepen opstrukcije, kao što je slučaj sa Valsalva manevarom, ili imaju nisku specifičnost, kao što je dobutamin. Test fizičkim opterećenjem je fiziološki način izazivanja latentnih LVOTO (1, 6). Preko 50% bolesnika sa HCM, bez značajne opstrukcije izlaznog trakta, sa naporom će pokazati gradijent LVOT preko 30 mmHg (148).

Mada je opterećenje na ležećem biciklu pogodno za dobijanje velikog broja hemodinamskih podataka, ovaj položaj povećava venski prliv i može da smanji mogućnost procene LVOTO. Iz tih razloga, treba koristiti opterećenje u uspravnom položaju (na pokretnoj traci), što je i najveća sličnost sa dnevnim fiziološkim aktivnostima (149). Neki radovi sugerišu da Valsalva manevar treba da bude primaran modalitet za procenu kod bolesnika sa HCM lečenih alkoholnom septalnom ablacijom, dok je test fizičkim opterećenjem esencijalan za kliničko rukovođenje u ovoj kohorti (150).

Opstrukcija izlaznog trakta desne komore može da postoji istovremeno sa LVOTO kod manjeg broja bolesnika sa masivnom hipertrofijom septuma, a nekada može biti i izolovana (151).

Mada se očekuje da bolesnici sa HCM imaju oštećen funkcionalni kapacitet, neki pacijenti sa HCM ne samo da tolerišu fizički napor, već postaju istaknuti sportisti. To je iznenađujuće, obzirom da čak i pacijenti sa HCM bez hipertrofije LK pokazuju suptilnu sistolnu i dijastolnu disfunkciju (152).

Pored toga, otprilike jedna trećina pacijenata sa HCM ima patološki krvni pritisak kao odgovor na maksimalno fizičko opterećenje što obično sugeriše lošu prognozu (153, 154).

Nalaz asinergije LK tokom stres ehokardiografskog testa je nezavisni prediktor za srčanu smrt i ozbiljne događaje, poput transplantacije srca (155).

1.4.4 Neinvazivna procena rezerve koronarnog protoka

Trenutno nijedna dostupna metoda ne pruža mogućnost direktne vizualizacije mikrocirkulacije. Procena funkcije mikrocirkulacije je za sada moguća, određivanjem apsolutne vrednosti rezerve koronarnog protoka (CFR) koja predstavlja odnos između dijastolnog protoka u hiperemiji izazvanoj adenozinom i bazalnog protoka pre davanja adozina. Nekoliko metoda nam pruža tu mogućnost. Od invazivnih metoda spada merenje koronarnog protoka (ml/min) metodom intrakoronarne termodilucije (156) kao i intrakoronarnom Doppler žicom (67, 157) koja meri brzinu protoka pomoću ultrazvuka prema Doppler-ovom principu. Direktna i za sada najpreciznija procena funkcije mikrocirkulacije se dobija pomoću pozitron emisije tomografije (PET) gde je moguće proceniti protok krvi po jedinici mase tkiva (ml/min/gr) (57, 158, 159). Takođe CFR je moguće proceniti i transezofagusnom ehokardiografijom (160), srčanom magnetnom rezonancom (CMR) (161) i kontrastnom transtorakskom ehokardiografijom (162). U poslednjih 20 godina uvedena je u rutinsku upotrebu transtorakсна ehokardiografska neinvazivna procena rezerve koronarnog protoka (CFR) koja se koristi za funkcionalnu procenu značajnosti koronarnih stenoza kao i u ispitivanju mikrovaskularne funkcije (u odsustvu angiografski značajnih epikardijalnih stenoza) (65, 66, 69). Prednost ove metode je da je šire dostupna, jeftina, nije invazivna, ne izlaže bolesnika zračenju, a daje mogućnost češće kontrole i ambulantog praćenja pacijenata. Vrednosti CFR-a dobijene neinvazivnom transtorakskom Doppler ehokardiografijom su komparabilne sa vrednostima CFR-a koji su dobijene invazivnom metodom pomoću intrakoronarne Doppler žice kako za LAD tako i RCA arteriju (163, 164).

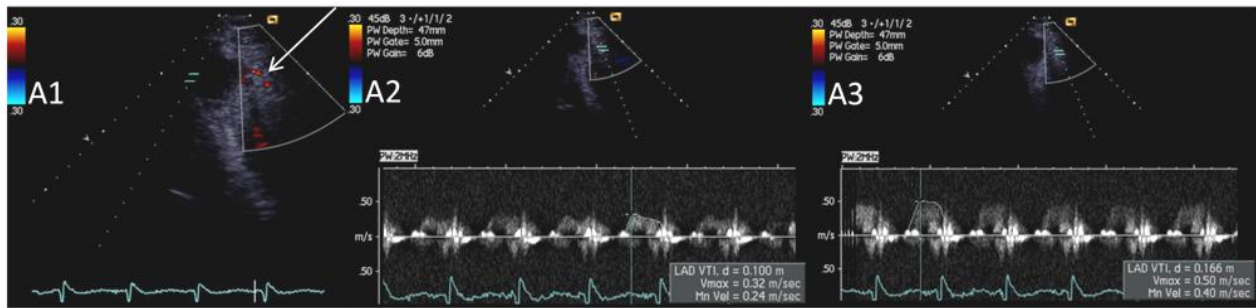
Validiran u više studija, CFVR je definisan kao odnos brzine maksimalnog protoka tokom hiperemije izazvane lekovima, u odnosu na brzinu bazalnog koronarnog protoka u mirovanju (Slika 15, Slika 16.) (65, 69, 149, 165-168).

Dipiridamol i adenzin su najčešće korišćeni lekovi za ispitivanje očuvanosti endotel nezavisnih mehanizama vazoreaktivnosti na nivou mikrocirkulacije. Adenzin, kao najvažniji fiziološki regulator koronarnog protoka, svoj efekat ostvaruje aktivacijom adenzinskih A_{2a} i A_{2b} receptora na glatkomišićnim ćelijama izazivajući potentnu vazodilataciju. Potencijalni neželjeni efekti adenzina su dispnea (praćena hiperventilacijom), kao i bradikardija, oba posredovana aktivnošću A₁ receptora. Takođe, moguće je da se pojavi i hipotenzija ili značajne EKG promene tokom davanja leka. Adenzin ima vrlo kratak polu-život u plazmi što doprinosi brzom regresiji neželjenih efekata leka (169).

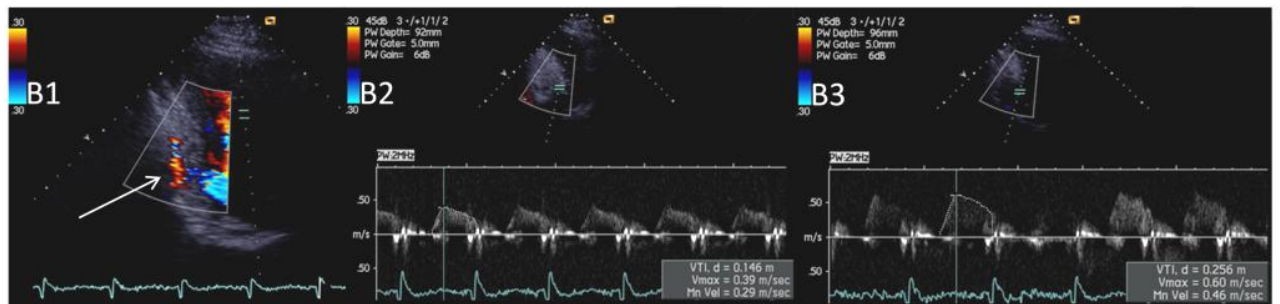
Normalna vrednost CFVR-a je veća od 3 (170). Ona je smanjena u oboljenjima kod kojih postoji oštećenje mikrocirkulacije kao što je aortna stenoza i insuficijencija, familijarna hiperholesterolemija, sindrom X, primarna hipertrofična kardiomiopatija, dilatativna kardiomiopatija, kao i u prisustvu miokardnog ožiljka ili značajne epikardijalne stenozе (69, 170-173).

Kod bolesnika sa HCM može postojati teška mikrovaskularna disfunkcija, koja se manifestuje oštećenim CFVR-om koji može posredovati ishēmiji tokom fizičkog opterećenja, posebno u subendokardnom sloju miokarda (161). Smanjenje rezerve koronarnog protoka je snažan udaljeni prediktor sistolne disfunkcije i remodelovanja LK (158).

U svakodnevnoj kliničkoj praksi, CFVR se najčešće koristi za procenu funkcionalne značajnosti intermedijarnih epikardijalnih stenozа u proksimalnom segmentu LAD pomoću transtoraksne Doppler ehokardiografije (TDE) CFVR-a gde je i najveća izvodljivost testa preko 95% (165, 166). Sa razvojem tehnologije, tehnička izvodljivost CFVR PD grane se takođe značajno povećala (preko 85%), ali zahteva prethodno iskustvo operatera u dobijanju i interpretaciji signala. Sa druge strane, procena cirkumfleksne arterije i dalje nije zastupljena u svakodnevnoj kliničkoj praksi zbog nešto niže izvodljivosti koja se kreće od 63% (174) do 81% (175). Zbog karakteristično viših brzina bazalnog dijastolnog protoka kod HCM pacijenata u odnosu na zdravu populaciju, vizualizacija koronarnog protoka je izvodljivija u HCM populaciji u odnosu na generalnu populaciju sa prethodno prikazanom izvodljivošću koja je bila 98.4% za LAD i 96.7% za PD (65). Shodno tome moguće je, lako i izvodljivo testirati mikrovaskularnu funkciju ovom metodom.



Slika 15. Koronarni protok u LAD (strelica) (A1), maksimalna dijastolna brzina u bazalnim uslovima (A2) i u maksimalnoj hiperemiji tokom primene Adenozina (A3).



Slika 16. Koronarni protok u posterodescendentnoj grani (strelica) (B1) maksimalna dijastolna brzina u bazalnim uslovima (B2) i u maksimalnoj hiperemiji posle primene Adenozina (B3).

1.4.5 Srčana magnetna rezonanca

CMR je korisna tehnika koja može osigurati trodimenzionalno tomografsko snimanje srca visoke prostorne i vremenske rezolucije, u bilo kojoj ravni i bez jonizirajućeg zračenja. Kod bolesnika sa suspektom ili dijagnostikovanom HCM ima dodatnu vrednost, naročito kada je ehokardiografija inkonkluzivna (loš akustični prozor) (176). Takođe, CMR pruža mogućnost preciznije procene morfologije, naročito apikalnih i lateralnih segmenata kao i merenje debljine zida pojedinih segmenata LK koje se mogu prevideti TTE pregledom. Dalja prednost CMR-a je sposobnost vizualizacije i procene strukture miokarda. Kasno pojačanje gadolinijuma (LGE) omogućava procenu fibroze miokarda. LGE prikaz zamenske fibroze u HCM obično je krpastog izgleda, raspoređen u medijalnim delovima miokarda, posebno u delovima najveće hipertrofije, što je povezano sa kliničkim ishodom (54, 177, 178) i poboljšanom stratifikacijom rizika zbog mogućnosti prikaza ožiljnog miokardnog tkiva (179, 180). Dodatno, prema najnovijim Američkim preporukama za dijagnostiku i lečenje HCM pacijenata, prisustvo LGE $\geq 15\%$ mase LK predstavlja značajan i nezavistan faktor rizika za SCD (5).

Makroskopska fibroza miokarda otkrivena je u nešto više od 50% bolesnika sa HCM; tako da se odsustvo LGE ne može koristiti za isključivanje dijagnoze HCM-a (179). U takvim slučajevima,

nova tehnika T1 mapinga može pružiti informacije o difuznoj intersticijskoj fibrozi, kao i kvantitativnu procenu ukupnog volumena vanćelijskog prostora (181).

Sem vizualizacije atipičnih oblika HCM, CMR može pomoći u diferencijalnoj dijagnozi fiziološke hipertrofije kod sportista (182), kao i prisustvu infiltrativnih bolesti srca, sa fenotipskom prezentacijom hipertrofije miokarda (183).

1.4.6 Biomarkeri

Biomarkeri se definišu kao biološki molekuli koji mogu biti identifikovani u određenoj bolesti, i preko njih proceniti ozbiljnost i prognozu, ili pratiti odgovor na lečenje u pojedinim stadijumima bolesti.

Natriuretski peptidi (NPs) su endogeni srčani hormoni koji se oslobodaju iz srca kao odgovor na povećano opterećenje pritiskom i zapreminom. Nivo NP odražava stanje sistolne i dijasolne funkcije LK, kao i valvularnu funkciju (184).

Postoje 3 glavna NPs, atrijski natriuretski peptid (ANP), B-tip natriuretski peptid (BNP) i C-tip NP (CNP), od kojih svi dele zajedničku 17-amino-kiselinsku prstenastu strukturu i imaju dejstva koja su usmerena na zaštitu kardiovaskularnog sistema od efekata prekomernog opterećenja volumenom i pritiskom (185). CNP je ispoljen u mnogo većoj meri u centralnom nervnom sistemu i vaskularnom tkivu nego u srcu (185).

BNP i ANP ekzistiraju kao pro-hormoni koje se cepaju u neaktivne fragmente N-terminalni (N-terminalni pro-BNP [NTproBNP], N-terminalni proANP [NT-proANP]) i biološki aktivne hormone (BNP, ANP) pre oslobađanja u cirkulaciju. N-terminalni fragmenti su stabilniji in vivo i često se koriste kao surogat markera za biološki aktivne hormone (185). Iako se ANP prvenstveno sintetiše i izlučuje iz pretkomora, a BNP iz komore, oba mogu biti sintetizovana u bilo kojoj šupljini pod patološkim uslovima. ANP se skladišti u granulama, a BNP se oslobađa u mlazevima koje je regulisano transkripcijom gena (184, 185).

Podsticaj (stimulus) za oslobađanje ANP i BNP je pre svega istezanjem miocita, ali endotelin I, azot oksid i angiotenzin II takođe imaju ulogu. Identifikovana su, tri vrste receptora natriuretskog peptida (NPRS) NPR-A NPR-B, koji posreduju njihove biološke aktivnosti i NPR-C, koji je receptor klirens (186).

ANP i BNP oslobodjeni iz srca, cirkulišu kao hormoni koji deluju u različitim tkivima u telu izazivajući vazodilataciju, natriurezu i diurezu, smanjenje krvnog pritiska i preload-a (185). BNP ima direktna luzitropna (relaksirajuća) svojstva u miokardu (184).

Više studija je pokazalo da su NP korisni biomarkeri u srčanoj insuficijenciji, kako za dijagnozu (187) tako i za praćenje i rukovođenje terapijom (188), dok u ishemijskoj bolesti srca predstavljaju značajne prediktore ishoda (189). Vrednosti NPs su takođe u korelaciji sa težinom i prognozom valvularnih oboljenja srca (190, 191).

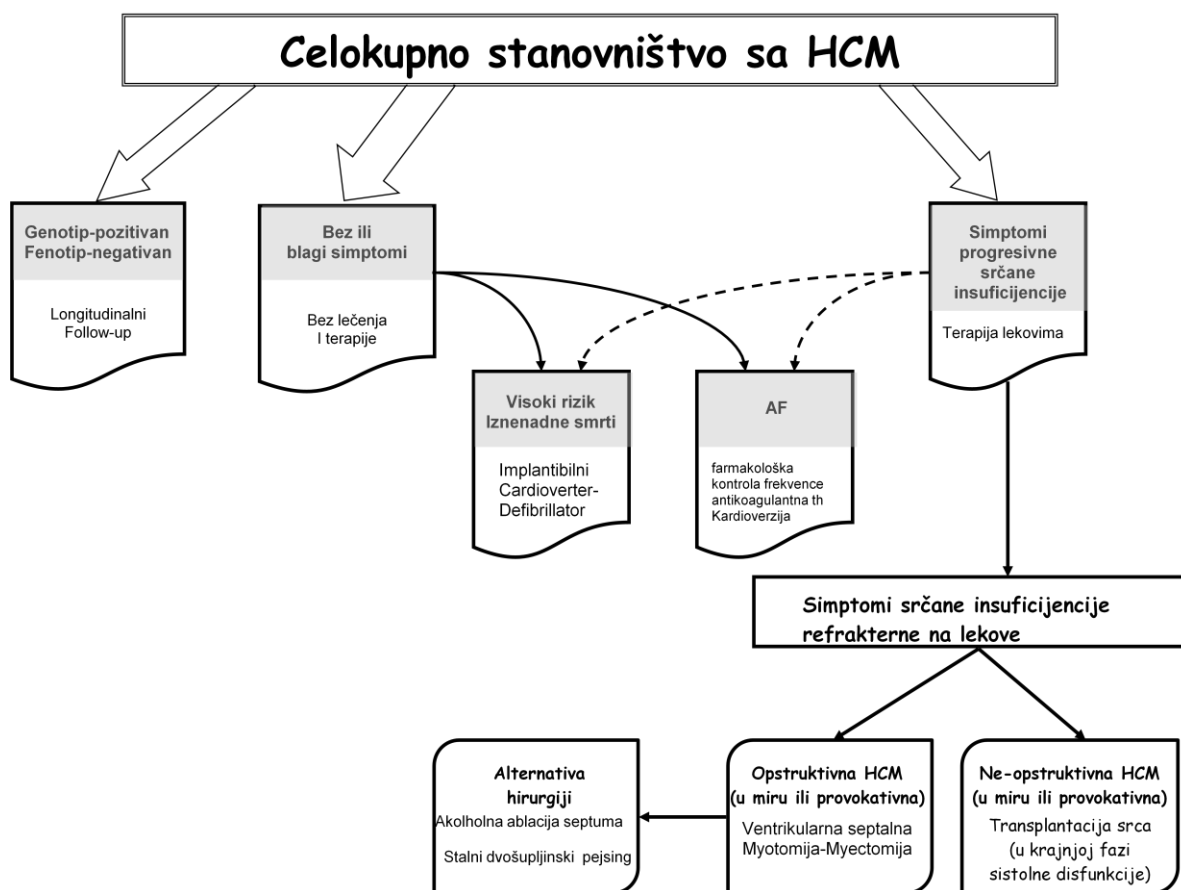
Nivoi natriuretskog peptida su jasno starostno i polno-specifični. Dve studije su posmatrale BNP nivoe kod normalnih subjekata bez kardiovaskularnih bolesti ili ventrikularnih (sistolnih ili dijastolnih) disfunkcija i našle povećane nivoe sa godinama i kod žena (192). Dakle, "normalne" vrednosti se menjaju.

Kao opšta smernica, kod mladih, zdravih odraslih osoba, 90% će imati BNP <25 pg/ml i NTproBNP ≤70 pg/ml (184). Za akutno dispnoične pacijente, neki su sugerisali vrednosti BNP <100 pg/ml i NTproBNP <300 pg/ml za isključivanje srčane insuficijencije (193).

Kod bolesnika sa HCM visok nivo BNP-a (194) i NT-proBNP-a (195) povezani su sa kardiovaskularnim događajima, srčanom insuficijencijom i naprasnom srčanom smrću (196).

1.5 Lečenje HCM

Dijagnostika i lečenje bolesnika sa HCM je poseban izazov zbog genetske, patološke i kliničke heterogenosti. Napredovanje bolesti kod HCM je različito i raznoliko, uključujući SCD, progresivnu srčanu insuficijenciju, završnu dilatativnu fazu HCM i AF. Glavni ciljevi u lečenju HCM-a su prevencija iznenadne srčane smrti i ublažavanje simptoma. Strategije za prevenciju iznenadne smrti uključuju promene u načinu života i implantaciju kardioverter-defibrilatornih uređaja kod bolesnika visokog rizika (5, 6). Kod simptomatskih bolesnika sa HOCM-om, medikamentna terapija je usmerena na smanjenje opstrukcije LVOT-a, propratne mitralne regurgitacije, povišenog pritiska u LA i razvoja plućne hipertenzije (197). Kod bolesnika koji imaju simptomatologiju uprkos medikamentnom lečenju, u zavisnosti od kliničkog profila bolesnika, komplikacije se mogu lečiti terapijom redukcije septuma (hirurška/alkoholna mijektomija) ili transplantacijom srca (Slika 17) (16).



Slika 17. Algoritam terapijskih postupaka kod bolesnika sa HCM. Modifikovano iz Maron BJ. Hypertrophic cardiomyopathy: a systematic review. *Jama* 2002;287:1308-20 (referenca 16)

Beta-adrenergički blokatori bez vazodilatatornog efekta su lekovi prvog izbora za terapiju bolesnika sa HCM (5, 6). Mogu se primenjivati kod opstruktivnih i neopstruktivnih HCM sa ciljanom srčanom frekvencom manjom od 60-65/min.

Beta blokatori su efikasni u olakšavanju simptoma kod pacijenata sa bolom u grudima, dispnejom i sinkopom tokom napora uzrokovanu opstrukcijom izlaznog trakta LK, mada su neželjena dejstva uobičajena (16, 29).

Ne-dihidropiridinski blokatori kalcijumskih kanala (verapamil i diltiazem) mogu se dodati ili zameniti beta blokatore. Verapamil se kao monoterapija preporučuje za poboljšanje simptoma u slučaju intolerancije na β -blokatore (5, 6). Međutim, Verapamil se ne sme prepisivati HCM bolesnicima sa smanjenom EF-om, zbog njegovog poznatog negativnog inotropnog dejstva. Blokatori kalcijumskih kanala se moraju koristiti sa oprezom kod bolesnika sa teškom opstrukcijom LVOT-a, visokim plućnim "wedge" pritiskom i / ili niskim sistemskim krvnim pritiskom zbog mogućeg pogoršanja opstrukcije zbog vazodilatacije. Stoga se ne preporučuju rutinski kod bolesnika sa izraženim simptomima (198).

Ako je β blokada neuspešna, dodavanje antiaritmika klase Ia Disopiramidina, može, svojim negativnom inotropnim dejstvom, smanjiti opstrukciju i ublažiti simptome (5, 16, 198). Preporučuje se početak terapije u maloj dozi, jer neki pacijenti, posebno starije osobe, mogu imati izražene antiholinergične sporedne efekte (5, 16).

Kod simptomatskih pacijenata sa gradijentom u LVOT koji prelazi 50mmHg a koji su refrakterni na primenjenu terapiju, ili nisu u stanju da podnesu lekove, indikovana je invazivna terapija redukcije septuma hirurškom mijektomijom ili alkoholnom ablacijom bazalnog dela ventrikularnog septuma (5, 6). Obe tehnike usmerene su na smanjenje septalne mase, regresiju opstrukcije i poboljšanje simptoma.

Hirurška mijektomija septuma smatra se poželjnim lečenjem za najteže simptomatske bolesnike s opstruktivnim HCM-om, posebno kod mlađih odraslih osoba, dok je alkoholna ablacija poželjna kod bolesnika kojima je operacija kontraindikovana ili se smatra visokorizičnom (osobito kod starijih osoba) (5). Prvu hiruršku mijektomiju uspešno je uradio 1975 godine Morrow i saradnici (199). Pristupom preko aorte (29), otklanja se deo mišića iz interventrikularnog septuma. Eliminiranjem LVOT opstrukcije, značajno se smanjuje ili nestaje mitralna regurgitacija i normalizuje pritisak u LK i LA, što značajno ublažava simptome srčane insuficijencije kod većine bolesnika (29, 197). Ukoliko postoje strukturne promene mitralne valvule ili papilarnih mišića rešavaju se u istom aktu sa mijektomijom septuma (5, 36, 37, 124).

Alkoholna ablacija (ASA) bazalnog dela intraventrikularnog septuma je alternativa hirurgiji. Prvu alkoholnu ablaciju izveo je Sigwart 1995 godine (200) uvođenjem alkohola u septum, preko perforantne grane LAD, za izazivanje infarkta miokarda u proksimalnom delu ventrikularnog septuma.

Da bi se definisalo područje perfuzije perforatora septuma radi minimalnog oštećenja miokarda neophodno je korišćenje ehokardiografske kontrastne injekcije pre injekcije alkohola (140, 141). Prednost alkoholne ablacije septuma je manja invazivnost u odnosu na hiruršku mijektomiju, kraća hospitalizacija i kraće vreme oporavka pacijenta. Kao i kod hirurške mijektomije, pokazalo se da pacijenti posle ablacije septuma imaju dugoročno preživljavanje slično pripadnicima opšte populacije odgovarajuće dobi i pola (197, 201). Primarno ograničenje ASA je uticaj na sprovodni sistem srca. Potreba za trajnim pejsmejerom je u oko 20% pacijenata (197). Suprotno tome, hirurška mijektomija izaziva blok leve grane Hisovog snopa u oko 50% bolesnika (197).

Evropske preporuke podržavaju podjednako izvođenje hirurške mijektomije i alkoholne ablacije kod odraslih pacijenata sa rezistencijom na lekove, uz uslov da se izvode u ustanovama sa velikim iskustvom za ove procedure (6).

Bolesnike sa HCM-om sa simptomima srčane insuficijencije i oštećenom LVEF-om <50% bez LVOT opstrukcije, treba lečiti ACE-om / ARB-om, β -blokatorima, malim dozama diuretika Henleove petlje i antagonistima mineralokortikoidnih receptora (5, 6, 99).

Transplantaciju srca treba razmotriti kod simptomatskih bolesnika NYHA III – IV klase, uprkos optimalnom medikamentnom lečenju, sa LVEF <50% (5, 6). Takođe, transplantaciju treba razmotriti i kod bolesnika sa očuvanom EF (>50%), NYHA III-IV klasom i teškom dijasolnom disfunkcijom (5, 6). Preživljavanje HCM pacijenata koji su podvrgnuti presađivanju srca slično je onom sa ne-HCM uzrocima, dok je akutno odbacivanje relativno retko (202, 203).

Fibrilacija pretkomora je najčešća aritmija kod bolesnika sa HCM (61, 80). Srčana insuficijencija i tromboembolije su komplikacije i vodeći uzroci smrti kod starijih bolesnika sa AF i HCM (82, 84, 204). Ono što je važno istaći je da su ishemijski moždani udari osam puta češći kod bolesnika sa AF-om (21%) u poređenju sa onima u sinusnom ritmu (2,6%) (205).

Trenutno važeće ESC preporuke savetuju da svi bolesnici sa HCM-om i AF-om primaju antikoagulantnu terapiju antagonistima vitamina K (6). Kod pacijenata sa HCM, upotreba CHA2DS2-VASc skora za predviđanje tromboembolijskog rizika se ne preporučuje, jer je poznato da je i sa skorom 0 viđen značajan broj ishemijskih moždanih udara (5, 6, 206). Kod bolesnika sa HCM i sinusnim ritmom koji imaju LA veću od 4.8 cm, predlaže se primena antikoagulantne terapije s obzirom na visoki rizik od AF i tromboemboliju (207).

Nema čvrstih podataka o primeni novih oralnih antikoagulansa (NOAC) kod bolesnika sa HCM, ali su novije publikacije pokazale da su NOAC efikasni kao i varfarin, sa dodatnim prednostima, kao što su poboljšanje zadovoljstva pacijenata ali i dugoročni klinički ishodi (5, 198).

Kontrola ventrikularne brzine pomoću β -blokatora i antagonista nedihidropiridina kalcijumskih kanala preporučuje se kod bolesnika sa paroksizmalnom, perzistentnom ili trajnom AF (5, 6).

U slučaju novootkrivene AF sa hemodinamskom nestabilnošću preporučuje se kardioverzija jednosmernom strujom. Kod hemodinamski stabilnih bolesnika za konverziju AF u sinusni ritam treba primeniti amiodaron i.v., kao i za postizanje kontrole ritma (5). Antiaritmici klase IC, kao što su flekainid i propafenon, treba izbegavati zbog rizika produženja trajanja QRS-a i QT intervala, što može izazvati pretvaranje AF u pretkomorsko lepršanje sa brzim 1:1 komorskim odgovorom (198).

1.5 Stratifikacija rizika iznenadne smrti

Godišnja incidenca kardiovaskularne smrti, odraslih pacijenata s HCM-om je 0,8–2%, a glavni uzroci smrti su SCD, srčana insuficijencija i tromboembolija na terenu AF (193). HCM je jedan od najčešćih uzroka iznenadne srčane smrti kod mladih sportista (208), ali isto tako i kod mladih koji se ne bave takmičarskim sportom (209).

Stratifikacija rizika od SCD sastavni je deo sveobuhvatne procene i kliničkog rukovođenja bolesnika sa HCM-om. U početnoj proceni je neophodna identifikacija sledećih faktora rizika:

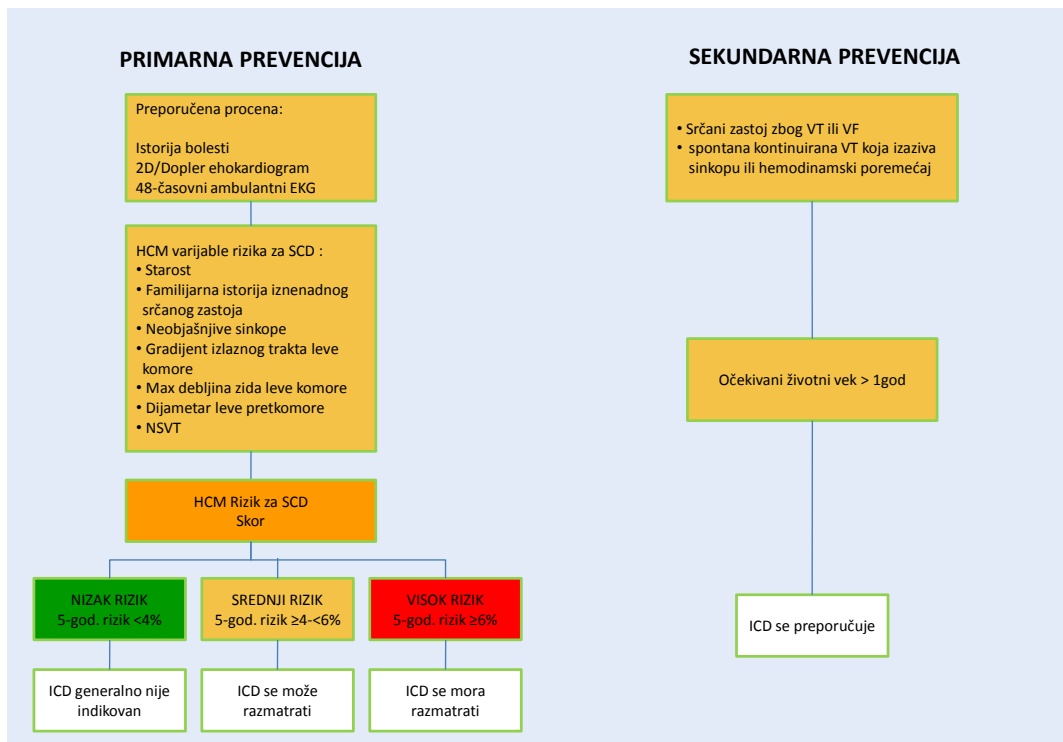
- Mlađa životna dob
- Lična anamneza o ventrikularnoj fibrilaciji, neprekidnoj VT, ili SCD događaju
- Porodična anamneza za SCD pre <50 godina života, sa ili bez dijagnoze HCM-a
- Neobjašnjiva sinkopa
- Dokumentovana paroksizmalna ventrikularna tahikardija sa frekvencom ≥ 120 /min na holter EKG-u
- Maksimalna debljina zida LK ≥ 30 mm
- Veličina leve pretkomore
- Opstrukcija izlaznog trakta LK
- Patološki odgovor krvnog pritiska (TA) tokom stres testa, definisan kao nemogućnost povećanja TA za najmanje 20 mmHg, ili pad od najmanje 20 mmHg tokom napora.

Za sekundarnu prevenciju SCD kod pacijenata koji su iskusili hemodinamski nestabilnu VT ili preživeli SCD, preporučuje se, jednoglasno, implantacija ICD-a (klasa I preporuka) (5, 6).

Odluka o implantaciji ICD-a u primarnoj prevenciji koristi dva modela stratifikacije rizika: identifikaciju utvrđenih faktora rizika i izračunavanje individualne procene rizika (5, 6, 210).

HCM Risk-SCD model (6) koristi 8 prediktora (dob, maksimalna debljina zida LK, promer leve pretkomore, LVOT gradijent, porodična anamneza o SCD, NSVT i neobjašnjiva sinkopa) za izračunavanje individualne 5-godišnje procene SCD. Smernice ESC-a razmatraju razumnu implantaciju ICD-a (klasa IIa) za pacijente s procenjenim 5-godišnjim rizikom od SCD > 6% (6). Oni s 5-godišnjim procenjenim rizikom od SCD-a od 4-6% mogu imati koristi od implantacije ICD-a (klasa IIb) (6). ICD se ne preporučuje osobama s procenjenim rizikom <4% (6). Objavljeni skup podataka HCM Risk-SCD korišćen je za izradu tri kategorije rizika (visoki, srednji i niski) koji su određeni konsenzusom (Slika 18) (6).

Noviji podaci ukazuju na to da CMR može imati prediktivnu vrednost za SCD kada se registruje prisustvo LGE $\geq 15\%$ mase LK ili prisustvo aneurizme vrha LK (5). Kod odraslih bolesnika sa HCM-om sa niskim / srednjim SCD rizikom i sačuvanom ejectionom frakcijom LK koji su prošli sveobuhvatnu procenu (uključujući ehokardiografiju i CMR), LGE je pružio dodatni koristan prognostički parametar u odnosu na standardnu stratifikaciju rizika od SCD (180).



Slika 18. Grafički prikaz preporuka za ICD implantaciju. Modifikovano iz Elliot and al. (referenca (6)) 2D: dvodimenzionalna, ECG: elektrokardiogram, ICD: implantibilni kardioverter defibrillator; LVOT: izlazni trakt leve komore, NSVT: paroksizmalna ventrikularna tahikardija tokom 24-48 časovnog ECG monitoring, VF: ventrikularna fibrilacija, VT: ventrikularna tahikardija.

2. CILJEVI ISTRAŽIVANJA

Ciljevi ove studije su:

1. Procena prognostičkog značaja TDE CFVR na klinički ishod pacijenata sa HCM.
2. Izvodljivost procene rezerve koronarnog protoka u prednjoj descendentnoj grani leve koronarne arterije i posterodendentnoj koronarnoj arteriji
3. Određivanje odnosa CFVR i kliničkog nalaza kod pacijenata sa HCM
4. Utvrđivanje odnosa CFVR i morfologije LK kod pacijenata sa HCM
5. Ispitivanje odnosa CFVR i funkcije LK kod pacijenata sa HCM
6. Poređenje i karakteristike bazalnog, hiperemijskog koronarnog protoka kao i vrednosti CFVR-a kod pacijenata sa opstruktivnom i neopstruktivnom HCM

3. MATERIJAL I METODE

3.1 Ispitivana populacija i dizajn studije

Prospektivnom studijom obuhvaćena je grupa od 150 pacijenata (68 muškaraca i 82 žene) sa primarnom asimetričnom HCM, koji su lečeni na Klinici za kardiologiju, Kliničkog centra Srbije u periodu od januara 2008. do jula 2017. godine. Od ukupnog broja pacijenata, 41 pacijent je imao opstruktivan tip HCM (značajnu opstrukciju izlaznog trakta leve komore (LVOTG)), dok je 109 pacijenata bilo bez značajnog LVOTG-a u miru.

Kriterijumi za uključivanje u studiju su bili:

1. Ehokardiografska vizuelizacija hipertrofičnog miokarda dvodimenzionalnom ehokardiografijom sa ili bez opstrukcije u izlaznom traktu leve komore, koja se ne može objasniti hipertenzijom, valvulopatijom ili sistemskom bolešću srca (6);
2. Prisustvo asimetrične HCM koja je ehokardiografski definisana kao: debljina zida miokarda od ≥ 15 mm i odnos debljine septuma i zadnjeg zida > 1.3 (6);
3. Očuvana ejekciona frakcija leve komore ($> 55\%$);
4. Odsustvo epikardijalne koronarne bolesti procenjene koronarografijom ili $< 5\%$ mogućnosti za postojanje koronarne bolesti (211) i negativan stres ehokardiografski test (212);
5. Urađen CFVR za obe arterije - LAD i PD;
6. Kliničko praćenje;

Kriterijum za isključivanje iz studije:

1. Loš ehokardiografski prozor;
2. Prisustvo značajne valvularne mane;
3. Postojanje dijabetesa kao komorbiditeta;
4. New York Heart Association (NYHA) class III or IV;
5. Hronična opstruktivna bolest pluća;

6. Atrio-ventrikularni blok II i III stepena;
7. Loše očekivano preživljavanje zbog drugih komorbiditeta;
8. Odbijanje potpisivanja pristanka za učestvovanje u studiji;

Vrednost CFVR LAD od 2.0 je uzeta kao granična na osnovu prethodno definisanih dijagnostičkih i prognostičkih graničnih vrednosti (65, 66, 69, 165, 168, 213), pa su pacijenti podeljeni u 2 grupe: Grupa 1- sa očuvanim CFVR LAD > 2 (87 pacijenata) i Grupa 2 - sa sniženom vrednosti CFVR LAD ≤ 2 (63 pacijenta).

3.2 Dijagnostičke procedure

S obzirom na postavljene ciljeve rada kod svih bolesnika je prilikom prvog ambulantog pregleda ili hospitalizacije urađen klinički i ehokardiografski pregled, laboratorijski nalazi, uključujući i NT-proBNP, EKG, ehokardiogram, 24 časovni holter elektrokardiogram, kao i procena CFVR-a za dva krvna suda. Na osnovu anamneze, kliničkog pregleda, elektrokardiograma i holter EKG-a, ispitivani su klinički pokazatelji prognoze bolesnika sa HCM: prisustvo bola u grudima, sinkope, porodičnog opterećenja za postojanje HCM i naprasnu srčanu smrt, poremećaji srčanog ritma (VT, AF) kao i funkcionalna grupa određena po NYHA klasifikaciji (214).

Koronarna angiografija je urađena kod 105 pacijenata koji su imali ili anginalne simptome ili druge indikacije prema važećim preporukama (6). Kod uključenih pacijenata u studiju nije viđeno postojanje angiografski značajnih stenoza ili značajnog mišićnog mosta. Ostalih 45 pacijenata je imalo $<5\%$ mogućnosti za postojanje koronarne bolesti (211) i/ili negativan stres-ehokardiografski test (212).

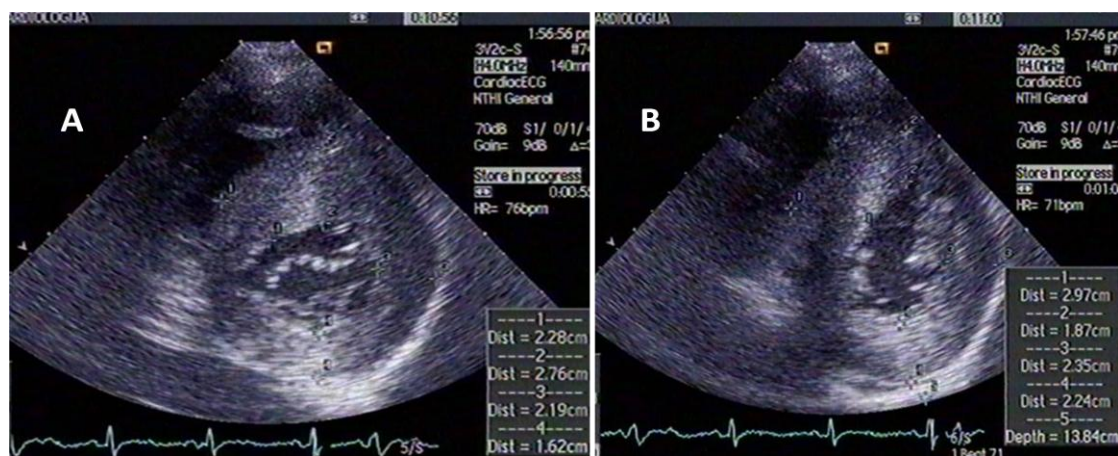
Ova studija je dobila saglasnost Etičkog komiteta Medicinskog fakulteta u Beogradu. Svi ispitanici su potpisali informisani pristanak za učešće u ovoj studiji.

3.2.1 Ehokardiografija

Ehokardiografski pregledi su urađeni na aparatu "Sequoia C256" (Siemens Medical Solutions, Inc., Mountain View, CA, USA), sa multifrekventnom sondom 3V2C i "second harmonic" tehnologijom. Korišćen je raspon UZ frekvenci od 2,5-4.0 MHz. Svi pacijenti su snimani na magnetno optičke diskove radi kasnije analize.

Korišćeni su standardni ehokardiografski preseki srca, prema preporukama Američkog udruženja za ehokardiografiju, u M-mod, 2D, PW, CW, "color Doppler" i tkivnog Dopplera (TDI)

tehnikama (215, 216). Za merenje srčanih dimenzija korišćeno je prosečno tri srčana ciklusa. Sledeći parametri su dobijeni u M-mod uzdužnom preseku: end-dijastolna dimenzija LK, end-sistolna dimenzija LK, end-sistolna dimenzija LA, end-dijastolna debljina interventrikularnog septuma (IVS) i zadnjeg zida (ZZ). Dodatno iz parasternalog poprečnog preseka na nivou mitralnog zalistka i papilarnih mišića je merena maksimalna debljina zidova (Slika 19). Pored toga, izračunali smo i odnos IVS/ZZ, kao morfološki parametar LK.



Slika 19. Prikaz parasternalog poprečnog preseka leve komore na nivou mitralnog zalistka (A) i papilarnih mišića (B)

Ejeksiona frakcija LK, volumeni LK i LA su izmereni pomoću Simpson biplane metode (215). Volumen LA je indeksiran na telesnu površinu (LAVI). Vrednost LAVI je bila uvećana ukoliko je $>34 \text{ ml/m}^2$ (215). Subvalvularni gradijent je određivan kombinovanim korišćenjem kontinuiranog i pulsog Doppler-a u miru i pri Valsalva manevru ili tokom testa opterećenja (6, 72). Kod bolesnika koji su imali MR procenjivan je mehanizam i težina MR prema preporukama Evropskog udruženja za ehokardiografiju (217). Opstruktivan tip HCM (HOCM) je definisan ukoliko je u izlaznom traktu LV sistolni gradijent u miru bio $\geq 30 \text{ mmHg}$ (6). Sistolni pritisak u desnoj komori (SPDK) je izračunat na osnovu trans-trikuspidnog gradijenta izvedenog iz modifikovane Bernoullijeve jednačine sa dodatkom procenjenog pritiska desne pretkomore (218). Pulmonalna hipertenzija (PH) je definisana kao SPDK $>36 \text{ mmHg}$ (218).

Dijastolna funkcija leve komore je analizirana shodno aktuelnim preporukama Evropskog i Američkog ehokardiografskog udruženja (216). Iz apikalnog četvorošupljinskog preseka pulsni Doppler-om pozicioniranim na vrhu mitralnih listića u dijastoli, vršena su merenja ranih (E talas) i kasnih (A talas) transmitralnih brzina. U cilju procene profila transmitralnog protoka, kvantifikovan je količnik E i A brzina (E/A). Takođe je mereno i deceleraciono vreme E talasa. TDI metodom sa volumnim uzorkom pozicioniranim na lateralnom rubu mitralnog anulusa iz apikalnog četvorošup-

ljinskog preseka merene su maksimalne rane (e') i kasne (a') dijastolne brzine pokreta mitralnog anulusa. Filteri su postavljeni kako bi se isključili visokofrekventni signali, dok je smer kretanja anulusa usklađen sa smerom linije skeniranja. Sva merenja su vršena na kraju ekspirijuma. Količnikom brzina ranog transmitalnog utoka i rane brzine pokreta lateralnog ruba mitralnog anulusa u dijastoli (E/e') je indirektno procenjivan pritisak punjenja LK. Ovaj parametar se pokazao kao značajan neinvazivni indirektni pokazatelj pritiska punjenja LK kod HCM pacijenata (216, 219).

3.2.2 Procena koronarne rezerve protoka transtoraknom Doppler ehokardiografijom

Posle standardnog ehokardiografskog pregleda, podešavanjem Nyquistovog limita na vrednosti između 16 i 30cm/s, vizualizovan je "color Doppler" protok u koronarnim arterijama, a potom je brzina protoka merena PW. Za procenu protoka u distalnom delu LAD korišćen je modifikovani apikalni presek 3 srčane šupljine sa akustičnim prozorom u nivou medioklavikularne linije u 4. i 5. međurebarnom prostoru. Za procenu koronarnog protoka u distalnom delu PD arterije korišćen je standardni apikalni presek dve srčane šupljine. Blagom angulacijom sonde u smeru suprotnom od kretanja kazaljke na satu, uz naginganje sonde unapred, vizualizovan je "color Doppler" prikaz protoka u zadnjem interventrikularnom sulkusu. Postavljanjem volumenskog uzorka pulsnog Dopplera širine 3-5mm na kolor signal protoka, dobijen je spektralni Doppler signal koji pokazuje karakterističan bifazni izgled sa manjom sistolnom i većom dijastolnom komponentnom.

Koronarni protok je meren u bazalnim uslovima, a potom u maksimalnoj hiperemiji. Za izazivanje hiperemije bio je primenjen adenzin u dozi od 140 mcg/kg/min intravenski, tokom 2 min. Usklađivanje pravca ultrazvučnog snopa sa koronarnim protokom bilo je što je moguće paralelnije, sa stabilnim položajem sonde u bazalnim uslovima i tokom maksimalne hiperemije. Uzete su prosečne vrednosti tri uzastopna, optimalna profila dijastolnog protoka u bazalnim uslovima i tokom hiperemije. U bazalnim i u uslovima maksimalne hiperemije je takođe određivano i dijastolno deceleraciono vreme, mereno od maksimalne dijastolne brzine do tačke preseka inicijalnog pada brzine sa osnovnom linijom i za LAD i za PD arteriju. CFVR je izračunat kao količnik maksimalne dijastolne brzine protoka u uslovima hiperemije i maksimalne brzine dijastolnog protoka u bazalnim uslovima. Vrednost CFVR-a je smatrana normalnom ukoliko je bila > 2 (65, 66, 69, 165, 213). Skoro publikovana interopservaciona saglasnost za procenu CFVR-a našeg stres-ehokardiografskog kabineta iznosila je 96% (166). Dodatno je izračunat i relativni CFVR kao odnos između CFVR LAD i CFVR PD (65, 220).

3.2.3 Stres ehokardiografski pregled

Dvodimenzijska ehokardiografija i EKG montiring su praćeni tokom izvođenja stres ehokardiografskog testa po Bruce protokolu (144). Segmentna analiza pokretljivosti LK koja je podeljena na 16 segmenata računata je na osnovu preporuka Američkog društva za ehokardiografiju (215). Elektrokardiografski test se smatrao pozitivnim ako je registrovana indukovana ST depresija ≥ 1 mm u najmanje tri susedna odvoda 0.08 sec iza J tačke (144). Stres ehokardiografski test je smatran pozitivnim za miokardnu ishemiju ako je došlo do pogoršanja u pokretljivosti ili pogoršanja u zadebljavanju miokarda kod najmanje dva susedna segmenta leve komore što je predstavljao kriterijum za isključivanje iz studije. Takođe, nakon opterećenja je evaluiran i LVOTG prema važećim preporukama.

3.2.4 Kateterizacija srca

Indikacija za koronarografiju je donošena na osnovu kliničke slike pacijenata, sa ciljem isključivanja udružene epikardijalne koronarne bolesti. Korišćena je standardna Judkins-ova tehnika. Značajna koronarna bolest je definisana dijametrom stenoze $\geq 50\%$.

3.2.5 Holter EKG

U cilju otkrivanja postojanja aritmije rađen je EKG tokom 24 h, sniman na holteru Impresario Sw Ver: 2.7.0008 (Del Mar Reynolds). Cilj je bio otkrivanje fibrilacije pretkomora i ventrikularne tahikardije.

3.2.6 Biomarkeri

Ispitivane su vrednosti NT-pro BNP, koji je određivan u uzorcima plazme, neposredno pre ehokardiografskog pregleda i određivanja CFVR-a. Uzorci su analizirani odmah po venepunkciji. NT-proBNP je meren na analizatoru Elecsys 2010 (chemiluminescent immunoassay kit, Roche Diagnostics). Izmerene vrednosti NT-proBNP za svakog bolesnika ponaosob su kvalifikovane kao normalne ili povišene, uzimajući u obzir pol i starosnu dob, u skladu sa rezultatima istraživanja na zdravim osobama.

3.2.7 Procena kliničkog ishoda

Kliničko praćenje je obavljeno tokom ambulante posete pacijenata ili telefonskim kontaktom kod svih pacijenata koji su uključeni u studiju. U slučaju neželjenog događaja, pribavljena je sva medicinska dokumentacija. Primarni ishod je bio kombinacija:

1. smrti povezane sa HCM-om - razmatrane u slučaju srčane insuficijencije (koja se javlja u slučaju srčane dekompenzacije, plućnog edema ili progresivnog toka do završne dilatativne faze bolesti), iznenadne srčane smrti (uključujući srčani zastoj sa oživljavanjem) ili fatalnog ishemijskog moždanog udara;
2. srčana insuficijencija koja zahteva hospitalizaciju (u slučaju plućne kongestije na rendgenskom snimku grudnog koša);
3. dugotrajna VT ("sustained" VT) ili odgovarajuća aktivacija defibrilatora;
4. ishemijski moždani udar (koji je procenjen kao direktna posledica embolijskih događaja u uslovima paroksizmalne ili hronične atrijalne fibrilacije).

Svaka neobjašnjiva iznenadna smrt smatrana je srčanom i pripisana je neželjenim događajima. Uvidom u medicinsku dokumentaciju troje najstarijih kardiologa je donosilo zaključak o kliničkom ishodu pacijenata.

3.3 Statistička analiza

Svi podaci su uneti u specijalno kreiranu bazu podataka, a potom su obrađeni u statističkom programu SPSS verzija 21, (SPSS, Chicago, IL).

Sva numerička obeležja su izražena kao srednja vrednost \pm standardna devijacija (SD), a atributivna kao frekvencije, odnosno, procenti. Kolmogorov-Smirnov-im testom normalnosti raspodele ispitivanih varijabli, utvrđeno je postojanje normalne raspodele podataka. Budući da distirbucija vrednosti NT-proBNP nije bila normalna, upotrebljena je logaritamska transformacija ovih vrednosti.

Značajnost razlike kontinuiranih numeričkih obeležja posmatranja testirana je pomoću Student-ovog t-testa. Značajnost razlike učestalosti atributivnih obeležja posmatranja testirana je pomoću χ^2 testa ili Fišerovog testa. Povezanost između ehokardiografskih i biohemijskih parametara testirana je pomoću Pearson-ovog koeficijenta korelacije.

Multivarijantna linearna regresiona analiza je urađena, za otkrivanje nezavisnog prediktora za vrednost relativnog CFVR-a. Rezultati su izraženi kao delimični koeficijenti linearne regresije (B) i njihovi 95% CI za 1 SD promenu promenljive.

Stope preživljavanja procenjene su pomoću Kaplan-Meier-ovih kriva i upoređene su log-rank testom.

Univarijantna i multivarijantna Cox-ova regresiona analiza je upotrebljena za testiranje povezanosti izabranih varijabli sa ishodom pacijenata. Univarijantna analiza obuhvatala je sve dostupne glavne kliničke i ehokardiografske markere (zajedno sa procenjenim CFVR-om i prisustvom uvećanog LAVI i umerene MR) koji su korišćeni za procenu povećanog rizika kod HCM (5, 6, 221). Varijable koje su bile značajno povezane sa primarnim ishodom u univarijantnoj analizi ($p < 0.05$) bile su uključene u multivarijantni model. Procenjeni su odnosi rizika (HR) sa odgovarajućim 95% intervalima poverenja (CI). Da bi se uzela u obzir varijabilnost uzorkovanja, kao i interna validacija modela, CI za univarijantne i multivarijantne mere dobijene su "bootstrapping" metodom reuzorkovanja (broj uzoraka = 1000, nivo CI = 95%). Nije bilo multikolinearnosti između varijabli u multivarijantnom modelu što je procenjeno faktorom inflacije varijanse (VIF). Statistička značajnost je definisana kao $p < 0.05$.

4. REZULTATI

4.1 Ispitivana populacija.

Izvodljivost procene rezerve koronarnog protoka u prednjoj descendentnoj grani leve koronarne arterije i posterodendentnoj koronarnoj arteriji

Od inicijalno uključenih 171 pacijenata, iz daljeg praćenja je isključeno 4 bolesnika zbog dijagnostikovane maligne bolesti na inicijalnom pregledu/hospitalizaciji, 10 pacijenata je isključeno zbog prisustva angiografski značajnih koronarnih stenoza ili prethodnih koronarnih intervencija, dok je 7 pacijenata isključeno zbog tehničke nemogućnosti da se dobije adekvatan CFVR; 2 za LAD (izvodljivost 98.7%) i 5 za PD arteriju (izvodljivost 96.8%). Za vreme davanja adenozina intravenski kod pacijenata sem blage hiperventilacije i osećaja topline u licu u trajanju od 15-25 sec nije bilo neželjenih događaja kao što su bradikardija, hipotenzija ili značajne EKG promene. Finalna studijska populacija se sastojala od 150 bolesnika.

4.2 Klinički nalaz ispitivanih pacijenata

Glavni klinički podaci za celu ispitivanu populaciju kao i između dve analizirane grupe predstavljeni su u Tabeli 4.1. Prosečna starost za celu grupu bila je 48 ± 15 godina, bez značajnih razlika između podgrupa pacijenata. Ženski pol ($p=0.012$) i NYHA funkcionalna klasa II ($p=0.003$) su bile statistički zastupljenije u grupi sa smanjenim CFVR LAD. Nije bilo značajnih razlika u pogledu prisustva herediteta za HCM ili SCD, prisustva angine, sinkope, hipertenzije, aritmija na 24-časovnom praćenju Holter EKG-a ili hemodinamskih parametara, osim u odnosu na srčanu frekvencu u miru ($p=0.008$) (koja je bila viša u Grupi 2).

Tabela 4.1. Klinički podaci ispitivane populacije.

Varijable	Ukupno (n = 150)	Grupa 1 (CFVR > 2) (n = 87)	Grupa 2 (CFVR ≤ 2) (n = 63)	P vrednost Grupa 1 vs. Grupa 2
Starost – godine	48±15	47±15	50±16	0.180
Ženski pol – br. (%)	82 (54.7)	40 (46)	42 (66.7)	0.012
BSA – m²	1.84±0.18	1.87±0.16	1.81±0.20	0.059
Angina – br. (%)	83 (55.3)	43 (49.4)	40 (63.5)	0.087
Hipertenzija - br. (%)	51 (34)	26 (29.9)	25 (39.7)	0.211
Sinkopa – br. (%)	21 (14)	8 (12.7)	13 (14.9)	0.696
Hereditet za HCM – br. (%)	53 (35.3)	31 (35.6)	22 (34.9)	0.928
Hereditet za SCD – br. (%)	17 (11.3)	8 (9.2)	9 (14.3)	0.332
NYHA funkcionalna klasa – br. (%)				0.003
I	92 (61.3)	62 (71.3)	30 (47.6)	
II	58 (38.7)	25 (28.7)	33 (52.4)	
Kratkotrajna ventrikularna tahikardija – br. (%)	28 (18.7)	15 (17.2)	13 (20.6)	0.599
Paroksizam atrijalne fibrilacije – br. (%)	28 (18.7)	14 (16.1)	14 (22.2)	0.342
Srčana frekvencija u miru – otkucaj/minutu	70±14	67±12	73±16	0.008
Srčana frekvencija tokom hiperemije – otkucaj/min	76±16	74±15	78±18	0.135
Dijastolni pritisak – mmHg	77±9	76±9	78±9	0.225
Sistolni pritisak – mmHg	120±15	118±14	121±16	0.213

Srednja vrednost ±SD, BSA: površina tela, SCD: naprasna srčana smrt.

U pogledu korišćenja medikamentne terapije, nije bilo razlika među grupama, osim upotrebe diuretika (p=0.001) koja je bila češća kod pacijenata sa smanjenim CFVR LAD (Tabela 4.2).

Tabela 4.2. Medikamentna terapija.

Varijable	Ukupno (n = 150)	Grupa 1 (CFVR > 2) (n = 87)	Grupa 2 (CFVR ≤ 2) (n = 63)	P vrednost Grupa 1 vs. Grupa 2
Medikamentna terapija – br. (%)				
Beta blokator	126 (84)	72 (82.8)	54 (85.7)	0.626
Ca antagonist	25 (16.7)	11 (12.6)	14 (22.2)	0.120
ACEI/ARB	38 (25.3)	22 (25.3)	16 (25.4)	0.988
Diuretik	27 (18)	8 (9.2)	19 (30.2)	0.001
Amiodarone	19 (12.7)	10 (11.5)	9 (14.3)	0.612
Antikoagulansi	28 (18.7)	14 (16.1)	14 (22.2)	0.342

ACEI: angiotenzin konvertujući enzim inhibitor, ARB: Angiotenzin receptor blokator

4.3 Ehokardiografski parametri morfologije i funkcije leve komore

Ehokardiografski parametri morfologije za celu istraživanu populaciju i dve analizirane podgrupe su rezimirani u tabeli 4.3. Pacijenti sa smanjenom CFVR LAD imali su značajno deblji IVS (18.5 ± 4.2 vs. 20.5 ± 5.3 , $p=0.013$), ZZ (9.9 ± 2.0 vs. 11.3 ± 3.2 , $p=0.002$), kao i debljinu zida u pojedinim segmentima LK, maksimalnu izmerenu debljinu zida LK (20.2 ± 4.3 vs. 22.6 ± 5.2 , $p=0.004$), dok se procentualno nije razlikovao broj pacijenata sa ekstremnom hipertrofijom (maksimalna debljina zida LK ≥ 30 mm) između podgrupa pacijenata. Takođe, odnos između debljine IVS i ZZ nije bio statistički različit između ove dve ispitivane podgrupe.

Tabela 4.3. Ehokardiografski parametri morfologije leve komore.

Varijable	Ukupno (n = 150)	Grupa 1 (CFVR > 2) (n = 87)	Grupa 2 (CFVR ≤ 2) (n = 63)	P vrednost Grupa 1 vs. Grupa 2
EDD LK- mm	46.1±5.0	46.4±5.0	45.7±4.9	0.438
ESD LK - mm	27.4±5.1	27.3±4.5	27.5±5.8	0.826
IVS debljina - mm	19.4±4.8	18.5±4.2	20.5±5.3	0.013
ZZ debljina - mm	10.5±2.7	9.9±2.0	11.3±3.2	0.002
IVS/ZZ odnos	1.96±0.58	1.97±0.5	1.93±0.64	0.664
Poprečni MZ 1 - mm	17.0±4.6	16.4±4.7	17.7±4.6	0.118
Poprečni MZ 2 - mm	18.4±5.3	17.8±5.1	19.3±5.5	0.087
Poprečni MZ 3 - mm	14.6±3.7	14.0±3.0	15.6±4.3	0.011
Poprečni MZ 4 - mm	10.9±3.1	12.0±3.5	10.1±2.5	0.001
Poprečni PM 1 - mm	17.8±4.6	17.1±4.3	18.7±4.9	0.040
Poprečni PM 2 - mm	18.6±4.7	17.8±4.0	19.8±5.3	0.013
Poprečni PM 3 - mm	15.8±3.7	15.4±3.1	16.4±4.4	0.115
Poprečni PM 4 - mm	11.6±3.5	10.8±2.5	12.6±4.3	0.005
Maksimalna debljina zida	21.1±4.8	20.2±4.3	22.6±5.2	0.004
LK - mm				
Maksimalna debljina zida	9 (6)	4 (4.6)	5 (7.9)	0.493
LK ≥ 30 mm - br. (%)				

Srednja vrednost ±SD, LK: leva komora, EDD: enddiastolna dimenzija, ESD: endsistolna dimenzija, IVS: interventrikularni septum, ZZ: zadnji zid, LK: leva komora, MZ: poprečni presek na nivou mitralnog zalistka, PM: poprečni presek na nivou papilarnog mišića.

Parametri morfologije i funkcije mitralne valvule su prikazani u tabeli 4.4. Između podgrupa pacijenata nije postojala značajna razlika u prisustvu SAM-a kao i u značajnosti mitralne regurgitacije, dok je prisustvo kalcifikovanog anulusa bilo značajno više u grupi sa sniženim CFVR-om za LAD u odnosu na grupu sa očuvanom vrednosti CFVR-a (p=0.008). Takođe dodatno prisustvo kalcifikovanog mitralnog anulusa ((13 (32%) vs. 11 (10%), p=0.001), SAM-a (p<0.001) kao i većeg stepena mitralne regurgitacije statistički značajno je bilo češće kod bolesnika sa HOCM nego u grupi sa HCM. Ekscentričan pravac MR je češće registrovan kod bolesnika sa HOCM u odnosu na HCM, što je bilo visoko statistički značajno (p<0.001).

Tabela 4.4. Ehokardiografski parametri morfologije i funkcije mitralne valvule.

Varijable	Ukupno (n = 150)	Grupa 1 (CFVR > 2) (n = 87)	Grupa 2 (CFVR ≤ 2) (n = 63)	P vrednost Grupa 1 vs. Grupa 2
SAM - br. (%)	65 (43.3)	35 (40.2)	30 (47.6)	0.367
Mitralna regurgitacija – br. (%)				0.056
Blaga	101 (67.3)	64 (73.6)	37 (58.7)	
Umerena	49 (32.7)	23 (26.4)	26 (41.3)	
Kalcifikovan anulus – br. (%)	24 (16)	8 (9.2)	16 (25.4)	0.008

SAM: sistolno pokretanje prednjeg mitralnog listića

Ehokardiografski parametri funkcije LK za celu istraživanu populaciju i dve analizirane podgrupe su rezimirani u tabeli 4.5. Između podgrupa nije postojala statistički značajna razlika u sistolnoj funkciji LK. U miru, mediana LVOTG-a je značajno bila viša u grupi sa sniženim CFVR LAD u odnosu na grupu sa očuvanim vrednostima CFVR LAD (12 (7-24) vs 9 (6-28), $p=0.036$). Suprotno, podgrupe se nisu statički razlikovale u prisutvu pacijenata sa LVOTG u miru ≥ 30 mmHg, maksimalno indukovanim LVOTG, kao i hemodinamski značajnim LVOTG ≥ 50 mmHg. Od posmatranih ehokardiografskih parametara koji se koriste za procenu dijastolne funkcije LK nije utvrđeno postojanje statistički značajne razlike u ehokardiografskom parametru E/A, deceleracionom vremenu E talasa kao i vrednostima TDI brzina - a' lateralnog mitralnog anulusa i s lateralnog mitralnog anulusa. Vrednosti e' lateralnog mitralnog anulusa (0.111 ± 0.031 vs. 0.092 ± 0.033 , $p=0.001$) je bila značajno niža u grupi sa sniženim CFVR-om. Sledstveno, vrednost E/e' je bila viša (8.62 ± 3.32 vs 7.05 ± 2.79 , $p<0.003$) u grupi sa sniženim CFVR-om za LAD u odnosu na pacijente sa očuvanom vrednosti CFVR-a. Takođe, u grupi sa sniženim CFVR-om za LAD su statistički značajno veće izmerene dimenzije LA (44.5 ± 6.2 vs. 41.5 ± 6.2 , $p=0.004$), LAVI-a (42.0 ± 16.8 vs. 35.3 ± 12.8 , $p=0.009$), dok je nađen značajno veći procenat uvećanih LA (LAVI > 34 ml/m²) (41 (65.1%) vs 38 (43.7%), $p=0.010$) kao i logaritmovana vrednost NT-pro-BNP-a (7.46 ± 0.85 vs. 6.46 ± 0.89 , $p<0.001$). Vrednost SPDK (35 ± 9.3 vs. 32 ± 6.6 , $p=0.025$) je značajno bio povišen u grupi sa sniženim CFVR-om za LAD dok je učestalost plućne hipertenzije bila bez značajne razlike u ove dve grupe.

Tabela 4. 5. Funkcionalni parametri leve komore.

Varijable	Ukupno (n = 150)	Grupa 1 (CFVR > 2) (n = 87)	Grupa 2 (CFVR ≤ 2) (n = 63)	P vrednost Grupa 1 vs. Grupa 2
Ejekciona frakcija LK- %	68±7.7	69.6±8.0	69.4±8.9	0.839
LVOTG u miru - mediana (IQR) - mmHg	11 (7-34)	9 (6-28)	12 (7-24)	0.036
LVOTG u miru ≥ 30mmHg - br. (%)	41 (27.3)	21 (24.1)	20 (31.7)	0.302
Maksimalno indukovan LVOTG - medijana (IQR) - mmHg	11 (7-54)	10 (7-48)	12 (7-68)	0.090
Maksimalno indukovan LVOTG ≥ 50mmHg - br. (%)	42 (28%)	21 (24.1)	21 (33.3)	0.216
Dimenzija LA - mm	43±6.4	41.5±6.2	44.5±6.2	0.004
LAVI - ml/m²	38±15	35.3±12.8	42.0±16.8	0.009
LAVI > 34 ml/m² - br. (%)	79 (52.7)	38 (43.7)	41 (65.1)	0.010
SPDK - mmHg	33.6±8.1	32±6.6	35±9.3	0.025
Plućna hipertenzija - br. (%)	38 (25.3)	18 (20.7)	20 (31.7)	0.124
E talas - m/s	0.73±0.22	0.73±0.19	0.74±0.25	0.750
A talas - m/s	0.67±0.26	0.63±0.23	0.72±0.29	0.049
E/A	1.26±0.69	1.31±0.71	1.19±0.65	0.271
E deceleration time - msec	219±68	217±62	222±75	0.634
e' lateralnog mitralnog anulusa - m/s	0.103±0.033	0.111±0.031	0.092±0.033	0.001
a' lateralnog mitralnog anulusa - m/s	0.115±0.038	0.117±0.037	0.111±0.040	0.383
s lateralnog mitralnog anulusa - m/s	0.094±0.030	0.094±0.028	0.094±0.031	0.927
E/e'	7.71±3.11	7.05±2.79	8.62±3.32	0.003
Ln NT-pro-BNP - pg/ml	6.88±0.99	6.46±0.89	7.46±0.85	<0.001
NT-pro-BNP- medijana, (IQR) - pg/ml	1012 (471- 1879)	700 (349- 1135)	1810 (1013- 2958)	<0.001

Srednja vrednost ±SD, LK: leva komora, LVOTG: gradijent izlaznog korita leve komore, LA: leva pretkomora, LAVI: volumen leve pretkomore koji je indeksiran na telesnu površinu, SPDK: sistolni pritisak u desnoj komori.

4.4 Rezerva koronarnog protoka i karakteristike koronarnog protoka

Vrednosti rezerve koronarnog protoka kao i karakteristike koronarnog protoka su prikazane u tabeli 4.6. Vrednosti bazalnih brzina dijastolnog protoka su značajno bili povišeni u Grupi 2 u odnosu na Grupi 1, za LAD (0.41 ± 0.11 vs 0.33 ± 0.07 , $p<0.001$), a takođe i za PD arteriju (0.36 ± 0.08 vs. 0.32 ± 0.06 , $p=0.001$). Suprotno, hiperemijske brzine su bile snižene u Grupi 2 u odnosu na Grupi 1 za LAD (0.69 ± 0.18 vs. 0.79 ± 0.18 , $p=0.002$) i za PD arteriju (0.70 ± 0.17 vs 0.77 ± 0.14 , $p=0.008$). Deceleraciona vremena bazalnog i hiperemijskog dijastolnog protoka se nisu razlikovali između grupa pacijenata.

Tabela 4.6. Rezerva koronarnog protoka i karakteristike koronarnog protoka.

Varijable	Ukupno (n = 150)	Grupa 1 (CFVR > 2) (n = 87)	Grupa 2 (CFVR ≤ 2) (n = 63)	P vrednost Grupa 1 vs. Grupa 2
Bazalna brzina dijastolnog protoka LAD - m/sec	0.36±0.10	0.33±0.07	0.41±0.11	<0.001
Deceleraciono vreme bazalnog dijastolnog protoka LAD - msec	1044±314	1062±280	1018±357	0.406
Hiperemijska brzina dijastolnog protoka LAD - m/sec	0.75±0.19	0.79±0.18	0.69±0.18	0.002
Deceleraciono vreme hiperemijskog dijastolnog protoka LAD - msec	467±229	482±214	446±248	0.345
CFVR LAD	2.13±0.44	2.42±0.30	1.73±0.23	<0.001
Bazalna brzina dijastolnog protoka PD - m/sec	0.33±0.07	0.32±0.06	0.36±0.08	0.001
Deceleraciono vreme bazalnog dijastolnog protoka PD - msec	955±222	979±214	922±230	0.125
Hiperemijska brzina dijastolnog protoka PD - m/sec	0.74±0.16	0.77±0.14	0.70±0.17	0.008
Deceleraciono vreme hiperemijskog dijastolnog protoka PD - msec	476±214	484±203	465±231	0.592
CFVR PD	2.28±0.42	2.48±0.32	2.00±0.38	<0.001
Relativni CFVR	0.94±0.14	0.98±0.11	0.89±0.15	<0.001

Srednja vrednost ±SD, LAD: leva prednja descedentna koronarna arterija, PD: posterodescedentna arterija, CFVR: rezerva koronarnog protoka.

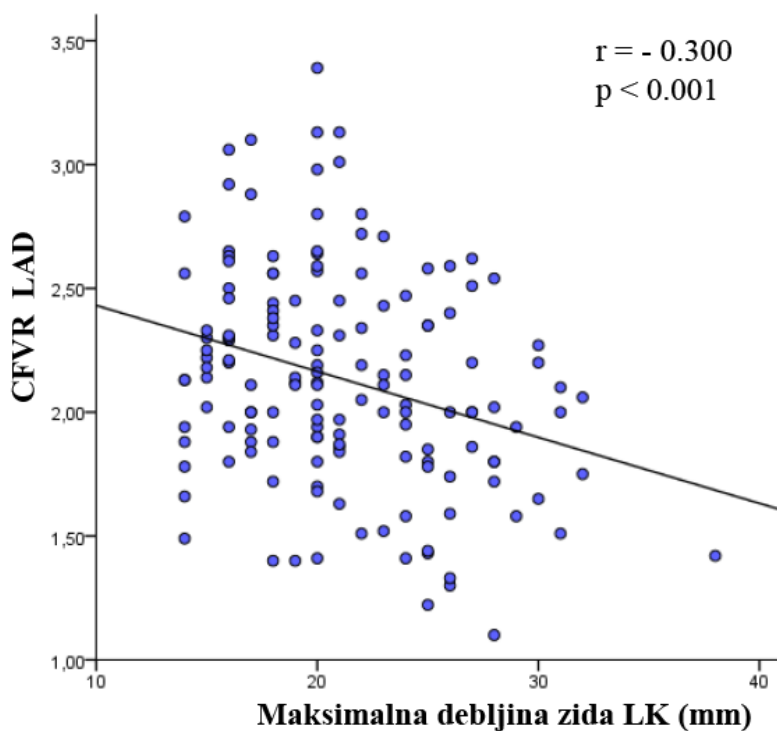
4.5 Odnos rezerve koronarnog protoka za LAD i PD arteriju i kliničkog nalaza

Uzimajući u obzir celu populaciju pacijenata nije bilo značajne razlike u CFVR za LAD (2.21 ± 0.41 vs 2.07 ± 0.45 , $p=0.053$) i PD (2.33 ± 0.38 vs 2.23 ± 0.45 , $p=0.134$) arteriju u odnosu na odsustvo i prisustvo anginoznih tegoba. Takođe, pacijenti koji su imali sinkopu nisu imalu značajnu razliku CFVR-a za LAD (2.15 ± 0.47 vs 2.13 ± 0.43 , $p=0.838$) i PD (2.32 ± 0.39 vs 2.27 ± 0.42) arteriju

u odnosu na one pacijente bez sinkope. Pacijenti sa NYHA klasom II su imali niži CFVR za LAD (1.99 ± 0.45 vs 2.22 ± 0.41 , $p=0.002$) u odnosu na pacijente sa NYHA klasom I, dok nije postojala značajna razlika CFVR-a PD arterije (2.22 ± 0.48 vs. 2.31 ± 0.37 , $p=0.214$). Prisustvo arterijske hipertenzije nije pravilo značajnu razliku u vrednosti CFVR-a za LAD (2.05 ± 0.43 vs. 2.17 ± 0.43 , $p=0.109$) i PD (2.24 ± 0.44 vs. 2.30 ± 0.41 , $p=0.421$) arteriju u odnosu na pacijente bez hipertenzije. Nije registrovana značajna razlika u vrednosti CFVR-a za LAD (2.10 ± 0.49 vs. 2.14 ± 0.43 , $p=0.703$) i PD (2.25 ± 0.45 vs. 2.28 ± 0.41 , $p=0.727$) arteriju kod pacijenta kod kojih je registrovana VT na 24h holteru EKG-a u odnosu na one pacijente bez registrovane VT. Takođe, nije bilo ni značajnih razlika u vrednosti CFVR-a za LAD (2.09 ± 0.46 vs. 2.15 ± 0.43 , $p=0.393$) i PD (2.34 ± 0.52 vs. 2.26 ± 0.39 , $p=0.387$) arteriju kod pacijenata kod kojih je registrovan paroksizam atrijalne fibrilacije u odnosu na one kod kojih nije registrovana atrijalna fibrilacija.

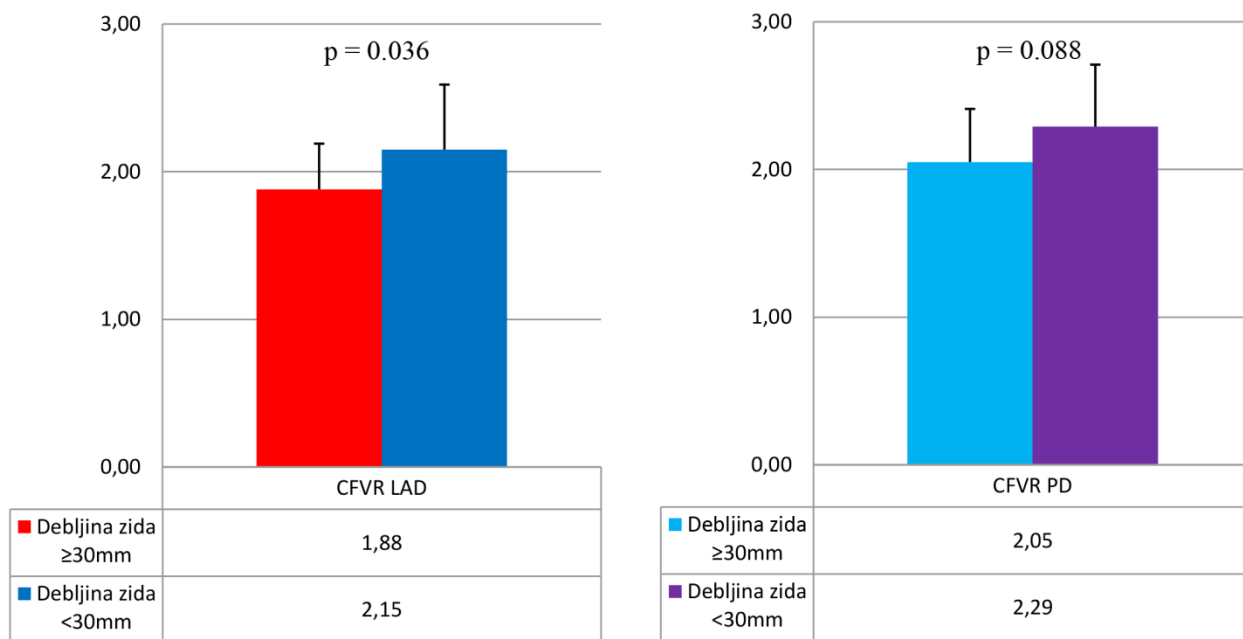
4.6 Odnos rezerve koronarnog protoka za LAD i PD arteriju i morfoloških karakteristika leve komore

Registrovana je značajna korelacija između maksimalne debljine zida LK i CFVR LAD ($r=-0.300$, $p<0.001$) (Grafikon 4.1), dok je postojala slaba korelacija između CFVR PD i maksimalne debljine zida LK ($r=-0.179$, $p=0.027$). Takođe nije postojala značajna korelacija između debljine zadnjeg zida i CFVR PD ($r=-0.156$, $p=0.056$).



Grafikon 4.1. Korelacija CFVR LAD i maksimalne debljine zida LK

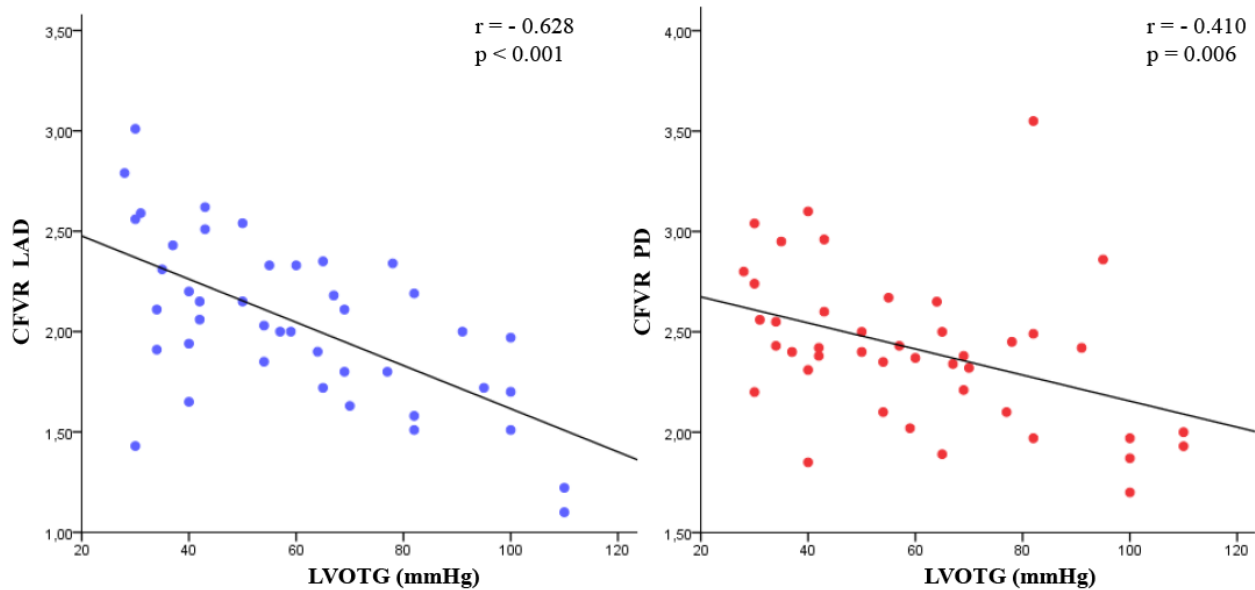
Kod pacijenata sa ekstremnom hipertrofijom zida LK ($\geq 30\text{mm}$), registrovano je značajno snižena vrednost CFVR-a za LAD u odnosu na pacijente bez ekstremne hipertrofije zida LK ($\geq 30\text{mm}$) (1.88 ± 0.31 vs 2.15 ± 0.44 , $p=0.036$), dok nije bila značajna razlika između vrednosti CFVR-a za PD arteriju (2.05 ± 0.36 vs 2.29 ± 0.42 , $p=0.088$) (Grafikon 4.2).



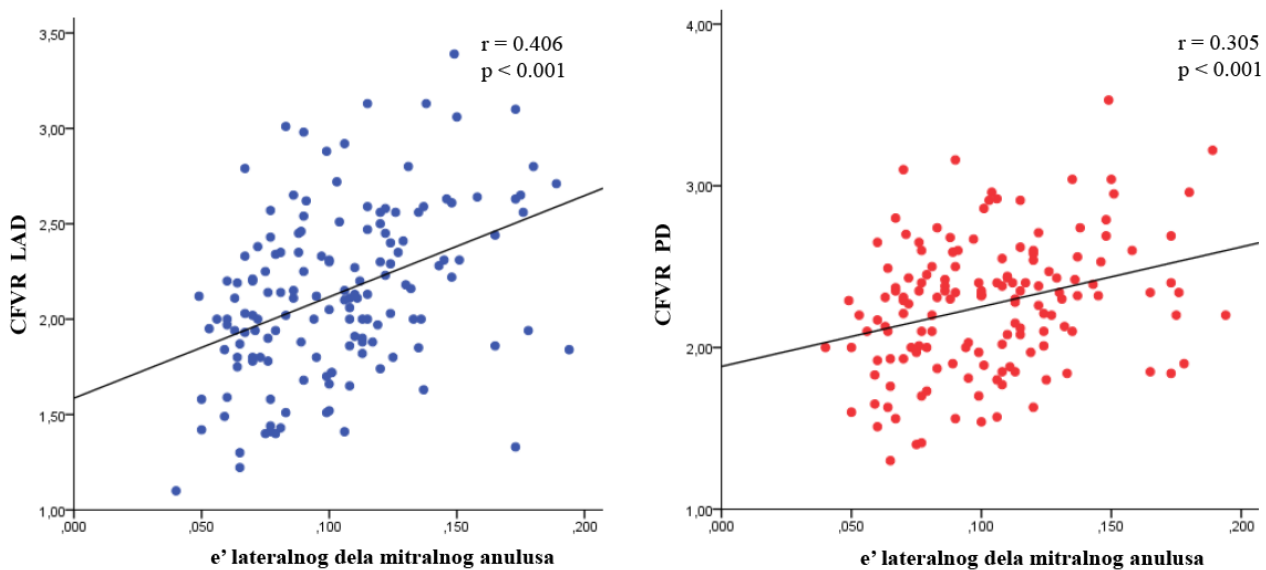
Grafikon 4. 2. Vrednosti CFVR-a kod pacijenata sa ili bez ekstremne hipertrofije zida LK

4.7 Odnos rezerve koronarnog protoka za LAD i PD arteriju i funkcionalnih parametara leve komore

Kod HOCM pacijenata sa značajnom vrednosti LVOTG-a u miru postojala je odlična korelacija između vrednosti LVOTG-a i CFVR LAD ($r=-0.628$, $p<0.001$), dok je takođe nešto slabija korelacija postojala između vrednosti LVOTG-a i CFVR PD ($r=-0.410$, $p=0.006$) (Grafikon 4.3). Registrovana je i značajna pozitivna korelacija između CFVR LAD i vrednosti e' lateralnog dela mitralnog anulusa ($r=0.406$, $p<0.001$), kao i između CFVR PD i e' ($r=0.305$, $p<0.001$) (Grafikon 4.4), dok je postojala slabija ali značajna negativna korelacija između CFVR LAD i LAVI ($r=-0.281$, $p<0.001$) kao i između CFVR PD i LAVI ($r=-0.217$, $p=0.008$).

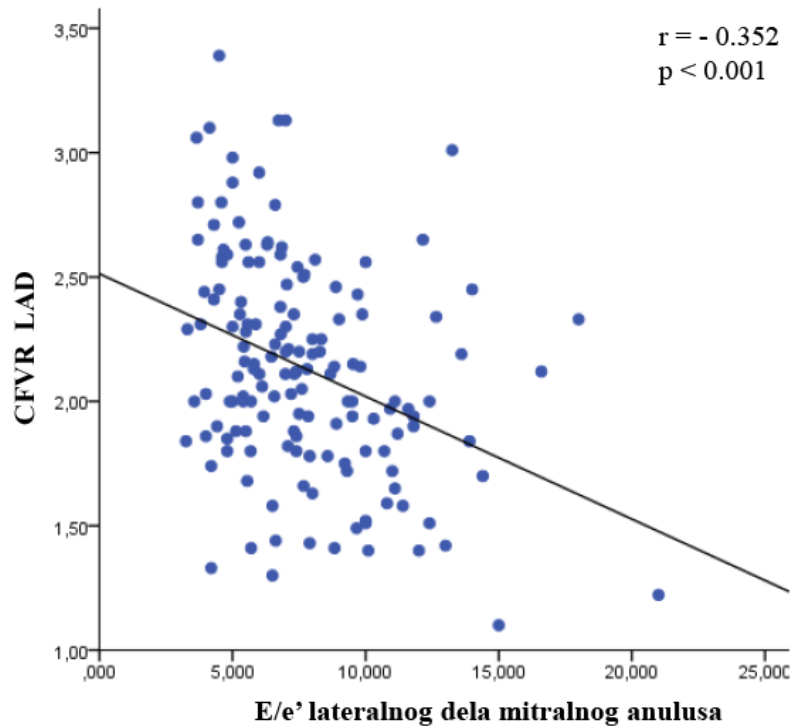


Grafikon 4.3. Korelacija CFVR LAD i CFVR PD sa vrednostima LVOTG-a.

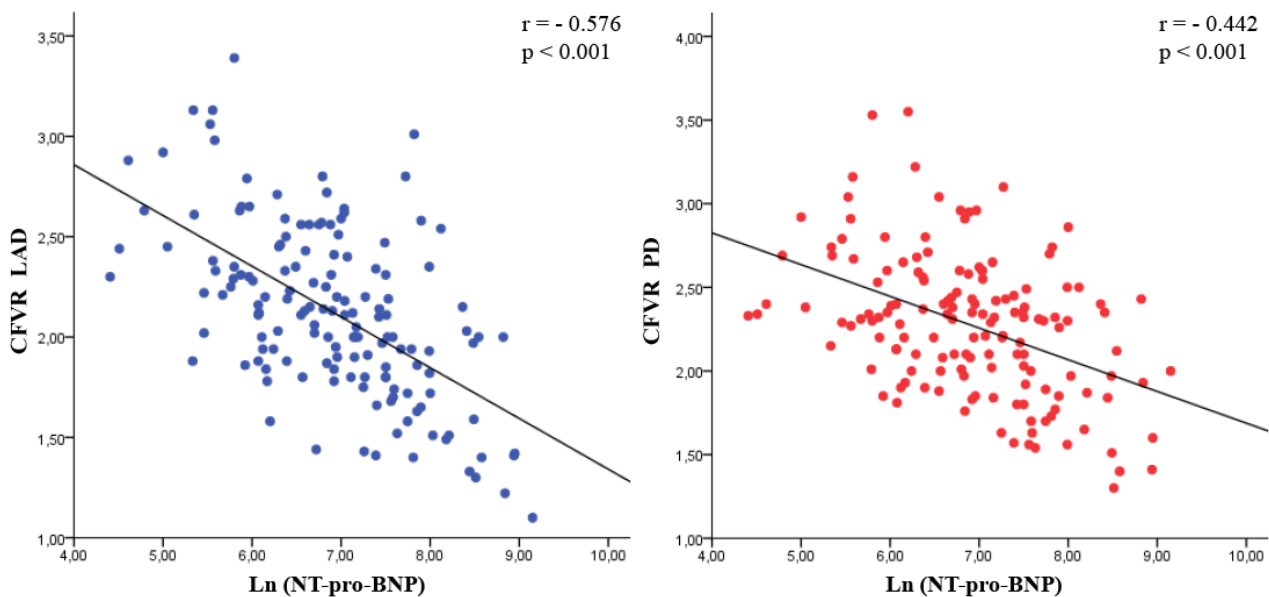


Grafikon 4.4. Korelacija CFVR LAD i CFVR PD sa vrednostima e' lateralnog dela mitralnog anulusa.

Postojala je značajna negativna korelacija između E/e' lateranog dela mitralnog anulusa i CFVR LAD ($r = -0.352$, $p < 0.001$) dok nije postojala značajna korelacija sa CFVR PD ($r = -0.144$, $p = 0.077$) (Grafikon 4.5). Sledstveno, Ln vrednost NT-pro-BNP-a je značajno negativno korelirala sa vrednostima CFVR LAD ($r = -0.576$, $p < 0.001$) i CFVR PD ($r = -0.442$, $p < 0.001$) (Grafikon 4.6).



Grafikon 4.5. Korelacija CFVR LAD sa vrednostima E/e' lateralnog dela mitralnog anulusa.



Grafikon 4.6. Korelacija CFVR LAD i CFVR PD sa vrednostima Ln (NT-pro-BNP).

4.8 Rezerva koronarnog protoka i karakteristike koronarnog protoka kod pacijenata sa opstruktivnom i neopstruktivnom hipertrofičnom kardiomiopatijom

Karakteristike koronarnog protoka kod pacijenata sa opstruktivnom i neopstruktivnom HCM kao i vrednosti CFVR-a su predstavljene u tabeli 4.7. Bazalna brzina dijastolnog protoka LAD kod pacijenata sa HOCM u poređenju sa pacijentima sa HCM je bila značajno viša (0.39 ± 0.08 vs.

0.35±0.10, p=0.026), dok su hiperemijske brzine dijastolnog protoka bile slične, što je doprinelo značajno nižem CFVR LAD u grupi HOCM u odnosu na HCM grupu (2.00±0.42 vs. 2.18±0.45, p = 0.023). Sa druge strane, kod HOCM pacijenata u poređenju sa HCM, bazalna brzina dijastolnog protoka u PD je bila bez značajne razlike (0.34±0.07 vs. 0.33±0.07, p=0.413), dok su vrednosti hiperemijske brzine dijastolnog protoka PD (0.81±0.16 vs 0.72±0.15, p=0.004) i CFVR PD (2.39±0.38 vs 2.23±0.43, p=0.035) bili značajno viši u HOCM grupi u odnosu na HCM grupu. Deceleraciono vreme hiperemijskog dijastolnog protoka za LAD je bilo značajno više u HOCM grupi u odnosu na HCM grupu (1233±367 vs. 973±260, p<0.001), dok se u hiperemiji nije razlikovalo (488±233 vs. 459±227, p=0.491). Nasuprot, deceleraciona vremena bazalnih brzina dijastolnog protoka PD arterije kod dve grupe se nije razlikovala (939±215 vs. 961±225, p=0.584), dok je deceleraciono vreme hiperemijskog dijastolnog protoka PD arterije bilo značajnije niže u HOCM grupi u odnosu na HCM (397±177 vs. 506±220, p=0.002).

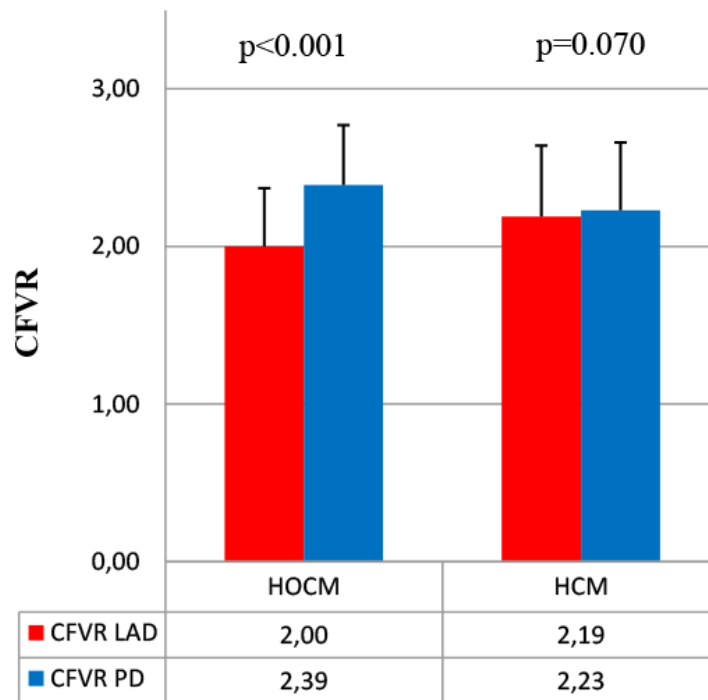
Tabela 4.7. Rezerva koronarnog protoka i karakteristike koronarnog protoka pacijenata sa i bez opstrukcije izlaznog trakta leve komore.

Varijable	HOCM (n=41)	HCM (n=109)	P vrednost
Bazalna brzina dijastolnog protoka LAD - m/sec	0.39±0.08	0.35±0.10	0.026
Deceleraciono vreme bazalnog dijastolnog protoka LAD - msec	1233±367	973±260	<0.001
Hiperemijska brzina dijastolnog protoka LAD - m/sec	0.77±0.16	0.74±0.20	0.409
Deceleraciono vreme hiperemijskog dijastolnog protoka LAD - msec	488±233	459±227	0.491
CFVR LAD	2.00±0.37	2.18±0.45	0.023
Bazalna brzina dijastolnog protoka PD - m/sec	0.34±0.07	0.33±0.07	0.413
Deceleraciono vreme bazalnog dijastolnog protoka PD - msec	939±215	961±225	0.584
Hiperemijska brzina dijastolnog protoka PD - m/sec	0.81±0.16	0.72±0.15	0.004
Deceleraciono vreme hiperemijskog dijastolnog protoka PD - msec	397±177	506±220	0.002
CFVR PD	2.39±0.38	2.23±0.43	0.035
Relativni CFVR	0.84±0.13	0.98±0.12	<0.001

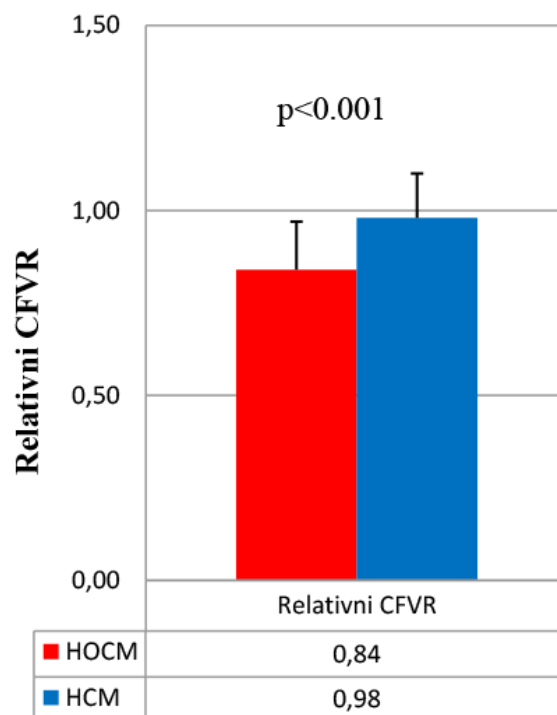
LAD: leva prednja descendentna koronarna arterija, PD: posterodescendentna arterija, CFVR: rezerva koronarnog protoka.

Kod HOCM pacijenata pokazana je regionalna razlika CFVR-a; CFVR LAD je bio značajno niži u poređenju sa CFVR PD (2.00±0.37 vs. 2.39±0.38, p<0.001), dok nije bilo značajne razlike između CFVR LAD i CFVR PD kod HCM pacijenata bez opstrukcije izlaznog trakta LK

(2.19 ± 0.45 vs. 2.23 ± 0.43 , $p=0.070$) (Grafikon 4.7). Sledstveno, vrednosti relativnog CFVR-a su se značajno razlikovale između HOCM i HCM (0.84 ± 0.13 vs. 0.98 ± 0.12 , $p<0.001$) (Grafikon 4.8).

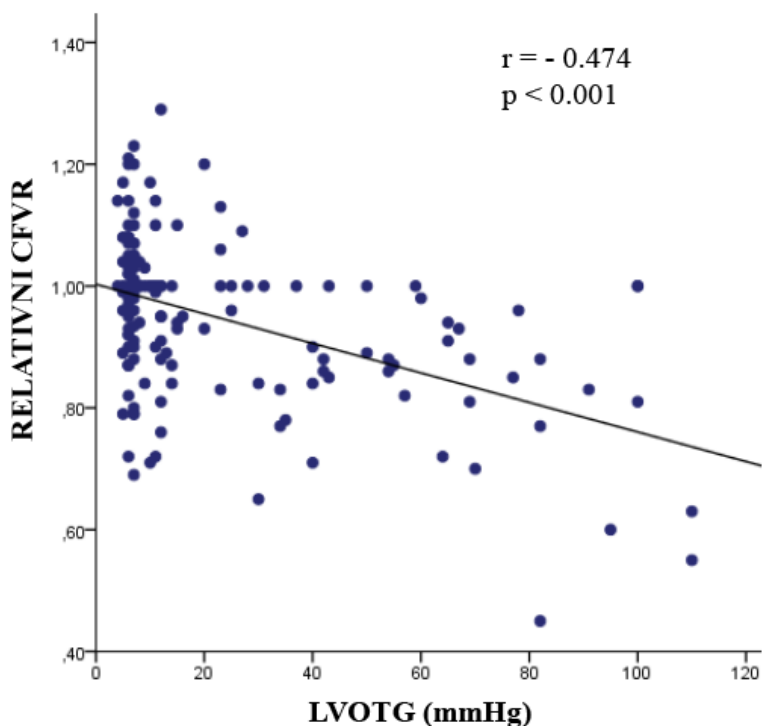


Grafikon 4.7. Razlika CFVR LAD i CFVR PD kod HOCM i HCM pacijenata.



Grafikon 4.8. Razlika relativnog CFVR-a kod pacijenata sa HOCM i HCM

Dodatno, registrovana je značajna negativna korelacija između relativnog CFVR-a i LVOTG u miru ($r = -0.474$, $p < 0.001$) (Grafikon 4.9).



Grafikon 4.9. Korelacija relativnog CFVR-a i LVOTG-a u miru.

Multivarijantnom regresionom analizom je dobijeno da je vrednost LVOTG nezavisni prediktor relativnog CFVR-a ($B = -0.002$, $p < 0.001$), (Tabela 4.8).

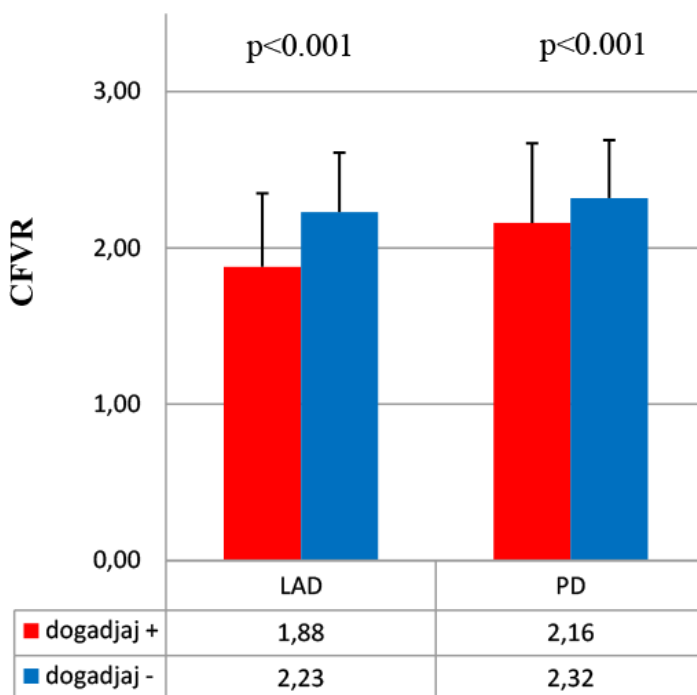
Tabela 4.8. Multivarijantni prediktori relativnog CFVR-a.

Varijable	Relativni CFVR		
	<i>B</i>	<i>P</i> vrednost	95% CI
Pol	0.002	0.914	-0.38 - 0.042
Starost - godine	-0.001	0.241	-0.002 - 0.001
Maksimalna debljina zida LK - mm	-0.003	0.198	-0.007 - 0.001
PW debljina - mm	-0.007	0.094	-0.016 - 0.001
LVOTG u miru - mmHg	-0.002	<0.001	-0.007 - -0.001

CI: interval poverenja, PW: zadnji zid, LVOTG: gradijent izlaznog korita leve komore, LAD: leva prednja descendentna koronarna arterija, PD: posterodescendentna arterija, CFVR: rezerva koronarnog protoka.

4.9 Prognostički značaj rezerve koronarnog protoka

Tokom medijane praćenja od 88 meseci (interkvartilni opseg (IQR) (60-112)), 41/150 (27.3%) pacijenata imalo je neželjene srčane događaje. CFVR je bio značajno niži kod pacijenata sa neželjenim srčanim događajima u poređenju sa onima bez događaja, kako za LAD (1.88 ± 0.47 vs 2.23 ± 0.38 , $p < 0.001$), tako i za PD arteriju (2.16 ± 0.51 vs 2.32 ± 0.37 , $p < 0.001$) (Grafikon 4.10).



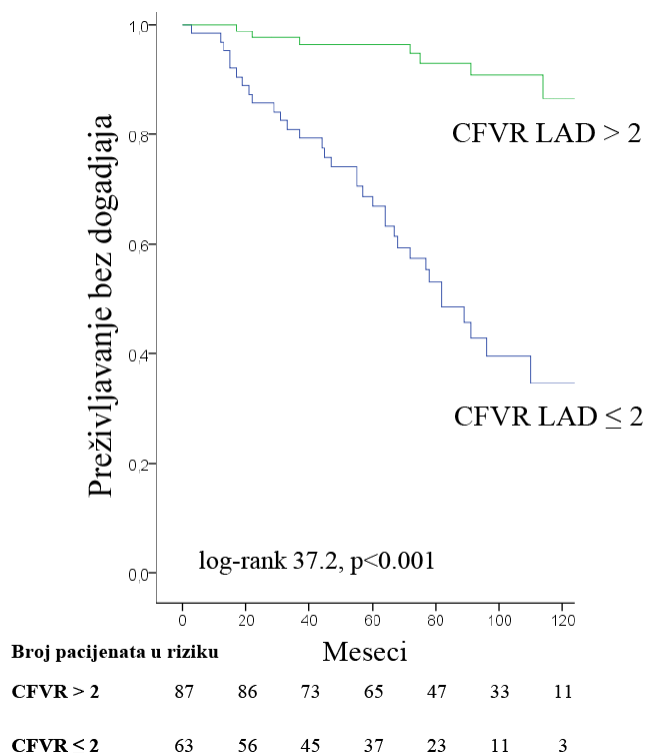
Grafikon 4.10. Vrednosti CFVR LAD i CFVR PD kod pacijenata sa i bez kardiovaskularnih događaja tokom praćenja.

Kod pacijenata sa očuvanom CFVR LAD bilo je 8/87 (9.2%) neželjenih srčanih događaja - kardiovaskularna smrt se dogodila kod 3 pacijenta (SCD kod 2, dok je jedan bio rezultat srčane insuficijencije), 2 pacijenta su imala ishemijski moždani udar, dok su 3 pacijenta doživela dugotrajnu VT (Tabela 4.9). Međutim, kod pacijenata sa sniženim CFVR LAD bilo je 33/63 (52.4%, $p < 0.001$ u odnosu na Grupu 1) neželjenih kardiovaskularnih događaja - srčani uzrok smrti utvrđen je kod 15 pacijenata (SCD u 7, 5 je bio zbog srčane insuficijencije, i 3 su rezultat ishemijskog moždanog udara), srčana insuficijencija koja je zahtevala hospitalizaciju kod 15 pacijenata, jedan pacijent je imao moždani udar, a 2 pacijenta su doživela dugotrajnu VT. Primetno je da je prevalencija srčane insuficijencije (i fatalne i nefatalne) bila značajno veća u Grupi 2 u poređenju sa Grupom 1 (20 (31.7%) vs 1 (1.1%), $p < 0.001$ respektivno).

Tabela 4.9. Klinički ishod pacijenata tokom praćenja.

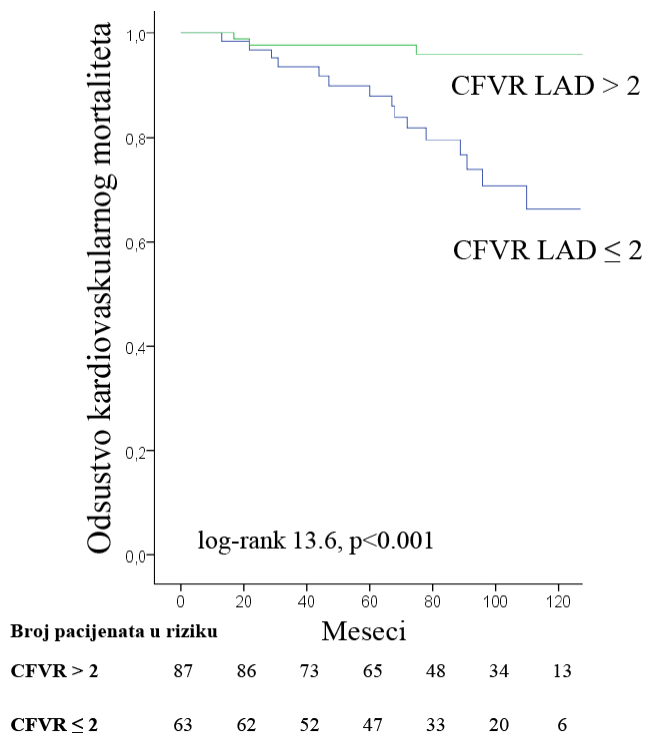
Klinički ishod	Ukupno (n = 150)	Grupa 1 (CFVR > 2) (n = 87)	Grupa 2 (CFVR ≤ 2) (n = 63)
<i>broj pacijenata - (%)</i>			
Kardiovaskularna smrt	18 (12)	3 (3.4)	15 (23.8)
Srčana insuficijencija koja je zahtevala hospitalizaciju	15 (10)	/	15 (23.8)
Dugotrajnu ventrikularna tahikardija	5 (3.3)	3 (3.4)	2 (3.0)
Ishemijski moždani udar	3 (2)	2 (2.3)	1 (1.6)

Kaplan-Meierov-om analizom, pacijenti sa očuvanim CFVR LAD imali su značajno veću kumulativnu stopu preživljavanja bez neželjenog kardiovaskularnog događaja u poređenju sa pacijentima sa sniženim CFVR LAD (96.4% i 90.9% vs 66.9% i 40.0%, na 5, odnosno 8 godina; log-rank 37.2, $p < 0.001$), (Grafikon 4.11).



Grafikon 4.11. Kaplan-Meier-ova kriva kumulativnih neželjenih kardiovaskularnih događaja kod pacijenata sa vrednostima CFVR LAD > 2 i CFVR LAD ≤ 2.

Pored toga, pacijenti sa očuvanim CFVR LAD takođe su imali manji rizik od pojave kardiovaskularne smrti u poređenju sa pacijentima sa sniženim CFVR LAD (97.7% i 96.0% vs 88.0% i 70.6%, na 5, odnosno 8 godina; log-rank 13.6, $p < 0.001$) (Grafikon 4.12).



Grafikon 4.12. Kaplan-Meier-ova kriva kardiovaskularnog mortaliteta kod pacijenata sa vrednostima CFVR LAD > 2 i CFVR LAD ≤ 2.

Dalje, nije bilo razlike u neželjenim srčanim događajima između podgrupa pacijenata sa smanjenim oba CFVR-a i onima sa smanjenim CFVR LAD, ali očuvanim CFVR PD (18/37 (48.6%) vs 15/26 (57.7%), $p = 0.479$, respektivno).

Univarijantna Cox-ova regresiona analiza je pokazala da su ženski pol, godište, prisustvo LAVI > 34ml/m² i umerene MR, maksimalno indukovani LVOTG ≥ 50 mmHg, CFVR LAD ≤ 2 i CFVR ≤ 2 značajno povezani sa primarnim ishodom, (Tabela 4.10).

Tabela 4.10. Univarijantni prediktori kliničkog ishoda.

Varijable	Univarijantna analiza		
	HR	P vrednost	95% CI
Ženski pol	2.290	0.009	1.278-4.811
Starost - godine	1.026	0.025	1.005-1.054
Hereditet za SCD	1.732	0.210	0.497-4.047
NSVT	1.456	0.302	0.672-2.980
Sinkopa	0.597	0.330	0.103-1.425
Maksimalna debljina zida LK- mm	1.042	0.137	0.979-1.099
Maksimalna debljina zida LK ≥ 30 mm - br. (%)	1.146	0.808	0.046-3.093
Maksimalno indukovan LVOTG ≥ 50mmHg	2.071	0.021	1.101-3.943
Umerena MR	2.342	0.007	1.285-4.586
LAVI > 34 ml/m ²	2.542	0.006	1.382-5.339
CFVR LAD ≤ 2	7.905	0.001	4.129-24.386
CFVR PD ≤ 2	2.606	0.002	1.387-4.840

SCD: naprsna srčana smrt, NSVT: kratkotrajna ventrikularna tahikardija, LK: leva komora, LVOTG: gradijent izlaznog trakta leve komore, MR: mitralna regurgitacija, LAVI: volumen leve pretkomore koji je indeksiran na telesnu površinu, LAD: leva prednja descendentna koronarna arterija, PD: posterodescendentna arterija, CFVR: rezerva koronarnog protoka.

Međutim, multivarijantna analiza je identifikovala samo CFVR LAD ≤ 2 kao nezavisnog prediktora neželjenih kardioloških događaja u HCM populaciji (HR 6.793; 95% CI 3.313-21.542, p=0.001), (Tabela 4.11). CFVR PD ≤ 2 nije identifikovan kao prediktor lošeg kliničkog ishoda.

Tabela 4.11. Multivarijantni prediktori kliničkog ishoda.

Varijable	Multivarijantna analiza		
	<i>HR</i>	<i>P vrednost</i>	<i>95% CI</i>
Ženski pol	1.417	0.387	0.618-3.543
Starost - godine	1.013	0.392	0.977-1.045
Maksimalno indukovan			
LVOTG \geq 50mmHg	1.299	0.599	0.472-4.059
Umerena MR	1.063	0.915	0.327-3.618
LAVI $>$ 34 ml/m²	1.459	0.415	0.645-4.200
CFVR LAD \leq 2	6.791	0.001	3.101-22.760
CFVR PD \leq 2	0.937	0.861	0.419-2.316

LVOTG: gradijent izlaznog trakta leve komore, MR: mitralna regurgitacija, LAVI: volumen leve pretkomore koji je indeksiran na telesnu površinu, LAD: leva prednja descendentna koronarna arterija, PD: posterodescendentna arterija, CFVR: rezerva koronarnog protoka.

5. DISKUSIJA

Glavni rezultat našeg ispitivanja ukazuje da mikrovaskularna disfunkcija, procenjena TDE CFVR LAD, predstavlja nezavisni i snažan prediktor nepovoljnog dugoročnog ishoda kod bolesnika sa HCM-om. Prisustvo smanjenog CFVR LAD omogućilo je identifikaciju podgrupe bolesnika koji su imali gotovo sedmostruki porast rizika od neželjenih srčanih događaja, dok je očuvani CFVR LAD identifikovao pacijente sa povoljnom prognozom. Značajno je da je CFVR LAD ≤ 2 pokazatelj povećanog rizika kako za srčanu smrt tako i za razvoj srčane insuficijencije. Konkretno, mikrovaskularna disfunkcija mogla bi se otkriti godinama pre nego što se dogodi teško kliničko pogoršanje ili smrt bolesnika. Dakle, CFVR LAD može se smatrati dodatnim markerom nepovoljne prognoze zajedno s dobro poznatim kliničkim (starost, pol, porodična anamneza za SCD, prisustvo sinkope ili NSVT) i ehokardiografskim markerima (prisustvo maksimalno indukovanog LVOTG ≥ 50 mmHg, uvećana LAVI, maksimalna debljina zida LK ili prisustvo masivne hipertrofije i umerene MR) (5, 104, 222-225).

Prema trenutnim preporukama (5, 6), nekoliko kliničkih (starost, porodična anamneza za SCD, prisustvo sinkope ili NSVT), ehokardiografskih (prisustvo maksimalno indukovanog LVOTG ≥ 50 mmHg, EF $< 50\%$, uvećana LA ili LAVI, maksimalna debljina zida LK, prisustvo masivne hipertrofije ≥ 30 mm, ili apikalne aneurizme) i CMR markera (LGE $\geq 15\%$ mase LK,) je uključeno u algoritam za stratifikaciju rizika koji je uglavnom fokusiran na primarnu prevenciju SCD-a, kao najtežeg događaja. Iako su novi modeli rizika (5-7) poboljšali stratifikaciju rizika za SCD i naknadnu identifikaciju bolesnika koji bi mogli imati koristi od implantabilnih kardioverter-defibrilatora, trenutnim smernicama još uvek nedostaju preporuke koje se odnose na stratifikaciju rizika od drugih srčanih događaja, poput razvoja srčane insuficijencije ili ishemijskog moždanog udara.

U nekoliko prethodnih studija pokušana je identifikacija dodatnih prognostičkih markera lošijeg kliničkog ishoda (osim onih povezanih sa SCD), poput mase LK i prisustva kasnog pojačanja signala gadolinijuma i fibroze na kardiovaskularnoj magnetskoj rezonanciji (123, 179), povišene vrednosti E/e' i moždanog natriuretskog peptida (226, 227), kao i povećanje volumena LA (223). Smanjene vrednosti LA deformacije (konduktivna funkcija i funkcija rezervora) (228, 229) zajedno sa patološkim vrednostima globalne longitudinalne deformacije LK (134) takođe su povezane sa većim rizikom za razvoj nepovoljnih kardiovaskularnih ishoda. Prisustvo mikrovaskularne disfunkcije, procenjene PET-om, predloženo je kao važan marker rizika, koji je povezan sa kardiovaskularnim neželjenim događajima, uključujući progresiju do srčane insuficijencije, razvoj ventrikularnih aritmija i smrt kod bolesnika sa HCM (57, 158).

Bol u grudima i drugi klinički znaci ishemije miokarda u odsustvu epikardne bolesti koronarnih arterija, uobičajeni su nalaz kod bolesnika sa HCM (16, 158). Ipak u našoj studiji nije bilo razlike u vrednosti CFVR LAD i CFVR PD između pacijenata koji su imali anginozne tegobe i oni koji su navodili da su bili bez tegoba, što je takođe u saglasnosti sa prethodno objavljenim rezultatima Cecchi F. i saradnika (57). Smanjen CFVR važan je fenomen kod HCM, budući da neadekvatan porast protoka krvi u miokardu na zahtev, predisponira pacijente sa HCM-om na ponavljane epizode ishemije miokarda (66, 69, 72, 230). Označene strukturne abnormalnosti intramiokardnih arterija usled hipertrofije medije, hiperplazije intime i neusklađenosti mase i gustine kapilara miokarda smatraju se najvažnijim patofiziološkim supstratom mikrovaskularne disfunkcije i ishemije miokarda (16, 32, 230, 231). Usporena dijasolna relaksacija LK, kompresija koronarnih arterija tokom kontrakcije miokarda i visok enddijastolni pritisak dodatno pogoršavaju perfuziju miokarda (16, 32, 53, 65, 66, 231, 232). Upravo je ovo pokazano i u našoj studiji gde su pacijenti sa sniženim vrednostima CFVR LAD imali znake usporenije relaksacije LK (niže vrednosti e'), viši enddijastolni pritisak LK (više vrednosti E/e' , uvećana LA odnosno LAVI uz povišene vrednosti NT-pro-BNP-a) u odnosu na pacijente sa očuvanom vrednošću CFVR LAD. Takođe je pokazana i statistički značajna korelacija između CFVR LAD i CFVR PD sa vrednostima e' , E/e' i Ln NT-pro-BNP-a što sve ukazuje na povezanost ovih parametara sa vrednošću CFVR-a za obe arterije. Ekstravaskularnu kompresiju koronarnih krvnih sudova dodatno pogoršava povišen gradijent izlaznog trakta LK, gde je takođe dobijena negativna korelacija između CFVR LAD i CFVR PD sa vrednošću LVOTG-a što je u skladu sa prethodno objavljenim radovima (230, 232, 233). Hoffman i saradnici su pokazali da zbog povišenog enddijastalnog pritiska LK koji dodatno povećava ekstravaskularnu kompresiju krvnih sudova, rezerva koronarnog protoka u subendokardnom sloju je značajno redukovana u odnosu na površne slojeve miokarda (234). U uslovima postojanja epikardijalne stenozе, hipoksije, hipotenzije ili hipertrofije miokarda, ishemija prvo nastaje u subendokardnim slojevima LK, gde su perfuzioni pritisak, vazodilatatorna i kapilarna rezerva najmanji (234). Subendokardna ishemija dalje doprinosi nastanku dijasolne disfunkcije, a istovremeno je i njena posledica, jer odložen pad enddijastalnog pritiska može usloviti smanjenje endokardnog koronarnog protoka, koji direktno utiče na vrednost CFVR-a (57). Takođe, ponavljana ishemija odgovorna je za razvoj fibroze miokarda što dovodi do povećane krutosti, remodelovanja LK sa dijasolnom i na kraju sistolnom disfunkcijom što izaziva progresiju bolesti sa funkcionalnim ograničenjima i komplikacijama povezanim sa srčanom insuficijencijom i srčanim aritmijama (7, 16, 53, 65, 66, 231). Kao što je gore spomenuto, ishemija izazvana mikrovaskularnom disfunkcijom "per se" ili provociranjem dijasolne disfunkcije LK sa povećanjem pritiska punjenja LK i dilatacijom LA na kraju pokreće AF, što je povezano sa visokim tromboemboliskim rizikom kod bolesnika sa HCM (7, 81).

Povezanost između stepena oštećenja mikrocirkulacije i prognoze bolesnika sa HCM je ukazala na potrebu i značajnost utvrđivanja stepena oštećenja mikrocirkulacije. Cecchi F. i saradnici (57) su ispitivali mikrocirkulaciju PET-om u kohorti od 51 bolesnika koji su praćeni u periodu od 8.1 ± 2.1 godine. Tokom davanja dipiridamola dobijen je smanjen protok u hiperemiji kod pacijenata u odnosu na kontrole (1.50 ± 0.69 vs 2.71 ± 0.94 ml/min/gr, $p < 0.001$). Dalje su pacijenti podeljeni u tri grupe prema vrednostima hiperemijskog protoka. Tokom praćenja je pokazano da je 16 pacijenata (31%) imalo nepovoljan ishod. Kod 9 pacijenata je registrovana kardiovaskularna smrt (SCD kod 5 pacijenata, dok je 4 imalo šlog ili srčanu insuficijenciju), 6 pacijenata je imalo progresiju ka NYHA III ili IV dok je kod jednog pacijenta registrovana ventrikularna aritmija koja je zahtevala implataciju defibrilatora. Multivarijantna analiza je ukazala da bolesnici koji su pripadali grupi sa najmanjim hiperemijskim protokom (najniža tercilna grupa ($0.59-1.11$ ml/min/gr)) su imali relativni rizik srčane smrti od 9.6 (95 % CI 1.1-88.4, $p=0.02$), dok je relativni rizik nepovoljnog ishoda bio 20.1 (95% CI 2.4-167.8, $p=0.003$) puta veći u odnosu na ostale dve grupe pacijenata. Hiperemijski protok je bio jedini nezavisni prediktor kardiovaskularne smrti i nepovoljnog ishoda kod ovih pacijenata. Ono što je interesantno kako navode autori je to da se neželjeni ishod teško mogao predvideti na osnovu osnovnih kliničkih karakteristika pacijenata jer nijedan nije imao ozbiljne simptome u vreme inicijalnog PET-a, a samo nekolicina bi se smatrala rizičnim na osnovu do tada utvrđenih pokazatelja lošeg ishoda (57). To je takođe pokazano i u našoj grupi pacijenata, jer su i naši uključeni pacijenti bili ili asimptomatski ili sa blagim simptomima koji se viđaju kod HCM, dok su pacijenti sa izraženim simptomima (NYHA klasa III-IV) bili isključeni iz studije.

Olivotto i saradnici (158), na istoj kohorti od 51 HCM pacijenta tokom praćenja od preko 8 godina, su pokazali da pacijenti unutar najnižeg tercila dipiridamolskog miokardnog protoka krvi (< 1.11 ml/min/gr), procenjeno PET-om, imaju značajan ehokardiografski pad sistolne funkcije LK (158). U multivarijantnom Cox-ovom regresionom modelu koji je uključivao godišnje, pol dimenzije LK, maksimalnu debljinu zida LK, LVOTG, dobijena su dva nezavisna dugogodišnja prediktora sistolne disfunkcije LK; dipiridamolski miokardni protok krvi unutar najnižeg tercila (HR 7.5; 95% CI: 1.1 - 50.4, $p = 0.038$) kao i enddiastolna dimenzija LK u najvišem tercilu (> 45 mm; HR 12.3; 95% CI: 1.2 - 121.5, $p = 0.031$) (158). Glavni zaključak autora se odnosi na to da je mikrovaskularna funkcija moćan dugoročni prediktor nepovoljnog remodelovanja LK kao i pada sistolne funkcije LK čak i kod pacijenata bez ili sa blagim simptomima i inicijalno očuvanom sistolnom funkcijom LK sa urednim endokavitarnim dimenzijama. Kao najverovatniji mehanizam koji dovodi do remodelovanja i oštećenja LK je mikrovaskularna disfunkcija koja zbog ponavljanih ishemijskih oštećenja miokarda dovodi do nekroze miocita i sledstvene zamenske fibroze, dilatacije LK sa gubitkom kontraktilne funkcije (158). Takođe sličan mehanizam je opisan i kod dilatativne kardiomiopatije gde je pokazano da je stepen oštećenja mikrovaskularne funkcije povezan sa

stepenom oštećenja LK, u odsustvu epikardijalnih stenoza (235). Sa druge strane, očuvana mikrovaskularna funkcija ima protektivni efekat u dugogodišnjem praćenju. Ovi rezultati ukazuju da mikrovaskularna disfunkcija predstavlja potencijalni cilj za prevenciju napredovanja bolesti i srčane insuficijencije kod HCM pacijenata.

TDE CFVR ima visok stepen korelacije sa rezervom koronarnog protoka kvantifikovanom PET-om, što je potvrđeno kao neinvazivni referentni standard za merenje CFVR-a (236). Nadalje, pokazali smo da je CFVR LAD omogućio efikasnu stratifikaciju rizika pacijenata s HCM-om, naročito u predikciji kardiovaskularnog mortaliteta i srčane insuficijencije, tokom dugotrajnog praćenja.

Prva studija koja je pokazala povezanost neinvazivnog, transezofagusnog CFVR-a i kardiovaskularnog mortaliteta i morbiditeta kod HCM pacijenata je objavljena 2009 godine od strane Nemes A. i saradnika (237). Uprkos malom broju uključenih pacijenata (ukupno 20), tokom praćenja od 90 ± 24 meseca pokazano je da je vrednost CFVR-a manja od 2.35 nezavisni prediktor nepovoljnog kardiovaskularnog ishoda kod ovih pacijenata (237). Graničnu vrednost CFVR-a od 2.35 je dobijena preko ROC (*eng.* "receiver operating characteristic curve") krive sa senzitivnošću od 91%, dok je specifičnost bila 71% (237). Primarni ishod praćenja je činio kardiovaskularni mortalitet, (uključujući iznenadnu srčanu smrt ili kardiovaskularni mortalitet usled srčane insuficijencije ili cerebro-vaskularne tromboze) kao i hospitalizacije zbog invazivnih intervencija (koronarna angiografija, alkoholna ablacija septuma ili implantacija kardioverter defibrilatora) (237). Multivarijantna regresiona analiza je ukazala da je jedini nezavisni prediktor nepovoljnog kardiovaskularnog preživljavanja bio CFVR (HR 4.21, 95% CI 1.01–19.22, $p < 0.05$) (237). Jedno od glavnih nedostataka ove studije osim ograničenog broja pacijenata je i transezofagusna metoda koja je korišćena da bi se izveo CFVR (237). Tada je uveliko u mnogim kardiološkim centrima korišćena TDE CFVR metoda u evaluaciji drugih patoloških stanja, koja je pokazana kao značajno pogodnija i prihvatljivija metoda u svakodnevnoj kliničkoj praksi (237).

Jedina TDE CFVR studija Cortigiani i saradnika (69), obuhvatila je 68 HCM bolesnika, tokom znatnog kraćeg praćenja (medijana od 22 meseca). Multivarijantom analizom je pokazano da je CFVR LAD ≤ 2 najači nezavisni prediktor nepovoljnog ishoda (HR 3.85; 95% CI 1.22-12.18, $p=0.02$), pored LVOTG u miru > 30 mm Hg (HR 2.77; 95% CI 1.16-6.69, $p=0.02$). Tokom praćenja je bilo 7/37 (19%) događaja u grupi koja je imala očuvane vrednosti CFVR LAD dok je u grupi sa sniženim CFVR-om bilo 22/31 (71%) događaja, ($p < 0.001$). Primarni ishod su predstavljali zbirni događaji: smrt, nefatalni infarkt miokarda, nestabilna angina, progresija srčane insuficijencije, sinkopa, atrijska fibrilacija i implantacija ICD-a.

Kod pacijenata sa HCM, stres ehokardiografskim testom može se proceniti funkcionalni status, globalna, regionalna i dijastolna funkcija LK, porast LVOTG i MR kao i prisustvo B linija i SPDK (72, 155, 238-240). Takođe poznato je da je stres ehokardiografski test veoma važan u evaluaciji ovih pacijenata radi procene LVOTG radi eventualnog daljeg invazivnog lečenja alkoholnom ablacijom septuma ili hirurškom septalnom miektomijom (72). Prema važećim Evropskim preporukama za HCM stres ehokardiografski test predstavlja klasu IIa za procenu funkcionalnog kapaciteta i odgovora na medikamentnu terapiju, dok je klasa Ib za procenu LVOTG kod pacijenata koji su simptomatski a nemaju značajan LVOTG u miru (6). Ono što je veoma važno je praćenje hemodinamike, odnosno pulsa i pritiska tokom testa. Neadekvatan skok (manje od 20mmHg) ili pad pritiska što je ranije i predstavljalo nezavistan marker SCD-a, nakon nekoliko skorašnjih studija je isključeno iz preporuka kao jedinstven prediktor SCD-a (5). Poznato je da kod HCM pacijenata kod kojih su viđeni novonastali ispadi kinetike tokom testa su imali lošiji ishod tokom praćenja (155, 240). Dodatno je pokazano da je i snižen funkcionalni kapacitet tokom testa nezavisni prediktor ishoda pacijenata (238). Takođe, vrednosti oporavka srčane frekvence (238) i rezerva srčane frekvence su takođe predstavljali nezavisne prediktore lošeg ishoda (241). U nedavnom istraživanju Ciampi-ja i saradnika predstavljena je klinička značajnost stres ehokardiografije u multicentričnoj studiji koja je obuhvatala 706 HCM pacijenata u periodu praćenja od 49 meseci (72). Pacijenti su podeljeni u tri grupe sa negativnim stres ehokardiografskim testom, pozitivni za kliničke / hemodinamske kriterijume (simptomi, hipotenzija i indukovani LVOTG tokom fizičkog opterećenja) i treća grupa koja je bila pozitivna za ishemijske kriterijume (snižen CFVR ili novonastali segmentni ispadi kinetike LK) (72). Primarni ishod su činili smrt, transplantacija srca, dugotrajna VT, akutno srčano popuštanje i atrijska fibrilacija. Stres ehokardiografski test koji je bio pozitivan na ishemijske kriterijume je bio najbolji prediktor za stratifikaciju rizika kod HCM pacijenata (HR 4.780; 95% CI 3.332–6.859, $p < 0.001$) pored godišta (HR 1.031; 95% CI 1.018–1.043, $p < 0.001$) i tradicionalnih u miru ehokardiografskih i kliničkih prediktora (SCD, kratkotrajna VT, opstrukcija izlaznog trakta LK preko 30mmHg i maksimalna debljina zida preko 30 mm) (HR 2.918; 95% CI 1.467–5.804, $p = 0.002$) (72). Pacijenti koji su na testu bili pozitivni za kliničke / hemodinamske kriterijume (simptomi, hipotenzija i indukovani LVOTG tokom fizičkog opterećenja) nisu imali moć stratifikacije rizika kod HCM pacijenata. Autori navode da je definitivno indukovana ishemija ta koja pravi razliku u stratifikaciji rizika kod ovih pacijenata (72). Kod 119 pacijenata je urađen i CFVR koji je predstavljao takođe marker za ishemijske kriterijume kod ovih pacijenata pored i novonastalih ispada segmentne kinetike na stres ehokardiografskom testu. Pacijenti su 10 puta češće imali niži CFVR u odnosu na novonastale ispade kinetike i takođe 2 puta veću verovatnoću od lošeg ishoda kod tih pacijenata. Zajedno sa ishemijskim kriterijumima na stres ehokardiografskim testu

imaju inkrementalni prognostički značaj u odnosu na tradicionalne kliničke i ehokardiografske parametre kako u miru tako i tokom testa opterećenja (72).

Naši podaci potvrđuju i proširuju prethodna saznanja (69, 72), sa reprezentativnom grupom bolesnika sa HCM-om, dužim praćenjem i čvrstim, dobro definisanim i prilagođenim varijablama ishoda koji nisu uključivali infarkt miokarda, hospitalizaciju zbog nestabilne angine, implantacije kardioverter defibrilatora i pojavu AF ili sinkope. Nadalje, ovo je prvo istraživanje prema našem saznanju gde je CFVR dobijen i za LAD i za PD, pokazujući sveobuhvatnu procenu uzorka koronarne mikrocirkulacije kod bolesnika sa HCM-om, sa CFVR LAD-om kao odgovarajućim i dovoljnim prediktorom neželjenih događaja.

S obzirom da je urađen CFVR i za LAD i za PD, pokazali smo da su pacijenti bez značajnog LVOTG-a u mirovanju imali slične vrednosti CFVR-a u različitim koronarnim područjima i u hipertrofičnim i u ne hipertrofičnim regijama LK. Suprotno tome, u bolesnika sa značajnim LVOTG u mirovanju (HOCM) postojala je značajna regionalna razlika CFVR LAD u odnosu na PD. Regionalna razliku možemo registrovati i pomoću vrednosti relativnog CFVR-a koji predstavlja odnos vrednosti CFVR LAD i CFVR PD (65, 242). U zdravoj populaciji vrednosti relativnog CFVR-a iznose ≈ 1 (65, 242, 243). Dobijen je relativni CFVR koji je statistički značajno manji kod pacijenata sa HOCM nego kod pacijenata sa HCM. To ukazuje da unutar HCM grupe nema značajne regionalne razlike u vrednosti CFVR-a u zoni LAD koja vaskularizuje hipertrofisan miokard u odnosu na CFVR u zoni PD koja prvenstveno vaskularizuje nehipertrofisan miokard što je u saglasnosti sa prethodno objavljenim rezultatima u literaturi gde je regionalna procena CFR-a rađena pomoću PET-a (159, 244, 245). Ono što je interesanto je i da nehipertrofisani deo LK može da ima poremećenu funkciju mikrocirkulacije i da se promene u mikrocirkulaciji nalaze i u tom delu iako morfološki nema izražene hipertrofije. Za razliku od HCM pacijenata, kod HOCM pacijenata je nađena značajna razlika između CFVR LAD i CFVR PD što je slično nađeno invazivno merenim CFR (67, 157) kao i PET-om (246). Kao rezultat opstrukcije izlaznog trakta LK, dolazi do povećanja ekstravaskularnih sila kompresije na koronarne krvne sudove, posebno u području izrazite hipertrofije (teritorija u zoni LAD), što doprinosi poremećajima koronarnog protoka tokom srčanog ciklusa, što dodatno smanjuje koronarni protok (232). Zbog toga, kako bi se održala perfuzija u mirovanju, dolazi do smanjenja koronarnog otpora tokom dijastole što dovodi do veće bazalne dijastolne brzine koronarnog protoka u LAD, praćeno posledičnim smanjenjem CFVR-a na teritoriji LAD u odnosu na PD (65, 232). U našem radu, takođe, smo pokazali da je LVOTG i nezavisni prediktor relativnog CFVR-a (za razliku od maksimalne debljine septuma i zadnjeg zida) odnosno postojanja regionalne razlike u vrednosti CFVR-a. Smanjenje koronarnog otpora se ogleda i u našem radu gde su deceleraciona vremena bazalnog dijastolnog koronarnog protoka u LAD kod

HOCM značajno produžena u odnosu na PD arteriju ali takođe i u odnosu na deceleraciona vremena bazalnog dijastolnog protoka u LAD kod HCM. Sledstveno, registrovane su značajno veće dijastralne bazalne brzine protoka u LAD kod HOCM u odnosu na HCM i s obzirom na slične hipere-mijske vrednosti protoka, niži CFVR LAD kod HOCM u odnosu na HCM. U radu Jorg-Ciopor M. i saradnika (246) pacijenti posle miektomije su imali znatno bolji CFR meren PET-om u predelu septuma, u odnosu na grupu sa opstrukcijom koja je bila na medikamentnoj terapiji. Slični rezultati su nađeni i nakon alokoholne ablacije septuma gde je viđeno poboljšanje CFR-a nakon intervencije (247). Mehanizam poboljšanja CFR-a je smanjena ekstravaskularna kompresija posle miektomije/ablacije, u vidu poboljšanja dijastralne relaksacije, smanjene snage kontrakcije s obzirom da nema opstrukcije izlaznog trakta i samim tim i smanjene kompresije koronarnih arterija (246).

U našem radu pokazali smo značajnu i bolju korelaciju CFVR LAD sa LVOTG, stepenom relaksacije LK, pritiskom punjenja LK, kao i vrednostima Nt-pro-BNP-a u odnosu na CFVR PD. Prema tome, CFVR LAD u potpunosti odražava sve patofiziološke mehanizme HCM-a, bez obzira na tip HCM (sa ili bez opstrukcije). Kao rezultat, prognostička vrednost CFVR LAD je superiornija od CFVR PD, pa se procena CFVR LAD može smatrati dovoljnom da predstavlja integritet mikrovaskularne funkcije.

U samo nekoliko studija su evaluirane dve koronarne arterije TDE CFVR metodom (167, 248). Kod pacijenata sa sindromom X je pokazano da je uniformno oštećena funkcija mikrocirkulacije u odnosu na kontrole u obe zone ispitivane arterije sa sličnim vrednostima CFVR-a i za PD i LAD, sa visokom izvodljivošću testa za obe arterije (167). Kod pacijenata sa primarnom neishemijskom dilatativnom kardiomiopatijom viđene su uniformne promene mikrocirkulacije i u zoni LAD i PD arterije sa značajno lošijom prognozom onih pacijenata kod kojih su obe vrednosti CFVR-a snižene (248). Suprotno, u našoj populaciji HCM pacijenata nije se razlikovao broj neželjenih srčanih događaja između podgrupa pacijenata sa sniženim oba CFVR-a i onima sa smanjenim CFVR LAD, ali očuvanim CFVR PD, što govori u prilog prognostičke značajnosti sniženog CFVR LAD na ishod pacijenata. U obe gore navedene studije je pokazano da je dovoljna evaluacija LAD arterije kao reprezentativnog pokazatelja funkcije mikrocirkulacije u odsustvu epikardijalnih stenoza. I sama izvodljivost testa je najviša za LAD arteriju tako da je i to bitan parametar koji doprinosi i reproducibilnosti i značajnosti metode. Suprotno je pokazano kod pacijenata sa poznatom ili suspektom koronarnom bolešću gde je pokazana važnost evaluacije CFVR za LAD i PD arteriju koji imaju aditivnu vrednost u predikciji događaja (smrt i infarkt miokarda) kod pacijenata koji imaju negativan stres ehokardiografski test (249). $CFVR\ LAD \leq 2$ je predstavljao nezavisni prediktor ishoda kod pacijenata sa negativnim stres ehokardiografskim testom (249). Dodatno je pokazano da kod pacijenata koji imaju negativan stress ehokardiografski test i $CFVR\ LAD > 2$,

tokom 4 - godišnjeg praćenja, kod pacijenata sa vrednošću CFVR PD > 2 stopa događaja je bila 4%, dok je kod pacijenata sa CFVR PD ≤ 2 stopa događaja bila 18% (249). Rezultati ukazuju na suštinski značaj CFVR LAD u identifikaciji podgrupe pacijenata sa niskim rizikom koji su imali negativan stres ehokardiografski test, ali i značajnu ulogu CFVR PD u daljoj stratifikaciji pacijenata bez ishemije i sa očuvanim vrednostima CFVR LAD (249).

Identifikacija bolesnika sa smanjenom CFVR LAD mogla bi imati veliku kliničku vrednost kako bi se poboljšala stratifikacija rizika HCM pacijenata i potencijalno uključila mikrovaskularnu disfunkciju u sveobuhvatnije modele rizika. U poređenju sa PET-om kao zlatnim standardom za procenu rezerve koronarnog protoka (236), TDE CFVR LAD nudi izvodljivu, neinvazivnu, bez zračenja, reproducibilnu metodu za procenu mikrovaskularne disfunkcije sa značajnom diskriminatornom i prediktivnom vrednošću kod bolesnika sa HCM-om.

Malo je verovatno da će lečenje preokrenuti prisutne strukturne mikrovaskularne promene kod HCM. Međutim, uticaj na ekstravaskularnu kompresiju vaskulature koja je povezana sa redukcijom CFVR-a, viđena je od interventnih procedura - hirurške miektomije i alkoholne ablacije septuma, gde je pokazano poboljšanje CFR-a kao i dinamike koronarnog protoka (246, 247). Postavlja se pitanje da li ove intervencije smanjuju ili sprečavaju ishemiju i sledstvenu fibrozu što je potrebno proučiti detaljnije u budućim ispitivanjima. Upotreba beta blokatora i antagonista kalcijumovih kanala su u ovom pogledu takođe zanimljivi jer oni teoretski produžavaju dijasolu i smanjuju kontraktilnost miokarda odnosno sile koje utiču na smanjenje CFVR-a (7, 250). Uprkos činjenici da verapamil može imati pozitivan efekat na transmuralnu distribuciju koronarnog protoka, PET studija nije uspela da pokaže korist u pogledu povećanja apsolutnog koronarnog protoka i CFR-a kod HCM pacijenata koji su bili na maksimalnim dozama verapamila (250). Upotreba ranolazina se pokazala kao efektivna u smanjenju anginalnih tegoba kod pacijenata sa hroničnom anginom i oštećenom mikrocirkulacijom (251). Ali, skorašnja randomizovana RESTYLE-HCM studija čiji je cilj bio da ispita efekat ranolazina na simptomatski status, funkcionalni kapacitet, dijasolnu funkciju LK, kao i nastajanje aritmije u HCM populaciji nije pokazala značajno poboljšanje ovih parametara u odnosu na placebo grupu (251). Slični rezultati su viđeni i sa terapijom trimetazidinom koji takođe predstavlja metabolički modulator, gde u randomizovanoj studiji nije pokazan bitniji uticaj leka na poboljšanje funkcionalnog kapaciteta kod ovih pacijenata (252).

Koronarna angiografija urađena je kod svih bolesnika sa HCM-om koji su imali indikacije prema trenutnim preporukama (6); ostatak je imao negativan stres ehokardiografski test ili je postojala mala verovatnoća da postoji bolest koronarnih arterija (prosečna dob 39 ± 14 godina). Nadalje, pacijenti bez koronarne angiografije imali su značajno veći CFVR LAD u poređenju sa onima sa koronarnom angiografijom (2.24 ± 0.45 vs 2.08 ± 0.42, p = 0.046, respektivno), dok su

vrednosti CFVR PD bile slične (2.34 ± 0.43 vs 2.24 ± 0.41 , $p = 0.212$ respektivno). Stoga se u ovoj grupi bolesnika bez koronarne angiografije stenoza koronarne arterije ne može u potpunosti isključiti, ali je malo verovatna, posebno s obzirom na činjenicu da su bolesnici bez angiografije imali značajno veći CFVR za LAD, dok je CFVR za PD sličan u obe grupe.

Mada bi TDE CFVR procena mogla biti povremeno zahtevna zbog lošeg ultrazvučnog prozora, u našoj stress ehokardiografskoj laboratoriji predstavlja rutinsko i svakodnevno dijagnostičko sredstvo sa velikom izvodljivošću za LAD od preko 95% (166).

Iako smo pokazali da su bolesnici sa oštećenim CFVR LAD u većem riziku od kardiovaskularnog mortaliteta, potrebne su dalje velike longitudinalne studije kako bi se definitivno utvrdio CFVR LAD kao nezavisni prediktor srčane smrti ili SCD-a kod bolesnika sa HCM-om. Ograničenje studije predstavlja i ne uključivanje ostalih prognostičkih markera procenjenih kardiovaskularnom magnetnom rezonancom, poput stepena fibroze miokarda (179) i mase LK (123) koji nisu sistematično procenjivani i analizirani u ovom istraživanju.

6. ZAKLJUČCI:

1. Glavni rezultat našeg ispitivanja ukazuje da mikrovaskularna disfunkcija, procenjena pomoću TDE CFVR LAD, predstavlja nezavistan i snažan prediktor nepovoljnog dugoročnog kardiovaskularnog ishoda kod bolesnika sa HCM-om.
2. Prisustvo snižene vrednosti CFVR LAD ≤ 2 omogućilo je identifikaciju podgrupe bolesnika koji su imali gotovo sedmostruki porast rizika od neželjenih srčanih događaja, dok je očuvani CFVR LAD (>2) identifikovao pacijente sa povoljnom kliničkom prognozom.
3. CFVR LAD ≤ 2 je pokazatelj povećanog rizika, kako za srčanu smrt tako i za razvoj srčane insuficijencije.
4. Izvodljivost ispitivanja TDE CFVR-a je bila 98.7% za LAD i 96.8% za PD arteriju. Tokom izvođenja procedure nisu zabeležene komplikacije.
5. Nije bilo značajne razlike u ispitivanim kliničkim parametrima (angina, sinkopa, hipertenzija, aritmije na 24-časovnom praćenju Holter EKG-a, hereditet za SCD) sem za NYHA funkcionalnu klasu II koja je bila više zastupljena kod pacijenata sa smanjenim CFVR LAD.
6. Pokazana je značajna negativna korelacija CFVR LAD sa maksimalnom debljinom zida LK, kao i snižena vrednost CFVR LAD kod pacijenata sa ekstremnom hipertrofijom zida LK (≥ 30 mm).
7. Postojala je bolja korelacija CFVR LAD sa LVOTG, stepenom relaksacije LK, pritiskom punjenja LK, kao i vrednostima Nt-pro-BNP-a u odnosu na CFVR PD.
8. Pacijenti bez značajnog LVOTG-a u mirovanju su imali slične vrednosti CFVR-a u različitim koronarnim područjima i u hipertrofičnim i u ne hipertrofičnim regijama LK.
9. Kod bolesnika sa značajnim LVOTG u mirovanju (HOCM) postojala je značajna regionalna razlika u vrednosti CFVR LAD u odnosu na CFVR PD, rezultirajući značajno nižim relativnim CFVR-om u odnosu na HCM pacijente bez opstrukcije.
10. CFVR LAD u potpunosti odražava sve patofiziološke mehanizme HCM-a, bez obzira na tip HCM (sa ili bez opstrukcije).
11. Kao rezultat, prognostička vrednost CFVR LAD je superiornija od CFVR PD, pa se procena CFVR LAD može smatrati dovoljnom u predstavljanju integriteta mikrovaskularne funkcije.
12. Kada je cilj ispitivanja stratifikacija rizika kod bolesnika sa HCM, ukoliko postoje dostupni podaci o CFVR LAD, tada je procena CFVR PD suvišna.
13. Snižene vrednosti CFVR LAD mogu se smatrati dodatnim markerom nepovoljne kardiovaskularne prognoze pacijenata sa HCM-om zajedno sa dobro poznatim kliničkim i ehokardiografskim parametrima.

14. Mogućnost procene mikrovaskularne disfunkcije CFVR LAD kao merljivog faktora rizika za nepovoljne kardiovaskularne događaje u fenotipski heterogenoj grupi bolesnika sa HCM-om predstavlja i najveći naučni doprinos ove teze.

7. LITERATURA:

1. Gersh BJ, Maron BJ, Bonow RO, Dearani JA, Fifer MA, Link MS, et al. 2011 ACCF/AHA guideline for the diagnosis and treatment of hypertrophic cardiomyopathy: executive summary: a report of the American College of Cardiology Foundation/American Heart Association Task Force on Practice Guidelines. *J Am Coll Cardiol* 2011;58(25):2703-38.
2. Maron BJ, Towbin JA, Thiene G, Antzelevitch C, Corrado D, Arnett D, et al. Contemporary definitions and classification of the cardiomyopathies: an American Heart Association Scientific Statement from the Council on Clinical Cardiology, Heart Failure and Transplantation Committee; Quality of Care and Outcomes Research and Functional Genomics and Translational Biology Interdisciplinary Working Groups; and Council on Epidemiology and Prevention. *Circulation* 2006;113(14):1807-16.
3. Elliott P, Andersson B, Arbustini E, Bilinska Z, Cecchi F, Charron P, et al. Classification of the cardiomyopathies: a position statement from the European Society Of Cardiology Working Group on Myocardial and Pericardial Diseases. *Eur Heart J* 2008;29(2):270-6.
4. Maron BJ. Hypertrophic cardiomyopathy. In: Braunwald E, editor. *A Textbook of cardiovascular medicine*. 8 ed: Saunders Elsevier; 2007. p. 1763-1780.
5. Ommen SR, Mital S, Burke MA, Day SM, Deswal A, Elliott P, et al. 2020 AHA/ACC Guideline for the Diagnosis and Treatment of Patients With Hypertrophic Cardiomyopathy: Executive Summary: A Report of the American College of Cardiology/American Heart Association Joint Committee on Clinical Practice Guidelines. *J Am Coll Cardiol* 2020;76(25):3022-3055.
6. Elliott PM, Anastakis A, Borger MA, Borggrefe M, Cecchi F, Charron P, et al. 2014 ESC Guidelines on diagnosis and management of hypertrophic cardiomyopathy: the Task Force for the Diagnosis and Management of Hypertrophic Cardiomyopathy of the European Society of Cardiology (ESC). *Eur Heart J* 2014;35(39):2733-79.
7. Maron BJ. Clinical Course and Management of Hypertrophic Cardiomyopathy. *N Engl J Med* 2018;379(7):655-668.
8. Liouville H. Rétrécissement cardiaque sous aortique. *Gaz Med Paris* 1869;24:161-163.
9. Brock R. Functional obstruction of the left ventricle; acquired aortic subvalvar stenosis. *Guys Hosp Rep* 1957;106(4):221-38.
10. Teare RC. Asymmetrical hypertrophy of the heart in young adults. *Br Heart J* 1957;20:1-8.

11. Geisterfer-Lowrance AA, Kass S, Tanigawa G, Vosberg HP, McKenna W, Seidman CE, et al. A molecular basis for familial hypertrophic cardiomyopathy: a beta cardiac myosin heavy chain gene missense mutation. *Cell* 1990;62(5):999-1006.
12. Velicki L, Jakovljevic DG, Preveden A, Golubovic M, Bjelobrk M, Ilic A, et al. Genetic determinants of clinical phenotype in hypertrophic cardiomyopathy. *BMC Cardiovasc Disord* 2020;20(1):516.
13. Kamisago M, Sharma SD, DePalma SR, Solomon S, Sharma P, McDonough B, et al. Mutations in sarcomere protein genes as a cause of dilated cardiomyopathy. *N Engl J Med* 2000;343(23):1688-96.
14. Mogensen J, Kubo T, Duque M, Uribe W, Shaw A, Murphy R, et al. Idiopathic restrictive cardiomyopathy is part of the clinical expression of cardiac troponin I mutations. *J Clin Invest* 2003;111(2):209-16.
15. Maron BJ, Gardin JM, Flack JM, Gidding SS, Kurosaki TT, Bild DE. Prevalence of hypertrophic cardiomyopathy in a general population of young adults. Echocardiographic analysis of 4111 subjects in the CARDIA Study. Coronary Artery Risk Development in (Young) Adults. *Circulation* 1995;92(4):785-9.
16. Maron BJ. Hypertrophic cardiomyopathy: a systematic review. *Jama* 2002;287(10):1308-20.
17. Semsarian C, Ingles J, Maron MS, Maron BJ. New perspectives on the prevalence of hypertrophic cardiomyopathy. *J Am Coll Cardiol* 2015;65(12):1249-1254.
18. Maron BJ, Peterson EE, Maron MS, Peterson JE. Prevalence of hypertrophic cardiomyopathy in an outpatient population referred for echocardiographic study. *Am J Cardiol* 1994;73(8):577-80.
19. Zou Y, Song L, Wang Z, Ma A, Liu T, Gu H, et al. Prevalence of idiopathic hypertrophic cardiomyopathy in China: a population-based echocardiographic analysis of 8080 adults. *Am J Med* 2004;116(1):14-8.
20. Corrado D, Basso C, Schiavon M, Pelliccia A, Thiene G. Pre-participation screening of young competitive athletes for prevention of sudden cardiac death. *J Am Coll Cardiol* 2008;52(24):1981-9.
21. Eberly LA, Day SM, Ashley EA, Jacoby DL, Jefferies JL, Colan SD, et al. Association of Race With Disease Expression and Clinical Outcomes Among Patients With Hypertrophic Cardiomyopathy. *JAMA Cardiol* 2019.

22. Geske JB, Ong KC, Siontis KC, Hebl VB, Ackerman MJ, Hodge DO, et al. Women with hypertrophic cardiomyopathy have worse survival. *Eur Heart J* 2017;38(46):3434-3440.
23. Maron BJ, Maron MS. Summary of Presentations and Discussions of Hypertrophic Cardiomyopathy at the 2018 Boston International Summit VI Including Consensus, Controversies, and Unmet Needs. *Am J Cardiol* 2018;122(7):1281-1286.
24. Adabag AS, Kuskowski MA, Maron BJ. Determinants for clinical diagnosis of hypertrophic cardiomyopathy. *Am J Cardiol* 2006;98(11):1507-11.
25. Murphy RT, Starling RC. Genetics and cardiomyopathy: where are we now? *Cleve Clin J Med* 2005;72(6):465-473.
26. Bos JM, Towbin JA, Ackerman MJ. Diagnostic, prognostic, and therapeutic implications of genetic testing for hypertrophic cardiomyopathy. *J Am Coll Cardiol* 2009;54(3):201-11.
27. Girolami F, Ho CY, Semsarian C, Baldi M, Will ML, Baldini K, et al. Clinical features and outcome of hypertrophic cardiomyopathy associated with triple sarcomere protein gene mutations. *J Am Coll Cardiol* 2010;55(14):1444-53.
28. Binder J, Ommen SR, Gersh BJ, Van Driest SL, Tajik AJ, Nishimura RA, et al. Echocardiography-guided genetic testing in hypertrophic cardiomyopathy: septal morphological features predict the presence of myofilament mutations. *Mayo Clin Proc* 2006;81(4):459-67.
29. Elliott P, McKenna WJ. Hypertrophic cardiomyopathy. *Lancet* 2004;363(9424):1881-91.
30. Jensen MK, Havndrup O, Christiansen M, Andersen PS, Diness B, Axelsson A, et al. Penetrance of hypertrophic cardiomyopathy in children and adolescents: a 12-year follow-up study of clinical screening and predictive genetic testing. *Circulation* 2013;127(1):48-54.
31. Sabater-Molina M, Perez-Sanchez I, Hernandez Del Rincon JP, Gimeno JR. Genetics of hypertrophic cardiomyopathy: A review of current state. *Clin Genet* 2018;93(1):3-14.
32. Hughes SE. The pathology of hypertrophic cardiomyopathy. *Histopathology* 2004;44(5):412-27.
33. Davies MJ, McKenna WJ. Hypertrophic cardiomyopathy--pathology and pathogenesis. *Histopathology* 1995;26(6):493-500.
34. Pomerance A, Davies MJ. Pathological features of hypertrophic obstructive cardiomyopathy (HOCM) in the elderly. *Br Heart J* 1975;37(3):305-12.
35. Klues HG, Maron BJ, Dollar AL, Roberts WC. Diversity of structural mitral valve alterations in hypertrophic cardiomyopathy. *Circulation* 1992;85(5):1651-60.

36. Klues HG, Roberts WC, Maron BJ. Anomalous insertion of papillary muscle directly into anterior mitral leaflet in hypertrophic cardiomyopathy. Significance in producing left ventricular outflow obstruction. *Circulation* 1991;84(3):1188-97.
37. Yu EH, Omran AS, Wigle ED, Williams WG, Siu SC, Rakowski H. Mitral regurgitation in hypertrophic obstructive cardiomyopathy: relationship to obstruction and relief with myectomy. *J Am Coll Cardiol* 2000;36(7):2219-25.
38. Hang D, Schaff HV, Nishimura RA, Lahr BD, Abel MD, Dearani JA, et al. Accuracy of Jet Direction on Doppler Echocardiography in Identifying the Etiology of Mitral Regurgitation in Obstructive Hypertrophic Cardiomyopathy. *J Am Soc Echocardiogr* 2019;32(3):333-340.
39. Ando H, Imaizumi T, Urabe Y, Takeshita A, Nakamura M. Apical segmental dysfunction in hypertrophic cardiomyopathy: subgroup with unique clinical features. *J Am Coll Cardiol* 1990;16(7):1579-88.
40. Maron BJ, Hauser RG, Roberts WC. Hypertrophic cardiomyopathy with left ventricular apical diverticulum. *Am J Cardiol* 1996;77(14):1263-5.
41. McKenna WJ, Stewart JT, Nihoyannopoulos P, McGinty F, Davies MJ. Hypertrophic cardiomyopathy without hypertrophy: two families with myocardial disarray in the absence of increased myocardial mass. *Br Heart J* 1990;63(5):287-90.
42. Maron MS, Finley JJ, Bos JM, Hauser TH, Manning WJ, Haas TS, et al. Prevalence, clinical significance, and natural history of left ventricular apical aneurysms in hypertrophic cardiomyopathy. *Circulation* 2008;118(15):1541-9.
43. Kalra A, Maron MS, Rowin EJ, Colgan TK, Lesser JR, Maron BJ. Coronary embolization in hypertrophic cardiomyopathy with left ventricular apical aneurysm. *Am J Cardiol* 2015;115(9):1318-9.
44. Xiao Y, Wang LP, Yang YK, Tian T, Yang KQ, Sun X, et al. Clinical Profile and Prognosis of Left Ventricular Apical Aneurysm in Hypertrophic Cardiomyopathy. *Am J Med Sci* 2016;351(1):101-10.
45. Hanneman K, Crean AM, Williams L, Moshonov H, James S, Jimenez-Juan L, et al. Cardiac magnetic resonance imaging findings predict major adverse events in apical hypertrophic cardiomyopathy. *J Thorac Imaging* 2014;29(6):331-9.
46. Vucicevic D, Lester SJ, Appleton CP, Panse PM, Schleifer JW, Wilansky S. The Incremental Value of Magnetic Resonance Imaging for Identification of Apical Pouch in Patients with Apical Variant of Hypertrophic Cardiomyopathy. *Echocardiography* 2016;33(4):572-8.

47. Rowin EJ, Maron BJ, Haas TS, Garberich RF, Wang W, Link MS, et al. Hypertrophic Cardiomyopathy With Left Ventricular Apical Aneurysm: Implications for Risk Stratification and Management. *J Am Coll Cardiol* 2017;69(7):761-773.
48. Waller BF, Roberts WC. Cardiovascular disease in the very elderly. Analysis of 40 necropsy patients aged 90 years or over. *Am J Cardiol* 1983;51(3):403-21.
49. Pearson AC. The evolution of basal septal hypertrophy: From benign and age-related normal variant to potentially obstructive and symptomatic cardiomyopathy. *Echocardiography* 2017;34(7):1062-1072.
50. Hata Y, Ichimata S, Yamaguchi Y, Hirono K, Oku Y, Ichida F, et al. Clinicopathological and Genetic Profiles of Cases with Myocytes Disarray-Investigation for Establishing the Autopsy Diagnostic Criteria for Hypertrophic Cardiomyopathy. *J Clin Med* 2019;8(4).
51. Galati G, Leone O, Pasquale F, Olivotto I, Biagini E, Grigioni F, et al. Histological and Histometric Characterization of Myocardial Fibrosis in End-Stage Hypertrophic Cardiomyopathy: A Clinical-Pathological Study of 30 Explanted Hearts. *Circ Heart Fail* 2016;9(9).
52. Maron BJ, Roberts WC, Epstein SE. Sudden death in hypertrophic cardiomyopathy: a profile of 78 patients. *Circulation* 1982;65(7):1388-94.
53. Maron MS, Olivotto I, Maron BJ, Prasad SK, Cecchi F, Udelson JE, et al. The case for myocardial ischemia in hypertrophic cardiomyopathy. *J Am Coll Cardiol* 2009;54(9):866-75.
54. Adabag AS, Maron BJ, Appelbaum E, Harrigan CJ, Buross JL, Gibson CM, et al. Occurrence and frequency of arrhythmias in hypertrophic cardiomyopathy in relation to delayed enhancement on cardiovascular magnetic resonance. *J Am Coll Cardiol* 2008;51(14):1369-74.
55. Amado LC, Lima JA. Myocardial scar as arrhythmia risk in patients with hypertrophic cardiomyopathy. *Curr Opin Cardiol* 2010;25(3):276-81.
56. Choudhury L, Mahrholdt H, Wagner A, Choi KM, Elliott MD, Klocke FJ, et al. Myocardial scarring in asymptomatic or mildly symptomatic patients with hypertrophic cardiomyopathy. *J Am Coll Cardiol* 2002;40(12):2156-64.
57. Cecchi F, Olivotto I, Gistri R, Lorenzoni R, Chiriatti G, Camici PG. Coronary microvascular dysfunction and prognosis in hypertrophic cardiomyopathy. *N Engl J Med* 2003;349(11):1027-35.
58. Cannon RO, 3rd, Rosing DR, Maron BJ, Leon MB, Bonow RO, Watson RM, et al. Myocardial ischemia in patients with hypertrophic cardiomyopathy: contribution of inadequate vasodilator reserve and elevated left ventricular filling pressures. *Circulation* 1985;71(2):234-43.

59. Yetman AT, McCrindle BW, MacDonald C, Freedom RM, Gow R. Myocardial bridging in children with hypertrophic cardiomyopathy--a risk factor for sudden death. *N Engl J Med* 1998;339(17):1201-9.
60. Kitazume H, Kramer JR, Krauthamer D, El Tobgi S, Proudfit WL, Sones FM. Myocardial bridges in obstructive hypertrophic cardiomyopathy. *Am Heart J* 1983;106(1 Pt 1):131-5.
61. Hess MO, McKenna W. Myocardial disease. In: Camm JA, Luscher TF, Serruys PW, editors. *The ESC Textbook of Cardiovascular Disease*: Blackwell Publishing Ltd; 2006. p. 453-515.
62. Sherrid MV. Pathophysiology and treatment of hypertrophic cardiomyopathy. *Prog Cardiovasc Dis* 2006;49(2):123-51.
63. Geske JB, Ommen SR, Gersh BJ. Hypertrophic Cardiomyopathy: Clinical Update. *JACC Heart Fail* 2018;6(5):364-375.
64. Cecchi F, Sgalambro A, Baldi M, Sotgia B, Antonucci D, Camici PG, et al. Microvascular dysfunction, myocardial ischemia, and progression to heart failure in patients with hypertrophic cardiomyopathy. *J Cardiovasc Transl Res* 2009;2(4):452-61.
65. Tesic M, Djordjevic-Dikic A, Beleslin B, Trifunovic D, Giga V, Marinkovic J, et al. Regional difference of microcirculation in patients with asymmetric hypertrophic cardiomyopathy: transthoracic Doppler coronary flow velocity reserve analysis. *J Am Soc Echocardiogr* 2013;26(7):775-82.
66. Tesic M, Seferovic J, Trifunovic D, Djordjevic-Dikic A, Giga V, Jovanovic I, et al. N-terminal pro-brain natriuretic peptide is related with coronary flow velocity reserve and diastolic dysfunction in patients with asymmetric hypertrophic cardiomyopathy. *J Cardiol* 2017;70(4):323-328.
67. Krams R, Ten Cate FJ, Carlier SG, Van Der Steen AF, Serruys PW. Diastolic coronary vascular reserve: a new index to detect changes in the coronary microcirculation in hypertrophic cardiomyopathy. *J Am Coll Cardiol* 2004;43(4):670-7.
68. Kim HK, Kim YJ, Sohn DW, Park YB, Choi YS. Transthoracic echocardiographic evaluation of coronary flow reserve in patients with hypertrophic cardiomyopathy. *Int J Cardiol* 2004;94(2-3):167-71.
69. Cortigiani L, Rigo F, Gherardi S, Galderisi M, Sicari R, Picano E. Prognostic implications of coronary flow reserve on left anterior descending coronary artery in hypertrophic cardiomyopathy. *Am J Cardiol* 2008;102(12):1718-23.

70. Konst RE, Guzik TJ, Kaski JC, Maas A, Elias-Smale SE. The pathogenic role of coronary microvascular dysfunction in the setting of other cardiac or systemic conditions. *Cardiovasc Res* 2020;116(4):817-828.
71. Castagnoli H, Ferrantini C, Coppini R, Passeri A, Baldini K, Berti V, et al. Role of quantitative myocardial positron emission tomography for risk stratification in patients with hypertrophic cardiomyopathy: a 2016 reappraisal. *Eur J Nucl Med Mol Imaging* 2016;43(13):2413-2422.
72. Ciampi Q, Olivotto I, Gardini C, Mori F, Peteiro J, Monserrat L, et al. Prognostic role of stress echocardiography in hypertrophic cardiomyopathy: The International Stress Echo Registry. *Int J Cardiol* 2016;219:331-8.
73. Paulus WJ, Tschope C. A novel paradigm for heart failure with preserved ejection fraction: comorbidities drive myocardial dysfunction and remodeling through coronary microvascular endothelial inflammation. *J Am Coll Cardiol* 2013;62(4):263-71.
74. Maron MS, Olivotto I, Zenovich AG, Link MS, Pandian NG, Kuvin JT, et al. Hypertrophic cardiomyopathy is predominantly a disease of left ventricular outflow tract obstruction. *Circulation* 2006;114(21):2232-9.
75. Levine RA, Vlahakes GJ, Lefebvre X, Guerrero JL, Cape EG, Yoganathan AP, et al. Papillary muscle displacement causes systolic anterior motion of the mitral valve. Experimental validation and insights into the mechanism of subaortic obstruction. *Circulation* 1995;91(4):1189-95.
76. Sherrid MV, Gunsburg DZ, Moldenhauer S, Pearle G. Systolic anterior motion begins at low left ventricular outflow tract velocity in obstructive hypertrophic cardiomyopathy. *J Am Coll Cardiol* 2000;36(4):1344-54.
77. Ommen SR, Nishimura RA. What causes outflow tract obstruction in hypertrophic cardiomyopathy? *Heart* 2009;95(21):1725-6.
78. Braunwald E, Ebert PA. Hemodynamic alterations in idiopathic hypertrophic subaortic stenosis induced by sympathomimetic drugs. *Am J Cardiol* 1962;10:489-95.
79. Okeie K, Shimizu M, Yoshio H, Ino H, Yamaguchi M, Matsuyama T, et al. Left ventricular systolic dysfunction during exercise and dobutamine stress in patients with hypertrophic cardiomyopathy. *J Am Coll Cardiol* 2000;36(3):856-63.

80. Masri A, Kanj M, Thamilarasan M, Wazni O, Smedira NG, Lever HM, et al. Outcomes in hypertrophic cardiomyopathy patients with and without atrial fibrillation: a survival meta-analysis. *Cardiovasc Diagn Ther* 2017;7(1):36-44.
81. Sciagra R, Sotgia B, Olivotto I, Cecchi F, Nistri S, Camici PG, et al. Relationship between atrial fibrillation and blunted hyperemic myocardial blood flow in patients with hypertrophic cardiomyopathy. *J Nucl Cardiol* 2009;16(1):92-6.
82. MacIntyre C, Lakdawala NK. Management of Atrial Fibrillation in Hypertrophic Cardiomyopathy. *Circulation* 2016;133(19):1901-5.
83. Maron BJ, Olivotto I, Bellone P, Conte MR, Cecchi F, Flygenring BP, et al. Clinical profile of stroke in 900 patients with hypertrophic cardiomyopathy. *J Am Coll Cardiol* 2002;39(2):301-7.
84. Guttman OP, Rahman MS, O'Mahony C, Anastasakis A, Elliott PM. Atrial fibrillation and thromboembolism in patients with hypertrophic cardiomyopathy: systematic review. *Heart* 2014;100(6):465-72.
85. Sivalokanathan S, Zghaib T, Greenland GV, Vasquez N, Kudchadkar SM, Kontari E, et al. Hypertrophic Cardiomyopathy Patients With Paroxysmal Atrial Fibrillation Have a High Burden of Left Atrial Fibrosis by Cardiac Magnetic Resonance Imaging. *JACC Clin Electrophysiol* 2019;5(3):364-375.
86. Dominguez F, Gonzalez-Lopez E, Padron-Barthe L, Cavero MA, Garcia-Pavia P. Role of echocardiography in the diagnosis and management of hypertrophic cardiomyopathy. *Heart* 2018;104(3):261-273.
87. Aizawa Y, Tanimoto Y, Hirata Y, Fujisawa T, Fukuoka R, Nakajima K, et al. Incidence, Clinical Characteristics, and Long-term Outcome of the Dilated Phase of Hypertrophic Cardiomyopathy. *Keio J Med* 2019;68(4):87-94.
88. Takagi E, Yamakado T, Nakano T. Prognosis of completely asymptomatic adult patients with hypertrophic cardiomyopathy. *J Am Coll Cardiol* 1999;33(1):206-11.
89. Tesic M, Ilic I, Srdanovic I. Hypertrophic cardiomyopathy. In: Beleslin B, Djordjevic-Dikic A, Giga V, Dobric M, editors. *Cardiology Clinical Guide*. 1 ed: Cardiology Society of Serbia; 2020. p. 192-196.
90. Maron BJ, Rowin EJ, Udelson JE, Maron MS. Clinical Spectrum and Management of Heart Failure in Hypertrophic Cardiomyopathy. *JACC Heart Fail* 2018;6(5):353-363.

91. Paz R, Jortner R, Tunick PA, Sclarovsky S, Eilat B, Perez JL, et al. The effect of the ingestion of ethanol on obstruction of the left ventricular outflow tract in hypertrophic cardiomyopathy. *N Engl J Med* 1996;335(13):938-41.
92. Waller BF, Maron BJ, Epstein SE, Roberts WC. Transmural myocardial infarction in hypertrophic cardiomyopathy: a cause of conversion from left ventricular asymmetry to symmetry and from normal-sized to dilated left ventricular cavity. *Chest* 1981;79(4):461-5.
93. Spirito P, Bellone P, Harris KM, Bernabo P, Bruzzi P, Maron BJ. Magnitude of left ventricular hypertrophy and risk of sudden death in hypertrophic cardiomyopathy. *N Engl J Med* 2000;342(24):1778-85.
94. Charron P, Carrier L, Dubourg O, Tesson F, Desnos M, Richard P, et al. Penetrance of familial hypertrophic cardiomyopathy. *Genet Couns* 1997;8(2):107-14.
95. Olivotto I, Maron MS, Adabag AS, Casey SA, Vargiu D, Link MS, et al. Gender-related differences in the clinical presentation and outcome of hypertrophic cardiomyopathy. *J Am Coll Cardiol* 2005;46(3):480-7.
96. Olivotto I, Girolami F, Nistri S, Rossi A, Rega L, Garbini F, et al. The many faces of hypertrophic cardiomyopathy: from developmental biology to clinical practice. *J Cardiovasc Transl Res* 2009;2(4):349-67.
97. Olivotto I, Cecchi F, Poggesi C, Yacoub MH. Patterns of disease progression in hypertrophic cardiomyopathy: an individualized approach to clinical staging. *Circ Heart Fail* 2012;5(4):535-46.
98. Sherrid MV, Balaram S, Kim B, Axel L, Swistel DG. The Mitral Valve in Obstructive Hypertrophic Cardiomyopathy: A Test in Context. *J Am Coll Cardiol* 2016;67(15):1846-1858.
99. Seferovic PM, Coats AJS, Ponikowski P, Filippatos G, Huelsmann M, Jhund PS, et al. European Society of Cardiology/Heart Failure Association position paper on the role and safety of new glucose-lowering drugs in patients with heart failure. *Eur J Heart Fail* 2019;22(2):196-213.
100. Ommen SR, Nishimura RA. Hypertrophic cardiomyopathy. *Curr Probl Cardiol* 2004;29(5):239-91.
101. Kuroda N, Ohnishi Y, Yoshida A, Kimura A, Yokoyama M. Clinical significance of T-wave alternans in hypertrophic cardiomyopathy. *Circ J* 2002;66(5):457-62.
102. Ingham RE, Mason JW, Rossen RM, Goodman DJ, Harrison DC. Electrophysiologic findings in patients with idiopathic hypertrophic subaortic stenosis. *Am J Cardiol* 1978;41(5):811-6.

103. McLeod CJ, Ackerman MJ, Nishimura RA, Tajik AJ, Gersh BJ, Ommen SR. Outcome of patients with hypertrophic cardiomyopathy and a normal electrocardiogram. *J Am Coll Cardiol* 2009;54(3):229-33.
104. Adabag AS, Casey SA, Kuskowski MA, Zenovich AG, Maron BJ. Spectrum and prognostic significance of arrhythmias on ambulatory Holter electrocardiogram in hypertrophic cardiomyopathy. *J Am Coll Cardiol* 2005;45(5):697-704.
105. Pelliccia A, Di Paolo FM, Maron BJ. The athlete's heart: remodeling, electrocardiogram and preparticipation screening. *Cardiol Rev* 2002;10(2):85-90.
106. Ostman-Smith I, Wettrell G, Keeton B, Riesenfeld T, Holmgren D, Ergander U. Echocardiographic and electrocardiographic identification of those children with hypertrophic cardiomyopathy who should be considered at high-risk of dying suddenly. *Cardiol Young* 2005;15(6):632-42.
107. Ostman-Smith I, Wisten A, Nylander E, Bratt EL, Granelli AW, Oulhaj A, et al. Electrocardiographic amplitudes: a new risk factor for sudden death in hypertrophic cardiomyopathy. *Eur Heart J* 2010;31(4):439-49.
108. Ommen SR. Hypertrophic cardiomyopathy. In: Murphy J, Lloyd M, editors.: Mayo clinic scientific press; 2007. p. 1153- 1166.
109. Feigenbaum H, Armstrong WF, Ryan T. Cardiomyopathies. In: Feigenbaum's Echocardiography. 6th ed: Lippincott Williams &Wilkins; 2005. p. 523-558.
110. Williams LK, Frenneaux MP, Steeds RP. Echocardiography in hypertrophic cardiomyopathy diagnosis, prognosis, and role in management. *Eur J Echocardiogr* 2009;10(8):iii9-14.
111. Otto CM. Hypertrophic cardiomyopathy. In: Otto CM, editor. Textbook of clinical echocardiography: Elsevier/Saunders; 2004. p. 231-241.
112. Cerqueira MD, Weissman NJ, Dilsizian V, Jacobs AK, Kaul S, Laskey WK, et al. Standardized myocardial segmentation and nomenclature for tomographic imaging of the heart. A statement for healthcare professionals from the Cardiac Imaging Committee of the Council on Clinical Cardiology of the American Heart Association. *Circulation* 2002;105(4):539-42.
113. Losi MA, Nistri S, Galderisi M, Betocchi S, Cecchi F, Olivotto I, et al. Echocardiography in patients with hypertrophic cardiomyopathy: usefulness of old and new techniques in the diagnosis and pathophysiological assessment. *Cardiovasc Ultrasound* 2010;8:7.

114. Senior R, Becher H, Monaghan M, Agati L, Zamorano J, Vanoverschelde JL, et al. Contrast echocardiography: evidence-based recommendations by European Association of Echocardiography. *Eur J Echocardiogr* 2009;10(2):194-212.
115. Rowin EJ, Maron BJ, Romashko M, Wang W, Rastegar H, Link MS, et al. Impact of Effective Management Strategies on Patients With the Most Extreme Phenotypic Expression of Hypertrophic Cardiomyopathy. *Am J Cardiol* 2019;124(1):113-121.
116. Spirito P, Maron BJ. Relation between extent of left ventricular hypertrophy and age in hypertrophic cardiomyopathy. *J Am Coll Cardiol* 1989;13(4):820-3.
117. Pearson AC, Pasierski TJ, Orsinelli DA, Gray P, Huschart K. Systolic anterior motion of the mitral chordae tendineae: prevalence and clinical and Doppler-echocardiographic features. *Am Heart J* 1996;131(4):748-53.
118. Oki T, Fukuda N, Iuchi A, Tabata T, Tanimoto M, Manabe K, et al. Transesophageal echocardiographic evaluation of mitral regurgitation in hypertrophic cardiomyopathy: contributions of eccentric left ventricular hypertrophy and related abnormalities of the mitral complex. *J Am Soc Echocardiogr* 1995;8(4):503-10.
119. Grigg LE, Wigle ED, Williams WG, Daniel LB, Rakowski H. Transesophageal Doppler echocardiography in obstructive hypertrophic cardiomyopathy: clarification of pathophysiology and importance in intraoperative decision making. *J Am Coll Cardiol* 1992;20(1):42-52.
120. Krajcer Z, Leachman RD, Cooley DA, Ostojic M, Coronado R. Mitral valve replacement and septal myomectomy in hypertrophic cardiomyopathy. Ten-year follow-up in 80 patients. *Circulation* 1988;78(3 Pt 2):I35-43.
121. Sachdev V, Shizukuda Y, Brenneman CL, Birdsall CW, Waclawiw MA, Arai AE, et al. Left atrial volumetric remodeling is predictive of functional capacity in nonobstructive hypertrophic cardiomyopathy. *Am Heart J* 2005;149(4):730-6.
122. Losi MA, Betocchi S, Aversa M, Lombardi R, Miranda M, Cacace A, et al. Dobutamine stress echocardiography in hypertrophic cardiomyopathy. *Cardiology* 2003;100(2):93-100.
123. Olivotto I, Maron MS, Autore C, Lesser JR, Rega L, Casolo G, et al. Assessment and significance of left ventricular mass by cardiovascular magnetic resonance in hypertrophic cardiomyopathy. *J Am Coll Cardiol* 2008;52(7):559-66.
124. Kwon DH, Smedira NG, Popovic ZB, Lytle BW, Setser RM, Thamilarasan M, et al. Steep left ventricle to aortic root angle and hypertrophic obstructive cardiomyopathy: study of a novel association using three-dimensional multimodality imaging. *Heart* 2009;95(21):1784-91.

125. Cardim N, Oliveira AG, Longo S, Ferreira T, Pereira A, Reis RP, et al. Doppler tissue imaging: regional myocardial function in hypertrophic cardiomyopathy and in athlete's heart. *J Am Soc Echocardiogr* 2003;16(3):223-32.
126. Lu DY, Haileselassie B, Ventoulis I, Liu HY, Liang HY, Pozios I, et al. E/e' ratio and outcome prediction in hypertrophic cardiomyopathy: the influence of outflow tract obstruction. *Eur Heart J Cardiovasc Imaging* 2018;19(1):101-107.
127. Vinereanu D, Florescu N, Sculthorpe N, Tweddel AC, Stephens MR, Fraser AG. Differentiation between pathologic and physiologic left ventricular hypertrophy by tissue Doppler assessment of long-axis function in patients with hypertrophic cardiomyopathy or systemic hypertension and in athletes. *Am J Cardiol* 2001;88(1):53-8.
128. Finocchiaro G, Dhutia H, D'Silva A, Malhotra A, Sheikh N, Narain R, et al. Role of Doppler Diastolic Parameters in Differentiating Physiological Left Ventricular Hypertrophy from Hypertrophic Cardiomyopathy. *J Am Soc Echocardiogr* 2018;31(5):606-613 e1.
129. Bayrak F, Kahveci G, Mutlu B, Sonmez K, Degertekin M. Tissue Doppler imaging to predict clinical course of patients with hypertrophic cardiomyopathy. *Eur J Echocardiogr* 2008;9(2):278-83.
130. Nishimura RA, Appleton CP, Redfield MM, Ilstrup DM, Holmes DR, Jr., Tajik AJ. Noninvasive doppler echocardiographic evaluation of left ventricular filling pressures in patients with cardiomyopathies: a simultaneous Doppler echocardiographic and cardiac catheterization study. *J Am Coll Cardiol* 1996;28(5):1226-33.
131. Ganame J, Mertens L, Eidem BW, Claus P, D'Hooge J, Havemann LM, et al. Regional myocardial deformation in children with hypertrophic cardiomyopathy: morphological and clinical correlations. *Eur Heart J* 2007;28(23):2886-94.
132. Collier P, Phelan D, Klein A. A Test in Context: Myocardial Strain Measured by Speckle-Tracking Echocardiography. *J Am Coll Cardiol* 2017;69(8):1043-1056.
133. Potter E, Marwick TH. Assessment of Left Ventricular Function by Echocardiography: The Case for Routinely Adding Global Longitudinal Strain to Ejection Fraction. *JACC Cardiovasc Imaging* 2018;11(2 Pt 1):260-274.
134. Tower-Rader A, Mohananey D, To A, Lever HM, Popovic ZB, Desai MY. Prognostic Value of Global Longitudinal Strain in Hypertrophic Cardiomyopathy: A Systematic Review of Existing Literature. *JACC Cardiovasc Imaging* 2018;12(10):1930-1942.

135. Yingchoncharoen T, Agarwal S, Popovic ZB, Marwick TH. Normal ranges of left ventricular strain: a meta-analysis. *J Am Soc Echocardiogr* 2013;26(2):185-91.
136. Geske JB, Sorajja P, Nishimura RA, Ommen SR. The relationship of left atrial volume and left atrial pressure in patients with hypertrophic cardiomyopathy: an echocardiographic and cardiac catheterization study. *J Am Soc Echocardiogr* 2009;22(8):961-6.
137. Biagini E, Spirito P, Rocchi G, Ferlito M, Rosmini S, Lai F, et al. Prognostic implications of the Doppler restrictive filling pattern in hypertrophic cardiomyopathy. *Am J Cardiol* 2009;104(12):1727-31.
138. Efthimiadis GK, Giannakoulas G, Parcharidou DG, Karvounis HI, Mochlas ST, Styliadis IH, et al. Clinical significance of tissue Doppler imaging in patients with hypertrophic cardiomyopathy. *Circ J* 2007;71(6):897-903.
139. Urbano-Moral JA, Gonzalez-Gonzalez AM, Maldonado G, Gutierrez-Garcia-Moreno L, Vivancos-Delgado R, De Mora-Martin M, et al. Contrast-Enhanced Echocardiographic Measurement of Left Ventricular Wall Thickness in Hypertrophic Cardiomyopathy: Comparison with Standard Echocardiography and Cardiac Magnetic Resonance. *J Am Soc Echocardiogr* 2020;33(9):1106-1115.
140. Jensen MK, Prinz C, Horstkotte D, van Buuren F, Bitter T, Faber L, et al. Alcohol septal ablation in patients with hypertrophic obstructive cardiomyopathy: low incidence of sudden cardiac death and reduced risk profile. *Heart* 2013;99(14):1012-7.
141. Nagueh SF, Lakkis NM, He ZX, Middleton KJ, Killip D, Zoghbi WA, et al. Role of myocardial contrast echocardiography during nonsurgical septal reduction therapy for hypertrophic obstructive cardiomyopathy. *J Am Coll Cardiol* 1998;32(1):225-9.
142. Ostojic M, Picano E, Beleslin B, Djordjevic-Dikic A, Distanto A, Stepanovic J, et al. Dipyridamole and dobutamine: competitors or allies in pharmacological stress echocardiography? *Eur Heart J* 1995;16 Suppl J:26-30.
143. Ostojic M, Picano E, Beleslin B, Djordjevic-Dikic A, Distanto A, Stepanovic J, et al. Dipyridamole-dobutamine echocardiography: a novel test for the detection of milder forms of coronary artery disease. *J Am Coll Cardiol* 1994;23(5):1115-22.
144. Beleslin BD, Ostojic M, Stepanovic J, Djordjevic-Dikic A, Stojkovic S, Nedeljkovic M, et al. Stress echocardiography in the detection of myocardial ischemia. Head-to-head comparison of exercise, dobutamine, and dipyridamole tests. *Circulation* 1994;90(3):1168-76.

145. Picano E, Ostojic M, Sicari R, Baroni M, Cortigiani L, Pingitore A. Dipyridamole stress echocardiography: state of the art 1996. EPIC (Echo Persantin International Cooperative) Study Group. *Eur Heart J* 1997;18 Suppl D:D16-23.
146. Djordjevic-Dikic AD, Ostojic MC, Beleslin BD, Stepanovic J, Petrasinovic Z, Babic R, et al. High dose adenosine stress echocardiography for noninvasive detection of coronary artery disease. *J Am Coll Cardiol* 1996;28(7):1689-95.
147. Giga V, Ostojic M, Vujisic-Tesic B, Djordjevic-Dikic A, Stepanovic J, Beleslin B, et al. Exercise-induced changes in mitral regurgitation in patients with prior myocardial infarction and left ventricular dysfunction: relation to mitral deformation and left ventricular function and shape. *Eur Heart J* 2005;26(18):1860-5.
148. Shah JS, Esteban MT, Thaman R, Sharma R, Mist B, Pantazis A, et al. Prevalence of exercise-induced left ventricular outflow tract obstruction in symptomatic patients with non-obstructive hypertrophic cardiomyopathy. *Heart* 2008;94(10):1288-94.
149. Tower-Rader A, Betancor J, Lever HM, Desai MY. A Comprehensive Review of Stress Testing in Hypertrophic Cardiomyopathy: Assessment of Functional Capacity, Identification of Prognostic Indicators, and Detection of Coronary Artery Disease. *J Am Soc Echocardiogr* 2017;30(9):829-844.
150. Jensen MK, Havndrup O, Pecini R, Dalsgaard M, Hassager C, Helqvist S, et al. Comparison of Valsalva manoeuvre and exercise in echocardiographic evaluation of left ventricular outflow tract obstruction in hypertrophic cardiomyopathy. *Eur J Echocardiogr* 2010;11(9):763-9.
151. Maron BJ, McIntosh CL, Klues HG, Cannon RO, 3rd, Roberts WC. Morphologic basis for obstruction to right ventricular outflow in hypertrophic cardiomyopathy. *Am J Cardiol* 1993;71(12):1089-94.
152. Ashrafian H, Watkins H. Exercise-induced ventricular dysfunction in hypertrophic cardiomyopathy: stunning by any other name? *Heart* 2008;94(10):1251-3.
153. Nagueh SF, Mahmarian JJ. Noninvasive cardiac imaging in patients with hypertrophic cardiomyopathy. *J Am Coll Cardiol* 2006;48(12):2410-22.
154. Frenneaux MP. Assessing the risk of sudden cardiac death in a patient with hypertrophic cardiomyopathy. *Heart* 2004;90(5):570-5.
155. Peteiro J, Bouzas-Mosquera A, Fernandez X, Monserrat L, Pazos P, Estevez-Loureiro R, et al. Prognostic value of exercise echocardiography in patients with hypertrophic cardiomyopathy. *J Am Soc Echocardiogr* 2012;25(2):182-9.

156. Camici PG, Crea F. Coronary microvascular dysfunction. *N Engl J Med* 2007;356(8):830-40.
157. Kyriakidis MK, Dernellis JM, Androulakis AE, Kelepeshis GA, Barbetseas J, Anastasakis AN, et al. Changes in phasic coronary blood flow velocity profile and relative coronary flow reserve in patients with hypertrophic obstructive cardiomyopathy. *Circulation* 1997;96(3):834-41.
158. Olivotto I, Cecchi F, Gistri R, Lorenzoni R, Chiriatti G, Girolami F, et al. Relevance of coronary microvascular flow impairment to long-term remodeling and systolic dysfunction in hypertrophic cardiomyopathy. *J Am Coll Cardiol* 2006;47(5):1043-8.
159. Camici P, Chiriatti G, Lorenzoni R, Bellina RC, Gistri R, Italiani G, et al. Coronary vasodilation is impaired in both hypertrophied and nonhypertrophied myocardium of patients with hypertrophic cardiomyopathy: a study with nitrogen-13 ammonia and positron emission tomography. *J Am Coll Cardiol* 1991;17(4):879-86.
160. Memmola C, Iliceto S, Napoli VF, Cavallari D, Santoro G, Rizzon P. Coronary flow dynamics and reserve assessed by transesophageal echocardiography in obstructive hypertrophic cardiomyopathy. *Am J Cardiol* 1994;74(11):1147-51.
161. Petersen SE, Jerosch-Herold M, Hudsmith LE, Robson MD, Francis JM, Doll HA, et al. Evidence for microvascular dysfunction in hypertrophic cardiomyopathy: new insights from multiparametric magnetic resonance imaging. *Circulation* 2007;115(18):2418-25.
162. Soliman OI, Knaapen P, Geleijnse ML, Dijkmans PA, Anwar AM, Nemes A, et al. Assessment of intravascular and extravascular mechanisms of myocardial perfusion abnormalities in obstructive hypertrophic cardiomyopathy by myocardial contrast echocardiography. *Heart* 2007;93(10):1204-12.
163. Lethen H, Tries H, Kersting S, Lambertz H. Validation of noninvasive assessment of coronary flow velocity reserve in the right coronary artery. A comparison of transthoracic echocardiographic results with intracoronary Doppler flow wire measurements. *Eur Heart J* 2003;24(17):1567-75.
164. Lethen H, Tries HP, Brechtken J, Kersting S, Lambertz H. Comparison of transthoracic Doppler echocardiography to intracoronary Doppler guidewire measurements for assessment of coronary flow reserve in the left anterior descending artery for detection of restenosis after coronary angioplasty. *Am J Cardiol* 2003;91(4):412-7.
165. Tesic M, Djordjevic-Dikic A, Giga V, Stepanovic J, Dobric M, Jovanovic I, et al. Prognostic Value of Transthoracic Doppler Echocardiography Coronary Flow Velocity Reserve in Patients

with Nonculprit Stenosis of Intermediate Severity Early after Primary Percutaneous Coronary Intervention. *J Am Soc Echocardiogr* 2018;31(8):880-887.

166. Djordjevic Dikic A, Tesic M, Boskovic N, Giga V, Stepanovic J, Petrovic M, et al. Prognostic Value of Preserved Coronary Flow Velocity Reserve by Noninvasive Transthoracic Doppler Echocardiography in Patients With Angiographically Intermediate Left Main Stenosis. *J Am Soc Echocardiogr* 2019;32(1):74-80.

167. Jovanovic I, Tesic M, Giga V, Dobric M, Boskovic N, Vratonjic J, et al. Impairment of coronary flow velocity reserve and global longitudinal strain in women with cardiac syndrome X and slow coronary flow. *J Cardiol* 2020;76(1):1-8.

168. Cortigiani L, Ciampi Q, Lombardo A, Rigo F, Bovenzi F, Picano E. Age- and Gender-Specific Prognostic Cutoff Values of Coronary Flow Velocity Reserve in Vasodilator Stress Echocardiography. *J Am Soc Echocardiogr* 2019;32(10):1307-1317.

169. Layland J, Carrick D, Lee M, Oldroyd K, Berry C. Adenosine: physiology, pharmacology, and clinical applications. *JACC Cardiovasc Interv* 2014;7(6):581-91.

170. Dimitrow PP, Galderisi M, Rigo F. The non-invasive documentation of coronary microcirculation impairment: role of transthoracic echocardiography. *Cardiovasc Ultrasound* 2005;3:18.

171. Voci P, Pizzuto F, Romeo F. Coronary flow: a new asset for the echo lab? *Eur Heart J* 2004;25(21):1867-79.

172. D'Andrea A, Nistri S, Castaldo F, Galderisi M, Mele D, Agricola E, et al. The relationship between early left ventricular myocardial alterations and reduced coronary flow reserve in non-insulin-dependent diabetic patients with microvascular angina. *Int J Cardiol* 2010:in press.

173. Djordjevic-Dikic A, Beleslin B, Stepanovic J, Giga V, Tesic M, Dobric M, et al. Prediction of myocardial functional recovery by noninvasive evaluation of Basal and hyperemic coronary flow in patients with previous myocardial infarction. *J Am Soc Echocardiogr* 2011;24(5):573-81.

174. Vegsundvag J, Holte E, Wiseth R, Hegbom K, Hole T. Coronary flow velocity reserve in the three main coronary arteries assessed with transthoracic Doppler: a comparative study with quantitative coronary angiography. *J Am Soc Echocardiogr* 2011;24(7):758-67.

175. Hyodo E, Hirata K, Hirose M, Sakanoue Y, Nishida Y, Arai K, et al. Detection of restenosis after percutaneous coronary intervention in three major coronary arteries by transthoracic Doppler echocardiography. *J Am Soc Echocardiogr* 2010;23(5):553-9.

176. Bruder O, Wagner A, Jensen CJ, Schneider S, Ong P, Kispert EM, et al. Myocardial scar visualized by cardiovascular magnetic resonance imaging predicts major adverse events in patients with hypertrophic cardiomyopathy. *J Am Coll Cardiol* 2010;56(11):875-87.
177. Briasoulis A, Mallikethi-Reddy S, Palla M, Alesh I, Afonso L. Myocardial fibrosis on cardiac magnetic resonance and cardiac outcomes in hypertrophic cardiomyopathy: a meta-analysis. *Heart* 2015;101(17):1406-11.
178. Weng Z, Yao J, Chan RH, He J, Yang X, Zhou Y, et al. Prognostic Value of LGE-CMR in HCM: A Meta-Analysis. *JACC Cardiovasc Imaging* 2016;9(12):1392-1402.
179. Chan RH, Maron BJ, Olivotto I, Pencina MJ, Assenza GE, Haas T, et al. Prognostic value of quantitative contrast-enhanced cardiovascular magnetic resonance for the evaluation of sudden death risk in patients with hypertrophic cardiomyopathy. *Circulation* 2014;130(6):484-95.
180. Mentias A, Raesi-Giglou P, Smedira NG, Feng K, Sato K, Wazni O, et al. Late Gadolinium Enhancement in Patients With Hypertrophic Cardiomyopathy and Preserved Systolic Function. *J Am Coll Cardiol* 2018;72(8):857-870.
181. Moon JC, Messroghli DR, Kellman P, Piechnik SK, Robson MD, Ugander M, et al. Myocardial T1 mapping and extracellular volume quantification: a Society for Cardiovascular Magnetic Resonance (SCMR) and CMR Working Group of the European Society of Cardiology consensus statement. *J Cardiovasc Magn Reson* 2013;15:92.
182. Gati S, Sharma S, Pennell D. The Role of Cardiovascular Magnetic Resonance Imaging in the Assessment of Highly Trained Athletes. *JACC Cardiovasc Imaging* 2018;11(2 Pt 1):247-259.
183. Takeda M, Amano Y, Tachi M, Tani H, Mizuno K, Kumita S. MRI differentiation of cardiomyopathy showing left ventricular hypertrophy and heart failure: differentiation between cardiac amyloidosis, hypertrophic cardiomyopathy, and hypertensive heart disease. *Jpn J Radiol* 2013;31(10):693-700.
184. Daniels LB, Maisel AS. Natriuretic peptides. *J Am Coll Cardiol* 2007;50(25):2357-68.
185. Mair J. Biochemistry of B-type natriuretic peptide--where are we now? *Clin Chem Lab Med* 2008;46(11):1507-14.
186. Forfia PR, Lee M, Tunin RS, Mahmud M, Champion HC, Kass DA. Acute phosphodiesterase 5 inhibition mimics hemodynamic effects of B-type natriuretic peptide and potentiates B-type natriuretic peptide effects in failing but not normal canine heart. *J Am Coll Cardiol* 2007;49(10):1079-88.

187. Jourdain P, Jondeau G, Funck F, Gueffet P, Le Helloco A, Donal E, et al. Plasma brain natriuretic peptide-guided therapy to improve outcome in heart failure: the STARS-BNP Multicenter Study. *J Am Coll Cardiol* 2007;49(16):1733-9.
188. Yoshimura M, Yasue H, Okumura K, Ogawa H, Jougasaki M, Mukoyama M, et al. Different secretion patterns of atrial natriuretic peptide and brain natriuretic peptide in patients with congestive heart failure. *Circulation* 1993;87(2):464-9.
189. Khan SQ, Narayan H, Ng KH, Dhillon OS, Kelly D, Quinn P, et al. N-terminal pro-B-type natriuretic peptide complements the GRACE risk score in predicting early and late mortality following acute coronary syndrome. *Clin Sci (Lond)* 2009;117(1):31-9.
190. Steadman CD, Ray S, Ng LL, McCann GP. Natriuretic peptides in common valvular heart disease. *J Am Coll Cardiol* 2010;55(19):2034-48.
191. Qi W, Mathisen P, Kjekshus J, Simonsen S, Bjornerheim R, Endresen K, et al. Natriuretic peptides in patients with aortic stenosis. *Am Heart J* 2001;142(4):725-32.
192. Wang TJ, Larson MG, Levy D, Leip EP, Benjamin EJ, Wilson PW, et al. Impact of age and sex on plasma natriuretic peptide levels in healthy adults. *Am J Cardiol* 2002;90(3):254-8.
193. Epstein SE, Rosing DR. Verapamil: its potential for causing serious complications in patients with hypertrophic cardiomyopathy. *Circulation* 1981;64(3):437-41.
194. Geske JB, McKie PM, Ommen SR, Sorajja P. B-type natriuretic peptide and survival in hypertrophic cardiomyopathy. *J Am Coll Cardiol* 2013;61(24):2456-2460.
195. Coats CJ, Gallagher MJ, Foley M, O'Mahony C, Critoph C, Gimeno J, et al. Relation between serum N-terminal pro-brain natriuretic peptide and prognosis in patients with hypertrophic cardiomyopathy. *Eur Heart J* 2013;34(32):2529-37.
196. Minami Y, Haruki S, Kanbayashi K, Maeda R, Itani R, Hagiwara N. B-type natriuretic peptide and risk of sudden death in patients with hypertrophic cardiomyopathy. *Heart Rhythm* 2018;15(10):1484-1490.
197. Douglas JS, Jr. Current state of the roles of alcohol septal ablation and surgical myectomy in the treatment of hypertrophic obstructive cardiomyopathy. *Cardiovasc Diagn Ther* 2020;10(1):36-44.
198. Makavos G, Kappaairis C, Tselegkidi ME, Karamitsos T, Rigopoulos AG, Noutsias M, et al. Hypertrophic cardiomyopathy: an updated review on diagnosis, prognosis, and treatment. *Heart Fail Rev* 2019;24(4):439-459.

199. Morrow AG, Reitz BA, Epstein SE, Henry WL, Conkle DM, Itscoitz SB, et al. Operative treatment in hypertrophic subaortic stenosis. Techniques, and the results of pre and postoperative assessments in 83 patients. *Circulation* 1975;52(1):88-102.
200. Sigwart U. Non-surgical myocardial reduction for hypertrophic obstructive cardiomyopathy. *Lancet* 1995;346(8969):211-4.
201. Sorajja P, Ommen SR, Holmes DR, Jr., Dearani JA, Rihal CS, Gersh BJ, et al. Survival after alcohol septal ablation for obstructive hypertrophic cardiomyopathy. *Circulation* 2012;126(20):2374-80.
202. Kato TS, Takayama H, Yoshizawa S, Marboe C, Schulze PC, Farr M, et al. Cardiac transplantation in patients with hypertrophic cardiomyopathy. *Am J Cardiol* 2012;110(4):568-74.
203. Maron MS, Kalsmith BM, Udelson JE, Li W, DeNofrio D. Survival after cardiac transplantation in patients with hypertrophic cardiomyopathy. *Circ Heart Fail* 2010;3(5):574-9.
204. Maron BJ, Olivotto I, Spirito P, Casey SA, Bellone P, Gohman TE, et al. Epidemiology of hypertrophic cardiomyopathy-related death: revisited in a large non-referral-based patient population. *Circulation* 2000;102(8):858-64.
205. Olivotto I, Cecchi F, Casey SA, Dolaro A, Traverse JH, Maron BJ. Impact of atrial fibrillation on the clinical course of hypertrophic cardiomyopathy. *Circulation* 2001;104(21):2517-24.
206. Joung B, Lip GYH. To the Editor- Patients with atrial fibrillation with hypertrophic cardiomyopathy: Do we need new stroke risk stratification? *Heart Rhythm* 2019;16(8):e56.
207. Haruki S, Minami Y, Hagiwara N. Stroke and Embolic Events in Hypertrophic Cardiomyopathy: Risk Stratification in Patients Without Atrial Fibrillation. *Stroke* 2016;47(4):936-42.
208. de Noronha SV, Sharma S, Papadakis M, Desai S, Whyte G, Sheppard MN. Aetiology of sudden cardiac death in athletes in the United Kingdom: a pathological study. *Heart* 2009;95(17):1409-14.
209. Bagnall RD, Weintraub RG, Ingles J, Duflou J, Yeates L, Lam L, et al. A Prospective Study of Sudden Cardiac Death among Children and Young Adults. *N Engl J Med* 2016;374(25):2441-52.
210. Goff ZD, Calkins H. Sudden death related cardiomyopathies - Hypertrophic cardiomyopathy. *Prog Cardiovasc Dis* 2019;62(3):212-216.
211. Diamond GA, Forrester JS. Analysis of probability as an aid in the clinical diagnosis of coronary-artery disease. *N Engl J Med* 1979;300(24):1350-8.

212. Lazzeroni E, Picano E, Dodi C, Morozzi L, Chiriatti GP, Lu C, et al. Dipyridamole echocardiography for diagnosis of coexistent coronary artery disease in hypertrophic cardiomyopathy. Echo-Persantine International Cooperative (EPIC) Study Group--Subproject Hypertrophic Cardiomyopathy. *Am J Cardiol* 1995;75(12):810-3.
213. Ciampi Q, Zagatina A, Cortigiani L, Gaibazzi N, Borguezan Daros C, Zhuravskaya N, et al. Functional, Anatomical, and Prognostic Correlates of Coronary Flow Velocity Reserve During Stress Echocardiography. *J Am Coll Cardiol* 2019;74(18):2278-2291.
214. Nomenclature and criteria for diagnosis of diseases of the heart and great vessels. The criteria committee of the New York Heart Association. 9 ed: Little Brown and Company; 1994.
215. Lang RM, Badano LP, Mor-Avi V, Afilalo J, Armstrong A, Ernande L, et al. Recommendations for cardiac chamber quantification by echocardiography in adults: an update from the American Society of Echocardiography and the European Association of Cardiovascular Imaging. *J Am Soc Echocardiogr* 2015;28(1):1-39 e14.
216. Nagueh SF, Smiseth OA, Appleton CP, Byrd BF, 3rd, Dokainish H, Edvardsen T, et al. Recommendations for the Evaluation of Left Ventricular Diastolic Function by Echocardiography: An Update from the American Society of Echocardiography and the European Association of Cardiovascular Imaging. *J Am Soc Echocardiogr* 2016;29(4):277-314.
217. Lancellotti P, Moura L, Pierard LA, Agricola E, Popescu BA, Tribouilloy C, et al. European Association of Echocardiography recommendations for the assessment of valvular regurgitation. Part 2: mitral and tricuspid regurgitation (native valve disease). *Eur J Echocardiogr* 2010;11(4):307-32.
218. Ong KC, Geske JB, Hebl VB, Nishimura RA, Schaff HV, Ackerman MJ, et al. Pulmonary hypertension is associated with worse survival in hypertrophic cardiomyopathy. *Eur Heart J Cardiovasc Imaging* 2016;17(6):604-10.
219. Nagueh SF, Lakkis NM, Middleton KJ, Spencer WH, 3rd, Zoghbi WA, Quinones MA. Doppler estimation of left ventricular filling pressures in patients with hypertrophic cardiomyopathy. *Circulation* 1999;99(2):254-61.
220. Tesic M, Djordjevic-Dikic A, Kalimanovska-Ostic D, Boskovic N, Stankovic G, Beleslin B. Significance of relative coronary flow reserve in patient with microvascular dysfunction to differentiate significant coronary artery stenosis. *Heart and blood vessels* 2017;36(2):102-104.
221. Maron MS, Rowin EJ, Wessler BS, Mooney PJ, Fatima A, Patel P, et al. Enhanced American College of Cardiology/American Heart Association Strategy for Prevention of Sudden

Cardiac Death in High-Risk Patients With Hypertrophic Cardiomyopathy. *JAMA Cardiol* 2019;4(7):644-657.

222. Spirito P, Autore C, Rapezzi C, Bernabo P, Badagliacca R, Maron MS, et al. Syncope and risk of sudden death in hypertrophic cardiomyopathy. *Circulation* 2009;119(13):1703-10.

223. Losi MA, Betocchi S, Barbati G, Parisi V, Tocchetti CG, Pastore F, et al. Prognostic significance of left atrial volume dilatation in patients with hypertrophic cardiomyopathy. *J Am Soc Echocardiogr* 2009;22(1):76-81.

224. Maron MS, Olivotto I, Betocchi S, Casey SA, Lesser JR, Losi MA, et al. Effect of left ventricular outflow tract obstruction on clinical outcome in hypertrophic cardiomyopathy. *N Engl J Med* 2003;348(4):295-303.

225. Elliott PM, Gimeno Blanes JR, Mahon NG, Poloniecki JD, McKenna WJ. Relation between severity of left-ventricular hypertrophy and prognosis in patients with hypertrophic cardiomyopathy. *Lancet* 2001;357(9254):420-4.

226. Kitaoka H, Kubo T, Hayashi K, Yamasaki N, Matsumura Y, Furuno T, et al. Tissue Doppler imaging and prognosis in asymptomatic or mildly symptomatic patients with hypertrophic cardiomyopathy. *Eur Heart J Cardiovasc Imaging* 2013;14(6):544-9.

227. Kitaoka H, Kubo T, Okawa M, Takenaka N, Sakamoto C, Baba Y, et al. Tissue doppler imaging and plasma BNP levels to assess the prognosis in patients with hypertrophic cardiomyopathy. *J Am Soc Echocardiogr* 2011;24(9):1020-5.

228. Vasquez N, Ostrander BT, Lu DY, Ventoulis I, Haileselassie B, Goyal S, et al. Low Left Atrial Strain Is Associated With Adverse Outcomes in Hypertrophic Cardiomyopathy Patients. *J Am Soc Echocardiogr* 2019;32(5):593-603 e1.

229. Zegkos T, Ntelios D, Parcharidou D, Katranas S, Panagiotidis T, Rouskas P, et al. The Prognostic Value of Left Atrial Deformation Parameters for Sudden Arrhythmic Events in Hypertrophic Cardiomyopathy. *J Am Soc Echocardiogr* 2020;33(10):1276-1277 e1.

230. Kofflard MJ, Michels M, Krams R, Kliffen M, Geleijnse ML, Ten Cate FJ, et al. Coronary flow reserve in hypertrophic cardiomyopathy: relation with microvascular dysfunction and pathophysiological characteristics. *Neth Heart J* 2007;15(6):209-15.

231. Ho CY, Lopez B, Coelho-Filho OR, Lakdawala NK, Cirino AL, Jarolim P, et al. Myocardial fibrosis as an early manifestation of hypertrophic cardiomyopathy. *N Engl J Med* 2010;363(6):552-63.

232. Raphael CE, Cooper R, Parker KH, Collinson J, Vassiliou V, Pennell DJ, et al. Mechanisms of Myocardial Ischemia in Hypertrophic Cardiomyopathy: Insights From Wave Intensity Analysis and Magnetic Resonance. *J Am Coll Cardiol* 2016;68(15):1651-1660.
233. Crowley JJ, Dardas PS, Harcombe AA, Shapiro LM. Transthoracic Doppler echocardiographic analysis of phasic coronary blood flow velocity in hypertrophic cardiomyopathy. *Heart* 1997;77(6):558-63.
234. Hoffman JI. Problems of coronary flow reserve. *Ann Biomed Eng* 2000;28(8):884-96.
235. Gulati A, Ismail TF, Ali A, Hsu LY, Goncalves C, Ismail NA, et al. Microvascular Dysfunction in Dilated Cardiomyopathy: A Quantitative Stress Perfusion Cardiovascular Magnetic Resonance Study. *JACC Cardiovasc Imaging* 2019;12(8 Pt 2):1699-1708.
236. Saraste M, Koskenvuo J, Knuuti J, Toikka J, Laine H, Niemi P, et al. Coronary flow reserve: measurement with transthoracic Doppler echocardiography is reproducible and comparable with positron emission tomography. *Clin Physiol* 2001;21(1):114-22.
237. Nemes A, Balazs E, Soliman OI, Sepp R, Csanady M, Forster T. Long-term prognostic value of coronary flow velocity reserve in patients with hypertrophic cardiomyopathy: 9-year follow-up results from SZEGED study. *Heart Vessels* 2009;24(5):352-6.
238. Desai MY, Bhonsale A, Patel P, Naji P, Smedira NG, Thamilarasan M, et al. Exercise echocardiography in asymptomatic HCM: exercise capacity, and not LV outflow tract gradient predicts long-term outcomes. *JACC Cardiovasc Imaging* 2014;7(1):26-36.
239. Scali MC, Zagatina A, Ciampi Q, Cortigiani L, D'Andrea A, Daros CB, et al. Lung Ultrasound and Pulmonary Congestion During Stress Echocardiography. *JACC Cardiovasc Imaging* 2020;13(10):2085-2095.
240. Peteiro J, Fernandez X, Bouzas-Mosquera A, Monserrat L, Mendez C, Rodriguez-Garcia E, et al. Exercise echocardiography and cardiac magnetic resonance imaging to predict outcome in patients with hypertrophic cardiomyopathy. *Eur Heart J Cardiovasc Imaging* 2015;16(4):423-32.
241. Ciampi Q, Olivotto I, Peteiro J, D'Alfonso MG, Mori F, Tasseti L, et al. Prognostic Value of Reduced Heart Rate Reserve during Exercise in Hypertrophic Cardiomyopathy. *J Clin Med* 2021;10(7):1347.
242. Giga V, Dobric M, Beleslin B, Sobic-Saranovic D, Tesic M, Djordjevic-Dikic A, et al. Estimation of infarct size using transthoracic Doppler echocardiographic measurement of coronary flow reserve in infarct related and reference coronary artery. *Int J Cardiol* 2012;168(1):169-75.

243. Kern MJ, Bach RG, Mechem CJ, Caracciolo EA, Aguirre FV, Miller LW, et al. Variations in normal coronary vasodilatory reserve stratified by artery, gender, heart transplantation and coronary artery disease. *J Am Coll Cardiol* 1996;28(5):1154-60.
244. Knaapen P, Germans T, Camici PG, Rimoldi OE, ten Cate FJ, ten Berg JM, et al. Determinants of coronary microvascular dysfunction in symptomatic hypertrophic cardiomyopathy. *Am J Physiol Heart Circ Physiol* 2008;294(2):H986-93.
245. Tadamura E, Yoshibayashi M, Yonemura T, Kudoh T, Kubo S, Motooka M, et al. Significant regional heterogeneity of coronary flow reserve in paediatric hypertrophic cardiomyopathy. *Eur J Nucl Med* 2000;27(9):1340-8.
246. Jorg-Ciopor M, Namdar M, Turina J, Jenni R, Schwitter J, Turina M, et al. Regional myocardial ischemia in hypertrophic cardiomyopathy: impact of myectomy. *J Thorac Cardiovasc Surg* 2004;128(2):163-9.
247. Soliman OI, Geleijnse ML, Michels M, Dijkmans PA, Nemes A, van Dalen BM, et al. Effect of successful alcohol septal ablation on microvascular function in patients with obstructive hypertrophic cardiomyopathy. *Am J Cardiol* 2008;101(9):1321-7.
248. Rigo F, Ciampi Q, Ossena G, Grolla E, Picano E, Sicari R. Prognostic value of left and right coronary flow reserve assessment in nonischemic dilated cardiomyopathy by transthoracic Doppler echocardiography. *J Card Fail* 2011;17(1):39-46.
249. Cortigiani L, Rigo F, Bovenzi F, Sicari R, Picano E. The Prognostic Value of Coronary Flow Velocity Reserve in Two Coronary Arteries During Vasodilator Stress Echocardiography. *J Am Soc Echocardiogr* 2019;32(1):81-91.
250. Gistri R, Cecchi F, Choudhury L, Monteregeggi A, Sorace O, Salvadori PA, et al. Effect of verapamil on absolute myocardial blood flow in hypertrophic cardiomyopathy. *Am J Cardiol* 1994;74(4):363-8.
251. Olivotto I, Camici PG, Merlini PA, Rapezzi C, Patten M, Climent V, et al. Efficacy of Ranolazine in Patients With Symptomatic Hypertrophic Cardiomyopathy: The RESTYLE-HCM Randomized, Double-Blind, Placebo-Controlled Study. *Circ Heart Fail* 2018;11(1):e004124.
252. Coats CJ, Pavlou M, Watkinson OT, Protonotarios A, Moss L, Hyland R, et al. Effect of Trimetazidine Dihydrochloride Therapy on Exercise Capacity in Patients With Nonobstructive Hypertrophic Cardiomyopathy: A Randomized Clinical Trial. *JAMA Cardiol* 2019;4(3):230-235.

LISTA SKRAĆENICA

ANP	Atrijalni natriuretski peptid
ACEI	Angiotenzin konvertujući enzim inhibitor,
AF	Pretkomorska fibrilacija
ARB	Antagonisti angiotenzina II
ASA	Alkoholna ablacija septuma
BNP	B-tip natriuretski peptid
CDE	Kolor Doppler ehokardiografija
CFR	Rezerva koronarnog protoka (kvantifikovana PET –om ili invazivno)
CFVR	Rezerva koronarnog protoka (kvantifikovana na osnovu merenja brzina protoka transtoraksnom Doppler ehokardiografijom)
CMR	Srčana magnetna rezonanca
CNP	C-tip natriuretskog peptide
CO	Minutni volumen
CW	Kontinualni Doppler
DCM	Dilatativna kardiomiopatija
DEF	Defibrilator
2D	Dvodimenzijaska ehokardiografija
EKG	Elektrokardiogram
EF	Ejeksiona frakcija
ESC	Evropsko udruženje kardiologa
GLS	Globalni longitudinalni strein
GS	Godine starosti
HCM	Hipertrofična kardiomiopatija
HOCM	Hipertrofična opstruktivna kardiomiopatija
HFpEF	Srčana insuficijencija sa očuvanom ejeksionom rakcijom

HfrEF	Srčana insuficijencija sa redukovanom ejskcionom frakcijom
ICD	Intrakardijalni defibrilator
IVS	interventrikularni septum
LA	Leva pretkomora
LAV	Volumen leve pretkomore
LAVI	Volumen leve pretkomore indeksiran na telesnu površinu
LAD	Leva prednja descendentna koronarna arterija
LGE	Kasno pojačanje gadolinijuma
LNNT	Logaritmovana vrednost NTproBNP
LVEDD	Dijametar leve komore u dijastoli
LVESD	Dijametar leve komore u sistoli
LK	Leva komora
LVOT	Izlazno korito leve komore
LVOTG	Gradijent izlaznog korita leve komore
LVOTO	Opstrukcija izlaznog trakta leve komore
LVH	Hipertrofija leve komore
M1, M2, M3, M4	Debljina zidova leve komore u poprečnom parasternalnom preseku na nivou mitralne valvule
MA	Mitralni anulus
M-mod	Jednodimenzijska ehokardiografija
MR	Mitralna regurgitacija
NYHA	New York Heart Association
NOAC	Novi oralni antikoagulantni lekovi
NSVT	Kratkotrajna ventrikularna tahikardija
NPs	Natriuretski peptidi
NTproBNP	N-terminalni proBNT
NT-proANP	N-terminalni proANP

P1, P2, P3, P4	Debljina zidova leve komore u poprečnom parasternalnom preseku na nivou papilarnih mišića
PD	Posterodescedentna arterija
PET	Pozitron emisiona tomografija
PTSMA	Perkutana ablacija ventrikularnog septuma
PW	Pulsni Doppler
RFA	Radiofrekventna ablacija
RV	Dimenzija desne komore
SAM	Pokretanje mitralnog zalistka unapred
SCD	Iznenadna srčana smrt
SE	Stres ehokardiografija
SI	Srčana insuficijencija
SPDK	Sistolni pritisak u desnoj komori
SV	Sistolni volumen
SVT	Supraventrikularna tahikardija
TA	Krvni pritisak
TDI	Tkivni Doppler
TDE	Transtoraksna kolor Doppler ehokardiografija
TEE	Transezofagusni ehokardiografski pregled
TR	Trikuspidna regurgitacija
TTE	Transtoraksni ehokardiografski pregled
UV	udarni volumen
VT	ventrikularna tahikardija
VES	ventrikularne ekstrasistole
VF	ventrikularna fibrilacija
ZZ	zadnji zid

BIOGRAFIJA

Dr Milorad Tešić je rođen 18. 12. 1981. u Beogradu. Medicinski fakultet Univerziteta u Beogradu upisao je 2000. godine. Diplomirao je 2007. godine sa prosečnom ocenom 9.60.

Od februara 2010. godine zaposlen je na Klinici za kardiologiju, Univerzitetskog Kliničkog centra Srbije, u službi za invazivnu dijagnostiku i interventnu kardiologiju.

Jula 2011. godine na Medicinskom fakultetu Univerziteta u Beogradu odbranio je završni rad specijalističkih akademskih studija pod nazivom "Značaj procene koronarne rezerve protoka kod bolesnika sa primarnom hipertrofičnom kardiomiopatijom", mentor Akademik Miodrag Ostojić

Juna 2016. godine položio je specijalistički ispit iz Interne medicine na Medicinskom fakultetu Univerziteta u Beogradu sa odličnom ocenom.

Maja 2015 godine izabran je za istraživača saradnika na Medicinskom fakultetu Univerziteta u Beogradu.

Novembra 2016 godine izabran je za kliničkiog asistenta na katedri Interne medicine Medicinskog fakulteta Univerziteta u Beogradu.

Dr Milorad Tešić je do sada ukupno publikovao 286 naučnih radova, od čega je 69 radova in extenso, 213 izvoda i 4 poglavlja u udžbenicima. U časopisima sa JCR liste je publikovao 45 radova, 5 kao prvi autor (Ukupni IF 150.00).

Član je Srpskog lekarskog društva, Udruženja kardiologa Srbije (čiji je i aktuelni sekretar), Evropskog udruženja kardiologa, Evropskog udruženja za srčanu insuficijenciju, Evropske asocijacije za perkutane kardiovaskularne intervencije, Evropske radne grupe za koronarnu patofiziologiju i mikrocirkulaciju.

U periodu od 2011-2015 godine je bio sekretar uredjivačkog odbora Časopisa Udruženja Kardiologa Srbije, „Srce i Krvni Sudovi“.

Bio je predavač po pozivu brojnih domaćih i inostranih kardioloških kongresa i skupova.

Dr Tešić poseduje aktivno znanje engleskog i francuskog jezika.

образац изјаве о ауторству

Изјава о ауторству

Име и презиме аутора: **Милорад Тешић**


Број индекса: **КА-02/11**

Изјављујем

да је докторска дисертација под насловом „ ПРОГНОСТИЧКИ ЗНАЧАЈ КОРОНАРНЕ РЕЗЕРВЕ ПРОТОКА КОД БОЛЕСНИКА СА ПРИМАРНОМ ХИПЕРТРОФИЧНОМ КАРДИОМИОПАТИЈОМ“

- резултат сопственог истраживачког рада;
- да дисертација у целини ни у деловима није била предложена за стицање друге дипломе према студијским програмима других високошколских установа;
- да су резултати коректно наведени и
- да нисам кршио/ла ауторска права и користио/ла интелектуалну својину других лица.

Потпис аутора



У Београду, 19.04.2021.

образац изјаве о истоветности штампане и електронске верзије докторског рада

**Изјава о истоветности штампане и електронске верзије докторског
рада**

Име и презиме аутора: **Милорад Тешић**

Број индекса: **КА-02/11**

Студијски програм: **Кардиологија**

Наслов рада „ **ПРОГНОСТИЧКИ ЗНАЧАЈ КОРОНАРНЕ РЕЗЕРВЕ ПРОТОКА КОД БОЛЕСНИКА СА ПРИМАРНОМ ХИПЕРТРОФИЧНОМ КАРДИОМИОПАТИЈОМ**“


Ментор: **Проф. Др Ана Ђорђевић-Дикић**

Изјављујем да је штампана верзија мог докторског рада истоветна електронској верзији коју сам предао/ла ради похрањивања у Дигиталном репозиторијуму Универзитета у Београду.

Дозвољавам да се објаве моји лични подаци везани за добијање академског назива доктора наука, као што су име и презиме, година и место рођења и датум одбране рада.

Ови лични подаци могу се објавити на мрежним страницама дигиталне библиотеке, у електронском каталогу и у публикацијама Универзитета у Београду.

Потпис аутора



У Београду, 19.04.2021.

Изјава о коришћењу

Овлашћујем Универзитетску библиотеку „Светозар Марковић“ да у Дигитални репозиторијум Универзитета у Београду унесе моју докторску дисертацију под насловом:

„ ПРОГНОСТИЧКИ ЗНАЧАЈ КОРОНАРНЕ РЕЗЕРВЕ ПРОТОКА КОД БОЛЕСНИКА СА ПРИМАРНОМ ХИПЕРТРОФИЧНОМ КАРДИОМИОПАТИЈОМ“

која је моје ауторско дело.

Дисертацију са свим прилозима предао/ла сам у електронском формату погодном за трајно архивирање.

Моју докторску дисертацију похрањену у Дигиталном репозиторијуму Универзитета у Београду и доступну у отвореном приступу могу да користе сви који поштују одредбе садржане у одабраном типу лиценце Креативне заједнице (Creative Commons) за коју сам се одлучио/ла.

1. Ауторство (CC BY)
2. Ауторство – некомерцијално (CC BY-NC)
3. Ауторство – некомерцијално – без прерада (CC BY-NC-ND)
4. Ауторство – некомерцијално – делити под истим условима (CC BY-NC-SA)
5. Ауторство – без прерада (CC BY-ND)
6. Ауторство – делити под истим условима (CC BY-SA)

(Молимо да заокружите само једну од шест понуђених лиценци. Кратак опис лиценци је саставни део ове изјаве).

Потпис аутора



У Београду, 19.04.2021.

Изјава о коришћењу

1. Ауторство. Дозвољаваате умножавање, дистрибуцију и јавно саопштавање дела, и прераде, ако се наведе име аутора на начин одређен од стране аутора или даваоца лиценце, чак и у комерцијалне сврхе. Ово је најслободнија од свих лиценци.

2. Ауторство - некомерцијално. Дозвољаваате умножавање, дистрибуцију и јавно саопштавање дела, и прераде, ако се наведе име аутора на начин одређен од стране аутора или даваоца лиценце. Ова лиценца не дозвољава комерцијалну употребу дела.

3. Ауторство - некомерцијално - без прерада. Дозвољаваате умножавање, дистрибуцију и јавно саопштавање дела, без промена, преобликовања или употребе дела у свом делу, ако се наведе име аутора на начин одређен од стране аутора или даваоца лиценце. Ова лиценца не дозвољава комерцијалну употребу дела. У односу на све остале лиценце, овом лиценцом се ограничава највећи обим права коришћења дела.

4. Ауторство - некомерцијално - делити под истим условима. Дозвољаваате умножавање, дистрибуцију и јавно саопштавање дела, и прераде, ако се наведе име аутора на начин одређен од стране аутора или даваоца лиценце и ако се прерада дистрибуира под истом или сличном лиценцом. Ова лиценца не дозвољава комерцијалну употребу дела и прерада.

5. Ауторство - без прерада. Дозвољаваате умножавање, дистрибуцију и јавно саопштавање дела, без промена, преобликовања или употребе дела у свом делу, ако се наведе име аутора на начин одређен од стране аутора или даваоца лиценце. Ова лиценца дозвољава комерцијалну употребу дела.

6. Ауторство - делити под истим условима. Дозвољаваате умножавање, дистрибуцију и јавно саопштавање дела, и прераде, ако се наведе име аутора на начин одређен од стране аутора или даваоца лиценце и ако се прерада дистрибуира под истом или сличном лиценцом. Ова лиценца дозвољава комерцијалну употребу дела и прерада. Слична је софтверским лиценцама, односно лиценцама отвореног кода.