



УНИВЕРЗИТЕТ У КРАГУЈЕВЦУ
ФАКУЛТЕТ МЕДИЦИНСКИХ НАУКА

Марко Д. Петровић

КЛИНИЧКИ ЗНАЧАЈ ПСЕУДОПРОГРЕСИЈЕ НАКОН
ИРАДИЈАЦИЈЕ ГЛИОБЛАСТОМА

Докторска дисертација

Ментор: др сци. мед. Даница Грујичић, редовни професор

Крагујевац, 2019. године

ИДЕНТИФИКАЦИОНА СТРАНИЦА ДОКТОРСКЕ ДИСЕРТАЦИЈЕ

<i>I Аутор</i>
Име и презиме: Марко Петровић
Датум и место рођења: 21.03.1984. Аранђеловац, Република Србија
Садашње запослење: Клинички центар Крагујевац, Центар за неурохирургију, специјалиста неурохирургије
<i>II Докторска дисертација</i>
Наслов: Клинички значај псевдопрогресије након ирадијације глиобластома
Број страница: 125
Број слика: 15
Број библиографских података: 179
Установа и место где је рад израђен: Клиника за неурохирургију, Клинички центар Србије
Научна област (УДК): Медицина, Клиничка и експериментална хирургија
Ментор: Проф. Др Даница Грујичић
<i>III Оцена и одбрана</i>
Датум пријаве теме: 21.09.2017.
Број одлуке и датум прихватања докторске дисертације: IV-03-1119/24 од 06.12.2017.
Комисија за оцену научне заснованости теме и испуњености услова кандидата:
1. Проф. др Драгче Радовановић, ванредни професор Факултета медицинских наука Универзитета у Крагујевцу за ужу научну област Хирургија, председник
2. Проф. др Јасна Јевђић, редовни професор Факултета медицинских наука Универзитета у Крагујевцу за ужу научну област Хирургија, члан
3. Проф. др Александра Исаковић, редовни професор Медицинског факултета Универзитета у Београду за ужу научну област Медицинска и клиничка биохемија, члан
Комисија за оцену и одбрану докторске/уметничке дисертације:
1. Проф. др Драгче Радовановић, ванредни професор Факултета медицинских наука Универзитета у Крагујевцу за ужу научну област Хирургија, председник
2. Проф. др Јасна Јевђић, редовни професор Факултета медицинских наука Универзитета у Крагујевцу за ужу научну област Хирургија, члан
3. Проф. др Александра Исаковић, редовни професор Медицинског факултета Универзитета у Београду за ужу научну област Медицинска и клиничка биохемија, члан
Датум одбране дисертације:

САЖЕТАК

УВОД: Глиобластом је биолошки најагресивнији тип глиома и заступљен је у око 50% у односу на остале глијалне туморе, а такође је тумор са најлошијом прогнозом. Инциденца глиобластома износи око 3 на 100000 у Европи и Северној Америци. Може се јавити у било ком животном добу али је инциденца највећа у периоду од 55. до 60. године живота. Глиоми мозга обухватају 2,5% укупне смртности од малигних болести и трећи су узрок смртности од малигних болести у периоду од 15. до 34. године старости. Псеудопрогресија представља појаву лезије која се пребојава контрастом након хемоирадијације и која се повлачи без промене терапије. Сам феномен има изразит клинички значај зато што у великој мери утиче на даље терапијске поступке али критеријуми за њено дијагностиковање још увек нису јасно дефинисани.

МЕТОДОЛОГИЈА: Испитивани су пацијенти који су оперисани због глиобластома у Клиничком центру Србије у периоду од 2010. до 2012. године и код којих је спроведена хемио- и зрачна терапија. Радиолошким праћењем је регистрована псеудопрогресија а затим су испитивани одређени фактори који би могли да утичу на настанак псеудопрогресије као и утицај псеудопрогресије на настанак постирадијационе леукоенцефалопатије и утицај на преживљавање пацијената.

РЕЗУЛТАТИ: На настанак псеудопрогресије су утицали MGMT статус, ендотелијална хиперплазија и присуство олигодендроглијалне компоненте. Присуство калцификација није утицало на настанак псеудопрогресије. Псеудопрогресија је повезана са настанком постирадијационе леукоенцефалопатије а није утицала на преживљавање пацијената.

ЗАКЉУЧАК: На основу одређених карактеристика тумора може да се претпостави да ли ће доћи до појаве псеудопрогресије што има велики значај у свакодневном клиничком раду.

Кључне речи: глиобластом, псеудопрогресија, карактеристике тумора, преживљавање

ABSTRACT

INTRODUCTION: Glioblastoma is the most aggressive glioma type. It makes about 50% of all glioma types and has the worst prognosis. In Europe and North America glioblastoma incidence is 3 per 100000. It can occur in all ages but the highest incidence is between 55. and 60. years. Gliomas are responsible for 2.5% of mortality of all malignant diseases and they are the third cause of death of malignant diseases in the age between 15 and 34 years. Pseudoprogession represent contrast enhancement lesion which regresses without therapy. Clinically this phenomena is very important because it has a great influence on therapeutic procedures but, diagnostic criteria for pseudoprogession are not still precisely defined.

METHODOLOGY: This research included patients who are operated because glioblastoma in Clinical centre Serbia in period from 2010. to 2012. years. After operation it was performed radiotherapy and chemotherapy. Pseudoprogession was diagnosed by radiological following and after that we have determined influence of certain factors on pseudoprogession occurring and also it was determined influence of pseudoprogession on leukoencephalopathy occurring and on patient survival.

RESULTS: We show influence of MGMT status, endothelial hyperplasia and oligodendroglial component on pseudoprogession occurring. Calcifications didn't have influence on pseudoprogession. Pseudoprogession is related with radioinduced leukoencephalopathy and didn't have influence on patient's survival.

CONCLUSION: Based on certain tumor characteristics it can be assumed pseudoprogession occurring and it has great importance in everyday clinical practice.

Keywords: glioblastoma, pseudoprogession, tumour characteristics, survival

Садржај

1. УВОД.....	5
1.1. Патохистолошке карактеристике глиобластома.....	5
1.2. WHO класификација астроцитних тумора.....	7
1.3. WHO градирање астроцитних тумора.....	7
1.4. WHO класификација астроцитних тумора (2016.).....	8
1.5. Подела глиобластома.....	10
1.6. Терапија глиобластома.....	15
1.7. Ступов протокол.....	22
1.8. Процена терапијског одговора.....	23
1.9. Радијациони ефекти.....	27
1.10. Псеудопрогресија.....	34
2. ХИПОТЕЗЕ И ЦИЉЕВИ ИСТРАЖИВАЊА.....	54
2.1. Радне хипотезе.....	54
2.2. Циљеви истраживања.....	54
3. МАТЕРИЈАЛ И МЕТОДЕ.....	55
3.1. Врста студије.....	55
3.2. Методологија.....	55
4. РЕЗУЛТАТИ.....	58
4.1. Основне карактеристике испитиваних група.....	58
4.2. Утицај метилације MGMT промотера на настанак псеудопрогресије.....	63
4.3. Утицај калцификација на настанак псеудопрогресије.....	64
4.4. Утицај олигодендроглијалне компоненте на настанак псеудопрогресије..	65
4.5. Утицај ендотелијалне хиперплазије на настанак псеудопрогресије.....	66
4.6. Утицај псеудопрогресије на настанак леукоенцефалопатије.....	68
4.7. Утицај псеудопрогресије на преживљавање.....	69
5. ДИСКУСИЈА.....	71
6. ЗАКЉУЧАК.....	80
7. ЛИТЕРАТУРА.....	81

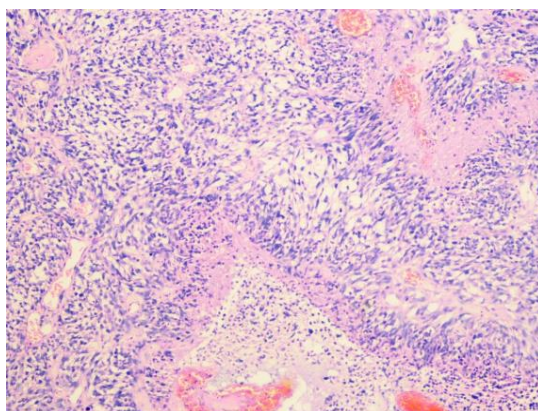
1. УВОД

Глиоми су најчешћи примарни тумори мозга код одраслих и представљају више од половине свих тумора мозга. У оквиру глиома, глиобластом је биолошки најагресивнији тип и заступљен је у око 50% у односу на остале глијалне туморе, а такође је тумор са најлошијом прогнозом (1). Лоша прогноза је последица појаве да ћелије глиобластома могу активно да мигрирају у možданом ткиву, често прелазећи релативно дуге дистанце, што их чини недоступним за ефикасни хируршки третман (2). Инциденца глиобластома износи око 3 на 100000 у Европи и Северној Америци (3). Може се јавити у било ком животном добу али је инциденца највећа у периоду од 55. до 60. године живота (4). Глиоми мозга обухватају 2,5% укупне смртности од малигних болести и трећи су узрок смртности од малигних болести у периоду од 15. до 34. године старости (5). Инциденца глиобластома је виша код мушкараца него код жена (4)(6). Развијене земље имају већу инциденцу глиома у односу на неразвијене земље што може бити последица неажурног пријављивања нових случајева, ограничене доступности здравствене заштите или разлике у дијагностичким поступцима (5). Неколико студија је показало да су црни људи мање склони обољевању и да је инциденца глиобластома виша у осталим етничким групама укључујући азијате, латино групу и белце (7).

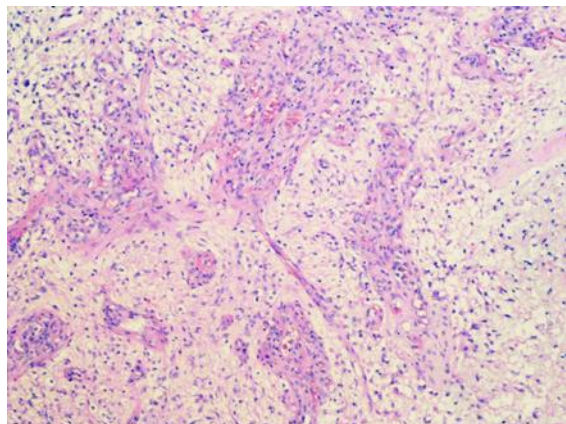
1.1 ПАТОХИСТОЛОШКЕ КАРАКТЕРИСТИКЕ ГЛИОБЛАСТОМА

Макроскопски глиобластом је изразито хетерогеног изгледа са мултифокалним хеморагијама, цистичним и желатинозним пољима (8)(9). Карактеристична особина глиобластома је изразита варијабилност изгледа у зависности од дела који се посматра. Неки од ових делова су меке конзистенције и жуте боје и представљају поља некрозе, неки су чврсте конзистенције и беле боје а неки делови тумора показују поља цистичне дегенерације и хеморагије (5). Тумор се обично презентује као солитарна, релативно велика лезија неправилног облика која најчешће потиче из беле možдане масе. Хистолошки, глиобластом представља малигну неоплазму са предоминантно астроцитном диференцијацијом. Ови тумори показују плеоморфну ћелијску популацију у којој се може наћи мале, слабо диферентоване туморске ћелије као и велике, мултинуклеарне ћелије са

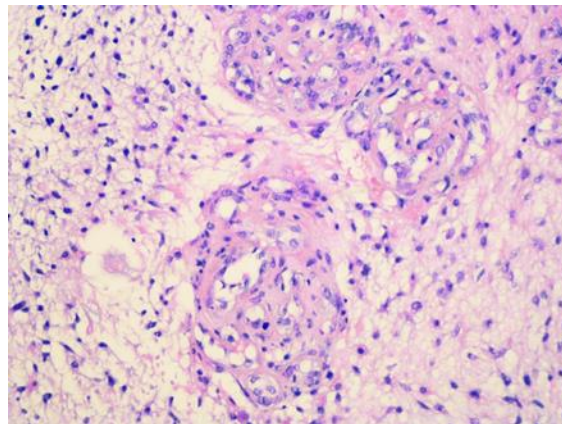
мултифокалним некрозама и псевдопалисадним једрима са преовлађујућом митотском активношћу (слика 1). Пролиферација васкуларних ендотелијалних ћелија (слика 2), често са гломерулоидном структуром (слика 3), је такође једна од најбитнијих карактеристика (8)(9).



Слика 1. Типична патохистолошка слика глиобластома



Слика 2. Ендотелијална пролиферација



Слика 3. Формирање гломерулоидних структура

1.2. WHO КЛАСИФИКАЦИЈА АСТРОЦИТНИХ ТУМОРА

Прва класификација тумора нервног система на основу патохистолошких карактеристика је објављена 1979. године од стране Zülch-а и објављена је 1979. године. Друго издање класификације је објављено од стране Kleihues-а и било је повезано са увођењем имунохистохемије у патолошку дијагностику. Треће издање, где су уредници били Kleihues and Cavenee је објављено 2000. год. и подразумевало је концизна поглавља о епидемиологији и клиничкој слици, дијагностици, прогнози и предиктивним факторима. Након тога је објављена ревидирана класификација тумора централног нервног система 2007. године према чијим критеријумима је и постављана патохистолошка дијагноза глиобластома код пацијената који су испитивани у овој студији (табела 1.) (10).

Табела 1. WHO класификација астроцитних тумора са припадајућим градусом (2007. год.)

Астроцитни тумор	градус I	градус II	градус III	градус IV
Субependимални гигантоцелуларни астроцитом	*			
Пилоцитични астроцитом	*			
Пиломиксоидни астроцитом		*		
Дифузни астроцитом		*		
Плеоморфни ксантоастроцитом		*		
Анапластични астроцитом			*	
Глиобластом				*
Гигантоцелуларни глиобластом				*
Глиосарком				*

1.3. WHO ГРАДИРАЊЕ АСТРОЦИТНИХ ТУМОРА

Хистолошко градирање има за циљ предикцију биолошког понашања неоплазме. У клиничком смислу, градус тумора је кључни фактор у избору начина лечења, посебно у вези примене ађувантних радиотерапијских и хемиотерапијских протокола. WHO

класификација тумора нервног система подразумева и систем градирања који је „скала малигности“ и који се више базира на широкој варијабилности неоплазми него на стриктном хистолошком систему градирања. Наведени систем градирања је у широкој употреби и има заједничке елементе са класификацијама по Ringertz-у и St. Anne-Mayo које су се раније користиле (10). Светска здравствена организација (WHO) дефинише ограничене пилоцитичне астроцитоме као градус I, дифузне инфилтративне астроцитне туморе са цитолошком атипичношћу као градус II (дифузни астроцитоме), док туморе који показују анаплазију и митотску активност дефинише као градус III (анапластични астроцитоме). С обзиром да уочене појединачне митозе нису довољне за сврставање тумора у градус III за разликовање градуса II од градуса III се користи MIB-1 пролиферациони индекс. Тумори који још показују микроваскуларну пролиферацију и/или некрозу дефинишу се као градус IV. За WHO градус IV неки аутори прихватају само критеријум ендотелијалне пролиферације, нпр. вишеслојност ендотела. WHO класификација такође узима у обзир и гломерулоидну микроваскуларну пролиферацију. Некроза може бити било ког типа, није неопходно присуство перинекротичних палисада. Глиобластом се градира као градус IV (10).

1.4. WHO КЛАСИФИКАЦИЈА АСТРОЦИТНИХ ТУМОРА (2016.)

Комбиновањем хистопатолошких и молекуларних карактеристика у дијагностици дошло је до неопходне стандардизације дијагностичких термина и последичне нове класификације тумора нервног система од стране Светске здравствене организације 2016. године (табела 2.) (11).

Табела 2. WHO класификација астроцитних тумора (2016. год.)

Дифузни астроцитни и олигодендроглијални тумори
Дифузни астроцитом, IDH-mutant
Гемистоцитични астроцитом, IDH-mutant
Дифузни астроцитом, IDH-wildtype
Дифузни астроцитом, NOS
Анапластични астроцитом, IDH-mutant
Анапластични астроцитом, IDH-wildtype
Анапластични астроцитом, NOS
Глиобластом, IDH-wildtype
Гигантоцелуларни глиобластом
Глиосарком
Епителоидни глиобластом
Глиобластом, IDH-mutant
Глиобластом, NOS
Дифузни средњелинијски глиом, H3 K27M-mutant
Олигодендроглиом, IDH-mutant са 1p/19q коделецијом
Олигодендроглиом, NOS
Анапластични олигодендроглиом, IDH-mutant са 1p/19q коделецијом
Анапластични олигодендроглиом, NOS
Олигоастроцитом, NOS
Анапластични олигоастроцитом, NOS
Остали астроцитни тумори
Пилоцитични астроцитом
Пиломиксоидни астроцитом
Субепендимални гигантоцелуларни астроцитом
Плеоморфни ксантоастроцитом
Анапластични плеоморфни ксантоастроцитом

1.5.

ПОДЕЛА ГЛИОБЛАСТОМА

Према класификацији тумора централног нервног система Светске здравствене организације из 2016. године глиобластоми су подељени на глиобластOME IDH-wildtype (заступљени у око 90% случајева) који одговарају клинички дефинисаним примарним односно de novo глиобластомима и који се најчешће јављају код пацијената након 55. године живота (12) и на глиобластOME IDH-mutant (заступљени у око 10% случајева) који одговарају тзв. секундарним глиобластомима са претходном историјом нискоградусног дифузног глиома и који се чешће јављају код млађих пацијената (12). Ентитет глиобластом, NOS (not otherwise specified) је резервисан за туморе код којих није могуће урадити IDH евалуацију (13).

1.5.1. Епителоидни глиобластом

Нова класификација препознаје нову варијанту глиобластома која је названа епителоидни глиобластом. Он представља спој гигантоцелуларног глиобластома и глиосаркома и припада IDH-wildtype глиобластома. Епителоидни глиобластом се састоји од великих епителоидних ћелија са обилном еозинофилном цитоплазмом, везикуларним хроматином и проминентним нуклеолусима (који често подсећају на ћелије меланома) и понекад присутним рабдоидним ћелијама. Оне се чешће јављају код деце и младих људи, типично су присутне у површним церебралним или диенцефаличним структурама и често имају BRAF V600E мутацију (која може да се детектује имунохистохемијски) (14)(15)(16).

1.5.2. Рабдоидни глиобластом

Рабдоидни глиобластоми су раздвојени од њима сличних епителоидних глиобластома на основу губитка INI1 експресије (17). IDH-wildtype епителоидни глиобластоми често немају молекуларне карактеристике стандардних адултних IDH-wildtype глиобластома као што су амплификација EGFR и губитак хромозома 10. Уместо тога постоје честе хемизиготне делеције ODZ3. Овакви случајеви могу имати нискоградусни прекурсор који често, али не и увек, може имати карактеристике плеоморфног ксантоастроцитом (18).

1.5.3. Глиобластом са примитивном неуралном компонентом

Глиобластом са примитивном неуралном компонентом је додат као посебан ентитет. Овај тумор је раније у литератури био означен као глиобластом са ПНЕТ компонентом и обично се састоји од дифузног астроцитома било ког градуса (ретко олигодендроглиома) који има добро демаркиране нодуле који садрже примитивне ћелије које показују неуралну диференцијацију (нпр. Homer Wright розете, позитивно бојење на синаптофизин и гупитак експресије GFAP), а понекад показују MYC или MYCN амплификацију. Овај ентитет глиобластома показује склоност ширења дуж краниоспиналне осовине (19). Око четвртине ових тумора се развија код пацијената са нискоградусним прекурсором који показује R132H IDH1 имунореактивност и глијалне и примитивне неуралне компоненте (20). Клинички значај се огледа у томе да је код пацијената са овом врстом тумора неопходна евалуација краниоспиналне осовине да би се утврдила дисеминација тумора.

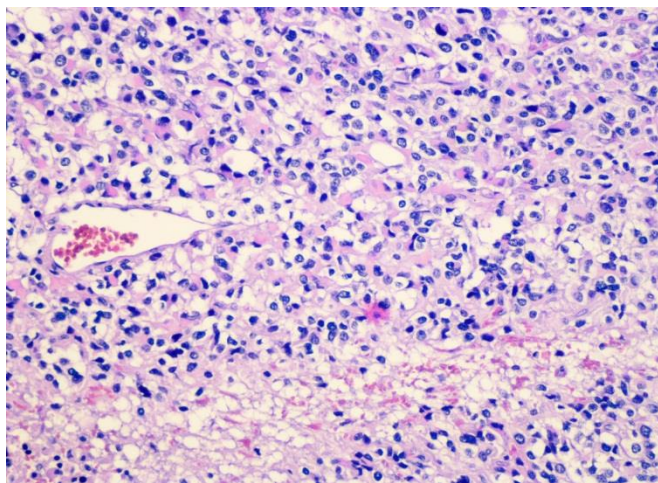
1.5.4. Ситноћелијски глиобластом

Ситноћелијски глиобластом се карактерише униформним, малим неопластичним ћелијама које често подсећају на олигодендроглиом и које углавном показују EGFR амплификацију. Могу се уочити и изразито гранулиране ћелије које личе на макрофаге и које су богате лизозомима. У оба случаја прогноза је изразито лоша чак и у случају одсуства микроваскуларне пролиферације или некрозе (11).

1.5.5. Глиобластом са олигодендроглијалном компонентом

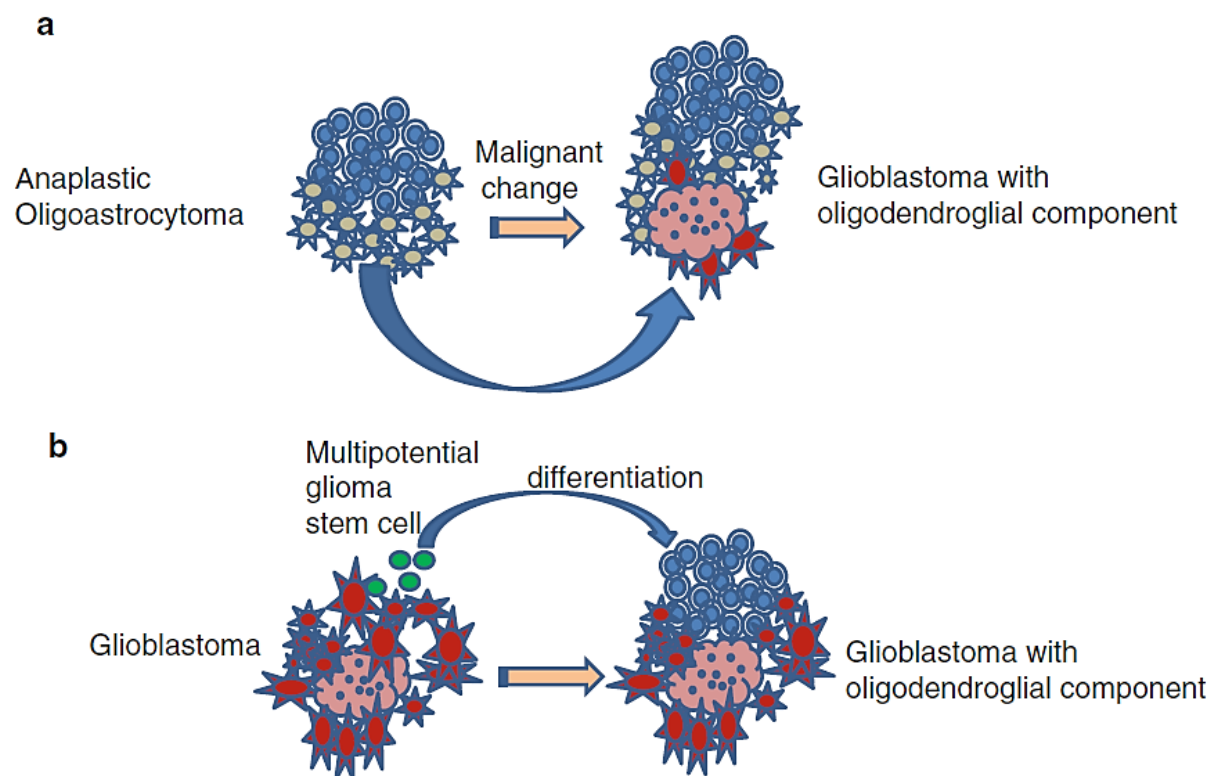
Глиобластом са олигодендроглијалном компонентом је први пут препознат од стране WHO класификације 2007. године. Две карактеристике су довеле до издвајања овог ентитета као нове врсте. Прво, садржи фокусе који подсећају на олигодендроглиом приликом патохистолошког испитивања (слика 4) и друго, показује биолошку различитост у односу на већ постојеће туморе зато што анапластични олигоастроцити

са некрозом имају значајно гору прогнозу у односу на анапластичне олигоастроцитоме без некрозе, али имају дуже преживљавање у односу на пацијенте са глиобластомом. Због тога је анапластични олигоастроцитом са некрозом преименован у глиобластом са олигодендроглијалном компонентом (21).



Слика 4. Глиобластом са олигодендроглијалном компонентом

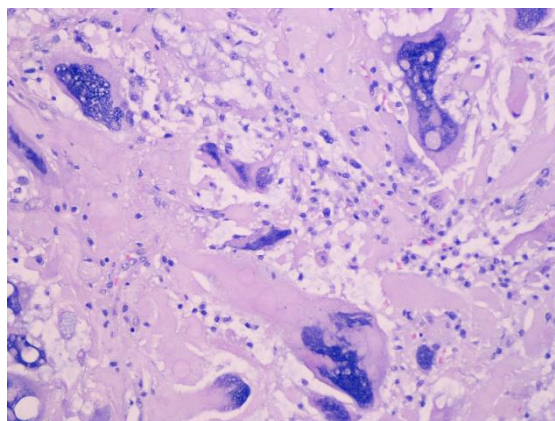
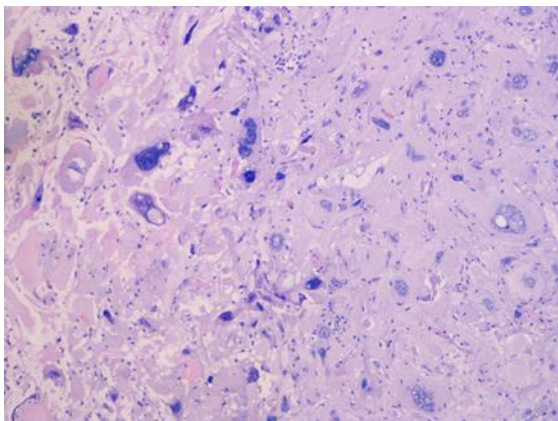
На основу генетских испитивања разликују се IDH-wildtype глиобластоми, IDH-mutant глиобластоми и анапластични олигодендроглиоми са 1p/19q коделецијом (22). Претпоставља се да се овај тип тумора развија из претходног мешовитог нискоградусног глиома у којем неке туморске ћелије, посебно астроцитне ћелије, могу подлећи малигној трансформацији. Ипак, највећи број глиобластома са олигодендроглијалном компонентом се јавља *de novo*, без претходно дијагностикованог нискоградусног глиома (23). Сходно томе предложена су два могућа патогенетска механизма. Према једном, неке ћелије у ћелијској популацији анапластичног олигоастроцитома, нарочито астроцитне ћелије, подлежу малигној трансформацији. Према неким студијама 1p19q LOH је уочен код 40 до 60% пацијената са анапластичним олигоастроцитомом, у другој студији 1p19q LOH је уочен код само 11% пацијената. Према другом, неке ћелије у оквиру ћелијске популације глиобластома, нпр. мултипотентне стем ћелије глиома, могу да се диференцирају у туморске ћелије сличне олигодендроглиому и овај механизам се чини извеснијим (24).



Слика 5. Хипотезе настанка глиобластома са олигодендроглијалном компонентом (Преузето из Molecular and clinical analysis of glioblastoma with an oligodendroglial component (GBMO). Brain Tumor Pathol (2011) 28:185–190)

1.5.6. Гигантоцелуларни глиобластом

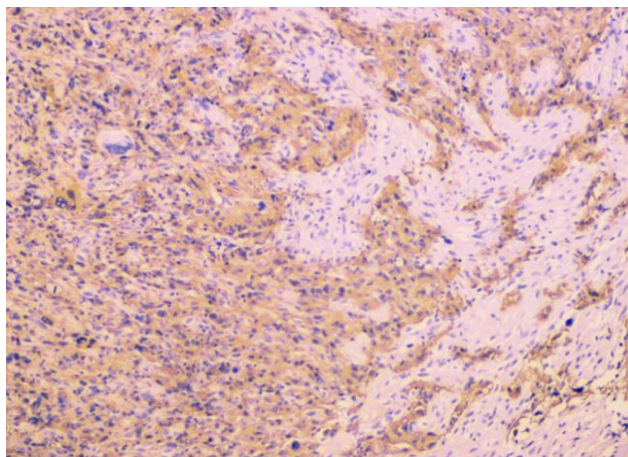
Гигантоцелуларни глиобластом је ретка неоплазма која се карактерише предминацијом бизарних, вишеједарних, циновских ћелија са обилном еозинofilном цитоплазмом (слике 6 и 7). Први пут је описан од стране Schmincke-а почетком 20. века као монстроћелијски тумор мозга а Меуер га је 1913. године назвао гигантоцелуларни глиом. Јавља се у 2-5% пацијената оболелих од глиобластома, чешћи је код млађих пацијената, мушкараца и локализација му је најчешће у темпоралном режњу. Неколико мањих серија и приказа случајева је указало да пацијенти са гигантоцелуларним глиобластомом имају бољу прогнозу (25).



Слике 6 и 7. Гигантоцелуларни глиобластом

1.5.7. Глиосарком

Глиосарком се дефинише као бифазна неоплазма глијалног порекла са пољима малигнух ћелија мезенхималне диференцијације. Заступљен је у око 2% глијалних неоплазми градуса IV. Најчешће се развијају након радиотерапије примарне глијалне неоплазме мада је описано и неколико случајева примарног глиосаркома. У почетку се мислило да глиосарком потиче из малигно трансформисаних ћелија крвних судова у већ постојећем глиобластому али су скорија имунохистохемијска и генетска испитивања указала на моноклонално порекло обе хистолошке компоненте. У прилог томе говоре молекуларна испитивања која су показала мутације у PTEN и p53 генима у обе компоненте, као и губитак хромозома 10 и алтерације у хромозому 3. Бифазност грађе глиосаркома (слика 8) се огледа у позитивном бојењу на GFAP у глијалној компоненти и на виментин у мезенхималној компоненти (26). Хистогенеза глиосаркома је још увек нејасна, као



Слика 8. Глиосарком

могуће порекло се наводе капиларни ендотел, астроцитни елементи, мултипотентни стем фиброхистиоцити и васкуларне глатке ћелије. Ипак, постојање идентичних мутација у обе хистолошке компоненте указују на моноклонално порекло, вероватно од плурипотентних стем ћелија. Најчешћи типови саркоматозне диференцијације су фибросаркоматозни и тип сличан малигном фиброзном хистиоцитому. Такође су описани и путеви диференцијације хондросаркома и остеосаркома код постирадијационог глиосаркома а познати су и путеви диференцијације саркоматозне компоненте у смислу глатких или попречно пругастих мишића. Глиосарком се најчешће виђа у супратенторијалном региону али су описани и ретки случајеви у церебелуму. У око 70% случајева локализован је у темпоралним и фронталним режњевима док је локализација у паријеталним режњевима ређа (27).

1.6. ТЕРАПИЈА ГЛИОБЛАСТОМА

Према савременим принципима лечења пацијената оболелих од глиобластома терапија се састоји од хируршке ресекције тумора и постоперативне зрачне и хемиотерапије.

1.6.1. Хируршко лечење глиобластома

Хируршка ресекција тумора представља иницијални поступак у лечењу пацијената оболелих од глиобластома. Циљеви хируршког лечења су добијање патохистолошког налаза, смањење волумена туморске масе са последичним снижавањем интракранијалног притиска и повлачењем симптома болести и смањење туморске масе да би се добили оптимални услови за наставак онколошког лечења. Оперативно лечење подразумева максимално уклањање туморског ткива уз спречавање настанка неуролошког дефицита или погоршања већ постојећег. Операција се врши под контролом оперативног микроскопа користећи кавинтронски ултразвучни хируршки аспиратор (CUSA) и, уколико локализација тумора налаже, интраоперативни неуромониторинг. Такође, савремени принципи хируршког лечења подразумевају и коришћење неуронавигације, интраоперативног имицинга и функционално мапирање. Међу најважнијим прогностичким факторима за преживљавање пацијената је, поред година старости и Карнофски ПС, степен ресекције тумора (28). Ресекција се према обиму дели на радикалну, субтоталну, парцијалну и биопсију (29).

1.6.2. Постоперативна зрачна терапија

Радиотерапија тумора мозга се рутински примењује од раних 40-их година 20-ог века. У почетку су се користили киловолтажни X-зраци али од 60-их година су се примењивали мегаволтажни X-зраци или $^{60}\text{Cobalt}$ телетерапија целог мозга у дози од 45 до 60 Gy. До напретка у радиотерапији долази 70-их година када су неки центри објавили да су користили двофазну технику са иницијалном фазом зрачења целог мозга са дозом од 30 до 46 Gy која је праћена апликовањем додатне дозе на тумор од 20 до 30 Gy. Отприлике су тада Walker и сар. показали однос између примењене дозе и терапијског одговора за глиобластоме. Показано је да су дозе од 50 до 60 Gy биле удружене са бољим преживљавањем у односу на дозе од 45 Gy и мање. Показали су и да је радиотерапија са дозом од 60 Gy била удружена са 2.3 пута дужим преживљавањем у односу на пацијенте који нису имали радиотерапију. Доза од 55 Gy је била удружена са два пута дужим преживљавањем а доза од 50 Gy са 1.6 пута дужим преживљавањем. Током 70-их и 80-их

година почело је са инкорпорирањем компјутеризоване томографије у процес планирања радиотерапије и дефинисање додатне дозе са другу фазу зрачења. Касних 80-их почело је коришћење магнетне резонанце (30).

Данас се стандардно користи тродимензионална конформална зрачна терапија која омогућава прецизност зрачења односно да тумор добије што већу а околно, здраво ткиво што мању дозу. Пре третмана се уради ЦТ преглед ендокранијума, затим се приступи компјутерској обради снимка и физичар планира зрачење. данас се користи и Intensity-modulated радиотерапија (IMRT) којом се испоручују мултипли снопови зрачења из више углова. ови индивидуални снопови су динамички распоређени да различити делови могу да приме различите дозе зрачења истовремено. Интензивно се ради и на унапређивању радиотерапије глиобластома тако да се разматрају нове методе као што су трактографија и функционално мапирање у планирању зрачења, коришћење ^{18}F -флуоромисонидазола ($[^{18}\text{F}]\text{-FMISO}$) у идентификацији хипоксичних ћелија за које су потребне веће дозе зрачења, имунотерапија, коришћење електричних поља и наночестица (30).

1.6.3. Постоперативна хемиотерапија

Хемиотерапија има ађувантну улогу у лечењу малигних глиома због услова који отежавају испоруку лека у циљно ткиво и туморске хемиорезистенције. Крвно-мождана баријера је, између осталог, грађена од ендотелних ћелија церебралних крвних судова које су спојене везама типа tight junctions. Због тога је спречен пролазак молекула већих од 40 kd који су слабо липосолубилни или су везани за протеине. Такође, ћелије глиома и ендотела експримују протеин П-гликопротеин који учествује у транспорту лека изван ћелије. Чак и у деловима где постоји нарушавање крвно-мождане баријере (нпр. делови где долази до постконтрастног појачања сигнала на магнетној резонанци) варијабилни интра- и перитуморски хидростатски притисци, који настају као последица едема мозга, отежавају допремање оптималне концентрације лека. И механизми унутрашње хеморезистенције, као што је ензим Об-метилгуанин-ДНА метилтрансфераза (МГМТ) који учествује у репарацији молекула ДНК, доприносе отпорности туморског ткива на дејство цитостатика (31).

1.6.3.1. Темозоломид

Темозоломид је алкилирајући цитостатик који има исти активни метаболит као и дакарбазин (DTIC). Он је релативно мали молекул (194 Da) и лакше пролази крвно-мождану баријеру због свог липофилног карактера. За разлику од дакарбазина темозоломид не захтева хепатични метаболизам, спонтана коверзија у активни облик МТИС се одвија у условима физиолошке рН вредности. Након оралне употребе биорасположивост је скоро 100% која се минимално (10%) мења због узимања хране (32). Елиминација се врши у јетри а екскреција преко бубрега. Темозоломид је регистрован за лечење глиома. Стандардна шема за темозоломид када се користи као монотерапија је 150–200 mg/m², пет дана недељно у току четири недеље мада постоје и многе модификације. Темозоломид се углавном добро подноси. Нежељени ефекти су углавном мучнина и повраћање (који се добро решавају 5HT₃ антагонистима), депресија коштане сржи (нарочито леукопенија и тромбоцитопенија, посебно након 21 до 28 дана), лимфопенија (са смањењем CD4⁺ позитивних лимфоцита) и хепатотоксичност. Спорадично се регистују и алергијске реакције. Контраиндикације за примену темозоломида су трудноћа и лактација. Код дужег давања јавља се релативна лимфопенија уз ризик од опортунистичких инфекција, нарочито инфекција *Pneumocystis carinii*, па је у тим случајевима индикована профилакса (нпр. Cotrimoxazole) (33).

1.6.3.2. Нитрозоурее

Због особине да добро пролазе крвно-мождану баријеру, нитрозоурее (нарочито CCNU [ломустин], BCNU [кармустин], ACNU [нимустин] и фотемустин) су рано почели да се користе у терапији глиома због своје ефикасности (34). Ломустин је, уз прокарбазин и винкрестин, део PCV протокола. PCV протокол се широко користио 1990-их година, нарочито код олигодендроглијалних тумора. Данас се ређе користи и потиснут је темозоломидом који се лакше дозира и има мање нежељених ефеката. У скорије време, бројне студије које су испитивале рекурентне глиобластоме и које су користиле примену ломустина као контролну групу, показале су да ломустин има практично исти ефекат као темозоломид. Због тога се ломустин широко користи у лечењу пацијената са рекурентним

глиобластом. За монотерапију препоручена доза је 110–130 mg/m² са максималном дозом од 200 mg. Након комбиноване хеморадиотерапије темозоломидом максимална препоручена доза ломустина је 110 mg/m². Један од главних нежељених ефеката ломустина је кумулативна супресија коштане сржи која се релативно касно јавља (након 4 до 6 недеља). Због тога се нитрозоуреа дају у циклусима од 6 до 8 недеља. Остали бнежељени ефекти су мучнина, повраћање и хепатотоксичност. Код примене ломустина се саветује профилактична примена 5HT₃ антагониста. Шестонедељни PCV протокол подразумева примену ломустина 110 mg/m² првог дана, прокарбазина (60 mg/m² 8 до 21 дана) и винкрестина интравенски (1.4 mg/m², максимално 2 mg 8-ог и 29-ог дана). Остали нежељени ефекти примене PCV протокола винкрестин удружена периферна неуротоксичност, губитак апетита, губитак тежине, малаксалост и замарање. Ови нежељени ефекти су израженији код примене прокарбазина. Мијелосупресија приликом примене PCV протокола је израженија у односу на примену ломустина као монотерапије. Контраиндикације су трудноћа и лактација (33).

1.6.3.3. Инхибитори ангиогенезе

У последње време влада велико интересовање за третирање глиобластома супстанцама које инхибирају VEGF (Vascular endothelial growth factor), била да уклањају циркулишући VEGF (као што је бевацузимаб, моноклонско антитело против циркулишућег VEGF) или да блокирају рецепторе (као што је цедираниб, инхибитор тирозин киназе VEGF рецептора 2 и 3). Студије у другој фази су показале висок степен одговора и шестомесечно преживљавање без прогресије код пацијената који су примали бевацузимаб. У САД бевацузимаб је регистрован за употребу код пацијената са рекурентним глиобластомом. Мањак контролисаних студија је био разлог да Европска медицинска агенција одбије да региструје бевацузимаб. Ипак, за ову индикацију, бевацузимаб се користи у многим европским земљама (33).

1.6.3.4. Механизам дејства хемиотерапеутика

Нитрозоуреа доводе до делимичног везивања хлоретил групе за O⁶ позицију на гуанину. Ово за последицу има N¹-гуанин, N³-цитозин укрштене везе у молекулу ДНК које су цитотоксичне. Темозоломид узрокује једнострука и двострука оштећења ДНК адицијом метил група на N⁷ гуанин (70% укупног броја адиција), N³ аденин (9%) и O⁶ гуанин (5%). Цитотоксични ефекат темозоломида се углавном односи на везивање за O⁶-метилгуанин. ДНК репарирајући протеин O⁶-метилгуанин-ДНК метилтрансфераза (MGMT) уклања и метил и 2-хлоро-етил групе са O⁶ позиције гуанина и то је битан механизам резистенције на дејство ових агенаса. Уклањање MGMT протеина, нпр. са O⁶-бензилгуанина, доводи до повећане цитотоксичности нитрозоуреа и темозоломида. Експресија MGMT гена је условљена епигенетским променама, као што је ДНК метилација промотер гена, што инхибира експресију MGMT. Присуство MGMT промотера метилације има за последицу повећање ефикасности темозоломида на глиоме и вероватно и PCV хемиотерапије. Када је присутна адиција на O⁶-метилгуанин, очуван mismatch repair (MMR) систем је неопходан за индукцију апоптозе. Темозоломид није ефикасан у ћелијама са MMR дефицијенцијом. Више од 80% лезија које су индуковане темозоломидом су на бази N-метилације које су препознате од стране ДНК гликозилазе а не од MGMT. Због тога резистенција на темозоломид је такође детерминисана и base excision repair (BER) системом. PARP ензим, једарни ензим који препознаје и двострука и једнострука оштећења ДНК, има централну улогу у активности BER система и уклањања метил група са N³ и N⁷. Могуће је да PARP инхибитори могу да спрече резистенцију на темозоломид блокажем BER. Због тога је комбинација темозоломида и PARP инхибитора потенцијална терапија (33).

Табела 3. Дозирање и нежељени ефекти најчешће коришћених хемиотерапеутика у лечењу тумора мозга

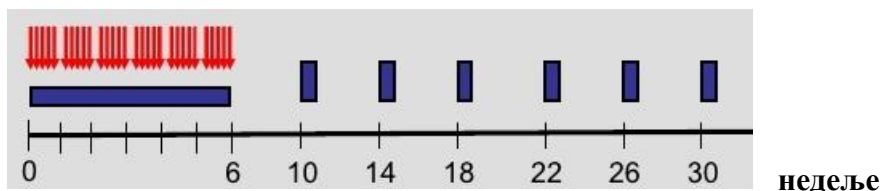
агенс	дозирање	нежељени ефекти	врста тумора
Кармустин (BCNU)	200 mg/m ² сваких 6-8 недеља	Мучнина, мијелосупресија, плућна фиброза	Малигни глиоми
Ломустин (CCNU)	60 mg/m ² дани 8-21/56	Мучнина, мијелосупресија, плућна фиброза	Малигни глиоми, олигодендроглиоми, адултни нискоградусни инфилтративни супратенторијални астроцитоме/олигодендроглиоми (осим пилоцитичних астроцитоме, глиобластоми, примитивни неуроктодермални тумори, адултни медулобластоми
Темозоломид	Конкомитантно са радиотерапијом: 75 mg/m ² дневно. Ађувантно: 150-200 mg/m ² (5/28 дана)	Мучнина, замор, главобоља, опстипација, мијелосупресија	Малигни глиоми, адултни нискоградусни инфилтративни супратенторијални астроцитоме/олигодендроглиоми (осим пилоцитичних астроцитоме), глиобластоми, примарни лимфоми ЦНС-а
Винкрестин	1.4 mg/m ² дани 8 и 29/56	Периферна неуропатија, опстипација	Олигодендроглиоми, глиобластоми, примарни лимфоми ЦНС-а, примитивни неуроктодермални тумори, адултни медулобластоми
Цисплатин	60 до 100 mg/m ² једном сваке 3-4 недеље. Или: 60 до 100 mg/m ² једном дневно 2 дана сваке 3-4 недеље	Мучнина, ренална инсуфицијенција, периферна неуропатија, мијелосупресија	Малигни глиоми, примитивни неуроктодермални тумори, адултни нискоградусни инфилтративни супратенторијални астроцитоме/олигодендроглиоми (осим пилоцитичних астроцитоме), адултни медулобластоми
Бевацизумаб	10mg/kg сваке 2 недеље	Крвареће десни, болови у телу, осећај жарења, пецкања, утрнулости, болови у грудима, дрхтавица, кашаљ, напрслине коже, отежано дисање, дилатиране вене врата	Анапластични глиоми, глиобластоми
Етопосид	50 mg дневно	Кашаљ, отежано гутање, вртоглавица, тахикардија, главобоље, свраб, узнемиреност, утрнулост, оток очних капака и предела око очију, лица, усана или језика, знојење	Адултни нискоградусни инфилтративни супратенторијални астроцитоме/олигодендроглиоми (осим пилоцитичних астроцитоме), анапластични глиоми, примитивни неуроктодермални тумори, адултни медулобластоми
Прокарбазин	110 mg/m ² дан 1/56	Конфузност, конвулзије, умор, халуцинације, кратак дах, густ бронхијални секрет	Адултни нискоградусни инфилтративни супратенторијални астроцитоме/олигодендроглиоми, анапластични глиоми, глиобластоми, примарни лимфоми ЦНС-а

1.7. СТУПОВ ПРОТОКОЛ

Ступов (Stupp) протокол је постао стандард у лечењу пацијената оболелих од глиобластома. Уведен је 2005. године када је Ступ објавио резултате истраживања којим је показано да је средње преживљавање пацијената који су уз зрачну терапију примали темозоломид 14.6 месеци, а да је средње преживљавање пацијената који су били лечени само зрачном терапијом износило 12.1 месеци. Такође је показано да је двогодишње преживљавање пацијената који су уз зрачну терапију примали и темозоломид износило 26.5 процената, а код пацијената који су лечени само зрачном терапијом двогодишње преживљавање је износило 10.4 процената (35).

Протокол подразумева конкомитантну примену темозоломида у току зрачења у дози од 150-200 mg/m² а након тога 6 циклуса ађувантног темозоломида у дози од 150-200 mg/m², 5 дана сваког циклуса од 28 дана (слика 9) (35).

Конкомитантни → Ађувантни темозоломид
темозоломид/РТ



Темозоломид- 75 mg/m² 6 недеља, затим 150-200mg/m² у циклусима од 5 дана, укупно 6 циклуса



Радиотерапија- 30 x 2 Gy, укупно 60 Gy

Слика 9. Шема протокола зрачења и примене темозоломида

1.8. ПРОЦЕНА ТЕРАПИЈСКОГ ОДГОВОРА

Процена одговора на примењену терапију се врши на основу снимања магнетном резонанцом и на основу клиничке слике. Оптимално време за прво контролно снимање магнетном резонанцом је 24 до 48 сати након операције, највише 72 сата. Уколико се снимање учини након 72 сата, субакутне хеморагијске/исхемијске промене или реактивно постоперативно појачање сигнала може бити погрешно протумачено као остатак тумора. На првом постоперативном снимку благо појачање сигнала на периферији постоперативног кавума највероватније представља гранулационо ткиво. Већа поља и интензивно постконтрасно појачање сигнала, чија је морфологија слична преоперативном снимку, указују на резидуални тумор (36). Уколико се не спроведе снимање магнетном резонанцом у раном оптималном периоду, снимање треба спровести након 4 до 6 недеља од завршетка хемоирадијације и потом на свака три месеца .

1.8.1. Macdonald критеријуми

Macdonald и сар. су 1990. године објавили критеријуме за евалуацију одговора малигну глиома на примењени третман. Иницијално су ови критеријуми постављани на основу СТ налаза и клиничке слике да би касније узимали у обзир и налазе магнетне резонанце која је стандард у праћењу пацијената са глиомима (37). Macdonald критеријуми су базирани на мерењу промена које се пребојавају контрастом на магнетној резонанци, дози кортикостероида и клиничког стања пацијента. На основу ових параметара третирани глиоми су подељени у следеће категорије:

1. Комплетан одговор (нестанак промена које се боје контрастом, неуролошки налаз стабилан/побољшан, без употребе кортикостероида)
2. Парцијални одговор ($\geq 50\%$ смањење промене која се пребојава контрастом, неуролошки налаз стабилан/побољшан, без повећања дозе кортикостероида)
3. Прогресија болести ($\geq 25\%$ повећање промене која се пребојава контрастом или нова туморска промена, повећање дозе кортикостероида, неуролошко погоршање)
4. стабилна болест (сва остала стања) (36). (Табела4)

Табела 4. Macdonald критеријуми за процену терапијског одговора

Одговор	Критеријум
Комплетан одговор	<i>Све наведено:</i> потпуно повлачење свих мерљивих и немерљивих промена које се пребојавају контрастом, одржавање најмање 4 недеље; без нових промена; без примене котикостероида; клинички налаз стабилан и у побољшању
Парцијални одговор	<i>Све наведено:</i> смањење $\geq 50\%$ збира перпендикуларних дијаметара свих мерљивих промена које се пребојавају контрастом, одржавање најмање 4 недеље; без новодијагностикованих промена; без повећања или смањење дозе кортикостероида, клинички налаз стационаран или у побољшању
Стабилна болест	<i>Све наведено:</i> стање које не одговара комплетном одговору, парцијалном одговору нити прогресији; клиничко стање стабилно
Прогресија	<i>Било који критеријум од наведених:</i> повећање $\geq 25\%$ збира перпендикуларних дијаметара промена које се пребојавају контрастом; постојање нових промена; клиничко погоршање

Главни недостаци Macdonald критеријума су ти што су базирани на мерењу само промена које се пребојавају контрастом (36). Пребојавање контрастом је последица нарушавања крвно-мождане баријере што не мора увек бити последица постојања тумора већ и разних нетуморских промена као што су посттерапијске инфламаторне промене, постоперативне промене, исхемија, субакутни радијациони ефекти, постирадијациона некроза (38), примена кортикостероида, антиангиогенетских агенаса и различитих радиолошких техника (39). Ово је важно зато што према Macdonald критеријумима сигнификантно увећање промене која се пребојава контрастом (најмање 25%) проглашавано за прогресију тумора што је захтевало мењање терапијских поступака. Macdonald критеријуми су имали и недостатак зато што нису узимали у обзир туморско ткиво које се не пребојава контрастом. Високоградусни глиоми су по својој природи инфилтративни и њихово присуство не мора увек да значи и нарушавање крвномождане баријере. Ови делови тумора који се не пребојавају контрастом углавном се приказују на

T2 и FLAIR скевенцама мада њихово учовање може бити отежано због перитуморског едема и касних постирадијационих промена беле масе које имају сличну слику (39). Такође, ови критеријуми су првенствено базирани на ЦТ налазима и користе дводимензионално мерење (40).

1.8.2. RANO критеријуми

Због недостатака Macdonald критеријума, међународна RANO (Response Assessment in Neuro-Oncology) радна група је 2010. године објавила модификоване критеријуме за процену терапијског одговора.

Дефинисан је појам **мерљиве лезије** као промене са јасно дефинисаним ивицама на СТ или MR прегледу које се дводимензионално пребојавају контрастом, са два перпендикуларна дијаметра од најмање 10 mm, која је видљива на два или више аксијална пресека који су направљени на 5 mm. Као и код RECIST верзије 1.1 у случају да су пресеци тањи, величина мерљивих лезија би требала да буде најмање дупло већа од дебљине пресека. Нарочит изазов представља мерење тумора око постоперативног кавума. У принципу, ове лезије би требало сматрати немерљивим осим у случају да постоји нодус промера већег од 10 mm. **Немерљиве лезије** се дефинишу као оне које могу да се мере монодимензионално, масе које имају нејасно дефинисане ивице или лезије мање од 10 mm. Ако постоје **мултипле лезије** које се пребојавају контрастом требало би мерити бар две највеће лезије а након мерења израчунати збир перпендикуларних дијаметара. Код пацијената код којих се прати више промена, а у случају да је један број стабилан или у регресији а да се друге увећавају или се појавила нова промена, овакав налаз се сматра за прогресију (39) (Табела 5).

Табела 5. RANO критеријуми за процену терапијског одговора

Одговор	Критеријум
Комплетан одговор	<i>Све наведено:</i> без промена које се пребојавају контрастом на T1; лезије које се не пребојавају контрастом и које се уочавају на T2/FLAIR су стабилне или се смањују; без нових лезија; без примене кортикостероида; клинички налаз стабилан или у побољшању
Парцијални одговор	<i>Све наведено:</i> смањење промена које се пребојавају контрастом на T1 $\geq 50\%$; лезије које се не пребојавају контрастом и које се уочавају на T2/FLAIR су стабилне или се смањују; без нових лезија; без повећања или смањење дозе кортикостероида; клинички налаз стабилан или у побољшању
Стабилна болест	<i>Све наведено:</i> смањење лезије која се пребојава контрастом на T1 $< 50\%$ али је увећање $< 25\%$; лезије које се не пребојавају контрастом и које се уочавају на T2/FLAIR су стабилне или се смањују; без нових лезија; без повећања или смањење дозе кортикостероида; клинички налаз стабилан или у побољшању
Прогресија	<i>Било који критеријум од наведених:</i> увећање промена које се пребојавају контрастом на T1 $\geq 25\%$, увећање промена које се не пребојавају контрастом на T2/FLAIR; без нових лезија; без промене или увећање дозе кортикостероида; погоршање клиничког налаза

Један од највећих доприноса RANO критеријума је издвајање псеудопрогресије као посебног ентитета која подразумева постконтрастно појачање сигнала које пролази без терапије. Због тога је ова радна група предложила да се првих 12 недеља након завршене хемоирадијације прогресија може дефинисати само ако постоји постконтрастно појачање сигнала изван радијационог поља (иза high-dose региона или 80% изодозе) или ако се патохистолошки докаже вијабилни тумор. Због тешког разликовања псеудопрогресије од

праве прогресије само клиничко погоршање, уколико не постоји радиолошка или патохистолошка потврда прогресије, није довољно за дефинисање прогресије болести у првих 12 недеља након завршене хемоирадијације (39). С обзиром да је више студија показало да се псеудопрогресија може јавити и након 12. недеље ову границу треба модификовати. RANO радна група активно ради на инкорпорирању стандардизованих неуролошких и функционалних скала процене у стандардне RANO критеријуме као и на интеграцији са имиџинг, клиничким и функционалним параметрима. Будуће верзије RANO критеријума ће инкорпорирати нека од нових достигнућа у овој области ради униформније и стандардизованије шеме процене (41).

1.9. РАДИЈАЦИОНИ ЕФЕКТИ

Радијациона терапија тумора мозга често за последицу има акутна и хронична оштећења. Нежељени ефекти радиотерапије се деле на:

1. акутне (у току саме ирадијације)
2. субакутне или ране одложене (јављају се око 1.5 месеци након ирадијације)
3. касне одложене (јављају се између 4.7 и 7.6 месеци па до више од две године након ирадијације)

Једноставније, радијациони ефекти се сматрају касним ефектима ако се јаве 90 дана након првог дана радиотерапије (42).

1.9.1. Акутни и субакутни радијациони ефекти

И акутни и субакутни тип оштећења индукованог радијацијом су превасходно изазвани вазодилатацијом, оштећењем крвно-мождане баријере и едемом.

Клинички симптоми акутног радијационог оштећења су знаци повишеног интракранијалног притиска (нпр. конфузност, главобоља и повраћање). С обзиром да се данас користе препоручене ниска фракциониране дозе симптоми акутног радијационог оштећења су најчешће пролазни и реверзибилни. Кортикостероиди углавном побољшавају знаке и симптоме. Описан је дифузни едем мозга али је MR налаз углавном нормалан.

Субакутни тип радијационог оштећења се презентује поспанашћу и замором. MR налаз варира од хиперинтензитета беле масе на T2 секвенци које се не пребојава контрастом (што указује на едем) па до нових лезија или лезија које се увећавају, које су у непосредној близини озраченог волумена тумора и које се пребојавају контрастом. Појава ових ефеката јако зависи од дозе фракције и величине радијационог поља. Спонтано повлачење симптома субакутног радијационог ефекта углавном траје недељама. Некада се користе кортикостероиди ради контролisaња знакова и симптома (43).

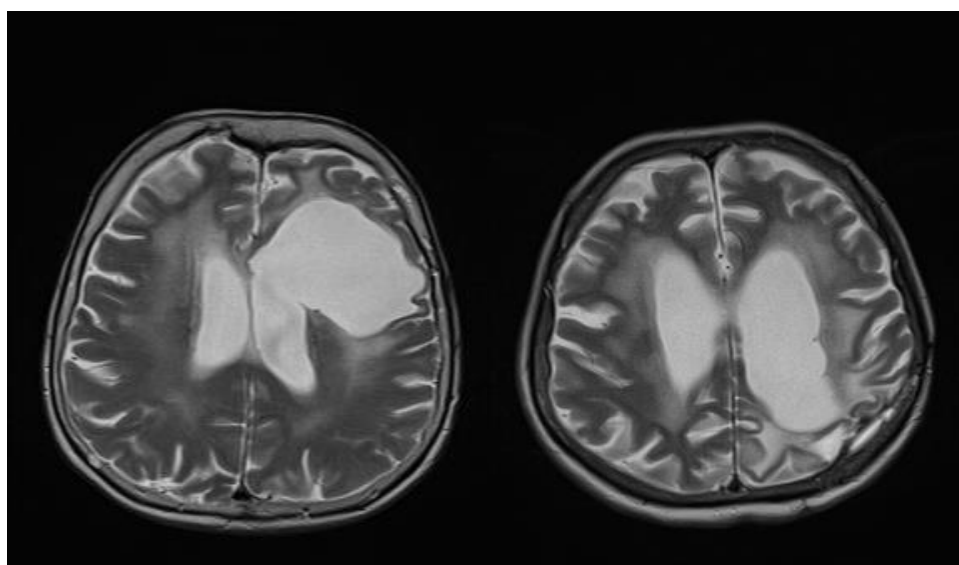
1.9.2. Касни радијациони ефекти

За разлику од акутних и субакутних радијационих ефеката, касни радијациони ефекти су често прогресивни и иреверзибилни. Касне радијационо индуковане промене мозга обухватају синдром леукоенцефалопатије, праве радионекрозе и различите остале, често васкуларне лезије, као што су лакунарни инфаркти, оклузија великих крвних судова са тоуатоуа синдромом, телеангиектазије, калцификације у паренхиму мозга и лезије беле масе које се пребојавају контрастом (44).

1.9.2.1. Постирадијациона леукоенцефалопатија

Клинички, леукоенцефалопатија се карактерише поремећајем хода, инконтиненцијом урина, оштећењем меморије и менталном успореношћу (45). Типично, леукоенцефалопатија се приказује као хиперинтензитет перивентрикуларне беле масе на T2 и FLAIR MR секвенцама заједно са атрофијом (45) (слика 10). У озбиљнијим случајевима екстензивне промене у белој маси могу довести до дисеминоване некротизирајуће леукоенцефалопатије (46). Индивидуални фактори ризика за развој леукоенцефалопатије, а који нису везани за радијациони третман, нису довољно познати али имају везу са болестима које су предиспонирајуће за оштећење крвних судова као што су дијабетес, хипертензија и старија животна доб (47). Истовремена хемиотерапија је додатни ризик за радиоиндиковану леукоенцефалопатију. Највише испитивања у овом смислу је било код пацијената који су оболели од примарног лимфома ЦНС-а и који су примали метотрексат и имали зрачење целог мозга (48). Ризик од настанка

леукоенцефалопатије је директно везан за укупну дозу и дозу фракције, дозу метотрексата и редослед давања у смислу повећаног ризика ако је радиотерапија примењена пре метотрексата (49). Такође су и године старости додатни фактор ризика. Више од 90% пацијената старијих од 60 година са примарним лимфомима ЦНС-а који су третирани метотрексатом и радиотерапијом временом је развило дифузну леукоенцефалопатију. Леукоенцефалопатија може да води ка тешкој деменцији па чак и да буде фатална. Код пацијента који је лечен због глиобластома описан је смртни исход због прогресивне мултифокалне леукоенцефалопатије (50).

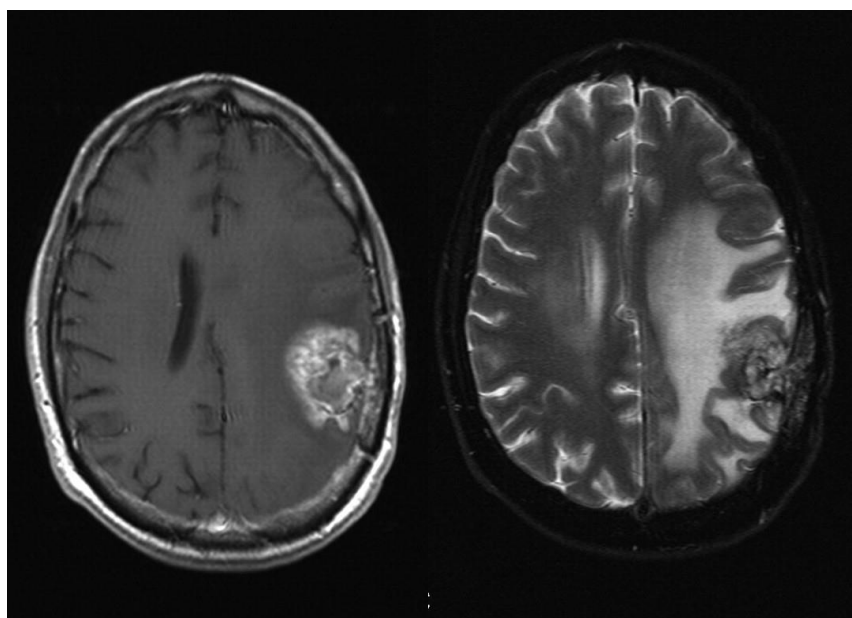


Слика 10. Постирадијациона леукоенцефалопатија

1.9.2.2. Радионекроза

Радионекроза је озбиљна локална реакција ткива на радиотерапију са знацима оштећене крвно-мождане баријером едемом и мас ефектом на MR снимку (слика 11). Хистопатолошки налаз подразумева некрозу, едем и глиозу уз задебљање ендотела, хијалинизацију, фибриноидне депозите, тромбозу и најзад оклузију крвних судова. Некада је присутна хеморагија или дистрофичне калцификације. Хистолошким испитивањем се уочавају некротична поља са разбацаним туморским ћелијама нејасне вијабилности (47). Радионекроза се најчешће јавља 3 до 12 месеци након радиотерапије али се може јавити и

након више година па чак и деценија (51). Код одраслих инциденца радионекрозе након радиотерапије износи од 3 до 24%. Појава радионекрозе је директно повезана са волуменом озраченог мозга и испорученом дозом зрачења са значајним скоком учесталости када укупна доза пређе 65 Gy у фракцијама од 1.8 до 2 Gy (52). Утврђено је да постоји 5% ризика да се јави радионекроза у току 5 година након радиотерапије код пацијената који су примили укупну дозу од 50 Gy на две трећине укупног možданог волумена и 60 Gy на једну трећину укупног možданог волумена уз коришћење стандардног фракционисања (53). Ипак, овај ризик можда и није реалан зато што многи пацијенти умру раније или због прогресије тумора или због прогресије хистопатолошки неверификоване лезије.



Слика 11. Постирадијациона радионекроза

Клиничка слика радионекрозе је изразито варијабилна. Код пацијената може да се јави прогресивни фокални дефицит и знакови повишеног интракранијалног притиска али такође може да буде и без симптома. Код неких пацијената неопходно је спровести оперативно лечење. Радионекроза може бити и фатална али се такође јавља и спонтани радиолошки и клинички опоравак. Најчешће се јавља на месту где је испоручена

максимална доза радијације, углавном у непосредној близини тумора или око постоперативног кавума парцијално или тотално ресецираног тумора (43). Већина лезија се приказује као маса која се пребојава контрастом на T1 секвенцама која се конвенционалним MR техникама не разликује од туморске прогресије. На T2 секвенцама солидни део радиоиндуковане некротичне масе је хипоинтензан а централна некротична компонента је хиперинтезна (54). Предилекционо место за радионекрозу је перивентрикуларна бела маса. Разлог може бити слаба васкуларизација овог дела мозга од стране дугих артерија које немају колатерале што води већој вулнерабилности и исхемијским променама постирадијационе васкулопатије (55). Ређе су локализације које су удаљене од места где је тумор као што је контралатерална хемисфера или субепендимално (54). Радионекроза се може јавити у темпоралном лобусу након радиотерапије тумора главе и врата када темпорални лобуси добијају високу дозу радиотерапије. Могуће је и да се јави оштећење кранијалних нерава због радиоиндуковане васкулопатије. Оптички нерв је нарочито осетљив на касне радиотерапијске ефекте. Уколико се зраче тумори периоптичког региона може да се јави оптичка неуропатија са постконтрастним MR појачањем сигнала.

1.9.3. Механизам радиоиндукованих оштећења

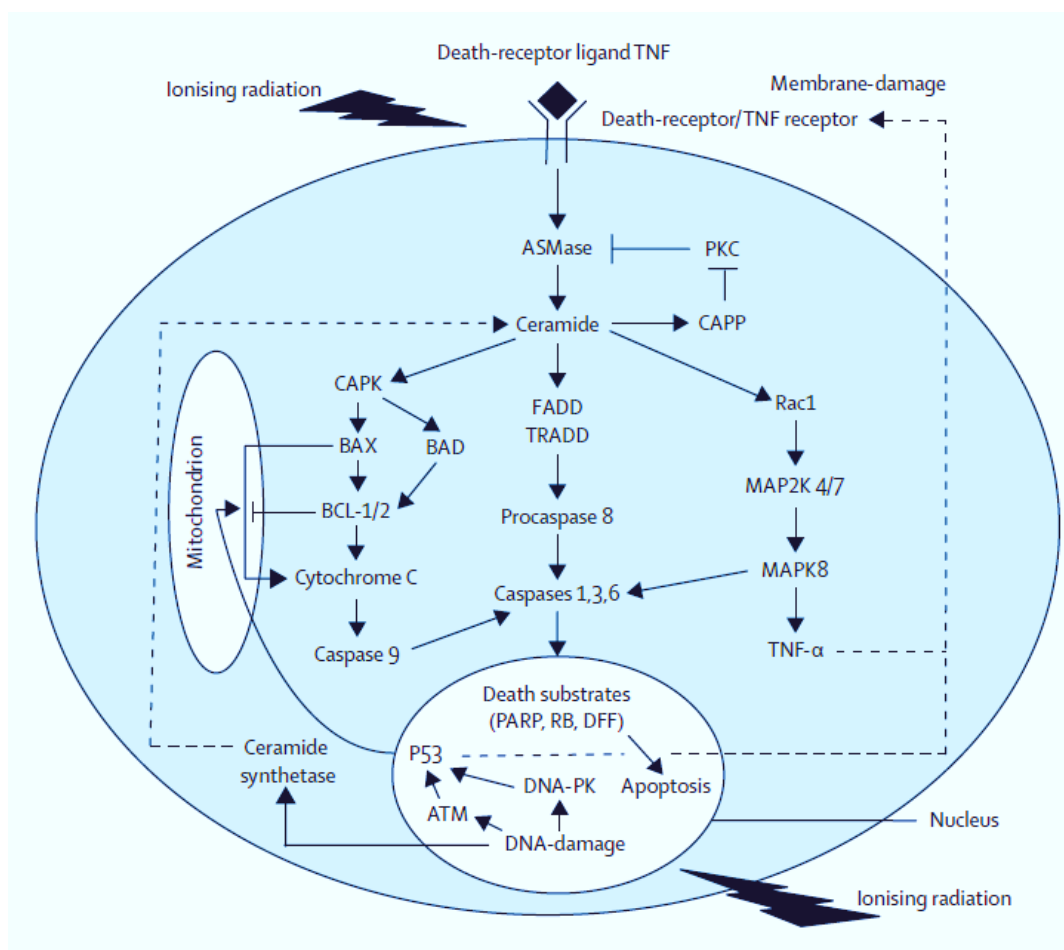
Догађаји који доводе до радиоиндукованих оштећења су последица комплексних и динамичних интеракција између разних ћелија у оквиру радијационог поља (туморских ћелија, ендотелних ћелија и глијалних ћелија) (56). Оштећење васкулатуре које је узроковано смрћу ендотелних ћелија је круцијално за развој акутних и субакутних радијационих оштећења. Такође, васкуларне лезије су веома значајне и за настанак касних радијационих оштећења (57). Постоје студије које показују да радиоиндуквана смрт ендотелних ћелија има за последицу оштећење крвно-мождане баријере са вазогеним едемом, исхемијом и хипоксијом (56). У овим процесима битну улогу имају и тромбоцити и леукоцити. Хипоксија има за последицу повећану концентрацију васкуларног ендотелијалног фактора раста (VEGF) што даље доводи до повећане пермеабилности крвних судова са последичном демијелинизацијом и некрозом ткива (58). VEGF се сматра и за узрок појачаног пребојавања контрастом и формирања едема код псеудопрогресије.

Радиотерапија појачава секрецију VEGF од стране ћелија глиома што смањује апоптозу и туморских и ендотелних ћелија а појачава ангиогенезу. Овај механизам је највероватније одговоран за резистенцију глиома на радиотерапију. Због тога је инхибиција VEGF сигналних путева у комбинацији са радиотерапијом потенцијални циљ у терапијском протоколу (43).

Радијација индукује апоптозу ендотелних ћелија. Апоптотски процеси коју су узроковани зрачењем углавном су зависни од оштећења ћелијске мембране а мање од оштећења ДНК. Rodemann и Blaese су описали овај механизам (59). Радиоиндуковано оштећење ћелијске мембране доводи до активације киселих сфингомијелиназа и стварања церамида (60). Церамид доводи до активације три главне каскаде: пут митоген – активирани протеин киназе 8, митохондријални пут и пут death-рецептора (59). Други извор церамида потиче од активације церамид синтазе од стране радиоиндукованог оштећења ДНК (61). За овај пут је потребна де ново синтеза протеина и вероватно је одговоран за наставак апоптотичних ефеката. Коначно, радиоиндуковано оштећење ДНК може довести до апоптозе ендотелних ћелија P53-зависном активацијом митохондријалног и пута death-рецептора (слика 12).

Јонизујуће зрачење не мора обавезно да изазове апоптозу ендотелних ћелија. *In vitro* и *in vivo* студије су показале јаку везу између дозе радијације и проапоптотичне и антиапоптотичне сигналне каскаде (62). Детаљније познавање путева који доводе до радиоиндуковане апоптозе ендотелних ћелија може допринети превенцији и третману нежељених ефеката радиотерапије на молекуларном нивоу. Експериментални подаци показују да протеин киназа С (РКС) може деловати против радијационих оштећења (63). Протективни ефекат је везан за РКС-зависно смањење активности киселе сфингомијелиназе и инхибију церамид зависне апоптозе. Фибробластни фактор раста, стимулатор активности РКС, инхибира радиоиндуковану смрт ендотелних ћелија *in vitro* и *in vivo* (64). Ови различити молекуларни путеви би могли да објасне већу инциденцу псеудопрогресије код пацијента који се лечени хеморадиотерапијом темозоломидом у односу на пацијенте који су третирани само радиотерапијом. Темозоломид индуковано оштећење ДНК и радиоиндуковано оштећење ДНК и ћелијске мембране могу да активирају паралелне путеве који доводе до повећане смртности ендотелних ћелија.

Дакле, темозоломид хемиоррадиотерапија вероватно повећава васкуларну пермеабилност као и хипоксију и некрозу (43).



Слика 12. Интрацелуларни путеви смрти ендотелних ћелија: путеви зависни од оштећења ћелијске мембране и оштећења ДНК (преузето из Brandsma D, Stalpers L, Taal W, Sminia P, van den Bent MJ. Clinical features, mechanisms, and management of pseudoprogression in malignant gliomas. *Lancet Oncol.* 2008;9(5):453–61.)

TNF-тумор некрозис фактор. ASMase-кисела сфингомијелиназа. PKC-протеин киназа C. CAPP-серамид активирана фосфатаза. CAPK-церамид активирана протеин киназа. BAX- BCL-2 удружени протеин X. BAD-BCL-2 антагонист cell-death протеина. FADD- FAS удружени death домен. TRADD- TNF рецептор удружени death домен. MAPK- митоген активирана протеин киназа. PARP- поли (аденозин-5'-дифосфат-рибоза) полимераза. RB- ретинобластома протеин. DFF- DNA фрагментациони фактори DNA-PK- DNA протеин коназа. ATM- атаксија телеангиектазија мутирани (протеин киназа).

1.10. ПСЕУДОПРОГРЕСИЈА

Псеудопрогресија представља појаву лезије која се пребојава контрастом након хемоирадијације и која се повлачи без промене терапије (65).

Промене овог типа први су описали Hoffman и сар. 1979. године код пацијената који су лечени радиотерапијом и кармустином (BCNU) и коју су у току 8 недеља праћени СТ или MRI снимањима (66). У оквиру 18 недеља након зрачне терапије 49% пацијената је имало погоршање налаза који је указивао на прогресију тумора. Ипак, у 28% случајева дошло је до спонтаног побољшања налаза без промене терапије. Праћењем пацијената утврђено је да долази до регресије промена за 4 до 8 недеља. С обзиром да ово време одговара времену обнављања мијелина (67) Hoffman и сар. су претпоставили да узрок ових промена лежи у демиелинизацији (66). Међутим, неколико година касније Pratt и сар. су објавили да је код пацијента који је оперисан због наглог погоршања стања након хемоирадијације утврђено постојање некрозе са ендотелијалном пролиферацијом (68). У прилог против демиелинизације говори и то што демиелинизациона обољења, као што је мултипла склероза, не доводе до некрозе (69). Први већи рад о раним постирадијационим променама које имитирају прогресију тумора и које настају након хемоирадијације са темозоломидом објавили су Chamberlain и аутори 2007. године (70). Аутори су мислили да ове промене могу да буду последица радиосензитизационог ефекта темозоломида. Термин псеудопрогресија је уведен и окарактерисан у већим серијама од стране Taal-а и сарадника (71). Како је клиничка важност псеудопрогресије све више препознавана почели су да се објављују радови о инциденци и факторима који су удружени са псеудопрогресијом приликом радиотерапије са темозоломидом код високоградусних глиома (72).

1.10.1 Епидемиологија псеудопрогресије

Иако је појам псеудопрогресије познат већ дуже време, још није објављена реална инциденца утврђена на великој серији пацијената. Више објављених радова приказују различиту инциденцу псеудопрогресије и сви су имали мали број испитаника (73). Неке студије су показале интервал од 5% до 31% (74), преко 12% до 64% (75), па до 66% (76). Студија из 2017. године, која је мета анализом обухватила радове од 2005. године до 08.

октобра 2014. године је објавила да се псеудопрогресија јавља код 36% пацијената (77). Велике варијације у инциденци псеудопрогресије су последица недостатка јасно дефинисаних критеријума за дијагнозу псеудопрогресије, грешака у избору пацијената и различитим критеријумима за процену терапијског одговора (73). Инциденца псеудопрогресије се повећава како се повећава доза зрачења приликом радиотерапије (43).

RANO критеријуми наводе да се псеудопрогресија јавља у првих 12 недеља након завршене хеморадијације. Међутим постоје радови који показују да се псеудопрогресија може јавити и касније, након 2, 4 и 6 месеци (78), као и након 39. и 41. недеље (74). Не постоји консензус да ли псеудопрогресија треба да се односи само на случајеве где је дошло до потпуне регресије новонасталих лезија које се пребојавају контрастом или такође треба укључити и лезије које временом остају стабилне. RANO критеријуми за псеудопрогресију сматрају промене које регредирају док већина студија укључује и пацијенте код којих промене које се пребојавају контрастом остају стабилне током времена (79).

1.10.2. Патофизиологија псеудопрогресије

Патофизиолошки процеси који су везани за настанак псеудопрогресије још увек нису довољно познати. Постоје индиције да је она део спектра промена изазваних радијацијом које се крећу од субкутних радиографских промена до касне радионекрозе (80). Претпоставља се да постоје две компоненте псеудопрогресије: васкуларна оштећења и ћелијски ефекти који су везани за третман (81). Највероватније постоји пролазно оштећење крвно-мождане баријере које је одговорно за едем и промене које се пребојавају контрастом на MRI (82). Ћелије које су најосетљивије на радијацију су олигодендроцити, ендотелне ћелије и неурални прекурсори. Механизам ћелијске смрти је апоптоза, било p53 или p53-зависним механизмима (56). Оштећење крвних судова је одговорно за започињање процеса радионекрозе. Хистолошке анализе су показале да се радијациона некроза јавља у белој маси и да је удружена са калцификацијама, фибриноидним депозитима, хијалинизацијом крвних судова и задебљањем ендотела (83). Ове промене доводе до хроничне инфламације, хроничног оксидативног стреса и инхибиције неурогенезе (44). Кључни цитокин који се ствара након ирадијације је тумор некротизис

фактор алфа (TNF- α). TNF- α покреће остале цитокине који доводе до апоптозе ендотелних ћелија, активирања астроцита и пропустљивости крвно-мождане баријере. Васкуларни ендотелни фактор раста (VEGF) индукује пермеабилност малих крвних судова што доводи до едема мозга (84). Степен едема и оштећења крвно-мождане баријере је у корелацији са експресијом VEGF (85). Највероватније је да комбинација свих ових ефеката доводи до радиолошког налаз псеудопрогресије који регредира током времена. Темозоломид у комбинацији са радиотерапијом индукује прекид репликације ћелије у G2/M фази ћелијског циклуса (фаза која је најосетљивија на радиотерапију) и повећава број оштећења молекула ДНК у ћелијама глиобластома (86) што би могло да игра улогу у феномену псеудопрогресије. Пребојавање контрастом у склопу псеудопрогресије може бити и последица ћелијске хипоксије. Ћелијска хипоксија доводи до дисрегулације експресије неколико молекула укључујући хипоксија-индуцибилни фактор-1 α (HIF-1 α). У одсуству регулације HIF-1 α активирају се ДНК промотер региони што доводи до повећања транскрипције елементарних одговорних за хипоксију (hypoxia response elements-HREs). Ови HREs су одговорни за транскрипцију више од стотину гена што доводи до повећања васкуларног ендотелијалног фактора раста. У циљу помоћи хипоксичним ћелијама овај процес повећава пермеабилитет крвних судова што доводи до појачаног пребојавања контрастом и ангиогенезе (87).

1.10.3. Патохистологија псеудопрогресије

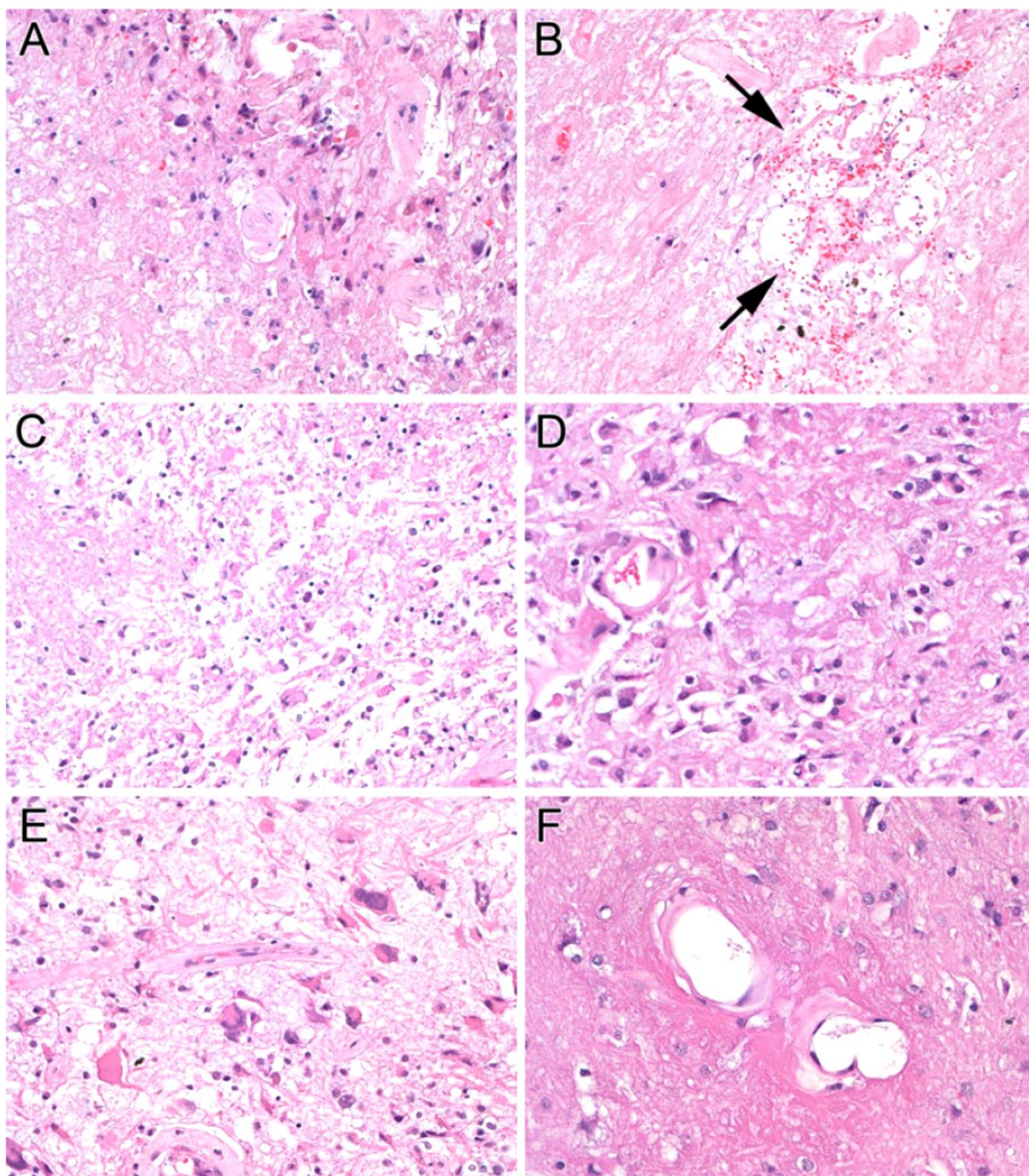
Патохистолошке карактеристике псеудопрогресије су недовољно проучене и имају непрецизне карактеристике. Ово је делимично и последица комплексности промена у можданом ткиву које се виђају након радиотерапије и хемиотерапије. Рецидив тумора се обично карактерише микроваскуларном пролиферацијом и високо целуларним туморским ткивом. Оваква слика је у супротности са хистолошком анализом ткива које се пребојава контрастом и које има карактеристике псеудопрогресије а које је обично ниске целуларности. Обично се налазе плеоморфне туморске ћелије са ниским митотским индексом. Такође, налазе се и елементи коагулационе некрозе која се приказује као светло еозинофилна. Хијалинизација зидова крвних судова је честа као и фибриноидна некроза. Могу и да се виде телеангиектатични крвни судови али су мање специфични. Такође, могу

да се уоче и фибрилари и гемистоцитични астроцити. Разбацани плеоморфни астроцити су највише повезани са озраченим тумором и често су присутни у ткиву које одговара псеудопрогресији (слика 13) (88).

Још увек постоје дебате да ли је псеудопрогресија у континууму са радијационом некрозом, од које се разликује само по времену настанка, или представља посебан ентитет. Сигурно је да су многе хистолошке карактеристике псеудопрогресије сличне онима код радијационе некрозе и неке студије показују да псеудопрогресија може да прогредира до радијационе некрозе у појединим случајевима (78)(89). Други аутори говоре да је псеудопрогресија последица дејства радијације на сам тумор док је радијациона некроза последица оштећења нормалног мозданог паренхима. Ипак, радијациона некроза је хистолошка дијагноза што је у супротности са пролазним феноменом псеудопрогресије (81).

1.10.4. Клиничка слика псеудопрогресије

Пацијенти са псеудопрогресијом су углавном асимптоматски и овај феномен се уочава само на серијским снимцима на магнетној резонанци. Ипак, код једног броја пацијената долази до компликација услед пролазног оштећења мијелина. Ове компликације могу да буду у виду погоршања већ постојећих симптома, транзиторног когнитивног дефицита, субакутног ромбенефалитиса или синдрома сомноленције (90).



Слика 13. Патохистолошки налаз код псевдопрогресије: **A** Некроза, лево хијализирани крвни судови и плеоморфне туморске ћелије се сматрају ефектоне терапије а не као рецидив или резидуални активни високоградусни тумор; **B** Светла поља еозинофилне коагулационе некрозе су честа последица третмана, телеангиектатични крвни судови (стрелице) су додатни али мање специфичан налаз; **C** Некроза у овој третираној лезији је удружена са ретким фибриларним и гемистоцитичним астроцитима; **D** Мали број слабо диферентованих неопластичних астроцита није интерпретиран као доказ рецидива високоградусног глиома, коагулациона некроза са ретким ћелијама је типичан ефекат третмана; **E** Разбацани плеоморфни астроцити конзистентни са озраченим туморским ћелијама нису узимани као доказ активног високоградусног астроцитоме; **F** Фибриноидна некроза крвних судова је чест налаз и представља ефекат третмана (преузето из Woodworth GF, Garzon-Muvdi T, Ye X, Blakeley JO, Weingart JD, Burger PC. Histopathological correlates with survival in reoperated glioblastomas. J Neurooncol. 2013;113(3):485–93.)

1.10.5. Дијагноза псеудопрогресије

Прецизно дијагностиковање псеудопрогресије и праве туморске прогресије је од изузетне важности у смислу даљег третмана зато што се ове две појаве често лече на потпуно различите начине (91). Магнетна резонанца је тренутно стандардна метода за праћење пацијената оболелих од глиобластома. Прво снимање треба спровести након 4-6 месеци након завршене хемоирадијације а потом пацијента пратити на свака три месеца. Интерпретација првог постхемоирадијационог снимка може бити отежана зато што није неуобичајено да се прикаже промена која се пребојава контрастом и T2/FLAIR хиперинтензитет у оквиру радијационог поља у односу на снимак пре хемоирадијације. Ове радиографске промене повећавају вероватноћу туморске прогресије али такође могу да буду последица биолошког ефекта хемоирадијације тумора и туморског микроокружења који је познат као псеудопрогресија. Разликовање псеудопрогресије и прогресије болести је веома важно због доношења исправних одлука за даљи ток лечења с обзиром да ове две појаве имају потпуно различите терапијске приступе. Тренутно не постоји поуздана дијагностичка метода која би показала јасну дистинкцију између псеудопрогресије и туморске прогресије.

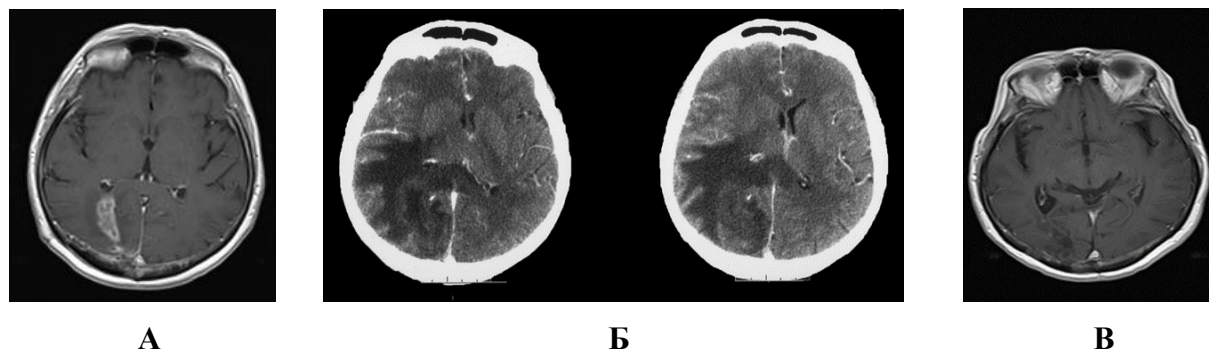
1.10.6. Магнетна резонанца

Савремене технике и MR секвенце покушавају да направе јасну разлику између псеудопрогресије и туморске прогресије. MR технике које се користе подразумевају снимање са применом гадолинијума као контрастног средства, Diffusion-Weighted Imaging (DWI), Diffusion-Tensor Imaging (DTI), Perfusion-Weighted Imaging (PWI) и MR спектроскопија.

1.10.6.1. Конвенционална MR уз примену гадолинијума као контрастног средства

T1-Weighted (-T1WGd) и T2-Weighted не могу да направе разлику између псеудопрогресије и туморске прогресије. Обе појаве могу да покажи исту радиографску слику која подразумева мас ефекат и нове лезије које се пребојавају контрастом (54)

(слика 14). Mullins (92), Valery и Kumar (54) су објавили да неке карактеристике као што су захваћеност корпуса калозума, субепендимално ширење, мултипле лезије и пребојавање контрастом у виду „швајцарског сира“ могу да се користе за разликовање псеудопрогресије од праве прогресије. ипак, ниједна од ових карактеристика није довољно специфична нити сензитивна да постави дијагнозу псеудопрогресије (93).



Слика 14. А- први посттерапијски MR ендокранијума, прогресија радиолошког налаза, клинички без тегоба; Б- СТ ендокранијума након 2 месеца, клиничко погоршање, екстензиван едем; В- потпуна регресија након увођења кортикостероидне и наставка хемиоерапије

1.10.6.2. Diffusion-Weighted Imaging (DWI)

DWI техника се базира на детекцији дифузије молекула воде. Присуство ћелијских мембрана и осталих ткивних структура врши рестрикцију дифузије воде што доводи до појачања сигнала DWI секвенце. Ипак, DWI сигнал је комплексна функција која зависи од од више фактора а не само од дифузије молекула воде. Степен дифузије воде се изражава привидним дифузијским коефицијентом (ADC) који се израчунава из DWI. Стога, низак ADC сигнал недвосмислено показује рестрикцију дифузије која је узрокована повећаном целуларношћу и променама у грађи ћелије. Глиобластоми су изразито целуларне структуре које доводе до рестрикције дифузије воде и последично високог DWI и ниског ADC сигнала. Неколико студија је показало да ниска ADC вредност може бити од велике помоћи у дијагностици псеудопрогресије (94)(95)(96). Скаларна вредност која показује

снагу и геометријске карактеристике дифузионих градијената се назива *b*-вредност (97). Постоје студије које показују да хистограм базиран на ADC новооткривене лезије или лезије која се пребојава контрастом може бити корисна дијагностичка метода за диференцијацију праве прогресије од псеудопрогресије код глиобластома. Вредност петог перцентила кумулативног ADC хистограма заједно са високом *b*-вредношћу је параметар који највише обећава у диференцијацији праве прогресије од псеудопрогресије (38). Ипак постоје одређена ограничења ове методе:

- ADC вредност се мења током времена како се мења и патолошки процес тако да одређивање карактеристичне вредности у одређеном временском тренутку није могуће
- ADC вредности се разликују у зависности од количине туморског ткива, перитуморског едема и некрозе укључујући и узорке који се не диференцирају јасно на T1W секвенци са контрастом.
- постоји значајна разлика у означавању региона од интереса између различитих посматрача
- ADC вредности различитих делова нормалног мозга се значајно разлику што утиче на варирање патолошких ADC вредности (93).

1.10.6.3. Susceptibility-weighted MRI (SWI)

Susceptibility Weighted Imaging (SWI) је MR секвенца која евалуира и користи магнетна својства крви, гвожђа и других ткива. Парамагнетне супстанце као што су дезоксихемоглобин, продукт разградње крви, феритин и нехематизовано гвожђе су извори магнетне сусцептибилности у ткивима. SWI показује венске крвне судове и хеморагијске промене у туморима мозга који се не приказују добро на конвенционалним MR секвенцама. Такође, SWI може да разликује рецидив тумора од постоперативних промена (98). SWI секвенца се, код дијагностике псеудопрогресије, ређе користи као изолована секвенца. Углавном се користи као метода која помаже у идентификацији места која су погодна за ADC мерења. Коришћење SWI секвенце се показало као знатно прецизнија

метода за одређивање региона од интереса за ADC мерење од T1W секвенце са гадолинијумом као контрастним средством (99).

1.10.6.4. Diffusion-Tensor Imaging (DTI)

DTI секвенца је метода која се базира на DWI и израчунава фракциону анизотропну (FA) мапу која показује праваце кретања молекула воде услед дифузије дуж путева беле масе а такође израчунава и ADC мапу. Као и код DWI средња вредност ADC сигнала код DTI је значајно нижа код пацијената са рецидивом тумора него код пацијената са псеудопрогресијом (100). Такође, средњи FA однос је значајно виши код ових пацијената. Потенцијално би могла се одредити cut-off вредност да би се лакше разликовала ова два стања (101). Ограничења ове методе су та што није сензитивна као перфузиони MR или SPECT и то што није лако доступна (93).

1.10.6.5. Perfusion-Weighted Imaging (PWI)

T2* echo-planar dynamic susceptibility contrast imaging (DSC-MRI) је најчешћа перфузиона MR техника која омогућава процену апсолутног церебралног крвног протока (CBF), церебрални крвни волумен (CBV), и релативни церебрални крвни волумен (rCBV). Активни раст тумора подстиче ангиогенезу која доводи до повећане перфузије. Супротно, радијациона некроза и остале нетуморске и посттерапијске промене за последицу имају фибриноидну некрозу малих крвних судова, задебљање ендотела и васкуларну тромбозу што доводи до редукције перфузије. Особине перфузије су се показале као корисне у разликовању туморске прогресије од псеудопрогресије. Постоје подаци да вредности rCBV веће од 0.71 указују на туморску прогресију са сензитивношћу од 91.7% и специфичношћу од 100% (102). Процентуалне промене rCBV у току једномесечног праћења праћења пацијената су се показале као једна од варијабли која је имала значајну инверзну корелацију са средњим преживљавањем (103). Ипак, оптималне дијагностичке технике и пражне вредности је тешко одредити због високе варијабилности предложених cut-off вредности које су потенцијално корисне само као опште смернице. Одређене пражне вредности које су одређене у једној установи могу бити довољне ако се доследно

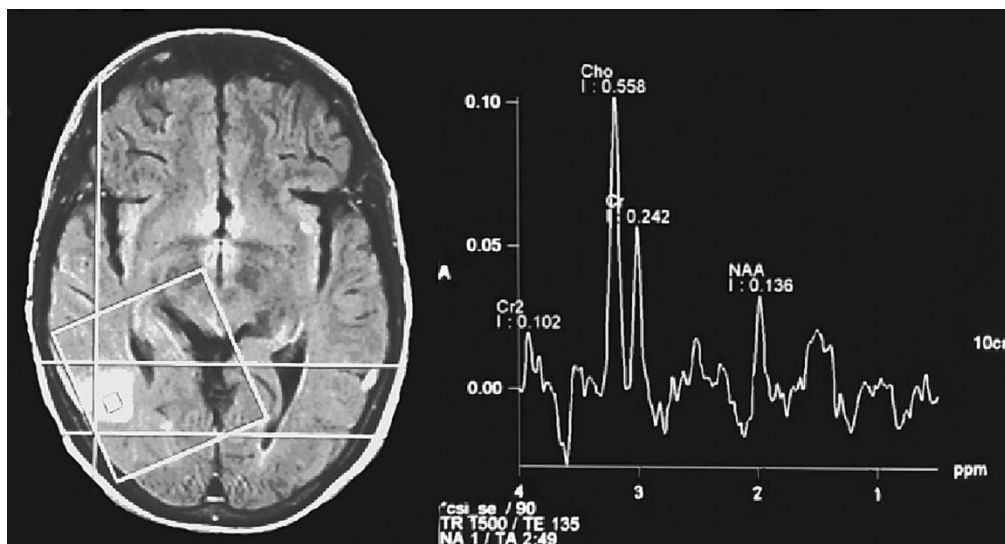
примењују на пацијенту који се прати. Уколико се жели да се направи универзални приступ са референтним вредностима потребно је да се између више институција спроведе стандардизација техника и постпроцедуралних метода заједно са консензусом у вези хистолошке дефиниције рецидивантног тумора (104). Недостаци ове методе су:

- лоша просторна резолуција
- деградација због склоности ка артефакатима па је снимање задње лобањске јаме мање поуздано
- rCBV у нормалном кортексу је мањи него у нормалној белој маси па ова разлика може да утиче на вредности rCBV независно од патолошког процеса
- појава цурења контраста због оштећења крвно-мождане баријере које доводи до грешака у одређивању величине лезије (93).

Гадолинијум има малу величину молекула што значи да лако пролази кроз дефекте крвно-мождане баријере и због тога доводи до промена у T1 мерењима и непрецизног одређивања CBV и CBF. Методе које се користе за превазилажење овог проблема су софтверска корекција цурења (105) и коришћење алтернативних контраста као што су ферумокситол и наночестице гвожђе оксида. Ова једињења имају веће молекуле и не пролазе лако крвно-мождану баријеру и постоје подаци да вредности rCBV који се добијају коришћењем ферумокситола у односу на вредности који се добијају корекцијом цурења гадолинијума боље корелирају са средњим преживљавањем (106).

1.10.6.6. MR спектроскопија (MRS)

MR спектроскопија показује биохемијски профил ткива. Заснива се на селектовању малог поља на “scout” MRI након чега се прикажу спектроскопски пикови као функција parts-per-million (ppm) (Слика 15).



Слика 15. MR спектроскопија

MR спектроскопија може да идентификује холин, креатин, ацетиласпартат, лактате и липиде. Вредности се углавном изражавају у виду односа, ређе као апсолутне вредности. У табели 6 су дате клинички важне карактеристике пикова (107).

Различита патолошка стања дају различите односе метаболита и нивое метаболита (табела 7). Повишен однос Cho/NAA (108) и снижен однос NAA/Cr (109) корелирају са рецидивом тумора. Потенцијално, cut-off вредности могу да доринесу прецизнијој дијагнози мада се конкретне вредности незнатно разликују између различитих студија (93). Weybright и аутори су показали да је однос Cho/Cr 2.52 евидентиран у тумору, 1.57 у радијационој повреди и 1.14 у нормалној белој маси. Средњи Cho/NAA односи су били 3.48, 1.31, 0.79 и средњи NAA/Cr односи су били 0.79, 1.22, и 1.38 респективно. Вредности веће од 1.8 и за Cho/Cr и за Cho/NAA су сматране за доказ присуства тумора (110). Rock и аутори су код туморског ткива потврђеног биопсијом пронашли однос Cho/Cr већи од 1.79 Lip-Lac/Cho однос мањи од 0.75. Код биопсијом потврђене некрозе однос Cho/Cr је мањи од 0.89 а однос Lip-Lac/Cho већи од 1.36 и Lip-Lac/Cr вредност већа од 2.84 (111). Zeng и аутори су показали да су код пацијената са рецидивом тумора односи Cho/Cr и Cho/NAA знатно виши него код пацијената са радијационим оштећењем. Односи NAA/Cr код пацијената са рецидивом тумора су нижи него код пацијената са радијационим оштећењем. Граничне вредности су 1.71 за Cho/Cr и 1.71 за Cho/NAA (96)

Табела 6. Клинички важни пикови и њихове карактеристике

Део спектра	Резонанца (ppm)	Опис
липид	0.5-1.05	Незнатно преклапа пик лактата на TE~35
лактат	1.3	Куплет пик. Није присутан у нормалном мозгу. Крајњи продукт анаеробне гликолизе, маркер хипоксије. Присутан код исхемије, инфекције, демјелинизационих болести, урођених метаболичких поремећаја.
N-ацетил аспартат (NAA)	2	Маркер неурона. Нормално највиши пик (виши од Cr и Cho). Снижен код скоро свих фокалних и регионалних поремећаја мозга (тумор, МС, епилепсија, Алцхајмерова болест, абсцес, повреда мозга...)
креатин (Cr)	3	Примарно се користи као рефернца за холин. Виши у сивој него у белој маси.
холин (Cho)	3.2	Маркер синтезе мембране. Повишен код неоплазми и код неких ретких стања повећаног ћелијског раста као и код мозга у развоју.

Ограничења MR спектроскопије су ниска просторна резолуција, висока склоност ка артефактима што отежава снимање задње лобањске јаме и тешкоћа у одређивању универзалних cut-off вредности због MR апарата различите снаге и различитих MR протокола и алгоритама који се користе у различитим центрима (93).

Табела 7. Метаболички профил у различитим патолошким стањима

Патолошки процес	Метаболити
Тумор	<ul style="list-style-type: none"> • Висок Cho/Cr однос због повећаног броја ћелија и повећане синтезе ћелијских мембрана • Низак NAA/Cr однос због губитка или оштећења неурона
Некротично ткиво	<ul style="list-style-type: none"> • Повишени лактати као маркер анаеробне гликолизе • Повишени липиди због дегенерације ћелијске мембране

1.10.7. Позитронска емисиона томографија (PET)

Уколико се приликом MR дијагностике уочи лезија која се пребојава контрастом и посумња на псеудопрогресију златни стандард представља праћење пацијената и евалуација промене величине лезија. Значи, дијагноза псеудопрогресије се може поставити ретроспективно на основу серијских MR снимања. Ипак, за третман пацијената би било најбоље када би дијагноза псеудопрогресије могла да се постави што је раније могуће. Ово је нарочито важно за пацијенте код којих постоји повећање лезије која се пребојава контрастом на MR и код којих уједно постоји погоршање клиничког статуса зато што неки од њих нису у стању да сачекају 4 до 8 недеља док се раде серијска MR испитивања да би се одлучило да је индикована реоперација или неки други модалитет лечења (112).

PET користи способност мозданог ткива да преузме радиообележивач (најчешће флудеооксиглукозу, аналог глукозе (FDG-PET)) да би показао метаболички активну лезију на снимању као што су CT или MR. Рецидив тумора се обично приказује као метаболички активна лезија док се радијациона некроза показује као метаболички неактивна. Ипак, постоје ограничења приликом интерпретације FDG-PET као што је отежано разликовање

од нормалног кортикалног преузимања (40). PET може да користи и радиообележене аминокиселине као што је O-(2-[¹⁸F]флуороетил)-L-тирозин (18F-FET) што омогућује детектовање транспорта аминокиселина у тумор мозга и што потенцијално може да се користи у разликовању праве прогресије тумора од ране псеудопрогресије (113). У поређењу са најпознатијим трејсером (¹⁸F-FDG), ¹⁸F-FET се сматра посебно погодним за испитивање глиома због ниске активности у позадини (114). Такође, ¹⁸F-FET PET се показао као користан у планирању лечења (115), детектовању прогресије малигности код нискоградусних глиома (116), идентификовању глиома у новодијагностикованим лезијама мозга (117) и дијагностиковању рецидива малигнух глиома (117)(118). Оштећење крвно-моздане баријере, које се дијагностикује на MR прегледу са контрастом, не доводи до значајног преузимања FET (119). Због тога се ¹⁸F-FET PET показује као обећавајуће дијагностичко средство за дијагностиковање псеудопрогресије, како оне која се јавља рано (113) тако и оне која се јавља касно. Такође, ¹⁸F-FET PET је способан да направи дистинкцију између праве прогресије и касне псеудопрогресије/радионекрозе што је изузетно ретко и тешко се дијагностикује. Ипак, валидност коришћења ¹⁸F-FET PET није потврђена контролисаним, проспективним судијама (112).

1.10.8. Биомаркери у дијагностици псеудопрогресије

Биомаркери представљају мерљиве биолошке молекуле који се налазе у крви или другим телесним течностима и који дају информацију о нормалним или абнормалним процесима, стању или болести какав је нпр. канцер (120). У онкологији биомаркери имају неколико потенцијалних клиничких примена: дијагностичку (одређивање ризика, омогућавање ране и диференцијалне дијагнозе, утврђивање прогнозе, праћење еволуције тумора и праћење специфичног третмана), обезбеђивање специфичних цитолошких и/или молекуларних информација у вези тумора и неинвазивно праћење туморског генома а такође биомаркери имају и предиктивну вредност када резултати тестирања могу да укажу на вероватни ефекат третмана. Будући да методе које се користе у праћењу пацијената оболелих од глиобластома (пре свега магнетна резонанца) нису у могућности да прецизно утврде да ли се ради о псеудопрогресији или не, одређивање клинички корисних

биомаркера из крви, урина или ликвора би било велико достигнуће у неуроонкологији кроз мултимодално праћење пацијената (121).

1.10.8.1. Изоцитрат дехидрогеназа (IDH)

Изоцитрат дехидрогеназа 1 (IDH1) је ензим који катализује оксидативну декарбоксилацију изоцитрата у α -кетоглутарат. Wild-type IDH1 протеин се налази у цитоплазми, пероксизомима и ендоплазматском ретикулуму. Око 70% до 80% секундарних глиобластома има соматску мутацију IDH1 гена која је одсутна код примарних глиобластома. Мутације IDH1 су повезане са високо конзервираним остатком R132 у активном месту ензима и обично резултирају супституцијом Arg у His, мада могу да се јаве и остале супституције. IDH1 R132 мутација се јавља у 55% до 80% олигодендроглиома и астроцитома градуса II и III али је ретка код примарних глиобластома. Изоцитрат дехидрогеназа 2 (IDH2) има сличну функцију као IDH1 али се налази у митохондријама. У мањој мери глијални тумори имају соматске мутације у кодону R172. И IDH1-R132 и IDH2-R172 мутације за последицу имају акумулацију онкомаболита 2-хидроксилутарата уместо α -кетоглутарата. још није познатко како мутације IDH1/2 утичу на биологију тумора. IDH1/2 мутације могу да резултирају епигентским променама у хуманим глиомима. Друга хипотеза је да мутације редукују капацитете ћелија да производе NADPH и последично смањују способност ћелије да избаце кисеоничне врсте што чини да су ћелије осетљивије на зрачење и хемиотерапију. Ова повећана осетљивост на третман може резултирати повећаним преживљавањем (122).

Неки резултати показују да IDH1 мутација може бити удружена са псеудопрогресијом. На основу тога је постављена хипотеза по којој туморксе ћелије са генетским и епигенетским аномалијама реагујући на инцијалну терапију доводе до колапса крвно-мождане баријере и тако узрокују псеудопрогресију (123). Постоје и резултати који указују да су IDH мутација и метилација MGMT промотера удружене са високом инциденцом псеудопрогресије и бољом прогнозом (124). Ипак постоје и резултати који говоре да се псеудопрогресија практично не јавља код секундарних глиобластома који најчешће имају IDH мутацију, чак ни код оних са метилисаним MGMT

промотером (125). С обзиром на контрадикторне резултате улога IDH мутација се даље испитује (126).

1.10.8.2. O⁶-метилгуанин-ДНК метилтрансфераза (MGMT)

O⁶-метилгуанин је промутагени ДНК адициони производ који узрокује мутације G:C→A:T у току репликације ДНК. O⁶-метилгуанин-ДНК метилтрансфераза (MGMT) је репарациони протеин који специфичнио уклања промутагене алкил групе са O⁶-метилгуанина и тако штити ћелије од карциногенезе која је индукована алкилирајућим агенсима. Постоји инверзна корелација између MGMT активности и туморигенезе индуковане алкилирајућим агенсима. Поправка O⁶-алкилгуанин адиционих продуката у туморским ћелијама је везана за резистенцију на цитостатике зато што редукује цитотоксичност алкилирајућих хемиотерапеутских агенаса (127). MGMT промотер садржи 97 цитозин-гуанин (CpG) динуклеотидних места који могу да се групишу у три региона R1, R2 и R3 где је R1 најдисталнији у односу на транскрипцију (128). Утврђено је да су губитак или редукција активности MGMT због метилације MGMT промотера чести код малигних глиома и да је метилација MGMT промотера удружена са дужим преживљавањем код пацијената који су оболели од глиобластома и лечени темозоломидом који је алкилирајући агенс (127).

Метилација MGMT промотера је један од најважнијих биомаркера у неуроонкологији (128). Учесталост метилације MGMT промотера се креће око 65% (129) па до 72% (130). Испитивања показују да је пацијенти са псеудопрогресијом чешће имају метилацију MGMT промотера (131). Вероватноћа псеудопрогресије код пацијената када се први пут на MR снимку уочи лезија која се пребојава контрастом је 1.336 пута већа код пацијената са метилацијом MGMT промотера (124). Brandes и аутори су показали да вероватноћа псеудопрогресије код пацијената који су оболели од глиобластома са метилацијом MGMT промотера износи 91.3% (76). Инактивација ензима MGMT која је индукована метилацијом MGMT промотера повећава ефикасност хемиотерапије а радиотерапија повећава пермеабилитет капилара што доводи до радиографског увећања лезије. Псеудопрогресија може бити и показатељ ефикасности терапије зато што пацијенти са псеудопрогресијом имају дуже преживљавање. Ове може бити због тога што

темозоломид индуковано оштећење ДНК удружено са радиотерапијом индукованим оштећењем ДНК и ћелијске мембране може да активира молекуларне путеве који доводе до повећане смртности ендотелних ћелија. Ови механизми би могли да објасне већу инциденцу псеудопрогресије код пацијената који су третирани хемиорадиотерапијом темозоломидом (124). Pinho и аутори су показали да метилација MGMT промотера ипак нема предиктивну вредност за псеудопрогресију (132) тако да је употреба метилације MGMT промотера као биомаркера за псеудопрогресију још непотврђена (133).

1.10.8.3. TP53 и Ki67

TP53 је тумор супресорген који се често налази у канцерским ћелијама код људи. Експресија p53 је индукована од стране више стресора као што су топлота, хладноћа, нискодозно јонизујуће зрачење и ниска рН вредност (134). Претпоставља се да нормално функционисање p53 има кључну улогу у посредовању ћелијске смрти која прати терапије које узрокују оштећење ДНК. Постоје докази да wild-type p53 супримира ензим MGMT што повећава ефикасност темозоломида код тумора са wild-type p53 у односу на туморе где је p53 мутиран. Стога експресија p53 може бити удружена са осетљивошћу на радио- и хемиотерапију и последично развијање псеудопрогресије. Kang и аутори су објавили да се учесталост повећане експресије p53 креће око 87.5% код пацијената са псеудопрогресијом у односу на 30% пацијената који су имали праву прогресију болести, и да повећана експресија p53 може имати предиктивну вредност и да може бити користан маркер за настајање псеудопрогресије (135). Rouleau и аутори су показали да p53 нема предиктивну вредност у смислу псеудопрогресије (136) тако да је неопходно спровести контролисане студије на већем узорку, поготово што неки резултати дају предност Ki 67. У овој студији Ki67 индекс, који је маркер степена целуларне пролиферације, био је значајно виши у поређењу са пацијентима са правом прогресијом болести. Ова студија је показала и да је код свих пацијената са Ki67 индексом већим од 20% дијагностикована псеудопрогресија што сугерише да ово може бити веома користан биомаркер за разликовање ова два ентитета. Иако ово изгледа парадоксално аутори претпостављају да је то последица радиотерапије и хемиотерапије темозоломидом која индукује смрт ћелија током репликационе фазе ћелијског циклуса, стога повећан Ki67 индекс може да

представља иницијални ефекат третмана. Такође, ово би могло да представља и висок ниво инфламаторних промена са псеудопрогресијом. Даље студије би требало да покажу корисност и p53 и Ki67 (81).

1.10.8.4. 1p19q коделеција

1p19q коделеција је карактеристична за олигодендроглиоме али се у мањем броју случајева јавља и код глиобластома. Kaneshiro и аутори су објавили да су у 3.7% случајева нашли коделецију 1p19q (5.1% је имало 1p делецију а 5.3% а 19q делецију) код глиобластома (137). Постоје резултати који указују да је присуство 1p19q коделеције везано за смањени ризик од настанка псеудопрогресије али ова испитивања су вршена на олигодендроглиомима и мешовитим астроцитомима (138).

1.10.8.5. IRF9

IRF9, такође познат као Интерферон-стимулисани ген (ISGF3 γ) или p48 припада IRF групи (139). Учествује у низу биолошких процеса у вези ћелијске пролиферације, апоптозе и урођеног имунитета (140). Улога IRF9 у туморској супресији је углавном везана за тип I Интерферон (IFN)- посредоване антитуморске ефекте кроз Janus Kinases/ STAT процес (141). Прецизније, IFN- α који је део групе I IFN користи се у лечењу одређених малигнитета као што су меланом и карцином бубрега. IFN- α сигнали кроз JAK-STAT пут иницирају транскрипцију групе гена, као што је tumor necrosis factor-related apoptosis-inducing ligand (Trail) који индукује апоптозу. Транскрипција која је индукована IFN- α преодминантно захтева IRF9. IRF9 је круцијални регулатор који изазива антипролиферативну активност IFN- α . На пример, повећана експресија IRF9 олакшава апоптозу индуковану од стране IFN- α у ћелијама хуманог глиобластома T98G (142). Испитивања показују да IRF9 може да буде потенцијални биомаркер за псеудопрогресију (133).

1.10.8.6. XRCC1

XRCC1 је један од ДНК репарирајућих гена и представља кључни фактор у BER путу (base excision repair), једном од главних механизма за одржавање ДНК (143). XRCC1 кодира скелетни протеин и функционише као координатор у BER путу формирајући комплекс између ДНК полимеразе бета, ДНК лигазе III и поли (АДП- рибоза) полимеразе (144). ДНК репарациони капацитет игра главну улогу у одржавању интегритета генома и превенцији карциногенезе (144)(145). XRCC1 дефицијенција резултира повећаном учесталосту генских мутација и хромозомских аберација што повећава ризик од канцера (146)(147). Супротно, повећана експресија XRCC1 доприноси репарацији хемијских и радијационих оштећења ДНК што одржава стабилности и интегритет генома (148). Мета анализом је показано да су варијације XRCC1 удружене са повећаним ризиком од глиобластома (149). Експресија XRCC1 је значајно чешћа код пацијената са псеудопрогресијом него са правом прогресијом тумора (133).

1.10.9. Терапија псеудопрогресије

Код пацијената код којих је присутна псеудопрогресија или радијациона некроза често је довољно само чешће праћење на магнетној резонанци. Међутим, код симптоматских пацијената могу бити индиковане терапијске мере у зависности од величине, едема, локализације и мас ефекта

1.10.9.1. Кортикостероиди

Код пацијената са псеудопрогресијом који имају погоршање симптома због транзитивног едема мозга индикована је краткотрајна примена кортикостероида. Кортикостероиди инхибирају проинфламаторни одговор који је удружен са пролазним оштећењем мијелина које се јавља код псеудопрогресије. Лекови као што је нпр. дексаметазон редукују дејство радиоиндукованих цитокина, смањују пропустљивост крвно-мождане баријере и на тај начин смањују едем. Кортикостероиди који се користе

дуже време могу да дају нежељене ефекте као што су стероидна миопатија, остеопенија, глукозна интолеранција и Кушингов синдром (40).

1.10.9.2. Бевацизумаб

Узимајући у обзир да VEGF има улогу у оштећењу крвно-моздане баријере и узрокује пропустљивост малих крвних судова након радијационе повреде, неколико студија је потврдило да бевацизумаб може да буде ефикасна терапија. Бевацизумаб представља анти-VEGF моноклонско антитело познато под комерцијалним именом Авастин. Рандомизована, дупло слепа, плацебо контролисана студија је показала добре ефекте бевацизумаба код симптоматских пацијената са радионекрозом. Такође, постоји и смањење лезија које се пребојавају контрастом и на FLAIR MR секвенцама код пацијената који су третирају бевацизумабом. Пацијенти који се третирају бевацизумабом могу да се одржавају на нижим дозама кортикостероида (40). Morris и аутори су објавили приказ случаја у коме описују да је једна доза бевацизумаба имала повољно дејство у смислу регресије псеудопрогресије али дејство бевацизумаба није испитивано контролисаним студијама на већем узорку (150).

Подаци о осталим начинима лечења пацијената са симптоматском псеудопрогресијом су врло оскудни. Описани су нека позитивни ефекти антикоагулантне терапије, примене хипербаричне кисеоничне терапије и терапије ласером али су испитивања углавном вршена на пацијентима са радијационом некрозом (40). Повољни ефекти примене витамина Е и пентоксифилина код пацијената са псеудопрогресијом су описани код пацијената са метастазама Non-Small Cell карцинома плућа (151).

2. ХИПОТЕЗЕ И ЦИЉЕВИ ИСТРАЖИВАЊА

2.1 РАДНЕ ХИПОТЕЗЕ

1. Метилациони статус утиче на појаву псеудопрогресије након ирадијације код пацијената оперисаних због глиобластома
2. Присуство или одсуство калцификација у туморском ткиву је повезано са настанком псеудопрогресије
3. Присуство или одсуство олигодендроглијалне компоненте је повезано са настанком псеудопрогресије
4. Ендотелијална хиперплазија има утицај на настанак псеудопрогресије
5. Присуство или одсуство постирадијационе леукоенцефалопатије је повезано са развојем псеудопрогресије.
6. Псеудопрогресија има утицај на дужину преживљавања пацијената који су оперисани од глиобластома и код којих је спроведена зрачна и хемиотерапија.

2.2 ЦИЉЕВИ ИСТРАЖИВАЊА

Циљ овог истраживања је да утврди да ли метилациони статус и одређене патохистолошке карактеристике глиобластома (калцификације, олигодендроглијална компонента, ендотелијална хиперплазија) могу да укажу на потенцијални развој псеудопрогресије код пацијената који су оперисани због глиобластома и код којих је након операције спроведена зрачна и хемиотерапија као и да ли псеудопрогресија има везе са настанком постирадијационе леукоенцефалопатије. Такође студија има за циљ да утврди да ли псеудопрогресија утиче на дужину преживљавања пацијената.

3. МАТЕРИЈАЛ И МЕТОДЕ СТУДИЈЕ

3.1 ВРСТА СТУДИЈЕ

Ово истраживање представља клиничку, опсервациону, нерандомизирану, ретроспективну, кохортну студију.

3.2 МЕТОДОЛОГИЈА

Подаци потребни за спровођење студије су прикупљени из регуларне медицинске документације (историје болести, карте анестезије, радиолошки извештаји, отпусне листе).

Спровођење студије је одобрено од стране Етичког одбора Клиничког центра Србије, број одлуке 264/7 од 23.02.2017. године.

Студијску популацију су чинили пацијенти који су подвргнути оперативном лечењу глиобластома током трогодишњег периода (од 2010. до 2012. год.) у Клиници за неурохирургију, Клиничког центра Србије, од стране четири неурохирурга са вишегодишњим искуством у оперативном лечењу глиобластома, и који су након оперативног лечења подвргнути зрачној и хемиотерапији.

Студија испитује две групе пацијената, оне код којих је регистрована псеудопрогресија и оне код којих није дошло до појаве псеудопрогресије.

Критеријуми за улазак у студију су:

- спроведено оперативно лечење због глиобластома који је патохистолошки потврђен
- спроведена постоперативна радиотерапија са конкомитантном хемиотерапијом Темозоломидом
- спроведена ађувантна хемиотерапија Темозоломидом

Искључујући критеријуми за улазак у студију су:

- непотпуно спроведена постоперативна зрачна и хемиотерапија
- подаци о малигним обољењима других органа
- подаци о постојању хроничних кардиолошких, респираторних или нефролошких обољења
- подаци о менталним обољењима или болестима зависности
- подаци о претходним озбиљнијим повредама мозга
- прекомерна гојазност, ВМІ преко 35

Оперативни захват је извођен у условима опште ендотрахеалне анестезије у лежећем положају на леђима, полубоку или боку у зависности од локализације тумора. Пре операције је урађен преглед ендокранијума магнетном резонанцом. На основу локализације тумора пацијент се постави у одговарајући положај, учини се потковичаста или лучна инцизија коже, након тога се одигне коштани поколопац, тврда можданица се суспендира и инцидира и након церебротомије се приступа ресекцији туморског ткива. Ресекција тумора се обавља под контролом оперативног микроскопа (Zeiss OPMI Pentero) кавитронским ултразвучним хируршким аспиратором (Integra CUSA Excel) уз коришћење неуромониторинга у зависности од локализације тумора. Након завршеног хируршког лечења пацијенти су подвргнути зрачној терапији укупне дозе од 60 Gy у 30 фракција са појединачном дозом од 2 Gy пет дана недељно у току шест недеља. У току зрачне терапије конкомитантно се примењује Темозоломид у дози од 75 mg/m² у току 42 дана. Четири недеље након завршетка хемоирадијације Темозоломид се примењује као монотерапија у највше 6 циклуса у дози од 150-200 mg/m². Туморско ткиво је обрађено у патохистолошкој лабораторији Клинике за неурохирургију, Клиничког центра Србије. Месец дана након спроведене радио- и хемиотерапије рађен је контролни преглед ендокранијума магнетном резонанцом а затим су пацијенти праћени серијским снимањима на магнетној резонанци на свака три месеца.

Селекција пацијената се врши на основу података о оперативном лечењу и добијања патохистолошке потврде глиобластома у Клиници за неурохирургију, Клиничког центра Србије, и на основу података о спроведеној зрачној и хемиотерапији. У

студију су укључени пацијенти који задовољавају инклузионе критеријуме према протоколу студије који је одобрен од стране Етичког одбора, Клиничког центра Србије.

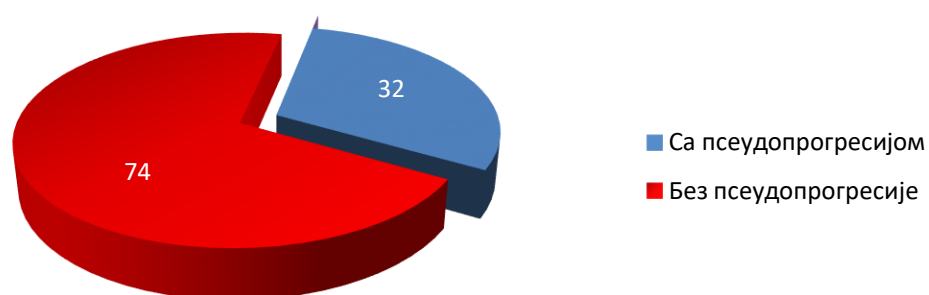
Прикупљени подаци су обрађени уз помоћ статистичког програма SPSS верзија 20. За континуалне варијабле су одређене мере централне тенденције и мере варијабилитета, а за категоријске варијабле учесталост појединих категорија. За испитивање фактора који утичу на псеудопрогресију коришћен је Хи-квадрат тест. За нумеричке варијабле које немају нормалну расподелу је коришћен Mann Whitney. Утицај више фактора је испитан бинарном логистичком регресијом. Утицај псеудопрогресије на преживљавање испитаника је испитан Kaplan-Meier-овом методом. Максимални ниво прихватљиве вероватноће нулте хипотезе који је коришћен у овој студији је 0.05.

4. РЕЗУЛТАТИ

4.1. ОСНОВНЕ КАРАКТЕРИСТИКЕ ИСПИТИВАНИХ ГРУПА

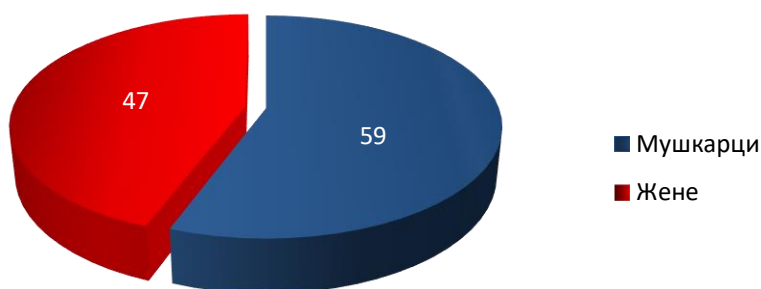
У овој студији је обрађено укупно 106 пацијената који су оперисани због глиобластома и код којих је спроведена зрачна и хемиотерапија. Код 32 (30.2%) пацијената је регистрована псеудопрогресија док је 74 (69.8%) пацијената било без псеудопрогресије (графикон 1). Псеудопрогресија је регистрована просечно након 4.64 месеци.

Графикон 1. Заступљеност псеудопрогресије

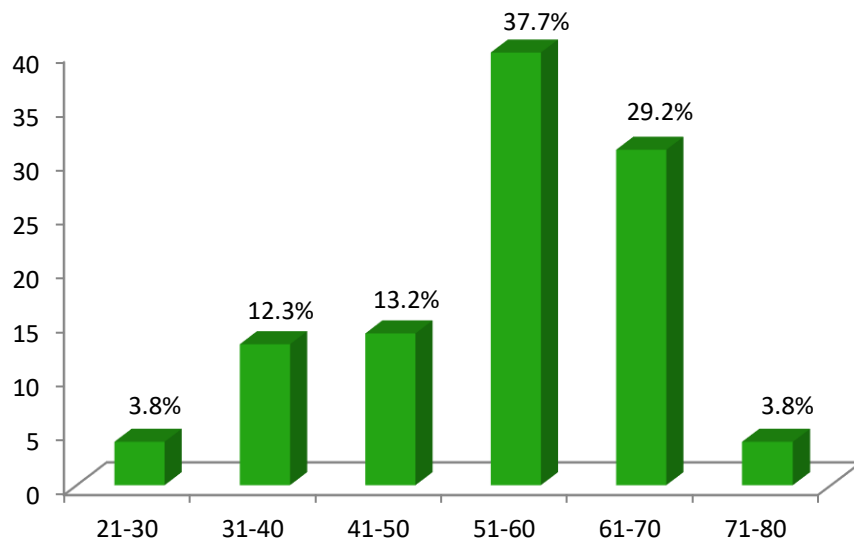


Од укупног броја пацијената већи број је био мушког пола – 59 (55.7%) док је пацијената женског пола било 47 (44.3%) (графикон 2). Преминација мушког пола није била статистички значајна (χ^2 , $p=0.244$).

Графикон 2. Дистрибуција пацијената према полу

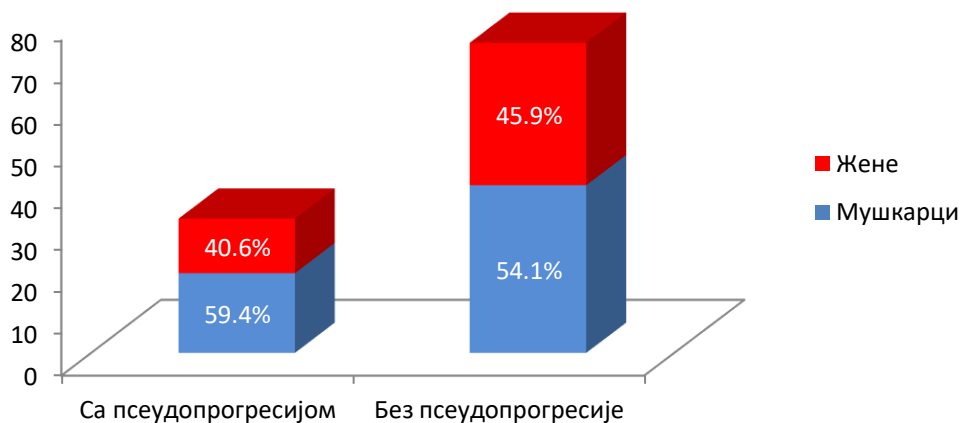


Просечна старост пацијената је износила 53.7 ± 11.82 година. Најмлађи пацијент је имао 21 годину а најстарији 74 године. Просечна старост мушкараца је била 53.41 ± 11.98 година а жена 54.06 ± 11.72 година. Старост мушкараца и жена није се статистички значајно разликовала (Mann-Whitney, $p=0.804$). Највише је било пацијената у старосној групи од 51 до 60 година (37.7%), затим у старосној групи од 61 до 70 година (29.2%) док је најмањи број пацијената био у старосним групама од 21 до 30 година и 71 до 80 година (по 3.8%) (графикон 3).

Графикон 3. Дистрибуција пацијената по старосним групама

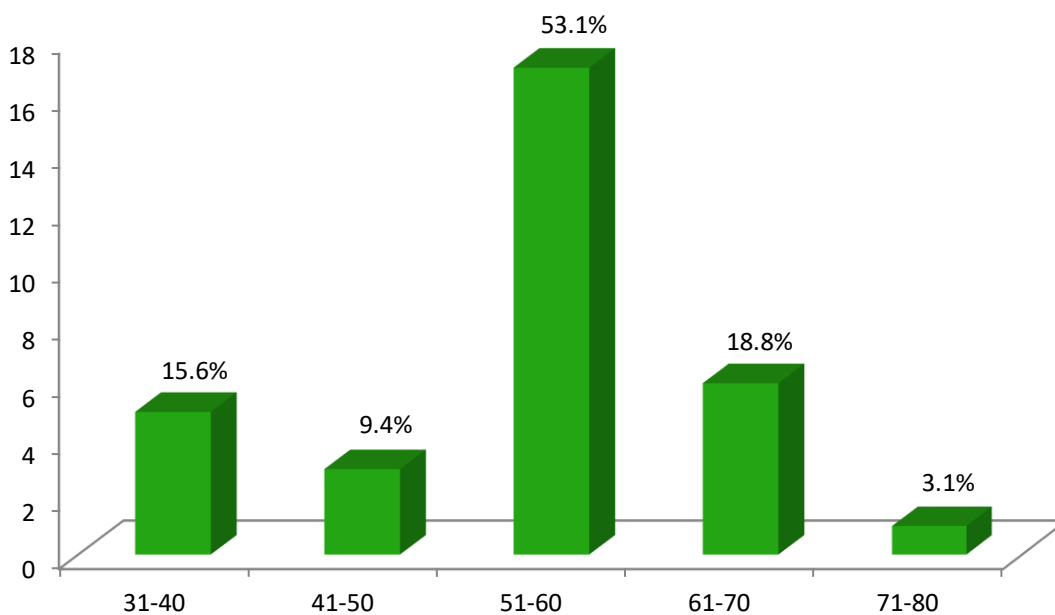
У групи пацијената са псеудопрогресијом било је 59.4% мушкараца и 40.6% жена, док је у групи пацијената без псеудопрогресије било 54.1% мушкараца и 45.9% жена (графикон 4). У групи пацијената са псеудопрогресијом просечна старост пацијената је износила 53.03 ± 10.14 година док је у групи пацијената код којих није дошло до испољавања псеудопрогресије просечна старост била 53.99 ± 12.53 године.

Графикон 4. Структура пацијената према полу и јављању псеудопрогресије



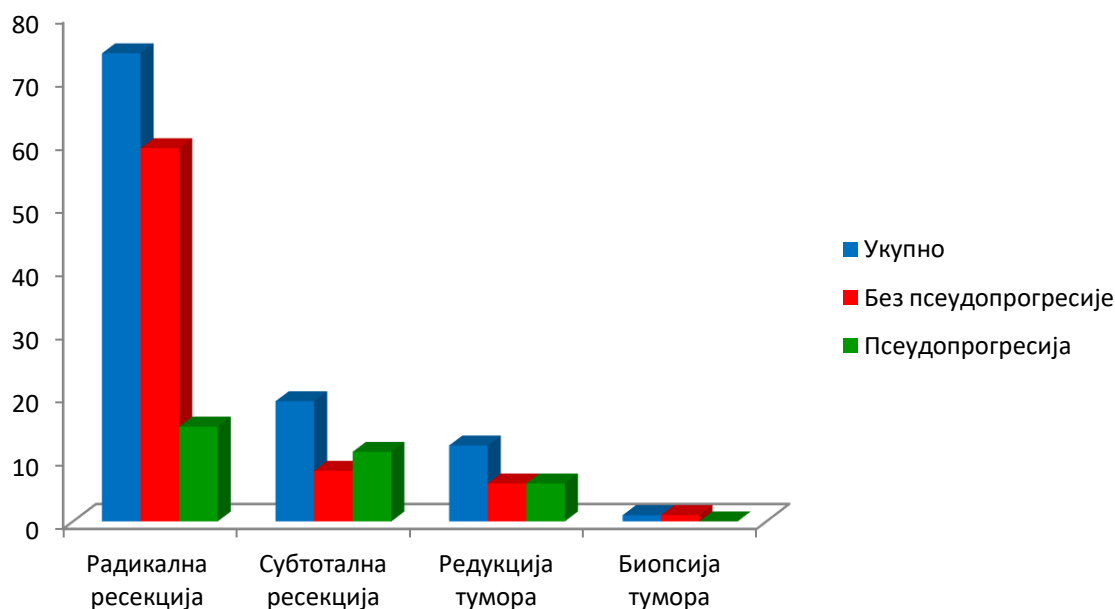
Највише пацијената са псеудопрогресијом је било у старосној групи од 51 до 60 година (53.1%) а најмање у старосној групи од 71 до 80 година (3.1%) (графикон 5).

Графикон 5. Старосна структура пацијената са псеудопрогресијом



Код највећег броја пацијената (74 (70.2%)) урађена је радикална операције, код 19 пацијената (17.2%) учињена је субтотална ресекција, редукција тумора је урађена код 12 пацијената (11.5%) док је само један пацијет био подвргнут биопсији ради добијања патохистолошког налаза (1.1%). Псеудопрогресија се јавила код 15 (46.7%) пацијената код којих је урађена радикална терапија, код пацијената код којих је учињена субтотална ресекција тумора псеудопрогресија се јавила у 11 (33.3%) случајева, 6 (20%) пацијената са псеудпрогресијом је имало редукцију тумора, а псеудпрогресија није регистрована код пацијента код кога је учињена биопсија тумора (графикон 6). Није показан утицај степена ресекције тумора на појаву псеудопрогресије ($\chi^2=5.493$, $p=0.139$).

Графикон 6. Однос степена ресекције тумора и псеудопрогресије



По Stupp-овом протоколу (радиотерапија са конкомитантном применом темозоломида) је лечено 85 пацијената (80.18%) док је 21 пацијент (19.82%) лечен радиотерапијом + BCNU.

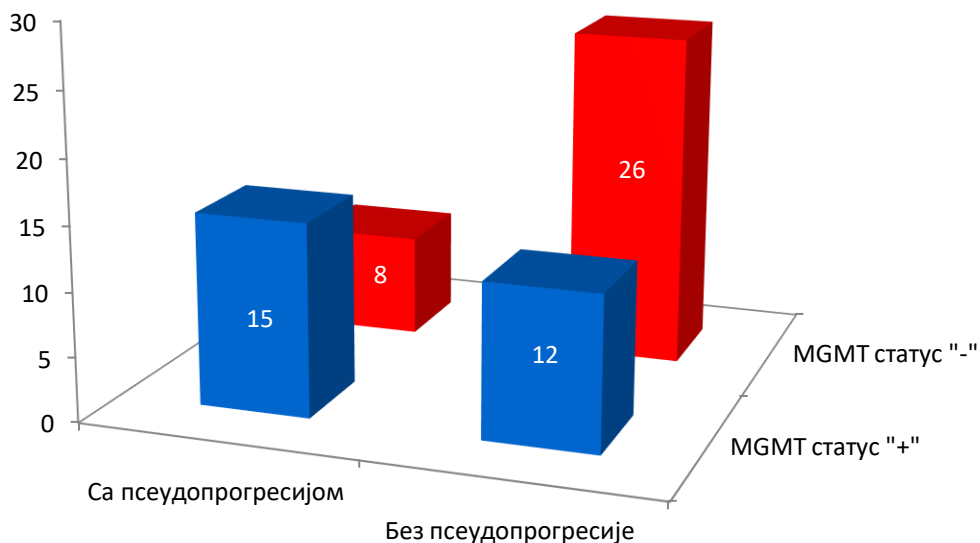
Псеудопрогресија се јавила код 28 пацијената који су примали темозоломид и 4 пацијената који су примали BCNU и ова разлика се, у односу на групу пацијената код којих није дошло до испољавања псеудопрогресије, није показала статистички значајном ($\chi^2=4.658$, $p=0.097$).

4.2. Утицај метилације MGMT промотера на настанак псеудопрогресије

Метилациони статус је био познат код 61 пацијента односно 57.55%. Од укупног броја пацијената код којих је био познат метилациони статус 27 пацијената (44.3%) је имало метилисан MGMT промотер док 34 пацијената (55.7%) није имало метилисан MGMT промотер.

Код пацијената који су испољили псеудопрогресију у току радиолошког праћења након спроведене хемоирадијације 15 (65.2%) пацијената је имало метилисан MGMT промотер а 8 (34.8%) пацијената није. У групи пацијената код којих није уочена псеудопрогресија 12 (31.6%) пацијената је имало метилисан MGMT промотер док код 26 (68.4%) пацијената то није био случај (графикон 7).

Графикон 7. Структура пацијената у односу на псеудопрогресију и метилациони статус



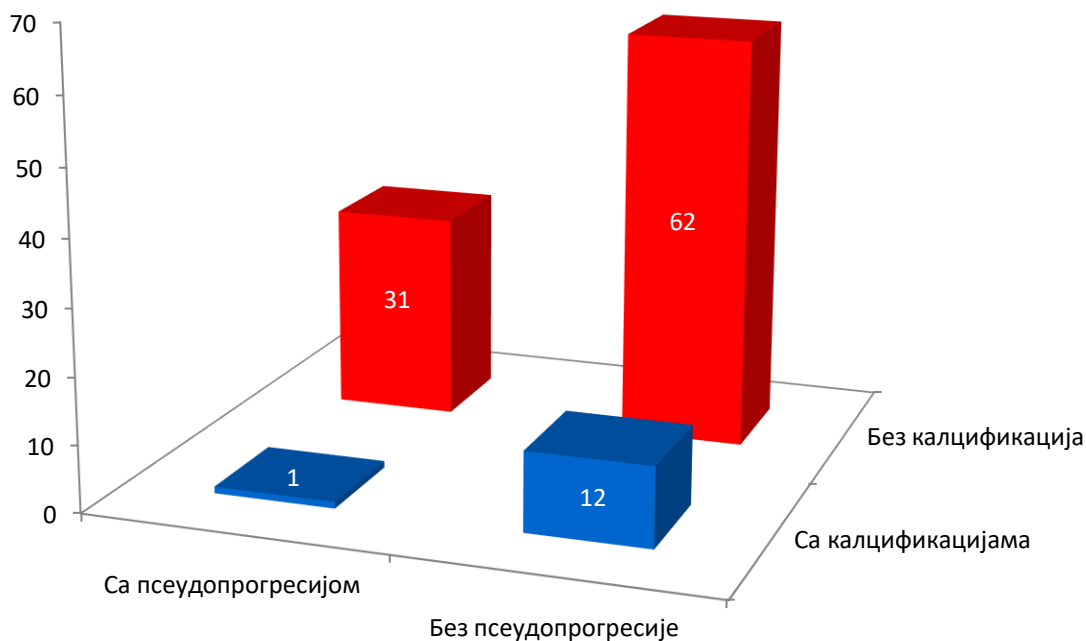
Број пацијената са псеудопрогресијом је статистички значајно већи у групи пацијената са метилисаним MGMT промотером у односу на групу пацијената који нису испољили метилацију MGMT промотера ($\chi^2=5.279$, $p=0.022$).

4.3. Утицај калцификација на настанак псеудопрогресије

Присуство калцификација у патохистолошком налазу је евидентирано код 13 (12.3%) пацијената.

Код пацијената са налазом псеудопрогресије само је у једном случају (3.1%) уочена појава калцификација у РН налазу док код 31 пацијента (96.9%) није било калцификација. Калцификације су биле присутне код чак 62 (83.8%) пацијента код којих није евидентирано присуство псеудопрогресије а код 12 (16.2%) пацијената није забележено ни присуство псеудопрогресије нити присуство калцификација (графикон 8).

Графикон 8. Структура пацијената у односу на псеудопрогресију и присуство калцификација



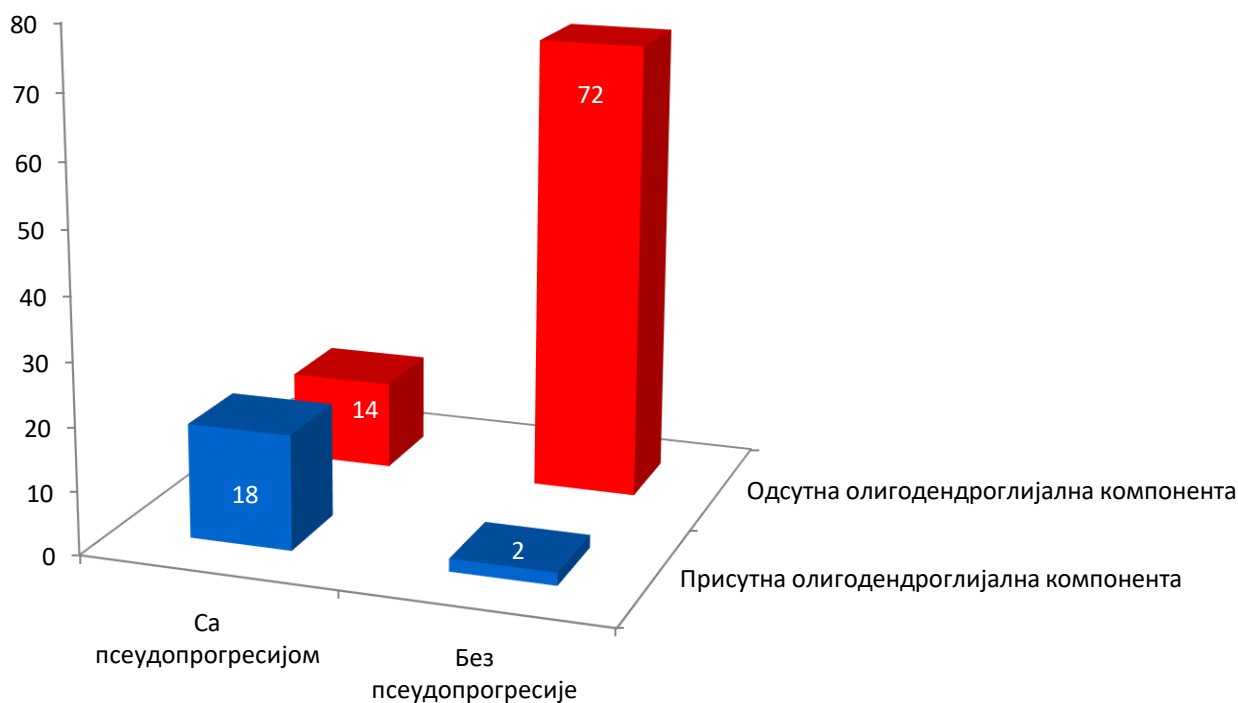
Број пацијената са калцификацијама је био мањи и код пацијената код којих је дошло и код пацијената код којих није дошло до појаве псеудопрогресије. Није доказана статистички значајна разлика између ових група ($\chi^2=2.445$, $p=0.118$).

4.4. Утицај олигодендроглијалне компоненте на настанак псеудопрогресије

Од укупног броја пацијената њих 20 (18.9%) је имало олигодендроглијалну компоненту у патохистолошком налазу.

Било је 18 пацијената (90%) са олигодендроглијалном компонентом који су имали налаз псеудопрогресије и двоје пацијената (10%) код којих није уочена псеудопрогресија. Код 72 пацијента (83.7%) није доказана ни олигодендроглијална компонента тумора нити псеудопрогресија док је код 14 пацијената (16.3%) показана само псеудопрогресија (графикон 9).

Графикон 9. Структура пацијената у односу на псеудопрогресију и присуство олигодендроглијалне компоненте у тумору



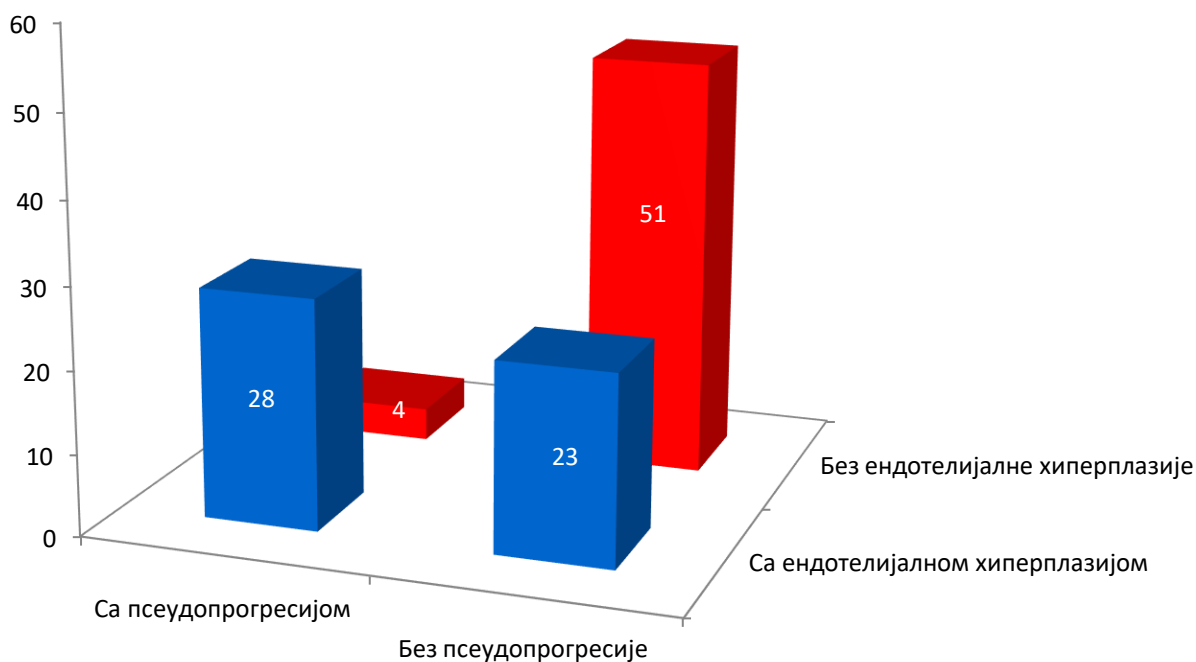
У групи пацијената који су испољили псеудопрогресију било је статистички значајно више пацијената са олигодендроглијалном компонентом док пацијенти без олигодендроглијалне комопненте апсолутно доминирају у групи пацијената код којих није забележена појава псеудопрогресије ($\chi^2 = 38.419$, $p < 0.01$).

4.5. Утицај ендотелијалне хиперплазије на настанак псеудопрогресије

Ендотелијална хиперплазија у виду гломеруларних структура је уочена код 51 (48.1%) узорка ткива глиобластома.

Од свих пацијената код којих је регистрована псеудопрогресија њих 28 односно 87.5% је имало ендотелијалну хиперплазију док 4 пацијента односно 12.5% није. Код пацијената који нису имали псеудопрогресију њих 51 није имало ни ендотелијалну хиперплазију (68.9%) док је 23 пацијената без псеудопрогресије (31.1%) имало ендотелијалну хиперплазију (графикон 10).

Графикон 10. Структура пацијената у односу на псеудопрогресију и присуство ендотелијалне хиперплазије у тумору



Код пацијената који су испољили псеудопрогресију било је статистички значајно више пацијената који су у патохистолошком налазу имали описану и ендотелијалну хиперплазију док код пацијената без псеудопрогресије има више случајева без ендотелијалне хиперплазије ($\chi^2=26.269$, $p<0.01$).

Сprovedена је бинарна логистичка регресија да би се оценио утицај више фактора на вероватноћу настанка псеудопрогресије. Испитани су ендотелна хиперплазија, олигодендроглијална компонента и калцификације. Цео модел (са свим предикторима) је био статистички значајан $\chi^2(3, N=106)=61.452, p<0.01$. Као што је приказано у табели 8 ендотелијална хиперплазија и олигодендроглијална компонента су дале јединствен статистички значајан допринос. Најјачи предиктор настанка псеудопрогресије је олигодендроглијална компонента.

Табела 8. Вероватноћа настанка псеудопрогресије

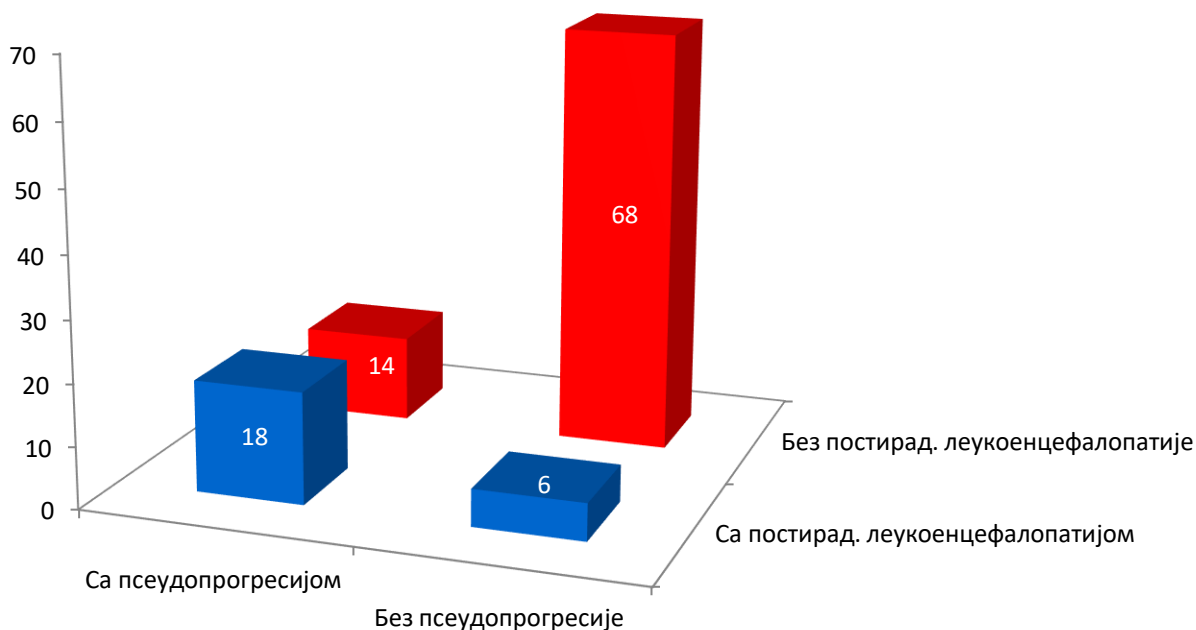
	B	S.E.	Wald	p	Exp(B)	95% CI EXP (B)	
						Доња граница	Горња граница
Олигодендроглијална компонента	3.922	0.990	15.706	<0.01	50.516	7.261	351.450
Ендотелијална хиперплазија	2.893	0.804	12.934	<0.01	18.049	3.730	87.335
Калцификације	0.780	1.162	0.451	0.502	2.182	0.224	21.266

4.6. Утицај псеудопрогресије на настанак леукоенцефалопатије

Постирадијациона леукоенцефалопатија, као један од касних радијационих ефеката, је евидентирана код 24 (22.6%) пацијената.

Код 18 пацијената са псеудопрогресијом (56.2%) дошло је до појаве постирадијационе леукоенцефалопатије док код 14 пацијената из ове групе (43.8%) то није био случај. Од пацијената који нису испољили псеудопрогресију само 6 (8.1%) је имало касније постирадијациону леукоенцефалопатију а 68 пацијената (91.9%) није имало радиолошке карактеристике ни псеудопрогресије нити постирадијационе леукоенцефалопатије (графикон 11).

Графикон 11. Структура пацијената у односу на псеудопрогресију и постирадијациону леукоенцефалопатију



Код пацијената који су развили постирадијациону леукоенцефалопатију било је статистички значајно више оних који су имали и псеудопрогресију. Пацијенти без псеудопрогресије и који нису развили постирадијациону леукоенцефалопатију били су доминантни у односу на оне са постирадијационом леукоенцефалопатијом ($\chi^2 = 26.876$, $p < 0.01$).

4.7. Утицај псеудопрогресије на преживљавање

Просечно преживљавање свих пацијената који су оперисани због глиобластома и након тога лечени радио- и хемиотерапијом је износило 17.67 месеци (CI_{95%} 15.13-20.20). Најдуже забележено преживљавање је било 72 месеца а најкраће 2 месеца. Шестомесечно преживљавање свих пацијената је износило 95.7%, једногодишње преживљавање је износило 75.27%, двогодишње преживљавање је износило 31.18% а петогодишње 7.3%.

У групи пацијената са псеудопрогресијом просечно преживљавање је износило 18 месеци (CI_{95%} 13.67-22.23) док је у групи пацијената без псеудопрогресије просечно преживљавање било 17.55 месеци (CI_{95%} 14.43-20.68).

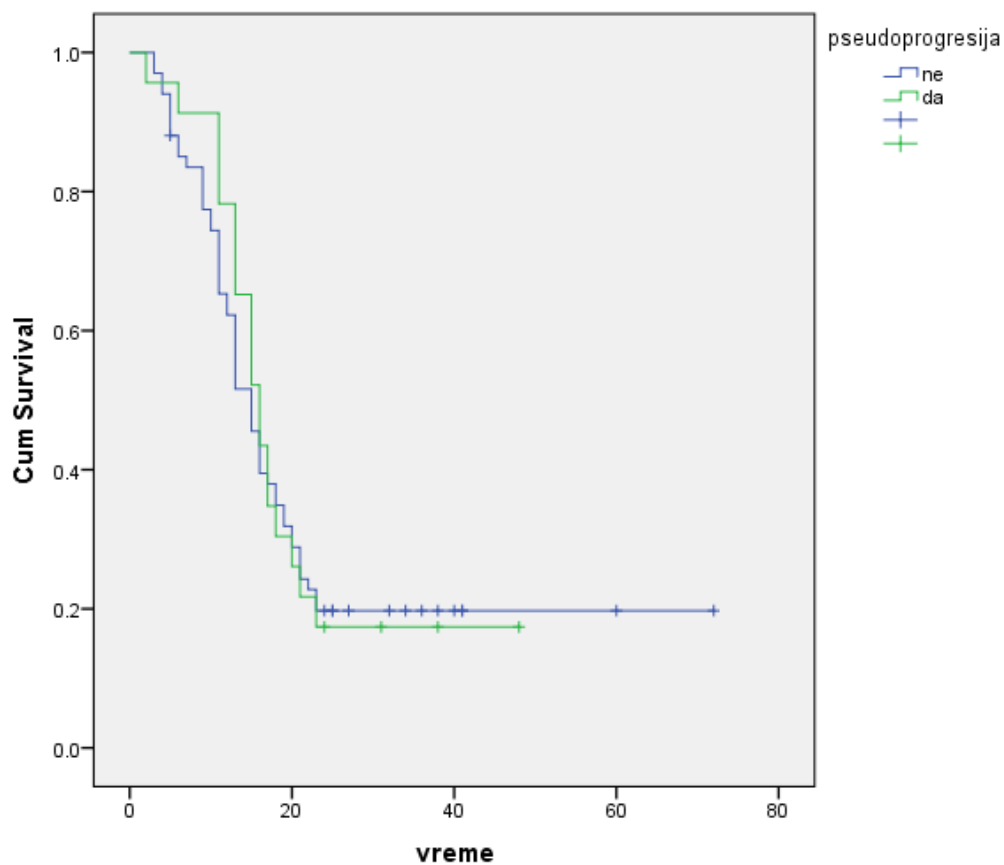
Код пацијената са псеудопрогресијом шестомесечно преживљавање је било 95.65%, једногодишње 78.26%, двогодишње 17.39% и петогодишње 6.9%.

Код пацијената код којих није евидентирана псеудопрогресија шестомесечно преживљавање је износило 87.14%, једногодишње 64.28%, двогодишње 21.74% и петогодишње 7.1%. (табела 9.)

Табела 9. Преживљавање пацијената

Преживљавање	Сви	Са псеудопрогресијом	Без псеудопрогресије
Укупно	17.67 (CI _{95%} 15.13-20.20)	18 (CI _{95%} 13.67-22.23)	17.55 (CI _{95%} 14.43-20.68)
Шестомесечно	95.7%	95.65%	87.14%
Једногодишње	75.27%	78.26%	64.28%
Двогодишње	31.18%	17.39%	21.74%
Петогодишње	7.3%	6.9%	7.1%

Графикон 12. Утицај псеудопрогресије на преживљавање



Kaplan-Meier –ова анализа није показала статистичку значајност у смислу утицаја псеудопрогресије на преживљавање пацијената ($p= 0.783$, log rank) (графикон 12).

5. ДИСКУСИЈА

Због комплексности лечења и лоше прогнозе глиобластоми данас представљају један од фокуса истраживања у неуроонкологији. Упркос свим напорима да се лечење пацијената побољша досадашњи резултати су скромни мада се, иако спорим корацима, долази до бољих резултата. Псеудопрогресија је феномен који додатно компликује лечење пацијената оболелих од глиобластома. Од када је описана 1979. године од стране Hoffman-а и сарадника па све до 2005. године и увођења Ступовог протокола као стандарда у лечењу пацијената са глиобластомом, псеудопрогресији у истраживањима није поклањан значај који заслужује. Увођењем темозоломида у лечењу пацијената са глиобластомом наглашава се важност псеудопрогресије и њеног утицаја на доношење одлука у даљем лечењу. Истраживања псеудопрогресије су за многе њене карактеристике оскудна а резултати врло хетерогени, почевши од инциденце, патофизиолошких механизма њеног настанка, патохистолошких карактеристика па све до критеријума за њено дефинисање и дијагностичких поступака за њено дијагностиковање.

У овом раду обрађено је 106 пацијената који су оперисани због глиобластома у Центру за неуроонкологију Клиничког центра Србије у Београду. Ретроспективном студијом су обухваћени пацијенти који су оперисани у периоду од 01. јануара 2010. године до 31. децембра 2012. године. Сви су оперисани од стране 4 неурохирурга који су запослени у Центру за неуронкологију па се овим избегла велика хетерогеност у хируршкој техници. након оперативног лечења. Даље лечење је подразумевало примену тада важећих протокола зрачне и хемиотерапије. Највећи број пацијената је примао темозоломид али, како је он у нашој земљи почео да се примењује тек од 2011. године, један број пацијената је примао друге цитостатике (BCNU/CCNU) а према одлуци конзилијума за туморе ЦНС-а.

Већи број пацијената оболелих од глиобластома су чинили припадници мушког пола што је у складу са подацима из литературе који говоре о преминацији мушкараца међу особама оболелих од глиома генерално па тако и глиобластома (152). У САД мушкарци 1.58 пута више обољевају него жене (153). У нашем истраживању број мушкараца оболелих од глиобластома није био статистички значајан у односу на број

жена.

Инциденца обољевања од глиобластома расте са старосћу, подаци из литературе указују да се узраст највећег број оболелих креће од 75 до 84 године (153). У овом истраживању највећи број оболелих је био у старосном интервалу од 51 до 60 година а затим у интервалу од 61 до 70 година. Неопходно је указати на то да се подаци о старосној групи пацијената разликују зато што резултати који говоре у прилог старијој популацији подразумевају све пацијенте који су оболели од глиобластома. Ипак, у нашем истраживању узимани су у обзир само пацијенти који су подвргнути хируршком лечењу. Fekete и сар. су објавили серију у којој је просечна старост пацијената који су оперисани због глиобластома износила 60 година, док је просечна старост пацијената који нису били подвргнути оперативном лечењу износила 75.2 године (154). Разлог овоме је тај што се старији пацијенти ређе оперишу. Ови подаци су у сагласности са нашим резултатима. Просечна старост мушкараца (53.41 година) и жена (54.06 година) се није статистички значајно раликовала.

Псеудопрогресија се јавила код 32 пацијента (30.2%). Када смо поредили наше резултате са литературним подацима наишли смо на врло хетерогене податке у смислу инциденце псеудопрогресије. Разлог томе су различити критеријуми за њено дефинисање као и то да се резултати одређеног броја радова темеље на малим узорцима. У нашој студији смо користили RANO критеријуме за дефинисање псеудопрогресије с обзиром да су тренутно опште прихваћени. Ипак, са резервом смо узели податак да се јављање псеудопрогресије разматра до 12 недеља након завршене хемоирадијације због више литературних података који говоре да се псеудопрогресија може уочити и касније па чак и након 40 и више недеља. У нашем истраживању псеудопрогресија се просечно јављала након 4.64 месеци. У 78.95% случајева псеудопрогресија је забележена након 4 месеца а у 21.05% након 7 месеци. Међутим, ови подаци нису у потпуности релевантни зато што су прегледи магнетном резонанцом, према садашњој пракси, рађени месец дана након завршене хемоирадијације а потом на свака три месеца. Што због техничких ограничења а што због тога што нису постојале клиничке индикације, прегледи магнетном резонацом нису чешће рађени. Ретроспективном анализом је утврђено да се промене које могу да се протумаче као псеудопрогресија нису јављале у првом месецу након завршене хемоирадијације. Међутим, с обзиром да је наредно снимање рађено тек за три месеца

односно четири месеца након завршене хемоирадијације, не можемо рећи у ком је тренутку овог временског интервала дошло до настајања лезија које су се пребојавале контрастом а које су се касније спонтано повлачиле што је одговарало налазу псеудопрогресије. Исто важи и за лезије карактеристика псеудопрогресије које су се јавиле у интервалу између 4. и 7. месеца након завршене хемоирадијације.

Највише пацијената са псеудопрогресијом је било у старосној групи од 51 до 60 година а затим у старосној групи од 61 до 70 година. Не Ноо Чу и сар. су у својој серији објавили да је просечна старост пацијената са псеудопрогресијом 46.66 ± 15.34 године (38) што је приближно нашим резултатима .

O⁶- метил-гуанин метил трансфераза (MGMT) има веома важну улогу у разумевању ефеката темозоломида на ћелије глиома. Темозоломид појачава радиоиндуковану апоптозу и доводи до оштећења ДНК у ћелијама глиома током зрачења. Ако је MGMT ген промотер хиперметилисан долази до „silencing“ механизма гена па су тумоске ћелије мање способне за репарацију оштећене ДНК која је узрокована радијацијом. Последишно, пацијенти са метилисаним MGMT ће имати бољи одговор на комбиновану терапију. Однос између MGMT метилације и радиосензитивности тумора такође је довео и до питања да ли је MGMT статус у вези са псеудопрогресијом (155). Brandes и сар. су 2008. године објавили резултате испитивања 103 пацијената и у њиховој серији 35% од укупног броја пацијената је имало метилисан MGMT промотер али је у групи пацијената са псеудопрогресијом 66% пацијената имало метилисан MGMT промотер (76). Fabi и аутори су 2009. године показали малу серију од 12 пацијената где је њих 5 (42%) имало метилисан MGMT промотер. Само два пацијента су испољили псеудопрогресију и оба су имала метилисан MGMT промотер (131). Ипак ова студија је имала исувише мали узорак за доношење релевантних чињеница а, као и претходна студија Brandes-а и сарадника, користила је Macdonald-ове критеријуме у дефинисању псеудопрогресије. Kong и сар. су 2011. године објавили серију од 90 пацијената од којих је 73 имало утврђен метилациони статус. У групи пацијента са метилисаним MGMT промотером 37.5% је имало псеудопрогресију а у групи пацијената који нису имали метилисан MGMT промотер 24.2% је имало псеудопрогресију. Нису наведени критеријуми за дефинисање псеудопрогресије (156). Не постоје описани механизми утицаја метилације MGMT на настанак псеудопрогресије посебно и због тога што је сам патофизиолошки механизам

развоја псеудопрогресије у великој мери непознат. Претпоставља се да метилисан MGMT промотер код пацијената са псеудопрогресијом корелира са ефикасношћу радиотерапије и конкомитантне хемиотерапије темозоломидом. Неурорадиолошка слика псеудопрогресије би могла да показује не само оштећење крвно-мождане баријере које је индуковано третманом, него би могла и да укаже и на ефикасност терапије (76). У нашој серији код пацијената који су испољили псеудопрогресију 65.2% је имало метилисан MGMT промотер док је 31.6% пацијената који нису испољили псеудопрогресију имало метилисан MGMT промотер што је у складу са Brandes-овом студијом мада смо ми користили прецизније RANO критеријуме за дефинисање псеудопрогресије. Показано је да је код пацијената са псеудопрогресијом статистички значајно већа учесталост метилације MGMT промотера што би могло да допринесе лакшој и прецизнијој дијагностици псеудопрогресије.

Калцификације код високоградусних глиома представљају редак налаз. Инциденца калцификација код примарних глиобластома није прецизно објављена. СТ је сензитиван за дијагностиковање минерализованих депозита али је мање сензитиван за дијагностику тумора и ређе се користи у односу на MRI . Присуство калцификације лако може да се превиди на рутинским MRI секвенцама а SWI секвенца може да направи дистинкцију између крви и калцификација. Због свега овога тачна инциденца и важност калцификација у контексту високоградусних глиома су нејасни. Калцификације би могле једноставно да буду ефекат дужег преживљавања и природних промена у тумору током времена које су убрзане одређеним третманом. Новији радови показују да се калцификације код глиобластома јављају у најмање 9% случајева (157). Вероватно су удружене и са секундарним глиобластомима с обзиром да они дуже расту из нижеградусног прекурсора. Прегледом литературе нисмо пронашли радове који се баве утицајем калцификација на настанак псеудопрогресије. У нашем истраживању 12.3% пацијената је имало калцификације у глиобластому. Није показан утицај калцификација на настанак псеудопрогресије.

Глиобластом са олигодендроглијалном компонентом је издвојен као посебан ентитет 2007. године, односно тако је именован раније описиван анапластични олигоастроцитом са некрозом. Постоји разлика у објављеним инциденцама овог подтипа глиобластома. S. На и сар. су у својој серији од укупног броја глиобластома имали 10%

глиобластома са олигодендроглијалном компонентом (158). Arrin и сар. наводе број од 11.9% (159), Myung и сар. 14% а He J. и сар. 17.6% (21) У нашој серији 18.9% свих глиобластома су били глиобластоми са олигодендроглијалном компонентом што је у складу са појединим извештајима из литературе. Овакве разлике у заступљености глиобластома са олигодендроглијалном компонентом би могле да буду последица тога што још увек не постоје дефинитивни дијагностички критеријуми нити прецизни описи клиничких и генетских карактеристика глиобластома са олигодендроглијалном компонентом (21). Прегледом литературе нисмо пронашли радове који се баве међусобном повезаношћу олигодендроглијалне компоненте и псеудопрогресије код глиобластома. Наши резултати су показали да је код пацијената са псеудопрогресијом њих 90% имало олигодендроглијалну компоненту док је у групи пацијената без псеудопрогресије 16.3% пацијената имало олигодендроглијалну компоненту. Ова разлика се показала статистички значајном. Претпоставили смо поједине факторе који би могли да доведу до оваквих резултата. Псеудопрогресија се разматра у светлу раних постирадијационих промена. У неким случајевима може да прогредира до радијационе некрозе или некрозу индуковану третманом. Међутим, због појединих патохистолошких и радиолошких карактеристика не може се стриктно сматрати раном радионекрозом. Поред нарушавања крвно-мождане баријере и променама у ендотелу крвних судова долази и до оштећења олигодендроцита који су нарочито осетљиви на зрачење (73). Такође, зрачење утиче и на деплецију прогениторних ћелија за олигодендроците (160). Са друге стране више радова указује да се код псеудопрогресије, између осталих патохистолошких промена, јављају и фокуси транзиторне демијелинизације што импликује оштећење олигодендроглијалних ћелија (161). Дефинитивне закључке је тешко донети, нарочито зато што је у доброј мери непознат и сам патофизиолошки механизам настанка псеудопрогресије. Ипак, наши резултати би могли да укажу на потенцијално чешће јављање псеудопрогресије код пацијената са глиобластомом који садржи олигодендроглијалну компоненту али је неопходно урадити проспективне студије које би у обзир узимале и биомаркере поред патохистолошких, радиолошких и клиничких карактеристика. У нашој серији пацијената, а и у неким претходно објављеним резултатима, скоро петину пацијената са глиобластомом су чинили пацијенти са

глиобластомом који има олигодендроглијалну компоненту тако да би ови резултати могли да имају значајан утицај у препознавању и дијагностици псеудопрогресије .

Ендотелијална хиперплазија, често са формирањем гломерулоидних структура, представља једну од главних карактеристика глиобластома. обично је у близини некрозе и оријентисана је према њој (5). Анализом до сада објављених публикација нисмо пронашли резултате који се баве утицајем ендотелијалне хиперплазије на настанак псеудопрогресије. наши резултати су показали да се код пацијената који су испољили псеудопрогресију статистичке значајно више јављају патохистолошке карактеристика типа ендотелијалне хиперплазије. Оно чиме би смо могли да објаснимо ову појаву је пре свега нарушавање интегритета и нормалне функције крвно-мождане баријере. Наиме, један од патофизиолошких механизма који објашњава псеудопрогресију је повећана пропустљивост крвно-мождане баријере (82). Крвно-мождана баријера је веома важна структура која обезбеђује баланс у микроокружењу ЦНС-а и омогућава нормално функционисање мозга. Састоји се од ендотелијалних ћелија, астроцита, перицита, макрофага, фибробласта, неурона, базалне мембране, микроглије и ћелија осталих типова. Пролазак кроз крвно-мождану баријеру је обезбеђен многим транспортерима као што је Р-гликопротеин (Р-gp). Астроцити су укључени у процесе нервне трансмисије, транспорта нутријената обезбеђујући равнотежу у микроокружењу и регулисању баланса јона у екстрацелуларном матриксу. Периферне ћелије су мултифункционалне ћелије са имунолошком функцијом у ЦНС неуроваскуларној јединици. Периферне ћелије окружују ендотелне ћелије и имају важну улогу у микроокружењу крвно-мождане баријере и обезбеђивању њене функције секретујући факторе раста и екстрацелуларни матрикс. Микроглија представља врсту имуних ћелија у људском мозгу. Оне могу да стимулишу отварање крвно-мождане баријере, екстравазацију леукоцита и ангиогенезу. Фибробласти, када се култивишу са ћелијама глиобластома, могу да индукују продукцију и активацију матриксне металопротеиназе MMP2 и њене активаторе мембрански тип 1 металопротеиназу (MT1-MMP) и MT2-MMP што утиче на прогресију раста глиома. Ендотелне ћелије омогућавају нормалну функцију и интегритет крвно-мождане баријере формирајући везе типа tight-junctions што ограничава трансцитозу. Неурони прикупљају хемијске и проводе електричне сигнале. они могу да регулишу јонско микроокружење у синаптичким и аксоналним регионима нервних ћелија што је неопходно за провођење

нервног сигнала. Базална мембрана је придодата као потпора ћелијама неуроваскуларне јединице. Ендотелне ћелије представљају најважнију структуралну компоненту крвно-мождане баријере. Промене у фосфорилационом стању tight junction протеина (ZO-1 или оклудин) су критичне у контроли васкуларне пермеабилности крвно-мождане баријере. У околини тумора везе између ендотелних ћелија су врло лабаве и скоро нарушеног интегритета (162). Ендотелијална хиперплазија код глиобластома је чест налаз и повезана је са повећањем неселективног транспорта кроз крвно-мождану баријеру (163). Главне промене се огледају у повећаном броју ендотелних ћелија (164), ендотелијалној хиперплазији која доводи до губитка функције (165), смањењу волумена ендотелних ћелија (166), променама у облику ћелија (167), оштећењу интерендотелних веза типа tight junctions (168), повећаном броју везикула, кавеола и фенестрација (169), задебљању базалне мембране (170), проширеном периваскуларном простору (171) и некрози ендотелних ћелија капилара (172). Све ове промене доводе до нарушавања крвно-мождане баријере. Нарушавање интегритета и повећање пропустљивости крвно-мождане баријере би могло да буде узрок изласку контраста из крвних судова што би могло да буде узрок радиолошких промена које се описују као псеудопрогресија. Наши резултати би могли да укажу код пацијената где је уочена ендотелијална хиперплазија постоји већа вероватноћа настанка псеудопрогресије. Ови резултати би требало да послуже и као основ за даље проспективне студије на већем узорку.

Постирадијациона леукоенцефалопатија се јавља као један од касних радијационих оштећења мозга. Може се манифестовати читавим спектром симптома, од успорености, поремећаја хода и инконтиненције урина до деменције која може да буде веома тешког степена па чак и смртног исхода у случају некротизирајуће леукоенцефалопатије. У литератури се наводи да може настати након неколико месеци до неколико година од завршетка зрачне терапије (173). Из свега наведеног се види да постирадијациона леукоенцефалопатија има велики клинички значај. У до сада објављеним литературним подацима нисмо пронашли радове који се баве везом између псеудопрогресије и постирадијационе леукоенцефалопатије. Наши резултати показују да је у групи пацијената који су имали псеудопрогресију били значајно више оних који су развили и постирадијациону леукоенцефалопатију у односу на пацијенте без псеудопрогресије. Ово би могло да укаже на повезаност између ове две појаве. Наиме, у литератури се појављују

различити резултати у вези псеудопрогресије и постирадијационе некрозе. Псеудопрогресија се обично дефинише као субакутна реакција након третмана која подразумева лезије које се пребојавају контрастом и које имитирају прогресију тумора али се стабилизују и/или регредирају без интервенције. Радионекроза се јавља доста касније, па чак и након неколико година, и генерално се стабилизује или погоршава не показујући спонтану резолуцију. Такође није познато да ли је псеудопрогресија делимично или потпуно узрокована радионекрозом или не. Највероватније је да псеудопрогресија одражава пролазне промене пермеабилности крвних судова што за последицу има повећано пребојавање контрастом без јасне некрозе. Неки претпостављају да псеудопрогресија и радионекроза постоје као ентитети који се јављају у различитим временским периодима али су део спектра посттерапијских радијационих ефеката мада до сада није утврђена веза између псеудопрогресије и радионекрозе (72). Као што је већ поменуто нису вршена испитивања у вези псеудопрогресије и постирадијационе леукоенцефалопатије. Генерално је недовољно испитана постирадијациона леукоенцефалопатија код пацијената који су лечени радиотерапијом због глиома а нарочито због глиобластома. Међутим, с обзиром да и постирадијациона леукоенцефалопатија спада у касне посттерапијске радијационе ефекте наши резултати би делимично могли да укажу на природу псеудопрогресије. Ипак неопходне су проспективне контролисани студије за доношење дефинитивних закључака.

Литературни подаци о утицају псеудопрогресије на преживљавање пацијената су контрадикторни. Radbruch и сар. су објавили резултате који показују да пацијенти са псеудопрогресијом имају дуже преживљавање у односу на пацијенте са правом прогресијом болести (79). Valana и сар. су објавили да пацијенти са псеудопрогресијом имају дуже преживљавање у односу на пацијенте са реном прогресијом болести и на пацијенте који нису илаи нити рану прогресију нити псеудопрогресију (174). Сличне резултате су објавили и Brandes и сар. (76), Roldan и сар. (175), Sanghera и сар. (176) и Gunjur и сар. (177). Већина ових студија је била ретроспективна и користила је углавном Macdonald-ове критеријуме за дефинисање псеудопрогресије. Melguizo-Gavilanes и сар. су 2015. године објавили резултате ретроспективне анализе која је обухватала 295 пацијената из периода од 2006. године до 2009. године који указују да псеудопрогресија нема значајан утицај на дужину преживљавања пацијената (178). Kucharczyk и сар. су 2016.

године објавили резултате испитивања утицаја псеудопрогресије на преживљавање на серији од 130 пацијената. За дефинисање псеудопрогресије су користили три различита критеријума, RANO, Macdonald i RECIST (Response Evaluation Criteria in Solid Tumors). Прво су показали да је најмања инциденца псеудопрогресије при коришћењу RANO критеријума. Даљи резултати су показали да псеудопрогресија не утиче на дужину преживљавања у односу на пацијенте са стабилном болешћу независно за критеријуме на основу којих се одређује псеудопрогресија (179). Наши резултати су показали да су шестомесечно и једногодишње преживљавање нешто већи код пацијената са псеудопрогресијом али у даљем току преживљавање је слично у обе групе. У нашој серији није доказана статистичка значајност у дужини преживљавања између пацијената са и без псеудопрогресије.

6. ЗАКЉУЧАК

- Метилациони статус је повезан са развојем псеудопрогресије код пацијената који су оперисани од глиобластома и код којих је спроведена зрачна и хемиотерапија темозоломидом
- Присуство калцификација не утиче на развој псеудопрогресије
- Пацијенти који имају глиобластом са олигодендроглијалном компонентом чешће показују развој псеудопрогресије
- Псеудопрогресија се чешће јавља код пацијената који у патохистолошком налазу имају описану ендотелијалну хиперплазију
- Постирадијациона леукоенцефалопатија ће се чешће развити код пацијената који су испољили псеудопрогресију
- Олигодендроглијална компонентна и ендотелијална хиперплазија имају предикторску вредност за настанак псеудопрогресије
- Псеудопрогресија не утиче на дужину преживљавања пацијената

7. ЛИТЕРАТУРА

1. Lefranc F, Sadeghi N, Camby I, Metens T, Dewitte O, Kiss R. Present and potential future issues in glioblastoma treatment. *Expert Rev Anticancer Ther.* 2006;6(5):719–32.
2. Lefranc F, Brotchi J, Kiss R. Possible future issues in the treatment of glioblastomas: Special emphasis on cell migration and the resistance of migrating glioblastoma cells to apoptosis. *J Clin Oncol.* 2005;23(10):2411–22.
3. Bleeker FE, Molenaar RJ, Leenstra S. Recent advances in the molecular understanding of glioblastoma. *J Neurooncol.* 2012;108(1):11–27.
4. Ohgaki H, Kleihues P. Epidemiology and etiology of gliomas. *Acta Neuropathol.* 2005;109(1):93–108.
5. Hanif F, Muzaffar K, Perveen K, Malhi SM, Simjee SU. Glioblastoma Multiforme: A Review of its Epidemiology and Pathogenesis through Clinical Presentation and Treatment. *Asian Pac J Cancer Prev.* 2017;18(1):3–9.
6. Edalat F et al. Epidemiologic and Molecular Prognostic Review of Glioblastoma. *Cancer Epidemiol Biomarkers Prev.* 2014 October ; 23(10): 1985–1996. doi: 10.1158/1055-9965
7. Iacob G, Dinca EB. Current data and strategy in glioblastoma multiforme. *J Med Life.* 2009;2(4):386–93.
8. Smith C, Ironside JW. Diagnosis and pathogenesis of gliomas. *Curr Diagnostic Pathol.* 2007;13(3):180–92.
9. Agnihotri S, Burrell KE, Wolf A, Jalali S, Hawkins C, Rutka JT, et al. Glioblastoma, a brief review of history, molecular genetics, animal models and novel therapeutic strategies. *Arch Immunol Ther Exp (Warsz).* 2013;61(1):25–41.
10. Louis DN, Ohgaki H, Wiestler OD, Cavenee WK, Burger PC, Jouvet A, et al. The 2007 WHO classification of tumours of the central nervous system. *Acta Neuropathol.* 2007;114(2):97–109.
11. Louis DN, Perry A, Reifenberger G, von Deimling A, Figarella-Branger D, Cavenee WK, et al. The 2016 World Health Organization Classification of Tumors of the Central Nervous System: a summary. *Acta Neuropathol.* 2016;131(6):803–20.

12. Ohgaki H, Kleihues P. The definition of primary and secondary glioblastoma. *Clin Cancer Res.* 2013;19(4):764–72.
13. The 2016 World Health Organization Classification of Tumors of the Central Nervous System_ a summary - Springer.
14. Broniscer A, Tatevossian RG, Sabin ND, Klimo J, Dalton J, Lee R, et al. Clinical, radiological, histological and molecular characteristics of paediatric epithelioid glioblastoma. *Neuropathol Appl Neurobiol.* 2014;40(3):327–36.
15. Kleinschmidt-Demasters BK, Aisner DL, Birks DK, Foreman NK. Epithelioid GBMs show a high percentage of BRAF V600E mutation. *Am J Surg Pathol.* 2013;37(5):685–98.
16. Kleinschmidt-DeMasters BK, Aisner DL, Foreman NK. BRAF VE1 immunoreactivity patterns in epithelioid glioblastomas positive for BRAF V600E mutation. *Am J Surg Pathol.* 2015;39(4):528–40.
17. Kleinschmidt-Demasters BK, Alassiri AH, Birks DK, Newell KL, Moore W, Lillehei KO. Epithelioid versus rhabdoid glioblastomas are distinguished by monosomy 22 and immunohistochemical expression of INI-1 but not claudin 6. *Am J Surg Pathol.* 2010;34(3):341–54.
18. Alexandrescu S, Korshunov A, Lai SH, Dabiri S, Patil S, Li R, et al. Epithelioid glioblastomas and anaplastic epithelioid pleomorphic xanthoastrocytomas - Same entity or first cousins? *Brain Pathol.* 2016;26(2):215–23.
19. Perry A, Miller CR, Gujrati M, Scheithauer BW, Zambrano SC, Jost SC, et al. Malignant gliomas with primitive neuroectodermal tumor-like components: A clinicopathologic and genetic study of 53 cases. *Brain Pathol.* 2009;19(1):81–90.
20. Joseph NM, Phillips J, Dahiya S, M Felicella M, Tihan T, Brat DJ, et al. Diagnostic implications of IDH1-R132H and OLIG2 expression patterns in rare and challenging glioblastoma variants. *Mod Pathol.* 2013;26(3):315–26.
21. Myung JK, Cho HJ, Kim H, Park CK, Lee SH, Choi SH, et al. Prognosis of glioblastoma with oligodendroglioma component is associated with the IDH1 mutation and MGMT methylation status. *Transl Oncol.* 2014;7(6):712–9.
22. Homma T, Fukushima T, Vaccarella S, Yonekawa Y, Di Patre PL, Franceschi S, et al. Correlation among pathology, genotype, and patient outcomes in glioblastoma. *J Neuropathol Exp Neurol.* 2006;65(9):846–54.

23. Wang Y, Li S, Chen L, You G, Bao Z, Yan W, et al. Glioblastoma with an oligodendroglioma component: Distinct clinical behavior, genetic alterations, and outcome. *Neuro Oncol.* 2012;14(4):518–25.
24. Nakamura H, Makino K, Kuratsu JI. Molecular and clinical analysis of glioblastoma with an oligodendroglial component (GBMO). *Brain Tumor Pathol.* 2011;28(3):185–90.
25. Kozak KR, Moody JS. Giant cell glioblastoma: A glioblastoma subtype with distinct epidemiology and superior prognosis. *Neuro Oncol.* 2009;11(6):833–41.
26. Romero-Rojas AE, Diaz-Perez JA, Ariza-Serrano LM, Amaro D, Lozano-Castillo A. Primary gliosarcoma of the brain: Radiologic and histopathologic features. *Neuroradiol J.* 2013;26(6):639–48.
27. Swaidan M, Hussaini M, Sultan I, Mansour A. Radiological Findings in Gliosarcoma. 2012;(January 2002):173–80.
28. Marko NF, Weil RJ, Schroeder JL, Lang FF, Suki D, Sawaya RE. Extent of resection of glioblastoma revisited: Personalized survival modeling facilitates more accurate survival prediction and supports a maximum-safe-resection approach to surgery. *J Clin Oncol.* 2014;32(8):774–82.
29. Li YM, Suki D, Hess K, Sawaya R. The influence of maximum safe resection of glioblastoma on survival in 1229 patients: Can we do better than gross-total resection? *J Neurosurg.* 2016;124(4):977–88.
30. Gzell C, Back M, Wheeler H, Bailey D, Foote M. Radiotherapy in Glioblastoma: the Past, the Present and the Future. *Clin Oncol.* 2017;29(1):15–25.
31. Kreisl TN. Chemotherapy for Malignant Gliomas. *Semin Radiat Oncol.* 2009;19(3):150–4.
32. Brada M, Judson I, Beale P, Moore S, Reidenberg P, Statkevich P, et al. Phase I dose-escalation and pharmacokinetic study of temozolomide (SCH 52365) for refractory or relapsing malignancies. *Br J Cancer.* 1999;81(6):1022–30.
33. Taal W, Bromberg JE, van den Bent MJ. Chemotherapy in glioma. *CNS Oncol.* 2015;4(3):179–92.
34. Walker MD, Green SB et al. Randomized comparisons of radiotherapy and nitrosoureas for the treatment of malignant glioma after surgery. *N Engl J med.* 1980;303(23):1323-9

35. Stupp R, Mason W, Bent M van den, Weller M, Fisher B, Taphoorn M, et al. Radiotherapy plus concomitant and adjuvant temozolomide for glioblastoma. *N Engl J Med*. 2005;352:987–96.
36. Sanghvi D. Post-treatment imaging of high-grade gliomas. *Indian J Radiol Imaging*. 2015;25(2):102.
37. Macdonald DR, Cascino TL, Schold SC, Gregory CJ. Response criteria for phase II studies of supratentorial malignant glioma. *J Clin Oncol*. 1990;8(7):1277–80.
38. Chu HH, Choi SH, Ryoo I, Kim SC, Yeom JA, Shin H, et al. Differentiation of True Progression from Pseudoprogression in Glioblastoma Treated with Radiation Therapy and Concomitant Temozolomide: Comparison Study of Standard and High- *b* -Value Diffusion-weighted Imaging. *Radiology*. 2013;269(3):831–40.
39. Wen PY, Macdonald DR, Reardon DA, Cloughesy TF, Sorensen AG, Galanis E, et al. Updated response assessment criteria for high-grade gliomas: Response assessment in neuro-oncology working group. *J Clin Oncol*. 2010;28(11):1963–72.
40. Parvez K, Parvez A, Zadeh G. The diagnosis and treatment of pseudoprogression, radiation necrosis and brain tumor recurrence. *Int J Mol Sci*. 2014;15(7):11832–46.
41. Sharma M, Juthani RG, Vogelbaum MA. Updated response assessment criteria for high-grade glioma: beyond the MacDonald criteria. *Chinese Clin Oncol*. 2017;6(4):37–37.
42. Peca C, Pacelli R, Elefante A, Del Basso De Caro ML, Vergara P, Mariniello G, et al. Early clinical and neuroradiological worsening after radiotherapy and concomitant temozolomide in patients with glioblastoma: Tumour progression or radionecrosis? *Clin Neurol Neurosurg*. 2009;111(4):331–4.
43. Brandsma D, Stalpers L, Taal W, Sminia P, van den Bent MJ. Clinical features, mechanisms, and management of pseudoprogression in malignant gliomas. *Lancet Oncol*. 2008;9(5):453–61.
44. Belka C, Budach W, Kortmann RD, Bamberg M. Radiation induced CNS toxicity--molecular and cellular mechanisms. *Br J Cancer*. 2001;85(9):1233–9.
45. Johannesen TB, Lien HH, Hole KH, Lote K. Radiological and clinical assessment of long-term brain tumour survivors after radiotherapy. *Radiother Oncol*. 2003;69(2):169–76.

46. Oka M, Terae S, Kobayashi R, Sawamura Y, Kudoh K, Tha KK, et al. MRI in methotrexate-related leukoencephalopathy: Disseminated necrotising leukoencephalopathy in comparison with mild leukoencephalopathy. *Neuroradiology*. 2003;45(7):493–7.
47. Perry A, Schmidt RE. Cancer therapy-associated CNS neuropathology: An update and review of the literature. *Acta Neuropathol*. 2006;111(3):197–212.
48. DeAngelis LM, Hormigo A. Treatment of primary central nervous system lymphoma. *Semin Oncol*. 2004;31(5):684–92.
49. Blay BJ, Conroy T, Chevreaux C, Thyss A, Quesnel N, Eghbali H, et al. Cerebral Lymphomas : Analysis of Survival and Late. 2016;16(3):864–71.
50. Wu J, Langford LA, Schellingerhout D, Guha-Thakurta N, Tummala S, Weinberg JS, et al. Progressive multifocal leukoencephalopathy in a patient with glioblastoma. *J Neurooncol*. 2011;103(3):791–6.
51. Giglio P, Gilbert MR. Cerebral radiation necrosis. *Neurologist*. 2003;9(4):180–8.
52. Ruben JD, Dally M, Bailey M, Smith R, McLean CA, Fedele P. Cerebral radiation necrosis: Incidence, outcomes, and risk factors with emphasis on radiation parameters and chemotherapy. *Int J Radiat Oncol Biol Phys*. 2006;65(2):499–508.
53. Emami B, Lyman J, Brown A, Coia L, Goitein M, Munzenrider JE, et al. Tolerance of Normal Tissue To Therapeutic Irradiation. *Inr J Radiat Oncol Biol Phys*. 1991;21:109–22.
54. Kumar AJ, Leeds NE, Fuller GN, Van Tassel P, Maor MH, Sawaya RE, et al. Malignant Gliomas: MR Imaging Spectrum of Radiation Therapy- and Chemotherapy-induced Necrosis of the Brain after Treatment. *Radiology*. 2000;217(2):377–84.
55. Moody DM, Bell MA, Challa VR. Features of the cerebral vascular pattern that predict vulnerability to perfusion or oxygenation deficiency: An anatomic study. *Am J Neuroradiol*. 1990;11(3):431–9.
56. Wong CS. Mechanisms of Radiation Injury To the Central Nervous System: Implications for Neuroprotection. *Mol Interv*. 2004;4(5):273–84.
57. Brown WR, Blair RM, Moody DM, Thore CR, Ahmed S, Robbins ME, et al. Capillary loss precedes the cognitive impairment induced by fractionated whole-brain irradiation: A potential rat model of vascular dementia. *J Neurol Sci*. 2007;257(1–2):67–71.

58. Nordal RA, Nagy A, Pintilie M, Wong CS. Hypoxia and hypoxia-inducible factor-1 target genes in central nervous system radiation injury: a role for vascular endothelial growth factor. *Clin Cancer Res.* 2004;10(10):3342–53.
59. Rodemann HP, Blaese MA. Responses of Normal Cells to Ionizing Radiation. *Semin Radiat Oncol.* 2007;17(2):81–8.
60. Lin T, Genestier L, Pinkoski MJ, Castro A, Nicholas S, Mogil R, et al. Role of acidic sphingomyelinase in Fas/CD95-mediated cell death. *J Biol Chem.* 2000;275(12):8657–63.
61. Liao WC, Haimovitz-Friedman A, Persaud RS, McLoughlin M, Ehleiter D, Zhang N, et al. Ataxia telangiectasia-mutated gene product inhibits DNA damage-induced apoptosis via ceramide synthase. *J Biol Chem.* 1999;274(25):17908–17.
62. Tan J, Geng L, Yazlovitskaya EM, Hallahan DE. Protein kinase B/Akt-dependent phosphorylation of glycogen synthase kinase-3beta in irradiated vascular endothelium. *Cancer Res.* 2006;66(4):2320–7.
63. Haimovitz-Friedman A, Balaban N, McLoughlin M, Ehleiter D, Michaeli J, Vlodaysky I, et al. Protein kinase C mediates basic fibroblast growth factor protection of endothelial cells against radiation induced apoptosis. *Cancer Res.* 1994;54:2591–7.
64. Fuks Z, Persaud RS, Alfieri A, McLoughlin M, Ehleiter D, Schwartz JL, et al. Basic fibroblast growth factor protects endothelial cells against radiation-induced programmed cell death in vitro and in vivo. *Cancer Res.* 1994;54(10):2582–90.
65. Ph D, Haluska M, Neuwelt EA. *NIH Public Access.* 2012;79(2):514–23.
66. Hoffman WF, Levin VA, Wilson CB. Evaluation of malignant glioma patients during the postirradiation period. *J Neurosurg.* 1979;50:624–8.
67. Sheline GE, Wara WM, Smith V. Therapeutic irradiation and brain injury. *Int J Radiat Oncol Biol Phys.* 1980;6(9):1215–28.
68. Brandes AA, Tosoni A, Spagnoli F, Frezza G, Leonardi M, Calucci F, et al. Disease progression or pseudoprogression after concomitant radiochemotherapy treatment: Pitfalls in neurooncology. *Neuro Oncol.* 2008;10(3):361–7.
69. Tofilon PJ, Fike JR, Tofilona PJ, Fikeb JR. The Radioresponse of the Central Nervous System: A Dynamic Process The Radioresponse of the Central Nervous System: A Dynamic Pr. 2016;153(4):357–70.

70. Chamberlain MC, Glantz MJ, Chalmers L, Van Horn A, Sloan AE. Early necrosis following concurrent Temodar and radiotherapy in patients with glioblastoma. *J Neurooncol.* 2007;82(1):81–3.
71. Taal W, Brandsma D, De Bruin HG, Bromberg JE, Swaak-Kragten AT, Sillevs Smitt PAE, et al. Incidence of early pseudo-progression in a cohort of malignant glioma patients treated with chemoradiation with temozolomide. *Cancer.* 2008;113(2):405–10.
72. Kruser TJ, Mehta MP, Robins HI. Pseudoprogression after glioma therapy: A comprehensive review. *Expert Rev Neurother.* 2013;13(4):389–403.
73. Hygino da Cruz LC, Rodriguez I, Domingues RC, Gasparetto EL, Sorensen AG. Pseudoprogression and Psuedoresponse: Imaging Challenges in the Assessment of Pottreatment Glioma. *Am J Neuroradiol.* 2011;32(11).
74. Stuplich M, Hadizadeh DR, Kuchelmeister K et al. Late and prolonged pseudoprogression in serial posttreatment MRI due to use of new chemotherapy concepts to treat malignant glioblastoma. *J Clin Oncol.* 2012 Jul 20;30(21):e180-3
75. Linhares P., Carvalho B., Figueiredo R, Reis RM., Vaz R. Early Pseudoprogression following Chemoradiotherapy in Glioblastoma Patients: The Value of RANO Evaluation. *Journal of Oncology*, vol. 2013, Article ID 690585, 9 pages, 2013
76. Brandes AA, Franceschi E, Tosoni A, Blatt V, Pession A, Tallini G, et al. MGMT promoter methylation status can predict the incidence and outcome of pseudoprogression after concomitant radiochemotherapy in newly diagnosed glioblastoma patients. *J Clin Oncol.* 2008;26(13):2192–7.
77. Abbasi AW, Westerlaan HE, Holtman GA, Aden KM, van Laar PJ, van der Hoorn A. Incidence of Tumour Progression and Pseudoprogression in High-Grade Gliomas: a Systematic Review and Meta-Analysis. *Clin Neuroradiol.* 2017;1–11.
78. Chaskis C, Neyns B, Michotte A, De Ridder M, Everaert H. Pseudoprogression after radiotherapy with concurrent temozolomide for high-grade glioma: clinical observations and working recommendations. *Surg Neurol.* 2009;72(4):423–8.
79. Radbruch A, Fladt J, Kickingeder P, Wiestler B, Nowosielski M, Bäumer P, et al. Pseudoprogression in patients with glioblastoma: Clinical relevance despite low incidence. *Neuro Oncol.* 2015;17(1):151–9.

80. Huang RY, Neagu MR, Reardon DA, Wen PY. Pitfalls in the neuroimaging of glioblastoma in the era of antiangiogenic and immuno/targeted therapy - detecting illusive disease, defining response. *Front Neurol.* 2015;6(FEB):1–16.
81. Herbert B. Newton. *Handbook of Neuro-oncology Neuroimaging.* Second edition. 2016.
82. Yaman E, Buyukberber S, Benekli M, Oner Y, Coskun U, Akmansu M, et al. Radiation induced early necrosis in patients with malignant gliomas receiving temozolomide. *Clin Neurol Neurosurg.* 2010;112(8):662–7.
83. Yoshii Y. Pathological review of late cerebral radionecrosis. *Brain Tumor Pathol.* 2008;25(2):51–8.
84. Bruggen N Van, Thibodeaux H, Palmer JT, Lee WP, Fu L, Cairns B, et al. VEGF antagonism reduces edema formation and tissue damage after ischemia / reperfusion injury in the mouse brain. 1999;104(11):1613–20.
85. Li YQ, Ballinger JR, Nordal RA, Su ZF, Wong CS. Hypoxia in radiation-induced blood-spinal cord barrier breakdown. *Cancer Res.* 2001;61(8):3348–54.
86. Hegi ME, Liu L, Herman JG, Stupp R, Wick W, Weller M, et al. Correlation of O6-methylguanine methyltransferase (MGMT) promoter methylation with clinical outcomes in glioblastoma and clinical strategies to modulate MGMT activity. *J Clin Oncol.* 2008;26(25):4189–99.
87. Jensen RL. Brain tumor hypoxia: Tumorigenesis, angiogenesis, imaging, pseudoprogression, and as a therapeutic target. *J Neurooncol.* 2009;92(3 SPEC. ISS.):317–35.
88. Woodworth GF, Garzon-Muvdi T, Ye X, Blakeley JO, Weingart JD, Burger PC. Histopathological correlates with survival in reoperated glioblastomas. *J Neurooncol.* 2013;113(3):485–93.
89. Brandsma D, Van Den Bent MJ. Pseudoprogression and pseudoresponse in the treatment of gliomas. *Curr Opin Neurol.* 2009;22(6):633–8.
90. Fink J, Born D, Chamberlain MC. Radiation necrosis: Relevance with respect to treatment of primary and secondary brain tumors. *Curr Neurol Neurosci Rep.* 2012;12(3):276–85.
91. Young RJ, Gupta A, Shah AD, Graber JJ, Chan TA, Zhang Z, et al. MRI perfusion in determining pseudoprogression in patients with glioblastoma. *Clin Imaging.* 2013;37(1):41–9.

92. Mullins ME, Barest GD, Schaefer PW, Hochberg FH, Gonzalez RG, Lev MH. Radiation necrosis versus glioma recurrence: Conventional MR imaging clues to diagnosis. *Am J Neuroradiol.* 2005;26(8):1967–72.
93. Abdulla S, Saada J, Johnson G, Jefferies S, Ajithkumar T. Tumour progression or pseudoprogression? A review of post-treatment radiological appearances of glioblastoma. *Clin Radiol.* 2015;70(11):1299–312.
94. Hein PA, Eskey CJ, Dunn JF, Hug EB. Diffusion-Weighted Imaging in the Follow-up of Treated High-Grade Gliomas: Tumor Recurrence versus Radiation Injury. *Am J Neuroradiol.* 2004;25(2):201–9.
95. Asao C, Korogi Y, Kitajima M, Hirai T, Baba Y, Makino K, et al. Diffusion-weighted imaging of radiation-induced brain injury for differentiation from tumor recurrence. *Am J Neuroradiol.* 2005;26(6):1455–60.
96. Zeng QS, Li CF, Zhang K, Liu H, Kang XS, Zhen JH. Multivoxel 3D proton MR spectroscopy in the distinction of recurrent glioma from radiation injury. *J Neurooncol.* 2007;84(1):63–9.
97. Aquino D, Gioppo A, Finocchiaro G, Bruzzone MG, Cuccarini V. MRI in Glioma Immunotherapy: Evidence, Pitfalls, and Perspectives. *J Immunol Res.* 2017;2017.
98. Desai S. SWI, a new MRI sequence - how useful it is? *Indian J Radiol Imaging.* 2006;16(1):13.
99. Al Sayyari A, Buckley R, McHenery C, Pannek K, Coulthard A, Rose S. Distinguishing recurrent primary brain tumor from radiation injury: A preliminary study using a susceptibility-weighted MR imaging - Guided apparent diffusion coefficient analysis strategy. *Am J Neuroradiol.* 2010;31(6):1049–54.
100. Xu J-L, Li Y-L, Lian J-M, Dou S, Yan F-S, Wu H, et al. Distinction between postoperative recurrent glioma and radiation injury using MR diffusion tensor imaging. *Neuroradiology.* 2010;52(12):1193–9.
101. Alexiou GA, Zikou A, Tsiouris S, Goussia A, Kosta P, Papadopoulos A, et al. Comparison of diffusion tensor, dynamic susceptibility contrast MRI and ^{99m}Tc-Tetrofosmin brain SPECT for the detection of recurrent high-grade glioma. *Magn Reson Imaging.* 2014;32(7):854–9.

102. Hu LS, Baxter LC, Smith KA, Feuerstein BG, Karis JP, Eschbacher JM, et al. Relative cerebral blood volume values to differentiate high-grade glioma recurrence from posttreatment radiation effect: Direct correlation between image-guided tissue histopathology and localized dynamic susceptibility-weighted contrast-enhanced perfusion. *Am J Neuroradiol.* 2009;30(3):552–8.
103. Mangla R, Singh G, Ziegelitz D, Milano MT, Korones DN, Zhong J, et al. Changes in Relative Cerebral Blood Volume 1 Month after Radiation-Temozolomide Therapy Can Help Predict Overall Survival in Patients with Glioblastoma. *Radiology.* 2010;256(2):575–84.
104. Patel P, Baradaran H, Delgado D, Askin G, Christos P, Tsiouris AJ, et al. MR perfusion-weighted imaging in the evaluation of high-grade gliomas after treatment: A systematic review and meta-analysis. *Neuro Oncol.* 2017;19(1):118–27.
105. Haris M, Husain N, Singh A, Husain M, Srivastava S, Srivastava C, et al. Dynamic contrast-enhanced derived cerebral blood volume correlates better with leak correction than with no correction for vascular endothelial growth factor, microvascular density, and grading of astrocytoma. *J Comput Assist Tomogr.* 2008;32(6):955–65.
106. Gahramanov S, Muldoon LL, Varallyay CG, Li X, Kraemer DF, Fu R, et al. Pseudoprogression of Glioblastoma after Chemo- and Radiation Therapy: Diagnosis by Using Dynamic Susceptibility-weighted Contrast-enhanced Perfusion MR Imaging with Ferumoxytol versus Gadoteridol and Correlation with Survival. *Radiology.* 2013;266(3):842–52.
107. De Backer A. Handbook of neurosurgery, 8th edition. Vol. 116, Acta chirurgica Belgica. 2016. 269 p.
108. Smith EE, Nandigam K, Chen YW, Jeng J, Salat D, Halpin A, et al. MRI markers of small vessel disease in lobar and deep hemispheric intracerebral hemorrhage. *Stroke.* 2010;41(9):1933–8.
109. Elias AE, Carlos RC, Smith EA, Frechtling D, George B, Maly P, et al. MR Spectroscopy Using Normalized and Non-normalized Metabolite Ratios for Differentiating Recurrent Brain Tumor from Radiation Injury. *Acad Radiol.* 2011;18(9):1101–8.

110. Weybright P, Sundgren PC, Maly P, Hassan DG, Nan B, Rohrer S, et al. Differentiation between brain tumor recurrence and radiation injury using MR spectroscopy. *Am J Roentgenol.* 2005;185(6):1471–6.
111. Croteau D, Scarpace L, Hearshen D, Gutierrez J, Fisher JL, Rock JP, et al. Correlation between magnetic resonance spectroscopy imaging and image-guided biopsies: Semiquantitative and qualitative histopathological analyses of patients with untreated glioma. *Neurosurgery.* 2001;49(4):823–9.
112. Kebir S, Fimmers R, Galldiks N, Schafer N, Mack F, Schaub C, et al. Late Pseudoprogression in Glioblastoma: Diagnostic Value of Dynamic O-(2-[18F]fluoroethyl)-L-Tyrosine PET. *Clin Cancer Res.* 2016;22(9):2190–6.
113. Galldiks N, Dunkl V, Stoffels G, Hutterer M, Rapp M, Sabel M, et al. Diagnosis of pseudoprogression in patients with glioblastoma using O-(2-[18F]fluoroethyl)-l-tyrosine PET. *Eur J Nucl Med Mol Imaging.* 2015;42(5):685–95.
114. Gulyás B, Halldin C. New PET radiopharmaceuticals beyond FDG for brain tumor imaging. *Q J Nucl Med Mol Imaging.* 2012;56(2):173–90.
115. Langen KJ, Hamacher K, Weckesser M, Floeth F, Stoffels G, Bauer D, et al. O-(2-[18F]fluoroethyl)-l-tyrosine: uptake mechanisms and clinical applications. *Nucl Med Biol.* 2006;33(3):287–94.
116. Galldiks N, Stoffels G, Ruge MI, Rapp M, Sabel M, Reifenberger G, et al. Role of O-(2-18F-Fluoroethyl)-L-Tyrosine PET as a Diagnostic Tool for Detection of Malignant Progression in Patients with Low-Grade Glioma. *J Nucl Med.* 2013;54(12):2046–54.
117. Rapp M, Heinzl A, Galldiks N, Stoffels G, Felsberg J, Ewelt C, et al. Diagnostic Performance of 18F-FET PET in Newly Diagnosed Cerebral Lesions Suggestive of Glioma. *J Nucl Med.* 2013;54(2):229–35.
118. Pöpperl G, Kreth FW, Mehrkens JH, Herms J, Seelos K, Koch W, et al. FET PET for the evaluation of untreated gliomas: Correlation of FET uptake and uptake kinetics with tumour grading. *Eur J Nucl Med Mol Imaging.* 2007;34(12):1933–42.
119. Hutterer M, Nowosielski M, Putzer D, Jansen NL, Seiz M, Schocke M, et al. [18F]-fluoroethyl-l-tyrosine PET: A valuable diagnostic tool in neuro-oncology, but not all that glitters is glioma. *Neuro Oncol.* 2013;15(3):341–51.

120. Atkinson AJ, Colburn WA, DeGruttola VG, DeMets DL, Downing GJ, Hoth DF, et al. Biomarkers and surrogate endpoints: Preferred definitions and conceptual framework. *Clin Pharmacol Ther.* 2001;69(3):89–95.
121. Touat M, Duran-Peña A, Alentorn A, Lacroix L, Massard C, Idbaih A. Emerging circulating biomarkers in glioblastoma: Promises and challenges. *Expert Rev Mol Diagn.* 2015;15(10):1311–23.
122. Chen JR, Yao Y, Xu HZ, Qin ZY. Isocitrate dehydrogenase (IDH)1/2 mutations as prognostic markers in patients with glioblastomas. *Med (United States).* 2016;95(9):1–13.
123. Motegi H, Kamoshima Y, Terasaka S, Kobayashi H, Yamaguchi S, Tanino M, et al. IDH1 mutation as a potential novel biomarker for distinguishing pseudoprogression from true progression in patients with glioblastoma treated with temozolomide and radiotherapy. *Brain Tumor Pathol.* 2013;30(2):67–72.
124. Li H, Li J, Cheng G, Zhang J, Li X. IDH mutation and MGMT promoter methylation are associated with the pseudoprogression and improved prognosis of glioblastoma multiforme patients who have undergone concurrent and adjuvant temozolomide-based chemoradiotherapy. *Clin Neurol Neurosurg.* 2016;151:31–6.
125. Tareq A., Juratli MD. et al. Is There Pseudoprogression in Secondary Glioblastomas? *Int J Radiat Oncol Biol Phys.* 2013 December 1; 87(5): 1094–1099
126. Galldiks N, Kocher M, Langen KJ. Pseudoprogression after glioma therapy: an update. *Expert Rev Neurother.* 2017;17(11):1109–15.
127. Zawlik I, Vaccarella S, Kita D, Mittelbronn M, Franceschi S, Ohgaki H. Promoter methylation and polymorphisms of the MGMT gene in glioblastomas: A population-based study. *Neuroepidemiology.* 2008;32(1):21–9.
128. Shah N, Schroeder B, Cobbs C. MGMT methylation in glioblastoma: Tale of the tail. *Neuro Oncol.* 2015;17(1):167–8.
129. Xie H, Tubbs R, Yang B. Detection of MGMT promoter methylation in glioblastoma using pyrosequencing. *Int J Clin Exp Pathol.* 2015;8(2):1790–6.
130. Jesien-Lewandowicz E, Jesionek-Kupnicka D, Zawlik I, Szybka M, Kulczycka-Wojdala D, Rieske P, et al. High incidence of MGMT promoter methylation in primary glioblastomas without correlation with TP53 gene mutations. *Cancer Genet Cytogenet.* 2009;188(2):77–82.

131. Fabi A, Russillo M, Metro G, Vidiri A, Di Giovanni S, Cognetti F. Pseudoprogression and MGMT status in glioblastoma patients: implications in clinical practice. *Anticancer Res.* 2009;29(7):2607–10.
132. Pinho MC, Polaskova P, Kalpathy-Cramer J, Jennings D, Emblem KE, Jain RK, et al. Low Incidence of Pseudoprogression by Imaging in Newly Diagnosed Glioblastoma Patients Treated With Cediranib in Combination With Chemoradiation. *Oncologist.* 2014;19(1):75–81.
133. Qian X, Tan H, Zhang J, Liu K, Yang T, Wang M, et al. Identification of biomarkers for pseudo and true progression of GBM based on radiogenomics study. *Oncotarget.* 2016;7(34).
134. Takahashi A, Ohnishi K, Wang X, Kobayashi M, Matsumoto H, Tamamoto T, et al. The dependence of p53 on the radiation enhancement of thermosensitivity at different LET. *Int J Radiat Oncol Biol Phys.* 2000;47(2):489–94.
135. Kang HC, Kim CY, Han JH, Choe GY, Kim JH, Kim JH, et al. Pseudoprogression in patients with malignant gliomas treated with concurrent temozolomide and radiotherapy: Potential role of p53. *J Neurooncol.* 2011;102(1):157–62.
136. Pouleau HB, Sadeghi N, Balériaux D, Mélot C, De Witte O, Lefranc F. High levels of cellular proliferation predict pseudoprogression in glioblastoma patients. *Int J Oncol.* 2012;40(4):923–8.
137. Kaneshiro D, Kobayashi T, Chao ST, Suh J, Prayson RA. Chromosome 1p and 19q deletions in glioblastoma multiforme. *Appl Immunohistochem Mol Morphol.* 2009;17(6):512–6.
138. Lin AL, Liu J, Evans J, Leuthardt EC, Rich KM, Dacey RG, et al. Codeletions at 1p and 19q predict a lower risk of pseudoprogression in oligodendrogliomas and mixed oligoastrocytomas. *Neuro Oncol.* 2014;16(1):123–30.
139. Yanai H, Negishi H, Taniguchi T. The IRF family of transcription factors inception, impact and implications in oncogenesis. *Oncoimmunology.* 2012;1(8):1376–86.
140. Wang PX, Zhang R, Huang L, Zhu LH, Jiang DS, Chen HZ, et al. Interferon regulatory factor 9 is a key mediator of hepatic ischemia/reperfusion injury. *J Hepatol.* 2015;62(1):111–20.

141. Takaoka A, Tamura T, Taniguchi T. Interferon regulatory factor family of transcription factors and regulation of oncogenesis. *Cancer Sci.* 2008;29(3):467–78.
142. Tsuno T, Mejido J, Zhao T, Schmeisser H, Morrow A, Zoon KC. IRF9 is a key factor for eliciting the antiproliferative activity of IFN- α . *J Immunother.* 2009;32(8):803–16.
143. Caldecott KW, Tucker JD, Stanker LH, Thompson LH. Characterization of the XRCC1-DNA ligase III complex in vitro and its absence from mutant hamster cells. *Nucleic Acids Res.* 1995;23(23):4836–43.
144. de Boer JG. Polymorphisms in DNA repair and environmental interactions. *Mutat Res Mol Mech Mutagen.* 2002;509(1–2):201–10.
145. Rodriguez-Hernandez I, Perdomo S, Santos-Briz A, Garcia JL, Gomez-Moreta JA, Cruz JJ, et al. Analysis of DNA repair gene polymorphisms in glioblastoma. *Gene.* 2014;536(1):79–83.
146. Abdel-Fatah T, Sultana R, Abbotts R, Hawkes C, Seedhouse C, Chan S, et al. Clinicopathological and functional significance of XRCC1 expression in ovarian cancer. *Int J Cancer.* 2013;132(12):2778–86.
147. Kiuru A, Lindholm C, Heinävaara S, Ilus T, Jokinen P, Haapasalo H, et al. XRCC1 and XRCC3 variants and risk of glioma and meningioma. *J Neurooncol.* 2008;88(2):135–42.
148. Masson M, Niedergang C, Schreiber V, Muller S, Menissier-De Murcia J, De Murcia G. XRCC1 Is Specifically Associated with Poly (ADP-Ribose) Polymerase and Negatively Regulates Its Activity following DNA Damage. *Mol Cell Biol.* 1998;18(6):3563–71.
149. Jiang L, Fang X, Bao Y, Zhou JY, Shen XY, Ding MH, et al. Association between the XRCC1 Polymorphisms and Glioma Risk: A Meta-Analysis of Case-Control Studies. *PLoS One.* 2013;8(1).
150. Morris TM, Vallieres I, Attwell A, Tonseth RP, Jafarova N, Saltman DL. Single dose bevacizumab as treatment for symptomatic , corticosteroid-refractory pseudoprogression after chemoradiation therapy for newly diagnosed glioblastoma: A case report. 2015;2(4):204–7.
151. John S, Antonia SJ, Rose TA, Creelan BC. Pseudoprogression in Non-Small Cell Lung Cancer Brain Me- tastases Attributable to the Anti-PD-1 Antibody Nivolumab. *Ann Lung Cancer.* 2017;1(11):25–2925.

152. Sun T, Plutynski A, Ward S, Rubin JB. An integrative view on sex differences in brain tumors. *Cell Mol Life Sci.* 2015;72(17):3323–42.
153. Ostrom QT, Gittleman H, Liao P, Vecchione-Koval T, Wolinsky Y, Kruchko C, et al. CBTRUS Statistical Report: Primary brain and other central nervous system tumors diagnosed in the United States in 2010–2014. *Neuro Oncol.* 2017;19(suppl_5):v1–88.
154. Fekete B, Werlenius K, Örndal C, Rydenhag B. Prognostic factors for glioblastoma patients - a clinical population-based study. *Acta Neurol Scand.* 2016;133(6):434–41.
155. Knudsen-Baas KM, Moen G, Fluge, Storstein A. Pseudoprogression in high-grade glioma. *Acta Neurol Scand.* 2013;127(S196):31–7.
156. Kong DS, Kim ST, Kim EH, Lim DH, Kim WS, Suh YL, et al. Diagnostic dilemma of pseudoprogression in the treatment of newly diagnosed glioblastomas: The role of assessing relative cerebral blood flow volume and oxygen-6-methylguanine-DNA methyltransferase promoter methylation status. *Am J Neuroradiol.* 2011;32(2):382–7.
157. Blumenthal DT, Aisenstein O, Ben-Horin I, Ben Bashat D, Artzi M, Corn BW, et al. Calcification in high grade gliomas treated with bevacizumab. *J Neurooncol.* 2015;123(2):283–8.
158. Ha SY, Kang SY, Do IG, Suh YL. Glioblastoma with oligodendroglial component represents a subgroup of glioblastoma with high prevalence of IDH1 mutation and association with younger age. *J Neurooncol.* 2013;112(3):439–48.
159. Medsker B, Forno E, Simhan H, Juan C, Sciences R. HHS Public Access. 2016;70(12):773–9.
160. Begolly S, Olschowka JA, Love T, Williams JP, O'Banion MK. Fractionation enhances acute oligodendrocyte progenitor cell radiation sensitivity and leads to long term depletion. *Glia.* 2018;66(4):846–61.
161. Ellingson BM, Chung C, Pope WB, Boxerman JL, Kaufmann TJ. Pseudoprogression, radionecrosis, inflammation or true tumor progression? challenges associated with glioblastoma response assessment in an evolving therapeutic landscape. *J Neurooncol.* 2017;134(3):495–504.
162. Zhao X, Chen R, Liu M, Feng J, Chen J, Hu K. Remodeling the blood–brain barrier microenvironment by natural products for brain tumor therapy. *Acta Pharm Sin B.* 2017;7(5):541–53.

163. Vajkoczy P, Menger MD. Vascular microenvironment in gliomas. *J Neurooncol.* 2000;50(1–2):99–108.
164. Hellinger É, Veszelka S, Tóth AE, Walter F, Kittel Á, Bakk ML, et al. Comparison of brain capillary endothelial cell-based and epithelial (MDCK-MDR1, Caco-2, and VB-Caco-2) cell-based surrogate blood-brain barrier penetration models. *Eur J Pharm Biopharm.* 2012;82(2):340–51.
165. Nidhi K, Indrajeet S, Khushboo M, Gauri K, Sen DJ. Hydrotropy: A promising tool for solubility enhancement: A review. *Int J Drug Dev Res.* 2011;3(2):26–33.
166. Veszelka S, Tóth AE, Walter FR, Datki Z, Mózes E, Fülöp L, et al. Docosahexaenoic acid reduces amyloid- β induced toxicity in cells of the neurovascular unit. *J Alzheimer's Dis.* 2013;36(3):487–501.
167. Jähne EA, Eigenmann DE, Culot M, Cecchelli R, Walter FR, Deli MA, et al. Development and validation of a LC-MS/MS method for assessment of an anti-inflammatory indolinone derivative by in vitro blood-brain barrier models. Vol. 98, *Journal of Pharmaceutical and Biomedical Analysis.* Elsevier B.V.; 2014. 235-246 p.
168. Tóth AE, Walter FR, Bocsik A, Sántha P, Veszelka S, Nagy L, et al. Edaravone protects against methylglyoxal-induced barrier damage in human brain endothelial cells. *PLoS One.* 2014;9(7):1–14.
169. Schilling-Tóth B, Sándor N, Walter FR, Bocsik A, Sáfrány G, Hegyesi H. Role of GDF15 in radiosensitivity of breast cancer cells. *Cent Eur J Biol.* 2014;9(10):982–92.
170. Sandor N, Walter FR, Bocsik A, Sántha P, Schilling-Tóth B, Lener V, et al. Low dose cranial irradiation-induced cerebrovascular damage is reversible in mice. *PLoS One.* 2014;9(11).
171. Tóth AE, Tóth A, Walter FR, Kiss L, Veszelka S, Ózsvári B, et al. Compounds Blocking Methylglyoxal-induced Protein Modification and Brain Endothelial Injury. *Arch Med Res.* 2014;45(8):753–64.
172. Campos-Bedolla P, Walter FR, Veszelka S, Deli MA. Role of the Blood-Brain Barrier in the Nutrition of the Central Nervous System. *Arch Med Res.* 2014;45(8):610–38.
173. Walker AJ, Ruzevick J, Malayeri AA, Rigamonti D, Redmond KJ, Kleinberg L. Postradiation imaging changes in the CNS: how can we differentiate between treatment effect and disease progression? 2014;10(7):1277–97.

174. Balaña C, Capellades J, Pineda E, Estival A, Puig J, Domenech S, et al. Pseudoprogression as an adverse event of glioblastoma therapy. *Cancer Med.* 2017;6(12):2858–66.
175. Roldán GB, Scott JN, McIntyre JB, Dharmawardene M, De Robles PA, Magliocco AM, et al. Population-based study of pseudoprogression after chemoradiotherapy in GBM. *Can J Neurol Sci.* 2009;36(5):617–22.
176. Sanghera P, Perry J, Sahgal A, Symons S, Aviv R, Morrison M, et al. Pseudoprogression following chemoradiotherapy for glioblastoma multiforme. *Can J Neurol Sci.* 2010;37(1):36–42.
177. Gunjur A, Lau E, Taouk Y, Ryan G. Early post-treatment pseudo-progression amongst glioblastoma multiforme patients treated with radiotherapy and temozolomide: A retrospective analysis. *J Med Imaging Radiat Oncol.* 2011;55(6):603–10.
178. Melguizo-Gavilanes I, Bruner JM, Guha-Thakurta N, Hess KR, Puduvalli VK. Characterization of pseudoprogression in patients with glioblastoma: is histology the gold standard? *J Neurooncol.* 2015;123(1):141–50.
179. Kucharczyk MJ, Parpia S, Whitton A, Greenspoon JN. Evaluation of pseudoprogression in patients with glioblastoma. *Neuro-Oncology Pract.* 2017; 4(2): 120-134

БИОГРАФИЈА

Др Марко Петровић је рођен 21. марта 1984. године у Аранђеловцу, Република Србија. Основну и средњу Медицинску школу „Сестре Нинковић“ је завршио у Крагујевцу 2003. године као ђак генерације. Медицински факултет Универзитета у Крагујевцу је уписао 2003. године и дипломирао 17. јула 2009. године као најбољи студент у генерацији са просечном оценом 9,89 (девет и 89/100) не користивши апсолвентски стаж. У току студија је био прималац више стипендија: Министарства просвете, града Крагујевца- Фонд Академик Драгослав Срејовић, стипендије „Denise Hale“, Универзитета у Крагујевцу- Фондација за стипендирање и подстицање напредовања најбољих студената, младих научних радника и уметника, Еуробанк ЕФГ школарина која се додељује студентима завршне године државних факултета за остварене изванредне резултате током студија, Фонда „Проф. др Илија Росић“ и Министарства омладине и спорта- Фонд млади таленти. У току студија био је демонстратор на предметима медицинска статистика и информатика и Патолошка физиологија, као и координатор за међународну професионалну размену студената медицине. Четврту година студија је завршио на Медицинском факултету Универзитета Albert-Szent Gyorgyi у Сегедину, Мађарска. Докторске академске студије на Факултету медицинских наука Универзитета у Крагујевцу је уписао 2009. године а усмени докторски испит је положио 2011. године са оценом 10 (десет). Изабран је у звање сарадника у настави за ужу научну област Хирургија на Факултету медицинских наука Универзитета у Крагујевцу 2011. године, а у звање истраживача сарадника 2014. године. Од августа 2012. године је запослен у Центру за неурохирургију, Клинички центар Крагујевац. Уписао је специјализацију из неурохирургије на Медицинском факултету Универзитета у Београду у априлу 2013. године а специјалистички испит из Неурохирургије пред комисијом којом је председавала Проф. др Даница Грујичић је положио са оценом одличан 19. октобра 2018. године стекавши звање специјалиста неурохирургије.

БИБЛИОГРАФИЈА

Др Марко Петровић, специјалиста неурохирургије, активно учествује у научно-истраживачком раду. Објавио је више радова у часописима међународног значаја (категорија **M20**) и у часописима националног значаја (категорија **M50**).

Радови објављени у научним часописима међународног значаја (категорија **M20**)

1. Janićijević Petrović M, Šarenac T, Srećković S, **Petrović M**, Vulović D, Janićijević K. Evaluation of the patients with Grave's ophthalmopathy after corticosteroids treatment. *Vojnosanit Pregl.* 2012; 69(3): 249-252. (**M23**) IF 0.269 (2013)
2. Janićijević Petrović M, Šarenac T, **Petrović M**, Vulović D, Janićijević K. Cyclocryotherapy in neovascular glaucoma treatment. *Med Glas.* 2012; 9(1): 106-108. (**M23**) IF 0.202 (2012)
3. Janićijević Petrović M, Šarenac T, Srećković S, Janićijević K, **Petrović M**, Vulović D. Klinička procena znakova i simptoma Grejvsove oftalmopatije. *Srp Arh Celok Lek.* 2012; 140 (11-12): 694-698. (**M23**) IF 0.228 (2012)
4. Janićijević Petrović M, Šarenac Vulović T, Vulović D, Janićijević K, **Petrović M**, Vujić D. Cataract surgery in patients with ocular pseudoexfoliation. *Ann Ital Chir.* 2013; 84:611-615. (**M23**) IF 0.683 (2013)
5. Pesovic J, Milosevic B, Canovic D, Cvetkovic A, Milosavljevic M, Jevdjic J D, Pavlovic M, **Petrovic M**. Cancer of ectopic parathyroid gland presentation of the disease with a case report. *Int J Clin Exp Med.* 2013; 6(3): 227-230. (**M23**) IF 1.422 (2013)
6. **Petrović M**, Ilić R, Milićević M, Peulić M, Grujičić D. The influence of endothelial hyperplasia on pseudoprogression development in patients with glioblastoma. *Srp Arh Celok Lek.* 2019; DOI:[https:// doi.org/10.2298/SARH180801027P](https://doi.org/10.2298/SARH180801027P) (**M23**) IF 0.300 (2017)

Часописи националног значаја (категорија M50)

1. Janićijević Petrović M, Janićijević K, **Petrović M**, Popović A. Epidemiološka studija pacijenata sa primarnim juvenilnim glaukomom. *Timočki Medicinski Glasnik*. 2013; 38(4):170-3. **(M53)**
2. Janićijević Petrović M, **Petrović M**, Vujić D, Janićijević K, Popović A. Autologous serum eye drops for post-chemical injuries and corneal epithelial defects. *Maced J Med Sci*. 2013; 6(4):383-387. **(M52)**
3. Janićijević Petrović M, Šarenac Vulović T, Janićijević K, **Petrović M**. Epidemiology Study of Contusion Eye. *Pons Med J*. 2014; 11(2):43-47. **(M52)**
4. Janićijević Petrović M, Janićijević K, **Petrović M**, Popović A. Efekti intra i postoperative primene steroidnih injekcija kod operacije pterigijuma. *Timočki Medicinski Glasnik*. 2014; 39(1): 14-19. **(M52)**
5. Peulić M, Grujičić D, Milićević M, Nikolić R, Veljković M, Krstić Lj, **Petrović M**, Kovačević V. Miksopapilarni ependimom filuma terminale-prikaz slučaja. *Medicinski časopis Kragujevac*. 2014; 48(1): 44-47. **(M53)**
6. Cvetković A., Srećković S. **Petrović M**. Comparison of biometric values and intraocular lens power calculations obtained by ultrasound and optical biometry. *Ser J Exp Clin Res*. 2016; 17(4): 321--326. **(M51)**
7. **Petrović M**, Miletić Kovacević M, Jovanović N, Nikolić R, Raičević S, Kovačević V. Tanycytic ependymoma of the filum terminale region; a case report. *Ser J Exp Clin Res*. 2018; 19 (3): 277-280. **(M51)**

ПРИЛОГ

КЉУЧНА ДОКУМЕНТАЦИЈСКА ИНФОРМАТИКА

УНИВЕРЗИТЕТ У КРАГУЈЕВЦУ ФАКУЛТЕТ МЕДИЦИНСКИХ НАУКА У КРАГУЈЕВЦУ

Редни број - РБ:

Идентификациони број - ИБР:

Тип документације - ТД: Монографска публикација

Тип записа - ТЗ: Текстуални штампани материјал

Врста рада - ВР: Докторска дисертација

Аутор - АУ: Марко Д. Петровић

Ментор/коментор - МН: Проф. др Даница Грујичић

Наслов рада - НР: Клинички значај псеудопрогресије након ирадијације глиобластома

Језик публикације - ЈП: српски/ћирилица

Језик извода - ЈИ: српски/енглески

Земља публикавања - ЗП: Република Србија

Уже географско подручје - УГП: Централна Србија

Година - ГО: 2019. година

Издавач - ИЗ: Ауторски репринт

Место и адреса - МС: 34 000 Крагујевац, Светозара Марковића 69, Република Србија

Физичи опис рада - ФО:

Научна област - УДК: Медицина

Научна дисциплина - ДИ: Клиничка и експериментална хирургија

Предметна одредница/ кључне речи - ПО: глиобластом, псеудопрогресија, карактеристике тумора, преживљавање

Чува се - ЧУ: У библиотеци Факултета медицинских наука Универзитета у Крагујевцу

Важна напомена- МН:

Извод - ИД:

УВОД: Глиобластом је биолошки најагресивнији тип глиома и заступљен је у око 50% у односу на остале глијалне туморе, а такође је тумор са најлошијом прогнозом. Инциденца глиобластома износи око 3 на 100000 у Европи и Северној Америци. Може се јавити у било ком животном добу али је инциденца највећа у периоду од 55. до 60. године живота. Глиоми мозга обухватају 2,5% укупне смртности од малигних болести и трећи су узрок смртности од малигних болести у периоду од 15. до 34. године старости. Псеудопрогресија представља појаву лезије која се пребојава контрастом након хемоирадијације и која се повлачи без промене терапије. Сам феномен има изразит клинички значај зато што у великој мери утиче на даље терапијске поступке али критеријуми за њено дијагностиковање још увек нису јасно дефинисани.

МЕТОДОЛОГИЈА: Испитивани су пацијенти који су оперисани због глиобластома у Клиничком центру Србије у периоду од 2010. до 2012. године и код којих је спроведена хемио- и зрачна терапија. Радиолошким праћењем је регистрована псеудопрогресија а затим су испитивани одређени фактори који би могли да утичу на настанак псеудопрогресије као и утицај псеудопрогресије на настанак постирадијационе леукоенцефалопатије и утицај на преживљавање пацијената.

РЕЗУЛТАТИ: На настанак псеудопрогресије су утицали MGMT статус, ендотелијална хиперплазија и присуство олигодендроглијалне компоненте. Присуство калцификација није утицало на настанак псеудопрогресије. Псеудопрогресија је повезана са настанком постирадијационе леукоенцефалопатије а није утицала на преживљавање пацијената.

ЗАКЉУЧАК: На основу одређених карактеристика тумора може да се претпостави да ли ће доћи до појаве псеудопрогресије што има велики значај у свакодневном клиничком раду.

Кључне речи: глиобластом, псеудопрогресија, карактеристике тумора, преживљавање

Датум прихватања теме од стране ННВ - ДП: 29.11.2017.

Датум одбране - ДО:

Чланови комисије - КО:

1. **Проф. др Драгче Радовановић**, ванредни професор Факултета медицинских наука Универзитета у Крагујевцу за ужу научну област Хирургија, председник
2. **Проф. др Јасна Јевђић**, редовни професор Факултета медицинских наука Универзитета у Крагујевцу за ужу научну област Хирургија, члан
3. **Проф. др Александра Исаковић**, редовни професор Медицинског факултета Универзитета у Београду за ужу научну област Медицинска и клиничка биохемија, члан

KEY WORDS DOCUMENTATION

**UNIVERSITY OF KRAGUJEVAC
FACULTY OF MEDICAL SCIENCES KRAGUJEVAC**

Accession number - ANO:

Identification number - INO:

Documentation type - DT: Monographic publication

Type of record - TR: Textual printed material

Contents code - CC: Ph. D. Thesis

Author - AU: Marko D. Petrovic

Menthor/co-mentor - MN: Professor Danica Grujicic, M.D. Ph.D.

Title - TI: Clinical importance of pseudoprogression after glioblastoma irradiation

Language of text - LT: Serbian / Cyrillic

Language of abstract: Serbian / English

Country of publication - CP: Republic of Serbia

Locality of publication - LP: Central Serbia

Publication year - PY: 2019

Publisher - PU: Author reprint

Publication place - PP: 34 000 Kragujevac, Svetozara Markovica 69, Republic of Serbia

Physical description - PD:

Scientific field - SF: Medicine

Scientific discipline - SD: Clinical and experimental surgery

Subject/key words - SKW: glioblastoma, pseudoprogression, tumour characteristics, survival

UDC

Holding data: Library of Faculty of medical sciences, University of Kragujevac, Republic of Serbia

Note - N:

Abstract – AB:

INTRODUCTION: Glioblastoma is the most aggressive glioma type. It makes about 50% of all glioma types and has the worst prognosis. In Europe and North America glioblastoma incidence is 3 per 100000. It can occur in all ages but the highest incidence is between 55. and 60. years. Gliomas are responsible for 2.5% of mortality of all malignant diseases and they are the third cause of death of malignant diseases in the age between 15 and 34 years. Pseudoprogression represent contrast enhancement lesion which regresses without therapy. Clinically this phenomena is very important because it has a great influence on therapeutic procedures but, diagnostic criteria for pseudoprogression are not still precisely defined.

METHODOLOGY: This research included patients who are operated because glioblastoma in Clinical centre Serbia in period from 2010. to 2012. years. After operation it was performed radiotherapy and chemotherapy. Pseudoprogression was diagnosed by radiological following and after that we have determined influence of certain factors on pseudoprogression occurring and also it was determined influence of pseudoprogression on leukoencephalopathy occurring and on patient survival.

RESULTS: We show influence of MGMT status, endothelial hyperplasia and oligodendroglial component on pseudoprogression occurring. Calcifications didn't have influence on pseudoprogression. Pseudoprogression is related with radioinduced leukoencephalopathy and didn't have influence on patient's survival.

CONCLUSION: Based on certain tumor characteristics it can be assumed pseudoprogression occurring and it has great importance in everyday clinical practice.

Keywords: glioblastoma, pseudoprogression, tumour characteristics, survival

Accepted by the Scientific Board on - ASB: 29.11.2017.

Defended on - DE:

Thesis defended board (Degree/name/surname/title/faculty) - DB:

- 1. Assistant Professor, Drage Radovanovic, M.D, Ph.D, Faculty of Medical Sciences, University of Kragujevac, chairman**
- 2. Full Professor, Jasna Jevdjic, M.D, Ph.D, Faculty of Medical Sciences, University of Kragujevac, member**
- 3. Assistant Professor, Aleksandra Isakovic, M.D, Ph.D, Medical Faculty, University of Belgrade, member**

Образац 1

ИЗЈАВА АУТОРА О ОРИГИНАЛНОСТИ ДОКТОРСKE ДИСЕРТАЦИЈЕ

Ја, Марко Д. Петровић, изјављујем да докторска дисертација под насловом Клинички значај псеудопрогресије након ирадијације глиобластома која је одбрањена на Факултету Медицинских наука Универзитета у Крагујевцу представља *оригинално ауторско дело* настало као резултат *сопственог истраживачког рада*.

Овом Изјавом такође потврђујем:

- да сам *једини аутор* наведене докторске дисертације,
- да у наведеној докторској дисертацији *нисам извршио/ла повреду* ауторског нити другог права интелектуалне својине других лица,
- да умножени примерак докторске дисертације у штампаној и електронској форми у чијем се прилогу налази ова Изјава садржи докторску дисертацију истоветну одбрањеној докторској дисертацији.

У Крагујевцу, 2019. године,

Марко Д. Петровић

потпис аутора

Образац 2

ИЗЈАВА АУТОРА О ИСКОРИШЋАВАЊУ ДОКТОРСKE ДИСЕРТАЦИЈЕ

Ја, Марко Д. Петровић,

дозвољавам

не дозвољавам

Универзитетској библиотеци у Крагујевцу да начини два трајна умножена примерка у електронској форми докторске дисертације под насловом:

Клинички значај псеудопрогресије након ирадијације глиобластома

која је одбрањена на Факултету Медицинских наука

Универзитета у Крагујевцу, и то у целини, као и да по један примерак тако умножене докторске дисертације учини трајно доступним јавности путем дигиталног репозиторијума Универзитета у Крагујевцу и централног репозиторијума надлежног министарства, тако да припадници јавности могу начинити трајне умножене примерке у електронској форми наведене докторске дисертације путем *преузимања*.

Овом Изјавом такође

дозвољавам

не дозвољавам¹

¹ Уколико аутор изабере да не дозволи припадницима јавности да тако доступну докторску дисертацију користе под условима утврђеним једном од *Creative Commons* лиценци, то не искључује право припадника јавности да наведену докторску дисертацију користе у складу са одредбама Закона о ауторском и сродним правима.

припадницима јавности да тако доступну докторску дисертацију користе под условима утврђеним једном од следећих *Creative Commons* лиценци:

- 1) Ауторство
- 2) Ауторство - делити под истим условима
- 3) Ауторство - без прерада
- 4) Ауторство - некомерцијално
- 5) Ауторство - некомерцијално - делити под истим условима
- 6) Ауторство - некомерцијално - без прерада²

У Крагујевцу, _____, _____ 2019. _____ године,

Марко Д. Петровић
потпис аутора

² Молимо ауторе који су изабрали да дозволе припадницима јавности да тако доступну докторску дисертацију користе под условима утврђеним једном од *Creative Commons* лиценци да заокруже једну од понуђених лиценци. Детаљан садржај наведених лиценци доступан је на: <http://creativecommons.org.rs>

Радови за услов за пријаву завршене докторске дисертације:

- 1. Petrović M, Ilić R, Milićević M, Peulić M, Grujičić D.** The influence of endothelial hyperplasia on pseudoprogession development in patients with glioblastoma. *Srp Arh Celok Lek.* 2019 May-Jun;147(5-6):311-315; DOI:[https:// doi.org/10.2298/SARH180801027P](https://doi.org/10.2298/SARH180801027P) **(M23)** IF 0.300 (2017)
- 2. Janićijević Petrović M, Šarenac T, Srećković S, Petrović M, Vulović D, Janićijević K.** Evaluation of the patients with Grave's ophthalmopathy after corticosteroids treatment. *Vojnosanit Pregl.* 2012; 69(3): 249-252. **(M23)** IF 0.269 (2013)
- 3. Janićijević Petrović M, Šarenac T, Srećković S, Janićijević K, Petrović M, Vulović D.** Klinička procena znakova i simptoma Grejvsove oftalmopatije. *Srp Arh Celok Lek.* 2012; 140 (11-12): 694-698. **(M23)** IF 0.228 (2012)

ORIGINAL ARTICLE / ОРИГИНАЛНИ РАД

The influence of endothelial hyperplasia on pseudoprogression development in patients with glioblastoma

Marko Petrović¹, Rosanda Ilić², Mihailo Milićević², Miodrag Peulić¹, Danica Grujičić²¹Clinical Center Kragujevac, Center for Neurosurgery, Kragujevac, Serbia;²Clinical Center of Serbia, Neurosurgery Clinic, Belgrade, Serbia

SUMMARY

Introduction/Objective Pseudoprogression represents an enlarging contrast-enhancing lesion that occurs after chemoradiation and stabilizes with time without any changes in the therapeutic procedure. This phenomenon is highly significant, because it can have influence on further therapeutic procedures; however, precise criteria for pseudoprogression diagnosis have not yet been defined. The main goal of this study is to examine the endothelial hyperplasia influence on pseudoprogression.

Methods We analyzed a group of 106 patients with glioblastoma who had undergone surgical treatment from 2010–2012, at the Clinic of Neurosurgery, Clinical Center of Serbia, who received Stupp protocol. Pre- and post-treatment imaging was evaluated using RANO criteria. Lesions that improved or stabilized were defined as pseudoprogression, and lesions that progressed were defined as true progression. Endothelial hyperplasia was identified based on the hematoxylin and eosin pathohistological examination.

Results Thirty-two (30.2%) of the patients were diagnosed with pseudoprogression. Endothelial hyperplasia was observed in 51 (48.1%) of glioblastoma tissue samples, and 28 (87.5%) of all the patients with pseudoprogression were found to have endothelial hyperplasia. The group of 51 (68.9%) patients without pseudoprogression did not show the presence of endothelial hyperplasia. Statistical analysis showed significantly higher incidence of pseudoprogression in patients with endothelial hyperplasia. ($\chi^2 = 26.269$, $p < 0.01$)

Conclusion Taking into account that there are no precise diagnostic methods that could determine the presence of endothelial hyperplasia with certainty, it could be an indicator, as a pathohistological entity, of a higher likelihood of pseudoprogression, which could be used in everyday clinical practice. In order to reach definite conclusions, we believe it is necessary to conduct prospective controlled studies with larger sample sizes.

Keywords: glioblastoma; endothelial hyperplasia; pseudoprogression

INTRODUCTION

Pseudoprogression represents new or enlarging contrast enhancing lesion after chemotherapy within the radiation field that stabilizes with time without any changes in the therapeutic procedure [1]. This phenomenon is highly significant, because it mimics true tumor progression and, if it is misinterpreted as such, it can have a negative influence on the further therapeutic procedures. Pseudoprogression is commonly seen in asymptomatic patients. However, some patients present with clinical deterioration. These complications can include worsening of pre-existing symptoms, transient cognitive decline, subacute rhombencephalitis, or somnolence syndrome [2].

The pathophysiological basis of pseudoprogression remains poorly understood. There are certain indications that it is part of the spectrum of radiation-induced changes ranging from subacute radiation-induced changes to late radiation necrosis [3]. It is assumed that there are two components of pseudoprogression: vascular injuries and treatment-related

cell toxicity [4]. It is thought that transient breakdown of the blood brain barrier can cause the edema and contrast enhancement seen on the magnetic resonance imaging (MRI) [5]. The cells most sensitive to radiation are oligodendrocytes, endothelial cells, and neural precursors. Cellular damage can lead to cell death including p53 and p53-independent mechanisms of apoptosis.

Pathohistological examination of patients operated because of pseudoprogression showed distinct characteristics. On the microscopic level, tumor recurrence is usually characterized by microvascular proliferation and highly cellular tumor tissue. This is contradictory to the histological characteristics of the contrast enhancing tissue of pseudoprogression that usually has a low cellularity. Typically, pleomorphic tumor cells can also be found in these lesions with the low mitotic index. In addition, elements of coagulative necrosis can be found, and it appears eosinophilic on light microscopy. Hyalinization of the wall of blood vessels and fibrinoid necrosis is frequent. Telangiectatic blood vessels may be seen, though they are less specific. Fibrillary

Received • Примљено:

August 1, 2018

Revised • Ревизија:

January 15, 2019

Accepted • Прихваћено:

March 5, 2019

Online first: March 21, 2019

Correspondence to:

Marko PETROVIĆ
Kapetana Lukića 18
34000 Kragujevac, Serbia
markopetrovickg@yahoo.com

and gemistocytic astrocytes may be observed as well. Scattered pleomorphic astrocytes are mostly associated with the tumor exposed to radiation and are often present in the tissue obtained from pseudoprogression [6].

The accurate diagnosis of pseudoprogression from the true tumor progression is of great significance in planning of further treatment [7]. Modern techniques and MR sequences are developed with the goal of differentiating pseudoprogression and true tumor progression. Diffusion-Weighted Imaging, Diffusion-Tensor Imaging, Perfusion-Weighted Imaging and MR spectroscopy can be helpful, but are not conclusive. Positron Emission Tomography combined with other specific biomarkers is also used along with MRI. However, neither one of the abovementioned methods can be used for diagnosing any pseudoprogression-related changes with certainty.

In this paper, we have examined if endothelial hyperplasia, being one of pathohistological features of glioblastoma, affects the development of pseudoprogression in patients with glioblastoma.

METHODS

We used a retrospective analysis of prospectively collected data in order to analyze the patients with glioblastoma who had undergone surgical treatment during the three-year period (2010–2012), at the Clinic of Neurosurgery, Clinical Center, Serbia and who received Stupp protocol after the surgery. The patients were monitored by a series of MRI scans. While making the final diagnosis, we used the RANO criteria, taking into consideration the fact, established after the numerous literature data, that pseudoprogression may even occur 12 weeks after the chemoradiation has been completed.

Statistical methods

IBM SPSS Statistics, Version 20.0 (IBM Corp., Armonk, NY, USA) was used for all calculations in the study. Specific measures of central tendency and variability measures were found for continual variability whereas the frequency of the separate categories was specified for the categorical variables. A chi-square test was used for examining the factors that have an influence on pseudoprogression development. The maximum level of acceptability of the null hypothesis probability used in our study is 0.05. The conducted study was approved by the Ethics Committee of the Clinical Centre of Serbia.

RESULTS

A total of 106 patients with glioblastoma who underwent surgery in the period from January 1, 2010 to December 31, 2012 and who underwent Stupp protocol were included in this study. Thirty-two (30.2%) patients were diagnosed with pseudoprogression, whereas 74 (69.8%) of the patients showed no signs of pseudoprogression. On average, pseudoprogression was observed after 4.64 months.

In the group of the patients with pseudoprogression, 59.4% of them were men and 40.6% were women, whereas in the group of the patients with no pseudoprogression, 54.1% of them were men and 45.9% were women. In the group of the patients with pseudoprogression, the average age of patients was 53.03 ± 10.14 years, while in the group of the patients with no signs of pseudoprogression the average age was 53.99 ± 12.53 years. The highest number of patients with developed pseudoprogression was found in the age group ranging from 51–60 years (53.1%), whereas the least number was found in the age group ranging from 71–80 years (3.1%). The greatest number of patients had a radical operation: 74 (70.2%), and out of them 19 patients (17.2%) had subtotal resection, 12 (11.5%) patients had the tumor reduction, whereas there was only one biopsy and that patient was excluded from further analysis (1.1%). Pseudoprogression occurred in 15 (46.7%) of the patients who had received the radical surgery, it occurred in 11 cases (33.3%) of the patients who had had subtotal tumor resection, whereas six (20%) of the patients with pseudoprogression had the tumor reduction. The influence of a degree of tumor resection on the incidence of pseudoprogression was not significant ($\chi^2 = 5.493$, $p = 0.139$).

Endothelial hyperplasia was observed in 51 (48.1%) of glioblastoma tissue samples. Twenty-eight (87.5%) of all patients with pseudoprogression were found to have endothelial hyperplasia, whereas four patients (12.5%) were without it. Fifty-one (68.9%) patients who were not diagnosed with pseudoprogression did not show the presence of endothelial hyperplasia either, whereas it was shown that 23 (31.1%) of the patients who were not diagnosed with pseudoprogression had endothelial hyperplasia. In the group of patients who developed pseudoprogression, the number of patients who had endothelial hyperplasia described in their pathohistological findings was statistically significantly higher, whereas there were more patients who were not diagnosed with pseudoprogression and who did not have endothelial hyperplasia. ($\chi^2 = 26.269$, $p < 0.01$)

DISCUSSION

Pseudoprogression occurred in 32 patients (30.2%). When we compared our results with the literature data, we found the heterogeneity in the data related to the incidence of pseudoprogression [8, 9, 10]. The study undertaken in 2017, which included the papers written in the period from 2005 to October 8, 2014 due to the meta-analysis, published that pseudoprogression was present in 36% of patients [11]. The reason for this may be found in various criteria for its defining along with the fact that the results of a specific number of papers were based on small sample sizes. In our study, we used the RANO criteria for defining the pseudoprogression (Figure 1). However, we carefully approached one specific piece of information related to the incidence of pseudoprogression occurring even within 12 weeks after completing chemo-irradiation, because of various literature data claiming that pseudoprogression can be observed much later and that it can be observed

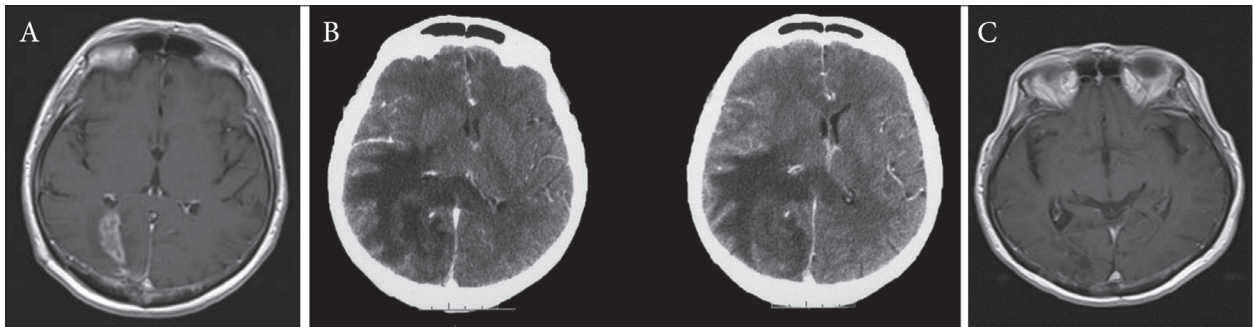


Figure 1. A – The first endocranial magnetic resonance imaging after treatment, radiological progression without clinical deterioration; B – endocranial computed tomography scan after two months, extensive edema followed by clinical deterioration; C – complete regression after corticosteroid therapy and continuing with chemotherapy

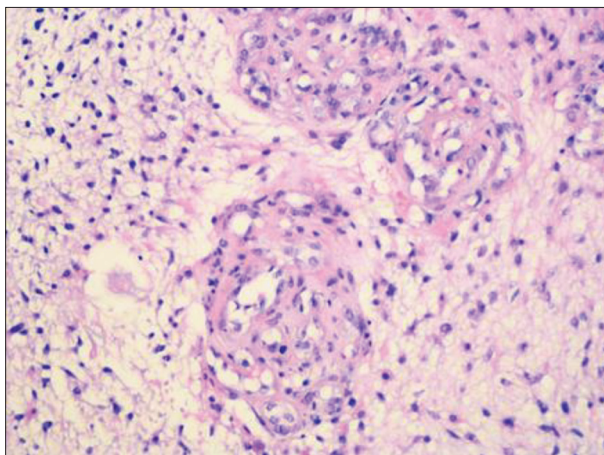


Figure 2. Endothelial hyperplasia, formation of glomeruloid structures

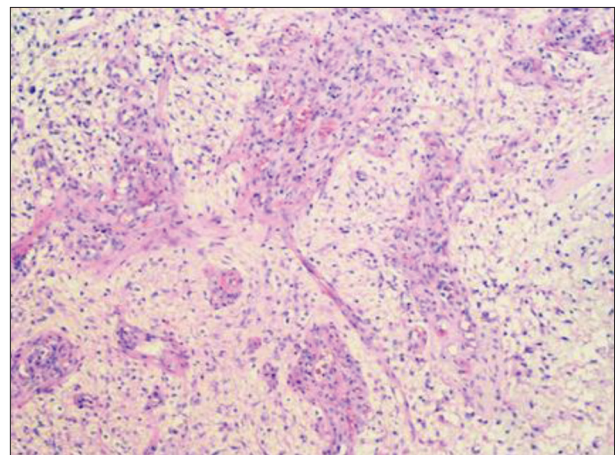


Figure 3. Endothelial hyperplasia and necrosis

even later than 40 weeks and more [12, 8]. Our research demonstrated that pseudoprogression occurred on an average of 4.64 months. The highest number of patients with pseudoprogression was found in the age group ranging from 51–60 years, and then in the age group ranging from 61–70 years. In a study published by Chu et al. [13], the average age of the patients with pseudoprogression was 46.66 ± 15.34 years, which is similar to the results obtained in our study. Endothelial hyperplasia, commonly characterized by the formation of glomeruloid structures, represents one of the main characteristics of glioblastoma (Figure 2). It is usually located in the vicinity of necrosis and appears directionally oriented to it (Figure 3). After the analysis of all the scientific papers published so far, we have not been able to find the results dealing with the influence of endothelial hyperplasia on pseudoprogression development. The results obtained in our study demonstrated that pathohistological characteristics such as endothelial hyperplasia, are statistically significantly higher in the patients developing pseudoprogression. This phenomenon could be primarily explained in terms of disturbing the integrity and normal functions of the blood-brain barrier (BBB). Namely, one of the pathophysiological mechanisms explaining the incidence of pseudoprogression is increased permeability of the BBB [5]. The BBB is an extremely important structure that maintains the balance of the central nervous system (CNS) microenvironment and maintains the normal functioning of the brain. The BBB

is constituted of endothelial cells, astrocytes, peripheral cells, macrophage, fibroblasts, neuronal cells, basement membranes, microglia, and other cell types. There are many transporters on the BBB, including P-glycoprotein (P-gp). Astrocytes are involved in nerve signal transmission, nutrient transport, maintaining the balance of brain microenvironment and extracellular matrix ion balance buffering. Peripheral cells are multifunctional cells, with immune function in the CNS neurovascular unit. Peripheral cells surround the endothelial cells and play an important role in the BBB microenvironment and in maintaining the BBB function by secreting growth factors and extracellular matrix. Microglia are a kind of long-standing immune cell in the human brain. They can stimulate the opening of BBB, leukocyte extravasation, and angiogenesis. Fibroblasts, when co-cultured with glioblastoma cells, can induce production and activation of matrix metalloproteinase MMP2, and its activators membrane type 1 metalloproteinase (MT1-MMP) and MT2-MMP, which affect the growth progression of gliomas. Other cells, like endothelial cells, in the BBB microenvironment maintain the normal function and integrity of the BBB by forming tight junctions that limit transcytosis. CNS neurons bind chemicals and convey electrical signals. They can regulate the ionic microenvironment of the synaptic and axonal regions of the nerve cell, which are essential to the nerve signal transduction. The basement membrane is attached as a support tissue to the neurovascular unit cells. The

endothelial cell is the most important structural component of the BBB. Changes in the phosphorylation state of the tight junction protein (ZO-1 or occluding) are critical to the control of BBB vascular permeability. In areas of tumor environment, the endothelial cells connection is very loose and almost lacks integrity [14]. Endothelial hyperplasia is a frequent finding in glioblastoma and it is connected with an increase in nonselective transport through the BBB [15]. The major changes reflect in an increased number of endothelial cells, endothelial hyperplasia leading to function loss and volume reduction in the endothelial cells, cell form changes, tight junction damage, an increased number of vesicles, caveolae and fenestrations, the basement membrane thickening, perivascular space expansion, and the necrosis of capillary endothelial cells [16–19]. All the above-mentioned changes lead to BBB degradation. A significant degradation of the integrity and an increase in the BBB permeability in patients with endothelial hyperplasia may be the cause of contrast leaking the blood vessels, which may eventually induce radiology changes described under the notion of pseudoprogession.

REFERENCES

- Gahramanov S, Raslan AM, Muldoon LL, Hamilton BE, Rooney WD, Varallyay, et al. Potential for differentiation of pseudoprogession from true tumor progession with dynamic susceptibility-weighted contrast-enhanced magnetic resonance imaging using ferumoxytol versus gadoteridol: a pilot study. *Int J Radiat Oncol Biol Phys.* 2011; 79(2):514–23.
- Fink J, Born D, Chamberlain MC. Radiation necrosis: Relevance with respect to treatment of primary and secondary brain tumors. *Curr Neurol Neurosci Rep.* 2012; 12(3):276–85.
- Huang RY, Neagu MR, Reardon DA, Wen PY. Pitfalls in the neuroimaging of glioblastoma in the era of antiangiogenic and immuno/targeted therapy - detecting illusive disease, defining response. *Front Neurol.* 2015; 6:1–16.
- Herbert B. Newton. *Handbook of Neuro-oncology Neuroimaging.* 2nd ed. USA: Academic Press; 2016.
- Yaman E, Buyukberber S, Benekli M, Oner Y, Coskun U, Akmansu M, et al. Radiation induced early necrosis in patients with malignant gliomas receiving temozolomide. *Clin Neurol Neurosurg.* 2010; 112(8):662–7.
- Woodworth GF, Garzon-Muvdi T, Ye X, Blakeley JO, Weingart JD, Burger PC. Histopathological correlates with survival in reoperated glioblastomas. *J Neurooncol.* 2013; 113(3):485–93.
- Young RJ, Gupta A, Shah AD, Graber JJ, Chan TA, Zhang Z, et al. MRI perfusion in determining pseudoprogession in patients with glioblastoma. *Clin Imaging.* 2013; 37(1):41–9.
- Stuplich M, Hadizadeh DR, Kuchelmeister K, Scorzin J, Filss C, Langen KJ, et al. Late and prolonged pseudoprogession in glioblastoma after treatment with lomustine and temozolomide. *J Clin Oncol.* 2012; 30(21):180–3.
- Linhares P, Carvalho B, Figueiredo R, Reis RM, Vaz R. Early Pseudoprogession following Chemoradiotherapy in Glioblastoma Patients: The Value of RANO Evaluation. *J Oncol.* 2013; 5:690585
- Brandes AA, Franceschi E, Tosoni A, Blatt V, Pession A, Tallini G, et al. MGMT promoter methylation status can predict the incidence and outcome of pseudoprogession after concomitant radiochemotherapy in newly diagnosed glioblastoma patients. *J Clin Oncol.* 2008; 26(13):2192–7.
- Abbasi AW, Westerlaan HE, Holtman GA, Aden KM, van Laar PJ, van der Hoorn A. Incidence of Tumour Progession and Pseudoprogession in High-Grade Gliomas: a Systematic Review and Meta-Analysis. *Clin Neuroradiol.* 28(3):401–11.
- Chaskis C, Neyns B, Michotte A, De Ridder M, Everaert H. Pseudoprogession after radiotherapy with concurrent temozolomide for high-grade glioma: clinical observations and working recommendations. *Surg Neurol.* 2009; 72(4):423–8.
- Chu HH, Choi SH, Ryoo I, Kim SC, Yeom JA, Shin H, et al. Differentiation of True Progession from Pseudoprogession in Glioblastoma Treated with Radiation Therapy and Concomitant Temozolomide: Comparison Study of Standard and High-*b*-Value Diffusion-weighted Imaging. *Radiology.* 2013; 269(3):831–40.
- Zhao X, Chen R, Liu M, Feng J, Chen J, Hu K. Remodeling the blood-brain barrier microenvironment by natural products for brain tumor therapy. *Acta Pharm Sin B.* 2017; 7(5):541–53.
- Vajkoczy P, Menger MD. Vascular microenvironment in gliomas. *J Neurooncol.* 2000; 50(1–2):99–108.
- Hellinger É, Veszelka S, Tóth AE, Walter F, Kittel Á, Bakk ML, et al. Comparison of brain capillary endothelial cell-based and epithelial (MDCK-MDR1, Caco-2, and VB-Caco-2) cell-based surrogate blood-brain barrier penetration models. *Eur J Pharm Biopharm.* 2012; 82(2):340–51.
- Veszelka S, Tóth AE, Walter FR, Datki Z, Mózes E, Fülöp L, et al. Docosahexaenoic acid reduces amyloid- β induced toxicity in cells of the neurovascular unit. *J Alzheimer's Dis.* 2013; 36(3):487–501.
- Jähne EA, Eigenmann DE, Culot M, Cecchelli R, Walter FR, Deli MA, et al. Development and validation of a LC-MS/MS method for assessment of an anti-inflammatory indolinone derivative by in vitro blood-brain barrier models. *J Pharm Biomed Anal.* 2014; 98:235–46.
- Tóth AE, Walter FR, Bocsik A, Sántha P, Veszelka S, Nagy L, et al. Edaravone protects against methylglyoxal-induced barrier damage in human brain endothelial cells. *PLoS One.* 2014; 9(7):1–14.

CONCLUSION

Pseudoprogession is a phenomenon of great clinical significance. Distinguishing pseudoprogession from true tumor progession has significant influence on further treatment of patients with glioblastoma. Considering the fact that no accurate diagnostic method has been found so far due to which it would be possible to undoubtedly confirm the presence of pseudoprogession, the presence of endothelial hyperplasia as a pathohistological entity could be an indicator of a higher likelihood of pseudoprogession, which could be used in everyday clinical practice. Nevertheless, in order to reach definite conclusions, we believe it is necessary to conduct prospective controlled studies with larger sample sizes.

NOTE

This paper is based on Dr. Marko Petrović's PhD thesis.

Conflict of interest: None declared.

Утицај ендотелијалне хиперплазије на појаву псеудопрогресије код болесника са глиобластомом

Марко Петровић¹, Росанда Илић², Михаило Милићевић², Миодраг Пеулић¹, Даница Грујичић²

¹Клинички центар Крагујевац, Центар за неурохирургију, Крагујевац, Србија;

²Клинички центар Србије, Клиника за неурохирургију, Београд, Србија

САЖЕТАК

Увод/Циљ Псеудопрогресија представља појаву лезије која се пребојава контрастом после хемоирадијације и која не прогредира или се повлачи без промене терапије. Сам феномен има изразит клинички значај зато што у великој мери утиче на даље терапијске поступке, али критеријуми за њено дијагностиковање још увек нису јасно дефинисани. Циљ овог истраживања је испитивање утицаја ендотелијалне хиперплазије на настанак псеудопрогресије.

Методe Испитивано је 106 болесника који су оперисани због глиобластома у Клиничком центру Србије у периоду од 2010. до 2012. године, и који су после тога лечени Ступовим протоколом. Снимање пре и после лечења је утврђено критеријумом *RANO*. Промене које су биле стабилне или су се повукле дефинисане су као псеудопрогресија, док су лезије које су прогредирале окарактерисане као праве прогресије. Ендотелијална хиперплазија је утврђена после патохистолошког прегледа хематоксилином и еозином.

Резултати Псеудопрогресија је регистрована код 32 (30,2%) болесника. Код 51 (48,1%) узорка ткива глиобластома уочена

је ендотелијална хиперплазија. Од свих болесника код којих је регистрована псеудопрогресија, њих 28 (87,5%) имало је ендотелијалну хиперплазију. Код болесника који нису имали псеудопрогресију, њих 51 (68,9%) није имало ни ендотелијалну хиперплазију. Код болесника који су испољили псеудопрогресију било је значајно више болесника који су у патохистолошком налазу имали описану и ендотелијалну хиперплазију, док код болесника без псеудопрогресије има више случајева без ендотелијалне хиперплазије ($\chi^2 = 26,269$, $p < 0,01$).

Закључак С обзиром на то да за сада не постоји прецизна дијагностичка метода која би са сигурношћу утврдила да ли се ради о псеудопрогресији, присуство ендотелијалне хиперплазије би могло да укаже на већу вероватноћу појаве псеудопрогресије, што би се могло користити у свакодневном клиничком раду. Ипак, ради доношења дефинитивних закључака, сматрамо да је неопходно спровести проспективне контролисане студије на већем узорку.

Кључне речи: глиобластом; ендотелијална хиперплазија; псеудопрогресија



Evaluation of the patients with Grave's ophthalmopathy after the corticosteroids treatment

Ocena bolesnika sa Grejvsovom oftalmopatijom posle lečenja kortikosteroidima

Mirjana Janićijević Petrović*[†], Tatjana Šarenac*[†], Sunčica Srećković*[†], Marko Petrović*[†], Dejan Vulović*[†], Katarina Janićijević*[†]

*Ophthalmology Clinic, Clinical Centre Kragujevac, Kragujevac, Srbija; [†]Medical Faculty, University of Kragujevac, Kragujevac, Srbija

Abstract

Background/Aim. Graves' ophthalmopathy is one of the most common causes of exophthalmos as well as the most common manifestation of Graves' disease. The treatment of Graves' ophthalmopathy includes ophthalmological and endocrinological therapy. The aim of this study was to clinically evaluate the patients with Graves' ophthalmopathy treated with corticosteroids. **Methods.** Evaluation of 21 patients was performed in the Ophthalmology Clinic and Endocrinology Clinic, Clinical Centre Kragujevac, in the period from 2009 to 2010. They were treated with pulse doses of intravenous corticosteroids. They were referred to ophthalmologist by endocrinologist in euthyroid condition in the active phase of Graves' ophthalmopathy (ultrasonography of orbit findings and positive findings of antithyroid stimulating hormone receptor antibody – anti-TSH R Ab). The clinical activity score (CAS) and NO SPECS classification for evaluation of disease severity were used. Ophthalmological examination includes: best corrected visual acuity, slit-lamp exam, Hertel's test, direct ophthalmoscopy and ultrasonography of the orbit. **Results.** According to our results 76.19% of the patients were female; mean age of the patients was 35.2 ± 5.6 years. According to CAS classification after 6 months of the treatment recovery was shown in 23.81% of the patients, partial amelioration in 47.62% and no clinical amelioration in 28.57% of the patients. We achieved better results with male, young patients with high clinical activity score. Good results were observed after the first dose of corticosteroids, much better CAS after the third dose, which maintained until 6 months after the first treatment. **Conclusion.** Our results signify that intravenous pulse dose of corticosteroids treatment of the patients with Graves' ophthalmopathy is safe, comfortable, clinically justified and accessible for the clinicians and patients. Positive results are achieved after the first dose with increasing trend up to the third dose, which was maintained for the next three months.

Key words:

graves ophthalmopathy; thyrotropin; antibodies; severity of illness index; classification; adrenal cortex hormones; convalescence.

Apstrakt

Uvod/Cilj. Grejvsova oftalmopatija najčešći je uzrok egzofthalmusa i najčešća ekstratireoidna manifestacija bolesti. Za lečenje aktivne faze bolesti koriste se kortikosteroidi. Cilj rada bio je evaluacija lečenja bolesnika sa Grejvsovom oftalmopatijom tretiranih kortikosteroidnom terapijom. **Metode.** Ispitivan je 21 bolesnik u aktivnoj fazi bolesti, koji su u eutireoidnom statusu tretirani pulsni dozama intravenskih (*iv*) kortikosteroida u Klinici za oftalmologiju i Klinici za endokrinologiju Kliničkog Centra Kragujevac, od 01. 01. 2009. do 31. 12. 2010. Aktivnost Grejvsove oftalmopatije potvrđena je ultrazvučnim pregledom orbite (oftalmolog) i određivanjem koncentracije antitela na receptore tireostimulišućeg hormona (TSH) ab (endokrinolog). Procena aktivnosti bolesti određivana je skorom kliničke aktivnosti (*Clinical Activity Score* – CAS), a stepen težine bolesti NO SPECS klasifikacijom koja određuje kliničke aspekte ispitivanja i praćenja oftalmopatije. Klinički pregled oftalmologa obuhvatao je: određivanje vidne oštine, biomikroskopski pregled, direktnu oftalmoskopiju, egzofthalmometriju i ultrazvučni pregled orbite. **Rezultati.** Među ispitanicima bilo je 76,19% pripadnika ženskog pola. Prosečna starost bolesnika bila je $35,2 \pm 5,6$ godina. Analiza podataka prema CAS klasifikaciji, posle šest meseci pokazala je: potpuni oporavak kod 23,81% bolesnika, a kod 47,62% parcijalni oporavak, dok kod 28,57% bolesnika nije bilo kliničkog poboljšanja. Bolji terapijski rezultati postignuti su kod pripadnika muškog pola, mlađih, sa većom kliničkom aktivnošću bolesti. Prvi pozitivni rezultati postižu se nakon prve doze kortikosteroida, bolji posle treće doze, a održavaju se na nivou, šest meseci posle prve doze lečenja. **Zaključak.** Naši rezultati ukazuju na visoku efikasnost lečenja bolesnika sa Grejvsovom oftalmopatijom primenom *iv* pulsni doza kortikosteroida. Ovakav tretman je bezbedan i komforan i za lekara i za bolesnika. Pozitivni rezultati vidljivi su već posle prve doze kortikosteroida uz tendenciju poboljšanja posle treće doze, što se održava tokom sledeća tri meseca.

Ključne reči:

gušavost, egzofthalmička; tireotropin; antitela; bolest, indeks težine; klasifikacioni indeksi; kortikosteroidni hormoni; oporavak.

Introduction

Graves' ophthalmopathy (GO) is one of the most common causes of exophthalmos and the most common cause of morbidity and discomfort in patients with Graves' disease¹. The first document about Graves' disease was found in 1786 by Perry, but a complete clinical manifestation was described in 1835 by Basedow². Ophthalmopathy is a manifestation of autoimmune process with the expressed extraocular myositis, glicosaminoglican production, orbital congestion and mononuclear orbital infiltration. The main causes of GO are genetic (positive findings of HLA-A8, HLA-DR3) and the influence of surroundings (stress, smoking cigarettes, infection)³. The disease is more frequent in female patients, with the ratio 3–10 : 1, and the mean age is 41 years, 2.5 years after the beginning of the disease. The more difficult form of the disease is described in male patients, at the age of 50³. Clinical manifestation of the disease is typical and self-limited with active (progressive exacerbation) and inactive phase (regression and stagnation). Werner et al.⁴ classified clinical signs of the disease in NO SPECS system, and classification was modified in 1981 to RELIEF classification. The clinical activity score (CAS) is based on 4 of the 5 classical signs of inflammation and has 10 well-known items. For each item, one point can be given. The sum of these points is CAS (range 0–10)^{5,6}. The diagnosis can be proved by endocrinologist and ophthalmologist. Computerized tomography (CT) and nuclear magnetic resonance (NMR) are reserved for unclear clinical manifestations of the disease⁷. Intravenous (*iv*) pulse doses of corticosteroids are used for the treatment of the active phase GO. Their action is mediated by inhibition of polymorphonuclear migration⁸. Side effects of corticosteroid treatment are rarely reported. Some of them like weight gain, hypertension, diabetes mellitus induction, pyloric ulcer, osteoporosis and the most difficult of them – fatal autoimmune hepatitis, can be notified⁹. Indications for this treatment are: euthyroid condition of patients, positive findings of anti thyroid stimulating hormone receptor anti-body (anti-TSH R Ab), extraocular muscle hypertrophy without fibrosing.

The aim of our study was to evaluate the patients with GO treated with corticosteroids *iv* pulse doses of.

Methods

We examined 21 patients with the active phase of GO in euthyroid condition, treated with *iv* pulse doses of corticosteroid therapy in the Ophthalmology Clinic and Endocrinology Clinic, Clinical Centre Kragujevac, from January 1, 2009 until December 31, 2010. The active phase of GO was confirmed by orbital ultrasonography, positive finding of anti-TSH R Ab and clinical activity was classified by CAS and disease degree was classified by NO SPECS classification (Tables 1, 2). Ophthalmological examination included: best corrected visual acuity (Snellen table), slit-lamp examination, direct ophthalmoscopy, Hertels' exophthalmometry and orbital ultrasonography. The patients were referred to ophthalmologist by endocrinologist with a detailed endocri-

nological status. All the patients were classified according to the duration of the disease into 3 groups: 1 – duration less than 1 year, 2 – duration from 1 to 2 years and 3 – duration for more than 2 years. The patients with active phase GO were treated with *iv* pulse doses of corticosteroids with Ethical Committee approval. We used *iv* pulse doses of corticosteroids (methylpredisalone 1 g/24 h for 3 days) followed by corticosteroides *per os*, 40 mg/24 h seven days, with a decreasing dose for 10 mg every week to the next pulse dose. Our patients were treated with 3 cycles of pulse dose every fourth week. Before the treatment the patients were examined for the clinical parameters: arterial pressure, glycemia and the serum liver enzymes level, as well as basic blood examination. During the treatment, there were no complications related to the corticosteroid therapy. The patients were ophthalmologically examined after 4 weeks, 3 and 6 months. We evaluated CAS and NO SPECS signs values in our patients analyzed by SPSS, version 13.

Table 1
NO SPECS (underlined first letter) and RELIEF (bolded first letter) categorization of Graves' ophthalmopathy

Classification	Signs and symptoms
0	<u>No</u> signs and symptoms
1	<u>O</u> nly signs are upper eyelid retraction
2	<u>S</u> ofte tissue signs and symptoms R esistance to retropulsion E dema of conjunctiva or caruncula L acrimal gland enlargement I njection over the horizontal rectus muscle insertion E dema of eyelid F ullness of the eyelid
3	<u>P</u> roptosis
4	<u>E</u> xtraocular muscle involvement
5	<u>C</u> orneal involvement
6	<u>S</u> ight loss

Table 2

Clinical Activity Score	
Symptoms/Signs	Description
Pain	1 – Painfull, oppressive feeling on or behind the globe, during the last
	2 – Pain or attempted up, side or down gaze, during the last 4 weeks
Redness	3 – Redness of the eyelid(s)
Swelling	4 – Diffuse redness of the conjunctiva, covering at least one quadrant
	5 – Swelling of the eyelid
	6 – Chemosis
	7 – Swollen caruncle
	8 – Increase of proptosis of ≥ 2 mm during 1–3 minutes
Impaired function	9 – Decrease of eye movements in any direction $\geq 5^\circ$, 1–3 months
	10 – Decrease of visual acuity of ≥ 1 line on Snellen chart (using pinhole), 1–3 months

Results

According to our results, 16/21 (76.19%) of the patients were female, with a clinically significant manifestation of the disease ($\chi^2 = 5.762$, $p = 0.016$). The mean age of the patients was 35.2 ± 5.6 years. Clinical activity measured by CAS was ≥ 4 in 80.95%. According to NO SPECS classification, 71.43% of the patients had class 2 of the disease with a significant differences ($\chi^2 = 14$, $p = 0.001$). There were 14.28% of the patients in the third class and 19.04% patients in the first class. There were no patients in the lower class of the NO SPECS classification. After 4 weeks of the treatment there were no statistically significant differences about the distribution of patients by NO SPECS classification (in the class 0 – 19.04%, class 1 – 42.86%, class 2 – 33.33%, class > 3 – 4.76%; $\chi^2 = 7.0$, $p = 0.072$). After the third *iv* pulse dose of corticosteroids, a great number of the patients was in the class 1 – 38.10%, then in the class 2 – 33.33% with increasing number of patients in the class 0 – 28.57%, but with no statistically significant differences ($\chi^2 = 0.286$, $p = 0.867$). After 6 months, a great number of the patients was in the class 1 – 47.62%, in the class 2 – 23.81%, but without patients in the hardest class 3, with no statistically significant differences ($\chi^2 = 2.0$, $p = 0.368$) (Table 3). According to our

the patients, with no statistically significant differences ($\chi^2 = 2.0$, $p = 0.368$). After 3 months we achieved complete remission in 23.81%, incomplete remission in 42.86%, no remission in 28.57%, without statistically significant differences ($\chi^2 = 2.0$, $p = 0.368$). It means that many clinical signs decreased in their manifestation after corticosteroid treatment. After 4 weeks of the beginning of the treatment we summarized the number of patients with a complete and incomplete remission, when we reached no statistically significant differences ($\chi^2 = 5.762$, $p = 0.275$), but after 3 and 6 months we got statistically significant differences in the number of patients with complete and incomplete remission ($\chi^2 = 3.857$, $p = 0.005$). There were no statistically significant differences in these analysis, but we were able to notify great changes in the variables during the examination, with a significantly better clinical status of the patients after the first dose of the *iv* pulse dose of corticosteroids, with increasing trend after the second and the third dose maintained until 6 months after the beginning of the treatment. A complete and incomplete remission was achieved in male patients. A complete remission was achieved in 19.04% of females, incomplete remission in 28.57%, without remission in 28.57%. According to these results we can notify that at the very beginning of the corticosteroid treatment a great number of patients had incomplete remission with trend for increasing effectiveness of the therapy. A complete remission was achieved in 14.28% of all patients younger than 40 years, followed by 33.33% with incomplete remission. All the patients without remission were older than 40 years. There was a significant difference related to the age of the patients and the results of the therapy. The group of the younger patients (< 40 years) had better results ($\chi^2 = 12.095$, $p = 0.02$). A complete recovery was noted in the group with CAS > 4 , incomplete in 33.33 % of the patients with CAS > 4 and in 14.28% of patients with CAS ≤ 4 , but all the patients without recovery had CAS ≤ 4 (Table 4). There were no significant differences between the duration of the disease and the results of the therapy. In the group of patients with the duration of the disease less than 2 years, complete recovery was achieved in 9.52%, incomplete in 19.05% and without recovery in 2 patients. In the group of patients with the disease

Table 3
Distribution of patients according to NO SPECS classification, after 4 weeks, 3 and 6 months

Duration of drug therapy	NO SPECS classification*			
	0	1	2	≥ 3
Before treatment		4	15	2
After 4 weeks	4	9	7	1
After 3 months	6	8	7	
After 6 months	5	10	6	

*see Table 1

results classified in CAS, best results were reached after 6 months – complete remission in 23.81%, partial remission in 47.62%, without remission in 28.57% of the patients, without statistically significant differences ($\chi^2 = 2.0$, $p = 0.368$). The results after 4 weeks were: complete remission in 19.04%, partial remission in 42.86%, without remission in 38.10% of

Table 4
Effects of the therapy according to the CAS classification, sex, age and disease degree

Parameters	Recovery (number of patients)			
	complete	incomplete	partial	no recovery
Duration of drug treatment				
after 4 weeks		4	9	8
after 3 months		5	9	7
after 6 months		5	10	6
Sex				
male	4		1	0
female	4		6	6
Age (years)				
> 40	2		3	5
< 40	3		7	1
CAS*				
≤ 4			3	6
< 4	5		7	

*see Table 2

duration of one to two years, complete recovery was achieved in 9.52%, incomplete in 14.28% and without recovery in 9.52% of the patients. In the group of patients with the disease duration more than 2 years, complete recovery was noted in 4.76%, incomplete in 14.28% and without recovery in 2 patients.

Before the treatment all the patients were examined (arterial pressure, blood examination, liver enzymes). All the patients were treated with gastroprotective therapy. Cushingoid syndrome was detected in 18 (85.71%) patients, but after the treatment it was regulated. During the treatment transitorial hypertension was notified in 2 patients, but arterial pressure was regulated at the end of the treatment. We notified weight gain in all the patients, but after 3 months of the treatment it was also regulated. There were no elevation of the serum liver enzymes values.

Discussion

Rundle at all.¹⁰ notified that Graves' ophthalmopathy has two phases, interrupted with a "plate" phase: initial phase with high activity after 6–24 months from the beginning of the disease and the phase of incomplete regression. Early symptoms are a consequence of autoimmune process and inflammation. The later ones are a consequence of the fibrosing process. Some earlier studies indicated that there is no correlation between the disease duration and the treatment effects as well as in our study⁶. The active phase of GO can be treated with corticosteroids and the late one can be treated with radiation and

surgical therapies¹¹. Peroral steroids were used for the treatment of the active phase of GO, but better results were achieved with intravenous steroids¹¹. There are some data about using rituximab (anti-CD20), etanercept (anti-TNF), octreotide, somatostatin, plasmapheresis, etc.^{3,12}. Corticosteroid therapy in our opinion has many advantages, such as lower costs and lower number of side effects and contraindications¹¹. Very important predictive factor for the efficiency of corticosteroid therapy are CAS values. Good results were noted in the group of patients with CAS > 4 and bad results in the group with CAS ≤ 4. In this fashion our results are similar to other records¹³. The majority of the patients were younger female patients (< 40 years). The best results were noted in younger male patients (< 40 years). The efficacy of the therapy in the female group was 66.66%. Incomplete recovery was noted in 76.19% of the patients with lower CAS values, according to other investigations¹³. The younger patients had better effects of the corticosteroid therapy. Euthyroid status of the patient was of great importance during the whole therapy in our investigation.

Conclusion

Our results signify that intravenous pulse dose of corticosteroids treatment of the patients with Graves' ophthalmopathy is safe, comfortable, clinically justified and accessible for the clinicians and patients. Positive results are achieved after the first dose with increasing trend up to the third dose, which was maintained for the next three months.

R E F E R E N C E S

1. Burch HB, Wartofsky L. Graves' ophthalmopathy: current concepts regarding pathogenesis and management. *Endocr Rev* 1993; 14(6): 747–93.
2. Jovanović M. Graves' ophthalmopathy: diagnostics and treatment. 1st ed. Belgrade: Politop; 1996. (Serbian)
3. Yanoff M, Duker SJ. Ophthalmology. 1st ed. St. Louis: Mosby; 2004.
4. Werner SC. Classification of the eye changes of Graves' disease. *Am J Ophthalmol* 1969; 68(4): 646–8.
5. Mourits MP, Koornneef L, Wiersinga WM, Prummel MF, Berghout A, van der Gaag R. Clinical criteria for the assessment of disease activity in Graves' ophthalmopathy: a novel approach. *Br J Ophthalmol* 1989; 73(8): 639–44.
6. Mourits MP, Prummel MF, Wiersinga WM, Koornneef L. Clinical activity score as a guide in the management of patients with Graves' ophthalmopathy. *Clin Endocrinol (Oxf)* 1997; 47(1): 9–14.
7. Villalón MC, Yokoyama N, Izumi M, Nishikawa T, Kimura H, Ashizawa K, et al. Untreated Graves' disease patients without clinical ophthalmopathy demonstrate a high frequency of extraocular muscle (EOM) enlargement by magnetic resonance. *J Clin Endocrinol Metab* 1995; 80(9): 2830–3.
8. Kabaly GJ, Pitz S, Hommel G, Dittmar M. Randomized, single blind trial of intravenous versus oral steroid monotherapy in Graves' orbitopathy. *J Clin Endocrinol Metab* 2005; 90(9): 5234–40.
9. Dandona P, Havard CW, Mier A. Methylprednisolone and Graves' ophthalmopathy. *BMJ* 1989; 298(6676): 830.
10. Rundle FF. *The eye signs of Graves' disease*. In: Pitt-Rivers R, Trotter WR, editors. *The thyroid gland*. London: Butterworth; 1964. pp. 171–97.
11. Bartalena L, Baldeschi L, Dickinson A, Eckstein A, Kendall-Taylor P, Marcocci C, et al. Consensus statement of the European Group on Graves' orbitopathy (EUGOGO) on management of GO. *Eur J Endocrinol* 2008; 158(3): 273–85.
12. Rodien P. Rituximab in Graves' disease. *Eur J Endocrinol* 2008; 159(5): 515–6.
13. van Geest RJ, Sasim IV, Koppeschaar HP, Kalmann R, Stravers SN, Bijlsma WR, et al. Methylprednisolone pulse therapy for patients with moderately severe Graves' orbitopathy: a prospective, randomized, placebo-controlled study. *Eur J Endocrinol* 2008; 158(2): 229–37.

Received on March 07, 2011.

Accepted on July 1, 2011.

Клиничка процена знакова и симптома Грејвсове офталмопатије

Мирјана А. Јанићијевић-Петровић¹, Татјана Шаренац¹, Сунчица Срећковић¹,
Катарина Јанићијевић², Марко Петровић², Дејан Вуловић²

¹Клиника за офталмологију, Клинички центар, Крагујевац, Србија;

²Медицински факултет, Универзитет у Крагујевцу, Крагујевац, Србија

КРАТАК САДРЖАЈ

Увод Грејвсова офталмопатија је аутоимунско обољење које је у директној вези са дисфункцијама штитасте жлезде. Код око половине болесника са Грејвсовом болешћу јављају се промене на оку. Оне настају услед инфилтрације ретробулбарног масног ткива и екстраокуларних мишића запаљењским ћелијама. Ултразвучни преглед орбите даје податке о стању ретробулбарног масног ткива и дебљини екстраокуларних мишића.

Циљ рада Циљ рада је био да се покаже клинички значај ултразвучног прегледа орбите у дијагностици током клиничког праћења болесника са Грејвсовом офталмопатијом.

Методе рада У периоду 2008–2010. године у Клиници за офталмологију Клиничког центра у Крагујевцу прегледана су 154 болесника са Грејвсовом офталмопатијом. Офталмолошки преглед болесника је обухватио: испитивање оштрине вида (Снеленове таблице), биомикроскопски преглед, апланациону тонометрију, директну и индиректну офталмоскопију, тест на суво око и егзофталмометрију (Хертел). Ултразвучни преглед орбите и мерење екстраорбиталних мишића вршени су Б-скеном.

Резултати Обољење је било чешће код жена старих 36–45 година (79,87%). Највећи број је имао хипертиреозидизам (54,55%). У односу на трајање болести, најчешћи су били следећи клинички знаци: обострана птоза, хемоза вежњача и периорбитални едем. Подаци показују да је највећи број болесника имао увећан медијални прави мишић.

Закључак Грејвсова офталмопатија је најчешћи знак обољења штитасте жлезде. Ехографским прегледом орбите уочен је проширен ехограм и измерена дебљина екстраокуларних мишића. Компјутеризована томографија и магнетна резонанција се примењују код болесника с недовољно испољеном клиничком сликом обољења. Предности ултразвучног прегледа били су: лакоћа извођења, комфор за болесника, кратко трајање прегледа и могућност понављања испитивања.

Кључне речи: Грејвсова офталмопатија; ултразвук; екстраокуларни мишићи

УВОД

Грејвсова (*Graves*) офталмопатија је аутоимунско обољење које је у директној вези са дисфункцијама штитасте жлезде, као што су Грејвсов хипертиреозидизам (80%), Хашимотов (*Hashimoto*) тироидитис (10–15%) и неклассификовани поремећаји функције штитасте жлезде (5%) [1].

Најчешћи клинички знак је обострана птоза, углавном код одраслих особа [2]. Код око половине болесника са Грејвсовом болешћу испољавају се промене на очима [3]. Оне настају услед инфилтрације ретробулбарног масног ткива и екстраокуларних мишића запаљењским ћелијама. Од осталих клиничких знакова заступљени су: протрузија булбуса, ретракција капака, периорбитални едем, двослика, конјунктивална хиперемичка и оптичка неуропатија са смањењем оштрине вида. Клиничким прегледом екстраокуларних мишића добијају се подаци важни за дијагностиковање обољења и клиничко праћење развоја болести. У ту сврху примењују се ултразвучни преглед орбите, магнетна резонанција (*MRI*) и компјутеризована томографија (*CT*). Ултразвучни преглед орбите пружа податке о стању ретро-

булбарног масног ткива, дебљини екстраокуларних мишића и фибрози ових ткива.

ЦИЉ РАДА

Циљ рада је био да се покаже клинички значај ултразвучног прегледа орбите у дијагностиковању и клиничком праћењу болесника са Грејвсовом офталмопатијом.

МЕТОДЕ РАДА

Од 1. јануара 2008. до 31. децембра 2010. године у Клиници за офталмологију Клиничког центра у Крагујевцу прегледана су 154 болесника (308 очију) са Грејвсовом офталмопатијом. Испитаника женског пола било је 132, а мушког 22. Болесници су имали између 16 и 65 година, у просеку 40,5 година ($\pm 0,75$). Контролну групу је чинило 40 испитаника сличних по старости (просечно 42 године) и другим параметрима са групом болесника. Испитаници су одабрани по принципу серијског узорка референтног подручја. Болесници са Грејвсовом офталмопатијом су сврстани у три групе у зави-

Correspondence to:

Mirjana A. JANIĆIJEVIĆ-PETROVIĆ
Kneza Miloša 3-1
34000 Kragujevac
Srbija
mira.andreja@yahoo.com

ности од трајања обољења: I група – мање од годину дана (45%); II група – од годину до две (35%); III група – дуже од две године (20%).

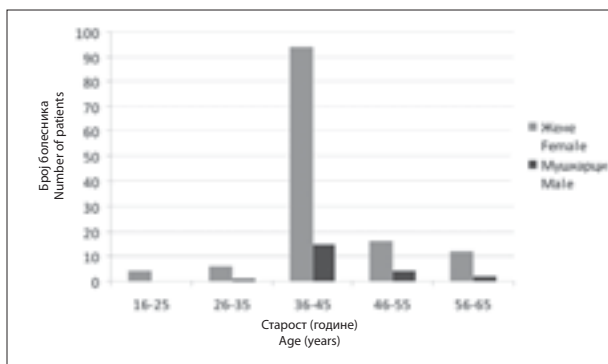
Код 56% болесника постављена је дијагноза хипертиреозидизма, код 13% хипотиреозидизма, код 21% забележено је еутиреозидно стање, а код 10% је утврђен Хашимотов тиреоидитис.

Офталмолошки преглед болесника је обухватио: испитивање субјективне оштрине вида (Снеленове таблице), биомикроскопски преглед и апланациону тонометрију, директну и индиректну офталмоскопију, испитивање квалитета сузног филма и егзофталмометрију (Хертел). Ултразвучни преглед орбите је рађен Б-скеном ултразвучног апарата (*Philips – mode LPC, 2009-51, PV International Compact V+Class, type B*; сонде – *Quntel medical B1, од 10 MHz*).

РЕЗУЛТАТИ

Током трогодишњег периода на нашој клиници су прегледана 154 болесника са Грејвсовом офталмопатијом. Највећи број болесника чиниле су жене (132), а разлика је била статистички значајна ($\chi^2=54,961$; $p<0,01$).

Расподела испитаника према старости показала је статистички значајну разлику ($\chi^2=284,506$; $p<0,01$), а највише испитаника било је из старосне групе 36–45 година (Графикон 1).



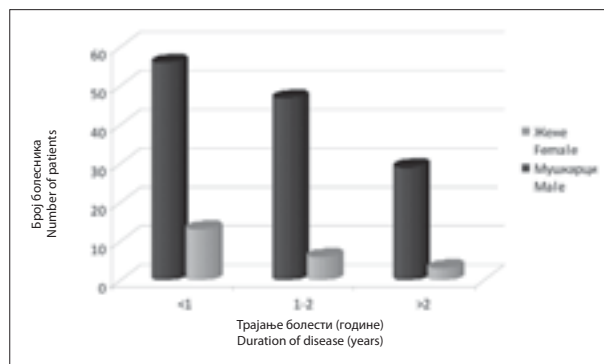
Графикон 1. Расподела болесника према старосним групама
Graph 1. Distribution of the patients by age groups

И у погледу трајања болести забележена је статистички значајна разлика ($\chi^2=13,416$; $p=0,01$). Највише је било болесника код којих је болест трајала краће од годину дана, а најмање оних који су боловали дуже од две године (Графикон 2).

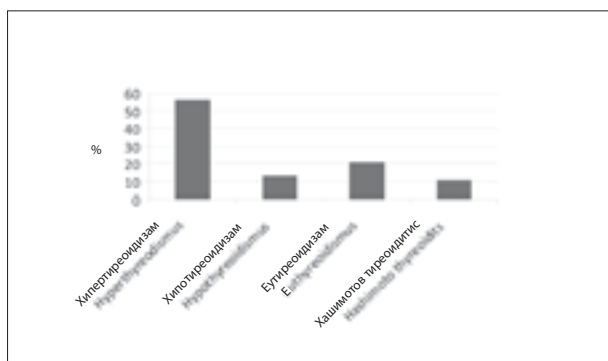
Статистички значајна разлика је утврђена и када је реч о основној дијагнози ($\chi^2=81,740$; $p<0,01$). Наиме, највећи број испитаника боловао је од хипертиреозидизма, а следе их оболели од еутиреозидизма (Графикон 3).

Оштрина вида болесника била је у распону од 0,5 до 1,0. Већина болесника (144) имала је нормалну видну оштрину.

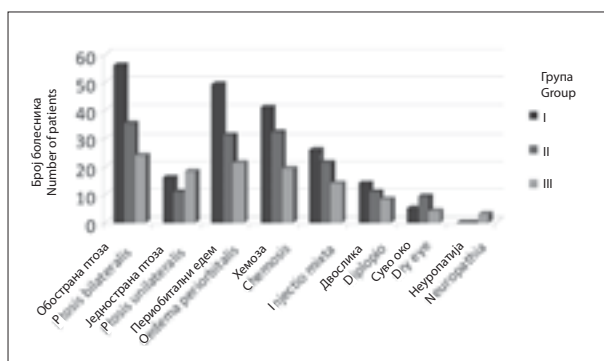
Прегледом предњег очног сегмента код 76% болесника уочена је обострана птоза, а разлика међу групама била је статистички значајна ($\chi^2=13,791$; $p=0,001$). Овај симптом је био најчешћи код испитаника код којих је болест трајала краће од годину дана (Графикон 4). Једнострани птоза је забележена код 24% болесника ($\chi^2=1,733$; $p=0,420$) и била је подједнако заступљена по групама (Графикон 4). Периорбитални едем је установљен код 66% испитаника са статистички значајном разликом међу групама ($\chi^2=11,960$; $p=0,003$), а најчешћи је био код испитаника прве групе (Графикон 4). Без обзира на групну припадност, најчешћи клинички симптом била је обострана птоза; следе периорбитални едем и хемоза вежњаче ($\chi^2=122,834$; $p<0,01$). Остали клинички симптоми били су ређи: хемоза вежњаче – 62%, хиперемија – 44%, двослика – 18%, суво око – 14% (Графикон 4).



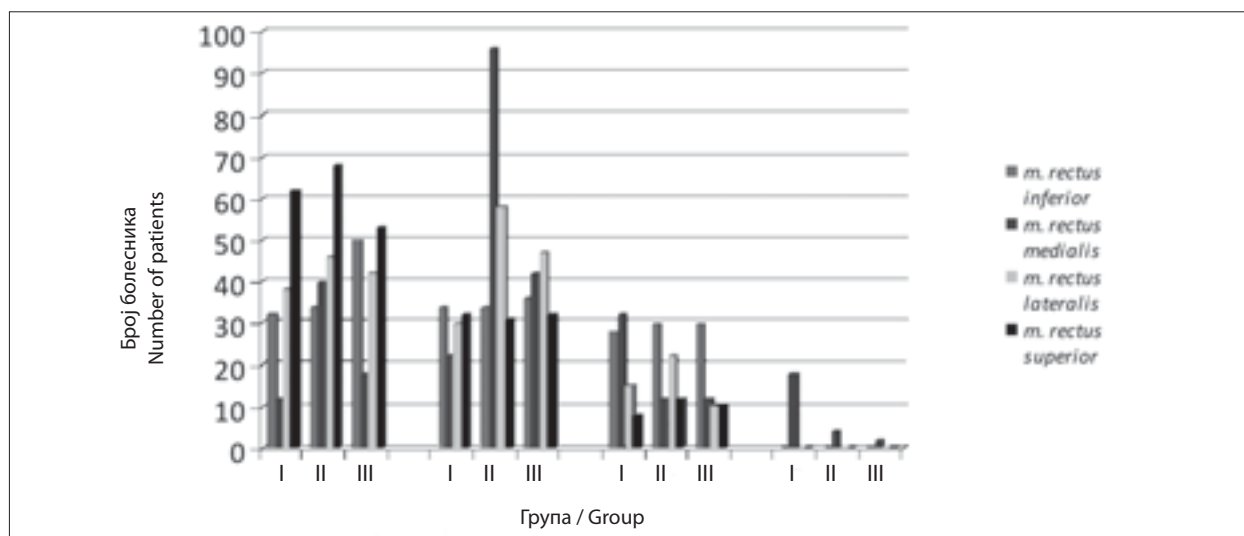
Графикон 2. Расподела болесника према полу и трајању болести
Graph 2. Distribution of the patients by sex and duration of disease



Графикон 3. Процент болесника са различитим обољењима штитасте жлезде
Graph 3. Percentage of the patients with different thyroid disease



Графикон 4. Учесталост клиничких симптома по групама болесника
Graph 4. Distribution of clinical symptoms by groups of patients



Графикон 5. Задебљање мишића по групама болесника
Graph 5. Thickness of the extraocular muscle by groups of patients

Офталмоскопски преглед је указао на промене на папили очног нерва код само три болеснице с ослабљеним видом и исхемијским отоком главе очног живца. Интраокуларни притисак је био повишен ($>22 \text{ mm Hg}$) код 15% болесника.

Егзофталмометријска мерења су била у распону од 15 до 26 mm (просечно 20,83 mm). Протрузија булбуса већа од 16 mm забележена је код 72% болесника. Асиметрија протрузије булбуса већа од 3 mm утврђена је код 23% испитаника. У контролној групи вредности егзофталмометријских мерења биле су од 13 до 17 mm (просечно 15 mm).

Класификација задебљања екстраокуларних мишића извршена је помоћу Осоинигове (*Ossoinig*) скале [4]: $<4,5 \text{ mm}$ – нису увећани; $4,5\text{--}5,5 \text{ mm}$ – благо увећани; $5,5\text{--}6,5 \text{ mm}$ – умерено увећани; $>6,5 \text{ mm}$ – изражено увећани мишићи (Графикон 5). У групи испитаника код којих је болест трајала до годину дана утврђена је статистички значајна разлика у дебљини екстраокуларних мишића ($\chi^2=82,545$; $p<0,01$), где је најчешће био задебљан горњи прави мишић у категорији $<4,5 \text{ mm}$, затим латерални у категорији $<4,5 \text{ mm}$ и доњи прави мишић у категорији $4,5\text{--}5,5 \text{ mm}$ (Графикон 5). У групи испитаника код којих је болест трајала између једне и две године такође је уочена статистички значајна разлика у дебљини екстраокуларних мишића ($\chi^2=203,869$; $p<0,01$); највише је био задебљан медијални прави мишић у категорији $4,5\text{--}5,5 \text{ mm}$, затим горњи прави мишић у категорији $<4,5 \text{ mm}$, па латерални прави мишић у категорији $4,5\text{--}5,5 \text{ mm}$ (Графикон 5). У групи испитаника код којих је болест трајала дуже од две године такође је постојала статистички значајна разлика ($\chi^2=121,714$; $p<0,01$) са најчешћим задебљањем горњег правог мишића у категорији $<4,5 \text{ mm}$, затим доњег правог мишића у категорији $<4,5 \text{ mm}$ и латералног мишића у категорији $4,5\text{--}5,5 \text{ mm}$ (Графикон 5).

Клинички значајно увећање мишића ($>4,5 \text{ mm}$) забележено је код 62% очију, и то за доњи и медијални прави мишић, код 59,09% очију за латерални мишић и

код 40,58% очију за горњи прави мишић. Највећи број је имао благо задебљање медијалног правог мишића (51,95%), затим латералног (43,83%), доњег (33,76%) и горњег (30,84%). Умерено задебљање мишића било је највеће код медијалног правог мишића (28,58%), затим код доњег (18,8%), латералног (15,26%) и горњег (9,74%), док је изражено задебљање било заступљено код медијалног правог мишића.

Просечна дебљина медијалног правог мишића била је $5,2\pm 0,6 \text{ mm}$, латералног $4,2\pm 0,2 \text{ mm}$, доњег $4,0\pm 0,2 \text{ mm}$ и горњег $3,8\pm 0,1 \text{ mm}$.

Збир дебљине свих мишића у групи са Грејвсовом офталмопатијом био је већи од 17,00 mm код 65% очију (у просеку $19,2\pm 1,5 \text{ mm}$), док је у контролној групи био од 10 до 17 mm (у просеку $15,8\pm 1,8 \text{ mm}$).

Разлика већа од 0,4 mm у дебљини мишића парног ока забележена је код доњег и медијалног правог мишића код 148 очију. Разлика у дебљини већа од 0,5 mm забележена је на медијалном правом мишићу 121 ока, док је разлика већа од 0,8 mm уочена код горњег ректуса 42 ока.

Код три болеснице које су имале знаке Грејвсове офталмопатије, али су биле еутироидне, урађена су дупунска дијагностичка испитивања (*MRI*, *CT*), која су показала да је реч била о еутироидном облику болести.

ДИСКУСИЈА

У студији су анализирани подаци добијени клиничким прегледом болесника са Грејвсовом офталмопатијом. С обзиром на велики број оболелих особа, важни су били клиничка опсервација испитаника у погледу дијагностике и оцене после постизања еутироидног статуса и праћење болести. Неопходно је да истакнемо оптималан клинички значај ултразвучног прегледа, који је у већини случајева решавао дијагностичке дилеме. Он је доступан, лак за примену и исплатив клиничко-дијагностички поступак.

Обољење је у нашој студији било чешће код особа женског пола (79,87%), што је у складу с наводима из литературе, где је однос болесника мушког и женског пола 1:4 [5]. Већина болесника имала је између 36 и 45 година, док је најмање било оболелих у узрасној групи 16–25 година, међу којима није било особа мушког пола. Вирзинга (*Wiersinga*) и Барталена (*Bartalena*) [5] наводе да је највећи број оболелих у петој деценији живота. Ова разлика у старосној доби може да се припише познатом активно-стресном начину живота болесника у нашем региону последње деценије. Стресовима су биле више изложене младе жене.

Највећи број оболелих особа се јавио на преглед у првој години од почетка болести, што указује на добро организовану секундарну и терцијарну здравствену заштиту.

Код 54,55% болесника дијагностикован је хипертиреозидизам, што је у складу с резултатима литванских аутора (51,84%) [6]. Међу болесницима било је најмање оних који су имали Хашимотов тиреоидитис. Наши подаци такође показују да је хипертиреозидизам био најчешћи узрок настанка Грејвсове офталмопатије.

У односу на трајање болести, најчешћи клинички знаци били су обострана птоза, хемоза вежњача и периорбитални едем, што је у складу с резултатима истраживања аутора из Литваније [6]. Једнострана птоза је била чешћа код болесника код којих је болест трајала дуже од две године. Подаци показују да не постоји статистички значајна разлика у погледу расподеле болесника са сувим оком и појавом двослике. Оптичка неуропатија се појавила само код три болеснице код којих је болест трајала дуже од две године, што показује да је последица увећаног масног ткива и фиброзе екстраокуларних мишића. Ова запажања су у складу с подацима из литературе [7].

У првој групи испитаника најчешће је био задебљан горњи прави мишић у категорији <4,5 mm, затим латерални у категорији <4,5 mm и доњи у категорији 4,5–5,5 mm, а разлика у дебљини екстраокуларних мишића била је статистички значајна ($\chi^2=82,545$; $p<0,01$).

У другој групи испитаника најчешће је био задебљан медијални прави мишић у категорији 4,5–5,5 mm, горњи прави мишић у категорији <4,5 mm и латерални прави мишић у категорији 4,5–5,5 mm, а разлика је и овде била статистички значајна ($\chi^2=203,869$; $p<0,01$). У трећој групи испитаника најчешће је био задебљан горњи прави мишић у категорији <4,5 mm, затим доњи прави мишић у категорији <4,5 mm и латерални мишић у категорији 4,5–5,5 mm; разлика је такође била статистички значајна ($\chi^2=121,714$; $p<0,01$). Резултати указују на чињеницу да у првој години болести највећи број испитаника има клинички значајне промене на доњем, у другој години болести на медијалном, а у трећој години на горњем правом мишићу, што је у складу с подацима из светске и наше литературе [6, 7].

Средња дебљина унутрашњег правог мишића код испитаника наше студије била је 5,51 mm, доњег мишића 5,1 mm, а спољашњег 4,9 mm. Ови резултати су слични налазима истраживања других аутора [6, 7, 8]. Забележено је статистички значајно увећање унутрашњег, доњег и латералног правог мишића, док увећање горњег правог мишића није било статистички значајно. Збир дебљине мишића парног ока није статистички био значајан у односу на контролну групу, што је у складу с подацима из литературе [9, 10].

ЗАКЉУЧАК

Грејвсова офталмопатија је најчешћи знак обољења штитасте жлезде чију дијагнозу, клиничко праћење и исход лечења је могуће вршити ултразвучним прегледом орбите, који је саставни део офталмолошког клиничког прегледа. Предности ултразвука су у лакоћи примене, комфору за болеснике, кратком трајању прегледа и могућности понављања испитивања. Наша студија показује да је хипертиреозидизам најчешћи узрок настанка Грејвсове офталмопатије, а да су од клиничких знакова најчешћи били обострана птоза, хемоза вежњача и периорбитални едем.

ЛИТЕРАТУРА

- Burch HB, Wartofsky L. Graves' ophthalmopathy: current concepts regarding pathogenesis and management. *Endocr Rev.* 1993; 14:747-93.
- Weetman AP. Graves disease. *N Eng J Med.* 2000; 343(17):1236-48.
- Prabhakar BS, Bahn RS, Smith TJ. Current perspective on the pathogenesis of Graves' disease and ophthalmopathy. *Endocr Rev.* 2003; 24(6):802-35.
- Ossoinig KC. The technique of measuring extraocular muscles. In: Gernet H, editor. *Diagnostica Ultrasonica in Ophthalmologia.* Muenster: Remy; 1979.
- Wiersinga WM, Bartalena L. Epidemiology and prevention of Graves' ophthalmopathy. *Thyroid.* 2002; 12:855-60.
- Jankauskiene J, Imbrasiene D. Investigation of ocular changes, extraocular muscle thickness, and eye movement in Graves' ophthalmopathy. *Medicina (Kaunas).* 2006; 42(11):900-3.
- Jovanović M. Grejvsova oftalmopatija: dijagnostika i lečenje. Beograd: Politop-p; 1996.
- Stefanović I, Stanojević-Paović A, Antunović V. Odnos debljine retrobularnog dela vidnog živca mereno ultrazvukom i stepen prominencije papile kod staze papile vidnog živca. *Srp Arh Celok Lek.* 2006; 134(11-12):479-81.
- Stefanović I, Paović J, Kovačević I, Paović P. Debljina retrobularnog dela vidnog živca kod Grejvsove oftalmopatije merena ultrazvukom. *Srp Arh Celok Lek.* 2009; 137(5-6):230-3.
- Golubović Š, Vlaški T. Primena ultrazvuka u dijagnostici i praćenju endokrine orbitopatije. *Med Pregl.* 2010; 64(3-4):241-8.

Clinical Evaluation of Graves Ophthalmopathy

Mirjana A. Janićijević-Petrović¹, Tatjana Šarenac¹, Sunčica Srećković¹, Katarina Janićijević², Marko Petrović², Dejan Vulović²

¹Clinic of Ophthalmology, Clinical Centre, Kragujevac, Serbia;

²Medical Faculty, University of Kragujevac, Kragujevac, Serbia

SUMMARY

Introduction Graves ophthalmopathy is an autoimmune disease, which is the consequence of thyroid dysfunction. Ocular manifestations occur in 50% of patients with Graves disease. The changes occur due to the inflammatory cell infiltration of retrobulbar fat tissue and extraocular muscles. Ultrasonography of eye orbit provides important information about the condition of retrobulbar adipose tissue and the thickness of extraocular muscles.

Objective The aim of our study was to show the clinical significance of orbital ultrasonography in the diagnostics and follow-up of patients with Graves disease.

Methods The authors examined 154 patients with Graves ophthalmopathy at the Clinic of Ophthalmology of the Clinical Centre in Kragujevac during the period 2008–2010. Ophthalmological examination included visual acuity testing (Snellen chart), biomicroscopy and applanation tonometry, direct and indirect ophthalmoscopy, dry eye testing and exophthalmo-

metry (Hertel). Orbital ultrasonography examination and extra-orbital muscle measurement was done by ultrasound B-scan.

Results The disease was more frequent in women (79.87%) aged from 36–45 years. Most patients had hyperthyroidism (54.55%). In relation to the duration of the disease, the most frequent clinical signs were bilateral ptosis, conjunctival chemosis and periorbital edema. According to our data the highest number of patients had enlarged medial straight muscle.

Conclusion Graves ophthalmopathy is the most frequent sign of thyroid disease. By orbital ultrasonography we detected extended echogram and measured the thickness of the extraocular muscle. Computerized tomography and magnetic resonance scan were utilized for cases of insufficiently manifested clinical signs of the disease. The advantages of ultrasonography lie in easy handling, patients' comfort, short time of examination and possibilities of repetition.

Keywords: Graves ophthalmopathy; ultrasonography; extraocular muscles

Примљен • Received: 22/02/2011

Прихваћен • Accepted: 22/03/2011