



УНИВЕРЗИТЕТ У КРАГУЈЕВЦУ
ФАКУЛТЕТ МЕДИЦИНСКИХ НАУКА

Владимир Милосављевић

**Компаративна анализа исхода хируршког лечења пацијената
оперисаних лапароскопском и класичном спленектомијом
због бенигних обољења слезине**

ДОКТОРСКА ДИСЕРТАЦИЈА

Ментор: др сци. мед. Славко Матић, ванредни професор

Крагујевац, 2019. година

ИДЕНТИФИКАЦИОНА СТРАНИЦА ДОКТОРСКЕ ДИСЕРТАЦИЈЕ

<i>I Аутор</i>	
Име и презиме: Владимир Милосављевић	
Датум и место рођења: 11.12.1982. Јагодина	
Садашње запослење: Општа Болница „ Стефан Високи “ Смедеревска Паланка	
<i>II Докторска дисертација</i>	
Наслов: Компаративна анализа исхода хируршког лечења пацијената оперисаних лапароскопском и класичном спленектомијом због бенигну оболјења слезине	
Број страница: 134	
Број слика:	
Број библиографских података: 202	
Установа и место где је рад израђен: : Клиника за Дигестивну Хирургију – Прва Хируршка Клиника, Клинички Центар Србије	
Научна област (УДК): Медицина	
Ментор: др сци. мед. Славко Матић, ванредни професор	
<i>III Оцена и одбрана</i>	
Датум пријаве теме: 07.03.2018. године	
Број одлуке и датум прихватања докторске дисертације: IV-03-449/22 од 06.06.2018.године	
Комисија за оцену научне заснованости теме и испуњености услова кандидата:	
Проф. др Драгче Радовановић, ванредни професор Факултета медицинских наука Универзитета у Крагујевцу за ужу научну област Хирургија, председник; Проф. др Милош Бјеловић, редовни професор Медицинског факултета Универзитета у Београду за ужу научну област Хирургија са анестезиологијом, члан; Проф. др Милорад Петровић, редовни професор Медицинског факултета Универзитета у Београду за ужу научну област Хирургија са анестезиологијом, члан;	
Комисија за оцену и одбрану докторске/уметничке дисертације:	
Проф. др Драгче Радовановић, ванредни професор Факултета медицинских наука Универзитета у Крагујевцу за ужу научну област Хирургија, председник; Проф. др Милош Бјеловић, редовни професор Медицинског факултета Универзитета у Београду за ужу научну област Хирургија са анестезиологијом, члан; Проф. др Милорад Петровић, редовни професор Медицинског факултета Универзитета у Београду за ужу научну област Хирургија са анестезиологијом, члан;	
Датум одбране дисертације:	

САЖЕТАК

Лапароскопска спленектомија је уведена у стандардну хируршку праксу половином деведесетих година прошлог века. Бројне предности лапароскопске спленектомије у односу на класичну – отворену спленектомију, као што су мањи број интраоперативних и постоперативних компликација, краћа постоперативна хоспитализација, бржи повратак уобичајеним животним активностима и бољи естетски ефекат, довели су до тога да је метода убрзо постала широко прихваћена и примењива у лечењу многих обољења слезине. Данас је званичан став већине европских и светских водича хируршке праксе да је лапароскопска спленектомија индикована за већину бенигнух и малигнух обољења слезине код којих постоји индикација за хируршко лечење без обзира на годиште или телесну масу пацијента.

Циљ ове студије је анализа исхода пацијената оперисаних лапароскопском спленектомијом због бенигнух хематолошких обољења слезине и поређење резултата хируршког лечења са отвореном спленектомијом. Студија је спроведена као ретроспективна кохортна, у којој су анализирани и поређени подаци добијени из историја болести за 196 пацијената оперисаних на Клиници за Дигестивну Хирургију - Првој Хируршкој Клиници, Клиничког Центра Србије, због бенигнух обољења слезине, подељених у две групе: пацијенти који су оперисани лапароскопском техником и пацијенти код којих је извршена класична спленектомија. Анализирани параметри су подељени у три групе: као преоперативни, интраоперативни и постоперативни.

Демографске карактеристике се нису значајно разликовале међу групама оперисаних пацијената. Регистровани су мањи интраоперативни губитак крви, нижа инциденца интраоперативних компликација, као и краће трајање операције у групи лапароскопски оперисаних у односу на класично оперисане. Интраоперативна детекција акцесорних слезина је била већа у групи лапароскопски оперисаних. Инциденца постоперативних компликација и реинтервенција су били већи у групи класично оперисаних пацијената. Постоперативни опоравак изражен трајањем постоперативне абдоминалне дренаже, опоравком цревне перисталтике и дужином постоперативне хоспитализације били су значајно краћи у групи лапароскопски оперисаних пацијената.

Лапароскопска спленектомија је ефикасна и безбедна хируршка процедура у лечењу многих бенигнух и малигнух обољења слезине. Даље усавршавање лапароскопске технике хируршких тимова и техничка унапређења лапароскопске опреме могу довести до још шире примене лапароскопске спленектомије као стандардне оперативне процедуре и тиме до безбеднијег и квалитетнијег лечења пацијената са ширим спектром обољења слезине.

Кључне речи: лапароскопија, слезина, лапароскопска спленектомија, бенигна обољења слезине

ABSTRACT

Laparoscopic splenectomy has become standard surgical procedure in the 1990s. Many benefits of the laparoscopic splenectomy in comparison to open splenectomy, such as less intraoperative and postoperative complications, shorter postoperative hospitalization, faster return to normal activities and better cosmetic effect, has brought to the wide acceptance and application of this method in the treatment of many diseases of the spleen. Nowadays, official of many world and european clinical practice guidelines is that laparoscopic splenectomy is the gold standard for most benign and malignant splenic pathologies with an indication for surgical treatment, regardless of the patient's age or body weight.

The goal of this study is to analyze the outcome of patients who went under laparoscopic splenectomy for to benign hematologic diseases of the spleen and comparison of the results with open splenectomy. The study was conducted as a retrospective cohort study which analyzes and compares the data obtained from 196 patients' case records in the Clinic for Digestive Surgery of the - First Surgical Clinic, Clinical Center of Serbia, for to benign disorders of the spleen, divided into two groups: patients operated with laparoscopic technique and patients in whom the classic splenectomy was performed. The analyzed parameters are divided into three groups: preoperative, intraoperative and postoperative.

Demographic characteristics did not differ significantly among these two groups of patients. In the laparoscopic splenectomy group are recorded less intraoperative blood loss, lower incidental intraoperative complications and a shorter duration of surgery. Intraoperative detection of accessory spleen was higher in laparoscopic splenectomy group. The incidence of postoperative complications and reoperations was higher in the group of open operated patients. Postoperative recovery, expressed by the duration of postoperative abdominal drainage, recovery of intestinal peristalsis and length of postoperative hospitalization, was significantly shorter in the laparoscopic splenectomy group.

Laparoscopic splenectomy is an effective and safe surgical procedure in the treatment of many benign and malignant diseases of the spleen. Further improvement of laparoscopic technique of surgical teams and technical improvement of laparoscopic equipment can lead to even wider application of laparoscopic splenectomy as standard operative procedure, and thus to safer and better quality treatment of patients with wider spectrum diseases of the spleen.

Keywords: laparoscopy, spleen, laparoscopic splenectomy, benign disorders of the spleen

ЗАХВАЉУЈЕМ СЕ

МЕНТОРУ, Проф. др Славку Матићу, коме дугујем велику захвалност за мој професионални развој, за разумевање и стрпљење, за несебичну помоћ и непрекидну пријатељску подршку током моје специјализације и израде докторске дисертације.

Комплетном особљу 9 одељења Клинике за Дигестивну Хирургију – Прве Хируршке Клинике, посебно колегама Борису Тадићу и Николи Грубору на подршци и срадњи.

Професору Милошу Бјеловићу на подршци, сарадњи и новим научним сазнања из области минимално инвазивне хирургије

Професору Драгчету Радовановићу на подршци и сарадњи

Професору Милораду Петровићу на подршци и сарадњи

МОЈИМ РОДИТЕЉИМА, МИЛАНУ и ЉИЉАНИ

***Непрекидан рад, а не снага и интелигенција, је кључ да
откључамо наше могућности.***

Винстон Черчил

***Посебну захвалност дугујем својој супрузи Дијани и синовима
Тадији и Андрији, који су моја највећа животна подршка и који
су ми својом љубављу и стрпљењем дали највећу подршку за
израду овог рада.***

Владимир Милосављевић

САДРЖАЈ

Сажетак	1
Abstract	2
Захвалница	4
Садржај	7
1. УВОД	10
1.1. Ембриологија слезине	11
1.2. Хируршка анатомија слезине	11
1.3. Хистолошка грађа слезине	13
1.4. Физиологија слезине	13
1.5. УРОЂЕНЕ АНОМАЛИЈЕ СЛЕЗИНЕ	14
1.5.1. Акцесорна слезина	14
1.5.2. Фисурирана слезина	15
1.5.3. Аспленија и полиспленија	15
1.5.4. Покретна слезина	15
1.5.5. Спленогонадална фузија	16
1.5.6. Декстроспленија	16
1.5.7. Лобулирана слезина	17
1.5.8. Слезина са два или више хилуса	17
2. БОЛЕСТИ СЛЕЗИНЕ	18
2.1. Спленомегалија	18
2.2. Циркулаторни поремећаји слезине	19
2.2.1. Анеуризма и оклузија лијеналне артерије	19
2.2.2. Тромбоза лијеналне вене	20
2.2.3. Артеријско-венска фистула	21
2.3. Цисте слезине	22
2.3.1. Примарне паразитне цисте слезине	22
2.3.2. Примарне не паразитне цисте слезине	23
2.3.3. Секундарне цисте (псеудоцисте) слезине	24
2.4. Апсцес слезине	25
2.5. Туберкулоза слезине	25

2.6.	БЕНИГНИ ТУМОРИ СЛЕЗИНЕ	26
2.6.1.	Хемангиом слезине	26
2.6.2.	Литорални ћелијски ангиом слезине	27
2.6.3.	Лимфангиом слезине	28
2.6.4.	Хамартом слезине	29
2.6.5.	Инфламаторни псеудотумор слезине	30
2.6.6.	Склерозирајућа Нодуларна Трансформација слезине	30
2.7.	ПРИМАРНИ МАЛИГНИ ТУМОРИ СЛЕЗИНЕ	31
2.8.	МЕТАСТАТСКИ ТУМОРИ СЛЕЗИНЕ	31
2.9.	БЕНИГНА ХЕМАТОЛОШКА ОБОЉЕЊА СЛЕЗИНЕ	32
2.9.1.	Херeditарна сфероцитоза	32
2.9.2.	Херeditарна елиптоцитоза	33
2.9.3.	Недостатак пируват киназе	33
2.9.4.	Таласемија	34
2.9.5.	Анемија српастих ћелија	35
2.9.6.	Имуна хемолизна анемија	35
2.9.6.1.	Аутоимуна хемолизна анемија	36
2.9.7.	ТРОМБОЦИТОПЕНИЈЕ	37
2.9.7.1.	Имунолошка тромбоцитопенијска пурпура	37
2.9.7.2.	Тромботична тромбоцитопенијска пурпура	38
2.9.8.	Хиперспленизам	39
3.	ИНДИКАЦИЈЕ ЗА СПЛЕНЕКТОМИЈУ	40
4.	ПРЕОПЕРАТИВНА ПРИПРЕМА И ВАКЦИНАЦИЈА	42
5.	ИСТОРИЈАТ ХИРУРГИЈЕ СЛЕЗИНЕ У СРБИЈИ И СВЕТУ	43
6.	СПЛЕНЕКТОМИЈА	45
6.1.	Лапароскопска спленектомија (Multi-trocar)	45
6.2.	Лапароскопска спленектомија кроз један порт (Single-access)	47

6.3.	Роботски асистирана спленектомија (Robot-assisted)	48
6.4.	Лапароскопска спленектомија (Hand – Assisted)	49
6.5.	Отворена (класична) спленектомија	49
7.	КОМПЛИКАЦИЈЕ СПЛЕНЕКТОМИЈЕ	51
7.1.	Интраоперативне компликације	51
7.2.	Постоперативне компликације спленектомије	53
7.2.1.	Постспленектомијска сепса	55
7.3.	Морбидитет специфично везан за спленектомију	56
8.	ЦИЉЕВИ И ХИПОТЕЗЕ ИСТРАЖИВАЊА	58
9.	МАТЕРИЈАЛ И МЕТОДЕ	60
10.	СТАТИСТИЧКА ОБРАДА ПОДАТАКА	64
11.	РЕЗУЛТАТИ	65
12.	ДИСКУСИЈА	74
13.	ЗАКЉУЧЦИ	85
14.	ЛИТЕРАТУРА	86
15.	Биографија	107
16.	Библиографија	108
17.	Прилог	109

1. УВОД

Прву лапароскопску спленектомију (ЛС) у свету урадили су Делаитре и Маигниен 1991 године (1). У Србији је 2007 године урађена прва лапароскопска спленектомија од стране Професора Славка Матића (2).

У протеклој деценији лапароскопска спленектомија је постала широко прихваћена и примењива у лечењу многих обољења слезине. Најзаступљенија бенигна хематолошка обољења слезине код којих је идникова спленектомија су имунолошка тромбоцитопенијска пурпура (ИТП), потом тромботична тромбоцитопенијска пурпура, херeditарна сфероцитоза, аутоимуна хемолитичка анемија, бенигни тумори и цисте слезине (3). ИТП, као најчешће заступљено обољење може се јавити у акутној и хроничној форми, а карактерише се бројем тромбоцита периферне крви мањим од $100 \times 10^9/\text{л}$ (4). ИТП представља резултат уништења тромбоцита кроз фагоцитозу, која се обавља у читавом ретикулоендотелном систему, док се слезина сматра примарним местом не само за производњу антитела, већ и за уништавање тромбоцита везаних за антитело (5). Нека обољења слезине попут цисти могу бити асимптоматска, па се често дијагностикују као узгредан налаз, међутим, често могу дати тегобе у виду болова у трбуху, мучнине, диспнеје и палпабилне масе у трбуху (6). Бенигни тумори слезине спадају у најређа обољења слезине и међу њима је хемангиом назаступљенији (7).

Идентификација и уклањање евентуално присутних акцесорних слезина (спленикулуса) од великог је значаја у лечењу хематолошких обољења слезине, јер у супротном може доћи до рецидива болести након неког времена. У једној од новијих студија доказана је боља детекција акцесорних слезина код оперисаних ЛС која је износила чак 100% , док је на преоперативној дијагностици она износила 12,5% (8).

Индикације за лапароскопску спленектомију су исте као код отворене (класичне) спленектомије, осим случајева трауме, где је улога лапароскопије и даље предмет разматрања. Индикације се могу поделити у три главне категорије: 1. бенигне хематолошке болести; 2. малигне хематолошке болести; 3. цисте и тумори слезине (9).

Апсолутне контраиндикације за спленектомију чине некориговане коагулопатије, тешки коморбидитети који значајно повећавају оперативни ризик, док су релативне контраиндикације предходне операције у трбуху и хематолошке малигне болести које нису локализоване само у слезини (10,11).

Као најважније предности лапароскопске спленектомије у односу на отворену процедуру наводе се мањи број интраоперативних и постоперативних компликација (12), смањен број реинтервенција, краћа постоперативна хоспитализација, бржи повратак уобичајеним животним активностима (13,14), Новија истраживања указују да постоји и значајна разлика у коришћењу положаја који заузима пацијент приликом оперативног захвата те коришћењем одговарајућег положаја постоји могућност за још боље резултате хируршког лечења (14).

Циљ ове студије је анализа исхода пацијената оперисаних лапароскопском спленектомијом због бенигну хематолошких обољења слезине и поређење резултата хируршког лечења са отвореном спленектомијом и приказ значаја лапароскопског приступа у лечењу бенигну обољења слезине

1.1. ЕМБРИОЛОГИЈА СЛЕЗИНЕ

Слезина настаје из мезодерма у дорзалном мезогастријуму, где се развија и тело и реп дорзалног панкреаса. Слезина настаје из неколико група мезодермалних ћелија око завршетка лијеналне артерије. Слезински пупољци расту и најчешће се сједињују чинећи јединствен пупољак који избочује леви лист дорзалног мезогастријума. Када дође до ротације црева, мезентеријум иза њега се ротира пут позади, улево, тако да тело и реп панкреаса и слезина долазе у контакт са перитонеумом задњег трбушног зида, који покрива леви бубрег и леву надбубрежну жлезду. Својом задње-унутрашњом страном њен перитонеални омотач срasta са перитонеумом задњег трбушног зида, градећи спленоренални лигамент (15).

1.2. ХИРУРШКА АНАТОМИЈА СЛЕЗИНЕ

Слезина (lat. Lien, грч. Splen) представља највећи орган лимфног система, смештен у левом горњем квадранту абдомена, између фундуса желуца, дијафрагме, лијеналне флекуре колона и левог бубрега. С обзиром да лежи између IX и XI ребра, веома ретко је палпабилна уколико није знатније увећана. У просеку, слезина одрасле особе је димензија од 10 – 12cm и тежине између 150 – 200 грама. Слезина је облика налик великом зрну кафе са зарезом дуж антеромедијалне ивице (15).

Слезина је помоћу својих лигамената везана за суседне трбушне органе и трбушни зид. Кроз слезинске лигаменте пролазе значајни лијенални крвни судови. Са хируршког аспекта су посебно значајна три перитонеална припоја. Периспленични припој, који је танак и умерено васкуларизован, преко њега је слезина спојена са гастроколичним лигаментом. Гастроколични лигамент представља дупликатуру перитонеума, која се простире од хилуса слезине до проксималног дела велике кривине желуца и садржи кратке гастичне артерије и вене које образују колатерале, када ослаби проток кроз лијеналну артерију и вену. Спленоренални лигамент се простире од хилуса слезине до репа панкреаса и садржи магистралне крвне судове. Мање перитонеалне дупликатури које повезују слезину са дијафрагмом (спленофренични лигамент) и колоном (спленоколични лигамент), могу бити веома изражене и испуњене варикозним колатералама код портне хипертензије или у случајевима спленомегалије (16).

Артерија лијеналис представља највећу грану трункуса целијакуса, иде ирегуларним тортуозним током дуж горње ивице панкреаса, укршта предњу страну левог бубрега и доспева испред хилуса слезине где се дели на 5 грана од којих три (гоња и доња терминална и горња поларна артерија од које се одвајају и кратке гастричне артерије за фундус желуца) снабдевају саму слезину, док преостале две гране васкуларизују велику кривину желуца. Завршно гранање артерије лијеналис у хилусу слезине веома је варијабилно, те се ретко могу наћи две слезине са истим типом, распоредом и дужином терминалних артеријских грана. Лијенална артерија се ипак може поделити у два главна типа и то : *дистрибутивни*, који се јавља у око 70% случајева, а подразумева кратко

стабло артерије лијеналис, које се дели на неколико завршних дугих грана, које улазе у слезину са медијалне стране, укључујући 75% медијалне површине. Други тип је *магистрални*, који се јавља у око 30% , подразумева дуго главно стабло, које се близу хилуса грана на неколико грана које улазе у слезину са медијалне стране, али обухватају само 35% медијалне површине. Лијенална вена, прати истоимену артерију, стим што је постављена ниже од артерије и иза панкреаса. У пределу унцинантног наставка се спаја са горњом мезентеричном венном, формирајући портну вену (17,18).

1.3. ХИСТОЛОШКА ГРАЂА СЛЕЗИНЕ

Слезина је прекривена танком капсулом дебљине 1 - 2мм, која се састоји од спољашњег слоја који предстаља серозни омотач перитонеума и који прекрива целу слезину, изузев хилуса и унутрашњи слој капсуле – фиброеластични омотач који интимно належе на паренхим, од кога полазе фиброзне трабекуле, које се пружају у дубину паренхима и заједно са ретикуларном мрежом чине део унутрашње структуре слезине које нису анатомски одвојене. Око 25% паренхима слезине чини *бела пулпа*, која функционише као имунолошки орган, а преосталих 75% чини *црвена пулпа* која фагоцитира честице крви. Наведене две зоне су одвојене маргиналном зоном. Бела пулпа се састоји из централне артериоле окружене периартериоларним лимфоидним омотачем, фоликула и маргиналне зоне која их окружује. Маргинална зона садржи специјализоване макрофаге који учествују у изградњи герминативних центара (17).

1.4. ФИЗИОЛОГИЈА СЛЕЗИНЕ

У сваком минуту слезина прими од 250 – 300 милилитара крви. Крв која је примљена долази у контакт са ретикулоендотелним системом слезине. Слезина функционише као имунолошки филтер, те сваког минута очисти 4% циркулишуће крви од честица антигена. Слезина може покренути имуни одговор против циркулишућих бактеријских антигена стимулацијом продукције (IgM) антитела, продукцијом моноцита, плазма ћелија и лимфоцита. Слезина има важну регулаторну улогу хуморалног и целуларног имунитета. (19).

У ембрионалном развоју, пре настанка коштане сржи, слезина представља главни хематопоезни орган у коме се стварају све крне ћелије. Након рођења слезина губи хематопоезну улогу, али и даље има везу са коштаном сржи, која се одржава преко међусобних регулаторних механизма (17).

У нормалним условима у слезини се одстрањују све остареле или оштећене форме крвних ћелија, нарочито црвених крвних зрнаца, при чему се у циркулацији одржавају само функционално исправне ћелије у крви. Слезина има способност увећања, на тај начин што у своје широке венске капиларе може да прими већу количину крви, при чему растеређује општи крвоток, а у случају шока, стреса или физичког напора повећава циркулаторни волумен и практично на тај начин омогућава природну ауотрансфузију. Слезина претавља и центар регулације метаболизма липида, глицида и аминокиселина, а посебан значај има у метаболизму гвожђа. У макрофагним ћелијама слезине депонује се гвожђе након фагоцитозе остарелих крвних ћелија, гвожђе путем крви одлази до коштане сржи где поново улази у састав младих крвних ћелија у току њиховог настанка (17.19).

1.5. УРОЂЕНЕ АНОМАЛИЈЕ СЛЕЗИНЕ

1.5.1. Акцесорна слезина

Додатна слезина, позната као акцесорна слезина, спленикулус или спленул, представља урођено жариште здравог ткива слезине које је одвојено од главног тела слезине. Појављују се због неуспеле фузије слезинских пупољака смештених у дорзалном мезогастријуму током пете недеље ембрионалне органогенезе. Акцесорне слезине се срећу у око 10-15% одраслих особа. Обично су димензија између 1 и 2cm. Њихова најчешћа локализација је постеромедијална страна слезине (22%), хилус слезине, затим око репа панкреаса, у гастролијеналном лигаменту, испод перитонеума задњег трбушног зида и у великом оментуму (20.21).

Дијагностика, односно интраоперативно откривање и одстрањивање акцесорних слезина од посебног је значаја у лечењу хематолошких обољења слезине, јер у супротном оне могу да нарасту и поново доведу до рецидива хематолошког обољења због кога је пацијент и подвргнут спленектомији. Спленикулуси се често могу превидети на преоперативној дијагностици, те је интраоперативна детекција нарочито значајна и сензитивнија од имицинг дијагностике. У једној од новијих студија доказана детекција акцесорних слезина од 100% у групи лапароскопски оперисаних пацијената, док је детекција истих на преоперативној дијагностици износила 12.5 % (8).

1.5.2. Фисурирана слезина

Фисурирана слезина, није права аномалија. Ради се о већем одступању изгледа предње ивице слезине, која је знатно јаче изражена, него нормално. Ако дође до патолошког увећања такве слезине, ови урези се често могу палпирати, поготово код мршавих особа (22).

1.5.3. Аспленија и полиспленија

Аспленија или потпуно одсуство слезине и полиспленија – више одвојених слезина су конгениталне аномалије које су најчешће повезани са постојањем других абдоминалних и грудних малформација (23). Аспленија је повезана са тешким урођеним срчаним обољењима, што представља високу стопу смртности до 95% у првој години живота (20). Полиспленија се углавном дијагностикује у раном детињству због срчаних аномалија. Већина пацијената умире до пете године живота. Углавном је присутно више малих слезина поред једне или две велике (24).

1.5.4. Покретна слезина

Покретна слезина (мобилна, ектопична, лутајућа слезина), представља ретку аномалију која настаје због не срастања задње унутрашње стране слезине за перитонеум задњег трбушног зида. Она постаје покретна и под утицајем силе земљине теже, спуштајући се

на доле истезајући при том ионако слабе лигаменте и крвне судове. Ова аномалија је учесталија код особа женског пола, а најчешће се открива у трећој или четвртој деценији живота (25). Углавном је асимптоматска, али може изазвати одређене компликације од којих је најзначајнија торзија лијеналне петељке, која даје слику акутног абдомена и захтева хитну хируршку интервенцију. Остале компликације су инфаркција, оклузија колоне адхезијама, портна хипертензија, желудачни волвулус и на крају лутајућа слезина је изложена већем ризику од повреде и крварења (26).

1.5.5. Спленогонадална фузија

Спленогонадална фузија је веома ретка аномалија која се око 95% случајева јавља код мушке деце. У суштини ради се срастању слезинског и гонадалног заетка који настаје из мезонефроса. Јавља се у два облика, *континуиране* и *дисконтинуиране* фузије. Континуирана спленогонадална фузија је чећа, а подразумева да везивна врпца спаја слезину са левим тестисом, а ређе са епидидимисом, оваријумом или мезооваријумом на левој страни, док је фузија са десним гонадалним структурама ретка. Дисконтинуирана спленогонадална фузија је много ређа и неки је сматрају обликом акцесорне слезине, пошто нема анатомске везе између праве и ектопичне слезине. Обично се ради о 1 – 3 тестикуларна нодуса пречника до 5цм. Јавља се искључиво у левом тестису (22).

1.5.6. Декстроспленија

Декстроспленија је термин који означава аномални положај слезине у десном субфреничном простору. Понекад се ради о висцералној хетеотаксији или о *situs inversus organorum*, при чему се слезина налази на десној страни (27).

1.5.7. Лобулирана слезина

Лобулирана слезина настаје када се урези на предњој ивици, у виду жлебова, пружају преко спољне дијафрагмалне стране, остављајући при том утисак као да је слезина састављена од неколико лобуса (27).

1.5.8. Слезина са два или више хилуса

Слезина са два или више хилуса је аномалија када слезина има два и више хилусних жлебова кроз које у слезину улазе односно излазе крвни судови, лимфатици и нерви. Они се по правилу налазе на гастричној страни слезине, али се могу наћи и на другим странама укључујући чак и дијафрагмалну. Уколико има више од једног хилуса, један од њих је већи од осталих и кроз њега пролазе највећи судови. У спленомегалијама се обично среће по неколико додатних хилуса, који садрже судове значајнијег калибра, јер са растом слезине до њиховог ширења и увећања. Ово има хируршки значај при спленектомији, јер је неопходно да се најпре подвезу и пресеку судови у овим додатним хилусима, па се тек после тога приступа мобилизацији слезине и подвезивању судова главног, највећег хилуса (22).

2. БОЛЕСТИ СЛЕЗИНЕ

2.1. Спленомегалија

Спленомегалија представља увећање слезине, које може бити присутно у читавом низу различитих обољења и стања. Препорука Европске Асоцијације за Ендоскопску Хирургију (EAES), је дефинисање спленомегалије у метричким јединицама на преоперативној (imaging) дијагностици. Спленомегалија постоји када је максимални пречник слезине већи од 15цм, а када је он већи од 20цм онда постоји масивна спленомегалија (28). Златни стандард у дијагностиковању спленомегалије представља израчунавање волумена слезине, али се ретко ради, јер представља технички изазов и захтева више времена (29).

Спленомегалија се може јавити у бројним инфективним обољењима, проузрокованим вирусима, бактеријама или паразитима. Такође може се јавити због наследних болести (хемоглобинопатије, наследне хемолитичке анемије, урођених поремећаја метаболизма), затим због имунолошких обољења и болести везивног ткива, као и у случајевима хематолошких обољења (леукемије, лимфоми, права полицитемија). Спленомегалија може настати и због стазе крви у слезини (27).

Патоанатомски, спленомегалија може да настане због хипертрофије и хиперплазије нормалног ткива слезине или због фокалне или дифузне инфилтрације страним ткивом. Различити етиолошки чиниоци су узрок измене структуре различитих делова ткива слезине. С обзиром на то да различите патоанатомске промене могу бити узрок спленомегалије, могло би се очекивати да ће патофизиолошки поремећаји бити такође разнолики. Најчешће спленомегалију прати панцитопенија различитог степена укључујући и анемију, тромбоцитопенију и леукопенију. Присуство панцитопеније и спленомегалије назива се хиперспленизам или спленомегалијски синдром. У

хиперспленизму често постоје индикације за спленектомију која доводи до побољшања, а понекад и излечења основног обољења (22).

Поред хематолошких, хемодинамских и метаболичких, увећана слезина може стварати и механичке сметње. Зависно од узрока, код спленомегалије се јавља читав низ симптома: замор, општа слабост, губитак у тежини, хипертермија, појачано знојење, хиперурикемија, гихт или нефрогене компликације. Када постоји масивна спленомегалија, због притиска које врши увећана слезина, болесници се често жале на тежину испод левог ребарног лука, нарочито након узимања хране. Понекад постоје проблеми са флексијом трупа или сметње при мокрењу због компресије увећане слезине на мокраћну бешику и могућности руптуре (22.27).

2.2. ЦИРКУЛАТОРНИ ПОРЕМЕЋАЈИ СЛЕЗИНЕ

2.2.1. Анеуризма и оклузија лијеналне артерије

Анеуризма лијеналне артерије је најчешћа висцерална анеуризма која се јавља у 0.02 - 10% укупне популације и трећа најчешћа абдоминална анеуризма. Баусиер (Baussier) је први описао анеуризму лијеналне артерије 1770 године на кадаверној дисекцији, а Брокман (St. Leger Brockman) је објавио први хируршки случај 1930 године. Анеуризма лијеналне артерије се јавља чешће код жена у односу 4:1 према мушком полу (30). Значај раног откривања анеуризме лијеналне артерије је у томе што постоји потенцијални ризик од руптуре, који се јавља у 10% оболелих и са стопом морталитета од 10 – 25% код не гравидних и до 70% код гравидних жена (31). Главни фактори ризика који су описани у литератури, а доводе се у везу са настанком анеуризме лијеналне артерије су: женски пол, фибромускуларна дисплазија, васкуларна обољења, вишеструке трудноће и портна хипертензија (31).

Радиолошка и хируршка литература говоре у прилог томе да постојање анеуризме лијеналне артерије веће од 2цм захтева хируршко лечење, док анеуризме мање од 2цм могу бити радиолошки праћене (32). Када дође до руптуре код пацијената настаје хеморагијски шок који може бити фаталан ако се не открије узрок на време. Дијагностикује се ултразвучним прегледом, компјутеризованом томографијом (СТ), СТ – ангиографијом или дијагностичким ангиограмом (33).

Постоје две опције лечења анеуризме лијеналне артерије: отворена ресекција и спленектомија у случају руптуре или ендоваскуларни третман (стент или емболизација) у зависности од пацијената (34).

Оклузија лијеналне артерије је најчешће последица тромбоемболије из левог срца или анеуризме торакалне артерије. Хронични или акутни панкреатитис, као и тромбангитис и инфузија вазопресина су ређи узрочници овог поремећаја. Симптоми су понекад нејасни, често се јавља бол и осетљивост испод левог ребарног лука, температура, тахикардија. У дијагностици се користи ултрасонографија, доплер ултрасонографија и компјутеризована томографија, док је селективна ангиографија најпоузданија дијагностичка процедура (22).

2.2.2. Тромбоза лијеналне вене

Тромбоза лијеналне вене је веома ретко стање. Обично се јавља као компликација других обољења, најчешће хроничног панкреатитиса и њихових компликација које доводе до левостране портне хипертензије. У ранијем периоду најчешће дијагностикована на обдукцијама, ређе интраоперативно. Обољење се најчешће среће у средњем животном добу (22).

Услед немогућности отицања крви кроз опструирану вену, заостала крв отиче преко кратких гастричних вена, па кроз интралуминалне вене желуца у правцу коронарне вене, портне вене и вене азигос. Након тога долази до ширења вена у зиду желуца и једњака и стварања варикозитета, код којих касније може доћи до крварења. Симптоматологија левостране портне хипертензије је оскудна. Око 25% пацијената има бол у трбуху. Код

50% пацијената први симптом је изненадно крварење из горњих партија дигестивног тракта. Спленомегалија је присутна код већине болесника (27).

Ултразвучна дијагностика, доплер ултрасонографија представљају дијагностичке опције, мада се дефинитивна дијагноза поставља селективном ангиографијом. Спленектомија са евентуалном ауотрансплантацијом слезине представља методу избора (22.27).

2.2.3. Артерио-венска фистула

Артерио-венска фистула између спленичних артерија и вене може настати спонтано или због руптуре анеурзме лијеналне артерије у лијеналну вену, мада се у ретким случајевима може јавити као последица пенетрантне повреде абдомена, након спленектомије и као последица сплено-реналног шанта (22).

Главне хемодинамске последице зависе од тога да ли је слезина одстрањена или није. Уколико је слезина присутна долази до њеног увећања и загушења циркулације у њој. Поред поменутог увећања слезине могу се јавити езофагогастрични варикозитети, болови у трбуху испод левог ребарног лука, као и знаци хиперспленизма (27).

Доплер ултрасонографијом фистула се може верификовати код 50% болесника. Селективном ангиографијом се поставља дефинитивна дијагноза, међутим овом техником се може спречити оперативно лечење емболизацијом, док у случају неуспеха долази у обзир оперативно лечење уз могућност очувања слезине, а препорука је одвојено лигирање артерије и вене лијеналис као превенције настанка артериовенске фистуле (22.27).

2.3. Цисте слезине

Цисте слезине представљају редак ентитет међу обољењима слезине, са учесталошћу од 0.07% у општој популацији (35). У зависности од тога да ли имају епителијани омотач или немају, цисте слезине се деле на примарне и секундарне (36).

2.3.1. Примарне паразитне цисте слезине

Најчешћи узрочник паразитног обољења слезине је ехинококна или хидатидна инфекција, а узрочник је (*Echinococcus granulosus*). Хидатидна болест је ендемична и јавља се у руралним и богатим земљама, нарочито у земљама код којих је заступљен узгој оваца, попут земаља Блиског Истока, Северне Африке, Новог Зеланда, Аустралије и Јужне Америке. Инфекцијом најчешће је захваћена јетра 70%, затим плућа 40%. Примарна локализација у слезини се јавља између (2.5 – 5.8%) и по учесталости је на трећем месту иза јетре и плућа (37).

Ниска заступљеност ехинококне болести слезине је повезана са механизмом инфекције слезине паразитом, заправо то се може десити на три начина: системски, преко порталне циркулације и локално. Најчешће је заступљена системска инфекција, када јаја паразита излазе из јетре и плућа и пре него што уђу у системску циркулацију инфицирају слезину. Инфекција преко порталне циркулације се одвија на тај начин што се инфекција шири ретроградним путем, преко вене порте и лијеналне вене до паренхима слезине. Што се тиче локалног пута ширења, он заправо представља резултат транспаријеталног гастричног или преласка јаја паразита из колоне или интраперитонеалну руптуру хепатичне хидатидне цисте (37,38).

За дијагностику обољења користе се серолошки тестови попут *Елиса* теста, теста индиректне хемаглутинације, имуноелектрофорезе и осталих који су заменили стари Касонијев (Casoni) тест, као и ултразвучни преглед, компјутеризована томографија и

магнетна резонанца, који указују на постојање цистичне масе, која је септирана или садржи ћерке ћелије (18).

Лечење је хируршко и може обухватити поштедне методе попут парцијалне перицистектомије, парцијалне спленектомије до тоталне спленектомије. Перкутана аспирациона техника је резервисана само за пацијенте код којих је контраиндиковано оперативно лечење или код оних који одбијају операцију. Употреба антихелмитичних средстава попут албендазола, мебендазола и празиквантела, као једини начин лечења остаје као велика контраверза, док се сматра да је корисна као вид адјувантне преоперативне или постоперативне терапије (39).

2.3.2. Примарне не паразитне цисте слезине

Групу примарних не паразитних цисти слезине чине: просте цисте, епидермоидне и дермоидне цисте слезине. Примарне цисте чине 10% свих не паразитних цисти слезине. Ове цисте се претежно дијагностикују код адолесцената. Обично су асимптоматске и откривене на ултразвучном прегледу абдомена (40). Клинички значај им се приписује због потенцијалне руптуре, инфекције унутар цисте, могућег крварења или у склопу диференцијалне дијагностике неопластичне лезије у левом хипохондријуму (41).

Просте или симплекс цисте су обложене пљоснатим или кубоидним епителом, који потиче од инфилтрације перитонеалног мезотелиома током развоја слезине. Ове цисте су углавном асимптоматске и малих димензија, те у изузетним случајевима када су већих димензија и дају одређене тегобе захтевају хируршко лечење (18).

Епидермоидне цисте су примарне конгениталне цисте, које садрже епителијални омотач. Обично не дају специфичне симптоме, јер су углавном малих димензија. Када је циста велика даје тегобе у виду болова, мучнине и палпабилне масе у левом горњем квадранту абдомена (6). На ултразвучном прегледу абдомена епидермоидна и паразитна циста могу бити сличне по изгледу, који показује добро дефинисане усамљене лезије са септама. На копјутеризованој томографији могу се видети и калцификације и присутна унутрашња оштећења (6). Епидермоидне цисте слезине обично имају танкозидни анехогени изглед на ултразвучној дијагностици и без доказа калцификација на скенеру

(42). Епидермоидна циста углавном има бели или сивкасти глатки унутрашњи зид са влакнастим трабекулацијама. Садржај цисте може бити варијабилан, од серозног до замућеног. Што се тиче лечења, перкутане биопсије се не препоручују због ризика од могућих компликација, док се свакако препоручује хируршки третман за симптоматску цисту и ону која је већа од 5цм (6).

Праве дермоидне цисте слезине су екстремно ретка појава. Оне садрже сквамозни епител, са дермалним додацима, као што су фоликул влакна косе и знојне жлезде. Веома је тешко направити диференцијацију на имицинг дијагностици. Симптоматске цисте су углавном већих димензија > 5цм и код њих је спленектомија увек индикована. Мање цисте су асимптоматске и оне се могу пратити. За потврду дијагнозе дермоидне цисте користи се хистопатолошка верификација (43).

2.3.3. Секундарне цисте (псеудоцисте) слезине

Ове цисте немају епителијални омотач и обухватају 70 – 80 % свих цисти слезине у западним земљама. Оне су најчешће последица тупе трауме и настају на бази субкапсуларног или интрапаренхиматозног хематома слезине (44). Постоје описани случајеви у литератури о настанку псеудоцисте слезине као последица хроничног панкреатитиса, али то је изузетно ретка појава (45). У 80% псеудоцисте слезине су унилокуларне. Микроскопски њихов зид је сачињен од фиброзних влакана, без присуства епителијалног омотача. Чешће се јављају код жена, деце и адолесцената. Једна трећина пацијената је без тегоба. Симптоми које ове цисте проузрокују су бол у горњем левом квадранту абдомена, са ширењем у правцу левог рамена, мучнина или други симптоми везани за компресивни ефекат цисте на желудац (44).

Дијагностика се спроводи ултразвучним прегледом абдомена, компјутеризованом томографијом и магнетном резонанцом. Модалитети хируршког лечења су различити, од лапароскопске фенестрације, марсупијелизације до лапароскопске или класичне спленектомије (44).

2.4. Апсцес слезине

Апсцес слезине је ретко обољење које се углавном јавља подједнако у оба пола и то најчешће у старосној доби између 30 – 40 и 60 – 70 година. Петроиану (Petroianu et al) је предложио тријас симптома карактеристичних за апсцес слезине, који обухвата: бол у левом горњем квадранту трбуха, грозницу и спленомегалију (41).

Апсцес слезине може настати на четири начина: 1. хематогено, најчешће хематогеним ширењем инфекције са других жаришта. Два најчешћа извора су срце код ендокардитиса и директан унос бактерија у крв, најчешће код интравенозних наркомана. 2. Траума и каснија исхемија ткива стварају погодно тло за раст бактерија, самим тим и настанак апсцеса. 3. Континуирани фокус инфекције, као што је панкреасни или субфренични апсцес или суседни интер интестинални апсцеси. 4. Имунолошко компромитовано стање као што је ХИВ инфекција или дијабетес мелитус, стање након трансплантације органа, неоплазме (46,47).

Компјутеризована томографија представља методу избора у дијагностици, са већом сензитивношћу у односу на ултразвучни преглед (48). Најчешћи микроби који изазивају апсцес слезине су стафилококе, стрептококе, салмонела, ешерихија коли (49).

Још увек нема консензуса о одговараућем модалитету лечења. Поједини аутори се залажу за перкутану дренажу, док други аутори сматрају да предност треба дати антибиотској терапији и спленектомији (48,49).

2.5. Туберкулоза слезине

Туберкулоза слезине је веома ретка и може настати у склопу генерализоване туберкулозе. Изолована туберкулоза слезине је представљала раритет, чак и у периоду када је број туберкулозних болесника био велики. Многи аутори оспоравају постојање изоловане туберкулозе слезине. Локализована форма даје слику тумора, а једино

хистопатолошком верификацијом се може потврдити форма болести. Оваква форма болести се зове туберкулом. Обољење се најчешће јавља између 20 – 40 године живота, са доминантним симптомима, као што су слабост, малаксалост, губитак у тежини, фебрилност (18).

Радиографски се могу видети калцификације у слезини. Ултрасонографија, скинтиграфија и компјутеризована томографија, омогућавају лаку дијагностику локализованих лезија, али се сумња на туберкулозу слезине поставља на основу комплетне клиничке слике. Терапијска опција је спленектомија уз примену туберкулостатика (18).

2.6. БЕНИГНИ ТУМОРИ СЛЕЗИНЕ

Бенигни тумори слезине представљају ретка обољења и углавном настају из васкуларних или лимфоидних елементана слезине (18).

2.6.1. Хемангиом слезине

Најчешћи бенигни тумор слезине је хемангиом. Хемангиом је споро растућа неоплазма која се одликује ирегуларном васкуларном пролиферацијом и може се јавити као једна фокална лезија, затим као мултипла или да захвата цели орган. У 30 – 45 % случајева хемангиом је асимптоматска појава. Спленомегалија, бол у трбуху, диспнеја и дијареја су заступљени у малом броју случајева. Хематолошки појам постојања хемангиома слезине може се представљати као необјашњива потрошна коагулопатија узрокована секвестрацијом и/или деструкцијом крвних ћелија (7,50).

Хемангиом слезине може бити присутан у широком опсегу од цистичне до чврсте промене. Микроскопски може бити чешће кавернозни тип или капиларни. Компликације везане за постојање хемангиома слезине могу бити: спонтане руптуре са крварењем, при чему ризик расте са величином лезије. Тромбоза и инфаркт слезине се такође могу јавити због абнормалности у васкуларизацији тумора (51).

За дијагностику болести користе се ултразвучни преглед абдомена, затим компјутеризована томографија, на којој се хемангиоми могу видети као хомогене, хиподензне промене или мултицистичне лезије са калцификацијама. Затим магнетна резонанца, као и ангиографија (52).

Природни ток хемангиома слезине се одликује спорим растом током времена. Опције лечења варирају од редовног праћења до тоталне спленектомије, зависно од тога да ли је тумор асимптоматски или симптоматски, а такође и од величине тумора. Када је тумор мали и асимптоматски, потребно је само редовно праћење. Парцијална спленектомија долази у обзир када је тумор симптоматски и налази се на једном од полова слезине. Када је тумор масиван онда је опција тотална спленектомија. Други модалитети лечења који могу бити од користи су емболизација лијеналне артерије, односно грана које воде до тумора, са или без анти-ангиогених средстава у зависности од старости пацијента, места и величине лезије (51).

2.6.2. Литорални ћелијски ангиом слезине

Литорални ћелијски ангиом представља ретку васкуларну неоплазму слезине, која је састављена од ендотелних ћелија, које имају хибридни ендотелни и хистиоцитни фенотип. Први га је описао 1991 године Фалк са сарадницима. У литератури постоји <100 описаних случајева. (53.54). Литорални ћелијски ангиом слезине је обично асимптоматска појава >55% случајева. Најчешће се случајно откривају на компјутеризованој томографији, приликом других прегледа. Када су симптоматски, код пацијента обично постоји спленомегалија, бол у трбуху, пирексија непознатог порекла, анемија, тромбоцитопенија. Инциденца јављања ове неоплазме је још увек непозната (55).

Често се може наћи код широког спектра малигних обољења, као што су колоректални карцином, карцином бубрега, панкреаса, јајника, тестиса, као и код имунолошких обољења и хематолошких неопластичних поремећаја (55). Доступни литературни подаци сугеришу да је то реактивни поремећај, због циркулације туморских ћелија, односно имуних комплекса (56).

Дефинитивна дијагноза се поставља на основу морфолошких и имунохистохемијских испитивања, на основу којих се може разликовати од осталих васкуларних лезија слезине: хамартома, хемангиома, лимфангиома, ангиосаркома и литоралног ћелијског ангиосаркома (57).

Због неспецифичних налаза, који често произилазе из дијагностичке обраде, спленектомија се често изводи и као дијагностичка и терапијска опција (58).

2.6.3. Лимфангиом слезине

Лимфангиом слезине представља бенигну малформацију лимфних судова. У више од 90% случајева налазе се на врату или у аксилу, где се описују као цистични хигроми. У мање од 10% случајева могу се јавити на висцералним органима, као део лимфангиоматозног синдрома, најчешће у медијастинуму, гастроинтестиналном тракту и ретроперитонеуму. На слезини се ретко јављају. Први случај је описан 1885 године од стране Фринк-а (59). До сада је у литератури описано око 100 случајева. Између 80 – 90 % случајева се јавља код деце млађе од две године, а само у ретким случајевима код одраслих (60).

Клиничка слика лимфангиома слезине је повезана обично са величином слезине. Они могу бити асимптоматски или представљати случајни налаз током радиолошке дијагностике из других разлога. Ако су велики могу изазивати бол у трбуху, мучнину, губитак апетита, повраћање, палпабилну масу у левом горњем квадранту трбуха при физикалном прегледу. На компјутеризованој томографији обично изгледају као вишеструке субкапсуларне лезије. Присуство калцификација периферних зидова указује на цистични лимфангиом. На ангиографији, ове лезије су аваскуларне (59).

Микроскопски лимфангиоми се деле на: капиларне, кавернозне и цистичне. Цистични лимфангиом је најчешћи (61). Генерално лимфангиоми се састоје од појединачних или вишеструких цистичних простора састављених од атенуираних ендотелних ћелија. Њихови зидови варирају у дебљини, од танких до дебелих влакнастих зидова. Ретки случајеви показују малигну алтерацију (62).

Третман избора је потпуна хируршка ресекција, јер су други модалитети лечења попут аспирације и зрачења субоптимални. Лапароскопска спленектомија се поставља као метода избора код пацијената са нормалном до умерено увећаном слезином. Тренутно све више аутора заговара идеју парцијалне спленектомије у сврху спречавања постоперативног настанка великих инфекција (60.62).

2.6.4. Хамартом слезине

Хамартом слезине је ретка бенигна лезија, која настаје из црвене или беле пулпе слезине. Хамартом слезије је први пут описао Рокитански (Rokitansky) 1861 године. Више од 80% случајева су асимтоматски, а откривају се као случајни налаз приликом дијагностичких прегледа, операција или на аутопсијама (63). Приближно код 20% пацијената присутни су неспецифични симптоми у виду болова у трбуху, проблеми са варењем, као и слезина која се може палпирати испод леве косталне маргине (64).

У серији Ванга и сарадника (Wang et al.), анализирани су карактеристике хамартома слезине популације у САД. Методе које су коришћене су ултразвучни преглед - доплер, магнетна резонанца, компјутеризована томографија. Према овој студији хамартоми слезине су представљени као хипоехогене, чврсте масе, са континуираним протоком крви због хиперваскуларности. На компјутеризованој томографији су приказиване као хиподензне, чврсте масе, а цистичне и калцификоване области у лезијама слезине су карактеристичне за хамартом (64).

Отворене или лапароскопске процедуре се примењују како за дијагностичке, тако и у терапијске сврхе. Лапароскопске методе су пожељне за парцијалну спленектомију и мање лезије, док је отворена спленектомија пожељна за веће и вишеструке лезије (65).

2.6.5. Инфламаторни псеудотумор слезине

Инфламаторни псеудотумор слезине је ретко бенигно обољење, непознате патогенезе. Презентује се неспецифичним симптомима или као узгредни налаз у склопу дијагностичких процедура. Ово обољење су први описали Котелингам и Џеф (Cotelingam and Jaffe) 1984 године и од тада је описано 114 случајева у литератури (66,67).

Према до сада објављеним подацима већина пацијената припада средњој старосној доби, а поједини подаци указују на већу учесталост јављања код жена. Не постоји типична клиничка презентација, а симптоми могу бити различити, од абдоминалног бола или нелагодности у трбуху, до грознице и спленомегалије (67).

Радиолошка дијагностика може дати оријентационе податке у виду постојања хипоехогене масе у слезини, са или без калцификата, али поуздану потврду постојања ове болести не могу дати. Прогноза након спленектомије је добра. Локална инвазија, рецидив или метастазе нису описане. Препоручује се ипак клиничко праћење, обзиром на то да неки болесници са запаљенским псеудотуморима јетре, вероватно умиру као последица болести (67).

2.6.6. Склерозирајућа ангиоматозна нодуларна трансформација

Склерозирајућа ангиоматозна нодуларна трансформација (САНТ) је редак, бенигни тумор слезине откривен 2004 године, и до сада у литератури постоји описано око 150 случајева (68). САНТ представља пролиферативну васкуларну лезију, која настаје из црвене пулпе слезине. Већина пацијената нема клиничке симптоме, већ се дијагноза поставља у склопу других испитивања као узгредни налаз (68). Конвенционални ултразвучни преглед абдомена није посебно користан у дијагностици. Он може показати хипоехогену лезију без специфичних карактеристика. Више морфолошких информација се може добити на прегледу комјутеризованом томографијом или магнетном резонанцом (68,69).

Основни модалитет лечења овог обољења представља лапароскопска спленектомија, мада постоје и пар случајева у литератури код којих је учињена парцијална лапароскопска спленектомија, али је она ограничена локализацијом тумора у односу на васкуларне елементе слезине (69).

Поједини бенигни тумори слезине, који су екстремно ретка појава, а описани су у литератури су: ангиомиолипом, липом, хемангиоперицитом и фибром (18).

2.7. ПРИМАРНИ МАЛИГНИ ТУМОРИ СЛЕЗИНЕ

Примарни малигни не лимфоидни тумори слезине су изузетно ретка обољења, а до сад су у литератури описани: ангиосарком, малигни фиброзни хистиоцитом и плазмоцитом, од којих је ангиосарком најчешћи. Клиничка презентација је у виду абдоминалног бола, палпабилне масе у горњем левом квадранту. Метастазе су честе и обично захватају јетру. Нормоцитна анемија се јавља у већини случајева, као и спленомегалија и хиперспленизам (70).

На компјутеризованој томографији уочава се лезија на слезини са централном некрозом. Примарни третман представља спленектомија, а касније и хемотерапија. Ангиосарком који спонтано руптурира има веома лошу прогнозу. Преживљавање од 1 – 3 године је око 60%, а петогодишње око 40% (70).

2.8. МЕТАСТАТСКИ ТУМОРИ СЛЕЗИНЕ

Метастатски нехематолошки малигни тумори слезине су изузетно ретка појава и углавном се јављају у склопу перитонеалне дисеминације због других тумора. Према подацима из Немачке онколошке базе заступљеност изолованих метастатских тумора слезине је око 0.002% случајева (71).

Дијагноза се може поставити позитронском емисионом томографијом (ПЕТ), као и перкутаном биопсијом изолованих лезија (72).

2.9. БЕНИГНА ХЕМАТОЛОШКА ОБОЉЕЊА СЛЕЗИНЕ

Спленектомија је индикована код специфичних облика анемија. Главне категорије анемија код којих постоји значајни бенефит након спленектомије, праћене су следећим поремећајима: 1. Абнормалностима мембране (херeditарна сфероцитоза и елиптоцитоза), 2. Ензимски дефект (недостатак пируват киназе), 3. Хемоглобинопатије (таласемија, анемија српастих ћелија), 4. Аутоимуна хемолитичка анемија (18).

2.9.1. Херeditарна сфероцитоза

Херeditарна или наследна сфероцитоза позната је још и као *Minkowski-Chauffard* обољење, представља хетерогену групу поремећаја који утичу на црвена крвна зрнца. Оскар Минковски је 1990 године описао ово обољење и приказао његова запажања (73).

Наследна сфероцитоза је најчешћа урођена хемолитичка анемија. Ово обољење се преноси аутозомно-доминантним геном. Херeditарна сфероцитоза настаје због недостатка спектрина, најважнијег структуралног протеина еритроцитне мембране. Због овог недостатка еритроцити постају мали, сферичног (лоптастог) облика, који онемогућава њихову пластичност, што доводи до њихове секвестрације и знатно брже разградње у слезини (74,75).

Клинички спектар наследне сфероцитозе креће се од асимптоматских пацијената, до тешких облика, који захтевају трансфузије у раном детињству (76).

Карактеристични поремећаји у оболелих од херeditарне сфероцитозе су анемија, жутица, спленомегалија и холелитијаза. Анапластична криза може довести до значајног смањења хемоглобина и у оваквом случају трансфузија је неопходна (77,78).

У једној од новијих публикованих серија Принцез (Pincez) је закључио да 82% пацијената код којих је учињена спленектомија нису примали трансфузије након операције, мада се хемолитичка активност не укида након спленектомије (79).

Парцијална спленектомија би била опција избора за млађе пацијенте код којих имуни систем није у потпуности развијен док тотална спленектомија индикована код свих пацијената чак и када постоји и блага анемија и жутица, нарочито преко 40 година живота. Уколико постоји холелитијаза и холедохолитијаза, оне се морају решити у истом оперативном акту (78,80).

2.9.2. Херeditарна елиптоцитоза

Херeditарна или наследна елиптоцитоза представља редак урођени поремећај, који се карактерише елипсоидним обликом еритроцита. Наслеђује се преко аутозомно-доминантног гена. Као и код херeditарне сфероцитозе и код овог обољења се ради о поремећају грађе мембране еритроцита. Елиптоцитоза се у највећем броју случајева открива случајно, приликом размаза периферне крви. Симптоми су слични као и код наследне сфероцитозе. Спленектомија представља методу избора када постоје знаци хемолитичке анемије (18).

2.9.3. Недостатак пируват киназе

Недостатак пируват киназе представља, ретку, конгениталну хемолитичку анемију. Наслеђује се преко аутозомно-рецесивног гена. Клиничке манифестације варирају од трансфузијом зависне анемије до компензаторне хроничне хемолитичке. Спленомегалија је присутна такође код овог обољења. Спленектомија представља методу избора у лечењу, али је свакако не треба примењивати код деце млађе од три године због имуносупресивног ефекта након операције (18).

2.9.4. Таласемија

Таласемија представља скуп наследних поремећаја који настају због неправилног стварања једног од четири ланаца аминокиселина који чине хемоглобин. Најчешће се јављају у области Медитерана и на Далеком Истоку. Таласемије се деле према захваћеном ланцу. Два најчешћа типа који се јављају су алфа (захваћен алфа ланац) и бета (захваћен бета ланац) таласемија. Такође се таласемије могу поделити према томе да ли је оштећен само један ген (таласемија минор) или су оштећена оба гена (таласемија мајор). Таласемије се сматрају најчешћим хемоглобинопатијама у свету. Око 300 милиона људи су носиоци таласемијског гена и око 15 милиона људи имају клинички очигледну таласемију (22,81,82).

Таласемија мајор се испољава током прве године живота као фатална хемолитичка анемија, са хепато-спленомегалијом. Таласемија минор се карактерише умереном доживотном анемијом. Ретко постоји спленомегалија. Обично постоји блага жутица и холелитијаза (22).

Прогресивна фиброза слезине може довести до хипоспленизма, а касније и функционалне аспленије. Спленектомија представља другу линију лечења, када се исцрпе конзервативни облици и када постоји велика зависност од трансфузија. Парцијална спленектомија је корисна нарочито код деце млађе од 5 година, јер смањује ризик од постспленектомијске сепсе, а преостали део слезине представља свакако место за складиштење гвожђа. Тотална спленектомија је индикована за рефракторне случајеве, те се након ње потреба за трансфузијом смањује у већини случајева. Са развојем минимално инвазивних хируршких техника лапароскопска спленектомија има примат у лечењу и овог обољења (22,83,84).

2.9.5. Анемија српастих ћелија (српаста анемија, sickle cell)

Анемија српастих ћелија спада у групу наследних хемолитичких анемија. Обољење је описано 1910 године и преовлађује се јавља код црнаца (0.3-1.3%), а одликује се присуством хемоглобина С. Низак парцијални притисак кисеоника изазива појаву српастих еритроцита, који постају веома подложни хемолизи, а то изазива још већи пад кисеоника у крви и појаву анемије. Као последица ових догађаја долази до оштећења више органских система, те се јављају васкуларне оклузије, неуролошке манифестације, хипоксија, болови у костима, остеомијелитис, кожане улцерације и бол у трбуху (18).

Код 75% оболелих се јавља спленомегалија, али може настати и функционална аспленија. Хоспитализација оболелих и трансфузије представљају први облик лечења. Спленектомија је индикована у два случаја: када слезина представља резервоар патолошки измењених еритроцита. Тада настаје хронични хиперспленизам, а јавља се код адолесцената са појавом леукопеније и тромбоцитопеније. Други случај представља акутна секвестрација еритроцита у слезини, презентује се анемијом и дубоком хипотензијом и обично се јавља до пете године живота (18.85.86).

2.9.6. Имуна хемолитичка анемија

Имуна хемолитичка анемија је обољење које се одликује присуством имуноглобулин Г (IgG) и/или имуноглобулин М (IgM) антитела, који штетно делују на еритроците убрзавајући њихову разградњу. Кауфард и Троисиер (Cauffard and Troisier) су први описали ово обољење 1908 године, а три године након тога Микели (Micheli) је успешно урадио прву планирану спленектомију због хематолошког обољења (18).

Имуна хемолитичка анемија се могу поделити у три групе: алоимуне, аутоимуне и лековима изазване хемолитичке анемије (18).

Алоимуне хемолитичке анемије се јављају након трансфузија, у трудноћи или након трансплантације. Алфа-метилдопа препарати, велике дозе пеницилина, као и друга и трећа генерација цефалоспорина могу узроковати настанак имуне хемолитичке анемије.

Терапија је прекид уноса лекова, понекад примена кортикостероида, а опоравак може трајати дужи временски период (18,87).

2.9.6.1. Аутоимуна хемолитна анемија (АИХА)

Аутоимуна хемолитна анемија представља стечени хетерогени аутоимуни поремећај, који се карактерише стварањем антитела усмерених на сопствене еритроците. Учесталост јављања овог обољења је 1–3 случајева на 100.000 становника годишње (88).

Антитела против еритроцита могу бити *топла* и *хладна*. Топла антитела су најчешће некомплетна и припадају имуноглобулинима Г класе и делују на температури тела 37 ° Целзијуса. АИХА изазване топлим антителима обухватају 65 – 70% аутоimunих хемолитних анемија. У зависности од подтипа имуноглобулина Г (IgG1, IgG3) и концентрације антитела може доћи до појаве интраваскуларне хемолитизе еритроцита као и појачане екстраваскуларне фагоцитозе (89,90). Приближно 20 – 25% АИХА представља резултат деловања хладних антитела на еритроците. Хладна антитела су активна при нижим температурама и припадају имуноглобулинима М класе и најчешће су комплетна антитела. Код око 8% пацијената заступљена је такозвана мешовита хемолитна анемија, условљена је деловањем и топлих и хладних антитела (91).

Симптоми болести могу бити јако разноврсни. У клиничкој слици доминирају замор, слабост, диспнеа, вртоглавица, појава жутице, спленомегалије, хепатомегалије, болови у трбуху, зглобовима, кашаљ, грозница, могућност настанка плућне емболије, као и повећан ризик од тромбоемболијских компликација (92).

Спленектомија је била прва опција лечења ових пацијената до увођења кортикостероида и имуносупресивних лекова као терапијске опције. Већина савремених извештаја показује почетни резултат од 40 – 80% успешности након спленектомије са дугорочном ремисијом. Увођењем лапароскопске спленектомије са постоперативном применом антибиотика и трбоемболијском профилаксом значајно је смањен морталитет и морбидитет оперисаних пацијената (18,93,94).

2.9.7. ТРОМБОЦИТОПЕНИЈЕ

2.9.7.1. Имунолошка тромбоцитопенијска пурпура

Имунолошка тромбоцитопенијска пурпура (ИТП) представља аутоимуно обољење код кога организам продукује антитела на сопствене тромбоците. Карактерише се бројем тромбоцита периферне крви мањим од $100 \times 10^9/\text{л}$. ИТП представља најчешћу индикацију за спленектомију међу хематолошким обољењима. ИТП се одликује уништавањем тромбоцита кроз фагоцитозу, која се обавља у читавом ретикулоендотелном систему, али се слезина сматра примарним местом не само за производњу антитела, већ и за уништавање тромбоцита везаних за антитело (4,5).

Инциденца ИТП-а је око 4 на 100.000 људи годишње, са максимумом 9 на 100.000 годишње код људи старијих од 60 година. Годишњи ризик од појаве смртоносног крварења повећава се са старосном доби од 13% на годишњем нивоу код пацијената старијих од 60 година (95,96).

Из ових разлога, правилно постављена дијагноза и одабир најбољег модалитета лечења су од изузетног значаја за пацијенте оболеле од ИТП-а. Иако су критеријуми једноставни, дијагноза ИТП-а је и даље веома изазовна, нарочито код старијих пацијената, због одсуства специфичних симптома и појаве других болести које могу имитирати ИТП код старијих особа, као што су мијелодиспластични синдроми или ИТП узрокован лековима (95).

ИТП се може јавити као акутна и хронична форма болести. Акутна, ређа форма болести, типична је за дечији узраст, асимптоматска је или се манифестује благом пурпуром, па се терапија рутински не примењује. Узрок тромбоцитопеније може бити вирусна инфекција или вакцинација, а већина деце се комплетно опорави у року од 6 месеци. Хронична форма се јавља код старијих, чешће жена током генеративног периода, па и трудноће. Поремећај је условљен ошећењем тромбоцита периферне крви

антитромбоцитним антителима, што резултира њиховом разградњом у ретикулоендотелном систему, примарно у слезини (97).

Прва терапијска опција лечења ИТП-а су орални кортикостероиди и интравенски имуноглобулини (имуноглобулин Г). Одрживи одговор на Дексаметазон је 50 – 80%. Одговор на имуноглобулин Г је обично пролазан и враћа се на основни ниво за 2 – 4 недеље. Имуноглобулини се углавном користе као ефективни модификатор уз кортикостероиде, као прву терапијску опцију. Ритруксимаб представља моноклонално анти (CD 20) антитело и са успехом од 80% по неким студијама се користи за облике ИТП-а рефракторне на иницијалну медикаментозну терапију (98,99,100).

Лапароскопска спленектомија представља другу терапијску опцију и методу избора у хируршком смислу лечења овог обољења, након неуспешног лечења кортикостероидима, затим код пацијената који не реагују или захтевају велике количине кортикостероида за одржавање ремисије, као и релапс болести након иницијалне примене кортикостероида и постојања контраиндикација за њихову примену (97,98). Две трећине пацијената оболелих од ИТП-а који су подвргнути спленектомији имају нормалан број тромбоцита и не захтевају додатну терапију (101).

2.9.7.2. Тромботична тромбоцитопенијска пурпура

Тромботична тромбоцитопенијска пурпура (ТТП) је посебан облик тромботичне микроангиопатије. Представља акутно, фулминантно и често смртоносно обољење, које карактеришу тромбоцитопенија, микроангиопатска хемолитичка анемија, тежак дефицит Фон Вилебрандовога (VonWillebrand) и других прокоагулантних фактора, повишена телесна температура, неуролошки поремећаји. У око половине случајева долази до аутоимуног ТТП-а, узрокованим поремећеним имуним механизмима, бактеријским или вирусним инфекцијама, болестима везивног ткива, циркулишућим имуним комплексима (102).

ТТП захтева брзу дијагнозу и хитну примену терапије. Непосредни исход не може бити предвидив и зато треба применити одговарајући терапијски приступ. У лабораторијским

анализама доминирају хемолитичка анемија, тромбоцитопенија, повишене вредности серумског билирубина, као и веома високе вредности лактат-дехидрогеназе, које указују на органско оштећење, као и повишене вредности тропонина, које су уско повезане са повећаним смртним исходом (103,104).

Савремени терапијски приступи подразумевају употребу плазма-ферезе и стероидне терапије (103.104), посебно добре резултате показују серије пацијената третираних Ритруксимаб-ом (105). Спленектомија се изводи у одабраним случајевима, са добрим резултатима упркос тежини обољења (106).

2.9.8. Хиперспленизам

Хиперспленизам је клинички синдром који карактерише присуство спленомегалије, анемије, леукопеније, тромбоцитопеније, компензаторне хиперплазије коштане сржи, ослабљени имунитет и побољшање након спленектомије. Лиангпунсакул и сарадници (Liangpunsakul et al) су описали да је 70-80% циротичних пацијената са портном хипертензијом имало различите облике спленомегалије и хиперспленизма (107).

Хиперспленизам се дели на примарни, секундарни и окултни тип. Патогенеза често варира од пацијента до пацијента. Примарни хиперспленизам изазива поремећај у самој слезини, док секундарни хиперспленизам проузрокује низ других болести, те стога дијагностику и лечење треба примењивати, узимајући у обзир специфичну етиологију и индивидуални приступ за сваког пацијента понаособ. Окултни тип је често асимптоматски и јавља се када нема компензаторне хиперплазије коштане сржи, а одликује се периферним цитопенијама (108).

Третман хиперспленизма је различит, почевши од лечења основног обољења до медикаментозне терапије, топлотне аблације, радиофреквентне аблације до спленектомије. Спленектомија је традиционални метод избора за хиперспленизам када су у питању пацијенти са крварењем или хемолитичким анемијама. Спленектомијом се смањује портни притисак, спречава се крварење из варикса једњака и коригује тромбоцитопенија (109,110,111).

3. ИНДИКАЦИЈЕ ЗА СПЛЕНЕКТОМИЈУ

Најчешће индикације за спленектомију (лапароскопску и класичну) осим трауме, могу бити подељене у три групе: 1. бенигне хематолошке болести; 2. малигне хематолошке болести; 3. цисте и тумори слезине (9).

Што се тиче трауматске повреде слезине као индикације за спленектомију, према смерницама Источне Асоцијације за Хирургију Трауме (EAST) из 2013 године, пацијенти са дифузним перитонитисом или хемодинамском нестабилношћу после тупе абдоминалне трауме, морају бити подвргнути хитном хируршком третману, а приступ треба да буде кроз медијалну лапаротомију. Међутим, још увек не постоје јасни критеријуми који дефинишу индикације за лапароскопски приступ, односно третман повреда слезине, нарочито не за повреде слезине високог степена (112).

Лапароскопска парцијална или тотална спленектомија код пацијената са тупом абдоминалном траумом, односно повредом слезине су описане као приказ случаја или мање серије случајева. Хушер и сарадници (Huscher et al.) су пријавили 11 пацијената који су подвргнути лапароскопској спленектомији након абдоминалне трауме у 2006 години и закључили да је приступ изводљив и сигуран. Кароби и сарадници (Carobbi et al.) су описали још једну серију од 10 пацијената током 2009 године са добрим резултатима. Иако су ове серије случајева јасно показале изводљивост и сигурност примене лапароскопске спленектомије код трауме, још увек нема консензуса о широкој примени овог приступа за третман повреде слезине (113,114).

Тренутно хематолошка обољења чине главну индикацију за спленектомију. Употребом моноклонских антитела у лечењу хематолошких обољења слезине и развој и усавршавање минимално инвазивног хируршког приступа, ставови о лечењу односно индикацији за спленектомију су се променили у односу на ранији период, мада и даље спленектомија представља дефинитивно решење за многа обољења (115).

Према седмогоишњој студији Америчког Националног Удружења Хирурга најчешће индикације за спленектомију приказане су у табели 1 (115).

Хематолошка обољења	Пропорционалне индикације за спленектомију
Оштећење еритроцитне мембране и хемолитичка обољења Хемолитичка анемија Аномалије мембране еритроцита Херeditарна сфероцитоза Фамилијарна елиптоцитоза Наследна пиропокилоцитоза , хемоглобинопатије Таласемија Ензимски дефицит пируват киназе Аутоимуна хемолитичка анемија са топлим антителима	± 10% индикација за спленектомија
Тромбоцитна обољења Тромбоцитопенијска тромботична пурпура Имунолошка тромбоцитопенијска пурпура	± 65% индикација за спленектомију
Лимфопролиферативни синдром Дијагностичка спленектомија или спленектомија због секундарних компликација спленомегалије Хронични мијелолипролиферативни синдром Због компликација спленомегалије (али висок ризик процедуре у овом контексту = тромбоза + +)	1/4 индикација за спленектомију (23%)
Подаци Америчког колеџ националног хируршког програма за побољшање квалитета (седмогодишња студија од 2005 до 2011)	

Табела 1. Приказ хематолошких обољења код којих је најчешће индикована спленектомија

Спленектомија у лечењу мијелоидних неоплазми (мијелодиспластичног синдрома, мијелолипролиферативна обољења), као и у лечењу лимфоидних неоплазми (Ходчкинов и Нон-Ходчкинов лимфом) је индикована у случају неконтролисаних анемија, стања зависних од трансфузија, леукопенија, тромбоцитопенија или симптоматске спленомегалије. Спленектомија се може изводити и као дијагностичка процедура када је обољење локализовано само у слезини (18).

Третман цисти и тумора слезине је различит и зависи од локализације на слезини, као и од њене морфологије. Конзервативни третман се састоји од праћења кроз дијагностичке прегледе и може се применити за цисте чији је дијаметар < 5цм и немају повезану

симптоматологију. Када пречник цисте прелази 5цм или постоји повезана симптоматологија потребно је хируршко лечење, због могућих компликација, као што су крварење, руптура цисте, настанак апсцеса и слично (116).

4. ПРЕОПЕРАТИВНА ПРИПРЕМА И ВАКЦИНАЦИЈА

Пацијенти код којих је учињена спленектомија под повећаним ризиком су од инфекције инкапсулираним бактеријама као што су (*Streptococcus pneumoniae*, *Haemophilus influenzae*, *Neisseria meningitidis*). Профилаксу представља трострука вакцинација и то пнеумококна некоњугована вакцина (*Pneumo23*[®]; *Prevenar*[®]), затим тровалентна коњугована антименингококна вакцина (*conjugate tetravalent ACYW 135* ; *antimeningococcal B*) и антихемофилус инфлуенце вакцина (*Hib*) која се препоручује 15 дана до 6 недеља пре спленектомије (117).

Преоперативна корекција цитопенија је веома важна и неопходна пре спленектомије, применом кортикостероида или интравенозном применом имуноглобулина када се ради о ИТП са бројем тромбоцита мањим од $20.000/\text{mm}^3$ или трансфузија еритроцитима када је у питању анемија. У случајевима масивне спленомегалије када дијаметар слезине прелази 20цм преоперативна емболизација артерије лијеналис пре лапароскопске спленектомије је од великог значаја јер се смањује губитак крви и потреба за трансфузијама, а такође без повећања морбидитета и морталитета (118).

Преоперативну емболизацију треба разматрати у случајевима када је у питању лапароскопска спленектомија због спленомегалије, али свакако је не треба рутински примењивати код других индикација, јер потенцијално могу настати тешке компликације као што је панкреатитис, ателектаза или неблагоприятна миграција емболизацијског материјала (119).

5. ИСТОРИЈАТ ХИРУРГИЈЕ СЛЕЗИНЕ У СРБИЈИ И СВЕТУ

Прву планирану спленектомију урадио је Адриано Закарели (Adriano Zacarelli) у Напуљу 1549 године код 24-годишње жене због спленомегалије узроковане маларијом. Слезина је била тешка 1340 грама, на крају са неповољним исходом (120). Николас Матиас (Nicolaus Matthias) је урадио прву тоталну спленектомију због трауме 1678 године у Кејптауну, код пацијента код кога је слезина протрудирала кроз абдоминалну рану (120).

Франциско Росети (Franciscus Rosetti) је 1590 године урадио прву парцијалну спленектомију, мада по неким ауторима прва парцијална спленектомија се приписује Виарду, који је у XIV веку лигирао и пресекао део слезине који је вирио кроз рану (121), ипак постоје многа мишљења да је прву праву анатомску парцијалну ресекцију слезине урадио Пеан у XIX веку засновану на лигирању сегментних артерија. Његов рад је скоро 100 година остао по страни све док Бразилски хирург Кристо Кампос (Christo Campos) 1962 године није објавио серију од 8 пацијената, код којих је урадио парцијалне спленектомије због трауме, применивши оперативну технику коју је Пеан описао (122).

Карл Квиттембаун (Karl Quittenbaun) је 1826 године урадио прву спленектомију због портне хипертензије (120). Сер Томас Спенсер Велс (Sir Thomas Spencer Wells) је 1887 урадио терапијску спленектомију због херeditарне сфероцитозе. Прву спленектомију због аутоимуне хемолитичке анемије урадио је 1911 године Микели (Micheli). Шест година касније Шлофер (Schloffer) на предлог свог студента медицине Казнелсона (Kaznelson) је урадио прву спленектомију због имунолошке тромбоцитопенијске пурпуре (21).

Прву спленектомију у Србији извео је др Војислав Суботић у марту месецу 1888 године у Опште Државној Болници у Београду, као елективну операцију због мобилне слезине, чија дијагноза је предпостављена пре операције. Другу спленектомију у децембру месецу исте године урадио је др Клингер код повређеног пацијента код кога је слезина пролабирала кроз рану (123).

Велики допринос у напредку хирургије слезине у Србији и њеном развоју дао је Академик Професор Радоје Чоловић, како у развоју оперативне технике, тако и у бољем разумевању и схватању анатомских односа и карактеристика слезине и лечењу њених обољења (22,123).

Прву серију од 18 пацијената код којих је урађена парцијална спленектомија због бенигнух лезија, 17 пацијената због повреде и 1 пацијент због ектопичне слезине објавио је Професор Божина Радевић 2002 године са сарадницима (124).

Професор Мирослав Милићевић 2002 године са сарадницима објављује прву парцијалну спленектомију урађену уз коришћење радио фреквентне аблације (125).

Делаитре и Маигниен су 1991 године урадили прву лапароскопску спленектомију у свету (1). Код деце прву лапароскопску спленектомију урадио је Тулман 1993 године (126). Пулин (Poulin) је са сарадницима први публиковао парцијалну лапароскопску спленектомију 1995 године због трауме (127).

У Србији је урађена прва лапароскопска спленектомија од стране Професора Славка Матића 2007 године на Клиници за Дигестивну Хирургију – Првој Хируршкој Клиници – Клиничког Центра Србије (2).

6. СПЛЕНЕКТОМИЈА

Хируршко одстрањивање слезине назива се спленектомија. Упркос значајним функцијама у организму, слезина се може хируршки одстранити у случају повреде или обољења, са мањим или никаквим последицама по организам (128).

Постоји више оперативних техника које се могу применити у извођењу спленектомије. У зависности од хируршког приступа могу се поделити у две главне групе: минимално инвазивни хируршки приступ и отворени или класични. У оквиру минимално инвазивног хируршког приступа постоји неколико оперативних техника, међу којима је најпознатија и најзаступљенија лапароскопска спленектомија, која се даље може поделити на (Multi-trocar) лапароскопску спленектомију и (Single-access) лапароскопску спленектомију, затим роботски-асистирана (Robot-assisted) лапароскопска спленектомија и приступ тзв. (Hand-assisted) лапароскопска спленектомија. У склопу наведених техника у зависности од морфологије и врсте обољења слезине, спленектомија може бити тотална или парцијална (18.129).

6.1. Лапароскопска спленектомија (Multi-trocar)

Ова оперативна техника подразумева коришћење 3-4 трокара (радних портова) и сматра се златним стандардом у лечењу обољења слезине када је њена величина нормална или не прелази 15цм (18).

Лапароскопска спленектомија се изводи у условима опште ендотрахеалне анестезије (ОЕТА). Након што се пацијент уведе у општу анестезију пласира се назогастрична сонда (НГС) у циљу декомпресије желуца (18). Избор приступа зависи од оператора, величине слезине, карактеристика пацијента и евентуалном потребом за извођењем још неке операције у истом акту, на пример холецистектомије (13,130).

Најчешће се користи десни бочни (латерални) приступ, такозвана техника висеће слезине (hanging spleen), која подразумева да пацијент лежи на десном боку на операционом столу, док тело пацијента са површином операционог стола заклапа угао

од 45 до 75 степени, по неким ауторима најоптималније 60 степени (18). Операциони сто се подешава тако да ноге пацијента буду ниже од главе тзв. обрнути Тенделенбурггов положај (14,18,130).

Тело пацијента треба остати фиксирано у овом положају како се не би пореметио положај приликом манипулације померања операционог стола. Лева нога пацијента треба да остане испружена, док десна треба да буде савијена под углом од 60 степени (18). Операциони сто треба подићи („преломити“) у пределу умбиликуса пацијента, при чему се на тај начин добије максимално растојање између доње леве косталне маргине и предње горње илијачне спине. Стерилно поље би требало да се протеже од мамила до пубичне кости у кранијално-каудалном правцу и од десне антериорне аксиларне линије до врха леве скапуле (18).

На почетку операције Вереш (Veress) игла се уведе у трбух најчешће у пределу медиоклавикуларне линије испод доње косталне маргине, мада се може пласирати и ниже. По увођењу Вереш игле врши се инсуфлација угљен-диоксида (CO₂) и формира пнеумоперитонеум.

Висина интраабдоминалног притиска не треба да прелази 15 милиметра живиног стуба, јер би у супротном могло доћи до поремећаја хемодинамике, а апарат за инсуфлацију гаса аутоматски додаје онолико гаса, колико се изгуби кроз трокаре, да би вредност притиска током операције била константна (18,131).

Традиционално се користе четири радна порта (трокара) кроз које се током операције пласирају различити лапароскопски инструменти. У случајевима када је слезина нормалне величине и адекватне позиције могу се користити само три трокара. Порт промера 12мм пласира се лево латерално од предње аксиларне линије изнад предње горње илијачне спине, обзиром да се кроз њега уводи стаплер за пресецање хилуса слезине и такође и вади препарат слезине након завршене операције. Лапароскоп (камера) се пласира кроз порт постављен лево и латерално од пупка. Камера треба да поседује врх са углом од 30 степени како би олакшала рад и визуелизацију трбушне дупље. Трећи порт се налази субксифоидно, а четврти испод дванаестог ребра у нивоу средње или задње аксиларне линије (18,130).

Пласирање првог трокара захтева посебну пажњу, обзиром да је то једини део операције који се изводи пре увођења камере. Када се изврши експлорација абдомена, прегледа велики оментум због евентуалног присуства акцесорних слезина, као и хилус слезине,

гастроспленични и гастроколични лигамент, мезентеријум, као најчешћа места на којима могу бити присутне акцесорне слезине. Након прегледа и инспекције трбушне дупље приступа се ослобађању слезине од лигамената којима се одржава њена позиција и везе са околним структурама.

Дисекција почиње мобилизацијом лијеналне флекуре колоне укључујући ослобађање спленоколичног лигамента, његовим пресецањем лапароскопским ултразвучним дисектором (Ultracission®), чиме се обезбеђује приступ доњем полу слезине. Кроз гастроколични лигамент приступи се кратким гастричним крвним судовима, те након њиховог препарисања, клипсовања (или лигирања) и пресецања приступа се хилусу слезине. Неки аутори су мишљења да кратке гастричне судове треба одвојено клипсовати, мада употреба ултразвучног дисектора у највећем броју случајева елиминира потребу за пласирањем клипсева. Артеријски и венски крвни судови хилуса слезине најчешће се третирају ендоваскуларним стаплером, ређе хемолок клипсевима, титанијумским клипсевима и итракорпоралним лигатурама, након чега је могуће ослободити слезину од преосталих лигамената (спленоренални, спленофренични, спленогастрични) и тиме је комплетно одвојити од њених припоја (18,132).

Препарат слезине се затим пласира у полиетиленску кесу за екстракцију, фрагментише унутар ње и вади у деловима кроз инцизију где је био пласиран трокар највећег промера. Након испирања и аспирације оперативног поља, слезинска ложа се још једном прегледа у циљу провере хемостазе, а потом се пласира дрен, евакуише пнеумоперитонеум, а инцизије на фасцији и кожи се реконструишу на стандардни начин (18,132).

6.2. Лапароскопска спленектомија кроз један порт (Single-access)

Током протекле две деценије, како би се смањила оперативна инвазивност и побољшао постоперативни козметички ефекат, минимално инвазивна хирургија је значајно унапређена. (Single-incision) или (Single-access) лапароскопску спленектомију су први пут описали 2009 године Барбарош и Динкагин (Barbaros and Dincagin) (133).

Оперативна техника је идентична као и у случају лапароскопске спленектомије са више трокара, с тим да је главна разлика у приступу, односно у пласирању трокара. Наиме приликом извођења ове хируршке процедуре направи се мини инцизија испод умбиликуса, најчешће око 2.5cm и кроз њу се пласира мултиканални трокар, који у овом случају замењује више радних трокара (18).

Појединачни приступ лапароскопској спленектомији захтева специфични, мултиканални порт. Ова техника још увек није широко прихваћена и суочена је са триангулацијом, међусобним сударањем инструмената и недостатком адекватног радног простора. Према неким ауторима резултат примене ове технике је бољи козметички ефекат, мања инциденца бола и краћи останак у болници у односу на конвенционалну – мултитрокарну лапароскопску спленектомију (134).

Главна дилема која још увек није отклоњена је сигурност и изводљивост ове технике. Постоји више новијих студија у литератури, које су се бавиле поређењем ове две технике, али су биле ограничene величином узорка и нису дале могућност откривања малих разлика у исходима (135,136,137,138)

6.3. Роботски асистирана (Robot-assisted) спленектомија

Увођење роботских хируршких система, створило је нове могућности у различитим хируршким операцијама. Да Винчи (da Vinci®) роботски систем пружа изврсне визуелне тродимензионалне карактеристике, као и повећану маневарску способност ендохируршких инструмената. На основу обећавајућих искустава овај уређај је под евалуацијом за разне процедуре у општој хирургији (139).

Према неким ауторима робот-асистирана лапароскопска спленектомија има исте предности у смислу броја конверзија, трајања операције, дужине хоспитализације, као и конвенционална (Multi-trocar) лапароскопска спленектомија (140). Робот-асистирана лапароскопска спленектомија може бити од користи у технички тешкој спленектомији. Ипак, обзиром на цену и време трајања операције лапароскопска спленектомија помоћу робота не изгледа супериорније у односу на конвенционалну лапароскопску спленектомију (140,141).

6.4. Лапароскопска спленектомија (Hand – Assisted)

Ова оперативна техника представља неку врсту споне између конвенционалне лапароскопске спленектомије и отворене спленектомије. Подразумева пласирање портова као и у лапароскопској спленектомији, осим што се у овом случају примењује порт за руку. Избор реза за руку може бити субкисифоидални, субкостални, Фаненштилов, у зависности од величине слезине и правца њене најдуже осе. Дужина реза је углавном 7цм, мада може бити и мањи (142).

Поједини аутори сматрају да је ова техника применљива код спленомегалија када је дијаметар слезине >20цм (143). Неки аутори сматрају да се метода може сматрати алтернативом у лечењу портне хипертензије, мада се у литератури не појављује више студија које би ово потврдиле (144).

Досадашње серије случајева показују предности ове методе у лечењу спленомегалије у односу на класичну спленектомију у смислу мањег постоперативног бола и краћег останка у болници (142).

Ова техника омогућава пажљиву ретракцију слезине током дисекције, као и палпацију и прецизно одређивање локације лијеналне артерије. Према већини досадашњих истраживања нема предности ове технике у односу на конвенционалну лапароскопску спленектомију, када је слезина нормалних димензија (18).

6.5. Отворена (класична) спленектомија

Отворена или класична спленектомија данас је у већини случајева индикована за случајеве трауме или крварења из слезине, али такође се користи и за елективне операције, нарочито код увећаних слезина (18).

Свака слезина се може одстранити кроз лапаротомију. У зависности да ли се ради о елективној операцији или је индикација траума и да ли у истом акту треба урадити још неку операцију. У случају да се спленектомија изводи као планирана операција

најпогоднија је лева субкостална лапаротомија. Она омогућава најбоље услове за операцију и добро се толерише. Она је најпогоднија и када у истом акту треба урадити дисталну панкреатектомију па чак и холецистектомију. Углавном, погрешно је веровање да се кроз медијалну лапаротомију може лакше урадити спленектомија и холецистектомија, јер се кроз њу знатно теже изводи спленектомија, а тек нешто лакше холецистектомија (27,145).

У случају када се због трауме изводи спленектомија треба начинити медијалну лапаротомију, јер она омогућава коректну експлорацију целог абдомена, како се не би превидела повреда још неког органа, мада се понекад када се може са сигурношћу поставити дијагноза изоловане повреде слезине може начинити и субкостална лапаротомија. Постоје два начина да се изведе спленектомија, то су спленектомија луксационом техником и спленектомија *in situ* (22,27,145).

Спленектомија луксационом техником се изводи у случају трауме и када постоје још неколико повреда органа са крварењем које угрожава живот. Спленектомија се у оваквим стањима изводи прва и мора се извести у што краћем времену. Хирург захвата целу слезину и након пресецања перитонеалне рефлексije мобилише је заједно са репом панкреаса пут медијално, клењују се и пресеку крвни судови, при чему треба водити рачуна да се не повреди реп панкреаса, желуцац и лијенална флексура колоне. Након што се слезина уклони, лигирају се сви крвни судови и успоставља дефинитивна хемостаза (22,27,145).

Спленектомија *in situ* се изводи када је спленектомија планирана операција, нарочито код увећаних слезина и тада се луксациона техника не примењује, јер због измењене анатомије хилуса може доћи до озбиљних компликација. Прво треба отворити гастролијенални лигамент, при чему се испрепаришу, лигирају и пресеку сви кратки гастрични крвни судови. Врло корисно је пресећи што проксималније кратке гастричне крвне судове и гастролијенални лигамент, јер у супротном може доћи до зацепљења серомускуларног слоја фундуса желуца који обилно крваре и након неколико дана може настати гастрична фистула. Пре лигирања крвних судова пресеку се преостали лигаменти слезине и приступи се идентификацији, препарисању и лигирању артерије и вене лијеналис и то треба учинити одвојено ради превенције настанка артериовенске фистуле. Прво се подвезује артерија, а потом вена, јер у супротном може доћи до увећања и руптуре слезине из које је у том случају немогуће отицање крви. Након

комплетног ослобађања слезине, препарат се вади из трбуха и успоставља се дефинитивна хемостаза и на крају у ложу оперативно одстрањене слезине пласира један или два дрена (22,27,145), мада поједини аутори сматрају да код планираних спленектомија не треба стављати дрена, осим у случајевима повреде панкреаса (18).

Код већине болесника затварање лапаротомијске инцизије врши се на стандардан начин, док код болесника са коагулопатијама треба водити рачуна о хемостази, како не би дошло до стварања хематома у рани. Код кахетичних, слабијих и хипопротеинемичних пацијената понекад је стандардну сутуру потребно допунити ретенционим монофиламентним шавовима (146)

7. КОМПЛИКАЦИЈЕ СПЛЕНЕКТОМИЈЕ

Правилно индикована и изведена спленектомија најчешће пролази без компликација. Компликације су могуће и по некад буду веома опасне, у зависности од тога да ли се спленектомија изводи због трауме или као елективна операција, да ли је присутна спленомегалија или се изводи због хематолошких обољења. Компликације спленектомије се могу поделити на интраоперативне и постоперативне (18,22,27,128).

7.1. Интраоперативне компликације спленектомије

Најчешћа интраоперативна компликација спленектомије је интраоперативно крварење. Оно може настати услед неадекватне припреме болесника са хеморагијским синдромом, портне хипертензије или услед пропуста у оперативној техници. Крварење је посебно тешко контролисати код гојазних пацијената, услед недостатка фактора коагулације, затим услед инсуфицијенције јетре, тромбоцитопеније условљене хиперспленизмом, портне венске стазе (27).

Током лапароскопске спленектомије не недостају компликације приликом њеног извођења. Интраоперативно крварење је главна интраоперативна компликација, а главни разлог је да се операција конвертује у отворену. До настанка интраоперативног

крварења обично долази након повреде хиларних или кратких желудачних крвних судова или током дисекције и лигирања хилуса слезине. У случају да интраоперативно крварење не може бити сигурно и брзо збринато, не треба оклевати са конверзијом у отворену процедуру (28).

Повреда репа панкреаса представља честу интраоперативну компликацију. Најчешће настаје код постављања пеана, клема или клипсева на крвне судове хилуса слезине, при чему може доћи и до оштећења капсуле слезине или паренхима панкреаса. У неким случајевима овакву повреду је тешко избећи, нарочито када се реп панкреаса налази у самом хилусу слезине, отежавајући дисекцију и лигирање лијеналних крвних судова (27).

Повреда желуца је ретка компликација. Приликом одстрањивања велике адхерентне слезине, може доћи до расцепа зида желуца најчешће на великој кривини и фундусу. Након настанка овакве повреде, треба најпре довршити спленектомију, направити дефинитивну хемостазу, а онда начињену лезију сутурирати у два слоја, субфренијум треба испрати и дренирати, а назогастричну сонду задржати до потпуног успостављања гастроинтестиналног мотилитета. Са пероралном исхраном треба пажљиво започети уз перманентну антибиотску профилаксу (22,27).

Повреде лијеналне флексура колоне настају под сличним околностима као и повреде желуца. Могу настати оштећењем васкуларизације црева или коришћењем електрокаутера (22).

Повреде леве надбубрежне жлезде и левог бубрега су ретке и често остају непримећене уколико не крваре (27).

Повреде леве хемидијафрагме представљају ретке компликације. Најчешће настају при одстрањивању адхерентне слезине са дијафрагмом, код периспленичних апсцеса, старих хематома и слично. Код повреде дијафрагме, најпре треба довршити спленектомију, успоставити хемостазу и затим сутурирати лезију са евакуацијом ваздуха из плеуре, то важи за мање лезије. Код већих расцепа хемидијафрагме треба репарирати дијафрагму уз предходно постављање плеуралног дрена (22,27).

Лацирација суседних органа и структура, посебно панкреаса, желудачног или дијафрагмалног оштећења се може десити приликом извођења лапароскопске спленектомије, али се чини да инциденца ових компликација није повезана са искуством

хирурга (28). Међутим, увећана слезина може бити одговорна за техничке проблеме који могу довести до повреда (147).

7.2. Постоперативне компликације спленектомије

Непосредно постоперативно крварење у великом броју случајева условљено је хируршким разлозима. Неадекватно лигирање кратких гастричних судова, спадање лигатуре са неког подвезаног крвног суда, крварење из репа панкреаса, дијафрагме, левог надбубрега и неадекватно збринутих васкуларних адхезија. Уколико се на абдоминалном дренажу појави топла крв, са сигурношћу се може претпоставити да се ради о крварењу које захтева реинтервенцију. Понекад се абдоминални дренаж може запушити коагулумом, те тако изостане појава крви на дренажу, али на ову компликацију може да укаже хемодинамска нестабилност пацијента и евидентан пад хематокрита (27).

Рано постоперативно крварење након лапароскопске спленектомије захтева озбиљан мониторинг, нарочито код пацијената који су оперисани због тромбоцитопенија или мијелопролиферативних болести слезине. У сваком случају као и код компликација након отворене спленектомије и овде је реинтервенција неодложна. Селективна ангиографија уз емболизацију може бити алтернатива приликом оваквих компликација, мада је она проблематична за извођење, нарочито уколико је крварење из кратких гастричних крвних судова, те се може применити само за поједине случајеве (18).

Након интраоперативне повреде панкреаса може доћи до постоперативног крварења, некрозе репа панкреаса, перипанкреатичног масног ткива, настанка апсцеса и панкреасне фистуле. Суспектну секрецију на дренаж треба анализирати на амилазе и уколико је њихов ниво висок, дренаж из субфренијума се не сме одстранити док секреција не престане, како не би дошло настанка апсцеса и погоршања и настанка нових компликација (22,27).

Желудачна фистула може настати као последица дубоких желудачних десерозација или приликом лигирања кратких гастричних крвних судова на самом зиду желуца, када се лигатуром захвати и део зида желуца (27).

Мање желудачне фистуле имају блажи ток, а карактеришу се најчешће фебрилношћу нејасне етиологије, повећаном секрецијом на дренажу и мањим плућним компликацијама

као што су плеурални излив и ателектаза, те често могу бити скривени узрочник субфреничног апсцеса. Њихова дијагностика се спроводи фистулографијом. Углавном се могу санирати конзервативно уз обавезно присуство назогастричне сонде, ординирање (H₂) блокатора и антибиотика (22,27).

Веће желудачне фистуле имају драматичан ток, праћен септичним стањем, секрецијом на дренаж, понекад знацима перитонитиса и компликацијама лапаратомијске инцизије. Често се јављају плеуралне и плућне компликације. Могу се доказати пероралним давањем метилен плавог или радиографски давањем гастрографина. Уколико нема дисталних опструкција фистула се може санирати конзервативно. У случајевима када нема резултата након конзервативног третмана или колекција која се не може евакуисати, реинтервенција је неизоставна и тада се изводи ексцизија зоне фистуле и околног измењеног ткива уз сутуру желуца у два слоја уз оментопластику. Код великих желудачних дефеката понекад је неопходна и тотална гастректомија (22,27).

Фистула колоне се може клинички препознати појавом фекалног садржаја на дренаж. Ретко се може у дијагностичке сврхе урадити иригографија, нарочито када су у питању мање фистуле, које могу бити скривене иза субфреничног апсцеса и нејасне етиологије. Када се ради о мањој фистули која се добро дренажира, конзервативни третман је успешан, у супротном се мора применити оперативно лечење по принципима хирургије колоне (27).

Постспленектомијска грозница или бол у трбуху захтевају колор доплер портног система и СТ ангиографију са циљем откривања тромбозе портне или лијеналне вене. Овакву дијагностику би требало рутински спроводити, нарочито код особа које су подвргнуте спленектомији због мијелопролиферативних болести и спленомегалије, као и хемолитичке анемије. Инциденца тромбозе портне вене је око 10% код пацијената са хемолитичком анемијом, >30% код пацијената са мијелопролиферативним обољењима и >80% када је у питању масивна спленомегалија (148).

У циљу превенције тромбоемболијски компликација неопходна је примена нискомолекуларног хепарина, према специфичним ризицима везаним за пацијента или основну болест. У случајевима када се сматра да спленектомија носи висок ризик од тромбоемболијских компликација, као што је случај код спленомегалије или мијелопролиферативних болести са спленомегалијом, где постоперативна тромбоза може изазвати тромбозу треба применити нискомолекуларни хепарин као профилаксу (28,149).

Спленоза је ретка и по правилу везана за трауму и одстрањење слезине, током које долази до разарања паренхима и дисеминације ткива слезине у околину. Поменути делићи паренхима могу преживети, захваљујући процесима дифузије и осмозе. Импланти су обично мали, мултипли и инкапсулирани, са околном инфламаторном реакцијом и фиброзом. Временом се фрагменти увећавају и долази до њиховог срастања за серозу танког црева, што условљава сметње у пасажи. Спленоза се може превенирати пажљивим одстрањивањем делова паренхима слезине и крви, као и обимном лаважом (27)

7.2.1. Постспленектомијска сепса (OPSI)

Постспленектомијска сепса представља најозбиљнију постоперативну компликацију. Након спленектомије ризик од настанка инфекције инкапсулираним бактеријама као што су (*Streptococcus pneumoniae*, *Haemophilus influenzae*, *Neisseria meningitidis*) се повећава, нарочито када су у питању малигна хематолошка обољења, таласемије код новорођенчади и одраслих преко 60 година, код имунодефицијентних особа. Постспленектомијска сепса (*Overwhelming-Post-Splenectomy-Infection – OPSI*) се најчешће јавља у прве две године након спленектомије, са морталитетом од 50 – 70% (117,150).

Сматра се да спленектомисани пацијенти имају доживотни ризик од настанка постспленектомијске сепсе, али да ризик опада са годинама након спленектомије. Документовани су случајеви са учесталошћу од 30-40% након 5 година од спленектомије. Међутим, описани су и случајеви чак и након 40 година после операције (27,151).

Иако патогенеза постспленектомијске сепсе остаје нејаса, она има брз почетак. Почиње као једноставна респираторна инфекција, али брзо напредује са хиперпирексијом, главобољом, дрхтавицом, појавом жутице, анурије, септичним шоком, акутним респираторним дистрес синдромом (АРДС), синдромом мултиорганске дисфункције (МОДС), на крају настаје кома и летални исход. Недостатак специфичних симптома и фулминантни ток болести делују застрашујуће. Смртни исход наступа најчешће у 48 сати од пријема у болницу (150,152).

У новијој студији Тајлакер и сарадници (Theilacker et al) су показали да је пнеумонија изазвана (*Streptococcus pneumoniae*) представља главни узрок настанка тешке сепсе. Такође показали су да је због правилне вакцинације пацијената након спленектомије инциденца постспленектомијске сепсе значајно смањена у односу на прошлост (152).

Иако је лапароскопска спленектомија супериорнија у односу на класичну спленектомију у смислу мањег броја постоперативних инфекција, инциденца постспленектомијаске сепсе остаје слична, јер је ова компликација више повезана са уклањањем слезине, него са хируршким приступом (153).

Уколико се не спроведе преоперативна вакцинација пацијената свакако је треба спровести постоперативно по прилагођеном програму вакцинације. Постоперативна антибиотска профилакса и едукација пацијената у вези настанка мањих инфекција, у случају грознице или уједа животиња, као и путовања у тропске зоне од великог су значаја (117).

Постоперативну профилактичку антибиотску терапију треба дати рутински, због повећаног ризика од настанка инфекције код спленектомисаних пацијената. Иако засигурно није доказана смањена учесталост постспленектомијске сепсе код пацијената који су добијали постоперативно антибиотике, профилакса се свакако примењује у Енглеској и многим Европским земљама (150,154). Према смерницама из Енглеских водича код деце млађе од 5 година, као и код тинејџера антибиотску профилаксу треба давати 2 – 3 године након спленектомије, понекад и дуже (18).

7.3. Морбидитет специфично везан за спленектомију

Интраоперативни и постоперативни морбидитет углавном представља крварење, повреда панкреаса, панкреасна фистула и субфренични апсцес. Одређени фактори ризика за ове компликације нису прецизно дефинисани, али су повећан волумен слезине, онколошке и онкохематолошке индикације препознати као најчешћи фактори ризика. Спленектомија је такође повезана са специфичним ризиком од општих компликација, суштински инфективне и тромбоемболијске компликације. Заступљеност морбидитета повезаног са спленектомијом приказан је у табели 2 (155).

Компликације	Процентуална заступљеност
Интраоперативне	
Крварење	5%
Крварење са репа панкреаса	2%
Ране постоперативне	
Крварење	1%
Субфренични апсцес	1%
Пнеумонија / Ателектаза	2%
Тромбоза портне вене	2%
Панкреасна фистула / Панкреатитис	0.5%
Компликације оперативне ране	1%
Плућна емболија / Тромбофлебитис	1 – 2%
Касне постоперативне	
Инфективне компликације	3 – 5%
Тромбоемболијски ризик	зависи од индикације
Ризик од карцинома	Предложено

Табела 2. заступљеност морбидитета након спленектомије

Предложено је да се након спленектомије и хистопатолошког прегледа препарата слезине открије повећан ризик од настанка солидних тумора или малигну хематолошких болести код пацијената, чак и када се спленектомија изводи због бенигну болести, али ризик није потврђен (156).

8. ЦИЉЕВИ И ХИПОТЕЗЕ ИСТРАЖИВАЊА

А. ЦИЉЕВИ

- 1) Анализа демографских карактеристика оперисаних пацијената због бенигнух обољења слезине
- 2) Компарација интраоперативних параметара две групе пацијената оперисаних лапароскопском техником и класичном хируршком техником због бенигнух обољења слезине.
- 3) Анализа постоперативних параметара пацијената оперисаних због бенигнух обољења слезине
- 4) Процена успешности хируршког лечења пацијената који су оперисани због бенигнух хематолошких обољења слезине
- 5) Компарација лапароскопске спленектомије са литературним подацима за пацијенте оперисане због бенигнух обољења слезине.

Б. ХИПОТЕЗЕ

- 1) Лапароскопска спленектомија је праћена мањом инциденцом компликација (краће време трајања операције, мање интраоперативно крварење, боља детекција акцесорних слезина, мања потреба за реинтервенцијама, краћа постоперативна хоспитализација), као и бржим опоравком и враћањем животним активностима код пацијената оперисаних због бенигну оболјења слезине

- 2) Лапароскопска спленектомија се може сматрати методом избора у терапији бенигну оболјења слезине.

9. МАТЕРИЈАЛ И МЕТОДЕ

Студија је спроведена као ретроспективна кохортна студија. Анализирани су и поређени подаци добијени из историја болести, са циљем увида у одређене параметре. Студијом је обухваћено укупно 196 пацијената оперисаних због бенигну оболјења слезине на Клиници за Дигестивну хирургију - Првој Хируршкој Клиници, Клиничког Центра Србије. Пацијенти су подељени у две групе. Прву групу чине 93 пацијената који су оперисани лапароскопском техником (ЛС) у периоду од 2007 - 2017 и другу групу коју чине 103 пацијената оперисаних класичним приступом (КС) у периоду од 2001 – 2017.

Одабир хируршке технике, односно приступа вршен је на основу одређених карактеристика пацијената: врсте оболјења (нпр. код тумора слезине предност је имала класична операција, како би препарат за патохистолошку анализу био целовит, величина слезине, такође је имала значајну улогу у одабиру приступа, јер су слезине већих димензија оперисане класично као и пацијенти са присутним коморбидитетима који су представљали контраиндикацију за лапароскопску операцију).

Лапароскопска спленектомија је почела са применом на Првој Хируршкој Клиници 2007 године, па су од тада до 2017 и праћени пацијенти из ове групе. Група класично оперисаних је праћена од 2001 године да би се добиле сличне групе за поређење, јер је од 2007 године знатно већи број лапароскопских операција. Међутим, након увођења лапароскопске процедуре због изражених контраиндикација за овај приступ или због техничких разлога рађена је класична спленектомија.

За пацијенте који су оперисани због бенигну хематолошких оболјења, дијагноза и примарна медикаментозна терапија су вршене од стране хематолога. На непосредној преоперативној припреми код хематолога било је 45% пацијената са циљем повећања броја тромбоцита на $>50 \times 10^9/\text{л}$, а од терапије добијали су Пронисон, IVIg, Даназол, Имуран или неку од комбинација поменутих лекова.

Тромбоцити су анализирани свакодневно како преоперативно, тако и од првог постоперативног дана, па све до отпуста, како би имали увида у терапијски ефекат оперисаних пацијената.

Пацијенти су третирани нискомолекуларним хепарином, уз додатак антикоагулационе терапије у случају пораста броја тромбоцита на $>500 \times 10^9/\text{л}$. Кортикостероидна терапија постепено је смањивана до укидања.

За пацијенте који су оперисани због бенигнух не хематолошких обољења слезине (бенигни тумори и цисте) дијагноза је постављена ултразвучним прегледом, компјутеризованом томографијом и магнетном резонанцом абдомена.

Параметри који су упоређивани и праћени у обе групе пацијената су:

- Преоперативни у које спадају: пол, године старости, индекс телесне масе, дијагноза болести, величина слезине (мерена на преоперативној дијагностици), за хематолошке болеснике додатно преоперативни број тромбоцита, као и дужина хематолошког лечења.
- Интраоперативни у које спадају: интраоперативни губитак крви (количина крви из оперативног поља аспирирана преко система за сукцију, а потом мерена уз помоћ мензура), време трајања операције (мерено у минутима), интраоперативне компликације (крварења, повреде других органа и слично), за ЈС групу конверзије у отворену процедуру, детекција акцесорних слезина .
- Постоперативни у које спадају: временски период у коме су вађени дрен и назогастрична сонда (мерено у данима). Реинтервенције најчешће рађене због инфекције, дисрупције оперативне ране, интраабдоминалне колекције, апсцеса, панкреасне фистуле и слично, дужина постоперативне хоспитализације, за бенигна хематолошка обољења постоперативни број тромбоцита како би се имао увид у терапијски ефекат хируршког третмана.

Код свих оперисаних пацијената у постоперативном току је ординирана профилактичка антибиотска терапија према актуелним *literaturnim* водичима и смерницама (150,154). Такође су сви пацијенти постоперативно били вакцинисани према важећим протоколима вакцинације (117).

За процену постоперативних компликација коришћена је Диндо-Клавијенова скала (157).

У студију нису били укључени пацијенти са малигним хематолошким обољењима и пацијенти са придруженим кардиоваскуларним коморбидитетима, као и пацијенти код којих је оперативни захват био контраиндикован.

Лапароскопска спленектомија се изводи у условима опште ендотрахеалне анестезије (ОЕТА). Након што се пацијент уведе у општу анестезију пласира се назогастрична сонда у циљу декомпресије желуца и вади након успостављања перисталтике. Пацијенти су постављани у десни бочни (латерални) положај, због бројних предности, при чему је коришћена тзв. техника висеће слезине. Латерални положај подразумева да пацијент лежи на десном боку на операционом столу, док тело пацијента са површином оперативног поља заклапа угао од 45 – 75 степени. Операциони сто се подешава тако да ноге пацијента буду ниже од главе тзв. обрнути Тенделенбургов положај.

На почетку операције врши се инсуфлација угљендиоксида и формира пнеумоперитонеум. Висина интраабдоминалног притиска не треба да прелази 15мм живиног стуба, јер би у супротном могло доћи до поремећаја хемодинамике, а апарат за инсуфлацију гаса аутоматски додаје онолико гаса колико се изгуби кроз трокаре, да би вредност притиска током интервенције била константна. Поставе се четири порта кроз које се током операције пласирају различити лапароскопски инструменти. Порт промера 12мм пласира се лево латерално од предње аксиларне линије изнад предње горње илијачне спине, обзиром да се кроз њега уводи стаплер за пресецање хилуса слезине и такође, вади препарат слезине на крају операције. Камера се поставља кроз порт пласиран лево и латерално од пупка. Трећи порт се налази субксифоидно, а четврти испод дванаестог ребра у нивоу средње или задње аксиларне линије.

Пласирање првог трокара захтева посебну пажњу, обзиром да је то једини део који се изводи пре увођења камере. Када се изврши преглед абдомена (јетра, лимфни чворови, детекција присуства акцесорних слезина), приступа се ослобађању слезине од лигамената којима се одржава њена позиција и везе са околним структурама. Дисекција почиње ослобађањем спленоколичног лигамента, његовим пресецањем лапароскопским ултразвучним дисектором (Ultracission®), чиме се обезбеђује приступ доњем полу слезине. Кроз гастроколични лигамент приступа се кратким гастричним крвним судовима. Након пресецања кратких гастричних крвних судова приступа се хилусу

слезине. Артеријски и венски крвни судови хилуса најчешће су третирани ендоваскуларним стаплером, потом хемолок клипсевима, титанијумским клипсевима и итракорпоралним лигатурама, након чега је могуће ослободити слезину од преосталих лигамената (спленоренални, спленофренични, спленогастрични) и тиме је комплетно одвојити од њених припоја. Препарат се затим пласира у полиетиленску кесу за екстракцију, фрагментише унутар ње и вади у деловима кроз инцизију где је био пласиран трокар највећег промера. Након испирања оперативног поља и аспирације пласира се дрен у леви субфренијум. Дрен се постоперативно уклања најчешће у прва два дана у зависности од количине и врсте садржаја.

Класична спленектомија се изводи у условима ОЕТА. Пацијент заузима антериорни положај са операционим столом са благом елевацијом на десни бок. По увођењу у анестезију пласира се назогастрична сонда ради декомпресије желуца, затим се након припреме оперативног поља трбух отвара левом субкосталном лапаротомијом. По отварању и учинјеној инспекцији оперативног поља приступи се идентификацији хилуса слезине, као и њених веза са околним структурама у трбуху (лигаменти слезине). Након идентификације најпре се кроз гастроколични лигамент приступи кратким гастричним крвним судовима, који се испрепаришу, лигирају и пресеку, а затим се лигирају и пресеку спленоколични, спленоренални, спленогастрични и спленофренични лигамент. Након тога се слезина мобилише и приступи препарисању, лигирању и пресецању артерије и вене лијеналис. Потом се извади препарат ван трбуха, провери хемостаза и пласира абдоминални дрен, а оперативна инцизија реконструише по анатомским слојевима. Назогастрична сукција се вади након успостављања цревне перисталтике, а абдоминални дрен у зависности од количине и врсте садржаја.

10. СТАТИСТИЧКА ОБРАДА

А. Статистичка обрада података

Статистичка анализа података је обављена у софтверском пакету IBM SPSS ver. 21.0. Резултати су представљени у виду аритметичке средине и стандардне девијације, уколико задовољавају критеријуме нормалне расподеле, у супротном су приказивани медијаном и опсегом вредности. Нормалност расподеле је испитивана математичким и графичким методама. Од математичких коришћени су коефицијент варијације, мере симетричности расподеле (енгл. *skewness* и *kurtosis*), као и тестови (Колмогоров-Смирнов и Шапиро-Вилк). Употребљене графичке методе су хистограм, Q-Q дијаграм, детрендован Q-Q дијаграм и дијаграм кутије (енгл. *box plot*). Категоријални подаци су приказани апсолутним и процентуалним вредностима. Т-тест примњиван је за поређење континуираних варијабли које подлежу нормалној расподели, у супротном коришћен је Тест Суме Рангова (енгл. *Mann Whitney test*). За анализу података категоријалног типа коришћен је χ^2 тест. Све статистичке методе су сматране сигнификантним уколико је p вредност $\leq 0,05$.

Б. Снага студије и величина узорка

На основу примарног циља истраживања (поређење ефикасности лапароскопског и отвореног класичног приступа спленектомије као метода избора у терапији бенигну оболена слезине која се може приказати као учесталост компликација ове методе), за жељену величину ефекта од 0,3, снагу (моћ) статистичког теста (у овом случају χ^2 табела контингенције) од 0,9, ниво грешке првог типа $\alpha=0,05$, и степен слободе $df=1$ (јер су поређене две групе, а компликације су дефинисане као номиналне дихотомне варијабли), а коришћењем статистичког програма G Power 3.1.9.2, добијена је потребна величина узорка од 88 испитаника по групи, чиме је доказана адекватност величине изабраних група.

11. РЕЗУЛТАТИ

Од укупно 196 испитаника који су били укључени у студију, у групи лапароскопски оперисаних било је 93, док је група класично оперисаних обухватила 103 испитаника.

Испитиване групе се нису разликовале по дистрибуцији полова. Полови су били једнако заступљени ($p=0.461$), што је приказано у табели 3.

Табела 3. Дистрибуција полова у испитиваним групама

Пол	Група		p*
	Лапароскопски оперисани n (%)	Класично оперисани n (%)	
Мушки	38 (40.4)	47 (45.6)	0.461
Женски	56 (59.6)	56 (54.4)	

*За статистичку значајност $\alpha=0,05$ χ^2 test

Просечна старост ове две испитиване групе је била иста ($p=0.096$). Лапароскопски оперисани су били просечно стари 38.24 ± 13.6 година, док су класично оперисани били стари 41.68 ± 15.02 година. Најмлађи лапароскопски оперисан пацијент имао је 16 година, док је најстарији имао 72 године. У групи класично оперисаних испитаника, најмлађи је имао 20 година, а најстарији 80 година. Ухрањеност испитаника изражена кроз индекс телесне масе (ИТМ) се разликује међу групама ($p=0.029$). Просечна ухрањеност лапароскопски оперисаних износила је $25.62 \pm 2.73 \text{kg/m}^2$, а у групи класично оперисаних $26.43 \pm 2.43 \text{kg/m}^2$. Антропометријске карактеристике испитаника испитиваних група приказане су у табели 4.

Табела 4. Антропометријске карактеристике у испитиваним групама

Карактеристика $\bar{x} \pm sd$	Група		p [*]
	Лапароскопски оперисани	Класично оперисани	
Старост (године)	38.24±13.60	41.68±15.02	0.096
ИТМ (кг/м ²)	25.62±2.73	26.43±2.43	0.029

*За статистичку значајност $\alpha=0,05$ Т тест за два независна узорка

У обе групе су различити типови обољења (АИХА, бенигни тумори, цисте, ИТП и сфероцитоза) једнако заступљени ($p=0.184$). Заступљеност различитих обољења у испитиваним групама приказана је у табели 5.

Табела 5. Заступљеност типова обољења у испитиваним групама

Тип обољења	Група		p [*]
	Лапароскопски оперисани n (%)	Класично оперисани n (%)	
АИХА	2 (2.1)	4 (3.9)	0.184
Бенигни тумори	5 (5.3)	15 (14.6)	
Цисте	19 (20.2)	14 (13.6)	
ИТП	58 (61.7)	58 (56.3)	
Сфероцитоза	10 (10.6)	12 (11.7)	

*За статистичку значајност $\alpha=0,05$ χ^2 тест

Показана је разлика у величини слезине код лапароскопски оперисаних (13.24 ± 1.82 цм) и класично (14.34 ± 3.21 цм) оперисаних испитаника. Веће слезине су биле у групи класично оперисаних. Најмања димензија слезине у групи лапароскопски оперисаних имала је 10цм пречник у каудално-кранијалном правцу, а највећа 18цм. Насупрот оваквом налазу, у групи класично оперисаних пречник најмање слезине износио је 11цм, а највећа слезина је имала пречник 24цм у каудално-кранијалном смеру. Просечне величине слезина унутар испитиваних група приказане су на графику 1.

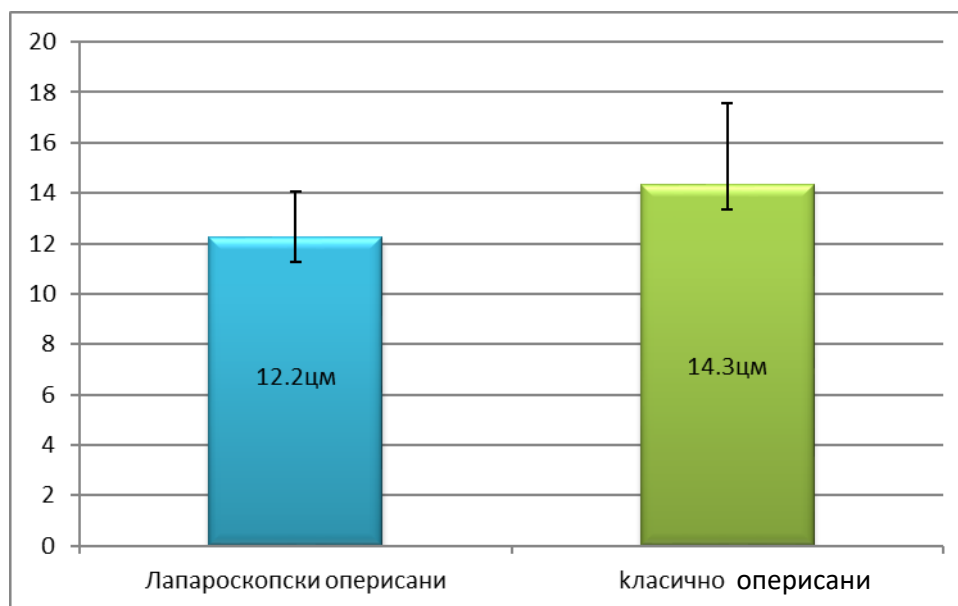


График 1. Просечна величина слезине са стандардним девијацијама унутар испитиваних група

Није утврђена значајна разлика у преоперативном броју тромбоцита између испитиваних група ($p=0.164$). У групи лапароскопски оперисаних био је 71.78 ± 14.52 , док је у групи класично оперисаних износио је 68.29 ± 14.81 . Такође, није се значајно разликовала дужина хематолошког лечења ове две групе ($p=0.474$). Лапароскопски оперисани су просечно преоперативно лечени 23 месеца (10 – 120), а класично оперисани 30 месеци (10 – 120). Хематолошки параметар од значаја за хирургију, преоперативни број тромбоцита, као и дужина хематолошког лечења су приказани у табели 6.

Табела 6. Хематолошке карактеристике од значаја за хируршко лечење испитиваних група.

Карактеристика	Група		p*
	Лапароскопски оперисани	Класично оперисани	
Број Тр, $\times 10^9$ $\bar{x} \pm sd$	71.78 ± 14.52	68.29 ± 14.81	0.164§
Дужина хематолошког лечења, године $med (min - max)$	23 (10-120)	30 (10-120)	0.474¥

*За статистичку значајност $\alpha=0.05$ § t тест за два независна узорка ¥ Тест суме рангова

Присуство акцесорних слезина у групи лапароскопски оперисаних износило је 19 (20.2%) случајева и у групи класично оперисаних 11 (10.7%). Уочена је незанемарљива процентуална разлика заступљености акцесорне слезне, што је приказано на графику 2.

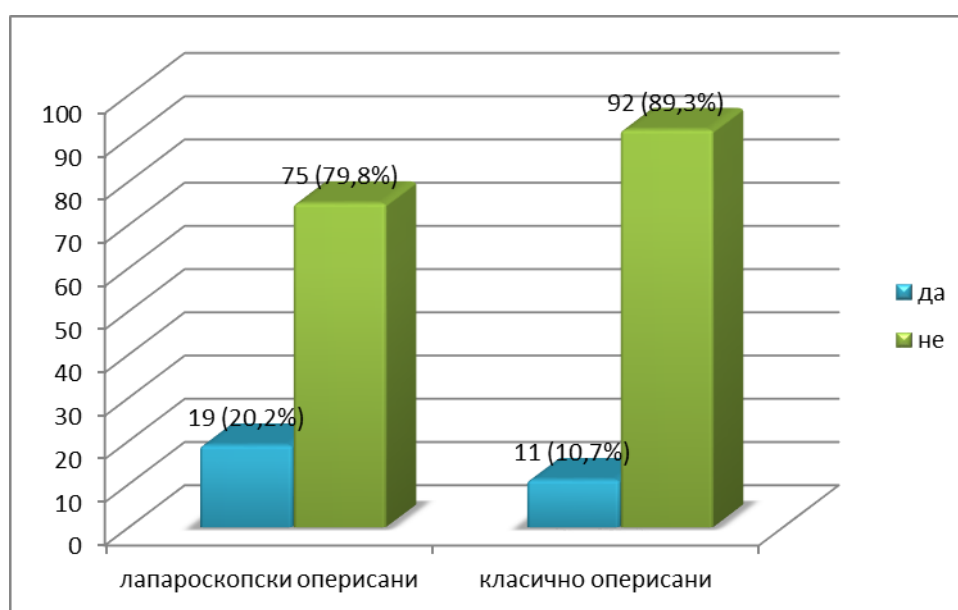


График 2. заступљеност акцесорних слезина у испитиваним групама

Интраоперативно крварење је било значајно обимније у току класичне спленектомије, него у току лапароскопске спленектомије ($p < 0.001$). У групи лапароскопски оперисаних износило је 32 мл (5 – 225), а у групи класично оперисаних 56 мл (10 – 310), што је приказано на графику 3.

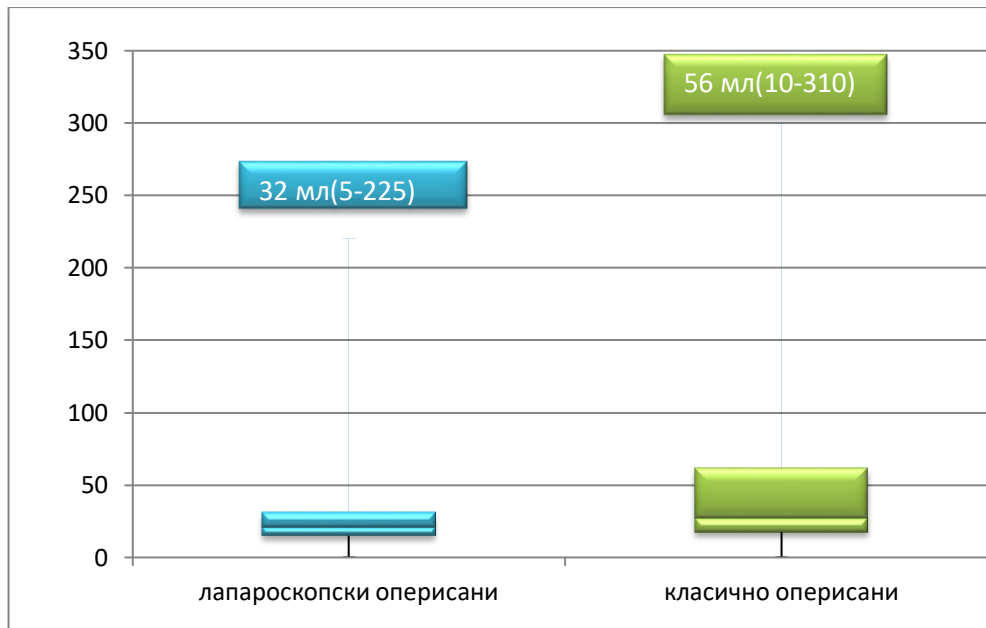


График 3. Приказ запремине интраоперативног крварења у испитиванм групама

Интраопераивне компликације пацијената су код лапароскопски оперисаних биле заступљене у 4 (4.3%), а у групи класично оперисаних код 7 (7.4%) испитаника. Потреба за реинтервенцијом је била значајно чешћа у групи класично оперисаних (7.8%), док у групи лапароскопски оперисаних потреба за реинтервенцијом није било. Такође је доказана и статистички значајна разлика у учесталости реинтервенција ($p=0.006$). У групи лапароскопски оперисаних био је један сртни исход, док су у групи класично оперисаних била два смртна исхода. Није показана статистички значајна разлика у учесталости смртог исхода између ова два третмана. Ови показатељи успешности хируршке технике приказани су у табели 7.

Табела 7. Интраоперативне компликације, потреба за реинтервенцијом и смртни исход након спленектомије у испитиваним групама.

Карактеристика		Група		p*
		Лапароскопски оперисани n (%)	Класично оперисани n (%)	
Интраоперативне компликације	Да	4 (4.3)	7 (7.4)	0.351
	Не	89 (95.7)	87 (92.6)	
Реинтервенција	Да	0	8 (7,8)	0.006
	Не	93 (100.0)	95 (92.2)	
Смртни исход	Да	1 (1.1)	2 (1.9)	0.615
	Не	93 (98.9)	101 (98.1)	

*За статистичку значајност $\alpha=0,05$ χ^2 тест

Операција лапароскопском техником је краће трајала у поређењу са класичном операцијом, 83.46 ± 14.40 у односу на 91.80 ± 15.32 мин. Доказана је статистички значајна разлика у трајању ове две интервенције у корист лапароскопске операције ($p < 0.001$). Разлика у трајању интервенције приказана је на графику 4.

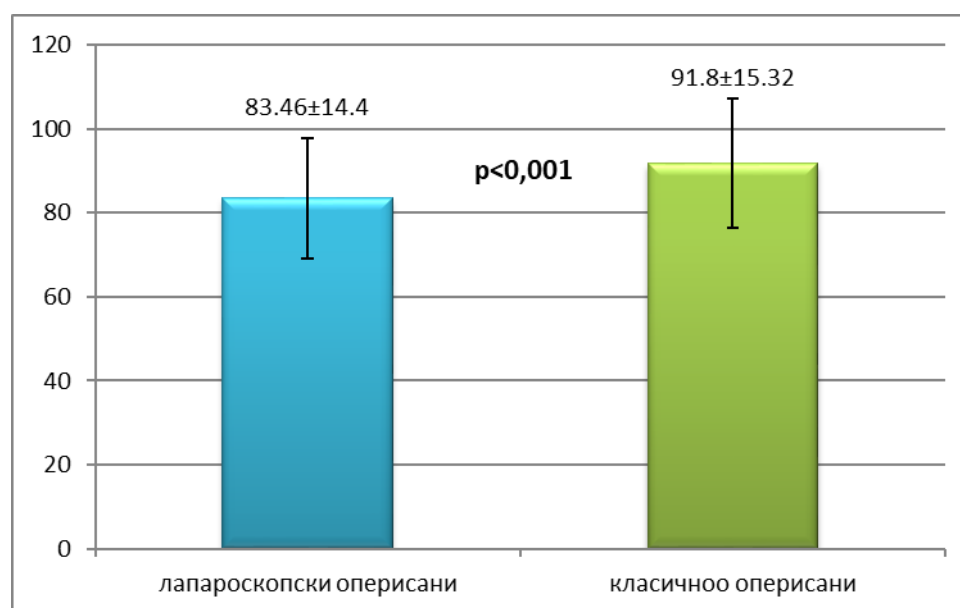


График 4. Просечно трајање операција у минутима у испитиваним групама

Абдоминални дренаж и назогастрична сонда су били пласирани значајно дуже у оквиру класичне операције, него у оквиру лапароскопске операције ($p < 0.001$ и $p < 0.001$). Средње време задржавања абдоминалног дренажа након лапароскопске операције износило је 2 дана, минимално 1 и максимално 3 дана, док у групи класично оперисаних средње време било је 3 дана, али са минимумом од 1 и максимумом од 15 дана. Назогастрична сонда је просечно остајала 2 дана (1 – 3) дана у групи лапароскопски оперисаних и 3 (2 – 7) дана у групи класично оперисаних.

Показана је значајна разлика у трајању постоперативне хоспитализације лапароскопски и класично оперисаних испитанка у корист лапароскопије ($p < 0.001$). Просечна постоперативна хоспитализација за лапароскопски оперисане испитанике трајала је 4 дана, са минимумом од 2 и максимумом од 12 дана, док је код класично оперисаних била значајно дужа, просечно 9 дана, са минимумом од 7 дана и максимумом од 22 дана.. Наведени постоперативни параметри приказани су у табели 8.

Табела 8. Трајање постоперативне хоспитализације, као и време остајања абдоминалног дренажа и назогастричне сонде у испитиваним групама.

Карактеристика	Група		p*
	Лапароскопски оперисани	Класично оперисани	
<i>med (min – max)</i>			
Постоперативна хоспитализација, (дани)	4 (2-12)	9 (7-22)	<0.001
Дренаж (дани)	2 (1-3)	3 (1-15)	<0.001
Назогастрична сонда (дани)	2 (1-3)	3 (2-7)	<0.001

*За статистичку значајност $\alpha=0,05$ Тест сумe рангова

Показана је различита инциденца и тежина постоперативних компликација по Диндо – Клавијеновој класификацији (DC) и то I затим II и III класа су значајно заступљене код класично оперисаних ($p=0.006$; $p=0.002$; $p=0.005$). Резултати су приказани у табели 9

Табела 9. Учесталост (DC) класа у испитиваним групама.

(DC) класа, присутна	Група		p*
	Лапароскопски оперисани n (%)	Класично оперисани n (%)	
I	9 (9.6)	25 (24.3)	0.006
II	6 (6.4)	23 (22.3)	0.002
III	1 (1.1)	11 (10.7)	0.005
IV	1 (1.1)	5 (4.9)	0.122
V	1 (1.1)	2 (1.9)	0,615

*За статистичку значајност $\alpha=0.05$ χ^2 тест

У групи лапароскопски оперисаних пацијената било је 9 пацијената (градус I) по Диндо – Клавијеновој класификацији. Ови пацијенти су захтевали додатну, постоперативну, медикаментозну терапију у виду аналгетика, антиеметика и антипиретика. Шест пацијената је припадало (градус II) према Диндо – Клавијеновој класификацији и код њих је била потребна додатна антибиотска терапија. Код једног пацијента је рађена перкутана дренажа колекције из ложе оперативно одстрањене слезине (градус III), затим код једног пацијента је забележен инфаркт микарда (градус IV) и на крају код једног пацијента је забележен смртни исход због фулминантне сепсе, након низа не хируршких компликација (градус V).

Што се тиче рангирања постоперативних компликација према Диндо – Клавијеновој класификацији у групи класично оперисаних пацијената, њихов број је био знатно већи. Код 25 пацијената био је присутан (градус I), код њих 23 забележен је (градус II). Код 11 пацијената био је присутан (градус III), потом код 5 пацијената (градус IV). Два пацијента су умрла након низа компликација (градус V).

Терапијски одговор приказан је у табели 10. Најмање је заступњен лош, а највише добар терапијски одговор у обе испитиване групе.

Табела 10. Приказ терапијског одговора унутар испитиваних група.

Терапијски одговор	Група		p*
	Лапароскопски оперисани n (%)	Класично оперисани n (%)	
Непознат	1 (1.5)	2 (2.9)	0.937
Лош	3 (4.4)	4 (5.7)	
Умерен	7 (10.3)	8 (11.4)	
Добар	57 (83.8)	56 (80)	

*За статистичку значајност $\alpha=0.05$ χ^2 тест

12. ДИСКУСИЈА

Прва лапароскопска спленектомија урађена је пре 27 година у Паризу од стране Делаитреа и Маигниена. Убрзо након тога су дефинисани и првобитни циљеви лапароскопске спленектомије, а подразумевали су: да резултати буду идентични у односу на класичну спленектомију по питању ефикасности и сигурности, затим смањење трауме абдоминалног зида, лакши постоперативни ток и краћу хоспитализацију (1).

Лапароскопска спленектомија је веома брзо прихваћена од стране стручне јавности и почела је њена примена у великом броју светских хируршких центара самим тим пружена је могућност анализе резултата добијених из студија које прате све већи број ових интервенција, како би се добио одговор на питање да ли је примена лапароскопије у хирургији слезине заиста оправдана.

Неколико фактора чини лапароскопску спленектомију специфичном и захтевнијом од других напредних лапароскопских процедура. Приступ слезини у левом горњем квадранту може бити изузетно тежак, нарочито код гојазних пацијената, а контрола васкуларних елемената хилуса слезине захтева напредне техничке вештине и опрему. Упркос овим потешкоћама при извођењу процедуре, она има одређених предности у односу на класичну спленектомију (158).

Најважније предности лапароскопске спленектомије у односу на отворену процедуру су мањи број интраоперативних и постоперативних компликација, смањен број реинтервенција, краћа постоперативна хоспитализација, бржи повратак уобичајним животним активностима (12,13) .

Индикације за лапароскопску спленектомију су сличне као индикације за класичну спленектомију (9). Посебна предност се даје лапароскопској спленектомији када су у питању хематолошка обољења. Ови пацијенти генерално узимају кортикостероидну терапију, која може имати утицај на развој инфекције и дехисценцију оперативне ране, а узевши у обзир све бенефите који се постижу лапароскопском техником, лапароскопска спленектомија представља златни стандард код ових обољења (158,159).

Актуелна литература указује на то да код пацијената који долазе због било које од предходно наведених индикација и где постоји одговарајући инструментаријум и искуство хирурга треба применити лапароскопску спленектомију као третман избора (13,14,160).

Према консензусу Европског Удружења Ендоскопских Хирурга апсолутне контраиндикације за лапароскопску спленектомију представљају: некориговане коагулопатије, тешки коморбидитети који значајно повећавају оперативни ризик, као и хематолошка малигна обољења која нису локализована само у слезини (10,11,28).

Низак број тромбоцита ($<10 \times 10^9/\text{л}$) више не треба сматрати апсолутном контраиндикацијом, обзиром да се у литератури наводи да побољшање искуства оператора, као и употребом напредних лапароскопских инструмената, омогућава да се пацијенти са ниским бројем тромбоцита оперишу ефикасно и безбедно (161).

Наша студија је обухватила 196 пацијената који су оперисани због бенигну обољења слезине на Клиници за Дигестивну Хирургију – Првој Хируршкој Клиници – Клиничког Центра Србије. Пацијенти су били подељени у две групе, при чему је група лапароскопски оперисаних пацијената обухватила 93, док је група класично оперисаних обухватила 103 пацијента. Параметре које смо пратили и анализирали поделили смо у три групе: преоперативне, интраоперативне и постоперативне.

Старост пацијената који су лапароскопски оперисани је износила 38.24 ± 13.6 година, док су класично оперисани били стари 41.68 ± 15.02 . Заступљеност полова по групама је била подједнака, стим да су већи део пацијената укупно биле женског пола и то у групи лапароскопски оперисаних 58 особа женског пола у односу на 38 мушког пола и у групи класично оперисаних 56 женског и 47 мушког пола. Демографски подаци (старост пацијената, дистрибуција полова), у нашој студији се не разликују у знатној мери у односу на податке из литературе. Такође, није било већих одступања у вредностима индекса телесне масе оперисаних пацијената, који су у нашој студији износили 25.62 ± 2.73 за групу лапароскопски оперисаних и 26.43 ± 2.43 за групу класично оперисаних у односу на податке из литературе (162 – 165).

Са прогресивним продужавањем техничке изводљивости, морбидна гојазност (индекс телесне масе, ИТМ $>35 \text{кг}/\text{м}^2$), се више не сматра апсолутном контраиндикацијом за лапароскопску спленектомију, иако неспорно отежава рад због ограниченог радног простора унутар абдомена и лошијег прегледа радног поља (166).

Одабир одговарајућег положаја који заузима пацијент на операционом столу од изузетног је значаја. За све пацијенте који су оперисани лапароскопском техником у нашој студији користили смо технику висеће слезине (hanging spleen) односно постављали пацијенте у десни бочни (латерални) положај. У принципу, бочни приступ обезбеђује експозицију хилуса слезине и репа панкреаса, јер се силом гравитације слезина спусти из горњег левог квадранта, омогућавајући лакшу дисекцију структура слезине и бољу контролу васкуларних елемената (167,168). Такође, поједини аутори тврде да бочни приступ резултира смањењем потребе за додатним трокарима, краћим оперативним временом, мањим интраоперативним крварењем, мањом стопом конверзија и краћим постоперативним боравком у болници (14,169).

Најчешћа индикација за спленектомију међу бенигним хематолошким обољењима је имунолошка тромбоцитопенијска пурпура (ИТП). Учесталост јављања овог обољења се креће по неким ауторима од 60 – 80% (3,115,170). ИТП представља аутоимуно обољење код кога организам продукује антитела на сопствене тромбоците, такође представља најчешћу индикацију за спленектомију међу хематолошким обољењима, а карактерише се бројем тромбоцита периферне крви мањим од $100 \times 10^9/\text{л}$. ИТП представља резултат уништења тромбоцита кроз фагоцитозу, која се обавља у читавом ретикулоендотелном систему, али се слезина сматра примарним местом не само за производњу антитела, већ и за уништавање тромбоцита везаних за антитело (4,5).

Према резултатима наше студије у групи лапароскопски оперисаних пацијената 61.7% су оперисани због ИТП, док је тај број износио 56.3% у групи класично оперисаних. По процентуалној заступљености наши подаци не одступају од података из литературе.

Прву спленектомију у свету због имунолошке тромбоцитопенијске пурпуре урадио је Херман Шофлер, на предлог свог тадашњег студента медицине Паула Казнелсона 1916 године (21) Све до 1950 године, односно увођења кортикостероидне терапије у лечењу имунолошке тромбоцитопенијске пурпуре спленектомија остаје као основни модалитет лечења (171). Од 1996 године спленектомија поново постаје један од главних модалитета лечења за ИТП, најчешће код пацијената који су имали компликације кортикостероидне терапије или неадекватан тромбоцитни одговор (172).

Према смерницама Енглеских водичаза лечење имунолошке тромбоцитопенијске пурпуре код одраслих и деце препоручује се спленектомија у случајевима када постоји : неуспех у контроли броја тромбоцита након тромесечне терапије кортикостероидима,

затим када је за ремисију потребно $> 15\text{mg}$ Пронизона, када постоје удружена обољења и нежељена дејства кортикостероидне терапије и на крају треба да постоји конзилијарна одлука хирурга и хематолога у вези са оперативним лечењем (173).

Просечно време лечења од стране хематолога у групи лапароскопски оперисаних пацијената износило је просечно 23 (10-120) месеца, док је тај број у групи класично оперисаних износио 30 (10-120) месеци. Преоперативни број тромбоцита у групи лапароскопски оперисаних пацијената износио је у групи лапароскопски оперисаних $71.78 \pm 14.52 \times 10^9$, док је у групи класично оперисаних $68.29 \pm 14.81 \times 10^9$, између група није постојала значајна статистичка разлика у дужини преоперативног лечења од стране хематолога, као ни у вредностима тромбоцита преоперативно, иначе у нашој студији од свих пацијената оперисаних због ИТП укупно 45% је било на преоперативној припреми код хематолога.

У новијој студији италијанских аутора Розарија и сарадника просечна дужина лечења од постављања дијагнозе до спленектомије износила је просечно 18.9 (4 – 60) месеци за лапароскопску групу оперисаних пацијената и 19.7 (4 – 45) месеци за контролну групу (174). Према подацима немачких аутора Емила и сарадника просечно време од постављања дијагнозе до операције износило је између 3 месеца и 33 година, у податак да су сви пацијенти преоперативно лечени кортикостероидном терапијом (175).

У студији кинеских аутора преоперативни број тромбоцита у групи лапароскопски оперисаних је износио $35 \pm 15.5 \times 10^9$, док је тај број у групи класично оперисаних износио $42 \pm 17.2 \times 10^9$ (162).

У француској студији Делаитреа и сарадника просечна вредност тромбоцита на пријему била је $92.7 \times 10^9/\text{л}$, а кретала се између 3 и $444 \times 10^9/\text{л}$. У овој студији чак 178 од 209 пацијената је било подвргнуто преоперативној припреми, што објашњава овако високу вредност тромбоцита пре хируршке интервенције (176).

Лапароскопска спленектомија код увећане слезине је увек представљала изазов за хирурга, због ограниченог радног простора, повећаног ризика од настанка крварења, не намерне повреде васкуларних елемената и капсуле слезине, тешкоћа при хируршким манипулацијама, као и продужено време трајања операције. Уз побољшање стручности и вештине извођења лапароскопске спленектомије постоји могућност сигурног извођења процедуре, чак и код увећаних слезина (177,178). У нашој студији у групи

лапароскопски оперисаних пацијената кретала се између 10 и 18цм, док је њена величина у групи класично оперисаних пацијената износила између 11 и 24цм.

Прва интраоперативна карактеристика која је анализирана у нашој студији била је детекција акцесорне слезине. Акцесорне слезине се налазе у око 10-15% одраслих особа. Обично су димензија између 1 и 2цм. Њихова најчешћа локализација је постеромедијална страна слезине (22%), хилус слезине, затим око репа панкреаса, у гастролијеналном лигаменту, испод перитонеума задњег трбушног зида и у великом оментуму (19,20).

Акцесорна слезина у нашој студији у групи лапароскопски оперисаних пацијената била је присутна код 19 (20.2%) пацијената и у групи класично оперисаних код 11 (10.7%) пацијената. Прва велика студија на тему успешности детекције акцесорних слезина код оперисаних пацијената лапароскопски и класично, публикована је од стране Сампата (Samphat) и сарадника 2007 године (179).

Пропуст у идентификацији акцесорних слезина може довести до неуспешног хематолошког одговора, посебно у случајевима ИТП-а. Како је искуство са лапароскопским приступом расло, тако се повећала и способност хирурга у интраоперативној детекцији акцесорних слезина са сличним или упоредивим резултатима као при извођењу класичне операције (179). Конал и сарадници су на преоперативној дијагностици (компјутеризованој томографији) открили детекцију акцесорних слезина у 60% случајева, док је лапароскопски идентификовано 93% случајева, открили су да је лапароскопија ефикаснија у откривању или искључивању присуства акцесорних слезина него преоперативна компјутеризована томографија (180). У једној од новијих студија доказана је боља детекција акцесорних слезина код оперисаних ЛС која је износила чак 100% , док је на преоперативној дијагностици она износила 12,5% (8).

Лапароскопска спленектомија се може извести са минималним интраоперативним губитком крви и знатно мањим интраоперативним губитком крви у односу на класичну спленектомију (181). Према нашој студији интраоперативни губитак крви је износио у групи лапароскопски оперисаних 32мл (5 – 225), док је у групи класично оперисаних износио 56мл (10 – 310) . У студији Розариа и сарадника просечно интраоперативно крварење у групи лапароскопски оперисаних пацијента је износило 40мл (0 –150).

У серији кинеских аутора Лија и сарадника интраоперативно крварење у групи лапароскопски оперисаних пацијената износило је 50.4 ± 16.07 милилитара, док је у групи класично оперисаних износило 248.2 ± 56.17 мл (12). Италијански аутори Нобили са сарадницима објавили су студију у којој је интраоперативно крварење приликом лапароскопске спленектомије износило 60 мл (30 – 500) (183). У студији Вуа и сарадника (WU et all.) приказан је просечан интраоперативни губитак крви од 44 мл (10 – 100) (131). У јапанској студији чији су аутори Сасаки и сарадници приказује се интраоперативни губитак крви за лапароскопски оперисане пацијенте од 36 мл (10 – 274) (183).

Већина аутора се слаже у томе да се васкуларни елементи хилуса слезине могу безбедно збринуту употребом линеарног стаплера са васкуларним пуњењем, под условом да се безбедно изолује реп панкреаса како не би дошло до његове повреде и крварења (12,13,14,161).

Хабермалц и сарадници наводе крварење као најзначајнију интраоперативну компликацију и најчешћи узрок конверзије у отворену процедуру и препоручују употребу ендоваскуларног стаплера за третман крвних судова хилуса слезине, уместо лигатура и клипсева, а на основу студија које су показале да се на тај начин може превенирати крварење током и након интервенције (28). Исти аутори наводе да интраоперативно у току лапароскопске спленектомије може доћи до лацерације суседних органа и структура, посебно панкреаса, зида желуца или дијафрагме, али се ипак чини да инциденца ових интраоперативних компликација није повезана са искуством хирурга, док увећана слезина свакако може бити узрок повећаног интраоперативног крварења (28).

У нашој студији код пацијената који су били подвргнути лапароскопској спленектомији у 4 случаја је извршена конверзија у отворену процедуру. У сва четири случаја због интраоперативног крварења. Код једног пацијента због инструменталне руптуре слезине, код два пацијента због лоше пласираног ендоваскуларног стаплера и код једног пацијента због повреде артерије за доњи пол слезине.

У Америчком Националном Регистру у периоду од 2005 – 2010 године забележено је 37006 спленектомија, при чему је приказан забрињавајући проценат конверзија од 22.5 – 33.99%, при чему је веома мали број пацијената оперисан лапароскопском техником 13.3% (184). Поједини аутори указују на малу стопу конверзија у отворену процедуру

са процентуалном заступљеношћу од 0 – 4% у зависности од врсте интраоперативних компликација. Када је у питању повећано интраоперативно крварење (161,181), затим када је присутна спленомегалија (160,182).

Коришћење anteriорног положаја за пацијенте уместо латералног и на крају мање искуство хирурга представљају главне разлоге за конверзију (14). Према неким ауторима проценат конверзија лапароскопске спленектомије у отворену креће између 0.7 – 28.4% (14,185).

Друге индикације за конверзију, осим поменутих у вези са интраоперативним крварењем, које су описане у литератури су неисправност односно не функционалност ендоскопских стаплера (178,184).

Многе до сада објављене студије говоре у прилог томе да је лапароскопска спленектомија сигурна, ефикасна и метода која је праћена мањим бројем интраоперативних компликација (3,12,28,101,165).

У нашој студији проценат интраоперативних компликација у групи лапароскопски оперисаних пацијената је износио 4,3% и то су случајеви код којих је дошло до интраоперативног крварења и конверзије, док је у групи класично оперисаних износио 7.4%, где је осим интраоперативног крварења било и повреде репа панкреаса и оштећење зида желуца.

У једној од највећих до сада објављених студија која се бавила поређењем карактеристика лапароскопски и класично урађених спленектомија и која је у периоду од 20 година обухватила 500 пацијената такође је показана значајна предност лапароскопске спленектомије у односу на класичну у погледу мањег броја интраоперативних компликација (186).

Ранијих година трајање лапароскопске спленектомије било је знатно дуже, што се може видети из многих студија које су објављене, међу којима је и она коју је објавио Делаитре са сарадницима, где је просечно време трајања операције износило 144 минута. Аутори ове студије дошли су до резултата, који су указивали на то да је искуство хируршког тима један од најзначајнијих фактора, који утиче на дужину лапароскопске интервенције (176).

Међу подацима из литературе, а у зависности од методологије студије која је коришћена, просечно време трајања лапароскопске спленектомије кретало се између 75 и 162 минута

(12,13,14,131,187). Затим просечно време трајања операције између 150 и 165 минута (182,183).

И средње време трајања операције између 109 и 144 минута (188,189). Међутим, значајно је продужено време трајања лапароскопске спленектомије када је присутна спленомегалија (190), низак број тромбоцита (162), када се користи предњи (антериорни) приступ (14), затим индикације у које не спада имунолошка тромбоцитопенијска пурпура (188,189) и на крају када је присутна пратећа лапароскопска холецистектомија (188,189).

Неколико аутора сугеришу да се број од 20 лапароскопских спленектомија може сматрати као праг за стицање довољног искуства. Након урађених двадесетак лапароскопских спленектомија, хирург може значајно утицати на смањење оперативног времена, интраоперативног крварења и болничких трошкова лечења пацијената, али без разлике у стопи конверзија (191,192)

Просечно време трајања операције према подацима из наше студије у групи лапароскопски оперисаних пацијената износило је 83.46 ± 14.40 минута, док је просечно време трајања операције у групи класично оперисаних пацијената износило 91.80 ± 15.32 минута.

Постоперативне компликације се могу поделити на ране у које спадају: крварење, субренични апсцес, пнеумонија, ателектаза, тромбоза портне вене, панкреатитис, панкреасна фистула, желудачна фистула, компликације оперативне ране, плућна емболија и тромбофлебитис, као и касне постоперативне компликације у које спадају: инфективне и тромбоемболијске компликације (22,27,155).

Према подацима многих студијама проценат реинтервенција се креће између 0 – 6.7% (13,14,181,182,188,189). У студију Делатреа и сарадника од укупно 209 пацијената реинтервенција је рађена у три случаја. У два случаја због крварења и у једном случају због панкреатитиса (176).

У нашој студији у групи лапароскопски оперисаних пацијената није било реинтервенција, док их је у групи класично оперисаних пацијената било осам. Реинтервенције у групи класично оперисаних пацијената су рађене због крварења, фистула, интраабдоминалних колекција/апсцеса и дисрупције оперативне ране.

Према подацима из актуелне литературе проценат постоперативних компликација се креће од 0 – 35.7% (13,14,161,181,188,193,194). Постоперативне компликације због крварења (182,195). Затим тромбозе портне вене (195,196), субфреничног апсцеса (12,196), исхемије црева (197), панкреасне фистуле (161), потом инфекције оперативне ране и респираторних компликација (12).

Резултати наше студије показују да је знатно мањи број постоперативних компликација био у групи лапароскопски оперисаних пацијената у односу на групу класично оперисаних пацијената.

Подаци из литературе указују на знатно мањи проценат постоперативних компликација код пацијената који су лапароскопски оперисани. Винслоу (Winslow) и сарадници су радили мета анализу 51 серије од укупно 2940 пацијената, од чега је 2119 лапароскопски оперисано и 821 који су класично оперисани и доказали статистички мањи проценат компликација у групи лапароскопски оперисаних пацијената, који је износио 15.5%, у односу на 26.6% у групи класично оперисаних пацијената (198). У студији Делаитреа и сарадника постоперативне компликације биле су заступљене у 8.7% у групи лапароскопски оперисаних пацијената, док је у случајевима конверзије у отворену процедуру учесталост повећана на 19.4% (176).

У многим новијим студијама описана стопа морталитета након спленектомије се креће између 0 – 3,9% (188,194-194,197). Гонзалес и сарадници су објавили студију у којој су забележена два смртна исхода након лапароскопске спленектомије. Један болесник у старијој групи је умро због интензивног интраоперативног крварења, док је један пацијент у млађој групи умро након тешке инфекције након операције, иако је остало нејасно да ли је то била постспленектомијска сепса (196). Резултати наше студије показују да је морталитет у групи лапароскопски оперисаних пацијената износио 1.1%, док је у групи класично оперисаних износио 1.9%.

Постоперативна хоспитализација према резултатима већине аутора креће се од 1 – 25 дана и углавном зависи од перформанси или истовремене додатне операције, најчешће лапароскопске холецистектомије, затим од старосне доби пацијената, при чему је дужи боравак у болници везан за старију животну доб (195), као и од настанка или не настанка постоперативних компликација (13,161,182,183,199).

Поједини аутори наводе да године не би требало да утичу на продужену хоспитализацију након лапароскопске спленектомије, већ да је за то одговорна не толеранција на пнеумоперитонеум (28).

Просечна постоперативна хоспитализација према резултатима наше студије у групи лапароскопски оперисаних пацијената износила је 4 (2 – 12) дана, док је у групи класично оперисаних пацијената, просечна постоперативна хоспитализација износила 9 (7 – 22) дана.

Многи аутори се залажу да се након сваке спленектомије обавезно пласира дрена у леви субфренијум, након класичне спленектомије понекада и два дрена (22,27,28,145), мада има и аутора који се залажу да се дрена не ставља рутински, већ само у случају повреде панкреаса (18). Поред наведених постоперативних параметара у нашој студији бавили смо временом у коме је након спленектомије вађен дрена и назогастрична сукција.

У нашој студији смо након сваке спленектомије пласирали дрена, а просечно време које је протекло до вађења дрена након операције у групи лапароскопски оперисаних пацијената је износило 2 (1 – 3) дана, док је у групи класично оперисаних пацијената то време износило просечно 3 (1 – 15) дана. Што се тиче просечног времена које је протекло до вађења назогастричне сонде у групи лапароскопски оперисаних пацијената, оно је износило 2 (1 – 3) дана, док је у групи класично оперисаних износило 3 (2 – 7) дана.

Утицај лапароскопске спленектомије на ефекат лечења код бенигну хематолошких обољења слезине, посебно код имунолошке тромбоцитопенијске пурпуре се може поделити у три групе: комплетан, умерен (парцијалан) и лош. Комплетан одговор се дефинише као постигнут или одржив број тромбоцита од најмање $100 \times 10^9/\text{л}$, тридесет дана или дуже након спленектомије, у одсуству крварења и без додатног третмана, осим смањења преоперативних глукокортикоида. Парцијални или умерени одговор се дефинише сваки број тромбоцита између 30 и $100 \times 10^9/\text{л}$, два месеца након операције у одсуству крварења или било каквог додатног третмана. Лош одговор се дефинише као било који број тромбоцита мањи од $30 \times 10^9/\text{л}$ или појава крварења (200).

Први системски преглед успешности лапароскопске спленектомије у лечењу ИТП-а објавио је Којоури 2004 године, са процентом успешности лечења од 66% (101).

Гонзалес и сарадници су објавили у својој студији 89% доброг одговора након лапароскопске и отворене спленектомије. Позитиван ефекат је био знатно мање

заступљен у групи старијих од 65 година, те су дошли до закључка да пацијенти старији од 65 година имају неповољан ефекат у смислу ефикасности и одрживости резултата хируршког лечења (195).

Зенг (Zheng) са сарадницима објављује десетогодишње искуство лапароскопске спленектомије у лечењу ИТП-а у оквиру кога пријављује резултате успешности лечења у проценту од 80.3 – 89% ретроспективно (201)

Новије студије указују на процентуалну заступљеност доброг одговора око 90% и дугорочну стопу одговора већу од 80% (183,195,201,202).

У нашој студији највише је било заступљен добар терапијски одговор, а најмање лош. Код једног пацијента у групи лапароскопски оперисаних, односно код два пацијента у групи класично оперисаних терапијски исход је био непознат због смртог исхода. У групи лапароскопски оперисаних пацијената комплетан терапијски одговор је био код 83.8% пацијената, док је у групи класично оперисаних он износио 80%.

13. ЗАКЉУЧЦИ

- ❖ У обе групе пацијената различити типови обољења (ИТП, АИХА, сфероцитоза, бенигни тумори и цисте слезине) једнако су заступљени .
- ❖ Слезине већих димензија су чешће класично оперисане.
- ❖ Није утврђена значајна разлика у броју преоперативних тромбоцита, као ни разлика у дужини хематолошког лечења за пацијенте оперисане због бенигну хематолошких обољења.
- ❖ Интраоперативна детекција акцесорних слезина је била већа у ЛС групи
- ❖ Интраоперативно крварење је било значајно обимније у току класичне спленектомије.
- ❖ Интраоперативне компликације су биле заступљене у већој мери у групи класично оперисаних пацијената.
- ❖ Доказана је статистички значајна разлика у времену операције у корист ЛС групе
- ❖ Доказана је статистички значајна разлика у учесталости реинтервенција у корист групе класично оперисаних
- ❖ Показана је значајно краћа постоперативна хоспитализација у корист ЛС групе
- ❖ Назогастрична сукција и абдоминални дренажи су значајно краће били пласирани у ЛС групи.
- ❖ Терапијски одговор за бенигна хематолошка обољења дискретно бољи у ЛС групи
- ❖ Постоперативне компликације рангиране по Диндо-Клавијеновој класификацији су у знатној мери израженије у групи класично оперисаних пацијена

14. ЛИТЕРАТУРА

1. Delaitre, B., B. Maignien, Ph Icard. „Laparoscopic Splenectomy“. *BJS* 79, 12 (1992.): 1334–1334.
2. Matic S. et al. Laparoscopic splenectomy for haematological diseases. *Hepato-Gastroenterol.* 55(Suppl.1) 2008.a104.
3. Vecchio, Rosario, Salvatore Marchese, Eva Intagliata, Ehab Swehli, Francesco Ferla, and Emma Cacciola. ‘Long-Term Results after Splenectomy in Adult Idiopathic Thrombocytopenic Purpura: Part A 23, no. 3 (2013): 192–98.
4. Palandri, Francesca, Nicola Polverelli, Daria Sollazzo, Marco Romano, Lucia Catani, Michele Cavo, and Nicola Vianelli. ‘Have Splenectomy Rate and Main Outcomes of ITP Changed after the Introduction of New Treatments? A Monocentric Study in the Outpatient Setting during 35 Years’. *American Journal of Hematology* 91, no. 4 (2016): E267-272.
5. Audia, Sylvain, Matthieu Mahévas, Maxime Samson, Bertrand Godeau, and Bernard Bonnotte. ‘Pathogenesis of Immune Thrombocytopenia’. *Autoimmunity Reviews* 16, no. 6 (2017): 620–32.
6. Manciu, Simona, Stefan Tudor, and Catalin Vasilescu. ‘Splenic Cysts: A Strong Indication for a Minimally Invasive Partial Splenectomy. *World Journal of Surgery* 42, no. 11 (2018): 3543–50.
7. Huang, Yuan, Guangchuan Mu, Xingan Qin, Jinling Lin, Shaosen Li, and Yanjun Zeng. ‘21 Cases Reports on Haemangioma of Spleen’. *Journal of Cancer Research and Therapeutics* 12, no. 4 (2016): 1323.
8. Koshenkov, Vadim P., Anil K. Pahuja, Zoltán H. Németh, Alexander Abkin, and Mitchel S. Carter. ‘Identification of Accessory Spleens During Laparoscopic Splenectomy Is Superior to Preoperative Computed Tomography for Detection of Accessory Spleens’. *JSLs : Journal of the Society of Laparoendoscopic Surgeons* 16, no. 3 (2012): 387–91.
9. MORIS, DEMETRIOS, NIKOLETTA DIMITRIOU, and JOHN GRINIATSOS. ‘Laparoscopic Splenectomy for Benign Hematological Disorders in Adults: A Systematic Review’. *In Vivo* 31, no. 3 (2017): 291–302.

10. Bai, Yan-Nan, Hui Jiang, and Pankaj Prason. 'A Meta-Analysis of Perioperative Outcomes of Laparoscopic Splenectomy for Hematological Disorders'. *World Journal of Surgery* 36, no. 10 (2012): 2349–58.
11. Bonnet, S., A. Guédon, J.-A. Ribeil, F. Suarez, J. Tamburini, and S. Gaujoux. 'Indications and Outcome of Splenectomy in Hematologic Disease'. *Journal of Visceral Surgery* 154, no. 6 (2017): 421–29.
12. Li, Bo, Jianing Liu, Yumeng Shangguan, Bin Liu, and Yuzhong Qi. 'Laparoscopy-Assisted Small Incision Splenectomy and Open Splenectomy in the Treatment of Hematologic Diseases: A Single-Institution Comparative Experience'. *Surgical Laparoscopy, Endoscopy & Percutaneous Techniques* 23, no. 3 (2013): 309–11.
13. Vecchio, Rosario, Eva Intagliata, Salvatore Marchese, Francesco La Corte, Rossella Rosaria Cacciola, and Emma Cacciola. 'Laparoscopic Splenectomy Coupled with Laparoscopic Cholecystectomy'. *JSLs: Journal of the Society of Laparoendoscopic Surgeons* 18, no. 2 (2014): 252–57.
14. Corcione, Francesco, Felice Pirozzi, Giuseppe Aragiusto, Francesco Galante, and Antonio Sciuto. 'Laparoscopic Splenectomy: Experience of a Single Center in a Series of 300 Cases'. *Surgical Endoscopy* 26, no. 10 (2012): 2870–76.
15. Chaudhry, Shazia R., and Kiran K. Panuganti. 'Anatomy, Abdomen and Pelvis, Spleen'. In *StatPearls. Treasure Island (FL): StatPearls Publishing, 2019.*
16. Gaivoronskiy, I. V., B. N. Kotiv, V. S. Alekseyev, and G. I. Nichiporuk. '[VARIANT ANATOMY OF SPLENIC LIGAMENTS AND ARTERIES PASSING THROUGH THEM]'. *Morfologiya (Saint Petersburg, Russia)* 147, no. 2 (2015): 38–43.
17. Hemamalini, null. 'Unusual Course of Splenic Artery: A Case Report'. *Journal of Clinical and Diagnostic Research: JCDR* 9, no. 10 (2015): AD05-06.
18. Fieldman L, Munshi A, Al-Mahroos M, Fried G. The Spleen. *Maingot's abdominal operations*. 13th ed. New York: McGraw-Hill; 2019. p. 1239-49.
19. Miroslav M. Jeremić .*Abdominalna Hirurgija II. Hirurgija slezine*;2009.p. 1251-1259.
20. Gill, Nikita, Areeba Nasir, Jennifer Douglin, Bettina Pretterklieber, Hanno Steinke, Michael Pretterklieber, and Sebastian Cotofana. 'Accessory Spleen in the Greater Omentum: Embryology and Revisited Prevalence Rates'. *Cells, Tissues, Organs* 203, no. 6 (2017): 374–78.
21. Mortelé, Koenraad J., Bart Mortelé, and Stuart G. Silverman. 'CT Features of the Accessory Spleen'. *American Journal of Roentgenology* 183, no. 6 (2004): 1653–57.

22. Čolović M, Čolović R. Slezina, Zavod za udžbenike i nastavna sredstva Beograd; 1996; 1-3.
23. Varga, Ivan, Jozef Babala, and David Kachlik. 'Anatomic Variations of the Spleen: Current State of Terminology, Classification, and Embryological Background'. *Surgical and Radiologic Anatomy: SRA* 40, no. 1 (2018): 21–29.
24. Gayer, G., M. Hertz, S. Strauss, and R. Zissin. 'Congenital Anomalies of the Spleen'. *Seminars in Ultrasound, CT, and MR* 27, no. 5 (2006): 358–69.
25. Ho, Chi Long. 'Wandering Spleen with Chronic Torsion in a Patient with Thalassaemia'. *Singapore Medical Journal* 55, no. 12 (2014): e198-200.
26. Ayyildiz, Veysel, Bulent Guvendi, Hayri Ogul, and Mecit Kantarci. 'Wandering Spleen'. *Cirurgia Espanola* 96, no. 3 (2018): 171.
27. Brunicardi, F. Charles, Dana K. Andersen, Timothy R. Billiar, David L. Dunn, John G. Hunter, Jeffrey B. Matthews, and Raphael E. Pollock. 'Preface to the First Edition'. In *Schwartz's Principles of Surgery*, 10th ed. New York, NY: McGraw-Hill Education, 2015.
28. Habermalz, B., S. Sauerland, G. Decker, B. Delaitre, J.-F. Gigot, E. Leandros, K. Lechner, et al. 'Laparoscopic Splenectomy: The Clinical Practice Guidelines of the European Association for Endoscopic Surgery (EAES)'. *Surgical Endoscopy* 22, no. 4 (2008): 821–48.
29. Kucybała, Iwona, Szymon Ciuk, and Justyna Tęczar. 'Spleen Enlargement Assessment Using Computed Tomography: Which Coefficient Correlates the Strongest with the Real Volume of the Spleen?' *Abdominal Radiology (New York)* 43, no. 9 (2018): 2455–61.
30. Moon, Deok-Bog, Sung-Gyu Lee, Shin Hwang, Ki-Hun Kim, Chul-Soo Ahn, Tae-Yong Ha, Gi-Won Song, Dong-Hwan Jung, Gi-Young Ko, and Kyu-Bo Sung. 'Characteristics and Management of Splenic Artery Aneurysms in Adult Living Donor Liver Transplant Recipients'. *Liver Transplantation: Official Publication of the American Association for the Study of Liver Diseases and the International Liver Transplantation Society* 15, no. 11 (2009)
31. Abdulrahman, Aisha, Alaa Shabkah, Mazen Hassanain, and Murad Aljiffry. 'Ruptured Spontaneous Splenic Artery Aneurysm: A Case Report and Review of the Literature'. *International Journal of Surgery Case Reports* 5, no. 10 (2014): 754–57.
32. Akbulut, Sami, and Emrah Otan. 'Management of Giant Splenic Artery Aneurysm: Comprehensive Literature Review'. *Medicine* 94, no. 27 (2015): e1016.

33. Sun, Cong, Cheng Liu, Xi-Ming Wang, and Dao-Ping Wang. 'The Value of MDCT in Diagnosis of Splenic Artery Aneurysms'. *European Journal of Radiology* 65, no. 3 (2008): 498–502.
34. Cordova, Alfredo C., and Bauer E. Sumpio. 'Visceral Artery Aneurysms and Pseudoaneurysms—Should They All Be Managed by Endovascular Techniques?' *Annals of Vascular Diseases* 6, no. 4 (2013): 687–93.
35. Sadeghi, Anahita, Zeinab Naderpour, Mahbube Ebrahimpur, and Hiva Saffar. 'Non-Parasitic Splenic Cyst'. *Middle East Journal of Digestive Diseases* 9, no. 4 (2017): 242–43.
36. Shabtaie, Samuel A., Anthony R. Hogan, and Mark B. Slidell. 'Splenic Cysts'. *Pediatric Annals* 45, no. 7 (2016): e251-256.
37. Arce, Maira A., Himerón Limaylla, Maria Valcarcel, Hector H. Garcia, and Saul J. Santivañez. 'Primary Giant Splenic Echinococcal Cyst Treated by Laparoscopy'. *The American Journal of Tropical Medicine and Hygiene* 94, no. 1 (2016): 161–65.
38. Shea, Antonio Luis Aguilar, and Cristina Gallardo Mayo. 'Huge Echinococcal Cyst', 2017.
39. Jahic, Dzenan, Eldan Kapur, Edin Begic, and Enver Zerem. 'Splenic Localization of Primary Hydatid Cyst in a 27-Year-Old Sportsman Treated by PAIR Technique: Imaging Anatomy Assessment'. *Acta Informatica Medica* 25, no. 4 (2017): 277–79.
40. Garg, Monika, Sant P. Kataria, Divya Sethi, and Satyavir Kumar Mathur. 'Epidermoid Cyst of Spleen Mimicking Splenic Lymphangioma'. *Advanced Biomedical Research* 2 (2013).
41. Goldblum, John R, Laura W Lamps, Jesse K McKenney, Jeffrey L Myers, Lauren V Ackerman, and Juan Rosai. *Rosai and Ackerman's Surgical Pathology*, 2018.
42. Rana, Amrit Pal Singh, Manjit Kaur, Parvinder Singh, Satish Malhotra, and Amarjit Singh Kuka. 'Splenic Epidermoid Cyst - A Rare Entity'. *Journal of Clinical and Diagnostic Research : JCDR* 8, no. 2 (2014): 175–76.
43. Pastore, Valentina, and Fabio Bartoli. 'A Report of a Giant Epidermoid Splenic Cyst'. *African Journal of Paediatric Surgery: AJPS* 11, no. 1 (2014): 67–70.
44. Al Khafaji, Basim, and Muhammad Umar Younis. 'Laparoscopic Splenic Cyst Fenestration—a Viable Spleen Preserving Option'. *Journal of Surgical Case Reports* 2017, no. 8 (2017).
45. Malka, D., P. Hammel, P. Lévy, A. Sauvanet, P. Ruszniewski, J. Belghiti, and P. Bernades. 'Splenic Complications in Chronic Pancreatitis: Prevalence and Risk Factors

- in a Medical-Surgical Series of 500 Patients'. *The British Journal of Surgery* 85, no. 12 (1998): 1645–49.
46. Lee, Mei-Chun, and Chun-Ming Lee. 'Splenic Abscess: An Uncommon Entity with Potentially Life-Threatening Evolution'. *The Canadian Journal of Infectious Diseases & Medical Microbiology*.(2018).
47. Divyashree, S, and Nikhil Gupta. 'Splenic Abscess in Immunocompetent Patients Managed Primarily without Splenectomy: A Series of 7 Cases'. *The Permanente Journal* 21 (2017).
48. Kumar, A., A. Kumar, D. Chaudhary, and V. Bhargava. 'Splenic Abscess Following Blunt Abdominal Trauma'. *Indian Journal of Pediatrics* 62, no. 5 (1995): 623–25.
49. Liu, Yi-Hsiu, Chang-Pan Liu, and Chun-Ming Lee. 'Splenic Abscesses at a Tertiary Medical Center in Northern Taiwan'. *Journal of Microbiology, Immunology, and Infection = Wei Mian Yu Gan Ran Za Zhi* 47, no. 2 (2014): 104–8.
50. Shinde, Jaisingh, Subodh Pandit, Sanjay Kolte, and Sudeekshna Pratap Singh. 'Laparoscopic Splenectomy for Haemangioma of the Spleen'. *Journal of Minimal Access Surgery* 10, no. 1 (2014): 42–44.
51. Zheng, Lu, Changlin Deng, Jing Li, Liang Wang, Nan You, Ke Wu, and Weiwei Wang. 'Treatment of Hemangioma of the Spleen by Preoperative Partial Splenic Embolization plus Laparoscopic Partial Splenectomy: A Case Report'. *Medicine* 97, no. 17 (2018): e0498.
52. Ramia Ángel, José Manuel, Luis Gijón de la Santa, Roberto de la Plaza Llamas, José Quiñones Sampedro, and Jorge García-Parreño Jofre. '[Multiple liver and spleen haemangiomas]'. *Cirugia Espanola* 92, no. 3 (2014): 211–12.
53. Falk, S., H. J. Stutte, and G. Frizzera. 'Littoral Cell Angioma. A Novel Splenic Vascular Lesion Demonstrating Histiocytic Differentiation'. *The American Journal of Surgical Pathology* 15, no. 11 (1991): 1023–33.
54. Pillay, Yagan, and M. Omar Shokeir. 'Case Report of a Littoral Cell Angioma of the Spleen and Accessory Spleens: A Benign Vascular Tumour'. *International Journal of Surgery Case Reports* 40 (23 September 2017): 109–12.
55. Peckova, Kvetoslava, Michael Michal, Ladislav Hadravsky, Saul Suster, Ivan Damjanov, Marketa Miesbauerova, Dmitry V. Kazakov, Zdenka Vernerova, and Michal Michal. 'Littoral Cell Angioma of the Spleen: A Study of 25 Cases with Confirmation of Frequent Association with Visceral Malignancies'. *Histopathology* 69, no. 5 (2016): 762–74.

56. Steinke, Karin, Babak Sanadgol, and Mahendra Singh. 'Mediastinal Nodal Angiomatosis - an Unusual Mass Lesion in the Superior Mediastinum'. *Journal of Medical Imaging and Radiation Oncology* 55, no. 2 (2011): 195–98.
57. Cai, Yun-Qiang, Xing Wang, Xun Ran, Xu-Bao Liu, and Bing Peng. 'Laparoscopic Splenectomy for Splenic Littoral Cell Angioma'. *World Journal of Gastroenterology* : WJG 21, no. 21 (7 June 2015): 6660–64.
58. Gao, Chao, Ya-Chen Li, Xiang-Ming Xiao, Feng Qi, and Tong Liu. 'Littoral Cell Angioma in the Spleen'. *British Journal of Hospital Medicine (London, England)*: 2005) 76, no. 1 (January 2015): 55.
59. Ioannidis, Ioannis, and Andrea G. Kahn. 'Splenic Lymphangioma'. *Archives of Pathology & Laboratory Medicine* 139, no. 2 (2015): 278–82.
60. Rodríguez-Montes, José Antonio, Elena Collantes-Bellido, Eva Marín-Serrano, Isabel Prieto-Nieto, and Juan Pedro Pérez-Robledo. 'Splenic Lymphangioma. A Rare Tumour. Presentation of 3 Cases and a Literature Review'. *Cirugía y Cirujanos (English Edition)* 84, no. 2 (2016): 154–59.
61. Al-Shaikh, Safa A., Aalaa M. Mubarak, and Zainab F. Harb. 'Splenic Lymphangioma in an Adult'. *Saudi Medical Journal* 38, no. 11 (2017): 1148–52.
62. Toval Mata, Jos?? Antonio, Joaqu??n Carrasco Campos, Manuel Ruiz L??pez, Iv??n Gonz??lez Poveda, and Santiago Mera Velasco. 'Splenic Cystic Lymphangioma'. *Cirugía Española (English Edition)* 95, no. 1 (2017): 53–54.
63. Giambelluca, Dario, Dario Picone, Giuseppe Lo Re, Salvatore Pappalardo, and Placido Romeo. 'Hamartoma of the Spleen (Spleno) with Calcifications in a Child with Beta-Thalassemia: A Case Report'. *Journal of Radiology Case Reports* 11, no. 5 (2017): 7–12.
64. Sim, Jongmin, Hye In Ahn, Hulin Han, Young Jin Jun, Abdul Rehman, Se Min Jang, Kiseok Jang, and Seung Sam Paik. 'Splenic Hamartoma: A Case Report and Review of the Literature'. *World Journal of Clinical Cases : WJCC* 1, no. 7 (2013): 217–19.
65. Vlachou, Paraskevi, Dimitris Fagkrezos, Anastasia Tzivelopoulou, Georgia Kyriakopoulou, Petros Maniatis, Charikleia Triantopoulou, and John Papailiou. 'A Rare Case of a Splenic Hamartoma in a Patient with a Huge Palpable Abdominal Mass: A Case Report'. *Journal of Medical Case Reports* 9 (2015): 4.
66. Georgia, Masafumi, Kirsty Rady, and Henry Miles Prince. 'Inflammatory Pseudotumor of the Spleen'. *Hematology Reports* 7, no. 2 (2015).

67. MA, ZHEN-HAI, XIAO-FENG TIAN, JINHUI MA, and YONG-FU ZHAO. 'Inflammatory Pseudotumor of the Spleen: A Case Report and Review of Published Cases'. *Oncology Letters* 5, no. 6 (2013): 1955–57.
68. Cao, Zhixin, Qiangxiu Wang, Jiamei Li, Jiawen Xu, and Jianfeng Li. 'Multifocal Sclerosing Angiomatoid Nodular Transformation of the Spleen: A Case Report and Review of Literature'. *Diagnostic Pathology* 10 (2015): 95.
69. Bushati, Matilda, Antonio Sommariva, Maria Cristina Montesco, and Carlo Riccardo Rossi. 'Laparoscopic Splenectomy for Sclerosing Angiomatoid Nodular Transformation of the Spleen'. *Journal of Minimal Access Surgery* 13, no. 4 (2017): 309–11.
70. Deng, Rui, Weilong Chang, Xiuli Wu, Junhua Chen, Kaixiong Tao, and Peng Zhang. 'Primary Splenic Angiosarcoma with Fever and Anemia: A Case Report and Literature Review.' *International Journal of Clinical and Experimental Pathology* 8, no. 11 (2015): 14040–44.
71. Sauer, Jörg, Karin Sobolewski, and Klaus Dommisch. 'Splenic Metastases--Not a Frequent Problem, but an Underestimate Location of Metastases: Epidemiology and Course'. *Journal of Cancer Research and Clinical Oncology* 135, no. 5 (2009): 667–71.
72. Cavanna, Luigi, Antonio Lazzaro, Daniele Vallisa, Giuseppe Civardi, and Fabrizio Artioli. 'Role of Image-Guided Fine-Needle Aspiration Biopsy in the Management of Patients with Splenic Metastasis'. *World Journal of Surgical Oncology* 5 (2007): 13.
73. Kar, Rakhee, Seema Rao, Upendra M. Srinivas, Pravas Mishra, and Hara P. Pati. 'Clinico-Hematological Profile of Hereditary Spherocytosis: Experience from a Tertiary Care Center in North India'. *Hematology (Amsterdam, Netherlands)* 14, no. 3 (2009): 164–67.
74. Inati, Adlette, Peter Noun, Nabil Kabbara, Cynthia Salloum, Michel Kmeid, Maroun Sadek, Hussein A. Abbas, and Mario Kahale. 'A Multicenter Study on the Lebanese Experience with Hereditary Spherocytosis'. *Pediatric Blood & Cancer* 61, no. 10 (2014): 1895–96.
75. Manciu, Simona, Emil Matei, and Bogdan Trandafir. 'Hereditary Spherocytosis - Diagnosis, Surgical Treatment and Outcomes. A Literature Review'. *Chirurgia (Bucharest, Romania: 1990)* 112, no. 2 (2017): 110–16.
76. Comité Nacional de Hematología, Hugo Donato, Renée Leonor Crisp, María Cristina Rapetti, Eliana García, and Myriam Attie. '[Hereditary spherocytosis. Review. Part II.

- Symptomatology, outcome, complications, and treatment]’. *Archivos Argentinos De Pediatría* 113, no. 2 (2015): 168–76.
77. Bolton-Maggs, Paula H. B., Jacob C. Langer, Achille Iolascon, Paul Tittensor, May-Jean King, and General Haematology Task Force of the British Committee for Standards in Haematology. ‘Guidelines for the Diagnosis and Management of Hereditary Spherocytosis--2011 Update’. *British Journal of Haematology* 156, no. 1 (2012): 37–49.
78. Rogulski, Robert, Anna Adamowicz-Salach, Michał Matysiak, Dariusz Piotrowski, Michał Gogolewski, Anna Piotrowska, Danuta Roik, and Andrzej Kamiński. ‘Laparoscopic Splenectomy for Hereditary Spherocytosis-Preliminary Report’. *European Journal of Haematology* 96, no. 6 (2016): 637–42.
79. Pincez, Thomas, Corinne Guitton, Frédéric Gauthier, Guérolée de Lambert, Véronique Picard, Madeleine Fénéant-Thibault, Ali Turhan, Narla Mohandas, Gil Tchernia, and Loïc Garçon. ‘Long-Term Follow-up of Subtotal Splenectomy for Hereditary Spherocytosis: A Single-Center Study’. *Blood* 127, no. 12 (2016): 1616–18.
80. Guizzetti, Leonardo. ‘Total versus Partial Splenectomy in Pediatric Hereditary Spherocytosis: A Systematic Review and Meta-Analysis’. *Pediatric Blood & Cancer* 63, no. 10 (2016): 1713–22.
81. Taher, Ali T., David J. Weatherall, and Maria Domenica Cappellini. ‘Thalassaemia’. *Lancet (London, England)* 391, no. 10116 (2018): 155–67.
82. Choudhry, Ved Prakash. ‘Thalassaemia Minor and Major: Current Management’. *Indian Journal of Pediatrics* 84, no. 8 (2017): 607–11.
83. Easow Mathew, Manu, Akshay Sharma, and Rajeev Aravindakshan. ‘Splenectomy for People with Thalassaemia Major or Intermedia’. *The Cochrane Database of Systematic Reviews*, no. 6 (2016): CD010517.
84. Al-Salem, Ahmed H. ‘Splenectomy for Children With Thalassaemia: Total or Partial Splenectomy, Open or Laparoscopic Splenectomy’. *Journal of Pediatric Hematology/Oncology* 38, no. 1 (2016): 1–4.
85. Fernandes, Queenie. ‘Therapeutic Strategies in Sickle Cell Anemia: The Past Present and Future’. *Life Sciences* 178 (2017): 100–108.
86. Owusu-Ofori, Shirley, and Tracey Remington. ‘Splenectomy versus Conservative Management for Acute Sequestration Crises in People with Sickle Cell Disease’. *The Cochrane Database of Systematic Reviews* 11 (2017): CD003425.

87. Chaudhary, R. K., and Sudipta Sekhar Das. 'Autoimmune Hemolytic Anemia: From Lab to Bedside'. *Asian Journal of Transfusion Science* 8, no. 1 (2014): 5.
88. Lechner, Klaus, and Ulrich Jäger. 'How I Treat Autoimmune Hemolytic Anemias in Adults'. *Blood* 116, no. 11 (2010): 1831–38.
89. Quist, Erin, and Scott Koepsell. 'Autoimmune Hemolytic Anemia and Red Blood Cell Autoantibodies'. *Archives of Pathology & Laboratory Medicine* 139, no. 11 (2015): 1455–58.
90. Naik, Rakhi. 'Warm Autoimmune Hemolytic Anemia'. *Hematology/Oncology Clinics of North America* 29, no. 3 (2015): 445–53.
91. Shulman, I. A., D. R. Branch, J. M. Nelson, J. C. Thompson, S. Saxena, and L. D. Petz. 'Autoimmune Hemolytic Anemia with Both Cold and Warm Autoantibodies'. *JAMA* 253, no. 12 (1985): 1746–48.
92. Roumier, Mathilde, Valentine Loustau, Constance Guillaud, Laetitia Languille, Matthieu Mahevas, Mehdi Khellaf, Nicolas Limal, France Noizat-Pirenne, Bertrand Godeau, and Marc Michel. 'Characteristics and Outcome of Warm Autoimmune Hemolytic Anemia in Adults: New Insights Based on a Single-Center Experience with 60 Patients'. *American Journal of Hematology* 89, no. 9 (2014): E150-155.
93. Crowther, Mark, Y. L. Tracey Chan, Ian K. Garbett, Wendy Lim, Mark A. Vickers, and Mark A. Crowther. 'Evidence-Based Focused Review of the Treatment of Idiopathic Warm Immune Hemolytic Anemia in Adults'. *Blood* 118, no. 15 (2011): 4036–40.
94. Casaccia, Marco, Paolo Torelli, Sandro Squarcia, Maria Pia Sormani, Alfredo Savelli, Bianca Maria Troilo, Gregorio Santori, et al. 'The Italian Registry of Laparoscopic Surgery of the Spleen (IRLSS) A Retrospective Review of 379 Patients Undergoing Laparoscopic Splenectomy'. *Chirurgia Italiana* 58, no. 6 (2006): 697–707.
95. Mahévas, Matthieu, Marc Michel, and Bertrand Godeau. 'How We Manage Immune Thrombocytopenia in the Elderly'. *British Journal of Haematology* 173, no. 6 (2016): 844–56.
96. Moulis, Guillaume, Aurore Palmaro, Jean-Louis Montastruc, Bertrand Godeau, Maryse Lapeyre-Mestre, and Laurent Sailer. 'Epidemiology of Incident Immune Thrombocytopenia: A Nationwide Population-Based Study in France'. *Blood* 124, no. 22 (2014): 3308–15.
97. Elezović, I., D. Bosković, M. Colović, D. Tomin, N. Suvajdžić, M. Gotić, R. Colović, and M. Popović. '[Late results of splenectomy in patients with chronic immune thrombocytopenic purpura]'. *Acta Chirurgica Iugoslavica* 49, no. 3 (2002): 29–34.

98. Tomiyama, Yoshiaki. 'Management of adult primary immune thrombocytopenia based on Japanese clinical guides'. [Rinsho Ketsueki] The Japanese Journal of Clinical Hematology 58, no. 7 (2017): 843–48.
99. Michel, Marc. 'Immune Thrombocytopenia Nomenclature, Consensus Reports, and Guidelines: What Are the Consequences for Daily Practice and Clinical Research?' Seminars in Hematology 50 Suppl 1 (2013): S50-54.
100. Choi, Philip Young-Ill, Fernando Roncolato, Xavier Badoux, Sundra Ramanathan, Shir-Jing Ho, and Beng H. Chong. 'A Novel Triple Therapy for ITP Using High-Dose Dexamethasone, Low-Dose Rituximab, and Cyclosporine (TT4)'. Blood 126, no. 4 (2015): 500–503.
101. Kojouri, Kiarash, Sara K. Vesely, Deirdra R. Terrell, and James N. George. 'Splenectomy for Adult Patients with Idiopathic Thrombocytopenic Purpura: A Systematic Review to Assess Long-Term Platelet Count Responses, Prediction of Response, and Surgical Complications'. Blood 104, no. 9 (2004): 2623–34.
102. Joly, Bérangère S., Paul Coppo, and Agnès Veyradier. 'Thrombotic Thrombocytopenic Purpura'. Blood 129, no. 21 (2017): 2836–46.
103. Scully, M., S. Cataland, P. Coppo, J. de la Rubia, K. D. Friedman, J. Kremer Hovinga, B. Lämmle, et al. 'Consensus on the Standardization of Terminology in Thrombotic Thrombocytopenic Purpura and Related Thrombotic Microangiopathies'. Journal of Thrombosis and Haemostasis: JTH 15, no. 2 (2017): 312–22.
104. Kremer Hovinga, Johanna A., Paul Coppo, Bernhard Lämmle, Joel L. Moake, Toshiyuki Miyata, and Karen Vanhoorelbeke. 'Thrombotic Thrombocytopenic Purpura'. Nature Reviews. Disease Primers 3 (2017): 17020.
105. Vazquez-Mellado, Alberto, Myrna Pequeño-Luévano, Olga Graciela Cantu-Rodriguez, Laura Villarreal-Martínez, José Carlos Jaime-Pérez, Andres Gomez-De-Leon, Fernando De La Garza-Salazar, et al. 'More about Low-Dose Rituximab and Plasma Exchange as Front-Line Therapy for Patients with Thrombotic Thrombocytopenic Purpura'. Hematology (Amsterdam, Netherlands) 21, no. 5 (2016): 311–16.
106. Coppo, Paul, Antoine Froissart, and French Reference Center for Thrombotic Microangiopathies. 'Treatment of Thrombotic Thrombocytopenic Purpura beyond Therapeutic Plasma Exchange'. Hematology. American Society of Hematology. Education Program (2015): 637–43.

107. Liangpunsakul, Suthat, Brian J. Ulmer, and Naga Chalasani. 'Predictors and Implications of Severe Hypersplenism in Patients with Cirrhosis'. *The American Journal of the Medical Sciences* 326, no. 3 (2003): 111–16.
108. Lv, Yunfu, Wan Yee Lau, Yejuan Li, Jie Deng, Xiaoyu Han, Xiaoguang Gong, Ning Liu, and Hongfei Wu. 'Hypersplenism: History and Current Status'. *Experimental and Therapeutic Medicine* 12, no. 4 (2016): 2377–82.
109. Zhu, J, H Zhu, Z Mei, L Zhang, C Jin, L Ran, K Zhou, and W Yang. 'High-Intensity Focused Ultrasound Ablation: An Effective and Safe Treatment for Secondary Hypersplenism'. *The British Journal of Radiology* 87, no. 1043 (2014).
110. Duan, Ya-Qi, and Ping Liang. 'Thermal Ablation for Partial Splenectomy Hemostasis, Spleen Trauma, Splenic Metastasis and Hypersplenism'. *Hepato-Gastroenterology* 60, no. 123 (2013): 501–6.
111. Li, Liang-Yong, Wen-Ming Yang, Huai-Zhen Chen, Yun-Hu Wu, Xiang Fang, Jing Zhang, Zhen Wang, Yong-Sheng Han, and Yu Wang. 'Successful Splenectomy for Hypersplenism in Wilson's Disease: A Single Center Experience from China'. *PloS One* 10, no. 4 (2015): e0124569.
112. Stassen, Nicole A., Indermeet Bhullar, Julius D. Cheng, Marie L. Crandall, Randall S. Friese, Oscar D. Guillamondegui, Randeep S. Jawa, et al. 'Selective Nonoperative Management of Blunt Splenic Injury: An Eastern Association for the Surgery of Trauma Practice Management Guideline'. *The Journal of Trauma and Acute Care Surgery* 73, no. 5 Suppl 4 (2012): S294-300.
113. Huang, Gregory S., Elisha A. Chance, Barbara M. Hileman, Eric S. Emerick, and Emily A. Gianetti. 'Laparoscopic Splenectomy in Hemodynamically Stable Blunt Trauma'. *JSLs : Journal of the Society of Laparoendoscopic Surgeons* 21, no. 2 (2017).
114. Carobbi, Andrea, Francesco Romagnani, Giacomo Antonelli, and Manlio Bianchini. 'Laparoscopic Splenectomy for Severe Blunt Trauma: Initial Experience of Ten Consecutive Cases with a Fast Hemostatic Technique'. *Surgical Endoscopy* 24, no. 6 (2010): 1325–30.
115. Bagrodia, Naina, Anna M. Button, Philip M. Spanheimer, Mary E. Belding-Schmitt, Lori J. Rosenstein, and James J. Mezhir. 'Morbidity and Mortality Following Elective Splenectomy for Benign and Malignant Hematologic Conditions: Analysis of the American College of Surgeons National Surgical Quality Improvement Program Data'. *JAMA Surgery* 149, no. 10 (2014): 1022–29.

116. Fernández-López, Antonio-José, Marifé Candel-Arenas, Francisco-Miguel González-Valverde, Delia Luján-Martínez, Esther Medina-Manuel, and Antonio Albarracín Marín-Blázquez. '[Laparoscopic cleavage in splenic symptomatic cyst]'. *Cirugia Y Cirujanos* 85 Suppl 1 (2017): 26–29.
117. Buzelé, R., L. Barbier, A. Sauvanet, and B. Fantin. 'Medical Complications Following Splenectomy'. *Journal of Visceral Surgery* 153, no. 4 (2016): 277–86.
118. Wu, Zhong, Jin Zhou, Prasoon Pankaj, and Bing Peng. 'Comparative Treatment and Literature Review for Laparoscopic Splenectomy Alone versus Preoperative Splenic Artery Embolization Splenectomy'. *Surgical Endoscopy* 26, no. 10 (2012): 2758–66.
119. Poulin, E. C., J. Mamazza, and C. M. Schlachta. 'Splenic Artery Embolization before Laparoscopic Splenectomy. An Update'. *Surgical Endoscopy* 12, no. 6 (1998): 870–75.
120. McClusky, D. A., L. J. Skandalakis, G. L. Colborn, and J. E. Skandalakis. 'Tribute to a Triad: History of Splenic Anatomy, Physiology, and Surgery--Part 1'. *World Journal of Surgery* 23, no. 3 (1999): 311–25.
121. Dionigi, Renzo, Luigi Boni, Stefano Rausei, Francesca Rovera, and Gianlorenzo Dionigi. 'History of Splenectomy'. *International Journal of Surgery, Celebrating excellence - Festschrift in honor of Renzo Dionigi*, 11 (2013): S42–43.
122. Christo, M. C. 'Segmental Resections of the Spleen. Report on the First Eight Cases Operated On'. *Hospital (Rio De Janeiro, Brazil)* 62 (1962): 575–90.
123. Čolović R. Istorija hirurgije u srbiji do početka Drugog svetskog rata u: Čolović R(ured.) Hronika hirurgije u Srbiji. Prosveta. Beograd. 2002.
124. Radević Božina, Dugalić V, Ješić R, Sagić D, Nenezić D, Popov P et al. Parcijalna resekcija slezine u lečenju benignih i traumatskih lezija. *Acta chirurgica Iugoslavica*.49(3) 2002 :67-72.
125. Milićević Miroslav, Bulajić P, Žuvela M, Ražnatović Z, Obradović V et al. Elektivna resekcija slezine - pregled tehnika resekcije i prikaz nove tehnike zasnovane na radiofrekventnoj koagulaciji i desikaciji. *Acta chirurgica Iugoslavica*.49(3) 2002.:19-24.
126. Tulman, S., G. W. Holcomb, H. L. Karamanoukian, and J. Reinhout. 'Pediatric Laparoscopic Splenectomy'. *Journal of Pediatric Surgery* 28, no. 5 (1993): 689–92.

127. Poulin, E. C., C. Thibault, J. G. DesCôteaux, and G. Côté. 'Partial Laparoscopic Splenectomy for Trauma: Technique and Case Report'. *Surgical Laparoscopy & Endoscopy* 5, no. 4 (1995): 306–10.
128. S.Kežević, S. Matić. *Hirurgija Slezine u: Ž.Maksimović(ured.) Hirurgija za studente. Beograd (2008):305-314.*
129. Chen, Junqiang, Shian Yu, and Longtang Xu. 'Laparoscopic Partial Splenectomy: A Safe and Feasible Treatment for Splenic Benign Lesions'. *Surgical Laparoscopy, Endoscopy & Percutaneous Techniques* 28, no. 5 (2018): 287–90.
130. Targarona, E. M., C. Balagué, M. M. Knook, and M. Trías. 'Laparoscopic Surgery and Surgical Infection'. *BJS* 87, no. 5 (2000): 536–44.
131. Wu, Zhong, Jin Zhou, Prasoon Pankaj, and Bing Peng. 'Laparoscopic Splenectomy for Immune Thrombocytopenia (ITP) Patients with Platelet Counts Lower than $1 \times 10^9/L$ '. *International Journal of Hematology* 94, no. 6 (2011): 533–38.
132. Matić Slavko, Milovanović Aleksandar, Dugalić V, Petrović M, Milićević M, Bašić Marica. *Laparoskopska splenektomija - indikacije, specifičnosti, operativne procedure i operativna tehnika. Acta chirurgica Iugoslavica.49 no 3 (2002):107-112.*
133. Barbaros, Umut, Nihat Aksakal, Mustafa Tukenmez, Orhan Agcaoglu, Mustafa Sami Bostan, Berkay Kilic, Murat Kalayci, Ahmet Dincag, Ridvan Seven, and Selcuk Mercan. 'Comparison of Single Port and Three Port Laparoscopic Splenectomy in Patients with Immune Thrombocytopenic Purpura: Clinical Comparative Study'. *Journal of Minimal Access Surgery* 11, no. 3 (2015): 172.
134. Targarona, Eduardo M, Maria B Lima, Carmen Balague, and Manuel Trias. 'Single-Port Splenectomy: Current Update and Controversies'. *Journal of Minimal Access Surgery* 7, no. 1 (2011): 61–64.
135. Wu, Shike, Hao Lai, Jiangyang Zhao, Xin Deng, Jianbao Wei, Jian Liang, Xianwei Mo, Jiansi Chen, and Yuan Lin. 'Systematic Review and Meta-Analysis of Single-Incision versus Conventional Multiport Laparoscopic Splenectomy'. *Journal of Minimal Access Surgery* 14, no. 1 (2018): 1–8.
136. Bayraktar, Baris, Onur Bayraktar, Ibrahim Ali Ozemir, Ebru Kizilkilic, Erman Ozturk, and Rafet Yigitbasi. 'Comparison of Two Minimal Invasive Techniques of Splenectomy: Standard Laparoscopy versus Transumbilical Multiport Single-Site Laparoscopy with Conventional Instruments'. *Journal of Minimal Access Surgery* 11, no. 2 (2015): 143–48.

137. Morales-Conde, Salvador, Andrea Peeters, Yannick M. Meyer, Stavros A. Antoniou, Isaías Alarcón del Agua, Alberto Arezzo, Simone Arolfo, et al. 'European Association for Endoscopic Surgery (EAES) Consensus Statement on Single-Incision Endoscopic Surgery'. *Surgical Endoscopy* 33, no. 4 (2019): 996–1019.
138. Casaccia, Marco, Cesare Stabilini, Ezio Gianetta, Adalberto Ibatici, and Gregorio Santori. 'Current Concepts of Laparoscopic Splenectomy in Elective Patients'. *World Journal of Surgical Procedures* 4, no. 2 (2014): 33–47.
139. Konstantinidis, K. M., S. C. Hiridis, M. Vorias, G. Sambalis, M. Georgiou, K. Anastasakou, and A. Xiarchos. 'Current Status of Robotics in General Surgery'. *Hellenic Journal of Surgery* 82, no. 2 (2010): 114–24.
140. Altieri, Maria S., Jie Yang, Dana A. Telem, Hao Chen, Mark Talamini, and Aurora Pryor. 'Robotic-Assisted Outcomes Are Not Tied to Surgeon Volume and Experience'. *Surgical Endoscopy* 30, no. 7 (2016): 2825–33.
141. Berelavichus, S. V., A. V. Smirnov, D. A. Ionkin, A. G. Kriger, and R. S. Dugarova. '[Robot-assisted and laparoscopic partial splenectomy for nonparasitic cysts]'. *Khirurgiia*, no. 7 (2015): 41–48.
142. Qian, Daohai, Zhigang He, Jie Hua, Jian Gong, Shengping Lin, and Zhenshun Song. 'Hand-Assisted versus Conventional Laparoscopic Splenectomy: A Systematic Review and Meta-Analysis'. *ANZ Journal of Surgery* 84, no. 12 (2014): 915–20.
143. Targarona, E. M., C. Balague, G. Cerdán, J. J. Espert, A. M. Lacy, J. Visa, and M. Trias. 'Hand-Assisted Laparoscopic Splenectomy (HALS) in Cases of Splenomegaly: A Comparison Analysis with Conventional Laparoscopic Splenectomy'. *Surgical Endoscopy* 16, no. 3 (2002): 426–30.
144. Kawanaka, Hirofumi, Tomohiko Akahoshi, Nao Kinjo, Norifumi Harimoto, Shinji Itoh, Norifumi Tsutsumi, Yoshihiro Matsumoto, Tomoharu Yoshizumi, Ken Shirabe, and Yoshihiko Maehara. 'Laparoscopic Splenectomy with Technical Standardization and Selection Criteria for Standard or Hand-Assisted Approach in 390 Patients with Liver Cirrhosis and Portal Hypertension'. *Journal of the American College of Surgeons* 221, no. 2 (2015): 354–66.
145. Čolović Radoje. Tehnika splenektomije. *Acta chirurgica Iugoslavica*. 49 no 3 (2002) :45-50.
146. Hiatt, Jonathan R., E. H. Phillips, and L. Morgenstern. *Surgical Diseases of the Spleen*. Springer Science & Business Media (2012).

147. Chand, B., R. M. Walsh, J. Ponsky, and F. Brody. 'Pancreatic Complications Following Laparoscopic Splenectomy'. *Surgical Endoscopy* 15, no. 11 (2001): 1273–76.
148. Romano, Fabrizio, Roberto Caprotti, Matteo Conti, Maria Gaia Piacentini, Fabio Uggeri, Vittorio Motta, Enrico Maria Pogliani, and Franco Uggeri. 'Thrombosis of the Splenoportal Axis after Splenectomy'. *Langenbeck's Archives of Surgery* 391, no. 5 (2006): 483–88.
149. Ha, Linda P., and Mark Arrendondo. 'Fatal Venous Thromboembolism after Splenectomy: Pathogenesis and Management'. *The Journal of the American Osteopathic Association* 112, no. 5 (2012): 291–300.
150. Di Sabatino, Antonio, Rita Carsetti, and Gino Roberto Corazza. 'Post-Splenectomy and Hyposplenic States'. *Lancet (London, England)* 378, no. 9785 (2011): 86–97.
151. Rodeghiero, Francesco, and Marco Ruggeri. 'Short- and Long-Term Risks of Splenectomy for Benign Haematological Disorders: Should We Revisit the Indications?' *British Journal of Haematology* 158, no. 1 (2012): 16–29.
152. Theilacker, Christian, Katrin Ludewig, Annerose Serr, Julia Schimpf, Jürgen Held, Martin Bögelein, Viola Bahr, et al. 'Overwhelming Postsplenectomy Infection: A Prospective Multicenter Cohort Study'. *Clinical Infectious Diseases: An Official Publication of the Infectious Diseases Society of America* 62, no. 7 (2016): 871–78.
153. Sasmal, Prakash K, Tushar S Mishra, Satyajit Rath, Susanta Meher, and Dipti Mohapatra. 'Port Site Infection in Laparoscopic Surgery: A Review of Its Management'. *World Journal of Clinical Cases : WJCC* 3, no. 10 (2015): 864–71.
154. Davies, John M., Michael P. N. Lewis, Jennie Wimperis, Imran Rafi, Shamez Ladhani, Paula H. B. Bolton-Maggs, and British Committee for Standards in Haematology. 'Review of Guidelines for the Prevention and Treatment of Infection in Patients with an Absent or Dysfunctional Spleen: Prepared on Behalf of the British Committee for Standards in Haematology by a Working Party of the Haemato-Oncology Task Force'. *British Journal of Haematology* 155, no. 3 (2011): 308–17.
155. Slater, Bethany J., Frandics P. Chan, Karen Davis, and Sanjeev Dutta. 'Institutional Experience with Laparoscopic Partial Splenectomy for Hereditary Spherocytosis'. *Journal of Pediatric Surgery* 45, no. 8 (2010): 1682–86.
156. Kristinsson, Sigurdur Y., Gloria Gridley, Robert N. Hoover, David Check, and Ola Landgren. 'Long-Term Risks after Splenectomy among 8,149 Cancer-Free

- American Veterans: A Cohort Study with up to 27 Years Follow-Up'. *Haematologica* 99, no. 2 (2014): 392–98.
157. Dindo, Daniel, Nicolas Demartines, and Pierre-Alain Clavien. 'Classification of Surgical Complications: A New Proposal with Evaluation in a Cohort of 6336 Patients and Results of a Survey'. *Annals of Surgery* 240, no. 2 (2004): 205–13.
158. Javed, Irfan, Awais Amjad Malik, Ahsan Khan, null Allahnawaz, Romaisa Shamim, and Mahmood Ayyaz. 'Laparoscopic Splenectomy'. *Journal of the College of Physicians and Surgeons--Pakistan: JCPSP* 24, no. 5 (2014): 361–64.
159. Delaitre, B., and J. Pitre. 'Laparoscopic Splenectomy versus Open Splenectomy: A Comparative Study'. *Hepato-Gastroenterology* 44, no. 13 (1997): 45–49.
160. Fraser, Shannon A., Simon Bergman, and Jacob Garzon. 'Laparoscopic Splenectomy: Learning Curve Comparison between Benign and Malignant Disease'. *Surgical Innovation* 19, no. 1 (2012): 27–32.
161. Chen, Xiaodong, Bing Peng, Yunqiang Cai, Jin Zhou, Yichao Wang, Zhong Wu, and Sirui Chen. 'Laparoscopic Splenectomy for Patients with Immune Thrombocytopenia and Very Low Platelet Count: Is Platelet Transfusion Necessary?' *The Journal of Surgical Research* 170, no. 2 (2011): e225-232.
162. Qu, Yikun, Jian Xu, Chengbin Jiao, Zhuoxin Cheng, and Shiyan Ren. 'Long-Term Outcomes of Laparoscopic Splenectomy versus Open Splenectomy for Idiopathic Thrombocytopenic Purpura'. *International Surgery* 99, no. 3 (2014): 286–90.
163. Bulus, Hakan, Hatim Mahmoud, Hasan Altun, Adnan Tas, and Kaan Karayalcin. 'Outcomes of Laparoscopic versus Open Splenectomy'. *Journal of the Korean Surgical Society* 84, no. 1 (2013): 38–42. 38.
164. Maurus, Christine F., Markus Schäfer, Markus K. Müller, Pierre-Alain Clavien, and Markus Weber. 'Laparoscopic versus Open Splenectomy for Nontraumatic Diseases'. *World Journal of Surgery* 32, no. 11 (2008): 2444–49.
165. Tada, Kazuhiro, Masayuki Ohta, Kunihiro Saga, Hiroomi Takayama, Teijiro Hirashita, Yuichi Endo, Hiroki Uchida, Yukio Iwashita, and Masafumi Inomata. 'Long-Term Outcomes of Laparoscopic versus Open Splenectomy for Immune Thrombocytopenia'. *Surgery Today* 48, no. 2 (2018): 180–85.
166. Dominguez, Edward P., Yong U. Choi, Bradford G. Scott, Alan M. Yahanda, Edward A. Graviss, and John F. Sweeney. 'Impact of Morbid Obesity on Outcome of Laparoscopic Splenectomy'. *Surgical Endoscopy* 21, no. 3 (2007): 422–26.

167. Petelin, Joseph B. 'Patient Positioning and Operating Room Setup: Splenectomy'. In *The Sages Manual: Perioperative Care in Minimally Invasive Surgery*, edited by Richard L. Whelan, James W. Fleshman, and Dennis L. Fowler, 193–201. New York, NY: Springer New York (2006).
168. Fathi, Adel, Osama Eldamshety, Osama Bahy, Adel Denewer, Tamer Fady, Fayez Shehatto, Ashraf Khater, et al. 'Lateral Versus Anterior Approach Laparoscopic Splenectomy: A Randomized-Controlled Study'. *Surgical Laparoscopy, Endoscopy & Percutaneous Techniques* 26, no. 6 (2016): 465–69.
169. Katkhouda, Namir. *Advanced Laparoscopic Surgery: Techniques and Tips*. Springer Science & Business Media (2010).
170. Wilhelm, M. C., R. E. Jones, R. McGehee, J. S. Mitchener, W. R. Sandusky, and C. E. Hess. 'Splenectomy in Hematologic Disorders. The Ever-Changing Indications'. *Annals of Surgery* 207, no. 5 (1988): 581–89.
171. Bethell, F. H., M. C. Meyers, S. Miller, and W. H. Bullock. 'Effects of ACTH and Cortisone on Idiopathic Thrombocytopenic Purpura'. *Transactions of the Association of American Physicians* 64 (1951): 199–203.
172. George, J. N., S. H. Woolf, G. E. Raskob, J. S. Wasser, L. M. Aledort, P. J. Ballem, V. S. Blanchette, et al. 'Idiopathic Thrombocytopenic Purpura: A Practice Guideline Developed by Explicit Methods for the American Society of Hematology'. *Blood* 88, no. 1 (1996): 3–40.
173. British Committee for Standards in Haematology General Haematology Task Force. 'Guidelines for the Investigation and Management of Idiopathic Thrombocytopenic Purpura in Adults, Children and in Pregnancy'. *British Journal of Haematology* 120, no. 4 (2003): 574–96.
174. Vecchio, Rosario, Eva Intagliata, Francesco La Corte, Salvatore Marchese, Rossella R. Cacciola, and Emma Cacciola. 'Late Results after Splenectomy in Adult Idiopathic Thrombocytopenic Purpura'. *JSLS: Journal of the Society of Laparoendoscopic Surgeons* 19, no. 1 (2015): e2013.00272.
175. Rijcken, Emile, Soeren Torge Mees, Guido Bisping, Kristin Krueger, Matthias Bruewer, Norbert Senninger, and Rudolf Mennigen. 'Laparoscopic Splenectomy for Medically Refractory Immune Thrombocytopenia (ITP): A Retrospective Cohort Study on Longtime Response Predicting Factors Based on Consensus Criteria'. *International Journal of Surgery (London, England)* 12, no. 12 (2014): 1428–33.

176. Delaitre, Bernard, Eric Blezel, Guy Samama, Christophe Barrat, Dominique Gossot, Laurent Bresler, Christian Meyer, Bernard Heyd, Denis Collet, and Gérard Champault. 'Laparoscopic Splenectomy for Idiopathic Thrombocytopenic Purpura'. *Surgical Laparoscopy, Endoscopy & Percutaneous Techniques* 12, no. 6 (2002): 412–19.
177. Lemaire, J., A. Rosière, C. Bertrand, B. Bihin, J. E. Donckier, and L. A. Michel. 'Surgery for Massive Splenomegaly'. *BJS Open* 1, no. 1 (2017): 11–17.
178. Somasundaram, SK, L Massey, D Gooch, J Reed, and D Menzies. 'Laparoscopic Splenectomy Is Emerging "Gold Standard" Treatment Even for Massive Spleens'. *Annals of The Royal College of Surgeons of England* 97, no. 5 (2015): 345–48.
179. Sampath, Sharadh, Adam T. Meneghetti, John K. MacFarlane, Nam H. Nguyen, W. Barrett Benny, and Ormond N. M. Panton. 'An 18-Year Review of Open and Laparoscopic Splenectomy for Idiopathic Thrombocytopenic Purpura'. *The American Journal of Surgery, PAPERS FROM THE NORTH PACIFIC SURGICAL ASSOCIATION*, 193, no. 5 (2007): 580–84.
180. Quah, Conal, Georgios D. Ayiomamitis, Asim Shah, and Basil J. Ammori. 'Computed Tomography to Detect Accessory Spleens before Laparoscopic Splenectomy: Is It Necessary?' *Surgical Endoscopy* 25, no. 1 (2011): 261–65.
181. Marte, Gianpaolo, Vincenzo Scuderi, Aldo Rocca, Giuseppe Surfaro, Carla Migliaccio, and Antonio Ceriello. 'Laparoscopic Splenectomy: A Single Center Experience. Unusual Cases and Expanded Inclusion Criteria for Laparoscopic Approach'. *Updates in Surgery* 65, no. 2 (2013): 115–19.
182. Nobili, Cinzia, Fabrizio Romano, Arianna Libera Ciravegna, Mattia Garancini, Luca Degrate, Fabio Uggeri, and Franco Uggeri. 'Consecutive Concomitant Laparoscopic Splenectomy and Cholecystectomy: An Italian Experience of 30 Patients and Proposition of a Technique'. *Journal of Laparoendoscopic & Advanced Surgical Techniques. Part A* 21, no. 4 (2011): 313–17.
183. Sasaki, Akira, Hiroyuki Nitta, Koki Otuska, Yusuke Kimura, Toru Obuchi, and Go Wakabayashi. 'Concomitant Laparoscopic Splenectomy and Cholecystectomy'. *Surgical Laparoscopy, Endoscopy & Percutaneous Techniques* 20, no. 2 (2010): 66–68.

184. Matharoo, Gurdeep S., John N. Afthinos, and Karen E. Gibbs. 'Trends in Splenectomy: Where Does Laparoscopy Stand?' *JLS: Journal of the Society of Laparoendoscopic Surgeons* 18, no. 4 (2014).
185. Cueto-Ramos, R. G., G. E. Muñoz-Maldonado, M. A. Hernández-Guedea, J. R. Fernández-Treviño, and Q. G. Limas-Rodríguez. 'Laparoscopic Splenectomy Experience in the University Hospital "Dr. José Eleuterio González"'. *Medicina Universitaria* 17, no. 66 (2015): 38–41.
186. Radkowiak, Dorota, Anna Zychowicz, Anna Lasek, Michał Wysocki, Piotr Major, Michał Pędziwiatr, Piotr Budzyński, Jan Kulawik, and Andrzej Budzyński. '20 Years' Experience with Laparoscopic Splenectomy. Single Center Outcomes of a Cohort Study of 500 Cases'. *International Journal of Surgery (London, England)* 52 (2018): 285–92.
187. LEO, C.A., R. PRAVISANI, S. BIDINOST, U. BACCARANI, V. BRESADOLA, A. RISALITI, and G. TERROSU. 'Postsplenectomy Recurrence of Idiopathic Thrombocytopenic Purpura: Role of Laparoscopic Splenectomy in the Treatment of Accessory Spleen'. *Il Giornale Di Chirurgia* 36, no. 4 (2015): 153–57.
188. Patel, Nirav Y., Abigail M. Chilsen, Michelle A. Mathiason, Kara J. Kallies, and Wayne A. Bottner. 'Outcomes and Complications after Splenectomy for Hematologic Disorders'. *American Journal of Surgery* 204, no. 6 (2012): 1014–19;
189. Tran, Tung, Sebastian V. Demyttenaere, Gerry Polyhronopoulos, Chantal Séguin, Giovanni P. Artho, Pepa Kaneva, Gerald M. Fried, and Liane S. Feldman. 'Recommended Timing for Surveillance Ultrasonography to Diagnose Portal Splenic Vein Thrombosis after Laparoscopic Splenectomy'. *Surgical Endoscopy* 24, no. 7 (2010): 1670–78.
190. Al-Mulhim, Abdulrahman Saleh. 'Laparoscopic Splenectomy for Massive Splenomegaly in Benign Hematological Diseases'. *Surgical Endoscopy* 26, no. 11 (2012): 3186–89.
191. Cusick, R. A., and J. H. Waldhausen. 'The Learning Curve Associated with Pediatric Laparoscopic Splenectomy'. *American Journal of Surgery* 181, no. 5 (2001): 393–97.
192. Peters, Michael B., Diego Camacho, Herminio Ojeda, Daniel J. Reichenbach, Eric M. Knauer, Alan M. Yahanda, Sarah E. Cooper, and John F. Sweeney. 'Defining the Learning Curve for Laparoscopic Splenectomy for Immune Thrombocytopenia Purpura'. *The American Journal of Surgery* 188, no. 5 (2004): 522–25.

193. Navez, Julie, Catherine Hubert, Jean-François Gigot, Benoit Navez, Catherine Lambert, François Jamar, Etienne Danse, Valérie Lannoy, and Nicolas Jabbour. 'Does the Site of Platelet Sequestration Predict the Response to Splenectomy in Adult Patients with Immune Thrombocytopenic Purpura?' *Platelets* 26, no. 6 (2015): 573–76.
194. Antel, Katherine Rae, Eugenio Panieri, and Nicolas Novitzky. 'Role of Splenectomy for Immune Thrombocytopenic Purpura (ITP) in the Era of New Second-Line Therapies and in the Setting of a High Prevalence of HIV-Associated ITP'. *South African Medical Journal = Suid-Afrikaanse Tydskrif Vir Geneeskunde* 105, no. 5 (2015): 408–12.
195. Gonzalez-Porras, Jose R., Fernando Escalante, Emilia Pardal, Magdalena Sierra, Luis J. Garcia-Frade, Santiago Redondo, Maryam Arefi, et al. 'Safety and Efficacy of Splenectomy in over 65-Yrs-Old Patients with Immune Thrombocytopenia'. *European Journal of Haematology* 91, no. 3 (2013): 236–41.
196. Vecchio, Rosario, Emma Cacciola, Rossella R. Cacciola, Salvatore Marchese, and Eva Intagliata. 'Portal Vein Thrombosis after Laparoscopic and Open Splenectomy'. *Journal of Laparoendoscopic & Advanced Surgical Techniques. Part A* 21, no. 1 (2011): 71–75.
197. Aksu, Tekin, Arzu Y. Erdem, Ali Fettah, Dilek Kaçar, Zekai Avci, Nese Yarali, and Bahattin Tunc. 'Massive Splenic Infarction and Portal Vein Thrombosis in Children with Chronic Myeloid Leukemia'. *Journal of Pediatric Hematology/Oncology* 36, no. 7 (2014): e471-472.
198. Winslow, Emily R., and L. Michael Brunt. 'Perioperative Outcomes of Laparoscopic versus Open Splenectomy: A Meta-Analysis with an Emphasis on Complications'. *Surgery* 134, no. 4 (2003): 647–53;
199. Pardhan, Aamyn, Aamir Hameed, Hasnain Zafar, Samia Mazahir, and Ghulam Murtaza. 'Outcomes of Splenectomy for Idiopathic Thrombocytopenic Purpura in Adults: A Developing Country Perspective'. *J.P.M.A. The Journal of the Pakistan Medical Association* 64, no. 11 (2014): 1240–43.
200. Rodeghiero, Francesco, Roberto Stasi, Terry Gernsheimer, Marc Michel, Drew Provan, Donald M. Arnold, James B. Bussel, et al. 'Standardization of Terminology, Definitions and Outcome Criteria in Immune Thrombocytopenic Purpura of Adults and Children: Report from an International Working Group'. *Blood* 113, no. 11 (2009): 2386–93.

201. Zheng, Dong, Chen-Song Huang, Shao-Bin Huang, and Chao-Xu Zheng. 'Laparoscopic Splenectomy for Primary Immune Thrombocytopenia: Current Status and Challenges'. *World Journal of Gastrointestinal Endoscopy* 8, no. 17 (2016): 610–15.
202. Zheng, Chao-Xu, Zhuang-Qi Ji, Long-Juan Zhang, Qiong Wen, Liu-Hua Chen, Jun-Feng Yu, and Dong Zheng. 'Proteomics-Based Identification of Haptoglobin as a Favourable Serum Biomarker for Predicting Long-Term Response to Splenectomy in Patients with Primary Immune Thrombocytopenia'. *Journal of Translational Medicine* 10 (2012): 208.

15. БИОГРАФИЈА

Владимир Милосављевић је рођен 11.12.1982. у Јагодини. Основну школу „Ђура Јакшић“ завршио је у Плажану. Гимназију – општи смер у Свилајнцу. Интегрисане академске студије медицине завршио је 2009 године на Факултету медицинских наука Универзитета у Крагујевцу. Докторске академске студије, смер Клиничка и експериментална хирургија на Факултету медицинских наука Универзитета у Крагујевцу, уписао је школске 2010/2011. Усмени докторски испит положио је 2016 године.

Специјализацију из опште хирургије уписао је 2014 године на медицинском факултету Универзитета у Београду. Специјалистички испит положио је у јулу месецу 2019 године.

Аутор и коаутор је многих оригиналних научних радова објављених у часописима од међународног значаја. Учесник је многих домаћих и међународних конгреса из области хирургије као коаутор презентованих радова. Говори немачки и енглески језик.

16. БИБЛИОГРАФИЈА

Laparoscopic technique as a method of choice in the treatment of non-parasitic splenic cysts

Vladimir Milosavljević , Boris Tadić, Nikola Grubor , Dragan Erić , Slavko Matić

Srp Arh Celok Lek 2019DOI: <https://doi.org/10.2298/SARH181008029M>

M23

Laparoscopic splenectomy in the treatment of haematological diseases of the spleen

Vladimir Milosavljevic , Nikola Grubor, Boris Tadic, Djordje Knezevic, Andja M Cirkovic, Vesna Milicic, Masa Znidarsic, Slavko Matic. SJECD. DOI: 10.1515/sjecr-2017-0047

M51

White Spleen in Hairy Cell Leukemia – Case Report and Review of the Literature

Vladimir Milosavljević, Boris Tadić, Nikola Grubor, Maja Dimić Ćumić, Slavko Matić

ARCJournal of Clinical Case Reports/5, Issue 1, 2019, PP 1-5; DOI: 10.20431/2455-9806.0501001

Myoid Angioendothelioma of the spleen - case report and the literature review

Nikola Grubor, Igor Ignjatovic, Boris Tadic, Marjan Micev, **Vladimir Milosavljevic** , Vladimir Djordjevic, Djordje Knezevic, Slavko Matic. SJECD, Doi:10.2478/sjecr-2018-0035

M51

Lymphangioma of the small intestine case report and review of the literature.

Igor Ignjatović, **Vladimir Milosavljević**, Boris Tadić, Nikola Grubor, Slavko Matić.

SJECD. Doi: 10.1515/sjecr-2018-001

M51

Giant cavernous hemangioma of the adrenal gland: case report and review of the literature.

Boris Tadić. Nikola Grubor. **Vladimir Milosavljević**. Slavko Matić. Nikica Grubor. Igor Ignjatović.

J.Clin.Case.Rep.2017, 7:12. Doi:10.4172/2165-7920,10001063

Knife swallowing ended up with esophagectomy

Boris S.Tadić, Nikola M.Grubor, **Vladimir M.Milosavljević**, Milan D. Veselinović

Int J Case Rep Images 2018;9;doi: 10.5348/100949Z01BT2018CL

17. ПРИЛОГ

КЉУЧНА ДОКУМЕНТАЦИЈСКА ИНФОРМАТИКА

УНИВЕРЗИТЕТ У КРАГУЈЕВЦУ

ФАКУЛТЕТ МЕДИЦИНСКИХ НАУКА У КРАГУЈЕВЦУ

Редни број:

РБ

Идентификациони број:

ИБР

Тип документације: Монографска публикација

ТД

Тип записа: Текстуални штампани материјал

ТЗ

Врста рада: Докторска дисертација

ВР

Аутор: Владимир Милосављевић

АУ

Ментор/коментор: др сци. мед. Славко Матић, ванредни професор

МН

Наслов рада: Компаративна анализа исхода хирушког лечења пацијената оперисаних лапароскопском и класичном спленектомијом због бенигну оболјења слезине

НР

Језик публикације: Српски (ћирилица)

ЈП

Језик извода: Српски (ћирилица) / Енглески

ЈИ

Земља публикавања: Србија

ЗП

Уже географско подручје: Централна Србија

УГП

Година: 2019.

ГО

Издавач: Ауторски репринт

ИЗ

Место и адреса: 34 000 Крагујевац, Србија, Светозара Марковића 69

МС

Физичи опис рада: 134 страна, 17 поглавља, 4 графикона, 10 табела, 202 референце

ФО

Научна област: Медицина

Научна дисциплина: Хирургија

ДИ

Предметна одредница/ кључне речи: лапароскопија, слезина, лапароскопска спленектомија, бенигна обољења слезине

ПО**УДК**

Чува се: Библиотека Факултета медицинских наука Универзитета у Крагујевцу, Светозара Марковића 69, 34000 Крагујевац, Србија

ЧУ

Важна напомена:

МН

Извод: Лапароскопска спленектомија је уведена у стандардну хируршку праксу половином деведесетих година прошлог века. Бројне предности ЛС у односу на класичну – отворену спленектомију, као што су мањи број интраоперативних и постоперативних компликација, краћа постоперативна хоспитализација, бржи повратак уобичајеним животним активностима и бољи естетски ефекат, довели су до тога да је метода убрзо постала широко прихваћена и примењива у лечењу многих обољења слезине. Данас је званичан став већине европских и светских водича хируршке праксе да је лапароскопска спленектомија индикована за већину бенигних и малигних обољења слезине код којих постоји индикација за хируршко лечење без обзира на годиште или телесну масу пацијента.

Циљ ове студије је анализа исхода пацијената оперисаних лапароскопском спленектомијом због бенигну хематолошких обољења слезине и поређење резултата хируршког лечења са отвореном спленектомијом. Студија је спроведена као ретроспективна кохортна, у којој су анализирани и поређени подаци добијени из историја болести за 196 пацијената оперисаних на Клиници за Дигестивну Хирургију - Првој Хируршкој Клиници, Клиничког Центра Србије, због бенигну обољења слезине, подељених у две групе: пацијенти који су оперисани лапароскопском техником и пацијенти код којих је извршена класична спленектомија. Анализирани параметри су подељени у три групе: као преоперативни, интраоперативни и постоперативни.

Демографске карактеристике се нису значајно разликовале међу групама оперисаних пацијената. Регистровани су мањи интраоперативни губитак крви, нижа инциденца интраоперативних компликација, као и краће трајање операције у групи лапароскопски оперисаних у односу на класично оперисане. Интраоперативна детекција акцесорних слезина је била већа у групи лапароскопски оперисаних. Инциденца постоперативних компликација и реинтервенција су били већи у групи класично оперисаних пацијената. Постоперативни опоравак изражен трајањем постоперативне абдоминалне дренаже, опоравком цревне перисталтике и дужином постоперативне хоспитализације били су значајно краћи у групи лапароскопски оперисаних пацијената.

Лапароскопска спленектомија је ефикасна и безбедна хируршка процедура у лечењу многих бенигну и малигну обољења слезине. Даље усавршавање лапароскопске технике хируршких тимова и техничка унапређења лапароскопске опреме могу довести до још шире примене лапароскопске спленектомије као стандардне оперативне процедуре и тиме до безбеднијег и квалитетнијег лечења пацијената са ширим спектром обољења слезине.

ИД

Датум прихватања теме од стране ННВ: 30.05.2018. године

ДП

Датум одбране:

ДО

Чланови комисије:

1. Проф. др Драгче Радовановић, ванредни професор Факултета медицинских наука Универзитета у Крагујевцу за ужу научну област Хирургија, председник;
2. Проф. др Милош Бјеловић, редовни професор Медицинског факултета Универзитета у Београду за ужу научну област Хирургија са анестезиологијом, члан;
3. Проф. др Милорад Петровић, редовни професор Медицинског факултета Универзитета у Београду за ужу научну област Хирургија са анестезиологијом, члан;

КО

KEY WORDS DOCUMENTATION**UNIVERSITY OF KRAGUJEVAC FACULTY OF MEDICAL SCIENCES
KRAGUJEVAC****Accession number:**

ANO

Identification number:

INO

Documentation type: Monographic publication

DT

Type of record: Textual printed material

TR

Contents code: PhD thesis

CC

Author: Vladimir Milosavljević

AU

Menthor/co-mentor : dr sci. med. Slavko Matić, associate professor

MN

Title: Comparative analysis of the surgical treatment of the patients operated on by using laparoscopic and classic splenectomy due to benign disorders of the spleen

TI

Language of text: Serbian (Cirilic)

LT

Language of abstract: Serbian (Cirilic) / English**Country of publication:** Serbia

CP

Locality of publication: Central Serbia

LP

Publication year: 2019

PY

Publisher: Author reprint

PU

Publication place: 34 000 Kragujevac, Serbia, Svetozara Markovića 69

PP

Physical description: 134 pages, 17 chapters, , 4 figures, 10 table, 202 referces

PD

Scientific field: Medicine

SF

Scientific discipline: Surgery

SD

Subject/key words: laparoscopy, spleen, laparoscopic splenectomy, benign disorders of the spleen

SKW

UDC

Holding data: Library of Faculty of Medical Sciences, University of Kragujevac, Svetozara Markovića 69, 34000 Kragujevac, Serbia

HD

Note:

N

Abstract: Laparoscopic splenectomy has become standard surgical procedure in the 1990s. Many benefits of the laparoscopic splenectomy in comparison to open splenectomy, such as less intraoperative and postoperative complications, shorter postoperative hospitalization, faster return to normal activities and better cosmetic effect, has brought to the wide acceptance and application of this method in the treatment of many diseases of the spleen. Nowadays, official of many world and european clinical practice guidelines is that laparoscopic splenectomy is the gold standard for most benign and malignant splenic pathologies with an indication for surgical treatment, regardless of the patient's age or body weight.

The goal of this study is to analyze the outcome of patients who went under laparoscopic splenectomy for to benign hematologic diseases of the spleen and comparison of the results with open splenectomy. The study was conducted as a retrospective cohort study which analyzes and compares the data obtained from 196 patients' case records in the Clinic for Digestive Surgery of the - First Surgical Clinic, Clinical Center of Serbia, for to benign disorders of the spleen, divided into two groups: patients operated with laparoscopic technique and patients in whom the classic splenectomy was performed. The analyzed parameters are divided into three groups: preoperative, intraoperative and postoperative.

Demographic characteristics did not differ significantly among these two groups of patients. In the laparoscopic splenectomy group are recorded less intraoperative blood loss, lower incidental intraoperative complications and a shorter duration of surgery. Intraoperative detection of accessory spleen was higher in laparoscopic splenectomy group. The incidence of postoperative complications and reoperations was higher in the group of open operated patients. Postoperative recovery, expressed by the duration of postoperative abdominal drainage, recovery of intestinal peristalsis and length of postoperative hospitalization, was significantly shorter in the laparoscopic splenectomy group.

Laparoscopic splenectomy is an effective and safe surgical procedure in the treatment of many benign and malignant diseases of the spleen. Further improvement of laparoscopic technique of surgical teams and technical improvement of laparoscopic equipment can lead to even wider application of laparoscopic splenectomy as standard operative procedure, and thus to safer and better quality treatment of patients with wider spectrum diseases of the spleen.

AB

Accepted by the Scientific Board on: 30.05.2019.

ASB

Defended on:

DE

Thesis defended board :

Associate Professor Dragče Radovanović, MD, PhD, Faculty of Medical Sciences University of Kragujevac, chairman;

Full Professor Miloš Bjelović, MD, PhD, University of Belgrade Faculty of Medicine, member;

Full Professor Milorad Petrović, MD, PhD, University of Belgrade Faculty of Medicine, member;

(Degree/name/surname/title/faculty)

DB

Образац 1

ИЗЈАВА АУТОРА О ОРИГИНАЛНОСТИ ДОКТОРСKE ДИСЕРТАЦИЈЕ

Ја, Владимир Милосављевић, изјављујем да докторска дисертација под насловом:

Компаративна анализа исхода хирушког лечења пацијената оперисаних Лапароскопском и класичном спленектомијом због бенигну обольења слезине

која је одбрањена на Факултету Медицинских Наука

Универзитета у Крагујевцу представља *оригинално ауторско дело* настало као резултат *сопственог истраживачког рада*.

Овом Изјавом такође потврђујем:

- да сам *једини аутор* наведене докторске дисертације,
- да у наведеној докторској дисертацији *нисам извршио/ла повреду* ауторског нити другог права интелектуалне својине других лица,
- да умножени примерак докторске дисертације у штампаној и електронској форми у чијем се прилогу налази ова Изјава садржи докторску дисертацију истоветну одбрањеној докторској дисертацији.

У Крагујевцу, 2019 године,


потпис аутора

Образац 2

ИЗЈАВА АУТОРА О ИСКОРИШЋАВАЊУ ДОКТОРСКЕ ДИСЕРТАЦИЈЕ

Ја, Владимир Милосављевић,

дозвољавам

не дозвољавам

Универзитетској библиотеци у Крагујевцу да начини два трајна умножена примерка у електронској форми докторске дисертације под насловом:

Компаративна анализа исхода хируршког лечења пацијената оперисаних Лапароскопском и класичном спленектомијом због бенигну оболјења слезине

која је одбрањена на Факултету Медицинских Наука

Универзитета у Крагујевцу, и то у целини, као и да по један примерак тако умножене докторске дисертације учини трајно доступним јавности путем дигиталног репозиторијума Универзитета у Крагујевцу и централног репозиторијума надлежног министарства, тако да припадници јавности могу начинити трајне умножене примерке у електронској форми наведене докторске дисертације путем *преузимања*.

Овом Изјавом такође

дозвољавам

не дозвољавам¹

¹ Уколико аутор изабере да не дозволи припадницима јавности да тако доступну докторску дисертацију користе под условима утврђеним једном од *Creative Commons* лиценци, то не искључује право припадника јавности да наведену докторску дисертацију користе у складу са одредбама Закона о ауторском и сродним правима.

припадницима јавности да тако доступну докторску дисертацију користе под условима утврђеним једном од следећих *Creative Commons* лиценци:

- 1) Ауторство
- 2) Ауторство - делити под истим условима
- 3) Ауторство - без прерада
- 4) Ауторство - некомерцијално
- 5) Ауторство - некомерцијално - делити под истим условима
- 6) Ауторство - некомерцијално - без прерада²

у Крагујевцу _____, _____ 2019 _____ године,



потпис аутора

² Молимо ауторе који су изабрали да дозволе припадницима јавности да тако доступну докторску дисертацију користе под условима утврђеним једном од *Creative Commons* лиценци да заокруже једну од понуђених лиценци. Детаљан садржај наведених лиценци доступан је на: <http://creativecommons.org.rs/>

ORIGINAL ARTICLE / ОРИГИНАЛНИ РАД

Laparoscopic technique as a method of choice in the treatment of non-parasitic splenic cystsVladimir Milosavljević¹, Boris Tadić², Nikola Grubor², Dragan Erić³, Slavko Matic²¹Stefan Visoki General Hospital, Smederevska Palanka, Serbia;²Clinical Centre of Serbia, First Surgical Clinic, Clinic for Digestive Surgery, Belgrade, Serbia;³University of Belgrade, Institute of Nuclear Sciences, Belgrade, Serbia**SUMMARY**

Introduction/Objective Splenic cysts are a rare clinical entity. In their origin, they may be parasitic or non-parasitic. They are classified as either primary (true) or secondary cysts (pseudocysts), depending on the presence or absence of an epithelial lining of the lumen.

Methods Using a retrospective case study, we included 29 patients undergoing laparoscopic surgery due to splenic cysts. The patients were treated within the 2007–2017 period at the Clinic for Digestive Surgery, the Clinical Centre of Serbia. We analyzed pre-operative, intra-operative and post-operative characteristics of laparoscopic technique in treating non-parasitic splenic cysts.

Results The group of 29 patients treated with laparoscopic technique surgery due to the previously diagnosed splenic cyst, consisted of 12 (41.4%) men and 17 (58.6%) women. The average age of patients undergoing surgery was 38.86 ± 10.4 years (22–62). Based on the histopathological findings, there were eight epithelial cysts and 21 pseudocysts of the spleen. The maximal diameter of the splenic cyst, measured pre-operatively, was 10.09 ± 2.51 cm on average. The average operative time was 35 minutes, and the intra-operative bleeding amount was 11.48 ± 3.78 ml. None of the intra-operative complications, injury to the spleen or other organs of the abdomen, conversions to open surgery or reintervention were recorded.

Conclusion Laparoscopic fenestration with excision of the part of the spleen cyst wall (marsupialization) represents an effective and definitive treatment for this disease. It is an alternative to splenectomy, along with other well-known benefits ensured by the spleen preservation. Low probability of occurrence of intra-operative and post-operative complications, as well as minimal trauma of tissue, results in a shorter postoperative stay, rapid recovery, and better quality of life.

Keywords: cyst; spleen; laparoscopy; laparoscopic technique

INTRODUCTION

Splenic cysts are a rare disease. In their origin, they can be parasitic and non-parasitic. Echinococcal splenic cyst is the most common type of parasitic ones [1]. Depending on the presence of epithelium that covers the lumen of the cyst, cysts are divided into primary (true) and secondary (pseudocysts). The primary ones are epithelial (epidermoid, dermoid, mesothelial) or endothelial (hemangioma, lymphangioma) [2]. Primary cysts are most commonly found in children and younger persons, comprising about 25% of all non-parasitic cysts. In most cases, they are asymptomatic [3]. Secondary cysts are usually the result of trauma [1]. Common physical symptoms are pain or discomfort in the left upper abdominal quadrant, nausea and vomiting resulting from the compressive effect on the stomach. Larger sized splenic cysts can be presented as a palpable mass in the upper part of the abdomen [4].

Various treatment options are used to treat splenic cysts. A conservative treatment, followed through regular diagnostic examinations (abdomen ultrasound, computerized tomography, magnetic resonance), is generally applied when

the cyst is less than 5 cm in diameter and not a symptomatic one [5]. When the diameter of the cyst exceeds 5 cm or in case of any associated symptomatology, surgical treatment is required due to possible complications such as bleeding, cyst rupture and abscess formation [6]. Other treatment modalities include splenectomy, partial splenectomy, puncture-aspiration-injection-reaspiration (PAIR) technique, partial excision, and marsupialization of the splenic cysts. Spleen preservation should be considered as the most important factor in selecting a surgical procedure [7].

The benefit of the splenic preservation during surgery is in the fact that the splenectomized patients are at high risk of post-splenectomy sepsis. It can occur five years after the surgery, and in very rare cases a decade after the surgery. This indicates a long-term increased infection risk at splenectomized patients [8].

The objectives of this study are the analysis of the pre-operative characteristics of the patients treated with laparoscopic surgery, as well as the intra-operative parameters, bleeding, and surgery duration. Post-operative parameters, the duration of post-operative hospital stay, the timing of drain removal, as well as the evalu-

Received • Примљено:

October 8, 2018

Revised • Ревизија:

February 23, 2019

Accepted • Прихваћено:

April 2, 2019

Online first: April 3, 2019

Correspondence to:

Boris TADIĆ
Clinical Centre of Serbia, First
Surgical Clinic
Clinic for Digestive Surgery
Dr Koste Todorovića 6
Belgrade 11000
Serbia
tadicboris@yahoo.com

ation of the effectiveness of laparoscopic treatment have also been within the scope of this analysis.

METHODS

Using a retrospective case study, we included 29 patients undergoing laparoscopic surgery due to splenic cysts. The patients were treated within the 2007–2017 period at the Clinic for Digestive Surgery of the Clinical Center of Serbia, Belgrade, in accord with standards of the institutional Committee on Ethics. As a part of the pre-operative investigation, the patients had undergone diagnostic imaging (ultrasound examination, computerized tomography or magnetic resonance imaging), which provided data regarding the size of the cyst. Serological analyses of parasitic diseases and tumor marker tests had been performed before surgery in the pre-operative assessment. Tumor markers Ca 19.9 and CEA had normal values in all the patients. The study excluded patients with proven parasitic splenic disorder, patients in whom, based on imaging findings (e.g. cystic change involves the splenic hilum, large cysts with minimal residual normal splenic tissue, etc.), decision to undergo total splenectomy had been made, as well as patients with contraindications for laparoscopic surgery due to comorbidity. Most of our patients were asymptomatic. A small group of patients had unspecific complaints in the form of dull pain in the upper abdomen or feeling of abdominal discomfort. We had no pregnant women in our study.

The parameters we monitored in this study were divided into the following three groups: 1. Pre-operative, including: sex, age, body mass index (BMI), size of splenic cysts; 2. Intra-operative, including the duration of the operation, intraoperative blood loss, intraoperative complications (conversions, instrumental injuries of the spleen and other organs) 3; Post-operative, including: the duration of postoperative stay, time of drain removal, post-operative complications, reintervention, histopathological findings based on which the cysts have been classified, as well as the average duration of postoperative monitoring of the treated patients.

In all the treated patients, laparoscopic fenestration and wall cyst excision was done along with the spleen preservation. Laparoscopic fenestration with excision of the cyst wall is performed under general endotracheal anesthesia. The patients were placed in the right lateral position, i.e. so-called hanging spleen technique position, due to its advantages, which so far have been proven on numerous occasions [9]. Cyst fenestration and the aspiration of its content is performed by laparoscopic harmonic scalpel (Ultracision®, Ethicon Inc., Somerville, NJ, USA) (Figure 1). The cyst wall is excised to the maximum possible extent. A part of a large omentum is placed in the cyst cavity after rinsing, aspiration, and proven homeostasis. At the end of the surgery, the drain is placed in the left subphrenic space.

The Clavien–Dindo Scale was used to define the ranking of postoperative complications. The first postoperative examination took place three months after the operation and included an abdominal ultrasound. The second one,

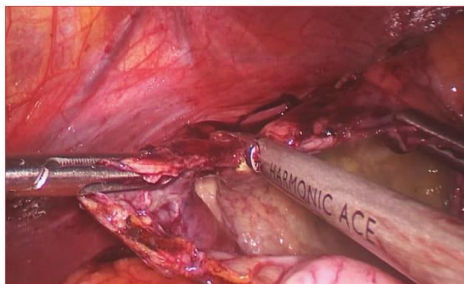


Figure 1. Intraoperative photo – cyst wall excision

a year after, included CT scan. Every six months from then, patients were checked-up by abdominal ultrasound. Five years after the operation, an abdominal ultrasound examination was performed once a year.

RESULTS

The group of 29 patients treated with laparoscopic technique due to previously diagnosed splenic cyst consisted of 12 (41.4%) men and 17 (58.6%) women. The average age of patients was 38.86 ± 10.40 years (22–62) and the average weight expressed in BMI was 23.03 ± 2.65 . The maximal diameter of the splenic cyst, measured pre-operatively, was 10.09 ± 2.51 cm on average (Table 1).

Abdominal drain was removed on the first postoperative day, while the average postoperative stay was two days (1–3). The average operative time was 35 minutes and intraoperative bleeding volume was 11.48 ± 3.78 ml (Table 2). Based on the histopathological findings, there were eight epithelial cysts and 21 pseudocysts of the spleen. Postoperative complications were classified based on the Dindo–Clavien Scale (Table 3). None of intraoperative complications, injury to the spleen or other organs of the abdomen, conversions to open surgery or reintervention were recorded. The average period of postoperative follow-up was four years (1–10).

DISCUSSION

In 1985, Salky et al. [6] initially reported laparoscopic surgery as a treatment option for splenic cyst, with a good outcome and without recurrence of the disease after eight months. In their series of 32 cases, Robertson et al. [10] found that the recidivism rate after the laparoscopic operation was 22%, but a new surgical intervention was required in only 3% of the patients. In order to reduce the risk of recurrence of the disease, it is considered necessary to remove as much of the wall of the cyst as possible [2, 11, 12].

The modalities of the surgical treatment of splenic cysts are different. They vary from the application of minimally invasive surgical procedures such as cyst fenestration, cyst marsupialization, PAIR, partial splenectomy, and total

Table 1. Preoperative patients' characteristics

Patients' characteristics	Male	Female	Description
Number of patients	12 (41.4)	17 (58.6)	29 (Summary)
Age	40.3	37.8	38.86 ± 10.40 (\bar{x} ± sd)
BMI	22.5	23.4	23.03 ± 2.65 (\bar{x} ± sd)
Cyst size (cm)	10.4	9.9	10.09 ± 2.51 (\bar{x} ± sd)

BMI – body mass index

Table 2. Surgery data

Parameter	Med. (min–max) or (\bar{x} ± sd)
Surgery time (minutes)	35 (28–65)
Intraoperative bleeding (ml)	11.48 ± 3.78
Postoperative stay (days)	3 (2–4)
Drainage (days)	2 (1–3)

Table 3. Postoperative complications according to Dindo–Clavien Scale

DC class	Patients n (%)
I	5 (17.2)
II	3 (10.3)
III	0
IV	0
V	0

DC – Dindo–Clavien

splenectomy [7, 13, 14]. Some studies have proven that laparoscopic fenestration in the treatment of non-parasitic splenic cyst is an acceptable treatment method, with an acceptable rate of disease recurrence. The accent is on the need for resecting as much of the cyst wall as possible, in order to prevent recurrence [15, 16]. In our series, a laparoscopic fenestration including wall excision of a splenic cyst was performed in all patients. PAIR technique is applicable in non-parasitic splenic cysts, but carries a higher risk of recurrence, up to 29% in some series [17]. This technique is justified in patients with severe comorbidities and contraindications for operative treatment, as well as in patients who do not consent to surgical treatment. Laparoscopic partial splenectomy can be applied in the treatment of non-parasitic splenic cysts with a low expectancy of recurrence. This technique is limited by the size and position of the cyst in regard to the vascular elements [5].

Spleen is an organ that has an important role in the human immune system. It also plays a significant role in filtering blood, removing old and dead erythrocytes and platelets. Considering all known modalities for treating non-parasitic splenic cysts, preservation of the spleen offers benefit, especially in the younger population [18]. The method of choice for the treatment of benign splenic disorders, particularly in case of simple cysts, is the laparoscopic cyst marsupialization. It can be safely performed provided that the surgeon and the surgical team have the necessary experience and skills in laparoscopy. The minimally inva-

sive surgery enables rapid recovery, without complications usually associated with large laparotomy incisions [19].

The spleen has an important role in clearing bacteria from the circulation. Asplenic individuals are at increased risk of postsplenectomy sepsis (PSS). This fulminant and rapidly fatal illness complicates bacteremic infections and can be seriously threatened in splenectomized patients. The incidence of this syndrome is the highest in children who undergo splenectomy in infancy [20].

Davidson and Wall [21] reported that PSS carries a rather high mortality rate of 50–70%. The highest risk of PSS occurs during the first few years following splenectomy but has been documented as late as 40 years after splenectomy [8]. If surgical preservation of the spleen is not possible, it is recommended to perform pre-operative or post-operative vaccination of the patients within two weeks after splenectomy [9].

The results of our study show that our patients did not have either intra-operative complications, or conversions, but only minimal intraoperative blood loss. In the results published by Cai et al. [16], it is stated that the period of post-surgery hospital stay varied 24–48 hours. The average hospital stay in our series was 48 hours, but some patients were discharged after the first postoperative day.

Postoperative complications were ranked according to the Dindo–Clavien Scale. We had five patients who required additional therapy in the form of analgesics and antiemetics, and only three patients to whom we prescribed additional antibiotic therapy. We did not experience any other complications.

Cuervo and Buela [22] recommended reviewing computerized tomography once a year. Patients had been followed by periodic abdominal ultrasound and computerized tomography scan once a year. The average follow-up period in our study was four years. No case of the disease recurrence was recorded.

CONCLUSION

Laparoscopic fenestration with excision of the part of the spleen cyst wall (marsupialization) represents an effective and definitive treatment for this disease. It is an alternative to splenectomy, along with other well-known benefits ensured by the spleen preservation. The method implies a safe treatment with minimal bleeding. Low probability of occurrence of intra-operative and post-operative complications, as well as minimal trauma of tissue, results in a shorter post-operative stay, rapid recovery and better quality of life.

Conflict of interest: None declared.

REFERENCES

- Adrian PE, Eduardo TM. Spleen. In: Brunicaardi FC, Andersen DK, Billiar TR, Dunn DL, Hunter JG, editors. Schwartz's principles of surgery. Tenth edition. ed. New York: McGraw-Hill Education; 2015. p. xviii, 2069 pages.
- Shabtaie SA, Hogan AR, Slidell MB. Splenic Cysts. *Pediatric Annals*. 2016; 45(7):e251–e6.
- Daniel AA. Spleen. In: Goldblum JR, Lamps LW, McKenney JK, Myers JL, Ackerman LV, Rosai J, editors. Rosai and Ackerman's surgical pathology. 11th edition ed. Philadelphia: Elsevier; 2018. p. 2 volumes.
- Mirilas P, Mentessidou A, Skandalakis JE. Splenic cysts: are there so many types? *J Am Coll Surg*. 2007; 204(3):459–65.
- Manciu S, Tudor S, Vasilescu C. Splenic Cysts: A Strong Indication for a Minimally Invasive Partial Splenectomy. Could the Splenic Hilar Vasculature Type Hold a Defining Role? *World J Surg*. 2018; 42(11):3543–50.
- Salky B, Zimmermann M, Bauer J, Gelernt I, Kreef I. Splenic cyst – definitive treatment by laparoscopy. *Gastrointest Endosc*. 1985; 31(3):213–5.
- Vijayaraghavan R, Chandrashekar R, Aithal S, Rashmi MV, Belagavi CS. Mesothelial cyst of the spleen in an adult: a case report. *BMJ Case Rep*. 2010; 2010.
- Fernández-López AJ, Candel-Arenas M, González-Valverde FM, Luján-Martínez D, Medina-Manuel E, Albarracín Marín-Blázquez A. Escisión laparoscópica en quiste espléneo sintomático. *Cirugía y Cirujanos*. 2017; 85:26–9.
- Buzele R, Barbier L, Sauvanet A, Fantin B. Medical complications following splenectomy. *J Visc Surg*. 2016; 153(4):277–86.
- Robertson FM, Doski JJ, Cofer BR, Kidd JN. Laparoscopic Splenic Cystectomy: A Rational Approach. *Pediatric Endosurgery & Innovative Techniques*. 2004; 8(4):321–6.
- Conlon KC, Geraghty M, Khan IZ. Large primary splenic cyst: A laparoscopic technique. *Journal of Minimal Access Surgery*. 2009; 5(1):14.
- Al Khafaji B, Younis MU. Laparoscopic splenic cyst fenestration-a viable spleen preserving option. *J Surg Case Rep*. 2017; 2017(8):rjx154.
- Quesada R, Poves I, Iglesias M, Berjano E, Grande L, Burdio F. Laparoscopic partial splenectomy for giant cyst using a radiofrequency-assisted device: a case report. *Surg Case Rep*. 2016; 2(1):82.
- Putnik S, Ilic M. Partial resection of the splenic cyst using radiofrequency ablation system. *Srp Arh Celok Lek*. 2017; 145(5–6):301–3.
- Farhangi B, Farhangi A, Firouzjahi A, Jahed B. Huge epithelial nonparasitic splenic cyst: A case report and a review of treatment methods. *Caspian J Intern Med*. 2016; 7(2):146–9.
- Cai H, An Y, Wu D, Chen X, Zhang Y, Zhu F, et al. Laparoscopic Partial Splenectomy: A Preferred Method for Select Patients. *J Laparoendosc Adv Surg Tech A*. 2016; 26(12):1010–4.
- Akhan O, Dagoglu-Kartal MG, Ciftci T, Ozer C, Erbahceci A, Akinci D. Percutaneous Treatment of Non-parasitic Splenic Cysts: Long-Term Results for Single- Versus Multiple-Session Treatment. *Cardiovasc Intervent Radiol*. 2017; 40(9):1421–30.
- Hassoun J, Ortega G, Burkhalter LS, Josephs S, Qureshi FG. Management of nonparasitic splenic cysts in children. *J Surg Res*. 2018; 223:142–8.
- Kenney CD, Hoeger YE, Yetasook AK, Linn JG, Denham EW, Carbray J, et al. Management of non-parasitic splenic cysts: does size really matter? *J Gastrointest Surg*. 2014; 18(9):1658–63.
- Theilacker C, Ludewig K, Serr A, Schimpf J, Held J, Bogelein M, et al. Overwhelming Postsplenectomy Infection: A Prospective Multicenter Cohort Study. *Clin Infect Dis*. 2016; 62(7):871–8.
- Davidson RN, Wall RA. Prevention and management of infections in patients without a spleen. *Clin Microbiol Infect*. 2001; 7(12):657–60.
- Cuervo JL, Buela E. [Splenic epidermoid cyst: laparoscopic partial decapsulation]. *Cir Pediatr*. 2007; 20(1):63–7.

Лапароскопска техника као метод избора у третману непаразитних цисти слезине

Владимир Миросављевић¹, Борис Тадић², Никола Грубор², Драган Ерић³, Славко Матић²

¹Општа болница „Стефан Високи“, Смедеревска Паланка, Србија;

²Клинички центар Србије, Клиника за дигестивну хирургију, Прва хируршка клиника, Београд, Србија;

³Универзитет у Београду, Институт за нуклеарне науке, Београд, Србија

САЖЕТАК

Увод/Циљ Цисте слезине представљају редак клинички ентитет. Према њиховом пореклу могу бити паразитне и непаразитне. У зависности од присуства или одсуства епителијалног омотача, цисте слезине се деле на примарне (праве) и секундарне (псеудоцисте).

Метод Студија је рађена као ретроспективна студија серије случајева у коју је укључено 29 болесника који су били подвргнути лапароскопском хируршком третману због цисти слезине у периоду 2007–2017. године на Клиници за дигестивну хирургију Клиничког центра Србије. Анализирани су преоперативне, интраоперативне и постоперативне карактеристике болесника код којих је била примењена лапароскопска хируршка техника у третману непаразитних цисти слезине.

Резултати У групи од 29 болесника оперисаних лапароскопском техником код којих је преоперативно дијагностиковано постојање непаразитних цисти слезине било је 12 (41,4%)

мушкараца и 17 (58,6%) жена. Просечна старост оперисаних болесника износила је $38,86 \pm 10,40$ година (22–62). Хистопатолошким прегледом верификовано је осам епителијалних цисти и 21 псеудоциста слезине. Просечна димензија цисти слезине која је мерена преоперативно износила је $10,09 \pm 2,51$ cm. Просечно време трајања операције било је 35 минута. Интраоперативни губитак крви износио је просечно $11,48 \pm 3,78$ ml. Није забележена ниједна интраоперативна компликација у смислу неконтролисаног итраоперативног крварења, повреде слезине или суседних органа.

Закључак Лапароскопска операција са одстрањивањем дела зида цисте слезине представља ефикасан третман овог обољења. Метода представља безбедан третман са минималним крварењем, уз малу вероватноћу појаве интраоперативних и постоперативних компликација.

Кључне речи: циста; слезина; лапароскопија; лапароскопска техника

ORIGINAL SCIENTIFIC PAPER ORIGINALNI NAUČNI RAD ORIGINAL SCIENTIFIC PAPER

LAPAROSCOPIC SPLENECTOMY IN THE TREATMENT OF HEMATOLOGICAL DISEASES OF THE SPLEEN

Vladimir Milosavljević¹, Nikola Grubor², Boris Tadić³, Djordje Knezević³, Anđja M Ćirković³, Vesna Miličić⁴, Maša Žnidaršić⁵, Slavko Matić²

¹General Hospital Stefan Visoki, Smederevska Palanka, Serbia

²Clinic for Digestive Surgery of the CCS- First Surgical Clinic, Belgrade, Serbia

³Institute of Dependent Statistics and Informatics, Faculty of Medicine, University of Belgrade, Belgrade, Serbia

⁴Institute for Orthopedic Surgery Banjica, Belgrade, Serbia

⁵Faculty of Medicine, University of Belgrade, Belgrade, Serbia

LAPAROSKOPSKA SPLENEKTOMIJA U LEČENJU HEMATOLOŠKIH BOLESTI SLEZINE

Vladimir Milosavljević¹, Nikola Grubor², Boris Tadić³, Đorđe Knežević³, Anđja M Ćirković³, Vesna Miličić⁴, Maša Žnidaršić⁵, Slavko Matić²

¹Opšta bolnica Stefan Visoki, Smederevska Palanka, Srbija

²Klinika za digestivnu hirurgiju Kliničkog Centra Srbije- Prva hirurška klinika, Beograd, Srbija

³Institut za statistiku i informatiku, Medicinski fakultet, Univerzitet u Beogradu, Beograd, Srbija

⁴Institut za ortopedsku hirurgiju Banjica, Beograd, Srbija

⁵Medicinski fakultet, Univerzitet u Beogradu, Beograd, Srbija

Received / Priljen: 09.08.2017

Accepted / Prihvaćen: 05.09.2017

ABSTRACT

Methods of surgical treatment of hematological diseases of the spleen have changed significantly in the past decade. The introduction of laparoscopic and minimally invasive procedures as standard for solving a significant number of conditions in abdominal surgery, has led surgeons to increasingly use laparoscopic surgery of the spleen. However, some unique anatomical characteristics of the spleen can lead to limitation in the application of laparoscopy. In this study, we investigated the application of laparoscopic splenectomy in the treatment of hematological disorders of the spleen, intraoperative and postoperative characteristics, the presentation of operative technique and the evaluation of the success of this procedure. In the treatment of benign hematological diseases, the effectiveness and efficiency of laparoscopy has been proven. The speculation of medical professionals is that laparoscopic splenectomy is an equal, if not the superior way of treating benign hematological diseases of the spleen in relation to the open procedure, and that there is a chance that laparoscopy might completely replace the classical surgery in most of its indications.

Keywords: laparoscopy, spleen, laparoscopic splenectomy, hematological diseases, ITP

SAŽETAK

Modaliteti hirurškog lečenja hematoloških oboljenja slezine značajno su se promenili tokom poslednjih desetak godina. Uvođenje laparoskopskih i minimalno invazivnih procedura kao standardnih za rešavanje značajnog broja stanja u abdominalnoj hirurgiji dovela je do toga da hirurzi sve više primenjuju laparoskopske operacije slezine. Međutim, neke jedinstvene anatomske karakteristike slezine mogu dovesti do ograničenja u primeni laparoskopije. U ovoj studiji smo analizirali primenu laparoskopske splenektomije u lečenju hematoloških oboljenja slezine, intraoperativne i postoperativne karakteristike, prikaz operativne tehnike i procenu uspešnosti ove procedure. U lečenju benignih hematoloških oboljenja uspešnost i efikasnost laparoskopije je dokazana te je stav današnje stručne javnosti da je laparoskopska splenektomija ravnopravan, ako ne i superioran način lečenja benignih hematoloških oboljenja slezine u odnosu na otvorenu proceduru, te da postoji šansa da u budućnosti laparoskopija u potpunosti zameni klasičnu hirurgiju u većini njenih indikacija.

Ključne reči: laparoskopija, slezina, laparoskopska splenektomija, hematološka oboljenja, ITP



INTRODUCTION

The first splenectomy was performed by A. Zaccarelli in 1549. in Naples on a young woman due to splenomegaly (1). Quittenbaum did the first planned splenectomy in 1826. on a woman with liver cirrhosis and ascites (2). Hermann Schloffer, on the proposal of his then medical student, Kaznelson, in 1916. successfully performed sple-

nectomy for idiopathic thrombocytopenic purpura (3). The first laparoscopic splenectomy in adults was performed by Delaitre and Maignen in 1991 (4), and in children, it was done by Tulman in 1993 (5). In 2007. it was Prof. Slavko Matić at the First Surgical Clinic CCS, who first performed laparoscopic splenectomy in Serbia (6).

 sciendo

Ser J Exp Clin Res 2017; 1-1
DOI: 10.1515/SJECR-2017-0047

Corresponding author: Prof. dr Slavko Matić - hirurg
Klinika za digestivnu hirurgiju - Prva hirurška klinika - KCS.

Unauthenticated
Download Date | 9/4/18 10:05 PM



The most common indications for laparoscopic splenectomy are idiopathic thrombocytopenic purpura (immunological thrombocytopenic purpura - ITP), (60-80% of all operated patients), followed by hereditary spherocytosis, autoimmune hemolytic anemia (AIHA), benign tumors and cysts, thrombotic thrombocytopenic purpura (TTP), Hodgkin's disease with malignant diseases at the end (7).

Idiopathic thrombocytopenic purpura is an autoimmune hematological disorder, characterized by different degrees of thrombocytopenia (7). Surgical removal of the spleen (splenectomy) was the primary form of treatment for ITP until just over 50 years ago when the era of immunomodulatory therapy started (8). The significance of splenectomy is reflected in the fact that the spleen is not just the site of the most intensive degradation of damaged platelets, but also the site of antibody formation that opens the platelet membrane, and prepares them for degradation (9). Since 1996, laparoscopic splenectomy has again become one of the main modalities of ITP treatment, while surgical treatment is considered in case of failed initial-medication therapy. Today, main indications for splenectomy in ITP are symptomatic splenectomy refractory to medical treatment, the need for high doses of corticosteroids to maintain remission, and relapses after initial response to steroids and the existence of contraindications to their use (10, 11).

So far, numerous advantages of laparoscopy have been demonstrated in relation to open surgery. Better visualization of the operating field is of particular importance since the spleen is a richly vascular organ, with numerous vascular relationships with surrounding structures (11). Clinical studies show a lower rate of mortality in laparoscopic splenectomy compared to open (12). By improving the technique and increasing the experience of the surgical team, the duration of the surgery is shortened (12, 13). Laparoscopy reduces the likelihood of serious complications and therefore the need for reintervention (12, 13). Benefits of laparoscopy are also decreased intraoperative blood loss, faster establishing of peristalsis, and lower need for postoperative analgesics, shorter recovery, and better cosmetic outcome (12, 13). The duration of postoperative hospitalization is also shorter, which reduces the overall cost of the treatment (11, 12, 13).

The goal of our study is to present a series of patients in whom we performed laparoscopic splenectomy for hematological diseases with the analysis of patient characteristics and outcomes.

MATERIALS AND METHODS

The first surgical clinic began to practice laparoscopic splenectomy in 2007. Our study was conducted with 82 consecutive patients undergoing surgery at the IX Department of the Clinic for Digestive Surgery of the KCS - First Surgical Clinic in the period from 2007. to 2015. with

laparoscopic splenectomy for benign hematological diseases of the spleen only. All the patients with malignancy were excluded, as well as those who had any kind of contraindications for laparoscopic surgery, such as prior abdominal surgery, extreme obesity or associated cardiovascular comorbidities. The study was performed as a retrospective case-series analysis of data obtained from the history of the disease. In all patients, the hematological diagnosis and primary treatment were provided by the hematologist.

All patients included in this study were primarily treated with medication therapy. Operative treatment decision, based on the above-mentioned demands, was obtained in consultation with the surgeon and hematologists. On the immediate preoperative preparation at the hematologist, there were 37 (45%) patients with an aim to increase the platelet count to $>50 \times 10^9/L$, and they were given prednisolone (prednisolone), IVIg, danazol, imuran (azathioprine) or some of the combinations of the drugs mentioned. Also, very important role in preoperative preparation, has vaccination in order to reduce the risk of infection by encapsulated bacteria (*Streptococcus pneumoniae*, *Neisseria meningitidis* and *Haemophilus influenzae*).

Laparoscopic splenectomy is performed under conditions of general endotracheal anesthesia (OETA). After the patient is introduced into general anesthesia, a nasogastric tube is placed in order to decompress the stomach (11). The choice of approach depends on the operator, the size of the spleen, the anatomical characteristics of the patient and the eventual need for performing another procedure in the same act, for example, Cholecystectomy (13). More commonly, the right side (lateral) approach is practiced. This is the so-called hanging spleen technique (a technique of a hanging spleen), which implies that the patient lies on the right side of the operating table, while the body of the patient with the surface of the operating field covers the of 45 to 75 degrees. The operating table is also adjusted so that the patient's legs are lower than the head, in the so-called, reversed Trendelenburg position (11, 12).

At the beginning of the operation, CO_2 insufflation is performed, creating pneumoperitoneum, which is maintained at 13-15 mmHg. Pneumoperitoneum exceeding 15 mmHg can hemodynamically compromise the patient. Pressure inside is maintained at constant levels automatically through the trocar throughout the procedure (7). There are four ports through which various laparoscopic instruments are placed during the operation. The 12-mm diameter port extends left laterally from the anterior axillary line above the anterior superior iliac spine, since the stapler for dissection of the hylum is placed through it, and also discharges the splenic material at the end of the surgery. The camera is placed through a second port placed on the left and laterally from the umbilicus. The third is subxyphoid, and the fourth in the middle or posterior axillary line under the left costal margin (11).

Placing the first trocar requires special attention, as it is the only part of the procedure that is performed blindly, before inserting the camera. When examining



the abdomen (liver, lymph nodes, detection of eventual presence of accessory spleens), we begin by dividing the ligaments that hold the spleen in its position and in relationships with surrounding structures. The dissection proceeds with the division of the splenic ligament, which is cut by a laparoscopic ultrasound (Ultracission®), which provides us with access to the inferior pole of the spleen. We continue by cutting short gastric blood vessels, to approach the hylum of the spleen. Hilar arterial and venous blood vessels are most often handled with endovascular stapler, Hemolock® clips, titanium clips, and intracorporeal ligatures, after which it is possible to relieve the spleen from other remaining ligaments (splenorenal, splenophrenic and splenogastric ligament) and thus completely separate it from its attachments. The left lateral trocar is then removed and through the same site we introduce polyethylene bag into which spleen is later placed. Inside the bag the spleen is fragmented with intention for easier extraction through trocar of the largest dimension. After rinsing the operative field and aspiration, it is necessary to re-examine the abdomen and insert surgical drain (3). Some authors believe that the drain is needed only in case of pancreatic injury, while others put it routinely at the end of each surgery (14). Nasogastric tube, placed before the surgical intervention, is removed after the establishment of intestinal peristalsis.

For classification of postoperative complications, the Clavien-Dindo Classification was used (15). Patients' platelets were analyzed daily before surgery, as well as after surgery from the first postoperative day until the day of discharge. They were treated with low molecular weight heparin, with the addition of antiaggregation therapy in the case of an increase in the platelet count to over $500 \times 10^9/L$. Corticosteroid therapy was gradually tapered until discontinuation.

The data was processed in the SPSS 20.0 program. The results are presented in the form of an arithmetic mean and standard deviation if they meet the criteria of normal distribution, otherwise they are represented by the median and the range of values. Categorical data are presented with absolute and percentage values. An χ^2 test was used to analyze categorical type data. P values ≤ 0.05 are determined as significant.

RESULTS

In the group of 82 patients operated by the laparoscopic method there were 15 (18.3%) men and 67 (81.7%) women. The mean age of the of our patients was (38.8 ± 11.79) years (16-74). The average duration of hematologic treatment was 33.3 months (3 - 179). Most of the operated patients had a diagnosis of ITP-a 72 (87.8%), eight patients (9.8%) were diagnosed with spherocytosis, and two (2.4%) had diagnosis of AIHA. The average BMI was 24.3 kg/m^2 (18-30). The average platelet count was $81.8 (25-240) \times 10^9/L$.

Table 1: Types of used haemostatic techniques

Endo GIA	48	58.5%	<0.001
Hemolock clips	27	32.9%	
intracorporeal ligatures	4	4.9%	
Titanium clips	3	3.7%	

19 accessory spleens were detected intraoperatively, indicating their presence in 23.2% of the operated patients. For mobilization of the blood vessels of the hills of the spleen a. i v. lienalis (haemostatic technique), Endo GIA stapler with vascular filling, Hemolock® clips, intracorporeal ligatures and titanium clips were used. (Table 1)

Intraoperatively, the average blood loss was of 36.8ml (10-200) and average mass of the spleen fragments of $211.48 \pm 32.73 \text{g}$ (151-270). Of the total number of patients undergoing surgery, in 4 patients (4.9%) a conversion into an open procedure was performed, due to bleeding, in one patient due to an instrumental fracture of the spleen, in two due to a poorly placed Endo GIA stapler and one due to an injury to the arteries for the inferior pole of the spleen. The average duration of the surgery was 83.6 minutes (48 - 135). In our group of patients, we postoperatively observed complications of (Grade I) in four of our patients, (Grade II) in six, one patient had complications of (Grade III), one of (Grade IV) and only one was found to have complications of (Grade V). In our group of operated patients, none of them had undergone reoperation. Median length of postoperative hospitalization was of 5.7 days (3 - 14). In one patient (1.2%), fatal outcome was recorded due to fulminant sepsis, after a series of non-surgical complications. The therapeutic response was complete in 60 (74.1%) patients. In 18 of them, additional therapy was required, and in 3 patients, the therapeutic response proved to be poor. (Table 2)

Table 2: Perioperative characteristics and patient outcomes

Characteristics	average	min	max
Intraoperative blood loss in ml	36.8	10	200
Duration of surgery in min	83.6	48	135
Length of postoperative hospital stay in days	5.7	3	14
Complications, n (%)			
I	4 (30.8)		
II	6 (46.1)		
III	1 (7.7)		
IV	1 (7.7)		
V	1 (7.7)		
Therapeutic response, n (%)			
Complete response	60 (74.1)		
Additional therapy	18 (22.2)		
Poor therapeutic response	3 (3.7)		
Death	1 (1.2)		



DISCUSSION

The objectives of laparoscopic splenectomy defined in 1991, when the first intervention was made, were: Maintain results identical to open surgery in terms of efficacy and safety, while reducing the trauma of the abdominal wall, easier postoperative recovery, shorter duration of hospitalization (16).

Laparoscopic splenectomy was quickly accepted by medical professionals and became widely applicable worldwide. This enabled analyzing the results obtained from different studies, that follow an increasing number of these interventions, easier. With the purpose of answering the question of whether the application of laparoscopic splenectomy is really justified?

Delaitre et al. analyzed 209 patients who were treated almost exclusively by laparoscopy in a study conducted at the level of 12 surgical centers in France (12). The Japanese study of Wu and associates analyzed 10 patients over a five-year period and the aim of the study was to examine the effectiveness of laparoscopic splenectomy, as well as the safety and benefits of using this technique in the treatment of ITP in patients with an extremely low platelet count ($<1 \times 10^9/L$), which explains the small number of subjects involved in the study (17).

The results of our study show that hematological disorders of the spleen were more common in female subjects with incidence of 81.7% compared to men with 18.3%. The average age of patients in our group was 38.8 years (16-74). Based on the analysis of demographic characteristics, which include the age and gender of patients, we can say that the results we obtained do not differ significantly from the data found in literature.

Patients included in our study were cared for by their hematologist before being subjected to surgical intervention. The period of medication treatment ranged on average 23.5 months (3-420). Wu et al. calculated that in their patients, the average age of patients at the time of diagnosis was 21.5 (9-43) years, while at the time of surgical intervention they were 32.6 (15-62) years (7). The authors do not state that the time from diagnosis to surgery could be significant for the possibly different outcome of treatment, but we may conclude on the basis of the results that show that all patients, even at the last checkup performed after 36 months, had a value of platelets $>100 \times 10^9/L$ (in one patient the value was $126 \times 10^9/L$, in one $154 \times 10^9/L$, and for the remaining eight patients, the value was over $200 \times 10^9/L$) (7).

In the study of Elezović and colleagues, the patients age at the time diagnosis ranged from an average of 35 years (17-74), and splenectomy was commonly performed within 12 months (2-160). The results showed that the occurrence of remission did not depend on the time elapsed from diagnosis to surgical intervention (8). The majority of our patients of interest received corticosteroids, mainly prednisone, and less commonly urbason and methylprednisolone, while other drug options such as, combinations of predni-

sone and IVIg, danazol or immuran, were reserved for refractory forms of the disease. According to The American and British society of Hematology ITP Treatment Guide, Corticosteroids and ivIg should be an initial treatment option, or should have priority over splenectomy (13). A study by Dolan and associates analyzed some of the attempts to avoid splenectomy as a treatment option in patients who did not have an adequate response to steroids, by using new therapeutic options like anti-D antibodies and anti-CD20 antibodies. Ultimately such treatment turned out to be inferior to splenectomy (5). In our group of patients, the platelet number on the admission was $81.8 \times 10^9/L$ (25-240) on average. Thrombocyte values of over $100 \times 10^9/L$ have been seen in some cases and are the consequence of the use of medication therapy prescribed by the hematologist with an intention to prepare patients for the surgical intervention. In the French study, Delaitre and Associates, the mean platelet count was $92.7 \times 10^9/L$, ranging between 3 and $444 \times 10^9/L$. In this study, as many as 178 out of 209 patients underwent preoperative preparation, which explains this high value of platelets before surgery (3).

The first intraoperative characteristic analyzed in our study was the detection of accessory spleens, which were observed in 19 patients. They were most commonly found (in cases where there were more than one) in the hylum, gastrocolic ligament, omentum, the tail of the pancreas. The first major study on the effectiveness of the detection of accessory spleens in patients operated with classic open technique and a laparoscopic approach was published by Samphat and Associates (2007) (9). Today's impression of laparoscopy is that it does not lag open surgery regarding the possibility of intraoperative detection of accessory spleens.

According to our study, mean intraoperative blood loss during laparoscopic splenectomy was 36.8 ml (10-200), whereas in the study of Park and associates, the mean blood loss was 162 ml (5-1400) (17). Amongst many data found in literature, maybe the best indicator of the safety and benefits of laparoscopy are the study by Wu and associates, which states that the blood loss in patients operated by the laparoscopic technique ranged on average 44 ml (10-100) (7). Adding to this the fact that this was a group of vulnerable patients, in which even the lowest blood loss could be fatal, we can see the real significance in their treatment.

In the majority of patients, hilar vessels are divided with Endo GIA stapler with vascular filling at 48. In 27 patients, Hemolock clips were used, in four, intracorporeal ligatures and in three patients, we used titanium clips. Habermaltz and associates cite bleeding as the most significant intraoperative complication and the most common reason for conversion to an open procedure. They also recommend the use of endovascular staplers for the treatment of blood vessels of the hylum of the spleen, instead of ligatures or clips, on the basis of studies that have shown that this can prevent bleeding during and after intervention (14). Dolan and associates listed the use of an endovascular stapler as



a standard in the treatment of hilar spleen vessels (5). Park and associates expressed an opinion, that the application of endovascular stapler should be given priority over the clips. This paper states that the bag for the extraction of the spleen, is an integral part of the equipment for the laparoscopic splenectomy, and is to be used whenever possible (17). In our study, we used these bags in all the patients, except for when conversion to an open procedure was done.

In our study, the conversion to open procedure was performed in 4 patients (4.9%) due to bleeding, which was also the only type of complication recorded. In one patient, due to instrumental rupture of the spleen, a conversion was made, in one due to an injury to the arteries for the inferior pole of the spleen, and in two of them due to a poorly placed Endo GIA stapler (the stapler was caught in the clips previously placed on surrounding smaller blood vessels). In France, the study of Delatrie and associates, conversions were performed in 17.2% of the operated patient, and the cause was, in all cases, bleeding (3). There were no conversions in the Japanese study of Wu and associates in 10 operated patients (7). Park and associates published a study in 2001. which also included results of laparoscopic splenectomies in the period 1995-1999, performed by 14 surgical teams, each of which had a sample of at least 24 patients. Only one sample of 49 patients did not make a conversion. All other authors recorded a certain percentage of conversions ranging from 3 to 19% (17). What is to be expected, is that the percentage of conversions into an open procedure is reduced by gaining greater experience and skills, but one should not forget that the type of pathology in question and the size of the spleen are of great importance when considering this problem. In the US National Registry, from 2005 to 2010, 37006 splenectomies were recorded, showing a worrying 22.5-33.9% of conversion, with only 13.3% of patients being treated with laparoscopic technique (18).

According to our results, the average duration of surgery was (83.60 ± 14.75) minutes (48 - 135). In the previous years, the length of laparoscopic splenectomy was much longer. That can be seen from many published studies, amongst which is the one published by Delaitre and associates, where the average duration of surgery was 144 minutes. The authors of this study concluded that the experience of the surgical team was one of the most important factors. It greatly influenced the duration of laparoscopic intervention and predicted its shorter duration with the acquisition of the necessary experience (3).

In the study of Delaitre and associates, 209 patients were treated laparoscopically, and three patients required reinterventions. In two of them, because of bleeding and in one the cause was pancreatitis (3). Unlike theirs, our study and the study of Sampath and associates did not have a single reintervention (9), but we should bear in mind that Delaitre had many more patients, so it is expected that the number will be higher.

For the evaluation of postoperative complications, in our group of operated patients, Clavien-Dindo classification was used (15). In one patient, fatal outcome was

recorded due to fulminant sepsis after a series of non-surgical complications (Grade I). In one patient, myocardial infarction (Grade IV) was recorded. Percutaneous drainage for necessary collection after surgically removed spleen (Grade III) was performed in one. In six patients, additional antibiotic therapy was required (Grade II), and four patients needed additional therapy in the form of antiemetics, analgesics and antipyretics (Grade I). Literature indicates a significantly lower percentage of postoperative complications in patients undergoing laparoscopic surgery compared to an open one. Winslow and Brunt together with collaborators worked on a meta-analysis of 51 series with a total of 2940 patients (2119 of them were laparoscopic splenectomies and 821 open procedures) and showed a statistically lower percentage of complications in the laparoscopic group, which was 15.5% compared to 26.6% in the open procedure group (19). Postoperative complications in the study of Delaitre and associates occurred with a frequency of 8.7%, while in the case of an open procedure, due to bleeding during the operation, it increased to as much as 19.4% (3).

The average duration of postoperative hospitalization was, in our patients, 5.7 days (3-14), in the study by Delaitre and associates, it was found to be 5.1 days (12), and in the study by Wu and associates, 6.8 days (4-9) (7).

In our study, the drain was placed at the end of all surgical procedures. Delaitre and associates placed the drain in 72.3% of the patients and they also recorded a higher morbidity of 13.7% in that group, compared to the group of 5% of patients where drain was not inserted. But no statistical significance was proven (3). Habermalz and associates state that there is still no clear position regarding the use of drainage after laparoscopy and that it is the decision on the operator, except in cases of suspicion of pancreatic injury when drainage is certainly required to be placed (14).

According to our results, a good therapeutic response was found in 60 patients (74.1%), moderate response, ie the need for additional therapy, in 18 patients (22.2%) and 3 patients had poor therapeutic response (3.7%). In 2008. The European Association for Endoscopic Surgery clinical practice guideline published that the authors of certain studies (Trias et al. Cordera et al. Lozano-Salazar et al.) managed to prove that long-term results were identical in laparoscopic and classical surgical patients (11). Dolan and associates classified the results of 5 studies, which compared patients with laparoscopic surgery and a classic approach and concluded that there was no statistically significant difference in either of these studies (5). The experts think that laparoscopy is at least as effective, if not more effective, in the treatment of ITP and other benign hematological diseases of the spleen, as well as open surgery.

As our study is presented as a case-series of 82 patients, we still should be cautious about drawing conclusions, and further prospective randomized analyses should be performed. Possible other limitations that should be noted are in regard of multiple hematological diseases for which the patients were operated, and relatively short follow-up period.



Today, 26 years after the first laparoscopic splenectomy in adult patient was presented to the medical public, the chances of laparoscopy, completely replacing conventional surgery in the future in most of its indications, are high. Even so, this does not exclude the need for new research papers to compare the outcomes of the laparoscopic and classic procedures, however there is a problem related to laparoscopic treatment of malignant diseases of the spleen in the presence of splenomegaly and problems with manipulation of the spleen in the operative field. Even if laparoscopic splenectomy will not become broadly accepted in the surgery of malignant diseases of the spleen, there remains a wide spectrum of benign hematological diseases where the effectiveness and efficiency of laparoscopy is proven. It can help this large group of patients not only by treating their illness, but also, by reducing the trauma of the body, which will result in faster recovery, and all along with a better quality of life.

REFERENCES

1. Coon, W.W. (1991) The spleen and splenectomy. *Surgery, Gynaecology and Obstetrics*, 173, 407–414.
2. McClusky, D. A., 3rd, et al. (1999). Tribute to a triad: history of splenic anatomy, physiology, and surgery—part 1. *World J Surg*23(3): 311-325.
3. Delaitre B., et al. (2002) Laparoscopic splenectomy for idiopathic thrombocytopenic purpura. *SurgLaparoscEndoscPercutan Tech.* 2002;12(6):412–419
4. Tulman, S., et al. (1993). Pediatric laparoscopic splenectomy. *J PediatrSurg*28(5): 689-692.
5. Dolan, J. P., et al. (2008), Splenectomy for immune thrombocytopenic purpura: Surgery for the 21st century. *Am. J. Hematol.*, 83: 93–96. doi:10.1002/ajh.21029
6. Matic S., et al. (2008). Laparoscopic splenectomy for haematological diseases. *Hepato-Gastroenterol*, 55(Suppl.1),a104.
7. Wu, Z., et al. (2011). Laparoscopic splenectomy for immune thrombocytopenia (ITP) patients with platelet counts lower than $1 \times 10^9/L$. *International Journal of Hematology* 94(6): 533-538.
8. Elezovic, I., et al. (2002). Late results of splenectomy in patients with chronic immune thrombocytopenic purpura. *Acta ChirIugosl*49(3): 29-34.
9. Sampath, S., et al. (2007). An 18-year review of open and laparoscopic splenectomy for idiopathic thrombocytopenic purpura. *Am J Surg*193(5): 580-583; discussion 583-584.
10. Wilhelm, M. C., et al. (1988). Splenectomy in hematologic disorders. The ever-changing indications. *Annals of Surgery*, 207(5), 581–589.
11. Park, A., et al. (2001). Laparoscopic surgery of the spleen: state of the art. *Langenbecks Arch Surg*386(3): 230-239.
12. Delaitre, B. and B. Maignien (1991). Splenectomy by the laparoscopic approach. Report of a case. *Presse Med* 20(44): 2263.
13. George, J. N., et al. (1996). Idiopathic thrombocytopenic purpura: a practice guideline developed by explicit methods for the American Society of Hematology. *Blood* 88(1): 3-40.
14. Habermalz, B., et al. (2008). Laparoscopic splenectomy: the clinical practice guidelines of the European Association for Endoscopic Surgery (EAES). *SurgEndosc*22(4): 821-848.
15. Dindo, D., et al. (2004). Classification of surgical complications: a new proposal with evaluation in a cohort of 6336 patients and results of a survey. *Ann Surg*240(2): 205-213.
16. Kojouri, K., et al. (2004). Splenectomy for adult patients with idiopathic thrombocytopenic purpura: a systematic review to assess long-term platelet count responses, prediction of response, and surgical complications. *Blood*104(9): 2623-2634.
17. Park, A., et al. (1999). Laparoscopic vs open splenectomy. *Arch Surg*134(11): 1263-1269.
18. Matharoo, G. S., et al. (2014). Trends in splenectomy: where does laparoscopy stand? *JSLs* 18(4).
19. Winslow, E. R. and L. M. Brunt (2003). Perioperative outcomes of laparoscopic versus open splenectomy: a meta-analysis with an emphasis on complications. *Surgery* 134(4): 647-653; discussion 654-645.

CASE REPORT PRIKAZ SLUČAJA CASE REPORT PRIKAZ SLUČAJA CASE REPORT

MYOID ANGIOENDOTHELIOMA OF THE SPLEEN -
CASE REPORT AND LITERATURE REVIEW

Nikola Grubor¹, Igor Ignjatović¹, Boris Tadić¹, Marjan Micev¹, Vladimir Milosavljević², Vladimir Djordjević¹, Djordje Knezević¹, Slavko Matic¹
 1 Clinic for Digestive Surgery-First Surgical Clinic, Clinical Center of Serbia, Faculty of Medicine, University of Belgrade.
 2 Department of General Surgery, General Hospital Stefan Visoki, Smederevska Palanka

MIOIDNI ANGIOENDOTELIOM SLEZINE-
PRIKAZ SLUČAJA I PREGLED LITERATURE

Nikola Grubor¹, Igor Ignjatović¹, Boris Tadić¹, Marjan Micev¹, Vladimir Djordjević¹, Vladimir Milosavljević², Djordje Knezević¹, Slavko Matic¹
¹ Klinika za digestivnu hirurgiju- Prva hirurška klinika, Klinički Centar Srbije, Medicinski fakultet, Univerzitet u Beogradu.
² Opšta bolnica "Stefan Visoki", Smederevska Palanka.

Received / Priljen: 25. 06. 2018

Accepted / Prihvaćen: 07.09. 2018.

ABSTRACT

Myoid angioendothelioma (MA) represents an extremely rare nonhaematopoietic proliferation of the spleen. MA is a rare, benign, vascular tumour that consists of vascular elements and arranged stromal cells. Due to an absence of specific clinical signs and symptoms, MA is considered challenging to diagnose. Although the radiological presentation can indicate the vascular nature of the tumour, the diagnosis of MA is almost exclusively obtained from the use of histopathology after surgical excision and immunohistochemistry of the tissue. Due to its completely unclear biological behaviour and relationship with other primary and secondary tumours, the only effective therapy for MA is splenectomy and a regular postoperative follow-up. Herein, we report a case of a 26-year-old male patient with nonspecific abdominal pain and a radiologically detected tumour of the spleen who underwent a laparoscopic splenectomy. Histopathologic and immunohistochemical examinations confirmed a myoid angioendothelioma of the spleen.

Keywords: myoid angioendothelioma, splenic tumour, immunohistochemistry, laparoscopic splenectomy.

SAŽETAK

Mioidni angioendotelom (MA) slezine predstavlja veoma retku nehematološku proliferativnu promenu slezine. MA je redak, benigni, vaskularni tumor slezine koji se sastoji od vaskularnih elemenata i stromalnih ćelija. Zbog odsustva specifičnih kliničkih znakova i simptoma, dijagnostifikovati MA predstavlja izazov. Iako radiološka prezentacija može ukazati na vaskularnu prirodu tumora, dijagnoza MA se gotovo uvek dobija histopatološki i imunohistohemijom nakon operacije. Zbog potpuno nejasnog biološkog ponašanja i odnosa sa drugim primarnim i sekundarnim tumorima, jedina efikasna terapija za MA je splenektomija uz redovno postoperativno praćenje. Mi smo predstavili slučaj 26-to godišnjeg muškog pacijenta sa nespecifičnim bolom u abdomenu i radiološkim dijagnostifikovanim tumorom slezine kome je učinjena laparoskopna splenektomija. Histopatološkim i imunohistohemijskim pregledom je potvrđen mioidni angioendotelom slezine.

Ključne reči: Mioidni angioendotelom, tumor slezine, imunohistohemija, laparoskopna splenektomija.



INTRODUCTION

Myoid angioendothelioma (MA) of the spleen is uncommon and is a recently described entity that is classified as a type of nonhaematopoietic tumour of the spleen (1, 2, 3). MA is a benign, vascular tumour of the spleen that is composed of vascular endothelial cells and stromal cells with myoid and myofibroblastic features. A contemporary immunohistochemical analysis enables the successful distinction of MA from other splenic vascular tumours, such as haemangiomas, angiosarcomas, lymphangiomas, littoral cell angiomatosis (LCA), haemangioendotheliomas and hamartomas (1,

2, 3). MA was first described by Kraus and Dehner in 1999, who documented 3 patients with this disorder (1). The disease occurs with an equal frequency in all age groups. Due to non-specific clinical presentations, MA is often accidentally discovered, which is similar to other vascular lesions of the spleen. According to the literature, after the radiological detection of a mass of an unclear origin in the spleen, patients underwent splenectomies, and the diagnosis of MA was obtained after histopathologic and immunohistochemical analyses of the extracted spleen (1, 2, 3, 4).



Ser J Exp Clin Res 2017; 1-1
 DOI: 10.2478/SJECR-2018-0035

Corresponding author: Korespondirajući autor: Nikola Grubor,
 Klinika za digestivnu hirurgiju- Prva hirurška klinika, Klinički Centar Srbije, Medicinski fakultet, Univerzitet u Beogradu.



CASE REPORT

A 26-year-old male patient was admitted to our hospital with a two-year history of intermittent abdominal pain in the epigastric and right subcostal regions. Previous medical and family histories revealed no prior malignancies or other significant comorbidities. The patient was a non-smoker and had not recently consumed beverages or illicit drugs.

Two years prior to admission, the patient underwent an oesophagogastroduodenoscopy, after which a hiatal hernia and signs of chronic *Helicobacter pylori*-negative gastroenteritis were diagnosed. He was periodically treated with the use of proton pump inhibitors.

The laboratory findings and tumour markers were within reference ranges. An abdominal magnetic resonance imaging (MRI) scan revealed no splenomegaly (12x6 cm) and the presence of a solitary, well-circumscribed lesion (28 mm) in the lower pole of the spleen, with a peripheral rim enhancement on the arterial phase and a centripetal pattern of enhancement on the portal phase (Figure 1). The differential diagnosis included splenic tumours of different aetiologies, as well as a possible haemangioma of the spleen.

The patient received an operation that utilized a laparoscopic approach, and a splenectomy was performed. Intraoperatively, the splenic tumour, with a diameter of approximately 3 cm, was observed in the lower pole. After the division of the ligamentar attachments and the complete mobilization of the spleen, a division of the hilar splenic vessels was performed with the use of an endoscopic stapler. The splenic specimen was placed in a large, plastic, impermeable bag and was retrieved through the umbilical port. Due to the fact that the tumour had to remain undamaged during the extraction process (in order to allow for a precise histopathological analysis), the intact spleen was carefully removed through the use of a mini-laparotomy that was created by the slight extension of the umbilical incision. The splenic specimen was fixed with 10% buffered formalin, and the representative sections were embedded in paraffin. The postoperative period was uneventful, and the patient was discharged on the fifth postoperative day.

After the histopathologic assessment, the microscopic findings revealed the presence of a well-circumscribed tumour that was composed of numerous capillary calibre vessels that were implanted in an eosinophilic matrix with pulp stromal cells (Figure 2-a; 2-b). Further immunohistochemical examinations revealed a strongly positive staining of the vascular lining cells for CD34 and CD31, while the stromal cells stained positive for SMA, desmin, actin and myosin SM (Figure 2-c; 2-d). Staining for S100, CD8 and CD21 were not present in either of the linings. Therefore, a diagnosis of myoid angioendothelioma of the spleen was confirmed. Regular postoperative check-ups after one, three, six and twelve months demonstrated that the patient was completely symptom free and lacked any other abdominal imaging disturbances.

DISCUSSION

The spleen, which is anatomically composed of red and white pulp, plays an important role in the complex modulation of the immune system by filtering the blood and recycling iron. The red pulp consists of a network of venous sinuses and Billroth cords, while the white pulp includes T and B lymphocytes. The imaging appearances of certain entities in the spleen, due to its complex structural morphology and function, can be deceiving and often cannot be distinguished with the utmost certainty (6,7,8). The most common nonlymphoid tumours of the spleen originate from the vascular endothelium (7,9). MA is an extremely rare, splenic, vascular tumour, with only 7 cases reported so far in the literature (1,2,3,4). A proposed diagnostic algorithm for MA includes the use of preoperative multidetector computed tomography (MDCT), MRI and positron emission tomography-computed tomography (PET-CT) of the abdomen, as well as subsequent histopathological and immunohistochemical examinations, to determine the nature of the tumour cells (2,3,4). A PET CT can reveal splenic myoid angioendothelioma as a hypermetabolic mass that has an increased uptake of fluorodeoxyglucose (FDG), which then indicates a neoplastic process (2).

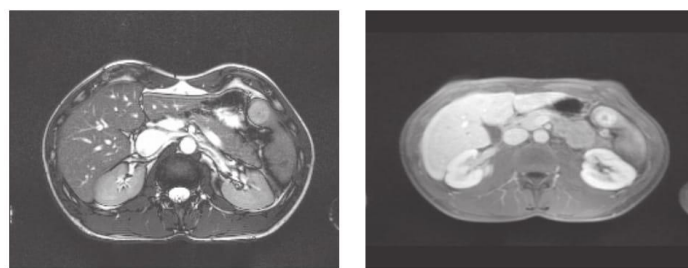


Figure 1: T1W and T2W axial abdominal MRI images

A solitary, well-circumscribed lesion (28 mm) in the lower pole of the spleen, with a peripheral rim enhancement on the arterial phase and a centripetal pattern of enhancement on the portal phase.



CONCLUSION

New cases of MA are expected to be reported in the future, as it is clearly defined as an independent morphological entity. Nevertheless, further research is needed for the evaluation of biological behaviour, the determination of aetiology, the clinical presentation, the pathohistology and the therapeutic options of splenic myoid angioendothelioma, due to its low incidence. Until recently, splenectomies were performed in all of the reported cases of MA patients, which present the only therapeutic options that are currently available. Furthermore, the association of MA with other neoplasms is uncertain, and further studies are necessary. All of the authors agree that the postoperative, regular follow-up of patients with MA is required.

REFERENCES

1. Kraus MD, Dehner LP. 1999. Benign vascular neoplasms of the spleen with myoid and angioendotheliomatous features. *Histopathology*;35(4):328–36.
2. Jang KY, Chung MJ, Moon WS, Sohn MH, Hwang SB, Lee MR, Lee H, Park HS. 2013. Myoid angioendothelioma of the spleen mimicking metastatic disease in a patient with rectal cancer: a radiologic-pathologic correlation. *Ann Diagn Pathol*;17(1):108-12.
3. Karim RZ, Ma-Wyatt J, Cox M, Scolyer RA. 2004. Myoid angioendothelioma of the spleen. *Int J Surg Pathol*;12(1):51–6.
4. Chan YF, Kumar B, Auldish A, Waters K. 2005. Myoid angioendothelioma of the spleen in a child after successful treatment of a Wilms' tumour. *Pathology*;37(2):181–4.
5. Pinkus GS, Warhol MJ, O'Connor EM, Etheridge CL, Fujiwara K. 1986. Immunohistochemical localization of smooth muscle myosin in human spleen, lymph node, and other lymphoid tissues. Unique staining patterns in splenic white pulp and sinuses, lymphoid follicles, and certain vasculature, with ultrastructural correlations. *Am J Pathol*;123(3):440–53
6. Ferrozzi F, Bova D, Draghi F, Garlaschi G. 1996. CT findings in primary vascular tumors of the spleen. *AJR American Journal of Roentgenology*;166(5): 1097–101.
7. Thippavong S, Duigenan S, Schindera ST, Gee MS, Philips S. 2014. Nonneoplastic, benign, and malignant splenic diseases: cross-sectional imaging findings and rare disease entities. *AJR Am J Roentgenol*;203(2):315-22.
8. Karlo CA, Stolzmann P, Do RK, Alkadhi H. 2013. Computed tomography of the spleen: how to interpret the hypodense lesion. *Insights Imaging*;4(1):65-76.
9. Fotiadis C, Georgopoulos I, Stoidis C, Patapis P. 2009. Primary tumors of the spleen. *Int J Biomed Sci*;5(2):85-91. Page 7 of 39 <https://mc.manuscriptcentral.com/eajm> The Eurasian Journal of Medicine 123456789 10 -60 For Review Only
10. Suster S. 1992. Epithelioid and spindle-cell hemangioendothelioma of the spleen. Report of a distinctive splenic vascular neoplasm of childhood. *Am J Surg Pathol*;16(8):785-92.
11. Requena L, Kutzner H. 2013. Hemangioendothelioma. *Semin Diagn Pathol*;30:29–44.
12. Zhendan wang, Liang Zhang, Bo Zhang, Dianbin Mu, Kai Cui, Sheng Li. 2015. Hemangioendothelioma arising from the spleen: A case report and literature review *Oncol Lett.* 9(1): 209–212.

CASE REPORT PRIKAZ SLUČAJA CASE REPORT PRIKAZ SLUČAJA CASE REPORT

LYMPHANGIOMA OF THE SMALL INTESTINE CASE REPORT AND REVIEW OF THE LITERATURE

Igor Ignjatović¹, Vladimir Milosavljević², Boris Tadić¹, Nikola Grubor¹, Slavko Matić¹¹Clinic for Digestive Surgery of the CCS - First Surgical Clinic, Belgrade, Serbia²General Hospital Stefan Visoki, Smederevska Palanka, Serbia

LIMFANGIOM TANKOG CREVA - PRIKAZ SLUČAJA I PREGLED LITERATURE

Igor Ignjatović¹, Vladimir Milosavljević², Boris Tadić¹, Nikola Grubor¹, Slavko Matić¹¹Klinika za digestivnu hirurgiju Kliničkog Centra Srbije - Prva hirurška klinika, Beograd, Srbija²Opšta Bolnica Stefan Visoki, Smederevska Palanka, Srbija

Received / Primljen: 13. 11. 2017.

Accepted / Prihvaćen: 16. 01. 2018.

ABSTRACT

Lymphangioma usually occurs in children and usually involves the skin. Mesenteric lymphangiomas are extremely rare in adults (1,2,3). Lymphangioma of the small-bowel mesentery is rare, representing less than 1% of all lymphangiomas (4).

We report a case of a 62-year-old female who presented with abdominal pain, discomfort, nausea and vomiting. Pre-operative tests including abdominal ultrasonography and magnetic resonance imaging were performed, but they could not accurately determine the nature of the tumour. Laparotomy was performed; the tumour was excised completely, and a large cystic tumour of the small bowel mesentery was found. Histopathological examination diagnosed the tumour as a cystic lymphangioma. Lymphangiomas are extremely rare, especially in the abdomen of adults, and are asymptomatic for the most part; they often present as acute abdominal conditions, causing life-threatening complications such as secondary infection, rupture with haemorrhage, and volvulus or intestinal obstruction when the tumour increases in size, requiring emergent surgery. Lymphangioma is often difficult to diagnose, and surgical resection is selected in many cases for both diagnosis and treatment.

Keywords: lymphangioma, small intestine, cystic, surgical excision

SAŽETAK

Limfangiom se obično javlja kod dece, najčešće na koži. Mezenterični limfangiomi su izuzetno retki kod odraslih. Mezenterični limfangiom tankog creva je retka pojava i obuhvata manje od 1% svih limfangioma.

Predstavljamo slučaj žene stare 62 godine koja je imala tegobe u vidu bola u trbuhu, nelagodnosti, mučnine i povraćanja. Preoperativna ispitivanja, koja su rađena uključujući ultrasonografski pregled abdomena i magnetnu rezonancu, nisu mogla tačno odrediti prirodu tumora. Učinjena je laparotomija i tumor je izvađen u celosti. Otkriven je veliki cistični tumor mezenterijuma tankog creva. Histopatološkim pregledom dijagnostikovao je tumor kao cistični limfangiom. Iako su limfangiomi izuzetno retki, posebno u abdomenu odraslih osoba i asimptomatski u većini slučajeva, oni često prezentuju kao akutni abdomen, uzrokujući komplikacije opasne po život, kao što su sekundarna infekcija, ruptura sa hemoragijom, volvulus ili opstrukcija creva kada se tumor uveća i koje zahtevaju hitno operativno lečenje. Limfangiom je često teško dijagnostikovati, u mnogim slučajevima je izabrana hirurška resekcija u cilju dijagnostike i lečenja.

Ključne reči: limfangiom, tanko crevo, cistični, hirurška ekscizija



Ser J Exp Clin Res 2017; 1-1
DOI: 10.2478/SJECR-2018-0001

Corresponding author: Dr Med. Vladimir Milosavljević
General Hospital Stefan Visoki, Smederevska Palanka, Serbia
milosavljevicvladimir10@gmail.com



INTRODUCTION

Lymphangiomas most often occur in the head, neck, axilla, or groin of young children. Occasionally, the tumour is also discovered in adults in various other anatomical sites (3). Approximately 95% of lymphangiomas are found in the neck and axilla and the other 5% occur in the mediastinum and abdominal cavity, including the mesentery, retroperitoneum and bones (5). Intra-abdominal lymphangiomas (fewer than 5%) have been reported in the mesentery, gastrointestinal tract, spleen, liver and pancreas (6). Lymphangiomas are traditionally classified into three histologic types: capillary (simple), cavernous, and cystic (7). The capillary type usually originates in the skin and consists of uniform, small, thin-walled lymphatic spaces. The cavernous type is composed of various sizes of dilated lymphatic spaces associated with the lymphoid stroma and shows a connection with the adjacent normal lymphatic spaces. The cystic type consists of dilated lymphatic spaces of various sizes associated with collagen and smooth-muscle bundles in the stroma but lacks connection to the adjacent normal lymphatic spaces. Cystic lymphangioma findings are similar to cavernous lymphangioma findings in that dilated lymphatic spaces of variable size are seen for both (8). The aetiology of lymphangiomas is still unclear. They are considered to be a congenital dysplasia of lymphatic tissue and abnormal development of the lymphatic vessels during foetal life (9,10). The histological features of lymphangioma were first described by Gaudier and Gorse in 1913 (11). The clinical symptoms of gastrointestinal and mesenteric lymphangiomas vary from asymptomatic to acute abdominal symptoms such as obstruction or bleeding, according to the size and the localization of the tumour (10,12,13). The treatment is mainly surgical and consists of enucleation when feasible. Segmental intestinal resection is achieved when the cyst adheres intimately to the bowel (13,14). The clinical features of intra-abdominal lymphangiomas are diverse, ranging from an asymptomatic abdominal tumour to symptoms of an acute abdomen (15). Therefore, a mass may be discovered incidentally during examination for an unrelated illness.

CASE REPORT

A 62-year-old female was admitted to our hospital for close examination and treatment due to unexplained intermittent abdominal pain especially in the left abdominal area, abdominal discomfort, nausea and vomiting. She had no history of abdominal surgery. The symptoms occurred over the past 6 months.

The physical findings were non-specific. The laboratory findings were within the reference ranges, and the tumour markers (AFP, CEA, CA 19-9, CA 15-3, CA125, TPS) were negative. Magnetic resonance imaging (MRI) of the abdomen and pelvis was performed (figure 1a,b). The patient did not present any other multicentric lymphatic

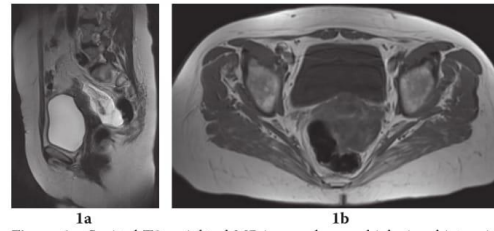


Figure 1a: Sagittal T2-weighted MR image shows a high signal intensity multilocular lesion in the recto-uterine pouch.

Figure 1b: Axial T1-weighted image shows low signal intensity within the lymphangioma.

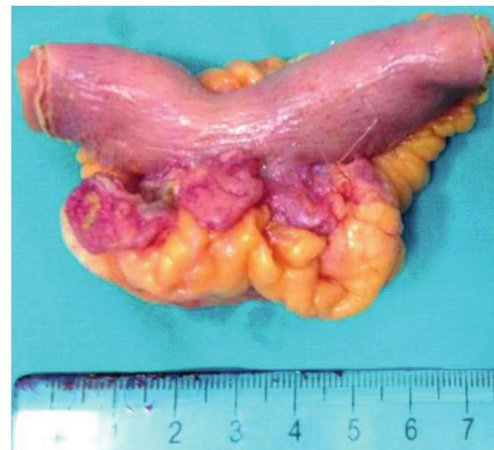

Figure 2: Resected segment of the small bowel with the infiltrating tumour mass

or vascular malformation. Her family and medical history were unremarkable.

Laparotomy was performed, and the tumour was excised completely with small-bowel resection and end-to-end anastomosis. During the laparotomy, a yellowish cystic tumour with a soft consistency was found in the mesentery of the ileum (figure 2). The mesenteric mass was lobulated, cystic and measured approximately 20 mm × 15 mm × 13 mm. The mass consisted of multiple well-defined locules measuring between 4 mm-10 mm, some were filled with a milky fluid with a volume of approximately 100 mL. There was no communication between the cystic mass and the lumen of the small bowel. The tumour was not adherent to the wall of the intestine or adjacent organs. No ascites was seen in the peritoneal cavity, nor was there any dilatation or inflammatory change of the intestines or mesentery.

Microscopic examination revealed that the cystic walls comprised of smooth muscle were lined with flat endothelial cells (figure 3). The cystic walls were generally thin. The stroma showed various sizes of small lymphatic spaces lined by a flat endothelium. Few subendothelial lymphoid

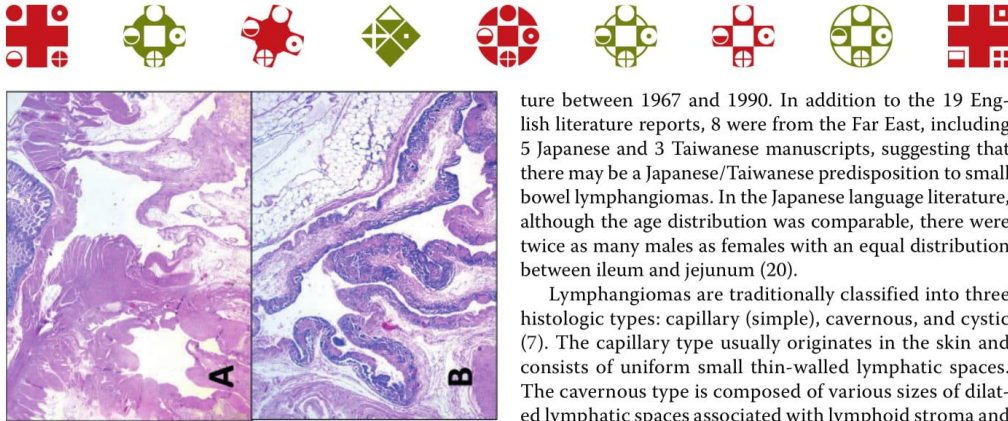


Figure 3. The intestinal wall revealed lymphatic malformation and presented irregular vascular channels with propagation into the mesenteric fat (A, H&E, 20x) containing a scattered collection of smooth muscle in the walls of the larger vascular channels accompanied by a dense perivascular lymphoid infiltration (B, H&E, 50x).

follicles were observed, supporting the diagnosis of cystic lymphangioma.

The procedure was tolerated well by the patient, without any clinically significant postoperative complications. The postoperative period was uneventful, and the patient was discharged on the fifth postoperative day.

Regular check-ups demonstrated that the patient was completely symptom and disease free. One year after surgery, an abdominal CT revealed no signs of disease recurrence.

DISCUSSION

As many as 90% of lymphangiomas present in children younger than 3 years, and the sex ratio is roughly equal in childhood (7). These tumour masses are extremely rare in adults. These cases account for less than 1 in 20,000 to 1 in 250,000 hospital admissions (16,17), and they are more frequently observed in men than women with a M/F ratio of 3:1 (18).

This condition is probably a developmental anomaly of the lymphatic system, explained by its primary occurrence in children, with over 80% diagnosed in the first few years of life (19). This theory would explain why lymphangiomas occur primarily in children. However, it is suggested that abdominal trauma, lymphatic obstruction, inflammatory processes, surgery, or radiation therapy may lead to the secondary formation of such a tumour (16,17).

A review of the English language literature for the 50-year period from 1960 to 2009 revealed only 19 reports of small bowel lymphangiomas (20,21). A total of 40 patients are reported, with a wide age range at presentation from 5 to 75 years, and an equal gender distribution has been observed. Of the cases in which a specific anatomical small bowel location was noted, 24 were within the jejunum and 5 in the ileum (20). Hanagiri and colleagues also documented an additional 33 patients from the Japanese litera-

ture between 1967 and 1990. In addition to the 19 English literature reports, 8 were from the Far East, including 5 Japanese and 3 Taiwanese manuscripts, suggesting that there may be a Japanese/Taiwanese predisposition to small bowel lymphangiomas. In the Japanese language literature, although the age distribution was comparable, there were twice as many males as females with an equal distribution between ileum and jejunum (20).

Lymphangiomas are traditionally classified into three histologic types: capillary (simple), cavernous, and cystic (7). The capillary type usually originates in the skin and consists of uniform small thin-walled lymphatic spaces. The cavernous type is composed of various sizes of dilated lymphatic spaces associated with lymphoid stroma and shows a connection with the adjacent normal lymphatic spaces. The cystic type consists of dilated lymphatic spaces of various sizes associated with collagen and smooth-muscle bundles in the stroma but lacks connection to the adjacent normal lymphatic spaces. Cystic lymphangioma findings are similar to cavernous lymphangioma findings in that dilated lymphatic spaces of variable size are seen in both (19).

Patients with mesenteric lymphangiomas are usually asymptomatic and the mass is discovered only incidentally during examination or surgery for an unrelated illness until the tumours enlarge. Abdominal pain, the presence of a palpable mass and distention seem to be the most common symptoms, but the clinical presentation varies.

The mass is usually discovered only incidentally during examination or surgery for an unrelated illness; however, some patients may have acute clinical symptoms caused by compression of the adjacent structures or by complications such as infection, perforation, torsion and rupture (22). However, mesenteric lymphangiomas may cause complications such as infiltration of the intestine, or involvement of the main branch of the mesenteric arteries or adjacent organs that necessitate segmental resection of the intestine (23,24,25)

The reason for reporting this case is to emphasize the fact that the primary treatment for lymphangiomas is radical surgical excision, even when asymptomatic, because of its potential to grow remarkably and invade adjacent structures or develop complications; they also have a risk of sarcoma transformation upon irradiation.

Other submucosal tumours, such as leiomyoma, lipoma or other cystic lesions, such as enteric duplication cysts as well as carcinoid tumours or mucocele, should be considered as the differential diagnoses. Preoperative investigations, including CT and MRI, give information about anatomical position, size and extent of the cysts, but they are insufficient in establishing an accurate preoperative diagnosis (26). Sometimes radical resection might be technically impossible. If radical surgery is not technically possible, injection of bleomycin or OK-432 into the tumour has been reported to be effective (27).

Mesenteric lymphangiomas are very rare, but they can cause acute abdominal symptoms that require emergent



surgery. Therefore, they should be included in the differential diagnosis of the acute abdominal condition. Although benign in nature, mesenteric lymphangiomas may cause significant morbidity or mortality due to their large size and critical location when they compress the adjacent structures.

REFERENCES

- Vargas-Serrano, B., N. Alegre-Bernal, B. Cortina-Moreno, R. Rodríguez-Romero and F. Sánchez-Ortega (1995). "Abdominal cystic lymphangiomas: US and CT findings." *Eur J Radiol*19(3): 183-187.
- Chung, J. H., Y. L. Suh, I. A. Park, J. J. Jang, J. G. Chi, Y. I. Kim and W. H. Kim (1999). "A pathologic study of abdominal lymphangiomas." *J Korean Med Sci*14(3): 257-262.
- Yoshida, Y., T. Okamura, T. Ezaki, K. Yano, M. Kodate, I. Murata and M. Kaido (1994). "Lymphangioma of the oesophagus: a case report and review of the literature." *Thorax*49(12): 1267-1268.
- Jang, J. H., S. L. Lee, Y. M. Ku, C. H. An and E. D. Chang (2009). "Small bowel volvulus induced by mesenteric lymphangioma in an adult: a case report." *Korean J Radiol*10(3): 319-322.
- Huang, J. C., J. S. Shin, Y. T. Huang, C. J. Chao, S. C. Ho, M. J. Wu, T. J. Huang, F. J. Chang, K. S. Ying and L. P. Chang (2005). "Small bowel volvulus among adults." *J Gastroenterol Hepatol*20(12): 1906-1912.
- Koenig, T. R., E. M. Loyer, G. J. Whitman, A. K. Raymond and C. Charnsangavej (2001). "Cystic lymphangioma of the pancreas." *AJR Am J Roentgenol*177(5): 1090.
- Chen, C. W., S. D. Hsu, C. H. Lin, M. F. Cheng and J. C. Yu (2005). "Cystic lymphangioma of the jejunal mesentery in an adult: a case report." *World J Gastroenterol*11(32): 5084-5086.
- Seki, H., T. Ueda, T. Kasuya, H. Kotanagi and T. Tamura (1998). "Lymphangioma of the jejunum and mesentery presenting with acute abdomen in an adult." *J Gastroenterol*33(1): 107-111.
- Paal, E., L. D. Thompson and C. S. Heffess (1998). "A clinicopathologic and immunohistochemical study of ten pancreatic lymphangiomas and a review of the literature." *Cancer*82(11): 2150-2158.
- Abe, H., K. Kubota, T. Noie, Y. Bandai and M. Makuuchi (1997). "Cystic lymphangioma of the pancreas: a case report with special reference to embryological development." *Am J Gastroenterol*92(9): 1566-1567.
- Gaudier H, Gorse P. Lymphangiome kystique abdoméno-scrotal rétro-péritonéal. *Presse Méd* 1913;21:458-89
- Huang, Q., M. A. Minor and H. C. Weber (2009). "Clinical challenges and images in GI. Diagnosis: Cavernous lymphangioma of the jejunum." *Gastroenterology*136(4): 1170, 1465.
- Mabrut JY, Grandjean JP, Henry L, Chappuis JP, Partensky C, Barth X, Tissot E. (2002). Mesenteric and mesocolic cystic lymphangiomas- Diagnostic and therapeutic management. *Ann Chir.*127(5):343-9.
- Hardin WJ, Hardy JD. (1970) Mesenteric cysts. *Am J Surg.*119:640-645.
- Daniel, S., B. Lazarevic and A. Attia (1983). "Lymphangioma of the mesentery of the jejunum: report of a case and a brief review of the literature." *Am J Gastroenterol*78(11): 726-729.
- Losanoff, J. E., B. W. Richman, A. El-Sherif, K. D. Rider and J. W. Jones (2003). "Mesenteric cystic lymphangioma." *J Am Coll Surg*196(4): 598-603.
- Wani, I. (2009). "Mesenteric lymphangioma in adult: a case series with a review of the literature." *Dig Dis Sci*54(12): 2758-2762.
- Kurtz, R. J., T. M. Heimann, J. Holt and A. R. Beck (1986). "Mesenteric and retroperitoneal cysts." *Ann Surg*203(1): 109-112.
- Hanagiri, T., M. Baba, T. Shimabukuro, M. Hashimoto, H. Takemoto, A. Inoue, A. Sugitani and T. Shirakusa (1992). "Lymphangioma in the small intestine: report of a case and review of the Japanese literature." *Surg Today*22(4): 363-367.
- Shyung LR, Lin SC, Shih SC, et al. (2009) Proposed scoring system to determine small bowel mass lesions using capsule endoscopy. *J Formos Med Assoc* ;108:533-8.
- De Vries, J. J., J. M. Vogten, P. C. de Bruin, D. Boerma, H. D. van de Pavoordt and J. Hagendoorn (2007). "Mesenteric lymphangiomas causing volvulus and intestinal obstruction." *Lymphat Res Biol*5(4): 269-273.
- Steyaert H, Guitard J, Moscovici J, Juricic M, Vaysse P, Juskiwenski S. (1996) Abdominal cystic lymphangioma in children: benign lesions that can have a proliferative course. *J Pediatr Surg.* 31(5):677-80.
- Griffa, B., V. Basilico, M. Feltri and A. Griffa (2006). "[Submucosal jejunal lymphangioma: an unusual case with obscure gastrointestinal bleeding in an adult, detected by video-capsule endoscopy and treated by laparoscopy]." *Minerva Chir*61(6): 529-532.
- Rieker, R. J., A. Quentmeier, C. Weiss, U. Kretschmar, K. Amann, G. Mechttersheimer, H. Blaker and O. F. Herwart (2000). "Cystic lymphangioma of the small-bowel mesentery: case report and a review of the literature." *Pathol Oncol Res*6(2): 146-148.
- Siddique, K., S. Bhandari and S. Basu (2010). "Giant mesenteric lymphangioma: a rare cause of a life-threatening complication in an adult." *BMJ Case Rep*2010.
- Tsukada, H., K. Takaori, S. Ishiguro, T. Tsuda, S. Ota and T. Yamamoto (2002). "Giant cystic lymphangioma of the small bowel mesentery: report of a case." *Surg Today*32(8): 734-737