



UNIVERZITET U NIŠU
MEDICINSKI FAKULTET



Nikola Bulatović

**KOMPARATIVNA ANALIZA REZULTATA
OPERATIVNOG LEČENJA PRELOMA
DIJAFIZE BUTNE KOSTI METODOM
ZAKLJUČAVAJUĆEG INTRAMEDULARNOG
KLINA I SAMODINAMIZIRAJUĆEG
UNUTRAŠNJEG FIKSATORA PO
MITKOVIĆU**

Doktorska disertacija

NIŠ, 2018



УНИВЕРЗИТЕТ У НИШУ
МЕДИЦИНСКИ ФАКУЛТЕТ



Никола Булатовић

**КОМПАРАТИВНА АНАЛИЗА РЕЗУЛТАТА
ОПЕРАТИВНОГ ЛЕЧЕЊА ПРЕЛОМА
ДИЈАФИЗЕ БУТНЕ КОСТИ МЕТОДОМ
ЗАКЉУЧАВАЈУЋЕГ ИНТРАМЕДУЛАРНОГ
КЛИНА И САМОДИНАМИЗИРАЈУЋЕГ
УНУТРАШЊЕГ ФИКСАТОРА ПО
МИТКОВИЋУ**

Докторска дисертација

НИШ, 2018



**UNIVERSITY OF NIS
FACULTY OF MEDICINE**



Nikola Bulatovic

**COMPARATIVE ANALYSIS OF SURGICAL
TREATMENT FEMORAL SHAFT
FRACTURES BY METHOD INTERLOCKING
NAILS AND SELFDYNAMIZABLE
INTERNAL FIXATOR MITKOVIC**

DOCTORAL DISSERTATION

Nis 2018.

Mentor:

Prof. dr Milorad Mitković, Medicinski fakultet, Univerzitet u Nišu

Članovi komisije doktorske disertacije:

Prof.dr Aleksandar Lešić, Medicinski fakultet, Univerzitet u Beogradu, predsednik,

Prof.dr Milorad Mitković, Medicinski fakultet, Univerzitet u Nišu, član,

Prof.dr Saša Milenković, Medicinski fakultet, Univerzitet u Nišu, član.

Disertacija je sprovedena u Kliničkom Centru Crne Gore, Klinici za ortopediju i traumatologiju u Podgorici i Kliničkom Centru u Nišu, Klinici za Ortopediju i traumatologiju.

Posebno se zahvaljujem,

Prof.dr Miloradu Mitkoviću, svom mentoru, na osmišljavanju i sprovođenju disertacije, na dragocnim savetima, nesebično i sa puno strpljenja,

Prof. dr Aleksandru Lešiću, na izuzetnoj podršci u ovoj studiji kao i u celokupnom radu kao ortopedskom hirurgu,

Svojim kolegama, doktorima i medicinskom osoblju u KCCG u Podgorici i KC u Nišu,

Pacijentima, bez njih se ova studija ne bi mogla sprovesti.

*Doktorsku disertaciju posvećujem porodici,
supruzi Dijani,
djeci Dariji i Luki,
roditeljima, majci Draginji
i preminulom ocu Luki.
Bez njihove podrške ne bih mogao uspjeti.*

Подаци о докторској дисертацији

Ментор:	Титула, име и презиме, назив универзитета и факултета Проф.др.Милорад Митковић, Медицински факултет, Ниш
Наслов:	Наслов докторске дисертације: КОМПАРАТИВНА АНАЛИЗА РЕЗУЛТАТА ОПЕРАТИВНОГ ЛЕЧЕЊА ПРЕЛОМА ДИЈАФИЗЕ БУТНЕ КОСТИ МЕТОДОМ ЗАКЉУЧАВАЈУЋЕГ ИНТРАМЕДУЛАРНОГ КЛИНА И САМОДИНАМИЗИРАЈУЋЕГ УНУТРАШЊЕГ ФИКСАТОРА ПО МИТКОВИЋУ
Резиме:	Резиме докторске дисертације : Увод: Инциденца прелома дијафизе бутне кости варира од 1,5 до 9.9:100 000 особа током године, и најчешће су изоловане повреде. Материјал и методе: Студија је спроведена на узорку од 100 испитаника са 104 прелома, подељених у две групе на основу методе лечења. Просечно време праћења је од 12-23 месеца. У првој групи коришћен је самодинамизирајући унутрашњи фиксатор (СИФ) код 55 пацијената са 57 прелома. У другој групи, код 45 испитаника са 47 прелома лечених са закључавајућим интрамедуларним феморалним клином.Обе хирушке методе базирају се на концепту релативне стабилности. По АО/АСИФ класификацији (тип А 39 , тип Б 51, тип Ц 14), Винквист Хансен (тип I 28, тип II 39, тип III 23, тип IV 14) и Густило Андерсон класификација (тип I 7 и тип II 2). Аналазиране компликације су: инфекција, несрастање, деформитет екстремитета (поремећај осовине, ротације и дужине), оштећење остеоинтегративног материјала, дубока венска тромбоза, плућна емболија, неуроваскуларне сметње, компартмент синдром и ампутација. Циљ рада: упоредна анализа процеса срастања, функционалног опоравка и компликација између ове две методе лечења прелома дијафизе бутне кости. Дискусија: Протоколи и траума скорови дају смернице дијагностичко терапијског пута за адекватно ортопедско збрињавање, допринели су смањењу морбидитета, морталитета и успешнијем лечењу. Код политрауматизованих посебан ефекат у побољшању лечења показао се преко смерница базираних на два принципа: рано дефинитивно збрињавање (ЕТЦ) и контрола штете (ДЦО). Закључак: Обе методе подједнако омогућавају постизање добрих резултата лечења које се приказује кроз вредности анализираних параметара.

Научна област:

Биомедицинске науке

Научна
дисциплина:

Медицина

Кључне речи:

Прелом бутне кости, интрамедуларни клин, унутрашњи
фиксатор

УДК:

CERIF
класификација:

B007

Тип лиценце
Креативне
заједнице:

CC BY-NC-ND

Data on Doctoral Dissertation

Doctoral Supervisor:	Academic title, First and Last Name, Title of the University and Faculty PHD Milorad Mitkovic, Medical faculty, Nis
Title:	Title of Doctoral Dissertation COMPARATIVE ANALYSIS OF SURGICAL TREATMENT FEMORAL SHAFT FRACTURES BY METHOD INTERLOCKING NAILS AND SELF-DYNAMIZABLE INTERNAL FIXATOR BY MITKOVIC
Abstract:	<p>Text of the Abstract</p> <p>Introduction: The incidence of fracture of the femur bone ranges from 1.5 to 9.9: 100 000 persons during the year, and most commonly isolated injuries.</p> <p>Material and methods: The study was conducted on a sample of 100 subjects with 104 fractures, divided into two groups based on the treatment method. The average monitoring time is 12-23 months. In the first group, with self-dynamizable internal fixator (SIF) was used in 55 patients with 57 fractures. In the second group, in 45 subjects with 47 fractures treated with interlocking femoral nails. Both surgical methods are based on the concept of relative stability. For AO / ASIF classification (type A 39, type B 51, type C 14), Winquist Hansen (type I 28, type II 39, type III 23, type IV 14) and Gustillo Anderson classification (Type I 7 and Type II 2). The analyzed complications are: infection, nonunion, deformity of the extremities (malposition of the axis, rotation and length), malunion and break and displacement of osteosynthetic material, deep vein thrombosis, pulmonary embolism, neurovascular injury, compartment syndrome, and amputation.</p> <p>Objective: Comparative analysis of the process of healing, functional recovery and complications between these two methods of treatment of femoral shaft fracture.</p> <p>Discussion: Protocols and trauma scores provide guidelines for a diagnostic pathway for adequate orthopedic care, contributing to reducing morbidity, mortality and more successful treatment. In polytraumatized special effects in improving treatment, it has been shown through guidelines based on two principles: early total care ETC and damage control orthopaedic DCO.</p> <p>Conclusion: Both methods equally enable the achievement of good results of treatment, which is displayed through the values of the analyzed parameters.</p>

Scientific Field:

Scientific Discipline:

Key Words:

UDC:

CERIF Classification:

Creative Commons License Type:

SADRŽAJ

I. UVOD.....	13
1.1 HISTOLOŠKA GRADJA KOSTI.....	15
1.1.1 Makroskopska gradja kostiju	15
1.1.2 Mikroskopska i biohemijska gradja kosti	16
1.1.3 Mineralizacija kosti.....	18
1.1.4 Faktori funkcije koštanog sistema	19
II ANATOMIJA NATKOLENE REGIJE	22
2.1 Butna kost	22
2.2 Gradja skeletnog mišića.....	23
2.3 Mišići sedalne regije i karličnog prstena	24
2.4 Mišići natkolene regije.....	25
2.5 Nervi natkolene regije.....	27
2.6 Vaskularizacija butne kosti	27
III MEHANIZAM REPARACIJE PRELOMA KOSTIJU.....	30
3.1. Vrste reparatorne osteogeneze	30
3.1.1 Faza inflamacije	31
3.1.2 Faza formiranja mekog kalusa	31
3.1.3 Faza formiranje čvrstog kalusa	32
3.1.4. Faza remodeliranja.....	33
3.2 Razlike u srastanju između kortikalne i spongiozne kosti.....	34
3.3 Perenova teorija sila	34
3.4 Faktori koji utiču na srastanje preloma.....	35
IV OSNOVNI PRINCIPI BIOMEHANIKE KOSTI.....	37
4.1 Biomehanika bipedalnog hoda.....	38
4.2 Biomehanika preloma	40
V PATOFIZIOLOGIJA TRAUME	43
5.1 Reakcija organizma na povredu.....	43
5.2 Trauma skor (bodovni sistem)	48
VI KLASIFIKACIJA PRELOMA BUTNE KOSTI.....	50
VII KLINIČKA SLIKA PRELOMA I DIJAGNOSTIČKI PROTOKOL	53
7.1 Pregled povredjenog sa prelomom butne kosti.....	54
7.2 Radiološka dijagnostika	55

7.2.1 Radiografski nalaz (RTG).....	56
7.2.2 Ultrasonografski nalaz (EHO)	56
7.2.3 Kompjuterizovana tomografija (CT)	57
7.2.4 Ostale radiološke metode.....	57
VIII UNUTRAŠNJI SAMODINAMIZIRAJUĆI FIKSATOR (SIF).....	58
IX INTRAMEDULARNI KLIN.....	61
XI MATERIJAL I METODOLOGIJA RADA	65
11.1 Statistička obrada podataka.....	69
11.2 Metoda korišćenja samodinamizirajućeg unutrašnjeg fiksatora	70
11.3 Metoda korišćenja zaključavajućeg IM klina	71
XXII REZULTATI RADA.....	74
XII DISKUSIJA.....	88
XIV ZAKLJUČAK.....	99
XV LITERATURA.....	100
XVI APENDIKS.....	106
XVII BIOGRAFIJA.....	112
XVIII IZJAVE	115

Lista skraćenica:

ARDS	(<i>Acute respiratory distress syndrome</i>); sindrom akutnog plućnog edema,
AIS	(<i>Abbreviated Injury Scale</i>); kratka skala za procenu težine povrede,
BMU	(<i>Basic multicellular unit</i>); osnovna višćelijska jedinica
DCO	(<i>Damage control orthopaedics</i>); kontrola štete u ortopedskoj traumatologiji,
DVT	(<i>eng.Deep vein thrombosis</i>); duboka venska tromboza,
GCS	(<i>eng.Glasgow coma score</i>); glazkowska koma skala,
ECM	ekstraćelijski matriks,
IM	(<i>eng.intramedullary nail</i>); intramedularni klin,
ISS	(<i>eng.Injury Severity Score</i>); ocena težine povrede,
CARS	(<i>eng.Compensatory anti-inflammatory response syndrome</i>); kompezatorno stanje anti-zapaljenskog odgovora,
SIRS	(<i>eng.Systemic inflammatory response syndrome</i>); stanje opšteg zapaljenskog odgovora organizma na traumu,
SIAI	(<i>eng.Spina illiaca anterior superior</i>); prednja gornja ilijačna kvrga,
SIF	(<i>eng.Selfdynamizable internal fixator</i>); samodinamizirajući unutrašnji fiksator,
NISS	(<i>eng.New Injury Severity Score</i>); nova skala za procenu težine traume,
MODS(MOF)	(<i>eng.Multiple organ dysfunction syndrome</i>); stanje otkazivanja vitalnih organa,
MS	(<i>eng.Multiple sclerosis</i>); multipla sklerosa,
MSCT	(<i>eng.Multi-slice computed tomography</i>); višeslojna kompjuterizovana tomografija, skener,
M-CSF	(<i>eng. macrophage colony-stimulating factor</i>); faktor stimulacije makrofagnih kolonija,
mSv	<i>Sievert</i> merna jedinica za ekvivalentnu dozu jonizujućeg zračenja,
RANKL	(<i>eng.Receptor activator of nuclear factor kappa-B ligand</i>); receptor aktivacije nuklearnog faktora κ B,
PDGF	(<i>eng.Platelet-derived growth factor</i>); faktor rasta iz trombocita,
TNF	(<i>eng.Tumor necrosis factor</i>); faktor tumorske nekroze (citokini),
TGF- β	(<i>eng. Transforming growth factor beta</i>); transformišući faktor rasta beta (<i>citokin</i>)
IL	(<i>eng Interleukins -ILs</i>); interleukini (citokini).

I. UVOD

Prema istorijskim podacima organizovano zbrinjavanje povredjenih bolesnika prvi su uveli drevni Grci gde su povredjenim vojnicima rane obradjivali u kasarnama (*klisiai*), ili na brodovima [1]. Rimljani su za koncept zbrinjavanja povredjenih formirali zasebne kvartove (*valetudinaria*), gradili su ih u prvom i drugom veku nove ere i njihov prvenstveni značaj je bio da se pruži medicinska pomoć vojnicima [2]. Povreda se definiše kao akutno oštećenje organizma sa razaranjem tkiva i odgovarajućim funkcionalnim poremećajem prouzrokovano delovanjem neke spoljašnje sile (mehanička, termička, hemijska). Prelom kosti se definiše kao potpuni ili nepotpuni prekid kontinuiteta koštanog tkiva, prouzrokovano silom koja prevazilazi granicu njegove prirodne elastičnosti i predstavlja udruženu povredu sa oštećenjem mekim tkiva ekstremiteta. Za nastanak preloma dijafize, srednjeg dela butne kosti potrebne su visoko energetske povrede. Koštano tkivo je najtvrdje, a filogenetski i ontogenetski najmladje tkivo i predstavlja jedno od najdinamičnijih tkiva u organizmu, zahvaljujući bogatoj vaskularizaciji, metabolizmu minerala i neprekidnim morfološkim i biohemijskim promenama [3]. Trauma kao etiološki faktor zauzima treće mesto od svih faktora smrtnosti, po svim starosnim grupama, posle malignih i kardiovaskularnih bolesti, dok je u populaciji do 40.godina starosti vodeći faktor smrtnosti [4]. Svetski relevantni podaci kroz poslednje dve decenije ukazuju na problem traumatizma kao epidemije, pa se često upotrebljava sintagma „traumatizovani bolesnik“, najveći udeo zauzima saobraćajni traumatizam. Danas se teži što objektivnijem definisanju stanja povredjenog, pogotovo kada se radi o politraumatizovanom stanju, kao i težnja prema sveobuhvatnom i jedinstvenom dijagnostičko terapijskom protokolu, baziranom na mehanizmu nastanka, broju povreda i stepenu oštećenja organskih sistema, opštem stanju povredjenog kao i proceni imunološkog odgovora organizma na traumu [5]. Incidenca preloma dijafize butne kosti uzrokovane različitim povredama iznosi od 1,5 do 9.9:100000 stanovnika tokom godine, i najčešće su izolovane povrede. Ekstremiteti su najčešće izloženi povredama pri svakodnevnim aktivnostima, padovima, saobraćajnim nezgodama i pri ranjavanju projektilima [5,6]. Zastupljenost politraumatizovanih u ukupnom broju povredjenih je 3-9%, dok je procenat smrtnosti 16-22% [6]. Učestalost povredjivanja ekstremiteta u politraumi iznosi 58,6%, prelomi donjeg ekstremiteta su se javljali 21,9%, prelomi gornjeg ekstremiteta kod 19% politraumatizovanih, a otvoreni prelomi i amputacije su češće bili zastupljeni na donjim

ekstremitetima (8% otvoreni prelomi, amputacije 1,5%) [7]. Prelomi butne kosti se najčešće zastupljeni prelomi kod politraumatizovanog pacijenta sa udelom od 16,5%, odnosno 15,1% [7,8]. Način lečenja preloma, butne kosti kao i karlice i kičmenog stuba, kao dominantnih povrede lokomotnog sistema, neretko i životno ugrožavajućih povreda, menjao se tokom vremena, kao rezultat boljeg razumevanja anatomskih odnosa, značaja biomehanike, lokalnih i sistemskih efekata koji trauma prouzrokuje na organizam. Takodje promeni pristupa lečenja preloma butne kosti doprineo je razvoj dijagnostičkih procedura, hiruških uslova rada i tehnika, pojava novih generacija osteosintetskog materijala kao i celokupno unapredjenje standarda lečenja. Aktuelna problematika rešavanja traumatizovanih pacijenata, dovela do potrebe da se sačini jedinstveni protokol lečenja, registar povreda i bodovni sistem, stoga je Američko udruženje traumatologa razvilo je program „*Advanced Trauma Life Support*” (ATLS), 1980.god. objedinivši ove potrebne činioce [9]. U traumatologiji danas su aktuelna dva koncepta lečenja politraumatizovanih: rano definitivno zbrinjavanje svih povreda (eng. "*Definitive Surgical Trauma Care*"- DSTC) i koncept zbrinjavanja povreda koje ugrožavaju život (eng. "*Damage Control*"-DC) [9,10]. Kod povreda lokomotornog sistema, posebno kod politraumatizovanih pacijenata, koncept inicijalne primene spoljnje fiksacije preloma kostiju, pre svega karličnog prstena, butne kosti i potkolenice sa kasnijom definitivnom fiksacijom, zauzela je visoko mesto u ortopedskoj traumatologiji, jer statistički je dovela do smanjenja incidence komplikacija sa uspešnijim funkcionalnim rezultatom i smanjenjem trajanja hospitalizacije [9,10]. Cilj lečenja preloma butne kosti je uspešna stabilizacija i srastanje mesta preloma, sa ranom mobilizacijom i vraćanje povredjenog u predjašnje stanje. Komplikacije koje se mogu javiti u lečenju su infekcija, duboka venska tromboza, masna i plućna embolija, akutni respiratorni distres sindrom, kompartment sindrom, nesrastanje preloma, srastanja u lošoj poziciji, lomljenje i krivljenje implantata, povreda nerava i krvnih sudova, mortalitet. U ovoj studiji bazirali smo se na dve savremene metode unutrašnje fiksacije, jedna je intramedularni zaključavajući klin, druga je unutrašnji samodinamizirajući fiksator po Mitkoviću. Obe hiruške metode baziraju se na konceptu relativne stabilnosti, koji se karakteriše primenom minimalno invazivnog pristupa, indirektnom repozicijom mesta preloma, nezahtevaju postojanje anatomske repozicije mesta preloma, a implantati koje smo koristili omogućavaju dobru stabilnost kao i mogućnost dinamizacije mesta preloma, koje se karakteriše indirektnim ili sekundarnim načinom formiranja kalusa.

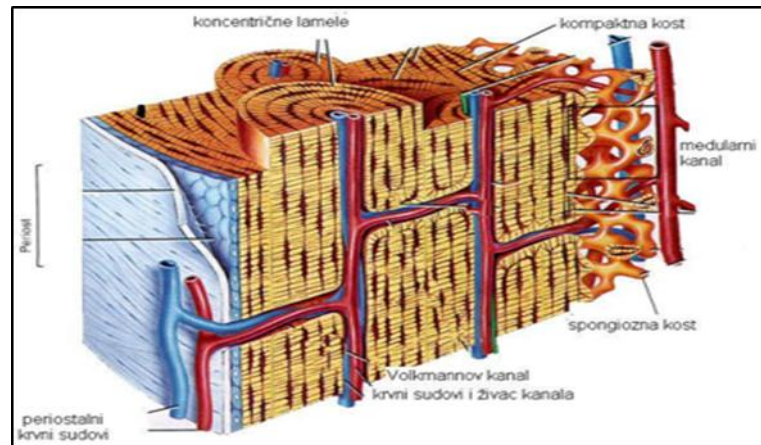
1.1 HISTOLOŠKA GRADJA KOSTI

1.1.1 Makroskopska gradja kostiju

Koštano tkivo se deli na: *zrelo (lamelarna ili sekundarna kost) i nezrelo (fibrozna ili primarna kost)*. Kod *lamelarne kosti* mineralizovani matriks se sastoji od koštanih lamela u kojima su kolagena vlakna raspoređena u vidu paralelnih snopova čija mikroarhitektonika odražava dejstvo spoljašnih sila, a time i postignutu čvrstinu kosti. Lamelarna kost se pojavljuje u dva osnovna oblika: *kompakta ili kortikalna kost i spongiozna ili trabekularna kost*, pri čemu svaka od njih ima svoju funkciju. Vanćelijski matriks *nezrele ili fibrozne kosti* nepravilnog je izgleda sa kolagenim vlaknima koja su međusobno isprepletana i sa nasumičnim rasporedom osteocita pri čemu je odsutna lamelarna gradja i kost nema fiziološku čvrstinu. U zavisnosti od lokacije oblik lamela je različit, u obliku *osteona* kod kortikalne kosti, ili *trabekula* kod spongiozne kosti. Osteoni se sastoje od koncentričnih slojeva lamela i imaju centralni kanal (Haversov kanal) koji je prekriven endostom i ispunjen je neurovaskularnim strukturama i vezivnim tkivom. Veći krvni sudovi mogu da prodiru u kost pod uglom od 90° u odnosu na dužu osovinu okruženi sa nekoliko slojeva lamelarne kosti, nazivaju se Volkmanovi krvni sudovi, lokalizovani u istoimenim kanalima [11]. Na butnoj kosti (*os femoris*) koja predstavlja najveću i najjaču kost u čovekovom telu, kao na svakoj cevastoj kosti razlikujemo: epifizu, metafizu i dijafizu. Makroskopski gledano na poprečnom preseku kosti razlikuju se sledeći anatomske elementi:

- ✓ *Periosteum (pokosnica)* sa spoljnje strane oblaže kost. Histološki razlikujemo: a) površni sloj, deblji sadrži vezivna, elastična vlakna, krvne sudove i nervno tkivo. Kolagena vlakna ligamenata ili tetiva vezuju za korteks čineći tzv. *Sharpey-eva vlakna*; b) unutrašnji sloj sadrži fibrocite, elastičnih vlakana i ćelije od kojih se stvaraju osteoblasti, to je *kambium ili osteogeni sloj*,
- ✓ *Endoost* je tanka vezivno-fibrozna opna koja sadrži osteoprogenitorske ćelije i osteoblaste, a oblaže korteks dijafize kosti sa unutrašnje strane i odvaja ga od medularne šupljine. Značaj i periosta i endoosta je u tome što učestvuju u procesu sanacije kosti,
- ✓ *Cavitas medularis (medularna šupljina)* je ispunjena koštom srži sa mnoštvom krvnih sudova. Zid kanala gradjen je od koštanih pločica veličine do 0,4mm postavljene uzdužnom osovinom,

- ✓ *Živci* sa mijelinskim omotačem ili bez njega prate krvne sudove periosta preko Haversovog i Volkmanovog sistema kanala do medularnog kanala. Dijafizarni intramedularni pritisak se menja sa rastom kosti i kod odraslog čoveka je oko 60mm Hg, što omogućava centrifugalni tok krvi iz medularnog kanala ka periostu.



Slika 1. Shematski prikaz gradje kosti: kortikalna kost se sastoji od čvrsto upakovanih osteona, spongiozna kost se sastoji od mrežica trabekula [11].

1.1.2 Mikroskopska i biohemijska gradja kosti

Koštani sistem osim mehaničke potpore i zaštite tela (mozak i kičmena moždina, organi grudnog koša i karlice), učestvuju u regulaciji metabolizma kalcijuma (Ca^{++}), magnezijuma (Mg^{++}), fosfora (P), natrijuma (Na) i acidobazne ravnoteže. U koštanom sistemu nalazi se 99% celokupnog telesnog kalcijuma, 90% fosfora, oko 50% magnezijuma i oko 30% natrijuma, a koristi 5-10% ukupnog volumena krvi. Sadrži oko 45% neorganskih minerala (dominantno kalcijum-fosfat u obliku hidroksiapatita), 30% organskog materijala i oko 25 % vode [12]. Kost se sastoji od celularnog dela, tj. koštanih ćelija i ekstracelularnog dela koji se sastoji od minerala odloženih u organskom matriksu.

1.1.2.1 Koštane ćelije

Koštano tkivo je izgradjeno od tri vrste ćelija: osteoblasta, osteocita i osteoklasta. Osteoblasti nastaju iz vezivne strome, poredani u nizu na površini koštanog tkiva, poseduju izoenzim alkalne fosfataze i receptore za parathormon (PTH) i vitamin D3 (1,25-dihidroksikolekalciferol). Pored osnovne belančevine kolagena tip I, proizvode osteokalcin, GLA-protein matriksa, sialoproteine I i II, proteoglikane, osteonektin i fosfoprotein [12]. Osteoblasti igraju glavnu ulogu u formiranju

kosti jer su jedine ćelije koje mogu da produkuju organske komponente i indukuju stvaranje neorganskih komponenti ekstraćelijskog matriksa (ECM). Takođe kontrolišu formiranje i aktivnost osteoklasta. Osteoblasti se diferentuju iz mezenhima ili osteoprogenitornih ćelija. Koštano tkivo se formira kada osteoblasti izlučuju i deponuju organske komponente ECM na mestu pripoja kao što je koštano tkivo ili mineralizovano tkivo hrskavice. Ovaj sveže deponovani i nemineralizovani ECM se naziva *osteoid* [13]. Osteociti su ćelije koje su zasebno okružene mineralizovanim ECM i imaju kontakt sa susednim ćelijama i funkcije senzora za mehaničke promene i druga dešavanja u mikrookruženju i pokreću remodelovanje slanjem signala (koji mogu uključivati i apoptozu). Osteociti svojim metabolizmom održavaju koštani matriks. Nakon propadanja osteocita matriks se resorbuje. Osteoklasti su jedine ćelije koje su u mogućnosti da razgradjuju i resorbuju mineralizovano koštano tkivo. Zbog toga su bitni u remodelovanju kosti i glavne ćelije u metabolizmu kalcijuma. Osteoklasti se formiraju fuzijom progenitornih ćelija, monocita, to su multinukleusne ćelije koje potiču iz kostne srži intereakcijom osteoblasta, poseduju receptore za hormone koji imaju ulogu u remodelovanju kosti (parathormon PTH ili kalcitriol-vitamin D). Produkcija i aktivacija osteoklasta je kontrolisana supstancama koje se produkuju u osteoblastima: faktor stimulacije makrofagnih kolonija (M-CSF) i receptor aktivacije nuklearnog faktora kappa (γ) B (RANKL) [12]. Osteoklasti transportuju fragmente razgradjenog matriksa u intersticijum transcitozom. Posebnost osteoklasta je prisutnost enzima kisele fosfataze i posedovanje receptora za kalcitonin i vitronektin na površini ćelije [14].

1.1.2.2 Koštani (ekstracelularni) matriks

Neorganska deo izgradjuje oko 50% suve mase koštanog matriksa. Najviše ima kalcijuma i fosfora koji grade kristale hidroksiapatita, sastava $\text{Ca}_{10}(\text{PO}_4)_6(\text{OH})_2$, kao i amorfno (nekristaliziranog) kalcijum-fosfata, duž kolagenih vlakana. *Organski deo (osteoid)*, izgradjuje kolagen i amorfna osnovna stvar, sadrži *glikozaminoglikane* udružene sa proteinima. Kolagen je osnovna ekstracelularna belančevina u kostima, poznato je 19 tipova. Najviše kolagena tipa I ima u kostima, tetivama, dentinu, ligamentima i koži (dermis). Kolagena vlakna nisu elastična, zbog *molekularne gradje* (alfa1 i alfa2 lanca) otporna su prema sili istezanja, što je ujedno i osnovna funkcija kolagena tipa I [15]. Glikozaminoglikani (mukopolisaharidi) su polipeptidni lanci sastavljeni od disaharidnih jedinica, izgradjujući 80-90% mase makromolekule i čine 1% suve mase kosti, najčešći je hondroitin 4-sulfat [11]. Osteokalcin je polipeptid (49 aminokiselina

Mr=5.800) koji čini oko 1-2% ukupnih belančevina kosti, stvara se samo u osteoblastima uz vitamin K i 1,25(OH)2D3, nakon lučenja iz ćelije odlaže se u ekstracelularnom koštanom matriksu. Smatra se da ima fiziološku ulogu u procesu mineralizacije koštanog matriksa usled sposobnosti vezivanja sa Ca++ [15].

1.1.3 Mineralizacija kosti

U procesu mineralizacije kosti hidroksiapatit se odlaže u organski matriks (osteoid) koji izlučuju osteoblasti. Time dolazi do očvršnuća koštanog matriksa i same kosti. Brzina odlaganja minerala uslovljena je koncentracijom kalcijuma i fosfora u ekstracelularnom prostoru.

1.1.3.1 Pregradnja i rast kosti

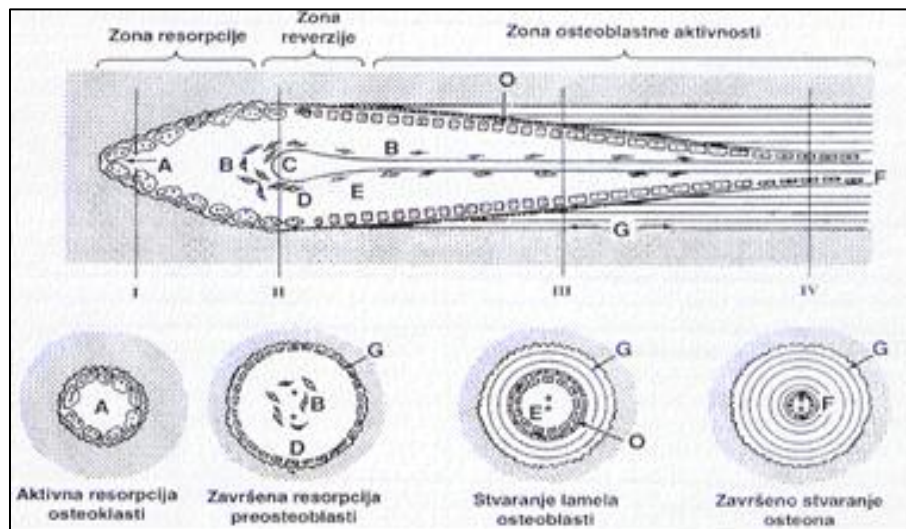
Proces pregradnje kosti ostvaruje funkcionalnu celovitost koštanog tkiva i bitan je u metaboličkom balansu. Kost neprestano menja svoju unutrašnju gradju, razgradnja i stvaranje nove kosti, predstavljaju povezane procese, koji se odvijaju unutar tzv. *jedinice pregradnje kosti*, u kojima je aktivnost osteoklasta uskladjena sa osteoblastima uz sistemske faktore PTH, 1,25(OH)2D3 i PgE2 [15]. Proces se odvija u tri faze:

- ✓ *Faza aktivacije*, osteoblasti stvaraju enzim kolagenaze i aktivator plazminogena i citokina, podstičući osteoklastičnu aktivnost, gde osteoklasti resorpcijom stvaraju Howshipove lakune u spongioznoj kosti, a Haversove kanale u kortikalnoj kosti.
- ✓ *Faza obrtanja*, kost naseljavaju mononuklearne ćelije koje uklanjaju kolagen i nekolagene proteine i izlučuju lokalne faktore rasta privlačeći osteoblaste.
- ✓ *Fazu stvaranja kosti*, aktivirani osteoblasti stvaraju osteoid sa istaloženim mineralima. Novostvorena kost ne razlikuje se od stare kosti.

1.1.3.2 Koštano remodelovanje

Prilikom opterećenja kosti dolazi do piezoelektričnog pražnjenja (strana koja je kompresovana je elektronegativna i stimuliše osteoblaste, odnosno formiranje kosti, a napregnuta strana je elektropozitivna stimulišući osteoklaste i resorpciju kosti). Prema Heuter-Volkmanovom zakonu mehanički faktori utiču na longitudinalni rast kosti, koštano remodelovanje i zarastanje preloma. Kompresivne sile inhibiraju rast kost, dok sile istezanja stimulišu longitudinalni rast kosti [15]. Razgradnju kosti vrše osteoklasti i ona traje oko 3 nedelje po jednom mestu, dok ponovnu

izgradnju obavljaju osteoblasti tokom sledeća 3-4 meseca, ovi procesi su povezani prostorno i vremenski čineći strukturu prolaznog karaktera poznatu kao *osnovna višćelijska jedinica ili BMU (basic multicelular units)*.



Slika 2. Shematski prikaz osnovne multicelularne jedinice (BMU), (A-osteoklasti, B- prekursori koštanih ćelija, C-krvni kapilari, D-zona reverzije, E-osteoblasti, O-osteoid, F-haversonov kanal, G-cementna linija)[15].

1.1.4 Faktori funkcije koštanog sistema

1.1.4.1 Kalcijum

U organizmu se nalazi ukupno 1-2 kg kalcijuma(Ca^{++}), nivo u ekstracelularnoj tečnosti je u vrednostima 2,2-2,6 mmol/L. U plazmi nalazi se u tri oblika: 40% vezano je za proteine plazme (albumine), 10% difuzibilni kalcijum koji gradi komplekse sa različitim anjonima (citrati, fosfati, bikarbonati), a preostalih 50% odnosi se na jonizovani oblik, koji je bitan za ćelijske funkcije kao što su pokretljivost, egzocitoza, endocitoza, fagocitoza [16]. Važnu ulogu u održavanju homeostaze kalcijuma imaju digestivni trakt, koštani sistem i bubrezi.

1.1.4.2 Fosfor

Fosfor predstavlja važan faktor za metaboličke procese u organizmu. Najvećim delom (85-90%) nalazi se u kostima, prosečno oko 1000g. Koncentracija fosfora u plazmi je između 0,9 i 1,3mmol/L. Apsorpcija fosfora se vrši u crevima (70-90%), a nivo u krvi najviše zavisi od funkcije bubrega [16].

1.1.4.3 Vitamin D

Vitamin D nastaje u koži delovanjem UV spektra zraka iz dehidroholesterola preko provitamina D₃, odnosno *vitamin D₃ (holekalciferol)*, u jetri prelazi u hidroksiholekalciferol 25(OH)D₃, a u bubrezima dolazi do hidroksilacije i metabolizacije u 1,24,25(OH)₃D₃, njegovo glavno biološko delovanje je stimulacija apsorpcije kalcijuma. Kompleks vitamin D-receptor aktivira transkripciju gena: u ćeliji sluznice creva povećava se sinteza mRNA za belančevinu koja veže kalcijum, u osteoblastima mRNA za osteokalcin. Povećavanjem aktivnosti enzima koji metabolišu 25(OH)D₃ u biološki neaktivne metabolite, organizam se čuva od intoksikacije vitaminom D [16]. *Ergokalciferol (vitamin D₂)* se dobija iz ergosterola, u organizmu prolazi sve metaboličke promene kao i holekalciferol. Vitamin D₂ i D₃ su ekvivalentne biološke delotvornosti.

1.1.4.4 Parathormon (PTH)

Parathormon (PTH) je produkt paratiroidnih žlezda koji se izlučuje u krvotok kada je koncentracija kalcijuma u krvi niža od fizioloških vrednosti, čime se održava koncentracija ekstracelularnog i jonizivanog kalcijuma u krvi. Postoji nekoliko mehanizama pomoću kojih PTH održava kalcijum u ekstracelularnoj tečnosti [16]:

- ✓ povećavanje reapsorpcije kalcijuma u proksimalnim tubulima bubrega,
- ✓ uticaj na aktivnost enzima hidroksilaze i na veličinu apsorpcije kalcijuma iz GIT-a,
- ✓ povećavanje resorpcije kosti (receptori za PTH nalaze se na osteoblastima, koji luče citokine aktivirajući osteoklaste),
- ✓ smanjući reapsorpciju fosfata u bubrežnim tubulima.

1.1.4.5 Kalcitonin

Kalcitonin je hormon koji luče C-ćelije štitne žlezde (*glandulae thyroidea*) sa hipokalcemijskim efektom delovanja. Osnovni stimulans za lučenje ovog hormona predstavlja porast koncentracije kalcijuma u krvi. Deluje direktno na osteoklaste, inhibirajući njihovu aktivnost i menjajući morfologiju, vezujući se za receptore na površini osteoklasta, aktivira ćelijsku adenilciklazu i dovodi do povećanog gubitka kalcijuma mokraćom (hiperkalcurija). Ovi procesu su uglavnom kontrolisani delovanjem PTH i vitaminom D.

1.1.4.6 Faktori rasta

Faktori rasta slični insulinu I i II (IGF), stvaraju se pod dejstvom PTH, kortizola i estradiola, u kostima deluju stimulišući ćelijsku deobu pre-steoblasta i sintezu kolagena u osteoblastima povećavajući koštani kolageni matriks. *Faktori rasta fibroblasta (FGFs)* su polipeptidi koji deluju na fibroblaste i osteoblaste i bitni su u embrionalnom razvoju, u enhondralnoj osifikaciji i u nekim patološkim stanjima. *Epidermalni faktor rasta (EGF)* i *transformirajući faktor rasta α* (TGF α) snažno stimulišu resorpciju kosti, uglavnom povećanjem sinteze prostaglandina [16].

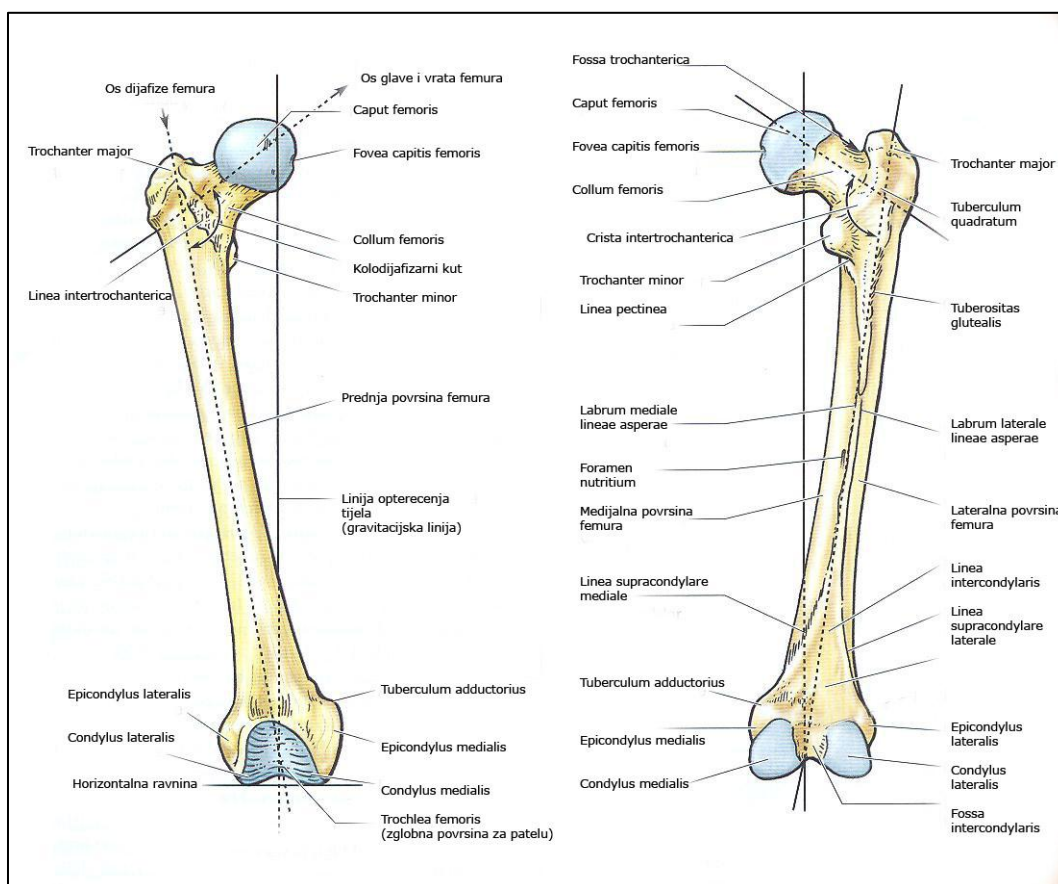
1.1.4.7 Ostali faktori i hormoni

Beta2-mikroglobulin predstavlja važan regulator rasta, stimuliše osteoklaste da razlažu koštani mineral. *Interleukin 1 (IL-1)* je citokin koji deluju na ćelije slične osteoblastima da luče enzime koji razgradjuju vezivno tkivo košanog matriksa i ima vrlo snažan efekat na stvaranje belančevina košanog matriksa (*kolagen, osteokalcin, proteoglikane*). Zajedno sa IL-6 jedan od glavnih medijatora nastanka osteoporoze u menopauzi kod bolesnika sa manjkom estrogena. *Interleukin 6 (IL-6)* stvaraju fibroblasti, monociti, koštane i hrskavične ćelije i ima najvažniju ulogu u sazrevanju osteoklasta. *Glukokortikoidi* inhibiraju stvaranje nove kosti, direktnim delovanjem na osteoblaste i smanjenjem broja receptora za 1,25(OH)2D3 dovodeći do poremećaja metabolizma 1,25(OH)2D3, i sniženjem koncentracije testosterona. Visoke doze glukokortikoida izazivaju malapsorpciju kalcijuma, hiperkalciuriju i hipokalcemiju što je stimulans za lučenje PTH. Indirektno svojim delovanjem povećavaju koštanu resorpciju, a direktnim delovanjem smanjuju stvaranje kosti, posledica tih učinaka je gubitak koštane mase. Glukokortikoidi i estrogeni su snažni inhibitori stvaranja prostaglandina [16]. *Hormoni štitne žlezde* stimulišu pregradnju košanog tkiva, dugotrajna povećana koncentracija praćena je smanjenjem koštane mase, što je posledica direktnog stimulansa resorpcije. *Estrogeni* deluju izrazito povoljno na očuvanje koštane mase, izazivaju lučenje kalcitonina (smanjući koštanu resorpciju), inhibiraju lučenje IL-1, IL-6, TNF i PgE2, poznatih aktivatora koštane resorpcije. Izazivaju proliferaciju osteoblasta i povećavaju sintezu košanog matriksa, kao i povećanje resorpcija kalcijuma iz creva. *Prostaglandini* su bitni činioci košanog metabolizma, najvažniji je PgE2, čije stvaranje stimuliše PTH, karakterističan sa izraženim bifazičnim delovanjem na resorpciju kosti.

II ANATOMIJA NATKOLENE REGIJE

2.1 Butna kost

Kostur natkolene regije čini natkolena, butna kost (*os femoris*) koja predstavlja najdužu i najveću cevastu kost kod čoveka. Telo butne kosti (*corpus femoris*) ima zakrivljenje u sagitalnoj ravni, prema napred, oko 9-12° izraženije kod žena. Gornji okrajak butne čini *glava (caput)* oblika polukugle koja se uzglobljuje sa karlicom (*acetabulum*) u zglobu kuka. Između glave i tela butne kosti je uži deo, vrat (*collum femoris*) koji je usmjeren ukoso i nadole čineći ugao između glave i tela od 125°-130° (*CCD kolodijafizarni ugao*). Na prelazu vrata u telo nalaze se dve prominencije, na spoljašnjoj strani je veliki trohanter (*trochanter major*) i unutra mali trohanter (*trochanter minor*), čineći trohanterični masiv sa pripojima pelvitrohanternih mišića koji pokreću nogu u zglobu kuka [17].



Slika 3. Prikaz anatomskih elemenata butne kosti, prednja i zadnja strana kosti[17].

Hrapava linija (*linea aspera*) sa zadnje strane tela butne kosti predstavlja hvatište mišića i mesto

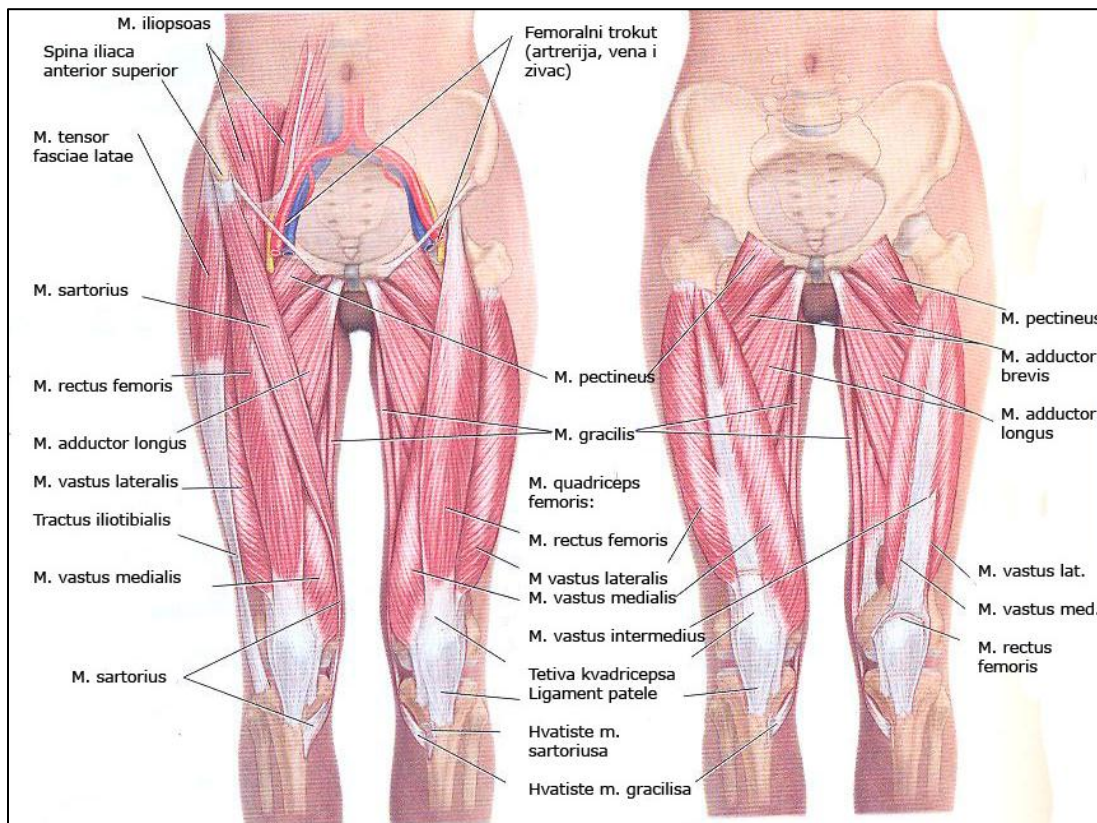
sa otvorima za krvne sudove, hranilice. Na donjem okrajku butne kosti dva su masivna čvora, *medijalni i lateralni kondil (condylus medialis et lateralis)* na kojima se nalaze konveksne u sagitalnom i poprečnom smeru, zglobne površine za formiranje kolenog zgloba. Na prednjoj strani zglobne površine oba kondila nalazi se *facies patellaris*, za uzgobljavanje sa čašicom (*os patellae*) [17]. Između kondila nalazi se interkondilarno udubljenje, gde se pripajaju ukršteni ligamenti kolena. Na kondilima bočno nalaze se kvрге, lateralni i medijalni epikondil, predstavljaju hvatišta mišića i ligamenata kolenskog zgloba. Kod butne kosti *anatomska osovina*, koja ide sredinom medularnog kanala, pravi ugao od 5° do 9° sa *mehaničkom osovinom*, koja ide iz centra glave butne kosti do centra kolena gde se sastavlja sa anatomskom osovinom, ka središnjem delu skočnog zgloba, predstavljajući tzv. *Q ugao* u koronarnoj ravni, u zavisnosti od visine osobe i širine karlice, i osovine (gena vara smanjuje ugao, gena valga povećava ugao). Posledično, anatomska osovina femura u koronarnoj ravni pravi ugao sa vertikalnom linijom od 8° do 10° . Lateralna anatomska femoralna osovina zbog normalne zakrivljenosti butne kosti u sagitalnoj ravni, predstavlja niz srednjih dijafizarnih tačaka, neće definisati pravu liniju, presek proksimalnih i distalnih segmenata predstavlja ugao srednje vrednosti 10° sa konveksitetom ka napred (apex anterior) [18].

2.2 Gradja skeletnog mišića

Skeletni mišić koji predstavlja mišiće natkolene regije, gradjen je od poprečno-prugastog mišićnog tkiva. Mišićna vlakna koja predstavljaju osnovnu jedinicu gradje mišića, imaju cilindrični oblik, pojedinačno okružena tankim slojem veziva (*endomiziumom*), koje omogućuje da se svako vlakno može kontrahovati nezavisno. Mišićna vlakna su udružena u *snopove ili fascikuluse*, okružena nešto debljim slojem veziva (*perimiziumom*). Razlikujemo primarne snopove koji se udružuju u nešto veće sekundarne snopove, a ovi u tercijarne snopove, okruženi vlastitim slojem veziva (*epimiziumom*). Površinu mišića tj. epimizium prekriva vezivna ovojnica, mišićna fascija. U vezivnom tkivu se nalaze krvni i limfni sudovi i nervna vlakna. Muskulaturu celog ekstremiteta pokriva površna fascija koja ih razdvaja od potkožnog tkiva, a sa unutrašnje površine polaze vezivne pregrade, razdvajajući grupe mišića (*septa intermuscularia*), formirajući osteofibrozne lože tzv. kompartmente natkolenice koji anatomski i funkcionalno dele grupe mišića (prednja-opružači, zadnja-savijači i unutrašnja-primicači) [17].

2.3 Mišići sedalne regije i karličnog prstena

Mišići koji povezuju kosti karlice sa gornjim delom butne kosti dele se na mišiće zadnjeg trbušnog zida i na mišiće glutealne regije u površnom i dubokom sloju. Bočno-slabinski mišić (*m. iliopsoas*) nastaje spajanjem dva mišića, bočni mišić (*m. iliacus*) polazi sa prednje strane krila bočne kosti, a veliki slabinski mišić (*m. psoas major*) sa slabinskih pršljenova, spajaju se zajedničkom tetivom na malom trohanteru i predstavlja glavni fleksor u zglobu kuka i dodatno izvodi spoljnu rotaciju. Inervacija od *plexus lumbalis* i *n. femoralis*-a. Površni sloj sedalne muskulature čini veliki sedalni mišić (*m. gluteus maximus*), hvatište ovog mišića polazi sa zadnje sedne linije krila crevne kosti (*os illium*), sakralne (*os sacralis*) i trtične kosti (*os coccigeum*), ide naniže i ima dva hvatišta, gornji deo mišića prelazi u *tractus iliotibialis* (zadebljanje mišićne fascije), a donji manji deo mišića se hvata sa zadnje strane velikog trohantera. Funkcija mišića je ekstenzija (opružanje) noge u zglobu kuka i spoljna rotacija, predstavlja snažan antigravitacioni mišić. Vlakna koja su u *tractus iliotibialis*-u učestvuju u ekstenziji (opružanju) kolena. Inervacija *n. gluteus inferior* [17].



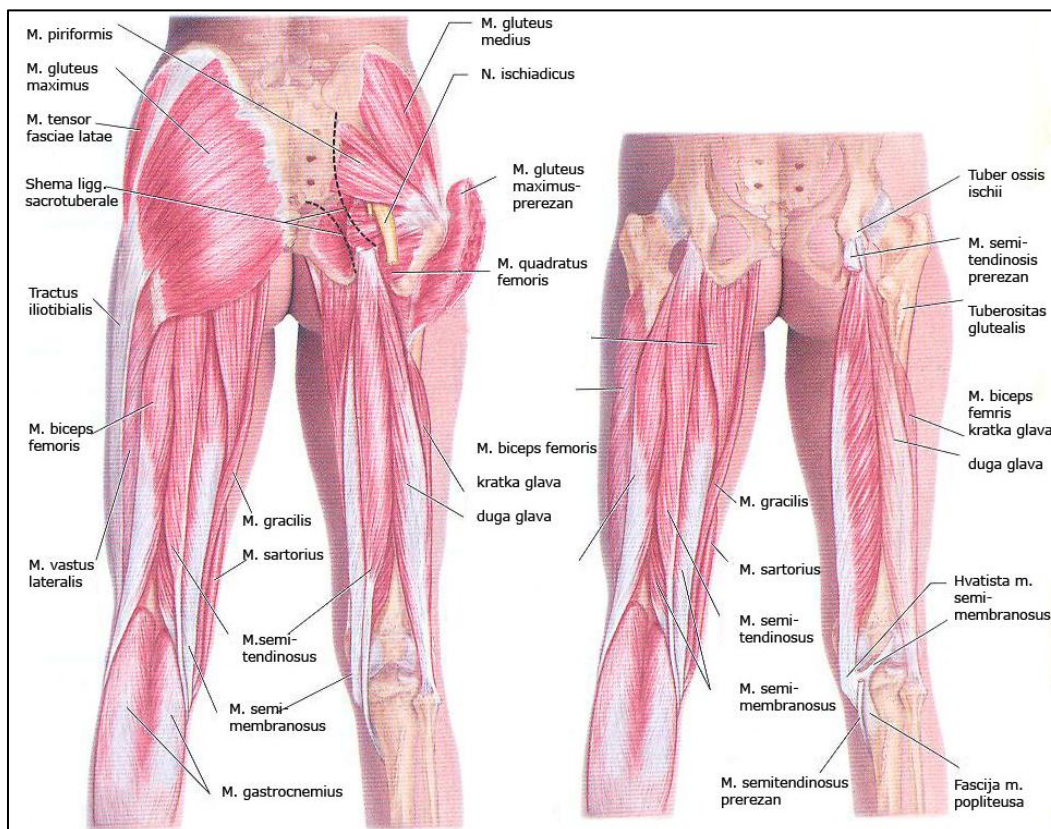
Slika 4. Topografski prikaz mišića karlice i butne regije saprednje strane [18].

Duboki sloj sedalne muskulature čini devet mišića. Srednji i mali sedalni mišići (*m. gluteus medius i minimus*), polazište mu je na spoljnoj površini karlične kosti, između karličnog grebena i zadnje sjedne linije iznad, te prednje sjedne linije, ispod i od sjedne aponeuroze ispred *m. gluteus maximus*, idu prema naniže i hvataju se na veliki trohanter butne kosti. Oba mišića abduciraju (odmiču) nogu u zglobu kuka i održavaju ravnotežu karlice pri hodu. Inervacija *n. gluteus superior*. Mišić zatezač široke fascije (*m. tensor fasciae latae*) polazi sa prednje kvrge crevne kosti (*spina iliaca*), ide prema dolje i prelazi u bočnogoljenu traku (*tractus iliotibialis*), čvrsti vezivni snop koji se hvata na krvgi sa lateralne strane goljenu kosti ispod koljena (*Gerdy tubercul*), osiguravajući ekstenziju (opružanje) kolena kao i stabilnost kuka i kolena. Inervacija *n. gluteus superior* [17]. U dubokom sloju oko zgloba kuka nalazi se šest mišića, koji polaze sa hvatišta na karličnoj kosti i svi se hvataju u području velikog trohantera butne kosti (*m. Piriformis, m. Gemellus sup. et inf. m. Obturator externus et internis, m. Quadratus femoris*), deluju kao spoljni rotatori noge u zglobu kuka. Inervacija grane *plexus sacralis*.

2.4 Mišići natkolene regije

Mišiće natkolenice delimo u tri grupe: prednja ili ekstenzorna, zadnja ili fleksorna i unutrašnja ili aduktorna mišića grupa. U prednjoj (ekstenzornoj) grupi mišića natkolenice nalaze se dva mišića. Krojački mišić (*m. sartorius*) najduži je mišić u telu koji polazi sa hvatišta spine iliace anterior superior (*SIAS*), ide prema naniže i unutra donutrašnjeg kondila goljenu kosti (inercija je zajednička sa još dva mišića: *m. gracilis* i *m. semitendinosus* čineći zajedničku fibroznu ploču *pes anserinus*). Funkcija ovog dvozglavnog mišića je fleksija (savijanje), abdukcija (odmicanje) i spoljna rotaciju u zglobu kuka, a u kolenskom zglobu fleksija (savijanje) i unutrašnja rotacija. Inervacija *n. femoralis*. Četvoroglavi mišić natkolenice (*m. Quadriceps femoris*), voluminozni i jaki mišić koji se sastoji od četiri mišića. Ravni butni mišić (*m. rectus femoris*) polazi sa SIAI i gornjeg ruba acetabuluma, dok preostale tri glave – medijalni, intermedijalni i lateralni mišić (*m. vastus medialis, lateralis i intermedius*) polaze sa butne kosti. Sva četiri mišića formiraju tetivu kvadricepsa u koju je uklopljena čašica (*patela*), i hvata se ligamentom patele na kvrgu (*tuberositas tibiae*) na gornjem prednjem delu goljenu kosti. Ovaj mišić predstavlja ekstenzor (ispružač) u kolenom zglobu, a ravna glava butnog mišića (*m. rectus femoris*) još i flektira (savija) nogu u zglobu kuka. Inervacija *n. femoralis*. Medijalnu (aduktornu)

grupu mišića natkolenice čini pet mišića: grebenski mišić (*m. pectineus*), kratki, dugi i veliki primicač (*m. adductor brevis, longus i magnus*) i vitki mišić (*m. gracilis*) [17].



Slika 5. Prikaz mišića natkolenice i kuka sa spoljne i zadnje strane [18].

Mišići polaze sa preponske kosti i hvataju se na butnu kost, izuzev *m. gracilisa* koji se hvata na goljeničnu kost (*pes anserinus*). Svi mišići vrše adukciju (primicanje) natkolenice. Prva četiri mišića vrše savijanje i spoljnu rotaciju natkolenice, a *m. gracilis* vrši fleksiju i unutrašnju rotaciju potkolenice. Inervacija *n. obturatorius*. Zadnju (fleksornu) grupu mišića natkolenice ("*zadnja loža*" ili "*hamstringsi*") čine tri mišića koji polaze sa kvrge (tubera) sedalne kosti (os ishium): dvoglavi mišić natkolenice (*m. biceps femoris*) koji se nalazi lateralno usmeren prema dole i hvata se na glavu lišnjače (fibulae). Polutetivni mišić (*m. semitendinosus*) i poluopnasti mišić (*m. semimembranosus*) koji su smešteni i medijalno usmereni na dole i hvataju se *pes anserinusom* na prednji gornji unutrašnji deo golenače. Funkcija mišića je ispružanje noge u kuku i savijanje u kolenu. Oko uzdužne osovine vrše suprotan pokret, *m. biceps femoris* rotira natkolenicu prema spolja (ili karlicu prema unutra, kada je noga fiksirana na podlozi), dok *m. semitendinosus* i *m. semimembranosus* rotiraju nogu prema unutra (ili karlicu prema spolja, kada je noga fiksirana). Inervacija je *n. ischiadicus* [17].

2.5 Nervi natkolene regije

Inervaciju butne regije predstavljaju grane slabinsko-krsnog spleta (*plexus lumbosacralis*) kojeg izgradjuju: 12-ti torakalni, svi lumbalni, sakralni i kokcigealni spinalni živci. Slabinski splet (*plexus lumbalis*), izgradjen od 1-4. lumbalnog spinalnog nerva, njegove najvažnije grane su:

- ✓ butni nerv (*n. femoris*), inerviše prednju grupu mišića i kožu prednje strane,
- ✓ zaporni nerv (*n. obturatorius*), inerviše unutrašnju grupu mišića i kožu unutrašnje strane.

Krsni splet (*plexus sacralis*), izgradjen od 4. i 5. lumbalnog spinalnog nerva i 1, 2. i 3. krsnog nerva, njegove najvažnije grane su:

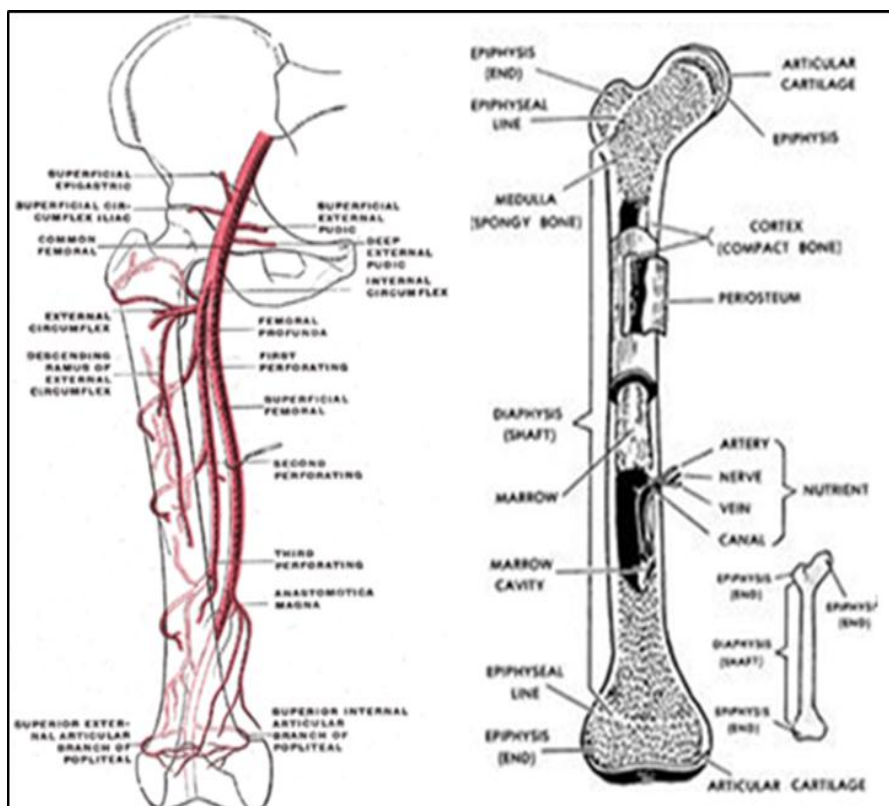
- ✓ bočne grane koje inervišu sedalne mišiće,
- ✓ veliki sedalni nerv (*n. ischiadicus*), inerviše zadnju grupu mišića butne regije i deli se na: lišnjački (*n. peronealis*) i golenjački nerv (*n. tibialis*).

Segment kičmene moždine, predstavlja deo iz kojeg izlazi jedan par spinalnih živaca. Svaki par spinalnih živaca inervira jedan dermatom. Dermatomi su područija kože u obliku pruga (kaiševa), inervisana jednim segmentom kičmene moždine [17].

2.6 Vaskularizacija butne kosti

Osteon poseduje kanalikularni sistem koji je neophodan za razmenu materije, a povezani su medjusobno sa celim vaskularnim sistemom kosti. Osteogenetski, krvni sud organizator je i pokretač složenih patofizioloških procesa u žarištu preloma. Endotelna ćelija, osteociti i osteoklasti predstavljaju normalan niz u stvaranju i resorpciji kosti. Krvni sud im obezbedjuje transudat od koga zavisi život čitavog sincicijuma. Anabolički i katabolički procesi ćelija koštanog sistema zavise od vaskularizacije kosti, jer od količine kiseonika i hranljivih materija zavisi mitotička deoba i fiziološka funkcija [19]. Koštano tkivo veoma bogato je snadbeveno krvlju, odnosno mrežom krvnih sudova koja obezbedjuje dobru prokrvljenost. Koštano tkivo prima izmedju 5-10% minutnog volumena. Koštana cirkulacija je izgradjena od: nutritivnih krvnih sudova, perforantne arterije i vena metafize i epifize, periostalnih krvnih sudova, obrazujući endostalnu i periostalnu mrežu krvnih sudova, odnosno cirkulaciju, koju je detaljno opisao Laing 1953.god. ubrizgavanjem u cirkulatorni tok barijum sulfata [20]. Endostalna cirkulacija dijafize butne kosti je predominantna i potiče od nutritivnih krvnih sudova, od perforantnih grana a.profunda femoris. Ulazno mesto na butnoj kosti (foramen nutrient) najčešće se nalazi u zadnjoj gornjoj polovini ili središnjem delu hrapave linije (linea asperae), retko

postoji drugi nutritivni otvor koji je distalniji. U većini slučajeva (60%) nadjena je samo jedna nutritivna arterija, dok je u 40% postojalo dve nutritivne arterije i tada je dominantan proksimalni krvni sud [21].



Slika 6. Prikaz glavnih komponenti vaskularnog sistema dijafize butne kosti odrasle osobe [19].

Nutritivna arterija butne kosti ide sa dve vene pratilje, koje su po kalibru i deset puta veće od arterije. Nakon ulaska u medularni kanal, arterija se deli na uzlazne i silazne grane, od njih odvajaju se male arterijske grane radijalno postavljene i ulaze u endostalnu površinu korteksa. Dalje se dele i prodiru u kost, snabdevaju krvlju Haversove kanale. Pri prolazu kroz korteks, deo transferzalnih krvnih sudova prolazi kroz Volkmanove kanale i spaja se sa brojnim malim krvnim sudovima periosta koji potiču iz susednih mekih tkiva, što predstavlja mesto anastomoze ove dve mreže [20,21,22]. U koštanoj moždini formiraju se veliki sinusoidni sistem sastavljen od arterijskih kapilara, a nastavljaju se širim venskim kapilarima. Venski kapilari nastavljaju se u kolateralne sinuse koji se slivaju u centralni venski sinus. U fiziološkim uslovima, protok krvi je centrifugalan, odnosno krvotok kroz celu kortikalnu debljinu je jednosmeran, iz medularnih u periostalne krvne sudove, zbog razlike u pritiscima, endostealni sistem je pod pritiskom oko 60mm Hg. U slučaju dislocirane frakture, cirkulatorni obrazac se menja, zbog oštećenja

endostealnog sistema, smer je centripetalan jer tada dominira periostalni sistem. Arterijski tok kod nezrele kosti u razvoju je takođe centripetalan, jer je periostalni sistem dobro vaskularizovan. Venski tok krvi je centripetalan. Venski kortikalni kapilari se prazne u venske sinusoide, koji se dalje prazne u emisarni venski sistem. Nutritivne arterije snabevaju dugu kost sa oko 50-70% krvi, odnosno dve trećine do tri četvrtine korteksa. Periostalna cirkulacija snabdeva spoljašnju jednu četvrtinu korteksa [19]. Periostalna vaskularizacija dugih kostiju detaljno je opisana od strane Rhinelandera i saradnika, najvećim delom bazirana na brojnim životinjskim studijama i hirurškim disekcijama. On je pokazao da su periostalne arterije nastale od krvnih sudova koje vaskularizuju okolne mišiće. Od svojih grana, spoljna cirkumfleksna femoralna arterija (*a.circumflexa femoris lateralis*), opskrbljuje mišiće ekstenzora natkolenice, proksimalnim granama snabdeva aduktorne mišiće, i više distalno, sa tri perforantne arterije vaskularizuje mišiće fleksora. Mišićni ogranak površne femoralne arterije (*a.femoralis superficialis*) opskrbljuje krvlju m. vastus medialis [22]. Proliferacija periostalnih krvnih sudova je najvažniji vaskularni odgovor nakon preloma kosti, a brzo poboljšanje periostalne cirkulacije je primarni odgovor ćelija i faktora rasta za srastanje. Očuvana mišićna struktura oko mesta preloma važna je za obnavljanje cirkulacije i formiranje periostalnog kalusa. Ranije studije ispitivanja cirkulacije butne kosti kod preloma koji je tretiran sa intramedularnim klinom dovela su do zaključka da obrada medularni šupljine, rimovanje kanala, i uvođenje klina dovodi do oštećenja endostalne cirkulacije i izaziva ishemiju unutrašnje 2/3 kortikalne kosti. Savremena ispitivanja pokazuju da opsežna rimovanje medularnog kanala tokom operativne intrvencije, može smanjiti kortikalni protok krvi od 30-70%, a ukupni protok krvi u kostima do 50%. Kao kompezatorna reakcija dolazi čak i do šest puta povećanja protoka periostalnim krvnim sudovima [19,23].

III MEHANIZAM REPARACIJE PRELOMA KOSTIJU

Koštano tkivo se regeneriše *ad integrum* što podrazumeva stvaranje istovrsnog tkiva u regeneratu, a ne formiranjem ožiljka, tkiva slabijeg kvaliteta i funkcije, što je jedinstveno za koštano tkivo. U reparacije koštanog tkiva evidentna su dva procesa: reparativna reakcija i preobražaj koštanog tkiva. Ishod reparativnog procesa, osteogeneze zavisi od stabilnosti koštanih fragmenata i sposobnosti kosti da se regeneriše. *Reparatorna osteogeneza* je zapravo odgovor organizma na prelom kosti složenim procesom stvaranja regenerata-kalusa.

3.1. Vrste reparatorne osteogeneze

Reparatorna osteogeneza podrazumeva srastanja preloma kosti i predstavlja originalni proces jedinstven u organizmu po tome što obezbeđuje rekonstrukciju oštećenog tkiva *ad integrum* odnosno tkivom istog kvaliteta. Razlikujemo dva tipa srastanja:

I) *Primarno ili direktno srastanje unutrašnjim remodeliranjem*, moguće je u uslovima apsolutnog mirovanja fragmenata, karakteriše odsustvo kalusa i primarna osifikacija bez intermedijarnog stvaranja veziva i hrskavice. Može biti:

- ✓ *kontaktno* sa direktnim urastanjem osteona iz jednog fragmenta u drugi. Osteoklasti na vrhu osteona, razlažu koštano tkivo i stvaraju kanal u koji urasta krvni kapilar. Pluripotentno vezivno tkivo diferencira osteoblaste koji stvaraju osteoid, a deponovanjem mineralnih soli stvara se lamelarna kost - *Haversov tip*.
- ✓ *pukotinasto primarno koštano* srastanje se takodje ostvaruje u uslovima apsolutnog mirovanja koštanih fragmenata, frakturna pukotina se ispunjava koštanim tkivom, a zatim proces nastavlja po principu Haversovog zarastanja.

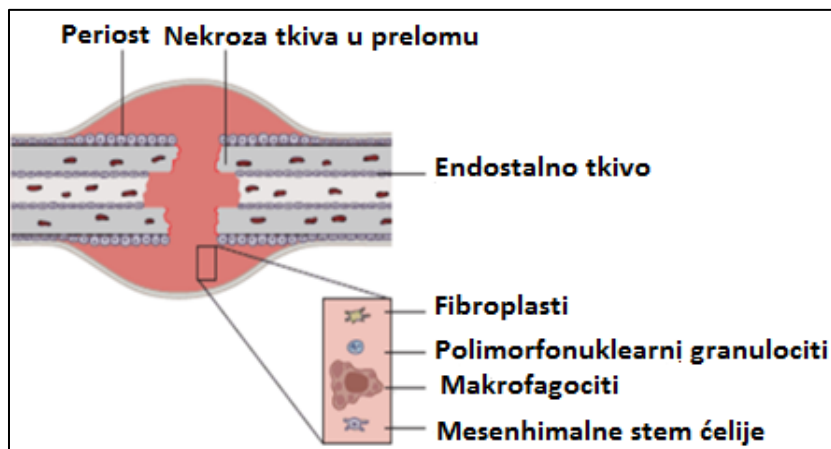
II) *Sekundarno ili indirektno srastanje formiranjem kalusa*, predstavlja način kod koga fragmenti nisu u stanju mirovanja, od stepena nestabilnosti zavisi tok srastanja. Veoma je sličan procesu embrionalnog razvoja kostiju i obuhvata intramembranozno i endohondralno formiranje kostiju. Kod dijafizarnih preloma, karakteriše se formiranjem kalusa. Ako je nestabilnost minimalna kost reaguje pojačanim stvaranjem kalusa. Kada je nestabilnost preloma kosti većeg stepena i prelazi određene biološke granice, kost reaguje resorpcijom krajeva fragmenata i smanjuju se izgledi za srastanjem, što se može završiti nesrastanjem preloma i formiranjem lažnog zgloba, pseudoartrozom.

Sam proces srastanja kostiju može se podeliti u četiri faze [24]:

1. Faza inflamacije (zapaljenska faza),
2. Formiranje mekog kalusa ,
3. Formiranje čvrstog kalusa,
4. Remodeliranje.

3.1.1 Faza inflamacije

Karakteriše je nastanak hematoma i zapaljenska eksudacija iz oštećenih krvnih sudova mišića i kosti. Na mestu preloma nalaze se nekrotični delovi kosti, periosta, mišića i drugih mekotkivnih struktura. Povreda mekih tkiva i degranulacija trombocita dovode do oslobadjanja moćnih citokina (PDGF, TNF-Alpha, TGF-Beta, IL-1,6,10,12) koji stvaraju tipičan inflamatorni odgovor, odnosno vazodilataciju i hiperemiju, migraciju i proliferaciju polimorfonuklearnih neutrofila i makrofaga sa promenom PH sredine (smanjenje vrednosti). Unutar hematoma formira se mreža fibrina, retikulinskih i kolagenskih vlaknana. Fraktorni hematoma postepeno se zamenjuje granulacionim tkivom, osteoklasti u ovoj sredini uklanjaju nekrotičnu kost na krajevima fragmenata.

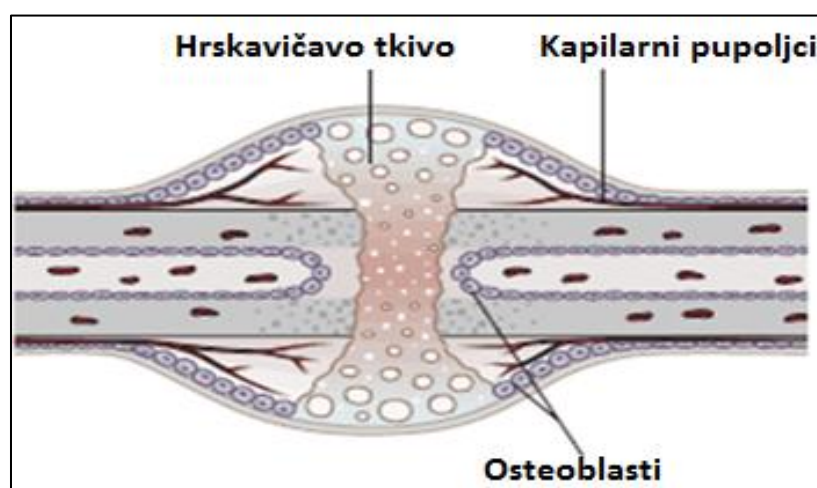


Slika 7. Faza zapaljenja. Formiranje hematoma koji prelazi u granulaciono tkivo sa tipičnom zapaljenskom kaskadom [24].

3.1.2 Faza formiranja mekog kalusa

Sa smirivanjem simptoma kliničke slike preloma dolazi do formiranja mekog kalusa. Ovaj

period odgovara vremenu kada se fragmenti više ne pomeraju slobodno, otprilike 2-3 nedelje posle preloma i karakteriše se rastom kalusa. Progenitorske ćelije u kambijumskom sloju periosteuma i endosteuma stimulišu se da postanu osteoblasti. Intramembranski, apozicijski rast kosti počinje na ovim površinama udaljeno od mesta preloma, formirajući manžetnu od fibrozne kosti periostealno locirano na mestu preloma i popunjavajući intramedularni kanal. Sledi urastanje kapilara u kalus i povećana vaskularnost povredjenog dela kosti i okolnog tkiva. Bliže mestu preloma, mezenhimalne progenitorske ćelije proliferišu i migriraju kroz kalus, diferencirajući se u fibroblaste ili hondroците, od kojih svaka proizvodi svoj karakteristični ekstracelularni matriks i polako zamenjuje hematoma [25].

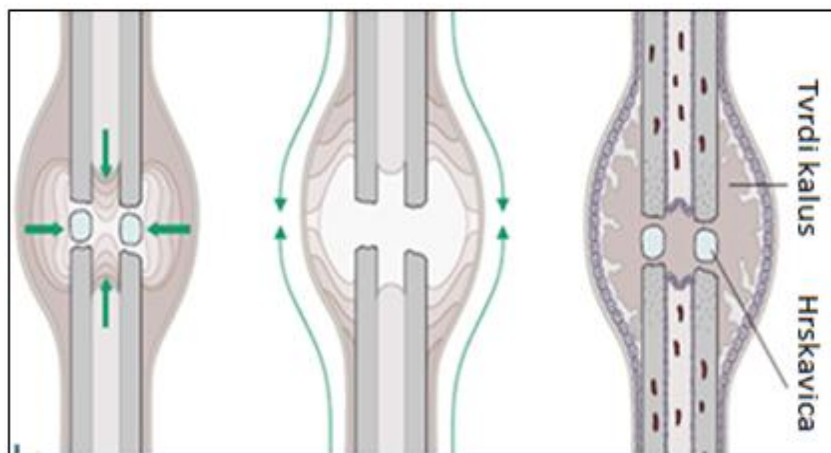


Slika 8. Faza mekog kalusa. Intramembranozna osifikacija sa zamenom granulacionog tkiva u kalusu fibroznim tkivom i hrskavicom i urastanjem krvnih sudova u kalcifikovani kalus [24].

3.1.3 Faza formiranja čvrstog kalusa

Kada su krajevi preloma povezani mekim kalusom, počinje faza čvrstog kalusa i traje sve dok se fragmenti čvrsto ne sjedine sa novoformiranom kosti u vremenskom periodu od više meseci. Kako se intramembranožno formiranje kosti nastavlja, meko tkivo unutar pukotine prolazi kroz proces endohondralne osifikacije i kalus se pretvara u tvrdo kalcifikovano tkivo (fibrozna kost). Stoga, stvaranje čvrstog kalusa počinje sa perifernih zona i progresivno se kreće prema centru mesta preloma i prelomnoj pukotini. Inicijalni koštani most se formira spolja ili unutar medularnog kanala, daleko od prvobitnog korteksa u zavisnosti od lokalne pogodnosti na mestu preloma. Endohondralnom osifikacijom, meko tkivo u prelomnoj pukotini zamenjuje fibrozna

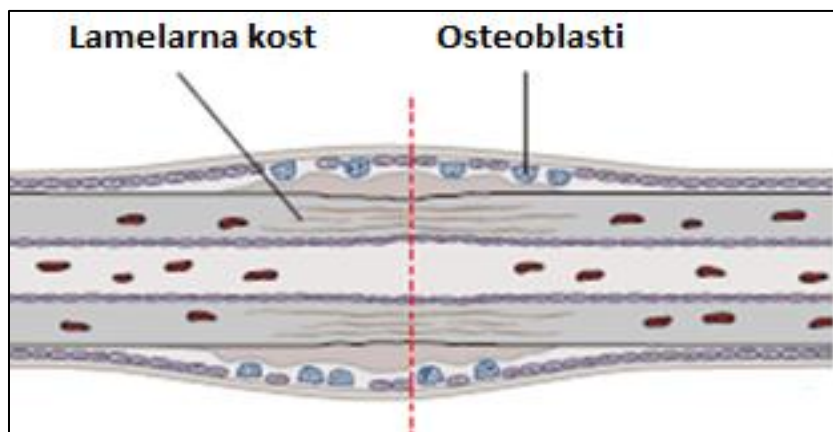
kost, koja se na kraju pridružuje prvobitnom korteksu, dovodeći do stabilnosti mesta preloma, odnosno srastanju preloma [24,25].



Slika 9. Faza čvrstog kalusa. Kompletna konverzija kalusa u kalcifikovano tkivo kroz intramembransku i endohondralnu osifikaciju [24].

3.1.4. Faza remodeliranja

Faza remodeliranja počinje kada se prelom solidno ujedini sa fibroznom kosti. Zatim se fibrozna kost postepeno zamenjuje lamelarnom kosti preko površinske erozije i remodeliranjem osteona. Ovaj proces može potrajati od nekoliko meseci do nekoliko godina. Traje dok se kost potpuno ne vrati u prvobitnu morfologiju, uključujući restauraciju medularnog kanala. Remodeliranje frakturnog kalusa ili „biološkog brušenja“ je rezultat programiranog niza promena ćelija i matriksa [24,25].



Slika 10. Faza remodeliranja. Konverzija fibrozne kosti u lamelarnu kost kroz površinsku eroziju i remodeliranje osteona [24].

3.2 Razlike u srastanju između kortikalne i spongiozne kosti

Za razliku od sekundarnog srastanja u kortikalnoj kosti, srastanje u spongioznoj kosti se javlja bez stvaranja značajnog spoljnog kalusa. Nakon prve, zapaljenske faze, formiranje kosti dominira intramembranoznom osifikacijom. Ovo se pripisuje ogromnom angiogenom potencijalu trabekularne kosti kao i fiksaciji mesta preloma. U retkim slučajevima sa značajnim interfragmentarnim pokretima, intermedijarno meko tkivo može se formirati u pukotini, ali to je obično fibrozno tkivo, koje uskoro zamenjuje novostvorena kost [25].

3.3 Perenova teorija sila

Način na koji mehanički faktori utiču na srastanje preloma objašnjava Perenova teorija sila [26]. U ranoj fazi srastanja, kada je prisutno pretežno meko tkivo, prelom toleriše veću deformaciju ili veće istezanje tkiva nego u kasnijoj fazi kada kalus sadrži uglavnom kalcifikovano tkivo. Termin istezanje tkiva, predstavlja deformaciju materijala (npr. granulaciono tkivo unutar pukotine) kada deluje određena sila. Normalno istezanje je promena dužine (Δl) u poredjenju sa originalnom dužinom (l) kada se primenjuje određeno opterećenje. Dakle, ona nema dimenzije i često se izražava kao procenat. Količina deformacije koju tkivo može tolerisati i zadržati funkciju znatno varira. Intaktna kost ima normalnu toleranciju od 2%, dok granulaciona tkiva imaju toleranciju i 100%. Koštano premošćavanje između distalnog i proksimalnog kalusa može se desiti samo kada je lokalna napetost (tj. deformacija) manja od one koju može tolerisati formirajuća fibrozna kost. Stoga, čvrsti kalus neće premostiti prelomnu pukotinu kada je kretanje između okrajaka kosti preveliko [26]. U procesu srastanja, prirodni proces povećava zapreminu mekanog kalusa. Ovo dovodi do smanjenja lokalne tkivne napetosti do nivoa koji omogućava koštano premošćavanje. Ovaj adaptivni mehanizam nije delotvoran kada je prelomna pukotina značajno sužena, tako da se većina interfragmentarnog kretanja javlja u pukotini, stvarajući okruženje visokog naprezanja. Preopterećenje preloma sa prevelikim medjufragmentnim kretanjem kasnije u procesu zarastanja nije dobro tolerisano [26,27]. Na celularnom nivou, gde se odvija temeljni proces regeneracije kostiju i diferencijacije tkiva, situacija je složenija. Biomehanički uslovi, kao što je napetost i pritisak fluida, imaju nehomogenu distribuciju unutar kalusa. Mehanoregulacija ćelija kalusa je povratna petlja u kojoj su signali kreirani primenom opterećenja i modulirani tkivom kalusa. Mehaničko opterećenje tkiva kalusa proizvodi lokalne biofizičke stimuluse koji

su senzomodelirani od strane ćelija. Ovo može regulisati ćelijski fenotip, proliferaciju, apoptozu i metaboličke aktivnosti. Sa promenom ekstracelularnog matriksa i povezanim promenama u svojstvima tkiva, modifikovani su biofizički stimuli izazvani mehaničkim opterećenjem, koji proizvode različite biofizičke signale čak i pri istom opterećenju. U normalnom zarastanju preloma ovaj proces povratne sprege dostiže stabilno stanje kada je kalus osificiran i izvorni korteks regenerisan [25,27,28].

Kada su prelomni okrajci fiksirani, kretanje fragmenata u odnosu na druge zavisi od:

- ✓ količine spoljnog opterećenja,
- ✓ rigidnosti osteosintetskog materijala,
- ✓ rigidnosti tkiva koje premošćuje prelom.

Multifragmentarni prelomi tolerišu više kretanja između dva glavna fragmenta, jer se ukupno kretanje deli na nekoliko prelomnih ravni, što smanjuje istezanje tkiva ili deformaciju na prelomu. Danas postoji kliničko iskustvo i eksperimentalni dokaz da fleksibilna fiksacija (tzv. relativna stabilnost) može stimulisati formiranje kalusa, čime se ubrzava srastanje preloma, suprotstavljajući se predhodnom stavu da samo rigidna fiksacija (tzv. apsolutna stabilnost) dovodi do sanacije preloma [20, 28]. Ovo se može primetiti kod dijafizarnih preloma fiksiranih intramedularnim klinovima, spoljnim fiksatorima ili premošćavajućim pločama (LCP), gde nije primenjena anatomska repozicija mesta preloma. Ako je interfragmentarna napetost pretjerana (nestabilnost), ili je frakturna pukotina previše široka, premošćavanje kostiju čvrstim kalusom se ne postiže uprkos dobrom formiranju kalusa i razvija se hipertrofično nesrastanje [28]. Formiranje kalusa zahteva neku mehaničku stimulaciju i neće se dogoditi kada je napetost preslaba. Okruženje sa slabim naprezanjem će biti stvoreno ako je način fiksiranja suviše krut ili ako je frakturna pukotina previše široka [26]. Rezultat će biti odloženo zarastanje i nesrastanje.

3.4 Faktori koji utiču na srastanje preloma

D) unutrašnja grupa faktora [25,28,29]:

- snabdevanje krvlju (najvažnije),
- biomehanički faktori,
- lokacija povrede,
- stepen koštanog defekta,
- povreda glave može povećati osteogeni odgovor.

II) spoljna grupa faktora [27,28,29]:

- Pulsirani ultrazvuk niskog intenziteta (LIPUS), promena ekspresije proteina, pospešenje vaskularnosti i razvoj mehaničkog nagiba, koristan ultrazvučni signal je 30 mW / cm²,
- stimulatori kostiju sa četiri načina delovanja električne stimulacije:
 - ✓ direktna struja (smanjenje aktivnosti osteoklasta, povećanje aktivnosti osteoblasta, smanjenje koncentracije kiseonika i povećanje pH lokalnog tkiva),
 - ✓ povezana električna polja (izmenjena struja, AC), utiču na sintezu cAMP-a, kolagena i kalcifikaciju karijesa,
 - ✓ impulsna elektromagnetna polja, uzrokuju kalcifikaciju fibrokartiloznog tkiva,
 - ✓ kombinovana magnetna polja, dovode do povišenih koncentracija TGF-β i BMP,
 - ✓ COX-2, podspešuje deljenje mesenhimalnih matičnih ćelija u osteoblaste.
- zračenje (velika doza) prouzrokuje promene unutar sistema remodeliranja, celularnost je smanjena.

III) grupa faktora koja potiče od pacijenta [28,29]:

- Ishrana, nedostatak vitamin D i kalcijuma, pothranjenost proteina smanjuje snagu kalusa,
- Diabetes mellitus, (smanjena celularnost i čvrstoća kalusa, odložena enhondralna osifikacija), prosečno produženje sanacije preloma 1,6 puta,
- Nikotin, usporava zarastanje preloma, inhibira rast novih krvnih sudova, povećava rizik od nesrastanja (pseudoartroze) i smanjuje jačinu kalusa,
- HIV, veća prevalenca preloma zbog krhkosti kosti,
- Lekovi; *bisfosfonati i kortikosteroidi* su prepoznati kao uzrok osteoporotskih preloma, *NSAIL* produžava vreme zarastanja, inhibicijom COX enzima, *hinoloni* su toksični za hondrocite i ometaju saniranje preloma.

IV OSNOVNI PRINCIPI BIOMEHANIKE KOSTI

Ispitivanja na području biomehanike sve više nalaze svoju primenu na području ortopedije. Telo se suprostavlja djelovanju sile teže gravitacije i u mehaničkom smislu održava ravnotežu sila, obavljajući svoje funkcije kretanjem u prostoru. Prva eksperimentalna istraživanja čvrstoće kosti uz određivanje modula elastičnosti uradili su Gustav Wertheim 1847. god. i August Rauber 1876. god. Sila mišića deluje protiv sile teže kao suprotni tereti gde je njena sila unutrašnja, a gravitaciona sila spoljna. Ako su produkti sile i poluge jednaki sa obe strane, dakle momenti sila su jednaki, govorimo o ravnoteži zgloba, pokazujući da statika i dinamika u analizi pokreta i držanja tela su vrlo bliske i teško je razumeti jedno bez drugog [23,30]. Pauwels je princip funkcionalnog prilagodjavanja sveo na to da osnovni zahtev za zaštitu materijala mora biti uklanjanje sile savijanja i sile naprezanja. Ovo se donekle slaže i sa Roux-ovim zakonom, ali samo ako su naprezanja u fiziološkom granicama. Na ovaj način se povećava egzistencija bića, povećanjem izdržljivosti organa (lokomotornog sistema) [30]. Kummer [31] je napravio pojednostavljeni oblik shematskog prikaza uticaja mehaničkih faktora na žive materije. Sila koja deluje na ćeliju izaziva dva procesa, a to su apozicija i resorpcija kosti. Kada su mehanički uslovi fiziološki sa normalnom reakcijom tkiva, postoji ravnoteža između resorpcije i apozicije, kod pojačane sile (opterećenja) dolazi do pojačane apozicije, a kod smanjene sile do resorpcije kosti. Wilhelm Roux je rekao da su organi građeni tako da uz minimum materijala daju maksimum funkcije, zakon maksimum-minimum, promenom funkcije dolazi do promene strukture kosti. Funkcionalno prilagodjavanje definisano je kao „*prilagodjenost kosti na njenu funkciju izvršenjem te funkcije*“ [32]. Ako se stepen korišćenja nekog dela tela ili organa poveća, rezultat je uvećanje ili hipertrofija, u suprotnom dolazi do pojave smanjenja ili atrofije. Isto važi i za kosti samo što su promene tada drugačijeg karaktera, jer sadrži organske materijale (tip I kolagena) i minerale (kalcijum hidroksiapatit) i sposobna je da se prilagodi delovanju ponovljenog mehaničkog opterećenja promenom svoje mikroskopske i makroskopske arhitektonske konfiguracije. Osnovnu predstavu o funkcionisanju lokomotornog sistema možemo dobiti ako kosti (ili grupu čvrsto povezanih kostiju) posmatramo kao poluge. Poluge su fizički posmatrano kruta tela, tj. tela koja se ne deformišu pod dejstvom sile. Deformacija realnih kostiju pod dejstvom sila koje se generišu u mišićima relativno je mala, pa se u prvoj aproksimaciji one mogu uspešno modelirati polugom. Koštano tkivo se karakteriše visokim

modulom elastičnosti sa srazmerno malim stepenom deformacije pod uticajem sile ($E\gamma$ Jangov modul) [33]. Koštana gradnja gde zajedno neorganske i organske komponente svojim rasporedom omogućavaju da kost izdrži sile koje deluju u različitim ravnima, čine kost anizotropnim materijalom, što znači da su mehaničke osobine koštanog tkiva različite na delovanje sile u različitim pravcima. Osteogeneza omogućava da se kost funkcionalno adaptira na delujuće sile. Proces adaptacija kosti odvija se na dva načina [33]:

➤ Promene strukture,

„*Zakon transformacije kostiju*“ definisao je Julius Wolff 1892. god. i on glasi: *Svaka sila koja deluje trajno ili veoma često na određenu kost muskulaturnog sistema, dovodi do očvršćavanja te kosti, tj. povećanja gustine koštanih ćelija i debljine kosti.* Kost prilagođava svoju čvrstinu srazmerno stepenu opterećenja.

➤ Promene forme (oblika),

osteogeneza omogućuje stalnu adaptaciju oblika kosti u skladu sa silama koje na nju deluju. Štiteći se od poprečnih (transferzalnih) sila, kost se izvija, vrši promenu svog oblika, teži da zauzme položaj u kome će sile delovati uzdužno (aksijalno) u odnosu na kost.

4.1 Biomehanika bipedalnog hoda

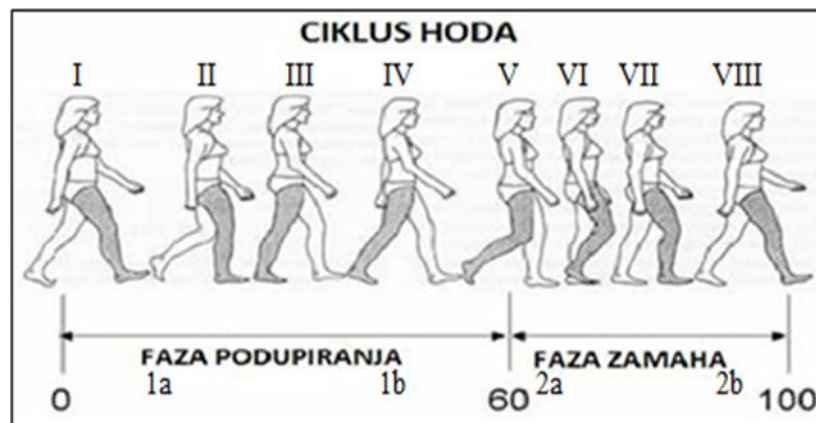
Biomehanički proces bipedalnog hoda čini niz ravnomernih i naizmeničnih koordiniranih pokreta ekstremiteta i trupa sa ciljem pomeranja u prostoru. Zasniva se na kretanju u sagitalnoj ravni u ventralnom smeru, pri čemu se naizmenično nogama odupire o podlogu, naime posle jednog dvokoraka lokomotorni aparat dolazi ponovo u početni položaj [34]. Počeci ispitivanja hoda datiraju od Da Vinčia, Galilea i Newtona, a prvi pisani dokument analize hoda potiče od De Motu Animalium-a 1682.god. Borelli je u svojim radovima proučavanja biomehanike čoveka, odredio centar gravitacije tela, koji se kod odrasle osobe u uspravnom stavu nalazi ispred drugog sakralnog pršljena [35]. *Ciklus hoda* definiše se kao period koji započinje kontaktom pete jedne noge do kontakta pete iste noge sa podlogom - odgovara jednom dvokoraku. *Kadencia* predstavlja frekvencu hoda, prosečno iznosi 116 koraka u minuti, prosečna brzina hoda iznosi 80 metara u minuti. Unutar ciklusa hoda razlikujemo dve osnovne faze [36]:

- a. *fazu oslonca* (60% ciklusa), stopalo je u kontaktu sa podlogom (kontakt petom, puni oslonac i odizanje pete)- noga podupire telo.

- b. *fazu iskoraka* (40% ciklusa), predstavlja deo ciklusa tokom koga se noga kreće u ventralnom smeru, odnosno, stopalo je bez kontakta sa podlogom.

Obe faze hoda se dele na po dva perioda [36]:

- 1a. *prednje podupiranje*, od kontakta sa podlogom, do trenutka kada se centar zgloba kuka nadje iznad centra oslonca, tj. kad kuk prestigne stopalo (I– II),
- 1b. *zadnje podupiranje*, od kada kuk prestigne stopalo do trenutka gubitka kontakta sa podlogom (III – V),
- 2a. *zadnji zamah*, kada stopalo izgubi kontakt sa podlogom i predje vertikalu određenu zglobom kuka, tj. kada stopalo prestigne kuk (V–VI),
- 2b. *prednji zamah*, kada stopalo prestigne kuk, do kada dodirne podlogu (VII – VIII).

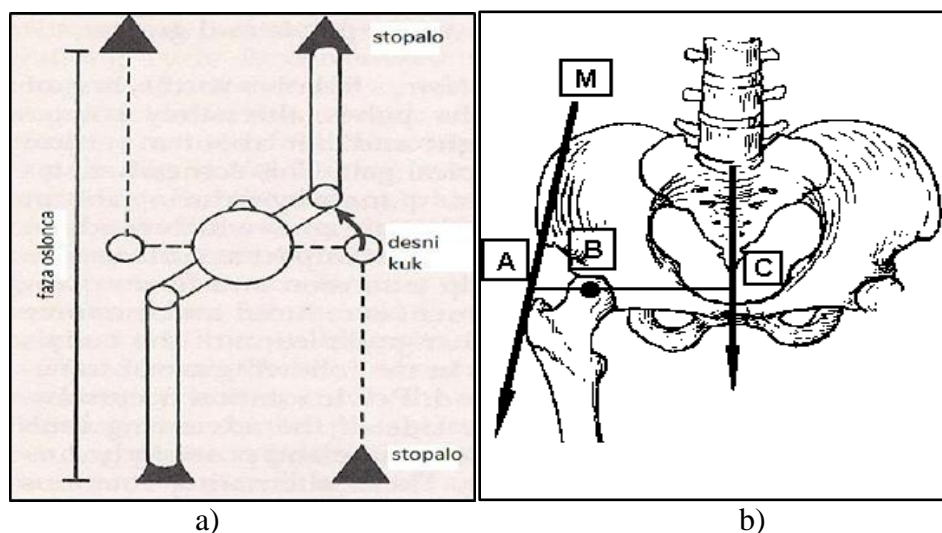


Slika 11. Shematski prikaz faze ciklusa hoda [36].

Ako hodanje posmatramo u transverzalnoj ravni preko površina naizmeničnih oslonaca, dolazi se do novih kinematičkih veličina, *širine koraka* (d) što predstavlja poprečno rastojanje između centara oslonca i *dužina ciklusa* (s) koja je jednaka dužini dvokoraka. Širina baze oslonca iznosi 5-10cm, a ugao progresije stopala oko 15° . Jedna od osnovnih karakteristika kretanja je sinhronizovano kretanje kontralateralnih ekstremiteta, pa su istostrani ekstremiteti uvek u suprotnoj fazi kretanja. Zbog toga se u zglobu kuka i ramena iste strane tela u sagitalnoj ravni vrši uvek suprotan pokret sa rotacijom kičmenog stuba. Posledica ovoga je da se karlična i ramena osa u transverzalnoj ravni, rotiraju uvek u suprotnim smerovima. Pošto se u ventralnom smeru istovremeno kreću zglob kuka noge u fazi zamaha i zglob ramena kontralateralne ruke, sledi da se rotacija kičmenog stuba uvek vrši u smeru zamahe ruke.

Tokom svakog dvokoraka karlica se pomera asinhrono u sve tri ravni. Rotacija karlične ose u transverzalnoj ravni prikazuju da se pokreti u zglobu kuka vrše i u preostale dve ravni (slika12a).

Pri stajanju na obe noge, gravitacionu silu, tj. težinu tela čine: glava, trup i dva gornja ekstremiteta. U tom položaju centar gravitacije tela je u S4, gravitaciona sila ide središnjom linijom tela, a u horizontalnoj ravni prolazi kroz intervertebralni prostor Th 10-11. Od ove tačke, gravitaciona sila se deli na dva kraka, tj. dve podjednako duge poluge sile koje prolaze kroz centar rotacije glave butne kosti. Pri stajanju na jednoj nozi, u fazi mirovanja, bitno se menjaju biomehantički odnosi koji deluju na zglob kuka opterećene noge (slika 12 b) [31,33,35].



Slika 12. a) Rotacija karlične ose tokom faze oslonca u transverzalnoj ravni (centar zgloba kuka prati kretanje noge – noga i kuk se kreću, stopalo je u transverzalnoj ravni tela-kreće se translatorno) b) raspodela vektora sila na karlici u stajanju na jednoj nozi [35].

Centar rotacije tela je u S5, a gravitaciona sila se pomera 2,5 cm lateralno od opterećene noge. Da bi se karlica održala u horizontalnom nivou, kontrahuju se abduktorni mišići zgloba kuka. Njihova sila ima pravac upolje i dole sa smerom pod uglom od 21° (sila M), po Pauwelsu [35] i deluje na centar rotacije glave opterećene noge preko poluge A. Sila telesne težine, tj. gravitacije, deluje na centar rotacije glave preko poluge B. Obe poluge sila (A i B) deluju na centar rotacije opterećene noge, ali je poluga A tri puta kraća od poluge B [35]. Da bi se karlica održala u ravnoteži (u horizontalnom položaju) i postigao ekvilibrijum, potrebna je trostruko veća sila kontrakcije abduktornih mišića, a tada je opterećenje kuka oslonjene noge četiri puta veće

4.2 Biomehanika preloma

Efekat sile koji deluje na koštane strukture zavisi od jačine, pravca sile, prirode kosti, uključujući mikroarhitektoniku, gustinu i geometrijski oblik, kao i otpor mekih tkiva. Pravci delovanja sile na kosti mogu biti u jednoj ili više ravni, a prelomna sila može biti direktna ili indirektna. Prelom

predstavlja neuspeh kosti kao materijala i strukture pred delovanjem sile. Za nastajanje kominutivnog preloma dijafize butne kosti potrebna je sila visoke energije. Kortikalna kost je prosečno dva puta jača i tvrdja u uzdužnom smeru nego u poprečnom. Trabekularna kost je najjača duž lamela na trabekule kosti koje imaju veći poprečni presek i u kojoj se koštano tkivo distribuira dalje od neutralne ose. Podela preloma prema vrsti dejstvujuce sile [12,25,33,37]:

- ✓ Prelom usled *sile savijanja* (kvazi-longitudinalna deformacija, kombinacija sabijanja i istezanja), fleksioni ili ekstezioni prelom, kao posledica prekomernog savijanja kosti,
- ✓ Prelom usled *sile torzije ili uvrtnja*, posledica je sučeljavanja dveju sila, uvrtnja koje deluju na dva okrajka kosti ili segmenta, rezultujući prskanjem kosti u vidu spiralne linije (*sila deluje kao tangenta na površinu poprečnog preseka tela*),
- ✓ Prelom usled *sile otrgnuća*, nastaje na mestu pripoja mišića, a uzrok su mu snažne nefiziološke i prekomerne kontrakcije muskulature,
- ✓ Prelom usled *sile smicanja* (deformacija pod dejstvom tangencijalne sile čija je napadna tačka na obodu poprečnog preseka, a pravac dejstva prolazi kroz osu tela.), nastaje dejstvom dveju sila različitog pravca koje horizontalno deluju na kost,
- ✓ Prelom usled dejstva *direktne dinamičke sile*, snažne direktne traume ili eksplozije,
- ✓ Prelom zamora ili prelom prenapregnutog koštanog tkiva koje karakteriše naprsnuće u tački maksimalnog i permanentnog opterećenja tzv. marš frakture.

Prelomi nastali *direktnom traumom* su [33,37]:

- ✓ prelomi nastali direktnim udarcem, dejsto sile na malu površinu, karakteriše najčešće poprečna prelomna pukotina. Kako najveći deo energije apsorbuje kost najčešće postoji neznatno oštećenje mekih tkiva,
- ✓ kraš povrede, karakterišu se ekstenzivnim oštećenjem mekih tiva, te je prelom najčešće multifragmentaran,
- ✓ penetrantne povrede, su prelomi izazavani projektilima iz vatrenog oružja, karakteristike preloma zavise od kinetičke energije projektila, tačnije od njegove brzine i oblika.

Prelomi nastali *indirektnom traumom* su oni koji su nastali delovanjem sile sa određene distance u odnosu na mesto preloma i tu spadaju [33,37]:

- ✓ trakcioni ili tenzioni prelomi, gde je najčeće prelomna linija poprečna,
- ✓ rotatorni prelomi, na staju dejstvom torziona sile koju kost uvrće oko svoje osovine te nastaju spiralni prelomi,

- ✓ angulacioni prelomi, konveksna površina kosti nalazi se pod dejstvom tenzionog stresa dok je konkavna površina izložena dejstvu kompresivnih sila, te se na ovaj način najčešće formiraju triangularni slobodni fragmenti različite veličine,
- ✓ kompresivni prelomi, glavna karakteristika je da čvrsti kompaktni deo kosti biva utisnut u meki, spongiozni deo, nastaju dejstvom sile na uzdužnu osovinu kosti,
- ✓ prelomi nastali kombinovanim dejstvom: rotacijom i aksijalnom kompresijom, karakterišu se frakturnom pukotinom koja je kratka i zaobljenih krajeva.

V PATOFIZIOLOGIJA TRAUME

Trenutno ne postoji opšte prihvaćena definicija politraume, odnosno sveobuhvatna, ovaj termin, odnosno dijagnoza se učestalo koristi i primenjuje nasumično na nerelevantan način bez jasno utvrđenih principa. Definisanje politraume može se zasnivati na osnovu broja povreda i povredjenih organskih sistema, mehanizma nastanka i vrednosti traumatskih bodovnih skala, kao i na osnovu prikazivanja disfunkcije imunološkog sistema [38]. Analiza politraume je kompleksna i može se prikazati od lanca reakcija na ćelijskom nivou do odgovora organa i organskih sistema, predstavlja kaskadni niz dešavanja zapaljenskih procesa sa koagulacionim poremećajima, sa neuroendokrinim i imunološkim odgovorom organizma praćeno lokalnim procesima u tkivu i posledičnim sistemskim promenama, odnosno disfunkcijom u organima koji nisu primarno zahvaćeni traumom, a koji se klinički mogu prikazati kroz stanje tzv. traumatskog šoka, ARDS-a, SIRS-a, MODS-a. Procena težine povrede i niza dijagnostičko terapijskih postupaka može se predstaviti preko protokola lečenja i bodovnih skala [39,40].

Tabela 1. Prikaz definicije politraume po autorima i godini objavljivanja [39].

Prvi autor (godina)	Definicije „polytraume“
Border (1975)	≥ 2 ozbiljne povrede
Cerra (1983)	≥ 3 ozbiljne povrede praćene otvranjem trbuha
Deby- Dupont (1984)	≥ 3 ozbiljne povrede (glava, grudni koš, abdomen, ekstremiteti) koje dovode do stanja šoka
Tool (1991)	Povreda više od jednog organskog sistema
MCLain(1999)	ozbiljna povreda dva ili više organska sistema
Osterwalder (2002)	anatomska težina povrede AIS ≥ 2 u bar dva od 6 regija tela
Dorland's Medical Dictionary (2003)	povreda više od jednog organskog sistema
Blacker (2004)	≥2 povreda koje zahtevaju smeštanje pacijenata u jedinicu intenzivne nege, i od kojih bar jedna povreda zahvata vitalan organ (npr. Pluća, jetra)

5.1 Reakcija organizma na povredu

Kod pacijenata sa teškom povredom dolazi do kompleksnih poremećaja narušavanja stanja ravnoteže koje se može prikazati preko neuroendokrinog i imunološkog odgovora organizma i hemodinamskog poremećaja. Zbog lokalnog i sistemskog efekta koje izazivaju opsežne povrede

kod traumatizovanog pacijenta, aktiviraju se procesi održavanja homeostaze. Najvažniji faktor je gubitak cirkulišućeg volumena krvarenjem ima za posledicu smanjenje pritiska u intravaskularnom prostoru koje stimuliše sistem baroreceptora dovodeći do aktivacije simpatičkog nervnog sistema i pojačano lučenje kateholamina koji povećavaju periferni vaskularni otpor usled vazokonstrikcije kao i minutni volumen srca povećanjem kontraktilnosti miokarda i frekvence. Kao rezultat se javlja porast arterijskog krvnog pritiska uz nejednaku vazokonstrikciju perifernih organa, prevashodno zahvatajući kožu, potkožno masno tkivo i mišiće. Hipovolemijski nadražaj baroreceptora aktiviraju hipotalamus, koji stimuliše hipofizu na pojačano lučenje antidiuretskog hormona, dovodeći do vazokonstrikcije i zadržavanje vode putem bubrega. Smanjenje protoka kroz bubrege dovodi do aktivacije neurohumoralnog sistema renin-angiotenzin-aldosteron. Aldosteron kompenzuje gubitak cirkulišućeg volumena zadržavanjem natrijuma i vode putem bubrega, a angiotenzin izaziva vazokonstrikciju [39]. Traumatskom aktivacijom hipotalamičko-hipofizno-adrenalna sprega dovodi do lučenja velike količine kortizola, koji dovodi do pojačane glukoneogeneze, lipolize, katabolizma proteina, rezistencije na inzulin i retencije natrijuma. Njegova koncentracija u krvi je proporcionalna težini povrede. Rezultat ovih procesa je centralizacija krvotoka i očuvanje perfuzije vitalnih organa. Kao prateća pojava ovakvog stanja organizma predstavljaju hipoksija i acidoza sa hipotermijom. Pojava bola usled lokalne povrede tkiva je neizostavna karika ovog lanca koji uvodi organizam u stanje traumatskog šoka [39]. Oštećenje tkiva dovodi do inflamatornog odgovora, aktivacije koagulacije i fibrinolitičkog sistema i stvaranja metabolita arahidonske kiseline, prostaglandina i leukotrena koji su potentni medijatori vaskularnog tonusa i zapaljenske reakcije. Produkt metabolizma arahidonske kiseline je i faktor aktivacije trombocita koji uz trombocite aktivira i neutrofile, čija aktivacija doprinosi nastanku tromboze mikrocirkulacije i daljoj progresiji inflamatornih procesa. Citokini koji se oslobadjaju u traumi su važan medijator zapaljenske reakcije i metaboličkih procesa (TNF, IL-1, IL-6 i IL-8). Funkcija interleukina je da vrše komunikaciju između ćelija odbrambenog sistema. Jačina inflamatornog odgovora na traumu zasniva se merenjem serumskih markera IL-6, TNF- α i IL-1 [40]. Studije su pokazale da je IL-6 najspecifičniji za politraumu, izlučuje se iz T ćelija i makrofaga, inicira imuni odgovor na traumu, posebno kod opekotina. Ima sposobnost iniciranja PGE2 sinteze u hipotalamusu, čime se menja temperatura tela [40]. U zbrinjavanje politraumatizovanih bolesnika težilo se da se povredjenim pruži jedinstveni protokol lečenja i bodovni sistem povreda [9]. Iz svega toga

proistekla su se dva hiruška pristupa kod traumatizovanog bolesnika: rano definitivno zbrinjavanje svih povreda (eng. "*Definitive Surgical Trauma Care*"- DSTC) i koncept zbrinjavanja povreda koje ugrožavaju život (eng. "*Damage Control*"-DC). DSTC pristup usvojen je 80-tih godina 20. veka i podrazumeva da se sve povrede bolesnika trebaju stabilizovati unutar 24 sata od povrede po mogućnosti u jednom hiruškom aktu. Studije iz osamdesetih pokazale su dobre rezultate rane stabilizacije preloma u odnosu na komplikacije u prvom redu na morbiditet, mortalitet i dužinu hospitalizacije, kao na masnu emboliju i infekciju [8,10,41]. Početna reakcija organizma na delovanje traume i razvoja stanja šoka je tzv. inicijalni traumatski inzult (eng. „*first hit*“), i aktivacija sistemskog inflamatornog odgovora (eng. „*systemic inflammatory response syndrome*“ SIRS), često nazivan i „oluja citokina“, gde je stepen razvoja u korelaciji sa težinom povrede [40,42]. Za postavljanje dijagnoze SIRS-a potrebno je isključiti postojanje infekcije i da budu zadovoljena bar dva od četiri kriterijuma[43]:

- ✓ telesna temperature veća od 38°C ili manja od 36°C
- ✓ srčana frekvencija veća od 90 otkucaja u minuti
- ✓ broj respiracija veći od 20 u minuti
- ✓ broj belih krvnih zrnaca (WBC) veći od 12.0×10^9 ili manji od 4.0×10^9

Pored navedenog poslednjih godina se daju preporuke da se podaci za definisanje SIRS-a uzimaju u prvih 72h od povrede i prate u intervalima od 24h. Prisustvo sistemskog inflamatornog odgovora nazvano je SIRS, a prisustvo sistemskih antiinflamatornih medijatora je nazvano CARS (eng. *compensatory anti-inflammatory response syndrome*). Sindrom bolesti koji proizilazi iz kaskade sistemskih medijatora zavisi od ravnoteže između SIRS-a i CARS-a. Za raznovrsnost kliničkih posledica nastala je kovanica CHAOS [40,42,43]:

C = kardiovaskularni kompromis (dominira šok-SIRS),

H = homeostaza (ravnoteže SIRS / CARS),

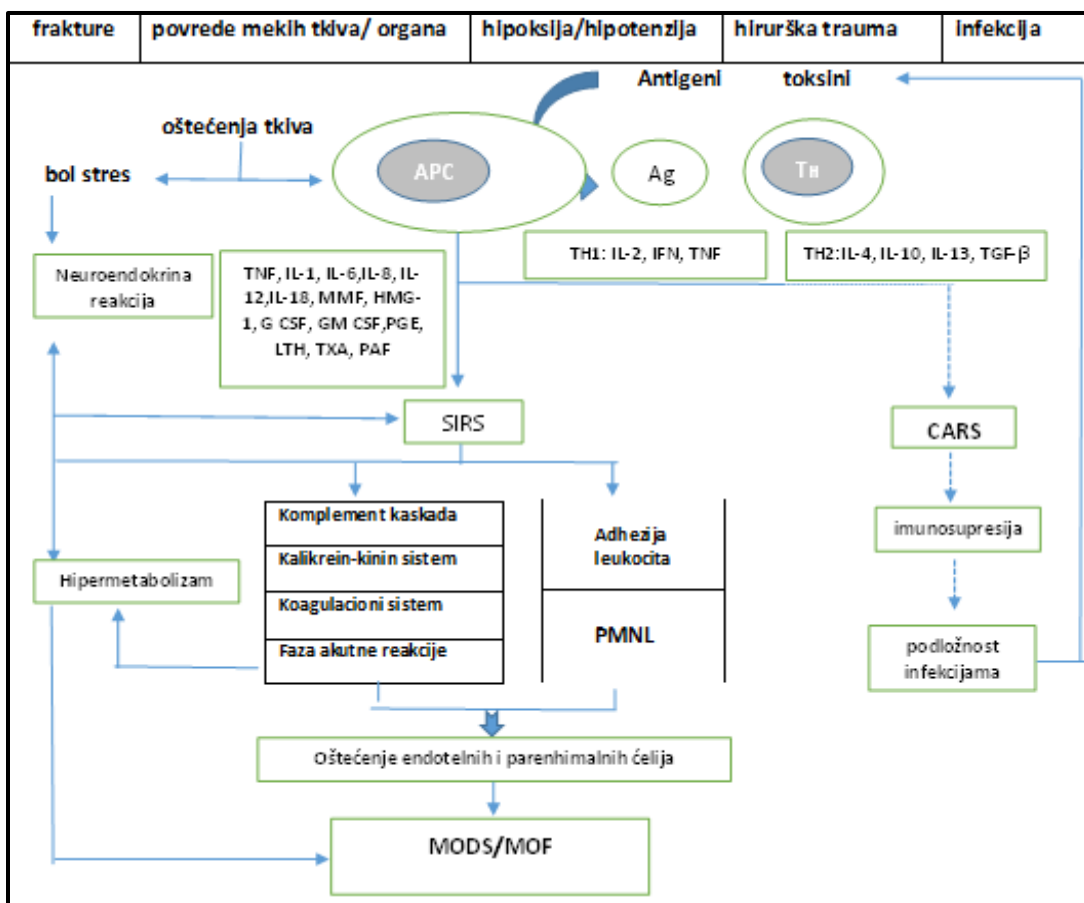
A = apoptoza (dominira SIRS),

O = Disfunkcija organa (MODS – SIRS dominacija),

S = Sistemska imunosupresija (anergija – prevladava CARS).

Trauma determiniše primarni organ i karakter povrede, a oštećenje organa ili tkiva izaziva sistemski inflamatorni odgovor, što se smatra kao inicijalni insult, odnosno početni mehanizam tzv. „*first hit*“ i ako je snažnog delovanja može prouzrokovati komplikacije, kao što je adultni respiratornog distress sindroma (eng. „*adult respiratory distress syndrome*“ - ARDS) ili višestruko

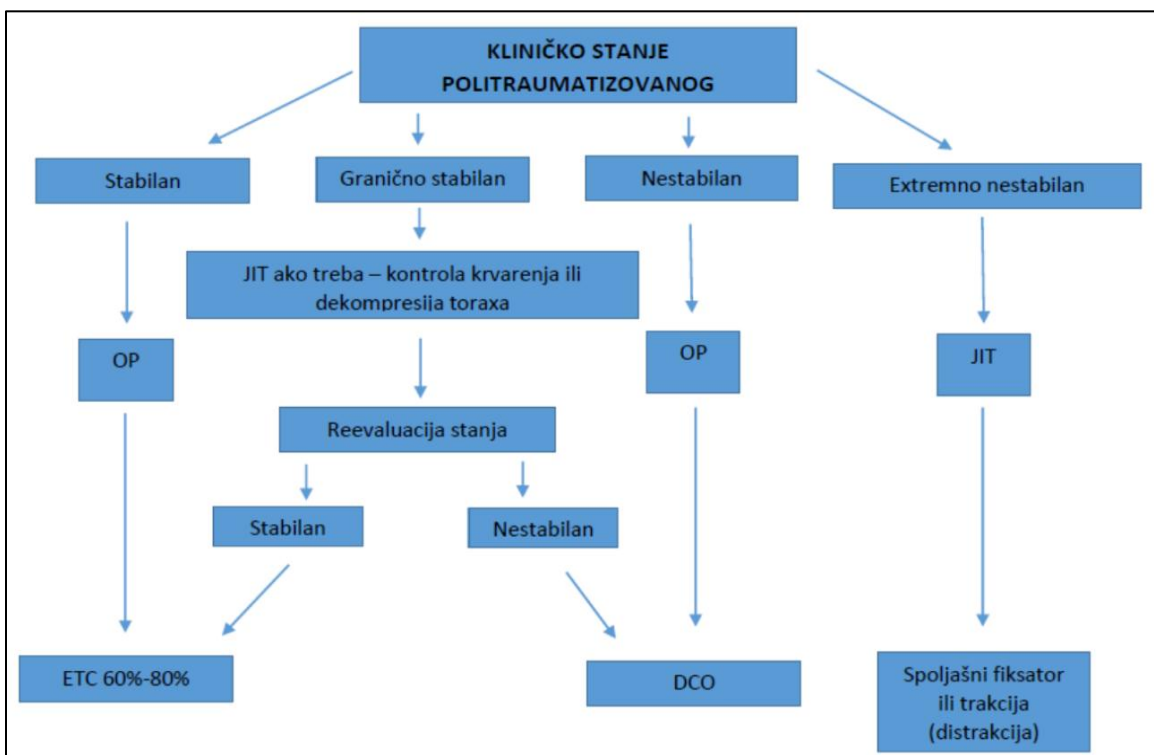
popuštanje organa (eng. „multiple organ dysfunction syndrome“- MODS) [43]. Ako se operativni zahvat učini u prvim danima nakon inicijalne traume, dolazi do povećanog opterećenja bioloških rezervi kod već kompromitovanog bolesnika, težinom inicijalnog traumatskog inzulta „*first-hit*“ fenomena, što je opisano u literaturi kao drugi traumatski inzult „*second-hit*“ fenomen [40,42,43].



Grafikon 1. Shematski prikaz odgovora organizma na traumu: APC, antigen predstavljajuće ćelije; TH, T-helper ćelije (limfociti); SIRS, sindrom sistemskog inflamatornog odgovora; CARS -kompenzatorni anti-inflamatorni odgovor; PMNL-polimorfonuklearni leukociti; MODS-MOF-sindrom višestrukog otkazivanja organa [43].

Kada stepen opterećenja organizma, prouzrokovan sekundarnim endogenim i egzogenim, faktorima tzv. „*second hit*“ fenomena, prelazi se mogućnost homeostatskih mehanizama regulacije, povećava se rizik za razvoj posttraumatskih komplikacija: acidoza, kontaminacija katetera ili tubusa, perfuzioni problemi, ishemija, ARDS-a i MODS-a i mortalitet. Kompleksna kaskada odbrambenih odgovora inicirana je primarnim i sekundarnim insultima (eng. „*TWO-HIT theory*“) [42]. Široko prihvaćena strategija u lečenju preloma kod politraumatizovanih tzv.

"kontrola štete" (*eng.damage control orthopaedics - DCO*), podrazumeva stabilizaciju preloma spoljnjom skeletnom fiksacijom, koja predstavlja ekspeditivnu i minimalno invazivnu metodu [41]. Koncept lečenja nazvan *odloženo totalno zbrinjavanje preloma*, predstavlja definitivno operativno zbrinjavanje, kada se proceni da je opšte stanje povredjenog dovoljno stabilno i izvodi se metodom unutrašnje fiksacije. Upravo ova strategija u savremenim trauma centrima koristi se kao privremena metoda kod teško politraumatizovanih koji ne mogu podneti ekstenzivnost definitivnog zbrinjavanja, uz kasniju konverziju spoljašnje fiksacije u unutrašnju, intramedularnu fiksaciju po stabilizaciji opšteg stanja povredjenih. Praktični značaj strategije je da se minimizira "drugi udarac" dodatnog tereta hirurške procedure na već teško povredjenog bolesnika [41]. Analizom velikog broja radova došlo se do zaključka da univerzalni model ne postoji i da se svaki pacijent mora posmatrati kao jedinstven slučaj. Preporuka za siguran definitivni hirurški model lečenja je predstavljen na *grafikonu broj 2* [8,44].



Grafikon 2. Preporuka za lečenje politraumatizovanog sa prelomom duge kosti [44]. ETC-rano definitivno zbrinjavanje preloma, DCO-zbrinjavanje povreda za spašavanje života, JIT- jedinica intezivne terapije, OP-operacija.

Težina povreda i kliničko stanje povredjenih glavni su faktori, pored težine i tipa preloma u određivanju strategije lečenja povredjenog, odnosno preloma, većina autora navodi da se

definitivna stabilizacija preloma može bezbedno izvesti kod politraumatizovanih povredjenih, kada se zadovolje sve tačke reanimacije: hemodinamska stabilnost, stabilna saturacija kiseonikom, nivo laktata manji od 2 mmol/l, nema poremećaja koagulacije, normalna temperatura i diureza veća od 1ml/kg/h [45]. Smatra se da vodeći faktori u određivanju strategije lečenja preloma, jesu procena stepena težine pretrpljenih povreda i opšte kliničko stanje povredjenog.

5.2 Trauma skor (bodovni sistem)

U cilju što objektivnije procene stanja povredjenog u primeni strategije lečenja politraumatizovanog bolesnika izradjeni su protokoli i skorovi. Koncept bodovnih sistema u politraumi je u upotrebi od početka 1950-tih. Prvi opisan bodovni sistem je dao De Haven's 1952. godine. Bodovni sistemi su se pokazali dragocenim u razvoju i usavršavanju sistema pružanja nege politraumatizovanim, pomažu da se povredjeni pacijenti svrstaju po kategorijama i da se identifikuju sistemski problemi i korisna sredstva za analizu grupa pacijenata. Bodovni sistemi se mogu podeliti na trijažne i prognostičke sisteme, takodje se mogu podeliti na anatomske, fiziološke i kombinovane (anatomsko–fiziološke) [46].

Anatomski trauma bodovni skor, procenjuju težinu povrede na osnovu morfologije-izgleda povredjenog organa. Termin Anatomski Težina Povrede (*eng.Abbreviated Injury Scale- AIS*) prvi put je uveden 1969.god. i predstavlja pouzdan pokazatelj težine povrede, predstavljajući najčešće upotrebljivani bodovni sistem za merenje težine povrede. Skalom se ocenjuju povrede šest regiona tela i u svakoj povredjenoj regiji ocenjuje se težina povrede [46,47]. Ukupna anatomski težina povrede (*eng.Injury Severity Score-ISS*) određuje ukupan stepen povrede, prvi put predstavljen od strane Bakera 1974.godine, određuje se na osnovu AIS vrednosti, tako što se za 6 regija tela, povrede pojedinačno boduju, a poeni 3 regije koje su najviše povredjene se kvadriraju [42,43]. Od strane Oslera [48] uveden je novi bodovni sistem sa ciljem da se odklone nedostaci ISS i AIS načina određivanja težine povrede. Novo ukupno izačunavanje anatomske težine povrede (*eng.New Injury Severity Score-NISS*), definiše kao zbir kvadrata 3 najveće vrednosti AIS bez obzira na regiju tela u kojoj se pojavljuju (može i unutar iste regije tela). NISS skor ima bolju sposobnost prikazivanja smrtnosti, u odnosu na ISS, oštećenje tkiva od povreda i predstavlja bolji pokazatelj za nastanak MOF (*eng.Multi Organ Failure*) [47,48]. Kao i kod ISS i NISS bodovanja ne koriste se fiziološko stanje organizma za procenu stanja

politraumatizovanog. Usled navedenih nedostataka uvedeni su fiziološki bodovni sistemi koji mere odgovor organizma na traumu, operaciju i anesteziju, kao i stres izazvan prethodnim stanjima. Neki od njih su: *Glasgow Coma Score (GCS)*, *Trauma Score (TS)*, *Revidirani Trauma Scor (RTS)*, *akutna fiziološka i hronična procena zdravlja (APACHE I i APACHE II)*.

Glazgov koma skala (*eng. Glasgow Coma Scale- GCS*), predstavlja najrasprostranjeniji bodovni sistem kojim objektivno i numerički se procenjuje stanje svesti, obuhvatajući tri parametra: otvaranje očiju, najbolji verbalni i najbolji motorni odgovor, vrednosti GCS se dobijaju sabiranjem njihovih vrednosti [49].

Tabela 2. Prikaz izračunavanja težine povrede sa GCS bodovnim sistemom [49].

Otvaranje očiju		Verbalna komunikacija		Motorni odgovor	
				Sluša komande	6
		Orijentisano odgovara	4	Lokalizuje bol	5
Spontano	4	Konfuzno odgovara	3	Fleksioni pokreti	4
Na govornu simulaciju	3	Neodgovarajuće reči	2	Decerebarciona fleksija	3
Na bol	2	Nerazumljivi zvuci	1	Decerebraciona ekstenzija	2
Ne otvara	1	Ne odgovara	0	Ne odgovara	1

Kombinovani bodovni sistemi, nastaju kombinacijom anatomskih i fizioloških sistema, ovde spadaju: bodovni sistem težine traume i povrede (TRISS), karakterizacija težine traume (ASCOT) [50].

VI KLASIFIKACIJA PRELOMA BUTNE KOSTI

Nema univerzalno prihvaćene podele preloma kosti. Deskriptivna podela je na otvorene i zatvorene prelome koja se temelji u odnosu na komunikaciju mesta preloma sa spoljašnjom sredinom. Prema izgledu, geometriji glavne prelomne linije, što predstavlja morfološku podelu, prelomi se dele na: poprečne, kose, spiralne, višedelne i segmentni. Prema lokaciji, prelomi dijafize dele se na: prelome u gornjoj, srednjoj i donjoj trećini. Prelomi u donjoj trećini, se nazivaju infraistmalni, a iznad supraistmalni, pošto se suženje medularnog kanala nalazi u srednjoj trećini [51]. Lokacija preloma utiče na položaj ulomaka, snažna mišićna masa natkolenice, u prvom redu kvadricepsa i hamstringsa, dislocira ulomke i skraćuje dužinu noge. Kod preloma u srednjoj trećini butne kosti, proksimalni se ulomak nadje ispred distalnog ako je prelom ispod hvatišta aduktora, proksimalni je ulomak u jačoj adukciji i pomakom prema napred. Podela preloma temelji se na proceni nekoliko bitnih činioca traume:

- ✓ intenziteta sile $E=mv^2/2$,
- ✓ mehanizma povredjivanja,
- ✓ veličine oštećenja tkiva: kožnog i potkožnog tkiva, mišića, neurovaskularnih elemenata, i konfiguracija preloma.

Klasifikacija preloma na osnovu podele po *Tscherne i Oestern-u*, povrede mekih tkiva i otvoreni i zatvoreni prelomi kosti su u nekoliko grupa [52].

Tabela 3. Podela povreda mekih tkiva i preloma kosti po Tscherne i Oestern-u[52].

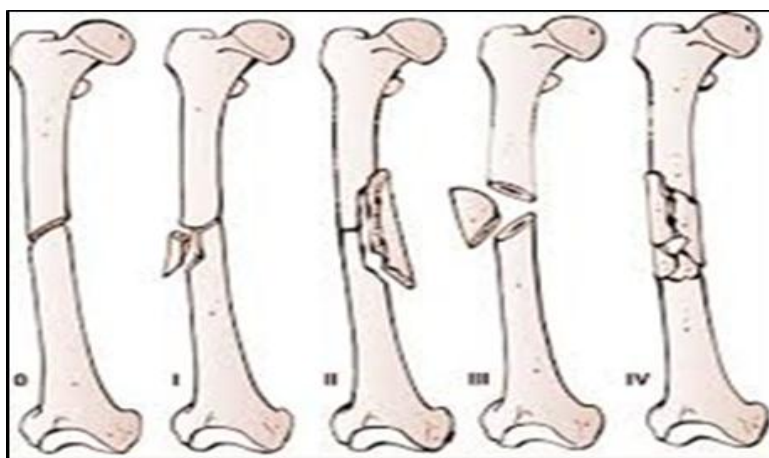
Tscherne Gradus	Otvorene mekotkivne povrede	Zatvoreni prelomi	Tscherne Gradus	mekotkivne povrede	Zatvoreni prelomi
0	O1	C0 =nema ili mala oštećenja mekih tkiva, jednostavni tip preloma indirektne sile	III	03 =ekstezivno oštećenje mekog tkiva sa povredom krvnog suda ili nerva	C3 = velika kontuzija lože sa destrukcijom potkožnog tkiva i mišića
I	01 = površina lezija kože (laceracija) od fragmenata sa ili bez kontuzije kože	C1 =površn kotuzija i lezija kože	IV	04 =delimična ili potpuna amputacija sa odvajanjem svih anatomskih struktura	C 4
II	02 = laceracija kože sa cirkumferentnom mekotkivnom lezijom ili kombinovano	C2 =duboke lezije kože sa mišićnom kontuzijom, od direktne sile			

Kod otvorenih preloma, opasnost od infekcije kosti je višestruko povećana. Prema numeričkoj

Gustilo-Andersen-ovoj klasifikaciji koja pravi podelu na III tipa, a kasnije su je doradili 1987.godine Caudle i Stern tako što su na tip III dodali tri podgrupe na osnovu neuro-vaskularnih lezija. Ova podela otvorenih preloma ima sledeće stepene: I, II, III A, III B i III C [53]:

- ✓ **I stepen** - otvor na koži do 1cm, nastao djelovanjem fragmenta iznutra prema upolje sa minimalnom povredom mišića i jednostavnom konfiguracijom preloma.
- ✓ **II stepen** - laceracija od 1-10 cm, bez ekstenzivnog mekotkivnog oštećenja, koštanih avulzija ili kožnog flapa. Prelom poprečni, kosi, sa manjom kominucijom, malo avaskularnog devitaliziranog tkiva i stranog materijala u kontaminiranoj rani.
- ✓ **III-a stepen** - ekstenzivna mekotkivna laceracija, adekvatna mekotkivna pokrivenost kosti. Prelom je segmentni ili kominutivni (sklopetarne povrede).
- ✓ **III-b stepen** - ekstenzivan mekotkivni defekt, kost ogoljena, periostalno odvajanje, naglašena kontaminacija rane i složena konfiguracija preloma.
- ✓ **III-c stepen** - postoji povreda magistralnog krvnog suda koji zahteva reparaciju, nezavisno o veličini mekotkivne rane.

Stepen kominucije preloma je faktor koji bitno odlučuje o metodi fiksacije. Za procenu kominucije mesta preloma danas se najčešće koristi Winguist-Hansenova [54] podela:



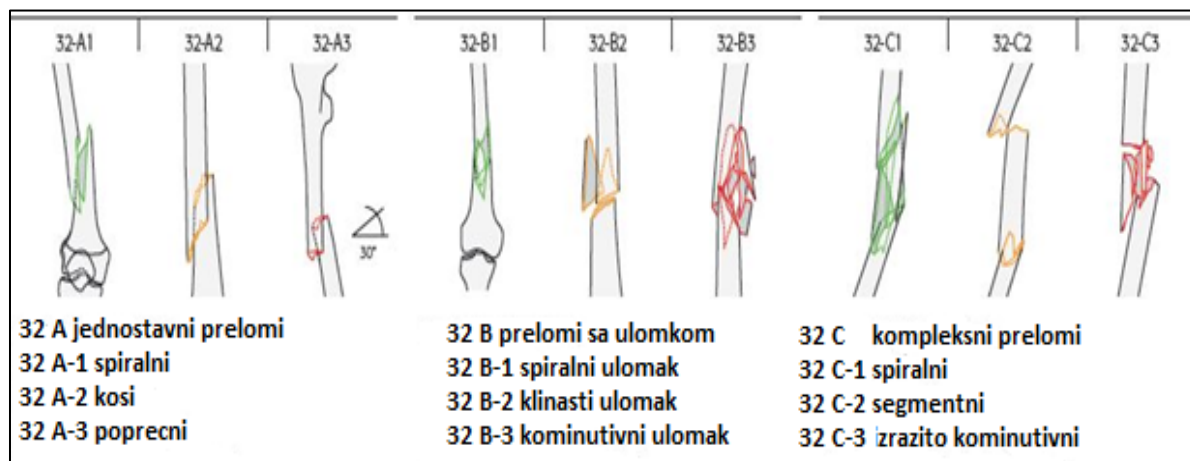
Slika 13. Shematski prikaz stepena kominucije dijafizarnog dela kosti po Winguist-u [54]

- ✓ **Tip I** - prelom je bez kominucije ili minimalna, mali ulomak ne utiče na stabilnost.
- ✓ **Tip II** - kominucija sa većim ulomkom, koji zahvata manje od 50% cirkumferencije korteksa. Široki kortikalni kontakt, dva glavna fragmenta.
- ✓ **Tip III** – kominucija između 50-100% cirkumferencije dva glavna ulomka. Veliki leptirasti ulomak onemogućavaju stabilan kontakt između glavnih ulomaka.

- ✓ **Tip IV** - celom cirkumferencijom kost je u kominuciji, ne postoji kontakt medju glavnim ulomcima što čine prelom nestabilnim.

Radna grupa za osteosintezu (*Arbeitsgemeinschaft für Osteosynthesenfragen / Association for the Study of Internal Fixation; AO/ASIF*) sačinili su *alfa-numeričku AO klasifikaciju* [55], gde se dijafizarni prelom femura označava brojem 32. Dijafizarni prelom predstavlja nivo ispod donjeg ruba malog trohantera do kondila butne kosti. Razlikuju se tri tipa preloma: jednostavni (A), sa ulomkom (B) i složeni prelomi (C). Svaki tip preloma se deli u tri grupe. Svaka grupa preloma, se deli u tri podgrupe, zavisno od nivoa preloma. Prelomi u subtrohanternoj zoni se označavaju kao podgrupa 1. Srednji deo dijafize je podgrupa 2. Suprakondilarni deo je podgrupa 3.

- ✓ **Tip A** prelomi: spiralni (**A1**), kosi sa uglom frakturne pukotine $\geq 30^\circ$ (**A2**), poprečni sa uglom prelomne pukotine $< 30^\circ$ (**A3**).
- ✓ **Tip B** prelomi: spiralni klinasti (**B1**), savijajući klinasti (**B2**) i fragmentirani klinasti (**B3**).
- ✓ **Tip C** složeni prelomi: kominutivni spiralni (**C1**), segmentni (**C2**), izrazito kominutivni prelomi (**C3**) [55].



Slika 14. AO / ASIF Müller-ova alfa-numerička klasifikacija preloma dijafize butne kosti [55].

VII KLINIČKA SLIKA PRELOMA I DIJAGNOSTIČKI PROTOKOL

Zbrinjavanje traumatizovanih osoba mora se početi odmah na mestu povrede i sprovesti u toku transporta do Trauma Centra, odnosno zdravstvene ustanove gde će povredjeni biti urgentno i definitivno zbrinut. Sve se mora odvijati kontinuirano, brzo i sistematski. Postoje 4 reda hitnosti zbrinjavanja pacijenata [56]:

- ✓ *I red hitnosti*, neodložna hirurška pomoć, kategorija crveni, hemodinamski nestabilni i posle reanimacije, (obilna krvarenja unutrašnjih organa, vazdušna embolija, tenzioni pneumotoraks i tamponada srca, kraš povrede),
- ✓ *II red hitnosti*, odložena hirurška pomoć, kategorija žuti, hemodinamski/neurološki stabilni, iziskuju posebno kvalifikovan hirurški kadar (otvoreni prelomi kostiju, veće povrede mekih tkiva i opekotine preko 50 % površine tela, teške smrzotine),
- ✓ *III red hitnosti*, lako povredjeni, kategorija zeleni, (rane sa slabijim krvarenjem, opekotine do 40% površine tela, površne smrzotine),
- ✓ *IV red hitnosti*, kategorija crni, mrtve osobe ili sa povredama koje nisu kompatibilne sa životom.

U kliničkoj slici preloma butne kosti razlikujemo sigurne i nesigurne znake preloma.

➤ Sigurni znaci:

- ✓ patološka pokretljivost,
- ✓ fenomen krepitacije koštanih fragmenata,
- ✓ deformitet uzdužne osovine praćem skraćanjem povredjene noge,
- ✓ potpuna funkcionalna disfunkcija, nema aktivne elevacije noge od podloge,
- ✓ kod otvorenih preloma postoji rana, odnosno povreda mekih tkiva često sa delovima kosti koje prominira iz rane.

➤ Nesigurni znaci:

- ✓ veoma jak bol koji može da se prenosi u preponu ili u zglob kolena,
- ✓ oteklina, hematom, bolnost pri pritisku,
- ✓ grč mišića kao izraz samozaštite organizma,
- ✓ simptomi i znaci traumatskog šoka.

Prelom dijafize butne kosti je često udružen sa povredama drugih organa ili organskih sistema, sa prisutnom kliničkom simptomatologijom tih sistema, tako da je potreban multidisciplinarni

pristup u dijagnostici i lečenju povredjenog. Simptomi i znaci traumatskog šoka mogu se manifestovati kratko vreme posle traume ili nekoliko časova kasnije. Oni nastaju iz dva razloga:

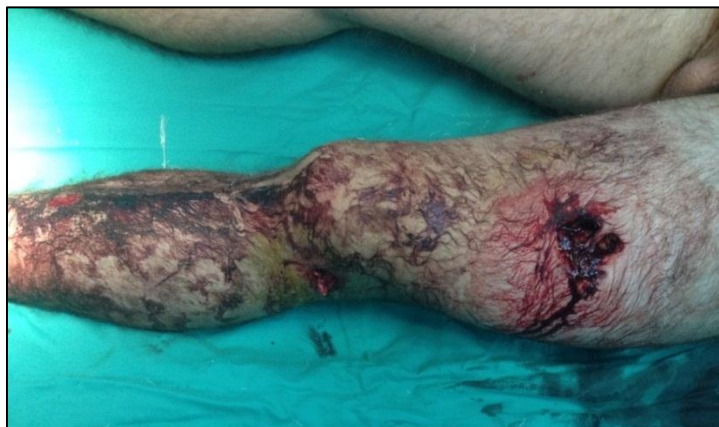- ✓ masivan gubitak krvi usled traume (i do 1500ml),
- ✓ adaptacioni sindrom, tj.odgovor organizma na traumu.

Kao posledica adaptacije organizma na povredu nastaje pad minutnog volumena srca, akutna cirkulatorna insuficijencija sa nedovoljnom tkivnom perfuzijom. Poremećaji u traumatskom šoku su dinamični sa stalnim promenama u kliničkoj slici u kojoj dominiraju opšti simptomi. Povredjeni je u strahu, uplašenog pogleda, hladne vlažne, lepljive i blede prebojene kože, dolazi do razvoja hipotermije, tahipneje (brzo i duboko disanje), hipotenzije, slabog, jedva palpatornog pulsa i poremećaja svesti sa proširenim zenicama, smanjenim izlučivanjem mokraće i smanjenjem senzornih funkcija, tako da je neophodna inicijalna terapija, koja podrazumeva respiratornu potporu i nadoknadu cirkulišućeg volumena, da bi se predupredio nastanak terminalnog, dekompenzacionog stadijuma traumatskog šoka kojeg karakteriše bradikardija, cijanoza, jaka hipotermija, hipotenzija, anurija, stupor ili koma. U laboratorijskim analizama su karakteristične vrednosti za hemoragijski šok, poremećaj vrednosti parametara krvne slike, smanjena saturacija kiseonikom, a sve u zavisnosti od stepena težine šoka.

7.1 Pregled povredjenog sa prelomom butne kosti

Klinički pregled u prijemnoj ambulanti zdravstvene ustanove treba biti detaljan, ako je povredjeni u svesnom stanju, prikupiti što više anamnestičkih podataka o povredi, radi utvrđivanja mehanizma povredjivanja i procene da li se radi o visoko energetske ili nisko energetske povredi, obratiti pažnju na tegobe koje navodi povredjeni, zbog postojanja simptoma i znakova udruženih povreda drugih organskih sistema, koji katkada mogu zbirno delovati i dovesti čak do smrtnog ishoda usled neblagovremenog prepoznavanja, dijagnostifikovanja i terapijskog delovanja. Najozbiljnije udružene povrede su pre svega povrede endokranijuma i parenhimatoznih organa grudnog koša, stomaka i karlice. U fizikalnom nalazu primeniti propedeutički redosled pregleda: inspekcija pregled zasnovan na posmatranju ekstremiteta i promena, palpacija pregled zasnovan na dodiru, aktivna i pasivna pokretljivost ispitivanje obima pokreta zglobova, specifični testovi tzv.provokacioni testovi za dokazivanje specifičnih promena nakon povrede, neurološki pregled ispitivanje dermatoma i miotoma određenih nerava i refleksa, vaskularni pregled. Osim evidentnog preloma butne kosti kojeg je inicijalno potrebno

adekvatno imobilisati sa udlagom, tzv.kramerovom šinom, gde je butna kost obuhvaćena sa dva susedna zgloba, kukom i kolenom sa potkolenicom, što inicijalno smanjuje bol i deluje na smanjenje gubitka krvi i prevenira razvoj stanja šoka.



Slika 15. Klinički nalaz otvorenog preloma dijafize butne kosti.

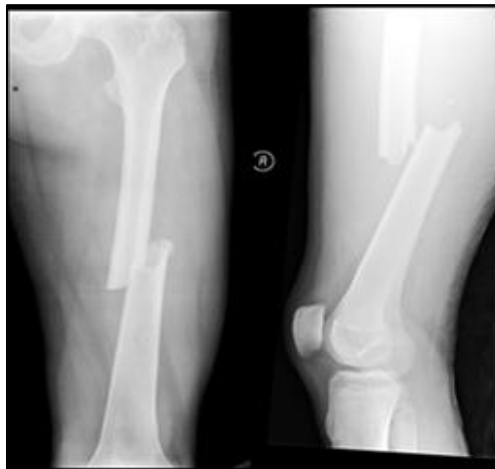Kod otvorenih preloma se radi brza hiruška obrada rane i zaustavljanje krvarenja. Potreban je pregled celog tela radi utvrđivanja udruženih povreda i opšteg stanja povredjenog, provera hemodinamskog statusa, merenje pulsa, krvnog pritiska, broja respiracija disanja, ispitivanje stanje svesti i rekonstrukcije događaja povredjivanja, uz primenu radiološke i laboratorijske obrade kao i primena trauma skale radi procene težine povreda i daljeg tretmana. Inicijalni dijagnostički pregled, odnosno obrada povredjenog često zahteva multidisciplinarni pristup lekarskog tima koji sačinjavaju hirurg, ortoped i anesteziolog.

7.2 Radiološka dijagnostika

Predstavlja neizostavni deo obrade svakog povredjenog i podrazumeva korišćenje različitih standardnih dijagnostičkih procedura u zavisnosti od procene lekarskog tima i od povredjenog tkiva, odnosno organa. Ove procedure predstavljaju pouzdane procedure u proceni stepena i vrste povrede. Klasični pristup u dijagnostičkoj proceduri kod traumatizovanog pacijenta podrazumeva radiografske (RTG) snimke endokranijuma, vratne kičme, grudnog koša, karlice i povredjenog ekstremiteta, butne kosti. Takodje podrazumeva primenu ultrasonografije (EHO) za parenhimatozne organe stomaka i karlice kao i krvnih sudova ekstremiteta. Danas se sve češće inicijalno koristi, odnosno u trauma centrima je postao standard primene kompjuterizovane tomografije celog tela tzv. „*all body scan*“ sa ciljem brze i egzaktne evaluacije povrede svih organa i preloma kosti.

7.2.1 Radiografski nalaz (RTG)

U dijagnostičkoj obradi kod preloma neophodno je uraditi klasičnu radiografsku dijagnostiku, koja predstavlja korišćenje jonizujućih X zraka. Pri jednom rentgenskom snimku kostiju, pacijent je izložen zračenju od približno 0,001 mSv. Godišnja doza zračenja iz okoline (sunce, različite radioaktivne stvari u zemlji i drugo), a kojoj smo svi izloženi iznosi oko 3 mSv [57]. U principu tokom dijagnostičke procedure kod preloma butne kosti, dovoljna su dva snimka: *anteroposteriorni(AP)* i *lateralni(LL)*, pri čemu je neophodno snimkom obuhvatiti čitavu dužinu natkolenice sa kukom i kolenim zglobovom. Radiografski snimak potreban je da bude visoke rezolucije.



Slika 16. Inicijalni radiografski snimak preloma butne kosti(AP i LL).

Na taj način mogu se dijagnostifikovati proširenja prelomne linije i eventualno prisutni zglobni prelomi. Ponekad u cilju evaluacije povrede potrebno je uraditi i dodatno snimanje kako bi se evidentirala eventualna dodatna angulacija fragmenata i utvrdila konfiguracija preloma i stepen kominucije. Nezadovoljavajuće radiografije ne treba prihvatiti. Ova dijagnostička metoda takodje nam omogućuje praćenje procesa koštane konsolidacije i procenu kvaliteta kalusa.

7.2.2 Ultrasonografski nalaz (EHO)

Ultrasonografija kao dijagnostička metoda primenju je se kod povredjenih pacijenata u evaulaciji povreda parenhimatoznih ograna trbušne i vantrbušne duplje, kod ispitivanja protoka i povreda na magistralnim krvnim sudovima (eho-dopler) i kod mekotkivnih povreda ekstremiteta, pre svega oštećenja mišića, kao i oštećenja zglobne čaure i ligamenata velikih zglobova (rame i

koleno. Ova dijagnostička metoda je pouzdana kod traumatizovanih pacijenata, karakteriše je brza i jednostavna primena.

7.2.3 Kompjuterizovana tomografija (CT)

Savremni pristup koji se koristi u trauma centrima podrazumeva standardnu primenu kompjuterizovane tomografije politraumatizovanih pacijenata, tzv. „*all body scan*“ kao i ciljana dijagnostika pojedinih organa. Najčešće se koristi sa preseccima snimaka na 2 mm ili 5mm. CT dijagnostika omogućava pregled glave, grudnog koša, stomaka, kičmenog stuba i kostiju ekstremiteta. Ova vrsta dijagnostike je od izuzetnog značaja u ortopedskoj traumatologiji kod povreda kičmenog stuba i kod zlobnih preloma, kao i kod koštanih defekata i kominucije. Obrada snimaka omogućava dobijanje slike u više ravni: sagitalnoj, koronarnoj i transverzalnoj kao i rekonstrukcija i dobijanje trodimenzionalne slike povredjene kosti. Kod dijafizarnih preloma indikacija za primenu ovog pregleda predstavljaju složeni, višedelni, kominutivni prelomi.

7.2.4 Ostale radiološke metode

Magnetna rezonanca i scintrigrafija, nemaju indikaciju za primenu kod preloma dijafize butne kosti, ekstraartikularnih preloma, gde nema sumnje na postojanje patološkog procesa, ali primena ovih dijagnostičkih procedura ima široku indikaciju u ortopediji.

VIII UNUTRAŠNJI SAMODINAMIZIRAJUĆI FIKSATOR (SIF)

Samodinamizirajući unutrašnji fiksator po Mitkoviću (*SIF - selfdynamizable internal fixator*), predstavlja vrstu natkosne stabilizacije preloma sa supraperiostalnom pozicijom implantata. Koncept samodinamizirajućeg unutrašnjeg fiksatora, koji se razvija od 1988.god. predstavlja tzv. biološku metodu, objedinjuje prednosti spoljne i unutrašnje fiksacije i eliminiše nedostatke konvencionalnog osteosintetskog materijala za unutrašnju fiksaciju, pre svega oštećenje intramedularne vaskularizacije kod primene klina i oštećenje periostalne vaskularizacije kod primene ploče. Unutrašnji fiksator za dijafizu butne kosti po Mitkoviću ima sledeća biološko biomehanička obeležja [58,59]:

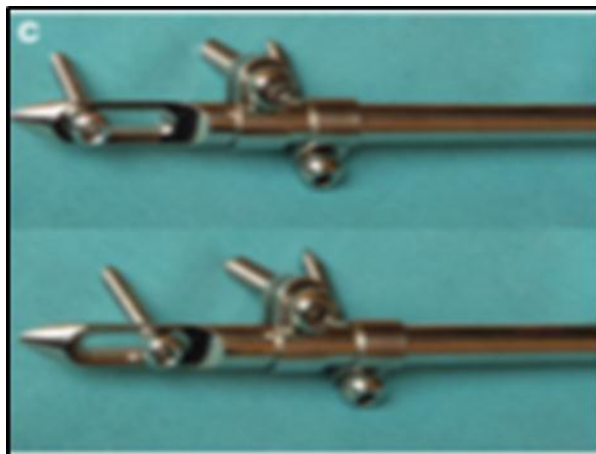
- ✓ koristiti se mini incizioni pristup, kroz dve incizije i plasira se na kost bez deperiostiranja fragmenata i minimalnim oštećenjem mekog tkiva,
- ✓ pruža mogućnost plasiranja šrafova preko klema u više ravni, čime se postiže ujednačena stabilnost fragmenata preloma,
- ✓ spontane aksijalne dinamizacija.

Unutrašnji fiksator sa ovakvim osobinama obezbedjuje dobre uslove za proces osteogeneze i rano stvaranje kalusa, što vodi brzom zarastanju, smanjuje se potreba za reoperacijama i upotrebom koštanog grefona, kao i rana rehabilitacija sa osloncem. Unutrašnji fiksator po Mitkoviću izradjen je od legure medicinskog čelika i sastoji se od više komponenti:

- ✓ centralne osovine, odnosno šipke, na poprečnom preseku okruglog oblika, dijametra 10 mm, a dužine od 150mm do 350 mm sa otvorom na proksimalnom delu za antirotacioni kortikalni šaraf kojim se fiksira za dijafizu femura, a na distalnom delu šipke nalazi se žleb dužine 18 mm *tzv. dinamička jedinica* koja omogućava teleskopiranje, ali i sprečava rotaciju fragmenata,
- ✓ kleme (obujmice), specijalno konstruisane mogu da klize duž centralne osovine, šipke i rotiraju za 360° oko osovine, čime pružaju mogućnost fiksiranja, samonarezujućim šrafovim dijametra 6 mm, u različitim ravnima.

Preporučuje se stavljanje po dve kleme iznad i ispod preloma, u rasporedu konvergentne konfiguracije obezbedjujući biološke, trodimenzionalne biomehaničke uslove što predstavlja prvu funkciju. Druga funkcija je da konstrukcija svake kleme (obujmice), omogućava kretanje duž osovine, koje se postiže smanjenjem kompresije zavrtnja u kopleksu sa spojnicom, tako da

šipka može da klizi kroz klemu, čime se realizuje aksijalna dinamizacija tj. teleskopiranje šipke, a time i kosti što obezbeđuje da se okrajci kosti stalno drže u optimalnom kontaktu i određenoj kompresiji koja potiče od dejstva mišića i oslonca pri hodu i stajanju.



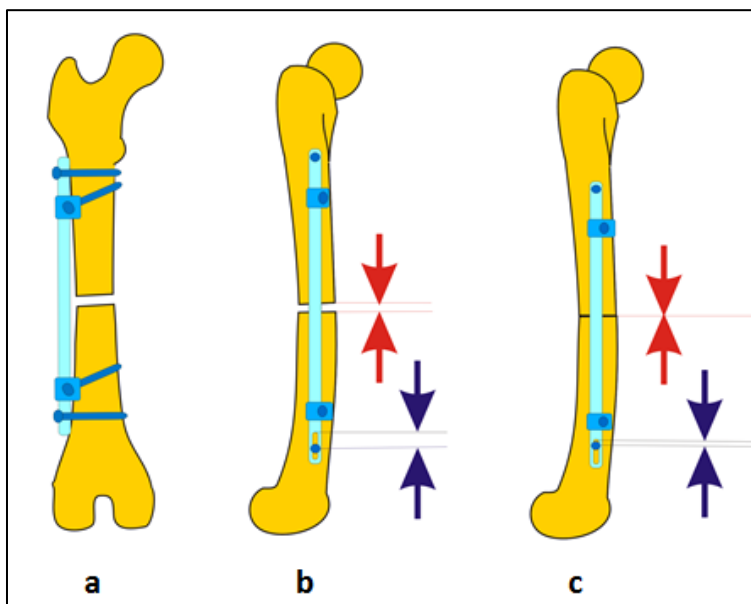
Slika 17. Unutrašnji fiksator sa dinamičkom jedinicom i klemama, pre i posle dinamizacije [58].

Antirotaciona dinamička jedinica, obezbeđuje teleskopski efekat, tj. biokompresiju. Za maksimalni efekat dinamizacije antirotacioni šraf se postavlja u delu žleba koji je bliži vrhu klina. Na taj način, posle spontanog aktiviranja dinamizacije može klizati uzdužno onoliko kolika je potreba za dinamizacijom, a najviše kolika je dužina žleba (18 mm). Dinamizacija se spontano aktivira samo kada je zarastanje usporeno ili odsutno. Ukoliko je proces zarastanja normalan, do spontane dinamizacije ne dolazi [59].

U procesu kompresije tj. teleskopiranja, ne može doći do rotacije šipke u odnosu na kleme, zahvaljujući antirotacionim zavrtnjima na krajevima šipke. Ako na mestu preloma nema kontakta između fragmenata, a nema ni dovoljnog stvaranja novog koštanog tkiva – kalusa, onda je stabilnost na mestu preloma ispod optimalne, pa će pod dejstvom mišića i neprestanih pokreta koji su dozvoljeni pacijentu, doći do minimalnog razlabavlivanja zavrtnjeva i kleme u odnosu na centralnu osovinu sa postepenim teleskopiranjem tj. međusobnim klizanjem. To dovodi do aksijalnog pomeranja koja dovodi do kompresije na mestu preloma, odnosno okrajci kosti će se dodirnuti uz blag pritisak prouzrokovan kontrakcijama mišića i osloncem „biokompresija”.

Proces se dešava otprilike 6-8 nedelja nakon fiksacije kada se dozvoljava povećavanje oslonca pri hodu. Taj blagi kontakt na mestu preloma, odnosno dinamička kompresija omogućena

procesom dinamizacije deluje stimulatívno na process osteogeneze i usporeno ili prekinuto zarastanje će preći u normalno zarastanje.

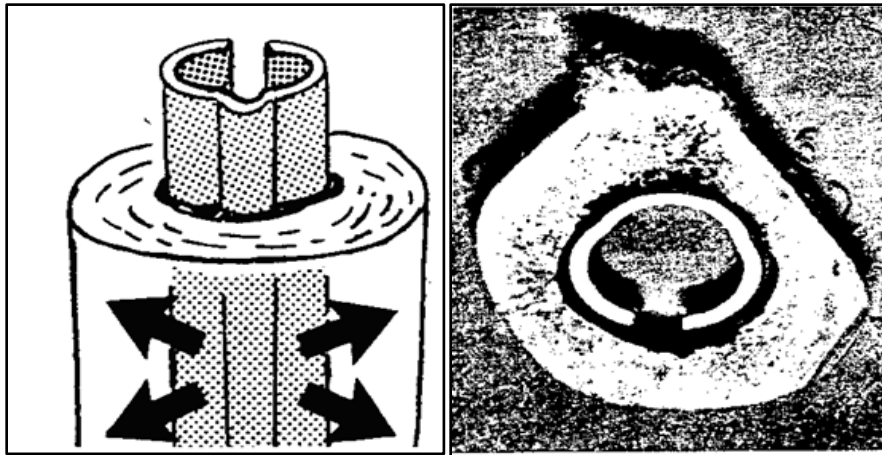


Slika 18. Shematski prikaz unutrašnjeg fiksatora; a) konvergentna pozicija šrafova b) postoji praznina na mestu preloma, dinamička jedinica nije aktivirana. b) proces teleskopiranja i efekat dinamičke jedinice sa zatvorenim mestom preloma [58].

Ako u području preloma nema praznine (ako postoji kontakt između fragmenata) ili ako ima dovoljno novostvorenog koštanog tkiva koje povezuje fragmente, onda će stabilnost na mestu preloma biti zadovoljavajuća pa neće doći do blagog razlabavljanja zavrtnjeva kojima su stegnute kleme i neće doći do teleskopiranja šipke u odnosu na klemu tj. neće doći do dinamizacije jer u tom slučaju to nije ni potrebno. Zbog ove svoje funkcije, implantat se može smatrati „inteligentnim implantatom“, do dinamizacije dolazi samo kada je to potrebno [59].

IX INTRAMEDULARNI KLIN

Intramedularna fiksacija predstavlja plasiranje implantata u medularni kanal dugih kostiju i predstavlja tzv. princip relativne stabilnosti, koji nezahteva anatomsku repoziciju na mestu preloma. Prvi opis intramedularne fiksacije, vezuje se za rad Stimsona 1883. godine gde je uradjena stabilizacija preloma kosti postavljanjem klina od slonovače u medularni kanal. U razvoju intramedularne fiksacije značajno mesto zauzimaju Nicollysen, Delbet, Lambotta, Hey-Groves, Modney i drugi koji su unapredjivali ovu metodu za stabilizaciju preloma i postigli značajne rezultate čime su doprineli razvoju traumatologije. Nemački hirurg Gerhard Bruno Gustav Küntscher verovatno zauzima najznačajnije mesto na razvoju intramedularne fiksacije. Za dijafizarne prelome butne kosti konstruisao je trilamelarni klin koji nije u potpunosti ispunjavao kanal, već je na tri mesta ostvarivao kontakt na endostalnu stranu korteksa, što je smanjivalo oštećenje, a uzdužni rasep klina potpomagao je adaptiranju u kanalu čime se dobijao prisniji kontakt na većoj dužini dovodeći do dobrog biomehaničkog odnosa i povoljnog uticaja na stabilizaciju klina na mestu istimičkog preloma dijafize butne kosti. Takodje u svojim radovima smatrao je da klin neprouzrokuje dodatno oštećenje kosti koje ugrožava proces zarastanja jer je za njega odgovoran periost [60].



Slika 19. Shematski i makroskopski prikaz Küntsherovog klina kroz dijafizu duge kosti [60].

Küntscher i njegovi saradnici još tada su prepoznali prednosti zatvorene repozicije i fiksacije, takodje se zalagao da implantat mora biti čvrst i otporan na delovanje sila i da svojom konstrukcijom nedozvoli pomeranje klina i glavnih ulomaka na mestu preloma pri napreznanju, što navodi u svojim radovima pod terminom „stabilna osteosinteza“ i opisuje tzv.

„detensornagel“ koji se predviđa za tretman kominutivnih preloma [60,61]. Küntcherovu ideju su unapredili Grosse i Kempf iz Francuske i Klemm i Schellman iz Nemačke čiji rad predstavlja preteču današnjeg zaključavajućeg klina (njem. Verrigelungsnagel).

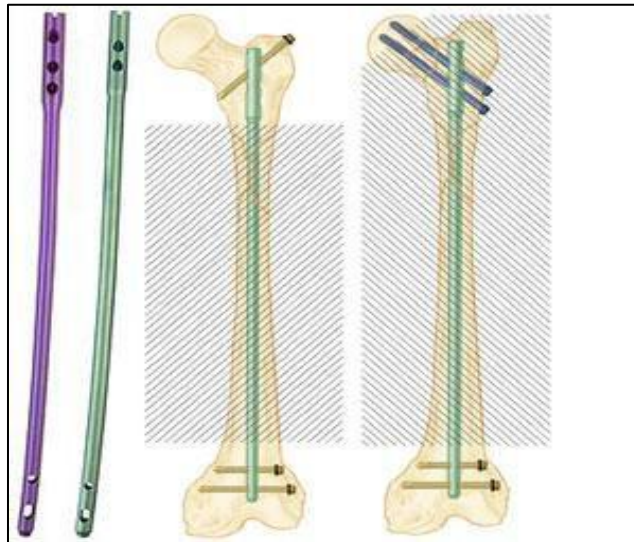
Intramedularni klinovi imaju anatomske i funkcionalne nazive. Centromedularni klin ulazi u kost u liniji (osovini) medularnog kanala. Ostvaraju kontakt na više tačaka duž osovine kost-klin. Stabilnost zavisi od uspostavljanja kontakta klina i kosti na principu elastičnog ukleštenja, a time se dobija i na stabilnosti preloma da bi se sprečio aksijalni i rotacioni deformitet na mestu preloma, posebnu grupu čine zaključavajući klinovi „interlocking nail“. Kondilocefalični klinovi, ulaze u kost na kondilima butne kosti, u metafizarnoj regiji, mogu biti elastični i rigidni od čega i zavise tačke stabilizacije. Kao primer kondilocefaličnog tipa klinova su Enderov, Hakenov i Kinčerov „Y“ klin. Funkcionalno postoje dve vrste intramedularnih klinova. Jedni su fleksibilni i nezahtevaju rimovanje medularnog kanala, tu spadaju Lottes-ov, Ender-ov i Rush-ov klin. Druga vrsta su rigidni klinovi koji se stavljaju u medularni kanal tzv. solidni klinovi i ovde spadaju i klinovi koji predhodno zahtevaju rimovanje medularnog kanala. U ovu grupu spadaju Kuncher-ov klin i njegova AO modifikacija. Razvoj tehnologije proizvodnje i vrsta materijala, rentgen aparata i zaštite doveo je i do razvoja novih tehnika, pre svega zatvorene repozicije i uvođenja klina, dovela su konstrukcije novih generacija. Whittle i saradnici [61] navode najčešće korištene IM klinove:

- ✓ Standardni IM klin (Küntcher, AO, Schneider, Sampson i ostali) sa ciljem postavljanja najvećeg dijametra klina, da rigidno kontroliše angulacione i rotacione sile,
- ✓ IM zaključani klin (interlocking nail), kod kojeg transversalno ili koso postavljen transosalni šaraf, kontroliše veliki proksimalni i distalni fragment kao što je Klemm-Schellmann klin. Modifikovani prve generacije zaključani klin, kao što je Grosse-Kempf, ima proksimalni tubularni deo, za poboljšanje dodira i zaključavanje proksimalnog šarafa. Russell-Taylor zaključani IM klin predstavlja drugu generaciju. Treća generacija femoralnog klina je izradjena od titanijumske legure, prate femoralnu zakrivljenost u sagitalnoj i koronarnoj ravni i mogućnošću više šarafa u više ravni na gornjem i donjem okrajku klina. U zavisnosti od mesta uvođenja, kod anterogradnog uvođenja se koristi fosa piriformis ili veliki trohanter (kada se šaraf stavlja u glavu butne kosti), retrogradni zaključani IM klin, je dizajniran za ubacivanje kroz koleno zglob koristeći interkondilarni

portal (velika vrata), medularni kanal se obradjuje i postavlja najveći mogući prečnik klina i odgovarajuća dužina,

- ✓ fleksibilni IM klin (Rush, Ender, Nancy) postiže fiksaciju osloncem u tri tačke.

Intramedularni zaključani klin može biti dinamički, statički i dvostruko zaključani. Dinamička fiksacija, neutrališe savijanje i rotaciju, ali dopušta rano aksijalno opterećenje.



Slika 20. Shematski prikaz femoralnog zaključavajućeg klina (interlocking nail)[62].

Dinamička fiksacija se koristi kod stabilnih preloma i nezarastanja. Dvostruko zaključani klin, kontroliše rotaciju, savijanje i aksijalno opterećenje. Posebno je koristan kod kominutivnih, neistmalnih preloma dijafize butne kosti. Tehnika intramedularne fiksacije može biti dvojaka: zatvorena i otvorena metoda. Pogodnosti otvorenog plasiranja su sledeće: zahteva manje skupu opremu, običan operacioni sto, nije neophodna rendgen oprema, ne zahteva trakciju, lakša repozicija. Direktna opservacija kosti, omogućava identifikaciju nedislociranih fragmenata, koji se nisu videli na rendgenskim snimcima. Precizna repozicija uključuje rotacionu stabilnost. Nepogodnosti su sledeće: ožiljak kože, povećan gubitak krvi, eliminacija frakturnog hematoma važnog za zarastanje, gubitak koštanih partikula dobijenih rimovanjem, povećana stopa infekcije i smanjena stopa zarastanja kao i produženje vremena sanacije preloma [61,63].

X RADNA HIPOTEZA I CILJ RADA

U istraživanju su postavljene sledeće radne hipoteze:

- ✓ Uspešnost lečenja metodom unutrašnjeg samodinamizirajućeg fiksatora po Mitkoviću u pogledu procesa sanacije preloma i brzine funkcionalnog oporavka, nije manja u odnosu na uspešnost lečenja metodom tzv. „zlatnog standarda” odnosno implantacijom zaključavajućeg intramedularnog klina.
- ✓ Učestalost komplikacija lečenja preloma butne kosti (neurovaskularne smetnje, nezarastanje - pseudoartroza, površinska i duboka infekcija, duboka venska tromboza, plućna embolija, kompartment sindrom, smanjenje pokretljivosti kuka i kolena, poremećaj hoda, rezidualni deformitet ekstremiteta, gubitak sposobnosti za naporene aktivnosti) metodom samodinamizirajućeg unutrašnjeg fiksatora po Mitkoviću nije veća u odnosu na učestalost navedenih komplikacija lečenja metodom zaključavajućeg intramedularnog klina.

Istraživanje ima sledeće ciljeve:

- ✓ Statistička analiza svih rezultata, zbirno i zasebno za obe grupe ispitanika,
- ✓ Uporediti uspešnost rezultata lečenja preloma dijafize butne kosti metodom samodinamizirajućeg unutrašnjeg fiksatora po Mitkoviću, sa rezultatima lečenja metodom zaključavajućeg intramedularnog klina (interlocking nail), kroz praćenje procesa zarastanja i brzine funkcionalnog oporavka,
- ✓ Uporediti učestalost komplikacija lečenja preloma dijafize butne kosti (neurovaskularne smetnje, nezarastanje, površinska i duboka infekcija, duboka venska tromboza, plućna embolija, kompartment sindrom, smanjenje pokretljivosti kuka i kolena, poremećaj hoda, rezidualni deformitet ekstremiteta) primenom metode fiksacije samodinamizirajućim unutrašnjim fiksatorom po Mitkoviću sa učestalošću navedenih komplikacija lečenja primenom metode zaključavajućim intramedularnim klinom.
- ✓ Utvrditi procenat spontane dinamizacije u toku lečenja preloma femura metodom samodinamizirajućeg unutrašnjeg fiksatora.

XI MATERIJAL I METODOLOGIJA RADA

Ispitivanje je multicentrična kohortna studija, prospektivna i delimično retrospektivna. Studija je započeta na uzorku od 108 ispitanika sa 112 preloma dijafize butne kosti, a u celosti sprovedena na ukupno 100 ispitanika sa 104 preloma dijafize butne kosti. Odnosno 8 ispitanika izgubljeno je u krajnjem zbiru, neodgovaranjem na naše pozive radi kontrolnog pregleda i evidentiranjem pratećih parametara tokom lečenja. Na konačnom uzorku koji prikazujemo, korišćen je samodinamizirajući unutrašnji fiksator po Mitkoviću (SIF) kod 55 pacijenata sa 57 preloma obuhvaćenih u prvoj grupi ispitanika sa dužinom praćenja od 12-23 meseca. U drugoj grupi kod 45 ispitanika sa 47 preloma lečenih metodom sa zaključavajućim intramedularnim femoralnim klinom i dužinom praćenja od 12 do 18 meseci. Studija je obuhvatila period lečenja od januara 2008.godine do aprila 2017. godine na Klinici za Ortopediju i traumatologiju, Kliničkog Centra Crne Gore u Podgorici sa uzorkom od 38 ispitanika intramedularnim klinom i 5 ispitanika sa unutrašnjim fiksatorom. U periodu od juna 2013. godine do decembra 2015. godine na Klinici za Ortopediju i traumatologiju Kliničkog Centra u Nišu, uzorak je na 50 ispitanika sa unutrašnjim fiksatorom i 7 ispitanika sa intramedularnim klinom. Isključujući kriterijumi su bili: malignitet-patološki prelom, periprotetski i/ili interprotetski prelomi, otvoreni prelomi III stepena, kao i postojanje pridruženih bolesti koje bi bitno uticale na ishod lečenja. U pridružene bolesti koje su isključujući faktor spadaju neurološke bolesti kao što su MS (Multiple sclerosis) i Parkinsonova bolest, endokrinopatije, renalna disfunkcija, malnutricija, vaskularna oboljenja, pacijenti na steroidnoj, hemoterapiji i bifosfonatima ili povrede kičme sa neurološkom manifestacijom na donjim ekstremitetima. Za klasifikaciju preloma dijafize butne kosti koristili smo više klasifikacija radi boljeg sagledavanja aktuelne problematike i prikazivanja podele ovih povreda sa stanovišta korišćene klasifikacije. Osnovna podela preloma vršila se na otvorene i zatvorene prelome, u tom delu koristili smo se univerzalno prihvaćenom Gustillo Anderson klasifikacijom [53] koja u zavisnosti oštećena tkiva gradira se u 3 stepena. Za podelu preloma kosti koristio sam klasifikaciju koju je sačinila Radna grupe za osteosintezu AO/ASIF (Arbeitsgemeinschaft für Osteosynthesenfragen/Association for the Study of Internal Fixation) i Müller-ovu alfa-numeričku klasifikaciju 70-tih godina prošlog veka u svom centru u Davosu (Švajcarska)[55]. Na osnovu ove podele imali smo sledeći odnos preloma: tip A 39 (37,5%); tip B 51 (49%) ; tip C 14 (13,5%). Za procenu stepena kominucije na mestu preloma dijafize butne kosti, odnosno

kontakta između glavnih fragmenata, koristili smo Winguist-Hansen klasifikaciju [54]. Kod ukupnog broja 104 dijafizarnih preloma butne kosti, imali smo tip I preloma u 28 (26,9%) slučajeva, tipa II u 39 (37,5%) slučajeva, tipa III kod 23 (22,1%) slučaja i tipa IV kod 14 (13,4%) slučajeva. Zbog izostanka komplementiranja podele preloma po Tscherne i Oestern-ovoj klasifikaciji [52] kod svih ispitanika, ista nije prikazana u rezultatima lečenja.

Salminen i sar. [6] u traumatu velike energije ubrajaju: prelome nastale u saobraćajnom udesu, pad sa visine veće od 1 metar, povrede zadobijene padom sa motocikla, a trauma manje energije je: pad sa visine manje od 1 metar ili pad na istom nivou. Mehanizam povredjivanja na celim uzorkom 100 ispitanika, predstavlja saobraćajna nezgoda kod 57 (57%), povreda pri padu sa visine 27 (27%), povrede vatrenim oružjem 8 (8%), sportske aktivnosti 6 (6%), i drugi oblici mehanizma povredjivanja kod 2 (2%) ispitanika. Odnos najčešćeg mehanizma, saobraćajne nezgode, zbirno prema svim ostalim mehanizmima povredjivanja predstavlja 1,32:1. U prvoj grupi kod 8 ispitanika je odmah na obradi i prijemu uradjena spoljna fiksacija, kod 33 ispitanika je postavljena skeletna trakcija (traction transossalis) i kod 11 ispitanika je korišćena gipsana imobilizacija, a tri ispitanika operisani sa unutrašnjim fiksatorom. Kod 11 ispitanika u drugoj grupi, po obradi i prijemu je postavljena spoljna fiksacija, kod 31 ispitanika skeletna trakcija, a kod tri ispitanika IM klin. Definitivno ortopedsko zbrinjavanje preloma dijafize femura radjeno je u proseku u prvoj grupi 4.8 dana (od 1 do 18 dana) od povredjivanja, dok je prosečno vreme proteklo od povredjivanja do definitivnog zbrinjavanja u drugoj grupi iznosilo 3,9 dana (od 1 do 9 dana). Svi ispitanici su primali nisko-molekularni heparin, antibiotsku terapiju, a kod otvorenih preloma i antitetanusna profilaksa. U analiziranoj seriji nije bilo hospitalnog mortaliteta. Parametri koji su analizirani u proceni ishoda lečenja, na osnovu kojih je napravljena komparacija između dve metode lečenja, zasniva se na radiografskoj proceni novostvorenog kalusa, odnosno na osnovu vremena potrebnog za sanaciju preloma, pozicije i stanja implantata kao i osovine butne kosti kao i prisustva komplikacija evidentiranih tokom lečenja i na osnovu krajnjeg funkcionalnog rezultata. Analizirane komplikacije su: infekcija, nesrastanje, deformitet ekstremiteta (poremećaj osovine, rotacije i dužine), prelom i pomeranje osteosintetskog materijala, duboka venska tromboza, plućna embolija, neurovaskularne smetnje, kompartment sindrom, i amputacija. Svi ispitanici su obradjeni na isti način (po istom protokolu), a rezultati istraživanja upisani u upitnik koji sadrži podatke: generalije pacijenta, mehanizam povredjivanja, vrsti preloma, vreme proteklom od povredjivanja do operativnog zahvata, pratećim povredama i

bolestima, metodi lečenja, vremenu zarastanja i uspehu posle završene rehabilitacije. Na taj način je smanjen loš uticaj predrasude (bias) na procenu rezultata lečenja medju grupama, jer su grupe u većoj meri homogenizovane. Medjunarodno udruženje za proučavanje bola, (*International Association for the Study of Pain-IASP*) definiše bol kao: „neprijatno emocionalno i osećajno iskustvo povezano sa pravom ili potencijalnom povredom tkiva, ili uzrokovano tim oštećenjem ili povredom. Kako je bol subjektivni osećaj, ne postoji validan objektivni metod za merenje njegovog intenziteta. Za procenu inteziteta bola, kao modaliteta somatskog senzibiliteta, koji je posledica povredjivanja i sprovedenog lečenja, na raspolaganju su jednodimenzione metode predstavljene kao: skale procene (grafičke, numeričke, verbalne), multidimenzionalni upitnici o bolu (McGill-Melzack), strukturirani intervju (Bond) i algezimetri, sprave za mjerenje boli [64]. U ovom radu koristio sam numeričku skalu - NS (*Categorical Numerical Rating Scales-NRS*), koja se često zove i vizuelna numerička skala (VNRS/VNS), prikazana tako da vrednost bola odgovara nekom broju (0-5 ili 0-10). Ona je jednostavna za primenu u procenu intenziteta bola. Na skali su označena dva ekstrema u opisu intenziteta bola, npr. od „bola nema uopšte“, do „najgori mogući bol“ [65].

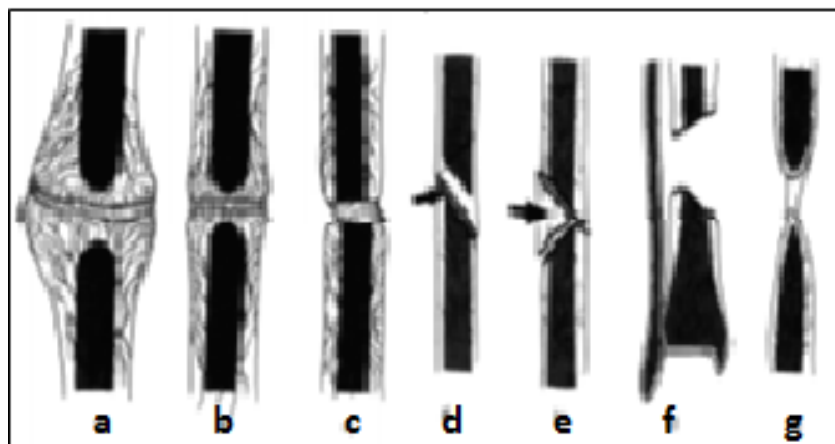
Procenu osteitisa i infekcije rane vršio sam na osnovu nalaza istorije bolesti, kliničkog statusa i laboratorijskih parametara (sedimentacije, leukocitarne formule, C-reaktivnog proteina, prokalcitonina, fibrinogena, antibiograma i rendgen snimka kosti).

Procenu tromboembolijskih komplikacija na osnovu kliničkog nalaza i laboratorijskih vrednosti nalaza trombocita, protrombinskog vremena (PV), INR (International Normalized Ratio), D-dimera; ultrazvučnog dopler nalaza ekstremiteta, angiografije donjih ekstremiteta, rendgen nalaza pluća odnosno kompjuterizivane tomografije (MSCT angiografija plućnih krvnih sudova), EHO nalaza srca.

Procenu srastanja preloma, odnosno usporenog srastanja i nesrastanja kao i poziciju implantata i stanja na kosti (npr.infekcija, osteoporoza, prelom implantata) vršio sam na osnovu kliničkog statusa i RTG snimka. Kriterijumi za nesrastanje, produženo srastanje i loše srastanje vršeno je prema metodologiji. Vreme srastanja se definiše kao vreme izmedju povrede i vremena kada bolesnik hoda uz pun oslonac bez bola, bez pomagala i uz pojavu premošćujućeg kalusa na RTG snimcima. Ukoliko je od momenta nastanka preloma, prošlo više od 9 meseci, a da u zadnja tri meseca nije došlo do evidentnog napretka u procesu srastanja, prelom se smatra da je nesrastao po definiciji Uprave za hranu i lekove u Merilandu (SAD), (*eng.FDA-Food and Drug*

Administration) iz 1986.god. [66]. Saniran prelom smo definisali pojavom kalusa koji zahvata tri korteksa sa popunjavanjem frakturne pukotine na radiografijama u dva pravca. Za nesrasle prelome, pseudoartroze po Weberu i Cechu, podela se zasniva na proceni biološkog potencijala i morfoloških karakteristika koštanih okrajaka [67]:

- Biološki vitalne pseudoartroze:
 - ✓ hipertrofične pseudoartroze (obilnim kalus, tzv. slonovsko stopalo),
 - ✓ hipotrofične pseudoartroze (oskudnim kalusom, tzv. konjsko stopalo),
 - ✓ oligotrofične pseudoartroze (bez kalusa).
- Biološki avitalne pseudoartroze,
 - ✓ distrofične,
 - ✓ nekrotične,
 - ✓ defekt pseudoartroze bez kontakta,
 - ✓ defekt pseudoartroze sa kontaktom.



Slika 21. Morfološka podela pseudoartroza prema Weberu i Cechu [67].

Radiografije su rutinski napravljene u ležećem položaju i nisu bile standardizovane. Izostanak RTG znakova zarastanja uz simptomatologiju, bol i otok na mestu preloma sa ili bez pojave patoloških pokreta na mestu preloma nakon 8-10 meseci definisani su kao nesrastanje. Loše srasle prelome definisali smo kao promenu u dužini noge (skraćenje/produženje) veće od 1 cm, angulacija osovine veća od 3° stepena u bilo kojoj ravni, kao i rotacija (spoljašnja/unutrašnja) veća od 10° sa posledičnim deformitetom ekstremiteta. Klinički i radiološki loše srasao prelom u predelu dijafiza ispoljava se mogućnošću devijacije u sve tri ravni, kao i skraćanjem noge [61,66,68]. Kompartment sindrom je retka komplikacija na koju treba misliti, može se javiti

preoperativno i postoperativno, dijagnostifikuje se na osnovu kliničke slike i fizikalnog nalaza [69]. Funkcionalnu uspešnost lečenja sam procenjivano na osnovu analize krajnjeg funkcionalnog rezultata, a na osnovu merenja obima pokreta u susednim zglobovima (kuk/koleno), trofike kvadricepsa, analize hoda, kliničkog postojanja deformiteta ekstremiteta i prisustva bola, a posle konsolidacije preloma na završnim pregledima od 12-15 meseci i više posle stabilizacije preloma. Svi ispitanici su anketirani pod istim uslovima. Na osnovu pomenutih parametara izvršeno je upoređivanje brzine i kvaliteta srastanja, uspeh u lečenju i prisustvo komplikacija u obe grupe ispitanika.

11.1 Statistička obrada podataka

Za statističku obradu podataka s obzirom da starost pacijenta i vreme hospitalizacije predstavljaju kontinuirane varijable, one se prikazuju preko minimalne i maksimalne vrednosti, aritmetičke sredine i standardne devijacije, kao metode deskriptivne statistike. Takodje, ispitanici su podeljeni u starosnim grupama (do 20 god, od 21 do 30 god, od 31 do 40 god, od 41 do 50 god, od 51 god do 60 god, od 61 god.do 70 god od 71 do 80 god, i preko 81 god) i za svaku grupu se prikazuje broj pacijenata koji njoj pripada, kao i procentualni udeo u odnosu na celu populaciju ispitanika. Za svaku vrstu preloma se vodi evidencija o strani preloma (leva, desna ili obe strane) i tipu preloma po zadanim klasifikacijama, tako da je distribucija po obe metode predstavljena sa brojem preloma u obe grupe kao i procentualno predstavljenim vrednostima. Svi kriterijumi za ocenu uradjene metode lečenja imaju unapred definisani skup mogućih vrednosti, koji se mogu kvalitativno, ali ne i kvantitativno porediti, pa su odgovarajuće promenljive ordinalnog tipa. Za svaku promenljivu se navodi broj pacijenata, posebno u slučaju obe metode, kao i procentualni udeo u odnosu na obim populacije iz date metode, kao i u odnosu na ukupnu populaciju. Svi podaci se mogu predstaviti i grafički. Cilj obrade podataka je testiranje hipoteze o statistički značajnoj razlici između navedene dve metode po svim navedenim kriterijumima. Za svaki od testova se za prag značajnosti uzima vrednost od $p < 0.05$.

Za utvrđivanje razlike u starosti pacijenata kao i u vremenu hospitalizacije između navedene dve metode se koristi analiza varijanse. Upoređivanje razlika u pojedinim kriterijumima između dve metode se radi pomoću Hi-kvadrat testa, Fišerovog egzaktnog testa i testom proporcije. Sva statistička izračunavanja su uradjena preko računarskog programa SPSS.

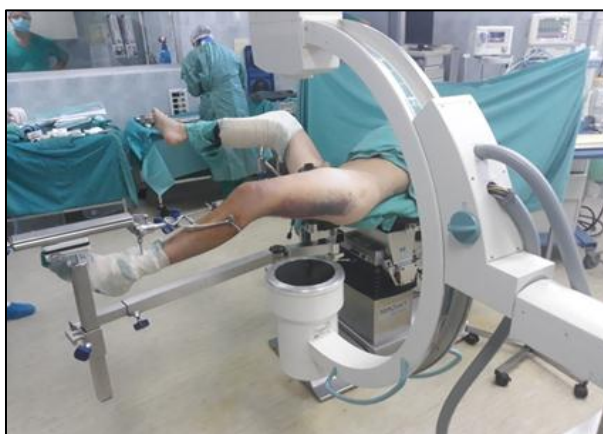11.2 Metoda korišćenja samodinamizirajućeg unutrašnjeg fiksatora

Samodinamizirajući unutrašnji fiksator po Mitkoviću (SIF - selfdynamizable internal fixator), predstavlja vrstu natkosne (ekstramedularne) stabilizacije preloma sa supraperiostalnom pozicijom implantata. Pogodan je za primenu koncepta minimalno invazivne tehnike plasiranja. Operativna tehnika može da se radi na operacionom stolu sa traktionim uredjajem ili bez njega na klasičnom operacionom stolu. Pacijent je postavljen u položaju dorzalnog dekubita, na leđjima. Hiruški pristup se izvodi kroz dve incizije, proksimalno i distalno udaljene od mesta preloma. Nakon fascije izvrši se uzdužno razdvajanje fascikulusa m.vastus lateralis, dok se ne dodje do periosta koji ostaje intaktan, odnosno dodatno neoštećuje nakon preloma. Za repoziciju preloma može se koristiti traktioni uredjaj operacionog stola, kao i korišćenjem specijalnih instrumenata, kosto držača ili klinova, koji dovode glavne fragmente u paralelan položaj sa šipkastim delom SIF-a. Ovom indirektnom tehnikom se teži da se što više zaštite meka tkiva i vaskularizacija. Potom se uradi tunelizacija iznad periosta, a ispod mišića i podvuče implantat, a kontrola repozicije preloma i pozicije implantata vrši se pomoću RTG skopije [58,59]. Takođe, kao drugi način može se raditi i otvorena operativna tehnika, lateralnim pristupom, uzdužnim raslojavanjem snopova m.vastus lateralis i intermedijusa ili njihovim podizanjem, sve dok se ne pridje do periosta koji se pošteno otvara i samog mesta preloma. Sa obe tehnike na mestu preloma ne vršimo dodatno oštećenje periosta na koštanim fragmentima, njih zadržimo u povoljnoj poziciji sa instrumentima i tada postavimo po dve kleme i po dva šrafa u gornjem i donjem fragmentu (za svaku klemu po jedan šraf). Zbog stabilnosti šrafove najbolje postaviti u dve ravni, konvergentno. Svaki od ovih zavrtnjeva provlači se kroz odgovarajuću spojnicu, a potom uvrće u kost, tako da pri pritezanju izaziva suženje unutrašnjeg prečnika spojnice čime se ova čvrsto fiksira za šipku SIF-a. Takođe postavlja se kortokalni šaraf Ø 4,5mm u antirotacionu i dinamizirajuću jedinicu. Tako, ukupno u proksimalni fragment se uvrću tri i isto toliko u distalni fragment [59]. Ukoliko u toku zarastanja preloma kroz nekoliko nedelja (4-6) nema normalnog zarastanja preloma tj. stvaranja koštanog kalusa, dolazi u vrlo maloj meri do razlabavljenja zavrtnjeva koji prolaze kroz spojnice, a zbog sila koje proizvode mišići i osteolize, čime spoj između spojnice i šipke postaje labaviji što omogućava spontano aktiviranje teleskopskog pomeranja šipke u odnosu na spojnice i u odnosu na antirotacioni zavrtnj i dovodi do stimulativne dinamizacije na mestu preloma na proces zarastanja [58,59]. Postoperativno,

pacijentima koji su lečeni samodinamizirajućim unutrašnjim fiksatorom (SIF) je dozvoljeno da hodaju tokom prve tri nedelje, prenoseći ograničenu težinu koja ne premašuje težinu pacijentove noge (10-15kg). Ukoliko se radi o poprečnom prelomu (tip 32 A), onda je dozvoljen hod sa punim osloncem od početka, ukoliko je pacijent normalne konstitucije. Posle tog vremena, opterećenje se postepeno povećava sve do oslonca sa punom težinom 8-10 nedelja nakon operacije. Medjutim, oprez je neophodan kod kominutivnog preloma (tip 32 B i C) u smislu oslonca i fizičkog opterećenja. Fizioterapija i rehabilitacija počinju sledećeg dana nakon operacije statičko dinamičkim vežbama, a zatim i vertikalizacijom i daljim programom oporavka pacijenta.

11.3 Metoda korišćenja zaključavajućeg IM klina

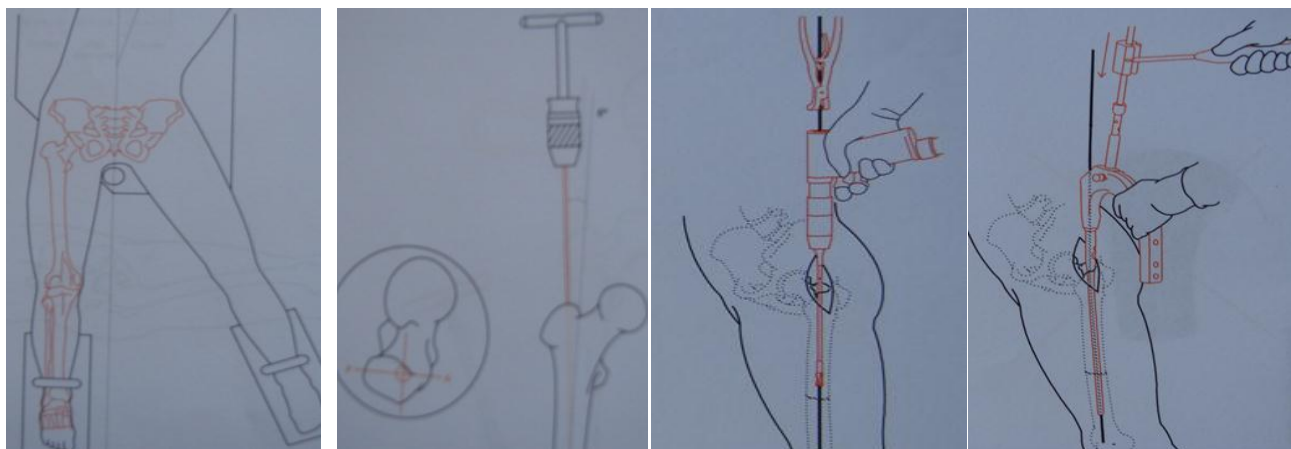
U radu smo koristili intramedularni klin centromedularnog i kondilocefaličnog tipa sa proksimalnim i distalnim zaključavanjem transosalnim šrafovim. Pri plasiranju zatvorenom metodom pod rendgenskom kontrolom, na ekstenzionom stolu reponiramo mesto preloma i apliciramo klin i šrafove. Pozicija pacijenta je u dorzalnom dekubitu (na leđjima), nismo koristili lateralnu poziciju, koja se preporučuje kod gojaznih pacijenata. Pri plasiranju zaključanog intramedularnog klina, supinaciona pozicija je univerzalnija. Pogodnija je za anesteziju, rendgen aparat i tehničara i negu pacijenta, posebno kod politraume. U poziciji na leđjima kuk se dovede u poziciju lake adukcije i fleksije, što olakšava repoziciju i uvođenje klina.



Slika 22. Pozicija pacijenta na tracionom stolu za operativni zahvat na butnoj kosti.

Fleksija povredjene noge u kuku je 0-15°. Suprotna noga je na posebnom držaču koji pravi abdukciju oko 50° i fleksiju u kuku i kolenu 60-90°. Trakcija se postiže preko transosalnog

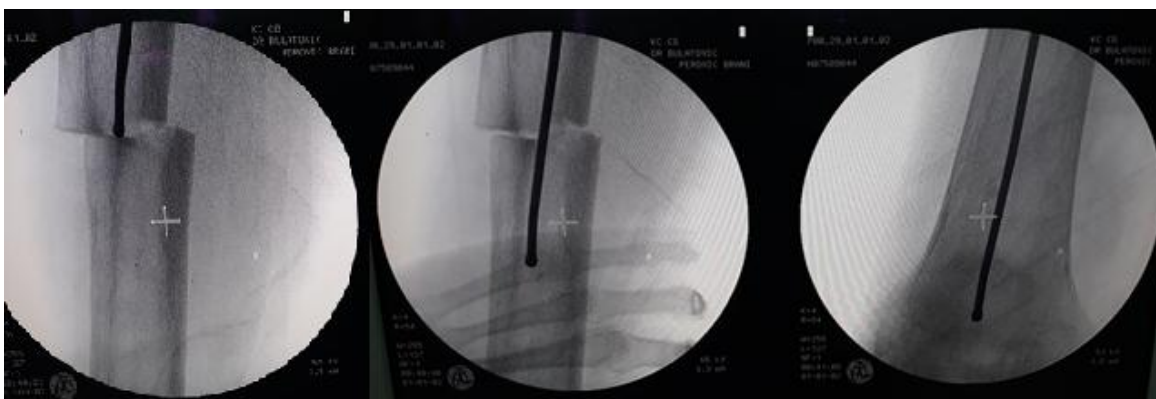klina u distalnom femuru, u proksimalnoj tibiji ili držača za stopalo. Prekomerna trakcija može dovesti do lezije ishijadičnog, pudendalnog ili peronealnog nerva, posebno kod udruženih ligamentarnih povreda kolena te segmentnih preloma kao ligamentarnog oštećenja kolena. Savetuje se trakciju koristiti u momentu repozicije, te plasiranja klina u distalni ulomak, a potom istu smanjiti. Kod segmentnog preloma preporučuje se limitirana otvorena repozicija u cilju izbjegavanja ekstenzivne trakcije, smanjenja ekspozicije X-zraka i skraćivanjem trajanja hiruške intervencije. Za hiruški pristup se koristi lateralna incizija, iznad velikog trohantera, u dužini 3-6 cm. Uz hemostazu malih krvnih sudova, zatim radimo disekciju fascije late i velikog glutealnog mišića. Tupom disekcijom tkiva pristupi se u prostor, između tetiva piriformnog mišića i abduktora. Srednji i mali glutealni mišić, se odvoje od kapsule zgloba. Abduktorna muskulatura, se pomeri prema napred i prikaže trohanterna jama (fossa piriformis) butne kosti. Bitan momenat čitave operacije, je određivanje tačnog mesta uvođenja IM klina. Pozicija ulaznog otvora, treba da osigurava podudaranje pravca IM klina, sa uzdužnom osovinom femura u sagitalnoj i frontalnoj ravni. Nakon otvaranja kanala na mestu uvođenja klina, uvodi se igla vodilja preko mesta preloma i distalno se centralno pozicionira (projekcija interkondilarne jame).



Slika 23. Shematski prikaz pozicioniranja i uvođenje klina [62].

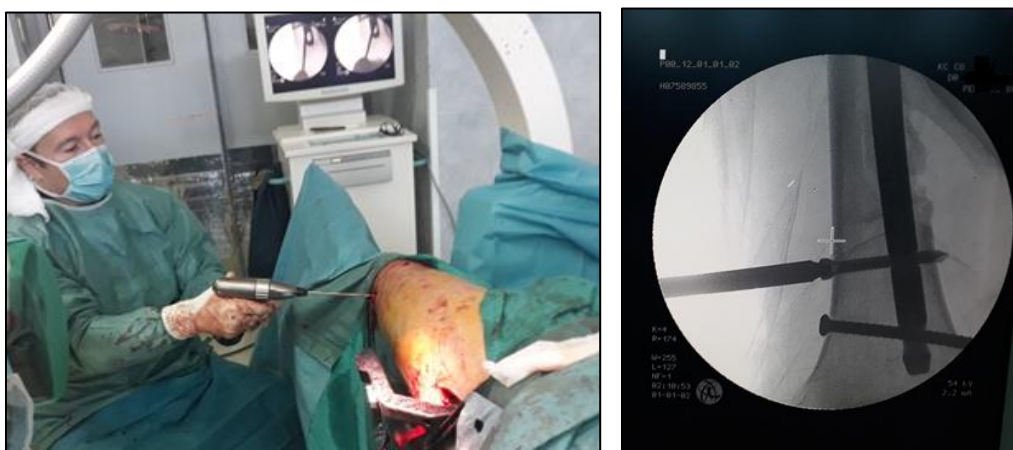Početno rimovanje femoralnog kanala ide preko igle vodilje sa najmanjim rimerom (\varnothing 8 mm), a zatim se širi po 0,5mm, dok se nedobije osjećaj tzv. „kortikalnog struganja“ čime smo dobili dobar kontakt između klina i kosti, postižući stabilnost klina koji omogućava prenošenje svih sila (nabijanja, smicanja i rotacije) na klin u periodu dok se nesaniira prelom. Cilj rimovanja je dobijanje što veće kontaktne površine klin-kost tzv. „radna dužina“ i ostvarivanje progenitorskog

efekta stvorenim koštanim detritusom na mestu preloma, tzv. „autograft teorija“, čime povećavamo efikasnost indirektno repozicije i neotvaranja mesta preloma [63,68].



Slika 24. Intraoperativni prikaz RTG skopije repozicije mesta preloma i plasiranja igle vodilje.

U slučaju otežane repozicije, može se uraditi otvaranje mesta preloma da bi se omogućilo lakše nameštanje preloma i provukla igla vodilja. Nakon obrade kanala, rimovanja, vrši se uvođenje klina preko igle vodilje, uobičajeno za 1mm manjeg dijametra klina od veličine zadnjeg rimera. Otvori za transfiksacione šrafove u proksimalnom delu, se postavljaju u zavisnosti od dizajna klina, poprečno ili koso u intertrohanternoj regiji, u odnosu na klin. U distalnom delu klina su otvori za šrafove, leže u koronarnoj i sagitalnoj ravni tela, međusobno pod uglom od 90° i namenjeni su za statičku i/ili dinamičku fiksaciju.



Slika 25. Intraoperativni prikaz postavljenja šrafova na distalnom delu klina.

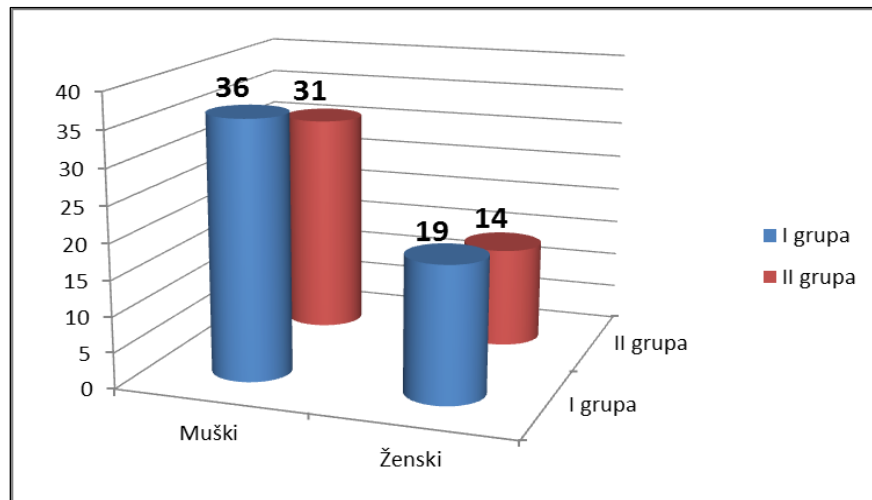
XXII REZULTATI RADA

Na završnim pregledima od 12 do 16 meseci nakon osteosinteze butne kosti od 108 ispitanika sa 112 preloma imali smo 100 ispitanika sa 104 preloma čije rezultate iznosimo u radu. Jedan broj ispitanika se nije pojavio na završnim pregledima te stoga nije ni prikazan u rezultatima rada. U prvoj grupi imali smo 55 ispitanika sa 57 preloma, u drugoj grupi 45 ispitanika sa 47 preloma.

➤ *Distribucija ispitanika prema polu*

U celom uzorku odnos između polova je 67 (67%) muškog pola i 33 (33%) ženskog pola, što predstavlja vrednost 2:1. Odnosno u prvoj grupi (SIF) od 55 ispitanika ima li smo 36 (36%) muškog pola i 19 (19%) ženskog pola što predstavlja vrednost 1,8:1. U drugoj grupi (interlocking nail) od 45 ispitanika imali smo 31 (31%) muškog pola i 14 (14%) ženskog pola, što predstavlja odnos 2,2:1.

Grafikon 3. Distribucija ispitanika prema polu



Životno doba ispitanika u obe grupe zbirno je u opsegu od 17. do 91. godinu. Srednje životno doba iznosi 50,5 godina (\bar{x} , SD=16,5). U prvoj grupi (SIF) ispitanika životno doba je u opsegu od 17 do 91 godinu, a srednje životno doba je 53 godina (\bar{x} , SD=17,8).

U drugoj grupi (IM klin) ispitanika, životno doba je u opsegu od 19 do 68 godina, a srednje životno doba je 38 godina (\bar{x} , SD=17,1).

➤ *Distribucija ispitanika po starosnim grupama*

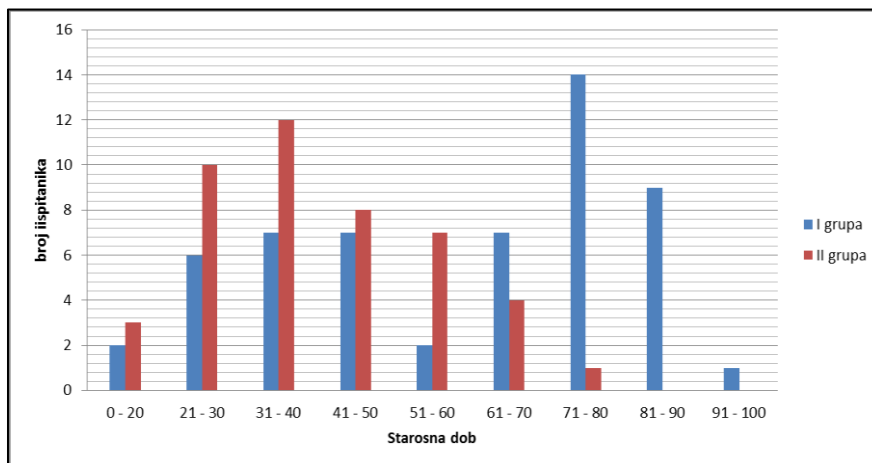
Tabela 4. Distribucija ispitanika u odnosuna pol i starosne grupe.

UZRAST	MUŠKI	ŽENSKI	UKUPNO (N/%)	UZRAST	MUŠKI	ŽENSKI	UKUPNO (N/%)	
≥ 20god	I grupa			5	I grupa			9
	2	0	2		1	1	2	
	2%	0%	2%		1%	1%	2%	
	II grupa				II grupa			
	2	1	3		5	2	7	
	2%	1%	3%	5%	2%	7%		
21-30	I grupa			16	I grupa			11
	4	2	6		4	3	7	
	4%	2%	6%		4%	3%	7%	
	II grupa				II grupa			
	6	4	10		2	2	4	
	6%	4%	10%	2%	2%	4%		
31-40	I grupa			19	I grupa			15
	5	2	7		8	6	14	
	5%	2%	7%		8%	6%	14%	
	II grupa				II grupa			
	7	5	12		1	0	1	
	7%	5%	12%	1%	0%	1%		
41-50	I grupa			15	I grupa			10
	5	2	7		5	5	10	
	5%	2%	7%		5%	5%	10%	
	II grupa				II grupa			
	5	3	8		0	0	0	
	5%	3%	8%	0%	0%	0%		
				ZBIRNO	I grupa			100 100%
					34	21		
					34%	21%		
					II grupa			
					28	17		
				28%	17%			

Od ukupnog broja ispitanika u životnoj dobi do 50. godina je bilo 42 (42%), a iznad 50 godina 48 (48%) ispitanika, dok je veći udeo ispitanika u prvoj grupi bio je iznad 50. godina starosti za razliku od ispitanika u drugoj grupi. Najčešća incidenca povredjenih u prvoj grupi je životne dobi od 71 do 80.godina sa 14 ispitanika, i iznad 81.godinu sa 10 ispitanika.

U drugoj grupi ispitanika najčešća incidenca povredjenih je u životnoj dobi od 31 do 40 godina sa 12 ispitanika, zatim od 21-30 godina sa 10 ispitanika i 41-50 godina sa 8 ispitanika.

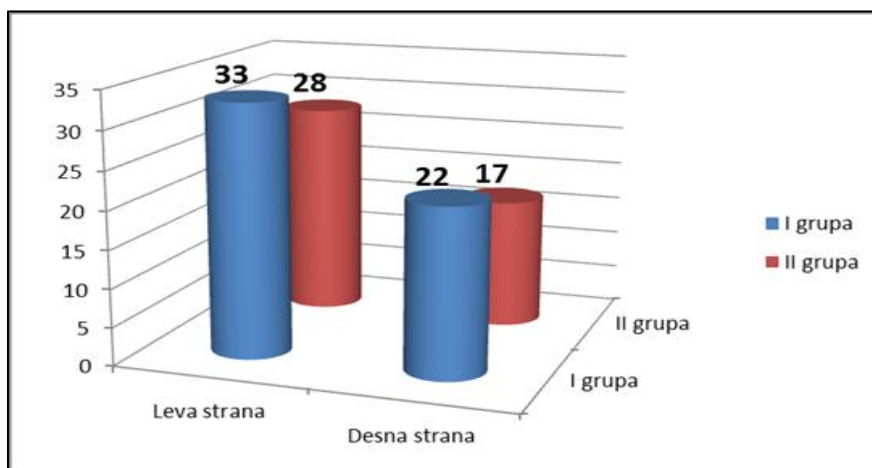
Grafikon 4. Distribucija ispitanika po starosnim grupama



➤ *Distribucija ispitanika prema strani povredjenog ekstremiteta.*

Kod 100 ispitanika imali smo 104 preloma, leva strana je bila zastupljena kod 42 (42%) ispitanika, a desna kod 58 (58%) ispitanika, kod 4 (4%) ispitanika bio je obostrani prelom butne kosti. U prvoj grupi 55 ispitanika sa 57 preloma, bilo je 33 (60%) preloma desne strane i 22 (40%) preloma leve strane od čega kod 2 ispitanika bio je obostrani prelom. U drugoj grupi 45 ispitanika sa 47 preloma, od čega smo imali 28 (62,2 %) preloma desne strane i 17 (47,8%) leva strana, a kod dva ispitanika bio je obostrani prelom butne kosti.

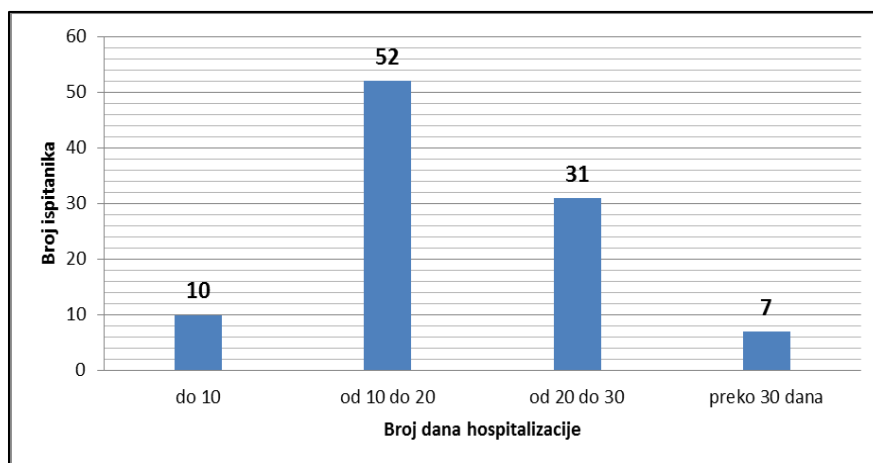
Grafikon 5. Distribucija ispitanika prema strani povredjenog ekstremiteta po grupama.



➤ ***Distribucija ispitanika po dužini hospitalizacije***

Zbirno u obe grupe ispitanika, prosečno vreme hospitalizacije je 11 dana (\bar{x} , SD=8,0), a vreme hospitalizacije se kretalo u rasponu od 8-33 dana. U I grupi (SIF) prosečno vreme hospitalizacije je 9 dana (\bar{x} , SD= 9,1) sa vremenskim rasponom od 8-19 dan. U II grupi (IM klin) prosečno vreme hospitalizacije je 13 dana, (\bar{x} , SD=7,6) vreme hospitalizacije se kretalo u rasponu od 9 do 33 dana.

Grafikon 6. Distribucija ispitanika prema dužini hospitalizacije



Najkraća hospitalizacija je bila osam dana kod ispitanika u grupi I. Najučestalija dužina hospitalizacije je bila u rasponu od 10 do 20 dana, kod 52 ispitanika. Duže od 20 dana je lečeno 31 (31%) ispitanika. Preko 30 dana bilo je 3% ispitanika, najduže 33 dana i svi su u II grupi. Prosečna postoperativna hospitalizacija je bila 11 dana, a kretala se u rasponu od 6 do 22 dana.

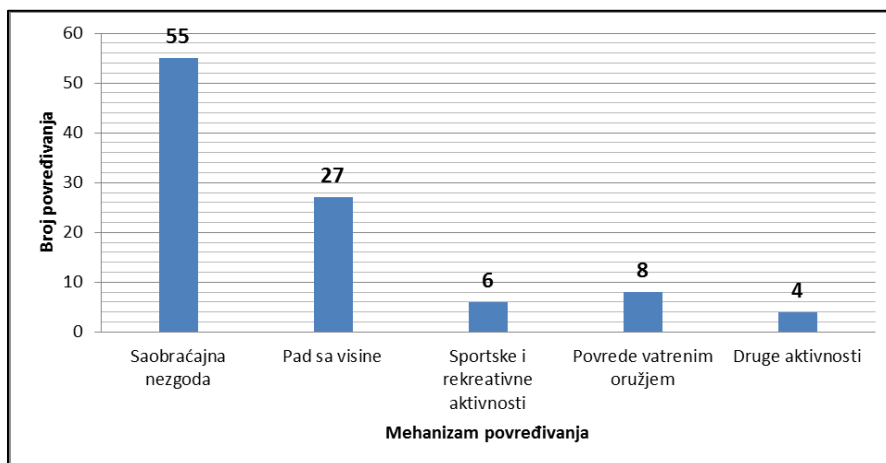
➤ ***Distribucija ispitanika po mehanizmu povredjivanja***

Mehanizam povredjivanja celim uzorkom 100 ispitanika, predstavlja saobraćajna nezgoda kod 57 (57%), povreda pri padu sa visine 27 (27%), povrede vatrenim oružjem 8 (8%), sportske aktivnosti 6 (6%), i drugi oblici mehanizma povredjivanja 2 (2%). Odnos najčešćeg mehanizma, saobraćajne nezgode, zbirno prema ostalim mehanizmima povredjivanja je 1,3:1.

Od 57 (57%) ispitanika, povredjenih u saobraćajnoj nezgodi, kao vozač bilo je 31 ispitanika, što predstavlja 31% na celom uzorku, a u samoj grupi ovog mehanizma povredjivanja predstavlja

52,9%. Odnos vozača prema ostalim učesnicima u saobraćajnoj nezgodi je 1,2:1. U ovoj grupi sa 24 ispitanika zastupljen je ženski pol.

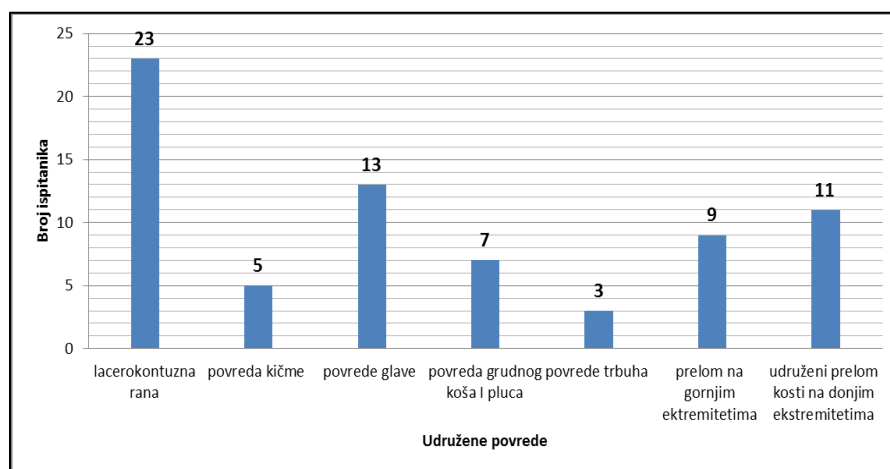
Grafikon 7. Distribucija ispitanika prema mehanizmu povređivanja.



➤ *Distribucija ispitanika po udruženim povredama*

Analizom udruženih povreda kod 43 (43%) ispitanika postojale su dve ili više povrede prikazane na grafikonu br.8: 23% lacerokontuzna povreda, 13% povrede glave, 9% udruženi prelom na donjim ekstremitetima, 9% prelom na gornjim ekstremitetima, 9% povrede grudnog koša i pluća, 5% povreda kičmenog stuba, 5% povrede trbuha.

Grafikon 8. Distribucija ispitanika prema udruženim povredama.



Izolovani prelom femura kod 57 (57%) ispitanika. Nakon lacerokontuznih rana od 23 %

povrede glave i prelomi donjih ekstremiteta sa 13%, predstavljaju najučestalije udružene povrede kod ispitanika u ovoj studiji.

➤ **Distribucija ispitanika po tipu preloma**

Za klasifikaciju dijafize preloma butne kosti, odnosno za procenu stepena kominucije na mestu preloma, koristio sam Winguist-Hansen klasifikaciju [54]. Od ukupnog broja 104 dijafizarnih preloma butne kosti, po ovoj klasifikaciji imao sam preloma: tip I kod 28 (26,9%), tip II kod 39 (37,5%), tip III kod 23 (22,1%), tip IV kod 14 (13,4%). Odnosno po grupama odnos je bio sledeći: u prvoj grupi od 57 preloma kod 55 ispitanika, imao sam tip I u 18 (32,5%) slučajeva, tip II kod 22 (38,0%) slučajeva, tip III u 12 (21%) slučajeva i tipa IV kod 5 (8,5%) slučajeva. U drugoj grupi od 47 preloma kod 45 ispitanika, imao sam tip I u 10 (21,3%) slučajeva, tip II u 17 (36,3%) slučajeva, tip III kod 11 (23,4%) slučajeva i tipa IV u 9 (19%) slučajeva. Odnos preloma sa kontaktom među glavnim fragmentima manjim i većim od 50% je 1,8:1. Najveći broj preloma 39 (37,5%) pripadaju tipu II. Podela preloma vršena je i po internacionalnoj AO/ASIF klasifikaciji [51,55], na osnovu koje dijafizarni prelom butne kosti označen kao, tip 32. Zbirno kod svih preloma 104, na osnovu ove klasifikacije, imao sam sledeći odnos: tip 32 A 39 (37,5%); tip 32 B 51 (49%); tip 32 C 14 (13,5%). U prvoj grupi (SIF) imali smo 57 preloma od čega tipa 32 A 21 (36,8%); 32 B 31 (54,4%); 32 C kod 5 (8,7%). U drugoj grupi (IM klin) imali smo 47 preloma od čega tipa 32 A 18 (38,3%); 32 B 20 (42,6%); 32 C kod 9 (19,2%). Kod ukupnog broja ispitanika odnos tipa preloma A:B:C se odnosio kao 0,8:1:0,3. Kominutivni prelomi su učestaliji u odnosu na jednostavne, u odnosu 1,3:1. Incidenca B tip preloma je veća u odnosu na A u odnosu 1,3:1, a u odnosu na tip C preloma u odnosu 3,6:1. Broj preloma nastao delovanjem sile jakog intenziteta je približan broju kominutivnih preloma tipa B i C što predstavlja 65 (62,5%) preloma.

Tabela 5. Distribucija ispitanika po tipu preloma u tri prikazane klasifikacije preloma.

AO klasifikacija		Winguist Hansen		Gustillo Anderson	
Tip A	39	Tip I	28	Tip I	7
Tip B	51	Tip II	39	Tip II	2
Tip C	14	Tip III	23	Tip III	0
		Tip IV	14		

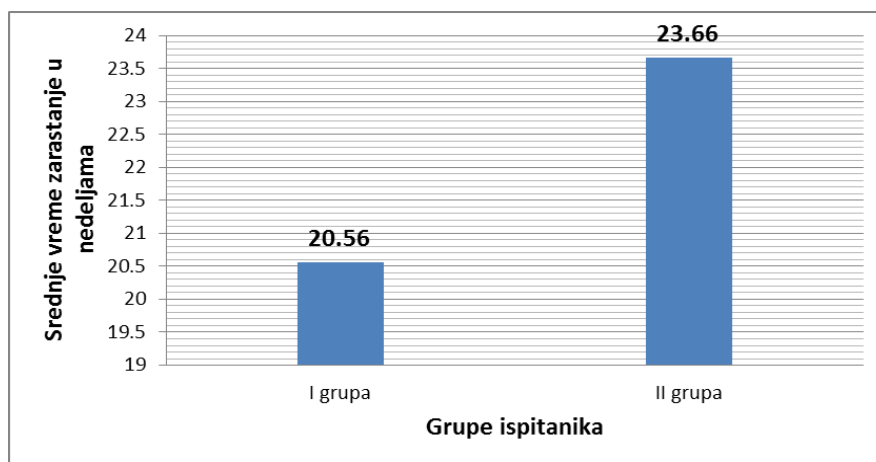
Podela otvorenih preloma vršena je na osnovu procene oštećenja mekog tkiva, bazirana na Gustillo-Anderson klasifikaciji [53]. Na osnovu ove podele, zbirno smo imali otvorene prelome: tip I kod 7 (7%) ispitanika, i tip II kod 2 (2%) ispitanika. U prvoj grupi ispitanika bilo je: 3 (6%) otvorenih preloma prvog stepena. U drugoj grupi bilo je: 4 (8,8%) otvorenih preloma prvog stepena. Otvorenih preloma II stepena imali smo po 1 ispitanika u obe grupe, sto predstavlja 2% u prvoj grupi i 2,2% u drugoj grupi.

➤ *Distribucija ispitanika u odnosu na vreme zarastanja preloma*

Ispitivanjem vremena potrebnog za sanaciju preloma na osnovu RTG kriterijuma za srasle prelome kao i na osnovu kliničke slike, dobio sam prosečno vreme na celom uzorku od 21,61 nedelju, odnosno 5,15 meseci.

U prvoj grupi ispitanika sa 57 preloma u srednjem delu butne kosti koji su lečeni unutrašnjim samodinamizirajućim fiksatorom po Mitkoviću (SIF), srednje vreme zarastanja je 4,8 meseci, odnosno izraženo u nedeljama 20,56 (, SD=12,2). Vreme zarastanja je u opsegu od 3,9 do 9 meseci.

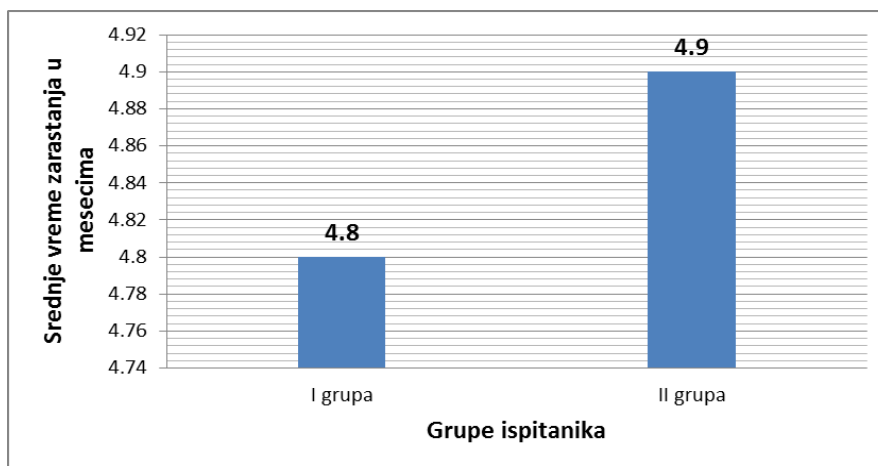
Grafikon 9. Distribucija ispitanika prema vremenu zarastanja u nedeljama.



U drugoj grupi sa 47 preloma kod 45 ispitanika lečenim zaključavajućim intramedularnim klinom srednje vreme zarastanja je 5,5 meseci, u opsegu od 4,5 do 9,5 meseci, odnosno srednje vreme izraženo u nedeljama 22,66 (\bar{X} , SD=6,1). Uspešnost srastanja preloma na celom uzorku od 100 ispitanika iznosi 97%, kod 3 ispitanika usled nesrastanja uradjena je reosteosinteza sa

ostvarenim srastanjem mesta preloma i to kod 1 ispitanika u I grupi i 2 ispitanika u II grupi. Kod reoperisanih ispitanika korišten je IM klin. Kod 19 ispitanika koji su unicijalno lečeni spoljnim fiksatorom, kod 8 je uradjena konverzija u SIF, a kod 11 ispitanika u IM klin.

Grafikon 10. Distribucija ispitanika prema vremenu zarastanja u mesecima.



Studentovim t-testom utvrđeno je da ne postoji statistički značajna razlika u vremenu trajanja zarastanja pri upotrebi zaključavajućeg intramedularnog klina i samodinamizirajućeg unutrašnjeg fiksatora ($t=6.27$, $df=37$, $P<0.001$).

➤ *Distribucija ispitanika na osnovu pokretljivosti u kolenom zglobu i kuku*

Ispitivanje stepena pokretljivosti u kolenom zglobu, vršeno je na osnovu vrednosti propedeutičkih tabela amplitude pokreta. Kod ispitanika u prvoj grupi (SIF), evidentirano je da su tri ispitanika imala smanjenje maksimalne fleksije (savijanja) do 25° i dva ispitanika sa smanjenjem ekstenzije (opružanja) do 10° , takodje je evidentirano postojanje hipotrofije i smanjenje snage mišića natkolenice. Kod ispitanika u drugoj grupi (IM klin), evidentirano je kod jednog ispitanika smanjenje pokreta ekstenzije (opružanja) do 10° i kod dva ispitanika sa smanjenjem fleksije (savijanja) do 25° uz hipotrofiju mišićne mase natkolenice i smanjenom snagom. Frekvencija pojave ograničenja pokretljivosti u kolenom zglobu testirane su testom proporcije.

Utvrđeno je da postoji statistički značajna razlika u učestalosti ove pojave pri tretmanu ispitanika lečenih SIF-om i IM klinom ($Z=1.84$, $P=0.033$). Statistički je značajno manja učestalost ograničenja pokretljivosti u kolenom zglobu pri tretmanu ispitanika u drugoj grupi lečenih sa intramedularnim klinom.

Tabela 6. Distribucija ispitanika prema srednjem stepenu pokretljivosti kolenog zgloba

	ISPITANICI			
	I GRUPA		II GRUPA	
Pokretljivost kolena	Operisana strana	Neoperisana strana	Operisana strana	Neoperisana strana
Fleksija	140,5°	144°	142,1°	146°
Ekstenzija	0,7°	0,5°	0,5°	0,2°
Broj ispitanika	55	55	45	45

Ispitivanjem uspešnosti lečenja, radili smo i procenu pokretljivosti kuka. Radi definisanja vrednosti parametara upoređivanja koristili smo se propedeptičkim tabelama amplitude pokreta kuka: savijanje (flexija) 120°do 140°; opružanje (extenzija) 40°do 50°; odmicanje (abdukcija) 30°do 45°; primicanje (addukcija) 20°do 30°; unutrašnja rotacija 30°do 40°; spoljna rotacija 40°do 50°. Studentovim t-testom, ispitivana je statistička značajnost razlike parametara između ispitanika prve grupe (SIF) i druge grupe (IM kiln), kao što je prikazano u tabeli broj 7.

Tabela 7. Distribucija ispitanika prema stepenu pokretljivosti zgloba kuka.

	I grupa N=50		II grupa N=45		P
	Xsr	SD	Xsr	SD	
Pokretljivost u kuku					
Fleksija	120.35	4.92	119.31	5.21	0.37
Ekstenzija	8.47	1.79	9.48	3.46	0.113
Abdukcija	47.52	8.4	42.42	6.46	0.004*
Adukcija	31.9	6.97	27.31	6.72	0.004*
Spoljn arotacija	39.68	5.91	38.11	7.67	0.32
Unutrašnja rotacija	32.57	3.97	39.02	7.22	0.006*

(*Statistički značajna razlika)

Zvezdicom su označeni parametri, gde postoji statistički značajno ograničenje pokreta: abdukcije, addukcije i unutrašnje rotacije. Ovi podaci govore o boljoj pokretljivosti ispitanika u grupi II i postojanju statističke značajne razlike. Navodim da je u grupi I bio veći broj ispitanika koji pripada starijoj generaciji, koja posledično ima degenerativne promene nosećih zglobova kao što je kuk, što može uticati na rezultat.

➤ ***Distribucija ispitanika u odnosu prisustva bola***

Ispitivanje prisutnosti bola vršeno je od 12 do 15 meseci nakon operativne intervencije kod svih ispitanika, a kasnije sporadično i duže. Analiza je radjena putem ankete, korišćenjem numeričke skale bola (*eng.Numeric Pain Scale*) [65]. U prvoj grupi evidentirano je 48 (87,2%) ispitanika bez bola po završenom lečenju, a u drugoj grupi kod 39 (86,6%) ispitanika. U prvoj grupi je bilo 7 (12,8%) ispitanika sa prisutnim bolom, od čega 4 sa minimalnim, najčešće pri promeni vremena, obuhvatajući u 65% stariju populaciju, u delom od 50% muškog pola sa prisutnim degenerativnim zglobnim promenama. Kod dva ispitanika prisutan je bio bol pri naporu, a kod jednog ispitanika pri hodu. U drugoj grupi evidentirano je 6 (13,4%) ispitanika koji su imali bol, od toga kod 4 ispitanika minimalno izražena, najčešće pri promeni vremena u predelu kuka, odnosno na mestu ožiljka, dok kod dva ispitanika pri naporu i pri dužem hodu i nije bilo ispitanika sa stalnim bolom. Frekvence pojave bola ispitanika testirane su χ^2 testom. Utvrđeno je da ne postoji statistički značajna razlika u učestalosti ove pojave pri tretmanu unutrašnjim samodinamizirajućim fiksatorom i zaključavajućim intramedularnim klinom ($\chi^2=1.56$, $P=0.14$).

Tabela 8. Distribucije ispitanika prema prisutnosti bola

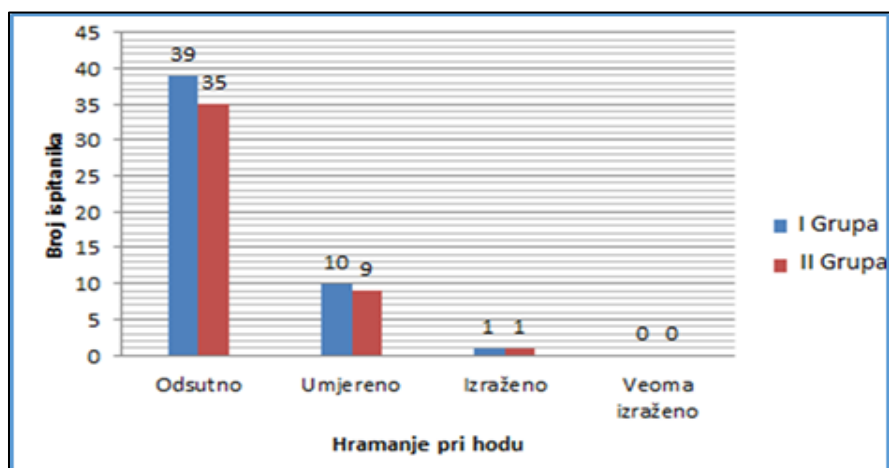
Bol (vrednosti)	I grupa		II grupa	
	N	%	N	%
Odsutna	45	72	38	84,4
Minimalna	5	9	4	8,8
Pri naporu	2	3,6	2	4,4
Pri kraćem hodu	2	3,6	1	2,2
Uvek	1	1,8	0	0
Ukupno	55	100	45	100

➤ **Distribucija ispitanika u odnosu na prisustvo hramanja (šepanje) pri hodu**

Ispitivanje prema sposobnosti za hod vršena je kroz 4 kategorije: odsutno, umereno, izraženo i

veoma izraženo. U prvoj grupi kod 52 (94,5 %) ispitanika nije bilo evidentnog šepanja pri hodu, kod 3 (5,5%) ispitanika bilo je prisutno hramanje. U drugoj grupi kod 42 (93,3 %) ispitanika nije bilo poremećaja hoda i kod 3 (6,7%) ispitanika sa hramanjem. Frekvencija pojave hramanja pri hodu testirane su χ^2 testom i Fisherovim egzaktnim testom. Nije utvrđena statistički značajna razlika učestalosti ispitivanih kategorija; odsutno hramanje ($\chi^2=0.51$, $P=0.47$), umereno hramanje ($\chi^2=0.06$, $P=0.81$), ni kod izraženog ili jako izraženog hramanja (Fisherov test, $P=0.67$).

Grafikon 11. Distribucija ispitanika prema prisutnosti hramanja pri hodu



Kod ispitanika u obe grupe nije bilo ispitanika sa veoma izraženim hramanja bez obzira na prisutan broj ispitanika starije životne dobi sa evidentiranim degenerativnim promenama na kuku i kolenu.

➤ **Distribucija ispitanika na osnovu evidencije komplikacija u lečenju**

Tokom lečenja kod ispitanika verifikovao sam sledeće komplikacije (Tabela br.9):

- ✓ **Nesrastanje** preloma (pseudoartroza) evidentirano je kod 3 (3 %) ispitanika. U prvoj grupi (SIF) nesrastanje preloma je bilo kod jednog ispitanika. U drugoj grupi (IM klin) nesrastanje je kod dva ispitanika. U jednom slučaju radilo se o normotrofičnoj, kod druga dva slučaja o hipertrofičnoj pseudoartrozi, koja nije zarasla dinamiziranjem implantata.

Svi ispitanici su reoperisani sa IM klinom u prediodu između 8-10 meseci nakon inicijalne hiruške intervencije, sa zarastanjem preloma tokom narednih 5-6 meseca.

- ✓ **Kompartment sindroma** kao komplikaciju nisam evidentirao ni kod jednog ispitanika u obe grupe. Kod jednog ispitanika u prvoj grupi i dva u drugoj grupi imali smo postoperativni otok natkolenice i transitorne izmene senzibiliteta sa smetnjama ekstenzije palca koja se vratila u toku 3-7 nedelja.
- ✓ **Duboka venska tromboza (DVT)** je evidentirana kod 3 (3%) ispitanika. Kod jednog ispitanika u prvoj grupi i dva ispitanika u drugoj grupi. Verifikovana je na osnovu kliničkog pregleda i ultrasonografskog i laboratorijskog nalaza. Kod jednog ispitanika u drugoj grupi došlo do razvoja plućne embolije, verifikovana sa MSCT plućnih krvnih sudova i EHO srca i gasnim nalazima, lečena medikamentozno.
- ✓ **Amputacija** kao najteža komplikacija u ortopedskoj hirurgiji, evidentirana je kod jednog ispitanika (1%). Ispitanik je iz druge grupe, sa istostranim prelom potkolenice, povrede zadobijene u saobraćajnoj nezgodi, operativno zbrinuti prelomi po prijemu sa IM klinom u jednom aktu, usled tromboze i ishemije potkolenice, uradjena je natkolena amputacija nakon 17 dana.
- ✓ **Infekcija** u predelu rane, zbirno u obe grupe, evidentirana kod 5 (5%) ispitanika. U prvoj grupi kod dva (3,6%) ispitanika, a u drugoj grupi kod 3 (6,6%) ispitanika. U prvoj grupi do smirivanja lokalnih promena (otoka, crvenila, lokalnog bola), sa pojavom povremene subfebrilnosti i povećanja laboratorijskih zapalenskih parametara, došlo nakon primene antibiotika. U drugoj grupi do saniranja infekcija pored primene antibiotika radila se i hiruška obrada rane kod dva ispitanika koje su zarasle su per secundam (kod jednog ispitanika u grupi II uradjen je slobodni kožni transplantat po Thiersch-u). Nije evidentirano kliničko i radiološko postojanje duboke infekcije.
- ✓ **Osteitis**, koštana infekcija se nije verifikovala ni u jednom slučaju u obe grupe.
- ✓ **Srastanje u lošoj poziciji (malpozicija-malle sanata)**, definisana je kao promena u dužini noge (skraćenje/produženje) veće od 1 cm, angulacija veća od 3° u bilo kojoj ravni, te rotacija (spoljašnja/unutrašnja) veća od 10°, sa posledičnim klinički evidentnim deformitetom ekstremiteta [66]. Poremećaj u dužini noge imali smo kod 6 (6%) ispitanika. Po tri ispitanika u svakoj grupi, od čega skraćenje više od 1cm kod dva pacijenta u prvoj grupi i kod dva ispitanika u drugoj grupi. Po jednog ispitanika u obe

grupe imao sam produženje veće od 1cm. Angulacioni deformitet u frontalnoj i sagitalnoj ravni (varus/valgus; ante/retrocurvatum) nisam imao. Poremećaj osovine rotacije više od 10° evidentirao sam kod jednog ispitanika u obe grupe. Navedeno srastanje u lošoj poziciji evidentirao sam kod ispitanika sa B i C tipom preloma po AO klasifikaciji i sa tipom III i IV po Winqvist Hansen-u.

- ✓ **Oštećenje implantata** sam evidentirao kod 6 (6%) ispitanika. U prvoj grupi kod 2 (3,6%) ispitanika sa prelomom antirotacionog zavrtnja koji se nalazi pri vrhu implantata. U drugoj grupi evidentirao sam oštećenje kod 4 (8,8%) ispitanika, kod 3 ispitanika kidanje transosalnih šarafa i migriranje, kod jednog ispitanika (2,2%) krivljenje klina.

Ukupna stopa reoperacija iznosila je 6 (6%) ispitanika i odnosila se na reosteosintezu kod 3 ispitanika sa nesraslim prelomom, slobodni kožni transplantat po Thiersch-u kod 1 ispitanika i kod 2 ispitanika popravka pozicije implantata (zamjena šarafa). U ovaj procenata nepripada 19 ispitanika koji su inicijalno lečeni spoljnim fiksatorom, a zatim uradjena konverzija u definitivnu stabilizaciju, kod 8 ispitanika sa SIF-om i 11 ispitanika sa IM klinom.

Tabela 9. Prikaz komplikacija lečenja kod ispitanika po grupama i ukupno.

Vrsta komplikacije	Grupa I		Grupa II		Ukupno	
	N	%	n	%	Σ n	Σ n%
PSEUDOARTROZA	1	1,8	2	4,4	3	3%
INFEKCIJA RANE	2	3,6	3	6,6	5	5%
INFEKCIJA KOSTI	0	0	0	0	0	0%
DUBOKA VENSKA TROMBOZA	1	1,8	2	4,4	3	3%
SRASTANJE U LOŠOJ POZICIJI	4	7,2	4	8,8	8	8%
OŠTEĆENJE IMPLANTATA	2	3,6	4	8,8	6	6%
AMPUTACIJA	0	0	1	2,2	1	1%
NV lezije	0	0	0	0	0	0%

➤ *Distribucija ispitanika na osnovu ankete o uspešnosti lečenja*

Takodje sam sproveo i Anketu kod ispitanika o uspešnosti lečenja, na pregledima učinjenim nakon 12-15 meseci od operativne intrvencije. Anketirajući ispitanike kroz ponudjene 4 kvalifikacije dobio sam sledeće rezultate. Kod ispitanika u prvoj grupi, lečenih unutrašnjim fiksatorom, 49 (91,1 %) ispitanika su se izjasnili kao veoma zadovoljni ishodom lečenja. U drugoj grupi ispitanika, lečenih zaključavajućim intramedularnim klinom, od 45 ispitanika, 41 (91,1 %) se izjasnio kao veoma zadovoljan. Na uzorku od 100 ispitanika nije bilo onih koji su se izjasnili kao veoma nezadovoljni sprovedenim lečenjem. Frekvence zadatih kvalifikacija u anketnom postupku, testirane su χ^2 testom i Fisherovim egzaktnim testom. Utvrđeno je da ne postoji statistički značajna razlika u učestalosti ove pojave po grupama ($\chi^2 = 6.65$, $P=0.01$).

Tabela 10. Distribucija anketiranih ispitanika po grupama o uspešnosti lečenja.

	Uspešnost lečenja ispitanika			
	I grupa		II grupa	
	N	%	N	%
Veoma zadovoljan	49	89,1	41	91,1
Prihvatljiv	5	9,1	3	6,7
Umereno nezadovoljan	1	1,8	1	2,2
Veoma nezadovoljan	0	0	0	0
Ukupno	55	100	45	100

XII DISKUSIJA

Savremena dostignuća traumatologije kroz protokole lečenja i skale daju smernice dijagnostičko terapijskog puta za adekvatno ortopedsko zbrinjavanje, pre svega kod politraumatizovanih pacijenata kao i kod preloma butne kosti, karlice i kičmenog stuba. Trauma protokoli doprineli su smanjenju morbiditeta, mortaliteta i ukupno uspešnijem lečenju, koje se manifestuje manjim udelom komplikacija i invaliditeta, sa boljim funkcionalnim rezultatima i kraćim vremenom hospitalizacije i oporavka. Danas, aktuelno traumatološko lečenje kod koštano zglobne traume, bazirano je na dva standardna principa: rano definitivno zbrinjavanje (*eng. Definitive Surgical Trauma Care-DSTC ili Early total care-ETC*) i kontrola štete (*eng. Damage control orthopaedic-DCO*), pre svega kod politraumatizovanih kao i kod izolovanih povreda pre svega butne kosti i karlice. Možemo zaključiti da ova strategija u lečenju preloma kostiju, rano totalno zbrinjavanje, promoviše da stav „suviše povredjeni da bi bili operisani“ treba zameniti stavom „suviše povredjeni da ne bi bili operisani“. Kontrola štete bazirana je na poznavanju patogeneze politraume, ima za cilj stabilizaciju opšteg stanja na lokalnom nivou, mestu povrede, kao i na nivou celog organizma, da prevenira snažan sistemski odgovor organizma na traumu, tzv. drugi udarac („second hit“), a samim tim i prevenira razvoj komplikacija kao i mortaliteta kod povredjenih. Koncept se bazira na odloženom definitivnom zbrinjavanju preloma, svakako podrazumevajući inicijalnu ranu stabilizaciju preloma primenom spoljne fiksacije, kao minimalno invazivne ortopedske metode. Na ovaj način dokazano je da se doprinosi stabilizaciji opšteg stanja, smanjenju incidence tromboembolijskih komplikacija i olakšava negu pacijenata i sprovođenje dijagnostičkih procedura [41,44,45,70]. Postavlja se pitanje kada je optimalno vreme za konverziju spoljne fiksacije u unutrašnju, kod preloma dugih kostiju? To vreme nije fiksno određeno i determinisano je celokupnim stanjem povredjenog, odnosno težinom povrede i njegovim opštim stanjem. Smatra se da kod politraumatizovanog povredjenog, definitivna unutrašnja fiksacija, može se bezbedno izvesti kada se zadovolje sledeći parametri: hemodinamska stabilnost, stabilna saturacija (O₂) kiseonikom, nivo laktata manji od 2 mmol/l, bez poremećaja faktora koagulacije, sa normalnom telesnom temperaturom i diurezom većom od 1ml/kg/h [45]. Kod izolovanih povreda i kod stabilnih pacijenata, preporučuje se konverzija u

prve dve nedelje i praćena je veoma niskom stopom infekcije (*pin infection*) [44,70]. Najveći broj autora u svojim stručnim člancima navodi da je „zlatni standard” za definitivni hirurški tretman preloma dijafize butne kosti korišćenje zaključavajućih intramedularnih klinova. Razlozi zbog kojih se daje prednost u odnosu na druge implantate, u prvom redu u odnosu na implantate za natkosnu (ekstramedularnu) stabilizaciju, jeste minimalno invazivni pristup, sposobnost dinamizacije i ranog postoperativnog oslonca, kao i visoki procenat zarastanja sa malim procentom komplikacija [54,61,63].

U ovom radu, prikazani su uporedni rezultati primene intramedularnog fiksatora i jedne nove metode, odnosno implantata, kojim se postižu ciljevi očuvanja kako intramedularne tako i periostalne vaskularizacije kosti, primenom minimalno invazivnog pristupa i mogućnošću spontane aksijalne dinamizacije na mestu preloma i to samo ukoliko je zarastanje usporeno, što nije moguće ostvariti drugim metodama i implantatima.

Sa epidemiološke strane, u studiji od ukupno 100 ispitanika sa 104 preloma dijafize butne kosti koje sam analizirao, bilo je 67 (67%) muškog pola i 33 (33%) ženskog pola, odnos između ispitanika muškog i ženskog pola je 2:1. Životno doba ispitanika u obe grupe zbirno je od 17-91 godina, a srednja životna dob je 50,5 godina (\bar{X} , SD=17,8). Leva strana je bila zastupljena kod 42 (42%) ispitanika, a desna kod 58 (58%) ispitanika, kod 4 (4%) ispitanika bio je obostrani prelomom butne kosti. Prelom desne noge se javljao češće u odnosu na levu nogu u odnosu 1,4:1. Salminen [6] navodi da u studiji od 192 ispitanika sa prelomom butne kosti, češće bio zastupljen muški pol u odnosu 1,7:1, odnosno 122 (64%) muškog, a 70 (36%) ispitanika ženskog pola. Prosečna životna dob kod muškaraca je bila 27 godina u rasponu od 15 do 92 godine, a prelomi leve noge su bili češći u odnosu na desnu 1,18:1 odnosno kod 109 je bila leva, a desne kod 92 ispitanika. U studiji Harisa i saradnika [71] od 88 ispitanika sa 92 preloma butne kosti, 65 (73,8%) ispitanika je bilo muškog, a 23 (26,2%) ženskog pola, prosečna životna dob je iznosila 32 godine u rasponu od 14 do 87 godina. U studiji Mitkovića i saradnika [58] od 849 ispitanika sa prelomima butne kosti lećenih sa samodinamizirajućim unutrašnjim fiksatorom (SIF), bilo je 524 (61,7%) muškog pola i 347(38,3%) ženskog pola, sa prosečnom životnom dobi od 52 godine (u opsegu 15-88 godina). Kod 428 (50,4%) ispitanika je bio prelom desne butne kosti, a kod 421(49,6%) ispitanika je leva strana, dok obe strane su bile uključene u 22 (2,6%) ispitanika.

U pogledu dužine hospitalizacije, ukupno u obe grupe ispitanika prosečno vreme je iznosilo 11 dana (\bar{X} ,SD=8,0) i kretalo se u rasponu od 8-33 dana. Prosečna postoperativna hospitalizacija

kretala se 11 dana, u opsegu od 6 do 22 dana (\bar{x} , SD=8,0). Dužina postoperativne hospitalizacije statistički je bila značajno kraća, za ispitanike u prvoj grupi tretiranih SIF-om, u odnosu na ispitanike iz druge grupe lečenih IM klinom (P=0.03). Stojiljković i saradnici [72] u svojoj studiji na 23 ispitanika, objavljuju podatak da je prosečno vreme bolničkog lečenja politraumatizovanih sa prelomom butne kosti lečenih SIF-om iznosilo 20,79 dana, dok Mitković i saradnici [54] objavljuju da je prosečno vreme bolničkog lečenja sa istim implantatom kod preloma butne kosti (gornji, srednji i donji deo) prosečno trajalo 7 dana u rasponu od 2-26 dana. U studiji Harisa i saradnika [65] kod 88 ispitanika, prosečno vreme hospitalizacije je bilo 22 dana za politraumatizovane i 11 dana za ispitanike sa izolovanim prelomom, operisanih sa IM klinom. Najveći broj autora navodi da je srednje vreme hospitalizacije kod preloma butne kosti između 9 i 16 dana [61, 63].

Analiziranjem mehanizma nastanka preloma butne kosti, dobio sam da su dva najčešća mehanizma, saobraćajna trauma kod 57 (57%) ispitanika i mehanizam pada sa visine ili u istoj ravni kod 27 (27%) ispitanika. Odnos mehanizma saobraćajne traume prema svim ostalim je 1,3:1. Najveći broj povredjenih se kretao u starosnim grupama od 31-40.god. i 71-80god. U velikoj studiji Mitkovića i saradnika [58] kod 849 ispitanika kod preloma femura, na svim nivoima zbirno, dva najčešća mehanizma povredjivanja su pad kod 672 (79,1%) i saobraćajna nezgoda kod 177 (20,8%) ispitanika. Odnos povreda zadobijenih pri padu, prema ostalim mehanizmima je 3,7:1. Na odnos između različitih mehanizama povredjivanja u ovoj seriji utiče činjenica da su prikazani mehanizmi povredjivanja zbirno kod preloma svih delova femura (trohanterni, dijafizarni i distalni). U studiji Stojiljkovića i saradnika [72] na 23 ispitanika, dva najčešća mehanizma nastanka preloma su saobraćajni traumatizam kod 83,75% ispitanika, i pad sa visine kod 11,25%. Od 201 analiziranog preloma Salminen i sar. [6] su našli da je 151 posledica traume velike energije, od čega je 131 (87%) nastao u saobraćajnoj nezgodi. Waites i saradnici [68] navode da je potrebna sila od 250 kN da nastane kominutivni prelom dijafize butne kosti kod odrasle osobe.

U procesu klasifikacije preloma, najčešće se koristi univerzalna AO/ASIF (Arbeitsgemeinschaft für Osteosynthesenfragen/Association for the Study of Internal Fixation) klasifikacija [51,55] koju sam koristio u ovoj studiji. Za određivanje stepena kominucije na mestu preloma dijafize butne kosti, što predstavlja važan element kod odluke o metodi fiksacije i mogućnosti postoperativnih komplikacija, koristio sam Winguist-Hansen-ovu podelu [54]. Od ukupnog broja

preloma po AO podeli imali smo tipa 32 A, 39 (37,5%); tipa 32 B 51 (49%) ; tipa 32 C 14 (13,5%). Incidenca B tipa preloma je u odnosu na A tip 3,7:1 dok odnos sa C tipom preloma 3:1. Na osnovu Winguist-Hansen klasifikacije od ukupnog broja 104 preloma butne kosti kod 100 ispitanika, imali smo tip I preloma u 28 (26,9%) slučajeva, tipa II u 39 (37,5%) slučajeva, tipa III kod 23 (22,1%) slučaja i tipa IV kod 14 (13,4%) slučajeva. Kominutivni prelomi (tip III-IV) su učestaliji u odnosu na jednostavne, u odnosu 2,5:1. Od 9 otvorenih preloma, kod 7 ispitanika je bilo sa prvim stepenom, a kod dva ispitanika sa drugim stepenom po Gustillo-voj podeli. U analizi Salminen-a [6] od 201 preloma butne kosti, po AO podeli bilo je: tip A 48%, B 39% i C 13%, što ukazuje da je kominutivnih preloma bilo više, za čiji nastanak je odgovorna sila veće kinetičke energije. Kod 100 ispitanika u ovoj studiji, udružene povrede su evidentirane kod 57 (57%) ispitanika. Salminen [6] u svojoj velikoj seriji objavljuje 31% konkomitantnih povreda koje se odnose na 60 ispitanika, od čega drugi prelom duge kosti kod 34 ispitanika. Kod Zlowodskog i sar. [73] u seriji od 38 ispitanika, sa multisistemnom traumom je bilo 16 (50%) ispitanika sa udruženim povredama. U studiji Harisa i saradnika [71] u seriji od 88 ispitanika sa prelomom butne kosti, kod 28 (31%) ispitanika je bio izolovani prelom. U studiji Mitkovića i saradnika [58] navodi se da na uzorku od 849 ispitanika sa prelomima gornjeg, srednjeg i donjeg dela femura, 62 (7,3%) ispitanika je imalo višestruke povrede (glave, grudnog koša, trbuha, ipsilateralni prelom tibije). Većina autora preporučuje da bi se na inicijalnom pregledu smanjio broj previda preloma za početne radiografije treba uključiti dugi prednji-zadnji (AP) i lateralni profil na butnu kost, karlicu i kolena kao i snimak kičmenog stuba.

U ovoj studiji došao sam do sledećih rezultata o vremenu srastanja preloma, izraženo u mesecima i nedeljama: srednje vreme srastanja na ukupnom uzorku je 5,15 meseci, odnosno 21,61 nedelje (\bar{x} , SD=12,2). U prvoj grupi ispitanika sa 57 preloma u srednjem delu butne kosti koji su lečeni unutrašnjim samodinamizirajućim fiksatorom po Mitkoviću (SIF), srednje vreme srastanja je 4,8 meseci, odnosno izraženo u nedeljama 20,56 (\bar{x} , SD=12,2). Vreme srastanja je u opsegu od 3,9 do 9 meseci. U drugoj grupi sa 47 preloma kod 45 ispitanika lečenim zaključavajućim intramedularnim klinom srednje vreme srastanja je 5,5 meseci, u opsegu od 4,5 do 9,5 meseci, odnosno izraženo u nedeljama 22,66 (\bar{x} , SD=6,1). Studentovim t-testom utvrđeno je da ne postoji statistički značajna razlika u vremenu trajanja srastanja pri upotrebi unutrašnjeg samodinamizirajućeg fiksatora u odnosu na zaključavajući intramedularni klin. Uspešnost srastanja je 97%. U objavljenim rezultatima većeg broja autora koji su tretirali

prelome dijafize butne kosti sa zaključavajućim IM klinom, objavljuju slične podatke o vremenu i procentu uspešnosti srastanja. Giannoudis i saradnici [74] u svojoj retrospektivnoj studiji od 147 ispitanika sa prelomom butne kosti, u dve grupe, lečenih rimovanim IM klinom (n = 50) i II grupa preloma sa različitim IM klinovima (n = 97), navode da je prosečno vreme zarastanja 26.9 nedelje u II grupi i 20.5 nedelja u I grupa sa 99% zraslih preloma. Slične rezultate objavljuju i Orlor sa sar.[75] analizirajući 168 preloma butne kosti lečenih različitim IM klinovima, sa uspešnošću srastanja preko 90% i prosečnim vremenom srastanja od 18 nedelja. Upotreba IM zaključavajućih klinova kod segmentnih preloma butne kosti dovela je do srastanja kod 97% ispitanika u prosečnom vremenu od 32 nedelje, navodi se u studiji Wiss-a i saradnika [76]. U seriji Mitkovića i saradnika [77] kod 28 preloma dijafize butne kosti lečenih SIF-om prosečno vreme srastanja bilo je 3,6 (3-5 meseci) meseci i uspešnošću srastanja od 100%. U drugoj studiji Mitkovića i sar. [58] na uzorku od 129 ispitanika sa dijafizarnim prelomom butne kosti lečenih SIF-om došlo je do srastanja na svim nivoima butne kosti, sa srednjom vrednošću perioda srastanja od 4,2 meseca (3,5–9 meseci).

Dinamizacija odnosno kompresija mesta preloma, do koje dolazi dejstvom mišića i osloncem u toku hoda je dobro poznata metoda koju koriste ortopedski hirurzi u podspešivanju procesa zarastanja preloma, bazirajući se na činjenici da aksijalna kompresija na mestu kontakta ulomaka preloma ubrzava transformaciju i osifikaciju rano formiranog kalusa [27,28]. Primena dinamizacije u lečenje preloma ograničena je mestom i konfiguracijom preloma sa jedne strane, sa druge strane izborom metode lečenja i primenjenog implantata. Dinamizacija je najviše našla primenu kod IM klina, kod SIF-a i pojedinih tipova spoljnih fiksatora. Grupa autora [27,28,78] navode da efekat aksijalne dinamizacije može da ubrza i podspeši proces srastanja, smanjujući procenat nesrastanja, ali se nemože smatrati metodom koja rešava pojavu nesrastanja, koja je opšte poznato multifaktorijalnog uzroka. U biomehanici, dinamizacija se zasniva na principima zakona Juliusa Wolffa (1836-1902.god.) koji kaže da će se kost formirati na mestu gdje je povećano opterećenje, te resorbovati na mestu gde je smanjen nivo opterećenja. Frost i saradnici [79] su uradili nadogradnju i postavili matematičku i mehaničku formulaciju, predpostavljajući da preoblikovanje kosti kao odgovor na primenu sile se postiže mehanotransdukcijom, procesom pomoću koga se mehanički signali pretvaraju u biohemijske signale, tzv.ćelijska signalizacija. Preoblikovanje kosti zavisi od trajanja, magnitude i brzine sile, inteziteta i površine delovanja kao i naročito cikličnog ritma delovanja sile. Mada postoje studije koje ukazuju da efekat

dinamizacije ima loš učinak, odnosno da nije pomogao na pospešenje sanacije, kod složenih preloma butne kosti lečenih zaključanim IM klinom [80].

U ovoj studiji obe grupe ispitanike tretirane su implantatima koji u svojoj konstrukciji imaju sposobnost dinamizacije. Dinamizacija se registrovala kod 25 (25%) ispitanika prosečno oko 2-6mm (nestandardizovani Rtg snimak), a kretala se u opsegu od 2-10 mm. Verujemo da je procenat ispitanika i veći, ali se nije mogao sa sigurnošću radiografski verifikovati. U pojedinim studijama prikazuju se rezultati, gde zbog potrebnog efekta dinamizacije na mestu preloma, kod statički zaključanog intramedularnog klina, operativno je otklanjan transosalni statički šaraf, i to kod 11,6% ispitanika kako se navodi u radu Lepora i saradnika [81], i u radu Erturera i saradnika [82] kod 21% ispitanika. Indikacija za vadjenje šrafa je bila bazirana na osnovu kontrolnih radiografskih i kliničkih nalaza. Ove indikacije nisu sasvim precizne jer se zasnivaju na proceni. U dve studije Mitkovića i saradnika, spontana aksijalna dinamizacija bila je registrovana kod 7 pacijenata (25,9%) [77], i kod 71(23,8%) ispitanika od 738 femoralnih preloma, i prosečno je iznosila 5mm [58]. U ni jednom slučaju nije radjena dodatna intrvencija, radi vadenja šrafa, jer je implantat tako konstruisan da do dinamizacije dolazi spontano, bez ikakve hirurške intervencije i to samo u slučaju usporenog zarastanja ili nezarastanja. Pojedini autori [58,77] smatraju da se aktiviranje aksijalne dinamizacije događa kod većeg procenta preloma dijafize femura, kod analiziranih ispitanika, ali da se to ne može registrovati običnim radiološkim snimcima (naročito ukoliko je manje od 1 mm), takodje smatraju da je dinamizacija od 0,1-0,2 mm važna za zarastanje preloma, jer kod fiksiranih okrajaka polomljene kosti dijafize femura u roku od 3 nedelje dolazi do resorpcije svakog od slomljenih okrajaka za 0,1 mm te da u slučaju usporenog zarastanja, nedostatak kontakta vodi ka nesrastanju preloma.

Nesrastanje preloma je jedna od komplikacija koja sa infekcijom najviše kompromituje rad ortopeda i hirušku metodu. U ovoj studiji stopa nesrastanja je 3% i to kod ispitanika jednog ispitanika u prvoj grupi (SIF) i kod dva ispitanika u grupi II lečenih sa IM klinom. Razlog nesrastanja i reoperacije ovih ispitanika bio je u hiruškoj tehnici kao i kompleksnoj konfiguraciji preloma. Kod ovih ispitanika nakon reoperacije sa IM klinom došlo je do sanacije u toku 5-6 meseci. Većina velikih serija kod preloma femoralne dijafize tretiranih zatvorenim IM klinom prijavljuje stopu nesrastanja od 1-2% [54,74,75,76,80,83]. Nesrastanje je multifaktorijalnog porekla, koje u najvećem delom zavisi od nedostatka snabdevanja krvi na mestu preloma, odnosno koštanih fragmenata i stabilnošću fiksacije kao i čitavim nizom drugih faktora koji su

predhodno navedeni (*poglavlje 3.4*). Canadian i saradnici [83] kod 107 ispitanika tretiranih nerimovanim klinom, nesrastanja je bilo kod osam ispitanika (7,5%), a od 124 sa rimovanim klinom kod dva (1,7%) ispitanika. U velikoj seriji 520 femoralnih preloma kod 500 pacijenata koji su bili tretirani intramedularnim klinom, Winqvist i saradnici [54] su prijavili stopu srastanja od 99,1%, odnosno stopu nesrastanja manju od 1%. Ricci i saradnici [84] kod preloma butne kosti u tretmanu 134 preloma sa retrogradnim klinom su imali 7% usporenenih srastanja i 6% nesrastanja, a kod 147 preloma tretiranih anterogradnom metodom IM klina 4% usporenog i 6% nesrastanja. Wiss i sar. [85] u primeni IM klina kod kompleksnih preloma butne kosti na uzorku od 112 rimovanih IM klinova navode 2% nesraslih preloma. U studiji od 280 ispitanika Pihlajamäki i saradnici [86] kod 34 (12,5%) ispitanika je bilo nesrastanje preloma, od čega kod 25 ispitanika je došlo do srastanja nakon reoperacije. Wolinsky i saradnici [87] su izvestili o rezultatima kod 551 preloma dijafize femura rešenih sa zatvorenim IM zaključanim anterogradnim klinom i stopom srastanja od 98,9%, infekcijom od 1%, bez loše pozicije (veće od 10° u svim ravnima). U studiji Mitkovic i saradnika [58,59] kod ispitanika lečenih samodinamizirajućim unutrašnjim fiksatorom (SIF) pokazuje da je procenat nesrastanja preloma 0,9% što je sasvim komparabilno sa procentom srastanja iz prethodno navedenih studija kod primene IM zaključavajućeg klina.

U ovoj studiji najozbiljnija komplikacija, bila je kod ispitanika lečenog IM klinom, gde je uradjena natkolena amputacija, zbog vaskularne postraumatske ishemije potkolenice, na kojoj je takodje bio postavljen IM klin zbog istostranog preloma, operisano u jednom aktu. Amputacija predstavlja retku komplikaciju, pogotovo u ranom postoperativnom periodu i navedeno je javljanje manje 0,5%.

Povrede nerava se retko dešavaju u regiji natkolenice kod preloma i hiruškog rada. U ovom radu evidentirao sam senzorne poremećaje koji su se javili u ranom periodu postoperativno kod 9 (9%) ispitanika, bez poremećaja motorike. Kod preloma butne kosti i operativnom radu nervi koji su izloženi riziku su femoralni, išijadični, peronealni i pudendalni. Kao mogući uzročnici nervne lezije navode se transosalna trakcija i manevar intraoperativne repozicije i primena traktionog stola u produženom vremenu, Brumback i saradnici [88] navode da u prospektivnoj studiji od 106 ispitanika sa prelomom butne kosti koji su tretirani IM klinom, došli do zaključka da produženo trajanje jake trakcije tokom hiruške intervencije dovelo do razvoja pudendalne

nervne lezije, paralize kod 10 (9,43%) ispitanika, senzorne promene bile su prisutne kod 9 (8,49%) ispitanika, a jedan (0,9%) ispitanik je imao erektilnu disfunkciju.

Sa razvojem novih hiruških tehnika, minimalno invazivnih sa indirektnom repozicijom mesta preloma i implantata koji funkcionišu na konceptu tzv. relativne stabilnosti, koji ne zahteva anatomsku repoziciju mesta preloma, javlja se problem, odnosno hiruški izazov, pogotovo kod preloma tipa B i C, u postizanju anatomske dužine, angulacije i rotacije ulomaka na mestu preloma dijafize butne kosti.

U literaturi zarastanje u lošoj poziciji označava se anglosaksonskim terminom *malpozicija* ili latinskim terminom *male sanata*, a loša repozicija anglos. *malredukcija*. U ovom radu prihvatio sam kriterijum za malpoziciju koji se smatra univerzalnim, a sastoji se od sledećih vrednosti: promena u dužini noge (skraćenje/produženje) veće od 1 cm, angulacija veća od 3° u bilo kojoj ravni (frontalna, koronarna i sagitalna), te rotacija (spoljašnja/unutrašnja) veća od 10°, sa posledičnim deformitetom ekstremiteta [66]. Srastanje u lošoj poziciji bilo je kod 8 (8%) ispitanika. Poremećaj u dužini noge imali smo kod 6 (6%) ispitanika, a poremećaj osovine rotacije imali smo kod 2 (2%) ispitanika. Sve ukupno gledano podaci objavljeni u velikim serijama, stopa loše pozicije mesta preloma butne kosti, korišćenjem zaključavajućeg IM klina je između 7 % i 11 % [54]. Rotacijska malredukcija (loša pozicija) se u praksi javlja kod intramedularnih klinova, a moguća je i kod primene spoljnih fiksatora pa i implantatata natkosne fiksacije, jer u osnovi radi se zatvorena repozicija preloma na konceptu relativne stabilnosti, za razliku od otvorene repozicije i anatomske repozicije mesta preloma. Najverovatnije se može javiti i kod primene samodinamizirajućeg unutrašnjeg fiksatora, mada u grupi I nije registrovana takva komplikacija. Kada je u pitanju spoljna fiksacija tu je moguća i postoperativna korekcija, bez naknadne hirurške intervencije, dok je kod primena metoda unutrašnje fiksacije korekcija nemoguća bez naknadnog hirurškog zahvata. Step en rotacije butne kosti koju bolesnik dobro toleriše je u velikoj meri nepoznata, odnosno individualna je mera. Klinički je evidentirano da se teže toleriše poremećaj u unutrašnjoj rotaciji. Potreba za operativnom korekcijom, javlja se kod pacijenata sa više od 15° rotacije, mada pojedini autori navode i 10° rotacije, takodje razliku je se i definicija sa koliko stepeni odstupanja se smatra deformitetom u nekoj od tri ravni promatranja geometrije i biomehanike butne kosti [68,71,89]. Ricci i saradnici [89] definisali su malrotaciju već sa 5° poremećaja osovine i našli stopu deformiteta od 2% na uzorku od 374 dijafizarna preloma butne kosti tretiranih IM klinom, sa zaključkom da se češće javlja kod ispitanika sa

nestabilnim prelomima (12%) u poredjenju sa stabilnim prelomima (7%). U studiji Jarsma i saradnika [90] od 76 ispitanika sa prelomom dijafize butne kosti lečeni IM klinom, 21 (28%) ispitanika je bilo sa zarastanjem u lošoj rotaciji od 15° i više, klinički više problema imali su pacijenti u spoljašnjoj rotaciji (n=12). U Mitkovićevoj [58] studiji na 738 preloma butne kosti liječenih SIF-om postoperativno, postojale su neusklađenosti, odnosno poremećaj osovine sa više od 5° angulacije u dijafizi i metafizi kod dva slučaja i više od 8° u proksimalnom delu butne kosti u 14 slučajeva. Verifikovano je prisustvo poremećaja u dužini butne kosti za više od 15 mm kod pet slučajeva (0,8%). U četiri slučaja, odstupanje dužine bilo je 25 mm i u jednom (0,13%) slučaju to je bilo 30 mm, i sve kod kominutivnih preloma butne kosti Winquist tipa 3 i 4, i AO tipa C. U velikoj seriji 520 preloma butne kosti, od čega 86 otvorenih i 261 kominutivnih preloma, tretiranih IM klinom, Winquist i saradnici [54] su prijavili stopu zarastanja od 99,1%, infekciju kod 4 (0,9%), loša pozicija odnosno malrotacija kod 22 (4,23%) od čega kod 10 (1,92%) ispitanika skraćenje dužine preko 2 cm, a kod 12 (2,33%) ispitanika rotacioni deformitet od 20° i više. U seriji Bratena i saradnika [91] od 110 dijafizarnih preloma butne kosti tretiranih IM klinom, torzioni deformiteti mereni su ultrazvučnom tehnikom, utvrđeno je da kod 21 (19%) ispitanika ima rotacioni deformitet $\leq 15^\circ$.

Pojava oštećenja implantata se događa kod svih implantata i kod natkosne i intramedularne stabilizacije. Uzročnik oštećenje implantata je multifaktorijalan, a najvažniji su stanje koštanog tkiva (osteoporoza), konfiguracija preloma, biomehaničke karakteristike fiksacije, kvalitet i vrsta materijala implantata kao i pravilna tehnika rada, kao i telesna težine i nivo aktivnosti pacijenta. Smatra se da do preloma implanata nastaje usled cikličnog opterećenja (tzv. presurizacije) i zamora materijala na mestu rezultantedejstva sila između implantata i kosti tzv. biomehaničkoj tački najvećeg opterećenja. Ove slabe tačke implantata su mesta preloma i nesrastanja, odnosno mesta sa nedovoljnom stabilnosti sa jedne strane i mesta otvora implantata i šarafa [92]. U našoj studiji imali smo oštećenje implantata kod 6 (6%) ispitanika. Kod ispitanika u I grupi oštećenje se odnosilo na lomljenje antirotacionog šarafa kod 2 ispitanika, a kod ispitanika II grupe imali smo lomljenje i transfiksacionih šarafa na klinu i migriranje, kod 5 ispitanika, lomljenje klina na mestu otvora, za cefalični zavrtnaj kod 1 ispitanika i jedan slučaj krivljenja IM klina u saobraćajnoj nezgodi sa prelomom butne kosti. Mitković i saradnici [58] navode da u svojoj studiji na 738 preloma lečenih SIF-om imali lomljenje šarafa između 6-18-te nedelje kod 19 (2,6%) ispitanika. Glavni razlog loma šarafa je bilo njegovo inicijalno neadekvatno postavljanje u

položaju delimično ili potpuno iscrpljene mogućnosti za dinamizaciju, čime je unutrašnji fiksator bio postavljen da funkcioniše kao osteosintetska ploča.

Uprkos osavremenjivanju uslova rada u ortopedskoj hirurgiji, infekcija rane i kosti i dalje predstavlja ozbiljan, često dug i neizvestan proces, koji može biti i neizlečiv. Literatura navodi podatke da se infekcija kod preloma butne kosti kreće od 1-6% [61,63]. Evidentirao sam postojanje infekcija u predelu rane, zbirno u obe grupe, kod 5 (5%) ispitanika. Do smirivanja lokalnih promena na mestu same rane, otokom, crvenilom, lokalnim bolom, bez povišenja telesne temperature sa povećanjem laboratoriskih zapaljenskih parametara primenom antibiotika i hiruškom obradom rane koje su zarasle su per secundam (1%) i sa transplantatom po Thierschu kod jednog ispitanika (1%). Nije bilo slučajeva duboke infekcije i osteitisa. U studiji Mitkovića [58] prijavljeno je postojanje površinske infekcije u sedam slučajeva (0,9%), a duboka infekcija u četiri slučaja (0,5%). Površne infekcije su rešene hiruškom obradom rane, a tri duboke infekcije tretirane su uklanjanjem implantata, debridmanom i stabilizacijom spoljnjim fiksatorom. Nowotarski i saradnici [93] prikazuju rezultate pojave infekcije nakon konverzije spoljnog fiksatora u unutrašnju fiksaciju, na 56 ispitanika u seriji od 1507 ispitanika sa prelomom dijafize butne kosti tretiranih IM klinom. Prosečno trajanje spoljne fiksacije, kao tranzitorne fiksacije, je 7 dana u opsegu od 1-49 dana. Uspešnost zarastanja je 97% u roku od 6 meseci, rotaciona malpozicija koja je zahtevala reoperaciju je bila kod 2 ispitanika, stopa infekcije od 1,7%, plućna embolija sa smrtnim ishodom kod 1 ispitanika. Ukupna stopa reoperacija iznosila je 11%.

Kod Harwood-a i saradnika [94] od 81 ispitanika sa prelomom butne kosti i politraumom od čega 28,4% sa otvorenim prelomom, površnih infekcija je bilo 6,1% i dubokih 3,7%. U tretmanu sa IM klinom zatvorenim metodom procenat infekcije je oko 1-2% [54, 56].

Prelomi femura mogu dovesti do poremećaja obima pokreta kuka i kolena sa različitim obimom i simptomalogijom, što zavisi od stanja zgloba, lokacije i tipa preloma kao i načina lečenja. U dostupnoj literaturi [61,68,70] autori u svojim studijama, smanjenje obima pokreta kolena nalaze do 15% i kuka do 5% ispitanika, nakon preloma butne kosti. Mitković i saradnici [58] u svojoj studiji objavljuju smanjenje obima pokreta kod 27 (12,3%) ispitanika: šest nakon dijafizarne frakture sa fleksijom kolena do 100°, a 21 nakon frakture distalnog femura najviše 110° fleksije, svi pacijenti operisani sa SIF-om. Ricci i saradnici [84] u praćenju 94 ispitanika lečenih anterogradnim IM klinom, našli su prisutan bol u kuku kod 10% i 8,9 % bol u kolenu uz

smanjen obim pokreta, dok kod retrogradnog plasiranja od 104 ispitanika bol u kuku je bila kod 4%, a u kolenu kod 36% ispitanika sa smanjenim obimom pokreta kolena. Lhowe i sar. [95] navode da je prosečna fleksija kolena bila 127 stepeni, a kuka 129°, kao i da su svi prelomi zarasli u roku od četiri meseca nakon imedijentne stabilizacije rimovanim IM klinom kod 77 otvorenih preloma dijafize butne kosti i komplikacijama: gubitak fiksacije 10%, infekcija rane 5%, tromboflebitis 2%, zarastanje u lošoj poziciji 7% i lezija ishijadičnog živca 2% .

Kod jednog dela ortopedskih hirurga vlada misljenje da rimovanje kanala i implantiranje IM klina dovodi do visokog rizika od plućne embolije i komplikacije kao i oštećenje intramedularne vaskularizacije kosti, shodno tim razlozima javlja se nepoverenje u ranoj primeni ove vrste stabilizacije, naročito kod politraumatizovanih pacijenata, a i kod solitarnih preloma. U literaturi se pokazuju podaci pojave plućne embolije kod mladih politraumatizovanih pacijenata, posle ranog tretmana rimovanja i intramedularne fiksacije preloma butne kosti, naročito gde je predhodno evidentirano postojanje plućne traume. Zabeleženo je povećanje incidence akutnog respiratornog distres sindroma (ARDS) i multiorganske disfunkcije (MOF) kod ovakvog pristupa [41,45]. Incidenca razvoja kompartmentalnog sindroma kao komplikacija femoralnog preloma kreće se 1-2 % [69]. Predisponirajući faktori su: sistemska hipotenzija, koagulopatija, vaskularna povreda, upotreba tourniqueta, kompresivni mehanizam povredjivanja (*eng.crass syndrom*) sa prelomom butne kosti. Simptomatologija je maskirana prelomom kosti te je dijagnostika egzaktna, a lečenje se sastoji od hitne dekompresivne fasciotomije [45,61,69]. Kod ispitanika u ovoj studiji nije bilo slučajeve kompartment sindroma ekstremiteta.

XIV ZAKLJUČAK

Na osnovu podataka dobijenih u toku praćenja dve grupe hirurški lečenih pacijenata primenom metodom samodinamizirajuće unutrašnje ekstramedularne fiksacije (I grupa) i metode intramedularne fiksacije zaključavajućim klinom (II grupa), kao i na osnovu statističke obrade dobijenih rezultata, može se tvrditi sledeće:

- Primena metode zaključavajuće intramedularne fiksacije obezbedjuje dobru intraoperativnu repoziciju preloma i dobre uslove za srastanje preloma dijafize femura.
- Do aksijalne dinamizacije kod lečenja preloma dijafize femura metodom zaključavajuće intramedularne fiksacije može doći dodatnom hirurškom intervencijom kojom se odstranjuju zaključavajući šarafi, kod novijih generacija IM klina korišćenih od 2006.god. u ovoj studiji postoji tzv.dinamizirajući otvor šarafa koji dozvoljava dinamizaciju mesta preloma.
- Primena metode samodinamizirajuće unutrašnje ekstramedularne fiksacije obezbedjuje dobre uslove za srastanje preloma uključujući i opciju spontane aksijalne dinamizacije, koja se spontano aktivira u slučaju usporenog srastanja preloma butne kosti.
- Nema statistički značajne razlike u pogledu uspešnosti srastanja kod hirurškog lečenja preloma dijafize butne kosti primenom dve metode.
- U pogledu pojave infekcije nema statistički značajne razlike.
- Nije bilo značajne razlika izmedju SIF grupe i IM grupe ni u pogledu pojave duboke venske tromboze, loše sraslih preloma, oštećenja implantata i neurovaskularnih lezija.
- U pogledu pojave bola ili šepanja, na kraju lečenja, nije bilo statistički značajnih razlika.
- U pogledu obima pokreta u kolenu i kuku postoji statistički značajna razlika da su rezultati bolji u drugoj grupi ispitanika lečenih interloking klinom.
- Nema statistički značajne razlike u pogledu ukupne uspešnosti hirurškog lečenja preloma dijafize butne kosti izmedju ove dve metode lečenja.

XV LITERATURA

- [1] Healing Hand: Man and wound in the ancient world. Cambridge: Mass Harvard University Press; 1975. p. 339-422.
- [2] Trunkey D. Future shock. Arch Surg. 1992 Jun;127(6):653-8.
- [3] Marshall ST, Browner BD. Emergency care of musculoskeletal injuries. In: Courtney M, Townsend Jr, editors. Sabiston textbook of surgery: the biological basis of modern surgical practice. Philadelphia, PA: Elsevier; 2012. p. 480-520.
- [4] MacKenzie EJ. Epidemiology of injuries: current trends and future challenges. Epidemiol Rev. 2000 Jan;22(1):112-9.
- [5] Bouillon B, Kramer M, Tiling T, Neugebauer E. Trauma score systems as instruments in quality control. A prospective study on validation of 7 trauma score systems with 612 trauma patients. Unfallchirurg. 1993 Feb;96(2):55-61.
- [6] Salminen TS, Pihlajamäki KH, Avikainen JV, Böstman MO (2000) Population Based Epidemiologic and Morphologic Study of Femoral Shaft Fractures. Clinical Orthopaedics and Related Research 372: 241-249.
- [7] Banerjee M, Bouillon B, Shafizadeh S, Paffrath T, Lefering R. Epidemiology of extremity injuries in multiple trauma patients. Injury. 2013 Aug;44(8):1015-21.
- [8] Caba-Doussoux P, Leon-Baltasar JL, Garcia-Fuentes C, Resines-Erasun C. Damage control orthopaedics in severe polytrauma with femur fracture. Injury. 2012 Feb; 43(2): 42-6.
- [9] Zsolt R, Zoltán S. The modern concept of polytrauma care from the view of an anaesthesiologist. Orvoskepzes. 2010;85:261-71. 105. Stahel PF, Heyde CE, Wyrwich W, Ertel W. Current concepts of polytrauma management: from ATLS to "damage control". Orthopade. 2005 Sep;34(9):823-36.
- [10] Pape HC, Pfeifer R. An inclusive view of recent advances in polytrauma management. Safe definitive orthopaedic surgery (SDS): repeated assessment fortapered application of Early Definitive Care and Damage Control? Injury. 2015 Jan;46(1):1-3.
- [11] Koršić M. Gradja i funkcija koštanog sustava. Medicus 1993;1:7.
- [12] Sivananthan, S. (Ed.), Sherry, E. (Ed.), Warnke, P. (Ed.), Miller, M. D. (Ed.). (2013). Mercer's Textbook of Orthopaedics and Trauma Tenth edition. London; 5:82-86.
- [13] Aerssens J, Boonen S, Lowet G, Dequeker J. Interspecies differences in bone composition, density, and quality: potential applications for in vivo bone research. Endocrinology 1998;139:663-70.
- [14] Junqueira LC, Carneiro J, Kelley RO (1995) Osnove histologije, Školska knjiga, Zagreb, 143.

- [15] Clarke B. Normal bone anatomy and physiology. *Clinical Journal of the American Society of Nephrology* 2008;3:S131–9; Orimo H. The mechanism of mineralization and the role of alkaline phosphatase in health and disease. *Journal of the Nippon Medical School* 2010;77:4–12.
- [16] Raisz LG (1990) *Physiology of bone*. U: Becker EL, Bilezikian JP (ed.) *Principles and practice of endocrinology and metabolism*. J.B. Lippincott Company, Philadelphia.
- [17] Mrvaljević D :*Anatomija donjeg ekstremiteta*. Savremena administracija, Beograd 1991.
- [18] Platzer W. *Anatomski atlas, sustav organa za pokretanje*; Medicinska naklada 2003.
- [19] Rhinelander FW: *Circulation in bone*. In Bourne G. editor. *The biochemistry and physiology of bone*. ed 2 vol 2. Orlando, Fla, 1972, Academic press, pp 1-77.
- [20] Laing P: *The blood supply of the femoral shaft. An anatomical study*. *J Bone Joint Surg Br* 35:462-466, 1953.
- [21] Kizilkanat E1, Boyan N, Ozsahin ET, Soames R, Oguz O. *Location, number and clinical significance of nutrient foramina in human long bones*. *Ann Anat.* 2007;189(1):87-95.
- [22] Kootstra G: *Femoral shaft fractures in adults. A study of 329 consecutive cases with a statistical analysis of different methods of treatment*. Thesis. University of Groningen. Van Gorcum & Comp. B.V. Assen 1973.
- [23] Leung K.S., Cheung E.N.M. (2002) *Biology and Physiology of Intramedullary Reaming in the Fixation of Fractures*. In: Kempf I., Leung K.S., Grosse A., Haarman H.J.T.M., Seidel H., Taglang G. (eds) *Practice of Intramedullary Locked Nails*. Springer, Berlin, Heidelberg.
- [24] https://www2.aofoundation.org/wps/portal/surgerymobile?contentUrl=/srg/popup/further_reading/PFxM2/12_33_biol_fx_heal.jsp&soloState=precomp&title=& [01.02.2018.]
- [25] Yamagiwa H, Endo N. *Bone fracture and the healing mechanisms. Histological aspect of fracture healing. Primary and secondary healing*. *Clin Calcium*. 2009 May;19(5):627-33. DOI: CliCa0905627633.
- [26] Perren SM, Cordey J (1980) *The concept of interfragmentary strain*. Berlin Heidelberg New York: Springer-Verlag.
- [27] Claes LE, Wilke HJ, Augat P, et al (1995) *Effect of dynamization on gap healing of diaphyseal fractures under external fixation*. *Clin Biomech*; 10(5):227–234.
- [28] Claes LE, Heigele CA, Neidlinger-Wilke C, et al (1998) *Effects of mechanical factors on the fracture healing process*. *Clin Orthop Relat Res*; (355 Suppl):132–147.
- [29] Cruess RL, Dumont J: *Healing of bone, tendon, and ligament*. In Rockwood CA, Green DP (eds): *Fractures*, p 97. Philadelphia, JB Lippincott, 1975
- [30] Pauwels F. *Gesammelte Abhandlungen zur funktionellen Anatomie des Bewegungsapparates*. Berlin - Heidelberg - New York: Springer, 1965.
- [31] Kummer B. *Die klinische Relevanz biomechanischer Analysen der Hüftregion*. *Z Orthop Unfall* 1991; 129(4): 285-294

- [32] Kirschner, Stefan. Wilhelm Roux's concept of 'developmental mechanics, Würzburger medizinhistorische Mitteilungen 2003;22: 67–80
- [33] Ruszkowki I, Muftić O. Biomehanika lokomotornog sustava. Medicinska enciklopedija, dopunski svezak. Zagreb: Jugoslavenski leksikografski zavod, 1974.
- [34] Ounpuu S. The biomechanics of walking and running. Clin Sports Med. 1994 Oct;13(4):843-63.
- [35] Pauwels F. Mechanical disabilities of the hip and their treatment by adduction osteotomy. Rev Chir Orthop 1951; 37: 22.
- [36] Burnfield, J. M., & Powers, C. M. (2006). Normal and Pathologic Gait. In Orthopaedic Physical Therapy Secrets (pp. 119-125).
- [37] Gozna ER: Biomechanics of long bone injuries. In: Gozna ER, Harrington IJ (eds.): Biomechanics of musculoskeletal injury. Pp. 1-29. Williams & Wilkins, Baltimore 1982.
- [38] Torbica V, Car D, Vidović R, Politrauma-reanimacija i intenzivno lečenje. Medix. 2003, 46/47, str 89-93.
- [39] Keel M, Trentz O. Pathophysiology of polytrauma. Injury. 2005 Jun;36(6):691-709.
- [40] Butcher NE, Balogh ZJ. The practicality of including the systemic inflammatory response syndrome in the definition of polytrauma: experience of a level one trauma centre. Injury. 2013 Jan;44(1):12-7.
- [41] Roberts CS, Pape HC, Jones AL, Malkani AL, Rodriguez JL, Giannoudis PV. Damage control orthopaedics: evolving concepts in the treatment of patients who have sustained orthopaedic trauma. Instr Course Lect. 2005 ;54:447-62.
- [42] Rotstein OD. Modeling the two-hit hypothesis for evaluating strategies to prevent organ injury after shock/resuscitation. J Trauma 2003;54(Suppl. 5):203—6
- [43] Ostanin AA1, Leplina OY, Shevela CY, Kozhevnikov VS, Chernykh HR. Inflammatory Syndromes (SIRS, MARS, CARS) in Patients with Surgical Infection. Russ J Immunol. 2000 Oct;5(3):289-300.
- [44] Scannell BP, Waldrop NE, Sasser HC, Sing RF, Bosse MJ. Skeletal traction versus external fixation in the initial temporization of femoral shaft fractures in severely injured patients. J Trauma. 2010 Mar;68(3):633-40.
- [45] Scalea TM, Boswell SA, Scott JD, Mitchell KA, Kramer ME, Pollak AN. External fixation as a bridge to intramedullary nailing for patients with multiple injuries and with femur fracture: damage control orthopaedics. J Trauma. 2000 ;48(4):613-23
- [46] Champion HR, Sacco WJ, Carnazzo AJ, Copes W, Fouty WJ (September 1981). "Trauma score". Crit. Care Med. 9 (9): 672–6. DOI:10.1097/00003246-198109000-00015
- [47] Tatić M., Komarčević A., Borišev V. Bodovni sistemi za procenu težine traume. Medicinski pregled, 2000, vol. 53, br. 9-10, str. 521-525.
- [48] Osler T, Baker SP, Long W. NISS: a modification of the injury severity score that both Improves accuracy and simplifies scoring. J Trauma. 1997 Jun;43(6):922-5.

- [49] Sternbach GL. The Glasgow coma scale. *J Emerg Med.* 2000 Jul;19(1):67-71.
- [50] Steele, A. et al. Scoring systems in intensive care. *Current Anaesthesia and Critical Care* , Volume 9 , Issue 1 , 8 - 15
- [51] Seyed Behrooz Mostofi. Secaucus, NJ: Fracture Classifications in Clinical Practice. Springer-Verlag, 2006. ISBN 1-84628-025-7.
- [52] Tscherne H, Oestern HJ (1982). "A new classification of soft-tissue damage in open and closed fractures". *Unfallheilkunde.* 85 (3): 111–5.
- [53] Kim PH, Leopold SS. Gustilo-Anderson Classification. *Clinical Orthopaedics and Related Research.* 2012;470(11):3270-3274.
- [54] Winqvist RA, Hansen ST Jr, Clawson DK. Closed intramedullary nailing of femoral fractures. A report of five hundred and twenty cases. *J Bone Joint Surg Am.* 1984 Apr;66(4):529–39.
- [55] Ruedi T.P., Buckley R. E., Moran C. G., *AO Principles of Fracture Management*, Volume 1-Principles, Volume 2-Specific Fractures, Thieme, 2007.
- [56] Smith W. Triage in mass casualty situations. *CME.* 2012 Nov;30(11):413-5.
- [57] Wagner L, Eifel P, Geise R. Potential biological effects following high X-ray dose interventional procedures. *J Vasc Interv Radiol.* 1994 Jan;5(1):71-84.
- [58] Mitkovic Milorad, Milenkovic S., Micic I., Mladenovic D. Results of the femur fractures treated with the new selfdynamisable internal fixator (SIF). *Eur J Trauma Emerg Surg.* 2012 Apr;38(2):191-200.
- [59] Micic I, Mitkovic M., Il-Hyung Park, Mladenovic D, Stojiljkovic P, Golubovic Z, In-Ho Jeon. Treatment of Subtrochanteric Femoral Fractures Using Selfdynamisable Internal Fixator. *Clinics in Orthopedic Surgery* 2010;2:227-231.
- [60] Brovner BD. Pitfalls, errors, and complications in the use of interlocking Kuntscher nails. *Clin Orthop.* 1986;212:192–208.
- [61] Whittle AP, Wood GW., II. Shaft of femur. In: Canalle ST, editor's *Operative Orthopaedics.* Philadelphia, Pennsylvania: Int.edn. Mosby; 2003. pp. 2825–2859.
- [62] https://www2.aofoundation.org/wps/portal!/ut/p/a1/jY9PC4JAFMS_ke-pe6hG1WIKGW7SVW0k3QfbFqRJ8-7dQlam4D8xtmQEABQst7o-TQkJbt7IV_dhJEHqe4DeM8QLb2FIHm7Bzk7hQ4fQaSJLORpZHNDytEZMF_PH4Rw1_8BoRqqZymHpcgHI5D_n4uZbp0QwXCVHVIKmNdqR-gkDQYOXbSkITtqC_vmxYZBbcuL55xz15kT0cv/dl5/d5/L2dBISEvZ0FBIS9nQSEh/#/product-details/human/279515 [09.04.2018.]
- [63] Burç H, Atay T, Demirci D, Baykal YB, Kirdemir V, Yorgancigil H. The Intramedullary Nailing of Adult Femoral Shaft Fracture by the Way of Open Reduction is a Disadvantage or Not? *The Indian Journal of Surgery.* 2015;77(Suppl 2):583-588.
- [64] Helme RD, Gibson SJ. The epidemiology of pain in elderly people. *Clin Geriatr Med* 2001;17:417–431

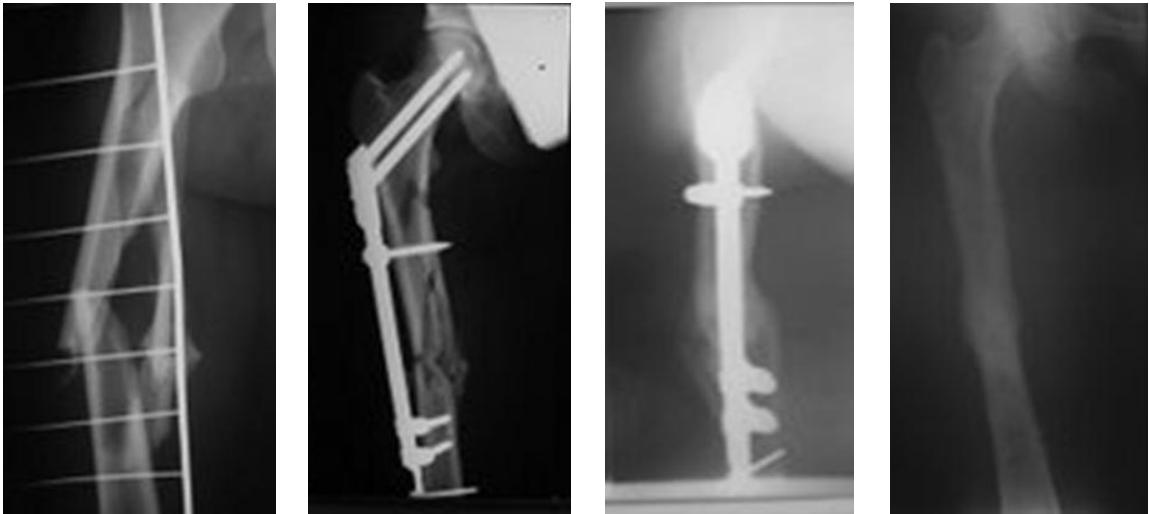- [65] Williamson A, Hoggart B. Pain: a review of three commonly used pain rating scales. *J Clin Nurs*. 2005; 14:798-804.
- [66] Cleveland BK. Delayed union and nonunion of fractures. In: Terry S Canale, James H Beaty, editors. *Campbell's operative orthopaedics*, vol. 3., 11th ed. Philadelphia, Pennsylvania, USA: Mosby Elsevier Science; 2008. p. 3529–30 [chapter 56].
- [67] Weber BG, Cech O. Pseudoarthrosis, Bern Hans Huber. 1976. p. 181-4.
- [68] Waites DM (2007) Femoral Shaft Fracture in the Adult. In: Frassica, JF. Sponseller, DP, Wilckens, HJ (eds). *The 5-Minute Orthopaedic Consult*. Sec. ed. Lippincott: Williams & Wilkins, 129-131.
- [69] McQueen MM, Gaston P, Court-Brown CM. Acute compartment syndrome. Who is at risk? *J Bone Joint Surg Br* 2000;82(2):200–203.
- [70] Pape HC, Hildebrand F, Pertscha S. Changes in the management of femoral shaft fractures in polytrauma patients: from early total care to damage control orthopedic surgery. *JTrauma* 2002 Sep; 53(3): 452-61.
- [71] Harris I, Hatfield A, Donald G, Walton J (2003) Outcome After Intramedullary Nailing of Femoral Shaft Fractures. *J Surgeri* 73: 387-389.
- [72] Stojiljković PM, Golubović ZS, Mitković MB, Mladenović DS, Micić ID, Stojiljković DM, Karaleić SS, Najman S. Treatment of femoral shaft fractures in polytrauma patients using Mitkovic type internal fixator. *Acta Chir Iugosl*. 2007;54(2):33–8.
- [73] Zlowodski M, Vogt D, Cole AP, Kregor JP (2007) Plating of Femoral Shaft Fracture: Open Reduction and Internal Fixation Versus Submuscular Fixation. *The Journal of Trauma* 63: 1061-106
- [74] Giannoudis PV, Furlong AJ, Macdonald DA, et al. Reamed against unreamed nailing of the femoral diaphysis: a retrospective study of healing time. *Injury* 1997;28(1):15–18.
- [75] Orler R, et al .Retrospective analysis of healing problems after reamed and unreamed nailing of femoral shaft fractures. *Unfallchirurg*. 2002 May;105(5):431-6.
- [76] Wiss DA, Brien WW, Stetson WB. Interlocked nailing for treatment of segmental fractures of the femur. *J Bone Joint Surg Am* 1990;72(5):724–728.
- [77] Mitković M. i saradnici. New biological method of internal fixation of the femur. *Facta Universitatis series: Medicine and Biology* Vol.8, No 1, 2001, pp. 50 - 53
- [78] Wu CC. The effect of dynamization on slowing the healing of femur shaft fractures after interlocking nailing. *J Trauma*.1997;43:263–7.
- [79] Frost H.M. Skeletal structural adaptations to mechanical usage (SATMU):1.Redefining Wolff's Law: The bone modeling problem.*The Anatomical Record* 226(4):403–413, 1990.
- [80] Chi-Chuan Wu & Wen-Jer Chen (2009) Healing of 56 segmental femoral shaft fractures after locked nailing: Poor results of dynamization, *Acta Orthopaedica Scandinavica*, 68:6, 537-540.
- [81] Lepore L, Lepore S, Maffulli N. Intramedullary nailing of the femur with an inflatable self-locking nail: comparison with locked nailing. *J Orthop Sci* 2003; 8:796–801.

- [82] Erturer E, Tekkesin M, Dirik Y, et al. Radiographic and functional results of osteosynthesis with locked intramedullary nailing of fractures of the femur. *Acta Orthopaedica Traumatol. Turc* 2004; 38:265–269.
- [83] Canadian O. (2003) Nonunion following intramedullary nailing of the femur with and without reaming. Results of a multicenter randomized clinical trial. *J Bone Joint Surg* 85-A: 2093-2096.
- [84] Ricci WM, Bellabarba C, Evanoff B, Herscovici D, DiPasquale T, Sanders R (2001) Retrograde versus antegrade nailing of femoral shaft fractures. *J Orthop Trauma* 15(3): 161-169.
- [85] Wiss DA, Fleming CH, Matta JM, et al. Comminuted and rotationally unstable fractures of the femur treated with an interlocking nail. *Clin Orthop* 1986; (212):35–47.
- [85] Pihlajamäki KH, Salminen TS, Boöstman MO (2002) The Treatment of Nonunions Following Intramedullary Nailing of Femoral Shaft Fractures. *J Orthop Trauma* 16(6): 394-402.
- [87] Wolinsky PR, McCarty E, Shyr Y, et al. Reamed intramedullary nailing of the femur: 551 cases. *J Trauma* 1999;46 (3):392–399.
- [88] Brumback RJ, Ellison TS, Molligan H, et al. Pudendal nerve palsy complicating intramedullary nailing of the femur. *J Bone Joint Surg Am* 1992;74 (10):1450–1455.
- [89] Ricci WM, Bellabarba C, Lewis R, et al. Angular malalignment after intramedullary nailing of femoral shaft fractures. *J Orthop Trauma* 2001;15 (2):90–95.
- [90] Jaarsma LR, Pakvis DFM, Verdonschot N, Biert J, Kampen A (2004) Rotational Malalignment After Intramedullary Nailing of Femoral Fractures. *J Orthop Trauma* 18: 403 - 409.
- [91] Braten M, Terjesen T, Rossvoll I. Torsional deformity after intramedullary nailing of femoral shaft fractures. Measurement of anteversion angles in 110 patients. *J Bone Joint Surg Br* 1993;75 (5):799–803.
- [92] Franklin JL, Winkquist RA, Benirschke SK, et al. Broken intramedullary nails. *J Bone Joint Surg Am* 1988;70 (10):1463–1471.
- [93] Nowotarski PJ, Turen CH, Brumback RJ, Scarborough JM. Conversion of external fixation to intramedullary nailing for fracture of the shaft of the femur in multiply injured patients. *J Bone Joint Surg Am*. 2000 Jun;82(6):781-8.
- [94] Harwood JP, Giannoudis VP, Probst C, Krettek C, Pape HC (2006) The Risk of Local Infective Complications After Damage Control Procedures for Femoral Shaft Fracture. *J Orthop Trauma* 20: 181–189.
- [95] Lhowe DW, Hansen ST. Immediate nailing of open fractures of the femoral shaft. *J Bone Joint Surg* 1988;70 A:812-20.

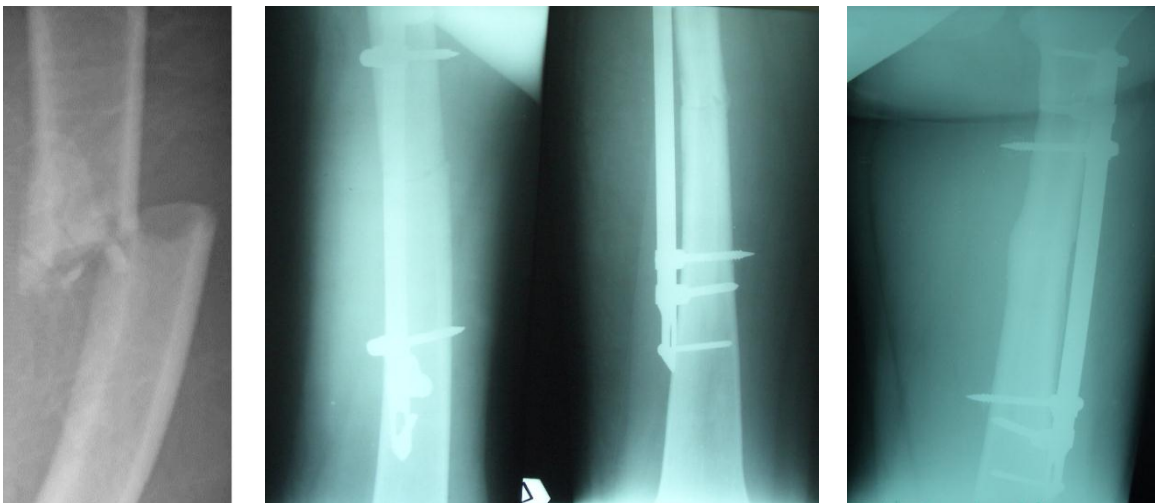XVI APENDIKS

A) Prikaz toka lečenja kroz RTG snimke kod nekoliko ispitanika iz **grupe I**.

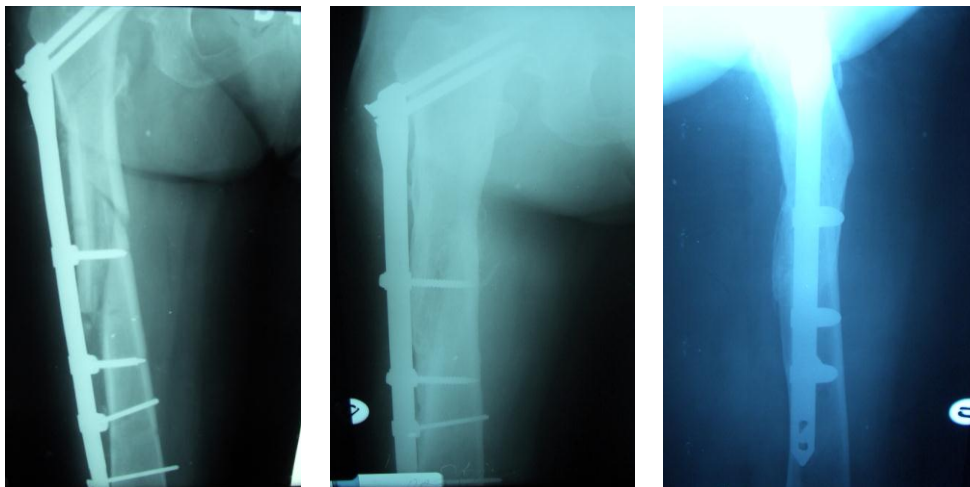
- ✓ *Ispitanik V.S (Ž) 32.god. povredjena pri padu sa visine, prelom tip: AO C3, Winqvist Hansen IV.*



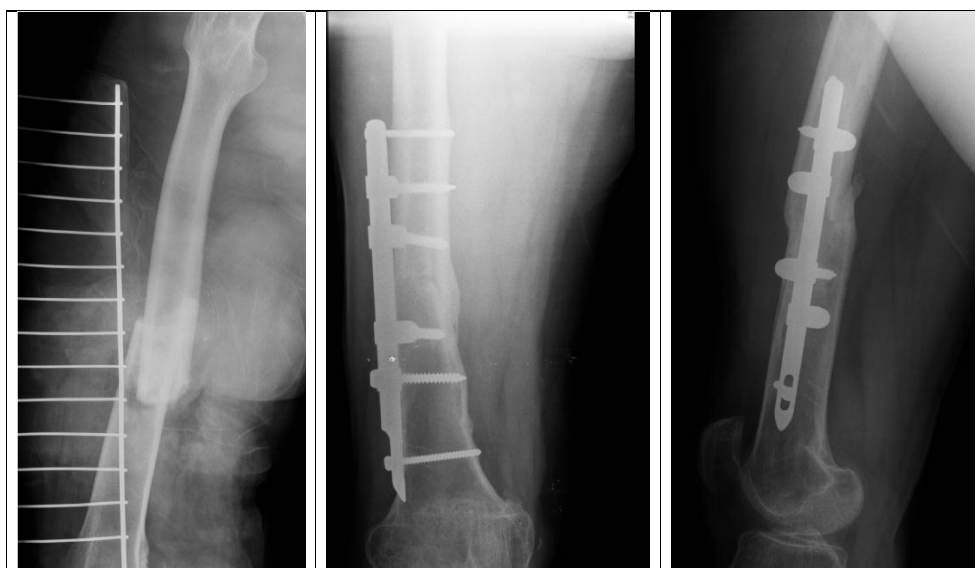- ✓ *Ispitanik N.F (M) 20.god. povredjen u saobraćajnoj nezgodi, prelom tip: AO B2, Winqvist Hansen II.*



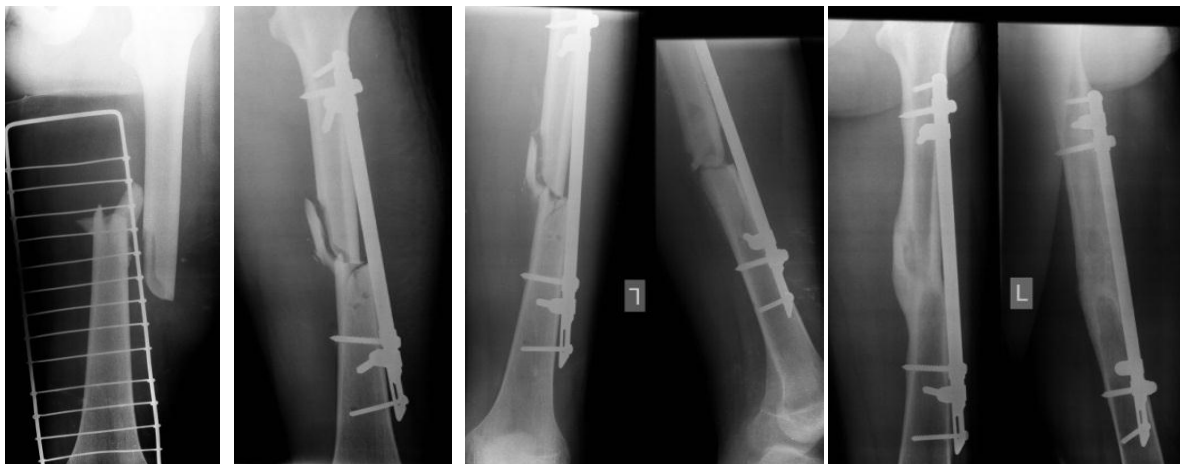- ✓ *Ispitanik S.P (Ž) 60.godina povredjena pri padu, prelom tip: AO C 2, Winqvist Hansen III.*



- ✓ *Ispitanik Z.V (M) 36 godina povrijedjen u saobraćajnoj nezgodi, prelom tip: AO C 2, Winqvist Hansen III.*

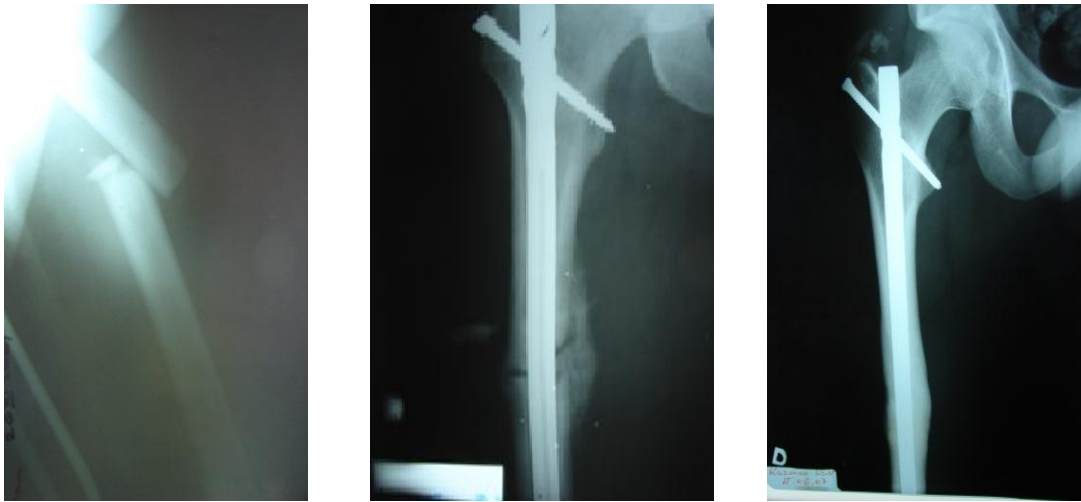

✓ *Ispitanik S.S (M) 37.god. povredjen pri padu sa visine, prelom tipa: AO C2, Winqvist Hansen III.*

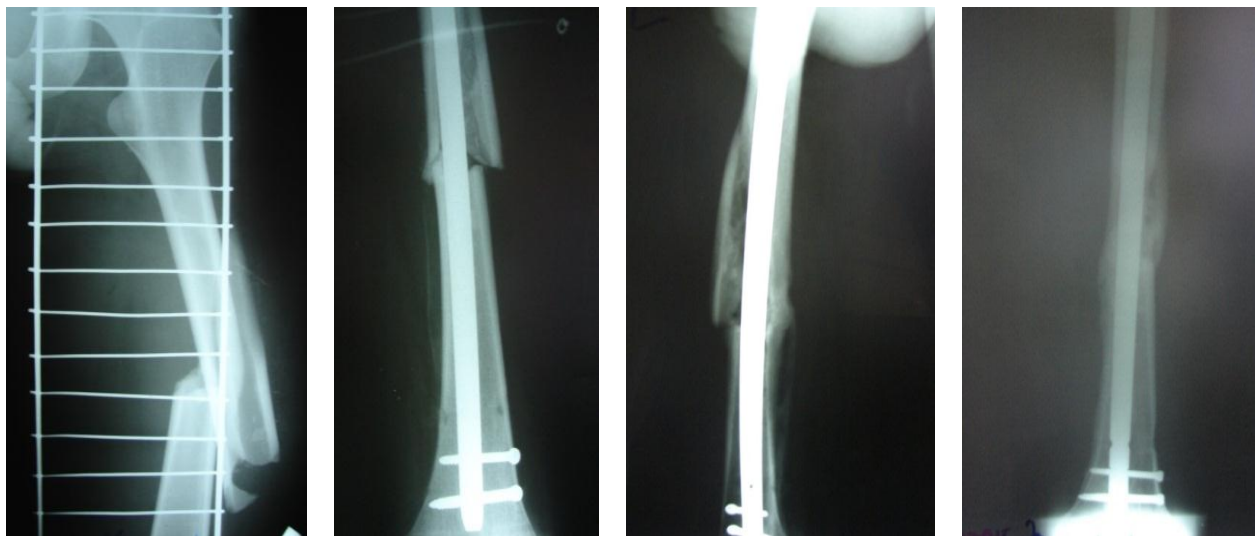


B) Prikaz toka lečenja kroz RTG snimke kod nekoliko ispitanika iz **grupe II**.

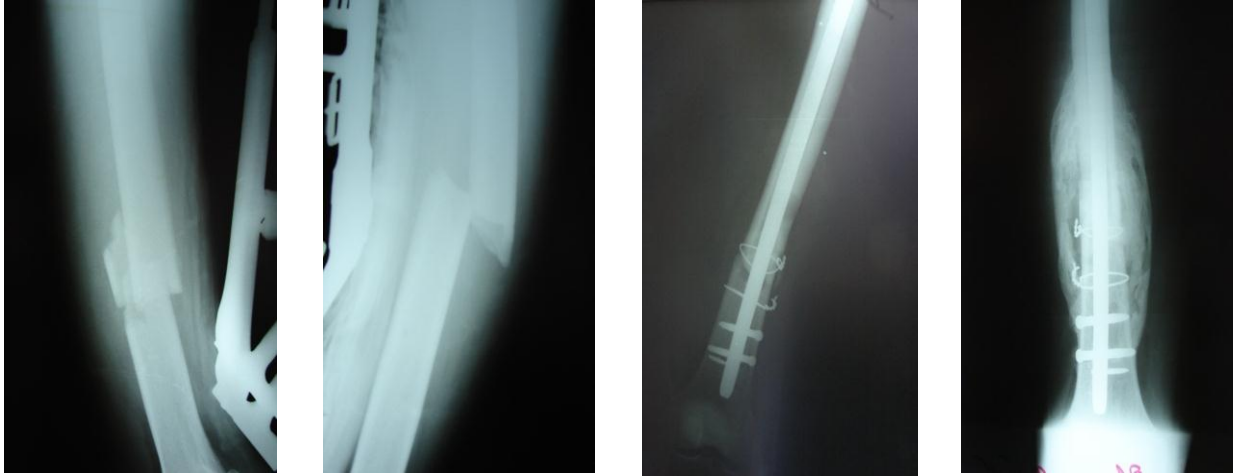- ✓ *Ispitanik V.A (M) 44.god. povredjen u saobraćajnoj nezgodi Prelom tipa: AO B2, Winqvist Hansen II.*



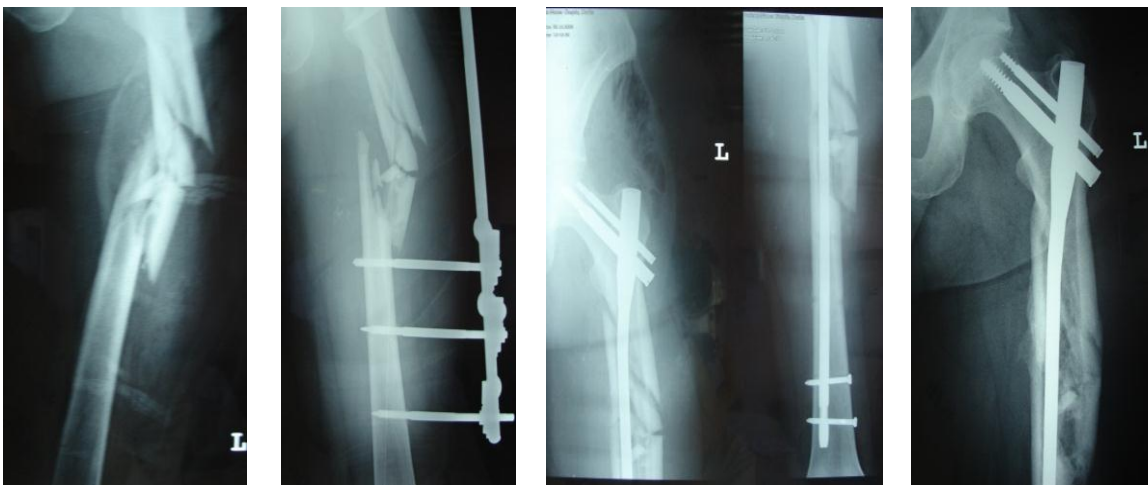
- ✓ *Ispitanik A. K. (M) 27.god povredjen u saobraćajnoj nezgodi, prelom tip: AO B3, Winqvist Hansen tip III.*



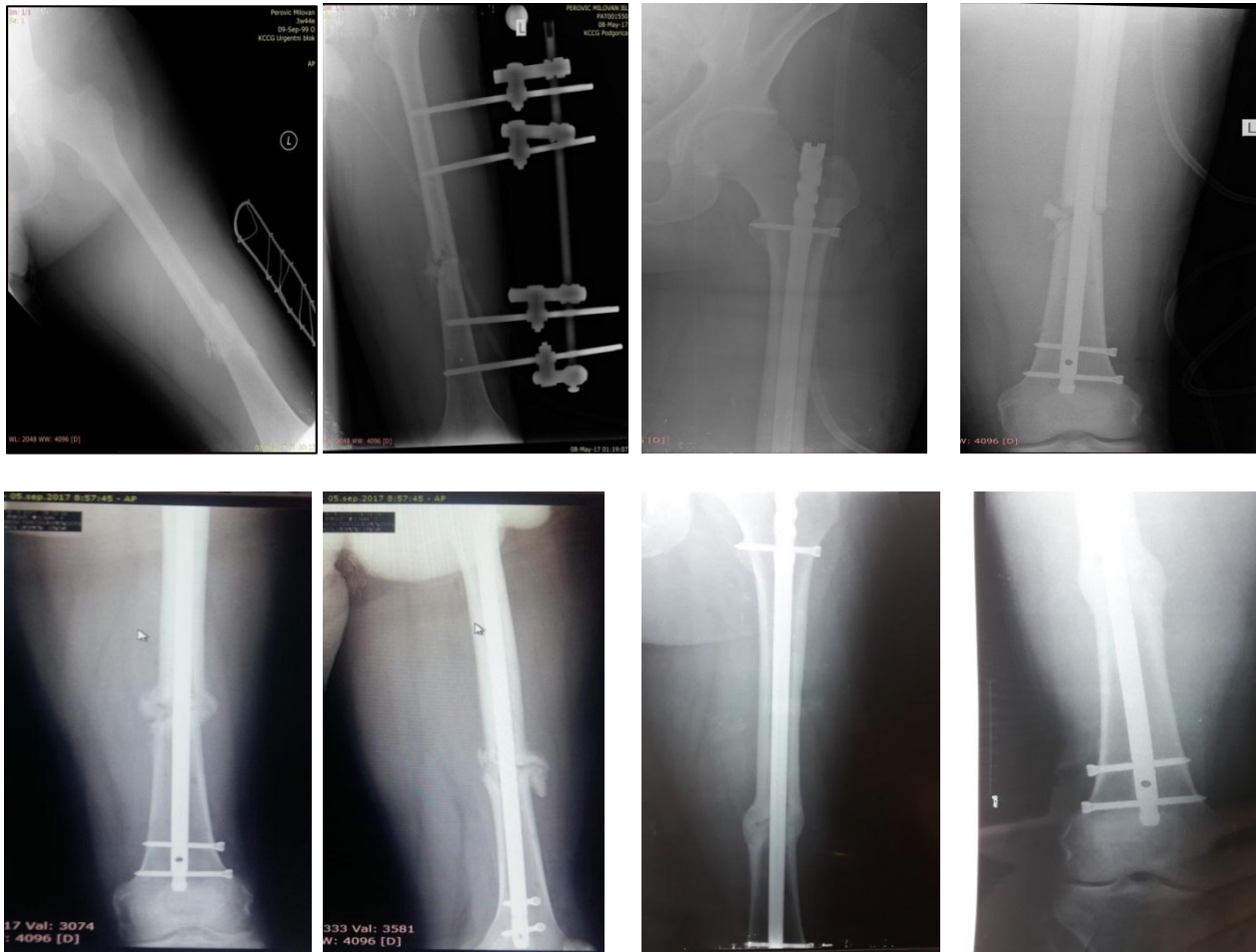- ✓ *Ispitanik S.B (M) 37.god. povredjen pri padu sa visine. Prelom tip : AO B 2, Winqvist Hansen III.*



- ✓ *Ispitanik G.Dj. (M) 21.god. povredjen u saobraćajnoj nezgodi. Prelom tip: AO C 3, Winqvist Hansen IV, Gustillo Anderson II.*



- ✓ *Pacijent P.M (M) 18.god. povredjen u sobračajnoj nezgodi, prelom obe natkolenice u dijafizi, stabilizovane sa ex-fix, a potom leva stabilizovana sa IM klinom. Tip preloma: AO B 1, Winquist Hansen II.*



XVII BIOGRAFIJA

Dr Nikola Bulatović, rođen je 18.12.1974.god. u Bijelom Polju (Crna Gora) gde je završio osnovnu školu i gimnaziju sa odličnim uspehom. Medicinski Fakultet u Prištini 1993-99.god. završio je sa prosečnom ocenom 8,08. Specijalizaciju iz Ortopedije završio je 2007.god. na Medicinskom fakultetu u Beogradu pred komisijom sa predsednikom Prof. dr. M. Bumbaširevićem sa odličnom ocenom.

Magistarsku tezu: „*KOMPARATIVNA ANALIZA REZULTATA LEČENJA OTVORENIH PRELOMA POTKOLENICE-DIJAFIZE TIBIJE PRIMENOM SPOLJAŠNJE I INTRAMEDULARNE FIKSACIJE KOD TIPA I i II PO GUSTILU*“ odbranio je 2010.god. na Medicinskom fakultetu u Beogradu kod mentora Prof.dr. Aleksandra Lešića.

Proveo je 3 meseca (2006.god.) edukacionog staža po AO programu u Univerzitetskoj Kantonalnoj bolnici (HUG) u Ženevi (Švajcarska) kod mentora Prof. Pierre Hofmayera. Nakon završene specijalizacije boravio je u istom centru na edukaciji tokom 2 jednomesečna boravka tokom 2008/09.godine kod mentora Prof. J. Menetrey i Prof. Mathieu Assal takodje po AO programu ortopedije.

Obavio je višenedeljnu edukaciju u KBC „Sestre Milosrdnice“ i Ortopedskoj Klinici „Šalata“ KBC Rebro u Zagrebu (Hrvatska) tokom 2010/11.god. za traumu koštano zglobnog sistema, artroskopsku hirurgiju kolena i ramena i artroplastiku kuka i kolena.

Do sada upješno je pohađjao više **kurseva** iz oblasti ortopedije i traumatologije:

- ✓ Viši kurs spoljašnje fiksacije u Nišu (2004.godine),
- ✓ AO trauma Synthes course:
 - Basic 2008.god. Porto Carras, Grčka,
 - Advance 2009.god. Beograd, Srbija,
 - Advance 2009.god. Sinai, Rumunija,
 - Advance 2013.god. Zagreb, Hrvatska.
- ✓ Kadaver kurs za stopalo i skočni zglob 2009.god. AO Institut u Davosu, Švajcarska,
- ✓ Kadaver kurs za rame i koleno na Anatomskom Institutu, Medicinskog fakulteta Akdeniz Üniversitesi u Antaliji, Turska 2011.god.,
- ✓ Kadaver kurs za rame i koleno 2013.god. na Anatomskom Institutu, Medicinskog fakulteta u Rijeci i Ortopedskoj bolnici u Lovranu, Hrvatska.

- ✓ Kurs u organizaciji AAO Foundation Salzburg, Austrija 2007.god. i 2013.god.
- ✓ 7-mi kurs artroplastike kuka i kolena, Meril Akademija, Vapi, Indija 2017.god.

Obavio je **kratkoročna usavršavanja**:

- ✓ Bolnica „Acibadem“ Skoplja, Makedonija kod Prof. Jordana Savevskog 2013.god.
- ✓ Specijalnoj Ortopedskoj bolnici „Akromion“ Krapinske Toplice, Hrvatska kod Prof. Miroslava Hašpla 2011.god.
- ✓ Bolnica „Casa di Cura San Francesco” Bergamo, Italija kod Prof.Mauricija Delere, 2014.god.
- ✓ Ortopedska bolnica „Valdoltra“ u Ankaranu, Slovenija 2016.god. iz oblasti koštane infekcije, koštanih transplantata i revizione artroplastike kod Dr Radosava Marčana i dr Riharda Trebšea.

Prezentovao je **autorske** radove na međunarodnim kongresima:

- ✓ 1-vi Kongres STA 2009.god.Subotica, Srbija,
- ✓ Kongresu HUOT-a 2012.god. Primošten, Hrvatska,
- ✓ Kongresu HUOT-a 2016.god. Lovran, Hrvatska,
- ✓ 7-mi Balkanski kongres artroskopije, sportske traumatologije i hirurgije kolena, Solun, Grčka 2016.god.
- ✓ 5-ti STA kongres 2017.god.u Nišu, Srbija

Učesnik je bio na više međunarodnih kongresa:

- ✓ 15-ti ESSKA kongres, Geneva, Švajcarska 2012.god.
- ✓ 14-ti EFORT kongres, Berlin, Njemačka 2012.god.
- ✓ 17-ti EFORT kongres, Ženeva, Švajcarska 2016.god.
- ✓ 6-ti Balkanski kongres artroskopije, sportske traumatologije i hirurgije kolena, Banja Luka, R. Srpska 2015.god.
- ✓ 11 –ti Svetski kongres ISAKOS, Shanghai, Kina 2017.god.
- ✓ 4-ti kongres MAOT (MADOT), Ohrid 2018.god.
- ✓ 19-ti EFORT kongres u Barceloni, Španija 2018.god.

Član je bio naučnog ili programskog odbora kongresa:

- ✓ HOUT kongresa 2016.god.u Primoštenu,
- ✓ 5-ti STA kongres 2017.god.u Nišu, Srbija

Asistent je saradnik na predmetu Hirurgija na Medicinskom fakultetu u Podgorici od 2012.god.

Na predmetima Sportska medicina i Higijena, Fakulteta za Sport u Nikšiću, obavljao je posao asistenta saradnika tokom tri školske godine 2011-2013.godine.

Sportski doktor je u ŽRK „Budućnost“ i Ženske rukometne reprezentacije Crne Gore od 2012.god.

Bio je član Komisije za lečenje u inostranstvo Fonda Zdravlja Crne Gore, 2015-16.godine.

Obavljao je funkciju člana Prvostepene komisije Fonda Zdravlja u Podgorici, 2011-2014.god.

Predsednik je Sektorske komisije, Ministarstva Prosvjete Crne Gore od 2015.god.

Stalni je sudski veštak iz oblasti ortopedije i traumatologije od 2013.godine.

Mentor je za specijalizaciju iz ortopedije i traumatologije na Medicinskom fakultetu u Podgorici na osnovu odluke Veća Medicinskog fakulteta u Podgorici i Beogradu od 2014.god.

Predsednik je Udruženja Crnogorskih ortopeda i traumatologa „ACOT“ (AMOT) od 2017.god. članice EFORT-a, predhodno je obavljao funkciju sekretara udruženja.

Član je EFORT Generalne skupštine od 2013.godine.

Dobitnik je nagrade „Najbolji sportski doktor“ za 2014.godinu NVO „Sportska medicina Crne Gore“ u Podgorici.

Imenovan je i obavlja funkciju Direktora Klinike za Ortopediju i traumatologiju u Kliničkom Centru Crne Gore u Podgorici od 2015.god.

Aktivno se služi engleskim jezikom.

Oženjen, otac dvoje dece.

XVIII IZJAVE

Изјава 1.

ИЗЈАВА О АУТОРСТВУ

Изјављујем да је докторска дисертација, под насловом

„Компаративна анализа резултата оперативног лечења прелома дијафизе бутне кости методом закључавајућег интрамедуларног клина и самодинамизирајућег унутрашњег фиксатора по Митковићу“

која је одбрањена на Медицинском факултету Универзитета у Нишу:

- резултат сопственог истраживачког рада;
- да ову дисертацију, ни у целини, нити у деловима, нисам пријављивао/ла на другим факултетима, нити универзитетима;
- да нисам повредио/ла ауторска права, нити злоупотребио/ла интелектуалну својину других лица.

Дозвољавам да се објаве моји лични подаци, који су у вези са ауторством и добијањем академског звања доктора наука, као што су име и презиме, година и место рођења и датум одбране рада, и то у каталогу Библиотеке, Дигиталном репозиторијуму Универзитета у Нишу, као и у публикацијама Универзитета у Нишу.

У Нишу, _____

Потпис аутора дисертације:

Никола Л. Булатовић

Изјава 2.

ИЗЈАВА О ИСТОВЕТНОСТИ ЕЛЕКТРОНСКОГ И ШТАМПАНОГ ОБЛИКА ДОКТОРСКЕ ДИСЕРТАЦИЈЕ

Наслов дисертације:

„Компаративна анализа резултата оперативног лечења прелома дијафизе бутне кости методом закључавајућег интрамедуларног клина и самодинамизирајућег унутрашњег фиксатора по Митковићу“.

Ментор: Проф.др Милорад Митковић

Изјављујем да је електронски облик моје докторске дисертације, коју сам предао/ла за уношење у **Дигитални репозиторијум Универзитета у Нишу**, истоветан штампаном облику.

У Нишу, _____

Потпис аутора дисертације:

Никола Ј. Булатовић

Изјава 3:

ИЗЈАВА О КОРИШЋЕЊУ

Овлашћујем Универзитетску библиотеку „Никола Тесла“ да у Дигитални репозиторијум Универзитета у Нишу унесе моју докторску дисертацију, под насловом:

„Компаративна анализа резултата оперативног лечења прелома дијафизе бутне кости методом закључавајућег интрамедуларног клина и самодинамизирајућег унутрашњег фиксатора по Митковићу“.

Дисертацију са свим прилозима предао сам у електронском облику, погодном за трајно архивирање.

Моју докторску дисертацију, унету у Дигитални репозиторијум Универзитета у Нишу, могу користити сви који поштују одредбе садржане у одабраном типу лиценце Креативне заједнице (Creative Commons), за коју сам се одлучио/ла.

1. Ауторство (CC BY)
2. Ауторство – некомерцијално (CC BY-NC)
3. Ауторство – некомерцијално – без прераде (CC BY-NC-ND)
4. Ауторство – некомерцијално – делити под истим условима (CC BY-NC-SA)
5. Ауторство – без прераде (CC BY-ND)
6. Ауторство – делити под истим условима (CC BY-SA)¹

У Нишу, _____

Потпис аутора дисертације:

Никола Л. Булатовић

¹ Аутор дисертације обавезан је да изабере и означи (заокружи) само једну од шест понуђених лиценци; опис лиценци дат је у наставку текста.