

**UNIVERZITET U BEOGRADU**

**MEDICINSKI FAKULTET**

Nadan Lj. Mikić

Prednosti metode po Mitchellu u hirurškom  
lečenju čukljevito stopala

Doktorska disertacija

Beograd, 2017

**UNIVERSITY OF BELGRADE**  
**FACULTY OF MEDICINE**

Nadan Lj. Mikić

The advantages of the Mitchell method in the  
surgical treatment of hallux valgus

Doctoral Dissertation

Belgrade 2017

**MENTOR: Prof. dr Goran obelji , redovni profesor na Medicinskom fakultetu Univerziteta u Beogradu**

**LANOVI KOMISIJE:**

1. Prof. Dr Zoran Baš arevi , vanredni profesor na Medicinskom fakultetu Univerziteta u Beogradu.
2. Doc. Dr Nemanja Slavkovi , docent na Medicinskom fakultetu Univerziteta u Beogradu.
3. Prof. Dr Ksenija Boškovi , vanredni profesor na Medicinskom fakultetu Univerziteta u Novom Sadu.

## **Zahvaljujem**

*Prof. dr Goranu obelji u mom mentoru i u itelju ortopedije, na izuzetnoj podršci i pomo i u celokupnom radu i dragocenim savetima koji su mi pomogli da ostvarim ovu studiju.*

*Prof. dr Zoranu Vukašinovi u, mom mentoru koji mi je predložio temu doktorske disertacije i pomagao mi u njenoj izradi*

*Mojim odeljenskim kolegama doktorima i medicinskim sestrama za podršku prilikom izrade ove studije i požrtvovan rad sa našim pacijentima.*

*Operisanim pacijentima koji su nesebi no i sa puno strpljenja u estvovali u ovoj studiji pružaju i mi zna ajnu podršku.*

*Svima koji su mi svojim velikim zalaganjem pomogli u ostvarivanju ove studije:  
Filipu, Ivanu, Nataši, Miroslavi,*

*I na kraju ali ne na poslednjem mestu, želim da izrazim zahvalnost Sla ani na pruženoj bezuslovnoj podršci jer bez nje ova teza ne bi imala tako veliki zna aj*

*S ljubavlju*

*Mojim roditeljima Dobrili, Ljubiši  
i baki Beli*

## **Prednosti metode po Mitchellu u hirurškom le enju ukljevitog stopala**

**Uvod:** Oboljenje koje je veoma zastupljeno medju stanovništvom i koje dominira medju oboljenjima stopala je ukljevito stopalo ( haluks valgus). Zbog nedovoljne efikasnosti neoperativnih postupaka, le enje deformiteta kod koga postoje tegobe, se u najve em broju slu ajeva završava operacijom. U literaturi ne postoji precizno definisan stav da li je u le enju umerenih deformiteta (haluks valgus ugao-HVU od 25° do 40° i intermetatarzalni ugao-IMTU od 13° do 20°) bolje koristiti distalne ili proksimalne metatarzalne osteotomije sa distalnim mekotkivnim zahvatom.

**Ciljevi istraživanja:** 1. Ocena efekata Mitchellovog i Goldenovog postupka pojedina no, kao i da se pore enjem te dve metode da odgovor kojem postupku dati prednost u korekciji umerenih haluks valgus deformiteta,

2. Utvrditi da li postoji zna ajna razlika u vremenu zapo injanja fizikalnog tretmana, vertikalizacije pacijenta i trenutka oslonca, bolesnika sa umerenim haluks valgus deformitetom le enih metodom po Mitchell-u i metodom po Goldenu,

3. Utvrditi da li postoji zna ajna razlika u ukupnoj dužini le enja izmedju bolesnika sa umerenim haluks valgus deformitetom le enih postupkom po Mitchell-u i postupkom po Goldenu,

4. Utvrditi da li postoji zna ajna razlika u zastupljenosti komplikacija izmedju bolesnika sa umerenim haluks valgus deformitetom le enih metodom po Mitchell-u i metodom po Goldenu.

**Materijal i metode:** Opservaciona studija kontrole slu ajeva je sprovedena kod pacijenata sa umerenim haluks valgus deformitetom koji su operisani na odeljenju ortopedije KBC „Zvezdara“ u periodu od januara 2007. do februara 2013. godine. Primenjene su dve metode: korektivna distalna metatarzalna (MT) osteotomija po Mitchellu i korektivna proksimalna metatarzalna osteotomija po Goldenu. Istraživanjem su obuhva ene dve studijske grupe. Jednu studijsku grupu inilo je 49 pacijenata (81 stopalo) operisanih distalnom metatarzalnom osteotomijom po Mitchellu. Drugu studijsku grupu inilo je 49 pacijenata (77 stopala) operisanih proksimalnom metatarzalnom osteotomijom po Goldenu.

Prose na dužina pra enja pacijenata je trajala 3 godine i 4 meseca (1,5 – 6,2 godine). Istraživanje je odobreno od strane Eti kog odbora KBC „Zvezdara“ u Beogradu. Poštovana su na ela Helsinške deklaracije. Svako stopalo je obra eno kao poseban slu aj. Podaci su, uz prethodno ustanovljene uklju uju e i isklju uju e kriterijume, prikupljeni i analizirani, pre, tokom i posle le enja prema preporuci Ameri kog ortopedskog društva za sko ni zglob i stopalo - American Orthopaedic Foot and Ankle Society (AOFAS).

Procena rezultata je ra ena prema kriterijumima iz klasifikacije po Bonneyu i Mc Nabu modifikovane po Hellalu i na osnovu Metatarzofalangealne-Interfalangealne Haluks Skale-Hallux Metatarsophalangeal-Interphalangeal Scale (HMIS).

Dovoljan broj jedinica posmatranja za procenu zna ajnosti razlike u smanjenju haluks valgus deformiteta merenog u stepenima HVU izmedju pacijenta le enih metodom po Mitchell-u i metodom po Goldeniu, za ugao haluks valgusa od 25 do 40°, izra unat na osnovu pretpostavljene razlike ve e od 2° izmedju primenjenih metoda varijabiliteta  $sd=3,5$  uz  $\alpha=0.05$  i  $1-\beta=0.80$  je 49 ispitanika po grupi, odnosno 98 ispitanika sa haluks valgus deformitetom.

Podaci su prikazani u procentima (%) ili u srednjim vrednostima (+/-sd). U zavisnosti od vrste podataka, Hi-kvadrat test, T test i Man Vitnjev U test su koriš eni za pore enje nominalne i numerike vrednosti varijabli izme u grupa. Promene u HVU, IMTU, poziciji sezamoida, skra enju prve MT kosti, pokretima u metatarzofalangealnom (MTF) zglobu su izra unate kao razlika izme u prvog i poslednjeg merenja, a zatim u pore enju sa T testom i Man Vitnjevim U testom izme u grupa u zavisnosti od distribucije podataka. Sve p vrednosti manje od 0.05 su smatrane zna ajnim. Statisti ka analiza vršena je u SPSS 20.0 (IBM corp.).

**Rezultati:** Analiza rezultata je pokazala da je na osnovu dva pomenuta na ina procene, postignuto poboljšanje sa oba primenjena postupka u odnosu na preoperativno stanje. Postojala je statisti ki visoko zna ajna razlika u skorovima pre i posle operacije u korist postoperativnog nalaza za oba ispitana operativna postupka ( $p<0.001$ ).

Prema klasifikaciji po Bonney i McNabu modifikovane po Hellalu postoperativno je kod pacijenata operisanih Mitchellovom metodom došlo do poboljšanja kod 78 stopala (96%). Od tog broja kod 29 (36%) stopala je postignut odličan, 49 (60%) dobar, a kod 3 (4%) loš rezultat. Kod pacijenata operisanih Goldenovom metodom došlo je do poboljšanja kod 71 (92%) stopala. Kod 23 (30%) stopala je postignut odličan, 48 (62%) dobar, a kod 6 (8%) loš rezultat.

Statistička analiza značajnosti razlike klasifikovane prema Bonney i McNabu modifikovane po Hellalu kada se uporede dva hirurška postupka je pokazala da postoji visoko statistički značajna razlika u korist postupka distalne MT osteotomije po Mitchellu u odnosu na proksimalnu MT osteotomiju po Goldenu ( $p < 0.001$ ).

Preoperativne vrednosti prema HMIS-u u Mitchellovoj grupi su bile  $48.46 \pm 4.91$  bodova, a u Goldenovoj grupi  $48.47 \pm 5.08$  ( $p = 0.989$ ). Postoperativno u Mitchellovoj grupi prema HMIS-u rezultat je poboljšán na  $95.85 \pm 8.08$ , a u Goldenovoj na  $93.44 \pm 11.48$  bodova ( $p = 0.123$ ). U Mitchellovoj grupi odličan rezultat je postojao kod 59 (72,8%), dobar kod 16 (19,8%), zadovoljavaju i kod 4 (4,9%) i loš kod 2 (2,5%) operisana stopala. Dobar i odličan rezultat je postignut kod 75 (92,6%) operisanih stopala. Rezultati u Goldenovoj grupi su bili odlični kod 53 (68,8%), dobri kod 15 (19,5%), zadovoljavaju i kod 3 (3,9%), a loši kod 6 (7,8%) stopala.

Statistička analiza značajnosti razlike klasifikovane prema HMIS-u pre i posle operacije, kada se uporede dva hirurška postupka je pokazala da ne postoji statistički značajna razlika u rezultatima oba postupka ( $p = 0.123$ ).

**Diskusija:** Stopalo je jedinstvena anatomska celina koje prevashodno služi u statičkom i dinamičkom prenošenju težine celog tela na podlogu. Za savladavanje sila pri opterećenju neizostavan je pravilan odnos između koštanih i mekotkivnih struktura stopala. Ukoliko dodje do poremećaja odnosa struktura stopala nastaje deformacija. Jedna od najčešćih, a time najznačajnijih deformacija stopala, koja se javlja kao poremećaj biomehanike prednjeg dela stopala je haluks valgus. Zadovoljavaju i rezultati u lečenju ukljevitog stopala postižu se najčešće hirurškim putem.

Istraživanje je pokazalo da se i Mitchellovom i Goldenovom osteotomijom postižu dobri klinički i radiografski rezultati u lečenju ukljeva umerenog stepena deformiteta.

Procenom rezultata le enja sa dva skorovanja kao i na osnovu ostalih ispitivanih parametara: HVU; IMTU; pozicije sezamoida; skra enja prve MT kosti, došlo se do zaključka da hirurško le enje umerenih haluks valgus deformiteta metodom po Mitchellu daje značajno bolje rezultate od le enja haluks valgus deformiteta metodom po Goldenu.

Nije postojala značajna razlika u korist jedne od metoda kada se radilo o vremenu vertikalizacije i po etku dodirnog oslanjanja na operisano stopalo, me utim pacijenti koji su operisani Mitchellovom metodom su značajno kraće nosili gipsanu imobilizaciju u odnosu na pacijente koji su operisani Goldenovom metodom.

Ukupna dužina le enja pacijenata sa umerenim haluks valgus deformitetom le enih metodom po Mitchell-u bila je značajno kraća od pacijenata le enih metodom po Goldenu.

Pojava komplikacija se nije značajno razlikovala kod pacijenata koji su operisani Mitchellovom metodom u odnosu na Goldenovu metodu, iako je kod Goldenovog postupka, zbog korišćenja 2 reza i prisustva Kirschner igle, postojala značajno veća predisponiranost za nastajanje infekcije.

**Zaključak:** Procenom rezultata le enja sa dva skorovanja kao i na osnovu ostalih ispitivanih parametara: HVU; IMTU; pozicije sezamoida; skra enja prve MT kosti; dorzoplantarnog pokreta palca; trajanja le enja; komplikacija, došlo se do zaključka da hirurško le enje umerenih haluks valgus deformiteta metodom po Mitchellu daje bolje rezultate od le enja haluks valgus deformiteta metodom po Goldenu.

**ključne reči:** haluks valgus, Mitchellova osteotomija, Goldenova osteotomija

**Naučna oblast:** Medicina

**Užana naučna oblast:** Ortopedija

UDK broj:



## **The advantages of the Mitchell method in the surgical treatment of hallux valgus**

**Introduction:** Hallux valgus or a bunion is a foot deviation that shows high prevalence among general population and is predominant amongst foot deformities. Due to ineffectiveness of nonoperative procedures, the treatment of deformity with painful symptoms, in the majority of cases concludes with operative intervention. There is no definite opinion in literature on the subject of which procedure is better in treating moderate deformities (hallux valgus angle-HVA of  $25^{\circ}$  to  $40^{\circ}$  and intermetatarsal angle-IMTA of  $13^{\circ}$  to  $20^{\circ}$ ) - distal or proximal metatarsal osteotomy and distal soft tissue repair.

### **Research/study objectives:**

1. Evaluation of the effects of Mitchell and Golden procedures respectively, and by comparing the two methods to determine which procedure should be given the advantage in correcting moderate hallux valgus deformities.
2. To determine if there is a significant time difference in starting the physical treatment, patient verticalization and the moment of gaining weight bearing support in patients with moderate hallux valgus deformity treated by Mitchell and Golden methods.
3. To determine if there is a significant difference in total length of treatment between patients with moderate hallux valgus deformity treated by Mitchell and by Golden method.
4. To determine if there is a significant difference in complications occurrences between patients with moderate hallux valgus deformity treated by Mitchell and by Golden method.

**Materials and methods:** Observational case control study was conducted in patients with moderate hallux valgus deformity who underwent the procedure at the Department of Orthopaedics of Clinical Hospital Center, KBC "Zvezdara" during the period of time from January, 2007. to February, 2013. Two directions were applied: corrective distal metatarsal osteotomy by Mitchell and corrective proximal metatarsal osteotomy by Golden

The research involved two study groups. One study group included 49 patients (81 feet) who underwent distal metatarsal osteotomy by Mitchell. The other study group included 49 patients (77 feet) who had proximal metatarsal osteotomy done by Golden.

The mean follow-up for all patients was 3 years and 4 months (1,5 – 6,2 years).

The study was approved by the Ethics Committee of KBC “Zvezdara“ in Belgrade. Ethical principles of The Declaration of Helsinki were followed. Each foot was treated as an independent case. After having determined inclusion and exclusion criteria, data were obtained and analyzed, before, during and after the treatment according to recommendations by the American Orthopaedic Foot and Ankle Society (AOFAS).

The assessment of the results was performed according to Hellal’s modification of the Bonney and McNab classification criteria and Hallux Metatarsophalangeal Interphalangeal Scale (HMIS).

Sufficient number of observations for determination of significant difference in reducing hallux valgus deformity measured in HVA degrees between patients treated by Mitchell and by Golden methods, for Hallux valgus angle of 25 to 40°, obtained according to the presumed difference greater than 2° between variability methods applied  $s_d=3,5$  with  $\alpha=0.05$  and  $1-\beta=0.80$ , is 49 respondents by a group, that is, 98 respondents with hallux valgus deformity.

Data are presented as count (%) or mean (+/-sd), depending on data type. Chi-square test, t-test and Mann-Whitney U test were used to compare nominal and numerical variables between the groups. Changes in HVA, IMA, sesamoid position, shortening of the first metatarsal bone, movements of the metatarsophalangeal joint were calculated as the difference between the first and the last measurement and then compared to T-test and Mann-Whitney U test between the groups, depending on data distribution. All p values less than 0.05 were considered significant. Statistical analysis was performed in SPSS 20.0 (IBM corp.).

## **Results:**

The analysis of results based on the two mentioned scoring systems, showed that improvement has been made with both procedures applied compared to preoperative condition. There was a statistically highly significant difference in scores before and

after the procedure in favor of the postoperative findings for both operative procedures ( $p < 0.001$ ).

According to Hellal's modification of Bonney and McNab classification, in patients who underwent Mitchell procedure, 78 (96%) feet showed improvement postoperatively. Twenty-nine (36%) of that number of feet revealed excellent results, 49 (60%) showed good, and in 3 (4%) feet poor results were seen. Patients who underwent Golden procedure demonstrated improvement in 71 (92%) feet. Twenty-three (30%) feet revealed excellent, 48 (62%) showed good, and 6 (8%) poor results.

Statistical analysis of the significant difference classified by Hellal's modification of Bonney and McNab criteria, indicated that when the two surgical procedures were compared, there was statistically highly significant difference in favour of Mitchell compared to proximal metatarsal osteotomy by Golden ( $p < 0.001$ ).

Preoperative score according to HMIS was  $48.46 \pm 4.91$  points in Mitchell group, and  $48.47 \pm 5.08$  points in Golden group ( $p = 0.989$ ). Postoperative results according to HMIS were improved to  $95.85 \pm 8.08$  in Mitchell group, whereas in Golden group they were increased to  $93.44 \pm 11.48$  points ( $p = 0.123$ ). The results in Mitchell group were excellent in 59 (72,8%) feet, good in 16 (19,8%), satisfactory in 4 (4,9%) and poor in 2 (2,5%). Good and excellent results were revealed in 75 (92,6%) of the operated feet. The results observed in Golden group were excellent in 53 (68,8%) feet, good in 15 (19,5%), satisfactory in 3 (3,9%), and poor in 6 (7,8%).

Statistical analysis of the significant difference classified by HMIS before and after operation, indicated that when the two surgical procedures were compared, there was no statistically significant difference in the results of both procedures ( $p = 0.123$ ).

### **Discussion:**

The foot is a unique anatomical structure which predominantly allows static and dynamic weight bearing of the whole body on the surface. For overcoming the reactive force of body weight the proper ratio between bone and soft tissue structures of the foot is inevitable. If there is a deviation of the ratio of foot structures a deformity occurs. One of the most common and thus most significant deformity of the foot, which occurs as a

biomechanical disorder of the forefoot is hallux valgus. Satisfactory results in treating bunions are achieved predominantly by surgical procedures.

The study has indicated that both Mitchell and Golden osteotomies, can achieve good clinical and radiographic results in treating moderate hallux valgus deformity.

Estimated treatment outcomes measured by two scoring systems, as well as other observed parameters: HVA; IMA; sesamoid position; metatarsalgia, shortening of the first metatarsal bone, suggest that operative treatment of moderate hallux valgus deformity by Mitchell shows significantly better results than the treatment of hallux valgus deformity by Golden method does. There was no significant difference in favour of any of the methods concerning verticalization time and start of weight bearing of the operated foot; however, patients who underwent Mitchell method osteotomy, showed significantly shorter cast immobilization time compared to patients who had Golden method performed.

Total length of treatment in patients with moderate hallux valgus deformity treated by Mitchell method was significantly shorter than in patients treated by Golden method. Complications occurrence was not significantly different in patients who had Mitchell method performed compared to Golden method, even though in Golden method, due to using 2 cuts and Kirschner wire, there was significantly higher predisposition for infection occurrence.

**Conclusion:**

Estimated treatment outcomes measured by two scoring systems, as well as other observed parameters: HVA; IMA; sesamoid position; shortening of the first metatarsal bone; dorsoplantar flexion of the thumb; length of treatment; complications- suggest that operative treatment of moderate hallux valgus deformity by Mitchell method provides better results than treating hallux valgus deformity by Golden method.

**Key words:** Hallux valgus, Mitchell osteotomy, Golden osteotomy

**Field of study:** Medicine

**Special topics:** Orthopaedics

UDK number:

## SADRŽAJ

1.	UVOD	
1.1.	ukljevito stopalo (hallux valgus) – opšti deo.....	1
1.2.	Definicija i kratak istorijat .....	1
1.3.	U estalost i etiologija.....	3
1.4.	Anatomske karakteristike stopala.....	4
1.4.1.	Kosti stopala.....	4
1.4.2.	Svodovi stopala.....	4
1.4.3.	Miši i stopala.....	6
1.4.4.	Neurocirkulatorni status stopala.....	10
1.5.	Biomehanika prednjeg dela stopala.....	11
1.6.	Patoanatomske promene.....	16
1.7.	Dijagnoza.....	17
1.7.1.	Anamneza.....	17
1.7.2.	Klinički pregled.....	17
1.7.2.1.	Inspekcija.....	17
1.7.2.2.	Palpacija.....	18
1.7.3.	Radiografska dijagnostika.....	19
1.8.	Le enje.....	23
1.8.1.	Neoperativno le enje.....	23
1.8.2.	Operativno le enje.....	29
1.8.2.1.	Operacije na mekim tkivima.....	33

1.8.2.2. Operacije na koštanom tkivu.....	34
1.8.2.2.1. Osteotomija proksimalne falange palca.....	35
1.8.2.2.2. Distalna osteotomija prve metatarzalne kosti.....	36
1.8.2.2.3. Osteotomija tela prve metatarzalne kosti.....	44
1.8.2.2.4. Proksimalna ( bazalna ) osteotomija prve metatarzalne kosti.....	45
1.8.2.2.5. Artrodeza metatarzofalangealnog zgloba palca i metatarzokuneiformnog zgloba .....	46
1.8.2.2.6. Artroplastika metatarzofalangealnog zgloba palca.....	47
2. CILJEVI ISTRAŽIVANJA .....	48
3. MATERIJAL I METODE .....	49
3.1. Distalna metatarzalna osteotomija po Mitchellu.....	49
3.2. Proksimalna metatarzalna osteotomija po Goldenu.....	52
3.3. Demografska analiza.....	56
3.4. Klasifikacija subjektivnih, kliničkih i radioloških parametara prema Bonneyu i McNabu, Helalova modifikacija.....	63
3.5. Haluks Metatarzofalangealna-Interfalangealna 100 bodovna Skala.....	64
3.6. Statistička analiza.....	67
4. REZULTATI	
4.1. Analiza preoperativnih i postoperativnih rezultata klasifikacijom prema Bonneyu i McNabu, modifikovanoj prema Helalu.....	69
4.2. Analiza preoperativnih i postoperativnih rezultata prema Haluks Metatarzofalangealnoj-Interfalangealnoj skali.....	72

4.3. Grafi ki prikaz preoperativnih i postoperativnih vrednosti pacijenata u Mitchellovoj i Goldenoj grupi.....	76
5. DISKUSIJA .....	92
6. ZAKLJU CI.....	99
7. LITERATURA.....	100

## 1. UVOD

### 1.1. ukljevito stopalo (hallux valgus) – opšti deo

Značaj haluks valgus deformiteta ( ukljevitog stopala) je u tome što je veoma čest, posebno kod žena. ukljevito stopalo predstavlja problem za pacijenta zbog bolova, žuljeva, otežanog nošenja obuće i otežanog hoda.

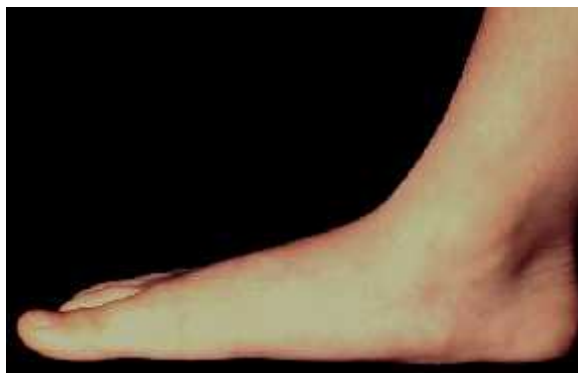Neoperativno lečenje ima ulogu da smanji tegobe, omogućiti da se deformitet bolje toleriše, ali često ne rešava suštinu, odnosno poremećenu statiku u funkciju stopala.

To je razlog da se lečenje često sprovodi hirurškim korekcijama. Postojanje velikog broja operativnih postupaka, pokazuje, da ne postoji u potpunosti uspešan način rešavanja ovog deformiteta.

U ovom radu su analizirana i poredjena dva postupka koji se vrše u distalnom i u proksimalnom delu prve metatarzalne (MT) kosti. Može se smatrati da predstavljaju tipične postupke koji su locirani u navedenim regijama prve metatarzalne kosti i koji preporučuju mnogi autori u svojim radovima i knjigama za rešavanje haluks valgus deformiteta stopala. U dosadašnjoj, inače obimnoj literaturi, koja je posvećena hirurškom zbrinjavanju deformiteta, nisu poredjeni rezultati lečenja ova dva hirurška postupka.

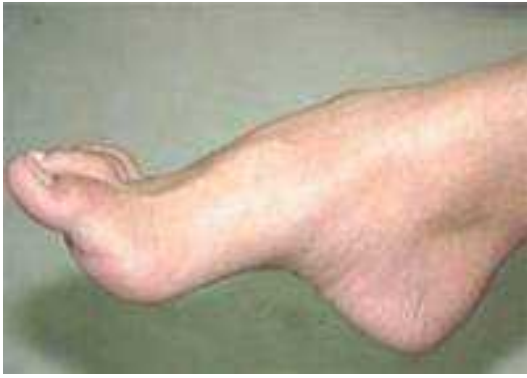### 1.2. Definicija i kratak istorijat

Veliki je broj deformiteta stopala koje nastaju kao izolovano oboljenje ili se javlja usklonu drugih bolesti: ravno, uvrnuto, zgrčeno, izdubljeno, krivo stopalo (slika 1-4) <sup>1, 2, 3, 4, 5</sup>.

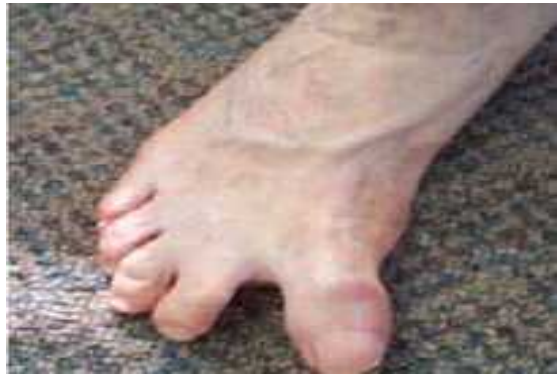

Slika 1. Ravno stopalo

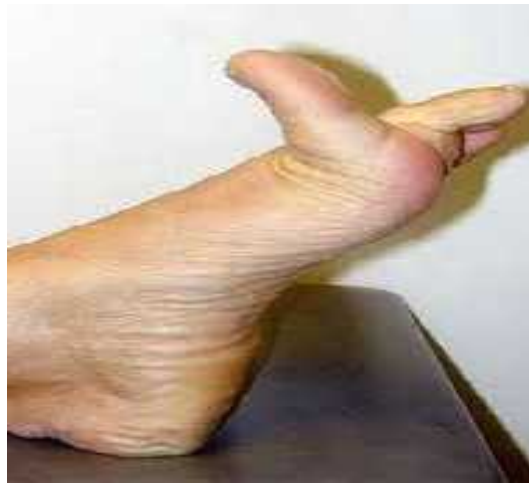



Slika 2. Bangavo (krivo, izdubljeno stopalo)

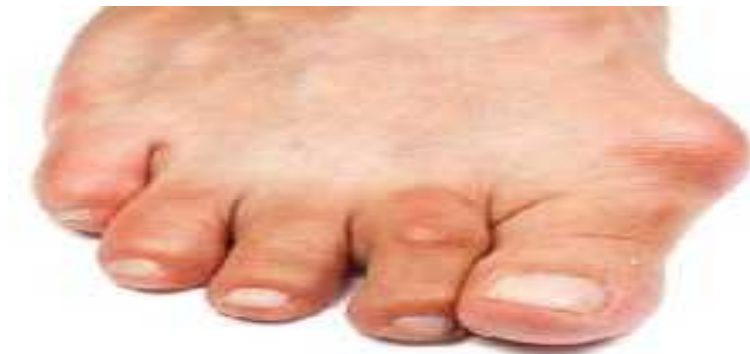

Slika 3. Deformitet palca u varusnoj poziciji

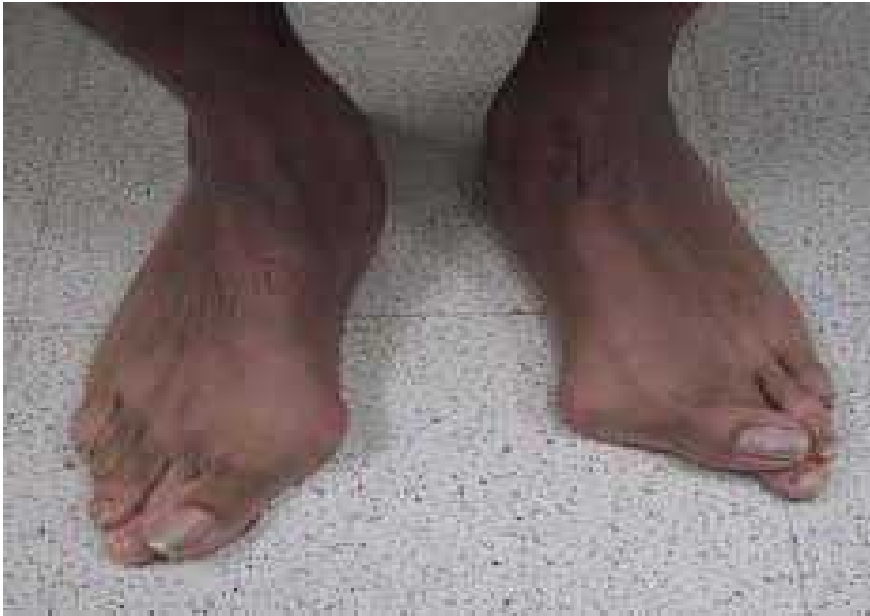

Slika 4. Uko eni ( rigidni palac)

Jedno od veoma estih oboljenja savremenog oveka, a koje dominira medju deformitetima stopala je ukljevito stopalo (slika 5).



Slika 5. ukljevito stopalo sa uko enim drugim prstom



Slika 6. Bilateralno ukljevito stopalo

Haluks valgus je hronično progresivno oboljenje stopala, predstavljeno pre svega lateralnom devijacijom palca i deformitetom prvog metatarzofalangealnog (MTF) zgloba. Kompleksnost oboljenja se ogleda u tome da sa progresijom oboljenja dolazi do postepenog stvaranja deformiteta prednjeg dela stopala.

Haluks valgus je prvi opisao La Forest, lekar Luja XVI, a naziv je u stručnu upotrebu uveo Karl Heuter 1871 godine, opisujući ga kao deformitet palca u abdukcionoj kontrakturi. Truslow (1925) ovaj deformitet predstavlja kao “metatarsus primus varus” da bi naznačio postojanje varus pozicije prve MT kosti. Da bi istakao kako je primarni deformitet kod haluks valgusa baš deformitet prve MT kosti Lapidus (1934) preporučuje naziv “metatarsus primus varus”. Mc Murray (1936) smatrao je da je haluks valgus adukcioni deformitet palca. Zbog položaja prve MT kosti u adukciji u odnosu na srednju liniju tela, a u abdukciji u odnosu na srednju liniju stopala Simmonds i Manelaus (1960) su predložili naziv “metatarsus adductus”<sup>6,7</sup>.

U našem jeziku termin ukalj se primenjuje gotovo za sve deformitete vezane za glavicu prve MT kosti, dok anglosaksonska literatura razlikuje koštano-hrskavičavo uvećenje glave prve MT kosti sa medijalne strane, često udruženo sa otokom mekih tkiva (bunion) i haluks valgus koji predstavlja lateralnu devijaciju palca<sup>8</sup>.

### 1.3. Uestalost i etiologija

Haluks valgus deformitet ( ukalj) je veoma zastupljen medju stanovništvom. U zavisnosti od uzrasta stopa javljanja deformiteta kreće se od 7,8% kod mladih ispod 18 godina, do 35,7% kod starijih od 65 godina. Kod ljudi između 18 i 65 godina deformitet se javlja u 27% slučajeva<sup>9</sup>.

Na nastajanje haluks valgusa utiču unutrašnji faktori kao što su: nasledje-hereditet, pes planus-ravno stopalo, metatarsus primus varus-varusna prva MT kost, dužina palca) i spoljašnji faktori: neudobna obuća, trauma, amputacija drugog prsta)<sup>8</sup>.

Prema nekim autorima, 58 %, odnosno 63% haluks valgusa je hereditarnog porekla<sup>10</sup>. Kongenitalni haluks valgus nastaje kao posledica displazije u MTF zglobu palca. Javlja se veoma retko i u najvećem broju to je valgus deformitet u interfalangealnom (INTF) zglobu palca. Haluks valgus se najčešće javlja kod stanovništva koje nosi uske cipele sa visokom potpeticom, a veoma je redak kod bosonoge populacije ( odnos je 17:1). Deformitet je dosta češći kod žena nego kod muškaraca ( odnos je 15:1 )<sup>8</sup>

U studiji koju su uradili Lam Sim-Fook i Hodgson (1958)<sup>11</sup>, prvi put je objavljena činjenica da 33% ljudi koji nose cipele imaju određeni stepen haluks valgus deformiteta, dok kod bosonogog stanovništva taj procenat iznosi svega 1,9%.

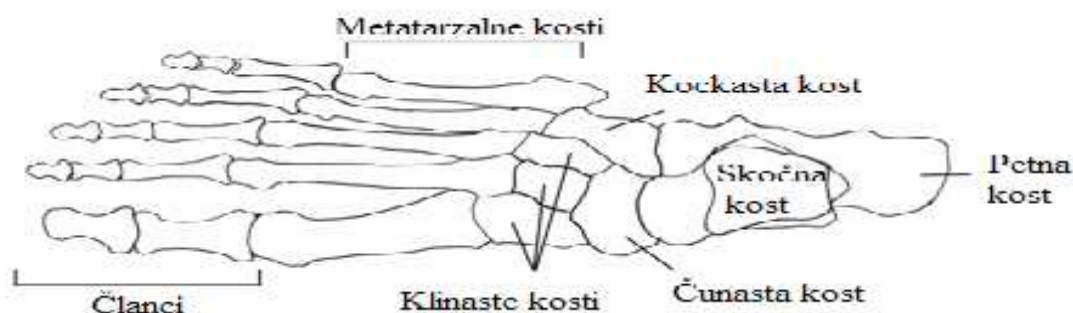Studija dvojice japanskih ortopeda Kato i Watanabe (1981)<sup>12</sup> je pokazala, da je do 1970 godine dok se nosila tradicionalna japanska obuća, deformitet bio redak. Sa pojavom zatvorene, uske obuće sa visokom štiklom, stopa haluks valgus deformiteta se značajno povećala.

Sa druge strane, studije po Velsu (1931)<sup>13</sup> i Džejmsu (1939)<sup>14</sup> na bosonogom stanovništvu Afrike i Solomonskih ostrva, kao i studija Mc Lennan iz 1966 godine<sup>15</sup> kod Novo Gvinejske populacije, su pokazale da se i kod ovih ljudi može javiti varus prve MT kosti. Specifično je to što je kod svih ovih ljudi deformitet bio asimptomatski. Ovi podaci upućuju na to da postoji jasno prisustvo genetskog nasleđivanja poremećaja. U korist ovoj tezi doprinosi i činjenica da se deformitet ne razvija kod svih ljudi koji nose obuću<sup>16,17,18</sup>.

### 1.4. Anatomske karakteristike stopala

### 1.4.1. Kosti stopala

Stopalo izgrađuju 26 kostiju svrstanih u tri grupe idu i od pete ka prstima: nožje (tarsus), donožje (metatarsus) i prsti stopala (digiti pedis) (slika 7).

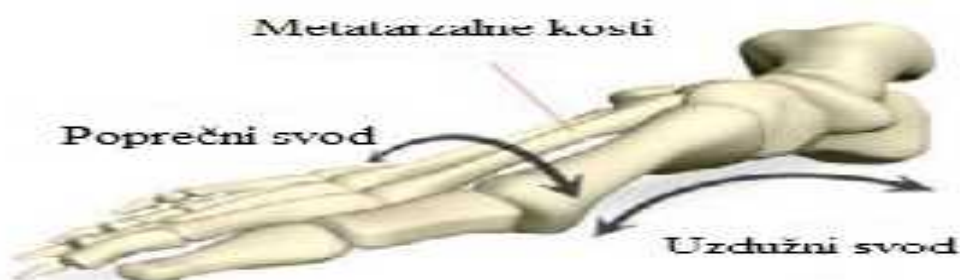

Slika 7. Kosti stopala ( skica u anteroposteriornom (AP) položaju ). (Izvor: <http://www.yogaartandscience.com/pblog/archive/files/category-anatomy.php>)

Posmatrajući kosti stopala od unutra prema spolja, kosti se mogu podeliti na medijalni i lateralni niz. Medijalni niz od pozadi prema napred čine skočna kost, čunasta kost, tri klinaste kosti, prve tri MT kosti i prva tri prsta. Lateralni niz čine petna kost, kockasta kost, četvrta i peta MT kost i četvrti i peti prst.

### 1.4.2. Svodovi stopala

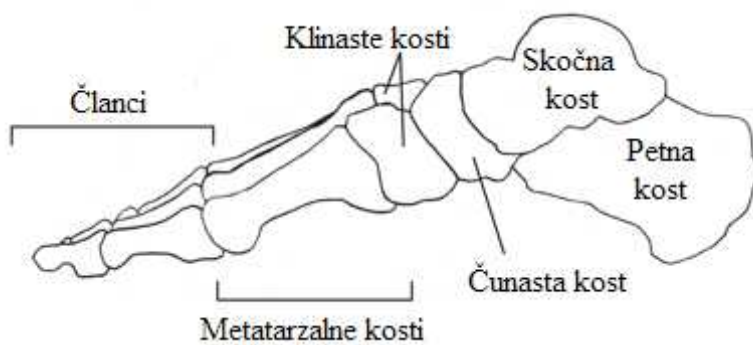
Koštani delovi stopala sačinjavaju jedan poprečni i dva uzdužna svoda stopala. Poprečni svod formiraju tri klinaste i kockasta kost, uslovljen je položajem petne i skočne kosti, a u vrhu ga ligamenti, tetive i mišići (slika 8).



Slika.8 Poprečni svod stopala. (Izvor:

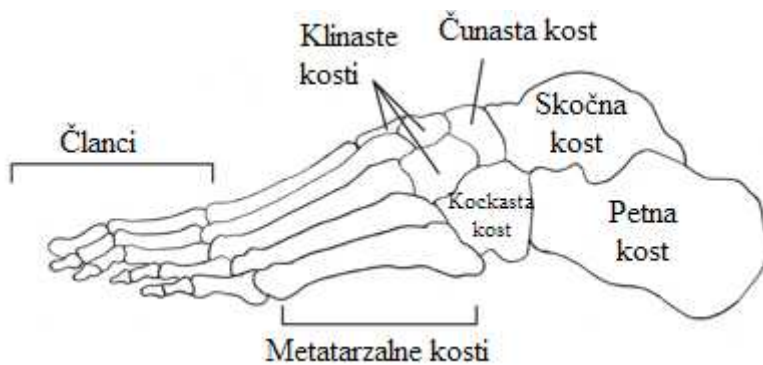
<https://sportspodiatryinfo.wordpress.com/2010/08/09/the-transverse-metatarsal-arch/>)

Medijalni uzdužni svod je viši od lateralnog i prostire se od ispuštanja petne kosti, preko skočne kosti, čunaste kosti, klinastih kostiju do glava prve tri MT kosti (slika 9).



Slika 9. Medijalni uzdužni svod stopala. (Izvor: <http://www.yogaartandscience.com/pblog/archive/files/category-anatomy.php>)

Lateralni uzdužni svod se prostire preko ispupčenja kalkaneusa, kockaste kosti, do glava četvrte i pete MT kosti (slika 10).



Slika 10. Lateralni uzdužni svod ( skica u profilnoj ravni).

(Izvor: <http://www.yogaartandscience.com/pblog/archive/files/category-anatomy.php>)

M.tibialis posterior, kratki miši i, plantarni ligamenti i plantarna aponeruroza daju potporu uzdužnom svodu<sup>19</sup>.

### 1.4.3. Miši i stopala

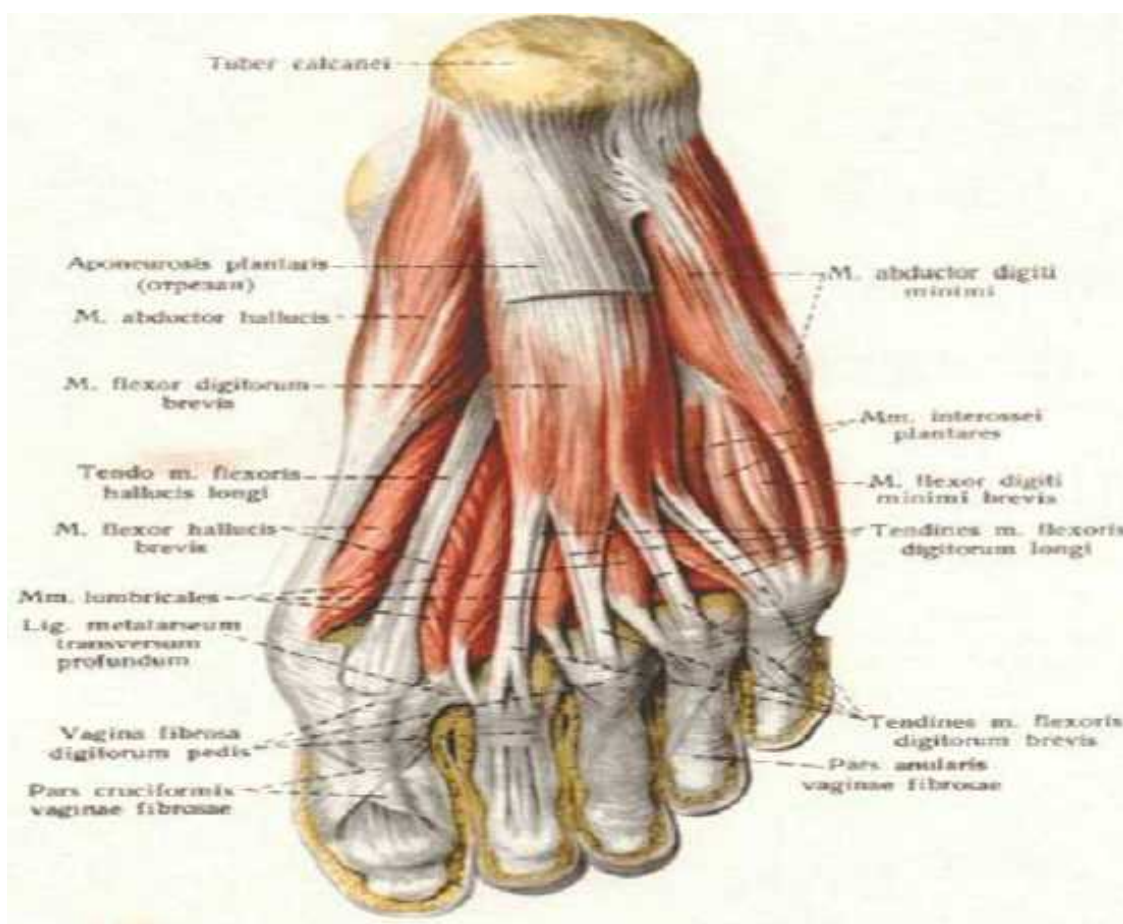
Zglobove stopala pokreću ekstrični mišići i koji polaze sa potkolenice i intrinzični mišići i koji polaze sa plantarne (slika 11, 12, 13) i dorzalne strane stopala (slika 14). Mišići i tabana su raspoređeni u tri grupe (srednjoj, unutrašnjoj i spoljašnjoj).

U unutrašnju grupu tabana spadaju tri mišića koja pripadaju palcu: odvodilac palca (m. abductor hallucis), kratki pregibač palca (m. flexor hallucis brevis), i privodilac palca (m. adductor hallucis).

Dugi pregibač palca (m. flexor hallucis longus) zauzima spoljni deo dubokog sloja mišića zadnje grupe potkolenice.

Na dorzalnoj strani stopala nalazi se kratki opružilac palca (m. extensor hallucis brevis).

Dugi opružilac palca (m. extensor hallucis longus) se proksimalno pripaja na unutrašnju stranu lišnje (fibula), a distalno na bazu distalnog članka palca.

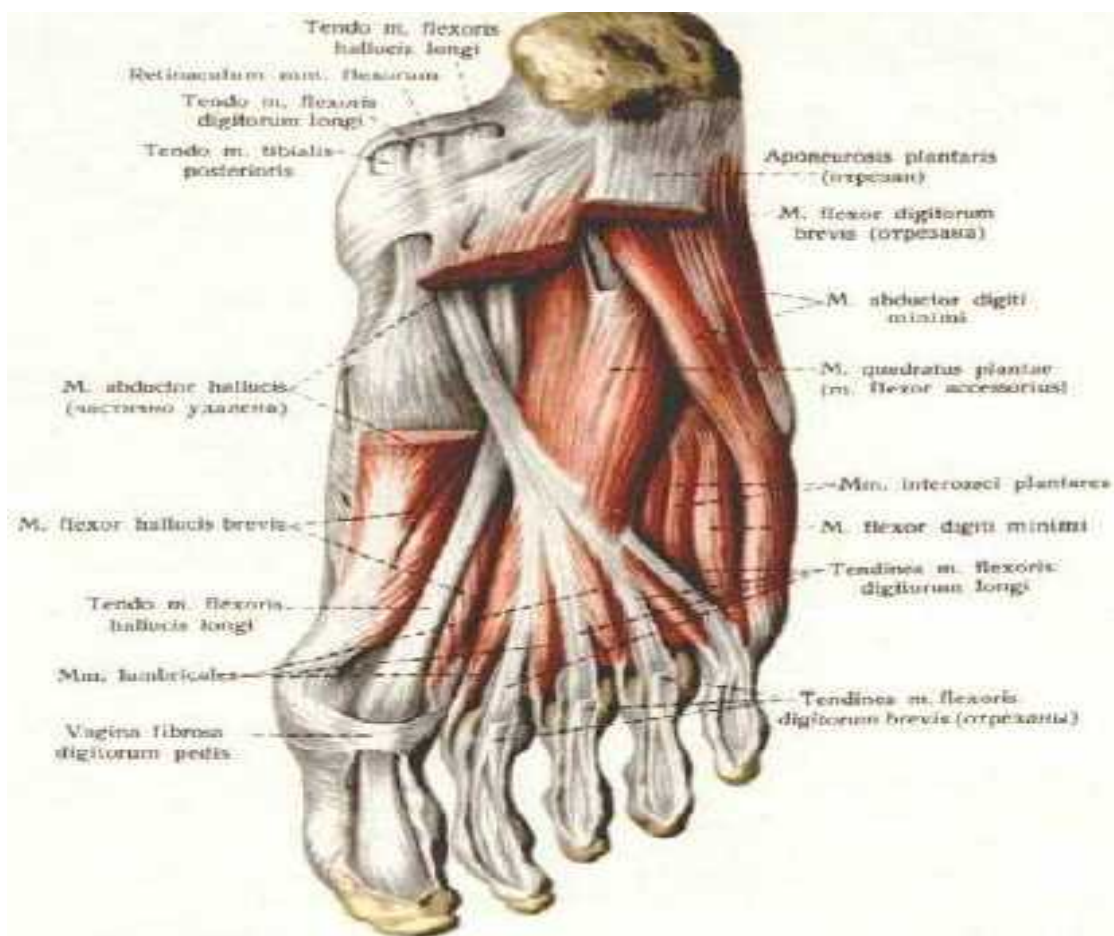


Slika 11. . Muskulatura plantarne strane stopala ( površni sloj).

(Izvor:[http://intranet.tdmu.edu.ua/data/kafedra/internal/anatomy/classes\\_stud/ru/stomat/ptn/1/10%20D0%9C%D1%8B%D1%88%D1%86%D1%8B%20D1%81%D1%82%D0%BE%D0%BF%D1%8B.files/image010.jpg](http://intranet.tdmu.edu.ua/data/kafedra/internal/anatomy/classes_stud/ru/stomat/ptn/1/10%20D0%9C%D1%8B%D1%88%D1%86%D1%8B%20D1%81%D1%82%D0%BE%D0%BF%D1%8B.files/image010.jpg))

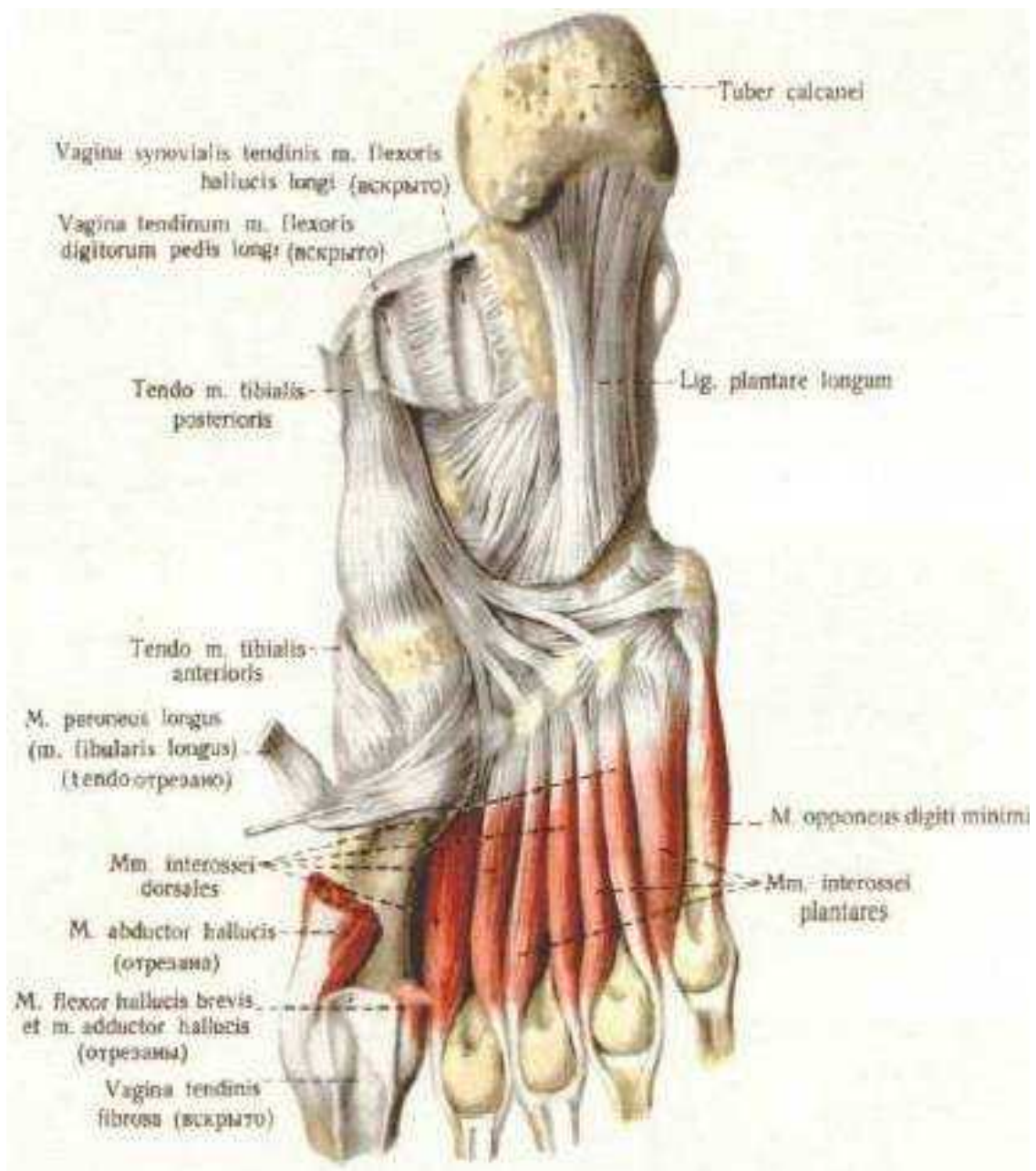


Dve najvažnije uloge mišića stopala su održavanje svodova i stabilizacija stopala, kao i uloga u funkciji hoda, jer bez njih je nemoguće odvajati stopala od podloge<sup>20</sup>.



Slika 12. Muskulatura plantarne strane stopala (srednji sloj).

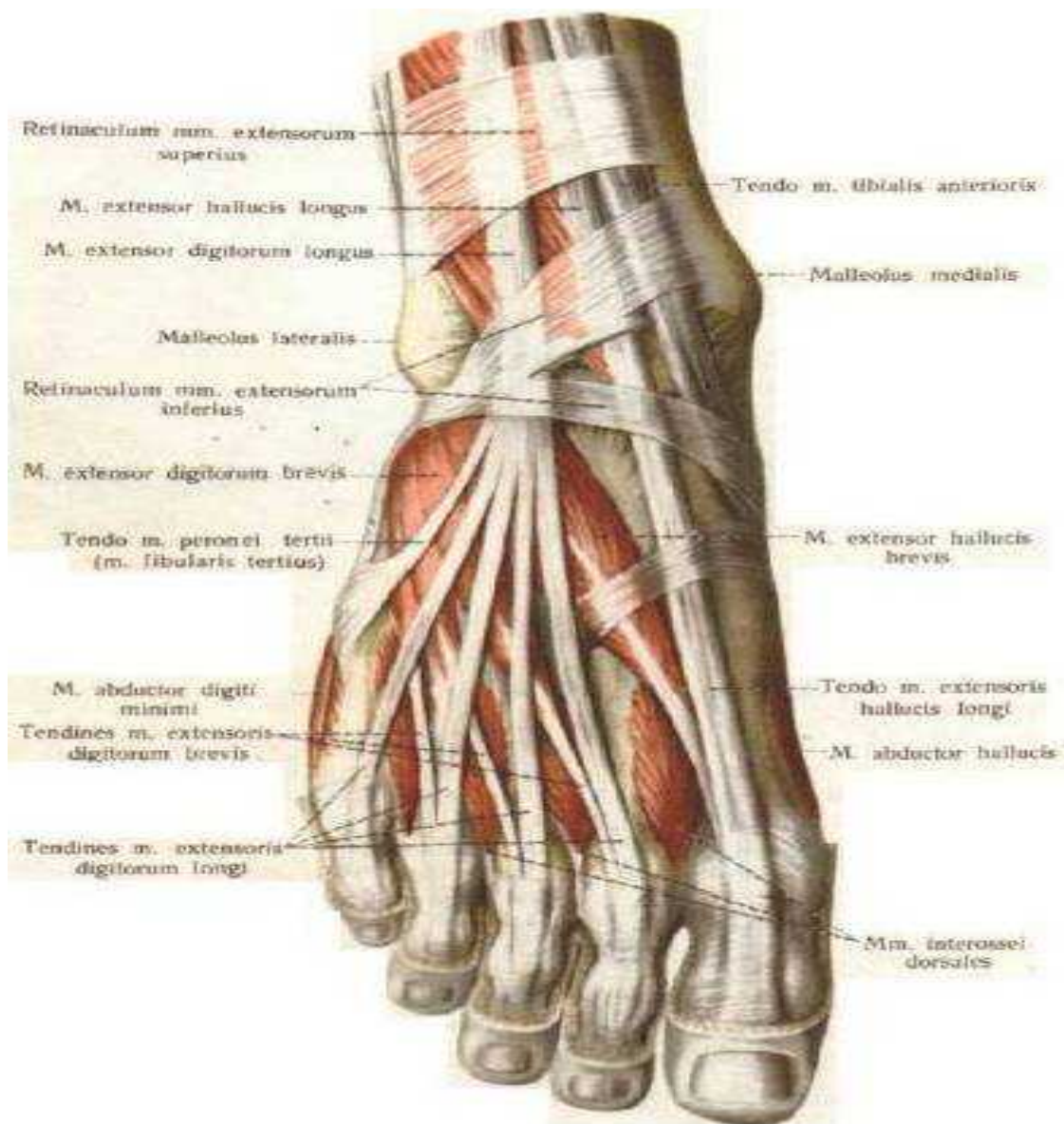
(Izvor:[http://intranet.tdmu.edu.ua/data/kafedra/internal/anatomy/classes\\_stud/ru/stomat/ptn/1/10%20%D0%9C%D1%8B%D1%88%D1%86%D1%8B%20%D1%81%D1%82%D0%BE%D0%BF%D1%8B.files/image020.jpg](http://intranet.tdmu.edu.ua/data/kafedra/internal/anatomy/classes_stud/ru/stomat/ptn/1/10%20%D0%9C%D1%8B%D1%88%D1%86%D1%8B%20%D1%81%D1%82%D0%BE%D0%BF%D1%8B.files/image020.jpg))



slika 13. Miši i plantarne strane stopala (duboki sloj).

(Izvor:[http://intranet.tdmu.edu.ua/data/kafedra/internal/anatomy/classes\\_stud/ru/stomat/ptn/1/10%20%D0%9C%D1%8B%D1%88%D1%86%D1%8B%20%D1%81%D1%82%D0%BE%D0%BF%D1%8B.files/image022.jpg](http://intranet.tdmu.edu.ua/data/kafedra/internal/anatomy/classes_stud/ru/stomat/ptn/1/10%20%D0%9C%D1%8B%D1%88%D1%86%D1%8B%20%D1%81%D1%82%D0%BE%D0%BF%D1%8B.files/image022.jpg))



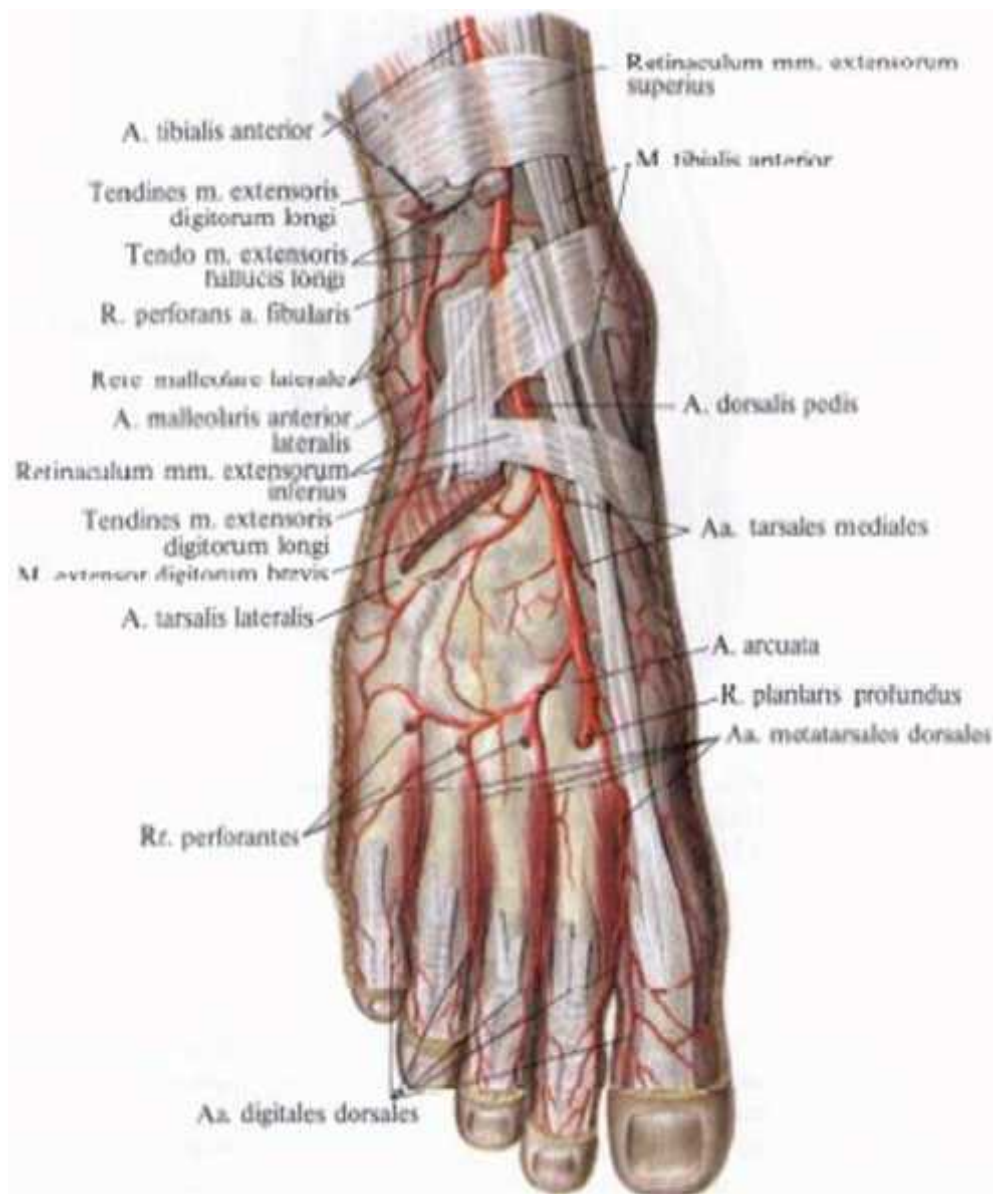


Slika 14. Miši i dorzalne strane stopala.

(Izvor:[http://intranet.tdmu.edu.ua/data/kafedra/internal/anatomy/classes\\_stud/ru/stomat/ptn/1/10%20D0%9C%D1%8B%D1%88%D1%86%D1%8B%20%D1%81%D1%82%D0%BE%D0%BF%D1%8B.files/image002.jpg](http://intranet.tdmu.edu.ua/data/kafedra/internal/anatomy/classes_stud/ru/stomat/ptn/1/10%20D0%9C%D1%8B%D1%88%D1%86%D1%8B%20%D1%81%D1%82%D0%BE%D0%BF%D1%8B.files/image002.jpg))

#### 1.4.4. Neurocirkulatorni status stopala

Dotok krvi u stopala odvija se preko tri krvna suda: prednje golenja ne arterije, (a. tibialis anterior), zadnje golenja ne arterije (a. tibialis posterior) i dorzalne arterije stopala (a. dorsalis pedis) (slika 15).



Slika 15. A. Dorzalna arterijska mreža.

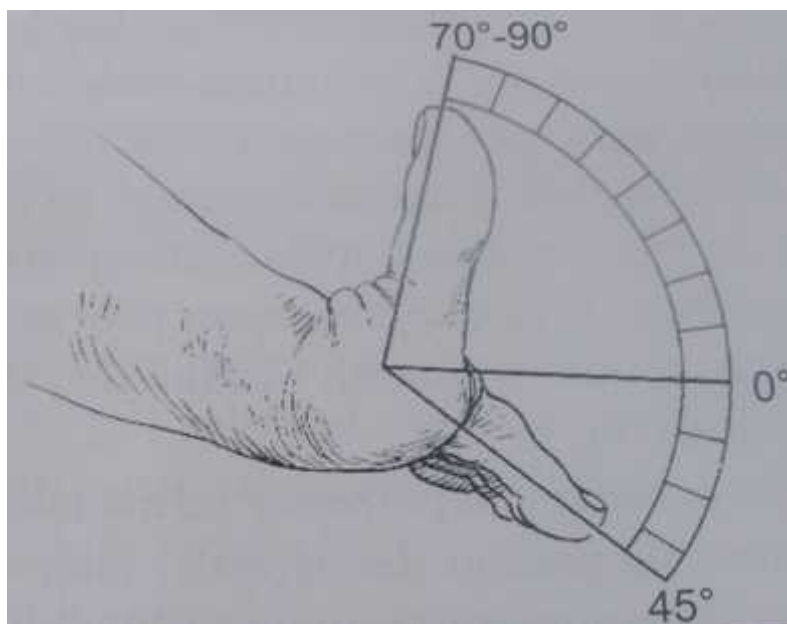
(Izvor:[http://intranet.tdmu.edu.ua/data/kafedra/internal/anatomy/classes\\_stud/en/stomat/ptn/1/30%20Arteries%20of%20lower%20limb.%20femoral%20and%20popliteal%20arteries..files/image081.jpg](http://intranet.tdmu.edu.ua/data/kafedra/internal/anatomy/classes_stud/en/stomat/ptn/1/30%20Arteries%20of%20lower%20limb.%20femoral%20and%20popliteal%20arteries..files/image081.jpg))

Inervacija stopala se vrši preko 6 nerava: n. saphenusa, n. peroneusa profundusa, n. peroneusa superficialisa, n. plantaris medialisa, n. plantaris lateralisa i nervus suralis<sup>21</sup>.

### 1.5. Biomehanika prednjeg dela stopala

Prilikom hoda značajnu ulogu imaju metatarzofalangealni (MTF) zglobovi koji nastaju zglobljavanjem glava donožija sa bazama proksimalnih falangi prstiju. Plantarno se MTF glave klizaju po fibroznohraskavi avim ploama. Zglobnu površinu pomenutih zglobova pojačavaju dorzalna aponeuroza i ligg. collateralia. MTF zglob omogućava ugaone kretanje. Bolesti kretanje moguće su samo u manjoj meri. Fiziološki obim pokreta u prvom MTF zglobu iznosi 70°- 90° ekstenzije i fleksije od 30 - 45°

(slika16).



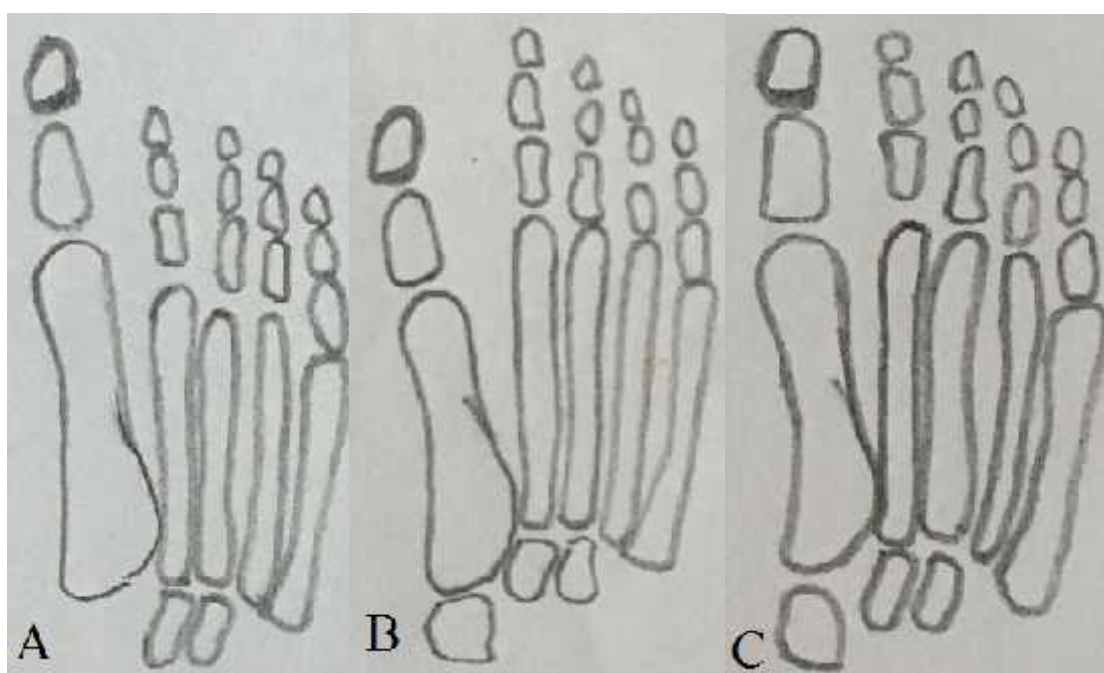
Slika16. Obim pokreta u prvom MTF zglobu.( Izvor: I.Butković Povrede i oboljenja stopala i sko nog zgloba. Nau na KMD 2009, str. 41-49)

Minimalna ekstenzija u prvom MT zglobu neophodna za normalno kretanje iznosi 35° - 45°.

Zglobovi prstiju su ugaoni zglobovi. U srednjem, odnosno proksimalnom interfalangealnom zglobu se izvodi samo pokret planararne fleksije do 35°. U

distalnom interfalangealnom zglobu se izvodi pokret fleksije  $70^{\circ}$  -  $80^{\circ}$  i ekstenzije  $30^{\circ}$  -  $40^{\circ}$ .

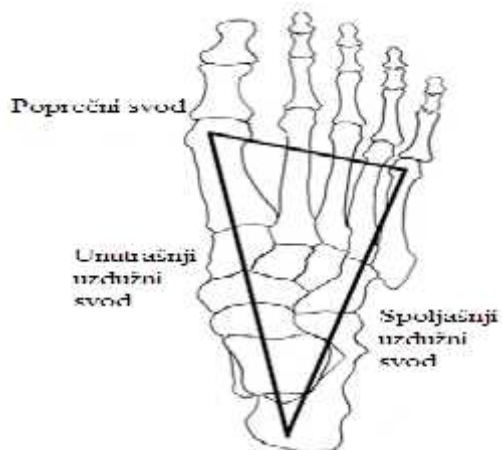
Dužina palca ima svoju ulogu u nastanku haluks valgusa. Postoje 3 tipa stopala upoređuju i dužinu palca sa drugim prstom. Prvi je egipatsko stopalo kod kojeg je palac duži od drugog prsta, drugi tip je kvadratno stopalo gde su palac i drugi prst iste dužine i treći tip stopala je grčko, gde je drugi prst duži od palca (slika 17).



Slika 17 (A-C). Šematski prikaz tipova stopala: egipatsko stopalo( A), kvadratno stopalo(C), grčko stopalo(B)

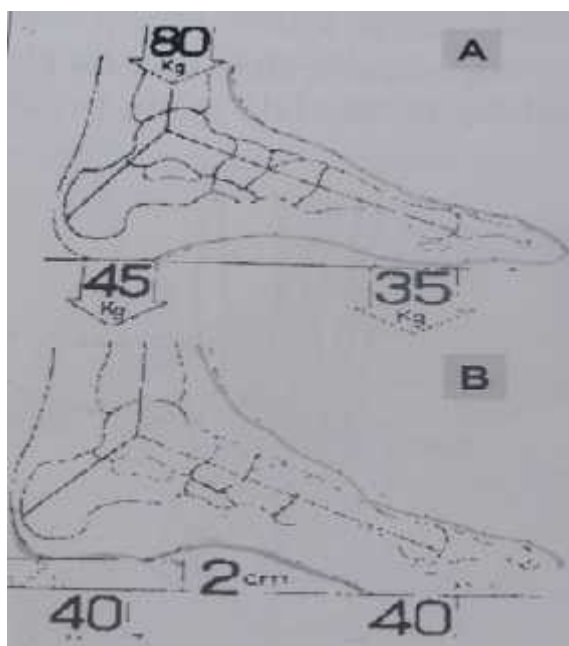
Najveća predispozicija za nastanak haluks valgusa postoji kod egipatskog tipa stopala<sup>23</sup>.

Stopalo je funkcionalna celina koja je složena gradnja omogućava oslonac i kretanje. Stopalo ima tri tačke oslonca. Ispupčenje na petnoj kosti koja čini zadnju tačku oslonca, glavicu pete MT kosti koja čini spoljašnju i glavu prve MT kosti koja čini unutrašnju tačku oslonca. Tačke oslonca spojene su uzdužnim i poprečnim svodovima stopala koji se pri hodu skraćuju, produžuju, napinju, olabavljaju (slika18).



Slika 18. Ta ke oslonca stopala spojene uzdužnim i popre nim svodovima. (Izvor: <https://sportspodiatryinfo.wordpress.com/2010/08/09/the-transverse-metatarsal-arch/>)

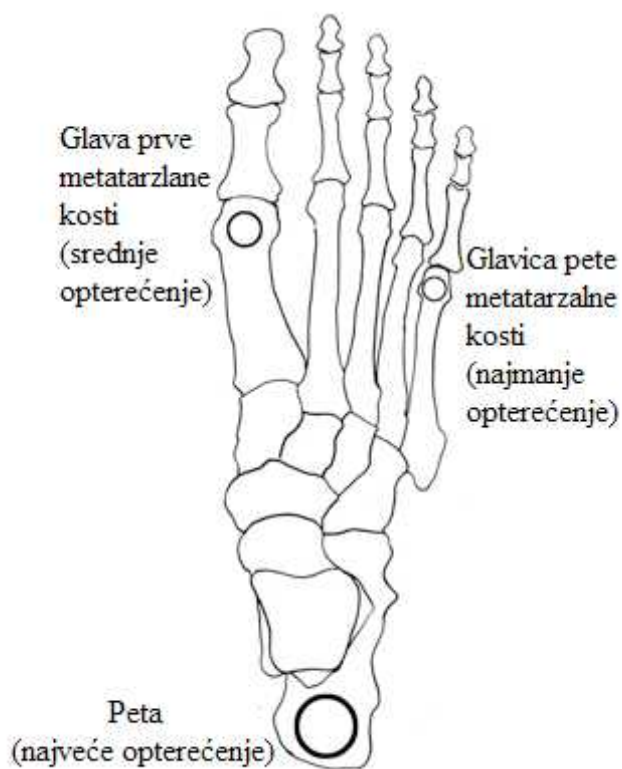
U mirovanju kada pacijent stoji na ravnoj podlozi prednji deo stopala je nešto manje optere en od zadnjeg. Postavljanjem potpetice od 2 cm, stopalo se podjednako optere uje i u prednjem i u zadnjem delu (slika 19).



Slika 19. A-B. Optere enje stopala prilikom stajanja na ravnoj podlozi (A), optere enje stopala prilikom postavljanja potpetice od 2 cm (B). ( Izvor: I.Butkovi Povrede i oboljenja stopala i sko nog zgloba. Nau na KMD 2009, str. 41-49.)

Daljim povećanjem visine potpetice dolazi do povećanja opterećenja tela na prednji deo stopala.

Pri dodiru sa tlom stopalo je u inverziji i oslanja se na petu i spoljašnji rub stopala. Porastom opterećenja stopalo iz inverzije prelazi u everziju i oslanja se na unutrašnje delove stopala, a taban se izravnava. Peta se podiže, stopalo se oslanja na glavice od prve do pete MT kosti, zatim se odijžu prednje uporišne tačke stopala, a preko palca se vrši propulzija. Veoma važan je i način prenošenja telesne težine na stopalo. Težina opterećenja prenosi se s potkolenice na talus koji je biomehaničko središte u prenošenju telesne težine na svodove stopala. Odavde se veći deo sile prenosi petu, a manji deo na prednje tačke oslonca stopala. Posmatrajući odozgo, opterećenje se najviše prenosi prema petnoj kosti, a zatim prema napred na glavicu prve i pete MT kosti u odnosu 3:2:1 (slika 20).



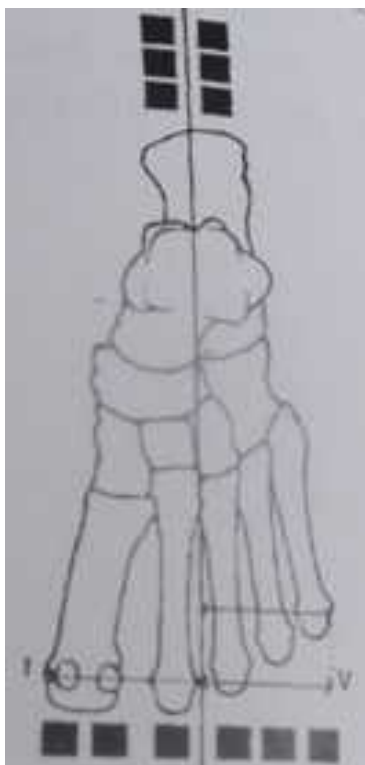Slika 20. tačke oslonca stopala. (Izvor:

<http://www.yogaartandscience.com/pblog/archive/files/category-anatomy.php>)



Od svih struktura stopala koje u estvuju u normalnom ciklusu hoda, jednu od najvažnijih biomehani kih uloga ima palac. Za vreme stajanja, palac podnosi ve i pritisak od ostala 4 prsta zajedno. Za vreme hodanja palac ima još važniju funkciju. Pasivno se dorziflektira što omogu uje podizanje longitudinalnog stopalnog luka, supinaciju zadnjeg dela stopala, spoljnu rotaciju noge i napinjanje plantarne aponeuroze. Ovaj sled pokreta u stopalu zapo et dorzifleksijom palca od velike je važnosti za normalno odvijanje ciklusa hoda budu i da napinje plantarnu fasciju i na taj na in formira rigidnu polugu u stopalu neophodnu za fazu odvajanja stopala od podloge. Ukoliko je opisani mehanizam pokreta promenjen, dolazi do poreme aja u efektivnosti propulzije palca te posledi no do poreme aja biomehanike hoda. Zbog toga, bolesti palca uzrokuju neminovne poreme aje u stati koj i dinami koj ravnoteži.

Prilikom stajanja (u mirovanju), glava prve MT kosti je optere ena dvostruko ve om težinom od glava ostalih MT kostiju stopala (slika 21).



Slika21. Distribucija težine tela na prednji deo stopala. ( Izvor: I.Butkovi Povrede i oboljenja stopala i sko nog zgloba. Nau na KMD 2009, str. 41-49.)

## 1.6. Patoanatomske promene

Promenom balansa koštanog i mekog tkiva prednjeg dela stopala, postepeno dolazi do razvoja haluks valgus deformiteta. Još uvek postoje opre na mišljenja koji je deformitet kod haluks valgusa primaran, a koji je sekundaran. Preovladjuje mišljenje da je lateralna devijacija palca primarni, a medijalna angulacija prve MT kosti sekundarni deformitet<sup>24</sup>.

Urođena ili tokom života povećana pokretljivost prve MT kosti jedan je od osnovnih uzroka razvoja haluks valgusa. Nošenjem cipele sa visokom potpeticom raste opterećenje na prednji deo stopala. Pod opterećenjem prva MT kost se odmiče od ostalih kostiju napuštaju i svoje mesto najniže položene kosti. Baza proksimalne falange palca se najpre pomera lateralno i postepeno se subluksira u odnosu na glavicu prve MT kosti. Istovremeno se proksimalna falanga rotira u polje oko svoje ose, miši i slabe, prsti se usled uskog prostora približavaju međusobno, deformišu i dolazi do lateralne devijacije palca. Postavljanje palca u valgus poziciju i ekstenziju dovodi do toga da se prilikom oslonca palac odvaja od podloge i tako da se na njega ne prenosi sila težine tela. Težina tela se prenosi na lateralni deo stopala, naročito na glavicu druge MT kosti ispod koje se stvara žulj. Bol zahvata metatarzus te se javlja metatarzalgija. Zbog zatezanja medijalnog ligamenta prvog MT zgloba, izaziva se inflamacija na medijalnoj strani glavice, što ima za posledicu formiranje fibrokartilaginozne prominencije koja kasnije osificira u vidu bolne egzostoze na unutrašnjoj strani stopala. Postepeno dolazi do rotacije falangi palca oko svoje uzdužne osovine, tako da nokat gleda prema na više i na unutra. Osnovni uzrok rotacije palca je gubljenje ravnoteže između m. abductor hallucis i m. adductor hallucis koji se pripajaju na bazi proksimalne falange i na sezamoidnim kostima. Obe sezamoidne kosti migriraju prema lateralno srazmerno lateralnoj devijaciji palca. Glavica prve MT kosti se pomera prema lateralno. Zglobna kapsula sa medijalne strane je zadebljana, dok je sa lateralne strane skraćena (McBrideov test) i ne dozvoljava pomeranje proksimalne falange medijalno, sve dok se ne preseče tetiva m. adductor hallucis koji se pripajaju i na bazi proksimalne falange i na spoljašnjem delu kapsule. Zbog slabosti dubokog transverzalnog ligamenta sa medijalne strane medijalne sezamoidne kosti i sa lateralne strane glavice prve MT kosti, nastaje proširenje prednjeg dela stopala (splay foot). Dolazi do promene funkcije m. adductor hallucis koji sa skraćivanjem m. extensor hallucis longus dovodi do



pove anja deformiteta palca. Nastaje i skra enje m. flexor hallucis brevis i m. flexor hallucis longus. Jedini miši koji se suprotstavlja daljem napredovanju deformiteta palca je m. abduktor hallucis. Fiksiranjem proksimalne falange u valgus poziciji, sledi rotacija prve MT kosti<sup>24</sup>.

## **1.7. Dijagnoza**

### **1.7.1. Anamneza**

Za postavljanje dijagnoze potrebni su anameza, klini ki pregled i radiografsko snimanje stopala.

Anamneza ima veoma važnu ulogu u dijagnostici haluks valgus deformiteta. Iz anamnesti kih podataka se dolazi do saznanja da li pacijent ima pozitivnu porodi nu anamnezu, odnosno da li je neko u porodici imao ili ima deformitet (2/3pacijenata ima pozitivnu porodi nu anamnezu). Postojanje sindroma koji sadrže hipermobilnost zglobova, saznanje da pacijent ima reumatoidni arthritus, giht ili da je imao neku traumau pomaže u postavljanju dijagnoze. Iz uzete anamneze dosta se može saznati o po etku pojave tegoba, vrsti i ja ini bola, o faktorima koji mogu uticati na pojavu deformiteta.<sup>8</sup>

### **1.7.2. Klini ki pregled**

#### **1.7.2.1. Inspekcija**

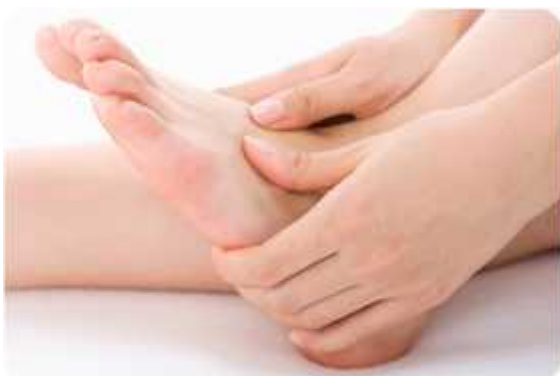Lateralna devijacija palca sa širokim prednjim delom stopala u vidu lepeze i deformacijom glave prve MT kosti sa medijalne strane se uo avaju kao najdominatniji znaci haluks valgus deformiteta. Źulj (callositas), na medijalnoj strani glavice prve MT kosti se javlja kao posledica trenja izmedju koštane izrasline i obu e. Kao posledica ve eg optere enja u nivou glavica MT kostiju nastaje bol na plantarnoj strani stopala (metatarsalgia). Kao posledica trenja izmedju obu e i prstiju stopala Źulj nastaje na dorzalnoj strani proksimalnih interfalangealnih (PIF) i distalnih interfalangealnih (DIF) zglobova i to naj eš e drugog prsta zbog podvla enja palca ispod njega. Ponekad Źulj, odosno bunionette nastaje u nivou spoljašnje strane glavice pete metatarzalne kosti kao posledica pritiska obu e zbog širenja stopala. Zbog bola u predelu MT zgloba palca, pacijent se kre e izmenjenim hodom prenose i težinu tela na lateralnu stranu stopala. Veoma est pratilac haluks valgusa je matatarzalgija na plantarnoj strani stopala.

u nivou MT zglobova, sezamoidnih kostiju ili u visini glavica svih ostalih metatarzalnih kostiju. Bol može nastati usled stvaranja žulja ispod glavica, degenerativnih promena na zglobovima, njihove subluksacije ili luksacije. Promena su najčešće na drugom MTF zglobu.

McBrideovim testom se ispituje korektibilnost deformiteta. Test je veoma značajan radi pravljenja plana i postupanja prilikom hiruške korekcije deformiteta. Pacijent sedi sa potpuno relaksiranim stopalima na podu. Ortoped pokušava da palac dovede u fiziološku poziciju. Test je pozitivan ako se palac ne može korigovati. Kapsulu koja je u kontrakturi treba u toku operacije preseći i sa lateralne strane. Ako je korekcija moguća, kapsulu ne treba dirati<sup>24</sup>.

### 1.7.2.2. Palpacija

Prva i peta MT kost su mobilnije od ostalih što se testira palpacijom. Veća pokretljivost kostiju dovodi do njihovog pokretanja naviše uz sticanje pogrešnog utiska da se glavice ostalih MT kostiju spuštaju naniže (slika 21).

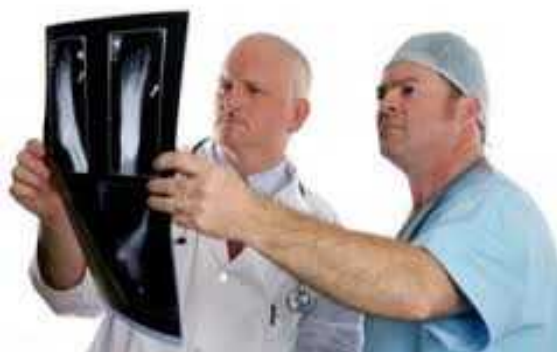

Slika 21. Ispitivanje mobilnosti MT kostiju palpacijom

Klinički pregled stopala se završava ispitivanjem stanja perifernih krvnih sudova palpacijom, perifernih nerava ekstremiteta perkusijom i laboratorijskim ispitivanjem radi utvrđivanja postojanja eventualnih neuroloških ili vaskularnih oboljenja<sup>25</sup>.

### 1.7.3. Radiografska dijagnostika

Radiografsko ispitivanje sledi nakon detaljnog kliničkog pregleda (slika 21). Stopalo se radiografiše u standardnim pozicijama pod opterećenjem sa visine od 1,5 metra. Radiografija pod opterećenjem predstavlja ravnotežu između dejstva sile težine tela i reakcije sile podloge na stopalo, odlikavajući i jedan realan odnos pozicije kostiju i zglobova kada je stopalo u funkciji.



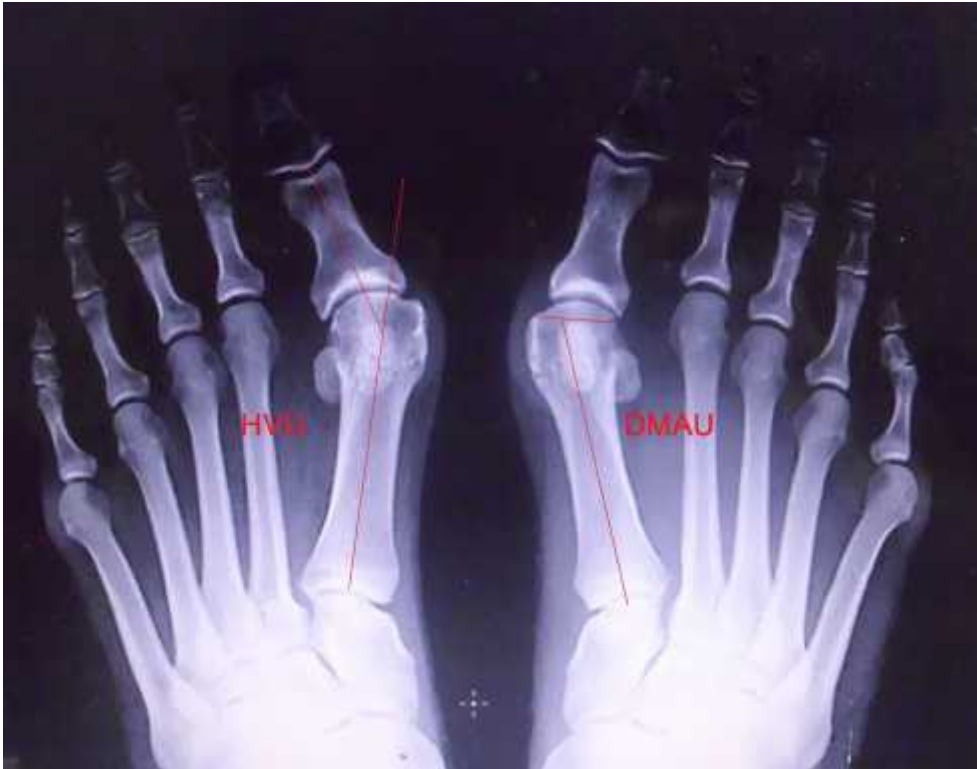Slika 21. Utvrđivanje stepena deformiteta halux valgusa nakon urađenih radiografija stopala.

Pored standardnih radiografija u dorzoplantarnom i profilnom smeru, posebno se radiografišu sezamoidne kosti u tangencijalnom smeru, a ostali zglobovi i kosti stopala ukoliko to klinički nalaz zahteva.

Na dorzoplantarnim radiografijama se određuju haluks valgus ugao (HVU), distalni metatarzalni artikulatni ugao (DMAU), intermetatarzalni ugao (IMTU), interfalangealni ugao palca (IFU), kongruentnost MTF zgloba, ugao nagiba prve MT kosti, ugao pronacije prve MT kosti, artrotične promene.

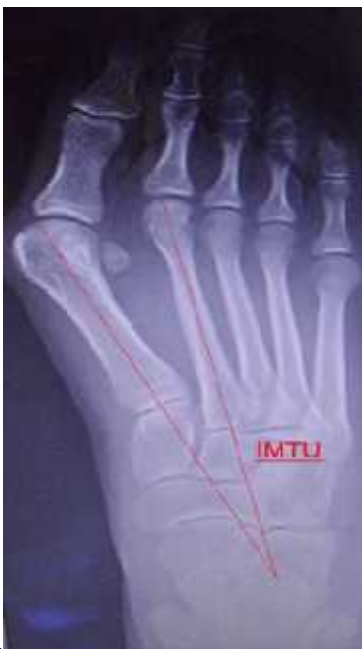Ugao koji zaklapaju uzdužne osovine prve MT kosti i proksimalne falange je HVU. Vrednosti HVU su kod zdravog stopala 6 - 9° (Slika 22).

DMAU je ugao koji gradi linija koja se pruža osovinom prve MT kosti sa linijom koja prolazi zglobnom površinom glave prve MT kosti. Kod zdravog stopala DMAU je 0-15° (Slika 22).



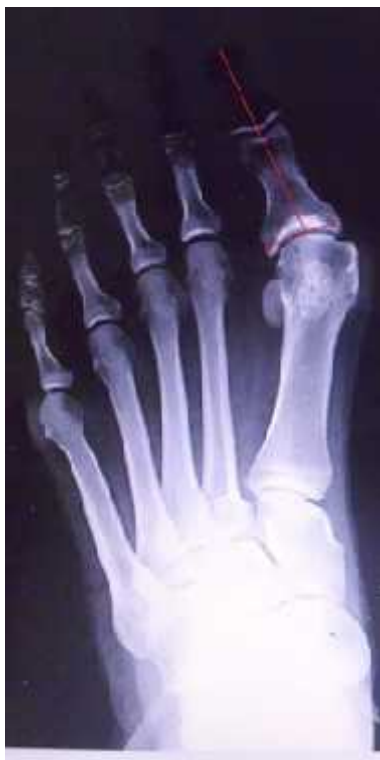Slika 22. Radiografski prikaz HVU i DMAU

IMTU je ugao koji zaklapaju uzdužne osovine prve i druge MT kosti. Njegove fiziološke vrednosti su 6-9° (slika 23)

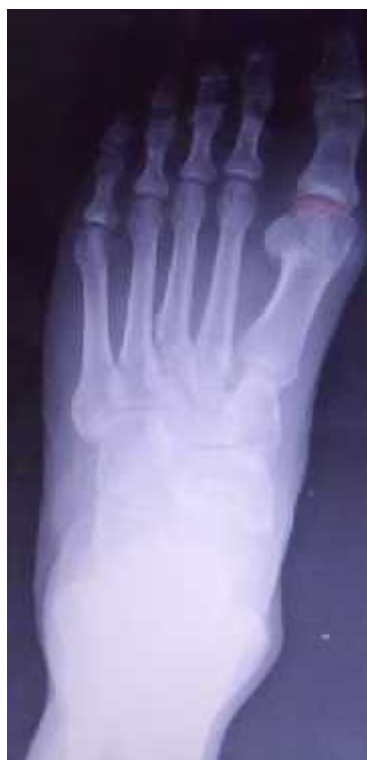

Slika 23. Radiografski prikaz IMTU

Ugao koje zaklapaju uzdužne osovine proksimalne i distalne falange palca je IFU ugao. Kod zdravog stopala vrednosti interfalangealnog ugla su od 0-5° ( slika 24).



Slika 24. Radiografski prikaz IFU

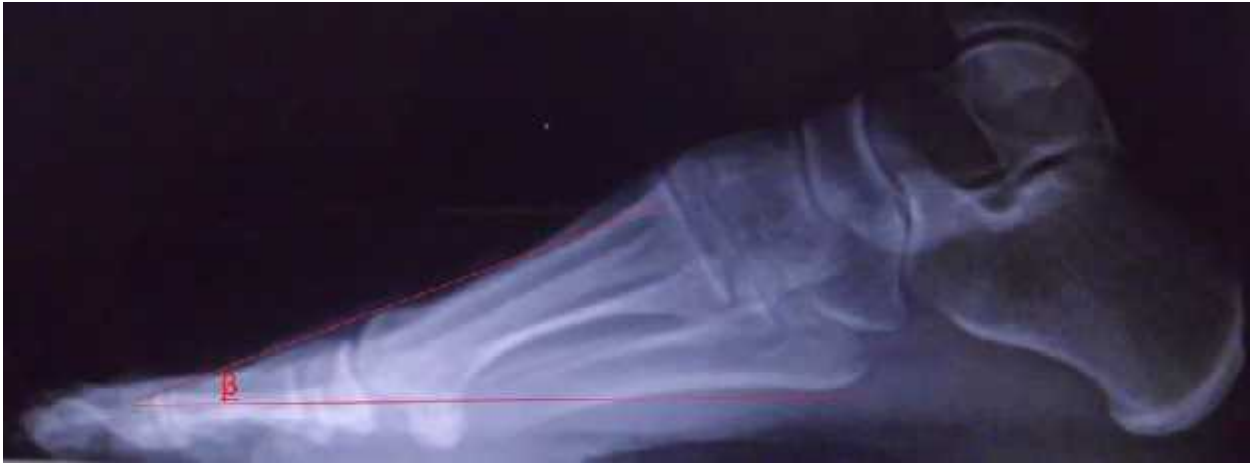

Slika 25 . Radiografski prikaz kongruentnosti MTF zgloba palca levog stopala

Prvi MTF zglob je kongruentan kod zdravog stopala, odnosno konkavitet zglobne površine baze proksimalne falange palca, odgovara konveksitetu zglobne površine glave prve MT kosti (slika 25).

Subluksacija i luksacija MTF zglobova najbolje se zapaža na profilnim radiografijama.

Ugao nagiba prve MT kosti formiraju linija koja se pruža osovinom MT kosti sa horizontalnom linijom (slika 26).



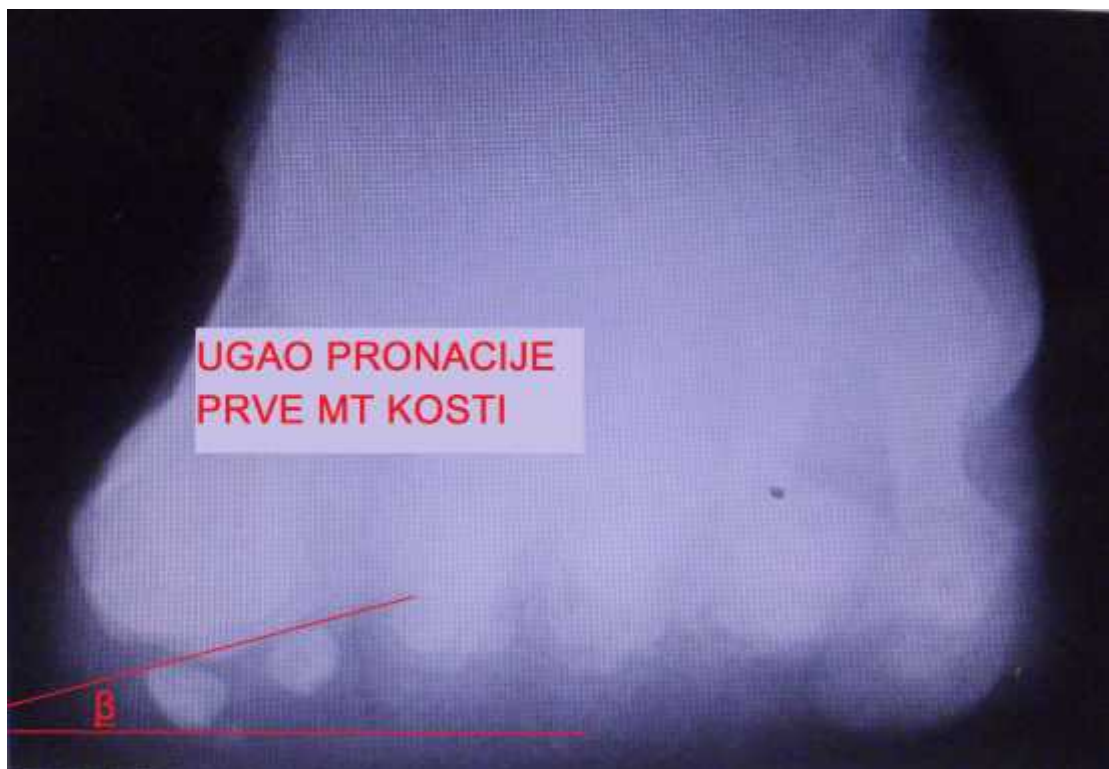
Slika 26. Radiografski prikaz u lateralnoj projekciji ugla nagiba prve MT kosti

Tangencionalna ili sezamoidna radiografija pokazuje poziciju sezamoidnih kostiju u odnosu na glavicu prve MT kosti i njihov stepen migracije prema lateralno. Sezamoidne kosti se kod zdravog stopala projektuju simetrično na glavicu prve MT kosti i normalno ne izlaze iz senke glavice (slika 27)<sup>26,27</sup>.



Slika 27. Radiografski prikaz položaja sezamoida u tangecijalnoj projekciji

Ugao pronacije prve MT kosti je ugao koji zaklapa linija koja se pruža dorzalnom površinom medijalnog i lateralnog sezamoida sa horizontalnom linijom (slika 28).



Slika 28. Radiografski prikaz u tangencijalnoj projekciji ugla pronacije prve MT kosti

## **1.8. Le enje**

Pre donošenja bilo kakva odluke o operativnom le enje, kod pacijenata sa po etnim i umerenim haluks valgus deformitetom, potrebno je pokušati sa neoperativnim le enjem.

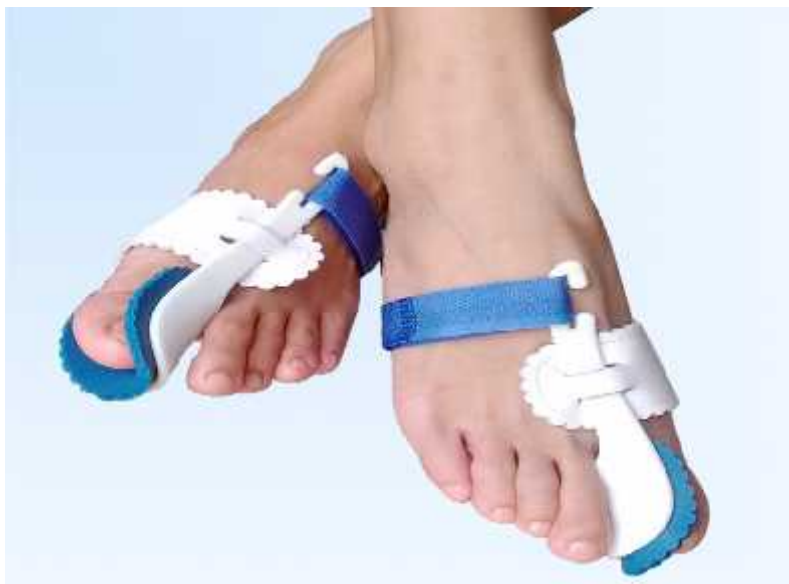### **1.8.1. Neoperativno le enje**

Neoperativno le enje haluks valgusa daje najbolje rezultate u samom za etku nastanka deformacije. Le enje ukljevitog stopala treba zapo eti od eliminacije naj eš eg spoljašnjeg uzroka koji dovodi do razvoja deformiteta, neudobne obu e. Obu a bi trebala da bude odgovaraju a za stopala, napravljena od kože sa širim zaobljenim prednjim delom i po mogu stvu na šniranje sa visinom potpetice od 2,5 cm. Pomenuta obu a usporava napredovanje deformiteta (slika 29).



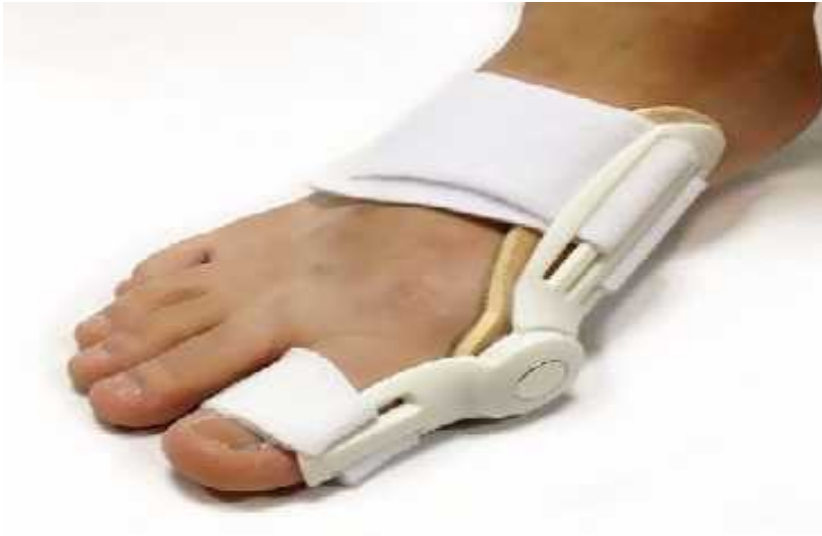Slika 29. Tip cipela koji se preporučuje kao preventiva nastajanja deformiteta. (Izvor: <http://static.limundoslike.com/slika-Kozne-cipela-patika-FRAU-Italija-br-38-un-116078035v280h210.jpg>)

Pasivna korekcija deformiteta se može pokušati postići i raznim tipovima ortoza i separatora koji podržavaju i prednji deo stopala smanjuju pritisak koji palac vrši na ostale prste stopala. Oni se najčešće primenjuju noću, ali njihova primena ne isključuje nošenje udobne obuće<sup>28</sup>. (slika 30- 37 ).



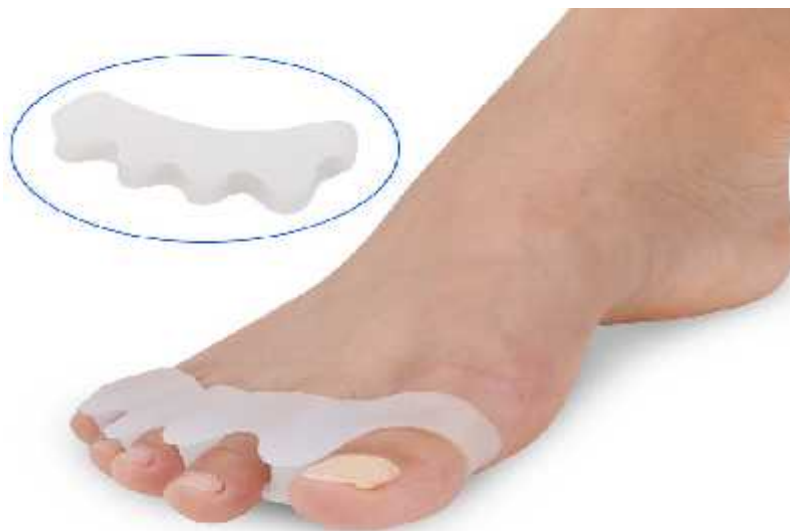Slika30. Haluks valgus ortoza. (Izvor: <https://ae01.alicdn.com/kf/HTB1mUZ5HVXXXXb5XpXXq6xXFXXXY/Duim-hallux-valgus-orthese-teen-separator-corrigerende-stijltang-bunion-spalk-bretels-ondersteunt-pijnbestrijding-voeten-zorg-tooll.jpg>)



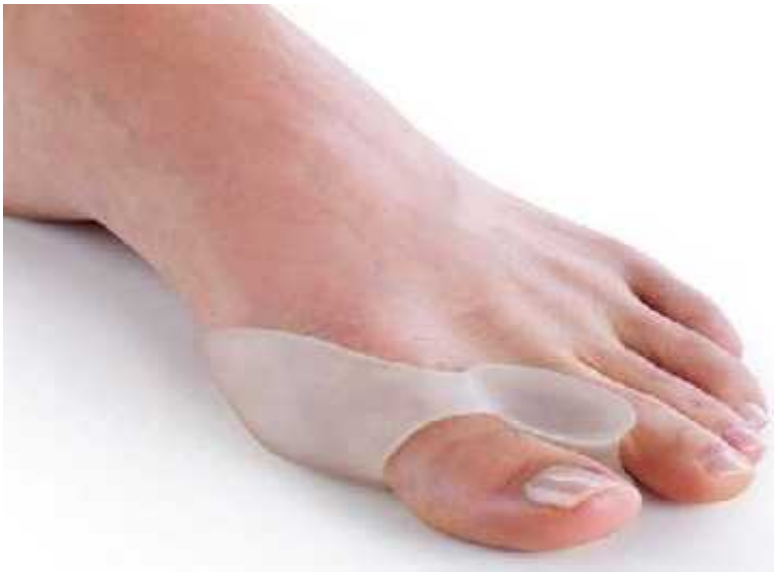

Slika 31. Korektivna ortoza za le enje haluks valgus deformiteta koja se može nositi svih 24 sata dnevno.

( Izvor: <http://g03.a.alicdn.com/kf/HTB1cdfBLXXXXbNXpXXq6xXFXXX7/health-care-hallux-valgus-fixed-thumb-night-orthopedic-braces-to-correct-daily-silicone-toe-big-font.jpg>)

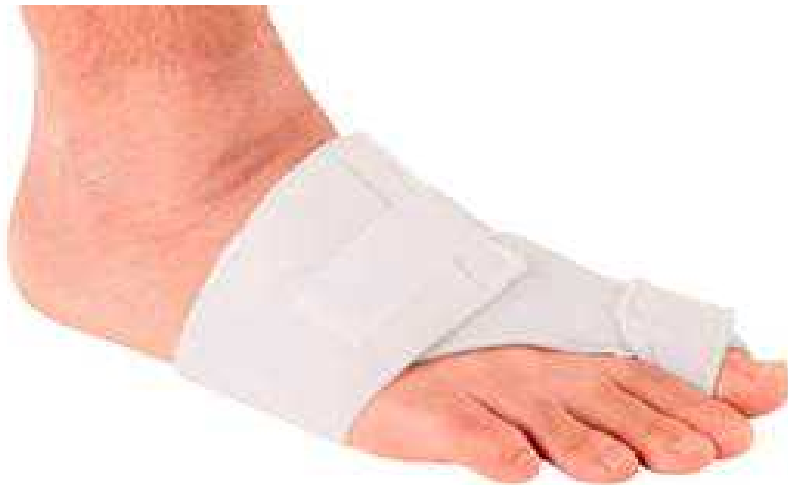

Slika 32. Separator za le enje haluks valgusa. (Izvor: [https://ae01.alicdn.com/kf/HTB1GYVBOpXXXXbsapXXq6xXFXXXF/New-1-Pair-Hallux-Valgus-Braces-Toe-Separator-Overlapping-Toes-Rehabilitation-Treatment-Foot-Bone-Orthotic-Device.jpg\\_640x640.jpg](https://ae01.alicdn.com/kf/HTB1GYVBOpXXXXbsapXXq6xXFXXXF/New-1-Pair-Hallux-Valgus-Braces-Toe-Separator-Overlapping-Toes-Rehabilitation-Treatment-Foot-Bone-Orthotic-Device.jpg_640x640.jpg))



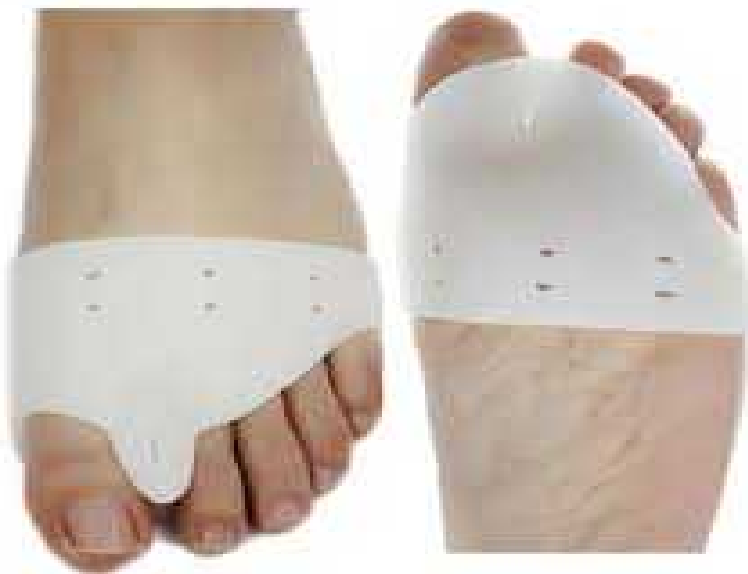Slika 33. Silikonski separator.

(Izvor: <https://i.pinimg.com/736x/c3/59/18/c35918eeb6696d8c49c1f127a816d3ae--cleaning-appliances-hallux-valgus.jpg>)

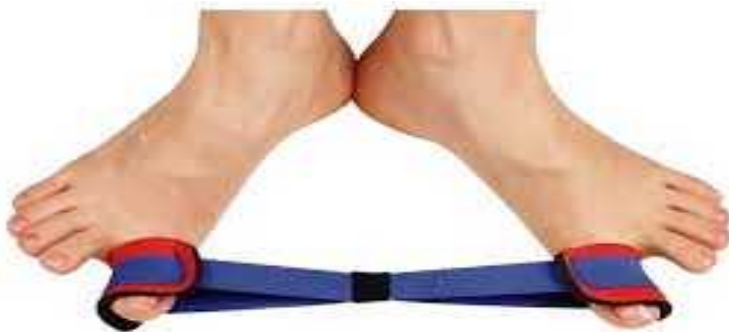

Slika 34. Ortoza za haluks valgus.

(Izvor: [http://img.medicaexpo.com/images\\_me/photo-g/71114-149529.jpg](http://img.medicaexpo.com/images_me/photo-g/71114-149529.jpg))

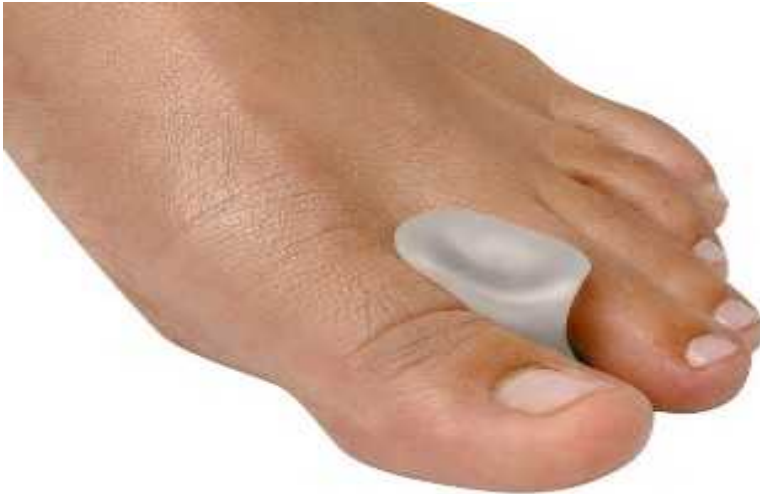

Slika 35. Separator za nošenje po danu u cilju prevencije napredovanja deformiteta.  
(Izvor: <https://ae01.alicdn.com/kf/HTB1snpIIFXXXXdXFXXq6xXFXXXV/1pair-2ps-Daily-use-Silicone-Gel-foot-fingers-Toe-Separator-thumb-valgus-protector-Bunion-adjuster-Hallux.jpg>)



Slika 36. Elasti na guma za terapiju haluks valgusa.

(Izvor: <https://i.ebayimg.com/thumbs/images/g/4AoAAOSwnONZDjmb/s-1225.jpg>)



Slika 37. Separator od silikona.

(Izvor: <https://www.demi.fi/sites/demi/files/general/88/1120188/varvastuki.jpg>)

Svoju ulogu u ublažavanju posledica koje sa sobom donosi progresija haluks valgusa imaju i ortopedski uložci. Silikonski uložci sa MT jastu i ima rastere enju prednji deo stopala što dovodi do ublažavanja bolova. Za stopala sa ravnim tabanima, koja se komplikuju u haluks valgus, se preporu uju uložci sa supinacionim klinom.

Pasivnim i aktivnim vežbama palca i ostalih prstiju stopala donekle se usporava napredovanje deformiteta budu i da se vežbanjem intrizi ne muskulature stopala i miši a potkolenice aktivira prirodna napetost mekih struktura stopala što omogu ava o uvanje vrsto e prednjeg svoda stopala.

U neoperativne oblike le enja ubraja se medikamentozno le enje. Upotrebom analgetika smanjenju se bol koji se javlja kao posledica razvoja i napredovanja deformiteta.

Kada haluks valgus postane toliko bolan da i pored preduzetih svih na ina konzervativnog le enja ugrožava funkciju stopala u celini pristupa se pravljenju plana za operativno le enje.

### 1.8.2. Operativno le enje

Zbog nedovoljne efikasnosti neoperativnih postupaka le enje deformiteta se u najvećem broju slučajeva završava operacijom<sup>29</sup>.

Deformitet, sam po sebi, nije dovoljan razlog da bude indikacija za operativno le enje.

Postoje i tegobe, bol pre svega, a zatim i funkcionalne smetnje, otežan hod, problem sa nošenjem obuće su osnovni faktori koji utiču na odluku za operativno le enje. Cilj operativnog le enja deformiteta je dobiti bezbolno, funkcionalno i estetski dopadljivo stopalo. Hirurškim korigovanjem deformiteta uklanja se bol, zaustavlja dalja progresija oboljenja i poboljšava funkcija stopala.

Postojanje velikog broja hirurških metoda u le enju ukljevitog stopala jasno pokazuje da ne postoji jedan metod koji može rešiti sve kliničke varijetete ove bolesti<sup>22</sup>. Svakog pacijenta treba posmatrati individualno, kao i stopala kod istog pacijenta. Izbor metode koja će se primeni u hirurškom le enju deformiteta zavisi od više faktora: veličine HVU i IMTU, postojanja artroze MTF zgloba, položaja sezamoida, pokreta palca, postojana komorbiditeta, godina pacijenta. Veoma važan segment prilikom donošenja odluke o vrsti operativne tehnike koja će se primeniti za dati deformitet je i iskustvo ortopeda, odnosno njegovo vladanje određenim hirurškim metodama.

Preoperativna priprema stopala je opsežna i pored pranja obuhvata kompletnu pedikirsku obradu stopala.

Do danas su opisane brojne operativne tehnike koje se mogu podeliti u dve osnovne grupe hirurških intervencija: operativne tehnike gde se koriste samo meka tkiva za korigovanje deformiteta i hirurške procedure koje, pored mekih tkiva zahvataju i koštano-zglobni sistem.

Volkman je 1856. godine opisao prvu operativnu tehniku za le enje haluks valgus deformiteta<sup>30</sup>. Reverdin je 1881. godine distalnom MT osteotomijom i medijalnom resekcijom egzostoze sa glave prve MT kosti rešavao haluks valgus deformitet<sup>31</sup>. Verbrugge je još 1933. godine tvrdio da postoje 152 operativne tehnike za korekciju deformiteta kod haluks valgusa<sup>33</sup>.

## Algoritam operativnog le enja halux valgus deformiteta

Deformitet haluks valgusa se u svrhu odgovaraju e strategije operativnog le enja može podeliti u 5 glavnih grupa: <sup>8</sup>

1. Deformitet sa kongruetnim zglobom,
2. Deformitet sa inkongruetnim zglobom,
3. Deformitet sa artroti nim promenama u prvom MTF zglobu,
4. Deformitet sa nestabilnim ( labavim ) prvim metatarzokuneiformnim zglobom i
5. Juvenilni haluks valgus.

Obim deformiteta se može dodatno podeliti u 3 grupe:

1. Po etni( blagi) deformitet, kod koga je HVU 15-30° , a IMTU 9-13°
- 2 Umereni ( srednji ) deformitet, kod koga je HVU od 31-40 ° , a IMTU od 14-20°
3. Naglašeni ( veliki ) deformitet, kod koga je HVU 40° , a IMTU 20°<sup>8</sup>

Pored navedene klasifikacije haluks valgusa, treba imati u vidu i mogućnost postojanja samo izolovane prominencije medijalnog dela glave prve MT kosti kao i postojanja haluks valgus interfalangeusa.

### I – Izolovana prominencija medijalnog dela glavice prve MT kosti

- Resekcija medijalne prominencije ( Silver) <sup>8</sup>

#### Indikacija za operativnu korekciju

- velika, bolna medijalna egzostoza sa ili bez uve enje burze uz postojanje fiziološkog HVU i IMTU.

### II – Haluks valgus interphalangeus

- Akinova klinasta osteotomija proksimalne falange sa zatvaranjem<sup>37</sup>

#### Indikacija za operativnu korekciju

- deformitet ograničen samo na proksimalnu falangu uz postojanje

minimalnog povećanja HVU i IMTU (uglavnom se radi o drugim proksimalno lociranim zahvatima).

III - Po etni- umereni deformitet sa kongruetnim zglobom (uvećani distalni metatarzalni artikularni ugao)

a) Distalna chevron osteotomija udružena sa Akinovom osteotomijom (dupla osteotomija)<sup>37,47</sup>,

b) Biplanarna distalna chevron osteotomija (u dve ravni)<sup>22</sup>.

IV- Po etni – umereni deformitet sa inkongruetnim zglobom

a) Distalni mekotkivni zahvat (McBride)<sup>34</sup>,

b) Distalna chevron osteotomija<sup>47</sup>.

V - Umereni – naglašeni deformitet sa kongruetnim MTF zglobom i stabilnim MTK zglobom -

a) Scarf osteotomija udružena sa distalnim mekotkivnim zahvatom i Akinovom osteotomijom, uz dodatnu lateralnu klinastu osteotomiju sa zatvaranjem<sup>22,37,57</sup>,

b) Proksimalna metatarzalna osteotomija (polulu na ili klinasta osteotomija sa bazom klina prema lateralno) uz dodatnu distalnu klinastu lateralnu osteotomiju sa zatvaranjem i sa distalnim mekotkivnim zahvatom i Akinovom osteotomijom<sup>8,37,59,60</sup>,

c) Artrodeza prvog MTF zgloba<sup>79,80</sup>.

VI - Umereni –naglašeni deformitet sa inkongruetnim MTF zglobom i stabilnim metatarzokuneiformnim ( MTK ) zglobom

a) Scarf osteotomija udružena sa distalnim mekotkivnim zahvatom i Akinovom osteotomijom<sup>37,57</sup>,

b) Modifikovana duga chevron osteotomija udružena sa distalnim mekotkivnim zahvatom i Akinovom osteotomijom<sup>22,37</sup>,

c) Ludolfova osteotomija udružena sa distalnim mekotkivnim zahvatom i Akinovom osteotomijom<sup>37,48</sup>,

d ) Proksimalna metatarzalna osteotomija (Goldenova ili polulu na osteotomija) udružena sa distalnim mekotkivnim zahvatom i Akinovom osteotomijom<sup>37,59,60,84</sup>.

VII - Umereni – naglašeni deformitet sa hiperobilnim MTK zglobom

a) Lapidusov zahvat sa distalnim mekotkivnim zahvatom i Akinovom osteotomijom<sup>82</sup>.

VIII – Juvenilni haluks valgus deformitet

Blagi deformitet (HVU od 10 - 25°) sa kongruetnim zglobom:

a) Biplanarna chevron osteotomija<sup>22</sup>

Blagi deformitet sa inkongruetnim zglobom:

a) Chervon osteotomija sa ili bez Akinove osteotomije<sup>37,47</sup>.

Umereni deformitet (HVU od 25° – 40°) sa kongruetnim zglobom:

a) Biplanarna chevron osteotomija sa Akinovom osteotomijom<sup>22,37</sup>,

b) Scarf osteotomija uz dodatnu klinastu medijalnu osteotomiju sa zatvaranjem<sup>22,57</sup>.

Umereni deformitet sa inkongruetnim zglobom:

a) Scarf osteotomija udružena sa distalnim mekotkivnim zahvatom i Akinovom osteotomijom<sup>37,57</sup>.

IX – ostalo

a) Ugradjivanje implantacionog materijala – kontraindukovano u le enju deformiteta bez udruženih naglašanih degenerativnih promena u prvom MTF zglobu.

b) Artrodeza prvog metatarzofalangealnog zgloba - indikacije<sup>22</sup>

- veliki haluks valgus ( HVU ve i od 50° )

- obimne degenerativne promene,



- reumatoidni arthrititis,
- nedostatak drugog prsta,
- spasti ni deformiteti,
- revizioni zahvati nakon neuspelih predhodnih operacija,

nakon sanacije infekcije koja je dovela do destrukcije zgloba

Veoma je važno da ortopedi poštuju navedene indikacije za operativno le enje haluks valgus deformiteta što u praksi nije uvek slu aj. esto hirurzi operišu pacijente metodom kojom najbolje vladaju, a ne onom metodom kojom bi prema algoritmu trebalo. Taj pristup pojedinih hirurga može imati svoje loše i dobre strane.

Loše je to što se ne poštuju i predhodno navedene principe hiruškog le enja može desiti da se deformitet ne iskoriguje u željenom obimu uz pojavu prate ih komplikacija. Kao eventualna dobra strana takvog pristupa je to što hirurg rade i sebi srodnu metodu ima manju mogućnost pravljenja greške.

U radu sa pacijentima veoma je zna ajan individualni pristup. Za svakog pacijenta ponaosob, u skladu sa postavljenim indikacijama, primenjuje se odgovaraju i metod za hiruško zbrinjavanje ukljevitog stopala<sup>33</sup>.

### **1.8.2.1 Operacije na mekim tkivima**

Ukoliko je pokušaj neoperativnog le enja haluks valgusa neuspešan, a postoje i deformitet je fleksibilan, odnosno može se manuelno korigovati, pristupa se mekotkivnim hiruškim procedurama kojima se postižu zadovoljavaju i funkcionalni i estetski rezultat i to ukoliko su ispunjeni slede i uslovi;

- ako je haluks valgus ugao između 20° i 35°,
- IMTU ugao manji od 15°,
- valgus INTF ugla manji od 15°,°
- ako je MTF zglob palca bez degenerativnih promena<sup>33</sup>.

Presecanje pripoja m. adductora hallucisa, je mekotkivna operacija nakon koje se sesamoidne kosti vraćaju u fiziološku anatomsku poziciju uspostavljaju i normalnu tenziju na fibroznim tkivima.

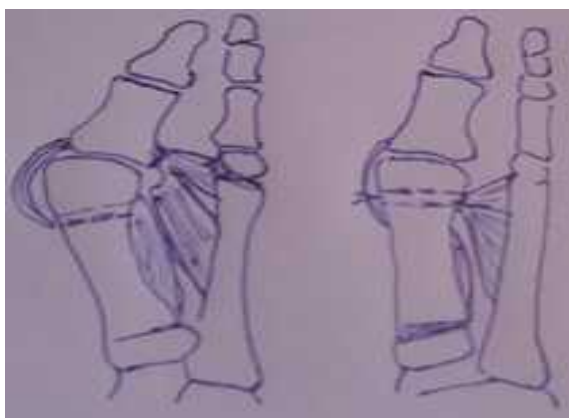
Mekotkivni zahvati tkivima se koriste po pravilu udruženi sa nekim od koštanih zahvata i imaju za cilj oslobađanje kontrahovanog, lateralnog dela kapsule prvog MTF zgloba. To se postiže presecanjem lateralne kapsule, poprečnog metatarzalnog ligamenta i pripoja m. adductora hallucisa kroz lateralnu inicijaciju<sup>8</sup>.

Mc Bride je 1928. godine smatrao da u pojavi haluks valgus deformiteta osnovnu ulogu imaju tetiva m. adductor hallucis. Suština njegove operativne tehnike je bila transpozicija tetive m. adductora hallucisa na vrat prve MT kosti<sup>34</sup>.

### 1.8.2.2. Operacije na koštanom tkivu

Koštanim hiruškim procedurama se pristupa ukoliko se na osnovu detaljnog kliničkog i radiografskog ispitivanja proceni da mekotkivnim hiruškim procedurama nije moguće postići željeni rezultat.

Simmondsova i Menelausova tehnika je primenjivana za korekciju haluks valgusa kod adolescenata. Operacija se odvija u dve faze, koje se nadovezuju jedna na drugu. U prvoj fazi odstranjuje se egzostoza sa medijalne strane glavice prve MT kosti, secira tetiva m. adductor hallucis te se stvara tunel na vratu prve MT kosti, a zatim se nakon proksimalne osteotomije prve MT kosti, tetiva m. adductora hallucisa provlači kroz tunel i šije za duplikaturu medijalne kapsule<sup>35</sup> (slika 38).



Slika 38. Šematski prikaz Simmondsove i Menelausove tehnike za korekciju haluks valgusa kod adolescenata

Pored navede tehnike koja se koristi u slu ajevima kod kojih ne postoji potreba za osteotomijom kosti, postoji veliki broj hiruških procedura kod kojih se koristi osteotomija u korekciji deformiteta i koje se mogu podeliti na:

postupke koji se vrše na proksimalnoj falangi palca,

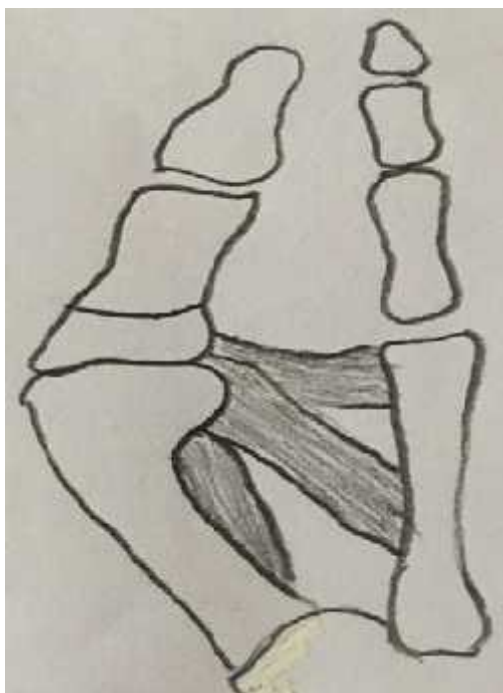distalne osteotomije prve MT kosti,

osteotomije tela prve MT kosti,

osteotomije baze prve MT kosti.

#### **1.8.2.2.1. Postupci na proksimalnoj falangi palca**

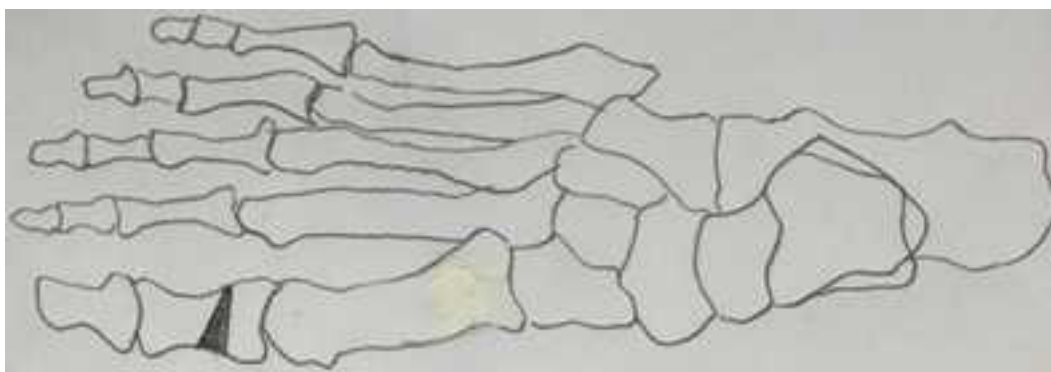
Keller je 1904. godine opisao tehniku korekcije haluks valgusa koja je uz više modifikacija ostala veoma popularna. Operacija je namenjena pre svega pacijentima od 55 do 70 godina starosti sa uglom haluks valgusa od  $30^{\circ}$  -  $40^{\circ}$  i IMTU od  $9^{\circ}$  -  $12^{\circ}$ . Suština same operacije je resekcija medijalne koštane prominencije na glavici prve MT kosti i resekcija baze proksimalne falange palca uz stabilizaciju resecirane falange Kirschnerovom iglom<sup>36</sup> (slika39).



Slika 39. Skica proksimalne falangelane resekcione artroplastike ( Keller)

Veoma česta komplikacija nakon Kellerove operacije je metatarzalgija, koja nastaje nakon skraćivanja proksimalne falange palca i pomicanja sezamoidne kosti prema proksimalno čime se narušava biomehanika sezamidnog jastučeta.

Tehniku osteotomije proksimalne falange uveo je Akin 1925. godine. Akinova osteotomija se koristi kod pacijenata sa manjim deformitetom gdje je ugao haluks valgusa od  $15^{\circ}$  -  $30^{\circ}$ , a intermetatarzalni ugao od  $9^{\circ}$  -  $12^{\circ}$ . Nakon odstranjenja medijalne koštane prominencije i tenotomije m. adductora hallucisa, uradi se klinasta bazalna osteotomija proksimalne falange sa bazom kila prema medijalno uz fiksiranje fragmenata Kiršnerovom iglom<sup>37</sup> (slika40).

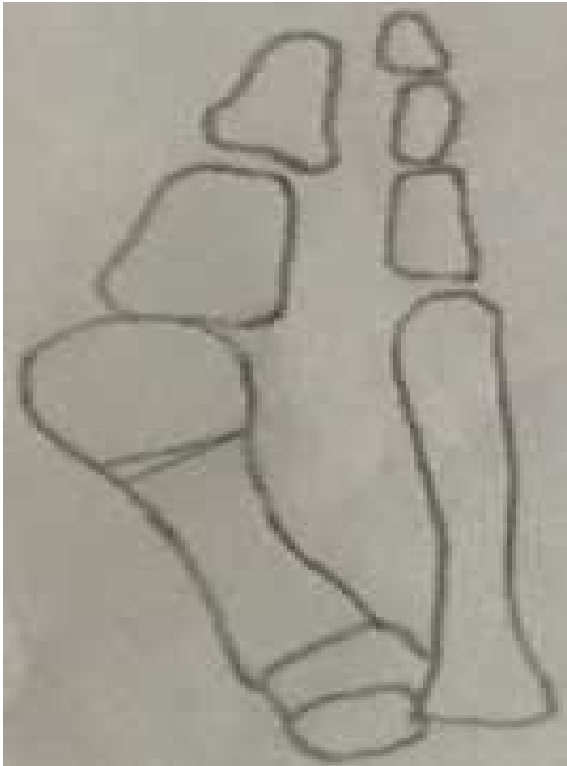

Slika 40. Osteotomija proksimalne falange palca po Akinu (skica)

#### **1.8.2.2.2. Distalna osteotomija prve metatarzalne kosti**

Postoji veliki broj distalnih metatarzalnih osteotomija. Indikacija kod kojih se one koriste su početni i umereni haluks valgus deformitet.

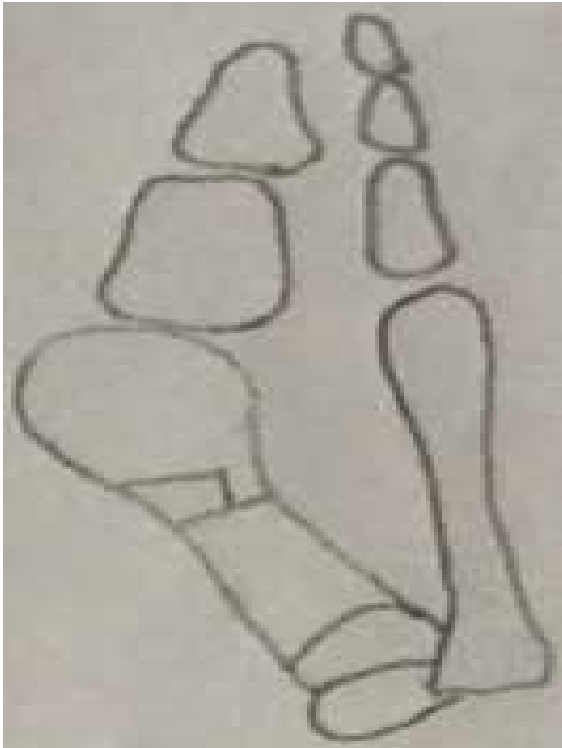Reverdin je 1881. godine, prvi opisao distalnu, zatvorenu klinastu osteotomiju prve MT kosti (slika 41).



Slika 41. Reverdinova distalna osteotomija prve MT kosti (skica)

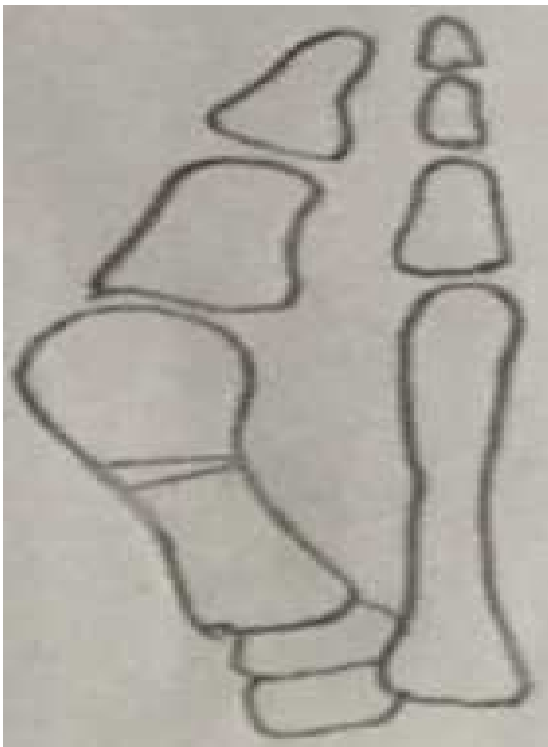
U sklopu operativne metode po Reverdinu radjena je resekcija deformisanog dela glave prve MT kosti, što se ina e biti postati uobi ajna praksa i kod svih budu ih operativnih metoda u le enju haluks valgusa<sup>31</sup>.

Roux je 1920. godine, opisao zatvorenu distalnu osteotomiju koja u svojoj osnovi ima trapezoidni oblik. Proksimalna osteotomija je se pruža kroz celu širinu MT kosti dok je distalna osteotomija nepotpuna . Formirani zubac nastao nakon navedenih osteotomija daje stabilnost osteotomiranim fragmentima( slika 42 )<sup>38</sup>.



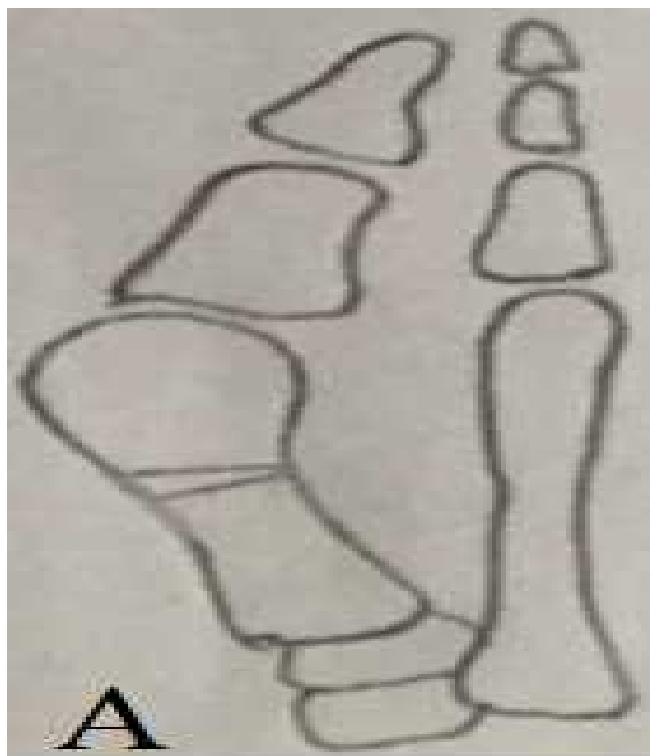
Slika 42. Distalna osteotomija prve MT kosti – Roux (skica)

Peabody je 1931. godine, korekciju haluks valgusa radio tako što je osteotomiju zatvaranja pomerio nešto nešto proksimalnije nego što je to učinio Reverdin (slika 43)<sup>9</sup>.



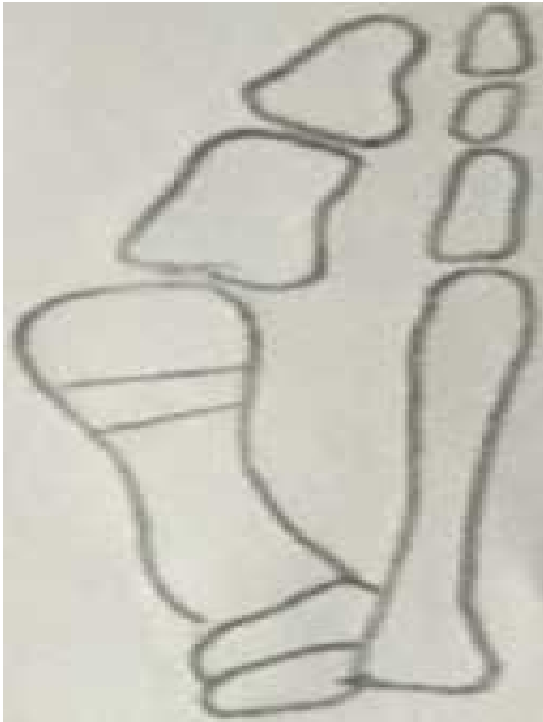Slika 43. Distalna osteotomija prve MT kosti – Peabody (skica)

Druga modifikacija Reverdinove osteotomije je distalna L osteotomija, odnosno Eeverdin-Green osteotomija (slika 44) <sup>40</sup>.



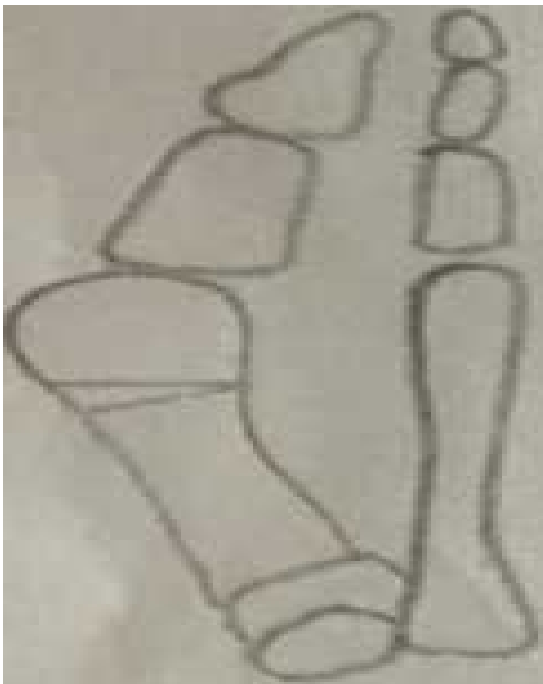Slika 44 ( A-B). Skica distalne osteotomije prve MT kosti - Eeverdin-Green ( A – skica u anteroposteriornoj ravni, B- skica u lateralnoj ravni).

Hohmann je 1923. godine, je predstavio postupak u ijoj je osnovi zatvorena trapezoidna osteotomija, ali za razliku od Rouxovog postupka, proksimalni i distalni kraci Hohmannove osteotomije se pružaju kroz celu cirkumferenciju MT kosti (slika 45) <sup>41</sup>.



Slika 45. Hohmannova distala MT osteotomija (skica)

Johnson i Smith su 1974. godine, predstavili derotacionu, angulacionu, transpozicionu osteotomiju ili DRATO osteotomiju (slika 46) <sup>42</sup>.

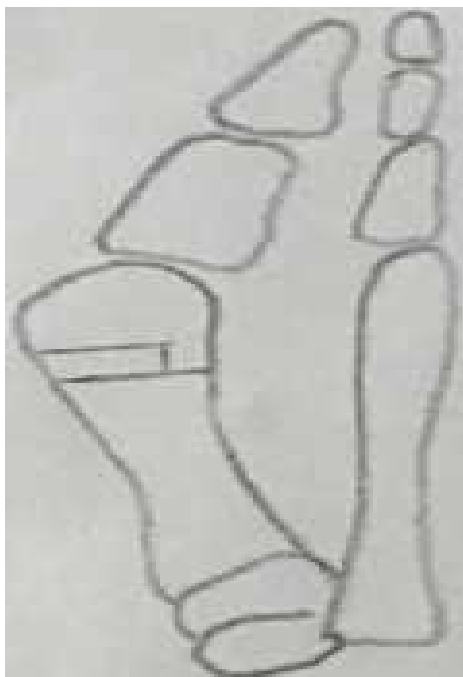

Slika 46. DRATO osteotomija (skica)



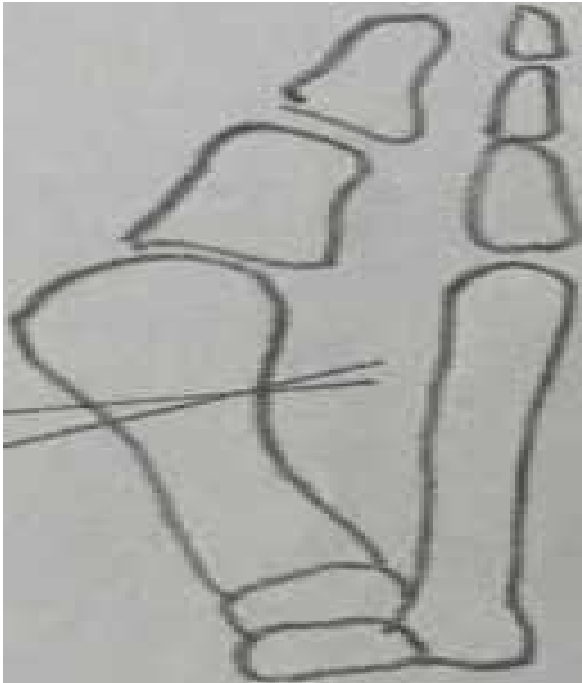
1958. godine, Mitchell je predstavio svoju osteotomiju <sup>43</sup>, a Miller je 1974. godine, uradio njenu modifikaciju. Miller je osteotomiju radio u odnosu na osu stopala za razliku od Mitchella koji je osteotomiju radio u odnosu na osu prve MT kosti (slika 47)

44.




Slika 47. Millerova distalna MT osteotomija (skica)

Lindbren i Turan su opisali poprečnu osteotomiju. Linija se enja MT kosti se pružala pod uglom od  $30^\circ$  u odnosu na poprečnu liniju koja se nalazi pod pravim uglom u odnosu na liniju koja prolazi sredinom prve MT kosti (slika 48) <sup>45</sup>.



Slika 48. Poprečni preseki distalne MT osteotomije po Lindbrenu i Turanu (skica)


Austin je svoju osteotomiju predstavio 1981. Osteotomija ima 2 horizontalna preseka pod uglom od  $60^\circ$  (slika 49)<sup>46</sup>.



Slika 49. Austinova distalna MT osteotomija (skica)

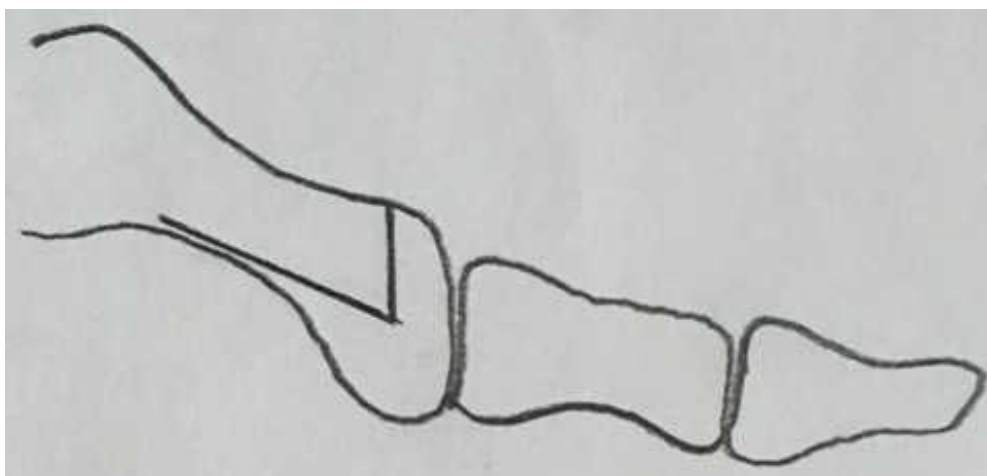
Chervon osteotomija je distalna MT osteotomija u obliku slova V sa uglom od  $60^\circ$ , pri čemu je teme ugla na 10 mm od zglobne površine glave prve MT kosti. Nakon lateralnog pomaka glave od 5-7 mm i dodatne resekcije dijafize prve MT kosti,

stabilnost dobijene pozicije se osigurava Kirschnerovom iglom ili resorptivnim šraфом ( slika 50 )<sup>47</sup>.



Slika 50. Chervonova distalna MT osteotomija (skica)

Johnson je modifikovao chervonovu osteotomiju tako što je produžio njen donji krak, što je omogućilo lakše plasiranje stabilizacionog šrafa<sup>22</sup> (slika 51).



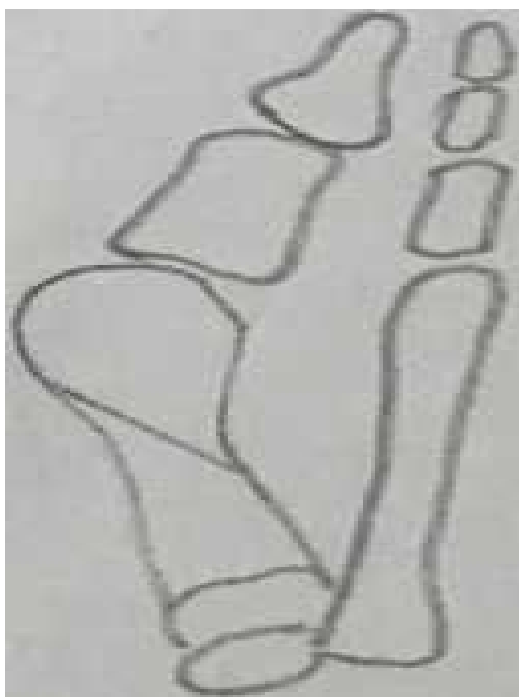Slika 51. Johnsonova modifikacija chervonove osteotomije (skica)

Kod valgus deformiteta sa kongruetnim zglobovima Johnson je uveo i dodatnu subkapitalnu osteotomiju zatvaranja sa bazom klina medijalno od 2 mm u cilju korigovanja distalnog metatarzalnog artikularnog ugla (DMAU)<sup>22</sup>.

### 1.8.2.2.3. Osteotomija tela prve metatarzalne kosti

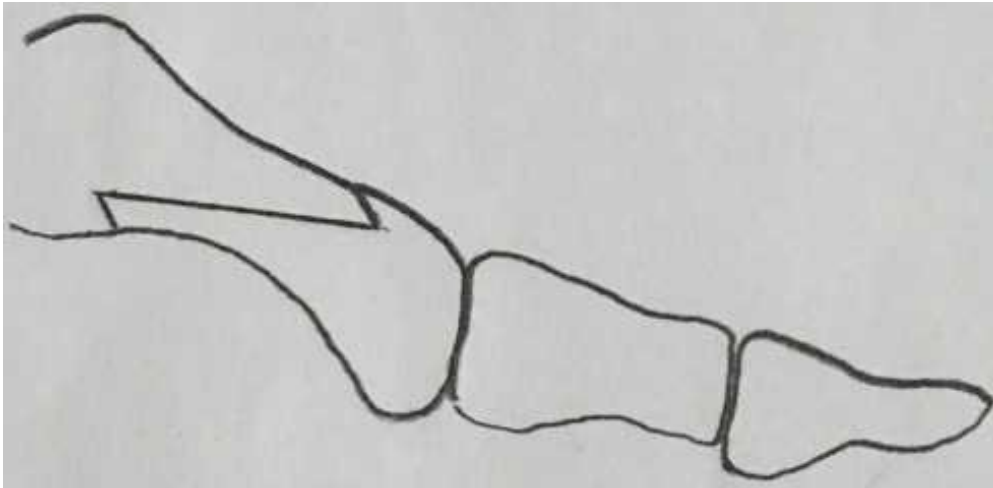
Ludolfova osteotomija je opisana 1918. godine. To je kosa osteotomija tela prve MT kosti gde se stabilnost osteotomiranih fragmenata postiže jednim šrafom i dve Kiršnerove igle<sup>48</sup>.

Vilson je 1963. godine, predstavio kosu osteotomiju u distalnom delu tela prve MT kosti sa pravcem pružanja od distalne-medijalne prema proksimalno - lateralnoj strani pod uglom od 45 stepeni i kojom se nakon dislokacije fragmenata koriguje varus pozicija prve MT kosti<sup>49-56</sup> (slika 52).



Slika 52 Vilsonova osteotomija tela prve MT kosti (skica).

Skarf osteotomija je osteotomija dijafize prve MT kosti u obliku slova Z sa linijom se enja koja ide naniže i lateralno. Ona omogu ava dodatno skra enje ili produženje prve MT kosti proksimalno-distalim pomeranjem fragmenata. Nakon osteotomije novonastala pozicija se osigurava fiksacijom sa 2 šrafa<sup>57,58</sup> (slika 53).



Slika 53 . Skarfova osteotomija dijafize prve MT kosti (skica)

#### 1.8.2.2.4. Proksimalna ( bazalna ) osteotomija prve metatarzalne kosti

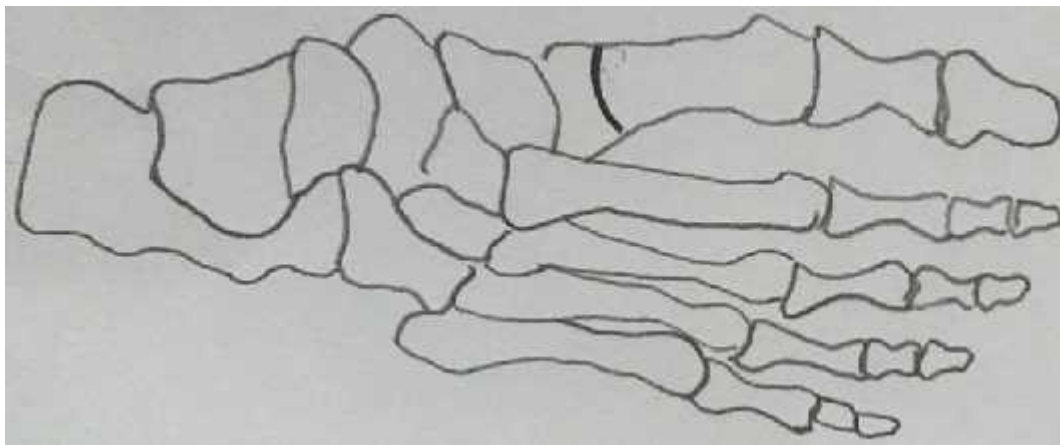
Bazalna osteotomija se koristi kod srednjih i većih deformiteta, ali samo u slučaju kada MTF zglob nije artrotično ili izmenjen. Rade se na 10-15 mm distalno od MTF zgloba. Veoma malim pomeranjem prve MT kosti pri njevoj bazi nakon osteotomije postiže se znatno veće pomeranje u distalnom delu prema lateralno. Postoje više opisanih tehnika proksimalne osteotomije. Kod svih proksimalnih osteotomija obavezno treba uraditi medijalnu resekciju koštane prominencije uz tenotomiju aduktora palca i medijalnu kapsulorafiju. Sve proksimalne osteotomije zahtevaju stabilizaciju iskorigovane pozicije aplikacijom Kirschnerovih igala, šrafova ili specijalno dizajniranih pločica<sup>59,60,61</sup>.

Trethowan je 1923 godine opisao otvorenu klinastu osteotomiju na 1 cm od baze prve MT kosti<sup>62,63</sup>. Poslednjih godina u korekciji deformiteta koristi se proksimalna chevron osteotomija<sup>64,65,66,67,68</sup>.

Od proksimalnih osteotomija baze prve MT kosti se koriste se pored otvorenih i zatvorene klinaste osteotomije među kojima je i Goldenova osteotomija koja se detaljnije opisati u okviru podnaslova materijal i metode<sup>69,70,71,72,73,74,75,76,77</sup>. Osteotomije sa otvaranjem produžavaju, a klinaste osteotomije sa zatvaranjem dovode do skraćivanja prve MT kosti.

Polukružna proksimalna osteotomija baze prve MT kosti sa konveksitetom proksimalno omogućava veće kretanje distalnog fragmenta od ostalih osteotomija. Nakon

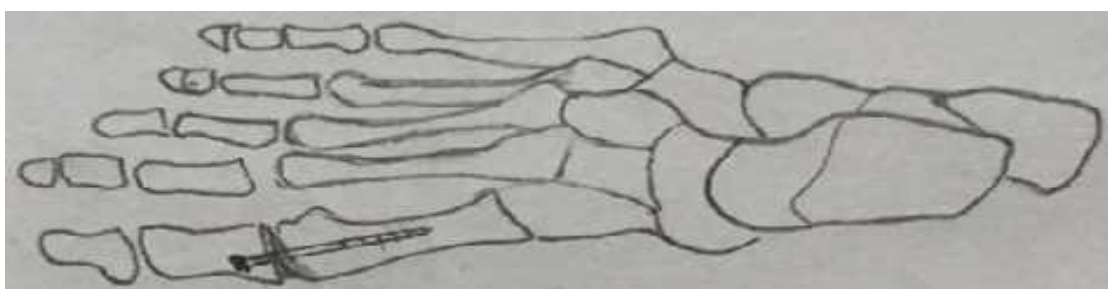
osteotomije i korekcije deformiteta, osteotomirani fragmenti se fiksiraju. Polukružna, odnosno polulu na osteotomija ne dovodi do promene dužine prve MT kosti<sup>78</sup> (slika 54).



Slika 54. Polulu na proksimalna (bazalna) osteotomija -Mann (skica)


#### **1.8.2.2.5. Artrodeza metatarzofalangealnog zgloba palca i metatarzokuneiformnog zgloba**

Ako postoji poremećena mišićna ravnoteža palca, kao što se može videti kod cerebralne paralize, kod haluks valgusa sa oštećenim MTF zglobom, nakon neuspele McBrideove ili Kellerove operacije, artrodeza metatarzofalangealnog zgloba može biti metod izbora. Artrodeza MTF zgloba se obično kombinuje sa proksimalnom osteotomijom prve MT kosti radi korekcije metatarsus primus varusa. Artrodezu treba uraditi tako da u horizontalnoj ravni valgus palca iznosi  $15^{\circ}$ , a u sagitalnoj ravni MTF ugao treba da je između  $10^{\circ}$  i  $15^{\circ}$ . Da bi se palac održao u željenoj poziciji, adaptiraju se novonastale koštane površine i fiksiraju Kirshnerovim iglama ili zavrtanjima. Oslonac na prednji deo stopala se dozvoljava nakon 6 nedelja, odnosno nakon fuzije fragmenata<sup>79,80</sup> (slika 55).



Slika 55. McKeeverova artrodeza palca (skica)

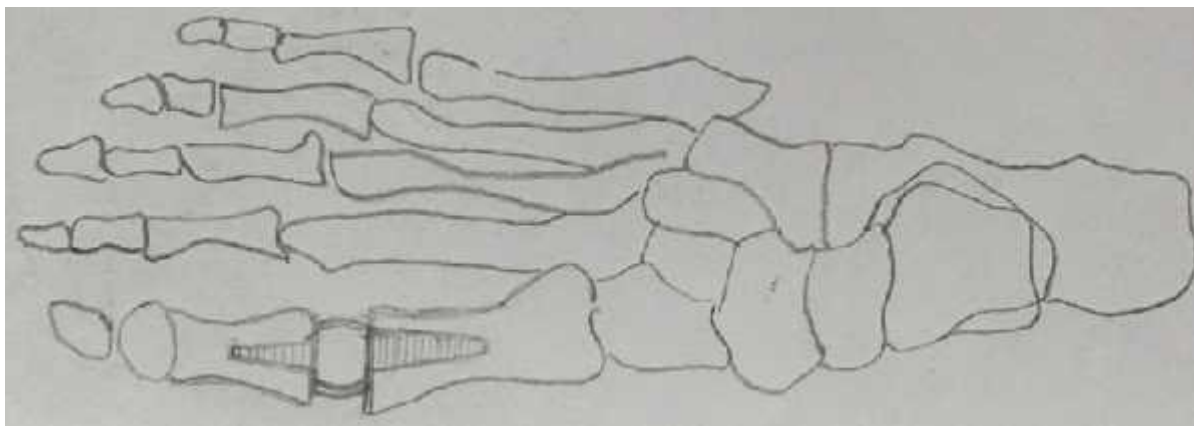
Arthrodeza MTK zgloba ( Lapidus) je hiruški zahvat kojim se postiže korekcija i kod najtežih deformiteta. Nakon isecanja klina sa bazom lateralno i plantarno, stabilizacija, predhodno denuduranih površina MT i kuneiformne kosti, se postiže sa dva šrafa<sup>82</sup> (slika 56).



Slika 56. Lapidusova artrodeza MTK zgloba (skica)

#### **1.8.2.2.6. Artropalstika metatarzofalangealnog zgloba palca**

Artroplastika MTF zgloba palca je metod izbora kod reintervencija nakon McBridove ili Kellerove operacije. Obično se radi totalna artroplastika MT zgloba palca sa silasti nom protezom po Swansonu (slika 57)<sup>81</sup>.



Slika 57. Silasti na proteza po Swansonu (skica)

## **2. CILJEVI ISTRAŽIVANJA**

Ciljevi istraživanja su:

1. Ocena efekata Mitchellovog i Goldenovog postupka pojedina no, kao i da se pore enjem te dve metode da odgovor kojem postupku dati prednost u korekciji umerenih haluks valgus deformiteta,
2. Utvrditi da li postoji zna ajna razlika u vremenu zapo injanja fizikalnog tretmana, vertikalizacije pacijenta i trenutku oslonca, bolesnika sa umerenim haluks valgus deformitetom le enih metodom po Mitchell-u i metodom po Goldenu,
3. Utvrditi da li postoji zna ajna razlika u ukupnoj dužini le enja izmedju bolesnika sa umerenim haluks valgus deformitetom le enih postupkom po Mitchell-u i postupkom po Goldenu,
4. Utvrditi da li postoji zna ajna razlika u zastupljenosti komplikacija izmedju bolesnika sa umerenim haluks valgus deformitetom le enih metodom po Mitchell-u i metodom po Goldenu.



### 3. MATERIJAL I METODE

Opservaciona studija kontrole slu ajeva je sprovedena kod pacijenata sa umerenim haluks valgus deformitetom koji su operisani na odeljenju ortopedije KBC „Zvezdara“ u periodu od januara 2007. do februara 2013. godine. Primenjene su dve metode: korektivna distalna metatarzalna osteotomija po Mitchellu<sup>83</sup> i korektivna proksimalna metatarzalna osteotomija po Golden<sup>84</sup>.

#### 3.1. Distalna metatarzalna osteotomija po Mitchelu

Inicijalna incizija kod Mitchellove metode, počinje na dorzomedijalnoj strani stopala, na sredini proksimalne falange i usmerena je distalno, prolazi preko egzostoze i završava 3 cm proksimalno od MTF zgloba sa medijalne strane MT kosti. Potreban je oprez kako bi se izbegle krajnje grane medijalnog dela n. peroneusa superficialisa. Oštrom disekcijom indentifikuje se egzostoza prekrivena kapsulom i burzom. Nakon toga započinje se incizijom kapsule u obliku slova Y na dorzomedijalnom rubu MT zgloba koja je usmerena prema srednjoj medijalnoj liniji gde se spajaju egzostoza i telo MT kosti. Ovaj krak incizije obično je dug 10-15 mm ovisno o veličini egzostoze i dužini prve MT kosti. Plantarni krak incizije iste je dužine i usmeren je od plantarnog - medijalnog dela MT zgloba ka srednjoj medijalnoj liniji MT kosti. Ravni deo incizije usmeren je prema proksimalno i pruža se srednjom medijalnom linijom od mesta spajanja glave i dijafize uz telo MT kosti u dužini od 15-20 mm. Zatim se podignu resecerina krila kapsule kako bi se dobio uvid u MT zglob.

Potreban je oprez kako se delovi kapsule ne bi oštetili ili odstranili s obzirom na kasniju ulogu kapsule na stabilizaciju i korekciju haluks valgusa.

Odstranjenje egzostoze

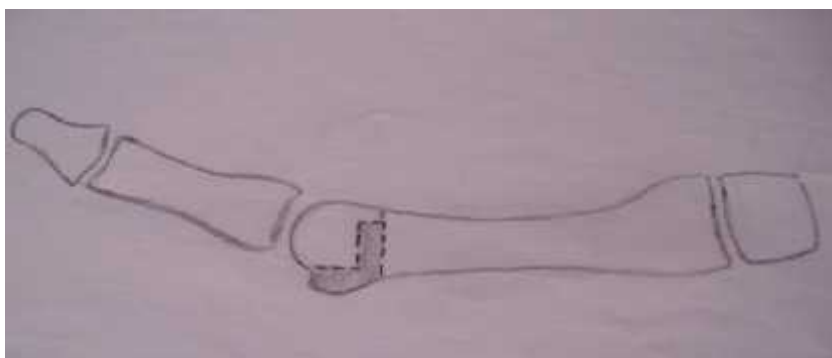
Identifikuje se parasagitalno ulegnuće i spoj egzostoze s telom MT kosti koji se označava i osteotomom kao orijentaciona tačka. Koristeći isti osteotom, odstranjuje se egzostoza po eviši sa dorzalnog krila parasagitalnog žleba. Osteotomija se usmerava proksimalno, plantarno i blago medijalno prema predhodno označenom delu kosti.

Ekspozicija tela i vrata MT kosti i postavljanje orijentacionih otvora

Periost se odiže dorzalno i plantarno kako bi se vizulizirao dorzalni deo vrata i distalnih 2 - 3 cm tela MT kosti. Lateralni deo kapsule glave i vrata MT kosti se ne resecira jer doprinosi krvnom snabdevanju glave MT kosti. Izbuše se dva paralelna kanala kroz telo metatarzalne kosti usmerene od dorzalno prema plantarno, dovoljno široke za prolazak konca 1-0. Prvi kanal se izbuši na uzdužnoj liniji koja predstavlja sredinu dorzalne strane prve MT kosti, otprilike 1,5 cm proksimalno od distalnog ruba zglobne površine glave MT kosti i usmerena je prema medijalnom korteksu. Drugi kanal se izbuši 1 cm. proksimalno od prvog kanala, ali je usmeren prema lateralnom korteksu tela MT kosti. Kroz kanale se provu e apsorbiraju i, monofilamentarni konac veli ine 1-0 tako da se može zavezati sa dorzalne strane.

#### Dvostruka osteotomija vrata MT kosti

Prva osteotomija se na ini distalno, paralelno s medijalnom granicom vrata MT kosti, 3-4 mm proksimalno od distalnog kanala koji se nalazi 1,5 cm od MTF zgloba. Ova osteotomija nije potpuna i treba ostaviti 3-6 mm lateralnog dela tela netaknutim. Širina leteralnog šiljka zavisi od opsega korekcije koji je potreban da bi se relaksirale mekotkivne strukture MTF zgloba. Drugim re ima, zavisi o veli ini deformiteta. Ako je IMU  $10^{\circ}$  - $12^{\circ}$  dovoljno je 3-4 mm širine šiljka, a ako je IMTA  $13^{\circ}$  - $15^{\circ}$  potrebno je 5-6 mm širine šiljka. Druga osteotomija izvodi se u istom smeru, paralelno sa prvom osteotomijom po evši medijalno, 3-4 mm proksimalno od prvog reza. Ova osteotomija je potpuna i prolazi kroz lateralni korteks MT kosti. Pravac pružanja tre e osteotomije je koja se ini pod uglom od  $90^{\circ}$  u odnosu na predhodne 2 osteotomije je od lateralnog kraja nepotpune distalne osteotomije do proksimalne osteotomije. Dobijeni fragment širine 3-4 mm kosti se odstrani s distalnog fragmenta (slika 58).



Slika 58. Operativna tehnika po Mitchellu (skica u horizontalnoj ravni)

### Lateralno pomicanje kapitalnog fragmenta

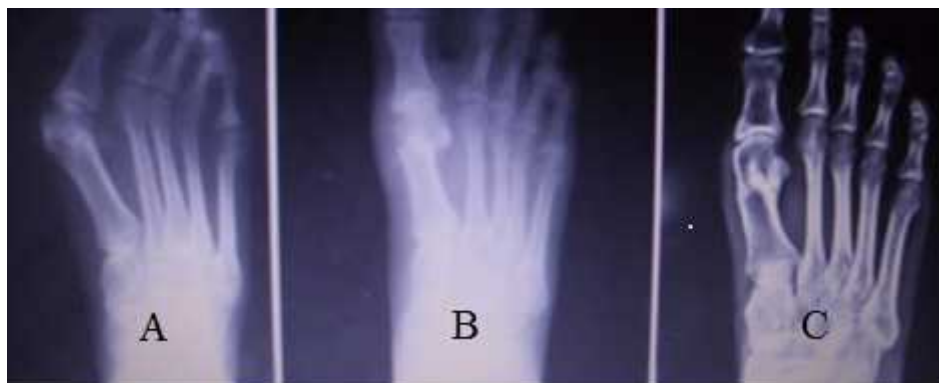Po završetku osteotomije i oblikovanja lateralnog šiljka, celi kapitalni fragment ru no se pomakne lateralno sve dok koštani šiljak ne nalegne na lateralni korteks proksimalnog fragmenta. Ovim manevrom MT kost se skрати za 5-6 mm, smanji se varusna deformacija MT kosti, poravnaju se zglobne strukture te se relaksira m.adductor hallucis. Kapitalni fragment plantarno se flektira te se u vrste šavovi.

### Medijalna kapsulografija

Pre zatvaranja kapsule, odstrani se medijalni prominiraju i deo kosti na proksimalnoj strani osteotomije, tako da medijalni rubovi fragmenata budu u liniji. Medijalna kapsulografija se izvodi u varusnom položaju palca od 5° i u plantarnoj fleksiji.

### Postoperativno zbrinjavanje

U postoperativnom toku se pacijent imobilize plitkom gipsanom cipelom na kojoj se napravi otvor na gipsu u predelu operativne rane radi njene kontrole. Imobilizacija gipsom se postavlja da bi se izbegla angulacija fragmenata ili njihovo pomicanje u dorzalnom smeru. Ustajanje i hod uz pomo potpazušnih štaka bez oslonca na operisano stopalo se dozvoljava prvog postoperativnog dana. Delimi an oslonac se dozvoljava tri dana, a puni oslonac dve nedelje nakon operacije. Imobilizacija se nosi sve dok osteotomija ne zaraste što se kontroliše radiografskim u klini kim pregledom. Imobilizacija se skida pet do šest nedelja od operacije i zapo inje se sa fizikalnom rehabilitacijom<sup>85</sup>. Radiografska kontrola operisanog stopala se radi nakon operativnog zahvata, a zatim nakon 6 meseci, godinu, dve godine ( slika 59 ).



Slika 59 A-C. Radiografski snimak haluks valgusa pre operacije (A), postoperativni snimak Mitchellove osteotomije (B), snimak dve godine nakon operacije (C).

Radi izbegavanja pojave mogu ih komplikacija u toku izvodjena osteotomije po Mitchellu treba obratiti pažnju na slede e<sup>33</sup>.

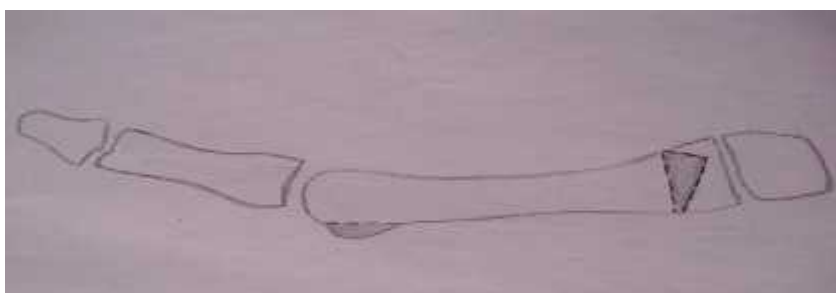
- osteotomija se ne sme izvoditi proksimalnije nego je preporu eno jer je kost u tom podru iju duže zarasta, a uz to je teže održati palac u željenom položaju,
- potrebno je zašiti šavove i vrsto ih svezati kako bi se spre ilo njihovo olabavljenje i pomicanje tokom izvodjenja osteotomije,
- otvori za šavove se moraju izbušiti vertikalno na telo MT kosti kako ne bi imale kontakt sa mestom osteotomije,
- potrebno je, precizno uradjenim osteotomijama, izbe i asimetriju lateralnog šiljka na distalnom fragmentu kako ne bi došlo do nestabilnosti,
- prvu MT kost treba poravnati sa drugom kako bi se varus prve MT kosti ispravio u MTF zglobu,
- zbog prevencije metatarzalgije nakon zahvata treba izbe i dorzalnu angulaciju ili nestabilnost distalnog fragmenta,
- krila Y incizije se ne smeju izvesti previše proksimalno jer je u tom podru iju tkivo tanje i osetljivije te se može otežati process zarastanja.
- potrebno je izbe i skidanje kapsule sa lateralnog dela MT kosti kako bi se smanjila šansa za nastanak osteonekroze glave prve MT kosti<sup>33</sup>.

### **3.2. Proksimalna metatarzalna osteotomija po Goldenu**

Proksimalna osteotomija po Goldenu je ra ena po originalnoj tehnici uz minimalne modifikacije.

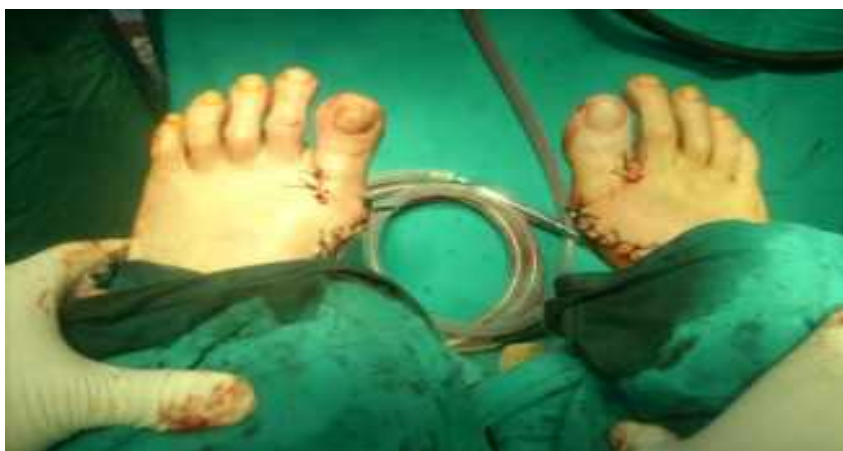Prvi uzdužni mekotkivni hirurški rez se uradi u nivou MTF zgloba izme u glavica prve i druge MT kosti i tenotomira se primica palca. Drugi uzdužni mekotkivni rez se uradi sa medijalne strane u nivou prvog MTF zgloba i nastavlja se proksimalno do MTK

zgloba lagano prelaze i na dorzalnu stranu. Ukloni se egzostoza sa glavice prve MT kosti ostavljaju i celu zglobnu površinu. Zatim se 10 mm distalno od MTK zgloba na ini klin osteotomija sa bazom prema spolja i inferiorno. Prva osteotomija je popre na i ide celom dužinom na 10 mm od prvog MTK zgloba, a druga kosa i kra a od prve osteotomije za 2-3 mm i sa distalnom osteotomijom formira ugao od  $10^{\circ}$  otvoren lateralno i proksimalno. Tre a osteotomija se pruža pod pravim uglom u odnosu na drugu i završava se u krajnjoj lateralnoj ta ki prve osteotomije, formiraju i klinasti zubac na lateralnoj strani baze prve MT kosti, za ugao korekcije haluks valgusa ( slika 60).



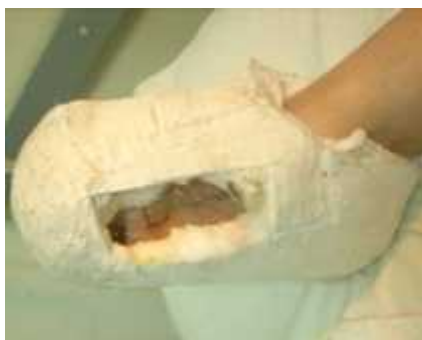Slika 60. Operativna tehnika po Goldenu (skica u horizontalnoj ravni)

Zatim se mesto osteotomije fiksira Kirschnerovom iglom u korigovanom položaju. Ona se plasira ispod medijalnog reza kroz kožu u kost i to u nivou distalnog dela sa pravcem pružanja sa medijalne strane prema proksimalno i lateralno kroz osteotomirane fragmente do kuneiformne kosti ( slika 61 ).



Slika 61. Prikaz Goldenove osteotomije nakon završene operacije radjena na oba stopala u jednom aktu.

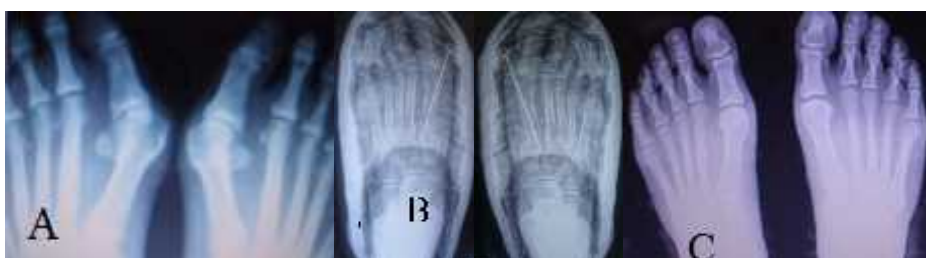Pacijenti sa operisanim jednim stopalom ustaju i hodaju uz pomoć potpazušnih štaka bez oslonca na operisano stopalo prvog postoperativnog dana. Dodirni oslonac se dozvoljava za tri do četiri dana, a puni oslonac za tri nedelje od operacije. Na plitkoj gipsanoj cipeli kojom se imobilizuje operisano stopalo pravi se gipsani prozor za kontrolu operativne rane (slika 63.).



Slika 62. Gipsana cipela nakon Goldenove osteotomije (kontrola operativne rane)

Imobilizacija se skida nakon radiografske kontrole, obično u vremenskom rasponu između 6 i 7 nedelja od operacije i zapažanje se sa fizikalnom terapijom.

Nakon završenog operativnog lečenja stopala se radiografski kontrolišu, a zatim ponovo nakon 6 meseci, godinu, dve godine (slika 63).



Slika 63 A-C. Preoperativni radiografski snimak haluks valgusa (A), postoperativni snimak Goldenove osteotomije (B), snimak dve godine nakon operacije (C).

Ukoliko bilo primarni, bilo sekundarni varus prve MT kosti doprinosi nastanku haluks valgusa, tada je razumljivo da se korekcijom u području samog nastanka deformiteta u

kombinaciji sa mekotkvnim procedurama u podru ju prvog MTF zgloba mogu postiti i dobri rezultati. Pomak od samo nekoliko stepeni na bazi prve MT kosti uzrokuje zna ajno poboljšanje položaja na distalnom kraju prve MT kosti. Kandidati za osteotomije baze prve metatarzalne kosti i pridružene mekotkivne procedure su pacijenti bez zna ajnijeg artritisa prvog MTF zgloba u kojih je HVA > 35 ° , a IMTA > 10 °<sup>33</sup>.

Prednosti osteotomije baze falange su:

- široke kontaktne površine medju koštanim fragmentima osiguravaju ranu stabilnost (3-5 nedelja) i brzo ozdravljenje (6-8 nedelja ),
- korekcija malog stepena na mestu osteotomije rezultiraju odličnim rezultatima na distalnom delu prve MT kosti gde su simptomi najuo ljiviji,
- skra enje prve MT kosti je minimalno,
- mogu e su velike korekcije uglova izmedju prve i druge MT kosti,
- blago naginjanje distalnog fragmenta u plantarnom smeru smanjuje optere enje druge MT kosti i tako smanjuje rizik od nastanka metatarzalgije.
- izvrstan kozmetički rezultat.

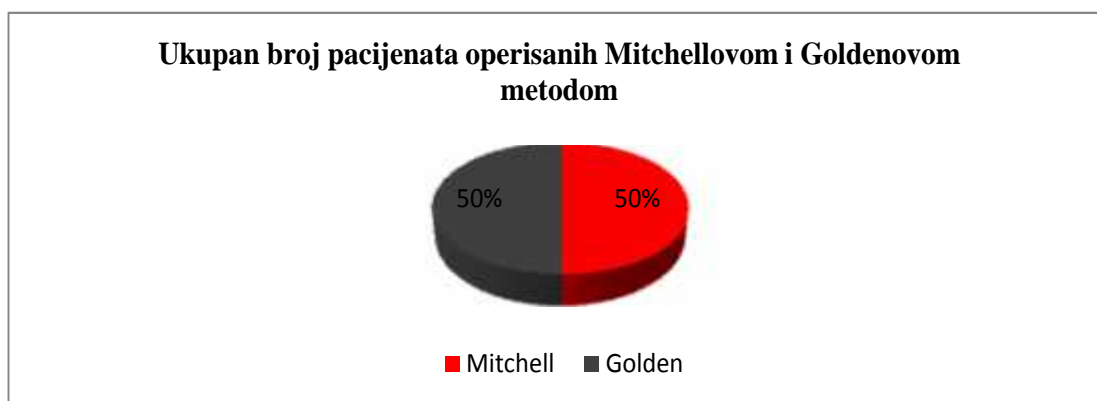
Uz neosporne prednosti ovih procedura, postoje i određeni nedostaci<sup>33</sup>

- potrebna je opsežnija disekcija mekih tkiva,
- distalni fragment se može pomaknuti dorzalno ili medijalno osim ako se ne fiksira,
- potrebne su tri incizije ako se bazalna osteotomija izvodi dorzalno,
- procedura se teže izvodi u regionalnoj blok anesteziji,
- u estaliji su rani postoperativni simptomi u vidu bola i oticanja,
- u estalija je potreba za gipsanom imobilizacijom<sup>33</sup>.

### 3.3. Demografska analiza

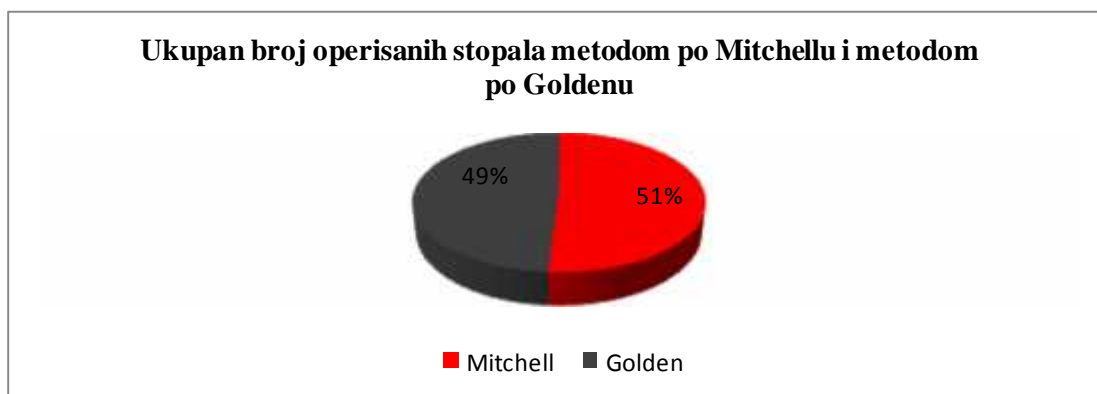
Operisano je 110 pacijenata, 12 pacijenata nije u estvovalo u istraživanju. Od tih 12 pacijenata njih 5 nije dolazilo na redovne kontrole, 4 nije želelo da u estvuje u ispitivanju, a 3 pacijenta su zbog postoje eg komorbiditeta (2 pacijenta sa reumatoidnim artritisom i 1 pacijent sa neuromiši nim oboljenjem ) isklju ena iz ispitivanja.

Istraživanjem su obuhva ene dve studijske grupe. Jednu studijsku grupu inilo je 49 pacijenata (81 stopalo) operisanih distalnom metatarzalnom osteotomijom po Mitchellu. Drugu studijsku grupu inilo je 49 pacijenata (77 stopala) operisanih proksimalnom MT osteotomijom po Goldenom ( grafikon 1, 2).



Grafikon 1. Grafi ki prikaz ukupnog broja pacijenata operisanih Mitchellovom ili Goldenom metodom.

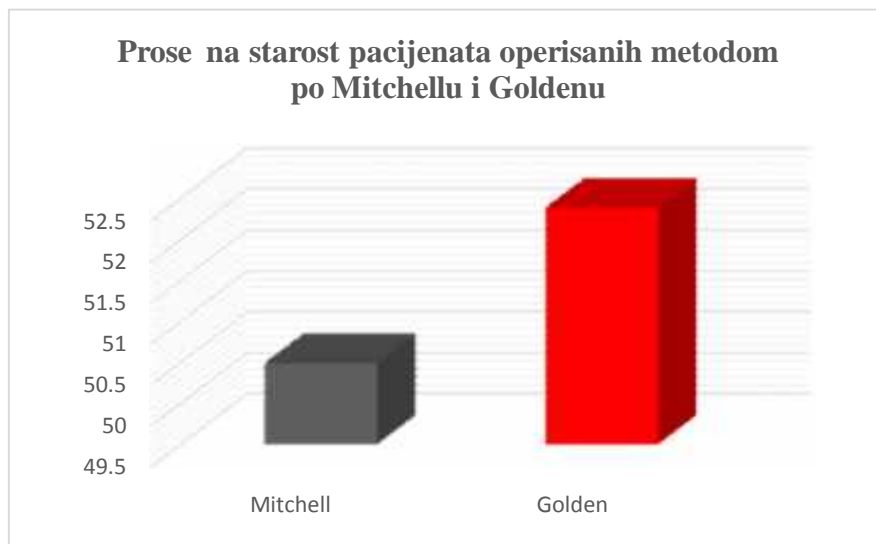
Mitchellovom metodom je ukupno operisano 81 (51%), a Goldenom metodom 77 (49%) stopala (grafikon 2 ).



Grafikon 2. Grafi ki prikaz operisanih stopala metodom po Mitchellu i Goldenom

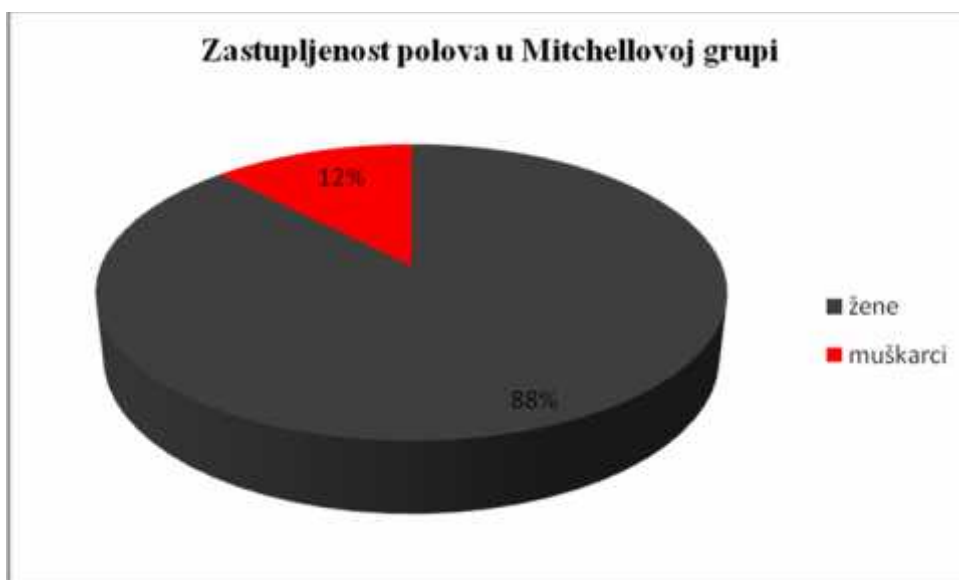


Prose na starost pacijenata koji su operisani metodom po Mitchellu bila je 50.5 godine ( raspon 26- 67 godina), a prosek godina pacijenata operisanih Metodom po Goldenu je bila 52.4 godina ( raspon 23-77 godina) (grafikon 3).



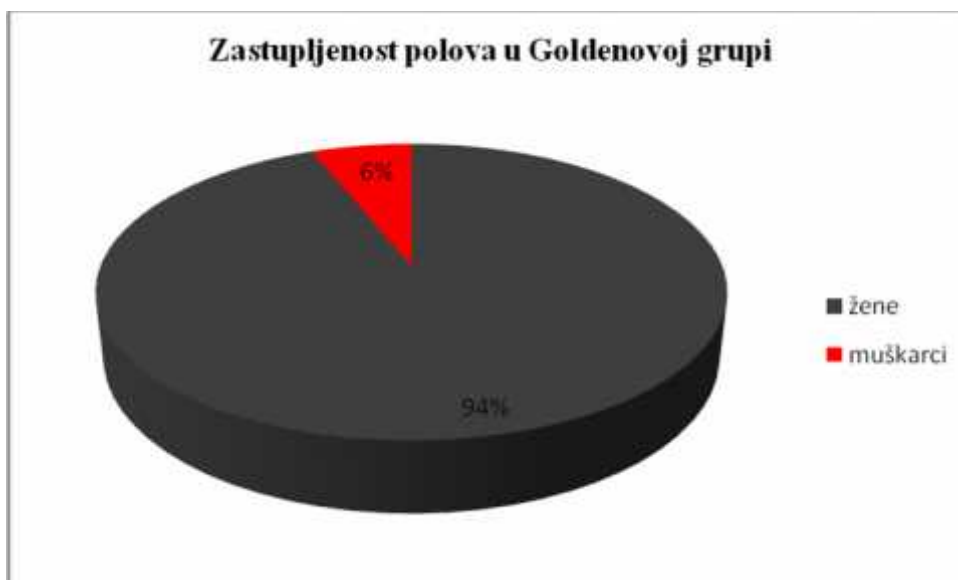
Grafikon 3. Grafi ki prikaz prose ne starosti pacijenata operisanih Mitchellovom i Goldenovom metodom.

Od 49 pacijenata operisanih metodom po Mitchell-u 43 pacijenta ( 87.8%) je bilo ženskog i 6 pacijenata (12,2%) muškog pola ( grafikon 4).



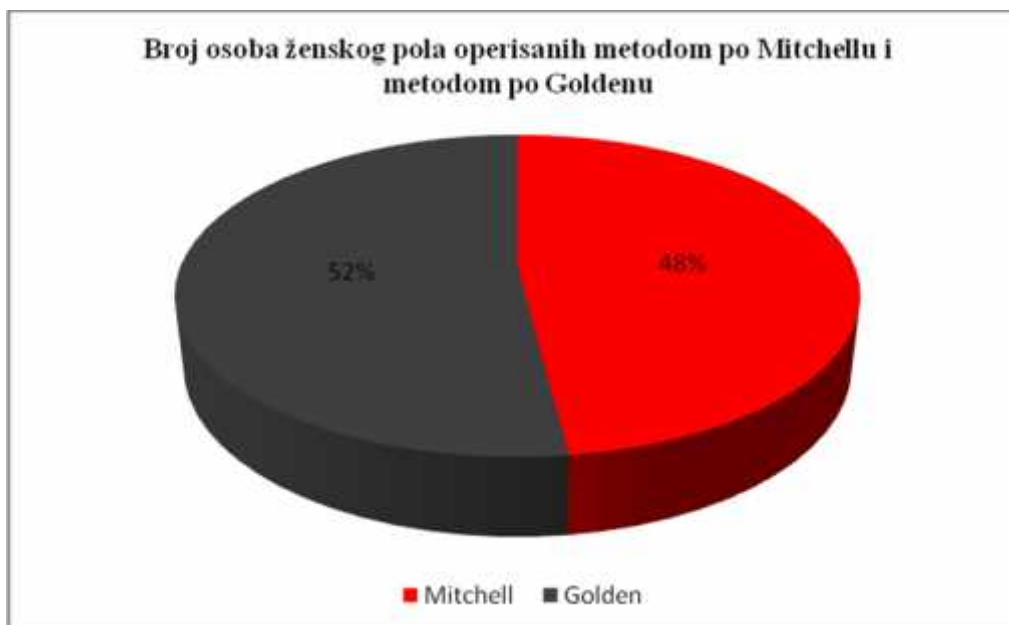
Grafikon 4. Grafi ki prikaz zastupljenosti polova kod pacijenata operisanim Mitchellovom metodom.

Metodom po Goldenu operisano je 46 (93,9%) osoba ženskog, a 3 (6,1%) osoba muškog pola ( grafikon) 5.



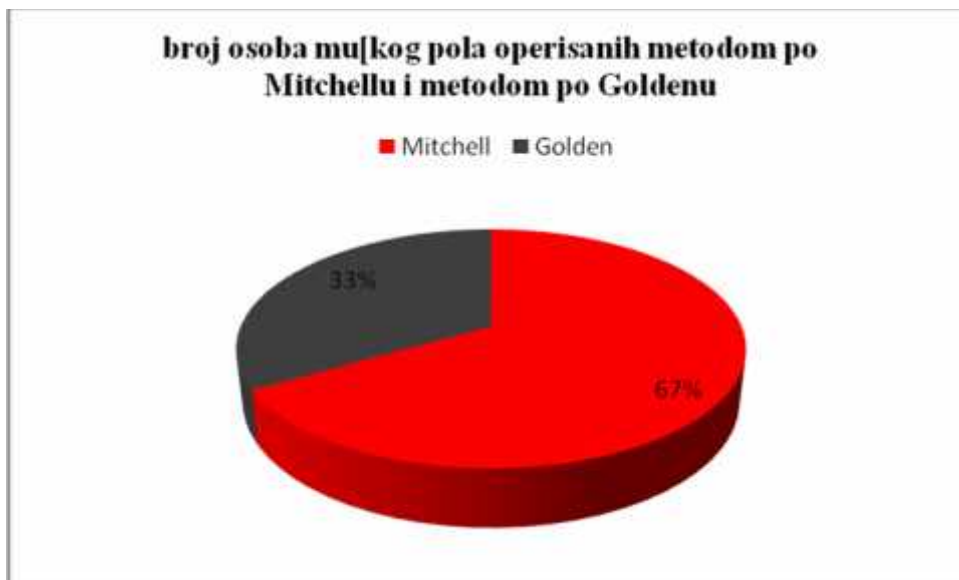
Grafikon 5. Grafi ki prikaz zastupljenosti polova kod pacijenata operisanim Goldenovom metodom.

Broj pacijentkinja operisanih metodom po Mitchellu je bio 43 (48%), a operisanih metodom po Goldenu 46 (52%) ( grafikon 6).



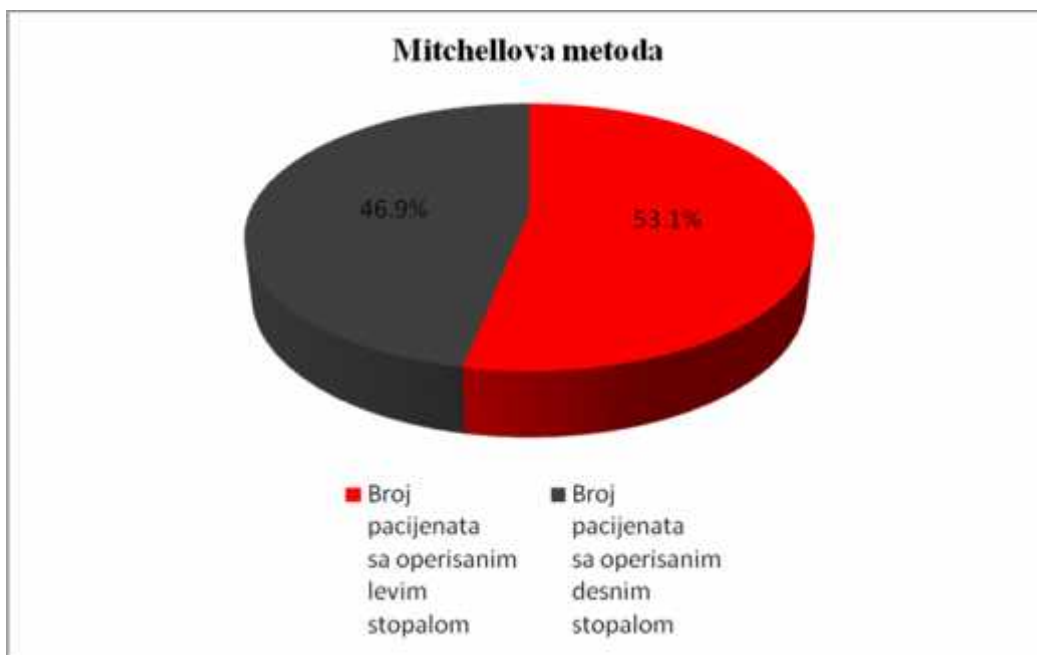
Grafikon 6. Grafi ki prikaz pacijentkinja operisanih metodom po Mitchellu i Metodom po Goldenu

Metodom po Mitchellu je ukupno operisano 6 (67%), a metodom po Goldenu 3 (33%) osobe muškog pola (grafikon 7).



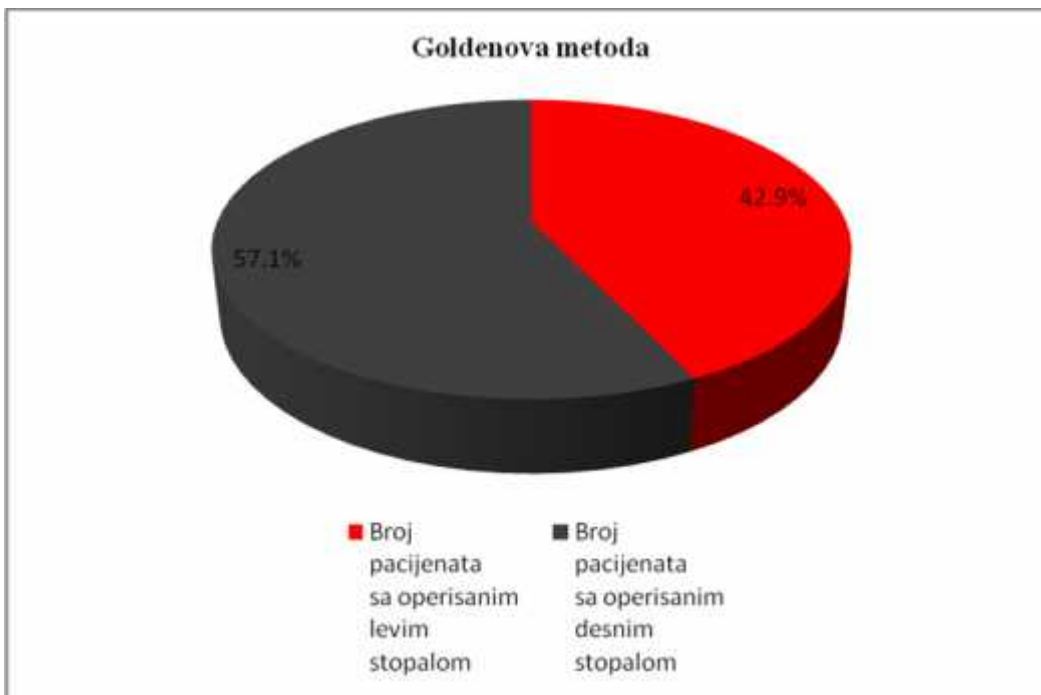
Grafikon 7. Grafi ki prikaz pacijenata muškog pola operisanih Mitchellovom i Goldenovom metodom.

Ukupan broj operisanih levih stopala u Mitchellovoj grupi je bio 43 (53,1%), a desnih 38 (46,9%) (grafikon 8).



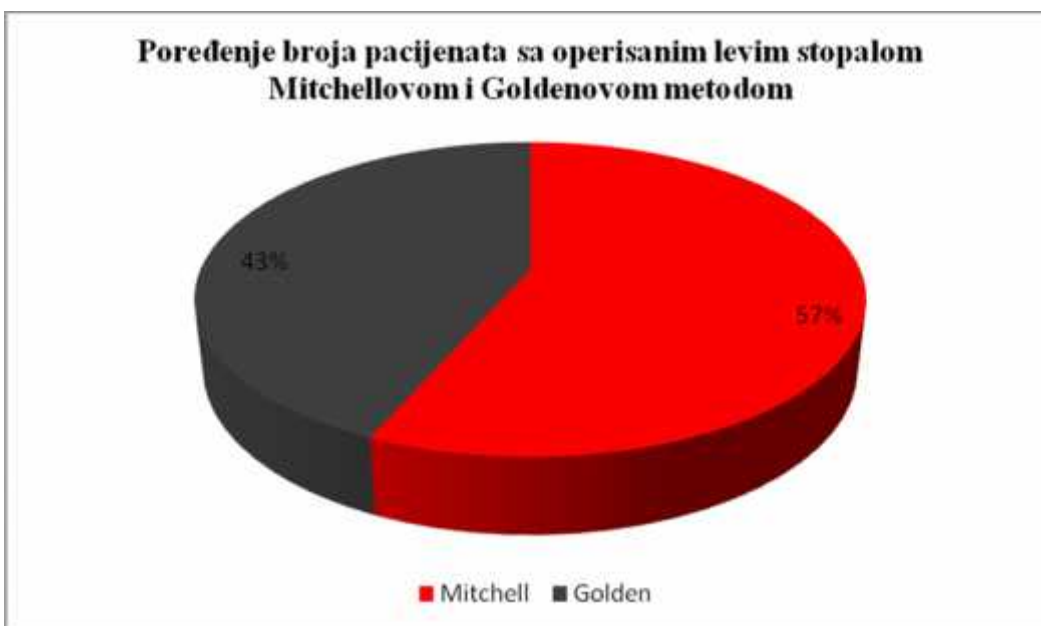
Grafikon 8, Grafi ki prikaz broja pacijenata sa operisanim levim ili desnim stopalom Mitchellovom metodom

Ukupan broj operisanih levih stopala u Goldenovoj grupi je bio 33 (42,9%), a desnih 44 (57,1%) (grafikon 9).



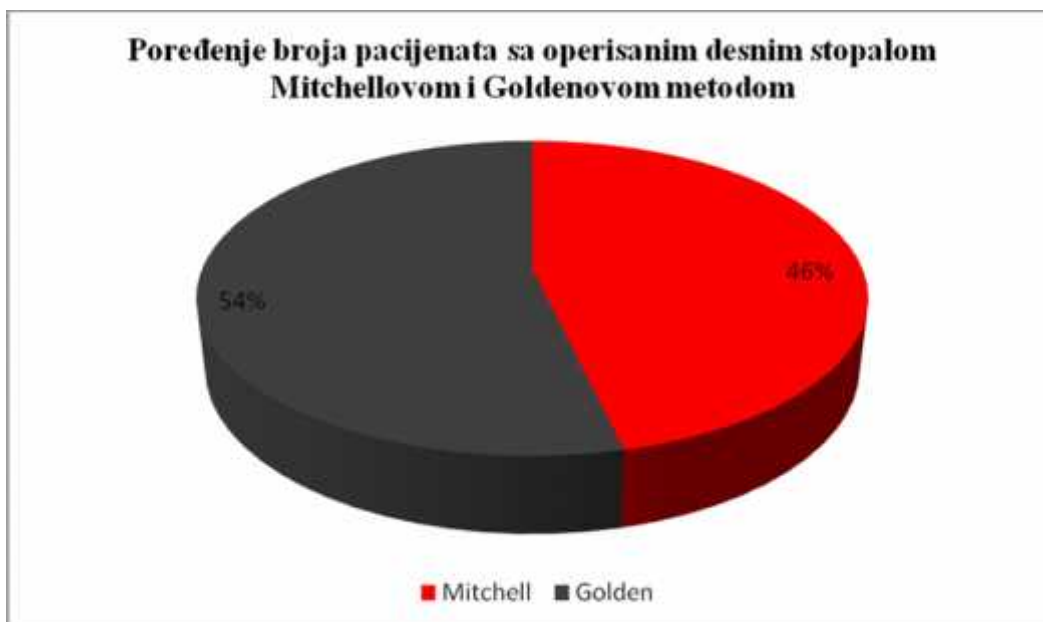
Grafikon 9. Grafi ki prikaz lokalizacije (strane) operisanog stopala Goldenovom metodom

Broj operisanih levih stopala Mitchellovom metodom bio je 43 (57%), a Goldenovom metodom 33 (43%) (grafikon 10).



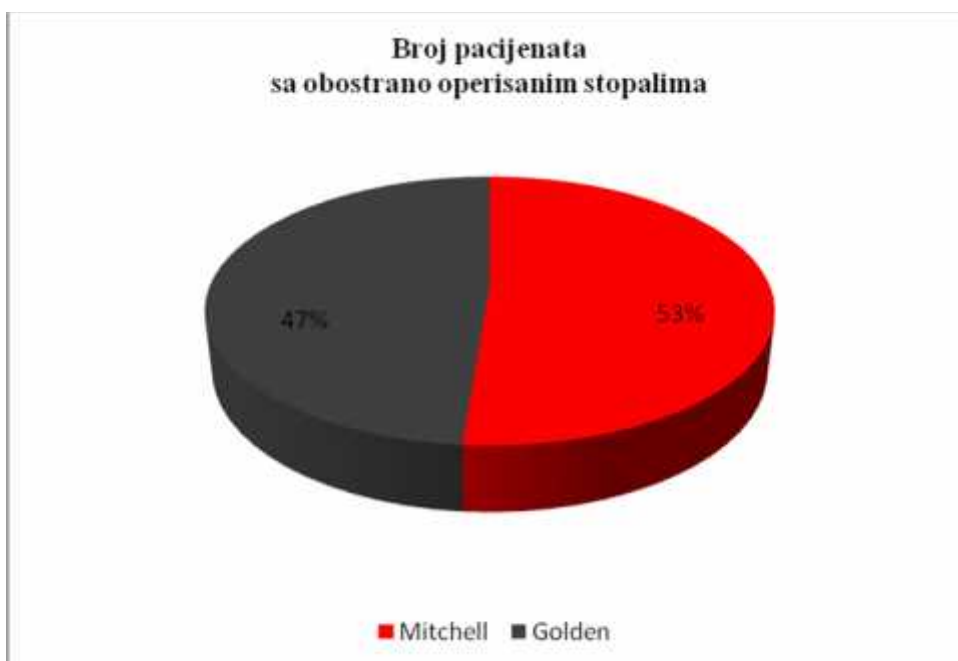
Grafikon 10. Grafi ki prikaz poredjenja pacijenata sa operisanim levim stopalom jednom od metoda

Broj operisanih desnih stopala Mitchellovom metodom bio je 38 (46%), a Goldenovom metodom 44 (54%) (grafikon 11).



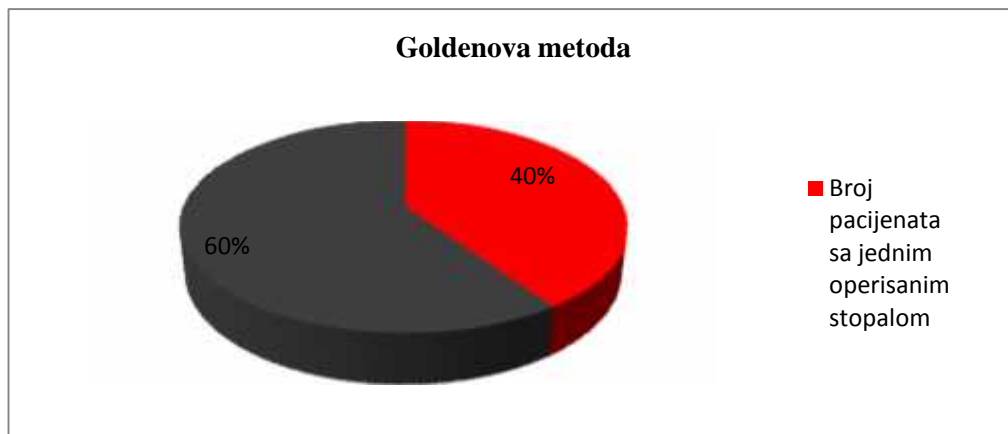
.Grafikon 11. Grafi ki prikaz pacijenata sa operisanim desnim stopalom Mitchellovom i Goldenovom metodom

Broj pacijenata sa obostrano operisanim stopalima Mitchellovom metodom je bio 32 (53%), a Goldenovom metodom 28 (47%) (grafikon 12).



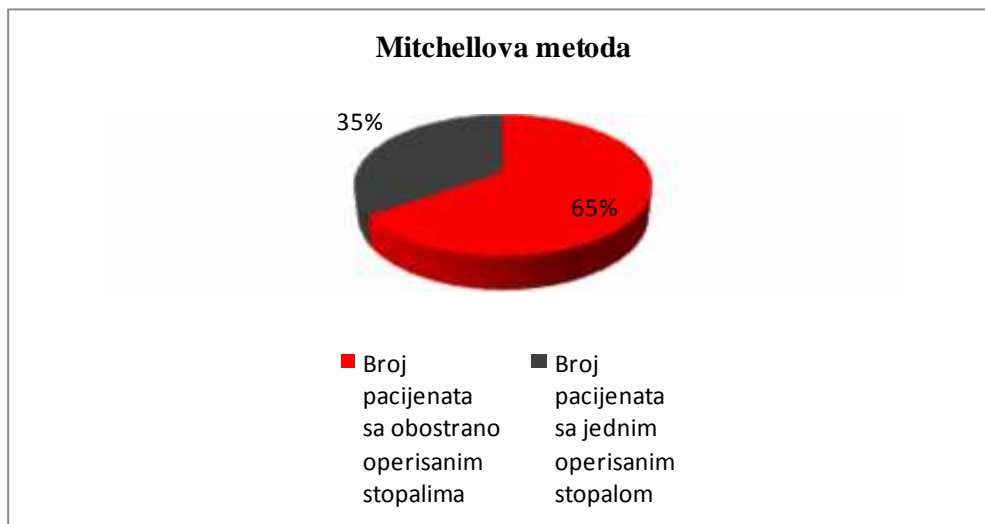
Grafikon 12. Grafi ki prikaz poredjenja broja pacijenata sa obostrano operisanim stopalima Mitchellovom i Goldenovom metodom

Metodom po Goldenu su kod 28 pacijenata (60%) operisana oba stopala, a kod 21 (40%) pacijenata operisano je jedno stopalo (grafikon 13).



Grafikon 13. Grafi ki prikaz poredjenja broja pacijenata sa operisanim jednim ili oba stopala Goldenovom metodom

Metodom po Mitchellu su kod 32 pacijenta (65.3%) operisana oba stopala, a kod 17 (34,7%) pacijenata operisano je jedno stopalo (grafikon 14).



Grafikon 14. Grafi ki prikaz poredjenja broja pacijenata sa operisanim jednim ili oba stopala Mitchellovom metodom. Prose na dužina pra enja pacijenata je trajala 3 godine i 4 meseca (1,5 – 6,2 godine). Istraživanje je odobreno od strane Eti kog odbora KBC „Zvezdara“ u Beogradu. Poštovana su na ela Helsinške deklaracije. Svako stopalo obra eno je kao poseban slu aj. Podaci su prikupljeni pre, tokom i posle le enja prema

preporuci Ameri kog ortopedskog društva za sko ni zglob i stopalo - American Orthopaedic Foot and Ankle Society (AOFAS)<sup>86</sup>.

Ustanovljeni su slede i uklju uju i kriterijumi na osnovu kojih su pacijenti mogli biti ulju eni u istraživanje: pacijenti sa umerenim deformitetom haluks valgusa: postojanje hallux valgus deformiteta kod koga je prethodno pokušavano neoperativno le enje i pacijenti koji nemaju degenerativne promene u prvom MT zglobu. Isklju uju i kriterijumi su bili slede i: pacijenti koji su u prethodnom periodu operisali haluks valgus deformitet, pacijenti sa neuromiši nim oboljenjima ili reumatoidnim artritismom i pacijenti uzrasta do 18 godina.

### 3.4. Klasifikacija subjektivnih, klini kih i radioloških parametara prema Bonneyu i McNabu, Helalova modifikacija

Procena rezultata je ra ena prema kriterijumima iz klasifikacije po Bonneyu i Mc Nabu modifikovane po Hellalu<sup>87</sup> (Tabela 1).

Tabela 1. Klasifikacija subjektivnih, klini kih i radioloških parametara prema Bonneyu i McNabu Helalova modifikacija

Rezultat	HV ugao (st)	IMT (ugao) st	obim pokreta zgloba	Subjektivn i simptomi	Funkcija
Odli an	0-20	0-12	puni	bezbolno	kompletna
Dobar	0-30	0-16	Delimi no smanjen	povremena bol	delimi no limitirana
Loš	> 30	> 16	Kompletno smanjen	konstantna bol	limitirana

---

HV ugao = ugao haluksa valgusa; IMT ugao = intermetatarzalni ugao; MTP = metatarzofalangealni zglob

Pokret je pun ako je jednak ili ve i od 80°

Delimi no smanjen pokret je pokret izme u 45° i 80°

Kompletno smanjen pokret je pokret manji od 45°

### 3.5. Haluks Metatarzofalangealna-interfalangealna 100 bodovna Skala

Procena rezultata je radjena i po Haluks Metatarzofalangealnom Interfalangealnom Skoru–Hallux Metatarsophalangeal Interphalangeal Score (HMIS)<sup>88</sup> (Skala 1).

Skala 1.

#### Haluks Metatarzofalangealna – Interfalangealna 100 bodovna Skala

##### **Bol**

Bez bola	40
Blag, povremen	30
Umereni, dnevno	20
Jako bol, gottovo uvek prisutan	0

##### **Funkcija**

###### *Ograni enje aktivnosti*

Bez ograni enja	10
Bez ograni enja u svakodnevnim aktivnostima	7
Ograni ene dnevne i sportske aktivnosti	4
Veliko ograni enje dnevnih i sportskih aktivnosti	0

###### *Zahtevi u obu i*

Moderne, konvenc. cipele, ne zahteva	5
Udobna obuća sa uloškom	3
Modifikovane cipele ili sandale	0

###### *Pokreti MTF zgloba dorzi i plant.fleks.*

Normalno ili blago ograni enje (75° i više)	10
Umereno ograni enje (30° - 74°)	5
Veliko ograni enje (manje od 30°)	0

###### *Pokreti interfalang.zgloba (plant, fleks.)*

Bez ograni enja	5
Veliko ograni enje (manje od 10°)	0

###### *MTF i IF stabilnost u svim pravcima*

Stabilno	5
Nestabilno, uz mogućnost dislokacije	0



*Kalus u odnosu na halux MTF i IF*

Bez kalusa ili asimptomi kalusa	5
Simptomatski kalus	0

**Poravnjanje**

Dobro poravnat haluks valgus	15
Dobro, primetan blagi stepen valgusa, bez simptoma	8
Loše, o igledne simtopatske pojave	0


Ukupno = 100

American Orthopaedic Foot and Ankle Society

From: <http://www.aofas/i4a/pages/Index.cfm?pageld=3494>

Takodje, analiza rezultata je ra ena i na osnovu pre i postoperativnog odre ivanja HVU, IMTU, pozicije sezamoida i dužine prve MT kosti, koriš enjem radiografskih dorzoplantarnih i profilnih snimaka stopala pri osloncu. Zatim na osnovu pokreta palca u MTF zglobu, dužine postoperativne imobilizacije, trajanja le enja i postojanja komplikacija (infekcije, recidiva i metatarzalgije).


Na radiografskom snimku u horizontalnoj ravni ( radiografski snimak s lica) pozicija sezamoida je odre ivana na osnovu položaja medijalnog sezamoida u odnosu na uzdužnu osu koja prolazi sredinom prve MT kosti i predstavljena je vrednostima od 0 do 3 (0 – fiziološka pozicija, položaj medijalnog sezamoida sa medijalne strane uzdužne ose koja prolazi sredinom prve MT kosti, 1 - manje od 50% sezamoidne kosti se projektuje lateralno od uzdužne ose prve MT kosti, 2 – više od 50% sezamoidne kosti se projektuje lateralno od uzdužne ose prve MT kosti i 3 – lateralna luksacija medijalnog sezamoida koji se u celosti nalazi lateralno od uzdužne ose prve MT kosti) (slika 64)<sup>89</sup>.



Slika 64. Vrednosti pozicije sezamoida

Veće vrednosti pozicije medijalnog sezamoida ukazuju na veći stepen deformiteta.

Dorzoplantarni pokret u prvom MT zglobu pre i nakon operativnog lečenja određivan je goniometrom (slika 65).



Slika 65. Goniometar-vrsta lenjira za merenje dužine, uglova, pokreta.

Procena subjektivnog stanja pacijenata u postoperativnom periodu je vršena od strane 3 ortopedska hirurga sa više od 6 godina specijalističkog iskustva koji nisu učestvovali u operativnom lečenju. Navedeni lekari nisu bili upoznati sa strategijom i rezultatima ispitivanja.

### 3.6. Statisti ka analiza

Dovoljan broj jedinica posmatranja za procenu zna ajnosti razlike u smanjenju haluks valgus deformiteta merenog u stepenima HVU izmedju pacijenta le enih metodom po Mitchell-u i metodom po Golden, za ugao haluks valgusa od 25 do 40°, izra unat na osnovu pretpostavljene razlike ve e od 2° izmedju primenjenih metoda varijabiliteta  $sd=3,5$  uz  $\alpha=0.05$  i  $1-\beta=0.80$  je 49 ispitanika po grupi, odnosno 98 ispitanika sa haluks valgus deformitetom (Tabela 2).

Tabela 2. Opšte karakteristike pacijenata i analiza radiografskih vrednosti stopala pacijenata (Haluks valgus ugao - HVA, Intermetatarzalni ugao - IMTU, položaj sezamoida i skra enje prve MT kosti) pre i posle operacije

Karakteristike	Vrsta operacije		P Vrednost
	Mitchell	Golden	
Broj pacijenata	49	49	
Broj stopala	81	77	
Prosek godina	50.5±11.4	52.4±14.1	0.47
Broj žena	43 (87.8%)	46 (93.9%)	0.487
Broj muškaraca	6 (12.2%)	3 (6.1%)	
Broj levih stopala	43 (53.1%)	33 (42.9%)	0.98
Broj desnih stopala	32 (65.3%)	28 (57.1%)	0.407
HVU (stepeni)			
Pre operacije	33.99±3.60	34.47±3.71	0.410 <sup>a</sup>
Posle operacije	12.14±1.80	14.81±1.58	<0.001 <sup>a</sup>
Razlika (pre - posle)	21.85±2.15*	19.66±3.31*	<0.001 <sup>a</sup>
IMTU (stepeni)			
Pre operacije	15.10±1.66	15.47±2.08	0.223 <sup>a</sup>
Posle operacije	7.27±1.17	8.61±1.16	<0.001 <sup>a</sup>
Razlika (pre - posle)	7.83±1.07*	6.86±1.69*	<0.001 <sup>a</sup>
Pozicija sezamoida			
Pre operacije	2.19±0.17	2.30±0.19	<0.001 <sup>a</sup>
Posle operacije	0.90±0.14	1.09±0.12	<0.001 <sup>a</sup>
Razlika (pre - posle)	1.30±0.06*	1.20±0.11*	<0.001 <sup>a</sup>
Skra enje prve metatarzalne kosti			
Pre operacije	67.18±6.80	66.90±6.20	<0.001 <sup>b</sup>
Posle operacije	62.31±5.00	63.93±6.90	<0.001 <sup>a</sup>
Razlika (pre - posle)	4.87±7.20*	2.97±7.70*	<0.001 <sup>a</sup>

<sup>a</sup>T test <sup>b</sup>Mann-Whitney U test \* zna ajna razlika pre i posle

Podaci su prikazani u procentima (%) ili u srednjim vrednostima (+/-sd). U zavisnosti od vrste podataka, Hi-kvadrat test, T test i Man Vitnijev U test su korišćeni za poređenje nominalne i numeričke vrednosti varijabli između grupa. Promene u HVU, IMTU, poziciji sezamoida, skraćenoj prvoj MT kosti, pokretima u MTF zglobu su izražavane kao razlika između prvog i poslednjeg merenja, a zatim u poređenju sa T testom i Man Vitnijevim U testom između grupa u zavisnosti od distribucije podataka. Sve p vrednosti manje od 0.05 su smatrane značajnim. Statistička analiza vršena je u SPSS 20.0 (IBM corp.).

## 4. REZULTATI

### 4.1. Analiza preoperativnih i postoperativnih rezultata klasifikacijom prema Bonneyu i McNabu modifikovanoj prema Helalu

Analiza rezultata je pokazala da je na osnovu dva pomenuta na ina procene, postignuto poboljšanje sa oba primenjena postupka u odnosu na preoperativno stanje. Postojala je statistički visoko značajna razlika u skorovima pre i posle operacije u korist postoperativnog nalaza za oba ispitana operativna postupka ( $p < 0.001$ ) ( tabela 3-9).

Tabela

3. Rezultati preoperativnih analiza kod pacijenata planiranih za korektivni operativni postupak po Mitchellu prema kriterijumima po Bonneyu i McNabu uz Helalovu modifikaciju

Rezultat	HVU (st) broj stopla	IMTU (st) broj stopala	Obim pokreta IMTF zgloba (st) broj stopala	Subjektivni simptomi broj stopala	Funkcija Broj stopala
Odlina	0	0	0	0	0
Dobar	12	66	17	0	17
Loš	69	15	64	81	64
Ukupno	81	81	81	81	81

HVU = ugao haluksa valgusa; IMTU = intermetatarzalni ugao; MTF = metatarzofalangealni zglob

Tabela

4. Rezultati preoperativnih analiza kod pacijenata planiranih za korektivni operativni postupak po Goldenu prema kriterijumima po Bonneyu i McNabu uz Helalovu modifikaciju

Rezultat	HVU	IMTU	Obim pokreta I MTF zgloba	Subjektivni simptomi	Funkcija
	(st) broj stopala	(st) broj stopala	(st) broj stopala	broj stopala	broj stopala
Odlisan	0	0	0	0	0
Dobar	11	54	8	0	8
Loš	66	23	69	77	69
Ukupno	77	77	77	77	77

HVU = ugao haluksa valgusa; IMTU = intermetatarzalni ugao; MTF = metatarzofalangealni zglobovi

Tabela

5. Rezultati postoperativnih analiza kod pacijenata operisanih Mitchellovim postupkom prema kriterijumima po Bonneyu i McNabu uz Helalovu modifikaciju

Rezultat	HVU	IMTU	Obim pokreta I MTF zgloba	Subjektivni simptomi	Funkcija
	(st) broj stopala	(st) broj stopala	(st) broj stopala	broj stopala	broj stopala
Odlisan	80	80	29	73	29
Dobar	1	1	51	5	51
Loš	0	0	1	3	1
Ukupno	81	81	81	81	81

HVU = ugao haluksa valgusa; IMTU = intermetatarzalni ugao; MTF = metatarzofalangealni zglobovi

Tabela

6. Rezultati postoperativnih analiza kod pacijenata operisanih Goldenovim postupkom prema kriterijumima po Bonneyu i McNabu uz Helalovu modifikaciju

Rezultat	HVU (st) broj stopala	IMTU (st) broj stopala	Obim pokreta I MTF zgloba (st) broj stopala	Subjektivni simptomi broj stopala	Funkcija broj stopala
Odlisan	74	74	22	62	22
Dobar	3	3	55	9	55
Loš	0	0	0	6	0
Ukupno	77	77	77	77	77

HVU = ugao haluksa valgusa; IMTU = intermetatarzalni ugao; MTF = metatarzofalangealni zglob

## 4.2. Analiza preoperativnih i postoperativnih rezultata prema Haluks metatarzofalangealnoj-interfalangealnoj skali

Tabela 7.

Pre i postoperativni rezultati u Mitchellovoj grupi prema HMIS-u

		Broj bodova (B)	Broj pacijenata u Mitchellovoj grupi pre operacije (M1)	BxM1	Broj pacijenata u Mitchellovoj grupi posle operacije (M2)	BxM2
Bol	Bez bola	40	0	0	73 (90,1%)	2920
	Blag povremen	30	0	0	5 (6,2%)	150
	Umereni, dnevno	20	79 (97,5%)	1580	3 (3,7%)	60
	Jak bol, gotovo uvek prisutan	0	2 (2,5%)	0	0	0
Funkcija ograni enje pokreta	Bez ograni enja	10	0	0	29 (35,8%)	290
	Bez ograni enja u svakodnevnim aktivnostima	7	5 (6,2%)	35	49 (60,5%)	343
	Ograni ene dnevne i sportske akt.	4	71 (87,6%)	284	3(3,7%)	12
	Veliko ograni enje dnevnih i sportskih aktivnosti	0	5 (6,2%)	0	0	0
Zahtevi u obu i	Moderne konvenc. Cipele, ne zahteva uložak	10	3 (3,7%)	30	80 (98,8%)	800
	Udobna obu a sa uloškom	5	76 (93,8%)	380	1 (1,2%)	5
	Modifikovane cipele ili sandale	0	2 (2,5%)	0	0	0
Pokreti MTF zgloba dorzi i plant. flek.	Normalno ili blago ograni enje (75° )	10	0	0	71 (87,6%)	710
	Umereno ograni enje (30 do 74°)	5	81 (100%)	405	10 (12,4%)	50
	Veliko ograni enje (<30°)	0	0	0	0	0
Pokreti interfalang. Zgloba	Bez ograni enja	5	81 (100%)	405	81 (100%)	405
	Veliko ograni enje (<10°)	0	0	0	0	0



(plant.fleks.)						
MTF i IF stabilnost (u svim pravcima)	Stabilno	5	81 (100%)	405	81 (100%)	405
	Nestabilno sa mogu noš u dislokacije	0	0	0	0	0
Def.gl.(kalus u odnosu na haluks MTF i IF)	Bez kalusa ili asimptom.kalusa	5	81 (100%)	405	81 (100%)	405
	Simptomatski kalus	0	0	0	0	0
Poravnanje	Dobro poravnat haluks valgus	15	0	0	80 (98.8%)	1200
	Dobro, primetan blagi stepen valgusa bez simptoma	8	0	0	0	0
	Loše o igledne simptomatske promene	0	81 (100%)	0	1 (1.2%)	0
		100	8100	3929		7755
		100%		48,5%		95,7%

Tabela 8.

Pre i postoperativni rezultati u Goldenovoj grupi prema HMIS-u

	Broj bodova (B)	Broj pacijenata u Goldenovoj grupi pre operacije (G1)	BxG1	Broj pacijenata u Goldenovoj grupi posle operacije (G2)	BxG2
BOL	Bez bola	0	0	62 (80.5%)	2480
	Blag povremen	0	0	9 (11.7%)	270
	Umereni, dnevno	75 (97.4%)	1500	6 (7,8%)	120
	Jak bol, gotovo uvek prisutan	2 (2.6%)	0	0	0
Funkcija ograni enje pokreta	Bez ograni enja	0	0	23 (29.9%)	230
	Bez ograni enja u svakodnevnim aktivnostima	4 (5,2%)	28	48 (62,3%)	336
	Ograni ene dnevne i sportske akt.	67 (87%)	268	6 (7.8%)	24
	Veliko ograni enje dnevnih i sportskih aktivnosti	6 (7.8%)	0	0	0

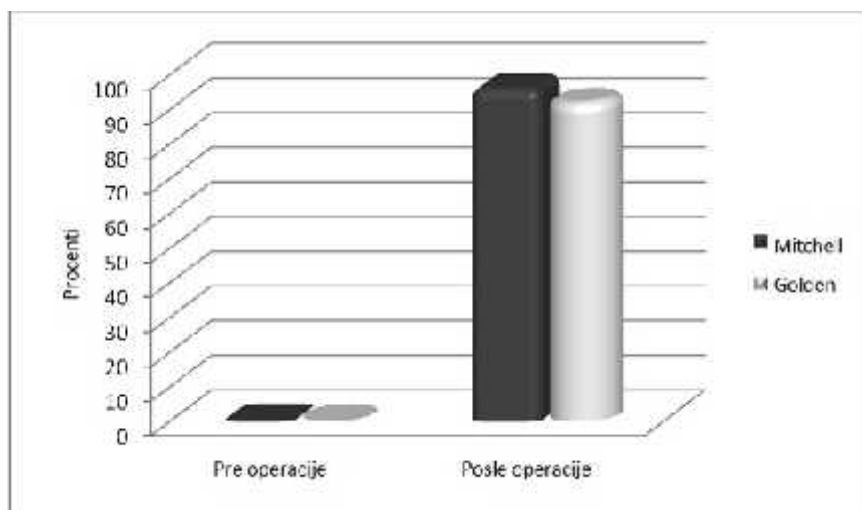
Zahtevi u obu i	Moderne konvenc. Cipele, ne zahteva uložak	2 (2.6%)	20	74 (96.1%)	740
	Udobna obuća sa uloškom	72 (93,5%)	360	3 (3,9%)	15
	Modifikovane cipele ili sandale	3 (3.9%)	0	0	0
Pokreti MTF zgloba dorzi i plant. flek.	Normalno ili blago ograničenje (75° )	0	0	66 (85.7%)	660
	Umereno ograničenje (30 do 74°)	77 (100%)	385	11 (14.3%)	55
	Veliko ograničenje (<30°)	0	0	0	0
Pokreti interfalang. Zgloba (plant.fleks.)	Bez ograničenja	77 (100%)	385	77 (100%)	385
	Veliko ograničenje (<30°)	0	0	0	0
MTF i IF stabilnost (u svim pravcima)	Stabilno	77 (100%)	385	77 (100%)	385
	Nestabilno sa mogućnošću dislokacije	0	0	0	0
Def.gl.(Kalus u odnosu na haluks MTF i IF)	Bez kalusa ili asimptom.kalusa	77 (100%)	385	77 (100%)	385
	Simptomatski kalus	0	0	0	0
Poravnanje	Dobro poravnat haluks valgus	0	0	74 (96.1%)	1110
	Dobro, primetan blagi stepen valgusa bez simptoma	0	0	0	0
	Loše o igledne simptomatske promene	77 (100%)	0	3 (3.9%)	0
		7700	3716		7195
		100%	48,3%		93,4%

Tabela 9. Analiza preoperativnih i postoperativnih rezultata ostetomije prve MT kosti po Mitchellu i Goldenu klasifikacijom prema Bonney i McNabu modifikovanoj prema Helalu, izražena u procentima i HMIS izražena u bodovima.

	Vrsta operacije		vrednosti
	Mitchell	Golden	
Broj stopala	81	77	
Dobri rezultati			
Bonney i McNab (procenti)			
Preop	0	0	
Postop	96	92.2	<0.001
HMIS (bodovi)			
Preop	48.47±5.08	48.46±4.91	0.989
Postop	95.85±8.08	93.44±11.48	0.123
Postoperativni rezultati			
Bonney i McNab (procenti)			
Odli an	36	30	
Dobar	60	62	
Loš	4	8	
HMIS (procenti)			
Odli an	72.8	68.8	
Dobar	19.8	19.5	
Zadovoljavaju i	4.9	3.9	
Loš	2.5	7.8	
Trajanje imobilizacije	37.1 ± 1.3	44.1 ± 1.3	
Po etak fizikalne terapije (dani)	37.1 ± 1.3	44.1 ± 1.3	
Povratak uobi ajenim životnim aktivnostima (dani)	57.086	68.09	

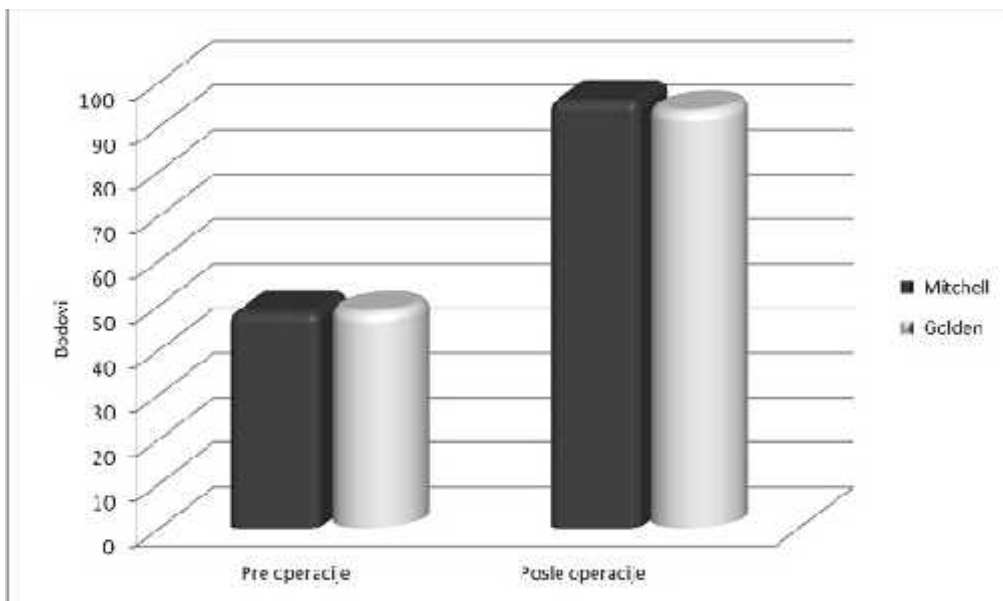
### 4.3. Grafi ki prikaz preoperativnih i postoperativnih vrednosti pacijenata u Mitchellovoj i Goldenovoj grupi

Sve preoperativne vrednosti klasifikovane prema Bonney i McNabu modifikovane po Hellalu su kod pacijenata u obe grupe pokazale loše stanje dok je postoperativni rezultat kod oba postupka prema ovoj klasifikaciji bio uspešan ( grafikon15).



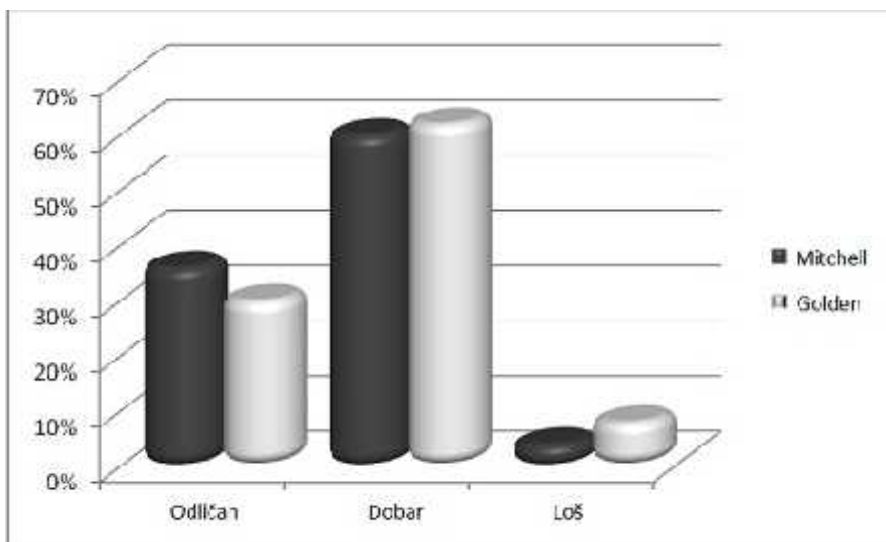
Grafikon 15. Grafi ki prikaz preoperativnih i postoperativnih rezultata po Bonney i McNabu modifikovanoj po Hellalu izražen u procentima (niže procentne vrednosti izražavaju lošiji rezultat i obrnuto).

Loše stanje su pokazale i preoperativne vrednosti klasifikovane prema HMIS-u. Kod operisanih pacijenata postoperativni rezultat oba postupka prema ovoj klasifikaciji je bio uspešan ( grafikon16).



Grafikon16. Grafi ki prikaz preoperativnih i postoperativnih rezultata po HMIS-u izražen u bodovima (niže bodovne vrednosti ukazuju na lošije rezultate i obrnuto)

Prema klasifikaciji po Bonney i McNabu modifikovanoj po Hellalu postoperativno je kod pacijenata operisanih Mitchellovom metodom došlo do poboljšanja kod 78 stopala (96%) (grafikon15). Od tog broja kod 29 (36%) stopala je postignut odličan, kod 49 (60%) dobar, a kod 3 (4%) loš rezultat (grafikon17).



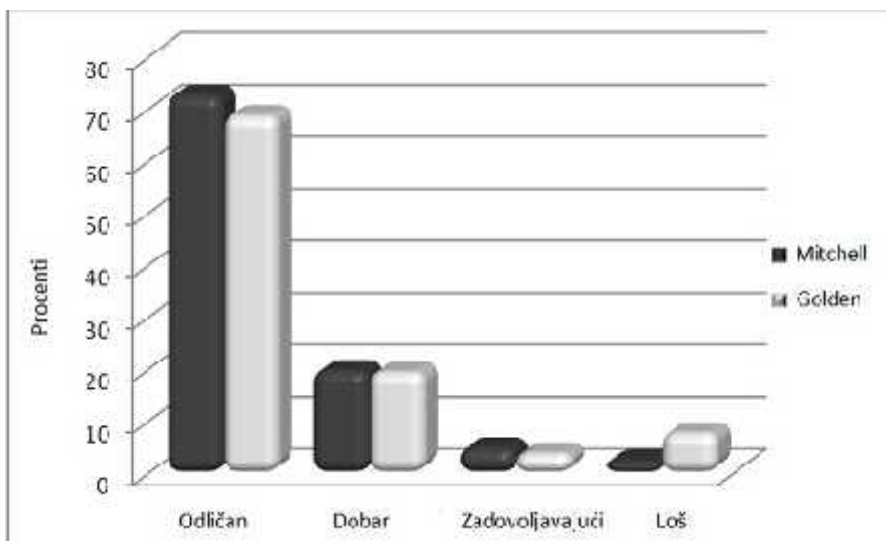
Grafikon 17. Analiza postoperativnih rezultata Mitchellovog i Goldenovog postupka prema skor u klasifikaciji po Bonney i McNabu, modifikovanoj po Hellalu

Kod pacijenata operisanih Goldenovom metodom došlo je do poboljšanja kod 71 (92%) stopala (grafikon15). Kod 23 (30%) stopala je postignut odličan, kod 48 (62%) dobar, a kod 6 (8%) loš rezultat (grafikon 17).

Statistička analiza značajnosti razlike klasifikovane prema Bonney i McNabu modifikovane po Hellalu, kada se uporede dva hirurška postupka je pokazala da postoji visoko statistički značajna razlika u korist postupka distalne metatarzalne osteotomije po Mitchellu u odnosu na proksimalnu metatarzalnu osteotomiju po Goldenu ( $p < 0.001$ ) (grafikon 17).

Preoperativne vrednosti prema HMIS-u u Mitchellovoj grupi su bile  $48.46 \pm 4.91$  bodova, a u Goldenovoj grupi  $48.47 \pm 5.08$  ( $p = 0.989$ ). Postoperativno u Mitchellovoj grupi prema HMIS-u rezultat je poboljšao na  $95.85 \pm 8.08$ , a u Goldenovoj na  $93.44 \pm 11.48$  bodova ( $p = 0.123$ ) (grafikon16).

U Mitchellovoj grupi odličan rezultat je postojao kod 59 (72,8%), dobar kod 16 (19,8%), zadovoljavaju i kod 4 (4,9%) i loš kod 2 (2,5%) operisana stopala (grafikon18).



Grafikon18. Grafički prikaz postoperativnih rezultata po HMIS-u

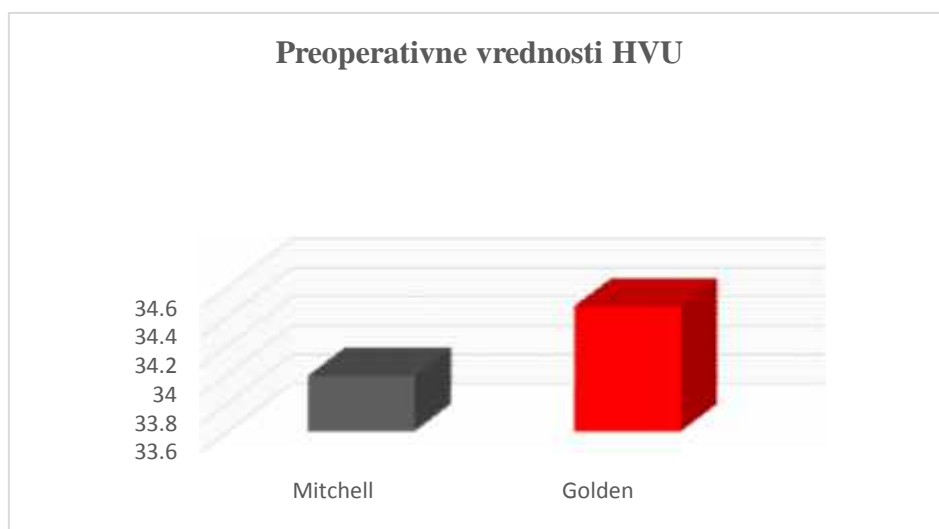
Dobar i odličan rezultat je postignut kod 75 (92,6%) operisanih stopala.

Rezultati u Goldenovoj grupi su bili odlični kod 53 (68,8%), dobri kod 15 (19,5%), zadovoljavaju i kod 3 (3,9%), a loši kod 6 (7,8%) stopala (grafikon 18).

Statisti ka analiza zna ajnosti razlike klasifikovane prema HMIS-u pre i posle operacije, kada se uporede dva hirurška postupka je pokazala da ne postoji statisti ki zna ajna razlika u rezultatima oba postupka ( $p=0.123$ ) ( grafikon16).

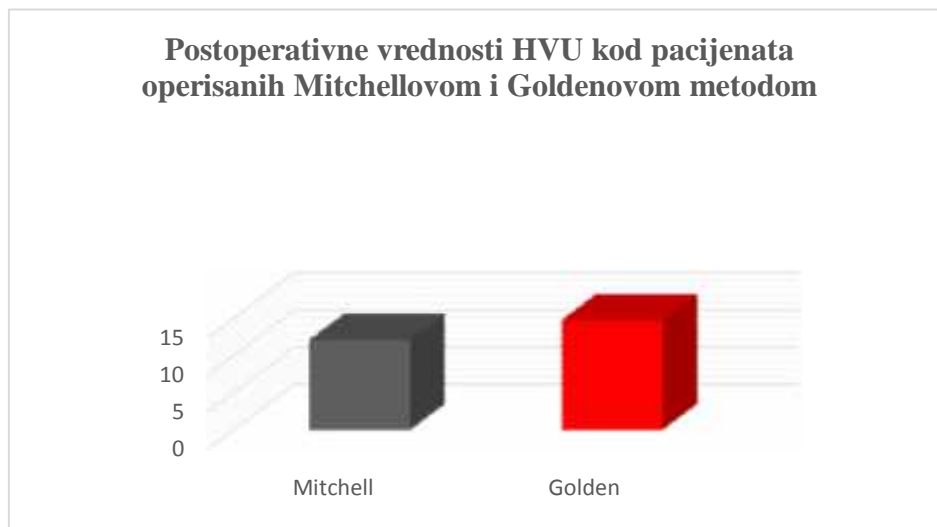
Ispitivanje zna ajnosti razlike HVU, IMTU, pozicije sezamoida, skra enja prve MT kosti pre i nakon operativnog zahvata je pokazalo da postoji visoko statisti ki zna ajna razlika u korist dobijenih postoperativnih vrednosti kod oba operativna postupka ( $p<0.001$ ) (Tabela 2).

Prose na preoperativna vrednost HVU u Mitchellovoj grupi je bila  $33.99\pm 3.60$ , a u Goldenovoj  $34.47\pm 3.71$  ( $p=0.410$ ) (grafikon 19).



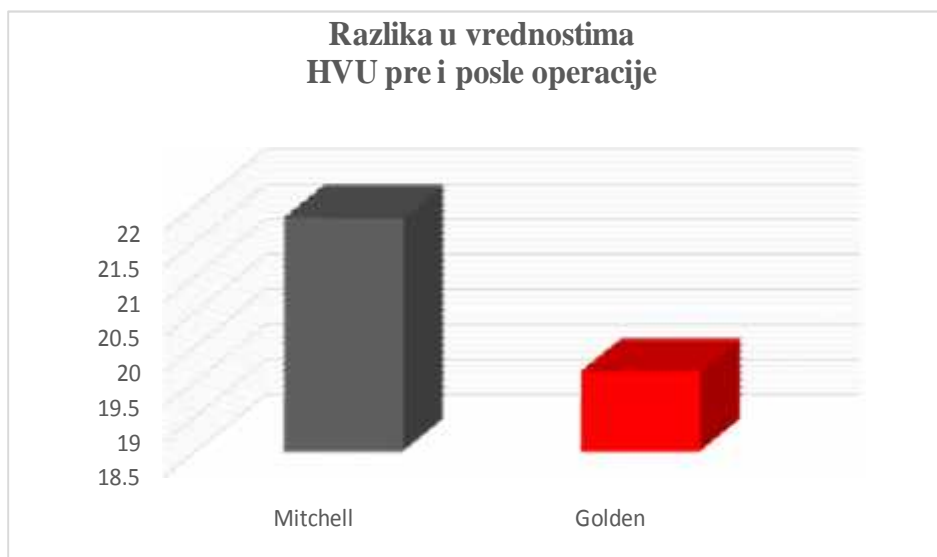
Grafikon 19. Grafi ki prikaz prose ne preoperativne vrednosti HVU u Mitchellovoj i Goldenovoj grupi.

Postoperativne vrednosti HVU u Mi elovoj grupi su prose no bile  $12.14\pm 1.80$ , a u Goldenovoj  $14.81\pm 1.58$  ( $p<0.001$ ) (grafikon 20).



Grafikon 20. Grafi ki prikaz razlike u korekciji HVU kod pacijenata operisanih metodom po Mitchellu i metodom po Goldenu.

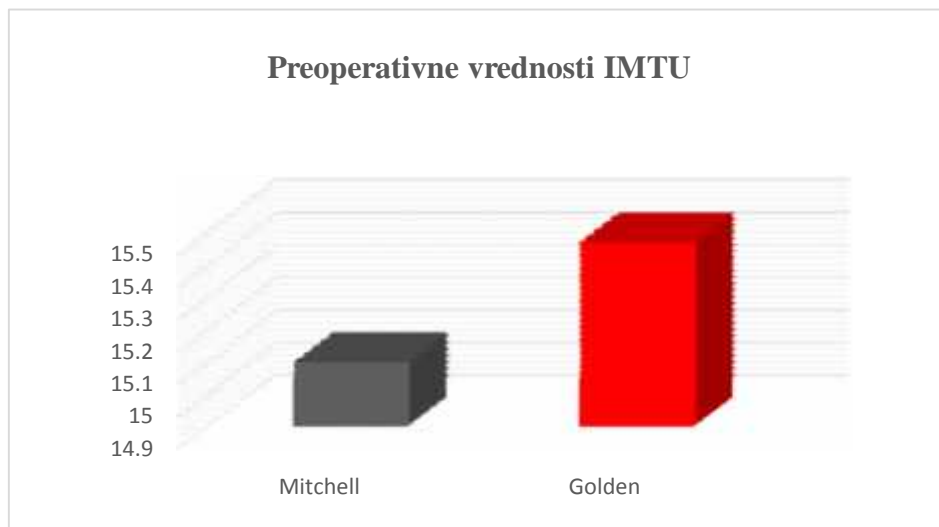
Korekcija HVU je bila ve a u Mitchellovoj grupi i njena vrednost je iznosila  $21.85 \pm 2.15$ . U Goldenovoj grupi korekcija je bila  $19.66 \pm 3.31$  ( $p < 0.001$ ) (grafikon 21).



Grafikon 21. Grafi ki prikaz razlike u vrednostima HVU pre i posle operacije Mitchellovom i Goldenovom metodom

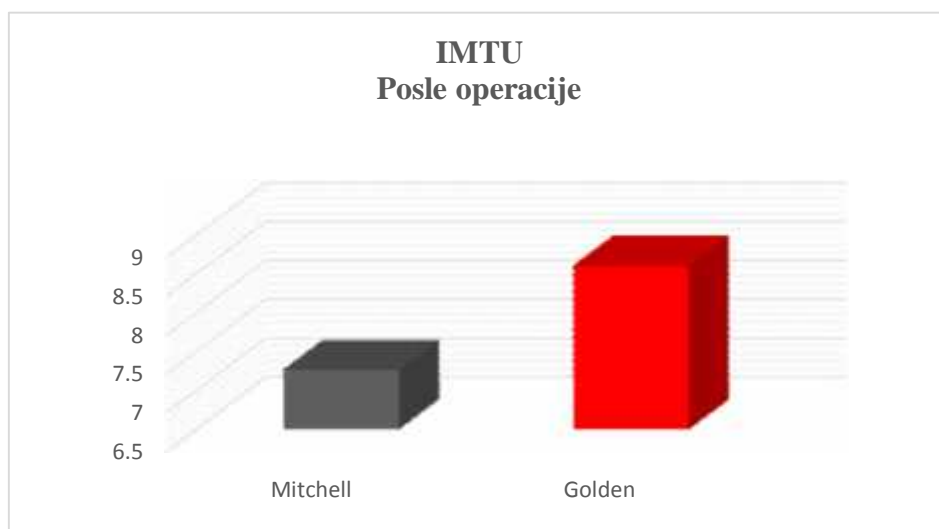
Vrednosti IMTU pre operacije u Mitchellovoj grupi su bile  $15.10 \pm 1.66$ , a u Goldenovoj  $15.47 \pm 2.08$  ( $p = 0.223$ ) (grafikon 22).





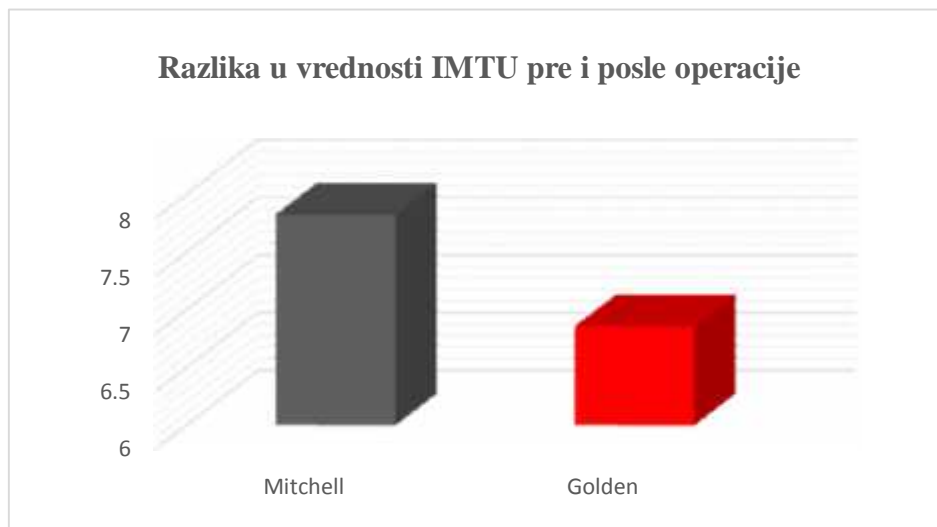
Grafikon 22. Grafi ki prikaz vrednosti IMTU pre operacije Mitchellovom i Goldenovom metodom

Postoperativne vrednosti IMTU su u Mitchellovoj grupi bile  $7.27 \pm 1.17$ , a u Goldenovoj grupi  $8.61 \pm 1.16$  ( $p < 0.001$ ) (grafikon 23).



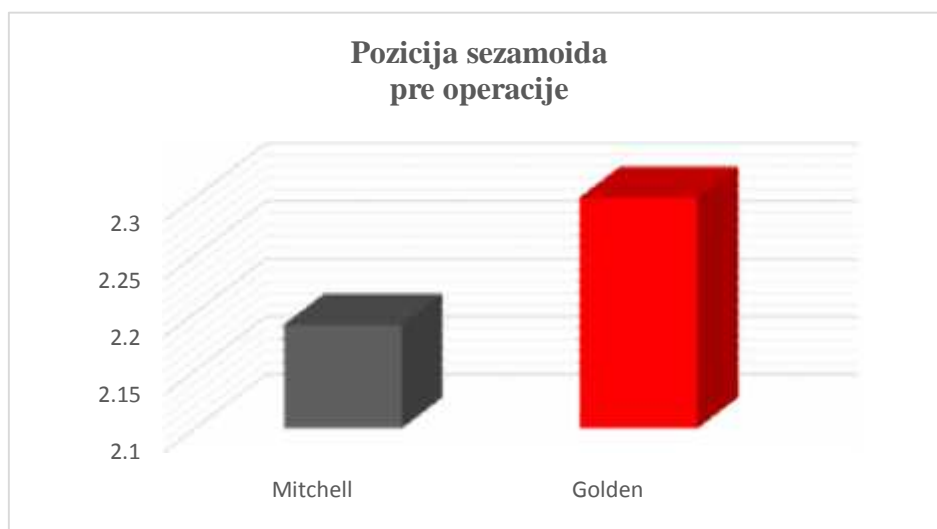
Grafikon 23. Grafi ki prikaz vrednosti IMTU nakon operacije Mitchellovom i Goldenovom metodom

IMTU je više smanjen u Mitchellovoj ( $7.83 \pm 1.07$ ) u odnosu na Goldenovu grupu ( $6.86 \pm 1.69$ ) ( $p < 0.001$ ) (grafikon 24).



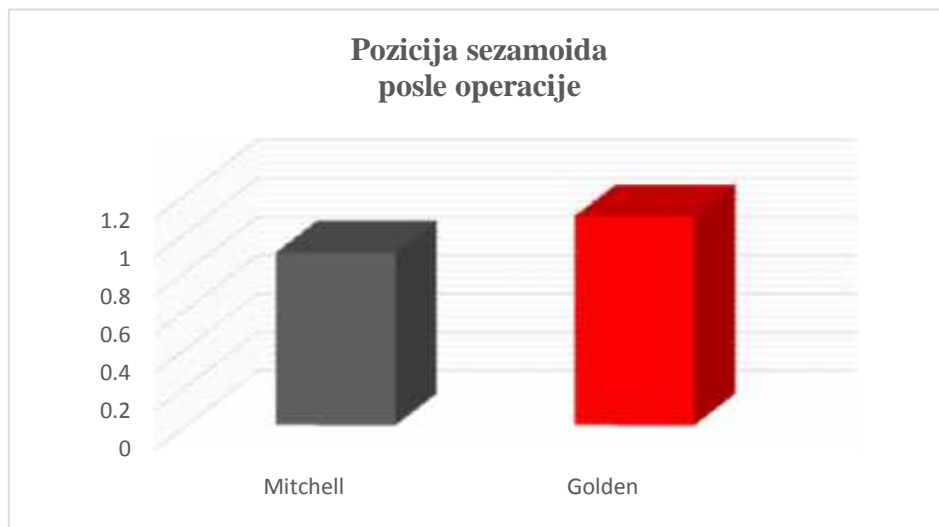
Grafikon 24. Grafi ki prikaz prose nih vrednosti korekcije IMTU kod pacijenata operisanih Mitchellovom i Goldenovom Metodom.

Preoperativne prose ne vrednosti pozicije sezamoida u Mitchellovoj grupi bila je  $2.19 \pm 0.17$ , a u Goldenovoj grupi  $2.30 \pm 0.19$  ( $p < 0.001$ ) (grafikon 25).



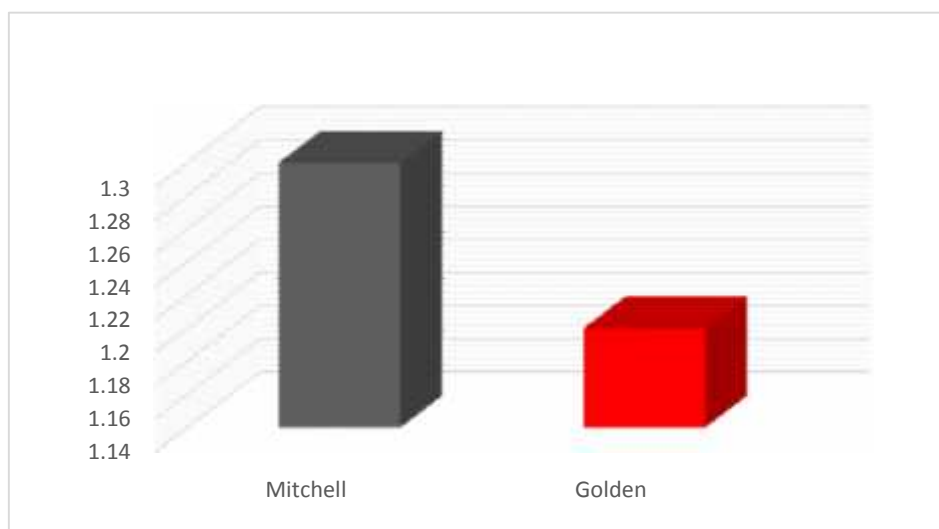
Grafikon 25. Grafi ki prikaz preoperativne pozicije sezamoida u Mitchellovoj i Goldenovoj grupi

Pozicija sezamoida u Mitchellovoj grupi je posle operacije bila  $0.90 \pm 0.14$ , a u Goldenovoj  $1.09 \pm 0.12$  (grafikon 26) ( $p < 0.001$ ).



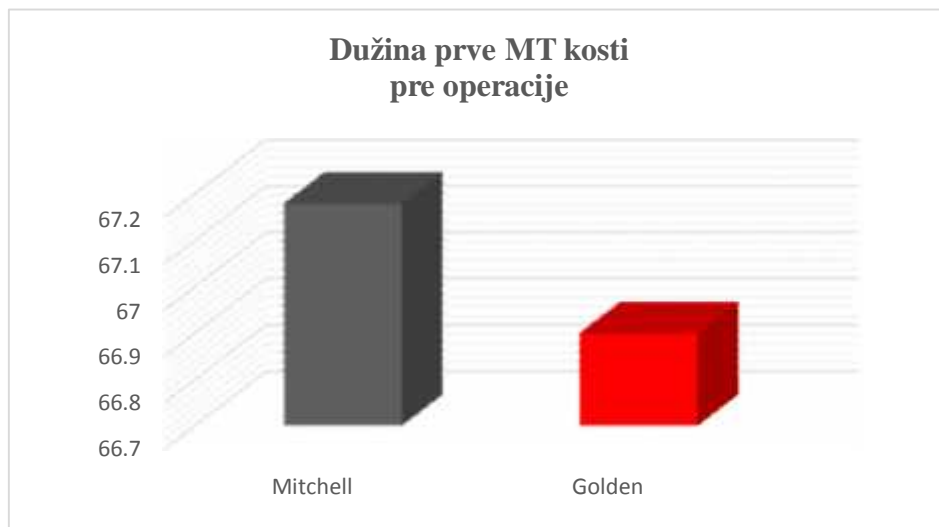
Grafikon 26. Grafi ki prikaz postoperativne vrednosti pozicije sezamoida u Mitchellovoj i Goldenovoj grupi

Pozicija sezamoida je više korigovana Mitchellovom metodom  $1.30 \pm 0.06$  u odnosu na Goldenovu metodu  $1.20 \pm 0.11$  ( $p < 0.001$ ) (grafikon 27).



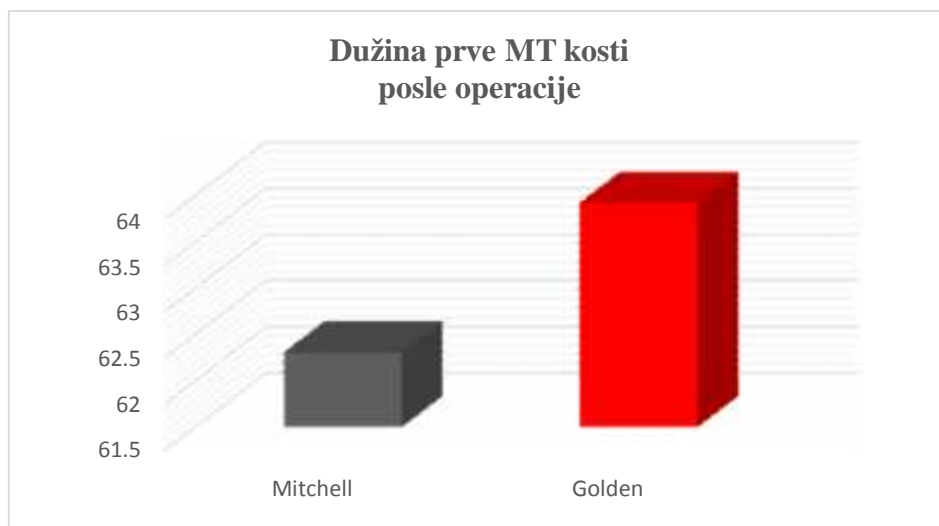
Grafikon 27. Grafi ki prikaz razlike u poziciji sezamoida pacijenata operisanih metodom po Mitchellu i metodom po Goldenu.

Prose na vrednost dužine prve MT kosti u Mitchellovoj grupi pre operacije bila je  $67.18 \pm 6.80$ , a u Goldenovoj  $66.90 \pm 6.20$  ( $p < 0.001$ ) (grafikon 28).



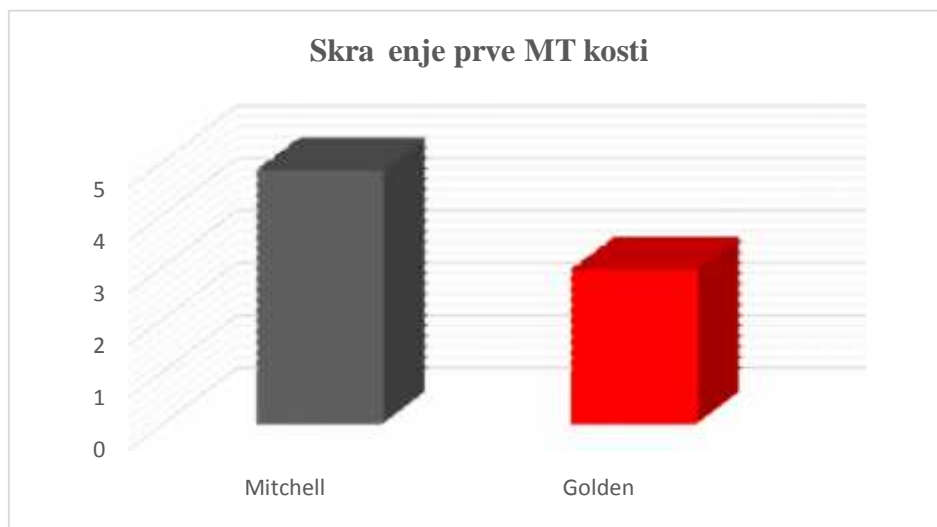
Grafikon 28. Grafi ki prikaz prose ne dužine prve MT kosti pre operacije Mitchellovom i Goldenovom metodom

Prose na vrednost dužine prve MT kosti kod pacijenata operisanih Mitchellovom metodom iznosila je  $62.31 \pm 5.00$ , a Goldenovom metodom  $63.93 \pm 6.90$  ( $p < 0.001$ ) (grafikon 29).



Grafikon 29. Grafi ki prikaz vrednosti dužine MT kosti posle operacije Mitchellovom i Goldenovom metodom

Skra enje prve MT kosti je bilo ve e u Mitchellovoj grupi  $4.87 \pm 0.729$  u odnosu na Goldenovu grupu  $2.97 \pm 0.77$  ( $p < 0.001$ ) (grafikon 30).



Grafikon 30. Grafi ki prikaz skra enja prve MT kosti u Mitchellovoj i Goldenovoj grupi

Mitchellovom metodom dorzoplantarni pokret palca je sa  $40.41 \pm 6.13^\circ$  pove an na  $76.56 \pm 9.64^\circ$ , a Goldenovom metodom je sa  $39.01 \pm 4.64^\circ$  pove an na  $74.71 \pm 6.12^\circ$ .

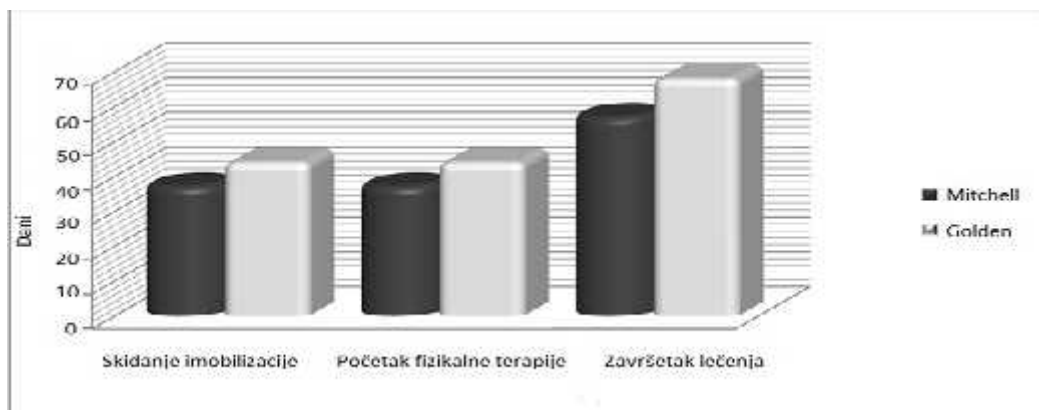
Dorzoplantarni pokret palca je više korigovan Mitchellovom metodom ( $36.15 \pm 9.32^\circ$ ) u odnosu na Goldenovu ( $35.70 \pm 6.06^\circ$ ), ali razlika u rezultatima nije bila statisti ki zna ajna ( $p=0.723$ ). Analiza dorzoplantarnog pokreta palca je pokazala da su postoperativno postignuti visoko statisti ki zna ajno bolji rezultati kod oba postupka ( $p<0.001$ ) (tabela10).

Tabela10. Preoperativni i postoperativni rezultati dorzoplantarnog pokreta palca

	Vrsta operacije		p Vrednost
	Mitchell	Golden	
Broj stopala	81	77	
Pre operacije	$40.41 \pm 6.13$	$39.01 \pm 4.64$	0.111
Posle operacije	$76.56 \pm 9.64$	$74.71 \pm 6.12$	0.017
Razlika (pre-posle)	$36.15 \pm 9.32^*$	$35.70 \pm 6.06^*$	0.723

T test Mann-Whitney U test\* zna ajna razlika pre i posle operacije

Skidanje gipsa i po etak fizikalne terapije u Mitchellovoj grupi se odvijalo  $37.1 \pm 1.3$ , a u Goldenovoj  $44.1 \pm 1.3$  dana nakon operacije ( $p < 0.001$ ). Vra anje pacijenata uobi ajenim životnim aktivnostima (završetak le enja) u Mitchellovoj grupi je bilo  $57.1 \pm 1.3$ , a u Goldenovoj  $68.1 \pm 1.3$  dana nakon zapo etog le enja ( $p < 0.001$ ) ( grafikon 31).



Grafikon 31. Grafi ki prikaz poredjenja 2 grupe pacijenata u postoperativnom toku koji se odnosi na dužinu trajanja imobilizacije, po etak fizikalne terapije, vra anje uobi ajenim životnim aktivnostima (završetak le enja)



Slika 66. Povratak uobi ajnim životnim aktivnostima: sportska aktivnost i rekreativna šetnja (B)

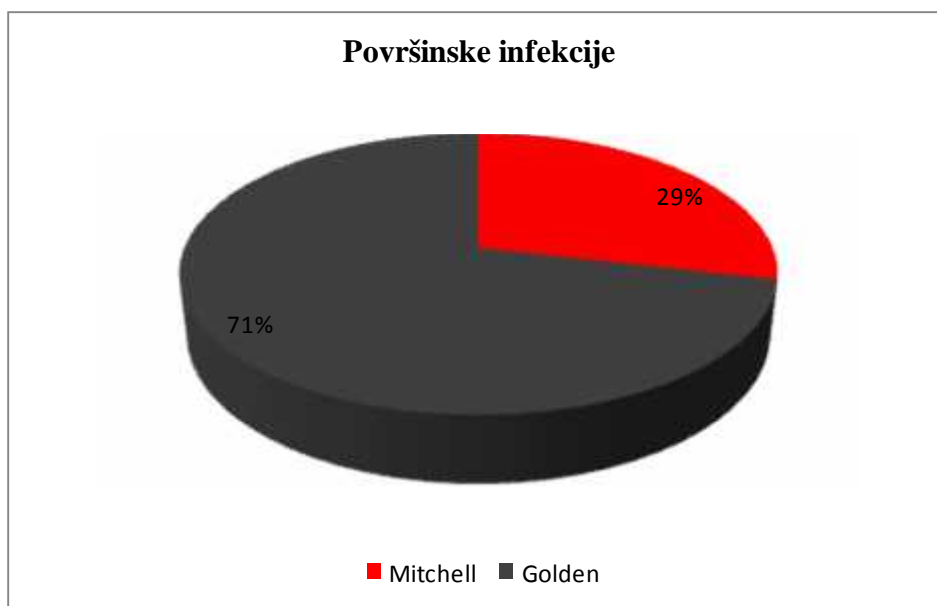
Nakon operacije deformiteta Mitchellovom ili Goldenovom metodom kod jednog broja pacijenata došlo je do komplikacija.

U Mitchellovoj grupi se površna infekcija javila kod 2(2%), a u Goldenovoj grupi kod 5(6 %) stopala ( $p = 0.268$ ) (tabela 11).

Tabela 11. Komplikacije nakon operacije (infekcija, recidiv)

	Vrsta operacije		p Vrednost
	Mitchell	Golden	
Broj stopala	81	77	
Površinske infekcije	2(2%)	5(6%)	0.268
Recidiv uklja	1(1%)	3(4%)	0.358

Odnos kod pojave postoperativnih infekcija mekog tkiva na stopalima pacijenata koji su operisani Mitchellovom i Goldenovom metodom najbolje se može sagledati grafi kim prikazom (grafikon 32).

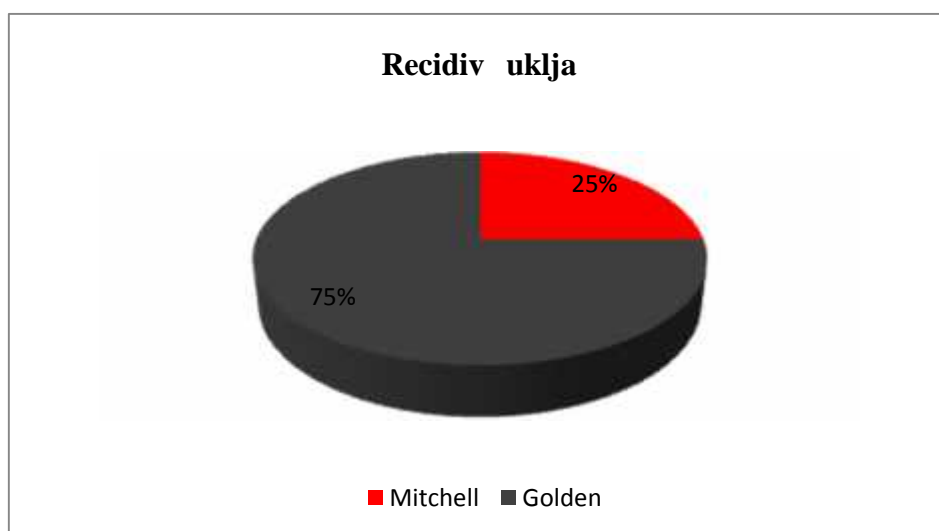


Grafikon 32. Grafi ki prikaz poredjenja pojave površinskih infekcija mekog tkiva kod pacijenata operisanih Mitchellovom i Goldenovom metodom

Deformitet je u Mitchellovoj grupi recidivirao kod jednog (1%), a u Goldenovoj kod 3 (3 %) stopala ( $p=0.358$ ).

Postoperativna pojava recidiva kod pacijenata u Mitchellovoj i Goldenovoj grupi (grafikon 33).

Odnos u pojavi recidiva kod pacijenata operisanih Michellovom i Goldenovom metodom može se i grafi ki predstaviti ( grafikon 33).



Grafikon 33. Grafi ki prikaz pojave recidiva kod pacijenata operisanih Mitchellovom i Goldenovom metodom

Metatarzalgija je u Mitchellovoj grupi preoperativno postojala kod 41 (51%), a postoperativno kod 19 (16%) stopala ( $p=0.741$ ).

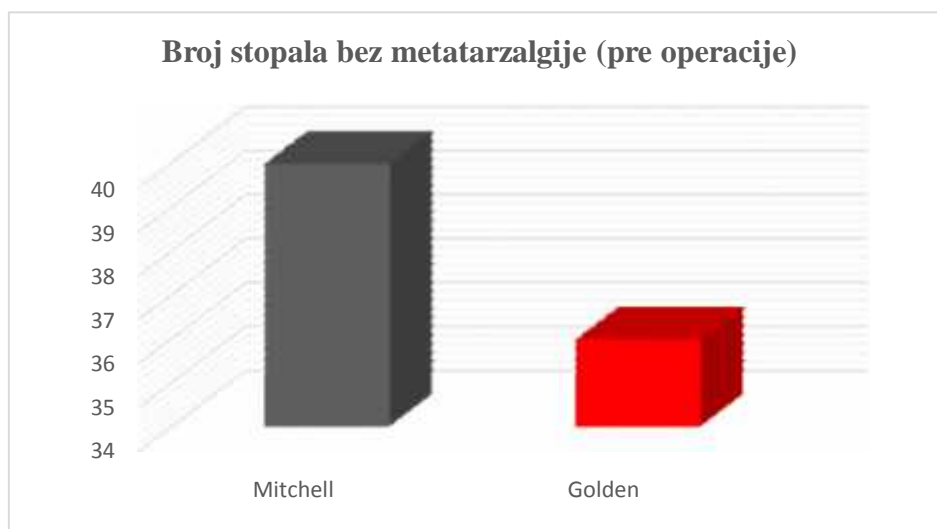
Metatarzalgija u Goldenovoj grupi je preoperativno postojala kod 41 (53%), a postoperativno kod 18 (23%) stopala ( $p=0.246$ ).



Tabela 12. Postojanje preoperativne i postoperativne metatarzalgije

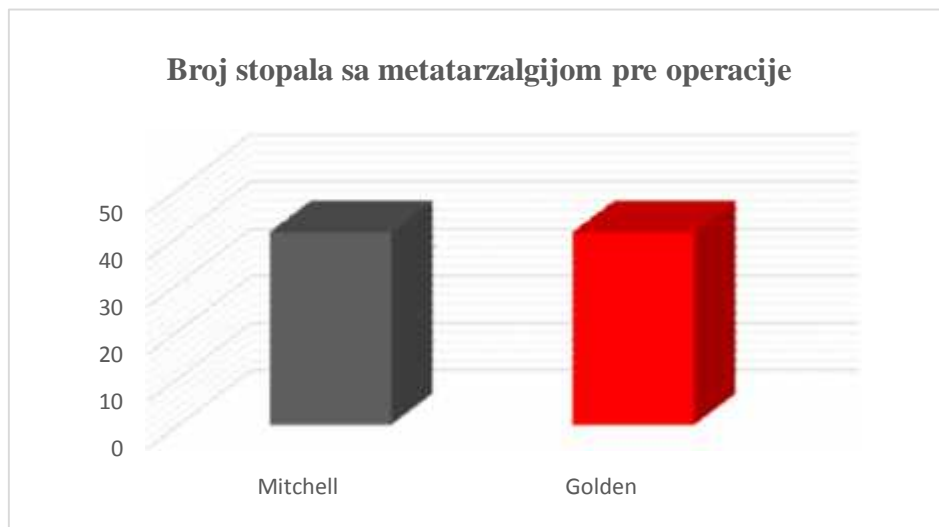
Grupa	Pre operacije			Posle operacije		
	Ukupno	Bez Metatarzalgija	Sa Metatarzalgija	Metatarzalgija	Metatarzalgija	<i>Pvrednost</i>
Mitchell	49	40 (49%)	41 (51%)	68 (84%)	13 (16%)	0.741
Golden	49	36 (47%)	41 (53%)	59 (77%)	18 (23%)	0.246

Broj stopala bez metatarzalgije pre operacije Mitchellovom i Goldenovom metodom (grafikon 34).



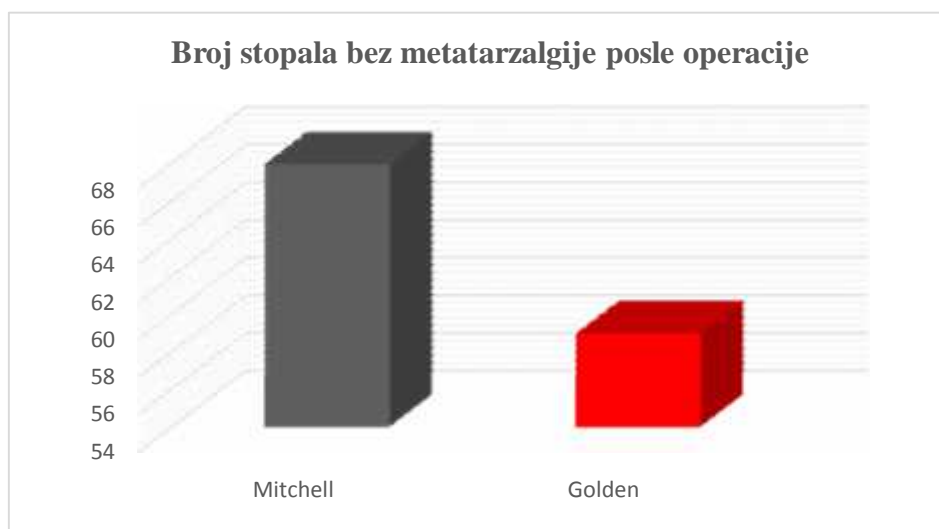
Grafikon 34. Grafi ki prikaz broja stopala bez metatarzalgije u Mitchellovoj i Goldenovoj grupi

Broj stopala sa metatarzalgijom pre operacije Mitchellovom i Goldenovom metodom (grafikon 35).



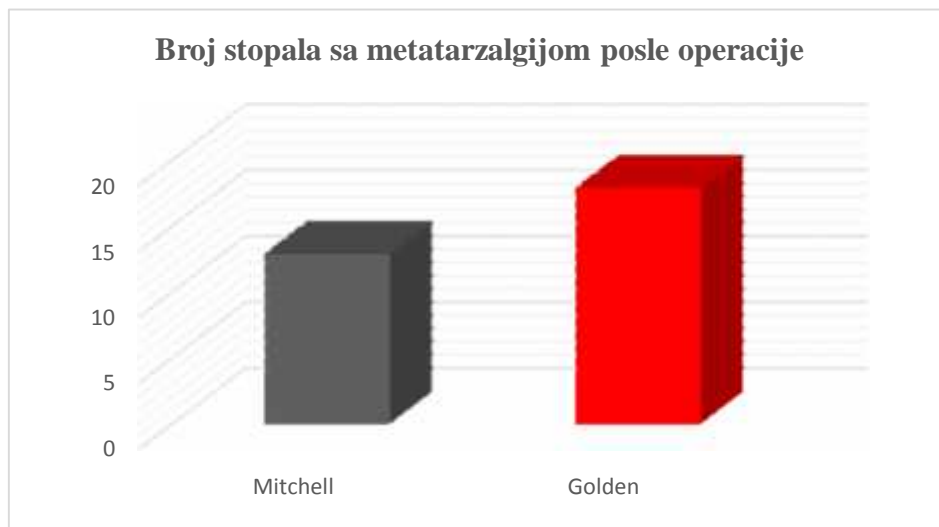
Grafikon 35. Grafi ki prikaz broja stopala sa metatarzalgijom pre operacije u Mitchellovoj i Goldenovoj grupi

Broj stopala bez metatarzalgije posle operacije Mitchellovom i Goldenovom metodom (grafikon 36).



Grafikon 36. Grafi ki prikaz broja stopala bez metatarzalgije nakon operacije Mitchellovom i Goldenovom metodom

Broj stopala bez metatarzalgije posle operacije u Mitchellovoj i Goldenovoj grupi (grafikon 37).



Grafikon 37. Grafi ki prikaz broja stopala bez metatarzalgije nakon operacije Mitchellovom i Goldenovom metodom

## 5. DISKUSIJA

Stopalo je jedinstvena anatomska celina koje prevashodno služi za statičku i dinamičku prenošenje težine celog tela na podlogu. Za savladavanje sila koje nastaju prilikom opterećenja, neizostavan je pravilan odnos između koštanih i mekotkivnih struktura stopala. Ukoliko dođe do poremećaja odnosa u strukturi i funkciji stopala nastaje deformitet. Jedna od najčešćih i najznačajnijih deformacija stopala, koja se javlja kao poremećaj biomehanike prednjeg dela stopala je haluks valgus.

Najčešće se javlja kod žena u starosnoj grupi od 30 do 60 godina, međutim broj obolelih se povećava u celokupnoj opštoj populaciji.<sup>112</sup> Zbog nedovoljne efikasnosti neoperativnih postupaka, lečenje deformiteta se najčešće nastavlja hirurškim putem. Postoje tegobe, bol pre svega, a zatim i funkcionalne smetnje i otežan hod, problem sa nošenjem obuće su najčešći faktori koji utiču na odluku da se deformitet leči hirurškim putem. Cilj operativnog lečenja je dobiti bezbolno, funkcionalno i estetski dopadljivo stopalo. Hirurškim korigovanjem deformiteta se uklanja bol, zaustavlja dalja progresija deformiteta i poboljšava funkcija stopala. Dokumentovan je veliki broj hirurških procedura za lečenje ukljevitog stopala u koje spadaju mekotkivni, koštani postupci i njihova kombinacija<sup>112</sup>. Nakon prve hirurške korekcije ukljevitog stopala od strane Volkmana 1851 godine, pa sve do danas u literaturi je opisan veliki broj hirurških postupaka u lečenju ovog deformiteta<sup>30</sup>. Postojanje velikog broja postupaka za hirurško lečenje ukljevitog stopala ukazuje na to, da ne postoji metod koji može zadovoljiti sve kliničke varijacije gore navedenog deformiteta<sup>22</sup>. U hirurškom lečenju ukljevitog stopala umerenog deformiteta (HVU od 25 do 40 i IMTU od 13 do 20) koriste se distalne i proksimalne osteotomije koje omogućavaju korekciju većine komponenti deformisanog stopala<sup>33</sup>. Distalna metatarzalna osteotomija je veoma popularna među ortopedskim hirurzima zbog svoje jednostavnosti, niske invazivnosti i veoma male stope komplikacija<sup>113</sup>. Proksimalnom metatarzalnom osteotomijom se može postići i velika korekcija deformiteta, ali je tehnički veoma zahtevna za rad, a zbog postojanja 2 hirurška reza veća je mogućnost za nastanak infekcije kod operisanih pacijenata<sup>113</sup>. Metode, bilo da se radi o distalnoj ili proksimalnoj osteotomiji, koje u hirurškom lečenju ukljevitog stopala zahtevaju korišćenje osteofiksacionog materijala u vidu šrafova, Kirschnerovih igala ili mini ploče daju potencijalno veću mogućnost za

nastajanja infekcije. Reverdin je 1881. godine bio prvi hirurg koji je distalnom MT osteotomijom uz medijalnu resekciju egzostoze le i o ukljevito stopalo<sup>31</sup>.

Generalno, proksimalna MT osteotomija se uvek preporu uje za haluks valgus deformite teškog stepena ( HVU ve i od 40 i IMTU ve i od 20). Distalna metatarzalna osteotomija se preporu uje za haluks valgus deformitete lakog stepena ( HVU manji od 25 i IMTU manji od 13 )<sup>33</sup>. Medjutim, mnogi istraživa i su prijavili uspešnu upotrebu metatarzalnih osteotomija u le enju haluks valgus osteotomija izvan preporu enih indikacija. Robinson i sar., Sargas i sar. i Adam i sar. su prijavili uspešne i razli ite tehnike proksimalne osteotomije za umereno do teške haluks valgus deformitete<sup>114,115,116</sup>. Bai i sar. su izvestili o seriji efikasnih distatalnih MT osteotomija za 76 umerenih do teških haluks valgus deformiteta, sa veoma malom u estsaloš u komplikacija<sup>117</sup>. Sa druge strane, Saro i sar. su analizirali 100 pacijenata sa umerenim do teškim haluks valgusom koji su prošli razli ite tehnike distalnih MT osteotomija i preporu ili postupak samo kod pacijenata sa blagim do umerenim deformitetom<sup>118</sup>. Chucpaiwong i sar. navode, da su jedino Deenik i sar. u svom radu upoređivali distalne MT osteotomije za umerene do teške haluks valgus deformitete, ali bez izveštaja o razli itim rezultatima u randomizovanom poredjenju distalne i proksimalne osteotomije kod bolesnika sa haluks valgus deformitetom<sup>119</sup>. Prema Chucpaiwong i sar. zaklju ak Deenika i sar. o tome da li e se izvoditi distalna ili proksimalna MT osteotomija za umereno do teške haluks valgus deformitete ostaje kontroverzan zbog malog uzorka<sup>113, 119</sup>. Zbog toga su potrebne dodatna istraživanja da bi se utvrdilo da li je distalna MT osteotomija pogodna za le enje umerenih do teških haluks valgus deformiteta<sup>119</sup>.

U literaturi postoji mali broj radova koji upoređuje distalne sa proksimalnim MT osteotomijama. Bostan i sar. u svom radu, u kome su upoređivali distalnu sa proksimalnom osteotomijom kombinaciji sa distalnom mekotkivnom procedurom, su došli do zaklju ka, da zbog sli nih klini kih rezultata dobijenih ispitivanjem prema AOFAS i sli nih radioloških rezultata (HVA, IMTU, pozicije sezamoida i skra enja prve MT kosti), modifikovana distalna MT osteotomija po Lindgren-Turanu, ima prednost u odnosu na proksimalnu MT osteotomiju u kombinaciji sa mekotkivnom procedurom i to zbog koriš enja jednog reza, jednostavnosti hirurške tehnike i kra eg vremena izvodjenja<sup>120</sup>. Pospektivna randomizirana kontrolisana studija koju su uradili

Lee i sar. imala je za cilj da se uporede ishodi proksimalne i distalne osteomije sa mekotkivnom procedurom koje su sinhrono, u jednom aktu radjene kod pacijenata sa obostranim deformitetom, pokazala je da je distalna chevron osteotomija sa distalnom mekotkivnom procedurom pouzdana za korekciju umerenog do teškog haluks valgusa, baš kao i proksimalna chevron osteotomija sa distalnom procedurom na mekom tkivu stopala<sup>121</sup>. Ova studija je pokazala da indikacije za distalnu MT osteotomiju mogu biti proširene tako da uključe deformitete umerenog do teškog stepena<sup>121</sup>.

Ispitivanje je sprovedeno na odeljenju ortopedije sa traumatologijom KBC "Zvezdara" u period od 2007. do 2013. Godine sa prosečnom dužinom praćenja pacijenata u trajanju od 3 godine i 4 meseca.

Cilj istraživanja je bio da se uporede distalna MT osteotomija po Mitchellu sa proksimalnom MT osteotomijom po Goldenu u približno sličnim grupama pacijenata.

Iako su se pojavile sa ramakom od 3 godine, Mitchellova metoda 1958. godine, a Goldenova 1961. godine, Goldenova metoda nije naišla na široku popularnost u lečenju haluks valgusa kao metod po Mitchelu<sup>83,84,90</sup>.

Osteotomija po Mitchellu se koristi u lečenju blagog do umerenog stepena deformiteta i procenat zadovoljavajućih rezultata u lečenju deformiteta ovom metodom je od 85% - 97%<sup>83,103</sup>.

Goldenovom osteotomijom, kao uostalom i drugim osteotomijama baze prve MT kosti koje se rade zajedno sa kombinacijama sa mekotkivnim procedurama u području prvog MTF zgloba se postižu dobri i odlični rezultati<sup>59-70</sup>.

U literaturi nismo pronašli rad koji upoređuje ove dve metode.

Kao nedostatak ovog istraživanja se može smatrati to što je operaciju radilo više hirurga, kao i činjenica da su poređena dva postupka koja se vrše na različitim mestima prve MT kosti.

Lečenje umerenih i težih oblika haluks valgusa neoperativnim metodama je uglavnom nedovoljno, a rezultati lečenja su utoliko bolji ukoliko se pacijent operiše u ranoj fazi

bolesti, odnosno pre nastajanja artrozi njih promena u prvom metatarzofalangealnom zglobu.

Pre operacije ukupan opšti status u Mitchellovoj grupi klasifikovan prema Bonney McNabu modifikovan po Hellalu je ocenjen kao loš na svim stopalima.

Postoperativno je u Mitchellovoj grupi, klasifikacijom prema Bonney i McNabu modifikovanoj po Hellalu, opšti status je poboljšan kod 78 (96%) stopala ( $p < 0.001$ ).

Prema HMIS-u u Mitchellovoj grupi postignuto je poboljšanje kod 79 (97,5%) stopala ( $p < 0.001$ ). Postignuto poboljšanje predstavlja zbir odličnih i dobrih rezultata što je u korelaciji sa rezultatima koje su naveli drugi autori.<sup>85,91</sup>

U Goldenovoj grupi ukupan opšti status pre operacije klasifikovanoj prema Bonney i McNabu modifikovanoj po Hellalu je bio loš na svim stopalima.

U toj grupi klasifikacijom prema Bonney i McNabu modifikovanoj po Hellalu opšti status je poboljšan kod 71 (92,2%) stopala ( $p < 0.001$ ), a prema HMIS-u kod 79 (97,4%) stopala ( $p < 0.001$ ). Golden je u svom radu objavio uspešne rezultate kod 78% pacijenata<sup>84</sup>.

Kod pacijenata operisanih Mitchellovom metodom postignuta je prosečna korekcija HVU od  $21.85 \pm 2.15^\circ$  i IMTU od  $7.83 \pm 1.07^\circ$  što se poklapa sa rezultatima većine autora koji navode korekciju ugla HVU od  $10^\circ$  do  $25^\circ$ <sup>85,92,93,94</sup> i IMTU od  $5^\circ$  do  $10^\circ$ <sup>92,93,94,100</sup>. Kod pacijenata operisanih Goldenovom metodom prosečna korekcija HVU i IMTU je  $19.66 \pm 3.31^\circ$  odnosno  $6.86 \pm 1.69^\circ$ , što je za  $2.19^\circ$ , odnosno  $0,9^\circ$  manje od Mitchellove metode. Vrednosti dobijenih rezultata su približni rezultatima drugih autora<sup>96,97</sup>.

Malik J. et Methison I. navode da u proceni haluks valgus deformiteta pored radiografskih snimaka i IMTU veoma važnu ulogu ima i sezamoidna pozicija<sup>98</sup>. Pozicija sezamoida kod operisanih pacijenata u Mitchellovoj grupi je promenjena iz pozicije 2 u poziciju 0, a u Goldenovoj grupi iz pozicije 2 u poziciju 1.

Pojedini autori napominju veoma važnu ulogu skraćenja prve MT kosti u korekciji deformiteta<sup>99</sup>. Skraćenje prve MT kosti kod Mitchellovog postupka je bilo  $4.87 \pm 7.20$  mm, a kod Goldenovog postupka  $2.97 \pm 7.70$  mm. Prema nekim autorima, preveliko

skra enje prve MT kosti može biti jedan od najvažnijih inilaca u nastajanju metaralgije. Merkel KD navodi da skra enje kosti više od 10 mm može biti uzrok nastajanju metataralgije<sup>100</sup>. Baba AN isti e metataralgiju kod pacijenata koji su imali skra enje kosti više od 8 mm, a pojavu stalnog bola kod pacijenata koji su imali skra enje MT kosti više od 10 mm<sup>90</sup>. Odr eni broj autora se ne slaže sa konceptom da je metataralgija povezana sa skra enjem prve MT kosti<sup>78,101</sup>. U ovom istraživanju je utvrđeno da je metataralgija pre operacije postojala u Mitchellovoj grupi kod 51% stopala, a u Goldenovoj grupi kod 53% stopala. Drugi autori navode postojanje preoperativne metataralgije kod 33%, odnosno 40% pacijenata<sup>29,102</sup>.

. Kod pacijenata operisanih Mitchellovom metodom metataralgija je posle operacije postojala kod 13 stopala (16%), a kod operisanih Goldenovom metodom kod 18 stopala (23%). Pojedini autori navode postoperativno postojanje metataralgije u 27% slu ajeva<sup>103</sup>. Tokom ovog istraživanja nije utvr ena povezanost između skra enja prve MT kosti i pojave metataralgije.

Skidanje gipsane imobilizacije i po etak fizikalne terapije u Mitchellovoj grupi su se doga ali prose no nakon  $37.1 \pm 1.3$  dana. Rezultati su u korelaciji sa rezultatima drugih autora koji su pacijentima operisanim Mitchellovom metodom skidali gips 5 do 7 nedelja nakon operacije<sup>88,104</sup>. Skidanje gipsane imobilizacije i po etak fizikalne terapije u Goldenovoj grupi je bilo prose no nakon  $44.1 \pm 1.3$  dana. Golden u svom radu navodi da je skidao gipsanu imobilizaciju i zapo injao sa fizikalnom terapijom 6 nedelja nakon operacije<sup>85</sup>.

U razvijenijim, bogatijim zemljama od naše, u postoperativnom periodu umesto gipsane imobilizacije koriste se specijalno dizajnirane papu e - cipele za hod (slika 67 -69).





Slika 67. Papu a za postoperativnu imobilizaciju.

Izvor: (<https://par-mar.com/wp-content/uploads/2015/12/hallus-valgus-1.jpg>)



Slika 68. Postoperativna cipela za haluks valgus

Izvor: ( [http://www.orthoaid.co.rs/files/\\_cache/tmb\\_o.2.0..jpg](http://www.orthoaid.co.rs/files/_cache/tmb_o.2.0..jpg))



Slika 69. Cipela za postoperativni oporavak

Izvor. ([http://bauerfeind.hr/wp-content/uploads/2015/04/CP02\\_web.jpg](http://bauerfeind.hr/wp-content/uploads/2015/04/CP02_web.jpg))

Kod pacijenata operisanih Mitchellovom metodom, recidiv se javio na jednom, a površna infekcija kod 2 stopala. Recidiv se kod operisanih Goldenovom metodom javio na 3, dok se se površna infekcija javila kod 5 stopala. . Upotrebom šavova za održavanje pozicije nakon Mitchellove distalne metatarzalne osteotomije eliminiše se mogućnost druge intervencije (vađenje stranog tela) i time smanjuje mogućnost pojave infekcije. Kod Goldenove metode, Kirshner igla kojom se stabilizuje osteotomija, se vadi nakon 5 nedelja, što produžava lečenje, zahteva dodatnu intervenciju i time povećava mogućnost pojave infekcije.

Mogućnost pojave infekcije je manja kod Mitchellove metode i zbog korišćenja jednog reza u korekciji deformiteta (Goldenov postupak koristi dva hirurška reza).

Drugi komplikacija kao što su nesrastanje mesta osteostomije, pseudoatroza, avaskularna nekroza glavice prve MT kosti, tromboflebitis, nije bilo<sup>105,106,107,108</sup>.

Bol koji nastaje kao posledica deformiteta i onemogućava uobičajne životne aktivnosti je osnovni razlog zbog koga se pacijenti odlučuju na operativno lečenje. Kod 90% operisanih Mitchellovom metodom, bol je nestao. Ovi rezultati su uporedivi sa istraživanjem drugih autora koji su objavili nestanak bola u 80-95% operisanih<sup>109,110,111</sup>. Kod pacijenata operisanih Goldenovom metodom bol je nestao kod 78% pacijenata što je u korelaciji sa rezultatima koje Golden objavio u svom istraživanju<sup>84</sup>.

## 6. ZAKLJU CI

Istraživanje je pokazalo da se i Mitchellovom i Goldenovom osteotomijom postižu dobri klinički i radiografski rezultati u le enju ukljeva umerenog stepena deformiteta.

1. Procenom rezultata le enja sa dva skorovanja kao i na osnovu ostalih ispitivanih parametara: HVU; IMTU; pozicije sezamoida; skra enja prve metatarzalne kosti, došlo se do zaključka da hirurško le enje umerenih haluks valgus deformiteta metodom po Mitchellu daje značajno bolje rezultate od le enja haluks valgus deformiteta metodom po Goldenu.
2. Nije postojala značajna razlika u korist jedne od metoda kada se radilo o vremenu vertikalizacije i po etku dodirnog oslanjanja na operisano stopalo, međutim pacijenti koji su operisani Mitchellovom metodom su značajno kra e nosili gipsanu imobilizaciju u odnosu na pacijente koji su operisani Goldenovom metodom.
3. Ukupna dužina le enja pacijenata sa umerenim haluks valgus deformitetom le enih metodom po Mitchell-u bila je značajno kra a od pacijenata le enih metodom po Goldenu.
4. Pojava komplikacija se nije značajno razlikovala kod pacijenata koji su operisani Mitchellovom metodom u odnosu na Goldenovu metodu, iako zbog koriš enja 2 reza i prisustva Kirschner igle, postoji značajno ve a predisponiranost za nastajanje infekcije kod Goldenove metode.

## 7. LITERATURA

1. Vukašinovi Z, Živkovi Z, Vučetić M. Ravna stopala kod dece. Srpski Arhiv Celok lek. 2009;137:320-2.
2. Kovačević B, Vukašinovi Z, Djorić I. Le traitement chirurgical du pes adductus et du metatarsus varus. Rev Chir Orthop. 1993; 79(Suppl): 174.
3. Čobelji G. Valgusni deformitet palca stopala. G. Čobelji cerebralna paraliza-ortopedsko lečenje. Medicinski fakultet Univerziteta u Beogradu 2015;275-81
4. Vukašinovi Z, Slavković N, Živkovi Z, Bašarević V. Urodjeno krivo stopalo. Acta Chir Jugosl. 2010;57(1):73-6.
5. Wulker N, Mittag. The treatment of Hallux Valgus. Dtsch Arztebl Int. 2012; 109(49):857-868.
6. Mafart B. Hallux valgus in a historical French population: peleo-pathological study of 605 first metatarsal bones. J Bone Spine. 2007; 74(2):166-70.
7. Nicod L. Etiologie du hallux valgus. Rev. Chir. Orthop. 1976; 62:161-69.
8. Vukašinovi Z, Bašarević Z, Bumbaširević M, Butković I, Lešić A, Popović Z. i ostali. Specijalna ortopedija. 2004;390-400.
9. Nix S, Smith M, Vicenzino B. Prevalence of hallux valgus in the general population: a systematic review and meta-analysis. J Foot Ankle Res. 2010; 27;3: 21.
10. Hardy RH, Clapham JC. Observations on hallux valgus; based on a controlled series. J Bone Joint Surg Br. 1951;33-B(3):376-91.
11. Sim – Fook L, Hodgson AR. A comparison of foot forms among the non-shoe and shoe-wearing Chinese population. 1958;45-A(5):1058-62.
12. Kato T, Watanabe S. The etiology of hallux valgus in Japan. Clin Orthop Relat Res. 1981;(157):78-81.

13. Wels LH. The foot of the South African native. *Am J Phys Anthropol.* 1931; 15:185.
14. James CS.. Footprints and feet of natives of the Solomon Islands. *Lancet.* 1939;2:1390-1393.
15. Mac Lennan R. Prevalence of hallux valgus in a neolithic New Guinea population. *Lancet* 1966;1:1398.
16. Raddy E, Zhang W, Doherty M. Prevalence and associations of hallux valgus in a primary care population. *Arthritis Rheum.* 2008;59(6):857-62.
17. Coughlin MJ, Jones CP. Hallux valgus: demographics, etiology and radiographic assessment. *Foot Ankle.* 2007;28(7):759-77.
18. Mann RA, Coughlin MJ. Hallux valgus – etiology, anatomy, treatment and surgical considerations. *Clin Orthop.* 1981;(157):31-41.
19. Mija M, Blagoti M, Djordjevi LJ, Teofilovski-Parapid G. Anatomija oveka osteologija. *Savremena administracija.* 1989:198-211.
20. Mrvaljevi D. Anatomija donjeg ekstremiteta. 1993;51-58.
21. Jovanovi S, Jeli i N, Kargovska-Klisarova. *Anatomski atlas. Nau na Knjiga.* 1989:120-142.
22. Butkovi I. Povrede i oboljenja stopala i sko nog zgloba. *Nau na KMD.* 2009:41-49.
23. Denis A. "Physiopathologie. Approche physiopathologique des anomalies morphologiques de Lavant-pied." *Rev. Chir. Ortop.* 1974; Suppl.II;60:117-130 .
24. Kraj inovi J. Hirurgija stopala i sko nog zgloba. *Medicinski fakultet Novi Sad.* 1995:115-162.
25. Jezussek D, Honle W, Schuh A. Clinical signs and diagnosis of hallux valgus. *MMW Fortschr Med.* 2006;148(48):33-4.

26. Shima H, Okuda R, Yasuda T, Jotoku T, Kitano N, Konoshita M. Radiographic measurements in patients with hallux valgus before and after proximal crescentic osteotomy. *J Bone Joint Surg Am.* 2009;91:1369-76.
27. D'Arcangelo PR, Landorf KB, Munteanu SE, Zammit GV, Menz HB. Radiographic correlates of hallux valgus severity in older people. *Foot Ankle.* 2010;3: 20.
28. Cho NH, Kim S, Kwon DJ, Kim HA. The prevalence of hallux valgus and its association with foot pain and function in a rural Korean community. *J Bone Joint Surg Br.* 2009; 91(4):494-8.
29. Robinson AH, Limbers JP. Modern concepts in the treatment of hallux valgus. *J Bone Joint Surg Br.* 2005;87(8):1038-1045.
30. Volkman R. Ueber die sogenannte Exostose der grossen Zehe. *Virchows Arch Pathol Anat.* 1856;10:297-306.
31. Reverdin J. Anatomie et operation de hallux valgus. *Int Med Congr* 1881;2: 408.
32. Verbrugge J. Pathogenie et traitement de hallux valgus. *Bull Mem Soc Beige d Orthop.* 1933;45:103-140
33. Richardson EG, Disorders of the hallux valgus. *Campbell's operative orthopaedics.* 2012:3805-3891.
34. McBride D. The McBride bunion hallux valgus operation. Refinements in the successive surgical steps of the operation. *J Bone Joint Surg.* 1967;49-A: 1675-1683.
35. Simmonds FA, Menelaus M D. *J. Bone Joint surg.* 1960; 42-B :762.
36. Henry AP, Waugh J, H Wood. The use of foot prints in assessing the results of operations for hallux valgus. A comparison of Keller's operation and arthrodesis. 1975;(57):478-481.

37. Boberg JS, Menn JJ, Brown WL. The Distal Akin Osteotomy: A New Approach *Journal of Foot Surgery*. 1991;30:131-36.
38. Roux C . Aux pieds sensible. *Rev Med Suisse Romande*. 1920;40: 62.
39. Peabody C. The surgical cure of hallux valgus. *J Bone Jt Surg*. 1931;13: 273.
40. Zyzda MJ, Hineser W. Distal L osteotomy in treatment of hallux abducto valgus. *J Foot Surg*. 1989; 28: 445.
41. Hohmann G. Uber hallux und spreizfuss ihre eatstehung und physidegische behandlung. *Arch Orthop Unfall-Chir*. 1923;21:525.
42. Johnson JB, Smith SB. Preliminary report on derotational angulational transpositional osteotomy: a new approach to hallux valgus abducto valgus surgery. *J Am Podiatry Assoc*. 1974;64:667.
43. Mitchell CL, Fleming JL, Allen R, Glenney C, Sanford GA. Osteotomy-bunionectomy for hallux valgus. *J Bone Joint Surg Am*. 1958;40(1):41-60.
44. Miller JW. Distal first metatarsal displacement osteotomy. *J Bone Joint Surg* 1974; 56A: 923.
45. Lindgren U, Turan I. A new operation for hallux valgus. *Clin Orthop Relat Res*. 1983;175: 179.
46. Austin DW, Leventon EO. A new osteotomy for hallux valgus: A horizontally directed "V" displacement osteotomy of the metatarsal head for hallux valgus and primus varus. *Clin Orthop Relat Res*. 1981;157:25.
47. Lambers LFO, Verburg H, Reininga IH. Chevron versus Mitchell osteotomy in hallux valgus surgery: A comparative study. *J Foot Ankle Surgery*. 2015;54(3):361-364.
48. Saxena A, McCammon D. The Ludloff osteotomy: a critical analysis. *J Foot Ankle Surg*. 1997;36:100–105.

49. Wilson JN. Oblique displacement osteotomy for hallux valgus. *J Bone Joint Surg.* 1963;45:552.
50. Dooley BJ, Berryman DB. Wilson's osteotomy of the first metatarsal for hallux valgus in the adolescent and the young adult. *Aust NZ J Surg.* 1973;43:255.
51. Helal B, Gupta SK, Gojaseni P. Surgery for adolescent hallux valgus. *Acta Orthop Scand.* 1974 45:271.
52. Davis M, Litman T. Simple osteotomy for hallux valgus. *Minn Med.* 1976;12:836.
53. Allen TR, Gross M, Miller J, Lowe LW, Hulton WC. The assessment of adolescent hallux valgus before and after first metatarsal osteotomy. *Innt Orthop.* 1981; 5:111.
54. Pittman SR, Burns DE. The Wilson bunion procedure modified for improved clinical results. *J Foot Surg.* 1984; 23:314.
55. Farguharson-Roberts MA, Osborne AH. The Telfer osteotomy for hallux valgus. *J R Navy Med Serv.* 1985;71:15.
56. Klareskov B, Dalsgaard S, Gebuhr P. Wilson shaft osteotomy for hallux valgus. *Acta Orthop Scand.* 1988;59:307.
57. Suresh SS. Scarf osteotomy – Is it the procedure of choice in hallux valgus surgery. A preliminary report. *Oman med J.* 2007;22(3):47-50.
58. Schwartz N, Groves ER. Long-term follow-up of internal threaded Kirschner-wire fixation of the scarf bunionectionomy. *J Foot Surg.* 1987;26:313–316.
59. Thordarson DB, Leventen EO. Hallux valgus correction with proximal metatarsal osteotomy: two-year follow-up. *Foot Ankle.* 1992;13:321–326.
60. Morris J, Ryan M. First Metatarsal Base Osteotomies for Hallux valgus Abducto Valgus Deformities. *Clinics in Podiatric Medicine & Surgery.* 2014; (31):247-263.



61. Mittag F, Leichtle U, Meisner C, Ipach I, Wulker N, Wunschel. Proximal metatarsal osteotomy for hallux valgus: an audit of radiologic outcome after single screw fixation and full postoperative weightbearing. *J Foot Ankle Res.* 2013;6:22.
62. Trethowan J. Hallux Valgus. In. Choyce CC, ed. *A System of Surgery.* New York: 1923;1046–1049.
63. Simecek K, Svoboda V, Cecelovsky V. Valgus osteotomy of the first metatarsal by a bone graft. *Acta Chir Orthop Traumatol Cech.* 2000;67(6):404-9.
64. Johnswon K, Cofield B, Morrey B. Chevron osteotomy for hallux valgus. *Clin. Orthop.* 1979;142:44-47.
65. Park CH, Ahn JY, Kim YM, Lee WC. Plate fixation for proximal chevron osteotomy has greater risk for hallux valgus recurrence than Kirschner wire fixation. *Int Orthop.* 2013;37:1085–1092.
66. Choi WJ, Yoon HK, Yoon HS, Kim BS, Lee JW. Comparison of the proximal chevron and Ludloff osteotomies for the correction of hallux valgus. *Foot Ankle Int.* 2009;30:1154–1160.
67. Lee KB, Cho NY, Park HW, Seon JK, Lee SH. A comparison of proximal and distal Chevron osteotomy, both with lateral soft-tissue release, for moderate to severe hallux valgus in patients undergoing simultaneous bilateral correction: a prospective randomized controlled trial. *Bone Joint J.* 2015;97(2):202-7.
68. Easley ME, Kiebzak GM, Davis WH, Anderson RB. Prospective, randomized comparison of proximal crescentic and proximal chevron osteotomies for correction of hallux valgus deformity. *Foot Ankle Int.* 1996;17:307–316.
69. Cooper MT, Berlet GC, Shurnas PS, Lee TH. Proximal opening-wedge osteotomy of the first metatarsal for correction of hallux valgus. *Surg Technol Int.* 2007;16:215–21

70. Shurnas PS, Watson TS, Crislip TW. Proximal first metatarsal opening wedge osteotomy with a low profile plate. *Foot Ankle Int.* 2009; 30:865–872.
71. Saragas NP. Proximal opening-wedge osteotomy of the first metatarsal for hallux valgus using a low profile plate. *Foot Ankle Int.* 2009;30:976–980.
72. Randhawa S, Pepper D. Radiographic evaluation of hallux valgus treated with opening wedge osteotomy. *Foot Ankle Int.* 2009;30:427–431.
73. Watson TS, Shurnas PS. The proximal opening wedge osteotomy for the correction of hallux valgus deformity. *Tech Foot Ankle Surg.* 2012;11:168–174.
74. Badekas A, Geogiannos D, Lampiridis V, Bisbinas I. Proximal opening wedge metatarsal osteotomy for correction of moderate to severe hallux valgus deformity using a locking plate. *Int Orthop.* 2013;37(9):1765-1770.
75. Han SH, Park EH, Jo J, Koh YG, Lee JW, Choi WJ, Kim YS. First Metatarsal Proximal Opening Wedge Osteotomy for Correction of Hallux Valgus Deformity: Comparison of Straight versus Oblique Osteotomy. *Yonsei Med J.* 2015; 56(3):744-752.
76. Campbell JT, Schon LC, Parks BG, Wang Y, Berger BI. Mechanical comparison of biplanar proximal closing wedge osteotomy with plantar plate fixation versus crescentic osteotomy with screw fixation for the correction of metatarsus primus varus. *Foot Ankle Int.* 1998;19:293–299.
77. Neese DJ, Zelichowski JE, Patton GW. Mau osteotomy: an alternative procedure to the closing abductory base wedge osteotomy. *J Foot Surg.* 1989; 28 352–362.
78. Mann RA, Rudicel S, Graves SC. Repair of hallux valgus with a distal soft – tissue procedure and proximal metatarsal osteotomy. A long- term follow-up. *J Bone Joint Surgery.* 1992;74(1): 124-9.
79. Wilson J. Cane arthrodesis of the first metatarso-phalangeal joint. *J Bone Joint surg.* 1967;49:98-101.

80. Lanz JC. Metatarso-phalangeal arthrodesis for hallux valgus. *J Bone Joint Surg.* 1973;55:220.
81. Swanson A, Lumsden R, Swanson G. Silicone implant arthroplasty of great toe. *Clin. Orthop.* 1979;142:30-43.
82. Coetzee JC, Resig SG, Kuskowski M, Saleh K J. The Lapidus Procedure as Salvage After Failed Surgical Treatment of Hallux Valgus. *Surgical Technique. J Bone Joint Surg Am.* 2004; 86:30-36.
83. Mitchell CL, Fleming JL, Allen R, Glenning C, Sanford GA. Osteotomy-bunionectomy for hallux valgus. *J Bone Joint Surg.* 1954;40:41.
84. Golden GN. Hallux valgus: the osteotomy operation. *Br Med J.* 1961;1361-1365.
85. Glynn MK, Dunlop JB, Fitzpatrick D. The Mitchell distal metatarsal osteotomy for hallux valgus. *J Bone Joint Surg Br.* 1980;62(2):188-191.
86. Smith RW, Reynolds JC, Stewart MJ. Hallux valgus assessment: report of research committee of American orthopaedic foot and ankle society. *Foot Ankle.* 1984;5(2):92-103.
87. Helal B. Surgery for adolescent hallux valgus. *Clin Orthop Relat Res.* 1981; (157):50-63.
88. Kitaoka HB, Alexander IJ, Adelaar RS, Nunley JA, Myerson MS, Sanders M. Clinical rating system for ankle-hindfoot, hallux, and lesser toes. *Foot Ankle.* 1994;15:349-53.
89. Zettl R, Trnka HJ, Easley M, Salzer M, Ritschl P. Moderate to severe hallux valgus deformity: correction with proximal crescentic osteotomy and distal soft-tissue release. *Arch Orthop Trauma Surg.* 2000;120(7-8):397-402.
90. Baba AN, Bhat JA, Paljor S, Mir NA, Majid S. Mitchell's osteotomy in the management of hallux valgus: An Indian perspective. *Indian J Orthop.* 2009; 43(1):76-81.

91. Tan MY, Seow KH, Tay BK. The Mitchell distal metatarsal osteotomy for hallux valgus--the Singapore General Hospital experience. *Singapore Med J.* 1998;39(12):547-550.
92. Blum JL. The modified Mitchell osteotomy-bunionectomy: indications and technical considerations. *Foot Ankle Int.* 1994;15(3):103-106.
93. Briggs TW, Smith P, McAuliffe TB. Mitchell's osteotomy using internal fixation and early mobilisation. *J Bone Joint Surg Br.* 1992;74(1):137-139.
94. Wu KK. Modified Mitchell's bunionectomy (Wu's bunionectomy). *Orthopedics.* 1997;20(3):253-257.
95. Dhukaram V, Hullin MG. Mitchell osteotomy for hallux valgus: An intermediate follow-up with pedobarographic findings. *J Bone Joint Surg Br.* 2006;(88):19-20.
96. Galaviz IVE, Marquez IXA, Penagos PJA, Young ZW. Osteoplastia de Golden modificada para la correccion de hallux valgus y metatarso primo varo. *Rev Mex Ortop Traum*1999;13(3):219-222.
97. Matsubara N. Surgical resultats of the modified Golden method for hallux valgus. *The Central Japan Yournal of Orthopaedic Surgery & Traumatology.* 1999;3:(42):611-612.
98. Malik J, Mathieson I. Clinical usage and influence of radiographs in the assessment of hallux valgus. *J Foot Ankle Surg.* 2013;52(3): 291-294.
99. Christensen PH, Hansen TB. Hallux valgus correction using a modified Hohmann technique. *Foot Ankle Int.* 1995;16(4):177-180.
100. Merkel KD, Katoh Y, Johnson EW, Chao EY. Mitchell osteotomy for hallux valgus: Long-term follow-up and gait analysis. *Foot Ankle.* 1983;3(4): 189-96.

101. Broughton NS, Winson IG. Keller's arthroplasty and Mitchell osteotomy: a comparison with first metatarsal osteotomy of the long-term results for hallux valgus deformity in the younger female. *Foot Ankle*. 1990; 10(4): 201-205.
102. Sarrafin SK. Method of predicting the degree of functional correction of the metatarsus primus varus with a lateral displacement osteotomy in hallux valgus. *Foot Ankle*. 1985;5(6):322-6.
103. Lucijanic I, Bicanic G, Sonicki Z, Mirkovic M, Pecina M. Treatment of hallux valgus with three-dimensional modification of Mitchell's osteotomy: technique and results. *J Am Podiatr Med Assoc*. 2009;99(2):167-172.
104. Schuh R, Hofstaetter SG, Adams SB, Pichler F, Kirsten KH, Trnka HJ. Rehabilitation after hallux valgus: importance of psychical therapy to restore weight bearing of the first ray during the stance phase. *Phys Ther*. 2009;89(9): 934-45.
105. Sanmarco GJ, Idusuyi OB. Complications after surgery of the hallux. *Clin Orthop Relat Res*. 2001;(391):59-71.
106. Belczuk R, Stapelton JJ, Grossman JP, Zgonis T. Complications and revisional hallux valgus surgery. *Clin Podiatr Med Surg*. 2009; 26(3):457-84.
107. Leutloff D, Mockel G, Perka C. Pseudoarthrosis after distal metatarsal osteotomy in hallux valgus surgery. *Foot Ankle*. 2002;8(2):137-40.
108. Radl R, Kastner N, Aigner C, Portugaller H, Schreyer H, Windhager R. Venous thrombosis after Hallux valgus surgery. *J Bone Joint Surg*. 2003;85:1204-8.
109. Dermon H, Petrou K, Tilkeridis T, et al. E. Long-term results with Mitchell's Osteotomy applied for hallux valgus. *J Bone Joint Surg Br*. 2003;(85):85-227.
110. Desjardins AL, Hajj C, Racine L, Fallaha M, Bornais S. Mitchell's osteotomy in the treatment of hallux valgus. *Ann Chir*. 1993;47(9):894-899.
111. Oye C, Finsen VR. Mitchell's osteotomy of hallux valgus. *Tidsskr Nor Laegeforen*. 1998;118(24):3765-3767.

112. Gani et al. Mitchell's Osteotomy for Hallux Valgus Using 1-0 Vicryl for Stabilisation. *Indian Journal of Orthopaedics Surgery*. 2015;2(2):116-120.
113. B. Chuckpaiwong. Comparing proximal And distal metatarsal osteotomy for moderate to severe hallux valgus. *Int Orthop*. 2012;36(11):2275-2278.
114. Robinson AH, Bhatia M, Eaton C, Bishop L. Prospective comparative study of the scarf and Ludloff osteotomies in the treatment of hallux valgus. *Foot Ankle Int*. 2009;31(10):955–963.
115. Saragas NP. Proximal opening-wedge osteotomy of the first metatarsal for hallux valgus using a low profile plate. *Foot Ankle Int*. 2009;30(10):967–980.
116. Adam SP, Choung SC, Gu Y, O'Malley MJ. Outcomes after scarf osteotomy for treatment of adult hallux valgus deformity. *Clin Orthop Relat Res*. 2011;469(3):854–859.
117. Bai LB, Lee KB, Seo CY, Song EK, Yoon TR. Distal chevron osteotomy with distal soft tissue procedure for moderate to severe hallux valgus deformity. *Foot Ankle Int*. 2010;31(8):683–688.
118. Saro C, Andrén B, Wildemyr Z, Felländer-Tsai L. Outcome after distal metatarsal osteotomy for hallux valgus: a prospective randomized controlled trial of two methods. *Foot Ankle Int*. 2007;28(7):778–787.
119. Deenik A, Mameren H, Visser E, Waal Malefijt M, Draijer F, Bie R. Equivalent correction in scarf and chevron osteotomy in moderate and severe hallux valgus: a randomized. controlled trial. *Foot Ankle Int*. 2008;29(12):1209–1215.
120. Bostan B, Gunes T, Erden N, Asci M, Sen C, Erdogan H. *Join Dis Rel Surg*. Comparasion of modified Lindgren-Turan operation and proximal crescentic osteotomy combined with distal soft tissue procedure in the treatment of hallux valgus. *Join Dis Rel Surg* 2008;19(2):61-65.

121. G. W. Lee, M. Kim, K.B. Lee. Comparison between proximal Chevron and distal Chevron osteotomy in moderate to severe hallux valgus patients undergoing simultaneous bilateral correction. *Foot And Ankle Surgery*. 2017; (23):8.

## **SPISAK SKRA ENICA**

MTF - Metatarzofalangealni

MT - Metatarzalna

HVU - Haluks valgus ugao

IMTU - Intermetatarzalni ugao

AOFAS - American Orthopaedic Foot and Ankle Society

HMIS - Hallux Metatarsophalangeal-Interphalangeal Scale

MTF - Metatarzofalangealni

INTF - Interfalangealni

PIF - Proksimalni interfalangealni

DIF - Distalni interfalangealni

DMAU - Distalni metatarzalni artikularni ugao

IFU - Interfalangealni ugao

MTK - Metatarzokuneiformni



## BIOGRAFIJA AUTORA

Mr sci med dr Nadan Miki ro en je 1973. godine u Svilajncu. Zvanje saradnika u prirodnim naukama stekao je nakon završene osnovne i srednje škole sa prose nom ocenom 5.00. Diplomirao je na Medicinskom fakultetu Univerziteta u Beogradu 2000. godine, sa prose nom ocenom 7.40 stekavši zvanje doktora medicine, a školu rezervnih oficira Sanitetske službe Vojske Srbije završio je 2001. godine sa prose nom ocenom 9.19 stekavši in potporu nika. Odbranom magistarske teze pod nazivom “Le enje preloma sko nog zgloba kod sportista metodom Ilizarova“ 2006. godine, stekao je zvanje magistra medicinskih nauka. Specijalizaciju iz ortopedije sa traumatologijom završio je 2007. godine. Zaposlen je na neodređeno vreme na Klini kom odeljenju ortopedije sa traumatologijom Klinike za hirurgiju „Nikola Spasi “ KBC Zvezdara. Aktivan je u esnik na stru nim sastancima iz oblasti ortopedске hirurgije, traumatologije i sportske medicine u zemlji i inostranstvu. 2011. godine, završio je kurs koji je organizovan od strane AO Traume Europe, akreditovanim od strane Zdravstvenog saveta Srbije pod brojem A-1-4/11.

Završio je kurs za ”Ultrazvu nu dijagnostiku osteoartikularnog i muskuloskeletnog sistema“ 2015. godine, akreditovanim od strane Zdravstvenog saveta Srbije pod brojem A-1-1444/15. Autor je i koautor 12 publikacija kao i monografije pod naslovom “Ilizarov metod u sanaciji preloma sko nog zgloba“, objavljenog 2012. godine pod kodnim brojem 9788652500659.

Ilan je udruženja za rame i lakat Srbije, udruženja aloartroplasti ara Srbije, STA i SOTA.

Ilan je skupštine LKB i LKS i Posebnog odbora za Nadzor u struci Regionalne Lekarske Komore Beograda. Predavao je u okviru KME (Kontinuirane Medicinske Edukacije) u organizaciji LKS na temu „Degenerativne bolesti koštano-zglobnog sistema-hallux valgus“, akreditovanom od strane Zdravstvenog saveta Srbije pod brojem A-1-3289/11. Ilan je Srpskog Lekarskog Društva, Ilan je posebnog odbora za Nadzor u struci LKB. Potpredesnik je Izvršnog odbora LKB zaduženog za državnu praksu.

Ilan komisije za solidarnu pomo LKB. Pokreta mnogih inicijativa u LKB i LKS, me u kojima su osiguranje lekara od lekarske greške i davanje solidarne pomo i lanovima lekarske komore za ro enje deteta. Ilan je Zdravstvene komisije OSS i sudski veštak iz oblasti ortopedije sa traumatologijom.

Prilog 1.

## Izjava o autorstvu

Potpisani-a Nadan Mikić

broj upisa /

**Izjavljujem**

da je doktorska disertacija pod naslovom

**PREDNOSTI METODE PO MITCHELLU U HIRURŠKOM LEČENJU ČUKLJEVITOG  
STOPALA**

- rezultat sopstvenog istraživačkog rada,
- da predložena disertacija u celini ni u delovima nije bila predložena za dobijanje bilo koje diplome prema studijskim programima drugih visokoškolskih ustanova,
- da su rezultati korektno navedeni i
- da nisam kršio/la autorska prava i koristio intelektualnu svojinu drugih lica.

**Potpis doktoranda**

U Beogradu, 24.11.2017. godine



Prilog 2.

## Izjava o istovetnosti štampane i elektronske verzije doktorskog rada

Ime i prezime autora Nadan Mikić

Broj upisa / \_\_\_\_\_

Studijski program / \_\_\_\_\_

Naslov rada **PREDNOSTI METODE PO MITCHELLU U HIRURŠKOM LEČENJU  
ČUKLJEVITOG STOPALA**

Mentor Prof.dr Goran Čobeljić

Potpisani Nadan Mikić


izjavljujem da je štampana verzija mog doktorskog rada istovetna elektronskoj verziji koju sam predao/la za objavljivanje na portalu **Digitalnog repozitorijuma Univerziteta u Beogradu.**

Dozvoljavam da se objave moji lični podaci vezani za dobijanje akademskog zvanja doktora nauka, kao što su ime i prezime, godina i mesto rođenja i datum odbrane rada.

Ovi lični podaci mogu se objaviti na mrežnim stranicama digitalne biblioteke, u elektronskom katalogu i u publikacijama Univerziteta u Beogradu.

**Potpis doktoranda**

U Beogradu, 24.11.2017. godine



Prilog 3.

## Izjava o korišćenju

Ovlašćujem Univerzitetsku biblioteku „Svetozar Marković“ da u Digitalni repozitorijum Univerziteta u Beogradu unese moju doktorsku disertaciju pod naslovom:

### **PREDNOSTI METODE PO MITCHELLU U HIRURŠKOM LEČENJU ČUKLJEVITOG STOPALA**

koja je moje autorsko delo.

Disertaciju sa svim priložima predao/la sam u elektronskom formatu pogodnom za trajno arhiviranje.

Moju doktorsku disertaciju pohranjenu u Digitalni repozitorijum Univerziteta u Beogradu mogu da koriste svi koji poštuju odredbe sadržane u odabranom tipu licence Kreativne zajednice (Creative Commons) za koju sam se odlučio/la.

1. Autorstvo
2. Autorstvo - nekomercijalno
3. Autorstvo – nekomercijalno – bez prerade
4. Autorstvo – nekomercijalno – deliti pod istim uslovima
5. Autorstvo – bez prerade
6. Autorstvo – deliti pod istim uslovima

(Molimo da zaokružite samo jednu od šest ponuđenih licenci, kratak opis licenci dat je na poledini lista).

**Potpis doktoranda**

U Beogradu, 24.11.2017. godine

