

UNIVERZITET U BEOGRADU
FAKULTET VETERINARSKE MEDICINE

Katedra za patološku morfologiju

Mr Jožef EZVEĐ

**MORFOLOŠKE PROMENE U TKIVIMA
BARSKIH KORNJAČA
(*Emys orbicularis*) PRIRODNO
INFICIRANIH HEMOPARAZITOM
Haemogregarina stepanowi
I MOLEKULARNO-GENETIČKA
IDENTIFIKACIJA UZROČNIKA**

- Doktorska disertacija -

Beograd, 2016.

Mentor:

Prof. dr Sanja Aleksić-Kovačević, redovni profesor,
Fakultet veterinarske medicine, Univerzitet u Beogradu, Beograd.

Članovi komisije:

Prof. dr Nikola Popović, redovni profesor,
Fakultet veterinarske medicine, Univerzitet u Beogradu, Beograd

Dr Jevrosima Stevanović, vanredni profesor,
Fakultet veterinarske medicine, Univerzitet u Beogradu, Beograd

Dr Darko Marinković, docent,
Fakultet veterinarske medicine, Univerzitet u Beogradu, Beograd

Dr Ivan Pavlović, naučni savetnik,
Naučni institut za veterinarstvo Srbije, Beograd.

Datum odbrane:

Beograd

ZAHVALNOST

Prvenstveno, veliku zahvalnost dugujem mojoj mentorki prof. dr Sanji Aleksić-Kovačević, redovnom profesoru Fakulteta veterinarske medicine u Beogradu, na pruženoj pomoći, svim pohvalama i kritikama tokom naše saradnje, stručnoj podršci, korisnim savetima pomoću kojih je ova disertacija poprimila svoj završni oblik.

Takođe, zahvaljujem se doc. dr Darku Marinkoviću na saradnji, savetima i korisnim sugestijama i komentarima tokom izrade ove doktorske disertacije.

Zahvaljujem se i ostalim članovima komisije, prof. dr Nikoli Popoviću, vanr. prof. dr Jevrosimi Stevanoviću i dr Ivanu Pavloviću na korisnim konsultacijama.

Konsultacije sa dr Miloradom Mirilovićem bile su dragocene i omogućile su adekvatnu statističku obradu dobijenih rezultata.

Zahvaljujem se Ministarstvu poljoprivrede i zaštite životne sredine što su mi omogućili rad i uzimanje uzoraka od barskih kornjača koje su privremeno smeštene u Zoološkom vrtu grada Beograda.

Zahvaljujem se upravi Zoološkog vrta grada Beograda što su mi izašli u susret i obezbedili nesmetan rad u toku izrade doktorske disertacije.

Zahvalnost izražavam i dr Milošu Vučićeviću na saradnji.

Zahvalnost dugujem kolegi i dobrom prijatelju dr Becskei Zsoltu na nesebičnoj pomoći u toku izrade disertacije i za brojne savete i ohrabrenja.

Najveću zahvalnost dugujem mojim dragim roditeljima i bratu za neograničenu ljubav, podršku, pomoć i razumevanje, poverenje koje su sve vreme imali u mene i koji su mi uvek bili oslonac i utočište.

Na kraju, veliku zahvalnost izražavam Ivani zbog neiscrpnog razumevanja, strpljenja ali i za neprocenjivu pomoć u vidu ohrabrenja, što mi neizmerno znači.

MORFOLOŠKE PROMENE U TKIVIMA BARSKIH KORNJAČA
(*Emys orbicularis*) PRIRODNO INFICIRANIH HEMOPARAZITOM
Haemogregarina stepanowi I MOLEKULARNO-GENETIČKA
IDENTIFIKACIJA UZROČNIKA

REZIME

Hemoparaziti iz familije *Haemogregarinidae* često parazitiraju kod reptila, a u našoj zemlji do sada ne postoje podaci o infekciji uzročnicima hemoparazitom *Haemogregarina stepanowi*, kod jedine zaštićene vrste kornjača - evropske barske kornjače (*Emys orbicularis*), ni u prirodnim staništima, ni u kontrolisanim uslovima (zoo vrtovi, karantin). Klinički simptomi infekcije kornjača ovim hemoparazitom su nespecifični, nedostaju podaci o potencijalnim vektorima i o tome kakvu opasnost oni nose za druge životinje i čoveka. Ispitivanjima je obuhvaćena populacija od trideset barskih kornjača poreklom iz prirodnih staništa, a privremeno smeštenih u karantinu Zoo vrta Beograd, sa simptomima opšte slabosti i otežanog kretanja. Šest zdravih barskih kornjača, služile su kao kontrolna grupa za kliničke i citološke analize kao i molekularno-genetička ispitivanja. Životinje su pažljivo makroskopski pregledane i markirane radi kasnije identifikacije. Nakon uzorkovanja krvi vraćene su na mesto gde su izlovljene u skladu sa čl.78. Zakona o zaštiti prirode ("Službeni glasnik RS", br.5/10, 47/11). Za ovu vrstu ispitivanja je dobijena dozvola – rešenje br. 119-01-13-2-2015-09 od 12.01.2015. od Ministarstva poljoprivrede i zaštite životne sredine.

Molekularno-genetičkim analizama (PCR) ustanovljeno je prisustvo *Haemogregarina stepanowi* u uzorcima krvi svih trideset odraslih kornjača oba pola. Molekularno-genetička ispitivanja uzoraka krvi urađena su u cilju identifikacije hemoparazita *Haemogregarina stepanowi*. Izolacija DNK iz parafinskih isečaka tkiva 5 µm i krvi ispitivanih kornjača rađena je primenom komercijalnog seta "KAPA Express Extract Kit" prema protokolu proizvođača. Ispitivanje prisustva nukleinske kiseline parazita *Haemogregarina stepanowi* urađeno je kod ukupno 36 uzoraka krvi barskih kornjača (*Emys orbicularis*). Primenom prajmera EF: (5' – GAAACTGC- GAATGGCTCATT -3) i ER: (5' - CTTGCGCCTACTAGGCATTC-3') amplifikovani su 1500 bp dugački fragmenti jedarne 18S rDNK. Nakon vizualizacije na 1,5% agaroznom gelu, kod 30 ispitivanih uzoraka amplifikati su bili prisutni. Nakon amplifikacije željenog segmenta DNK parazita, dobijeni amplifikati su iskorišćeni za sekvencioniranje željenog segmenta gena odgovornog za sintezu 18S ribozomalne DNK. Rezultati sekvencioniranja (Gen Bank Number KT749877) potvrdili su da su svi ispitivani

uzorci 100% identični sekvencama 18S ribozomalne DNK, koje su prethodno prijavljene u genskoj bazi od strane drugih autora (KF257929. 1, KF257927.1).

U krvnim razmazima obojenim Diff Quick metodom zapaženi su, uglavnom u eritrocitima, različiti razvojni stadijumi (premeronti i gamonti) *Haemogregarina stepanowi*. Uočeno je da parazit negde dislocira jedro ćelije domaćina ili se u nekim eritrocitima postavlja oko samog jedra.

Morfološkim ispitivanjima i imunohistohemijskom LSAB metodom u parafinskim isečcima organa (koža, pluća, jetra, slezina, srce, bubreg) fiksiranih u formalinu, opisan je karakter makroskopskih i mikroskopskih lezija (HE metodom), koji ukazuje primarno na prisustvo krvavljenja u koži u ingvinalnoj i aksilarnoj regiji, a kod nekih kornjača nekroze na plastronu i karapaksu. Pored toga, uočeni su i morfološki znaci koji ukazuju na hroničnu granulomatoznu inflamaciju u jetri i plućima i reaktivnu hiperplaziju slezine kod inficiranih jedinki. Uz morfološke promene u tkivima, u radu su ispitani hematološki i biohemijski parametri krvi, koji ukazuju na značajan pad broja eritrocita, nivoa hemoglobina i vrednosti gvožđa i AST-a.

Paraziti iz roda *Haemogregarina* opisani su do sada kod šumskih i slatkovodnih kornjača, retko se nalaze kod kornjača sa mekanim oklopom i nikada nisu ustanovljeni kod morskih kornjača. Kod barske kornjače, najčešće se kao domaćini spominju pijavice, a ređe krpelji i komarci. Ispitivanja u ovom radu daju značajan doprinos u izučavanju prisustva hemoparazita *Haemogregarina stepanowi* u populaciji barskih kornjača (*Emys orbicularis*) u Srbiji, poreklom iz prirodnih staništa, a privremeno smeštenih u karantinu. U rezultatima se detaljno opisuje karakter tkivnih lezija kod jedinki kod kojih je molekularno-genetički identifikovan uzročnik *Haemogregarina stepanowi*. Daljim molekularno-genetičkim i morfološkim ispitivanjima biće obuhvaćeni vektori (pijavice i krpelji) u kontrolisanim ali i u prirodnim staništima u Srbiji.

Ključne reči: barska kornjača, *Emys orbicularis*, *Haemogregarina stepanowi*, krvni razmaz, molekularno-genetička analiza, morfologija

Naučna oblast: Veterinarska medicina

Uža naučna oblast: Klinika i patologija životinja

UDK: 619:616

UNIVERSITY OF BELGRADE
FACULTY OF VETERINARY MEDICINE

Department of pathology

Mr ÖZVEGY József

**MORPHOLOGICAL CHANGES
OF POND TURTLE
(*Emys orbicularis*) TISSUES
NATURALLY INFECTED WITH THE
HEMOPARASITE *Haemogregarina
stepanowi* AND ITS MOLECULAR AND
GENETIC IDENTIFICATION**

- Doctoral Dissertation -

Belgrade, 2016.

MORPHOLOGICAL CHANGES OF POND TURTLE
(*Emys orbicularis*) TISSUES NATURALLY INFECTED
WITH THE HEMOPARASITE *Haemogregarina stepanowi*
AND ITS MOLECULAR AND GENETIC IDENTIFICATION

SUMMARY

Hemoparasites from the *Haemogregarinidae* family often parasitize on reptiles, in our country there is no data on infection of the only protected turtle – European pond turtle (*Emys orbicularis*) caused by *Haemogregarina stepanowi*, neither in their natural habitat nor under controlled conditions (zoo gardens, quarantine). Clinical symptoms of the infection caused by this hemoparasite are not specific and there is a lack of information on potential vectors and on the risk they pose to other animals and humans. The investigations covered a population of thirty pond turtles originating from their natural habitat, temporarily placed in quarantine at the Belgrade Zoo, with symptoms of general weakness and difficulty in movement. Six healthy pond turtles served as a control group for clinical and cytological analysis and molecular genetic testing. The animals were carefully examined macroscopically and marked for later identification. Six healthy pond turtles served as the control group for clinical and cytological analysis and molecular genetic testing. After blood sampling they were returned to the place where they were caught, in accordance to article 78, Nature Protection Act (“Official Gazette”, No.5 / 10, 47/11). For this type of testing in a permission has been obtained - No. 119-01-13-2-2015-09 dated 12.01.2015 by the Ministry of Agriculture and Environmental Protection.

Molecular genetic analysis (PCR) established the presence of *Haemogregarina stepanowi* in the blood samples of all thirty adult turtles of both sexes. Molecular - genetic tests of blood samples were carried out in order to identify *Haemogregarina stepanowi*. Isolation of DNA from tissue samples embedded in paraffin and measuring 5 microns blood samples tests was done using the commercial set “KAPA Express Extract kit” according to the manufacturer’s protocol. Detection of *Haemogregarina stepanowi* nucleic acids was done on a total of 36 blood samples of the pond turtle (*Emys orbicularis*). By applying the primer EF: (5 ‘- GALACTIC- GAATGGCTCATT -3) and ER (5 ‘- CTTGCGCCTACTAGGCATTC-3’) amplified 1500 bp long fragments of the nuclear 18S rDNA. After visualization on a 1.5% agarose gel in the 30 tested samples amplified molecules were present. After amplification of the desired parasite DNA segments, the

obtained amplified molecules were used for sequencing the desired segment of the gene responsible for the synthesis of 18S ribosomal DNA. Results of sequencing (Genbank Number KT749877) confirmed that all the examined samples were 100% identical to the 18S ribosomal DNA sequences, which were previously reported in the gene basis by other authors (KF257929. 1, KF257927.1).

In the blood smears, stained by the Diff Quick method, in the erythrocytes were observed different stages of development of *Haemogregarina Stepanowi*. It was observed that the parasite somewhere dislocated the host cell nucleus or in some erythrocytes it surrounded the nucleus.

Morphological analysis and immunohistochemical LSAB method performed on formalin-fixed and paraffin embedded organs (skin, lungs, liver, spleen, heart, kidney) described the character of microscopic lesions. Macroscopic findings included primarily the presence of bleeding in the skin of inguinal and axillary region, and in some turtles, necrosis of the carapace and plastron. In addition morphologically signs of chronic granulomatous inflammation of the liver and lung and reactive hyperplasia of the spleen, in infected individuals were observed. In addition to morphological changes in the tissues, hematological and biochemical parameters of the blood were examined, indicating a significant drop in the number of erythrocytes, hemoglobin levels and iron values.

Parasites of the genus *Haemogregarina* are described so far in forest and freshwater turtles, are rare in turtles with a soft shell and have never been established in sea turtles. In pond turtles the most often mentioned hosts are leeches, and less often ticks and mosquitoes. Our results make a significant contribution to the study of the presence of the parasite *Haemogregarina stepanowi* in the population of pond turtles (*Emys orbicularis*) in Serbia, originating from natural habitats, and temporarily placed in quarantine. The results described in detail the nature of the tissue lesions in turtles in which the molecular-genetic cause has been identified as *Haemogregarina stepanowi*. Further molecular-genetic and morphological studies will included vectors (leeches and ticks) in controlled or in natural habitats in Serbia.

Keywords: *Pond turtle, Emys orbicularis, Hemoparasits, Haemogregarina, Blood smear*

Major Field of Study: Veterinary medicine

Special Field of Study: Clinical Pathology and therapy of animals

UDK Number: 619:616

SADRŽAJ

ZAHVALNOST

PODACI O DOKTORSKOJ DISERTACIJI

INFORMATION REGARDING DISSERTATION

SADRŽAJ

SKRAĆENICE

1. UVOD	1
2. PREGLED LITETERATURE.....	4
2.1. Morfološke i biološke karakteristike barske kornjače.....	4
2.2. Fiziološke karakteristike barske kornjače	5
2.3. Pregled krvi kod kornjača.....	6
2.4. Morfološke i funkcionalne karakteristike krvnih ćelija kornjača	8
2.5. Faktori koji utiču na hemogram kod reptila (spoljašnji i unutrašnji)	14
2.6. Biohemijska ispitivanja krvi kod reptila.....	17
2.7. Hemoparaziti reptila	19
2.8. Hemogregarine.....	20
2.8.1. <i>Haemogregarina stepanowi</i> , Danilewsky 1885	21
2.8.2. Morfološke karakteristike <i>Haemogregarina stepanowi</i>	22
2.8.3. Molekularno-genetičke metode dokazivanja <i>H. stepanowi</i>	22
2.9. Ostali hemoparaziti značajni za kornjače.....	23
2.10. Kliničke manifestacije i morfološki nalaz na organima reptila inficiranih hemoparazitima	25
3. CILJ I ZADACI	27
4. MATERIJAL I METODE	28
4.1. Materijal	28
4.2. Metode	28
I Klinički pregled, biometrijska ispitivanja i obeležavanje barskih kornjača... ..	30
II Uzorkovanje krvi za hematološke, biohemijske i molekularno-genetičke analize, kao i citološke analize za utvrđivanje prisustva hemoparazita u krvnim razmazima	30
III Molekularno-genetičke analize.....	34
IV Makroskopska ispitivanja promena na organima uginulih kornjača koje su pozitivne na <i>Haemogregarina stepanowi</i>	36
V Histopatološko i imunohistohemijsko ispitivanje promena u tkivima uginulih kornjača	36

VI Statistička obrada podataka	38
5. REZULTATI ISPITIVANJA	39
5.1. Rezultati kliničkih ispitivanja barskih kornjača	39
5.2. Molekularno – genetičko dokazivanje prisustva parazita <i>Haemogregarina stepanowi</i> u uzorcima krvi	39
5.3. Rezultati hematoloških ispitivanja	40
5.3.1. Rezultati ispitivanja krvnih razmaza.	40
5.3.2. Rezultati hemograma	41
5.3.3. Rezultati biohemijskih ispitivanja.	42
5.4. Rezultati makroskopskih ispitivanja.	43
5.4.1. Makroskopske promene na oklopu	43
5.4.2. Makroskopske promene na koži, sluznici usne duplje i očima	44
5.4.3. Makroskopske promene u plućima	47
5.4.4. Makroskopske promene u slezini	50
5.4.5. Makroskopske promene u bubrezima	50
5.4.6. Makroskopske promene u jetri	50
5.4.7. Makroskopske promene u tankim crevima	51
5.4.8. Makroskopske promene u želucu	52
5.4.9. Makroskopske promene u mokraćnoj bešici.	52
5.5. Rezultati histoloških i imunohistohemijskih ispitivanja.	53
5.5.1. Histopatološke promene u plućima	53
5.5.2. Histopatološke promene u slezini	57
5.5.3. Histopatološke promene u bubrezima	58
5.5.4. Histopatološke promene u jetri	60
5.5.5. Histopatološke promene u želucu	62
5.5.6. Histopatološke promene u srcu	62
5.5.7. Histopatološke promene u koži	64
5.6. Statistička analiza rezultata	65
6. DISKUSIJA	70
7. ZAKLJUČCI	76
8. SPISAK LITERATURE	77
BIOGRAFIJA	
IZJAVA O AUTORSTVU	
IZJAVA O ISTOVETNOSTI ŠTAMPANE I ELEKTRONSKE VERZIJE	
DOKTORSKOG RADA	
IZJAVA O KORIŠĆENJU	

SKRAĆENICE

α SMA – *Glatkomišićni aktin*

ALT – *Alanin aminotransferaza*

AST – *Aspartat aminotransferaza*

CK – *Kreatin kinaza*

DNK – *Dezoksiribonukleinska kiselina*

DQ – *Diff Quick*

EDTA – *Etile-diamin-tetra sirćetna kiselina*

Er – *Eritrocit*

GLDH – *Glutamat dehidrogenaza*

Hb – *Hemoglobin*

HE – *Hematoksin eozin*

IHC – *Imunohistohemija*

Le – *Leukocit*

LDH – *Laktat dehidrogenaza*

LSAB – *Streptavidin biotin kompleks*

MBD – *Metaboličko oboljenje kostiju*

MCV – *Srednja zapremina ćelije*

MGG – *May Grünwald Giemsa*

PAS – *Periodic acid Schiff*

PCR – *Lančane reakcije polimeraze*

PCV – *Hematokritska vrednost*

RBC – *Crvena krvna zrnca*

rDNK – *Ribozomalni DNK*

WBC – *Bela krvna zrnca*

1. UVOD

Barska kornjača (*Emys orbicularis*) je jedina, i uz to zaštićena vrsta vodene kornjače koja je rasprostranjena u našim prirodnim staništima. Postavljanje dijagnoze i identifikacija uzročnika kod kornjača nije lako zbog njihove specifične građe tela i skrivenog načina života, što se pre svega odnosi na one jedinke koje žive u slobodnoj prirodi. Kod obolelih kornjača, klinički simptomi su oskudni i nespecifični, pa je potrebno u većini slučajeva primeniti protokol koji obuhvata laboratorijske dijagnostičke metode, a pre svega hematološke analize. Prve rezultate istraživanja hematologije reptila objavili su u devetnaestom veku Mandl 1839. i Gulliver 1840., dok je Pienaar 1962. sistematizovao sve zrele ćelije krvi i uspostavio nomenklaturu koja se koristi i danas. Kako je taksonomija reptila veoma heterogena, postoje brojne razlike u hematološkim vrednostima kod pojedinih vrsta, što se uočava iz razlika u referentnim vrednostima pojedinih ćelijskih elemenata krvi. Uočeno je takođe, da se kod reptila povećava broj eritrocita posle hibernacije, što treba imati u vidu prilikom evaluacije rezultata. Reptili količinski imaju relativno malo krvi i ovu činjenicu treba imati u vidu prilikom uzorkovanja krvi. Osim toga, eritrociti reptila usled dejstva antikoagulansa EDTA sklone su hemolizi. Zato se kao antikoagulans za hematološka ispitivanja preporučuje heparin. Hematološko ispitivanje krvi reptila takođe nosi izvesna ograničenja. Zbog veličine eritrocita koji poseduju jedro, nisu preporučeni automatski analizatori za brojanje krvnih ćelija. Broj krvnih ćelija određuje se manuelnom metodom, upotrebom komore za brojanje krvnih ćelija.

Paraziti su kod reptila široko rasprostranjeni i često su uzrok bolesti i smrtnosti kod ovih životinja. Reptili su dobri domaćini za različite vrste krvnih, pre svega intraeritrocitnih parazita uključujući i protozoe. Hemoparaziti barske kornjače, prilagođeni su varijacijama telesne temperature domaćina, reproduktivnim i genetskim karakteristikama kao i migratornim navikama. Neki krvni paraziti su veoma patogeni i izazivaju klinički manifestne simptome kao što su hemolitička anemija, gubitak telesne mase i opšte slabljenje lokomotornih kapaciteta. Poremećaji u ishrani i stres predstavljaju faktore koji značajno utiču na ispoljavanje simptoma. Stres kod reptila često predstavlja posledicu niza činilaca kao što su: izloženost temperaturama koje nisu u fiziološkim granicama za datu vrstu reptila, prenaseljenost, loši zoohigijenski uslovi i nedovoljna kontrola vektora.

U okviru razdela *Apicomplexa*, klase *Conoidasia*, reda *Adeleina*, podreda *Adeleorina*, nalaze se četiri porodice koje imaju značaja kao hemoparaziti reptila: *Haemogregarinidae*, *Hepatozoidae*, *Karyolysidae* i *Klossielidae*. Za kornjače je od najvećeg značaja porodica *Haemogregarinidae*, koja obuhvata rodove *Cyrillia* i *Desseria* (koji nisu značajni za

kornjače) i rod *Haemogregarina*, koji se najčešće sreće kod kornjača (Wilford 1977, Siddall i Desser, 1992, Paterson i Desser, 1976, Acholonu, 1974, Telford, 2009). Razvojni oblici hemogregarina se po pravilu identifikuju pri pregledu krvnog razmaza u okviru citoplazme eritrocita kod inficiranih životinja. Nalaze se u različitom broju, a odlikuju se bledom bazofilnom citoplazmom i okruglim ili ovalnim jedrom koje je postavljeno centralno i bogato je hromatinom. Parazit može da dislocira jedro ćelije domaćina ili da se postavi oko samog jedra. Pripadnici ovog roda su takođe dokazani i kod guštera i krokodila.

Hemogregarine kornjača sreću se na prostorima Severne Amerike, Afrike, Evrope i Azije. Pravi domaćini u kojima se odvija sporogonija i gametogonija su razne vrste beskičmenjaka (pijavice, krpelji, insekti), mada često nije moguće identifikovati organizam koji ima ovu ulogu. Prelazni domaćini, u kojima se odvija merogonija su različite vrste kornjača.

Podaci o ovom hemoparazitu kod vodenih reptila, tj. kod barske kornjače su oskudni, a najčešće se kao pravi domaćini za hemogregarine pominju pijavice, a ponekad i krpelji i komarci. *Haemogregarina stepanowi* Danilewskyi 1885 je bila prva vrsta koja je opisana kod reptila. Inficirana pijavica tokom hranjenja na reptilu ili amfibiji ubrizgava merozoite u krvotok. Merozoiti ulaze u krvotok, odnosno hematogenim putem u organe (pluća, slezinu, jetru) i to je faza preeritrocitne merogonije u kojoj nastaju preeritrocitni meronti. U merontima se formiraju preeritrocitni merozoiti koji ulaze u eritrocite i postaju premeronti. Premeronti se preobrazavaju i daju eritrocitne merozoite, a od njih se razvijaju mikro i makrogamonti koji su infektivni oblici za pijavice. Kada ih pijavica unese ingestijom, u njenim crevima dolazi do fuzije gameta koji formiraju zigot i razvijaju se u oocistu. Oocista sporuliše u crevima pijavice, a sporozoiti migriraju kroz zid creva u cirkulaciju. U sporozoitima se formira i do 250 merozoita. Mnogi od njih koji završe u rilu pijavice bivaju ubrizgani u sledećeg domaćina na kojem se hrane pijavice.

Kliničke manifestacije infekcije izazvane ovim hemoparazitima često izostaju, ali u manifestnim slučajevima dominira anemija uz pad broja eritrocita, koncentracije hemoglobina i izmenjenu vrednost hematokrita, kao i oslabljen lokomotorni kapacitet.

Uvažavajući činjenicu da su veoma oskudni podaci o patomorfološkim promenama kod kornjača prirodno inficiranih hemoparazitima iz roda *Haemogregarina*, u ovom radu su praćene patološke promene u tkivima, kao i citološke promene u krvnim razmazima pozitivnih životinja. Opisan je karakter makroskopskih i mikroskopskih lezija u različitim tkivima. Makroskopske promene na organima mogu izostati ili se svode na subkarpaksijalna krvavljenja. Mikroskopski, tkivne lezije različitog intenziteta koje se opisuju u vezi sa infekcijom hemogregarinama su: blaga inflamatorna reakcija praćena fokalnom ili difuznom infiltracijom tkiva mononuklearnim ćelijama, nekroza, reaktivna hiperplazija limfocita

u slezini, granulomatozne inflamacije u jetri, ređe u plućima. Danas je infekcija ovim hemoparazitom predmet interesovanja brojnih istraživača. Kod nas nedostaju podaci o prisustvu, citološkom nalazu, morfološkim promenama, prelaznim domaćinima i molekularnoj identifikaciji ovih hemoparazita kod zaštićene barske kornjače (*Emys orbicularis*), kako u prirodnim staništima, tako i u kontrolisanim uslovima držanja.

U toku molekularno-genetičke identifikacije uzročnika, nakon amplifikacije željenog segmenta DNK parazita, dobijeni amplifikati se koriste za sekvencioniranje segmenta gena odgovornog za sintezu 18S ribozomalne DNK. Rezultati sekvencioniranja (Gen Bank Number KT749877) porede se sa identičnim sekvencama 18S ribozomalne DNK, koje su prethodno prijavljene u genskoj bazi od strane drugih autora (KF257929.1, KF257927.1).

Izučavanje promena kod barskih kornjača prirodno inficiranih hemogregarinama je veoma atraktivna tema i sa stanovišta ekologije, jer posmatrajući pojavljivanje i kretanje patoloških promena kod ovih životinja dobijamo vredne podatke i o stepenu zagađenja životne sredine. Pitanja kako deluje zagađenje životne sredine na ove biološke indikatore, kako kornjače reaguju na određene stresne situacije i koje su morfološke i funkcionalne promene na ovim životinjama, predstavljaju samo neke od izazova za naša istraživanja. Uz ovo, od posebnog značaja je i činjenica da je barska kornjača (*Emys orbicularis*) jedina vrsta vodene kornjače koja je rasprostranjena na našim prostorima i uz to je zaštićena životinjska vrsta.

U našoj zemlji do sada ne postoje publikovani naučni radovi o infekciji barskih kornjača (*Emys orbicularis*) hemoparazitom *Haemogregarina stepanowi*, ni u prirodnim staništima a ni u kontrolisanim uslovima (zoo vrtovi, karantin). Klinički simptomi infekcije kornjača ovim hemoparazitom su nespecifični, a prate ih i mnoga druga infektivna i neinfektivna oboljenja kornjača. Još manje je poznat molekularno-genetički identitet uzročnika, nedostaju podaci o potencijalnim vektorima i o tome kakvu opasnost oni nose za druge životinje i čoveka. Uz ovo, i morfološke i imunofenotipske promene na tkivima prirodno inficiranih barskih kornjača nisu do sada detaljno opisane.

2. PREGLED LITERATURE

2.1. Morfološke i biološke karakteristike barske kornjače

Barska kornjača (*Emys orbicularis*) je jedina i zaštićena vrsta vodene kornjače koja je rasprostranjena u našim prirodnim staništima. Anatomske karakteristike kornjače specifične su iz razloga što je trup zatvoren u čvrst oklop koji se sastoji od skeletnih i kožnih kostiju koje formiraju korito. Oklop se sastoji od ventralnog (*plastron*) i leđnog oklopa (*carapax*). Karapaks je ovalnog oblika, kaudalno se proširuje, a kod mladih životinja na njemu se zapaža kresta (*crista dorsalis*) koja je kod odraslih jedinki jedva uočljiva. Hondralni skelet leđnog oklopa sačinjavaju vertebralni delovi rebara koji su međusobno okoštali, odnosno predstavljaju proširene spinalne izdanke pršljenova. Plastron štiti trup, a čine ga kosti sternalnog aparata i sternalni delovi rebara koji su okoštali i tako stvorili hondrogeni skelet. Između plastrona i karapaksa postoji osteoidna veza koju sačinjavaju sternalni delovi rebara i kosti prednjeg veznog pojasa (Rus, 2003). Dužina oklopa barske kornjače prosečno iznosi oko 20 cm, ali se mogu naći i krupnije jedinke. Dužina oklopa tek izležene kornjače iznosi oko 2 cm, a mladunče je okruglastog oblika. Leđni oklop je tamno smeđe boje, prošaran svetlo žutim pegama i mrljama koje su radijalno raspoređene, jasnije izražene na perifernim pločama i koži. Rožni štitovi (*scutae*) trbušnog oklopa su prljavo žute boje, sa izraženom crnom pigmentacijom koja ponekad može da bude i potpuno crna. Telo kornjače podeljeno je na region glave, vrata, trupa i repa. Trouglasta glava je mala naspram dimenzije tela, bez rožnatih štitova. Pomoću kontrakcije vratnih mišića, zajedno sa glavom, vrat se po potrebi uvlači u oklop.

Većina mišića trupa u zatvorenom čvrstom oklopu su izgubili značajnost i ulogu, pa su nestali ili zakržljali. Izuzetak čine mišići ramenog pojasa i mišići lateralnog trbušnog zida, koji u nedostatku grudnog koša potpomažu disanje (Thomas i Devender, 2002). Ivice plastrona i karapaksa i na otvorenim delovima se savijaju jedne prema drugoj, tako da ostaje samo toliki otvor sa strane oklopa, koji dozvoljava uvlačenje glave i ekstremiteta, kao i savijanje repa (Boyer, 1992).

Oklop je sastavljen iz koštane dermalne ploče koja je prekrivena keratinizovanom strukturom koja gradi keratinizovane ploče ili krljušti (*scutae*). Koštana struktura je prožeta krvnim sudovima i ako bi bila izložena spoljašnjoj sredini osušila bi se. Međutim, kod rožnatih ploča struktura nije snabdevena krvnim sudovima i kao takva, ako je izložena spoljašnjoj sredini, ostaje elastična i zadržava strukturu.

Veze i granice između rožnih ploča ne odgovaraju sastavima i granicama koštanih struktura koje se nalaze ispod oklopa, što celu strukturu čini daleko čvršćom i elastičnijom

(Holger, 2005). Spoljašnji sloj keratinizovanih ploča odstranjuje se u nepravilnim vremenskim razmacima. Iz tog razloga, ljuštura je elastična i bez prstenova koji bi označavali tempo rasta. Ekstremiteti su jaki i robustni i predstavljaju prelaz između noge za plivanje i noge za hodanje. Glavna funkcija kože je mehanička zaštita organizma, kao i čuvanje organizma od gubitka vode. Karakteristične za kožu kornjače su rožnate ljuspice i krljušti kao i rožnati štitovi (Cooper, 1992). Građa kože kornjača, debeli rožnati sloj i odsutnost žlezda, sprečavaju isparenje i gubitak vode iz organizma. Uprkos postojanja debelog rožnatog sloja kože koji služi kao termoizolacija i u određenoj meri sprečava brzi gubitak temperature, koža barskih kornjača nije u stanju da pruži potpunu zaštitu od brzih temperaturnih promena (Bull i Vogt, 1979).

Pol kornjače određuje se na osnovu izgleda plastrona koji je kod mužjaka konkavan a kod ženki ravan. Mužjaci su uglavnom manji od ženki, a boja irisa kod mužjaka je narandžaste a kod ženki žuto zelenkaste boje, često sa crnom pigmentacijom u obliku krsta (Blochburn, 1992).

Barsku kornjaču možemo pronaći na prostorima od Severozapadne Afrike, preko Južne Evrope i Azije, sve do Aralskog jezera i u velikom delu Istočne Evrope, sve do Baltičkog mora (Rus, 2003). Prirodna staništa barske kornjače su stajaće vode, jezera sa muljevitim dnom bogata vodenim biljkama. Odgovara joj mirna voda sa puno sunčeve svetlosti i rukavci reka sa bogatom vegetacijom. U toku dana pretežno se skriva, često se mogu videti u grupi od po 6 - 8 jedinki, na obali ili ostrvcima trske, kreću se kada je okolina sasvim mirna. Posle zalaska sunca kornjača se aktivira, lovi i pretražuje okolinu, ali od vode se nikad ne udaljava. Pretežno se hrani puževima, vodenim insektima, žabama ili larvenim oblicima ovih životinja, a neretko lovi manju ili veću bolesnu ribu i rado jede leševe pomenutih životinja (Zboray, 2001).

2.2. Fiziološke karakteristike barske kornjače

Barske kornjače postižu polnu zrelost između šeste i osme godine života, odnosno kada dužina karapaksa iznosi od 9-10 cm. Kada nastupe hladni jesenji dani, barska kornjača se zakopava u mulj, gde provodi narednih 5-7 meseci. Vodene kornjače u normalnim okolnostima hiberniraju ispod vodene površine, mada je zabeleženo da u retkim slučajevima zimski san provedu na kopnu. Jaja ne mogu da prezime, ali mladunci u gnezdu izdrže do sledećeg proleća. Prezimljavanje zahteva ne samo specijalni preobražaj metabolizma, nego i specijalnu sposobnost organizma da se suprotstavi mehaničkim i biološkim dejstvima mraza. Kojim mehanizmima se odigravaju procesi hibernacije i fiziologija metabolizma i prometa energije u toku tog perioda nedovoljno je ispitano (Holger, 2005). Potreba za kiseonikom

kod kornjača nije velika. Barska kornjača je u stanju da provede ispod vodene površine i nekoliko sati, pri čemu potrebu za kiseonikom zadovoljava iz tečnosti analnih kesica čiji zidovi su bogato vaskularizovani (Michael, 2000). Veliki rizik podvodne hibernacije je hipoksija, odnosno u mulju prisutna anoksija, što kornjače dosta dobro tolerišu. Uprkos tome, mortalitet odraslih kornjača je za vreme hibernacije najveći, jer kada je smanjena količina kiseonika tokovi anaerobnog metabolizma (glikoliza) se pojačavaju (Sergius, 2002). Kada kornjača zaroni, srčana funkcija se smanjuje, a krvni pritisak ostaje konstantan i najverovatnije dolazi do promene raspodele krvi u organizmu. Interesantno je da na koncentraciju rastvora malih i velikih molekula u krvi utiču promena temperature, doba dana, ishrana, stres i drugi u faktori. Eozinofilne i bazofilne granulocite, zatim trombocite i ostale tipove ćelija koji se nalaze u svojim zrelih i prekursorskim oblicima u cirkulaciji, kao i tipove bele krvne loze morfološki nije uvek lako diferencirati i mali broj radova iz oblasti hematopoeze reptila govori o tome (Canfield, 1998).

2.3. Pregled krvi kod kornjača

Klinički simptomi kod bolesnih kornjača su oskudni, latentni i nespecifični, pa klinički pregled zahteva primenu laboratorijskih dijagnostičkih metoda (Frye, 1991). Od laboratorijskih ispitivanja, jedna od najvažnijih i najčešće primenjivanih metoda je pregled krvi. Prvi autori koji su se bavili istraživanjem hematologije reptila bili su Mandl (Mandl, 1839) i Gulliver (Gulliver, 1840) a sistematizaciju i nomenklaturu svih zrelih ćelija krvi formirao je Pienaar (Pienaar, 1962). Poznato je da je hematologija reptila veoma slična hematologiji ptica. Međutim, kako je taksonomija reptila veoma heterogena, nalazimo velike razlike u hematologiji pojedinih vrsta (Claver i Quaglia, 2009) što potvrđuju i nalazi o referentnim vrednostima pojedinih ćelijskih elemenata krvi (Campbell, 1996). Prema Saint Gironsu krvne ćelije reptila se klasifikuju na eritrocite, leukocite (heterofili, eozinofili, bazofili, azurofili, limfociti, monociti), plazma ćelije i trombocite.

Nazivi različitih populacija leukocita ne odgovaraju u potpunosti njihovom hemijskom sastavu, niti afinitetu prema pojedinim bojenjima. Zajednička karakteristika svih ćelija krvi je što sadrže nukleus. Za evaluaciju krvnog razmaza reptila preporučuje se Diff Quick bojenje, May-Grünwald-Giemsa ili bojenje po Wrightu.

Mikroskopska evaluacija razmaza periferne krvi je značajna dijagnostička metoda i ključni segment određivanja potpunog broja krvnih elemenata. Krvna slika i broj krvnih ćelija kao i morfologija krvnih ćelija značajno variraju kod više od 8000 vrsta reptila kod kojih su opisane. Ove se varijacije nalaze čak i u okviru vrsta istog roda. Pored ovoga, veći broj unutrašnjih i spoljašnjih faktora utiče i komplikuje evaluaciju hematoloških nalaza kod

reptila. U novije vreme reptili postaju sve značajniji kao vrste koje se drže kao ljubimci, a često se nalaze i u zoo vrtovima i parkovima divljači. Divlja populacija reptila često je subjekat procenjivanja zdravstvenog statusa i ispitivanja oboljenja koje se pojavljuju u prirodi. Rutinska evaluacija hematoloških ispitivanja kod reptila obuhvata determinaciju hematokritske vrednosti (PCV - *packed cell volume*), koncentraciju hemoglobina (Hb), broj eritrocita (RBC), ukupan broj leukocita (WBC), diferencijalnu leukocitarnu formulu kao i procenu morfologije krvnih ćelija. Kod vrsta manjih reptila, kada je moguće uzorkovati samo ograničenu zapreminu uzorka krvi, prioritet predstavlja pravilno pripremljen krvni razmaz. Morfološke promene u ćelijama periferne krvi mogu da budu indikator specifičnih oboljenja i procesa, mogu da posluže u formiranju liste diferencijalne dijagnoze, kao i prilikom procene zdravstvenog statusa pacijenta u toku oboljenja i odgovora na terapiju (Campbell, 1995). Zdravstveni pregledi koji se obavljaju jednom godišnje, pri čemu treba obaviti i evaluaciju krvne slike, mogu pomoći u uspostavljanju osnovnih kriterijuma zdravstvenog stanja i vrednosti kod individualne životinje, što može da bude od koristi kada se obavlja detekcija hematoloških poremećaja koji mogu da se pojave kasnije u životu. Zahvaljujući jedinstvenom načinu života i fiziologiji ovih vrsta, veći broj hroničnih oboljenja kod reptila praktično prolazi bez dijagnoze, sve dok oboljenje značajno ne uznapreduje i dok se ne uoče vidljivi simptomi (Casal i sar., 2009). Reptili imaju relativno malo krvi, volumen krvi iznosi 5 - 8% od njihove telesne mase, tako da ovu činjenicu treba uzeti u obzir prilikom uzorkovanja krvi kao i kod postubodne hemostaze. Količina krvi od 0,3 ml je otprilike dovoljna za manuelno određivanje broja krvnih ćelija. Često se javlja limfodilucija, naročito ako se za vađenje krvi koristi neki od venskih sinusa. Prisustvo limfe u uzorku prilično utiče na broj krvnih ćelija, kao i na vrednost biohemijskih parametara (Arnold i Ovenden, 2002). Eritrociti reptila, a naročito eritrociti kornjača, usled dejstva antikoagulansa EDTA skloni su hemolizi. Zato se kao antikoagulans za hematološka ispitivanja koristi litijum-heparin. Poželjno je da se posle uzimanja uzorka, od jedne kapi krvi bez antikoagulansa napravi razmaz, imajući u vidu da pozadina preparata pravljen od heparinisane krvi prima svetlo plavu boju prilikom bojenja i to može da smeta pri morfološkom pregledu ćelija.

Prilikom vađenja krvi, neophodno je dezinfikovati mesto alkohol-etrom, pri čemu se izbor veličine igala za vađenje krvi prilagodi veličini životinje odnosno krvnom sudu (Olson i sar., 1975). Kod kornjača za vađenje krvi koristi se nekoliko krvnih sudova: okcipitalni sinus, jugularna vena, dorzalni kokcigealni venski sinus i subvertebralni venski sinus (subkarapacijalni).

Kod kornjača nije moguće određivanje broja pojedinih ćelija krvi korišćenjem automatske opreme zbog posebnih morfoloških karakteristika ovih ćelija. Hematološko ispitivanje reptila sadrži u sebi mnoštvo poteškoća. Kod eritrocita i trombocita koji imaju

jedro, ne mogu se koristiti aparati za automatsko brojanje krvnih ćelija. Broj belih krvnih ćelija pouzdano možemo da odredimo koristeći manuelnu metodu i komoru za brojanje, pri bojenju sa floxin-B ili Natt-Herrick metodom. Hematokritsku vrednost možemo da merimo pomoću mikrohematokritne centrifuge (Sykes i Klaphake, 2008).

Jedan od najizazovnijih aspekata kliničke hematologije kod reptila je tačnost broja ćelija. Reptili poseduju jedro u eritrocitima, pa se broj ovih krvnih ćelija mora određivati „ručno“, odnosno bez pomoći automatske opreme za brojanje. Metod koji se primenjuje za određivanje ukupnog broja belih krvnih ćelija (Natt-Herrick) nosi sa sobom brojne probleme i mogućnosti za grešku u vidu nepravilnog mešanja rastvarača, krvi ili boje, nepravilnog punjenja komore hemocitometra kao i greške u diferenciranju leukocita u odnosu na trombocite (koji kod reptila poseduju jedro). Iz tih razloga, korisno je da se prilikom evaluacije krvnog razmaza obavi procena ukupnog broja leukocita sa adekvatnim formulama, u cilju verifikacije rezultata koji su dobijeni manuelnim brojanjem ćelija. Greške koje se naprave prilikom ručnog određivanja broja ćelija krvi mogu da uslove nepravilnu interpretaciju leukograma. Međutim ručno određivanje broja krvnih ćelija je neophodno kod određivanja apsolutnog broja leukocita (koncentracija ćelija po mikrolitru krvi) prilikom tačne interpretacije leukograma. Pažljiva i konzistentna upotreba metoda uzorkovanja, rukovanje uzorkom kao i laboratorijske metode, omogućavaju dobijanje najpouzdanijih laboratorijskih rezultata (Campbell i Ellis, 2007).

2.4. Morfološke i funkcionalne karakteristike krvnih ćelija kornjača

Crvena krvna zrnca reptila, ptica, vodozemaca i riba poseduju jedra i stoga su veća u poređenju sa eritrocitima sisara. Kada se oboje, zreli eritrociti reptila imaju oblik elipse i poseduju veliku količinu citoplazme koja se boji narandžasto-ljubičasto. Jedro se nalazi u sredini, nepravilnog do elipsastog je oblika i poseduje kondenzovani hromatin koji se snažno boji bazofilno (Saint Girons, 1970). Kod eritrocita koji ulaze u fazu eritrolize citoplazma nestaje i ostaje samo nukleus. U krvnom razmazu reptila normalno su prisutni i nezreli eritrociti. To su okrugle ćelije sa velikim, često nepravilnim nukleusom i bazofilnom ili polihromatofilnom citoplazmom. Ove ćelije su ujedno i manje od zrelih ćelija (Wojtasek, 1991).

Eritroplastidi (eritrociti bez jedra) se takođe povremeno nalaze kod zdravih reptila i to uglavnom kod zmija. Stari eritrociti koji poseduju malo okruglo piknotično jedro mogu da se uoče u malom broju u cirkulaciji zdravih reptila. Mali broj eritrocita oblika kapi ili fuziformnog oblika, mogu da se uoče kod zdravih reptila i moraju da se diferenciraju u odnosu na eritrocite koji su deformisani tokom procesa bojenja (Campbell, 1996).

Veličina ćelija znatno varira u zavisnosti od vrste reptila. Eritrociti guštera su relativno mali, dok su eritrociti kornjača i krokodila znatno veći. Zabeležene su varijacije u veličini kod mladih jedinki u zavisnosti od pola, sezone i temperature sredine. Anizocitoza i polihromazija eritrocita su česta pojava na krvnim razmazima zdravih reptila (Hart i sar., 1991).

Hematokrit (PCV) kod većine zdravih reptila iznosi 20 do 40% i manji je u poređenju sa sisarima i pticama, što je pokazatelj manjeg kapaciteta oksigenacije. Koncentracija hemoglobina je takođe manja u odnosu na sisare i ptice i iznosi 5,5 do 12 gr/dL. Srednja zapremina ćelija (MCV) je veća u odnosu na vrednosti sisara i značajno varira u zavisnosti od vrste životinja. Zbog obrnuto proporcionalne povezanosti između broja eritrocita i njihove veličine, vrste sa većom vrednošću MCV, kao što su kornjače i zmije, poseduju manje vrednosti broja eritrocita u poređenju sa gušterima koji imaju manje vrednosti MCV i veći broj eritrocita. Kod reptila prosečna dužina života eritrocita iznosi od 600 do 800 dana. Ovo je izuzetno spor ciklus eritrocita (u poređenju sa eritrocitima ljudi čiji životni vek iznosi 120 dana) i dovodi se u vezu sa sporijim metabolizmom reptila. Broj eritrocita varira u zavisnosti od vrste.

Broj eritrocita, pa samim tim i vrednost hematokrita (PCV) i sadržaj hemoglobina rastu po završetku hibernacije. Za vreme sezone parenja ove vrednosti ponovo opadaju (Johnson i Benson, 1996). Smanjenje vrednosti PCV-a ispod 18-20% ukazuje na anemiju. Anemija kod reptila može nastati gubitkom krvi, hroničnim infekcijama, pothranjenošću, dejstvom toksina kao i usled prisustva hemoparazita u perifernoj krvi. Razvoj i sazrevanje eritrocita reptila odvija se u sinusoidnim kapilarima koštane srži. Uobičajen je nalaz polihromatofila u manjem procentu (<1.0%) u krvi zdravih reptila. Naročito se to odnosi na mlade životinje ili jedinke u periodu presvlačenja kože (Raskin, 2000). Za razliku od polihromatofilije kod sisara, ove ćelije su kod reptila manje u poređenju sa zrelim eritrocitima i postupno se povećavaju tokom sazrevanja. Polihromatofilni granulociti kod reptila su okrugli, intenzivno su bazofilni i poseduju veliko, okruglo, ovalno ili jedro nepravilnog oblika u poređenju sa zrelim eritrocitima, pri čemu imaju veći odnos jedra i citoplazme. Jedra nezrelih eritrocita sadrže regione sa euhromatinom koji su manje gustine, što ukazuje na aktivnu proizvodnju hemoglobina. Nezreli eritrociti u ranim fazama mogu da se uoče u krvi reptila, naročito u vidu rubricita, koji imaju tamniju bazofilnu citoplazmu, velika okrugla i ovalna jedra i gust i granulisan hromatin u poređenju sa polihromatofilima. Rubriciti podsećaju na limfocite i moraju da se pravilno identifikuju tokom procene diferencijalnog broja leukocita. Kod zdravih reptila u perifernoj krvi se povremeno uočavaju eritrocitni prekursori u mitozu. Međutim ovi oblici se često nalaze kod jedinki u fazi aktivne regeneracije eritrocita (Hawkey i Dennett, 1989).

Retikulocitne boje kao što je metilen plavo, mogu da se koriste u cilju kvantifikacije nezrelih eritrocita kod kojih dolazi do precipitacije rezidualne RNK pri čemu se formira jasno vidljiv prsten bazofilnih aglomerata koji okružuju jedro (Hadžimusić, 2011). Većina zdravih reptila poseduju manje od 5% retikulocita. Apsolutni broj retikulocita se ne procenjuje tokom rutinske analize. Procena stepena polihromazije i kvantitativno određivanje prekursora nezrelih eritrocita je kritično u određivanju da li se radi o regenerativnoj anemiji. Mali broj tačkastih, bazofilnih inkluzija i/ili jasno vidljivih vakuola koje mogu da se dobro uoče, često se nalaze u eritrocitima zdravih kornjača kao i drugih vrsta reptila. Ove inkluzije su identifikovane putem elektronskog mikroskopa i predstavljaju degenerativne organele; njihov klinički značaj je nepoznat, ali se ove strukture moraju diferencirati u odnosu na artefakte tokom bojenja preparata (Stacy i Whitaker, 2000). Često se u eritrocitima zdravih iguana mogu uočiti inkluzije koje nalikuju na hemoglobin a koje su simetrične, blede, oblika kvadrata ili pravougaone ili heksagonalne. Njihov nastanak i klinički značaj su nepoznati (Stahl, 2006).

Leukociti reptila mogu da se klasifikuju u granulocite (heterofile, eozinofile, bazofile) i mononuklearne ćelije (limfociti, monociti, azurofili). Broj leukocita značajno varira u odnosu na vrstu i rod reptila. Značajne varijacije po vrstama i rodovima se uočavaju i u odnosu na morfologiju granula, citohemijske karakteristike bojenja i relativnu koncentraciju leukocita u perifernoj krvi (Stacy i Whitaker, 2000). Uopšteno govoreći heterofili su dobili naziv jer poseduju izražene jasne citoplazmatske granule, ljubičasto-narandžaste boje i predstavljaju ekvivalent neutrofilima sisara. Monociti i limfociti reptila imaju sličnu morfologiju i funkciju kao iste ćelije kod sisara, ptica i riba. Azurofili su ćelije koje se mogu naći samo kod reptila (Heard i sar., 2004).

Heterofilni granulociti kod reptila su velike (10 do 23 μm) okrugle ćelije sa prozirnom i jasnom citoplazmom koja je ispunjena sa ljubičasto-narandžastim granulama. Krokodili (aligatori i krokodili) kao i kornjače imaju različite fuziformne granule, a zmije i gušteri poseduju pleomorfne, angularne (zakrivljene) i gusto spakovane granule (Montali, 1988). Jedro heterofila je ekscentrično i varira po obliku; od okruglog do ovalnog kod većine zmija, kornjača i krokodila, a kod guštera je oblika dvostrukih i višestrukih lobusa. Kod većine vrsta reptila, heterofili čine 30 do 45% svih leukocita u perifernoj krvi, a kod kornjača i krokodila, čak i preko 50%. Na osnovu rezultata citohemijskih ultrastrukturnih studija, heterofili podsećaju na neutrofile sisara i verovatno imaju istu funkciju - fagocitnu i mikrobicidnu aktivnost (Campbell, 2004).

Heterofilni granulociti kod reptila igraju značajnu ulogu u imunom odgovoru na različite infektivne agense i zapaljenjske stimulse. Poznato je da se toksični heterofili u većem broju mogu uočiti kod reptila tokom bakterijskih infekcija, inflamatornih

reakcija ili nekroza. Stepenn toksičnosti je odraz intenziteta oboljenja (Strik i sar., 2007). Morfološki nalazi kod blagih toksemija uključuju bazofiliju i degranulaciju u citoplazmi, pojavu pleomorfni (aberantni) citoplazmatskih granula i naglašenu lobulaciju jedra. Kvantitativna i kvalitativna procena toksičnosti je neophodna u cilju određivanja prognoze oboljenja. Degranulacija bez bazofilije može da bude posledica artefakata ili nepravilnog rukovanja sa uzorkom krvi, produženog čuvanja uzorka ili nepravilne fiksacije razmaza krvi. Prisustvo nezrelih heterofila (skretanje u levo), uopšteno je posledica zapaljenjske reakcije (Hawkey i Denett, 1989). U poređenju sa zrelim heterofilima, nezreli heterofili poseduju velika, ponekad pleomorfna jedra, povećanu bazofiliju i mogu da sadrže mali broj malih, tamnoljubičastih primarnih granula.

Morfologija eozinofilnih granulocita kod reptila je slična onoj kod sisara. Eozinofili variraju u veličini od 9 do 20 μm i to kako u okviru iste vrste tako i između različitih vrsta reptila. Eozinofili poseduju jasnu i prozirnú citoplazmu i okrugle ružičaste granule. Jedro je smešteno centralno ili ekscentrično a po obliku je okruglo, ovalno, izduženo ili sa dva lobusa. Eozinofili se ne nalaze kod većine vrste zmija ali mogu da se uoče kod kraljevske kobre (*Ophiophagus hannah*). Granule eozinofila kod iguana i kišnih guštera se jedinstveno boje mutno plavo-zelenu i ovakve ćelije se nazivaju „zeleni eozinofili“ (Sypek i Borysenko, 1988). Autori su posmatrajući nezrele eozinofile iz krvi poreklom od „box“ kornjače (*Terrapene carolina*), ustanovili prisustvo tamno plavih primarnih granula koje su bile pomešane sa svetlim sekundarnim eozinofilnim granulama. Istovremeno, uočena su velika pleomorfna jedra (Harr i sar., 2001). Eozinofili čine 7 do 20 % leukocita kod zdravih reptila, pri čemu se manji procenat nalazi kod guštera, a veći kod kornjača. Uprkos činjenici da funkcije eozinofila kod reptila nisu ispitivane detaljno, prisustvo izrazito velikog broja ovih ćelija u krvi je povezano sa parazitskim infekcijama (protozoe, helminti), kao i sa stimulusima od strane nekih drugih antigena (alergena). Eozinofili su veoma slični heterofilima. U većini slučajeva ih je teško diferencirati, ali to je moguće na osnovu boje citoplazme, oblika i veličine citoplazmatskih granula, kao i oblika i boje nukleusa (Mateo i sar., 1984). Dokazano je da eozinofili poreklom od inficiranih kornjača mogu da fagocituju imune komplekse, a eozinofili poreklom od zdravog i mladog američkog aligatora poseduju kapacitet fagocitoze i anti-mikrobnú (mikrobicidni) aktivnost u odnosu na *Staphylococcus aureus*.

Kod reptila, bazofilni granulociti su najčešće male ćelije (7 do 12 μm), ali kod nekih vrsta mogu da dostignu i veličinu do 20 μm . Kao i kod drugih vrsta, bazofili sadrže brojne male, okrugle, metahromatske, tamno plave granule koje često prekrivaju okruglo jedro. Bazofili sa mutnom ljubičastom citoplazmom i prozirnim i jasno uočljivim vakuolama koje se razlikuju od granula, mogu da budu posledica degranulacije ili nedostataka i

grešaka tokom metahromatskog bojenja (Innis i sar., 2007). Degranulacija bazofila kod reptila može da se uoči tokom sakupljanja uzorka krvi, produženog vremena obavljanja uzorkovanja ili tokom pripreme mikroskopske pločice. Nedostatak metahromatskog bojenja bazofila povezan je sa upotrebom vodenih boja tokom pripreme razmaza krvi ili citoloških preparata. Procenat bazofila u velikoj meri varira kod različitih vrsta reptila. Zdrave slatkovodne kornjače imaju i do 65% bazofila (Cannon, 1992). Opisano je da se procenat bazofila povećava tokom infekcije sa nekim hemoparazitima (hemogregarine i tripanozome) kao i tokom virusnih (*Iridovirus*) infekcija. Funkcija bazofila kod reptila još uvek nije u potpunosti istražena. Bazofilni granulociti kod nekih vrsta kornjača poseduju na svojoj površini imunoglobuline i oslobađaju histamin.

Limfociti reptila su ćelije koje po morfologiji podsećaju na limfocite sisara i ptica. Variraju u veličini od 5 do 15 μm . Prilikom određivanja ukupnog broja belih krvnih ćelija, upotrebom hemocitometra ili tokom evaluacije krvnog razmaza, teško je diferencirati male limfocite od trombocita. Povremeno mogu da se uoče velike ćelije-limfociti, reaktivni limfociti kao i limfoblasti, naročito u slučaju oboljenja koja izazivaju imunološku stimulaciju (Cooper i sar., 1985). Plazmocitoidni limfociti kao i granulisani limfociti mogu da se uoče tokom imunološke stimulacije. Plazma ćelije se retko kada uoče u perifernoj krvi reptila tokom zapaljenjske reakcije ili tokom nekog infektivnog oboljenja. Slično kao i kod sisara i ptica, limfociti reptila se dele na B i T ćelije sa odgovarajućim fiziološkim funkcijama uključujući proizvodnju imunoglobulina i postojanje ćelijskog imunskog odgovora (Tucundura i sar., 2001). Kod većine vrsta reptila, limfociti su dominantna vrsta ćelija u okviru leukocita i čine oko 80% svih leukocita. Limfocitozu izazivaju zapaljenjska reakcija ili infekcija, zarastanje rana, parazitoze (hematozoe) ili virusna oboljenja. Limfopenija je povezana sa slabom ishranom kao i sa prevelikim koncentracijama endogenih i egzogenih kortikosteroida (Harvey, 2001). Uočena su sezonska variranja broja limfocita. Tako se leti broj ovih ćelija povećava, dok tokom zimske hibernacije opada.

Monociti kod reptila variraju u veličini (8 do 25 μm) i obliku (okrugli, ovalni) i poseduju jasno izražene granice i veliku količinu blede plavo-sive citoplazme. Jedra su okrugla, ovalna, bubrežastog oblika ili višelobarna. Jedra poseduju gladak do neznatno granulisan hromatin. Reaktivni monociti mogu da sadrže citoplazmatske vakuole. Monociti obično čine 0 do 10% svih leukocita. Međutim, kod nekih vrsta reptila mogu da čine i do 20% svih belih krvnih ćelija (Deem i sar., 2006).

Monociti se razvijaju u makrofage posle prelaska iz krvi u periferna tkiva. Predstavljaju ćelije koje su odgovorne za formiranje granuloma i gigantocita, a što čini uobičajeni odgovor reptila na infekciju sa mikroorganizmima. Procenat monocita se povećava tokom hronične

stimulacije sa antigenima, u toku hroničnih zapaljenjskih procesa i oboljenja bakterijske ili parazitske etiologije (Azevedo i Lunardi, 2003).

Jedinstveno za reptile je postojanje cirkulišućih monocita i makrofaga koji sadrže pigment melanin (melanomakrofagi), nukleoproteinski detritus ili lipidne vakuole. Sve ove strukture moraju da se diferenciraju u odnosu na intracelularne parazite i mikroorganizme. Eritrofagocitni makrofagi mogu da se uoče u perifernoj krvi. Potencijalni uzroci za ovu pojavu jesu produženo vreme pripreme uzorka kao i imuno-uslovljene, infektivne i parazitske bolesti. Izražena eritrofagija je uočena kod nekih boa kod kojih je krvna kultura bila pozitivna na *Corynebacteriae sp.*, pri čemu su eritrofagocitni makrofagi nestali ubrzo posle terapije antimikrobnim sredstvima. (Kumar i Maiti, 1981).

Azurofili su ćelije koje jedino mogu da se nađu kod reptila, pri čemu se zapažaju kod zmija i krokodila, i povremeno kod nekih vrsta kornjača. Morfološki, a verovatno i fiziološki, azurofili su slični granulocitima i monocitima. To su okrugle ćelije sa jasno uočljivim citoplazmatskim granicama i sa bledom plavo-sivom citoplazmom u kojoj se nalaze brojne azurofilne do ljubičaste granule koje nalikuju na čestice prašine (Stacy i Whitaker, 2000). Ponekad se u citoplazmi nalazi nekoliko jasnih, tačkastih granula. Jedra su obično okrugla do ovalna, ekscentrično smeštena i poseduju granulirani hromatinski materijal. Nezreli azurofili poseduju pleomorfna jedra. Citohemijski, azurofili kod zmija su slični neutrofilima sisara (pozitivni na benzidin peroksidazu, sudan i PAS bojenje), pri čemu su azurofili kod guštera slični monocitima kod sisara (pozitivni na kisele fosfataze, negativne na benzidin peroksidaze). Iz navedenih razloga, autori preporučuju da se azurofili zmija broje posebno ali da se grupišu tokom brojanja kod ostalih vrsta reptila zajedno sa monocitima (Cuadadro i sar., 2002). Po učestalosti, azurofili su drugi leukociti po brojnosti kod zmija i čine do 35% cirkulišućih leukocita. Povećanje broja azurofila je često povezano sa zapaljenjskim reakcijama i infektivnim bolestima bakterijske etiologije, a naročito tokom akutne faze bolesti (Jacobson i sar., 2001). Sa izuzetkom zmija, azurofili kod ostalih vrsta reptila nalaze se u malom procentu, a povećanje njihovog broja smatra se da je posledica hroničnih oboljenja (slično kao i u slučaju monocita).

Za razliku od trombocita kod sisara, koji u stvari predstavljaju fragmente megakariocita, trombociti kod reptila, ptica, amfibija i riba su ćelije sa jedrima i predstavljaju posebnu ćelijsku liniju koja najverovatnije potiče od tromboblata koji se nalazi u hematopoetskom tkivu, pa su otuda i dobili ime (Canfield, 1998). Morfološke karakteristike trombocita su slične sa malim limfocitima, pa je iz tog razloga njihova diferencijacija ponekada problem. Trombociti su elipsoidnog do ovalnog oblika, veličine oko 8 do 10 x 5 do 9 μm i poseduju jasno ograničene citoplazmatske granice i jasnu citoplazmu koja može da sadrži nekoliko diskretnih, ljubičastih granula nalik na čestice prašine. Jedra trombocita su ovalna, položena

centralno i poseduju gust i taman hromatin (Wright i Skeba, 1992). Tokom uzorkovanja krvi kao i pripreme krvnog razmaza, dolazi do aktivacije trombocita ili do njihove ruptуре. Aktivisani trombociti često se sakupljaju i mogu da poseduju pseudopode ili sadrže nekoliko citoplazmatskih vakuola. Prilikom prskanja trombocita mogu da se uoče slobodna jedra sa glatkim hromatinom. Uzorci krvi reptila se obično sakupljaju u litijum-heparinu koji često dovodi do grupisanja trombocita i leukocita. Ove nakupine trombocita mogu da budu od pomoći prilikom identifikacije morfologije trombocita i diferencijacije u odnosu na limfocite. U poređenju sa limfocitima, trombociti su neznatno manji, okruglog, ovalnog ili elipsastog oblika i poseduju jasno ograničenu citoplazmu kao i centralno locirano okruglo do ovalno jedro sa gušćim, tamnijim hromatinskim materijalom (Salakij i sar., 2002). Funkcija trombocita kod reptila je ista kao i kod sisara, uključujući i ulogu u hemostazi i zarastanju rana. Trombociti mogu da imaju i ulogu u fagocitozi (Jacobson, 2007). Aktivisani trombociti mogu da fagocituju bakterije, nukleoproteinski detritus, eritrocite, hemosiderin i melanin. Nezreli trombociti su veći u odnosu na zrele ćelije i poseduju neznatno bazofilniju citoplazmu (Perpinan i sar., 2008). Kada se uzimaju heparinizovani uzorci krvi, trombociti često formiraju agregate pa iz tog razloga brojanje krvnih ćelija pomoću hemocitometra kao i procenjivanje rezultata krvnog razmaza mogu značajno da variraju i ne mogu da se uzimaju kao realne vrednosti. Subjektivno broj trombocita može da se proceni od strane posmatrača kao „normalan“, „povećan“, ili „smanjen“. U slučaju da se uoči trombocitopenija, potrebno je da se isključe problemi prilikom uzimanja uzorka krvi (sporo ili otežano uzorkovanje), duži period obrade uzorka, zgrušana krv u uzorku kao i greške u laboratorijskom radu. I kod reptila postoje značajne razlike u prirodi trombocitopenije.

2.5. Faktori koji utiču na hemogram kod reptila

Starost životinje, pol, spoljašnja sredina kao i način ishrane mogu da utiču na hemogram i to kako u odnosu na morfologiju ćelija, tako i na koncentraciju pojedinih vrsta ćelija u cirkulaciji.

Odrasli krokodili koji se drže u zatvorenom prostoru poseduju veći broj eritrocita i značajno manji broj limfocita u poređenju sa nezrelim i mladim jedinkama. Kod mladih, nezrelih kornjača, u uzrastu od 1 meseca do 3 godine, prisutan je viši procenat limfocita i niži procenat heterofila.

Vrednost hemoglobina kao i sedimentacije kod kornjača sa Nove Gvineje u zatočeništvu su značajno veće kod mužjaka u poređenju sa ženkama. Međutim, vrednosti sedimentacije kod juvenilnih zelenih morskih kornjača, kao i kod neke vrste afričkih kornjača koje se nalaze u prirodi značajno se ne razlikuju u odnosu na pol životinja. Gravidne kao i negravidne

ženke zelene iguane, koje se drže zatvorene imale su veće vrednosti sedimentacije i srednje vrednosti korpuskularne koncentracije hemoglobina (MCHC) u poređenju sa mužjacima koji su takođe držani u zatvorenom prostoru. Mužjaci nekih vrsta kornjača koji su na slobodi, imali su veće vrednosti broja eritrocita i vrednosti sedimentacije u poređenju sa ženkama. Slični su rezultati kod pustinjских kornjača iz prirode, kod kojih je ustanovljen značajno veći broj eritrocita kod mužjaka u poređenju sa istim parametrima kod ženki (Christopher i sar., 1990). Veći broj heterofila bio je ustanovljen kod odraslih mužjaka krokodila u poređenju sa ženkama. Ustanovljeno je da su ženke posedovale veći procenat limfocita u poređenju sa mužjacima iste vrste i uzrasta, pod istim uslovima u spoljašnjoj sredini.

U okviru hemograma, nekoliko komponenti mogu da budu pod uticajem sezonskih varijacija u temperaturama kao i pod uticajem ostalih faktora spoljašne sredine i statusa hibernacije. Uticaj sezone je multifaktorijalan i može da se ogleda u uticaju padavina (kiše), raspoloživosti hrane i ekstremnih temperatura. Iz navedenih razloga, teško je ove faktore primeniti na veći broj vrsta i svako zaključavanje mora da bude ograničeno na pojedinačnu vrstu i da se odnosi na određeni region.

Uočeno je da se kod reptila povećava broj eritrocita posle hibernacije u proleće. Neke vrste kornjača koje su na slobodi imaju veći broj eritrocita i vrednost sedimentacije leti nego tokom zime (period hibernacije). Severno američka zvečarka, držana u zatočeništvu tokom zimskog perioda, poseduje značajno veći broj eritrocita, veće vrednosti sedimentacije, hemoglobina, srednju zapreminu ćelija (MCV), srednje vrednosti korpuskularnog hemoglobina (MCHC) kao i manje vrednosti ukupnog broja belih krvnih ćelija i trombocita, a u poređenju sa letnjim periodom godine (Dutton i Taylor, 2003). Nasuprot ovoj vrsti, studija zdravstvenog stanja aligator kornjača u dužem vremenskom periodu, ukazala je veće vrednosti sedimentacije i procenata bazofila tokom leta nego u proleće. Veći broj heterofila kao i manji broj eozinofila uočeni su tokom letnjih meseci kod životinja, u poređenju sa periodom hibernacije. Procenti limfocita su manji kod životinja tokom presvlačenja i tokom zime u poređenju sa letnjim mesecima. Broj monocita nije značajno promenjen u zavisnosti od faktora sezone. Veći procenti monocita su uočeni kod pustinjских kornjača tokom perioda hibernacije (Crawshaw i Holz, 1996). U poređenju sa ostalim leukocitima, sezonske varijacije u koncentraciji bazofila su male pri čemu je uočen manji broj bazofila kod pustinjske kornjače tokom perioda hibernacije kao i veći broj tokom perioda aktivnosti životinja. Sa druge strane, procenat bazofila zavisi od pola i geografskog regiona u kome se nalazi životinja.

Razlike u rezultatima hemograma kod reptila iste vrste koji se drže u zatvorenom u poređenju sa životinjama koje su uhvaćene u prirodi, posledica su većeg broja ektoparazita

i hemoparazita kod reptila iz divljine kao i stresa i tehnologije uzgoja kod onih koji se drže u zatočeništvu (Keymer, 1981).

Veći broj eritrocita i limfocita, kao i manji broj heterofila i azurofila su uočeni kod životinja koje se drže u zatočeništvu, u poređenju sa istim vrednostima kod životinja iz divljine. Slično ovom nalazu, procenjeni broj ukupnih leukocita bio je veći, a procenat heterofila bio je manji kod pustinjske kornjače gajene u zatočeništvu u poređenju sa životinjama koje su poticale iz prirode.

Veći broj mesta sa kojih se uzimaju uzorci krvi nalaze se blizu limfnih tokova. Iz tog razloga rezultati hematoloških i biohemijskih analiza mogu značajno da se razlikuju usled potencijalnog razblaživanja krvi sa ekstravaskularnom tečnošću ili limfom. Kontaminacija sa limfom kao rezultat ima značajno manje vrednosti sedimentacije i koncentracije hemoglobina, kao i značajno veći broj limfocita u uzorcima koji se uzimaju iz dorzalne kokcigealne vene, subkarapacialnog sinusa ili iz postokcipitalnog venskog pleksusa (Allison i Velguth, 2009). U slučaju kada uzorak krvi reptila ima manje vrednosti sedimentacije i kada nema eritroidne regeneracije i manjeg broja malih limfocita, postoji sumnja na kontaminaciju sa limfom. U tom slučaju, potrebno je uzeti drugi uzorak krvi.

Pored prisutnog povećanja polihromazije i pojave prekurzora eritroidnih ćelija, tokom regenerativne anemije kod reptila javlja se i prisustvo bazofilnog tačkastog prebojavanja, pojava dva jedra, izražena anizocitoza i učestale mitoze (Claver i Quaglia, 2009). Međutim promene u jedrima mogu da se uoče kod eritrocita reptila tokom teških infektivnih oboljenja, nedostataka (kvantitativnih i kvalitativnih) u ishrani, gladovanja, posle hibernacije. Sve su ovo stanja koja često mogu da se uoče u slučaju neregenerativne anemije. Reptili posle hibernacije mogu da pokažu znake naglašenog regenerativnog eritroidnog odgovora pri čemu se uočavaju tačkasta bazofilna prebojavanja. Bazofilno tačkasto prebojavanje može da bude prisutno i kod reptila koji su otrovani olovom (Dutton i Taylor, 2003). Povećani broj fuziformnih ili eritrocita oblika kapi, mogu da budu povezani sa septikemijskim stanjima ili hroničnim infektivnim oboljenjima. Eritrociti i njihov broj mogu da budu indikatori i da pomognu pri karakterizaciji eritroidnog odgovora na oboljenja, slično kao i kod sisara. Regenerativni odgovor kod reptila je tipično povezan sa smanjenjem srednje ćelijske zapremine (MCV) i srednjih vrednosti koncentracije korpuskularnog hemoglobina (Espinosa i sar., 2008).

Prilikom evaluacije individualnih hematoloških rezultata reptila, u obzir treba uzeti duži životni vek eritrocita, kao i dužinu trajanja i stepen anemije. Reptili sa anemijom kod kojih postoji evidentna eritroidna regeneracija uopšteno imaju bolju prognozu za ozdravljenje u odnosu na jedinke kod kojih izostaje regenerativni odgovor ili je on slab. Anemija koja se uočava prilikom hroničnih oboljenja, a koja je povezana sa smanjenjem proizvodnje

eritrocita (neregenerativna anemija) razvija se sporo (Troiano i sar., 2008) i ova promena opisana je kao najčešći tip anemije kod reptila. Uobičajeni uzroci neregenerativne anemije su: sistemska infektivna oboljenja, hronične degenerativne promene ili zapaljenski procesi u jetri, bubrezima, slezini ili plućima, gastrointestinalna oboljenja, nepravilni uslovi držanja i nege, izgladnjivanje, hematopoetske neoplazme kao i hemoparaziti.

Eritrociti reptila kod kojih postoji anemija kao rezultat deficita gvožđa često su hipohromatični kada se posmatraju u krvnom razmazu, a vrednosti srednje ćelijske zapremine (MCV) i srednje vrednosti koncentracije korpuskularnog hemoglobina su manje (Harr i sar., 2001). Uzroci deficita u gvožđu kod reptila uključuju hronična infektivna oboljenja, ishranu sa nedovoljnom količinom gvožđa, slabu mogućnost apsorpcije usled oboljenja gastrointestinalnog sistema. Uzroci hemoragičnih anemija kod reptila uključuju i traume, ektoparazite (krpelji, šugarci, pijavice), koagulopatije, gastrointestinalne ulceracije i neoplastične promene (Rivera i sar., 2009). Hemoliza može da bude povezana i sa bakterijskim i parazitskim oboljenjima (*Haemogregarina sp.* i druge hemoparazitske infekcije), a može da bude izazvana i primenom nekih lekova i trovanjem (olovo, cink).

2.6. Biohemijska ispitivanja krvi kod reptila

Biohemijska ispitivanja krvi reptila su raširena u praksi. Kod procene vrednosti rezultata i u ovom slučaju moramo imati u vidu vrstu životinja, pol, stepen uhranjenosti, starost, a od značaja je i način uzimanja krvi. Usled oslobađanja intracelularnih parametara (kalijum, fosfor, ALT, LDH) iz oštećenih i hemoliziranih eritrocita, rezultati mogu da pokazuju lažne vrednosti. U praksi se najčešće koriste parametri koji ukazuju na funkciju jetre i bubrega, zatim metabolizam kalcijuma, koje treba dopuniti podacima o vrednosti elektrolita i glukoze. Za procenu funkcije jetre koristi se određivanje glutamat dehidrogenaza (GLDH) koja je po nekim autorima i dovoljno osetljiva (Campbell, 2006). Negativna strana je da, pošto se nalaze u mitohondrijama ćelija jetre, pojavljuje se u krvi samo u slučaju ozbiljnog oštećenja ćelije. Vrednost GLDH kod zdravih životinja je ispod 20 U/l. Za ispitivanje funkcije jetre značajno je određivanje vrednosti enzima aspartat-aminotransferaze (AST) i laktat-dehidrogenaze (LDH), mada one nisu organ-specifične. Njihova aktivnost se povećava usled oštećenja jetre, kao i kod oštećenja srčanih ćelija i skeletne muskulature (učestala intramuskularna aplikacija lekova) (Knotková i sar., 2002). Procena ovih rezultata uvek se izvodi paralelno sa određivanjem vrednosti kreatinin-kinaze (CK) koja je specifičan enzim koji ukazuje na oštećenje mišićnih ćelija. Kod zdravih reptila vrednost nivoa AST je ispod 250U/l, a LDH je između 150-500 U/l. Normalna vrednost CK je između 140-400 U/l. Pojedini autori preporučuju za ispitivanje funkcije jetre dokazivanje ketonskih tela

(beta-hidroksi-butirat), naročito kod dugotrajnog gladovanja (post hibernacioni period) (Campbell, 2006)

Kod različitih vrsta reptila, u zavisnosti od načina života, varira sastav metabolita nitrogenskih materija što je otežavajuća okolnost za ispitivanje funkcije bubrega (Lamirande i sar., 1999). Vodeni reptili izlučuju amonijak, karbamid i mokraćnu kiselinu u različitim odnosima. Kopneni reptili zbog delotvornijeg zadržavanja tečnosti u organizmu izlučuju mokraćnu kiselinu i soli mokraćne kiseline. Parametar zdravstvenog stanja i funkcije bubrega koji se najčešće određuje je mokraćna kiselina. Procena na osnovu vrednosti mokraćne kiseline nije dovoljno specifična, jer na vrednost ovog parametra veliki uticaj ima ishrana, tj. ukoliko životinja duže vreme ne jede neće doći do značajnog povećanja vrednosti mokraćne kiseline ukoliko je prisutna insuficijencija bubrega. Nasuprot, kod reptila mesojeda nakon uzimanja hrane nivo mokraćne kiseline u krvi može da se poveća 1,5 - 2 puta. Fiziološka vrednost mokraćne kiseline u zavisnosti od vrste značajno varira, kod vodenih reptila (naročito kod krokodila) je manja i u proseku je ispod 300 $\mu\text{mol/l}$ (Rangel-Mendoza i sar., 2009).

Kod reptila ćelije bubrega raspolazu značajnom aktivnošću alanin-aminotransferaze (AAT), ali retko se pojavljuje u većoj koncentraciji u perifernoj krvi jer odmah prelazi u mokraću (Wojtasek, 1992). Kod poremećaja funkcije bubrega raste koncentracija neorganskog fosfata u krvnoj plazmi, ali je ovo isto nespecifičan parametar.

Metabolizam kalcijuma ima veliku ulogu u dijagnostici metaboličkog oboljenja kostiju (MBD). Kalcijum je delimično vezan za proteine i delimično je u jonizujućem obliku prisutan u krvi. Zato se nivo ukupnog kalcijuma procenjuje paralelno sa nivoom albumina i po mogućnosti sa nivoom jonskog kalcijuma. Značajno povećanje vrednosti kalcijuma koji je vezan za proteine zapaža se kod folikulogeneze, kod MBD-a, a usled visokog PTH nivo kalcijuma ostaće u okvirima normalnih vrednosti, ali dolazi do povećanja neorganskog fosfora (Salakij i sar., 2002). Nivo ukupnog kalijuma kod zdravih životinja je između 2-3 $\mu\text{mol/l}$, a neorganski fosfat je 0,3 - 1,5 $\mu\text{mol/l}$. Merenjem nivoa elektrolita (natrijum, kalijum, hlorid) dobija se uvid u raspodelu i ravnotežu tečnosti u organizmu, kao i u acido-baznu ravnotežu, što ima ulogu u dijagnostici insuficijencije bubrega.

Glukoza je i kod reptila važan izvor energije (Divers i sar., 1996). Normalna vrednost kod zdravih reptila je između 2,5 - 5,5 $\mu\text{mol/l}$. Kod hroničnih oboljenja, gladovanja, septikemije, kao i kod teških oboljenja, jetre javlja se hipoglikemija. Zato kod reptila koji duže vreme gladuju i u lošoj su kondiciji, obavezno treba ispitati ovaj parametar.

2.7. Hemoparaziti reptila

Paraziti su kod reptila široko rasprostranjeni i često su uzrok bolesti i smrtnosti. Parazitiranje je odnos dva organizma kod kojih je samo jedan organizam (parazit) zavisian, ima koristi, a često više ili manje oštećuje drugi (domaćin). Paraziti su često specifični za određene domaćine i mogu da egzistiraju samo u njima. Na interakciju između domaćina i parazita ne utiču samo osobine oba organizma, nego i faktori okoline, npr. klima, sastav zemljišta i ishrana (Wallach i Boever, 1983). Obično između domaćina s jedne strane i parazita s druge strane, postoji stanje ravnoteže, tj. koegzistencije; domaćin je putem posebnih odbrambenih reakcija u stanju da broj parazita drži u granicama (Montali, 1988). Ovaj uravnoteženi odnos domaćina i parazita, koji se održava nizom faktora, može u svako doba da se promeni u korist parazita, kada dolazi do izražaja manifestacija parazitskog oboljenja i može da dovede do smrti domaćina. Takav faktor, koji odnos domaćina i parazita menja u korist poslednjeg, predstavlja, na primer, držanje u zatočeništvu životinja uhvaćenih u slobodnoj prirodi (Gymes i sar., 2005). Greške držanja uzrokuju isto tako često smetnje u odnosu domaćina i parazita i daju povod za izbijanje parazitskih oboljenja. Dijagnoza parazitoze ili uzrok smrti usled parazitoze može da se postavi samo vezano za kliničke simptome ili patološke promene, dok samo prisustvo parazita nije samo po sebi dovoljno. Postoje ograničenja u terapanju parazitskih oboljenja reptila zbog mnoštva specifičnosti ovih vrsta, kao i nepostojanje odgovarajućih podataka za ovu grupu životinja - doziranje, terapijska širina, itd. U cilju postavljanja tačne dijagnoze i sprovođenja ciljanih profilaktičkih i terapijskih mera, neophodno je detaljno poznavanje biologije parazita.

Razvoj parazita protiče ili direktno (bez uključivanja nekog prelaznog domaćina) ili indirektno (sa uključivanjem jednog ili više prelaznih domaćina). Pod prelaznim domaćinom se podrazumeva životinja u kojoj se odvija određeni deo života potreban za razvoj parazita (Wozniak i sar., 1994). Da bi se osiguralo širenje parazita, koji se direktno razvijaju, ponekad se javljaju transportni domaćini (u njima neće uslediti dalji razvoj parazita); ovi su stoga uvek istovremeno vektori, suprotno od prelaznih domaćina (Paperna, 1989). U profilaksi se otuda, pored slobodnog stadijuma parazita, kada su moguće infekcije, mora posvetiti povećana pažnja i vektorima.

Ektotermni kičmenjaci, kao što su reptili, predstavljaju domaćine za različite vrste krvnih parazita, kao što su intra-eritrocitni paraziti, uključujući protozoe, viruse kao i strukture čiji se status još ne poznaje (Telford, 2009). Paraziti reptila, kao i mnogih drugih vrsta ektotermnih kičmenjaka, prilagođeni su varijacijama i fluktuacijama telesnih temperatura domaćina, reproduktivnim karakteristikama reptila, genetici populacije, spoljašnjoj sredini (habitatu) i migratornim navikama, koje se značajno razlikuju u odnosu na endotermne kičmenjake - sisare i ptice. Takođe, biologija eritrocita reptila

u poređenju sa eritrocitima sisara može da utiče na prirodu ponašanja intraeritrocitnih parazita. Iz tog su razloga, većina krvnih parazita reptila relativno bezopasni u odnosu na svoje domaćine reptile, a njihov nalaz je, pre svega, posledica slučajnog pretraživanja krvi reptila (Wozniak i Telford, 1991). Ovo je značajna razlika u odnosu na krvne parazite sisara i ptica, a koji često mogu da izazovu teške kliničke simptome različitih oboljenja. Međutim, neki krvni paraziti reptila su veoma patogeni i poseduju potencijal izazivanja kliničkih simptoma, kao što su hemolitička anemija i mršavljenje. Patogene vrste parazita izazivaju oboljenja reptila različitih starosnih kategorija. Faktori koji značajno utiču na ispoljavanje patološkog dejstva i simptoma uključuju poremećaje u ishrani i stres koji je posledica delovanja spoljašnjih faktora, kao što su izloženost temperaturama koje nisu u fiziološkim i normalnim granicama za datu vrstu reptila, prenaseljenost i slabi zoohigijenski uslovi, uz slabu kontrolu ektoparazita i vektora iz reda beskičmenjaka (Siddal i Desser, 1992). Svakako je vredno pažnje napomenuti i praksu da se u malom prostoru nađe veći broj reptila poreklom iz različitih sredina i regiona sveta. Na taj način može da dođe do teških infestacija parazitima u neprirodnim uslovima za datu vrstu reptila.

Krvni paraziti reptila spadaju u rodove: *Haemogregarina*, *Hepatozoon*, *Karyolysis*, *Haemolivia*, *Klossiela*, *Schellackia*, *Plasmodium*, *Saurocytozoon*, *Haemoproteus*, *Haemocystidium*, *Fallisia*, i *Trypanosoma*. Paraziti iz porodica *Haemogregarinidae*, *Dactylosomatidae*, *Hepatozoidae* i *Karyolysidae* pripadaju heteroksenim kokcidijama čiji ciklus se odvija između pravih domaćina - hematofagnih beskičmenjaka i prelaznog domaćina - različitih kičmenjaka (Caudell, 2001, Telford, 2009).

2.8. Hemogregarine

U okviru razdela *Apicomplexa*, klase *Conoidasia*, reda *Adeleina*, podreda *Adeleorina*, nalaze se četiri porodice koje imaju značaja kao hemoparaziti reptila: *Haemogregarinidae*, *Hepatozoidae*, *Karyolysidae* i *Klossielidae*. Za kornjače je od najvećeg značaja porodica *Haemogregarinidae*, koji obuhvata rodove *Cyrellia* i *Desseria*, koji nisu značajni za kornjače i rod *Haemogregarina*, koji se najčešće sreće kod kornjača (Wilford 1977, Siddall i Desser, 1992, Paterson i Desser, 1976, Acholonu, 1974, Telford, 2009). Pripadnici ovog roda su, takođe, dokazani i kod guštera (Elwasila, 1989) i krokodila (Khan i sar., 1980, Smith, 1996).

Hemogregarine kornjača sreću se na prostorima Severne Amerike, Afrike, Evrope i Azije i obuhvataju veći broj vrsta u okviru roda *Haemogregarina*. Pravi domaćini u kojima se odvija sporogonija i gametogonija su razne vrste beskičmenjaka (pijavice, krpelji, insekti), mada često nije moguće identifikovati organizam koji ima ovu ulogu. Prelazni domaćini, u kojima se odvija merogonija su različite vrste kornjača.

Na prostoru Severne Amerike, tačnije Kanade, opisana je *Haemogregarina balli*, koja se sreće kod kornjače “snapping turtle” (*Chelydra s. serpentine*) (*Testudines: Chelydridae*), kao i kod kornjača iz drugih rodova (*Chrysemys picta marginata*, *Clemmys insculpta*). Pravi domaćin, beskičmenjak, su pijavice (*Placobdella parasitica* i *P. ornate*) (Desser, 1973, Paterson i Desser, 1976, Siddall and Desser, 1991, 1992, 2001). Pored ove vrste, na prostoru Severne Amerike u državi Džordžiji, primarno kod kornjače “Aligator snapping turtle” (*Macrochelys temminckii*) (*Testudines: Chelydridae*), kao i kod nekih drugih kornjača (*Graptemys barbouri*) (*Emydidae*) zabeležena je, za sada, neklasifikovana hemogregarina, *Haemogregarina* sp., čiji je prelazni domaćin pijavica (*Placobdella* spp.) (Siddall i Desser, 1991, Telford, 2009).

Kod indijske kornjače (*Lissemys p. punctate*) (*Testudines: Trionychidae*), koja nastanjuje regiju zapadnog Bengala u Indiji, Azija, opisana je *Haemogregarina choudhuryi*. Beskičmenjak u kome se odvija sporogonija i gametogonija je pijavica (*Helobdella nociva*) (Ray i Bhattacharjee, 1984, Siddall, 1995, Misra, 1976).

Na prostoru Afrike, u Mozambiku, Pienaar je 1962. kod kornjače (*Pelusios s. sinuatus*) (*Testudines: Pelomedusidae*) opisao hemogregarinu *Haemogregarina pelusiensi*. Ispitivanjima je utvrđeno da je pravi domaćin za ovu vrstu hemogregarina, pijavica (*Placobdella multistrigata*) (Pienaar, 1962, Paperna, 1989, Siddall and Desser, 1991).

2.8.1. *Haemogregarina stepanowi*, Danilewsky 1885

Haemogregarina stepanowi pripada razdelu *Apicomplexa*, klasi *Conoidasia*, redu *Adeleina*, podredu *Adeleorina*, porodici *Haemogregarinidae*.

Haemogregarina stepanowi Danilewsky 1885 je bila prva vrsta koja je opisana kod reptila i prisutna je u Evropi i delovima Azije. Barska kornjača (*Emys orbicularis*) (Linnaeus) (carstvo *Animalia*, razdeo *Chordata*, klasa *Reptilia*, red *Testudines*, porodica *Emydidae*, podporodica *Emydinae*, rod *Emys*) predstavlja prelaznog domaćina za *H. stepanowi*. Pored ove vrste kornjača, infekcija ovim parazitom opisana je i kod kaspijske kornjače (*Mauremys caspica*) (Javanbakht i Sharifi, 2014). Pravi domaćin za *H. stepanowi* je pijavica (*Placobdella catenigera*). U intestinalnom sistemu pijavice se odvija sporogonija i gametogonija, gde makro i mikrogamonti dobijaju zaobljeni izgled, spajaju se u procesu šizogonije i obavijaju se membranom (Reicheow, 1910). Veliki makrogametocit formira veliki makrogamet ovalnog oblika, dok se mikrogamet skuplja u malo, ovalno telašce. U okviru malog telašca, jedro se deli formirajući četiri mikrogameta od kojih jedan obavlja oplodnju makrogameta, pa se na taj način dobija zigot. Zigot postaje nesporulirana oocista u okviru koje se formira osam sporozoita. Prskanjem oocista, oslobađaju se sporozoiti u intestinalni trakt pijavice, odakle sporozoiti odlaze do hemocele putujući ka

dorzalnom krvnom sudu sistema za cirkulaciju pijavice. Prilikom hranjenja, putem proboscisa, pijavica inokuliše sporozoite u telo kornjače (Siddall i Desser, 1991, Mihalca i sar., 2008, Telford, 2009). U kornjači, kao prelaznom domaćinu, odvija se merogonija. Sporozoiti koji su inokulisani od strane prelaznog domaćina, pijavice, ulaze u eritrocite i postaju crvoliki trofozoiti koji imaju "U", oblik (Reicheow, 1910). Postepeno, sa rastom crvolikog oblika, krila se spajaju, pri čemu se formiraju meronti. Oslobođanje eritrocita koji poseduju ovakve meronte se obavlja u koštanoj srži kornjače. Meronti postaju makromeronti i proizvode 13-24 makromerozoita koji ulaze u eritrocite, formiraju mikromeronte i dele se u šest mikromerozoita. Mikromerozoiti takođe ulaze u eritrocite i diferenciraju se u makrogamonte sa malim jedrima i mikrogamonte sa velikim nukleusima. Dva tipa gamonta predstavljaju infektivne forme za pijavice.

2.8.2. Morfološke karakteristike *Haemogregarina stepanowi*

Citološki, u razmazima krvi kornjača uočavaju se intraeritrocitni meronti, veličine 8-17 x 5,5-11 μm i proizvode četiri do osam merozoita tokom cirkulacije u krvi. Intraeritrocitni gamonti imaju veličinu od 29-37 x 3,0-5.5 μm i formiraju dva skoro ista kraka koji su izrazito savijeni. Usled intraeritrocitnog parazitiranja premeronata ili gamonata, jedro eritrocita se pomera ka polovima ili lateralno. Inficirani eritrociti pokazuju promene veličine i oblika (izduženi, kruškoliki, zakrivljeni, okrugli), a promene se uočavaju na jedru, u vidu njegove atrofije i marginacije (Dvořáková i sar., 2014, Telford, 2009, Özvegy i sar., 2015). Do danas nisu uočeni primarni meronti u ćelijama koje su fiksirane u tkivima (Rossow i sar., 2013). Opisano je da su meronti koji su u eritrocitima, sekvestrirani u koštanoj srži kornjače – domaćina, gde se u eritrocitima formiraju 13 do 24 makromerozoita. Makromerozoiti daju mikromeronte u eritrocitima koji formiraju bilo makro ili mikrogamonte koji predstavljaju infektivne stadijume za pijavicu (*Placobdella catenigena*). Tokom faze sporogonije u pijavici, proizvodi se osam nesporocističnih sporozoita koji ulaze u hemocelu pijavice (Mihalca i sar., 2002, Paperna, 1989). Ovi sporozoiti izazivaju infekciju kada se inokulišu u kornjaču prilikom hranjenja pijavice.

Efekat koji *Haemogregarina stepanowi* Danilewsky 1885 ima na zdravlje kornjača nije u potpunosti opisan.

2.8.3. Molekularno-genetičke metode dokazivanja *H. stepanowi*

Filogenetske analize hemoparazita kornjača i drugih životinja ranije su se bazirale na morfološkim sličnostima razvojnih oblika, tipu prelaznog ili pravog domaćina, kao i na osnovu geografske distribucije. Korišćenje molekularno – genetičkih metoda dovelo je do

adekvatnije dijagnostike i diferenciranja pojedinih hemoparazita, kao i do taksonomskog pregrupisavanja unutar sistematizacije ovih organizama.

Kvičerova i saradnici su 2008. godine iskoristili par specifičnih prajmera (EF: 5'-GAAACTGCGAATGGCTCATT-3' i ER: 5'-CTTGCGCCTACTAGGCATTC-3'), koji su inicijalno dizajnirani za potrebe detekcije *Eimeria*, za potvrđivanje prisustva DNK parazita iz razdela *Apicomplexa*, amplifikacijom 1500 bp dugačkih fragmenata jedarne 18S rDNK *Haemogregarina*. Ovaj gen je bio dovoljno varijabilan i informativan na nivou roda i vrste u sklopu *Apicomplexa*. Ovako dobijeni amplifikati segmenta DNK parazita odgovornog za sintezu 18S ribozomalne DNK, koriste se u procesu sekvencioniranja, a rezultati sekvencioniranja se porede sa sekvencama 18S ribozomalne DNK, koje su prethodno prijavljene u genskoj bazi od strane drugih autora. (Kvičerova i sar., 2008, Barta i sar., 2012, Cook i sar., 2008, Özvegy i sar., 2015)

2.9. Ostali hemoparaziti značajni za kornjače

Pored hemogregarina, kod kornjača se sreću i neki drugi hemoparaziti koji su filogenetski manje ili više udaljeni od *Haemogregarina*. Ovi hemoparaziti pripadaju rodovima *Haemolivia*, *Haemoproteus* i *Trypanosoma*.

Filogenetski najbliži hemogregarinama su paraziti iz roda *Hemolivia* (razdeo: *Apicomplexa*, klasa: *Conoidasia*, red: *Adeleina*, podred: *Adeleorina*, porodica *Karyolysidae*). Na prostorima Severne Afrike, Male Azije i Balkanskog poluostrva, kod grčke čančare (*Testudo graeca*) (*Testudines: Testudinidae*), ali i kod kornjače (*Testudo marginata*) (*Testudines: Testudinidae*), opisan je hemoparazit *Hemolivia mauritanicum*. Pravi domaćin za ovu vrstu hemoparazita je krpelj (*Hyalomma aegyptium*) (Široky i sar., 2004, 2005, 2007, Michel, 1973, Landau i Paperna, 1997, Paperna, 2006).

Značajnu grupu hemoparazita koji se javljaju kod kornjača predstavljaju organizmi iz roda *Haemoproteus* (razdeo: *Apicomplexa*, klasa: *Aconoidasia*, red: *Haemosporidia*, porodica *Haemoproteidae*). Infekcija različitih vrsta kornjača parazitima iz ovog roda registrovana je u Severnoj i Južnoj Americi, Aziji, Africi i Australiji.

Na prostoru Severne Amerike primarno kod obojene kornjače - "painted turtle" (*Chrysemys picta marginata*) (*Testudines: Emydidae*), kao i čitavog niza drugih vrsta kornjača (*Pseudemys rubriventris*, *Pseudemys concinna suwanniensis*, *Trachemys scripta elegans*, *Graptemys geographica*, *G. barbouri*, *Emydoidea blandingi*, *Apalone s. spinifera*, *Apalone spinifera emoryi*, *Apalone ferox*, *Chelydra serpentina*) opisan je hemoparazit iz roda *Haemoproteus* - *Haemoproteus degiustii* sp. nov. Pravog domaćina za ovog parazita predstavljaju muve (*Chrysops callidus*, *Chrysemys picta marginata*) (Marquardt, 1966,

Wang i Hopkins, 1965, DeGiusti, 1965, DeGiusti i Dobrzechowski, 1974, Garnham, 1966, Sterling i DeGiusti, 1972, Lainson i Naiff 1998, Sterling i DeGiusti, 1974).

U Južnoj Americi, u Brazilu, opisane su dve vrste iz roda *Haemoproteus*: *Haemoproteus geochelonis* i *Haemoproteus peltocephali*. Za obe vrste je karakteristično da nije poznat pravi domaćin, tj. beskičmenjak u kome se odvija sporogonija i gametogonija. *Haemoproteus geochelonis* je opisan kod kornjače (*Geochelone denticulate*) (*Testudines: Testudinidae*). Drugi parazit, *Haemoproteus peltocephali* parazitira kod kornjače iz roda *Peltocephalus* (*Peltocephalus dumerilianus*) (*Testudines: Pelomedusidae*) (Lainson i Naiff, 1998).

Četiri vrste hemoparazita iz roda *Haemoproteus* značajne su za kornjače sa Afričkog kontinenta: *Haemoproteus testudinis* kod kornjače iz roda *Testudo* (*Testudo pardalis*) (*Testudines: Testudinidae*), *Haemoproteus cajali* kod kornjače iz roda *Clemmys* (*Clemmys africana*). *Haemoproteus roumei* kod kornjače iz roda *Kinixys* (*Kinixys belliana*) (*Testudines: Testudinidae*) i *Haemoproteus baluzuci* kod kornjače iz istog roda (*Kinixys belliana zuluensis*) (*Testudines: Testudinidae*). Ni za jednu od opisanih vrsta hemoproteusa nije opisan pravi domaćin i nije u potpunosti razjašnjen razvojni ciklus.

Haemoproteus "metchnikovi" je vrsta hemoproteusa koja je pronađena i opisana u Indiji, kod indijske "uskoglave" kornjače mekog oklopa - "indian narrowhead turtle" (*Chitra indica*) (*Testudines: Trionychidae*) (Travassos Santos Dias, 1953, Telford, 2009, Sterling i DeGiusti, 1972, 1974, Sterling, 1972). Druga azijska vrsta hemoparazita iz roda *Haemoproteus* je *Haemoproteus caucasica* koja je na prostoru Gruzije opisana kod grčke čančare (*Testudo graeca*) (*Testudines: Testudinidae*) (Telford, 1994, 2009). I za ove dve vrste hemoproteusa nije opisan pravi domaćin i nije u potpunosti razjašnjen razvojni ciklus.

Kod australijskih kornjača, prvenstveno kod vrste iz roda *Chelodina* (*Chelodina longicollis*) (*Testudines: Chelidae*), kao i kod kornjača iz drugih rodova (*Chelodina oblonga*, *Emydura macquarii*, *Emydura latisternum*, *Emydura krefftii*, *Elseya dentate*) opisan je hemoparazit *Haemoproteus chelodinae* (Mackerras, 1961). Prelazni domaćin nije poznat.

Hemoparaziti iz roda *Trypanosoma* (razdeo: *Euglenozoa*, klasa: *Kinetoplastida*, red: *Trypanosomatida*, porodica *Trypanosomatidae*) su opisani kod kornjača iz Severne Amerike, Afrike, Azije i Australije.

U Severnoj Americi i Kanadi je kod obojene kornjače – "midland painted turtle" (*Chrysemys belli marginata*) (*Testudines: Emydidae*) prvenstveno, a takođe i kod kornjača iz drugih rodova (*Chelydra serpentina*), (*Graptemys geographica*) opisan parazit iz roda *Trypanosoma* - *Trypanosoma chrysemydis*. Pravi domaćin za ovu vrstu hemoparazita predstavljaju pijavice (*Placobdella multilineata*, *P. ornata*, *P. rugosa*, i *P. parasitica*). Osim prirodno inficiranih kornjača ovim parazitom, u eksperimentalnim uslovima zaražene su

kornjače iz roda *Apalone* (*Apalone spinifera*, *A. ferox*, *A. mutica*) (Woo, 1969, Jefferson, 1965, Siddall and Desser, 1992).

Kod afričkih kornjača opisana su dva uzročnika iz roda *Trypanosoma* - *Trypanosoma pontyi* i *Trypanosoma leroyi*. *Trypanosoma pontyi* je zabeležena kod istočnoafričke crne kornjače (*Pelusios subniger*) (*Testudines: Pelomedusidae*) koja je prelazni domaćin, dok je pravi domaćin nepoznat (Telford, 2009). Pravi domaćin je takođe nepoznat i kod hemoparazita *Trypanosoma leroyi* koji je opisan kod senegalske kornjače iz roda *Kinixy* (*Kinixy homeana*) (*Testudines: Testudinidae*) (Telford, 2009).

Na Indijskom potkontinentu opisane su dve vrste tripanozoma. *Trypanosoma gangetica* parazitira kod indijske kornjače mekog oklopa (*Trionyx gangeticus*) (*Testudines: Trionychidae*) (Telford, 2009), a *Trypanosoma balithaensis* kod indijske kornjače (*Lissemys p. punctate*) (*Testudines: Trionychidae*) (Ray, 1987). Kod oba opisana parazita nije poznat pravi domaćin.

Kod australijskih kornjača, prvenstveno istočne dugovrate kornjače (*Chelodina longicollis*) (*Testudines: Chelidae*), kao i drugih kornjača - kornjača iz reke Marej (*Emydura macquarii*), kornjača testerastog oklopa (*Emydura latisternum*), australijska kratkovrata kornjača (*Emydura krefftii*), (*Eseya dentate*), opisana je *Trypanosoma chelodina*. Pravi domaćin nije poznat (Mackerras, 1961).

2.10. Kliničke manifestacije i morfološki nalaz na organima reptila inficiranih hemoparazitima

U nekim slučajevima, opisane su infekcije sa veoma teškim kliničkim simptomima u vidu anemije. Međutim, u većini slučajeva prilikom teških infekcija izostaju kako klinički simptomi, tako i patološke promene u tkivima. Eksperimentalne infekcije mogu da imaju kao posledicu zapaljenjske promene u tkivima (Wozniak i Telford, 1991). Zmije iz Mohave pustinje (*Crotalus cerastes cerastes*) kod kojih su ustanovljene infekcije hemoparazitima imale su kao simptom naglašeno povećanje obima eritrocita, kao i dehemoglobinizaciju (Wozniak i sar., 1994). Jedna zmija je imala tešku anizokoriju pa je bila uspavana. Upotrebom svetlosnog mikroskopa, ustanovljeno je prisustvo eritrocitnih meronata u tkivu jetre, kao i u endotelnim ćelijama u plućima. Ni u jednom slučaju nije uočena zapaljenjska reakcija oko eritrocitnih meronata. Nekrotične promene povezane sa razvojnim oblicima hemoparazita uočene su kod kalifornijske kraljevske zmije (*Laampropeltis getula californiae*) (Keymer, 1981). Kod zmija *Crotalida* u zoološkom vrtu ustanovljeno je prisustvo meronata pri čemu su ustanovljene zapaljenjske promene u jetri. Ova zmija je imala simptome u vidu neuroloških poremećaja pre no što je uginula.

Svetlosnom mikroskopijom ustanovljeni su meronti u mozgu. Južna vodena zmija (*Nerodia fascinata pictiventris*) koja je uhvaćena u prirodi i kod koje su dokazani brojni razvojni oblici parazita iz roda *Hepatozoon* u razmazu periferne krvi, bila je uspavana. Upotrebom svetlosnog mikroskopa prilikom ispitivanja preparata jetre ustanovljene su granulomatozne zapaljenjske promene oko *Hepatozoon* meronata (Wozniak i sar., 1998). U više slučajeva, ustanovljene su zapaljenjske reakcije, nekroze i fibroze povezane sa prisustvom preeritrocirnih meronata hemoparazita u jetri kod boe koja živi na drvetu (*Corallus caninus*). Pošto se hemoparaziti reptila prenose preko vektora – bezkičmenjaka, u većini slučajeva transmisija parazita u zarobljeništvu (u zoo vrtovima) je ograničavajuća. Međutim, intrauterina transmisija parazita je dokazana i opisana kod brazilske zmije (*Bathrops moojeni*), kod zvečarke (*Crotalus durissus*), kao i kod boe (Telford, 1984).

Kod kornjača mogu se uočiti lezije na oklopu i koži (Picelli i sar., 2015., Aleksić-Kovačević i sar., 2014).

3. CILJ I ZADACI

Cilj ovih ispitivanja je:

1. Da se utvrdi prisustvo i molekularno-genetička identifikacija hemoparazita *Haemogregarina stepanowi* kod barske kornjače (*Emys orbicularis*).

2. Da se opišu kliničke i citološke promene kod barskih kornjača prirodno inficiranih hemoparazitom *Haemogregarina stepanowi* i ispita karakter tkivnih lezija kod uginulih, prirodno inficiranih jedinki.

3. Da se opišu morfološke i imunofenotipske promene na tkivima inficiranih barskih kornjača.

Postavljeni cilj je realizovan kroz sledeće zadatke:

- a) Klinički pregled, biometrijska ispitivanja i obeležavanje barskih kornjača.
- b) Uzorkovanje krvi za hematološke, biohemijske i citološke analize i utvrđivanje prisustva hemoparazita u krvnim razmazima.
- c) Molekularno-genetičko dokazivanje prisustva parazita *Haemogregarina stepanowi* u uzorcima krvi kornjača kod kojih su prisutni hemoparaziti.
- d) Histopatološka i imunohemijska ispitivanja promena u tkivima uginulih kornjača koje su pozitivne na prisustvo parazita.

4. MATERIJAL I METODE

4.1. Materijal

U ispitivanje je bilo uključeno 36 barskih kornjača (*Emys orbicularis*) od 5 - 15 godina starosti i to 18 muškog i 18 ženskog pola, poreklom iz privremenog smeštaja u karantinu Zoo vrta Beograd. U ispitivanoj populaciji kornjača nalazilo se 30 životinja koje su imale makroskopske promene na karapaksu, plastronu i koži, otežano kretanje i simptome opšte slabosti, dok se u kontrolnoj grupi nalazilo 6 klinički zdravih kornjača. Muške životinje su imale prosečnu telesnu masu 275,4 g i prosečnu dužinu karapaksa 124,4 mm, a ženske životinje su imale prosečnu telesnu masu 281,4 g i prosečnu dužinu karapaksa 120,3 mm. Kornjače su bile poreklom iz prirodnih staništa, zaplenjene tokom transporta kroz Republiku Srbiju i privremeno smeštene u karantinsku jedinicu Zoo vrta grada Beograda. Životinje su izdvojene, makroskopski pregledane i markirane radi kasnije identifikacije. Nakon uzorkovanja krvi za hematološke, biohemijske i citološke analize vraćene su na mesto gde su izlovljene u skladu sa čl.78. Zakona o zaštiti prirode ("Službeni glasnik RS", br.5/10, 47/11). Za ovu vrstu ispitivanja blagovremeno je dobijena dozvola – rešenje br. 119-01-13-2-2015-09 od 12.01.2015. od Ministarstva poljoprivrede i zaštite životne sredine. Kod 30 kornjača su bile izražene patološke promene na oklopu i to u vidu površinskih i dubokih abscesa, kao i erozija oklopa, promene na koži u vidu petehija i masivnih krvavljenja.

U kontrolnoj grupi se nalazilo 6 klinički zdravih odraslih kornjača (3 mužjaka i 3 ženke) poreklom iz prirodnog staništa (Kontićevo kanal, Indija). Životinje iz kontrolne grupe takođe su klinički pregledane, uzorkovana im je krv za hematološke, biohemijske i citološke analize i markirane su radi kasnije identifikacije.

Uzorci krvi za hematološka i biohemijska ispitivanja su odmah nakon uzorkovanja, do laboratorije transportovani u ručnom frižideru.

Kod 30 uginulih kornjača (15 muških i 15 ženskih) urađena je obdukcija i makroskopski pregled organa. Posle izvršenog makroskopskog pregleda od svake kornjače uzorkovani su pluća, slezina, jetra, bubreg i deo kože za patohistološka i imunohistohemijska ispitivanja.

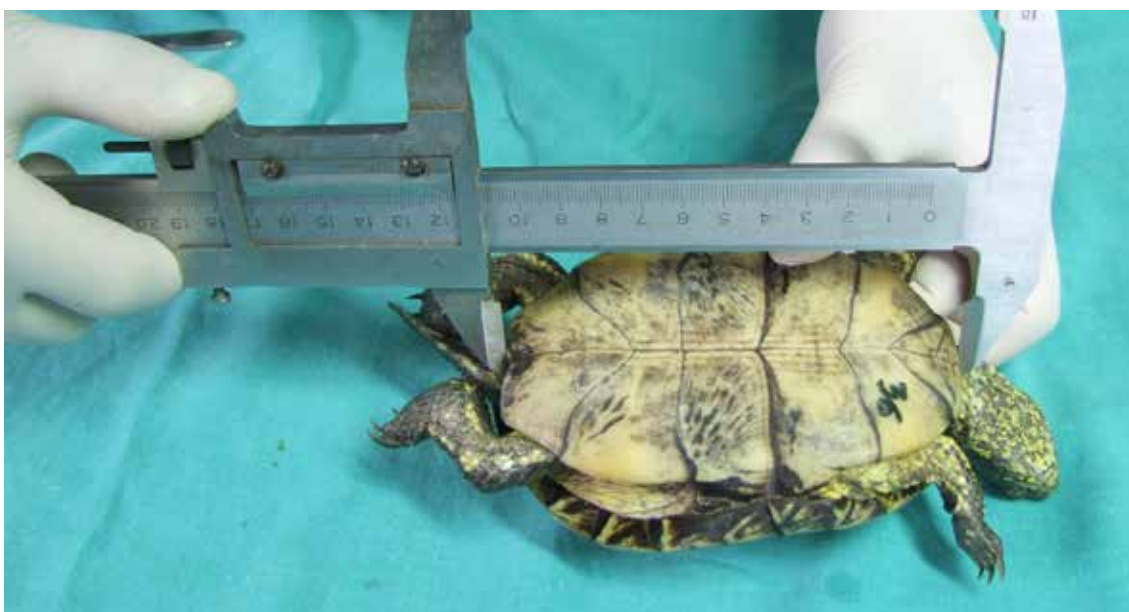4.2. Metode

U toku ispitivanja primenjene su sledeće metode:

- I Klinički pregled, biometrijska ispitivanja i obeležavanje barskih kornjača
- II Uzorkovanje krvi za molekularno-genetičke, hematološke i biohemijske analize, kao i citološke analize u cilju utvrđivanje prisustva hemoparazita u krvnim razmazima.
- III Molekularno-genetičko dokazivanje prisustva parazita *Haemogregarina stepanowi* u uzorcima krvi životinja kod kojih su ustanovljeni hemoparaziti.
- IV Makroskopska ispitivanja promena na organima uginulih kornjača koje su pozitivne na *Haemogregarina stepanowi*.
- V Histopatološko i imunohistohemijsko ispitivanje promena u tkivima uginulih kornjača.
- VI Statistička obrada podataka.

I Klinički pregled, biometrijska ispitivanja i obeležavanje barskih kornjača

Tokom kliničkih ispitivanja sprovedena inspekcijom obuhvatala su procenu habitusa i pokretljivosti kornjača, promene na dorzalnom i ventralnom delu oklopa. Posebno je posmatrana promena boje kože, odnosno prisustvo patognomoničnih krvavljenja u aksilarnoj i ingvinalnoj regiji. Evidentirano je prisustvo nosnog iscedka, stepen uhranjenosti, dehidracija, kao i procena opšteg stanja životinje. Sprovedena su biometrijska ispitivanja, koja su obuhvatala merenje dužine i širine karapaksa i plastrona, kao i visine i telesne mase. Nakon biometrijskih ispitivanja, životinje su obeležene radi identifikacije (slika 1).



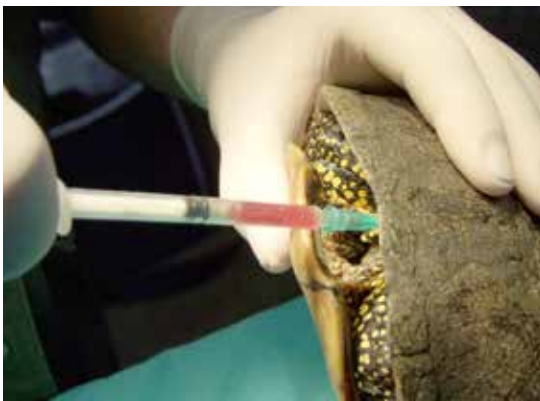Slika 1. Obeležavanje i biometrijska ispitivanja barske kornjače

II Uzorkovanje krvi za hematološke, biohemijske i molekularno- genetičke analize, kao i citološke analize za utvrđivanje prisustva hemoparazita u krvnim razmazima

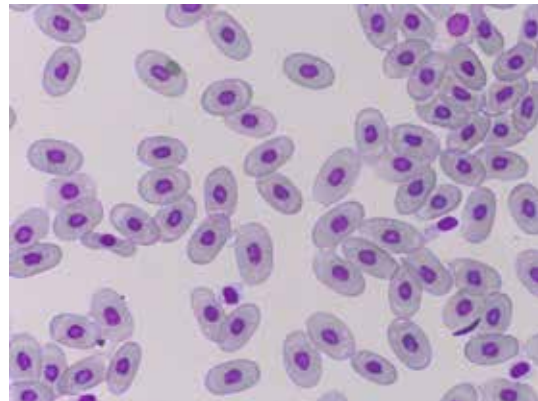
Nakon pripreme kože, uzorkovanje krvi (2-3 ml) vršeno je iz subvertebralnog venskog sinusa (23 G × 1 L iglom) u epruvete sa heparinom (slika 2 i 3).



Slika 2. Uzorkovanje krvi iz subvertebralnog venskog sinusa barske kornjače



Slika 3. Uzorkovanje krvi barske kornjače



Slika 4. Eritrociti barske kornjače

Hematološke i biohemijske analize:

Zbog morfologije eritrocita (slika 4) kod kornjača, neke od hematoloških analiza su rađene manualnim laboratorijskim metodama.

Tabela 1. Hematološki parametri

Parametar	Metoda
broj leukocita	indirektna metoda brojanja leukocita
broj eritrocita	direktna metoda, korišćene modifikovane Neubauer komorice za brojanje ćelija
leukocitarna formula	analiza bojenog razmaza
hemoglobin	Hematološki analizator ADVIA 120, Siemens, Nemačka
hematokrit	Mikrohematokrit metoda uz korišćenje heparisanih mikrokapilara i centrifuge

Biohemijska ispitivanja

U okviru biohemijskih ispitivanja krvi, korišćen je uređaj za biohemiju - Biosystems A 15, Siemens, Nemačka, određene su vrednosti parametara prikazanih u tabeli 2.

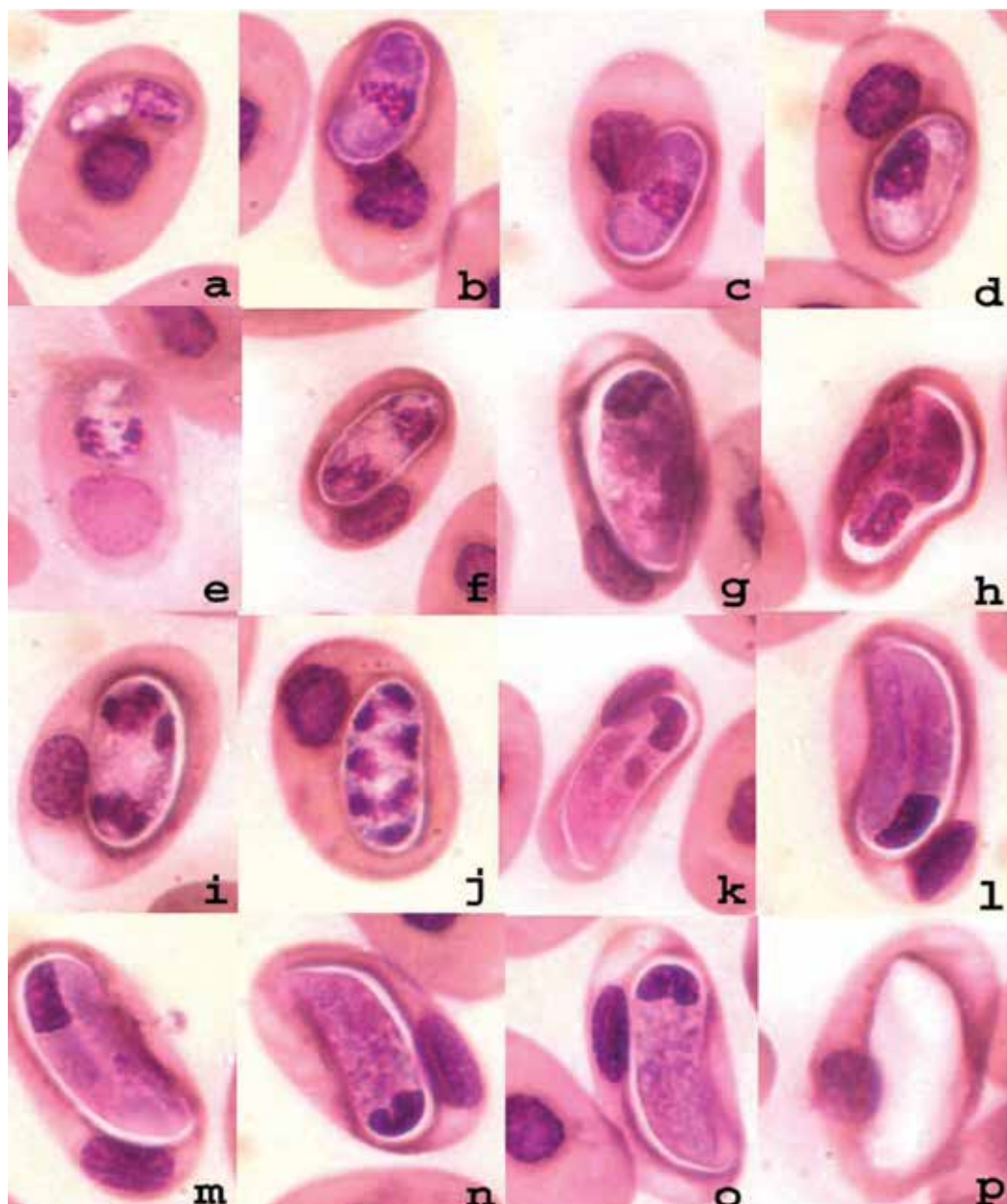
Tabela 2. Biohemijski parametri

Parametar	Metoda
ALT, AST	IFCC kinetička spektrofotometrija, UV metod
glukoza	GOD-PAP spektrofotometrija
gvožđe	FERROZINE metod
kalcijum	ARSENAZO metod
fosfor	UV spektrofotometrijski metod
ukupni proteini	BIURET metoda

Citološka analiza krvnih razmaza

Krvni razmazi na mikroskopskim pločicama napravljeni su neposredno nakon uzorkovanja krvi. Posle sušenja na vazduhu u trajanju od 1h na temperaturi 18 - 20°C, bojeni su Diff Quick (Hemacolor® Merck) metodom. Obojene ćelije ispitane su pomoću imerzionog objektiva na Olympus BX51® mikroskopu (Olympus, Japan), a fotografisanje obojenih krvnih razmaza urađeno je pomoću Olympus Color View III® digitalne kamere (Olympus, Japan).

Morfološka identifikacija i klasifikovani razvojni oblici hemoparazita vršena je na osnovu Telfordove podele (Telford, 2009) (slika 5).



Slika 5. *Haemogregarina stepanowi* iz krvnog razmaza barske kornjače (*Emys orbicularis*)

- a - trofozoit, c,d - premeront, b,e-j; eritrocitni meront, k-o; gamont,
- p - inkapsulirani gamont
- a,e,i,m - trofozoit sa brojnim vakuolama
- b,f,j,n - premeronti poseduju nukleus u centralnoj poziciji
- c,g,k - meronti sa razlicitim brojem nukleusa
- d,h,l,o - gamonti su iskrivljeni u kapsuli, sa nukleusom lokalizovanom na ivici krivine
- p - premeronti u razlicitim razvojnim stadijumu u jednom eritrocitu

III Molekularno-genetičke analize

Izolat DNK

Izolovana DNK parazita *Haemogregarina stepanowi* korišćena je kao pozitivna kontrola pri molekularno – genetičkim analizama. Izolat potiče sa Fakulteta veterinarske higijene i ekologije iz Češke Republike (prof. Pavel Široky, Department of Biology and Wildlife Diseases, Faculty of Veterinary Hygiene and Ecology, University of Veterinary and Pharmaceutical Sciences, Brno, Czech Republic).

Metode molekularne detekcije

Izolacija DNK

DNK iz uzoraka krvi kornjača, izolovana je pomoću komercijalnog seta „Gene JET Whole Blood Genomic DNA Purification Mini Kit“ (Thermo Scientific, Cat. No K0781).

Protokol za izolaciju DNK korišćenjem navedenog seta uključivao je sledeće korake:

1. U epruvetu zapremine 1,5 ml dodato je 200 µl uzorkovane krvi, 10µl proteinase K i 400µl Lysis Solution. Sadržaj epruvete je mešan tokom 10s (vorteks).
2. Usledio je inkubacioni korak protokola koji omogućava lizu tkiva (10 min. na 56 °C).
3. U svaku epruvetu dodato je 200µl 96% alkohola, nakon čega je sledilo mešanje pipetiranjem.
4. Sadržaj epruvete je prebačen u pripremljenu “spin” kolonu smeštenu u prikupljajuću epruvetu zapremine 2 ml. Sledilo je filtriranje centrifugiranjem (1 minut na 8000 rpm). Nakon centrifugiranja filtrat je odbačen a „spin” kolona stavljena je u novu epruvetu zapremine 2 ml.
5. U “spin” kolonu je dodato 500 µl Wash Buffer I. Sadržaj je nakon centrifugiran (1 minut na 8000 rpm), a filtrat odbačen.
6. U “spin” kolonu je dodato 500 µl Wash Buffer II. Sadržaj je nakon toga centrifugiran (3 minuta na 8000rpm) a filtrat odbačen. “Spin” kolona je prebačena u novu epruvetu zapremine 1,5 ml.
7. U „spin” kolonu je dodato 50 µl Elution Buffer, nakon čega je sadržaj inkubiran 2 minuta na sobnoj temperaturi. Usledilo je filtriranje sadržaja (1minut na 8000 rpm). Nakon centrifugiranja odbačena je “spin” kolona, a filtrat (izolat) je čuvan na -20 °C do upotrebe u PCR reakciji.

Lančana reakcija polimeraze (PCR)

Kako bi se željeni fragment DNK mogao analizirati, neophodno je da se poveća njegova količina što se postiže PCR amplifikacijom, primenom specifičnih prajmera.

U ovom radu korišćeni su prajmeri EF: (5'-GAAACTGCGAATGGCTCATT-3') i ER: (5' –CTTGCGCCTACTAGGCATTC-3') (Kvičero^{va} i sar., 2008) koji omogućavaju amplifikaciju 1500bp dugačkog fragmenta jedarne 18S rDNK parazita.

PCR reakciona smeša ukupne zapremine 25 μ l sadržala je 1 x reakcioni pufer (Kapa Biosystems), 0,5 mM MgCl₂, 200 μ M dNTP (Kapa Biosystems), 0,02 U/mL Taq polimeraze (Kapa Biosystems), 0,4 μ M oba prajmera EF/ER (Metabioninternational AG, Nemačka) i 3 μ L izolovane DNK. PCR reakcija se odvijala u PCR aparatu – MultiGene Gradient (Labnet International Inc.) po programu:

- 1) Početna denaturacija na 95° C tokom 4 minuta;
 - 2) Denaturacija na 95° C tokom 30 sekundi;
 - 3) Hibridizacija na 58° C tokom 30 sekundi;
 - 4) DNK ekstenzija na 72° C tokom 90 sekundi;
- Koraci 2, 3 i 4 ponovljeni su u 35 ciklusa.
- 5) Finalna ekstenzija DNK na 72° C tokom 10 minuta.

Elektroforeza i vizuelizacija PCR produkta

Produkti PCR amplifikacije su razdvojeni elektroforezom na agaroznom gelu. Jednoipoprocenatni agarozni gel pripremljen je rastvaranjem 0,6 g agaroze u 40 ml 1x TBE pufera (Tris-borat, EDTA). Nakon što gel očvrstne, u svaki bunarčić gela nanosi se smeša 3 μ l PCR produkta i 1,5 μ l boje 6x Loading Dye Solution (Fermentas). U granične bunarčiće se nanosi 2 μ l markera (O'RangeRuler™ 100bp DNA Ladder, Fermentas) koji se takođe prethodno pomeša sa 1,5 μ l boje. Gel se prelijeva sa 50 ml 1x TBE pufera. Elektroforeza se odvijala pri struji od 50 mA i naponu od 50 V u trajanju od 45 minuta.

Za vizualizaciju molekula DNK u gelu korišćen je etidijum bromid koji se interkalira između lanaca DNK molekula i fluorescira kada se osvetli UV svetlom. Vizualizacija molekula DNK u agaroznom gelu omogućena je bojenjem gela nakon elektroforeze u rastvoru od 20 μ l etidijum bromida u 200 ml destilovane vode tokom 15 minuta. Gel je zatim ispran destilovanom vodom tokom 15 minuta, postavljen pod UV svetlo transiluminatora i fotografisan kako bi se dobio trajni zapis rezultata elektroforetske analize i rezultat analize procenjen je vizuelnim pregledom slike gela.

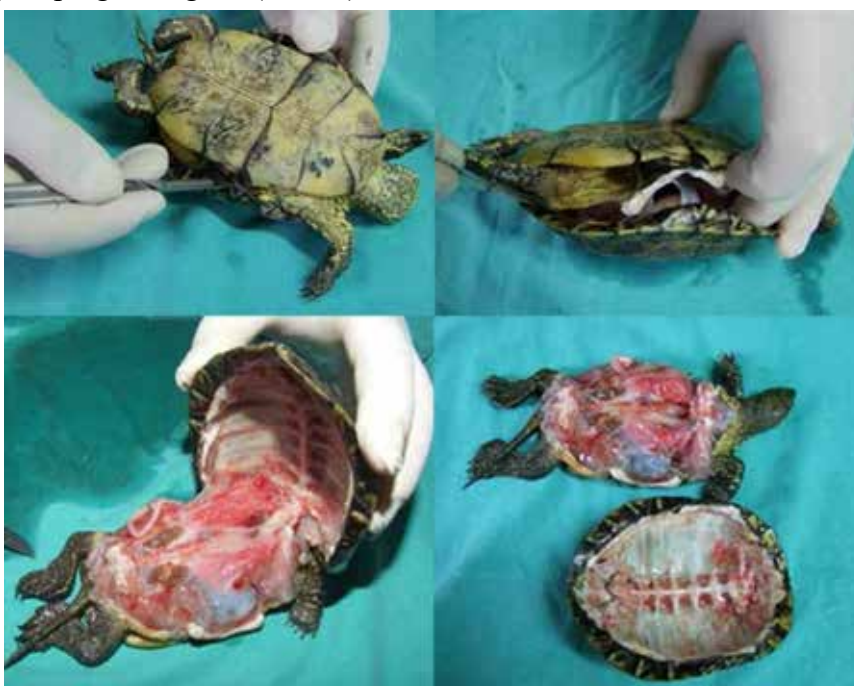Sekvencioniranje

Dobijeni PCR produkti su direktno sekvencionirani u dva pravca primenom BigDye® Terminator metode u ABI 3730XL automatic DNA sekvenceru (Macrogen Europe, The

Netherlands). Analiza sekvenci i poređenje sa sekvencama koje su prijavljene u genetskoj bazi rađena je korišćenjem BioEdit version 7.2.5 and Clustal W programskih paketa.

IV Makroskopska ispitivanja promena na organima uginulih kornjača koje su pozitivne na *Haemogregarina stepanowi*.

Nakon spoljašnjeg pregleda i rasecanja hrskavičave veze između karapaksa i plastrona, sledi faza odvajanja karapaksa od plastrona. Posle odvajanja oklopa dobija se uvid u unutrašnjost telesne šupljine kornjače. Nakon otvaranja telesne šupljine, vrši se makroskopski pregled organa (slika 6).



Slika 6. Obdukcija kornjače

V Histopatološko i imunohistohemijsko ispitivanje promena u tkivima uginulih kornjača

Posle izvršenog makroskopskog pregleda, od svake kornjače uzorkovani su jetra, slezina, pluća, bubreg, srce i koža, a nakon toga uzorci su fiksirani u 10% neutralnom puferizovanom formalinu. Uzorci tkiva za histopatološka i imunohistohemijska ispitivanja su fiksirani 24–48 časova u 10% puferizovanom formalinu i nakon standardne obrade u automatskom tkivnom procesoru, ukalupljeni su u parafinske blokove. Parafinski blokovi su sečeni pomoću mikrotoma LEICA RM 2235 na tkivne isečke debljine 3-5 μm . Parafinski isečci bojani su hematoksilin-eozinom (HE), PAS-om, i Prussian blue metodom.

Imunohistohemijska metoda

Imunohistohemijska obrada je urađena u Laboratoriji za patohistologiju i imunohistohemiju Katedre za patološku morfologiju, Fakulteta veterinarske medicine u Beogradu. Imunohistohemijska tehnika na uzorcima fiksiranim u formalinu i ukalupljenim u parafinske blokove, predstavlja višestepenu proceduru koja obuhvata sledeće postupke:

- deparafinizacija
- demaskiranje antigena
- blokiranje endogene peroksidaze
- preinkubacija sa normalnim kozjim serumom
- imunohistohemijsko bojenje primenom streptavidin-biotin tehnike

Deparafinizacija

Isecci debljine 4 mm, dobijeni sečenjem parafinskih kalupa pomoću mikrotoma, deparafinirani su po sledećoj proceduri:

I ksilol	10 minuta
II ksilol	10 minuta
100% alkohol	3 - 5 minuta
100% alkohol.....	3 – 5 minuta
96% alkohol.....	3 minuta
70% alkohol.....	3 minuta
tekuća voda.....	ispiranje

Proteolitička digestija

Deparafinirani presecci su preneti u plastičnu kivetu sa oko 250 ml radnog rastvora citratnog pufera (pH=6) i termički obrađeni u mikrotalasnoj pećnici 21 minut pri snazi od 560 W, a zatim hlađeni dodavanjem destilovane vode 20 minuta na sobnoj temperaturi. Nakon hlađenja, isprani su najpre u vodi iz česme, a zatim u destilovanoj vodi.

Blokiranje endogene peroksidaze

Preparati su potopljeni 15 minuta u smešu 3% vodonik – peroksida (3ml) i metanola (177ml), a zatim isprani u fosfatnom puferu (PBS – phosphate-buffered-saline). Nakon odlivanja viška pufera, preostala tečnost oko isečka pažljivo je obrisana.

Inkubacija sa kozjim serumom

Svaki isečak prekriven je 20% kozjim serumom i inkubiran 20 minuta na sobnoj temperaturi.

Imunohistohemijsko bojenje primenom streptavidin-biotin tehnike

Za imunohistohemijsko bojenje korišćena su primarna antitela (anti CD3 1:50 za T limfocite i anti alfa SMA 1:50 za glatkomišićne ćelije) i komercijalni kit (*Labelled streptavidin-biotin* LSAB+, DAKO, Danska), a procedura je odgovarala proizvođačkoj specifikaciji.

Mesta specifičnog vezivanja antitela su smeđe boje, dok hematoksilin boji plavo jedra svih ćelija za koje se nespecifično veže.

Kao negativna kontrola korišćeni su istovetni tkivni isecci koji nisu tretirani primarnim antitelima. Kao pozitivna kontrola korišćeni su tkivni isecci kod kojih je prethodno imunohistohemijski potvrđeno prisustvo ispitivanih antigena.

Digitalne fotografije mikroskopskih preparata obrađenih citološkim, patohistološkim i imunohistohemijskim metodama, napravljene su pomoću optičkog mikroskopa Olympus BX51 sa digitalnom kamerom Olympus Color View III.

VI Statistička obrada podataka

U statističkoj analizi dobijenih rezultata korišćeni su deskriptivni statistički parametri (aritmetička sredina, standardna devijacija, standardna greška, minimalna i maksimalna vrednost i koeficijent varijacije). Za ispitivanje značajnosti razlike između ispitanih grupa korišćen je odgovarajući test (ANOVA i Tukey). Signifikantnost razlika je ustanovljena na nivoima 5% i 1%, statistički paket: Prisma Pad 5,00. Dobijeni rezultati su prikazani tabelarno i grafički.

5. REZULTATI ISPITIVANJA

5.1. Rezultati kliničkih ispitivanja barskih kornjača

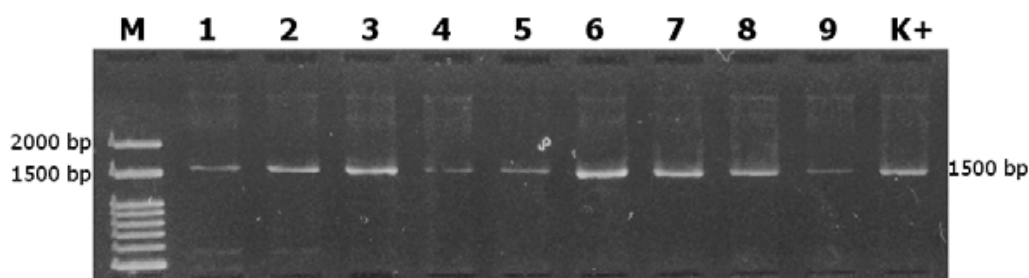
Kod većine ispitanih kornjača evidentirane su lokomotorne smetnje, opšta slabost i anoreksija. Kod nekih kornjača, na nosnim otvorima uočen je iscedak seroznog karaktera, a konstatovana je reljefasta, neravna površina marginalnih rubova oklopa sa mestimično otpalim skutama, kao i ulcerozno-nekrotične promene na oklopu. Primećene su i degenerativne osteopatije na karapaksu i plastronu i nepravilnosti u građi oklopa.

Petehije i masivna krvavljenja bila su prisutna na koži ingvinalne regije kod 20/30 (66,66%). Zapažena je i dehidracija većeg stepena, a kod nekih kornjača u aksilarnoj i ingvinalnoj regiji edematozne promene subkutisa. Ekstremiteti su bili mlitavi i opuštani, pa su kornjače ispoljavale teturav hod i simptome terminalne iscrpljenosti.

Barske kornjače kontrolne grupe bile su u dobroj telesnoj kondiciji i nisu pokazivale kliničke manifestacije bolesti.

5.2. Molekularno – genetičko dokazivanje prisustva parazita *Haemogregarina stepanowi* u uzorcima krvi

Ispitivanje prisustva nukleinske kiseline parazita *Haemogregarina stepanowi* rađeno je kod ukupno 36 uzoraka krvi kornjača vrste *Emys orbicularis* (30 sa navedenim kliničkim simptomima i 6 kontrolnih). Primenom prajmera EF: (5'-GAAACTGCGAATGGCTCATT-3') i ER: (5'-CTTGCGCCTACTAGGCATTC-3') amplifikovani su 1500 bp dugački fragmenti jedarne 18S rDNK. Nakon vizuelizacije na 1,5% agaroznom gelu, kod 30 ispitivanih uzoraka amplifikati su bili prisutni (Slika 7).



Slika 7. Prikaz dobijenih rezultata amplifikacije 1500 bp dugačkog fragmenta jedarne 18S rDNK na agaroznom gelu obojenom u etidijum bromidu; M – Ladder, 1 - 9 – Ispitivani uzorci, K+ Pozitivna kontrola

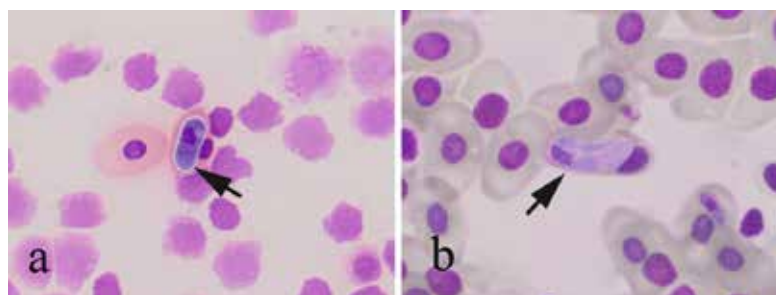
Nakon amplifikacije željenog segmenta DNK parazita, dobijeni amplifikati su iskorišćeni za sekvencioniranje željenog segmenta gena odgovornog za sintezu 18S ribozomalne DNK. Rezultati sekvencioniranja (GenBank Accession Number XX) potvrdili su da su svi ispitivani uzorci 100% identični sekvencama 18S ribozomalne DNK, koje su prethodno prijavljene u genskoj bazi od strane drugih autora (KF257929.1, KF257927.1).

5.3. Rezultati hematoloških ispitivanja

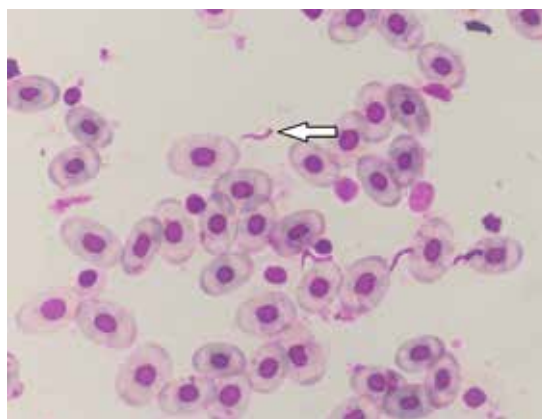
5.3.1. Rezultati ispitivanja krvnih razmaza

Na krvnim razmazima kod 24/30 (80,0%) kornjača za koje je molekularno-genetičkim metodama utvrđeno da su pozitivne na *Haemogregarina stepanowi* uočeni su različiti stadijumi razvoja (premeront, gamont) ovog hemoparazita unutar eritrocita periferne krvi (slika 8). Inficirani eritrociti pokazivali su promenu veličine i oblika, tako da se uočava atrofično i marginalizovano jedro. Neki eritrociti bili su izduženi, drugi kruškoliki, zakrivljeni, okrugli.

Kod 4/30 (13,3%) bolesnih kornjača uočena je mešana infekcija, odnosno prisustvo drugih parazita koji morfološki odgovaraju *Trypanosoma sp.* (slika 9).



Slika 8. Krv barske kornjače, razvojni oblici *Haemogregarina stepanowi* unutar eritrocita: a) premeront (strelica), b) gamont (strelica), Diff quick



Slika 9. Krv barske kornjače, paraziti koji morfološki odgovaraju *Trypanosoma sp.* (strelica), Diff quick

5.3.2. Rezultati hemograma

Vrednosti hematoloških parametara i diferencijalna krvna slika belih krvnih elemenata ispitivanih kornjača, kao i referentne vrednosti za zdrave kornjače predstavljeni su tabelarno (tabela 3).

Tabela 3. Hematološke vrednosti kod barskih kornjača inficiranih parazitom *Haemogregarina stepanowi* i referentne vrednosti

Oznaka uzorka	Heterofili (%)	Limfociti (%)	Monociti (%)	Eozinofili (%)	Bazofili (%)	Le x10 ⁶ ćelija/L	Er x10 ¹² ćelija/L	Hemoglobin (%)	Hematok. (%)
Referentne vrednosti	35 - 40	40 - 60	0 - 1	7 - 20	25 - 27	3 - 8	0,5 - 1,5	5 - 8,4	18 - 25
1	34,0	12,0	2,0	18,0	34,0	2,5	0,3	3,4	12,0
2	37,0	24,0	0,0	9,0	30,0	2,6	0,5	5,8	22,0
3	46,0	26,0	0,0	16,0	17,0	4,2	0,6	6,2	24,0
4	34,0	6,0	0,0	31,0	29,0	5,0	0,4	4,0	15,0
5	73,0	10,0	2,0	4,0	11,0	2,7	0,7	7,7	28,0
6	48,0	21,0	0,0	17,0	14,0	2,7	0,6	6,0	23,0
7	47,0	13,0	0,0	13,0	27,0	2,8	0,5	4,9	19,0
8	42,0	29,0	0,0	20,0	9,0	3,6	0,3	3,0	10,5
9	62,0	6,0	0,0	6,0	26,0	1,5	0,3	3,1	12,0
10	46,0	5,0	0,0	25,0	24,0	1,4	0,4	3,7	13,0
11	66,0	20,0	0,0	8,0	6,0	2,6	0,4	3,9	15,0
12	65,0	18,0	0,0	11,0	6,0	4,9	0,6	6,0	23,0
13	36,0	14,0	0,0	33,0	17,0	2,0	0,4	4,2	15,0
14	30,0	9,0	1,0	12,0	48,0	1,4	0,6	6,5	24,0
15	20,0	4,0	0,0	35,0	41,0	0,9	0,4	3,4	12,0
16	91,0	4,0	0,0	3,0	12,0	1,3	0,4	4,0	15,0
17	49,0	6,0	0,0	5,0	40,0	1,7	0,4	4,2	16,0
18	85,0	2,0	0,0	7,0	6,0	1,4	0,3	3,3	13,0
19	48,0	4,0	0,0	4,0	44,0	1,1	0,3	3,1	12,0
20	35,0	6,0	0,0	5,0	54,0	0,8	0,3	2,7	11,0
21	31,0	6,0	0,0	7,0	56,0	3,5	0,5	5,3	19,0
22	31,0	6,0	0,0	7,0	56,0	3,5	0,5	5,3	19,0
23	12,0	25,0	0,0	5,0	58,0	0,5	0,3	3,0	10,5
24	10,0	31,0	0,0	4,0	55,0	0,4	0,4	3,5	12,0
25							0,1	1,0	5,0
26	9,0	4,0	0,0	66,0	21,0	1,3	0,1	1,5	7,0
27							0,1	1,7	8,0
28	66,0	11,0	0,0	10,0	13,0	0,8	0,3	3,2	15,0
29	61,0	9,0	0,0	21,0	9,0	2,4	0,3	3,3	15,0
30	63,0	8,0	0,0	21,0	8,0	2,5	0,5	3,5	16,0

5.3.3. Rezultati biohemijskih ispitivanja

Vrednosti biohemijskih parametara ispitivanih barskih kornjača, kao i referentne vrednosti za zdrave kornjače prikazane su tabelarno (tabela 4).

Tabela 4. Biohemijske vrednosti krvi barskih kornjača inficiranih parazitom *Haemogregarina stepanowi* i referentne vrednosti


Oznaka uzorka	ALT IU/L	AST IU/L	Glukoza mmol/L	Fe μ mol/L	Ca mmol/L	P mmol/L	Uk. prot. g/dL
Referentne vrednosti	2,9 - 20,3	81,2 - 197,2	1,55 - 4,38	8,96 - 18,27	1,87 - 3,39	1,13 - 2,03	2,95 - 3,65
1	5,6	71,0	2,2	6,9	0,6	0,5	1,2
2	12,1	494,0	1,4	0,9	1,5	0,5	3,1
3	3,8	37,8	3,1	8,5	0,4	0,4	1,2
4	3,5	46,3	3,1	5,2	0,5	0,4	1,5
5	4,2	92,4	2,8	8,3	0,7	0,4	2,6
6	4,7	103,0	3,9	8,9	0,64	0,6	2,6
7	2,0	96,4	3,0	5,9	0,95	0,5	2,6
8	3,5	49,2	2,7	1,9	0,36	0,5	1,5
9	6,5	118,3	2,8	15,3	1,42	0,1	2,3
10	5,1	82,2	2,8	0,3	0,36	0,4	1,8
11	0,1	19,5	1,7	9,8	2,02	0,9	2,4
12	0,9	37,9	1,3	11,4	2,91	1,1	3,1
13	4,8	96,1	1,5	7,9	2,18	1,0	3,1
14	3,7	90,8	1,6	12,8	2,0	1,0	2,3
15	4,2	93,1	1,6	15,0	1,67	0,9	2,1
16	3,9	65,7	1,4	2,3	1,91	0,4	2,7
17	3,3	69,0	1,3	11,9	1,7	0,3	1,5
18	4,0	90,3	1,1	12,5	0,77	0,1	1,4
19	2,3	28,7	2,2	0,1	1,16	0,5	1,1
20	7,9	96,4	1,3	74,1	1,5	1,2	2,3
21	2,4	73,5	2,5	12,8	1,17	0,2	2,1
22	9,1	65,9	3,4	8,9	0,8	0,4	2,4
23	2,9	23,2	3,4	2,2	0,23	0,4	1,8
24	2,9	76,2	2,8	7,9	1,74	0,6	2,9
25	5,0	59,0	2,2	3,3	1,27	0,5	2,5
26	3,0	36,1	2,6	12,3	0,63	0,1	1,6
27	4,3	48,3	2,7	0,3	0,78	0,4	1,1
28	4,4	70,9	2,7	5,2	0,49	0,6	2,6
29	5,1	80,2	2,8	0,3	0,36	0,4	1,8
30	3,5	90,2	3,1	5,2	0,5	0,4	2,6

5.4. Rezultati makroskopskih ispitivanja

5.4.1. Makroskopske promene na oklopu

Makroskopske promene na oklopu uočene su kod 22/30 (73,3%) ispitanih inficiranih kornjača. Na plastronu, promene su bile zapažene kod 9/30 (30%), na karapaksu kod 5/30 (16,6%), a na oklopu u celini (i na plastronu i na karapaksu) kod 8/30 (26,6%) kornjača. Bez promena na oklopu evidentirano je 8/30 (26,6%) inficiranih jedinki.

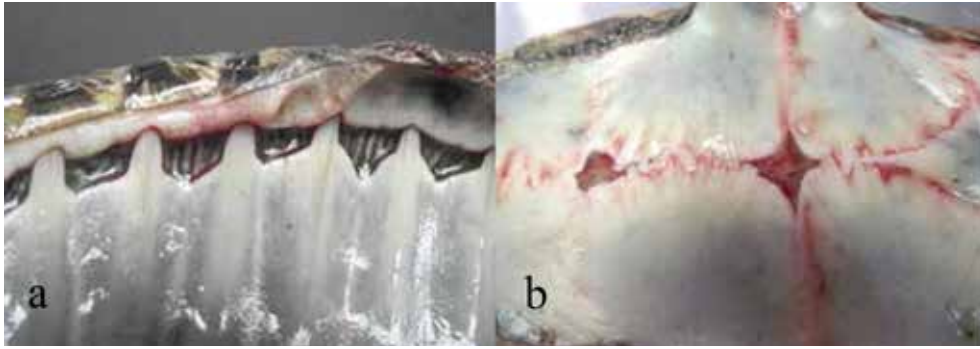
Keratinski sloj se kod 14/30 (46,6%) kornjača delimično ili u potpunosti odvajao od koštane osnove, pretežno na plastronu, a promene su bile jasno ograničene. Patološke promene su zahvatale koštano tkivo u obliku ulceracija, erozija i nekroza, često i do 2 mm dubine (slika 10).



Slika 10. Nekrotične promene na oklopu barske kornjače

Kod 2/30 (6,6%) kornjača zapažene su pukotine na karapaksu, različite dužine i dubine, neravnih ivica. Keratinska masa novostvorenog epidermisa je ispunjavala defekt na ovim mestima i zatvarala nekrotične fragmente koštanog tkiva bez karakteristične žute tačkaste pigmentacije. Produbljeni defekt je bio obložen orožalim epidermisom, koji na ivicama defekta delimično iskače, što odgovara nalazu frakture oklopa.

Deformacija i nedostatak koštanih pločica na karapaksu (*pleuralia*, *peripheralia*) kao i na plastronu (*hyoplastron*, *hypoplastron*) uočene su kod 2/30 (6,6%) kornjača. Telesna duplja na ovim mestima je bila zaštićena samo keratinskim pločama, scutama (*sc.pectoralia* i *sc. abdominalia* na plastronu i *sc.costalia* i *sc. marginalia* na karapaksu). Ovakav nalaz odgovara aplaziji dermalnih kostiju karapaksa i plastrona (slika 11).

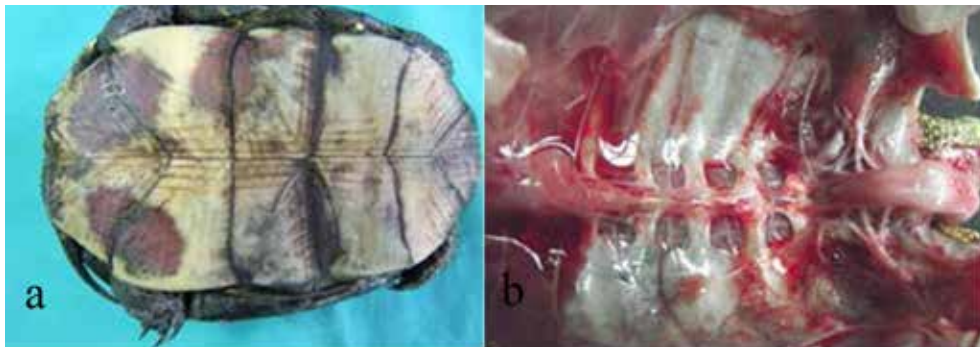


Slika 11. Aplazija koštanih pločica na oklopu barske kornjače: a) karapaks, sa tačkastim krvavljenjima na marginalnom rubu, b) plastron

Nedostatak prstiju na zadnjim ekstremitetima je uočen kod 4/30 (13,3%) kornjača. Na mestu falange nalazilo se vretenasto zadebljanje polutvrde konzistencije.

Degenerativne osteopatije na karapaksu u formi različitih neravnina reljefaste površine i nepravilnosti u građi oklopa uočene su kod 17/30 (56,6%) kornjača.

Nejasno ograničena, difuzna krvavljenja na plastronu i na hondralnim vezama između karapaksa i plastrona uočena su kod 7/30 (23,3%) kornjača (slika 12).



Slika 12. Krvavljenja na oklopu barske kornjače: a) plastron, b) karapaks

Kod 4/30 (13,3%) kornjača uočene su duboke nekrotične lezije, neprijatnog mirisa. Duboki absces oklopa koji je penetrirao kroz ceo oklop sve do celomske membrane uočen je kod 2/30 (6,6%) inficiranih kornjača.

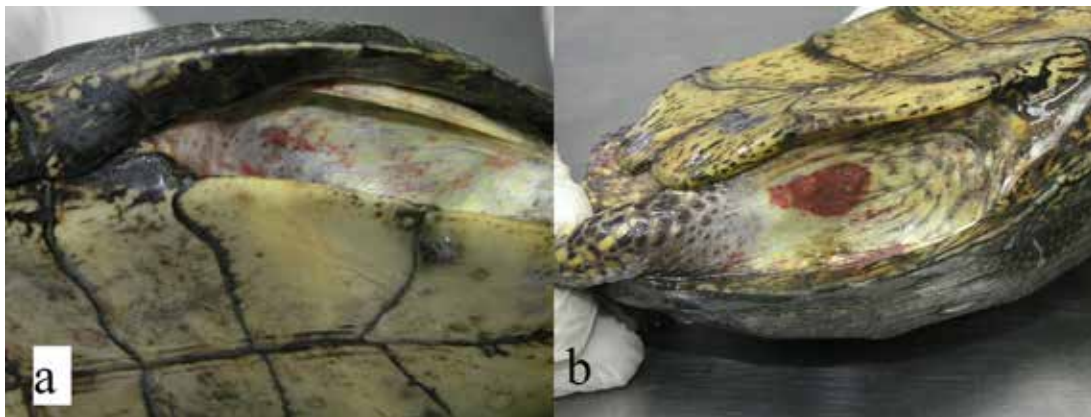
5.4.2. Makroskopske promene na koži, sluznici usne duplje i očima

Zdrava koža kornjača iz kontrolne grupe, makroskopski se odlikovala jasno izraženim keratinskim krljuštima oštih ivica, očuvanog kontinuiteta, sjajne crne boje sa karakterističnom žutom pigmentacijom (slika 13).



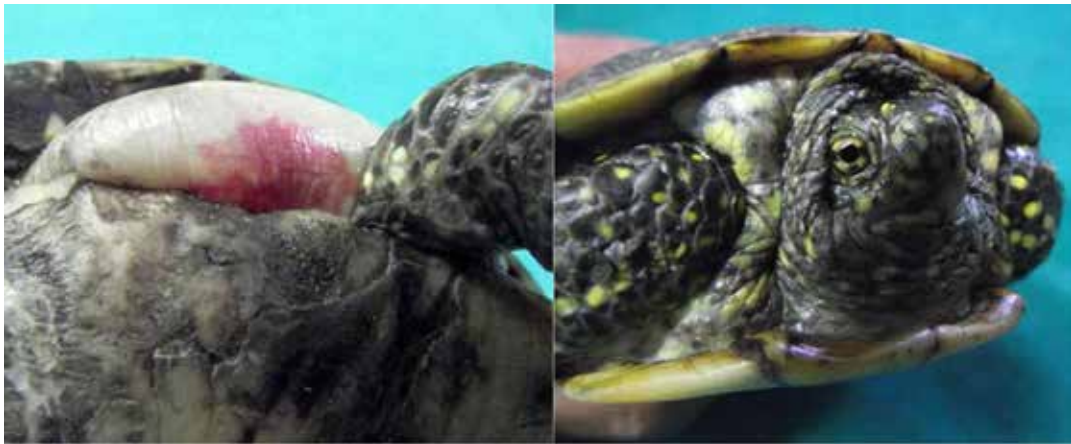Slika 13. Zdrava koža barske kornjače iz kontrolne grupe sa karakterističnom žutom pigmentacijom

Kod većine ispitanih barskih kornjača 23/30 (76,6%) zapažena su tačkasta i masivna krvavljenja na koži, lokalizovana pretežno u ingvinalnoj i aksilarnoj regiji, što odgovara nalazu krvavljenja (slika 14).



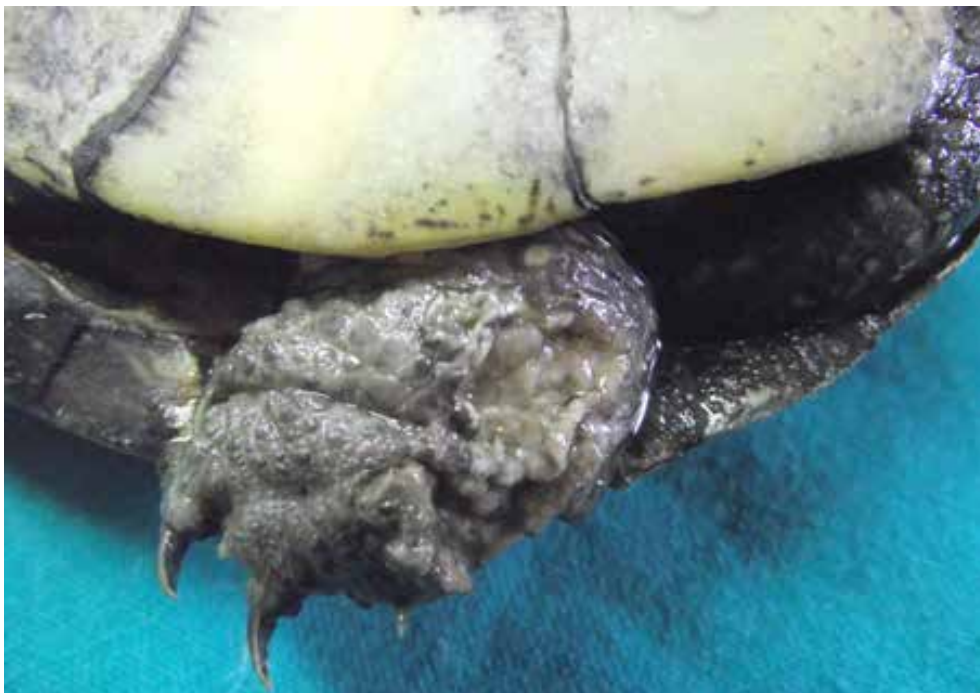Slika 14. Krvavljenja na koži barske kornjače: a) tačkasta, b) masivna

Koža u ingvinalnoj i aksilarnoj regiji kod 5/30 (16,6%) kornjača bila je mekša pri palpaciji i testaste konzistencije. Glatka i sjajna površina lokalizovana između karapaksa i plastrona, jasno ograničena od okolne kože ekstremiteta, izdignuta u vidu duguljastog balona, odgovara nalazu edema subkutisa (slika 15).



Slika 15. Edem subkutisa barske kornjače

Duboke piodermije sa ulceracijama na koži dubine do 2 mm, pokrivene detritusom žuto-smeđe boje na zadnjim ekstremitetima uočene su kod 2/30 (6,6%) kornjača (slika 16).



Slika 16. Duboke piodermija na ekstremitetu barske kornjače

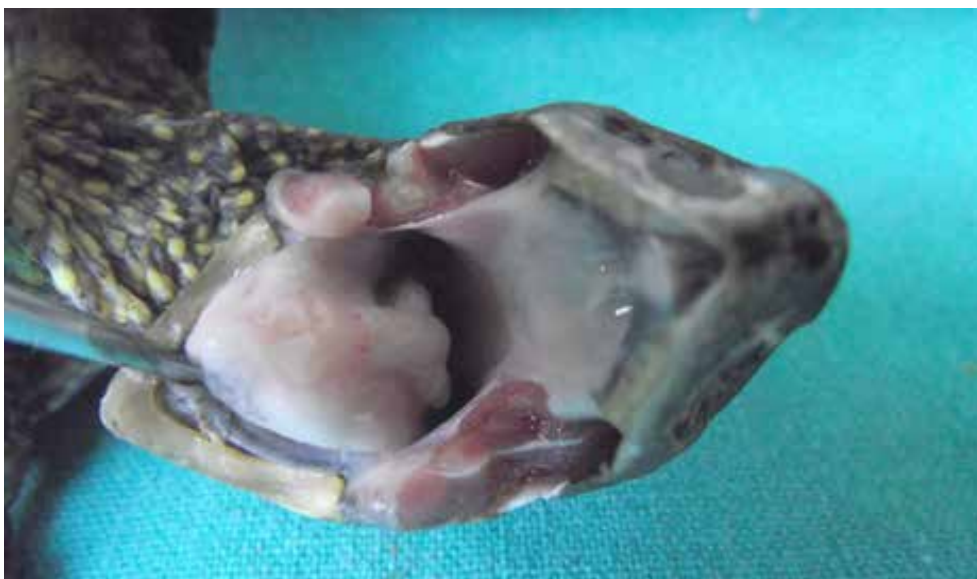Kod 20/30 (66,6%) ispitanih barskih kornjača turgor kože je bio slab, smežuran na ekstremitetima i na vratnoj regiji, što ukazuje na veći stepen dehidracije (slika 17a). Kod 19/30 (63,3%) kornjača koje su bile dehidrirane uočene su obostrano upale oči. Ovakav nalaz odgovara nalazu bilateralna enoftalmija (17b).



Slika 17. Dehidracija barske kornjače: a) koža, b) očni kapci - enoftalmija

Kod 11/30 (36,6%) inficiranih kornjača očni kapci su bili mestimično otečeni, delimično ili potpuno zatvoreni, ružičasto-crvene boje, dok je konjunktiva bila izrazito crvene boje sa belo-žutim naslagama u uglovima očiju, što odgovara nalazu blefarokonjunktivitisa.

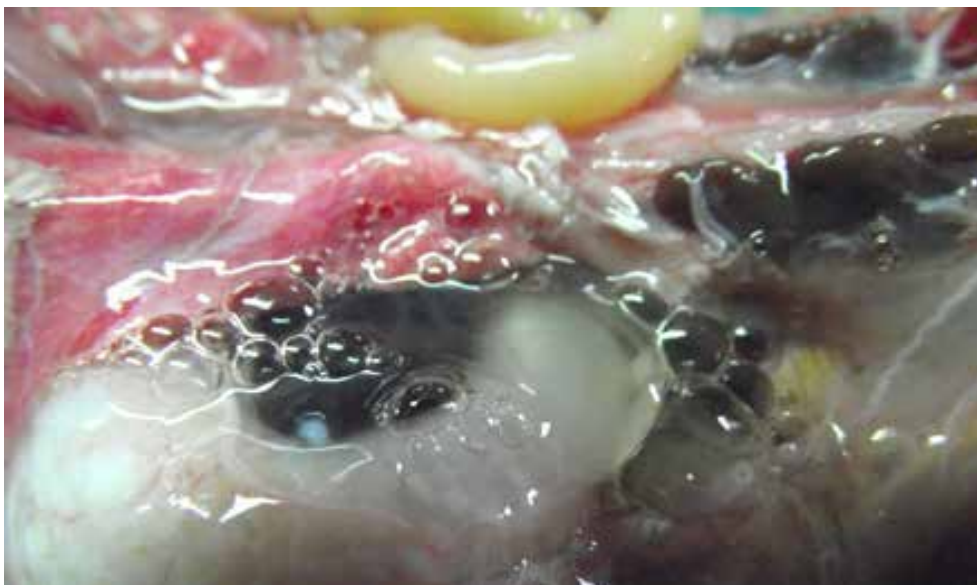
Anemija sa izrazitim bledilom sluznice usne duplje uočena je kod 8/30 (26,6%) kornjača pozitivnih na hemoparazita *Haemogregarina stepanowi* (slika 18).



Slika 18. Anemija (bledilo sluznice) barske kornjače

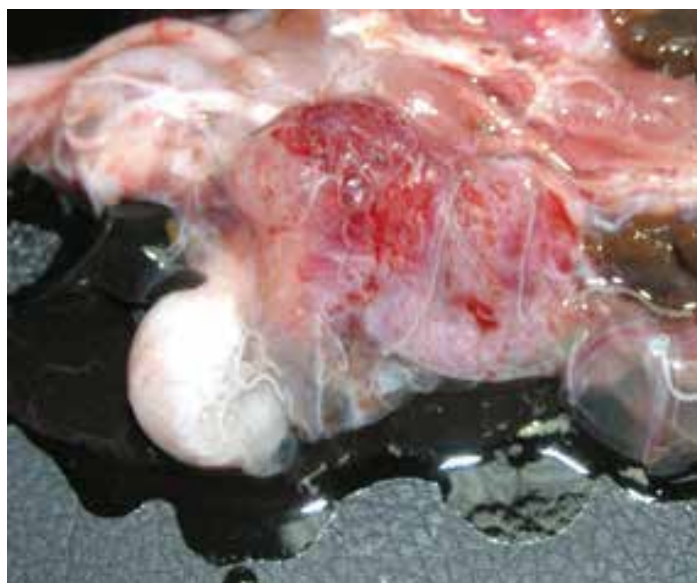
5.4.3. Makroskopske promene u plućima

Nakon odvajanja karapaksa kod 28/30 (93,3%) ispitanih kornjača u telesnoj šupljini (*coelom*) uočena je bistra tečnost žućkaste boje, u količinama 3-5 ml, što odgovara hidropleuroperitoneumu (slika 19).



Slika 19. *Hidropleuroperitoneum* u telesnoj šupljini barske kornjače

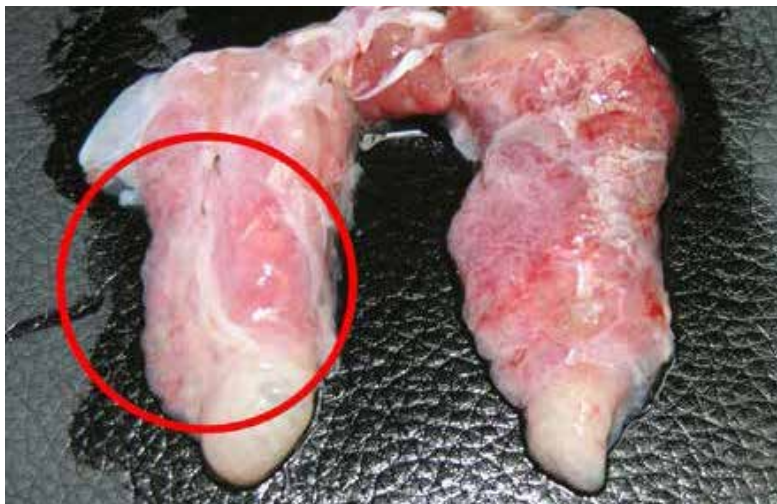Subpleuralno krvavljenje u vidu ograničenih polja crvene boje uočeno je kod 26/30 (86,6%) kornjača na celoj površini pluća. Ovakav nalaz odgovara hiperemiji i hemoragiji pluća (slika 20).



Slika 20. Hiperemija i krvavljenja u plućima barske kornjače

U plućima kod 26/30 (86,6%) inficiranih kornjača uočene su inflamatorne promene. Pluća su bila uvećana i zaobljenih rubova, crvene boje, na preseku ispunjena penušavim sadržajem. Ovakav nalaz odgovara hiperemiji i edemu pluća, odnosno kataralnoj bronhopneumoniji.

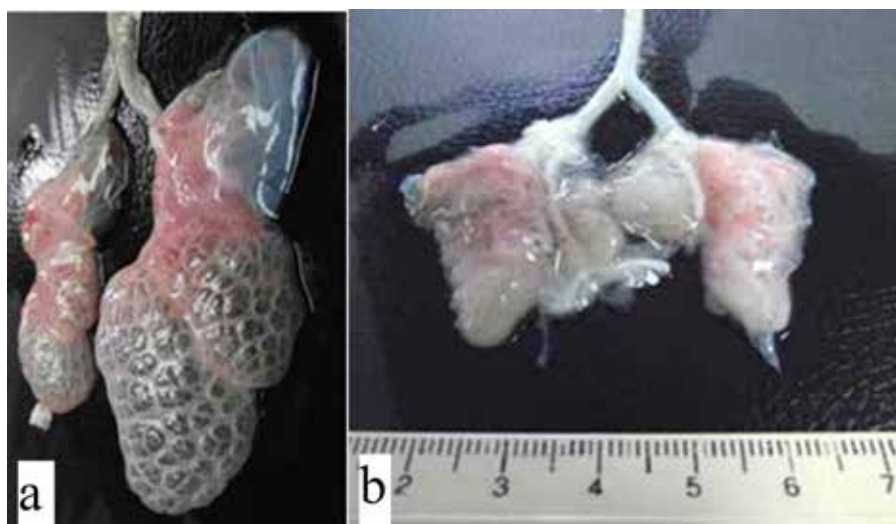
Na preseku pluća kod 5/30 (16,6%) kornjača spontano se pri pritisku izlivaao sadržaj, viskozni eksudat. Multifokalna gnojna pneumonija uočena je kod 7/30 (23,3%) inficiranih kornjača, koja se karakterisala gnojnim (mukupurulentnim) eksudatom belo-žute boje u vazдушnim putevima i parenhimu pluća, sa lobularnom distribucijom (slika 21).



Slika 21. Gnojna bronhopneumonija u plućima barske kornjače

Nalaz granuloma prečnika do 5 mm uočen je u parenhimu pluća kod 2/30 (6,6%) kornjača pozitivnih na hemoparazit *Haemogregarina stepanowi*.

Kod 5/30 (16,6%) kornjača u plućima su uočeni mehurasti prostori, prečnika 1-3 mm. Ovakav nalaz odgovara emfizemu pluća (slika 22a), dok je kod jedne inficirane kornjače (3,3%) zapažena atelektaza pluća (slika 22b).



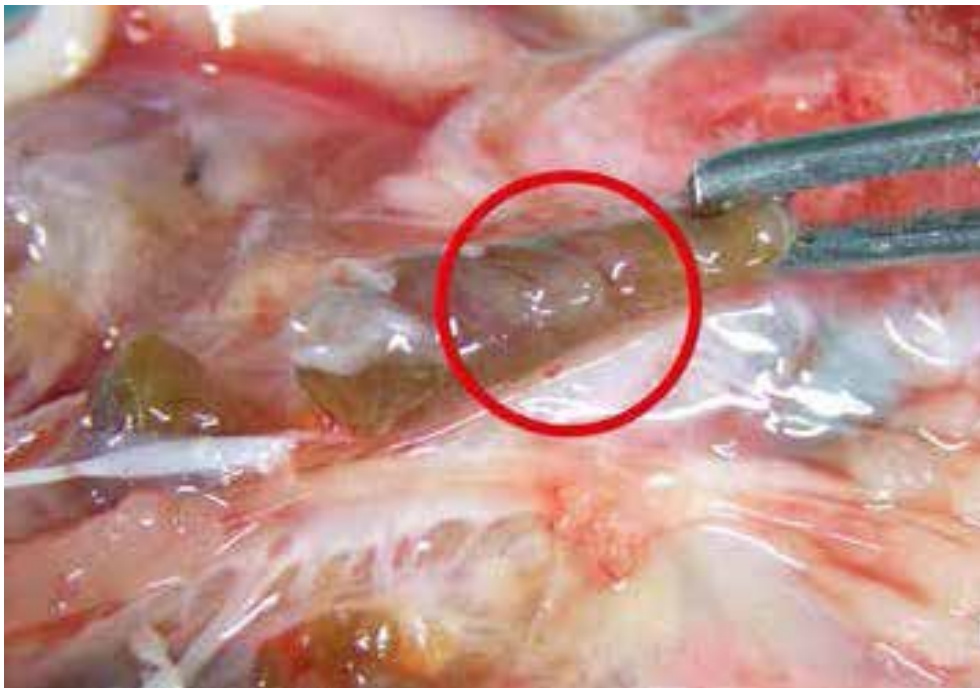Slika 22. Promene u količini vazduha u plućima barske kornjače:
a) emfizem, b) atelektaza

5.4.4. Makroskopske promene u slezini

Hiperplazija slezine koja se karakterisala zrnastom strukturom i testastom konzistencijom zapažena je kod 11/30 (36,6%) inficiranih kornjača.

5.4.5. Makroskopske promene u bubrezima

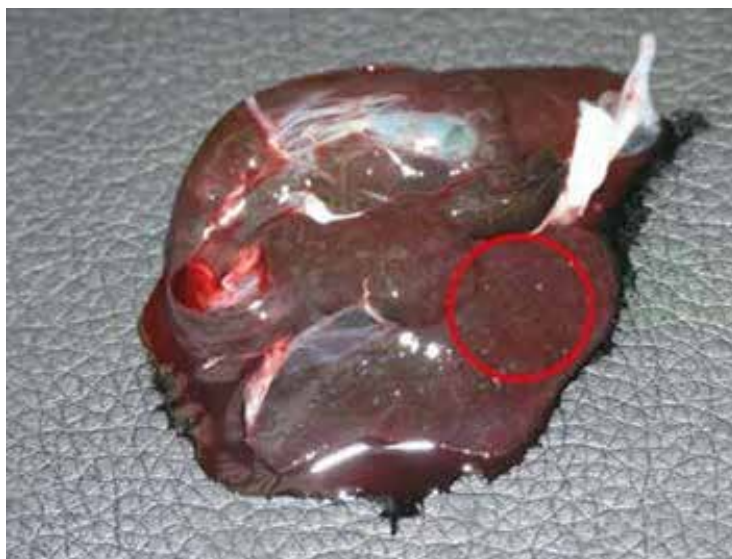Uvećani bubrezi sa multifokalnim krvavljenjima prečnika oko 0,5 mm uočeni su kod 8/30 (26,6%) bolesnih kornjača (slika 23).



Slika 23. Hiperemija i subkapsularna krvavljenja na površini bubrega barske kornjače

5.4.6. Makroskopske promene u jetri

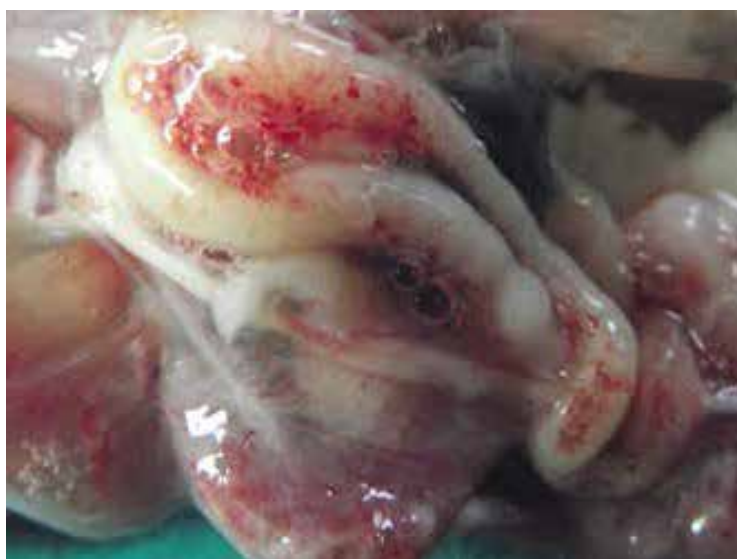Fibrozna kapsula jetre inficiranih barskih kornjača bila je uglavnom glatka i sjajna. Kod 13/30 (43,3%) kornjača uočen je zrnasti izgled na preseku, a kod 10/30 (33,3%) kornjača na površini jetre su se zapažali multifokalni granulomi prečnika oko 1-2 mm (slika 24).



Slika 24. Granulomi sa multifokalnom lokalizacijom u jetri barske kornjače

5.4.7. Makroskopske promene u tankim crevima

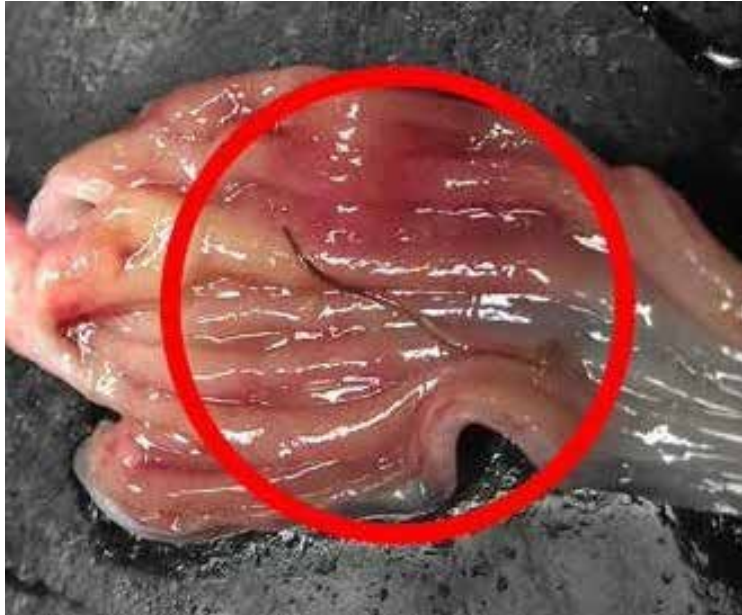Krvni sudovi mezenterijuma i zidova tankih creva kod 8/30 (26,6%) kornjača bili su inicirani, hiperemični. Površina seroze tankih creva uglavnom je bila sjajna, glatka i providna, često sa fibrinskim naslagama žućkaste boje koje su se lako odvajale od creva. Crevni zid je zadebljao sa subseroznim tačkastim krvavljenjima. Prilikom otvaranja creva isticao je redak sadržaj žute boje. Ovakav nalaz odgovara nalazu anemije i subseroznog krvavljenja u zidu tankog creva (slika 25).



Slika 25. Tačkasta krvavljenja na serozi creva barske kornjače

5.4.8. Makroskopske promene u želucu

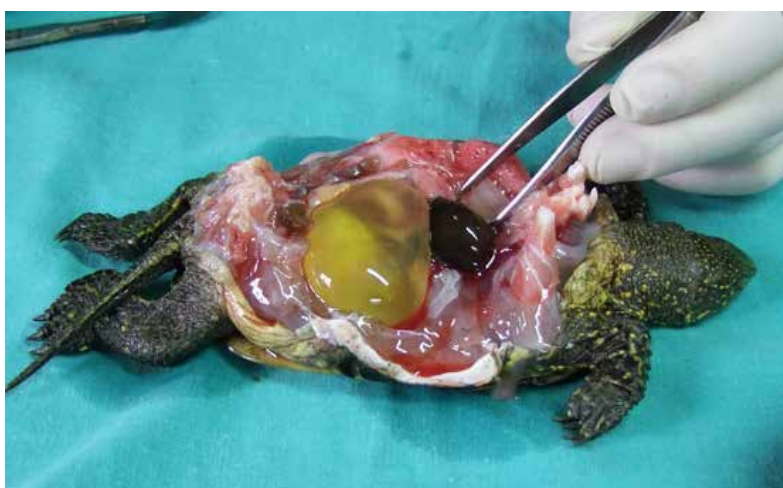Zadebljanje sluznice želuca, sa nakupljanjem sluzi i prisustvom končastog parazita dužine 1 cm, uočeno je kod 1/30 (3,3%) kornjača (slika 26).



Slika 26. Parazit končastog oblika tamno-smeđe boje u mukozi želuca barske kornjače

5.4.9. Makroskopske promene u mokraćnoj bešici

Kod 11/30 (36,6%) kornjača je uočena dilatacija i prepunjenost mokraćne bešike (slika 27).

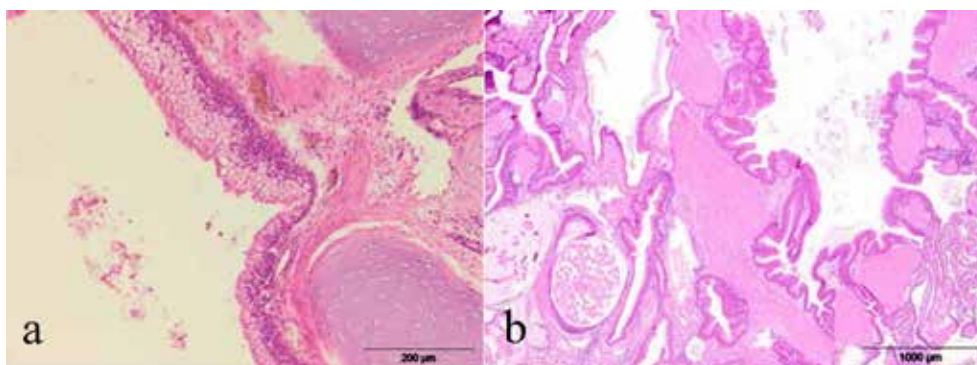


Slika 27. Dilatacija i prepunjenost mokraćne bešike barske kornjače

5.5. Rezultati histoloških i imunohistohemijskih ispitivanja

5.5.1. Histopatološke promene u plućima

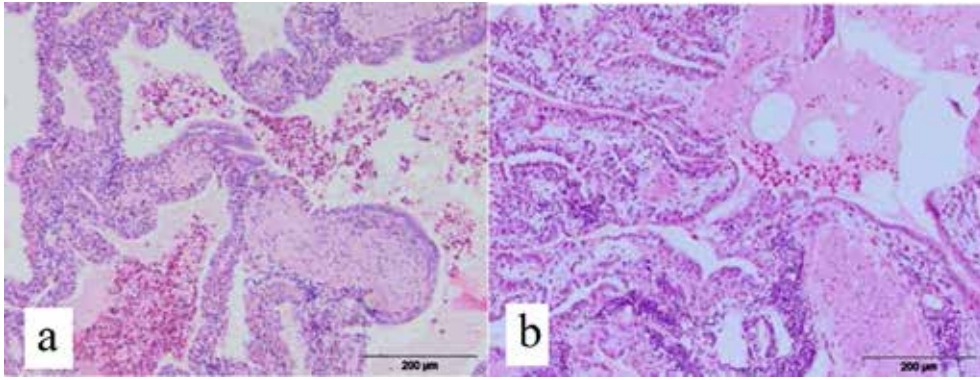
Kod 7/30 (23,3 %) bolesnih kornjača uočena je hiperemija, hemoragija i hiperplazija peharastih ćelija bronhusa, koje produkuju sluz koja ispunjava lumen bronhiola i bronhusa u većoj ili manjoj meri (slika 28a). Nekrotični bronhiolitis sa hiperplazijom mišićnog sloja bronhiola i bronhusa i sa peribronhijalnom mononuklearnom infiltracijom uočen je kod 10/30 (33,3%) kornjača (slika 28b).



Slika 28. Pluća barske kornjače: a) hiperplazija peharastih ćelija bronhusa, (HE x 200), b) hiperplazija glatko mišićnog sloja bronhusa, (HE x 40)

U većini slučajeva uočen je veliki broj heterofilnih i eozinofilnih granulocita, peribronhalno i peribronhiolarno, ali i u samom lumenu. Ovakve promene su odgovarale gnojnom zapaljenju.

Peribronhiolitis i bronhitis sa infiltracijom limfocita i eozinofilnih granulocita u peribronhialnim prostorima uočen je kod većine bolesnih kornjača. Uočena je i hiperplazija peharastih ćelija. Subpleularno su bili raspoređeni eozinofilni granulociti kod 23/30 (76,6%) bolesnih kornjača. Ove ćelije nalazile su se i u lumenu alveola, bronhiola i bronhusa, peribronhialno i peribronhalno, u alveolarnim septama kao i u intersticijumu pluća (slika 29a). U lumenu nekih alveola kod 4/30 (13,3 %) kornjača uočeno je prisustvo seroznog eksudata, ponegde sa eozinofilnim granulocitima i deskvamisanim ćelijama (slika 29b).

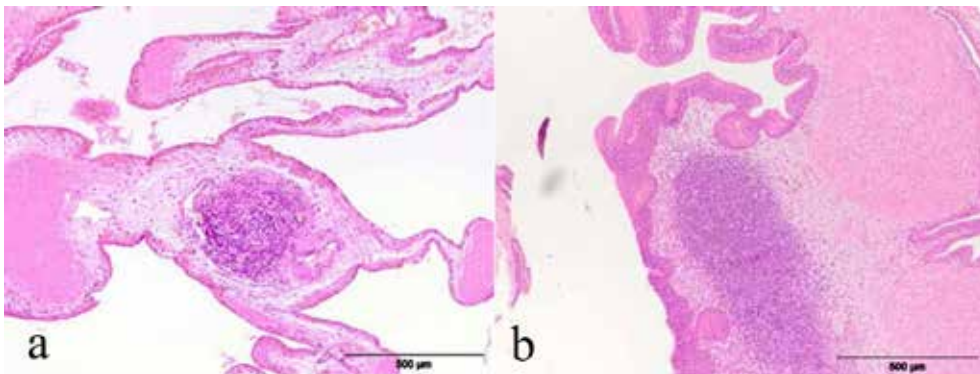


Slika 29. Pluća barske kornjače: a) infiltracija eozinofilnim granulocitima, b) dominantna ćelijska populacija, mnoštvo eozinofilnih granulocita, (HE x 200)

Mnoštvo heterofilnih granulocita u alveolama i kalcifikacija pleure sa mononuklearnom infiltracijom uočena je kod 5/30 (16,6%) kornjača, što odgovara nalazu bronhopneumonije.

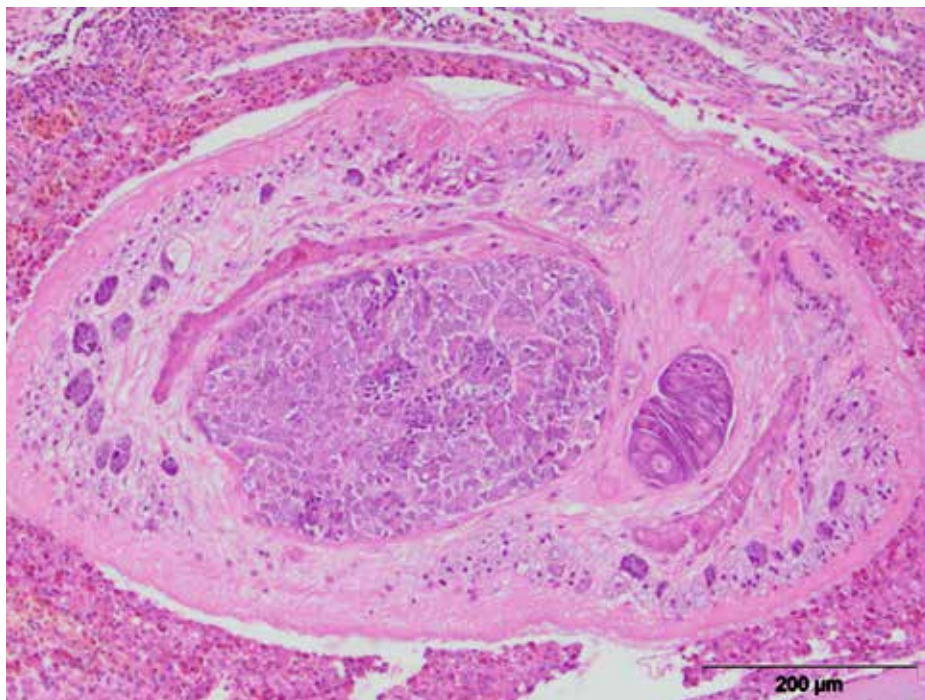
Infiltracija mononuklearnih ćelija u peribronhalnom i peribronhijalnom tkivu uočena je kod 13/30 (43,3 %) kornjača, često i u samom zidu bronhusa i bronhiola (slika 30a).

Proliferacija limfatičnog tkiva pluća, metaplazija bronhiolarnog epitela i mukozna hipersekrecija peharastih ćelija, mnoštvo heterofila, brojni eozinofilni granulociti, uočeni su kod 2/30 (6,6%) bolesne kornjače (slika 30b).



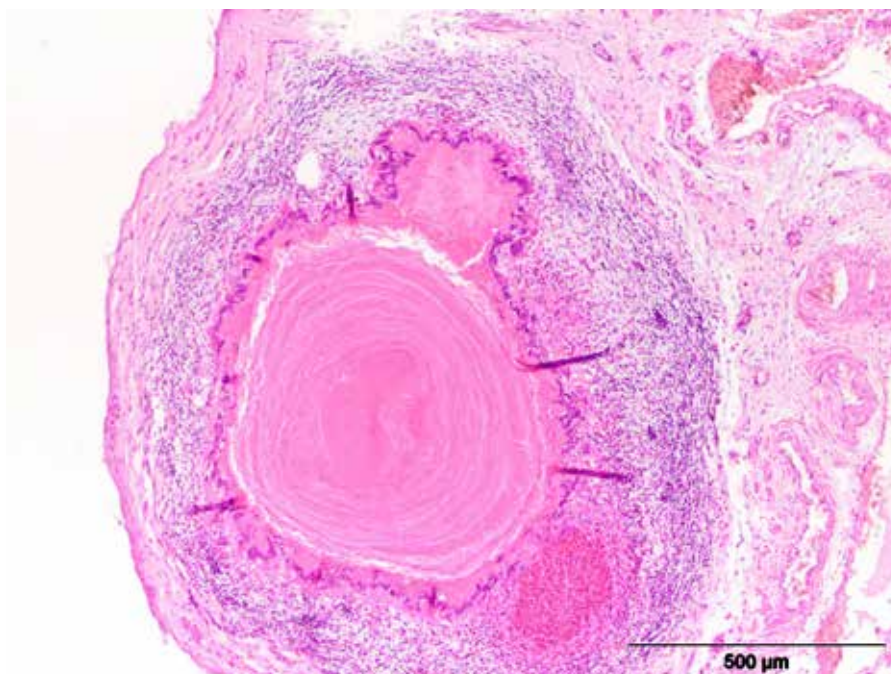
Slika 30. Pluća barske kornjače: a) infiltracija mononuklearnim ćelijama, b) proliferacija limfatičnog tkiva pluća, (HE x 100)

Verminozna bronhopneumonija uočena je kod 4/30 (23,3%) kornjača. Karakterisala se prisustvom nematoda, edemske tečnosti i ćelijskog eksudata u kome su dominirali eozinofilni granulociti u bronhiolama i alveolama. Takođe je zapažen perivaskularni limfocitni infiltrat (slika 31).



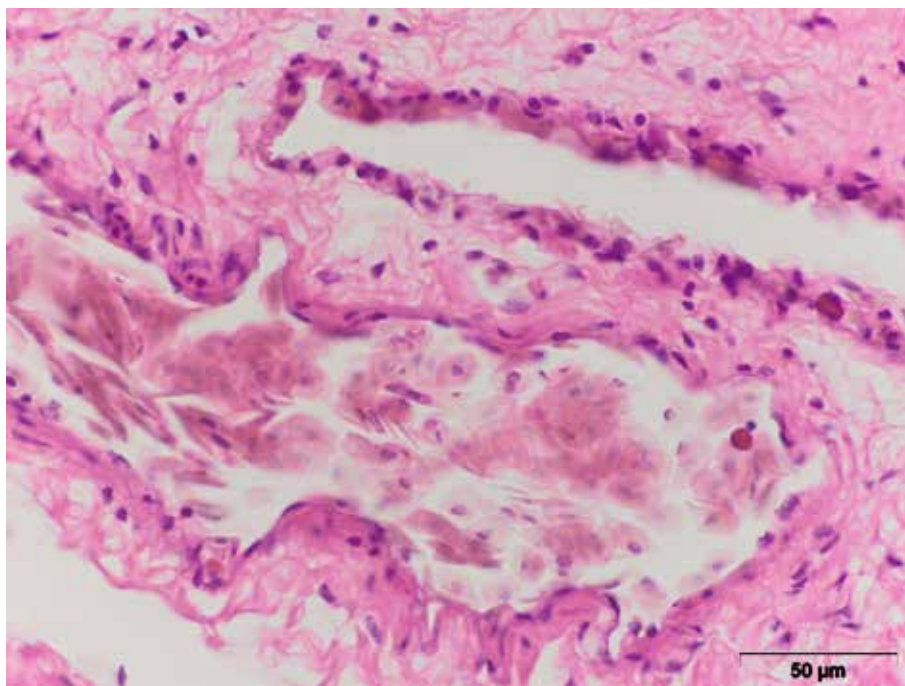
Slika 31. Pluća barske kornjače: adultni oblik nematode u lumenu bronhusa, (HE x 100)

Granulom sa kazeozno nekrotičnim centrom u plućnom tkivu uočen je kod 2/30 (6,6%) kornjača (slika 32).



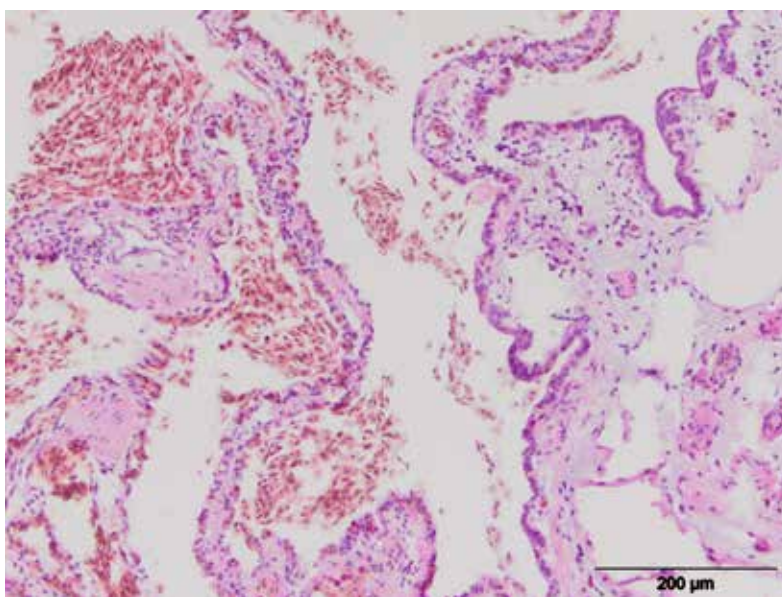
Slika 32. Pluća barske kornjače: granulom i peribronhialna limfocitna infiltracija, (HE x 100)

Izražena peribronhijalna infiltracija, mnoštvo eozinofilnih granulocita intraalveolarno i intraseptalno i nalaz *Haemogregarina stepanowi* u krvnom sudu uočen je kod 2/30 (6,6%) kornjača (slika 33).



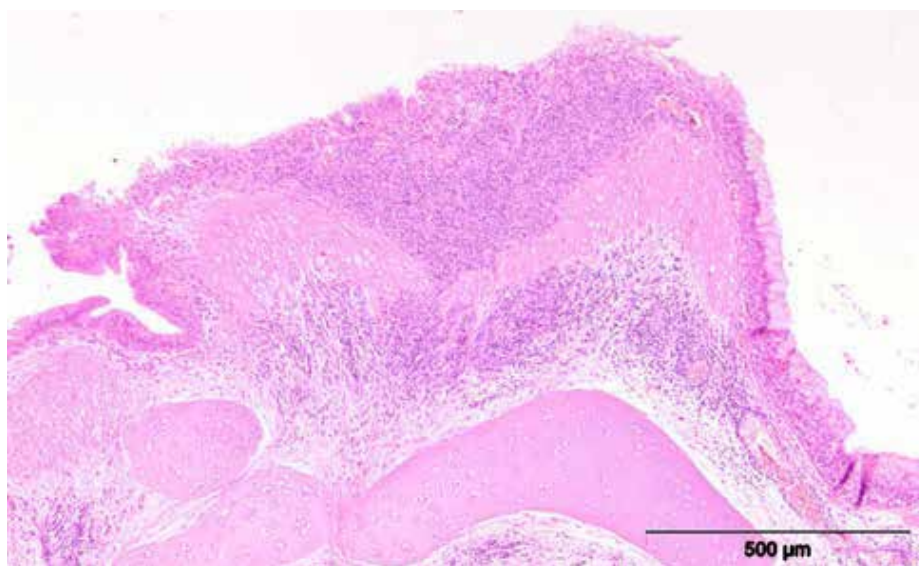
Slika 33. Pluća barske kornjače, *Haemogregarina stepanowi* u krvnom sudu, (HE x 600)

Hiperemija i edem pluća uočeni su kod 15/30 (53,3%) kornjača, a hemoragije kod 11/30 (36,6%) ispitanih bolesnih kornjača (slika 34).



Slika 34. Pluća barske kornjče, hemoragija, ekstravazat u intersticijumu, (HE x 200)

Skvamozna metaplazija epitela bronhusa i bronhiola uočena je kod 1/30 (3.3 %) ispitane kornjače (slika 35).

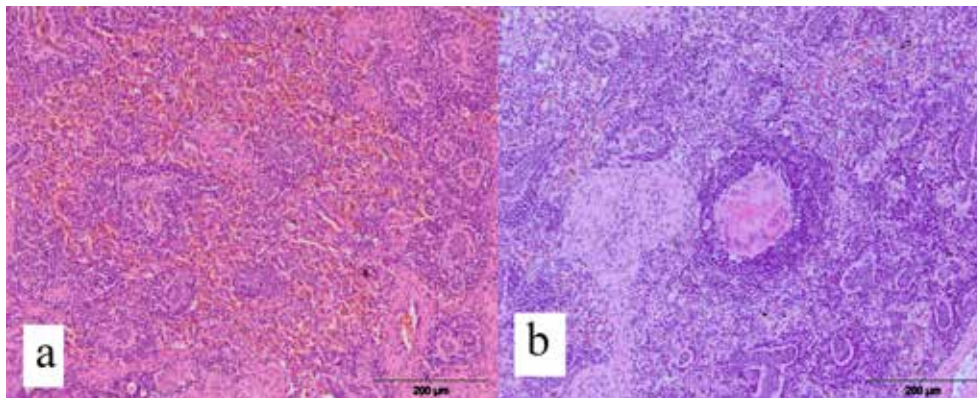


Slika 35. Pluća barske kornjače, hiperplazija i metaplazija bronhijalnog epitela, (HE x 200)

Zadebljanje pleure fokalnog karaktera sa brojnim eozinofilnim granulocitima i retkim limfocitima uočeno je kod 5/30 (16,6%) bolesnih kornjača.

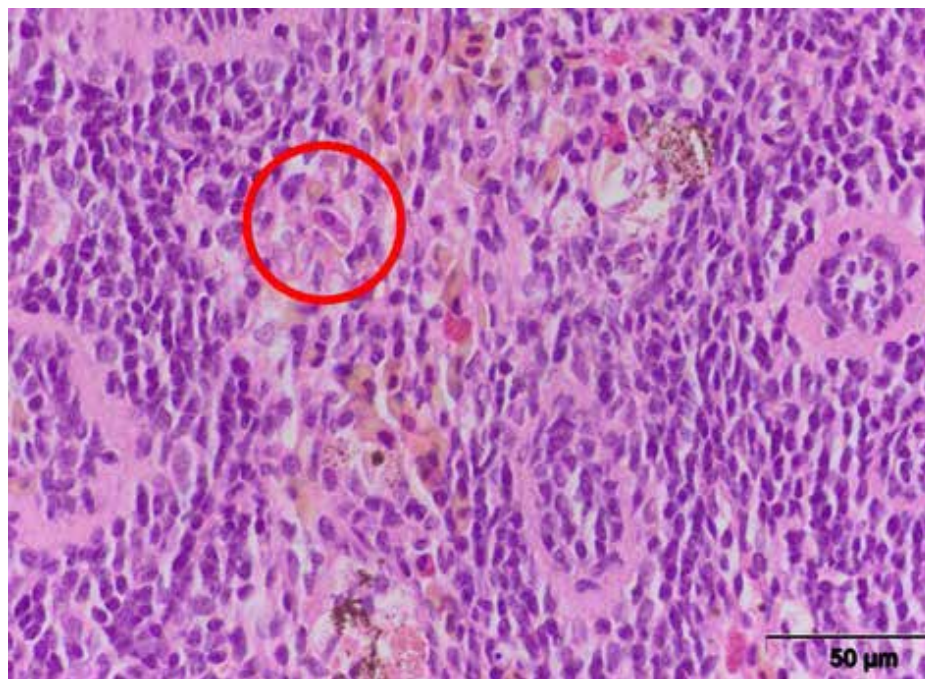
5.5.2. Histopatološke promene u slezini

U isečcima slezine, u crvenoj pulpi, izražena je bila hiperemija krvnih sudova i sinusoidnog prostora kod 16/30 (53,3%) kornjača (slika 36a), dok je kod 4/30 (13,3%) ispitanih kornjača uočena reaktivna hiperplazija periarteriolarnog limfocitnog omotača PALS (*Periarteriolar lymphoid sheet*), sa mnoštvom heterofilnih granulocita. Zapažena je i infiltracija makrofagima koji su imali obilnu citoplazmu i ponekad su bili grupisani u vidu granuloma oko kojih su prisutni retki eozinofilni granulociti kod 2/30 (6,6%) kornjače (slika 36b).



Slika 36. Slezina barske kornjače: a) hiperemija, b) granuloma, (HE x 200)

Kod velikog broja kornjača, u sinusoidnim prostorima slezine dominirali su eozinofilni granulociti. Trabekularni sinusi slezine često su bili prošireni i hiperemični, u njima su se mogli naći brojni hemosiderociti. Kod 7/30 (23,3%) kornjača uočeni su hemoparaziti *Haemogregarina stepanowi* u slezini, u eritrocitima i izvan njih (slika 37).

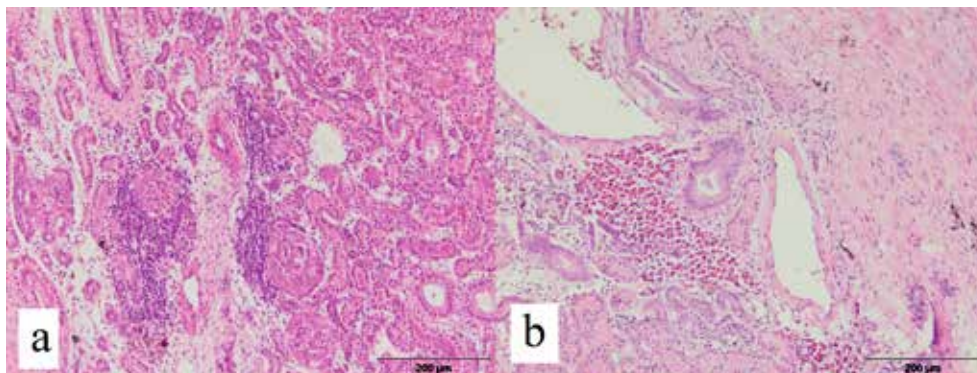


Slika 37. Slezina barske kornjače, *Haemogregarina stepanowi* u eritrocitu i prisustvo eozinofilnih granulocita, (HE x 600)

5.5.3. Histopatološke promene u bubrezima

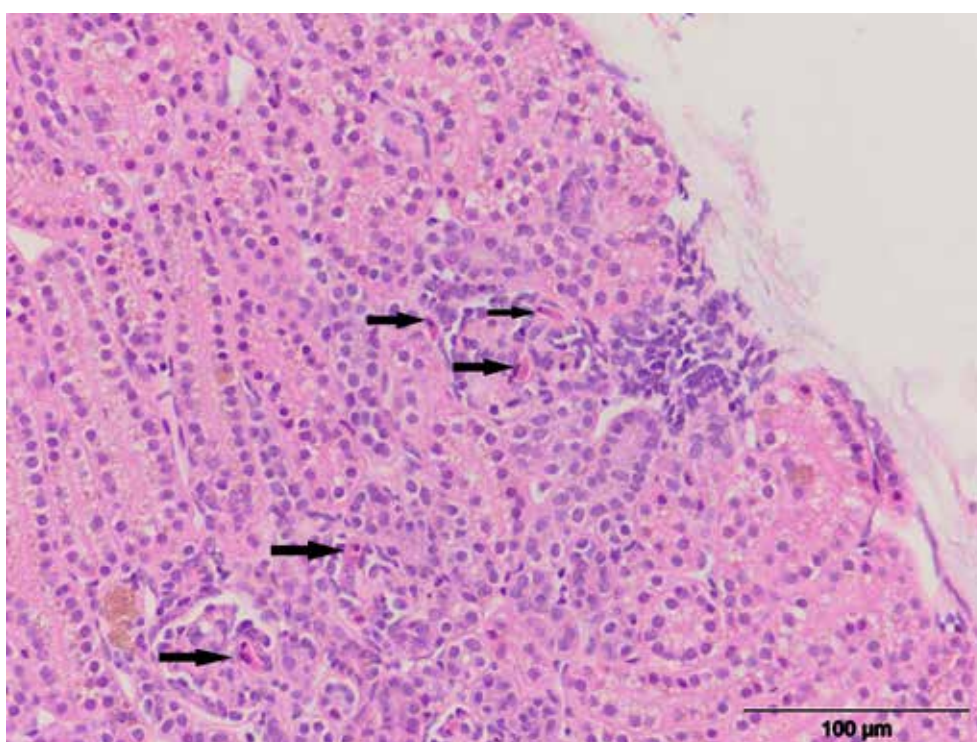
U bubrezima kod 14/30 (46,6%) kornjača zapaženi su morfološki znaci intersticijalnog nefritisa različitog intenziteta (slika 38a), sačinjenog uglavnom od mononuklearnih ćelija

i heterofilnih granulocita, najčešće lokalizovanih u kori bubrega, fokalno oko glomerula i tubula. Fokalno nakupljanje limfohistiocitnog infiltrata sa mnoštvom eozinofilnih granulocita uočeno je kod 8/30 (26,6%) kornjača (38b).



Slika 38. Bubrež barske kornjače: a) intersticijalni nefritis, b) infiltracija eozinofilnim granulocitima, (HE x 200)

Kod 5/30 (16,6 %) kornjača uočena su umerena subkapsularna krvavljenja sa siderofagima (hemosideroza), kao i prisustvo *Haemogregarina stepanowi* u eritrocitima u bubregu (slika 39).

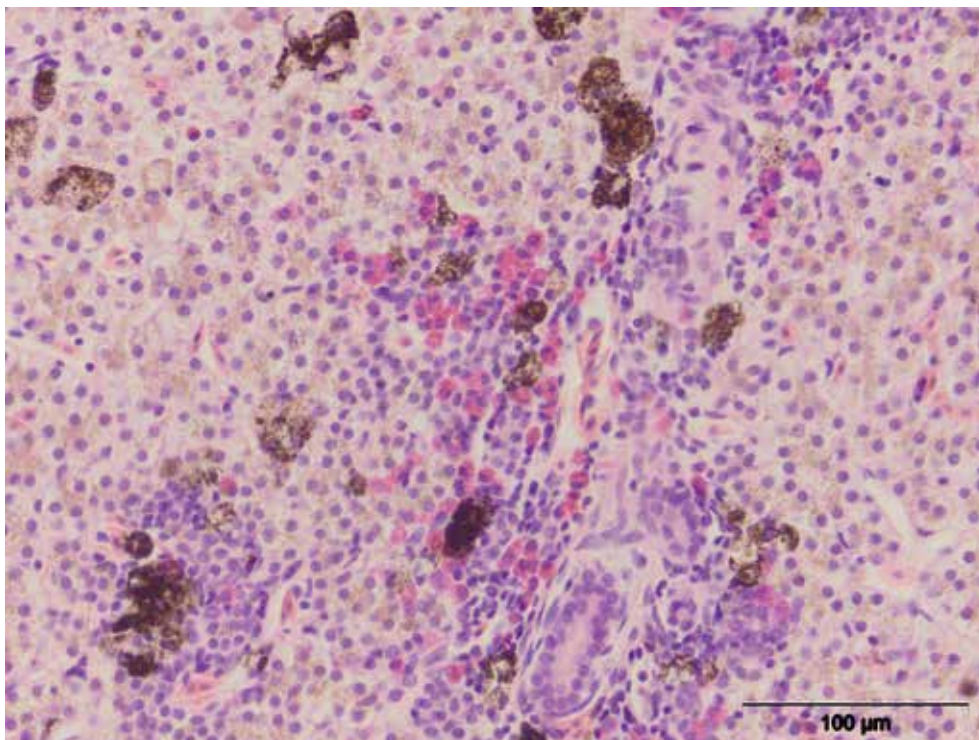


Slika 39. Bubrež barske kornjače, nalaz *Haemogregarina stepanowi*, (HE x400)

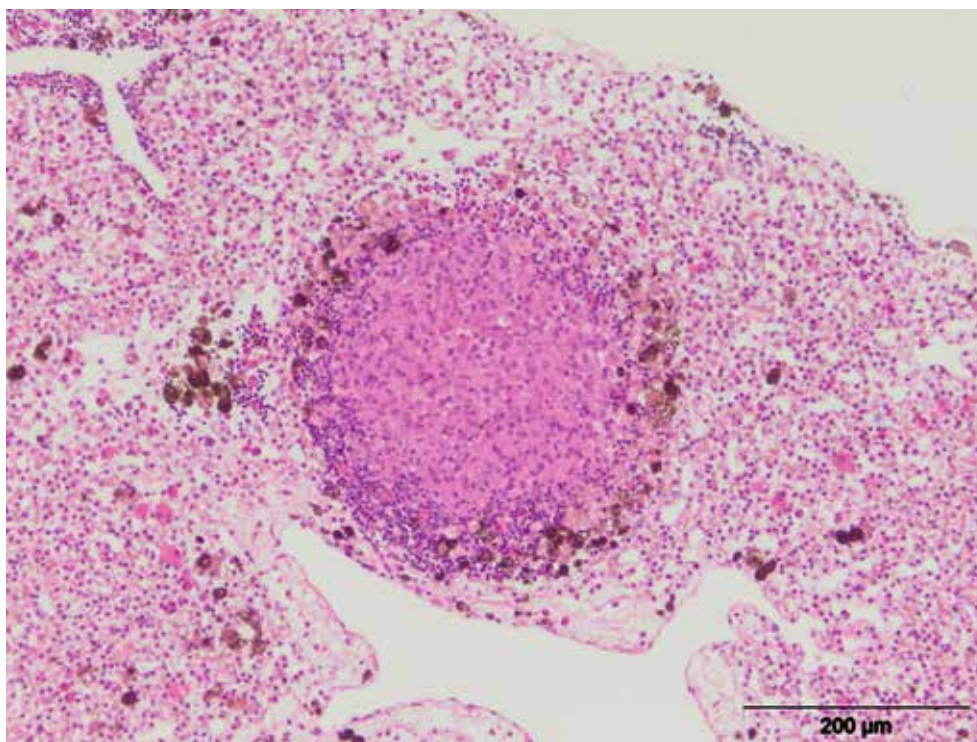
5.5.4. Histopatološke promene u jetri

Infiltracija mononuklearnih ćelija u jetri, pri čemu je dominantan bio fokalni, limfocitni, perivaskularni infiltrat, kao i eozinofilni granulociti zapažen je kod 22/30 (73,3%) ispitanih kornjača (slika 40).

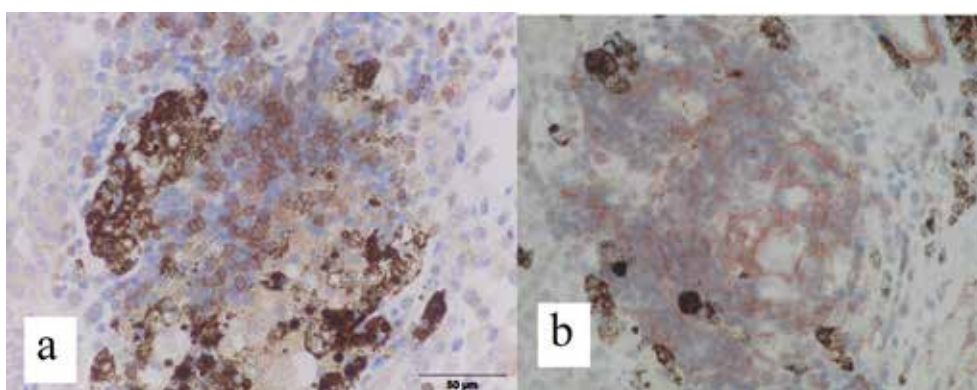
U periportalnom delu lobulusa uočene su multifokalne nekroze pojedinačnih hepatocita kod 4/30 (13,3%) kornjača. Granulomi u jetrinom parenhimu sa infiltracijom eozinofilnim granulocitima uočeni su kod 10/30 (33,3%) kornjača (slika 41, 42a,b).



Slika 40. Jetra barske kornjače, perivaskularna infiltracija limfocitima i eozinofilnim granulocitima, (HE x 400)

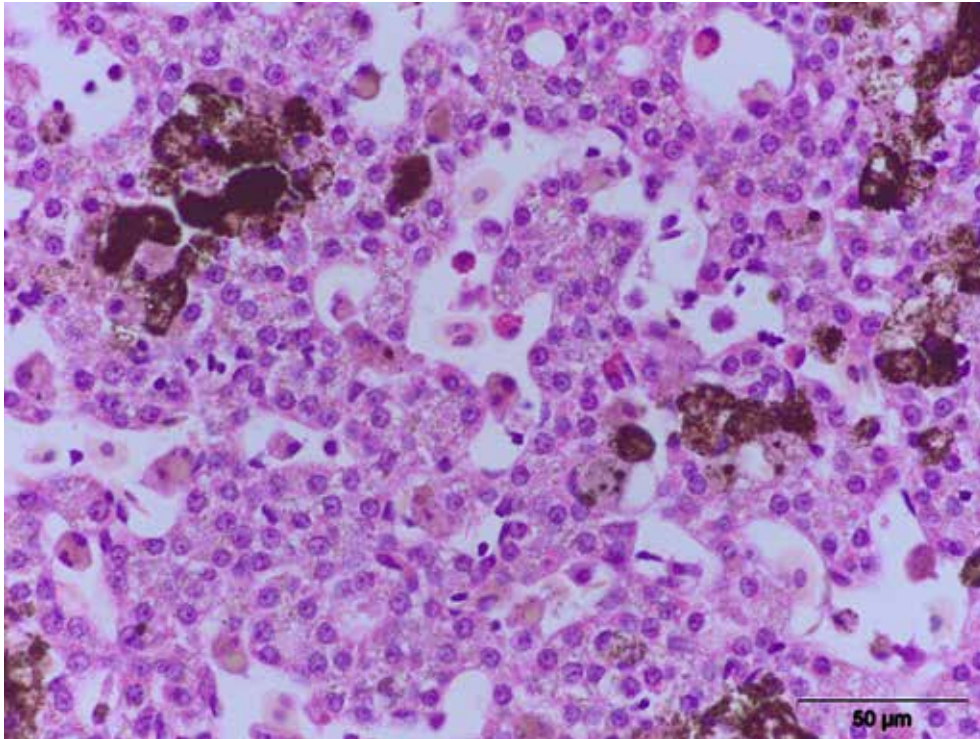


Slika 41. Jetra barske kornjače, granulom u jetrinom parenhimu, (HE x 400)



Slika 42. Jetra barske kornjače: a) ekspresija CD3+ T limfocita u granulomu, x 600, b) ekspresija α -SMA u granulomu, x 600

Kod 5/30 (16,6%) kornjača uočeno je prisustvo hemoparazita, *Haemogregarina stepanowi* u eritrocitima (slika 43).



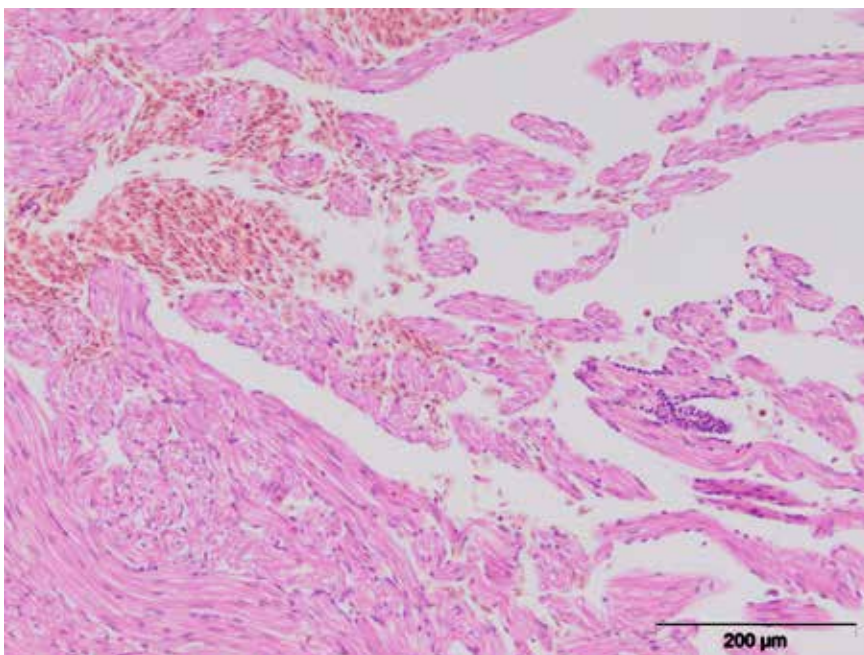
Slika 43. Jetra barske kornjače, *Haemogregarina stepanowi* u eritrocitu, (HE x 600)

5.5.5. Histopatološke promene u želucu

Kod 2/30 (6,6%) ispitanih kornjača, uočena je hiperplazija limfatičnog tkiva u *lamina propria* želuca.

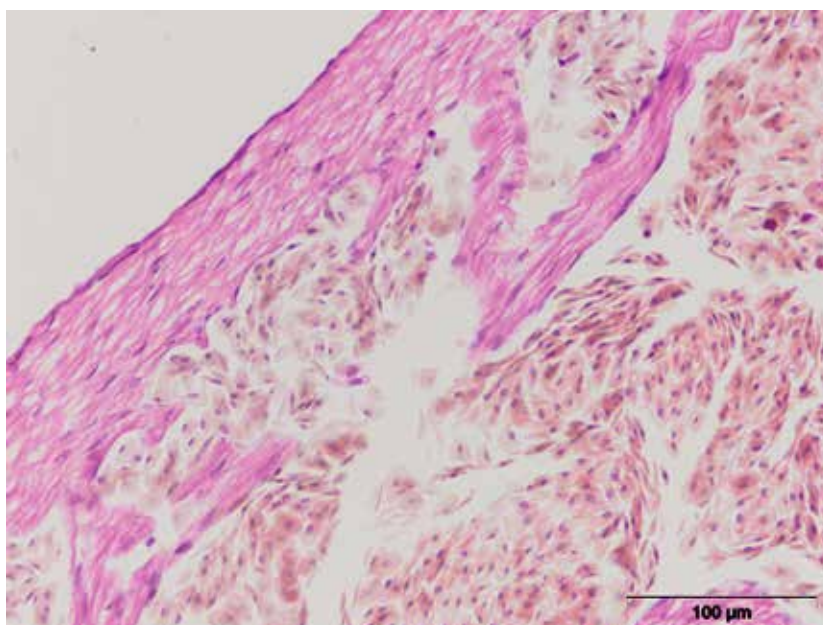
5.5.6. Histopatološke promene u srcu

Prilikom histopatološkog pregleda srca zapažena je fokalna infiltracija miokarda limfocitima i eozinofilnim granulocitima kod 5/30 (16,6%) kornjača (slika 44).

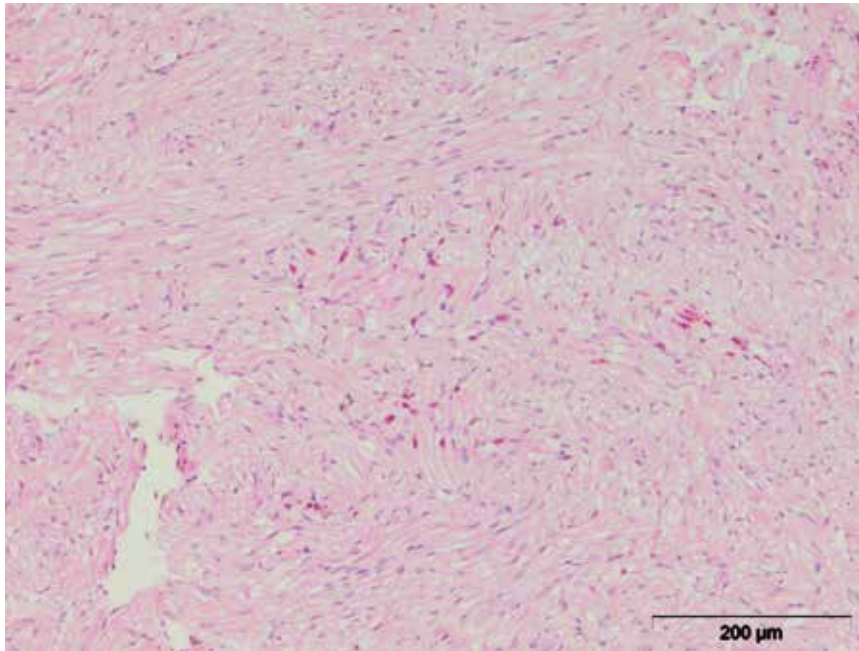


Slika 44. Srce barske kornjače, fokalna limfocitna infiltracija miokarda i krvavljenje, (HE x 200)

Kod 7/30 (23,3%) kornjača uočeno je krvavljenje u miokardu i prisutni hemoparaziti *Haemogregarina stepanowi* (slika 45), uz nakupljanje eozinofilnih granulocita (slika 46).



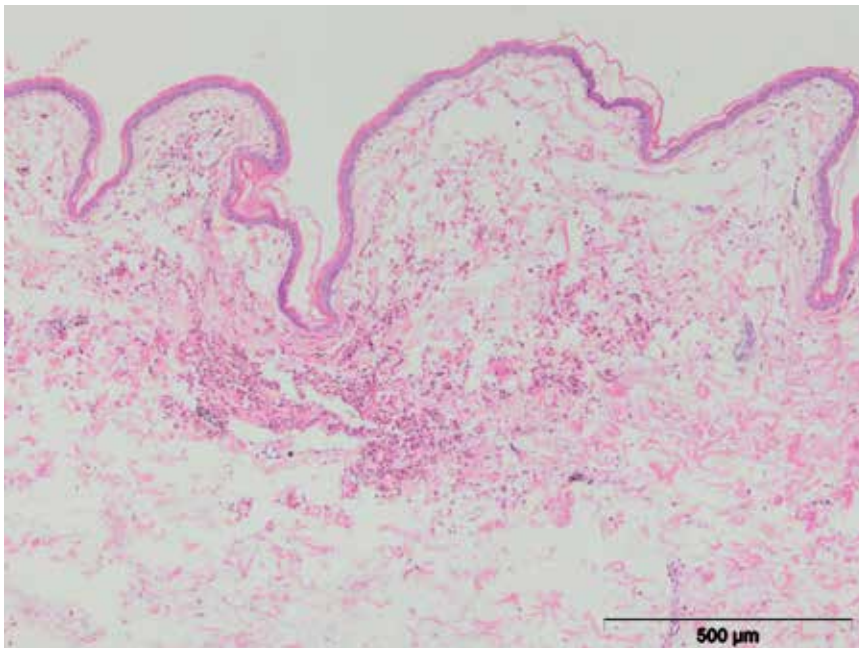
Slika 45. Srce barske kornjače, krvavljenje i *Haemogregarina stepanowi* u srcu, (HE x 400)



Slika 46. Srce barske kornjače, eozinofilni granulociti u srcu, (HE x 200)

5.5.7. Histopatološke promene u koži

Hemoragije u epidermisu su bile dominantan nalaz kod 23/30 (76,6%) ispitanih kornjača (slika 47).



Slika 47. Koža barske kornjače, krvavljenje u epidermisu, (HE x 100)

Granulom u koži je uočen kod 2/30 (6,6%) kornjača, sa nagomilavanjem eozinofilnih granulocita oko nekrotičnog centra granuloma i sa jasno izraženom demarkacionom zonom.

5.6. Statistička analiza rezultata

Kao statističke metode koristili smo deskriptivne statističke vrednosti. Ove statističke veličine su nam omogućile opisivanje dobijenih eksperimentalnih rezultata i njihovo tumačenje. Od deskriptivnih statističkih pokazatelja koristili smo: aritmetičku sredinu, standardnu devijaciju, standardnu grešku, interval varijacije i koeficijent varijacije. Međusobna zavisnost ispitivanih varijabli ustanovljavana je Pirsonovim koeficijentom linearne korelacije. Prilikom testiranja i utvrđivanja statistički signifikantnih razlika između ispitivanih eksperimentalnih grupa koristili smo t-test (zavisni). Signifikantnost razlika ustanovljavana je na osnovu p vrednosti. Svi dobijeni rezultati prikazani su tabelarno i grafički. Statistička analiza izvedenog eksperimenta urađena je korišćenjem softvera GrapfPad Prisma verzija 5.00 za Windows, GrapfPad Software, San Diego, California USA, www.graphpad.com.

Sve ispitivane kornjače su podeljene u dve ogledne grupe:

OG1 – čine kornjače koje su imale broj eritrocira u krvi ispod $0,5 \times 10^{12}$ ćelija po litru

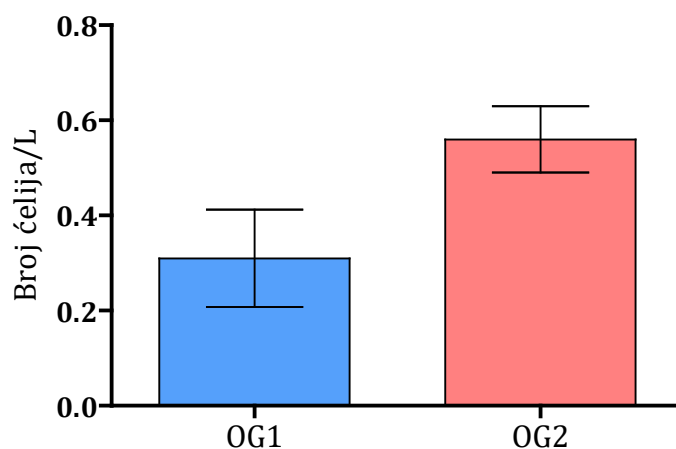
OG2 – čine kornjače koje su imale broj eritrocita u krvi iznad $0,5 \times 10^{12}$ ćelija po litru

Tabela 5. Deskriptivni statistički parametri broja eritrocita

	n	\bar{x}	SD	SE	CV (%)	X max	X min
OG1	20	0,31 ^a	0,10	0,0228	32,93	0,40	0,10
OG2	10	0,56 ^a	0,07	0,0221	12,49	0,70	0,50

Statistička signifikantnost prikazana je istim slovima: a - $p < 0,01$

Analizirajući parametar krvi koji se odnosio na broj eritrocita, ustanovljena je signifikantna razlika ($p = 0,0001$) između kornjača OG1 ($0,31 \pm 0,10$) i kornjača OG2 ($0,56 \pm 0,07$). Posmatrajući referentne vrednosti za broj eritrocita (0,5-1,5), uočava se da je i u drugoj grupi (OG2) broj eritrocita neznatno veći od najniže referentne vrednosti, što dovodi do zaključka da je invadiranost parazitima uticala na smanjen broj eritrocita. Analizom varijabiliteta utvrđeno je da broj eritrocita u drugoj grupi kornjača (OG2) ima nizak varijabilitet (12,49%), dok je varijabilitet broja eritrocita u OG1 povećan i iznosi 32,93%.



Grafikon 1. Prosečna vrednost broja eritrocita ispitivanih kornjača

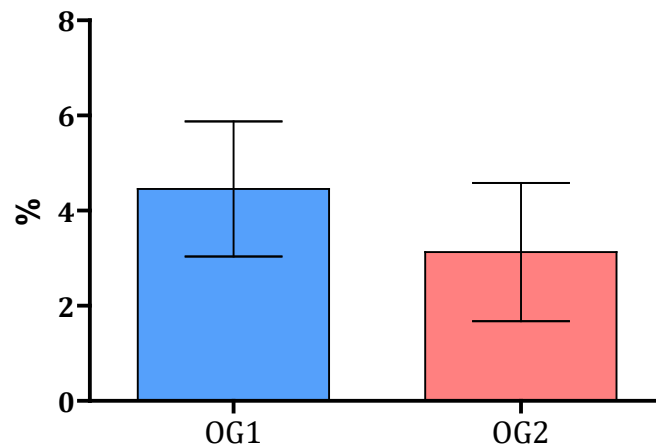
Tabela 6. Deskriptivni statistički parametri koncentracije hemoglobina

	n	\bar{x}	SD	SE	CV (%)	X max	X min
OG1	20	4,46 ^a	1,42	0,3178	31,91	7,70	2,70
OG2	10	3,13 ^a	1,45	0,4592	46,40	5,30	1,00

Statistička signifikantnost prikazana je istim slovima: a - $p < 0,01$

Statističkom analizom parametra krvi koji se odnosi na hemoglobin, ustanovljena je signifikantna razlika ($p = 0,0238$) između kornjača OG1 ($4,46 \pm 1,42$) i kornjača OG2 ($3,13 \pm 1,45$). Posmatrajući referentne vrednosti za koncentraciju hemoglobina (5-8,4), uočava se da je ona kod obe ispitivane grupe smanjena. Koncentracija hemoglobina je niža u grupi kornjača koje su imale veći broj eritrocita (OG2).

Analizom varijabiliteta utvrđeno je da koncentracija hemoglobina OG2 ima visok varijabilitet (46,40%), dok je varijabilitet koncentracije hemoglobina u grupi kornjača (OG1) povećan i iznosi 31,91%.

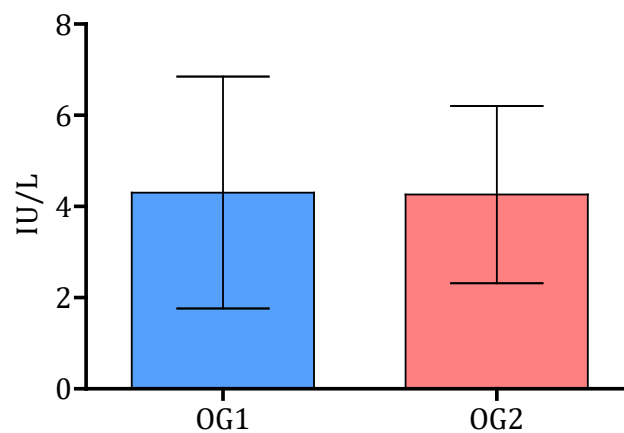


Grafikon 2. Prosečna koncentracija hemoglobina ispitivanih kornjača

Tabela 7. Deskriptivni statistički parametri koncentracije ALT

	n	\bar{x}	SD	SE	CV (%)	X max	X min
OG1	20	4,30	2,55	0,5690	59,11	12,10	0,10
OG2	10	4,26	1,94	0,6149	45,64	9,10	2,40

Analizirajući parametar krvi koji se odnosio na koncentraciju ALT, nije ustanovljena signifikantna razlika ($p = 0,96$) između kornjača OG1 ($4,30 \pm 2,55$) i kornjača OG2 ($4,26 \pm 1,94$). Posmatrajući referentne vrednosti koncentracije ALT (2,9-20,3) uočava se da kod obe ispitivane grupe koncentracija ALT na vrlo niskom nivou. Analizom varijabiliteta utvrđeno je da koncentracija ALT kod obe ispitivane grupe kornjača ima visok koeficijent varijacije (OG1- 59,11% i OG2 45,64%).

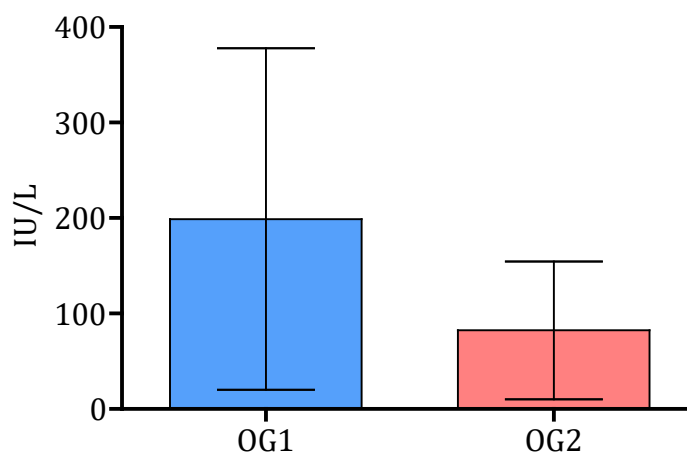


Grafikon 3. Prosečna koncentracija ALT ispitivanih kornjača

Tabela 8. Deskriptivni statistički parametri koncentracije AST

	n	\bar{x}	SD	SE	CV (%)	X max	X min
OG1	20	198,90	178,80	39,9900	89,91	494,00	19,50
OG2	10	82,35	72,33	22,8700	87,82	280,20	23,20

Analizirajući parametar krvi koji se odnosio na koncentraciju AST, nije ustanovljena signifikantna razlika ($p= 0,059$) između kornjača OG1 ($198,90 \pm 178,80$) i kornjača OG2 ($82,35 \pm 72,33$). Izračunata p vrednost je vrlo bliska sa graničnom vrednošću za signifikantnost od 0,05, a značajnost se nije javila zbog velikih standardnih devijacija i koeficijenta varijacije. Posmatrajući referentne vrednosti koncentraciju AST (81,20-197,20), uočava se da je koncentracija AST u OG1 na gornjoj, a koncentracija AST kod OG2 je na donjoj granici, obrnuto u odnosu na broj eritrocita. Analizom varijabiliteta utvrđeno je da koncentracija AST kod obe ispitivane grupe kornjača ima vrlo visok koeficijent varijacije (OG1- 89,91% i OG2 87,82%).



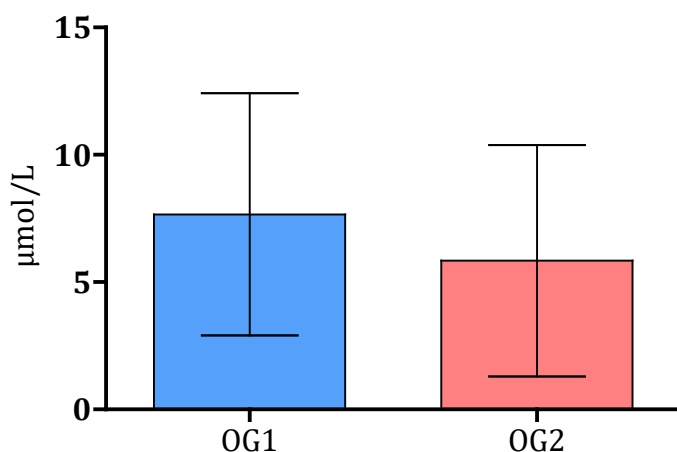
Grafikon 4. Prosečna koncentracija AST ispitivanih kornjača

Tabela 9. Deskriptivni statistički parametri koncentracije Fe

	n	\bar{x}	SD	SE	CV (%)	X max	X min
OG1	20	7,66	4,76	1,0640	62,11	15,30	0,10
OG2	10	5,84	4,54	1,4360	77,78	12,80	0,30

Analizirajući parametar krvi koji se odnosio na koncentraciju Fe, u krvi nije ustanovljena signifikantna razlika ($p= 0,32$) između kornjača OG1 ($7,66 \pm 4,76$) i kornjača

OG2 (5,84±4,54). Posmatrajući referentne vrednosti koncentraciju Fe (8,96-18,27), uočava se da kod obe grupe ispitivanih kornjača bio ispod referentnih vrednosti. Interesantno je napomenuti, da je kod OG2 koncentracija Fe niža nego kod OG1 iako je broj eritrocita bio veći. Analizom varijabiliteta utvrđeno je da koncentracija Fe kod obe ispitivane grupe kornjača ima vrlo visok koeficijent varijacije (OG1- 62,11% i OG2 77,78%).



Grafikon 5. Prosečna koncentracija Fe ispitivanih kornjača

Korelaciona analiza

Analizom dobijenih rezultata iz korelacione matrice, zaključujemo da je jačina korelacije između varijabli eritrociti-hemoglobin srednje negativna (-0,51), dok je između varijabli ALT-AST srednje pozitivna i iznosi 0,51 ($p < 0,01$). Svi ostali koeficijenti linearne korelacije imaju nisku vrednost, što ukazuje da ne postoji ili je vrlo mala korelaciona zavisnost ispitivanih varijabli.

Tabela 10. Prikaz korelacione zavisnosti između varijabli

	Er	Hb	ALT	AST	Fe
Er		-0,50	-0,16	-0,25	-0,06
Hb	-0,51		0,05	0,26	0,26
ALT	-0,16	0,05		0,51	-0,18
AST	-0,25	0,26	0,51		0,09
Fe	-0,06	0,26	-0,18	0,09	

6. DISKUSIJA

Barska kornjača (*Emys orbicularis*) je jedina vrsta vodene kornjače koja je rasprostranjena na našim prostorima i uz to je zaštićena životinjska vrsta, pa praćenje promena ponašanja kod ove populacije u uslovima kontrolisanog ili slobodnog načina života ima poseban značaj. Analizom rezultata dobijenih u ovom istraživanju ustanovljeno je da su ispitane barske kornjače, koje su u kliničkoj slici imale: izražene lokomotorne smetnje, degenerativno-nekrotične promene na oklopu, krvavljenja u koži ingvinalne i aksilarne regije, dehidraciju većeg ili manjeg stepena, simptome iscrpljenosti i opšte slabosti, bile inficirane hemoparazitom *Haemogregarina stepanowi*. Kod obolelih kornjača, klinički simptomi mogu biti slabije izraženi i manje specifični, pa je potrebno, u većini slučajeva, primeniti protokol koji obuhvata laboratorijske dijagnostičke metode, a pre svega hematološke analize. Hematološka ispitivanja, odnosno evaluacija hematoloških parametara kod reptila nije moguća primenom standardne laboratorijske automatske opreme, pre svega zbog morfoloških karakteristika krvnih ćelija (Frye, 1991). Morfološke promene u ćelijama periferne krvi mogu da budu indikator specifičnih oboljenja i procesa, mogu da pomognu u uspostavljanju liste diferencijalne dijagnoze i mogu biti značajne za procenu zdravstvenog statusa pacijenta i odgovora na terapiju (Campbell, 1995). Ispitivanjem krvnih razmaza, hematoloških i biohemijskih parametara krvi kornjača, dobija se veoma brzo uvid u prisustvo hemoparazita *Haemogregarina sp.* u ispitivanoj populaciji. Za evaluaciju krvnog razmaza reptila preporučuje se Diff Quick bojenje, May-Grünwald-Giemsa ili bojenje po Wrightu. Međutim, razvoj senzitivnih i specifičnih molekularnih tehnika omogućava detekciju i identifikaciju parazita u uzorcima i bližu evolutivnu povezanost sa podredom *Adeleorina* i poziciju unutar razdela *Apicomplexa*.

U našoj zemlji naime, do sada ne postoje podaci o infekciji barskih kornjača (*Emys orbicularis*) hemoparazitom *Haemogregarina stepanowi*, ni u prirodnim staništima, a ni u kontrolisanim uslovima (zoo vrtovi i karantin). Ispitivanjem krvnih razmaza u populaciji od trideset odraslih barskih kornjača (petnaest mužjaka i petnaest ženki), poreklom iz prirodnih staništa a privremeno smeštenih u karantinu Zoo vrta Beograd, utvrđena je zastupljenost različitih stadijuma razvoja (premeront, gamont) hemoparazita unutar eritrocita periferne krvi. Ovi razvojni oblici po morfologiji su odgovarali hemoparazitu *Haemogregarina stepanowi* (Telford, 2009).

Hemogregarine kornjača sreću se na prostorima Severne Amerike, Afrike, Evrope i Azije. Pravi domaćini u kojima se odvija sporogonija i gametogonija su razne vrste beskičmenjaka (pijavice, krpelji, insekti), mada često nije moguće identifikovati

organizam koji ima ovu ulogu. Prelazni domaćini, u kojima se odvija merogonija su različite vrste kornjača. Inficirana pijavica, tokom hranjenja na reptilu ili amfibiji, ubrizgava merozoite u krvotok. Merozoiti ulaze u krvotok, odnosno hematogenim putem u organe (pluća, slezinu, jetru) i to je faza preeritrocitne merogonije u kojoj nastaju preeritrocitni meronti. U merontima se formiraju preeritrocitni merozoiti koji ulaze u eritrocite i postaju premeronti. Premeronti se preobrazavaju i daju eritrocitne merozoite, a od njih se razvijaju mikro- i makrogamonti koji su infektivni oblici za pijavice. Kada ih pijavica unese ingestijom, u njenim crevima dolazi do fuzije gameta koji formiraju zigot i razvijaju se u oocistu. Oocista sporuliše u crevima pijavice, a sporozoiti migriraju kroz zid creva u cirkulaciju. U sporozoitima se formira i do 250 merozoita. Mnogi koji završe u rilu pijavice bivaju ubrizgani u sledećeg domaćina na kojem se hrane pijavice (Paperna i sar., 2008, Telford, 2009).

Veoma visok procenat (100%) učestalosti hemoparazita *Haemogregarina stepanowi* u krvnim razmazima kornjača navode i različiti autori (Mihalca i sar., 2002, Siddal i Desser 1991). Morfologija inficiranih eritrocita je promenjena, pa se u krvnom razmazu inficiranih jedinki nalaze eritrociti izmenjenog oblika sa dislociranim jedrom i intraeritrocitnim parazitima postavljenim ponekad oko samog jedra (Mihalca i sar., 2002). Prvi autori koji su se bavili istraživanjem hematologije reptila bili su Mandl (Mandl, 1839) i Gulliver (Gulliver, 1840), a sistematizaciju i nomenklaturu svih zrelih ćelija krvi formirao je Pienaar (Pienaar, 1962). Međutim, kako je taksonomija reptila veoma heterogena, nalazimo velike razlike u hematologiji pojedinih vrsta (Claver i Quaglia, 2009), što potvrđuju i nalazi o referentnim vrednostima pojedinih ćelijskih elemenata krvi (Campbell, 1996). Krvne ćelije reptila se klasifikuju na eritrocite, leukocite (heterofili, eozinofili, bazofili, azurofili, limfociti, monociti), plazma ćelije i trombocite. Za ispitivanje krvnih razmaza značajno je da nazivi različitih populacija leukocita ne odgovaraju njihovom afinitetu prema pojedinim bojenjima. Zajednička karakteristika svih ćelija krvi je što sadrže nukleus. Heterofilni granulociti kod reptila igraju značajnu ulogu u imunskom odgovoru na različite infektivne agense i zapaljenjske stimulse. Toksični heterofili mogu da se uoče kod reptila tokom bakterijskih infekcija, teških zapaljenjskih reakcija ili nekroza; stepen toksičnosti je refleksija intenziteta oboljenja (Strik i sar., 2007).

Hematološke i biohemijske analize krvi kod inficiranih kornjača ispitanih u ovoj disertaciji, pokazuju statistički značajan pad broja eritrocita i nivoa hemoglobina, a biohemijska ispitivanja ukazuju na sniženu koncentraciju serumskog gvožđa u odnosu na referentne vrednosti. Rezultati iz korelacione matrice pokazuju da je jačina korelacije između varijabli eritrociti-hemoglobin srednje negativna (-0,51), dok je između varijabli ALT-AST srednje pozitivna i iznosi 0,51. Ovi nalazi su u skladu sa opisima drugih autora

(Knotková i sar., 2002, Hawkey i Denett 1989, Fry 1991). Isti autori takođe naglašavaju da su heterofilija i eozinofilija karakterističan nalaz kod hroničnih inflamatornih procesa uzrokovanih hemoparazitima. Eozinofilija je posebno izražena kod parazitskih infekcija i prisutna je za vreme migracija u plućima, crevima i jetri. Eozinofilni granulociti su prisutni u većem broju u krvi i tkivima i kod infekcije hemogregarinama (Rivera i sar., 2009, Claver i Quaglia, 2009, Espinosa i sar., 2008). Smanjena vrednost hemotokrita koja je uočena i u našoj ispitivanoj populaciji kornjača ukazuje na gubitak krvi, anemiju, stresnu situaciju, ali, takođe može biti posledica niza patoloških stanja (Troiano i sar., 2008). Naime, starost i pol takođe mogu da utiču na hemogram, kako na morfologiju tako i na broj pojedinih ćelija u cirkulaciji (Christopher i sar., 1990). Neki parametri mogu biti značajno pod uticajem sezonskih varijacija u temperaturi. Uočeno je da je kod reptila uvećan broj eritrocita posle hibernacije. Razlike u rezultatima hemograma prisutne su kod reptila iste vrste koji se drže u zatvorenim uslovima, u poređenju sa životinjama u prirodi (Keymer, 1981).

Ispitivanjem biohemijskih parametara kod kornjača inficiranih hemogregarinama, uočene su uglavnom smanjene vrednosti glukoze, deficit gvožđa, smanjen nivo kalcijuma i fosfora. Tokom evaluacije biohemijskih parametara uočeno je povećanje vrednosti enzima aspartat - amino - transferaze (AST) kod 33,3% ispitanih kornjača u ovoj disertaciji. Aktivnost ovog enzima može se povećati usled oštećenja jetre i skeletne muskulature, a ovakav nalaz je u skladu sa ispitivanjem drugih autora (Knotková i sar., 2002). Drugi biohemijski parametri (hipoglikemija) takođe variraju prema izveštajima nekih autora u toku infekcije hemogregarinama (Salakij i sar., 2002, Divers i sar., 1996). Nasuprot tome, rezultati jedne studije u Australiji pokazali su da nema značajnih promena u biohemijskim parametrima krvi između zmija inficiranih hemogregarinama i zdravih jedinki (Caudell, 2001). Naime, neki autori povezuju pojavu hipohromatičnih eritrocita u krvnom razmazu sa deficitom gvožđa koji je pratio infekciju hemoparazitima i u našem radu (Harr i sar., 2001).

Kod većine kornjača sa makroskopskim kliničkim promenama na oklopu dijagnostikovano je i prisustvo *Haemogregarina* sp. u krvnom razmazu. Makroskopske promene na oklopu su uočene kod 73,3% ispitanih kornjača u vidu nekrotičnih ulceracija, aplazije dermalnih kostiju, degenerativne osteopatije i dubokih apscesa sa kazeoznim promenama. Ovakve promene opisuju i drugi autori u vezi sa različitim noksama (Aleksić-Kovačević i sar., 2014, Knotková i sar., 2002, Ezveđ, 2005). Zdrava koža kornjače makroskopski se odlikuje jasno izraženim keratinskim krljuštima oštih ivica očuvanog kontinuiteta, sjajne crne boje sa karakterističnom žutom pigmentacijom. U

našim ispitivanjima uočena su krvavljenja u ingvinalnoj i aksilarnoj regiji kod 76,6% kornjača, slično nalazima drugih autora (Wozniak i sar., 1998).

Osim u koži, edem, hiperemija i hemoragije su dominirale i u plućima kod 86,6% inficiranih kornjača, a kod trećine inficiranih životinja i u jetri. Pored ovih nalaza i u plućima i u jetri makroskopskim i mikroskopskim pregledom uočena su žuto-bela nekrotična ognjišta, granulomi sa multifokalnom lokalizacijom. Granulome u jetri u vezi sa hemogregarinama opisali su i drugi autori (Wozniak i sar., 1998). Mikroskopskim pregledom, u građi granuloma dominirali su CD3+ T limfociti, okruženi makrofagama i miofibroblastima. Kod inficiranih kornjača, reaktivna hiperplazija limfocita nastala je kao posledica antigene stimulacije lokalnog limfatičnog tkiva oko bronhiola. U sklopu pojačane imunološke aktivnosti javlja se i difuzna infiltracija eozinofilnim granulocitima trahebronhialnog limfnog čvora kornjača. Slično reakciji limfatičnog tkiva u plućima, histopatološke promene u slezini su bile izražene u vidu reaktivne hiperplazije periarteriolarnih limfocita, infiltracije makrofagima koji su bili grupisani u vidu granuloma, sa retkim eozinofilnim granulocitima. Eozinofilni granulociti čine 7 do 20 % leukocita kod zdravih reptila, pri čemu se manji procenat nalazi kod guštera, a veći kod kornjača. Uprkos činjenici da funkcije heterofilnih granulocita kod reptila nisu ispitivane detaljno, prisustvo velikog broja eozinofilnih granulocita u krvi je povezano sa parazitskim infekcijama (na primer, protozoe, helminti), kao i sa stimulusima od strane nekih drugih antigena. Eozinofili su veoma slični heterofilima. U većini slučajeva ih je teško diferencirati, ali to je moguće na osnovu boje citoplazme, oblika i veličine citoplazmatskih granula, kao i oblika i boje nukleusa (Mateo i sar., 1984).

Mononuklearni ćelijski infiltrat nalazio se u jetri, srcu i bubrezima, gde je gotovo kod polovine (46.6%) kornjača ispitanih u ovom radu histopatološki uočen intersticijalni nefritis. Interesantan je nalaz razvojnih stadijuma hemogregarina u eritrocitima sinusoidnih kapilara u jetri i krvnim sudovima miokarda, obično praćenih infiltracijom eozinofilnim granulocitima. Za razliku od naših patomorfoloških nalaza, drugi autori navode da, iako su reptili često domaćini hemoparazita, patološke promene nisu uvek makroskopski izražene (Rossow i sar., 2013).

Krvni paraziti reptila spadaju u rodove: *Haemogregarina*, *Hepatozoon*, *Karyolysis*, *Haemolivia*, *Klossiela*, *Schellackia*, *Plasmodium*, *Saurocytozoon*, *Haemoproteus*, *Haemocystidium*, *Fallisia*, i *Trypanosoma*. Paraziti iz porodica *Haemogregarinidae*, *Dactylosomatidae*, *Hepatozoidae* i *Karyolysidae* pripadaju heteroksenim kokcidijama, čiji ciklus se odvija između pravih domaćina - hematofagnih beskičmenjaka i prelaznog domaćina – različitih kičmenjaka (Caudell, 2001, Telford, 2009). U okviru razdela *Apicomplexa*, klase *Conoidasia*, reda *Adeleina*, podreda *Adeleorina*, nalaze

se četiri porodice koje imaju značaja kao hemoparaziti reptila: *Haemogregarinidae*, *Hepatozoidae*, *Karyolysidae* i *Klossielidae*. Za kornjače je od najvećeg značaja porodica *Haemogregarinidae*, koji obuhvata rodove *Cyrellia* i *Desseria* koji nisu značajni za kornjače i rod *Haemogregarina* koji se najčešće sreće kod kornjača (Wilford 1977, Siddall i Desser, 1992, Paterson i Desser, 1976, Acholonu, 1974, Telford, 2009).

Rod *Haemogregarina* čini veliki broj različitih vrsta. U prošlosti, najveći broj vrsta ovih parazita identifikovan je i opisivao na osnovu mikroskopske analize i morfologije razvojnih stadijuma na nivou eritrocita. Međutim, otkrivanjem sve većeg broja novih vrsta i intenzivnijeg proučavanja životnog ciklusa i prelaznih i pravih domaćina, pojavila se neophodnost primene osjetljivijih i specifičnijih metoda identifikacije. Razvoj savremenih molekularno - genetičkih metoda omogućio je pouzdanu dijagnostiku ovih jednoćelijskih organizama. Ipak, i pored razvoja molekularno genetičkih metoda za dijagnostiku hemogregarina, one još uvek nisu našle rutinsku primenu, kako u dijagnostici oboljenja tako, ni u ispitivanjima evolutivnih odnosa predstavnika ove grupe parazita. Od svih vrsta roda *Haemogregarina*, samo je filogenija vrste *Haemogregarina balli* proučena (Barta i sar., 2012). Evolutivni odnosi kod predstavnika roda *Haemogregarina* su, za sada, nerazjašnjeni. Mali broj molekularno - genetičkih ispitivanja je sproveden na parazitima roda *Haemogregarina* (Barta i sar., 2012, Dvořáková i sar., 2014, Dvořáková i sar., 2015.).

U našem radu, iz 30 uzorka krvi kornjača amplifikovana je sekvenca veličine 1500 bp, a amplifikati su iskorišćeni za ispitivanje redosleda nukleotida 16S rDNK gena i izvršeno je poređenje dobijenih rezultata sa, do tada, prijavljenim sekvencama u genskoj banci. Naše ispitivanje pokazalo je da je kod svih pozitivnih ispitivanih uzoraka utvrđena visoka konzistentnost u rasporedu nukleotida na nivou 18S rDNK dela genoma parazita *Haemogregarina stepanowi*. Takođe, utvrđena je i 100% identičnost sa sekvencama ispitivanim od strane Dvořáková i sar., i sličnost od 99% sa rezultatima Barta i sar., 2012. Iako su Barta i sar., ispitivali 18S rDNK dela genoma parazita *Haemogregarina balli*, tako visoka identičnost dobijena u našim analizama potvrđuje evolutivnu bliskost ove dve vrste parazita (Dvořáková i sar., 2014).

Prvi slučajevi infekcije *Haemogregarinom stepanowi* kod barske kornjače *Emys orbicularis* opisani su pre više od jednog veka (Danilewsky 1885, Hahn 1909, Reichenow 1910). Naši rezultati predstavljaju prvi nalaz hemoparazita *Haemogregarina stepanowi* u populaciji jedine zaštićene vrste barske kornjače (*Emys orbicularis*) na teritoriji Republike Srbije i prvi nalaz ovog hemoparazita kod reptila u našoj zemlji. Ipak, neophodna su dalja molekularno-genetička istraživanja na nivou prelaznih i krajnjih domaćina na uzorcima koji potiču iz nezavisnih staništa. Bilo bi veoma korisno ispitati i eventualnu zaraženost drugih vrsta reptila. Naime, uzorci koji potiču sa jednog malog, ograničenog prostora,

predstavljaju dobru osnovu za molekularno-genetička istraživanja, ali tako ograničeno poreklo uzoraka može uticati na genetičku raznovrsnost (Dvořáková i sar., 2014). Izučavanje promena kod barskih kornjača prirodno inficiranih hemogregarinama je veoma atraktivna tema i sa stanovišta ekologije, jer patološke promene kod ovih životinja mogu biti i posledica zagađenja životne sredine. Pitanja kako kornjače reaguju na određene stresne situacije i u kojoj meri su imunokompromitovane jedinke prijemčive za vektorske bolesti, pa i hemoparazite koji se prenose vektorima, predstavljaju samo neke od izazova za istraživače. Posebno bi bilo korisno izvesti dalja istraživanja hemoparazita na populaciji pijavica i krpelja koji se nalaze u bliskom kontaktu sa reptilima u našim prirodnim staništima.

7. ZAKLJUČCI

1. Molekularno-genetičkom analizom (PCR metodom), u Srbiji je prvi put dokazano prisustvo *Haemogregarina stepanowi* kod 30 primeraka zaštićene vrste barske kornjače (*Emys orbicularis*).
2. Kliničkim pregledom kod svih jedinki inficiranih sa *Haemogregarina stepanowi* ustanovljena je anemija, lokomotorne smetnje i anoreksija. Hematološke i biohemijske analize krvi pokazuju statistički značajan pad broja eritrocita i nivoa hemoglobina ($p < 0,01$) kod OG2 u odnosu na OG1, a biohemijska ispitivanja kod obe grupe ukazuju na pad nivoa serumskog gvožđa u odnosu na referentne vrednosti ($p > 0,05$).
3. Citološkim analizama krvnih razmaza barskih kornjača (*Emys orbicularis*) inficiranih sa *Haemogregarina stepanowi* ustanovljeno je prisustvo intraeritrocitnih razvojnih oblika (premeront i gamont). Parazit je negde dislocirao jedro eritrocita domaćina ili se u nekim eritrocitima nalazio oko samog jedra.
4. Dominantne makroskopske promene u organima kornjača inficiranih sa *Haemogregarina stepanowi* bile su: krvavljenje u koži ingvinalne i aksilarne regije, fokalne nekroze na plastronu i karapaksu, hronična granulomatozna inflamacija u jetri i plućima i reaktivna hiperplazija slezine.
5. Dominantne mikroskopske promene u organima inficiranih jedinki bile su: intersticijalna i/ili granulomatozna pneumonija, granulomatozni hepatitis, reaktivna hiperplazija slezine, eozinofilni miokarditis i intersticijalni nefritis. Imunohistohemijskim ispitivanjima u granulomima je uočena ekspresija CD3+ T limfocita, okruženih α SMA + miofibroblastima.

8. SPISAK LITERATURE

1. **Acholonu A.D.**, 1974. *Haemogregarina pseudemydis* n.sp. (Apicomplexa: *Haemogregarinidae*) and *Pirhemocytion chelonarum* n.sp. in turtles from Louisiana. J. Protozoology 21(5): 659-664.
2. **Aleksić-Kovačević S., Özvegy J., Krstić N., Rusvai M., Jakab C., Stanimirović Z., Becskei Zs.**, 2014. Skin and skeletal system lesions of European pond turtles (*Emys orbicularis*) from natural habitats. Acta Vet. Hung. 62(2): 180-193.
3. **Allison R.W., Velguth K.E.**, 2009. Appearance of granulated cells in blood films stained by aqueous versus methanolic Romanowsky methods. Vet. Clin. Pathol. 39: 99-104.
4. **Arnold E.N., Ovenden D.**, 2002. Field guide to the reptiles and amphibians of Britain and Europe. 2nd edition. Harper Collins, London, UK.
5. **Azevedo A., Lunardi L.O.**, 2003. Cytochemical characterization of eosinophilic leukocytes circulating in the blood of the turtle (*Chrysemis dorbignih*). Acta Histochem. 105(1): 99-105.
6. **Barta J.R., Ogedengbe J.D., Martin D.S., Smith T.G.**, 2012. Phylogenetic position of the adeleorinid coccidia (Myzozoa, Apicomplexa, Coccidia, Eucoccidiorida, Adeolorina) inferred using 18s DNA sequences. Journal of Eucaryotic Microbiology 59: 171 – 180.
7. **Blochburn D.G.**, 1992. Convergent evolution of viviparity, matrotrophy, and specializations for fetal nutrition in reptiles and other vertebrates. Am. Zoo. 32: 313.
8. **Boyer T.H.**, 1992. Common problems of box turtles (*Terrapene* sp.) in Captivity. Bull. Assoc. Reptil. Amphib. Vet. 2(1): 8.
9. **Bull J.J., Vogt R.C.**, 1979. Temperature-dependent sex determination in turtles. Science 206: 1186.
10. **Campbell T.W., Ellis C.S.**, 2007. Avian and exotic animal hematology and cytology. 3rd edition. Blackwell Publishing, Ame, Iowa, USA.
11. **Campbell T.W.**, 1995. Avian Hematology and Citology. 2nd edition. Iowa State University Press, Ames.
12. **Campbell T.W.**, 1996. Clinical Pathology. In: Mader D.R., Reptile Medicine and Surgery. W.B. Saunders Co. Philadelphia, USA: 248-257.
13. **Campbell T.W.**, 2004. Hematology of reptiles. In: Thrall M.A., Veterinary hematology and clinical chemistry. Philadelphia, Lipincott Williams and Wilkins.
14. **Campbell T.W.**, 2006. Clinical pathology of reptiles. In: Mader D.R., 2006. Reptile Medicine and Surgery. W.B. Sounders Co. Philadeplhia, USA: 453-470.

15. **Canfield P.J.**, 1998. Comparative cell morphology in the peripheral blood film from exotic and native animals. *Aust. Vet. J.* 76: 793-800.
16. **Cannon M.S.**, 1992. The morphology and cytochemistry of the blood leukocytes of Kemp's ridley sea turtles (*Lepidochelys kempi*). *Can. J. Zool.* 70: 1336-1340.
17. **Casal A.B., Camacho M., Lopez-Jurado L.F., Juste C., Oros J.**, 2009. Comparative study of hematologic and plasma biochemical variables in Eastern Atlantic juvenile and adult nesting Loggerhead sea turtles (*Caretta caretta*). *Vet. Clin. Path.* 38: 213-218.
18. **Caudell J.N.**, 2001. Pathophysiology and predation of brown tree snakes (*Boiga irregularis*) in Australia. Master of Science Thesis, Utah State University: 14-34.
19. **Christopher M.M., Berry K.H., Wallis I.R.**, 1990. Reference intervals and physiologic alterations in hematologic and biochemical values of free-ranging desert tortoises in the Mojave desert. *J. Wildl. Dis.* 35: 212-38.
20. **Claver J.A., Quaglia A.I.E.**, 2009. Comparative Morphology, Development, and Function of blood Cells in Non-mammalian Vertebrates. *J. Exot. Pet. Med.* 18: 87-97.
21. **Cook C.A., Smit N.J., Davies A.J.**, 2009. A redescription of *Haemogregarina fitzsimonsi* Dias, 1953 and some comments on *Haemogregarina parvula* Dias, 1953 (Adeleorina: *Haemogregarinidae*) from southern African tortoises (Cryptodira: *Testudinidae*), with new host data and distribution records. *Folia Parasitol.* 56: 173-179.
22. **Cooper E.L., Klempau A.E., Zapato A.G.**, 1985. Reptilian immunity. In: Gans C., *Biology of the Reptilia*. John Wiley, London: 599-678.
23. **Cooper J.E.**, 1992. Integumentum. In: Beynon P.H., Lawton M.P.C., Cooper J.E., (eds). *Manual of Reptiles*. Gloucestershire, England, British Small Animal Veterinary Association: 73-79.
24. **Crawshaw G.J., Holz P.**, 1996. Comparison of plasma biochemical values in blood and blood-lymph mixtures from red-eared sliders (*Trachemys scripta elegans*). *Bull. Assoc. Rept. Amphibo. Vet.* 6(2): 7-9.
25. **Cuadadro M., Diaz-Paniagua C., Quevedo M.A.**, 2002. Hematology and clinical chemistry in dystocic and healthy post-reproductive female chameleons. *J. Wildl. Dis.* 38(2): 395-401.
26. **Danilewski V. I.**, 1885. De Hamatozoen der Kaltbluter. *Arch. Mikr. Anat.* 24: 588-598.
27. **Deem S.L., Dierenfeld E.S., Sounguet G.P., Alleman A.R., Cray C., Poppenga R.H., Norton T.M., Karesh W.B.**, 2006. Blood values in free ranging nesting

- leatherback sea turtles (*Dermochelys coriacea*) on the coast of the Republic of Gabon. *J. Zoo. Wildl. Med.* 37: 464-471.
28. **DeGiusti D. L.**, 1965. *Haemoproteus metchnikovi* of chelonians, its tissue phase, peripheral parasitemia, host specificity and geographical distribution. In: *Progress in Parasitology* 176. Excerpt. Med. Found., Int. Ser.: 91.
 29. **DeGiusti D. L., Dobrzechowski D.**, 1974. The biology of the chelonian haemoproteid *Haemoproteus metchnikovi* in turtle hosts and in the intermediate host, *Chrysops callidus*. *Proc. 3rd Int. Congr. Parasitol.* 1: 80–81
 30. **Desser S. S.**, 1973. A description of intraerythrocytic schizonts and gametocytes of a hemogregarine of the snapping turtle *Chelydra serpentina*. *Can. J. Zool.* 51: 431–432.
 31. **Divers S.J., Redmayne G., Aves E.K.**, 1996. Hematological and biochemical values of 10 green iguanas (*Iguana iguana*). *Vet. Rec.* 138: 203-205.
 32. **Dutton C.J., Taylor P.**, 2003. A comparison between pre- and posthibernation in morphometry, hematology and blood chemistry in viperid snakes. *J. Zoo. Wildl. Med.* 38: 395-401.
 33. **Dvořáková N., Kvičerová J., Papousek I., Javanbakht H., Tiar G., Kami H.**, 2014. *Haemogregarines* from western Palearctic freshwater turtles – (genera *Emys mauremys*) and conspecific with *Haemogregarina stepanowi* Danilewsky (1885). *Parasitology* 141: 522-530.
 34. **Dvořáková N., Kvičerová J., Hostovský M., Široký P.**, 2015. *Haemogregarines* of freshwater turtles from Southeast Asia with a description of *Haemogregarina sacaliae* sp. n. and a redescription of *Haemogregarina pellegrini* Laveran and Pettit (1910). *Parasitology* 142(6): 816-826.
 35. **Elwasila M.**, 1989. *Haemogregarina* sp. (Apicomplexa: Adeleorina) from the gecko *Tarentola annularis* in the Sudan: fine structure and life-cycles trials. *Parasitology Research* 75(6): 444-448.
 36. **Espinosa A., Salomon-Soto V.M., Morales-Martinez S.**, 2008. Hematology, blood chemistry and bacteriology of the free-ranging mexican beaded lizard (*Heloderma horridum*). *J. Zoo. Wildl. Med.* 39: 21-27.
 37. **Ezved J.**, 2005. Ispitivanje patoloških promena na koži i koštano-skeletnom sistemu barskih kornjača iz prirodnih staništa. Magistarska teza. Fakultet veterinarske medicine, Univerzitet u Beogradu.
 38. **Frye F.L.**, 1991. Reptile care: An atlas of diseases and treatments. In: T.F.H. Publications Inc., Neptune City, New Jersey: 208-280.
 39. **Garnham P.C.C.**, 1966. *Malaria Parasites and Other Haemosporidia*. Blackwell Science, Oxford, U.K.: 1116.

40. **Gulliver G.**, 1840. On the blood corpuscles of the Crocodilia. Proc. Zool. Soc. land 8: 132-133.
41. **Gymesí Z.S., Garner M.M., Burns R.B., Nichols D.K., Brannian R.E., Raymond J.T., Poonacha K.B., Kennedy M., Wojcieszyn J.W., Nordhausen R.**, 2005. High incidence of lymphoid neoplasia in a colony of Egyptian spiny-tailed lizards (*Uromastix aegyptus*). J. Zoo. Wild. Med. 36: 103-110.
42. **Hadžimusić N.**, 2011. Hematologija reptilija. Veterina 60(1-2): 79-87.
43. **Hahn C. W.**, 1909. The stages of *Haemogregarina stepanowi* Danilewsky found in the blood of turtles, with special reference to changes in the nucleus. Arch. Protistenkunde 17: 307–376.
44. **Harr K.E., Alleman A.R., Dennis P.M., Maxwell L.K., Lock B.A., Bennett R.A., Jacobson E.R.**, 2001. Morphologic and cytochemical characteristics of blood cells and hematologic and plasma biochemical reference ranges in green iguanas. J. Am. Vet. Med. Assoc. 218: 915-921.
45. **Hart M.G., Samour H.J., Spratt D.M.J.**, 1991. An analysis of hematological findings in a feral population of Aldabra giant tortoises (*Geochelone gigantea*). Comp. Haematol. Int. 1: 145-149.
46. **Harvey J.W.**, 2001. Atlas of veterinary hematology: blood and bonemarrow of domestic animals. Philadelphia, W.B. Saunders: 13.
47. **Hawkey C.M., Denett T.B.**, 1989. Color atlas of comparative veterinary hematology: normal and abnormal blood cells in mammals, birds and reptiles. (Ames IA). Iowa University Press.
48. **Heard D., Harr K., Wellehan J.**, 2004. Diagnosing sampling and laboratory tests. In: Girling S.J., Raiti P., (eds). BSAVA manual of reptiles. 2nd ed. United Kingdom, Blackwell Publishing: 78-79.
49. **Holger W.**, 2005. Turtles of the World, Central and South America. Terralog Edition Chimaira, Volume 3: 1-138.
50. **Innis C.J., Tlustý M., Wunn D.**, 2007. Hematologic and plasma biochemical analysis of juvenile head started northernred-bellied cooters (*Pseudemys rubriventris*). J. Zoo. Wild. Med. 38(3): 425-32.
51. **Jacobson E.R.**, 2007. Viruses and viral disease of reptiles. In: Jacobson E.R., (ed). Infectious diseases and pathology of reptiles. Boca Raton, Florida, CRC Press: 395-460.
52. **Jacobson E.R., Oros J., Tucker S.J., Pollock D.P., Kelley K.L., Munn R.J., Lock B.A., Mergia A., Yamamoto J.K.**, 2001. Partial characterization of retroviruses from boid snakes with inclusion body disease. Am. J. Vet. Res. 62: 217-24.

53. **Javanbakht H., Sharifi M.,** 2014. Prevalence and intensity of *Haemogregarina stepanowi* (Apicomplexa: *Haemogregarinidae*) in two species of fresh water turtles (*Mauremys caspica* and *Emys orbicularis*) in Iran. *Journal of Entomology and Zoology Studies* 2(4): 155-158.
54. **Jefferson N. H.,** 1965. The biology of *Trypanosoma chrysemydis* Roudabush and Coatney. Ph.D. dissertation, University of Minnesota: 110.
55. **Johnson J.H., Benson P.A.,** 1996. Laboratory reference values for a group of captive Ball pythons (*Python regius*). *Am. J. Vet. Res.* 57: 1304-1307.
56. **Keymer E.F.,** 1981. Protozoa. In: Cooper J.E., Jackson O.F., (eds). *Diseases of reptilia*, vol. 1. London, Academic Press: 233-290.
57. **Khan R.A., Forrester D.J., Goodwin T.M., Ross C.A.,** 1980. A *Haemogregarine* from the American alligator (*Alligator mississippiensis*). *J. Parasitol.* 66(2): 324-332.
58. **Knotková Z., Doubek J., Knotek Z., Hájková P.,** 2002. Blood cell morphology and plasma biochemistry in russian tortoises (*Agrionemis horsfieldi*). *Acta Vet. Brno* 71: 191-198.
59. **Kumar De T., Maiti B.R.,** 1981. Differential leukocyte count in both sexes of an Indian softshelled turtle (*Lissemys punctata punctata*). *Z. Mikrosk. Anat. Forsch.* 95(6): 1065-1069.
60. **Kvičerová J., Pakandl M., Hypša V.,** 2008. Phylogenetic relationship among *Eimeria* spp. (Apicomplexa: *Eimeriidae*) infecting rabbits: evolutionary significance of biological and morphological features. *Parasitology* 135: 443 – 452.
61. **Lainson R., Paperna I., Naiff R.D.,** 2003. Development of Hepatozoon caimani (Carini, 1909) Pessoa, de Biasi and de Souza, 1972 in the caiman *Caiman crocodilus*, the frog *Rana catesbeiana* and the mosquito *Culex fatigans*. *Mem. Inst. Oswaldo Cruz* 98: 103-113.
62. **Lainson R., Naiff R. D.,** 1998. *Haemoproteus* (Apicomplexa: *Haemoproteidae*) of tortoises and turtles. *Proc. R. Soc. Lond. B. Biol. Sci.* 265(1400): 941–949.
63. **Lamirande E.W., Bratthauer A.D., Fischer D.C., Nichols D.K.,** 1999. Reference hematologic and plasma chemistry values of brown tree snakes (*Boiga irregularis*). *J. Zoo. Wildli. Med.* 30: 516-520.
64. **Landau I., Paperna I.,** 1997. The assignment of *Hepatozoon mauritanicum*, a tick-transmitted parasite of tortoises, to the genus *Hemolivia*. *Parasite* 4: 365–367.
65. **Mackerras M. J.,** 1961. The haematozoa of Australian reptiles. *Aust. J. Zool.* 9: 61–122.
66. **Mandl L.,** 1839. Note sur les globules sanguins du protéé et descrocodiliens. *Annl. Sci. Nat.* 12: 289-291.

67. **Marquardt W. C.**, 1966. Haemogregarines and Haemoproteus in some reptiles in southern Illinois. *J. Parasitol.* 52: 823–824.
68. **Mateo M.R., Roberts E.D., Enright F.M.**, 1984. Morphologic, cytochemical and functional studies of peripheral blood cells of young healthy american alligators (*Alligator mississippiensis*). *Am. J. Vet Res.* 45: 1046-1053.
69. **Michael W. K.**, 2000. Turtle conservation. Smithsonian Institut Press, Washington DC.
70. **Michel J.-C.**, 1973. *Hepatozoon mauritanicum* (Et. et Ed. Sergent, 1904) n. comb., parasite de *Testudo graeca*: redescription de la sporogonie chez *Hyalomma aegyptium* et de la schizogonie tissulaire d'après le materiel d'E. Brumpt. *Ann. Parasitol. Hum. Comp.* 48: 11–21.
71. **Mihalca A., Achelaritei D., Popescu P.**, 2002. *Haemoparasites* of the genus *Haemogregarina* in a population of European pond turtles (*Emys orbicularis*) from Dragasani, Valcea county, Romania. *Scienta Parasitologica*: 22-27.
72. **Mihalca A., Racka K., Gherman C., Ionescu D.T.**, 2008. Prevalence and intensity of blood apicomplexan infections in reptiles from Romania. *Parasitology Research* 102: 1081-1083.
73. **Misra K. K.**, 1976. *Haemogregarina gangetica*, a new name for *Haemogregarina simondi* of a river turtle *Trionyx gangeticus*. *Acta Protozool.* 15: 21–22.
74. **Montali R.J.**, 1988. Comparative pathology of inflammation on the higher vertebrates (reptiles, birds and mammals). *J. Comp. Pathol.* 99: 1-26.
75. **Olson G.A., Hessler J.R., Faith R.E.**, 1975. Techiques for blood collection and intravascular infusions in reptiles. *Lab. Anim. Sci.* 25: 783.
76. **Özvegy J., Marinković D., Vučićević M., Gajić B., Stevanović J., Krnjajić D., Aleksić-Kovačević S.**, 2015. Cytological and molecular identification of *Haemogregarina stepanowi* in blood samples of the European pond turtle (*Emys orbicularis*) from quarantine at Belgrade Zoo, *Acta Veterinaria Beograd*, 65(4): 443-453.
77. **Paperna A.M., Phillips C.A., Wetzel M.J.**, 2008. Leech parassitism in a turtle assemblage: Effects of host and environmental characteristics. *Copeia* 1: 227-233.
78. **Paperna I.**, 1989. Developmental cycle of chelonian hemogregarines in leeches with extra-intestinal multiple sporozoite oocysts and a lote on the brood stages in the chelonian hosts. *Dis. Aquatic. Organisms.* 7: 149-153.
79. **Paperna I.**, 2006. *Hemolivia mauritanica* (*Haemogregarinidae*: Apicomplexa) infection in the tortoise *Testudo graeca* in the neare East with data on sporogonous development in the tick vector *Hyalomma aegyptum*. *Parasite* 13: 267-273.

80. **Paterson W.B., Desser S.S.,** 1976. Observation on *Haemogregarina balli* sp.n. from the common snapping turtle, *Chelydra serpentina*. J. Protozool. 23(2): 294-301.
81. **Perpinan D., Hernandez-Divers S.M., Latimer K.S., Akre T., Hagen C., Buhlmann K.A., Hernandez-Divers S.J.,** 2008. Hematology of the Pascagoula map turtle (*Graptemys gibbonsi*) and the southeast Asian box turtle (*Cuora amboinensis*). J. Zoo. Wildl. Med. 39(3): 460-463.
82. **Picelli A.M., de Carvalho A.V., Viana L.A., Malvasio A.,** 2015. Prevalence and parasitemia of *Haemogregarina* sp. in *Podocnemis expansa* (Testudines: Podocnemididae) from the Brazilian Amazon. Braz. J. Vet. Parasitol., Jaboticabal, 24(2): 191-197.
83. **Pienaar U de V.,** 1962. Hematology of some South African Reptails. Witwaters Univ Press Johannesburg.
84. **Rangel-Mendoza J., Weber M., Zenteno-Ruiz C.E., López-Luna M.A., Barba-Macias E.,** 2009. Hematology and serum biochemistry coparison in wild and captive Central river turtles (*Dermatemys mawii*) in Tabasco, Mexico. Res. Vet. Sci. 87: 313-318.
85. **Raskin R.E.,** 2000. Reptilian Complete Blood Count. In: Fudge AM., Laboratory Medicine Avian and Exotic Pets Sounders: 193-197.
86. **Ray R.,** 1987. *Trypanosoma balathaensis* sp. nov. from a pond water turtle, *Lissemys punctata* (Bonnaterre) and its development in the leech vector *Helobdella nociva* Harding. Acta Protozool. 26: 63–67.
87. **Ray R., Bhattacharjee A.,** 1984. *Haemogregarina choudhuryi* sp. n. (Apicomplexa: *Haemogregarinidae*) in common pond water turtle, *Lissemys punctata punctata* (Bonnaterre) from West Bengal. Acta Protozool. 23: 67–74.
88. **Reichenow E.,** 1910. *Haemogregarina stepanowi*. Die Entwicklungsgeschichte einer Hämogregarine. Arch. Protistenkunde 20: 251-350.
89. **Rivera S., Wellehan J.F.X., McManamon R., Garner M.M., Raphael B.L., Gregory C.R., Latimer K.S., Rodriguez C.E., Diaz-Figueroa O., Marlar A.B., Nvakoe A., Gates A.E., Gilbert K., Childress A.L., Risatti G.R., Frasca S.,** 2009. Systemic adenovirus infection in Sulawesi tortoises (*Indotestudo forsteni*) caused by a novel siadenovirus. J. Vet. Diagn. Invest. 21: 425-426.
90. **Rossow J.A., Hernandez S.M., Summer S.M., Altman B.R., Crider C.G., Gammage M.B.,** 2013. *Haemogregarina* infections of three species of aquatic freshwater turtles from two sites in Costa Rica. Int. J. Parasitol. Par. Wildl. 2: 131-135.
91. **Rus G.,** 2003. Keeping and Breeding Freshwater Turtles. Living Art Publishing, 1-300.

92. **Saint Girons M.C.**, 1970. Morphology of the circulating blood cells. In: Gans C., Parsons T., Biology of reptilia. Academic Press, New York: 73-91.
93. **Salakij C., Salakij J., Apibal S., Narkkong N.A., Chanhome L., Rochanapat N.**, 2002. Hematology, Morphology, Cytochemical staining, and Ultrastructural Characteristics of Blood Cells in King Cobras (*Ophiophagus hannah*). Vet. Clin. Path. 31: 116-126.
94. **Sergius L.K.**, 2002. The turtles of Russia and Other Ex-Soviet Republics. Edition Chimaira, Frankfurt am Main: 1-159.
95. **Siddall M.E., Desser S.S.**, 1991. Merogonic development of *Haemogregarina balli* (Apicomplexa: *Haemogregarinidae*) in the leech *Placobdella ornata* (*Glossiphoniidae*), its transmission to a chelonian intermediate host and phylogenetic implications. J. Parasitol. 77: 426-436.
96. **Siddall M.E., Desser S.S.**, 1992. Prevalence and intensity of *Haemogregarina balli* (Apicomplexa: Adeleina: *haemogregarinidae*) in three turtle species from Ontario, with observations on intraerythrocytic development. Can. J. Zoo. 70: 123-128.
97. **Siddall M.E.**, 1995. Phylogeny of adeleid blood parasites with a partial systematic revision of the haemogregarine complex. J. Eukaryot. Microbiol. 42: 116–125.
98. **Siddall M.E., Desser S.S.**, 2001. Transmission of *Haemogregarina balli* from painted turtles to snapping turtles through the leech, *Placobdella ornata*. J. Parasitol. 87: 1217–1218.
99. **Smith T.G.**, 1996. The genus Hepatozoon (Apicomplexa: Adeleina). J. Parasitol. 82: 565-585.
100. **Stacy B.A., Whitaker N.**, 2000. Hematology and blood biochemistry of captive mugger crocodiles (*Crocodyles palustris*). J. Zoo. Wildl. Med. 31: 339-347.
101. **Stahl S.**, 2006. Reptile hematology and serum chemistry. In: Proceedings of the north american veterinary conference. Orlando, Florida.
102. **Sterling C.R.**, 1972. Ultrastructure study of gametocytes and gametogenesis of *Haemoproteus metchnikovi*. J. Protozool. 19: 69-76.
103. **Sterling C.R., DeGiusti D.L.**, 1972. Ultrastructural aspects of schizogony, mature schizonts, and merozoites of *Haemoproteus metchnikovi*. J. Parasitol. 58: 641–652.
104. **Sterling C.R., DeGiusti D.L.**, 1974. Fine structure of differentiating oocysts and mature sporozoites of *Haemoproteus metchnikovi* in its intermediate host *Chrysops callidus*. J. Protozool. 21: 276–283.
105. **Strik N.I., Alleman A.R., Harr K.E.**, 2007. Circulating inflammatory cells. In: Jacobson ER, (ed). Infections diseases and pathology of reptiles. Boca Raton, Florida, CRC Press: 167-218.

106. Sykes J.M., Klaphake E., 2008. Reptile Hematology. Vet. Clin. Exot. Anim. Pract. 11: 481-500.
107. Sypek J., Borysenko M., 1988. Reptiles. In: Rowley AF., Ratcliffe NA., Vertebrate blood cells. Cambridge University Press.: 211-256.
108. Široky P., Kamler M., Frye F. L., Fictum P., Modry D., 2007. Endogenous development of *Hemolivia mauritanica* (Apicomplexa: Adeleina: *Haemogregarinidae*) in marginated tortoise *Testudo marginata* (Reptilia: Testudinidae): evidence from experimental infections. Folia. Parasitol. 54: 13–18.
109. Široky P., Kamler M., Modry D., 2004. Long-term occurrence of *Hemolivia c.f. mauritanica* (Apicomplexa: Adeleina: *Haemogregarinidae*) in captive *Testudo marginata* (Reptilia: Testudinidae): evidence for cyclic merogony? J. Parasitol. 90: 1391–1393.
110. Široky P., Kamler M., Modry D., 2005. Prevalence of *Hemolivia mauritanica* (Apicomplexa: Adeleina: *Haemogregarinidae*) in natural populations of tortoises of the genus *Testudo* in the east Mediterranean region. Folia. Parasitol. 52: 359–361.
111. Telford S.R., 1984. Haemoparasites of reptiles. In: Huff G.L., Frye F., Jacobson E.R., (eds). Diseases of Amphibians and Reptiles. Plenum Press, New York: 385-517.
112. Telford S.R. Jr., 1994. Plasmodia of reptiles. In: Kreier J.P., (ed.). Parasitic Protozoa. 2nd edition. Academic Press, New York 7: 1–71.
113. Telford S.R., 2009. Hemoparasites of the reptilia: Color Atlas and Text .CRC Press, Taylor and Francis Group, Boca Raton, Florida.
114. Travassos Santos Dias J.A., 1953. (*Haemoproteus balazuci* sp. n. from tortoise, Mocambique) Bol. Soc. Estud. 23(82): 41–73.
115. Troiano J.C., Gould E.G., Gould I., 2008. Hematological reference intervals in argentine lizard. Comp. Clin. Pathol. 17: 93-97.
116. Tucundura M., Barelli P., Silva J.R., 2001. Experimental study of induced inflammation in the Brazilian Boa (*Boa constrictor constrictor*). J. Comp. Pathol. 125: 174-81.
117. Van Devender T.R., 2002. The Sonoran Desert Tortoise Natural History, Biology and Conversation. University of Arizona Press,; 1-380.
118. Wallach J.D., and Boever W.J., 1983. Diseases of exotic animals, medical and surgical management. Philadelphia, W.B. Saunders Co,; 983-7.
119. Wang C.C., Hopkins S.H., 1965. *Haemogregarina* and *Haemoproteus* (Protozoa, Sporozoa) in blood of Texas freshwater turtles. J. Parasitol. 51: 682–683.
120. Wilford O.O., 1977. *Haemogregarina stepanowi*. Parasitologia Animal: 181-185.

121. **Wojtasek J.S.**, 1991. Hematology of the grass snake *Natrix natrix L.* Comparative Biochemistry and Physiology 100: 805-812.
122. **Wojtasek J.S.**, 1992. Seasonal changes of circulating blood parameters in the grass snake *Natrix natrix L.* Comparative Biochemistry and Physiology 103: 461-471.
123. **Woo P.T.K.**, 1969. The life cycle of *Trypanosoma chrysemydis*. Canadian J. Zool. 47: 1139–1151.
124. **Wozniak E.J., Telford S.R.**, 1991. The fate of Hepatozoon species naturally infecting Florida black racers and watersnakes in potential mosquito and soft tick vectors, and histological evidence of pathogenicity in unnatural host species. Int. J. Parasitol. 21: 511-516.
125. **Wozniak E.J., Telford S.R., DeNardo D.F., McLaughlin G.L., Butler J.F.**, 1998. Granulomatous hepatitis associated with Hepatozoon sp. meronts in a southern water snake (*Nerodia fasciata pictiventris*). J. Zoo. Wildl. Med. 29(1): 68-71.
126. **Wozniak E.J., Telford S.R., McLaughlin G.L.**, 1994. Employment of the polymerase chain reaction in the molecular differentiation of reptilian hemogregarines and its application to preventative zoological medicine. J. Zoo. Wildl. Med. 25: 538-549.
127. **Wright K.M., Skeba S.**, 1992. Hematology and plasma chemistries of captive prehensile-tailed skinks (*Corucia zebrata*). J. Zoo. Wildl. Med. 23: 429-432.
128. **Zboray G.**, 2001. Összehasonlító anatómiai praktikum II. Nemzeti Tankönyvkiadó RT, Budapest.

BIOGRAFIJA

Ezved J. Jožef (Özvegy J. József) rođen je 10. septembra 1960. godine u Totovom Selu. Osnovnu i srednju medicinsku školu je završio u Subotici. Studije veterinarske medicine u Beogradu upisao je 1978/79 školske godine, a diplomirao u januaru 1984. godine sa prosečnom ocenom 7 (sedam). Bio je stipendista Pokrajinskog fonda za zdravstvenu zaštitu životinja. Obaveznu studentsku praksu završio je u inostranim zoološkim vrtovima: Zoo Budapest, Zoo Schönbrunn u Beču i Zoo Dvůr Králové u Češkoj.

Nakon diplomiranja zaposlio se u Zoo vrtu Palić. Od 1986-1989. godine radio je u industriji mesa „29. novembar“, kao šef bakteriološke laboratorije. U Subotici od 1990-1996. godine vodi ambulantu za malu praksu i lečenje kućnih i egzotičnih ljubimaca, a u privatnoj veterinarskoj stanici „Zoovet“ radi od 2002-2008. godine na poslovima zdravstvene zaštite egzotičnih ljubimaca. U novembru 2009-2012. godine zaposlio se u JP „Vojvodinašume“, ogranak „Lovoturs“, na radnim zadacima šef veterinarske službe na fazaneriji „Ristovača“ u Baču, kao i na radnim zadacima referent za zdravstvenu zaštitu divljači u lovištu „Kamarište“. U avgustu 2012. godine zaposlio se u Zoološkom vrtu grada Beograda gde i danas obavlja poslove zdravstvene zaštite i lečenja egzotičnih i divljih životinja.

Zbog izuzetnog zalaganja, kao student-saradnik Katedre za Biologiju upisao je postdiplomske studije na Veterinarskom fakultetu u Beogradu, smer Patologija i terapija životinja iz uže oblasti Patologija, koju je završio sa prosečnom ocenom 8,5. Magistarsku tezu pod naslovom „Ispitivanje patoloških promena na koži i koštano-skeletnom sistemu barskih kornjača iz prirodnih staništa“ odbranio je u decembru 2005. godine pod mentorstvom prof. dr Sanje Aleksić-Kovačević. Trenutno pohađa specijalističke studije iz Patologije na FVM u Beogradu.

Više puta je boravio u inostranstvu na stručnim usavršavanjima iz oblasti patologije i terapije životinja, u Zoološkim vrtovima : Zoo Schönbrunn u Beču, Zoo Dvůr Králové u Češkoj, Zoo Budapest i Zoo Szeged u Mađarskoj kao i Zoo Wilhelma u Štutgartu u Nemačkoj. Stručna predavanja i rad u ovim vrtovima su u većini slučajeva tekli pod stručnim nadzorom EAZA-e (Evropska asocijacija zooloških vrtova).

Član je stručnih udruženja : Srpsko veterinarsko društvo, Udruženje veterinara male prakse Srbije, EWDA - Evropska asocijacija za bolesti divljih životinja. Učestvovao je na većem broju naučno-stručnih simpozijuma i konferencija u zemlji i inostranstvu. Držao je predavanja za veterinare i studente veterinarske medicine na naučnim skupovima. Publikovao je više stručnih članaka u domaćim i stranim časopisima.

IZJAVA O AUTORSTVU

Potpisani Ezved Jožef

Broj upisa:


Izjavljujem

Da je doktorska disertacije pod naslovom „MORFOLOŠKE PROMENE U TKIVIMA BARSKIH KORNJAČA (*Emys orbicularis*) PRIRODNO INFICIRANIH HEMOPARAZITOM *Haemogregarina stepanowi* I MOLEKULARNO-GENETIČKA IDENTIFIKACIJA UZROČNIKA“

- rezultat sopstvenog istraživačkog rada,
- da predložena disertacija u celini ni u delovima nije bila predložena za dobijanje bilo koje diplome prema studijskim programima drugih visokoškolskih ustanova,
- da su rezultati konkretno navedeni i
- da nisam kršio autorska prava i koristio intelektualnu svojinu drugih lica.

U Beogradu,
2016. godine

Potpis doktoranda:



**IZJAVA O ISTOVETNOSTI ŠTAMPANE I ELEKTRONSKE
VERZIJE DOKTORSKOG RADA**

Ime i Prezime autora: Ezved Jožef

Broj upisa:

Studijski program: doktorske akademske studije

Naslov rada: „MORFOLOŠKE PROMENE U TKIVIMA BARSKIH KORNJAČA
(*Emys orbicularis*) PRIRODNO INFICIRANIH HEMOPARAZITOM *Haemogregarina
stepanowi* I MOLEKULARNO-GENETIČKA IDENTIFIKACIJA UZROČNIKA“

Mentor: Prof. dr Sanja Aleksić-Kovačević

Potpisani Ezved Jožef


Izjavljujem da je štampana verzija mog doktorskog rada istovetna elektronskoj verziji koju sam predao za objavljivanje na portalu Digitalnog repozitorijuma Univerziteta u Beogradu.

Dozvoljavam da se objave moji lični podaci vezani za dobijanje akademskog zvanja doktora nauka, kao što su ime i prezime, godina i mesto rođenja i datum odbrane rada.

Ovi lični podaci mogu se objaviti na mrežnim stranicama digitalne biblioteke, u elektronskom katalogu i u publikacijama Univerziteta u Beogradu.

U Beogradu,
2016. godine

Potpis doktoranda:



IZJAVA O KORIŠĆENJU

Ovlašćujem Univerzitetsku biblioteku „Svetozar Marković“ da u Digitalni repozitorijum Univerziteta u Beogradu unese moju doktorsku disertaciju pod naslovom „MORFOLOŠKE PROMENE U TKIVIMA BARSКИH KORNJAČA (*Emys orbicularis*) PRIRODNO INFICIRANIH HEMOPARAZITOM *Haemogregarina stepanowi* I MOLEKULARNO-GENETIČKA IDENTIFIKACIJA UZROČNIKA“, koja je moje autorsko delo.

Disertaciju sa svim priložima predao sam u elektronskom formatu pogodnom za trajno arhiviranje.

Moju doktorsku disertaciju pohranjenu u Digitalnom repozitorijumu Univerziteta u Beogradu mogu da koriste svi koji poštuju odredbe sadržane u odabranom tipu licence Kreativne zajednice (Creative Commons) za koju sam se odlučio.

1. Autorstvo
2. Autorstvo - nekomercijalno
3. Autorstvo - nekomercijalno – bez prerade
4. Autorstvo - nekomercijalno – deliti pod istim uslovima
5. Autorstvo – bez prerade
6. Autorstvo – deliti pod istim uslovima

U Beogradu,
2016. godine

Potpis doktoranda:

