

Univerzitet u Beogradu

Stomatološki fakultet

Ivana J. Ilić Dimitrijević

ANALIZA HROMOZOMSKE TRANSLOKACIJE  
T(11;19) KOD MUKOEPIDERMOIDNOG  
KARCINOMA PLJUVAČNIH ŽLEZDA – KORELACIJA  
SA KLINIČKIM I HISTOPATOLOŠKIM  
PARAMETRIMA

Doktorska disertacija

Decembar 2014

University of Belgrade  
School of Dentistry

Ivana J. Ilić Dimitrijević

ANALYSIS OF CHROMOSOMAL TRANSLOCATION  
T(11;19) IN MUCOEPIDERMOID CARCINOMA OF  
SALIVARY GLANDS – CORRELATION WITH  
CLINICAL AND HISTOPATHOLOGICAL  
PARAMETERS

PhD theses

December 2014

**Mentor:** Profesor dr Vitomir Konstantinović  
Univerzitet u Beogradu, Stomatološki fakultet,  
Klinika za Maksilofacijalnu hirurgiju

### **Članovi komisije**

Docent dr Milan Petrović  
Stomatološki fakultet, Univerzitet u Beogradu

Profesor dr Zvezdana Tepavčević  
Stomatološki fakultet, Univerzitet u Beogradu

Profesor dr Ivana Novaković  
Medicinski fakultet, Univerzitet u Beogradu

Datum odbrane:

# Zahvalnica

Pre svega, beskrajno sam zahvalna svom sinu, Stefanu Dimitrijeviću, što je bio tako dobra beba, pružio mi nebrojano osmeha, mnogo nežnosti i radosti, dao snage i volje da u miru i sa najvećim uživanjem napišem doktorat. Za podršku, razumevanje i veliku ljubav koju mi neperstano pruža, neizrecivo sam zahvana svojoj voljenoj majci Jelici. Za nesebičnu podršku, veliku pomoć, sugestije i konstruktivne kritike tokom izrade i pisanja studije duboko sam zahvalna svom divnom suprugu Nikoli. Bez vas sav ovaj trud ne bi imao smisla.

Prirodno je da se zahvalnica piše na kraju, u žurbi, jer je sve već spremno za štampanje, čeka se poslednje veće fakulteta, nestrpljenje raste. Međutim, sa velikim zadovoljstvom pišem ove redove i zaista želim da dozovem u sećanje sve svetle, sive i mračne trenutke tokom izrade ove studije, a bilo ih je mnogo.

Na početku istraživačke karijere imala sam veliku sreću i privilegiju da sarađujem i učim od najboljih stručnjaka iz pojedinih oblasti, na šta sam naročito ponosna. Najiskrenije sam zahvalna što sam od istih naučila da uvek budem otvorena za svaki mogući ishod tokom istraživanja, da usvojim da je nepredvidivost deo nauke i da uvek postoji rešenje problema. Takođe, želim da istaknem da je oblast onkogenetika apsolutno u sferi mog interesovanja i da sam sa velikim uživanjem radila tokom izrade i pisanja doktorata, što smatram da je velika sreća i privilegija.

Slučajno poznavstvo iz Hamburga sa prof. dr J. H. Seitz-om promenilo je tok mog razmišljanja o daljem profesionalnom usavršavanju. Ovom prilikom želim da mu se zahvalim što mi je omogućio kontakt sa prof. dr T. Löning- om i obezbedio da se ova studija izvede. Nikada neću da zaboravim hamburšku kišu dana kada sam upoznala prof. T. Löning-a, idejnog tvoraca ove studije. Želim da mu se zahvalim što me je sa velikim strpljenjem uveo u modernu histopatolšku dijagnostiku, na kvalitetnom vremenu koje smo proveli zajedno, jer je svaki trenutak bio dragocen. Prof. Jelena Milašin zaslužuje posebno mesto u ovoj zahvanici, jer je bila prisutna od početka do kraja izrade i pisanja originalnog naučnog rada iz ove studije, uložila puno truda i vremena da rad bude objavljen. Posebno sam joj zahvalna što me je naučila da budem fleksibilna i da se posvetim suštini tokom pisanja naučnog rada. Konačno, ova studija bi verovatno završila kao sjajna ideja, da nisam naišla na veliko razumevanje i podršku prof. dr Zvedane Tepavčević koja mi je omogućila da prikupim materijal za izradu ove studije i sa kojom sam provela divan semestar u radu sa njom i njenim studentima. Veliko hvala upućujem svim svojim kolegama i prijateljima koji su ovaj jedinstveni akademski period učinili lakšim, veselijim i svakako zanimljivijim. Posebno želim da se zahvalim svom velikom prijatelju, Branislavu Terziću, za neprestanu podršku i pomoć.

Na kraju, najvažnije je što sam imala najblaže rečeno čistu sreću da za mentora imam profesora kao što je prof. dr Vitomir Konstantinović, pre svega velikog džentlmena, diplomatu, sjajnog kliničara i naučnika. Mentor koji je zaista učinio sve da se ova studija realizuje, otklonio svaki nedorazum, pružao neprestanu podršku, a pre svega

mi ukazao veliko poverenje. Najiskrenije sam mu zahvalna na neverovatnom strpljenju, na uvek odgovorenim *mail*-u na pregšt mojih uglavnom suvišnih pitanja, predloga i dilema. Za sve tragikomične trenutke tokom izrade ove studije, uvek mi je vraćao osmeh na lice, na šta sam mu posebno zahvalna. Ovako kvalitetna komunikacija i sjajan odnos sa svojim mentorom učinilo je da ovo profesionalno poglavlje bude veoma posebno i pozitivno iskustvo.

# Rezime

Kod velikog broja salivarnih mukoepidermoidnih karcinoma (MEK) detektovana je rekurentna t(11;19) hromozoska translokacija čiji je proizvod novostvoreni fuzio onkogen (MECT1-MAML2). Prisustvo MECT1-MAML2 onkogeneta remeti normalan ćelijski ciklus i ćelijsku diferencijaciju, dovodeći do nastanka i razvoja tumora. Ciljevi ove studije bili su da se utvrdi incidenca MECT1-MAML2 fuzije kod srpskih pacijenata, zatim da se ispita odnos MECT1-MAML2 fuzije sa kliničkim i histopatološkim karakteristikama MEK-a, kao i da se utvrdi relevantnost ove fuzije kao molekularnog markera biološkog ponašanja MEK-a. U ovoj retrospektivnoj studiji, 20 slučajeva MEK-a i 23 slučajeva MEK-ovih imitacija je bilo testirano na prisustvo MECT1-MAML2 fuzije koristeći reverznu transkriptazu-polimeraznu lančanu reakciju (RT-PCR). Klinički i histopatološki parametri zajedno sa preživljavanjem bez znakova bolesti i ukupnim vremenom preživljavanja su ispitivani u odnosu na MECT1-MAML2 fuzioni status. MEK imitacije (n=23) su definisane kao ne-MEK grupa i svi slučajevi ovih karcinoma su bili negativni na MECT1-MAML2 fuziju. Kod MEK-a (n=20) fuzija je bila detektovana u 8 slučajeva (40%). Prisustvo MECT1-MAML2 fuzije je bilo povezano sa niskim histološkim gradusom tumora ( $P = 0.02$ ), sa preživljavanjem bez znakova bolesti ( $P = 0.002$ ) i ukupnim vremenom preživljavanja ( $P = 0.046$ ). Ova studija je pokazala da su LG fuzio-pozitivni MEK-i poseban kliničko-histopatološki entitet, zatim

da MECT1-MAML2 fuzija može da se koristi kao pomoćni dijagnostički i prognostički marker za mukoepidermoidni karcinom.

**Ključne reči:** Karcinomi pljuvačnih žlezda, Mukoepidermoidni karcinom, Hromozomska translokacija t(11, 19), MECT1-MAML2, PCR dijagnostika.



# Abstract

A significant number of salivary mucoepidermoid carcinoma (MEC) harbor a recurring t(11;19) translocation with an associated novel fusion oncogene (MECT1-MAML2). The MECT1-MAML2 oncogene disrupts normal cell-cycle and differentiation, contributing to tumor development. The objectives of this study were to establish the incidence of MECT1-MAML2 fusion in Serbian patients, to examine the correlation between MECT1-MAML2 status and clinico-pathological parameters of MECs, and estimate its relevance as a genetic marker of MEC behavior. In this retrospective study, 20 cases of MEC of salivary glands and 23 cases of MEC mimics were tested for the presence of MECT1-MAML2 fusion using reverse transcriptase-polymerase chain reaction (RT-PCR). Histopathological as well as clinical parameters, disease free survival, and overall survival data were examined in relation to fusion status. MEC mimics (n=23) were defined as non-MECs and all these cases were negative for the MECT1-MAML2 fusion. In the group of confirmed MECs (n=20) the MECT1-MAML2 fusion was detected in 8 cases (40%). The presence of the MECT1-MAML2 fusion was associated with low-grade tumor histology (P = 0.02), with disease-free survival (P= 0.002) and with overall survival rate (P=0.046). The study has shown that the LG fusio-positive MECs represent unique clinico-histopathological entity, as well as that

the presence of the MECT1-MAML2 fusion can serve as an additional diagnostic and prognostic marker for mucoepidermoid carcinomas.

**Key words:** Salivary gland, Mucoepidermoid carcinoma, Chromosomal translocation t(11,19), MECT1-MAML2, RT-PCR diagnostic.

# Sadržaj

<b>ZAHVALNICA .....</b>	<b>IV</b>
<b>REZIME .....</b>	<b>VII</b>
<b>ABSTRACT .....</b>	<b>IX</b>
<b>LISTA SLIKA .....</b>	<b>XIV</b>
<b>LISTA TABELA.....</b>	<b>XVI</b>
<b>SKRAĆENICE.....</b>	<b>XVII</b>
<b>1 UVOD.....</b>	<b>1</b>
<b>2 PREGLED LITERATURE .....</b>	<b>5</b>
<b>2.1 Opšte karakteristike mukoepidermoidnog karcinoma.....</b>	<b>5</b>
2.1.1 Etiologija .....	5
2.1.2 Lokalizacija MEK-a u maksilofacijalnoj regiji .....	6
2.1.3 Klinička manifestacija.....	6
2.1.4 Makroskopski izgled.....	8
2.1.5 Mikroskopski izgled.....	8
2.1.5.1 Čelijske komponente.....	9
2.1.5.2 Mikroskopska slika .....	12
2.1.6 Histološke varijante .....	14
2.1.7 Diferencijalna dijagnoza.....	18
2.1.8 Klasifikacija.....	19
<b>2.2 Molekularna patologija tumora.....</b>	<b>23</b>
2.2.1 Genetika karcinoma .....	23
2.2.1.1 Proto-onkogeni .....	24
2.2.1.2 Tumorsupresorni geni .....	25
2.2.2 Hromozomske translokacije.....	27
2.2.3 Genske fuzije kod epitelnih malignih tumora .....	30

2.2.3.1	RET-NTRK1.....	31
2.2.3.2	CTNNB1-PLAG1 .....	32
2.2.3.3	Pax8-PPAR $\gamma$ .....	32
2.2.3.4	BRD-NUT.....	33
2.2.3.5	ETV6-NTRK3 .....	33
2.2.3.6	TMPRSS2-ERG.....	34
2.2.3.7	T(11;19)(q12p13) hromozomska translokacija MECT1-MAML2 .....	34
<b>2.3</b>	<b>Fiziologija <i>notch</i> signalnog puta.....</b>	<b>35</b>
<b>2.4</b>	<b>Uloga <i>notch</i> signalnog puta u kancerogenezi.....</b>	<b>44</b>
<b>2.5</b>	<b>CREB signalni put.....</b>	<b>46</b>
<b>3</b>	<b>CILJEVI ISTRAŽIVANJA I NAUČNI OSNOV TEZE .....</b>	<b>51</b>
<b>4</b>	<b>MATERIJAL I METOD .....</b>	<b>53</b>
<b>4.1</b>	<b>Selekcija uzoraka MEK-a.....</b>	<b>53</b>
<b>4.2</b>	<b>Kliničko-patološki podaci .....</b>	<b>54</b>
<b>4.3</b>	<b>Laboratorijski postupci .....</b>	<b>55</b>
4.3.1	Mikrodisekcija i deparafinizacija .....	55
4.3.2	Ekstrakcije RNK iz tkiva .....	56
4.3.3	Termički ciklus.....	62
4.3.4	Elektroforeza.....	63
4.3.5	Analiza fragmenata na ABI- analizatoru.....	64
<b>4.4</b>	<b>Karakteristike produkta QIA-gene .....</b>	<b>65</b>
4.4.1	Enzimi.....	65
4.4.2	QIAGEN OneStep RT-PCR Pufer .....	66
4.4.3	Q-rastvor .....	66
4.4.4	dNTPMix.....	67
4.4.5	RNase- free water .....	67
<b>5</b>	<b>REZULTATI .....</b>	<b>68</b>
<b>5.1</b>	<b>Kliničko-patološke karakteristike MEK-a .....</b>	<b>68</b>
5.1.1	Povezanost MECT1-MAML2 fuzije sa kliničko-patološkim karakteristikama pacijenata .....	69
<b>5.2</b>	<b>Faktori koji utiču na preživljavanje pacijenata.....</b>	<b>71</b>
<b>6</b>	<b>DISKUSIJA .....</b>	<b>82</b>

<b>6.1</b>	<b>MECT1-MAML2 fuzija kod HG MEK .....</b>	<b>83</b>
<b>6.2</b>	<b>Specifičnost MECT1-MAML2 fuzije za MEK.....</b>	<b>87</b>
<b>6.3</b>	<b>Uticaj MECT1-MAML2 fuzionog statusa na prognozu i terapiju MEK-a .....</b>	<b>89</b>
<b>6.4</b>	<b>Budući pravci istraživanja .....</b>	<b>92</b>
<b>7</b>	<b>ZAKLJUČAK.....</b>	<b>96</b>
	<b>LITERATURA .....</b>	<b>97</b>
	<b>IZJAVA O AUTORSTVU .....</b>	<b>130</b>
	<b>IZJAVA O ISTOVETNOSTI ŠTAMPANE I ELEKTRONSKE .....</b>	<b>131</b>
	<b>VERZIJE DOKTORSKOG RADA .....</b>	<b>131</b>
	<b>IZJAVA O KORIŠĆENJU .....</b>	<b>132</b>
	<b>KRATKA BIOGRAFIJA AUTORA .....</b>	<b>133</b>

# Lista slika

Slika 1.1: Nastanak MECT1-MAML2 fuziogeno .....	2
Slika 2.1: MEK malih pljuvačnih žlezda na palatumu usne duplje.....	7
Slika 2.2: MEK malih pljuvačnih žlezda pod usne duplje.....	7
Slika 2.3: Intermedijarne ćelije kod MEK-a, (H&E x 300).....	9
Slika 2.4: Epidermoidne ćelije kod MEK-a (A) (H&E x 200), čiste ćelije kod MEK-a (B) (H&E x100).....	10
Slika 2.5: Mukusne ćelije kod MEK-a, (A) (H&Ex100) i (B) (H&Ex300).....	11
Slika 2.6: Nisko-gradusni MEK sa cističnim strukturama i mešavinom mukusnih, intermedijarnih i epidermodnih ćelija, sa dominacijom mukusnih ćelija i mukusnih jezera (H&E x 40).....	12
Slika 2.7: Visoko-gradusni, slabodiferentovani MEK sa predominacijom epidermoidnih ćelija koje formiraju epitelna ostrvca i plaže (H&E x 40).....	13
Slika 2.8: Elektronska mikrofografija ćelija MEK-a .....	14
Slika 2.9: Sklerozirajući MEK: ostrvo nisko-gradusnog karcinoma sa sklerotičnom neoplazmom (A) (H&E x 25), uvećano epitelno ostrvo (B) (H&G x150) .....	15
Slika 2.10: MEK parotidne pljuvačne žlezde: unicistični MEK parotidne pljuvačne žlezde (A) (H&E x 25), uvećanje zida ciste pokazuje zrele mukusne, intermedijarne i epidermoidne ćelije (B) (H&E x 100) .....	16
Slika 2.11: Onkocitni MEK: nakupine onkocitnih ćelija (A) (H&EX50), epidermidne i mukusne ćelije između onkocitnih epitelnih ćelija (B) (H&Ex150).....	16
Slika 2.12: MEK čistih ćelija, (H&E x 100).....	17
Slika 2.13: MEK-a peharastih ćelija (H&E x 200) .....	17
Slika 2.14: Nastanak MECT1-MAML2 fuzionog onkogeno .....	35
Slika 2.15: Vezivanje <i>notch</i> liganda i receptora.....	39
Slika 2.16: Struktura <i>notch</i> receptora .....	40
Slika 2.17: <i>Notch</i> ligandi.....	41
Slika 2.18: CREB signalni put: A) normalan, B) patološki .....	47
Slika 4.1: Postupak ekstrakcije RNK iz tkiva .....	57
Slika 4.2: Šematski prikaz postupka ekstrakcije DNK iz tkiva primenom komercijalnog kita ....	58
Slika 4.3: DNK i RNK <i>spine columns</i> sa selektivno propustljivim membranama .....	58
Slika 4.4: Pipetiranje uzoraka .....	60
Slika 4.5: Spravljanje smeše za RT-PCR .....	60
Slika 4.6: Priprema mastermiksa za RT-PCR.....	61
Slika 4.7: Modifikovani termički ciklus za dugačke RT-PCR produkte.....	62

Slika 4.8: Komponente za elektroforezu .....	63
Slika 4.9: Šematski prikaz kapilarne elektroforeze (A); ABI analizator (B) .....	65
Slika 5.1: Petogodišnje preživljavanje kod različitih gradusa MEK-a.....	74
Slika 5.2:Petogodišnje preživljavanje i klinički stadijum tumora.....	75
Slika 5.3: Ukupno vreme preživljavanja i MECT1-MAML2 fuzioni status.....	76
Slika 5.4:Ukupno preživljavanje i veličina tumora.....	77
Slika 5.5: Ukupno preživljavanje i klinički stadijum tumora .....	78
Slika 5.6: Prikaz pozitivne MECT1-MAML2 fuzije kod MEK-a .....	79
Slika 5.7: Prikaz negativne MECT1-MAML2 fuzije kod MEK-a .....	80
Slika 6.1: Različite lokalizacije tumora sa indentifikovanom MECT1-MAML2 fuzijom .....	88
Slika 6.2: Uzimanje uzorka tkiva metodom FNA vođenu ultrazvukom.....	91

# Lista tabela

Tabela 2.1: Histološke varijante MEK-a.....	15
Tabela 2.2: Klasifikacija karcinoma pljuvačnih žlezda u odnosu na stepen rizika.....	20
Tabela 2.3: Komparacija različitih klasifikacionih sistemi za MEK.....	22
Tabela 2.4: Uloga <i>notch</i> signalnog puta u fiziološkim procesima određenih organa/tkiva.....	36
Tabela 2.5: <i>Notch</i> ciljani geni.....	43
Tabela 4.1: Imitacije HG MEK-a.....	54
Tabela 4.2: AFIP klasifikacija MEK-a.....	55
Tabela 5.1: Kliničko-patološke karakteristike MEK-a.....	68
Tabela 5.2: Kliničko-patološke karakteristike MEK-a u odnosu na MECT1-MAML2 fuziju.....	70
Tabela 5.3: Kaplan-Meier analiza preživljavanja.....	71
Tabela 5.4: Koksova univarijantna regresiona analiza.....	73
Tabela 6.1: Najčešće hromozomske translokacije kod salivarnih karcinoma.....	83



# Skraćenice

*ABL1-Abelson murine leukemia viral oncogene homolog 1*

*ACC- Adenosquamous cell carcinoma*

*ADAM-A Disintegrin And Metalloproteinase*

*AdCC-Adenoid Cystic Carcinoma*

*Adenokarcinoma NOS-Adenocarcinoma not otherwise specified*

*AFH- Angiomatoid fibrous histiocytoma*

*AFIP-The American Forces Institute of Pathology*

*ALL-Acute lymphoblastic leukemia*

*AML-Acute myeloid leukemia 1 protein*

*AML-Acute myelogenous leukemia*

*ANK-Ankirin repeats*

*ARG-Abelson-related gene*

*ASC-Adenosquamous carcinoma*

*BCR-Breakpoint cluster region protein*

*BDNF-Brain-derived neurotrophic factor*

*BRCA-Breast cancer type 1 susceptibility protein*

*BRCA2-Breast cancer type 2 susceptibility protein*

*BRD-Bearded Family Genes*

*Brd4-Bromodomain-containing protein 4*

*C-Cytosine*

*cAMP-Cyclic adenosine monophosphate*

*CDC42-Cell division control protein 42*

*CDK1-Cyclin-dependent kinase 1*

*CDKN2A/p16-Cyclin-dependent kinase inhibitor 2A*

*CK20-Cytokeratin 20*

*CK7-Cytokeratin 7*

*c-KIT-Proto-oncogene c-Kit (Mast/stem cell growth factor receptor)*

*CML-Chronic myelogenous leukemia*

*c-MYC-Avian Myelocytomatosis Viral Oncogene Homolog*

*CRCT1-CREB-regulated transcription coactivator 1*

*CRE-cAMP-responsive element*

*CREB-cAMP response element-binding protein*

*CREB1-cAMP response element-binding protein 1*

*CTNNB1-Catenin (cadherin-associated protein), beta 1*

*DCC gene-Deleted in Colorectal Cancer*

*DNA (DNK)-Deoxyribonucleic acid - dezokosiribonukleinska kiselina*

*dNTP -Deoxynucleotide Solution*

*EGF-Epidermal growth factor*

*EGFR-Epidermal growth factor receptor*

*ErbB-Erb-b2 Erythroblastic leukemia viral oncogene homolog*

ERG-V-*Erythroblastosis Virus E26 Oncogene Homolog (Avian)*

ETDA- *Ethylenediaminetetraacetic acid*

ETS-*E-twenty six*

ETV6-*Ets Variant Gene 6*

EWSR1-*Ewing sarcoma breakpoint region 1*

FA-*Formaldehyde agarose gel*

FGFR3-*Fibroblast growth factor receptor 3*

FNA- *Fine-needle aspiration*

FTC-*Follicular thyroid cancer*

G-*Guanin*

GALR1-*Galanin receptor 1*

GISTs-*Gastrointestinal stromal tumors*

GlcNAc -*N-acetylglucosamine-1-phosphotransferase subunits alpha/beta*

GTP-*Guanosine triphosphate*

H&E-*Hematoxylin and Eosin*

HER2-*Human Epidermal Growth Factor Receptor 2*

Hes gene-*Hairy and enhancer of split 1 (Drosophila)*

HG MEK-*High grade mukoepidermoid carcinoma*

HGT-*High grade transformation*

HNSCC-*Head and Neck Squamous cell carcinoma*

HPF-*High-power field*

HRAS- *GTPase HRas*

HTLV-1-*Human T-lymphotropic virus 1*

ICD-*Intracellular domain of Notch receptor*

IGH-*Immunoglobulin heavy locus*

JAK2-*Janus kinase 2*

LG MEK-*Low grade mucoepidermoid carcinoma*

LNR-*Lin/Notch Repeat Region*

LTP-*Long-term potentiation*

LYN-*Yes-1-Yamaguchi sarcoma viral related oncogene homolog*

MAFA-*Maf musculoaponeurotic fibrosarcoma oncogene homolog A*

MAML2-*Mastermind-like protein 2*

MAPK-*Mitogen-activated protein kinase*

MEC (MEK)-*Mucoepidermoid carcinoma-Mukoepidermoidni karcinom*

MEKT1-*Mucoepidermoid Carcinoma Translocated*

MINT-*Msx2 Interacting Nuclear Target*

MMTV-*Mouse mammary tumor virus model*

MOPS-*Propanesulfonic acid*

MOS-*Moloney murine sarcoma viral oncogene homolog*

MUC1-*Mucin 1*

MUC5AC-*Mucin 5AC*

N1ICD-*Intracellular domain Notch 1 receptor*

NFG-*Nerve growth factor*

NIH3T3-*Mouse embryonic fibroblast cell line*

NLS-*Nuclear localization signals*

NMC- *NUT midline carcinoma*

NORE1A (RASSF5)-*Ras association domain-containing protein 5*

NTRK1-*Neurotrophic tyrosine kinase, receptor, type 1*

NTRK3-*Neurotrophic Tyrosine Kinase, Receptor, type 3*

NUT-*Nuclear Protein In Testis*

p300/CBP-*Coactivator family*

p90/rsk-*Ribosomal kinases*

PA-*Pleomorphic adenoma*

PAS-*Periodic Acid Schiff*

Pax8-*Paired box gene 8*

PCR-*Polymerase chain reaction*

PDGFR $\beta$ -*Platelet-derived growth factor  $\beta$*

PET-*Positron emission tomography*

PLAG1-*Pleiomorphic adenoma gene 1*

PLGA-*Polymorphous low-grade adenocarcinomas*

PML-*Promyelocytic leukemia protein*

POFUT1-*GDP-fucose Protein O-fucosyltransferase 1*

PPAR $\gamma$ -*Peroxisome proliferator-activated receptor gamma*

PTC-*Papillary Thyroid Cancer*

P-TEFb-*Positive transcription elongation factor*

RAC1-*Ras-related C3 botulinum toxin substrate 1*

*RAR $\alpha$ -Retinoic acid receptor alpha*

*RAS-Rat sarcoma viral oncogene homolog*

*Rb-Retinoblastoma*

*RCC-Renal cell carcinoma*

*RET-Ret Proto-Oncogene*

*RK3E-E1A-immortalized rat kidney epithelial cell line*

*RNA (RNK)-Ribonucleic acid-Ribonukleinska kiselina*

*RTK-Receptor tyrosine kinase*

*SCC-Squamous cell carcinoma*

*SHARP-Msx2-Interacting Protein*

*SMAD4-Mothers against decapentaplegic homolog 4*

*SMRT/NcoR-Nuclear receptor co-repressor 2*

*SPEN-Spen Homolog, Transcriptional Regulator*

*STAR-Steroidogenic acute regulatory protein*

*TAF4-TAF4 RNA polymerase II, TATA box binding protein*

*TATA-TATA-binding protein*

*TAX-Tax gene product*

*TFIIB-Transcription factor II B*

*TGFB-Transforming growth factor beta signaling pathway*

*TMPRSS2-Transmembrane protease, Serine 2*

*TORC1-Transducer Of Regulated CREB activity 1*

*T-Thymine*

*VEGF-Vascular endothelial growth factor*

*NGF-Nerve growth factor*

*WHO-World Health Organisation*

*Wnt gene-Wingless-type MMTV integration site family*

*WT-Warthin's tumor*

# 1 Uvod

Hirurško lečenje tumora u predelu glave i vrata je veliki izazov. O očuvanju i unapređivanju kvaliteta života pacijenta treba razmišljati preoperativno. Postavljanje dijagnoze tumora pre sprovođenja hirurške terapije je moguće primenom novih dijagnostičkih metoda i molekularnih testova. Preoperativno dijagnostikovanje tumora obezbeđuje:

- planiranje i sprovođenje adekvatne hirurške terapije,
- korišćenje radioterapije kada je neophodna,
- unapređenje kvaliteta života pacijenta,
- pružanje informacije pacijentu o njegovoj bolesti i mogućnostima lečenja.

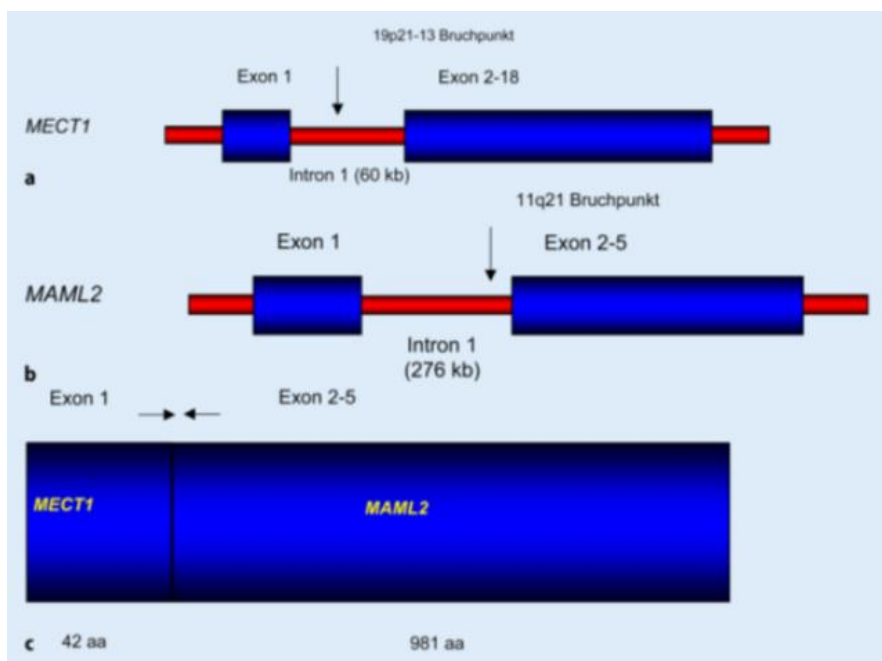
Primena molekularnih testova i molekularnih klasifikacija tumora pomera granice tradicionalnog dijagnostikovanja, omogućava razvoj i primena ciljane genske terapije i obezbeđuje sprovođenje adekvatne hirurške terapije tumora u predelu glave i vrata. Od svih tumora glave i vrata tumori pljuvačnih žlezda zastupljeni su u svega 3% do 5%. Svetska zdravstvena organizacije (WHO) definiše dvadeset i četiri tipa benignih i malignih tumora pljuvačnih žlezda [1]. Ova heterogena grupa neoplazmi ima veoma raznovrsnu histopatološku prezentaciju sa nepredvidivim kliničkim ponašanjem i ishodom [2]. Razumevanje molekularnih promena koje prethode nastanku tumora pljuvačnih žlezda važno je za unapređivanje dijagnostike i terapije ovih oboljenja.

Mukoepidermoidni karcinom (MEK) je relativno retka maligna neoplazma koja čini 5% od svih tumora pljuvačnih žlezda i 20% od svih malignih tumora pljuvačnih žlezda [3]. MEK je prvi put opisan i definisan davne 1945. godine od strane Stewart-a, kao mešavina mukusnih, intermedijarnih i skvamoznih, odnosno epidermoidnih ćelija. Ovaj tumor sadrži i retke onkocitne, kolumnarne i čiste ćelije [4]. Nakon šezdeset i pet



godina od prvog opisa i definisanja MEK-a još uvek nije usaglašen jedinstveni klasifikacionog sistem što unosi konfuziju u istraživačkoj literaturi, onemogućava izradu meta-analiza kao i uvođenje novih terapija i dijagnostičkih metoda [5].

Patogeneza mukoepidermoidnog karcinoma je nerazjašnjena. Jedini poznati faktor rizika za nastanak MEK-a je izloženost radijaciji [6,7,8]. Rekurentne hromozomske translokacije koje generišu stvaranje himeričnih fuziogeno sa onkogenetskom aktivnošću je dobro poznat mehanizam nastanka neoplazmi kod velikog broja mezenhimalnih i hematoloških maligniteta [9,10]. Poslednje decenije opisana je i potvrđena recipročna t(11;19)(q12p13) translokacija kao frekventni događaj kod MEK-a. Posledica ovog događaja je nastanak novog onkoproteina, MECT1 (*MECT1 translocated-1*) - MAML2 (*Mastermind-like protein 2*) čiji je transkript potvrđen i dokazan u tkivu MEK-a [11]. Nordvist je prvi opisao ovu translokaciju 1994. godine, a okarakterisao je Tonon 2003. godine [11,12]. Geni koji učestvuju u ovoj translokaciji regulišu ćelijski ciklus i ćelijsku diferencijaciju. Na Slici 1.1 prikazan je nastanak MECT1-MAML2 fuzionog onkogeno.



**Slika 1.1:** Nastanak MECT1-MAML2 fuziogeno  
Izvor: Slika autora T. Löninga

MECT1-MAML2 fuzioni onkogen sastoji se od N-kraja CREB protein-vezujućeg dela (ekson 1) CRTC1 na 19p13 i C-kraja transkripciono-aktivacionog dela (eksoni 2-5) NOTCH koaktivatora MAML2 na 11q21. MECT1-MAML2 fuzioni protein može da aktivira oba signalna puta, CREB i *notch*, dovodeći do poremećaja ćelijskog ciklusa i diferencijacije ćelija [11, 13, 14]. MECT1 (takođe poznat kao CRTC1, tj. *CREB-regulated transcription coactivator 1*, *TORC1* i *WAMTP1*) aktivira transkripcioni faktor, CREB (*cAMP response element-binding protein*) i na taj način pokreće transkripciju gena. MAML2 je jedan je od ključnih elemenata u *notch* signalnom putu. Kod zdravih ćelija, MECT1 ili CRTC1 ima funkciju koaktivatora CREB transkripcionog faktora.

CREB1 (*cAMP responsive element binding protein 1*) pripada familiji CREB transkripcionih faktora. Njegova uloga je da vezuje odgovarajući ciklični adenzinmonofosfatni (cAMP) element za određenu sekvencu nukleotida na dezoksiribonukleinskoj kiselini (DNK). CREB transkripcioni faktor pokreće transkripciju određenog gena samo u prisustvo aktiviranog MECT1 koaktivatora. Da bi MECT1 protein bio aktivan on mora prethodno da se fosforiliše nizom protein kinaza. Kod t(11;19) translokacije MECT1 koaktivator se aktivira bez prethodne fosforilacije, CREB vezuje cAMP-ni element za određenu sekvencu na DNK, povećava transkripciju određenih gena i na taj način dereguliše ćelijski ciklus [15,16]. MECT1-MAML2 fuzija ima sposobnost da aktivira CREB što ima esencijalnu ulogu u transformaciji ćelija. Abnormalna aktivnost CREB signalnog puta je umešana u rast i progresiju velikog broja karcinoma, ukazujući da njegova deregulacija predstavlja frekventan mehanizam preko koga tumori izbegavaju kontrolu rasta i apoptozu.

MAML2 gen kodira transkripcioni koaktivator za *notch* receptore [17,18]. *Notch* signalizacija je osnovni mehanizam međućelijske komunikacije koja tokom rasta i razvoja usmerava i determiniše ćelijsku sudbinu. *Notch* receptor je transmembranski receptor veoma kompleksne građe. Nakon vezivanja liganda za *notch* receptor na membrani ćelije, dolazi do enzimskog razlaganja receptora na spoljašnju komponentu koja zajedno sa ligandom podleže endocitozi susedne ćelije sa kojom je ostvaren kontakt i unutrašnji deo *notch* receptora koji se tom prilikom oslobađa i difunduje u

jedro gde je neophodno da se veže za koaktivator iz MAML familije transkripcionih faktora i na taj način pokrene transkripciju ciljanih gena [17,18].

Prethodna istraživanja su pokazala da je MECT1-MAML2 fuzija specifična za MEK [19,20, 21, 22]. Prisustvo ovog fuzionog transkripta varira u različitim studijama od 38% do 81% a vezano je za određeno biološko ponašanje tumora, histopatološke i kliničke karakteristike. U odnosu na detektovanje MECT1-MAML2 fuzionog transkripta mogu se razlikovati dva podtipa ovog karcinoma. Fuzio-pozitivni su najčešće niskog i srednjeg histopatološkog gradusa MEK-a, a pokazali su 100% vreme preživljavanja u odnosu na fuzio-negativne karcinome kao i znatno niži rizik od pojave lokalnih recidiva i metastaza [23]. Srednje vreme preživljavanja je 10 i 1,6 godina za fuzio-pozitivne odnosno fuzio-negativne MEK-e [24]. Nekoliko studija je ukazalo na vrednost i doprinos ovih podataka u poboljšavanju dijagnostikovanja i primeni adekvatne terapije ovog karcinoma. Preporuka je da se nakon aspiracije tumorskog sadržaja metodom *Fine-needle aspiration* (FNA) uradi preoperativna molekularna dijagnostika zajedno sa klasičnom histopatološkom analizom. Kod fuzio-pozitivnih MEK-a potrebno je uraditi odgovarajući hirurški tretman uz maksimalno očuvanje tkivnih struktura i nervusa facijalisa, dok je kod fuzio-negativnih potrebno nakon disekcije vrata sprovesti radioterapiju.

Kao pomoćno dijagnostičkog sredstvo, preoperativno određivanje MECT1-MAML2 statusa kod MEK-a doprinosi korektnom determinisanju o planu i izvođenju adekvatne hirurške intervencije, upotrebi radioterapije isključivo kod fuzio-negativnih MEK-a, unapređenju kvaliteta života pacijenta kao i pružanju dragocenih informacije o mogućem toku i dobroj prognozi bolesti.

## 2 Pregled literature

### 2.1 Opšte karakteristike mukoepidermoidnog karcinoma

Mukoepidermoidni karcinom čini 5% od svih tumora pljuvačnih žlezda i 20% od svih malignih tumora pljuvačnih žleza [3]. Definisan je kao maligna neoplazma egzokrinih pljuvačnih žlezda gornjeg aerodigestivnog trakta i traheo-bronhijalnog stabla. Njegova najučestalija lokalizacija je u velikim i malim pljuvačnim žlezdama [25,26]. Druga lokalizacija po učestalosti MEK-a je u plućima, potom u trahejama i laringelanim organima [27,28,29]. Retke ali zabeležene lokalizacije ovog tumora su u tireoidnoj žlezdi, grudima, lakrimalnoj žlezdi i konjuktivi [30-33].

MEK je najzastupljeniji primarni maligni tumor pljuvačnih žlezda kod dece i odraslih [5].

Dok se kod odraslih najčešće javlja u trećoj i petoj deceniji života sa podjednako zastupljenim gradusima karcinoma, kod dece je najučestaliji niskogradusni tip MEK-a. Odnos učestalosti ovog karcinoma kod muškaraca i ženska je 3:2, osim kada se javlja na jeziku, retromolarno i intraosealno, kada je učestaliji kod žena. U retkim slučajevima je MEK dovođen u vezu sa benignim tumorima pljuvačnih žlezda kao što su pleomorfni adenoma, Wartinov tumor i onkocitom.

#### 2.1.1 Etiologija

Dosadašnja nauka nije utvrdila postojanje hemijskih kancerogena ili onkogenih virusa koji su povezani sa nastankom MEK-a, dok je izloženost jonizujućem zračenju jedini potvrđeni faktor rizika.

Zabeleženo je da je među preživelim od eksplozije atomske bombe na Hirošimu i Nagasaki 1945. godine incidenca MEK-a bila 44% [6]. Takođe je registrovana veća učestalost MEK-a nakon radioterapije karcinoma tireoidne žlezde ili leukemije [34].

Rekurentna translokacija genetskog materijala,  $t(11;19)(q21;p13.1)$  je indentifikovana kod MEK-a u opsegu od 38 % do 81% slučajeva i ima značajnu ulogu u njegovoj patogenezi [35].

Etiološka uloga MECT1-MAML2 fuzionog proteina koji nastaje kao posledica ove hromozomske translokacije kod MEK je zasnovana na sledećim dokazima [36]:

- u in vivo uslovima MECT1-MAML2 fuzioni protein transformiše RK3E ćelije i dovodi do stvaranja tumorske mase [11,16],
- fuzion transkript je indentifikovan kod tumora sličnih MEK-u u bronhopulmonalnom stablu, tireoidnoj žledi, dojčkama, koži i cerviksu [37],
- prisustvo fuzionog transkripta dovodi do supresije rasta tumorskih ćelija [38].

### **2.1.2 Lokalizacija MEK-a u maksilofacijalnoj regiji**

Oko 60% MEK-a javlja se u velikim i 35% u malim pljuvačnim žlezdama [39,40,41].

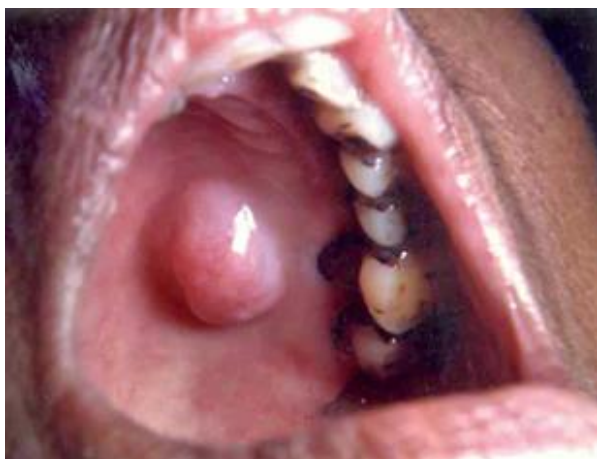Predominantna lokalizacija je u parotidnoj pljuvačnoj žlezdi - 48%, zatim 11% u submandibularnoj i 1% u sublingvalnoj žlezdi. Najčešća lokalizacija MEK-a malih pljuvačnih žlezda je na palatinalnoj i bukalnoj sluzokoži usne duplje, ređe se javlja na jeziku, gingivi, podu usne duplje i nosnoj šupljini [40,41]. Zabeleženo je prisustvo MEK-a u ektopičnoj parotidnoj pljuvačnoj žlezdi [42]. Svakako najneobičnija lokalizacija je intraosealni MEK u donjoj i gornjoj vilici [43].

### **2.1.3 Klinička manifestacija**

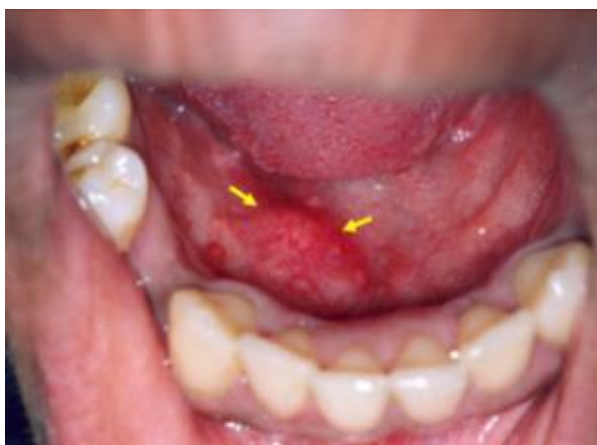U zavisnosti od histološkog gradusa, lokalizacije i veličine tumora kao i opšteg zdravlja pacijenata varira klinička slika tumora. MEK niskog i srednjeg histološkog gradusa

uglavnom se javlja kao sporo rastuća masa, dok se visoko-gradusni MEK opisuje kao masa koja se relativno brzo i agresivno širi u okolno tkivo [39,44].

Parotidni i submandibularni tumori se najčešće palpiraju kao bezbolne mase ograničene na preaurikularni odnosno submandibularni region. Kožna ili dublja tkivna fiksacija, parcijalna ili kompletna paraliza nervusa facijalisa kao i ulceracija tumora se znatno ređe viđaju, a najčešće su znak visoko-gradusnog MEK-a.



**Slika 2.1:** MEK malih pluvačnih žlezda na palatumu usne duplje



**Slika 2.2:** MEK malih pljuvačnih žlezda pod usne duplje

Pacijenti sa MEK-om malih pljuvačnih žlezda imaju raznovrsnu kliničku manifestaciju. Tumori se često maskiraju kao benigne neoplazije ili inflamatorna stanja, crvene lezije u visini ili iznad nivoa sluzokože usne duplje. Mnoge lezije naročito na nepcu su

fluktuirajuće, modre, javljaju se u vidu otoka sa glatkom površinom. U zavisnosti od lokalizacije neoplazme mogu se javiti simptomi kao što su disfagija, disfonija, bol, parestezija, ulceracije ili hemoragija [40,41].

Spiro i saradnici su [41] ukazali da su uvećani cervikalni limfni čvorovi u 29% slučajeva povezni sa prisutnom metastazom. Promene na limfnim čvorovima su češće kod submandibularnih tumora kao i kod rekurentnih visoko-gradusnih parotidnih lezija. Nodalno uvećanje limfnih čvorova je retko kod MEK-a malih pljuvačnih žlezda.

#### **2.1.4 Makroskopski izgled**

MEK je najčešće cistične formacije, fiksiran, glatke površine, boja mu varira od mrke do roze i bele sa dobro definisanom granicom ili pak pokazuje infiltraciju u okolno tkivo.

Nisko-gradusni tumor ima osobine benignog cističnog tumora, dok su prelazni i visoko-gradusni tip infiltrativnog rasta. Veličina tumora varira manje od 1cm do preko 12cm u velikim pljuvačnim žlezdama kao i do 5cm u malim pljuvačnim žlezdama [39,40].

#### **2.1.5 Mikroskopski izgled**

MEK je prvobitno definisan kao "mešavina epidermoidnih i mukusno-sekretornih ćelija" [39,40,41]. Iz samog naziva ovog tumora kao i iz njegove definicije ne može se naslutiti da su u ovom tumoru prepoznate i zabeležene druge vrste malignih ćelija.

### 2.1.5.1 Čelijske komponente

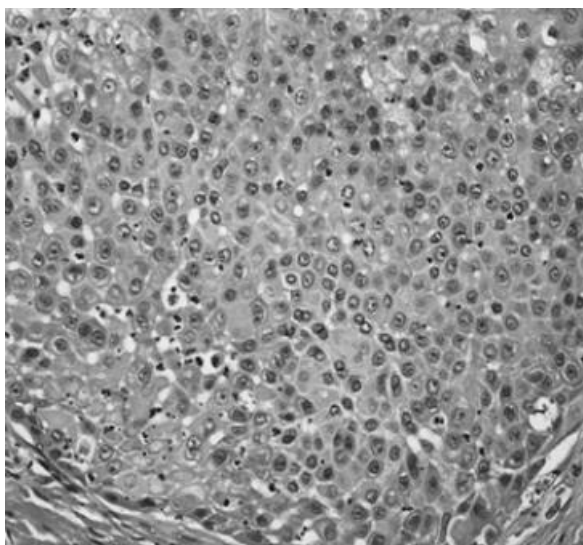
#### 1. Majčinske ćelije

Ovo su progenitorne ćelije, nađene u srednjim i velikim kanalima pljuvačnih žlezda [45]. Podsećaju na limfocite po veličini, okruglog ili ovalnog oblika, sa malim okruglim jedrom i oskudnom, bazofilnom citoplazmom.

#### 2. Intermedijarne ćelije

Ovaj prelazni tip ćelija je okruglog ili ovalnog oblika, veličine veće od limfocita, sadrže oskudnu, eozinofilnu citoplazmu sa malim tamno obojenim jedrom.

Na mikrografiji (Slika 2.3) uočljive su difuzno raspoređene intermedijarne ćelije sa ponekom zrelom epidermoidnom ćelijom (Hematoksilin i Eozin – H&E x 300) [5].



**Slika 2.3:** Intermedijarne ćelije kod MEK-a, (H&E x 300)

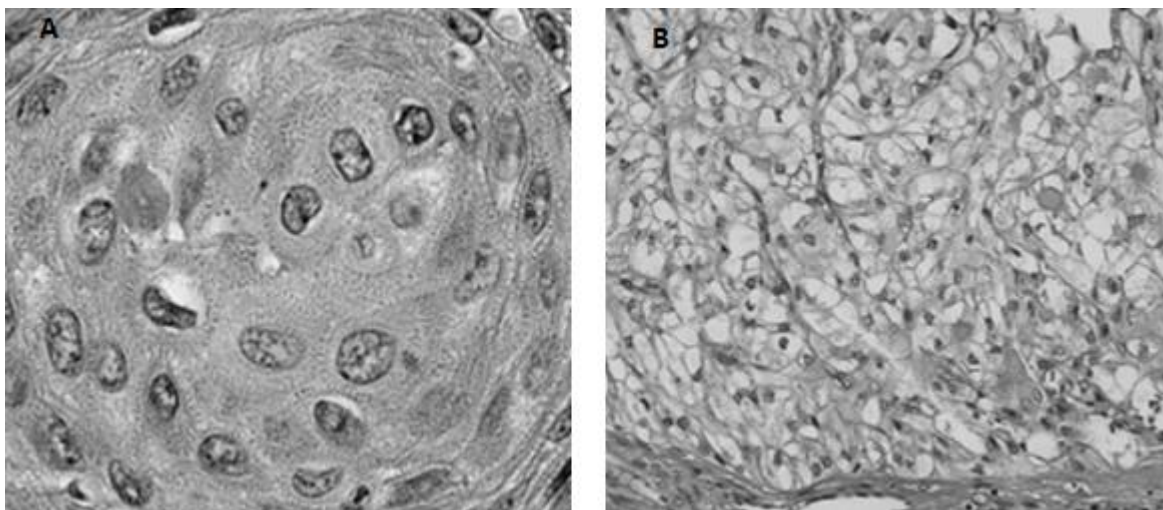
Izvor: Mikrografija autora Luna M.A. [5]

Na mikrografiji su prikazane difuzno raspoređene intermedijarne ćelije sa ponekom zrelom epidermoidnom ćelijom.



### 3. Epidermoidne ćelije

Na mikrografiji (Slika 2.4A) uočljive su epidermoidne ćelije poligonalnog ili vretenastog oblika sa eozinofilnom citoplazmom. Keratinske perle se veoma retko viđaju. Prisustvo intracelularnih mostova povećava sličnost ovih ćelija sa ćelijama skvamoznog epitela a kada su organizovane u vidu epitelnih ostrvaca veoma podsećaju na karcinom skvamoznih ćelija (SCC).



**Slika 2.4:** Epidermoidne ćelije kod MEK-a (A) (H&E x 200), čiste ćelije kod MEK-a (B) (H&E x100)

Izvor: Mikrografija autora Luna M.A. [5]

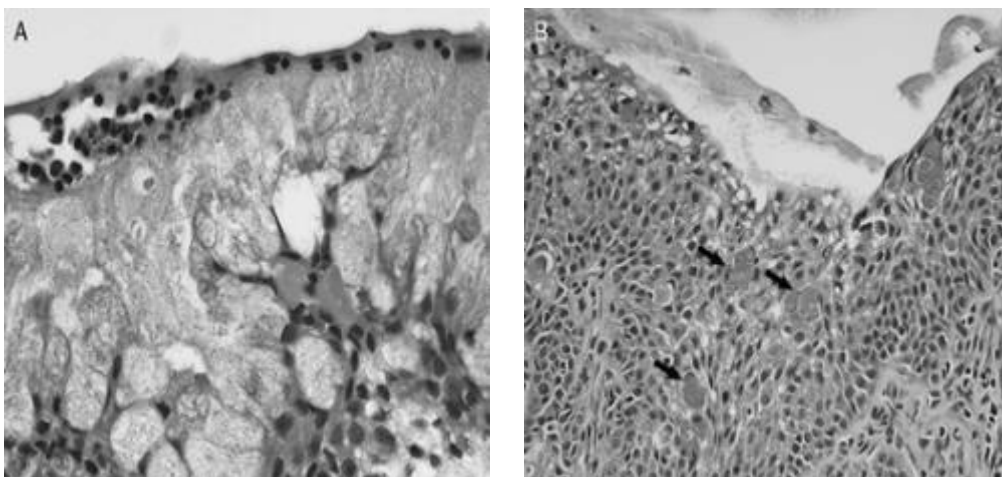
### 4. Čiste ćelije

Na mikrografiji (Slika 2.4B) uočavaju se čiste ćelije krupnog, ovalnog ili poligonalnog oblika sa centralno postavljenim jedrom. Čiste ćelije se mogu prikazati u veoma različitim oblicima i veličini sa citoplazmom koja je transparentna usled prisustva glikogena, te se nazivaju 'čiste'. Jedro je malo, centralno smešteno, vezikularno ili piknotično.

## 5. Kolumnarne ćelije

Ćelije podsećaju na ćelije koje su nađene u glavnom sekretornom kanalu pljuvačnih žlezda. One se transformišu u mukusne ćelije.

## 6. Mukusne ćelije



**Slika 2.5:** Mukusne ćelije kod MEK-a, (A) (H&Ex100) i (B) (H&Ex300)  
Izvor: Mikrografija autora Luna M.A. [5]

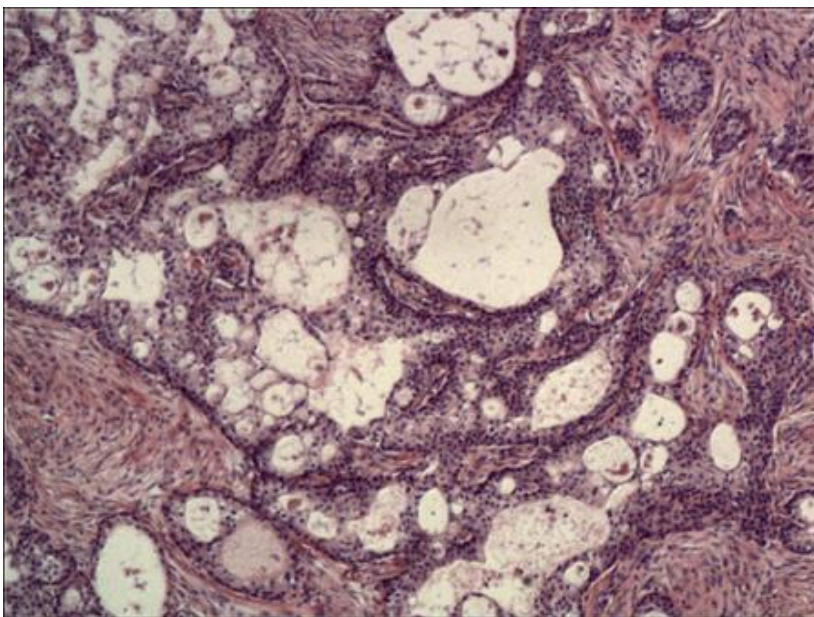
Na mikrografiji (Slika 2.6) prikazane su krupne mukusne ćelije peharastog oblika sa obilnom citoplazmom (A), kao i mukusne ćelije oblika okruglog pečata, izmešane sa intermedijarnim ćelijama (B).

Ćelije potiču iz epitela salivarnih duktusa. Veoma su krupne, ovalnog oblika, citoplazma je penasta, bazofilna i bleđa, podsećaju na balone, jasno su ograničene. Njihovo malo jedro obično je pritisnuto mukusom na periferiju ćelije. Ove ćelije se mogu naći u malim grupama ili su nasumično raspoređene između ostalih ćelija.

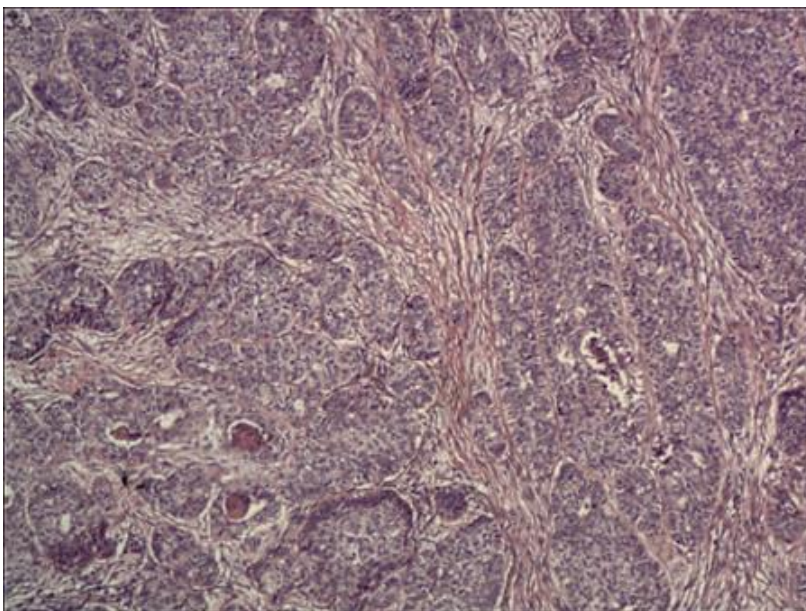
### 2.1.5.2 Mikroskopska slika

Mikroskopska slika u najvećoj meri zavisi od histološkog gradusa MEK-a.

Kod nisko-gradusnog, dobro diferentovanog (*Low-Grade*, LG) MEK-a dominira cistična struktura, najzastupljenije su mukusne ćelije, retke epidermoidne dok su intermedijarne ćelije uvek prisutne (Slika 2.7). Uočava se nakupljeni mucin u vidu jezerca. Često se mukusni materijal izliva u okolno vezivno tkivo što dovodi do nastanka inflamatorne reakcije dok se na granici zdravog i tumorskog tkiva može uočiti limfocitni infiltrat sa germinativnim centrom koji može zamaskirati neoplastičnu prirodu lezije. Može se uočiti i fibroza strome tumora kao posledica hronične inflamacije. Rast tumora je spor, najčešće bez perineuralne i/ili limfovaskularne invazije.



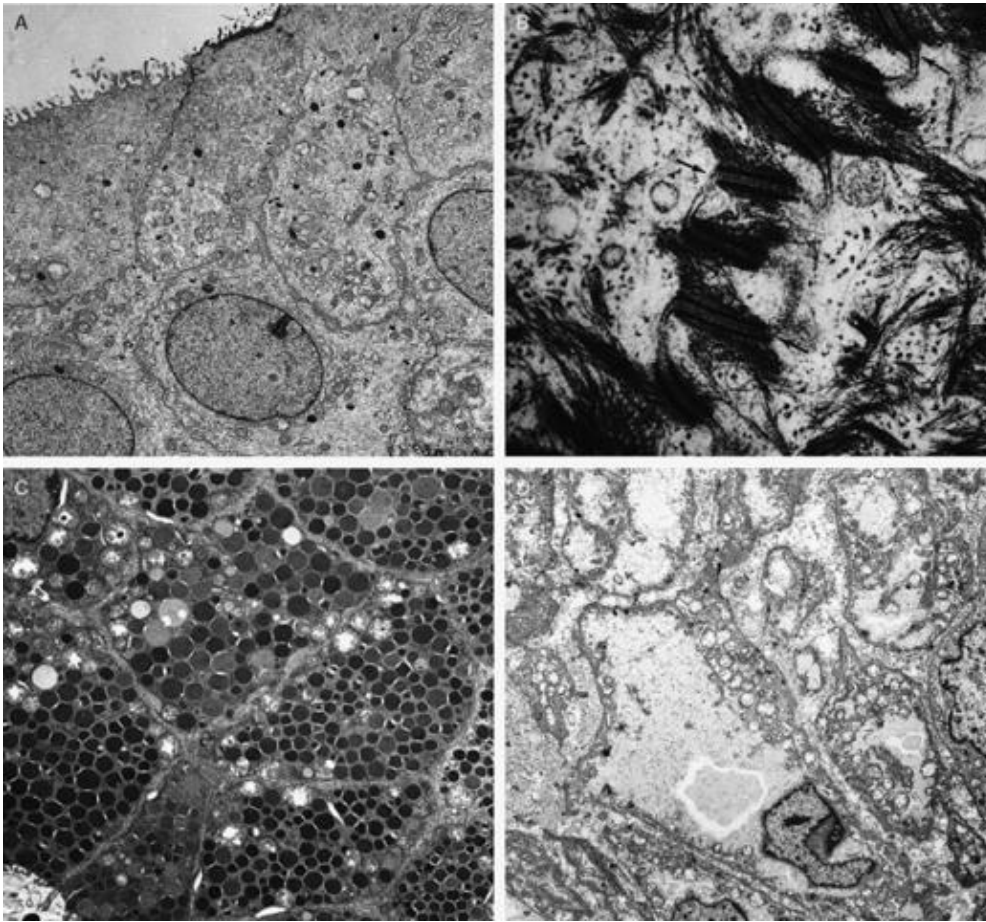
**Slika 2.6:** Nisko-gradusni MEK sa cističnim strukturama i mešavinom mukusnih, intermedijarnih i epidermoidnih ćelija, sa dominacijom mukusnih ćelija i mukusnih jezerca (H&E x 40)



**Slika 2.7:** Visoko-gradusni, slabodiferentovani MEK sa predominacijom epidermoidnih ćelija koje formiraju epitelna ostrvca i plaže (H&E x 40)

Intermedijalni gradus MEK-a nije mešavina nisko i visokogradusnog MEK-a. Ovde su podjednako zastupljene cistična forma i kompaktna ćelijska ostrva. Dominiraju intermedijarne i epidermoidne ćelije. Prisutan je umereni ćelijiski pleomorfizam i retka mitotička aktivnost. Za razliku od nisko-gradusnog MEK-a, intermedijalni gradus uglavnom pokazuje invazivni rast u okolna tkiva.

Visoko-gradusni (*High-Grade*, HG) MEK (Slika 2.6) karakteriše se dominacijom kompaktnih, solidnih ćelijiskih ostrva sačinjenih od epidermoidnih i intermedijarnih ćelija sa visokim stepenom ćelijske atipije, anaplazije, multiplih ćelijiskih mitozama i sa poljima nekroze. Takođe veoma je oskudna produkcija mucina [39,40,41]. Ovo je najagresivniji oblik MEK-a sa veoma čestim perineuralnim i limfovaskularnim invazijama tumora.



**Slika 2.8:** Elektronska mikrografija ćelija MEK-a  
Izvor: Mikrografija autora Luna M.A. [5]

Na slici je prikazano nekoliko intermedijarnih ćelija pored mikrovila (A) (x6000), epidermoidne ćelije sa tonofilamentima i dezmozomima (B) (x 45,000), mukusne granule u mukusnim ćeljama (C) (x4000) i čiste ćelije sa glikogenom u citoplazmi (D) (x 7000).

### 2.1.6 Histološke varijante

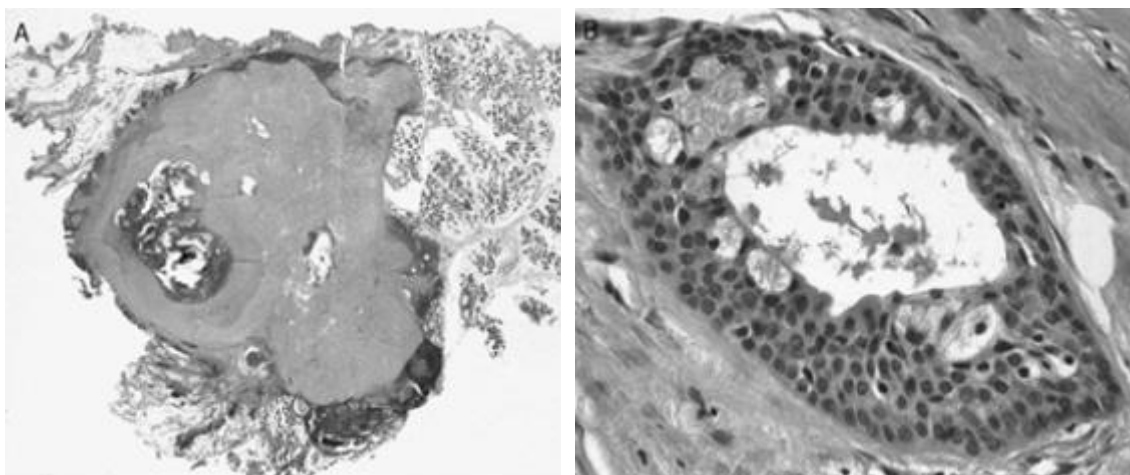
Mikroskopska slika MEK-a je rezultat prisustva različitih tipova ćelija, njihove različite zastupljenosti kao i različite organizovanosti u vidu cističnih struktura, glandularnih oblika, a često se uočavaju solidna epitelna ostrvaca i trake. Prisustvo mukusa u

različitim količinama često dovodi do hronične inflamatorne ćelijske reakcije sa ili bez fibroze strome tumora [46].

**Tabela 2.1:** Histološke varijante MEK-a

<b>Nisko-gradusni</b>	<b>Srednje-gradusni</b>	<b>Viskoko-gradusni</b>	<b>Nedefinisani</b>
Unicistični	Čistoćelijjski	Peharastih ćelija	Psamomatozni
Sklerozirajući		Vretenastih ćelija	Seborični
Onkocitni			
Ex-Wartinov tumor			

Sklerozirajući tip MEK-a karakteriše se sklerozom centralnog dela sa hroničnim limfocitnim infiltratom na periferiji tumora (Slika 2.10-A), dok su cistična epitelna ostrva prisutna u fibroznom tkivu (Slika 2.10-B). Ovaj podtip MEK-a je veoma težak za prepoznavanje i može se pomešati sa hroničnim sijaloadenitisom ili metastazom u intraparotidnom limfnom čvoru. Svi slučajevi sklerozirajućeg MEK-a do sada objavljeni u literaturi bili su nisko-gradusnog tipa [47,48].

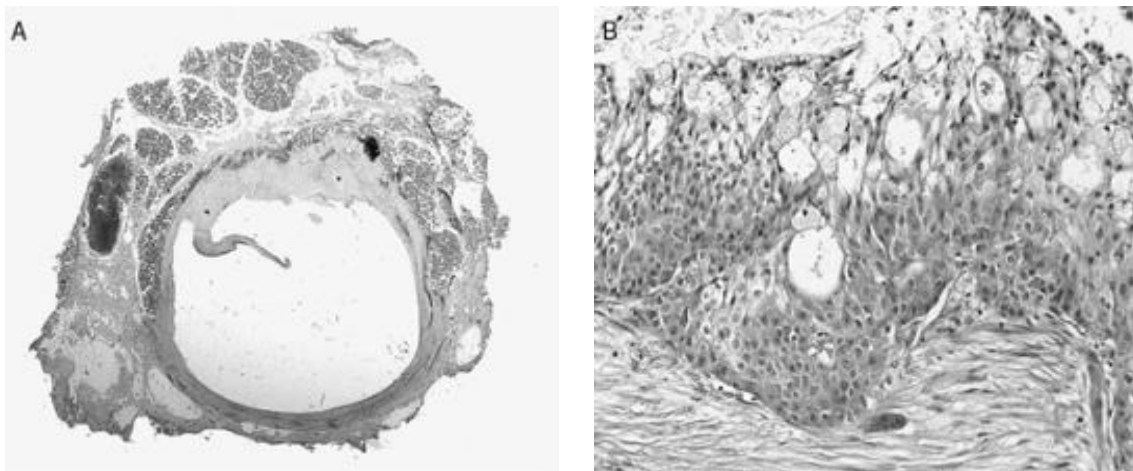


**Slika 2.9:** Sklerozirajući MEK: ostrvo nisko-gradusnog karcinoma sa sklerotičnom neoplazmom (A) (H&E x 25), uvećano epitelno ostrvo (B) (H&G x150)

Izvor: Mikrografija autora Luna M.A. [5]

Unicistični MEK dobro diferentovanog tipa može nastati de novo ili od ciste (Slika 2.11). Najčešće nastaje od ciste salivarnog duktusa, a ređe od odontogene ciste. Zid

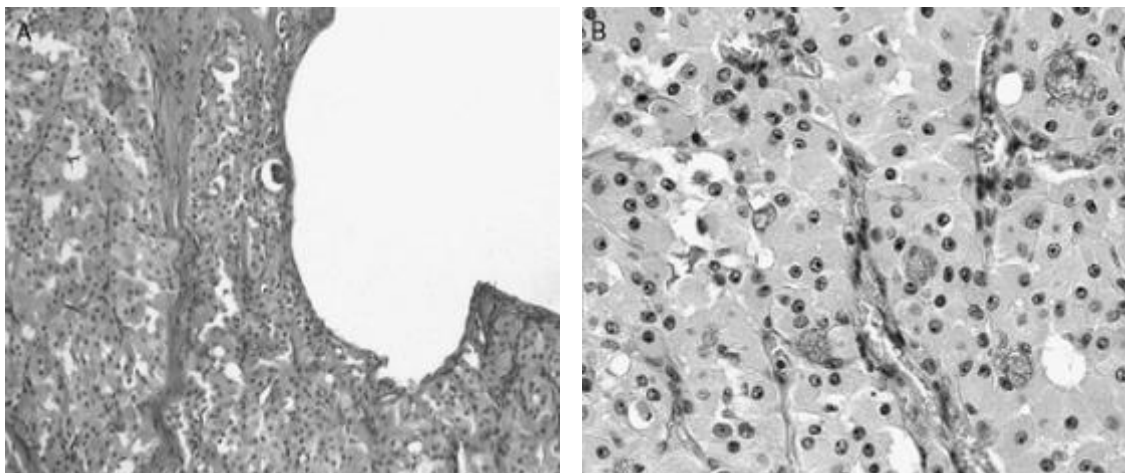
ciste je obložen sa jednoslojevitim ili višeslojevitim epitelom koji se sastoji od dobro diferentovanih epidermoidnih, mucinoznih i intermedijarnih ćelija.



**Slika 2.10:** MEK parotidne pljuvačne žlezde: unicistični MEK parotidne pljuvačne žlezde (A) (H&E x 25), uvećanje zida ciste pokazuje zrele mukusne, intermedijarne i epidermoidne ćelije (B) (H&E x 100)

Izvor: Mikrografija autora Luna M.A. [5]

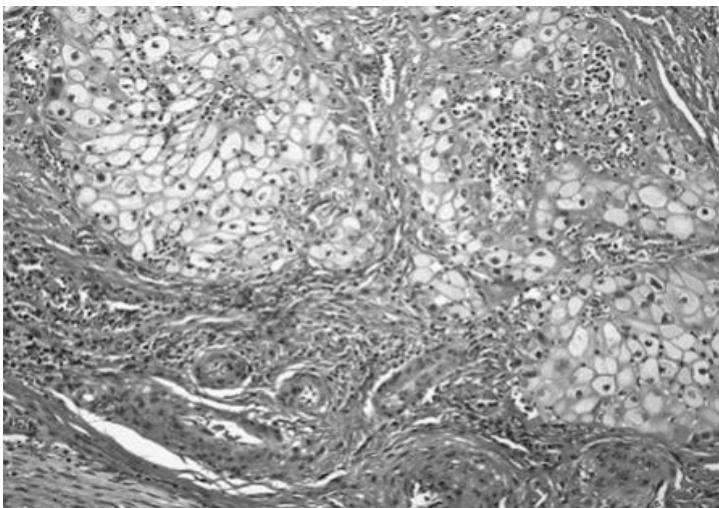
Onkocitni podtip MEK-a (Slika 2.12) karakteriše prisustvo onkocitnih ćelija zajedno sa uobičajenim ćeljskim elementima mukusnim, intermedijatnim i epidermoidnim ćelijama. Ovaj tip se uglavnom javlja kao visoko-gradusni MEK [49].



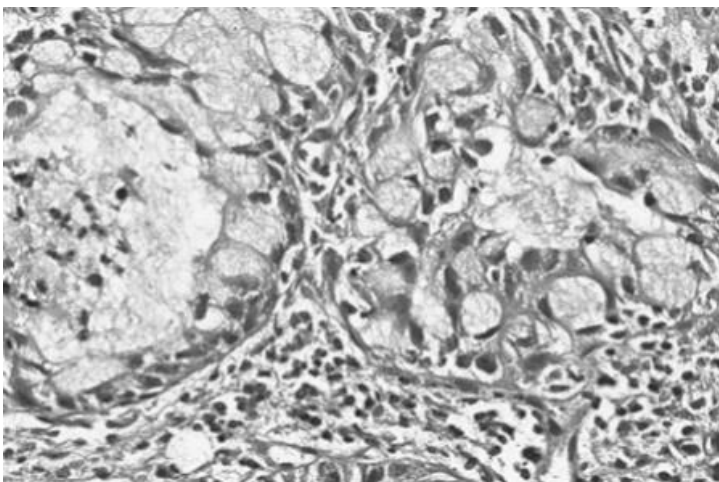
**Slika 2.11:** Onkocitni MEK: nakupine onkocitnih ćelija (A) (H&EX50), epidermidne i mukusne ćelije između onkocitnih epitelnih ćelija (B) (H&Ex150)

Izvor: Mikrografija autora Luna M.A. [5]

Ostala tri podtipa su seborična varijanta MEK-a [50], zatim MEK sa čistim ćelijama (Slika 2.13) [46,51] i MEK peharastih ćelija (Slika 2.14) koji je veoma agresivan [46,52].



**Slika 2.12:** MEK čistih ćelija, (H&E x 100)  
Izvor: Mikrografija autora Luna M.A. [5]



**Slika 2.13:** MEK-a peharastih ćelija (H&E x 200)  
Izvor: Mikrografija autora Luna M.A. [5]

Znatno ređi su spamomatozni i MEK sa vretenastim ćelijama. Kuo and Tsang [53] su pokazali fotomikrografiju spamomatoznog tipa ali nisu dali više detalja. Vretenaste ćelije u MEK-u su veoma retke. Smatra se da je prisustvo vretenastih ćelija kod visoko-



gradusnog MEK-a znak loše prognoze za pacijente [54]. Ispitivanje uticaja neoplastičnih vretenastih ćelija na prognozu pacijenata je predmet budućih istraživanja.

### 2.1.7 Diferencijalna dijagnoza

U literaturi najčešće spominjane diferencijalne dijagnoze su: nekrotizirajuća sijalometaplazija, posuvraćeni-obrnuti papilom, karcinom skvamoznih ćelija, adenoskvamozni karcinom, cistadenoma, cistični adenokarcinom, sebaceusni karcinom, kao i drugi tumori sa čistim ćelijama kao što je karcinom ćelija acinusa, karcinom čistih ćelija sa hijalinizacijom, onkocitom čistih ćelija i metastatski karcinom bubrežnih ćelija [39, 46].

Nekrotizirajuća sijalometaplazija (*Necrotizing sialometaplasia*) veoma retko može da podseća na nisko-gradusni MEK. Ovde je, za razliku od MEK-a, zadržana uobičajna, lobularna građa pljuvačne žlezde ali uz prisustvo lobularne nekroza i hroničnog limfocitnog infiltrata. Nema cistični rast koji je tipičan za nisko-gradusni MEK i intermedijarne ćelije nisu prisutne [3].

Obrnuti papilom (*Inverted papillomas*), kao i MEK, nastaje u ekskretornom kanalu pljuvačne žlezde. Ovaj papilom sadrži više epidermoidnih ćelija nego MEK i ne infiltrira u okolno tkivo [39].

Razlikovanje nisko-gradusnog MEK-a i cistadenoma je veoma teško. Ponekad MEK može da se razvije od epitela koji oblaže cistadenom. Cistadenokarcinomi nemaju solidne plaže tumorskih ćelija kao ni epidermoidne ćelije i druge ćelijske tipove koji su karakteristični za MEK [39, 40].

Karcinom skvamoznih ćelija (*Squamous cell carcinomas-SCC*) ne sadrži mukusne ćelije i nema jezerca ispunjena mucinom. Visoko-gradusni MEK-a sa poljima epitelnih ostrvaca i traka bez prisustva mucina jako podseća na ovaj karcinom i česte su greške pri dijagnostikovanju. Međutim, kod MEK-a uvek postoji bar nekoliko ćelija koje

sadrže mucin i sa dodatnim imunohistohemijskim bojenjem lako se uočavaju. Mononuklearna antitela B72.3 najčešće se koriste za tu svrhu [53].

Takođe su Alos i saradnici [56] kao i Handra-Luca [57] dokazali ekspresiju MUC5AC i MUC1 kod visoko-gradusnog MEK-a za razliku od ćelija skvamoznog karcinoma kod kojih nije detektovna ekspersija. Zatim, visoka ekspresija CK7 je karakteristična za visoko-gradusni MEK dok je karcinom skvamoznih ćelija (SCC) negativan na CK7 i CK20 [57].

HG MEK može da liči na adenoskvamozni karcinoma (Adenosqamosus Carcinoma-ASC). Kod ovog karcinoma nisu nađene intermedijarne ćelije. Tumor sa predominacijom čistih ćelija pored MEK-a može biti epitelial-mioepitelialni karcinom i hijalinizirajući karcinom čistih ćelija. Čiste ćelije u sva tri tipa tumora sadrže glikogen, ali samo kod MEK-a ove ćelije sadrže intracelularni mucin [46]. Epitelialni-mioepitelialni karcinom ima karakteristične kuboidne ćelije u centru koje su okružene većim mioepitelnim ćelijama [46].

Polimorfni nisko-gradusni adenokarcinom (Polymorphous low-grade adenocarcinoma- PLGA) može imati ćelijsku proliferaciju koji liči na intermedijarne ćelije , takođe može imati mucin i epidermoidne ćelije. Karakteristično za ovaj tumor je da ima koncentrične tumorske plaže i izraženu perineuralnu invaziju što je za MEK znatno ređa osobina.

### **2.1.8 Klasifikacija**

Klinički stadijum tumora, starost pacijenta, postoperativno stanje hirurške margine, histološka vrsta i gradus tumora su važni prognostistički parametri za salivarne karcinome [58,59,60]. Multivarijantnim analizama je dokazano da je histološki gradus nezavisni prognostički faktor koji kolerira sa drugim prognostičkim faktorima kao što su veličina i nodalni status tumora [60]. WHO je objavila podelu karcinoma pljuvačnih žlezda na nisko i visoko rizične na osnovu biloškog ponašanja i gradusa tumora (tabela 2.2) [61].

**Tabela 2.2:** Klasifikacija karcinoma pljuvačnih žlezda u odnosu na stepen rizika

<b>Nizak rizik</b>	<b>Povećan rizik</b>
Karcinom acinusnih ćelija	Sebaceusni karcinom i
Nisko-gradusni mukoepidermoidni karcinom	limfadenokarcinoma
Epitelijalni-mioepitelijalni karcinom	Visokogradusni mukoepidermoidni karcinom
Polimorfni nisko-gradusni adenokarcinom	Adenocistični karcinom
Karcinom čistih ćelija	Mucinozni adenokarcinom
Adenokarcinom bazalnih ćelija	Karcinom skvamoznih ćelija
Nisko-gradusni karcinom salivarnih duktusa	Sitnoćelijjski karcinom
Mioepitelijalni karcinom	Krupnoćelijjski karcinom
Onkocitni karcinom	Limfoepitelijalni karcinom
Karcinoma ex plemorfni adenom (visoko-gradusni)	Metastazijajući pleomorfni adenom
(nisko-gradusni)	Karcinoma ex plemorfni adenom
Sijaloblastom	(visoko-gradusni)
Adenokarcinoma NOS	Karcinosarkom
Nisko-gradusni cistadenoma	Adenokarcinom, cistadenokarcinom, NOS, visoko-gradusni

Nakon šezdeset i pet godina od prvog opisa i definisanja MEK-a još uvek nije usvojen jedinstveni sistem klasifikacije tumora što znatno otežava svakodnevnu praksu patologa prilikom dijagnostikovanja i unosi konfuziju u istraživačkoj literaturi [5].

Stewart je 1945. godine pri prvom definisanju MEK-a opisao da se on može javiti u 'benignom' i 'malignom' obliku [4]. Foote and Frazell su 1953. objavili studiju sa 98 slučajeva MEK-a velikih pljuvačnih žlezda u kojoj su predložili termin 'nisko-gradusni malignitet' i 'visoko-gradusni malignitet' ('low-grade malignant' and 'high-grade malignant'), a takođe su nešto kasnije opisali i definisali srednje-gradusni oblik ('intermediate grade') MEK-a [44].

Danas postoji više zvaničnih klasifikacija koje su na raspolaganju patolozima: gradusni sistem Američkog vojnog Instituta za patologiju (AFIP) [62], Brandwein sistem [63], kao i modifikovani Healey system (tabela 2.3) [64]. Sve klasifikacije su zasnovane na sličnim citomorfološkim parametrima.

Batsakis i Luna [64] utvrdili su prisustvo intermedijarnih ćelija kao sastavni deo ovog tumora i modifikovali Healey sistem klasifikacije sa tri gradusa MEK-a.

Ovako modifikovanu Healey klasifikaciju koristili su Hicks i sardnici u studiji u kojoj su petogodišnje stope smrtnosti bile 0%, 30% i 78% za pacijente sa niskim, srednjim i visokim gradusom [65].

Goode [62] i Auclair [66] uvode novu klasifikaciju - AFIP gradusni sistem, sa histološkim parametrima koji koreliraju sa kliničkim ishodom. Histopatološke karakteristike koje ukazuju na agresivno ponašanje je prisustvo cistične komponente manje od 20%, 4 ili više mitozna po mikroskopskom polju, invazija nerva, nekroza tumora i prisustvo ćelijske anaplazije (ćelijski i nukleusni pleomorfizam, povećan odnos nukleus: citoplazma, izraženi ili multipli nukleoli i hiperhromazija. Svaki od ovih parametara se posebno boduje, a suma svih 5 parametara determiniše gradus tumora. Isti autori su izneli da ovaj sistem nije bio pouzdan za submandibularne tumore [62, 66]. Spiro sa sardnicima potvrdio je da su submandibularni tumori manje predvidivi u odnosu na gradus i klinički stadijum [67].

Guzzo [39] je u studiji sa 108 pacijenata obolelih od MEK-a koristio AFIP klasifikaciju. Objavio je da je petogodišnja stopa preživljavanja kod pacijenata sa visokim gradusom bila 22,5% dok sa niskim gradusom 97.0% ( $P=0.0066$ ). Brandwein [63] uvodi dodatne histološke parametere u novu klasifikaciju: način infiltracije tumora, vaskularna i koštana invazija. Takođe on ukazuje da kriterijumi koji su predloženi od strane Auclair-a i Goode-a teže da definišu tumore kao nisko-gradusne. Dok se za Brandwein-ovu klasifikaciju pokazalo se da ima tendenciju ka visoko-gradusnim tumorima [61].

**Tabela 2.3:** Komparacija različitih klasifikacionih sistemi za MEK

<b>Modifikovani Healey-ov sistem</b>	<b>AFIP</b>	<b>Brandwein</b>
<p>Niski gradus Makrociste, mikrociste; diferentovane mucin-stvarajuće epidermoidne ćelije; minimalno do umereno prisustvo intermedijarne ćelijske populacije; proliferacija ćerke ciste u zidu velike ciste; odsutan ili minimalan pleomorfizam; retke mitoze; široka i dobro ograničena invazivna linija; prostori ispunjeni izlučenim mucinom sa stromalnom reakcijom.</p>	<p>Intracistična komponenta &lt; 20 % = 2pts</p>	<p>Intracistična komponenta &lt; 25 % = 2pts</p>
<p>Intermedijalni gradus Bez makrocisti, par mikrocisti; gusto grupisane ćelije u vidu ostrvaca i traka; veliki duktus neupadljiv; umereni pleomorfizam; nekoliko mitoz; prominentni nukleosi i nukleoli; invazivna linija dobro definisana ali neograničena; hronična periferna inflamacija sa proliferisanim fibroznim septama koje razdvajaju grupe ćelija</p>	<p>Prisutna neuralna invazija= 2pts Prisutna nekroza= 3 pts Mitoze (4 ili više po 10 HPF) = 3pts</p>	<p>Tumorske ćelije u malim gnezdima i ostrvima= 2pts Uočljiva nuklearna atipija=2pts Limfna i/ili vaskularna invazija=3pts</p>
<p>Visoki gradus Bez makrocisti; dominira solidna, ponekad glandularna struktura; raznovrsna ćeljska populacija od loše diferentovanih do prepoznatljivih epidermoidnih i intermedijarnih ćelija; izraženi pleomorfizam; lako uočljive mitoze; perineuralna i intravaskularna invazija; hronična inflamacija.</p>	<p>Anaplazija=4pts</p>	<p>Koštana invazija=3pts &gt;4 mitose po 10 HPF = 3pts Perineuralmo širenje= 3pts Nekroza=3pts</p>
<p>Bez bodovanja</p>	<p>Nisko-gradusni= 0-4 pts Inermedijalni gradus= 5-6pts Visoko-gradusni= 7-14pts</p>	<p>Nisko-gradusni= 0 pts Intermedijalni gradus= 2-3pts Visoko-gradusni= 4 i više pts</p>

## 2.2 Molekularna patologija tumora

### 2.2.1 Genetika karcinoma

Nakon definisanja i usvajanja termina 'hromozom' 1840. godine, nekoliko nemačkih patologa opserviralo je i zabeležilo mitotičke promene u tumorskom tkivu [68]. Pola veka kasnije, 1880. godine, Theodore Boverije je demonstrirao da su hromozomi vektori nasleđivanja, a potom je objavio hipotezu da su tumori sisara inicirani mitotičkim abnormalnostima koje dovode do promena u broju ćelija [69]. Nakon otkrića DNK [70] i definisanja njegove strukture [71], ubrzo je postalo jasno da oštećenja na DNK dovode do stvaranja mutacija koje se akumuliraju u ćelijama što predhodi nastanku karcinoma [72]. Unošenje genoma tumorskih humanih ćelija u NIH3T3 ćelije koje su fenotipski normalne, dolazi do njihove transformacije u tumorsku ćeliju [73,74]. Izolacija DNK segmenta koji je odgovoran za ovu transformaciju dovela je do otkrića da substitucija na jednoj bazi G > T uzrokuje substituciju amino kiseline glicina u valin na kodu 12 HRAS gena [75,76]. Ovo otkriće je 1982. godine otvorilo novu istraživačku eru u ispitivanju abnormalnosti gena koji su ključni za nastanak humanih karcinoma.

Kancerogeneza (tumorogeneza, onkogeneza) je proces u kome se normalne ćelije transformišu u tumorske ćelije. Ćelijska deoba je fiziološki proces koji je zastupljen u svim tkivima odraslog čoveka koja su zadržala sposobnost regeneracije. Pod normalnim okolnostima postoji balans između ćelijske proliferacije i programirane ćelijske smrti (apoptoze) kako bi se održao integritet tkiva i organa. Promene na genskom materijalu remete balans ovih vitalnih fizioloških procesa dovodeći do njihove deregulacije, ćelijiskog reprogramiranja, nekontrolisane ćelijske proliferacije, izbegavanja apoptoze i stvaranja malignih masa. Tokom replikacije DNK u ćelijama može doći do nastanka greške i stvaranja mutacije, ali se kod zdravih ćelija, mehanizmima popravke DNK, greške prepoznaju i ispravljaju ili se aktivira

mehanizam za apoptozu i na taj način se ćelija sa mutacijom eliminiše iz organizma. Ukoliko greška na DNK izbegne sve mehanizme uništenja, mutacija se prenosi na ćerku ćeliju i dolazi do stvaranja tumorskih ćelijskih klonova. Potrebno je više od jedne mutacije na određenoj vrsti gena za nastanak karcinogeneze [77,78]. Samo mutacije na genima koji imaju ulogu u vitalnim ćelijskim procesima mogu dovesti do nekontrolisane ćelijske proliferacije i nastanka karcinoma:

- mutacija na genima koji regulišu mehanizme kontrole i popravke DNK, a koje mogu nastati tokom replikacije DNK i deobe ćelije,
- mutacije na proto-onkogenima dovode do nastanka onkogeni koji iniciraju nekontrolisanu ćelijsku proliferaciju,
- mutacije na tumor-supresornim genima dovode do deregulacije apoptoze,
- mutacije na genima koji determinišu signalne puteve međućelijske komunikacije dovode do slanja patološkog signala susednim ćelijama.

Maligna transformacija može nastati stvaranjem novog onkogeni ili povećanom ekspresijom neizmenjenog proto-onkogeni, smanjenom ekspresijom ili inhibicijom tumor supresornog gena.

#### 2.2.1.1 **Proto-onkogeni**

Protoonkogeni su geni koji kontrolišu ćelijiski rast različitim mehanizmima. Mnogi od njih nose informaciju za sintezu različitih hormona i faktora rasta koji su neophodni za signalnu transdukciju kao i za mitogene koji su neophodni za transkripciju DNK i sintezu proteina. Mutacije na proto-onkogenima dovode do promene u njihovoj ekspresiji i funkciji, na taj način se može povećati količina proteina ili izmeniti njihova aktivnost. Kada se mutacija dogodi, oni postaju onkogeni i tada ćelija ima veću verovatnoću da se prekomerno i nekontrolisano umnožava. Jedan od prvih onkogeni

koji je izučavan je Ras onkogen. Mutacija na Ras familiji proto-onkogeni (H-Ras, N-Ras and K-Ras) zastupljena je u 20%- 30% svih humanih karcinoma [79].

### 2.2.1.2 Tumorsupresorni geni

Tumorsupresorni geni regulišu antiproliferativne signale, nose informaciju za proteine čija je funkcija inhibicija ćelijskog rasta i mitoze. Oni su transkripcioni faktori koji se aktiviraju prilikom ćelijskog 'stresa' ili oštećenja DNK. Ovi geni imaju funkciju da zaustave progresiju ćelijskog ciklusa kako bi sproveli popravku DNK i tako sprečili prenošenje mutacije na kćeri ćelije. Jedan od najispitivanijih tumor supresornih gena je p53 protein. On ima ulogu transkripcionog faktora koji se aktivira pri delovanju ćelijiskih stresora kao što su hipoksija i ultravioletno zračenje. Uprkos činjenici da je mutacija na p53 proteinu nađena kod većine karcinoma, njegova funkcija nije u potpunosti razjašnjena. Poznato je da ima funkciju transkripcionog faktora u nukleusu dok u citoplazmi ima ulogu u regulaciji ćeliskog ciklusa i apoptoze.

Karcinogeneza zahteva promene na oba tipa gena. Knudson je dao hipotezu da su mutacije samo na proto-onkogenima potisnute 'zdravim' mehanizmima kontrole i ispravljanja grešaka na DNK. Ovi kontrolni mehanizmi su pod kontrolom tumor supresornih gena koji dovode do inhibicije ćelijske mitoze ili uvode ćeliju u apoptozu [13]. Mutacija samo na jednom tumor supresornom genu ne može dovesti do stvaranja karcinoma jer postoji 'zdrava' kopija istog gena od drugog roditelja [13]. Samo kada dovoljan broj proto-onkogeni mutira u onkogene i dovoljno tumor supresornih gena bude oštećeno i deaktivirano tj. tek kada signal za ćelijski rast nadjača signal za kontrolu i regulaciju ćelijskog ciklusa dolazi do nekontrolisanog ćelijskog rasta i nastanka tumora. Najčešće su onkogeni dominantni aleli sa novom ili izmenjenom funkcijom, dok su mutirani tumor supresorni geni recesivni aleli čija se funkcija smanjuje ili gubi. Svaka ćelija ima dve kopije istog gena, po jednu od svakog



roditelja. Mutacija na jednom proto-onkogenu je dovoljna da se stvori onkogen i da indukuje nastanak karcinoma. Nasuprot tome, da bi mutacija dovela do gubitka funkcije tumor supresornih gena ona se mora dogoditi na obe kopije gena. Gubitak funkcije na jednoj od kopija tumor supresornog gena dovodi do stvaranja kancerskog fenotipa a potomstvo je u većem riziku da oboli od karcinoma. Npr. individue koje su heterozigoti za p53 često obolevaju od Li-Fraumeni sindroma, zatim kod heterozigota za retinoblastoma (Rb) tumorsupresorni gen postoji mogućnost da obole od retinoblastoma dok su osobe sa mutacijama na BRCA1 (*breast cancer type 1 susceptibility*) i BRCA2 (*breast cancer type 2 susceptibility protein*) tumor supresornim genima su u povećanom riziku da obole od karcinoma dojke [77].

Mutacije se prema načinu nastanka dele u četiri velike grupe:

- spontane mutacije,
- mutacije koje nastaju tokom replikacije DNK,
- mutacije koje nastaju tokom popravke DNK i
- mutacije indukovane mutagenima.

U odnosu na posledice indukovane mutacijama razlikuju se strukturne i funkcionalne promena na genetskom materijalu.

Strukturne promene na genetskom materijalu podeljen su u dve velike grupe: velike mutacije (Large-scale mutations) i male mutacije (Small-scale mutations).

Velikim mutacijama pripadaju:

- amplifikacije,
- delecija velikih hromozomskih regiona,
- gubitak heterozigota,

- mutacije kod kojih imamo jukstapoziciju prethodno razdvojenih delova DNA koji se često nalaze u formi funkcionalno različitih fuzija gena:
  - hromozomske translokacije,
  - intersticijalne delecije,
  - hromozomske inverzije.

Male mutacije (small-scale mutations), pogađaju male gene, promene su na jednom ili nekoliko nukleotida. Ove mutacije mogu nastati na promoteru gena dovodeći do promene u njegovoj ekspresiji ili mogu nastati na kodirajućim sekvencama gena menjajući stabilnost i funkciju proteina. Takođe, moguća je promena na jednom genu sa virusnom DNK ili retrovirusom što može dovesti do povećane ekspresije 'virusnog' onkogeno u inficiranim ćelijama. Malim mutacijama pripadaju: tačkaste mutacije (point mutations), delecije, insercije, tihe mutacije (silent mutations), neshvaćene (missense mutations) i besmislene (nonsense mutations) mutacije.

Funkcionalne promene koje se javljaju su:

- gubitak ili samnjena funkcija mutacijom,
- dobijanje nove ili izmenjene funkcije nakon mutacije,
- dominantne negativne mutacije,
- letalne mutacije,
- reverzne mutacije.

### 2.2.2 Hromozomske translokacije

Recipročne (balansirane) hromozomske translokacije nastaju usled razmene genskog materijala između nehomologih hromozoma. Učestalost ove genske promene među novorođenima varira od 1 u 500 do 1 u 625 slučajeva [77,78]. Ove urođene promene su najčešće bezopasne, bez simptoma, a mogu se indentifikovati prenatalnom

dijagnostikom. Svakako, osobe sa ovim genskim promenama imaju povećan rizik da obole od karcinoma ili neke druge bolesti.

Međutim, somatske recipročne translokacije nisu nasleđene od roditelja, one se stiču tokom života i ne prenose se na potomstvo [79]. Ove genetske promene pogađaju ćelijske linije kao što je slučaj kod hronične mijeloidne leukemije sa Filadelfija hromozomom. Genski materijal neprestano je izložen mutagenima endogenog i egzogenog porekla koji mogu dovesti do promena u genskom materijalu. Najveći broj ovih mutacija se eliminiše ali jedan mali deo može ostati kao fiksna mutacija. Razumevanje nastanka somatskih mutacija u humanim ćelijama je još uvek relativno oskudno. Poznato je da do povećane akumulacije mutacija u ćelijama dolazi usled izlaganja egzogenim noksama kao što su duvanski dim, alfatoksin, ultravioletno zračenje i mnogim drugima. Različite vrste mutacija su prisutne kod naslednih bolesti kao što su Fankoni anemija, ataksija telangiektazija, kserodermija pigmentozum i svaka od njih je u visokom riziku za nastanak karcinoma [80,81]. Ćelije mogu steći iz egzogenih izvora potpuno novu DNK sekvencu, virusinu DNK, humani papiloma virus, Epstein Barov virus, hepatitis B, humani T limfotropični virus 1 i humani herpes virus 8; za svaki od njih je poznato da učestvuje u genezi jedne ili više vrsta karcinoma [82].

Genom kancera takođe stiče epigenetske promene koje menjaju strukturu hromatina i gensku ekspresiju što se manifestuje promenama metilacionog statusa na citozin bazama DNK. Somatske mutacije na mitohondrijalnoj DNK su indentifikovane u mnogim humanim karcinomima mada njihova uloga u kancerogenezi nije jasna [83].

Somatske recipročne translokacije su najčešće ispitivane kod hematopoetskih i mezenhimalnih stromalnih tumora gde definišu posebne kliničkopatološke podvrste tumora. Dosadašnja ispitivanja su ukazala da je ova genetska promena prisutna u manje od 1% kod malignih epitelnih tumora [84].

Pionirski primer ove genetske promene je otkriće Filadelfija hromozoma od strane istraživača Peter-a Nowell-a i David-a Hungerford-a koji su u inicijalnom istraživanju na dva pacijenta sa hroničnom mijeloidnom leukemijom (CML) ukazali da postoji karakterističani mali hromozom [85,86, 87]. Zatim su 1960. godine sproveli

istraživanje na seriji od sedam pacijenata sa CML i definisali Filadelfija hromozom [88]. Janet D. Rowley je nakon trinaest godina (1973) indentifikovala da Filadelfija hromozom nastaje kao posledica hromozomske recipročne translokacije t(9;22)(q34;q11) i potvrdila njeno prisustvo u više od 95% pacijenata obolelih od CLM-a [89]. Kasnije je otkriveno da je translokacija t(9;22)(q34;q11) prisutna i kod akutne limfoblastne leukemije (ALL) u 25%–30% slučajeva kod odraslih i 2%–10% kod dece [90]. Takođe, ova translokacija indentifikovana je i kod akutne mijelogene leukemije (AML). Defekt na Filadelfija hromozomu je translokacija u kojoj delovi sa 9-og i 22-og hromozoma zamenjuju mesta. Rezultat je nastanak fuziogeni koji se sastoji od ABL1 gena na hromozomu 9 (region q34) i BCR gena na hromozomu 22 (region q11). Ova translokacija dovodi do produženja hromozoma 9 i do skraćivanja 22 hromozoma (Filadelfija hromozoma) [91,92]. Fuziogen BCR-ABL je lokalizovan na Filadelfija hromozomu i on kodira BCR-ABL fuzio-protein. U zavisnosti od precizne lokacije fuziogeni, molekulska težina fuzio-proteina može varirati od 185 do 210 kDa. Postoje klinički tri važne izoforme ovog fuzio-proteina: p190, p210 i p230 [93]. Od toga je p190 povezan sa akutnom limfoblastnom leukemijom (ALL), dok je prisustvo p210 karakteristično za hroničnu mijeloidnu leukemiju (CML) ali može se naći i kod akutne limfoblastne leukemije (ALL). P230 izoforma povezuje se sa hroničnom neutrofilnom leukemijom (chronic neutrophilic leukemia) [94]. ABL gen (V-abl Abelson murine leukemia viral oncogene homolog 1) kod zdravih ćelija kodira tirozin kinazu čija je aktivnost vezana za membranu ćelije a ima funkciju u kontroli proteina i enzima ćeljskog ciklusa, diferencijacije ćelija, ćeljske adhezije i ćeljskog odgovora na stres. BCR (breakpoint cluster region) gen kodira serin/treonin kinazu i reguliše GTP-aznu aktivnost (guanosine triphosphate - GTP) za RAC1 i CDC42. BCR-ABL fuziogen kodira BCR-ABL fuzioprotein, tirozin kinazu, kojoj je dodata fosfatna grupa na tirozinu.

BCR-ABL fuzioprotein interaguje sa beta subjedinicom receptora interleukina-3 i dovodi do povećane aktivnosti tirozin kinaze [95] što za posledicu ima ubranu ćeljsku deobu. Takođe, dolazi do inhibicije mehanizma popravke DNK i genomske

nestabilnosti. Nakon 30 godina od otkrića Filadelfija hromozoma razvijena je genska terapija: inhibitor receptora tirozin kinaze, imatinib mezilat, daje se pacijentima obolelim od CML sa pozitivnim BCR-ABL fuzionim statusom [96]. Razvijeni su lekovi nove generacije - nilotinib i dasatinib [97]. Imatinib mezilat je inhibitor receptora tirozin kinaze c-KIT, kojim se tretiraju takođe gastrointestinalni stromalni tumori (GISTs), mukozni melanomi i karcinom ćelija bubrega (RCC) [98,99]. Nakon pionirskog otkrića Filadelfija hromozoma brojne rekurentne translokacije koje dovode do karcinoma su otkrivene u leukemijama i limfomima koristeći molekularne citogenetske analize [100].

Dok je BCR-ABL1 najpoznatija genska fuzija, prvu molekularnu karakterizaciju himera uradio je Zech sa saradnicima. Analizom kariotipa otkrio je nedostatak distalnog regiona na dugom kraku hromozoma 8 i dodatni lanac na distalnom segmentu drugog kraka hromozoma 14 i ustanovio da ove promene dovode do nastanka Burkittovog limfoma [81]. Pokazano je 1982. godine da geni uključeni u ovaj hromozomski rearanžman menjaju c-MYC onkogen [82]. U ovom slučaju, fuzija ne dovodi do stvaranja himeričnog proteina već do promena na promotor regionu 5' teškog lanka (IGH) imunoglobulina koji kontroliše ekspresiju c-MYC koja je neophodna za malignu transformaciju Burkittovog limfoma [83, 84].

### **2.2.3 Genske fuzije kod epitelnih malignih tumora**

Felix Mitelman je stvorio internet banku podataka rearanžmana hromozomskih aberacija za maligne neoplazme [101, 102]. Genske fuzije se mogu svrstati u tri kategorije prema načinu njihovog delovanja i posledičnih promena:

- promena transkripcione regulacije,
- promena u regulaciji mRNK,
- promena u aktivnost proteina.

Genske fuzije su najčešće tumor-specifične i stoga su veoma važne za razvijanje i primenu ciljane genske terapije. Npr. pacijenti oboleli od promijelocitne leukemije koja ima PML-RAR $\alpha$  fuziju tretiraju se uspešno sa retinoičnom kiselinom [103]. Takođe pacijenti sa hroničnom mijeloidnom leukemijom pozitivni na BCR-ABL gensku fuziju uspešno se tretiraju sa inhibitorima za tirozin kinazu, imatinib (Gleevec) [104]. Najveći broj genskih fuzija koje su do sada proučavane ne nastaju kao posledica hromozomskih translokacija već usled intrahromozomskih rearanžmana kao što su delecija, duplikacija, inverzija, kao i usled drugih komplikovanih rearanžmana [105]. Kao što je već pomenuto u prethodnom tekstu, hromozomske translokacije kod epitelnih malignih tumora su, po dosadašnjim saznanjima, veoma retke genske promene.

U sledećem tekstu navedeni su primeri genskih fuzija koje nastaju kao posledica somatskih translokacija kod epitelnih malignih tumora.

#### 2.2.3.1 RET-NTRK1

Martin-Zanca indentifikovao je RET-NTRK1 hromozomsku translokaciju u tireoidnom papilarnom karcinomu (PTC) i ukazao da ovakve genske promene nisu specifične samo za hematološke bolesti [106]. RTE i NTRK1 su protonokogeni koji nose informaciju za sintezu receptora tirozin kinaze [107, 108]. NTRK1 gen je receptor tirozin kinaze za nervni faktor rasta (NGF) koji reguliše rast neurona, njihovu diferencijaciju i apoptozu [109].

RET-NTRK1 fuzijom nastaje onkogen koji aktivira signalni put mitogeno-aktivne protein kinaze (MAPK). Ova fuzija nađena je kod PTC-a dece [110,111]. Takođe, potvrđena je veća frekventnost ovog karcinoma na određenim geografskim oblastima [112,113] što je povezano sa izlaganjem jonizujućem zračenju [110,114].

### 2.2.3.2 CTNNB1-PLAG1

Sledeća translokacija epitelnih tumora nađena je u pleomorfnom adenomu (PA), sporo rastućem tumoru koji je prisutan u više od 50% salivarnih tumora i u oko 10 % tumora glave i vrata [115,116]. Hromozomska translokacija t(3;8)(p21;q12) prisutna je u 40% PA, dok je u 8% PA prisutna translokacija t(9;12)(p12-22;q13-15) (117, 118, 119). Kao posledica t(3;8)(p21;q12) dolazi do fuzije CTNNB1-2 PLAG1 gena, što povećava ekspresiju PLAG1, a smanjuje ekspresije CTNNB1. Pokazano je da povećana ekspresija PLAG1 u NIH3T3 ćelijama može dovesti do neoplastične transformacije ćelija [120].

### 2.2.3.3 Pax8-PPAR $\gamma$

Kroll sa saradnicima je 2000. godine indentifikovao hromozomsku translokaciju t(2;3)(q13;p25) i posledičnu gensku fuziju Pax8-PPAR $\gamma$  u podvrsti folikularnog tireoidnog karcinoma (FTC) koja čini 10%-20% svih karcinoma tireoidne žlezde [121, 122]. Pax8 (*paired box gene 8*) je protein kodiran od PAX8 gena koji predstavlja grupu transkripcionih faktora. Ovaj protein uključen je u razvoj tireoidnih folikularnih ćelija kao i u regulaciju ekspresije gena koji su specifični za tireoidnu žlezdu [123]. PPAR $\gamma$  (*peroxisome proliferator-activated receptor- $\gamma$* ) je grupa receptora ćelijskog jedra koja takođe ima ulogu transkripcionog faktora koji reguliše ekspresiju gena i ima esencijalnu ulogu u regulaciji ćelijske diferencijacije i rasta, metabolizma karbonata, lipida, proteina i učestvuje u nastanku kancerogeneze. Kasnije je utvrđeno da promene na PPAR $\gamma$ , pored karcinogeneze, ima jednu od glavnu ulogu u brojnim bolestima kao što su obesitas, arterioskleroza, dijabetes [124].

Smatrano je da FTC nastaje usled deregulacije molekularnih ćelijiskih puteva kao i da Pax8 - PPAR $\gamma$  fuzija nastaje kao posledica tačkaste mutacije koja dovodi do aktivacije G-proteina RAS. Dokazano je 2005. godine da Pax8-PPAR $\gamma$  genska fuzija dovodi do promene u ćeljiskom rastu i remodeliranja hromatina. Zapravo, jedna studija je

pokazala da 49% folikularnog tireoidnog karcinoma ima RAS mutaciju, 36% ima Pax8-PPAR $\gamma$  fuziju, samo 3% imalo je obe promene, a 12% nijednu od ovih mutacija. Potom je 2006. godine kvantitativnom reverznom transkripcionom analizom uzoraka FTC-a demonstrirano da postoji gubitak tumor supresornog gena NORE1A kao posledica prisutne Pax8-PPAR $\gamma$  translokacije [125]. NORE1A se vezuje za GTP-azni deo RAS proteina i dovodi do supresije RAS aktivnosti. Ovo otkriće sugerije da aktivacija RAS-a predstavlja ključni događaj u patogenezi tiroidnog karcinoma.

#### 2.2.3.4 BRD-NUT

NUT srednjelinijski karcinom (NMC) je redak epitelni karcinom, opisan uglavnom kod mladih pacijenta kao izrazito agresivna forma karcinoma u predelu gornjeg respiratornog trakta. Nastaje kao posledica translokacije t(15;19) (q13;p13.1) koja rezultira mutacijom gena za nuklearni protein testisa (NUT) [126,127]. Nekoliko studija pokazalo je da BRD4 gen ima kritičnu ulogu u ćelijskoj deobi i proliferaciji [128,129]. Ovaj gen kodira protein Brd4 koji u interakciji sa hromatinom [130], replikacionim faktorom C [128], ciklinom T1 i CDK1 poboljšava ćelijski rast. Brd4 protein neophodan je za aktivaciju promotora P-TEFb, pozitivnog transkripcionog faktora elongacije. P-TEFb je ciklična zavisna kinaza koja ima ključnu ulogu u regulaciji transkripcije, ona fosforiliše karboksilni deo velike subjedinice RNA polimeraze II. Usled povećane sinteze Brd4 proteina dolazi do povećanja P-TEFb i fosforilacije RNA polimeraze II što podstiče transkripciju [131].

#### 2.2.3.5 ETV6-NTRK3

Još jedan primer rekurentne translokacije kod epitelnih tumora nađen je kod retke podvrste sekretornog infiltrativnog duktalnog karcinoma dojke koji se javlja kod dece i odraslih [132]. Tognon je detektovao ETV6-NTRK3 fuziju u 92% (12 of 13)



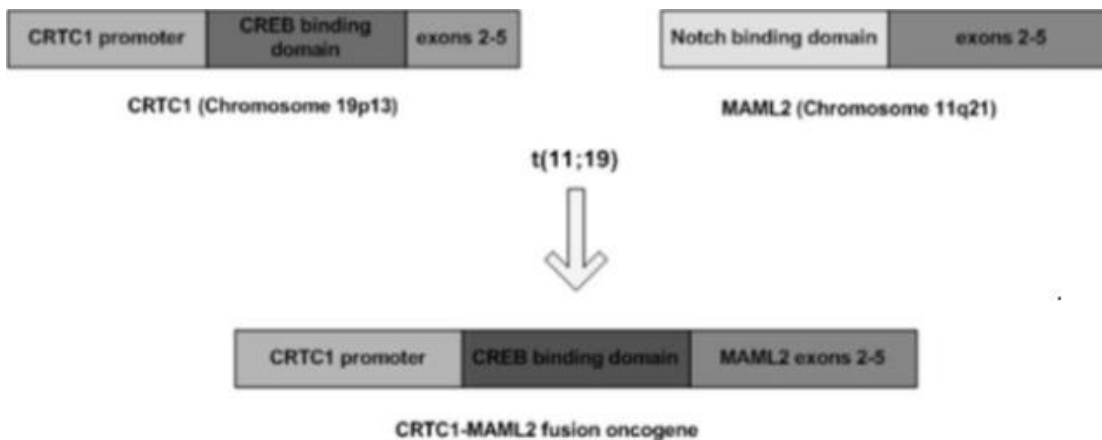
sekretornog karcinoma dojke [133]. ETV6 pripada jednoj od najvećih ETS (*E-twenty six*) familiji transkripcionih faktora koja je umešana u veliki broj fuzija kao što je transkripcioni faktor AML1 ili deo proteina koji se vezuje za tirozin kinazu ABL, JAK2, ARG, PDGFR $\beta$  ili FGFR3 - svaki od njih definiše posebnu podvrstu leukemija [134]. ETV6 gen kodira proteine koji imaju dva funkcionalna kraja: N-kraj koji interaguje sa drugim proteinima i C kraj koji se vezuje za DNK. Ovaj gen je umešan u brojne hromozomske translokacije kod leukemija, kongenitalnog fibrosarkoma i kod retkog karcinoma pljuvačnih žlezda nazvan, *Mammary analogue secretory carcinoma of salivary glands*.

#### 2.2.3.6 **TMPRSS2-ERG**

U preko 50% karcinoma prostate detektovana je TMPRSS2-ERG genska fuzija [135]. TMPRSS2 (transmembrane protease, serine 2) je androgen-regulatorni gen specifičan za prostatu [136,137]. Postoji više varijanti TMPRSS2-ERG fuzije, najčešće se TMPRSS2 exon 1 ili 2 fuzionišu sa ERG exonom 2, 3, 4, ili 5 [138,139] i manje zastupljena varijanta gde se TMPRSS2 exon 4 or 5 fuzionišu sa ERG exonom 4 ili 5 [140]. Različite fuzije su povezane sa različitim fenotipskim ispoljavanjem.

#### 2.2.3.7 **T(11;19)(q12p13) hromozomska translokacija MECT1-MAML2**

Slika 2.15 autora *Iain O'Neill* [141] ilustruje divlji tip MECT1 (CRTC1) i MAML2 gena koja rezultuje nastankom MECT1-MAML2 fuzio-onkogenom kao posledica t(11;19) hromozomske translokacije. *Notch* vezujući kraj MAML2 gena se zamenjuje sa CREB vezujućim delom CRTC1 gena koji se vezuje za eksone 2-5 MAML2 gena. Ovaj onkogen ostaje pod kontrolom CRTC1 promotera.



**Slika 2.14:** Nastanak MECT1-MAML2 fuzionog onkogenena  
Izvor: Slika autora Iain D. O'Neill [141]

Kao posledica recipročne translokacije  $t(11;19)(q12p13)$  nastaje novi fuzio-gen koji kodira fuzio-protein sa onkogenetskom aktivnošću. MECT1-MAML2 fuzioni protein sastoji se od N-kraja CREB protein-vezujućeg dela (ekson 1) MECT1 na 19p13 i C-kraja transkripciono- aktivacionog dela (eksoni 2-5) *notch* koaktivatora MAML2 na 11q21. MECT1 (*MEK translocated-1*, takođe poznat kao, *CRTC1*, *TORC1* i *WAMTP1*) je protein veličine 75-kd koji aktivira *CREB* transkripcioni faktor i na taj način pokreće transkripciju gena. MAML2 je protein veličine 125-kd, uključen je u *notch* signalni put. MECT1-MAML2 fuzioni protein može aktivirati oba signalna puta, *CREB* i *notch*, dovodeći do poremećaja ćelijskog ciklusa i diferencijacije ćelija [11, 13, 14].

### 2.3 Fiziologija *notch* signalnog puta

Tokom rasta i razvoja organizma međućelijska komunikacija se odvija preko *notch* signalnog puta, razmenjuju se informacije o ekspresiji različitih gena i upravlja sudbinom ćelija. Ovaj signalni put tokom života je neophodan u održavanju homeostaze tkiva. *Notch* se ponaša kao membranski transkripcioni faktor [142]. Nakon kontakta sa ligandom intracelularna komponenta receptora sprovodi signal u jedro gde pokreće transkripciju ciljanih gena [143].

Mutirani *notch* receptor inicijalno je opisan kod *Drosophila* [144]. Kod potpunog nedostatka *notch* funkcije dolazi do poremećene somitogeneze i umiranja embriona [145,146]. Fiziološka funkcija *notch* signalnog puta je višestruka (tabela 2.4), uključujući usmeravanje matičnih ćelija i determinisanje njihove ćelijske sudbine, regulacije diferencijacije tokom razvoja ali i tokom onkogeneze [147,148].

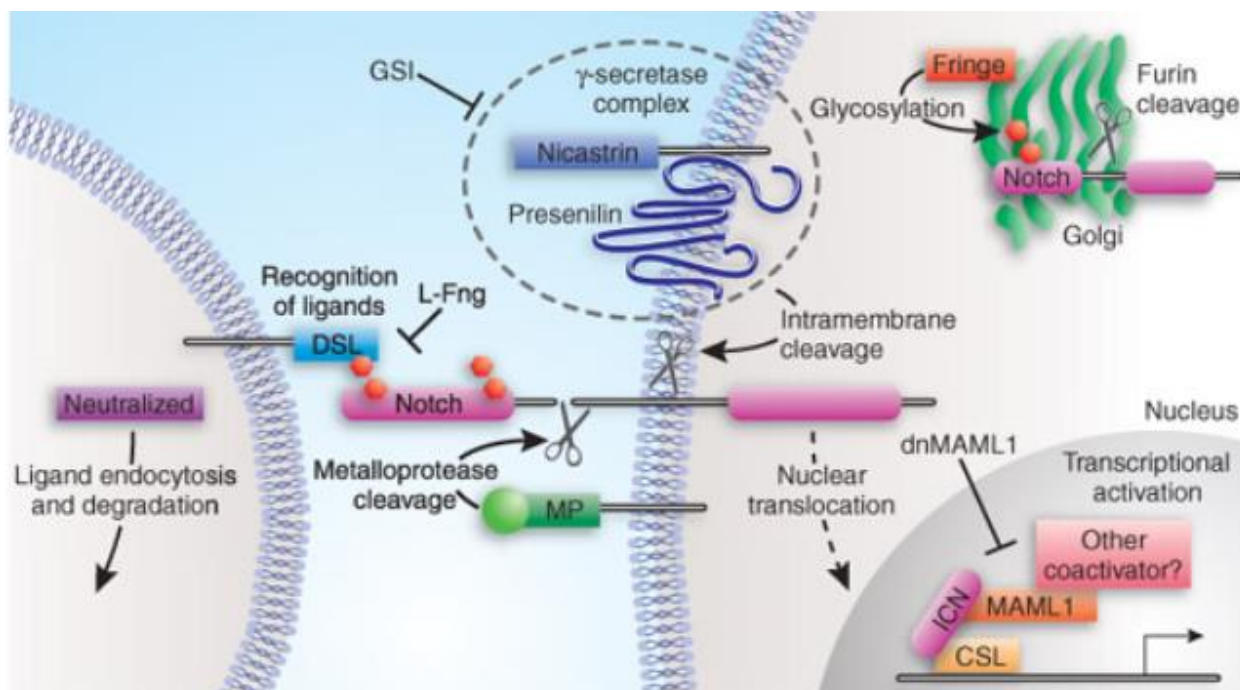
**Tabela 2.4:** Uloga *notch* signalnog puta u fiziološkim procesima određenih organa/tkiva

Organ/tkivo	Uloga <i>notch</i> signalnog puta	Reference
Mozak	Održava balans između gliogeneze i neurogeneze; rukovođenje stem ćelijama; apikobazalna polarnost neuroepitelnih ćelija	210- (Ohata et al., 2011) (reviewed by Tanigaki and Honjo, 2010)
Grudi	Tokom trudnoće: razvoj alveola, rukovođenje sudbinom luminalnih ćelija, prevencija nekontrolisane proliferacije bazalnih ćelija	211- (Buono et al., 2006)
Kraniofacijalne strukture	Morfogeneza palatuma: gubitak <i>notch</i> signala dovodi do rascepa nepca, fuzija jezika i palatinalnog grebena i drugi kraniofacijalni defekti ; Alagille sindrom; neophodan je u razvoju zuba.	212- 216 Jag2 (Jiang et al., 1998), Jag2/Notch1 (Casey et al.,2006), Dll3/Notch1 (Loomes et al., 2007), Jag1 (Li et al., 1997), tooth development (Mitsiadis et al., 2005)
Uvo	Determiniše senzorni epitel	217,218-CSL (Yamamoto et al., 2011), Jag1 (Kiernan et al., 2006)
Ezofagus	Reguliše i održava ezofagealnu epitelnu homeostazu	219- Ohashi et al., (2010)
Oko	Diferencijacija fiber ćelija sočiva	220- 222 CSL/Notch1 (Rowan et al., 2008; Jia et al., 2007), Jag1 (Le et al., 2009)
Srce	Diferencijacija kardiomiocita, razvoj valvula, razvoj trabekula u ventrikulima	223- (Reviewed by MacGrogan et al., 2010)

<b>Organ/tkivo</b>	<b>Uloga <i>notch</i> signalnog puta</b>	<b>Reference</b>
Hematopoetski sistem	Kontroliše balans u stvaranju B i T ćelija; neophodan za maturaciju T ćelija; rukovodi hematopoetičnim stem ćelijama; održavanje mijeloidne homeostaze	224- (Reviewed by Bigas et al., 2010)
Intestinalni sistem	Kontroliše proliferaciju i diferencijaciju, determiniše absorptivnu ili sekretornu funkciju prekusorskih ćelija	225- (Reviewed by Heath, 2010)
Bubrezi	Notch2 definiše sudbinu podocita i proksimalnih tubulocita	226- (Cheng et al., 2007)
Udovi	Formiranje apikalnog ektodermalnog grebena (AER); reguliše morfogenezu prsta	227-231 Notch1/Notch2 (Pan et al., 2005), Notch1/Jag2 (Francis et al., 2005), Jag1 (McGlenn et al., 2005), Jag2 (Jiang et al., 1998), Hairy (Notch target gene) (Vasiliauskas et al., 2003)
Jetra	Reguliše morfogenezu hepatobilijarnog duktusa kod miša	232,233- Notch2/Jag1 (Lozier et al., 2008);(Zong et al., 2009),
Pluća	Neophodan u trahealnoj morfogenezi i grananju	234- (Ghabrial and Krasnow, 2006)
Mišići	Diferencijacija i proliferacija satelitnih ćelija u mioblaste ; sprečava diferencijaciju mioblasta u miotubuse nakon povrede	235- (Reviewed by Tsivitse, 2010)
Neuralna kresta	Neophodan za sazrevanje prekusora Schwann-ovih ćelija u Schwann-ove ćelije; kontroliše proliferaciju Schwann-ovih ćelija i inhibira mijelinizaciju; kontroliše prekusore melanocita	236-238 (Reviewed by Jain et al., 2010; Mirsky et al., 2008; Schouwey and Beermann, 2008)

<b>Organ/tkivo</b>	<b>Uloga <i>notch</i> signalnog puta</b>	<b>Reference</b>
Pankreas	Sazrevanje prekusora endokrinih ćelija i njihovo održavanje; inhibira terminalni stadijum diferencijacije endokrinih ćelija; kontroliše veličinu pupoljka i grananje pankreasnog epitela	239- (Reviewed by Kim et al., 2010)
Hipofiza	Proliferacija ćelija i rast žlezde; melanotropnu i gonadotropnu diferencijaciju	240, 241- Hes1 (Monahan et al., 2009);Notch2 (Raetzman et al., 2006)
Placenta	Kontroliše fetalnu angiogenezu; razvoj spongiotrofoblasta	242- (Reviewed by Gasperowicz and Otto, 2008)
Prostata	Neophodan za epitelnu diferencijaciju i rast žlezde	243,244- (Wang, X. D. et al., 2006; Orr et al.,2009)
Reproduktivni organi	Očuvanje Leydig-ovih progenitornih ćelija u testisima;regulacija spermatogeneze; kontrola rasta oocita	245- (Barsoum and Yao, 2010)
Koža	Reguliše ćelijsku adheziju i proliferaciju; papilarnu diferencijaciju i homeostazu folikula dlake	246- (Hayashi et al., 2001)
Kičma	Segmentacija somita	247,248- (Dunwoodie, 2009; Kageyama et al., 2010)
Slezina	Stvaranje progenitora T- ćelija; razvoj marginalne zone (MZ) B-ćelija; kontroliše homeostazu CD8-ćelija	249- (Yuan et al., 2010)
Timus	Morfogeneza timusa; diferencijacija gama delta T-ćelija	250- (Jiang et al., 1998)
Tireoidne žlezda	Reguliše brojnost progenitora tireocita i C-ćelija; diferencijaciju i endokrinu funkciju tireocita i C-ćelija	251- (Carre et al., 2011)
Vaskularni sistem	Reguliše diferencijaciju endotelijalnih ćelija i vaskularnih glatkih mišićnih ćelija; reguliše klijanje i grananje krvnih sudova	252- (Gridley, 2010)

*Notch* je transmembranski receptor koji se sastoji od ekstraćelijske komponente koja interaguje sa ligandom susedne ćelije i citoplazmatskog dela koji je odgovoran za signalnu transdukciju. Aktiviranje *notch* signalnog puta nastaje u direktnom kontaktu ćelija, interakcija ligand-receptor pokreće niz konformacionih promena i kaskadu proteolitičkih događaja na oba molekula (Slika 2.16).

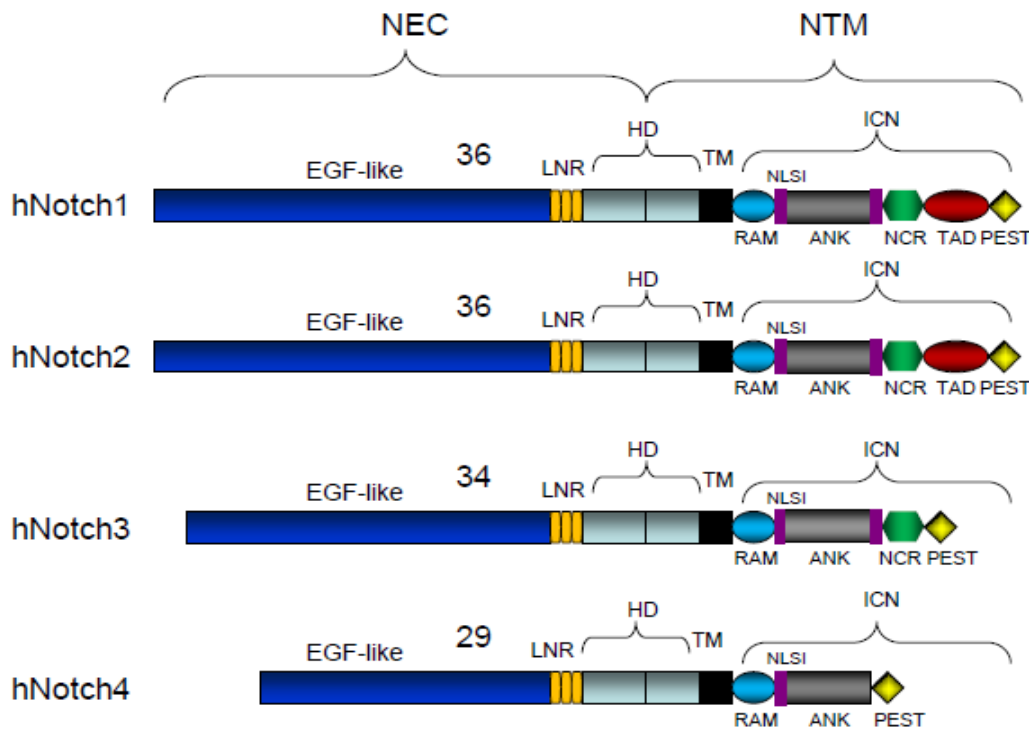


**Slika 2.15:** Vezivanje *notch* liganda i receptora  
Izvor: Slika autora Harald von Boehmer [111]

Slika ilustruje vezivanje *notch* liganda i receptora što dovodi do niza proteolitičkih cepanja. Proces međućelijske komunikacije *notch* signalim putem sastoji si iz nekoliko ključnih događaja:

- interakcija ligand-receptor,
- endocitoza liganda dovodi do konformacione promene u *notch* -u i aktiviranja ADAM proteaze neophodne za sledeći korak (S2) [149],
- S2-proteolitičko cepanje oslobađa ekstraćelijski deo *notch*-a koji podleže transendocitozi na ligand ekspimiranoj ćeliji [150],

- S3-proteolitičko razdvajanje delovanjem  $\gamma$ -sekretaze oslobađa intraćelijski (ICD) deo receptora [151],
- ICD u nucleus vezuje se za transkripcioni faktor (CSL) i koaktivatore iz familije MAML,
- nastaje terciarni transkripcioni kompleks ICD-CSL-MAML,
- transkripcija *notch* ciljanih gena,
- posttranslaciona modifikacija ekstraćelijske komponente *notch* -a u goldžijevom aparatu (GA), S1-proteolitičko cepanje furin-kovertazom i sekrecija *notch* -a na površinu plazma membrane.

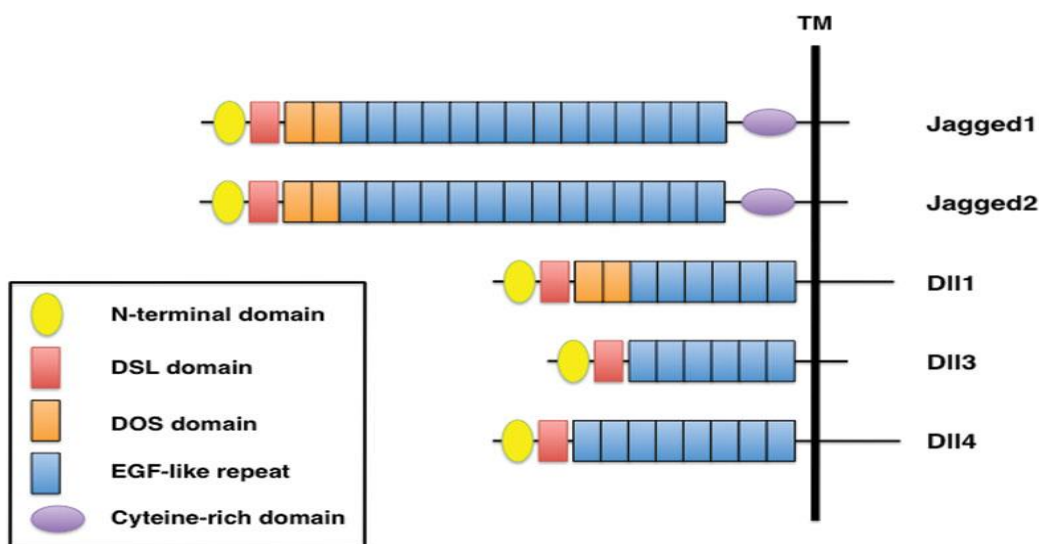


**Slika 2.16:** Struktura *notch* receptora

Izvor: Slika autora Pancewicz i Nicot; *BMC Cancer* 2011 ([www.biomedcentral.com](http://www.biomedcentral.com))

Na ćelijskoj membrani *notch* je eksprimiran kao hetero-oligomer. Kod humanih ćelija indentifikovano je četiri tipa *notch* receptora (*notch 1*, *notch 2*, *notch 3*, *notch 4*) [152,153,154]. Ekstraćelijski deo sadrži između 29 i 36 ponovaka sličnih

epidermoidnom faktoru rasta (*Epidermoid Grow Factor-EGF like repeats*) koji dolaze u kontakt sa ligandom susedne ćelije. EGF-slični ponovci vezani su za LNR deo koji ima ulogu da spreči aktivaciju receptora u odsustvu liganda, za njega se vezuje HD transmembranski deo (heterodimerization domain). Intraćelijska komponenta (ICD) *notch* -a sastoji se od RAM23 dela na koga se nadovezuju ankirin ponovci (ANK) koji na krajevima poseduju regione za jedarnu signalizaciju (NLS), zatim deo za transkripciju TAD i PEST sekvence (Slika 2.17).



**Slika 2.17:** *Notch* ligandi

Izvor: Slika autora Jörg Reichrath i Sandra Reichrath, ([www.landesbioscience.com](http://www.landesbioscience.com))

*Notch* receptori mogu biti aktivirani sa najmanje pet različitih liganda (*Jagged 1 i 2, Delta1, 3, i 4*) – Slika 2.18. Ligandi su takođe transmembranski proteini veoma kompleksne strukture. Na N kraju liganda nalazi se DSL struktura koja dolazi u kontakt sa *notch* receptorom. Nakon interakcije receptor-ligand iniciraju se dva proteolitička događaja.

U ligand eksprimiranoj ćeliji *neuralized* enzim dodaje ubikuitin na intraćelijski deo Delta-liganda, što pokreće endocitozu liganda [155]. Ovaj događaj dovodi do koformacione promene na *notch* -u i aktivacije ADAM proteaze čijim dejstvom dolazi do cepanja molekula u transmembranskog regionu receptora (S2) i oslobađanja



ekstraćelijske komponente koja podleže trans-endocitozi na ligand eksprimiranoj ćeliji [156,157]. Drugi proteolitički događaj (S3) nastaje dejstvom y-sekretaze, pri čemu se oslobađa intraćelijska komponenta (ICD) u citoplazmu a potom transportuje u jedro. Y-sekretaza je enzimski kompleks sastavljen od četiri različita integralna proteina: presenilin, nicastrin (Nct), Aph-1, and Pen-2 [158].

U citoplazmi, numb proteini mehanizmom negativne povratne sprege (*Feed back*) regulišu nivo ICD-a i jačinu signala, dok delteks proteini mogu da sprovode *notch* signal nezavisno od vezivanja ove komponente za transkripcioni faktor CSL.

ICD preko svog RAM dela dolazi u kontakt sa CSL transkripcionim represorom i u prisustvu koaktivatora kao što su PCAF, GCN5, P300 i MAML konvertuje se u transkripcioni aktivator [159, 160]. Nastali tercijarni transkripcioni kompleks NICD-CSL-MAML aktivira transkripciju eksprimiranih *notch* gena.

Histon acetiltransferaza P300, u prisustvu MAML1 koaktivatora, dovodi do acetilacije histona i otvaranje histonske petlje na DNK što omogućava ekspresiju i transkripciju *notch* gena. Takođe P300 acetiliše lizin bogate regione- (NLS) na krajevima ankirin ponovaka (ANK) ICD dela *notch* -a. MAML1 povećava *notch* acetilaciju tako što povećava aktivnost p300.

U odsustvu *notch* signalne aktivnosti u jedru, CSL transkripcioni faktor se vezuje za promotore *notch* gena dovodeći do aktivacije histon deacetilaze [160] i korepresora CoR SMRT/NcoR [161], SHARP/MINT/SPEN [162] čijim se dejstvom inhibira transkripcija gena. Brojni proteini se mogu ponašati kao *notch* regulatori i učestvovati u moduliraju *notch* signalnog puta kao npr. delteks ubikuitin ligaze (*ubiquitin ligase deltex*), numb protein i protein slični numbu proteinu [163,164, 165].

Do sada je otkriveno svega nekoliko *notch* gena i oni su navedeni u sledećoj Tabeli 2.5. Neki od ovih gena su tkivno specifični. Najpoznatiji *notch* geni su: geni koji pripadaju Hes familiji, zatim HRT/Herp familiji transkripcionih faktora [166], regulatori ćelijskog ciklusa p21 [167], Nrarp- notch-regulatorni protein ankirin ponovaka [168], deltex1 i gen za pre-T ćelijski receptor [169,170].

**Tabela 2.5:** *Notch* ciljani geni

<b>Gen</b>	<b>Bolest povezana sa mutiranim genom</b>	<b>Reference</b>
DLL3	Spondylocostal dysostosis	(Bonafe et al., 2003; Bulman et al., 2000; Turnpenny et al., 2003; Whittock et al., 2004)
JAG1	Alagille sindrom; urođene srčane mane uključujući Tetralogiju Fallot, posteriorni embriotokson kičmeni defekt, i gluvoća	(Bauer et al., 2010; Colliton et al., 2001; Crosnier et al., 1999; Crosnier et al., 2001; Eldadah et al., 2001; Heritage et al., 2002; Heritage et al., 2000; Krantz et al., 1998; Krantz et al., 1999; Li et al., 1997; Oda et al., 2000; Oda et al., 1997; RaasRothschild et al., 2002; Ropke et al., 2003; Stankiewicz et al., 2001; Warthen et al., 2006)
LFNG	Spondylocostal dysostosis	(Sparrow et al., 2006)
MAML2	Mukoepidermoidni karcinom, sekundarna akutna mijeloidna leukemija	(Conkright et al., 2003; Enlund et al., 2004; Tonon et al., 2003)
NOTCH 1	T-ALL (T-cell acute lymphoblastic leukemia) insuficijencija aortnih zalizaka	(Weng et al., 2004) (Garg, 2006)
NOTCH 2	Alagille sindrom Hajdu-Cheney sindrom	(McDaniell et al., 2006) (Simpson et al., 2011)
NOTCH 3	CADASIL (cerebralna autosomalno dominantna arteriopatija sa subkortikalnim infarktima i leukoencefalopatijom)	(Joutel et al., 1997a; Joutel et al., 2004; Joutel et al., 1997b; Oberstein et al., 1999)
NOTCH 4	Moguća uloga u patogenezi šizofrenije	(Ivo et al., 2006; McGinnis et al., 2001; Sklar et al., 2001; Skol et al., 2003; Tochigi et al., 2004; Wang, Z. et al., 2006; Wei and Hemmings, 2000)

Nakon transkripcije, ekstraćelijski deo *notch* receptora podleže posttranslacionim promenama u goldžijevom aparatu. Delovanjem glikoziltransferaze nazvane *fringe* [171] dolazi do ekstenzije šećernih ostataka na molekulu [172,173] čime se determiniše kontak sa određenim ligandom [174,175,176]. Ekstraćelijska komponenta *notch -a* se furin-konvertaza-zavisnim putem sekretuje na površinu ćelijske membrane [177] dok LNR region održava vezu između polipeptida nastalih nakon cepanja furin konvertazom (S1).

Modifikovanje ekstraćelijskog dela *notch* receptora dejstvom POFUT1 (*GDP-fucose Protein O-fucosyltransferase 1*) pri čemu se dodaju O-fukoze na EGF-sličnim ponovcima [178] je ključni molekularni događaj za normalnu *notch* transdukciju. O-glukoza na *notch* receptoru potom može biti elongirana u trisaharide dodavanjem dva molekula ksiloze dejstvom ksiloziltransferaze. Takođe, O-fukoza može biti elongirana u tetrasaharide sa dodavanjem N-acetilglukozamina (GlcNAc) dejstvom N-acetilglukozaaminiltransferaze nazvane *fringe*, zatim dodavanjem galaktoze dejstvom galaktoziltransferze i dodavanjem sijaline kiseline sa sijaliltransferazom [179]. Identifikovana su tri tipa *fringe* enzima koji su odgovorni za tzv. *fringe effect* u *notch* signalnom putu [180]. Nakon što *fringe* doda GlcNAc O-fukoznom šećeru, dolazi do kaskadnog dodavanja galaktoze i sijaline kiseline. U prisustvu tetrasaharida *notch* receptor interaguje sa delta ligandima dok u kontaktu sa *jagger* ligandima dolazi do inhibiranja *notch* signalnog puta [181]. Ovo je osnova za komunikaciju različito eksprimiranih ćelijskih teritorija. Kada nastane interakcija grupa ćelija kod kojih postoji različitost u eksprimiranju *fringe-a* aktivira se *notch* signalni put [182,183].

## 2.4 Uloga *notch* signalnog puta u kancerogenezi

Genske mutacije elemenata ključnih signalnih puteva kao što su TGFB, Wnt, ErbB i *notch* iniciraju karcinogenezu [184]. *Notch* signalni put je jedinstven zbog svoje dualne prirode. U zavisnosti od vrste tkiva, tipa ćelija i jačine signala može imati ulogu

onkogena ili tumor-supresornog gena [185]. Ishod patološkog *notch* signala zavisi od njegove normalne funkcije u tkivu gde se razvio karcinom. *Notch* se ponaša kao onkogen u tkivima gde generiše sazrevanje nediferentovanih ćelija u različite tipove progenitornih ćelija. Tumorsupresorsku aktivnost ima u tkivima u kojima inicira terminalni stadijum diferencijacije [186]. Npr. tokom razvoja nervnog tkiva *notch* signalni put generiše konverziju homogenih progenitornih ćelijjskih masa u različite progenitorne podtipove (mešavinu stem ćelija, neuroblasta i glioblasta), dok je za diferencijaciju zrelih tipova ćelija (neurona i oligodentrocita) neophodno da signal bude inhibiran.

Potvrđena je onkogenetska aktivnost kod sve četiri izoforme *notch* receptora [187]. Ekspresija divljeg tipa *notch* receptora i liganda nađena je kod mnogih humanih solidnih i hematoloških maligniteta [188,189, 190]. Kao tumorsupresorni gen, mutirani *notch* je indentifikovan kod keratocisti, epitelnim lezijama i karcinomima [191]. *Notch* signalna transdukcija je esencijalna za remodeliranje krvnih sudova embriona, vaskularnu homeostazu kod odraslih ali i za nastanak patološke angiogeneze [192]. Tumorske ćelije sintetišu vaskularni endotelijalni faktor rasta (VEGF) koji indukuje ekspresiju Delta 4 liganda na endotelijalnim ćelijama koje podspešuju tumorogenezu [193]. Takođe, kod skvamoznog karinoma glave i vrata (HNSCC) usled povećane ekspresije Jagged1 liganda povećava se vaskularizacija i rast tumora [192].

Najpozantiji primer gde je *notch* signalni put ključan u nastanku karcinoma je T limfocitna akutna leukemija (T cell acute lymphoblastic leukemia- T-ALL) koja čini 15% -20% svih ALL kod dece i odraslih. Tokom analize hromozomske translokacije t(7;9) pacijenata obolelih od T-ALL otkriven je NOTCH1 gen. Nađena je ekspresija N1ICD na T ćelijama [194]. Kasnije je utvrđeno da je NOTCH1 gen neophodan za maturaciju progenitornih T ćelija [53]. Iako je t(7;9) retka, svega 1% od svih T-ALL, većina T-ALL ima izmenjenu ili izgublenu funkciju NOTCH1 gena [195], dovodeći *notch* signalni put u centar patogeneze T-ALL. Weng i saradnici [196] su ustanovili da više od 50% T-ALL poseduje neku od genskih mutacija koje dovode do izmena na

ekstraćelijskom delu *notch* receptora kao i/ili na PEST regionu njegove intraćelijske komponente. Mutirani PEST deo dovodi do neosetljivosti *notch* proteina na proteozomalnu degradaciju što dovodi do povećane *notch* transkripcione aktivnosti [196]. Analiza mutacija na molekulskim subtipovima T-ALL ukazuje da na ekspresiju NOTCH1 gena kao i na deregulaciju signalnog puta utiču brojni proteini [190].

*Notch* signalni put je ključan u regeneraciji stem ćelija mlečnih žlezda [197,198] i ima značajnu ulogu u patogenezi karcinoma dojke [199]. MMTV (*mouse mammary tumor virus model*) se koristi za dokazivanje i definisanje gena koji su uključeni u malignu transformaciju zdravih epitelnih ćelija dojke [200]. Ovim modelom dokazano je da NOTCH4/int-3 gen utiče na diferencijaciju epitela i kancerogenezu dojke [201]. Poznato je da H-Ras ima centralnu ulogu u ranoj fazi karcinogeneze dojke [202] dok je u In vitro uslovima patološki aktiviran N1ICD doveo je do razvoja adenokarcinoma [203,204]. Weijzen i saradnici [205] sugerišu da delovanje N1ICD nastaje kao posledica onkogenetskog Ras-a. Nekoliko studija je pokazalo visoku ekspresiju NOTCH1 gena kod svih Ras-pozitivnih tumora.

Kod podtipa nesitnoćelijskog karcinoma pluća, koga karakteriše prisusvo hromozomske translokacije (15;19), povećan je nivo transkripcije NOTCH3 gena [206]. Takođe je indentifikovana povećana ekspresija NOTCH3 gena u više od polovine karcinoma jajnika, dok je amplifikacija ovog gena nađena u oko 19% [207]. Povećana ekspresija NOTCH3 gena indukuje stvaranje tumorske mase u horoidnom pleksusu kod modela miša što ukazuje da učestvuje u karcinogenezi tumora mozga [208,209].

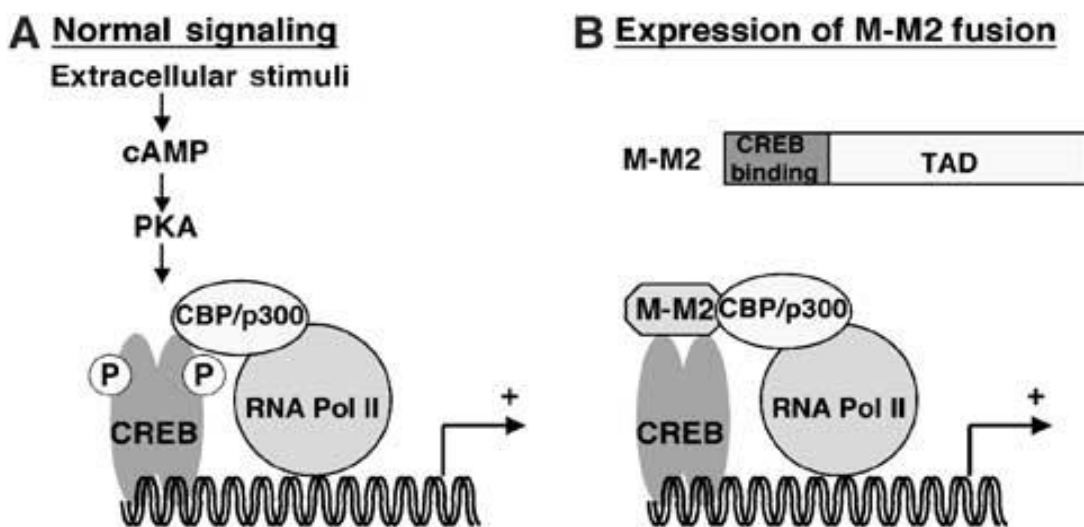
## 2.5 CREB signalni put

CREB signalni put omogućava multićelijski odgovor na različite sitmuluse uključujući hormone, faktore rasta, citokine i ćelijski stres. Učestvuje u regulisanju ekspresije

velikog broja gena koji su zaduženih za vitalne ćelijske procese kao što su ćelijska proliferacija, diferencijacija i apoptoza [253].

Izmenjena CREB aktivnost je uljučena u rast i progresiju velikog broja karcinoma što ukazuje da je deregulacija CREB-a frekventan mehanizam koji tumorske ćelije koriste da izbegnu normalnu kontrolu rasta i apoptozu [254].

MECT1-MAML2 fuzija dovodi do izmenjene aktivacije i deregulacije cAMP/CREB signalnog puta kao i do promene u ekspresiji gena koji su regulisani preko ovog signalnog puta. Kao posledica njenog delovanja dolazi do ćeljske transformacije i stvaranja u in vivo uslovima tumorke mase od RK3E epitelnih ćelija [255]. Sam mehanizam nastanka transformacije nije razjašnjen.



**Slika 2.18:** CREB signalni put: A) normalan, B) patološki  
Izvor: Slika autora Wu L. [18]

Na slici je prikazana fiziološka i patološka aktivacija CREB signalnog puta. Šema (A) prikazuje normalan CREB signalni put. Ekstraćelijski signal aktivira cAMP/PKA koji fosforilišu Ser133 deo na CREB-u (transkripcioni faktor), dolazi do aktiviranja p300/CBP koaktivatora i njihovog vezivanja za CREB kompleks i pokretanja transkripcije ciljanih gena.

Šema (B) prikazuje patološki CREB signalni put. MECT1-MAML2 fuzija sadrži dva funkcionalna dela, CREB-vezujući kraj od MECT1 i TAD deo od MAML2. CREB-vezujući kraj omogućava MECT1-MAML2 fuzionom proteinu da se lokalizuje na promotoru ciljanih gena. TAD deo interaguje sa p300/CBP koaktivatorima i snažno povećava acetiltransferazno dejstvo koaktivatora p300 i transkripciju gena. Fuzioni protein acetiliše i direktno aktivira koaktivatore p300/CBP, bez predhodne fosforilacije CREB-a i dovodi do transkripcije ciljanih gena.

MECT1 (Mucoepidermoid Carcinoma Translocated 1), takođe poznat kao CRT1 (CREB-regulated transcription coactivator 1), zatim TORC1 (Transducer Of Regulated CREB activity 1) je protein kodiran od CRT1 gena [11,13,16]. Ovaj gen je eksprimiran samo kod određenih tkiva u mozgu i jetri fetusa, a kod odraslih u srčanom i skeletnim mišićima, jetri i pljuvačnim žlezdama [256]. Ima ulogu transkripcionog koaktivatora za CREB1 transkripcioni faktor i aktivan je nezavisno od CREB1 Ser133 fosforilacije. Povećava interakciju CREB1 transkripcionog faktora sa TAF4. Reguliše ekspresiju specifičnih CREB gena kao što je steroidogeni gen StAR. Takođe, ima ulogu koaktivatora za PGC1 $\alpha$  i indukuje mitohondrijalnu biogenezu u mišićnim ćelijama, zatim aktivira TAX-a kod humane T-ćelijske leukemije virus tipa 1 (HTLV-1). U hipokampusu uključen je u kasnu fazu dugoročne potencijacije (LTP), bitan je u upravljanju *Schaffer collateral* -CA1 sinapsi. Moguća je uloga u rastu dentrita tokom razvoja kortikalnih neurona. Vezuje se kao homotetramer preko svog CREB-vezujućeg dela za bZIP region na CREB1 genu [255].

CREB1 gen je važan za sinhronizaciju srčanog ritma i diferencijaciju adipoznog tkiva. On sadrži kod za transkripcioni faktor, CREB element binding protein, koji pripada *leucine zipper* familiji DNK vezujućih proteina. Ovaj protein vezuje se kao homodimer za *cAMP-responsive element* (CRE), kratku sekvencu na DNK koja postoji kod mnogih viralnih i ćelijaskih promoter gena [257,258].

N-kraj ovog proteina sastoji se od aktivacionog kraja (AD) koji je podeljen u dva nezavisna regiona [259-261]. Prvi region sadrži dva glutamin bogata regiona, Q1 and

Q2. Drugi region predstavlja fosforilišuću kutiju (*phosphorylation box*) (10) koja je neophodna za vezivanje velikih proteina, koaktivatora CBP/p300 [262-266].

Za aktivaciju transkripcionog faktora neophodna je fosforilacija posebnog serin ostatka Ser133 na CREB-u [267, 268], sa kinazama kao što su, ciklična AMP-zavisna kinaza A [29], mitogen-aktivirana p90 i rsk ribozomalna kinaza [269, 270], stresom regulisana mitogen aktivirana protein kinaza 2 [271], i mitogen- i stress -aktivirane kinaze [272]. Fosforilacija omogućava vezivanje CBP / p300 koaktivatora za CREB kompleks. CBP / p300 koaktivatori imaju acetiltransferaznu aktivnost i interaguju sa osnovnim transkripcionim faktorima kao što su TFIIB [22], TATA vezujući protein [273] i RNA helikaze A [274], i/ili modifikuju hromatin preko histon acetiltransferazne aktivnosti [275, 276]. Takođe se transkripciona aktivnost povećava u prisustvu CRTC koaktivatora, njihovo delovanje je nezavisno od Ser-133 fosforilacije.

Transkripcioni faktori iz CREB familije ponašaju se kao jedarni transmiteri, prenose signale različitih puteva koji učestvuju u multićelijskom odgovoru [276]. Malo je poznato da pri interakciji sa specifičnim kofaktorima formiraju različite transkripcione komplekse, a u zavisnosti od ekstraćelijskog stimulusa selektivno regulišu ekspresiju gena. Defekt CREB1 koaktivatora dovodi do nastanka angiomatoznog fibroznog histiocitoma retkog oblika malignog fibroznog histiocitoma koji se javlja kod dece i adolescenata, a manifestuje se nodularnim subkutanim rastom. Nastaje kao posledica hromozomske translokacije t(2;22)(q33;q12) koja generiše stvaranje EWSR1/CREB1 fuziogeni i dovodi do promena na CREB1. Geni čija je transkripcija regulisana transkripcionim faktorom iz CREB familije su: c-fos, neurotrofin BDNF, tirozin hidrosilaze, kao i mnogi neuropeptidi (kao što su somatostatin, enkefalin, VGF i kortikotropni-osobađajući hormon) [277].

Poznato je da CREB signalizacija ima ključnu ulogu u neuronskoj plastičnosti i formiranju dugotrajne memorije [278]. CREB signalizacija je dovedena u vezu sa nekoliko patoloških stanja uključujući kognitivne i neurodegenerativne bolesti.  $\beta$ -amyloidni ( $A\beta$ ) peptid koji ima ključnu ulogu u patogenezi Alzheimer-ove bolesti,



menja sinaptičku plastičnost i memoriju dovodeći do gubitka sinapse zbog izmenjenog CREB signalnog puta [279]. CREB poseduje veliki potencijal u terapiji Alzheimer-ove boolesti [281,282].

MECT1 protein nađen je u submandibularnoj pljuvačnoj žlezdi tokom rane faze morfogeneze, da bi tokom acinusne maturacije prestala sinteza ovog proteina i došlo do ponovne sinteze tokom inicijalne tumorogeneze. Jaskoll i saradnici [280] potvrdili su reekspresiju MECT1 proteina sa dediferencijacijom i transformacijom ćelija, što sugeriše da MEK najverovatnije nastaje od prekursorskih ćelija.

### 3 Ciljevi istraživanja i naučni osnov teze

Nakon šezdeset i pet godina od prvog opisa i definisanja MEK-a još uvek nije usaglašena primena uniformnog klasifikacionog sistema ovog tumora što unosi konfuziju u istraživačkoj literaturi, a usled nemogućnost izrade meta-analiza uvođenje novih dijagnostičkih metoda i terapija je onemogućeno [5]. Takođe, kao posledica ovog problema postoji neslaganje u učestalosti histoloških gradusa MEK-a, koji predstavljaju nezavisne prognostičke faktore. Usled velike raznovrsnosti u histopatološkoj prezentaciji HG-MEK-a česte su greške u njegovom dijagnostikovanju. Identifikovano je da su adenoskvamozni karcinom (ASC) i karcinom skvamoznih ćelija (SCC) dve najčešće imitacije HG MEK-a [46, 298]. Jedan od razloga za poteškoće prilikom dijagnostikovanja HG-MEK-a je pogrešno usvojena terminologije kao i pogrešno tumačenje uputstva za klasifikaciju ovog tumora. Patogeneza mukoepidermoidnog karcinoma je nerazjašnjena. Jedini poznati faktor rizika za nastanak MEK-a je izloženost radijaciji [6,7,8]. Razumevanje molekularnog mehanizma koji prethodi nastanku MEK-a od velikog je značaja za unapređenje terapije ovog tumora. Poslednje decenije opisana je i potvrđena recipročna hromozomska translokacija t(11;19)(q12p13) kao frekventni događaj kod MEK-u. Etiološka uloga MECT1-MAML2 fuzionog proteina koji nastaje kao posledica t(11;19)(q12p13) kod MEK je zasnovana na sledećim dokazima [36] :

- u *in vivo* uslovima MECT1-MAML2 fuzioni protein transformiše RK3E ćelije i dovodi do stvaranja tumorske mase [11,16],
- fuzioni transkript je indentifikovan kod tumora sličnih MEK-u u pljuvačnim žlezdama, bronhopulmonalnom stablu, tireoidnoj žledi, dojka, koži i cerviksu [37],

- prisustvo fuzionog transkripta dovodi do supresije rasta tumorskih ćelija [38].

Primena ovog molekularnog testa doprinela bi boljem dijagnostikovanju MEK-a, unapredila bi njegovo lečenje kao i kvalitet života pacijenata obolelih od ovog karcinoma.

### CILJEVI ISTRAŽIVANJA:

Glavni cilj istraživanja je bio da se ispita povezanost MECT1-MAML2 fuzije sa kliničkim i histopatološkim karakteristikama MEK-a.

Kako bi se ispunio primarni radni zadatak, definisani su sledeći sekundarni ciljevi:

- utvrditi efikasnost AFIP klasifikacije za MEK,
- ispitati da li MECT1-MAML2 status olakšava dijagnostikovanje HG MEK-a,
- utvrditi da li je MECT1-MAML2 fuzija specifična za MEK pljuvačnih žlezda,
- ukazati da su HG MEK i ASC dva različita karcinoma.

## 4 Materijal i metod

### 4.1 Selekcija uzoraka MEK-a

Revidirane su istorije bolesti pacijenata sa histopatolški potvrđenom dijagnozom mukoepidermoidnog karcinoma pljuvačnih žlezda koji su operisani u period od 1999-2010. Tokom ovog vremenskog perioda 60 uzoraka MEK-a, prethodno fiksirano u formalinu i čuvano u banci tkiva je bilo dostupno za analizu. Slučajevi MEK-a su pažljivo revidirani od strane dva nezavisna patologa (Z.T. i T.L.) prema AFIP klasifikacionom sistemu [66]. Nakon histopatološke revizije konstatovano je 23 slučajeva imitacija HG MEK-a (Tabela 4.1). Za dijagnostikovanje HG MEK-a korišćena su dodatna bojenja kao što su *Periodic Acid Schiff* (PAS) i *Acian Blue* za detekciju mucina. Nakon postavljanja ispravnih dijagnoza navodnog HG MEK-a, uzorci su upotrebljeni kao kontrolna, ne-MEK grupa i testirani na prisustvo MECT1-MAML2 fuzije u cilju potvrđivanja njene specifičnosti za MEK. Nakon ekstrakcije RNK iz tkiva, dodatnih 17 uzoraka MEK-a je isključeno zbog nedovoljnog kvaliteta ili kvantiteta RNK u uzorcima. Dakle, 20 uzoraka potvrđenog MEK-a kao i 23 ne-MEK uzoraka je testirano na prisustvo MECT1-MAML2 fuzije. Studiju je potvrdio etički komitet Stomatološkog fakulteta Univerziteta u Beogradu (IRB: 36/10) i dobijen je informisani pristanak od svih živih pacijenata u skladu sa Helsinškom deklaracijom.

**Tabela 4.1:** Imitacije HG MEK-a

Adenoskvamozni karcinom	10
Karcinom skvamoznih ćelija	6
Karcinom salivarnih duktusa	3
Adenocistični karcinom	2
Nisko-gradusni polimorfni adenokarcinom	2

## 4.2 Kliničko-patološki podaci

Iz medicinske dokumentacije pacijenata su prikupljeni i analizirani sledeći klinički parametri: godine, pol, primarno mesto tumora, veličina tumora, klinički stadijum tumora, prisustvo metastaza u regionalnim limfnim čvorovima i udaljenim metastazama. Informacije o stanju života pacijenta kao i uzroku smrti dobijeni su iz knjiga umrlih. Među preživelim pacijentima sa MEK-om izvršen je kontrolni pregled.

Pri revidiranju dijagnoze MEK-a korišćena je klasifikacija opisana od strane Auclair (AFIP klasifikacija) [66], koja obuhvata dijagnostikovanje ovog tumora u velikim i malim pljuvačnim žlezdama (Tabela 4.2). Gradus tumora se određuje na osnovu sumiranja poena pet histoloških elemenata uključujući: cističnu komponentu, neuralnu invaziju, ćelijsku nekrozu, mitozu i anaplaziju. Svi histološki elementi su takođe analizirani u ovoj studiji.

**Tabela 4.2:** AFIP klasifikacija MEK-a

Parametri	Vrednosti
<hr/> Histopatološke karakteristike <hr/>	
Cistična komponenta < 20%	2
Prisustvo neuralne invazije	2
Prisutna nekroza	3
≥4 mitoze /10 HPF*	3
Anaplazija	4
<hr/> Gradus <hr/>	
Niski	0-4
Intermediatni-srednji	5-6
Visoki	≥7

Skraćenice:\*HPF, high-power field.

### 4.3 Laboratorijski postupci

Nakon hirurškog uklanjanja tumora u histopatološkoj laboratoriji tumorsko tkivo je uobičajnom procedurom fiksirano u formaldehidu, a zatim potopljeno i čuvano u formi parafinskog bloka kao sudsko-medicinski materijal.

#### 4.3.1 Mikrodisekcija i deparafinizacija

Za potrebe studije, od svakog parafinskog bloka MEK-a sečeno je u mikrotomu po pet sekcija na debljini od 0.5µm. Jedna od pet sekcija bojena je sa Hematoksilin-Eozin (HE) radi utvrđivanja tumorskog tkiva na sekciji (za uspešnost PCR-a važno je da postoji najmanje 55% tumorskih ćelija u tkivu kako bi se dobili valjani rezultati). U sterilnim uslovima patolog obeležava markerom oblast koja sadrži dovoljno

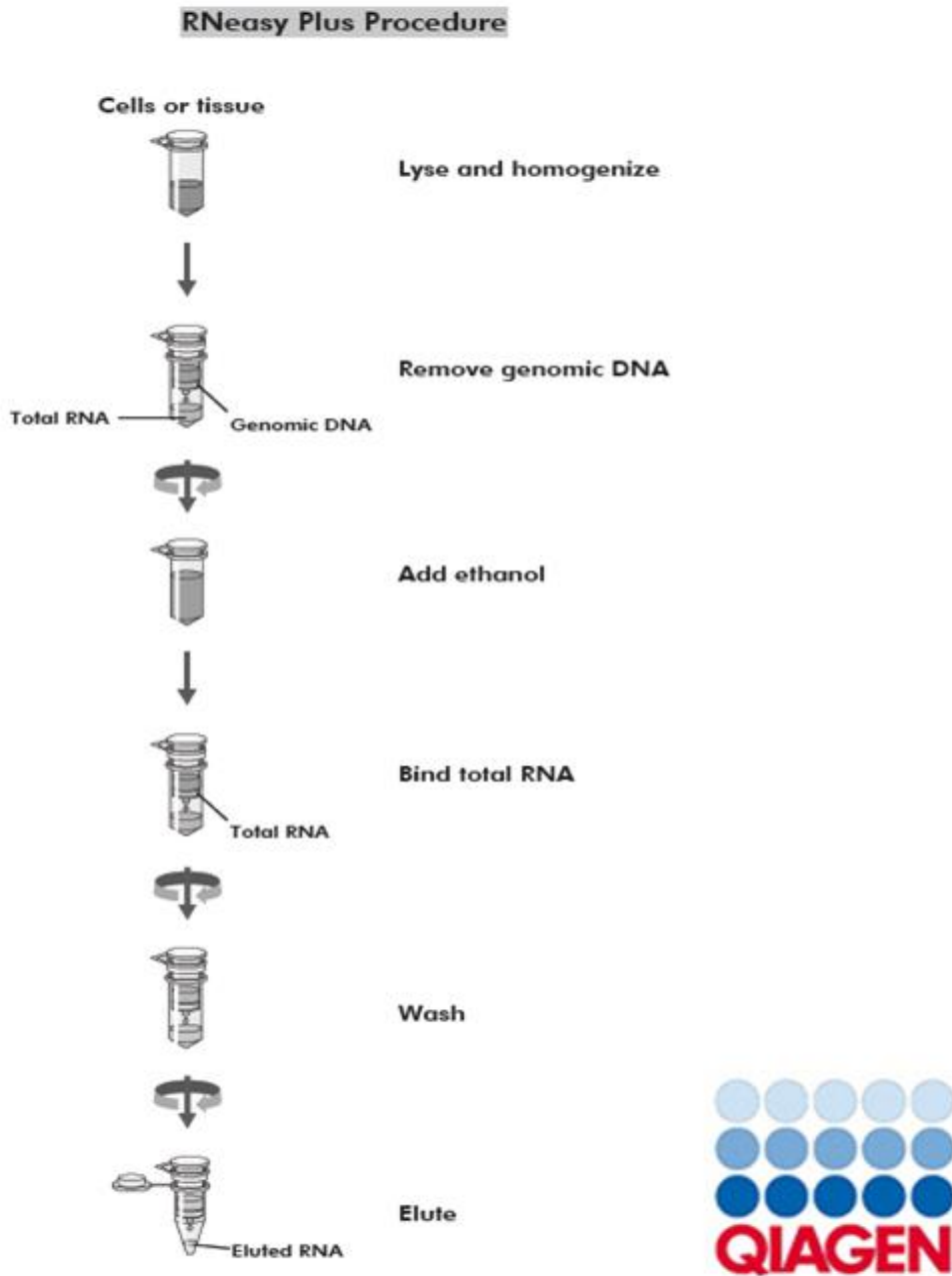
tumorskog tkiva na sekciji tako da ona služi kao primer za preostale četiri nebojene sekcije sa kojih se sterilnim skalpelom obeleži i ostruže tkivo u parafinu. Ovako istrugano tkivo stavlja se direktno u 1,5ml rastvoror Ksilola u ependorf tubu od 1.5ml. Sadržaj ependorf tube se promeša na vorteksu, a zatim taloži na centrifugi najmanje 5 min na 14000rpm (Micro 200R, Hettich). Nakon pažljivog uklanjanja tečnosti sa pipetom iz tube, preostalom talogu dodaje se 1ml 100% etanola (Ensure<sup>R</sup>) i sadržaj se ponovo centrifugira (5 min, 14000 rpm). Ceo postupak se ponavlja još jednom, tj. sadržaj tube se još jednom pere sa etanolom kako bi se u potpunosti otklonio ksilol. Sadržaj tube se potom suši na termobloku sa otvorenim poklopcima na temperaturi od 37C° dok sav etanol ne ispari. U proseku je za ovaj poslednji korak potrebno oko 20 min. Svaki ostatak etanola dovodi do redukcije PCR rezultata. Ovako pripremljeni uzorci se čuvaju na -20C° do ekstrakcije RNK iz tkiva.

#### **4.3.2 Ekstrakcije RNK iz tkiva**

Za laboratorijski postupak (Slika 4.1) neophodno je obezbediti sterilne uslove. Ribonukleaze su veoma stabilni enzimi kojima nisu potrebni kofaktori za aktivaciju. S obzirom da je ribonukleaze veoma teško inaktivirati, veoma mala količina ovog enzima za kratak vremenski period može uništiti tkivo. U radu sa RNK neophodno je izbeći korišćenje plastičnih rukavica, naočara i maski za rad koji su kontaminirani sa ovim enzimom. Potrebna oprema i reagensi za postupak ekstrakcije RNK iz tkiva su:

- Sterilni jednokratni nastavci za pipete
- 1.5ml i 2ml tube za mikrocentrifugu
- Mikrocentrifugator ( sa rotorom za tube 0d 2ml)
- Vorteks
- 100% etanol
- Ksilol
- Jednokratne rukavice bez pudera

- Vodeno kupatilo ili termoblok sa mogućnošću grejanja do 80C°

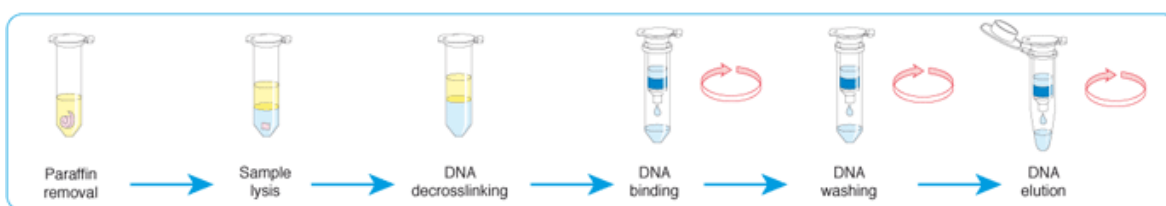


**Slika 4.1:** Postupak ekstrakcije RNK iz tkiva  
Izvor: Slika protokola *QIA gene* ([www.qiagen.com](http://www.qiagen.com))

Prvi korak podrazumeva liziranje tkiva sa proteinazom K na povišenoj temperaturi. Neophodna je resuspenzija sadržaja u ependorf tubi sa 150µl PKD puferom, dodaje se

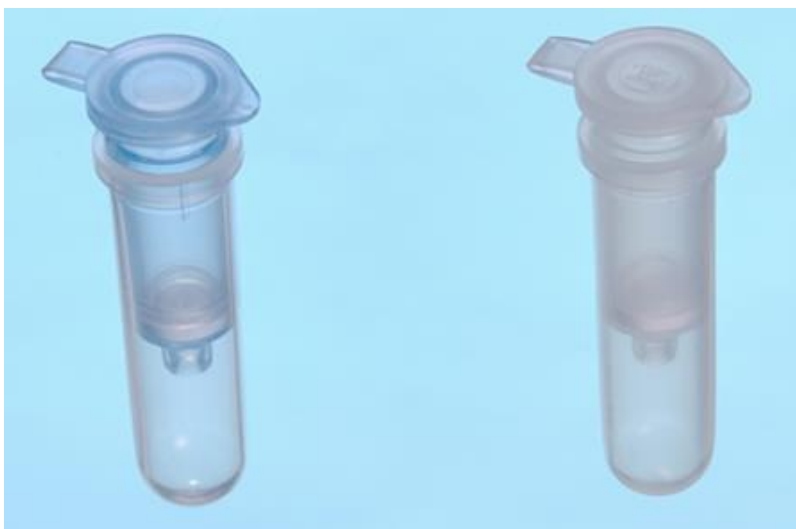

10 $\mu$  proteinaze K, a zatim se sve promeša u vorteksu. Radi se inkubacija u termobloku na 55C° tokom 30 minuta, zatim na 80C° još 15 minuta. Što duža inkubacija u PKD puferu na viskim temperaturama dovodi stvaranja većeg broja fragmenata RNK. Zatim se dodaje 320 $\mu$ l RBC pufera kako bi se stvorili otimalni uslovi za vezivanje nukleotida. Lizirani sadržaj tube se ponovo promeša u vorteksu. Ceo sadržaj se potom prebacuje u tubu od 2ml koja sadrži selektivno propustljivu membranu, *gDNA Eliminator spin column*, a potom se izvrši centrifuga 30s na >8000 x g (>10,000rpm).



**Slika 4.2:** Šematski prikaz postupka ekstrakcije DNK iz tkiva primenom komercijalnog kita

Izvor: Slika protokola *QIA gene* ([www.quia.com](http://www.quia.com))



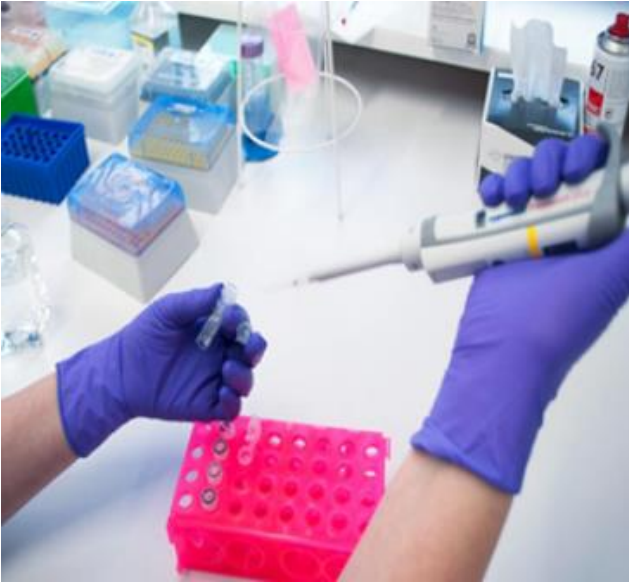**Slika 4.3:** DNK i RNK *spine columns* sa selektivno propustljivim membranama

Izvor: Slika protokola *QIA gene* ([www.quia.com](http://www.quia.com)).

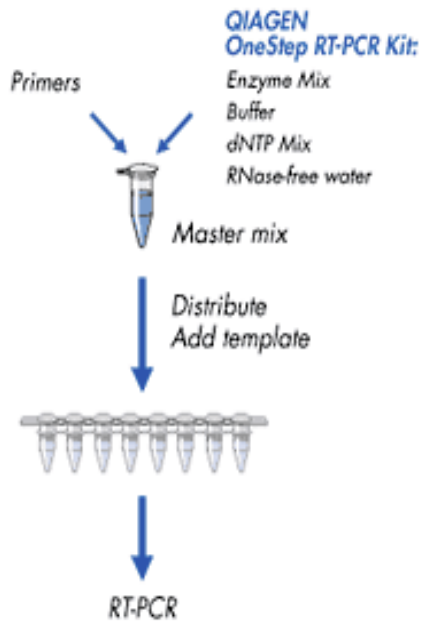
Nakon centrifugiranja važno je da ne ostane tečnosti na membrani tube. Odstrani se *gDNA Eliminator column* i tako ukloni sva DNK iz uzorka. U preostalu tečnost sa RNK

dodaje se 720 $\mu$ l 100% etanola i dobro promeša sa pipetom. U sledećem koraku prebacuje se 700 $\mu$ l uzorka zajedno sa talogom u *RNeasy MinElute spin column* koja se nalazi u 2ml ependorf tubi. U sledećem postupku se centrifugiraju obe tube sa zatvorenim poklopcima na 15 s at > 8000 x g (>10, 000 rpm). Veoma pažljivo otklanja se tečnost sa pipetom iz tube. Ceo postupak centrifugiranja i vađenja tečnosti pipetom ponavlja se više puta, dokle god ceo uzorak ne prođe kroz *RNeasy MinElute spin column* i ne odstrani se sva tečnost. Dodaje se 500 $\mu$ l RPE pufera u *RNeasy MinElute spin column* i sa zatvorenim poklopcima ponovo se uradi centrifugiranje na 15 s at >8000 x g (>10,000 rpm) kako bi se isprala membrana. Nakon centrifuge pažljivo se uklanja *RNeasy MinElute spin column* iz tube tako da ne dolazi u kontakt sa tečnošću iz uzoraka. *RNeasy MinElute spin column* se stavlja u novu ependorf tubu od 2ml, stara tuba sa preostalom tečnošću se baca. Zatim se radi centrifuga na maksimalnoj brzini 5 minuta sa otvorenim poklopcima na tubama. Veoma je važno da se dobro osuše membrane s'obzirom da svaki ostatak etanola dovodi do smanjenja PCR rezultata. Centrifuga sa otvorenim poklopcima na tubama je siguran način da se sadržaj oslobodi etanola. Nakon centrifuge baca se tuba sa preostalom tečnošću. *RNeasy MinElute spin column* stavlja se u novu tubu od 1.5ml i dodaje se 30 $\mu$ l *RNase-free water* direktno na membranu. Sa zatvorenim poklopcima uradi se centrifuga na punoj brzina 1 minut. Nakon ekstrakcije RNK uzorci se čuvaju na -20C°, a ako se odlažu na duže vreme na -80C°.

Smeša se pipetom prenosi u ependorf tubu od 0,2ml (Slika 4.4). PCR uzorci sa pacijentovom RNK i kontroloma se izlažu sledećem termičom ciklusu (2720 Thermal Cycler, Applied Biosystems).



**Slika 4.4:** Pipetiranje uzoraka



**Slika 4.5:** Spravljanje smeše za RT-PCR  
Izvor: Slika protokola *QIA gene* ([www.quia.com](http://www.quia.com))

7,8 µl H<sub>2</sub>O(RNase free)  
4,0 µl 5x Puffer  
4,0 µl Q-Solution  
0,8 µl 10mM dNTP's  
0,8 µl Primer TORC forward  
0,8 µl Primer MAML2(reverse) FAM  
0,8 µl Enzyme-Mix

18µl Mastermix-a + forward primer (MAML2, TORC  
+1µl RNA (patientes'-RNA, positive control, H<sub>2</sub>O)

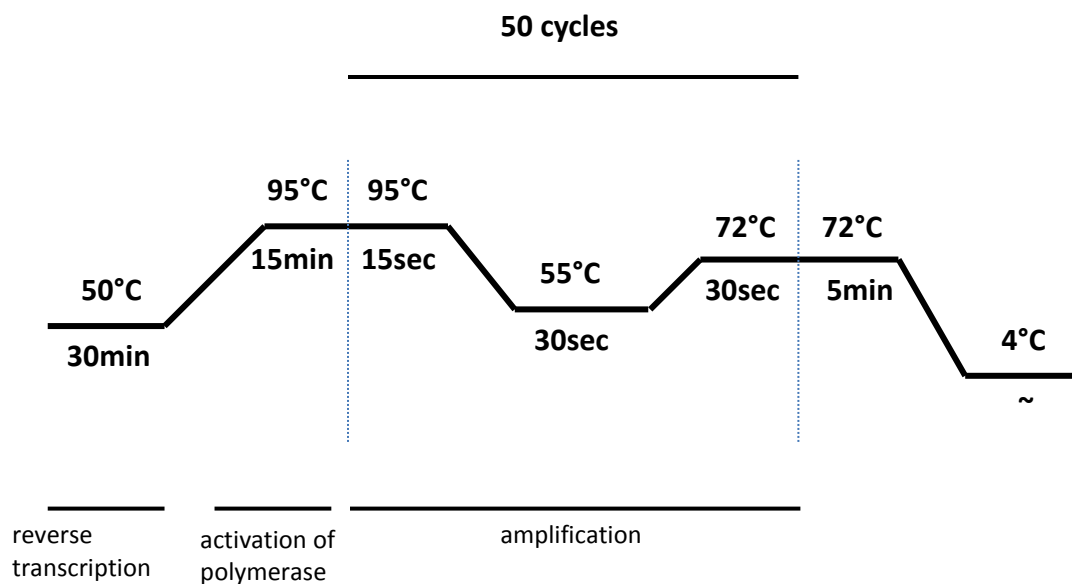
**Primers:**

torc1for: 5'-**GCCTTCGAGGAGGTCATGA-3'**  
maml2for: 5'-**GTAGCAATAATGGTGGCAGT-3'**  
maml2rev: 5'-**CTTGCTGTTGGCAGGAGA-3'**

---

**Slika 4.6:** Priprema mastermiksa za RT-PCR

### 4.3.3 Termički ciklus

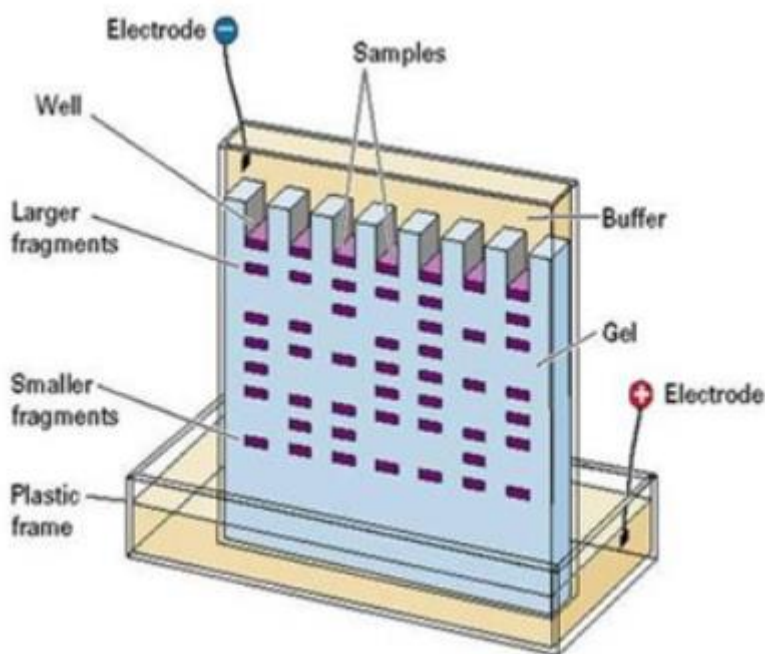


**Slika 4.7:** Modifikovani termički ciklus za dugačke RT-PCR produkte

Modifikovani termički ciklus (Slika 4.7) sastoji se iz:

- Reverzne transkripcije: 30min na 45°C
- Inicijalne aktivacije PCR-a: 15min na 95°C  
*HotStarTaq DNA Polymerase-Enzim* se aktivira na povećanoj temperaturi. *Omniscript* i *Sensiscript* reverzne transkriptaze se inaktiviraju a matrična DNK se denaturiše.
- Denaturacije: 10s na 94°C  
Hibridizacija prajmera: 0.5-1min na 50-68°C (5°C ispod temperature za prajmere)  
Ekstenzija: 1min x EPL na 68° (EPL je očekivana dužina produkta u kb; npr za 3kb produkt, Ekstenzija traje najmanje 1min x 3 = 3min)
- Broj ciklusa: 25-40 (Broj ciklusa zavisi od količine matrične RNK i ciljanog produkta)
- Finalna ekstenzija: 10min na 68°C

#### 4.3.4 Elektroforeza



**Slika 4.8:** Komponente za elektroforezu  
Izvor: Slika protokola *QIA gene* ([www.quia.com](http://www.quia.com))

Elektroforeza je proces difundovanja, u ovom slučaju velikih cDNK molekula, pod dejstvom električnog polja kroz formaldehid agarozni gel (FA). Pri spravljanju FA gela glavna komponenta koja omogućava lako difundovanje makromolekula je pufer.

Za pripremu FA gela(1.2% agaroze) veličine 10 x 14 x 0.7cm, koristi se:

- 1.2g agarose
- 10ml 10x FA gel puffer
- 100ml voda oslobođena ribonukleaza (RNase-free water)

Mešavina se zagreva dok se ne istopi agarozna, a potom hladi gel na 65°C u vodenom kupatilu. Dodaje se 1.8ml 37% (12.3 M) formaldehid i 1 µl od 10 mg/ml rastvora etidium-bromida. Sve se lagano promeša i sipa na FA gel. Važno je da se uravnoteži potrebna količina RNK pufera sa količinom puštenih uzoraka kroz elektroforezu.

Za pripremu RNK uzoraka za FA gel elektroforezu koristi se:

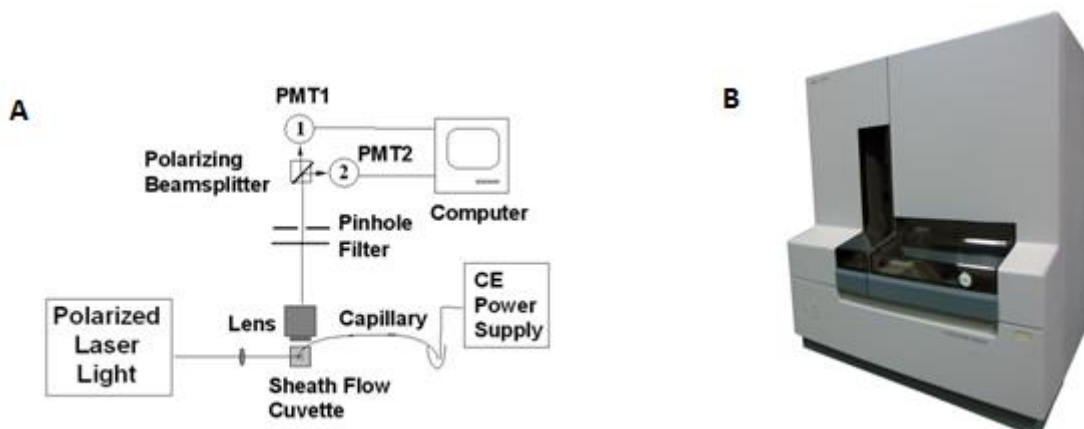
- 10 x FA gel puffer
- 200mM 3-[N-morpholino] (MOPS)
- 50mM natrijum acetat 10 mM EDTA
- pH to 7.0 sa NaOH
- 1 x FA gel *running* puffer
- 100ml 10x FA gel puffer
- 20ml 37% (12.3 M) formaldehid
- 880ml voda oslobođena ribonukleaza
- 5x RNA *loading* puffer
- 16µl zasićeni vodeni rastvor plavog bromofenola
- 80µl 500 mM EDTA, pH 8.0
- 720µl 37% (12.3 M) formaldehyde
- 2ml 100% glycerol
- 3.084ml formamid
- 4ml 10 x FA gel pufer

Dodaje se 1 *loading* pufer na 4 zapremine RNK uzorka (npr.10µl *loading* pufer i 40µl RNK uzorka) zatim se sve promeša i inkubira 3–5 minuta na 65°C, a potom hladi na ledu. FA gel se pušta na 5–7 V/cm za 1 x FA gel *running* pufer.

#### 4.3.5 Analiza fragmenata na ABI- analizatoru

U ovom radu PCR produkti su analizirani na *3130 Genetic Analyzer* (Applied Biosystems). Proizvod dobijen PCR postupkom (amplifikovana cDNK) je prvo razblažen pet puta u vodi. Zatim se 1µl ovog rastvora pipetira u 15µl HiDi™ formamidu (Applied Biosystems), koji sadrži 10 Vol% *GeneScan™-500 Rox™ Size Standard* (Applied Biosystems). Uzorci sa zapečaćenim poklopcima na tubama stavljaju se u *Genetic Analyser*. U aparatu se vrši automatsko razdvajanje fragmenta cDNK postupkom kapilarne elektroforeze, koja je po svojim principima analogna napred

prikazanoj klasičnoj gel-elektroforezi. Pošto su u PCR reakciji korišćeni fluorescentno obojeni prajmeri, amplifikati cDNK mogu da se detektuju kada naiđu na laserski zrak u ABI analizatoru. Dobijeni rezultati su analizirani na *Gene Mapper v.4.0* softveru (Applied Biosystems).



**Slika 4.9:** Šematski prikaz kapilarne elektroforeze (A); ABI analizator (B)  
Izvor: Slike iz protokola *QIA gene* ([www.quia.com](http://www.quia.com))

## 4.4 Karakteristike produkta QIA-gene

### 4.4.1 Enzimi

Proizvod QIAGEN-a *One Step RT-PCR Enzyme Mix* sadrži posebno spravljenu mešavinu enzima za obe reverzne transkripcije i PCR amplifikaciju.

*Omniscript* i *Sensiscript* reverzne transkriptaze su enzimi sadržani u *QIAGEN One Step RT-PCR Enzyme Mix-u*, koji omogućavaju veoma efikasnu reverznu transkripciju. Obe reverzne transkriptaze ispoljavaju visok afinitet za RNK, olakšavaju transkripciju preko sekundarnih struktura koje inhibiraju dejstvo drugih reverznih transkriptaza.

*Omniscript* reverzna transkriptaza je specijalno dizajnirana za reverznu transkripciju RNK iznosa većeg od 50ng, dok je *Sensiscript* reverzna transkriptaza optimizovana za upotrebu veoma malih iznosa RNK, ispod 50ng.



Ova posebna kombinacija enzima sadržana u *QIAGEN One Step RT-PCR Enzyme Mix-u* omogućava veoma efikasnu i senzitivnu reverznu transkripciju RNK u iznosu od 1pg do 20µg.

*HotStarTaq DNA Polymerase* takođe je sadržana u *QIAGEN One Step RT-PCR Enzyme Mix-u* i omogućava visoko specifičnu amplifikaciju. Tokom reverzne transkripcije, hemijski modifikovana *Taq-DNA-polimerase* je potpuno inaktivna. Nakon reverzne transkripcije sa *Omniscript* i *Sensiscript* reverznim transkriptazama, reakcija se zagreva na 95°C na 15min kako bi došlo do aktivacije Taq-DNK-polimeraze i istovremeno inaktiviralo aktivnost reverznih transkriptaza. Tokom ovog termalnog perioda *Taq-DNA-polimerase* eliminiše ekstenziju nespecifičnih zagrejanih prajmera i njihovih dimera.

#### 4.4.2 QIAGEN OneStep RT-PCR Pufer

*QIAGEN OneStep RT-PCR* pufer je medijum dizajniran da omogući optimalnu sredinu za efikasnu reverznu transkripciju i specifičnu amplifikaciju. Jedinstvena kompozicija ovog pufera omogućava da se u optimalnoj sredini i temperaturi od 50°C odigra proces reverzne transkripcije. Ovako visoka temperatura poboljšava efikasnost reverznih transkriptaza tako što ometa sekundarne strukture da utiču na proces reverzne transkripcije i veoma je važna za izvođenje one-step RT-PCR sa ograničenim iznosom matrične RNK. Pufer sadrži uravnoteženu kombinaciju KCl i  $(\text{NH}_4)_2\text{SO}_4$  kao i uobičajnu koncentraciju  $\text{Mg}^{2+}$  za pufere. Ova kombinacija omogućava prajmerima da održe svoju strukturu pri različitim temperaturama tokom termalnog ciklusa.

#### 4.4.3 Q-rastvor

Q-rastvor je aditiv koji olakšava amplifikaciju matričnih uzoraka, modifikuje i menja nukleinske kiseline na različitim temperaturama, tj. tokom denaturacije. Q-rastvor

poboljšava PCR reakciju na RNK i DNK matičnim uzorcima koji imaju visok stepen sekundarnih struktura ili su bogate GC nukleotidnim parovima.

#### **4.4.4 dNTPMix**

dNTP Mix, predstavlja smešu nukleotida dATP, dCTP, dGTP i dTTP u vodi (pH 7.5), a svaki od njih je u koncentraciji od 10mM. Apsolutna čistoća dNTPs je neophodna za uspešan PCR, s obzirom da prisustvo nečistoća dovodi do smanjenja amplifikacije PCR produkta.

#### **4.4.5 RNase- free water**

Proizvod *RNase-free water* je voda oslobođena od enzima ribonukleaza, destilovana i dejonizovana voda. Optimalna je za upotrebu u svim eksperimentima sa izolovanom RNK.

## 5 Rezultati

### 5.1 Kliničko-patološke karakteristike MEK-a

Uzorak čine 15 muškaraca i 8 žena kod kojih je dijagnostikovano MEK. Godine pacijenata variraju od 15 do 81, sa prosečnom vrednošću od 55.5 godina (Tabela 5.1).

**Tabela 5.1:** Kliničko-patološke karakteristike MEK-a

<b>Varijable</b>	<b>Karakteristike varijabli</b>	<b>Vrednost varijabli</b>
Srednja vrednost godina		55.5
Odnos muškarci:žene		1:1.5
Srednja vrednost trajanja bolesti (godine)		4.2
Lokalizacija tumora	Parotida	11
	Submandibularno	4
	Sublingualno	2
	Palatum	2
	Retromolarno	1
Veličina tumora	>2 cm	8
	<2 cm	12
Pozitivni limfni čvorovi		3
Klinički stadijum	I i II	12
	III i IV	8
Histološki gradus tumora	Niski	9
	Intermediatni	5
	Visoki	6
MECT1-MAML2 fuzioni transkript	pozitivni	8
	negativni	12

Karcinom je primarno lokalizovan u velikim pljuvačnim žlezdama kod 17 pacijenata (u parotidnoj žlezdi 11, submandibularnoj 4 i sublingvalnoj 2) i u malim pljuvačnim žlezdama kod svega 3 pacijenta. Od 20 potvrđenih MEK-a 8 je imalo dijametar veći od

2cm, a takođe oni su svrstani u III ili IV klinički stadijum tumora. U samo 3 slučaja zabeležene su metastaze u regionalnim limfnim čvorovima. Histološki, potvrđeno je 8 nisko-gradusnih, 4 prelazna i 11 visoko-gradusna tipa MEK. Praćenje živih pacijenata trajalo je najviše 138 meseci. Na poslednjem kontrolnom pregledu kod 8 pacijenata nisu bili prisutni znaci recidiva dok je kod 6 pacijenata konstatovano da postoje znaci bolesti razvijeni u različitom stepenu. Među preminulim pacijentima iz knjiga umrlih dobijena je informacija da je 4 pacijenata umrlo kao posledica karcinoma, dok je dvoje pacijenata preminulo od drugih uzroka.

### **5.1.1 Povezanost MECT1-MAML2 fuzije sa kliničko-patološkim karakteristikama pacijenata**

MECT1-MAML2 fuzija je detektovana u 8 od 20 slučajeva MEK-a (oko 40%), Tabela 5.2. Korelacija MECT1-MAML2 fuzije sa kliničko-patološkim karakteristikama MEK-a je prikazana u Tabeli 5.2. MECT1-MAML2 fuzio-pozitivni slučajevi su bili povezani sa nisko-gradusnim tipom karcinoma ( $P = 0.02$ ). Od pet faktora koji konstituišu histološki gradus, dva su pokazala značajnu korelaciju sa prisustvom fuzije, uključujući odsustvo ćelijske nekroze ( $P= 0.024$ ) i nepostojanje anaplazije ( $P= 0.024$ ).

**Tabela 5.2:** Kliničko-patološke karakteristike MEK-a u odnosu na MECT1-MAML2 fuziju

Varijable	Karakteristike varijabli	MECT1 - MAML2 fuzija		P
		Pozitivni (n=8)	Negativni (n=12)	
Godine pacijenata	Srednja vrednost	50,25	59	NS
Pol	Muškarci	3	9	NS
	Žene	5	3	
Lokalizacija tumora	Velike p.ž.	8	9	NS
	Male p.ž.	0	3	
Veličina tumora	>20 mm	7	7	NS
	<20 mm	1	5	
Nodalni status	Pozitivni	0	3	NS
	Negativni	8	9	
Klinički stadijum	I, II	7	8	NS
	III, IV	1	4	
Histoliški gradus tumora	Niski	7	2	0.02
	Intermediatni	1	4	
	Visoki	0	6	
Cistična komponenta	>20%	4	6	NS
	<20%	4	6	
Neuralna invazija	Pozitivna	0	2	NS
	Negativna	8	10	
Nekroza tumora	Pozitivna	0	6	0.024
	Negativna	8	6	
Ćelijska mitoza	>4 / 10 HPF	2	7	NS
	<3 / 10HPF	6	5	
Anaplazija	Pozitivna	0	6	0.024
	Negativna	8	6	

Skraćenice: NS- nije signifikantno; HPF - high-powered field; p.ž.-pljuvačne žlezde

## 5.2 Faktori koji utiču na preživljavanje pacijenata

**Tabela 5.3:** Kaplan-Meier analiza preživljavanja

Varijable	Karakteristike Varijabli	Preživljavanje bez znakova bolesti (P)	Ukupno preživljavanje(P)
		MEK (n=20)	MEK (n=20)
Godine	>60 <60	NS	NS
Pol	Muški Ženski	NS	NS
Lokalizacija tumora	Velike p.ž. Male p.ž.	NS	NS
Veličina tumora	>20 mm <20 mm	0.001	0.008
Nodalni status	Pozitivan Negativan	NS	NS
Klinički stadijum	I, II III, IV	0.003	0.031
Histološki gradus tumora	Niski Intermediatni Visoki	0.006	NS
Cistična komponenta	>20% <20%	NS	NS
Neuralna invazija	Pozitivna Negativna	0.006	NS
Nekroza tumora	Pozitivna Negativna	0.001	0.002
Ćelijske mitoze	>4 / 10 HPF <3 / 10HPF	0.003	0.004
Anaplazia	Pozitivna Negativna	0.003	NS
MECT1-MAML2 fuzija	Pozitivna Negativna	0.002	0.046

Skraćenice: NS - nije signifikantno; HPF - high-powered field; p.ž- pljuvačne žlezde

Petogodišnje vreme preživljavanja, vreme do pojave recidiva, kod fuzio-negativnih MEK-a bilo je za srednji gradus MEK-a 60% a kod visokog gradusa 16.7%. Takođe, pacijenti kod kojih su tumori bili veći ( $P=0,001$ ) i sa III/IV kliničkim stadijumom ( $P=0.003$ ), kao i sa histološki potvrđenom nekrozom tumora ( $P=0.001$ ), neuralnom invazijom ( $P=0,006$ ), anaplazijom ( $P=0.003$ ) i povećanom mitotskom aktivnosti tumorskih ćelija ( $P=0,013$ ) pokazali su kraće vreme do pojave recidiva.

Kaplan-Meier analiza (Tabela 5.3) pokazala je statističku značajnost za nekoliko varijabli za ukupno vreme preživljavanja pacijenata obolelih od MEK-a. Za MECT1-MAML2 fuzio-pozitivne ( $P=0.046$ ) ukupno vreme preživljavanje bilo je 100%. Pacijenti kod kojih je tumor bio većeg dijametra, ( $P=0,008$ ), sa kliničkim stadijumom III/IV ( $P=0.031$ ), nekrozom tumora ( $P=0.002$ ) i povećanom mitozom tumorskih ćelija ( $P=0,004$ ) pokazali su nižu stopu ukupnog preživljavanja.

Za indentifikaciju faktora korisnih za prognozu pojave recidiva kao i ukupnog preživljavanja rađena je Koksova regresiona analiza. Sledeći faktori su uzati kao polazne varijable: godine pacijenta, pol, lokalizacija tumora, veličina tumora, klinički stadijum tumora, prisustvo metastaza u regionalnim limfnim čvorovima, MECT1-MAML2 fuzija i histološki gradus (Tabela 5.4).

Univarijantna analiza je prikazala sledeće faktore kao značajne prediktore za petogodišnje preživljavanje pacijenata bez znakova bolesti: nizak histološki gradus ( $P=0.01$ ), uznapredovala veličina tumora ( $P=0.006$ ) i klinički stadijum ( $P=0.015$ ). Zatim, negativan nalaz metastaza u regionalnim limfnim čvorovima ( $P=0.009$ ), odsustvo neuralne invazije ( $P=0.023$ ), nekroza tumora ( $P=0.015$ ), i anaplazija ( $P=0.02$ ) takođe su pokazale značajnost. Za MECT1-MAML2 fuziju nije dobijena statistička značajnost za petogodišnju stopu preživljavanja. ( $P=0.134$ ).

Za ukupno preživljavanja pacijenata univarijantna analiza je pokazala sledeće faktore koji su se pokazali kao značajni prediktori za ukupno preživljavanje: MECT1-MAML2 fuzio-pozitivni MEK ( $P = 0.018$ ), veličina tumora ( $P= 0,012$ ), klinički stadijum ( $P = 0.052$ ), prisustvo tumorske nekroze ( $P= 0.002$ ) i povećana mitotička aktivnost tumorskih ćelija ( $P= 0.006$ ).

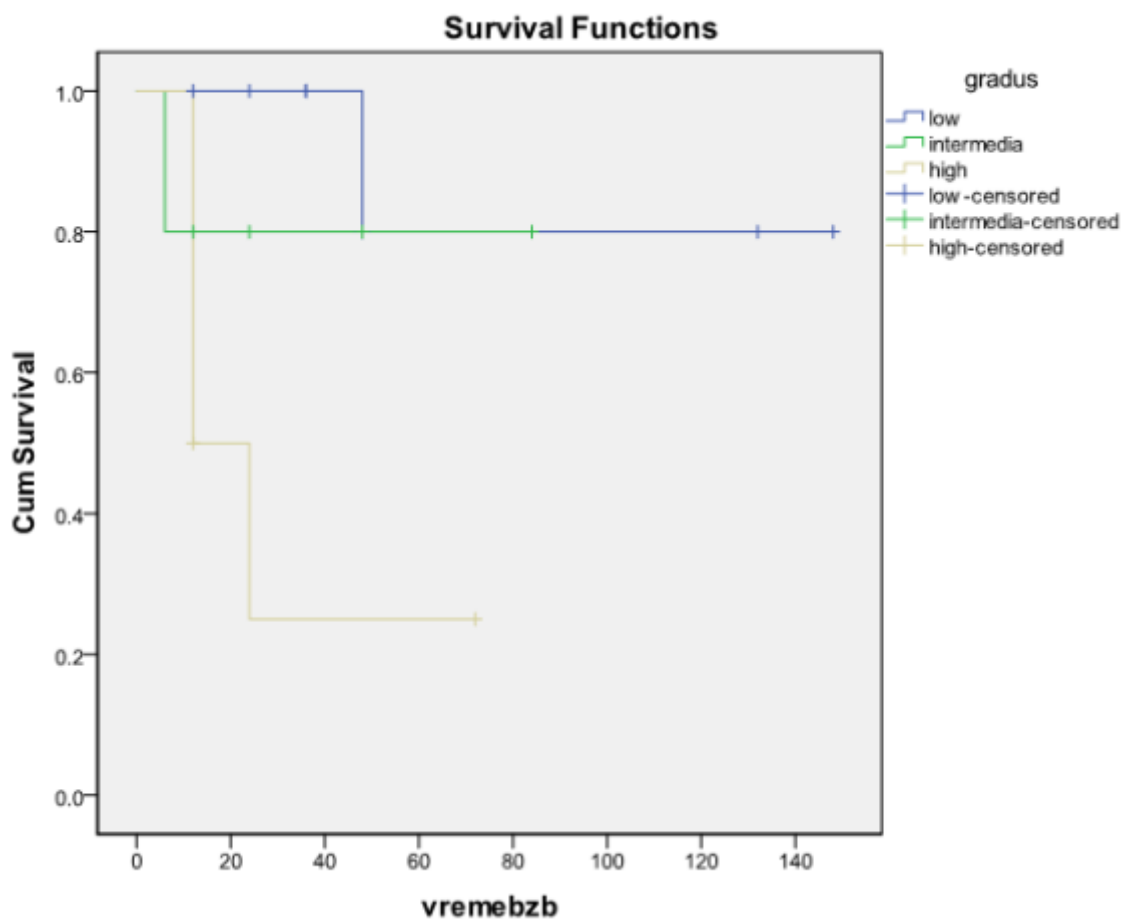
**Tabela 5.4:** Koksova univarijantna regresiona analiza

Varijable	Karakteristike varijabli	Preživljavanje bez znakova bolesti (P)	Ukupno preživljavanje (P)
Godine	>60 <60	NS	NS
Pol	Muškarci Žene	NS	NS
Lokalizacija tumora	Velike p.ž. Male p.ž.	NS	NS
Veličina tumora	>20 mm <20 mm	0.006	0.012
Nodalni status	Pozitivan Negativan	0.009	NS
Klinički stadijum	I, II III, IV	0.015	0.052
Histološki gradus	Nizak Intermediatan Visok	0.01	NS
Cistična komponenta	>20% <20%	NS	NS
Neuralna invazija	Pozitivna Negativna	0.023	NS
Nekroza	Pozitivna Negativna	0.015	0.002
Čelijska mitoza	>4/10HPF <3/10HPF	NS	0.006
Anaplazija	Pozitivna Negativna	0.02	NS
MECT1-MAML2 fuzija	Pozitivna Negativna	NS	0.018

Skraćenice: NS-nije signifikantno; HPF - high-powered field; p.ž.-pljuvačne žlezde

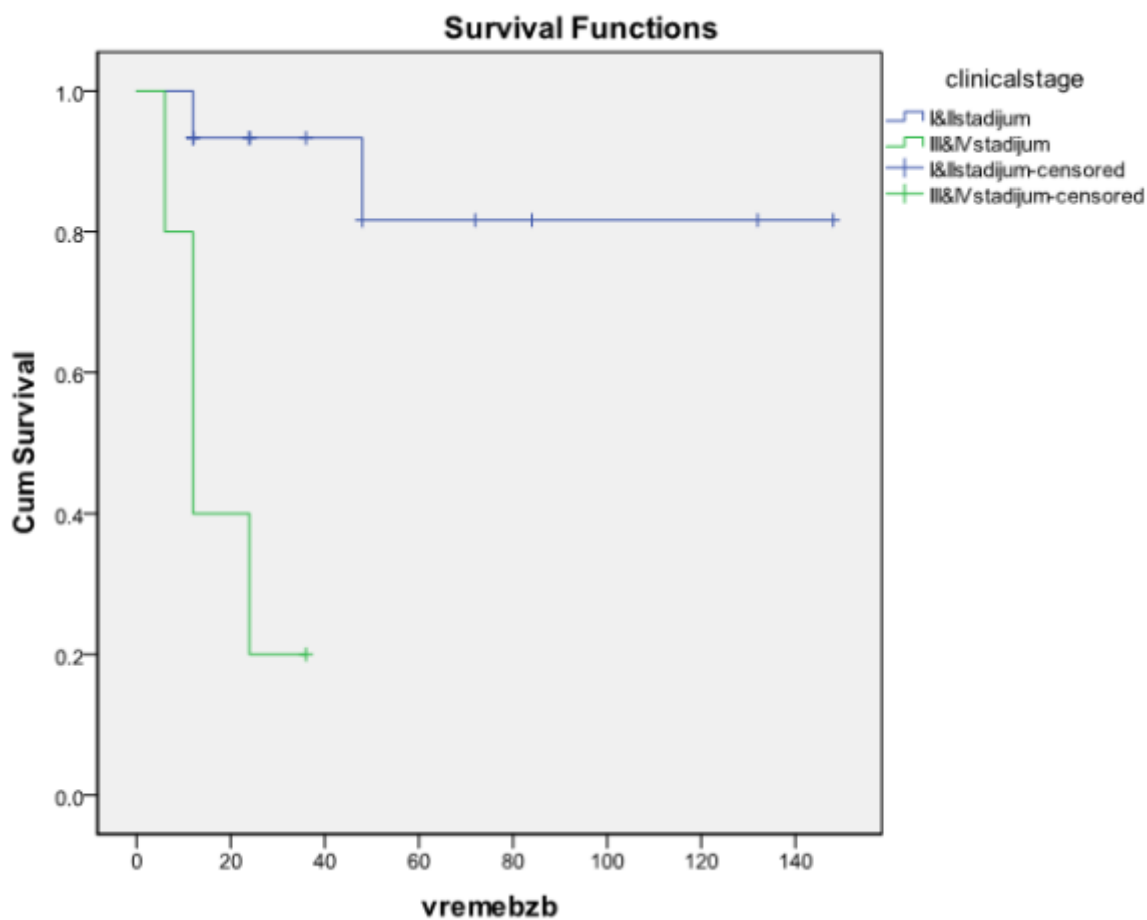
Multivarijantna analiza za petogodišnje preživljavanje i za ukupno vreme preživljavanja pacijenata pokazala je da prediktori dobijeni univarijantnom analizom ne mogu poslužiti kao validni nezavisni prognostički faktori zbog male veličine uzorka.





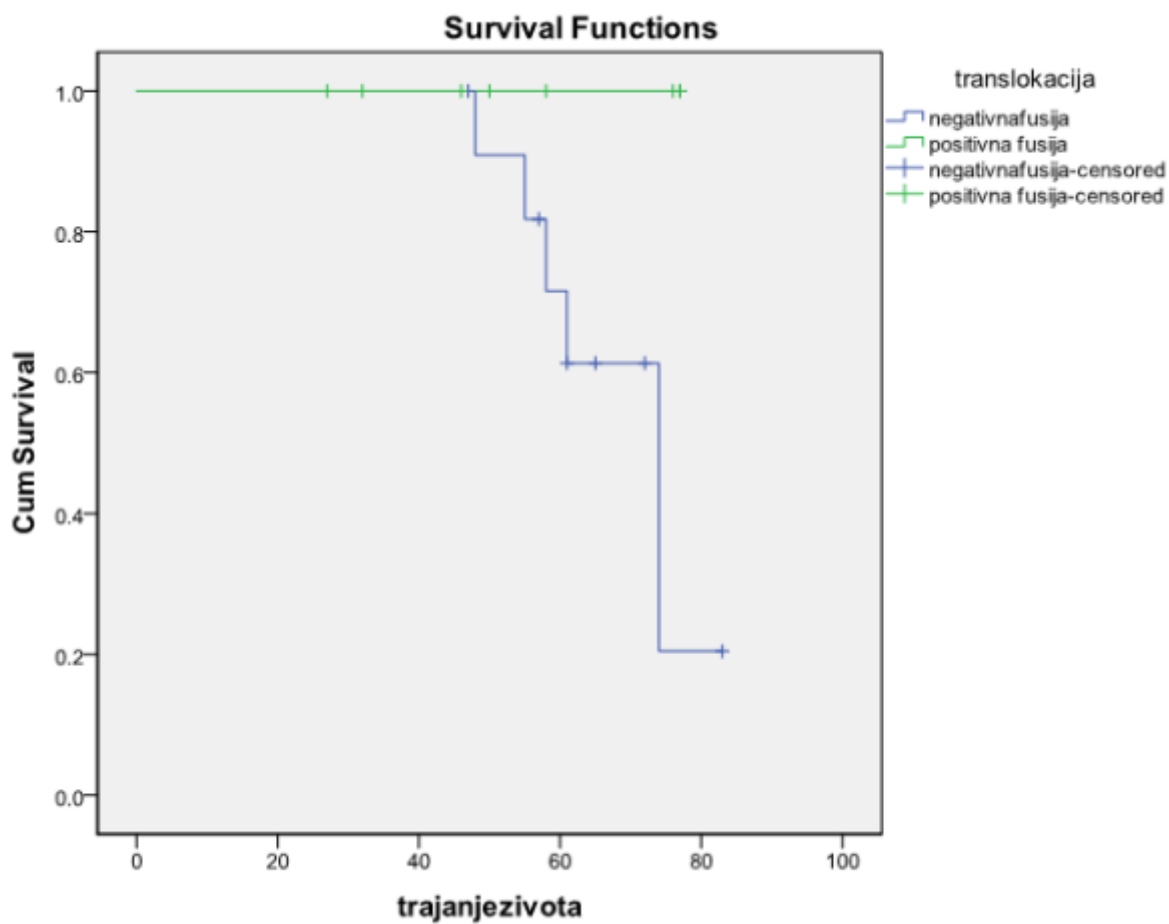
**Slika 5.1:** Petogodišnje preživljavanje kod različitih gradusa MEK-a

Grafikon na Slici 5.1 prikazuje odnos histološkog gradusa MEK-a i preživljavanje pacijenta bez znakova bolesti. Niskogradusni MEK je pokazao 100% vreme preživljavanja bez recidiva.



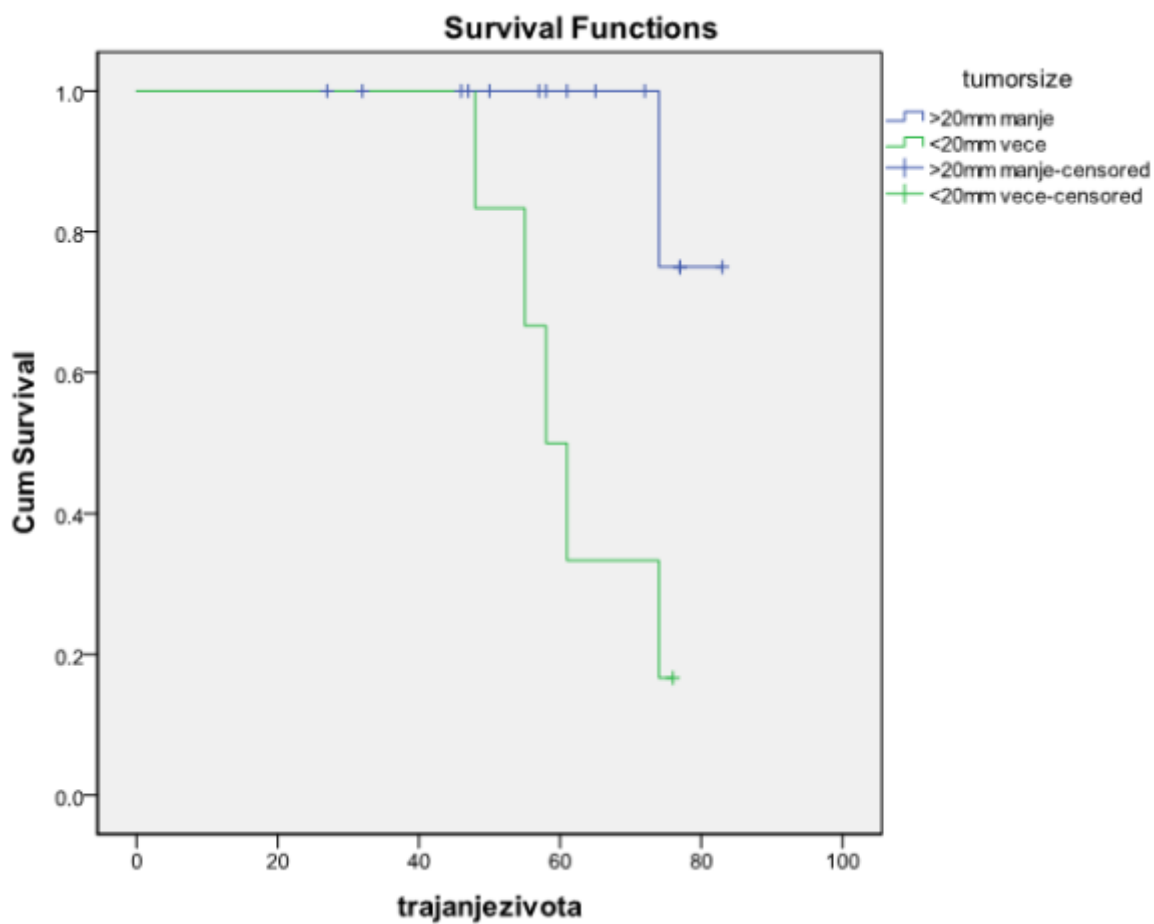
**Slika 5.2:** Petogodišnje preživljavanje i klinički stadijum tumora

Grafikon (Slika 5.2) prikazuje odnos kliničkog stadijuma MEK-a i preživljavanje pacijenta bez znakova recidiva.



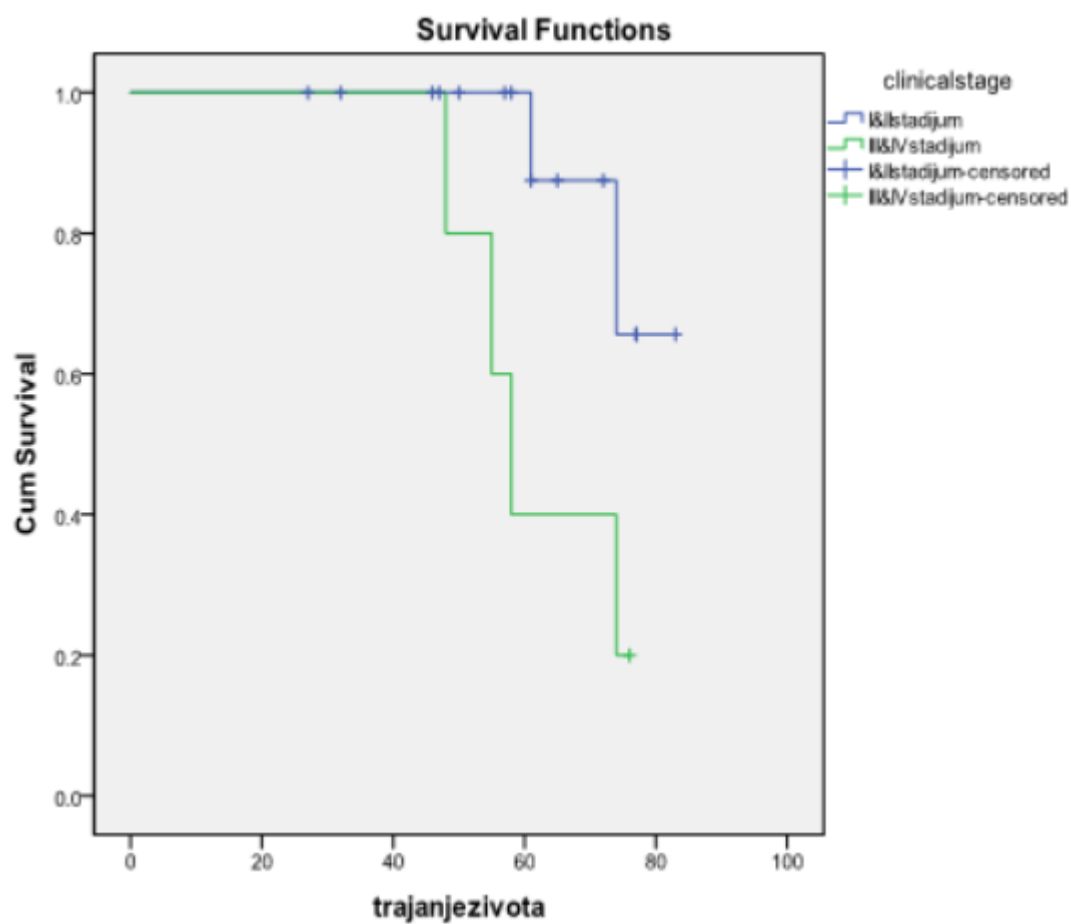
**Slika 5.3:** Ukupno vreme preživljavanja i MECT1-MAML2 fuzioni status

Grafikon na Slici 5.3 prikazuje odnos MECT1-MAML2 fuzije i ukupnog vremena preživljavanja pacijenata sa MEK-om. Fuzio-pozitivni karcinomi imaju 100% ukupno vreme preživljavanja.



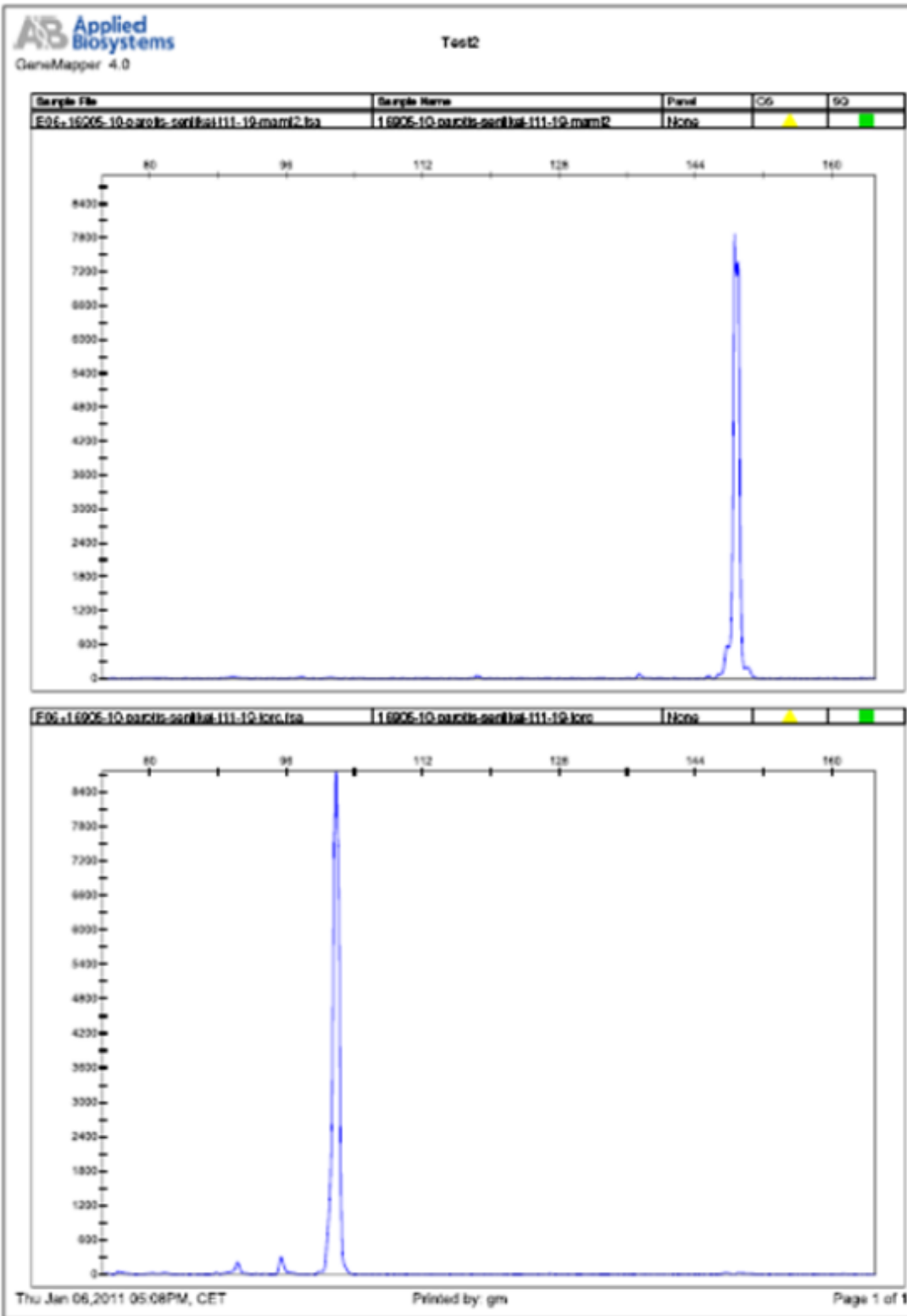
**Slika 5.4:** Ukupno preživljavanje i veličina tumora

Grafikon na Slici 5.4 ukazuje na bolje ukupno vreme preživljavanja pacijenata sa MEK-om kod manje veličine tumora

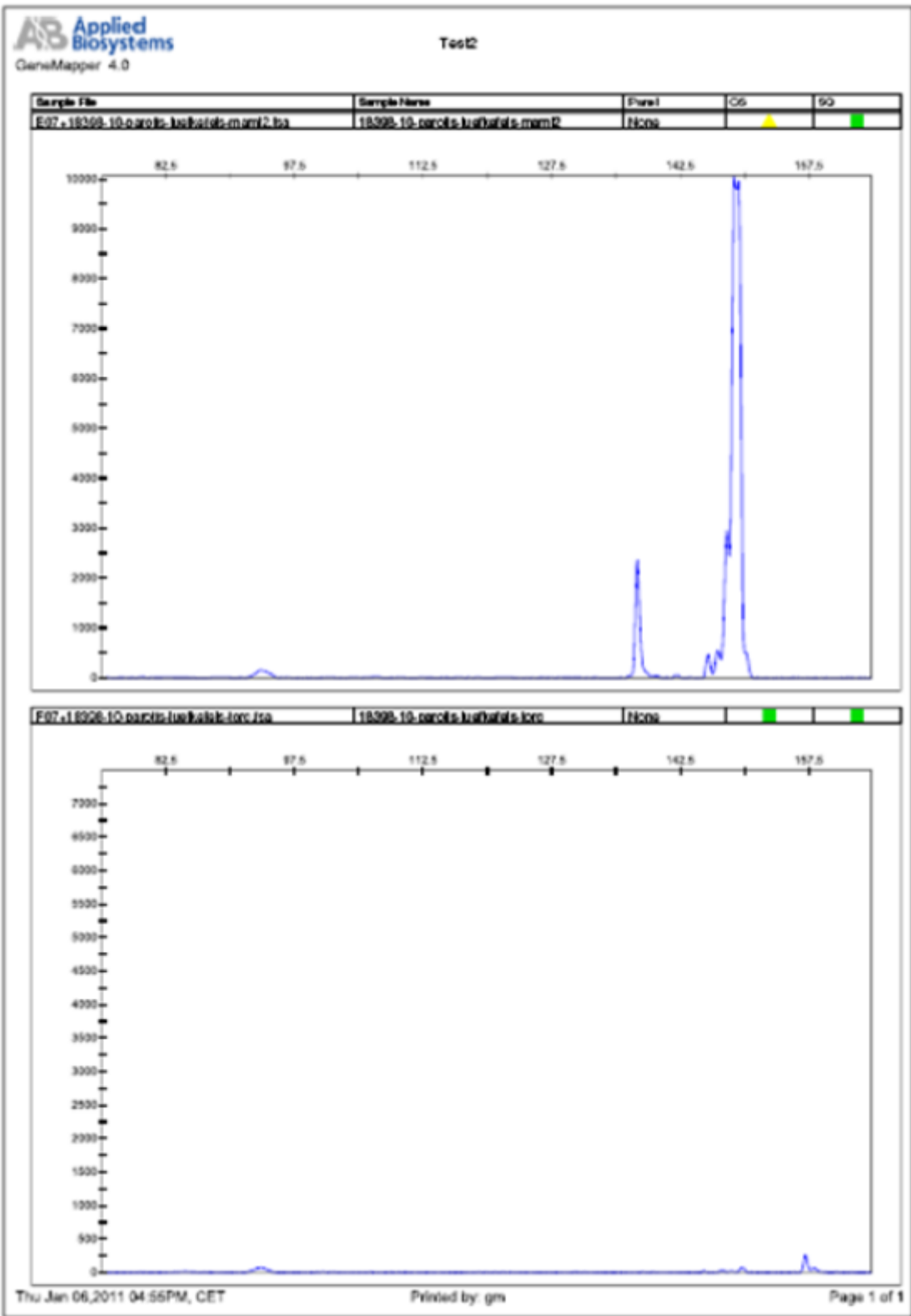


**Slika 5.5:** Ukupno preživljavanje i klinički stadijum tumora

Grafikon na Slici 5.5 ukazuje na bolje ukupno vreme preživljavanja pacijenata sa MEK-om kod manjeg kliničkog stadijuma tumora.



Slika 5.6: Prikaz pozitivne MECT1-MAML2 fuzije kod MEK-a



Slika 5.7: Prikaz negativne MECT1-MAML2 fuzije kod MEK-a

Na slikama 5.6 i 5.7 prikazani su rezultati MECT1-MAML2 statusa kod MEK-a dobijeni nakon PCR reakcije a potom na analizirani na *Genetic Analyser-u*.



## 6 Diskusija

Rezultati ove studije ukazuju da MECT1-MAML2 fuzija, koja nastaje kao posledica rekurentne hromozomske translokacije t(11;19)(q21;p13), predstavlja frekventnu genetsku promenu kod mukoepidermoidnog karcinoma pljuvačnih žlezda, povezanu sa niskim histološkim gradusom i dobrim kliničkim ishodom.

Hromozomska translokacija je indentifikovana u svega 1% od svih humanih epitelnih karcinoma [283]. Nastanak onkogenih fuzija predstavlja jedinstveni genetski događaj koji se može koristiti za poboljšavanje dijagnostike i terapije tumora. Onkogene fuzije često potiču od gena koji sadrže informaciju za transkripcione faktore, transkripcione regulatore i receptore za tirozin kinazu. Promene na ovim važnim genima dovode do poremećaja vitalnih ćeljskih procesa i nastanak tumora. Oko 400 različitih genskih fuzija je indentifikovano kod humanih karcinoma, dok 20% svih humanih karcinoma poseduje onkogenu fuziju [284]. Slično specifičnim hromozomskim translokacijama kod hematopoetskih i mezenhimalnih maligniteta, prisustvo MECT1-MAML2 fuzije definiše poseban kliničko-patološki podtip MEK-a. Kod salivarnih neoplazmi, pored detektovane MECT1-MAML2 fuzije kod MEK-a [12], zabeležene su različite fuzije i kod Adenocističnog karcinoma (AdCC) [285], Hijalinizirajućeg čisto-ćeljskog karcinoma (HCCC) [286], kao i kod dojci sličanog sekretornog karcinoma (MACS) (tabela 6.1) [287]. Takođe, indentifikovane su fuzije kod drugih epitelnih karcinoma kao što je karcinom prostate (TMPRSS2-ERG), nesitnoćeljski kacinom pluća (EML4-ALK; SLC34A2-ROS ili CD74-ROS) kao i kod karcinoma tireoidne žlezde, dojke, bubrega i bronhijalnog tkiva [288-290].

**Tabela 6.1:** Najčešće hromozomske translokacije kod salivarnih karcinoma

Vrsta tumora	MEK	AdCC	HCCC	MASC
Poreklo tumora	prekusorske ćelije egzokrinih žlezda u predelu glave i vrata	epitelne i mioepitelne ćelije pljuvačnih žlezda	epitelne ćelije pljuvačnih žlezda	epitelne ćelije pljuvačnih žlezda
Mesto nastanka tumora	egzokrine žlezde u gornjem aerodigestivnom traktu i traheo-bronhijalnom stablu	pljuvačne žlezde	pljuvačne žlezde usna duplja	pljuvačne žlezde
Hromozomska translokacija	t(11;19)(q21;p13)	t(6;9)(q22-23;p23-24)	t(12;22)(q13;q12)	t(12;15)(p13;q25)
Proto-onkogen	MECT1	MYB	EWSR	ETV6
Promoter gena	MAML2	NFIB	ATF1	NTRK3
Okogena fuzija	MECT1-MAML2	MYB-NFIB	EwSR-ATF1	ETV6-NTRK3

## 6.1 MECT1-MAML2 fuzija kod HG MEK

U predhodnim istraživanjima objavljeno je da učestalost MECT1–MAML2 fuzije kod HG MEK-a varira od 0% do 52% [24, 37, 19, 291]. U ovoj studiji ni u jednom slučaju HG MEK-a nije detektovana MECT1-MAML2 fuzija. Razlozi za ovako veliko variranje u rezultatima su posledica nepostojanje uniformnog klasifikacionog sistema za dijagnostikovanje MEK-a kao i velika učestalosti pogrešno dijagnostikovanih HG MEK-a. U ovoj studiji korišćen je AFIP klasifikacioni sistem [62, 66] pri reviziji dijagnoze MEK-a. Potvrđena su 20 slučajeva MEK-a dok je MECT1-MAML2 fuzioni status u najvećem broju slučajeva olakšao dijagnostikovanje LG MEK-a.

Nedostatak uniformnog sistema klasifikacije je višedecenijski problem. Kao što je prethodno pomenuto, u upotrebi su tri klasifikaciona sistema za dijagnostikovanje

MEK-a: AFIP sistem, Brandwein-ov sistem i modifikovani Healey-ov sistem [292]. Sve klasifikacije su zasnovane na sličnim citomorfološkim parametrima.

Uprkos postojanju različitih klasifikacija nijedna od njih nije prihvaćena kao standard u dijagnostikovanju MEK-a. Patolozi se proizvoljno odlučuju za tip klasifikacije, a kao krajnji ishod gradiranje tumora uglavnom se radi intuitivno koristeći opšte citomorfološke karakteristike maligne transformacije ćelija kao što su ćeliska atipija i plemorfizam, učestalost mitozna i nekroza tumora.

Posledice neuniformnosti klasifikacije MEK-a su višestruke. Neusaglašeni su rezultati u studijama u pogledu prevalencije histoloških gradusa, prognoze i kliničkog toka bolesti. Takođe, posledica je i neadekvatno kliničko lečenje ovog tumora. Zlatni standard u terapiji MEK-a je da se za nisko i srednje gradusne tumore radi hirurška terapija uz očuvanje nervusa facijalisa kada nerv nije infiltriran, a za visoko-gradusne uz radikalnu hiruršku terapiju obavezna je postoperativna radioterapija, a po potrebi i disekcija vrata. Postoperativno praćenje pacijenata i prognozna pojave recidiva takođe zavise od gradusa ovog tumora. Nedostatak jedinstvene klasifikacije kompromituje uvođenje novih dijagnostičkih metoda za MEK. Najveće greške nastaju pri definisanju intermedijarnog gradusa MEK-a. Za određivanje prognoze i adekvatne terapije ovog tumora MECT1-MAML2 fuzioni status trebalo bi uzeti u obzir kao pomoćno dijagnostičko sredstvo koje znatno olakšava razlikovanje podtipova MEK-a. Ne postoji nijedna meta analiza koja bi potvrdila egzaktnost rezultata velikog broja retrospektivnih studija koje se bave različitim dijagnostičkim i terapijskim aspektima MEK-a, kako zbog korišćenja različitih klasifikacija, tako i zbog nedovoljnog broja uzoraka [293].

Česte greške u dijagnostikovanju HG MEK-a nastaju zbog pogrešne terminologije kao i pogrešnog tumačenja uputstva za klasifikaciju ovog tumora. Naime, termin HG MEK je korišćen kao sinonim za adenoskvamozni karcinom (ASC) [294, 295]. Po klasifikaciji koju je ustanovila WHO, ASC je definisan kao varijanta karcinoma skvamoznih ćelija

(SCC) [296], dok je klasifikacija definisana od strane AFIP [297] svrstala ASC kao tumor pljuvačnih žlezda. Zapravo, po uputstvu priručnika AFIP, pojava ASC je limitirana samo na male pljuvačne žlezde. Ova dva tumora bi trebalo terminološki razdvojiti jer pripadaju potpuno različitim kategorijama tumora. HG MEK je tumor pljuvačnih žlezda a ASC glave i vrata potiče od kože odnosno sluzokože ovog regiona. Generalno, ASC je veoma agresivan karcinom, agresivniji od konvencionalnog skvamoznog karcinoma i sa daleko lošijom prognozom od HG MEK-a [297].

Identifikovano je da su ASC i SCC najčešće imitacije HG MEKs [46, 298]. Iskustvo autora [299] sugeriše da skoro četvrtina slučajeva koji su inicijalno dijagnostikovani kao HG MEK tokom revizije bude reklasifikovana u ASC koristeći nove dijagnostičke kriterijume. Uobičajno je da kod HG MEK dominiraju intermedijarne ili epidermoidne ćelije bez keratinskih formacija.

Utvrđeni su kriterijumi za histološke karakteristike ASC koje mogu olakšati njegovo razlikovanje od HG MEK-a: 1) keratinske formacije i intercelularni mostovi, 2) dezmodplazija, 3) iregularni oblici ćeljskih skupina 4) prominentni invazivni rast u okolna tkiva i 5) relativno odsustvo peharastih i intermedijarnih ćelija [300].

Takođe, relativni kriterijumi za razlikovanje ova dva tumora su: prisustvo površinske displazije, infiltrativni rast tumora i prisustvo anaplazije [299, 301]. U cilju diferencijalne dijagnoze MEK-a korišćeno je imunohistohemijsko bojenje za ki-67. Proliferacioni indeks veći od 10% korelira sa agresivnim ponašanjem, a multivarijatne analize su pokazale da ki-67 može poslužiti kao nezavisni prognostički faktor [302,303]. Poznato je da je SCC pljuvačnih žlezda veoma retka pojava. Najčešće se dijagnostikuju metastaze SCC koje potiču od kože regiona glave i vrata, oralne sluzokože ili pak SCC gornjeg aerodigestivnog trakata. Najveća klinička značajnost u dijagnostikovanju SCC pljuvačnih žlezda jeste isključiti mogućnost metastaze. Pri diferencijalnoj dijagnozi MEK-a važno je konstatovati odsustvo intermedijarnih i mukusnih ćelija.

HG MEK je agresivan, potencijalno latentan tumor ali ne sa tako visokom prevalencom i agresivnim ponašanjem kao što je navođeno u dosadašnjoj literaturi.

Okabe sa saradnicima [19] kao i druge grupe autora nisu indentifikovali MECT1-MAML2 fuziju kod HG MEK-a. Nasuprot ovim rezultatima Takafumi [304] je objavio prisustvo fuzije kod HG MEK u 33% slučajeva, zatim Tirado [37] u 71.4% slučajeva i Seethala [299] u 45.8%. Rezultati ove studije su 0% prisutnosti fuzije kod HG MEK-a (n=15) i ukazuju da je prisustvo MECT1-MAML2 fuzije kod HG MEK veoma retka pojava.

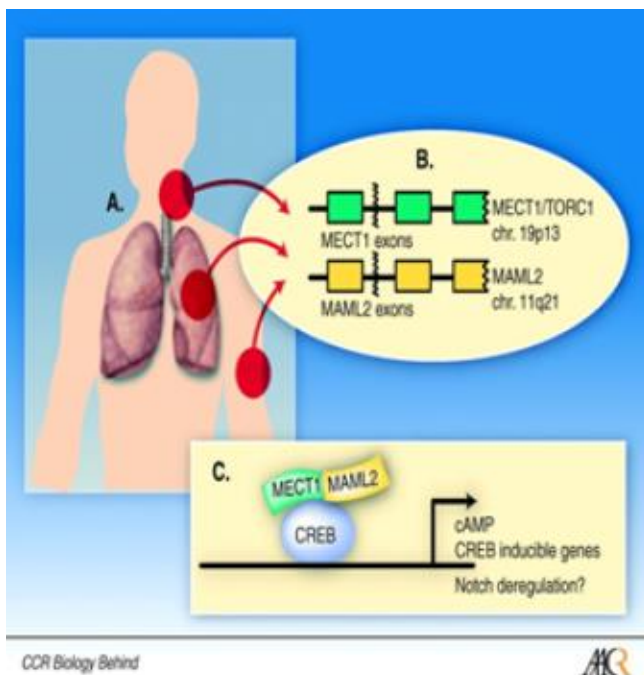
Prisutnost fuzije kod HG MEK-a u pojedinim rezultatima studija, može se objasniti nastankom visoko-gradusne transformacije tumora (HGT), progresije tumora od niskog ka srednjem i visokom gradusu MEK-a. Termin HGT odnosno dediferencijacija prvi put su definisali 1971. godine Dahlin i Beabout opisujući poseban kliničko-patološki entitet, *dedifferentiated chondrosarcoma* [305]. Dediferencijacija je definisana kao nagla transformacija dobro diferentovanih tumora u morfologiju visoko-gradusnih tumora sa gubitkom prethodnih histoloških karakteristika. Danas je pojava dediferencijacije poznat fenomen u patologiji koštanog i mekog tkiva [306]. Ovaj koncept nastanka visoko-gradusnih tumora utvrđen je i kod neoplazmi pljuvačnih žlezda [307]. Dediferencijacija je prvo opisana 1988. godine kod karcinoma acinisnih ćelija (AcCC) [308], zatim kod adenocističnog karcinoma (AdCC) [309, 310], epitel-mioepitelialnog karcinoma (EMC) [311, 312], polimorfnog nisko-gradusnog adenokarcinoma (PLGA) [313, 314], mioepitelialnog karcinoma (315), nisko-gradusnog mukoepidermoidnog karcinoma (MEK) [316, 317] i kod hijaliniziranog čisto-ćelijskog karcinoma (HCCC) (318-320). Dediferencijacija nisko-gradusnog MEK-a je ekstremno retka pojava, opisana i objavljena u samo dva slučajeva [316, 317]. Tokom 2003. godine objavljen je slučaj 55-ogodišnjeg muškarca sa MEK parotidne pljuvačne žlezde [316]. Iako je pacijent živeo 10 godina od inicijalno postavljene dijagnoze, tumor je dva puta recidivirao, prvi put u trećem, a drugi put u sedmom mesecu nakon resekcije tumora. Drugi slučaj opisuje bronhijalni tumor kod 11-ogodišnje devojčice koja je preminula tri meseca nakon postavljanja dijagnoze sa veoma brzim širenjem tumora i metastazama na pleuri, medijastinalnim nodusima, abdominalnom zidu i kičmenim pršljanovima [317]. Svi ovi rezultati sugerišu da HG

MEK predstavlja poseban entitet u odnosu na nisko-gradusni MEK sa drugačijom molekularnom patologijom. Postoji mogućnost da neki fuzio-negativni slučajevi potiču od varijanti translokacija koje uključuju homologe članove CRTC i/ili MAML familija. Takođe, fuzio-negativni tumori mogu sadržati epigenetske mutacije na LKB1/Crtc/cAMP tumor supresornom signalnom putu. Npr. poznato je da kancerogenezi papilarnog tireoidnog karcinoma prethodi kombinacija genskih promena, translokacija u okviru Ret gena i "missence" mutacija u okviru B-raf gen [321]. Nepostojenje fuzije kod HG MEK-a ukazuje da on predstavlja poseban genski, patohistološki i klinički entitet, ali ne treba ga svrstavati i definisti kao ASC.

## **6.2 Specifičnost MECT1-MAML2 fuzije za MEK**

MECT1-MAML2 fuzija je detektovana kod MEK malih i velikih pljuvačnih žlezda, bronhijalnog stabla kao i kod MEK-u sličanom karcinomu kože i hidroadenomu čistih ćelija (slika 6.1) [322]. Ovi rezultati ukazuju da fuzija predstavlja još jedan mehanizam nastanka tumora nezavisno od primarnog anatomskog porekla tkiva [323]. Ispitivanja prisutnosti MECT1-MAML2 fuzije kod neoplazmi pljuvačnih žleza pokazala su da je ona visko specifična za MEK.

U ovoj studiji MECT1-MAML2 fuzija nije detektovana ni u jednom od 23 slučajeva MEK-ovih imitacija. Ovaj rezultat je u skladu sa podacima iz skorije objavljene studiji Clauditz-a i grupe autora [324] gde na velikom broju uzoraka MEK-a (n=217), pored prisutne MECT1-MAML2 fuzije u 40% slučajeva, ona nije takođe indentifikovana ni u jednom slučaju drugih salivarnih karcinoma.



**Slika 6.1:** Različite lokalizacije tumora sa indentifikovanom MECT1-MAML2 fuzijom  
Izvor: Slika autora Frederic J. Kaye, ([www.aacrjournals.org](http://www.aacrjournals.org))

Ispitivana je prisutnost MECT1-MAML2 fuzije na sledećim uzorcima: 142 adenocistična karcinoma, 104 adenokarcinoma acinusnih ćelija, 76 adenokarcinoma, 38 epitel-mioepitelnih karcinoma, 15 plimorfnih nisko-gradusnih adenokarcinoma, 18 adenokarcinoma bazalnih ćelija, 19 mioepitelnih karcinoma, 12 papilarnih cistadenoma, 6 karcinoma salivarnih duktusa, 10 onkocističnih karcinoma kao i 39 slučaja Warthin-ovog tumora.

Nekoliko studija je objavilo prisustvo MECT1-MAML2 fuzija kod Warthin-ovog tumora [325]. Autori su naveli da je fuzija nađena u maloj oblasti skvamozne metaplazije WT što ukazuje na molekularnu vezu i moguću malignu transformaciju WT u MEK [326]. Ovi rezultati doveli su u pitanje specifičnost fuzije za MEK. Okabe sa saradnicima [19] nije indentifikovao fuziju kod 26 ispitivanih Warthin-ovih tumora. Isti rezultati su dobijeni u drugim studijama, a autori su se složili da je najverovatnije došlo do pogrešne histopatološke dijagnoze MEK [327,328].

U CRTC (MECT) familiji osim CRTC1 postoje jos dva homologa gena , CRTC2 na 11q21 i CRTC3 na 15q26. S' obzirom da CRTC1 gen ima 32% indentične aminokiseline kao

CRTC2 i CRTC3 pretpostavilo se da CRTC3-MAML2 fuzija ima sličnu ulogu u patogenezi MEK-a [16].

Nakayama i saradnici [239] ispitivali su prisustvo CRTC1, CRTC2, CRTC3- MAML2 fuzije na 101 slučaju MEK-a i na 89 slučajeva drugih salivarnih tumora. Pokazali su da CRTC2-MAML2 fuzija nema ulogu u patogenezi MEK-a ili drugih salivarnih tumora, dok su CRTC1, CRTC3-MAML2 fuzije bile detektovane u 34% odnosno 6% MEK-a. Druga grupa autora je od 66 slučajeva MEK-a detektovala samo jedan slučaj CRTC3-MAML2 fuzije [329]. T.Löning sa saradnicima [330] je potvrdio prisustvo CRTC3-MAML2 fuzije u 6 od 101 slučajeva MEK-a, a povezana je sa niskim histološkim gradusom, manjim kliničkim stadijumom, negativnim nalazom metastaza. Svi ovi nalazi sugerišu da obe fuzije koleriraju sa dobrim kliničko-patološkim karakteristikama tumora ukazujući na dobru prognozu tumora.

### **6.3 Uticaj MECT1-MAML2 fuzionog statusa na prognozu i terapiju MEK-a**

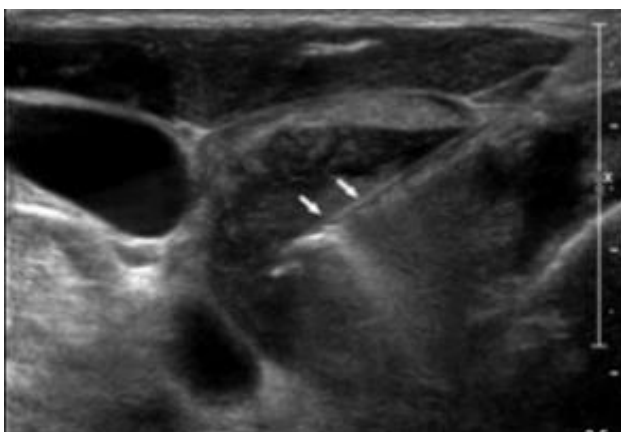
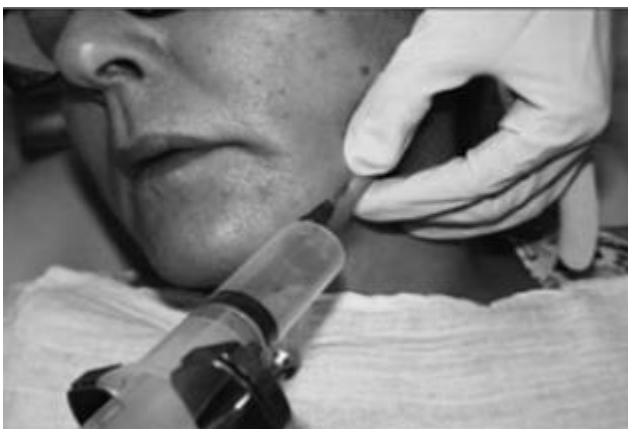Učestalost MECT1-MAML2 fuzije u prethodnim istraživanjima varira od 38% do 81% [19]. RT-PCR metodom u ovoj studiji detekovana je MECT1-MAML2 fuzija u 40% MEK-a. Prisutnost fuzije povezana je sa nisko-gradusnim patohistološkim nalazom kao i sa dobrom prognoznom MEK-a što je u skladu sa dosadašnjim saznanjima [19]. Takođe, fuzio-pozitivni MEK-i imali su nižu stopu anaplazije i tumorske nekroze nego fuzio-negativni slučajevi što ukazuje na biološku različitost među gradusima ovog tumora. Okabe sa grupom autora [19] je objavio da su pacijenti sa fuzio-pozitivnim MEK imali značajno bolje ukupno vreme preživljavanja u poređenju sa fuzio-negativnim MEK-om ( $p = 0.002$ ). Karcinom specifično srednje vreme preživljavanja kod fuzio-pozitivnih pacijenata bilo je više od 10 godina dok je za fuzio-negativne iznosilo 1.6 godina [19]. U ovoj studiji pacijenti sa fuzio-pozitivnim MEK-om imali su 100% ukupno vreme preživljavanja i 100% petogodišnje preživljavanje bez znakova



bolesti, dok su svi pacijenti sa fuzio-negativnim HG MEK preminuli u prvih pet godina od uspostavljanja dijagnoze.

MECT1-MAML2 fuzioni status kao pomoćno dijagnostičko sredstvo daje informaciju o dobroj prognozi i toku bolesti kako hirurzima tako i pacijentima.

Zlatni standard u terapiji karcinoma malih i velikih pljuvačnih žlezda je hirurška resekcija sa postoperativnom radioterapijom [331]. Superficialna parotidektomija je standardna procedura za najveći broj tumora lokalizovanih lateralno od n. facialis [332]. Tokom hirurškog zahvata na parotidnoj pljuvačnoj žlezdi, teži se očuvanju svih grana n. facialis. Kada je tumor lokalizovan u unutrašnjem lobusu parotidne žlezde sa tendencijom širenja u pretiloidni deo parafaringealnog prostora neophodna je totalna parotidektomija. Disekcija vrata je neophodna radi uklanjanja limfnih čvorova vrata kada su zahvaćeni metastatskim promenama [333]. Agresivni i neoperabilni maligni tumori tretiraju se radioterapijom. Ona se primenjuje na osnovu sledećih patohistoloških parametara: veličine tumora, zahvaćenosti limfnih čvorova, vaskularne/perineuralne invazije, stanja hirurških margina ukoliko se radi o recidivu, kao i na osnovu histološkog gradusa tumora. Pri odlučivanju neophodnosti sprovođenja radioterapije kod pacijenata sa MEK-om trebalo bi uzeti u obzir i MECT1-MAML2 fuzioni status.



**Slika 6.2:** Uzimanje uzorka tkiva metodom FNA vođenu ultrazvukom  
Izvor: Slika autora Ana Paula Candido dos Santos ([www.scielo.br](http://www.scielo.br)).

Preoperativna dijagnostika sa MRI ili CT skenerom daje snimke na osnovu kojih se mogu odrediti granice tumora, njihov odnos sa susednim tkivnim strukturama, stanje regionalnih limfnih čvorova. PET tomografija može pomoći u detekciji udaljenih metastaza. Preoperativnom primenom FNA i donošenjem dijagnoze (slika 6.2) pacijent se može informisati o bolesti, konsultovati pri planiranju terapije i ukazati na neophodnosti u načinu lečenja. FNA je minimalno invazivna tehnika uzimanja tkivnog uzorka. Prilikom nje se iglom odgovarajućeg dijametra aspirira uzorak tkiva i priprema za patohistolšku analizu. Tačnost dijagnostikovanja klasičnim histopatološkim opserviranjem na uzorcima dobijenim primenom ove tehnike varira od iskustva patologa od 81 do 98% [334]. FNA se primenjuje za dijagnozu bolesti različitih tkiva i organa kao što je tireoidna žlezda, grudi, testis. Tehnika se pokazala

kao senzitivna, visoko specifična i pogodna za dijagnostikovanje svih otoka u predelu pljuvačnih žlezda [335]. FNA je preciznija ukoliko se uzimanje tj. aspiracija uzorka, uvođenje i centriranje igle do željenog mesta i dubine tkiva prati ultrazvukom - na ovaj način izbegava se uzimanje tkiva iz nekrotičnih područja ili iz cističnih prostora [336-337]. Primena preoperativne PCR dijagnostike uzoraka uzetih FNA tehnikom doprinela bi boljoj dijagnostici, planiranju i primeni adekvatne terapije MEK. Za agresivne tumore kao što su fuzio-negativni HG MEK trebalo bi primeniti radikalnu hiruršku resekciju tumora sa obaveznom postoperativnom radioterapijom. Adekvatna terapija za fuzio-pozitivne MEK nezavisno od histološkog gradusa je resekcija tumora uz maksimalno očuvanje tkivnih struktura bez primene postoperativne radioterapije. Uloga hemoterapije u lečenju MEK-a je nejasna i malo ispitana [338].

## 6.4 Budući pravci istraživanja

Mnogi autori su se složili da HG MEK u pogledu MECT1-MAML2 fuzionog statusa predstavlja posebnu grupu tumora [24, 37, 291, 329]. Behboudi je predložio molekularnu klasifikaciju MEK-a na: nisko-, srednje-, visoko- gradusne fuzio-pozitivne MEK i visoko-gradusni fuzio-negativni MEK [24]. U prilog ove klasifikacije MEK-a su skorije objavljeni rezultati studije u kojoj je Nakano [339] dokazao da HG MEK-i ima drugačiji molekularni mehanizam nastanka u odnosu na nisko i srednje-gradusni MEK. Poznato je da je HG MEK u histološkoj prezentaciji, kliničkom ponašanju i ishodu tumora potpuno drugačiji od niskog i srednje-gradusnog MEK-a što je ukazivalo na njihovu bilošku različitost. Naime, kod fuzio-negativnog HG MEK-a detektovana je povećana ekspresija HER2 ili EGFR gena. Predloženo je da HG MEK-i predstavljaju heterogenu grupu tumora u pogledu molekularne patogeneze, a posebno u odnosu na MECT1-MAML2 fuzioni status. Abnormalnosti na HER2 ili EGFR genima imaju važnu ulogu u nastanku HG MEK-a. Teorijski, HG MEK može nastati na tri različita patogenetska procesa:

- prvi način je da nisko i srednje-gradusni fuzio-pozitivni MEK-i steknu promene na HER2 ili EGFR genima što dovodi do progresije tumora (dediferencijacije) i nastanka MECT1-MAML2 fuzio-pozitivnih HG MEK,
- drugi način je da neki od nisko i srednje-gradusnih fuzio-negativnih MEK-a steknu promenu na HER2 ili EGFR genima i evoluiraju u MECT1-MAML2 fuzio-negativne HG MEK-e,
- treći mehanizam nastanka HG MEK-a je najverovatnije potpuno drugačiji od nastanka nisko i srednje -gradusnog MEK-a i MECT1-MAML2 fuzije. Novi mehanizam nastanka HG uključuje povećanu ekspresija HER2 ili EGFR gena.

Kod prva dva modela, tokom dediferencijacije, progresije od niskog ka srednjem i visokom gradusu MEK-a, najverovatnije postoji sasvim druga, za sada neidentifikovana, genska fuzija a ne samo MECT1-MAML2 t(11;19)(q21;p13) ili MECT3-MAML2 t(11;15)(q21;q26). Šta više, objavljivani su radovi gde su detektovane druge translokacije kod MEK-a kao što je t(11;17), t(3;8) i t(13;20) [24,12,340]. Promene na HER2 ili EGFR genima i povećana ekspresija njihovih proteina najverovatnije nastaje u ranoj fazi progresije tumora. Ovu hipotezu potkrepljuje činjenica da u histološkoj prezentaciji HG MEK-a nedostaju komponente koje su karakteristične za nisko-gradusni MEK. Takođe, na malom broju uzoraka, utvrđeno je da recidivi nisko i srednje-gradusnog MEK-a imaju istu morfologiju kao primarni tumori, a kod njih nije detektovano prisustvo HER2 ili EGFR genske kopije. Ovi podaci ukazuju da je altercija na HER2 ili EGFR genima kod srednjih i nisko-gradusnih MEK veoma redak fenomen, kao što je i dediferencijacija nisko-gradusnog MEK veoma retka. Buduće studije trebalo bi da objasne molekularnu patogenezu HG MEK-a sa i bez MECT1-MAML2 fuzije.

Skorije objavljeni podaci ukazali su da je ekspresija MECT1-MAML2 fuzije neophodna za rast tumora kod fuzio-pozitivnih MEK-a [341] što sugeriše da ova fuzija može biti meta za razvijanje ciljane geneske terapije tumora [342, 343]. Terapija sa inhibitorima y-sekretaza koji blokiraju onkogeni signal izmenjenog *notch* signalnog puta pokazala

se neefikasnom kod MEK-a, iako se ona uspešno koristi kod mnogih karcinoma u čijem nastanku izmenjeni *notch* signalni put ima centralnu ulogu.

U kliničkoj studiji ispitivana je HER2 i/ili EGFR ciljana terapija za karcinome pljuvačnih žlezda. “Epidermal growth factor receptor (EGFR) “i “human epidermal growth factor receptor 2 (HER2 )” su receptori za tirozin kinazu (RTK) koja ima važnu ulogu u nastanku različitih vrsta tumora. Inhibitori tirozin kinaze za EGFR (gefitinib i lapatinib) i za HER2 (trastuzumab i lapatinib) su u kliničkoj upotrebi za lečenje karcinoma dojke, pluća i gastrointestinalnih karcinoma. Objavljeno je da trastuzumab ima pozitivne efekte na HER2 IHC-pozitivne pacijente sa MEK-om [344]. Za lapatinib je utvrđen parcijalni efekat za pacijente sa HER2 i/ili EGFR IHC-pozitivnim karcinomima pljuvačnih žlezda, dok efekat za MEK nije potpuno jasan [345].

Da postoje dodatne genske promene u nastanku i progresiji MEK govore rezultati studija Tirado-a [37] i Kazakov-a [346] koji su objavili nekoliko slučajeva nisko-gradusnog fuzio-pozitivnog MEK sa veoma lošim ishodom. Anzick [348] je identifikovao epigenetsku promenu, tj. hipermetilaciju i/ili deleciju na tumor supresornom genu, CDKN2A/p16 kod 5 pacijenata sa fuzio-pozitivnim nisko-gradusnim MEK-om, pri čemu su 4 pacijenta preminula od metastaza. Delecija i/ili hipermetilacija na CDKN2A je opisana kao rani događaj u karcinogenezi i njeno prisustvo je loš prognostički pokazatelj za karcinome u ranom kliničkom stadijumu [348]. Zaključeno je da promena na CDKN2A/p16 predstavlja još jednu gensku promena koja ima ulogu u tumorogenezi MEK-a. Identifikovana je kod mnogih karcinoma uključujući karcinom skvamoznih ćelija glave i vrata kao i kacinoma pluća [349- 351]. Trebalo bi ispitati korelaciju MECT1-MAML2 fuzionog statusa sa prisustvom delecije ili hipermetilacija na CDKN2A/p16 supresornom genu kao i akumulaciju muticija na CDKN2A/p16 tokom progersije tumora. Takođe je od velikog interesa da se uradi prospektivna studija koja bi ispitala uticaj delecije i/ili hipermetilacije na tok i ishod bolesti kod većeg broja pacijenata, sa posebnim osvrtom na pacijente sa MECT1-MAML2 fuzio-pozitivnim MEK-om.

Skorija studija u kojoj je rađena komparativna genomska hibridizacija, analiza broja alterisanih kopija i MECT1–MAML2 fuzioni status na seriji od 28 MEK-a objavila je rezultate da fuzio-pozitivni tumori poseduju značajno veći broj alterisanih kopija u poređenu sa fuzio-negativnim MEK-om (1.5 vs 9.5;  $P=0.002$ ) [352]. Takođe, nisko-gradusni MEK imao je značajno veći broj alterisanih kopija u odnosu na visoko-gradusni, HG MEK (0.7 vs 8.6;  $P<0.0001$ ) [352]. Najfrekventnije detektovane alteracije su bili gubici na 18q12.2-qter (uključujući tumor supresorne gene DCC, SMAD4, and GALR1), zatim na 9p21.3 (uključujući tumor supresor gen CDKN2A/B), 6q22.1-q23.1 i 8pter-p12.1 kao i dobici na 8q24.3 (uključujući onkogen MAFA), 11q12.3-q13.2, 3q26.1-q28, 19p13.2-p13.11 i na 8q11.1-q12.2 (uključujući onkogen LYN, MOS, i PLAG1). Rezultati ukazuju da je kod fuzio-pozitivnog MEK-a, bez obzira na histološki gradus, genom stabilan u odnosu na fuzio-negativni HG MEK. Bilo bi korisno ispitati ove genske promene na većem broju uzoraka MEK-a, utvrditi i razjasniti njihov značaj u nastanku tumora kao i primeni u dijagnostikovanju i terapiji MEK-a.

## 7 Zaključak

- MECT1-MAML2 fuzio-pozitivni MEK je poseban kliničko-histopatološka entitet MEK-a, a koji se karakteriše niskim gradusom tumora, odsustvom anaplazije i nekrotičnog tkiva u tumoru, manjim kliničkim stadijumom tumora, visokom stopom preživljavanja i dobrom prognozom bolesti.
- Korišćeni AFIP klasifikacioni sistem za dijagnostikovanje MEK-a pokazao se kao efikasan, pouzdan i lak za upotrebu.
- Za pouzdanu diferencijalnu dijagnozu HG MEK-a neophodna su dodatna imunohistohemijska bojenja, dok je primena RT-PCR dijagnostike korisna kao pomoćno dijagnostičko sredstvo za određivanje prognozne i toka bolesti.
- MECT1-MAML2 fuzija nije indentifikovana kod imitacija MEK-a što je u skladu sa dosadašnjim istraživanjima, a ukazuje na njenu visoku specifičnost za MEK.
- HG MEK i ASC su posebne vrste carcinoma a ne sinonimi.

# Literatura

1. Eveson JW, Auclair PL, Gnepp DR, et al. Tumors of the salivary glands: Introduction. In: Barnes EL, Eveson JW, Reichart P, et al. eds. World Health Organization Classification of Tumours: Pathology & Genetics. Head and Neck Tumours. Lyon: IARC Press; 2005:221–222.
2. Bell RB, Dierks EJ, Homer L, et al. Management and outcome of patients with malignant salivary gland tumors. *J Oral Maxillofac Surg.* 2005;63:917–928.
3. Goode RK, El-Naggar AK. Mucoepidermoid carcinoma. In Barnes L, Eveson J, Reichart P, Sidransky D eds. Pathology and genetics of head and neck tumours. World Health Organization classification of tumours. Lyon: IARC Press, 2005; 219–220.
4. Stewart FW, Foote FW, Becker WF. Mucoepidermoid tumors of salivary glands. *Ann Surg.*1945;122:820–844.
5. Luna MA Salivary mucoepidermoid carcinoma: revisited. *Adv Anat Pathol.*2006; 13(6):293–307.
6. Saku T, Hayashi Y, Takahara O, Matsuura H, Tokunaga M, Tokunaga M, et al. Salivary gland tumors among atomic bomb survivors, 1950–1987. *Cancer* 1997;79 (8):1465–75.
7. Modan B, Chetrit A, Alfandary E, Tamir A, Lusky A, Wolf M, et al. Increased risk of salivary gland tumors after low-dose irradiation. *Laryngoscope* 1998;108 (7):1095–7.
8. Whatley WS, Thompson JW, Rao B. Salivary gland tumors in survivors of childhood cancer. *Otolaryngol Head Neck Surg* 2006; 134 (3):385–8.



9. Mitelman F, Johansson B, Mertens F. The impact of translocation and gene fusions on cancer causation. *Nat Rev Cancer* 2007; 7 (4):233–45.
10. Xia SJ, Barr FG. Chromosome translocations in sarcomas and the emergence of oncogenic transcription factors. *Eur J Cancer* 2005; 41(16):2513–27.
11. Tonon G, Modi S, Wu L, Kubo A, Coxon AB, Komiya T, et al. t(11;19)(q21;p13) translocation in mucoepidermoid carcinoma creates a novel fusion product that disrupts a Notch signaling pathway. *Nat Genet* 2003; 33(2):208–13.
12. Nordkvist A, Gustafsson H, Juberg-Ode M, Stenman G. Recurrent rearrangements of 11q14–22 in mucoepidermoid carcinoma. *Cancer Genet Cytogenet* 1994;74(2):77–83.
13. Conkright MD, Canattieri G, Screatton R, Guzman E, Miraglia L, Hogenesch JB, et al. TORCs: transducers of regulated CREB activity. *Mol Cell* 2003;12(2):413–23.
14. Enlund F, Behboudi A, Andren Y, Oberg C, Lendahl U, Mark J, et al. Altered Notch signaling resulting from expression of a WAMTP1-MAML2 gene fusion in mucoepidermoid carcinomas and benign Warthin's tumors. *Exp Cell Res* 2004;292(1):21–8.
15. ConkrightMD, Canettieri G, Screatton R, et al. TORCs: transducers of regulated CREB activity. *Mol Cell* 2003;12:413-23.
16. Iourgenko V, ZhangW, Mickanin C, et al. Identification of a family of cAMP response element-binding protein coactivators by genome-scale functional analysis in mammalian cells. *Proc Natl Acad Sci U S A* 2003;100:12147-52.
17. Wu L, Aster JC, Blacklow SC, Lake R, Artavanis- Tsakonas S, Griffin JD. MAML1, a human homologue of *Drosophila* mastermind, is a transcriptional coactivator for NOTCH receptors *Nat Genet* 2000;26.
18. Wu L, Liu J, Gao P, et al. Transforming activity of MEKT1-MAML2 fusion oncoprotein is mediated by constitutive CREB activation. *EMBO J* 2005;24: 2391-402.

19. Mitsukuni Okabe, Satoru Miyabe, Hitoshi Nagatsuka, et al. ; MEKT1-MAML2 Fusion Transcript Defines a Favorable Subset of Mucoepidermoid Carcinoma; Clin Cancer Res. 2006;12:3902-3907.
20. Enlund F, Behboudi A, Andren Y, et al. Altered Notch signaling resulting from expression of a WAMTP1-2 gene fusion in mucoepidermoid carcinomas and benign Warthin's tumors. Exp Cell Res 2004;292:21-8.
21. Bullerdiek J, Haubrich J, Meyer K, Bartnitzke S. Translocation t(11;19)(q21;p13.1) as the sole chromosome abnormality in cystadenolymphoma (Warthin's tumor) of the parotid gland. Cancer Genet Cytogenet 1988;35:129-32.
22. Mark J, Dahlenfors R, Stenman G, Nordquist A. A human adenolymphoma showing the chromosomal aberrations del(7)(p12p14-15) and t(11;19)(q21;p12-13). Anticancer Res 1989;9:1565-6.
23. Mitsukuni Okabe, Satoru Miyabe, Hitoshi Nagatsuka, et al.; Subset of Mucoepidermoid Carcinoma ; Clin Cancer Res 2006;12:3902-3907.
24. Behboudi A, Enlund F, Winnes M et al. Molecular classification of mucoepidermoid carcinomas – prognostic significance of the MEKT1–MAML2 fusion oncogene. Genes Chromosom. Cancer 2006; 45; 470–481.
25. Speight PM, Barrett AW. Salivary gland tumours. Oral Dis 2002;8(5):229–40.
26. Jones AV, Craig GT, Speight PM, Franklin CD. The range and demographics of salivary gland tumours diagnosed in a UK population. Oral Oncol 2007;44(4):407–17.
27. Granata C, Battistini E, Toma P, Balducci T, Mattioli G, Fregonese B, et al. Mucoepidermoid carcinoma of the bronchus: a case report and review of the literature. Pediatr Pulmonol. 1997;23(3):226–32.
28. Heitmiller RF, Mathisen DJ, Ferry JA, Mark EJ, Grillo HC. Mucoepidermoid lung tumors. Ann Thorac Surg 1989;47(3):394–9.
29. Yousem SA, Hochholzer L. Mucoepidermoid tumors of the lung. Cancer 1987;60(6):1346– 52.

30. Bhandarkar ND, Chan J, Strome M. A rare case of mucoepidermoid carcinoma of the thyroid. *Am J Otolaryngol* 2005;26(2):138–41.
31. Di Tommaso L, Foschini MP, Ragazzini T, Magrini E, Fornelli A, Ellis IO, et al. Mucoepidermoid carcinoma of the breast. *Virchows Arch* 2004;444(1):13–9.
32. Sofinski SJ, Brown BJ, Rao N, Wan WL. Mucoepidermoid carcinoma of the lacrimal gland. Case report and review of the literature. *Ophthal Plast Reconstr Surg* 1986;2(3):147–51.
33. Robinson JW, Brownstein S, Jordan DR, Hodge WG. Conjunctival mucoepidermoid carcinoma in a patient with ocular cicatricial pemphigoid and a review of the literature. *Surv Ophthalmol* 2006;51(5):513–9.
34. Whatley WS, Thompson JW, Rao B. Salivary gland tumors in survivors of childhood cancer. *Otolaryngol Head Neck Surg.* 2006;134:385–388.
35. El Naggar AK, Lovell M, Killary AM, et al. Mucoepidermoid carcinoma of minor salivary gland with t(11:19)(q21;p13.1) as the only karyotypic abnormality. *Cancer Genet Cytogenet.* 1996;87:29–33.
36. Anzick SL, Chen WD, Park Y, et al. Unfavorable prognosis of MECT1-MAML2 positive mucoepidermoid tumors with CDKN2A deletions. *Genes Chromosomes Cancer* 2010;49:59-69.
37. Tirado Y, Williams MD, Hanna EY, et al. CRTC1/MAML2 fusion transcript in high grade mucoepidermoid carcinomas of salivary and thyroid glands and Warthin's tumors: Implications for histogenesis and biologic behavior. *Genes Chromosomes Cancer* 2007;46:708-15.
38. Komiya T, Park Y, Modi S, et al. Sustained expression of MEKt1-Maml2 is essential for tumor cell growth in salivary gland cancers carrying the t(11;19) translocation. *Oncogene* 2006;25: 6128-32.
39. Ellis GL, Auclair PL. Tumor of the Salivary Glands. In *Atlas of Tumor Pathology*. Washington, DC: Armed Forces Institute of Pathology.1996;155 –175,353-355.
40. Auclair PL, Ellis GL. Mucoepidermoid carcinoma. In: Ellis GL, Auclair PL, Gnepp DR, eds. *Surgical Pathology of the Salivary Glands*. Philadelphia: WB Saunders; 1991;269–298.
41. Spiro RH, Huvos AG, Berk R, et al. Mucoepidermoid carcinoma of salivary gland origin. A clinicopathologic study of 367 cases. *Am J Surg.* 1978; 136: 461–468.

42. Tateishi A, Nodai T, Fukuyama H, et al. Primary mucoepidermoid carcinoma of an intraparotid lymph node. *J Oral Maxillofac Surg.* 1992;50:535–538.
43. Martinez-Madrigal F, Pineda-Daboin K, Luna MA. Salivary gland tumors of the mandible. *AnnDiagn Pathol.* 2000;4:347–353.
44. Foote FW, Frazell EI. Tumors of the major salivary glands. *Cancer.* 1953;6:1065–1133.
45. Sikorowa L. Mucoepidermoid carcinomas of the salivary glands. *Pol Med J.* 1964;3:1345–1367.
46. Brandwein M, Hillie J, Gnepp D, et al. The many faces of mucoepidermoid carcinoma. *Pathology Case Review.* 2000; 5:214–220.
47. Fadare O, Hilleto D, Gruddin YL, et al. Sclerosing mucoepidermoid carcinoma of the parotid gland. *Arch Pathol Lab Med.* 2004;128: 1046–1049.
48. Ide F, Obara K, Enatsu K, et al. Sclerosing mucoepidermoid carcinoma of the oral cavity. *J Oral Pathol Med.* 2005;34:187–189.
49. Brannon R, Willard CC. Oncocytic mucoepidermoid carcinoma of parotid gland origin. *Oral Surg Oral Med Oral Pathol Oral Radiol Endod.* 2003;96:727–733.
50. Hayes MM, Cameron RD, Jones EA. Sebaceous variant of mucoepidermoid carcinoma of the salivary gland. *Acta Cytol.* 1993; 37:237–24.
51. Hicks J, Flaitz C, El-Naggar A, et al. Role of histocytologic grading of Mucoepidermoid carcinoma of major salivary glands in prognosis and survival. *Oral Surg Oral Med Oral Pathol.* 1994;78:773–774.
52. Brandwein MS, Ivanov K, Wallace DI, et al. Mucoepidermoid carcinoma. A Clinicopathologic study of 80 patients with special reference to histologic grading. *Am J Surg Pathol.* 2001;25:835–845.
53. Kuo T, Tsang NM. Salivary gland type of nasopharyngeal carcinoma. A histologic, immunohistochemical, and Epstein-Barr virus study of 15 cases including a psammomatous mucoepidermoid carcinoma. *Am J Surg Pathol.* 2001;25:80–86.
54. Love GL, Sarma DP. Spindle cell mucoepidermoid carcinoma of submandibular gland. *J Surg Oncol.* 1986;31:66–68.

55. Regezi JA, Zarbo RJ, Batsakis JG. Immunoprofile of mucoepidermoid carcinoma carcinomas of major salivary glands: a clinicopathologic and flow cytometric study. *Eur J Cancer B Oral Oncol.* 1994;30:329–334.
56. Alos L, Lujan B, Castillo M, et al. Expression of membrane-bound mucins (MUC1 and MUC4) and secreted mucins (MUC2, MUC5AC, MUC5B, MUC6 and MUC7) in mucoepidermoid carcinomas of salivary glands. *Am J Surg Pathol.* 2002;29:806–813.
57. Handra-Luca A, Lamas G, Bertrand JC, et al. MUC1, MUC2, MUC4, and MUC5AC expression in salivary gland mucoepidermoid carcinoma. Diagnostic and prognostic implications. *Am J Surg Pathol.* 2005;29:881–889.
58. el-Naggar AK, Huvos AG. Adenoid cystic carcinoma. In: Barnes EL, Eveson JW, Reichart P, et al. eds. *World Health Organization Classification of Tumours: Pathology & Genetics. Head and Neck Tumours.* Lyon: IARC Press; 2005:221–222.
59. Lima RA, Tavares MR, Dias FL, et al. Clinical prognostic factors in malignant parotid gland tumors. *Otolaryngol Head Neck Surg.* 2005;133:702–708.
60. Terhaard CH, Lubsen H, Van der Tweel I, et al. Salivary gland carcinoma: independent prognostic factors for locoregional control, distant metastases, and overall survival: results of the Dutch head and neck oncology cooperative group. *Head Neck.* 2004;26:681–692; discussion 692–693.
61. Seethala RR, Hoschar AP, Bennett A, et al. Reproducibility of grading in salivary gland mucoepidermoid carcinoma and correlation with outcome: does system really matter? *Mod Pathol.* 2008;21(S1):241A
62. Goode RK, Auclair PL, Ellis GL. Mucoepidermoid carcinoma of the major salivary glands: clinical and histopathologic analysis of 234 cases with evaluation of grading criteria. *Cancer.* 1998;82:1217–1224.
63. Brandwein MS, Ferlito A, Bradley PJ, et al. Diagnosis and classification of salivary neoplasms: pathologic challenges and relevance to clinical outcomes. *Acta Otolaryngol.* 2002;122:758–764.
64. Batsakis JG, Luna MA. Histopathologic grading of salivary gland neoplasms: I. Mucoepidermoid carcinomas. *Ann Otol Rhinol Laryngol.* 1990;99(10 Pt 1):835–838.

65. Hicks J, Flaitz C, El-Naggar A, et al. Role of histocytologic grading of mucoepidermoid carcinoma of major salivary glands in prognosis and survival. *Oral Surg Oral Med Oral Pathol.* 1994;78:773–774
66. Auclair PL, Goode RK, Ellis GL. Mucoepidermoid carcinoma of intraoral salivary glands. Evaluation and application of gradin criteria in 143 cases. *Cancer.* 1992;69:2021–2030.
67. Spiro RH. Salivary neoplasms: overview of a 35-year experience with 2,807 patients. *Head Neck Surg.* 1986;8:177–184.
68. Von Hansemann D. Ueber asymmetrische zelltheilung in epithelhesben und deren biologische bedeutung. *Virchows Arch A Pathol Anat* 1890;119:299–326.
69. Boveri, T. Zur frage der entstehung maligner tumoren. Jena, Germany: 1914.
70. Avery OT, MacLeod CM, McCarty M. Studies on the chemical nature of the substance inducing transformation of Pneumococcal types: Induction of transformation by a desoxyribonucleic acid fraction isolated from Pneumococcus type III. *J. Exp. Med* 1944;79:137–158.
71. Watson JD, Crick FH. Molecular structure of nucleic acids; a structure for deoxyribose nucleic acid. *Nature* 1953;171:737–738.
72. Loeb LA, Harris CC. Advances in chemical carcinogenesis: a historical review and prospective. *Cancer Res* 2008;68:6863–6872.
73. Krontiris TG, Cooper GM. Transforming activity of human tumor DNAs. *Proc. Natl Acad. Sci. USA* 1981;78:1181–1184.
74. Shih C, Padhy LC, Murray M, Weinberg RA. Transforming genes of carcinomas and neuroblastomas introduced into mouse fibroblasts. *Nature* 1981;290:261–264.
75. Reddy EP, Reynolds RK, Santos E, Barbacid M. A point mutation is responsible for the acquisition of transforming properties by the T24 human bladder carcinoma oncogene. *Nature* 1982;300:149– 152.

76. Tabin CJ, et al. Mechanism of activation of a human oncogene. *Nature* 1982;300:143–149.
77. Caroline Mackie Ogilvie and Paul N Scriven . "Meiotic outcomes in reciprocal translocation carriers ascertained in 3-day human embryos". *European Journal of Human Genetics (European Society of Human Genetics)* 2002 (12): 801–806.
78. Oliver-Bonet; J. Navarro<sup>1</sup>, M. Carrera, J. Egozcue, J. Benet (October). "Aneuploid and unbalanced sperm in two translocation carriers: evaluation of the genetic risk". *Molecular Human Reproduction (Oxford University Press for the European Society for Human Reproduction and Embryology)*. 2002; 10: 958–963.
79. Christopher Greenman, Philip Stephens, Raffaella Smith, Patterns of somatic mutation in human cancer genomes *Nature*. 2007; 446(7132): 153–158.
80. Kennedy RD, D'Andrea AD. DNA repair pathways in clinical practice: lessons from pediatric cancer susceptibility syndromes. *J. Clin. Oncol* 2006;24:3799–3808.
81. Hanks S, Rahman N. Aneuploidy-cancer predisposition syndromes: a new link between the mitotic spindle checkpoint and cancer. *Cell Cycle* 2005;4:225–227.
82. Talbot SJ, Crawford DH. Viruses and tumours — an update. *Eur. J. Cancer* 2004;40:1998–2005.
83. Chatterjee A, Mambo E, Sidransky D. Mitochondrial DNA mutations in human cancer. *Oncogene* 2006;25:4663–4674.
84. Mitelman F. Recurrent chromosome aberrations in cancer. *Mutat Res* 2000; 462: 247-53.
85. Nowell P, Hungerford D. A minute chromosome in human chronic granulocytic leukemia. *Science (New York, N Y)* 1960;132:1497
86. Nowell PC, Hungerford DA. Chromosome studies in human leukemia. II. Chronic granulocytic leukemia. *Journal of the National Cancer Institute* 1961;27:1013–1035.
87. Rowley JD. Ph1-positive leukaemia, including chronic myelogenous leukaemia. *Clinics in haematology* 1980;9:55–86.

88. Groffen J, Stephenson JR, Heisterkamp N, de Klein A, Bartram CR, Grosveld G. Philadelphia chromosomal breakpoints are clustered within a limited region, bcr, on chromosome 22. *Cell* 1984;36:93–99.
89. Rowley JD . "Letter: A new consistent chromosomal abnormality in chronic myelogenous leukaemia identified by quinacrine fluorescence and Giemsa staining". *Nature* 1973; 243 (5405): 290–93.
90. Talpaz M, Shah NP, Kantarjian H, et al. Disatinib in imatinib-resistant Philadelphia chromosome-positive leukemias. *N. Engl. J. Med.* 2006; 354 (24): 2531–41.
91. Kurzrock, R.; Kantarjian, H. M.; Druker, B. J.; Talpaz, M. (2003). "Philadelphia chromosome-positive leukemias: From basic mechanisms to molecular therapeutics". *Annals of internal medicine* 138 (10): 819–830.
92. Melo, J. V. "The molecular biology of chronic myeloid leukaemia". *Leukemia : official journal of the Leukemia Society of America, Leukemia Research Fund, U.K* 1996; 10 (5): 751–756.
93. Advani, A. S.; Pendergast, A. M. "Bcr-Abl variants: Biological and clinical aspects". *Leukemia research* 2002;26 (8): 713–720.
94. Pakakasama, S.; Kajanachumpol, S.; Kanjanapongkul, S.; Sirachainan, N.; Meekaewkunchorn, A.; Ningsanond, V.; Hongeng, S.. "Simple multiplex RT-PCR for identifying common fusion transcripts in childhood acute leukemia". *International Journal of Laboratory Hematology* 2008;30 (4): 286–291.
95. Sattler, Martin; James D. Griffin . "Mechanisms of transformation by the BCR/ABL oncogene". *International Journal of Hematology* 2001; 73 (3): 278–91.
96. Druker BJ, et al. Efficacy and safety of a specific inhibitor of the BCR-ABL tyrosine kinase in chronic myeloid leukemia. *N. Engl. J. Med* 2001;344:1031–1037.
97. Quintas-Cardama A, Kantarjian H, Cortes J. Flying under the radar: the new wave of BCR-ABL inhibitors. *Nature Rev. Drug Discov* 2007;6:834–848.
98. Demetri GD. Targeting c-kit mutations in solid tumors: scientific rationale and novel Therapeutic options. *Semin. Oncol* 2001;28:19–26.
99. Curtin JA, Busam K, Pinkel D, Bastian BC. Somatic activation of KIT in distinct subtypes of melanoma. *J. Clin. Oncol* 2006;24:4340–4346.



100. Rowley JD. The role of chromosome translocations in leukemogenesis. *Semin. Hematol* 1999;36:59–72.
101. Mitelman, F.; Johansson, B.; Mertens, F. Mitelman Database of Chromosome Aberrations in Cancer. 2008. <http://cgap.nci.nih.gov/Chromosomes/Mitelman>
102. J. Chad Brenner, a, c and Arul M. Chinnaiyan. Translocations in epithelial cancers *Biochim Biophys Acta*. 2009 December ; 1796(2): 201–215.
103. Licht JD. Acute promyelocytic leukemia — weapons of mass differentiation. *N Engl J Med* 2009;360(9):928–930.
104. Druker BJ, Talpaz M, Resta DJ, Peng B, Buchdunger E, Ford JM, et al. Efficacy and safety of a specific inhibitor of the BCR-ABL tyrosine kinase in chronic myeloid leukemia. *N Engl J Med* 2001;344(14):1031–1037.
105. Paul AW Edwards\* Fusion genes and chromosome translocations in the common epithelial cancers *Journal of Pathology J Pathol* 2010; 220: 244–254.
106. Martin-Zanca D, Hughes SH, Barbacid M. A human oncogene formed by the fusion of truncated tropomyosin and protein tyrosine kinase sequences. *Natur* 1986;319:743–748.
107. Ishizaka Y, Itoh F, Tahira T, Ikeda I, Sugimura T, Tucker J, Fertitta A, Carrano AV, Nagao M. Human ret proto-oncogene mapped to chromosome 10q11.2. *Oncogene* 1989;4:1519–1521.
108. Ishizaka Y, Tahira T, Ochiai M, Ikeda I, Sugimura T, Nagao M. Molecular cloning and characterization of human ret-II oncogene. *Oncogene research* 1988;3:193-197.
109. Kaplan DR, Miller FD. Signal transduction by the neurotrophin receptors. *Current opinion in cell biology* 1997;9:213–221.
110. Hamatani K, Eguchi H, Ito R, Mukai M, Takahashi K, Taga M, Imai K, Cologne J, Soda M, Arihiro K, Fujihara M, Abe K, Hayashi T, Nakashima M, Sekine I, Yasui W, Hayashi Y, Nakachi K. RET/ PTC rearrangements preferentially occurred in papillary thyroid cancer among atomic bomb survivors exposed to high radiation dose. *Cancer research* 2008;68:7176–7182.

111. Esapa CT, Johnson SJ, Kendall-Taylor P, Lennard TW, Harris PE. Prevalence of Ras mutations in thyroid neoplasia. *Clinical endocrinology* 1999;50:529–535.
112. Tallini G, Asa SL. RET oncogene activation in papillary thyroid carcinoma. *Advances in anatomic pathology* 2001;8:345–354.
113. Learoyd DL, Messina M, Zedenius J, Guinea AI, Delbridge LW, Robinson BG. RET/PTC and RET tyrosine kinase expression in adult papillary thyroid carcinomas. *The Journal of clinical endocrinology and metabolism* 1998; 83:3631–3635.
114. Nakachi K, Hayashi T, Hamatani K, Eguchi H, Kusunoki Y. Sixty years of follow-up of Hiroshima and Nagasaki survivors: current progress in molecular epidemiology studies. *Mutation research* 2008; 659:109–117.
115. Shah JP, Ihde JK. Salivary gland tumors. *Current problems in surgery* 1990;27:775–883.
116. Stenman G. Fusion oncogenes and tumor type specificity--insights from salivary gland tumors. *Seminars in cancer biology* 2005;15:224–235.
117. Bullerdiek J, Haubrich J, Meyer K, Bartnitzke S. Translocation t(11;19)(q21;p13.1) as the sole chromosome abnormality in a cystadenolymphoma (Warthin's tumor) of the parotid gland. *Cancer genetics and cytogenetics* 1988;35:129–132.
118. Bullerdiek J, Wobst G, Meyer-Bolte K, Chilla R, Haubrich J, Thode B, Bartnitzke S. Cytogenetic subtyping of 220 salivary gland pleomorphic adenomas: correlation to occurrence, histological subtype, and in vitro cellular behavior. *Cancer genetics and cytogenetics* 1993;65:27–31.
119. Kas K, Voz ML, Roijer E, Astrom AK, Meyen E, Stenman G, Van de Ven WJ. Promoter swapping between the genes for a novel zinc finger protein and beta-catenin in pleiomorphic adenomas with t (3;8)(p21;q12) translocations. *Nature genetics* 1997;15:170–174.
120. Hensen K, Van Valckenborgh IC, Kas K, Van de Ven WJ, Voz ML. The tumorigenic diversity of the three PLAG family members is associated with different DNA binding capacities. *Cancer research* 2002;62:1510–1517

121. Kroll TG, Sarraf P, Pecciarini L, Chen CJ, Mueller E, Spiegelman BM, Fletcher JA. PAX8- PPARgamma1 fusion oncogene in human thyroid carcinoma. *Science (New York, N Y)* 2000;289:1357–1360.
122. Gimm O. Thyroid cancer. *Cancer letters* 2001;163:143–156.
123. Puppin C, Presta I, D'Elia AV, Tell G, Arturi F, Russo D, Filetti S, Damante G. Functional interaction among thyroid-specific transcription factors: Pax8 regulates the activity of Hex promoter. *Molecular and cellular endocrinology* 2004;214:117– 125.
124. Tontonoz P, Spiegelman BM. Fat and beyond: the diverse biology of PPARgamma. *Annual review of biochemistry* 2008;77:289–312.
125. Foukakis T, Au AY, Wallin G, Geli J, Forsberg L, Clifton-Bligh R, Robinson BG, Lui WO, Zedenius J, Larsson C. The Ras effector NORE1A is suppressed in follicular thyroid carcinomas with a PAX8- PPARgamma fusion. *The Journal of clinical endocrinology and metabolism* 2006;91:1143–1149.
126. French CA, Miyoshi I, Aster JC, Kubonishi I, Kroll TG, Dal Cin P, Vargas SO, Perez-Atayde AR, Fletcher JA. BRD4 bromodomain gene rearrangement in aggressive carcinoma with translocation t (15;19). *The American journal of pathology* 2001;159:1987–1992.
127. French CA. Molecular pathology of NUT midline carcinomas. *Journal of clinical pathology*. 2008.
128. Maruyama T, Farina A, Dey A, Cheong J, Bermudez VP, Tamura T, Sciortino S, Shuman J, Hurwitz J, Ozato K. A Mammalian bromodomain protein, brd4, interacts with replication factor C and inhibits progression to S phase. *Molecular and cellular biology* 2002;22:6509–6520.
129. Farina A, Hattori M, Qin J, Nakatani Y, Minato N, Ozato K. Bromodomain protein Brd4 binds to GTPase-activating SPA-1, modulating its activity and subcellular localization. *Molecular and cellular biology* 2004;24:9059–9069.
130. Dey A, Chitsaz F, Abbasi A, Misteli T, Ozato K. The double bromodomain protein Brd4 binds to acetylated chromatin during interphase and mitosis. *Proceedings of the National Academy of Sciences of the United States of America* 2003;100:8758–8763.

131. Jang MK, Mochizuki K, Zhou M, Jeong HS, Brady JN, Ozato K. The bromodomain protein Brd4 is a positive regulatory component of P-TEFb and stimulates RNA polymerase II-dependent transcription. *Molecular cell* 2005;19:523–534.
132. Oberman HA. Secretory carcinoma of the breast in adults. *The American journal of surgical pathology* 1980;4:465–470.
133. Tognon C, Knezevich SR, Huntsman D, Roskelley CD, Melnyk N, Mathers JA, Becker L, Carneiro F, MacPherson N, Horsman D, Poremba C, Sorensen PH. Expression of the ETV6-NTRK3 gene fusion as a primary event in human secretory breast carcinoma. *Cancer cell* 2002;2:367–376.
134. Bohlander SK. ETV6: a versatile player in leukemogenesis. *Seminars in cancer Biology* 2005;15:162–174.
135. Kumar-Sinha C, Tomlins SA, Chinnaiyan AM. Recurrent gene fusions in prostate cancer. *Nature reviews* 2008;8:497–511.
136. Lin B, Ferguson C, White JT, Wang S, Vessella R, True LD, Hood L, Nelson PS. Prostate-localized and androgen-regulated expression of the membrane-bound serine protease TMPRSS2. *Cancer research* 1999;59:4180–4184.
137. Vaarala MH, Porvari K, Kyllonen A, Lukkarinen O, Vihko P. The TMPRSS2 gene encoding transmembrane serine protease is overexpressed in a majority of prostate cancer patients: detection of mutated TMPRSS2 form in a case of aggressive disease. *International journal of cancer* 2001;94:705–710.
138. Lapointe J, Kim YH, Miller MA, Li C, Kaygusuz G, van de Rijn M, Huntsman DG, Brooks JD, Pollack JR. A variant TMPRSS2 isoform and ERG fusion product in prostate cancer with implications for molecular diagnosis. *Mod Pathol.* 2007;20:467– 473.
139. Wang J, Cai Y, Ren C, Ittmann M. Expression of variant TMPRSS2/ERG fusion messenger RNAs is associated with aggressive prostate cancer. *Cancer research* 2006;66:8347–8351.
140. Soller MJ, Isaksson M, Elfving P, Soller W, Lundgren R, Panagopoulos I. Confirmation of the high frequency of the TMPRSS2/ERG fusion gene in prostatecancer. *Genes, chromosomes & cancer* 2006;45:717–719.
141. Iain D. O'Neill. t(11;19) translocation and MECT1-MAML2 fusion oncogene in mucoepidermoid carcinoma. *Oral Oncology* 2009; 45, 2– 9.

142. Raphael Kopan; Notch: a membrane bound transcription factor *Journal of Cell Science* 2002;115:1095-1097.
143. Oswald F, Täuber B, Dobner T, Bourteele S, Kostezka U, Adler G, Liptay S, Schmid RM "p300 acts as a transcriptional coactivator for mammalian notch-1". *Mol. Cell. Biol.* 2001; 21 (22): 7761-74.
144. Morgan TH The theory of the gene. *Am Nat* 1917;51:513-544.
145. Poulson DF Chromosomal deficiencies and the embryonic development of *Drosophila melanogaster*. *Proc Natl Acad Sci USA* 1937; 23:133-137
146. Kidd S, Kelley MR, Young MW . "Sequence of the notch locus of *Drosophila melanogaster*: relationship of the encoded protein to mammalian clotting and growth factors". *Mol. Cell. Biol.* 1986; 6 (9): 3094-108.
147. Artavanis-Tsakonas, S., Rand, M. D. and Lake, R. J. Notch signaling: cell fate control and signal integration in development. *Science* 1999;284: 770 -776.
148. Milner, L. A. and Bigas, A. Notch as a mediator of cell fate determination in hematopoiesis: evidence and speculation. *Blood* 1999; 93: 2431 -2448.
149. Mumm JS, Schroeter EH, Saxena MT, Griesemer A, Tian X, Pan DJ, Ray WJ, Kopan RA ligand-induced extracellular cleavage regulates  $\gamma$ -secretase-like proteolytic activation of Notch1. *Mol Cell* 2000; 5:197-206.
150. Parks AL, Klueg KM, Stout JR, Muskavitch MA Ligand endocytosis drives receptor dissociation and activation in the Notch pathway. *Development* 2000; 127:1373-1385.
151. Kopan R, Goate A Aph-2/Nicastrin: an essential component of  $\gamma$ -secretase and regulator of Notch signaling and presenilin localization. *Neuron* 2002;33:321-324.
152. Wharton KA, Johansen KM, Xu T, Artavanis-Tsakonas S Nucleotide sequence from the neurogenic locus notch implies a gene product that shares homology with proteins containing EGF-like repeats. *Cell* 1985;43:567-581.
153. Del Amo FF, Smith DE, Swiatek PJ, Gendron-Maguire M, Greenspan RJ, McMahon AP, Gridley T Expression pattern of Motch, a mouse homolog of *Drosophila*

Notch, suggests an important role in early postimplantation mouse development. *Development* 1992;115:737–744.

154. Uyttendaele H, Marazzi G, Wu G, Yan Q, Sassoon D, Kitajewski J Notch4/int-3, a mammary proto-oncogene, is an endothelial cell-specific mammalian Notch gene. *Development* 1996 ;122:2251–2259.
156. Kramer, H. Neuralized: regulating notch by putting away delta. *Dev. Cell* 2001;1:725-726.
157. Parks, A. L., Klueg, K. M., Stout, J. R. and Muskavitch, M. A. Ligand endocytosis drives receptor dissociation and activation in the Notch pathway. *Development* 2000;127:1373 -1385.
158. Wolfe MS The  $\gamma$ -secretase complex: membrane-embedded proteolytic ensemble. *Biochemistry* 2006;45:7931–7939.
159. H. Kurooka, T. Honjo, Functional interaction between the mouse notch1 391 intracellular region and histone acetyltransferases PCAF and GCN5, *J. Biol. Chem.* 2000; 275:17211–17220.
160. C.J. Fryer, E. Lamar, I. Turbachova, C. Kintner, K.A. Jones, Mastermind mediates 404 chromatin-specific transcription and turnover of the Notch enhancer complex, 405 *Genes & Development* 2002;16:1397–1411.
161. Morel V, Lecourtois M, Massiani O, Maier D, Preiss A, Schweisguth F Transcriptional repression by suppressor of hairless involves the binding of a hairless-dCtBP complex in *Drosophila*. *Curr Biol* 2001; 11:789–792.
162. Kao HY, Ordentlich P, Koyano-Nakagawa N, Tang Z, Downes M, Kintner CR, Evans RM, Kadesch T A histone deacetylase corepressor complex regulates the Notch signal transduction pathway. *Genes Dev* 1998; 12:2269–2277.
163. Oswald F, Winkler M, Cao Y, Astrahantseff K, Bourteele S, Knochel W, Borggreffe T RBP-J $\kappa$ /SHARP recruits CtIP/CtBP corepressors to silence Notch target genes. *Mol Cell Biol* 2005;25:10379–10390.
164. Takeyama K, Aguiar RC, Gu L, He C, Freeman GJ, Kutok JL, Aster JC, Shipp MA The BAL-binding protein BBAP and related Deltex family members exhibit ubiquitin-protein isopeptide ligase activity. *J Biol Chem* 2003; 278:21930–21937.

165. Hori K, Fostier M, Ito M, Fuwa TJ, Go MJ, Okano H, Baron M, Matsuno K *Drosophila* *deltex* mediates suppressor of hairless-independent and late-endosomal activation of Notch signaling. *Development* 2004; 131:5527–5537.
166. Cayouette M, Raff M Asymmetric segregation of Numb: a MEKhanism for neural specification from *Drosophila* to mammals. *Nat Neurosci* 2002; 5:1265–1269.
167. Iso T, Kedes L, Hamamori Y HES and HERP families: multiple effectors of the Notch signaling pathway. *J Cell Physiol* 2003;194:237–255.
168. Devgan V, Mammucari C, Millar SE, Brisken C, Dotto GP p21WAF1/Cip1 is a negative transcriptional regulator of Wnt4 expression downstream of Notch1 activation. *Genes Dev* 2005;19:1485–1495.
169. Krebs LT, Deftos ML, Bevan MJ, Gridley T The *Nrarp* gene encodes an ankyrin-repeat protein that is transcriptionally regulated by the Notch signaling pathway. *Dev Biol* 2001;238:110–119.
170. Radtke F, Wilson A, Mancini SJ, MacDonald HR Notch regulation of lymphocyte development and function. *Nat Immunol* 2004;5:247–253.
171. Blair, S. S. Notch signaling: Fringe really is a glycosyltransferase. *Curr.Biol.* 2000; 10: R608 -R612.
172. Moloney DJ, Panin VM, Johnston SH, Chen J, Shao L, Wilson R, Wang Y, Stanley P, Irvine KD, Haltiwanger RS, Vogt TF Fringe is glycosyltransferase that modifies Notch. *Nature* 2000;406:369–375.
173. Bruckner K, Perez L, Clausen H, Cohen S Glycosyltransferase activity of Fringe modulates Notch-Delta interactions. *Nature* 2000; 406:411–415.
174. Panin VM, Papayannopoulos V, Wilson R, Irvine KD Fringe modulates Notch-ligand interactions. *Nature* 1997; 387:908–912.
175. Shao L, Moloney DJ, Haltiwanger R Fringe modifies O-fucose on mouse Notch1 at epidermal growth factor-like repeats within the ligand-binding site and the Abruptex region. *J Biol Chem* 2003; 278:7775–7782.
176. Haltiwanger RS Regulation of signal transduction pathways in development by glycosylation. *Curr Opin Struct Biol* 2002;12:593–598.

177. Logeat, F., Bessia, C., Brou, C., Lebail, O., Jarriault, S., Seidah, N. G. and Israel, A. The Notch1 receptor is cleaved constitutively by a furin-like convertase. *Proc. Natl. Acad. Sci. USA* 1998; 95: 8108 -8112.
178. Shao L, Luo Y, Moloney DJ, Haltiwanger R (November). "O-glycosylation of EGF repeats: identification and initial characterization of a UDP-glucose: protein O-glucosyltransferase". *Glycobiology* 2002; 12 (11): 763-70.
179. Lu L, Stanley P . "Roles of O-fucose glycans in notch signaling revealed by mutant mice". *Meth. Enzymol.* 2006;417: 127-36.
180. Thomas GB, van Meyel DJ "The glycosyltransferase Fringe promotes Delta-Notch signaling between neurons and glia, and is required for subtype-specific glial gene expression". *Development* 2007;134 (3): 591-600.
181. LaVoie MJ, Selkoe DJ The notch ligands, Jagged and Delta, are sequentially processed by alpha-secretase and presenilin/gamma-secretase and release signaling fragments". *J. Biol. Chem.* 2003; 278 (36): 34427-37.
182. Irvine, K. D. and Rauskolb, C. Boundaries in development: Formation and function. *Annu. Rev. Cell Dev. Biol.* 2001; 17: 189 -214.
183. Wu, J. Y. and Rao, Y. Fringe: defining borders by regulating the notch pathway. *Curr. Opin. Neurobiol.* 1999;9: 537 -543.
184. Wilson A, Radtke F Multiple functions of Notch signaling in self-renewing organs and cancer. *FEBS Lett* 2006 ;580:2860-2868.
185. Maillard I, Pear WS Notch and cancer: best to avoid the ups and downs. *Cancer Cell* 2003;3:203-205.
186. Radtke F, Raj K The role of Notch in tumorigenesis: oncogene or tumour suppressor? *Nat Rev Cancer* 2003;3:756-767.
187. Capobianco AJ, Zagouras P, Blaumueller CM, Artavanis-Tsakonas S, Bishop JM Neoplastic transformation by truncated alleles of human NOTCH1/TAN1 and NOTCH2. *Mol Cell Biol* 1997 ;17:6265-6273.
188. Nickoloff BJ, Osborne BA, Miele L Notch signaling as a therapeutic target in cancer: a new approach to the development of cell fate modifying agents. *Oncogene* 2003; 22:6598-6608.



189. Leong KG, Karsan A Recent insights into the role of Notch signaling in tumorigenesis. *Blood* 2006;107:2223–2233.
190. Aster JC Deregulated NOTCH signaling in acute T-cell lymphoblastic leukemia/lymphoma: new insights, questions, and opportunities. *Int J Hematol* 2005; 82:295–301.
191. Lefort K, Dotto GP Notch signaling in the integrated control of keratinocyte growth/differentiation and tumor suppression. *Semin Cancer Biol* 2004;14:374–386.
192. Zeng Q, Li S, Chepeha DB, Giordano TJ, Li J, Zhang H, Polverini PJ, Nor J, Kitajewski J, Wang CY Crosstalk between tumor and endothelial cells promotes tumor angiogenesis by MAPK activation of Notch signaling. *Cancer Cell* 2005; 8:13–23.
193. Noguera-Troise I, Daly C, Papadopoulos NJ, Coetsee S, Boland P, Gale NW, Lin HC, Yancopoulos GD, Thurston G Blockade of Dll4 inhibits tumour growth by promoting non-productive angiogenesis. *Nature* 2006; 444:1032–1037.
194. Ellisen LW, Bird J, West DC, Soreng AL, Reynolds TC, Smith SD, Sklar J TAN-1, the human homolog of the *Drosophila* notch gene, is broken by chromosomal translocations in T lymphoblastic neoplasms. *Cell* 1991;66:649–661.
195. Radtke F, Wilson A, Stark G, Bauer M, van Meerwijk J, MacDonald HR, Aguet M Deficient T cell fate specification in mice with an induced inactivation of Notch1. *Immunity* 1999 ;10:547–558.
196. Weng AP, Ferrando AA, Lee W, Morris JPt, Silverman LB, Sanchez-Irizarry C, Blacklow SC, Look AT, Aster JC Activating mutations of NOTCH1 in human T cell acute lymphoblastic leukemia. *Science* 2004 ;306:269–271.
197. A.P. Weng, A.A. Ferrando, W. Lee, J.P.T. Morris, L.B. Silverman, C. Sanchez-Irizarry, S.C. Blacklow, A.T. Look, J.C. Aster, Activating mutations of NOTCH1 in human T cell acute lymphoblastic leukemia, *Science* 2004;306:269–271. Duplooooo
198. Dontu G, Al-Hajj M, Abdallah WM, Clarke MF, Wicha MS Stem cells in normal breast development and breast cancer. *Cell Prolif* 2003; 36(Suppl 1):59–72.

199. Dontu G, Jackson KW, McNicholas E, Kawamura MJ, Abdallah WM, Wicha MS Role of Notch signaling in cell-fate determination of human mammary stem/progenitor cells. *Breast Cancer Res* 2004;6:R605–R615.
200. Liu S, Dontu G, Wicha MS Mammary stem cells, self-renewal pathways, and carcinogenesis. *Breast Cancer Res* 2005;7:86–95.
201. Nusse R The activation of cellular oncogenes by proviral insertion in murine mammary cancer. *Cancer Treat Res* 1988;40:283–306.
202. Gallahan D, Jhappan C, Robinson G, Hennighausen L, Sharp R, Kordon E, Callahan R, Merlino G, Smith GH Expression of a truncated Int3 gene in developing secretory mammary epithelium specifically retards lobular differentiation resulting in tumorigenesis. *Cancer Res* 1996, 56:1775–1785.
203. Gohring UJ, Schondorf T, Kiecker VR, Becker M, Kurbacher C, Scharl Almmunohistochemical detection of H-ras protooncoprotein p21 indicates favorable prognosis in node-negative breast cancer patients. *Tumour Biol* 1999;20:173–183.
204. Kiaris H, Politi K, Grimm LM, Szabolcs M, Fisher P, Efstratiadis A, Artavanis-Tsakonas S Modulation of notch signaling elicits signature tumors and inhibits hras1-induced oncogenesis in the mouse mammary epithelium. *Am J Pathol* 2004 ;165:695–705.
205. Hu C, Dievart A, Lupien M, Calvo E, Tremblay G, Jolicoeur P Overexpression of activated murine Notch1 and Notch3 in transgenic mice blocks mammary gland development and induces mammary tumors. *Am J Pathol* 2006;168:973–990.
206. Weijzen S, Rizzo P, Braid M, Vaishnav R, Jonkheer SM, Zlobin A, Osborne BA, Gottipati S, Aster JC, Hahn WC, Rudolf M, Siziopikou K, Kast WM, Miele L Activation of Notch-1 signaling maintains the neoplastic phenotype in human Ras-transformed cells. *Nat Med* 2002; 8:979–986.
207. Dang TP, Gazdar AF, Virmani AK, et al. Chromosome 19 translocation, overexpression of Notch3, and human lung cancer. *J Natl Cancer Inst* 2000;92:1355–7.
208. Park JT, Li M, Nakayama N, et al. Notch-3 gene amplification in ovarian cancer. *Cancer Res* 2006;66: 6312–8.

209. Dang L, Fan X, Chaudhry A, Wang M, Gaiano N, Eberhart CG. Notch3 signaling initiates choroid plexus tumor formation. *Oncogene* 2006;25:487-91.
210. Ohata, S., Aoki, R., Kinoshita, S., Yamaguchi, M., Tsuruoka-Kinoshita, S., Tanaka, H., Wada, H., Watabe, S., Tsuboi, T., Masai, I. et al. Dual roles of Notch in regulation of apically restricted mitosis and apicobasal polarity of neuroepithelial cells. *Neuron* 2011;69: 215-230.
211. Buono, K. D., Robinson, G. W., Martin, C., Shi, S., Stanley, P., Tanigaki, K., Honjo, T. and Hennighausen, L. The canonical Notch/RBP-J signalling pathway controls the balance of cell lineages in mammary epithelium during pregnancy. *Dev. Biol.* 2006;293: 565-580.
212. Jiang, R., Lan, Y., Chapman, H. D., Shawber, C., Norton, C. R., Serreze, D. V., Weinmaster, G. and Gridley, T. Defects in limb, craniofacial, and thymic development in Jagged2 mutant mice. *Genes Dev.* 1998;12: 1046-1057.
213. Casey, L. M., Lan, Y., Cho, E. S., Maltby, K. M., Gridley, T. and Jiang, R. Jag2-Notch1 signaling regulates oral epithelial differentiation and palate development. *Dev. Dyn.* 2006;235: 1830-1844.
214. Loomes, K. M., Stevens, S. A., O'Brien, M. L., Gonzalez, D. M., Ryan, M. J., Segalov, M., Dormans, N. J., Mimoto, M. S., Gibson, J. D., Sewell, W. et al. Dll3 and Notch1 genetic interactions model axial segmental and craniofacial malformations of human birth defects. *Dev. Dyn.* 2007;236: 2943- 2951.
215. Li, L., Krantz, I. D., Deng, Y., Genin, A., Banta, A. B., Collins, C. C., Qi, M., Trask, B. J., Kuo, W. L., Cochran, J. et al. Alagille syndrome is caused by mutations in human Jagged1, which encodes a ligand for Notch1. *Nat. Genet.* 1997; 16: 243-251.
216. Mitsiadis, T. A., Regaudiat, L. and Gridley, T. Role of the Notch signalling pathway in tooth morphogenesis. *Arch. Oral Biol.* 2005; 50: 137-140.
217. Yamamoto, N., Chang, W. and Kelley, M. W. Rbpj regulates development of prosensory cells in the mammalian inner ear. *Dev. Biol.* 2011; 353: 367-379.
218. Kiernan, A. E., Xu, J. and Gridley, T. The Notch ligand JAG1 is required for sensory progenitor development in the mammalian inner ear. *PLoS Genet.* 2006; 2:e4.
219. Ohashi, S., Natsuzaka, M., Yashiro-Ohtani, Y., Kalman, R. A., Nakagawa, M., Wu, L., Klein-Szanto, A. J., Herlyn, M., Diehl, J. A., Katz, J. P. et al. NOTCH1 and NOTCH3

coordinate esophageal squamous differentiation through a CSL-dependent transcriptional network. *Gastroenterology* 2010; 139: 2113- 2123.

220. Rowan, S., Conley, K. W., Le, T. T., Donner, A. L., Maas, R. L. and Brown, N. L. Notch signaling regulates growth and differentiation in the mammalian lens. *Dev. Biol.* 2008;321:111-122.
221. Jia, J., Lin, M., Zhang, L., York, J. P. and Zhang, P. The Notch signalling pathway controls the size of the ocular lens by directly suppressing p57Kip2 expression. *Mol. Cell. Biol.* 2007;27: 7236-7247.
222. Le, T. T., Conley, K. W. and Brown, N. L. Jagged 1 is necessary for normal mouse lens formation. *Dev. Biol.* 2009;328: 118-126.
223. MacGrogan, D., Nus, M. and de la Pompa, J. L. Notch signaling in cardiac development and disease. *Curr. Top. Dev. Biol.* 2010; 92: 333-365.
224. Bigas, A., Robert-Moreno, A. and Espinosa, L. The Notch pathway in the developing hematopoietic system. *Int. J. Dev. Biol.* 2010; 54:1175-1188.
225. Heath, J. K. Transcriptional networks and signaling pathways that govern vertebrate intestinal development. *Curr. Top. Dev. Biol.* 2010;90:159-192.
226. Cheng, H. T., Kim, M., Valerius, M. T., Surendran, K., Schuster-Gossler, K., Gossler, A., McMahon, A. P. and Kopan, R. Notch2, but not Notch1, is required for proximal fate acquisition in the mammalian nephron. *Development* 2007;134:801-811.
227. Pan, Y., Liu, Z., Shen, J. and Kopan, R. Notch1 and 2 cooperate in limb ectoderm to receive an early Jagged2 signal regulating interdigital apoptosis. *Dev. Biol.* 2005;286: 472-482.
228. Francis, J. C., Radtke, F. and Logan, M. P. Notch1 signals through Jagged2 to regulate apoptosis in the apical ectodermal ridge of the developing limb bud. *Dev. Dyn.* 2005;234: 1006-1015.
229. McGlinn, E., van Bueren, K. L., Fiorenza, S., Mo, R., Poh, A. M., Forrest, A., Soares, M. B., Bonaldo Mde, F., Grimmond, S., Hui, C. C. et al. Pax9 and Jagged1 act downstream of Gli3 in vertebrate limb development. *MEKb. Dev.* 2005;122: 1218-1233.

230. Jiang, R., Lan, Y., Chapman, H. D., Shawber, C., Norton, C. R., Serreze, D. V., Weinmaster, G. and Gridley, T. Defects in limb, craniofacial, and thymic development in Jagged2 mutant mice. *Genes Dev.* 1998;12:1046-1057.
231. Vasiliasauskas, D., Laufer, E. and Stern, C. D. A role for hairy1 in regulating chick limb bud growth. *Dev. Biol.* 2003; 262: 94-106.
232. Lozier, J., McCright, B. and Gridley, T. Notch signaling regulates bile duct morphogenesis in mice. *PLoS ONE* 2008;3: e1851.
233. Zong, Y., Panikkar, A., Xu, J., Antoniou, A., Raynaud, P., Lemaigre, F. and Stanger, B. Z. Notch signaling controls liver development by regulating biliary differentiation. *Development* 2009;136: 1727-1739.
234. Ghabrial, A. S. and Krasnow, M. A. Social interactions among epithelial cells during tracheal branching morphogenesis. *Nature* 2006;441: 746-749.
235. Tsivitse, S. Notch and Wnt signaling, physiological stimuli and postnatal myogenesis. *Int. J. Biol. Sci.* 2010;6: 268-281.
236. Jain, R., Rentschler, S. and Epstein, J. A. Notch and cardiac outflow tract development. *Ann. N. Y. Acad. Sci.* 2010; 1188:184-190
237. Mirsky, R., Woodhoo, A., Parkinson, D. B., Arthur-Farraj, P., Bhaskaran, A. and Jessen, K. R. Novel signals controlling embryonic Schwann cell development, myelination and dedifferentiation. *J. Peripher. Nerv. Syst.* 2008; 13: 122-135.
238. Schouwey, K. and Beermann, F. The Notch pathway: hair graying and pigment cell homeostasis. *Histol. Histopathol.* 2008; 23: 609-619.
239. Kim, W., Shin, Y. K., Kim, B. J. and Egan, J. M. Notch signaling in pancreatic endocrine cell and diabetes. *Biochem. Biophys. Res. Commun.* 2010; 392: 247-251.
240. Monahan, P., Rybak, S. and Raetzman, L. T. The notch target gene HES1 regulates cell cycle inhibitor expression in the developing pituitary. *Endocrinology* 2009;150:4386-4394.
241. Raetzman, L. T., Wheeler, B. S., Ross, S. A., Thomas, P. Q. and Camper, S. A. Persistent expression of Notch2 delays gonadotrope differentiation. *Mol. Endocrinol.* 2006;20: 2898-2908.

242. Gasperowicz, M. and Otto, F. The notch signalling pathway in the development of the mouse placenta. *Placenta* 2008;29:651-659.
243. Wang, X. D., Leow, C. C., Zha, J., Tang, Z., Modrusan, Z., Radtke, F., Aguet, M., de Sauvage, F. J. and Gao, W. Q. Notch signaling is required for normal prostatic epithelial cell proliferation and differentiation. *Dev. Biol.* 2006; 290: 66-80.
244. Orr, B., Grace, O. C., Vanpoucke, G., Ashley, G. R. and Thomson, A. A. A role for notch signaling in stromal survival and differentiation during prostate development. *Endocrinology* 2009;150: 463-472.
245. Barsoum, I. B. and Yao, H. H. Fetal Leydig cells: progenitor cell maintenance and differentiation. *J. Androl.* 2010; 31: 11-15.
246. Hayashi, T., Kageyama, Y., Ishizaka, K., Xia, G., Kihara, K. and Oshima, H. Requirement of Notch 1 and its ligand jagged 2 expressions for spermatogenesis in rat and human testes. *J. Androl.* 2001; 22: 999-1011.
247. Dunwoodie, S. L. The role of Notch in patterning the human vertebral column. *Curr. Opin. Genet. Dev.* 2009; 19: 329-337.
248. Kageyama, R., Niwa, Y., Shimojo, H., Kobayashi, T. and Ohtsuka, T. Ultradian oscillations in Notch signaling regulate dynamic biological events. *Curr. Top. Dev. Biol.* 2010;92: 311-331.
249. Yuan, J. S., Kousis, P. C., Suliman, S., Visan, I. and Guidos, C. J. Functions of Notch signaling in the immune system: consensus and controversies. *Annu. Rev. Immunol.* 2010;28: 343-365.
250. Jiang, R., Lan, Y., Chapman, H. D., Shawber, C., Norton, C. R., Serreze, D. V., Weinmaster, G. and Gridley, T. Defects in limb, craniofacial, and thymic development in Jagged2 mutant mice. *Genes Dev.* 1998;12: 1046-1057
251. Carre, A., Rachdi, L., Tron, E., Richard, B., Castanet, M., Schlumberger, M., Bidart, J. M., Szinnai, G. and Polak, M. Hes1 is required for appropriate morphogenesis and differentiation during mouse thyroid gland development. *PLoS ONE* 2011;6:e16752.
252. Gridley T. Notch signaling in the vasculature. *Curr. Top. Dev. Biol* 2010; 92.
253. Mayr B, Montminy M "Transcriptional regulation by the phosphorylation-dependent factor CREB". *Nat. Rev. Mol. Cell Biol.* 2001; 2 (8): 599-609.

254. Gian Maria Fima, Dario De Cesare, Paolo Sassone-Corsi\* A Family of LIM- Only Transcriptional Coactivators: Tissue-Specific Expression and Selective Activation of CREB and CREM MOLECULAR AND CELLULAR BIOLOGY 2000; p. 8613–8622. Ponovljeno
255. Chrivia, J. C., R. P. Kwok, N. Lamb, M. Hagiwara, M. R. Montminy, and R. H. Goodman. Phosphorylated CREB binds specifically to the nuclear protein CBP. Nature 1993;365:855–859.
256. <http://atlasgeneticsoncology.org/Genes/CRTC1ID471ch19p13.html>
257. Montminy, M. Transcriptional regulation by cyclic AMP. Annu. Rev. Biochem. 1997;66:807–822.
258. Sassone-Corsi, P. Transcription factors responsive to cAMP. Annu. Rev. Cell Dev. Biol. 1995;11:355–377.
259. Gonzalez, G. A., P. Menzel, J. Leonard, W. H. Fischer, and M. R. Montminy. Characterization of motifs which are critical for activity of the cyclic AMP-responsive transcription factor CREB. Mol. Cell. Biol. 1991; 11:1306–1312.
260. Laoide, B. M., N. S. Foulkes, F. Schlotter, and P. Sassone-Corsi. The functional versatility of CREM is determined by its modular structure. EMBO J. 1993;12:1179–1191.
261. Quinn, P. G. Distinct activation domains within cAMP response element-binding protein (CREB) mediate basal and cAMP-stimulated transcription. J. Biol. Chem. 1993; 268:16999–17009.
262. De Cesare, D., and P. Sassone-Corsi. Transcriptional regulation by cyclic AMP-responsive factors. Prog. Nucleic Acid Res. Mol. Biol. 2000;64:343–369.
263. Arany, Z., D. Newsome, E. Oldread, D. M. Livingston, and R. Eckner.. A family of transcriptional adaptor proteins targeted by the E1A oncoprotein. Nature 1995;374:81–84.
264. Arias, J., A. S. Alberts, P. Brindle, F. X. Claret, T. Smeal, M. Karin, J. Feramisco, and M. Montminy. Activation of cAMP and mitogen responsive genes relies on a common nuclear factor. Nature 1994;370:226–229.

265. Chrivia, J. C., R. P. Kwok, N. Lamb, M. Hagiwara, M. R. Montminy, and R. H. Goodman. Phosphorylated CREB binds specifically to the nuclear protein CBP. *Nature* 1993; 365:855–859.
266. Kwok, R. P., J. R. Lundblad, J. C. Chrivia, J. P. Richards, H. P. Bachinger, R. G. Brennan, S. G. Roberts, M. R. Green, and R. H. Goodman. Nuclear protein CBP is a coactivator for the transcription factor CREB. *Nature* 1994;370:223–226.
267. Lundblad, J. R., R. P. S. Kwok, M. E. Laurence, M. L. Harter, and R. H. Goodman. Adenoviral E1A-associated protein p300 as a functional homologue of the transcriptional co-activator CBP. *Nature* 1995;374:85–88.
268. Parker, D., K. Ferreri, T. Nakajima, M. V. La, R. Evans, S. C. Koerber, C. Hoeger, and M. R. Montminy. Phosphorylation of CREB at Ser-133 induces complex formation with CREB-binding protein via a direct MEK mechanism. *Mol. Cell. Biol.* 1996;16:694–703.
269. Radhakrishnan, I., G. C. Perez-Alvarado, D. Parker, H. J. Dyson, M. R. Montminy, and P. E. Wright. Solution structure of the KIX domain of CBP bound to the transactivation domain of CREB: a model for activator: coactivator interactions. *Cell* 1997;91:741–752.
270. De Cesare, D., S. Jacquot, A. Hanauer, and P. Sassone-Corsi. Rsk-2 activity is necessary for epidermal growth factor-induced phosphorylation of CREB protein and transcription of c-fos gene. *Proc. Natl. Acad. Sci. USA* 1998; 95:12202–12207.
271. Xing, J., D. D. Ginty, and M. E. Greenberg. Coupling of the RAS/MAPK pathway to gene activation by RSK2, a growth factor-regulated CREB kinase. *Science* 1996;273:959–963.
272. Tan, Y., J. Rouse, A. Zhang, S. Cariati, P. Cohen, and M. J. Comb. FGF and stress regulate CREB and ATF-1 via a pathway involving p38 MAP kinase and MAPKAP kinase-2. *EMBO J.* 1996;15:4629–4642.
273. Deak, M., A. D. Clifton, L. M. Lucocq, and D. R. Alessi. Mitogen- and stress-activated protein kinase-1 (MSK1) is directly activated by MAPK and SAPK2/p38, and may mediate activation of CREB. *EMBO J.* 1998;17:4426–4441.
274. Kwok, R. P., J. R. Lundblad, J. C. Chrivia, J. P. Richards, H. P. Bachinger, R. G. Brennan, S. G. Roberts, M. R. Green, and R. H. Goodman. Nuclear protein CBP is a coactivator for the transcription factor CREB. *Nature* . 1994;370:223–226.



275. Swope, D. L., C. L. Mueller, and J. C. Chrivia. CREB-binding protein activates transcription through multiple domains. *J. Biol. Chem.* 1996; 271:28138–28145
276. Bannister, A. J., and T. Kouzarides. The CBP co-activator is a histone acetyltransferase. *Nature* 1996;384:641–643.
277. Ogryzko, V. V., R. L. Schiltz, V. Russanova, B. H. Howard, and Y. Nakatani. The transcriptional coactivators p300 and CBP are histone acetyltransferases. *Cell* 1996;87:953–959.
278. De Cesare, D., G. M. Fimia, and P. Sassone-Corsi. Signaling routes to CREM and CREB: plasticity in transcriptional activation. *Trends Biochem. Sci.* 1999; 24:281–285.
279. Purves, Dale, George J. Augustine, David Fitzpatrick, William C. Hall, Anthony-Samuel LaMantia, James O. McNamara, and Leonard E. White *Neuroscience*. 4th ed. Sinauer Associates. 2008;170–6.
280. Silva et al. "CREB and Memory", *Annual Review of Neuroscience*, 21:127-148.
281. Saura CA, Valero J *Rev Neurosci*. The role of CREB signaling in Alzheimer's disease and other cognitive disorders. *JRev Neurosci*. 2011;22(2):153-69.
282. Jaskoll T, Htet K, Abichaker G, Kaye FJ, Melnick M. CRT1 expression during normal and abnormal salivary gland development supports a precursor cell origin for mucoepidermoid cancer. *Gene Expr Patterns*. 2011;11(1-2):57-63.
283. Mitelman F. Recurrent chromosome aberrations in cancer. *Mutat Res* 2000; 462: 247-53.
284. Brenner JC, Chinnaiyan AM Translocations in epithelial cancers *Biochim Biophys Acta*. 2009 Dec;1796(2):201-15.
285. Marta Persson, Ywonne Andrén, Joachim Mark, Hugo M. Horlings, Fredrik Persson Göran Stenman. Recurrent fusion of *MYB* and *NFIB* transcription factor genes in carcinomas of the breast and head and neck. *Proc Natl Acad Sci U S A*. 2009 November 3; 106(44): 18740–18744.
286. Antonescu CR, Katabi N, Zhang L, Sung YS, Seethala RR, Jordan RC, Perez-Ordoñez B, Have C, Asa SL, Leong IT, Bradley G, Klieb H, Weinreb IEWSR1-ATF1 fusion is a novel and consistent finding in hyalinizing clear-cell carcinoma of

salivary gland. *Genes Chromosomes Cancer*. 2011 Jul;50(7):559-70. doi: 10.1002/gcc.20881. Epub 2011 Apr 11.

287. Skálová A, Vanecek T, Sima R, Laco J, Weinreb I, Perez-Ordóñez B, Starek I, Geierova M, Simpson RH, Passador-Santos F, Ryska A, Leivo I, Kinkor Z, Michal M. Mammary analogue secretory carcinoma of salivary glands, containing the ETV6-NTRK3 fusion gene: a hitherto undescribed salivary gland tumor entity. *Am J Surg Pathol*. 2010 May;34(5):599-608.
289. Göran Stenman Fusion oncogenes and tumor type specificity—insights from salivary gland tumors *Seminars in Cancer Biology* Volume 15, Issue 3, June 2005, Pages 224–235.
290. Stenman G, Andersson MK, Andrén Y. New tricks from an old oncogene: gene fusion and copy number alterations of MYB in human cancer. *Cell Cycle*. 2010 Aug 1;9(15):2986-95.
291. Seethala RR, Dacic S, Ciepły K, Kelly LM, Nikiforova MN. A reappraisal of the MEKT1/MAML2 translocation in salivary mucoepidermoid carcinomas. *Am J Surg Pathol* 2010; 34(8): 1106–1121.
292. Raja R. Seethala. An Update on Grading of Salivary Gland Carcinomas. *Review Head and Neck Pathol* (2009) 3:69–77.
293. Raja R. Seethala, MD. Histologic Grading and Prognostic Biomarkers in Salivary Gland Carcinomas *Review Adv Anat Pathol* \_ Volume 18, Number 1, January 2011
294. Damiani JM, Damiani KK, Hauck K. Mucoepidermoid, adenosquamous carcinoma of the larynx and hypopharynx: a report of 21 cases and a review of the literature. *Otolaryngol Head Neck Surg*. 1981; 89: 235–243.
295. Keelawat S, Liu CZ, Roehm PC. Adenosquamous carcinoma of the upper aerodigestive tract: a clinicopathologic study of 12 cases and review of the literature. *Am J Otolaryngol*. 2002; 23: 160–168.
296. Cardesa A, Zidar N, Alos L. Adenosquamous carcinoma In: Barnes L, Eveson JW, Reichard P, Sidransky D eds. *World Health Organization Classification of Tumours: Pathology and Genetics of Head and Neck Tumours*. Lyon: IARC Press 2005; 130-131.

297. Eds. Ellis GL, Aulcraig PL. Adenosquamous carcinoma. Tumors of the Salivary Glands. Atlas of Tumor Pathology 4th Series Fascicle 9. Washington DC Armed Forces Institute of Pathology 2008; 368-372.
298. Jacinthe Chenevert , Leon E. Barnes , Simion I. Chiosea. Mucoepidermoid carcinoma: five-decade journey. *Virchows Arch* 2011; 458: 133–140.
299. Seethala RR, Dacic S, Cieply K, Kelly LM, Nikiforova MN. A reappraisal of the MEK1/MAML2 translocation in salivary mucoepidermoid carcinomas. *Am J Surg Pathol* 2010; 34(8): 1106–1121.
300. Kusafuka K, Miki T, Nakajima T. Adenosquamous carcinoma of the parotid gland. *Histopathology*. 2013 May 21.
301. Alos L, Castillo M, Nadal A, et al. Adenosquamous carcinoma of the head and neck: criteria for diagnosis in a study of 12 cases. *Histopathology*. 2004;44:570–579.
302. Skalova A, Lehtonen H, von Boguslawsky K, et al. Prognostic significance of cell proliferation in mucoepidermoid carcinomas of the salivary gland: clinicopathological study using MIB 1 antibody in paraffin sections. *Hum Pathol*. 1994;25:929–935.
303. Van Heerden WF, Raubenheimer EJ, Dreyer L. The role of DNA ploidy and Ki-67 in the grading of mucoepidermoid carcinomas. *Anticancer Res*. 2005;25(3c):2589–2592.
304. Nakano T, Yamamoto H, Hashimoto K, Tamiya S, Shiratsuchi H, Nakashima T, Nishiyama KI, Higaki Y, Komune S, Oda Y. *Histopathology*. 2013 May 6 HER2 and EGFR gene copy number alterations are predominant in high-grade salivary mucoepidermoid carcinoma irrespective of MAML2 fusion status.
305. Dahlin DC, Beabout JW. Dedifferentiation of low-grade chondrosarcomas. *Cancer*. 1971;28:461–466.
306. Meis JM. “Dedifferentiation” in bone and soft-tissue tumors: a histological indicator of tumor progression. *Pathol Annu*. 1991;26:37–62
307. Costa AF, Altemani A, Hermsen M. Current concepts on dedifferentiation/high-grade transformation in salivary gland tumors. *Patholog Res Int*. 2011;2011:325965

308. Stanley RJ, Weiland LH, Olsen KD, et al. Dedifferentiated acinic cell (acinous) carcinoma of the parotid gland. *Otolaryngol Head Neck Surg.* 1988;98:155–161.
309. Cheuk W, Chan JK, Ngan RK. Dedifferentiation in adenoid cystic carcinoma of salivary gland: an uncommon complication associated with an accelerated clinical course. *Am J Surg Pathol.* 1999;23:465–472.
310. Argyris PP, Pambuccian SE, Cayci Z, et al. Lacrimal gland adenoid cystic carcinoma with high-grade transformation to myoepithelial carcinoma: Report of a case and review of literature. *Head Neck Pathol.* 2013;7:85–92.
311. Simpson RH, Clarke TJ, Sarsfield PT, et al. Epithelial-myoepithelial carcinoma of salivary glands. *J Clin Pathol.* 1991;44:419–423.
312. Baker AR, Ohanessian SE, Adil E, et al. Dedifferentiated epithelial-myoepithelial carcinoma: Analysis of a rare entity based on a case report and literature review. *Int J Surg Pathol* (in press).
313. Mills SE, Garland TA, Allen MS., Jr Low-grade papillary adenocarcinoma of palatal salivary gland origin. *Am J Surg Pathol.* 1984;8:367–374.
314. Simpson RH, Pereira EM, Ribeiro AC, et al. Polymorphous low-grade adenocarcinoma of the salivary glands with transformation to high-grade carcinoma. *Histopathology.* 2002;41:250–259.
315. Ogawa I, Nishida T, Miyauchi M, et al. Dedifferentiated malignant myoepithelioma of the parotid gland. *Pathol Int.* 2003;53:704–709.
316. Nagao T, Gaffey TA, Kay PA, et al. Dedifferentiation in low-grade mucoepidermoid carcinoma of the parotid gland. *Hum Pathol.* 2003;34:1068–107.
317. Subramaniam MM, Ng SB, Seah SB, et al. Molecular characterization of dedifferentiated mucoepidermoid carcinoma of the trachea using laser microdissection-based TP53 mutation analysis. *Histopathology.* 2009;55:472–475.
318. O'Regan E, Shandilya M, Gnepp DR, et al. Hyalinizing clear cell carcinoma of salivary gland: an aggressive variant. *Oral Oncol.* 2004;40:348–352.

319. Jin R, Craddock KJ, Irish JC, et al. Recurrent hyalinizing clear cell carcinoma of the base of tongue with high-grade transformation and EWSR1 gene rearrangement by FISH. *Head Neck Pathol.* 2012;6:389–394.
320. Toshitaka Nagao. “Dedifferentiation” and High-Grade Transformation in Salivary Gland Carcinomas . *Head Neck Pathol.* 2013 July; 7(Suppl 1): 37–47.
321. Soares P, Trovisco V, Rocha AS, et al. BRAF mutations and RET/PTC rearrangements are alternative events in the etiopathogenesis of PTC. *Oncogene* 2003;22:4578–80.
322. A, Winnes M, Gorunova L, et al. Clear cell hidradenoma of the skin: a third tumor type with a t(11;19)-associated TORC1–2 gene fusion. *Genes Chromosomes Cancer* 2005;43:202–5.
323. Fonseca I, Martins C, Kaye FJ. A unifying proposal for MEKt1-Maml2 associated tumorigenesis [letter]. *J Mol Diagn.* In press 2006.
324. Clauditz TS, Gontarewicz A, Wang CJ, Münscher A, Laban S, Tsourlakis MC, Knecht R, Sauter G, Wilczak W. 11q21 rearrangement is a frequent and highly specific genetic alteration in mucoepidermoid carcinoma. *Diagn Mol Pathol.* 2012 Sep;21(3):134-7.
325. Enlund F, Behboudi A, Andren Y, et al. Altered Notch signaling resulting from expression of a WAMTP1–2 gene fusion in mucoepidermoid carcinomas and benign Warthin's tumors. *Exp Cell Res* 2004;292:21–8.
326. Damiani JM, Damiani KK, Hauck K. Mucoepidermoid, adenosquamous carcinoma of the larynx and hypopharynx: a report of 21 cases and a review of the literature. *Otolaryngol Head Neck Surg.* 1981; 89: 235–243.
327. Gadiant SE, Kalfayan B. Mucoepidermoid carcinoma arising within a Warthin's tumor. *Oral Surg Oral Med Oral Pathol* 1975;40:391–8
328. Williamson JD, Simmons BH, el-Naggar A, Medeiros LJ. Mucoepidermoid carcinoma involving Warthin tumor. A report of five cases and review of the literature. *Am J Clin Pathol* 2000;114:564–70.
329. Nakayama T, Miyabe S, Okabe M et al. Clinicopathological significance of the CRTC3–MAML2 fusion transcript in mucoepidermoid carcinoma. *Mod. Pathol.* 2009; 22; 1575–1581.

330. Andre Fehr, Kerstin Roser, Klaus Heidorn, Cora Hallas, Thomas Loning, Jorn Bullerdiek. A New Type of MAML2 Fusion in Mucoepidermoid Carcinoma \* GENES, CHROMOSOMES & CANCER 2008;47:203–206.
331. Shekar K, Singh M, Godden D, Puxeddu R, Brennan PA. Recent advances in the management of salivary gland disease. *Br. J. Oral Maxillofac. Surg.* 2009; 47(8), 594–597.
332. Bradley PJ, Zbaeren P. Neck metastasis. In: Salivary Gland Disorders and Diseases: Diagnosis and Management. Thieme D (Ed.). Georg Thieme Verlag, Stuttgart, Germany, 2011;330–331.
333. Schmidt RL, Hall BJ, Wilson AR, Layfield LJ. A systematic review and meta-analysis of the diagnostic accuracy of fine-needle aspiration cytology for parotid gland lesions. *Am J Clin Pathol.* 2011;136(1):45-59.
334. G. Jayaram\*, A. K. Verma, N. Sood, N. Khurana. Fine needle aspiration cytology of salivary gland lesions. *J Oral Pathol Med* 1994; 23: 256–261.
335. Sharma G, Jung AS, Maceri DR, Rice DH, Martin SE, Grant EG. US-guided fine-needle aspiration of major salivary gland masses and adjacent lymph nodes: accuracy and impact on clinical decision making. *Radiology* 2011;259 (2):471-8.
336. Buckland JR, Manjaly G, Violaris N, Howlett DC. Ultrasound-guided cutting-needle biopsy of the parotid gland. *J Laryngol Otol* 1999;113(11):988–992.
337. Kesse KW, Manjaly G, Violaris N, Howlett DC. Ultrasound-guided biopsy in the evaluation of focal lesions and diffuse swelling of the parotid gland. *Br J Oral Maxillofac Surg* 2002;40(5):384–388.
338. Laurie SA, Licitra L. Systemic therapy in the palliative management of advanced salivary gland cancers. *J Clin Oncol* 2006; 24(17): 2673–8.
339. Nakano T, Yamamoto H, Hashimoto K, Tamiya S, Shiratsuchi H, Nakashima T, Nishiyama KI, Higaki Y, Komune S, Oda Y. HER2 and EGFR gene copy number alterations are predominant in high-grade salivary mucoepidermoid carcinoma irrespective of MAML2 fusion status. *Histopathology.* 2013. (in press).
340. Bullerdiek J, Vollrath M, Wittekind C, Caselitz J, Bartnitzke S. Mucoepidermoid tumor of the parotid gland showing a translocation (3;8)(p21;q12) and a deletion (5)(q22) as sole chromosome abnormalities. *Cancer Genet. Cytogenet.* 1990; 50: 161–164.

341. Komiya T, Park Y, Modi S. Sustained expression of MEKt1-Maml2 is essential for tumor cell growth in salivary gland cancers carrying the t(11;19) translocation. *Oncogene* 2006; 25: 6128.
342. Coxon A, Rozenblum E, Park YS. MEKT1–MAML2 fusion oncogene linked to the aberrant activation of cyclic AMP / CREB regulated genes. *Cancer Res* 2005; 65: 7137–7144.
343. Wu L, Liu J, Gao P. Transforming activity of MEKT1– MAML2 fusion oncoprotein is mediated by constitutive CREB activation. *EMBO J* 2005; 24: 2391–2402.
344. Haddad R, Colevas AD, Krane JF et al. Herceptin in patients with advanced or metastatic salivary gland carcinomas. A phase II study. *Oral Oncol.* 2003; 39; 724–727.
345. Agulnik M, Cohen EW, Cohen RB et al. Phase II study of lapatinib in recurrent or metastatic epidermal growth factor receptor and/or erbB2 expressing adenoid cystic carcinoma and non-adenoid cystic carcinoma malignant tumors of the salivary glands. *J. Clin. Oncol.* 2007; 25; 3978–3984.
346. Kazakov DV, Vanecek T, Belousova IE, Mukensnabl P, Kollertova D, Michal M. Skin-type hidradenoma of the breast parenchyma with t(11;19) translocation: hidradenoma of the breast. *AmJ Dermatopathol.* 2007; 29:457–461.
347. Sarah L. Anzick, Wei-dong Chen, Yoonsoo Park, Paul Meltzer, Diana Bell, Adel K. El-Naggar, Frederic J. Kaye. Unfavorable Prognosis of *MECT1-MAML2* Positive Mucoepidermoid Tumors with *CDKN2A* Deletions. *Genes Chromosomes Cancer.* 2010 ; 49(1): 59–69.
348. Brock MV, Hooker CM, Ota-Machida E, Han Y, Guo M, Ames S, Glockner S, Piantadosi S, Gabrielson E, Pridham G, Pelosky K, Belinsky SA, Yang SC, Baylin SB, Herman JG. DNA methylation markers and early recurrence in stage I lung cancer. *N Engl J Med.* 2008; 358:1118 1128.
349. Rocco JW, Sidransky D. p16(MTS-1/CDKN2/INK4a) in cancer progression. *Exp Cell Res.* 2001;264:42–55.
350. Baylin SB, Ohm JE. Epigenetic gene silencing in cancer - a MEKhanism for early oncogenic pathway addiction? *Nat Rev Cancer.* 2006; 6:107–116.

351. Brock MV, Hooker CM, Ota-Machida E, Han Y, Guo M, Ames S, Glockner S, Piantadosi S, Gabrielson E, Pridham G, Pelosky K, Belinsky SA, Yang SC, Baylin SB, Herman JG. DNA methylation markers and early recurrence in stage I lung cancer. *N Engl J Med.* 2008; 358:1118–1128.
352. Kowan Ja Jee, Marta Persson, Kristiina Heikinheimo, Fabricio Passador-Santos, Katri Aro, Sakari Knuutila, Edward W Odell, Antti Mäkitie, Kaarina Sundelin, Göran Stenman and Ilmo Leivo. Genomic profiles and CRTC1–MAML2 fusion distinguish different subtypes of mucoepidermoid carcinoma. *Modern Pathology* 2013; 26, 213-222.



Prilog 1.

## Izjava o autorstvu

Potpisana: Ivana Ilić Dimitrijević

broj upisa: \_\_\_\_\_

### Izjavljujem

Da je doktorska disertacija pod naslovom

**Analiza hromozomske translokacije t(11;19) kod mukoepidermoidnog karcinoma pljuvačnih žlezda – korelacija sa kliničkim i patohistološkim parametrima**

- Rezultat sopstvenog istraživačkog rada
- Da predložena disertacija u celini ni u delovima nije bila predložena za dobijanje bilo koje diplome prema studijskim programima drugih visokoškolskih ustanova
- Da su rezultati korektno navedeni i
- Da nisam kršila autorska prava i koristila intelektualnu svojinu drugih lica

U Beogradu, \_\_\_\_\_

Potpis doktoranda

*Ivana Ilić Dimitrijević*

Prilog 2.

## Izjava o istovetnosti štampane i elektronske verzije doktorskog rada

Ime i prezime autora: Ivana Ilić Dimitrijević

Broj upisa: \_\_\_\_\_

Studijski program:

Naslov rada: Analiza hromozomske translokacije t(11;19) kod mukoepidermoidnog karcinoma pljuvačnih žlezda – korelacija sa kliničkim i patohistološkim parametrima

Mentor: profesor Vitomir Konstantinović

Potpisana: Ivana Ilić Dimitrijević

Izjavljujem da je štampana verzija mog doktorskog rada istovetana verziji koju sam predala za objavljivanje na portalu **Digitalnog repozitorijuma Univerziteta u Beogradu**.

Dozvoljavam da se objave moji lični podaci vezani za dobijanje akademskog zvanja doktora nauka, kao što su ime i prezime, godina i mesto rođenja i datum odbrane rada.

Ovi lični podaci mogu se objaviti na mrežnim stranicama digitalne biblioteke, u elektronskom katalogu i u publikacijama Univerziteta u Beogradu.

Potpis doktoranda

*Ivana Ilić Dimitrijević*

U Beogradu, \_\_\_\_\_

**Prilog 3.**

## **Izjava o korišćenju**

Ovlašćujem Univerzitetsku biblioteku "Svetozar Marković" da u Digitalni repozitorijum Univerziteta u Beogradu unes moju doktorsku disertaciju pod naslovom:

**Analiza hromozomske translokacije t(11;19) kod mukoepidermoidnog karcinoma pljuvačnih žlezda – korelacija sa kliničkim i patohistološkim parametrima**

koja je moje autorsko delo.

Disertaciju sa svim priložima predala sam u elektronskom formatu pogodnom za trajno arhiviranje.

Moju doktorsku disertaciju pohranjenu u Digitalni repozitorijum Univerziteta u Beogradu mogu da koriste svi koji poštuju odredbe sadržane u odabranom tipu licence Kreativne zajednice (Creative Commons) za koju sam se odlučila.

1. Autorstvo
2. Autorstvo - nekomercijalno
3. Autorstvo - nekomercijalno – bez prerade
4. Autorstvo – nekomercijalno – deliti pod istim uslovima
5. Autorstvo – bez prerade
6. Autorstvo – deliti pod istim uslovima

Potpis doktoranda

*Ivana Kic Dimitrijević*

U Beogradu, \_\_\_\_\_

## **Kratka biografija autora**

Ivana Ilić Dimitrijević, rođena januara 1982. godine u Smederevskoj Palanci, gde je završila osnovnu školu Heroj Radmila Šišković kao i prirodno-matematički smer Gimnazije Sveta Đorđević sa odličnim uspehom. Stomatološki fakultet Univerziteta u Beogradu upisuje 2001. godine, a isti završava u februaru 2009. godine sa prosečnom ocenom 8,05. Tokom osnovnih studija učestvovala je na dva naučna studentska kongresa.