



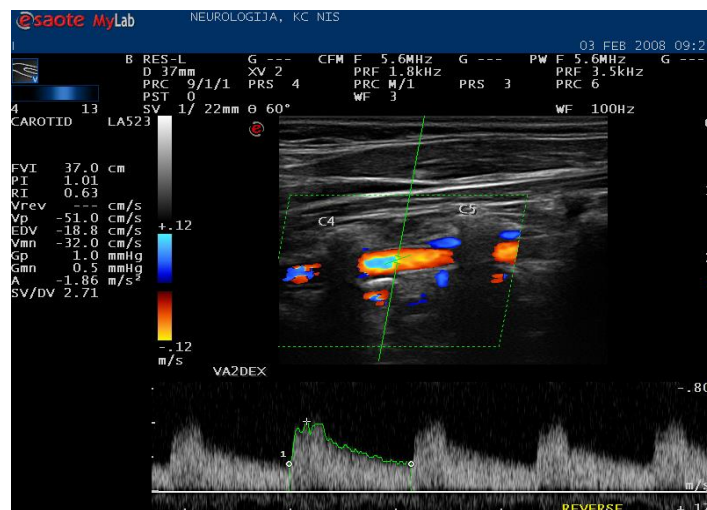
UNIVERZITET U NIŠU

Medicinski fakultet

Biljana S Živadinović

Učestalost i značaj hipoplazije vertebralne arterije kod infarkta mozga u vertebrobazilarnom slivu

-doktorska disertacija-



Niš, 2014



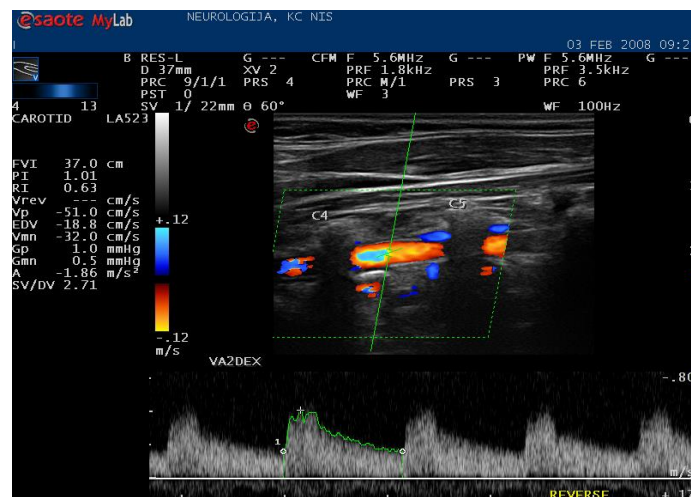
UNIVERSITY OF NIS

Faculty of Medicine

Biljana S Živadinović

Frequency and significance of the vertebral artery hypoplasia in cerebral infarction of the vertebrobasilar circulation territory

-PhD thesis-



Niš, 2014

Mentor: Prof. dr Zoran Perić, redovni profesor, Univerzitet u Nišu, Medicinski fakultet.

Članovi komisije za ocenu i odbranu doktorske disertacije:

1. Prof. dr Mirjana Spasić, redovni profesor, predsednik
2. Prof. dr Zoran Perić, redovni profesor, mentor i član
3. Prof. dr Dragan Stojanov, vanredni profesor, član
4. Prof. dr Sladjana Petrović, vanredni profesor, član
5. Prof. dr Petar Slankamenac, redovni profesor, član sa Medicinskog fakulteta u Novom Sadu

Datum odbrane: _____

Zahvaljujem Prof.dr Zoranu Periću ,mom mentoru,i ostalim članovima komisije na nesebičnoj pomoći, sugestijama i neprocenjivim savetima tokom izrade disertacije

*Disertaciju posvećujem jednom prerano prekinutom
mladom životu, jer je nastajala u vreme najveće tuge
i protesta povodom njegovog ubistva*

Vuku Stoilkoviću

Učestalost i značaj hipoplazije vertebralne arterije kod infarkta mozga u vertebrobazilarnom slivu

Rezime

Pretpostavlja se da urođjene anomalije cerebralnih krvnih sudova povećavaju rizik od nastanka cerebrovaskularne ishemije. Hipoplazija arterije vertebralis (VAH) opisana je još u 19. veku. Predstavlja retku embriološku varijaciju posteriorne cirkulacije. Učestalost VAH opisuje se u 2-6% slučajeva normalne populacije. Dajući značaj ovoj vaskularnoj varijaciji s pravom se razmatra VAH kao mogući izolovani rizik faktor za nastanak moždanog infarkta u vertebrobazilarnom slivu (PCS). U istraživanju smo ispitali grupu od 50 pacijenata obolelih od PCS. Kao kontrolna grupa ispitano je 40 pacijenata bez prisustva infarkta mozga i druge vaskularne patologije. Praćeni su standardni faktori rizika, a postojanje VAH dokazano je metodom Color Doppler Ehosonografije (CDE), kompjuterizovanom tomografskom angiografijom (CTA), nuklearnom magnetnom angiografijom (MRA). Načinili smo i evocirane potencijale moždanog stabla (EP), koji se generišu u strukturama posteriorne cirkulacije. Dokazali smo značajno učešće VAH kod pacijenata sa PCS. VAH se izdvojila kao izolovan faktor rizika za nastanak PCS. Njeno prisustvo pet puta povećava mogućnost nastanka PCS, i značajno utiče na težinu kliničkog nalaza i stopu mortaliteta u pomenutoj grupi. Nalazi EP bili su patološki u grupi sa PCS.

Ključne reči: hipoplazija arterije vertebralis, infarkt mozga u vertebrobazilarnom slivu, Color Doppler ehosonografija, kompjuterizovana tomografska angiografija, magnetna rezonantna angiografija.

Naučna oblast: Klinička medicina

Uža naučna oblast: neurologija

UDK broj 616.83-001.1

Frequency and significance of the vertebral artery hypoplasia in cerebral infarction of the vertebrobasilar circulation territory

Summary

It is believed that inborn anomalies of the cerebral blood vessels increase the risk of ischemic cerebrovascular disease onset. Vertebral artery hypoplasia (VAH) was first described in the 19th century. It is an uncommon embryonic variation of posterior circulation. The frequency of VAH has been reported to range from 2-6% in normal healthy individuals. Keeping in mind the significance of this vascular variation, VAH is rightfully supposed to be a possible independent risk factor for posterior circulation stroke (PCS). Our investigation enrolled 50 patients with PCS. Control group comprised 40 patients without cerebral infarction or any other vascular disease. Standard risk factors were monitored, and the presence of VAH was proved by performing Echo-Color-Doppler method (CDE), computed tomography angiography (CTA), and magnetic resonance angiography (MRA). Brainstem evoked potentials (EP) generated in the structures of posterior circulation were also performed. We proved significant frequency of VAH in patients with PCS. VAH was found to be an independent risk factor for PCI. Its presence is associated with five-fold increased risk of PCS and it is significantly related to the severity of clinical findings and mortality rate in the above mentioned group. In the group of patients with PCS, the findings of EP were pathologic..

Key words: vertebral artery hypoplasia, cerebral infarction of the vertebrobasilar circulation territory, Color Doppler Echo-sonography, computed tomography angiography, magnetic resonance angiography

Scientific field: Clinical Medicine

Narrower scientific field: Neurology

UDK broj 616.83-001.1

SADRŽAJ

Lista skraćenica

1. UVOD.....	1
1.1 Anatomija arterije vertebralis.....	1
1.1.1 Prevertebralni deo (pars prevertebralis).....	2
1.1.2 Poprečni ili vratni deo (pars transversaria s. cervicalis).....	2
1.1.3 Atlasni deo (pars atlantica).....	3
1.1.4 Lobanjski deo (pars intracranialis).....	3
1.1.5 Arterija basilaris.....	4
1.2. Histološka gradnja arterije vertebralis.....	4
1.3 Embriogeneza arterije vertebralis.....	5
1.3.1 Razvoj krvnih sudova.....	5
1.3.2 Vaskulogeneza.....	5
1.3.3 Angiogeneza.....	5
1.4 Anatomske varijacije ishodišta arterije vertebralis.....	6
1.5 Malformacije arterije vertebralis.....	7
1.6 Definicija hipoplazije AV.....	7
1.7 Klinička razmatranja.....	8
1.7.1 VAH i ishemijski moždani udar.....	9
1.7.2 Hemodinamski mehanizmi u nastanku PCS kod postojanja VAH.....	10
1.8 Fetalna cirkulacija i PCS.....	11
1.9 Dijagnostičke metode u sagledavanju VAH.....	12
1.9.1 Color Doppler Sonografija.....	12
1.9.2 Magnetno-rezonantna angiografija.....	14
1.9.3 Kompjuterizovana tomografska angiografija.....	16
1.9.4 Digitalna subtrakciona angiografija.....	17
1.9.5 Akustični evocirani potencijali.....	18
1.9.6 Cervikalni somatosenzitivni evocirani potencijali.....	19
1.10 Preporuke u lečenju pacijenata sa PCS i VAH.....	21
1.10.1 Medikamentozna terapija.....	21
1.10.2 Endovaskularna rekanalizacija.....	21
1.10.3 Hirurška revaskularizacija.....	21
2. HIPOTEZE ISTRAŽIVANJA.....	22
3. CILJEVI ISTRAŽIVANJA.....	23
4. ISPITANICI I METODE ISTRAŽIVANJA.....	24
4.1 Dizajn istraživanja.....	24
4.2 Ispitivana populacija.....	24
4.3 Metode istraživanja.....	25
5. REZULTATI ISTRAŽIVANJA.....	29
6. DISKUSIJA.....	45
7. ZAKLJUČCI.....	66
8. LITERATURA.....	68
9. PRILOZI.....	78

LISTA SKRAĆENICA

AV – arterija vertebralis

AS – arterija subklavija

AB – arterija basilaris

ICA – arterija karotis interna

PICA – zadnje-donja cerebelarna arterija

ACP – zadnja cerebralna arterija

AchP – zadnja horioidna arterija

VAH – hipoplazija vertebralne arterije

PCS – infarkt u vertebrobasilarnom slivu

PCoA – zadnja komunikantna arterija

AcoA – prednja komunikantna arterija

VN- vestibularni neuronitis

CDE- color Doppler ehosonografija

MRA – magnetna rezonantna angiografija

CTA- komijuterizovana tomografska angiografija

DSA – digitalna subtrakciona angiografija

AEP – akustični evocirani potencijali

CSEP – cervikalni somatosenzitivni evocirani potencijali

ITL – intertalasna latenca

CVP – centralno vreme provodjenja

MU – moždani udar

HTA – arterijska hipertenzija

HL- hiperlipidemija

DM – diabetes mellitus

IM – infarkt miokarda

AP – angina pectoris

AF – atrijalna fibrilacija

LMS – lateralni medularni sindrom

Učestalost i značaj hipoplazije vertebralne arterije kod infarkta mozga u vertebrobazilarnom slivu

1. UVOD

1.1. Anatomija arterije vertebralis

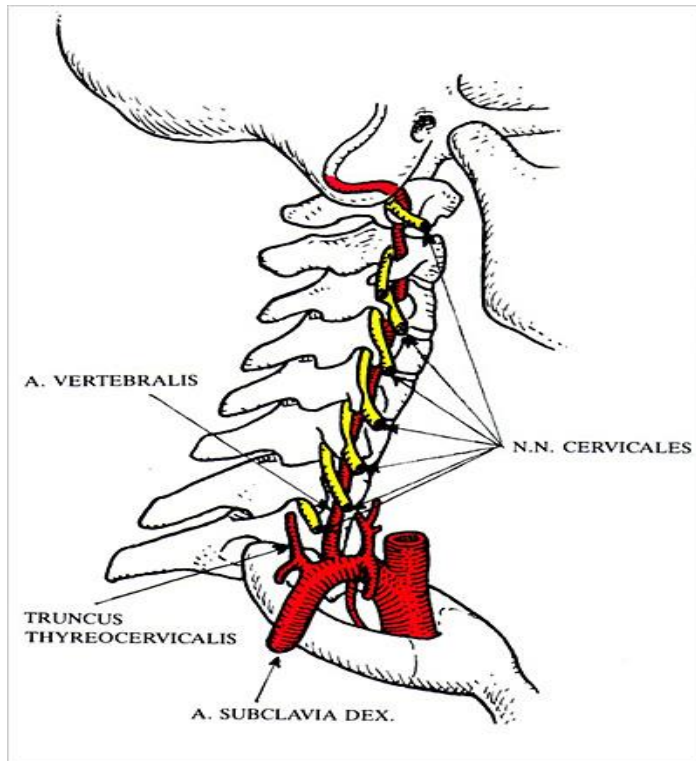
Arterija vertebralis (AV) prva je bočna grana potključne arterije. U retkim slučajevima može poticati direktno iz luka aorte. Po odvajanju od potključne arterije-art. subclavia (AS), kičmena arterija (AV) se pruže uspravno naviše, prolazi kroz međjumišićni prostor između prednjeg skalenskog i pretkičmenog mišića (trigonum scalenovertebralis) potom ukršta prednju stranu poprečnog nastavka sedmog vratnog pršljena i ulazi u otvor poprečnog nastavka (foramen transversarium) šestog vratnog pršljena penje se naviše i prolazi kroz otvore poprečnih nastavaka atlasa, postaje horizontalna i ulazi u svoj koštani žleb (sulcus arteriae vertebralis) na zadnjem luku atlasa. Zatim probija zadnju atlanto-okcipitalnu membranu, potom tvrdi moždanicu, prolazi kroz veliki potiljačni otvor i ulazi u lobanjsku duplju. Arterija se penje uz clivus u susret istoimenoj arteriji suprotne strane sa kojom se spaja u jedno arterijsko stablo-arteriju basilaris (AB). S obzirom na ovakav put arteriji vertebralis se opisuju četiri topografska dela(1):

-pretkičmeni (pars prevertebralis) V1

-vratni ili poprečni deo (pars cervicalis) V2

-deo na zadnjem luku atlasa (pars atlantica) V3

-deo u zadnjoj lobanjskoj jami ili intrakranijalni deo (pars intracranialis) V4 (1).



Preuzeto – Dj. Radak(2)

Slika1.Art.vertebralis od ishodišta do ulaska u lobanju.

1.1.1. Prevertebralni deo (pars prevertebralis)

Pružna se od mesta nastanka do mesta ulaska u poprečni nastavak šestog vratnog pršljena.

1.1.2 Poprečni ili vratni deo (pars transversaria s.cervicalis)

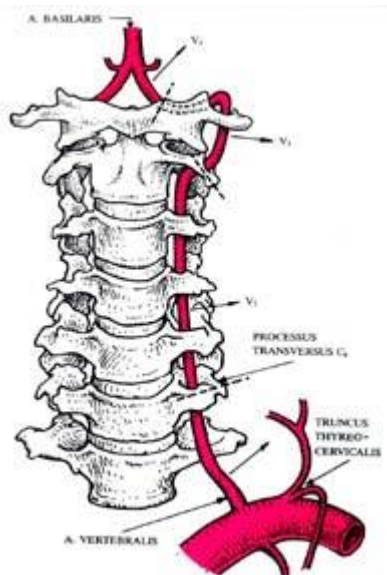
Sadržan je u otvorima poprečnih nastavaka vratnih pršljenova(VI-D).U ovom delu kičmene arterije odvajaju se sledeće grane: mišićne (rami musculares), za okolne mišiće i spinalne nerve (rami spinales),koje prate korenove kičmenih živaca i kroz medjupršljenske otvore ulaze u kičmeni kanal gde ishranjuju korenove kičmenih živaca,moždane ovojnice,kao i kičmenu moždinu.

1.1.3. Atlasni deo (pars atlantica)

Odgovara delu arterije koji je smešten u žlebu na zadnjem luku prvog vratnog pršljena (arcus posterior atlantis).

1.1.4. Lobanjski deo (pars intracranialis)

Pružna se od velikog potiljačnog otvora (foramen occipitale magnum) do spoja sa kičmenom arterijom suprotne strane. U ovom delu odvajaju se sledeće bočne grane: moždanične (rami meningei), prednja spinalna arterija (a.spinalis anterior) koja ishranjuje medijalne delove produžene moždine kao i najveći deo bele i sive mase kičmene moždine, zadnja spinalna arterija (a.spinalis posterior) koja vaskularizuje fascikulus gracilis i fascikulus kuneatus, njihova jedra i delove donjeg kraka malog mozga, donja zadnja arterija malog mozga (a.inferior posterior cerebelli) koja učestvuje u vaskularizaciji donje strane malog mozga. Od nje se odvajaju: ramus tonsillae cerebelli i ramus chorioideus ventriculi quarti, medularne grane (rami medullares mediales et laterales) koje ishranjuju retroolivarni predeo produžene moždine, kičmeno jedro petog moždanog živca, kao i prednje delove donjeg kraka malog mozga.



Preuzeto Dj. Radak (2)

Slika 2. Odnos AV i vratnog dela kičmenog stuba.

1.1.5.Arterija basilaris

Spajanjem leve i desne kičmene arterije u visini donje granice moždanog mosta (pons), nastaje arterija basilaris (AB). Ona prolazi prednjom stranom mosta, gde se nalazi u istoimenom žlebu (sulcus basilaris) i u visini njegove gornje granice (fossa prepontina) deli se na dve zadnje moždane arterije (aa.cerebri posteriores). Od njenog stabla se odvajaju sledeće bočne grane:

Donja prednja arterija malog mozga (a.inferior anterior cerebelli), za deo donje strane malog mozga, nodulus i flokulus malog mozga, kao i njegovu belu masu. Od nje se odvaja arterija unutrašnjeg uva (a.labyrinthe).

Gornja arterija malog mozga (a.cerebelli superior) ishranjuje vermis superior i susedne delove gornje strane malog mozga.

Pontinske arterije (aa.pontis) prodiru u unutrašnjost ponsa i ishranjuju medijalne delove mosta do nivoa retikularne formacije (1).

Zbog takve anatomske organizacije gde AB predstavlja završnu granu vertebralnih arterija, ceo sliv koji vaskularizuju (kičmenu i produženu moždinu, mali mozak, potiljačni režanj i veći deo slepoočnog režnja velikog mozga naziva se vertebrobazilarni sliv (zadnji sliv ili zadnja cirkulacija).

Zbog svoje anatomske lokalizacije i nepristupačnosti za hirurške intervencije dugo je ostala nesagledana. Nakon prve vertebralne angiografije 1933.godine koju je načinio Egaz Moniz dobija veći značaj u raznim kliničkim oblastima.

1.2. Histološka gradnja arterije vertebralis

AV po svojoj gradnji spada u arterije mišićnog tipa. One se karakterišu postepenim gubitkom elastičnih lamina i porastom broja glatkih mišićnih ćelija. Ovom tipu arterija pripada najveći broj arterija čovečjeg tela. Nazivaju se još i distribuirajuće arterije jer aktivnom kontrakcijom glatkih mišićnih ćelija medije regulišu protok krvi u različitim regionima tela.

Tunika intima sastoji se od endotela, relativno slabo razvijenog subendotelnog sloja i naglašene unutrašnje elastične membrane. Kod arterija većeg kalibra dobro je razvijeno subendotelno vezivno tkivo koje sadrži mali broj glatko-mišićnih ćelija slično subendotelu kod arterija elastičnog tipa. Na tom mestu dešavaju se aterosklerotične promene.

Tunika medija odvojena je od intime dobro razvijenom unutrašnjom elastičnom membranom. Sastoji se od vretenastih, međusobno dobro povezanih glatko-mišićnih ćelija koje formiraju 5-40 spiralnih slojeva mišićnih vlakana (zavisno od veličine arterije).

Tunika adventicija od tunike medije odvojena je u arterijama većeg kalibra spoljašnjom elastičnom membranom. To je relativno široki, spoljašnji omotač koji sadrži trofoblaste, longitudinalno usmerena kolagena i elastična vlakna, vasa vasorum i nervna vlakna(3).

1.3. Embriogeneza arterije vertebralis

1.3.1. Razvoj krvnih sudova Krvni sudovi se razvijaju u mezodermu svih delova tela embriona (osim ćelija prehodalne ploče i ektomezenhimalnih ćelija) u organima i van njih, međusobno se povezujući.

Dva procesa su najznačajnija za nastanak krvnih sudova: vaskulogeneza i angiogeneza (4).

1.3.2. Vaskulogeneza

To je proces nezavisnog formiranja krvnog suda grupisanjem mezenhimalnih ćelija u angioblastna ostrvca ili angioblastne trake. Od periferno postravljenih ćelija nastaju endotelne ćelije a od centralnih ćelije krvi. Novoformirani krvni sudovi imaju izgled kapilara. Tokom razvića, povezivanjem i funkcionalnim zahtevima (obim krvnog protoka i krvni pritisak) krvni sudovi menjaju svoj zid i transformišu se u arterije ili vene.

1.3.3. Angiogeneza

To je proces rasta i spajanja već formiranih krvnih sudova embriona nastalih vaskulogenezom. Proces obuhvata nekoliko kaskadnih zbivanja. Najpre proteolizu bazalne membrane, razdvajanje endotelnih ćelija, njihovu proliferaciju i migraciju praćenim stvaranjem endotelnih traka koje dobijaju lumen, inhibiciju rasta i konačno ponovo formiranje bazalne membrane novoformiranog krvnog suda.

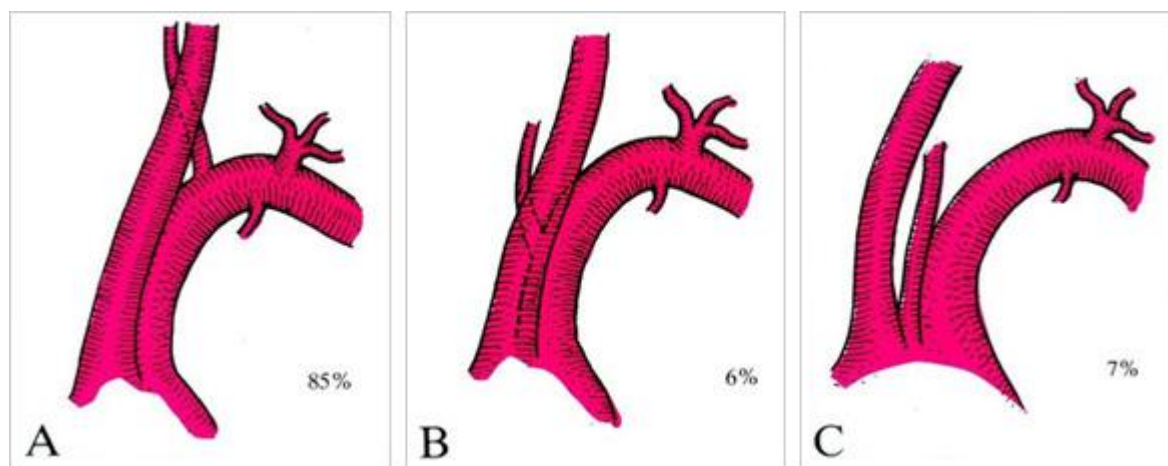
Arterije nastaju transformacijom prvobitnih arterija: **aortnih lukova** (deo maksilarnih arterija, hiodne i stapedijalne arterije, zajednička i unutrašnja karotidna arterija, desna potključna arterija, deo aortnog luka, arterijski duktus, proksimalni deo plućnih arterija, interkostalne arterije, lumbalna arterija, zajednička ilijačna arterija, **delovi vertebralne arterije** delovi potključne, sakralnih arterija...) **dorzalne aorte** koja se deli na ventralne grane (vitelusne i umbilikalne arterije za vaskularizaciju sakralne regije) lateralne (za vaskularizaciju bubrega, nadbubrežne

žlezde i gonada) posterolateralne grane(koje vaskularizuju derivate somita u cervikalnoj, torakalnoj i lumbalnoj regiji).

AV nastaje u embrionu od longitudinalnih anastomoza između paralelnih proatlantalnih intersegmentalnih arterija i sedam cervikalnih intersegmentalnih arterija koje nastaju iz dorzalnih aorta u paru i vaskularizuju kičmenu moždinu i osam cervikalnih nerava. Sedam proatlantalnih intersegmentalnih arterija involuira i uobičajeno gradi proksimalni deo AV i subklavijalne arterije(AS). Anomalije koje pri tom mogu nastati mogu dovesti do dvostrukog ishodišta AV. Prva intersegmentalna arterija može perzistirati kao subokcipitalna intersegmentna arterija. Zaostali delovi embrionalnih intersegmentalnih arterija obično formiraju proksimalne delove AS i AV i obično potiču od sedme intersegmentalne arterije(4).

Normalno se leva AV odvaja od leve AS i ulazi u šesti transferzalni foramen. U 2,4 do 5,8% nastaje direktno iz aorte. U tim slučajevima AV obično ulazi u kičmeni stub na nivou C5 pršljena. (26 slučajeva DVA)(5).

1.4. Anatomske varijacije ishodišta arterije vertebralis



Preuzeto-Dj. Radak (2)

Slika 3. Anatomske varijacije ishodišta AV. (A) najčešći uobičajeni način odvajanja AV. (B) AV počinje od intratorakalnog dela AS (C) AV se odvaja direktno od aortnog luka. Vrlo retko AV kreće (2%) od brahiocefaličnog trunkusa zajedničke karotidne arterije (udruženo sa retroesofagealnom subklavijalnom arterijom) ili još redje počinje sa dva arterijska stabla (bifidni početak) koja se kasnije spajaju (2).

1.5 .Malformacije arterije vertebralis

-Karotidno-bazilarna anastomoza:

-proatlanto-intersegmentalna arterija (arterija koja nastaje iz arterije carotis interne (ICA) i subokcipitalno se vezuje za AV, dalje praveći krivinu naviše, prodire u lobanju između atlasa i okciputa prateći nadalje normalan pravac AV.

-perzistentna hypoglossarna arterija koja ulazi u lobanju kroz prednji kondilarni otvor, često je praćena kompletnom okluzijom proksimalnog dela AV.

-Hipoplastična ICA (rete carotica) uslovljava preraspodelu krvi u vertebrobazilarnom slivu.

-Fenestracija ili duplikatura AV, uočeni su češće kod ljudi sa Bliskog Istoka, često je udružena sa drugim vaskularnim anomalijama.

-Dolichoektazija AV koja može da vrši eroziju koštanih struktura.

Kod postojanja koštanih anomalija u predelu kranio-cervikalnog prelaza npr.okcipitalizacija atlasa ili bazilarna invaginacija, može biti **smanjen kalibar AV sa završetkom arterije kao PICA**, može postojati **filiformna AV** u predelu koštane malformacije ili da se **horizontalni segment AV pruža iznad atlasa** u bazilarnoj unvaginaciji. Slično” pomeranje “arterije može se videti kod reumatoidnog artritisa kada postoji subluksacija atlasa i često je udružena sa trombozom obe AV.

-Hipoplazija arterije vertebralis (vertebral artery hypoplasia - VAH) sa druge strane opisana je još u 19. veku .Predstavlja retku embriološku varijaciju posteriorne cirkulacije . Učestalost ove kongenitalne varijacije opisuje se u 2-6% slučajeva, na nalazima angiografija i autopsija. Pojedini autori nalaze njenu učestalost u 5-10% normalne populacije(6) dok drugi navode 15%(7).

1.6. Definicija hipolazije AV

Ne postoji apsolutno slaganje o definiciji VAH. Aktuelna definicija podrazumeva kalibar krvnog suda od 2mm i manje od toga (retko se u radovima sreće $3\text{mm} \leq$), kao i odnos širina strana od 1: 1,7 \geq (7).Rezultati dve odvojene studije pokazuju da je učestalost VAH desno,dvostruko više zastupljena no levo.Druga pak grupa autora opisuje desnostranu VAH u

6,2% a levostranu u 4,6% (8). Razmatrajući stepen hipoplazije, jednostrana izražena VAH nadjena je u 5,3% slučajeva u celokupnoj populaciji u 12,3% u grupi pacijenata sa cervikalnim bolom. VAH je takodje često udružena sa stenozom i hipoplazijom AB ,koja dalje uzrokuje povišen rizik od infarkta u zadnjem slivu (posterior circulation stroke-PCS)(9). Istovremeno, može postojati kompenzatorno uvećanje dijametra kontralateralnog krvnog suda do 5mm.

Pored merenja dijametra krvnog suda, postoje hemodinamski parametri koji se prate ultrazvučnim pregledom krvnog suda: redukovan krvni protok (u grupi sa hipoplazijom, $81,6 \pm 16,5$ ml/min, dok je u grupi bez VAH $123,2 \pm 13,5$ ml/min), pad sistolne brzine ispod 40cm/sec, i porast indeksa rezistencije (IR) $> 0,75$ (10).

1.7. Klinička razmatranja

Istovremeno, u normalnoj populaciji, uočena je uobičajena asimetrija AV gde dominira širi lumen leve AV u 50% slučajeva, desne kod 25% ljudi, dok jednak kalibar oba krvna suda ima četvrtina stanovništva. Simptome "vaskularne nedovoljnosti" u vertebrobazilarnom slivu i pored asimetrije u veličini krvnog suda ne srećemo u 75% populacije ,dok nedvosmisleno kod ljudi sa ishemijskim promenama u VB slivu, postoji značajno veći procenat VAH. Jasno je da je nezamenljiva uloga kolateralne cirkulacije i da je uočen veći procenat tranzitornih ataka i infarkta PCS u grupi pacijenata sa odsutnom art.comunicans posterior (PCoA) i to kod 16,7% u grupi sa nepostojanjem jedne dok je u grupi sa odsutne obe ACoA procenat PCS 60%(10).

Zbog dominantne leve AV postavljena je hipoteza o mogućnosti uticaja zadnje cirkulacije na definisanje dominantne hemisfere i određivanje dominantne ruke.

Uočena je VAH u velikom procentu kod pacijenata koji pate od migrene sa aurom u oko 28%. S obzirom na način nasledjivanja migrenske glavobolje, grupa hrvatskih autora postavila je hipotezu o mogućem postojanju naslednog faktora u ispoljavanju VAH, opsežnim istraživanjem srodnika prvog i drugog stepena kod aficiranih pacijenata. U velikom broju ispitanih srodnika (15,6%), nadjena je VAH (u značajno većem procentu od onog u opštoj populaciji-2,24%). To je upućivalo na postojanje porodične predispozicije za razvoj VAH . Izvedena je statistička obrada podataka i ispitano osam mogućih modela nasledjivanja. Medju pomenuta osam modela, dva su potpuno odbačena (potpuno dominantno X vezano i potpuno recesivno X nasledjivanje). Od modela koji nisu potpuno odbačeni, najviše poklapanja sa kliničkom ekspresijom ima

pretpostavka da se radi o X vezanom nasledjivanju ,gde je “zdravi” alel snažniji i ne dozvoljava potpunu ekspresiju . Autori očekuju više odgovora u većoj (po broju ispitanika) studiji(11).

Interesantno je objašnjenje etiologije migrenske glavobolje jer uobičajeno merenje moždanog protoka u ataku glavobolje nije pokazalo značajnije promene. Zaključeno je da u nastanku bola učestvuju drugi mehanizmi (7).

Hipoplazija AV je u velikom procentu udružena sa postojanjem vestibulanog neuronitisa (VN).Grupa autora koja je razmatrala udruženost VAH i VN nalazi postojanje VAH u 65% ispitanika. U oba slučaja ,VAH kao nezavisni faktor, koji uzrokuje redukciju protoka u zadnjem slivu, igra negativnu ulogu u kompenzatornom potencijalu koleteralne cirkulacije,vodi regionalnoj hipoperfuziji i pokreće neurovaskualrnu kaskadu oksidativnog stresa koja uzrokuje pomenute poremećaje (7).

Uočeno je da kod ekstremnih povreda vrata nastaje cerebralna ishemija u slučaju prethodno postojeće VAH . Uočeno je takodje da je VAH bila udružena sa slučajevima okluzije AB , u većem procentu no sa slučajevima bez infarkta zadnjeg sliva (PCS)(9) .

1.7.1. VAH i ishemijski moždani udar

Činjenica da u velikom delu populacije dominira jedna, a u samo četvrtini stanovništva postoji jednak dijametar AV i da ne postoji tako veliki broj pacijenata sa simptomima vertebrobazilarne insuficijencije, jasna posledica je “potcenjivanje “ kliničkog značaja VAH (12). Ishemijski moždani udar lokalizovan u vertebrobazilarnom slivu čini četvrtinu od ukupnog broja ishemiskih moždanih udara.

Dajući značaj ovoj vaskularnoj varijaciji s pravom se razmatra VAH kao mogući izolovan rizik faktor za nastanak moždanog udara u zadnjem slivu. Pitanje je da li VAH narušava cerebralnu perfuziju i predstavlja poseban entitet i skrivenu bolesti da li njena udruženost sa drugim faktorima rizika za moždani udar povećava učestalost PCS (12). U literaturi se opisuje različit procenat VAH u grupi pacijenata sa PCS (od 12 do 35%). Yu ming Chuang i saradnici opisuju u ispitivanoj grupi pacijenata, azijskog porekla, sa ishemijom u zadnjoj cirkulaciji, (PCS) najveću učestalost VAH u 72,72%, u odnosu na 2,53% u grupi sa hemisfernim infarktomi 2.09% u kontrolnoj grupi.Tako visok procenat zastupljenosti VAH u PCS ukazuje na njen značaj kao faktora rizika za nastanak MU .

Prateći anatomsku organizaciju struktura zadnje lobanjske jame, vaskularizaciju AV i njenih završnih grana, kao i varijacije u završetku hipoplastične i dominantne AV, mogućnosti postojanja tzv. "bazilarizacije" kontralateralne AV (dominantno učešće suprotne AV u gradjenju AB) (13) moguće je pretpostaviti postojanje nekoliko vrsta infarkta PCS bilo izolovano, ili u kombinaciji više vaskularnih teritorija (ukoliko se radi o kardioemboliji ili arterijsko-arterijskoj embolizaciji). Uočena je najveća učestalost ishemije u cerebelumu, (jedna ili obe hemisphere, pri čemu jednostana lezija uglavnom prati stranu hipoplazije) Na drugom mestu je ishemija u ponsu, a zatim po procentu ispoljavanja sledi lateralni medularni sindrom pa ostale manje zastupljene lokalizacije: mezencefalni, delovi bazalnih ganglija, okcipitalni režanj velikog mozga.

Kod bolesti malih krvnih sudova, najveća je zastupljenost lakunarnih infarkta, različite lokalizacije.

Udruženost standardnih faktora rizika za cerebrovaskularne bolesti prateći je entitet u grupi pacijenata sa VAH i PCS. Značajno je postojanje hipertenzije, dijabetesa, hiperlipidemije, srčanih oboljenja (atrijalne fibrilacije, infarkta srca, srčane slabosti i drugih kardioloških oboljenja) gojaznosti, pušenja u grupi sa VAH. Procenat tih oboljenja značajno se razlikuje upoređenjem non-VAH i VAH grupe pacijenata (14).

1.7.2. Hemodinamski mehanizmi u nastanku PCS kod postojanja VAH

Postoje nedoumice da li dijametar krvnog suda utiče na proces nastanka tromboze i da li primarni dijametar krvnog suda ima značaja u trombogenezu.

Sama veličina krvnog suda nije od značaja, jer brojni mali intracerebralni krvni sudovi (manjeg dijametara od hipoplastične arterije) ne podležu okluziji (15).

Interakcija između krvnog pritiska, sastojaka krvi, reoloških hemodinamskih faktora koagulacije krvi, kao i karakteristika krvnog protoka utiču na proces koagulacije u krvnim sudovima.

Kod postojanja VAH evidentira se manji krvni volumen, manje brzine protoka što povećava njenu sklonost ka nastanku protrombotičnog i aterosklerotičnog procesa no u dominantnoj AV. Po zakonima fizike (Bernulijev efekat) hipoplastična arterija je "podložna" kolapsu, a to neposredno vodi procesu stenozе i okluzije krvnog suda i u daljem procesu

ishemijskom udaru u zadnjoj cirkulaciji. Uz postojanje ostalih faktora rizika za nastanak PCS, jasno je da VAH svojim hemodinamskim osobenostima značajno doprinosi povećanju rizika od njegovog nastanka(12).

Jedino se objašnjenje nastanka migrenske glavobolje ne bazira na hemodinamskim parametrima. Merenje krvnog protoka u ataku glavobolje i u bezbolnoj fazi, nije pokazalo značajnije razlike. Najviše je pristalica teorije da na nastanak migrene utiče vasomotorna regulacija AV koja je neurogena. AV je inervisana od perivaskularnog simpatičkog plexusa koji direktno utiče na trigeminalno-vaskularni mehanizam produkcije bola u migreni. Razmatranja autora o drugim vasomotornim promenama tokom napada migrene utiču na priklanjanje hipotezi da VAH možda pre doprinosi migrenskom napadu kroz trigemino-vaskularni mehanizam produkcije bola no preko hemodinamskog –koji se ogleda u promenama fizičkih parametara protoka krvi (7).

1.8. Fetalna cirkulacija i PCS

U slučajevima PCS pokazalo je da istovremeno sa VAH postoje brojne varijacije i postojanje aberantnih krvnih sudova koji su anastomoze između arterija prednjeg i zadnjeg sliva(6).

Posteriorna fetalna cirkulacija (PFC) predstavlja varijantu art. cerebri posterior iz interne carotidne arterije (ICA). Opisuje se u različitom procentu ispitanika od 32% čak do 88,9% slučajeva. Pretpostavljalo se da može da kompenzuje insuficijenciju u vertebrobazilarnom slivu uzrokovanu manjim promerom AV. Međutim kako je dokazano da tentorijum cerebeluma otežava komunikaciju leptomeningealnih krvnih sudova, uočeno je da PFC ne učestvuje u perfuziji infratentorijalne regije, da čini komunikaciju između ACI i vertebralnog sistema nemogućom da postojanje PFC nije u stanju da spreči nastanak PCS u slučajevima hipoperfuzije u slivu AV i AB (12).

Perzistentna hipoglosealna arterija je druga po učestalosti anomalija koja predstavlja anastomozu prednjeg i zadnjeg sliva. Sreće se u 0,03 do 0,26% populacije. Obično nastaje od cervikalnog dela ICA i pruža se postero-medijalno u hipoglosalni kanal nakon čega se anastomozira sa AB (16).

Woodcock i saradnici opisuju **postojanje bilateralne proatlantalne arterije** dok su obe AV odsutne.

Slankamenac i saradnici opisuju slučaj devetnaestogodišnjeg mladića sa proširenim PCS kod kog je uzrok nastanka MU bila disekcija desne proatlantalne arterije. CTA je pokazao agenezu V1 do V3 segmenta obe AV ipostojanje obostrane komunikacije između arterije karotis eksterne (ACE) i V4 segmenta AV (tip 2 proatlantalne intersegmentalne arterije) uz postojanje disekcije V4 segmenta desne AV. Autori navode klinički dobar odgovor na uključivanje antikoagulantne terapije (17).

U literaturi je opisano postojanje anomalija na AV uz postojanje kolateralne cirkulacije u vidu “rete mirabile” koja je snabdevala krvlju distalne delove vertebralne cirkulacije i dobila naziv “**vertebral rete mirabile**”.

1.9. Dijagnostičke metode u sagledavanju VAH

1.9.1. Color Doppler Sonografija

Za ultrazvučno ispitivanje krvnih sudova, presudna su tri zakona fizike-ultrazvučni eho, ultrazvučni Doppler efekat i pizelektrični i obrnut efekat. Doppler efekat omogućava registrovanje eha odbijenog od struktura u pokretu (srčani mišić, srčani zalisci, eritrociti i druge ćelije krvi).

Ultrazvučni aparat sa primenom dopler-efekta u kliničku praksu uvodi Yashida 1956. godine, a Sotomura je 1959. god. dopler-ultrazvučnim aparatom prikazao krivulje brzine krvi kroz različite krvne sudove. Miyazaki je 1968. god. usavršio tehniku kojom je postalo moguće odrediti brzinu protoka krvi i promer krvnih sudova, upotrebom dva pojačivača. Isti autor uspeva da upotrebom različitih supstanci izazove promenu brzine protoka krvi kroz krvne sudove.

Parselot i saradnici 1969. godine uvode u praksu Pourcelotov index rezistencije (IR). Poseban akcenat stavljan je na usavršavanje analize spectra dopler talasa, odnosno na spektralnu analizu.

Spenser je 1972. god. prvi prikazao sliku krvnog suda. Prvi prikaz je bio jednodimenzionalan (A mod). Hovy i Bles uvode 1972. godine B mod koji autentično prikazuje sliku krvnog suda.

Krajem sedamdesetih godina XX veka (1977. god.) nakon istraživanja Peronea, Legea, Wellisa i Bekera nastaje uspešna primena B moda u realnom vremenu koji je mogao da pokaže

pulsirajuću sliku krvnog suda. Postalo je moguće prikazati promene na zidovima krvnog suda (ateromatozni plak, tromb, hematom u zidu).

Osamdesetih godina dvadesetog veka dolazi do razvoja ultrazvučnog duplex metoda (Case i Mrich). Tada je rešen i problem optimalnog propuštanja ultrazvuka kroz lobanju i razvoja metode transkranijalnog doplera.

Sredinom osamdesetih godina prošlog veka postignut je veliki napredak u ultrazvučnoj dijagnostici uvođenjem boje u slikovni prikaz. Tada je konvencijom utvrđeno da protok krvi kroz krvne sudove prema sondi (arterijski protok) bude prikazan crveno, a tok od sonde (venski ili retrogradni arterijski protok) plavom bojom.

Još bolji prikaz dobija se aparatima sa power-Doppler prikazom (power Doppler imaging-PDI) koji se zbog kvaliteta slike nazivaju ultrazvučnom angiografijom.

Početkom devedesetih pojavljuju se triplex mod sistemi (3D) koji imaju mogućnost istovremenog prikaza B moda i spektralne analize (18). Poslednjih deset godina u upotrebi su i 4D sistemi kao i intravaskularni UZ (19).

Princip rada ovih aparata zasniva se na primeni Dopplerovog efekta u fizici. On se zasniva na pomaku primljenih frekvenci između dva tela koja se kreću. Kada se tela približavaju jedno drugom, dolazi do povećavanja frekvencije, a kada se udaljavaju, frekvencija emitovanog talasa se smanjuje. Kao izvor talasa služi pizelektrični kristal koji vibrirajući emituje ultrazvučni talas određene frekvencije. Talas se odbija od eritrocita, koji određenom brzinom protiču kroz krvni sud, odbijaju se od zidova krvnog suda, a aparat na osnovu promene frekvence emitovanog i reflektovanog talasa izračunava brzinu strujanja krvi u cm/sec ili m/sec.

Pri ispitivanju krvnog suda, važno je sondom prekriti celi presek krvnog suda, ne samo periferni ili centralni deo, da ne bi izgubili deo frekvencija.

U Doppler sonografiji primenjujemo dve vrste talasa:

Doppler sa kontinuiranim zvučnim talasom (pizelektrični kristal kontinuirano odašilje i prima ultrazvučne talase i dobija informacije o brzinama strujanja krvi i frekvencama celog preseka krvnog suda). S obzirom na različitu brzinu kretanja eritrocita kroz krvni sud i uz zidove suda, dobijaju se približne vrednosti brzina. Nedostatak ove metode je nemogućnost odabira raspona vrednosti u kojem bi trebalo vršiti merenje.

Doppler sa pulsirajućim ultrazvučnim talasom upravo rešava taj problem. Pulsirajući Doppler omogućava odabir dubine, sa koje bi se merio signal. On ima samo jedan odašiljač impulsa, i na osnovu tačno preciziranog vremena odašiljanja talasa, moguće je izračunati sa koje je dubine signal vraćen(20).

Ultrazvučni pregled krvnih sudova je zahvaljujući svojoj informativnosti i neinvazivnosti, postao nezamenljiva metoda u dijagnostici cerebrovaskularnih bolesti i bolesti krvnih sudova uopšte.

Za razliku od karotidnih arterija, koje su zbog svog površnog položaja lako dostupne pregledu, vertebralna arterija zbog svog anatomskog puta, nije dostupna pregledu sem delom u V1 i u V2 segmentu. Nakon podešavanja parametara i izbora sonde na aparatu, pregleda se najpre desna, pa leva AV, pri čemu se prati dijametar, zidovi krvnog suda, sistolna i dijastolna brzina, krvni protok i index rezistencije IR koji je normalno $< 0,75$. Normalni dijametar AV kreće se od 3-5mm, sistolna brzina protoka 44 ± 14 cm/sec dok je dijastolna 14 ± 6 cm/sec. Žene imaju manji dijametar krvnog suda, veće brzine protoka i niži IR (18).

1.9.2 .Magnetno- rezonantna angiografija

Trenutno postoje tri grupe tehnika u nuklearnoj magnetno- rezonantnoj angiografiji (MRA).

-Prva se zasniva na fenomenu dotoka, Time of Flight (TOF) tehnika.

-Druga grupa koristi činjenicu da fazno ponašanje makroskopske magnetizacije može biti osetljivo na kretanje (fazni contrast, PC).

-Treća predstavlja angiografski pristup koji počiva isključivo na kontrastnom pojačanju (ce MRA).

Korišćenjem kratkih vremena akvizicije može da se uhvati bolus kontrasta dok prolazi kroz regiju od interesa TOF i PC tehnike koriste osobinu koja se naziva GMR (Gradient Motion Rephasing) koja se odnosi na refazovanje formacija protoka. Primenom tri gradijentna kalema refazovanje može da se izvede na istoj lokaciji, za isto vreme za stacionarno tkivo, kao i za krv koja protiče. Korišćenjem ove tehnike, omogućava se da slike dobijene na ovaj način imaju manje artefakata u presecima koji imaju vaskularne strukture. Nedostatak metode je javljanje produženog vremena eha. Upotreba GMR u TOF MRA, obezbeđuje hiperintezni signal unutar krvnog suda.

-3D TOF angiografija: Prve verzije bazirane su na TOF efektu nesaturisane krvi, koja dotiče u 3D zapreminu imidžinga, sa primarno saturisanim stacionarnim tkivom. Nesaturisana krv je hiperintezna u poredjenju sa stacionarnim okruženjem. Da bi se vizuelizovalo vaskularno stablo, rekonstruišu se projekcije koje najveće intenzitete signala pronadjene duž serije slika pridružuju intenzitetu piksela. Ovakve projekcije se nazivaju projekcije maksimalnih intenziteta. Nedostatak ove tehnike je što mali krvni sudovi, vidljivi na nativnom preseku bivaju zatamnjeni jer šum iz susednih preseka znatno doprinosi signalu. I pored tih nedostataka, tehnika je veoma moćna, jer daje brzu evaluaciju vaskularnog sistema. Široko se primenjuje za prikazivanje intrakranijalne cerebralne cirkulacije.

Metoda koja unapredjuje contrast izmedju lumena krvnog suda i okolnog moždanog tkiva jeste saturacija korišćenjem transfera magnetizacije (MTS). Primenom različitog flip ugla, postiže se prevazilaženje uticaja različito vezanih molekula vode u različitim tkivima, čime se obezbedjuje homogeni doprinos signala u celoj 3D zapremini. Tehnika se još naziva nagnuta optimizovana nesaturišuća ekscitacija (Tilted Optimized Non-saturating Excitation-TONE).

-2D TOF angiografija. Ubrzo po uvodjenju 3D TOF MRA, predstavljene su 2D tehnike kao bolji metod u prikazu ekstrakranijalne cerebralne cirkulacije i perifernih arterija. Izvor kontrasta u 3D TOF MRA jeste dotok nesaturisane krvi. Nedostatak je progresivna saturacija krvi koja putuje kroz posmatranu zapreminu. Ideja 2D TOF MRA je da svaki presek bude ulazni, čime je značajno unapredjen contrast u dobijenoj slici. Nedostatak metode je produženo vreme merenja i ograničeno pokrivanje preseka. Ozbiljniji nedostatak metode je brza saturacija krvi koja teče unutar preseka ili ponovo ulazi u njega, dajući lažnu sliku nestatka protoka, kakva se sreće posle stenoze ili okluzije krvnog suda. Dobijeni podaci se evaluiraju uz pomoć posebne tehnike.

-3D Fazni Kontrast (PC) angiografija. Ova tehnika koristi modifikovanu organizaciju da bi se dobio fazni pomak, kao funkcija brzine. Prednost ove tehnike je dobra pozadinska supresija i osetljivost prilagodjavanja raznim brzinama. Nedostatak je dugo vreme merenja i moguć izbor neodgovarajuće osetljivosti. Zaključak je da je metoda manje moćna od TOF metode.

-2D PC MRA koristi isti princip rada kao prethodna metoda. Prednost je kratko vreme merenja i činjenica da dobijena slika već jeste angiogram. Nedostatak je nemogućnost dalje obrade slike.

-Angiografija zasnovana na postkontrastnom pojačanju (ce MRA) Mogućnost snimanja 3D MRA unutar intervala zadržavanja daha (breath hold) i za vreme prolaska bolusa kontrasta tzv angiografske metode zasnovane na postkontrastnom pojačanju, pokazale su dramatičan

napredak ,posebno na polju abdominalne vaskularizacije. Skraćenje T1 vremena relaksacije krvi ,koje je posledica injektiranja paramagnetnog kontrasta, omogućava slikanje vaskularnog stabla bez efekta saturacije. Vreme merenja zavisi od vremena prolaska bolusa kroz zonu interesa,od faznog kodiranja i vremena ubrizgavanja kontrasta.

Očekuje se sve veća primena fazne promene GMR metode proporcionalne brzini protoka u kliničkoj praksi u kvantifikaciji protoka kroz krvne sudove i srčane šupljine (21).

1.9.3. Kompjuterizovana tomografska angiografija

Kompjuterska tomografska angiografija (CTA) ima dosta prednosti u odnosu na MRA.Slika ne zavisi od kretanja posmatrane strukture.Pogodna je za sagledavanje ekstrakranijalnih stenoza krvnih sudova.Adekvatan softver omogućava kvalitetnu obradu podataka.Kalcifikati unutar krvnog suda ne prouzrokuju artefakte kao kod MRA.Ekstemno nizak protok i male lezije unutar krvnog suda bolje se detektuju metodom CTA no MRA.Bolja je vizuelizacija lokalnog tromba i okluzije intrakranijalnog krvnog suda embolusom. CTA poseduje bolju prostornu rezoluciju ,čime je omogućena bolja identifikacija postojanja aneurizmi krvnog suda i njenih karakteristika.Zato ne čudi podatak da mnogi neurohirurzi operišu nakon načinjene CTA,sem u slučajevima kada je indikovano endovaskularno tretman,kada se prednost daje MRA ili konvencionalnoj angiografiji.

Metoda CTA ima i odredjenih nedostataka:

- rizik od primenjenog jednog kontrastnog sredstva,
- izlaganje radijaciji,
- otežana vizuelizacija krvnih sudova na bazi lobanje zbog koštanih struktura i kontrasta u venskim sinusima,
- otežana vizuelizacija aneurizme kod masivne subarahnoidalne hemoragije,
- izražena ateroskleroza i kalcifikati na zidovima krvnog suda ,
- kalcifikovane aterosklerotične naslage i normalne koštane strukture (npr.prednji klinoidni nastavci) prekrivaju niže postavljene krvne sudove i ponekad mogu da maskiraju postojanje anurizme na krvnom sudu,
- potrebno znanje interpretatora snimka u rekonstrukciji 3D postprocesinga u „čitanju” snimka (21).

1.9.4. Digitalna subtrakciona angiografija

Intravenska DSA izvodi se intravenskim ubrizgavanjem kontrasta i ne zahteva punkciju arterije, može da se radi ambulantno. Međutim, zahteva davanje velikog volumena kontrasta, ima sklonost za stvaranje artefakata (pri pokretu). Intravensko iniciranje velike količine liposolubilnog kontrasta nosi sobom opasnost od plućne embolije i alergije na kontrast. Rezolucija je nedovoljna za procenu konfiguracije plaka. Može se koristiti kao skrining metod, ali je i ovde ultrasonografija pouzdanija, jeftinija i manje rizična.

Angiografija ima primenu i kao dijagnostička i terapijska procedura. Visoka vremenska i prostorna rezolucija daju joj veoma važnu ulogu u postavljanju tačne dijagnoze vaskularnih poremećaja.

Intraarterijska procedura podrazumeva plasiranje katetera u zajedničku femoralnu arteriju u predelu prepone. Na ovaj način moguće je plasiranje različitih vodiča kroz krvni sud, stentova, kao i materijala za koiling aneurizmatskih proširenja. Jedno kontrastno sredstvo se plasira u kateter i prati fluoroskopski, dajući ispitivanim krvnim sudovima tamniju boju u odnosu na ostalo tkivo u okruženju. Okolno tkivo je „maskirano” tako da slikom dominiraju krvni sudovi ispunjeni kontrastom. Prednosti su: dobra rezolucija luka aorte i njegovih grana, mala količina kontrasta uz kateter malog kalibra, minimalni rizik. DSA ima mogućnost memorisanja elektronske slike i njenu ponovnu analizu sa procenom hemodinamskih parametara.

Loše strane ove metode su :

- rizik od nastanka povrede ili moždanog udara,
- upotreba jednog kontrastnog sredstva , moguća alergija,
- upotreba jonizujućeg zračenja,
- loša rezolucija vertebrobazilarnog sliva, kao i u slučaju teških lezija supraaortalnih grana i intrakranijalne arterijske mreže,
- teško je proceniti karakteristike koje određuju stabilnost i nestabilnost aterosklerotičnog plaka(2,21).

1.9.5 Akustični evocirani potencijali

Akustični evocirani potencijali (AEP) predstavljaju elektrofiziološku metodu koja se koristi u dijagnostici patoloških promena moždanog stabla (22).

Određenom vrstom zvučnog signala (alternantni klik) vrši se nadražaj akustičnog živca i prate odgovori koji se generišu duž akustičnog puta. Time se sagledava i njegov periferni i centralni deo, jer se kao odgovor na stimulus dobija sedam negativnih talasa, unutar 10ms od stimulacije, različitih amplituda i latencija.

Svaki talas ima određeno mesto nastanka i svi se generišu u strukturama moždanog stabla, koje su vaskularizovane arterijama zadnjeg sliva. Otud ova metoda nalazi značajnu primenu kao pomoćna dijagnostička metoda u dijagnostici vaskularnih lezija moždanog stabla i lokalizaciji mesta lezije. Njen značaj proističe iz logične pretpostavke da oštećenje u regiji "generatora" talasa ili "hronična nedovoljnost u vaskularizaciji" u regiji nastanka talasa vodi izmenama u morfologiji i drugim karakteristikama talasa koje se mogu da prate i mere.

Alternantni klik izabran je za stimulus jer najuspešnije smanjuje električne i mehaničke artefakte. Pod dejstvom zvučnog stimulusa nastaju pokreti slušnih košćica i treperenje bubne opne. Te vibracije prenose se na endolimfu scale tympani i scale vestibuli unutrašnjeg uva, a pokretanje endolimfe dalje izaziva nadražaj receptorskog dela Kortijevog organa. Tu se mehanička energija zvuka pretvara u električnu i dolazi do nadražaja kohlearnog nerva.

Akustički nadražaji prenose se od receptora do kortikalnog centra preko lanaca neurona u čiji sastav ulaze periferni, centralni, kortikalni i refleksni neuron, čije se sinapse nalaze u jedrima kohlearnog živca ili u akustičnim relejnim jedrima.

I talas nastaje aktivacijom akustičnog nerva u kohlearnom delu. Vrlo često se ne registruje kod oštećenja kohleje i onemogućava interpretaciju nalaza AEP u celini.

II talas nastaje aktivacijom kohlearnog nukleusa.

III talas nastaje aktivacijom donjeg dela ponsa, putanjom od kohlearnog nukleusa kroz trapezoidno telo i gornja maslinasta tela. Ima poseban značaj kod oboljenja moždanog stabla.

IV i V talas nastaju aktivacijom gornjeg ponsa i donjeg srednjeg mozga u lateralnom lemniscusu ali ne u donjem kolikulusu, kako se ranije mislilo.

U interpretaciji nalaza mere se latence pojedinačnih talasa, pri tome su najznačajnije latence I,III,V talasa, kao i intertalasne latence ITL (koje predstavljaju vreme provodjenja) između I,III,V talasa,kao i oblik i amplitudu talasa.

U različitim patološkim stanjima u zadnjoj lobanjskoj jami, lezijama u različitim delovima moždanog stabla dolazi do promena u amplitudama, latencama talasa,kao i ITL koje pokazuju određene “zakovitosti” vezane za mesto lezije. Definitivna priroda lezije ostaje u domenu ostale dopunske dijagnostike (23).

Indikacije za primenu AEP:

Redje indikacije za primenu AEP

-vaskularna oboljenja moždanog stabla

- heredo-degenerativne bolesti

-neurinom acustičkog nerva

- bolesti motornog neurona

-periferna oboljenja akustičkog nerva

- metabolički poremećaji

-demijelinizaciona oboljenja

- postkontuzioni sindrom

-utvrđivanje funkcionalne gluvoće

- siringobulbia

-odredjivanje praga sluha kod dece

- hidrocephalus

-pacijenti u komi

-intraoperativni monitoring

-utvrđivanje moždane smrti.

1.9.6. Cervikalni somatosenzitivni evocirani potencijali

Somatosenzitivni evocirani potencijali predstavljaju neurofiziološki test za ispitivanje funkcionalnog integriteta somatosenzornog sistema.Stimulacijom perifernih nerava (senzitivnih i mešovutih) ruku i nogu registruju se odgovori u vidu tri ili više negativnih i pozitivnih talasa različite amplitude i latence koji se registruju nad ekstremitetima, kičmenom moždinom i korom mozga (22).

Aferentni somatosenzitivni talas prenosi se senzitivnim vlaknima perifernog nerva, preko zadnjih korenova kičmene moždine, duž zadnjeg funikulusa do jedra produžene moždine a odatle lemniskusnim sistemom do ventrolateralnih i posterolateralnih jedara u talamusu a zatim talamo-kortikalnom projekcijom do primarne kortikalne somatosenzitivne kore.

Cervikalni somatosenzitivni evocirani potencijali (CSEP) nastaju stimulacijom n. medianusa u predelu ručnog zgloba i odgovor se registruje iznad Erbove tačke, sedmog kičmenog pršljena i nad primarnom senzitivnom kortikalnom regijom.

Odgovor nad Erbovom tačkom je trifazičan PNP i odražava neprekidnu depolariziju kroz n. medianus i plexus brachialis.

Odgovor iznad cervikalne medule u nivou C7 pršljena sastoji se iz tri negativna talasa N 11,13 i 14.

Odgovor koji se registruje nad primarnom somatosenzitivnom korom predstavlja kompleks od više talasa. Nema jasnih dokaza ali se pretpostavlja da u odgovoru N20-P25 učestvuju thalamus i delovi senzitivne radijacije. Naredni kompleks talasa P30 N40 nastaje u sekundarnoj senzitivnoj kortikalnoj regiji.

U interpretaciji nalaza koriste se uobičajeni parametri-amplituda, latenca, oblik i površina talasa. Amplituda je varijabilna i tek pad od 50 % i više u odnosu na suprotnu stranu, čini nalaz patološkim.

CVP je najpouzdaniji parameter u interpretaciji nalaza i ima najveći dijagnostički značaj. Promenjuje se u dopunskoj dijagnostici kod oštećenja perifernih nerava i radiksa, cervikalne mijelopatije, neuropatija, multiple skleroze, povreda kičmene moždine ali i kod cerebrovaskularnog inzulata (23).

Sličnim pristupom kao i kod AEP-a očekuju se patološki nalazi kod postojanja VAH i PCS.

1.10.Preporuke u lečenju pacijenata sa PCS i VAH

U grupi sa PCS,manjeje pacijenata sa VAH. U vodičima dobre kliničke prakse, manje su zastupljene praporuke za njihovo lečenje bilo da je u pitanju primarna ili sekundarna prevencija u lečenju PCS.

1.10.1.Medikamentozna terapija

Medikamentozna terapija uključuje primenu antiagragacione terapije (malih doza Aspirina,kombinaciju Aspirina i Dipyridamola,kaoi primenu Clopidogrela (75mg dnevno). Ne postoji slaganje o primeni antikoagulantne terapije.

U WASID studiji pokazala se jednaka efikasnost Aspirina i Warfarina u grupi pacijenata sa PCS i VAH sa ishemijskim nekardioembolijskim inzultom.Definitivno, antikoagulantna terapija se ne preporučuje kao racionalna terapijska opcija kod pacijenata sa VAH i PCS(23).

1.10.2. Endovaskularna rekanalizacija

U sagledavanju mogućnosti izvodjenja angioplastike i ugradnje stenta kod VA rizik je adekvatan onom kod visokorizičnih pacijenata sa stenozom karotidnih arterija.Ne postoje jasni dokazi randomiziranih studija koje bi tvrdile da je endovaskularni tretman superiorniji nad najboljim medikamentoznim lečenjem(23).

1.10.3.Hiruška revaskularizacija

Ne preporučuje se hiruška revaskularizacija kod pacijenata sa VAH (12).

2. HIPOTEZE ISTRAŽIVANJA

Polazeći od stava da je postojanje VAH od značaja za nastanak PCS, postavljene su sledeće hipoteze istraživanja:

1. Postoji velika učestalost VAH kod pacijenata sa PCS.
2. VAH predstavlja važan faktor rizika za nastanak PCS.
3. Postoji određena korelacija sa drugim faktorima rizika za nastanak PCS.
4. Postoji podudarnost nalaza CDE sa MRA i CTA .
5. Postoje promene u parametrima neurofizioloških metoda ispitivanja moždanog stabla (AEP, CSEP).
6. Postoji pozitivna korelacija između neurofizioloških testova ,kliničkog nalaza i ishoda bolesti.

3. CILJEVI ISTRAŽIVANJA

1. Utvrditi učestalost VAH u pacijenata sa PCS.
2. Utvrditi rizik oboljevanja od PCS kod pacijenata sa VAH.
3. Utvrditi značaj VAH kod postojanja udruženih faktora rizika za nastanak PCS.
4. Komparacija nalaza metoda CDE,CTA,MRA.
5. Komparacija nalaza AEP, CSEP, sa kliničkim nalazom i ishodom bolesti.

4. ISPITANICI I METODE ISTRAŽIVANJA

4.1. Dizajn istraživanja:

Ovo je prospektivna studija koja analizira podatke dobijene od svih pacijenata hospitalizovanih sa dijagnozom PCS i upoređuje ih sa grupom pacijenata bez vaskularnih tegoba i PCS, prati učestalost VAH u obe grupe pacijenata.

4.2. Ispitivana populacija:

Istraživanje je sprovedeno kao prospektivna studija i obuhvatilo je 50 pacijenata, hospitalizovanih na Cerebro-vaskularnom odeljenju Klinike za neurologiju, Kliničkog Centra Niš sa dijagnozom infarkta mozga u vertebro-bazilarnom slivu.

Svi pacijenti hospitalizovani su sa kliničkom slikom koja je upućivala na infarkt u zadnjem (vertebro-bazilarnom) slivu. Metodom kompjuterizovane tomografije (CT) postavljena je dijagnoza infarkta mozga u zadnjem slivu (PCS). U pojedinim slučajevima kada CT nije bio dovoljno precizan ili se radilo o malim lezijama u predelu moždanog stabla načinjen je MRI endokranijuma kojim je postavljena dijagnoza PCS.

Kao kontrolna grupa, analizirani su nalazi pacijenata kojima je CTA radjena iz drugih razloga i nemaju PCS. Oni su hospitalizovani na Klinici iz drugih "nevaskularnih" razloga.

U istraživanje nisu uključeni pacijenti sa dijagnozom PCS, sa dokazanom etiologijom npr: vaskulitis, disekcija AV ili arterije basilaris (AB), Moya Moya sindrom, tromboza venskih sinusa, tranzitorni ishemijski atak u vertebro-bazilarnom slivu. Iz istraživanja su isključeni i pacijenti sa dokazanom steno-okluzivnom bolešću karotidnog krvotoka, kao i oni sa aplazijom, stenozom ili okluzijom AV. Pacijenti sa primarnom hipoplazijom AV koji su naknadno razvili okluziju hipoplastičnog krvnog suda obuhvaćeni su istraživanjem.

Svi pacijenti ili najbliži srodnici (ukoliko je kvantitativno stanje svesti pacijenta bilo izmenjeno) detaljno su unapred bili upoznati sa svim detaljima procedura koje su bile planirane i sprovedene, sa ciljevima i potrebama za svakom od njih. Bili su obavešteni da su uključeni u naučno-istraživački rad i dali saglasnost potpisom na odgovarajućem obrascu. Svi dobijeni podaci čuvaju se u službenoj prostoriji gde se skladište istorije bolesti i u računarskim bazama podataka koje su zaštićene posebnom lozinkom.

Podaci su dobijeni iz direktnog intervjua sa pacijentom (auto) i pratioca (heteroanamnezom). Podaci su obuhvatili: pol, starost, glavne tegobe, sadašnju bolest, prethodne bolesti i postojanje faktora rizika. Obavljen je objektivni somatski pregled na prijemu sa obaveznim kardiološkim statusom imerenjem arterijske tenzije.

4.3. Metode istraživanja

Neurološki pregled načinjen na prijemu i u toku boravka na odeljenju skorovan je NIHSS skalom, modifikovanom za zadnji sliv(24).U slučaju pogoršanja (nekoliko pacijenata je u toku hospitalizacije doživelo novi atak ili pogoršanje bolesti sa produbljenjem neurološkog deficita, produbljenjem stanja svesti, popuštanjem rada vitalnih funkcija i letalno završilo) ili poboljšanja stanja gde je došlo do izmene skora sa prijema, uziman je najveći skor u toku hospitalizacije.

Modifikovana NIHSS skala data je u poglavlju Prilozi .

Načinjene su **laboratorijske pretrage** koje su obuhvatile: krvnu sliku (sedimentaciju, RBC, WBC, HGB, HCT), glikemiju, vrednosti holesterola (HDL i LDL), triglicerida, ureje, kreatinina, Na , K, fibrinogena.

Svakom pacijentu ispitivane grupe načinjena je **Color Doppler Ehosonografija (CDE)** magistralnih krvnih sudova vrata. Ispitivanje započinje pregledom krvnih sudova desne polovine vrata. Najpre se pregledaju morfološke karakteristike karotidnih krvnih sudova (karakteristike zidova, debljina intimomedijalnog kompleksa-IMK, eventualno postojanje ateromatoznih promena, evidentira se postojanje plakova, sa svim njihovim karakteristikama-karakter, dimenzije, postojanje određenog procenta stenozne krvnog suda, izračunavanje dijametara

stenoze) a zatim hemodinamski parametri (brzine protoka, indeks rezistencije-IR) pregled u power modu.

Pregled AV započinje V2 segmentom. On predstavlja najpristupačiji segment ultrazvučnom ispitivanju, gde se uobičajeno vrši pregled AV. Najpre se izmeri dijametar krvnog suda. U našem slučaju (po prihvaćenom stavu većine autora koji se bavili istim problemom dijametar manji od 2mm smatran je hipoplazijom krvnog suda) (25,26,27,28,29,30).

Zatim se na isti način pregledaju krvni sudovi leve polovine vrata.

Zavisno od spretnosti ispitivača ali i anatomskih karakteristika krvnih sudova, pregled AS i ishodišta AV ne daje uvek očekivane rezultate.

CDE je vršen u Neurosonološkom kabinetu Klinike za neurologiju na aparatu Esaote my lab 70. Korišćena je linearna sonda 4-11MHz sa "puls repetition frekvency" PRF od 1-1,8KHz.

Svim pacijentima bila je načinjena **kompjuterska tomografska angiografija (CTA)** od strane specijalno obučenog radiologa (koji nije imao uvid u prethodnu dijagnostiku) i uz napomenu obaveznog sagledavanja ekstra i intrakranijalnog dela karotidnog i vertebralnog sliva. U slučaju kad je to bilo neophodno u smislu preciznije dijagnoze PCS i kad su tehnički uslovi to zahtevali, pacijentima kojima je to bilo neophodno, načinjena je **magnetna rezonanca i magnetno rezonantna angiografija MRI i MRA**. U tim slučajevima CTA nije radjen da bi se izbeglo nepotrebno zračenje pacijenata(31).

CTA i MRA pregledi ekstra i intrakranijalnih arterija radjeni su na Institutu za radiologiju Kliničkog centra u Nišu, na aparatima MSCT General Electronic Healthcare BrightSpeed (Fairfield, Connecticut, United States) sa debljinom preseka od 2,5mm i magnetnoj rezonanci Avanto Siemens, jačine magnetnog polja od 1,5T (Tesla) sa debljinom preseka 3mm.

CT angiografija je kontrastna metoda, za čije je izvodjenje korišćeno jedno kontrastno sredstvo Ultravist (370mg/L), 70ml Ultravista po pregledu.

Pri izvodjenju MR angiografije korišćena je nekontrastna metoda TOF-time of flight.

MR pregled endokranijuma je radjen po standardnom protokolu Instituta za radiologiju. Korišćene su T1-weighted TR/TE 500/7,8 ms, T2W TR/TE 4700/93 ms i TE* 83 ms, diffusion

weighted TR/TE 3600/99 ms TE* 98 ms i fluid attenuated inversion recovery TR/TE 8840/111 ms TE* 12 ms sekvence, sa debljinom preseka od 5 mm u cilju detekcije ishemijske lezije.

Pri izvođenju MR angiografije korišćena je nekontrasna metoda 3D- TOF time, sa debljinom preseka od 0,8 mm i TR 23 ms i TE 7,15 ms. Flip ugao je iznosio 25 stepeni, FOV 230, a korišćeni matriks 141 x 320.

CTA iMRA snimci su evaluirani merenjem dijametra vertebralnih arterija u svim njenim segmentima. Dijametri vertebralnih arterija dobijeni su izračunavanjem srednjeg aksijalnog dijametra.

Svim pacijentima kontrolne i ispitivane grupe bili su načinjeni **akustični evocirani potencijali (AEP) i cervikalni somatosenzitivni evocirani potencijali (CSEP)**. Nepokretnim pacijentima i pacijentima sa izmenjenim stanjem svesti radjeni su AEP i CSEP na odeljenju, dok je pokretnim pacijentima snimanje radjeno u Kabinetu za elektrofiziologiju Klinike za neurologiju Kliničkog Centra Niš.

AEP je radjen u tzv. "gluvoj sobi"(prostorija sa adekvatnom zvučnom i elektromagnetnom izolacijom).Svi pacijenti su prethodno pripremljeni za snimanje sa ciljem njihovog maksimalnog opuštanja,kako bi se izbeglo nastajanje artefakata usled gutanja,treptanja, pokreta pacijenta.Pripremu vrši obučena medicinska sestra (elektrofiziološki asistent).Nakon neophodne pripreme kože(skidanje nečistoća sa potrebne površine) na nju su nalepljene površinske srebrne disc electrode.Aktivne na mastoidnim nastavcima(A1,A2), referentna na verteksu (Cz) zemlja-elektroda na čelu.Snimanje je obavljeno u rasponu frekvenca 100 do 3000Hz,sa vremenskom bazom od 10ms.Korišćena je montaža elektroda uz korišćenje dva kanala: I A2Cz, IIA1Cz(22,23).

Nakon odredjivanja praga sluha, dodavan je intenzitet klika za 70Db jači od praga i njime stimulisano jedno uvo, dok je drugo uvo"maskirano" zvukom jačine30Db.Stimulisanje je vršeno sa 2048 stimulusa,učestalošću od 5 stimulusa u sekundi. Praćene su amplitude,apsolutne latencije svih ali prevashodno I,III,V talasa i intertalasne latencije I-III- I-V, III-V.Snimanje je obavljeno na aparatima Sapphire, Medelec i Nihon Kohden Neuropack M1.

Korišćena je vremenska baza od 10ms, raspon filtera od 100Hz (Low cut) i 3KHz (Hi cut). Trajanje klika iznosilo je 0,1ms. Broj stimulus 5/sec- sa ukupno 2048 stimulusa (Sapphire) i 10/sec(Nihon) sa ukupno 2000 stimulusa. Step en osetljivosti amplitude 0,5 μ V/div.

Svi dobijeni podaci su statistički obradjeni.

CSEP je takodje načinjen svim pacijentima ispitivane i kontrolne grupe.

Nakon što su elektrofiziološki asistenti pripremile pacijente i nakon pripreme kože izvršeno je lepljenje elektroda.

Za kliničku primenu CSEP-a, stimulacijom n. medianusa, preporučuje se upotreba 4 kanala:

I kanal: aktivna elektroda iznad Erbove tačke. Referentna nad suprotnim Erbom. Tako se registruje talas N9.

II kanal: aktivna elektroda postavlja se iznad sedmog vratnog pršljena a referentna na suprotnom Erbu, ili na tački Fz po 10-20 sistemu. Tako registrujemo talas N13.

III kanal: Aktivna elektroda lepi se iznad V vratnog pršljena, referentna iznad tačke Fz. Može da se postavi necefalična referentna elektroda iznad Erba ili ramena za smanjenje mišićnih artefakata. Na taj način se registruje talas P14.

IV kanal: aktivna elektroda se postavlja na tačke C3 i C4 (po nomenklaturi 10-20) suprotno od strane stimulacije. Referentna elektroda iznad Fz tačke. Ovim rasporedom elektroda registrujemo talas N20 i P25.

Modifikacijom u našem Kabinetu upotrebom kortikalne i necefalične electrode nad Erbom registruje se talas P15 čiji je generator u predelu ponto-medularnog prelaza.

U našem istraživanju registrovali smo talas N13, P15 i talase N20 i P25. Merene su njihove amplitude, latence i centralno vreme provodjenja između talasa N13, P15 i P20(22,23).

Snimanje je vršeno na aparatima Sapphire, Medelec i Nihon Kohden Neuropack M1. Korišćene su vremenske baze od 50ms, sa opsegom filtera 20Hz (Low cut) i 2KHz (Hi cut). Trajanje stimulus je bilo 0,2ms, frekvencija 2/sec, broj impulsa ukupno 200. Otklon amplitude 5 μ V za kortikalni i 2 μ V za spinalne odgovore.

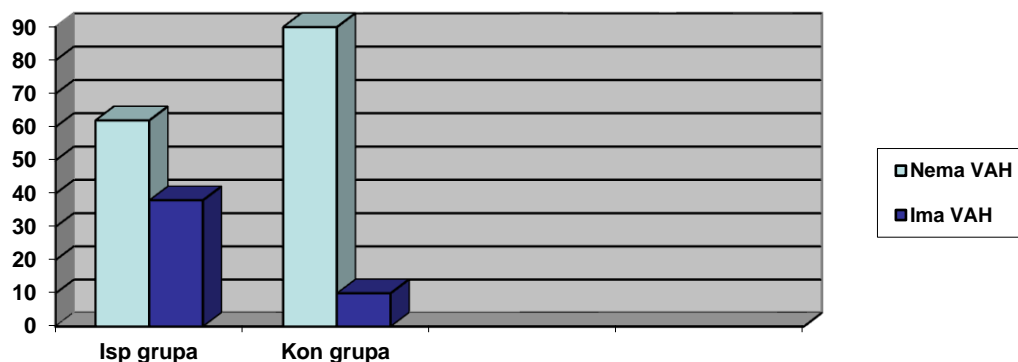
5. REZULTATI ISTRAŽIVANJA

U uzorku od 90 ispitanika, ispitivanu grupu je činilo njih 50 sa dijagnozom PCS, dok je u kontrolnoj grupi bilo 40 pacijenata bez vaskularne etiologije i dijagnoze PCS. Prosečna starost ispitanika kontrolne grupe je iznosila 39.15 ± 9.19 dok je u ispitivanoj bila 67.26 ± 11.01 sa statistički signifikantno primetnom razlikom ($t=13.201$; $p<0,001$).

Tabela br.1. Distribucija ispitanika eksperimentalne i kontrolne grupe u odnosu na postojanje VAH .

VAH	Ispitivana grupa	Procenat	Kontrolna grupa	Procenat	Ukupno
Nema	31	62 %	36	90 %	67
Ima	19	38 %	4	10 %	23
Ukupno	50	100 %	40	100 %	90

Definisanjem VAH po metodološki utvrđenim principima, uočavamo da je ona bila prisutna kod 19 (38%) u odnosu na učestalost u kontrolnoj grupi, 4 (10%), što je statistički signifikantno na novou $p<0,01$ ($\chi^2=9,158$; $p=0,002$).

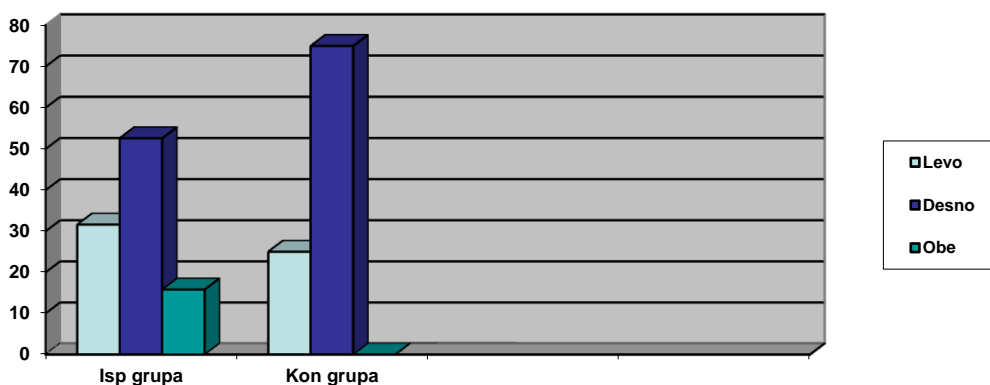


Grafikon br 1. Grafički prikaz distribucija ispitanika eksperimentalne i kontrolne grupe u odnosu na postojanje VAH.

Tabela br.2. Distribucija ispitanika ispitivane i kontrolne grupe sa VAH u odnosu na lokalizaciju VAH .

Lokalizacija VAH	Ispitivana grupa	Procenat	Kontrolna grupa	Procenat	Ukupno
Levo	6	31,6 %	1	25 %	7
Desno	10	52,6 %	3	75 %	13
Obe	3	15,8%	0	0	3
Ukupno	19	100 %	4	100 %	23

U ispitivanoj i kontrolnoj grupi dominira desnostrana VAH.

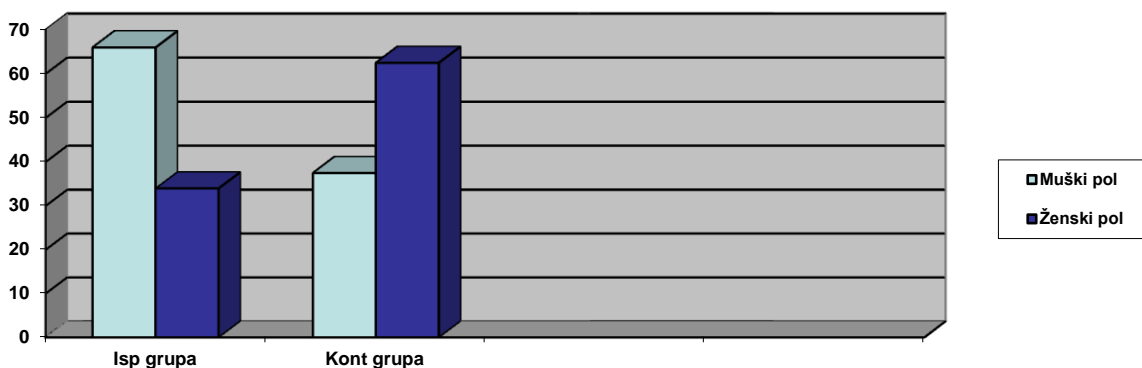


Grafikon br 2. Grafički prikaz distribucija ispitanika ispitivane i kontrolne grupe sa VAH u odnosu na lokalizaciju VAH .

Tabela br.3 Distribucija ispitanika ispitivane i kontrolne grupe u odnosu na pol .

Pol	Ispitivana grupa	Procenat	Kontrolna grupa	Procenat	Ukupno
Muški	33	66 %	15	37,5 %	48
Ženski	17	34 %	25	62,5 %	42
Ukupno	50	100 %	40	100 %	90

Od 50 ispitanika ispitivane grupe, njih 33 (66%) je bilo muškog i 17 (34%) ženskog pola. U kontrolnoj gupi je bilo 15 (37,5%) muškaraca i 25 (62.5%) žena. Uočavamo da je u ispitivanoj grupi bilo značajno više ispitanika muškog pola u odnosu na kontrolnu ($\chi^2=7,252$; $p=0,007$).



Grafikon br 3 . Grafički prikaz distribucije ispitanika ispitivane i kontrolne grupe u odnosu na pol .

Tabela br. 4. Prisustvo faktora rizika kod ispitanika kontrolne i ispitivane grupe.

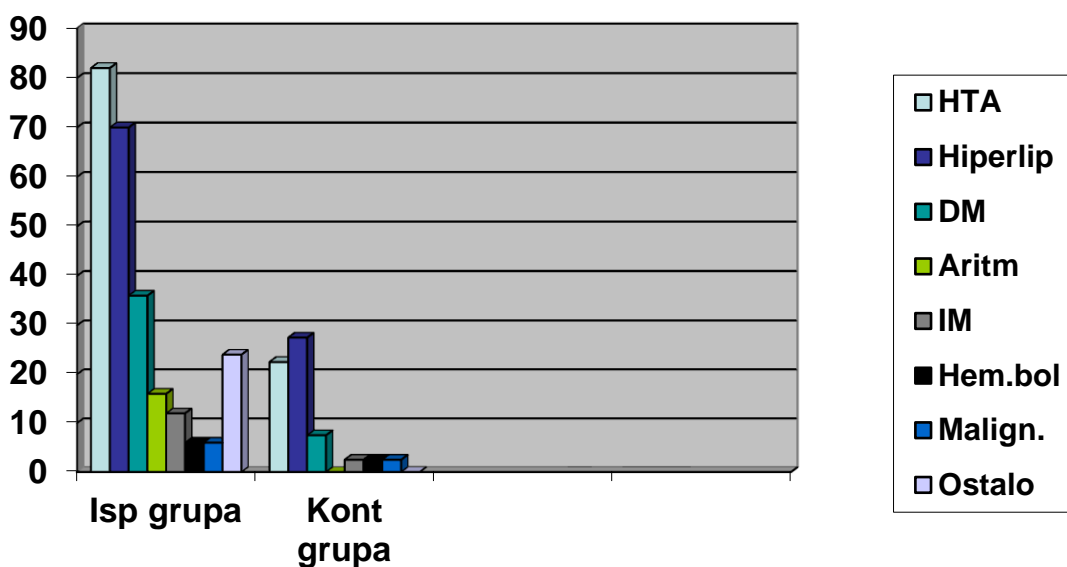
		Ispitivana (n=50)	Kontrolna (n=40)	χ^2	p
HTA	ne	9(18)	31(77,5)		
	da	41(82)	9(22,5)	31,862	<0,001
Hiperlip.	ne	15(30)	29(72,5)		
	da	35(70)	11(27,5)	16,063	<0,001
DM	ne	32(64)	37(92,5)		
	da	18(36)	3(7,5)	/	0,001 ¹
Arit.aps.	ne	42(84)	40(100)		
	da	8(16)	0(0)	/	0,007 ¹
IM	ne	44(88)	39(97,5)		
	da	6(12)	1(2,5)	/	0,099 ¹
Hem.bol.	ne	47(94)	39(97,5)		
	da	3(6)	1(2,5)		0,397 ¹
Malign.	ne	47(94)	39(97,5)		
	da	3(6)	1(2,5)		0,397 ¹
Ostali.fak	ne	38(76)	40(100)		
	da	12(24)	0(0)	11,077	0,001

¹-Fisher exact p

Poređenje učestalosti prisutnih faktora rizika kod ispitivane i kontrolne grupe prikazano je u tabeli 4.

Učestalost HTA bila je statistički signifikantno viša u ispitivanoj grupi (82% vs 22,5%; $\chi^2=31,863$; $<0,001$) kao i ispitanika sa hiperlipidemijom (70% vs 27,5%; $\chi^2=16,063$; $<0,001$) i šećernom bolešću (36% vs 7,5%; Fisher $p=0,001$) u odnosu na broj u kontrolnoj grupi.

Apsolutna aritmija je takođe bila učestalija u ispitivanoj grupi (16% vs 0%; Fisher $p=0,007$) kao i prisustvo ostalih faktora rizika (24% vs 0%; Fisher $p=0,001$).



Grafikon br 4. Grafički prikaz distribucije prisustva standardnih (poznatih) faktora rizika kod ispitanika eksperimentalne i kontrolne grupe.

Tabela br.5. Prediktori nastanka infarkta mozga u zadnjem slivu (univarijantni logistički model).

	OR	p
Starost	1,281	<0,001
Ženski pol	0,309	0,008
VAH	5,516	0,005
HTA	15,691	<0,001
Hiperlipidemija	6,152	<0,001
DM	6,937	0,004
Arit.aps	1,176	0,852
IM	5,318	0,130
Kardiomiopatija	1,131	0,767
Hemat.bol.	2,489	0,438
Maligniteti	2,498	0,411
Ostali f.rizika	1,700	0,857

Kao nezavisni prediktori infarkta su se izdvojili: starost, muški pol, VAH, HTA, hiperlipidemija i šećerna bolest.

Prisustvo VAH-a predstavlja faktor rizika za nastanak infarkta mozga u zadnjem slivu (OR=5,516; 95%CI=1,694-17,957; p=0,005).

Posmatrajući vrednosti unakrsnog odnosa uočavamo da starost kao kontinuirana varijabla povećava šansu za infarktom mozga u zadnjem slivu za 30% (OR=1,281; 95%CI=1,154-1,422; p<0,001).

Ženski pol predstavlja statistički signifikantan protektivni faktor (OR=0,309; 95%CI=0,130-0,736; p=0,008).

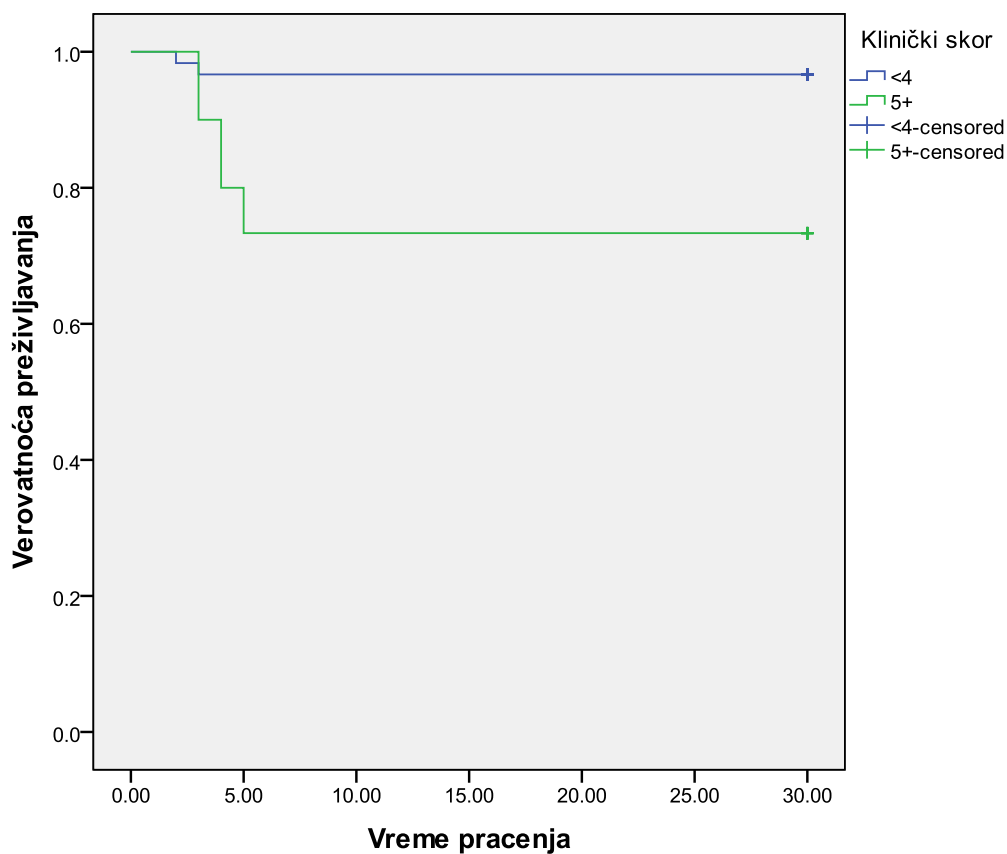
Kao izrazito jak faktor rizika izdvojila se hipertenzija (OR=15,691; 95%CI=5,574-44,174; p<0,001). Prisustvo hiperlipidemije (OR=6,152; 95%CI=2,450-15,446; p<0,001) takodje ali i prisustvo šećerne bolesti (OR=6,937; 95%CI=1,871-25,728; p=0,004).

Ostali analizirani faktori se nisu izdvojili kao statistički signifikantni.

Tabela 6. Prediktori letalnog ishoda (Cox-ov regresioni model).

	OR	p
Starost	1,062	0,012
Ženski pol	0,469	0,272
Klin. skor	8,447	0,007
HTA	7,579	0,04
Hiperlipidemija	2,319	0,223
DM	1,514	0,548
Apsolutna aritmija	2,673	0,220
IM	1,464	0,718
Kardiomiopatija	1,276	0,659
Hemat.bol.	1,111	0,458
Maligniteti	1,589	0,885
Ostali f.rizika	1,236	0,555

Posmatrajući letalni ishod i faktore koji na njega utiču, uočavamo da se kao statistički signifikantni prediktori izdvajaju starost ispitanika (HR=1,062; 9%CI=1,014-1,114; p=0,012) kao i prisustvo hipertenzije (HR=7,579; 9%CI=1,110-52,111; p=0,04). Na smrtni ishod u značajnoj meri utiče i klinički skor preko 4, koji povećava šansu za letalnim ishodom više od 8 puta (HR=8,447; 9%CI=1,792-39,809; p=0,007).



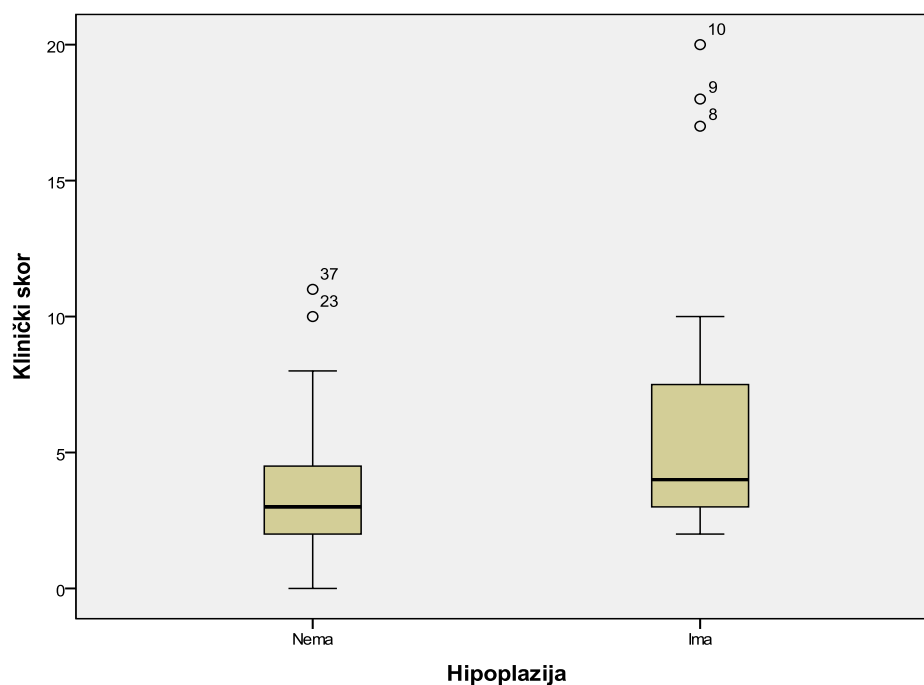
Grafikon br. 5. Kaplan Majerova krivulja preživljavanja ispitanika u odnosu na vrednosti kliničkog skora.

Prosečno vreme preživljavanja ispitanika sa kliničkim skorom manjim od 4 iznosilo je 29,08 dana sa standardnom greškom od 0,64 dana i statistički signifikantno je bilo duže od preživljavanja ispitanika kojima je klinički skor bio iznad 5 i kod kojih je vreme preživljavanja iznosilo 23,03 dana sa standardnom greškom od 2,11 dana (Log Rank Mentel-Cox: $\chi^2=10,731$; $p=0,001$).

Tabela br 7. Distribucija VAH + i VAH- ispitanika ispitivane grupe u odnosu na vrednosti NIHSS skora.

Skor	Broj VAH+	Procenat VAH+	Broj VAH-	Procenat VAH -	Ukupan broj	Ukupan procenat
< 4	10	52,63 %	22	70,96%	32	64 %
> 4	9	47,36 %	9	29,03%	18	36 %
Ukupno	19	100%	31	100%	50	100%

Broj pacijenata sa težim kliničkim nalazom značajno je veći u grupi pacijenata sa VAH.

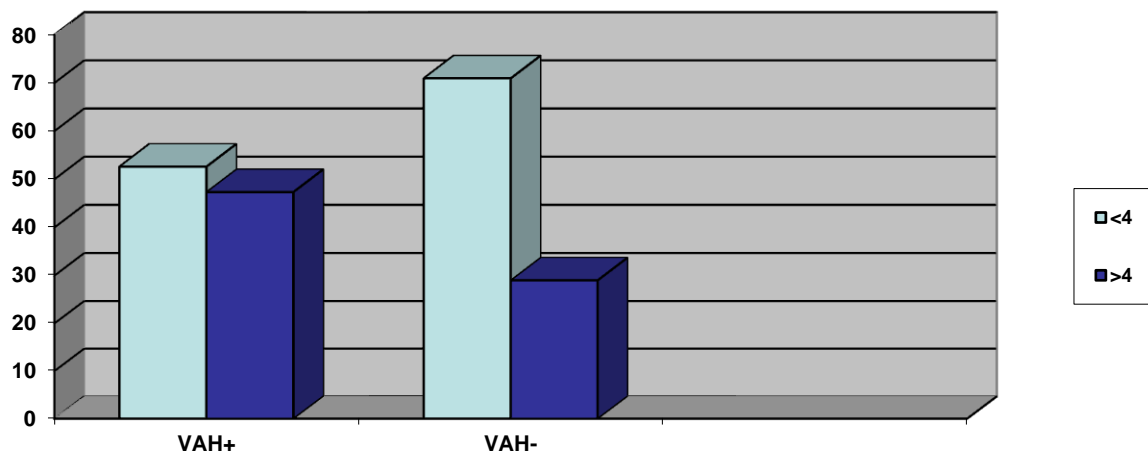


Grafikon br.6 Box i Whisker plot grafik vrednosti kliničkog skora u ispitivanoj grupi.

Tabela 8. Poređenje vrednosti kliničkog skora kod ispitanika sa i bez VAH unutar ispitivane grupe.

	Ispitivana grupa		Z	p
n	31	19		
\bar{X}	3,71	6,63		
SD	2,84	5,68		
Me	3	4		
IR	3	7		
min	0	2		
max	11	20	-2,163	0,031

Posmatrajući vrednosti kliničkog skora unutar ispitivane grupe kod ispitanika sa i bez VAH, uočavamo veliku heterogenost. U ispitivanoj grupi je 19 ispitanika imalo a 31 nije imalo VAH. Kod onih sa hipoplazijom medijana skora je iznosila 4 sa interkvartilnom razlikom 7 i statistički je bila viša od onih kod kojih nije bilo hipoplazije arterije i kod kojih je medijana skora iznosila 3 sa interkvartilnom razlikom 3 (Mann Whitney $Z=-2,163$; $p=0,031$) čime je dokazana statistička značajnost postojanja težeg kliničkog nalaza (višeg NIHSS skora) kod pacijenata ispitane grupe sa postojanjem VAH.

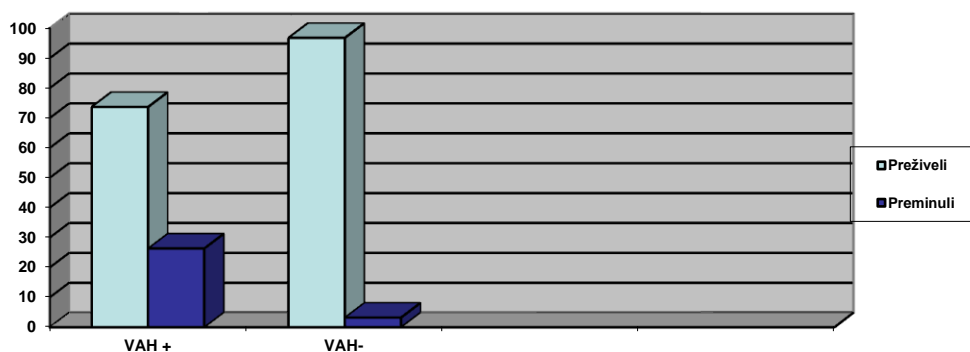


Grafikon br 7. Grafički prikaz distribucije VAH + i VAH - ispitanika ispitivane grupe u odnosu na vrednosti NIHSS skor kliničkog nalaza .

Tabela br 9. Distribucija VAH + i VAH - ispitanika ispitivane grupe u odnosu na ishod bolesti .

Ishod	Broj VAH+	Procenat VAH+	Broj VAH -	Procenat VAH -	Ukupan broj	Ukupan procenat
Preživeli	14	73,68 %	30	96,77 %	44	88 %
Preminuli	5	26,32 %	1	3,22 %	6	12 %
Ukupno	19	100 %	31	100 %	50	100 %

Statistički značajno postoji veći letalitet u ispitanoj grupi kod pacijenata sa VAH u odnosu na pacijente bez VAH($\chi^2=3,34,p=0,05$).



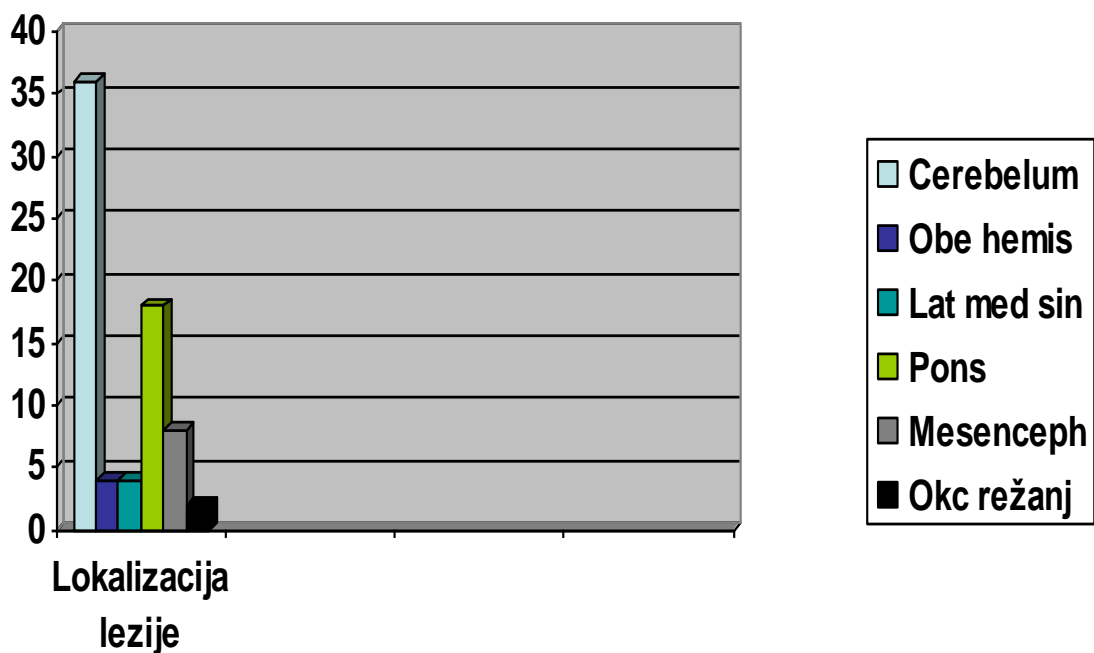
Grafikon br 8. Grafički prikaz distribucije VAH + i VAH - ispitanika ispitivane grupe u odnosu na ishod bolesti .

Tabela br.10.Lokalizacija infarkta u ispitivanoj grupi.

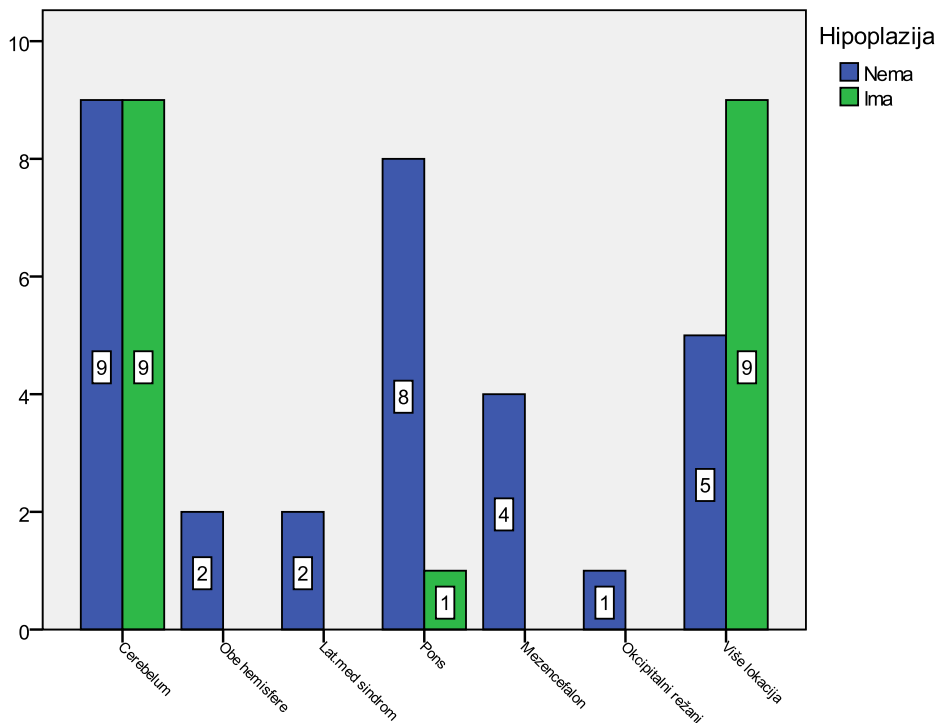
Nalaz	Ispitivana grupa	
Uredan	0	0%
Cerebelum	18	36,0%
Obe hemisfere	2	4,0%
Lat.med.sindrom	2	4,0%
Pons	9	18,0%
Mezencefalon	4	8,0%
Okc. režanj	1	2,0%
Više lokalizacija	14	28%
Ukupno	50	100%

U ispitivanoj grupi infarkt u cerebelumu je imalo 18(36%), u obe hemisfere 2(4%), isto toliko je imalo i lateralni medularni sindrom 2(4%). Infarkt u ponsu je imalo njih 9(18%), u mezencefalonu 4(8%), u okcipitalnom režnju 1(2%).

Infarkte na više lokacija je imalo 14(28%) ispitanika u ispitivanoj grupi.



Grafikon br.9.Grafički prikaz mesta lezije (infarkta) u ispitivanoj grupi.

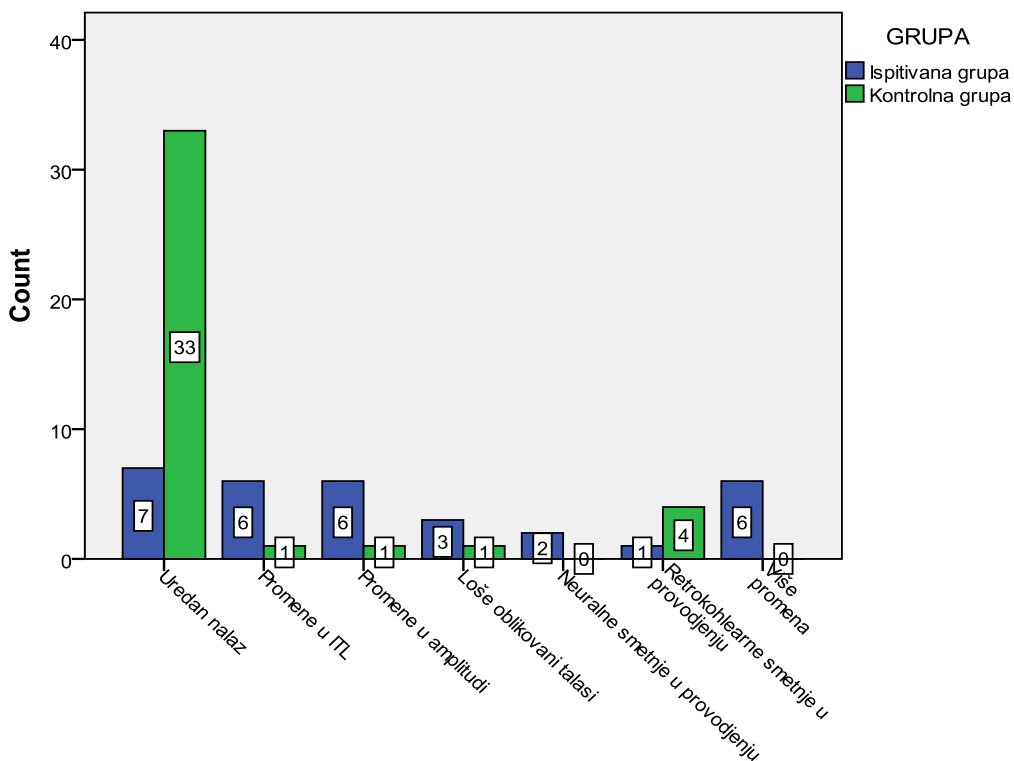


Grafikon br.10. Distribucija mesta infarkta prema prisustvu VAH u ispitivanoj grupi.

Sa grafika uočavamo da kod ispitanika sa infarktoma u obe hemisfere, lateralnim medijalnim sindromom, infarktoma u mezencefalonu i okcipitalnom režnju nije bilo VAH.

Najveći broj ispitanika obe grupe (po 9) je imao infarkt u cerebelumu, kao i na više lokacija (9 sa i 5 bez hipoplazije).

Infarkt u ponsu je imao 1 (7,7%) ispitanik sa i 8 (44,4%) bez hipoplazije što se značajno razlikuje (Fisher exact $p=0,044$). Značajna razlika se uočava i kod prisustva infarkta na više lokacije koja je prisutnija kod ispitanika sa VAH ($\chi^2=5,24$; $p=0,022$).

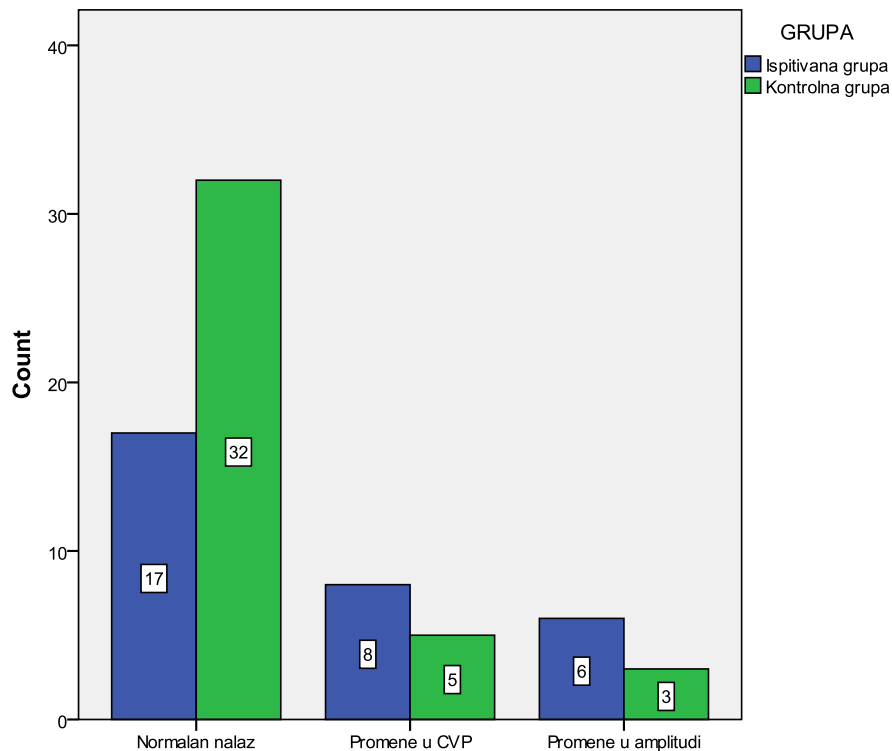


Grafikon br.11.Nalaz akustičnih evociranih potencijala (ABR) u ispitivanim grupama.

Na grafikonu 11 prikazan je nalaz akustičnih evociranih potencijala (AEP) u ispitivanim grupama. Normalan nalaz je imalo 7(22,6%) u ispitivanoj grupi i 33(82,5%) u kontrolnoj što je statistički signifikantno više ($\chi^2=41,23$; $p<0,001$).

Promene u ITL u ispitivanoj grupi je imalo 6(19,4%) i svega 1(2,5%) u kontrolnoj grupi. U amplitudi je nalaz bio prisutan kod 6(19,4%) u ispitivanoj i kod 1(2,5%) u kontrolnoj. Loše oblikovani talasi su bili prisutni kod 3(9,7%) u ispitivanoj i 1(2,5%) u kontrolnoj. Periferne smetnje u provođenju su bile registrovane kod 2(6,5%) u ispitivanoj grupi, dok ih u kontrolnoj nije bilo. Retrokohlearne smetnje u provođenju su bile prisutne kod 1(3,2%) ispitanika ispitivane i 4(10%) ispitanika kontrolne grupe.

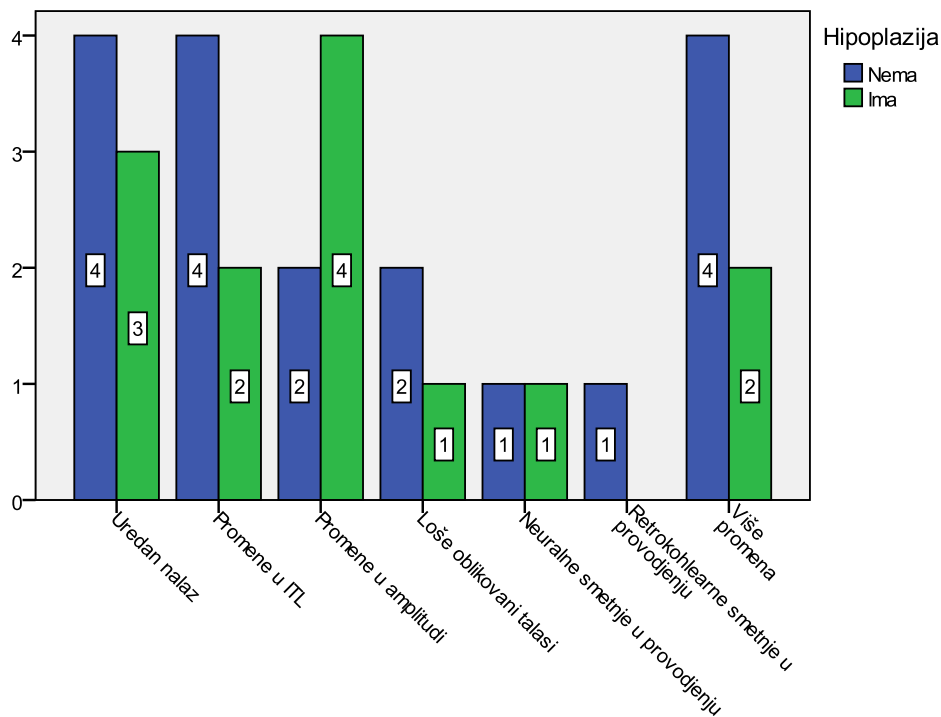
Više udruženih promena je registrovano kod 6(19,4%) u ispitivanoj grupi, dok u kontrolnoj ni jedan ispitanik nije imao više promena.



Grafikon br 12.Nalaz cervikalnih somatosenzitivnih evociranih potencijala kod ispitivanih grupa.

Prikaz nalaza cervikalnih somatosenzitivnih evociranih potencijala kod ispitivanih grupa. Normalan nalaz je bio prisutan kod 17(54,8%) u ispitivanoj gupi i statistički signifikantno više u kontrolnoj 32(80%); ($\chi^2=5,170$; $p=0,03$).

Promene u CVP u ispitivanoj grupi su bile registrovane kod 8(25,8%) a kod kontrolne grupe kod 5(12,5%). Registrovane promene u amplitudi su bile prisutne kod 6(19,4%) u ispitivanoj i 3(7,5%) u kontrolnoj grupi.

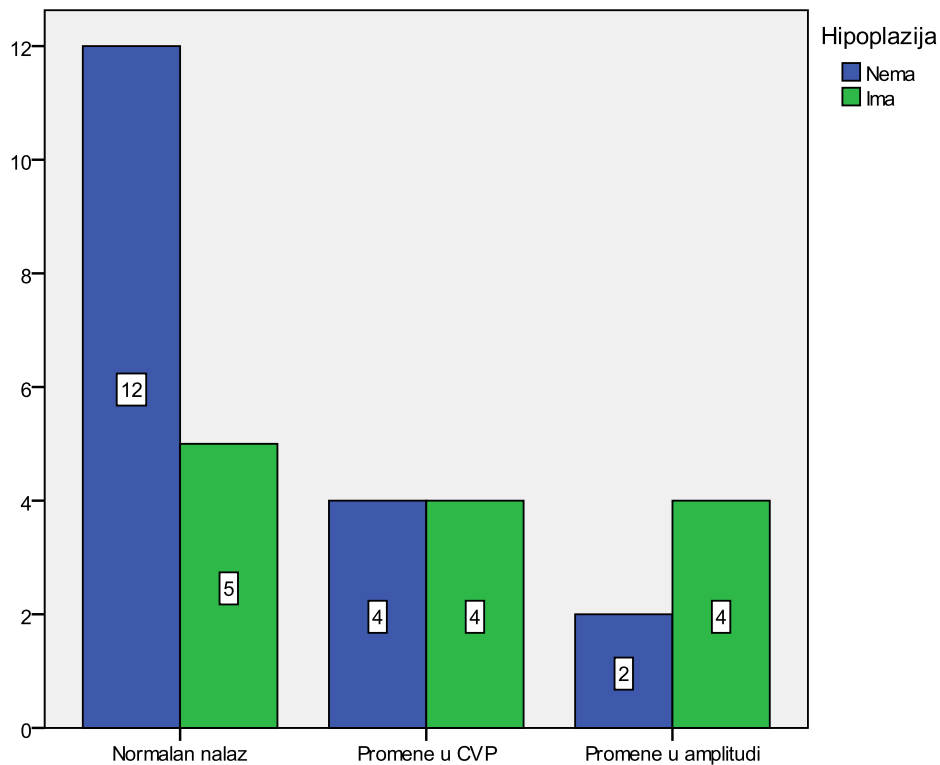


Grafikon br.13. Distribucija patološkog nalaza AEP u ispitivanoj grupi u zavisnosti od prisustva VAH.

Sa grafika uočavamo da ispitanici sa retrokohlearnim smetnjama u provođenju su prisutni samo u grupi bez VAH.

Podjednak broj ispitanika bez hipoplazije 4 (22,22%) ima uredan nalaz, promene u ITL i više promena. Po 2 (11,11) ispitanika u istoj grupi ima promene u amplitudi i loše oblikovane talase. Po jedan ispitanik obe grupe ima periferne smetnje u provodjenju.

Nije bilo statistički signifikantne razlike u učestalostima između grupa.



Grafik 14. Distribucija patološkog nalaza CSEP u ispitivanoj grupi u zavisnosti od prisustva VAH.

Najveći broj ispitanika u grupi bez hipoplazije je imao normalan nalaz 12 (66,7%). Isti nalaz je imalo i 5 (28,5%) ispitanika sa hipoplazijom.

Promene u CVP je imalo po 4 ispitanika obe grupe a promene u amplitudi je imalo 2 (11,11%) bez hipoplazije i 4 (30,8%) ispitanika sa hipoplazijom.

Nije bilo statistički signifikantne razlike u učestalostima između grupa.

6. DISKUSIJA

U ovom istraživanju ispitivana je učestalost hipoplazije vertebralne arterije (VAH) kod pacijenata sa infarktom u zadnjoj moždanoj cirkulaciji (PSC). Učestalost VAH upoređivana je sa ispitanicima koji su imali druge neurološke -nevaskularne tegobe i nisu preležali PCS.

S obzirom da je cilj istraživanja bio utvrditi učestalost VAH, koja predstavlja urođenu anomaliju krvnog suda, na njenu učestalost ne utiče starost ispitanika.

U prospektivnoj studiji ispitano je 50 hospitalno lečenih pacijenata sa Dg PCS.

Zbog svog specifičnog anatomskog puta i nepristupačnosti za hiruški rad, AV je dugo ostala neadekvatno sagledana i u konzervativnom i u hiruškom lečenju. Tek nakon prve vertebralne angiografije, Egaz Moniz skreće pažnju na značaj ovog krvnog suda i njegovo znatno učešće u patologiji glave, vrata i moždane cirkulacije.

Tehnološki napredak i razvoj brojnih dijagnostičkih tehnika kao i razvoj neuro i interventne radiologije, omogućio je bolje upoznavanje sa svim anatomskim varijacijama AV, njenim hemodinamskim obeležjima koja ponekad svojim efektima prevalize značaj morfoloških karakteristika krvnog suda.

Anatomske varijacije u nastanku, toku i završetku same arterije mogu biti brojne. Ono što je prisutno u nalazima u svim studijama koje sagledavaju AV jeste dominacija leve strane u svim populacijama sveta (od 50-75%). Desna je dominantna u 25% a jednakog kalibra se sreću u oko 25% (9,31,32,33,34,35).

Razlog za dominaciju leve strane verovatno leži u njenom ishodištu i "potentnosti" mesta njenog nastanka (u 6% populacije nastaje direktno iz aortnog luka, a odvaja se sama bez prisustva brachiocefaličnog trunkusa). Ono što može biti posledica te anatomske varijacije prisutne u najvećem broju ljudi na svetu pretpostavlja se da je dominantna hemisfera i predominacija desnorukosti na planeti (9).

Hipoplazija arterije vertebralis definisana je promerom arterije od ≤ 2 mmi volumen protokom manjim od 30-40ml/min(32,36,37,38).

Njena učestalost opisana je u različitim procentima u radovima različitih autora. I pored prihvaćenog stava da VAH postoji kod dijametra krvnog suda manjeg od 2 mm, pojedini autori prihvatili su kao parametar i vrednosti od 2,2mm ili ≤ 3 mm. Iako bi se očekivala veća učestalost kod prihvatanja većeg promera krvnog suda, procenti su veoma šaroliki pa se i kod VAH grupe ≤ 3 mm i grupe (VAH $\leq 2,2$ mm) opisuje učestalost od 6%.

Radovi koji opisuju Evropske grupe pacijenata opisuju učestalost VAH od 6-11%(10).

Ono što sigurno nije zanemarljivo je da je procenat VAH evidentno veći u ispitivanim grupama pacijenata Azijskog porekla(15,7-20%)(7). Interesantno je da su i neke druge varijacije AV(kao na primer dualno ishodište AV) opisane u većem procentu kod Azijskog stanovništva(5).

Kad se isto istraživanje odnosi na grupu pacijenata sa ishemijskim moždanim udarom u zadnjem slivu (PCS) procenti postaju značajno veći. U grupi sa PCS isti autor nalazi učestalost VAH u 72,72% .U delu ispitivane grupe sa infarktom u karotidnom slivu VAH postoji u 2,52%.

U ispitivanju Jong Ho Park i saradnici (36) takodje beleže visoku učestalost VAH u grupi ispitanika sa PCS. Obostranu VAH nalaze u 3,4% dok hipoplaziju jednostrano ima 35,2%. Razlog za ovoliku učestalost nalaze u svom načinu merenja dijametra metodom 3D TOF MRA (39,40,41). Prisustvo VAH u grupi sa infarktom mozga prednjeg sliva u ovoj grupi takodje nije zanemarljivo(35,15) i slično je procentu VAH u grupi zdravih pojedinaca (26,5%). U grupi ispitanika sa područja Istočne i Zapadne Evrope procenat VAH se kreće od 11 do 20%(14).

Grupa hrvatskih neurologa opisuje učestalost VAH u Hrvatskoj u 2,34% od ukupnog stanovništva.Od toga dominira desnostrana VAH . U odnosu na ukupan broj pacijenata sa VAH, desnostrana je opisana u 64% U grupi muškaraca sa VAH u 62%,u grupi žena sa VAH u 64%(42).

U našoj grupi od 50 ispitanika sa PCS, njih 19 (38%) ima VAH.U kontrolnoj grupi analognoj zdravoj populaciji, hipoplaziju ima 4(10%) ispitanika.

I u našoj grupi dominira hipoplazija desne AV(10pacijenata)što je 52,5% ispitivane grupe sa VAH,dok hipoplaziju leve ima 6(31,6%). Hipoplaziju obe AV imala su tri pacijenta(15,8%)dok je kod pet nastupila okluzija hipoplastičnog krvnog suda.

Ovakav odnos strana je logična posledica dominacije leve AV u najvećem delu stanovništva planete.Očekuje se da u anatomski predodređenom krvnom sudu manjeg dijametra,bude veći broj hipoplazija.Isto tako Caplan LRobjašnjava zašto su okluzije i stenozе hipoplastičnih krvnih sudova češće no kod krvnih sudova normalnog kalibra (15). Za razliku od prvobitne pretpostavke da je primarna veličina krvnog suda presudna za njegovu dalju “sudbinu” u procesu aterogeneze i razvoja stenozе različitog stepena, s obzirom da postoje mnogo manji krvni sudovi (normalnog- predodređenog dijametra) u kojima se ne dešavaju stenozantne promene, došlo se do zaključka da više faktora(interakcija između krvnog pritiska,sastojaka krvi, reoloških, hemodinamičkih , faktora koagulacije krvi,kao i karakteristika krvnog suda) utiču na nastanak tog procesa(15,43).

U literaturi takodje dominira desnostrana VAH.Dok je leva VAH opisana u 3,8% desna se sreće u 7,8% slučajeva (36,40,42).Skultety A. i sar.nalaze značajnu predominaciju desne VAH (78%:22% u odnosu D:L)(14).

Odnos po polovima ukazuje na veću učestalost VAH kod žena. U pomenutoj grupi hrvatskih autora odnos je 41:59%na štetu žena, što se može objasniti uopštenim nalazom užih krvnih sudova kod ženskog pola. U drugim studijama(14) dominiraju muškarci.Odnos polova u grupi sa VAH je 8.1 na štetu muškaraca(14). Jong Ho Park nalazi veći broj muškaraca u VAH grupi dok upoređujući postojanje PCS i AKS ne nalazi razliku u polovima.

U našoj grupi dominiraju muškarci po učestalosti VAH.Od 19 pacijenata saVAH, njih 12(68%) je muškog pola,dok je žena 9(32%).U kontrolnoj grupi dominiraju žene, od ukupno 4 pacijenata sa VAH tri su žene (75%) i jedan muškarac(25%) .

Iako je patogenetska osnova moždanog udara (MU) relativno jednostavna-poremećeno dopremanje krvi u moždano tkivo,i definiše se kao stanje u kome dotok krvi nije dovoljan da zadovolji metaboličke potrebe mozga, patološki proces ishemijske bolesti mozga je jako složen.

Uglavnom je posledica dugotrajnog procesa nastanka cerebrovaskularne bolesti u čemu učestvuju brojni štetni činioci i faktori rizika.

Definiše se kao kao nagli(iktalni) početak fokalnih ili globalnih neuroloških simptoma izazvanih ishemijom mozga a koja nastaje kao rezultat bolesti krvnih sudova mozga.Pored nedoumica šta podrazumevati pod ishemijom (parcijalna, potpuna) najprihvatljivije je definisati ishemiju kao prekid cirkulacije u delu mozga koji dovodi do morfološkog oštećenja nervnih elemenata.

Iako čini samo 2% ukupne težine tela mozak troši 15% krvi minutnog volumena srca i oko 20% ukupnoe potrošnje kiseonika u telu.Mozak odrasle osobe koji teži 1500gr ima potrebu za 150gr glukoze i 72 litra kiseonika.S obzirom da mozak nema mogućnost skladištenja tih supstanci,svako njihovo smanjenje ispod kritičnih vrednosti dramatično remeti moždane fukcije.

Pri proceni značaja ove bolesti treba poći od činjenice da je MU jedan od vodećih razloga invaliditeta,najveći pojedinačni uzrok neurološkog invaliditeta, i pored značajnog pada smrtnosti od 100 na 70 promila zadnjih godina i dalje jedan od vodećih uzroka smrti u opštoj populaciji.

Preživeli od MU značajno zavise od tuđe pomoći i nege drugog lica. Oko četvrtina preživelih umre u toku prva tri meseca od nastanka MU.Četvrtina se potpuno oporavi, ako polovina preživelih nastavi da živi sa određenim stepenom deficita (44).

Da bi se sprečio razvoj ishemijskog moždanog udara neophodno je prepoznati i otkloniti one činioce koji određenu osobu svrstavaju u grupu visokog rizika.

Faktori rizika mogu se posmatrati pojedinačno ili u kombinaciji jer pojedini postaju značajni samo kad su udruženi sa drugima. U razmatranju FR poseban akcenat daje se procesu ateroskleroze jer ovaj poremećaj nesumljivo sa starenjem postaje vodeći uzrok MU(45).

Pregled faktora rizika za nastanak moždanog udara dat je u poglavlju Prilozi.

Razlog proučavanja faktora rizika, leži u pokušaju njihovog prevazilaženja i lečenja i time smanjenja rizika oboljevanja od MU. Postojanje jednog ili više faktora rizika značajno povećava sklonost ka oboljevanju od MU. Tako je npr razmatranjem Framingamske studije definisano da se rizik od MU povećava 8 puta kada su prisutna tri posebno izdvojena činioca:

hipertenzija, pušenje, nizak index (visina/kubni koren težine u kg).

Drugi autori su isticali značaj TIA i skoro preležanog IM (46,47).

Ono što je zaokupilo pažnju svih autora koji su sagledavali VAH kod pacijenata sa PCS jeste njena udruženost sa ostalim faktorima rizika za nastanak moždanog udara. Pitanje da li je sama VAH poseban faktor rizika, da li je "skrivena bolest" koja doprinosi nastanku PCS u slučaju da utoku života pacijent oboli i stekne druge faktore rizika za moždani udar ili je neke i stekao rođenjem, te postojanje više nepovoljnih činioca utiče na veću učestalost PCS u takvoj grupaciji ljudi.

U svakom slučaju autori sagledavaju određene međuzavisnosti i povezanost VAH sa postojanjem hipertenzije (HTA), hiperlipidemije (HL), dijabetes mellitusa (DM), pušenja. Razmatra se i postojanje srčanih bolesti: infarkt miocard (IM), angina pectoris (AP), miokardiopatija (MCP), atrijska fibrilacija (AF), postojanje pacer makera, by passa na koronarnim krvnim sudovima.

Pored pomenutih, u našoj grupi ispitanika posmatrano je i postojanje maligniteta, hematoloških bolesti (izrazite anemije, leukoze, policitemije).

Najčešći faktori rizika kod kojih je potvrđena statistička značajnost i velika učestalost u grupama ispitanika u svim radovima dominira hipertenzija, hiperlipidemija, dijabetes mellitus i srčane bolesti (preležani infarkt srca, absolutna aritmija).

Jong Ho Park prateći faktore rizika, ne nalazi statistički značajnu razliku u njihovoj zastupljenosti u grupi sa PCS i ACS. Ali upoređujući iste faktore rizika i VAH i non-VAH grupi pacijenata, statistički značajno se evidentira postojanje FR u VAH grupi.

HTA u 72,9%,DM u 36,9%povećana koncentracija hematokrita u 41,2 %.Procenat pušača nije imao statističku značajnost)(36).

Skultety A .sa saradnicima pak ne nalazi razliku u zastupljenosti FR u grupi VAH i non VAH. Nalazi statistički značajan broj pacijenata sa hiperlipidemijom u non-VAH grupi.

Od ispitanih faktora rizika u obe grupe dominiraju hipertenzija i dijabetes mellitus(14).

Postojanje VAH izdvojilo se kao poseban faktor rizika za nastanak infarkta mozga u zadnjem slivu.

U našoj grupi pacijenata kao nezavisni prediktorni faktori za nastanak moždanog udara izdvojili su se i starost, hipertenzija,dijabetes mellitus, hiperlipidemija.

Kao prediktori letalnog ishoda izdvajaju se: starost,postojanje hipertenzije, kao NIHSS skor >4,koji osam puta povećava rizik od latalnog ishoda.

I postojanje VAH pokazalo se statistički značajno za nastanak letalnog ishoda u grupi sa VAH.

U grupi ispitanika Evropske populacije srednja starost ispitanika non VAH grupe iznosi 68,3, a VAH grupe 62,3 godine.U Azijskoj grupi pacijenata (12) srednje godine starosti u grupi sa VAH iznose 61,7.Nema razlike u godinama u uporedjenju pacijenata sa PSC u odnosu na infarct prednjeg sliva-ACS.

Prosečna starost u našoj ispitivanoj grupi sa PCS bila je 67,26±11,01god. U kontrolnoj grupi 39,15±9,19 godina.

Zadnja cirkulacijasnabdeva najveći deo moždanog stabla,okcipitalni režanj,deo talamusa i medio-inferiorni deo temporalnog režnja (48,49,51).

Analogno prednjoj moždanoj cirkulaciji i zadnja cirkulacija ima tri grupe arterija:

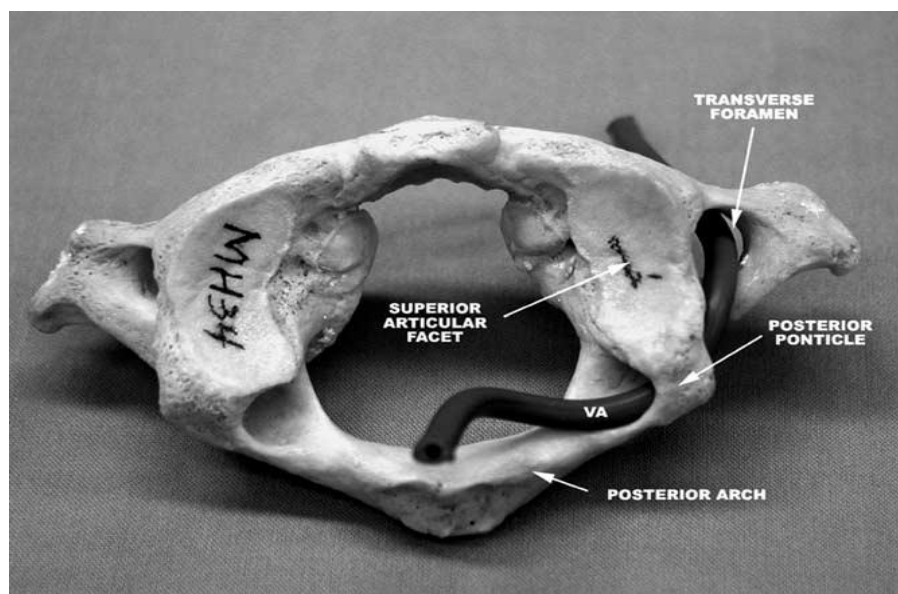
1. velike proksimalne(analogno karotidnoj arteriji) AS, AV,AB.
2. tri cirkumferentne(analogno ACA,ACM, ACP) PICA,AICA iACS.
- 3.perforantne arterije (analogne dubokim perforantnim granama karotidnog sliva, koje snabdevaju veliki deo moždanog stabla).

Vertebralne arterije su glavne arterije produžene moždine. Svaka snabdeva donje tri četvrtine piramide, medijalni lemniscus, retroolovarni region, corpus restiforme i zadnje donji deo malo-moždane hemisphere (51).

Aterosklerotični proces na ishodištu AV je čest kod bolesnika sa "perifernim vaskulopatijama". Etiopateogenetski mehanizam moždanog udara u ovom slivu je najčešće hemodinamski ili embolijski (45).

Ukoliko je ekstrakranijalni deo AV tromboziran, često dolazi do distalne propagacije embolusa, koji se često zaustavlja na intrakranijalnim delovima vertebralnih arterija, vrhu AB ili PICA (52,53,54).

Smatra se da oko polovina pacijenata sa okluzijom AV ima inzulit u proksimalnoj irigaciji arterije. Intrakranijalni deo AV, često je mesto zaustavljanja alii emitovanja embolusa. Smatra se da je većina infarkta uzrokovana embolusima iz srca ili proksimalnih arterija zadnjeg sliva (53). Ranije se nije mnogo pomišljalo na nju, ali je otkrivena česta disekcija kod mlađjih osoba. Zbog svog puta kroz transferzalne nastavke cervikalne kičme AV je izložena povredama, kompresiji, zbog raznih degenerativnih promena ili urođenih anomalija na koštanim delovima kičmenog stuba.



Slika 4. Odnos AV i I vratnog pršljena kod postojanja ponticulus posterior.

Preuzeto iz Haynes MJ. i sar (55).

Infarkt u irigaciji AV, dovodi do infarkta koji zahvata piramide, lemniskus medialis i jedro hipoglosusa (medularni medijalni sindrom).

Okluzija AV (iako se ranije ta lokalizacija isključivo vezivala za irigaciju PICA) daje lateralni medularni sindrom(56,57). **U našoj grupi ispitanika u pacijenata sa VAH nije bilo izolovanog LMS, već je u 5pacijenata(10%) uočen proširen PCS moždanog stabla sa zahvatanjem LMS, ponsa i cerebeluma.**

Intrakranijalna obostrana okluzija ima benigniji tok no što se ranije mislilo(45). **U našoj grupi sa VAH pet pacijenata su imala okluziju AV. Kod tri je došlo do letalnog ishoda (60%) dok je u celoj grupi sa VAH mortalitet 26,32%.**

AB snabdeva deo mesencefalona, ceo pons, inferomedijalni i gornji deo malog mozga.

Hipoplazija AV često je udružena sa okluzijom AB. Kod postojanja hipoplazije jedne AV, opisuje se tzv. fenomen bazilarizacije suprotne AV. Dolazi do razrastanja brojnih dubokih kolateralnih grana u cervikalnom delu, koje mogu da nadomeste nedostatak protoka i da rekonstruisu distalni nedostajući deo AV(56).

Ostali deo zadnjeg sliva, vaskularizuje ACP. U 70% slučajeva obe ACP nastaju bifurkacijom AB. Sa zadnje strane obuhvataju medjumozak i vaskularizuju mediobazalne delove temporalnih i okcipitalnih režnjeva. U manjem procentu potiču iz ACI (fetalno poreklo). Perforantne grane koje polaze iz ACP (talamoperforantne i talamogeniculantne) a. chorioidea posterior (AChP) vaskularizuju dublje teritorije, uključujući mesencefalon, subtalamičko jedro, thalamus, corpus geniculatum laterale i medijale (53,56,57,58,59,60).

Iako kontralateralna AV fenomenom bazilarizacije kompenzatorno nadoknadjuje nedostajući protok i praktično u većini slučajeva čini celokupni protok u AB, svi hemodinamski i drugi patološki procesi koji kompromituju njen protok dovode do smanjenja protoka u celom zadnjem slivu, distalno. Time se objašnjava povećan broj infarkta ostalog dela zadnjeg sliva koji nije irigiran od hipoplastične AV.

U našoj grupu ispitanika jednak je broj obolelih od infarkta cerebeluma u VAH i non VAH grupi. U grupi VAH pacijenata nema izolovanog infarkta obe hemisphere

cerebeluma, LMS, infarkta mesencefalona, okcipitalnog režnja ali dominira prošireni infarkt sa zahvatanjem više struktura zadnje cirkulacije (pons i cerebellum u 7 slučajeva)(37%), LMS i pons u 3pacijenta(16,7%),cerebellum i LMS zajedno u dva pacijenta(10,5%).

I ostali autori koji se bave problemom VAH u svojim radovima prate zastupljenost različitih lokalizacija infarkta zadnjeg sliva.**Rezultati nisu uniformni.**

Jong Ho Park kod pacijenata sa VAH opisuje prisustvo infarkta u teritoriji PICA u 50%, lateralni medularni sindrom(LMS) u 35,3%,postojanje infarkta na obe teritorije u 9,8%, a ishemija u teritoriji PICA i AB zajedno ili infarct još većeg obima.U non VAH grupi dominira infarct ponsa a zatim po učestalosti dolazi LMS.

Grupa turskih autora nalazi veću učestalost MU u m. stablu i talamusu ali ipak dominiraju infarkti cerebeluma različite lokalizacije(61).**I u našoj grupi od 50 pacijenata sa PCS izolovan ili proširen infarct cerebeluma imalo je 30 ljudi (60%).**

I dalje dominira stav, da većina infarkta zadnjeg sliva jeste kardioembolijske geneze ili se radi o emboliji iz velikih krvnih sudova(60).

Jong Ho Park i saradnici nalaze učestalost kardioembolijskog infarkta u teritoriji PICA u 22%, kod LMS u 11%,40% kod pacijenata sa proširenim infarktom PICA i LMS zajedno.Kod infarkta u teritoriji PICA + BA i kod proširenog PCS nije se radilo o kardioembolijskoj etiologiji (36).

Chuang Z.M. i saradnici nalazi u najvećem procentu infarkte u PCS kao posledicu bolesti velikih krvnih sudova.

Andrea S.i saradnici (14) prateći učestalost infarkta različite etiologije,opisuje kardioembolizam u 10, aterosklerotične promene malih krvnih sudova u 16 slučajeva, bolest velikih krvnih sudova u 25 dok u 6 slučajeva uzrok infarkta nije definisan.

Postojanje kardioembolizma i bolesti velikih krvnih sudova jednako su zastupljeni kao uzroci infarkta u VAH i nonVAH grupi.

Ne postoji statistička značajnost ($p=0,053$) u postojanju bolesti malih krvnih sudova u VAH i non VAH grupi.

U našoj grupi pacijenata prateći TOAST klasifikaciju subtipova moždanog udara, uzimajući u obzir postojanje absolutne aritmije, odgovarajućeg nalaza na ehokardiografiji,

aterosklerotične promene različitog stepena na velikim krvnim sudovima, sa određenim stepenom verovatnoće utvrdili smo da u našoj grupi pacijenata dominira bolest malih krvnih sudova kao uzrok PCS. Drugi vodeći uzrok je bolest velikih krvnih sudova. Po broju obolelih od PCS kardioembolizam kao uzrok je na trećem mestu.

Color Doppler ehosonografija kao neinvazivna i jeftina metoda, prihvatljiv je skrining test za otkrivanje proksimalnih i ekstrakranijalnih promena na krvnim sudovima u ovom slučaju AV(62,63,64).

Postoji nekoliko studija koje u definisanju promena na ekstrakranijalnom delu AV koriste CDE. Cilj ovih studija bio je između ostalog i da potvrde i ustanove odnos i poklapanje ove dijagnostičke metode sa metodama koje mogu biti zlatni standard (u njihovom slučaju digitalna substrakciona angiografija-DSA)(65,66).

Završne analize dobijenih rezultata pokazuju da je senzitivnost ispitivane metode Color Doppler sonografije u dijagnostici karotidne okluzivne bolesti 0,892, specifičnost 0,954 a tačnost 0,96(66).

Za potvrđivanje VAH najpre smo na osnovu nalaza Dopplera AV, postavljali sumnju na postojeću hipoplaziju. Merenjem dijametra krvnog suda, za VAH je proglašavana AV čiji je dijametar ≤ 2 mm. Merenjem dva uzastopna intervertebralna prostora dalo je iste rezultate. Hipoplazija je nadjena u 19 pacijenata. Obostrana u 3, desnostrana u 10, levostrana u 6 slučajeva. Kod pet pacijenata je hipoplastični krvni sud razvio okluziju.

Širina lumena krvog suda kretala se od 1,2mm do 2mm. Obično je kontralateralni krvni sud (AV) bio kompenzatorno uvećan i do 5mm.

U literaturi se sreću podaci o hemodinamskom sagledavanju VAH merenjem krvnog protoka kroz hipoplastičan krvni sud. U poredjenju sa zdravim subjektima ($54.9 + 1.8$ ml/100 gm/min), postojala je statistički značajna razlika u odnosu na grupu sa VAH ($45.6 + 1.5$ ml/100 gm/min) grupu sa stenozantnim promenama u karotidnom slivu ($49.8 + 1.0$ ml/100 gm/min). Autori navode značaj postojanja kolateralne cirkulacije i postojanje odnosno odsustvo ACoP i postojanje korelacije između protoka i smera kolateralne cirkulacije u ACoP (6,68). Ista grupa

autora meri maksimalnu sistolnu brzinu (systolic peak velocity) i krvni protok (flow volume) u određenom preseku krvnog suda i nalazi jasnu zavisnost brzina protoka u odnosu na postojanje ishemijskih promena u zadnjem slivu i jasnu medjuzavisnost sa "stanjem" kolateralne cirkulacije(67,68,69) .

Merenjem brzina protoka (za normalne vrednosti uzimali smo vrednosti od 44 ± 14 cm/sec, za sistolnu brzinu, i 14 ± 6 cm/sec za dijastolnu) svi pacijenti imali su smanjene i sistolne i dijastolne brzine protoka (sistolna ispod 20cm/sec, dijastolna ispod 8cm/sec) dok kod petpacijenta nije registrovan protok kroz hipoplastičan krvni sud , gde se kasnije i dodatnim metodama ispostavilo postojanje okluzije krvnog suda.

Svi pacijenti su u hipoplastičnom krvnom sudu imali povišen IR $>0,75$ (normalna vrednost) gde su se vrednosti kretale od 0,78 do 0,98.

Nakon postavljanja realne sumnje na postojanje VAH, pacijenti su dalje sagledavani dopunskom dijagnostikom.

Parametar za primenu daljeg istraživanja bile su kliničke potrebe. Klinička slika i potrebe za preciznom dijagnostikom moždanog udara bile su osnovni razlog što su nekim pacijentima bili načinjeni MRI i MRA, a drugima CTA.

Tamo gde je CT dijagnostika bila nedvosmislena u definisanju vrste, lokalizacije i veličine infarkta, pacijenti su podvrgnuti CTA dijagnostici(70).

Tamo gde se na osnovu CT-a nije mogla postaviti jasna dijagnoza (infarkti moždanog stabla, lakunarni infarkti u cerebelumu i ponsu ili eventualna DDG sumnja na postojanje drugog procesa- tumor, hematoma u resorpciji) pacijentu je načinjena MRI radi postavljanja definitivne dijagnoze i MRA radi definitivne potvrde postojanja VAH(70,71,72).

U dva slučaja (9,5%) CTA i MRA nisu potvrdile Dopplerom postavljenu sumnju na postojanje VAH. U oba slučaja bilo je tehnički otežavajućih razloga za sagledavanje AV (kratak i jako debeo vrat-te se i sam ehosonografer sa rezervom izjasnio o nalazu).

Digitalna subtrakciona angiografija (DSA) koja se smatra zlatnim standardom u sagledavanju krvnih sudova, u 1% slučajeva može biti uzrok jatrogenog nastanka AMU i između ostalog i zbog toga nije pogodna za skrining vaskularnih bolesti mozga.

Kompijuterizovana tomografska angiografija može biti korišćena u dijagnostici bolesti cerebralnih krvnih sudova. Njena senzitivnost i specifičnost izjednačavaju se sa magnetnom angiografijom, ali upotreba jonizujućeg zračenja u ovoj metodi u nekim slučajevima redukuje mogućnost njene primene.

CTA predstavlja radiološku metodu kojom smo potvrdjivali prethodno Dopplerom postavljenu sumnju na postojanje VAH (73).

CTA je brza i minimalno invazivna metoda za detekciju anomalija na krvnim sudovima. U nekoliko studija sagledan je njen značaj i mogućnost potpune zamene DSA ovom, manje invazivnom metodom. Senzitivnost CTA je komparabilna sa DSA a njena specifičnost opisuje se sa 100%. Pošto je jednostavna, manje invazivna, lakša za realizaciju, većina autora u studijama koji su upoređivali obe metode smatraju da je moguća adekvatna zamena DSA upotrebom CTA.

U mnogim centrima pacijenti se podvrgavaju obema metodama. To negira prednosti CTA i povećava rizik i nedostatke obe metode (71). U drugoj studiji specifičnosti senzitivnost pominju se u procentu od 96-100% (73).

Gledano zbirno u literaturi, CTA postaje "prva linija" imaging tehnika u mnogim neurovaskularnim razmatranjima, najviše u stanjima akutnog MU (AMU) i subarahnoidalne hemoragije (74,75,76,77). Racionalnost i efikasnost CTA versus CT perfuzije razmatrana je u stanjima AMU. Mnoge studije potvrđuju sposobnost CTA da detektuje trombozu velikih krvnih sudova u približno 99%. CTA pokazuje veću senzitivnost i manju interoperativnu varijabilnost u nalazu nego MRA za intrakranijalnu steno-okluzivnu bolest, i čak u nekim slučajevima, pre svega kod postojanja niskog protoka kroz zadnji sliv, opisuju njenu superiornost u odnosu na DSA. Ove studije ipak ne daju decidirane protokole u slučaju postojanja potrebe za preoperativnom pripremom i hiruškim lečenjem (78,79,80).

U slučajevima kada se ne ispituje postojanje aneurizmatskih ili AV malformacija krvnih sudova njena informativnost smatra se dovoljnom (71).

Pored CDE, CTA i MRA se smatra neinvazivnom i dovoljno informativnom u sagledavanju kranio-cervikalnih bolesti krvnih sudova koje stoje u osnovi ishemijskog moždanog udara (81,82,83,84,85).

MRA rapidno evoluirala u široko primenljivo kliničko "sredstvo" za sagledavanje ekstra i intrakranijalnih krvnih sudova. Za ekstrakranijalne krvne sudove MRA prerasta u skrining metodu za prvostepeno sagledavanje bolesti krvnih sudova i u velikoj meri zamenjuje DSA naročito u kombinaciji sa CDE (83). Razlog više je i ograničenje koje ima upotreba CTA u pojedinim slučajevima, zbog rizika koji nosi sa sobom upotrebom zračenja. U tom kontekstu MRA predstavlja optimalnu metodu u sagledavanju moždane cirkulacije (ekstra i intrakranijalnog dela) (86).

Druga grupa autora takođe koristi ovu imaging tehniku za sagledavanje moždane vaskulature kod AMU. Uloga MRA bolje definiše anatomiju i morfologiju intrakranijalnih arterijskih u odnosu na venske abnormalnosti. Kod stenozante ili okluzivne arteriopatije, vaskulitisa, aneurizmi, arterio-venskih malformacija, kolagenoza, fibromuskularne displazije, traumatske disekcije, Moya-moya sindroma, vazospazma nakon subarahnoidalne hemoragije, tromboze venskih sinusa kao mogući faktori rizika za AMU, konvencionalna angiografija ima neuporedivu superiornost u odnosu na neinvazivnu MRA. U prikazu karotidne bifurkacije, najbolje tumačenje nalaza se dobija u slučajevima kada je bifurkacija normalna ili ima blagi stepen stenozе. Već veći stepen stenozе proglašava teže-stepenim no što jeste. Kod teško stepenih stenozа na mestu i iza suženja, nastaje gubitak signala. Karakteristična "paznina u protoku" posledica je **intravokselnog odašiljanja**-depeshing i gubitka laminarnog toka (87).

Ishodište VA prikazano metodom MRA nije uvek dobro vizuelizovano što daje nisku senzitivnost rezultatima. Senzitivnost u sagledavanju intrakranijalnih arterijskih stenozа je najmanja, lezije često bivaju nesagledane, naročito prelaz ekstra u intrakranijalni deo krvnog suda. Važan nedostatak je "preuveličavanje" nalaza, kada se u slučajevima visokoprocenatne stenozе nalaz interpretira kao okluzija krvnog suda. Ovo otud što se metoda TOF MRA zasniva na praćenju krvnog protoka i na taj način dobija informacije o krvnim sudovima koji se sagledavaju (88). Nizak protok može da "imitira" odsutan krvni sud. Pojačanje signala može se postići davanjem kontrastnog agensa. Kontrastna MRA daje bolje rezultate (89).

Za sada u literaturi ima najviše podataka o karotidnim krvnim sudovima ali sve više podataka ukazuje i na uspešno sagledavanje ekstrakranijalnog dela AV. U svakom slučaju jasno je prepoznatljiv problem nedovoljno dobrog sagledavanja kod postojanja niskog protoka kroz AV i postojanja koilinga arterije.

Ovaj nedostatak signala onemogućava jasno razgraničenje postojanja visoko-procentne stenoze okluzije krvnog suda, te je u tim slučajevima neophodna primena kontrastnog sredstva. Sem toga u kliničkoj upotrebi MRA vizuelizuje samo krvni protok unutar krvnog suda, ali neurolozi trebaju podatke o patologiji i strukturi zidova krvnog suda.

Jasno je da odgovor na ova pitanja kliničarima može da da više metoda zajedno (CDE, CTA, MRA).

U slučaju hipoplazije takodje postoje teškoće u sagledavanju arterije zbog niskih brzina i pada protoka ali se uz pomoć komplementarne dijagnostike i merenja u velikom procentu dijagnostika sprovodi do kraja.

U našoj grupi pacijenta MRA snimci su evaluirani postprocesingom i merenjem dijametra vertebralnih arterija u svim njenim segmentima. Dijametri vertebralnih arterija dobijeni su izračunavanjem srednjeg aksijalnog dijametra.

Ono što je negde sadašnjost a negde budućnost u dijagnostici, jeste magnetna rezonanca visoke rezolucije (High resolution magnetic resonance-HR MRI) jačine magnetnog polja od 3T, koja značajno unapređuje tehničke karakteristike snimanja (signal-to noise ratio, contrast-to noise ratio) i kvalitet slike u odnosu na one jačine 1,5T. Višestruko kontrastno podešavanje i kombinacija spin-echo baziranih T1 i T1 DWA prikaza, značajno unapređuje tačnost prikaza MRI karakteristika aterosklerotiskih plakova na zidovima krvnih sudova (90).

Prikaz AV i dalje predstavlja izazov u pokušaju što tačnijeg prikaza u dijagnostici moždane cirkulacije, pre svega zato što je relativno malog kalibra, i zbog svoje posteriorne prezentacije u vratu. Čak i upotrebom MRA senzitivnost specifičnost u detekciji bolesti VA nije dovoljno visoka zbog niske rezolucije. PCS zahteva kompleksno sagledavanje i korišćenje više dijagnostičkih procedura radi uspostavljanja što tačnije dijagnoze, počev od etiologije, patofiziologije, do procene ishoda i lečenja bolesti (90).

Autori koji su sagledavali grupu pacijenata sa PCS upotrebom HR-MRA navode da su bili u mogućnosti da vide plakove i u AV, sa lipidnim jezgrom, inretaplakalnom hemoragijom, kalcifikacijom unutar plaka (91,92,93,94).

Grupa autora kao primer visoke senzitivnosti metode HR-MRA navodi primer dva pacijenta sa LMS. Kod prvog je DSA i MRA pokazala uredan nalaz, dok je HR-MRA pokazala pravi uzrok infarkta otkrivši na V4 segmentu AV, blizu ishodišta PICA ekscentričan plak sa suženjem krvnog suda. Kod drugog pacijenta sa levostranim LMS MRA pokazuje jedino

dolichoektaziju VA ulevo, DSA nalazi ulcerativnu leziju na V4 segmentu, dok HR-MRA otkriva koncentrični plak sa zadebljanjem zida što je definisano kao uzrok infarkta (95).

U našoj grupi pacijenata MRI i MRA su korišćeni u slučajevima nejasne etiologije i nemogućnosti objašnjenja kliničkog nalaza i nalaza CT-a, kada su i dokazani infarkti malih dimenzija u moždanom stablu. Nalaz MRA potvrđivao sumnju postavljenju metodom CDE na postojanje VAH.

U grupi pacijenata sa vaskularnim lezijama u zadnjem slivu i ostala dopunska dijagnostika nalazi svoje mesto. Zbog mesta generisanja talasa u regijama vaskularizovanim AV i ostalim arterijama vertebrobazilarnog sliva AEP nalazi svoju primenu u cerebrovaskularnim bolestima, mada se dugo isticao samo njihov značaj u dijagnostici Tu PCU, demijelinizacionih oboljenja, komatoznih bolesnika i moždane smrti (96,97,98,99,100,101,102,103,104,105,106,107). Od velikog značaja je činjenica da se jako malo menjaju pod uticajem anestetika i barbiturata(19).

Infarkti u zadnjem slivu su česta indikacija za promenu AEP. Iako je njihova dijagnoza pre svega klinička i radiološka, i elektrofiziologija može dati korisne informacije i podatke o mestu lezije pa čak pokazuje prediktivni značaj u proceni kliničkog ishoda (108).

Alterni sindromi lokalizovani u predelu medule spinalis i ponsa ali i oni na višem nivou(mesencefalon) daju promene u AEP-u. Dominiraju promene u obliku talasa, amplitudi III,IV,V talasa. Evidentira se amplitudna razlika I i V talasa. Kao patološki nalaz uočavaju se i promene u latenciji i ITL III-V, I-V (109,110,111,113,114,115).

Prateći anatomiju akustičnog puta uočava se tonotopska organizacija akustičnih jedara(stalan raspored određenih vlakana) što je od značaja za prenošenje impulsa različite frekvence i za razlikovanje visine zvuka(1,116). U njima se završava periferni deo akustičnog puta koji povezuje slušne receptore Kortijevog organa sa kohlearnim jedrima, odakle počinje

centralni neuron, koji spaja jedra sa primarnim slušnim centrom (corpus geniculatum mediale). **Na tom putu, akustična vlakna se ukrštaju nekoliko puta što u mnogome objašnjava osobenosti nalaza i registrovanje odgovora sa suprotnoj strani od mesta stimulacije i pored upotrebe maskinga ali i nalaze AEP-a u zavisnosti od mesta i strane lezije i u grupi naših pacijenata.**

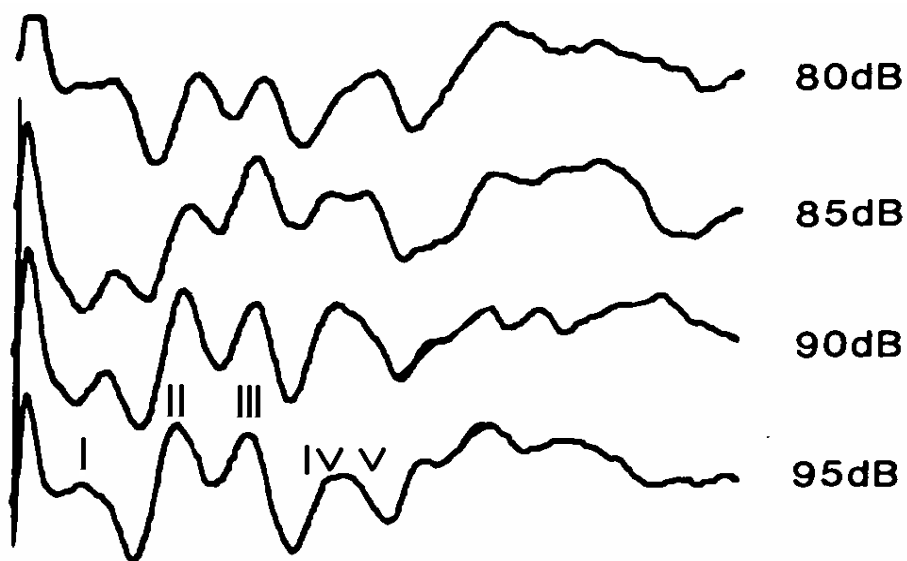
Iz zadnjeg kohlearnog jedra (n. cochlearis posterior) polazi zadnja kohlearna strija koja impulse nosi na suprotnu stranu. Iz prednjeg kohlearnog jedra (n. cochlearis anterior) polaze prednja i srednje kohlearna strija (stria cochlearis anterior i intermedia) koji prelaze na suprotnu stranu m. stabla. Nakon što se ukrste sa strijama sa suprotne strane, grade trepezoidno telo (corpus trepezoideum) a ono sa intermedijalnom i dorzalnom strijom gradi lateralni lemniscus, koji se delimično prekida u jedru donjeg kolikulusa i završava u unutrašnjem kolenastom jedru (corpus geniculatum medijale) u kome se nalazi primarni akustički centar.

Odatle kreće kortikalni neuron akustičnog puta (radiatio acustica) koji povezuje unutrašnje kolenasto telo sa kortikalnim centrom smeštenim u Hešlovoj vijuzi temporalnog režnja. Tela ovog neurona leže u jedru spoljašnjeg kortikalnog tela.


Refleksni neuron čine tectospinalni, tectonuklearni i tectoretikularni traktus i svi polaze iz colikulusa inferiora (refleksni akustički centar)(1).

Dakle slušni putevi idu sa obe strane moždanog stabla i prenose zvučne impulse iz oba uva, ali više iz kontralateralnog (smatra se 60-70% vlakana)(117). Pri tome pojedini autori navode da se pored pomenutog ukrštanja u corpus trapezoideumu, vlakna ukrštaju i neposredno ispod donjih kolikula i u komisuri koja ih povezuje (20,118).

Još uvek je nerazjašnjeno gde i sa koje strane se generiše V talas, većina rezultata ukazuje da je generator ipak sa kontralateralne strane.



Slika br.5. Infarkt u mesencefalonu desno, stimulacija desnog uva.



Slika br.6. Stimulacija levog uva kod istog pacijenta. Nalaz ide u prilog teorije o kontralateralnom generatoru IV i V talasa (117).

U radovima koji su pratili AEP kod lakunarnih infarkta u moždanom stablu grupa autora nalazi izmenjen ABR kod dolichoektazije AB, gde kao razlog navodi kompresiju i ishemiju u moždanom stablu (109). Thorwirth evidentira odsutan III talas kod lezija u ponsu(100). Drake i sar. nalazi produžene absolutne latence talasa kod pacijenata sa TIA u zadnjem slivu (111).

Stariji radovi opisuju promene u AEP-u kod pacijenata sa TIA. Kod te grupe pacijenata obično dolazi do regresije nalaza sa popravljanjem kliničke slike. U slučaju ponavljanih upornih TIA u dužem vremenskom periodu (hronična nedovoljnost VB sliva) dolazi do izmene u morfologiji talasa gde dominira prisustvo svih ali su loše oblikovani i često amplitudno niski (108). Kod postojanja Budd-Chiarovog sindroma autori opisuju produženje ITL I-V (119).

Wang H u nalazima opisuje produženje latenci III I V talasa kod pacijenata sa PCS (112). Kod pacijenta koji je u toku ugradnje stenta na AV doživeo PCS evidentira se produženje ITL I-V (120).

Pojedini autori pratili su izloženost toksinima gde nalaze produženje apsolutnih latenci ali I ITL I III, I-V u grupi ispitanika izloženim isparenjima benzina(121).

U grupi obolelih od dijabetes mellitusa sa postojanjem dijabetesne polineuropatije grupa indijskih autora evidentira promene u latencama III, V talasa ali I ITL I-III, I-V, III-V(122,123).

Dok Konrad-Martin (124) ne nalazi promene u ITL sa starenjem, većina autora evidentira produženje apsolutnih latencija i ITL sa starenjem (20,125,126). Stone i saradnici, evidentiraju kraće latence kod žena što objašnjava uticajem estrogena(127). Prateći protok kroz AV i dominaciju strane AV, grupa autora nalazi zavisnost između količine protoka i nalaza ABR (manji protok uslovljava lošiji nalaz AEP-a)(128).

U našoj grupi pacijenata dominira infarkt u predelu cerebeluma. Upoređujući nalaze patološkog AEP-a i lokalizacije infarkta evidentno je da po procentu zastupljenosti najveći broj patoloških nalaza ima grupa pacijenata sa infarktom u cerebelumu, pri čemu strana lezije odgovara patološkom nalazu. Dominiraju loše oblikovani (5 pacijenata-10%) i amplitudno niži odgovori(10 pacijenata-20%). Promene u ITL nadjene su u 8 pacijenata(16%). Jedina grupa koja se izdvaja po osobenostima nalaza su pacijenti sa težim oblikom infarkta i latelnim ishodom u kojoj procentualno dominira patološki nalaz AEP-a i gde od 4 latalnih ishoda, svi pacijenti imaju patološki nalaz, kod tri su evidentne produžene ITL I-V ili III-V.

Značaj somatosentitivnih evociranih potencijala u postojanju vaskularnih lezija ogleda se u praćenju komatoznih i teških pacijenata u jedinicama intenzivne nege gde svaki dijagnostički parameter koji bi imao i minimalni prognostički značaj i ukazivao na mogući ishod ima svoje mesto i značaj (129,130,131,132,133,134,135,136,137,138,139,140,141,142,143,144,145,146).

Veći značaj CSEP, zbog njegovog anatomskog puta, i struktura u kojima se vrši generisanje talasa, očekuje se kod lezija vezanih za infarkt prednjeg sliva (ACS). Pojedini autori opisuju patološki nalaz CSEP-ova kod klinički nemih lezija (20,147). Kod "malih" ishemičnih lezija bez ispada senzibiliteta očekuje se uredan nalaz. Pojedine lokalizacije infarkta (i kad se radi o lakunarnim inzultima) zavisno od mesta lezije daje promene u amplitude i latenciji talasa (20,148). Kod malih talamičkih infarkta očekuje se amplitudno niži kortikalni odgovor (148), uz produženje CVP. Kod većih talamičkih lezija obično odsustvuje kortikalni odgovor što se objašnjava oštećenjem talamokortikalnih vlakana. Patološki nalaz obično prati stranu lezije (149).

Vaskularne lezije kičmene moždine, pre svega sindrom arterije spinalis anterior jeste jedna od indikacija za primenu SSEP. U lezijama prednjih korenova, nalaz je uredan. Ako ishemijska ili druga etiologija zahvati zadnje snopove kičmene moždine nalaz je patološki i u korelaciji sa lokalizacijom i veličinom lezije (20).

U brojnim radovima prati se odnos amplitude oštećene i zdrave strane. Kao kriterijum za patološki nalaz uzima se razlika u latencama za više od 50%.

U našoj grupi pacijenata kao nalaz dominiraju promene u CVP (8 pacijenata) ali je broj u VAH i nonVAH grupi jednak. Promene u amplitude nadjene su u VAH grupi u 4 a nonVAH grupi u 2 pacijenta. U non VAH grupi dominira normalan nalaz. Nije nadjena statistička značajnost u patološkim nalazima između grupa. Jedina grupa koja se izdvaja po osobenostima nalaza su pacijenti sa težim oblikom infarkta i letelnim ishodom u kojoj procentualno dominira patološki nalaz AEP-a. Kod ovih pacijenata ne dominira patološki nalaz CSEP-a.

Rezultati CSEP-ova i AEP-a kod pacijenata sa infarktom u zadnjem slivu uradjeni u ranim danima bolesti, značajno koreliraju sa krajnjim ishodom bolesti. Prognostički značaj serijskog praćenja takvih pacijenata nije do sada utvrđen. Prateći CSEP i ABR u grupi pacijenata podeljenoj na pacijente sa subarahnoidalnom hemoragijom ACS i PCS, grupa autora je načinila snimanje na dan prijema i posle dve nedelje. Podaci dobijeni u inicijalnom snimku pokazivali su korelaciju sa ishodom, dok su naknadno dobijeni parametri u kasnijem snimku minimalno uticali na prethodni nalaz. (132). **U našoj grupi pacijenata AEP i CSEP radjeni su 2-3 dana po prijemu kod dela pacijenata, dok je u većem delu ispitanе grupe radjen više dana nakon hospitalizacije.**

PCS , posebno oni uzrokovani okluzijom AB, imaju visok rizik od progresije bolesti i lošeg ishoda. Ni postojanje kongenitalnih varijacija u dijametri AV nije retko i predstavlja predisponirajući faktor za nastanak PCS (150). Utvrditi strategiju primarne ali i sekundarne prevencije PCS, pre svega znači dobro upoznati etiologiju i patogenezu PCS (151). PCS se u odnosu na ukupan broj MU javlja u 25% dok postoje podaci u literaturi o učestalosti od 39,8% u odnosu na ukupan broj MU (152). Mortalitet je u radovima opisan u različitim procentima. Od 4 - 10% (153). **U našoj grupi ispitanika dostiže 12%. U grupi sa VAH čak 26,32%, što ima statistički značaj.** Mortalitet od ACS je nešto veći. Bolja prognoza i ishod PCS objašnjavaju se razvojem uglavnom vazogenog edema koja prati ishemiju u zadnjem slivu (154).

Grupa američkih autora (155) razmatrajući grupu pacijenata sa PCS evidentira da 59% pacijenata doživi insult bez prethodnog tranzitnog ishemijskog ataka (TIA). 24% pacijenata nakon TIA doživi PCS a 16% pacijenata ima serije TIA a ne doživi CVI. U cilju bolje prevencije i pravovremenog hospitalnog lečenja neurolozi pokušavaju da upotrebom kliničkih skorova, koji obuhvataju postojanje faktora rizika, ranijih TIA i drugih činioca na neki način “predvide” mogući tok cerebrovaskularne bolesti (156,157) i blagovremenim lečenjem spreče nastanak “velikog” udara.

Postojanje faktora rizika, pojedinačno ili u kombinaciji značajno povećava rizik od PCS, zato je neophodno poznavati ih i raditi na njihovoj prevenciji. Poznata je činjenica da postojanje tri faktora rizika 8 puta povećava sklonost ka nastanku MU. Upravo i nastanak različitih “vrsta” moždanog udara, uslovljeno je postojanjem predisponirajućih činioca. U radovima postoji šarolikost u procentima zastupljenosti MU različite etiologije. Uglavnom dominiraju bolesti velikih krvnih sudova, kardioembolizam (158,159,160). **U našoj grupi pacijenata dominiraju lakunarni infarkti .**

Posmatrajući kliničke skorove, upotrebom različito konstruisanih skala koje definišu težinu kliničkog nalaza (u našem slučaju koristili smo modifikovanu NIHSS skalu sa modifikacijama za zadnji sliv), značajno se statistički izdvojila grupa sa skorom iznad 4 gde je procenat preživljavanja bio znatno manji. Slične podatke nalazimo i u literaturi (161,162). **U grupi sa VAH veći procenat bolesnika ima lošiji klinički skor (što se pokazalo statistički značajnim).**

U pokušaju definisanja preporuka za lečenje PCS srećemo različita mišljenja autora, od apsolutnog zalaganja za medikamentozni pristup, do preporuka za hiruško lečenje ili kombinaciju oba načina. Drugačiji je stav u slučaju postojanja stenozantne bolesti usled procesa ateroskleroze, doliohektazije, degenerativnih promena na kičmenom stubu ili sličnih poremećaja gde je primarno postojeći lumen sužen iz različitih razloga. Kod postojanja hipoplastičnog krvnog suda mišljenja su vrlo oprečna i dominira stav da hiruško lečenje nema mnogo uspeha (163,164).

7. ZAKLJUČCI

-U našem istraživanju dokazali smo postojanje VAH u grupi pacijenata sa PCS u statistički značajnom procentu(38%).

-U ispitanoj grupi pacijenata VAH se izdvojila kao nezavistan faktor rizika za nastanak PCS.Pri tome njeno postojanje pet puta povećava rizik od nastanka PCS.

- Nije pokazano postojanje medjuzavisnosti VAH sa ostalim faktorima rizika.

-U našoj grupi ispitanika kao nezavistan faktor rizika izdvojili su se:starost, hipertenzija, dijabetes mellitus, hiperlipidemija.

-U grupi pacijenata sa VAH dominira nalaz proširenog infarkta sa zahvatanjem više struktura zadnje cirkulacije: pons i cerebellum(37%), LMS i pons (16,7%) cerebellum i LMS (10,5%).

-Kao prediktori letalnog ishoda izdvajaju se: VAH, starost, postojanje hipertenzije, kao NIHSS skor >4, koji osam puta povećava rizik od latalnog ishoda.

-U grupi pacijenata sa VAH mortalitetna stopa iznosi 26,32% dok je u celokupnoj grupi sa PCS 12% što se pokazalo statistički značajnim.

-U grupi pacijenata sa okludiranim hipoplastičnim krvnim sudom postoji značajno visok stepen smrtnosti (60%).

-Komplementarna primena metode CDA,CTA,MRA daje sigurnu dijagnozu VAH.

-U ispitanoj grupi pacijenata sa postojanjem PCS u statistički značajnom broju prisutan je patološki nalaz AEP-a u odnosu na kontrolnu grupu.

-U grupi umrlih postoji statistički značajno povećan broj patoloških nalaza AEP-a u odnosu na grupu ispitanika sa PCS.

-U statistički značajnom broju, kontrolna grupa ima normalan nalazCSEP-a u odnosu na ispitivanu grupu.

-Postoji pozitivna korelacija izmedju nalaza VAH i težine kliničke slike.

-Postoji pozitivna korelacija izmedju nalaza VAH i stope smrtnosti.

-Postoji pozitivna korelacija težine kliničke slike i patološkog nalaza AEP-a.

7. LITERATURA

1. Antić S. Vaskularizacija centralnog nervnog sistema. U Pavlović S, Stefanović N, Vučetić R, Antić S, Čukuranović R, Arsić S. Anatomija centralnog nervnog sistema i čula. Sven. Niš; 2006: 148-157.
2. Radak Đ. http://vaskularnahirurgija.rs/re_0002.html
3. Nikolić I, Lačković V. Razviće kardiovaskularnog sistema. U Nikolić I, Rančić G, Radenković G, Lačković V, Todorović V, Mitić D i sar. Embriologija čoveka tekst i atlas. Data status. Beograd; 2010: 135-152.
4. Lačković V, Nikolić I, Todorović V. Kardiovaskularni i limfni vaskularni sistem. U Lačković V, Nikolić I, Todorović V. Osnovna i oralna histologija i embriologija. Data status. Beograd; 2012:131-141.
5. Komiyama M, Nakajima H, Yamanaka K, Iwai Y. Dual origin of the vertebral artery. *Neurol Med Chir (Tokyo)* 1999; 39: 932-937.
6. Arjal RK, Zhu T, Zhou Y. The study of fetal-type posterior cerebral circulation on multislice CT angiography and its influence on cerebral ischemic strokes. *Clinical Imaging* 2014; 38: 221-225.
7. Chuang YM, Chan L, Wu HM, Lee SP, Chu YT. The clinical relevance of vertebral artery hypoplasia. *Acta Neurol Taiwan* 2012; 21(1): 1-7.
8. Katsanos A, Kosmidou M, Kyritsis A, Giannopoulos S. Is vertebral artery hypoplasia a predisposing factor for posterior circulation cerebral ischemic events? A comprehensive review. *Eur Neurol* 2013; 70: 78-83.
9. Iqbal S. Vertebrobasilar variants and their basic clinical implications. *Int J Med Res Health Sci* 2013; 2(4): 799-808.
10. Viliams A, Barkauskas E, Vilionskis A, Rudzinskaite J, Morkunaite R. Vertebral artery hypoplasia: importance for stroke development, the role of posterior communicating artery, possibility for surgical and conservative treatment. *Acta medica Lituanica* 2003; 10(2): 110-114.
11. Demarin V, Škarić-Jurić T, Lovrenčić-Huzjan A, Bosnar Puretić M, Vuković V. Vertebral artery hypoplasia-sex-specific frequencies in 36 parent-offspring pairs. *Coll Antropol* 2001; 2: 501-509.
12. Park JH. Acute ischemic stroke: Does small size vertebral or vertebrobasilar artery matter in ischemic stroke? *In Tech*; 2012: 213-224.
13. Wityk RJ, Chang HM, Rosengart A, Han WC, DeWitt LD, Pessin MS i sar. Proximal extracranial vertebral artery disease in the New England Medical Center posterior circulation registry. *Arch Neurol* 1998; 55: 470-478.
14. Szarazova AS, Bartles E, Turčani P. Vertebral artery hypoplasia and the posterior circulation stroke. *Perspectives in medicine* 2012; 1: 198-202.
15. Caplan LR. Arterial occlusions: does size matter? *J Neurol Neurosurg Psychiatry* 2007; 78: 916.
16. Conforto AB, de Souza M, Puglia PJ, Yamamoto FI, da Costa Leite C, Scaff M. Bilateral occipital infarcts associated with carotid atherosclerosis and a persistent hypoglossal artery. *Clin Neurol Neurosurg* 2007; 109: 364-367.

17. Slankamenac P, Radovanovic B, Ruzicka Kaloci S, Zivanovic Z, Sakalas L, Idjuski S. Stroke due to dissection of the proatlantal artery. 8th World Stroke Congress, Brasilia, Brasil, October 2012. Abstract book: 95.
18. Jovanović Z. Ultrazvuk u neurologiji. U Jovanović Z. Ultrazvučna dijagnostika cerebrovaskularnih oboljenja. YU marketing press. Beograd; 1999: 11-90.
19. Vujković Z, Slankamenac P. Kolor dupleks ultrasonografija u neurologiji. U Stanković S, Slankamenac P. Dijagnostički ultrazvuk. Alfagraf. Novi Sad; 2010: 179-224.
20. Roje Bedeković M. Vazoreaktivnost stražnjeg moždanog krvotoka u bolesnika s relapsno remitirajućom multiplom sklerozom. Doktorska disertacija. Sveučilište u Zagrebu; 2011.
21. Yousem DM, Grossman RI. Neuroradiology: The Requisites. Elsevier. Philadelphia; 2010:
22. Đurić S, Mihaljev-Martinov J. Akustični evocirani potencijali U Đurić S, Mihaljev-Martinov J. Klinička neurofiziologija. Prosveta. Niš; 1998: 273-285.
23. Đurić S. Somatosenzitivni evocirani potencijali. U Đurić S. Evocirani potencijali. Prosveta. Niš; 2002: 119-140.
24. Kasner SE. Clinical interpretation and use of stroke scales. The Lancet Neurology 2006; 5(7): 603-612.
25. Widder B. Cerebral vasoreactivity. U Hennerici MG, Meairs SP. Cerebrovascular ultrasound. Cambridge University Press. 2001: 324-334.
26. Daffertshofer M. Functional Doppler testing. U Hennerici MG, Meairs SP. Cerebrovascular ultrasound: theory, practice and future developments. Cambridge University Press. 2001; 341-359.
27. Woodcock JP. Introduction to Doppler ultrasound. U Hennerici MG, Meairs SP. Cerebrovascular ultrasound. Cambridge University Press. 2001: 3-15.
28. Demarin V. Ekstrakranijski dopler vertebralnog i karotidnog sliva. U Demarin V, Štikovac M, Thaller N. Doppler-sonografija krvnih žila. Zagreb . Školska knjiga, 1990: 37-87.
29. Riley WA. Physics and principles of ultrasound and instrumentation. U Tegeler CH, Babikian VL, Gomez CR. Neurosonology. Mosby-Year Book, Inc. 1996; 3-7.
30. Ericke BM, Tegeler CH. Doppler ultrasonography: Physics and principles. U Tegeler CH, Babikian VL, Gomez CR. Neurosonology. Mosby-Year Book, Inc. 1996; 8-13.
31. Špero M, Kalousek M, Hat J, Bedek D, Marotti M. Magnetic resonance imaging and magnetic resonance angiography in the management of patients with ischemic stroke in vertebrobasilar circulation. Acta clinica Croatica 2005; 44(3): 275-284.
32. Bartels E. Vertebral sonography. Color-coded duplex ultrasonography of the cerebral vessels: atlas and manual Stuttgart: Schattauer; 1999: 113–155.
33. Bartels E, Fuchs HH, Flugel KA. Duplex ultrasonography of vertebral arteries: examination, technique, normal values, and clinical application. Angiology 1992; 43(3): 169–180.
34. Yuan R Y, Yip P K, Liu H M. *i sar*. The value of duplex and continuous wave Doppler sonography for evaluation of the extracranial vertebral arteries: a prospective comparison with angiography. Chin Med J 1994;53(1): 42–48.
35. Schöning M, Walter J, Scheel P. Estimation of cerebral blood flow through color duplex sonography of the carotid and vertebral arteries in healthy adults. Stroke 1994; 25(1): 17-22.
36. Park JH, Kim JM, Roh JK. Hypoplastic vertebral artery: frequency and associations with ischaemic stroke territory. J Neurol Neurosurg Psychiatry 2007; 78(9): 954-958.
37. Seidel E, Eicke B M, Tettenborn B. Krummenauer F. Reference values for vertebral artery flow volume by duplex sonography in young and elderly adults. Stroke 1999; 30(12): 2692-2696.

38. Morović S, Škarić-Jurić T, Demarin V. Vertebral artery hypoplasia: characteristics in a Croatia population sample. *Acta Clin Croat* 2006; 45: 325-329.
39. Schöning M, Walter J, Scheel P. Estimation of cerebral blood flow through color duplex sonography of the carotid and vertebral arteries in healthy adults. *Stroke* 1994; 25(1): 17-22.
40. Jeng JS, Yip PK. Evaluation of vertebral artery hypoplasia and asymmetry by color-coded duplex ultrasonography. *Ultrasound in Med Biol* 2004; 30(5): 605-609.
41. Delcker A, Diener H C. Die verschiedenen Ultraschallmethoden zur Untersuchung der Arteria vertebralis—eine vergleichende Wertung. *Ultraschall Med* 1992; 13(5): 213-220.
42. Lovrencic-Huzjan A, Demarin V, Bosnar M, Vuković V, Podobnik-Sarkanji S. Color Doppler flow imaging (CDFI) of the vertebral arteries—the normal appearance, normal values and the proposal for the standards. *Coll Antropol* 1999; 23(1): 175-181.
43. Chuang YM, Huang YC, Hu HH, Yang CY. Toward a further elucidation: role of vertebral artery hypoplasia in acute ischemic stroke. *Eur Neurol* 2006; 55(4): 193-197.
44. Warlow CP. Epidemiology of stroke. *Lancet* 1998; 352(suppl 3): 1.
45. Živković M. Klinički sindromi nastali poremećajima cirkulacije u mozgu. U Živković M, Šternić N, Kostić V. Ishemička bolest mozga. Zavod za udžbenike i nastavna sredstva. Beograd; 2000: 153-157.
46. Sacco R, Craig H, Lipset MPH. Stroke risk factors: Identification and modification u Fisher M. *Stroke Therapy*. London, Butterworth-Heinemann; 1995: 1-28.
47. Markus H, van der Worp B, Rothwell P. Posterior circulation ischaemic stroke and transient ischaemic attack: diagnosis, investigation, and secondary prevention. *Lancet Neurol* 2013; 12: 989–998.
48. Park JH, Roh JK, Kwon HM. Ischemic stroke patterns and hemodynamic features in patients with small vertebrobasilar artery. *Journal of the Neurological Sciences* 2009; 287: 227–235.
49. Woolf PA. Epidemiology and risk factor management. U Welch KMA, Caplan RL, Reis JD, Siesjo BK, Weir B. *Primer on cerebrovascular diseases*. San Diego, Academic Press. 1997; 751-757.
50. Marinković S, Gibo H, Brigante L, Milisavljević M, Dowrelli R. *Arteries of the brain and spinal cord*. Avelino, De Angelis Editore. 1997.
51. Marinković S, Milisavljević M. *Arterije mozga-anatomske i kliničke karakteristike*. Beograd, Bit Inžeenjering, 1990.
52. Wityk RJ. Posterior circulation-large artery occlusive disease and embolism. U Welch KMA, Caplan RL, Reis JD, Siesjo BK, Weir B. *Primer on cerebrovascular diseases*. San Diego, Academic Press. 1997; 298-303.
53. Caplan L. Posterior circulation ischemia: Then, Now and Tomorrow: The Thomas Willis Lecture-2000. *Stroke* 2000; 31: 2011-2023.
54. Adams RD. *Cerebrovascular diseases*. U Victor M, Adams RD. *Principles of neurology*. Singapore, McGrawHill. 1993; 669-749.
55. Haynes MJ, Cala LA, Melsom A, Mastaglia FL, Milne N, McGeachie JK. Posterior ponticles and rotational stenosis of vertebral arteries. A pilot study using doppler ultrasound velocimetry and magnetic resonance angiography. *Journal of Manipulative and Physiological Therapeutics* 2005; 28(5): 323-329.
56. Gravilescu T, Carlos C. Clinical stroke syndromes: clinical-anatomical correlations. *Cerebrovasc Brain Metab Rev* 1995; 7: 218.
57. Mosby M, Perkin G, Hochberg FH. *Clinical neurology*. London, Times Mirrors International Pub. 1998.

58. Bogousslavsky J, Castillo V. What is place of clinical assessment in acute stroke management. U Bogousslavsky J. Acute stroke treatment. London, Martin Duntiz. 1997: 15-33.
59. Toyoda K, Imamura K, Saku Y. Medial medullary infarction: analysis of eleven patients. *Neurology* 1996; 47: 1141.
60. Bogousslavsky J, Metz RJ. Clinical syndromes of ischemic stroke. Oxford, 7th Advanced Course of the ESNR: Ischemic stroke: from diagnosis to treatment. 1997: 7-19.
61. Mayda-Domac F, Somay G, Misirh H, Somay H, Erenoglu N. Ischemic stroke in vertebrobasilar system: risk factors, etiology and localization. *Neurosciences* 2006; 11(2): 78-83.
62. Yurdakul M, Tola M. Doppler criteria for identifying proximal vertebral artery stenosis of 50% or more. *JUM* 2011; 30(2): 163-168.
63. Scheel P, Ruge C, Schoning M. Flow velocity and flow volume measurements in the extracranial carotid and vertebral arteries in healthy adults: reference data and the effects of age. *Ultrasound Med Biol* 2000; 26(8): 1261-1268.
64. Hua Y, Meng XF, Jia LY. Color Doppler imaging evaluation of proximal vertebral artery stenosis. *AJR Am J Roentgenol* 2009; 193: 1434-1438.
65. Koch S, Romano JG, Park H, Amir M, Forteza AM. Ultrasound velocity criteria for vertebral origin stenosis. *J Neuroimaging* 2009; 19: 242-245.
66. Miljković S, Žikić M, Arbutina M, Račić D, Rabi-Žikić T, Đajić V. i sar. Carotid occlusive disease: clinical and neurosonological study. *Aktuelnosti iz neurologije, psihijatrije i graničnih područja*. 2009; 17(3-4):12-19.
67. Martinon E, Lefevre PH, Thouant P, Osseby GV, Ricolfi F, Chavent A. Collateral circulation in acute stroke: Assessing methods and impact: A literature review. *Journal of neuroradiology* 2014; 41(2): 97-107.
68. Hurley MC, Soltanolkotabi M, Ansari S. Neuroimaging in acute stroke: choosing the right patient for neurointervention. *Techniques in vascular & interventional radiology* 2012; 15(1): 19-32.
69. Liou LM, Lin HF, Huang IF, Chang YP, Lin RT i sar. Predictive value of vertebral artery extracranial color-coded duplex sonography for ischemic stroke-related vertigo. *Kaohsiung Journal of Medical Sciences* 2013; 29: 667-672.
70. Puetz V, Sylaja PN, Hill MD. CT angiography source images predict final infarct extent in patients with basilar artery occlusion. *Am J Neuroradiol* 2009; 30: 1877-1883.
71. Hwang DY, Silva GS, Furie KL, Greer DM. Comparative sensitivity of computed tomography vs magnetic resonance imaging for detecting acute posterior fossa infarct. *The journal of emergency medicine* 2012; 42(5): 559-565.
72. Boutet C, Rouffiange-Leclair L, Garnier P, Quenet S, Delsart D, Varvat J i sar. Brain magnetic resonance imaging findings in cryptogenic stroke patients under 60 years with patent foramen ovale. *European journal of radiology* 2014; 83(5): 824-828.
73. Delgado Almondos JE, Romero JM, Pomerantz SR, Lev MH. Computed tomography angiography of the carotid and cerebral circulations. *Radiologic clinics of North America* 2010; 48(2): 265-281.
74. Lee M, Saver JL, Alger JL, Hao Q, Starkman S, Ali LK i sar. Blood-brain barrier permeability derangements in posterior circulation ischemic stroke: frequency and relation to hemorrhagic transformation. *Journal of the neurological sciences* 2012; 313: 142-146.

75. Rother J, Pomerantz SR, Kucinski T, Lev MH. Imaging intra- and extracranial vessels: computed tomography angiography and magnetic resonance angiography. *Handbook of clinical neurology* 2008; 94: 1021-1038.
76. Lu J, Zhang M, Cao Y, Ma Q, Chen J, Ji X. i sar. Three-dimensional whole-brain perfused blood volume imaging with multimodal CT for evaluation of acute ischaemic stroke. *Clin Radiol* 2011; 66(6): 517-525.
77. Calhoun PS, Kuszyk BS, Heath DG, Carley JC, Fishman EK. Three-dimensional volume rendering of spiral CT data: theory and method. *Radiographics* 1999; 19(3): 745-764.
78. Vajda Z, Miloslavski E, Guthe T. Treatment of the stenoses of vertebral artery origin using short drug-eluting coronary stents: improved follow-up results. *AJNR Am J Neuroradiol* 2009; 30: 1653-1656.
79. Taylor RA, Siddiq F, Memon MZ. Vertebral artery ostial stent placement for atherosclerotic stenosis in 72 consecutive patients: clinical outcomes and follow-up results. *Neuroradiology* 2009; 51: 531-539.
80. Yu SC, Leung TW, Lam JS, Lam WW, Wong LK. Symptomatic ostial vertebral artery stenosis: treatment with drug-eluting stents-clinical and angiographic results at 1-year follow-up. *Radiology* 2009; 251: 224-232.
81. Hartkamp MJ, van der Grond J. Investigation of the circle of Willis using MR angiography. *Medica mundi* 2000; 44(1): 20-27.
82. Wintemark M, Sesay M, Barbier E, Borbely K, Dillon WP, Eastwood JD i sar. Comparative overview of brain perfusion imaging techniques. *Journal of neurology* 2005; 22(5): 294-314.
83. Matthew LW. Magnetic resonance angiography of the brain and neck: Techniques and applications. *Seminars in cerebrovascular diseases and stroke* 2001; 1(4): 287-302.
84. Wolfe T, Ubogu EE, Fernandes-Filho JA, Zaidat OO. Predictors of clinical outcome and mortality in vertebrobasilar dolichoectasia diagnosed by magnetic resonance angiography. *Journal of Stroke and Cerebrovascular Diseases* 2008; 17(6): 388-393.
85. Horikoshi T, Akiyama I, Yamagata Z, Sugita M, Nukui H. Magnetic resonance angiographic evidence of sex-linked variations in the circle of willis and the occurrence of cerebral aneurysms. *J Neurosurg* 2002; 96(4): 697-703.
86. Chung SM, Petersen ET, Zimine I, Sitoh YY, Lim CCT, Golary X. Territorial arterial spin labeling in the assessment of collateral circulation. *Stroke* 2008; 39: 3248-3254.
87. Brobeck BR, Forero NP, Romero JM. Practical noninvasive neurovascular imaging of the neck arteries in patients with stroke, transient ischemic attack and suspected arterial disease that may lead to ischemia, infarction or flow abnormalities. *Semin Ultrasound CT MR*. 2006;27(3): 177-193.
88. Takenouchi T, Shimozaoto S, Fujiwara H, Momoshima S, Takahashi T. Posterior cerebral artery dissection on a serial magnetic resonance angiography. *Brain & Development* 2012; 34: 396-399.
89. Yang CW, Carr JC, Futterer SF. Contrast-enhanced MR angiography of the carotid and vertebrobasilar circulations. *AJNR Am J Neuroradiol* 2005; 26: 2095-2101.
90. Chung JW, Kim BJ, Choi BS, Sohn CH, Bae HJ, Yoon BW i sar. High- resolution magnetic resonance imaging reveals hidden etiologies of symptomatic vertebral arterial lesions. *Journal of Stroke and Cerebrovascular Diseases* 2014; 23(2): 293-302.
91. Lee JS, Yong SW, Bang OY. Comparison of spontaneous intracranial vertebral artery dissection with large artery disease. *Arch Neurol* 2006; 63: 1738-1744.

92. Underhill HR, Yarnykh VL, Hatsukami TS. Carotid plaque morphology and composition: initial comparison between 1.5- and 3.0-T magnetic field strengths. *Radiology* 2008; 248: 550-560.
93. Klein IF, Lavalley PC, Mazighi M. Basilar artery atherosclerotic plaques in paramedian and lacunar pontine infarctions: a high-resolution MRI study. *Stroke* 2010; 41: 1405-1409.
94. Kallmes DF, Hui FK, Mugler JP III. Suppression of cerebrospinal fluid and blood flow artifacts in FLAIR MR imaging with a single-slab three-dimensional pulse sequence: initial experience. *Radiology* 2001; 221: 251-255.
95. Bhadelia RA, Bengoa F, Gesner L. Efficacy of MR angiography in the detection and characterization of occlusive disease in the vertebrobasilar system. *J Comput Assist Tomogr* 2001; 25: 458-465.
96. Thai-Van H, Cozma S, Boutitie F, Disant F, Truy E, Collet L. The pattern of auditory brainstem response wave V maturation in cochlear-implanted children. *Clin Neurophysiol* 2007; 118(3): 676-689.
97. Vurucu S, Karaoglu A, Paksu SM, Oz O, Yaman H, Gulgun M. i sar. Breath-holding spells may be associated with maturational delay in myelination of brain stem. *J Clin Neurophysiol* 201; 31(1): 99-101.
98. Rogowski M, Michalska BI. The importance of brain stem evoked potentials in the diagnosis of neurosurgical patients. *Neurol Neurochir Pol* 2001; 35(4): 667-679.
99. Jiang ZD, Brosi DM, Wilkinson AR. Brain-stem auditory function in very preterm infants with chronic lung disease: delayed neural condition. *Clinical Neurophysiology* 2006; 117(7): 1551-1559.
100. Thorwirth V, Volles E, Lossi C, Grunwald F. Auditory evoked brain stem potentials, visual pattern evoked and somatosensory evoked potentials in transient ischemic attacks (TIA). *Schweiz Arch Neurol Neurochir Psychiatr* 1983; 132(1): 41-54.
101. Bernath I, Bernat I, Pongracz E, Koves P, Szakacs Z, Horvath A. Effects of blood hyperviscosity on functional integrity in the brain stem: a brain stem evoked auditory potential study. *Clin Haemo Microcirc* 2004; 31: 123-128.
102. Iakupov EZ, Kuznetsova EA. Evoked potentials in patients with secondary headaches. *Zh Nevrol Psikhiatr Im S S Korsakova* 2010; 110(1): 73-77.
103. Jiang ZD, Zhou Y, Yin R, Wilkinson AR. Amplitude reduction in brainstem auditory response in term infants under neonatal intensive care. *Clin Neurophysiol* 2013; 124(7): 1470-1476.
104. Benna P, Bianco C, Costa P, Piazza D, Bergamasco B. Visual evoked potentials and brainstem auditory evoked potentials in migraine and transient ischemic attacks. *Cephalalgia* 1985; 5(Suppl 2): 53-58.
105. Chen L. Detection of ischemia in endovascular therapy of cerebral aneurysms: a perspective in the era of neurophysiological monitoring. *Asian J Neurosurg* 2010; 5(1): 60-67.
106. Jiang ZD, Brosi DM, Wilkinson AR. Depressed brainstem auditory electrophysiology in preterm infants after perinatal hypoxia-ischaemia. *J Neurol Sci* 2009; 281(1-2): 28-33.
107. Pollak L, Kushnir M, Stryjer R. Diagnostic value of vestibular evoked myogenic potentials in cerebellar and lower-brainstem strokes. *Neurophysiol Clin* 2006; 36(4): 227-233.
108. Živadinović B, Đurić S, Jolić M, Stamenović J. Diagnostic importance of auditory brainstem potentials of patients with vertebrobasilar insufficiency. *Makedonski Medicinski Pregled* 2004; 58(suppl.61): 55.

109. Passero S, Nuti D. Auditory and vestibular system findings in patients with vertebrobasilar dolichoectasia. *Acta Neurol Scand* 1996; 93(1): 50-55.
110. Henry-Le Bras F, Fischer C, Nighoghossian N, Salord F, Trouillas P, Mauguière F. Early and middle latency auditory evoked potentials in vertebrobasilar strokes. *Neurophysiol Clin* 1994; 24(6): 399-412.
111. Drake ME Jr, Pakalnis A, Padamadan H, Hietter SA. Auditory evoked potentials in vertebrobasilar transient ischemic attacks. *Clin Electroencephalogr* 1990; 21(2): 96-100.
112. Wang H, Zhou H, Guo Y, Wang H. Value of high-frequency stimulation ABR in the diagnosis and treatment of posterior circulation ischemia. *Lin Chung Er Bi Yan Hou Tou Jing Wai Ke Za Zhi* 2012; 26(16): 724-726.
113. Taylor MJ, Houston BD, Lowry NJ. Recovery of auditory brain-stem responses after a severe hypoxic ischemic insult. *N Engl J Med*. 1983; 309(19): 1169-1170.
114. Stone JL, Fino J, Patel K, Calderon-Arnulphi M, Suss N, Hughes JR. Modified brain stem auditory evoked potentials in patients with intracranial mass lesions. *Clin EEG Neurosci* 2012; 43(4): 291-302.
115. Liu JF, Wang NY, Fu X, Li L, Li JL, Wen XH. i sar. Comparison of the basic characters of speech-evoked auditory brainstem response between school-age children and young adults. *Zhonghua Er Bi Yan Hou Tou Jing Wai Ke Za Zhi*. 2012; 47(8): 646-650.
116. Gu JW, Herrmann BS, Levine RA, Melcher JR. Brainstem auditory evoked potentials suggest a role for the ventral cochlear nucleus in tinnitus. *J Assoc Res Otolaryngol* 2012; 13(6): 819-833.
117. Faught E, Oh S. Brainstem auditory evoked responses in brainstem infarction. *Stroke* 1985; 16(4): 701-705.
118. Kristensen SG, Elberling C. Auditory brainstem responses to level-specific chirps in normal-hearing adults. *J Am Acad Audiol* 2012; 23(9): 712-721.
119. Moncho D, Poca MA, Minoves T, Ferré A, Rahnama K, Sahuquillo J. Brainstem auditory evoked potentials and somatosensory evoked potentials in Chiari malformation. *Rev Neurol* 2013; 56(12): 623-634.
120. Pandey P, Kansara A, Thirumala P, Tamkus AA, Xavier AR. Neurophysiological monitoring with brainstem evoked potentials can be a valuable tool for patients undergoing vertebrobasilar stenting and angioplasty-initial experience. *J Clin Neurophysiol*. 2013; 30(1): 55-58.
121. Quevedo Lda S, Tochetto T, Siqueira MA, Machado MS. Auditory brainstem response in gas station attendants. *Braz J Otorhinolaryngol*. 2012; 78(6): 63-68.
122. Gupta R, Aslam M, Hasan S, Siddiqi S. Type -2 diabetes mellitus and auditory brainstem responses-a hospital based study. *Indian J Endocrinol Metab* 2010; 14(1): 9-11.
123. Siddiqi SS, Gupta R, Aslam M, Hasan SA, Khan SA. Type-2 diabetes mellitus and auditory brainstem response. *Indian J Endocrinol Metab*. 2013; 17(6): 1073-1077.
124. Konrad-Martin D, Reavis KM, McMillan GP, Dille MF. Multivariate DPOAE metrics for identifying changes in hearing: perspectives from ototoxicity monitoring. *Int J Audiol* 2012; 51(Suppl 1): S51-62.
125. Tang K, Chen R, Cal R, Zhou J, Huang J, Long W. i sar. The relationship of brainstem auditory evoked potential to cerebral blood flow volume in with vertebrobasilar transient ischemic vertigo. *Hua Xi Yi Ke Da Xue Xue Bao* 2000; 31(1): 80-81.

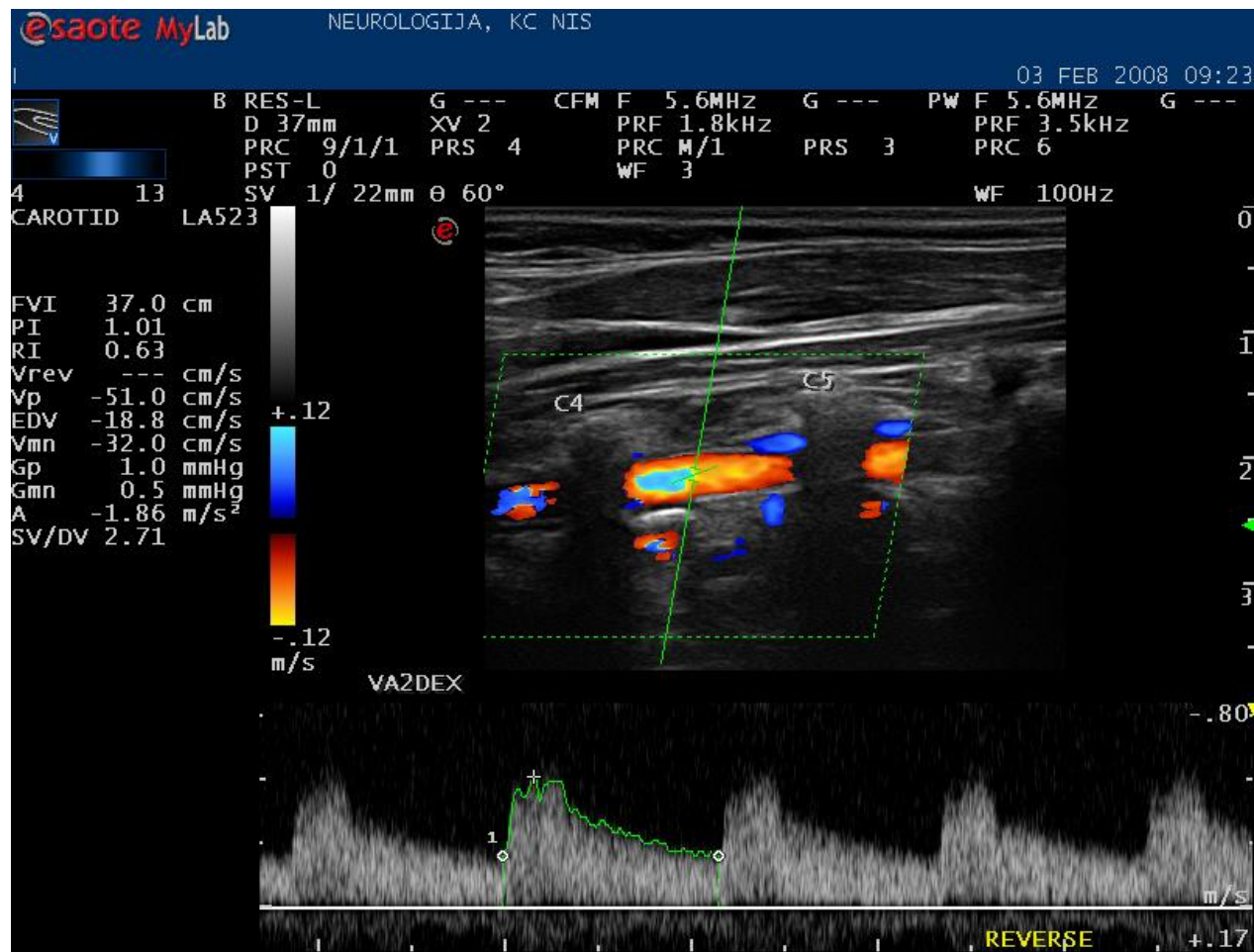
126. Brivio L, Grasso R, Salvaggio A, Principi N. Brain-stem auditory evoked potentials (BAEPs): maturation of interpeak latency I-V (IPL I-V) in the first years of life. *Electroencephalography and clinical neurophysiology* 1993; 88: 28-31.
127. Stone JL, Fino J, Vannemreddy P, Charbel F. Modified brainstem auditory evoked responses in patients with non-brainstem compressive cerebral lesions. *Acta Neurochir Suppl.* 2012; 114: 81-85.
128. Zhang DP, Zhang SL, Zhang HT, Zhang SJ. Vertebral artery dominance, brainstem auditory evoked potential, and vertigo of vascular origin. *Neurol Res* 2012; 34(5): 498-503.
129. Pinto AL, Costa FC. The value of brainstem evoked potential in clinical decision of a patient with hypoxic-ischemic encephalopathy. *Arq Neuropsiquiatr* 2007; 65(3A): 689-692.
130. Zandbergen EGJ, Hijdra A, de Haan RJ, van Dijk JG, Ongerboer de Visser BW, Spaans F I sar. Interobserver variation in the interpretation of SEEPs in anoxic-ischaemic coma. *Clinical Neurophysiology* 2006; 117(7): 1529-1535.
131. Wicks RT, Pradilla G, Raza SM, Hadelsberg U, Coon AL, Huang J. i sar. Impact of changes in intraoperative somatosensory evoked potentials on stroke rates after clipping of intracranial aneurysms. *Neurosurgery* 2012;70(5): 1114-1124.
132. Ferbert A, Buchner H. Evoked potentials in diagnosis of ischemic brain stem lesions. *Nervenarzt* 1991; 62(8): 460-466.
133. Lee MS, Kim WJ, Lyoo CH, Kim SJ, Suh G. Giant somatosensory evoked potential in a patient with shaking TIA. *Mov Disord* 2009; 24(15): 2301-2303.
134. Reisecker F. Early somatosensory evoked potentials in ischemic diseases--II: Normal values and findings in asymptomatic vascular stenoses/occlusions, complicated migraine, transitory ischemic attacks, reversible ischemic neurologic deficit, complete stroke and multi-infarct dementia. *EEG EMG Z Elektroenzephalogr Elektromyogr Verwandte Geb* 1988; 19(1): 44-52.
135. Reisecker F. Early somatosensory evoked potentials in ischemic cerebrovascular diseases--I: Methodology, patients, normal group and review of the literature. *EEG EMG Z Elektroenzephalogr Elektromyogr Verwandte Geb* 1988; 19(1): 38-43.
136. De Weerd AW, Looijenga A, Veldhuizen RJ, Van Huffelen AC. Somatosensory evoked potentials in minor cerebral ischaemia: diagnostic significance and changes in serial records. *Electroencephalogr Clin Neurophysiol* 1985; 62(1): 45-55.
137. Pardal-Fernández JM, Arciniegas A, Mansilla-López D, Sánchez-Iniesta R, Gutiérrez-Rubio JM. A new case of the absence of N20 at early cerebral anoxia-ischemia evaluation by somatosensory evoked potentials. *Med Intensiva* 2014; 38(3): 194-195.
138. Kang D, Yao P, Wu Z, Yu L. Ischemia changes and tolerance ratio of evoked potential monitoring in intracranial aneurysm surgery. *Clin Neurol Neurosurg* 2013; 115(5): 552-556.
139. Amantini A, Amadori A, Fossi S. Evoked potentials in the ICU. *Eur J Anaesthesiol Suppl* 2008; 42: 196-202.
140. Rosenthal ES. The utility of EEG, SSEP, and other neurophysiologic tools to guide neurocritical care. *Neurotherapeutics* 2012; 9(1): 24-36.
141. Wu D, Xiong W, Jia X, Geocadin RG, Thakor NV. Short- and long-latency somatosensory neuronal responses reveal selective brain injury and effect of hypothermia in global hypoxic ischemia. *J Neurophysiol* 2012; 107(4): 1164-1171.
142. Lori S, Bertini G, Molesti E, Gualandi D, Gabbanini S, Bastianelli ME. i sar. The prognostic role of evoked potentials in neonatal hypoxic-ischemic insult. *J Matern Fetal Neonatal Med* 2011;24(Suppl 1): 69-71.

143. Krayenbühl N, Sarnthein J, Oinas M, Erdem E, Krisht AF. MRI-validation of SEP monitoring for ischemic events during microsurgical clipping of intracranial aneurysms. *Clin Neurophysiol* 2011; 122(9): 1878-1882.
144. Trollmann R, Nüsken E, Wenzel D. Neonatal somatosensory evoked potentials: maturational aspects and prognostic value. *Pediatr Neurol* 2010; 42(6): 427-433.
145. Suppiej A, Cappellari A, Cogo PE. Prognostic role of somatosensory and auditory evoked potentials in paediatric hypoxic-ischemic encephalopathy managed with hypothermia: an illustrative case. *Neurophysiol Clin* 2009; 39(2): 101-105.
146. Robinson LR, Micklesen PJ. Does stimulus rate matter when performing somatosensory evoked potentials for coma patients? *Neurocrit Care* 2010; 12(1): 69-73.
147. Fukuda S. Somatosensory evoked potential. *Masui* 2006; 55(3): 280-293.
148. Brutian AG, Solov'ev OI, Alferova VV. Lateralization of secondary lesions of the brain stem in stroke by the method of short-latency auditory evoked potentials. *Zh Nevropatol Psikhiatr Im S S Korsakova* 1991; 91(7): 47-50.
149. Mullan JC, Korosue K, Heros RC. The use of somatosensory evoked potential monitoring to produce a canine model of uniform, moderately severe stroke with permanent arterial occlusion. *Neurosurgery* 1993; 32(6): 967-973.
150. Hishikawa T, Tokunaga K, Sugi K, Date I. Long-term outcomes in adult patients with ischemic-type moyamoya disease involving posterior circulation. *Acta Neurochir (Wien)*. 2014; In Press.
151. Karapanayiotides T, Anastasiou A, Barmpas N, Grigoriadis N, Karacostas D. A 'posterior circulation stroke' that benefits from vitamins. *Am J Med* 2014; 127(2): e1-2.
152. Goldmakher GV, Camargo EC, Furie KL, Singhal AB, Roccatagliata L, Halpern EF. i sar. Hyperdense basilar artery sign on unenhanced CT predicts thrombus and outcome in acute posterior circulation stroke. *Stroke* 2009; 40(1): 134-139.
153. Labropoulos N, Nandivada P, Bekelis K. Stroke of the posterior cerebral circulation. *Int Angiol* 2011; 30(2): 105-114.
154. Covarrubias DJ, Luetmer PH, Campeau NG. Posterior reversible encephalopathy syndrome: prognostic utility of quantitative diffusion-weighted MR images. *AJNR Am J Neuroradiol* 2002; 23(6): 1038-1048.
155. Caplan LR, Wityk RJ, Glass TA, Tapia J, Pazdera L, Chang HM. i sar. New England Medical Center Posterior Circulation registry. *Ann Neurol* 2004; 56(3): 389-398.
156. Rempe DA. Predicting outcomes after transient ischemic attack and stroke. *Continuum (Minneapolis)*. 2014; 20(2 Cerebrovascular Disease): 412-428.
157. Acosta I, Bloch S, Morales M, Bornstein NM, Savitz SI, Hallevi H. Predicting the need for hospital admission of TIA patients. *J Neurol Sci* 2014; 336(1-2): 83-86.
158. Kim SH, Lee JY, Kim do H, Ham JH, Song YK, Lim EJ. i sar. Factors related to the initial stroke severity of posterior circulation ischemic stroke. *Cerebrovasc Dis* 2013; 36(1): 62-68.
159. Kumral E, Bayulkem G, Akyol A, Yuntun N, Sirin H, Sagduyu A. Mesencephalic and associated posterior circulation infarcts. *Stroke* 2002; 33(9): 2224-2231.
160. Lee JH, Han SJ, Yun YH, Choi HC, Jung S, Cho SJ. i sar. Posterior circulation ischemic stroke in Korean population. *Eur J Neurol* 2006; 13(7): 742-748.
161. Förster A, Gass A, Kern R, Griebe M, Hennerici MG, Szabo K. Thrombolysis in posterior circulation stroke: stroke subtypes and patterns, complications and outcome. *Cerebrovasc Dis* 2011; 32(4): 349-353.

162. Povedano G, Zuberbuhler P, Lylyk P, Ameriso SF. Management strategies in posterior circulation intracranial atherosclerotic disease. *J Endovasc Ther* 2010; 17(3): 308-313.
163. Dabus G, Gerstle RJ, Derdeyn CP, Cross DT 3rd, Moran CJ. Endovascular treatment of the vertebral artery origin in patients with symptoms of vertebrobasilar ischemia. *Neuroradiology* 2006; 48(12): 917-923.
164. Lin DD, Gailloud P, Beauchamp NJ, Aldrich EM, Wityk RJ, Murphy KJ. Combined stent placement and thrombolysis in acute vertebrobasilar ischemic stroke. *AJNR Am J Neuroradiol* 2003; 24(9): 1827-1833.

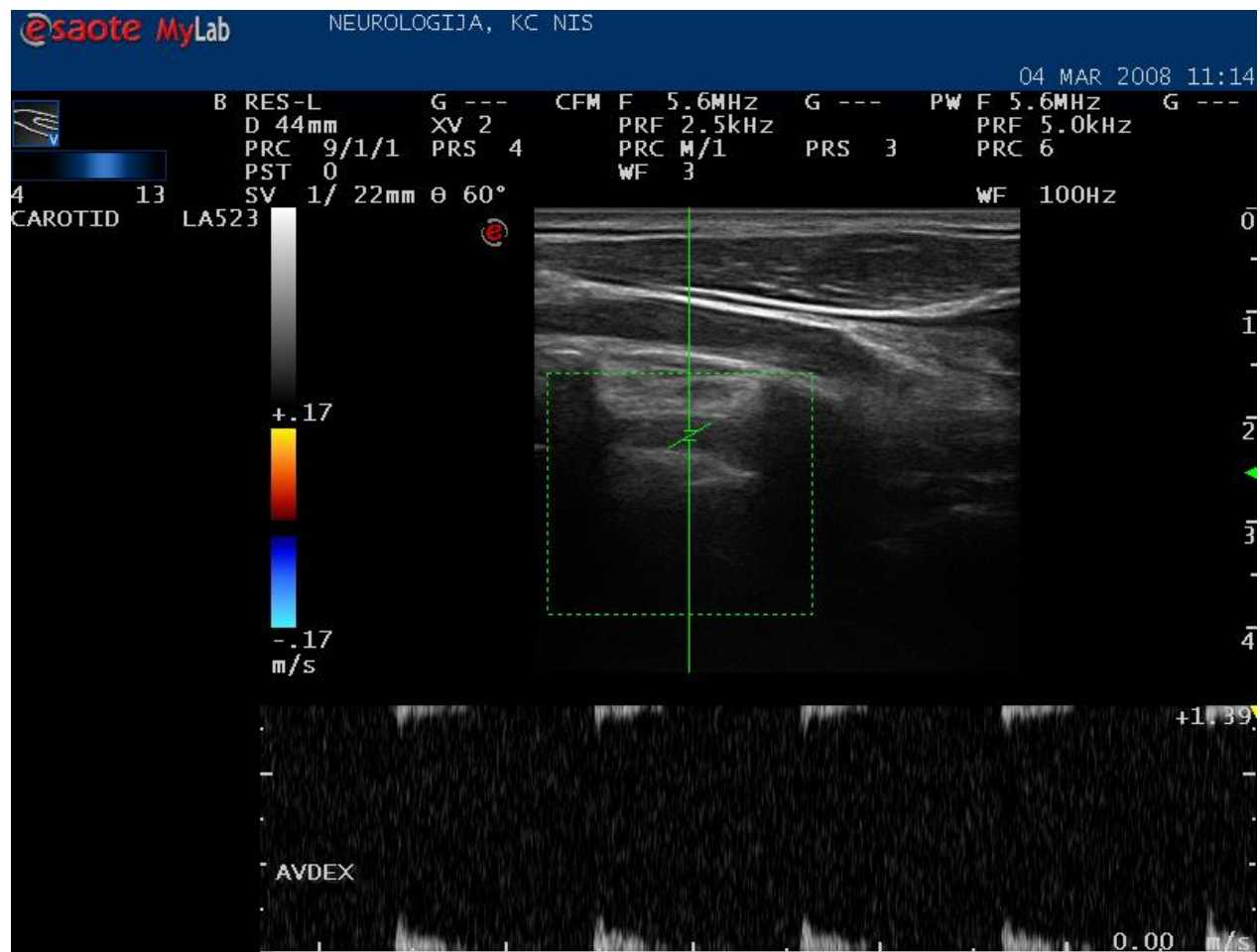
9. PRILOZI

Prilog br. 1



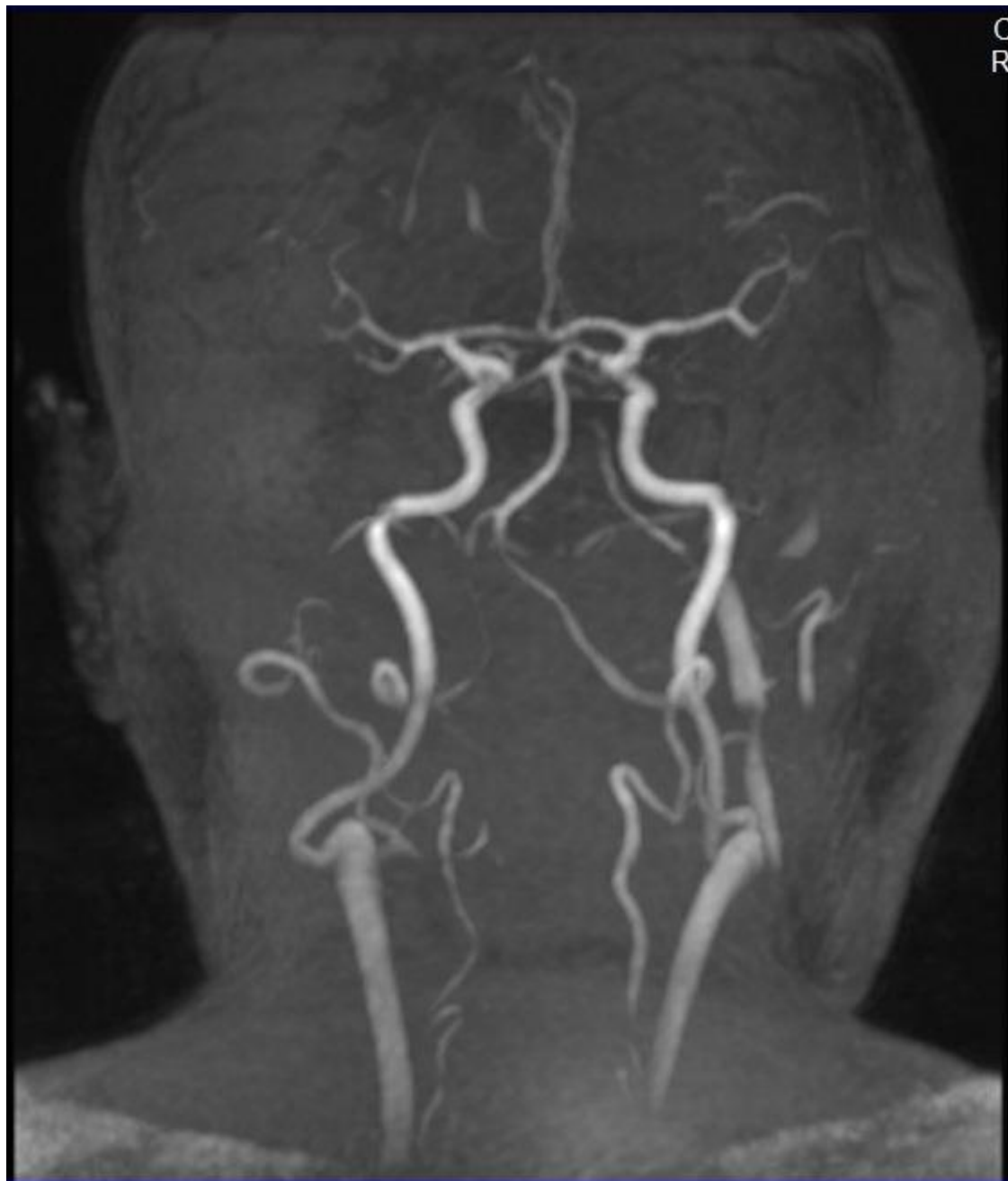
CDE AV, uredan nalaz

Prilog br. 2



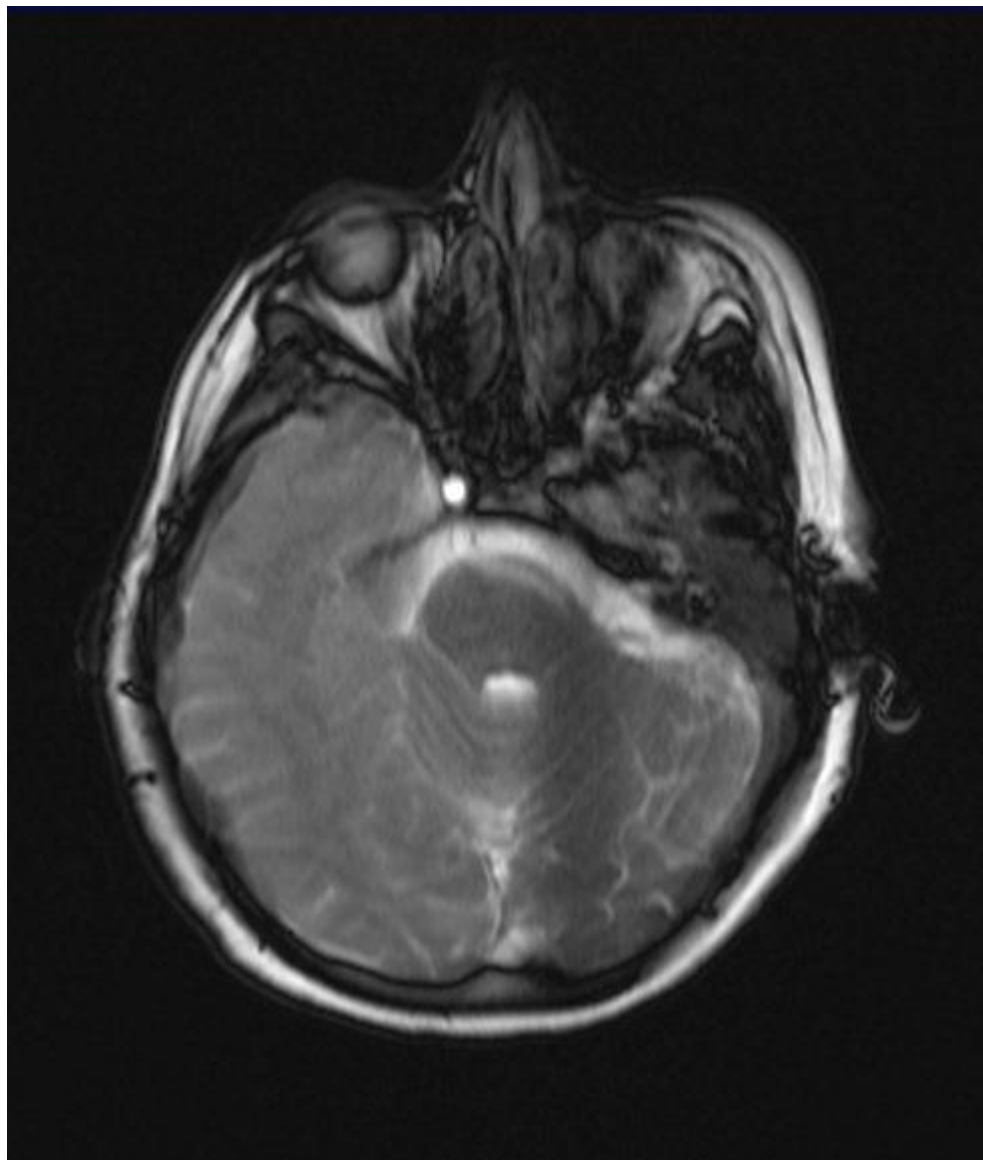
CDE AV redukovan protok kroz hipoplastičan krvni sud.

Prilog br. 3



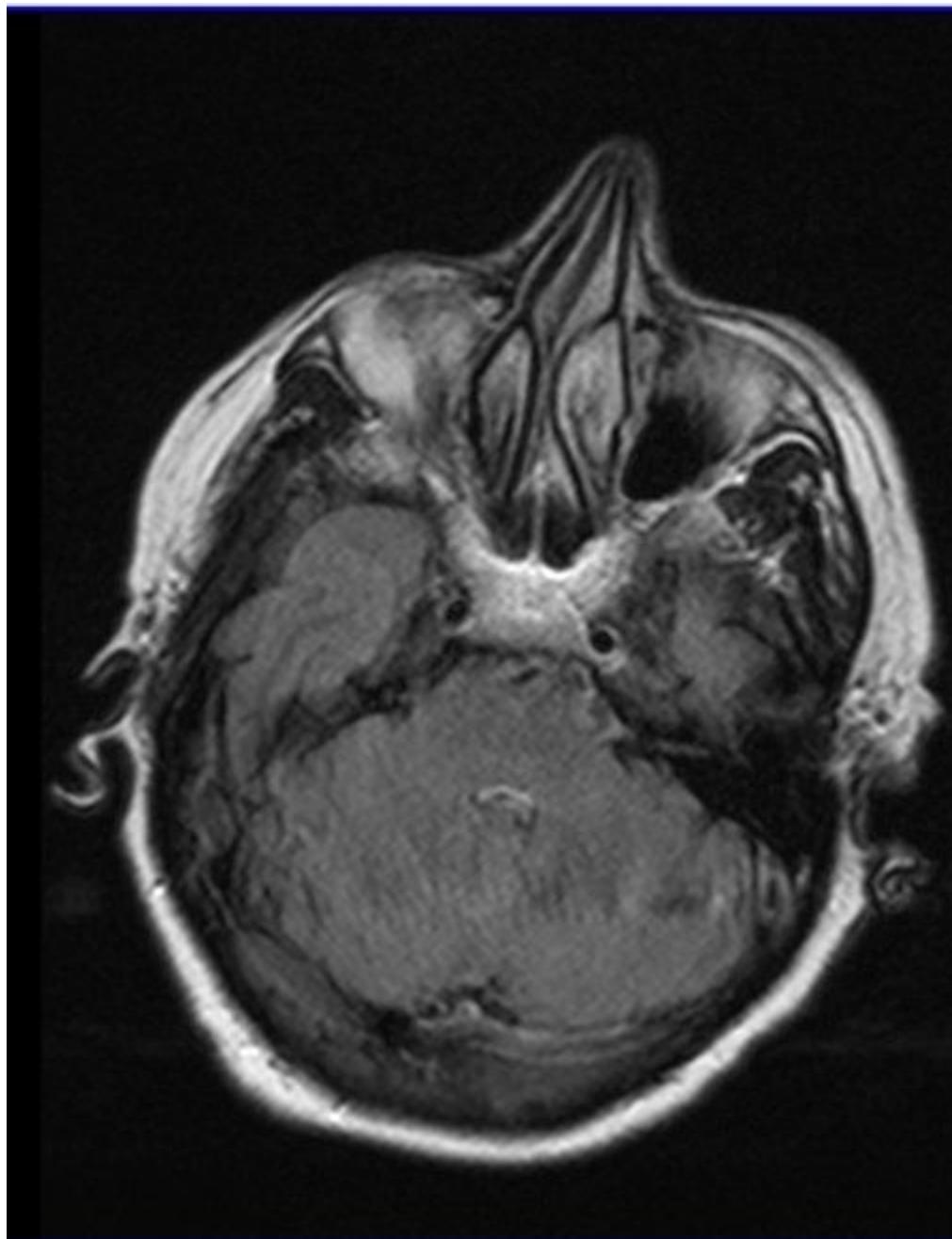
Hipolazija leve vertbralne arterije.

Prilog br. 4



Infarkt okcipitalnog režnja.

Prilog br. 5



Infarkt u levoj cerebelarnoj hemisferi.

Prilog br. 6

Modifikovana NIHSS skala (24)

1.a Stanje svesti	0-budan 1-somnolentan 2-sopor 3-koma
1.b Stanje svesti –(pitanja)koma, sopor,afazija- 2,dizartriya,intubacija -1	0-tačan odgovor 1-jedan tačan odgovor 2-netačna oba odgovora
1.c Stanje svesti ,nalozi Kod kome skorovati 3	0-izvršava sve naloge 1-izvršava jedan nalog 2-ne izvršava naloge
6. Pokreti bulbusa Kod lezija III,IV, VI-1	0-uredno 1-paraliza pogleda 2-paraliza I devijacija
7. Širina vidnog polja Kod kome skorovati 3 Kod potpunog slepila 3	0-uredno 1-parcijalna hemianopsija 2-potpuna hemianopsija
8. Mimična muskulatura Centralno oštećenje-2 Koma-3	0-uredno 1-minimalna pareza 2-parcijalna pareza 3-potpuna pareza

<p>5.a Motorika-neparetična strana-ruka</p> <p>Kod kome skorovati 3</p> <p>Kod amputacije ekstremiteta -0</p>	<p>0- ekstremitet stoji u vazduhu 10sec</p> <p>1-pronira i tone u 10 sec</p> <p>2-tone do podloge, moguć otpor</p> <p>3-pada na podlogu,nema otpora</p> <p>4-bez pokreta</p>
<p>5.b Motorika-paretična ruka</p>	<p>0- ekstremitet stoji u vazduhu 10sec</p> <p>1-pronira i tone u 10sec</p> <p>2-tone do podloge, moguć otpor</p> <p>3-pada na podlogu,nema otpora</p> <p>4-bez pokreta</p>
<p>6.a Motorika-neparetična noga</p>	<p>0- ekstremitet stoji u vazduhu 10sec</p> <p>1-pronira i tone u 10sec</p> <p>2-tone do podloge, moguć otpor</p> <p>3-pada na podlogu,nema otpora</p> <p>4-bez pokreta</p>
<p>6.b Motorika-paretična noga</p>	<p>0- ekstremitet stoji u vazduhu 10sec</p> <p>1-pronira i tone u 10sec</p> <p>2-tone do podloge, moguć otpor</p> <p>3-pada na podlogu,nema otpora</p> <p>4-bez pokreta</p>
<p>7. Ataksija udova</p>	<p>0-ne postoji</p> <p>2-postoji na 2.ekstremiteta</p>
<p>8. Ataksija trupa</p>	<p>0-ne postoji</p> <p>1-ataksija stajanja</p>

	2-ataksija hoda
9. Senzibilitet Kod kome skorovati -2	0-uredno 1-blago do umereno oštećenje 2-težak ili potpuni gubitak
10. Jezik	0-uredno 1-blaga do umerena afazija 2-teška afazija 3-globalna afazija
11. Dizartrijska i disfagijska	0-uredno 1-blaga do umerena 2-teška
12. očuvanost pažnje	0-uredno 1-jedan modalitet(vidni, slušni, taktilni) 2-više od jednog modaliteta

Prilog br.7

Faktori rizika za nastanak moždanog udara

Dokazani
Pouzdan efekat lečenja
-Hipertenzija
-Srčana oboljenja
-fibrilacija pretkomora
-infektivni endokarditis
-Mitralna stenoza
-Skoro preležani infarkt srca
-Pušenje cigareta
-Tranzitorni ishemični atak
-Bolest srpastih ćelija
-Asimptomatska stenoza karotida
Potencijalno promenljivi (lečivi) faktori rizika
-Šećerna bolest
-Hiperhomocisteinemija
-Hipertrofija leve komore srca
Lečenje nije moguće
-Uzrast
-Pol
-Hereditet
-Rasa/etnicitet
-Geografska lokacija

Nedovoljno dokumentovani

Potencijalno lečivi

- Povišene vrednosti holesterola i lipida u krvi
- Srčane bolesti(kardiomiopatija, akinetski deo zida srca,nebakterijski endokarditis,kalcifikacija mitralnog prstena,prolaps mitralne valvule,stenoza aorte,nezatvoreni foramen ovale, aneurizma pretkomorskog septuma
- Upotreba oralnih kontraceptiva
- Konzumiranje alkohola
- Konzumiranje zabranjenih supstanci
- Nedovoljna fizička aktivnost
- Gojaznost
- Loša ishrana
- Hiperinsulinemija
- Stres
- Migrena i migrenski ekvivalenti
- Hiperkoaguabilnost i zapaljenjska stanja (povećano stvaranje fibrina, fibrinoliza,fibrinogen, antifosfolipidna antitela,genetski i stečeni poremećaji)
- Subklinički poremećaji (aterom aortae,nemi infarkti mozga)
- Socioekonomski faktori

Nije moguć uticaj

Klimatski i sezonski uslovi

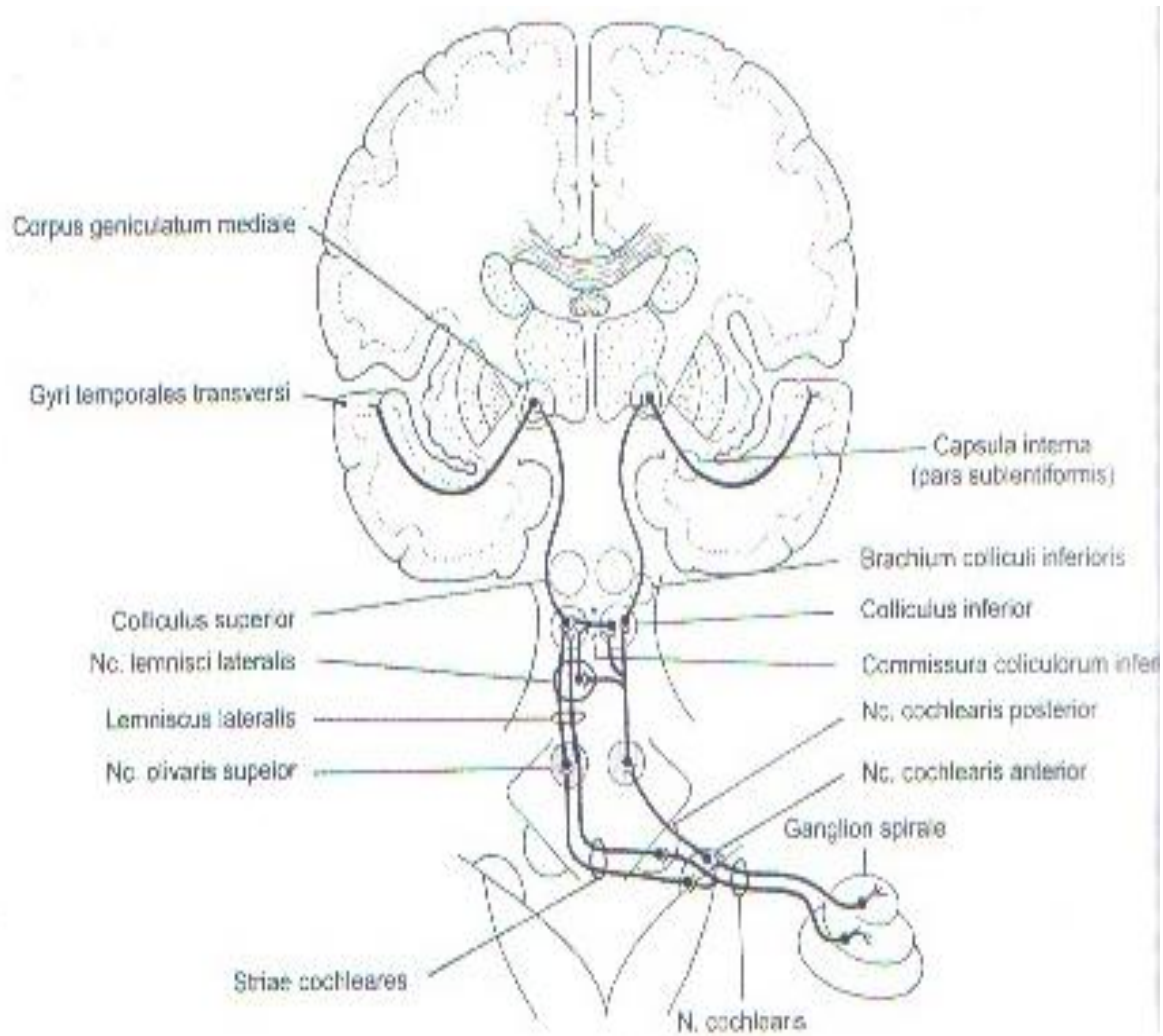
Prilog br. 8

Udruženost faktora rizika sa ishemijskim moždanim udarom.

Faktori rizika	Udruženost	Relativni rizik	Prevalencija (%)
Hipertenzija	++	3,0-5,0	25-40%
Bolesti srca	++	2,0-4,0	10-20%
Fibrilacija pretkomora	++	6,0-18	1-2
Šećerna bolest	+	1,5-3	4-8
Pušenje cigatera	+	1,5-2,5	20-40
Zloupotreba alkohola	+/-	1,0-4,0	5-30
Hiperlipidemija	+/-	1,0-2,0	6-40
++ jaka udruženost, + umerena udruženost, +/-slaba ili još nedokazana udruženost			

Preuzeto iz M.Živković saradnici (45)

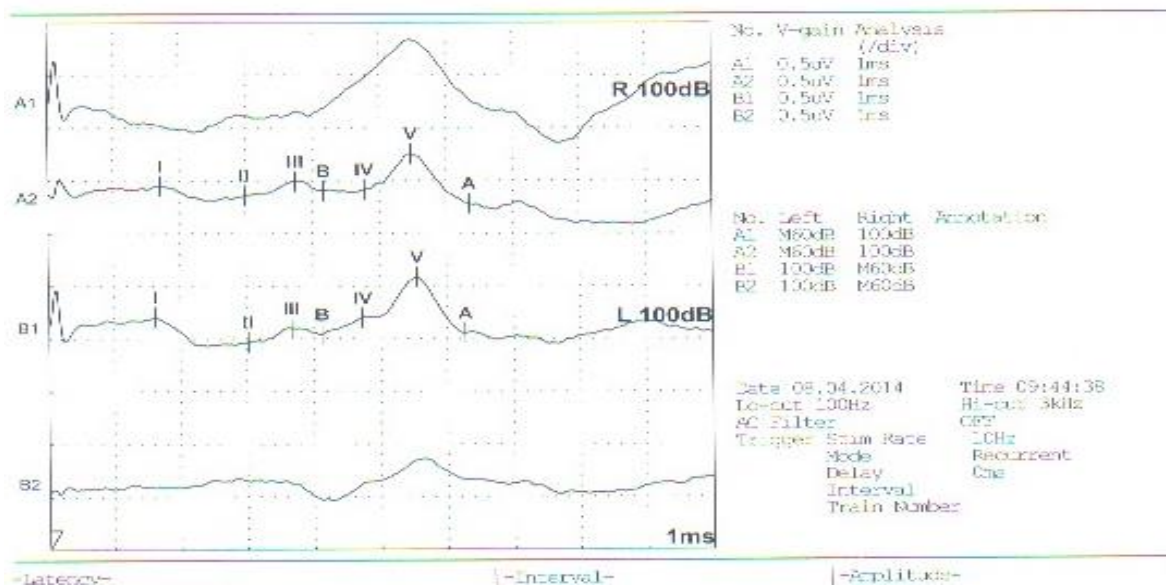
Prilog br. 9



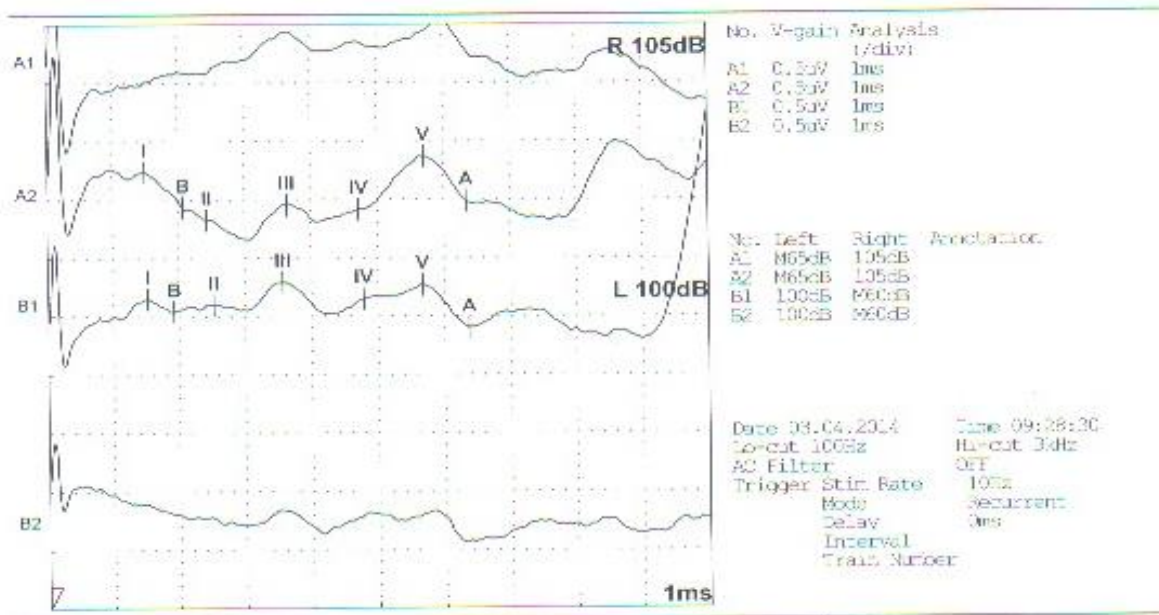
Slika 73. Akustički put

Anatomski prikaz akustičnog puta. Preuzeto iz S.Pavlović i sar(1).

Prilog br. 10

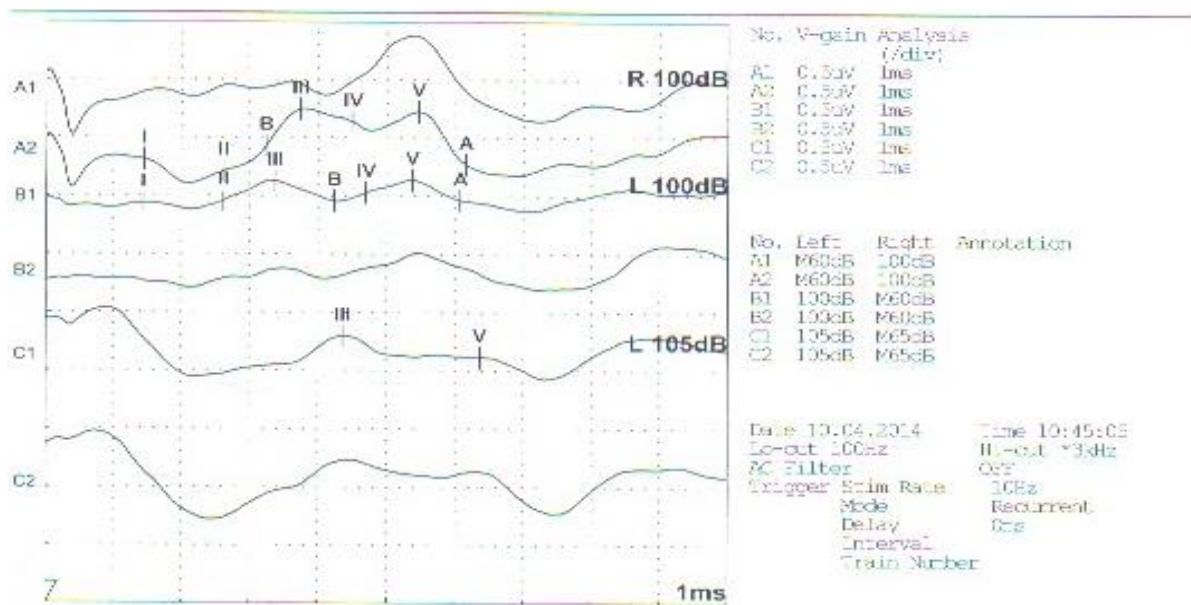


ABR kod pacijenta sa infarktom u levoj cerebelarnoj hemisferi, sa postojanjem hipoplazije desne AV. Nalaz je opisan kao obostrane senzo-neuralne smetnje sa nešto produženim ITL III-V, I-V, levo, koje ne prelaze dozvoljenu razliku desno-levo.



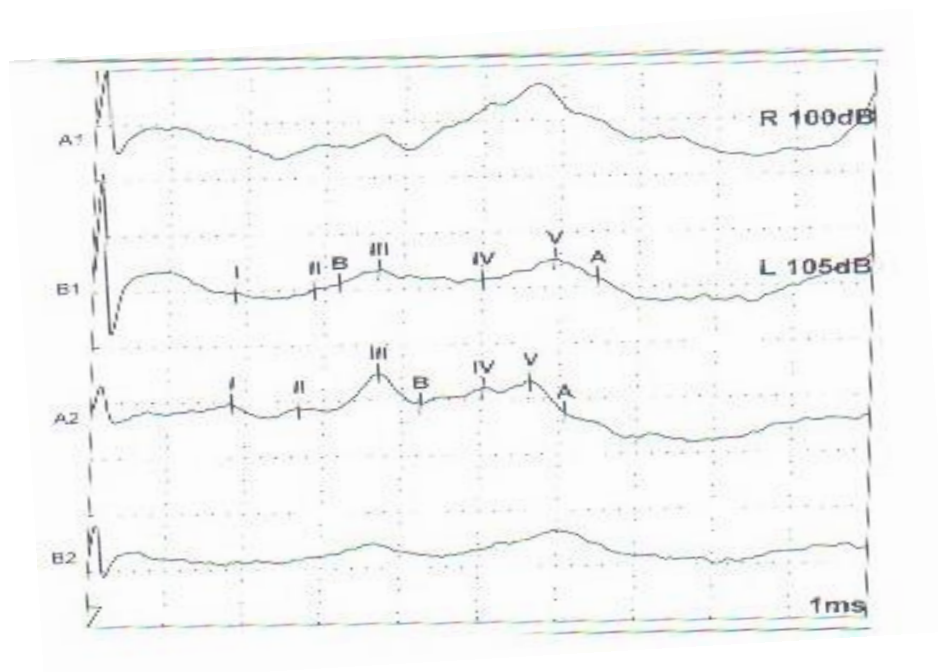
ABR kod pacijentkinje sa infarktom u levoj cerebelarnoj hemisferi sa postojanjem okluzije leve AV. Nalaz je opisan kao senzo-neuralne smetnje u provodjenju III I V talas niže amplitude, lako produženog trajanja uz uredne ITL levo.

Prilog br. 11



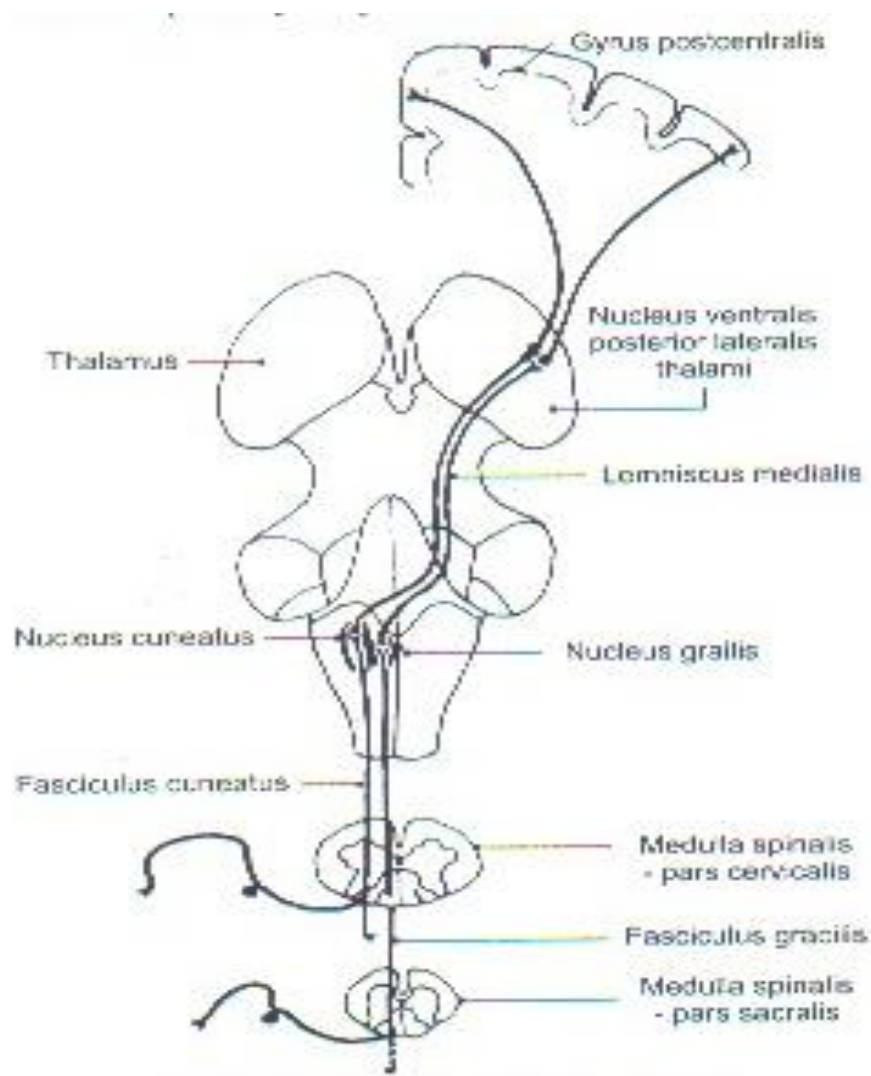
ABR Kod pacijentkinje sa proširenim PCS(zahvatanje cerebeluma, ponsa, LMS)Loše oblikovani,amplitudno niži talasi sa produženim ITL I-III, III-V, I-V.

Prilog br. 12



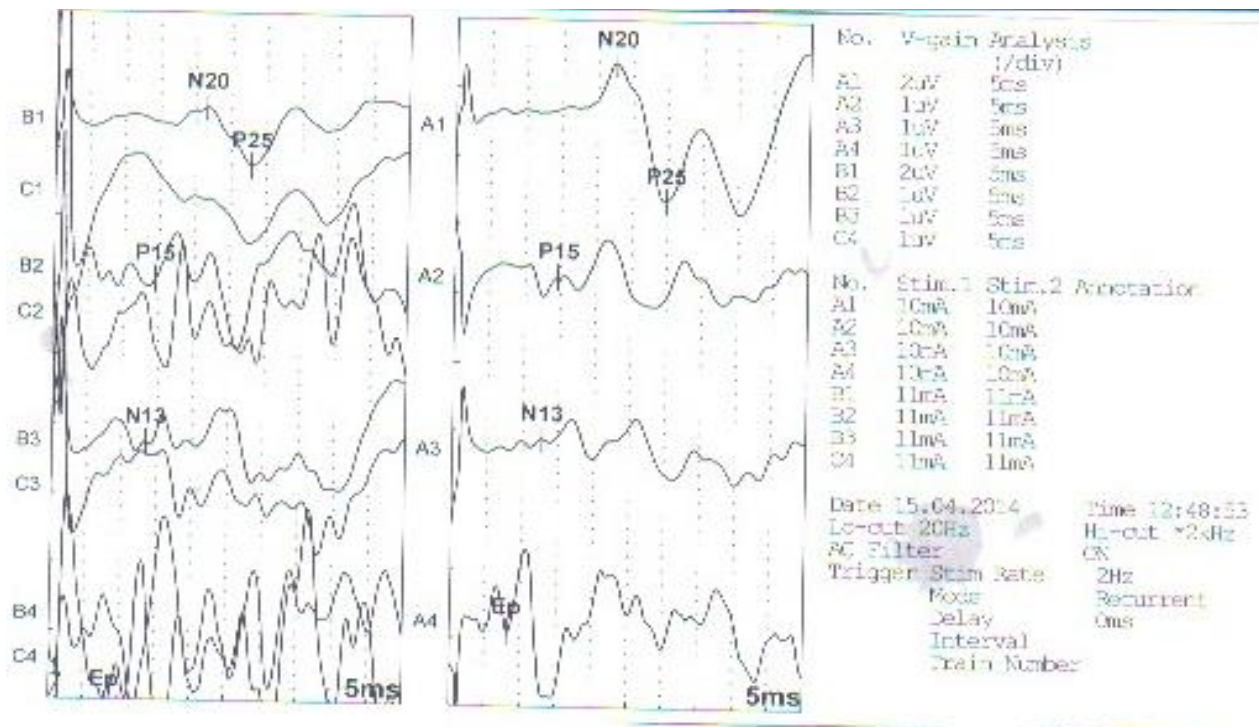
ABR kod pacijenta sa proširenim PCS koji zahvata pons, cerebellum, mesencefalom. Loše oblikovani talasi, niskih amplitude, produženih ITL III-V.

Prilog br. 13



Sistem dorzalne kolumne i medijalnog lemniscusa. Preuzeto iz S.Pavlović i sar(1).

Prilog br. 14



SSEP kod pacijentkinje sa infarktom u desnoj cerebelarnoj hemisferi. Evidentira se amplitudna razlika i produženo CVPpri stimulaciji levog n. medianusa.

BIOGRAFIJA

Biljana Živadinović rođena je 22.09.1967. godine u Banja Luci. Osnovnu i srednju školu završila je u Nišu sa odličnim uspehom, kao nosilac Vukove diplome.

Medicinski fakultet upisala je 1986.godine i diplomirala 1991. god. sa prosečnom ocenom 8,84. Ispit iz predmeta Neuropsihijatrija, položila je sa ocenom 9.

Specijalistički ispit iz neurologije položila je 21.01.2000. god sa odličnim uspehom (5).

U stalnom radnom odnosu je na Klinici za neurologiju od januara 2000.god. Prvih pet godina rada bila je raspoređena u Kabinetu za elektrofiziologiju Klinike za neurologiju, u toku kojih je završila kliničku edukaciju iz oblasti Elektromioneurografije i Evociranih potencijala, svaka u trajanju od 6 meseci, pod nadzorom Prof. dr Stojanke Djurić. Kao stipendista Evropske federacije neuroloških nauka boravila je u Univerzitetnoj bolnici u Lodju (Poljska) septembra 2001.godine na usavršavanju iz oblasti Neurofiziologije. Novembra 2004. zbog potreba službe, prebačena je na Odeljenje za Produženi tretman cerebrovaskularnih bolesti. Na mestu Načelnika Odeljenja bila je od novembra 2006. do marta 2008.godine. U toku novembra i decembra 2006. završila je edukaciju iz oblasti Color Dopplera karotidnih krvnih sudova u organizaciji Medicinskog fakulteta i Instituta za radiologiju KC Niš.

Trenutno je raspoređena na Odeljenju za cerebrovaskularne bolesti i član je tima od pet lekara Klinike za primenu fibrinolitičke terapije u prvim satima nastanka moždanog udara. Aktivno radi u Kabinetu za neurosonologiju Klinike za neurologiju. nametodi Color Dopplera magistralnih krvnih sudova. Član je Konzilijuma za lečenje bolesti karotidnih krvnih sudova Kliničkog Centra Niš.

Autor je i koautor više naučnih radova saopštenih na skupovima nacionalnog i međunarodnog značaja. Autor je dva rada štampana u celini u međunarodnom i domaćem časopisu. Učesnik je brojnih skupova u zemlji i inostranstvu iz oblasti neurologije.

STRUČNA USAVRŠAVANJA U ZEMLJI I INOSTRANSTVU:

1. Klinička edukacija iz oblasti Evociranih potencijala u trajanju od 6 meseci 2000 god. na Klinici za Neurologiju KC Niš.

2. Klinička edukacija iz oblasti Elektromioneurografije u trajanju od 6 meseci 2002. godine na Klinici za neurologiju KC Niš.

3. Edukacija iz oblasti elektrofiziologije kao stipendiste EFNS septembra 2001 godine. Lodz, Poljska.

4. Edukacija iz oblasti ehosonografije i metode Color Dopplera magistralnih krvnih sudova vrata, novembar-decembar 2006.godine u organizaciji Medicinskog fakulteta Niš i Instituta za radiologiju KC Niš.

5. Kurs :“Principi dobre kliničke prakse“(JSP) u organizaciji udruženja profesionalaca u oblasti Kliničkih istraživanja Srbije u KC Niš od 26. do 27.12.2009.godine.

IZJAVE AUTORA



Прилог 1.

ИЗЈАВА О АУТОРСТВУ

Изјављујем да је докторска дисертација, под насловом

Учешћаности и значај хипотлазије вериједратне
артерије код циркулације мозга у вериједратном спину

- резултат сопственог истраживачког рада,
- да предложена дисертација, ни у целини, ни у деловима, није била предложена за добијање било које дипломе, према студијским програмима других високошколских установа,
- да су резултати коректно наведени и
- да нисам кршио/ла ауторска права, нити злоупотребио/ла интелектуалну својину других лица.

У Нишу, 26.08.2014

Аутор дисертације: др Бирјана Живадиновић

Потпис докторанда:

др Б. Живадиновић



Прилог 2.

ИЗЈАВА О ИСЛОВЕТНОСТИ ШТАМПАНЕ И ЕЛЕКТРОНСКЕ ВЕРЗИЈЕ
ДОКТОРСКЕ ДИСЕРТАЦИЈЕ

Име и презиме аутора: Билана Нубадиновић

Студијски програм: ЛАС -

Наслов рада: Учешћем и значај хипотезе вертебралне артерије код инфаркта мозга у вертебрално-базиларној сливи

Ментор: Проф. др. Зоран Петрић, редовни професор

Изјављујем да је штампана верзија моје докторске дисертације истоветна електронској верзији, коју сам предао/ла за уношење у Дигитални репозиторијум Универзитета у Нишу.

Дозвољавам да се објаве моји лични подаци, који су у вези са добијањем академског звања доктора наука, као што су име и презиме, година и место рођења и датум одбране рада, и то у каталогу Библиотеке, Дигиталном репозиторијуму Универзитета у Нишу, као и у публикацијама Универзитета у Нишу.

У Нишу, 26.08.2014

Аутор дисертације: др Билана Нубадиновић

Потпис докторанда:

др Билана Нубадиновић



Прилог 3.

ИЗЈАВА О КОРИШЋЕЊУ

Овлашћујем Универзитетску библиотеку „Никола Тесла“ да, у Дигитални репозиторијум Универзитета у Нишу, унесе моју докторску дисертацију, под насловом:

Учесћаносћ и значај хипотезе веридратне артерије код шифаршиа мозга у веридратнопарном сплву

која је моје ауторско дело.

Дисертацију са свим прилозима предао/ла сам у електронском формату, погодном за трајно архивирање.

Моју докторску дисертацију, унету у Дигитални репозиторијум Универзитета у Нишу, могу користити сви који поштују одредбе садржане у одабраном типу лиценце Креативне заједнице (Creative Commons), за коју сам се одлучио/ла.

1. Ауторство
2. Ауторство – некомерцијално
3. Ауторство – некомерцијално – без прераде
4. Ауторство – некомерцијално – делити под истим условима
5. Ауторство – без прераде
6. Ауторство – делити под истим условима

(Молимо да подвучете само једну од шест понуђених лиценци; кратак опис лиценци је у наставку текста).

У Нишу, 26.08.2014

Аутор дисертације: др. Билана Нивадиновић

Потпис докторанда:

др. Билана Нивадиновић