

UNIVERZITET U BEOGRADU
MEDICINSKI FAKULTET

Siniša V. Dučić

ZNAČAJ PERKUTANE FIKSACIJE
FRAGMENTA KOD DISLOCIRANIH
SUPRAKONDILARNIH PRELOMA
HUMERUSA U DEČJEM UZRASTU

DOKTORSKA DISERTACIJA

Beograd, 2014.

UNIVERSITY OF BELGRADE
SCHOOL OF MEDICINE

Siniša V. Dučić

IMPORTANCE OF PERCUTANEOUS
FRAGMENT FIXATION IN DISLOCATED
SUPRACONDYLAR HUMERUS
FRACTURES IN CHILDREN

DOCTORAL DISSERTATION

Belgrade, 2014

Mentor:

Prof. dr Marko Bumbaširević

Medicinski fakultet, Univerzitet u Beogradu

Članovi komisije:

1. Prof. dr Aleksandar Lešić

Medicinski fakultet, Univerzitet u Beogradu

Predsednik komisije

2. Prof. dr Čedomir Vučetić,

Medicinski fakultet, Univerzitet u Beogradu

3. Akademik prof. dr Milorad Mitković

Medicinski fakultet, Univerzitet u Nišu

Datum odbrane:

Zahvaljujem se mom mentoru i prijatelju, prof. dr Marku Bumbašireviću, na nesebičnoj podršci koju mi pruža još od specijalizantskih dana. Veliku zahvalnost dugujem i mom prijatelju, prof. dr Miroslavu Đorđeviću, na velikoj moralnoj podršci kao i stručnim i prijateljskim savetima u toku pisanja ove disertacije.

Hvala i dragim kolegama sa odeljenja Ortopedije sa traumatologijom koji su značajno doprineli ovom istraživanju: prof. dr Radivoju Brdaru, dr Dušanu Abramoviću i dr Bojanu Bukvi.

Veliku zahvalnost dugujem mojim roditeljima, koji su me uvek usmeravali ka intelektualnom radu.

I naravno, sinu Jovanu i supruzi Tanji dugujem posebnu zahvalnost na razumevanju, podršci i nesebičnoj ljubavi.

SAŽETAK

Uvod: Suprakondilarni prelomi su najčešći prelomi lakta u dečjem uzrastu i spadaju u druge po učestalosti prelome kod dece (16,6%), a po lokalizaciji ovom tipu preloma pripada od 50 do 70% svih preloma lakta kod dece uzrasta do 10 godina. Najčešće nastaju padom na ispruženu ruku. Modaliteti lečenja dislociranih suprakondilarnih preloma humerusa kod dece uglavnom se svode na tri metode: ortopedsku repoziciju sa gipsanom imobilizacijom, ortopedsku repoziciju praćenu perkutanom fiksacijom dislociranih fragmenata (perkutanu fiksaciju) i hiruršku repoziciju sa stabilizacijom Kiršnerovim iglama. Mada još uvek nije postignut konsenzus između dečjih ortopeda o izabranom metodu lečenja, perkutana fiksacija je najčešće primenjivana u lečenju dislociranih suprakondilarnih preloma kod dece. Pored toga različiti su stavovi o stepenu hitnosti lečenja suprakondilarnih preloma. Pristalice ranog lečenja (unutar 12 sati od povređivanja) ističu bolje rezultate lečenja, manji broj komplikacija lečenja kao i lakše izvođenje ortopedske repozicije.

Cilj: ovog istraživanja je upoređivanje tri najčešće korišćena metoda lečenja suprakondilarnih preloma humerusa kod dece i potvrđivanje hipoteze o perkutanoj fiksaciji kao metodi izbora u lečenju ovih preloma, kao i da se utvrdi da li su rezultati lečenja bolji kod pacijenata lečenih unutar 12 sati od povređivanja (rano lečenje) u odnosu na pacijente lečene posle 12 sati od povređivanja (odgođeno lečenje), kao i da li odgođeno lečenje utiče na povećanje stope konverzija ortopedske u hiruršku repoziciju.

Materijal i metode: U retrospektivno-prospektivnoj studiji je analizirano 123 pacijenta sa suprakondilarnim prelomom humerusa tip II i tip III po *Wilkinsonovoj* modifikaciji *Gartlandove* klasifikacije koji su lečeni na Univerzitetnoj dečijoj klinici, kroz sedmogodišnji period (od 2006. do 2012. godine). Lečeno je 86 dečaka i 37 devojčica, uzrasta 1,5-11,4 godine (srednja vrednost 6,5 godina). Suprakondilarni prelom tip II dijagnostifikovan je kod 57, a tip III kod 66 pacijenata. Na osnovu ortopedskog metoda lečenja pacijenti su podeljeni u tri grupe: pacijenti lečeni ortopedskom repozicijom sa gipsanom imobilizacijom, perkutanom fiksacijom i hirurškom repozicijom sa stabilizacijom Kiršnerovim iglama.

Rezultati: lečenja su procenjivani i upoređivani između različitih grupa na osnovu *Flynnovih* kriterijuma, tj. kod pacijenata je procenjivan posebno funkcionalni, a posebno kozmetički rezultat lečenja, zato što kod nekih pacijenata funkcionalni rezultat

može biti dobar, a loš kozmetski i obrnuto. Obzirom da nije bilo moguće formirati kontrolnu grupu, rezultati lečenja su procenjivani, upoređivanjem obima pokreta i nosećeg ugla na povređenom u odnosu na nepovređeni lakat. Rezultati lečenja su signifikantno najlošiji bili kod pacijenata lečenih ortopedskom repozicijom (32,1% pacijenata je imalo odličan rezultat), dok je kod pacijenata lečenih perkutanom fiksacijom odličan rezultat postignut kod 76,9%, a nešto slabiji rezultat je postignut kod pacijenata lečenih hirurškom repozicijom (51,2%). U odnosu na vreme operacije, unutar 12 sati od povređivanja i nakon 12 sati, ne postoji statistički značajna razlika u rezultatima lečenja između ispitivanih grupa. Jedino, utvrđeno je da je kod pacijenata lečenih nakon 12 sati signifikantno češće metod lečenja bio hirurška repozicija u odnosu na pacijente lečene do 12 sati.

Zaključci: Perkutana fiksacija predstavlja metodu izbora u lečenju dislociranih suprakondilarnih preloma humerusa kod dece. Funkcionalni i estetski rezultati lečenja su bili najbolji kod pacijenata lečenih perkutanom fiksacijom i praćena je najmanjim procentom komplikacija u odnosu na druge metode lečenja. Suprakondilarne prelome treba lečiti unutar 12 sati od povređivanja uvek kada je to moguće, obzirom da je lakše izvesti ortopedsku repoziciju u ovom periodu. Pored toga, konstatovano je da vreme proteklo od povrede do ortopedске intervencije ne utiče na funkcionalne i estetske rezultate lečenja. Jedino je, kod pacijenata lečenih nakon 12 sati od povrede, češće metod lečenja bio hirurška repozicija u odnosu na pacijente koji su lečeni u prvih 12 sati. Utvrđeno je da ortopedska repozicija ne predstavlja zadovoljavajući metod lečenja dislociranih suprakondilarnih preloma humerusa kod dece. U slučaju da nakon dva pokušaja ortopedске repozicije nije uspostavljen adekvatan položaj fragmenata treba pristupiti hirurškoj repoziciji. Obzirom na kompleksnost preloma, specifičnost pravilnog lečenja i dijagnostičke greške, zbrinjavanjem ovih preloma treba da se bave iskusni dečji ortopedi.

Ključne reči: suprakondilarni prelom humerusa, interkondilarni prelom, perkutana fiksacija, deca

Naučna oblast: Medicina; **Uža naučna oblast:** Dečja ortopedija

ABSTRACT

Introduction: Supracondylar fractures are the most common elbow fractures in children and the second most common fractures in children, overall (16.6%). Regarding the localization 50 to 70% of all elbow fractures in children, up to 10 years old, are classified as this type of fracture. They most frequently occur as a result of a fall onto an extended hand. Treatment modes of dislocated supracondylar humerus fractures in children usually comprise one of three methods: closed reduction with cast immobilization, closed reduction with percutaneous fixation of dislocated fragments (percutaneous pinning) and open reduction with Kirschner wire stabilization. Although a consensus on the treatment option of choice has not yet been reached among pediatric orthopaedists, percutaneous fixation is the most frequently used method in the treatment of dislocated supracondylar fractures in children. In addition, opinions diverge on the level of urgency of treating supracondylar fractures. Supporters of an early treatment (within 12 hours from injury) emphasize the better treatment results, fewer complications and easier closed reduction.

The aim: of this research was to compare the three most commonly used treatment methods for supracondylar humerus fractures in children, to examine the hypothesis on percutaneous fixation as the method of choice in the treatment of these fractures, as well as to determine whether better treatment results are achieved in patients treated within 12 hours from injury (early treatment) compared to those treated after more than 12 hours (delayed treatment) and to investigate whether delayed treatment increases the rate of conversion of closed to open reduction.

Materials and methods: A retrospective-prospective study analyzed the treatment results for 123 patients with supracondylar humerus fractures type II and III according to *Wilkins's* modification of the *Gartland* classification. The patients were treated at the University Children's Hospital, during a seven-year period (from 2006 to 2012). A total of 86 boys and 37 girls were treated, aged 1.5-11.4 years (mean: 6.5 years). Supracondylar fracture type II was diagnosed in 57 and type III in 66 patients. Based on the orthopaedic treatment method, the patients were classified in three groups: patients treated by closed reduction with cast immobilization, by percutaneous fixation and by open reduction with Kirschner wire stabilization.

Results: Treatment results were estimated and compared among groups using *Flynn's* criteria, i.e. for each patient, functional and cosmetic results of treatment were observed separately, being that in some patients, the functional result can be good, while the aesthetic is not, and vice versa. Since it was impossible to form a control group, treatment results were evaluated by comparing the range of motion and carrying angle in the injured, vs. the uninjured elbow. Treatment results were significantly the worst in patients treated by closed reduction (32.1% of patients had an excellent result), while in patients who were treated by percutaneous fixation excellent results were achieved in 76.9%, and slightly worse results were achieved in patients treated by open reduction (51.2%). Regarding the treatment timing, when a surgical procedure was performed within 12 hours of injury and after 12 hours of injury, there was no statistically significant difference in the treatment results between the groups. However, it was established that in patients treated after a period longer than 12 hours from injury, open reduction was selected as mode of treatment significantly more frequently than in patients treated within 12 hours.

Conclusions: Percutaneous fixation is a method of choice in the treatment of dislocated supracondylar humerus fractures in children. The best functional and cosmetic results of treatment were achieved in patients treated by percutaneous fixation; in addition, this method was followed by the least percentage of complications compared to the other treatment methods. Supracondylar fractures should be treated within 12 hours of injury whenever possible, being that closed reduction is the easiest to perform in this time period. In addition, it was determined that the time period from injury to closed reduction does not affect functional or cosmetic treatment results. However, in patients treated after a period longer than 12 hours, open reduction was more common as a treatment of choice compared to the patients treated within the 12 hour. It was determined that closed reduction with cast immobilization does not represent a satisfactory treatment method for dislocated supracondylar humerus fractures. If an adequate position of the fragments was not achieved after two attempts of closed reduction, open reduction should be conducted. Regarding the complexity of these fractures, specifics of proper treatment and diagnostic errors, these fractures should be treated by experienced pediatric orthopaedists.

Keywords: supracondylar humerus fracture, intercondylar fracture, percutaneous fixation, children

Scientific Area: Medicine; **Narrow Area of Expertise:** Pediatric orthopaedics

SADRŽAJ

1. UVOD	1
1.1. Istorijat.....	3
1.2. Lakat	7
1.2.1. Anatomija lakta.....	7
1.2.2. Filogenetski razvoj lakta.....	11
1.2.3. Embrionalni razvoj lakta	11
1.2.4. Vaskularizacija i inervacija lakta.....	14
1.3. Suprakondilarni prelom humerusa	18
1.3.1. Karakteristika preloma u dečjem uzrastu	18
1.3.2. Faze zarastanja preloma.....	20
1.3.3. Mehanizam povređivanja	21
1.3.4. Interkondilarni T prelomi humerusa.....	24
1.4. Dijagnoza suprakondilarnih preloma humerusa	26
1.4.1. Klinička slika suprakondilarnih preloma humerusa	26
1.4.2. Radiografski nalazi	27
1.4.3. Klasifikacija suprakondilarnih preloma humerusa	34
1.5. Lečenje suprakondilarnih preloma humerusa.....	38
1.5.1. Hitna imobilizacija	38
1.5.2. Lečenje Tipa I suprakondilarnih preloma humerusa	38
1.5.3. Lečenje Tipa II suprakondilarnih preloma humerusa.....	39
1.5.4. Lečenje Tipa III suprakondilarnih preloma humerusa	41
1.5.5. Ortopedska repozicija	41
1.5.6. Perkutana fiksacija.....	44
1.5.7. Repozicija suprakondilarnih preloma humerusa metodom poluge	52

1.5.8. Repozicija suprakondilarnih preloma humerusa pomoću moskito peana	53
1.5.9. Značaj „vremena“ u repoziciji suprakondilarnih preloma humerusa	54
1.5.10. Hirurška repozicija suprakondilarnih preloma humerusa.....	55
1.5.11. Elastična stabilizacija intramedularnim iglama (ESIN)	61
1.5.12. Spoljnja fiksacija suprakondilarnih preloma humerusa.....	63
1.5.13. Lečenje interkondilarnih T preloma humerusa.....	64
1.6. Komplikacije suprakondilarnih preloma humerusa.....	66
1.6.1. Neurološke komplikacije	66
1.6.2. Vaskularne komplikacije	67
1.6.3. Ukočenost zgloba	69
1.6.4. Myositis ossificans	70
1.6.5. Usporeno zarastanje.....	71
1.6.6. Infekcija Kiršnerovih igala	71
1.6.7. Avaskularna nekroza	72
1.6.8. Angularni deformiteti (kubitus varus i kubitus valgus).....	72
1.6.9. Kompartment sindrom. Volkmanova ishemična kontraktura.....	78
1.7. Komplikacije interkondilarnih T preloma humerusa	81
2. CILJEVI RADA	83
3. MATERIJAL I METODE.....	84
3.1. Ortopedske procedure	85
3.2. Interkondilarni T prelomi humerusa	87
3.3. Procena rezultata	88

4. REZULTATI.....	90
4.1. Distribucija pacijenata prema uzrastu	90
4.2. Distribucija pacijenata prema polu	91
4.3. Distribucija pacijenata prema povređenom laktu	92
4.4. Distribucija pacijenata prema načinu povređivanja.....	92
4.5. Distribucija pacijenata prema ortopedskom metodu lečenja.....	93
4.6. Metode lečenja prema tipovima preloma	94
4.7. Stepen fleksije povređenog lakta.....	95
4.8. Stepen ekstenzije povređenog lakta.....	96
4.9. Vrednosti obima pokreta	97
4.10. Vrednosti nosećeg ugla povređenog lakta	98
4.11. Distribucija pacijenata prema smanjenju nosećeg ugla.....	100
4.12. Distribucija pacijenata prema ishodu lečenja	101
4.13. Distribucija pacijenata prema vremenu intervencije	102
4.14. Vrednosti obima pokreta u odnosu na vreme intervencije	103
4.15. Vrednosti nosećeg ugla u odnosu na vreme intervencije	104
4.16. Ishod lečenja u odnosu na vreme ortopedske intervencije	105
4.17. Interkondilarni T prelomi humerusa.....	106
4.18. Komplikacije preloma humerusa.....	107
5. DISKUSIJA.....	109
5.1. Modaliteti lečenja suprakondilarnih preloma humerusa kod dece	109
5.2. Značaj vremena u tretmanu suprakondilarnih preloma humerusa.....	111
5.3. Incidenca prema uzrastu i prema polnoj zastupljenosti.....	111
5.4. Distribucija pacijenata prema povređenoj ruci.....	113
5.5. Distribucija pacijenata prema tipu preloma i prema načinu povređivanja..	114

5.6. Ortopedska repozicija suprakondilarnih preloma humerusa	115
5.7. Perkutana fiksacija suprakondilarnih preloma humerusa.....	117
5.8. Hirurška repozicija suprakondilarnih preloma humerusa.....	119
5.9. Uticaj faktora „vreme“ na ishod lečenja suprakondilarnih preloma.....	121
5.10. Uporedna studija tri različite metode u lečenju naših pacijenata	124
6. ZAKLJUČCI.....	127
7. LITERATURA	129
8. BIOGRAFIJA KANDIDATA.....	148

1. UVOD

Prelomi lakatnog zgloba su vrlo česti u dečjem uzrastu. Dele se na suprakondilarne prelome humerusa, transfizealne prelome distalnog humerusa, prelome lateralnog kondila, prelome glavice i vrata radijusa, prelome olekranona i prelome medijalnog epikondila humerusa, koji su ponekad udruženi sa dislokacijom zgloba lakta. Suprakondilarni prelomi su najčešći prelomi lakta u dečjem uzrastu i spadaju u druge po učestalosti prelome kod dece (16,6%). Ovom tipu preloma pripada od 50 do 70% svih preloma lakta kod dece uzrasta od tri do 10 godina. Visoka incidenca rezidualnih deformiteta, kao i potencijalne neurovaskularne komplikacije, čine ove prelome vrlo teškim povredama u dečjem uzrastu. Još davne 1959. godine, *Gartland* je komentarisao da je „interesantno posmatrati strah sa kojim ortopedi, inače verzirani u dečjoj traumatologiji, pristupaju lečenju suprakondilarnih preloma“. Oni obično nastaju padom deteta na ispruženu ruku, pri čemu dolazi do hiperekstenzije lakta. Uobičajeni metodi lečenja ovih teških povreda su ortopedska repozicija i gipsana imobilizacija, ortopedska repozicija praćena perkutanom fiksacijom Kiršnerovim iglama i hirurška repozicija sa fiksacijom Kiršnerovim iglama. Međutim, i pored sprovedenog lečenja moguće su brojne komplikacije kao što su: nemogućnost adekvatne repozicije, neurovaskularni poremećaji, kao i udaljene komplikacije koje se ogledaju u različitim stepenima ukočenosti lakatnog zgloba ili angulacionih deformiteta (kubitus varus i kubitus valgus). Glavni ciljevi lečenja suprakondilarnih preloma humerusa su postizanje dobrog funkcionalnog i estetskog rezultata, a samim tim i izbegavanje svih potencijalnih komplikacija lečenja.

Postoji nekoliko metoda za lečenje suprakondilarnih preloma humerusa:

1. Ortopedska repozicija sa gipsanom imobilizacijom – nakon repozicije dislociranog fragmenta postavi se gipsana imobilizacija, pri čemu je lakat u položaju fleksije do 90 stepeni. Ovo je najstariji i u prošlosti najprimenjivaniji metod lečenja. Međutim, često je praćen brojnim komplikacijama, kao što su: *Volkmanova* ishemična kontraktura, redislokacija reponiranih fragmenata i učestalija incidenca kubitus varusa u kasnijem periodu.

2. Ortopedska repozicija praćena perkutanom fiksacijom fragmenata - još uvek se najviše primenjuje sa vrlo dobrim rezultatima i minimalnim morbiditetom. Ona

podrazumeva perkutanu stabilizaciju prethodno reponiranog preloma Kiršnerovim iglama. Nedostatak ovog načina lečenja je mogućnost jatrogene povrede ulnarnog nerva.

3. Hirurška repozicija i fiksacija Kiršnerovim iglama – u poslednje vreme sve se više primenjuje u lečenju suprakondilarnih preloma humerusa, najčešće kod otvorenih suprakondilarnih preloma, preloma humerusa sa vaskularnim smetnjama, te ortopedski nereponabilnih preloma. Nedostaci ovog načina lečenja su veća mogućnost infekcije, kao i različiti stepeni ukočenosti lakatnog zgloba.

Od svih pobrojanih komplikacija koje se javljaju kod pacijenata sa suprakondilarnim prelomima ističu se:

- *Volkmanova* ishemična kontraktura, koja nastaje usled kompresije krvnih sudova lakta spoljašnjom imobilizacijom ili prekomernom fleksijom u cilju bolje stabilizacije preloma. Pojava *Volkmanove* kontrakture kod pacijenata lečenih perkutanom fiksacijom i hirurškom repozicijom je izuzetno retka, jer ovi metodi izbegavaju ekcesivnu fleksiju u zglobu lakta. Zato je pravovremeno reponiranje preloma, izbegavanje prekomerne fleksije lakatnog zgloba perkutanom stabilizacijom Kiršnerovim iglama, uz kontinuiranu opservaciju periferije ekstremiteta, preduslov da se spreči pojava *Volkmanove* ishemične kontrakture.

- Deformitet kubitus varus, kao najčešća kasna komplikacija nakon suprakondilarnih preloma humerusa, javlja se kod pet do 15% pacijenata. Smatra se da su rotacija ili medijalno pomeranje distalnog fragmenta, bilo pojedinačno ili zajedno, odgovorni za angularne deformitete.

Kontroverzni stavovi o izboru metoda lečenja dislociranih suprakondilarnih preloma humerusa još uvek postoje. Brojni autori objavljuju dobre rezultate u lečenju dislociranih suprakondilarnih preloma pravilnom ortopedskom repozicijom i gipsanom imobilizacijom. Drugi navode bolje rezultate kombinovanjem ortopedske repozicije sa perkutanom fiksacijom fragmenata. Hirurška repozicija ovog tipa preloma, primenjivana u jasno indikovanim slučajevima, praćena je dobrim rezultatima lečenja. Zato ovi prelomi još uvek predstavljaju predmet brojnih diskusija i upoređivanja postignutih rezultata.

1.1. Istorijat

Veliki značaj u istorijatu lečenja suprakondilarnih preloma humerusa pripada *Gartlandu*, koji definiše podelu suprakondilarnih preloma humerusa na tri tipa, na osnovu dislokacije distalnog fragmenta.¹ Sa minimalnim modifikacijama data klasifikacija je i danas najprimenjivanija. *Swenson* je 1948. godine prvi opisao tehniku perkutane stabilizacije suprakondilarnih preloma humerusa, koja se u to vreme radila na „slepo“, jer nisu postojali rendgenski pojačivači slike u operacionim salama.² *Haddad* 1970. godine prikazuje seriju od 10 pacijenata lečenih ortopedskom repozicijom i perkutanom stabilizacijom fragmenata. Rezultati su bili odlični, nije bilo gubitka repozicije niti promene nosećeg ugla kod lečenih pacijenata. Kod jednog pacijenta javila se komplikacija, minornog karaktera tj. lom Kišnerove igle.³ Vrlo značajan doprinos o lečenju suprakondilarnih preloma postiže *Flynn* 1974. godine koji prikazuju rezultate dugotrajnog praćenje 52 pacijenta lečena perkutanom fiksacijom fragmenata i zaključuju da rotacija distalnog fragmenta ne rezultira deformitetom tipa kubitus varus, ali stvara predispoziciju za pomeranje ili angulaciju distalnog fragmenta koji može prouzrokovati varus deformitet lakatnog zgloba. Pored toga ovaj autor definiše kriterijume za procenu rezultata lečenja suprakondilarnih preloma humerusa, koji su i danas najprimenjivaniji kriterijumi.⁴

Poslednjih dvadesetak godina prošlog veka većina autora prihvata perkutanu fiksaciju fragmenata u lečenju suprakondilarnih preloma humerusa kod dece. *Nacht* 1983. godine prikazuju rezultate 25 pacijenata lečenih ortopedskom repozicijom sa perkutanom stabilizacijom fragmenata. Pacijenti su praćeni devet do 86 meseci posle ortopedske intervencije. Na osnovu *Flynnovih* kriterijuma prihvatljiv rezultat lečenja je postignut kod 19 od 25 pacijenata. Tri pacijenta su imala nezadovoljavajući rezultat zbog kubitus varusa, a tri zbog gubitka fleksije. Nije bilo pacijenata sa neurološkim i vaskularnim komplikacijama.⁵ *Aronson* 1987. godine prikazuje rezultate 20 pacijenata lečenih ortopedskom repozicijom i perkutanom fiksacijom. Intraoperativno je radiografski procenjivan *Baumanov* ugao koji je bio odličan kod 18 i dobar kod dva pacijenta. Komplikacija tipa kubitus varus nije uočena kod lečenih pacijenata. Autor zaključuje da perkutana fiksacija daje dobru stabilizaciju preloma i sprečava redislokaciju u postoperativnom periodu.⁶ *Pirone* i saradnici 1988. godine u velikoj retrospektivnoj studiji u koju je bilo uključeno 230 pacijenata, lečenih zbog

suprakondilarnih preloma humerusa, prikazuju rezultate četiri različita metoda lečenja. Pacijenti su praćeni pet godina. Najbolji rezultati lećenja su postignuti kod pacijenata lećenih perkutanom fiksacijom (78% pacijenata je imalo odličan rezultat), dok je kod pacijenata lećenih skeletnom trakcijom (67% pacijenata je imalo odličan rezultat), hirurškom repozicijom (67% pacijenata je imalo odličan rezultat) i ortopedskom repozicijom (51% pacijenata je imalo odličan rezultat). Autori zaključuju da je ortopedska repozicija praćena perkutanom fiksacijom fragmenata metoda izbora u lećenju suprakondilarnih preloma humerusa kod dece kao i da ortopedska repozicija sa gipsanom imobilizacijom nije zadovoljavajući metod lećenja dislociranih suprakondilarnih preloma.⁷ *Shaw* 1990. godine ističe prednost ortopedske repozicije i perkutane fiksacije kod pacijenata sa prisutnim vaskularnim komplikacija. Dalje, autor savetuje samo praćenje pacijenata, kod kojih se nakon ortopedske intervencije nije palpirao puls arterije radijalis, pri čemu postoji dobra perfuzija ruke.⁸ Vrlo znaćajan doprinos u lećenju suprakondilarnih preloma, daje *Ziontis* koji u velikoj biomehanićkoj studiji na 37 humanih kadavera utvrćuje, da se najbolja biomehanićka stabilizacija suprakondilarnih preloma postiže postavljanjem dve ukrštene Kiršnerove igle.⁹ Ističe prednost ukrštene konfiguracije igala, koju prihvaća većina ortopeda. Ipak, ortopedi se slažu da kada zbog velikog otoka lakta ne postoji mogućnost bezbednog plasiranja medijalne igle da se stabilizacija preloma izvrši sa dve ili tri Kiršnerove igle postavljene sa lateralne strane.

Krajem prošlog veka, veliki broj autora izveštava o odličnim rezultatima lećenja hirurškom repozicijom i ističu znaćaj ovog metoda lećenja u jasno indikovanim slučajevima. *Mulhal* favorizuju hiruršku repoziciju sa stabilizacijom Kiršnerovim iglama, kod pacijenata sa teškim prelomima humerusa.¹⁰ U prikazanom radu u koji je bilo uključeno 16 pacijenata koji su lećeni hirurškom repozicijom kod 12 je postignut odličan rezultat, kod dva dobar i kod jednog zadovoljavajući. Zaključuju da hirurška repozicija ima bolje rezultate lećenja u odnosu na druge metode lećenja. Iste godine, *Canale*, utvrćuju tri ključna uzroka nastanka deformiteta tipa kubitus varus.¹¹ Prvi je, nemogućnost dobrog tumaćenja lošeg rendgenskog snimka te prihvatanje neadekvatne repozicije, drugi je loše tumaćenje dobrog rendgenskog snimka, usled neiskustva i treći razlog je naknadna redislokacija fragmenata nakon dobre repozicije. *Lins* definiše

indikacije za hiruršku repoziciju, na prvom mestu vaskularna oštećenja, tipa ukleštene brahijalne arterije, kao i nereponabilni prelomi.¹²

U poslednjih 15 godina većina dečjih ortopeda prihvata perkutanu fiksaciju fragmenata kao metodu izbora u lečenju suprakondilarnih preloma humerusa, ali postoje različiti stavovi o konfiguraciji Kiršnerovih igala prilikom stabilizacije preloma i o hitnosti lečenja ovih preloma kod dece. *Kenedy* upoređuje rezultate lečenja suprakondilarnih preloma humerusa, perkutanom fiksacijom i ortopedskom repozicijom i izvodi zaključak da je perkutana fiksacija metoda izbora u lečenju nestabilnih suprakondilarnih preloma humerusa, dok ortopedska repozicija praćena gipsanom imobilizacijom ima značajno mesto u lečenju stabilnih suprakondilarnih preloma humerusa tipa II i tipa III.¹³ *Moustafavi* je evaluirao rezultate lečenja 42 pacijenta, koji su lečeni perkutanom fiksacijom, ukrštenom konfiguracijom Kiršnerovih igala.¹⁴ Nije uočio neurovaskularne komplikacije kod lečenih pacijenata, niti gubitak postignute repozicije. Autor zaključuje da perkutana fiksacija predstavlja efikasan metod lečenja suprakondilarnih preloma humerusa, sprečavajući angularne deformitete, gubitak repozicije, kao i da je praćena je boljim funkcionalnim i kozmetskim rezultatima lečenja. *O'Hara* prikazuju rezultate lečenja 71 pacijenata sa suprakondilarnim prelomom humerusa i daje preporuke za tretman suprakondilarnih preloma humerusa, ističući iskustvo hirurga, primenu Kiršnerovih igala odgovarajuće debljine, kao i stabilizaciju svih tipova II i III preloma nakon ortopedske ili hirurške repozicije, ukrštenom konfiguracijom Kiršnerovih igala.¹⁵ Postepeno, sve veći broj autora favorizuje lateralnu konfiguraciju Kiršnerovih igala, ističući prednosti ove konfiguracije, na prvom mestu smanjenu mogućnost povrede ulnarnog nerva. *Mazda* prikazuju pacijente lečene paralelnom konfiguracijom Kiršnerovih igala i ističu da debljina igala mora biti preko 16 mm, te da je potrebno da razmak između Kiršnerovih igala bude najmanje jedan cm.¹⁶ Rezultati lečenih pacijenata su dobri i autor favorizuju paralelnu konfiguraciju Kiršnerovih igala, postavljenih sa lateralne strane. *Skaggs* 2001. godine u velikoj retrospektivnoj studiji evaluira rezultate lečenja 345 pacijenata lečenih perkutanom fiksacijom, lateralnom konfiguracijom Kiršnerovih igala zbog suprakondilarnih preloma humerusa.¹⁷ Polazna osnova im je bila održavanje repozicije nakon intervencije kao i povrede ulnarnog nerva. Autor zaključuje da je fiksacija sa lateralno postavljenim Kiršnerovim iglama siguran i efikasan metod lečenje dislociranih

suprakondilarnih preloma humerusa, ističući prednosti kao što je sprečavanje povređivanja ulnarnog nerva. Ne savetuju rutinsku primenu ukrštene konfiguracije Kiršnerovih igala. *Shim* prikazuju rezultate lečenja 63 pacijenta sa suprakondilarnim prelomom humerusa, perkutanom fiksacijom sa tri Kiršnerove igle.¹⁸ Kod 62 pacijenta su postignuti zadovoljavajući rezultati lečenja. *Shanon* prikazuje rezultate 20 pacijenata, lečenih ukrštenom konfiguracijom po „Dorganu“, i utvrđuje da su kod svih pacijenata postignuti odlični rezultati lečenja.¹⁹ Nije bilo intraoperativnih komplikacija, niti povrede nerava. Kod dva pacijenta su se javile minorne komplikacije, i to kod jednog pacijenta površna infekcija Kiršnerovih igala, a kod jednog pacijenta ekcesivno formiranje granulacionog tkiva oko proksimalne Kiršnerove igle. *El-Adl* 2007. godine prikazuju rezultate lečenja ukrštenom konfiguracijom Kiršnerovih igala postavljenih sa lateralne strane kod 70 pacijenata sa suprakondilarnim prelomom humerusa tip II i tip III.²⁰ Na osnovu rezultata lečenja, koji su procenjivani nakon šest meseci, autor zaključuje da je perkutana fiksacija sa ukrštenom konfiguracijom Kiršnerovih igala adekvatan metod lečenja suprakondilarnih preloma u dečjem uzrastu. *Donnelly* u velikoj studiji u koju je bilo uključeno 222 pacijenta sa tipom II i tipom III suprakondilarnog preloma humerusa, ističe značaj urgentog pristupa u lečenju ovih preloma, bez obzira na različite literaturne stavove.²¹

Najnoviji radovi ističu značaj odgođenog lečenja (nakon osam do 12 sati od povređivanja), kao i prednosti lateralne konfiguracije Kiršnerovih igala. *Karter*, 2013. godine objavljuje studiju, u kojoj je anketirao preko 300 pedijatrijskih ortopeda, članova POSNE (asocijacije pedijatrijskih ortopeda Severne Amerike), i zaključuje da većina anketiranih ortopeda favorizuje lateralnu konfiguraciju Kiršnerovih igala kao i odgođeno lečenje.²²

1.2. LAKAT

1.2.1. Anatomija lakta

Lakatni zglob predstavlja spoj nadlaktice sa podlakticom. Ne postoje jasne anatomske granice ovog predela. Ispod kože, potkožnog tkiva, fascije, mišića i neurovaskularnih elemenata, nalazi se zglob lakta. Zglob lakta je kompleks zglobova u čiji sastav ulaze tri dugačke kosti: ramenica, žbica i lakatnica, koje se međusobno zglobljavaju, gradeći tri zgloba sa zajedničkom zglobnom šupljinom i zglobnom čaurom (slika 1.1).²³ Ovaj složeni zglob je sastavljen od sledećih zglobova: 1. zglob ramenice i lakatne kosti (ramenično-laktični zglob ili *articulatio humeroulnaris*); 2. zglob ramenice i žbice (ramenično-žbični zglob ili *articulatio humeroradialis*) i 3. zglob između gornjih krajeva žbice i lakatne kosti (gornji žbično-lakatni zglob ili *articulatio radioulnaris proximalis*). Distalni humerus se spaja posebno sa radijusom i ulnom, čineći složenu strukturu lakta i omogućava pokrete u tri ravni. Radiohumeralna artikulacija omogućava pronaciju i supinaciju podlaktice, dok ulnarnohumeralna artikulacija omogućava fleksiju i ekstenziju u zglobu lakta.

U sastav zgloba lakta ulaze donji okrajak ramenice (*humerus*) i gornji krajevi lakatne kosti (*ulna*) i žbice (*radius*). Zglobni deo donjeg okrajka ili kondil ramenice sastoji se iz dva dela: unutrašnjeg šireg, koji se naziva kolotur ramenice (*trochlea*) i spoljašnjeg, manjeg dela ili glavice ramenice (*capitulum humeri*). Ova dva dela su odvojena jedan od drugog uskim kupastim žljebom (*sulcus conoideus*).

Kolotur ramenice uleže u polumesečastu zglobnu čašicu gornjeg okrajka lakatne kosti (*incisura semilunaris ulnae*) i s njom gradi ramenično-laktični deo zgloba lakta (*articulatio humeroulnaris*). Iznad kolotura, nalaze se na prednjoj strani donjeg okrajka ramenice - kljunska jama (*fossa coronoidea*), a na zadnjoj strani - prostranija i dublja lakatna jama (*fossa olecrani*). Na kljunsku jamu, pri pregibanju podlakta, naleže kljun lakatne kosti (*processus coronoideus*), a na lakatnu kost naleže, pri opružanju lakta, lakatni nastavak (*olecranon*) ove kosti.²⁴

Glavica ramenice (*capitulum humeri*) je poluloptasto ispupčenje, postavljeno uz spoljašnji kraj kolotura i odvojeno od njega kupastim žljebom (*sulcus coronoideus*). Glavica ramenice odgovara gornjoj glačici glavice žbice (*fovea capituli radii*) i s njom čini ramenično-žbični deo lakatnog zgloba (*articulatio humeroradialis*).

Nezglobni delovi donjeg okrajka ramenice nalaze se bočno od kolotura i glavice i sastoje se od dve koštane izrasline, nazvane spoljašnjim i unutrašnjim čvorom ramenice (*epicondylus lateralis et epicondylus medialis*). Na njima se pripajaju: zglobna čaura, čaurne veze i mišići koji okružuju zglob.

Gornji okrajak lakatne kosti ima dve zglobne glačice: gornju ili polumesečastu čašicu (*incisura semilunaris*), u koju uleže kolotur ramenice i spoljašnju glačicu, nazvanu žbični usek lakatne kosti (*incisura radialis ulnae*), koji se zglobljava sa gornjim okrajkom žbice (*articulatio radioulnaris proximalis*).

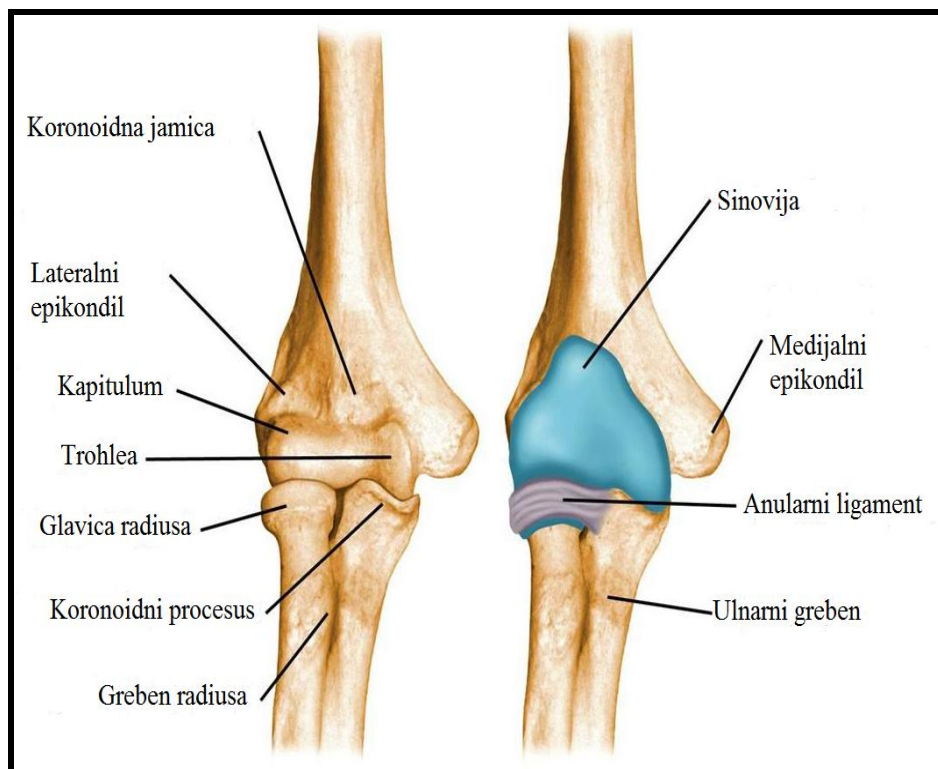
Polumesečasta čašica (*incisura semilunaris*) je duboko usečena u prednjegornjem delu gornjeg okrajka lakatne kosti, počevši od vrha gornjeg ili lakatnog nastavka (*olecranon*) ove kosti, pa do vrha njenog prednjeg nastavka ili kljuna (*processus coronoideus*).

Žbični usek lakatne kosti (*incisura radialis*) nalazi se na spoljašnjoj strani kljuna lakatne kosti i spaja se sa unutrašnjim delom glavice žbice (*circumferentia articularis radii*) i s njom gradi gornji žbično-laktični zglob (*articulatio radioulnaris superior*).

Gornji okrajak žbice, koji se sastoji iz glavice (*capitulum radii*) i vrata (*collum radii*) ima dve zglobne glačice: gornju glačicu ili jamicu žbične glavice (*fovea capituli radii*) i unutrašnju, ili glačicu obima žbične glavice (*circumferentia articularis*). Jamica žbične glavice (*fovea capituli radii*) je lako izdubljena i odgovara glavici ramenice (*capitulum humeri*), sa kojom gradi ramenično-žbični deo zgloba lakta (*articulatio humero-radialis*).²⁵

Ove posebne artikulacione površine distalnog humerusa su pripojene na humerusnu osovinu preko medijalnog i lateralnog stuba (slika 1.2). Ta dva stuba su razdvojena tankim koštanim poljem, koje čini koronoidna jama napred i olekranonska jamica pozadi. Taj tanki spoj, poznat kao slabi spoj na distalnom humerusu, je predilekciono mesto za nastanak suprakondilarnih preloma humerusa. Prilikom hiperekstenzije olekranon može delovati kao središte kroz koje se ekstenziona sila propagira, dovodeći do preloma između medijalnog i lateralnog stuba. Slično tome, u poziciji fleksije lakta, sila koje deluje posteriorno može dovesti do preloma koji počinje u nivou olekranonske jamice. Prema tome, i ekstenziona i fleksiona sila dovode do transverzalnih suprakondilarnih preloma humerusa u nivou olekranonske jamice. Za razliku od dece, kod odraslih osoba su prelomi na ovom nivou obično kosi. Ne postoje

jasni razlozi koji bi objasnili ovu činjenicu, ali je poznato da su kosi prelomi nestabilniji u odnosu na transversalne zbog dodatne angulacije, prouzrokovane rotacionim silama.

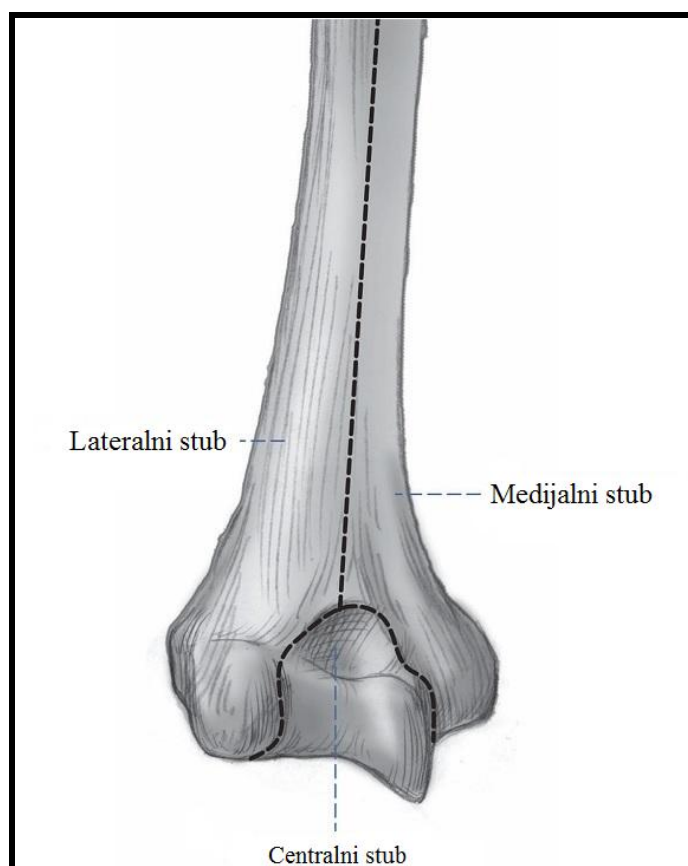


Slika 1.1. Anatomija lakta (šematski prikaz).²³

Zglobna čaura (*capsula articularis*) je zajednička za sva tri dela zgloba lakta. Sastoji se iz fibroznog i sinovijalnog sloja. Fibrozni sloj (*membrana fibrosa*) je tanak na prednjoj i zadnjoj strani zgloba. Čaura se gore pripaja u nivou oba čvora ramenice i gornje ivice jamica na prednjoj i zadnjoj strani donjeg okrajka ramenice, a dole se pripaja na obodnoj ivici olekranona, prednjoj strani kljunastog nastavka laktice i duž prstenaste veze (*lig. anullare radii*). Sinovijalna membrana je dobro razvijena i oblaže unutrašnju površinu fibrozne opne, kao i delove kostiju do zglobne hrskavice. Epifizarne linije ramenice i žbice su postavljene u zglobu, dok se epifizarna linija laktice nalazi izvan zglobne šupljine. Oko vrata žbice zglobna čaura obrazuje kružni, slepo zatvoreni nastavak (*recessus sacciformis*), koji olakšava pokrete obrtanja gornjeg kraja žbice. Čaura je pojačana snažnim bočnim vezama, unutrašnjom (*lig. collaterale ulnare*) i spoljnjom (*lig. collaterale radiale*). Bočne veze se pružaju od čvorova ramenice, šire se i račvaju na prednji i zadnji krak, koji se završavaju na lakatnoj kosti.

Kraci spoljne veze na svom putu ka laktici obilaze napred i pozadi glavu žbice. Bočne veze onemogućavaju lateralna pomeranja podlakta i zatezanjem svojih krakova ograničavaju prekomernu ekstenziju i fleksiju zgloba.²⁵

Mehanika zgloba lakta. Zglob lakta je spoj tipa šarke. U ovom zglobu se vrše dva glavna pokreta: pregibanje (*flexio*) i opružanje (*extensio*) podlaktice oko poprečne osovine, koja prolazi ispod čvorova ramenice. Amplituda pokreta fleksije i ekstenzije iznosi ukupno 150 stepeni. Kod ekstenzije ruka je u laktu potpuno ispravljena, a kod dece i žena nalazi se čak i u maloj hiperekstenziji. Fleksija biva zaustavljena mekim delovima ispred zgloba lakta, zatim zatezanjem bočnih veza i najzad samim dodirnom kostiju. Fleksija i ekstenzija vrše se samo u spoju između ramenice i laktice (*art. humeroulnaris*), koji je najtipičniji zglob šarke čovečjeg tela. Žbica je čvrsto fiksirana uz lakticu i kreće se zajedno s njome, klizeći preko glavice ramenice.



Slika 1.2. Šematski prikaz distalnog okrajka humerusa.

U spojevima između žbice i laktice vrši se uvrtnje (*pronatio*) i izvrtanje podlakta (*supinatio*). Ovi pokreti, čije ekskurzije iznose ukupno 180 stepeni, vrše se oko kose uzdužne osovine podlakta, koja povezuje šiloliki nastavak laktice sa srednjom tačkom glave žbice. Prilikom supinacije i pronacije glava žbice se okreće u mestu, a njen donji okrajak opisuje polukrug oko praktično nepokretne laktice. Ako je šaka fiksirana, kao pri stavu na šakama, oko nepokretne žbice pokrete supinacije i pronacije vrše laktica i ramenica, samo u manjoj meri. Kod kombinovanih pokreta zgloba lakta i spojeva kostiju podlaktice glava žbice se istovremeno obrće i klizi preko glavice ramenice.

1.2.2. Filogenetski razvoj lakta

Kod četvoronožnih životinja, primarni zadatak lakta je nošenje težine tela u poluispruženom položaju. Pri osloncu, prednji ekstremitet životinje se nalazi u položaju adukcije i unutrašnje rotacije humerusa. U toku kretanja, u fazi propulzije, lakat dolazi u položaj elevacije i unutrašnje rotacije humerusa. Da bi se obezbedio položaj podlaktice u sagitalnoj ravni i u ovom položaju, humeroulnarni zglob je u toku evolucije razvio spiralnu konfiguraciju, što je dovelo do angularnog odnosa nadlaktice i podlaktice u ispruženom stanju. Kako je kod četvoronožaca primarni zadatak zgloba lakta nošenje težine tela u poluispruženom položaju, trohlea humerusa je zaravnjena, što obezbeđuje veliku kontaktnu površinu i stabilnost lakta.

Tokom evolucije, sa razvojem bipedalnog hoda kod čoveka, ruka dobija drugačije zadatke, povezane sa finim pokretima šake i pratećim pokretima lakta. Novi adaptacioni procesi dovode vremenom do povećane pokretljivosti i očuvanja stabilnosti zgloba lakta. Trohlea postaje viša, dobro definisana i čvrsto naleže na trohlearni žleb ulne, čime je obezbeđena stabilnost lakta u svim položajima (fleksije, ekstenzije, supinacije i pronacije). Prednja inklinacija kapituluma i trohlee povećava obim pokreta fleksije i ekstenzije.

1.2.3. Embrionalni razvoj lakta

Promene u ranom embriološkom razvoju lakta su tako brze i stalne, da se veruje da genetski, pre nego mehanički faktori, upravljaju ovim procesima. Kritični period razvoja lakta je krajem drugog meseca gestacije. Prvi dokazi o pojavi zglobnih prostora

lakta javljaju se sa oko osam i po nedelja gestacije. U ovom stadijumu zglobne šupljine tri zgloba lakta su odvojene, da bi se kasnije spojile u jedinstven zglobni prostor. Prvi tragovi ekstraartikularne kondenzacije, koja predstavlja kapsulu i ligamente, pojavljuju se oko šeste nedelje gestacije, a sa devet nedelja ova područja sadrže i kolagen. Time zglobna kapsula postiže definitivne granice i pripoje. U ovom periodu kosti koje ulaze u sastav lakta izgrađene su od preosalne i artikularne hrskavice, ali imaju oblik kakav imaju kosti kod odraslih.

Rast i razvoj distalnog humerusa

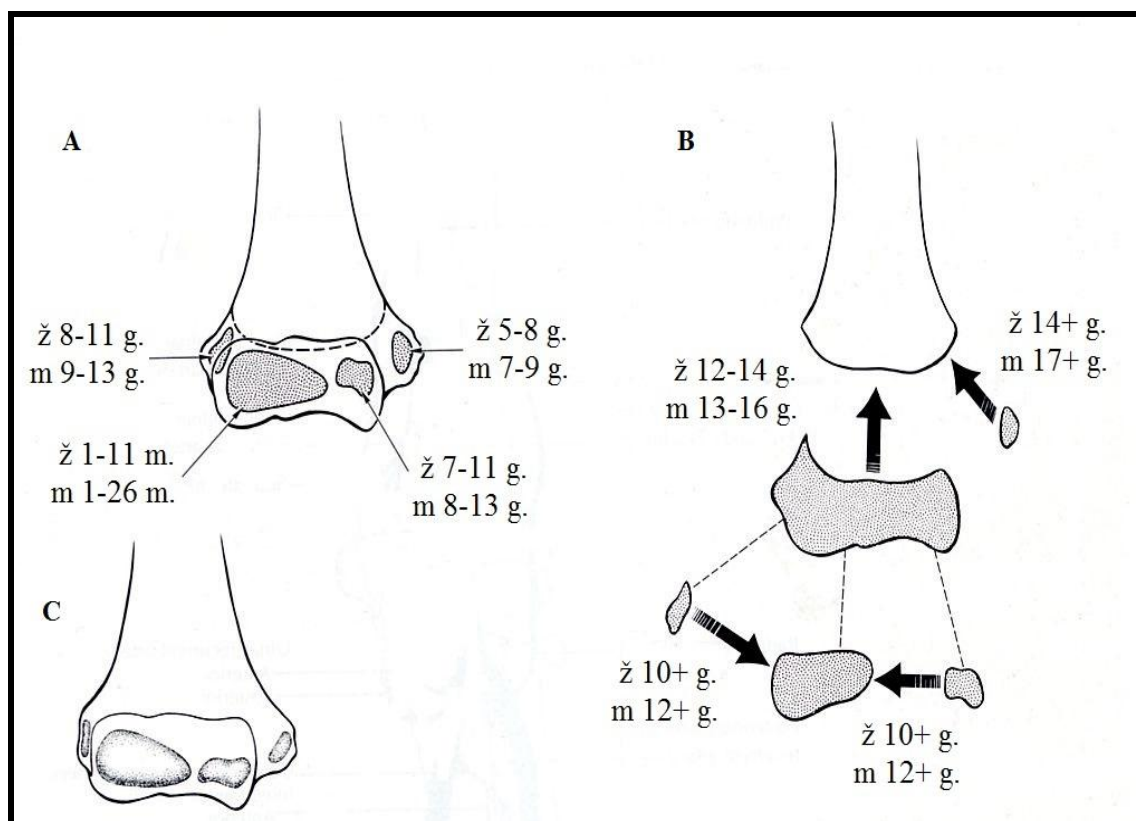
Osifikacija (okoštavanje) humerusa počinje u četvrtoj nedelji sa hondrofikacijom (stvaranje hrskavice), koja se završava u devetoj nedelji i nastavlja se osifikacijom u primarnom osifikacionom centru humerusa lokalizovanom na sredini dijafize. Na rođenju, čitava distalna epifiza humerusa je hrskavičava, a koštana ivica metafize je konveksna i simetrična.

Osifikacija distalne epifize odvija se iz sekundarnih osifikacionih centara, kojih ima najmanje četiri. Najpre se pojavljuje osifikacioni centar lateralnog kondila, do kraja dvanaestog meseca, a nekada i ranije. Iz ovog centra osifikuje kapitulum humerusa, sulkus kapitulotrohlearis i lateralni rub trohleeje.

Između 5. i 6. godine života pojavljuju se jezgra okoštavanja medijalnog epikondila i glave radijusa. Trohleja počinje da okoštava između devete i desete godine. Osifikacioni centar lateralnog epikondila se pojavljuje oko desete godine. On se ubrzo sjedinjuje sa osifikacionim centrom lateralnog kondila. Postoji razlika u okoštavanju između polova, pa se tako kod devojčica osifikacione jezgre pojavljuju jednu do dve godine ranije nego kod dečaka. Osifikaciona jezgra distalnog humerusa se spajaju u jedinstveno osifikaciono jezgro između 10. i 12. godine. Ono se spaja sa metafizom humerusa između 12. i 14. godine kod devojčica, a od 13. do 16. godine kod dečaka, čime se završava koštani rast distalnog humerusa (slika 1.3).²⁶

Osifikacioni centri distalnog humerusa se pojavljuju sistematski na predvidljiv način. U svrhu pamćenja progresije pojave osifikacionih centara kod dece vrlo je koristan mnemonik CRITOE: C - capitulum; R - radius; I - interni, tj. medijalni epikondil; T - trohleja; O - olekranon; E - eksterni ili lateralni epikondil.²⁷ Uopšteno govoreći, kapitulum se radiografski uočava sa dve godine, a ostali osifikacioni centri se

pojavljuju postepeno svake dve godine. Važno je znati da se kod devojčica koštani rast završava ranije nego kod dečaka, tako da se ovi osifikacioni centri mogu pojaviti ranije kod devojčica nego kod dečaka, međutim, redosled javljanja je konstantan.



Slika 1.3. Osifikacioni centri distalnog humerusa kod dečaka A) i devojčica B) i vreme njihovog spajanja. Finalni izgled C) nakon spajanja osifikacionih centara.²⁶

Osifikacioni centar medijalnog epikondila, koji je u početku deo jedinstvene epifize, ostaje odvojen od zajedničkog osifikacionog centra delom metafizne kosti, i srasta sa metafizom između 14. i 17. godine života.

Na rođenju, distalna epifiza humerusa je potpuno hrskavičava i naziva se hondroepifizom. Sa pojavom sekundarnih osifikacionih centara ona postaje hondroosalna epifiza. Sekundarni osifikacioni centar je u početku sferičan. Na strani okrenutoj metafizi stvara se koštana, subhondralna lamela, koja prati konture metafize i od koje je odvojena slojem hrskavice i predstavlja fizu, tj. epifiznu ploču rasta. Fiza omogućava dalji rast kosti, kako u dužinu (*longitudinalni* rast), tako i u širinu (*latitudinalni* ili *dijametralni* rast). Osifikacioni centar se širi unutar hondralne epifize,

gubeći svoj sferični oblik, da bi na kraju rasta poprimio oblik hrskavičavog modela, ostajući pokriven tankim slojem hrskavice samo na zglobnim površinama.

Fiza distalnog humerusa po morfološkom tipu pripada diskoidnim fizama. Spoj metafize i hrskavičavog dela fize distalnog humerusa nije gladak, već je nazubljen prstolikim izbočenjima fize u metafizu (*processus mammilaris*), čija je uloga u povećanju unutrašnje stabilnosti fize i otpornosti na spoljašnje sile kompresije, torzije i rotacije.

1.2.4. Vaskularizacija i inervacija lakta

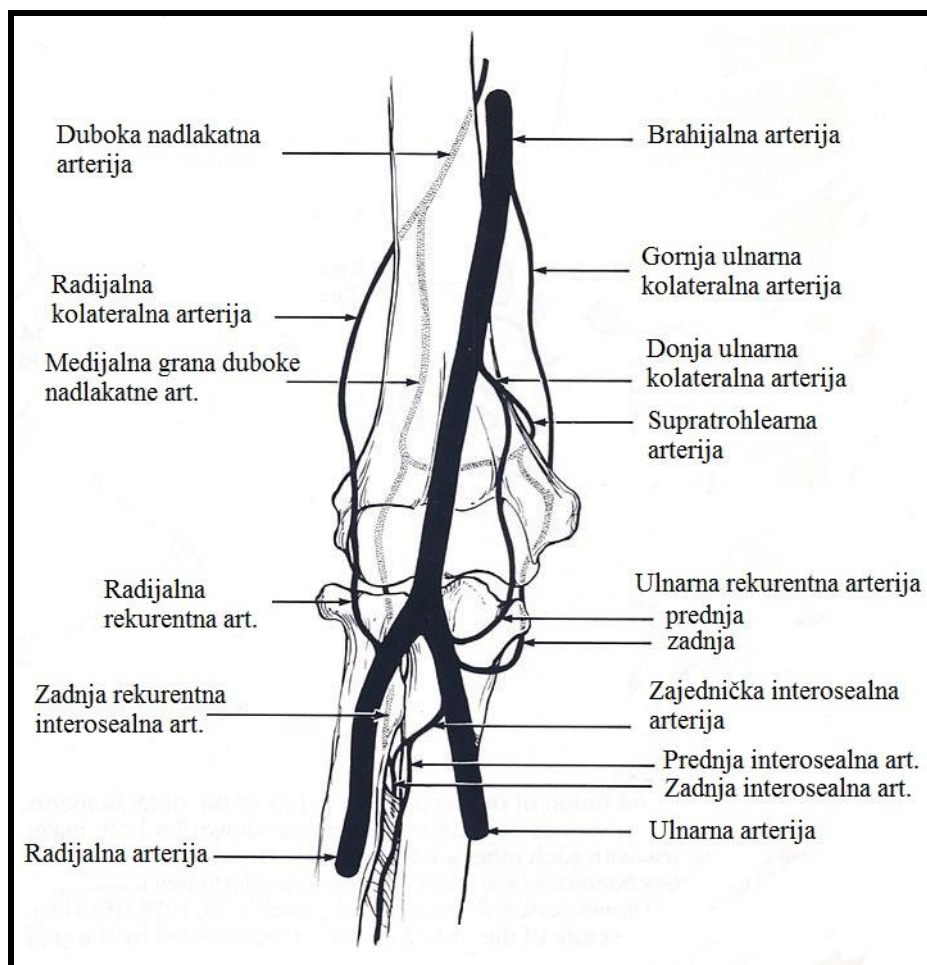
Lakat je vaskularizovan bogatom mrežom krvnih sudova i njihovih anastomoza, koji čine tzv. arterijsku mrežu lakta (*rete articulare cubiti*). U tom pogledu, razlikuje se *ekstraosalna* i *intraosalna* vaskularizacija.

Ekstraosalni deo: arterijske mreže zgloba lakta izgrađuju nishodne bočne grane nadlaktne arterije (*a. brachialis*) i ushodne grane žbične (*a. radialis*) i lakatne arterije (*a. ulnaris*). Nadlaktna arterija predstavlja glavni arterijski sud za vaskularizaciju lakta (slika 1.4).²⁸ Grane nadlaktne arterije koje učestvuju u izgradnji ove mreže su: duboka nadlaktna arterija (*a. profunda brachi*) i obe unutrašnje pobočne arterije (*a. collateralis ulnaris superior* i *a. collateralis ulnaris inferior*). Žbična arterija daje jednu (*a. recurrens radialis*), a lakatna arterija tri grane (*a. recurrens ulnaris anterior et posterior* i *a. recurrens interosea*), za arterijsku mrežu lakta. Bogata i gusta mreža anastomoza odgovorna je za nastajanje velikih hematoma mekih tkiva lakatnog zgloba tokom povreda, što ponekad predstavlja problem i otežava pravilnu repoziciju prelomljenih fragmenata.

Intraosalni deo: čine ga anastomoze krvnih sudova, koje se odvajaju od ekstraosalnog dela arterijske mreže lakta. Karakteristično je da ne postoji komunikacija između intraosalnih krvnih sudova metafize sa intraosalnim krvnim sudovima osifikacionih centara epifize. Takođe je poznato da krvni sudovi ne probijaju zglobnu hrskavicu niti zglobnu kapsulu, osim na mestu njenog pripoja za površinu kosti.

Vaskularizacija kondilarnog osifikacionog centra slična je vaskularizaciji glave femura.²⁹ Naime, ona je osigurana samo jednom arterijom (*a. collateralis ulnaris inf.*), tako da oštećenje ove arterije može dovesti do avaskularne nekroze kondila. Krvni sudovi prolaze popreko, sa zadnje strane fose olekrani, i ulaze u masiv lateralnog

kondila na mestu pripoja kapsule i m. ankoneusa. Iako se oni mogu međusobno anastomozirati, na svom prilično dugačkom putu do jezgra okoštavanja, ne postoje anastomoze ni sa metafizarnim krvnim sudovima, ni sa epifiznim krvnim sudovima u neosifikovanom delu epifize, pa se ove arterije mogu smatrati u funkcionalnom pogledu kao terminalne.



Slika 1.4. Glavni arterijski sudovi lakta.²⁸

LaGrange i Rigault ističu značaj vaskularizacije metafize i fize.³⁰ Epifizna strana fize dobija vaskularizaciju od istih krvnih sudova kao i jezgro okoštavanja epifize. Metafiza se ishranjuje mrežom metafizarnih arterija, koje su dijafizarnog porekla. Zbog ovih karakteristika, oštećenja vaskularizacije su mnogo teža u nivou metafizarnog fragmenta, naročito ako je on mali, i to može dovesti do usporenog zarastanja. Lateralni deo trohleeje i kapitulotrohlearni sulkus su vaskularizovani od krvnih sudova lateralnog kondila. Sa završetkom rasta i okoštavanjem epifizne hrskavice, dolazi do penetracije

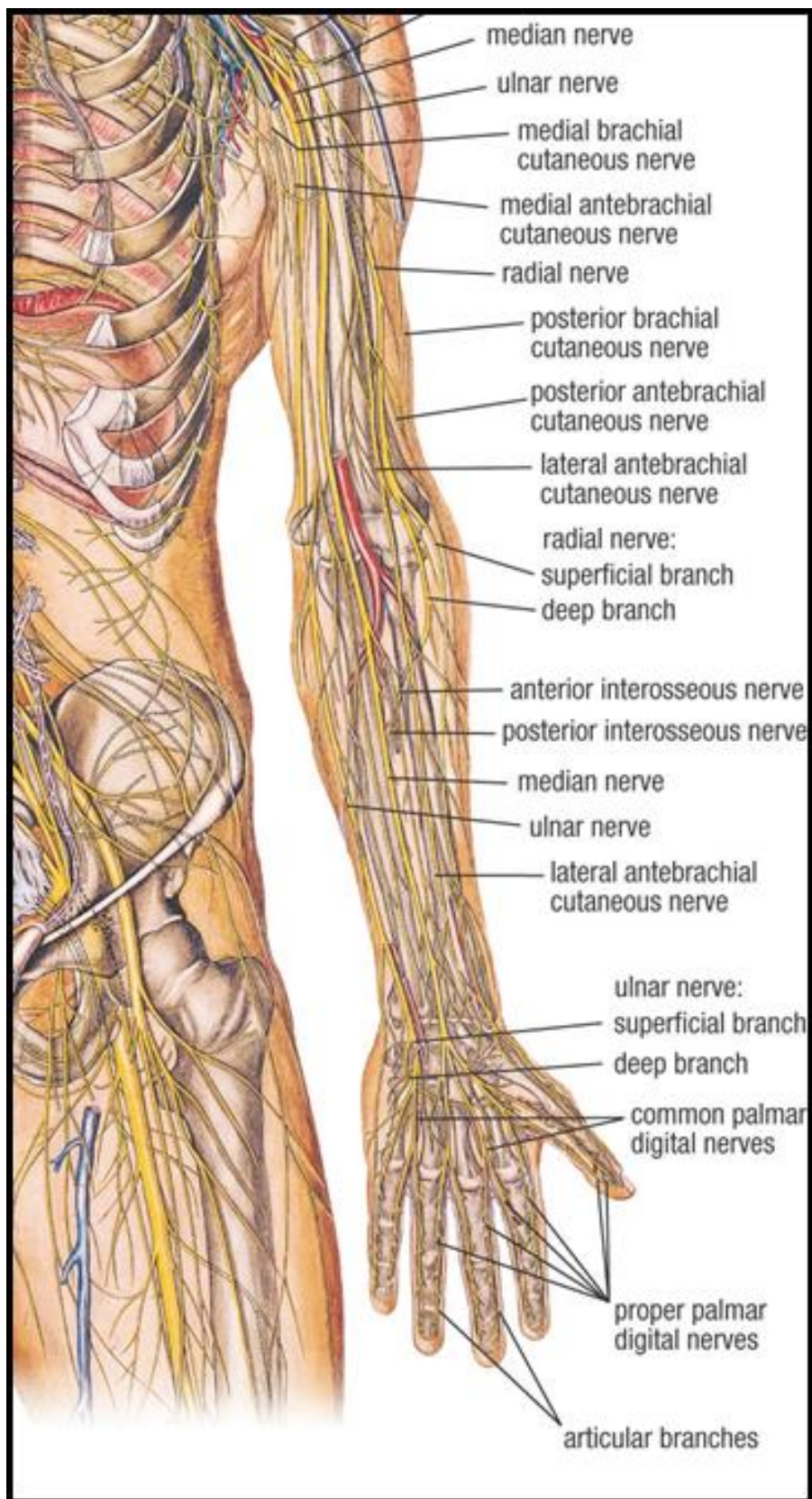
metafizarnih krvnih sudova i njihovog anastomoziranja sa epifizarnim krvnim sudovima. Intraosalna vaskularizacija distalnog humerusa ostaje u osnovi segmentna i u adultnom dobu.³¹ Grane nutritivne arterije se završavaju u nivou lateralnog i medijalnog epikondila, gde dolaze krvni sudovi koji vaskularizuju odgovarajuću polovinu distalnog humerusa. Nema značajnih intraosalnih anastomoza između ovih krvnih sudova. Ivična područja su slabo vaskularizovana.

Nervi lakatnog regiona

U projekciji lakatnog zgloba, u vrlo bliskom kontaktu sa strukturama lakta se nalaze tri velika nerva koja inerviraju ruku (slika 1.5).³² Radijalni nerv, koji je grana brahijalnog plexusa se pruža zadnjom stranom lakatnog zgloba između mišića brahijalisa i brahioradijalisa. U lakatnom predelu, na nivou linije koja spaja humerus i radijus, radijalni nerv daje dve grane: nervus interosseus posterior, koji ulazi u mišić supinator i nerv radijalis superficialis, koji se pruža lateralnom stranom podlaktice i pokriven je mišićem brahioradijalisom.

Ulnarni nerv prolazi lakatni predeo kroz žleb na zadnjoj strani medijalnog epikondila humerusa, gde se lako može palpirati, a potom ulazi u prednji kompartment podlaktice između dve glave mišića fleksora karpulnaris. Zglob lakta je inervisan sa prednje strane granama nerava medijanusa, muskulokutaneusa i radijalisa, a sa zadnje strane granama nerava radijalisa i ulnaris.

Nerv medijanusa se pruža prednjom medijalnom stranom zgloba lakta i pokriven je aponeurozom mišića bicepsa. Po izlasku iz lakatne jame, smešten je između dve glave pronatora teresa i ulazi u predeo podlaktice.



Slika 1.5. Nervi lakatnog zgloba-šematski prikaz.³²

1.3. SUPRAKONDILARNI PRELOMI HUMERUSA

1.3.1. Karakteristika preloma u dečjem uzrastu

Postoje značajne razlike u anatomiji, fiziologiji i biomehanici kostiju i mekih tkiva kod dece u odnosu na odrasle. Takođe, postoje razlike između skeleta odojčeta, deteta kao i adolescenata (tabela 1.1).

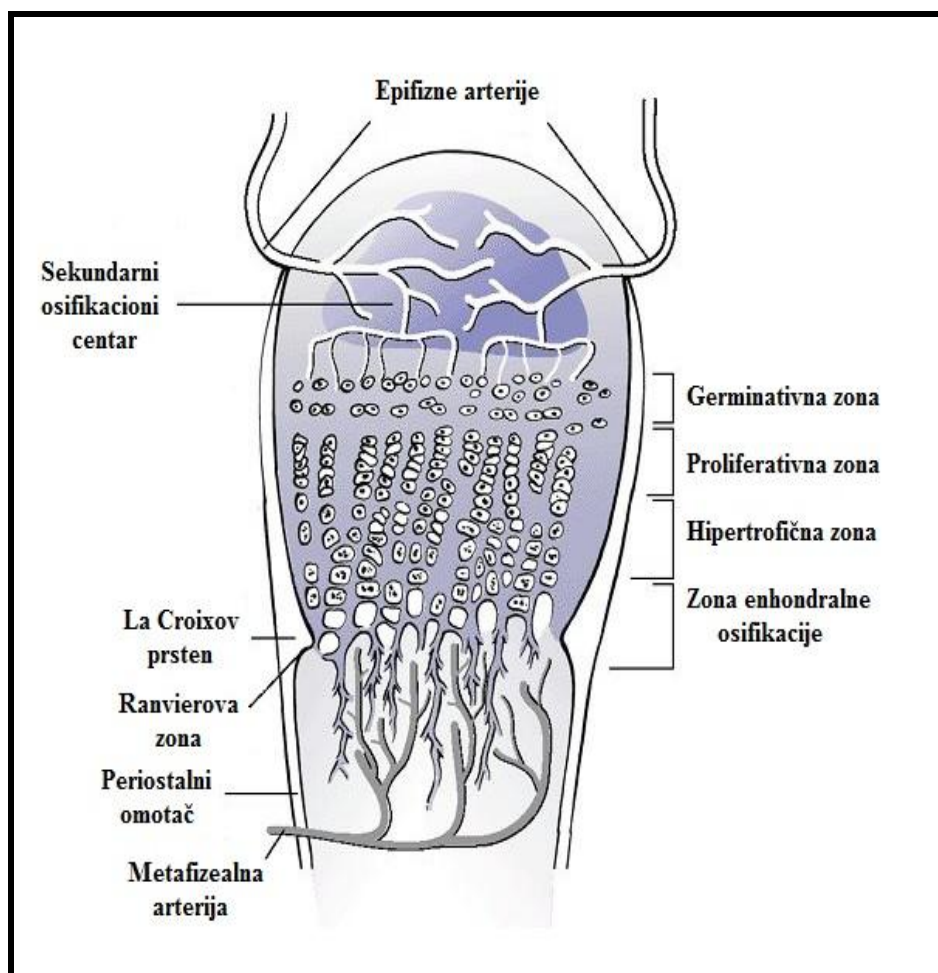
Tabela 1.1. Karakteristike preloma kod dece i odraslih

KARAKTERISTIKA	DECA	ODRASLI
Kost	Elastična	Kruta
Poroznost	Veća	Manja
Periost	Debeo	Tanak
Kominucija	Retka	Česta
Zarastanje	Brzo	Sporije
Nezarastanje	Retko	Često
Remodelacija	Značajna	Minimalna

Kost deteta poseduje istu vrstu osteoida kao kost odraslih, ali je njegova gustina manja, poroznost kosti je veća, a korteks je prožet mnogim *Haversovim* kanalima. Zbog toga kost deteta može podneti veći stepen plastične deformacije, te se javljaju tzv. „prelomi savijanja“. Dalje, dok kost odrasle osobe obično puca samo zbog istezanja, porozna mlada kost puca i zbog kompresije. Pored toga, periost je značajno deblji kod dece u odnosu na odrasle. Prilikom preloma, periost se lako odljubljuje od prelomnih fragmenata i obično ostaje intaktan sa konkavne strane prelomne pukotine, te samim tim sprečava velike dislokacije fragmenata kosti. Upravo zato, manja je incidenca otvorenih preloma kod dece u odnosu na odrasle, a pored toga, nakon repozicije preloma periost doprinosi stabilnosti postignute repozicije. Pored toga, sposobnost remodelacije kosti, tj. procesa kojim se stvaranjem i razgradnjom kosti koriguju deformiteti nastali nakon lošije repozicije preloma, izuzetno je izražena kod dečje kosti. Stepem remodelacije zavisi od udaljenosti preloma od fize, potencijala rasta pripadajuće fize, kao i uzrasta deteta. Što je dete mlađe, sposobnost remodelacije je veća. Bližeći se koštanoj zrelosti, sposobnost remodelacije opada. Naravno, od izuzetnog značaja je i tip deformiteta, jer remodelacija je moguća samo kod angularnih deformiteta u ravni funkcije zgloba, dok se varus, valgus i rotatorni deformiteti ne koriguju sa rastom deteta. Takođe, stvaranje

kalusa je brže i obilnije kod dece i doprinosi boljoj remodelaciji kosti. Uzrast deteta, mesto preloma i veličina dislokacije utiču na rast i remodelaciju kosti. Dečje kosti zarastaju brže od kostiju odraslih, a nezarastanje je retko. Razlog tome je debeo, izrazito osteogeni periost i dobra prokrvljenost kosti.

Duge kosti kod dece se karakterišu epifizama i epifiznim pločama rasta. Epifizna ploča rasta je najslabija tačka kosti i to je razlog značajne razlike u prostiranju frakturne pukotine kod dece u odnosu na odrasle. Ploča rasta je mesto gde se odvija intenzivan longitudinalni i latitudinalni rast kosti (slika 1.6).³³ Zato, u slučaju preloma u predelu ploče rasta, moraju biti zadovoljeni principi anatomske restitucije da bi se izbegla mogućnost zastoja u koštanom rastu i pojava angularnih deformiteta.



Slika 1.6. Šematski prikaz ploče rasta koja se sastoji iz četiri zone: germinativna, proliferativna, hipertrofična i privremene kalcifikacije (ili enhondralne osifikacije). Uočava se *Ranvierov* žleb i *La Croix* perihondralni prsten.³³

Suprakondilarni prelomi humerusa spadaju u metafizarne prelome, koji se javljaju u proširenim krajevima kosti i brzo zarastaju. Metafiza se sastoji od endosalne trabekularne kosti sa visokim remodelacionim potencijalom i fenestrirane laminarne kosti. Obe strukture doprinose pojavi karakterističnih “preloma nabiranja“ pod dejstvom sila kompresije.

1.3.2. Faze zarastanja preloma

Zarastanje preloma kosti je proces koji dovodi do rekonstrukcije *ad integrum* lediranog koštanog tkiva. Može se podeliti na četiri faze: *faza koaguluma*, *faza proliferacije ćelija*, *faza mekog kalusa* i *faza tvrdog kalusa*.

Faza koaguluma: Krv, delovi povređenog mekog tkiva i polomljenog koštanog tkiva ispunjavaju mesto preloma. Veoma brzo, dolazi do koagulacije hematoma. Okolno meko tkivo reaguje zapaljenjem, umnožavanjem kapilarne mreže, kratkotrajnom vazokonstrikcijom, a potom vazodilatacijom te eksudacijom plazme i leukocita. Dolazi do organizacije hematoma. Na mestu preloma histiociti i mastociti čiste nekrotično tkivo.

Faza proliferacija ćelija: Nakon osam sati od preloma započinje proliferacija ćelija koja dostiže maksimum u narednih 24 sata. Javlja se najpre u periostu, a potom u svim mekim tkivima duž povređene kosti. Posle nekoliko dana, proliferacija je prisutna samo oko mesta preloma. Okrajci prelomljene kosti su malim delom, oko jedan cm u dijafizi i oko dva mm u metafizi devitalizovani, jer su ti delovi koštanog tkiva lišeni ishrane. Ti devitalizovani delovi kosti, kao i slobodni fragmenti direktno i odmah podležu uticaju lizozoma i polimorfonukleara.

Faza mekog kalusa: U ovoj fazi dolazi do transformacije hematom-koaguluma u fibrovaskularnu mrežu. Ovo novostvoreno tkivo povezuje dva prelomljena okrajka. Zatim se pojavljuju hrskavičavi čvorići i fibrokartilaginozne trake koje ispunjavaju fibrovaskularnu mrežu. Početkom treće nedelje nakon preloma ovaj proces je završen. Uporedo sa ovim procesom, formira se i okolna vaskularna mreža, čiji je cilj i zadatak dobra prokrvljenost i dovoljan dotok kiseonika tkivu. Kiseonik ubrzava formiranje osteoblasta i osteocita, takođe se javljaju i osteoklasti, koji završavaju resorpciju nekrotičnog tkiva na okrajcima kosti. Broj osteoblasta i hondroblasti zavisi isključivo

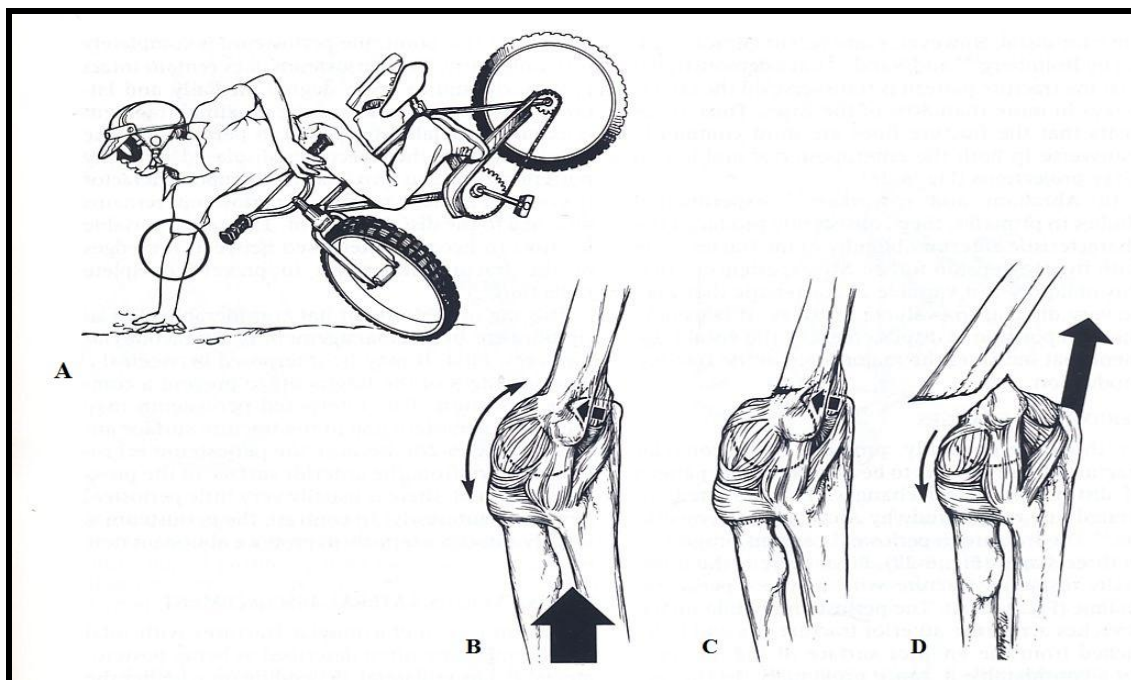
od zasićenosti tkiva kiseonikom, kao i od pritiska na ekstremitet, čime se povećava vaskularnomišićna aktivnost, a samim tim i oksigenacija.

Faza tvrdog kalusa: Mineralizacija kalusa počinje u periostu, ako je sačuvan, a u hrskavičavom tkivu ako periost nije sačuvan. Kalcifikacija se odvija uporedo sa obe strane i ta enhondralna kalcifikacija formira lamelarnu kost.

1.3.3. Mehanizam povređivanja

Suprakondilarni prelomi humerusa nastaju dejstvom ekstenziona ili fleksiona sile na distalni humerus. Najčešće ovi prelomi nastaju padom na ispruženu ruku, pri čemu dolazi do hiperekstenzije lakta. Taj hiperekstenzioni tip suprakondilarnog preloma čini 95 do 98 % svih suprakondilarnih preloma humerusa. Kod ovog tipa preloma distalni fragment je pomeren pozadi.

Mehanizam povređivanja: suprakondilarni prelomi se generalno javljaju kao posledica pada na ispruženu ruku sa laktom u položaju ekstenzije (slika 1.7).³⁴ Flektiran lakat može biti stabilizovan mišićima: biceps, triceps i brahijalis, ali prilikom ekstenzije lakta fleksori lakta su slaba mehanička potpora i distalni humerus je u ovom položaju slabo rezistentan na povređivanje. Hiperekstenzijom lakta gubi se dinamička zaštitna uloga mišića bicepsa i tricepsa u stabilizaciji zgloba lakta, te olekranon deluje kao tačka vodilja u olekranonskoj jamici dovodeći do ovih preloma. Kapsularni pripoj, distalno od olekranonske jamice i proksimalno iznad fize je kritičan u stvaranju konzistentne slabosti i nastanka suprakondilarnih preloma kod dece. Pri potpunoj ekstenziji, lakat postaje blokiran, usmeravajući sile savijanja na distalni humerus. Distalni fragment se pomera posteriorno, dok se proksimalni metafizarni fragment utiskuje u meka tkiva sa prednje strane. Kod preloma u sagitalnoj ravni, prelomna linija se pruža od napred i dole ka pozadi i gore. Prelomna linija na anteroposteriornoj projekciji se pruža poprečno, zahvatajući i medijalni i lateralni stub distalnog humerusa u srednjem nivou olekranonske jamice. Kod posteriorno dislociranih suprakondilarnih preloma, dolazi do pucanja periosta sa prednje strane usled pomeranja proksimalnog fragmenta prema napred. Gubitak periosta sa prednje strane uzrokuje slabije formiranje kalusa u ranoj fazi zarastanja preloma. To slabije formiranje kalusa nema nikakav klinički značaj.

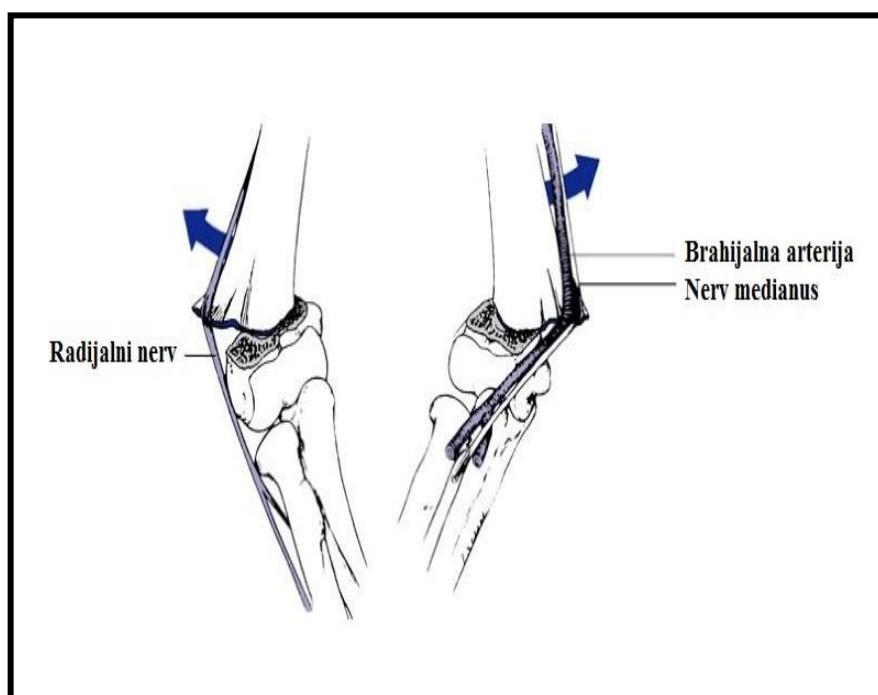


Slika 1.7. Mehanizam povređivanja: A) Ekstendiran položaj ruke prilikom pada. B) Linearno delujuća sila (velika strelica) se prenosi na prednje delujuću silu, usled čega pozadi, olekranon vrši pritisak na kost u fosi olekrani (mala strelica); C) Distalni humerus se lomi napred u suprakondilarnom predelu; D) Posteriorno pomeren distalni fragment usled dejstva tricepsa (velika strelica).³⁴

Uopšteno medijalno pomeranje distalnog fragmenta je mnogo češće nego lateralno pomeranje, i javlja se u oko 75% bolesnika u većini serija.³⁵ Naime, pripoj tetive bicepsa i pravac delovanja mišića je medijalno u odnosu na humerus, tako da dejstvo mišića ima tendenciju da dovede do medijalnog pomeranja distalnog fragmenta.

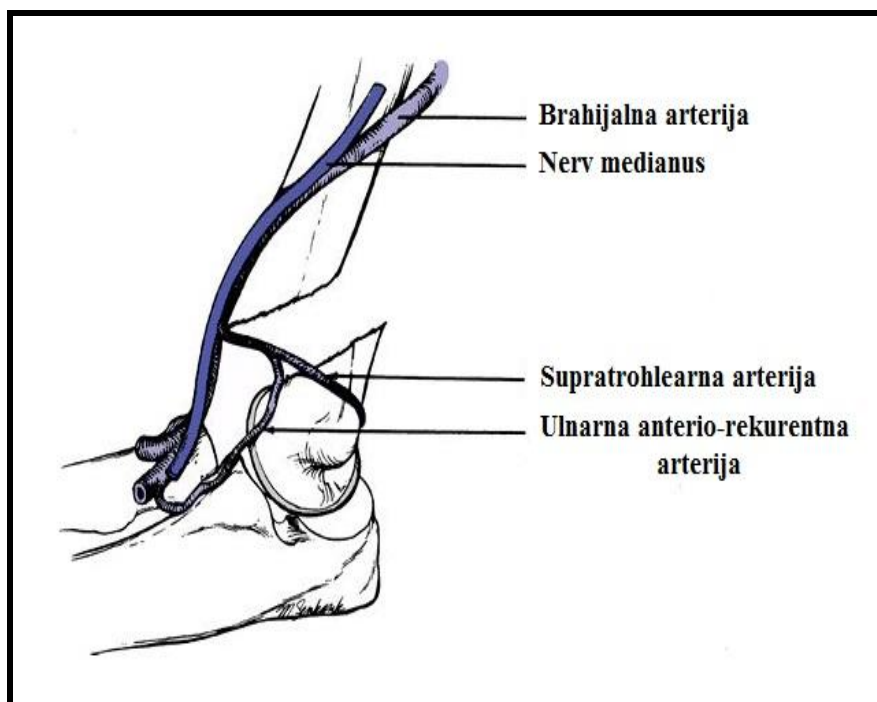
Položaj šake i podlaktice u trenutku povređivanja ima značajan uticaj na smer pomeranja distalnog fragmenta humerusa. Prilikom pada na ispruženu ruku koja se nalazi u položaju supinacije, delujuće sile imaju tendenciju da pocepaju periost posteromedijalno i dovedu do posterolateralnog pomeranja distalnog fragmenta. Prilikom pada sa proniranom podlakticom, postoji tendencija posteromedijalnog pomeranja distalnog fragmenta. Od pravca pomeranja distalnog fragmenta zavisice koja meka tkiva mogu biti povređena proksimalnim metafizarnim fragmentom. Naime, neurovaskularni elementi ruke su u bliskom kontaktu sa lakatnim zglobovima, tako da povrede neurovaskularnih elemenata mogu prouzrokovati dugotrajne i ozbiljne komplikacije. Napred ispred kubitalne jame nalaze se brahijalna arterija i nervus medijanus. Lateralno, radijalni nerv prolazi od pozadi ka napred tik do fose olekrani. Ulnarni nerv prolazi iza medijalnog epikondila. Kod suprakondilarnih preloma

brahijalna muskulatura štiti neurovaskularne strukture sa prednje strane od povređivanja. Međutim, kod ozbiljno dislociranih suprakondilarnih preloma, proksimalni okrajak može perforirati brahijalnu muskulaturu i kontuzovati, okludirati ili pocepati krvne sudove i nerve. Krvni sudovi i nerv medianus mogu takode biti uklešteni i komprimovani između frakturnih fragmenata. Izuzev u slučaju direktne traume, kod preloma sa velikom dislokacijom fragmenata mogu biti povređene neurovaskularne strukture. Radijalni nerv može biti povređen velikim anterolateralnim pomeranjem proksimalnog okrajka kosti. Neurovaskularne komplikacije se mogu javiti i kod minimalno dislociranih preloma humerusa usled hematoma i otoka. Hematom se obično širi napred preko antekubitalne jame duboko do fascije, i na taj način može komprimovati neurovaskularne strukture. Medijalnim pomeranjem distalnog fragmenta radijalni nerv može biti povređen, a lateralnim pomeranjem distalnog fragmenta postoji mogućnost povrede nerva medianusa i brahijalne arterije (slika 1.8).³⁶



Slika 1.8. Neurovaskularni odnosi. Levo, kod posteromedijalne dislokacije, radijalni nerv može biti povređen proksimalnim okrajkom kosti. Desno, kod posterolateralne dislokacije, mogućnost povređivanja arterije brahijalis i nerva medianusa.³⁶

Brahijalna arterija i nerv medianus mogu biti uklešteni između prelomnih površina prilikom lateralnog deplasmana, dok je ta mogućnost prilikom medijalnog pomeranja znatno manja (slika 1.9).³⁷



Slika 1.9. Neurovaskularni odnosi. Brahijalna arterija i nerv medianus mogu biti nategnuti preko proksimalnog fragmenta humerusa ili uklešteni između fragmenata kosti.³⁷

Nadalje, deplasman usled preloma je udružen sa odgovarajućim nedostatkom periostalnog omotača, koji dodatno smanjuje stabilnost na mestu preloma. Intaktan medijalni ili lateralni periost omogućuje da periostalne šarke povećaju stabilnost nakon repozicije preloma.^{38,39} Kod posteromedijalno dislociranih suprakondilarnih preloma, pronacijom podlaktice posle repozicije stabilizuje se mesto preloma zatvarajući prelomnu pukotinu lateralno, zatezanjem medijalne periostalne šarke i zatezanjem lateralnih ligamenata lakta. Kod lateralno dislociranih suprakondilarnih preloma bolja se stabilnost postiže sa podlakticom u položaju pronacije.

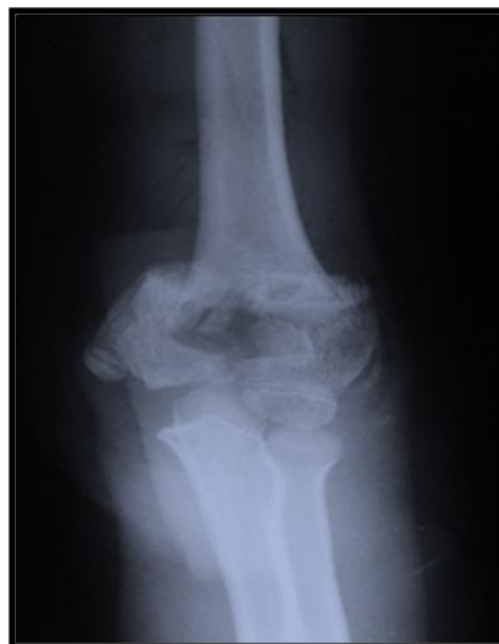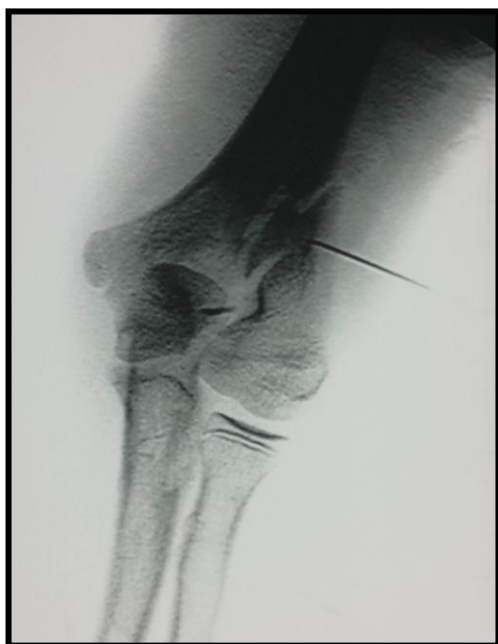1.3.4. Interkondilarni T prelomi humerusa

Interkondilarni (T-kondilarni) prelomi humerusa su veoma retki u dečjem uzrastu. Incidenca ovih preloma je nepoznata, jer je većina literaturnih podataka ograničena na prikaze slučaja ili manje serije, bez iznošenja perioda vremena u kojem su pacijenti observirani.^{40,41} Pedijatrijski interkondilarni prelomi se vrlo često zamene sa suprakondilarnim prelomima humerusa i to je glavni razlog zašto smo smatrali neophodnim da u ovoj disertaciji posvetimo jedan deo istraživanja interkondilarnim T prelomima humerusa. Naime proučavajući istorije bolesti pacijenata sa

suprakondilarnim prelomima humerusa, uočili smo kod nekoliko pacijenata da je interkondilarni T prelom humerusa pogrešno protumačen i lečen kao suprakondilarni prelom humerusa. Razlika između ovih preloma je u prelomnoj liniji, koja počinje u centralnom delu trohleeje i prostire se proksimalno kroz interkondilarni region distalnog humerusa dovodeći do separacije medijalnog i lateralnog stuba distalnog humerusa (slika 1.10). Zbog toga je potrebno napraviti visoko kvalitetni RTG snimak radi postavljanja korektno dijagnoze, a zatim adekvatnog lečenja i praćenja ovih preloma.⁴²

Mehanizam povređivanja

Najčešći mehanizam nastanka interkondilarnih T preloma humerusa je direktan udarac u posteriorni deo lakta i obično nastaje prilikom pada na flektiran lakat. Primarni mehanizam nastanka preloma je direktni udarac artikulacione površine olekranona u distalni kraj humerusa pri čemu oštri rub semilunarnog zareza ili koronoidni proces deluje kao klin koji rascepi trohleeju i razdvoji kondile. Na osnovu *Toniolo i Wilkinsonove* klasifikacije, koja je bazirana na stepenu dislokacije i kominucije distalnog fragmenta, postoje tri tipa interkondilarnih T preloma: minimalno dislocirani prelomi (tip I), dislocirani ali nekominutivni prelomi (tip II) i dislocirani i kominutivni prelomi (tip III).⁴³



Slika 1.10. Interkondilarni T prelom. Levo minimalno dislocirani, desno kominutivni.

1.4. DIJAGNOZA SUPRAKONDILARNIH PRELOMA HUMERUSA

1.4.1. Klinička slika suprakondilarnih preloma humerusa

Tip i karakteristike suprakondilarnih preloma humerusa se utvrđuju na osnovu anamneze, kliničkog pregleda i radiografskog ispitivanja. Najkarakterističniji nalaz koji ukazuje na ove prelome je bolna osetljivost u suprakondilarnom predelu humerusa. Bolna osetljivost je različito lokalizovana u zavisnosti od tipa preloma u zglobu lakta. Kod suprakondilarnih preloma, otok i bolna osetljivost su lokalizovani u suprakondilarnom predelu i sa lateralne i sa medijalne strane, za razliku od preloma lateralnog kondila, kada su otok i bolna osetljivost lokalizovani iznad lateralnog kondila, ili kod preloma medijalnog kondila, gde su bolna osetljivost i otok lokalizovani iznad medijalnog epikondila humerusa. Kod preloma vrata radijusa, lokalizacija bola je posterolateralno u nivou vrata radijusa.

Veličina otoka u predelu lakatnog zgloba zavisi kako od tipa preloma tako i od vremena koje je proteklo od nastanka preloma do pregleda pacijenta. Kod nedislociranih suprakondilarnih preloma, nastalih neposredno pre pregleda, otok može biti minimalan. Kod pacijenata sa prelomom koji je nastao nekoliko sati pre pregleda osetljivost se javlja u lakatnoj jamici usled ektravazacije krvi, i može biti praćena promenama na koži. Pacijenti osećaju jak bol i inspekcijom posteriornog dela distalnog humerusa uočava se diskontinuitet kosti. Kod suprakondilarnih preloma humerusa dislocirani proksimalni fragment se obično palpira napred ispod kože. Kod preloma sa ukrštenim položajem dislociranih fragmenata prisutno je skraćenje zahvaćene nadlaktice, ili tzv. „S“ oblik povredene nadlaktice. Karakteristika suprakondilarnih preloma humerusa je posteriorno pomeren distalni fragment i obično je rotiran medijalno. Podlaktica prati pomeranje distalnog fragmenta, čineći da se lakat i podlaktica rotiraju medijalno i formiraju varus. U ređim slučajevima distalni fragment je rotiran posterolateralno, tako da su lakat i podlaktica rotirani lateralno i formiraju valgus.

Klinički, suprakondilarni prelomi humerusa mogu biti zamenjeni sa akutnom dislokacijom lakta. Kod dislokacije lakta vrh olekranona je više pomeren unazad u odnosu na epikondile humerusa, a koštana prominencija prednjeg dela lakta je ravna i distalnije je postavljena nego kod suprakondilarnih preloma. Najvažniji deo kliničkog pregleda je pažljiva opservacija vaskularnog i neurološkog statusa zahvaćenog

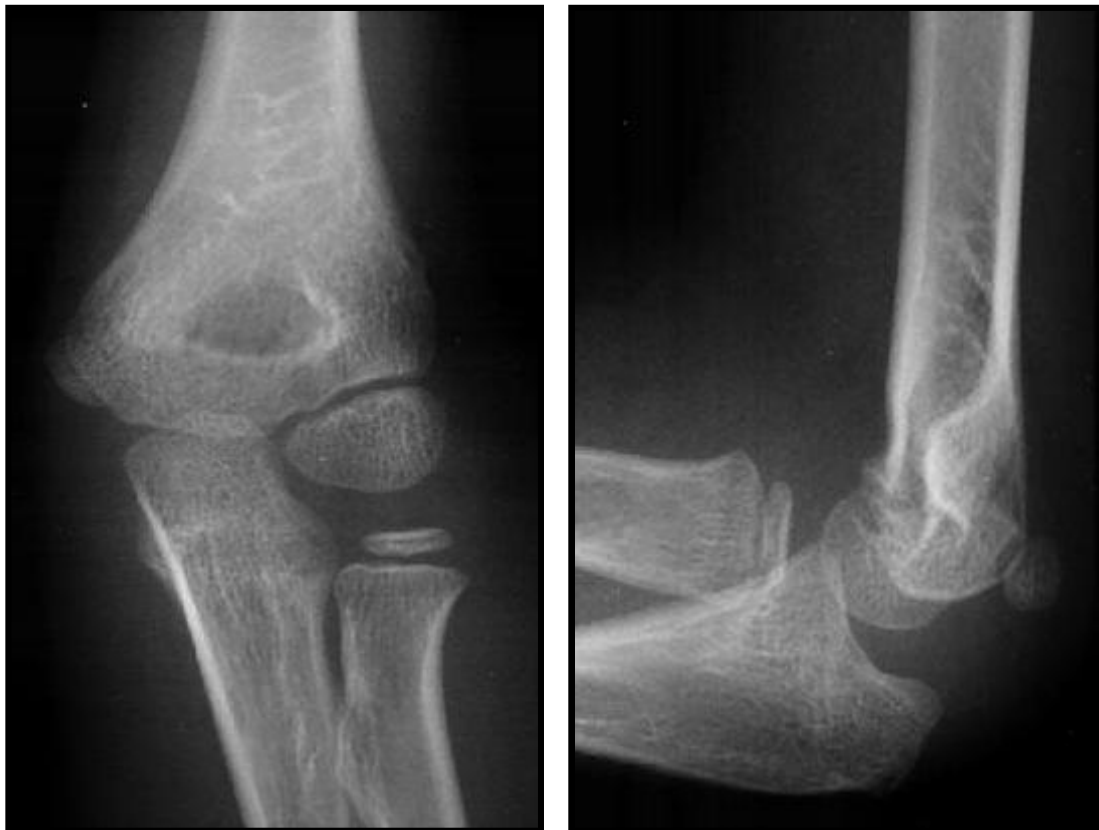ekstremiteta. Svaki neurovaskularni deficit mora biti registrovan. Nепрепозnavanje vaskularnih povreda može dovesti do trajnih deformiteta i invaliditeta zahvaćenog ekstremiteta. Ključno je permanentno praćenje povređenog ekstremiteta, a pojava bledila, cijanoze, bola, nedostatka pulsa, hladnoće ili paralize može da ukaže na pojavu *Volkmanove* ishemije, kao jedne od najtežih komplikacija preloma, koja predstavlja urgentno stanje i zahteva neodložno lečenje.

1.4.2. Radiografski nalazi

Standardna radiografija lakta obuhvata antero-posteriornu projekciju, sa laktom u položaju pune ekstenzije, i lateralnu projekciju, sa laktom u položaju fleksije od 90 stepeni (slika 1.11). Anteroposteriorni snimak služi da se odredi da li je suprakondilarni prelom transversalan ili kos i da li je distalni fragment dislociran medijalno ili lateralno. Takođe, posmatra se da li postoji kominucija ili kompresija medijalnog ili lateralnog korteksa distalnog humerusa. Lateralnom projekcijom se procenjuje pomeranje distalnog fragmenta ka napred ili nazad. Kod nedislociranih ili minimalno dislociranih preloma, standardni snimci ponekad nisu dovoljni da se uoče karakteristični radiografski znaci preloma i tada se prave dopunski kosi snimci lakta.

Anatomski nivo linije preloma uvek treba precizno utvrditi. Najčešća greška je neprepoznavanje preloma dijafize distalnog humerusa i njegovo tumačenje u pravcu suprakondilarnog preloma. Suprakondilarni prelomi su u osnovi metafizarni prelomi. Pored toga, prelomi distalne dijafize humerusa su nestabilni i repozicija je vrlo teška. Sledeća greška je ne uočiti zahvaćenost distalne fize humerusa. Druge vrste preloma u ovom predelu, kao što su transkondilarni prelomi distalnog humerusa, vrlo su retki u dečjem uzrastu i vrlo često se zamene sa suprakondilarnim prelomima humerusa.

U trenucima kada se dete nalazi u anesteziji zbog započinjanja ortopedske repozicije, preporučljivo je ponoviti rendgenski snimak radi egzaktnog utvrđivanja nivoa preloma i procene da li je fiza zahvaćena. Ponekad, vrlo retko nakon izvršene repozicije preloma distalnog humerusa i postavljene gipsane imobilizacije, ako postoji sumnja bilo u uspešnost postignute ortopedske repozicije, bilo u patologiju lečenog preloma, može se uraditi dalja evaluacija pomoću kompjuterizovane tomografije.

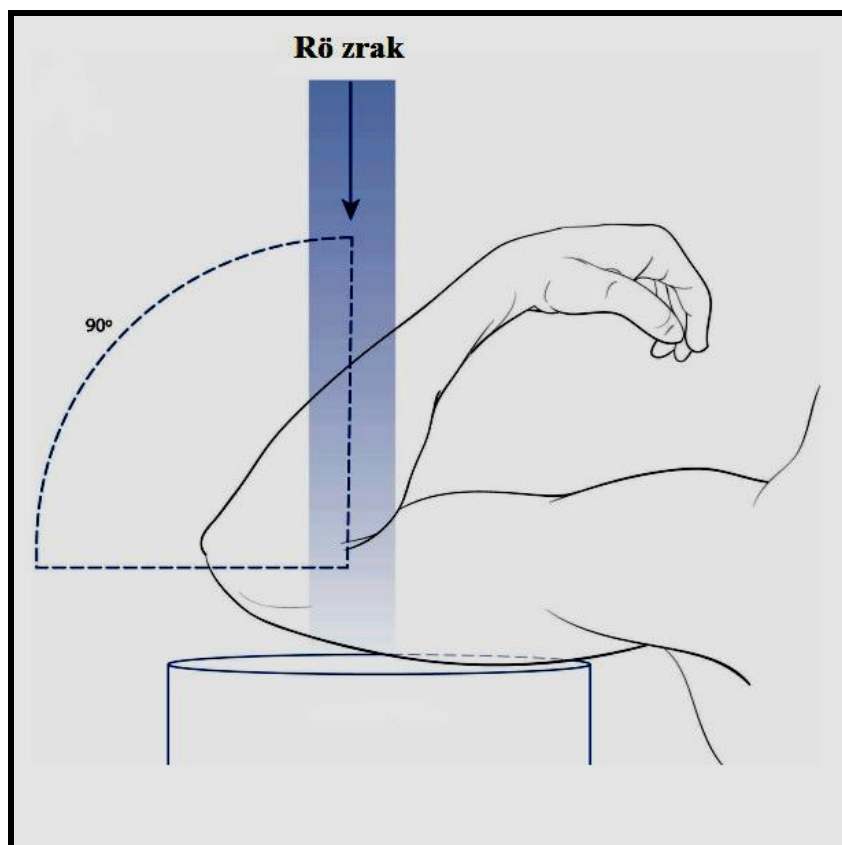


a.

b.

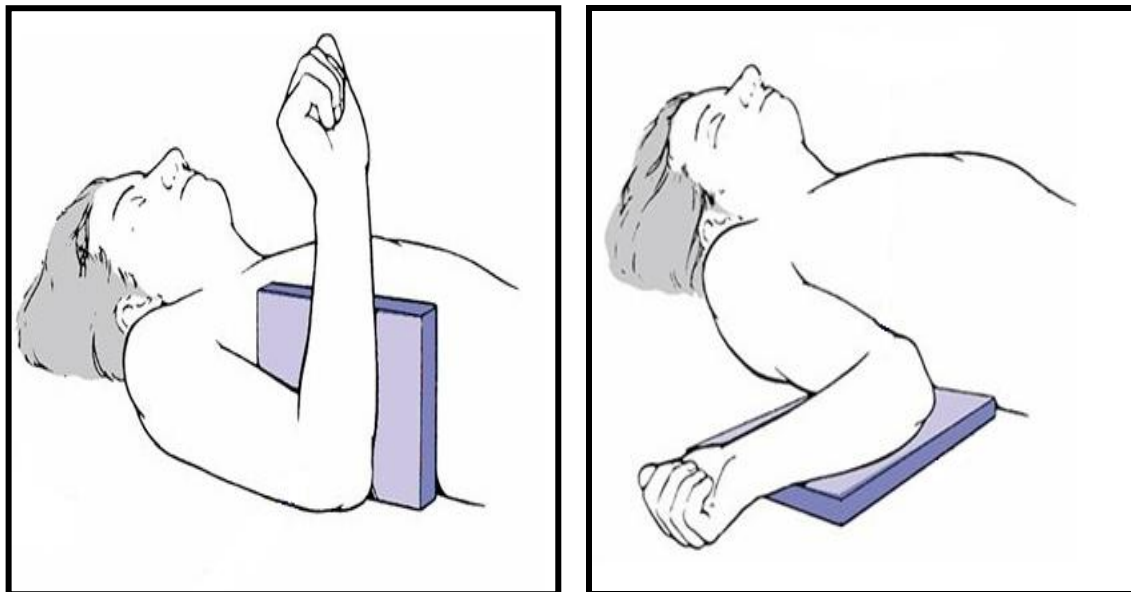
Slika 1.11. Radiografija zdravog lakta: a) anteroposteriorna projekcija i b) lateralna projekcija lakta.

Vrlo često kod pacijenata sa prelomom lakta, povređeni lakat je izuzetno bolno osetljiv i zbog toga nije moguće ekstenirati podlakticu da bi se napravi rendgenski snimak. U takvim situacijama je potrebno uraditi *Jonesov* aksijalni snimak, koji predstavlja adekvatnu zamenu za anteroposteriorni snimak lakta (slika 1.12).⁴⁴ *Jonesov* snimak se uradi na taj način što se nadlaktica postavi na cev rendgenskog aparata sa laktom u položaju hiperfleksije. Važno je da rendgenski zraci padaju uspravno na rendgenski film u kaseti. Interponirani proksimalni radijus i ulna mogu onemogućiti dobru vizuelizaciju distalnog humerusa, i u takvim situacijama uradi se medijalni i lateralni kosi snimak povređenog lakta. Ponekad, u nejasnim slučajevima, korisno je načiniti i uporedne radiografije povređenog i nepovređenog lakta, ali njihova rutinska primena nema opravdanja.



Slika 1.12. Jonesov aksijalni snimak. Lakat je u maksimalnoj fleksiji, dok su rendgenski zraci usmereni pod uglom od 90 stepeni na distalni humerus.⁴⁴

Lateralni snimak se pravi sa laktom pod uglom od 90 stepeni fleksije. Rotiranje ekstremiteta u bilo kom pravcu, medijalno ili lateralno, u cilju dobijanja lateralne projekcije je nedozvoljeno. Zato se kasete sa filmom postavljaju između grudnog koša pacijenta i lakta flektiranog pod pravim uglom (slika 1.13).⁴⁵ Kod nedisllociranih ili minimalno dislociranih suprakondilarnih preloma humerusa, važnost snimanja preciznog lateralnog snimka ne sme biti potcenjena. Na lateralnom snimku distalnog humerusa može izgledati kao da je epifiza pomerenjena anteriorno i često se postavi pogrešna dijagnoza suprakondilarnog preloma humerusa (slika 1.11 b).

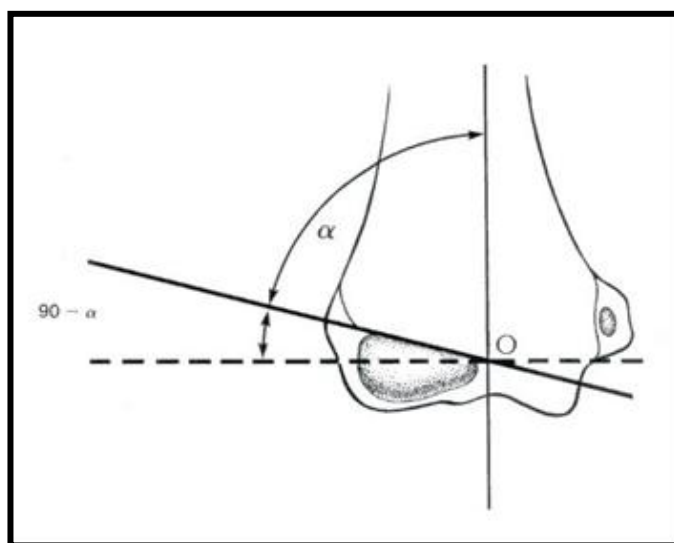


a.

b.

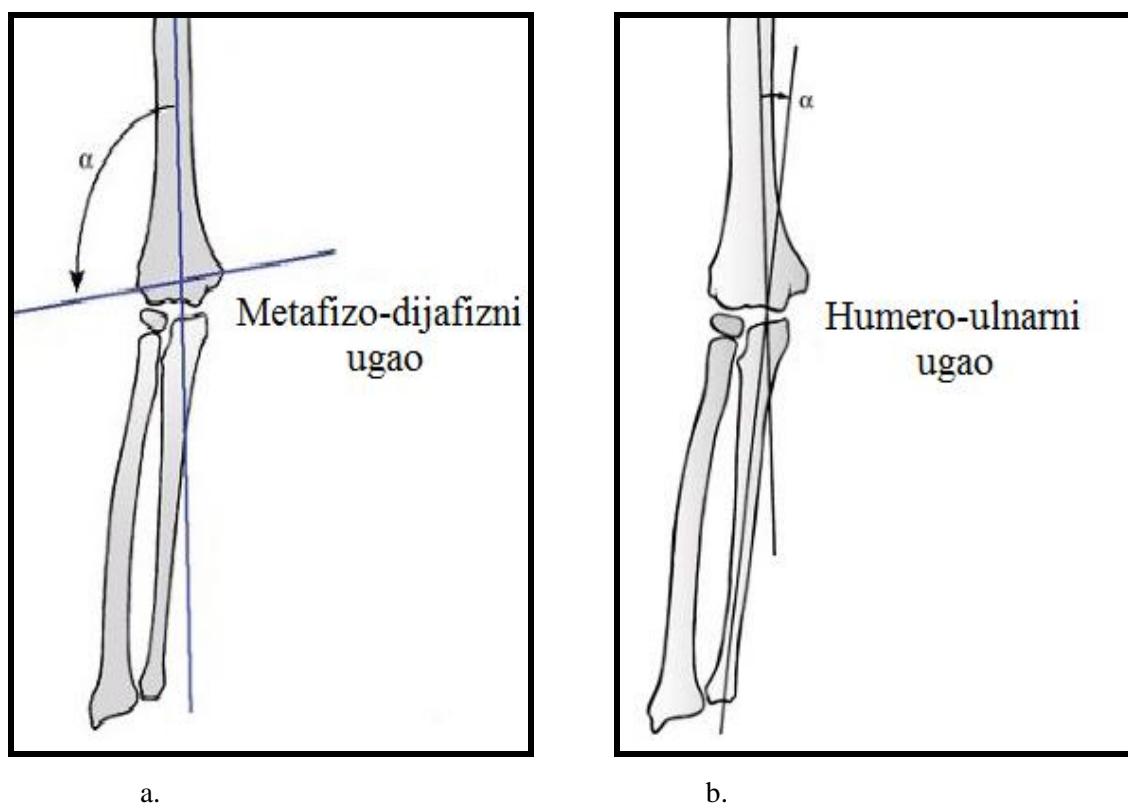
Slika 1.13. Položaj nadlaktice prilikom snimanja lateralnog snimka lakta: a) korektna pozicija lakta i b) nekorektna pozicija lakta prilikom snimanja.⁴⁵

Na anteroposteriornom snimku lakta, ugao koji prave fizealna linija lateralnog kondila i linija uspravna na uzdužnu osovinu humerusa čine *Baumanov* ugao, koji je značajan u proceni angularnog deformiteta distalnog humerusa (slika 1.14).⁴⁶ Međutim, ukoliko je rendgenska cev angulirana u kraniokaudalnom pravcu više od 20 stepeni, *Baumanov* ugao se menja i nije merodavan.



Slika 1.14. *Baumanov* ugao formiraju linija okomita na uzdužnu osovinu humerusa i fizealna linija lateralnog kondila.⁴⁶

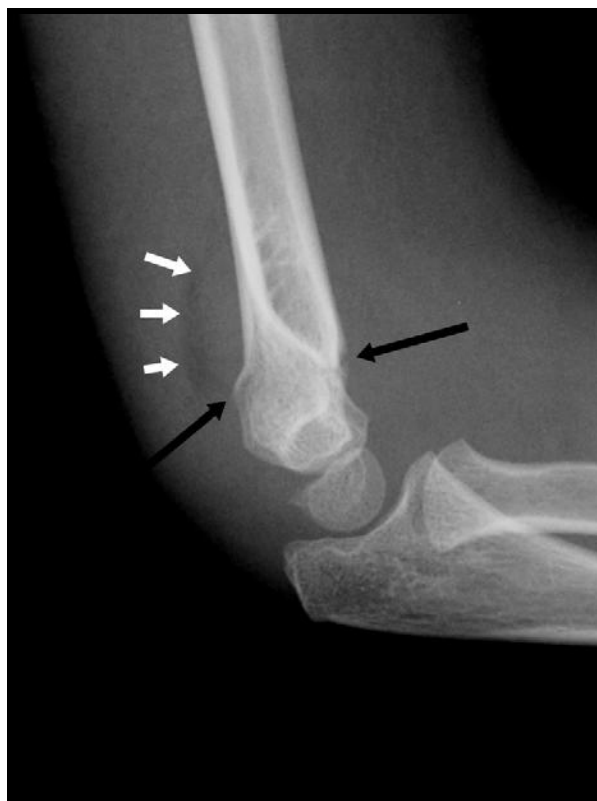Drugi metod procene pomeranja distalnog humerusa je određivanje ugla između artikularne površine distalnog humerusa i uzdužne osovine humerusa, što čini tzv. metafizodijafizni ugao (slika 1.15. a).⁴⁷ Humeroulnarni ugao ili noseći ugao lakta je ugao koji čini linija koja ide uzdužnom osovinom humerusa sa linijom koja ide uzdužnom osovinom ulne, pri čemu je lakat u položaju ekstenzije, a podlaktica u položaju supinacije (slika 1.15. b). Humeroulnarni ugao je najtačniji pokazatelj klinički izmerenog nosećeg ugla.



Slika 1.15. a) Metafizo-dijafizni ugao predstavlja ugao između artikularne površine distalnog humerusa i uzdužne osovine humerusa; i b) Humero-ulnarni ugao (noseći ugao) predstavlja ugao koji čini uzdužna osovina humerusa sa uzdužnom osovinom ulne, pri čemu je podlaktica postavljena u položaj supinacije.⁴⁷

Jedan od karakterističnih nalaza na lateralnom snimku je „znak masnog jastučića“, koga je definisao *Norell* još 1954. godine.⁴⁸ Masno tkivo prisutno u vidu jastučeta ispunjava olekranonsku i koronoidnu jamicu i obuhvata prednju stranu m. supinatora oko vrata radijusa. Prilikom krvarenja u lakatnom zglobu dolazi do podizanja masnog tkiva u jamicama humerusa usled nastalog hematoma, što se radiografski prezentuje kao rasvetljenje (znak „masnog jastučeta“). Za postojanje ovog

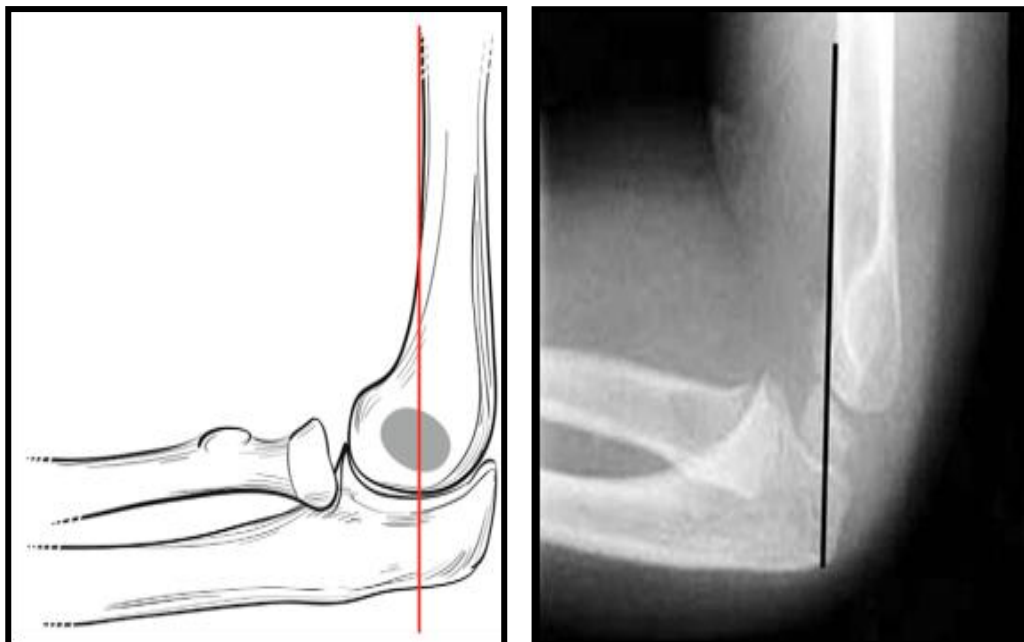
znaka neophodan je integritet zglobne kapsule. Postojanje zadnjeg „masnog jastučeta“ je siguran znak okultne frakture, dok se ponekad može uočiti prednje „masno jastučće“, iako nije prisutan prelom humerusa (lažno pozitivan znak). Prednji „masni jastučić“ je trouglasto radioprosvetljenje koje se uočava anteriorno u odnosu na distalni humerus, jasno se vizualizuje i u slučaju izliva u zglob lakta je pomeren napred. Posteriorni „masni jastučić“ nije vidljiv u položaju fleksije lakta od 90 stepeni, međutim u slučaju postojanja izliva u zglobu lakta usled preloma ili spontano reponirane dislokacije, ovaj znak postaje vidljiv (slika 1.16). Kod preloma distalnog humerusa subperiostalno krvarenje može podići zadnje „masno jastučće“.



Slika 1.16. Znak „masnog jastučića“: Uočava se suprakondilarni prelom (crne strelice) i podignuto zadnje masno jastučće (bele strelice).

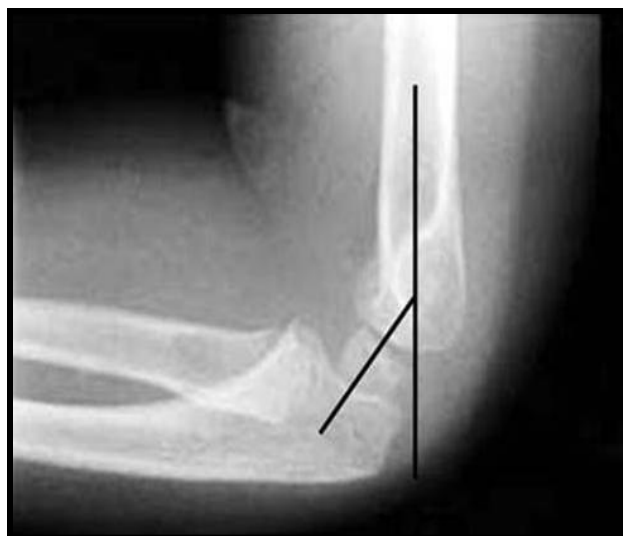Prilikom procenjivanja rendgenskih snimaka, kada postoji sumnja na suprakondilarni prelom humerusa vrlo su korisne tzv. pomoćne linije koje omogućavaju preciznije tumačenja snimka. Prednja humeralna linija je linija koja ide prednjim korteksom distalnog humerusa i prolazi kroz srednju trećinu osifikacionog jezgra

lateralnog kondila (slika 1.17).⁴⁹ Kod suprakondilarnih preloma prednja humeralna linija je promenjenog izgleda.



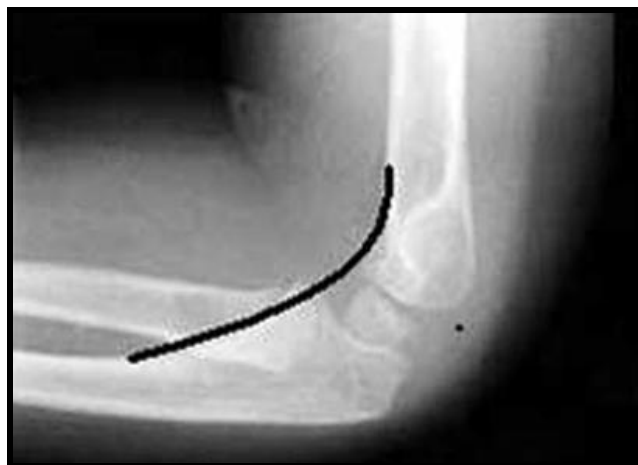Slika 1.17. Prednja humeralna linija: linija povučena kroz prednji humeralni korteks prolazi kroz srednju trećinu kapituluma kada prekida distalni humerus.⁴⁹

Humero-kapitelarni ugao je ugao koji formiraju uzdužna osovina humerusa sa uzdužnom osovinom lateralnog kondila i iznosi oko 30 stepeni (slika 1.18).⁵⁰ Kako je to na slici prikazan, uspravna linija prati uzdužnu osovinu humerusa. Sa druge strane, ova linija se ukršta sa linijom koja ide centralnom tačkom kapituluma. Kod suprakondilarnih preloma humerusa sa posteriornim pomeranjem distalnog fragmenta, humero-kapitelarni ugao se smanjuje, dok prednje pomeranje distalnog fragmenta povećava ovaj ugao. Određivanje humerokapitelarnog ugla, ima značaj kod preloma humerusa sa minimalnim pomeranjem fragmenata, radi procene stepena dislokacije i planiranja ortopedskog metoda lečenja.



Slika 1.18. Humero-kapitelarni ugao: predstavlja ugao formiran između uzdužne osovine humerusa i centralne tačke kapituluma i iznosi oko 30 stepeni.⁵⁰

Koronoidna linija je izdužena linija koja ide uz prednju ivicu procesus koronoideusa ulne i dospeva do prednje granice lateralnog kondila (slika 1.19).⁵¹ Kod suprakondilarnih preloma kod kojih je distalni fragment pomeren posteriorno, koronoidna linija prolazi ispred prednje granice lateralnog kondila.



Slika 1.19. Koronoidna linija: polazi od koronoidnog procesusa proksimalne ulne i pruža se proksimalnim delom kosti i prolazi prednjim kapitulom distalnog humerusa.⁵¹

1.4.3. Klasifikacija suprakondilarnih preloma humerusa

Jedna od najprimenjivanijih klasifikacija suprakondilarnih preloma humerusa je *Wilkinsonova* modifikacija *Gartlandove* klasifikacije, koja je bazirana na radiografskom

izgledu dislociranih fragmenata (tabela 1.2).^{1,52} Vrlo je praktična i jednostavna za korišćenje i deli suprakondilarne prelome na tri tipa.

-Tip I su nedislocirani prelomi sa sledećim karakteristikama: prednja humerusna linija seče kapitulum, fosa olekrani je netaknuta, nema medijalnog ili lateralnog pomeranja distalnog fragmenta, nema kolapsa medijalnog stuba i *Baumanov* ugao je normalan (slika 1.20).

-Tip II uključuje prelome koji su delimično dislocirani, ali postoji kontakt između proksimalnog i distalnog fragmenta. Prednja humerusna linija ne preseca kapitulum. Ponekad, rotacijski pomak i nagib u varus mogu biti prisutni i uticati na *Baumanov* ugao. Postoje dva podtipa, IIa kod kojeg je distalni fragment pomeren posteriorno i IIb, kod kojeg je uz posteriorno pomeranje prisutna i rotacija distalnog fragmenta (slike 1.21, 1.22)

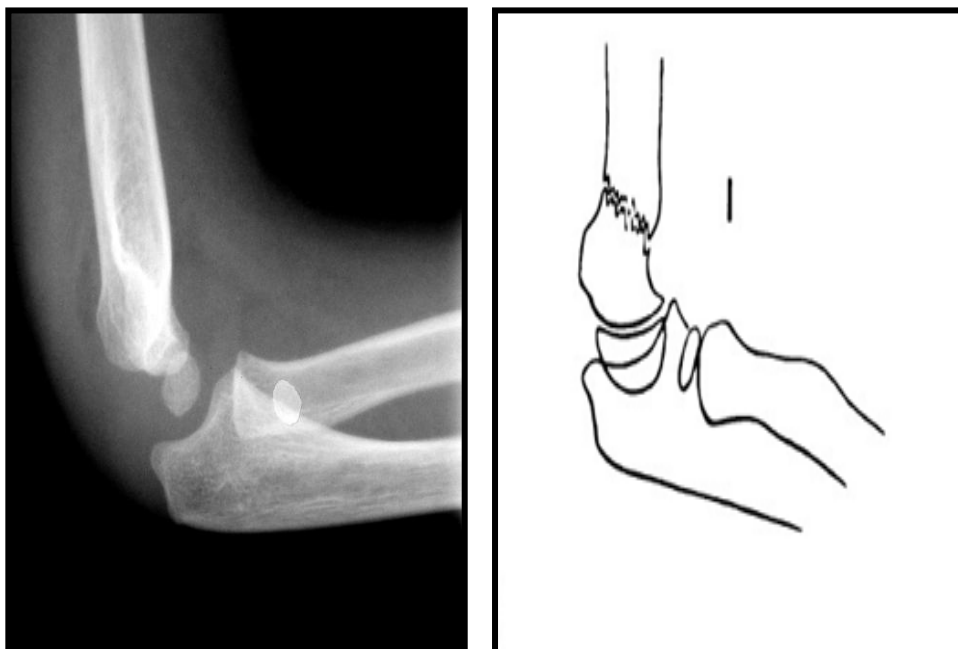
-Tip III definiše prelome sa postojanjem prelomne linije celom cirkumferencom kosti i kompletnim pomeranjem distalnog fragmenta. Kontakt između fragmenata ne postoji (slika 1.23). Kod najvećeg broja suprakondilarnih preloma, distalni fragment je pomeren pozadi, a metafizealni fragment je utisnut u brahijalnu muskulaturu i meka tkiva sa prednje strane. Na osnovu položaja dislociranog distalnog fragmenta humerusa, Tip III se deli u tri podtipa: IIIpm – posteromedijalno pomeren distalni fragment, IIIpl – posterolateralno pomeren distalni fragment i IIIp – posteriorno pomeren distalni fragment.

Tabela 1.2. Klasifikacija suprakondilarnih preloma humerusa (*Wilkinsonova* modifikacija *Gartlandove* klasifikacije)^{1,52}

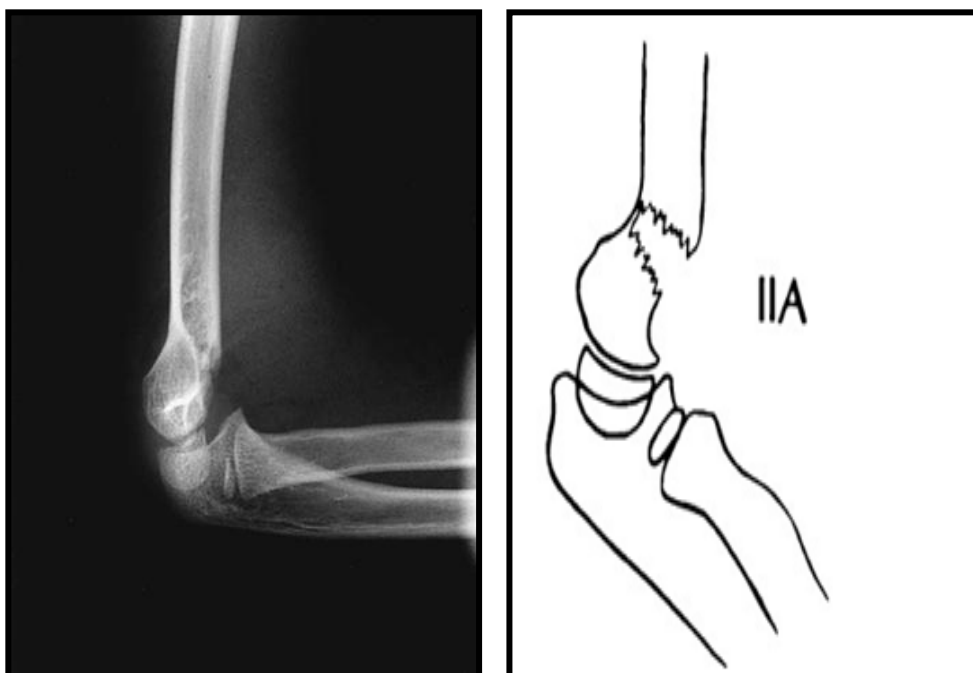
Tip I	Nedislocirani
Tip II	IIa. (posteriorno pomeren distalni fragment) IIb. (posteriorno pomeren i rotiran distalni fragment)
Tip III	IIIpm. (posteromedijalno pomeren distalni fragment) IIIpl. (posterolateralno pomeren distalni fregment) IIIp. (posteriorno pomeren distalni fragment)

Leicht opisuje tzv. tip IV suprakondilarnog preloma distalnog humerusa sa nestabilnošću u svim pravcima.⁵³ Karakteristika ovih preloma je nekompetentnost periostalnog omotača celom cirkumferencom kosti, koja se manifestuje nestabilnošću preloma i u položaju fleksije i u položaju ekstenzije. Ovaj tip preloma se utvrdi obično u toku ortopedске intervencije, kada je pacijent u anesteziji. Uzrok nestabilnosti može biti

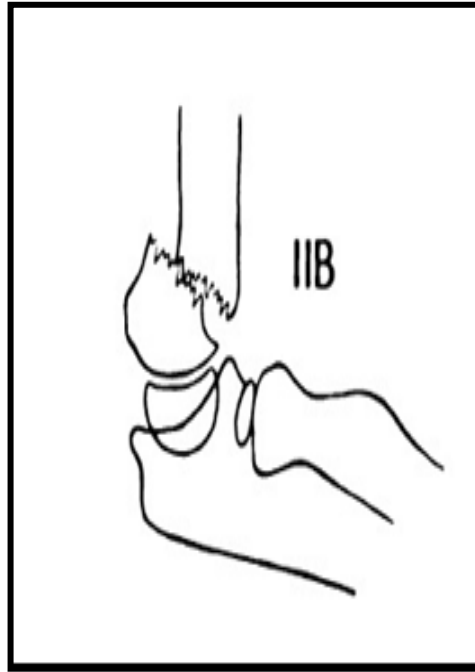
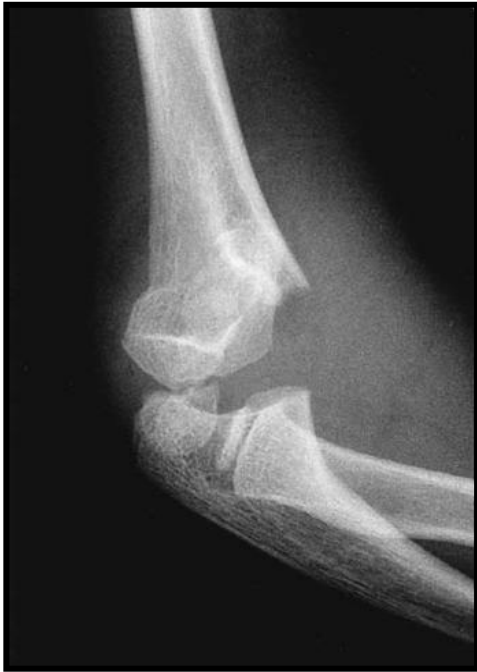sam mehanizam povrede, ili se može desiti jatrogeno u toku pokušaja repozicije. Klasifikacija ovog tipa preloma posebno ima opravdanja zbog terapijskog postupka kod ove vrste nestabilnih preloma.



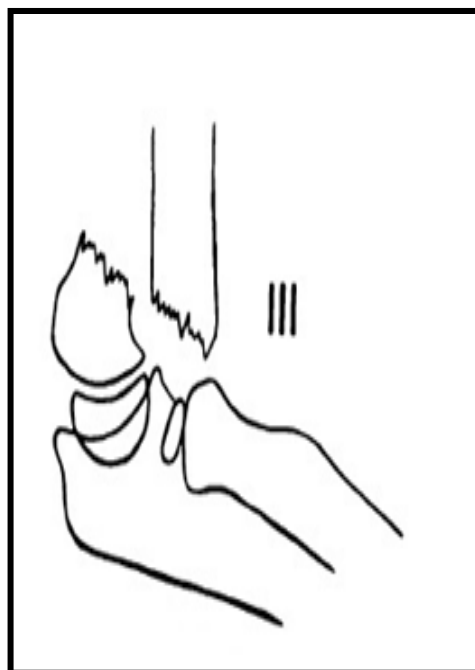
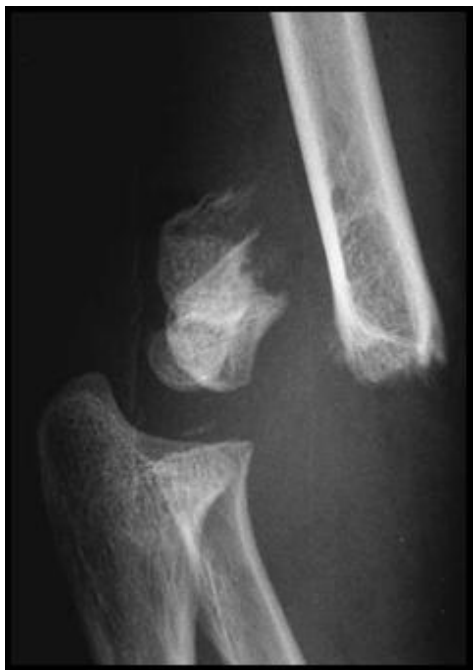Slika 1.20. Suprakondilarni prelom humerusa tip I po *Gartlandu*, nema dislokacije.



Slika 1.21. Suprakondilarni prelom humerusa tip IIa po *Gartlandu* posteriorno dislociran distalni fragment kosti, postoji kontakt među fragmentima.



Slika 1.22. Suprakondilarni prelom humerusa tip IIb po *Gartlandu*, posteriorno dislociran i rotiran distalni fragment kosti, postoji kontakt među fragmentima.



Slika 1.23. Suprakondilarni prelom humerusa tip III po *Gartlandu*, kompletna dislokacija distalnog fragmenta, ne postoji kontakt između fragmenata.

1.5. LEČENJE SUPRAKONDILARNIH PRELOMA HUMERUSA

1.5.1. Hitna imobilizacija

Adekvatna imobilizacija povređene ruke pre odlaska pacijenta na radiografsku evaluaciju i definitivno zbrinjavanje je veoma važna. Prilikom imobilizacije, treba voditi računa o stepenu fleksije lakta, jer prekomerna fleksija lakatnog zgloba može prouzrokovati oštećenje neurovaskularnih struktura. Ekstremitet se imobilizuje korišćenjem jednostavnog sredstva za imobilizaciju (Kramer šina, gips šina) u deformisanoj poziciji, najbolje sa laktom u ekstenziji i podlakticom u pronaciji. Neurovaskularni status treba uvek ispitati pre i nakon postavljanja imobilizacije. Najvažnije je proceniti puls arterije radijalis i kvalitet kapilarnog punjenja, kao i utvrditi neurološki nalaz nerava lakatnog regiona. Metod lečenja suprakondilarnih preloma će zavisi od tipa preloma, od veličine otoka mekih tkiva i od toga da li postoji bilo kakvo oštećenje neurovaskularne funkcije. Najefikasniji metod prevencije otoka ili smanjivanja otoka lakta, predstavlja pravovremena, neposredna repozicija, sa postizanjem zadovoljavajućeg položaja fragmenata.

1.5.2. Lečenje Tipa I suprakondilarnih preloma humerusa

Lečenje nedislociranih ili minimalno dislociranih suprakondilarnih preloma podrazumeva aplikaciju posteriorne gipsane longete sa laktom flektiranim pod uglom ne većim od 90 stepeni i podlakticom u neutralnoj poziciji. Kontrolni rendgenski snimak se uradi tri do sedam dana nakon postavljanja gipsane longete da bi se utvrdio položaj fragmenata, kako bi se u situacijama eventualnog nastanka dislokacije preloma, pravovremeno pristupilo ortopedskom lečenju. Adekvatna pozicija fragmenta na radiografiji se procenjuje pomoću položaja prednje humeralne linije koja preseca kapitulum humerusa na lateralnom snimku, te na osnovu vrednosti *Baumanovog* ugla (od 70 do 78 stepeni), ili simetričnih vrednosti na oba lakta. Veoma je važno da se vaskularni status procenjuje u prvih 24 do 48 sati i da pacijent i njegovi roditelji budu upoznati sa znacima i simptomima vaskularnog oštećenja, da bi se u slučaju pogoršanja cirkulatornog nalaza javili u zdravstvenu ustanovu. Kod minimalno dislociranih preloma sa većim otokom, preporučljivo je da dete bude hospitalizovano jedan do dva dana radi evaluacije neurovaskularnog statusa. Prosečno vreme zarastanja preloma je tri

do četiri nedelje. Nakon tri do četiri nedelje se odstranjuje gipsana imobilizacija. Prvi kontrolni pregled se preporučuje, ne kasnije od mesec dana nakon odstanjenja gipsa, kada se procenjuje obim pokreta, izgled lakta i neurološki nalaz pripadajućih nerava lakatnog regiona.

Deformitet po tipu kubitus varusa se može javiti usled kolapsa medijalnog korteksa distalnog humerusa posle minimalno dislociranih preloma lečenih jednostavnom gipsanom imobilizacijom. Treba naglasiti da se kubitus varus češće javlja usled neadekvatnog lečenja tipa I i tipa II preloma nego kod tipa III preloma distalnog humerusa. U slučaju kompresije sa medijalne strane, prelom treba lečiti na taj način što će se prvo korigovati medijalni nagib i rotacija distalnog fragmenta, posle čega sledi fleksija lakta da bi se korigovao posteriorni nagib distalnog fragmenta. Klinički noseći ugao lakta, kao i *Baumanov* ugao, uvek treba uporediti sa kontralateralnim nepovređenim laktom.

1.5.3. Lečenje Tipa II suprakondilarnih preloma humerusa

Kada je otok lakta minimalan sa urednim neurovaskularnim statusom, dislocirani suprakondilarni prelomi sa intaktnim zadnjim korteksom se leče ortopedskom repozicijom u opštoj endotrahealnoj anesteziji. U slučaju velikog otoka, gubitka pulsa prilikom postavljanja lakta u položaj fleksije, neurovaskularnih povreda, kao i drugih povreda na istom ekstremitetu, indikovano je uraditi perkutanu fiksaciju Kiršnerovim iglama suprakondilarnog preloma humerusa Tipa II. Veliki broj autora predlaže perkutanu fiksaciju dislociranih suprakondilarnih preloma humerusa, bez obzira na stanje otoka i neurovaskularni status.^{7,15}

Kod suprakondilarnih preloma, brahijalni mišić gubi svoje supinatorско dejstvo usled prekida kontinuiteta humerusa. Usled dejstva mišića, pronator teres vuče proksimalni radioulnarni zglobov u pronaciju. Položaj početne dislokacije distalnog fragmenta je sledeći bitan faktor koji utiče na položaj podlaktice prilikom postavljanja gipsane imobilizacije. Kada je distalni fragment dislociran medijalno, podlaktica se postavi u položaj pronacije, da bi se zategao periost sa lateralne strane i samim tim prevenirao kubitus varus. U situacijama kada je distalni fragment pomeren lateralno, položajem podlaktice u supinaciji zateže se periost sa medijalne strane i time prevenira kubitus valgus.

Uspešnost repozicije se kontroliše rendgenskim pojačivačem slike u operacionoj sali. Anteroposteriorni i lateralni snimak lakta su obično dovoljni da bi se procenila adekvatnost repozicije. Svaki medijalni ili lateralni nagib distalnog fragmenta mora biti kompletno korigovan, a u slučaju da nije korigovan, rezultiraće pojavom kubitus varus ili valgus deformiteta distalnog humerusa. Apozicionalna pomeranja fragmenata su dopuštena i uz remodeliranje nemaju efekat na noseći ugao lakta, niti na finalni obim pokreta. Rotacija distalnog fragmenta se ne koriguje remodeliranjem, može izgledati bizarna na radiogramu, ali se klinički kompenzira rotacijom u ramenom zglobu. Posteriorna angulacija distalnog fragmenta može rezultirati hiperekstenzijom lakta i prednjom angulacijom kod fleksionih deformiteta, ali se ovi deformiteti međusobno spontano koriguju.

Nakon izvršene ortopedске repozicije, idealno bi bilo imobilisati lakat u položaju fleksije od 120 stepeni.⁵⁴ *McLaughlin* ističe dva velika nedostatka takvog načina lečenja i naziva ih „suprakondilarna dilema“.⁵⁵ Naime, fleksija od 120 stepeni kod otečenog lakta može kompromitovati cirkulaciju, a manji stepen fleksije predisponira gubitak postignute repozicije. Metod ortopedске repozicije je praćen velikim brojem loših rezultata. Poneki autori koriste ortopedsku repoziciju kao prvu liniju lečenja i ponavljaju repoziciju u slučaju da dođe do redislokacije preloma.⁵⁶ Ponavljane manipulacije predisponiraju ukočenost zgloba, kao i miozitis osificans. Značajno je veća incidenca kubitus varus deformiteta kod pacijenata lečenih ortopedskom repozicijom u odnosu na druge metode lečenja. Ortopedska repozicija nije adekvatan metod lečenja za suprakondilarne prelome humerusa sa dislokacijom fragmenata zato što se odličan rezultat lečenja javlja kod svega 50% pacijenata lečenih na ovaj način.⁷ Pojedini autori ipak preporučuju ortopedsku repoziciju za sve tipove suprakondilarnih preloma, bez obzira na to što je 31% dece zahtevalo dodatni ortopedski tretman, kao i na veću mogućnost razvoja kubitus varus deformiteta u slučaju neprepoznavanja gubitka repozicije u gipsu.⁵⁶

Ortopedska repozicija praćena imobilizacijom gipsom je po nekim autorima adekvatan metod lečenja samo za tip IIa suprakondilarnih preloma humerusa.¹⁵ Ovi prelomi su obično praćeni malim otokom i retke su vaskularne i neurološke komplikacije. Rana evaluacija uključuje periodično radiografsko praćenje, četvrtog do

desetog dana posle preloma, da bi se procenila uspešnost repozicije, a potom i nakon skidanja gipsane longete. Ukupno trajanje gipsane imobilizacije je tri do četiri nedelje.

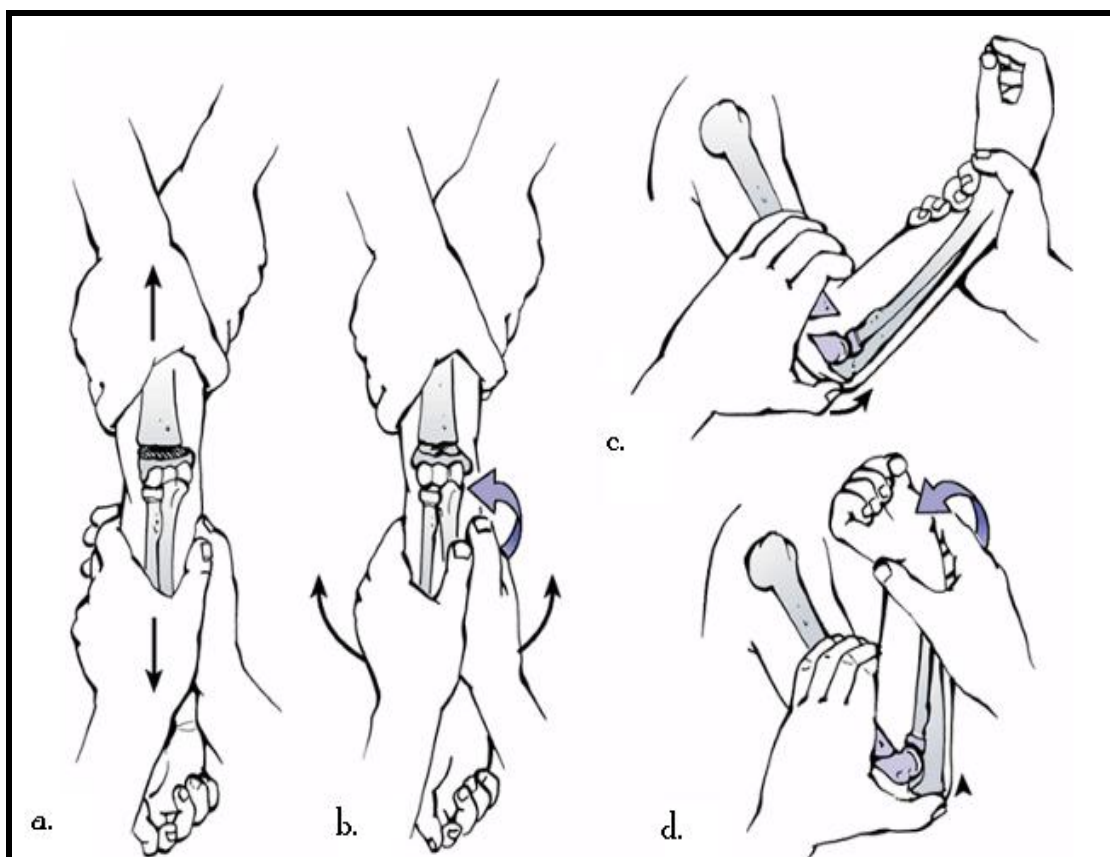
1.5.4. Lečenje Tipa III suprakondilarnih preloma humerusa

Kod ovog tipa preloma, periost je pocepan, ne postoji kontakt između koštanih fragmenata, nisu retke komplikacije usled povreda mekih tkiva lakta. Potrebno je obaviti detaljnu procenu neurovaskularnog statusa. U slučaju vaskularnog oštećenja i sumnje na kompartment sindrom, prelom treba tretirati kao urgentno stanje i pristupiti hitnom lečenju, tj. ortopedskoj repoziciji u uslovima opšte endotrahealne anestezije, a potom perkutanoj fiksaciji sa dve Kiršnerove igle.

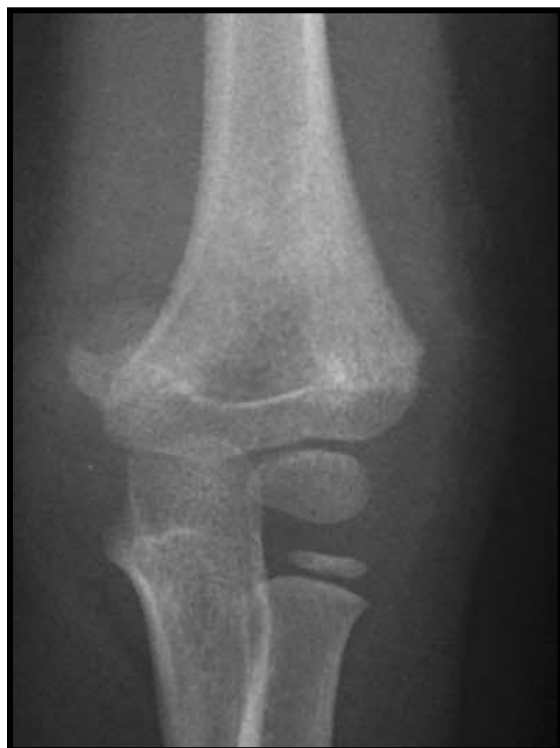1.5.5. Ortopedska repozicija

Preduslov za izvođenje ortopedske repozicije je opšta endotrahealna anestezija i potpuno relaksirano dete. Pacijent je postavljen blizu ivice operacionog stola, sa rukom preko pojačivača slike, da bi se mogla proceniti uspešnost repozicije. Asistent drži čvrsto proksimalni deo humerusa da bi omogućio ortopedu da vrši trakciju distalnog fragmenta. Trakcija se vrši ujednačenom snagom dok je lakat u položaju ekstenzije. Nakon sprovedene adekvatne trakcije, obično u trajanju od dva do pet minuta, koriguje se lateralno ili medijalno pomeranje distalnog fragmenta (slika 1.24).⁵⁷ Nastavljajući sa kontinuiranom trakcijom, ortoped prstima dominantne ruke gura proksimalni fragment posteriorno. Palac dominantne ruke postavlja se sa posteriorne strane distalnog humerusa gurajući ga napred, dok istovremeno prstima potiskuje proksimalni fragment pozadi. Istovremeno, ortoped drugom rukom flektira lakat i podlaktica se postavi u položaj pronacije kod posteromedijalnog pomeranja, ili položaj supinacije kod posterolateralnog pomeranja distalnog fragmenta. Dok je lakat flektiran, ortoped i dalje vrši laganu distrakciju distalnog fragmenta. Sa laktom u položaju hiperfleksije procenjuje se uspešnost repozicije na anteroposteriornom i lateralnom snimku lakta. Lateralni snimak se napravi ili spoljnom rotacijom ramena ili okretanjem pojačivača slike. Kod veoma nestabilnih preloma preporučljivo je rotirati pojačivač slike da ne bi došlo do dislokacije preloma. Kada se uspostavi zadovoljavajući položaj fragmenata, postavlja se gipsana longeta ili se perkutano plasiraju Kiršnerove igle. (slika 1.25, 1.27) Grube manipulacije i remanipulacije se moraju izbegavati, jer mogu dovesti do

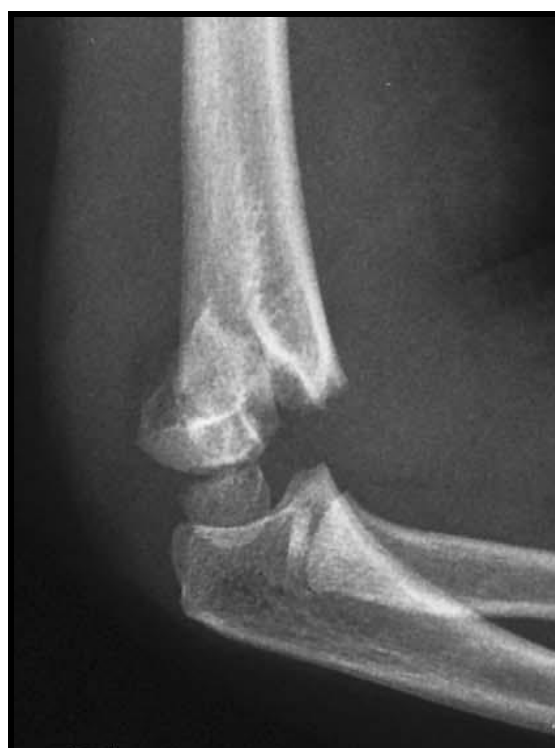oštećenja krvnih sudova, nerava i mekih tkiva. Uvek, nakon završene repozicije, neophodno je proveriti perifernu cirkulaciju. Ako je cirkulacija dobra, može se postaviti nadlaktna gipsana longeta sa laktom u položaju fleksije do 90 stepeni. Treba voditi računa da gips ne steže meka tkiva u oblasti lakta. Ponekad je potrebno u predelu radijalne arterije napraviti otvor u gipsu radi praćenja cirkulacije.



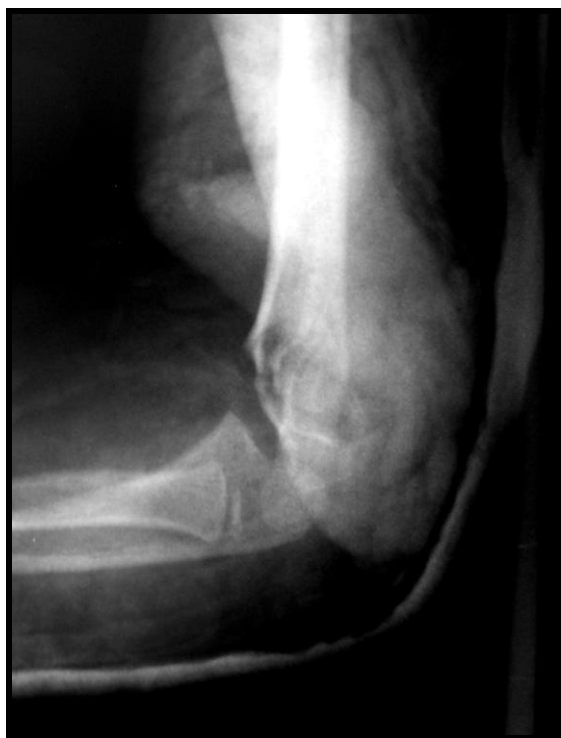Slika 1.24. Ortopedska repozicija: a) Trakcija i kontratrakcija; b) Korekcija lateralnog ili medijalnog deplasmana, kao i rotacionih pomeranja; c) U položaju trakcije, izvrši se repozicija posteriorno pomerenog distalnog fragmenta; d) Lakat se hiperfektira do 90 stepeni da bi se nategnula posteriorna šarka periosta u cilju održavanja uspostavljene repozicije prelomnih fragmenata.⁵⁷



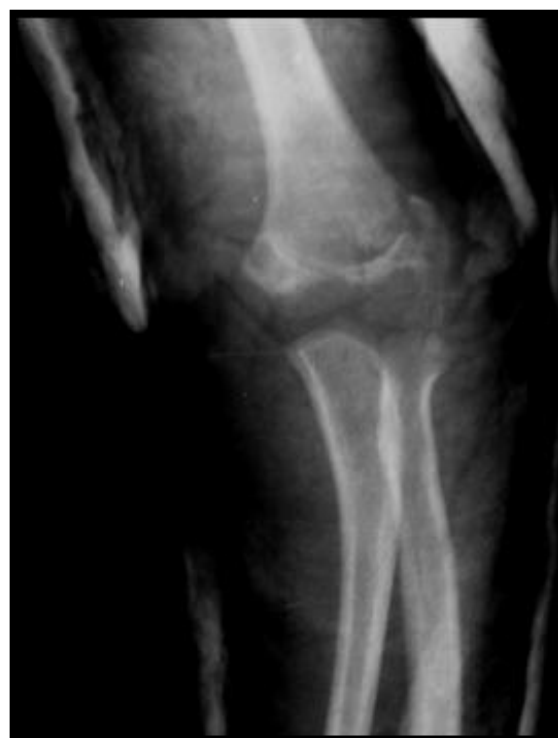a.



b.



c.



d.

Slika 1.25. a) Anteroposteriorni i b) lateralni radiogram suprakondilarnog preloma humerusa Tip IIb; c) i d) Postoperativni snimak, nakon ortopedске repozicije i gipsane imobilizacije.

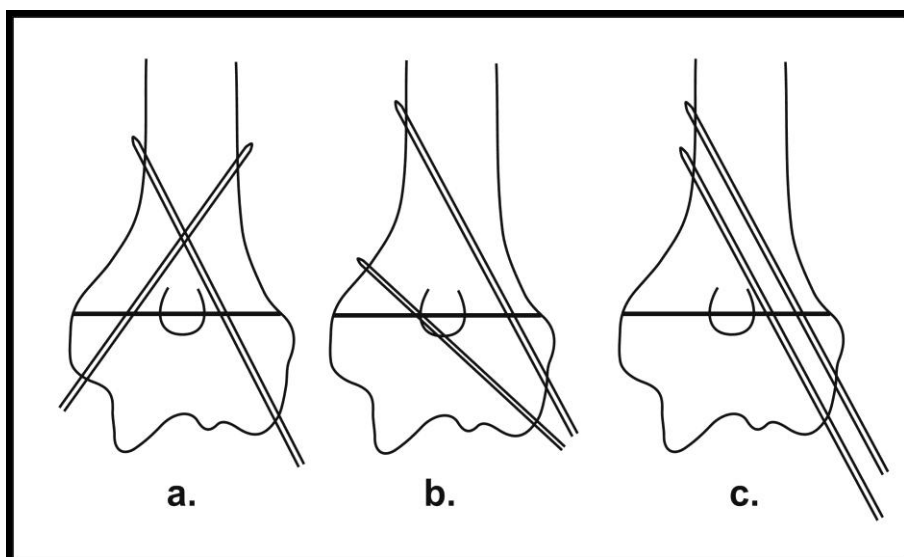
1.5.6. Perkutana fiksacija

Perkutana fiksacija suprakondilarnih preloma se primenjuje više od 60 godina. Na početku se perkutana fiksacija kao metod lečenja suprakondilarnih preloma humerusa radila „na slepo“, bez korišćenja rendgenskih pojačivača slike. Sa razvojem modernih radiografskih aparata, kao i sve boljom ortopedskom opremom, perkutana fiksacija postaje standardna procedura u lečenju ovih teških preloma kod dece. Sadašnje kontroverze oko perkutane fiksacije su:

- konfiguracija Kiršnerovih igala (ukrštena ili lateralna),
- ostavljanje krajeva Kiršnerovih igala potkožno ili van kože,
- vreme proteklo od povređivanja do perkutane stabilizacije (hitno ili elektivno),
- značaj hirurške repozicije.

Konfiguracija Kiršnerovih igala

Postoje razne varijacije tehnike perkutane fiksacije suprakondilarnih preloma humerusa (slika 1.26). Pojedini ortopedi preferiraju ukrštenu konfiguraciju Kiršnerovih igala tj. koriste dve Kiršnerove igle koje plasiraju kroz medijalni i lateralni epikondil.^{2,4,5} Drugi autori preporučuju plasiranje Kiršnerovih igala kroz lateralni epikondil da bi izbegli povredu ulnarnog nerva.^{17,58-62}



Slika 1.26. Šematski prikaz konfiguracije Kiršnerovih igala prilikom perkutane fiksacije: a) Ukrštena konfiguracija Kiršnerovih igala; b) Divergentno plasirane Kiršnerove igle sa lateralne strane i c) Paralelno plasirane Kiršnerove igle sa lateralne strane.

Ukrštena konfiguracija Kiršnerovih igala

Utvrđeno je da se maksimalna stabilnost preloma postiže primenom dve ukrštene Kiršnerove igle, pri čemu je jedna plasirana kroz medijalni, a druga kroz lateralni epikondil humerusa i koje se pružaju ascendentno kroz pripadajući stub humerusa i angažuju suprotni korteks.^{9,63}

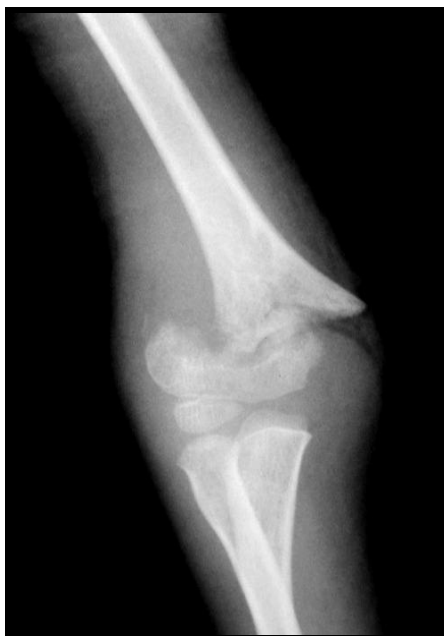Nakon radiografske potvrde uspešne ortopedске repozicije, sledi perkutana stabilizacija suprakondilarnog preloma Kiršnerovim iglama. Asistent drži ruku sa laktom hiperfleksiranim i podlakticom u položaju pronacije, da bi se održala postignuta repozicija. Uvek se prvo postavlja Kiršnerova igla sa lateralne strane. Pomoću baterijske bušilice Kiršnerova igla se postavlja kroz lateralni deo osificiranog kapituluma, prolazi kroz fizu, prelomnu pukotinu, zatim kroz medijalni stub humerusa i uvek mora da angažuje suprotni korteks. Stabilnost preloma se većim delom uspostavi nakon postavljanja prve Kiršnerove igle. Nakon što je postavljena prva Kiršnerova igla, lakat se pažljivo ekstendira do 45 stepeni, da bi se napravio adekvatan rendgenski snimak (anteroposteriorna projekcija) lakta, kako bi se procenila uspešnost repozicije. Potom se lakat flektira do 120 stepeni, uradi se spoljnja rotacija u ramenom zglobu, da bi se napravio lateralni snimak lakta. Nakon što se utvrdi uspešna repozicija, sledi insercija medijalne Kiršnerove igle. Nakon palpacije medijalnog epikondila, Kiršnerova igla se plasira kroz medijalni epikondil, horizontalnije nego sa lateralne strane, prolazi transverzalno kroz medijalni stub humerusa, ploču rasta, prelomnu pukotinu te lateralni stub humerusa i obavezno angažuje suprotni korteks. Prilikom postavljanja medijalne Kiršnerove igle lakat je u položaju fleksije do maksimalno 90 stepeni, jer pri većem stepenu fleksije lakta, dolazi do pomeranja ularnog nerva ka napred, tako da postoji mogućnost povređivanja nerva prilikom plasiranja Kiršnerove igle sa medijalne strane. Neke varijacije ukrštene perkutane tehnike su:

- medijalna incizija u dužini od jedan do dva cm iznad medijalnog epikondila humerusa radi indentifikacije ularnog nerva i zaštite od povređivanja prilikom insercije medijalne Kiršnerove igle,

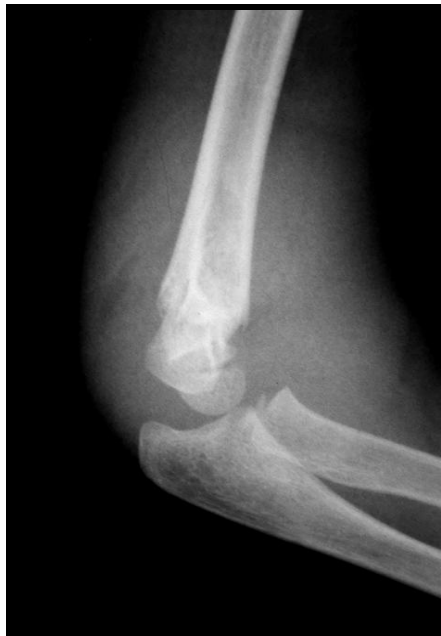- plasiranje ukrštenih Kiršnerovih igala sa lateralne strane, tehnikom po „Dorganu“,

- postavljanje Kiršnerove igle prvo sa medijalne strane sa laktom u položaju fleksije,

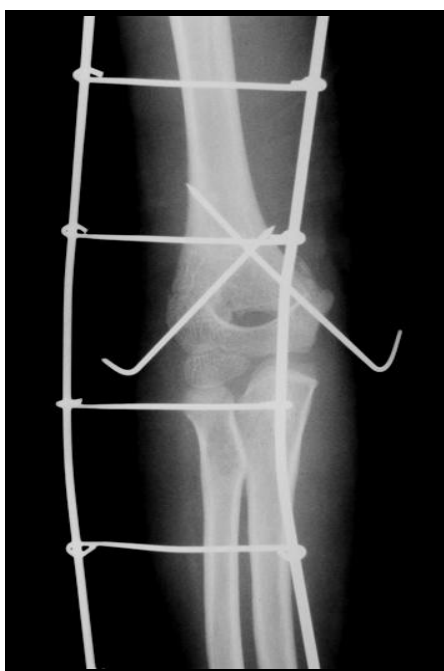
-lokalizaciju ulnarnog nerva pomoću nervnih stimulatora pre plasiranja Kiršnerove igle sa medijalne strane



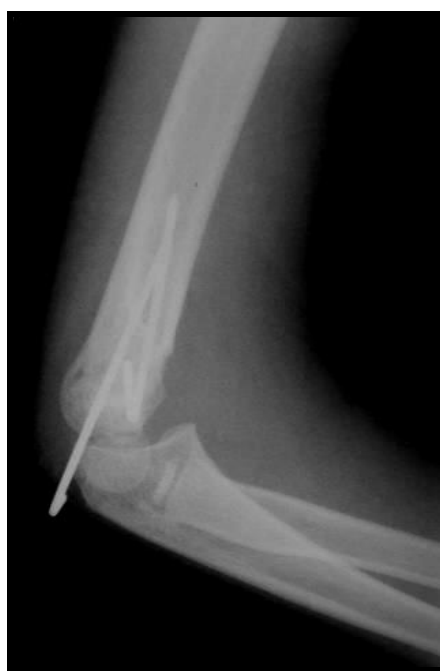a.



b.



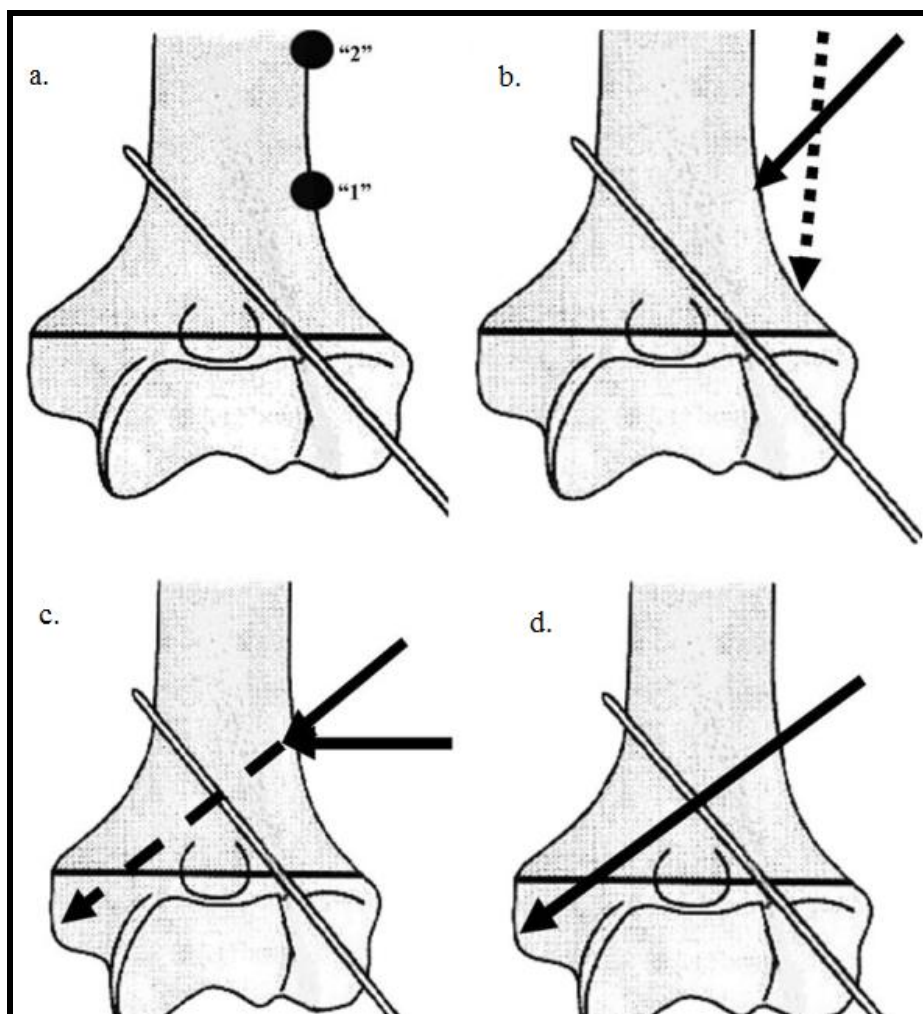
c.



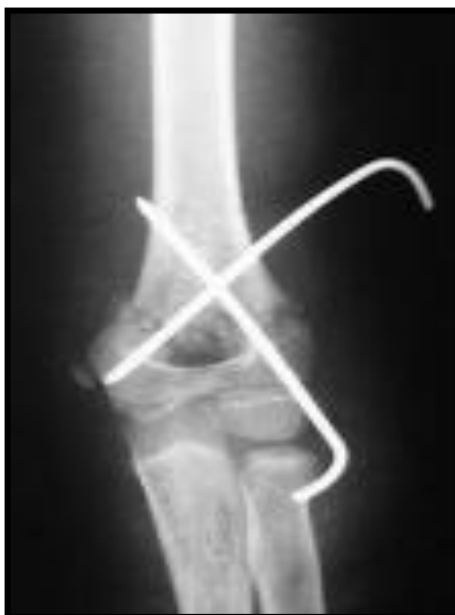d.

Slika 1.27. Suprakondilarni prelom humerusa tip IIb. a) anteroposteriorni i b) lateralni snimak c) i d) Postoperativni snimak (anteroposteriorni i lateralni), nakon ortopedске repozicije i perkutane fiksacije, ukrštenom konfiguracijom Kiršnerovih igala.

Tehnika po „Dorganu“ podrazumeva perkutanu fiksaciju preloma humerusa ukrštenom konfiguracijom Kiršnerovih igala, pri čemu se obe Kiršnerove igle postavljaju sa lateralne strane.¹⁹ Ovom tehnikom se postiže dobra stabilizacija preloma humerusa nakon repozicije, a ujedno je mogućnost povrede ulnarnog nerva svedena na minimum (slike 1.28, 1.29).⁶⁴



Slika 1.28. „Dorganova“ perkutana tehnika lateralno postavljenih ukrštenih Kiršnerovih igala: a) Mesto ulaska Kiršnerove igle trebalo bi da bude u metafizealnom delu „1“, a ne u dijafizealnom delu „2“ humerusa; b) Druga Kiršnerova igla može skliznuti niz lateralni korteks prilikom inseriranja; c) Prilikom postavljanja druge Kiršnerove igle ide se pod pravim uglom dok se ne probije korteks, a potom se Kiršnerova igla usmerava prema dole i medijalno; d) Druga Kiršnerova igla se uvodi proksimalno od mesta preloma kroz lateralni korteks, kroz prelomnu pukotinu u medijalni kondil. Kiršnerove igle se moraju ukrštati iznad prelomne linije.⁶⁴



Slika 1.29. Anteroposteriorna projekcija reponiranog suprakondilarnog preloma humerusa tehnikom po „Dorganu“.

Lateralna konfiguracija Kiršnerovih igala

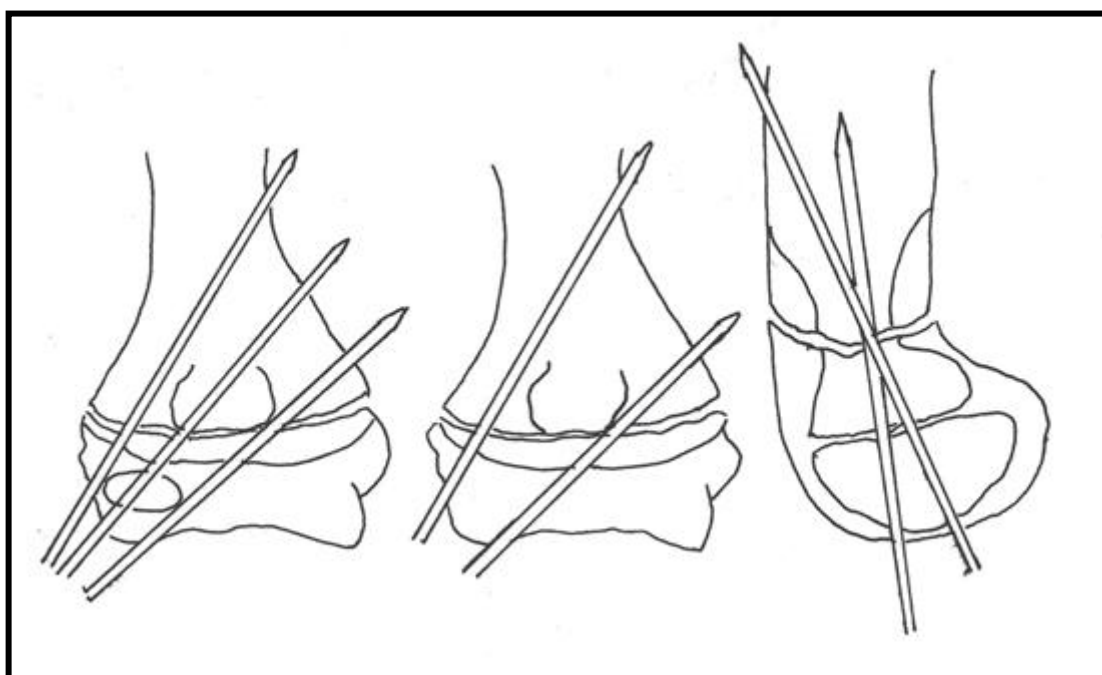
Plasiranje dve ili tri Kiršnerove igle sa lateralne strane je praćeno slabijom stabilnošću preloma u odnosu na ukrštenu konfiguraciju Kiršnerovih igala, ali je rizik povrede ulnarnog nerva sveden na minimum, što predstavlja prednost ove tehnike. U poslednje vreme, većina dečjih ortopeda favorizuje lateralnu konfiguraciju Kiršnerovih igala, ističući kao prednost ove tehnike sigurnu i bezbednu stabilizaciju preloma humerusa.⁶² Važni principi o kojima treba voditi računa prilikom lateralne konfiguracije Kiršnerovih igala su:

- maksimalna separacija Kiršnerovih igala na mestu preloma,
- angažovanje medijalnog i lateralnog stuba distalnog humerusa,
- angažovanje distalnog i proksimalnog fragmenta i eventualno plasiranje treće Kiršnerove igle da bi se povećala stabilnost nakon repozicije.

Priprema je ista kao kod plasiranja ukrštenih igala. Nakon izvršene ortopedske repozicije i radiografske verifikacije dobrog položaja fragmenata, sledi postavljanje Kiršnerovih igala u divergentnoj ili paralelnoj poziciji (slika 1.30). Kod divergentne pozicije, prva Kiršnerova igla se postavlja kroz centar osificiranog kapituluma, ukršta olekranonsku jamicu, dajući bolju stabilnost repozicije, a potom penetrira u medijalni korteks. Druga Kiršnerova igla se plasira kroz distalnu epifizu humerusa lateralno od

kapituluma, prolazi lateralni stub i angažuje suprotni korteks. Maksimalna separacija Kiršnerovih igala na prelomnoj liniji povećava stabilnost ove tehnike.

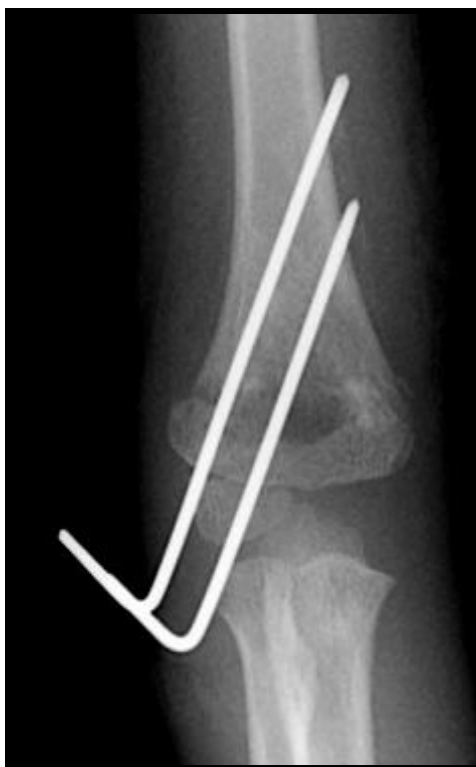Kod paralelne pozicije, prva Kiršnerova igla se postavlja kroz centar osificiranog kapituluma, prolazi kroz lateralni stub, olekranonsku jamicu i angažuje medijalni korteks. Pravac pružanja druge Kiršnerove igle je paralelan sa pravcem pružanja prve Kiršnerove igle (slika 1.31). Ponekad, ako postoji sumnja u stabilnost preloma nakon postavljanja dve paralelne Kiršnerove igle, može se postaviti i treća Kiršnerova igla sa lateralne strane (slika 1.32).



Slika 1.30. Šematski prikaz pravilno postavljenih Kiršnerovih igala sa lateralne strane: Uočava se maksimalna separacija Kiršnerovih igala na fraktornoj liniji kao i da Kiršnerove igle angažuju oba (medijalni i lateralni) stuba proksimalno od prelomne linije kao i adekvatnu količinu koštanog tkiva proksimalnog i distalnog fragmenta.

Stabilnost reponiranog preloma nakon perkutane fiksacije Kiršnerovim iglama se proverava nežnim pomeranjem nadlaktice. Ruka se uhvati za proksimalni deo humerusa i ako nakon nežnog pomeranja, ne nastupi dislokacija reponiranih fragmenata, smatra se da je fiksacija stabilna, a u slučajevima da dođe do dislokacije fragmenata, potrebno je izvršiti ponovnu repoziciju i fiksaciju trećom Kiršnerovom iglom plasiranom ili sa lateralne ili sa medijalne strane. Ako i nakon insercije treće Kiršnerove igle postoji nestabilnost, postavi se Kiršnerova igla sa medijalne strane.⁶⁵ Najčešće

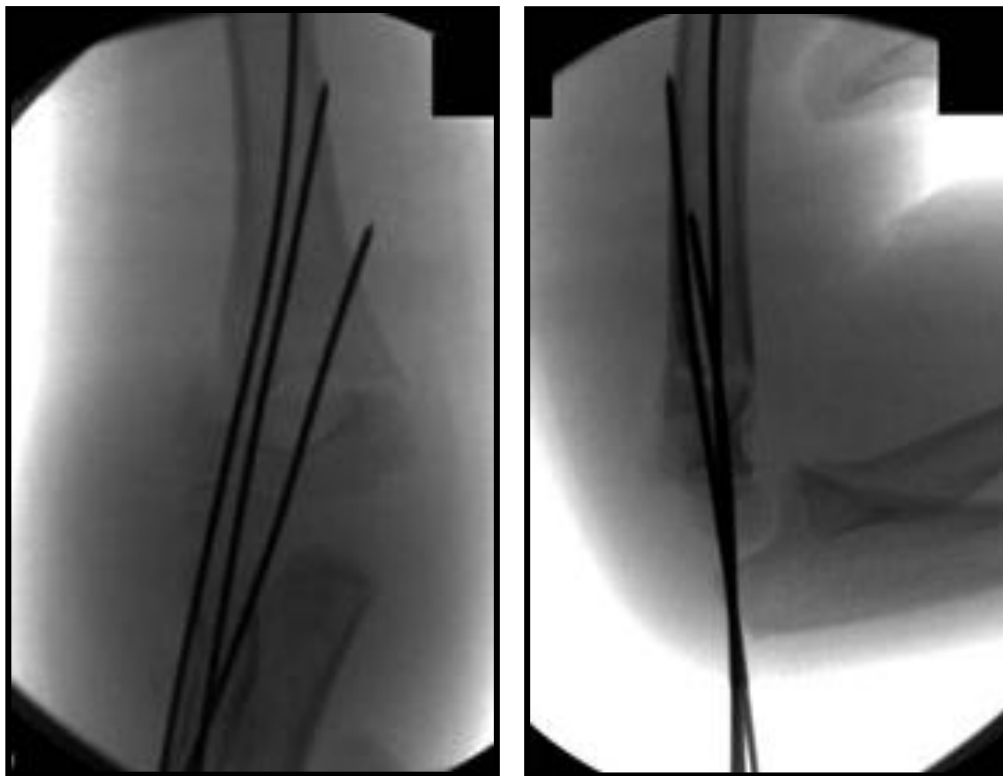
tehničke greške prilikom plasiranja Kiršnerovih igala usled kojih dolazi do redislokacije fragmenata kosti su: neangažovanje oba fragmenta sa dve ili više Kiršnerovih igala, neangažovanje oba korteksa i neadekvatna separacija Kiršnerovih igala na frakturnoj pukotini.⁶⁶ Treba naglasiti da kod suprakondilarnih preloma humerusa, kod kojih je postignuta stabilna fiksacija postoji mala mogućnost postoperativne dislokacije distalnog fragmenta, kao i da je veoma mali procenat preloma nestabilan nakon fiksacije sa dve lateralno postavljene Kiršnerove igle.



Slika 1.31. Lateralna konfiguracija igala.

Mogućnost rotacije distalnog fragmenta je značajno veća kod dve Kiršnerove igle postavljene lateralno paralelno, nego kada su postavljene lateralno i divergentno, a najmanja mogućnost rotacije distalnog fragmenta je kod ukršteno postavljenih igala. Brojni autori ističu da ne postoji značajna biomehanička prednost kod ukrštene konfiguracije igala u odnosu na lateralno postavljene igle, te favorizuju lateralnu konfiguraciju igala, ističući da je to siguran i efikasan metod lečenja dislociranih suprakondilarnih preloma humerusa i da je mogućnost jatrogene povrede ulnarnog nerva svedena na minimum.^{16,67,68} Do povrede ulnarnog nerva najčešće dolazi prilikom

postavljanja Kiršnerove igle sa medijalne strane. Učestalost povrede ulnarnog nerva se kreće od 0 do 15 %.^{65,68-72}




Slika 1.32. AP i lateralni snimak suprakondilarnog preloma humerusa Tip III ortopedski reponiranog i perkutano fiksiranog sa tri Kiršnerove igle postavljene sa lateralne strane.

Posle stabilizacije suprakondilarnog preloma Kiršnerovim iglama, sledi gipsana imobilizacija povređene ruke nadlaktnom gipsanom longetom, pri čemu je lakat u položaju fleksije od 60 do 90 stepeni, a podlaktica u neutralnom položaju. Mada je položaj fleksije jako važan, mora se voditi računa da se prekomernom fleksijom može ugroziti cirkulacija ruke. U slučaju da nakon postavljanja gipsane imobilizacije oslabi puls, ili se ne palpiraju pulsacije arterije radijalis, neophodno je odstraniti gipsanu imobilizaciju, smanjiti stepen fleksije lakatnog zgloba i postaviti ruku u položaj gde se puls arterije radijalis dobro palpira. Brojna ispitivanja su pokazala da sa većim stepenom fleksije i pronacije u lakatnom zglobu dolazi do slabljenja pulsa i smanjenog protoka kroz arteriju.⁷³ Stabilnost preloma se postiže postavljanjem Kiršnerovih igala, a gipsana longeta služi samo da zaštiti pacijenta. Kod dece se nikada ne postavlja cirkularni gips. Kiršnerove igle se odstranjuju nakon tri do četiri nedelje u ambulantnim uslovima.

1.5.7. Repozicija suprakondilarnih preloma humerusa metodom poluge

Interesantan način repozicije suprakondilarnih preloma humerusa je tzv. repozicija metodom poluge.^{74,75} Pristalice ovog metoda repozicije savetuju da se u slučajevima kada i nakon tri pokušaja ortopedске repozicije nije postignut adekvatan položaj fragmenta, pristupi tzv. repoziciji metodom poluge. Poluge su metalni zaobljeni instrumenti elipsiodnog oblika i vrlo su pogodne za rukovanje (slika 1.33).⁷⁶ Odgovarajuća poluga se odabira na osnovu uzrasta pacijenta i veličine ruke.

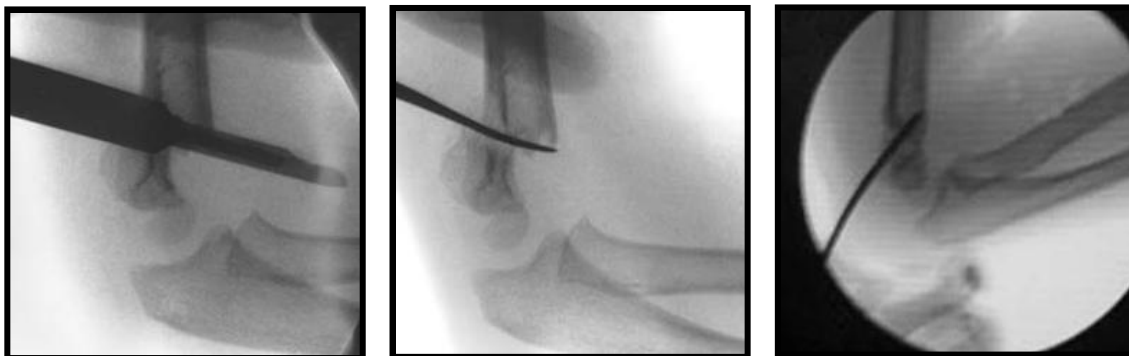


Slika 1.33. Klinička fotografija poluge za repoziciju.⁷⁶

Priprema lakta za intervenciju je kao i kod drugih ortopedskih procedura. Asistent drži čvrsto proksimalni deo humerusa, dok ortoped vrši trakciju distalnog fragmenta. Trakcija se vrši ujednačenom snagom dok je lakat u položaju ekstenzije. Nakon uspostavljanja adekvatne trakcije koriguje se lateralno ili medijalno pomeranje distalnog fragmenta. Sa ramenom u položaju vanjske rotacije i laktom flektiranim do 90 stepeni napravi se lateralni radiogram lakta. Nakon toga napravi se posteriorna incizija u dužini od pet mm, na nivou preloma, i poluga se uvede iznad distalnog fragmenta. Repozicija preloma se izvrši pomoću poluge, koja se postavi između koštanih fragmenata (slika 1.34).⁷⁷

Nakon postizanja zadovoljavajuće repozicije kontrolisane na lateralnom radiogramu lakta, lakat se flektira i prelom se stabilizuje sa dve Kiršnerove igle, plasirane sa lateralne strane. Potom se poluga izvadi i proceni se stabilnost repozicije. U slučaju nestabilne repozicije, plasira se i treća igla sa lateralne strane u medijalnu stranu

distalnog fragmenta. Sa laktom u položaju do maksimalno 90 stepeni fleksije i podlakticom u položaju pronacije postavi se posteriorna nadlaktna gips longeta. Nakon tri do četiri nedelje se odstrane Kiršnerove igle.

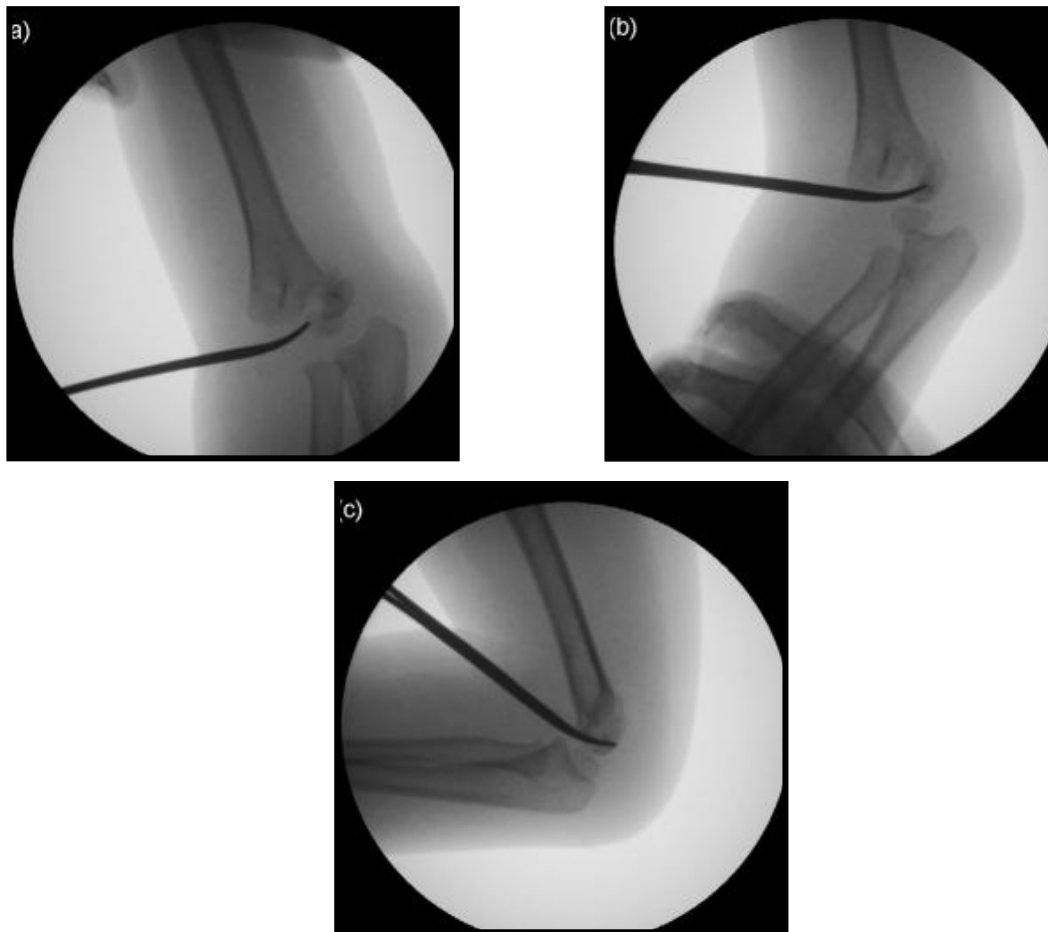


Slika 1.34. Radiografija prikazuje repoziciju tzv. poluga tehnikom: a) Određivanje mesta incizije; b) insercija poluge između frakturnih fragmenata i c) repozicija korišćenjem poluge.⁷⁷

1.5.8. Repozicija suprakondilarnih preloma humerusa pomoću moskito peana

Tehnika repozicije suprakondilarnih preloma humerusa pomoću moskito peana je vrlo slična tehnici repozicije pomoću poluge. Umesto poluge, za repoziciju se koristi moskito pean. Ako nakon dva pokušaja ortopedске repozicije nije postignut zadovoljavajući položaj fragmenata radiografski verifikovan, pristupi se minimalno invazivnoj tehnici repozicije korišćenjem peana.⁷⁸

Prvo se korišćenjem pojačivača slike utvrdi optimalan nivo pristupa mestu preloma. Napravi se incizija dužine tri do pet mm na nivou preloma nasuprot položaja distalnog fragmenta. Nakon toga, pristupi se mestu preloma peanom i isprepariše se prelomna površina i izdrenira se krv (slika 1.35).⁷⁹ Vrhom peana fiksira se proksimalni fragment, te se potom distalni fragment reponira rukom. Moskito pean se ujedno koristi za oslobadanje interponiranih mekih tkiva između frakturnih fragmenata. Nakon što je postignuta adekvatna repozicija, postave se dve Kiršnerove igle pod kontrolom pojačivača slike. Potom se ispita stabilnost fiksacije, te se postavi posteriorna nadlaktna gips longeta sa laktom u položaju fleksije ne većim od 90 stepeni.



Slika 1.35. Radiografija prikazuje metod repozicije pomoću peana: a) Insercija moskito peana između fragmenata; b) i c) Moskito pean se koristi kao poluga prilikom repozicije preloma.⁷⁹

1.5.7. Značaj „vremena“ u repoziciji suprakondilarnih preloma humerusa

Postoje značajne razlike u stavovima pojedinih autora o stepenu hitnosti lečenja suprakondilarnih preloma humerusa. Argumenti autora koji zagovaraju urgentno lečenje su: tehnički lakše izvodljiva ortopedska repozicija, manja mogućnost pojave komplikacija, bolji rezultati lečenja.^{80,81} Nasuprot njima, veliki broj iskusnih dečjih ortopeda ne zagovara hitan pristup u lečenju ovih teških preloma u dečjem uzrastu.⁸²⁻⁸⁴

Urgentna repozicija je indikovana kod pacijenata sa otvorenim prelomima, kod pacijenata sa bledom povređenom rukom bez pulsa ili sa oslabljenim pulsom. Pored toga, urgentan pristup je indikovano u situacijama kada su prelomi praćeni velikim otokom lakta ili sa oštećenjem kože usled frakturnih fragmenata. *Loizou* analizira pet retrospektivnih studija koje ispituju značaj vremena u lečenju suprakondilarnih preloma humerusa tipa III.⁸⁵ Pod ranim lečenjem suprakondilarnih preloma humerusa se

podrazumeva lečenje koje je izvršeno unutar osam do 12 sati nakon povređivanja. Odloženo lečenje podrazumeva lečenje koje je izvršeno nakon osam i 12 sati od povređivanja.⁸⁹⁻⁹⁰ *Loizou* zaključuje da je ortopedska repozicija kod pacijenata lečenih odloženo, nakon osam i 12 sati, tehnički značajno teže izvodljiva, a samim tim je češća konverzija u hiruršku repoziciju, te zbog toga savetuje da suprakondilarne prelome humerusa tipa III treba lečiti unutar osam do 12 sati od nastanka povrede. Pored toga, autor zaključuje da nema razlike u rezultatima lečenja između pacijenata lečenih unutar osam do 12 sati, i nakon tog vremenskog perioda.⁸⁵

Veliki broj autora smatra da nema značajnih razlika u rezultatima lečenja, kao i postoperativnim komplikacijama između pacijenata lečenih unutar osam do 12 sati od nastanka preloma i pacijenata lečenih nakon tog vremenskog perioda.⁸²⁻⁸⁴ Pored toga, nisu uočili korelaciju između vremena proteklog od povređivanja do ortopedske intervencije i potrebe za otvorenom repozicijom. Takođe, dužina operativnog zahvata, dužina hospitalizacije, kao i broj nezadovoljavajućih rezultata ne zavise od prolongiranja tretmana.

Na osnovu svega, može se zaključiti da je pitanje vremenske distance i njena uloga u pravilnom lečenju diskutabilno, uz ogradu da nema značajnije razlike u broju komplikacija između pacijenata lečenih do osam sati i pacijenata lečenih posle osam sati od povređivanja. Procenat hirurških repozicija je kod pacijenata lečenih kasnije veći, čime se ne podržava koncept odlaganja ortopedskog lečenja dislociranih suprakondilarnih preloma humerusa.

1.5.8. Hirurška repozicija suprakondilarnih preloma humerusa

Ortopedska repozicija praćena perkutanom fiksacijom fragmenata predstavlja metodu izbora u lečenju dislociranih suprakondilarnih preloma humerusa kod dece. U situacijama kada su suprakondilarni prelomi praćeni primarnim oštećenjem krvnih sudova i nerava, kod pacijenata sa otvorenim prelomima lakta, kod pacijenata sa prisutnim znacima *Volkmanove* ishemije, kao i u situacijama kada nije moguće postići adekvatnu ortopedsku repoziciju, pristupa se hirurškoj repoziciji.⁸⁸⁻⁹⁰ Najčešći razlog neuspeha ortopedske repozicije se javlja usled utiskivanja proksimalnog fragmenta humerusa u brahijalnu muskulaturu.^{91,92} Pored toga, interpozicija kapsule zgloba unutar zglobnih površina često onemogućava ortopedsku repoziciju.⁹¹⁻⁹⁴

Hiruršku repoziciju treba uraditi neposredno, nakon neuspeha ortopedske repozicije. Odlaganje hirurške repozicije je praćeno većim procentom loših rezultata, na prvom mestu smanjenjem obima pokreta u lakatnom zglobu. Nakon što se utvrdi zadovoljavajući položaj fragmenata humerusa, nakon hirurške repozicije, izvrši se fiksacija reponiranih fragmenata sa dve ukrštene Kiršnerove igle, ili sa dve ili tri lateralno postavljene Kiršnerove igle, a potom sledi postavljanje gipsane longete sa laktom u fleksiji do 90 stepeni (slika 1.36, 1.37). Nakon sedam do 10 dana posle intervencije uradi se kontrolni radiogram lakta. Prelom je metafizarni i brzo zarasta. Nezarastanje i usporeno zarastanje se javljaju retko. Posle hirurške repozicije, Kiršnerove igle se mogu ostaviti da stoje nešto duže nego kod perkutane fiksacije. Potrebno je radiografski ustanoviti dobar kalus, pre odstranjenja igala, otprilike tri do četiri nedelje nakon povrede. Produžena fiksacija Kiršnerovim iglama nije neophodna.

Indikacije za hirušku repoziciju dislociranih suprakondilarnih preloma humerusa u dećjem uzrastu su:

-Akutna povreda krvnih sudova: ukleštenje krvnih sudova između koštanih fragmenata, laceracija ili kompresija krvnih sudova. U takvim situacijama, nakon eksploracije brahijalnih krvnih sudova, prelom se reponira i fiksira sa Kiršnerovim iglama.

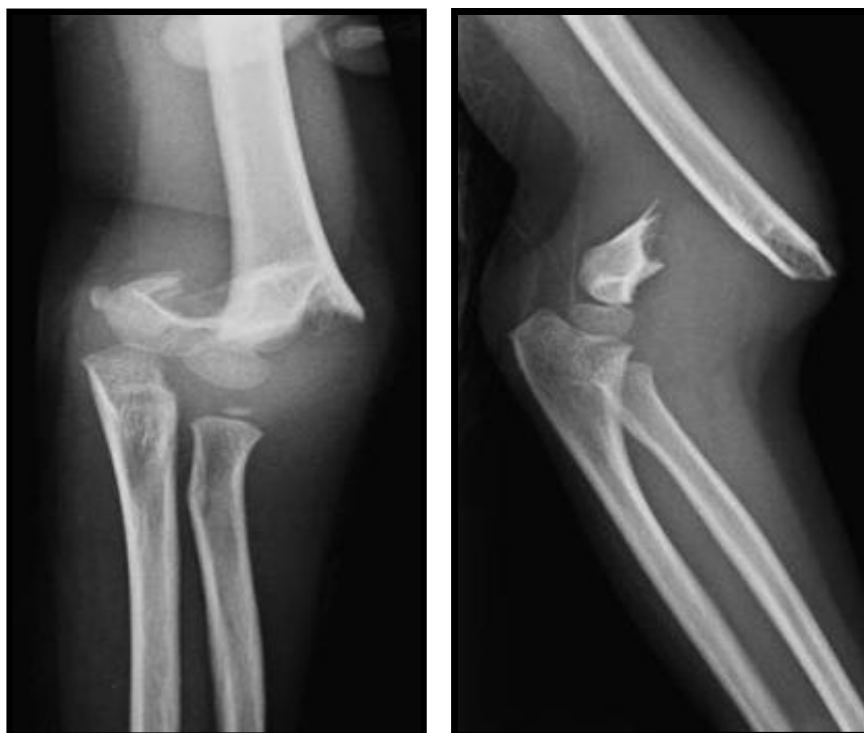
-Nereponabilne frakture sa znaćajnim razmicanjem fragmenata, prelomi kod kojih su se metafizarni okrajci donjeg dela gornjeg fragmenta utisnuli u brahijalnu muskulaturu. Često su takvi teški prelomi udruženi sa slabijim radijalnim pulsom koji se gubi na pokušaj ortopedske repozicije. Ne treba insistirati na ponavljanim ortopedskim repozicijama, jer ponavljane repozicije prouzrokuju dalje oštećenje mekih tkiva.

-Otvoreni prelomi koji su najćešće rezultat teške povrede (slika 1.38).⁹⁵ Nakon debridmana rane, otvoreni prelom se reponira i stabilizuje sa Kiršnerovim iglama. Uz pažljivu hiruršku tehniku kao i primenu antibiotika širokog spektra delovanja, znaćajno su smanjenje infekcije rane.

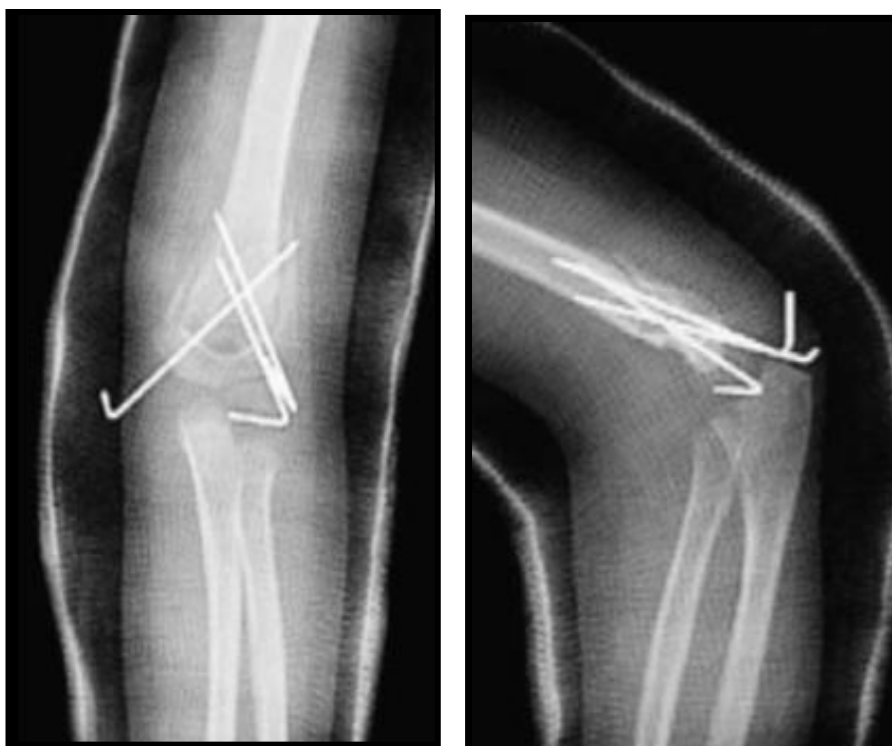-Perzistentni vaskularni kompromis nastao nakon ortopedske repozicije.

-Nemogućnost postizanja adekvatne repozicije ortopedskim metodama. U prošlosti, većina autora je primenjivala skeletnu trakciju za postepenu repoziciju suprakondilarnih preloma humerusa tipa III, jer su rezultati bili zadovoljavajući, kako u

funkcionalnom tako i u estetskom smislu. U današnje vreme, većina autora preferira u ovim situacijama hiruršku repoziciju i stabilizaciju preloma Kiršnerovim iglama.



Slika 1.36. Suprakondilarni prelom humerusa Tip III (posteromedijalna dislokacija).



Slika 1.37. Postoperativni snimak u gipsu (AP i lateralni), nakon hirurške repozicije.

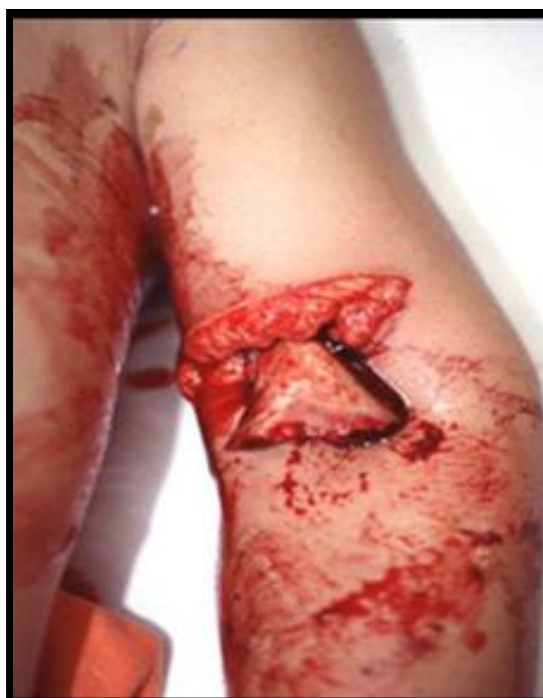Hirurški pristupi

Hirurški pristupi koji se koriste kod hirurške repozicije preloma lakta su: anteriorni, lateralni, medijalni i posteriorni. Autori koji preporučuju lateralni i medijalni pristup savetuju da se mestu preloma pristupa sa one strane gde je periost prekinut, tako da se lateralni pristup koristi kod posteromedijalnog pomeranja distalnog fragmenta, a medijalni pristup se koristi kod posterolateralnog deplasmana. Posteriorni pristup laktu kroz tetivu tricepsa je tehnički lako izvodljiv, međutim, zbog mogućnosti oštećenja vaskularizacije distalnog humerusa, kao i smanjenja obima pokreta u lakatnom zglobu, veliki broj dečjih ortopeda izbegava posteriorni pristup.⁹⁶ Većina autora favorizuje anteriorni pristup, kroz transverzalnu inciziju sa prednje strane lakatnog pregiba, koji se može po potrebi produžiti proksimalno i medijalno.⁹⁷⁻¹⁰⁰ Anteriorni pristup omogućava bolji pregled neurovaskularnih struktura i koristi se u situacijama kada je neophodno eksplorisati brahijalne krvne sudove. Važno je istaći da na vreme zarastanja preloma ne utiče hirurški pristup. Nema značajnih razlika u incidenci komplikacija tipa: kompartment sindroma, usporenog zarastanja, neuroloških i vaskularnih komplikacija, sa tipom hirurškog pristupa. Nešto je veća incidenca povrede ulnarnog nerva kod posteriornog i lateralnog pristupa. To bi se moglo objasniti činjenicom da prilikom postavljanja ukrštenih Kiršnerovih igala, ulnarni nerv nije pod kontrolom oka i usled toga može doći do povređivanja. Izbor hirurškog pristupa zavisiće kako od iskustva hirurga, tako i od karakteristika preloma.

Anteriorni pristup laktu pri repoziciji suprakondilarnih preloma humerusa

Pacijent je u ležećem položaju na operacionom stolu, pripremljen za intervenciju kao kod svih operativnih zahvata na lakatnom zglobu. Nakon elevacije ruke u trajanju od dva minuta naduva se hemostatska poveska. Napravi se transverzalna incizija u antekubitalnoj fleksornoj brazdi, sa mogućnošću proširenja reza proksimalno duž medijalne ivice mišića bicepsa i distalno duž medijalne ivice mišića brahioradialisa, pri čemu nastaje sigmoidni ožiljak. Proksimalni fragment preloma je često smešten površno, neposredno ispod kože, i u većini slučajeva je probio aponeurozu mišića nadlaktice. Ponekad se sa medijalne strane proksimalnog fragmenta tik uz njega nalaze brahijalna arterija i nerv medianus. Radijalni nerv može biti nategnut preko anterolateralnog dela proksimalnog fragmenta ili ležati iza preloma na lateralnoj strani.

U slučajevima kad je brahijalna aponeuroza intaktna, a neophodno je uraditi eksploraciju brahijalne arterije, treba napraviti rez na aponeurozi neposredno kod pripoja mišića bicepsa i pomeriti je lateralno. Arteriju treba ekplorisati od proksimalno ka distalno, eventualno osloboditi od fascije koja je može uvući između frakturnih fragmenata. Nakon identifikacije glavnih struktura i otklanjanja interponiranih mekotkivnih struktura izvrši se repozicija preloma. Nakon završene hirurške repozicije, ograničen je pogled na prelomne fragmente i procena uspešnosti repozicije se procenjuje palpacijom i pomoću pojačivača slike. Da bi se postignuta repozicija i održala, moraju se prelomni fragmenti stabilizovati plasiranjem Kiršnerovih igala. Prilikom postavljanja medijalne Kiršnerove igle, može se napraviti mali rez sa medijalne strane da bi se idetifikovao ulnarni nerv i zaštitio od povređivanja. Prednost ovog pristupa je što je omogućen prilaz brahijalnoj arteriji i nervu medianusu kada su ove strukture povređene. Pored toga, olakšana je repozicija metafizealnih okrajaka kosti, koji ponekad probiju bicipitalnu aponeurozu i na taj način onemogućavaju repoziciju.



Slika 1.38. Otvoreni suprakondilarni prelom humerusa: anteriorna dislokacija distalnog fragmenta.⁹⁵

Medijalni pristup laktu pri repoziciji suprakondilarnih preloma humerusa

Pacijent je pripremljen za operativnu intervenciju kao i kod svih operativnih zahvata na lakatnom zglobu. Nakon elevacije ruke u trajanju od dva minuta postavi se hemostatska poveska. Podlaktica se postavi u vanjsku rotaciju da bi se imao bolji pristup medijalnoj strani lakta. Rez na koži počinje tri cm iznad zgloba lakta i pruža se jedan cm ispod zgloba. Potkožno masno tkivo je edematozno i imbibirano krvlju, što otežava identifikaciju tkivnih struktura. Ulnarni nerv može biti pomeren više napred nego što se očekuje zbog položaja podlaktice u vanjskoj rotaciji. Nakon preparacije subkutanog tkiva, identifikuje se interval između brahijalnog mišića i mišića tricepsa. Nakon otvaranja ovog prostora, evakuiše se hematoma između okrajaka kosti. Identifikuje se ulnarni nerv, zaomči se i čuva se od povređivanja tokom hirurške procedure. Bilo koja mekotkivna struktura, uključujući pokidan brahijalni mišić, kapsulu lakatnog zgloba, brahijalne krvne sudove ili nerv medijanus, odmaknu se od prelomne linije. Eksplorišu se fragmenti kosti i po potrebi očiste od delova mišića, periosta i hematoma. Asistent vrši trakciju i kontratrakciju držeći podlakticu i nadlakticu, pri čemu hirurg prstima dovede distalni fragment u korektnu poziciju korigujući rotaciju i translaciju. Uvek, nakon izvršene hirurške repozicije treba proveriti da nije došlo do inkarceracije ulnarnog nerva između koštanih fragmenata. Posle repozicije značajno je otežana vizuelizacija lateralne strane preloma, te je potrebno digitalno proveriti lateralni stub. Nakon toga se lakat flektira i plasiraju se Kiršnerove igle. Medijalna igla se postavi bez rizika, jer je ulnarni nerv identifikovan i pod kontrolom je oka. Nakon što je radiografski potvrđena zadovoljavajuća repozicija i pozicija Kiršnerovih igala, zatvara se rana i postavi nadlaktina gips longeta. Kiršnerove igle i gipsana longeta se uklanjaju nakon tri do četiri nedelje.

Prednosti medijalnog pristupa su: mogućnost identifikacije ulnarnog nerva, inspekcija medijalnog stuba humerusa i estetski prihvatljiv ožiljak koji se nalazi sa unutrašnje strane ruke. Nedostatak ovog pristupa je nemogućnost vizuelizacije lateralnog stuba humerusa posle repozicije preloma.

Komplikacije hirurškog metoda lečenja

Hirurška repozicija postaje sve prihvaćeniji metod lečenja suprakondilarnih preloma humerusa. Komplikacije ovog metoda lečenja su: smanjenje obima pokreta u

lakatnom zglobu, infekcija, miozitis osificans i povreda neurovaskularne peteljke. Incidenca neurovaskularnih komplikacija kod ovog metoda lečenja je praktično nemerljiva. Primena anteriornog pristupa je dovela do značajnog smanjenja ukočenosti zgloba lakta. Smatra se da je stepen smanjenja obima pokreta kod anteriornog pristupa otprilike isti kao kod ortopedске repozicije.⁹⁸ Kubitus varus, ukoliko se javi, najverovatnije je posledica neadekvatne repozicije. Kod postignute dobre repozicije incidenca kubitus varusa je mala. Sama hirurška intervencija ne garantuje anatomsku repoziciju.

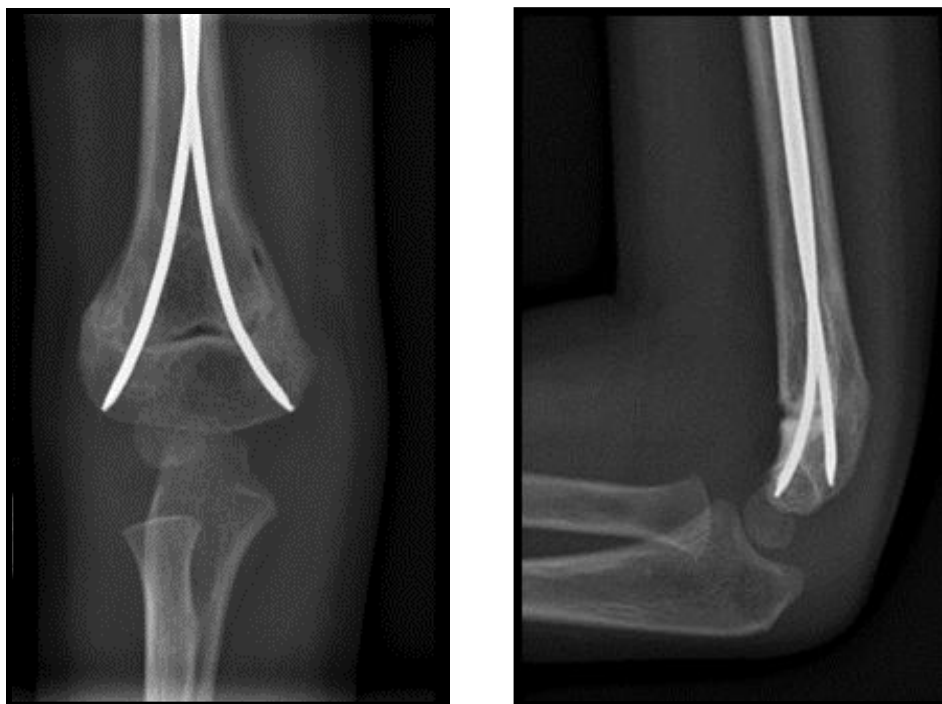Utvrđeno je da je fibroza brahijalne muskulature jedan od glavnih razloga ograničenosti ekstenzije u lakatnom zglobu.¹⁰¹ Anteriornim i medijalnim pristupom prelom može biti optimalno tretiran sa manje oštećenja tkiva, manjim inflamatornim odgovorom i manjim formiranjem ožiljka. Posteriorni pristup je praćen značajnim smanjenjem obima pokreta u lakatnom zglobu. Pristup prelomu kroz zdravo posteriorno tkivo dovodi do dodatnog ožiljavanja, zbog čega postoji smanjenje obima pokreta u zglobu lakta. Autori koji ističu visoku učestalost loših rezultata kod posteriornog pristupa, objašnjavaju to nemogućnošću dobre vizuelizacije prednjih struktura, kao što su brahijalni mišić i neurovaskularne strukture, kao i činjenicom da ožiljak lokalizovan pozadi smanjuje obim pokreta.⁹⁶ Nasuprot njima, drugi autori tvrde da ne postoji veza između hirurškog pristupa i ukočenosti lakatnog zgloba, sa posebnim osvrtom na posteriorni pristup.¹⁰² Usled nemogućnosti vizuelizacije medijalnog stuba humerusa, nakon hirurške repozicije posteriornim i lateralnim pristupom češće su promene nosećeg ugla lakta, koje mogu rezultirati deformitetom tipa kubitus varusa.^{103,104} Upravo, zbog toga pojedini ortopedi izbegavaju lateralni i posteriorni pristup laktu.

U cilju prevencije infekcije svim operisanim pacijentima se ordinira antibiotska terapija, cefalosporinima, a kod otvorenih preloma izuzetno se mogu ordinirati i aminoglikozidi pored cefalosporina. Preoperativno treba objasniti roditeljima da je ukočenost lakatnog zgloba posledica lečenja, a ne komplikacija, i da će trebati šest do 12 meseci da se uspostavi pun obim pokreta.

1.5.9. Elastična stabilizacija intramedularnim iglama (ESIN)

ESIN predstavlja minimalno invazivnu i minimalno traumatičnu hiruršku tehniku predviđenu za lečenje preloma kostiju kod odraslih pacijenata i kod dece.

Stabilizacija se postiže fleksibilnim intramedularnim iglama koje poseduju elastična svojstva. Ove igle omogućavaju dovoljnu stabilnost kosti za bezbednu ranu pokretljivost ekstremiteta, kao i rani oslonac kod preloma donjih ekstremiteta. Dakle, ESIN predstavlja biološki metod osteosinteze transverzalnih, kosih i kratkih spiralnih dijafizarnih preloma kod dece. Prednost ESIN tehnike se uglavnom zasniva na manjim štetnim efektima na zarastanje preloma i procese rasta kosti od drugih invazivnijih metoda. Zahvaljujući elastičnim svojstvima igala, ovaj metod lečenja podržava biološka svojstva zarastanja preloma kod dečjeg skeleta, stimulišući stvaranje oba kalusa (periostalni i endosalni). ESIN tehnika postaje metoda izbora u lečenju dijafizealnih preloma dugih kostiju deteta. U poslednje vreme sve više se počinje primenjivati i za lečenje drugih tipova dečjih preloma.




Slika 1.39. Elastična intramedularna stabilizacija (ESIN): Levo, anteroposteriorni i desno lateralni snimak lakta. Uočava se dobro zarastao suprakondilarni prelom humerusa lečen metodom po ESIN-u. Igle su plasirane anterogradno.¹⁰⁵

Primena ESIN-a je našla svoje mesto i u lečenju suprakondilarnih preloma humerusa (slika 1.39).¹⁰⁵ Elastične igle se postavljaju anterogradno kroz lateralni korteks humerusa i omogućavaju odličnu stabilnost suprakondilarnih preloma humerusa. Primena ove tehnike omogućava uspostavljanje rane pokretljivosti lakatnog zgloba pacijenta, a samim tim se sprečava ukočenost lakatnog zgloba.¹⁰⁶ Treba

napomenuti da je ova tehnika primenjivana u najvećem broju slučajeva kod tipa II suprakondilarnog preloma humerusa.

1.5.10. Spoljnja fiksacija suprakondilarnih preloma humerusa

Spoljnja fiksacija je terapijska ortopedsko-traumatološka metoda fiksiranja koštanih fragmenata pomoću klinova ili igala koji prolaze kroz delove skeleta, a spolja se pričvršćuju za aparat spoljnji fiksator. Spoljnji fiksator je aparat koji povezuje igle i klinove, provučene kroz koštane fragmente, čineći tako jedinstvenu konstrukciju koja služi za fiksaciju fragmenata, tj. delova skeleta, ili za njihovu fiksaciju i promenu položaja.¹⁰⁷ Ova ortopedsko-traumatološka metoda je zauzela značajno mesto u prelomima dijafiza dugih kostiju gornjeg i donjeg ekstremiteta. U poslednje vreme sve veći broj autora publikuje radove u kojima opisuje primenu spoljnog fiksatora u lečenju suprakondilarnih preloma humerusa (slika 1.40).¹⁰⁸ Interesantno je da pojedini ortopedi koriste klinove spoljnog fiksatora prilikom repozicije pomerenog distalnog fragmenta. Naime, nakon insercije klina u distalni fragment, koristeći se klinom kao držačem, izvrši se repozicija distalnog fragmenta.



a.

b.

Slika 1.40. Spoljnji fiksator. a) Paralelno postavljene *Schanzove* igle u distalnom delu humerusa i b) Spoljnji fiksator nakon repozicije preloma.¹⁰⁸

Iskustva sa primenom lateralnog spoljnog fiksatora potvrđuju da su rezultati u najvećem broju slučajeva odlični (estetski i funkcionalni), kao i da je primenom spoljnje fiksacije smanjen broj hirurških repozicija.¹⁰⁹

U situacijama kada nije moguće postići zadovoljavajuću poziciju fragmenata ortopedskom repozicijom, pristupa se aplikaciji spoljnog fiksatora. Stabilnost koju pruža fiksator sprečava kasniji deplasman fragmenata. Međutim, mora biti jasno da je ovaj metod lečenja alternativan već prihvaćenim metodama lečenja.

Glavni cilj ovog načina lečenja je izbegavanje hirurške repozicije i postizanje adekvatne stabilizacije, čime se prevenira kasniji deplasman koji vodi u loše zarastanje i kubitus varus. Indikacije za primenu spoljnje fiksacije su:

- Prelomi koji se ne mogu reponirati primenom konvencionalnih metoda ortopedske repozicije,

- Kosi prelomi koji ne mogu biti stabilizovani adekvatno klasičnim metodama, posebno prelomi sa angulacijom većom od 30 stepeni u sagitalnom planu i

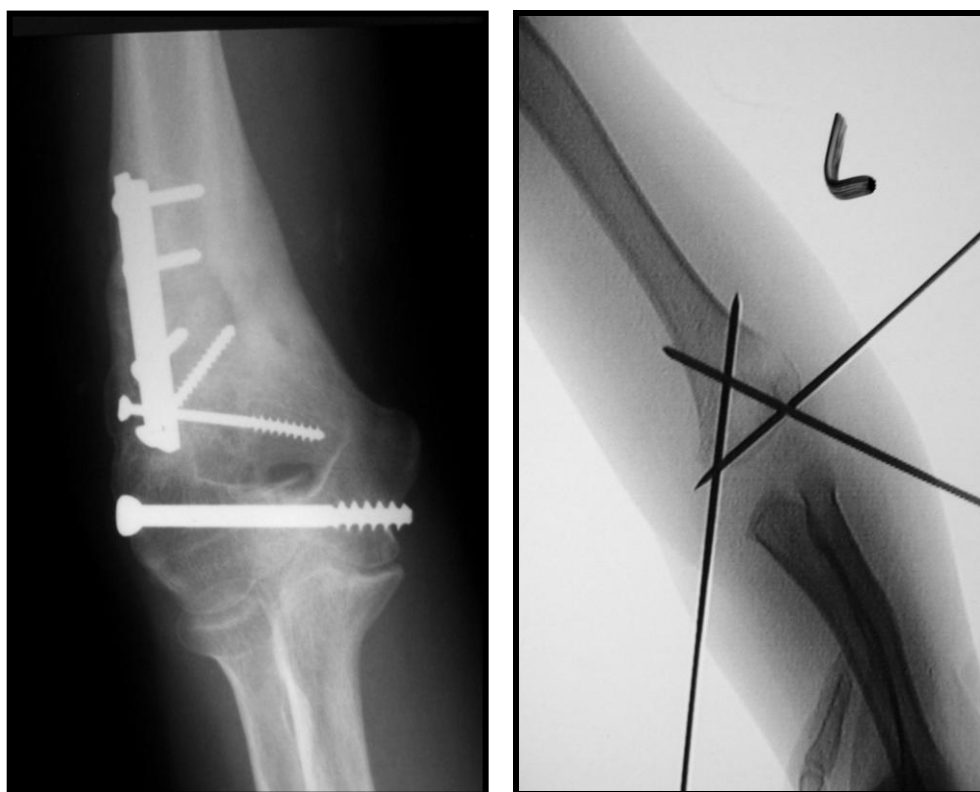
- Kominutivni prelomi.

Prednosti ovog načina lečenja su rana mobilizacija lakatnog zgloba i dobar obim pokreta nakon skidanja fiksatora, čime se smanjuje vreme rehabilitacije. Primena lateralnog fiksatora omogućava dobru stabilizaciju preloma. Igle se postavljaju s lateralne strane, čime je izbegnuta povreda ulnarnog nerva. Metod omogućava pokret u zglobu lakta i dobro je prihvaćen od strane dece i roditelja. Pored toga metoda spoljnje fiksacije je veoma jednostavan za korišćenje, zahteva male izdatke i postiže se zadovoljavajući rezultat

1.5.11. Lečenje interkondilarnih T preloma humerusa

Cilj lečenja ovih preloma je rekonstrukcija artikulacione površine distalnog humerusa i uspostavljanje što boljeg obima pokreta lakatnog zgloba, kao i smanjenje drugih komplikacija na prvom mestu loše interne fiksacije, nezarastanja kao i avaskularne nekroze trohleje. Primenuju se različite ortopedske procedure u tretiranju ovih teških preloma u dečjem uzrastu: od trakcija, ortopedske repozicije i perkutane stabilizacije do hirurške repozicije i interne fiksacije (slika 1.41). Standardni metod lečenja je hirurška repozicija i interna fiksacija.^{39,40,110} Međutim, prilikom hirurške repozicije može doći do dodatnog oštećenja mekih tkiva lakatnog zgloba i izraženije

ukočenosti.^{40,111} Iz tog razloga pojedini autori savetuju manje invazivne metode lečenja ovog tipa preloma tj. ortopedsku repoziciju i perkutanu stabilizaciju fragmenata.^{43,112,113} Tretman zavisi od stepena dislokacije fragmenata i tipa kominucije artikulacione površine. Kod velike dislokacije fragmenata i značajnog narušavanja arhitekture artikulacione površine indikovano je operativno lečenje. Ortopedska repozicija praćena fiksacijom Kiršnerovim iglama je indikovana kod preloma sa minimalnom dislokacijom fragmenata i kada artikulaciona površina distalnog humerusa nije značajno narušena.



a.

b.

Slika 1.41. Interkondilarni T prelom: a) hiruški reponiran i b) ortopedski reponiran.

Uprkos, malom broju objavljenih kliničkih serija, opšte je prihvaćeno da ove prelome treba lečiti hirurškom repozicijom i internom fiksacijom da bi reponirali i stabilizovali dislocirane intraartikularne fragmente. Hirurško lečenje dovodi do daljeg jatrogenog oštećenja okolnih mekih tkiva, što doprinosi postoperativnom ukočenju zgloba.^{112,114} Kod manje dece, usled debljeg periosta i elastičnosti artikularne hrskavice, smanjenja je mogućnost nastanka dislokacije reponiranog preloma, te ortopedska repozicija, praćena sa perkutanom fiksacijom Kiršnerovim iglama predstavlja zadovoljavajući metod lečenja.

1.6. KOMPLIKACIJE SUPRAKONDILARNIH PRELOMA HUMERUSA

1.6.1. Neurološke komplikacije

Nervi radijalis, ulnaris i medijanus mogu biti povređeni u toku nastanka preloma distalnog humerusa, u toku ortopedske intervencije ili usled kompresije kod pojave *Volkmanove* ishemičke kontrakture. Uobičajeno, do povrede radijalnog nerva dolazi kod posteromedijalne dislokacije distalnog fragmenta, a povrede nerva medijanusa se dešavaju kod posterolateralnog deplasmana distalnog fragmenta (Slika 1.8).³⁶ Neurološke lezije se javljaju kod 10 do 20% pacijenata sa suprakondilarnim prelomom humerusa.⁷² U ranijim radovima, autori su tvrdili da je najčešće povređivan radijalni nerv, međutim novija istraživanja pokazuju da su najčešće povrede prednjeg interesalnog nerva, kod suprakondilarnih preloma humerusa.^{5,115-123} Lezija prednjeg interesalnog nerva se klinički manifestuje paralizom dugih fleksora palca i kažiprsta bez senzornih promena.

Kod zatvorenih preloma nije potrebno izvršiti eksploraciju povređenog nerva. Oporavak funkcije nerva, uopšteno traje do tri meseca, a nekada i do šest meseci.^{124,125} Povreda tipa transekcije nerva je izuzetno retka i najčešće je povređivan radijalni nerv.¹²⁵⁻¹²⁹

Povrede ulnarnog nerva najčešće nastaju jatrogeno, prilikom plasiranja Kiršnerove igle sa medijalne strane. Učestalost jatrogenih povreda ulnarnog nerva kreće se od jedan do 15,6%.^{19,65,70,130,131} Povreda ulnarnog nerva se javlja kao posledica penetracije, kontuzije ili savijanja nerva, prouzrokovanog pogrešnim usmeravanjem Kiršnerove igle sa medijalne strane. Prilikom hiperfleksije lakatnog zgloba dolazi do pomeranja mobilnog ulnarnog nerva ka napred, tako da prilikom plasiranja Kiršnerove igle sa medijalne strane, može doći do jatrogene povrede ulnarnog nerva.¹³⁰⁻¹³³ Jatrogena povreda ulnarnog nerva ima dobru prognozu i u najvećem broju slučajeva dolazi do potpunog oporavka funkcije ulnarnog nerva u roku od šest meseci nakon povređivanja i uglavnom je potrebna samo opservacija povređenog nerva.¹³⁴ U retkim slučajevima, kada je izvesno da je medijalna Kiršnerova igla u predelu ulnarnog sulkusa, neophodno je ili izvaditi Kiršnerovu iglu i postaviti je nešto malo napred ili izvršiti ranu eksploraciju ulnarnog nerva.^{70,132,134} Mere koje se preduzimaju da bi se izbeglo povređivanje ulnarnog nerva podrazumevaju položaj lakta u flektiranom, a ne

hiperfleksiranom položaju prilikom insercije Kiršnerove igle sa medijalne strane, nakon što je prethodno plasirana Kiršnerova igla sa lateralne strane. U slučaju otežane identifikacije medijalnog epikondila humerusa, kao i ulnarnog nerva, usled velikog otoka mekih tkiva lakta, većina dečjih ortopeda napravi malu inciziju i tupo isprepariše meka tkiva sve do mesta insercije Kiršnerove igle u kost i nakon toga postavi Kiršnerovu iglu pod kontrolom oka.^{9,65,130,132,133,135} „Dorganova“ tehnika insercije obe Kiršnerove igle sa lateralne strane u ukrštenom pravcu, kako je opisao *Shannon*, daje stabilnost ukrštene konfiguracije, a ujedno se i izbegava i mogućnost povređivanja ulnarnog nerva.¹⁹

Premda u većini slučajeva dolazi do spontanog oporavka nerva, postoje radovi o trajnom oštećenju ulnarnog nerva.^{17,31,132} Interesantna je studija autora koji su vršili ranu eksploraciju lediranog ulnarnog nerva nakon stabilizacije suprakondilarnih preloma.¹¹⁵ Rana eksploracija ulnarnog nerva je rađena kod šest pacijenata i utvrđeno je da je u dva slučaja nerv bio direktno pogođen Kiršnerovim iglama, kod tri pacijenta nerv je bio nategnut u ulnarnom tunelu i u jednom slučaju nerv je bio fiksiran napred uz medijalni epikondil. Dakle i kada nerv nije direktno pogođen Kiršnerovom iglom, samo plasiranje igle preko medijalnog epikondila može dovesti do konstrikcije nerva unutar ulnarnog sulkusa.

Kompletno ispitivanje radijalnog, ulnarnog i nerva medianusa treba obaviti i pre i posle repozicije preloma. Manipulacija sa prelomom lakta treba biti nežna da bi se sprečilo oštećenje nerava. Kod pacijenata kod kojih je dijagnostikovana povreda nerava, potrebno je odmah započeti fizikalnu terapiju (pasivne vežbe) da bi se sačuvao obim pokreta prstiju, kao i imobilisati šaku u funkcionalnom položaju. Funkcija nerava se povremeno ispituje. U situacijama kada nakon šest do osam nedelja nije došlo do oporavka funkcije nerva, potrebno je uraditi elektromiografiju (EMG), a potom, u zavisnosti od nalaza elektromiografije eventualno eksploraciju nerava i neuroлізу.

1.6.2. Vaskularne komplikacije

Vaskularna oštećenja se javljaju otprilike kod 5% pacijenata sa suprakondilarnim prelomom humerusa. Do vaskularnih povreda dolazi direktno povredom krvnih sudova prilikom nastanka preloma ili u toku repozicije preloma, kao i indirektno kompresijom vaskularnih struktura u podlaktici, usled otoka i hematoma

mekih tkiva. Direktna povreda krvnih sudova frakturnim fragmentima može prouzrokovati kompletnu transekciju brahijalne arterije, rascep intime, pseudoaneurizmu, ili dovesti do spazma usled kompresije. Kod preloma sa velikom dislokacijom fragmenata, anteroinferiorni oštri kraj proksimalnog fragmenta kosti može preseći i rupturirati brahijalnu arteriju. To se najčešće dešava kod otvorenih preloma. Kada je nivo transekcije proksimalan u odnosu na inferiornu ulnarnu kolateralnu arteriju, bogata kolateralna cirkulacija omogućava adekvatno krvno snabdevanje podlaktice i šake, međutim, povećanje kompartment pritiska može komprimovati kolateralnu cirkulaciju. Laceracija brahijalne arterije najčešće se klinički manifestuje povećanjem hematoma na mestu punktiformne povrede, gubitka cirkulacije podlaktice i šake. Predstavlja urgentno stanje, i terapijski postupak je vaskularni graft.

Kod oko 10-20% pacijenata sa tipom III suprakondilarnog preloma humerusa ne palpira se puls arterije radijalis, pri čemu je prisutna dobra perfuzija šake.¹³⁶ To stanje se zove '*pulseless supracondylar humerus fracture*'.^{7,8,136} Postoje kontroverzni stavovi o tretmanu ako je ruka dobro vaskularizovana, a puls se nije uspostavio. Odsustvo pulsa arterije radijalis samo po sebi ne predstavlja hitno stanje, zbog prisustva kolateralne cirkulacije koja dobro perfunduje ekstremitet. U takvim situacijama potrebno je dete hospitalizovati, povređenu ruku elevirati i opservirati u trajanju od najmanje 48 sati.¹¹⁵ U slučaju gubitka perfuzije u toku ove opservacije indikovano je hirurški tretman, ponekad i vaskularna rekonstrukcija. Uvek, kada je neophodno evaluirati status krvnih sudova nakon suprakondilarnih preloma, lakatnom zglobovima se pristupa anteriornim pristupom. Ovaj pristup omogućava dobar pregled neurovaskularne peteljke lakatnog predela, pogotovo ako postoji sumnja na ukleštenje brahijalne arterije između koštanih fragmenata.¹³⁷

Ekstremitet sa slabim pulsacijama i znacima slabe perfuzije predstavlja urgentno stanje. Kod pacijenata sa dislociranim prelomom tipa III i kompromitovanom vaskularizacijom ekstremiteta potrebno je što pre uraditi repoziciju preloma i stabilizaciju Kiršnerovim iglama, a potom ruku treba imobilisati sa laktom u položaju fleksije od 20 do 40 stepeni.^{124,138} Ne treba odlagati repoziciju preloma čekajući angiografiju, jer se nakon repozicije preloma obično uspostavi puls.¹³⁹ Ako se ortopedskom repozicijom ne može uspostaviti anatomski položaj fragmenata, a pritom

postoji odsustvo pulsa arterije radijalis, indikovana je hirurška repozicija, anteriornim prisupom, da bi se evaluiralo stanje neurovaskularnih elemenata.¹³⁹

Pošto je arterija oslobođena sa mesta preloma, spazam arterije brahijalis može biti lečen lokalnom aplikacijom papaverina ili blokadom ganglion stelatuma. Ponekad je dovoljno samo utopljavanje i 10 do 15 minutna opservacija, nakon čega dolazi do prestanka spazma brahijalne arterije. Većina autora ne insistira na ranim vaskularnim procedurama, jer su uočili da je rana rekonstrukcija brahijalne arterije često praćena visokim postotkom simptomatske reokluzije i rezidualne stenoze, te zbog toga savetuju jedan period opservacije sa čestom neurovaskularnom inspekcijom pre nego što se odluče za invazivnije korekcije ovog problema.^{115,138} U slučaju da nakon nabrojanih procedura i dalje postoji spazam brahijalnih krvnih sudova, neophodno je uraditi arteriografiju radi prikazivanja patološkog supstrata. Ponekad je neophodno uraditi resekciju spazmodičnog segmenta i postavljanje vaskularnog grafta. Sve ove procedure, trebalo bi da izvodi vaskularni hirurg.

U situacijama, kada se nakon repozicije preloma ne palpira puls arterije radijalis, koji se palpira preoperativno, kao i u situacijama nepalpabilnog pulsa pre i nakon repozicije, pri čemu je šaka slabo perfundovana, indikovano je uraditi odmah eksploraciju da bi se utvrdilo eventualno ukleštenje brahijalne arterije i pripadajućih neurovaskularnih struktura unutar prelomnih fragmenata.¹¹⁵

Ponekad, brahijalni krvni sudovi mogu biti komprimovani hematomom prilikom fleksije otečenog lakta. U takvim situacijama, smanjenje stepena fleksije dovodi do dekompresije krvnih sudova. Pored toga, vrlo često, dislocirani fragment komprimuje krvne sudove, te repozicija preloma predstavlja i terapijsko rešenje za komprimovane krvne sudove. Prolongirana kompresija i okluzija mogu prouzrokovati trombozu. Parcijalni rascep brahijalne arterije može prouzrokovati aneurizmu koja se manifestuje bolom, crvenilom, toplotom, otokom oko mesta preloma. Arteriografijom se potvrđuje dijagnoza. Tretman podrazumeva resekciju aneurizme i postavljanje grafta.

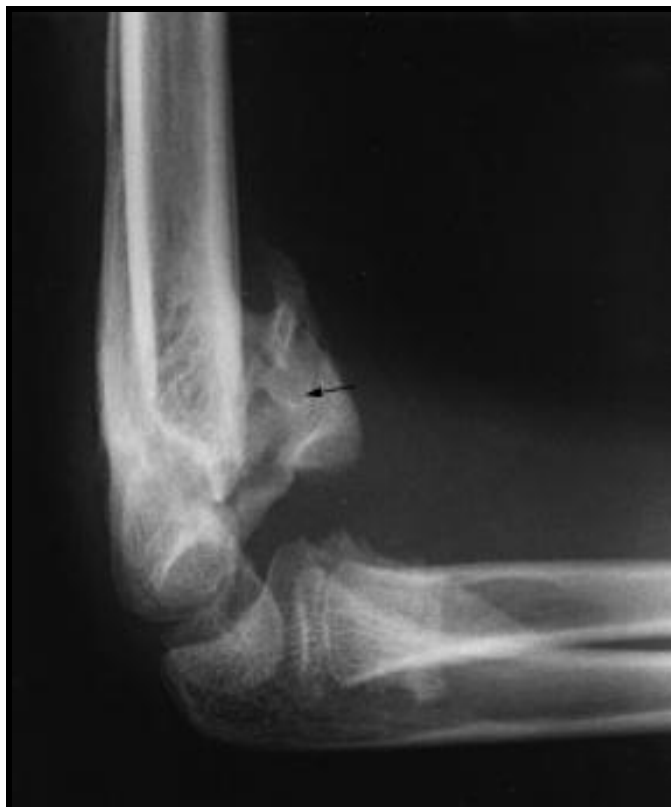1.6.3. Ukočenost zgloba

Kod većine pacijenata lečenih perkutanom fiksacijom zbog dislociranih suprakondilarnih preloma humerusa u roku od devet do 12 meseci se uspostavi pun obim pokreta u lakatnom zglobu. Godinu dana nakon preloma, uspostavljeni obim

pokreta je trajan i ne treba očekivati dalje poboljšanje. Smanjenje obima pokreta posle suprakondilarnih preloma je retko. Kod pacijenata tretiranih hirurškom repozicijom gubitak obima pokreta je nešto veći u odnosu na pacijente lečene perkutanom fiksacijom.¹⁴⁰ Većina dečjih ortopeda, koji se bave traumom lakatnog zgloba, utvrđuje korelaciju između ograničenja pokreta i posteriornog pristupa prilikom hirurške repozicije ovih složenih preloma kod dece.¹⁴¹ Smatra se da bi razlog mogao biti nemogućnost dobre eksploracije prednjih struktura, kao što su mišić brahijalis i neurovaskularna peteljka, kao i ožiljak na zadnjoj strani lakatnog zgloba, koji dovodi do dodatnog ožiljavanja zdravog tkiva sa posteriorne strane, koje prethodno nije bilo oštećeno povredom. Smanjenje obima pokreta nakon suprakondilarnih preloma humerusa obično ne prelazi pet do 10 stepeni i nema uticaj na svakodnevne aktivnosti ove dece.

1.6.4. Myositis ossificans

Izuzetno retka komplikacija suprakondilarnih preloma humerusa. Obično se javlja kod pacijenata koji su lečeni hirurškom repozicijom. Jedan od razloga pojave miozitis osificansa bi mogla biti gruba postoperativna fizikalna terapija.^{61,142,143} Uvek kada postoji značajna ukočenost zgloba lakta treba posumnjati na miozitis osificans. Dijagoza se postavlja na osnovu nalaza kompjuterizovane tomografije sa kontrastom (tehnecijumom), gde se uočava pojačano nakupljanje radiofarmaka. Pozitivan radiograski nalaz u vidu kalcifikacije i osifikacije brahijalne muskulature se manifestuje tri do četiri nedelje posle pozitivnog nalaza na kompjuterizovanoj tomografiji (slika 1.42).¹⁴⁴ Lečenje je fizijatrijsko, podrazumeva postepeno povećanje obima pokreta u lakatnom zglobu. Forsirane pasivne vežbe treba izbegavati. Nesteroidni antiinflamatorni lekovi mogu biti ordinirani u akutnoj bolnoj fazi. Prognoza je dobra, unutar dve godine dolazi do nestanka kalcifikacija i uspostavljanja punog obima pokreta u lakatnom zglobu.¹⁴³ To je i glavni razlog zašto ne treba hirurški lečiti pacijente sa ovom retkom komplikacijom suprakondilarnih preloma humerusa.



Slika 1.42. Osifikantni miozitis: Strelica pokazuje kalcifikaciju i osifikaciju brahijalne muskulature.¹⁴⁴

1.6.5. Usporeno zarastanje

Izuzetno retka komplikacija, nakon suprakondilarnih preloma humerusa. Distalna humeralna metafiza je dobro snabdevena krvlju i veoma brzo zarasta, tako da je usporeno zarastanje veoma retko. U slučaju infekcije, devaskularizacije i gubitka mekog tkiva teoretski postoji rizik od nezarastanja. Vrlo je malo podataka u literaturi o ovoj retkoj komplikaciji suprakondilarnih preloma kod dece.

1.6.6. Infekcija Kiršnerovih igala

Infekcija Kiršnerovih igala je retka komplikacija koja se javlja kod manje od 6% pacijenata lečenih zbog suprakondilarnih preloma humerusa.¹⁴⁵ Generalno, ne predstavlja problem i rešava se uglavnom peroralnom primenom antibiotika, a vrlo retko je potrebno i odstraniti Kiršnerove igle.^{62,146} Prevencija infekcije Kiršnerovih igala podrazumeva tzv. semisterilnu tehniku prilikom perkutanog plasiranja Kiršnerovih igala, tj. nakon izvršene ortopedске repozicije, ortoped pripremi lakat po svim principima pripreme operativnog polja pre postavljanja Kiršnerovih igala. Većina autora

savetuje primenu jedne doze antibiotika širokog spektra delovanja u cilju prevencije infekcije, nakon perkutane fiksacije.^{85,146}

1.6.7. Avaskularna nekroza

Avaskularna nekroza trohleje posle suprakondilarnih preloma je izuzetno retka komplikacija. Snabdevanje krvlju regiona trohleje je iz dva mala krvna suda koja su vrlo osetljiva na povređivanje. Jedna mala arterija sa lateralne strane dolazi direktno kroz fizu medijalnog kondila. Ona omogućava ishranu medijalne kriste trohleje. U slučaju da je fraktura pukotina veoma distalno, ova arterija može biti oštećena, prouzrokujući avaskularnu nekrozu osifikacionog centra, što dovodi do klasičnog deformiteta u obliku „ribljeg repa“.

Simptomi avaskularne nekroze trohleje se ne dešavaju mesecima ili godinama. Zarastanje je normalno i pokreti se normalizuju. Umeren bol i povremeno zaključavanje lakatnog zgloba sa karakterističnim radiografskim nalazima ukazuju na pojavu avaskularne nekroze. Rutinski dugotrajno radiografsko praćenje suprakondilarnih preloma nije neophodno jer su te komplikacije izuzetno retke i deformitet u vidu „ribljeg repa“ distalnog humerusa ne kompromituje funkciju lakta.¹⁴⁷

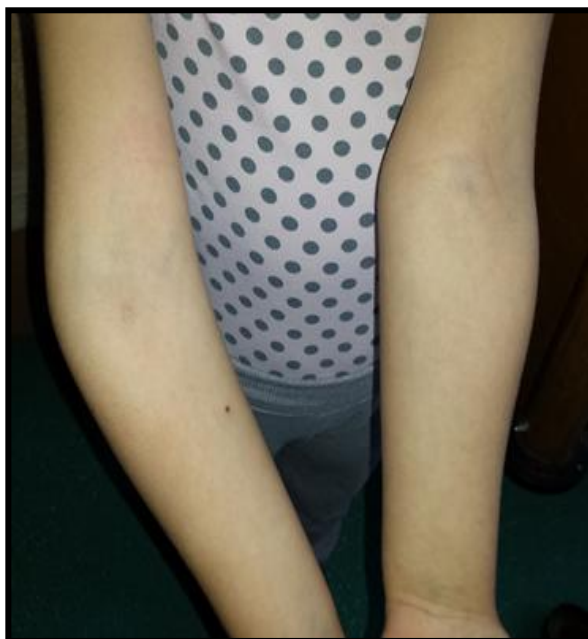1.6.8. Angularni deformiteti (kubitus varus i kubitus valgus)

Deformitet kubitus varus je najčešća kasna komplikacija koja se javlja nakon suprakondilarnih preloma humerusa, dok se kubitus valgus javlja uglavnom kao posledica preloma lateralnog kondila humerusa. Procenat javljanja ovih deformiteta je prema različitim autorima od 0 do 50%.^{83,148-150} Kubitus varus se češće javlja, verovatno zato što su češći prelomi humerusa sa posteromedijalnim pomeranjem distalnog fragmenta, kao i zbog činjenice da je varus deformitet vizuelno uočljiviji, te se pre primeti. Oba ova deformiteta su posledica lošeg zarastanja, a ne poremećaja rasta, kako su autori ranije tvrdili.^{85,99,151,152}

Kubitus valgus je angularni deformitet lakta, koji se javlja najčešće kao posledica loše zaraslog ili nezaraslog preloma lateralnog kondila humerusa. Medijalni epikondil je prominentan na medijalnoj strani zgloba. Postoji tendencija razvoja kasne paralize ulnarnog nerva, koja se manifestuje slabošću mišića šake, kao i trnjenjem i peckanjem u predelu prstiju koji su inervisani ulnarnim nervom. Deformitet tipa kubitus

valgus ne zahteva ortopedsko lečenje, osim u izuzetno retkim situacijama ako se razvije kasna paraliza ulnarnog nerva.

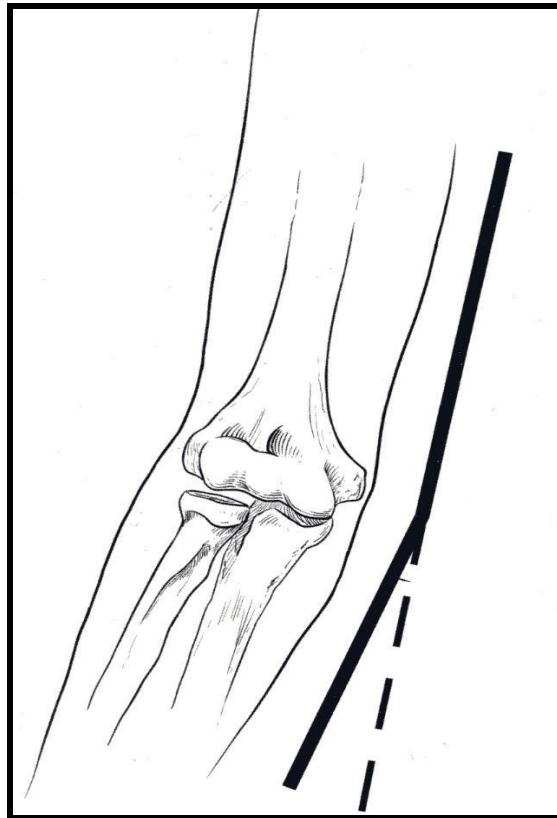
Kubitus varus je angularni deformitet lakta, koji se klinički manifestuje skretanjem podlaktice ka medijalnoj liniji, prilikom ekstenzije lakta (slika 1.43). Deformitet je uočljiv samo prilikom ekstenzije lakatnog zgloba. Prilikom hoda kod pacijenata sa deformitetom tipa kubitus varus, šaka zahvaćene ruke poput četke tare lateralni deo tela. Pored toga noseći ugao povređenog lakta se smanjen u odnosu na nepovređeni lakat.



Slika 1.43. Klinički izgled deformiteta po tipu kubitus varusa: Uočava se da je prilikom ekstenzije lakta desna podlaktica usmerena ka medijalno.

Noseći ugao lakta je lateralni ugao koji formiraju uzdužna osovina nadlaktice i uzdužna osovina podlaktice, pri čemu je podlaktica u punoj supinaciji, a lakat kompletno ekstenziran (slika 1.44).¹⁵³ Vrednosti nosećeg ugla se kreću od 0-12 stepeni kod dečaka (prosečno 5,4), a kod devojčica od 0-12 stepeni (prosečno 6,1). Kod odraslih, vrednosti nosećeg ugla su oko 6,5 stepeni (0-14) kod muškaraca i 13 stepeni kod žena (0-20).

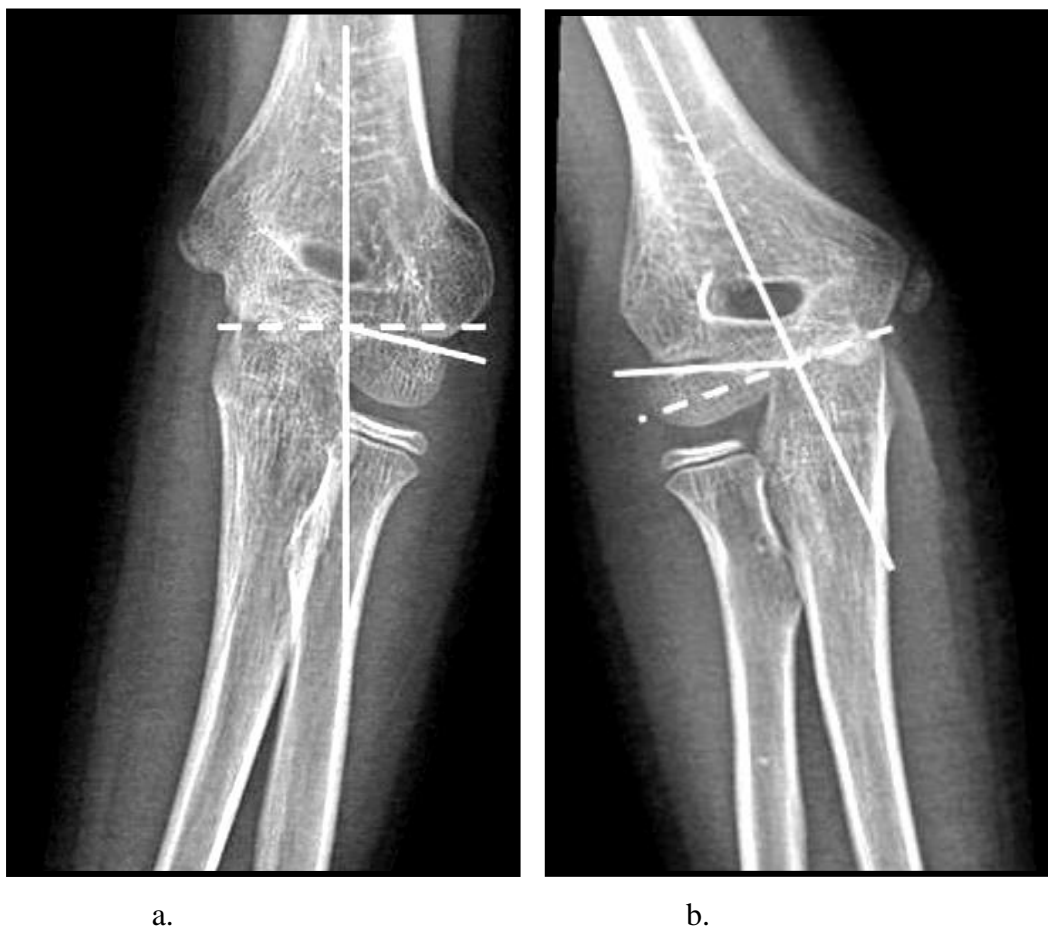Angularni deformiteti distalnog humerusa nastali nakon suprakondilarnih preloma su značajno redukovani zahvaljujući modernim tehnikama stabilizacije preloma. Značajno je smanjen deformitet tipa kubitus varus, kod pacijenata lečenih perkutanom fiksacijom.



Slika 1.44. Noseći ugao lakta predstavlja lateralni ugao koji formiraju uzdužna osovina nadlaktice i uzdužna osovina podlaktice, pri čemu je lakat ekstenziran, a podlaktica u položaju supinacije.¹⁵³

Deformitet kubitus varus je posledica zaostale koronalne angulacije, pojačane sa malrotacijom i hiperekstenzijom lakatnog zgloba nakon suprakondilarnih preloma humerusa. Horizontalna rotacija u medijalnom pravcu ili unutrašnja rotacija distalnog fragmenta predisponira varus angulaciju distalnog fragmenta.^{1,52,154} Medijalni i lateralni deplasman distalnog fragmenta kod suprakondilarnih preloma ne utiče na promene nosećeg ugla. Medijalna rotacija distalnog fragmenta takođe nema uticaj na noseći ugao. Samo medijalni ili lateralni nagib distalnog fragmenta menjaju noseći ugao lakta. Klinički, pravac, kosina i smer preloma su faktori koji utiču na angulaciju distalnog fragmenta. Kada je frakturna linija transverzalna, rotacija distalnog fragmenta ne utiče na angulaciju. Kada je frakturna linija kosa, rotacija distalnog fragmenta prouzrokuje i angulaciju. Kompresione sile normalnog mišićnog tonusa, na prvom mestu mišića bicepsa i tricepsa, kao i elasticitet mekih tkiva koji okružuje mesto preloma, mogu angulirati distalni fragment, pomerajući ga medijalno ili lateralno i čineći prelom nestabilnim. Posteromedijalno pomeren fragment teži da razvije varus angulaciju, a posterolateralno pomeren fragment da razvije valgus angulaciju.

Većina autora smatra da kubitus varus predstavlja samo estetski deformitet. Funkcionalni efekti kubitus varus deformiteta su uglavnom beznačajni. Ponekad se može javiti kasna lezija ulnarnog nerva.¹⁵⁵⁻¹⁵⁸ Naime, sa kubitus varus deformitetom, olekranonska jamica je pomerenjena ularno kao i tetiva tricepsa.¹⁵⁸ Istraživači teoretišu da to ularno pomeranje može kompromitovati ularni nerv naspram medijalnog epikondila, sužavajući ularni tunel koji rezultira hroničnom neuropatijom. U novijim izveštajima preovladava mišljenje da su fibrozne trake između glave fleksor karpi ulnarisa uzrok kompresije ulnarnog nerva.¹⁵⁹ Pojava kubitus varus deformiteta ima karakterističan rendgenski izgled. Na AP radiogramu ugao fize lateralnog kondila (*Baumanov* ugao) je mnogo horizontalniji nego što je uobičajeno (slika 1.45).¹⁶⁰



Slika 1.45. Kubitus varus: a) *Baumanov* ugao je mnogo horizontalniji u odnosu na nepovređeni lakat b).¹⁶⁰

Lečenje kubitusa varusa

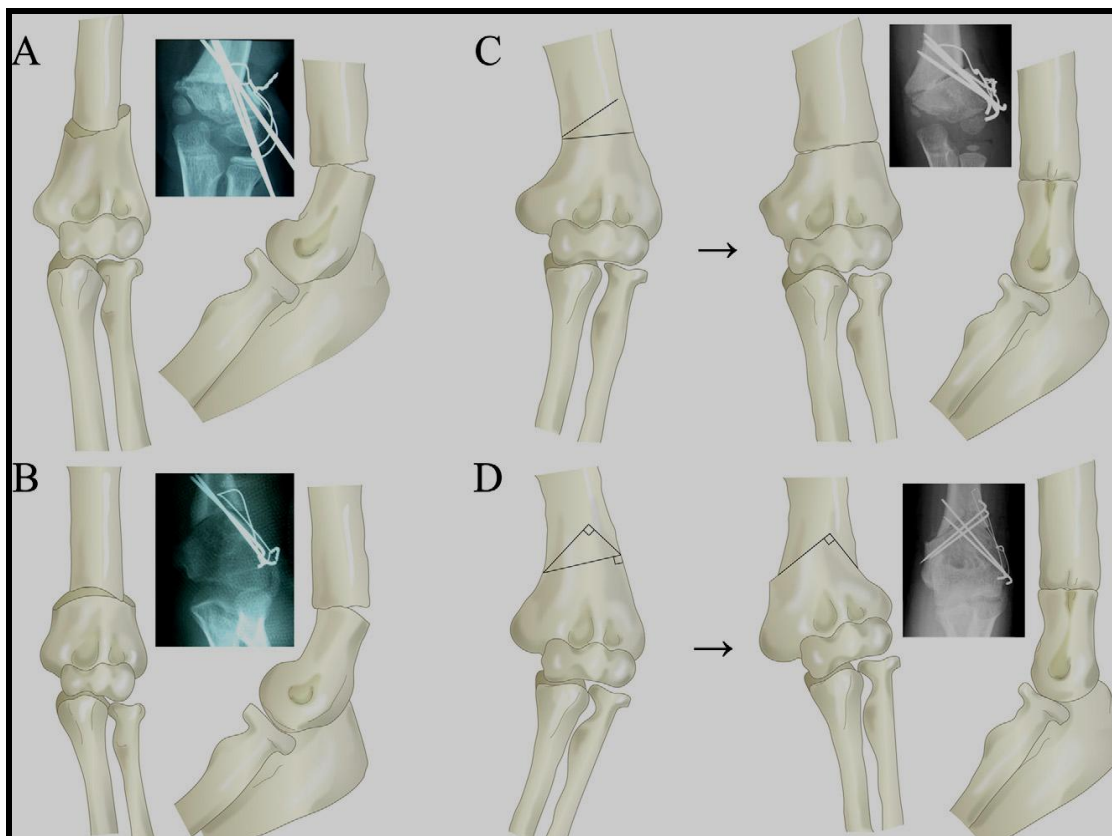
Korektivna osteotomija je najsigurniji metod lečenja deformiteta tipa kubitusa varus. Opisani su različiti tipovi osteotomija: zatvorena klinasta osteotomija, otvorena klinasta osteotomija, rotaciona kupasta osteotomija, „step-cut“ osteotomija¹⁶¹⁻¹⁶⁶ (slika 1.46).¹⁶⁷ Koriste se različita fiksaciona sredstva kao što su igle, spajalice, vijci, pločice i spoljnji fiksatori.¹⁶⁸⁻¹⁷² Izboru odgovarajuće osteotomije prethodi utvrđivanje uzroka, kao i egzaktne lokalizacije deformiteta. Uopšteno, lateralna klinasta osteotomija sa medijalnim vrhom će korigovati varus deformitet, sa minimalnom korekcijom hiperekstenzije. Kod kose korektivne osteotomije, centar rotacije je plasiran blizu aktuelnog nivoa deformiteta. Dobro preoperativno planiranje mesta vrha osteotomije blizu nivoa deformiteta omogućava najbolji anatomske rezultat. Na anteroposteriornom radiogramu humerusa sa podlakticom u punoj supinaciji, procenjuje se veličina klina i angularna korekcija koja će se izvesti. Kod inkompletne lateralne, zatvorene klinaste osteotomije, ostavi se mali medijalni deo kosti intaktan. Mesto osteotomije se obično fiksira sa dve Kiršnerove igle, koje se plasiraju sa lateralne strane. U slučaju nedostatka intaktnog medijalnog korteksa, dve lateralne Kiršnerove igle verovatno nisu dovoljne da obezbede mesto osteotomije, te je preporuka da se mesto osteotomije fiksira sa dve ukrštene Kiršnerove igle.¹⁶⁵ Sa tim inkompletnim osteotomijama, rotacija ne može biti korigovana, ali utvrđeno je da rotacioni deformiteti ne utiču značajno na kubitusa varus deformitet.

Japanski ortopedi opisuju kupastu „dome“ osteotomiju, gde je krivina osteotomije na nivou suprakondilarne jamice. Pristalice ove osteotomije tvrde da je sa ovom tehnikom moguća korekcija u više ravni, kao i mogućnost korigovanja rotacije. Ovu osteotomiju je najbolje izvesti kroz posteriorni pristup.^{173,174}

De Rosa i Graziano opisuju „step cut“ osteotomiju, u kojoj je distalni fragment postavljen ispod proksimalnog fragmenta i osteotomija je obezbeđena sa pojedinačnim šrafom.¹⁶¹

Funkcionalni rezultati nakon osteotomije su uopšteno dobri, ali preoperativni funkcionalni deficit je gotovo uvek minoran kod pacijenata sa kubitusa varus deformitetom. Kod svih tipova osteotomija su opisane komplikacije. Ukočenost zglobova, usporeno zarastanje, povrede nerava i recidiv deformiteta su najčešće komplikacije koje se javljaju kod 25% pacijenata nakon korektivnih osteotomija, a samim tim postoje

kontroverzni stavovi o vrednosti korektivnih osteotomija distalnog humerusa u cilju lečenja kubitus varus deformiteta. Međutim, nakon dobro isplaniranih i adekvatno izvedenih osteotomija retke su komplikacije.



Slika 1.46. Tipovi osteotomija: a) Trodimenzionalna osteotomija; b) Rotaciona kupasta osteotomija; c) Jednostavna lateralna „closing-wedge“ osteotomija; d) Modifikovana „step-cut“ osteotomija. Prve dve osteotomije: a) i b) podrazumevaju korekciju interne rotacije, dok druge dve: c) i d) koriguju varus deformitet samo u koronalnom planu.¹⁶⁷

Hiperekstenzioni deformitet se remodelira vremenom, ali je korekcija spora i inkonzistentna. Što je dete mlađe, veća je mogućnost remodeliranja hiperekstenzionog deformiteta. Kod starije dece mogućnost remodelacije u ekstenzionom i fleksionom planu je minimalna. Retko, ako hiperekstenzija predstavlja problem, preporučuje se osteotomija. Rezultati su vrlo često nezadovoljavajući zbog nedovoljne korektivne osteotomije, ili naknadnog gubitka korekcije.^{173,174} Pored toga, prominiranje lateralnog kondila, koje se često javi nakon osteotomije, takođe je praćeno nezadovoljavajućim estetskim izgledom laktva.¹⁷⁵

1.6.9. Kompartiment sindrom. Volkmanova ishemična kontraktura

Richard von Volkman je 1881. godine opisao ishemičku paralizu i kontrakturu mišića podlaktice i mišića noge, koja se javlja nakon postavljanja zategnutog zavoja kod povreda u predelu lakta i kolena. *Volkman* je smatrao da su patološke promene primarno rezultat opstrukcije arterijskog krvotoka.

Ishemična kontraktura se najčešće javlja nakon suprakondilarnih preloma humerusa, potom kod preloma obe kosti podlaktice, te nagnječenja mekih tkiva bez preloma kostiju. Sa napretkom ortopedskog lečenja preloma lakta ovo je postala izuzetno retka komplikacija (0,1-0,3%) suprakondilarnih preloma humerusa, ali zbog dalekosežnih posledica i invaliditeta do kojeg dovodi, svaki dečji ortoped koji se bavi prelomom lakta mora uvek misliti o ovoj ozbiljnoj komplikaciji.¹⁷⁶

Patofiziologija

Postoje dve teorije o mehanizmu nastanka *Volkmanove* ishemične kontrakture: prva, po kojoj je ishemija rezultat arterijske insuficijencije i druga, po kojoj se ishemija javlja sekundarno posle venske okluzije i staze. Ishemija prouzrokuje anoksiju u mišićima usled koje se formira i luči supstanca slična histaminu koja povećava kapilarni permeabilitet. Pored toga, ishemija oštećuje zid kapilara. Usled toga dolazi do isticanja koloida i tečnosti sa posledičnim povećanjem edema tkiva. Sa razvojem intramuskularnog edema progresivno se povećava unutrašnji tkivni pritisak mišića. Ograničena mogućnost širenja edema u zatvorenom osteofascijalnom omotaču, kao i zategnuti zavoji na ekstremitetu, dovode do povećanja venske kompresije, koje dalje prouzrokuje vensku stazu, a samim tim i otežanu vensku drenažu, koja vodi daljem povećanju unutrašnjeg tkivnog pritiska. Presor receptori u mišićnom tkivu i krvnim sudovima stimulišu refleksni vazospazam, koji utiče na sve krvne sudove u zahvaćenoj oblasti. Ovaj vazospazam dodatno pogoršava već narušeni vaskularni status i razvija se destruktivni ciklus „ishemija-edem“. Patološki proces nastaje usled povećanog intramuskularnog pritiska, tj. nastanka mišićne ishemije. Usled ishemije dolazi do anoksije mišića, potom povećanja edema mišića, koje dalje prouzrokuje mišićnu nekrozu, fibrozu i odumiranje zahvaćenih mišića. Razvija se jedan tip nekroze mišića sa sekundarnom fibrozom, koja može razviti kalcifikaciju u svojoj terminalnoj fazi. Infarkt ima elipsoidni oblik sa osovinom duž anteriorne interosealne arterije i centralnom

tačkom malo iznad srednjeg dela podlaktice. *Volkmanova* kontraktura zahvata mišiće koji se nalaze unutar zatvorenih osteofascijalnih kompartnata: fleksorni i ekstenzorni kompartment podlaktice. Najčešće su oštećeni mišići fleksor digitorum profundus i fleksor pollicis longus, kao i nerv medianus. *Volkmanova* kontraktura je jednostavno posledica otoka mekih tkiva u nepropustivljom osteofascijalnom prostoru.

Poremećaj cirkulacije kod suprakondilarnih preloma humerusa može nastati usled presavijanja, kontuzije i spazma brahijalne arterije, kompresije brahijalnih krvnih sudova usled čvrsto stegnuto gipsa ili zbog brzog progresivnog otoka u fascijalnom delu. Može se javiti kao posledica oštećenja arterije proksimalno od kompartnata ili direktne povrede unutar kompartnata. Arterija može biti oštećena u momentu nastanka povrede. Subintimalni rascep je dovoljan da dođe do zgrušavanja u glavnom arterijskom stablu, kao i kolateralnim krvnim sudovima u blizini. U takvim slučajevima lečenje se sastoji u odstranjenju ugruška, eksciziji oštećenog segmenta, te ponovnom uspostavljanju kontinuiteta arterije. *Holden* tvrdi da jednostavno istezanje arterije bez defekta intime može prouzrokovati ishemiju.¹⁷⁷ Očito, u slučaju smanjenja intrarterijskog pritiska, krvni sudovi mogu kolabirati zbog nedostatka pritiska zida krvnog suda. Bez obzira na mehanizam nastanka, uspešno lečenje zavisi od brzog prepoznavanja sindroma i hitnog upućivanja pacijenta vaskularnom hirurgu.

Klinička slika kompartment sindroma

Kompartiment sindrom ponekad može biti prisutan iako su prisutne pulsacije arterije radijalis. Znaci i simptomi kompartment sindroma su varijabilni i nepouzdati. Bol je najčešći simptom, ne popušta sa mirovanjem, postaje sve izraženiji i pojačava se pasivnim istezanjem ishemične muskulature. Ponekad, podatak o dramatičnom intenziviranju bola nakon preloma može biti prvi znak početka kompartment sindroma. Klasičnih pet P je značajno za dijagnozu kompartment sindroma: *Pain*-bol, *Pallor*-bledilo, *Pulselessness*-oslabljen puls, *Parasthesias*-parastezija i *Paralysis*-paraliza.¹⁷⁸

Nažalost, ponekad je potpuno odsutan bol. I sama sumnja na postojanje *Volkmanove* ishemične kontrakture zahteva maksimalnu opreznost ortopeda i traganje za znakovima ishemije. Nervno tkivo je vrlo senzitivno na ishemiju i pažljivo ispitivanje nerava koji prolaze kroz lakatni region može biti rani pokazatelj ishemične kontrakture. Abnormalnosti perifernog pulsa i boje kože su manje pouzdani znaci, ali ih

svakako treba ispitati. Merenje kompartment pritiska je teško izvodljivo kod uznemirenog deteta i u slučaju da su prisutni znaci kompartment sindroma, preporučljivo je dete uvesti u operacionu salu radi dalje evaluacije i eventualne fasciotomije. Pritisak unutar kompartmenta se meri različitim metodama, ali te metode obično nisu dostupne hirurgu, tako da je klinički pregled najvažnija mera u proceni i sprečavanju ove komplikacije.

Lečenje kompartment sindroma

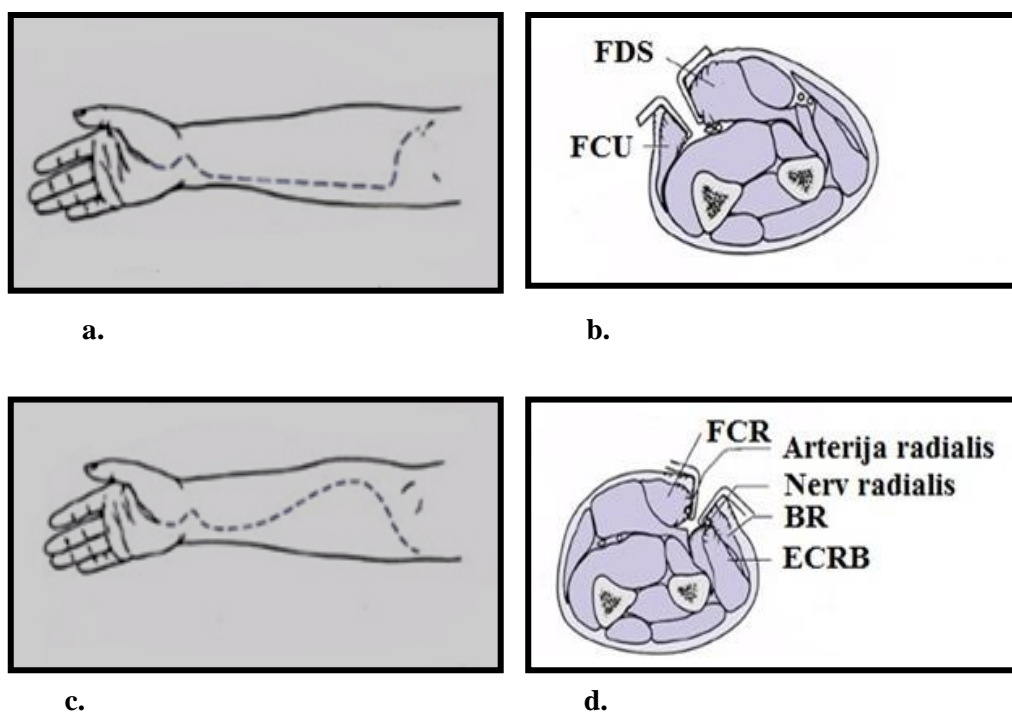
Stabilizacija reponiranog suprakondilarnog preloma sa Kiršnerovim iglama omogućava postavljanje gipsane imobilizacije sa laktom u položaju fleksije ispod 90 stepeni, što je prvi i najznačajniji korak u prevenciji *Volkmanove* ishemične kontrakture. Kod pacijenata sa početnim kompartment sindromom potrebno je skinuti sve zavoje, gipseve i sve što steže pacijenta i lakatni zglob treba da bude u poziciji znatno ispod 90 stepeni fleksije. Pacijent sa gipsanom imobilizacijom ne bi trebalo da ima jake bolove, a ako su prisutni intenzivni bolovi, ponekad je neophodno skinuti gipsanu imobilizaciju, uz rizik da dođe do dislokacije preloma, jer bolje je da dođe do dislokacije preloma nego da se javi *Volkmanova* ishemična kontraktura.

Volarna fasciotomija

Podlaktna fasciotomija predstavlja hiruršku metodu izbora u lečenju kompartment sindroma. Indikacije za fasciotomiju su klinički znaci kompartment sindroma, kao i intrakompartmentni pritisak veći od 30 mm Hg.^{179,180} U slučaju intenziviranja bola i smanjenja obima ekstenzije prstiju indikovana je fasciotomija. Ponekad, čak i kada je dijagnoza nejasna, učinjena fasciotomija će biti od neke koristi. Kod kompartment sindroma, preporučljivo je izvršiti fasciotomiju sa volarne strane.

Pristup volarnom delu podlaktice kod kompartment sindroma je klasičan *Henrijev* pristup ili ularni pristup (slika 1.47).¹⁸¹ U slučaju da je kompartment sindrom udružen sa povredom brahijalne arterije ili povredom nerva medianusa, koristi se *Henrijev* pristup. Prednost ularnog pristupa je estetski mnogo prihvatljiviji ožiljak sa ularne strane. Volarna fasciotomija podrazumeva otvaranje volarnog kompartmenta od karpalnog kanala distalno do antekubitalne jame proksimalno. Otvori se superficijalna fascija, potom fascija iznad dubokih fleksora, radi dekompresije dubokog volarnog

kompartimenta podlaktice. U slučaju nepresecanja duboke volarne fascije, moguća je kontraktura dubokih fleksora prstiju. Uopšteno, samo otvaranje volarnog kompartimenta je povezano sa smanjenjem pritiska u dorzalnom ili ekstenzornom kompartmentu. Posle fasciotomije rana se ostavi otvorena. Ponekad se postave kožni stapleri na ranu. Jednostavan način je da se postavi sterilna gaza preko otvorene rane, ali to kasnije otežava zatvaranje rane i vrlo često je neophodno izvršiti pokrivanje nastalog defekta slobodnim kožnim reznjevima. Definitivno zatvaranje rane ili eventualno postavljanje kožnog reznja je potrebno uraditi nakon pet do sedam dana. Skeletna stabilizacija suprakondilarnih preloma je vrlo važna u pravilnom tretiranju kompartment sindroma.¹⁸²



Slika 1.47. Volarna fasciotomija - hiruški pristupi: a) Ulnarni pristup; b) Ulnarni pristup, intermuskularni interval (FDS-fleksor digitorum superficialis, FCU-fleksor karpi ulnaris); c) *Henrijev* pristup, d) *Henrijev* pristup (FCR-fleksor karpi radialis interval, BR-brahioradialis, ECRB ekstenzor karpi radialis brevis).¹⁸¹

1.7. Komplikacije interkondilarnih T preloma humerusa

Najčešća komplikacija nakon ovih preloma je ukočenost lakatnog zgloba. Više je faktora odgovorno za razvoj ukočenost lakatnog zgloba nakon interkondilarnih

prelom humerusa. Jedan od razloga ukočenosti lakatnog zgloba je veliko oštećenje mekih tkiva lakatnog zgloba koje nastaje prilikom povređivanja kao i dodatnog oštećenja tkiva nastalo prilikom ortopedskih procedura. Pored toga zahvaćenost zglobne površine prelomom doprinosi ukočenosti lakatnog zgloba. Upravo iz tog razloga, uvek nakon prijema deteta sa interkondilarnim T prelomom humerusa, vrlo je važno naglasiti roditeljima da se radi o veoma teškim prelomima i da postoji mogućnost nastanka kontrakture lakatnog zgloba, kao posledica povređivanja.

Neurovaskularne komplikacije se javljaju kod oko 10 posto pacijenata sa interkondilarnim T prelomom humerusa i odnose se na povrede radijalnog, ulnarnog nerva kao i medijanusa.⁴³ Jako su retke komplikacije tipa nezarastanja, osteonekroze trohleje i loše interne fiksacije.

2. CILJEVI RADA

1. Utvrditi da li se suprakondilarni prelomi češće javljaju kod dece predškolskog uzrasta,
2. Utvrditi da li se suprakondilarni prelomi češće javljaju kod dečaka,
3. Utvrditi da li je funkcionalni rezultat lečenja (procenjivan obimom pokreta u zglobu lakta) bolji nakon perkutane fiksacije u odnosu na druge metode lečenja,
4. Utvrditi da li je estetski rezultat lečenja (procenjivan vrednošću nosećeg ugla) bolji nakon perkutane fiksacije u odnosu na druge metode lečenja,
5. Utvrditi da li ortopedska repozicija praćena perkutanom fiksacijom fragmenata dovodi do smanjenja broja komplikacija (ranih i kasnih) u odnosu na druge metode lečenja,
6. Utvrditi da li vreme proteklo od povređivanja do sprovođenja definitivne intervencije utiče na funkcionalne rezultate lečenja,
7. Utvrditi da li vreme proteklo od povređivanja do sprovođenja definitivne intervencije utiče na estetske rezultate lečenja,
8. Utvrditi da li vreme proteklo od povređivanja do sprovođenja definitivne intervencije utiče na metod ortopedske procedure,
9. Utvrditi da li ortopedska repozicija sa perkutanom fiksacijom predstavlja zadovoljavajući metod lečenja dislociranih suprakondilarnih preloma humerusa,
10. Potvrditi hipotezu o perkutanoj fiksaciji kao metodi izbora u lečenju dislociranih suprakondilarnih preloma humerusa kod dece.

3. MATERIJAL I METODE

Retrospektivno-prospektivnom studijom je ispitivano 123 pacijenta, uzrasta 1,5 do 11,4 (prosečan uzrast 6,5) godine sa suprakondilarnim prelomom humerusa koji su lečeni na Univerzitetnoj dečjoj klinici u periodu od januara 2006. godine do decembra 2012. godine. Svi pacijenti su bili svrstani u pet grupa: IIa - šest pacijenata; IIb - 51 pacijent; IIIpm - 30 pacijenata; IIIpl - 26 pacijenata i IIIp - 10 pacijenata. Klasifikacija pacijenata je izvršena na osnovu *Wilkinsonove* modifikacije *Gartlandove* klasifikacije (tabela 3.1).^{1,52}

Tabela 3.1. Klasifikacija pacijenata na osnovu *Wilkinsonove* modifikacije *Gartlandove* klasifikacije

Tip preloma	Kriterijumi za klasifikaciju	Br. pac.
IIa	Posteriorno pomeren distalni fragment	6
IIb	Posteriorno pomeren i rotiran distalni fragment	51
IIIpm	Posteromedijalno pomeren distalni fragment	30
IIIpl	Posterolateralno pomeren distalni fragment	26
IIIp	Posteriorno pomeren distalni fragment	10
Ukupno		123

Nakon detaljno uzete anamneze, obavljenog kliničkog pregleda sa posebnim akcentom na neurovaskularni status, svi pacijenti su podvrgnuti radiografskom ispitivanju, koje je podrazumevalo standardne radiografije povređenog lakta (anteroposteriorni i lateralni snimak). Kod pet pacijenata je načinjen rendgenski snimak kontralateralnog lakta, zbog nemogućnosti adekvatne procene radiografije povređenog lakta, a kod jednog pacijenta je iz istog razloga definitivna dijagnoza postavljena nalazom kompjuterizovane tomografije.

Neurološke komplikacije su uočene na prijemu u bolnicu kod 13 pacijenata, od kojih povreda interosalnog nerva kod pet pacijenta, povreda radijalnog nerva kod četiri pacijenta, povreda nerva medianusa kod tri pacijenta i kod jednog pacijenta je uočena povreda ulnarnog nerva. Kod osam pacijenata se nije palpirao puls arterije radijalis na prijemu u bolnicu.

3.1. Ortopedske procedure

Pacijenti su lečeni sa jednom od tri ortopedska metoda: ortopedskom repozicijom, ortopedskom repozicijom sa perkutanom fiksacijom i hirurškom repozicijom. Primarno je 37 pacijenata lečeno ortopedskom repozicijom, ali je kod devet pacijenata na kontrolnom rendgenskom snimku uočen nezadovoljavajući položaj fragmenata, pa su podvrgnuti sekundarnim ortopedskim zahvatima i to kod pet pacijenata je načinjena ortopedska repozicija sa perkutanom fiksacijom, a kod četiri pacijenta hirurška repozicija.

Ortopedska repozicija

Preduslov za izvođenje ortopedske repozicije je opšta endotrahealna anestezija i potpuno relaksirano dete. Pacijent se postavi blizu ivice operacionog stola sa rukom preko pojačivača slike da bi se mogla proceniti uspešnost repozicije. Asistent drži čvrsto proksimalni deo humerusa da bi omogućio ortopedu da vrši trakciju distalnog fragmenta. Trakcija se vrši ujednačenom snagom dok je lakat u punoj ekstenziji. Nakon sprovedene adekvatne trakcije, obično u trajanju od dva do pet minuta, koriguje se lateralno ili medijalno pomeranje distalnog fragmenta. Nastavljajući sa kontinuiranom trakcijom, ortoped prstima dominantne ruke gura proksimalni fragment posteriorno. Palac dominantne ruke postavlja se sa posteriorne strane distalnog humerusa gurajući ga napred, dok istovremeno prstima potiskuje proksimalni fragment pozadi. Dok je lakat flektiran, ortoped i dalje vrši laganu distrakciju distalnog fragmenta. Sa laktom u položaju hiperfleksije, proveravana je stabilost repozicije nežnim pomeranjem fragmenata. U slučaju stabilne repozicije kao i korektne pozicije fragmenata utvrđene pomoću radiografskog pojačivača slike, postavljala bi se nadlaktna gipsana longeta sa laktom u položaju fleksije od 90 stepeni i podlakticom u položaju supinacije kod posterolateralnog pomeranja distalnog fragmenta, a u položaju pronacije kod posteromedijalnog pomeranja distalnog fragmenta. Kod pacijenata kod kojih nije postignuta stabilna repozicija, pristupalo se drugim ortopedskim metodama lečenja, kao što su perkutana fiksacija i hirurška repozicija.

Ortopedska repozicija sa perkutanom fiksacijom preloma (Perkutana fiksacija)

Ortopedska repozicija praćena perkutanom fiksacijom fragmenata je izvršena kod svih pacijenata kod kojih je nakon ortopedске repozicije postojala dilema o stabilnosti reponiranih fragmenata, kao i kod svih pacijenata sa velikim otokom u lakatnom zgloбу. Nakon izvršene ortopedске repozicije, opisane prethodno, ruka se drži sa laktom hiperfleksiranim i podlakticom u položaju pronacije da bi se održala repozicija. Najpre se potvrdi uspešnost repozicije pomoću radiografskog pojaćivaća slike. Prva Kiršnerova igla se inserira u kost korišćenjem baterijske bušilice, uvek kroz lateralni deo osificiranog kapituluma, prolazi kroz fizu, zatim kroz prelomnu pukotinu, te medijalni stub i uvek mora da angažuje suprotni korteks. Stabilnost preloma se većim delom uspostavi nakon postavljanja prve Kiršnerove igle. Nakon što je postavljena prva Kiršnerova igla, lakat se pažljivo ekstendira do 45 stepeni da bi se napravio adekvatan rendgenski snimak (anteroposteriorna projekcija) lakta, kako bi se procenila uspešnost repozicije. Potom se lakat flektira do 120 stepeni, uradi se spoljnja rotacija u ramenom zgloбу da bi se napravio lateralni snimak lakta. Nakon toga, sledi insercija medijalne Kiršnerove igle. Pažljivo se ispalpira medijalni epikondil. Pozicija Kiršnerove igle kroz medijalni epikondil se utvrđuje pomoću pojaćivaća slike. Kiršnerova igla se postavlja kroz medijalni epikondil, horizontalnije nego lateralna, prolazi transverzalno kroz medijalni stub humerusa, prelomnu pukotinu, te lateralni stub i obavezno angažuje suprotni korteks. Nakon postavljanja Kiršnerovih igala, pod pojaćivaćem slike se utvrdi uspešnost repozicije, a posle toga se obe igle saviju pod uglom od 90 stepeni da bi se sprećilo pomeranje Kiršnerovih igala, te se preseku se na oko 0,5 cm od kože. Nakon presecanja Kiršnerovih igala sledi postavljanje nadlaktne gips longete sa laktom u položaju fleksije između 60 i 90 stepeni.

Hirurška repozicija

Hirurškom repozicijom su lećeni pacijenti, kod kojih nakon dva pokušaja ortopedске repozicije, nije uspostavljen dobar položaj fragmenata, kao i pacijenti koji su primarno lećeni ortopedskom repozicijom, a kod kojih je došlo do redislokacije fragmenata. Nakon što bi se postavila hemostatska poveska bez istiskivanja krvi, primenjivan je lateralni pristup distalnom delu humerusa. Uzdužni rez na koži se pruža od lateralnog epikondila proksimalno u dućini od tri do ćetiri cm. Po presecanju

nadlaktne fascije, između mišića brahialisa i bicepsa se pristupi mestu preloma. Oslobode se frakturne površine od delova mišića i periosta i izvrši se repozicija preloma. Nakon što se pod pojačivačem slike utvrdi zadovoljavajući položaj fragmenata sledi stabilizacija preloma Kiršnerovim iglama. Uvek se prva Kiršnerova igla postavlja sa lateralne strane, kroz lateralni deo osificiranog kapituluma, prolazi kroz fizu, prelomnu pukotinu, zatim kroz medijalni stub humerusa i uvek mora da angažuje suprotni korteks. Nakon što je postavljena laterana Kiršnerova igla, postavi se druga Kiršnerova igla sa medijalne strane, horizontalnije nego lateralna, prolazi transverzalno kroz lateralni stub humerusa i obavezno angažuje suprotni korteks. Pošto se pod pojačivačem slike utvrdi zadovoljavajuća repozicija i stabilizacija preloma sledi zatvaranje rane po anatomskim slojevima, te plasiranje posterioarne nadlaktne gips longete sa laktom u položaju fleksije do maksimalno 90 stepeni.

Nakon izvršene ortopedске procedure, u prvih 24 časa je pravljen kontrolni rendgenski snimak kroz gips (anteroposteriorni i lateralni) da bi se procenila uspešnost repozicije i stabilizacije supakondilarnog preloma humerusa. Odstranjenje Kiršnerovih igala i gipsane imobilizacije je izvršeno tri do četiri nedelje nakon ortopedске intervencije, zavisno od izgleda kalusa.

3.2. Interkondilarni T prelomi humerusa

U istom periodu je lečeno 19 pacijenata (17 dečaka i dve devojčice) prosečnog uzrasta 12,5 godina sa interkondilarnim T prelomom humerusa. Najmlađi pacijent je imao tri, a najstariji 16 godina. Na osnovu *Toniolo* i *Wilkinsonove* klasifikacije pacijenti su podeljeni u tri grupe: tip I - tri pacijenta, tip II - četiri pacijenta i tip III - 12 pacijenata.⁴³

Svi pacijenti su podvrgnuti ortopedskoj intervenciji u opštoj anesteziji. Pacijenti sa tipom I i II preloma su lečeni ortopedskom repozicijom i perkutanom stabilizacijom fragmenata, dok su pacijenti sa tipom III preloma lečeni ili hirurškom ili ortopedskom repozicijom. Repozicija je kontrolisana pomoću rendgenskog pojačivača slike. Nakon što bi se postigla adekvatna repozicija, prvo bi izvršili stabilizaciju distalnog fragmenta Kiršnerovom iglom, koja je postavljana horizontalno, paralelno sa lakatnim zglobovom, od lateralnog do medijalnog epikondila. Na taj način je transkondilarni prelom konvertovan u suprakondilarni prelom, a potom je izvršena fiksacija distalnog fragmenta za

proksimalni fragment humerusa, sa dve ili više Kiršnerovih igala. Posle ortopedске intervencije, lakat je imobilisan sa posteriornom nadlaktном gipsanom longetom.

Hirurška repozicija je izvršena kod pacijenata sa dislociranim kominutivnim T prelomima humerusa, kao i kod pacijenata sa tipom III T preloma, nakon neuspeha ortopedске repozicije. Primenjivan je posteriorni, *Bryann* i *Morrejev* pristup lakatnom zgloбу.¹⁸³ Artikularna površina je rekonstruisana i interkondilarni T prelom je konvertovan u suprakondilarni prelom. Interna fiksacija je izvršena pomoću Kiršnerovih igala, šrafa i pločicom. Nakon operativnog zahvata, lakat je imobilisan sa posteriornom nadlaktном gipsanom longetom. Svim pacijentima su ordinirani antibiotici širokog spektra delovanja jedan sat pre operacije. Stabilnost repozicije je proveravana na sedmičnoj bazi i podrazumevala je anteroposteriorni i lateralni snimak lakta. Tri nedelje nakon repozicije, longeta je odstranjivana. Kod pacijenata koji su lečeni ortopedskom repozicijom i perkutanom fiksacijom, Kiršnerove igle su odstranjivane pet nedelja nakon repozicije, a kod pacijenata lečenih hirurškom repozicijom i internom fiksacijom osteosintetski materijal je odstranjivan šest meseci nakon operacije.

3.3. Procena rezultata

Pacijenti sa suprakondilarnim prelomom su klinički i radiografski kontrolisani na tromesečnom periodu. Nakon minimalno devet do 12 meseci od ortopedске procedure evaluirani su rezultati lečenja. Procenjivani su sledeći parametri: stepen fleksije i ekstenzije lečene i nelečene ruke, gubitak obima pokreta kao i razlika u nosećem uglu između lečenog i nelečenog lakta. Rezultati su procenjivani na osnovu *Flynnovih* kriterijuma, tj. kod pacijenata je procenjivan posebno funkcionalni, a posebno kozmetički rezultat lečenja, zato što kod nekih pacijenata funkcionalni rezultat može biti dobar, a loš estetski i obrnuto. Obzirom da nije bilo moguće formirati kontrolnu grupu, rezultati lečenja su procenjivani, upoređivanjem obima pokreta i nosećeg ugla na povređenom u odnosu na nepovređeni lakat. Na osnovu smanjenja obima pokreta od pet stepeni u odnosu na nepovređeni lakat funkcionalni rezultat pacijenata je podeljen u četiri grupe: odličan (smanjenje obima pokreta od 0-5 stepeni); dobar (od 6-10 stepeni); zadovoljavajući (od 11-15 stepeni) i loš (smanjenje obima pokreta preko 15 stepeni). Na osnovu smanjenja nosećeg ugla lakta od pet stepeni u odnosu na nepovređeni lakat kozmetički rezultat pacijenta je svrstan u četiri grupe: odličan (smanjenje nosećeg ugla

od 0-5 stepeni); dobar (od 6-10 stepeni); zadovoljavajući (od 11-15 stepeni) i loš (smanjenje nosećeg ugla preko 15 stepeni). Ukupan rezultat lečenja je dobijen zbrajanjem funkcionalnog i estetskog rezultata pri čemu je uzimana slabija vrednost, npr. ako je funkcionalni rezultat dobar, a estetski odličan u ukupnom rezultatu se vrednuje lošija vrednost, tj. totalni rezultat bi bio dobar.

Rezultati lečenja pacijenata sa interkondilarnim T prelomom humerusa su procenjivani na osnovu parametara *Orthopaedic Trauma Association*¹⁸⁴ i dodatnih parametara po *Jupiteru* (tabela 3.2).¹¹³ Rezultati su iskazivani na skali od jedan do četiri. (1-odličan, 2-dobar, 3-zadovoljava i 4-loš).

Tabela 3.2. Funkcionalna procena

Rezultat	Obim pokreta	Anatomska restitucija	Subjektivan osećaj	Povratak aktivnostima	Bol
Odličan	>125°	Da	Odličan	Da	Ne
Dobar	>95°	Da	Odličan/Dobar	Da	Povremeno
Zadovoljava	>70°	Da	Dobar/Loš	Ne	Sa aktivnošću
Loš	<70°	Ne	Loš	Ne	Varijabilan

Statistička analiza

Za analizu primarnih podataka koristili smo deskriptivne statističke metode i metode za testiranje statističkih hipoteza.

Od deskriptivnih statističkih metoda koristili smo mere centralne tendencije (aritmetička sredina), mere varijabiliteta (standardna devijacija) i relativne brojeve (pokazatelji strukture).

Od metoda za testiranje statističkih hipoteza korišćena je jednofaktorska ANOVA sa Tukey posthoc testom, Kruskal-Wallis test, Mann-Whitney test i hi-kvadrat test. Statističke hipoteze su testirane na nivou statističke značajnosti od 0,05.

4. REZULTATI

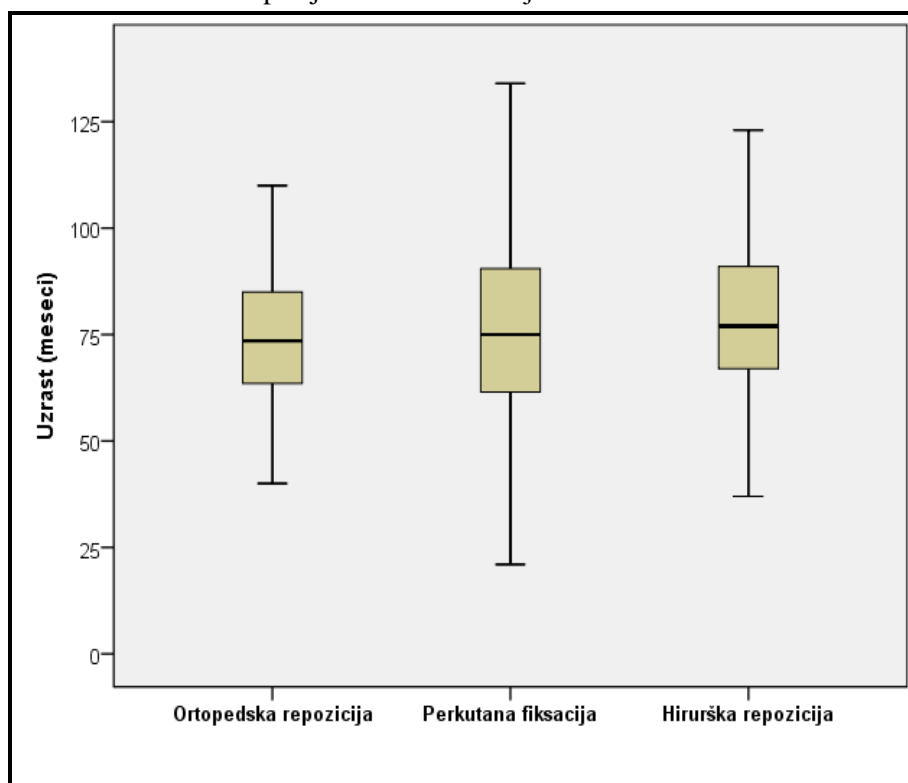
4.1. Distribucija pacijenata prema uzrastu

Prosečan uzrast svih pacijenata u istraživanju iznosi $78,5 \pm 23,8$ meseci. Najmlađi pacijent je imao 18, a najstariji 136 meseci.

Tabela 4.1. Prosečan uzrast pacijenata u istraživanju

Metod lečenja	N	Uzrast (meseci)				
		\bar{x}	Sd	Med	Min	Max
Ortopedska repozicija	28	75,2	27,6	73,5	18,0	136,0
Perkutana fiksacija	52	77,8	22,3	75,0	21,0	134,0
Hirurška repozicija	43	81,7	23,1	77,0	37,0	132,0
Ukupno	123	78,5	23,8	76,5	18,0	136,0

Grafikon 4.1. Prosečan uzrast pacijenata u istraživanju



Prosečan uzrast pacijenata koji su lečeni ortopedskom repozicijom iznosi $75,2 \pm 27,6$ meseci; perkutanom fiksacijom iznosi $77,8 \pm 22,3$ meseca, dok je prosečan uzrast pacijenata lečenih hirurškom repozicijom $81,7 \pm 23,1$ mesec (tabela 4.1). Ne postoji statistički značajna razlika u prosečnom uzrastu između ispitivanih grupa pacijenata ($F=0,674$; $DF=2, 119$; $p=0,511$).

4.2. Distribucija pacijenata prema polu

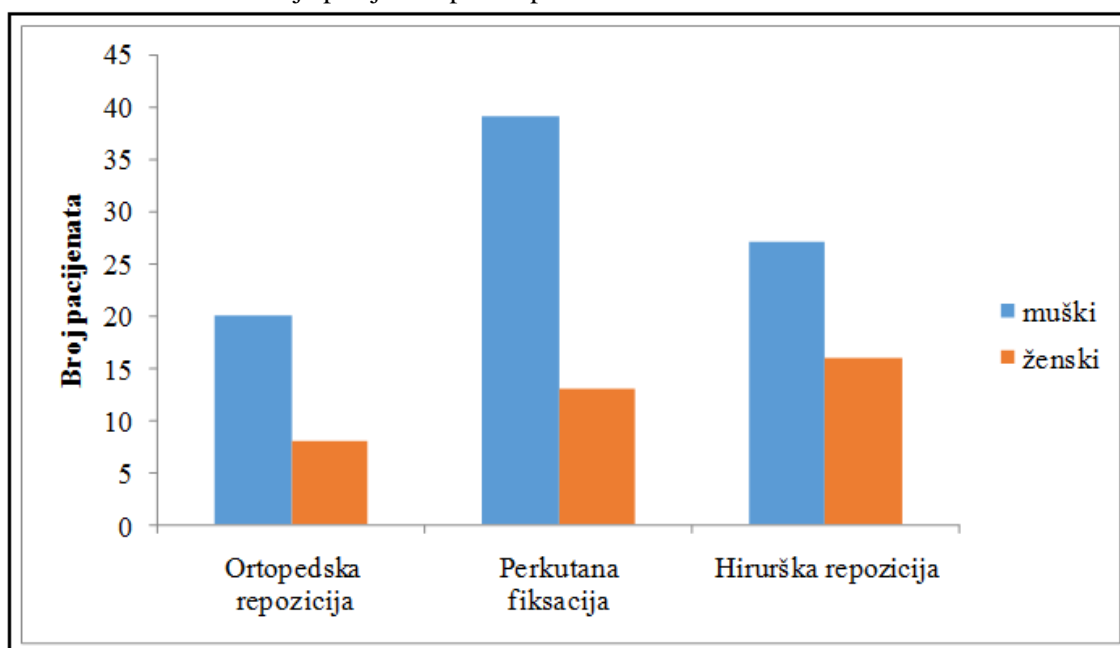
Od ukupnog broja pacijenata, 86 (69,9%) je bilo muškog, a 37 (30,1%) ženskog pola (tabela 4.2).

Tabela 4.2. Distribucija pacijenata prema polu

Pol	Ortopedska repozicija		Perkutana fiksacija		Hirurška repozicija		Ukupno	
	N	%	N	%	N	%	N	%
Muški	20	71,4	39	75,0	27	62,8	86	69,9
Ženski	8	28,6	13	25,0	16	37,2	37	30,1
Ukupno	28	100,0	52	100,0	43	100,0	123	100,0

Pacijenti muškog pola su najčešće lečeni perkutanom fiksacijom (45,3%), a kod ženskog pola (43,2%) je najčešće primenjivana hirurška repozicija (grafikon 4.2). Ne postoji statistički značajna razlika u učestalosti pola u odnosu na tip ortopedске intervencije (Hi-kvadrat=1,707; p=0,426).

Grafikon 4.2. Distribucija pacijenata prema polu



4.3. Distribucija pacijenata prema povređenom laktu

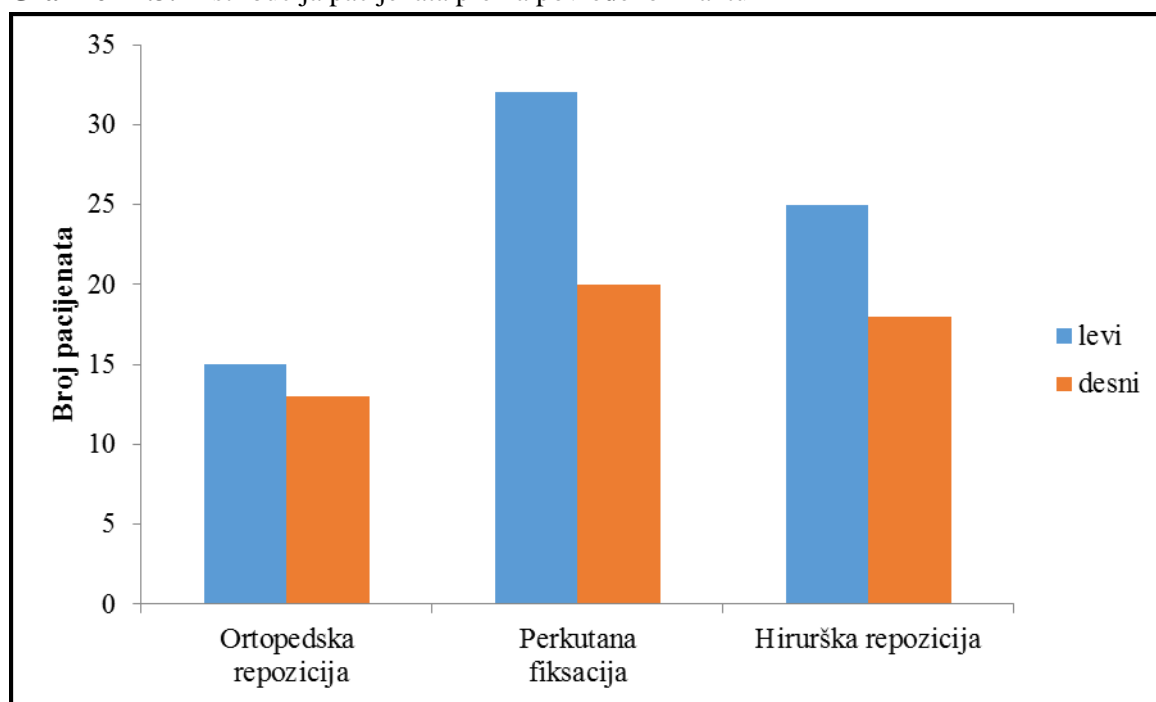
Od svih pacijenata uključenih u studiju, 72 (58,5%) pacijenta su imala prelom levog humerusa, a 51 (41,5%) pacijent je imao prelom desnog humerusa (tabela 4.3).

Tabela 4.3. Distribucija pacijenata prema povređenom laktu

Strana	Ortopedska repozicija		Perkutana fiksacija		Hirurška repozicija		Ukupno	
	N	%	N	%	N	%	N	%
Levo	15	53,6	32	61,5	25	58,1	72	58,5
Desno	13	46,4	20	38,5	18	41,9	51	41,5
Ukupno	28	100,0	52	100,0	43	100,0	123	100,0

Ne postoji statistički značajna razlika u učestalosti strane povređenog lakta između ispitivanih grupa (Hi-kvadrat=0,480; p=0,787).

Grafikon 4.3. Distribucija pacijenata prema povređenom laktu



4.4. Distribucija pacijenata prema načinu povređivanja

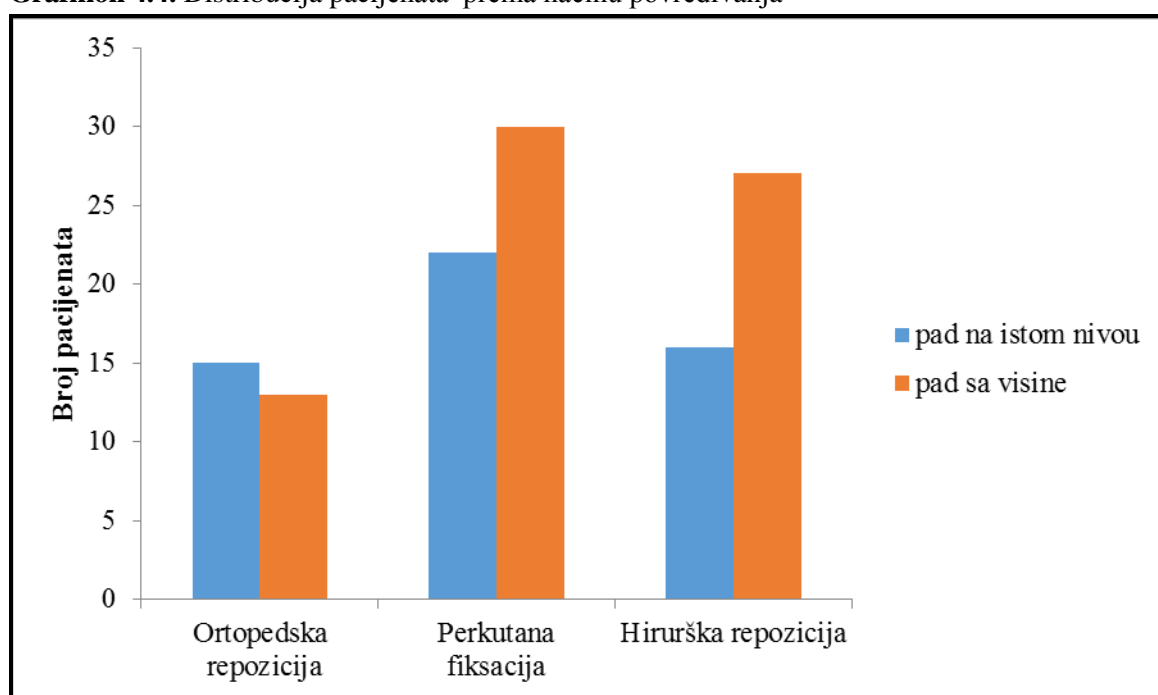
Od 123 pacijenta uključena u ispitivanje, 53 (43,1%) pacijenta se povredilo padom na istom nivou, a 70 (56,9%) pacijenata se povredilo padom sa visine (tabela 4.4).

Tabela 4.4. Distribucija pacijenata prema načinu povređivanja

Način povređivanja N(%)	Ortopedska repozicija		Perkutana fiksacija		Hirurška repozicija		Ukupno	
	N	%	N	%	N	%	N	%
isti nivo	15	53,6	22	42,3	16	37,2	53	43,1
sa visine	13	46,4	30	57,7	27	62,8	70	56,9
Ukupno	28	100,0	52	100,0	43	100,0	123	100,0

Ne postoji statistički značajna razlika tipa ortopedskog metoda lečenja u odnosu na način povređivanja (Hi-kvadrat=1,874; p=0,392).

Grafikon 4.4. Distribucija pacijenata prema načinu povređivanja

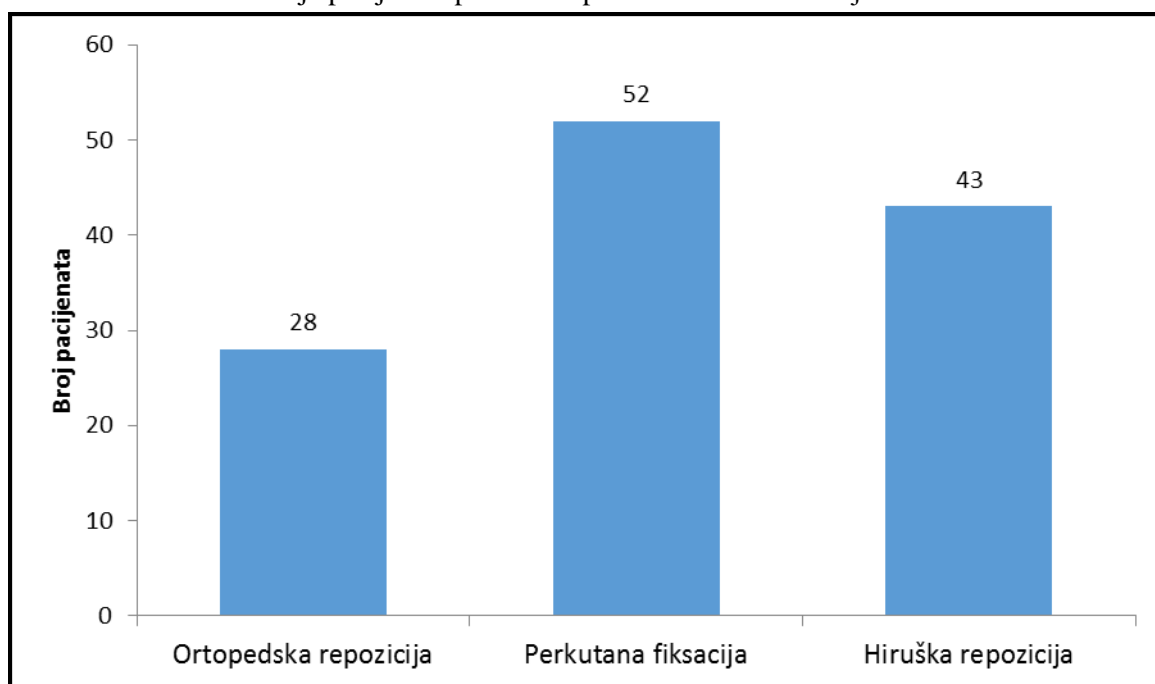


4.5. Distribucija pacijenata prema ortopedskom metodu lečenja

Od 123 pacijenta uključena u našu studiju metodom ortopedске repozicije je lečeno 28 (22,8%) pacijenata, perkutanom fiksacijom 52 (42,2%) pacijenta, a 43 (35,0%) pacijenata su lečena hirurškom repozicijom (tabela 4.5).

Tabela 4.5. Distribucija pacijenata prema ortopedskom metodu lečenja

Tip ortopedske procedure	N	%
Ortopedska repozicija	28	22,8
Perkutana fiksacija	52	42,2
Hirurška repozicija	43	35,0
Ukupno	123	100,0

Grafikon 4.5. Distribucija pacijenata prema ortopedskom metodu lečenja

4.6. Metode lečenja prema tipovima preloma

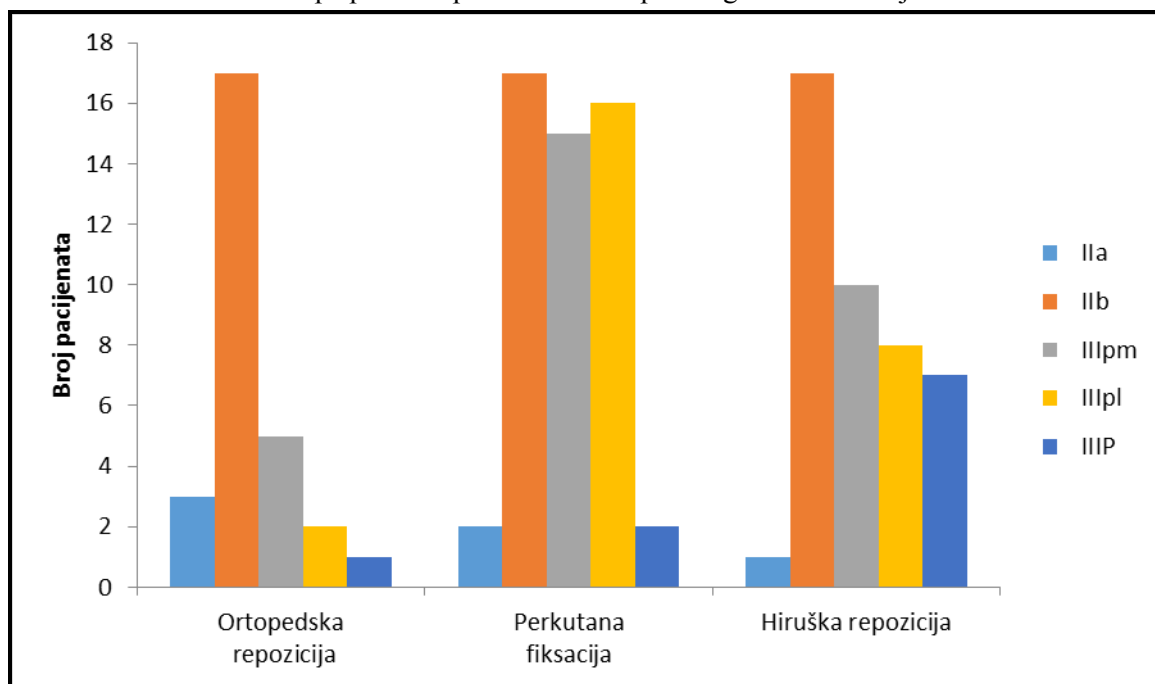
Od svih pacijenata uključenih u studiju: šest pacijenata (4,9%) je imalo tip IIa preloma, 51 pacijent (41,5%) tip IIb, 30 pacijenata (24,4%) tip IIIpm, 26 pacijenata (21,1%) tip IIIpl i 10 pacijenata (8,1%) tip IIIp preloma (tabela 4.6).

Tabela 4.6. Struktura tipa preloma prema vrsti ortopedskog metoda lečenja

Tip preloma	Ortopedska repozicija	Perkutana fiksacija	Hirurška repozicija	Ukupno
IIa	3 (10,7%)	2 (3,8%)	1 (2,3%)	6 (4,9%)
IIb	17 (60,7%)	17 (32,7%)	17 (39,5%)	51 (41,5%)
IIIpm	5 (17,9%)	15 (28,9%)	10 (23,3%)	30 (24,4%)
IIIpl	2 (7,1%)	16 (30,8%)	8 (18,6%)	26 (21,1%)
IIIp	1 (3,6%)	2 (3,8%)	7 (16,3%)	10 (8,1%)
Ukupno	28 (100,0%)	52 (100,0%)	43 (100,0%)	123 (100,0%)

Pacijenti lečeni ortopedskom repozicijom, perkutanom fiksacijom ili hirurškom repozicijom su najčešće imali tip IIb preloma (60,7% prema 32,7% prema 39,5% respektivno). Zbog malih učestalosti pojedinih kategorija nije bilo moguće uraditi Hi-kvadrat test.

Grafikon 4.6. Struktura tipa preloma prema vrsti ortopedskog metoda lečenja



4.7. Stepen fleksije povređenog lakta

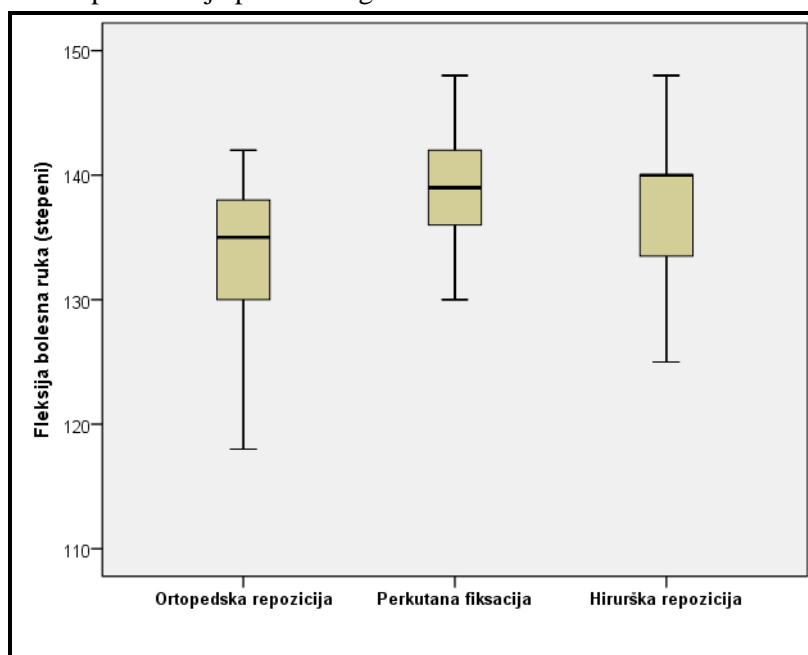
Prosečna vrednost fleksije povređenog lakta svih pacijenata u istraživanju iznosi $137,3 \pm 6,0$. Najmanja vrednost fleksije povređenog lakta iznosi 115, a najveća 148 stepeni (tabela 4.7).

Tabela 4.7. Stepen fleksije povređenog lakta

Metod lečenja	N	Fleksija povređenog lakta (stepeni)				
		\bar{x}	Sd	Med	Min	Max
Ortopedska repozicija	28	133,9	6,5	135,0	115,0	142,0
Perkutana fiksacija	52	139,0	4,9	139,0	126,0	148,0
Hirurška repozicija	43	137,5	6,1	140,0	120,0	148,0
Ukupno	123	137,3	6,0	138,0	115,0	148,0

Prosečna vrednost fleksije povređene ruke pacijenata koji su lečeni ortopedskom repozicijom iznosi $133,9 \pm 6,5$, perkutanom fiksacijom iznosi $139,0 \pm 4,9$ i hirurškom repozicijom $137,5 \pm 6,1$. Postoji statistički značajna razlika u vrednostima fleksije povređenog lakta između ispitivanih grupa ($F=7,268$; $DF=2, 120$; $p=0,001$). Statistički značajna razlika u pogledu vrednosti fleksije povređenog lakta postoji između pacijenata koji su lečeni perkutanom fiksacijom u odnosu na pacijente lečene ortopedskom repozicijom ($p=0,001$) i pacijenata koji su lečeni hirurškom repozicijom u odnosu na pacijente lečene ortopedskom repozicijom ($p=0,030$), dok između pacijenata koji su lečeni perkutanom fiksacijom i hirurškom repozicijom nema statistički značajne razlike u vrednostima fleksije povređenog lakta ($p=0,402$).

Grafikon 4.7. Stepen fleksije povređenog lakta



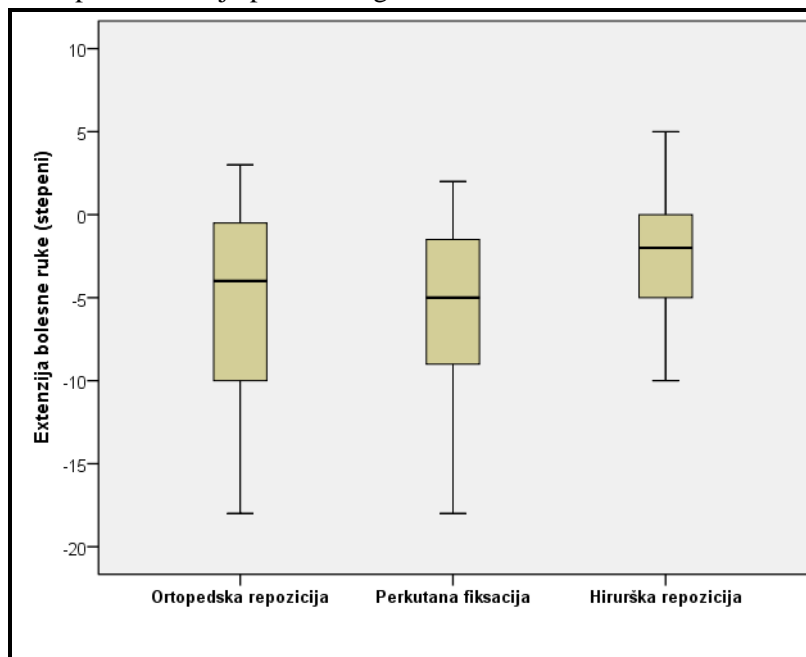
4.8. Stepen ekstenzije povređenog lakta

Medijana vrednosti ekstenzije povređenog lakta svih pacijenata u istraživanju iznosi $-4,0$ (opseg od $-18,0$ do $10,0$) (tabela 4.8). Medijana vrednosti ekstenzije povređenog lakta pacijenata koji su lečeni ortopedskom repozicijom iznosi $-4,0$ (opseg, $-18,0$ do $3,0$); perkutanom fiksacijom iznosi $-5,0$ (opseg, $-18,0$ do $10,0$) i hirurškom repozicijom $-2,0$ (opseg, $-18,0$ do $5,0$). Ne postoji statistički značajna razlika u vrednostima ekstenzije povređenog lakta između ispitivanih grupa (Hi -kvadrat= $2,637$; $DF=2$; $p=0,268$).

Tabela 4.8. Stepen ekstenzije povređenog lakta

Metod lečenja	N	Ekstenzija povređenog lakta (stepeni)				
		\bar{x}	Sd	Med	Min	Max
Ortopedska repozicija	28	-5,3	5,6	-4,0	-18,0	3,0
Perkutana fiksacija	52	-4,9	5,7	-5,0	-18,0	10,0
Hirurška repozicija	43	-3,4	3,9	-2,0	-18,0	5,0
Ukupno	123	-4,14	5,1	-4,0	-18,0	10,0

Grafikon 4.8. Stepen ekstenzije povređenog lakta



4.9. Vrednosti obima pokreta

Od svih pacijenata, uključenih u ispitivanje, smanjenje obima pokreta: od 0 do 5 stepeni je imalo 87 (70,7%) pacijenata; od 6 do 10 stepeni je imalo 29 (23,6%); od 11 do 15 je imalo pet (4,1%) a preko 15 su imala dva (1,6%) pacijenta. Smanjenje obima pokreta od 0-5 stepeni je zabeleženo kod 86,5% pacijenata lečenih perkutanom fiksacijom, 65,1% pacijenata koji su lečeni hirurškom repozicijom i kod 50,0% pacijenata koji su lečeni ortopedskom repozicijom (tabela 4.9).

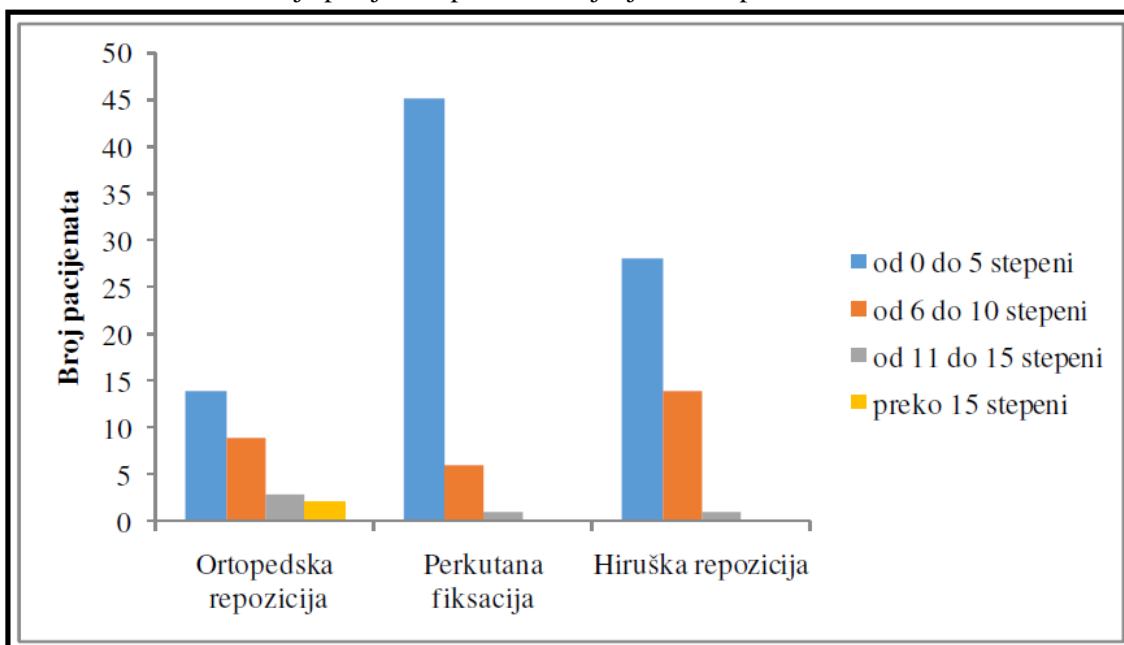
Uočena je statistički značajna razlika u smanjenju obima pokreta između ispitivanih grupa (Hi-kvadrat=13,762; DF=2; p=0,001). Ona je dokazana između pacijenata koji su lečeni perkutanom fiksacijom u odnosu na pacijente koji su lečeni hirurškom repozicijom (p=0,016) i ortopedskom repozicijom (p<0,001), dok između pacijenta koji su lečeni hirurškom repozicijom i pacijenata lečenih ortopedskom

repozicijom nema statistički značajne razlike u nivou smanjenja obima pokreta ($p=0,098$).

Tabela 4.9. Distribucija pacijenata prema smanjenju obima pokreta

Smanjenje obima pokreta (u stepenima)	Ortopedska repozicija		Perkutana fiksacija		Hirurška repozicija		Ukupno	
	N	%	N	%	N	%	N	%
od 0 do 5	14	50,0	45	86,5	28	65,1	87	70,7
od 6 do 10	9	32,2	6	11,6	14	32,6	29	23,6
od 11 do 15	3	10,7	1	1,9	1	2,3	5	4,1
preko 15	2	7,1	0	0,0	0	0,0	2	1,6
Ukupno	28	100,0	52	100,0	43	100,0	123	100,0

Grafikon 4.9. Distribucija pacijenata prema smanjenju obima pokreta



4.10. Vrednosti nosećeg ugla povređenog lakta

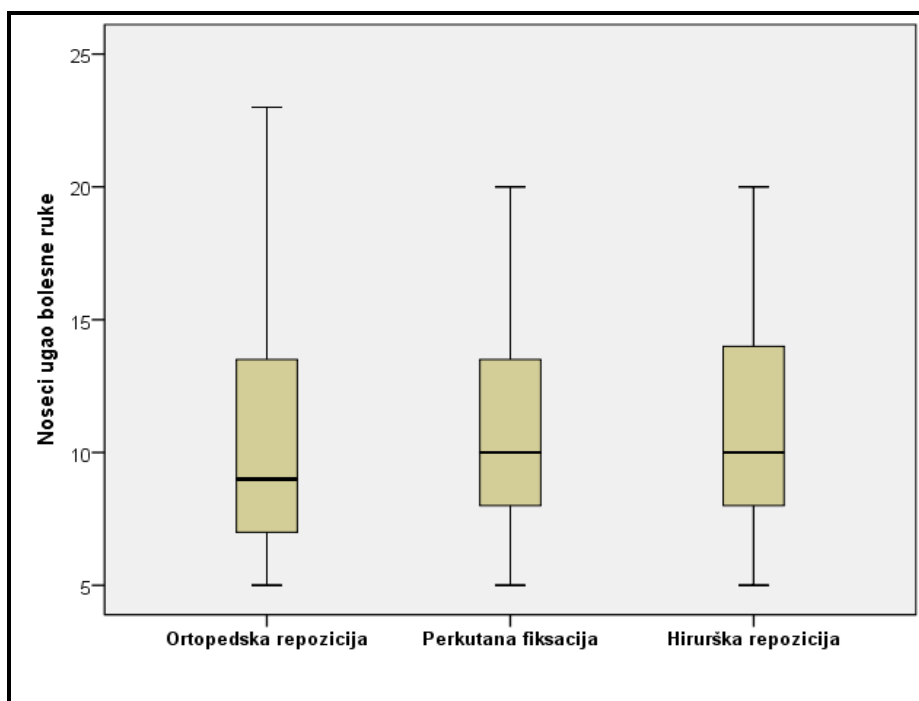
Prosečna vrednost nosećeg ugla povređenog lakta svih pacijenata u istraživanju iznosi $10,9 \pm 4,0$. Najmanja vrednost nosećeg ugla povređenog lakta iznosi pet, a najveća 23 stepena (tabela 4.10).

Tabela 4.10. Noseći ugao povređenog lakta lečenih pacijenata

Metod lečenja	N	Noseći ugao povređenog lakta				
		\bar{x}	Sd	Med	Min	Max
Ortopedska repozicija	28	10,3	4,4	9,0	5,0	23,0
Perkutana fiksacija	52	11,1	3,7	10,0	5,0	20,0
Hirurška repozicija	43	11,1	4,1	10,0	5,0	20,0
Ukupno	123	10,9	4,0	10,0	5,0	23,0

Prosečna vrednost nosećeg ugla povređenog lakta ispitanika koji su lečeni ortopedskom repozicijom iznosi $10,3 \pm 4,4$; perkutanom fiksacijom iznosi $11,1 \pm 3,7$ i hirurškom repozicijom $11,1 \pm 4,1$. Ne postoji statistički značajna razlika u vrednostima nosećeg ugla povređenog lakta između ispitivanih grupa ($F=0,391$; $DF=2$; $p=0,677$).

Grafikon 4.10. Noseći ugao povređenog lakta lečenih pacijenata



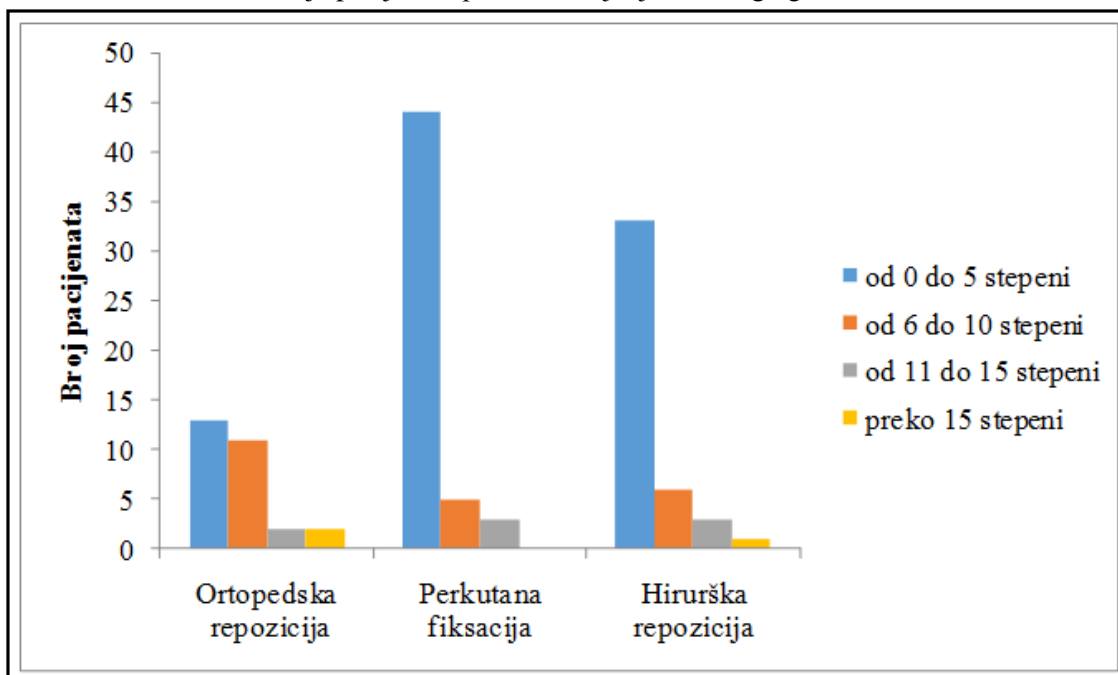
4.11. Distribucija pacijenata prema smanjenju nosećeg ugla

Od svih pacijenata uključenih u studiju, u odnosu na noseći ugao: smanjenje nosećeg ugla od 0 do 5 stepeni je imalo 90 (73,2%) pacijenata; od 6 do 10 je imalo 22 (17,9%); od 11 do 15 je imalo osam (6,5%), a preko 15 stepeni su imala tri (2,4%) pacijenta (tabela 4.11).

Tabela 4.11. Distribucija pacijenata prema smanjenju nosećeg ugla

Smanjenje nosećeg ugla	Ortopedska repozicija		Perkutana fiksacija		Hirurška repozicija		Ukupno	
	N	%	N	%	n	%	N	%
od 0 do 5	13	46,4	44	84,6	33	76,7	90	73,2
od 6 do 10	11	39,3	5	9,6	6	14,0	22	17,9
od 11 do 15	2	7,1	3	5,8	3	7,0	8	6,5
preko 15	2	7,1	0	0,0	1	2,3	3	2,4
Ukupno	28	100,0	52	100,0	43	100,0	123	100,0

Grafikon 4.11. Distribucija pacijenata prema smanjenju nosećeg uglu



U grupi pacijenata koji su lečeni ortopedskom repozicijom smanjenje nosećeg ugla od 0-5 stepeni je notirano kod 46,4%; kod pacijenata lečenih perkutanom fiksacijom smanjenje nosećeg ugla od 0-5 stepeni je notirano kod 84,6% i kod pacijenata koji su lečeni hirurškom repozicijom kod 76,7% je uočeno smanjenje

nosećeg ugla od 0-5 stepeni. Postoji statistički značajna razlika u smanjenju nosećeg ugla između ispitivanih grupa (Hi-kvadrat=12,967; DF=2; p=0,002). Statistički značajna razlika u smanjenju nosećeg ugla postoji između pacijenata koji su lečeni perkutanom fiksacijom u odnosu na pacijente koji su lečeni ortopedskom repozicijom (p<0,001), kao i pacijenata lečenih hirurškom repozicijom u odnosu na pacijente lečene ortopedskom repozicijom (p=0,015), dok između pacijenata koji su lečeni perkutanom fiksacijom u odnosu na pacijente lečene hirurškom repozicijom nema statistički značajne razlike u smanjenju nosećeg ugla (p=0,321).

4.12. Distribucija pacijenata prema ishodu lečenja

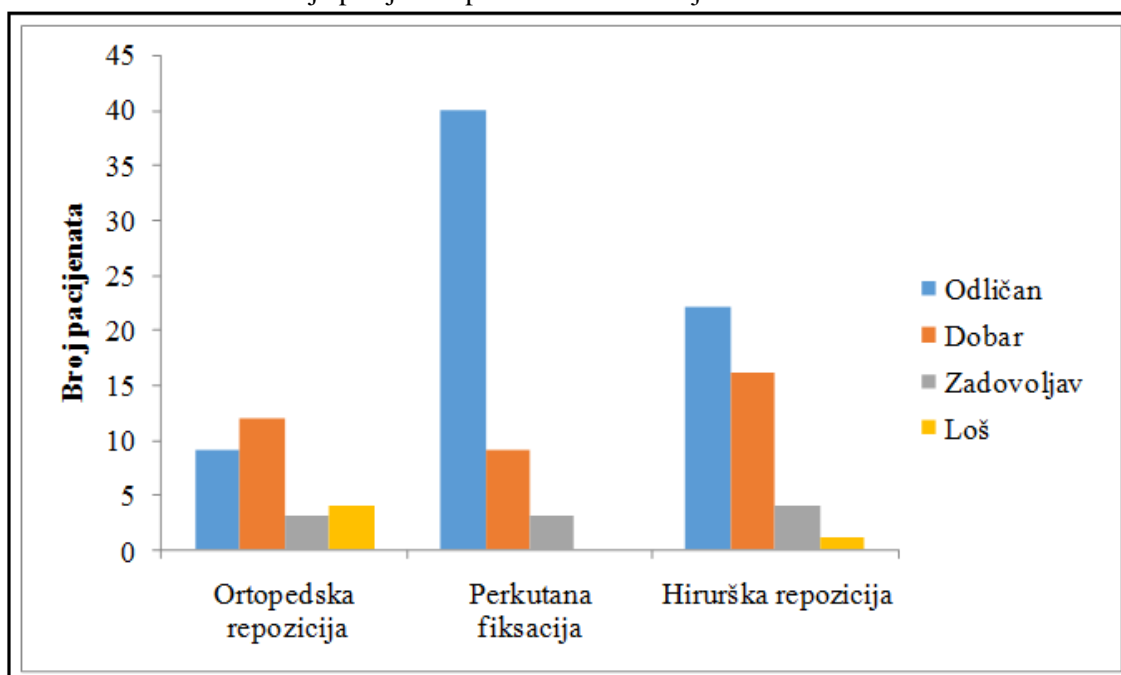
Od svih pacijenata, u odnosu na ishod lečenja odličan rezultat je imalo 71 (57,7%) pacijent, dobar 37 (30,1%), zadovoljavajući 10 (8,1%), a loš ishod je imalo svega pet (4,1%) pacijenata (tabela 4.12).

Tabela 4.12. Distribucija pacijenata prema ishodu lečenja

Ishod lečenja	Ortopedska repozicija		Perkutana fiksacija		Hirurška repozicija		Ukupno	
	N	%	N	%	N	%	N	%
Odličan	9	32,1	40	76,9	22	51,2	71	57,7
Dobar	12	42,9	9	17,3	16	37,2	37	30,1
Zadovoljava	3	10,7	3	5,8	4	9,3	10	8,1
Loš	4	14,3	0	0,0	1	2,3	5	4,1
Ukupno	28	100,0	52	100,0	43	100,0	123	100,0

Kod pacijenata koji su lečeni perkutanom fiksacijom i hirurškom repozicijom najčešći ishod je bio odličan (76,9% prema 51,2%, respektivno), dok je kod pacijenata koji su lečeni ortopedskom repozicijom najčešći ishod lečenja bio dobar (42,9%). Statistički značajna razlika (Hi-kvadrat=16,992; DF=2; p<0,001) u ishodu lečenja postoji između pacijenata koji su lečeni perkutanom fiksacijom u odnosu na pacijente koji su lečeni hirurškom repozicijom (p=0,010) kao i u odnosu na pacijente lečene ortopedskom repozicijom (p<0,001), dok između pacijenata koji su lečeni hirurškom repozicijom u odnosu na pacijente lečene ortopedskom repozicijom nema statistički značajne razlike u ishodu lečenja (p=0,061).

Grafikon 4.12. Distribucija pacijenata prema ishodu lečenja



4. 13. Distribucija pacijenata prema vremenu intervencije

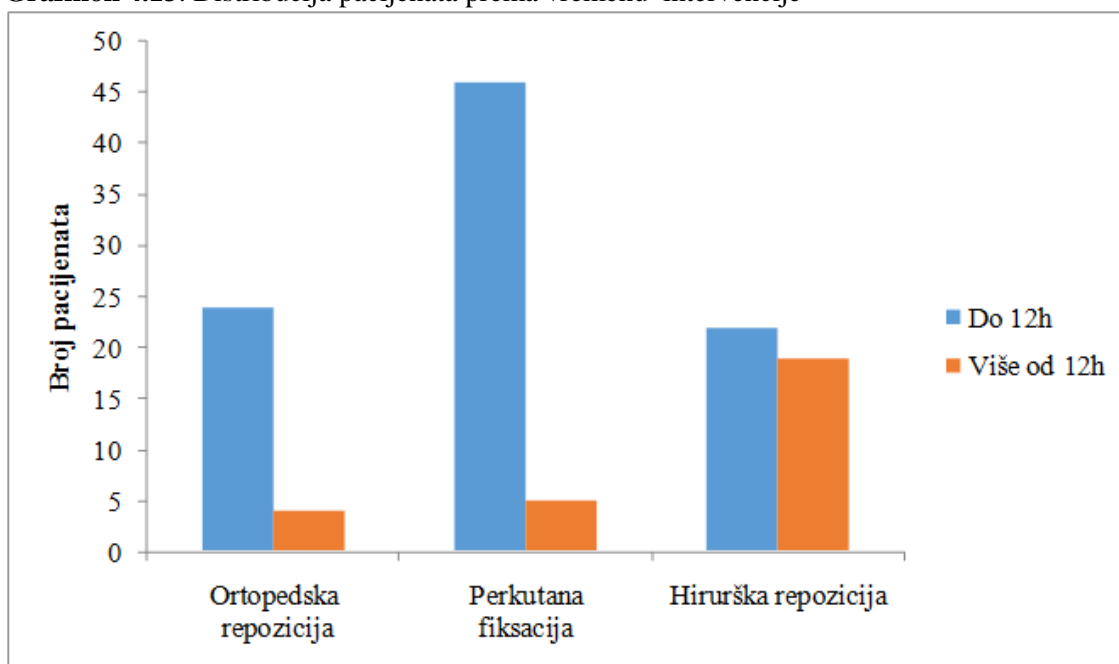
Od ukupnog broja pacijenata uključenih u studiju, 92 (76,7%) je ortopedski zbrinuto unutar 12 sati, a 28 (23,3%) je ortopedski zbrinuto nakon 12 sati od momenta povređivanja (tabela 4.13). Kod tri od 123 pacijenta u našoj studiji nismo mogli utvrditi vreme proteklo od povređivanja do ortopedske intervencije.

Tabela 4.13. Distribucija pacijenata prema vremenu intervencije

Vreme povređivanja	Ortopedska repozicija		Perkutana fiksacija		Hirurška repozicija		Ukupno	
	N	%	N	%	N	%	N	%
Do 12h	24	85,7	46	90,2	22	53,7	92	76,7
Više od 12h	4	14,3	5	9,8	19	46,3	28	23,3
Ukupno	28	100,0	51	100,0	41	100,0	120	100,0

Unutar 12 sati od nastanka povrede, kod 85,7% ispitanika metod lečenja je bio ortopedska repozicija, kod 90,2% pacijenata je izvršena perkutana fiksacija, kod 53,7% pacijenata je izvršena hirurška repozicija. Postoji statistički značajna razlika u primeni tipa ortopedske intervencije u odnosu na proteklo vreme do operacije, tj. hirurška repozicija kao metod lečenja je signifikantno češće primenjivana kod pacijenata lečenih nakon 12 sati od povređivanja, (Hi-kvadrat=18,633; $p < 0,001$).

Grafikon 4.13. Distribucija pacijenata prema vremenu intervencije



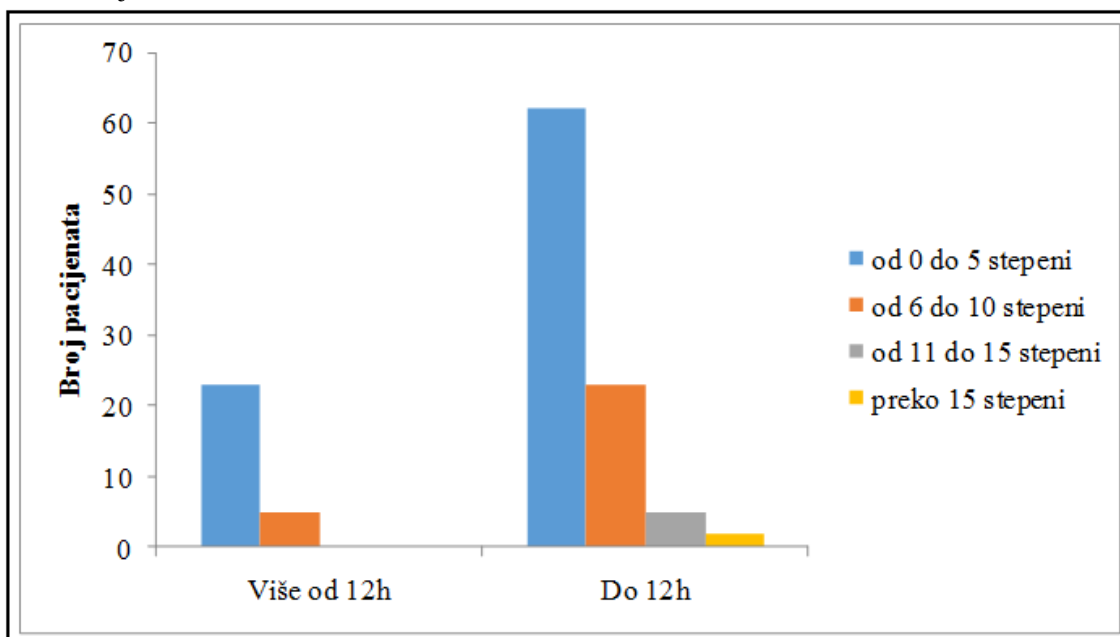
4.14. Vrednosti obima pokreta u odnosu na vreme intervencije

U grupi pacijenata kojima je ortopedska intervencija izvršena unutar 12 sati od povređivanja, smanjenje obima pokreta od 0-5 stepeni je uočeno kod 67,4% pacijenata, a kod pacijenata lečenih nakon 12 sati od povređivanja smanjenje obima pokreta od 0-5 je imalo 82,1% (tabela 4.14). Ne postoji statistički značajna razlika u vrednosti obima pokreta između ispitivanih grupa ($U=1080,5$; $p=0,105$).

Tabela 4.14. Distribucija pacijenata prema smanjenju obima pokreta u odnosu na vreme operacije

Smanjenje obim pokreta (u stepenima)	Do 12h		Više od 12h		Ukupno	
	N	%	N	%	N	%
od 0 do 5	62	67,4	23	82,1	85	70,8
od 6 do 10	23	25,0	5	17,9	28	23,3
od 11 do 15	5	5,4	0	0,0	5	4,2
preko 15	2	2,2	0	0,0	2	1,7
Ukupno	92	100,0	28	100,0	120	100,0

Grafikon 4.14. Distribucija pacijenata prema smanjenju obima pokreta u odnosu na vreme intervencije



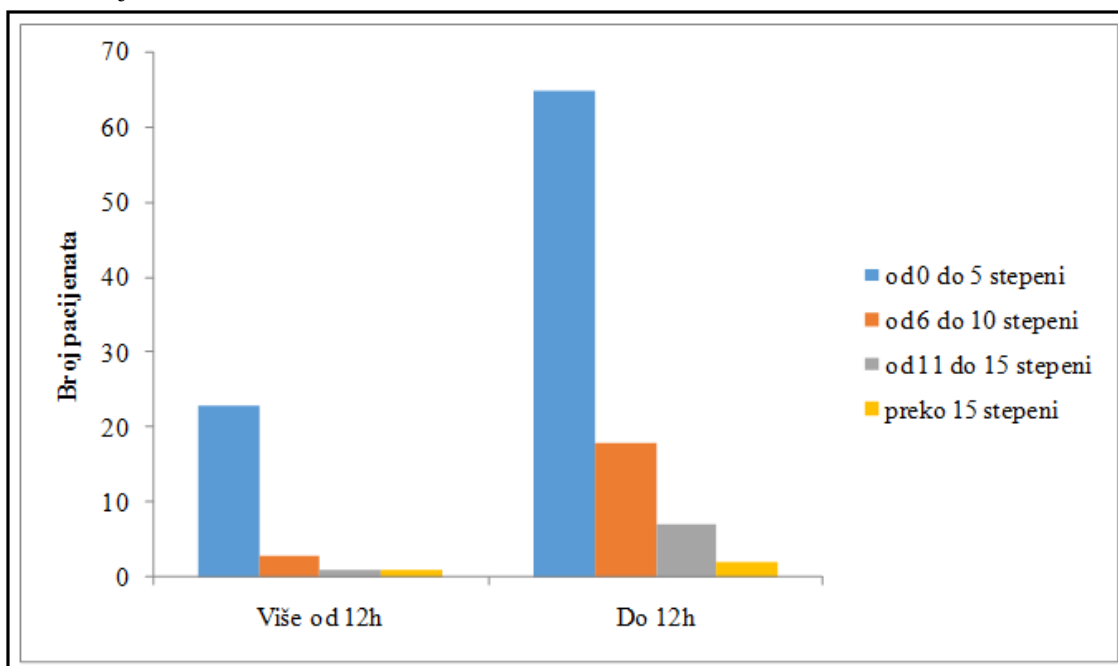
4.15. Vrednosti nosećeg ugla u odnosu na vreme intervencije

U grupi pacijenata kojima je ortopedska intervencija izvršena unutar 12 sati od momenta povređivanja, smanjenje nosećeg ugla od 0-5 ima 70,7% pacijenata, a kod pacijenata lečenih nakon 12 sati, smanjenje nosećeg ugla od 0-5 ima 82,1% pacijenata (tabela 4.15). Ne postoji statistički značajna razlika u nosećem uglu između ispitivanih grupa ($U=1147,0$; $p=0,259$).

Tabela 4.15. Distribucija pacijenata prema smanjenju nosećeg ugla u odnosu na vreme intervencije

Smanjenje nosećeg ugla (u stepenima)	Do 12h		Više od 12h		Ukupno	
	N	%	N	%	N	%
od 0 do 5	65	70,7	23	82,1	88	73,3
od 6 do 10	18	19,5	3	10,7	21	17,5
od 11 do 15	7	7,6	1	3,6	8	6,7
preko 15	2	2,2	1	3,6	3	2,5
Ukupno	92	100,0	28	100,0	120	100,0

Grafikon 4.15. Distribucija pacijenata prema smanjenju nosećeg ugla u odnosu na vreme intervencije



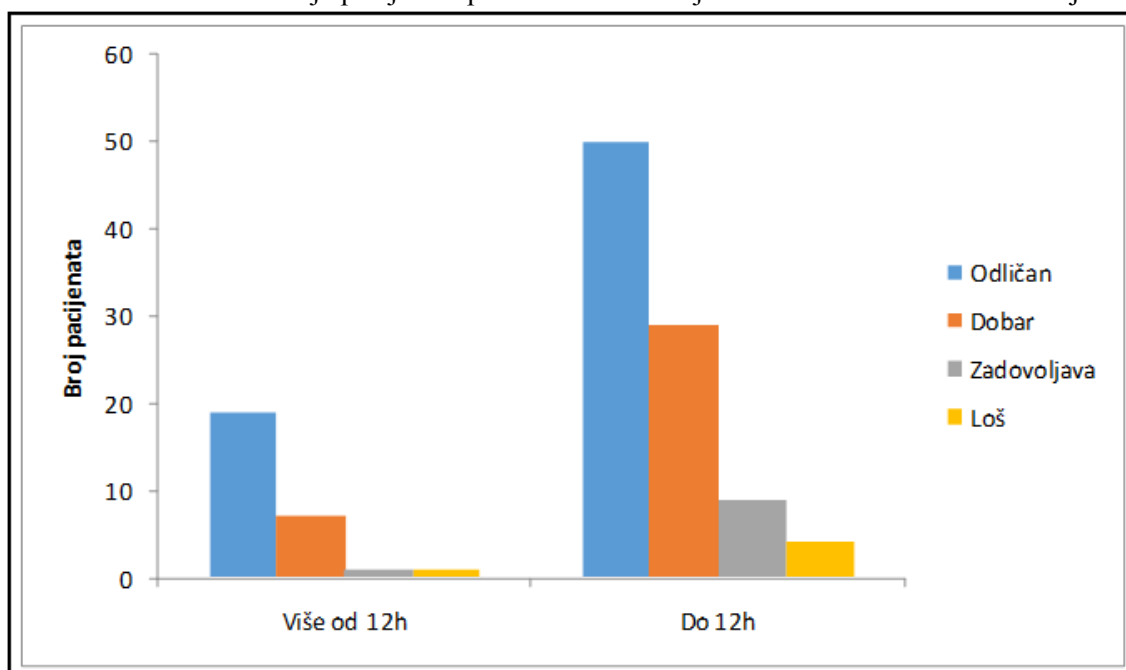
4.16. Ishod lečenja u odnosu na vreme ortopedske intervencije

Kod pacijenata kojima je ortopedska intervencija izvršena unutar 12 sati ili nakon 12 sati najčešći ishod je bio odličan (54,3% prema 67,8%, respektivno). Ne postoji statistički značajna razlika u ishodu između ispitivanih grupa ($U=1100,0$; $p=0,187$).

Tabela 4.16. Distribucija pacijenata prema ishodu lečenja u odnosu na vreme intervencije

Ishod	Do 12h		Više od 12h		Ukupno	
	N	%	N	%	N	%
Odličan	50	54,3	19	67,8	69	57,5
Dobar	29	31,5	7	25,0	36	30,0
Zadovoljava	9	9,9	1	3,6	10	8,3
Loš	4	4,3	1	3,6	5	4,2
Ukupno	92	100,0	28	100,0	120	100,0

Grafikon 4.16. Distribucija pacijenata prema ishodu lečenja u odnosu na vreme intervencije



4.17. Interkondilarni T prelomi humerusa

Pacijenti su praćeni 12-97 meseci (srednja vrednost 49 meseci). Ortopedskom repozicijom i perkutanom fiksacijom je lečeno 12 pacijenata, dok je hirurškom repozicijom i internom fiksacijom lečeno sedam pacijenata. Jedan pacijent je upućen u našu ustanovu nakon neuspeha ortopedске repozicije i lečen je hirurškom repozicijom i internom fiksacijom. Na poslednjem kontrolnom pregledu su procenjivani funkcionalni rezultati na osnovu vredonosnog sistema *Orthopaedic Trauma Association*¹⁸⁴ i dodatnih parametara po *Jupiteru*.¹¹³

Kod 10 pacijenata je postignut odličan rezultat lečenja, kod osam dobar i loš rezultat je zabeležen kod jednog pacijenta (tabela 4.17). Na osnovu tipa preloma, odličan rezultat je postignut kod tri pacijenta sa tipom I, tri pacijenta sa tipom II i četiri pacijenta sa tipom III preloma. U odnosu na metod lečenja, odličan ishod je zabeležen kod šest i četiri pacijenta nakon ortopedске i hirurške repozicije. Kod jednog pacijenta rezultat lečenja je bio loš, posle ortopedске repozicije i stabilizacije sa dve Kiršnerove igle. Infekcija igala se javila kod jednog pacijenta, koja je uspešno sanirana antibiotskom terapijom.

Tabela 4.17. Ispitivani pacijenti i postoperativni rezultati

Rredni broj	Uzrast (godine)	Obim pokreta (stepeni)	Anatomska restitucija	Subjektivni osećaj	Povratak aktivnosti	Bol	Invalidnost	Tip preloma	Metod lečenja	Praćenje (meseci)	Rezultat lečenja
1.	15	140	da	odličan	da	ne	ne	II	OR	97	odličan
2.	13,5	135	da	odličan	da	ne	ne	III	HR	74	odličan
3.	13,5	138	da	odličan	da	ne	ne	II	OR	58	odličan
4.	9	120	da	odličan	da	povremen	minimum	III	HR nakon OR	26	dobar
5.	14	105	da	dobar	da	povremen	minimum	III	OR	16	dobar
6.	14,5	50	da	dobar	da	povremen	umeren	III	OR	12	loš
7.	14	142	da	odličan	da	ne	ne	II	OR	14	odličan
8.	14,5	124	da	odličan	da	ne	da	III	OR	58	dobar
9.	16	120	da	odličan	da	povremen	ne	III	OR	54	dobar
10.	13	122	da	dobar	da	povremen	ne	III	OR	19	dobar
11.	13,5	145	da	odličan	da	ne	ne	I	OR	96	odličan
12.	13	120	da	dobar	da	povremen	minimum	II	OR	68	dobar
13.	14	130	da	odličan	da	ne	ne	III	HR	75	odličan
14.	13,5	135	da	odličan	da	povremen	ne	III	HR	63	odličan
15.	14,5	122	da	dobar	da	ne	ne	III	HR	86	dobar
16.	12,5	135	da	odličan	da	ne	ne	III	HR	42	odličan
17.	9,5	120	da	dobar	da	ne	ne	III	HR	20	dobar
18.	3	142	da	odličan	da	ne	ne	I	OR	36	odličan
19.	7	145	da	odličan	da	ne	ne	I	OR	24	odličan

*HR- hirurška repozicija; OR- ortopedska repozicija sa perkutanom fiksacijom

4.18. Komplikacije preloma humerusa

Komplikacije na prijemu pacijenata

Neurološke komplikacije su uočene na prijemu u bolnicu kod 13 (10,6%) pacijenata, od kojih povreda interesalnog nerva kod pet pacijenta, povreda radijalnog nerva kod četiri pacijenta, povreda nerva medijanusa kod tri pacijenta i kod jednog pacijenta je uočena povreda ularnog nerva. Kod svih pacijenata sa neurološkim ispadom na prijemu, došlo je do spontanog oporavka povređenih nerava u roku od dva do šest meseci nakon povrede. Vaskularne komplikacije, tipa nepalpabilnog pulsa, su uočene kod osam (6,5%) pacijenata na prijemu u bolnicu. Nakon ortopedske intervencije kod šest pacijenata se uspostavio puls, dok je kod dva pacijenta i pored nepalpabilnog pulsa kolateralna cirkulacija je bila dobra, tako da nisu preduzete terapijske mere.

Komplikacije lečenja

Kod sedam (5,7%) pacijenata je nakon ortopedске intervencije uočena povreda nerava i to kod pet pacijenta povreda ulnarnog nerva, a kod dva pacijenta povreda sva tri nerva lakatnog regiona (tabela 4.18). Kod pet pacijenata je došlo do spontanog oporavka povređenih nerava u roku od dva do šest meseci nakon povrede, a kod dva pacijenta je zaostao neurološki deficit: kod jednog pacijenta senzorni ispad ulnarnog nerva i kod jednog pacijenta senzorni ispad nerva medijanusa. Kod pet pacijenta sa prisutnim pulsom arterije radijalis pre ortopedске intervencije, posle intervencije puls se nije palpirao. Kod četiri pacijenta nije bilo znakova ishemije ruke, kolateralna cirkulacija je bila zadovoljavajuća tako da nisu preduzete druge terapijske mere. Pacijenti su pažljivo opservirani i radijalni puls se uspostavio u roku od jednog dana (dva pacijenta) do trećeg dana (dva pacijenta). Kod jednog pacijenta, pored nepalpabilnog pulsa bili su prisutni znaci ishemije šake, bledilo prstiju, trnjenje i bol, te je promenjena gipsana imobilizacija, smanjen je stepen fleksije sa oko 100 stepeni na 80 stepeni i u roku od pola sata uspostavio se puls arterije radijalis. Nisu uočene trajne sekvele vaskularnih komplikacija kod pacijenata uključenih u našu studiju.

Tabela 4.18. Komplikacije lečenja

Tip komplikacije	Metod lečenja					
	Ortopedska repozicija		Perkutana fiksacija		Hirurška repozicija	
Broj pacijenata	N	%	N	%	N	%
Kubitus varus	2	7,1	0	0	1	2,4
Ukočenost	2	7,1	0	0	0	0
Infekcija igala	0	0	2	3,8	0	0
Povreda nerva	0	0	5	9,6	2	4,6
Vas. komplikacije	3	10,8	2	3,8	0	0
Bez komplikacija	21	75,0	43	82,8	40	93,0
Ukupno	28	100,0	52	100,0	43	100,0

5. DISKUSIJA

5.1. Modaliteti lečenja suprakondilarnih preloma humerusa kod dece

Suprakondilarni prelomi su najčešći prelomi lakta u dečjem uzrastu i spadaju u druge po učestalosti prelome kod dece (16,6%). Ovom tipu preloma pripada od 50 do 70% svih preloma lakta kod dece uzrasta od tri do 10 godina.⁶⁷ Lečenje ovih preloma zahteva veliko iskustvo ortopeda i ponekada je praćeno brojnim komplikacijama.

Stavovi o lečenju nedislociranih ili minimalno dislociranih suprakondilarnih preloma humerusa su savim jasni i podrazumevaju aplikaciju posteriorne gipsane longete sa laktom flektiranim pod uglom ne većim od 90 stepeni i podlakticom u neutralnoj poziciji. Prosečno vreme zarastanja preloma je otprilike tri do četiri nedelje.

Različiti su modaliteti lečenja dislociranih suprakondilarnih preloma humerusa kod dece i uglavnom se svode na tri metode: A) ortopedsku repoziciju sa gipsanom imobilizacijom; B) ortopedsku repoziciju sa perkutanom fiksacijom; i C) hiruršku repoziciju sa stabilizacijom Kiršnerovim iglama. Uopšte, glavni ciljevi lečenja suprakondilarnih preloma humerusa su postizanje dobrog funkcionalnog i estetskog rezultata, a samim tim i izbegavanje svih potencijalnih komplikacija lečenja.

A) Ortopedska repozicija suprakondilarnih preloma humerusa

Ortopedska repozicija praćena gipsanom imobilizacijom je po nekim autorima adekvatan metod lečenja samo za tip IIa dislociranih suprakondilarnih preloma humerusa.¹⁵ Metod ortopedske repozicije je praćen većim procentom loših rezultata, a na prvom mestu redislokacije fragmenata, kao i značajno većim procentom angularnih deformiteta tipa kubitus varusa.^{7,15} *Hadlow* i saradnici preporučuju ortopedsku repoziciju za sve tipove suprakondilarnih preloma, bez obzira što je 31% lečene dece zahtevalo dodatni ortopedski tretman.³ *Pirone* ističe da je svega 51% pacijenata lečenih ortopedskom repozicijom imalo odličan rezultat lečenja i zaključuje da ovaj vid lečenja nije adekvatan za dislocirane suprakondilarne prelome humerusa.⁷

B) Perkutana fiksacija suprakondilarnih preloma humerusa

Veliki broj autora ističe neophodnost perkutane fiksacije kod svih dislociranih suprakondilarnih preloma humerusa, jedino su različita mišljenja o načinu stabilizacije preloma, tj. konfiguraciji Kiršnerovih igala (ukrštena ili lateralna konfiguracija Kiršnerovih igala), zatim o značaju vremena u lečenju preloma, kao i važnosti hirurške

repozicije. Postoje razne varijacije metoda perkutane fiksacije prelomnih fragmenata. Pojedini ortopedi preferiraju ukrštenu konfiguraciju Kiršnerovih igala tj. koriste dve Kiršnerove igle koje plasiraju kroz medijalni i lateralni epikondil.^{1,5,58} Drugi autori preporučuju plasiranje Kiršnerovih igala sa lateralne strane, da bi prevenirali povredu ulnarnog nerva do koje može doći prilikom inseriranja Kiršnerove igle sa medijalne strane.^{17,59-62} *Zionts*, ispitujući uticaj torzione sile na konfiguraciju postavljenih Kiršnerovih igala kod odraslih modela humerusa sa kadavera, je utvrdio da se maksimalna stabilnost preloma postiže primenom ukrštene konfiguracije Kiršnerovih igala.^{9,63} Kod lateralne konfiguracije Kiršnerovih igala, slabija je biomehanička stabilnost preloma i postoji mogućnost rotacije distalnog fragmenta. *Shannon* favorizuje tzv. „*Dorganovu*“ konfiguraciju Kiršnerovih igala, koja podrazumeva postavljanje dve ukrštene Kiršnerove igle sa lateralne strane, pri čemu se postiže biomehanički stabilna fiksacija i ujedno je rizik povrede ulnarnog nerva sveden na minimum.¹⁹ Do povrede ulnarnog nerva najčešće dolazi prilikom postavljanja Kiršnerove igle sa medijalne strane. Prema različitim autorima, učestalost povrede ulnarnog nerva se kreće od 0 do 15%.^{19,62,65,69,70} To je jedan od ključnih razloga zbog koga veliki broj autora primenjuje lateralnu konfiguraciju Kiršnerovih igala, koja je praćena slabijom stabilnošću preloma u odnosu na ukrštenu konfiguraciju, ali je rizik povrede ulnarnog nerva sveden na minimum, što predstavlja prednost ove tehnike.^{17,62,67}

C) Hirurška repozicija suprakondilarnih preloma humerusa

U situacijama kada su suprakondilarni prelomi praćeni primarnim oštećenjem krvnih sudova i nerava, kod pacijenata sa otvorenim prelomima lakta, kod pacijenata sa prisutnim znacima Volkmanove ishemije, kao i u situacijama kada nije moguće postići adekvatnu ortopedsku repoziciju, pristupa se hirurškoj repoziciji.¹⁸⁵⁻¹⁹⁰ Hirurški pristupi koji se koriste prilikom hirurške repozicije preloma lakta su: anteriorni, lateralni, medijalni i posteriorni. Veliki broj autora favorizuje anteriorni i medijalni pristup, zbog mogućnosti identifikacije ulnarnog nerva, a samim tim mogućnosti zaštite od povređivanja nerva prilikom postavljanja medijalne Kiršnerove igle. Pored toga, kao prednost anteriornog i medijalnog pristupa, autori ističu mogućnost uočavanja kominucije medijalnog stuba i unutrašnje rotacije distalnog fragmenta koji mogu prouzrokovati angulacione deformitete i ne mogu biti adekvatno tretirani lateralnim i

posteriornim pristupom.^{101,191,192} Wang uočava visok procenat loših rezultata lečenja kod pacijenata operisanih posteriornim pristupom, obrazlažući da su loši rezultati lečenja posledica nemogućnosti dobre eksploracije prednjih struktura lakta, kao što je brahijalni mišić i neurovaskularna peteljka, kao i lokalizacija ožiljka na zadnjoj strani lakta koji dovodi do dodatnog oštećenja tkiva lakatnog zgloba hirurškom intervencijom koje prethodno nije bilo oštećeno povredom.¹³¹

5.2. Značaj vremena u tretmanu suprakondilarnih preloma humerusa

Kod pacijenata sa otvorenim suprakondilarnim prelomima humerusa, kao i kod pacijenata sa nepalpabilnim pulsom arterije radijalis ili bledom šakom neophodno je pristupiti urgentnoj repoziciji i stabilizaciji preloma. Urgentno lečenje je indikovano i kod pacijenata sa suprakondilarnim prelomom humerusa koji su praćeni velikim otokom lakta, kao i kada je prisutno značajno oštećenje kože usled frakturnih fragmenata. Postoje značajne razlike u stavovima pojedinih autora o stepenu hitnosti lečenja suprakondilarnih preloma humerusa. Argumenti autora koji zagovaraju urgentno lečenje su: tehnički lakše izvodljiva ortopedska repozicija, manja mogućnost pojave komplikacija, kao i bolji rezultati lečenja.^{80,81,85-88} Nasuprot njima veliki broj iskusnih ortopeda ne zagovara hitan pristup u lečenju ovih teških preloma u dečjem uzrastu, ističući da nema značajnih razlika u dužini operativnog zahvata, perioperativnim i postoperativnim komplikacijama, dužini hospitalizacije kao i rezultatima lečenja između pacijenata lečenih unutar osam do 12 sati nakon povrede i pacijenata lečenih posle ovog vremenskog perioda.^{65,83,84,90,193} Na osnovu svega, može se zaključiti da je pitanje vremenske distance i njene uloge u pravilnom lečenju diskutabilno, uz ogradu da nema značajnije razlike u broju komplikacija između pacijenata lečenih do 12 sati i pacijenata lečenih posle 12 sati od povređivanja. Procenat hirurških repozicija kod pacijenata lečenih kasnije je veći čime se ne podržava koncept odlaganja ortopedskog lečenja dislociranih suprakondilarnih preloma humerusa.

5.3. Incidenca prema uzrastu i prema polnoj zastupljenosti

Suprakondilarni prelomi su češće javljaju kod pacijenata predškolskog uzrasta. Prosečan uzrast 123 pacijenta u našoj studiji bio je 6,5 godina. Najmlađi ispitanik je imao 1,5 godinu, a najstariji 11,5 godina. Uzrast pacijenata lečenih na Dečijoj klinici

odgovara uzrastu pacijenata u brojnim publikovanim radovima. *Pirone* i saradnici u velikoj studiji koja je obuhvatila 230 pacijenta navode da je prosečan uzrast lečenih pacijenata 6,4 godine (tabela 5.1).⁷ Prosečan uzrast pacijenata u *Yusufovoj* seriji je bio 7,2 godine.¹⁸⁷ Uzrast pacijenata u *Kazimogluovoj* studiji je bio između dve i 12 godina, srednja vrednost oko 6,5 godina.¹⁷⁶ Prosečan uzrast pacijenata u *Ohovoj* studiji je bio 6,1 godina, sa rasponom od dve do 12 godina.¹⁸⁸ Prosečan uzrast pacijenata u *Mangwanijevoj* studiji je 6,4 godine.¹⁹⁵ Prosečan uzrast pacijenata u *Spencerovoj* studiji je bio 5,5 godina, sa rasponom od dve do 12 godina.¹⁹⁶

Tabela 5.1. Uzrast pacijenata u vreme lečenja preloma

Autor	Broj pacijenata	Uzrast
<i>Pirone</i>	230	6,4
<i>Yusuf</i>	28	7,2
<i>Kazimoglu</i>	80	6,5
<i>Oh</i>	35	6,1
<i>Mangwani</i>	288	6,4
<i>Spencer</i>	375	5,5
Dučić	123	6,5

Suprakondilarni prelomi humerusa se češće javljaju kod dečaka. Od 123 pacijenta, uključena u našu sudiju, 86 pacijenata (69,9%) je bilo muškog pola, a 37 (30,1%) ženskog pola. U većini objavljenih radova, suprakondilarni prelomi se češće javljaju kod dečaka (tabela 5.2). U studiji *O'Hare* i saradnika u koju je bio uključen 71 pacijent, suprakondilarni prelomi su se češće javljali kod dečaka (41, 57,7%) nego kod devojčica (30, 42,3%).¹⁵ U studiji *El-Adla*, odnos pacijenata sa suprakondilarnim prelomom je bio 54 (77,1%) dečaka prema 16 (22,9%) devojčica.²⁰ U studiji autora *Zamzama* u koju je bilo uključeno 108 pacijenata sa suprakondilarnim prelomom humerusa, odnos dečaka i devojčica je bio 61 (56,5%) prema 47 (43,5%).¹⁹⁷ U velikoj studiji *Kalendere* i saradnika koja je brojala 473 pacijenta, 276 (58,3%) pacijenata je bilo muškog pola, a 197 (41,7%) pacijenata je bilo ženskog pola.⁷⁰ U *Yusufovoj* studiji u koju su bila uključena 34 pacijenta sa suprakondilarnim prelomom humerusa, bilo je 25 dečaka (73,5%), a samo devet devojčica (26,5%).¹⁸³ U studiji *Kaewpornawana* i saradnika, koja je obuhvatala 28 pacijenata, 19 (67,8%) je bilo dečaka i devet (32,2%)

devojčica.¹⁹⁸ Samo u jednom radu se navodi veća zastupljenost kod devojčica (191 devojčica naspram 164 dečaka).¹⁹⁹ Ne postoji jasno objašnjenje o većoj zastupljenosti preloma među dečacima. Jedna od hipoteza je da su dečaci u ovom uzrastu mnogo aktivniji od devojčica i skloniji su češćem povređivanju od devojčica. Ovo zapažanje je potkrepljeno i činjenicom da su dečaci u ovom uzrastu češće uključeni u organizovane i rekreativne sportske aktivnosti u kojima češće dolazi do pada, kao npr. fudbal, košarka, biciklizam i drugo.

Tabela 5.2. Distribucija pacijenata prema polu

Autor	Broj pacijenata	Dečaci (%)		Devojčice (%)	
<i>O'Hara</i>	71	41	(57,7%)	30	(42,3%)
<i>El-Adl</i>	54	54	(77,1%)	16	(22,9%)
<i>Zamzam</i>	108	61	(56,5 %)	47	(43,5%)
<i>Kalender</i>	473	276	(58,3%)	197	(41,7%)
<i>Yusof</i>	34	25	(73,5%)	9	(26,5%).
<i>Kaewpornasawan</i>	28	19	(67,8%)	9	(32,2%)
<i>Houshian</i>	355	164	(46,2%)	191	(53,8%)
Dučić	123	86	(70%)	37	(30%)

5.4. Distribucija pacijenata prema povređenoj ruci

Suprakondilarnim prelomom humerusa češće je zahvaćena leva ruka. U našoj seriji kod 72 (58,5%) pacijenta prelomom je bila zahvaćena leva ruka, a 51 (41,5%) pacijent je imao prelom desnog lakta. Slična je zastupljenost i u radovima drugih autora (tabela 5.3). U studiji *Kaewpornasawana* koji je lečio 28 pacijenata, zahvaćenost leve ruke je bila kod 21 (75%) pacijenta, a desne kod sedam (25%) pacijenata.¹⁹⁸ U studiji *Donnelija* u koju su bila uključena 222 pacijenta sa suprakondilarnim prelomom humerusa, kod 144 (65%) pacijenta prelomom je bila zahvaćena leva ruka, a kod 78 (35%) pacijenata desna ruka.²¹ *Basant* je ispitivao 277 pacijenata sa suprakondilarnim prelomom, i našao da je kod 168 (60,6%) pacijenata prelomom bila zahvaćena leva ruka, a kod 109 (39,4%) desna ruka.²⁰⁰ U seriji *Zamzama*, koja je obuhvatala 108 pacijenata, zahvaćenost leve naspram desne ruke je bila 58 (53,7%) naspram 50 (46,3%) pacijenata.¹⁹⁷ U velikoj studiji *Houshiana* u koju je bilo uključeno 355 pacijenata sa suprakondilarnim prelomom humerusa, kod 211 (59%) je bila povređena leva, a kod 144

(41%) pacijenta desna ruka.¹⁹⁹ Jasno je da nema naučnih objašnjenja o većoj zastupljenosti leve ruke. Jedna od hipoteza je da je desna tj. dominantna ruka bila angažovana sportskim rekvizitom i da je pacijent prilikom pada ispružio levu, nedominantnu ruku. Međutim, u navedenim radovima autori nisu ispitivali odnos povređene ruke prema dominantnoj ruci, što bi nam bilo od pomoći da potvrdimo hipotezu.

Tabela 5.3. Distribucija pacijenata prema povređenoj ruci

Autor	Broj pacijenata	Leva ruka	Desna ruka
<i>Kaewpornsawan</i>	28	21 (75%)	7 (25%)
<i>Donneli</i>	222	144 (65%)	78 (35%)
<i>Basant</i>	277	168 (61%)	109 (39%)
<i>Zamzam</i>	108	58 (54%)	50 (46,3%)
<i>Houshian</i>	355	211 (59%)	144 (41%)
Dučić	123	72 (59%)	51 (41%)

5.5. Distribucija pacijenata prema tipu preloma i prema načinu povređivanja

Na osnovu Wilkinsonove modifikacije Garlandove klasifikacije naši pacijenti su bili podeljeni u dve grupe, Tip II i Tip III preloma, a na osnovu dislokacije distalnog fragmenta unutar tipa II preloma bila su dva podtipa: Podtip IIa - posteriorno dislociran distalni fragment i Podtip IIb - uz posteriornu dislokaciju postojala je i rotacija distalnog fragmenta.^{1,52} Unutar Tipa III preloma, na osnovu dislokacije distalnog fragmenta postojala su tri podtipa: Podtip IIIpm - posteromedijalna dislokacija, Podtip IIIpl - posterolateralna dislokacija i Podtip IIIp - posteriorna dislokacija distalnog fragmenta. Od naših 123 pacijenta, IIa prelom je bio kod šest (4,9%), IIb kod 51 (41,5%), IIIpm kod 30 (24,4%), IIIpl kod 26 (21,1%), a IIIp kod 10 (8,1%) ispitanika. Zastupljenost pojedinih tipova preloma po *Garlandovoj* klasifikaciji je slična kao u većini publikovanih radova. U našoj studiji nešto je više bilo zastupljeno pacijenata sa tipom IIIpl prelomom u odnosu na IIIpm prelom. U velikoj studiji *Kalendere* u koju je bilo uključeno 473 pacijenta, kod 371 (78,5%) pacijenta je notiran Tip III preloma, a kod 102 (21,5%) pacijenta tip II preloma.⁷⁰ U *Donnellijevoj* studiji koja je brojala 133 pacijenta, kod 69 (51,8%) pacijenata je bio zastupljen tip IIb preloma, a kod 64 (48,2%) pacijenata tip III preloma.²¹ U studiji *Zamzama*, u koju je bilo uključeno 108 pacijenata, 41 (40%)

pacijent je imao Tip II preloma, a 67 (60%) tip III preloma.¹⁹⁷

Od 123 ispitanika uključena u našu studiju, 53 (43,1%) pacijenta su se povredila padom na istom nivou, a 70 (56,9%) pacijenata se povredilo padom sa visine. Etiologija povređivanja kod naših pacijenata je kao u većini publikovanih radova. U velikoj seriji *Mangwanija* koja je obuhvatila 288 pacijenata sa suprakondilarnim prelomom humerusa, kod 163 (56%) pacijenta do preloma je došlo padom sa visine, a kod 125 (43%) pacijenata padom na istom nivou.¹⁹⁵

5.6. Ortopedska repozicija suprakondilarnih preloma humerusa

Kod pacijenata lečenih ortopedskom repozicijom praćenom gipsanom imobilizacijom odlični funkcionalni rezultati lečenja su postignuti kod 50% pacijenata, a odlični estetski rezultati kod 46,4% pacijenata. Ukupan broj odličnih i dobrih rezultata po *Flynnovim* kriterijumima notiran je kod 75% pacijenata. Procenat dobrih rezultata lečenja kod naših pacijenata se uklapa u rezultate prezentovane u većini referentnih časopisa. *Ababneh* u studiji od 45 pacijenata lečenih ortopedskom repozicijom objavljuje odlične i dobre rezultate lečenja kod 27 (60%) pacijenata.²⁰¹ *Padman* uočava odlične i dobre rezultate kod 15 (88,2%) pacijenata lečenih ortopedskom repozicijom.²⁰² U velikoj studiji u koju je bilo uključeno 47 pacijenata lečenih ortopedskom repozicijom sa dugotrajnim praćenjem od tri godine, *Kennedy* uočava odlične i dobre rezultate kod 39 (95%) pacijenata, dok šest pacijenata nije došlo na kontrolni pregled.¹³

Loši rezultati lečenja po *Flynnovim* kriterijumima su uočeni kod četiri (14,28%) od 28 pacijenata i to funkcionalni i estetski kod po dva pacijenta. U *Ababnehovoj* studiji u koju je bilo uključeno 45 pacijenata lečenih ortopedskom repozicijom, autor uočava da je kod 14 (31%) pacijenata rezultat lečenja bio loš i to kod pet pacijenata je funkcionalni rezultat bio loš, a kod devet pacijenata se javio kubitus varus.²⁰¹ *Padman* uočava loše funkcionalne rezultate kod dva (11,7%) od 17 pacijenata.²⁰² *Kennedy* uočava kubitus varus kod dva (4,87%) od 40 pacijenata.¹³

Naših devet pacijenata (24,3%) je, nakon kontrolnog rendgenskog snimka zbog neadekvatne pozicije fragmenata, podvrgnuto sekundarnim ortopedskim procedurama (pet pacijenata je lečeno ortopedskom repozicijom sa perkutanom fiksacijom, a kod četiri pacijenta je izvršena hirurška repozicija). U većini objavljenih radova procenat ponavljanih repozicija, nakon ortopedske repozicije je sličan kao kod pacijenata

uključenih u našu studiju. *Hadlow* ističe da je 31% dece lečene ortopedskom repozicijom, zahtevalo dodatni ortopedski tretman.⁵⁶

Kod tri (10,7%) od 28 pacijenata sa prisutnim pulsom arterije radijalis pre ortopedske intervencije, posle intervencije puls se nije palpovao. Kod dva pacijenta nije bilo znakova ishemije ruke, kolateralna cirkulacija je bila zadovoljavajuća tako da nisu preduzete druge mere. Pacijenti su pažljivo opservirani i radijalni puls se uspostavio u roku od dva dana. Kod jednog pacijenta, pored nepalpabilnog pulsa, uočeni su znaci ishemije šake, bledilo prstiju, trnjenje i bol, ali je promenom gipsane imobilizacije i smanjenjem fleksije sa 100 na 80 stepeni u roku od pola sata uspostavljen puls arterije radijalis. Ove minorne vaskularne komplikacije, koje su se javile kod pacijenata u našoj studiji su slične kao u referentnim časopisima.

Prednosti ovog vida lečenja u odnosu na druge metode lečenja su praktično beznačajne. Malobrojne prednosti ovog metoda lečenja su kraće trajanje intervencije i vrlo mala mogućnost jatrogene povrede nerava lakatnog regiona. Pored toga, treba spomenuti kraći boravak u bolnici, do 24 sata.

Nedostaci ovog metoda lečenja su mnogobrojni. Nakon uspostavljene repozicije nije moguće bezbedno izvršiti ekstenziju lakta, a samim tim nije moguće uvek napraviti adekvatan rendgenski snimak na kojem bi se mogao dobro proceniti noseći ugao lakta. Dobra procena nosećeg ugla lakta je jedan od preduslova za dobre rezultate lečenja. Kod pacijenata sa imobilisanom rukom sa neadekvatnim nosećim uglom, javljaju se angularni deformiteti. Lakat se imobilize u položaju fleksije do 90 stepeni. Veći stepen fleksije daje stabilniju repoziciju, ali sa druge strane može dovesti do vaskularnog oštećenja. Ako postoje prepreke repoziciji tipa interponirane brahijalne muskulature, ili kapsule zgloba ovim metodom lečenja neće biti moguće uspostaviti adekvatnu repoziciju. Takođe, vrlo često se javlja naknadna redislokacija dobro reponiranog preloma. Naime ovom metodom lečenja faktor stabilizacije suprakondilarnog preloma je položaj lakta i gipsana longeta. Prilikom resorpcije otoka, usled nastanka praznog prostora između gipsane longete i lakatnog zgloba, postoji mogućnost nastanka redislokacije. To zahteva dodatnu ortopedsku proceduru, ponovno uvođenje u anesteziju. Najveći procenat loših rezultata je udružen sa neuspehom ortopedske repozicije i aplikacije gipsa kao inicijalnog metoda lečenja, bez obzira na naknadni definitivni tretman. To značajno otežava mogućnost postizanja odličnog rezultata

lečenja kod dislociranih suprakondilarnih preloma humerusa, jer je definitivni tretman odložen za više od 48 sati posle početnog lečenja. Razlog tome može biti rapidna organizacija frakturnog hematoma. Ukočenost zgloba može biti posledica ponavljanih, grubih pokušaja ortopedске repozicije.

5.7. Perkutana fiksacija suprakondilarnih preloma humerusa

Kod pacijenata lečenih ortopedskom repozicijom praćenom perkutanom fiksacijom fragmenata odlični funkcionalni rezultati lečenja su postignuti kod 86,5% pacijenata, dok su odlični estetski rezultati lečenja notirani kod 84,6% pacijenata. Ukupan broj odličnih rezultata lečenja kod pacijenata u našoj studiji postignut je kod 76,9% pacijenata, što se uklapa u rezultate u većini referentnih časopisa.

Pirone u velikoj studiji u koju je bilo uključeno 96 pacijenata lečenih perkutanom fiksacijom, uočava odlične rezultate lečenja kod 75 (78%) pacijenata.⁷ *Prieto* opisuje odlične rezultate lečenja perkutanom fiksacijom kod 14 (73,68%) pacijenata.²⁰³ *Yusof* u svojoj studiji objavljuje odlične funkcionalne rezultate kod 29 (85,3%) pacijenata, a odlične kozmetske rezultate kod 76,5% pacijenata.¹⁸⁷ *Matheney* opisuje odlične rezultate lečenja u zavisnosti od konfiguracije igala kod 23 (82%) pacijenta lečenih lateralnom konfiguracijom i 19 (79%) pacijenata lečenih ukrštenom konfiguracijom Kiršnerovih igala.²⁰⁴

Kod naših pacijenata lečenih perkutanom fiksacijom distalnog fragmenta nismo uočili loše funkcionalne i loše estetske rezultate lečenja. *Aronson, Paradis i Gianinni* u svojim serijama od 20, 26 i 50 pacijenata nisu imali loše funkcionalne i kozmetske rezultate lečenja, mada se radilo o malim grupama pacijenata.^{6,80,205} *Kumar* u velikoj seriji od 277 pacijenata opisuje loše rezultate lečenja kod dva (0,72%) pacijenta.¹⁰¹

Kod pet (9,61%) od 52 pacijenta, lečenih perkutanom fiksacijom, je ustanovljena jatrogena povreda nerava (ulnarni nerv kod četiri pacijenta, a kod jednog pacijenta je uočena povreda ulnarnog, radijalnog i nerva medianusa). Jatrogene povrede ulnarnog nerva koje su se javile kod naših pacijenata odgovaraju procentu povređivanja nerava u referentnim časopisima. *Kalenderer* u velikoj studiji u koju je bilo uključeno 473 dece lečene perkutanom fiksacijom, uočava jatrogenu povredu ulnarnog nerva kod 25 (5,2%) pacijenata.⁷⁰ *Lyons* uočava jatrogene povrede ulnarnog nerva kod 6% pacijenata.¹³⁴ *Ozkoc* u studiji u koju je bilo uključeno 55 pacijenata lečenih perkutanom fiksacijom

suprakondilarnog preloma, uočava jatrogenu povredu ulnarnog nerva kod dva (3,63%) pacijenta.²⁰⁶

Kod dva (3,84%) od 52 pacijenta se javila infekcija igala, koja je sanirana peroralnom administracijom antibiotika širokog spektra. Postotak pacijenata kod kojih se javila infekcija igala odgovara postotku opisanom u referentnim časopisima. *Eberhardt* u velikoj seriji od 84 pacijenta konstatuje površnu infekciju igala kod dva (2,38%) pacijenta.²⁰⁷ *El-Adl* objavljuje da se kod šest (8,6%) pacijenata javila infekcija igala.²⁰

Kod dva (3,84%) od 52 pacijenta sa prisutnim pulsom arterije radijalis pre ortopedске intervencije, posle intervencije se nije palpirao puls. Nije bilo znakova ishemije ruke, kolateralna cirkulacija je bila zadovoljavajuća tako da nisu preduzete druge mere. Pacijenti su pažljivo opservirani i radijalni puls se uspostavio u roku od tri dana. Vaskularne komplikacije minornog karaktera, koje su se javile kod naših pacijenata lečenih perkutanom fiksacijom, se uklapaju u komplikacije opisane u referentnim časopisima. *Sabhrwal* u velikoj seriji od 410 pacijenata lečenih zbog suprakondilarnog preloma humerusa, uočava da se kod 13 (3,2%) pacijenata nije palpirao puls arterije, ali je perfuzija šake bila dobra.¹³⁸ *Mangwani* u velikoj seriji u koju je bilo uključeno 288 pacijenata sa suprakondilarnim prelomima humerusa uočava oslabljen radijalni puls kod devet (3%) pacijenata.¹⁹⁵

Analizirajući naše rezultate kao i rezultate lečenja drugih autora objavljenih u referentnim časopisima zaključili smo da je više faktora koji su uticali na odlične rezultate lečenja dislociranih suprakondilarnih preloma humerusa metodom ortopedске repozicije i perkutane fiksacije fragmenata. Jedna od vrlo značajnih prednosti ovog metoda lečenja je mogućnost intraoperativne procene nosećeg ugla, ekstenzijom lakatnog zgloba, i uočavanja i u slučaju potrebe korekcije loše pozicije distalnog fragmenta. Na taj način sprečava se nastanak kasnih komplikacija lečenja, na prvom mestu angularnih deformiteta lakatnog zgloba. Takođe, na dobre rezultate lečenja je uticao način stabilizacije suprakondilarnog preloma ukrštenom konfiguracijom Kiršnerovih igala koja daje odličnu biomehaničku stabilizaciju do zarastanja preloma. Svakako, treba spomenuti kao prednost ovog metoda lečenja izbegavanje ekscesivne fleksije lakta, koja može dovesti do vaskularnih oštećenja. Pored toga, kao prednost ovog metoda lečenja, svakako treba istaći kraći period hospitalizacije, koji je

podrazumevao prosečan boravak u bolnici od tri dana.

Nedostatak lečenja pacijenata sa suprakondilarnim prelomom humerusa metodom perkutane fiksacije fragmenata i ukrštenom konfiguracijom igala je mogućnost povrede ulnarnog nerva, do koje može doći prilikom plasiranja Kiršnerove igle sa medijalne strane. Mogućnost infekcije Kiršnerovih igala je tako reći beznačajna, jer igle ne stoje dugo.

Ortopedska repozicija praćena perkutanom fiksacijom Kiršnerovim iglama predstavlja metod izbora u lečenju suprakondilarnih preloma humerusa. Premda je ukrštena konfiguracija Kiršnerovih igala praćena većim brojem neuroloških komplikacija, na prvom mestu jatrogenom povredom ulnarnog nerva, mi preferiramo ovaj način lečenja. U krajnjem slučaju, povreda ulnarnog nerva se može prevenirati ili minimalnom incizijom sa medijalne strane i identifikacijom nerva pre plasiranja medijalne Kiršnerove igle, ili izbegavanjem hiperfleksije lakta prilikom plasiranja igle sa medijalne strane.²⁰⁸ Pored toga, radi izbegavanja povrede ulnarnog nerva, Kiršnerove igle mogu biti plasirane sa lateralne strane ili lateralnom konfiguracijom Kiršnerovih igala, ili ukrštenom konfiguracijom igala po „*Dorganu*“.¹⁹ Ako i pored svih preduzetih mera, ipak dođe do jatrogene povrede ulnarnog nerva, većina autora navodi da u preko 90% pacijenata dolazi do spontanog oporavka funkcije nerava bez trajnih posledica.^{70,134} Na osnovu svega iznesenog, naša preporuka je fiksacija distalnog fragmenta humerusa ukrštenom konfiguracijom Kiršnerovih igala uz maksimalne mere opreza da do povrede nerva ipak ne dođe.

5.8. Hirurška repozicija suprakondilarnih preloma humerusa

Kod naših pacijenata lečenih hirurškom repozicijom praćenom stabilizacijom fragmenata Kiršnerovim iglama odlični funkcionalni rezultati su uočeni kod 65,1% pacijenata i odlični estetski rezultati kod 76,7% pacijenata. Ukupan broj odličnih i dobrih rezultata po *Flynnovim* kriterijumima notiran je kod 88,4% pacijenata. Rezultati lečenja naših pacijenata se uklapaju u rezultate lečenja objavljene u referentnim časopisima. *Fluriau-Chatae* opisuje odlične i dobre rezultate kod 28 (80%) pacijenata lečenih hirurškom repozicijom i stabilizacijom Kiršnerovim iglama.²⁰⁹ *Kotwal* u velikoj studiji u koju je bilo uključeno 200 pacijenata lečenih hirurškom repozicijom notira odlične i dobre rezultate kod 160 (80%) pacijenata.²¹⁰ *Weiland* uočava u svojoj studiji

odlične i dobre rezultate lečenja kod 44 (84,6%) pacijenta.²¹¹ U studiji *Kazimoglua* odličan i dobar rezultat je uočen kod 35 (94,5%) pacijenata.¹⁹⁴

Kod jednog (2,75%) od 43 pacijenta lečena hirurškom repozicijom je uočen loš estetski rezultat lečenja. Procenat loših rezultata koji se javio kod pacijenata u našem istraživanju je sličan kao kod drugih autora. Kubitus varus, kao kasna komplikacija lečenja, notiran je kod jednog pacijenta lečenog hirurškom repozicijom. Pacijent je podvrgnut operativnoj korektivnoj osteotomiji, ali je rezultat operativnog lečenja bio nezadovoljavajući. Funkcionalni rezultat lečenja kod ovog pacijenta je bio dobar. U seriji *Kazimoglua* kod jednog (2,7%) od 37 pacijenata lečenih hirurškom repozicijom je uočen loš kozmetski rezultat lečenja.¹⁹⁴

Kod dva (4,65%) od 43 pacijenta je nakon hirurške repozicije dijagnostikovao neurološki ispad: kod jednog pacijenta ispad sva tri nerva lakatnog zgloba, a kod jednog pacijenta ispad ulnarnog nerva. Spontani oporavak povređenog nerva je nastupio nakon 12 nedelja. U seriji *Kazimoglua* kod dva pacijenta (5,4%) je došlo do jatrogene povrede ulnarnog nerva.¹⁹⁴ *Ozkoc* notira prolaznu jatrogenu povredu ulnarnog nerva kod dva pacijenta (4,54%) u seriji od 44 pacijenata.²⁰⁶

Na osnovu naših rezultata lečenja kao i na osnovu podataka iz literature zaključili smo da je više faktora koji su uticali na dobre rezultate lečenja dislociranih suprakondilarnih preloma humerusa metodom hirurške repozicije. Na prvom mestu, postavljanje jasne i precizne indikacije za operativno lečenje. Mi smo operativnoj repoziciji pristupali u situacijama kada nakon dva pokušaja ortopedske repozicije nismo mogli uspostaviti zadovoljavajući položaj fragmenata. Na taj način je izbegnuto dodatno oštećenje mekih tkiva lakatnog zgloba, koje se javlja nakon ponavljanih i grubih manipulacija, a koje predisponira ograničenje obima pokreta. Dalji razlog za dobre rezultate lečenja kod naših pacijenata tumačimo primenom lateralnog hirurškog pristupa lakatnom zglobu. Posteriorni pristup je praćen dodatnim ožiljavanjem posteriornog intaktnog tkiva i većim procentom ukočenosti zgloba. Razlog za nešto bolje rezultate bi mogao biti i vreme lečenja, jer smo većinu naših pacijenata lečili u prvih 48 sati nakon povređivanja tako da su manje reparatorne promene bile na krajevima kosti, manje fibrozne promene okolnog tkiva što je sve nesumnjivo moglo uticati na manje ožiljavanje mekog tkiva lakatnog zgloba, a samim tim bolji funkcionalni rezultat lečenja. Pored toga ne treba smetnuti sa uma da su pacijente lečili

hirurški iskusni pedijatrijski ortopedi sa punim radnim vremenom u pedijatrijskoj ortopediji.

Prednosti ovog metoda lečenja su mogućnost uočavanja prepreka repoziciji, na prvom mestu interponirani brahijalni mišić i delovi pokidane kapsule zgloba, te njihovo uklanjanje što je preduslov dobroj repoziciji. Dalje, ovom metodom je omogućena idealna repozicija fragmenata, a samim tim sprečavanje angularnih deformiteta do kojih dolazi usled rotacije distalnog prelomnog fragmenta. Značajna prednost ovog metoda lečenja je mogućnost intraoperativne procene nosećeg ugla ekstenzijom lakta, i uočavanja loše pozicije distalnog fragmenta, koje ako se ne otkloni prouzrokuje pojavu angularnih deformiteta lakatnog zgloba. Takođe, treba spomenuti mogućnost uočavanja povrede krvnih sudova lakatnog zgloba i eventualno njihovo lečenje. Pored toga, ne treba zaboraviti, da se hirurškom repozicijom sprečavaju ponavljane i grube manipulacije koje dovode do dodatnog ožiljavanja mekog tkiva lakatnog zgloba, a što sve može dovesti do ograničenja obima pokreta u lakatnom zglobu tj. lošijih funkcionalnih rezultata lečenja.

Nedostaci ovog metoda lečenja su dodatno oštećenje mekog tkiva hirurškim pristupom, koje ponekad može uticati na nešto lošiji obim pokreta tj. lošiji funkcionalni rezultat lečenja. Pored toga, lateralni pristup lakatnom zglobu, koji mi koristimo je praćen vidljivim ožiljkom sa lateralne strane. Nedostatak lateralnog hirurškog pristupa lakatnom zglobu je nemogućnost eksploracije medijalnog stuba distalnog humerusa, kao i mogućnost povrede ulnarnog nerva prilikom plasiranja Kiršnerove igle sa medijalne strane jer ulnarni nerv nije vizuelizovan. Hospitalizacija je nešto duža nakon hirurškog lečenja, prosečno pet dana. Mogućnost infekcije igala je minimalna, kao i kod drugih metoda lečenja sa stabilizacijom Kiršnerovim iglama.

5.9. Uticaj faktora „vreme“ na ishod lečenja suprakondilarnih preloma humerusa

Utvrđeno je da vreme proteklo od povrede do ortopedске intervencije ne utiče značajno na funkcionalne i estetske rezultate lečenja. U grupi ispitanika kod kojih je ortopedska intervencija izvršena unutar 12 sati od povređivanja odličan funkcionalni rezultat lečenja je postignut kod 67,4%, a odličan kozmetski rezultat kod 70,7% pacijenata. Kod pacijenata kod kojih je intervencija izvršena nakon 12 sati od povređivanja odličan funkcionalni rezultat lečenja je postignut kod 82,1% pacijenata, a

odličan kozmetički rezultat kod 82,1% ispitanika. Ne postoji statistički značajna razlika u obimu pokreta između ispitivanih grupa ($U=1080,5$; $p=0,105$), kao ni u nosećem uglu između ispitivanih grupa ($u=1147,0$; $p=0,259$). Pa ipak, kada pogledamo rezultate lečenja suprakondilarnih preloma humerusa ortopedski tretirane unutar 12 sati od povređivanja, i nakon 12 sati, ne možemo, a da ne uočimo da su rezultati lečenja kod naših pacijenata bili nesignifikantno bolji kada je intervencija izvršena nakon 12 sati. Taj rezultat ne odgovara rezultatima objavljenim u većini časopisa, gde su rezultati bolji kada je intervencija izvršena unutar 12 sati od povređivanja ili nema razlike.^{18,37-40} Pored toga, uočili smo da je kod pacijenata lečenih posle 12 sati, češće izvršena hirurška repozicija i da postoji statistički značajna razlika u učestalosti tipa ortopedске intervencije u odnosu na vreme koje je proteklo od povređivanja. (Hi kvadrat =18,633: $p<0,001$). Taj nalaz odgovara sličnim iskustvima drugih autora.⁸⁶⁻⁸⁹

Gupta upoređuje rezultate lečenja 35 pacijenata sa suprakondilarnim prelomom humerusa lečenih u prvih 12 sati nakon povređivanja, i 34 pacijenta lečenih nakon 12 sati od povređivanja i nije uočio razlike između ove dve grupe (tabela 5.4).⁸⁹ *Sibinski* je upoređivao rezultate lečenja 43 pacijenta kod kojih je ortopedska intervencija izvršena u prvih 12 sati nakon povređivanja i 34 pacijenta lečena nakon 12 sati od nastanka povrede i nije uočio razlike u rezultatima lečenja, kao i komplikacijama između ove dve grupe pacijenata.⁹⁰ *Carmichel* upoređuje rezultate ranog lečenja 25 pacijenata i kasnog 17 pacijenata, lečenih unutar osam i nakon osam sati i ne uočava razlike u rezultatima lečenja, kao i komplikacijama lečenja.⁸⁷ *Mehlman* u velikoj seriji u koju je bilo uključeno 198 pacijenata sa suprakondilarnim prelomom humerusa, upoređuje rezultate lečenja, komplikacije, potrebu za konverzijom u hiruršku repoziciju kod pacijenata podeljenih u dve grupe, rani tretman 52 pacijenta, unutar osam sati od povređivanja i kasni tretman 146 pacijenata, nakon osam sati od povređivanja i ne uočava razlike u rezultatima između ove dve grupe.⁸³ *Walmsey* u velikoj studiji u koju je bio uključen 171 pacijent sa suprakondilarnim prelomom humerusa, od kojih je 126 pacijenata ortopedski zbrinuto unutar osam sati od povređivanja, a 45 pacijenata nakon osam sati nije uočio razlike u rezultatima lečenja.⁸⁸ *Loizue* u velikoj studiji u kojoj je analizirao pet retrospektivnih studija i 396 pacijenata, notira da je konverzija u hiruršku repoziciju bila signifikantno češća kod odloženog tretmana tj. 22,9% pacijenata u odnosu na pacijente tretirane rano po prijemu 11,1% pacijenata.⁸⁵ *Walmsey* u velikoj retrospektivnoj studiji

u koju je bio uključen 171 pacijent, zaključuje da je odgođeno lečenje suprakondilarnih preloma Tipa III praćeno češćom konverzijom ortopedske u hiruršku repoziciju.⁸⁸

Tabela 5.4. Odnos pacijenata prema vremenu lečenja nakon povrede

Autor	Broj pacijenata	Rano lečenje (do 12h)	Odloženo lečenje (posle 12h)
<i>Gupta</i>	69	35	34
<i>Sibinski</i>	77	43	34
<i>Carmichel</i>	42	25	17
<i>Mehlman</i>	198	52	146
<i>Walmsey</i>	171	126	45
<i>Dučić</i>	120	92	28

U našoj studiji uočili smo da su rezultati lečenja nesigifikantno bolji kod pacijenata lečenih nakon 12 sati, što se ne uklapa u istraživanja drugih autora. Nekoliko je faktora koji su mogli uticati na takve rezultate lečenja. Većina pacijenata lečenih zbog suprakondilarnog preloma humerusa unutar 12 sati od povređivanja, ortopedski je zbrinuto u večernjim časovima, između 20 časova i dva časa posle ponoći, kada je postojao izvestan stepen zamora dežurnog ortopeda, nakon celodnevnog rada. To je svakako moglo uticati na to da je ortoped prihvatio postizanje zadovoljavajuće ortopedske repozicije, ali ne i idealne. Pored toga, često u večernjim časovima dežuraju manje iskusni hirurzi i vrlo često im asistiraju dečji hirurzi koji nemaju veliko iskustvo u ortopedskim intervencijama. I konačno, nakon 12 sati od nastanka povrede, intervencija je rađena u jutarnjim časovima i operativni zahvat je izveden od strane iskusnog tima, odmornih dečjih ortopeda, što je nesumnjivo uticalo na bolje rezultate lečenja.

Kod pacijenata lečenih nakon 12 sati, češće je kao metod lečenja primenjivana hirurška repozicija, u odnosu na pacijente lečene unutar 12 sati. Jedan od razloga zbog kojeg je češće kao metod lečenja primenjivana hirurška repozicija je bila nemogućnost postizanja adekvatne ortopedske repozicije, usled velikog otoka u predelu lakatnog zgloba.

Analizirajući rezultate naših pacijenata lečenih unutar 12 sati od povređivanja i nakon 12 sati, uočili smo da je jedina mana odgođenog lečenja pojava češće konverzije ortopedske u hiruršku repoziciju. Upravo to je i razlog zbog kog bi ove prelome trebalo zbrinjavati unutar 12 sati od povređivanja. Pored toga, lečenjem ovih teških preloma u

dečjem uzrastu treba da se bave iskusni dečji ortopedi, verzirani u dečjoj traumatologiji. Takođe, vrlo je važno da ortopedsko-anesteziološki tim, koji učestvuje u lečenju ovih teških preloma, bude u dobroj mentalnoj i fizičkoj kondiciji.

5.10. Usporedna studija tri različite metode u lečenju naših pacijenata

Poređenjem rezultata različitih metoda lečenja suprakondilarnih preloma humerusa u našoj studiji, uočili smo najveći procenat loših rezultata kod pacijenata lečenih ortopedskom repozicijom, iako se u većini slučajeva radilo o lakšem stepenu preloma po tipu IIa. Pored toga, kubitus varus kao kasna komplikacija lečenja se najčešće javljao kod pacijenata lečenih ortopedskom repozicijom. Treba naglasiti da su, u preko 20% slučajeva, pacijenti lečeni primarno ortopedskom repozicijom zbog neadekvatnog položaja reponiranih fragmenata podvrgnuti sekundarnim ortopedskim zahvatima. Zbog svega toga, naša je preporuka da sve pacijente sa dislociranim suprakondilarnim prelomom humerusa treba nakon uspešne repozicije, perkutano stabilizovati ukrštenom konfiguracijom Kiršnerovih igala. Izuzetak je suprakondilarni prelom tip IIa, koji može biti lečen ortopedskom repozicijom, s tim da u slučaju, ako postoji i najmanji stepen sumnje u stabilnost preloma nakon izvršene repozicije, ili neadekvatan položaj fragmenata, distalni fragment treba stabilizovati perkutanom aplikacijom Kiršnerovih igala. Stabilizacijom frakturnih fragmenata Kiršnerovim iglama, značajno će se redukovati procenat loših rezultata lečenja. Pored toga, tokom intervencije dete je u anesteziji i iskusnom dečjem ortopedu je dovoljno dvadesetak minuta da izvrši perkutanu stabilizaciju preloma.

Na posletku, poređenjem rezultata lečenja sa tri različita metoda u našoj studiji sa literaturnim podacima, možemo zaključiti da perkutana fiksacija fragmenata predstavlja zlatni standard u lečenju pacijenata sa dislociranim suprakondilarnim prelomima humerusa. Tehnički, nije teško izvodljiva za iskusnog dečjeg ortopeda. Ugradni materijal nije skup, a potrebna oprema uključuje jedino pojačivač slike, koji danas postoji u svakoj operacionoj sali. Trajanje intervencije je manje od jednog sata. Nakon izvršene ortopedske repozicije i stabilizacije preloma Kiršnerovim iglama, dozvoljeno je da se bez bojazni od dislokacije fragmenata, lakat ekstendira i izvrši rendgenska evaluacija, nakon čega se može proceniti položaj distalnog fragmenta i u slučaju nezadovoljavajućeg položaja učiniti ponovna repozicija, što predstavlja

preduslov za postizanje dobrih rezultata lečenja. Nakon stabilizacije preloma, položaj lakatnog zgloba je ispod 90 stepeni fleksije, što sprečava nastanak vaskularnih komplikacija. Nije zabeležena pojava kompartment sindroma kod pacijenata lečenih ovom metodom lečenja. Po završenoj ortopedskoj intervenciji, mesto preloma je stabilno fiksirano Kiršnerovim iglama i mogućnost naknadne redislokacije je minimalna. Odstranjenje osteosintetskog materijala je tehnički nezahtevno, izvodi se u ambulantnim uslovima. Mesto gde je Kiršnerova igla inserirana u kost je gotovo neprimetno. Kiršnerove igle su tanke i ne mogu da dovedu do oštećenja ploče rasta. Boravak u bolnici, nakon intervencije je dva do tri dana, što takođe pozitivno utiče na psihološki status deteta i roditelja, a pored toga i ekonomski je isplativije.

Kao i sve druge metode lečenja i ova metoda ima nedostatke. Jedan od nedostataka lečenja je mogućnost infekcije Kiršnerovih igala. To je izuzetno retka komplikacija lečenja, jer Kiršnerove igle ne stoje dugo, svega tri do četiri nedelje. Druga komplikacija lečenja ovom metodom je jatrogena povreda ulnarnog nerva. U većini slučajeva dolazi do spontanog oporavka lezije ulnarnog nerva u periodu od 12 do 16 nedelja nakon povređivanja. Upravo činjenica da najčešće dolazi do spontanog oporavka lezije nerava, jedan je od razloga zašto favorizujemo stabilizaciju suprakondilarnog preloma humerusa ukrštenom konfiguracijom Kiršnerovih igala. Naime, brojni radovi potvrđuju da je biomehanička stabilnost preloma najbolja nakon ukrštene konfiguracije Kiršnerovih igala. Kako bilo, dobra stabilnost reponiranog preloma, i u većini slučajeva lezije nerava, spontani oporavak funkcije ulnarnog nerva, su nas opredelili da prihvatimo ukrštenu konfiguraciju Kiršnerovih igala prilikom stabilizacije dislociranih suprakondilarnih preloma humerusa. Kod većine naših pacijenata prilikom plasiranja medijalne Kiršnerove igle sa laktom u položaju fleksije pokušavamo izbegnuti povređivanje ulnarnog nerva.

Naša preporuka je da nakon dva pokušaja ortopedske repozicije, u slučaju nezadovoljavajućeg položaja fragmenata treba pristupiti hirurškoj repoziciji dok je dete u anesteziji, i to lateralnim pristupom i nakon uspostavljene dobre pozicije fragmenata, stabilizaciji preloma ukrštenom konfiguracijom Kiršnerovih igala. Lateralni pristup je tehnički lako izvodljiv, mogućnost jatrogene povrede radijalnog nerva je minimalna jer je nerv postavljen nešto proksimalnije u odnosu na operativni pristup. Obim pokreta nakon ovog pristupa nije značajno narušen. Mana lateralnog pristupa je nemogućnost

vizuelne eksploracije medijalnog stuba humerusa. Taj nedostatak smo rešavali inspekcijom prstima medijalnog stuba distalnog humerusa, kao i proverom položaja fragmenata pod rendgenskim pojačivačem slike u operacionoj sali. Druga mana predstavlja mogućnost jatrogene povrede ulnarnog nerva, prilikom plasiranja Kiršnerove igle sa medijalne strane, jer nerv nije vizuelizovan. U slučaju velikog otoka i otežane digitalne identifikacije medijalnog epikondila, naša preporuka je minimalna incizija sa medijalne strane, indetifikacija ulnarnog nerva i tek potom insercija Kiršnerove igle.

6. ZAKLJUČCI

Na osnovu rezultata našeg istraživanja, uporedne studije različitih metoda koje su korišćene u lečenju suprakondilarnih preloma humerusa, kao i poređenja rezultata sa rezultatima drugih studija, mogu se izvesti sledeći zaključci:

1. Suprakondilarni prelomi humerusa se najčešće javljaju kod dece predškolskog uzrasta, sa predominacijom muškog pola.
2. Modaliteti lečenja dislociranih suprakondilarnih preloma humerusa kod dece uglavnom se svode na tri metode: ortopedsku repoziciju sa gipsanom imobilizacijom, perkutanu fiksaciju i hiruršku repoziciju sa stabilizacijom Kiršnerovim iglama.
3. Ortopedska repozicija sa gipsanom imobilizacijom predstavlja minimalno invazivni pristup u lečenju suprakondilarnih preloma humerusa, ali se zbog loših rezultata (preko 50%) ne svrstava u metode izbora.
4. U cilju postizanja boljih rezultata lečenja dislocirane suprakondilarne prelome humerusa treba nakon ortopedske repozicije stabilizovati perkutanom fiksacijom Kiršnerovim iglama.
5. Prednosti perkutane fiksacije su jednostavnost izvođenja, kratko trajanje intervencije, dobra stabilizacija dislociranih fragmenata i ekonomska isplativost.
6. Funkcionalni i estetski rezultati lečenja su najbolji kod pacijenata lečenih perkutanom fiksacijom fragmenata i naši rezultati su, u tom pogledu, u skladu sa rezultatima drugih studija.
7. Perkutana fiksacija je praćena manjim procentom komplikacija u odnosu na druge metode lečenja, na prvom mestu angularnih deformiteta po tipu kubitusa varusa i smanjenja obima pokreta. U našoj seriji ispitanika ove kasne komplikacije nisu uočene. Nasuprot tome, jatrogene neurološke promene su bile uočene kod pacijenata lečenih perkutanom fiksacijom fragmenata, ali su bile prolaznog karaktera.
8. Vreme proteklo od povrede do ortopedske intervencije bitno utiče na izbor metode lečenja. Kod naših pacijenata statistički je značajna razlika u učestalosti tipa ortopedske intervencije u odnosu na vreme koje je proteklo od povređivanja.

9. Vremenski period između povrede i ortopedske intervencije ne utiče na udaljene funkcionalne i estetske rezultate lečenja, bez obzira na primenjenu metodu lečenja.
10. Perkutana fiksacija fragmenata, prema svim pokazateljima, predstavlja danas „zlatni standard“ u lečenju dislociranih suprakondilarnih preloma humerusa.
11. Najbolji rezultati se postižu perkutanom stabilizacijom prelomljenih fragmenata i to ukrštenom konfiguracijom Kiršnerovih igala.
12. Prevencija jatrogene povrede ularnog nerva podrazumeva položaj fleksije lakatnog zgloba prilikom plasiranja medijalne Kiršnerove igle ili direktan pristup ularnom nervu kroz minimalnu inciziju.
13. U slučaju povrede ularnog nerva, treba zauzeti ekspektativan stav, u većini slučajeva dolazi do spontanog oporavka nervne funkcije.
14. Hirurška repozicija kao metoda lečenja je indikovana uvek kada je položaj fragmenata neadekvatan i neprihvatljiv i pored ponovljenih pokušaja ortopedske repozicije, ali ne više od dva pokušaja.
15. Suprakondilarne prelome humerusa treba lečiti unutar 12 sati od povređivanja uvek kada je to moguće, obzirom da je lakše izvesti ortopedsku repoziciju u ovom periodu.
16. Komplikacije lečenja suprakondilarnih preloma humerusa su moguće, ali njihovim pravovremenim prepoznavanjem i pravilnim rešavanjem mogu se preduprediti različiti funkcionalni i estetski problemi. Zato je preporuka da se ovom patologijom bave isključivo dečji ortopedi.

7. LITERATURA

1. Gartland JJ. Management of supracondylar fractures of the humerus in children. *Surg Gynecol Obstet.* 1959; 109:145-54.
2. Swenson AL. The treatment of supracondylar fractures of the humerus by Kirschner-wire transfixion. *J Bone and Joint Surg Am.* 1948; 30:993-7.
3. Haddad RJ, Saer JK, Riordan DC. Percutaneous pinning of displaced supracondylar fractures of the elbow in children. *Clin Orthop.* 1970;71:112-7.
4. Flynn JC, Matthews JG, Benoit RL. Blind pinning of displaced supracondylar fractures of the humerus in children: sixteen years' experience with long-term follow-up. *J Bone Joint Surg Am.* 1974; 56:263-72.
5. Nacht JL, Eker ML, Chug SMK et al. Supracondylar fracture of the humerus in children treated by closed reduction and percutaneous pinning. *Clin Orthop Relat Res.* 1983; 177:203-9.
6. Aronson DD, Prager BI. Supracondylar fractures of the humerus in children. A modified technique for closed pinning. *Clin Orthop Relat Res.* 1987; 219:174-84.
7. Pirone AM, Graham HK, Krajbich JI. Management of displaced extension-type supracondylar fractures of the humerus in children. *J Bone Joint Surg Am.* 1988; 70:641-50. Erratum in: *J Bone Joint Surg Am.* 1988; 70:1114.
8. Shaw BA, Kasser JR, Emans J B, et al. Management of vascular injuries in displaced supracondylar humerus fractures without arteriography. *J Orthop Trauma.* 1990; 4:25-9.
9. Zionts LE, McKellop HA, Hathaway R. Torsional strength of pin configurations used to fix supracondylar fractures of the humerus in children. *J Bone Joint Surg Am.* 1994; 76:253-6.
10. Mulhall KJ, Abuzakuk T, Curtin W et al. Displaced supracondylar fractures of the humerus in children. *Int Orthop.* 2000; 24:221-3.
11. Canale TS ed. „Fractures and Dislocations in Children“. Chapter 50 in *Campbell's operative orthopaedic, 9th, Vol.3, New York; Mosby 1998;2407-22.*
12. Lins RE, Simovitch RW, Waters PM. Pediatric elbow trauma. *Orthop Clin North Am.* 1999; 30:119-32.

13. Kennedy JG, El Abed K, Sofie K, et al. Evaluation of the role of pin fixation versus collar and cuff immobilisation in supracondylar fractures of the humerus in children. *Injury*. 2000; 31:163-7.
14. Mostafavi HR, Spero C. Cross pin fixation of displaced supracondylar humerus fracture in children. *Clin Orthop*. 2000; 376:56–61.
15. O’Hara LJ, Barlow JW, Clark NMP. Displaced supracondylar fractures of the humerus in children. *J Bone Joint Surg Br*. 2000; 82:204-10.
16. Mazda K, Boggione C, Fitoussi F et al. Comparison of two percutaneous pinning methods for the treatment of the pediatric type III supracondylar humerus fractures. *J Pediatr Orthop B*. 2003; 12:346-9.
17. Skaggs DL, Hale JM, Bassett J et al. Operative treatment of supracondylar fractures of the humerus in children. The consequences of pin placement. *J Bone Joint Surg Am*. 2001; 83:735–40.
18. Shim JS, Lee YS. Treatment of completely displaced supracondylar fracture of the humerus in children by cross-fixation with three Kirschner wires. *J Pediatr Orthop*. 2002; 22:12-6.
19. Shannon FJ, Mohan P, Chacko J, D’Souza LG. “Dorgan’s” percutaneous lateral cross-wiring of supracondylar fractures of the humerus in children. *J Pediatr Orthop*. 2004; 24:376–9.
20. El-Adl WA, El-Said MA, Boghdady GW, et al. Results of treatment of displaced supracondylar humeral fractures in children by percutaneous lateral cross-wiring technique. *Strategies Trauma Limb Reconstr*. 2008; 3:1-7.
21. Donnelly M, Green C, Kelly IP. An inconvenient truth: Treatment of displaced paediatric supracondylar humeral fractures. *Surgeron*. 2012; 10:143-7.
22. Carter CT, Bertrand SL, Cearley DM. Management of pediatric type III supracondylar humerus fractures in the United States: results of a national survey of pediatric orthopaedic surgeons. *J Pediatr Orthop*. 2013; 33:750–4.
23. PW Tank, TR Gest. *Atlas of Anatomy*, 1st edition. Philadelphia: Lippincott Williams & Wilkins; 2009. Table 2, Anatomy of the elbow; p. 32.
24. M Boskovic. *Anatomija čoveka*, 11. izdanje. Beograd: Naučna KMD; 2005. str. 51-9.

25. KL Moore, AF Dalley. Clinically Oriented Anatomy, 4th edition. Philadelphia: Lippincott Williams & Wilkins; 1999, 669-726.
26. Beaty JH, Kasser JR, Wilkins KE, Rockwood CE, editors. Rockwood and Wilkins' fractures in children. 6th ed. Philadelphia: Lippincott Williams and Wilkins; 2006. Figure 13-9, Ossification and fusion of the secondary centers of the distal humerus; p. 535
27. Sokolowska-Pituchowa J, Goszczynski M. The age of appearance of centers of ossification in the distal epiphysis of the humerus in the radiologic picture. *Folia Morphol (Warsz)* 1968;27:541.
28. Boskovic M. Anatomija čoveka, 11. izdanje. Beograd: Naučna KMD; 2005. Slika 7, Glavni arterijski sudovi lakta. str. 22.
29. Kasser JR, Emans JB, Rand FF. Management of vascular injuries in displaced supracondylar humerus fractures without arteriography. *J Orthop Trauma*. 1990; 4:25-9.
30. LaGrange J, Rigault P. Fractures du condyle externe. *Rev Chir Orth*. 1962; 48:415-46.
31. Ramachandran M, Birch R, Eastwood DM. Clinical outcome of nerve injuries associated with supracondylar fractures of the humerus in children: the experience of a specialist referral centre. *J Bone Joint Surg Br*. 2006; 88:90-4.
32. Tank PW, Gest TR. Atlas of Anatomy, 1st edition. Philadelphia: Lippincott Williams & Wilkins; 2009. Table 3.15. Nerves of the hand. p. 54.
33. Beaty JH, Kasser JR, Wilkins KE, Rockwood CE, editors. Rockwood and Wilkins' fractures in children. 6th ed. Philadelphia: Lippincott Williams and Wilkins; 2006. Figure 5-3, Schematic diagram of the organization of the physis, p. 102.
34. Beaty JH, Kasser JR, Wilkins KE, Rockwood CE, editors. Rockwood and Wilkins' fractures in children. 6th ed. Philadelphia: Lippincott Williams and Wilkins; 2006. Figure 6-25, Hyperextension forces, p. 531.
35. Bochang C, Jie Y, Zhigang W et al. Immobilisation of forearm fractures in children: extended versus flexed elbow. *J Bone Joint Surg Br*. 2005; 87:994-6.

36. Beaty JH, Kasser JR, Wilkins KE, Rockwood CE, editors. Rockwood and Wilkins' fractures in children. 6th ed. Philadelphia: Lippincott Williams and Wilkins; 2006. Figure 14-6 Neurovascular relations; p. 547.
37. Beaty JH, Kasser JR, Wilkins KE, Rockwood CE, editors. Rockwood and Wilkins' fractures in children. 6th ed. Philadelphia: Lippincott Williams and Wilkins; 2006. Figure 14-7 Arterial pathology; p. 547
38. Godley DR, Leong JCY, Yau A. Open reduction and internal fixation of supracondylar fractures of the humerus in children in Hong Kong: long-term results. *Abbot Proc.* 1978; 9:30-4.
39. Kekomaki M, Luoma R, Rikalainen H et al. Operative reduction and fixation of a difficult supracondylar extension fracture of the humerus. *J Pediatr Orthop.* 1984; 4:13-5.
40. Kanellopoulos AD, Yiannakopoulos CK. Closed reduction and percutaneous stabilization of pediatric T-condylar fractures of the humerus. *J Pediatr Orthop.* 2004;24:13-6.
41. Julfiqar, Pant A, Huda N, Ahmed W. Closed reductions and percutaneous 'K' wire fixation for adolescent intercondylar fractures of the distal humerus. *J Clin Diagn Res.* 2013; 7:1666-8.
42. Ruiz AL, Kealey WD, Cowie HG. Percutaneous pin fixation of intercondylar fractures in young children. *J Pediatr Orthop B.* 2001; 10:211-3.
43. Toniolo MR, Wilkins KE. T-condylar fractures. In Rockwood CA, Wilkins KE, Beaty JH, editors. *Fractures in children.* 4th ed. Philadelphia: Lippincott-Raven, 1996, p. 653-904.
44. Yi-Meng Yen and Mininder S. Kocher. Lateral Entry Compared with Medial and Lateral Entry Pin Fixation for Completely Displaced Supracondylar Humeral Fractures in Children Surgical Technique. *J Bone Joint Surg Am.* 2008;90:20-30. Fig 3. Jones radiograph of the elbow; p. 24.
45. Beaty JH, Kasser JR, Wilkins KE, Rockwood CE, editors. Rockwood and Wilkins' fractures in children. 6th ed. Philadelphia: Lippincott Williams and Wilkins; 2006. Figure 14-12, X-ray positioning; p. 552.
46. O'Brien WR, Eilert RE, Chang FM, et al. The metaphyseal-diaphyseal angle as a guide to treating supracondylar fractures of the humerus in children. Presented at

- 54th Annual Meeting of AAOS; San Francisco, CA, 1987. Figure 6; Bauman's angle. p. 13.
47. O'Brien WR, Eilert RE, Chang FM, et al. The metaphyseal-diaphyseal angle as a guide to treating supracondylar fractures of the humerus in children. Presented at 54th Annual Meeting of AAOS; San Francisco, CA, 1987. Figure 8; Metaphyseal-diaphyseal angle. p. 15.
 48. Bohrer SP. The fat pad sign following elbow trauma. Its usefulness and reliability in suspecting "invisible" fractures. *Clin Radiol.* 1970; 21:90-4.
 49. Turhan E, Aksos C, Ege A. Sagittal plane analysis of the open and closed methods in children with displaced supracondylar fractures of the humerus (a radiological study). *Arch Orthop Trauma Surg.* 2008, 128:739–44. Figure 2, Anterior humeral line; p. 741.
 50. Turhan E, Aksos C, Ege A. Sagittal plane analysis of the open and closed methods in children with displaced supracondylar fractures of the humerus (a radiological study). *Arch Orthop Trauma Surg.* 2008, 128:739–44. Figure 1. Humero-capitellar angle; p 740.
 51. Turhan E, Aksos C, Ege A. Sagittal plane analysis of the open and closed methods in children with displaced supracondylar fractures of the humerus (a radiological study). *Arch Orthop Trauma Surg.* 2008, 128:739–44. Figure 3. Anterior coronoid line. p. 740.
 52. Wilkins KE. Fractures and dislocations of the elbow region. In: Rockwood CA, Wilkins KE, King RE, editors. *Fractures in children*, vol. 3. Philadelphia: JB Lippincott Co; 1984. p.363—575.
 53. Leitch KK, Kay RM, Femino JD et al. Treatment of multidirectionally unstable supracondylar humeral fractures in children. A modified Gartland type-IV fracture. *J Bone Joint Surg Am.* 2006; 88:980-5.
 54. Millis MB, Singer IJ, Hall JE. Supracondylar fracture of the humerus in children: further experience with a study in orthopaedic decision making. *Clin Orthop.* 1984; 188:90-7.
 55. McLaughlin HL. *Trauma*. Philadelphia: WB Saunders Co, 1959.

56. Hadlow AT, Devane P, Nicol RO. A selective treatment approach to supracondylar fracture of the humerus in children. *J Pediatr Orthop.* 1996; 16:104-6.
57. Beaty JH, Kasser JR, Wilkins KE, Rockwood CE, editors. *Rockwood and Wilkins' fractures in children.* 6th ed. Philadelphia: Lippincott Williams and Wilkins; 2006. Figure 14-20. Manipulative closed reduction. p. 557.
58. Royce RO, Dutkowsky JP, Kasser JP et al. Neurological complication after K-wire fixation of supracondylar fractures of the humerus in children. *J Pediatr Orthop.* 1991; 11:191-4.
59. Arino VC, Lluch EE, Ramirez AM et al. Percutaneous fixation of supracondylar fractures of the humerus in children. *J Bone Joint Surg Am.* 1977; 59:914-6.
60. Eidelman M, Hos N, Katzman A, Bialik V. Prevention of ulnar nerve injury during fixation of supracondylar fractures in children by 'flexion-extension crosspinning' technique. *J Pediatr Orthop B.* 2007; 16:221-4.
61. Zenios M, Ramachandran M, Milne B et al. Intraoperative stability testing of lateral-entry pin fixation of pediatric supracondylar humeral fractures. *J Pediatr Orthop.* 2007; 27:695-702.
62. Skaggs DL, Cluck MW, Mostofi A et al. Lateral-entry pin fixation in the management of supracondylar fractures in children. *J Bone Joint Surg Am.* 2004; 86:702-7.
63. Herzenberg JE, Koreska J, Carroll NC, Rang M. Biomechanical testing of pin fixation techniques for pediatric supracondylar elbow fractures. *Orthop Trans.* 1988; 12:678-9.
64. El-Adl WA, El-Said MA, Boghdady GW, et al. Results of treatment of displaced supracondylar humeral fractures in children by percutaneous lateral cross-wiring technique. *Strategies Trauma Limb Reconstr.* 2008; 3:1-7. Fig 1. The point of entry. p. 2.
65. Shim JS, Lee YS. Treatment of completely displaced supracondylar fracture of the humerus in children by cross-fixation with three Kirschner wires. *J Pediatr Orthop.* 2002; 22:12-6.

66. Sankar WN, Hebel NM, Skaggs DL et al. Loss of pin fixation in supracondylar humeral fractures in children: causes and prevention. *J Bone Joint Surg Am.* 2007; 89:713–7.
67. Cheng JC, Lam TP, Maffulli N. Epidemiological features of supracondylar fractures of the humerus in Chinese children. *J Pediatr Orthop B.* 2001; 10:63-7.
68. Topping RE, Blanco JS, Davis TJ. Clinical evaluation of crossed-pin versus lateral-pin fixation in displaced supracondylar humerus fractures. *J Pediatr Orthop.* 1995; 15:435-9.
69. Brauer CA, Lee BM, Bae DS et al. A systematic review of medial and lateral entry pinning versus lateral entry pinning for supracondylar fractures of the humerus. *J Pediatr Orthop.* 2007; 27:181–6.
70. Kalenderer O, Reisoglu A, Surer L, et al. How should one treat iatrogenic ulnar injury after closed reduction and percutaneous pinning of paediatric supracondylar humeral fractures? *Injury.* 2008; 39:463–6.
71. McGraw JJ, Akbarnia BA, Hanel DP, et al. Neurological complications resulting from supracondylar fractures of the humerus in children. *J Pediatr Orthop.* 1986; 6:647-50.
72. Campbell C, Waters P, Emans J et al. Neurovascular injury and displacement in type III supracondylar humerus fractures. *J Pediatr Orthop.* 1995; 25:47-52.
73. Mapes RC, Hennrikus WL. The effect of elbow position on the radial pulse measured by Doppler ultrasonography after surgical treatment of supracondylar elbow fractures in children. *J Pediatr Orthop.* 1998; 18:441-4.
74. Han KJ, Awe SI, Park ES, et al. Treatment of displaced supracondylar fractures of the humerus in children: open reduction with minimal incision of the manually irreducible fracture. *J Korean Fracture Soc.* 2002; 15:587-94.
75. Hur CR, Suh SW, Oh CU et al. Minimally invasive anterior approach in open reduction of displaced supracondylar fractures of the humerus in children. *J Korean Fracture Soc.* 2005; 18:185-90.
76. Lee HY, Kim SJ. Treatment of displaced supracondylar fractures of the humerus in children by a pin leverage technique. *J Bone Joint Surg [Br]* 2007;89-B:646-50. Fig 2. Clinical photographs demonstrate the pins and handle. p. 647

77. Lee HY, Kim SJ. Treatment of displaced supracondylar fractures of the humerus in children by a pin leverage technique. *J Bone Joint Surg [Br]* 2007;89-B:646-50. Fig 3 Radiograph showing lateral views using a C-arm image intensifier demonstrating reduction by the pin leverage technique. p. 648.
78. Li YA, Lee PC, Chia WT et al. Prospective analysis of a new minimally invasive technique for paediatric Gartland type III supracondylar fracture of the humerus. *Injury*. 2009; 40:1302-7.
79. Li YA, Lee PC, Chia WT et al. Prospective analysis of a new minimally invasive technique for paediatric Gartland type III supracondylar fracture of the humerus. *Injury*. 2009; 40:1302-7. Fig 2. Insertion of mosquito forceps. p. 1304.
80. Paradis G, Lavallee P, Gagnon N, et al. Supracondylar fractures of the humerus in children: technique and results of crossed percutaneous K-wire fixation. *Clin Orthop*. 1993; 297:231-7.
81. Segal D. Pediatric orthopedic emergencies. *Pediatr Clin North Am*. 1979; 26:793-802.
82. Yildirim AO, Unal VS, Oken OF et al. Timing of surgical treatment for type III supracondylar humerus fractures in pediatric patients. *J Child Orthop*. 2009; 3:265-9.
83. Mehlman CT, Strub WM, Roy DR, et al. The effect of surgical timing on the perioperative complications of treatment of supracondylar humeral fractures in children. *J Bone Joint Surg Am*. 2001; 83:323-7.
84. Leet AI, Frisancho J, Ebramzadeh E. Delayed treatment of type 3 supracondylar humerus fractures in children. *J Pediatr Orthop*. 2002; 22:203-7.
85. Loizou CL, Simillis C, Hutchison JR. A systematic review of early versus delayed treatment for type III supracondylar humeral fractures in children. *Injury*. 2009; 40:245-8.
86. Iyengar SR, Hoffinger SA, Townsend DR. Early versus delayed reduction and pinning of type III displaced supracondylar fractures of the humerus in children: a comparative study. *J Orthop Trauma*. 1999; 13:51-5.
87. Carmichael KD, Joyner K. Quality of reduction versus timing of surgical intervention for paediatric supracondylar humerus fractures. *Orthopaedics*. 2006; 29:628-32.

88. Walmsley PJ, Kelly MB, Robb JE, et al. Delay increases the need for open reduction of the type-III supracondylar fractures of the humerus. *J Bone Joint Surg Br.* 2006; 88:528–30.
89. Gupta N, Kay RM, Leitch K, et al. Effect of surgical delay on perioperative complications and need for open reduction in supracondylar humerus fractures in children. *J Pediatr Orthop.* 2004; 24:245–8.
90. Sibinski M, Sharma H, Bennet GC. Early versus delayed treatment of extension type-3 supracondylar fractures of the humerus in children. *J Bone Joint Surg Br.* 2006; 88:380–1.
91. Archibeck MJ, Scott SM, Peters CL. Brachialis muscle entrapment in displaced supracondylar humerus fractures: a technique of closed reduction and report of initial results. *J Pediatr Orthop.* 1997; 17:298–302.
92. Rasool MN, Naidoo KS. Supracondylar fractures: posterolateral type with brachialis muscle penetration and neurovascular injury. *J Pediatr Orthop.* 1999; 19:518–22.
93. Ay S, Akinci M, Kamiloglu S, et al. Open reduction of displaced pediatric supracondylar humeral fractures through the anterior cubital approach. *J Pediatr Orthop.* 2005; 25:149–53.
94. Gruber MA, Hudson OC. Supracondylar fracture of the humerus in childhood. End-result study of open reduction. *J Bone Joint Surg Am.* 1964; 46:1245–52.
95. Omid R, Choi PD, Skaggs DL. Supracondylar humeral fractures in children. *J Bone Joint Surg Am.* 2008; 90:1121–32. Fig 3. Open supracondylar fracture. p. 1122.
96. Gennari JM, Merrot T, Piclet B, et al. Anterior approach versus posterior approach to surgical treatment of children's supracondylar fractures: comparative study of thirty cases in each series. *J Pediatr Orthop B.* 1998; 7:307-13.
97. Wilkins KE. Fractures and dislocations of the elbow region. In: Rockwood CA, Wilkins KE, King RE, editors. *Fractures in children*, vol. 3. Philadelphia: JB Lippincott Co.; 1984. p.363—575.
98. Koudstaal MJ, De Ridder VA, De Lange S et al. Pediatric supracondylar humerus fractures: the anterior approach. *J Orthop Trauma.* 2002; 16:409-12.

99. Mahan ST, May CD, Kocher MS. Operative management of displaced flexion supracondylar humerus fractures in children. *J Pediatr Orthop.* 2007; 27:551–6.
100. Iobst CA, Spurdle C, King WF, et al. Percutaneous pinning of pediatric supracondylar humerus fractures with the semi-sterile technique: the Miami experience. *J Pediatr Orthop.* 2007; 27:17–22.
101. Kumar R, Kiran EK, Malhotra R, et al. Surgical management of the severely displaced supracondylar fracture of the humerus in children. *Injury.* 2002; 33:517–22.
102. Sibly TF, Briggs PJ, Gibson MJ. Supracondylar fractures of the humerus in childhood: range of movement following the posterior approach to open reduction. *Injury.* 1991; 22:456–8.
103. Minkowitz B, Busch MT. Supracondylar humerus fractures. Current trends and controversies. *Orthop Clin North Am.* 1994; 25:581–94.
104. Weiland AJ, Meyer S, Tolo VT, et al. Surgical treatment of displaced supracondylar fractures of the humerus in children. Analysis of fifty-two cases followed for five to fifteen years. *J Bone Joint Surg Am.* 1978; 60:657–61.
105. Schaffer K, Bohm RE, Dietz HG. Elastic intramedullary nailing (ESIN) of supracondylar fractures of the humerus in children. *Unfallchirurg.* 2007; 110:852–8. Figure 3. Elastic intramedullary nailing. p. 856.
106. Schaffer K, Bohm RE, Dietz HG. Elastic intramedullary nailing (ESIN) of supracondylar fractures of the humerus in children. *Unfallchirurg.* 2007; 110:852–8.
107. Mitkovic MM, Mitkovic MB, Bumbasirevic M, et al. Influence of pins configuration to balance of general transversal stability in long bone fractures external fixation. *Acta Chir Iugosl.* 2010; 57:109-13.
108. Slongo T, Schmid T, Wilkins K, et al. A new surgical technique for displaced unreducible supracondylar humeral fractures in children. *J Bone Joint Surg Am.* 2008; 90:1690-7. Fig 2. External fixation. p. 1695.
109. Slongo T, Schmid T, Wilkins K, et al. A new surgical technique for displaced unreducible supracondylar humeral fractures in children. *J Bone Joint Surg Am.* 2008; 90:1690-7.

110. Mok CY, Lui TH. T-condylar fractures of the distal humerus in children: report on three cases. *BMJ Case Rep.* 2013 Jul 31;2013. doi: 10.1136/bcr-2013-009685.
111. Kundel K, Braun W, Wieberneit J, et al. Intraarticular distal humerus fractures. Factors affecting functional outcome. *Clin Orthop Relat Res.* 1996; 332:200-8.
112. Re PR, Waters PM, Hresko T. T-condylar fractures of the distal humerus in children and adolescents. *J Pediatr Orthop.* 1999; 19:313–8.
113. Jupiter JB, Neff U, Holzach P, et al. Intercondylar fractures of the humerus. An operative approach. *J Bone Joint Surg Am.* 1985; 67:226–39.
114. Papavasiliou VA, Beslikas TA. T-condylar fractures of the distal humeral condyles during childhood: an analysis of six cases. *J Pediatr Orthop.* 1986; 6:302–5.
115. Omid R, Choi PD, Skaggs DL. Supracondylar humeral fractures in children. *J Bone Joint Surg Am.* 2008; 90:1121–32.
116. Prietto CA. Supracondylar fractures of the humerus. A comparative study of Dunlop's traction versus percutaneous pinning. *J Bone Joint Surg Am.* 1979; 61:425-8.
117. Palmer EE, Niemann KM, Vesely D, et al. Supracondylar fracture of the humerus in children. *J Bone Joint Surg Am.* 1978; 60:653-6.
118. Fowles JV, Kassab MT. Displaced supracondylar fractures of the elbow in children. A report on the fixation of extension and flexion fractures by two lateral percutaneous pins. *J Bone Joint Surg Br.* 1974; 56:490-500.
119. Dormans JP, Squillante R, Sharf H. Acute neurovascular complications with supracondylar humerus fractures in children. *J Hand Surg Am.* 1995; 20:1-4.
120. Cramer KE, Green NE, Devito DP. Incidence of anterior interosseous nerve palsy in supracondylar humerus fractures in children. *J Pediatr Orthop.* 1993; 13:502-5.
121. Skaggs DL, Ramachandran M, Crawford H et al. Delaying treatment of supracondylar fractures: has the pendulum swung too far? Annual Meeting of the Pediatric Orthopaedic Society of North America; 2006 May 3-6; San Diego, CA.
122. Spinner M, Schreiber SN. Anterior interosseous-nerve paralysis as a complication of supracondylar fractures of the humerus in children. *J Bone Joint Surg Am.* 1969; 51:1584-90.

123. Ramachandran M, Skaggs DL, Crawford HA et al. Delaying treatment of supracondylar fractures in children: has the pendulum swung too far? *J Bone Joint Surg Br.* 2008; 90:1228–33.
124. Kasser JR, Beaty JH. Supracondylar fractures of the distal humerus. In: Beaty JH, Kasser JR, Wilkins KE, Rockwood CE, editors. *Rockwood and Wilkins' fractures in children.* 6th ed. Philadelphia: Lippincott Williams and Wilkins; 2006. p.543-89.
125. Brown IC, Zinar DM. Traumatic and iatrogenic neurological complications after supracondylar humerus fractures in children. *J Pediatr Orthop.* 1995; 15:440-3.
126. McGraw JJ, Akbarnia BA, Hanel DP, et al. Neurological complications resulting from supracondylar fractures of the humerus in children. *J Pediatr Orthop.* 1986; 6:647-50.
127. Culp RW, Osterman AL, Davidson RS, et al. Neural injuries associated with supracondylar fractures of the humerus in children. *J Bone Joint Surg Am.* 1990; 72:1211-5.
128. Banskota A, Volz RG. Traumatic laceration of the radial nerve following supracondylar fracture of the elbow. A case report. *Clin Orthop Relat Res.* 1984; 184:150-2.
129. Martin DF, Tolo VT, Sellers DS, et al. Radial nerve laceration and retraction associated with a supracondylar fracture of the humerus. *J Hand Surg Am.* 1989; 14:542-5.
130. Gordon JE, Patton CM, Luhmann SJ et al. Fracture stability after pinning of displaced supracondylar distal humerus fractures in children. *J Pediatr Orthop.* 2001; 21:313–8.
131. Ozcelik A, Tekcan A, Omeroglu H. Correlation between iatrogenic ulnar nerve injury and angular insertion of the medial pin in supracondylar humerus fractures. *J Pediatr Orthop B.* 2006; 15:58–61.
132. Rasool MN. Ulnar nerve injury after K-wire fixation of supracondylar humerus fractures in children. *J Pediatr Orthop.* 1998; 18:686–90.
133. Yen YM, Kocher MS. Lateral entry compared with medial and lateral entry pin fixation for completely displaced supracondylar humeral fractures in children. Surgical technique. *J Bone Joint Surg Am.* 2008; 90:20–30.

134. Lyons JP, Ashley E, Hoffer MM. Ulnar nerve palsies after percutaneous crosspinning of supracondylar fractures in children's elbows. *J Pediatr Orthop.* 1998; 18:43-5.
135. Brauer CA, Lee BM, Bae DS et al. A systematic review of medial and lateral entry pinning versus lateral entry pinning for supracondylar fractures of the humerus. *J Pediatr Orthop.* 2007; 27:181–6.
136. Schoenecker PL, Delgado E, Rotman Henrikson B. Supracondylar fracture of the humerus in children. A late review of end-results with special reference to the cause of deformity, disability and complications. *Acta Chir Scand.* 1966; 369(Suppl):1-7.
137. Aronson DC, Meeuwis JD. Anterior exposure for open reduction of supracondylar humeral fractures in children: a forgotten approach? *Eur J Surg.* 1994; 160:263–6.
138. Sabharwal S, Tredwell SJ, Beauchamp RD, et al. Management of pulseless pink hand in pediatric supracondylar fractures of humerus. *J Pediatr Orthop.* 1997; 17:303-10.
139. Choi PD, Melikian R, Skaggs DL. Management of vascular injuries in pediatric supracondylar fractures. Annual Meeting of the American Academy of Pediatrics; 2007 Oct 27-28; San Francisco, CA.
140. Henrikson B. Supracondylar fracture of the humerus in children. A late review of end-results with special reference to the cause of deformity, disability and complications. *Acta Chir Scand.* 1966; 369(Suppl):1-7.
141. Wang YL, Chang WL, Hsu CJ, et al. The recovery of elbow range of motion after treatment of supracondylar and lateral condylar fractures of the distal humerus in children. *J Orthop Trauma.* 2009; 23:120-5.
142. Kasser JR, Emans JB, Rand FF. Management of vascular injuries in displaced supracondylar humerus fractures without arteriography. *J Orthop Trauma.* 1990; 4:25-9.
143. Dorman JP, Squillante R, Sharf H. Acute neurovascular complications with supracondylar humerus fractures in children. *J Hand Surg Am.* 1995; 20:1-4.
144. Herring JA. Tachdjian's Pediatric Orthopaedics, 4th Edition, Elsevier, Philadelphia. 2008. Figure 42-68 Myositis ossificans. p. 2175.

145. Boyd DW, Aronson DD. Supracondylar fractures of the humerus: a prospective study of percutaneous pinning. *J Pediatr Orthop.* 1992; 12:789–94.
146. Mangwani J, Nadarajah R, Paterson JM. Supracondylar humeral fractures in children: 10 years experience in a teaching hospital. *J Bone J Pediatr Orthop.* 2006; 88:362–5.
147. Glotzbecker MP1, Bae DS, Links AC, et al. Fishtail deformity of the distal humerus: a report of 15 cases. *J Pediatr Orthop.* 2013; 33:592-7.
148. Edman P, Loehr G. Supracondylar fractures of the humerus treated with olecranon traction. *Acta Chir Scand.* 1963; 126:505-16.
149. Koch PP, Exner GU. Supracondylar medial open wedge osteotomy with external fixation for cubitus varus deformity. *J Pediatr Orthop B.* 2003; 12:116-22.
150. Pankaj A, Dua A, Malhotra R, et al. Dome osteotomy for posttraumatic cubitus varus: a surgical technique to avoid lateral condylar prominence. *J Pediatr Orthop.* 2006; 26:61-6.
151. Smith FM. Children's elbow injuries: fractures and dislocations. *Clin Orthop Relat Res.* 1967; 50:7-30.
152. El-Sharkawi AH, Fattah HA. Treatment of displaced supracondylar fractures of the humerus in children in full extension and supination. *J Bone and Joint Surg.* 1965; 47:273-9.
153. Herring JA. Tachdjian's Pediatric Orthopaedics, 4th Edition, Elsevier, Philadelphia. 2008. Figure 42-62 The carrying angle. p. 2167.
154. Dowd GS, Hopcroft PW. Varus deformity in supracondylar fractures of the humerus in children. *Injury.* 1979; 10:297-303.
155. Gurkan I, Bayrakci K, Tasbas B, et al. Posterior instability of the shoulder after supracondylar fractures recovered with cubitus varus deformity. *J Pediatr Orthop.* 2002; 22:198-202.
156. Mitsunari A, Muneshige H, Ikuta Y, et al. Internal rotation deformity and tardy ulnar nerve palsy after supracondylar humeral fracture. *J Shoulder Elbow Surg.* 1995; 4:23-9.
157. Uchida Y, Sugioka Y. Ulnar nerve palsy after supracondylar humerus fracture. *Acta Orthop Scand.* 1990; 61:118-9.

158. Ogino T, Minami A, Fukuda K. Tardy ulnar nerve palsy caused by cubitus varus deformity. *J Hand Surg Br.* 1986; 11:352-6.
159. Abe M, Ishizu T, Shirai H, et al. Tardy ulnar nerve palsy caused by cubitus varus deformity. *J Hand Surg Am.* 1995; 20:5-9.
160. Zamzam MM, Bakarman KA. Treatment of displaced supracondylar humeral fractures among children: crossed versus lateral pinning. *Injury.* 2009; 40:625-30. Fig 3. Same case as Fig. 2, after union of the fracture with major loss of Baumann's angle (as compared with the sound right elbow) and evident cubitus varus. p. 5.
161. DeRosa GP, Graziano GP. A new osteotomy for cubitus varus. *Clin Orthop.* 1988; 236:160-5.
162. Kanaujia RR, Ikuta Y, Muneshige H, et al. Dome osteotomy for cubitus varus in children. *Acta Orthop Scand.* 1988; 59:314-7.
163. Kim HS, Jahng JS, Han DY, et al. Modified step-cut osteotomy of the humerus. *J Pediatr Orthop B.* 1988; 7:162-6.
164. Laupattarakasem W, Mahaisavariya B, Kowsuwon W, et al. Pentalateral osteotomy for cubitus varus: clinical experiences of a new technique. *J Bone Joint Surg Br.* 1989; 71:667-70.
165. Oppenheim WL, Clader TJ, Smith C, et al. Supracondylar humeral osteotomy for traumatic childhood cubitus varus deformity. *Clin Orthop.* 1984; 188:34-9.
166. Uchida Y, Ogata K, Sugioka Y. A new three-dimensional osteotomy for cubitus varus deformity after supracondylar fracture of the humerus in children. *J Pediatr Orthop.* 1991; 11:327-31.
167. Takehiko T et al. Supracondylar osteotomy of the humerus to correct cubitus varus: do both internal rotation and extension deformities need to be corrected? *J Bone Joint Surg Am.* 2010;92:1619-1626. Figure 2. Supracondylar osteotomy. p. 1621.
168. French PR. Varus deformity of the elbow following supracondylar fracture of the humerus in children. *Lancet.* 1959; 2:439-41.
169. Carlson CS Jr, Rosman MA. Cubitus varus: a new and simple technique for correction. *J Pediatr Orthop.* 1982; 2:199-201.

170. Levine MJ, Horn BD, Pizzutillo PD. Treatment of posttraumatic cubitus varus in pediatric population with humeral osteotomy and external fixation. *J Pediatr Orthop.* 1996; 16:597-601.
171. Karatosun V, Alekberov C, Alici E, et al. Treatment of cubitus varus using the Ilizarov technique of distraction osteogenesis. *J Bone Joint Surg Br.* 2000; 82:1030-3.
172. Bellemore MC, Barrett IR, Middleton RW, et al. Supracondylar osteotomy of the humerus for correction of cubitus varus. *J Bone Joint Surg Br.* 1984; 66:566-72.
173. Barrett IR, Bellemore MC, Kwon YM. Cosmetic results of supracondylar osteotomy for correction of cubitus varus. *J Pediatr Orthop.* 1998; 18:445-7.
174. Ippolito E, Moneta MR, D'Arrigo C. Post-trauma cubitus varus: long-term follow-up of corrective supracondylar humeral osteotomy in children. *J Bone Joint Surg Am.* 1990; 72:757-65.
175. Wong HK, Lee EH, Balasubramaniam P. The lateral condylar prominence: a complication of supracondylar osteotomy for cubitus varus. *J Bone Joint Surg Br.* 1990; 72:859-61.
176. Battaglia TC, Armstrong DG, Schwend RM. Factors affecting forearm compartment pressures in children with supracondylar fractures of the humerus. *J Pediatr Orthop.* 2002; 22:431-9.
177. Holden CE. The pathology and prevention of Volkmann's ischaemic contracture. *J Bone Joint Surg Br.* 1979; 61:296-300.
178. Herring JA. Uper extremity injuries. In :Tacdijan's Pediatric Orthopedics, Third Edition. Elsevier, Philadelphia. 2002; 2115-250.
179. Mubarak SJ, Carroll NC. Volkmann's contracture in children: aetiology and prevention. *J Bone Joint Surg Br.* 1979; 61:285-93.
180. Heppenstall RB, Sapega AA, Scott R, et al. The compartment syndrome. An experimental and clinical study of muscular energy metabolism using phosphorus nuclear magnetic resonance spectroscopy. *Clin Orthop Relat Res.* 1988; 226:138-55.

181. Beaty JH, Kasser JR, Wilkins KE, Rockwood CE, editors. Rockwood and Wilkins' fractures in children. 6th ed. Philadelphia: Lippincott Williams and Wilkins; 2006. Figure 14-35 Surgical approach for forearm fasciotomy. p. 573.
182. Willis RB, Rorabeck CH. Treatment of compartment syndrome in children. *Orthop Clin North Am.* 1990; 21:401-12.
183. Bryan RS, Morrey BF. Extensive posterior exposure of the elbow. A triceps-sparing approach. *Clin Orthop Relat Res.* 1982;166:188-92.
184. Pajarinen J, Bjorkenheim JM. Operative treatment of type C intercondylar fractures of the distal humerus: results after a mean follow-up of two years in a series of 18 patients. *J Shoulder Elbow Surg* 2002;11:48-52.
185. Omid R, Choi PD, Skaggs DL. Supracondylar humeral fractures in children. *J Bone Joint Surg Am.* 2008; 90:1121-32.
186. Cramer KE, Devito DP, Green NE. Comparison of closed reduction and percutaneous pinning versus open reduction and percutaneous pinning in displaced supracondylar fractures of the humerus in children. *J Orthop Trauma.* 1992; 6:407-12.
187. Yusof A, Razak M, Lim A. Displaced supracondylar fracture of humerus in children: comparative study of the result of closed and open reduction. *Med J Malaysia.* 1998; 53(Suppl A):52-8.
188. Oh CW, Park BC, Kim PT, et al. Completely displaced supracondylar humerus fractures in children: results of open reduction versus closed reduction. *J Orthop Sci.* 2003; 8:137-41.
189. Mulhall KJ, Abuzakuk T, Curtin W, et al. Displaced supracondylar fractures of the humerus in children. *Int Orthop.* 2000; 24:221-3.
190. Ababneh M, Shannak A, Agabi S, et al. The treatment of displaced supracondylar fractures of the humerus in children. A comparison of three methods. *Int Orthop.* 1998; 22:263-5.
191. Smith L. Deformity following supracondylar fractures of the humerus. *J Bone Joint Surg Am.* 1965; 47:1668.
192. Labelle H, Bunnell WP, Duhaim M, et al. Cubitus varus deformity following supracondylar fractures of the humerus in children. *J Pediatr Orthop.* 1982; 2:539-46.

193. Lal GM, Bhan S. Delayed open reduction for supracondylar fractures of the humerus. *Int Orthop.* 1991; 15:189-91.
194. Kazimoglu C, Cetin M, Sener M, et al. Operative management of type III extension supracondylar fractures in children. *Int Orthop.* 2009; 33:1089–94.
195. Mangwani J, Nadarajah R, Paterson JM. Supracondylar humeral fractures in children. *J Bone Joint Surg Br.* 2006; 8:362-5.
196. Spencer HT, Wong M, Fong YJ, Penman A and Silva M. Prospective Longitudinal Evaluation of Elbow Motion Following Pediatric Supracondylar Humeral Fractures. *J Bone Joint Surg Am.* 2010;92:904-10.
197. Zamzam MM, Bakarman KA. Treatment of displaced supracondylar humeral fractures among children: crossed versus lateral pinning. *Injury.* 2009; 40:625-30.
198. Kaewpornawan K. Comparison between closed reduction with percutaneous pinning and open reduction with pinning in children with closed totally displaced supracondylar humeral fractures: a randomized controlled trial. *J Pediatr Orthop B.* 2001; 10:131–7.
199. Houshian S, Mehdi B, Larsen MS. The epidemiology of elbow fracture in children: analysis of 355 fractures, with special reference to supracondylar humerus fractures. *J Orthop Sci.* 2001; 6:312–5.
200. Basant Kumar Bhuyan MS. Close reduction and percutaneous pinning in displaced supracondylar humerus fractures in children. *J Clin Orthop Trauma.* 2012; 3:89-93.
201. Ababneh M, Shannak A, Agabi S, et al. The treatment of displaced supracondylar fractures of the humerus in children. A comparison of three methods. *Int Orthop.* 1998; 22:263–5.
202. Padman M, Warwick AM, Fernandes JA, et al. Closed reduction and stabilization of supracondylar fractures of the humerus in children: the crucial factor of surgical experience. *J Pediatr Orthop B.* 2010; 19:298-303.
203. Prietto CA. Supracondylar fractures of the humerus: a comparative study of Dunlop's traction versus percutaneous pinning. *J Bone Joint Surg Am.* 1979; 61:425-8.

204. Matheney T, Ben M, Lee H, Lawrence K et al. Lateral Entry Compared with Medial and Lateral Entry Pin Fixation for Completely Displaced Supracondylar Humeral Fractures in Children. *J Bone Joint Surg Am.* 2007;89:706-12.
205. Giannini S, Maffel G, Girolami M, et al. The treatment of supracondylar fractures of the humerus in children by closed reduction and fixation with percutaneous Kirschner wires. *Ital J Orthop Traumatol.* 1983; 9:181-8.
206. Ozkoc G, Gonc U, Kayaalp A, et al. Displaced supracondylar humeral fractures in children: open reduction vs. closed reduction and pinning. *Arch Orthop Trauma Surg.* 2004; 124:547-51.
207. Eberhardt O, Fernandez F, Ilchmann T, et al. Cross pinning of supracondylar fractures from a lateral approach. Stabilization achieved with safety. *J Child Orthop.* 2007; 1:127-33.
208. Eidelman M, Hos N, Katzman A, et al. Prevention of ulnar nerve injury during fixation of supracondylar fractures in children by 'flexion-extension cross-pinning' technique. *J Pediatr Orthop B.* 2007; 16:221-4.
209. Fleuriat-Chateau P, McIntyre W, Lett SM. An analysis of open reduction of irreducible supracondylar fractures of the humerus in children. *Can J Surg.* 1998; 41:112-8.
210. Kotwal PP, Mani GV, Dave PK. Open reduction and internal fixation of displaced supracondylar fractures of the humerus. *Int Surg.* 1989; 74:119-22.
211. Weiland AJ, Meyer S, Tolo VT, et al. Surgical treatment of displaced supracondylar fractures of the humerus in children: analysis of fifty-two cases followed for five to fifteen years. *J Bone Joint Surg Am.* 1978; 60:657-61.

8. BIOGRAFIJA KANDIDATA

Siniša Dučić je rođen 1964. godine u Dubrovniku. Završio je Medicinski fakultet u Sarajevu 1989. godine sa prosečnom ocenom 9,77. Proglašen je studentom generacije 1984-1989. godine, Medicinskog fakulteta, Univerziteta u Sarajevu. Od 1996. godine je zaposlen na Univerzitetskoj dečjoj klinici u Beogradu. Položio je specijalistički ispit iz dečje hirurgije 1998. godine sa odličnim uspehom. Magistarski rad: "Povrede urotrakta kod dece" odbranio je na Medicinskom fakultetu, Univerziteta u Beogradu 2001. godine. Subspecijalistički ispit iz Dečje ortopedije, položio je 2006. godine sa odličnim uspehom. Izabran je za kliničkog asistenta na predmetu hirurgija 2011. godine.

Radi u službi ortopedije sa traumatologijom Univerzitetske Dečje klinike. Uža oblast kandidatovog stručnog interesovanja su urođene anomalije kuka i stopala, kao i povrede koštanog sistema kod dece. Član je: Srpskog lekarskog društva, Asocijacije Dečjih hirurga Srbije, Srpske Ortopedsko Traumatološke asocijacije, Evropskog udruženja pedijatrijskih hirurga i AO Trauma fondacije. Autor i koautor je u više od devedeset biografskih jedinica, iz različitih oblasti dečje hirurgije i dečje ortopedije.

Прилог 1.

Изјава о ауторству

Потписани Синиша Дучић

број уписа _____

Изјављујем

да је докторска дисертација под насловом


“Значај перкутане фиксације фрагмената код дислоцираних супракондиларних прелома

хумеруса у дечјем узрасту”

- резултат сопственог истраживачког рада,
- да предложена дисертација у целини ни у деловима није била предложена за добијање било које дипломе према студијским програмима других високошколских установа,
- да су резултати коректно наведени и
- да нисам кршио/ла ауторска права и користио интелектуалну својину других лица.

У Београду, 14.10.2014.

Потпис докторанда



Прилог 2.

Изјава о истоветности штампане и електронске верзије докторског рада

Име и презиме аутора Синиша Дучић

Број уписа _____

Студијски програм _____

Наслов рада “Значај перкутане фиксације фрагмената код дислоцираних супракондиларних прелома хумеруса у дечјем узрасту”

Ментор Проф. др Марко Бумбаширевић

Потписани Синиша Дучић


изјављујем да је штампана верзија мог докторског рада истоветна електронској верзији коју сам предао/ла за објављивање на порталу **Дигиталног репозиторијума Универзитета у Београду**.

Дозвољавам да се објаве моји лични подаци везани за добијање академског звања доктора наука, као што су име и презиме, година и место рођења и датум одбране рада.

Ови лични подаци могу се објавити на мрежним страницама дигиталне библиотеке, у електронском каталогу и у публикацијама Универзитета у Београду.

Потпис докторанда

У Београду, 14.10.2014.



Прилог 3.

Изјава о коришћењу

Овлашћујем Универзитетску библиотеку „Светозар Марковић“ да у Дигитални репозиторијум Универзитета у Београду унесе моју докторску дисертацију под насловом:

“Значај перкутане фиксације фрагмената код дислоцираних супракондиларних прелома хумеруса у дечјем узрасту“

која је моје ауторско дело.

Дисертацију са свим прилозима предао/ла сам у електронском формату погодном за трајно архивирање.

Моју докторску дисертацију похрањену у Дигитални репозиторијум Универзитета у Београду могу да користе сви који поштују одредбе садржане у одабраном типу лиценце Креативне заједнице (Creative Commons) за коју сам се одлучио/ла.

1. Ауторство
2. Ауторство - некомерцијално
3. Ауторство – некомерцијално – без прераде
4. Ауторство – некомерцијално – делити под истим условима
5. Ауторство – без прераде
6. Ауторство – делити под истим условима

(Молимо да заокружите само једну од шест понуђених лиценци, кратак опис лиценци дат је на полеђини листа).

У Београду, _____ 14.10.2014, _____

Потпис докторанда

