

UNIVERZITET U BEOGRADU
MEDICINSKI FAKULTET

Predrag Sabljak

**LIMFADENEKTOMIJA KOD KARCINOMA
HIPOFARINKSA – KORELACIJA
MIKROMETASTATSKOG ŠIRENJA SA
PREDIKTIVNIM MOLEKULARNIM FAKTORIMA
TERAPIJSKOG ODGOVORA**

-DOKTORSKA DISERTACIJA-

BEOGRAD, 2014. godine

**UNIVERSITY OF BELGRADE
SCHOOL OF MEDICINE**

Predrag Sabljak

**LYMPHADENECTOMY IN HYPOPHARYNGEAL
CANCER – CORRELATION OF MICROMETASTATIC
SPREAD WITH PREDICTIVE MOLECULAR MARKERS
OF THERAPEUTIC RESPONSE**

- DOCTORAL DISSERTATION -

BELGRADE, 2014.

MENTOR:

Akademik prof. dr Predrag Peško, redovni član SANU, redovni profesor na Katedri Hirurgije Medicinskog fakulteta, Univerziteta u Beogradu

KOMENTOR:

Prof. dr Marjan Micev, profesor po pozivu na Katedri Patologije Medicinskog fakulteta, Univerziteta u Beogradu

ČLANOVI KOMISIJE:

1. Prof. dr Dragutin Kecmanović, redovni profesor na Katedri Hirurgije Medicinskog fakulteta, Univerziteta u Beogradu

2. Prof. dr Ivan Paunović, redovni profesor na Katedri Hirurgije Medicinskog fakulteta, Univerziteta u Beogradu

3. Prof. dr Veljko Đukić, redovni profesor Medicinskog fakulteta, Univerziteta u Beogradu u penziji

Mentoru, učitelju i prijatelju profesoru Predragu Pešku, zahvaljujem se pre svega na znanju i pomoći koje mi je kroz godine zajedničkog rada pružio. Njegovo shvatanje hirurgije i naučnog rada, te osobina da se najozbiljnije pristupa najzahtevnijim problemima, približilo je i mene ovoj izazovnoj oblasti iz koje je ova teza proizašla. Pored profesionalnog, njegov lični i prijateljski stav pruža ohrabrenje u svakodnevnom radu.

Komentoru profesoru Marjanu Micevu zahvaljujem se na velikom radu koji je uložio u toku izrade ove teze. Njegovo shvatanje problema koji smo obrađivali, znanje i sistematičnost u radu u velikoj meri je doprinelo konačnom izgledu ove doktorske teze. Zahvaljujem mu se na prijateljstvu i činjenici da je uvek otvoren za saradnju.

Zahvaljujem se svim svojim kolegama sa Centra za hirurgiju jednjaka, jer uspešno zajednički godinama unazad izvodimo ovu složenu hirurgiju. Kolegama Keramatollah Ebrahimiju, Dejanu Veličkoviću, Vladimiru Šljukiću i Ognjanu Skrobiću zahvaljujem se na pomoći u prikupljanju i obradi podataka korišćenim za izradu teze.

I na kraju, posebno se zahvaljuem svojoj porodici čija ljubav, strpljenje, razumevanje i podrška su mi, u velikoj meri, olakšali da završim doktorsku disertaciju.

Doktorska distertacija

Limfadenektomija kod karcinoma hipofarinksa – korelacija mikrometastatskog širenja sa prediktivnim molekularnim faktorima terapijskog odgovora

Dr Predrag Sabljak

Rezime

Uvod: Skvamocelularni karcinom hipofarinksa (SKH) predstavlja jednu od najagresivnijih neoplazmi glave i vrata. Petogodišnje preživljavanje kod ovog oboljenja u većini studija je ispod 30%. Zahvaćenost limfnih žlezda prepoznata je kao nabitniji prognostički faktor za SKH. Hirurško lečenje SKH stoga treba orijentisati prema odstranjenju primarnog tumora, ali i adekvatnoj limfonodalnoj disekciji, čime bi se postigao potencijalni kurativni efekat, ali i odredio tačan stadijum i prognoza oboljenja.

Uniformno radikalno operisana grupa bolesnika i veliki broj odstranjenih limfnih nodusa omogućio nam je adekvatno određivanje distribucije limfonodalnih metastaza, procene N stadijuma bolesti, ali i dodatnu imunohistohemijsku analizu na prisustvo mikrometastaza u odstranjenim limfnim nodusima. Dodatnim ispitivanjem pokušali smo da ustanovimo korelaciju ekspresije molekularnih markera p53 i EGFR sa preživljavanjem, i stadijumom bolesti odraženim prevashodno kroz N stadijum bolesti.

Metodologija: U studiju je uključeno ukupno 55 bolesnika kod kojih je načinjena faringolaringozofagektomija sa funkcionalnom disekcijom vrata i rekonstrukcija visceralnim transplantatom. Disekcija obe strane vrata je učinjena primenom lateralne selektivne disekcije koja je obuhvatala uklanjanje limfnih nodusa iz nivoa II, III, IV i VI . Prilikom patohistološke obrade preparata posebna pažnja je obraćena na sledeće parametre:1. Primarna lokalizacija tumora (mukozna distribucija i dubina infiltracije, diferencijacija, invazija vaskularnih, limfatičnih i neuralnih elemenata), 2. Nodalni status (ukupan broj odstranjenih nodusa, ukupan broj pozitivnih nodusa, prisustvo ekstrakapsularnog rasta, veličina nodusa). Dodatnom imunohistohemijskom analizom ispitivani su limfni nodusi na prisustvo mikrometastaza i izolovanih tumorskih ćelija, odnosno učinjena je semikvantitativna procena ekspresija ispitivanih

markera (p53 i EGFR). Statističkim analizama načinjena je korelacija gore navedenih parametara sa ukupnim preživljavanjem i kliničkim ishodom pri završetku studije.

Rezultati: U ispitivanoj grupi nije bilo intrahospitalnog mortaliteta. Sveukupna medijana preživljavanja je bila 18,00 meseci (opseg 11,89 do 24,11). Ukupno 42 (76%) bolesnika je preminulo, a njih 13 (24,%) je živo u momentu završetka studije. Dvogodišnje preživljavanje u ovoj grupi bolesnika zabeleženo je kod 27 bolesnika (46.5%). Od ukupno 55 bolesnika, 17 je imalo N0 bolest, 8 bolesnika N1, i 30 N2 stadijum bolesti. Kod 18.5% bolesnika sa klinički negativnim vratom, a kod 56% bolesnika sa klinički pozitivnim vratom, zabeležno prisustvo bilateralnih metastaza. Bolesnici sa N0 stadijumom su imali statistički značajno bolje preživljavanje u odnosu na bolesnike na N1 i N2 stadijumom ($p < 0,01$). Analizom distribucije limfonodalnih metastaza po definisanim nivoima (II, III, IV i VI) nije ukazano da postoji statistička značajnost niti jednog nivoa izolovano. Ukazano je da ukupan broj zahvaćenih nivoa, ukupan broj zahvaćenih limfnih nodusa, kao i bilateralna zahvaćenost imaju statistički prediktivni značaj za konačni ishod u momentu završetka studije.

Pored N stadijuma bolesti, statističkom analizom je ukazano da su statistički značajni prediktori preživljavanja bili i prisustvo limfovaskularne invazije ($p < 0,01$), prisustvo ekstrakapsularnog nodalnog rasta ($p < 0,04$) i postojanje perineuralne invazije ($p < 0,041$). Multivarijantnom analizom preživljavanja pokazano je da je N stadijum najznačajniji nezavisni faktor preživljavanja ($HR=1,85$; $95\% IP=1,24-2,77$; $\beta=0,69$, $p < 0,01$). U našj studiji T stadijum bolesti, rezidualni status, veličina tumora i histološki gradus nisu pokazani kao statistički značajni faktori preživljavanja. Imunohistohemijskom analizom preparata koji su na osnovu standardnog patohistološkog ispitivanja svrstani u pN0 bolest, kod 2 bolesnika verifikovano je postojanje mikrometastaza u limfnim nodusima, dok su kod tri bolesnika bile prisutne izolovane tumorske ćelije. Ova grupa bolesnika imala je statistički značajno slabije ukupno preživljavanje od grupe bolesnika negativnih na mikrometastaze i izolovane tumorske ćelije nakon imunohistohemije ($p=0,019$, $p < 0,05$). Imunohistohemijska analiza ukazala je na dobru ekspresiju p53 kod 63% bolesnika, a EGFR kod 90.7% bolesnika. Postoji snažna korelacija između ova dva faktora, odnosno tendencija ka udruženoj ekspresiji $\rho = 0.425$, $p = 0.008$, $p < 0.05$. Nije bilo korelacije ekspresije p53 i EGFR i ukupnog preživljavanja. Takođe, nije bilo statističke korelacije ekspresije p53 i EGFR sa ispitivanim patološkim faktorima.

Zaključak: Selektivna disekcija vrata je opravdana u lečenju skvamocelularnog karcinoma hipofarinksa zbog visokog procenta zahvaćenih limfnih nodusa koji se preoperativnom dijagnostikom ne mogu verifikovati. Nije ukazano da postoji korelacija ekspresije p53 i EGFR sa ukupnim preživljavanjem i ispitivanim patohistološkim prediktorima, što se može objasniti i činjenicom da su u studiju uključeni uglavnom bolesnici u uznapredovalim stadijumima bolesti. Nakon detaljne analize svih kliničkih i patohistoloških parametara možemo zaključiti da je N stadijum bolesti najsnažniji prognostički prediktor. Sa ovim saznanjem proizilazi i neophodnost selektivne disekcije vrata u cilju obezbeđivanja adekvatne procene limfonodalnog statusa, kao i eventualna standardna upotreba imunohistohemije kod bolesnika sa primarnim pN0 statusom, u cilju procene prisustva mikrometastaza, te u skladu sa tim određivanje adjuvantne hemioradioterapije.

PhD Thesis

Lymphadenectomy for hypopharyngeal cancer – correlation of micrometastatic spread with predictive molecular markers of therapeutic response

Dr Predrag Sabljak

Abstract

Introduction: Hypopharyngeal squamocellular carcinoma (HSCC) represents one of the most aggressive neoplastic diseases of head and neck. Most of the studies reports 5 year survival rate to be below 30%. Lymph node involvement in HSCC has been recognized as the most important prognostic factor. Surgical treatment of HSCC therefore should be oriented towards removal of the primary tumor, together with the adequate lymphonodal dissection, by which one accomplishes curative intent, both with the proper definite disease staging and prognosis.

Uniformly radically operated group of patients and a large number of dissected lymph nodes provided us with a possibility of accurate estimation of lymph node distribution, accurate N staging and also allowed us additional immunohistochemical analyzes for presence of micrometastases in lymph nodes. With further investigation we will try to estimate the correlation between molecular expression of p53 and EGFR with the overall survival, and the disease stage.

Methodology: Overall, in this study we included 55 patients in whom pharyngolaryngoesophagectomy with selective lymph node dissection and reconstruction with the visceral substituent was performed. We performed bilateral selective lymph node dissection, which included levels II, III, IV and VI. During the pathohistologic work up special emphasis was given upon: 1. primary tumor (mucosal distribution and the depth of infiltration, differentiation and invasion of vascular, lymphatic and neural elements), 2. nodal status (overall number of harvested lymph nodes, overall number of positive lymph nodes, size and presence of extracapsular growth). Immunohistochemistry was performed in order to determine presence of micrometastases and isolated tumor cells (ITC) in lymph nodes, and also to determine the expression of p53 and EGFR. Statistical analyzes were performed with the intent to determine the correlation of the aforementioned parameters with the overall survival rate.

Results: In this study there was no intrahospital mortality. Overall survival median was 18.00 months (11,89 - 24,11). 42 (76%) patients died and 13 (24%) was alive when we ended the study. Two year survival was marked in 27 patients (46.5%). N0 stage was present in 17 patients, 8

patients had N1 stage while N2 stage was present in 30 patients. Presence of bilateral positive lymph node was noted within the 18.5% of patients with clinically negative neck, and 56% of patients with the clinically positive neck. Patients with N0 stage had statistically significantly better survival than those with N1 and N2 disease ($p < 0.01$). Analysis of the lymph node distribution did not implicate isolated prognostic significance of any lymph node level (II, III, IV and VI) in particular. It has been noted that overall number of positive lymph nodes, number of involved lymph node levels and bilateral lymph node involvement have statistically significant impact on patients outcome at the time of the study ending.

Besides N stage, statistically significant predictors of overall survival were: presence of lymphovascular invasion ($p < 0.01$), presence of extracapsular lymph node growth ($p < 0.04$) and perineural invasion ($p < 0.041$). Multivariate analysis of overall survival proved N stage to be most important independent prognostic factor (HR=1,85; 95%IP=1,24-2,77; beta=0,69, $p < 0,01$). In this study, T stage, tumor size and histological differentiation were not proved to be statistically significant predictors of overall survival. Immunohistochemical analyzes of patients who were initially staged as pN0, shown presence of micrometastases in 2 patients, and ITC in 3 patients. These patients had statistically significant worse overall survival than patients negative for immunohistochemical staining ($p = 0.019$, $p < 0.05$). Immunohistochemical analysis proved good expression of p53 in 63% of patients, and EGFR in 90.7% of them. There was a strong correlation between these two factors, with the tendency towards mutual expression ($\rho = 0.425$, $p = 0.008$, $p < 0.05$). We have not proved correlation between p53 and EGFR expression with the overall survival or the pathologic stage indicators.

Conclusion: Selective neck dissection is justified in the surgical treatment of HSCC due to high amount of involved lymph node which cannot be detected preoperatively. Absence of correlation between the expression of p53 and EGFR with overall survival and analyzed disease predictors can be explained with the fact that great majority of the patients included in the study had advanced stage of the disease. After careful analyzes of all clinical and pathologic parameters, we may conclude that N stage is the most important prognostic indicator. With the knowledge of this comes the necessity of selective neck dissection in order to obtain proper lymph node involvement status. Routine usage of immunohistochemistry should be eventually used in patients staged as N0 with standard histology in order to determine who those suitable for adjuvant chemotherapy are.

1	SADRŽAJ	
2	UVOD	13
2.1	EPIDEMIOLOGIJA I INCIDENCA.....	14
2.2	ETIOLOGIJA	15
2.3	PATOLOGIJA PRIMARNOG KARCINOMA	17
2.4	PATOHISTOLOŠKE KARAKTERISTIKE TUMORA HIPOFARINKSA	19
2.5	MALIGNI MEZENHIMALNI TUMORI.....	20
2.6	DRUGI MALIGNI TUMORI	21
2.7	TNM KLASIFIKACIJA KARCINOMA HIPOFARINKSA.....	21
2.8	FUNKCIONALNA ANATOMIJA LIMFNOG SISTEMA.....	24
2.9	ANATOMIJA LIMFNOG SISTEMA GORNJEG AERODIGESTIVNOG TRAKTA	25
2.10	LIMFNI SISTEM HIPOFARINKSA.....	26
2.11	PRIMARNI TUMOR.....	30
2.12	NAČIN METASTAZIRANJA KARCINOMA	30
2.13	ULOGA REGIONALNIH LIMFNIH ČVOROVA U PROCESU METASTAZIRANJA	31
2.14	UDALJENE METASTAZE.....	32
2.15	LIMFNI SISTEM I KARCINOM	33
2.16	KAKO TUMORSKE ĆELIJE DOSPEVAJU U LIMFNE SUDOVE.....	34
2.17	INFILTRACIJA LIMFNIH ČVOROVA KOD KARCINOMA.....	36
2.18	LIMFONODALNE METASTAZE.....	37
2.19	DEFINICIJA I KLASIFIKACIJA LIMFONODALNIH METASTAZA	37
2.20	REGIONALNE METASTAZE.....	41
2.21	INCIDENCA LIMFONODALNIH METASTAZA	42
2.22	KLASIFIKACIJA LIMFNIH NODUSA VRATA.....	45
	NIVO I - PODNIVO IA (SUBMENTALNA GRUPA).....	47
	PODNIVO IB (SUBMANDIBULARNA GRUPA)	47
	NIVO II (GORNJA JUGULARNA GRUPA).....	47
	NIVO III (SREDNJA JUGULARNA GRUPA)	48
	NIVO IV (DONJA JUGULARNA GRUPA).....	48
	NIVO V (PODNIVO VA i V B, grupa posteriornog trougla).....	48
	NIVO VI (grupa prednjeg kompartenta)	49
2.23	D I S E K C I J A V R A T A	50
2.23.1	TERMINOLOGIJA I KLASIFIKACIJA DISEKCIJA VRATA	56

2.24	P53 TUMOR SUPRESOR GEN	61
2.25	RECEPTOR EPIDERMALNOG FAKTORA RASTA - EGFR („ <i>Epidermal Growth Factor Receptor</i> “)	63
3	RADNA HIPOTEZA I CILJEVI ISTRAŽIVANJA	65
3.1	RADNA HIPOTEZA	65
3.2	CILJEVI ISTRAŽIVANJA	65
4	MATERIJAL I METODE	66
4.1	PATOHISTOLOŠKA ISPITIVANJA	68
4.2	IMUNOHISTOHEMIJSKA ISPITIVANJA	69
4.3	PRINCIP I METODE Ultravision LP- HRP polymer	72
4.4	PROCEDURA ULTRAVISION LP/HRP (Thermoscientific, USA, TL-125-HL)	72
4.5	KONTROLA KVALITETA I SPECIFIČNOSTI IMUNOHISTOHEMIJSKE REAKCIJE	73
4.6	SEMIKVANTITATIVNA PROCENA IMUNOEKSPRESIJE ISPITIVANIH MARKERA	74
4.7	STATISTIČKA ANALIZA	76
5	REZULTATI	77
5.1	ANALIZA DISTRIBUCIJE LIMFONODALNIH METASTAZA	77
5.2	ANALIZA ZNAČAJA ZAHVAĆENOSTI POJEDINAČNIH NIVOVA LIMFNIH NODUSA	79
5.3	ANALIZA ZNAČAJA UKUPNOG BROJA ZAHVAĆENIH NIVOVA LIMFNIH NODUSA	80
5.4	ANALIZA ZNAČAJA UKUPNOG BROJA ZAHVAĆENIH LIMFNIH NODUSA	80
5.5	ANALIZA ZNAČAJA BILATERALNE ZAHVAĆENOSTI LIMFNIH NODUSA	81
5.6	KORELACIJA LIMFONODALNOG STATUSA SA REGIONALNIM I UDALJENIM METASTAZAMA	82
5.7	KORELACIJA LIMFONODALNOG STATUSA I EKSTRAKAPSULARNOG RASTA	83
5.8	IMUNOHISTOHEMIJSKA ANALIZA PRISUSTVA MIKROMETASTAZA U LIMFNIM NODUSIMA	84
5.9	ANALIZA pN0 GRUPE	84
5.10	ANALIZA pN1 GRUPE	86
5.11	ANALIZA ISPITIVANIH PATOHISTOLOŠKIH FAKTORA	87
5.12	ANALIZA T STADIJUMA BOLESTI	88
5.13	ANALIZA PREŽIVLJAVANJA U ODNOSU NA VELIČINU TUMORA	89
5.14	ANALIZA PREŽIVLJAVANJA U ODNOSU NA POSTOJANJE REZIDUALNE TUMORSKE BOLESTI	89
5.15	ANALIZA N STADIJUMA BOLESTI	90
5.16	ANALIZA PREŽIVLJAVANJA U ODNOSU NA HISTOLOŠKI GRADUS TUMORA	91

5.17	ANALIZA PREŽIVLJAVANJA U ODNOSU NA PRISUSTVO EKSTRAKAPSULARNOG RASTA.....	92
5.18	ANALIZA PREŽIVLJAVANJA U ODNOSU NA PRISUSTVO PERINEURALNE INVAZIJE	93
5.19	ANALIZA PREŽIVLJAVANJA U ODNOSU NA PRISUSTVO LIMFOVASKULARNE INVAZIJE	95
5.20	IMUNOHISTOHEMIJSKA ANALIZA EKSPRESIJE EGFR i p53.....	97
5.21	MULTIVARIJANTNA ANALIZA FAKTORA PREŽIVLJAVANJA.....	100
6	DISKUSIJA.....	101
6.1	T STADIJUM.....	118
6.2	LINIJE RESEKCIJE	119
6.3	MIKROMETASTAZE.....	122
6.4	EKSTRAKAPSULARNI RAST.....	126
6.5	PERINEURALNA INVAZIJA	129
6.6	LIMFOVASKULARNA INVAZIJA.....	132
6.7	EKSPRESIJA p53 i EGFR.....	132
6.8	MULTIVARIJANTNA ANALIZA PREDIKTORA PREŽIVLJAVANJA	135
7	ZAKLJUČCI.....	138
8	REFERENCE	139

2 UVOD

Karcinom hipofarinksa predstavlja veliki klinički izazov u dijagnostičkom i terapijskom smislu, usled brojnih anatomskih, kliničko-patoloških i molekularno bioloških specifičnosti.

Anatomska podela hipofarinksa na piriformni sinus, postkrikoidnu regiju i zadnji zid je pogodna za kliničku klasifikaciju, međutim, karcinomi se unutar hipofarinksa nesmetano šire, zahvatajući u više od 60% slučajeva dva, odnosno sva tri subregiona, zbog čega je primarno ishodište tumora nekada veoma teško odrediti¹.

Optimalna terapija karcinoma hipofarinksa zavisi od stadijuma bolesti. Retki bolesnici sa ranim stadijumima tumorske bolesti (I-II) se najčešće tretiraju radijacijom i/ili hirurģijom, uz odličnu prognozu, ali i dalje sa visokim rizikom recidiviranja i pojave drugih tumora, zbog čega je obavezno intezivno praćenje². Bolesnici u uznapredovalim stadijumima tumorske bolesti (III-IV), a njih je velika većina, zahtevaju multimodalno lečenje. Potpunije poznavanje patologije hipofaringealnih karcinoma, njihove submukozne ekstenzije i metastaziranja u limfne noduse omogućava izbor optimalnog hirurģskog tretmana. Status limfnih čvorova determiniše tip disekcije vrata, a primarna lokalizacija i veličina tumora određuju širinu resekcije i tip rekonstrukcije.

Prezervacija larinksa i očuvanje funkcije se uvek razmatraju prilikom izbora modaliteta lečenja, zbog čega se veoma često računa na neoadjuvantnu hemio-radio terapiju. Prezervacija larinksa je moguća samo kod malog broja pacijenata i u visoko specijalizovanim ustanovama³.

Skorašnji napredak u radioterapiji se zasniva na različitim programima fracioniranja i upotrebi intezivno modulirane radioterapije, odnosno tipova radioterapije sa visokom selektivnošću, koja oslobađa radiaciju pretežno u tumoru i sa relativnom poštedom okolnih zdravih tkiva. Takođe, hemioterapija kao integralni deo tretmana lokalno uznapredovalih karcinoma ove regije često se daje u kombinaciji sa radioterapijom ili pre radioterapije u formi indukcionе hemioterapije. Targetirani lekovi, kao što su cetuximab (Erbix) su obećavajući, posebno u kombinaciji sa radio terapijom i drugim hemioterapeuticima⁴.

Tendencija razvoja modernih hirurģskih tehnika je sa jedne strane usmerena ka što radikalnijem i adekvatnijem onkološkom tretmanu, a sa druge strane funkcionalno što prihvatljivijoj proceduri

za bolesnika. U sklopu takvog razvoja moderne hirurgije, problem širine onkološki svrsishodne limfadenektomije ostaje otvoren, a posebno međuzavisnost sa nekim od značajnih kliničkih i patoloških prognostičkih i terapijskih faktora.

2.1 EPIDEMIOLOGIJA I INCIDENCA

Karcinomi hipofarinksa predstavljaju 5-7% svih karcinoma gornjeg dela aerodigestivnog trakta⁵⁻⁸. To je relativno retko oboljenje sa incidencom koja danas veoma varira kako među polovima, tako i unutar pojedinih subregiona hipofarinksa, zavisno od geografskog područja⁹⁻¹¹. Najveća incidenca je zabeležena među hispano muškarcima u Puerto Ricu, 4,4/100.000 godišnje i kod muškaraca na Havajima, 3,5/100.000, zatim slede pripadnici crne rase sa 2,8/100.000 i belci sa 1/100.000, koliko iznosi i u našoj zemlji¹².

Kada je reč o starosti pacijenata, takođe su konstatovane razlike između pojedinih rasnih grupa¹³. Kod belaca postoji povećanje incidence sa 0,4/100.000 u petoj deceniji, na 9,6/100.000, koliko je zabeleženo kod pacijenata u sedmoj deceniji života. Među pripadnicima crne rase incidenca kontinuirano raste sa starošću i najveća je među pacijentima starijim od 70 godina, i iznosi 15,8/100.000 godišnje¹².

Distribucija među polovima nije uniformna i zavisi od geografskog područja, odnosno od zastupljenosti karcinoma postkrikoidne regije koji su češći kod žena nordijskih zemalja i udruženi sa sideropenijskom anemijom (*Plummer-Winson-ov* sindrom), dok se karcinomi piriformnog sinusa i zadnjeg zida hipofarinksa obično javljaju kod muškaraca i asocirani su sa preteranom upotrebom alkohola i pušenjem^{9,10,14,15}.

Prema podacima Evropskog registra za rak, tumori piriformnog sinusa su češći u Francuskoj (78%) i Holandiji (63%), nego u Nemačkoj (18%), ili Švedskoj (5%)^{16,17}. U izveštajima iz SAD i Kanade, 65-80% karcinoma polazi iz piriformnog sinusa, 10-20% sa zadnjeg zida i 5-15% iz postkrikoidne regije, sa odnosom muškaraci - žene 2:1¹⁶. U Engleskoj seriji iz Londona, karcinomi postkrikoidne regije, zastupljeniji kod žena, činili su oko 70% tumora, karcinomi piriformnog sinusa 25%, a zadnjeg zida 5%, dok je odnos muškarci-žene 1:2¹⁸. Slični podaci o učestalosti se navode i u Indiji, gde je odnos muškarci-žene takođe 1:2, sa dominacijom

postkrikoidnih karcinoma¹⁹. U seriji iz Hong-Konga, *Lam i sar.* su saopštili odnos muškarci–žene 12:1, a 70% pacijenata je imalo karcinom piriformnog sinusa²⁰. U Japanu takođe preovladavaju karcinomi piriformnog sinusa sa neočekivano visokim odnosom muškarci–žene 28:1¹⁹. Razlozi za ove velike varijacije ostaju i dalje nepotpuno objašnjeni.

2.2 ETIOLOGIJA

Etiologija karcinoma hipofarinksa, kao i karcinoma drugih delova gornjeg aerodigestivnog trakta je i dalje nepotpuno razjašnjena. Epidemiološke studije i klinička ispitivanja ukazuju na udruženost više faktora. Ekcesivna upotreba alkohola i duvana (pušenje cigareta), kao i nutritivni deficiti su prisutni u većini slučajeva hipofaringealnog karcinoma^{8,21,22}. Sistemski učinak duvana i alkohola se udružuje sa lokalnim iritativnim efektima, menjajući reaktivnost hipofaringealne mukoze za različite kancerogene. Delovanje ova dva faktora je blisko povezano i nemoguće je razlučiti efekte i posledice svakog od agenasa odvojeno, pošto mnogi bolesnici koji puše duvan takođe piju alkohol i obrnuto⁸. Rizik povećavaju količina i dužina konzumiranja duvana i alkohola^{23,24}. Konzumiranje oba uzročnika istovremeno povećava rizik od karcinoma do 16 puta u poređenju sa pojedinačnom upotrebom, kada je rizik veći 5-7 puta²⁵.

Sagorevanjem duvana oslobađa se katran iz koga su do sada izolovani brojni policiklični ugljovodonici (metilholantren, benzopiren, benzantracin) koji su poznati kancerogeni. Ove supstance tokom pušenja dopiru do površine epitelnih ćelija ili se rastvaraju u pljuvački, gde bivaju razloženi na prave kancerogene epokside, koji se vežu za DNA i RNA molekule². Nitrozoamini u duvanu koji se žvače ili ušmrkava, takođe mogu biti kancerogeni. Količina i vremenski period konzumiranja duvana su u direktnoj vezi sa rizikom od nastanka karcinoma. Raniji početak pušenja i duži pušački staž povećavaju rizik od razvoja karcinoma u izloženoj regiji i umanjuju latentni period dok tumor ne postane klinički manifestan²⁶. Ekspanzija pušačkih navika kod žena u novije vreme postepeno smanjuje polne razlike u broju obolelih¹⁰.

Alkohol je direktan mukozni iritant, a osim toga, deluje i indirektno, potenciranjem malnutricije i ciroze jetre. Iako njegova uloga još uvek nije u potpunosti razjašnjena, postoji slaganje da je alkohol ko-karcinogen ili potpomažući faktor. Pretpostavlja se da potencira efekte drugih

karcinogena, direktno oštećuje epitel, uzrokuje deficit riboflavina ili ometa sintezu imunoglobulina A². Posledična malnutricija kod alkoholičara dovodi do nižeg nivoa serumskih albumina i deficita vitamina, a imunosupresivni efekat alkohola doprinosi ubrzanju procesa indukcije karcinoma.

Drugi faktori koji bi mogli biti značajni u nastanku karcinoma su nutritivni deficiti, genetski defekt u mehanizmu reparacije DNK kao i izlaganje onkogenim virusima.

Uloga genetskih faktora u nastanku karcinoma glave i vrata još uvek nije razjašnjena. Abnormalnosti tumor supresorskog gena p53 su česte kod hipofaringealnog karcinoma i pojavljuju se kod oko 70% pacijenata, dok su njegove mutacije mnogo češće kod pušača i alkoholičara²⁷⁻³⁰. Osim toga, prekomerna ekspresija onkogene na 11q13 lokusu je mnogo češća kod hipofaringealnih karcinoma u poređenju sa drugim karcinomima glave i vrata^{31,32}. Gubitak heterozigota na 9p i abnormalnosti na hromozomu 11 prisutne su u histološki normalnoj mukozi u okolini hipofaringealnog karcinoma, što podržava hipotezu efekta “*field*” karcinogeneze³³. Mutacije na p21 genu su takođe identifikovane kod karcinoma hipofarinksa³⁴.

Uloga humanog papiloma virusa (HPV) kao doprinosećeg faktora u karcinogenezi skvamocelularnih karcinoma glave i vrata još uvek predstavlja područje aktivnog istraživanja³⁵. Iako je udruženost HPV sa orofaringealnim tumorima podržana epidemiološkim i studijama molekularne biologije, njegova uloga u karcinogenezi hipofaringealnih karcinoma je slabije definisana³⁶. Klinički značaj prisustva HPV DNK u humanom genomu još uvek nije jasno definisan, ali je njegova učestalost u genomu pacijenata sa karcinomom hipofarinksa relativno visoka, i iznosi oko 20 do 25%³⁷.

Nastanak postkrikoidnih karcinoma kod žena starosti od 30 do 50 godina, koje pre toga nisu konzumirale duvan i alkohol, udružen je sa *Plummer-Vinson-ovim* sindromom, takođe poznatim kao *Patterson-Brown-Kelly* sindrom^{11,38}. Sindrom karakteriše hipofaringealni prsten, disfagija, gubitak u težini i anemija usled deficita gvožđa. Rana dijagnoza i lečenje (nadoknada preparatima gvožđa) se pokazalo efikasnim u zaustavljanju daljeg razvoja karcinoma³⁹.

U poslednje vreme se ističe značaj hronične iritacije usled gastroezofagealnog refluksa kao mogućeg etiološkog faktora u nastanku hipofaringealnog karcinoma⁴⁰. Visok stepen sinhronih i metahronih primarnih tumora identifikovanih kod pacijenata sa hipofaringealnim karcinomom i

istovremena mukozna displazija, često nađena u okolini primarnih tumora, u vezi je sa efektom „*field*“ karcinogeneze, što je posledica široke ekspozicije karcinogenima⁴¹.

Znatan broj hipofaringealnih karcinoma može se pripisati profesionalnoj ekspoziciji, a kao mogući kancerogeni iz okoline navode se azbest i isparenja pri zavarivanju⁴²⁻⁴⁴.

2.3 PATOLOGIJA PRIMARNOG KARCINOMA

Saznanja o makroskopskoj prezentaciji i širenju karcinoma hipofarinksa su najvećim delom dobijena studijama serijskih preseka celog organa i pomoću različitih „*imaging*” tehnika⁴⁵.

Za razliku od karcinoma jezika, usne šupljine i larinksa, karcinomima hipofarinksa retko prethode jasno vidljive premaligne lezije, kao što su displazija ili leukoplakija⁴⁶. Takođe, rani tipovi i početni stadijumi hipofaringealnih tumora su retki i zbog toga slabo definisani. Najčešće (80%) se prezentuju kao zaravnjene pločaste proliferacije uzdignutih oboda sa površnom ulceracijom, pri čemu postoji tendencija zahvatanja okolnih područja mukoze kao i više subregiona hipofarinksa. U manjem procentu (20%) tumori su ekspanzivnog rasta i relativno dobro ograničeni. Ekspanzivni karcinomi koji zahvataju više subregiona, po pravilu pokazuju superficijalnu invaziju mukoze i često su nediferentovani. Superficijalno širenje podrazumeva širenje unutar mukoze, kao i ispod intaktnog epitela, 5-10mm, odnosno po nekim autorima 10-20mm od makroskopski vidljive granice⁴⁷⁻⁴⁹. Submukozna ekstenzija tumora u tri dimenzije je prisutna u 60% preparata, sa najvećom propagacijom distalno prema jednjaku, zatim lateralno i na kraju proksimalno prema orofarinksu⁴⁷. Anatomski podela hipofarinksa na piriformni sinus, postkrikoidnu regiju i zadnji zid je pogodna za kliničku klasifikaciju, međutim karcinomi se unutar hipofarinksa nesmetano šire, zahvatajući u više od 60% slučajeva dva, odnosno sva tri subregiona, tako da je često nejasno mesto primarne lokalizacije¹.

Najčešće zahvaćen subregion je piriformni sinus, koji u većini serija čini 65% ili više svih hipofaringealnih tumora^{50,51}. Odlikuje ih agresivan rast i rano metastaziranje u regionalne limfne čvorove. Tumori medijalnog zida šire se duž mukozne površine infiltrišući ariepiglottični nabor, preepiglottični i paraglottični prostor, dok rast medijalno, u dubinu, zahvata larinks i regiju lažnih glasnik žica⁵¹⁻⁵⁵. Sa propagacijom medijalno u larinks dolazi do fiksacije glasnik žica što je

posledica infiltracije krikoaritenoidnog spoja, krikoaritenoidnih mišića ili rekurentnog laringealnog nerva. Lezije lateralnog zida piriformnog sinusa superficijalno se šire proksimalno, sa posledičnom infiltracijom orofarinksa i baze jezika. Njihova propagacija nazad infiltriše zadnji zid hipofarinksa, i dalje suprotni piriformni sinus⁵³. Direktna ekstenzija ovih tumora rezultira invazijom tiroidne hrskavice koja je prisutna u 50% slučajeva u nekim serijama, a usled blizine lobusa štitaste žlezde ista je infiltrisana u 30%, što predstavlja loš prognostički znak^{3,51,56,57}. Štitasta žlezda može biti infiltrisana direktnom propagacijom tumora kroz tireoidnu hrskavicu ili prodorom tumora u larinks i tirokrikoidnu membranu. Uznappedovali tumori piriformnog sinusa infiltrišu medijalni, prednji i lateralni zid kao i tireoidnu hrskavicu.

Postkrikoidna regija može biti mesto primarne lezije ili infiltrisana tumorima koji polaze iz piriformnog sinusa. Ovi tumori čine oko 20% tumora hipofarinksa⁵⁰. Obično se šire u krikoaritenoidne mišiće, a zatim u krikoidnu i aritenoidne hrskavice. Distalna propagacija dovodi do infiltracije vratnog dela jednjaka (70%) i membranoznog dela traheje (70%)⁵⁸. Kao i tumori piriformnog sinusa i oni dovode do fiksacije i paralize glasnih žica i to na tri načina: invazijom krikoaritenoidnog mišića, fiksacijom krikoaritenoidnog spoja i invazijom rekurentnog laringealnog nerva⁵⁹. Karakteriše ih submukozno širenje, kao i skip lezije u cervikalnom jednjaku. Veličina submukozne propagacije je najveća distalno i iznosi 5-30mm⁵⁷.

Karcinomi zadnjeg zida hipofarinksa su najređi i čine 5-15% hipofaringealnih tumora⁵⁰. Primarna lezija ima tendenciju širenja proksimalno u orofarinks i tonzilarnu regiju, a u uznapredovalom stadijumu postoji cirkumferentno širenje sa infiltracijom lateralnih zidova piriformnih sinusa⁵⁵. Infiltracija vratnog jednjaka je retka. Propagacija ovih tumora kroz zadnji zid može dovesti do infiltracije prevertebralne fascije, mišića i tela kičmenog pršljena⁶⁰. U 12-20% slučajeva su udruženi sa drugim primarnim tumorima, a prisutan je submukozni rast i skip lezije¹⁸. Tumori zadnjeg zida su obično egzofitnog rasta i po pravilu veliki, tj. u skoro 80% slučajeva su dijametra većeg od 4-5cm⁶¹.

2.4 PATOHISTOLOŠKE KARAKTERISTIKE TUMORA HIPOFARINKSA

Termin karcinom hipofarinksa je praktično sinonim za skvamocelularni karcinom koji čini preko 95% tumora ove regije⁴⁶. Skvamocelularni karcinom je maligni epitelni tumor koji se razvija iz višeslojno-pločastog epitela sluzokože i kože, koji zavisno od stepena diferencijacije može imati i sposobnost orožnjavanja. Skvamocelularni ili epidermoidni karcinom ima varijabilan mikroskopski izgled, ali dovoljno konzistentan da dozvoljava tačnu klasifikaciju. Histološki je građen od parenhima, koga čine maligne epitelne ćelije sa izraženom proliferacijom, i strome, koja je izgrađena od vezivnog tkiva i krvnih sudova. Ćelije parenhima su vrlo slične, što ukazuje na njihovo zajedničko poreklo. Pojedinačne tumorske ćelije dobro diferentovanog karcinoma pokazuju sličnost sa normalnim pločasto-slojevitim epitelom. Na dobru skvamoznu diferencijaciju ukazuju “perle” pločasto-slojevitog epitela i “gnezda” ćelija u obliku virova sa centralnom keratinizacijom. Keratinizacija nije uvek prisutna u značajnom stepenu kod hipofaringealnih karcinoma. Kod umereno diferentovanog skvamocelularnog karcinoma postoji veća devijacija u odnosu na izgled normalnog pločasto-slojevitog epitela. Ukoliko dođe do divergentne diferencijacije, neke ćelijske linije parenhima postaju slabo diferentovane, a vrlo često i anaplastične.

Okolno vezivno tkivo pokazuje različit stepen inflamatorno-fibroznog odgovora na tumorsku invaziju. Tačan mehanizam izazivanja ovih reakcija nije poznat. Pojednostavljeno, prisustvo dezmoplastične fibroze moglo bi izgledati kao pokušaj da se tumor ograniči. Tumori koji izazivaju upadljivu dezmoplaziju (tumori dojke, želuca), često imaju lošiju prognozu⁴⁶. Pojedine studije su pokazale da karcinomi koji stimulišu inflamatornu ćelijsku reakciju imaju neznatno povoljniju prognozu. Stepem inflamacije kod tumora gornjeg dela aerodigestivnog trakta često je u direktnoj proporciji sa veličinom ulcerozne lezije.

Varijacije standardnog oblika skvamocelularnog karcinoma mogu da sadrže, u različitom stepenu zastupljene, vretenaste ćelije. Zbog sličnosti sa sarkomom, označeni su kao sarkomatozna varijanta skvamocelularnog karcinoma⁴⁶. Često rastu polipoidno, ali mogu biti i ulcerisani. Izazivaju dobru inflamatornu reakciju. Ovi tumori imaju komponentu dobro diferentovanog skvamocelularnog karcinoma i sarkomatozne vretenaste ćelije iz čega proizilaze različite histološke mogućnosti. Drugi redak oblik, koji se povremeno nalazi u hipofarinksu, je

bazaloidni karcinom⁴⁶. Čelije podsećaju na ćelije bazalnog sloja epidermisa, odakle i potiče naziv. Pri svetlosnoj mikroskopiji ćelije izgledaju kao slabo diferentovane ili nediferentovane, odsutni su intercelularni mostići i keratinizacija i samo se mestimično uočavaju zone planocelularnog epitela. Dominacija bazaloidne komponente otežava diferencijalnu dijagnozu u odnosu na adenoidni cistični karcinom.

Intraepitelijalni karcinom "*in situ*" je u osnovi mikroskopska dijagnoza i predstavlja histopatološki i klinički entitet. To je rani događaj u toku maligne transformacije, kada je nastupila potpuna zamena normalnog epitela pune debljine atipičnim ćelijama. Ovako izmenjen epitel pokazuje varijacije u veličini ćelije i jedra, sa često prisutnim hiperhromatičnim jedrima i abnormalnim mitozama iznad bazalne membrane. Stanje invazivnog karcinoma predstavlja kasniji događaj u malignoj transformaciji, kada je došlo do penetracije kroz bazalnu membranu u dublje strukture. Maligno transformisane ćelije probijaju bazalnu membranu neravnomernom progresijom i urastaju u subepitel sluznice gde su plaže malignih epitelnih ćelija u direktnom dodiru sa stromom.

2.5 MALIGNI MEZENHIMALNI TUMORI

Sarkomi čine svega 0,1 do 0,3% malignoma hipofarinksa⁴⁶. Ovaj podatak je donekle neočekivan ako se ima u vidu bogatstvo i raznovrsnost mezenhimalnih struktura prisutnih u zidu hipofarinksa. Sarkomi rastu iz submukoznog tkiva i većina ih se u toku kliničkog pregleda prezentira kao masa koja izdiže intaktnu mukozu. Povremeno, zbog potiskivanja solidnim strukturama formiraju polipoidne mase. Sarkomi nemaju posebnu predilekciju za bilo koju regiju hipofarinksa.

Iako se mogu javiti skoro sve histološke varijante, najčešće su fibroznog i histiocitnog porekla. Većina sarkoma su slabo diferentovane neoplazme, što otežava njihovu klasifikaciju. Određivanje histološke građe tumora ima samo akademski značaj, jer većina ima lošu prognozu i zahteva agresivan tretman. Izuzetak je hondrosarkom, koji je izuzetno redak, a potiče od laringealnih struktura.

Sarkomi se u odnosu na karcinome javljaju kod znatno mlađih pacijenata, a njihova pojava nije vezana za dejstvo predisponirajućih faktora. Metastaziraju hematogeno (pluća, mozak).

2.6 DRUGI MALIGNI TUMORI

Unutar mukoze hipofarinksa mogu nastati i različiti tumori porekla pljuvačnih žlezda⁴⁶. Najveća koncentracija žlezdanih struktura (seromucinozne i male pljuvačne žlezde) u hipofarinksu nalazi se na zadnjem zidu i u piriformnim sinusima. Tumori pljuvačnih žlezda su izuzetno retki i po svojim karakteristikama su slični onima koji se javljaju u velikim pljuvačnim žlezdama u usnoj duplji.

Adenoidni cistični karcinom je najčešći i ravnomerno je zastupljen kod oba pola. Drugi ređi oblik karcinoma pljuvačnih žlezda, dukalnog porekla, je adenokarcinom. Većinom se javlja kod osoba starijih od 60 godina, sa umerenom predominacijom muškog pola. Najčešće se prezentuje kao velika neulcerisana masa. Mikroskopski postoje izražene anaplastične osobine i sličnost sa dukalnim karcinomom dojke. Ima agresivniji rast i češće metastazira od adenoidnog cističnog karcinoma. Oba tumora su radiorezistentna.

2.7 TNM KLASIFIKACIJA KARCINOMA HIPOFARINKSA

U klasifikaciji karcinoma hipofarinksa najširu kliničku primenu, posle usaglašavanja stavova UICC i AJCC 1978 godine, ima TNM klasifikacija.

Prvobitna klasifikacija po TNM sistemu se odnosila na proširenost tumora, regionalnih i udaljenih metastaza utvrđenih kliničkim pregledom. Stečena iskustva u lečenju su pokazala da sam klinički pregled nije dovoljan da se utvrde sve karakteristike primarnog tumora i metastaza, te je usled nedovoljne tačnosti često dolazilo do grešaka u izboru metode lečenja kao i veličine operativnog zahvata. Stadijum bolesti je u nekim izveštajima preoperativno bio podcenjen u oko 40%, što je posledica submukoznog širenja i duboke invazije tumora. Precizan klinički “*staging*”

karcinoma hipofarinksa je težak zbog submukoznog načina širenja i fiksacije okolnih struktura, kao i ranog metastaziranja u regionalne limfne čvorove.

U savremenoj onkologiji stadijum tumorske bolesti se procenjuje preoperativno (kliničko dijagnostički “*staging*”), intraoperativno (hirurški “*staging*”) i postoperativno (patološki “*staging*”). Kliničko dijagnostički “*staging*” je baziran na anatomske ekstenziji tumora konstatovanoj pre početka lečenja upotrebom tehničko–dijagnostičkih mogućnosti, kao što su: radiografija, endoskopija, CT i NMR. Značajan je u izboru metode lečenja, kao i kod pacijenata koji su inicijalno bili podvrgnuti radio ili hemioterapiji. Reevaluacija stadijuma bolesti posle sprovedene terapije ima za cilj proveru terapijskog odgovora (“*down-staging*”).

Hirurški “*staging*” predstavlja hiruršku procenu stadijuma bolesti tokom operacije, na osnovu makroskopskog izgleda, uz eventualno bioptiranje limfnih nodusa tokom eksploracije vrata.

Postoperativni resekciono–patološki “*staging*” se koristi za sve pacijente koji su bili podvrgnuti terapijskoj resekciji i zasniva se na kompletnoj histološkoj analizi reseciranog preparata. Ovaj nalaz patologa ima ne samo prognostički značaj, već je važan i zbog eventualne primene dodatne terapije (radioterapija, hemioterapija).

Posle revizija i dopuna, danas je u upotrebi sedma revizija TNM klasifikacije iz 2010. godine⁶².

T- PRIMARNI TUMOR (prikazuje veličinu primarnog tumora i lokalnu proširenost)

TX - Primarni tumor se ne može odrediti

T0 - Nema znakova primarnog tumora

Tis - Karcinom *in situ*

T1 - Tumor ograničen na jednu sublokalizaciju hipofarinksa, < 2cm u najvećoj dimenziji

T2 - Tumor zahvata više od jedne sublokalizacije hipofarinksa ili susednu strukturu ,> 2cm < 4cm, ali bez fiksacije hemilarinksa

T3 - Tumor > 4cm u najvećoj dimenziji ili sa fiksacijom hemilarinksa ili infiltracijom jednjaka

T4a - Tumor zahvata jednu od sledećih struktura: tiroidnu/krikoidnu hrskavicu, hioidnu kost, štitastu žlezdu, jednjak, meka tkiva centralnog dela vrata.

T4b - Tumor zahvata prevertebralnu fasciju, karotidnu arteriju ili medijastinalne strukture

N- REGIONALNI LIMFNI NODUSI (u regiji vrata pristupačni kliničkom pregledu)

Nx - Regionalni limfni nodusi se ne mogu odrediti

N0 - Nema metastaza u regionalnim limfnim nodusima

N1 - Metastaza u jednom ipsilateralnom limfnom nodusu < 3cm u najvećoj dimenziji

N2a - Metastaza u jednom ipsilateralnom limfnom nodusu >3cm <6 cm u najvećoj dimenziji

N2b - Multiple metastaze u ipsilateralnim limfnim nodusima, <6cm u najvećoj dimenziji

N2c - Metastaze u bilateralnim ili kontralateralnim limfnim nodusima, <6cm u najvećoj dimenziji

N3 - Metastaza u limfnom nodusu > 6cm u najvećoj dimenziji

M- UDALJENE METASTAZE

Mx - Udaljene metastaze se ne mogu odrediti

M0 - Ne postoje udaljene metastaze

M1 - Udaljene metastaze su prisutne

Na osnovu navedene TNM klasifikacije postoje sledeći stadijumi bolesti

STADIJUM	O	Tis	No	Mo
STADIJUM	I	T1	No	Mo
STADIJUM	II	T2	No	Mo
STADIJUM	III	T1,T2	N1	Mo
		T3	No,N1,	Mo
STADIJUM	IVa	T1,T2,T3,	N2	Mo
		T4a	No,N1,N2,	Mo
STADIJUM	IVb	T4b	bilo koji N	Mo
		bilo koji T	N3	Mo
STADIJUM	IVc	bilo koji T	bilo koji N	M1

HISTOPATOLOŠKI STEPEN (G)

Gx - stepen nije mogao biti procenjen

G1 - dobro diferentovan

G2 - umereno (srednje) diferentovan

G3 - loše diferentovan

G4 - nediferentovan

2.8 FUNKCIONALNA ANATOMIJA LIMFNOG SISTEMA

Limfne sudove u svojim radovima prvi je spomenuo milanski hirurg *Gaspare Aselli* 1622. godine, opisujući ih kao jednosmerne vodove obložene endotelom koji idu od perifernih tkiva ka krvnim sudovima⁶³. *Paolo Mascagni* (1787 god.) i *Sappey* (1875 god.) su prvi objavili atlase limfnog sistema⁶⁴. Najveći broj kasnijih saznanja o limfnom sistemu baziran je na rezultatima autopsijskih i hirurških studija. Standardne anatomske slike limfnih nodusa i limfne drenaže zasnovane su na *Rouvier*-ovim opisima.

Limfni vaskularni sistem počinje udruživanjem pupoljaka venoznog endotela u cilju formiranja sudova. Ovi limfni sudovi pokriveni su kontraktilnim endotelnim ćelijama koje sadrže vlakna poput aktina. Fiziološka funkcija limfnog sistema je vraćanje intersticijalne tečnosti, plazme i ćelija u krvotok. Limfni sudovi u fiziološkim uslovima takođe transportuju imune ćelije, a u patološkim stanjima infektivne agense ili karcinomske ćelije do limfnog tkiva⁶³. Stalne kontrakcije limfnih sudova i pulzirajući efekat susednih krvnih sudova, te kompresija intersticijalnog tkiva okolnim mišićima omogućava kretanje ćelija iz intersticijuma kroz otvore u limfatične kapilare⁶⁵. U klasičnom modelu, limfa se kreće od kapilara, kroz aferentne sudove u marginalni sinus korteksa prvog ešalona limfnih nodusa⁶⁶. Marginalni sinus se potom drenira direktno u hilarne eferentne kanale ili u manje kanale koji penetriraju i formiraju složenu anastomotsku mrežu u meduli limfnog nodusa. Iz hilarnih eferentnih kanala limfa ide u limfatične trunkuse gde se spaja sa limfom iz susednih grupa limfnih nodusa. Limfatični trunkusi

koji su obloženi valvulama, dreniraju se u tri terminalna sabirna duktusa; torakalni duktus, subklavijalni duktus i desni limfatični duktus. Limfa se potom vraća u venski sistem na spoju unutrašnje jugularne vene i vene subklavije.

Ipak, limfa ne teče uvek na ovaj opisani, klasičan način⁶⁶. Limfa može preskočiti bilo koji od interponirajućih limfnih nodusa preko perikapsularnih kanala za koje je dokazano da spajaju aferentne i eferentne limfatike. Svaki proces koji povećava hidrostatski pritisak u interponirajućem limfnom nodusu će povećati mogućnost toka kroz perikapsularne kanale u kojima postoji manji otpor. Procesi koji dovode do povećanja pritiska u limfnim nodusima uključuju metastatsku infiltraciju i reaktivnu hiperplaziju limfnog nodusa⁶⁶. Ukoliko se uzme u obzir poreklo limfnih sudova (od pupoljaka venskog endotela), jasno je da postoji direktna komunikacija između eferentnih limfnih sudova sa venama, pre formiranja velikih duktusa. Ove limfatikovenske anastomoze su dokazane na eksperimentalnim modelima. Opisane alternativne limfatično-limfatične i limfatično-venske konekcije u odnosu na klasičan tok limfe naglašavaju potencijalnu nepredvidljivost puta limfne drenaže⁶⁶.

2.9 ANATOMIJA LIMFNOG SISTEMA GORNJEG AERODIGESTIVNOG TRAKTA

U studijama koje su koristile tehniku indirektno limfografije primenom boje ili radioaktivnog obeleživača pokazan je kontinuitet limfnog sistema gornjeg aerodigestivnog trakta sa vratnim limfonodalnim sistemom. Osim toga, dokazano je postojanje bilateralne drenaže skoro kod svih regija gornjeg aerodigestivnog trakta, kao i korelacija između pravca limfne drenaže i učestalosti limfnih metastaza.

Najperiferniji sudovi limfnog sistema su avalvularni kapilari relativno širokog vaskularnog lumena (30-50 μm u prečniku) koji se ulivaju u prekolektorske sudove sa valvulama⁶⁷. Zid kapilara se sastoji od jednog sloja preklapajućih endotelnih ćelija koje su okružene nekompletnom i isprekidanom bazalnom membranom. Endotelne ćelije mogu biti organizovane bez kontakta ili su međusobno povezane interendotelijalnim vezama koje funkcionišu kao valvule za drenažu i prihvatanje limfe. Kapilare okružuje mreža elastičnih fibrilarnih vlakana, te zbog

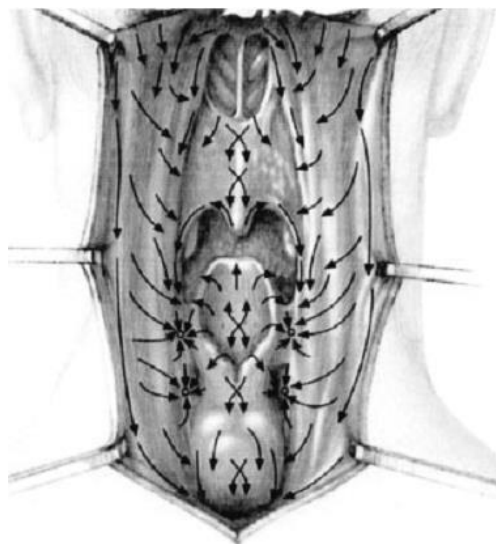
činjenice da nema pericita, ova mreža ima ključnu ulogu u transmisiji spoljnih sila koje regulišu transport tečnosti i ćelijsku migraciju iz i u limfne sudove.

Gornji aerodigestivni trakt ima dve relativno guste, međusobno povezane limfne mreže; površnu i duboku limfnu mrežu⁶⁷. U normalnim okolnostima limfa se transportuje od površne ka dubokoj limfnoj mreži. Površna limfna mreža se sastoji od kapilara koji se ulivaju u prekolektorske sudove na spoju mukoze i submukoze. Prekolektorski sudovi se potom spajaju u zajedničke kolektorske limfne sudove koji se nazivaju periferni kolektorski sudovi i koji odvođe limfu do prvog limfnog nodusa. Postnodalni kolektorski limfni sud odvođi limfu u levi ili desni limfatični duktus, kao i u parna jugularna limfatična stabla. Na obe strane vrata kolektorski duktusi se prazne u vaskularni sistem na spoju unutrašnje jugularne i podključne vene⁶⁷.

Veliki praktični značaj ima saznanje da se sva limfa glave i vrata filtrira u limfne čvorove vrata i ima kranio-kaudalni smer, dok sva preostala limfa iz organizma ima kaudo-kranijalni smer i uliva se u desni limfatični duktus i duktus toracikus, koji se završavaju u venskom sistemu donjeg dela vrata. Ovo objašnjava mogućnost metastaziranja tumora grudnog koša i abdomena u vratne limfne čvorove, najčešće u supraklavikularnoj regiji, posebno ukoliko se prošire prema glavnim limfnim vodovima.

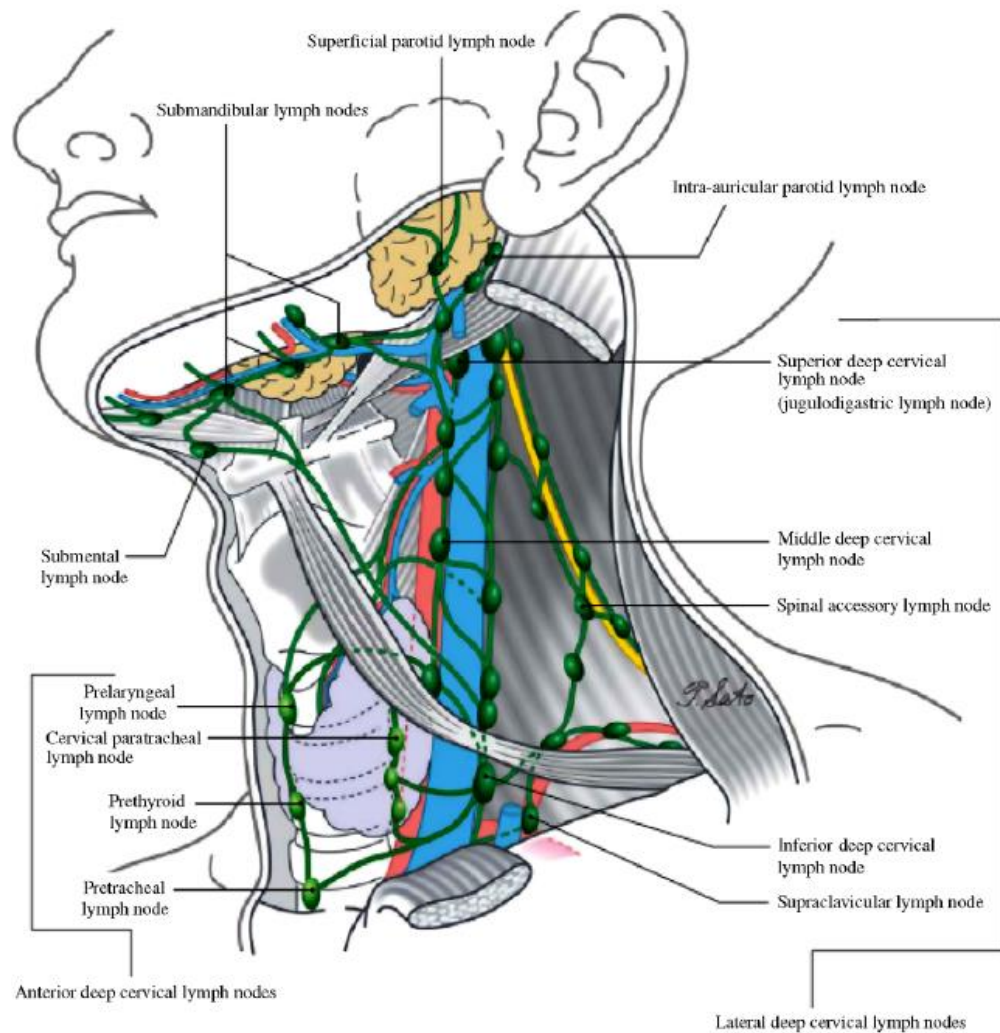
2.10 LIMFNI SISTEM HIPOFARINKSA

Posle nazofarinksa, sluzokoža hipofarinksa ima najgušću mrežu limfnih sudova u regiji gornjeg aerodigestivnog trakta⁶⁷. Limfna mreža hipofarinksa nesmetano komunicira sa limfnom mrežom usne šupljine. Limfa kranijalnog dela hipofarinksa teče zajedno sa limfom glotičkog i supraglotičkog prostora u dorzoventralnom pravcu, a od retrolaringealne mukoze u mediolateralnom pravcu kroz lateralni deo tirohoidne membrane, blizu gornje laringealne arterije, u sabirne sudove⁶⁷. Limfa kaudalne regije hipofarinksa ide kroz sabirne sudove koji se dreniraju kroz krikohoidnu membranu. Dodatna limfna drenaža se odvija u kraniokaudalnom pravcu na zadnjem zidu hipofarinksa duž medijalne linije, koja je ispresecana brojnim ukrštenim limfnim sudovima (slika 1)⁶⁷.



Slika 1. Limfna drenaža hipofarinksa

Različiti subregioni hipofarinksa imaju donekle različite puteve limfne drenaže (slika 2). Unutar subregiona limfna drenaža se odvija na predvidljiv način⁶⁸. Postkrikoidna regija primarno se drenira u nivoe III, IV i VI limfnih nodusa⁶⁸. Limfna drenaža piriformnih sinusa je podeljena u prednju i zadnju grupu⁶⁹. Prednji kolektorski sistem ide zajedno sa limfnim sudovima supraglotičnog larinksa kroz tirohoidnu membranu. Ovi sudovi se pružaju preko prelaringealnih limfnih nodusa i dreniraju se u nivoe II i III. Zadnja grupa drenira distalni hipofarinks. Sudovi penetriraju gornji konstriktorni mišić i dreniraju se u paratrahealne limfne noduse (nivoVI), lateralne retrofaringealne limfne noduse i unutrašnji jugularni lanac (nivo II, III, IV)⁷⁰. Zadnji zid hipofarinksa drenira se u retrofaringealne limfne noduse i sekundarno u unutrašnji jugularni lanac (nivo II, III, IV)⁶⁸. Ukrštena limfna drenaža se odvija preko površnih limfnih sudova na zadnjem zidu hipofarinksa. Limfa cervikalnog jednjaka drenira se u grupu VI i medijastinalne limfne noduse⁷⁰.

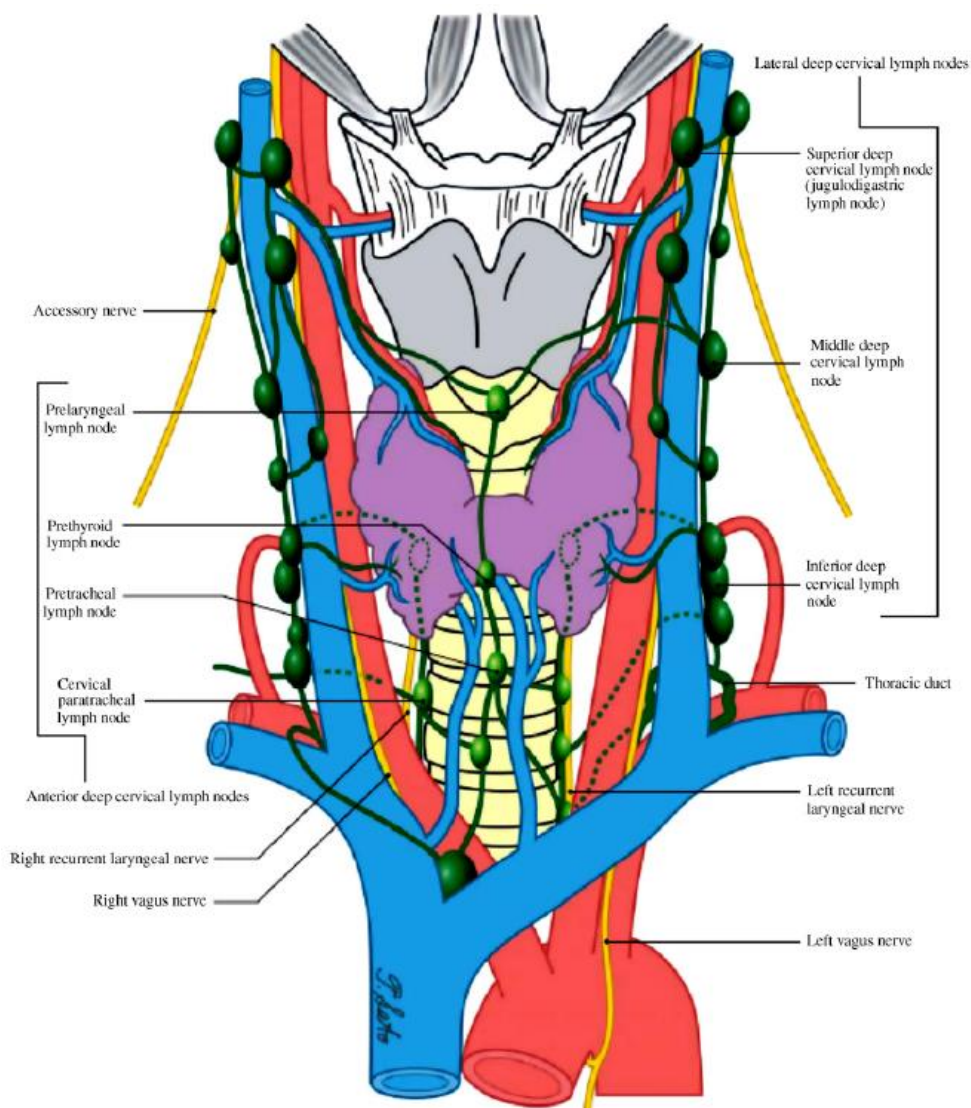


Slika 2a.

Ove regionalne razlike u denzitetu i orijentaciji limfnih sudova hipofarinksa značajne su pri razmatranju pravca i učestalosti limfonodalnih metastaza, identifikaciji nodusa „čuvara“ posebno ako se ima u vidu da uznapredovali karcinomi mogu da metastaziraju u različite nivoe limfnih nodusa.

Rezultati nekoliko hirurških studija su pokazali da postoji predvidljiv put limfne drenaže unutar pojedinih regiona gornjeg aerodigestivnog trakta, što je stvorilo osnovu za primenu modifikovane radikalne i selektivne disekcije vrata i sprovođenje planirane radioterapije^{71,72}. Tumori koji

prelaze srednju liniju na kontralateralnu stranu ili se šire u okolne regije drenirajuće se limfnim putevima koji su vezani za ove regione ili subregione⁶⁹.



Slika 2b

Uprkos predhodnih studija o konzistentnoj limfnoj drenaži u limfne noduse lokalizovane u specifičnim nivoima vrata, često je moguća neuobičajna lokalizacija limfonodalnih metastaza⁶⁷. Ovaj fenomen se objašnjava promenama u fiziološkoj limfnoj drenaži, koja nastaje kao posledica okluzije sabirnih limfnih vodova ili okluzijom limfnih nodusa. Ovo vodi do širenja prekolektorske i kolektorske mreže limfnih sudova, što onemogućava odgovarajuću funkciju valvula i posledično menja tok limfe. Mogući mehanizmi za izmenu u fiziološkoj drenaži su postojanje infekcije tkiva, radioterapija, predhodna hirurška intervencija, odnosno rast primarnog

tumora, gde u fazi uznapređovalog metastatskog širenja tumorski embolusi blokiraju aferentne limfne kolektore, te na taj način usmeravaju limfu drugim prohodnim putevima⁶⁷. Posle primarne radioterapije ili radikalne disekcije vrata mogu se pojaviti kontralateralne limfonodalne metastaze. Ovaj fenom se delimično objašnjava razvojem kontralateralne drenaže nakon učinjene ipsilateralne limfonodalne disekcije.

2.11 PRIMARNI TUMOR

Prvi korak u procesu tumorske invazije je prodor kroz bazalnu membranu⁷³. Bazalna membrana se primarno sastoji od kolagena tipa IV, koji formira strukturni skelet bazalne membrane, zatim laminina i proteoglikana⁶⁶. Destrukcija ovih komponenti bazalne membrane tumorskim hidrolazama omogućava prodiranje tumorskih ćelija lokalno, regionalno i u udaljene organe⁶⁵. Ove hidrolaze uključuju urokinaza tip aktivator plazminogena, nekoliko kolagenaza i stromelisin. Urokinaza tip plazminogen aktivator aktivira plazmin koji razgrađuje laminin. Plazmin takođe kontroliše produkciju kolagenaze tipa IV. Tip I kolagenaze razgrađuju fibrilarni kolagen koji najvećim delom čini ekstracelularni matriks. Postoji hipoteza da amplifikacija delova hromozoma 11q13 dovodi do promena u citoskeletu tumorske ćelije što za posledicu ima povećanje ćelijskog metastatskog potencijala⁶⁶. Pre nego što dopru do cirkulacije, tumorske ćelije ili grupe tumorskih ćelija se odvoje od tumora i preživljavaju u tranzitu. Cirkulacija predstavlja nepovoljno okruženje, te većina tumorskih ćelija dospelih u cirkulaciju umire pre nego što iz nje izađe⁶⁶. Ćelije koje uspešno napuste cirkulaciju moraju zauzeti novo tkivo i preživeti na novoj lokaciji. Postoji kontraverza oko međusobnog uticaja mehaničkih faktora i drugih tumor-domaćin interakcija koji sekundarno kontrolišu preživljavanje i rast tumora.

2.12 NAČIN METASTAZIRANJA KARCINOMA

Krajem 19. i početkom 20. veka su postavljene dve oprečne teorije o mehanizmu metastaziranja⁷⁴. Prvu teoriju je 1889. godine postavio *Paget* i nazvao je “*seed and soil*” (teorija selektivnog afiniteta seme-tlo). Prema ovoj teoriji, metastaze rastu kao rezultat proliferacije

nekoliko tumorskih ćelija (seme) u pogodnom miljeu koji omogućavaju izvesni organi (tlo). Četrdeset godina kasnije *Ewing* je sugerisao da se tumorska invazija i nastanak metastaza može objasniti isključivo anatomskim razlozima (mehanička teorija) - prvi organ na koji nailazi tumorska ćelija će biti mesto zadržavanja najvećeg broja tumorskih ćelija. Kasnije su se razvile i mnoge druge teorije, dok se danas sve više govori o promenama u genskoj ekspresiji koje nastaju kao posledica gubitka, inaktivacije, mutacije ili povećane ekspresije više gena. Kada se metastaza jednom razvije, ona poseduje sposobnost metastaziranja, što dalje potencira diseminaciju. Putevi metastatskog širenja su tkivni prostori, limfni i krvni sudovi, cerebrovaskularni prostor, kao i peritonealne i epitelne šupljine. Pet glavnih koraka uključenih u metastaziranje su:

1. invazija i infiltracija okolnog normalnog tkiva sa prolaskom u male limfne ili krvne sudove;
2. oslobađanje malignih ćelija, bilo kao pojedinačnih ili malih grupa ćelija u cirkulaciju;
3. preživljavanje u cirkulaciji;
4. zadržavanje u kapilarnim prostorima udaljenih organa;
5. prolazak kroz zidove limfnih i krvnih sudova u međućelijski prostor praćen rastom tumorskih ćelija;

Ukoliko se sve ove faze kompletiraju, dolazi do formiranja sekundarnih tumora u udaljenim organima⁷⁵.

2.13 ULOGA REGIONALNIH LIMFNIH ČVOROVA U PROCESU METASTAZIRANJA

Većina tumorskih ćelija stiže u regionalne limfne čvorove u formi tumorskih embolusa. Tumor ne poseduje limfnu mrežu, pa se komunikacija tumorskih ćelija sa limfnim kanalima dešava samo na periferiji tumorske mase. Pošto limfnim sudovima nedostaju bazalne membrane, tumorske ćelije ne moraju da penetriraju kroz membranu da bi ušle u limfni sistem. Zbog postojanja velikog broja limfo-venskih komunikacija, tumorske ćelije koje se zaustave u subkapsularnom sinusu limfnog čvora mogu preći u regionalne venske sudove, tako da regionalni limfni čvor ne

funkcionira kao prava barijera za diseminaciju. Limfna i hematogena diseminacija se odvijaju paralelno, s tim da preovlađuje mišljenje da je limfogeno diseminacija značajna samo do regionalnih limfnih čvorova, a odatle nosilac tumorskih ćelija postaje venski sistem. Uloga regionalnih limfnih čvorova u metastaziranju karcinoma hipofarinksa je veoma važna, ali još uvek nije potpuno razjašnjena. Pokazano je da klasičan koncept radikalne resekcije primarnog tumora i njegovih regionalnih limfnih čvorova ima za cilj da se sačuva visok nivo sistemske antitumorske imunosti koja teoretski može pomoći u prevenciji rasta diseminovanih metastaza. Biološko opredeljenje za elektivnu disekciju limfnih žlezda vrata bazira se na pretpostavci da se metastaze šire sa mesta primarnog tumora putem limfatika u regionalne limfne čvorove i da tamo rastu. Tek u kasnijoj fazi tumorske ćelije ulaze u cirkulaciju da bi stigle do udaljenih organa. U tom slučaju, i regionalni limfni čvorovi mogu delovati kao privremena barijera za širenje maligne bolesti. Naravno, pokazano je da postoji mogućnost hematogenog širenja bolesti bez predhodnog limfogenog širenja.

2.14 UDALJENE METASTAZE

Pretpostavka je da se generalizovana bolest ne razvija direktno iz primarnog tumora, već da je posledica kaskadnog procesa. Prvi korak u kaskadnom procesu je metastaza na generalizovanom mestu. Ovo ključno diseminujuće mesto je prvi filter na koji nailaze metastaske ćelije nošene krvlju ili limfom uz napomenu da može postojati više ključnih mesta diseminacije tumora određenih lokalizacija³¹. Izbor ključnih mesta diseminacije je povezan uglavnom anatomskim uslovima. Generalizovana bolest se stvara iz metastaza sa tih mesta. Širenje do udaljenih organa može biti povezano sa anatomskim uslovima, ali i sa faktorom tropizma. Neki autori naglašavaju da karcinom hipofarinksa ima tri "generalizovana mesta" – pluća, jetra i koštani sistem. Metastaze stižu do pluća putem duktus toracikusa kojim dospevaju u vensku cirkulaciju, i na taj način prvo u pluća, a zatim jetru, kosti, centralni nervni sistem. Udaljene metastaze kod karcinoma hipofarinksa se sreću kod 15-60% obolelih, najčešće u plućima (oko 75%) ili skeletnom sistemu (25%), i nastaju limfogeno i/ili hematogeno⁷⁶. Uglavnom postaju manifestne dve godine nakon pojave regionalnih metastaza.

2.15 LIMFNI SISTEM I KARCINOM

Francuski hirurg *Le Dran* je prvi u 16. veku saopštio da karcinomi dojke koji su se proširili u pazušne limfne čvorove imaju značajno lošiju prognozu u odnosu na lokalizovane tumore⁷⁷. *Halsted* je 200 godina kasnije prvi počeo da radi radikalnu eksciziju primarnog tumora i metastatskih limfnih čvorova u pazušnoj jami⁷⁷. Sledeći veliki klinički napredak je zabeležen pedesetih godina prošlog veka primenom radioizotopa u cilju mapiranja regionalnih limfnih čvorova, što je predstavljalo esencijalnu informaciju u identifikaciji potencijalnih puteva metastaziranja karcinoma kroz limfni sistem. Devedesete godine su donele primenu tzv. limfne mape u cilju predviđanja limfne drenaže tumora različitih lokalizacija, kao i identifikaciju „*sentinel*“ limfnih nodusa unutar limfnog drenažnog sliva⁷⁸. Ista dekada je dala otkriće limfno specifičnih molekularnih markera za identifikaciju limfnih sudova koji su do tada bili histološki neprimetni u krvnim sudovima. Napredak u ovim tehnikama doveo je do saznanja da su limfni nodusi fundamentalni u procesu metastaziranja karcinoma i mnogih drugih patoloških procesa. Prema klasičnom prikazu metastaziranja, maligne ćelije dospevaju do „*sentinel*“ nodusa, a odatle dalje do distalnih limfnih čvorova, sistemske cirkulacije i na kraju formiraju metastaze u udaljenim organima⁶³. Ekscidirani primarni tumor i limfni čvorovi su upotrebljeni za analizu krvnih i limfnih sudova, a prisustvo tumorskih ćelija intralimfatično je označeno kao nepovoljan prognostički parametar.

Procenjeno je da 80% metastaza solidnih karcinoma nastaje putem limfotoka, dok 20% nastaje hematogenim putem ili direktnim rasejavanjem⁷⁹. Metastaze u limfnim čvorovima su kod većine epitelnih tumora prvi znak tumorske progresije. Metastatske ćelije koje su stigle do limfnih nodusa mogu preživeti i proliferisati ili preći u „uspavani“ stadijum različit vremenski period⁶³. Nivo znanja o prognostičkom značaju izolovanih tumorskih ćelija, malih metastatskih ćelijskih „klastera“ ili mikrometastaza u limfnim nodusima zavisi od tipa tumora. Za neke tumore (melanom), sprovedene studije su pokazale da metastaze manje od 0,1 mm u promeru ne utiču na prognozu, dok metastaze većeg dijametra koreliraju sa kraćim preživljavanjem⁷⁹.

2.16 KAKO TUMORSKE ĆELIJE DOSPEVAJU U LIMFNE SUDOVE

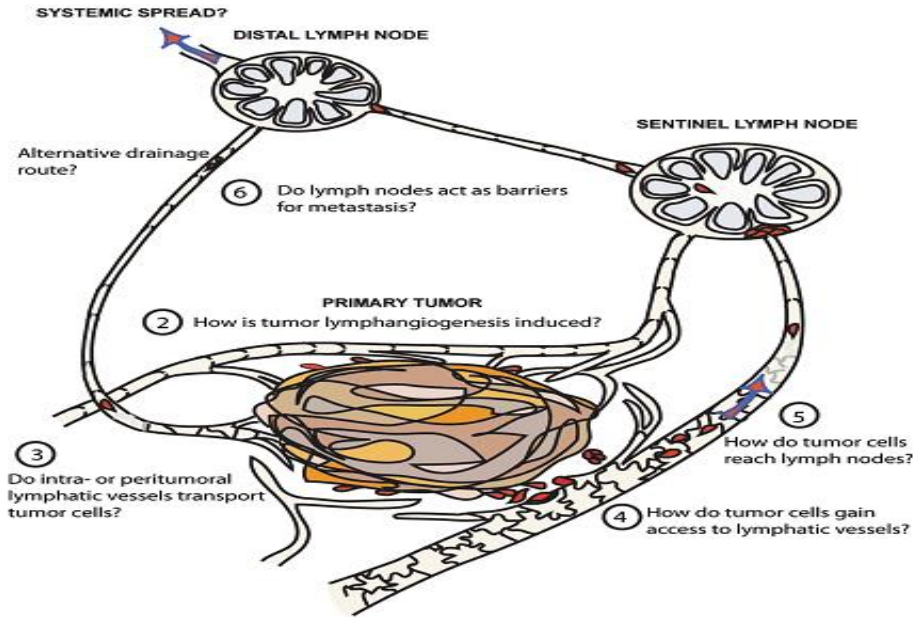
Saznanja o načinu ulaska tumorskih ćelija u limfne sudove su vrlo oskudna. Sugestije uključuju opkoljavanje tumorskih ćelija limfangiogenim izdancima i migraciju kroz endotel, slično prolasku leukocita kroz kanale koji se nalaze na mestu intercelularnih spojeva limfatičnih kapilara^{80,81}. Tokom tranzita, agregati tumorskih ćelija su primećeni kako u zidu, tako i u samom lumenu limfnog suda. Smatra se da je povećanje intersticijalnog pritiska unutar tumora pokretačka snaga za kretanje ćelija i tečnosti kroz limfni drenažni sistem⁸². Time se objašnjava pasivna translokacija tumorskih ćelija prema „*sentinel*“ limfnom čvoru. Napredovanjem procesa, metastatske ćelije u limfnom nodusu mogu blokirati limfni sinus, smanjujući protok tečnosti od tumora. Nefiziološki obrazac protoka tečnosti dovodi do prolazne stagnacije protoka i rasta tumorskih ćelija „*in situ*“ u sudovima, što rezultira lokoregionalnim metastazama nazvanim u „tranzitu“ ili „satelitskim lezijama“⁸³. Ovi agregati tumorskih ćelija mogu rasti do kritične veličine, ograničavajući pasivnu difuziju kiseonika, istovremeno indukujući rast krvnih sudova unutar metastatskog fokusa. Ovakve regionalne metastaze nose rizik recidiva posle ekscizije primarnog karcinoma i pripadajućih limfnih čvorova.

Imunohistološke studije su pokazale postojanje proliferacije intratumorskih limfnih sudova, s tim da njihov funkcionalni značaj i dalje ostaje kontraverzan⁸⁴. Ranije se smatralo da zbog povećanog hidrostatskog pritiska unutar tumora, koji komprimuje pomenute sudove, oni nisu u stanju da transportuju tumorske ćelije. Nedavne studije su pokazale da je intratumorska limfatična gustina nezavistan prediktor lošeg preživljavanja i da povećava metastatsku sklonost kod mnogih tipova malignih tumora, među kojima i karcinoma gornjeg aerodigestivnog trakta⁷⁷.

Verovalo se da peritumorski limfni sudovi, koji neposredno okružuju tumor, predstavljaju već postojeće sudove koji su komprimovani širenjem tumorske mase⁸⁵. Međutim, primećeno je da limfne endotelne ćelije u peritumorskim limfnim sudovima proliferišu oko samog karcinoma što sugeriše da je nastanak ovih sudova pre rezultat limfangiogeneze (slika 3). Peritumorska limfangiogeneza je signifikantno udružena sa regionalnim metastazama i lošim preživljavanjem kod nekih tipova karcinoma, a detekcija limfangiogenetskih faktora se takođe pokazala kao prognostički značajna⁷⁷. Povećanje gustine peritumorskih i postojanje intratumorskih limfnih sudova ukazuje na aktivaciju limfangiogeneze unutar samog tumora. Limfangiogeneza je

inaktivan proces u fiziološkim uslovima kod odraslih, a može biti pokrenut u raznim patološkim stanjima kao što su; zapaljenje, zarastanje rana i prisustvo karcinoma⁶³. Dugo vremena se raspravljalo da li tumorske ćelije imaju aktivnu ulogu u tumorskoj limfangiogenezi. Uloga tumorske mikrosredine je nedavno rasvetljena pronalaskom tumor udruženih makrofaga koji mogu funkcionisati kao sekundarni izvor limfangiogenetskih faktora⁶³. U većini kliničkih studija je zabeležena značajna korelacija između gustine limfnih sudova i metastaza u limfnim čvorovima i udaljenim organima. To je dovelo do koncepta da gušća limfna mreža unutar tumora ili u njegovoj blizini predstavlja više potencijalnih mesta za ulazak tumorskih ćelija u sudove koji onda mogu biti iskorišćeni kao „autoputevi“ za metastatsko širenje⁶³. Visoka ekspresija limfangiogenetskog faktora VEGF-C korelira sa limfonodalnim metastazama kod brojnih tipova tumora. Inhibicija VEGF-C i VEGF-D blokirajućim antitelima može dovesti do zaustavljanja limfangiogeneze, i u umerenom stepenu angiogeneze, što rezultira smanjenjem limfonodalnih metastaza, istovremeno bez efekta na zrele sudove u okolnom tkivu⁸⁶. Uz VEGF-C i VEGF-D, prekomerna ekspresija i VEGF-A takođe može aktivirati limfangiogenezu⁶³. Neki autori su pokazali prisustvo intratumorskih limfnih sudova i uvećanje peritumorske limfne mreže u slučajevima prekomerne ekspresije VEGF-C i VEGF-A kod skvamocelularnih karcinoma⁶³.

Iako relativni značaj intratumorskih, naspram peritumorskih limfatika u procesu metastatskog širenja ostaje i dalje predmet debata, jasno je da limfatični sudovi udruženi sa tumorom mogu biti značajni za metastaziranje i prognozu pacijenata. Razumevanje molekularne kontrole ovih procesa može identifikovati nove terapijske ciljeve za smanjenje širenja karcinoma.



Slika 3.

2.17 INFILTRACIJA LIMFNIH ČVOROVA KOD KARCINOMA

Pretpostavlja se da mikrometastaze nastaju i pre nego što je većina primarnih karcinoma klinički detektabilna⁷⁴. Njihova pojava može objasniti prisustvo udaljenih metastaza u momentu postavljanja dijagnoze ili kratko vreme posle, zbog čega predstavljaju najznačajniji prognostički indikator⁷⁴. Limfonodalni status determiniše tip i vreme planiranog lečenja, zbog čega je obavezan patohistološki pregled svih hirurški uklonjenih limfnih nodusa. Greške u detekciji okultnih metastaza mogu biti odgovorne za kasniju pojavu regionalnih i sistemskih metastaza⁷⁷. Precizni mehanizmi pomoću kojih se tumorske ćelije kreću prvenstveno ka određenim limfnim nodusima ostaju slabo definisani. Tumor sekretujući faktori stižu u “sentinel” limfne čvorove zajedno sa tečnošću i rastvorima od periferije. Ovi faktori dovode do uvećanja limfatične mreže unutar nodusa označane kao sinusoidna hiperplazija⁶³. Veruje se da ove promene „pripremaju tlo“ za uspešno metastaziranje u kasnijem stadijumu, a možda utiču i na krvne sudove u određenom stepenu. Limfni nodus može biti brzo naseljen tumorskim ćelijama koje ostaju unutar samog nodusa ili služiti kao tranzitni pojačivač za selektivno otpuštanje ćelija u cilju daljnjeg metastaziranja, a može biti i mesto za tzv. “spavanje” tumorskih ćelija⁶³. Primarni tumor indukuje

pojavu kako regionalnih, tako i udaljenih metastaza. Hiperekspresija VEGF-C dovodi do učestalijeg metastaziranja ne samo u “*sentinel*”, već i u udaljene limfne čvorove i udaljene organe⁷⁷. VEGF-C indukovana limfangiogeneza u “*sentinel*“ limfnim čvorovima ne samo da povećava broj mogućih ulaznih mesta u aferentnim limfnim sudovima, već pospešuje i preživljavanje tumorskih ćelija unutar samih čvorova. Tumor drenirajući limfni čvorovi mogu imati ulogu “limfovaskularne niše” za preživljavanje tumorskih ćelija.

Postepena diseminacija malignih ćelija iz primarnog tumora u “*sentinel*” limfne noduse, a potom iz njih dalje u udaljene limfne noduse i organe, do sada nije precizno i u potpunosti objašnjena. Iako znamo da su metastaze u limfnim nodusima prognostički značajne za širenje metastaza u druge organe, precizna putanja tumorskih ćelija koje napuste limfne noduse tek treba da bude ispitana. Ovo predstavlja “fenomen crne kutije”, gde mi možemo opservirati samo krajnji rezultat (metastaze u udaljenim organima), ali ne i proces sam po sebi⁶³.

2.18 LIMFONODALNE METASTAZE

U odsustvu detektabilnih udaljenih metastaza, vratne limfonodalne metastaze se trenutno smatraju kao pojedinačno najvažniji nezavisni nepovoljni prognostički faktor koji utiče na pojavu recidiva i ukupno preživljavanje kod pacijenata sa karcinomom gornjeg aerodigestivnog trakta^{87,88}. Broj limfonodalnih metastaza i zahvaćeni nivoi, veličina, prisustvo ekstrakapsularnog širenja kao i mekotivnih depozita pokazali su prognostički značaj u pogledu dugogodišnjeg preživljavanja i pojave recidiva.

2.19 DEFINICIJA I KLASIFIKACIJA LIMFONODALNIH METASTAZA

Status limfnih čvorova na vratu je podeljen u tri kategorije: 1- klinički evidentne metastaze tzv. makrometastaze; 2- okultne ili subkliničke metastaze; 3- negativna nodalna bolest (odsustvo metastaza potvrđeno patološkim i subpatološkim ispitivanjem)⁸⁷⁻⁸⁹. Termin evidentna nodalna bolest se upotrebljava kada su vratne metastaze detektovane bilo palpacijom ili „*imaging*“

tehnikama kao što su CT, NMR ili ultrazvučni pregled vrata. Ove palpabilne metastaze se nazivaju i makrometastaze. Uprkos napretka i poboljšanja, nijedna od radiografskih metoda ne dostiže 100% senzitivnost ili specifičnost, tako da incidenca klinički i radiografski okultnih metastaza i dalje ostaje značajna u limfnim čvorovima manjim od 10 mm u promeru. *Don* je saopštio da se 67% vratnih metastaza skvamocelularnog karcinoma gornjeg aerodigestivnog trakta nalazi u limfnim nodusima manjim od 10 mm⁹⁰. U prospektivnoj studiji koja je obuhvatila pacijente sa karcinomima larinksa i hipofarinksa, *Buckley i MacLennan* su našli jednu trećinu metastatskih depozita unutar limfnih čvorova manjih od 3mm⁹¹. Definicija okultnih metastaza se menjala tokom godina. Termin klinički okultne metastaze se obično upotrebljavao da ukaže na metastatske depozite koji se ne detektuju kliničkim ili radiografskim ispitivanjem, već standardnim patohistološkim pregledom⁸⁷⁻⁸⁹. Ovaj tip metastaza se takođe označava i kao subkliničke metastaze. (Neki autori takođe su upotrebljavali i termin mikroskopske metastaze, naglašavajući tako način otkrivanja – mikroskopom). Postoje dve klase okultnih metastaza⁸⁷⁻⁸⁹. Prva klasa su etablirane okultne metastaze, koje podrazumevaju metastatske depozite koji su mali da bi bili detektovani kliničkim i radiografskim ispitivanjem, ali se otkrivaju standardnim patohistološkim (H&E bojenjem) pregledom svetlosnim mikroskopom. Druga klasa, često označavana kao mikrometastaze, su metastatski depoziti koji su manji od predhodnih, etabliranih okultnih metastaza. Mikrometastaze su često previdene standardnim patohistološkim pregledom (H&E) i detektuju se mnogo sofisticiranijim metodama, kao što su metoda serijskih preseka, imunohistohemija i molekularne analize, te se označavaju još i kao subpatološke metastaze. Potrebno je naglasiti da sve okultne metastaze nisu mikrometastaze⁸⁷. Neki autori su koristili termin „mikrometastaze“ kao sinonim za „okultne metastaze, označavajući tako bilo koje klinički nedetektibilne karcinomske depozite. U prošlosti nije postojala univerzalna i opšte prihvaćena definicija mikrometastaza, tako da su neke studije upotrebljavale 3mm kao gornju granicu veličine mikrometastaza, ali istovremeno ne precizirajući uvek donju granicu, na taj način rizikujući mešanje nalaza depozita od 3mm sa rezultatima dobijenim molekularnim analizama, kao što je npr. RT-PCR^{92,93}. Sa uključivanjem sve većeg broja istraživača u potragu za dokazima o značaju mikrometastaza, bilo je neohodno i svrsishodno prihvatiti i slediti određene sugestije u pogledu definisanja mikrometastaza. Uniformne gornje i donje granice veličine trebalo je utvrditi i dosledno ih primenjivati. U interesu kontinuiteta dijagnoze tumora, *Devaney* je predložio da se primeni već utvrđena definicija mikrometastaza iz studija o karcinomu dojke, a to je da su

mikrometastaze veće od 0,2mm ali ne veće od 2mm u najvećem promeru⁹⁴. Na taj način se izbegava opasnost pogrešnog tumačenja i interpretacije nalaza, jer bez precizne definicije veoma je teško analizirati incidencu i kliničke implikacije. *Devaney* je u skladu sa predhodno navedenim, sledeći preporuke IAUC i AJCC, predložio da se metastatski depoziti manji od 0,2mm označavaju kao „izolovane tumorske ćelije“. Ova kategorija bi se trebala podeliti na izolovane tumorske ćelije detektovane svetlosnim mikroskopom (koje su maksimalnih dimenzija); izolovane tumorske ćelije detektovane imunohistohemijom (što znači da tumorski depoziti nisu detektovani svetlosnim mikroskopom, a takođe mogu biti najvećih dimenzija); izolovane tumorske ćelije detektovane molekularnim analizama (takođe depoziti nisu detektovani rutinskom svetlosnom mikroskopijom). Po *Hermanek-u* se razlikuju tri kategorije okultnih metastaza (tabela 1): izolovane tumorske ćelije (manje od 0,2mm), mikrometastaze (veće od 0,2mm i manje od 2mm) i makrometastaze (veće od 2mm)⁹⁵.

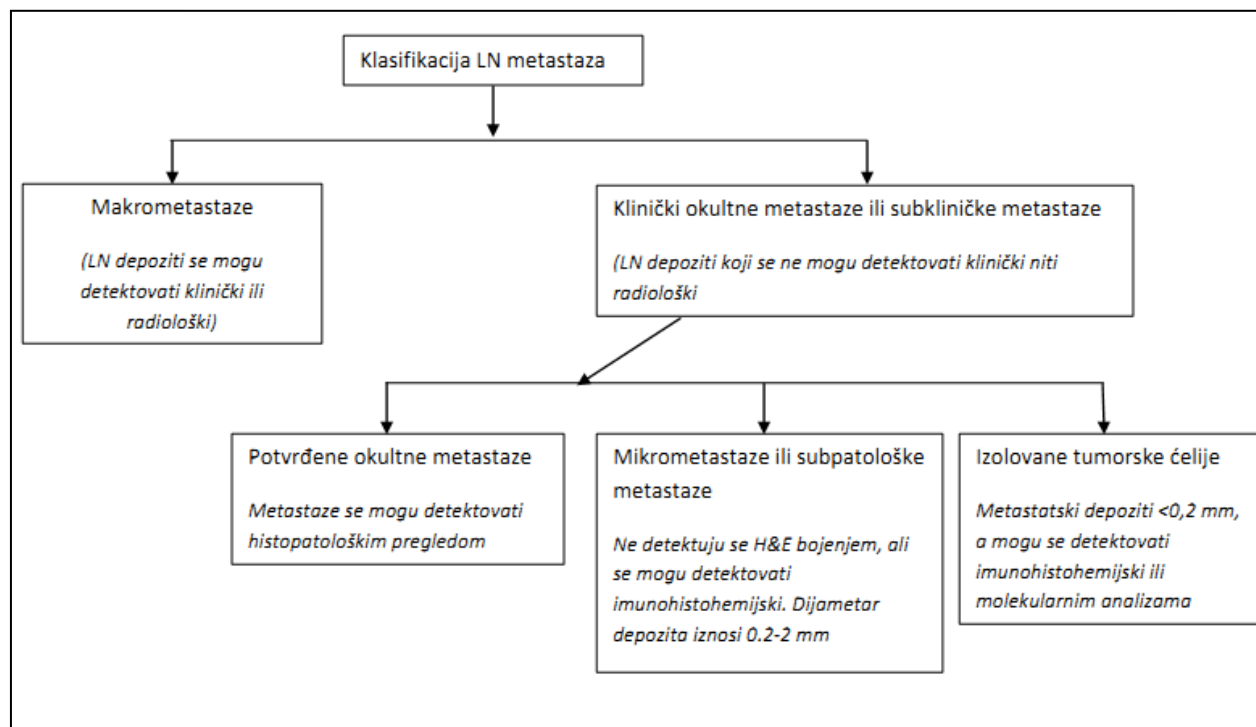


Tabela 1.

Rutinski patohistološki pregled preparata posle disekcije vrata predstavlja zlatni standard u detekciji metastaza u regionalnim limfnim čvorovima. Iako se radi o visoko senzitivnom i specifičnom testu detekcije metastaza, najraniji stadijum metastatske bolesti, odnosno mali fokusi metastatskog karcinoma označeni kao mikrometastaze često su previđeni zbog problema uzorkovanja. U većini studija tokom konvencionalnog analiziranja preparata učini se i pregleda jedan ili dva preseka limfnog čvora, što predstavlja svega 1% primljenog tkiva i ne odražava pravo stanje u nodusima⁹⁶. U literaturi je saopšteno 10% recidiva kod pacijenata koji su imali negativan standardni histopatološki nalaz, što ukazuje da su metastaze ipak bile prisutne, ali nisu otkrivene⁹⁷. Mnogobrojne studije su pokazale da imunohistohemijska analiza, kao i primena molekularne biologije, povećavaju stepen detekcije tumorskih ćelija. Imunohistohemijskim analizama mikrometastaze su nađene kod 5-58% (prosečno 19,6%) pacijenata koji nisu imali limfonodalne metastaze na rutinskom patološkom pregledu^{93,98-101}. Takođe se pokazalo da su molekularne analize bolji dijagnostički test u detekciji metastaza u limfnim nodusima. Primenom metoda molekularne biologije dodatno se konstatuju mikrometastaze kod 20% pacijenata koji su prethodno bili označeni kao pN0 konvencionalnim patohistološkim pregledom⁹⁴.

	Izolovane (diseminovane ili cirkulišuće) tumorske ćelije	Mikrometastaze (okultne metastaze)
Veličina	Pojedinačne tumorske ćelije ili mali klasteri	Najveća dimenzija ≤0,2 cm
Kontakt sa zidom krvnog suda ili limfnog sinusa	Ne	Da
Ekstravazacija (invazija i penetracija zida krvnog suda ili limfnog sinusa)	Ne	Da
Ekstravaskularna (ekstrasinusoidalna) stromalna reakcija	Ne	Obično Da
Ekstravaskularna (ekstrasinusoidalna) proliferacija tumorskih ćelija	Ne	Da

Tabela 2.

Od izuzetnog značaja je razlikovanje izolovanih tumorskih ćelija od mikrometastaza (tabela 2) jer sama činjenica postojanja plutajućih tumorskih ćelija unutar limfnog sinusa ne podrazumeva da je došlo do njihove implantacije niti da će se ona desiti⁸⁷. I dalje ostaje da se proveriti prognostički značaj izolovanih tumorskih ćelija. Woolgar je 1999 godine izvestio da je ishod

pacijenata samo sa mikrometastazama sličan ishodu pacijenata bez limfonodalnih metastaza, sugerišući da nalaz mikrometastaza ne nosi nikakve posebne kliničke implikacije¹⁰². Međutim, nekoliko kasnije objavljenih izveštaja od strane različitih autora su ukazali da mikrometastaze i izolovane tumorske ćelije ipak mogu imati prognostički značaj^{92,103,104}. Analizirajući preživljavanje, istaknuto je da pacijenti sa standardnim patohistološkim rezultatom N0, ali sa jednom ili više mikrometastaza, imaju značajno lošije specifično preživljavanje u poređenju sa pacijentima bez mikrometastaza⁸⁷. Prisustvo mikrometastaza može imati kliničke i prognostičke implikacije, ali one još uvek nisu konačno utvrđene. Sem toga, definiciju mikrometastaza bi trebalo standardizovati i razlikovati od izolovanih tumorskih ćelija. Može se očekivati da netretirane mikrometastaze proliferišu, i kasnije budu detektovane kao evidentne metastaze. Ovakav tok indikuje primenu selektivne disekcije vrata kod visoko rizičnih pacijenata. U ovom trenutku, odgovarajući klinički odgovor na nalaz mikrometastaza ostaje da se definiše.

2.20 REGIONALNE METASTAZE

Kod karcinoma hipofarinksa najčešće se prvo javljaju regionalne metastaze u vratnim limfnim čvorovima, a zatim slede metastaze u plućima, jetri, skeletu.

Sve metastaze karcinoma hipofarinksa koje se razvijaju na vratu uključene su u termin “regionalne metastaze“. Regionalne metastaze na ovaj način obuhvataju ne samo metastaze smeštene u prvom limfnom čvoru nakon što eferentni sudovi napuste hipofarinks, nego i ortogradne, retrogradne, kontralateralne i peristomalne metastaze koje su verovatno hematogenog porekla².

Najčešća klinička manifestacija prisustva regionalnih metastaza je uvećanje limfnog čvora, obično u predelu gornjeg venskog ugla, kao i jedna ili više metastaza koje se nalaze iznad ili ispod². Ređi, ali prognostički znatno nepovoljniji je lanac malih metastaza koje se često prošire u medijastinum. U nekim slučajevima je prisutno više od 10 zahvaćenih limfnih čvorova na jednoj strani vrata. Ekstrakapsularni rast je prisutan u 60% svih čvorova manjih od 30 mm, što predstavlja vrlo nepovoljan prognostički znak. Veliki metastaski limfni čvor/grupa u predelu gornjeg venskog ugla u kasnijoj fazi infiltriše okolne strukture: mišić, masno tkivo, krvne sudve i

nerve. Fibrozna reakcija tkiva, koja se javlja na početku, predstavlja odbrambeni mehanizam. Debeli zid karotidne arterije je obično površno infiltrisan (adventicija), a samo u retkim slučajevima tumor penetrira u lumen². Naime, arterijski zid je čvršći, nema direktne veze sa limfnim čvorovima i izuzetno je bogat elastičnim elementima otpornim na tumorsku infiltraciju. S druge strane, infiltracija zida i prodiranje u lumen unutrašnje jugularne vene je relativno često. Limfni čvorovi intimno okružuju venu i tako široko otvaraju put malignim ćelijama u venski sistem. Tumorski tromb u jugularnoj veni može biti izvor hematogenih metastaza. Prodiranje u unutrašnju jugularnu venu ima veoma nepovoljnu prognozu, iako hematogeno metastaziranje ne sledi uvek proces invazije vene. Ovojnice nerava, u prvom redu vagusa, mogu biti zahvaćene malignim procesom i na taj način omogućiti širenje duž limfnih pukotina nerava.

Veličina i brzina kojom se javljaju metastaze zavisi od stepena diferencijacije i bogatstva limfnih puteva primarnog tumora. Klinička iskustva potvrđuju da nediferentovani, infiltrativni karcinomi, češće metastaziraju od egzofitnih, diferentovanih karcinoma. Pokazano je da i primarna lokalizacija ima veoma važnu ulogu. Karcinom larinksa duže vreme ostaje lokalizovan i ima metastaze u 30%, a karcinom hipofarinksa u 75% slučajeva, iako su oba organa istog embrionalnog porekla². Vezivno elastična struktura i hrskavičavi oklop larinksa predstavljaju relativnu prepreku širenju tumora. Suprotno tome, rastresita struktura sluzokože i okoline hipofarinksa, bogatstvo limfnih i krvnih sudova i neprestane kontrakcije miškulature omogućavaju da se primarni tumor brže širi i ranije metastazira u područje vrata. Maligno izmenjeni limfni čvorovi mogu uzrokovati retrogradno širenje u čvorove na drugoj strani vrata. Regije kao što su hipofarinks imaju obostranu limfnu drenažu i često daju bilateralne metastaze.

2.21 INCIDENCA LIMFONODALNIH METASTAZA

Limfonodalne metastaze su prisutne čak i u najranijem stadijumu hipofaringealnog karcinoma. Veoma bogata mreža limfnih i krvnih sudova hipofarinksa je odgovorna za visok procenat regionalnih i udaljenih metastaza. Limfni sudovi napuštaju hipofarinks i završavaju u nodusima jugularnog lanca, akcesornim i retrofaringealnim nodusima. Incidenca limfonodalnih metastaza varira zavisno od lokalizacije primarnog tumora.

Karcinomi koji polaze iz piriformnih sinusa imaju najveću incidencu klinički pozitivnih nodusa, 60-75%, u momentu postavljanja dijagnoze^{26,71,105,106}. Gornji jugularni i jugulodigastrični (nivo II) nodusi su najčešće zahvaćeni. Sledeći po učestalosti su srednji jugularni nodusi (nivo III), dok je zahvaćenost donjih jugularnih (nivo IV) i nodusa duž akcesornog nerva (nivo V) nešto ređa^{71,107-109}.

Incidencija limfnih metastaza karcinoma postkrikoidne regije i gornjeg dela cervikalnog jednjaka je 35-40%^{110,111}. Najveća učestalost je u donjim jugularnim (nivo IV), juguloomohoidnim (nivo III), paratrahealnim (nivo VI) i supraklavikularnim (nivo V) nodusima. Paratrahealni i paraesofagealni limfni nodusi (nivo VI) su najčešće zahvaćeni kod karcinoma postkrikoidne regije^{70,111-113}.

Kod karcinoma zadnjeg zida metastaze u retrofaringealnim limfnim nodusima su prisutne u 20-40% slučajeva¹¹⁴⁻¹¹⁷. Retrofaringealni nodusi su podeljeni na lateralnu grupu, koja je u bliskom kontaktu sa unutrašnjom karotidnom arterijom na bazi lobanje i medijalnu grupu, koja je više distalno i pristupačna za hirurgiju^{114,118,119}. Drenaža ovih nodusa je usmerena u noduse dubokog lobusa parotidnih žlezda, posteriorni trougao vrata i u duboke noduse gornje porcije sternokleidomastoidnog mišića. U slučajevima uznapredovale bolesti, metastaze mogu biti prisutne i u nivoima IV i V. Retrofaringealni limfni nodusi su retko zahvaćeni kada su u pitanju druge lokalizacije karcinoma unutar hipofarinksa i vide se kod oko 15% pacijenata, i to kada istovremeno postoji zahvaćenost lateralnog jugularnog lanca^{114,115}. U 10% slučajeva oni su jedini zahvaćeni nodusi.

Razlozi za ove regionalne varijacije u incidenci limfonodalnih metastaza su nejasne. Jedno od objašnjenja je veća gustina limfnih sudova u piriformnom sinusu nego u druge dve regije.

Incidencija bilateralnih ili kontralateralnih metastaza je značajna. Kod karcinoma piriformnog sinusa obostrane klinički evidentne metastaze su prisutne u 7-15% pacijenata^{120,121}. Veću učestalost kontralateralnih metastaza imaju tumori medijalnog zida piriformnog sinusa. Karcinomi zadnjeg zida imaju sklonost širenju u obostrane limfne noduse. Incidencija bilateralnih metastaza zavisi od lokalizacije primarnog tumora na zadnjem zidu. Lezije koje su lateralno, i ne prelaze medijalnu liniju, imaju 22% bilateralnih metastaza, dok je kod medijalno lokalizovanih

tumora incidenca obostranih metastaza 35%¹¹⁹. Približno 20% pacijenata sa karcinomom postkrikoidne regije ima bilateralne metastaze.

Pored visoke incidence klinički evidentnih metastaza, veliki problem predstavlja i visoka incidenca okultne nodalne bolesti. Incidenca okultnih metastaza kod pacijenata sa klinički negativnim vratnim nodusima, koji su bili podvrgnuti profilaktičkoj disekciji vrata, kreće se od 38-49%, prosečno 44%¹²². Kod pacijenata sa klinički pozitivnim vratom, incidenca bilateralnih okultnih limfonodalnih metastaza je najmanje 50%^{72,91}. Saopšteni procenat okultnih kontralateralnih metastaza kod pacijenata sa karcinomom piriformnog sinusa i ipsilateralnim metastazama je 77%¹²⁰. Bilateralne okultne metastaze, kod pacijenata sa klinički negativnim vratom, su najčešće prisutne kod karcinoma piriformnog sinusa. Rizik okultnih limfonodalnih metastaza u nivomima IV i V kod pacijenata sa klinički negativnim vratom je nizak, ispod 10%, dok je kod pacijenata sa klinički pozitivnim vratom veći od 20%^{72,91,123}. Okultna limfonodalna bolest u ipsilateralnim paratrahealnim limfnim nodusima je prisutna kod 20% pacijenata sa tumorom postkrikoidne regije i apeksa piriformnog sinusa, koji imaju klinički negativan vrat. Prisustvo okultnih metastaza na kontralateralnoj strani takođe nije zanemarljivo. Saopšteni rezultati se kreću od 15-25%⁹¹.

Udaljene metastaze su mnogo češće prisutne kod hipofaringealnog karcinoma nego kod drugih karcinoma glave i vrata. U vreme postavljanja kliničke dijagnoze, udaljene metastaze su prisutne u približno 17% pacijenata. Učestalost udaljenih metastaza u daljem toku bolesti je takođe među najvećom od svih karcinoma glave i vrata. Tokom desetogodišnjeg iskustva u lečenju uznapredovalog hipofaringealnog karcinoma, *Hirano i sar.* su saopštili približno 50% recidiva u vidu udaljenih metastaza. Najčešće mesto udaljenih metastaza su pluća. Prema *Spector-u i sar.* pojava udaljenih metastaza tokom perioda praćenja je obično udružena sa prisustvom lokalnog ili regionalnog recidiva.

2.22 KLASIFIKACIJA LIMFNIH NODUSA VRATA

Poznavanje anatomije i funkcije limfnog sistema vrata, kao i broja i lokalizacije pojedinih grupa limfnih čvorova, je od velikog značaja, budući da vrat predstavlja mesto metastatskog širenja ne samo karcinoma gornjeg aerodigestivnog trakta, nego i karcinoma drugih lokalizacija.

Sistematizacija limfnih čvorova vrata je dugi niz godina bila predmet izučavanja mnogih autora. Jednu od prvih podela predložio je *Berthles* 1906 god, podelivši limfne čvorove vrata na površne i duboke (duboke je podelio na gornje i donje)⁶⁶. *Rouviere i Taillens* su tridesetih godina prošlog veka dali prvi detaljniji opis rasporeda limfnih čvorova na vratu, svrstavajući ih u 11 grupa: okcipitalni, retroaurikularni, parotidni, submandibularni, submentalni, retrofaringealni, cervikalni površni i duboki, prelaringealni i paralaringotrahealni, nuhalni i supraklavikularni⁶⁶. Validnost *Rouviere-ovog* opisa anatomije limfnih nodusa glave i vrata su potvrdili *Fisch i Sigel*, selektivno injicirajući boju u cilju vizuelizacije pojedinih grupa limfnih čvorova¹²⁴. Na osnovu dobijenih rezultata *Fisch* je 1966. podelio limfni sistem glave i vrata u tri grupe: *Waldeyer-ov* prsten, koji sačinjavaju palatinalne i lingvalne tonzile, adenoidi i limfno tkivo farinksa, zatim grupa prelaznih limfnih čvorova submentalni, submandibularni, parotidni, retroaurikularni, okcipitalni, retrofaringealni i sublingvalni limfni čvorovi i cervikalni limfni nodusi¹²⁴.

Podatke o broju limfnih čvorova na vratu su izneli *Drinker i Yoffey* 1941 god., naglašavajući da se od ukupno 800 limfnih čvorova u organizmu, 1/3 ili oko 300 nalazi na vratu¹²⁵. *Savoury i Glucman* navode da se na vratu nalazi oko 30% od ukupnog broja limfnih nodusa¹²⁶.

Limfa gornjeg aerodigestivnog trakta se drenira u specifične grupe regionalnih limfnih nodusa vrata. Diseminacija tumora preko regionalnih limfnih sudova u ove karakteristične grupe limfnih nodusa nastaje na predvidljiv i postepen način. Prilikom planiranja tretmana malignog tumora hipofarinksa, moraju se uzeti u obzir ove specifične grupe regionalnih limfnih nodusa kao i biologija samog tumora.

Savremene klasifikacije limfnih nodusa vrata podrazumevaju njihovu podelu na "nivo", a ne na "anatomske regionalne grupe". Ova podela ima za cilj bolje razumevanje prirodnog anatomskog širenja maligne bolesti, kao i bolje razumevanje principa različitih tipova disekcija vrata. Najčešće primenjivana klasifikacija limfnih čvorova glave i vrata na „nivo“ prvobitno je bila

razvijena i predložena od strane *Memorial Sloan-Kettering Cancer Centra* u Njujorku¹²⁷. Klasifikacija je podrazumevala podelu limfnih nodusa na sedam nivoa. Ovakva podela ne znači postojanje prave anatomske ili fiziološke separacije unutar limfnog sistema glave i vrata¹²⁸. Ne samo da ne postoji fizička razdvojenost unutar limfnog sistema vrata, već su prisutne mnogobrojne komunikacije između različitih nodalnih lanaca. Prema tome, klasifikaciju regionalnih limfnih nodusa treba posmatrati kao šematski prikaz limfnog sistema vrata, a ne kao izolovane anatomske grupe. *American Academy of Otolaryngology-Head and Neck Surgery Committee for Head and Neck Surgery and Oncology* 1991. god. prihvata i preporučuje pomenuti sistem klasifikacije, naglašavajući podelu na šest, a ne na sedam nivoa, smatrajući da je sa šest nivoa obuhvaćena kompletna topografska anatomija vrata (slika 6)¹²⁹. Nivo VII, iako je pod rizikom za metastaze karcinoma subglotisa, hipofarinksa i tireoidne žlezde, ne nalazi se unutar regije vrata, već gornjeg medijastinuma i takođe nije unutar polja koje je obuhvaćeno bilo kojim tipom standardne disekcije vrata. Komitet je smatrao da grupe limfnih čvorova, koje se nalaze izvan granica vrata, a mogu biti mesto metastaziranja tumora glave i vrata, treba nazvati anatomskim imenom, npr. nivo VII je grupa limfnih nodusa gornjeg medijastinuma, zatim retrofaringealni, periparotidni, postaurikularni i subokcipitalni nodusi. Ovakav stav je imao za cilj da spreči definisanje i upotrebu novih grupa limfnih nodusa, kao i mnogo složeniji sistem klasifikacije. Sistem klasifikacije na nivoe je jednostavan, lak za pamćenje, predstavlja osnovu za opisivanje različitih tipova selektivne disekcije vrata i ima najširu primenu. Komitet je 2002. god. revidirao klasifikaciju u smislu određivanja preciznijih granica pojedinih nivoa, kao i podelio pojedine nivoe na podnivoe. Anatomske granice šest nivoa, koje su identifikovane u prvom izveštaju o klasifikaciji disekcija vrata, bile su dobro definisane, izuzev manjih netačnosti i dvosmislenosti¹³⁰. Npr. stilohoidni mišić mnogo preciznije definiše posteriornu granicu nivoa IB nego posteriorni trbuh digastričnog mišića. Slično tome, plan definisan senzornim granama cervikalnog pleksusa je dodat da opiše granicu između posteriorne ivice nivoa II, III, IV i prednje ivice nivoa V. Ova odrednica, uz zadnju ivicu sternokleidomastoidnog mišića, obezbeđuje mnogo praktičniji i lakši intraoperativni orijentir za hirurga. Predstavljanje i usvajanje koncepta podele pojedinih nivoa na podnivoe, je proizašlo iz saznanja da određeni delovi pojedinih nivoa (I, II i V) imaju veći biološki značaj, nezavistan od veće zone u kojoj se nalaze. Tako je nivo I podeljen na podnivo IA (submentalni nodusi) i IB (submandibularni

nodusi), nivo II na IIA i IIB (zajedno čine gornje jugularne noduse), a nivo V na VA (nodusi duž akcesornog nerva) i VB (nodusi duž a. transversae coli i supraklavikularni nodusi)¹³¹.

NIVO I - PODNIVO IA (SUBMENTALNA GRUPA) - Limfni čvorovi su smešteni unutar trouglastog prostora ograničenog prednjim trbuhom digastričnog mišića i hioidnom kosti. Proksimalnu granicu čini simfiza mandibule, distalno telo hioidne kosti, napred (medijalno) prednji trbuh kontralateralnog digastričnog mišića, a nazad (lateralno) prednji trbuh ipsilateralnog digastričnog mišića (slika 4)^{130,131}. Submentalni limfni nodusi primaju limfu iz kože brade, srednjeg dela donje usne, vrha jezika i većeg dela poda usne duplje⁶⁶. Ovi limfni čvorovi su pod najvećim rizikom za metastaze karcinoma poda usne duplje, prednjeg dela jezika, prednjeg mandibularnog alveolarnog grebena kao i karcinome donje usne⁶⁶.

PODNIVO IB (SUBMANDIBULARNA GRUPA) - Ova grupa limfnih čvorova se nalazi unutar prostora koji je ograničen proksimalno telom mandibule, distalno zadnjim trbuhom digastričnog mišića, napred (medijalno) prednjim trbuhom digastričnog mišića i nazad (lateralno) stilohioidnim mišićem (slika 4)^{130,131}. Uključuje preglandularne, postglandularne, prevaskularne i postvaskularne noduse. Preglandularna grupa se obično sastoji od jednog ili dva nodusa koji su smešteni ispred submandibularne žlezde, dok je postglandularna grupa nekonstantna i čini je obično jedan limfni nodus smešten neposredno iza žlezde. Prevaskularni, takođe jedan nodus, smešten je ispred prednje facijalne vene i površno od facijalne arterije. Retrovaskularni nodusi, jedan ili dva, su varijabilne lokalizacije, ali se najčešće nalaze u uglu između prednje i zadnje facijalne vene. Submandibularna grupa limfnih nodusa prima eferentne limfatike od submentalnih limfnih nodusa, zatim donjih delova nosne šupljine, mekog nepca, maksilarnog i mandibularnog alveolarnog grebena, obraza, gornje i donje usne, lateralne brade i najvećeg dela jezika⁶⁶. Ovaj podnivo limfnih nodusa je pod najvećim rizikom za metastaze karcinoma oralne šupljine, prednjeg dela nosne šupljine, zatim mekih tkiva srednjeg dela lica i submandibularne žlezde⁶⁶.

NIVO II (GORNJA JUGULARNA GRUPA) je podeljen na **PODNIVO II A i II B**. Limfni nodusi su lokalizovani oko gornje trećine unutrašnje jugularne vene i susednog akcesornog nerva, pružajući se od baze lobanje proksimalno, sve do donje ivice hioidne kosti

distalno. Napred (medijalno) granica je stilohioidni mišić (radiološki korelerila sa vertikalnim planom definisanim posteriornom površinom submandibularne žlezde), dok je granica prema nazad (lateralno) posteriorna ivica sternokleidomastoidnog mišića^{130,131}. Nodusi podnivoa IIA su lokalizovani napred (medijalno) od akcesornog nerva, dok se nodusi podnivoa IIB nalaze iza (lateralno) od pomenutog nerva (slika 4). Broj nodusa nivoa II varira od 2-5, a najproksimalniji nodus je u kontaktu sa posteriornim trbuhom digastričnog mišića i označen je kao jugulodigastrični nodus ili prvi *Kuttner-ov* nodus⁶⁶. U ove limfne čvorove se direktno dreniraju kolektorski limfatici iz nazalne šupljine, farinksa, larinksa, spoljašnjeg slušnog kanala, srednjeg uha, jezika, mekog i tvrdog nepca, tonzila, sublingvalnih i submandibularnih žlezda. Gornji jugularni nodusi su pod najvećim rizikom za metastaze karcinoma usne šupljine, nosne šupljine, nasofarinksa, orofarinksa, hipofarinksa, larinksa i parotidne žlezde⁶⁶.

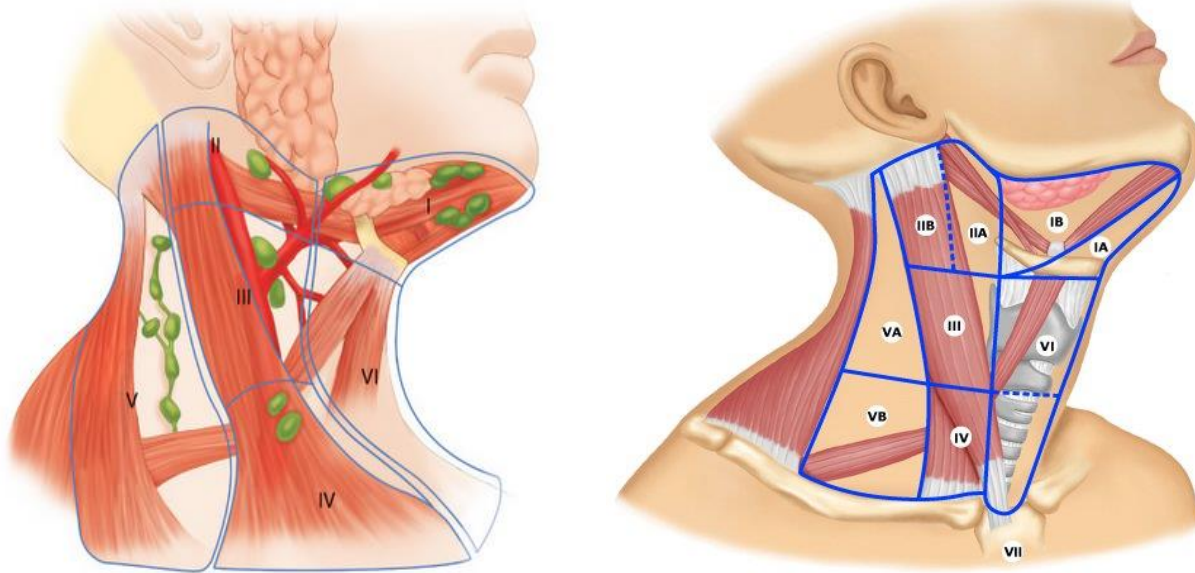
NIVO III (SREDNJA JUGULARNA GRUPA) - Limfni nodusi su lokalizovani oko srednje trećine unutrašnje jugularne vene i spuštaju se od hioidne kosti pa sve do donje ivice krikoidne hrskavice, što predstavlja istovremeno hiruršku i radiološku granicu (slika 4). Prednja (medijalna) granica je lateralna ivica sternohioidnog mišića, dok je nazad (lateralno) granica posteriorna ivica sternokleidomastoidnog mišića^{130,131}. Broj je obično varijabilan, sa dominantnim supraomohioidnim nodusom. Eferentni limfatici dolaze iz nivoa II i V, kao i iz retrofaringealnih, pretrahealnih i nodusa duž rekurentnog laringealnog nerva, dok kolektorski limfatici potiču iz baze jezika, tonzila, larinksa, hipofarinksa i štitaste žlezde. Najveći rizik je za metastaze karcinoma usne šupljine, nazofarinksa, orofarinksa, hipofarinksa i larinksa⁶⁶.

NIVO IV (DONJA JUGULARNA GRUPA) je lokalizovan oko donje trećine unutrašnje jugularne vene, pružajući se od donje ivice krikoidne hrskavice proksimalno pa sve do klavikule distalno (slika 4). Napred (medijalno) granica je lateralna ivica sternohioidnog mišića, a posteriorna (lateralna) granica je lateralna ivica sternokleidomastoidnog mišića^{130,131}. Broj limfnih nodusa je varijabilan, a primaju eferentne limfatike primarno iz nivoa III i V, a takođe i iz retrofaringealnih, pretrahealnih i nodusa duž rekurentnog laringealnog nerva. Kolektorski limfatici dolaze iz hipofarinksa, larinksa i štitaste žlezde. Najveći rizik je za metastaze od karcinoma hipofarinksa, štitaste žlezde, cervikalnog jednjaka i larinksa⁶⁶.

NIVO V (PODNIVO VA i V B, grupa posteriornog trougla) - Nivo V obuhvata sve limfne noduse koji se nalaze u posteriornom trouglu vrata (slika 4). Ova grupa se dominantno sastoji od

limfnih nodusa lokalizovanih duž donje polovine akcesornog nerva i *arteriae transverse coli*. Supraklavikularni nodusi su takođe uključeni u grupu posteriornog trougla. Gornju granicu čini vrh koji formira konvergencija sternokleidomastoideusa i m. trapeziusa, donja granica je klavikula, prednja (medijalna) granica je posteriorna ivica sternokleidomastoidnog mišića, dok nazad (lateralno) granicu predstavlja prednja ivica m. trapeziusa^{130,131}. Podnivo VA je odvojen od subnivoa VB linijom koja prolazi kroz donju ivicu krikoidnog luka. Subnivo VA uključuje limfne noduse oko akcesornog nerva, a subnivo VB duž *arteriae transverse coli*, kao i supraklavikularne noduse, osim *Virchow-ljevog* nodusa, koji pripada nivou IV⁶⁶. Nivo V se sastoji od 5 do 10 limfnih nodusa koji primaju eferentne limfatike iz okcipitalnih i postaurikularnih nodusa, kao i kolektorske limfatike iz okcipitalne i parijetalne kože glave, zatim kože lateralnog i posteriornog dela vrata i ramena, tonzila, baze jezika i nazofarinksa. Nodusi posteriornog trougla su pod najvećim rizikom za metastaze od karcinoma nazofarinksa, orofarinksa i kutanih struktura posteriornog skalpa i vrata⁶⁶.

NIVO VI (grupa prednjeg kompartmenta) - Limfni nodusi ovog prostora obuhvataju pretrahealne i paratrahealne noduse, prekrikoidne (*Delfski*), kao i peritireoidne, koji uključuju i limfne čvorove duž rekurentnih laringealnih nerava. Gornja granica je hioidna kost, a donja sternoklavikularni spojevi, dok su lateralne granice zajedničke karotidne arterije (slika 4)^{130,131}. Eferentni limfatici dolaze iz tireoidne žlezde, hipofarinksa i larinksa. Najveći rizik je za metastaze karcinoma tireoidne žlezde, glotisa i subglotisa, larinksa, apeksa piriformnog sinusa i cervikalnog jednjaka⁶⁶.



Slika 4.

2.23 DISEKCIJA VRATA

Prognostički značaj statusa vratnih limfnih čvorova kod karcinoma gornjeg dela aerodigestivnog trakta je dobro poznat. Prisustvo ipsilateralnih limfonodalnih metastaza smanjuje stepen preživljavanja za 50%, a kontralateralne ili bilateralne metastaze pogoršavaju prognozu za dodatnih 50%¹³²⁻¹³⁵. Pacijenti sa vratnim metastazama češće razvijaju udaljene metastaze i lokalni recidiv¹³⁴. Ekstrakapsularno širenje predstavlja dodatni nepovoljan prognostički faktor kod pacijenata sa vratnim metastazama, kako u pogledu lokalnog recidiva tako i udaljenih metastaza. Za kliničare je od izuzetnog značaja da imaju u vidu implikacije ovog prognostičkog faktora, a patolozi treba da učine sve napore da ga definišu u finalnom patohistološkom izveštaju. Mikroskopsko ekstrakapsularno širenje može biti prisutno i kod N0 nalaza na vratu, ukazujući da nastaje u vrlo ranoj fazi procesa metastaziranja skvamocelularnog karcinoma¹³⁶. Tačna procena regionalnih limfonodalnih metastaza je od ključnog značaja. Najefikasniji način kontrole regionalne bolesti je hirurški tretman, a tokom decenija se razvilo nekoliko, po svom obimu, različitih hirurških procedura.

Značaj vratnih limfonodalnih metastaza u tretmanu karcinoma glave i vrata je rano uočen i saopšten od strane *Chelius-a* 1847 godine¹³⁷. *Kocher* je predložio uklanjanje pozitivnih limfnih čvorova i primarnog tumora u širokoj eksciziji kroz tzv *Kocher-ovu* Y inciziju 1880 godine¹³⁷. Smatra se da su *Volkman* i *Langenbeck* prvi uradili „radikalnu disekciju vrata“ kod četiri pacijenta, a prvi koji je to objavio bio je poljski hirur *Jawdynski* 1888godine¹³⁸. *Jacob da Silva Soli-Cohen* iz Filadelfije, 1901 god. prvi ukazuje na neophodnost uklanjanja limfnih nodusa tokom laringektomije, bez obzira da li postoje klinički evidentne metastaze¹³⁹. Prvi detaljan opis hirurške tehnike uklanjanja vratnih limfnih sudova i nodusa, odnosno prvi opis radikalne disekcije vrata bazirane na anatomskim principima, dao je *George Washington Crile* iz Klivlenda, SAD, 1905 godine¹³⁷. Procedura je bila zasnovana na premisi da se lateralni limfni čvorovi nalaze između dva lista fascije i da se cela grupa nodusa može ukloniti intaktna. Takođe, *Crile* je smatrao da je širenje karcinoma glave i vrata često blokirano za odgovarajuće vreme u vratnim limfnim čvorovima, te se zalagao za „*en block*“ eksciziju čitavog limfatičnog tkiva vrata, zajedno sa pridruženim masnim tkivom, fascijom, mišićima i krvnim sudovima¹⁴⁰. Po *Crile-u* ključ diseminacije karcinoma je bila unutrašnja jugularna vena i zbog toga je bio imperativ njeno uklanjanje u bloku¹⁴⁰. Disekcija je obuhvatala uklanjanje svih grupa limfnih nodusa od mandibule do klavikule, nivoe I do V, zatim sternokleidomastoidni mišić, unutrašnju jugularnu venu i akcesorni nerv. *Crile* ističe da je neophodno sačuvati akcesorni nerv u svakom slučaju ukoliko ne postoji direktna infiltracija tumorom, jer je funkcionalni rezultat i kvalitet života direktno rezultat prezervacije ili uklanjanja nerva. Iz njegovih radova se jasno vidi da su hipoglosus i akcesorni nerv bili prezervirani uvek kada je to bilo moguće. On takođe naslućuje razliku u biološkom ponašanju tumora i prognozi između pacijenata sa palpabilnim limfnim nodusima i bez njih. U slučaju palpabilnih nodusa favorizuje mnogo agresivniji hirurški tretman (ekstenzivnu disekciju) i mnogo manje opsežnu kod ostalih¹⁴⁰. On veruje da je i u ranoj fazi bolesti, u odsustvu palpabilnih nodusa, disekcija takođe značajna i neophodna. Smatra da palpabilni mogu biti inflamatorni, a nepalpabilni metastatski izmenjeni, te preporučuje elektivnu disekciju kod N0 nalaza na vratu. *Crile* se smatra tvorcem radikalne disekcije vrata, ali i njenih različitih modifikacija. Pored radikalne, razvio je i modifikovanu radikalnu disekciju, selektivnu i uveo pojam elektivne (profilaktičke) disekcije¹⁴⁰. *Blair* i *Brown* 1933 godine preporučuju rutinsko uklanjanje akcesornog nerva prilikom disekcije vrata u cilju smanjenja operativnog vremena i lakšeg uklanjanja svih ipsilateralnih limfnih nodusa^{137,139}. Originalnu radikalnu disekciju vrata

redefiniše, dovodi do konačnog oblika i populariše američki hirurg *Martin Heyes* iz *Memorial Hospital*.^{128,137} U analizi 1450 slučajeva radikalne disekcije vrata, objavljene 1950 godine u *Cancer-u*, on kategorično insistira na uklanjanju unutrašnje jugularne vene, akcesornog nerva i sternokleidomastoidnog mišića u prisustvu palpabilnih limfnih nodusa. Pored toga, smatra da svaka tehnika koja prezervira akcesorni nerv treba biti odbačena kao neadekvatna, a da je rutinska profilaktička disekcija vrata nelogična i kao takva neprihvatljiva^{137,140}. Drugi snažan proponent radikalne disekcije vrata, koji je verovao da ona predstavlja ključ kontrole metastatke bolesti na vratu bio je *Conley*.¹⁴⁰ U ovom obliku, radikalna disekcija vrata je smatrana za jedinu prihvatljivu hiruršku proceduru u tretmanu vratnih metastaza, naročito u Americi, i kao takva ostala nepromenjena sve do šesdesetih godina prošlog veka¹⁴⁰. Iako je bila široko prihvaćena i onkološki efektana, radikalna disekcija nije uspeła da u potpunosti kontroliše metastatsku bolest na vratu. U prisustvu multiplih metastaza i ekstrakapsularnog širenja, stepen recidiva se kretao od 25-42%¹⁴¹. S druge strane, odstranjenje pojedinih nelimfatičnih struktura rezultiralo je funkcionalnim i kozmetskim defektima koji su varirali od pacijenta do pacijenta. Sve ovo je imalo za posledicu često preispitivanje, naročito u poslednje 3-4 decenije, da li je procedura previše radikalna i da li povećava morbiditet. Iako sve disekcije vrata ostavljaju kozmetički problematične ožiljke, i neke vrste deformiteta na mestu odstranjenog tkiva, ovaj defekt je ipak najveći kod radikalne disekcije, kod koje se uklanja sternokleidomastoidni mišić sa unutrašnjom jugularnom venom i akcesornim nervom². Odstranjenje sternokleidomastoidnog mišića dovodi do kozmetskog defekta, izraženijeg kod muskuloznih osoba, dok je funkcionalni ispad minimalan. U literaturi je mnogo više pažnje posvećeno problemu sa ramenom posle resekcije akcesornog nerva i posledične paralize trapezijusa sa spuštanjem ramena. Uklanjanje nerva dovodi do pojave bola u ramenu i ograničene abdukcije u ramenom zglobu¹⁴²⁻¹⁴⁵. Paraliza se posebno primećuje prilikom oblačenja, češljanja, upravljanja automobilom. Bilateralna resekcija nerva daje još izraženije simptome. Sekundarne promene uključuju bolne osteoartritis i ukočenost ramenskih zglobova^{2,142}. Sternoklavikularni zglob je takođe često bolan. Varijacije u navedenim simptomima najčešće su pripisivane dodatnoj inervaciji trapezijusa sa C3 i C4, ali isto tako, da li je u pitanju dominantna ruka ili ne¹⁴⁶. Slični simptomi, ponekad primećeni nakon operacije zadnjeg trougla, kada je nerv sačuvan, su ređi i manje izraženi. Radioterapija limfnih čvorova zadnjeg trougla je praćena sa značajno manje problema od strane ramena nego bilo koji oblik hirurgije. Podvezivanje unutrašnje jugularne vene dovodi do prolaznog trostrukog

povećanja intrakranijalnog pritiska, što obično ne predstavlja problem ukoliko druga unutrašnja jugularna vena nije okludirana^{2,147}. Sa istovremenom ligaturom obe unutrašnje jugularne vene, venska krv zaostaje u diploičnim i emisarnim venama, venskom pleksusu baze lobanje, facijalnim venama i konačno se drenira u vertebralni venski pleksus. Vertebralne vene se maksimalno adaptiraju na povećan protok deset dana posle operacije². Neposredno posle ligature vena sa obe strane dolazi do petostrukog povećanja intrakranijalnog pritiska koji perzistira 24-36 sati¹⁴⁷. U mnogim slučajevima dešavaju se značajne komplikacije: simptomi povećanog intrakranijalnog pritiska sa pojavom nemira, glavoboljom, hipertenzijom, bradikardijom, polukomom koja traje nekoliko dana^{2,147,148}. Slepilo i smrtni ishod su zabeleženi u 10% slučajeva posle bilateralne simultane radikalne disekcije^{2,147}. Prisutni su značajna cijanoza i edem lica^{149,150}. Sve ove česte i ozbiljne komplikacije, koje nastaju posle istovremene obostrane radikalne disekcije bile su razlog za izvođenje konzervacijskog postupka ukoliko je to uopšte moguće, uz očuvanje jedne unutrašnje vene ili njene rekonstrukcije safenskim graftom. Još jedna alternativa je da se obostrana radikalna disekcija vrata izvede u dve faze, u razmaku od 6-8 nedelja^{2,151}. U tom slučaju, sekvele su znatno manje, jer se opsežna venska drenaža već razvila preko vertebralnih vena. Međutim, i ovu odloženu disekciju mogu da prate navedene komplikacije. Iako izvođenje modifikovane radikalne disekcije ima za cilj očuvanje, između ostalog, unutrašnje jugularne vene, primećeno je da čak 30% vena trombozira unutar mesec – dva od hirurškog zahvata¹⁴⁷. Resekcija senzornih grana cervikalnog pleksusa je praćena senzornim promenama i formiranjem bolnih neurinoma kod većine operisanih pacijenata¹⁵². Treba napomenuti da nije bilo većih nedoumica oko kompletne disekcije vrata uz odstranjenje pomenutih nelimfatičnih struktura, u situacijama kada je intervencija bila ograničena samo na jednu stranu klinički evidentno pozitivnog vrata. Međutim, krajem pedesetih godina prošlog veka *Bocca* je primetio visoku učestalost bilateralnih metastaza u slučajevima supraglotičnog i karcinoma piriformnih sinusa^{137,139}. Studija se odnosila na bilateralnu disekciju vrata, bez obzira da li se radilo o terapijskoj ili elektivnoj operaciji kod predhodno navedenih slučajeva. *Bocc-in* stav je bio da ograničavanje disekcije na stranu predominantnog širenja primarnog procesa je jednako negiranju bazičnih principa na kojima se zasniva profilaktička hirurgija metastaza^{137,139}. Istovremeno *Suarez* je postavio pitanje o neophodnosti odstranjenja tradicionalno reseciranih struktura. Njegov anatomski rad iz 1963 godine, zasnovan na postojanju fascijalnih prostora vrata, bio je osnova koncepta za nastanak i razvoj “funktionalne disekcije vrata”¹³⁹. *Suarez* je

smatrao da su sve grupe limfnih čvorova sadržane unutar masnog tkiva, koje je iako u bliskoj vezi sa mišićima i krvnim sudovima vrata, od njih odvojeno aponeurotskim ovojnica¹³⁹. Odvajanjem i odstranjenjem ovojnica može se postići potpuno i radikalno uklanjanje limfnog tkiva, uz istovremenu pažljivu prezervaciju nelimfatičnih struktura. Kasniji radovi su još više pružili podršku ovakvom razmišljanju, što je rezultiralo značajnim pomakom ka manje radikalnim disekcijama, uz očuvanje funkcionalnih i kozmetski važnih struktura na vratu^{153,154}. Funkcionalna disekcija je originalno podrazumevala uklanjanje limfnih nodusa nivoa II-V, u slučajevima palpabilnih i nepalpabilnih limfnih čvorova, a takođe je bila primenjiva na obe strane vrata istovremeno. Najveći proponenti ovog, može se slobodno reći revolucionarnog pristupa u tretmanu metastatske bolesti na vratu, bili su *Bocca* i *Gavilan*, zahvaljujući čijem radu i popularizaciji metoda je široko prihvaćena u Evropi¹²². Istovremeno sa pojavom „funkcionalne” disekcije vrata, hiruzi sa Univerziteta u Teksasu – *M.D. Anderson Hospital and Tumor Institute of Houston, Alando Ballantyne, Richard Jesse i Robert Byers* su predstavili modifikovanu disekciju vrata i istovremeno nagovestili mogućnost selektivnog uklanjanja određenih grupa limfnih čvorova koji su pod najvećim rizikom da sadrže metastaze^{122,137,155}. Interesantno je da je većina patohistoloških studija na kojima se zasniva opravdanost za ovakav selektivan pristup objavljena mnogo godina kasnije. Isti hirurzi su intezivno analizirali ulogu elektivne i terapijske modifikovane disekcije vrata, smatrajući da ista zadovoljava onkološke principe. Sve ovo je imalo za rezultat da je radikalna disekcija vrata u Sjedinjenim Američkim Državama kod pacijenata sa kN0, a kasnije i sa kN+ nalazom na vratu zamenjena modifikovanom radikalnom disekcijom. Praktične, anatomske i funkcionalne razlike između radikalne i modifikovane procedure bazirale su se na prezervaciji nelimfatičnih struktura uz istovremeno odstranjenje istih osnovnih grupa limfnih čvorova. Funkcionalna disekcija vrata i modifikovana radikalna disekcija su adekvatne hirurške opcije u tretmanu metastatskih limfnih nodusa, pod uslovom da ne postoji veće ekstrakapsularno širenje bolesti. Koncept je bio veoma dobro prihvaćen, jer je po svojoj efikasnosti bio uporediv sa radikalnom disekcijom. Upotrebom pomenutih tehnika mnogi autori nisu primetili nikakvu razliku u preživljavanju u odnosu na radikalnu disekciju vrata. Onkološka efikasnost obe procedure je uporediva sa radikalnom disekcijom vrata, naročito kada se kombinuju sa radioterapijom. Na temelju rezultata kliničkih studija, i sa daljom spoznajom biologije tumora, početkom osamdesetih godina prošlog veka, hirurzi sa Univerziteta u Teksasu- *M.D. Anderson Hospital and Tumor Institute, Richard Jesse i Robert Byers* proširuju primenu

modifikovane disekcije vrata do implementacije selektivne disekcije, u kojoj su se prezervirali jedan ili više nivoa limfnih čvorova^{122,137}. Koncept selektivnog odstranjenja grupa limfnih čvorova bio je izgrađen na premisi da postoji predvidljiv put metastaziranja iz specifičnih anatomskih regija u gornjem aerodigestivnom traktu. Ta predvidljivost se iskoristila u određivanju grupa limfnih čvorova koji su pod najvećim rizikom da budu zahvaćeni metastazama iz primarnog tumora određene anatomske lokalizacije. Najkompletniju i najdetaljniju studiju je dao *Shah* sa saradnicima iz *Memorial Sloan-Kettering Cancer Centar iz New York-a*.¹⁰⁷. Pomenuta studija je demonstrirala predvidljiv način metastatskog širenja u određene grupe limfnih čvorova zavisno od lokalizacije primarnog tumora, npr: tumori usne šupljine najčešće su metastazirali u nivoe I, II i III, tumori jezika u nivoe I, II, III i IV dok su tumori orofarinksa, larinksa i hipofarinksa u nivoe II, III i IV. Takođe je pokazana velika verovatnoća kontralateralnih metastaza, naročito kod tumora koji su polazili od središnjih struktura kao što su baza jezika, supraglotis i zadnji faringealni zid. Shodno tome, selektivna disekcija vrata počela se upotrebljavati u mnogim centrima, inicijalno kao “*staging*” i dijagnostička procedura kod pacijenata bez klinički evidentne limfonodalne bolesti N0, a u slučajevima visokog rizika od prisustva okultnih metastaza¹⁵⁶. S obzirom na specifične nivoe limfnih čvorova koji su pod najvećim rizikom i prisustvo metastaza u relevantnim nivoima primena radikalne i modifikovane radikalne disekcije i uklanjanje nivoa I-V je teško podrživo. Naime, u literaturi nije zabeležen nijedan slučaj karcinoma gornjeg aerodigestivnog trakta sa prisustvom samo okultnih metastaza u svim nivoima (I-V) vrata, te zbog toga nema indikacija za primenom sveobuhvatnih disekcija radikalne i modifikovane radikalne kao elektivnih procedura kod pacijenata sa N0 nalazom na vratu^{157,158}. Mnogo više konverzi je bilo oko primene selektivne disekcije kod klinički evidentnih limfonodalnih metastaza kN+, jer kod N1 i N2 stadijuma limfna drenaža može biti promenjena. Međutim, brojni podaci iz literature su pokazali opravdanost primene selektivne disekcije vrata samostalno ili u kombinaciji sa radioterapijom kod selektiranih pacijenata sa klinički pozitivnim limfnim nodusima vrata^{159–167}.

Filozofija tretmana metastatske bolesti na vratu se menjala značajno poslednjih nekoliko decenija sa boljim shvatanjem načina nodalnog metastaziranja, shvatajući važnost ekstranodalnog širenja, zatim sa subklasifikacijom nivoa limfonodalnih metastaza kao što su IA, IB, IIA, IIB i VA i VB i shvatanjem selektivne disekcije. Radikalna disekcija vrata, koja je bila standardni način lečenja tri četvrtine prošlog veka, suštinski je zamenjena selektivnom disekcijom vrata^{137,156,168}.

2.23.1 TERMINOLOGIJA I KLASIFIKACIJA DISEKCIJA VRATA

Termin “disekcija vrata“ podrazumeva hirurško uklanjanje vezivno-masnog tkiva vrata, sa ciljem uklanjanja limfnih nodusa koji se u njemu nalaze¹⁶⁹. Sa razvojem i sve širim prihvatanjem konzervacijskih disekcionih metoda u hirurgiji vrata, pojavio se problem neujednačenog sistema nomenklature. Različita terminologija je upotrebljavana u opisivanju istih ili različitih hirurških procedura. To se vidi iz velikog broja operacija koje su klasifikovane kao modifikovana radikalna disekcija vrata¹⁴⁸. *Bocca* je u svojim izveštajima upotrebljavao termine “funkcionalna” ili “konzervacijska” disekcija vrata. *Jesse* je 1970 godine opisao tri procedure, i sve ih nazvao “funkcionalnim” disekcijama vrata, iako je svaka podrazumevala uklanjanje različitih grupa limfnih čvorova, zavisno od primarne lokalizacije tumora¹⁷⁰. Isti autor je kasnije modifikovanoj disekciji vrata dodao prednju, zadnju, donju, funkcionalnu, suprahoidnu i supraomohoidnu disekciju. *Suen i Wetmare* su opisali modifikovanu disekciju koja se razlikovala od *Bocca-ine* procedure po pristupu zadnjem trouglu vrata¹⁴⁸. Isti autori su uveli pojam regionalne, odnosno selektivne i parcijalne disekcije vrata, koje su podrazumevale uklanjanje grupe ili grupa limfnih čvorova. *Calearo i Teatini* su 1983 godine opisali tehniku funkcionalne disekcije vrata, različitu od *Bocca-ine* procedure po obaveznom uklanjanju donjeg pola parotidne žlezde i trećeg i četvrtog cervikalnog korena¹⁷¹.

Iz navedenih izveštaja se vidi da su upotrebljavani termini za različite modifikacije disekcije često bili prekomerni i nejasni. Nijedan termin nije bio dovoljno specifičan da bi pouzdano i tačno odredio odgovarajući tip operacije bez dodatnih pojašnjenja. Jednostavni nazivi funkcionalna ili konzervirajuća disekcija vrata često su nedovoljni i neadekvatni, s obzirom da mogu imati različito značenje za različite autore¹⁷². Anatomske specifičniji termini, kao što su supraomohoidna ili suprahoidna disekcija, takođe su često pogrešno upotrebljavani. Najopasniji ishod svega navedenog bila bi suboptimalna hirurška terapija pacijenta, zbog pogrešnog razumevanja prirode procedure disekcije vrata. Da bi se izbegla pogrešna tumačenja, preklapanja i nedostatak standardizacije, danas je opšte prihvaćena klasifikacija iz 1991 godine, a zatim revidirana 2002 godine, Američke akademije za hirurgiju glave i vrata, koju je prihvatilo i Američko društvo za hirurgiju glave i vrata¹²⁹⁻¹³¹. Principi navedene klasifikacije su sledeći:

1. **RADIKALNA DISEKCIJA VRATA** je standardna, bazična hirurška procedura za cervikalnu limfadenopatiju i sve druge procedure predstavljaju jednu ili više njenih modifikacija.

2. **MODIFIKOVANA RADIKALNA DISEKCIJA** podrazumeva prezervaciju jedne ili više nelimfatičnih struktura koje se rutinski odstranjuju u radikalnoj disekciji.

3. **PROŠIRENA RADIKALNA DISEKCIJA VRATA** podrazumeva uklanjanje dodatnih limfonodalnih grupa i/ili nelimfatičnih struktura.

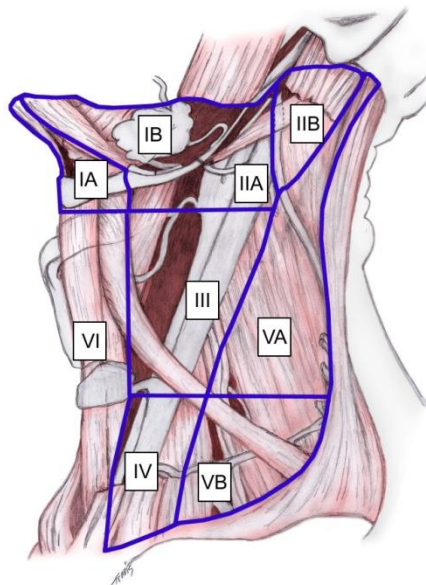
4. **SELEKTIVNA DISEKCIJA VRATA** podrazumeva prezervaciju jedne ili više limfonodalnih grupa koje se inače uklanjaju u sklopu radikalne disekcije vrata.

Prve tri disekcije se još nazivaju proširene disekcije vrata.

KLASIFIKACIJA DISEKCIJA VRATA

1. Radikalna disekcija vrata
2. Modifikovana radikalna disekcija
3. Proširena radikalna disekcija
4. Selektivna disekcija
 - a. Supraomohoidna disekcija
 - b. Posterolateralna disekcija
 - c. Lateralna disekcija
 - d. Disekcija prednjeg kompartmenta vrata

Radikalna disekcija vrata podrazumeva odstranjenje svih ipsilateralnih limfnih čvorova koji se nalaze između donje ivice mandibule proksimalno i klavikule distalno i lateralne ivice sternohoidnog mišića i hoidne kosti napred, sve do prednjeg ruba trapeziusa sa zadnje strane. Uključeni su svi limfni čvorovi nivoa I-V (Slika 5). Akcesorni nerv, unutrašnja jugularna vena i sternokleidomastoidni mišić se takođe odstranjuju.



e

Slika 5.

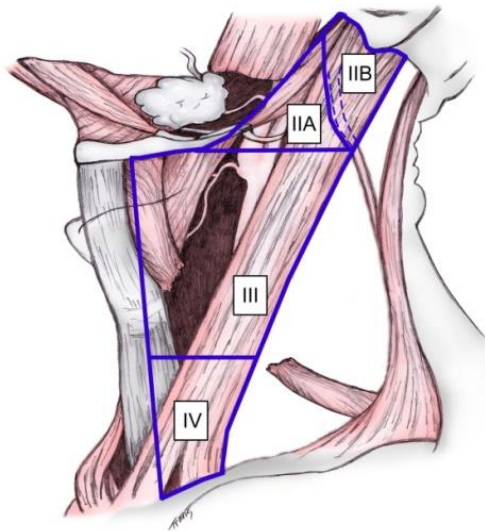
Modifikovanom radikalnom disekcijom vrata odstranjuju se iste grupe limfnih čvorova kao i radikalnom, ali se prezervira jedna ili više nelimfatičnih struktura, kao što su akcesorni nerv, unutrašnja jugularna vena i sternokleidomastoidni mišić. U zavisnosti od toga koja se od pomenutih struktura prezervira, modifikovana radikalna disekcija se označava kao tip I, II, ili III. Ukoliko su sve strukture prezervirane, pojedini autori upotrebljavaju termin “funkcionalna disekcija”. Ovaj naziv se više odnosi na fiziološke koristi operativne tehnike, nego na anatomske strukture¹⁷². Sam termin nije dovoljno specifičan, jer su gotovo sve modifikovane disekcije vrata u određenoj meri funkcionalne i sve su uvedene sa ciljem da se očuva funkcija ili mekotkivne strukture. Proširena radikalna disekcija vrata odstranjuje jednu ili više grupa limfnih čvorova i/ili nelimfatičnih struktura, koje nisu obuhvaćene radikalnom disekcijom vrata. Primeri takvih grupa limfnih čvorova su: parafaringealni, gornji medijastinalni, paratrahealni, dok nelimfatične strukture uključuju karotidnu arteriju, hipoglosus, vagus i paraspinalne mišiće. Dodatne grupe limfnih čvorova i nelimfatične strukture posebno se navode.

Selektivna disekcija vrata označava tip limfadenektomije gde je pošteđena jedna ili više grupa limfnih čvorova koje se inače odstranjuju u radikalnoj disekciji. Postoje 4 subtipa selektivne disekcije vrata: supraomohoidna, posterolateralna, lateralna i prednja disekcija vrata.

Supraomohoidna disekcija podrazumeva uklanjanje limfnih čvorova koji se nalaze u submentalnom i submandibularnom trouglu (nivo I), zatim gornjih jugularnih (nivo II) i srednjih jugularnih limfnih čvorova (nivo III). Posteriorna granica disekcije je zadnja ivica sternokleidomastoidnog mišića, dok je donja granica gornji truh omohoidnog mišića, gde on prelazi preko unutrašnje jugularne vene.

Posterolateralna disekcija se odnosi na odstranjenje subokcipitalnih, retroaurikularnih, gornjih jugularnih (nivo II), srednjih jugularnih (nivo III), donjih jugularnih (nivo IV) i limfnih čvorova iz stražnjeg trougla vrata (nivo V).

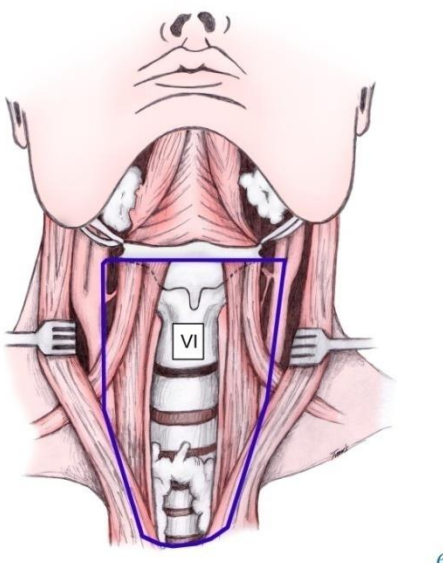
Lateralna disekcija vrata (slika 6) podrazumeva odstranjenje gornjih jugularnih (nivo II), srednjih jugularnih (nivo III) i donjih jugularnih limfnih čvorova (nivo IV). Ovi limfni čvorovi se nalaze na lateralnoj strani vrata.



e

Slika 6

Disekcija prednjeg kompartmenta vrata uključuje uklanjanje limfnih čvorova koji okružuju visceralne strukture prednje strane vrata. Odstranjuju se pretrahealni, paratrahealni, paratireoidni i prekrikoidni (nivo VI) (slika 7). Gornja granica disekcije je hioidna kost, a donja suprasternalna (jugularna) incizura. Lateralne granice levo i desno predstavljaju zajedničke karotidne arterije.



Slika 7.

Kod svih selektivnih disekcija vrata akcesorni nerv, unutrašnja jugularna vena i sternokleidomastoidni mišić se rutinski prezerviraju. Ako je potrebno da se odstrani jedna ili više pomenutih struktura neophodno je posebno ih navesti.

Pored navedene terminologije, u upotrebi su još termini „elektivna“ i „terapijska“ disekcija vrata¹⁷². Kada se disekcija vrata sprovodi u slučajevima klinički negativnog vrata (u smislu limfonodalnih metastaza) ona se tada naziva „elektivna disekcija“, dok je neki autori nazivaju i „profilaktička“, iako ovaj naziv nije preporučljiv zbog pogrešnog utiska o cilju disekcije. Ukoliko se disekcija sprovodi u slučajevima evidentne metastatske bolesti u vratu, tada se naziva „terapijska“ disekcija vrata. Elektivna disekcija vrata je obično, ali ne uvek, selektivna uz napomenu da elektivna i selektivna nisu sinonimi. Predloženi sistem klasifikacije disekcija vrata obuhvata veliki broj naziva i operativnih tehnika koje se trenutno upotrebljavaju. Tradicionalni i

anatomski termini koji opisuju različite prostore vrata dobili su svoje mesto, dok su nepotrebni i nejasni odbačeni¹⁷³. Takođe su usvojeni neki novi termini koji se odnose na novo prihvaćene tehnike i koji su u vezi sa onkološkim principima. Najveća vrednost ove klasifikacije je što definiše najčešće disekcije vrata koje su trenutno u upotrebi i što je standardizovala terminologiju za svaku od njih.

2.24 P53 TUMOR SUPRESOR GEN

P53 je identifikovan 1979. godine, ali je veliku pažnju počeo da privlači tek 1989. godine, kada su po prvi put opisane alteracije ovog gena u humanim karcinomima^{174,175}. Kod čoveka, TP53 gen je lociran na kratkom kraku hromozoma 17 (17p13.1). Gen obuhvata 19,18 kb DNK i organizovan je u 11 egzogenih sekvenci koje kodiraju sintezu humanog p53 proteina, sačinjenog od 393 aminokiseline, koji obavlja brojne antiproliferativne funkcije kroz kontrolu transkripcije različitih ciljnih gena i kroz proteinske interakcije. Pošto ima važnu ulogu u regulaciji ćelijskog ciklusa i očuvanju stabilnosti genoma sprečavanjem mutacija, često se naziva i čuvarem genoma¹⁷⁶. P53 se aktivira kao odgovor na oštećenje DNK, pojavu jednočlane DNK, oksidativni stres, osmotski šok, depleciju ribonukleotida, neregulisanu ekspresiju onkogeno i druge različite vidove stresa. Protein p53 se u normalnoj ćeliji održava na niskom nivou usled aktivne degradacije u proteazomu. U normalnim uslovima reguliše ekspresiju brojnih gena uključenih u kontrolu ćelijskog ciklusa, apoptozu i reparaciju DNK. Generalno je prihvaćeno da se tumor supresorska funkcija p53 ostvaruje putem niza mehanizama u kojima p53: 1. aktivira proteine DNK reparacije u uslovima nastalog oštećenja DNK, 2. indukuje zastoj ćelijskog ciklusa u regulatornoj tački G1/s, kako bi DNK reparatorni proteini imali vremena da poprave oštećenja na DNK, 3. inicira apoptozu (programiranu ćelijsku smrt) ukoliko se oštećenje DNK ne može popraviti. Još uvek ne postoji precizan odgovor na pitanje šta određuje da li će p53 proteinom indukovani odgovor odvesti ćeliju u zastoj ćelijskog ciklusa ili apoptozu. Najnovije studije ukazuju da na ovaj izbor može uticati priroda ciljnih gena i vreme njegove regulacije p53 proteinom. Somatske mutacije TP53 gena sreću se u većini humanih karcinoma, a njihova učestalost varira od 5-90%, u zavisnosti od korišćene metode, tipa i stadijuma karcinoma¹⁷⁷. U naučnoj literaturi je opisano preko 27000 mutacija, a njihovo prisustvo može biti značajno u

odnosu na lečenje tumora i ukupno preživljavanje. O velikom značaju p53 u kancerogenezi svedoči i činjenica da i kod tumora gde sam gen nije pogođen mutacijom, obično su fiziološki putevi dejstva inaktivisani kroz indirektno mehanizme. Mutacije gena p53 se događaju rano u karcinogenezi i često otkrivaju u premalignim lezijama, pogotovo ukoliko postoji ekspozicija karcinogenima iz sredine. Istraživanja karcinoma jetre i jednjaka su pokazala da se TP53 mutacije mogu desiti na samom početku prirodnog toka ovih tumora¹⁷⁸. Mutacije TP53 nemaju presudni značaj za samu inicijaciju karcinogeneze, već dozvole ćelijama da prevaziđu ograničenje deobe koje postoji u stanju distresa, tj. da ignoriše odgovor na signale koje alterisane, izmenjene ćelije vode u apoptozu ili zastoje ciklusa. Tako je ćelijama sa oštećenom DNK na kratko omogućena proliferacija, što konačno povećava rizik za progresiju karcinoma. Najučestalije izmene p53 gena u humanim malignim neoplazmama su tačkaste (*point mutacije*) u vidu supstitucije jednog nukleotida koje dovode do sinteze mutantnog proteina koji se od produkta divljeg alela razlikuje u jednoj aminokiselini. To obično uzrokuje izmenu tercijarne strukture molekula ili onemogućava vezivanje za DNK usled zamene argininskih ostataka u DNK vezujućem domenu p53 molekula koji direktno intereaguju sa DNK, te izostaje transkripciona aktivacija ciljnih gena. U odnosu na efekat mutacija, 75% predstavlja pogrešno smislene (*missense*) mutacije, koje dovode do sinteze abnormalnog proteina koji se akumulira u jedrima tumorskih ćelija. Oko 20-25% mutacija ne dovodi do sinteze p53 proteina. Obično su to besmislene (*nonsense*) mutacije sa nastankom stop kodona, ili male delecije, ređe insercije, koje dovode do promene okvira čitanja (*vanfazne, frameshift* mutacije). Veće delecije su izuzetno retke. *Missense* mutacije nađene u humanim karcinomima, u funkcionalnom smislu, uglavnom se karakterišu gubitkom tranaktivacione funkcije. U preko 80% ovih mutacija, proteinski produkt nema sposobnost obavljanja funkcije transkripcionog faktora¹⁷⁷. Obrazac mutacionih događaja, koji inaktivišu TP53 je specifičan za svaki karcinom ponaosob. Studije molekularne epidemiologije TP53 mutacija pokazale su povezanost između ekspozicije specifičnim karcinogenima i karakteristične sheme mutacija u razvoju određenih neoplazmi. Mutirani TP53 ne samo da gubi funkciju tumor supresorskog gena, već stiče onkogeni potencijal i postaje aktivni učesnik u neoplastičnoj transformaciji ćelije.

Veliki broj istraživanja je fokusiran na procenu statusa p53 kod karcinoma, kao faktoru značajnom za prognozu i terapijski odgovor. Poznato je da brojni molekuli koji se koriste u hemioterapiji svoje dejstvo ostvaruju indukcijom p53-zavisne apoptoze. Nekoliko meta-analiza

ukazalo je da p53 status ima prognostički značaj u ne-sitnoćelijskom karcinomu pluća kao i kod karcinoma dojke^{179,180}.

Dosadašnja istraživanja prekomerne ekspresije p53 za procenu stadijuma bolesti, procenu agresivnosti tumora (širenje tumora limfogenim putem), značaja za pojavu recidiva bolesti i preživljavanja kod bolesnika sa karcinomom gornjeg aerodigestivnog trakta dala su kontroverzne rezultate. Neki autori nisu našli povezanost između povećanja koncentracije p53 proteina u tumorskim ćelijama gornjeg aerodigestivnog trakta i kliničkih parametara¹⁸¹, dok drugi autori pokazuju postojanje korelacije između povećane ekspresije p53 i metastaza u limfnim čvorovima kao i ukupnog preživljavanja bolesnika¹⁸².

2.25 RECEPTOR EPIDERMALNOG FAKTORA RASTA - EGFR („*Epidermal Growth Factor Receptor*“)

Receptor za epidermalni faktor rasta (EGFR) je otkriven tek dvadesetak godina nakon otkrića njegovog liganda (EGF-a) 1962. godine. Njegov značaj u fosforilaciji proteina i onkogenezi je otkriven još kasnije, i do danas je predmet brojnih istraživanja u razvojnoj biologiji i onkologiji^{183,184}. Po strukturi je transmembranski glikoprotein, a funkcionalno receptor za tirozin kinazu, čijom aktivacijom započinje niz intracelularnih procesa i puteva važnih za ćelijsku proliferaciju i diferencijaciju u različitim organskim sistemima tokom organogeneze. Aktivacija ove osovine u tumorskim ćelijama ima veoma važnu ulogu u tumorskoj proliferaciji, progresiji i inhibiciji apoptoze, kao i procesima kao što su tumorska invazivnost, adhezija tumorskih ćelija i nastanak metastatske bolesti. Hiperekspresija EGFR-a je pronađena u velikom broju tumora epitelnog porekla, kao što su: sitnoćelijski karcinom pluća, kolorektalni karcinom, karcinom jajnika, dojke, pankreasa i bubrega. U slučaju skvamocelularnog karcinoma glave i vrata, hiperekspresija EGFR mRNK je pronađena u 90 % slučajeva, a samog EGFR proteina kod oko 40% bolesnika i udružena je sa lošom prognozom, većom učestlošću metastaza i rezistencijom na hemio/radioterapiju^{185,186}. Spoznaja o njegovom značaju u navedenim procesima je dovela do pojave velikog entuzijazma u pogledu mogućnosti blokiranja osovine EGF-EGFR i značajnog poboljšanja rezultata lečenja. Trenutno postoje dve grupe lekova koji deluju na navedenu osovinu. Prva grupa su niskomolekularni inhibitori tirozin kinaze (gefitinib, erlotinib), a druga,

monoklonska antiteta protiv EGFR-a (cetuximab, panitumumab i zalutumubab). Uprkos ovom početnom optimizmu, pokazalo se da monoterapija ovim agensima ima veoma ograničen terapijski efekat, tj, da samo mali broj bolesnika ima koristi od ovakvog terapijskog modaliteta. Cetuximab je daleko najispitivaniji target lek u terapiji skvamocelularnog karcinoma glave i vrata. Trenutne indikacije za njegovu primenu su: lokalno uznapredovali karcinomi i to u kombinaciji sa radioterapijom, recidivni tumori/metastaze rezistentni na preparate platine (karboplatin, cisplatin) i kao prva linija terapije u kombinaciji preparatima platine i 5FU-om u lečenju recidiva/metastaza. Važno je napomenuti da su rezultati njegove primene kao monoterapije veoma nezadovoljavajući, pri čemu se neki efekat dobija kod svega 13% pacijenata, uz ograničeno trajanje od 2-3 meseca ¹⁸⁷. Najznačajniji faktor koji uslovljava neuspeh monoterapije ovim lekovima jesu brojni mehanizmi stečene i *de novo* rezistencije blokade EGFR-a, koji su dokazani u brojnim prekliničkim studijama, što je nametnulo potrebu za kombinovanom targetiranom terapijom. Iako su kombinovanom terapijom dobijeni nešto bolji rezultati, naša spoznaja o mehanizmima rezistencije je samo vrh ledenog brega, tj. verovatno je da postoje još uvek neotkriveni mehanizmi kojima tumorske ćelije nastavljaju da rastu i proliferišu. Osim toga, izgleda da su mehanizmi rezistencije različiti, ne samo među različitim tipovima i podtipovima tumora, već i među različitim etničkim grupama ¹⁸⁸. Navedena saznanja nameću potrebu za daljim istraživanjima radi boljeg razumevanja ovih složenih mehanizama i personalizacije targetirane terapije.

3 RADNA HIPOTEZA I CILJEVI ISTRAŽIVANJA

3.1 RADNA HIPOTEZA

1.Karcinom hipofarinksa predstavlja veoma agresivno oboljenje koje se karakteriše visokom incidencom klinički evidentnih i okultnih limfonodalnih metasata u trenutku postavljanja dijagnoze.

2.Postoji korelacija između visoke ekspresije p53 i EGFR-a i prognoze pacijenata operisanih zbog karcinoma hipofarinksa

3.2 CILJEVI ISTRAŽIVANJA

1.Odrediti incidencu i distribuciju metastaza u limfnim nodusima obe strane vrata kao i učestalost i lokoregionalne odrednice mikrometastaskog limfogenog širenja.

2.Odrediti stepen ekspresije EGFR-a kao jednog od najznačajnijih poznatih molekularnih faktora unutar „autokrine“ mreže rasta karcinoma.

3.Odrediti stepen ekspresije p53 onkoproteina kao jednog od najučestalijih molekularnih markera karcinogeneze i tumorske progresije.

4.Odrediti osnovne kliničke i patološke karakteristike karcinoma hipofarinksa (pol i starost pacijenata, lokalizaciju i veličinu tumora, histološki stepen diferentovanosti, stadijum tumorske bolesti, rezidualni status) i uporediti ih u odnosu na vrednosti predhodno pomenutih ispitivanih parametara.

5.Odrediti kliničke i hirurške specifičnosti efekata lečenja pacijenata sa karcinomom hipofarinksa

4 MATERIJAL I METODE

Studija je dizajnirana kao retrospektivna, delimično prospektivna opservaciona kohortna. Studijom je obuhvaćeno 55 konsekutivno operisanih bolesnika sa skvamocelularnim karcinomom hipofarinksa kod kojih je učinjena radikalna hirurška intervencija u periodu od 1 januara 2002. godine do 1. januara 2012 godine. Studija je izvedena na Centru za hirurgiju jednjaka, Klinike za digestivnu hirurgiju – Prve hirurške klinike KBC Beograd. Svi pacijenti su operisani od strane istog hirurškog tima.

U studiju su uključeni pacijenti oba pola stariji od 18 godina, a mlađi od 80 godina, kod kojih je kliničkim, endoskopskim i radiografskim pregledima konstatovan, a patohistološki potvrđen karcinom hipofarinksa. Procena operabilnosti vršena je na osnovu kliničkog pregleda, radiografije pluća, barijumskog kontrastnog pregleda regije hipofarinksa i ezofagogastroduodenuma, endoskopije gornjeg digestivnog trakta (fleksibilne i rigidne), traheobronhoskopije, ORL pregleda, kompjuterizovane tomografije vrata, grudnog koša i abdomena i ultrazvučnog pregleda vrata i abdomena. Pacijenti su stratifikovani prevashodno na osnovu lokalizacije primarnog karcinoma hipofarinksa, ali i drugih klinički relevantnih obeležja (stadijum tumorske bolesti, rezidualni status).

Kriterijumi za isključivanje iz studije su bili:

1. lokalno neresektabilni tumori
2. metastatska bolest
3. visok stepen rizika za radikalno hirurško lečenje zbog komorbiditeta
4. prethodne operacije na vratu zbog malignoma
5. prethodno primenjena radioterapija ili hemioterapija

Kriterijumi za uključivanje u studiju su bili:

1. preoperativno potvrđena dijagnoza invazivnog, uznapredovalog skvamocelularnog karcinoma hipofarinksa
2. radikalna operacija karcinoma hipofarinksa
3. obostrana selektivna disekcija vrata
4. odsustvo udaljenih metastaza u trenutku postavljanja dijagnoze

5. odsustvo palpabilnih limfnih nodusa na vratu (klinički N0) ili prisustvo klinički minimalne nodalne bolesti (klinički N1) ili rani klinički N2 (postojanje uvećanih limfnih nodusa manjih od 3 cm, koji su pokretni, odnosno nisu fiksirani za okolne strukture).

Svi pacijenti uključeni u studiju su uniformno radikalno operisani. Radikalna operacija je podrazumevala hiruršku resekciju primarnog tumora, bilo u vidu faringolaringektomije i parcijalne resekcije vratnog dela jednjaka ili faringolaringoezofagektomije. Za rekonstrukciju su korišteni isključivo visceralni transplantati. Zavisno od primarne zahvaćenosti jednjaka i okolnih struktura, kao i defekta zaostalog posle resekcije, rekonstrukcija je učinjena želudačnim transplantatom na vaskularnoj peteljci ili slobodnim jejunalnim transplantatom sa mikrovaskularnim anastomozama. Disekcija obe strane vrata je učinjena primenom lateralne selektivne disekcije koja je obuhvatala uklanjanje limfnih nodusa iz nivoa II, III, IV i VI +/- Vb. Kod određivanja nivoa limfnih nodusa korištena je klasifikacija Američkog udruženja za glavu i vrat (American Head and Neck Society).

U skladu sa trenutno važećom klasifikacijom vratnih limfnih nodusa, tokom operacije posebno su izdvajani i obeležavani limfni nodusi iz svake anatomske grupe pojedinačno i kao takvi dostavljeni patologu u cilju što preciznijeg utvrđivanja incidence i distribucije eventualnih limfonodalnih metastaza. Posle resekcije i odgovarajuće disekcije vrata dobijeni preparat je pregledan u službi za patologiju Klinike za digestivnu hirurgiju- Prva hirurška klinika, Kliničkog Centra Srbije. Patohistološki rezultati klasifikovani su prema trenutno važećoj reviziji TNM klasifikacije UICC (International Union Against Cancer) iz 2010 godine.

Prilikom patohistološke obrade preparata, posebna pažnja je obraćena na sledeće parametre:

1. Primarna lokalizacija tumora
 - a. Mukozna distribucija i dubina invazije
 - b. Diferencijacija i tip submukoznog širenja
 - c. Invazija vaskularnih, limfatičnih i neuralnih elemenata
 - d. Status resekcionih margina

2. Nodalni status (ipsilateralno i kontralateralno) za svaku anatomsku grupu limfnih nodusa

a. Ukupan broj odstranjenih nodusa

b. Ukupan broj pozitivnih nodusa

c. Prisustvo ekstrakapsularnog širenja

d. Veličina nodusa (maksimum, minimum)

e. Druge karakteristike (vaskularno, perineuralno širenje)

3. Dodatna testiranja na prisustvo mikrometastaza (imunohistohemijsko ispitivanje)

4.1 PATOHISTOLOŠKA ISPITIVANJA

Makroskopski pregled i uzorkovanje tumora, određivanje i merenje granica tumora, izolacija limfnih nodusa i utvrđivanje rezidualnog statusa operativnog materijala vršeni su prema aktuelnim međunarodnim protokolima za pregled karcinoma hipofarinksa. Nakon standardne obrade tkivnih uzoraka u automatizovanom tkivnom procesoru, mikroskopski pregled i utvrđivanje svih TNM kategorija i prognostičkih histopatoloških parametara određivani su na standardnim HE obojenih mikroskopskim presecima debljine 4 mikrona od strane dva patologa i sledstveno revidirani prema 7. reviziji TNM klasifikacije, pre započinjanja drugih dopunskih ispitivanja⁶².

Retrospektivno je izvršeno ispitivanje prisustva mikrometastaza u limfnim nodusima i okolnom masnom tkivu kod svih ispitivanih slučajeva u svim nezahvaćenim grupama limfnih nodusa. Prosečan broj od 6 preseka po limfnom nodusu pokazivao je varijacije u distanci pregledanih nivoa, zavisno od veličine limfnih nodusa, ali sa distancom manjom od 200 mikrona i to sukcesivno po 5 preseka za H&E i po 1 presek za imunohistohemijsko bojenje. Korišćeno je anti-pancitokeratin AE1/AE3 monoklonsko antitelo prema preporučenoj proceduri (videti metodologiju i tabelu 1).

Interpretacija rezultata je vršena prema kriterijumima Hermaneck-a i sar. (1999) i beleženo detektovanje ITC (izolovane tumorske ćelije) i mikrometastaza u svim grupama limfnih nodusa. Prema ovim kriterijumima mikrometastaze su veličine od 0.2 mm do 2 mm, a izolovane tumorske ćelije manje od 0.2 mm. Naknadno je izvršeno reklasifikovanje N stadijuma prema aktuelnim TNM preporukama.

4.2 IMUNOHISTOHEMIJSKA ISPITIVANJA

Koncept minimalne rezidualne bolesti za pacijente operisane od karcinoma je postavljen pre više od 20 godina nakon rastućeg broja opsežnih i detaljno kontrolisanih studija koje su pokazale da je moguće izdvojiti grupu pacijenata visoko rizičnih za pojavu recidiva nakon tzv. kurativnih resekcija, tj. u odsustvu rezidualne tumorske bolesti (R0 kategorija rezidualnog statusa).

Glavni prognostički faktor za razvoj recidiva kancera u tim slučajevima je postojanje limfonodalnih metastaza (stadijum III TNM sistema, N+ podstadijumi), kao dokaz limfogenog širenja tumora i što je racionala za onkološku indikaciju uvođenja adjuvantne terapije. Detaljan pregled svih limfnih nodusa iz operativnog materijala predstavlja zlatni standard pregleda u prognostičkom i terapijskom postoperativnom pristupu. Izolacija limfnih nodusa zavisi od pedantnosti i sistematičnosti patologa. Takođe, moguće je uraditi i peritumorski hemijski klirens masnog tkiva upotrebom hemikalija na bazi ksilolskih ili alkoholnih rastvarača i fiksacionih sredstava kao što su pikrinska ili sirćetna kiselina, a koja imaju za cilj da obezbede izolaciju svih nodulacija i jako malih limfnih nodusa, posebno iz peritumorske grupe, budući da nema konsenzusa oko postojanja glavnih ili stražarskih («*sentinel*») limfnih nodusa.

Međutim, danas se razmatraju i drugi načini širenja tumora izvan tumorske bolesti, koji se prema TNM preporukama obavezno trebaju saopštiti u patohistološkom postoperativnom izveštaju, kao što su limfovaskularno širenje (L1), venularno ili vensko širenje (V1) i perineuralno širenje (PN1). Međutim, njihov značaj za regionalno ili udaljeno metastatsko širenje nije u potpunosti definisan za sve tipove malignih tumora, uključujući i karcinom hipofarinksa.

Brojne studije su pokazale da izvestan broj pacijenata u I i II stadijumu bolesti ipak razvija recidive tumorske bolesti, što se može povezati sa prisustvom minimalne rezidualne bolesti u vreme operacije, a koja nije detektovana radiološkim, drugim vizualizacionim ili standardnim histopatološkim pregledom. Prema današnjem shvatanju patogeneze neoplastične progresije

tumorske bolesti, prikriveni (okultni) infiltrati ili depoziti tumora izvan osnovne tumorske mase se mogu javiti kao:

- mikroskopski nodularni depoziti (satelitski tumorski depoziti) u peritumorskom vezivno-masnom tkivu ili susednim tkivima i organima (neprepoznati T3 ili T4 stadijum),
- tumorski infiltrati ili depoziti u regionalnim limfnim nodusima i njihovoj neposrednoj blizini kao tzv. „ekstrakapsularno širenje (ECS)“ tumora (neprepoznati N1 stadijum tumorske bolesti),
- mikroskopski detektovani tumorski elementi u nivou resekcionih linija, posebno cirkumferentnih lateralnih i radialnih linija resekcija (R1 kategorija rezidualnog statusa).

Mikrometastaze su najznačajnije okultne karcinomske mikroinfiltracije koje se često otkrivaju u velikom broju recidivnih slučajeva naknadnim detaljnijim histopatološkim pregledom i uz dodatnu upotrebu senzitivnijih tehnika, najčešće imunohistohemije (IHH) i/ili polimerazne lančane reakcije (PCR). Detekcija mikroskopskih kancerskih rezidua podrazumeva detaljno pretraživanje :

- peritumorskog regiona na resekatu, posebno svih nodularnih tkivnih formacija većih od 1 mm (≥ 2 mm) u kompletnom peritumorskom regionu do svih resekcionih linija. U praksi je najveća pažnja fokusirana na razdvajanje stadijuma II i III i to posebno kod pT2 pN0 i pT3 pN0 slučajeva karcinoma koji najčešće pokazuju mikrometastatsko širenje.

- otkrivanje diseminovanih kancerskih ćelija može se vršiti i na uzorcima kostne srži ili krvi iz lokalne ili sistemske cirkulacije.

Najveći broj laboratorija danas koristi kombinaciju tehnika pregleda limfnih nodusa, tj. imunohistohemijsku analizu s izradom velikog broja serijskih preseka. Preporuke za validni pregled limfnih nodusa podrazumevaju ispitivanje svih limfnih nodusa ili nodularnih formacija resekata i to višestrukim serijskim presecima na više nivoa koji su najmanje po 2 mm međusobne razdaljine (najmanje po 3 H&E obojena preseka na svakom nivou). Iako su saopštavani rezultati od 3 do preko 200 preseka po limfnom nodusu, statističku značajnost mikrometastaza obezbeđuje prosečno oko 10-20 preseka ili sa minimum razdaljine preseka od 200 mikrona.

Mikroinfiltracije su danas definisane prisustvom prikrivenih kancerskih elemenata ili proliferata manjih od 2 mm unutar sinusa ili pulpe limfnih nodusa ili drugog ekstratumorskog tkiva, a koji nisu praćeni ili mogu biti praćeni okolnom stromalnom reakcijom. Jako mali kancerski elementi

koji su manji od 200 mikrona se nazivaju izolovane tumorske ćelije (ITC) i njihova detekcija prema aktuelnim TNM preporukama ne dovodi do reklasifikacije N statusa (nema tzv. „N up-staging“ niti „stage migration“ fenomena).

Prema Kikuchi-ju i sar. (1999) može se razlikovati više tipova okultnih mikrometastaza (mikrokarcinoza):

- mikrometastaza pojedinačnim karcinomskim ćelijama – tzv. „*single cell*“ tip mikroinfiltracije (G₁ mikrometastaza)
- mikrometastaza ćelijskim grupacijama – tzv. „*cluster*“ tip mikrometastaze, koja je uvek manja od 200 mikrona (G₂ mikrometastaza)
- histološki evidentna okultna mikrometastaza, promera od 200 mikrona do 2 mm – „*histologically overt*“ tip mikrometastaze (G₃ mikrometastaza).

Klinički značaj mikrometastaza kod raznih tipova karcinoma se prati više od 20 godina sa različitim uspehom kod različitih lokalizacija karcinoma (NIH consensus conference, 1990), a od 1997.god. su uvrštene u TNM klasifikaciju stadijuma tumorske bolesti kao pN1mi kategorija. Takođe, detekcija mikrometastaza se odavno nalazi u relativno visokoj prognostičkoj IIa kategoriji za kolorektalni karcinom, karcinome dojke, mokraćne bešike, melanome i druge maligne tumore (College of American Pathologists Conference XXV, 2000).

Klinička značajnost izolovanih tumorskih ćelija (ITC) još uvek nije utvrđena. Na primer, kod karcinoma želuca je određen izvestan klinički značaj pojave ITC u slučajevima prisustva više od 3 kancerske ćelije po preseku na najmanje 10% limfnih nodusa ili kao prisustvo mikrometastaza tipa G₂ ili grupnih mikrometastaza pri čemu je u tim studijama izvršen „*up-staging*“. Sličan značaj su pokazala i naša iskustva, tj. asocijaciju slabijeg preživljanja kod pacijenata sa bilo kojim tipom mikrometastatskih infiltracija ili u 49% karcinoma želuca.

Imunohistohemijska ispitivanja su izvršena na presecima parafinskih kalupa debljine 4 mikrona, prethodno fiksiranih uzoraka tumora u 10% rastvoru puferisanog neutralnog formalina. Na tabeli 1. dat je pregled korišćenih antitela i primenjenih imunohistohemijskih metoda bojenja, u cilju dokazivanja ekspresije sledećih antigena/ markera: pan-citokeratina AE1/AE3 za detekciju metastatskih karcinomskih ćelija u limfnim nodusima, kao i EGFR i p53 za određivanje nivoa ekspresije ovih proteina u tumorskim ćelijama.

U toku imunohistohemijskog ispitivanja primenjena je ekstremno senzitivna i specifična imunohistohemijska metoda – LSAB+/HRP.

4.3 PRINCIP I METODE Ultravision LP- HRP polymer

Ultravision LP – HRP detekcioni sistem, se koristi za vizuelizaciju mišjih i zamoračkih IgG primarnih antitela vezanih za antigen u tkivu. Specifično antitelo se locira vezivanjem sekundarnog antitela konjugovanog enzimom tj, polimera konjugovanog enzimom. To je senzitivn imunohistohemijski vizualizacioni sistem koji se bazira na patentiranoj tehnologiji obeleženih polimera. Kao polimer druge generacije karakteriše se velikom senzitivnošću, jer je sastavljen od manjih subjedinica što omogućava lakše vezivanje za ciljni region čime dovodi do amplifikacije signala što znatno olakšava detekciju antigena prisutnih u niskim koncentracijama. Prednost Ultravision sistema je što je bez biotina čime se u velikoj meri eliminiše nespecifično pozadinsko bojenje.

Nakon demaskiranja antigena i blokiranja aktivnosti endogene peroksidaze, tkivni preseci se inkubiraju sa odgovarajućim primarnim antitelom (mišjim, kunićevim ili kozjim), nakon čega sledi inkubacija sa **Primary Antibody Enhancer** koji olakšava i pojačava vezivanje **HRP Polymer-a** – konjugovanog sekundarnog antitela obeleženog peroksidazom rena (engl. *Horst Readish Peroxidase* – HRP), koji prepoznaje mišje i zamoračke Ig i detektuje svako antitelo koje je vezano u tkivu. Postupak se završava inkubacijom preseka u mešavini supstrat-hromogena.

4.4 PROCEDURA ULTRAVISION LP/HRP (Thermoscientific, USA, TL-125-HL)

Sama procedura imunohistohemijskog bojenja započinje deparafinizacijom preparata nakon koje sledi postupak demaskiranja antigena preporučen za tkivne preseke fiksirane u formalinu i ukalupljenim u parafin. Demaskiranje se vrši u mikrotalasnoj pećnici, izlaganjem tkivnih preseka potopljenih u rastvor za demaskiranje mikrotalasnim zracima (pri jačini od 800 W) u trajanju od 20 min. S obzirom da fiksacija u formaldehidu sadrži fiksative koji uzrokuju unakrsno vezivanje proteina, a kalupljenje u parafinu oštećuje konformaciju proteina, postupkom demaskiranja antigena otklanjeni su ovi poremećaji putem kidanja veza u unakrsno-vezanim proteinima, restoracijom konformacije epitopa / antigena i uklanjanjem Ca^{++} jona uz pomoć citrata. Za demaskiranje antigena korišćen je 0,01 M citratni pufer pH 6,0.

Nakon deparafinizacije i demaskiranja antigena, izvršeno je blokiranje endogene peroksidaze 3% H₂O₂ u vodi, u toku 5 minuta na sobnoj temperaturi. Inkubacija sa primarnim antitelom trajala je 45 minuta i izvodila se na sobnoj temperaturi. Potom je vršena inkubacija preseka sa **Primary Antibody Enhancer** komponentom, 10 minuta na sobnoj temperaturi u vlažnoj komori. U sledećoj etapi vršena je inkubacija preseka sa **HRP Polymer** reagensom, 15 minuta na sobnoj temperaturi u vlažnoj komori. **Napomena: HRP Polymer** je foto-senzitivan te treba izbegavati nepotrebno izlaganje svetlosti. Konačno su preseci inkubirani u rastvoru mešavine supstrat-hromogen (3,3' diaminobenzidin (DAB) Cat. No. TA-125-QHDX, Thermoscientific, USA), 5 minuta na sobnoj temperaturi. Kao sredstvo za ispiranje između različitih koraka u toku imunohistohemijske procedure bojenja korišćen je 0,01M fosfatni pufer pH 7,4. Čelijska jedra su bojena *Mayer*-ovim hematoksilinom.

4.5 KONTROLA KVALITETA I SPECIFIČNOSTI IMUNOHISTOHEMIJSKE REAKCIJE

Imunohistohemijska bojenja izvršena su uz kontrolu kvaliteta i specifičnosti bojenja primenom pozitivnih i negativnih kontrolnih postupaka, prema propozicijama UK NEQAS (engl. *UK National External Quality Assessment for Immunocytochemistry*).

Tokom procesa bojenja preparata paralelno su bojene i “pozitivni“ i “negativni“ kontrolni uzorci za potvrdu specifičnosti i kvaliteta imunohistohemijske metode. Kao pozitivna kontrola u toku imunohistohemijskog bojenja služili su uzorci tkiva za koja je ranije sigurno utvrđeno da sadrže antigene koje je moguće vizuelizovati primenjenom metodom. Ovi preseci su tretirani na isti način kao i ispitivani tkivni uzorci. Negativnu kontrolu (kontrola reagenasa) predstavljali su tkivni uzorci na koje je umesto primarnih antitela aplikovan neimuni serum.

Tabela 3. Pregled primarnih antiseruma i vizualizacionih imunohistochemijskih metoda

Primarni antiserum i klon	Imunogen	Proizvođač/ kataloški broj	Razblaženje antitela/ demaskiranje antigena	IHH metoda
Monoklonski mišji anti-humani Cytokeratin , Clone AE1/AE3	humani epidermalni kalus	DAKO, Denmark M3515	1:100 / MTP, . citratni pufer pH6, 20 min.	Ultravision LP/HRP
Monoklonski mišji anti EGFR , Clone EGFR.25	prokariotski rekombinantni protein koji odgovara citoplazmatskom domenu od 200 amino-kiselina, ali ne obuhvata konzervirani tirozin-kinazni domen EGFR molekula	Novocastra, UK, EGFR-384-L-CE	1:100 / MTP, . citratni pufer pH6, 20 min.	Ultravision LP/HRP
Monoklonski zamorački anti-humani p53 , Clone SP5	rekombinantni humani divlji tip proteina p53	Thermoscientific, USA, RM-9105	1:100 / MTP, citratni pufer pH6, 20 min.	Ultravision LP/HRP

IHH – imunohistochemijska; Ultravision LP/HRP (Labelled Polymer, Horse Radish Peroxidase) – peroksidazom obeležen polimer kit

4.6 SEMIKVANTITATIVNA PROCENA IMUNOEKSPRESIJE ISPITIVANIH MARKERA

Semikvantitativna procena ekspresije svih ispitivanih markera vršena je sa preparata bojanih imunohistochemijskim metodama, na osnovu intenziteta imunohistochemijskog bojenja, uzimajući u obzir procenat obojenih tumorskih ćelija, po sistemu procene datom u tabeli 2, a kao model je poslužio modifikovani sistem bodovanja imunoreaktivnosti EGFR predložen od strane Goldstein-

a. Imunoreaktivnost pancitokeratina AE1/AE3 je iskazana direktno kao jasna imunoreaktivnost citoplazme tumorskih ćelija.

Tabela _4. Procena imunoreaktivnosti i imunofenotipovi EGFR/p53 ekspresije

<i>EGFR (membranska i citoplazmatska reaktivnost)</i>		
0	Nema imunoreaktivnosti; ili Slaba ili fokalna imunoreaktivnost u < 10 % tumorskih ćelija	EGFR (-)
1	Slaba ili fokalna imunoreaktivnost u 10-50 % tumorskih ćelija	EGFR (+)
2	Jasna imunoreaktivnost u 10-50 % tumorskih ćelija	
3	Jasna imunoreaktivnost u ≥ 50 % tumorskih ćelija	
<i>p53 (nuklearna reaktivnost)</i>		
0	Nema imunoreaktivnosti; ili Jasna imunoreaktivnost u < 1% tumorskih ćelija	p53 (-)
1	Jasna imunoreaktivnost u 1-9,9 % tumorskih ćelija	p53 (+)
2	Jasna imunoreaktivnost u 10-49 % tumorskih ćelija	
3	Jasna imunoreaktivnost u ≥ 50 % tumorskih ćelija	
<i>Imunofenotipovi EGFR/p53 ekspresije</i>		
I	Prekomerna ekspresija EGFR i visoka ekspresija p53	EGFR(+) /p53(+)
II	Prekomerna ekspresija EGFR i niska ekspresija p53	EGFR(+) / p53(-)
III	Redukovana ekspresija EGFR i visoka ekspresija p53	EGFR(-) / p53(+)
IV	Redukovana ekspresija EGFR i niska ekspresija p53	EGFR(-) / p53(-)

4.7 STATISTIČKA ANALIZA

Period praćenja pacijenata počeo je posle obavljene hiruške intervencije i završio se ili momentom smrti ili do završetka perioda prema dizajnu studije.

Kontinuirana varijabla-starost je prikazana sa aritmetičkom sredinom±standardna devijacija, a kategorijalne varijable su prikazane učestalostima i procentima. Kao nezavisni prediktori preživljavanja nakon operacije HPK su posmatrane sledeće varijable: utvrđen T stadijum, N stadijum, gradus-histološki, limfatična invazija tumora, perineuralna invazija tumora i ekstrakapsularni rast.

Statistička analiza podataka je izvršena korišćenjem SPSS (Statistical Package for the Social Sciences) statističkog softvera verzija 15.0 (Chickago, Inc., Illinois, United States). Analiza preživljavanja, kao i krive preživljavanja su konstruisane i dobijene korišćenjem Kaplan-Meier metodom. Uticaj nezavisnih (kategorijalnih) varijabli na preživljavanje (tj.razlike) su dobijene upotrebom dvosmernog log-rank testa kao univarijantna metoda analize. Prognostički faktori koji su pokazali značajnu povezanost sa sveukupnim preživljavanjem, su uključeni u Koksov proporcionalni hazardni regresioni model (Metod Backward) kao multivarijantna analiza prediktora.

Prilikom analize značajnosti zahvaćenosti pojedinačnih nivoa limfnih nodusa, ukupnog broja zahvaćenih limfnih nodusa, ukupnog broja zahvaćenih nivoa limfnih nodusa, kao i prilikom analize značajnosti bilateralne zahvaćenosti korišten je Spearman-ov test korelacije. Metodom linearne regresije posebno su analizirani faktori koji su pokazali značajnost u univarijantnoj analizi.

Vrednost $p < 0,05$ je smatrana značajnom, a $p < 0,01$ kao visoko statistički značajna razlika.

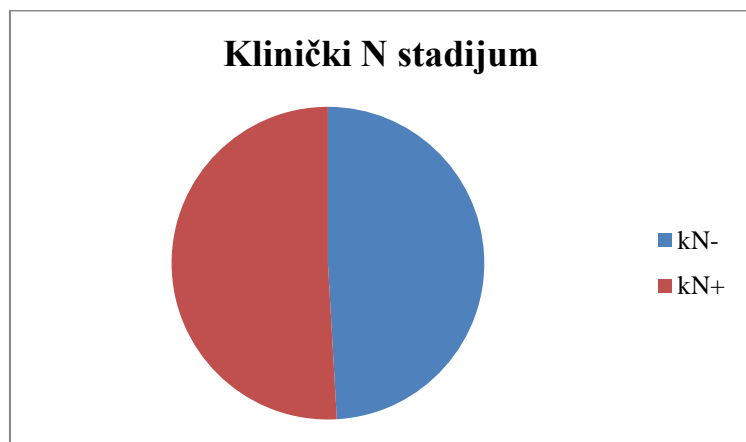
5 REZULTATI

U analiziranom periodu je operisano ukupno 55 bolesnika sa dijagnostikovanim karcinomom hipofarinksa koji su zadovoljili faktore uključivanja u studiju, od toga 13 muškaraca i 42 žene. Kod svih je učinjena radikalna hirurška intervencija, na način koji je opisan u metodologiji. Prosečna starost bolesnika uključenih u studiju je iznosila 53.1 ± 8.5 godina, dok su simptomi trajali u proseku 11.3 ± 7.3 meseci. U najvećem broju slučajeva disfagija je bila dominantan simptom.

U ovoj grupi bolesnika nije bilo intrahospitalnog mortaliteta. Nije bilo postoperativnih komplikacija koje su zahtevale reintervenciju. Prosečno vreme hospitalizacije nakon operacije iznosilo je 18.7 ± 4.2 dana.

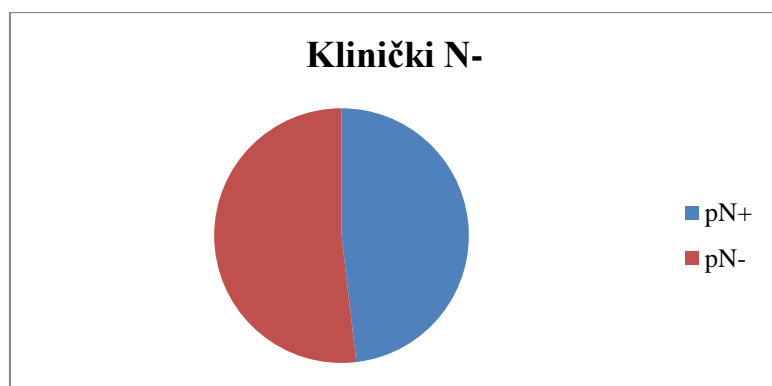
5.1 ANALIZA DISTRIBUCIJE LIMFONODALNIH METASTAZA

Preoperativnim dijagnostičkim metodama, koje su uključivale klinički pregled, palpaciju i CT pregled vrata, kod 27 bolesnika (49,1%) je procenjen klinički negativan nalaz na vratu (kN0), a kod ostalih 28 (50,9%) nalaz je karakterisan kao klinički pozitivan (kN+) (grafikon 1).

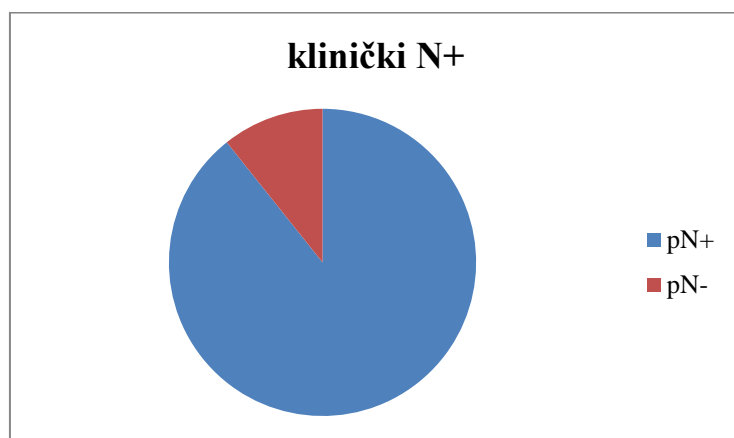


Grafikon 1: prikaz kliničkog N stadijuma bolesti

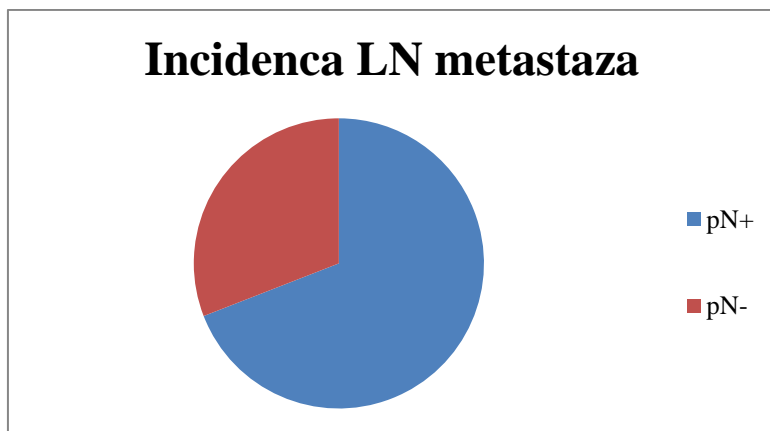
Nakon izvršene selektivne disekcije vrata i standardnog patohistološkog pregleda, kod 14 kN0 bolesnika (51,9%) je potvrđeno odsustvo metastaza, dok su kod 13 (49,1%) nađene nodalne metastaze (grafikon 2). U kN+ grupi od 28 pacijenata, kod njih 25 (89,3%) metastaze su potvrđene patohistološkim pregledom, a kod 3 bolesnika (10,7%) metastaze nisu nađene (grafikon 3).



Grafikon 2: distribucija patohistološki pozitivnih i negativnih stadijuma u grupi bolesnika sa klinički negativnim nalazom na vratu



Grafikon 3: distribucija patohistološki pozitivnih i negativnih stadijuma u grupi bolesnika sa klinički pozitivnim nalazom na vratu



Grafikon 4: Ukupna incidenca limfonodalnih metastaza

Patohistološkim pregledom, LN metastaze su potvrđene kod 38/55 bolesnika (69,1%), a kod preostalih 17 bolesnika (30,9%) metastaze nisu nađene na standardnoj patohistologiji (grafikon 4).

Od 38 patohistološki N+ bolesnika, kod njih 13 (34,2%) zahvaćeni limfni nodusi su bili promera od 3-9 mm.

5.2 ANALIZA ZNAČAJA ZAHVAĆENOSTI POJEDINAČNIH NIVOA LIMFNIH NODUSA

Učinjena je analiza distribucije limfonodalnih metastaza po definisanim nivoima (II, III, IV i VI). Ukupno 38 (69,1%) bolesnika imalo je pN+ status. U grupi II pozitivne limfne noduse imalo je 20 bolesnika (52,6%). Pozitivne limfne noduse u grupi III imalo je 12 bolesnika (31,6%). Pozitivne limfne noduse u grupi IV imalo je 15 bolesnika (39,5%). U grupi VI pozitivne limfne noduse imalo je 24 bolesnika (63,1%).

Korelacija zahvaćenosti pojedinačnih nivoa sa dužinom preživljavanja, odnosno sa konačnim ishodom nije ukazala na postojanje statističke značajnosti niti jednog nivoa izolovano (tabela 1).

		II	III	IV	VI
Dužina preživljavanja	Sig. (2-tailed)	.387	.988	.792	.137
Konačni ishod	Sig. (2-tailed)	.315	.406	.224	.303

Tabela 1: značajnost zahvaćenosti pojedinačnih nivoa na dužinu preživljavanja i konačni ishod u momentu završetka studije

5.3 ANALIZA ZNAČAJA UKUPNOG BROJA ZAHVAĆENIH NIVOA LIMFNJIH NODUSA

Ukupno 13 (34,2%) bolesnika imalo je zahvaćen jedan nivo limfnih nodusa, 9 (23,7%) bolesnika imali su zahvaćena dva nivoa limfnih nodusa, 7 (18,4%) bolesnika imalo je metastaze u 3 nivoa, 3 (7,9%) bolesnika sa 4 zahvaćena nivoa, 5 (13,1%) bolesnika sa 5 zahvaćenih i 1 (2,6%) sa 6 zahvaćenih nivoa. Ukupno 25 (63,8%) pacijenata imalo je metastaze u dva ili više nivoa. Učinjena je analiza korelacije broja zahvaćenih nivoa sa vremenom preživljavanja i konačnim ishodom u momentu završetka studije. Postojala je statistički značajna korelacija između broja zahvaćenih nivoa i konačnog ishoda u momentu završetka studije $\rho = -0.435$, $p = 0.006$, $p < 0.05$.

5.4 ANALIZA ZNAČAJA UKUPNOG BROJA ZAHVAĆENIH LIMFNJIH NODUSA

Ukupno 8 bolesnika (21,1%) imalo je zahvaćen 1 limfni nodus, 5 bolesnika je imalo 2 limfna nodusa (13,1%), 5 bolesnika (13,1%) 3 limfna nodusa, dok je 20 bolesnika imalo >3 zahvaćena limfna nodusa (52,6%). Prosečan broj pozitivnih limfnih nodusa kod pN+ bolesnika je iznosio 4.34 (1-15). Postojala je statistički značajna korelacija između broja pozitivnih limfnih nodusa i konačnog ishoda u momentu završetka studije $\rho = -0.402$, $p = 0.012$, $p < 0.05$.

5.5 ANALIZA ZNAČAJA BILATERALNE ZAHVAĆENOSTI LIMFNIH NODUSA

Prisustvo metastaza u limfnim nodusima obe strane vrata, odnosno bilateralnih metastaza, zabeleženo je kod 18,5% pacijenata sa klinički negativnim nalazom, a u grupi pacijenata sa klinički pozitivnim nalazom kod 56%. Od ukupno 38 pacijenata sa patohistološki potvrđenim metastazama, 44,7% (17) pacijenata je imalo bilateralne metastaze. Postojala je statistički značajna korelacija između bilateralne zahvaćenosti i konačnog ishoda u momentu završetka studije $\rho = -0.390$, $p = 0.016$, $p < 0.05$.

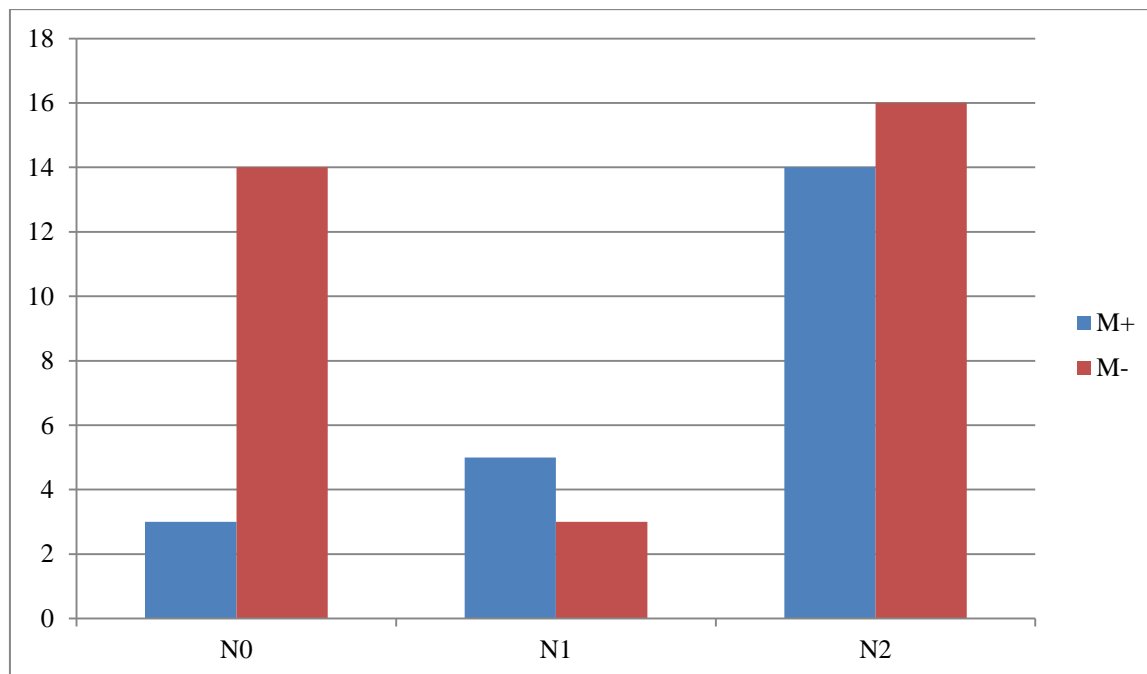
Univarijantom analizom je pokazano da ukupan broj zahvaćenih limfnih nodusa, ukupan broj zahvaćenih nivoa i bilateralna zahvaćenost imaju statistički značajnu korelaciju sa konačnim ishodom u momentu završetka studije. Ova tri faktora uključena su u analizu logističkom regresijom. Primenjeni statistički model imao je snažan nivo značajnosti ($B = -1.674$, $S.E. = 0.445$, $Wald = 14.158$, $df = 1$, $Sig. = .000$, $Exp(B) = .188$). Ni jedan od tri ispitivana faktora nije ispoljio statistički značajniju prediktivnu vrednost u odnosu na druga dva (Tabela 2).

	Wald	Sig.
Bilateralna zahvaćenost	.000	.988
Broj pozitivnih nodusa	.026	.872
Broj zahvaćenih nivoa	1.167	.280

Tabela 2: prikaz ispitivanih faktora logističkom regresijom

5.6 KORELACIJA LIMFONODALNOG STATUSA SA REGIONALNIM I UDALJENIM METASTAZAMA

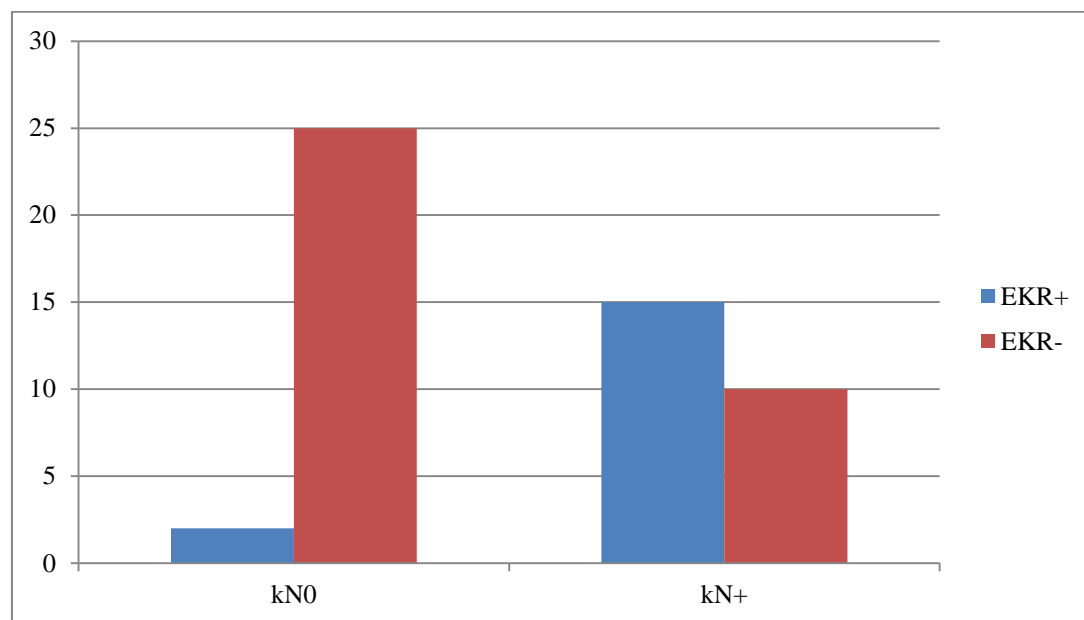
U pN0 grupi pacijenata regionalni recidiv je konstatovan kod 2 od 17 pacijenata (11,7 %) dok je u grupi pacijenata sa pN+ nalazom regionalni recidiv zabeležen kod 8 od 38 pacijenata (21,1%) U pN0 grupi, udaljene metastaze su konstatovane kod 3 od 17 bolesnika (17,6%). Kod 2 od 3 bolesnika imunohistohemijskim bojenjem nije dokazano prisustvo mikrometastaza, dok su kod jednog bolesnika dokazane izolovane tumorske ćelije (ITC). U pN1 grupi, udaljene metastaze su konstatovane kod 3 od 8 bolesnika (37,5%). Ekstrakapsularni rast je bio prisutan kod jednog bolesnika (33%). U pN2 grupi, udaljene metastaze su konstatovane kod 14/30 bolesnika (46,7%). Ekstrakapsularni rast je bio prisutan kod 10/14 bolesnika (71,4%). U istoj grupi, 3 ili više zahvaćenih limfnih nodusa je imalo 10/14 bolesnika (71,4%), dok je 11/14 (78,6%) imalo metastaze u dva ili više nivoa limfnih nodusa. U grupi bolesnika sa udaljenim metastazama, njih 4 (18,2%) je imalo istovremeno prisustvo i regionalnog recidiva na vratu.



Grafikon 5: Distribucija prisustva udaljenih metastaza u odnosu na N stadijum bolesti

5.7 KORELACIJA LIMFONODALNOG STATUSA I EKSTRAKAPSULARNOG RASTA

Incidenca ekstrakapsularnog rasta kod pN+ bolesnika u našoj studiji iznosi 44,7% (17/38). U kN0 grupi, ekstrakapsularni rast je zabežen kod 2 bolesnika, tj. kod 7,4% bolesnika sa okultnim metastazama (2/27). U kN+ grupi, zabeležena je značajno veća incidenca ekstrakapsularnog rasta, i to od 60 % u grupi sa patohistološki potvrđenim metastazama (15/25). Ukupno dvogodišnje preživljavanje u grupi bolesnika bez ekstrakapsularnog rasta je iznosilo 35% (7/20), dok je u grupi sa ekstrakapsularnim rastom iznosilo 23,5% (4/17). Ukoliko se posmatra period od 5 godina, preživljavanje u grupi bez ekstrakapsularnog rasta je iznosilo 15%, dok u grupi sa ekstrakapsularnim rastom nije bilo preživelih. Posmatrano u odnosu na veličinu nodusa, ekstrakapsularni rast je bio prisutan kod 15,4% bolesnika sa nodusima do 1 cm, odnosno kod 60% pacijenata sa nodusima veličine od 1-3 cm. U grupi pacijenata sa ekstrakapsularnim rastom je zabeležena značajno veća učestalost pojave udaljenih metastaza u periodu praćenja i to kod 11/17 bolesnika (64,7%), dok je u grupi bez ekstrakapsularnog rasta incidenca udaljenih metastaza iznosila 38% (8/21).



Grafikon 6: Incidenca ekstrakapsularnog rasta kod bolesnika sa klinički pozitivnim i klinički negativnim vratom

5.8 IMUNOHISTOHEMIJSKA ANALIZA PRISUSTVA MIKROMETASTAZA U LIMFNIM NODUSIMA

Imunohistohemijskom analizom prisustva mikrometastaza u limfnim nodusima obuhvaćeni su bolesnici sa pN0 stadijumom (N=17) i pN1 stadijumom bolesti (N=8).

5.9 ANALIZA pN0 GRUPE

Ukupno 17 bolesnika je klasifikovano kao pN0 na osnovu standardne patohistološke analize. Ukupan broj odstranjenih i ispitivanih limfnih čvorova u ovoj grupi je bio 888, prosečno 52.2 ± 19.6 po bolesniku, ili 26.1 po strani vrata. Dva bolesnika u N0 grupi su klasifikovani kao T2, 11 je imalo T3 tumor, a 4 su označena kao T4. Histološki gradus (HG) 1 je verifikovan kod 12, dok je 5 bolesnika imalo HG2 tumore. Prosečan period praćenja u ovoj grupi je bio 43.1 ± 37.9 meseci. Jedanaest bolesnika su živi, sa prosečnim praćenjem od 69.3 ± 28.1 meseci. Četiri bolesnika je umrlo, sa prosečnim preživljavanjem od 15.75 ± 8.6 meseci. Dva bolesnika su umrla od uzroka nevezanih za osnovnu bolest (akutni infarkt miokarda, saobraćajna nesreća).

Na osnovu imonohistohemijske analize, N0 grupa je podeljena u dve podgrupe. N-/citokeratin negativnu (N-/CK-) je činilo 12 bolesnika kod kojih nisu nađene mikrometastaze ili izolovane tumorske ćelije. Pet bolesnika sa prisutnim mikrometastazama ili/i izolovanim tumorskim ćelijama su klasifikovani kao N-/citokeratin pozitivni (N-/CK+). U N-/CK- grupi T2 tumor je bio prisutan kod 2 bolesnika, T3 kod 8, a kod 2 bolesnika T4. HG1 je bio prisutan kod 11 bolesnika, i jedan bolesnik je imao HG2 tumor. Devet bolesnika je živo, sa prosečnim periodom praćenja od 72.4 ± 22.2 meseca. Jedan bolesnik je umro od sistemske bolesti, 16 meseci nakon hirurgije, dva su umrla od nepovezanih uzroka. Kod jednog bolesnika u grupi N-/CK-, lokalni recidiv je dijagnostikovao 12 meseci nakon hirurgije i bolesnik je reoperisan.

N-/CK+ grupu je činilo 5 bolesnika. Kod 2 bolesnika su bile prisutne mikrometastaze, a kod 3 su pronađene pojedinačne ili multiple izolovane tumorske ćelije. Mikrometastaze su potvrđene u grupi VI limfnih nodusa, a izolovane tumorske ćelije u LN grupama II i VI.

Karakteristike N-/CK+ bolesnika su prikazane u tabeli 3.

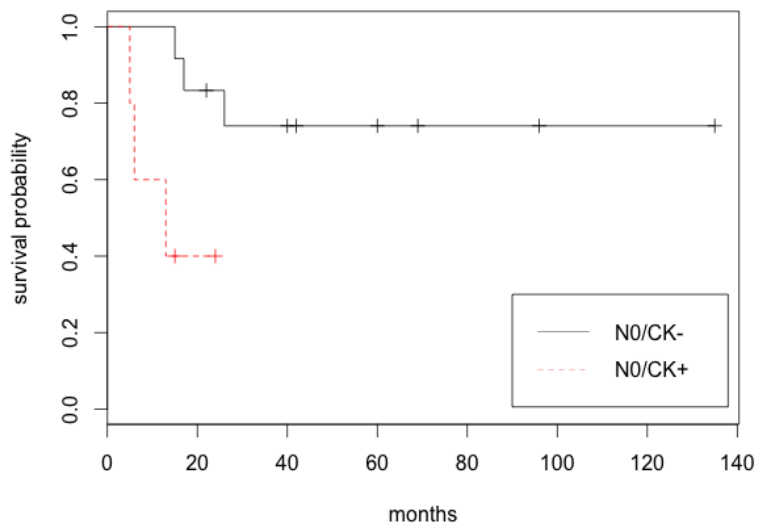
Pacijent	Prisustvo mikrometastaza	Broj izolovanih tumorskih ćelija	Broj zahvaćenih limfnih čvorova	T	HG	Definitivna PH kategorija	Preživljavanje
1	Pozitivno	4	4	4	2	pN1 (mi+,i+)	6 meseci, lokalni recidiv, umro
2	Pozitivno	3	2	3	2	pN1 (mi+,i+)	13 meseci, umro
3	Negativno	1	1	3	2	pN0 (i+)	5 meseci, umro
4	Negativno	4	1	3	1	pN0 (i+)	23 meseca, živ, bez recidiva
5	Negativno	4	2	3	2	pN0 (i+)	15 meseci, živ, bez recidiva

Tabela 3: Patohistološka obeležja i preživljavanje N-/CK+ bolesnika

Nije bilo statistički značaje razlike između N0- i N0+ grupa prema distribuciji T stadijuma. Uočena je statistički značajna razlika u HG distribuciji, sa incidencom HG2 od 8.3% i 80% u N-/CK- i N-/CK+, $p < 0.001$.

Uočena je statistički značajna razlika u ukupnom preživljavanju između N0/CK- i N0/CK+ grupa pacijenata, $p = 0.019$, $p < 0.05$. (Grafikon 7)

Nakon imunohistohemijskog ispitivanja dva pacijenta (11.7%) su klasifikovana u pN1 bolest.



Grafikon 7: Kaplan-Meier kriva preživljavanja bolesnika u odnosu na prisustvo mikrometastaza i izolovanih tumorskih ćelija

5.10 ANALIZA pN1 GRUPE

Osam bolesnika je klasifikovano u N1 grupu, sa pojedinačim pozitivnim limfnim čvorom na standardnoj histopatologiji. Ukupan broj odstranjenih i ispitanih limfnih čvorova u ovoj grupi je bio 452, prosečno 56.5 ± 21.3 po bolesniku, i prosečno 28.3 analizirana uzorka limfnih nodusa po strani vrata. U ovoj grupi, 5 bolesnika je označeno kao T3, i 3 kao T4. Histološki gradus 1 (HG1) je bio prisutan kod 5 bolesnika, HG2 kod 1 i HG3 kod 2 bolesnika. Pet bolesnika je umrlo, sa prosečnim preživljavanjem 13.6 ± 7.5 meseci. Tri bolesnika su živa nakon prosečnog praćenja od 33.6 ± 24.1 meseci.

Na osnovu imunohistohemijske analize N1 grupa je podeljena u dve podgrupe. N1/citokertin negativna (N1/CK-) se sastojala od 6 bolesnika kod kojih nisu pronađene mikrometastaze ili izolovane tumorske ćelije. Dva bolesnika sa prisutnim mikrometastazama i/ili izolovanim tumorskim ćelijama je klasifikovano u N1/citokeratin pozitivnu grupu (N1/CK+). Lokalizacija mikrometastaza je bila u LN grupi II, a izolovane tumorske ćelije u LN grupi VI. Klinički značaj je da je jedan bolesnik (12.5%) preklasifikovan u pN2 bolest.

Karakteristike bolesnika N1/CK+ grupe su prikazane u tabeli 4:

Pacijent	Prisustvo mikrometastaza	Broj izolovanih tumorskih ćelija	Broj zahvaćenih limfnih čvorova	Zahvaćene grupe limfnih čvorova	T	HG	Definitiv na pN kategorija	Preživljavanje
1	Pozitivno	4	2	VI	T3	1	pN2 (mi+,i+)	44 meseca, živ, bez lokalnog recidiva, zračen
2	negativno	7	4	II	T4a	1	pN1(i+)	10 meseci, umro, sistemska bolest

Tabela 4: Patohistološka obeležja i preživljavanje N1/CK+ bolesnika

Kod većine N-/CK+, ili N1/CK+ pacijata, mikrometastaze ili izolovane tumorske ćelije su bile lokalizovane u perifernim zonama limfnih nodusa. (Slika 1,2, prilog rezultatima).

5.11 ANALIZA ISPITIVANIH PATOHISTOLOŠKIH FAKTORA

Kompletne postoperativne patohistološke parametre koji su omogućili evaluaciju preživljavanja zadovoljilo je ukupno 55 bolesnika. Ukupno je bilo 42 bolesnika ženskog pola i 13 muškog pola. Prosečna starost bolesnika iznosila je $53,54 \pm 9,04$ godina. Sveukupna medijana preživljavanja je bila 18,00 meseci (opseg 11,89 do 24,11). Ukupno 42 (76%) bolesnika je preminulo, a njih 13 (24,%) je živo u momentu završetka studije. Dvogodišnje preživljavanje u ovoj grupi bolesnika zabeleženo je kod 27 bolesnika (46.5%). Histološki T stadijum, kao i histološki gradus tumora nisu pokazali značajan uticaj na preživljavanje. Sve ostale analizirane varijable su bile značajni prediktori ukupnog preživljavanja. Visoka statistička značajnost u

krivama preživljavanja bila je prisutna kod N stadijuma, ekstrakapsularnog rasta, perineuralne i limfo-vaskularne invazije tumora. U narednom tekstu iznećemo analizu svih patohistoloških faktora, a potom i analizu multivarijantne analize ovih faktora sa ciljem da se ustanovi koji od navedenih faktora ima najveću prediktivnu vrednost. Nakon određenih patohistoloških T i N stadijuma bolesti, klinički stadijum bolesti II imao je 1 bolesnik (1.8%), klinički stadijum III 16 (29,1%) bolesnika, a 38 (69,1%) bolesnika klinički stadijum IV. Proizilazi da je čak 54 bolesnika (98.2%) imalo uznapredovale stadijume bolesti III i IV.

5.12 ANALIZA T STADIJUMA BOLESTI

Preoperativno procenjeni klinički T2 stadijum bio je prisutan kod 11 bolesnika, klinički T3 kod 21, a klinički T4 kod 23 bolesnika. U odnosu na patohistološki T stadijum, klinički T2 je bio pravilno procenjen kod 4 od 11 bolesnika (36%), klinički T3 kod 21 od 25 bolesnika (84%), a klinički T4 kod 23 od 26 bolesnika (88%).

Od ukupno 55 bolesnika, patohistološki T2 stadijum bolesti bio je prisutan kod 4 bolesnika (7.3%), kod 25 bolesnika zabeležen je T3 stadijum (45.4%), dok je kod 26 bolesnika bio prisutan T4 stadijum bolesti (47.3%). Ukupno su 2 bolesnika sa T2 stadijumom bili živi u momentu završetka studije (50 %), 7 (28%) živih koji su imali T3 stadijum bolesti, dok su 4 bolesnika sa T4 stadijumom (15.4%) bila živa. Statističkom analizom nije pokazano da postoji razlika u preživljavanju između bolesnika sa različitim T stadijumom bolesti ($p=0,097$, $p>0.05$). U tabeli 5 su prikazani ukupni brojevi i procenti bolesnika u odnosu na ishod lečenja, kao i medijane preživljavanja po T stadijumu bolesti.

Varijable	N	%	Ishod lečenja		Medijana SP (95%IP)	p
			Umrli	Preživeli(%)		
T stadijum						
2	4	7.3	2	2 (50)	15.00 (0.00-31.803)	
3	25	45.4	18	7 (28)	24.00(19.98-28.02)	0.097
4	26	47.3	22	4 (15.4)	17.00(10.36-23.36)	

5.13 ANALIZA PREŽIVLJAVANJA U ODNOSU NA VELIČINU TUMORA

Veličina tumora je iskazana dvojakom, kao najveći dijametar tumora, odnosno klasifikacijom na tumore veće ili manje od 40 mm. Ukoliko je korišćen najveći dijametar tumora, pokazano je da postoji negativna korelacija sa konačnim ishodom, odnosno petogodišnjim preživljavanjem ($\rho = -0.261$, $p = 0.054$). Ukoliko su tumori podeljeni na veće i manje od 40 mm postojala je još izraženija predikcija konačnog ishoda ($\rho = -0.282$, $p = 0.037$, $p < 0.05$), odnosno lošiji konačni ishod imali su bolesnici sa tumorima većim od 40 mm. Nije postojala korelacija između veličine tumora i N stadijuma bolesti ($\rho = 0.049$, $p = 0.723$, $p > 0.05$).

5.14 ANALIZA PREŽIVLJAVANJA U ODNOSU NA POSTOJANJE REZIDUALNE TUMORSKE BOLESTI

R0 rezidualni status je zabeležen kod 43 (78.2%) bolesnika, a R1 kod 12 (21.8%) bolesnika. U R0 grupi bolesnika, u momentu završetka studije je bilo 12 živih (27.9%). U R1 grupi je preživeo jedan bolesnik (8.3%). Nije postojala statistička razlika u preživljavanju u odnosu na prisustvo rezidualne tumorske bolesti ($p < 0.510$), iako je bila na granici statističke značajnosti.

U tabeli 6 prikazani su ukupni brojevi bolesnika i procenti u odnosu na ishod lečenja, kao i medijane preživljavanja u odnosu na prisustvo rezidualne tumorske bolesti

Varijable	N	%	Broj događaja		Medijana SP (95%IP)	p
			Umrli	Preživeli(%)		
R status						
R0	43	78.2	31	12 (27.9)	18 (8.61-27.39)	0.510
R1	12	21.8	11	1 (8.3)	18.00(15.73-20.26)	

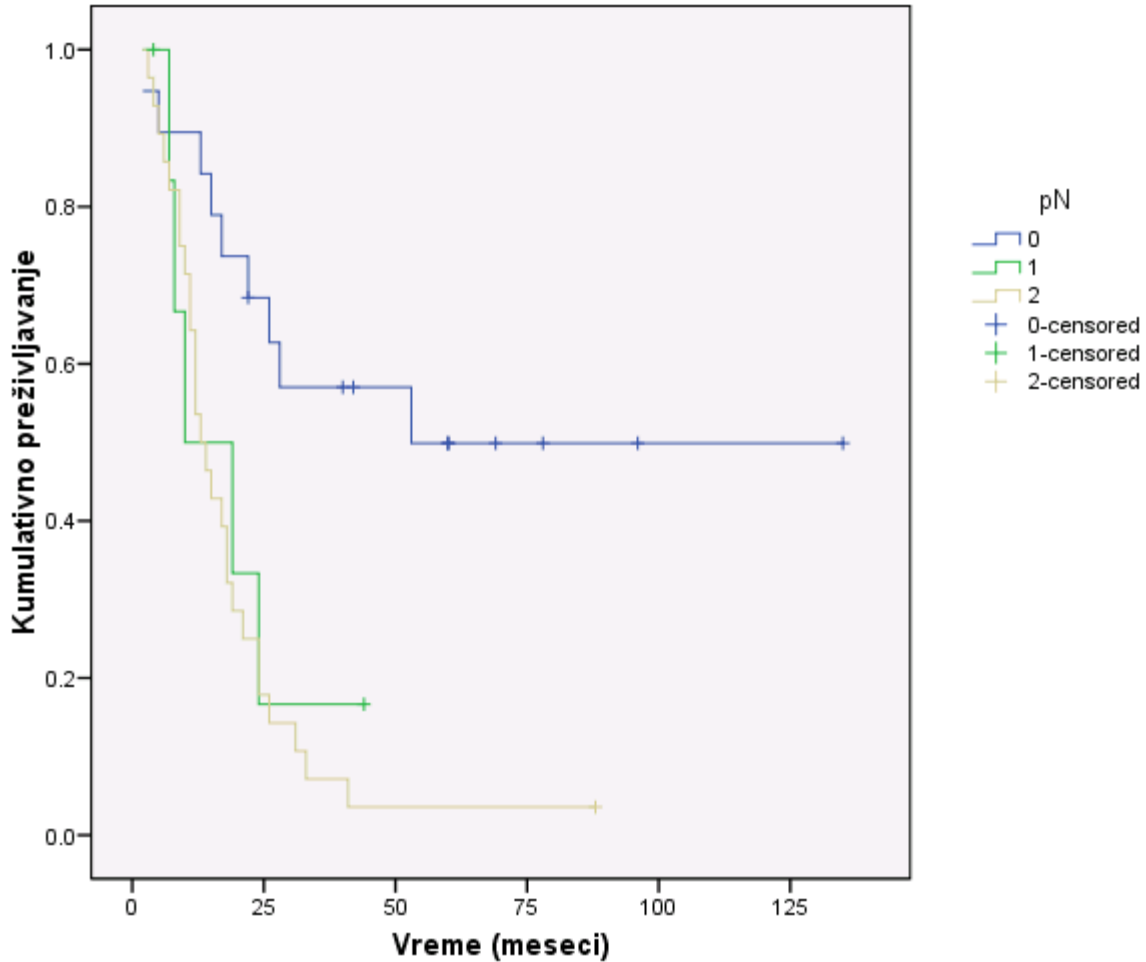
5.15 ANALIZA N STADIJUMA BOLESTI

Od ukupno 55 bolesnika, 17 je imalo N0 bolest, 8 bolesnika N1, i 30 N2 stadijum bolesti. Ukupno preživljavanje u grupi bolesnika sa N0 stadijumom je bilo 58,8% (10/17). Kod bolesnika sa N1 stadijumom 25,0% (2/8), dok je 1 bolesnik (3,3%) sa N2 stadijumom bio živ u momentu završetka studije. Statistička analiza je pokazala da postoji visoko statistički značajna razlika u preživljavanju u odnosu na N stadijum bolesti. Bolesnici sa N0 stadijumom su imali statistički značajno bolje preživljavanje u odnosu na bolesnike na N1 i N2 stadijumom ($p < 0,01$).

U tabeli 7 su prikazani ukupni brojevi bolesnika i procenti bolesnika u odnosu na ishod lečenja, kao i medijane preživljavanja u odnosu na N stadijum bolesti.

Varijable	N	%	Ishod lečenja		Medijana SP (95% IP)	p
N gradus**			umrli	preživeli		
0	17	30.9	7	10 (58.8)	53-bez IP	
1	8	14.5	6	2(25.0)	12 (8,65-15,34)	P<0,01
2	30	54.5	29	1 (3.3)	17(13,33-20,66)	

Na grafikonu 8 su prikazane krive preživljavanje kod bolesnika u zavisnosti od N stadijuma bolesti



Grafikon 8: Krive preživljavanja pacijenata u odnosu na histološki N gradus HPK

5.16 ANALIZA PREŽIVLJAVANJA U ODNOSU NA HISTOLOŠKI GRADUS TUMORA

Ukupno je bilo 38 bolesnika (69.1%) sa histološkim gradusom 1, 13 bolesnika sa gradusom 2 (23.6%), i 4 bolesnika (7.3%) sa histološkim gradusom 3. U momentu završetka studije, 10 bolesnika sa histološkim gradusom 1 je bilo živo (26.3%), a 3 (23.1%) sa histološkim gradusom 2. Nije bilo preživelih sa histološkim gradusom 3. Nije bilo statistički značajne razlike u preživljavanju u odnosu na histološki gradus tumora ($p= 0.23$, $p>0.05$).

U tabeli 8 su prikazani ukupni brojevi bolesnika i procenti bolesnika u odnosu na ishod lečenja, kao i medijane preživljavanja u odnosu na histološki gradus tumora.

Varijable	N	%	Broj događaja		Medijana SP (95%IP)	p
			Umrli	Preživeli(%)		
Gradus						
1	38	69.1	28	10 (26.3)	19(12.97-25.03)	
2	13	23.6	10	3 (23.1)	15 (11.72-18.28)	0.23
3	4	7.3	4	0 (0)	9.00 (7.4-10.6)	

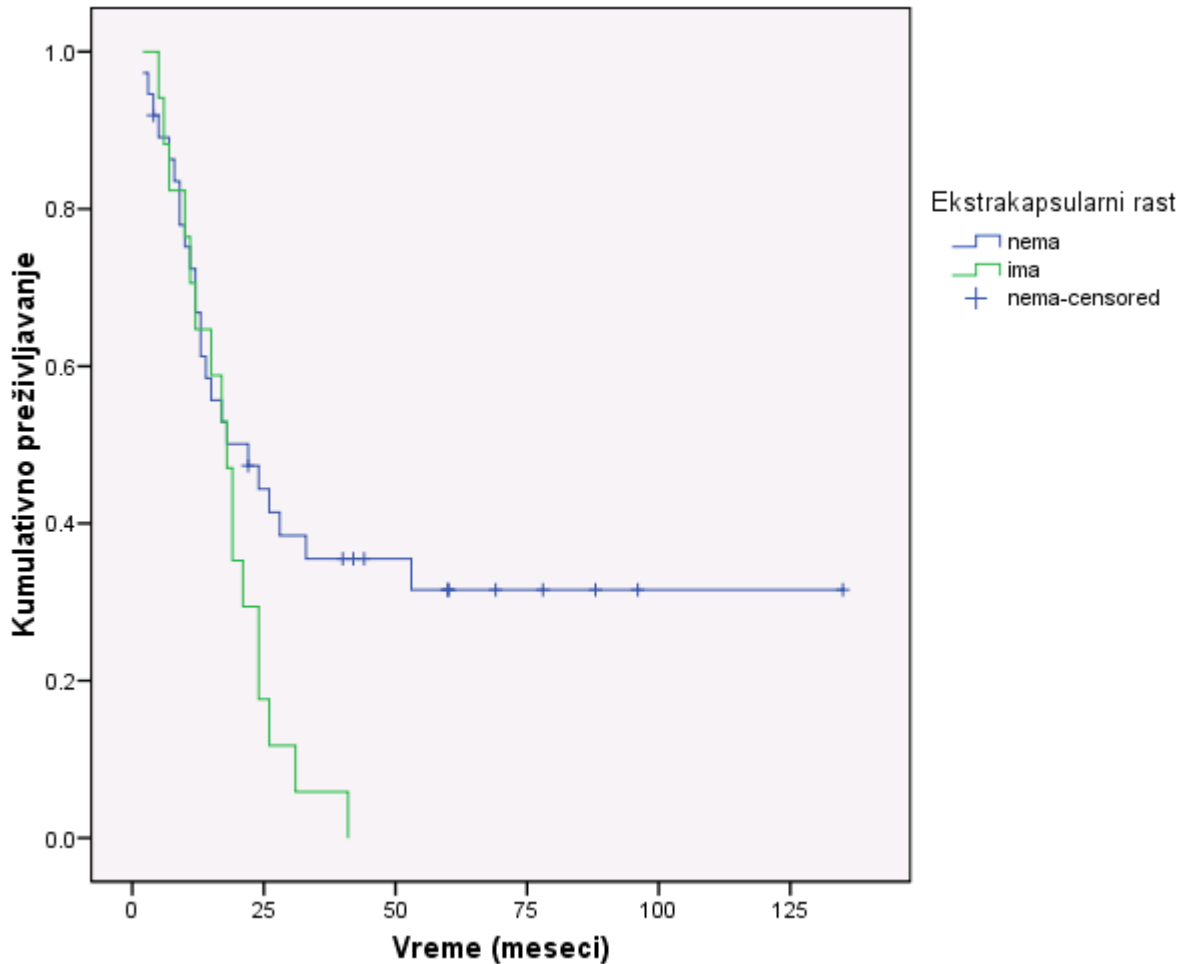
5.17 ANALIZA PREŽIVLJAVANJA U ODNOSU NA PRISUSTVO EKSTRAKAPSULARNOG RASTA

Ukupno 38 (69.1%) bolesnika nije imalo prisustvo ekstrakapsularnog rasta, dok je ekstrakapsularni rast bio prisutan kod 17 (30.9%) bolesnika. U grupi bolesnika koji nisu imali prisutan ekstrakapsularni rast u momentu završetka studije bilo je 13 (34.2%) živih. U grupi bolesnika sa prisutnim ekstrakapsularnim rastom nije bilo preživelih. Postojala je visoka statistička razlika u preživljavanju u odnosu na prisustvo ekstrakapsularnog rasta ($p < 0.04$).

U tabeli 9 prikazani su ukupni brojevi bolesnika i procenti u odnosu na ishod lečenja, kao i medijane preživljavanja u odnosu na prisustvo ekstrakapsularnog rasta (EK rast).

Varijable	N	%	Broj događaja		Medijana SP (95%IP)	p
			Umrli	Preživeli(%)		
EK rast						
Nema	38	69.1%	25	13 (34.2)	22.00(9.02-34.98)	0.04
Postoji	17	30.9	17	0	18.00(13.97-22.03)	

Na grafikonu 9 prikazane su krive preživljavanja u odnosu na postojanje ekstrakapsularnog rasta



Grafikon 9: Krive preživljavanja pacijenata u odnosu na prisustvo/odsustvo ekstrakapsularnog rasta

5.18 ANALIZA PREŽIVLJAVANJA U ODNOSU NA PRISUSTVO PERINEURALNE INVAZIJE

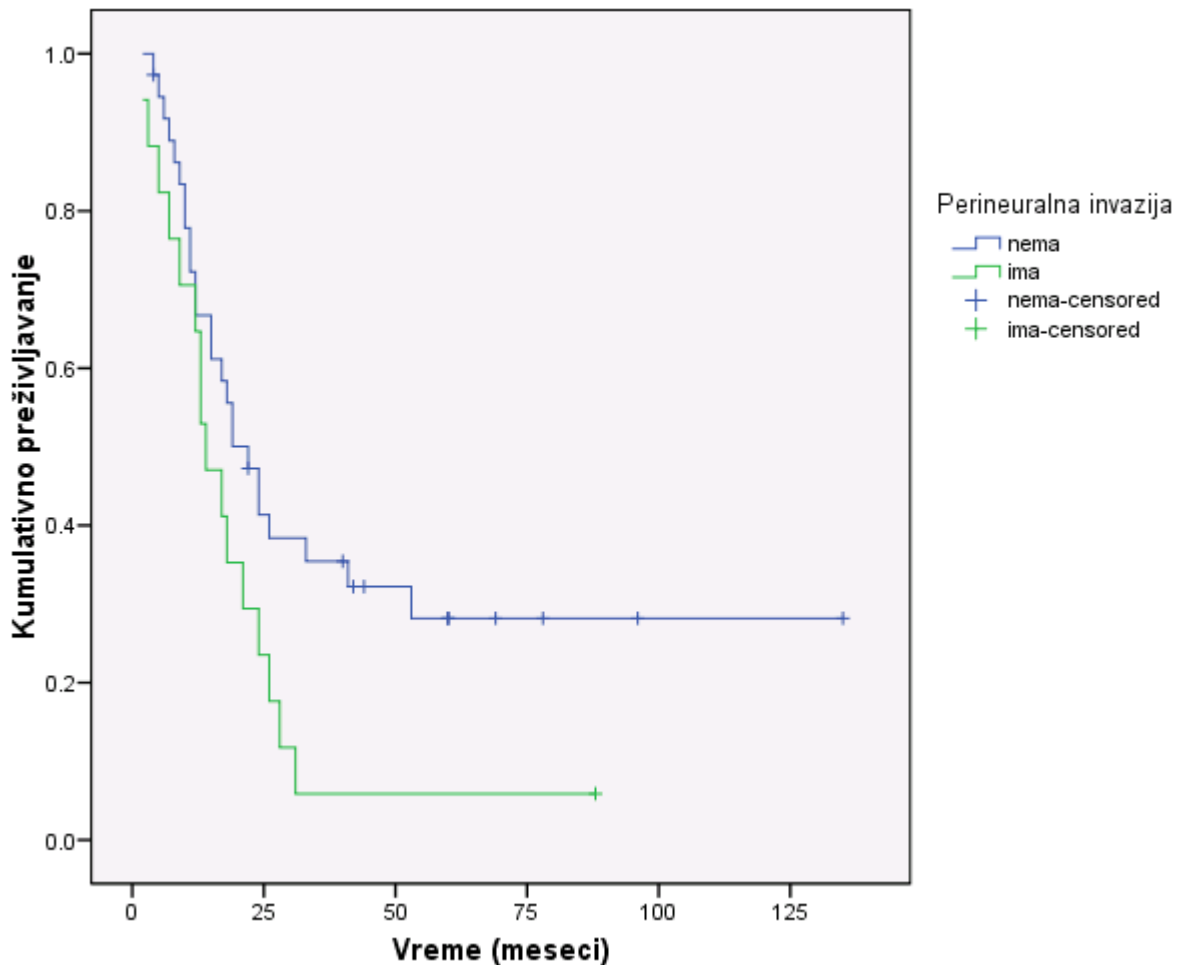
Ukupno 38 (69.1%) bolesnika nije imalo prisustvo perineuralne invazije, dok je perineuralna invazija bila prisutna kod 17 (30.9%) bolesnika. U grupi bolesnika koji nisu imali

prisutnu perineuralnu invaziju u momentu završetka studije bilo je 12 živih (31.6%). U grupi bolesnika sa prisutnom perineuralnom invazijom preživeo je jedan bolesnik (5.9%). Postojala je visoka statistička razlika u preživljavanju u odnosu na prisustvo perineuralne invazije ($p < 0.044$).

U tabeli 10 prikazani su ukupni brojevi bolesnika i procenti u odnosu na ishod lečenja, kao i medijane preživljavanja u odnosu na prisustvo perineuralne invazije.

Varijable	N	%	Broj događaja		Medijana SP (95%IP)	p
			Umrli	Preživeli(%)		
PN invazija						
Nema	38	69.1	26	12 (31.6)	22.00 (15.13-28.87)	0.041
Ima	17	30.9	16	1 (5.9)	14.00 (8.96-19.04)	

Na grafikonu 10 prikazane su krive preživljavanja u odnosu na postojanje perineuralne invazije



Grafikon 10: Krive preživljavanja pacijenata u odnosu na prisustvo/odsustvo perineuralne invazije

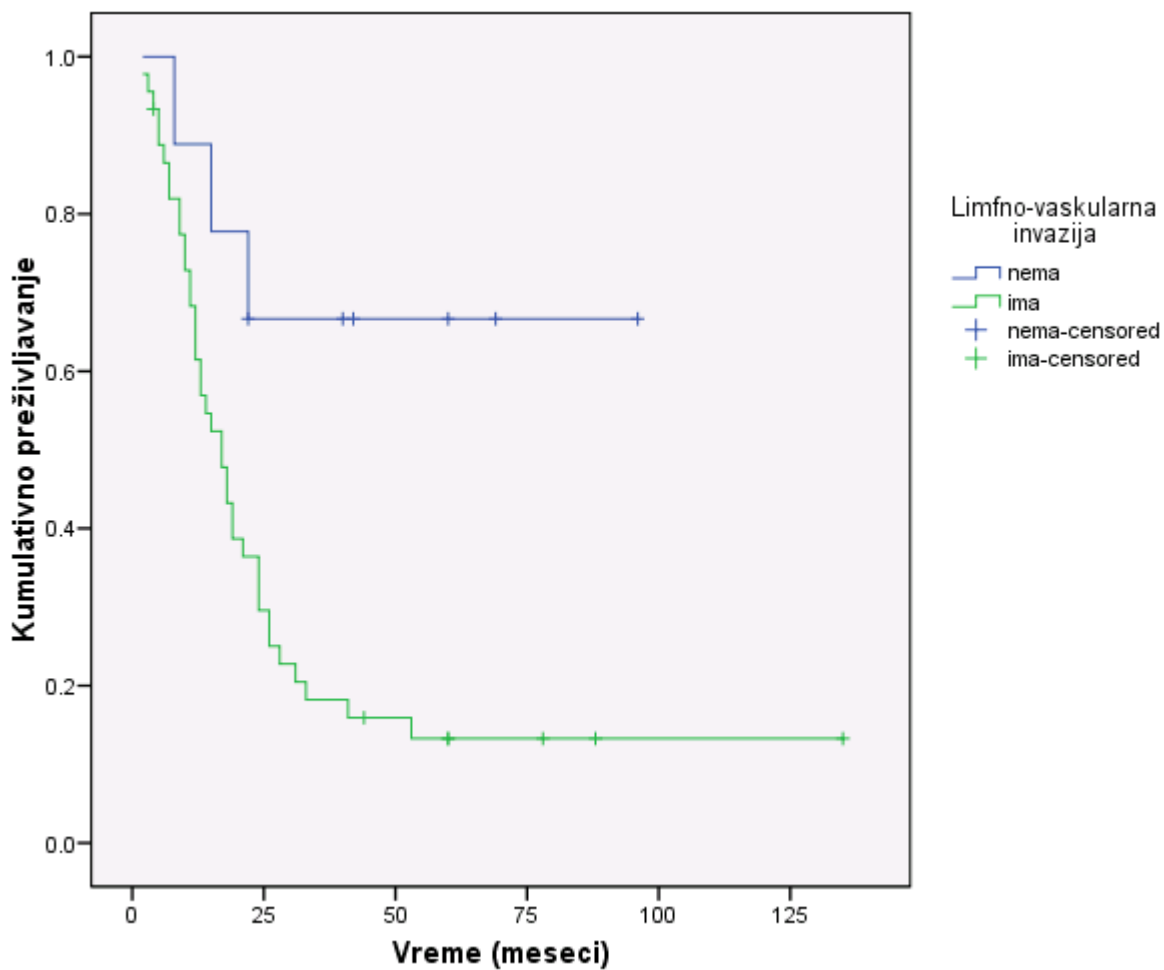
5.19 ANALIZA PREŽIVLJAVANJA U ODNOSU NA PRISUSTVO LIMFOVASKULARNE INVAZIJE

Ukupno 9 (16.4%) bolesnika nije imalo prisustvo limfovaskularne invazije, dok je limfovaskularna invazija bila prisutna kod 46 (83.6%) bolesnika. U grupi bolesnika koji nisu imali prisutnu limfovaskularnu invaziju, u momentu završetka studije bilo je 6 živih (66.7%). U grupi bolesnika sa prisutnom limfovaskularnom invazijom bilo je 7 živih (15.6%). Postojala je visoka statistička razlika u preživljavanju u odnosu na prisustvo limfovaskularne invazije ($p < 0.01$).

U tabeli 11 prikazani su ukupni brojevi bolesnika i procenti bolesnika u odnosu na ishod lečenja, kao i medijane preživljavanja u odnosu na prisustvo limfovaskularne invazije (LV invazije).

Varijable	N	%	Ishod lečenja		Medijana SP (95%IP)	p
			Umrli	Preživeli(%)		
LV invazija						
Nema	9	16.4	3	6(66.7)	18 (11.89-24.11)	0.01
Prisutna	46	83.6	39	7(15.6)	17.00 (11.60-22.40)	

Na grafikonu 11 prikazane su krive preživljavanja u odnosu na postojanje limfovaskularne invazije



Grafikon 11: Krive preživljavanja pacijenata u odnosu na prisustvo/odsustvo limfo-vaskularne invazije

5.20 IMUNOHISTOHEMIJSKA ANALIZA EKSPRESIJE EGFR i p53

Dobru ekspresiju p53 imalo je 34 bolesnika (63%), dok je kod 20 bolesnika zabeležena slaba ekspresija p53. Dobru ekspresiju EGFR imalo je 49 bolesnika (90.7%), dok je slaba ekspresija zabeležena kod 5 bolesnika (9.3%). Slabu ekspresiju p53 i EGFR imalo je 5 bolesnika (9.3%), slabu ekspresiju p53, a dobru EGFR 15 bolesnika, dok je 34 bolesnika (63%) imalo dobru ekspresiju oba faktora. (Tabela 12). Postoji snažna korelacija između ova dva faktora, odnosno tendencija ka udruženoj ekspresiji $p=0.425$, $p=0.008$, $p<0.05$. Svi bolesnici koji nisu imali ekspresiju EGFR su preminuli kao i svi bolesnici sa slabom ekspresijom EGFR i p53. Statistički nije bilo značaja u konačnom ishodu u odnosu na slabu ili dobru ekspresiju p53 ($p=0.903$, $p>0.05$). Takođe, nije bilo statistički značajne razlike u preživljavanju bolesnika sa dobrom ili lošijom ekspresijom EGFR, $p=0.186$, $p>0.05$. Nije bilo ni statistički značajne razlike u preživljavanju u odnosu na TTP, $p=0.186$, $p>0.05$. Zaključujemo da nema statistički značajne razlike u ispoljavanju učestalosti imunohistohemijских parametara (p53, EGFR, TTP) kod bolesnika koji su umrli u odnosu na one koji su preživeli u petogodišnjem intervalu.

Varijable	N (%)	Umrli
		41(100)
Ekspresija p 53 gena		
Slaba ekspresija p 53 gena	20 (37)	15(36.6)
Dobra	34 (63)	26(63.4)
EGFR		
Nema	5 (9,3)	5(12.2)
Ima EGFR	49 (90.7)	36(87.8)
TTP+		
Dobra ekspresija p53 i EGFR	34 (63)	26(63.4)
Dobra ekspresija EGFR a slabija p53	15 (27.8)	10(24.4)
Slaba ekspresija i EGFR i p53	5 (9.3)	5(12.2)

Tabela 12: Ekspresija p53, EGFR i TTP u odnosu na ishod preživljavanja

Načinjena je korelacija N statusa u odnosu na ekspresiju p 53 i EGFR. Nije pokazana statistička povezanost ova dva parametra ($\rho = -0.094$, $p = 0.494$, $p > 0.05$ za p 53, odnosno $\rho = -0.053$, $p = 0.699$, $p > 0.05$ za EGFR). Učinjena je i korelacija sledećih parametara sa ekspresijom p 53 i EGFR. Ispitivani su posebno zahvaćenost nivoa limfnih nodusa II, III, IV i VI, zatim ukupan broj pozitivnih limfnih nodusa, prisustvo bilateralno zahvaćenih limfnih nodusa. Nije ukazano da postoji statistički značajna korelacija bilo kojeg od ovih faktora sa ekspresijom p53 i EGFR. (tabela 13)

Isti faktori poređeni su i sa zajedničkom ekspresijom p53 i EGFR (TTP). Takođe niti jedan od ispitivanih faktora nije pokazao statističku značajnost, odnosno nije bilo pojačane ekspresije ispitivanih imunohistohemijskih parametara u odnosu na N stadijum, broj zahvaćenih nivoa, bilateralnu zahvaćenost niti ukupan broj pozitivnih limfnih nodusa.

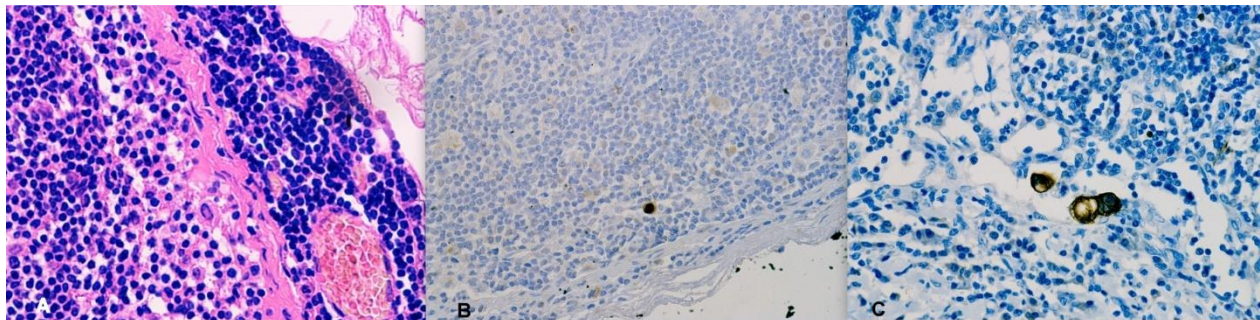
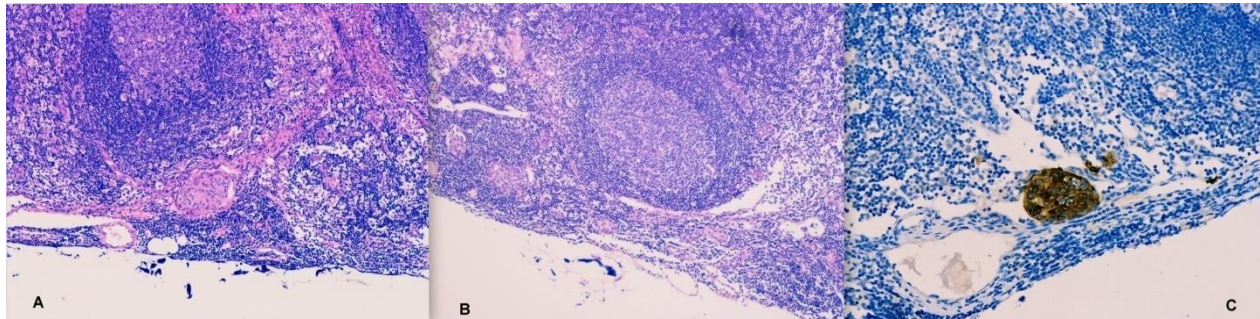
		Ekspresija p53	Ekspresija EGFR
Zahvaćenost nivoa II	Correlation	0.096	0.018
	Coeficcient	0.564	0.914
	Sig. (2-tailed)		
Zahvaćenost nivoa III	Correlation	-0.030	-0.136
	Coeficcient	0.856	0.416
	Sig. (2-tailed)		
Zahvaćenost nivoa IV	Correlation	0.101	-0.074
	Coeficcient	0.544	0.659
	Sig. (2-tailed)		
Zahvaćenost nivoa VI	Correlation	-0.201	0.136
	Coeficcient	0.226	0.416

	Sig. (2-tailed)		
Ukupan broj pozitivnih nodusa	Correlation	-0.161	-0.026
	Coeficcicent	0.239	0.848
	Sig. (2-tailed)		
Bilateralna zahvaćenost	Correlation	0.149	0.028
	Coeficcicent	0.713	0.341
	Sig. (2-tailed)		
Ukupan broj zahvaćenih nivoa	Correlation	-0.093	-0.049
	Coeficcicent	0.500	0.722
	Sig. (2-tailed)		

Tabela 13: korelacija parametara limfonodalne zahvaćenosti sa ekspresijom p53 i EGFR

Kao poseban faktor od mogućeg značaja za pojačanu ekspresiju p53 i EGFR analizirana je veličina tumora. Posebno je načinjena korelacija najvećeg dijametra tumora sa ekspresijom p53 i EGFR, a potom je načinjena podela na tumore veće i manje od 40 mm i učinjena korelacija sa p53 i EGFR. Nije bilo statističke povezanosti između veličine tumora i ekspresije p53 i EGFR ($\rho = -0.187$, $p = 0.171$, $p > 0.05$ za p 53, odnosno $\rho = -0.178$, $p = 0.194$, $p > 0.05$ za EGFR). Takođe, ukoliko su tumori podeljeni na veće i manje od 40 mm nije bilo ispoljene statističke povezanosti sa ekspresijom navedenih imunohistohemijskih parametara ($\rho = -0.205$, $p = 0.134$, $p > 0.05$ za p 53, odnosno $\rho = -0.130$, $p = 0.342$, $p > 0.05$ za EGFR).

Prilog: Prikaz mikrometastaza i izolovanih tumorskih ćelija standardnom patohistologijom i imunohistohemijskom obradom



5.21 MULTIVARIJANTNA ANALIZA FAKTORA PREŽIVLJAVANJA

U multivarijantnu analizu uključeni su sledeći faktori, za koje je prethodnim analizama pokazano da predstavljaju statistički značajne prediktore za preživljavanje:

1. N stadijum bolesti
2. Prisustvo limfovaskularne invazije
3. Prisustvo ekstrakapsularnog rasta
4. Prisustvo perineuralne invazije

Prema rezultatima Cox proporcionalnog regresionog modela, statistički najbitniji nezavisni prediktor preživljavanja je bio N gradus. Multivarijantnim modelom je utvrđen statistički značajan uticaj N stadijuma pri čemu je $HR=1,85$ ($95\%IP=1,24-2,77$), ($\beta=0,69$, $p<0,01$).

6 DISKUSIJA

Hirurško lečenje karcinoma hipofarinksa je veoma kompleksno iz nekoliko razloga. Prva dilema sa kojom se suočava hirurrg predstavlja opseg resekcije hipofarinksa i jednjaka. U tom smislu, postoji čitav niz hirurških metoda, od pošteđnih (parcijalne resekcije zida), do ekstenzivnih resekcija koje podrazumevaju totalnu faringolaringoezofagektomiju. Prilikom donošenja odluke o opsegu resekcije neophodno je poštovanje onkoloških principa, tj. težnja ka izvođenju R0 resekcije. S obzirom na dominantnu zastupljenost uznapredovalih (93% T3 i T4) tumora u našoj seriji, parcijalne resekcije zida hipofarinksa nisu bile indikovane ni u jednom slučaju, već je kod svih pacijenta učinjena totalna faringolaringektomija. Iz istog razloga, kod najvećeg broja pacijenata je postojala značajna invazija cervikalnog jednjaka (51), te je učinjena totalna faringolaringoezofagektomija i rekonstrukcija želudačnim transplantatom, dok je kod manjeg broja pacijenata (4), kod kojih je tumor bio ograničen na hipofarinks, učinjena faringolaringektomija i segmenta resekcija vratnog dela jednjaka uz rekonstrukciju slobodnim jejunalnim graftom.

Drugu, podjednako važnu dilemu, predstavlja izbor tipa disekcije vrata, koja je sastavni deo radikalnog hirurškog lečenja karcinoma hipofarinksa. Od izuzetnog značaja je primena odgovarajućeg tipa disekcije, koja će obuhvatiti sve rizične ili metastatski izmenjene grupe limfnih čvorova, istovremeno poštujući onkološke principe, a sa druge strane da je praćena što manjim morbiditetom. Moguće opcije su radikalna, modifikovana radikalna i selektivna disekcija vrata. Kada je prisutna klinički evidentna limfadenopatija na vratu (kN+), izvođenje disekcije je obavezno. Zavisno od ekstenzivnosti limfadenopatije (N stadijum), mogu se primeniti ipsilateralno ili bilateralno pomenuti tipovi disekcije. Mnogo veću dilemu predstavlja klinički negativan (kN0) nalaz na vratu. Još uvek ne postoji konsenzus oko najoptimalnijeg tretmana klinički negativnog nalaza na vratu. Moguće terapijske strategije u ovom slučaju predstavljaju; pažljivo praćenje i eventualni tretman u slučaju pojave klinički evidentnih metastaza; profilaktičko zračenje; i elektivna disekcija vrata. S obzirom da značajan broj pacijenata sa kN0 nalazom na vratu ima okultne metastaze, tokom perioda praćenja može doći do pojave recidiva na vratu, koji nije uvek lako izlečiv (bilo disekcijom vrata ili zračenjem). Ovakva mogućnost je navela mnoge eksperte da preporuče elektivni tretman pacijenata sa kN0 nalazom na vratu. Izbor između profilaktičkog zračenja i elektivne disekcije vrata zavisi od mnogih faktora, pre svega od

tipa lečenja primarnog tumora, iskustva lekara i institucije i na kraju od izbora samog pacijenta. Većina autora predlaže izvođenje elektivne disekcije vrata, što potvrđuju rezultatima brojnih anatomskih studija limfne drenaže, kao i kliničkih studija o incidenci i distribuciji limfonodalnih metastaza zavisno od lokalizacije primarnog tumora. Kada se elektivna disekcija primenjuje u tretmanu kN0 nalaza na vratu moraju se uzeti u obzir sledeća pitanja: kolika je incidenca okultnih metastaza kod pacijenata sa kN0 nalazom, da li okultne metastaze utiču na ishod lečenja i da li primenjena elektivna disekcija ima terapijsku vrednost, odnosno postoji li benefit od uklanjanja vratnih metastaza koje su toliko male da se ne mogu identifikovati palpacijom, kliničkim i radiološkim pregledom. Iako je prognostički značaj okultnih metastaza još uvek nedovoljno jasan, imajući u vidu istovremeni prognostički uticaj T stadijuma, većina autora smatra da je njihov uticaj na ukupno preživljavanje gotovo identičan uticaju klinički evidentnih (palpabilnih) limfonodalnih metastaza. Naime, brojne studije su pokazale da je ukupno preživljavanje pacijenata sa okultnim metastazama skoro dvostruko kraće od pN0 pacijenata.

U našoj studiji lateralna selektivna disekcija vrata je primenjena kao elektivna i terapijska procedura. Upotreba selektivne disekcije, u tretmanu pacijenata sa karcinomom hipofarinksa, je zasnovana na kliničkim i patološkim studijama koje su pokazale predvidljiv obrazac metastaziranja u lateralne jugularne limfne noduse, kod klinički negativnog i pozitivnog nalaza na vratu. U kontekstu u kojem je upotrebljena, a to su pacijenti sa klinički negativnim, kao i selektirani pacijenti sa klinički pozitivnim nalazom na vratu, odnosno prisustvom minimalne limfonodalne bolesti, selektivna disekcija ispunjava onkološke principe.

Selektivna disekcija je metoda izbora kod pacijenata sa klinički negativnim nalazom na vratu (kN0). Proširene disekcije, radikalna i modifikovana radikalna, sa uklanjanjem svih nivoa limfnih čvorova sa jedne strane vrata i nelimfatičnih struktura nemaju primenu i opravdanje kod ove grupe pacijenata. Naime, u literaturi nije zabeležen ni jedan slučaj prisustva okultnih metastaza u svim nivoima, a pogotovo u nivoima I i V čija je disekcija, naročito nivoa V, udružena sa postoperativnim morbiditetom¹⁸⁹.

Upotreba selektivne disekcije kod klinički palpabilnih metastaza (kN+) je u izvesnoj meri još uvek kontraverzna, iako proširenje indikacija na ovu grupu pacijenata izgleda logično¹³⁵. U odsustvu faktora koji menjaju normalan tok limfe na vratu, prethodna hirurška intervencija, radioterapija ili masivna obstruktivna adenopatija, primena disekcije koja isto kao i radikalniji

oblik uklanja metastaze ili rizične limfne noduse sasvim je opravdana i validna¹⁶⁵. Tradicionalno standardni način tretmana klinički palpabilne metastatske bolesti na vratu (veći deo prošlog veka), bila je radikalna disekcija. Međutim, u prisustvu multiplih metastatskih limfnih nodusa i ekstrakapsularnog rasta stepen recidiva je bio 25–42%¹⁴¹. Nezaovoljavajuća kontrola regionalne bolesti i visok prateći morbiditet bili su podsticaj za pronalaženje onkološki efikasnih, ali manje mutilantnih tipova disekcija. Bolje shvatanje šeme limfne drenaže i fascijalnih kompartmenta vrata, kao i indikacija za adjuvantnu terapiju, dodatno su uticali na odustajanje od rutinske upotrebe radikalne disekcije kod svih pacijenata sa palpabilnim nodusima¹³⁵. Modifikacija je učinjena na logičan način, zasnovan na anatomskim i onkološkim principima. Anatomske studije su potvrdile da limfne strukture vrata leže unutar sistema aponeurotskih prostora koji obavijaju mišiće, sudove i nerve, tako da osim bliskog anatomskog odnosa sa limfnim sistemom nemaju direktnu međusobnu vezu, te je rutinsko uklanjanje nerava, mišića i sudova u svim slučajevima palpabilnih nodusa nepotrebno¹⁶⁵. Takođe je ukazano na predvidljiv tok limfe. Prisustvo i funkcionalnost zalistaka u limfnim sudovima sprečava retrogradni protok limfe od jugularnog lanca ka posteriornom trouglu vrata, što ima za rezultat izuzetno retke metastaze u istom^{159,190}. Druge studije su pokazale predvidljiv obrazac metastatskog širenja karcinoma različite lokalizacije gornjeg aerodigestivnog trakta, kao i relativni rizik zahvatanja pojedinih nivoa limfnih čvorova, što je poslužilo kao osnova za definisanje širine pojedinih tipova selektivne disekcije. U kliničkoj studiji iz 1972 godine, koja je obuhvatila 1155 pacijenata sa klinički evidentnim metastazama, *Lindberg* je pokazao da karcinom piriformnog sinusa najčešće metastazira ipsilateralno u nivoe II, III i IV, i to opadajućom frekvencom. Metastaze u posteriornom trouglu su povremeno konstatovane, a u submentalnom i submandibularnom trouglu izuzetno retko. Pomenuta studija nije dala podatke o okultnim metastazama⁷¹. *Byers* je analizirajući patohistološke preparate posle 648 modifikovanih disekcija vrata, kod različite lokalizacije karcinoma gornjeg aerodigestivnog trakta, potvrdio *Lindberg-ove* navode, a takođe pokazao da se i okultne metastaze kod karcinoma hipofarinksa najčešće nalaze u nivoima II, III i IV⁷². Najdetajniju i najsveobuhvatniju analizu distribucije limfonodalnih metastaza kod karcinoma gornjeg aerodigestivnog trakta dao je *Shah* sa saradnicima, analizirajući rezultate 1119 radikalnih disekcija vrata kod 1081 pacijenta. Kod pacijenata sa karcinomom hipofarinksa i klinički evidentnim metastazama na vratu, većina metastaza je bila u nivoima II, III i IV dok su nivoi I i V bili zahvaćeni u 10% i 11% slučajeva. Konstatovano je i da prevalenca metastaza u

nivou V, kada su zahvaćeni nivoi II i III, iznosi 0-1%, a raste na 16% kada su prisutne metastaze u nivou IV. Druge studije su potvrdile metastaze u nivou V samo u slučajevima postojanja metastaza u drugim nivoima (II,III i IV). U istoj studiji, *Shah* je pokazao da je većina okultnih metastaza kod karcinoma hipofarinksa lokalizovana u istim nivoima II, III i IV i ni u jednom slučaju u nivoima I i V¹⁰⁷. *Candela* je u seriji od 333 pacijenta, (126 karcinoma hipofarinksa i 217 karcinoma orofarinksa) koji su podvrgnuti radikalnoj disekciji vrata, takođe pokazao da su nivoi II, III i IV pod najvećim rizikom za metastaze kod pacijenata sa karcinomom hipofarinksa. Kod kN0 pacijenata, nivoi I i V nisu bili zahvaćeni ni u jednom slučaju, dok su kod kN + nalaza na vratu metastaze nađene u nivou I i V u 10% i 11% slučajeva. Metastaze u nivou V su uvek bile udružene sa metastazama u drugim nivoima, tako da su se javljale samo u N2 ili višem stadijumu¹⁰⁹.

Shodno navedenim podacima, selektivna disekcija u novije vreme ima sve veću primenu u tretmanu karcinoma hipofarinksa, kao “*staging*” i terapijska procedura, kod klinički negativnog nalaza na vratu (kN0), ali i kod selektiranih pacijenata sa minimalnom, klinički evidentnom bolešću (mobilni limfni nodusi manji od 3cm).

Rukovodeći se pomenutim saznanjima, kod svih pacijenata u našoj seriji je primenjena obostrana selektivna disekcija vrata, koja je obuhvatala nivoe II, III, IV i VI, uz primenu postoperativne radio i/ili hemioterapije, zavisno od patohistološkog nalaza. Disekcija je rađena obostrano zbog lokalizacije i ekstenzivnosti primarnog tumora. U preko 90% slučajeva se radilo o T3 i T4 tumorima, koji su zahvatali više od 2/3 cirkumference, tumorima koji su lokalizovani centralno (poskrikoidni karcinom i zadnji zid) ili tumorima piriformnog sinusa koji infiltrišu sva tri zida i prelaze medijalnu liniju.

U periodu od 01.01.1978. do 01.01.2013. godine u Centru za hirurgiju jednjaka je operisano ukupno 102 pacijenata sa karcinomom hipofarinksa. Od tog broja, kod njih 55 je učinjena uniformna, obostrana, selektivna disekcija vrata (nivoi II, III, IV i VI). Ukupno je učinjeno 110 disekcija i pregledano preparata. Nije zabeležen ni jedan slučaj intrahospitalnog mortaliteta.

Preoperativnim dijagnostičkim metodama, koje su uključivale klinički pregled, palpaciju vrata i CT pregled vrata (poslednjih 5 godina MDCT) kod 27 pacijenata (49,1%) nalaz na vratu je procenjen kao klinički negativan (kN0). Kod ostalih 28 pacijenata (50,9%) nalaz je karakterisan

kao klinički pozitivan (kN+). Nakon izvršene selektivne disekcije vrata i standardnog patohistološkog pregleda, kod 14 kN0 pacijenata (51,9%) je potvrđeno odsustvo metastaza, dok su kod 13 (49,1%) nađene okultne nodalne metastaze (tabela 1). U kN+ grupi pacijenata, kod njih 25 (89,3%) metastaze su potvrđene patohistološkim pregledom, a kod 3 pacijenta (10,7%) metastaze nisu nađene. U pogledu zastupljenosti klinički pozitivnih ili negativnih nalaza na vratu rezultati naše serije se donekle razlikuju od rezultata iz svetske literature. Zabeležen procenat kN+ pacijenata u našoj seriji od 50,9 % je nešto niži od zastupljenosti ovih pacijenata u svetskim studijama, gde se navodi procenat od 55 do 75%^{122,191}. Dobijena razlika se može objasniti strogo selektiranom grupom pacijenata u našoj seriji, što podrazumeva pacijente sa minimalnom limfonodalnom bolešću (pokretnim limfnim nodusima, koji nisu fiksirani za okolne strukture, manji od 3cm u promeru)

Incidenca okultnih metastaza od 49,1 %, koja je dobijena u našoj seriji, je u skladu sa rezultatima nekoliko studija, gde se beleži procenat od 17-56%¹²². Retrospektivna studija sa Univerziteta u Pittsburgu, koja je obuhvatila 381 pacijenta sa različitim lokalizacijama karcinoma gornjeg aerodigestivnog trakta, između ostalih i hipofarinksa, posle elektivne disekcije, prethodno procenjenog kN0 vrata, i patohistološkog pregleda preparata pokazala je 36% okultnih metastaza kod karcinoma hipofarinksa¹⁹². I drugi autori su konstatovali značajnu incidencu okultnih metastaza kod karcinoma hipofarinksa. *Ogura* je sa saradnicima kod 50 pacijenata sa klinički negativnim nalazom na vratu našao 38% okultnih metastaza kod karcinoma piriformnog sinusa. U dve različite retrospektivne studije, koje su sproveli *Marks* sa saradnicima 1985 godine (66 pacijenata) i *Byers* 1988 godine (33pacijenta), zabeležena incidenca okultnih metastaza, takođe kod karcinoma piriformnog sinusa, je bila 47%, odnosno 56%^{72,193,194}. *Shah* je saopštio incidencu od 17% okultnih metastaza kod 24 pacijenta sa kN0 nalazom na vratu¹⁰⁷. *Jones* je takođe u retrospektivnoj analizi 32 pacijenta sa karcinomom hipofarinksa iz 1993 godine, konstatovao incidencu od 50% okultnih metastaza. Isti procenat u grupi od 24 pacijenta je saopštio i *Li* sa saradnicima 1996 godine^{195,196}. *Buckley i MacLennan* u prospektivnoj studiji iz 2000-te godine, koja je obuhvatila 16 pacijenata sa karcinomom hipofarinksa, su konstatovali ipsilateralno okultne metastaze u 56%, dok su kontralateralne bile prisutne u 37%⁹¹. Na osnovu navedenih rezultata, prosečna incidenca ipsilateralnih okultnih metastaza kod karcinoma hipofarinksa je izuzetno visoka, i iznosi 44%¹²².

Visok procenat okultnih metastaza, tj. lažno negativnih nalaza, je posledica nesavršenosti trenutno dostupnih dijagnostičkih procedura¹⁹⁷. Prema Američkom Komitetu za Rak (American Joint Committee on Cancer) klinički “*staging*” uključuje fizikalni pregled i primenu “*imaging*” procedura, kao što su CT, NMR, EHO pregled sa “*fine-needle*” aspiracijom i PET. Radiološki kriterijumi zahvaćenosti limfnih nodusa su: veličina pojedinačnog limfnog nodusa, oblik, prisustvo centralne nekroze ili ekstrakapsularnog rasta i broj nodusa¹⁹⁸. Limfni nodusi veći od 1-1,5 cm, koji su sferičnog oblika ili prisutni u grupi od 3 ili više, visoko su suspekti na prisustvo metastaza. Tačnost kliničke procene vrata je saopštena u mnogim studijama. Generalno postoji slaganje da fizikalni pregled može korektno odrediti stadijum u 70-80% , dok je tačnost CT-a, NMR-a i PET-a oko 80-90%¹⁹⁹⁻²⁰². Palpacija u kombinaciji sa CT-om pokazuje tačnost oko 90%. Problem sa pomenutim radiološkim procedurama je što ne mogu nedvosmisleno determinisati da li limfni čvorovi sadrže karcinom. Ni jedna od danas dostupnih “*imaging*” dijagnostičkih procedura nema 100% senzitivnost ili specifičnost²⁰³.

Limfni nodusi manji od 1cm mogu biti sumnjivi, ali ni ultrazvučna aspiraciona biopsija neće identifikovati manje metastatske limfne čvorove. Takođe, limfni čvorovi veći od 1cm, koji su CT-om procenjeni kao sumnjivi, mogu biti samo reaktivni. Tako su u našoj studiji zabeležena tri slučaja (10,7%) lažno pozitivnog kliničkog nalaza, što potvrđuje da kriterijum veličine nije dovoljno pouzdan. *Shah* je u svojoj studiji iz 1990. godine saopštio 18% preoperativno lažno pozitivnih nalaza¹⁰⁷. I drugi autori su saopštili različit procenat lažno pozitivnih nalaza na vratu, koji se kreće od 4,5% do 32%^{162,204,205}. Ovaj podatak ima važne implikacije, jer će ne mali broj pacijenata nepotrebno biti podvrgnut ekstenzivnijim disekcijama (radikalnoj i modifikovanoj), sa značajnim postoperativnim morbiditetom. Prema tome, pogrešna je pretpostavka da su svi uvećani limfni nodusi istovremeno i metastatski izmenjeni.

Od velike važnosti je saznanje da je prosečna veličina malignih limfnih čvorova 11,6 mm, a da je značajan procenat, 50% manji od 1cm i da u njima može biti prisutno ekstrakapsularno širenje^{206,207}. *Don* je u studiji koja je analizirala 957 limfnih nodusa nakon 36 disekcija vrata zbog karcinoma gornjeg aerodigestivnog trakta, našao 50% okultnih metastaza u limfnim nodusima manjim od 5mm⁹⁰. U prospektivnoj studiji, analizirajući limfonodalne metastaze karcinoma hipofarinksa i larinksa (primenom tehnike serijskih preseka), *Buckley i MacLennan* su našli da je čak jedna trećina pozitivnih nodusa manja od 3mm u promeru⁹¹.

Rezultati naše studije u pogledu veličine metastatskih limfnih nodusa su takođe u skladu sa rezultatima navedenih studija. Od 38 patohistološki N+ pacijenta, kod njih 13 (34,2%) zahvaćeni limfni nodusi su bili promera od 3-9 mm. Kod preostalih 25 (65,8%) pacijenata veličina najvećeg metastatskog limfnog nodusa nije prelazila 30mm.

Imajući u vidu predhodne podatke, koji pokazuju da je značajan procenat okultnih metastaza suviše mali da bi bio detektovan dostupnim dijagnostičkim procedurama, tretman kN0 vrata je obavezan, a zasnovan je na procenjenoj verovatnoći limfonodalnih metastaza. Ove informacije su dobijene patohistološkim studijama, koje su trenutno najprecizniji način određivanja N stadijuma vrata.

Iako su okultne metastaze veoma česte, ipak nisu prisutne kod svih pacijenata sa klinički negativnim vratom. Bez elektivne disekcije vrata, okultne metastaze će u jednom trenutku postati manifestne i zahtevati izvođenje terapijske disekcije, koja nije uvek uspešna. S druge strane, značajan procenat pacijenata će takvim pristupom biti podvrgnut nepotrebnoj elektivnoj disekciji i eventualnom morbiditetu. Donošenje odluke o neophodnosti izvođenja disekcije vrata mora biti rezultat kompromisa između potencijalne koristi, u smislu preživljavanja, i s druge strane, potencijalnog morbiditeta. Većina autora danas smatra da korist elektivnog tretmana premašuje rizik postoperativnog morbiditeta ako je prevalenca okultnih metastaza veća od 20%²⁰⁸. Ukoliko se u obzir uzme činjenica da je većina elektivnih operacija u današnje vreme selektivna disekcija, koja je praćena manjim morbiditetom i boljim funkcionalnim rezultatom, neki autori smatraju da bi granica za izvođenje disekcije trebala biti i manja, odnosno 15%^{209,210}. *The National Cancer Comprehensive Network* je usvojio stav po kojem se preporučuje elektivna disekcija vrata za pacijente sa karcinomom hipofarinksa, orofarinksa i supraglotičnog larinksa²¹¹. Kao alternativu elektivnoj disekciji vrata, neki autori predlažu samo praćenje, i u slučaju pojave klinički evidentnih metastaza izvođenje terapijske disekcije. Rezultati studija koji podržavaju ovu strategiju lečenja su bazirani na zbirnim serijama karcinoma gornjeg aerodigestivnog trakta, a neki samo na ranim stadijumima karcinoma jezika, koji imaju znatno manju incidencu okultnih metastaza u odnosu na karcinom hipofarinksa. Zagovornici ovog pristupa sugerišu da je moguća detekcija metastatske bolesti u ranoj fazi i time uspešna primena terapijske disekcije ukoliko se svaki pacijent pažljivo prati i kontroliše^{212,213}. Ova pretpostavka se pokazala kao pogrešna, jer je uvek praćena velikom opasnošću da pacijenti koji su inicijalno dijagnostikovani kao kN0 i

praćeni, u momentu pojave metastaza na vratu ne budu u ranoj fazi metastatske bolesti, već N2 ili N3, što značajno smanjuje mogućnost kontrole regionalne bolesti i utiče na preživljavanje. Tačnost navedenog najbolje je pokazao *Andersen sa sar.* u studiji koja je obuhvatila 47 pacijenata za klinički N0 nalazom na vratu koji su praćeni. U momentu kada su podvrgnuti terapijskoj disekciji vrata, klinički N1 nalaz na vratu je nađen kod 37 pacijenata, N2 kod 7 i N3 kod 3 pacijenta. Posle patohistološkog pregleda preparata, N1 stadijum je verifikovan kod 19 pacijenata, N2 kod čak 25, a N3 kod 3 pacijenta. Ektrakapsularni rast je zabeležen kod 23 pacijenta (49%). Ukupno 77% pacijenata je imalo nepovoljan patohistološki nalaz, N veći od N1 ili ektrakapsularni rast. Zaključak je bio da observacija, odnosno samo praćenje pacijenata sa povećanim rizikom od metastaza na vratu ima tendenciju neuspeha, sa visokim procentom uznapredovalih stadijuma bolesti na vratu. Ovaj rad je ujedno najviše citiran kao argument koji podržava filozofiju elektivnog tretmana vrata²¹⁴. Većina podataka iz literature podržava tvrdnju da elektivna disekcija pruža precizniji “*staging*”, bolju regionalnu kontrolu bolesti i bolje preživljavanje kod pacijenata sa karcinomom gornjeg aerodigestivnog trakta, dok je opservacija i praćenje moguće samo kod karcinoma sa nižom incidencom okultnih metastaza, ispod 10-15%. kao i u slučajevima ranih stadijuma bolesti^{210,215,216}.

Kao što je već navedeno, u grupi pacijenata sa kN0 (27), kod 13 (49,1%) pacijenata je patohistološki potvrđeno prisustvo (okultnih) nodalnih metastaza. Kod 4/13 (30,8%) pacijenata radilo se o N1 stadijumu, dok je kod preostalih 9 pacijenata (69,2%) dijagnostikovao N2 stadijum, i to kod 4 pacijenta (30,8%) N2b, a kod 5 (38,4%) N2c stadijum. Posmatrajući na ukupan broj klinički negativnih pacijenata (27), bilateralne metastaze (N2c stadijum) su bile prisutne kod 5/27 (18,5%) pacijenata. *Asakage* je u studiji, koja je obuhvatila pacijente sa postkrikoidnim karcinomom, u 25% slučajeva zabeležio bilateralne metastaze kod kN0 pacijenata²¹⁷. Slične rezultate u smislu učestalosti unilateralnih i bilateralnih metastaza kod kN0 pacijenata saopštio je još nekoliko autora, gde se incidenca ipsilateralnih metastaza kreće od 36-57%, a bilateralnih od 27-37%^{91,122}. U literaturi je malo pažnje poklonjeno kontralateralnim, odnosno bilateralnim metastazama kod pacijenata sa kN0 nalazom na vratu. Jedan od razloga je što mnoge studije analiziraju broj disekcija vrata umesto broja pacijenata, pa se prevalenca kontralateralnih metastaza izgubi u ukupnim rezultatima. Evidentno je da su bilateralne subkliničke metastaze prisutne u značajnom procentu, što je rezultat često uznapredovalog stadijuma primarnog tumora (T3 i T4), lokalizacije, kao i proširenosti tumora preko srednje

linije. Ovakva učestalost bilateralnih metastaza kod kN0 pacijenata predstavlja jak argument koji govori u prilog neophodnosti izvodjenja elektivne obostrane disekcije vrata kod pacijenata sa karcinomom hipofarinksa, pogotovo ako se radi o tumorima koji su centralno lokalizovani ili prelaze srednju liniju.

U grupi pacijenata sa kN+ nalazom na vratu (28 pacijenata), posle standardnog patohistološkog pregleda zabeležena je značajno veća incidenca unilateralnih i bilateralnih nodalnih metastaza. Kod 25 (89,3%) pacijenata je patohistološki konstatovano prisustvo metastaza i to: N1 stadijum je zabeležen kod 4 (4/25) pacijenta (16%), N2b stadijum kod 7 pacijenata (28%) i N2c kod 14 pacijenata (56%). Prema tome, u ovoj grupi pacijenata, unilateralne metastaze su bile prisutne kod 11 (44%) a bilateralne kod 14 (56 %) pacijenata. *Asakage* je kod pacijenata sa klinički pozitivnim nalazom bilateralne metastaze našao kod 66% u slučaju N1 i 100% kod N2b ili N2c nalaza na vratu. Zbog toga isti autor sugerise izvođenje bilateralne disekcije vrata u svim slučajevima klinički pozitivnog nalaza na vratu, a ne samo u slučaju N2c²¹⁷. *Byers* je zabeležio 57% bilateralnih metastaza kod 28 pacijenata sa karcinomom piriformnog sinusa i postkrikoidne regije takođe smatrajući neophodnom bilateralnu disekciju kod karcinoma hipofarinksa, čak i kada nisu prisutne multiple nodalne metastaze⁷².

Najveća učestalost ipsilateralnih limfonodalnih metastaza u našoj studiji je zabeležena u nivou II, i to kod 52,6% pacijenata, zatim u nivou IV (39,5%) i nivou III (31,6%). *Chang Lim Y i sar.* su u svojoj seriji, koja je obuhvatila 59 pacijenata, zabeležili najveću incidencu metastaza u nivou II (71%), zatim u nivou III (69%) i nivou IV (35%)²¹⁸. Isti autori naglašavaju da je 90% metastaza lokalizovano u nivoima II, III i IV. *Tateda M i sar.* slično navedenim rezultatima, najveću incidencu beleže u nivou II (62%), nivou III (35%) i nivou IV (25%)²¹⁹. Evidentno je da je u našoj seriji zabeležena nešto veća učestalost metastaza u grupi IV, što se može pripisati većoj učestalosti postkrikoidnih karcinoma, koji češće metastaziraju u nivo IV^{91,122}. Sličnu distribuciju metastaziranja po grupama limfnih nodusa kod pacijenata sa postkrikoidnim karcinomom objavljuju *Asakage T i sar.* kod kojih su u nivou II metastaze nađene kod 69% pacijenata, 19% u nivou III i 25% u nivou IV²¹⁷. *Mercante i sar.* navode da je 92% limfonodalnih metastaza lokalizovano u jugularnom lancu (nivoi II-IV)²²⁰. Navedeni podaci se odnose na ipsilateralne limfne noduse, s tim da je distribucija u kontralateralnim nodusima po nivoima bila gotovo identična ipsilateralno, ali u značajno manjim procentima.

Posebno zanimljivi podaci su dobijeni analizom metastaziranja u nivo VI, koji predstavlja centralni kompartment vrata i koji je u našoj studiji uklonjen kod svih pacijenata, imajući u vidu da je kod svih urađena faringolaringektomija. Nivo VI obuhvata prelaringealnu, pretrahealnu i paratrahealnu grupu limfnih nodusa. Limfonodalne metastaze su patohistološki nađene kod 47% u celoj seriji (26/55) unilateralno, 7,3% bilateralno (4/55), odnosno kod 68,4% patohistološki N+ pacijenata (26/38) unilateralno i 10,5% bilateralno (4/38). Ukoliko se u obzir uzmu samo kN0 pacijenti, okultne metastaze u nivou VI su nađene kod 8/27 pacijenata (29,6%), s tim da su kod 4 pacijenta (14,8%) to ujedno bile i jedino prisutne metastaze. U kN+ grupi pacijenata (28), nivo VI je bio zahvaćen kod njih 18 (64,3%). Standardne disekcije vrata (radikalna, modifikovana radikalna i selektivna disekcija) ne uključuju uklanjanje nivoa VI, tj. limfnih nodusa centralnog kompartmenta vrata. Imajući u vidu visoku incidencu metastaza u ovom nivou, koja je zabeležena kod pacijenata u našoj studiji, nameće se zaključak da je uklanjanje ovog nivoa neophodno, pogotovo kod pacijenata sa T3 ili T4 tumorima postkrikoidne regije, tj. da je u ovom slučaju organ prezervirajuća hirurgija onkološki diskutabilna, iako postoji mogućnost postoperativne zračne terapije. U literaturi ima veoma malo podataka o metastaziranju u nivo VI kod karcinoma hipofarinksa. Podaci su najčešće zbirni, i odnose se na karcinome larinksa, hipofarinksa i cervikalnog jednjaka. Osim toga, najčešće se navode podaci koji se odnose samo na paratrahealnu grupu limfnih nodusa, koja je samo deo, a ne na nivo VI kao celinu. Prevalenca metastaza u paratrahealnoj grupi veoma varira među različitim autorima, i kreće se od 8-73%¹¹². *Takooda i Martins* referišu incidencu od 41,7%, odnosno 72% paratrahealnih i paraezofagealnih limfonodalnih metastaza, kod pacijenata sa postkrikoidnim i hipofaringealnim karcinomom^{221,222}. *Plaat* je klinički okultne metastaze u paratrahealnim nodusima našao kod 16% pacijenata sa karcinomom larinksa, hipofarinksa i cervikalnog jednjaka. Isti autor je konstatovao paratrahealne metastaze kod 35% pacijenata kada se radilo o pacijentima sa karcinomom hipofarinksa i klinički pozitivnim nalazom na vratu²²³. U studiji *Timon-a* i saradnika 5 od 13 (38%) pacijenata sa karcinomom larinksa, hipofarinksa i cervikalnog jednjaka imalo je metastaze samo u paratrahealnim limfnim čvorovima, dok u drugim nivoima na vratu metastaze nisu konstatovane. U istoj studiji najveći procenat paratrahealnih metastaza, 43% zabeležen je kod karcinoma postkrikoidne regije¹¹³. *Jo* je takođe saopštio visoku incidencu paratrahealnih metastaza kod karcinoma postkrikoidne regije 57%, dok je kod karcinoma piriformnog sinusa ona iznosila 22%¹¹¹. Isti autor navodi da pacijenti sa paratrahealnim metastazama imaju veću incidencu

limfonodalnih metastaza i u drugim nivoima i sveukupno lošiju prognozu¹¹¹. U našoj studiji je takođe konstatovana veća učestalost, 40% paratrahealnih metastaza i metastaza u drugim nivoima na vratu. Prisustvo metastaza u paratrahealnoj grupi predstavlja veoma loš prognostički faktor. *Weber* je saopštio da nije bilo preživelih pacijenata posle 42 meseca ukoliko su bile prisutne metastaze u paratrahealnim limfnim čvorovima⁷⁰. *Amatsu i sar.* takođe navode povećan rizik prisustva medijastinalnih i udaljenih metastaza kod ovih pacijenata, te veću učestalost recidiva u predelu traheostome^{111,114}. *Timon* takođe naglašava lošu prognozu u prisustvu paratrahealnih metastaza, dok je ishod najlošiji u slučajevima istovremenih metastaza u paratrahealnim i limfnim nodusima drugih nivoa na vratu¹¹³. Imajući predhodno navedeno u vidu veliki broj autora sugerise izvođenje ipsilateralne disekcije paratrahealnih nodusa kod pacijenata sa karcinomom apeksa piriformnog sinusa i postkrikoidne regije^{112,224}.

S obzirom da je prisustvo/odsustvo limfonodalnih metastaza najvažniji prognostički faktor kod pacijenata sa karcinomom hipofarinksa, pouzdan “*staging*” vrata je od izuzetnog značaja u definisanju prognoze i planiranju tretmana. U tom smislu, broj uklonjenih limfnih nodusa prilikom raznih tipova disekcija je krucijalan i može biti vrlo varijabilan, ne samo u različitim institucijama, već i unutar iste institucije. Tačan broj limfnih nodusa neophodan za validan “*staging*”, kao i faktori koji utiču na verovatnoću dobijanja pozitivnih limfnih nodusa još uvek nisu jasno definisani. AJCC navodi da je za pravilan “*staging*” vrata dovoljno samo 6 limfnih nodusa za pacijente podvrgnute selektivnoj disekciji i 10 u slučaju radikalne disekcije vrata²²⁵. Kraljevsko Udruženje Patologa Engleske (*The Royal College of Pathologists*) smatra da je radikalnom disekcijom neophodno ukloniti prosečno 20 limfnih čvorova (10-30) pod uslovom da prethodno nije primenjena radiohemioterapija²²⁶. Disekcija vrata uklanja regionalne limfne čvorove zajedno sa masnim tkivom te se pedantnom tehnikom može doći do većeg broja limfnih čvorova. Anatomske studije procenjuju da se broj limfnih čvorova, u svim regijama sa jedne strane vrata, kreće između 105 i 155²²⁷. Najveći broj limfnih nodusa (35-45) se odstranjuje radikalnom disekcijom, ali je ona praćena i najvećim morbiditetom. Svi tipovi (modifikovana radikalna i selektivna) disekcija su izvedeni iz radikalne i poređeni su sa istom u pogledu onkološkog efekta, broja odstranjenih limfnih čvorova kao i pratećeg morbiditeta. U idealnom slučaju, manje radikalne disekcije bi trebalo da daju istu količinu limfnog tkiva tj. nodusa za patohistološki pregled kao i radikalna disekcija, uz istovremenu prezervaciju funkcije, odnosno minimalan prateći morbiditet. Potencijalna opasnost je nepotpuno uklanjanje određenih nivoa

limfnih čvorova, što može imati značajne implikacije u vezi prognoze i potrebe za adjuvantnom terapijom. U radu iz 1999 godine, *Busaba* je poredio klasičnu radikalnu disekciju sa tri tipa modificovane radikalne disekcije: tip 1. u kojoj je prezerviran samo akcesorni nerv, tip 2. prezerviran akcesorni nerv i unutrašnja jugularna vena i tip 3. prezervirani akcesorni nerv, unutrašnja jugularna vena i sternokleidomastoidni mišić. Patohistološki rezultati su pokazali da je prosečan broj odstranjenih limfnih čvorova u klasičnoj radikalnoj disekciji bio 34, dok je kod modificovanih disekcija bio 31, 27, i najmanji, statistički značajno, kada su sve tri strukture prezervirane 21. Takođe, prosečan broj odstranjenih limfnih nodusa u nivoima II, III i IV bio je 25 u radikalnoj disekciji, a kod modificovanih disekcija 20. Zaključak je bio da se ekstenzivnost limfadenektomije tj. broj odstranjenih limfnih čvorova smanjuje kako raste broj prezerviranih nelimfatičnih struktura. Preparat modificovane disekcije vrata ima signifikantno manje limfnih čvorova u poređenju sa klasičnom radikalnom disekcijom²²⁸. U cilju određivanja referentnih vrednosti, odnosno referentnog broja limfnih čvorova dobijenih selektivnom disekcijom vrata (nivo II, III i IV). *Friedman* je analizirao i poredio vrednosti dobijene od svežih kadaveričnih preparata sa vrednostima kliničkih preparata, pri tome koristeći aktuelnu nodalnu klasifikaciju²²⁹. Prosečan broj limfnih čvorova odstranjen selektivnom disekcijom kod kadavera bio je 19, dok je u kliničkom preparatu iznosio 22 (14-26), a u slučaju radikalne disekcije 31(19-63). I u drugim publikacijama su pominjani različiti tipovi disekcija i prosečno dobijen broj limfnih čvorova. *Byers* saopštava prosečno 17 limfnih čvorova odstranjenih u unilateralnoj modificovanoj disekciji vrata, koja podrazumeva bilo koju proceduru manju od klasične radikalne, što je uključivalo i lateralnu selektivnu disekciju. Funkcionalnom disekcijom koja je podrazumevala uklanjanje svih nivoa i prezervaciju nelimfatičnih struktura, dobijeno je prosečno 31, a klasičnom radikalnom 41 limfni čvor²³⁰. *Van Den Brekel* je kod 96 preparata disekcije vrata našao prosečno 15 kod selektivne i 43 limfna čvora kod radikalne disekcije²³¹. Kod pacijenata tretiranih selektivnom disekcijom, kompletna limfadenektomija i pažljiv patohistološki pregled preparata je esencijalan za utvrđivanje što tačnijeg “*staging-a*”, prognoze i potrebe za adjuvantnom terapijom²²⁹.

Do unazad desetak godina, u objavljenoj literaturi nije bilo podataka koji pokazuju vezu između broja odstranjenih limfnih nodusa i verovatnoće pronalazaženja limfonodalnih metastaza kod karcinoma gornjeg aerodigestivnog trakta. Navedena korelacija je saopštena kod karcinoma drugih lokalizacija. Kod kolorektalnog adenokarcinoma *Goldstein* je konstatovao povećanje

limfonodalnih metastaza u zavisnosti od broja uklonjenih limfnih čvorova. Kao rezultat, povećano je petogodišnje preživljavanje sa 62,2%, koliko je bilo kod pacijenata sa manje od 8 uklonjenih limfnih čvorova, na 75,8%, kod pacijenata sa više od 17 uklonjenih limfnih nodusa²³². Slične rezultate kod kolorektalnog adenokarcinoma je saopštio i *Tepper*. Pacijenti sa više od 13 uklonjenih limfnih čvorova su imali bolju prognozu i preživljavanje (82%) u poređenju sa pacijentima sa manje od 6 uklonjenih nodusa, čije preživljavanje je iznosilo 68%²³³. Broj uklonjenih limfnih čvorova se pokazao kao prognostički faktor i kod pacijenata sa karcinomom želuca. Autori naglašavaju da je “*staging*” nepouzdan ukoliko nije dobijen kritičan broj limfnih čvorova²³⁴. Prvi izveštaj, koji je obuhvatio i pacijente sa karcinomom hipofarinksa, saopštio je *Agrama* 2001 godine. Verovatnoća otkrivanja limfonodalnih metastaza se povećava kada je disekcijom dobijeno više od 20 nodusa, u poređenju sa manje od 13. Iako nije dobijena statistička značajnost u grupi od 13-20 odstranjenih nodusa, takođe je konstatovana veća verovatnoća nalaza pozitivnih nodusa. Ovakav rezultat sugerise da ekstenzivnija disekcija povećava mogućnost dijagnostikovanja vratnih metastaza²³⁵. U literaturi postoje velike varijacije u broju odstranjenih limfnih čvorova, a kao potencijalni uzroci se navode anatomske razlike, patohistološki pregled i hirurška tehnika. Hirurška naklonjenost ekstenzivnijoj disekciji može biti glavni faktor varijacija u broju odstranjenih nodusa. *Van den Brekel* je saopštio da svega 2,2% nodusa u pozitivnom preparatu radikalne disekcije vrata sadrži patohistološki verifikovane metastaze²³¹. Nedovoljan, mali broj, odstranjenih nodusa može dovesti do podcenjivanja nalaza na vratu (“*understage*”) i uticati na planirani tretman kao i procenu prognoze. Uz strogo pridržavanje hirurških granica pojedinih nivoa, broj limfnih nodusa uklonjen selektivnom disekcijom trebao bi biti uporediv sa odgovarajućim brojem dobijenim radikalnom disekcijom, što predstavlja važnu meru kvaliteta hirurške procedure. Prosečan broj odstranjenih limfnih nodusa u našoj seriji iznosi 54 po pacijentu, odnosno 27 po jednoj strani vrata. Broj pozitivnih limfnih nodusa je bio 4,3 po pacijentu odnosno 2,1 po strani vrata. Uzimajući u obzir napred navedene kriterijume različitih autora, jasno je da su u našem slučaju ispunjeni onkološki principi koji se tiču broja odstranjenih limfnih čvorova kao i adekvatnog “*staginga*”.

Najvažniji pokazatelj efikasnosti selektivne disekcije vrata bez sumnje predstavlja regionalna kontrola bolesti, odnosno učestalost pojave recidiva na vratu. Poređenje rezultata različitih ustanova je veoma teško, pre svega zbog nekonzistentnosti u pogledu selekcije pacijenata,

tretmana primarnog tumora, tipa disekcije vrata, primene adjuvantne radioterapije, kao i načina statističke obrade podataka¹⁶².

Incidenca regionalnog recidiva nakon disekcije kod pN0 vrata iznosi od 3-29%, u većini izveštaja oko 10%, što predstavlja značajan i još uvek nedovoljno jasan klinički problem^{192,236-238}. Naime, ukoliko u odstranjenim limfnim nodusima nema verifikovanih metastaza, postavlja se pitanje porekla recidiva na mestu disekcije. Kao moguće objašnjenje ovih recidiva neki autori pominju nedijagnostikovane mikrometastaze, tj. da pN0 pacijenti kod kojih je nastao recidiv zapravo nisu bili pN0 već pN+ (mikrometastaze). Međutim, kako se selektivna disekcija pokazala efikasnom u regionalnoj kontroli bolesti kod N1 i nekih pacijenata sa N2 nalazom na vratu, postavlja se pitanje zašto ne bi bila apsolutno efikasna kod pacijenata sa mikrometastazama. Jasno je da osim mikrometastaza, postoje i drugi faktori koji mogu dovesti do neuspeha u regionalnoj kontroli, a kao mogući se navode: nekompletna limfonodalna disekcija, sekundarno metastaziranje sa neuklonjenih limfnih nodusa (retrofaringealni nodusi) ili metastaziranje sa neprepoznatog lokalnog recidiva^{105,239}. Rezultati naše studije, gde je zabeležena incidenca regionalnog recidiva od 11,8% (2/17) su konzistentni sa nalazima većine autora. Kod ove grupe pacijenata izgleda da ne postoji razlika u preživljavanju u poređenju sa modifikovanom radikalnom disekcijom vrata^{156,192,236-238,240}.

Incidenca regionalnog recidiva kod pN+ vrata nakon disekcije iznosi od 15-47% s tim što neki autori navode nešto nižu incidencu recidiva ukoliko terapijski protokol uključuje i adjuvantnu radioterapiju^{141,159,161,163,165,167,241-247}. *Byers i sar.* u svojoj studiji navode incidencu od 20% regionalnih recidiva nakon hirurgije, odnosno 15% ako se primenjuje postoperativna radioterapija²³⁰. Autor zaključuje da je primena selektivne disekcije vrata opravdana kod pacijenata sa ranim stadijumom metastatske bolesti na vratu, dok primena postoperativne zračne terapije poboljšava kontrolu bolesti u prisustvu ekstrakapsularnog rasta i multiplih metastatskih limfnih nodusa. *Medina i sar.* su u svojoj studiji koja je obuhvatila 114 N+ pacijenata zabeležili 10% regionalnih recidiva kod N1 bolesti na vratu i bez prisustva ekstrakapsularnog rasta i 24% u prisustvu multiplih metastatskih nodusa ili ekstrakapsularnog rasta. Primenom postoperativne radioterapije, stopa recidiva u ovoj grupi je smanjena na oko 15%²⁴⁸. Značajno veću razliku između ove dve grupe pacijenata objavljuju *Ambrosch i sar*, kod kojih je incidenca recidiva nakon hirurškog lečenja 24%, a sa primenom postoperativne radioterapije 7%. Oba autora u

svojim analizama zaključuju da je postoperativna radioterapija indikovana kod multinodalne bolesti ili prisustva nodalnih metastaza u više nivoa, prisustva ekstrakapsularnog rasta, pozitivne resekcione margine, kao i kod T3 i T4 tumora^{162,241}. Primena postoperativne radioterapije kod ograničene nodalne bolesti je još uvek kontroverzna. Neki autori smatraju da je prisustvo samo jednog metastatski izmenjenog limfnog nodusa dovoljan razlog za primenu postoperativne radioterapije, dok drugi preporučuju njenu primenu u slučaju da je 2 ili više LN zahvaćeno metastazama ili u slučaju prisustva ekstrakapsularnog rasta. Neke novije studije pak favorizuju primenu hemioradioterapije nakon hirurškog lečenja i disekcije vrata, demonstrirajući njenu superiornost u odnosu na tradicionalnu radioterapiju^{249,250}. Najveći broj velikih centara savetuje primenu postoperativne, a ne preoperativne radioterapije, zbog mogućnosti adekvatne evaluacije resekcionih margina, histologije samog tumora, lokacije zahvaćenih nodusa i prisustva/odsustva ekstrakapsularnog rasta u reseciranom preparatu. Za razliku od pomenutih autora, *Ho i sar.* nalaze visoku incidencu regionalnih recidiva od čak 47%, nezavisno od primene postoperativne radioterapije, ukazujući na činjenicu da je limfonodalna diseminacija i dalje veliki problem u tretmanu pacijenata sa karcinomom hipofarinksa⁵⁷. U našoj studiji je zabeležena incidenca od 21,1% (8/38) unutar dve godine, što takođe korelira sa rezultatima najvećeg broja svetskih autora. U grupi pacijenata sa regionalnim recidivom, ekstrakapsularni rast je bio prisutan kod 50% pacijenata, a čak 75% pacijenata je imalo 3 ili više pozitivnih limfnih nodusa. Imajući u vidu navedene rezultate, može se reći da je selektivne disekcije vrata, uz dodatnu postoperativnu radioterapiju, relativno efikasna i bezbedna u regionalnoj kontroli bolesti kod pacijenata sa ograničenom nodalnom bolešću (pokretne nodalne metastaze manje od 3 cm).

Uprkos sve efikasnijoj lokoregionalnoj kontroli bolesti unazad 20 godina (napredak hirurške tehnike u kombinaciji sa adjuvantnom radioterapijom, hemioterapijom), veliki broj pacijenata će dobiti udaljene metastaze, zbog čega izostaje očekivani efekat u smislu poboljšanja rezultata lečenja i ukupnog preživljavanja. Prava incidenca udaljenih metastaza kod pacijenata sa skvamocelularnim karcinomom glave i vrata još uvek nije u potpunosti poznata, a varira od 4,3-26%, dok se u autopsijskim serijama navodi i značajno veća učestalost, 37-57%^{132,251,252}. Saopštena incidenca udaljenih metastaza kod pacijenata sa lokalno uznapredovalim karcinomom hipofarinksa je preko 40%⁷⁶. Najveću incidencu udaljenih metastaza među skvamocelularnim tumorima glave i vrata, zabeleženu na autopsiji, imaju karcinom hipofarinksa (oko 60%) i baze jezika (oko 53%)²⁵³. Kada se analizira problem udaljenih metastaza uočavaju se dve različite

situacije²⁵⁴. Sa jedne strane se nalaze pacijenti kod kojih nije postignuta kontrola tumora na lokoregionalnom nivou, na vratu, tako da pojava udaljenih metastaza predstavlja prirodnu evoluciju bolesti. Značajno veća učestalost udaljenih metastaza u ovoj grupi pacijenata je posledica biologije i agresivnosti samog primarnog tumora, koji se teško kontroliše, ili tumorskog širenja u slučaju pojave recidiva bolesti. Sa druge strane se nalazi značajan procenat pacijenata kod kojih su se razvile udaljene metastaze uprkos lokoregionalne kontrole bolesti. Smatra se da kod ove grupe pacijenata udaljene metastaze nastaju na subkliničkom nivou još u trenutku početka lečenja, a da tokom vremena postaju klinički evidentne. U našoj studiji, od 55 pacijenata, u periodu od 24 meseca, udaljene metastaze su konstatovane kod 20 pacijenta (37%). Po literaturi, najveći broj udaljenih metastaza (oko 80%) se javlja unutar dve godine, što je bio slučaj i u našoj studiji²⁵⁵. Pojava udaljenih metastaza značajno pogoršava prognozu, pri čemu prosečno vreme od inicijalne dijagnoze primarnog tumora do pojave metastaza iznosi 15,3 meseca, a od pojave metastaza do smrtnog ishoda oko 5 meseci²⁵⁶. U našoj studiji najčešće mesto udaljenih metastaza su bila pluća 75%, zatim medijastinalne limfne žlezde 15% i u manjem procentu jetra i kosti. Kod manjeg broja pacijenata plućne metastaze su bile udružene sa metastazama na drugim lokalizacijama. I drugi autori navode pluća kao najčešće mesto (80%), a zatim slede, po opadajućoj učestalosti, medijastinalni limfni nodusi (34%), jetra (31%), kosti^{256,257}. Nešto veću učestalost udaljenih metastaza u medijastinalnim limfnim čvorovima od 34% je zabeležio *Kotwall*, što je posledica anatomskog kontinuiteta limfnih sudova vrata i medijastinuma²⁵³. Isti autor predlaže da se ovi tumorski depoziti smatraju za rezidualni ili rekurentni tumor, a ne kao udaljene metastaze. Kao potencijalni faktori rizika za pojavu udaljenih metastaza u svetskoj literaturi se navode lokalna (T) i regionalna (N) ekstenzija tumora²⁵⁶. Po pitanju T stadijuma rezultati su oprečni. Naime, jedna grupa autora nalazi T stadijum kao značajan faktor, dok druga grupa ne nalazi značajan uticaj²⁵⁴. S obzirom da je od 55 pacijenata koji su analizirani u našoj studiji, kod njih 51 (93%) tumor bio T3 ili T4 stadijum (samo 4 (7%) pacijenta T2 stadijum) nije bila moguća statistička analiza uticaja T stadijuma na pojavu udaljenih metastaza. Najznačajniji faktor rizika za pojavu udaljenih metastaza predstavlja limfonodalni status na vratu, tj. prisustvo/odsustvo limfonodalnih metastaza. Kod pacijenata kod kojih je rađena disekcija vrata, kao najvažniji faktori rizika se pominju prisustvo metastaza u vratnim nodusima, broj metastatskih limfnih nodusa i zahvaćeni nivoi, kao i prisustvo ekstrakapsularnog rasta. Rezultati naše studije su u korelaciji sa pomenutim nalazima. U pN0

grupi, udaljene metastaze su konstatovane kod 3/17 pacijenata (17,6%). Kod 2 od 3 pacijenta imunohistohemijskim bojenjima nije dokazano prisustvo mikrometastaza, dok su kod jednog pacijenta dokazane izolovane tumorske ćelije (ITC). U grupi pN+ udaljene metastaze su konstatovane kod 17/38 pacijenata (44,7%) . U pN1 grupi, udaljene metastaze su konstatovane kod 3/8 pacijenata (37,5%). Ekstrakapsularni rast je bio prisutan kod jednog pacijenata (33%). Moguće objašnjenje za ovako visok procenat udaljenih metastaza u ovoj grupi pacijenata predstavlja izostanak primene adjuvantne terapije. U pN2 grupi pacijenata, udaljene metastaze su konstatovane kod 14/30 pacijenata (46,7%). Ekstrakapsularni rast je bio prisutan kod 10/14 pacijenata (71,4%). U istoj grupi pacijenata 3 ili više zahvaćenih limfnih nodusa je imalo 10/14 pacijenata (71,4%), dok je 11/14 pacijenata (78,6%) imalo metastaze u dva ili više nivoa limfnih nodusa. U grupi pacijenata sa udaljenim metastazama, njih 4 (18,2%) je imalo istovremeno prisustvo i regionalnog recidiva na vratu. *Vikram i sar.* su konstatovali da pacijenti sa palpabilnim limfnim nodusima na vratu imaju višestruko veći rizik pojave udaljenih metastaza u odnosu na kN0 pacijente (35 vs. 4%), a mogućnost pojave udaljenih metastaza se dodatno povećava prisustvom metastazama u više nivoa limfnih nodusa u odnosu na metastaze u samo jednom nivou (35% vs. 5%)²⁵². *Leemans i sar.* su takodje pokazali da pacijenti sa nodalnim metastazama, pN+, imaju dvostruko veći rizik pojave udaljenih metastaza u odnosu na pacijente koji su pN0 (13,6 vs. 6,9%), dok su pod najvećim rizikom pacijenti sa 3 ili više zahvaćena limfna nodusa, kod kojih rizik pojave udaljenih metastaza iznosi čak 46,8%¹³². *Mamelle i sar.* su u studiji koja je obuhvatila 914 pacijenata sa karcinomom glave i vrata, univarijantnom analizom, došli do rezultata da je ekstrakapsularni rast i prisustvo više od tri pozitivna nodusa visoko udruženo sa pojavom udaljenih metastaza²⁵⁸. *Lefebvre* takođe u svom izveštaju naglašava da ekstrakapsularni rast i više od tri pozitivna limfna nodusa tri puta povećava incidencu udaljenih metastaza u odnosu na pacijente bez limfonodalnih metastaza, sugerišući u takvim slučajevima mnogo agresivniju postoperativnu terapiju²⁶. Naši rezultati su takodje pokazali udruženost ekstrakapsularnog rasta i prisustva više od tri pozitivna limfna čvora sa povećanim rizikom od pojave udaljenih metastaza. U našoj studiji preko 70% pacijenata kod kojih su se pojavile udaljene metastaze imali su patohistološki potvrđen ekstrakapsularni rast i više od tri pozitivna limfna čvora. Za razliku od navedenih autora *Kotwall* smatra da pacijenti sa N2 i N3 nalazom na vratu nemaju značajno veći rizik za pojavu udaljenih metastaza u odnosu na pacijente sa N0 nalazom, naglašavajući da sam inicijalni nodalni stadijum ne determiniše krajnji ishod²⁵³. U

tom smislu *Calhoun* pored limfonodalnih metastaza ističe i inicijalnu veličinu tumora koja korelira sa pojavom udaljenih metastaza²⁵⁹. U tri odvojene studije koje su obuhvatile preko 500 pacijenata sa karcinomima glave i vrata *Myers, de Carvalho i Alvi* ukazuju da prisustvo ekstrakapsularnog rasta predstavlja najvažniji prediktor pojave regionalnih i udaljenih metastaza kao i lošeg ishoda^{256,260,261}. *Alvi i Johnson* takođe zaključuju da prisustvo ekstrakapsularnog rasta kod pacijenata sa klinički negativnim nalazom na vratu N0 ukazuje na loš ishod²³⁷. Izuzetno visok procenat udaljenih metastaza sugerše da bi karcinom hipofarinksa trebalo shvatiti kao sistemsku bolest te primeniti sistemsku terapiju²⁶².

Uzimajući u obzir rezultate naše, a i velikog broja studija drugih autora, može se izvesti zaključak da sa onkološke tačke gledišta, selektivna disekcija vrata nije inferiorna u odnosu na modifikovanu radikalnu disekciju u tretmanu pacijenata sa pN0 i pN+ sa minimalnom nodalnom bolešću na vratu, naročito ako se kod pN+ pacijenata primeni adjuvantna radioterapija.

6.1 T STADIJUM

Klinička procena T stadijuma u našoj studiji, bazirana prevashodno na endoskopskom i CT pregledu, nije bila precizna. Kod svega 36 % slučajeva bila je precizna za T2 stadijum bolesti, a kod oko 80% za T3 i T4 stadijum bolesti. Endoskopska procena tumora šupljih organa pruža adekvatne podatke samo u longitudinalnom pravcu, a dodatna primena endoskopskog ultrazvuka je od male pomoći kod karcinoma hipofarinksa, jer debljina zida nije uniformna. S druge strane postojanje hrskavice u zidu pruža relativnu barijeru ravnomernom širenju tumora. Uvažavanje trodimenzionalnog širenja tumora je od izuzetnog značaja u onkološkoj hirurgiji. Dubina tumorske infiltracije je veoma važna jer se većina dijagnostikuje kasno, sa prisutnom ekstenzivnom infiltracijom mišića i hrskavice. U tom smislu, CT može pružiti mnogo više informacija o tumorskom širenju u tri dimenzije⁴⁷. U našoj studiji nismo pokazali da patohistološki T stadijum ima pozitivnu korelaciju sa ukupnim preživljavanjem. Ovaj podatak treba sagledati u svetlu veličine tumora. Svega 14.5% bolesnika u našoj seriji je imalo tumor manji od 40 mm, tako da je već veličina tumora označila da se radi o bolesnicima sa uznapredovalim T stadijumima, a mali broj bolesnika sa manjim tumorima i nižim T stadijumima

ograničio je statističku analizu, tako da T stadijum nije bio prediktor preživljavanja u našoj studiji.

6.2 LINIJE RESEKCIJE

Cilj hirurške resekcije karcinoma hipofarinksa je postizanje R0 resekcije, uz optimalnu udaljenost resekcionih margina od tumora i poštedu što je moguće više okolnog zdravog tkiva. Uticaj pozitivne resekcione margine na incidencu lokalnih recidiva i ukupno preživljavanje nije sasvim jasan, a rezultati mnogobrojnih studija su kontradiktorni. Dok neki autori ističu da pozitivna resekciona margina povećava incidencu lokalnog recidiva i smanjuje ukupno preživljavanje, drugi ne nalaze bilo kakvu korelaciju ili saopštavaju samo uticaj na pojavu lokalnih recidiva bez uticaja na ukupno preživljavanje^{263,264}. Jedno od mogućih objašnjenja ovako kontradiktornih literaturnih podataka treba tražiti u nedostatku opšte prihvaćene definicije čiste resekcione margine²⁶⁴. Drugi mogući uzrok kontradiktornosti predstavlja poimanje da li displazija i karcinom “*in situ*” po definiciji predstavljaju pozitivnu marginu. Zbog statistički značajne razlike u preživljavanju između ovih kategorija, *McMahon i sar.* smatraju da displazija i karcinom “*in situ*” na margini ne mogu biti označeni kao pozitivni, niti mogu biti svrstani u istu kategoriju kao margina koja sadrži invazivni karcinom²⁶⁵. Sa druge strane, *Batsakis* smatra da karcinom “*in situ*” i displazija teškog stepena imaju isti biološki značaj²⁶⁶.

Dodatni problem koji treba uzeti u obzir prilikom poređenja različitih studija jeste pojava skraćivanja margina nakon formalinske fiksacije i tkivnog procesiranja. Tako *in vivo* margina od 10 mm nakon fiksacije iznosi oko 5,4 mm, zbog čega se sa rezervom moraju prihvatiti podaci o udaljenosti linije resekcije u kliničko patološkim korelacijama²⁶⁷.

Iako se karcinom hipofarinksa u mnogim aspektima analizira sa ostalim karcinomima gornjeg aerodigestivnog trakta, on ima svoje specifičnosti po kojima se izdvaja. Generalno se smatra da hirurške margine kod karcinoma hipofarinksa moraju biti šire iz više razloga. Najpre, uslovno “slobodna“ margina može sadržati fokuse displazije, pri čemu se prisustvo takvih ili “*in situ*” neoplastičnih promena unutar 5 mm od hirurških margina povezuje sa čak 80% lokalnih recidiva saopštenih u dobro vođenim kliničkim studijama. *Looser i sar.* su koristeći iste kriterijume našli

lokalno recidiviranje kod 71% pacijenata sa karcinomom gornjeg aerodigestivnog trakta koji su imali pozitivne margine (po pravilu kod tumora većih od 5 cm), za razliku od 32% pacijenata sa negativnim marginama (nesigurnih displastičnih i infiltrativnih polja unutar 5-10 mm od resekcione linije)²⁶⁷. Karcinom hipofarinksa pored ranog metastaziranja u regionalne limfne čvorove, karakteriše i ekstenzivan submukozni tumorski rast, o čemu se mora voditi računa tokom hirurške resekcije i dobijanja čiste margine. Incidenca pozitivnih resekcionih margina u svetskoj literaturi se kreće od 3 do čak 50 %, i značajno se razlikuje zavisno od lokalizacije primarnog tumora i opsega hirurške resekcije²⁶⁸. Najveća incidenca pozitivnih margina se beleži kod karcinoma zadnjeg zida hipofarinksa (50%), dok se kod karcinoma postkrikoidne regije i piriformnih sinusa incidenca kreće oko 10-15%²⁶⁸. *Sessions* u svojoj studiji navodi incidencu od 10-14%, zavisno od lokalizacije tumora²⁶⁹. *Bova i sar.* u studiji na 180 pacijenata sa karcinomom hipofarinksa navode ukupnu incidencu pozitivnih margina od 11%, i još 9% margina manjih od 5mm, ne navodeći preciznu lokalizaciju tumora unutar hipofarinksa²⁴³. Univarijantnom analizom, isti autor je pokazao da su faktori od značaja za pojavu lokoregionalnih recidiva i ukupno preživljavanje bili pozitivna linija resekcije ili linija resekcije manja od 5 mm, uznapredovala limfonodalna bolest, perineuralna i limfovaskularna invazija. *Chu i sar.* saopštava 12% pozitivnih resekcionih margina, koje su uključivale karcinom in situ ili mikroskopsku invaziju. U pomenutoj studiji pozitivna resekciona margina je imala jedva statički značaj (48% vs 64%) za petogodišnje preživljavanje²⁷⁰. U našoj studiji, pozitivna resekciona margina je zabeležena kod ukupno 12 pacijenata (21,8%), kod 5 longitudinalna (9,1%) (gornja ili donja linija resekcije), dok je kod 7 pacijenata (12,7%) cirkumferentna resekciona margina bila manja od 1 mm. Od 5 pacijenata sa pozitivnom longitudinalnom marginom, kod njih troje je bila zahvaćena proksimalna linija resekcije, a kod dva pacijenata linija resekcije na traheji. Budući da je kod većine pacijenata u našoj studiji učinjena faringolaringozofagektomija, nije zabeležen ni jedan slučaj pozitivne distalne margine. U periodu praćenja je zabeleženo 4 (7.2%) slučaja lokalnog recidiva, i to na gornjoj liniji resekcije. Jedno od mogućih objašnjenja za ovako nisku stopu lokalnih recidiva, i pored pozitivne resekcione margine, možda treba tražiti u postoperativnoj radioterapiji, koja je primenjena kod ovih pacijenata i koja je efikasna u sterilizaciji operativnog polja. Drugi mogući razlog je čisto anatomske, i analogan sa anatomske planovima totalne mezorektalne ekscizije kod karcinoma rektuma. Budući da je hipofarinks odvojen jasnim avaskularnim planovima od okolnih struktura, rizik za pojavu lokalnih recidiva je izuzetno nizak. Naime, avaskularni planovi

odvajaju tkiva različitog embrionalnog porekla i predstavljaju prirodnu barijeru širenju tumora⁵⁷. Većina recidiva nastaje na proksimalnoj ili distalnoj liniji resekcije, sugerirajući da je neadekvatna longitudinalna resekcija tumora značajniji faktor koji doprinosi pojavi recidiva bolesti. U studiji koja je obuhvatila 57 pacijenata sa karcinomom hipofarinksa, *Ho i sar.* navode 12% pozitivnih longitudinalnih linija resekcije i čak 56% pozitivnih cirkumferentnih margina. Radijalni klirens je signifikatno korelirao sa lokalizacijom tumora i veličinom, tako da je 75% pacijenata imalo tumor lokalizovan na zadnjem zidu hipofarinksa i veličine 5 cm⁵⁷. Autori nisu našli značajan uticaj na pojavu lokalnih recidiva (19%), a svi lokalni recidivi su bili na proksimalnoj ili distalnoj liniji resekcije. Multivarijantnom analizom su utvrdili da je pozitivna cirkumferentna resekciona margina nezavistan prognostički faktor ukupnog preživljavanja, "disease free" preživljavanja i regionalnog recidiva. Pacijenti sa radijalnim klirensom < 1 mm imali su značajno lošije petogodišnje preživljavanje (9%), u odnosu na pacijente kod kojih je klirens bio >1 mm i petogodišnje preživljavanje 50%⁵⁷. Interesantan podatak vezan za resekcione margine u svojoj studiji iznosi *Brennan sa sar.* Autor navodi povećan rizik nastanka lokalnog recidiva ukoliko se na negativnoj liniji resekcije identifikuje mutacija p53. Ovakva povezanost važi samo u slučajevima kada i primarni tumor pokazuje mutaciju p53²⁷¹. Za razliku od navedenih autora, uni i multivarijantnom analizom, pozitivna resekciona margina u našem slučaju nije imala uticaja niti na pojavu lokalnog recidiva niti na ukupno preživljavanje.

Veliki broj autora je u svojim studijama karcinoma hipofarinksa naveo ekstenzivnu submukoznu propagaciju tumora. *Harrison* je u svom radu iz 1970. godine pronašao da su svi pacijenti koji su razvili lokalni recidiv imali ekstenzivniju submukoznu propagaciju od pretpostavljene¹⁸. *Davidge-Pitts i Mannel* su kod uznapredovalih karcinoma hipofarinksa pronašli proksimalnu submukoznu propagaciju od 5-10 mm iznad makroskopske granice tumora, i čak 6-30 mm distalno. Imajući ovo u vidu, isti autori preporučuju izvođenje radikalnije faringolaringozofagektomije u cilju uklanjanja submukozne propagacije i postizanja adekvatnog distalnog klirensa^{18,48}. U našoj studiji takodje je zabeležena submukozna propagacija i to 4-8 mm proksimalno i 5-24 mm distalno. Analiziranjem serijskih preseka 57 preparata karcinoma hipofarinksa *Ho i sar.* su pokazali submukozno širenje u 58% slučajeva, najizraženije distalno prema jednjaku 28% (3-35mm), zatim lateralno 26% (2-37mm) i na kraju proksimalno ka orofarinksu 16% (3-10mm). U zaključku *Ho* konstatuje da je incidenca submukozne propagacije tumora kod karcinoma visoka, ali da se većina (67%) može detektovati makroskopski tokom

operacije, takođe ističući da prisustvo submukozne tumorske ekstenzije ne utiče negativno na preživljavanje i pojavu recidiva⁴⁷. Na osnovu navedenih rezultata, preporuka je da resekciona margina kod karcinoma hipofarinksa bude 15 mm proksimalno, 30mm distalno i 20 mm lateralno, dok su kod prethodno zračenih pacijenata te vrednosti veće, 20mm, 40mm i 30mm³.

6.3 MIKROMETASTAZE

Limfonodalni status vratnih limfnih čvorova je pojedinačno najvažniji faktor koji determiniše prognozu pacijenata sa karcinomom hipofarinksa. U skladu sa rezultatima velikog broja autora i rezultati naše studije govore u prilog navedene tvrdnje, jer se limfonodalni status u multivarijantnoj analizi pokazao kao najznačajniji prediktor preživljavanja.

Prognostički značaj velikih metastatskih limfnih čvorova je dobro utvrđen, međutim, značaj regionalnih mikrometastaza, definisanih kao metastaski depoziti veličine od 0,2mm – 2 mm, kao i izolovanih tumorskih ćelija, naročito kod karcinoma gornjeg aerodigestivnog trakata i hipofarinksa još uvek nije u potpunosti objašnjen⁸⁷. Incidenca mikrometastaza i njihov značaj za pojavu regionalnog recidiva i ukupno preživljavanje su intezivno analizirane kod karcinoma drugih lokalizacija, kao što su karcinom dojke, jednjaka, želuca i kolorektalni karcinom. U slučaju karcinoma dojke je jasno pokazano da prisustvo mikrometastaza u limfnim čvorovima aksile korelira sa većom učestalošću recidiva i kraćim preživljavanjem^{272–274}. Zbog toga je u TNM klasifikaciju karcinoma dojke i uvrštena posebna N kategorija, koja se odnosi samo na mikrometastaze (pN1a). Za karcinom jednjaka i želuca ne postoji jedinstven stav o značaju mikrometastaza, a rezultati različitih studija o njihovom uticaju na pojavu recidiva i ukupno preživljavanje su kontradiktorni^{275–278}.

Pravu incidencu mikrometastaza kod karcinoma glave i vrata je teško odrediti jer tehnike koje mogu detektovati mikrometastaze još uvek nisu u rutinskoj upotrebi¹⁰¹. Najveći broj autora, primenom imunohistohemijske analize, referiše incidencu mikrometastaza od 5-58% (prosečno 19,6%) kod pacijenata kod kojih je nalaz rutinskog patohistološkog pregleda bio negativan^{93,94,96,97,99,100,279–283}. *Barrera* je na osnovu imunohistohemijski detektovanih

mikrometastaza saopštio nodalni “*upstaging*” kod 29% pacijenata sa pN0 i 45% pacijenata sa pN1 za različite lokalizacije karcinoma glave i vrata¹⁰¹.

U našoj studiji, kojom je obuhvaćeno 17 pacijenata sa karcinomom hipofarinksa i negativnim standardnim patohistološkim pregledom H&E bojenjem (pN0), primenjujući *Hermanek-ove* kriterijume definicije mikrometastaza i imunohistohemijskim bojenjem, mikrometastaze su konstatovane kod 2 bolesnika (11,7%), a izolovane tumorske ćelije kod još 3 bolesnika (17,6%)²⁸⁴. Dva bolesnika sa mikrometastazama su prebačena u N1 stadijum bolesti. Analizom preživljavanja pokazali (konstatovali) smo da bolesnici kod kojih su nađene mikrometastaze u limfnim nodusima, odnosno izolovane tumorske ćelije, imaju statistički značajno kraće preživljavanje u odnosu na bolesnike kod kojih imunohistohemijskom pretragom nismo otkrili mikrometastaze. Kod 8 bolesnika koji su na standardnoj patohistologiji imali zahvaćen samo jedan nodus (N1), imunohistohemijski smo verifikovali mikrometastaze kod jednog bolesnika (12,5%), a kod jednog prisustvo izolovanih tumorskih ćelija.

Većina tumorskih ćelija koje dospeju do limfnih čvorova budu podvrgnute apoptozi, a sudbina onih ćelija koje prežive i smeste se limfni čvor zavisi od lokalne sredine, kao i od imunološkog odgovora domaćina²⁸⁵. Utvrđeno je da mali tumorski depoziti, veličine približno do 2mm, mogu da prežive zahvaljujući prosto difuziji nutritivnih supstanci iz okolnog tkiva. Iznad ove kritične veličine za tumorski rast je neophodna neoangiogeneza. Ukoliko se to ne dogodi, tumorski fokusi ostaju “uspavani” ukoliko uspeju da izbegnu odbranu domaćina. Ipak jedan deo može mutirati i steći vaskularnu mrežu tokom vremena i na kraju proliferisati produkujući novi tumorski fokus. Učestalost ovog dešavanja nikada se neće saznati, pošto mikrometastaze budu uklonjene hirurijom. Do danas je izučavano samo nekoliko slučajeva u smislu pružanja suštinskih zaključaka o prognostičkom značaju mikrometastaza. Ipak, loko-regionalni recidiv ili čak udaljeni recidiv ne mora se pojaviti samo kao rezultat prisustva mikrometastaza u limfnim čvorovima²⁸⁵. Drugi tumorski fokusi, ili prekancerske ćelije mogu ostati u telu: npr efekat “*field*” karcinogeneze na resekcionoj margini ili prisustvo diseminovanih tumorskih ćelija najčešće detektovanih u hematopoetskom prostoru^{88,271}. Tako, ako studije koje procenjuju prognostički značaj mikrometastaza u N0 ili N+ vratu ne uključuju detaljnu pretragu za molekularnim dokazima “*field*” kancerogeneze i ovih diseminovanih tumorskih ćelija, njihova vrednost je pod znakom pitanja²⁸⁵. Prisustvo minimalnog rezidualnog tumora, ili prekanceroznih

promena na mukozni gornjeg aerodigestivnog trakta, može biti razlog neuspešnog lečenja²⁷¹. Prisustvo tumorskih ćelija, koje su diseminovane u telu, najlakše se detektuje u hematopoetskim organima. Tako su izolovane tumorske ćelije pronađene u aspiratu koštane srži kod 41/108 (37%) pacijenata nakon lečenja skvamocelularnog karcinoma glave i vrata²⁸⁶. Prognostički značaj diseminiranih tumorskih ćelija još uvek nije definitivno utvrđen, ali rezultati nekih studija sugerišu da ovi pacijenti imaju značajno kraće ukupno preživljavanje²⁸⁷. Trenutno se većina protokola za detekciju izolovanih tumorskih ćelija oslanja na ispitivanje monocita dobijenih iz periferne krvi, centralne vene ili koštane srži.

Woolgar je 1999 godine izvestio da je kratkoročni ishod pacijenata samo sa mikrometastazama sličan ishodu pacijenata bez limfonodalnih metastaza, sugerišući da nalaz mikrometastaza ne nosi nikakve posebne kliničke implikacije¹⁰². Međutim, nekoliko kasnije objavljenih izveštaja od strane *Nieuwenhuis-a*, *Colnot-a*, *Yamazaki-a* i *Rhee-a* su ukazali na mogući prognostički značaj identifikacije pacijenata sa mikrometastazama i izolovanim tumorskim ćelijama. *Nieuwenhuis* je analizirajući preživljavanje istakao da pacijenti sa pN0 nalazom, ali sa jednom ili više mikrometastaza, imaju značajno lošije specifično preživljavanje u poređenju sa pacijentima bez mikrometastaza¹⁰³. *Colnot* je naglasio da prisustvo mikrometastatskih ćelija u koštanoj srži kod pacijenata sa karcinomom gornjeg aerodigestivnog trakta i sa 2 ili više limfonodalnih metastaza korelira sa pojavom udaljenih metastaza i da bi pomenuti pacijenti mogli imati koristi od primene sistemske terapije¹⁰⁴. *Yamazaki* je na osnovu svojih rezultata zaključio da visoka incidenca mikrometastaza u vratnim limfnim nodusima, zatim prisustvo mikrometastaza u multiplim nivoima, kao i zahvaćenost nižih nivoa na vratu, ima lošu prognozu, te da je u takvim slučajevima neophodna postoperativna adjuvantna terapija⁹². *Rhee* i *Xu* su takođe ukazali na lošiji ishod pacijenata sa imunohistoemijski konstatovanim mikrometastazama^{100,282,288}. Bez obzira na relativno mali broj pacijenata u navedenim studijama, rezultati sugerišu da je detekcija mikrometastaza udružena ne samo sa povećanim rizikom od lokalnog i regionalnog recidiva, već i pojavom udaljenih metastaza.

Precizan patohistološki “*staging*” pacijenata sa karcinomom hipofarinksa je veoma važan u smislu određivanja prognoze i donošenja odluke o optimalnom postoperativnom tretmanu. Sadašnje indikacije za adjuvantnu terapiju su bazirane na metastatskom statusu limfnih čvorova vrata, koji je utvrđen na osnovu rutinske histopatološke analize. Pacijenti sa dva ili više

metastatska limfna čvora rutinski se tretiraju postoperativnom zračnom terapijom, za koju se smatra da smanjuje incidencu lokoregionalnih recidiva i poboljšava kliničku prognozu²⁸⁵. Jedan od ciljeva selektivne disekcije vrata je identifikacija pacijenata sa klinički negativnom, a patohistološki pozitivnom limfonodalnom bolešću, koji mogu imati koristi od adjuvantne terapije. Aktuelni TNM sistem za karcinome hipofarinksa je zasnovan na veličini, a ne na broju metastatskih limfnih čvorova, pri tom ne uzimajući u obzir moguće prisustvo mikrometastatske bolesti⁶². Detekcija mikrometastaza može imati široke kliničke i prognostičke implikacije, pošto takvi pacijenti mogu imati značajno kraće specifično i ukupno preživljavanje. Dobro je poznato da tumorske ćelije mogu spontano da regrediraju, tako da još uvek ne postoje jasni dokazi da ove pojedinačne ćelije mogu preživeti i prerasti u evidentan tumor²⁸⁹. Ukoliko limfonodalne mikrometastaze posmatramo kao marker rane diseminacije tumora, to nam može pomoći u identifikaciji pacijenata koji su pod povećanim rizikom za rani recidiv. Kada bi se prilikom određivanja stadijuma bolesti u obzir uzele molekularne ili imunohistohemijske informacije, kod značajnog broja pacijenata bi se detektovale mikrometastaze, što bi rezultiralo podizanjem N stadijuma (*upstaging*). Imajući u vidu navedeno, kao i druge kliničko patološke karakteristike tumora, ova informacija može uticati na odluku o uvođenju postoperativne radioterapije, koja bi potencijalno mogla prevenirati pojavu recidiva na vratu. Prognostički značaj mikrometastaza je jasno utvrđen kod karcinoma dojke, dok je za tumore drugih lokalizacija, između ostalih i karcinom hipofarinksa, njihov značaj još uvek predmet brojnih kliničko-patoloških studija, koje su neophodne da bi se mikrometastatski status inkorporirao u neki budući TNM sistem. Poseban problem vezan za karcinom hipofarinksa predstavlja i limitiran broj bolesnika kojima je urađena radikalna hirurška intervencija, tako da ni jedna institucija pojedinačno ne može imati dovoljan broj pacijenata za izvođenje statistički jasnih dokaza o kliničkom značaju mikrometastaza. Ova činjenica naglašava potrebu sprovođenja multiinstitucionalnih studija sa univerzalnim protokolima. Drugi izazov sa kojim se suočavamo je pronalaženje načina za razlikovanje pravih mikrometastaza, sposobnih za stvaranje tumorskih depozita, od onih sa genotipskim i fenotipskim karakteristikama koje nisu sposobne za progresiju²⁸⁵. Takođe, veoma je važno i razlikovanje izolovanih tumorskih ćelija od mikrometastaza, jer postojanje plutajućih tumorskih ćelija unutar limfnog sinusa ne podrazumeva da je došlo do njihove implantacije niti da će se ona desiti⁸⁷. S druge strane ne može se zanemariti mogućnost proliferacije izolovanih tumorskih ćelija sa posledničnim formiranjem mikrometastaza i na kraju klinički evidentnih metastaza²⁸⁹.

6.4 EKSTRAKAPSULARNI RAST

Prisustvo limfonodalnih metastaza u trenutku postavljanja dijagnoze smanjuje petogodišnje preživljavanje za oko 50%²⁹⁰. Osim toga, patohistološki faktori samog limfnog nodusa, kao što su: veličina najvećeg LN, broj pozitivnih LN, broj pozitivnih nivoa i prisustvo ekstrakapsularnog rasta, imaju dodatni nepovoljan uticaj na preživljavanje^{162,291}. *Bennet* je 1971 godine prvi opisao ekstrakapsularno širenje kao nepovoljan prognostički faktor kod pacijenata sa karcinomom hipofarinksa i larinksa, koji smanjuje petogodišnje preživljavanje sa 26% na 15%²⁹². Od tada postoji tendencija identifikacije i stratifikacije uticaja ekstrakapsularnog širenja na pojavu loko-regionalnog recidiva, udanjenih metastaza, kao i preživljavanje²⁹⁰. Kapsula limfnog čvora pruža prirodnu barijeru napredovanju bolesti, sa narušavanjem njenog kontinuiteta, dolazi do ekstrakapsularnog širenja²⁹³. Proces kojim dolazi do ekstrakapsularnog širenja još uvek nije u potpunosti razjašnjen. Najverovatniji mehanizam kod velikih limfnih čvorova je mehanička disrupcija sa rastućom tumorskom masom, dok u malim limfnim čvorovima, koji su samo delimično zamenjeni tumorom, ekstrakapsularni rast je rezultat dospevanja tumorskih embolusa u kapsularne sinuse ili se radi o fokalnoj destrukciji kapsularnog kolagena sa tip I kolegenazom koju produkuju tumorske ćelije^{102,290}. Mnogobrojni faktori, kao što su primarna lokalizacija tumora, veličina, stadijum kao i histopatološke karakteristike utiču ne samo na nastanak limfonodalnih metastaza već i na pojavu ekstrakapsularnog širenja. Iako neki autori nisu uspeli da dokažu prognostički značaj mikroskopskog ekstrakapsularnog širenja, najveći broj se slaže da je ekstrakapsularno širenje (mikroskopsko i makroskopsko) udruženo sa lošom prognozom, visokim procentom lokoregionalnih recidiva i udaljenih metastaza^{252,256,259,261,294}.

Ekstrakapsularni rast je često prisutan kod pacijenata sa uznapredovalom limfonodalnom bolešću, ali isto tako i kod pacijenata u ranoj fazi nodalne bolesti, kao i kod pacijenata sa klinički negativnim (kN0) nalazom na vratu^{290,295}. Incidenca ekstrakapsularnog širenja, se kreće od 13 do 60%, a po nekim autorima i do 85% u slučajevima klinički pozitivnog nalaza na vratu^{108,136}. U našoj studiji ekstrakapsularni rast je zabeležen kod 15% pacijenata sa kN0 nalazom na vratu, dok je u grupi kN+ pacijenata incidenca bila značajno veća - 60%. Slične rezultate navode *Coatesworth i MacLennan*, koji su ekstrakapsularno širenje našli u 19% klinički negativnog nalaza na vratu, odnosno 69,8% kod kN+ pacijenata, podjednako u svim nivoima LN²⁹⁴. Autori

nisu konstatovali značajnu razliku u preživljavanju i pojavi recidiva između mikroskopskog i makroskopskog ekstrakapsularnog širenja, ističući nepovoljan prognostički efekat i mikroskopskog širenja, pogotovo u prisustvu desmoplastičnog stromalnog odgovora. Posmatrano u odnosu na veličinu nodusa, isti autori su ekstrakapsularno širenje našli kod 60-100% LN većih od 3cm, 39-59% manjih od 3cm i kod 23% manjih od 1 cm, što se takođe podudara sa rezultatima naše studije, gde je ekstrakapsularno širenje zabeleženo kod 15,4% nodusa manjih od 1 cm, tj. 60 % nodusa između 1 i 3 cm²⁹⁴. *Imre i sar.* su pronašli ekstrakapsularno širenje kod 40,7% pacijenata sa kN+ i 4,7% kod kN0 nalaza na vratu. Incidenca ekstrakapsularnog širenja je rasla sa N statusom, od 25% kod N1, 62,5% kod N2 i 75% kod N3, kao i sa brojem metastatskih LN, od 8,6% u jednom pozitivnom LN, 33,3% u dva pozitivna LN do 66,7% u 3 i više pozitivnih nodusa, što je potvrđeno i u našoj studiji, gde je ekstrakapsularni rast konstatovan kod 12,5% pacijenata sa N1 nalazom, odnosno 53,3% pacijenata sa N2 statusom. Isti autor je potvrdio korelaciju između ipsilateralnog ekstrakapsularnog širenja i povećanog rizika postojanja kontralateralnih LN metastaza na vratu koji je procenjen kao klinički N0²⁹⁶. U našoj studiji, kod pacijenata sa unilateralnim metastazama (N2b), ekstrakapsularni rast je pronađen kod 5/13 pacijenata (38,5%), dok je u grupi sa bilateralnim metastazama (N2c) ekstrakapsularni rast verifikovan kod 11/17 pacijenata, tj. 64,7%. *Suoglu* je kod 44% pacijenata našao ekstrakapsularno širenje, koje je bilo udruženo sa većim N stadijumom, tumorima koji prelaze srednju liniju, većim brojem pozitivnih nodusa i prisustvom kontralateralnih limfonodalnih metastaza. Trogodišnje preživljavanje je bilo 81% kod pacijenata bez ekstrakapsularnog širenja u poređenju sa 43% kada je konstatovan ekstrakapsularni rast²⁹⁷.

Nešto veću incidencu ekstrakapsularnog rasta saopštavaju *Alvi i Johnson*, koji su u grupi od 109 pacijenata sa karcinomom gornjeg aerodigestivnog trakta i klinički negativnim nalazom, kod 34% našli okultne metastaze, dok je ekstrakapsularno širenje konstatovano kod 18 (49%) slučajeva. Od pacijenata koji su imali ekstrakapsularno širenje, 31% je bilo bez znakova bolesti u periodu 2 godine u poređenju sa 47% pacijenata kod kojih su metastaze bile ograničene unutar limfnih čvorova²³⁷.

Prisustvo ekstrakapsularnog širenja značajno povećava verovatnoću loko-regionalnog recidiva i udaljenih metastaza, te se smatra markerom biološki agresivne bolesti i smanjenog ukupnog preživljavanja²⁹⁸⁻³⁰⁰. Analizom pacijenata sa ekstrakapsularnim rastom *Greenberg i sar.* su

konstatovali da broj limfnih nodusa sa ekstrakapsularnim rastom predstavlja mnogo značajni prediktor specifičnog i ukupnog preživljavanja od veličine ekstraapsularnog širenja izvan kapsule limfnog čvora (manje od 2mm ili više od 2mm izvan kapsule)³⁰¹. Pacijenti sa ekstrakapsularnim rastom prisutnim u dva ili više limfnih čvorova imali su srednje preživljavanje manje o godinu dana, dok je regionalni recidiv konstatovan u 58%, a udaljene metastaze u 33% slučajeva. Do istih rezultata došao je i *Ribeiro sa sar.* ističući da se prilikom analiziranja prognoze pacijenata sa karcinomom hipofarinksa mora uzeti u obzir ne samo prisustvo ekstrakapsularnog rasta već i broj limfnih čvorova sa ekstrakapsularnim rastom³⁰⁰. U našoj seriji pacijenata, u periodu praćenja od 24 meseca, regionalni recidiv se javio kod 29,4% pacijenata sa ekstrakapsularnim rastom, i 20% pacijenata bez ekstrakapsularnog rasta. Udaljene metastaze su bile značajno češće kod pacijenata sa ekstrakapsularnim rastom 64,7% (11/17), nego u grupi bez ekstrakapsularnog rasta 40% (8/20). Ukupno dvogodišnje preživljavanje u grupi pacijenata bez ekstrakapsularnog rasta je iznosilo 35% (7/20), dok je u grupi sa ekstrakapsularnim rastom bilo 23,5% (4/17). Slične rezultate navodi još nekoliko autora. *De Diego Sastre i sar.* su u studiji koja je obuhvatila 119 pacijenata sa karcinomom hipofarinksa i larinksa, saopštili incidencu lokoregionalnog recidiva od 36% u prisustvu ekstrakapsularnog širenja, i 15,7% u odsustvu²⁹⁰. Od 128 pacijenata sa karcinomom gornjeg aerodigestivnog trakta i ekstrakapsularnim širenjem *Vaidya* je kod 42% zabeležio loko-regionalni recidiv i udaljene metastaze²⁹³. Udaljene metastaze su nađene kod 25% pacijenata sa ekstrakapsularnim širenjem i kod 4% bez ekstrakapsularnog rasta. *Myers i sar.* su, analizirajući rezultate 266 operisanih pacijenata, konstatovali da je ekstrakapsularni rast najvažniji prediktor regionalnih recidiva i udaljenih metastaza i posledično smanjenja preživljavanja²⁶⁰. Ukupno petogodišnje preživljavanje je bilo 75% kada nisu konstatovane limfonodalne metastaze, 50% u prisustvu limfonodalnih metastaza bez ekstrakapsularnog širenja i 30% u prisustvu metastaza sa ekstrakapsularnim rastom. Kod pacijenata sa N0 i N + nalazom, ukupna incidenca recidiva je bila 19,8% i 34,2%, dok je regionalni recidiv bio 11,5% i 19,2 %, a incidenca udaljenih metastaza 3,3%, odnosno 8,2%. U grupi pacijenata sa limfonodalnim metastazama i ekstrakapsularnim širenjem incidenca regionalnih recidiva je iznosila 28,9%, a udaljenih metastaza 24,4%²⁶⁰.

U našoj studiji smo takođe pokazali značaj ekstrakapsularnog rasta kao izolovanog prediktora preživljavanja. Od ukupno 55 analiziranih bolesnika, prisustvo ekstrakapsularnog rasta imalo je

17 bolesnika. Niti jedan bolesnik kod kojeg je bio prisutan ekstrakapsularni rast nije bio živ u momentu završetka studije.

6.5 PERINEURALNA INVAZIJA

Perineuralna invazija (PNI) predstavlja proces neoplastične invazije nerava i put metastatskog širenja karcinoma različitih lokalizacija³⁰². Prisustvo PNI je prediktor lošeg ishoda i smanjenog ukupnog preživljavanja. Najčešće se opisuje kod karcinoma pankreasa, kolona, rektuma, prostate, želuca, bilijarnog trakta i gornjeg aerodigestivnog trakta.

Molekularni mehanizam PNI još uvek nije u potpunosti poznat. Teorije koje su pokušale da objasne PNI mehaničkim širenjem malignih ćelija kroz perineurijum ili limfnim sudovima epineurijuma su odbačene novim saznanjima o ultrastrukтури nervnog omotača te činjenicom da su peri i endoneurijum lišeni limfnih sudova. Podatak da je PNI karakteristična za neke tipove tumora, dok za druge nije, čak i u uznapredovalim stadijumima bolesti, govori u prilog teorije o složenoj interakciji nervnih i neoplastičnih ćelija, tj. postojanju specifičnih receptora i ćelijskih faktora koji privlače i stimulišu proliferaciju malignih ćelija³⁰².

Veliki problem u analiziranju perineuralne invazije i njenog uticaja na prognozu predstavlja nepostojanje opšte prihvaćene definicije PNI među patolozima. Neki autori PNI definišu kao invaziju tumorskih ćelija “u, oko i kroz nerve”, drugi kao gotovo potpuno zahvatanje cirkumference nerva, dok *Mendenhall* upotrebljava termin perineuralna invazija za sve forme tumorske invazije nerva, čak i za intraneuralno širenje, koje je u njegovoj seriji bilo izuzetno retko^{302,303}.

Najveći broj autora je jasno pokazao da je PNI različitog stepena udružena sa povećanom verovatnoćom od regionalnih i udaljenih metastaza, kao i ukupnim smanjenjem petogodišnjeg preživljavanja^{304,305}. Varijacije u prognostičkom značaju histološkog nalaza PNI između pomenutih studija objašnjavaju se veličinom zahvaćenih nerava, tj invazija malih nervnih grana ima manju korelaciju sa pacijentovim ishodom u poređenju sa većim nervima.

Analiziranje PNI kod karcinoma hipofarinksa je otežano, jer u dostupnoj literaturi postoji svega nekoliko radova. U većini slučajeva PNI se analizira u okviru karcinoma različitih lokalizacija gornjeg aerodigestivnog trakta, pri čemu karcinomi hipofarinksa čine veoma mali broj ili ih uopšte nema.

Incidenca PNI kod karcinoma gornjeg aerodigestivnog trakta se kreće u rasponu od 6% do 30%. Nešto veću incidencu od 52% je saopštio *Fagan sa sar.* u svom izveštaju koji je obuhvatio 76 pacijenata sa karcinomom hipofarinksa i larinksa i 66 pacijenata sa karcinomom oralne šupljine i orofarinksa³⁰⁴. Ove očigledne razlike u saopštenoj incidenci naglašavaju značaj pronalaženja PNI prilikom patohistološkog pregleda preparata, što i sam *Fagan* navodi u svojoj studiji koja je bila specifično fokusirana na detekciju PNI. U našoj studiji, PNI je zabeležena kod 17 (30,1%) pacijenata, što je komparabilno sa pomenutim rezultatima.

Mnogi autori su pokazali korelaciju između PNI i incidence limfonodalnih metastaza. *Fagan i sar.* navode značajno veću učestalost LN metastaza (73%) kod prisustva PNI, nego u njenom odsustvu (46%), naglašavajući da su metastaze u većem procentu bile zastupljene kod karcinoma orofarinksa nego larinksa i hipofarinksa³⁰⁴. *Maddox, Woolgar i Scott* takođe ukazuju da je PNI nezavistan faktor i prediktor vratnih limfonodalnih metastaza^{306,307}. *Rahima* je takođe saopštio incidencu LN metastaza od 69% u prisustvu PNI, odnosno 31% kada nije bilo PNI³⁰⁵. Pomenuta udruženost sugerise da su tumori koji infiltrišu perineuralni prostor biološki vrlo agresivni, što može biti jedan od razloga češćeg lokalnog recidiviranja. Zbog udruženosti PNI sa vratnim metastazama, mnogi autori predlažu elektivni tretman kada se konstatuje PNI, ali i u odsustvu iste zbog značajne incidence okultnih metastaza.

U našoj seriji, incidenca LN metastaza u prisustvu PNI je iznosila 76% (12/17 pacijenata), a u grupi bez PNI 68,4% (26/38 pacijenata). Izostanak korelacije u našoj seriji se verovatno može pripisati udruženom uticaju drugih faktora, pre svega lokalno uznapredovalim tumorima (93% tumora su T3 ili T4) koji povećavaju učestalost LN metastaza.

Mnogi autori su pokazali povezanost PNI i incidence lokalnog recidiva. Zbog malog broja lokalnih recidiva u našoj studiji 7,2% (4 pacijenta), nije bilo moguće ispitivanje korelacije sa prisustvom PNI. U studiji od 142 pacijenta sa karcinomom gornjeg aerodigestivnog trakta *Fagan* je našao mnogo češće pojavu lokalnog recidiva u prisustvu PNI. Udruženost PNI i lokalnog

recidiva je bila nezavisna od tumorskog stadijuma, adjuvantne hemioterapije i radioterapije, margine tumora, vaskularne ili limfatične invazije, promera nerva, i da li je PNI bila prisutna unutar ili periferno od tumora. Rizik od pojave lokalnog recidiva je bio statistički značajno veći u prisustvu PNI za sve lokalizacije osim za karcinome hipofarinksa i larinksa, gde je zabeležena niska stopa lokalnog recidiva od 4%³⁰⁴. Centrifugalna i centripetalna propagacija tumora duž perineuralnog prostora je verovatno glavni mehanizam povećanog rizika lokalnih recidiva. Mada je perineuralno širenje veće od 2 cm neuobičajeno, zabeležena je propagacija i u dužini od čak 12 cm³⁰⁸.

Iako su neki autori pronašli korelaciju između diferencijacije tumora i PNI, u našoj studiji ovakva korelacija nije postojala. Od 17 pacijenata sa PNI, njih 11 je imalo dobro diferencijovane tumore (G1) a 6 umereno diferencijovane (G2).

Mnogi autori su takođe saopštili udruženost PNI i regionalnog recidiva. *Soo i sar.* smatraju da je perineuralno širenje važan prognostički faktor koji povećava stepen incidence regionalnih recidiva³⁰⁹. *Rahima* navodi da od 9 pacijenata sa regionalnim recidivom, njih 6 (67%) je imalo PNI. U ovom slučaju, u našoj studiji nije potvrđena navedena korelacija. Od 10 pacijenata sa regionalnim recidivom, kod 3 je konstatovana perineuralna invazija. Objašnjenje za ovakav nalaz verovatno treba tražiti u uznapredovalosti tumora u trenutku operacije, koji sam po sebi predstavlja veliki rizik za pojavu regionalnih recidiva.

Uticao PNI na ukupno preživljavanje je takođe ispitan. Najveći broj autora je pokazao da prisustvo PNI statistički značajno smanjuje ukupno dvogodišnje i petogodišnje preživljavanje^{304,305}.

U našoj seriji, samo jedan bolesnik sa prisutnom perineuralnom invazijom je preživeo u momentu završetka studije. Pokazano je da postoji statistički značajna razlika u preživljavanju u odnosu na prisustvo perineuralne invazije, odnosno da perineuralna invazija predstavlja nezavisan prediktor preživljavanja.

Na osnovu svega predhodno navedenog jasno je da je neophodna provera prisustva perineuralne invazije kod svih pacijenata. PNI bi trebalo smatrati tumorskim markerom koji ukazuje na mnogo agresivniji biološki rast i metastatsko ponašanje, što zahteva širu resekciju, tretman limfnih nodusa kao i primenu adjuvantne terapije.

6.6 LIMFOVASKULARNA INVAZIJA

U našoj seriji pacijenata zabeležena je izuzetno visoka incidenca limfovaskularne invazije od 83%. Prisustvo limfovaskularne invazije se u univarijantnoj analizi pokazalo kao statistički veoma značajan faktor u ukupnom preživljavanju, dok u multivarijantnoj analizi statistička značajnost nije dostignuta. U grupi bolesnika koji nisu imali prisutnu limfovaskularnu invaziju, u momentu završetka studije, bilo je 6 živih (66.7%). U grupi bolesnika sa prisutnom limfovaskularnom invazijom bilo je 7 živih (15.6%). Postojala je visoko statistički značajna razlika u preživljavanju u odnosu na prisustvo limfovaskularne invazije ($p < 0.01$).

Slično našim rezultatima, i drugi autori potvrđuju značajnost limfovaskularne invazije. U studiji *Chu-a i sar.* limfovaskularna invazija je zabeležena kod 17% pacijenata, i predstavljala je nezavistan prognostički faktor ukupnog preživljavanja. U grupi pacijenata sa prisutnom limfovaskularnom invazijom, zabeležena je veća incidenca recidiva (73% vs 34%), i udaljenih metastaza (47% vs 11%)²⁷⁰. U studiji *Bove i sar.* perineuralna (22%) i limfovaskularna invazija (33%) su se pokazale kao prediktori loše prognoze. Naime pokazalo se da su perineuralna i limfovaskularna invazija udružene sa povišenim rizikom lokoregionalnih recidiva, a limfovaskularna invazija dodatno i sa povećanim rizikom pojave udaljenih metastaza. Autor je multivarijantnom analizom pokazao da je limfovaskularna invazija jedini nezavisni prognostički faktor koji determiniše “*disease specific*” preživljavanje²⁴³. *Poleksic i Kalwaic* navode smanjenje dvogodišnjeg preživljavanja kod pacijenata sa limfovaskularnom invazijom (48%) u poređenju sa pacijentima bez limfovaskularne invazije (90%)³¹⁰. *Close i sar.* su u svojoj studiji na 65 pacijenata sa karcinomima glave i vrata pokazali da postoji korelacija između limfovaskularne invazije i ukupnog preživljavanja, incidence lokalnih i regionalnih recidiva, kao i udaljenih metastaza³¹¹.

6.7 EKSPRESIJA p53 i EGFR

Genetske abnormalnosti kod skvamocelularnog karcinoma glave i vrata u poslednje vreme se detaljno izučavaju. Osnovi motiv za izučavanje genetike karcinoma glave i vrata leži u pokušaju

da se identifikuju prognostički indikatori vezani za preživljavanje, kao i za odgovor na primenjenu terapiju. Dalje razumevanje genetike karcinoma glave i vrata vodiće verovatno i razvoju novih specifičnih formi ciljane terapije na pojedine genske sisteme, prevashodno razvojem specifičnih monoklonskih antitela.

U našoj grupi pacijenata operisanih zbog skvamocelularnog karcinoma hipofarinksa, istraživali smo ekspresiju p53 i EGFR detektovane imunohistohemijskim metodama, a takođe i povezanost njihove ekspresije sa kliničkim i patohistološkim parametrima.

P53 je tumor supresor gen koji je lokalizovan na kratkom kraku hromozoma 17p13, a njegova disfunkcija je česta kod većine karcinoma, uključujući i skvamocelularni karcinom glave i vrata. Treba napraviti distinkciju između gena, koji se označava kao TP53 i proteina koji ovaj gen kodira, a koji se označava sa p53. Produkcija p53 se povećava kao odgovor na oštećenje ćelijske DNK, kada p53 indukuje arest u ćelijskom ciklusu, a u slučaju da je oštećenje DNK ireverzibilno, p53 indukuje apoptozu. Stalna koncentracija p53 u normalnim ćelijama je mala, a poluživot normalnog p53 kratak. Ukoliko dođe do mutacije na nivou p53, genetski produkt će biti prisutan u visokim koncentracijama, te ga je moguće detektovati imunohistohemijskim metodama. Kod karcinoma glave i vrata, p53 mutacije su po različitim studijama bile prisutne u 37% do 76% tumora, ali uz napomenu da su različiti rezultati postignuti u zavisnosti od primenjenog metoda ispitivanja (PCR ili LOH analize)³¹².

Uzevši u obzir veliki broj studija u kojima nije postignuta jasna korelacija p53 sa preživljavanjem bolesnika sa karcinomom glave i vrata, evidentno je da mutacija p53 nije moćan prediktivni pokazatelj. Generalno gledajući, studije koje su pokazale da postoji veza između p53 i kliničkog ishoda, pokazale su da je prekomerna ekspresija p53 detektovana imunohistohemijom, povezana sa pojavom regionalnog recidiva i kraćim preživljavanjem. Sa druge strane, postoje i kontradiktorni podaci. Tako na primer *Veteran Affair Laryngeal Cancer* studija, kod bolesnika koji su nakon indukciono hemioterapije randomizovano tretirani zračenjem ili hirurģijom, pokazala je da je prekomerna ekspresija p53 bila povezana sa visokim stepenom organ prezervirajuće hirurģije. Dalja subanaliza je međutim ukazala da je prekomerna ekspresija p53 bila povezana sa lošijim kliničkim ishodom³¹³. U studiji *Lassalette i sar.* ukazano je da p53 ima i prediktivni i prognostički značaj. Bolesnici koji nisu imali hiperekspresiju p53 imali su bolji odgovor na hemioterapiju, sa tendencijom ka statističkom značajnošću. Takođe, imali su bolje

preživljavanje u dvogodišnjem, trogodišnjem i petogodišnjem intervalu, iako značaj p53 kao izolovanog prediktora nije pokazan multivarijantnom analizom³¹⁴. S druge strane, u studiji *Dunphy-ja i sar.* nije ukazano da postoji povezanost između hiperekspresije p53 i odgovora na primenjenu hemioterapiju³¹⁵. U svetlu ovako konfliktnih rezultata kliničkih studija, verovatno je da pored p53, i drugi nedovoljno razjašnjeni mehanizmi igraju ulogu u regulaciji ćelijskog rasta i apoptozi.

Humani receptor epidermalnog faktora rasta (EGFR), lociran na hromozomu 7p12, je transmembranski protein sa intrinzičnom aktivnošću tirozin kinaze. EGFR reguliše ćelijski rast u odgovoru na aktivaciju epidermalnim faktorom rasta (EGF). Dokazana je prekomerna ekspresija EGFR kod skvamocelularnog karcinoma glave i vrata, što teoretski vodi ka povećanoj aktivnosti tirozin kinaze i ćelijskoj hiperproliferaciji. Takođe, sami tumori mogu autonomno stvarati EGF dovodeći do autokrine stimulacije EGFR-a i daljeg tumorskog rasta. EGFR ekspresija verifikovana je u visokom procentu kod SCC glave i vrata. Postoji korelacija prekomerne ekspresije EGFR i lošijeg preživljavanja, ali je broj studija limitiran, a postoje i kontradiktorni klinički rezultati. Potencijalno, u eksperimentalnim istraživanjima, blokada EGFR receptra monoklonskim antitelima dovela je do inhibicije tumorskog rasta. Dalja klinička ispitivanja su neophodna da bi se ovakvi laboratorijski rezultati realizovali u kliničkoj praksi³¹⁶.

Preliminarni rezultati randomizovane studije GORTEC 99-02, koja je pratila značaj intratumorske ekspresije EGFR, VEGF i p53 kod bolesnika sa skvamocelularnim karcinomima glave i vrata, nisu ukazali da postoji statistički značajna povezanost sa ukupnim preživljavanjem, odnosno sa vremenom pojave lokalnog recidiva³¹⁷. Slični su bili i rezultati studije *Smileka i sar.* koji su pratili 217 bolesnika sa SCC glave i vrata. Nije dokazana statistička povezanost između pojačane ekspresije EGFR i p53 i pojave regionalnog recidiva, odnosno ukupnog preživljavanja ovih bolesnika³¹⁸.

Smatra se da se klinički značajni rezultati mogu dobiti i ukoliko se ukrste ekspresija p53 i EGFR, kada se formiraju četiri različita tipa. U studiji *Parise Juniora i sar.* ukazano je da postoji visoko statistički značajna prediktivna vrednost dobre ekspresije p53, a odsustva ekspresije EGFR, i to sa tendencijom ka boljem petogodišnjem preživljavanju. Dobra ekspresija p53, a loša ekspresija EGFR u ovoj studiji je dokazana i kao nezavisan prediktivni faktor i u multivarijantnoj analizi³¹⁹.

U našoj seriji je pokazano da je velika većina pacijenata imala dobru ekspresiju oba ispitivana imunohistohemijska markera. Pokazano je takođe da postoji visoko značajna statistička korelacija između ekspresija p53 i EGFR, odnosno da postoji velika verovatnoća da će postojati ekspresija p53 ukoliko postoji dobra ekspresija EGFR i obrnuto. S druge strane, nismo statistički dokazali da postoji bilo kakva povezanost ekspresije p53 i EGFR sa drugim ispitivanim parametrima koji su se odnosili na limfonodalni status, T stadijum bolesti ili veličinu tumora. Takođe nije bilo statističke povezanosti ekspresije p53 i EGFR i ukupnog preživljavanja bolesnika, odnosno nije postojala statistička povezanost između pojave recidiva na vratu i ekspresije ova dva faktora.

Postoje dve različite teorije o značajnosti p53 i EGFR kod bolesnika sa skvamocelularnim karcinomom glave i vrata, a koje se odnose na vreme pojave ekspresije. Tako na primer, neke studije tvrde da je pojačana ekspresija, odnosno mutacija p53 gena, rani događaj u onkogenezi. Prema ovim tvrdnjama, ova rana pojačana ekspresija označava i početak ubrzanog tumorskog rasta. Druga teorija ukazuje da mutacija p53 i pojačana ekspresija EGFR nastupaju u uznapredovalim stadijumima tumora, i dovode sa svoje strane do dodatne ćelijske proliferacije, ali i do tendencije ka lokalnom i sistemskom metastaziranju. U našoj studiji smo poredili veličinu tumora i ekspresiju p53 i EGFR. Pokazali smo da nije bilo statističke povezanosti između ispitivanih parametara. Ovo odustvo povezanosti veličine tumora sa ekspresijom p53 i EGFR međutim može da se objasni činjenicom da su u našu studiju u velikoj većini uključeni bolesnici sa uznapredovalim tumorskim stadijumima, tako da komparacija nije mogla biti objektivna, jer je procenat bolesnika sa malim tumorima bio nedovoljan za adekvatan statistički uzorak. Takođe, ukrštanjem ova dva ispitivana faktora nismo dobili statistički značajnu povezanost sa bilo kojim od ispitivanih parametara, odnosno nije bilo uticaja niti na stepen limfonodalne zahvaćenosti, niti na pojavu lokalnog recidiva, odnosno na ukupno preživljavanje.

6.8 MULTIVARIJANTNA ANALIZA PREDIKTORA PREŽIVLJAVANJA

Uzimajući u obzir sve ispitivane kliničke i patohistološke parametre, univarijantnom analizom smo pokazali da su N stadijum, ekstrakapsularni rast, limfovaskularna invazija i perineuralna invazija od visokog značaja sa ukupno preživljavanje u našoj studiji. Kada su ovi parametri

ispitivani u multivarijantnoj regresionoj analizi, pokazano je da je N stadijum bolesti najvažniji nezavisni prognostički faktor. U studiji *Mochiki i sar.* ukazano je da su najsnažniji nezavisni prediktori preživljavanja bili T i N stadijum, pri čemu je N stadijum u multivarijantnoj analizi imao najveći prediktivni značaj³²⁰. Slični rezultate u pogledu nezavisnih faktora rizika za loš ishod kod bolesnika sa skvamocelularnim karcinomom hipofarinksa pokazalo je još nekoliko studija^{6,257,321,322}. U navedenim studijama je naglašen visok prediktivni značaj T stadijuma. *Spector i sar.* su univarijantnom analizom potvrdili da pojava udaljenih metastaza zavisi ne samo od uznapređovalog nodalnog statusa, već i od stadijuma primarnog tumora. Ovi rezultati sugeriraju da T stadijum ima nezavisan uticaj na pojavu udaljenih metastaza, što treba imati u vidu prilikom određivanja sistematske hemioterapije. Mi u našoj studiji nismo dokazali da je T stadijum nezavisan prognostički faktor, što objašnjavamo činjenicom da je 93% bolesnika imalo T3 i T4 stadijum bolesti, a svega 7% T2. Nemogućnost komparacije ranih i uznapređovalih stadijuma u našoj seriji verovatno dovodi do rezultata da T stadijum nije bio nezavistan prognostički faktor. *Tateda* je u svojoj studiji pokazao da ukupno preživljavanje prevashodno zavisi od N stadijuma, a ne i od T stadijuma. Ukupno preživljavanje pacijenata N0 stadijuma je bilo statistički značajno duže u odnosu na pacijente sa N2c stadijumom. Takođe, pacijenti sa N0 stadijum su živeli statistički značajno duže u odnosu na pacijente sa tri ili više metastatskih limfnih nodusa, što se takodje pokazalo i u našoj studiji²¹⁹. S druge strane, u našoj studiji, ukoliko se u obzir uzme veličina tumora, pokazali smo da bolesnici koji su imali tumore veće od 40 mm imaju statistički značajno lošiji konačni ishod u odnosu na bolesnike sa manjim tumorima od 40 mm. *Chu i sar.* takodje ukazuju da su bolesnici sa tumorima većim od 40 mm imali značajno lošije ukupno preživljavanje, “*disease free*” i “*recurrence free*” preživljavanje, kao i bolesnici sa većim brojem zahvaćenih subregiona (2 ili 3) unutar hipofarinksa²⁷⁰.

Uzevši u obzir samo bolesnike koji su imali patohistološki pozitivan N stadijum, univarijantnom analizom smo pokazali da su ukupan broj zahvaćenih limfnih žlezda, ukupan broj zahvaćenih limfonodalnih nivoa i bilateralna limfonodalna zahvaćenost nezavisni prediktori konačnog ishoda. Međutim, kada smo navedene faktore analizirali linearnom regresijom, nijedan od navedenih faktora nije imao pojedinačno veći značaj. Prognostički značaj broja i nivoa zahvaćenih limfnih nodusa su ispitali brojni autori, a najveći broj njih je pokazao pozitivnu korelaciju^{323–325}. *Mammele* je multivarijantnom analizom utvrdio da je broj metastatskih limfnih nodusa statistički značajan, ali ne i ekstrakapsularni rast²⁵⁸. U studiji *Leemansa i sar.* na 281

pacijentu sa karcinomima glave i vrata, ukupna incidence udaljenih metastaza, u grupi pacijenata koji su podvrgnuti disekciji vrata, je iznosila 10,7%, dok je kod pacijenata sa tri ili više metastatskih nodusa iznosila čak 46,8%¹³². *Kalnins* je u svojoj studiji pokazao da je petogodišnje preživljavanje pacijenata sa skvamocelularnim karcinomom i pN0 statusom na vratu 75%, 49% ukoliko je zahvaćen jedan LN, 30% ukoliko su zahvaćena dva LN, i samo 13% ukoliko je zahvaćeno 3 ili više LN³²⁶. Zahvaćenost pojedinačnih nivoa limfnih nodusa u našoj studiji nije ispoljio nezavistan prognostički značaj. Nekoliko autora je, analizirajući svoje serije pacijenata, ustanovilo da se ishod lečenja, u smislu dužine preživljavanja, pogoršava ukoliko su zahvaćeni limfni nodusi nižih delova vrata. Ovu korelaciju su u svojim studijama najbolje demonstrirali *Ho i Teo*, zaključivši “što niži nivo zahvaćenih LN – lošija prognoza”^{327,328}. Neki autori su čak napravili novu klasifikaciju limfnih nodusa u vratu, podelivši vrat na tri nivoa (gornji, srednji i donji) pomoću dve imaginarne linije koje prolaze kroz hioidnu kost i donju ivicu tiroidne hrskavice. Koristeći ovakvu podelu, pokazali su da je ukupno preživljavanje kraće ukoliko su prisutne LN metastaze u donjem nivou vrata³²⁹. U već spomenutim studijama *Mochiki i Chu-a*, zahvaćenost nižih nivoa limfnih čvorova, nivoa IV, predstavlja nezavistan prognostički faktor, iako se naglašava da je ukupan broj zahvaćenih limfnih nodusa značajniji od zahvaćenosti nivoa IV.

Hirurško lečenje u kombinaciji sa postoperativnom radioterapijom za sada pruža najveće šanse za izlečenje i lokoregionalnu kontrolu bolesti, a u slučaju lokalno uznapredovale bolesti adekvatnu palijaciju opstrukcije disajnog puta i disfagije. Prosečno preživljavanje bolesnika radikalno operisanih zbog karcinoma hipofarinksa u različitim studijama varira između 15 i 45%, prosečno oko 30%^{76,218,330,331}. Incidenca bolesnika sa uznapredovalim kliničkim stadijumima III i IV u literaturi kreće se od 70 do 85%³³². Ukupno sagledavši ishod bolesnika lečenih u našoj seriji, 2-godišnje preživljavanje iznosilo je 46.6%, a petogodišnje 24%, uz podatak da je 98.2% bolesnika obuhvaćenih našom studijom bilo u nepovoljnim kliničkim stadijuma III i IV.

7 ZAKLJUČAK

1. Obzirom da su okultne metastaze potvrđene kod 49% bolesnika sa klinički negativnim vratom, odnosno da je kod ukupno 38 (70%) bolesnika potvrđeno prisustvo limfonodalnih metastaza, a još kod 5 bolesnika imunohistohemijom prisustvo mikrometastaza i izolovanih tumorskih ćelija u limfnim nodusima, zaključujemo da je selektivna disekcija vrata bila odgovarajući hirurški metod. Bilateralna selektivna disekcija vrata, uz obavezno uklanjanje nivoa VI, imala je svoju opravdanost u našoj studiji u činjenici da je kod 18.5% bolesnika sa klinički negativnim vratom, a čak kod 56% bolesnika sa klinički pozitivnim vratom, zabeležno prisustvo bilateralnih metastaza.
2. Pokazali smo da postoji visoka ekspresija EGFR-a kod velike većine bolesnika (90.7%), dok je kod svega 9.3% bila odsutna. Visoka ekspresija EGFR-a imala je visoku korelaciju sa ekspresijom p53, ali nismo dokazali da postoji korelacija visoke ekspresije EGFR-a sa bilo kojim od analiziranih patohistoloških parametara.
3. U našoj studiji smo pokazali da je 63% bolesnika imalo dobru ekspresiju p53, dok je slaba ekspresija p53 zabeležena kod 37% pacijenata. Takođe, ukazano je da postoji visoka međusobna korelacija sa visokom ekspresijom p53 i EGFR-a.
4. Nije bilo ni statističke povezanosti ekspresije EGFR-a i ukupnog preživljavanja bolesnika u ovoj studiji. Nismo ukazali da postoji korelacija ekspresije p53 sa bilo kojim od analiziranih patohistoloških parametara, niti sa ukupnim preživljavanjem bolesnika u našoj studiji. Ovo odsustvo korelacije se može objasniti činjenicom da su praktično svi bolesnici uključeni u ovu studiju bili u III ili IV stadijumu bolesti.
5. Nakon detaljne analize svih kliničkih i patohistoloških parametara možemo zaključiti da je N stadijum bolesti najsnažniji prognostički prediktor. Sa ovim saznanjem proizilazi i neophodnost selektivne disekcije vrata u cilju obezbeđivanja adekvatne procene limfonodalnog statusa, kao i eventualna standardna upotreba imunohistohemije kod bolesnika sa primarnim pN0 statusom, u cilju procene prisustva mikrometastaza, te u skladu sa tim određivanjem adjuvantne hemioradioterapije.

8 REFERENCE

1. Michaels L, Hellquist H. Anatomy, histology and pathology. In: Michaels L, Hellquist H, editors. Ear nose and throat histopathology. London: Springer-Verlag; 2001. page 445–52.
2. Kleinsasser O. Epidemyology, Etiology, Pathogenesis. In: Kleinsasser O, editor. Tumors of the larynx and hypopharynx. New York, NY: Thieme; 1988.
3. Wei WI. The dilemma of treating hypopharyngeal carcinoma: more or less: Hayes Martin Lecture. Arch Otolaryngol Head Neck Surg 2002;128:229–32.
4. Haddad RI, Shin DM. Recent advances in head and neck cancer. N Engl J Med 2008;359:1143–54.
5. Hoffman HT, Karnell LH, Funk GF, Robinson RA, Menck HR. The National Cancer Data Base report on cancer of the head and neck. Arch Otolaryngol Head Neck Surg 1998;124:951–62.
6. Johansen L V, Grau C, Overgaard J. Hypopharyngeal squamous cell carcinoma--treatment results in 138 consecutively admitted patients. Acta Oncol 2000;39:529–36.
7. Cooper JS, Porter K, Mallin K, Hoffman HT, Weber RS, Ang KK, et al. National Cancer Database report on cancer of the head and neck: 10-year update. Head Neck 2009;31:748–58.
8. Hoffman HT, Karnell LH, Shah JP, Ariyan S, Brown GS, Fee WE, et al. Hypopharyngeal cancer patient care evaluation. Laryngoscope 1997;107:1005–17.
9. Tandon DA, Bahadur S, Chatterji TK, Rath GK. Carcinoma of the hypopharynx: results of combined therapy. Indian J Cancer 1991;28:131–8.
10. Popescu CR, Bertesteanu SVG, Mirea D, Grigore R, Lonescu D, Popescu B. The epidemiology of hypopharynx and cervical esophagus cancer. J Med Life 2010;3:396–401.
11. Kajanti M, Mäntylä M. Carcinoma of the hypopharynx. A retrospective analysis of the treatment results over a 25-year period. Acta Oncol 1990;29:903–7.
12. Murthy A, Galinsky D, Hendrickson R. Hypopharynx. In: Radiation therapy of head and neck cancer. Berlin: Springer Verlag; 1989. page 107–24.
13. Siddiqui F, Sarin R, Agarwal JP, Thotathil Z, Mistry R, Dinshaw KA. Squamous carcinoma of the larynx and hypopharynx in children: a distinct clinical entity? Med Pediatr Oncol 2003;40:322–4.
14. Farrington WT, Weighill JS, Jones PH. Post-cricoid carcinoma (a ten-year retrospective study). J Laryngol Otol 1986;100:79–84.

15. Lederman M. Carcinoma of laryngopharynx. Results of radiotherapy. *J Laryngol Otol* 1962;76:317–34.
16. Berrino F, Gatta G. Variation in survival of patients with head and neck cancer in Europe by the site of origin of the tumours. EURO CARE Working Group. *Eur J Cancer* 1998;34:2154–61.
17. Vandebrouck C, Eschwege F, De la Rochefordiere A, Sicot H, Mamelle G, Le Ridant AM, et al. Squamous cell carcinoma of the pyriform sinus: retrospective study of 351 cases treated at the Institut Gustave-Roussy. *Head Neck Surg* 1987;10:4–13.
18. Harrison DF. Pathology of hypopharyngeal cancer in relation to surgical management. *J Laryngol Otol* 1970;84:349–67.
19. Thawley S, Sessions D. Surgical therapy of hypopharyngeal tumors. In: Thawley S, Panje W, Batsakis J, Lindberg R, editors. *Comprehensive management of head and neck tumors*. Saunders; 1999. page 774–866.
20. Lam KH, Wong J, Lim ST, Ong GB. Surgical treatment of carcinoma of the hypopharynx and cervical oesophagus. *Ann Acad Med Singapore* 1980;9:317–22.
21. Flanders WD, Rothman KJ. Interaction of alcohol and tobacco in laryngeal cancer. *Am J Epidemiol* 1982;115:371–9.
22. Jayant K, Balakrishnan V, Sanghvi LD, Jussawalla DJ. Quantification of the role of smoking and chewing tobacco in oral, pharyngeal, and oesophageal cancers. *Br J Cancer* 1977;35:232–5.
23. Menvielle G, Luce D, Goldberg P, Bugel I, Leclerc A. Smoking, alcohol drinking and cancer risk for various sites of the larynx and hypopharynx. A case-control study in France. *Eur J Cancer Prev* 2004;13:165–72.
24. Tuyns AJ, Estève J, Raymond L, Berrino F, Benhamou E, Blanchet F, et al. Cancer of the larynx/hypopharynx, tobacco and alcohol: IARC international case-control study in Turin and Varese (Italy), Zaragoza and Navarra (Spain), Geneva (Switzerland) and Calvados (France). *Int J Cancer* 1988;41:483–91.
25. Shah JP, Andersen PE. The impact of patterns of nodal metastasis on modifications of neck dissection. *Ann Surg Oncol* 1994;1:521–32.
26. Lefebvre JL, Castelain B, De la Torre JC, Delobelle-Deroide A, Vankemmel B. Lymph node invasion in hypopharynx and lateral epilarynx carcinoma: a prognostic factor. *Head Neck Surg* 1987;10:14–8.
27. Somers KD, Merrick MA, Lopez ME, Incognito LS, Schechter GL, Casey G. Frequent p53 mutations in head and neck cancer. *Cancer Res* 1992;52:5997–6000.

28. Brennan JA, Boyle JO, Koch WM, Goodman SN, Hruban RH, Eby YJ, et al. Association between cigarette smoking and mutation of the p53 gene in squamous-cell carcinoma of the head and neck. *N Engl J Med* 1995;332:712–7.
29. Koch WM, Lango M, Sewell D, Zahurak M, Sidransky D. Head and neck cancer in nonsmokers: a distinct clinical and molecular entity. *Laryngoscope* 1999;109:1544–51.
30. Sorensen DM, Lewark TM, Haney JL, Meyers AD, Krause G, Franklin WA. Absence of p53 mutations in squamous carcinomas of the tongue in nonsmoking and nondrinking patients younger than 40 years. *Arch Otolaryngol Head Neck Surg* 1997;123:503–6.
31. Williams ME, Gaffey MJ, Weiss LM, Wilczynski SP, Schuurin E, Levine PA. Chromosome 11q13 amplification in head and neck squamous cell carcinoma. *Arch Otolaryngol Head Neck Surg* 1993;119:1238–43.
32. Muller D, Millon R, Velten M, Bronner G, Jung G, Engelmann A, et al. Amplification of 11q13 DNA markers in head and neck squamous cell carcinomas: correlation with clinical outcome. *Eur J Cancer* 1997;33:2203–10.
33. Van der Riet P, Nawroz H, Hruban RH, Corio R, Tokino K, Koch W, et al. Frequent loss of chromosome 9p21-22 early in head and neck cancer progression. *Cancer Res* 1994;54:1156–8.
34. Ernoux-Neufcoeur P, Arafa M, Decaestecker C, Duray A, Remmelink M, Leroy X, et al. Combined analysis of HPV DNA, p16, p21 and p53 to predict prognosis in patients with stage IV hypopharyngeal carcinoma. *J Cancer Res Clin Oncol* 2011;137:173–81.
35. Fakhry C, Gillison ML. Clinical implications of human papillomavirus in head and neck cancers. *J Clin Oncol* 2006;24:2606–11.
36. McKaig RG, Baric RS, Olshan AF. Human papillomavirus and head and neck cancer: epidemiology and molecular biology. *Head Neck* 1998;20:250–65.
37. Mineta H, Ogino T, Amano HM, Ohkawa Y, Araki K, Takebayashi S, et al. Human papilloma virus (HPV) type 16 and 18 detected in head and neck squamous cell carcinoma. *Anticancer Res* 1998;18:4765–8.
38. Goldstein DP, Karnell LH, Yao M, Chamberlin GP, Nguyen TX, Funk GF. Outcomes following reirradiation of patients with head and neck cancer. *Head Neck* 2008;30:765–70.
39. Pfister D, Hu K, Levebvre J. Cancer of the hypopharynx and cervical esophagus. Part A: General principles and management. In: Harrison L, Session R, Hong W, editors. *Head and neck cancer*. Philadelphia: Lippincot Williams and Wilkins; 2009. page 398–436.

40. Biacabe B, Gleich LL, Laccourreye O, Hartl DM, Bouchoucha M, Brasnu D. Silent gastroesophageal reflux disease in patients with pharyngolaryngeal cancer: further results. *Head Neck* 1998;20:510–4.
41. Van Oijen MG, Slootweg PJ. Oral field cancerization: carcinogen-induced independent events or micrometastatic deposits? *Cancer Epidemiol Biomarkers Prev* 2000;9:249–56.
42. Shangina O, Brennan P, Szeszenia-Dabrowska N, Mates D, Fabiánová E, Fletcher T, et al. Occupational exposure and laryngeal and hypopharyngeal cancer risk in central and eastern Europe. *Am J Epidemiol* 2006;164:367–75.
43. Marchand JL, Luce D, Leclerc A, Goldberg P, Orlowski E, Bugel I, et al. Laryngeal and hypopharyngeal cancer and occupational exposure to asbestos and man-made vitreous fibers: results of a case-control study. *Am J Ind Med* 2000;37:581–9.
44. Menvielle G, Luce D, Goldberg P, Leclerc A. Smoking, alcohol drinking, occupational exposures and social inequalities in hypopharyngeal and laryngeal cancer. *Int J Epidemiol* 2004;33:799–806.
45. Phillips CD, Gay SB, Newton RL, Levine PA. Gadolinium-enhanced MRI of tumors of the head and neck. *Head Neck* 1990;12:308–15.
46. Wiland L. Pathology of pharyngeal tumors. In: Thawley S, Panje W, Batsakis J, Lindberg Robert, editors. *Comprehensive management of head and neck tumors*. Saunders; 1999. page 630–48.
47. Ho CM, Ng WF, Lam KH, Wei WJ, Yuen AP. Submucosal tumor extension in hypopharyngeal cancer. *Arch Otolaryngol Head Neck Surg* 1997;123:959–65.
48. Davidge-Pitts KJ, Mannel A. Pharyngolaryngectomy with extrathoracic esophagectomy. *Head Neck Surg* 1983;6:571–4.
49. Saleh EM, Mancuso AA, Stringer SP. Relative roles of computed tomography and endoscopy for determining the inferior extent of pyriform sinus carcinoma: correlative histopathologic study. *Head Neck* 1993;15:44–52.
50. Carpenter RJ, DeSanto LW. Cancer of the hypopharynx. *Surg Clin North Am* 1977;57:723–35.
51. Kirchner JA. Pyriform sinus cancer: a clinical and laboratory study. *Ann Otol Rhinol Laryngol* 1975;84:793–803.
52. Tani M, Amatsu M. Discrepancies between clinical and histopathologic diagnoses in T3 pyriform sinus cancer. *Laryngoscope* 1987;97:93–6.

53. Zbären P, Egger C. Growth patterns of piriform sinus carcinomas. *Laryngoscope* 1997;107:511–8.
54. Becker M, Moulin G, Kurt AM, Zbären P, Dulgerov P, Marchal F, et al. Atypical squamous cell carcinoma of the larynx and hypopharynx: radiologic features and pathologic correlation. *Eur Radiol* 1998;8:1541–51.
55. Nowak B, Di Martino E, Jänicke S, Cremerius U, Adam G, Zimny M, et al. Diagnostic evaluation of malignant head and neck cancer by F-18-FDG PET compared to CT/MRI. *Nuklearmedizin* 1999;38:312–8.
56. Harrison DF. Significance and means by which laryngeal cancer invades thyroid cartilage. *Ann Otol Rhinol Laryngol* 1984;93:293–6.
57. Ho CM, Ng WF, Lam KH, Wei WI, Yuen APW. Radial clearance in resection of hypopharyngeal cancer: an independent prognostic factor. *Head Neck* 2002;24:181–90.
58. Aspestrand F, Kolbenstvedt A, Boysen M. Carcinoma of the hypopharynx: CT staging. *J Comput Assist Tomogr* 1990;14:72–6.
59. Spector GJ. Distant metastases from laryngeal and hypopharyngeal cancer. *ORL J Otorhinolaryngol Relat Spec* 2001;63:224–8.
60. Righi PD, Kelley DJ, Ernst R, Deutsch MD, Gaskill-Shipley M, Wilson KM, et al. Evaluation of prevertebral muscle invasion by squamous cell carcinoma. Can computed tomography replace open neck exploration? *Arch Otolaryngol Head Neck Surg* 1996;122:660–3.
61. Spector JG, Sessions DG, Emami B, Simpson J, Haughey B, Harvey J, et al. Squamous cell carcinoma of the pyriform sinus: a nonrandomized comparison of therapeutic modalities and long-term results. *Laryngoscope* 1995;105:397–406.
62. Edge S, Byrd D, Compton C, Fritz A, Greene F, Trotti A. *AJCC cancer staging handbook*. 7th Editio. Springer; 2010.
63. Alitalo A, Detmar M. Interaction of tumor cells and lymphatic vessels in cancer progression. *Oncogene* 2012;31:4499–508.
64. Harish K. Neck dissections: radical to conservative. *World J Surg Oncol* 2005;3:21.
65. Boyd D. Invasion and metastasis. *Cancer Metastasis Rev* 1996;15:77–89.
66. Pillsbury HC, Clark M. A rationale for therapy of the N0 neck. *Laryngoscope* 1997;107:1294–315.

67. Werner JA, Dünne AA, Myers JN. Functional anatomy of the lymphatic drainage system of the upper aerodigestive tract and its role in metastasis of squamous cell carcinoma. *Head Neck* 2003;25:322–32.
68. Schmalfuss I. Neoplasms of hypopharynx and proximal esophagus. In: Hermans R, editor. *Head and neck cancer imaging*. Springer Berlin Heidelberg; 2006. page 81–102.
69. Mukherji SK, Armao D, Joshi VM. Cervical nodal metastases in squamous cell carcinoma of the head and neck: what to expect. *Head Neck* 2001;23:995–1005.
70. Weber RS, Marvel J, Smith P, Hankins P, Wolf P, Goepfert H. Paratracheal lymph node dissection for carcinoma of the larynx, hypopharynx, and cervical esophagus. *Otolaryngol Head Neck Surg* 1993;108:11–7.
71. Lindberg R. Distribution of cervical lymph node metastases from squamous cell carcinoma of the upper respiratory and digestive tracts. *Cancer* 1972;29:1446–9.
72. Byers RM, Wolf PF, Ballantyne AJ. Rationale for elective modified neck dissection. *Head Neck Surg* 1988;10:160–7.
73. Tryggvason K, Höyhty M, Salo T. Proteolytic degradation of extracellular matrix in tumor invasion. *Biochim Biophys Acta* 1987;907:191–217.
74. Fidler IJ. The pathogenesis of cancer metastasis: the “seed and soil” hypothesis revisited. *Nat Rev Cancer* 2003;3:453–8.
75. Hart IR, Vile RG. Targeted gene therapy. *Br Med Bull* 1995;51:647–55.
76. Lee M-S, Ho H-C, Hsiao S-H, Hwang J-H, Lee C-C, Hung S-K. Treatment results and prognostic factors in locally advanced hypopharyngeal cancer. *Acta Otolaryngol* 2008;128:103–9.
77. Shayan R, Achen MG, Stacker SA. Lymphatic vessels in cancer metastasis: bridging the gaps. *Carcinogenesis* 2006;27:1729–38.
78. Cochran AJ, Wen DR, Morton DL. Management of the regional lymph nodes in patients with cutaneous malignant melanoma. *World J Surg* 1992;16:214–21.
79. Leong SPL, Nakakura EK, Pollock R, Choti MA, Morton DL, Henner WD, et al. Unique patterns of metastases in common and rare types of malignancy. *J Surg Oncol* 2011;103:607–14.
80. Azzali G. Tumor cell transendothelial passage in the absorbing lymphatic vessel of transgenic adenocarcinoma mouse prostate. *Am J Pathol* 2007;170:334–46.

81. He Y, Rajantie I, Pajusola K, Jeltsch M, Holopainen T, Yla-Herttuala S, et al. Vascular endothelial cell growth factor receptor 3-mediated activation of lymphatic endothelium is crucial for tumor cell entry and spread via lymphatic vessels. *Cancer Res* 2005;65:4739–46.
82. Dadiani M, Kalchenko V, Yosepovich A, Margalit R, Hassid Y, Degani H, et al. Real-time imaging of lymphogenic metastasis in orthotopic human breast cancer. *Cancer Res* 2006;66:8037–41.
83. Hoshida T, Isaka N, Hagendoorn J, di Tomaso E, Chen Y-L, Pytowski B, et al. Imaging steps of lymphatic metastasis reveals that vascular endothelial growth factor-C increases metastasis by increasing delivery of cancer cells to lymph nodes: therapeutic implications. *Cancer Res* 2006;66:8065–75.
84. Padera TP, Kadambi A, di Tomaso E, Carreira CM, Brown EB, Boucher Y, et al. Lymphatic metastasis in the absence of functional intratumor lymphatics. *Science* 2002;296:1883–6.
85. Stacker SA, Achen MG, Jussila L, Baldwin ME, Alitalo K. Lymphangiogenesis and cancer metastasis. *Nat Rev Cancer* 2002;2:573–83.
86. Laakkonen P, Waltari M, Holopainen T, Takahashi T, Pytowski B, Steiner P, et al. Vascular endothelial growth factor receptor 3 is involved in tumor angiogenesis and growth. *Cancer Res* 2007;67:593–9.
87. Ferlito A, Rinaldo A, Devaney KO, Nakashiro K, Hamakawa H. Detection of lymph node micrometastases in patients with squamous carcinoma of the head and neck. *Eur Arch Otorhinolaryngol* 2008;265:1147–53.
88. Wong RJ, Rinaldo A, Ferlito A, Shah JP. Occult cervical metastasis in head and neck cancer and its impact on therapy. *Acta Otolaryngol* 2002;122:107–14.
89. Ferlito A, Shaha AR, Rinaldo A. Evolution in the philosophy of neck dissection. *Acta Otolaryngol* 2001;121:963–6.
90. Don DM, Anzai Y, Lufkin RB, Fu YS, Calcaterra TC. Evaluation of cervical lymph node metastases in squamous cell carcinoma of the head and neck. *Laryngoscope* 1995;105:669–74.
91. Buckley JG, MacLennan K. Cervical node metastases in laryngeal and hypopharyngeal cancer: a prospective analysis of prevalence and distribution. *Head Neck* 2000;22:380–5.
92. Yamazaki Y, Chiba I, Hirai A, Satoh C, Sakakibara N, Notani K, et al. Clinical value of genetically diagnosed lymph node micrometastasis for patients with oral squamous cell carcinoma. *Head Neck* 2005;27:676–81.

93. Yoshida K, Kashima K, Suenaga S, Nomi N, Shuto J, Suzuki M. Immunohistochemical detection of cervical lymph node micrometastases from T2N0 tongue cancer. *Acta Otolaryngol* 2005;125:654–8.
94. Devaney KO, Rinaldo A, Ferlito A. Micrometastases in cervical lymph nodes from patients with squamous carcinoma of the head and neck: should they be actively sought? *Maybe. Am J Otolaryngol* 2007;28:271–4.
95. Hermanek P. Disseminated tumor cells versus micrometastasis: definitions and problems. *Anticancer Res* 1999;19:2771–4.
96. Guo C-B, Li Y-A, Gao Y. Immunohistochemical staining with cytokeratin combining semi-serial sections for detection of cervical lymph node metastases of oral squamous cell carcinoma. *Auris Nasus Larynx* 2007;34:347–51.
97. Shores CG, Yin X, Funkhouser W, Yarbrough W. Clinical evaluation of a new molecular method for detection of micrometastases in head and neck squamous cell carcinoma. *Arch Otolaryngol Head Neck Surg* 2004;130:937–42.
98. Ambrosch P, Kron M, Fischer G, Brinck U. Micrometastases in carcinoma of the upper aerodigestive tract: detection, risk of metastasizing, and prognostic value of depth of invasion. *Head Neck* 1995;17:473–9.
99. Enepekides DJ, Sultanem K, Nguyen C, Shenouda G, Black MJ, Rochon L. Occult cervical metastases: immunoperoxidase analysis of the pathologically negative neck. *Otolaryngol Head Neck Surg* 1999;120:713–7.
100. Rhee D, Wenig BM, Smith R V. The significance of immunohistochemically demonstrated nodal micrometastases in patients with squamous cell carcinoma of the head and neck. *Laryngoscope* 2002;112:1970–4.
101. Barrera JE, Miller ME, Said S, Jafek BW, Campana JP, Shroyer KR. Detection of occult cervical micrometastases in patients with head and neck squamous cell cancer. *Laryngoscope* 2003;113:892–6.
102. Woolgar JA. Micrometastasis in oral/oropharyngeal squamous cell carcinoma: incidence, histopathological features and clinical implications. *Br J Oral Maxillofac Surg* 1999;37:181–6.
103. Nieuwenhuis EJC, Leemans CR, Kummer JA, Denkers F, Snow GB, Brakenhoff RH, et al. Assessment and clinical significance of micrometastases in lymph nodes of head and neck cancer patients detected by E48 (Ly-6D) quantitative reverse transcription-polymerase chain reaction. *Lab Invest* 2003;83:1233–40.
104. Colnot DR, Nieuwenhuis EJC, Kuik DJ, Leemans CR, Dijkstra J, Snow GB, et al. Clinical significance of micrometastatic cells detected by E48 (Ly-6D) reverse transcription-

polymerase chain reaction in bone marrow of head and neck cancer patients. *Clin Cancer Res* 2004;10:7827–33.

105. Lassaletta L, García-Pallarés M, Morera E, Salinas S, Bernáldez R, Patrón M, et al. Functional neck dissection for the clinically negative neck: effectiveness and controversies. *Ann Otol Rhinol Laryngol* 2002;111:169–73.
106. Kowalski LP, Franco EL, de Andrade Sobrinho J. Factors influencing regional lymph node metastasis from laryngeal carcinoma. *Ann Otol Rhinol Laryngol* 1995;104:442–7.
107. Shah JP. Patterns of cervical lymph node metastasis from squamous carcinomas of the upper aerodigestive tract. *Am J Surg* 1990;160:405–9.
108. Cole I, Hughes L. The relationship of cervical lymph node metastases to primary sites of carcinoma of the upper aerodigestive tract: a pathological study. *Aust N Z J Surg* 1997;67:860–5.
109. Candela FC, Kothari K, Shah JP. Patterns of cervical node metastases from squamous carcinoma of the oropharynx and hypopharynx. *Head Neck* 1990;12:197–203.
110. Jones AS, McRae RD, Phillips DE, Hamilton J, Field JK, Husband D. The treatment of node negative squamous cell carcinoma of the postcricoid region. *J Laryngol Otol* 1995;109:114–9.
111. Joo Y-H, Sun D-I, Cho K-J, Cho J-H, Kim M-S. The impact of paratracheal lymph node metastasis in squamous cell carcinoma of the hypopharynx. *Eur Arch Otorhinolaryngol* 2010;267:945–50.
112. De Bree R, Leemans CR, Silver CE, Robbins KT, Rodrigo JP, Rinaldo A, et al. Paratracheal lymph node dissection in cancer of the larynx, hypopharynx, and cervical esophagus: the need for guidelines. *Head Neck* 2011;33:912–6.
113. Timon C V, Toner M, Conlon BJ. Paratracheal lymph node involvement in advanced cancer of the larynx, hypopharynx, and cervical esophagus. *Laryngoscope* 2003;113:1595–9.
114. Amatsu M, Mohri M, Kinishi M. Significance of retropharyngeal node dissection at radical surgery for carcinoma of the hypopharynx and cervical esophagus. *Laryngoscope* 2001;111:1099–103.
115. Hasegawa Y, Matsuura H. Retropharyngeal node dissection in cancer of the oropharynx and hypopharynx. *Head Neck* 1994;16:173–80.
116. Kamiyama R, Saikawa M, Kishimoto S. Significance of retropharyngeal lymph node dissection in hypopharyngeal cancer. *Jpn J Clin Oncol* 2009;39:632–7.

117. Wu Z, Deng X-Y, Zeng R-F, Su Y, Gu M-F, Zhang Y, et al. Analysis of risk factors for retropharyngeal lymph node metastasis in carcinoma of the hypopharynx. *Head Neck* 2013;35:1274–7.
118. Gross ND, Ellingson TW, Wax MK, Cohen JI, Andersen PE. Impact of retropharyngeal lymph node metastasis in head and neck squamous cell carcinoma. *Arch Otolaryngol Head Neck Surg* 2004;130:169–73.
119. Coskun HH, Ferlito A, Medina JE, Robbins KT, Rodrigo JP, Strojan P, et al. Retropharyngeal lymph node metastases in head and neck malignancies. *Head Neck* 2011;33:1520–9.
120. Aluffi P, Pisani P, Policarpo M, Pia F. Contralateral cervical lymph node metastases in pyriform sinus carcinoma. *Otolaryngol Head Neck Surg* 2006;134:650–3.
121. Murakami Y, Ikari T, Haraguchi S, Okada K, Maruyama T, Saito S. Excision level and indication for contralateral neck dissection in hypopharyngeal cancer surgery. *Auris Nasus Larynx* 1985;12 Suppl 2:S36–40.
122. Ferlito A, Shaha AR, Buckley JG, Rinaldo A. Selective neck dissection for hypopharyngeal cancer in the clinically negative neck: should it be bilateral? *Acta Otolaryngol* 2001;121:329–35.
123. Grégoire V, Coche E, Cosnard G, Hamoir M, Reyckler H. Selection and delineation of lymph node target volumes in head and neck conformal radiotherapy. Proposal for standardizing terminology and procedure based on the surgical experience. *Radiother Oncol* 2000;56:135–50.
124. Fisch UP, Sigel ME. Cervical lymphatic system as visualized by lymphography. *Ann Otol Rhinol Laryngol* 1964;73:870–82.
125. Drinker C, Yoffey J. *Lymphatics, lymph and lymphoid tissue*. Harvard university press; 1941.
126. Savoury L, Gluckman J. Cervical metastasis. In: Paparella M, Shumrick D, Gluckman J, Myerhoff W, editors. *Otolaryngology*. Philadelphia: Saunders; 1991. page 2565–78.
127. Shah JP, Strong E, Spiro RH, Vikram B. Surgical grand rounds. Neck dissection: current status and future possibilities. *Clin Bull* 1981;11:25–33.
128. Ferlito A, Robbins KT, Shaha AR, Pellitteri PK, Kowalski LP, Gavilan J, et al. Current considerations in neck dissection. *Acta Otolaryngol* 2002;122:323–9.
129. Robbins KT, Medina JE, Wolfe GT, Levine PA, Sessions RB, Pruet CW. Standardizing neck dissection terminology. Official report of the Academy’s Committee for Head and Neck Surgery and Oncology. *Arch Otolaryngol Head Neck Surg* 1991;117:601–5.

130. Robbins KT, Clayman G, Levine PA, Medina J, Sessions R, Shaha A, et al. Neck dissection classification update: revisions proposed by the American Head and Neck Society and the American Academy of Otolaryngology-Head and Neck Surgery. *Arch Otolaryngol Head Neck Surg* 2002;128:751–8.
131. Robbins KT, Shaha AR, Medina JE, Califano JA, Wolf GT, Ferlito A, et al. Consensus statement on the classification and terminology of neck dissection. *Arch Otolaryngol Head Neck Surg* 2008;134:536–8.
132. Leemans CR, Tiwari R, Nauta JJ, van der Waal I, Snow GB. Regional lymph node involvement and its significance in the development of distant metastases in head and neck carcinoma. *Cancer* 1993;71:452–6.
133. Leemans CR, Tiwari R, Nauta JJ, van der Waal I, Snow GB. Recurrence at the primary site in head and neck cancer and the significance of neck lymph node metastases as a prognostic factor. *Cancer* 1994;73:187–90.
134. Genden EM, Ferlito A, Bradley PJ, Rinaldo A, Scully C. Neck disease and distant metastases. *Oral Oncol* 2003;39:207–12.
135. Ferlito A, Rinaldo A, Robbins KT, Leemans CR, Shah JP, Shaha AR, et al. Changing concepts in the surgical management of the cervical node metastasis. *Oral Oncol* 2003;39:429–35.
136. Jose J, Coatesworth AP, Johnston C, MacLennan K. Cervical node metastases in squamous cell carcinoma of the upper aerodigestive tract: the significance of extracapsular spread and soft tissue deposits. *Head Neck* 2003;25:451–6.
137. Ferlito A, Rinaldo A. Neck dissection: historical and current concepts. *Am J Otolaryngol* 2005;26:289–95.
138. Towpik E. Centennial of the first description of the en bloc neck dissection. *Plast Reconstr Surg* 1990;85:468–70.
139. Ferlito A, Gavilán J, Buckley JG, Shaha AR, Miodoński AJ, Rinaldo A. Functional neck dissection: Fact and fiction. *Head Neck* 2001;23:804–8.
140. Ferlito A, Robbins KT, Rinaldo A. Neck dissection: historical perspective. *J Laryngol Otol* 2004;118:403–5.
141. Muzaffar K. Therapeutic selective neck dissection: a 25-year review. *Laryngoscope* 2003;113:1460–5.
142. Teymoortash A, Hoch S, Eivazi B, Werner JA. Postoperative morbidity after different types of selective neck dissection. *Laryngoscope* 2010;120:924–9.

143. Van Wilgen CP, Dijkstra PU, van der Laan BFAM, Plukker JT, Roodenburg JLN. Morbidity of the neck after head and neck cancer therapy. *Head Neck* 2004;26:785–91.
144. Kuntz AL, Weymuller EA. Impact of neck dissection on quality of life. *Laryngoscope* 1999;109:1334–8.
145. Cappiello J, Piazza C, Giudice M, De Maria G, Nicolai P. Shoulder disability after different selective neck dissections (levels II-IV versus levels II-V): a comparative study. *Laryngoscope* 2005;115:259–63.
146. Bradley PJ, Ferlito A, Silver CE, Takes RP, Woolgar JA, Strojan P, et al. Neck treatment and shoulder morbidity: still a challenge. *Head Neck* 2011;33:1060–7.
147. Aldren CP, Bell-Allen DW, Coman WB. Grand round from the Princess Alexandra Hospital, Brisbane, Australia. *Am J Otolaryngol* 1996;17:22–6.
148. O'Brien CJ, Urist MM, Maddox WA. Modified radical neck dissection. Terminology, technique, and indications. *Am J Surg* 1987;153:310–6.
149. Razack MS, Sako K, Baffi R, Patel J. Simultaneous bilateral neck dissection. *J Surg Oncol* 1980;15:387–92.
150. Magrin J, Kowalski L. Bilateral radical neck dissection: results in 193 cases. *J Surg Oncol* 2000;75:232–40.
151. Baffi R, Razack MS, Sako K. Nonsimultaneous bilateral radical neck dissection. *Head Neck Surg* 1980;2:272–5.
152. Roh J-L, Yoon Y-H, Kim SY, Park C II. Cervical sensory preservation during neck dissection. *Oral Oncol* 2007;43:491–8.
153. Ferlito A, Rinaldo A, Silver CE, Shah JP, Suárez C, Medina JE, et al. Neck dissection: then and now. *Auris Nasus Larynx* 2006;33:365–74.
154. Ferlito A, Rinaldo A, Robbins KT, Silver CE. Neck dissection: past, present and future? *J Laryngol Otol* 2006;120:87–92.
155. Ferlito A, Buckley JG, Shaha AR, Rinaldo A. Rationale for selective neck dissection in tumors of the upper aerodigestive tract. *Acta Otolaryngol* 2001;121:548–55.
156. Ferlito A, Rinaldo A, Silver CE, Gourin CG, Shah JP, Clayman GL, et al. Elective and therapeutic selective neck dissection. *Oral Oncol* 2006;42:14–25.
157. Ferlito A, Rinaldo A. Is radical neck dissection a current option for neck disease? *Laryngoscope* 2008;118:1717–8.

158. Hamoir M, Silver CE, Schmitz S, Takes RP, Rinaldo A, Rodrigo JP, et al. Radical neck dissection: is it still indicated? *Eur Arch Otorhinolaryngol* 2013;270:1–4.
159. Traynor SJ, Cohen JI, Gray J, Andersen PE, Everts EC. Selective neck dissection and the management of the node-positive neck. *Am J Surg* 1996;172:654–7.
160. Davidson J, Khan Y, Gilbert R, Birt BD, Balogh J, MacKenzie R. Is selective neck dissection sufficient treatment for the N0/Np+ neck? *J Otolaryngol* 1997;26:229–31.
161. Pellitteri PK, Robbins KT, Neuman T. Expanded application of selective neck dissection with regard to nodal status. *Head Neck* 1997;19:260–5.
162. Ambrosch P, Kron M, Pradier O, Steiner W. Efficacy of selective neck dissection: a review of 503 cases of elective and therapeutic treatment of the neck in squamous cell carcinoma of the upper aerodigestive tract. *Otolaryngol Head Neck Surg* 2001;124:180–7.
163. Lohuis PJFM, Klop WMC, Tan IB, van Den Brekel MWM, Hilgers FJM, Balm AJM. Effectiveness of therapeutic (N1, N2) selective neck dissection (levels II to V) in patients with laryngeal and hypopharyngeal squamous cell carcinoma. *Am J Surg* 2004;187:295–9.
164. Clark J, Li W, Smith G, Shannon K, Clifford A, McNeil E, et al. Outcome of treatment for advanced cervical metastatic squamous cell carcinoma. *Head Neck* 2005;27:87–94.
165. Andersen PE, Warren F, Spiro J, Burningham A, Wong R, Wax MK, et al. Results of selective neck dissection in management of the node-positive neck. *Arch Otolaryngol Head Neck Surg* 2002;128:1180–4.
166. Shah JP, Medina JE, Shaha AR, Schantz SP, Marti JR. Cervical lymph node metastasis. *Curr Probl Surg* 1993;30:1–335.
167. Shepard PM, Olson J, Harari PM, Levenson G, Hartig GK. Therapeutic selective neck dissection outcomes. *Otolaryngol Head Neck Surg* 2010;142:741–6.
168. Myers EN, Gastman BR. Neck dissection: an operation in evolution: Hayes Martin lecture. *Arch Otolaryngol Head Neck Surg* 2003;129:14–25.
169. Robbins KT, Ferlito A, Shah JP, Hamoir M, Takes RP, Strojan P, et al. The evolving role of selective neck dissection for head and neck squamous cell carcinoma. *Eur Arch Otorhinolaryngol* 2013;270:1195–202.
170. Jesse RH, Ballantyne AJ, Larson D. Radical or modified neck dissection: a therapeutic dilemma. *Am J Surg* 1978;136:516–9.
171. Calero C V, Teatini G. Functional neck dissection. Anatomical grounds, surgical technique, clinical observations. *Ann Otol Rhinol Laryngol* 1983;92:215–22.

172. Ferlito A, Robbins KT, Shah JP, Medina JE, Silver CE, Al-Tamimi S, et al. Proposal for a rational classification of neck dissections. *Head Neck* 2011;33:445–50.
173. Ferlito A, Robbins KT, Silver CE, Hasegawa Y, Rinaldo A. Classification of neck dissections: an evolving system. *Auris Nasus Larynx* 2009;36:127–34.
174. Crawford L. The 53,000-dalton cellular protein and its role in transformation. *Int Rev Exp Pathol* 1983;25:1–50.
175. Baker SJ, Fearon ER, Nigro JM, Hamilton SR, Preisinger AC, Jessup JM, et al. Chromosome 17 deletions and p53 gene mutations in colorectal carcinomas. *Science* 1989;244:217–21.
176. Matlashewski G, Lamb P, Pim D, Peacock J, Crawford L, Benchimol S. Isolation and characterization of a human p53 cDNA clone: expression of the human p53 gene. *EMBO J* 1984;3:3257–62.
177. Soussi T, Ishioka C, Claustres M, Bérout C. Locus-specific mutation databases: pitfalls and good practice based on the p53 experience. *Nat Rev Cancer* 2006;6:83–90.
178. Olivier M, Hussain SP, Caron de Fromentel C, Hainaut P, Harris CC. TP53 mutation spectra and load: a tool for generating hypotheses on the etiology of cancer. *IARC Sci Publ* 2004;:247–70.
179. Steels E, Paesmans M, Berghmans T, Branle F, Lemaitre F, Mascaux C, et al. Role of p53 as a prognostic factor for survival in lung cancer: a systematic review of the literature with a meta-analysis. *Eur Respir J* 2001;18:705–19.
180. Olivier M, Langerød A, Carrieri P, Bergh J, Klaar S, Eyfjord J, et al. The clinical value of somatic TP53 gene mutations in 1,794 patients with breast cancer. *Clin Cancer Res* 2006;12:1157–67.
181. Sommer T, Olofsson J. [Significance of p53, PCNA and Ki-67 in the prognosis of squamous cell carcinoma of the oral cavity]. *Laryngorhinootologie* 1997;76:189–96.
182. Kaur J, Srivastava A, Ralhan R. Prognostic significance of p53 protein overexpression in betel- and tobacco-related oral oncogenesis. *Int J Cancer* 1998;79:370–5.
183. Cohen S, Carpenter G, King L. Epidermal growth factor-receptor-protein kinase interactions. Co-purification of receptor and epidermal growth factor-enhanced phosphorylation activity. *J Biol Chem* 1980;255:4834–42.
184. Sporn MB, Todaro GJ. Autocrine secretion and malignant transformation of cells. *N Engl J Med* 1980;303:878–80.

185. Goerner M, Seiwert TY, Sudhoff H. Molecular targeted therapies in head and neck cancer- an update of recent developments-. *Head Neck Oncol* 2010;2:8.
186. Ongkeko WM, Altuna X, Weisman RA, Wang-Rodriguez J. Expression of protein tyrosine kinases in head and neck squamous cell carcinomas. *Am J Clin Pathol* 2005;124:71–6.
187. Vermorken JB, Trigo J, Hitt R, Koralewski P, Diaz-Rubio E, Rolland F, et al. Open-label, uncontrolled, multicenter phase II study to evaluate the efficacy and toxicity of cetuximab as a single agent in patients with recurrent and/or metastatic squamous cell carcinoma of the head and neck who failed to respond to platinum-based the. *J Clin Oncol* 2007;25:2171–7.
188. Loeffler-Ragg J, Witsch-Baumgartner M, Tzankov A, Hilbe W, Schwentner I, Sprinzl GM, et al. Low incidence of mutations in EGFR kinase domain in Caucasian patients with head and neck squamous cell carcinoma. *Eur J Cancer* 2006;42:109–11.
189. Ferlito A, Shaha AR, Rinaldo A. Surgical management of head and neck cancer: the next decade. *Acta Otolaryngol* 2001;121:772–6.
190. Davidson BJ, Kulkarny V, Delacure MD, Shah JP. Posterior triangle metastases of squamous cell carcinoma of the upper aerodigestive tract. *Am J Surg* 1993;166:395–8.
191. Chan JYW, Wei WI. Current management strategy of hypopharyngeal carcinoma. *Auris Nasus Larynx* 2013;40:2–6.
192. Pitman KT, Johnson JT, Myers EN. Effectiveness of selective neck dissection for management of the clinically negative neck. *Arch Otolaryngol Head Neck Surg* 1997;123:917–22.
193. Ogura JH, Biller HF, Wette R. Elective neck dissection for pharyngeal and laryngeal cancers. An evaluation. *Ann Otol Rhinol Laryngol* 1971;80:646–50.
194. Marks JE, Breaux S, Smith PG, Thawley SE, Spector GG, Sessions DG. The need for elective irradiation of occult lymphatic metastases from cancers of the larynx and pyriform sinus. *Head Neck Surg* 1985;8:3–8.
195. Jones AS, Phillips DE, Helliwell TR, Roland NJ. Occult node metastases in head and neck squamous carcinoma. *Eur Arch Otorhinolaryngol* 1993;250:446–9.
196. Li XM, Wei WI, Guo XF, Yuen PW, Lam LK. Cervical lymph node metastatic patterns of squamous carcinomas in the upper aerodigestive tract. *J Laryngol Otol* 1996;110:937–41.
197. Psychogios G, Mantsopoulos K, Bohr C, Koch M, Zenk J, Iro H. Incidence of occult cervical metastasis in head and neck carcinomas: development over time. *J Surg Oncol* 2013;107:384–7.

198. Van den Brekel MW, Stel H V, Castelijns JA, Nauta JJ, van der Waal I, Valk J, et al. Cervical lymph node metastasis: assessment of radiologic criteria. *Radiology* 1990;177:379–84.
199. Haberal I, Celik H, Göçmen H, Akmansu H, Yörük M, Ozeri C. Which is important in the evaluation of metastatic lymph nodes in head and neck cancer: palpation, ultrasonography, or computed tomography? *Otolaryngol Head Neck Surg* 2004;130:197–201.
200. Curtin HD, Ishwaran H, Mancuso AA, Dalley RW, Caudry DJ, McNeil BJ. Comparison of CT and MR imaging in staging of neck metastases. *Radiology* 1998;207:123–30.
201. Van den Brekel MW, Castelijns JA, Snow GB. Detection of lymph node metastases in the neck: radiologic criteria. *Radiology* 1994;192:617–8.
202. Bar Ad V, Chalian A. Management of clinically negative neck for the patients with head and neck squamous cell carcinomas in the modern era. *Oral Oncol* 2008;44:817–22.
203. Vogl T, Bisdas S, Bisdas S. Lymph node staging. *Top Magn Reson Imaging* 2007;18:303–16.
204. Simental AA, Duvvuri U, Johnson JT, Myers EN. Selective neck dissection in patients with upper aerodigestive tract cancer with clinically positive nodal disease. *Ann Otol Rhinol Laryngol* 2006;115:846–9.
205. Amar A, Dedivitis RA, Rapoport A, Quarteiro AL. Indication of elective contralateral neck dissection in squamous cell carcinoma of the hypopharynx. *Braz J Otorhinolaryngol* 2009;75:493–6.
206. Friedman M, Roberts N, Kirshenbaum GL, Colombo J. Nodal size of metastatic squamous cell carcinoma of the neck. *Laryngoscope* 1993;103:854–6.
207. Close LG, Merkel M, Vuitch MF, Reisch J, Schaefer SD. Computed tomographic evaluation of regional lymph node involvement in cancer of the oral cavity and oropharynx. *Head Neck* 1989;11:309–17.
208. Weiss MH, Harrison LB, Isaacs RS. Use of decision analysis in planning a management strategy for the stage N0 neck. *Arch Otolaryngol Head Neck Surg* 1994;120:699–702.
209. Givi B, Andersen PE. Rationale for modifying neck dissection. *J Surg Oncol* 2008;97:674–82.
210. Pitman KT. Rationale for elective neck dissection. *Am J Otolaryngol* 2000;21:31–7.
211. Pfister DG, Ang K, Brockstein B, Colevas AD, Ellenhorn J, Goepfert H, et al. NCCN Practice Guidelines for Head and Neck Cancers. *Oncology (Williston Park)* 2000;14:163–94.

212. Layland MK, Sessions DG, Lenox J. The influence of lymph node metastasis in the treatment of squamous cell carcinoma of the oral cavity, oropharynx, larynx, and hypopharynx: N0 versus N+. *Laryngoscope* 2005;115:629–39.
213. Khafif RA, Gelbfish GA, Tepper P, Attie JN. Elective radical neck dissection in epidermoid cancer of the head and neck. A retrospective analysis of 853 cases of mouth, pharynx, and larynx cancer. *Cancer* 1991;67:67–71.
214. Andersen PE, Cambronero E, Shaha AR, Shah JP. The extent of neck disease after regional failure during observation of the N0 neck. *Am J Surg* 1996;172:689–91.
215. Pitman KT, Dean R. Management of the clinically negative (N0) neck. *Curr Oncol Rep* 2002;4:81–6.
216. Canis M, Plüquett S, Ihler F, Matthias C, Kron M, Steiner W. Impact of elective neck dissection vs observation on regional recurrence and survival in cN0-staged patients with squamous cell carcinomas of the upper aerodigestive tract. *Arch Otolaryngol Head Neck Surg* 2012;138:650–5.
217. Asakage T, Nakao K, Ebihara Y, Fujishiro Y, Watanabe K. A clinical study of post-cricoid carcinoma. *Acta Otolaryngol Suppl* 2007;;118–22.
218. Lim YC, Lee JS, Choi EC. Therapeutic selective neck dissection (level II-V) for node-positive hypopharyngeal carcinoma: is it oncologically safe? *Acta Otolaryngol* 2009;129:57–61.
219. Tateda M, Shiga K, Yoshida H, Saijo S, Yokoyama J, Nishikawa H, et al. Management of the patients with hypopharyngeal cancer: eight-year experience of Miyagi Cancer Center in Japan. *Tohoku J Exp Med* 2005;205:65–77.
220. Mercante G, Bacciu A, Oretti G, Ferri T. Involvement of level I neck lymph nodes and submandibular gland in laryngeal and/or hypopharyngeal squamous cell carcinoma. *J Otolaryngol* 2006;35:108–11.
221. Takooda S, Nishijima W, Usui H, Negishi T, Ishikawa N, Muraoka H. [Clinical pathology of hypopharyngeal cancer--comparison between TN and pTN]. *Nihon Jibiinkoka Gakkai Kaiho* 1992;95:340–5.
222. Martins AS. Neck and mediastinal node dissection in pharyngolaryngoesophageal tumors. *Head Neck* 2001;23:772–9.
223. Plaat RE, de Bree R, Kuik DJ, van den Brekel MWM, van Hattum AH, Snow GB, et al. Prognostic importance of paratracheal lymph node metastases. *Laryngoscope* 2005;115:894–8.

224. Dequanter D, Shahla M, Zouaoui Boudjeltia K, Paulus P, Lothaire P. Neck and mediastinal node dissection in pharyngolaryngeal tumors. *Eur Ann Otorhinolaryngol Head Neck Dis* 2013;130:5–7.
225. Compton CC, Byrd DR, Garcia-Aguilar J, Kurtzman SH, Olawaiye A, Washington MK, editors. *AJCC Cancer Staging Atlas*. New York, NY: Springer New York; 2012.
226. Kerawala CJ, Bisase B, Hopper A. Is total nodal yield in neck dissections influenced by the method of specimen presentation to the pathologist? *Br J Oral Maxillofac Surg* 2009;47:360–2.
227. Köhler HF, Kowalski LP. How many nodes are needed to stage a neck? A critical appraisal. *Eur Arch Otorhinolaryngol* 2010;267:785–91.
228. Busaba NY, Fabian RL. Extent of lymphadenectomy achieved by various modifications of neck dissection: a pathologic analysis. *Laryngoscope* 1999;109:212–5.
229. Friedman M, Lim JW, Dickey W, Tanyeri H, Kirshenbaum GL, Phadke DM, et al. Quantification of lymph nodes in selective neck dissection. *Laryngoscope* 1999;109:368–70.
230. Byers RM. Modified neck dissection. A study of 967 cases from 1970 to 1980. *Am J Surg* 1985;150:414–21.
231. Van den Brekel MW, van der Waal I, Meijer CJ, Freeman JL, Castelijns JA, Snow GB. The incidence of micrometastases in neck dissection specimens obtained from elective neck dissections. *Laryngoscope* 1996;106:987–91.
232. Goldstein NS. Lymph node recoveries from 2427 pT3 colorectal resection specimens spanning 45 years: recommendations for a minimum number of recovered lymph nodes based on predictive probabilities. *Am J Surg Pathol* 2002;26:179–89.
233. Tepper JE. Adjuvant radiation therapy of rectal cancer. *J Clin Oncol* 2001;19:3709–11.
234. Bouvier A-M, Haas O, Piard F, Roignot P, Bonithon-Kopp C, Faivre J. How many nodes must be examined to accurately stage gastric carcinomas? Results from a population based study. *Cancer* 2002;94:2862–6.
235. Agrama MT, Reiter D, Cunnane MF, Topham A, Keane WM. Nodal yield in neck dissection and the likelihood of metastases. *Otolaryngol Head Neck Surg* 2003;128:185–90.
236. Weissler MC, Weigel MT, Rosenman JG, Silver JR. Treatment of the clinically negative neck in advanced cancer of the head and neck. *Arch Otolaryngol Head Neck Surg* 1989;115:691–4.

237. Alvi A, Johnson JT. Extracapsular spread in the clinically negative neck (N0): implications and outcome. *Otolaryngol Head Neck Surg* 1996;114:65–70.
238. Carvalho AL, Kowalski LP, Borges JA, Aguiar S, Magrin J. Ipsilateral neck cancer recurrences after elective supraomohyoid neck dissection. *Arch Otolaryngol Head Neck Surg* 2000;126:410–2.
239. Seethala RR. Current state of neck dissection in the United States. *Head Neck Pathol* 2009;3:238–45.
240. Clayman GL, Frank DK. Selective neck dissection of anatomically appropriate levels is as efficacious as modified radical neck dissection for elective treatment of the clinically negative neck in patients with squamous cell carcinoma of the upper respiratory and digestive tract. *Arch Otolaryngol Head Neck Surg* 1998;124:348–52.
241. Byers RM, Clayman GL, McGill D, Andrews T, Kare RP, Roberts DB, et al. Selective neck dissections for squamous carcinoma of the upper aerodigestive tract: patterns of regional failure. *Head Neck* 1999;21:499–505.
242. Spiro RH, Gallo O, Shah JP. Selective jugular node dissection in patients with squamous carcinoma of the larynx or pharynx. *Am J Surg* 1993;166:399–402.
243. Bova R, Goh R, Poulson M, Coman WB. Total pharyngolaryngectomy for squamous cell carcinoma of the hypopharynx: a review. *Laryngoscope* 2005;115:864–9.
244. Chepeha DB, Hoff PT, Taylor RJ, Bradford CR, Teknos TN, Esclamado RM. Selective neck dissection for the treatment of neck metastasis from squamous cell carcinoma of the head and neck. *Laryngoscope* 2002;112:434–8.
245. Schmitz S, Machiels J-P, Weynand B, Gregoire V, Hamoir M. Results of selective neck dissection in the primary management of head and neck squamous cell carcinoma. *Eur Arch Otorhinolaryngol* 2009;266:437–43.
246. Patel RS, Clark JR, Gao K, O'Brien CJ. Effectiveness of selective neck dissection in the treatment of the clinically positive neck. *Head Neck* 2008;30:1231–6.
247. Strojan P, Ferlito A, Langendijk JA, Silver CE. Indications for radiotherapy after neck dissection. *Head Neck* 2012;34:113–9.
248. Medina JE, Byers RM. Supraomohyoid neck dissection: rationale, indications, and surgical technique. *Head Neck* 1989;11:111–22.
249. Stenson KM, Haraf DJ, Pelzer H, Recant W, Kies MS, Weichselbaum RR, et al. The role of cervical lymphadenectomy after aggressive concomitant chemoradiotherapy: the feasibility of selective neck dissection. *Arch Otolaryngol Head Neck Surg* 2000;126:950–6.

250. Clayman GL, Johnson CJ, Morrison W, Ginsberg L, Lippman SM. The role of neck dissection after chemoradiotherapy for oropharyngeal cancer with advanced nodal disease. *Arch Otolaryngol Head Neck Surg* 2001;127:135–9.
251. Zbären P, Lehmann W. Frequency and sites of distant metastases in head and neck squamous cell carcinoma. An analysis of 101 cases at autopsy. *Arch Otolaryngol Head Neck Surg* 1987;113:762–4.
252. Vikram B, Strong EW, Shah JP, Spiro R. Failure at distant sites following multimodality treatment for advanced head and neck cancer. *Head Neck Surg* 1984;6:730–3.
253. Kotwall C, Sako K, Razack MS, Rao U, Bakamjian V, Shedd DP. Metastatic patterns in squamous cell cancer of the head and neck. *Am J Surg* 1987;154:439–42.
254. León X, Quer M, Orús C, del Prado Venegas M, López M. Distant metastases in head and neck cancer patients who achieved loco-regional control. *Head Neck* 2000;22:680–6.
255. Merino OR, Lindberg RD, Fletcher GH. An analysis of distant metastases from squamous cell carcinoma of the upper respiratory and digestive tracts. *Cancer* 1977;40:145–51.
256. Alvi A, Johnson JT. Development of distant metastasis after treatment of advanced-stage head and neck cancer. *Head Neck* 1997;19:500–5.
257. Spector JG, Sessions DG, Haughey BH, Chao KS, Simpson J, El Mofty S, et al. Delayed regional metastases, distant metastases, and second primary malignancies in squamous cell carcinomas of the larynx and hypopharynx. *Laryngoscope* 2001;111:1079–87.
258. Mamelle G, Pampurik J, Luboinski B, Lancar R, Lusinchi A, Bosq J. Lymph node prognostic factors in head and neck squamous cell carcinomas. *Am J Surg* 1994;168:494–8.
259. Calhoun KH, Fulmer P, Weiss R, Hokanson JA. Distant metastases from head and neck squamous cell carcinomas. *Laryngoscope* 1994;104:1199–205.
260. Myers JN, Greenberg JS, Mo V, Roberts D. Extracapsular spread. A significant predictor of treatment failure in patients with squamous cell carcinoma of the tongue. *Cancer* 2001;92:3030–6.
261. Brasilino de Carvalho M. Quantitative analysis of the extent of extracapsular invasion and its prognostic significance: a prospective study of 170 cases of carcinoma of the larynx and hypopharynx. *Head Neck* 1998;20:16–21.
262. Koo BS, Lim YC, Lee JS, Kim Y-H, Kim S-H, Choi EC. Management of contralateral N0 neck in pyriform sinus carcinoma. *Laryngoscope* 2006;116:1268–72.

263. Looser KG, Shah JP, Strong EW. The significance of “positive” margins in surgically resected epidermoid carcinomas. *Head Neck Surg* 1978;1:107–11.
264. Meier JD, Oliver DA, Varvares MA. Surgical margin determination in head and neck oncology: current clinical practice. The results of an International American Head and Neck Society Member Survey. *Head Neck* 2005;27:952–8.
265. McMahon J, O’Brien CJ, Pathak I, Hamill R, McNeil E, Hammersley N, et al. Influence of condition of surgical margins on local recurrence and disease-specific survival in oral and oropharyngeal cancer. *Br J Oral Maxillofac Surg* 2003;41:224–31.
266. Batsakis JG. Surgical excision margins: a pathologist’s perspective. *Adv Anat Pathol* 1999;6:140–8.
267. Helliwell TR. acp Best Practice No 169. Evidence based pathology: squamous carcinoma of the hypopharynx. *J Clin Pathol* 2003;56:81–5.
268. Thabet MH, Talaat M, Rizk AM. Pitfalls in the surgical management of cancer of the larynx and hypopharynx. *Otolaryngol Head Neck Surg* 2000;123:482–7.
269. Sessions DG. Surgical pathology of cancer of the larynx and hypopharynx. *Laryngoscope* 1976;86:814–39.
270. Chu P-Y, Li W-Y, Chang S-Y. Clinical and pathologic predictors of survival in patients with squamous cell carcinoma of the hypopharynx after surgical treatment. *Ann Otol Rhinol Laryngol* 2008;117:201–6.
271. Brennan JA, Mao L, Hruban RH, Boyle JO, Eby YJ, Koch WM, et al. Molecular assessment of histopathological staging in squamous-cell carcinoma of the head and neck. *N Engl J Med* 1995;332:429–35.
272. Trojani M, de Mascarel I, Bonichon F, Coindre JM, Delsol G. Micrometastases to axillary lymph nodes from carcinoma of breast: detection by immunohistochemistry and prognostic significance. *Br J Cancer* 1987;55:303–6.
273. Trojani M, de Mascarel I, Coindre JM, Bonichon F. Micrometastases to axillary lymph nodes from invasive lobular carcinoma of breast: detection by immunohistochemistry and prognostic significance. *Br J Cancer* 1987;56:838–9.
274. Prognostic importance of occult axillary lymph node micrometastases from breast cancers. International (Ludwig) Breast Cancer Study Group. *Lancet* 1990;335:1565–8.
275. Ishida K, Katsuyama T, Sugiyama A, Kawasaki S. Immunohistochemical evaluation of lymph node micrometastases from gastric carcinomas. *Cancer* 1997;79:1069–76.

276. Natsugoe S, Mueller J, Stein HJ, Feith M, Höfler H, Siewert JR. Micrometastasis and tumor cell microinvolvement of lymph nodes from esophageal squamous cell carcinoma: frequency, associated tumor characteristics, and impact on prognosis. *Cancer* 1998;83:858–66.
277. O’Sullivan GC, Collins JK, Kelly J, Morgan J, Madden M, Shanahan F. Micrometastases: marker of metastatic potential or evidence of residual disease? *Gut* 1997;40:512–5.
278. Glickman JN, Torres C, Wang HH, Turner JR, Shahsafaei A, Richards WG, et al. The prognostic significance of lymph node micrometastasis in patients with esophageal carcinoma. *Cancer* 1999;85:769–78.
279. Rinaldo A, Devaney KO, Ferlito A. Immunohistochemical studies in the identification of lymph node micrometastases in patients with squamous cell carcinoma of the head and neck. *ORL J Otorhinolaryngol Relat Spec* 2004;66:38–41.
280. Ambrosch P, Brinck U. Detection of nodal micrometastases in head and neck cancer by serial sectioning and immunostaining. *Oncology (Williston Park)* 1996;10:1221–6; discussion 1226, 1229.
281. Kwon S-Y, Kim H-J, Woo J-S, Jung K-Y, Kim I. The usefulness of cytokeratin immunohistochemistry in detection of lymph node micrometastasis in neck dissection specimens. *Otolaryngol Head Neck Surg* 2004;131:300–6.
282. Xu Y, Fei M, Wang J, Zheng L, Chen Y, Liu Q. Clinical significance of micrometastases in lymph nodes from laryngeal squamous cell carcinoma. *Am J Otolaryngol* 2012;33:402–7.
283. Sharma AK, Mishra P, Gupta S. Immunohistochemistry, a valuable tool in detection of cervical lymph node micrometastases in head and neck squamous cell carcinoma: a prospective study. *Indian J Otolaryngol Head Neck Surg* 2013;65:89–94.
284. Hermanek P, Hutter R V, Sobin LH, Wittekind C. International Union Against Cancer. Classification of isolated tumor cells and micrometastasis. *Cancer* 1999;86:2668–73.
285. Ferlito A, Partridge M, Brennan J, Hamakawa H. Lymph node micrometastases in head and neck cancer: a review. *Acta Otolaryngol* 2001;121:660–5.
286. Vandembrouck C, Sancho-Garnier H, Chassagne D, Saravane D, Cachin Y, Micheau C. Elective versus therapeutic radical neck dissection in epidermoid carcinoma of the oral cavity: results of a randomized clinical trial. *Cancer* 1980;46:386–90.
287. Wollenberg B, Ollesch A, Maag K, Funke I, Wilmes E. [Micrometastases in bone marrow of patients with cancers in the head and neck area]. *Laryngorhinootologie* 1994;73:88–93.

288. Xu Y, Lefèvre M, Périé S, Tao L, Callard P, Bernaudin J-F, et al. Clinical significance of micrometastases detection in lymph nodes from head and neck squamous cell carcinoma. *Otolaryngol Head Neck Surg* 2008;139:436–41.
289. Negm H, Mosleh M, Fathy H, Hareedy A, Elbattawy A. Cytokeratin immunohistochemically detected nodal micrometastases in N0 laryngeal cancer: impact on the overall occult metastases. *Eur Arch Otorhinolaryngol* 2013;270:1085–92.
290. Puri SK, Fan C-Y, Hanna E. Significance of extracapsular lymph node metastases in patients with head and neck squamous cell carcinoma. *Curr Opin Otolaryngol Head Neck Surg* 2003;11:119–23.
291. Jose J, Coatesworth AP, MacLennan K. Cervical metastases in upper aerodigestive tract squamous cell carcinoma: histopathologic analysis and reporting. *Head Neck* 2003;25:194–7.
292. Bennett SH, Futrell JW, Roth JA, Hoyer RC, Ketcham AS. Prognostic significance of histologic host response in cancer of the larynx or hypopharynx. *Cancer* 1971;28:1255–65.
293. Vaidya AM, Petruzzelli GJ, Clark J, Emami B. Patterns of spread in recurrent head and neck squamous cell carcinoma. *Otolaryngol Head Neck Surg* 2001;125:393–6.
294. Coatesworth AP, MacLennan K. Squamous cell carcinoma of the upper aerodigestive tract: the prevalence of microscopic extracapsular spread and soft tissue deposits in the clinically N0 neck. *Head Neck* 2002;24:258–61.
295. Dünne AA, Müller HH, Eisele DW, Kessel K, Moll R, Werner JA. Meta-analysis of the prognostic significance of perinodal spread in head and neck squamous cell carcinomas (HNSCC) patients. *Eur J Cancer* 2006;42:1863–8.
296. Imre K, Pinar E, Oncel S, Calli C, Tatar B. Predictors of extracapsular spread in lymph node metastasis. *Eur Arch Otorhinolaryngol* 2008;265:337–9.
297. Suoglu Y, Erdamar B, Katircioglu OS, Karatay MC, Sunay T. Extracapsular spread in ipsilateral neck and contralateral neck metastases in laryngeal cancer. *Ann Otol Rhinol Laryngol* 2002;111:447–54.
298. Ferlito A, Rinaldo A, Devaney KO, MacLennan K, Myers JN, Petruzzelli GJ, et al. Prognostic significance of microscopic and macroscopic extracapsular spread from metastatic tumor in the cervical lymph nodes. *Oral Oncol* 2002;38:747–51.
299. Gourin CG, Conger BT, Porubsky ES, Sheils WC, Bilodeau PA, Coleman TA. The effect of occult nodal metastases on survival and regional control in patients with head and neck squamous cell carcinoma. *Laryngoscope* 2008;118:1191–4.

300. Barroso Ribeiro R, Ribeiro Breda E, Fernandes Monteiro E. Prognostic significance of nodal metastasis in advanced tumors of the larynx and hypopharynx. *Acta otorrinolaringológica española* 2012;63:292–8.
301. Greenberg JS, Fowler R, Gomez J, Mo V, Roberts D, El Naggar AK, et al. Extent of extracapsular spread: a critical prognosticator in oral tongue cancer. *Cancer* 2003;97:1464–70.
302. Liebig C, Ayala G, Wilks JA, Berger DH, Albo D. Perineural invasion in cancer: a review of the literature. *Cancer* 2009;115:3379–91.
303. Mendenhall WM, Amdur RJ, Williams LS, Mancuso AA, Stringer SP, Price Mendenhall N. Carcinoma of the skin of the head and neck with perineural invasion. *Head Neck* 2002;24:78–83.
304. Fagan JJ, Collins B, Barnes L, D’Amico F, Myers EN, Johnson JT. Perineural invasion in squamous cell carcinoma of the head and neck. *Arch Otolaryngol Head Neck Surg* 1998;124:637–40.
305. Rahima B, Shingaki S, Nagata M, Saito C. Prognostic significance of perineural invasion in oral and oropharyngeal carcinoma. *Oral Surg Oral Med Oral Pathol Oral Radiol Endod* 2004;97:423–31.
306. Maddox WA. Hayes Martin lecture. Vicissitudes of head and neck cancer. *Am J Surg* 1984;148:428–32.
307. Woolgar JA, Scott J. Prediction of cervical lymph node metastasis in squamous cell carcinoma of the tongue/floor of mouth. *Head Neck* 1995;17:463–72.
308. Ballantyne AJ, McCarten AB, Ibanez ML. The extension of cancer of the head and neck through peripheral nerves. *Am J Surg* 1963;106:651–67.
309. Soo KC, Carter RL, O’Brien CJ, Barr L, Bliss JM, Shaw HJ. Prognostic implications of perineural spread in squamous carcinomas of the head and neck. *Laryngoscope* 1986;96:1145–8.
310. Poleksic S, Kalwaic HJ. Prognostic value of vascular invasion in squamous cell carcinoma of the head and neck. *Plast Reconstr Surg* 1978;61:234–40.
311. Close LG, Burns DK, Reisch J, Schaefer SD. Microvascular invasion in cancer of the oral cavity and oropharynx. *Arch Otolaryngol Head Neck Surg* 1987;113:1191–5.
312. Nylander K, Dabelsteen E, Hall PA. The p53 molecule and its prognostic role in squamous cell carcinomas of the head and neck. *J Oral Pathol Med* 2000;29:413–25.

313. Bradford CR, Zhu S, Poore J, Fisher SG, Beals TF, Thoraval D, et al. p53 mutation as a prognostic marker in advanced laryngeal carcinoma. Department of Veterans Affairs Laryngeal Cancer Cooperative Study Group. *Arch Otolaryngol Head Neck Surg* 1997;123:605–9.
314. Lassaletta L, Brandáriz JA, Benito A, de la Cruz J, Gómez C, Ballestín C, et al. p53 expression in locally advanced pharyngeal squamous cell carcinoma. *Arch Otolaryngol Head Neck Surg* 1999;125:1356–9.
315. Dunphy CH, Dunphy FR, Boyd JH, Varvares MA, Kim HJ, Lowe V, et al. Expression of p53 protein in advanced head and neck squamous cell carcinoma before and after chemotherapy. *Arch Otolaryngol Head Neck Surg* 1997;123:1223–5.
316. Szabó B, Nelhubel GA, Kárpáti A, Kenessey I, Jóri B, Székely C, et al. Clinical significance of genetic alterations and expression of epidermal growth factor receptor (EGFR) in head and neck squamous cell carcinomas. *Oral Oncol* 2011;47:487–96.
317. Bourhis J, Sire C, Graff P, Grégoire V, Maingon P, Calais G, et al. Concomitant chemoradiotherapy versus acceleration of radiotherapy with or without concomitant chemotherapy in locally advanced head and neck carcinoma (GORTEC 99-02): an open-label phase 3 randomised trial. *Lancet Oncol* 2012;13:145–53.
318. Smilek P, Neuwirthova J, Jarkovsky J, Dusek L, Rottenberg J, Kostrica R, et al. Epidermal growth factor receptor (EGFR) expression and mutations in the EGFR signaling pathway in correlation with anti-EGFR therapy in head and neck squamous cell carcinomas. *Neoplasma* 2012;59:508–15.
319. Parise Junior O, Carvalho LV, Miguel REV, Kowalski LP. Prognostic impact of p53, c-erbB-2 and epidermal growth factor receptor on head and neck carcinoma. *Sao Paulo Med J* 2004;122:264–8.
320. Mochiki M, Sugasawa M, Nibu K-I, Asai M, Nakao K, Asakage T. Prognostic factors for hypopharyngeal cancer: a univariate and multivariate study of 142 cases. *Acta Otolaryngol Suppl* 2007;:136–44.
321. Cerezo L, Millán I, Torre A, Aragón G, Otero J. Prognostic factors for survival and tumor control in cervical lymph node metastases from head and neck cancer. A multivariate study of 492 cases. *Cancer* 1992;69:1224–34.
322. Doweck I, Robbins KT, Vieira F. Analysis of risk factors predictive of distant failure after targeted chemoradiation for advanced head and neck cancer. *Arch Otolaryngol Head Neck Surg* 2001;127:1315–8.
323. DeSanto LW, Holt JJ, Beahrs OH, O’Fallon WM. Neck dissection: is it worthwhile? *Laryngoscope* 1982;92:502–9.

324. Farr HW, Goldfarb PM, Farr CM. Epidermoid carcinoma of the mouth and pharynx at Memorial Sloan-Kettering Cancer Center, 1965 to 1969. *Am J Surg* 1980;140:563–7.
325. Shaha AR, Spiro RH, Shah JP, Strong EW. Squamous carcinoma of the floor of the mouth. *Am J Surg* 1984;148:455–9.
326. Kalnins IK, Leonard AG, Sako K, Razack MS, Shedd DP. Correlation between prognosis and degree of lymph node involvement in carcinoma of the oral cavity. *Am J Surg* 1977;134:450–4.
327. Ho JH. An epidemiologic and clinical study of nasopharyngeal carcinoma. *Int J Radiat Oncol Biol Phys* 1978;4:182–98.
328. Teo PM, Leung SF, Yu P, Tsao SY, Foo W, Shiu W. A comparison of Ho's, International Union Against Cancer, and American Joint Committee stage classifications for nasopharyngeal carcinoma. *Cancer* 1991;67:434–9.
329. Grandi C, Boracchi P, Mezzanotte G, Squadrelli M, Marubini E, Molinari R. Analysis of prognostic factors and proposal of a new classification for nasopharyngeal cancer. *Head Neck* 1990;12:31–40.
330. Hall SF, Groome PA, Irish J, O'Sullivan B. The natural history of patients with squamous cell carcinoma of the hypopharynx. *Laryngoscope* 2008;118:1362–71.
331. Eckel HE, Staar S, Volling P, Sittel C, Damm M, Jungehuelsing M. Surgical treatment for hypopharynx carcinoma: feasibility, mortality, and results. *Otolaryngol Head Neck Surg* 2001;124:561–9.
332. Takes RP, Strojan P, Silver CE, Bradley PJ, Haigentz M, Wolf GT, et al. Current trends in initial management of hypopharyngeal cancer: the declining use of open surgery. *Head Neck* 2012;34:270–81.

BIOGRAFIJA

Dr Predrag Sabljak je rođen 13.06.1963. godine u Čačku. Medicinski fakultet u Sarajevu je upisao 1984. godine, a diplomirao 1990. godine, sa srednjom ocenom 8,51. Od oktobra 1992. godine je zaposlen na Klinici za digestivnu hirurgiju – I Hirurška klinika, Kliničkog centra Srbije. Specijalizaciju iz Opšte hirurgije je započeo 1993. godine, a završio 1998. godine sa odličnim uspehom. Magistarsku tezu pod nazivom „Izbor resekcionih i rekonstruktivnih metoda u hirurškom lečenju karcinoma hipofarinksa“ je odbranio juna 2006. godine. U zvanje asistenta za predmet Hirurgija, Medicinskog fakulteta u Beogradu, je izabran juna 2007. godine. Autor je i koautor u 85 strucnih radova i publikacija, od čega je 10 radova objavljeno in extenso u međunarodnim časopisima indeksiranim u *Current Contents* i/ili *SCI* bazi podataka.

Prilog 1.

Izjava o autorstvu

Potpisani-a Predrag Sabljak

broj upisa _____

Izjavljujem

da je doktorska disertacija pod naslovom

„Limfadenektomija kod karcinoma hipofarinksa – korelacija mikrometastatskog širenja sa prediktivnim molekularnim faktorima terapijskog odgovora“.

- rezultat sopstvenog istraživačkog rada,
- da predložena disertacija u celini ni u delovima nije bila predložena za dobijanje bilo koje diplome prema studijskim programima drugih visokoškolskih ustanova,
- da su rezultati korektno navedeni i
- da nisam kršio/la autorska prava i koristio intelektualnu svojinu drugih lica.

Potpis doktoranta

U Beogradu, 14.04.2014.



Prilog 2.

Izjava o istovetnosti štampane i elektronske verzije doktorskog rada

Ime i prezime autora Predrag Sabljak

Broj upisa _____

Studijski program _____

Naslov rada „Limfadenektomija kod karcinoma hipofarinksa – korelacija mikrometastatskog širenja sa prediktivnim molekularnim faktorima terapijskog odgovora“.

Mentor Prof. dr Predrag Peško

Potpisani Predrag Sabljak

izjavljujem da je štampana verzija mog doktorskog rada istovetna elektronskoj verziji koju sam predao/la za objavljivanje na portalu **Digitalnog repozitorijuma Univerziteta u Beogradu.**

Dozvoljavam da se objave moji lični podaci vezani za dobijanje akademskog zvanja doktora nauka, kao što su ime i prezime, godina i mesto rođenja i datum odbrane rada.

Ovi lični podaci mogu se objaviti na mrežnim stranicama digitalne biblioteke, u elektronskom katalogu i u publikacijama Univerziteta u Beogradu.

U Beogradu, 14.04.2014.

Potpis doktoranta



Prilog 3.

Izjava o korišćenju

Ovlašćujem Univerzitetsku biblioteku „Svetozar Marković“ da u Digitalni repozitorijum Univerziteta u Beogradu unese moju doktorsku disertaciju pod naslovom:

„Limfadenektomija kod karcinoma hipofarinksa – korelacija mikrometastatskog širenja sa prediktivnim molekularnim faktorima terapijskog odgovora“.

koja je moje autorsko delo.

Disertaciju sa svim priložima predao/la sam u elektronskom formatu pogodnom za trajno arhiviranje.

Moju doktorsku disertaciju pohranjenu u Digitalni repozitorijum Univerziteta u Beogradu mogu da koriste svi koji poštuju odredbe sadržane u odabranom tipu licence Kreativne zajednice (Creative Commons) za koju sam se odlučio/la.

1. Autorstvo

2. Autorstvo - nekomercijalno

3. Autorstvo – nekomercijalno – bez prerade

4. Autorstvo – nekomercijalno – deliti pod istim uslovima

5. Autorstvo – bez prerade

6. Autorstvo – deliti pod istim uslovima

(Molimo da zaokružite samo jednu od šest ponuđenih licenci, kratak opis licenci dat je na poledini lista).

U Beogradu, 14.04.2014

Potpis doktoranta

