



УНИВЕРЗИТЕТ У КРАГУЈЕВЦУ
ФАКУЛТЕТ МЕДИЦИНСКИХ НАУКА

Милена С. Вулетић

**ЗНАЧАЈ ЕКСПРЕСИЈЕ РЕЦЕПТОРА ЗА ЛЕПТИН У
ЋЕЛИЈСКОЈ ПРОЛИФЕРАЦИЈИ, НЕОАНГИОГЕНЕЗИ И
ОРГАНИЗАЦИЈИ ЕЛАСТИЧНИХ ВЛАКАНА У
СКВАМОЦЕЛУЛАРНОМ КАРЦИНОМУ КОЖЕ**

Докторска дисертација

Крагујевац, 2020.



UNIVERZITET U KRAGUJEVCU
FAKULTET MEDICINSKIH NAUKA

Milena S. Vuletić

**ZNAČAJ EKSPRESIJE RECEPTORA ZA LEPTIN U
ĆELIJSKOJ PROLIFERACIJI, NEOANGIOGENEZI I
ORGANIZACIJI ELASTIČNIH VLAKANA U
SKVAMOCELULARNOM KARCINOMU KOŽE**

Doktorska disertacija

Kragujevac, 2020.



UNIVERSITY OF KRAGUJEVAC
FACULTY OF MEDICAL SCIENCES

Milena S. Vuletic

**SIGNIFICANCE OF LEPTIN RECEPTOR EXPRESSION IN
CELL PROLIFERATION, NEOANGIOGENESIS AND
ORGANIZATION OF ELASTIC FIBERS IN SQUAMOCELLULAR
CARCINOMA OF THE SKIN**

Doctoral Dissertation

Kragujevac, 2020.

Аутор
Име и презиме: Милена Вулетић
Датум и место рођења: 13.08.1985., Крагујевац, Србија
Садашње запослење: Асистент на предмету Патолошка анатомија, Факултет медицинских наука, Универзитет у Крагујевцу
Докторска дисертација
Наслов: Значај експресије рецептора за лептин у ћелијској пролиферацији, неоангиогенези и организацији еластичних влакана у сквамозелуларном карциному коже
Број страница: 153
Број слика: 28 табела, 29 графикана, 7 колаж фотографија
Број библиографских података: 413
Установа и место где је рад израђен: Факултет медицинских наука, Универзитет у Крагујевцу
Научна област: Медицина
Ментор: Проф. др Снежана Јанчић , редовни професор за ужу научну област Патолошка анатомија, Факултет медицинских наука, Универзитет у Крагујевцу
Оцена и одбрана
Датум пријаве теме: 06.07.2017.
Број одлуке и датум прихватања теме докторске дисертације:
IV-03-1119/13 од 6.12.2017. године
Комисија за оцену научне заснованости теме и испуњености услова кандидата:
1. Проф. др Гордана Радосављевић , ванредни професор Факултета медицинских наука Универзитета у Крагујевцу за ужу научну област Микробиологија и имунологија, председник
2. Доц. др Ана Равић , доцент Факултета медицинских наука Универзитета у Крагујевцу за ужу научну област Дерматовенерологија, члан
3. Доц. др Миљан Крстић , доцент Медицинског факултета Универзитета у Нишу за ужу научну област Патологија, члан
Комисија за оцену и одбрану докторске дисертације:
1. Доц. др Немања Јовичић , доцент Факултета медицинских наука Универзитета у Крагујевцу за ужу научну област Хистологија и ембриологија, председник
2. Доц. др Ана Равић , доцент Факултета медицинских наука Универзитета у Крагујевцу за ужу научну област Дерматовенерологија, члан
3. НС Верица Милошевић , научни саветник Института за биолошка истраживања „Синиша Станковић“ Универзитета у Београду, члан
Датум одбране дисертације:

Autor
Ime i prezime: Milena Vuletić
Datum i mesto rođenja: 13.08.1985., Kragujevac, Srbija
Sadašnje zaposlenje: Asistent na predmetu Patološka anatomija, Fakultet medicinskih nauka, Univerzitet u Kragujevcu
Doktorska disertacija
Naslov: Značaj ekspresije receptora za leptin u ćelijskoj proliferaciji, neoangiogenezi i organizaciji elastičnih vlakana u skvamocelularnom karcinomu kože
Broj stranica: 153
Broj slika: 28 tabela, 29 grafikona, 7 kolaž fotografija
Broj bibliografskih podataka: 413
Ustanova i mesto gde je rad izrađen: Fakultet medicinskih nauka, Univerzitet u Kragujevcu
Naučna oblast: Medicina
Mentor: Prof. dr Snežana Jančić , redovni profesor za užu naučnu oblast Patološka anatomija, Fakultet medicinskih nauka, Univerzitet u Kragujevcu
Ocena i odbrana
Datum prijave teme: 06.07.2017.
Broj odluke i datum prihvatanja teme doktorske disertacije:
IV-03-1119/13 od 6.12.2017. godine
Komisija za ocenu naučne zasnovanosti teme i ispunjenosti uslova kandidata:
1. Prof. dr Gordana Radosavljević , vanredni profesor Fakulteta medicinskih nauka Univerziteta u Kragujevcu za užu naučnu oblast Mikrobiologija i imunologija, predsednik
2. Doc. dr Ana Ravić , docent Fakulteta medicinskih nauka Univerziteta u Kragujevcu za užu naučnu oblast Dermatovenerologija, član
3. Doc. dr Miljan Krstić , docent Medicinskog fakulteta Univerziteta u Nišu za užu naučnu oblast Patologija, član
Komisija za ocenu i odbranu doktorske disertacije:
1. Doc. dr Nemanja Jovičić , docent Fakulteta medicinskih nauka Univerziteta u Kragujevcu za užu naučnu oblast Histologija i embriologija, predsednik
2. Doc. dr Ana Ravić , docent Fakulteta medicinskih nauka Univerziteta u Kragujevcu za užu naučnu oblast Dermatovenerologija, član
3. NS Verica Milošević , naučni savetnik Instituta za biološka istraživanja „Siniša Stanković“ Univerziteta u Beogradu, član
Datum odbrane disertacije:

Author
Name and surname: Milena Vuletic
Date and place of birth: 13 th of August, 1985., Kragujevac, Serbia
Current employment: Assistant at the department of Pathological anatomy, Faculty of Medical Sciences, University of Kragujevac
Doctoral Dissertation
Title: Significance of leptin receptor expression in cell proliferation, neoangiogenesis and organization of elastic fibers in squamocellular carcinoma of the skin
No. of pages: 153
No. of images: 7
No. of bibliographic data: 413
Institution and place of work: Faculty of Medical Sciences, University of Kragujevac
Scientific area (UDK): Medicine
Mentor: Prof. Dr. Snezana Jancic , Full Professor of Pathological Anatomy, Faculty of Medical Sciences, University of Kragujevac
Grade and Dissertation Defense
Topic Application Date: 6 th of July 2017.
Decision number and date of acceptance of the doctoral: IV-03-1119/13 from 6 th of December 2017.
Commission for evaluation of the scientific merit of the topic and the eligibility of the candidate: 1. Assoc. Prof. Gordana Radosavljevic, Associate Professor at the department of Microbiology and Immunology, Faculty of Medical Sciences, University of Kragujevac, President 2. Asst. Prof. Ana Ravic, Assistant Professor at the department of Dermatovenerology, Faculty of Medical Sciences, University of Kragujevac, member 3. Asst. Prof. Miljan Krstic, Assistant Professor at the department of Pathology, Faculty of Medicine, University of Nis, member
Commission for evaluation and defense of doctoral: 1. Asst. Prof. Nemanja Jovicic, Assistant Professor at the department of Histology and Embryology, Faculty of Medical Sciences, University of Kragujevac, President 2. Asst. Prof. Ana Ravic, Assistant Professor at the department of Dermatovenerology, Faculty of Medical Sciences, University of Kragujevac, member 3. Full Research Professor Verica Milosevic, Scientific Advisor of the Institute for Biological Research "Sinisa Stankovic" of the University of Belgrade, member
Date of Dissertation Defense:

У реализацији и уобличавању овог рада дугујем неизмерну захвалност:

Својој менторки, великом учитељу и пријатељу Проф. др Снежани Јанчић, на безрезервној подршци, саветима и мотивацији да истрајем и увек тежим бољем.

Великом учитељу, Проф. др Владимиру Јаковљевићу, који ми је показао пут експерименталне медицине, научио дисциплини и лабораторијским вештинама.

Комисији, на успешној сарадњи, корисним сугестијама и жељи да се финализује ова теза.

Својој породици, мајци и сестри, које су моја безрезервна подршка, снага и стабилност.

Људима који су увек веровали у мене, и које носим дубоко у срцу.

Ћерки Мини, мојој вечитој инспирацији

Крагујевац, 2020.

Сажетак

Адипокин лептин остварује функције преко својих трансмембранских рецептора (LEPR). У бројним малигним туморима стимулише раст, миграцију и инвазивност малигних ћелија.

Циљ нашег рада је утврдити значај експресије рецептора за лептин у ћелијској пролиферацији, неоангиогенези и организацији еластичних влакана у сквамoцелуларном карциному коже (cSCC).

Коришћен је биопсијски материјал добијен ексцизијом сквамoцелуларног карцинома коже. Испитивану групу су чиниле ексцизионе биопсије сквамoцелуларног карцинома коже (n=62), а контролну групу (n=62) су чиниле ексцизионе биопсије не-туморског ткива коже (из околине тумора). Након рутинске обраде и калуљења у парафин, на пресецима дебљине 4 μm су примењене хистохемијске Hematoxylin-Eosin, Verhoeff – Van Gieson и имунохистохемијска ABC метода са анти LEPR, Ki67, p53, CD34 и Cytokeratin AE1/AE3 антителима. За анализу добијених резултата коришћен је статистички програмски пакет SPSS за Windows (26.0).

LEPR експресија је значајно повезана са индексом пролиферације и микроваскуларне густине, хистолошким градусом тумора и количином и карактеристикама еластичних влакана у перитуморском ткиву. Изражена LEPR експресија је у 50% тумора удружена са већом количином испрекиданих и задебљалих еластичних влакана, у 66,7% са високим индексом пролиферације, 70% са високим индексом микроваскуларне густине, и у 94,4% случајева са лоше диферентованим cSCC. Мултиваријантна регресиона анализа је показала да су cSCC са израженом LEPR експресијом седам пута чешће лоше диферентовани од тумора са умереном или LEPR експресијом у трагу.

Наши резултати указују да је LEPR експресија предиктор малигног потенцијала cSCC, па је на основу LEPR експресије могуће идентификовати агресиван фенотип ових тумора, што пружа могућност индивидуализације антитуморског третмана применом антагониста LEPR.

Кључне речи: сквамoцелуларни карцином коже, LEPR експресија, индекс пролиферације, индекс микроваскуларне густине, еластична влакна, хистолошки градус, имунихистохемија.

Abstract

Adipokin leptin performs functions through its transmembrane receptors (LEPR). In numerous malignant tumors, it stimulates the growth, migration and invasiveness of malignant cells.

The aim of our study was to determine the significance of leptin receptor expression in cellular proliferation, neoangiogenesis, and elastic fiber organization in squamous cell carcinoma of the skin (cSCC).

Biopsy material obtained by excision of squamous cell carcinoma of the skin was used. The study group consisted of excisional biopsies of squamous cell skin cancer (n = 62), and the control group (n = 62) consisted of excisional biopsies of non-tumor skin tissue (from the tumor environment). After routine processing and molding into paraffin, histochemical Hematoxylin-Eosin, Verhoeff - Van Gieson and immunohistochemical ABC methods with anti-LEPR, Ki67, p53, CD34 and Cytokeratin AE1 / AE3 antibodies were applied on 4 µm thick sections. The statistical software package SPSS for Windows (26.0) was used to analyze the obtained results

LEPR expression is significantly associated with proliferation index and microvascular density, tumor histological grade, and the amount and characteristics of elastic fibers in peritumoral tissue. Significant LEPR expression is associated in 50% of tumors with higher amounts of ruptured and thickened elastic fibers, in 66.7% with high proliferation index, 70% with high microvascular density index, and in 94.4% of cases with poorly differentiated cSCC.

Multivariate regression analysis showed that cSCCs with pronounced LEPR expression were seven times more often poorly differentiated than tumors with moderate or trace LEPR expression. Our results indicate that LEPR expression is a predictor of malignant cSCC potential, so based on LEPR expression it is possible to identify the aggressive phenotype of these tumors, which provides the possibility of individualization of antitumor treatment using LEPR antagonists.

Key words: squamous cell carcinoma of the skin, LEPR expression, proliferation index, microvascular density index, elastic fibers, histological grade, immunohistochemistry.

Садржај

1. УВОД	1
2. ПРЕГЛЕД ЛИТЕРАТУРЕ	4
2.1. Кожа и њени деривати	5
2.1.1. Епидерм (<i>Epidermis</i>)	5
2.1.2. Дермо – епидермална спојница (ДЕС)	7
2.1.3. Дерм (<i>Dermis</i>)	8
2.1.3.1. Ћелијски састав дерма	8
2.1.3.2. Екстраћелијски матрикс дерма	10
2.1.4. Хиподерм (<i>Subcutis</i>)	11
2.1.5. Васкуларизација коже	11
2.1.6. Инервација коже	12
2.1.7. Старосне промене у кожи	13
2.1.7.1. Инволутивно – хронолошко старење коже	13
2.1.7.2. Фотостарење коже	14
2.2. Кератиноцити	16
2.2.1. Анатомска и хистолошка организација кератиноцита	16
2.2.2. Кинетика кератиноцита	17
2.2.3. Кератинизација	18
2.2.4. Неопролиферације кератиноцита	18
2.3. Сквамo (плано)целуларни карцином	20
2.3.1. Епидемиологија	20
2.3.2. Патогенеза сквамoцелуларног карцинома	21
2.3.2.1. Фактори околине у настанку сквамoцелуларног карцинома	21
2.3.2.1.1. Ултравioletно зрачење	21
2.3.2.1.2. Јонизујуће зрачење	23
2.3.2.1.3. Хемијски карциногени	24
2.3.2.1.4. Хумани папилома вирус (HPV)	25
2.3.2.2. Генетски фактори	26
2.3.2.3. Хроничне дерматозе и траума	26

2.3.2.4. Имуносупресија	27
2.3.2.5. Расна и полна предодређеност	28
2.3.2.6. Навике и начин живота	29
2.3.2.6.1. Пушење цигарета	29
2.3.2.6.2. Конзумација алкохола	29
2.3.2.6.3. Гојазност	30
2.3.3. Прекурсорне лезије сквамoцелуларног карцинома	31
2.3.3.1. Актинична кератоза (<i>Keratosis actinica</i>)	31
2.3.3.2. Сквамoцелуларни карцином ин ситу (<i>Morbus Bowen</i>)	32
2.3.3.3. Кератиноцитна интрепидермална неоплазија (KIN)	33
2.3.4. Клиничке карактеристике сквамoцелуларног карцинома	33
2.3.5. Хистопатолошке карактеристике сквамoцелуларног карцинома.....	34
2.3.5.1. Верукозни сквамoцелуларни карцином	35
2.3.5.2. Вретенасто-ћелијски (<i>spindle cell</i>) сквамoцелуларни карцином.....	35
2.3.5.3. Аденоидни (псеудогландуларни или акантолитични) сквамoцелуларни карцином.....	36
2.3.5.4. "Clear cell" (светлоћелијски) сквамoцелуларни карцином	36
2.3.5.5. Сквамoцелуларни карцином са инфилтратом појединачних ћелија	37
2.3.5.6. Десмопластични сквамoцелуларни карцином	37
2.3.5.7. Сквамoцелуларни карцином сличан лимфоепителиому	38
2.3.5.8. Signet – ring сквамoцелуларни карцином	38
2.3.6. Прогностички фактори сквамoцелуларног карцинома	38
2.3.6.1. Клинички дијаметар тумора	39
2.3.6.2. Дубина инвазије	39
2.3.6.3. Хистолошки градус /диференцијација тумора	39
2.3.6.4. Перинеурална и периваскуларна инвазија	40
2.3.6.5. Хистолошки образац раста	41
2.3.6.6. Анатомска локализација	41
2.3.6.7. Имуносупресија	41
2.3.6.8. Локални рецидив	42
2.3.6.9. Метастазирање	42

2.3.7. Патолошки стадијум болести	42
2.3.8. Дијагноза и скрининг	46
2.3.9. Терапија и прогноза	47
2.3.9.1. Хируршка терапија	47
2.3.9.2. Не – хируршке методе лечења	48
2.3.9.3 Циљана молекулска терапија	49
2.3.9.4. Прогноза	50
2.4. Молекуларна патологија сквамозелуларног карцинома	51
2.4.1. Лептин и рецептори за лептин (LEPR/OBR)	51
2.4.1.1. Структура лептина и лептин рецептора	51
2.4.1.2. Функције лептина и лептин рецептора	52
2.4.2. Пролиферативни Ki67 антиген	53
2.4.2.1. Структурне карактеристике протеина Ki67	53
2.4.2.2. Функција и прогностички значај протеина Ki67	54
2.4.3. Тумор супресор p53	54
2.4.3.1. Структурне и биолшке карактеристике протеина 53 (p53)	54
2.4.3.2. Функција и мутације TP 53 гена	55
2.4.4. Ангиогенеза и CD34	56
2.4.4.1. Ангиогенеза	56
2.4.4.2. Структура и функција CD34	57
3. ЦИЉ ИСТРАЖИВАЊА	59
4. МАТЕРИЈАЛ И МЕТОДЕ	61
4.1. Ткивни узорци	62
4.2. Методе	63
4.2.1. Verhoeff – Van Gieson хистохемијска метода	63
4.2.2. Имунохистохемијски метод	63
4.2.2.1. Извођење имунохистохемијске реакције	64
4.2.2.2. Евалуација имунохистохемијске експресије	64
4.2.3. Статистичка анализа	65
5. РЕЗУЛТАТИ	66

5.1. Дескриптивна микроскопска анализа	67
5.1.1. Добро диферентован сквамозелуларни карцином	67
5.1.2. Средње диферентован сквамозелуларни карцином	68
5.1.3. Лоше диферентован сквамозелуларни карцином	69
5.1.4. Имунохистохемијска експресија лептин рецептора (LEPR), Ki67, CD34 и p53.....	70
5.1. 5. Хистохемијска експресија еластичних влакана	73
5.2. Статистичка анализа	74
5.2.1. Посматране групе	74
5.2.2. Хистохемијске и имунохистохемијске карактеристике тумора	74
5.2.3. Експресија рецептора за лептин (LEPR) у односу на остале имунохистохемијске и хистохемијске параметре	79
5.2.4. Експресија Ki67/индекс пролиферације (proIDX) у односу на остале имунохистохемијске и хистохемијске параметре	82
5.2.5. Експресија CD34/ индекс микроваскуларне густине (mvdIDX) у односу на остале имунохистохемијске и хистохемијске параметре	85
5.2.6. Експресија p53 у односу на остале имунохистохемијске и хистохемијске параметре	86
5.2.7. Карактеристике влакана у односу на остале имунохистохемијске параметре	87
5.2.8. Пол испитаника и клиничка слика, имунохистохемијске и хистохемијске карактеристике тумора	89
5.2.8.1. Логистичка регресиона анализа	91
5.2.9. Старост испитаника и клиничка слика, имунохистохемијске и хистохемијске карактеристике тумора	92
5.2.9.1. Линеарна регресиона анализа	94
5.2.10. Локализација тумора и клиничка слика, имунохистохемијске и хистохемијске карактеристике тумора	96
5.2.10.1. Логистичка регресиона анализа	98
5.2.11. Хистолошки градус тумора и клиничка слика, имунохистохемијске и хистохемијске карактеристике тумора	100

5.2.11.1. Ординална регресиона анализа	104
5.2.12. Корелациона матрица посматраних параметара	105
5.2.13. Дијагностичка валидност Ki67, CD34 и p53	107
5.2.14. Логистичка регресиона анализа експресије рецептора за лептин	110
6. ДИСКУСИЈА	111
6.1. Клиничко – патолошке карактеристике сквамoцелуларног карцинома коже	112
6.2. Повезаност експресије лептин рецептора (LEPR) са клиничко – патолошким параметрима сквамoцелуларног карцинома	115
6.2.1. Експресија LEPR у испитиваним групама	115
6.2.2. Експресија LEPR, пол и старост испитаника	116
6.2.3. Експресија LEPR и локализација тумора на кожи	117
6.2.4. Експресија LEPR и хистолошки градус тумора	117
6.2.5. Експресија LEPR и експресија Ki 67/индекс пролиферације (pro IDX)	118
6.2.6. Експресија LEPR и експресија p53/индекс експресије p53 (p53IDX)	119
6.2.7. Експресија LEPR и експресија CD34/индекс експресије CD34 (mvdIDX)	120
6.2.8. Експресија LEPR и организација еластичих влакана	121
6.3. Узајамни односи испитиваних варијабли	123
6.3.1. Међусобна повезаност LEPR, Ki67, CD34, p53 и свих клиничко – патолошких варијабли у сквамoцелуларом карциному коже	123
6.3.2. Дијагностичка вредност Ki67, CD34 и p53	125
6.3.3. Предикторни значај LEPR експресије	125
7. ЗАКЉУЧАК	127
8. ОПШТИ ЗАКЉУЧАК	129
9. ЛИТЕРАТУРА	131

1. УВОД

1. УВОД

Сложене морфолошке и функционалне структурне јединице из којих је кожа састављена чине да су кожни поремећаји изузетно чести и виђају се у распону од иритирајућих акни до меланома опасних по живот. Многи патолошки процеси су карактеристични само за кожу, али има и оних који представљају манифестације системских болести (1).

Неоплазме коже су клинички и хистопатолошки разнолика група лезија које са једне стране обухватају многобројне бенигне пролиферације са различитом хистогенезом и најчешће само козметским значајем. Са друге стране су малигни тумори који могу бити агресивни са метастатским потенцијалом, као што се то виђа код меланома и сквамoцелуларног карцинома (1, 2).

По извештајима „American Cancer Society“ (ACJ) најчешће малигне неоплазме коже потичу од кератиноцита и чине скоро половину од свих карцинома у Сједињеним Америчким Државама (2). Истовремено кератиноцитни тумори представљају најбројнију групу малигнух тумора главе и врата и на нашим просторима, што се доводи у везу са климатским факторима и јонизујућим зрачењем које је последица бомбардовања (2).

Без обзира на релативно ниску стопу смртности, сквамoцелуларни карциноми коже претстављају значајан здравствени проблем будући да постоје варијанте овог тумора које су повезане са већом фреквенцом метастаза у лимфним чворовима и са високим морбидитетом и морталитетом (2).

Дерегулација ћелијског циклуса је једна од најчешћих промена током карциногенезе. Одвијање ћелиског циклуса је организован и строго регулисан процес који укључује многобројне контролне пунктове и обезбеђује комплетну и прецизну репликацију ДНК и ћелијских компоненти пре деобе. Контролни систем истовремено обезбеђује и правилност у напредовању ћелијског циклуса, спречавајући прекомерно дељење ћелија. У овом процесу учествује читав низ молекула и ензима укључених у производњу нових ћелијских компоненти.

Испитивања која се односе на генетску базу кератиноцитних карцинома коже су потврдила да екстремне осцилације климатских и метеоролошких фактора са смањењем озонског омотача, ултравиолетним (УВ) зрачењем и јонизујућим зрачењем имају значајан утицај на индукцију генских абнормалности које воде у неоплазију (3). У процесу малигне трансформације, у расту тумора и његовом метстазирању централни догађаји су ћелијска пролиферација и неоангиогенеза које су регулисане различитим стимулативним и инхибиторним факторима који се налазе у сталној равнотежи. Постоје бројна саопштења која истичу важну улогу мултифункционалног полипептидног хормона лептина у туморској пролиферацији и неоангиогенези. Лептин делује преко својих трансмембранских рецептора (LEPR/Ob-R) чија је експресија потврђена у многим бенигним и малигним туморима (4, 5, 6).

Експресија функционалног лептин рецептора (LEPR) у базалном слоју и истовремени изостанак експресије у супрабазалном слоју епидерма коже мишева указује да лептин може имати важну улогу у регулацији цикличног обнављања епидерма. У експерименту на мишевима је показано да локална примена лептина промовише зарастање хемијски изазваних рана на кожи тако што убрзава пролиферацију, диференцијацију и миграцију епидермалних кератиноцита са једне стране и јача ангиогенезу у околини ране са друге стране (7, 8). Ова запажања су нас навела да користећи специфичне имунохистохемијске методе, испитамо утицај експресије LEPR на пролиферацију и неоангиогенезу сквамoцелуларног карцинома коже.

Уобичајено коришћен маркер пролиферације је пролиферативни нуклеарни антиген Ki67, који обележава не само ћелије у деоби већ и оне у G₁, S, G₂ и M фази

цикла (4). Миграцију и диференцијацију ендотелних ћелија смо маркирали моноклонаким CD34 антителима. Степен неоангиогенезе је изражен кроз микроваскуларну густину (MVD), која је признати независан параметар метастатског потенцијала. Затим смо одредили индекс ангиогенезе и испитивали корелацију експресије LEPR са пролиферативним индексом и микроваскуларном густином (MVD) у сквамозелуларном карциному коже.

Спорадични извештаји указују да регулаторни протеин p53, осим улоге транскрипционог фактора и „чуvara генома“, своју тумор супресорну активност испољава и кроз способност да модулише ћелијску миграцију. Губитак функције p53 повећава мотилитет ћелија што доприноси инвазивности тумора (9, 10).

Важан ниво контроле ткивне хомеостазе је и апоптоза којом се елиминишу непожељне ћелије, а узрокована је деловањем p53. Ова функција долази до изражаја после излагања ћелија агенсима који оштећују ДНК (попут УВ зрачења) (11, 12).

Имајући у виду да током карциногенезе кератиноцита долази до деградације и акумулације еластичних влакана у околини тумора (13), то би у овом истраживању испитали утицај експресије LEPR и на организацију еластичних влакана дерма у присуству сквамозелуларног карцинома.

Услед недостатка литературних података о утицају експресије рецептора за лептин на пролиферацију, неоангиогенезу, експресију p53 и организацију еластичних влакана у сквамозелуларном карциному коже, то је задатак ове студије био испитивање корелације између експресије LEPR, и експресије Ki67, CD34, p53 и акумулације еластичних влакана у сквамозелуларном карциному.

Недавно запажање наших аутора о фенотипским различитостима тумора коже различите локализације (14), нас наводи да, у овој студији урадимо и компаративну анализу експресије наведених маркера сквамозелуларних карцинома локализованих на фотоекспонираној и на не-фотоекспонираној кожи. Фотоекспониране регије обухватају лице (образ, чело, брада, нос, ухо), и кожу подлактице и подколенице (11).

Обзиром да се међузависност пролиферације канцерских ћелија и стромалних елемената тумора показала као значајан предиктивни фактор прогресије тумора то смо након анализе наведених корелативних односа, а надовезујући се на резултате предходних истраживања, покушали да сагледамо утицај експресије LEPR на фенотипске особине тумора локализованих у наведеним регијама.

2. ПРЕГЛЕД ЛИТЕРАТУРЕ

2. ПРЕГЛЕД ЛИТЕРАТУРЕ

2.1. Кожа и њени деривати

Кожа је спољашни омотач тела и заједно са својим дериватима чини највећи орган људског организма. Код одрасле особе захвата површину од 1,2-2,3 m². Тежина коже износи око 3,5-10 kg. Дебљина коже показује топо-анатомске варијације и износи од 1-5 mm, у зависности од региона тела. Параметар за дебљину коже је искључиво дебљина епидерма. У танкој кожи дебљина епидерма износи 75-150 μm, а у дебелој 400-600 μm (15, 16).

Са изузетком рожњаче и вежњаче кожа прекрива целокупну површину тела, а на појединим природним отворима прелази у одговарајуће слузнице. Поред тога кожа облаже спољашни ушни канал и спољашну страну бубне опне и вестибулум носа (15, 16)

Кожа је сачињена од два ембриолошки, хистолошки и функционално различита дела: покровног епидерма (*epidermis*) и сродних епителних структура (фоликула длака, себацеалних жлезда, апокриних и мерокриних знојних жлезда). Епидерм је спојен са везивним ткивом које му даје потпору и представља други слој коже дерм (*dermis*). Дерм потиче из мезодерма и одвојен је од епидерма дермо-епидермалном границом (*dermal-epidermal junction*). Унутар дерма су својим највећим делом смештени корен длаке, знојне и лојне жлезде (16, 17, 18).

За мишићну и коштану подлогу кожа је повезана хиподермом (*hipodermis*) или поткожним ткивом. Хиподерм је поткожно масно ткиво сачињено од адипоцита који су груписани у лобулусе међусобом одвојене преградама од расастреситог везивног ткива (17).

Функција коже је вишеструка: заштитна, представља физичку баријеру која штити организам од механичких, топлотних, хемијских и патогених агенса. Даље, кожа представља и метаболички орган будући да учествује у синтези витамина Д. Затим има терморегулаторну улогу јер одавањем топлоте учествује у регулацији телесне температуре. Садржи рецепторе за додир, бол, притисак, топло и хладно, па има и чулну функцију. Будући да се преко коже излучују распадни производи може јој се приписати и екскреторна функција (17, 18).

2.1.1. Епидерм (*Epidermis*)

Епидерм чини вишеслојни, стратификовани плочасти епител са израженом кератинизацијом. Грађен је од различитих ћелија, али најбројнију ћелијску популацију (90-95%) чине кератиноцити, а 5-10% епидерма припада ткз. некаратиноцитима. Некаратиноцити обухватају меланоците, Лангерхансове (*Langerhans cells*), Меркелове (*Merkel cells*) и Токерове ћелије које су присутне у епидерму коже брадавица дојке. У епидермалне деривате коже спадају фоликул длаке и длака, апокрине и мерокрине знојне жлезде, лојне жлезде, нокат и дојка (18, 19)

У епидерму се описују четири слоја кератиноцита: базални (*stratum germinativum*), плочасти (*stratum spinosum* или *Malpigi-ev sloj*), гранулирани (*stratum granulosum*) и рожнати слој (*stratum corneum*). Кожа дланова и табана, између грануларног и рожнатог слоја, садржи још један додатни слој који се зове сјајни слој (*stratum lucidum*) (15, 18, 20).

Stratum basale (*stratum germinativum*) је састављен од једног слоја нискоцилиндричних или коцкастих ћелија које су међусобом повезане дезмозомима. Они леже управно на базалну мембрану за коју су везани хемидезмозомима (Sandjeu и Haftek, 2009). Због великог броја слободних рибозома цитоплазма незрелих

кератиноцита је базофилна (16). Међу базалним кератиноцитима се налазе матичне ћелије које митотским деобама дају нове ћелије за изградњу виших делова епидерма. У нормалним условима око 30% базалних ћелија коже је увек спремно за деобу и чине тзв „фракцију раста“. Деобом ћелија базалног слоја настају кератиноцити који мигрирају ка горњим слојевима епидермиса. Базални кератиноцити садрже кератин ниске молекулске тежине (19, 20, 21). Поред базалних кератиноцита у овом слоју се налазе и дендритске ћелије, меланоцити који стварају пигмент меланин. У базалном слоју такође могу да се нађу и не-дендртске Меркелове ћелије које имају улогу тактилних преносиоца за fine додире (22).

Спинозни, бодљаста слој (*stratum spinosum*) има изглед мозаика и грађен је од 5-15 редова полигоналних кератиноцита, који имају цитоплазматске продужетке (спине). На месту на коме се спајају спиозни продужетци постоји лако задебљање које се назива тзв. Бизоцеров (*Bizzozero*) чвор. Спиозни кератиноцити се повећавају и згушњавају идући ка површини, а пропорционално њиховој густини настаје цитоплазматско нагомилавање филамената прекурсора кератина. Суперфицијалне ћелије овог слоја, у одмаклој фази диференцијације, плочастог су облика, при чему су им дуже осовине положене паралелно са површином коже. У цитоплазми садрже ламеларне грануле (Одландова тела) (23). Унутар спиозног слоја, између кератиноцита, се налазе дендритске Лангерхансове ћелије (24).

Гранулозни слој (*stratum granulosum*) садржи полигоналне ћелије које су распоређене у једном до три слоја и садрже кератохијалинске грануле. Грануле су величине до 5 μm , нису ограничене мембраном, интензивно су базофилне и прекурсори су протеина filagrin-а који има улогу у агрегацији филамената кератина. Он везује кератинске филаменте и обезбеђује им чврстину (25).

Сјајни слој (*stratum lucidum*) је хомогени светли слој између гранулозног и рожнатог слоја. Налази се на деловима тела са дебелим епидермом (на длановима и табанима). Ћелије овог слоја су еозинофилне, спљоштене и не садрже једро и органеле. Полако се испуњавају кератином, а једро и органеле нестају како ћелија постепено кератинизује. Овај слој разликује се хистолошки од остатка рожнатог слоја, по томе што је богат липидима везаним за протеине, садржаним у Одландовим телима. Коначно, терминална диференцијација резултира формирањем кератиноцита који су изгубили једро и цитоплазматске органеле, тзв. корнеоцита (23).

Рожнати слој (*stratum corneum*) чини око 25 редова плочастих ћелија које су изгубиле једра и које се називају корнеоцити и у потпуности су испуњени кератинским филаментима. У њему се завршава епидермална диференцијација. Рожнати слој је "мртви део епидерма" и има заштитну функцију. Површне ћелије овог слоја стално десквамирају и опадају а губитак ћелија се надокнађује сталном деобом ћелија базалног слоја епидерма (22, 26). Рожнати слој садржи око 60% структурних протеина, 20% воде и 20% липида. Корнеоцити се преклапају на својим ивицама и узубљују са околним слојевима. Корнеоцити су међусобом повезани дезмозомима који су означени као корнеозоми (18, 22, 23).

Десквамација корнеалног слоја подразумева губљење међућелијских веза (дезмозома и интерцелуларних супстанци), што је условљено ензимском активношћу (26) и учешћем холестерол сулфатаза које модификују липиде (27). На овај начин се десквамује тзв. „меки“ — кератин (28), што резултује обнављањем рожастог слоја (29). Потпуно претварање ћелија гранулозног слоја у корнеоците прати губитак од 45-86% масе ћелија (30). Основна функција овог слоја је пружање механичке заштите коже и стварање баријере која спречава губитак воде из коже, као и прелазак растворљивих материја из околине у кожу (31).

Епидермис са старењем постаје атрофичан и истањен, али уколико дође до његовог задебљања и уколико његове рете продру дубље у дермис настаје стање познато као акантоза (4, 17)

2.1.2. Дермо-епидермална спојница (ДЕС)

ДЕС је комплексна базална мембрана која спаја епидерм и дерм. Синтетишу је базални кератиноцити и дермални фибробласти. Дермо-епидермална спојница садржи атхезионе макромолекуле *laminin 1 i 5 i entaktin* (22) Има улогу механичке потпоре у адхезији епидерма за дерм и регулише размену метаболичких продуката између ова два. Поред тога ДЕС служи као ослонац и потпора за миграцију кератиноцита, током зарастања ране. Настањена је различитим типовима ћелија (Лангерхансове ћелије, лимфоцити итд) које имају важну улогу током имунолошких и инфламаторних процеса (32).

Под светлосним микроскопом ДЕС се презентује као таласаста зона, тешко уочљива када се боји рутинским бојама, видљива је тек након PAS бојења (захваљујући присуству неутралних мукополисахарида). Ултраструктурно се запажа да ДЕС чине четири различита слоја, обухватајући од врха до дна:

- а) ћелијска мембрана базалних кератиноцита са њиховим хемидезмозомима за које су прикачени цитоскелетни филаменти (кератин и плектрин);
- б) светли слој (*lamina lucida*), електроно-прозрачни простор (ширине 40 nm) који је настањен различитим филаментима (2-4 nm);
- ц) осмофилна густа ламина (*lamina densa*) (дебљине 50-70 nm) и
- д) суб-базална ламина, филаментозна зона, углавном састављена од усидравајућих влакана (33, 34).

Граница између дерма и епидерма је неравна јер дерм образује бројне папиле ка епидерму, а епидерм се увлачи између папила образујући епидермалне гребене. Папиле су најдуже и најбројније на местима где је кожа изложена сталном притиску (прсти, дланови, табани). Овако назупчена граница повећава контактну површину и обезбеђује боље везивање епидерма за дерм, олакшава исхрану и омогућује обнављање ћелија епидерма. Овај нераван епидермо-дермални слој омогућује да се невакуларизовани епител са веће површине исхрањује из добро прокрвљених дермалних папила. Са друге стране епидермални гребени обезбеђују повећање површине базалног слоја епидерма из кога се пролиферацијом надокнађују десквамоване ћелије са површине епитела (15). Током старења и дуготрајне експозиције УВА зрачењу долази до заравњавања епидермо-дермалне границе, са губитком епидермалних пречки и задебљања ламине дензе (35).

Антигени састав ДЕС-е је комплексан јер садржи преко двадесет макромолекула који су добро проучени. Хемидезмозоми садрже: а) булозни пемфигоидни антиген од 230 kDa (BPAG1); б) плектрин, фосфопротеин од 500 kDa; в) alpha-beta-4 интегрин, специфичан за епител; г) булозни пемфигоидни антиген од 180 kDa (BPAG2), познат још и као колаген XVII, трансмембрански молекул који се простире кроз *lamina lucida* и који је усидрен у *lamina densa* (21).

Lamina lucida се састоји од различитих изоформи ламинина, пре свега ламинин 5, (раније познат као ницеин, калинин или епилигрин), ламинин 6 и ламинин 10 који заједно са BPAG2 доприносе формирању филамената. *Lamina densa* је у суштини изграђена од колагена тип IV, структурних потпорних молекула свих базалних мембрана и од ламинина 5. Усидравајућа влакна су изграђена од колагена тип VII (290 kDa) (раније познатог као антиген стечене булозне епидермолизе) . Откривени су и неки други антигени унутар ДЕС-е, али још увек нису добро окарактерисани. Међу њима су унцеин (19-ДЕС-1 антиген), NU-T2 антиген, антигени KF1, LDA1, нидоген, протеогликан хепаран-сулфат, протеогликан хондроитин сулфат, антигени AF1 и AF2, тромбоспондин, колаген тип V, остеоонектин/BM-40 (16, 17, 21).

Код пацијената који болују од IgA дерматозе пронађен је “Ладинин” антиген од 97 kDa који је окарактерисан као јединствен молекул, али се сада чини да се овај антиген производи алтернативним сплајсингом гена за BPAG2 (36).

2.1.3 Дерм (*Dermis*)

Дерм је смештен између епидерма и поткожног масног ткива. Грађен је од везивног ткива, колагена и еластичних влакана који су уроњени у основну материју. Дерм садржи аднексе, крвне судове и нерве (16). Кроз читаву структуру дерма се протеже потпорно, компресивно и еластично везивно ткиво које штити његове специјализоване додатке као и васкуларне и нервне плексусе. Састоји се од ћелија, влакнастих молекула и зрнасте супстанце (15, 17). Ћелијску популацију дерма чине фибробласти, фиброцити, мастоцити, макрофаги, дермалне дендритичне ћелије, леукоцити и др. Моноцити, макрофаги и дермални дендроцити заједно чине мононуклеусни фагоцитни ћелијски систем коже (37). Структура дерма се такође знатно разликује у зависности од дубине дерма (суперфицијални или папиларни дермис, ретикуларни или дубоки дермис) (16).

Дерм се дели на адвентицијални и ретикуларни дерм. Адвентицијални дерм се даље дели на папиларни дерм – *stratum papillare* и периаднексални дерм који се налази у непосредној близини аднекса. Папиларни (суперфицијални) дермис формира коничне пројекције орјентисане ка површини (дермалне папиле) који су алтернатива епидермалним мрежастим гребенима, повећавајући контактну површину између дермиса и епидермиса и на тај начин омогућава бољу адхезију ова два слоја. На екстремитетима (тј. прстима), дермалне папиле садрже тактилне корпускуле, специјализоване нервне завршетке који имају улогу механорецептора (15). Папиларни слој обезбеђује исхрану епидермиса и учествује у регулацији телесне температуре, преко капиларних плексуса. Ћелије овог слоја стварају велике количине протеогликана (16).

Адвентицијални дерм се претежно састоји из мреже влакана колагена тип 1 и влакана типа 3 колагена. Ретикуларни (дубоки) дерм- *stratum reticulare* чини већи део дерма и изграђен од крупних колагених скупина који имају склоност да буду постављени паралелно у односу на површину коже. Ретикуларни дерм садржи дубље делове кожных специјализованх додатака, васкуларне и нервне плексусе, а састоји се од еластичних влакана и дебљих влакана типа 1 колагена (38). Ретикуларни дерм садржи мало ћелија и оскудну основну супстанцу богату протеогликанима чији је основна компонента дерматан-сулфат (18).

Дерм је често место запаљенских промена, а папиларни слој дерма, периваскуларни и периаднексални простори су уобичајена места накупљања запаљенских ћелија (32).

2.1.3.1. Ћелијски састав дерма

Фибробласти представљају доминантну ћелијску популацију у дерму. Настају диференцијацијом примитивних мезенхималних ћелија (37). У адвентицијалном дерму се налазе у већем броју и сконцентрисани су око крвних судова. У ретикуларном дерму их има мање и смештени су између снопова колагених влакана. Фибробласти имају улогу у синтези и деградацији компонената екстрацелуларног матрикса дерма и у регенерацији везивних влакана (39).

Фибробласти су хетерогена група ћелија која је у односу на диференцијацију и ултраструктурне карактеристике подељена на шест ћелијских подтипова: „малодиферентовани“ и „млади“ (представљају незреле форме фибробласта), и „колагенобласти“, „миофибробласти“, „фибробласти“ и „фиброцити“ који представљају зреле диферентоване форме фибробласта (40).

Дермални фибробласти човека се деле две велике групе. Првој групи припадају митотски активни фибробласти, а другу чине постмитотски фибробласти (39). Фибробласти у дерму се карактеришу експресијом мезенхимских маркера (CD90,

CD73, CD105, CD44, виментин) и одсуством епителних, хемопоезних и ендотелних маркера (41, 42). Имунофенотипска карактеристика дермних фибробласта је и експресија фибронектина (протеин међућелијског матрикса, еластина, колагена тип I, III, IV и V (42).

Иако фибробласти дерма експримирају различите ћелијске антигене, ни један од њих није специфичан маркер за ову ћелијску популацију. Постоји сугестија да су протеин FSP1 (члан породице протеина S100) и протеин FAP (протеин активације фибробласта) најспецифичнији маркери за идентификацију фибробласта (41, 43).

Фибробласти имају улогу у синтези и деградацији компонената екстрацелуларног матрикса дерма и у регенерацији везивних влакана (39).

Захваљујући синтези кератиноцитног фактора раста 1 (KGF-1), IL-6, IL-8, и непосредно делујући на епителне ћелије, фибробласти играју круцијалну улогу у регулацији епидермалне морфогенезе, а продукцијом колагена тип IV и ламинина, фибробласти утичу на формирање базалне мембране (44, 45). Синтезом сигналних молекула који утичу на пропустљивост васкуларних зидова и метаболизам, фибробласти имају и трофичку функцију. Дермални фибробласти активно учествују у ангиогенези, продукујући бројне проангиогене факторе: васкуларни ендотелни фактор раста (VEGF), фибробластни фактор раста (FGF) и ангиопоетин-1. Ови проангиогени индукују диференцијацију и миграцију ендотелних ћелија и доприносе формирању и стабилизацији крвних судова (41). Фибробласти имају важну улогу у имунитету коже (45, 46), затим синтетишу више кључних посредника запаљења, имају улогу у неуроендокриној регулацији јер су способни да синтетишу биолошки активне пептиде и експримују рецепторе за андрогене и естроген, преко којих се остварује утицај ових хормона на кожу човека (47).

Макрофаги настају од моноцита периферне крви и некад, уколико не садрже лизозоме и фагоцитне вакуоле, их је веома тешко разликовати од фибробласта. Представљају лутајуће ћелије везивног ткива, имају добро развијен гранулисан ендоплазматски ретикулум, Голџијев апарат и систем интермедијалних филамената. Обзиром да луче проинфламативне цитокине макрофаги у дерму имају фагоцитну улогу, а будући да су повезани са васкуларном мрежом имају улогу и у зарастању рана, (48).

Макрофаги поседују бројне мембранске рецепторе, међу којима су за фагоцитозу најважнији Fc рецептори, рецептори за компоненте комплемента и рецептори за лектин (49). Осим ових, макрофаги експримирају и рецепторе за цитокине који активирају макрофаге: рецептори за IL-1, IL-2, IL-4, IL-10, TNF, IFN- γ , факторе раста, попут макрофагно-стимулишућег фактора раста. Уз рецепторе, важну функцију имају и површински маркери макрофага као што су трансферински рецептор CD71 и мембрански гликопротеини породице интегрин- β (50).

Мастоцити су специјализоване ћелије које потичу од CD34 позитивних прогенитор ћелија из костне сржи, које сазревају у периферним ткивима. Највећи број мастоцита је распоређен у папиларном дерму, у близини дермо-епидермалне спојнице, око крвних судова субпапиларног васкуларног плексуса, нервних завршетака и аднекса коже са просечном густином од око 7000 ћелија/mm³ (51).

Морфолошки се мастоцити презентују као овалне или округле ћелије, величине од 10-13 μ m. У њиховој цитоплазми се налазе базофилне секреторне грануле, које најчешће прекривају једно смештено у центру цитоплазме (52). У гранулама се депонују различите биоактивне супстанце.

Ефекторна улога мастоцита се огледа кроз индукцију инфламаторног одговора (53). Активација мастоцита дешава се под утицајем различитих имунских и неимунских стимулуса (54). Најбоље проучен механизам алергијске активације је преко површинских рецептора за имуноглобулин E (IgE) (55). Ефекторна функција мастоцита се базира на продукцији и секрецији биогених амина, протеина, протеогликана,

липидних медијатора и цитокина (56). Мастоцити ослобађају бројне медијаторе запаљења који су депоновани у њиховим цитоплазматским гранулама: хистамин, серотонин, протеоглигани, киселе хидролазе, неутралне протеазе, различите цитокине и хемокине. Обзиром да мастоцити секретују и фактор некрозе тумора – TNF- α . који делује цитотоксично на неопластичне ћелије, приписује им се и антитуморска функција (15, 57).

Дендритичне ћелије дерма се најчешће локализују у горњем делу ретикуларног дерма (у папиларном и интермедијалном дерму) у близини крвних судова субпапиларног плексуса. Обично су звездастог или вретенастог облика и представљају имунокомпетентне ефекторне ћелије које могу да садрже различите пигменте. Број дендритичних ћелија дерма се повећава код запаљенских процеса у кожи, док се њихов број знатно редукује код фибропролиферативних лезија / попут склеродерме и келоида) и код малигнух тумора који потичу из фиброзног ткива (28).

2.1.3.2. Екстраћелијски матрикс дерма

Колагена влакна. У дерму су присутни колаген тип 1 и тип 3, који заједно са колагеном тип 5 граде снопове и формирају попречно испругана колагена влакна. Сматра се да је дебљина новонасталих колагених влакана регулисана од стране колагена тип 5, који је најприсутнији у адвентицијалном дерму и у везивном ткиву око крвних судова и периферних нерава. Колаген тип 1 је најзаступљенији у горњим деловима папиларног дерма. Фибрилари колагени формирају фибриле са дугим, централним, троструким хеликсом и попречном испруганошћу. Колагени типа 1 и 3 су главни градивни елементи дермиса и одговорни су за његову растегљивост и чврстину (58).

Колаген чини преко 70% тежине дерма (37), а анализом количине различитих типова дермалних колагена је утврђено да је колаген тип 1 заступљен у 80-90%, тип 3 са 8-12%, а колаген тип 5 са мање од 5%. У дермису се поред ових налазе, у знатно мањем проценту и колаген тип 4 и тип 6. Колаген тип 4 се налази у ламини дензи у испреплетан са другим компонентама базалне мембране (59). Колаген тип 6 састоји се из три различита α ланца, формира релативно танке микрофибриле које су распршене између фибрила колагена тип 1 и 3 (60). Полуживот колагена износи око 5 година, а његова синтеза и деградација се настављају у току читавог живота (29).

Еластична влакна дермиса су организована у виду мреже која се пружа читавом ширином дермиса, повезујући ДЕС са везивним ткивом хиподермиса. Тања су од колагених влакана и обично су испреплетана са њима (54). У структури дермиса учествују са свега 2-4% у фотозаштићеној кожи одраслих, али су неопходна за њену функцију.

Еластична влакна се састоје од микрофибрила дијаметра од 10 nm који чине основу влакна између којих се депонују молекули протеина еластина аморфног изгледа (61). Микрофибриле су изграђени од гликопротеина фибрина (54).

Еластична мрежа дермиса садржи три врсте влакана: окситаланска, елаунинска и еластична. Окситаланска влакна изграђена су искључиво од снопова микровлакнанаца дијаметра око 10 nm, састављених од различитих гликопротеина, укључујући фибромодулин 1 и 2 и велики молекул фибрилин. Ова врста влакана се налази у папиларном дермису и пружају се под правим углом од дермо-епидермалне спојнице и спајају се са елаунинским влакнима дубоког папиларног дерма и интермедијалног ретикуларног дерма (17). У интермедијалном ретикуларном дерму се у највећој мери налазе елаунинска влакна, док се зрела еластична влакна у највећој количини налазе у дубоком ретикуларном дерму. Зрела еластична влакна садрже око 90% еластина. Животни циклус еластичних влакана је веома дуг, па се њихова замена у дермису одвија веома споро (62). Разградња еластина значајно је повезана са различитим

патолошким стањима, а дермална еластоза представља примарно обележје фотооштећене коже (63).

Основна супстанца (аморфни матрикс) је прозирана, аморфна, желатиозна, хомогена супстанца која испуњава простор између ћелија и везивних влакана. Састављена је од протеогликана, гликозоаминогликана, минерала и ткивне течности (64). Гликозоаминогликани присутни у основној супстанци сухондроитин-сулфат, дерматин – сулфат и хијалуронска киселина. Ови молекули у воденој средини заузимају велики волумен у поређењу са њиховом масом, а негативно наелектрисање ових гликозоаминогликана привлачи позитивно наелектрисане јоне, који осмотским деловањем везују велику количину воде у ванћелијски матрикс дермиса (37). Степен хидратације ванћелијског матрикса првенствено зависи од количине хијалуронске киселине (17).

У екстрацелуларном матриксу дерма налазе се и различити гликопротеини попут фибронектина, ламинина и тромбоспондина, који су повезани са ћелијама и другим компонентама матрикса преко специфичних интегринских рецептора. Ове везе обезбеђују интеграцију екстрацелуларне мреже са цитоскелетом (64).

2.1.4. Хиподерм (*Subcutis*)

Хиподерм је поткожни везивноткивни слој који спаја кожу са фасцијама мишића, периостом или перихондријумом. У њему доминирају масне ћелије груписане у веће или мање лобулусе. Веће накупине адипоцита у хиподерму образују поткожно масно ткиво-*panniculus adiposus*. Адипоцити су крупне, округле ћелије са цитоплазмом која је натоварена липидима (триглицериди, масне киселине) који потискују једро уз ћелијску мембрану. У рутинским бојењима, оптички делују празни, јер је њихов садржај растворен током фиксације-дехидратације. Ултраструктурно, њихова цитоплазма је слабо осмофилна (16).

Имунохистохемијски, адипоцити показују перицелуларну експресију S100 протеина и виментина. Адипоцити су поређани у примарне и секундарне лобусе, чија морфологија може да варира у зависности од пола и региона на телу. Ови лобуси су одвојени везивноткивним септама које садрже ћелије (фибробласте, дендроците, мастоците), најдубље делове знојних жлезда, као и крвне судове и нерве који су у вези дермалним плексусима (18).

Хиподерм има значајну улогу у терморегулацији, обезбеђивању енергије (складиште нутријената) и у амортизовању механичких траума (19).

2.1.5. Васкуларизација коже

Изузев епидерма, који представља неваскуларизовано ткиво, кожа поседује богату васкуларну мрежу. Васкуларизација коже има пре свега нутритивну и терморегулаторну функцију, затим обезбеђује растање рана, имуне реакције и контролу крвног притиска. Основну јединицу васкуларизације чине терминални крвни судови коже, односно микроциркулаторна мрежа сачињена од артериола, прекапилара, капилара, посткапилара и венула. У вези са тим је дефинисана и функционална јединица микроциркулације коже названа „Артериоло-капиларно-венуларна јединица коже“ која се налази око длачних фоликула, мишића подизача длака, жлезданих структура и у врховима папиларног слоја дерма (65).

Крвни судови коже потичу из перфорантних артерија чије је порекло од крвних судова из мишића, и формирају два различита хоризонтална плексуса која комуницирају преко судова који вертикално пролазе кроз дерм (15). Дубоки плексус је постављен близу дермално-хиподермалне спојнице и обезбеђује нутритивне артерије за знојне жлезде и фоликуле длаке. Суперфицијални плексус, који потиче од терминалних

артериола, је постављен на прелазу између папиларног и ретикуларног дерма и обезбеђује свакој дермалној папили васкуларну асцедентну петљу орјентисану ка површини коже (изузев нокатног лежишта) (65). Дермалне артерије и артериоле су пречника мањег од 0.3 mm и препознатљиве су по њиховом кружном лумену (34, 65).

Венско отицање почиње венулама а затим образовањем плексуса који прате кретање артерија и артеријских сплетова. Вене и венуле имају сличну структуру као артерије и артериоле, али имају већи лумен, тањи мускуларни слој и понекад имају валвуле.

Дермални капилари се састоје од једног фенестрираног, ендотелног, ћелијског слоја и од (дисконтинуираног) спољашњег слоја, састављеног од перицита, окружених базалном мембраном (65).

У неким деловима артериоле и венуле комуницирају директно (прсти, нокатно лежиште, нос, уши) помоћу специјализованих артерио-венских шантова, *неуромиоартеријских гломусних телашица*. Ове структуре функционишу као сфинктери, допуштајући капиларној циркулацији да буде премошћена, када су отворени. Ове анастомозе имају важну улогу у терморегулацији контролом прилива крви у површни део дерма. Уколико је тело изложено хладноћи појачава се проток крви кроз анастомозе, па само мала количина крви стиже до површине коже, па се губитак топлоте своди на минимум. Уколико је температура спољашње средине већа од темературе тела дешава се супротан процес (15, 19).

Лимфни систем има значајну улогу у регулацији притиска интерстицијалне течности, отклањању екстрацелуларне течности и у имунолошким реакцијама. Лимфни судови почињу са слепим лимфним капиларима (или прелимфатичким тубулима) формирајући суперфицијални плексус у суб-папиларном дермису и дубоки плексус испод дубоког артеријског плексуса. Лимфатици прате ток крвних судова. Мрежа лимфатика је посебно добро развијена у дигиталној, палмоплантарној и скроталној кожи (66).

Ендотелне ћелије крвних судова експримирају виментин, von Willebrand-ов фактор („фактор VIII“), CD34 и CD31 антигене, тромбомодулин, резидуе а-L-fucose, које се маркирају помоћу лектина UEA-I или помоћу специфичних моноклонских антитела као што су BNH9, PAL-E и EN-4 антигени, адхезиони молекули ICAM1 и VCAM1 и E-селектин (67).

Ендотелне ћелије лимфних судова слабо експримирају von Willebrand-ов фактор, али су и CD34-негативне. Сматра се да би неки антигени, попут VEGFR-3 (VEGF-C рецептор) и LYVE-1 (рецептор за хијалуронску киселину) могли да буду специфични маркери за ендотелне ћелије лимфних судова (68).

2.1.6. Инервација коже

Кожа садржи богату и комплексну инервацију, која се састоји од аферентних и еферентних влакана. Аферентна влакна (центрипетална инервација) припадају цереброспиналном систему и одговорна су за перцепцију различитих стимулуса из спољашње средине (додир, притисак, вибрација, бол, температура, свраб). Ова функција је посредована мрежом сензорних мијелинских и амијелинских влакана, слободних терминалних нервних завршетака и тактилних корпускула (Wagner-Meissner, Vater-Pacini, Krause). Свака грана покрива одговарајући регион коже (32).

Еферентна влакна (центрифугална инервација) су подржана од стране амијелинских влакана симпатичког система која инервишу глатку мускулатуру и регулишу секрецију зноја и пило-ерекцију (16, 21).

Хистолошки, моторни и сензитивни завршеци нису видљиви на рутински бојеним препаратима. Дермални нерви се препознају захваљујући њиховом таласастом изгледу и садрже аксоне који су окружени Швановим ћелијама и перинеуралним

фибробластима (68). Шванове ћелије експримирају S100 протеин, глијални фибрилари кисели протеин, мијелински базни протеин и АНМУ1 антиген. Перинеурални фибробласти експримирају виментин и епителијални мембрански антиген (32).

Специјализовани нервни завршетци за додир у кожи су Wagner-Meissner -ови тактилни корпускули. То су органеле јајастог облика пронађене у дермалној папили, тј. у кожи прстију; састоје се од хоризонтално намотаних Шванових ћелија око аксона и функционишу као брзо-адаптивни механорецептори. Мукокутани органи су пронађени на нивоу споја коже и мукозних мембрана. Vater-Pacini-јеви корпускули функционишу као рецептори за дубоки притисак и вибрацију; пронађени су на нивоу дермално-хиподермалне спојнице и састоје се од концентрично намотаних Шванових ћелија око аксона, са карактеристичним изгледом луковице на пресеку. Присуство нервних влакана унутар епидермиса је дуго било предмет дебата у литератури. Имунохистохемијска испитивања су показала да дермални аксони експримирају N-CAM протеин, PGP9.5 и калцитонински пептид, пенетрирају у епидерм и долазе у контакт са Лангерхансовим ћелијама, вероватно регулишући њихов антиген-презентујући капацитет (34, 69).

2.1.7. Старосне промене у кожи

Пораст старијих особа у људској популацији последњих деценија, како у свету, тако и у нашој земљи, је индуковао и пораст интересовања за старосне промене у кожи, будући да су промене на кожи највидљивији показатељи старења. Старење коже се клинички манифестује променом боје коже, појавом бора и губитком текстуре коже (70).

Два кључна патогенетска механизма одговорна за старење коже су инволутивно, генетски програмирано старење познато и као хронолошко старење, а друго је старење узроковано факторима спољашње средине, као што су сунчеви зраци, нарочито УВ зраци, познато као фотостарење (71).

2.1.7.1. Инволутивно-хронолошко старење коже

Током хронолошког старења настаје атрофија епидерма и дерма што има за последицу промене у спољашњем изгледу, структури и функцији коже. Кожа постаје наборана, сува, губи еластичност, постаје тања и вулнерабилнија (71).

Атрофија епидерма се манифестује смањењем висине кератиноцита и губитком дубоких папила, са заравњењем дермо-епидермалне спојнице. Ово доводи до смањења додирне површине између епидерма и дерма и самим тим до поремећаја исхране епидерма. Даље заравњење дермо-епидермалне мембране доводи и до слабљења атхезије епидерма и његовог оштећења и при минималним физичким атацима. Такође је запажено да са годинама опада пролиферативна активност епидерма, смањује се степен регенерације, настаје редукација синтезе витамина Д, редукује се број меланоцита и Лангерхансових ћелија и настаје редукација имуног одговора. Све ове промене су јаче изражене уколико постоји и хронично излагање ултравиолетном зрачењу (72).

У литератури не постоји консензус о промени дебљине епидермиса током старења. Док једна група аутора (73) тврди да је хронолошко старење праћено атрофијом епидерма, други аутори (74) у својим истраживањима нису запазили повезаност дебљине епидерма са хронолошким старењем. У вези овога постоји запажање да је на дну бора хронолошки остареле коже истањен спинозни слој, док бочним ивицама бора није евидентирано истањење епидерма. Исти аутори су показали да се у дну бора у гранулозном слоју налази мање кератохијалинских гранула него на бочним странама бора (75).

Кератиноцити базалног слоја хронолошки остареле коже показују промене у величини и облику. Када је у питању митотска активност ћелија базалног слоја код

хронолошки остареле коже мишљења у литератури су контрадикторна. Постоје аутори који саопштавају да је број митоза базалних кератиноцита повећан, али је њихов животни век смањен за око 50% (76). Међутим, други аутори (77) имају став да је митотска активност базалних кератиноцита редукована, али да је време транзиције кератиноцита од базалног слоја до корнеалног слоја продужено, па се уобичајени 28-дневни „turnover time“ кератиноцита повећава за око 30% до 50% у 80-тим годинама (78, 79).

Током старења настаје редуција Лангерхансових ћелија чак и до 50%, што доводи до ослабљеног имуног одговора у кожи, па је повећан ризик за малигну трансформацију кератиноцита (79).

Код хроно-старења је евидентирана и редуција броја меланоцита и Меркелових ћелија. Запажено је да се број меланоцита после 30 године сваких 10 година смањује за око 8-20% (80).

При хронолошком старењу настају упадљиве промене у пределу дермо-епидермалне спојнице, при чему спојница постаје заравњења а ламина денза задебљана. Заравњена спојница је последица смањења броја дермалних папила за око 50%. Ово заравњење граничне линије води ка ослабљеној адхезији епидерма и његовом одвајању услед мањих повреда (81).

За изглед остареле коже су углавном одговорне промене у дерму. Због редуције броја фибробласта и мастоцита и због смањене синтезе колагена опада општа целуларност дерма. При хроностарењу се мења број, морфологија, пролиферативни потенцијал и функционална активност фибробласта (41, 82, 83), док деловањем UV зрака, при фотостарењу, пре свега „страда“ биосинтетска функција ових ћелија (84). Капиларне петље дермалних папила су такође редуковане што има за последицу смањену васкуларизацију (18). Са старењем долази до смањења броја макрофага у кожи, што се одражава на имунску функцију коже. Снижење имуноског надзора води ка канцерогенези која је заступљенија код старијих људи (46, 49).

2.1.7.2. Фотостарење коже

Фотостарење представља старење ткива под утицајем сунчевих зрака. Хронично излагање сунцу делује стимулативно на меланоците, деструктивно на Лангерхансове ћелије, а као резултат оштећења колагена настаје соларна еластоза.

Сунчево зрачење чине ултравиолетни и инфрацрвени зраци. Највећи део овог зрачења чини УВА зрачење, док УВБ зрачење чини свега 1-5% (85, 86), али око 70% УВБ зрака који стигну до коже апсорбује *Stratum corneum*, а око 20% продире у дубље слојеве епидермиса и само око 10% стиже до дермиса. Насупрот овоме УВА зраке само делимично апсорбује епидермис и 20-30% ових зрака стиже у дубље слојеве дермиса. Показано је да су УВБ зраци више цитотоксични од УВА зрака (87).

Изложеност УВ зрачењу изазива акутне и хроничне ефекте на кожи. У акутне ефекте спадају еритем, опекотине и тамњење коже. Хронични ефекти обухватају, фотостарење и туморе коже (88).

Хронично излагање сунцу делује стимулативно на меланоците, деструктивно на Лангерхансове ћелије, а као резултат оштећења колагена настаје соларна еластоза (90).

Запажено је да су промене у кожи код фотостарења израженије од оних које се виђају код хронолошког старења (89). У почетним фазама УВ зрачење услед ослобађања цитокина и фактора раста доводи до хиперплазије кератиноцита, акантозе и задебљања епидерма. Постоји изражена дискератоза, а некада се јављају и *Sun burn cells* (SBCs) (90). Дермо-епидермална спојница је заравњена, ламине дензе задебљане и смањена је количина колагена тип 7 (89, 91). Број и функција Лангерхансових ћелија значајно су смањени, што има утицај на локални имунски одговор и склоност развоју малигнитета коже (11, 92).

У кожи хронично изложеној Сунчевом зрачењу долази до соларне дегенерације, код које су промене углавном ограничене на горњу трећину дерма и која се не види код хронолошког старења (93). Она се манифестује у виду соларне еластозе и базофилне дегенерације колагена. Соларна еластоза је главна хистолошка карактеристика фотостарења коже. Бојењем, методама за еластична ткива, се могу видети накупине дебелих испреплетаних влакана које се називају еластозним материјалом. Еластин садржи мању количину глутаминске киселине и лизина, а електронском микроскопијом се види дезорганизована и покидана мрежа еластичних влакана (92).

За разлику од соларне еластозе, сенилна еластоза представља дегенеративно оштећење колагена, која најчешће настаје као последица појачаног старења фибробласта дерма. У соларној еластози настаје губитак и фрагментација еластина и редукција гликозоаминогликана који су саставна компонента дермалног матрикса (38, 88, 94). За разлику од хронолошког старења коже где се мења број и функција дермалних мастоцита, при фотостарењу долази до њихове интензивне дегранулације, тако да су промене карактеристичне за фотостарење коже, у смислу губитка колагених влакана и појаве дегенеративних еластичних влакана, често последица деловања протеаза из дегранулисаних мастоцита (95).

Кожа током фотостарења постаје атрофична, сува, нееластична, избраздана, смежурана, а јављају се и различите нерегуларне пигментације. На фотостарење коже осим дужине експозиције УВ зрачењу (93), утичу и пол, старост, географски положај и фототип коже (96).

2.2. Кератиноцити

Све ћелије епидерма се деле на кератиноците, потомке ектодермалних ћелија и некератиноцитне ћелије које су емигрирале у епидерм и другачијег су ембрионалног порекла. Некератиноцити обухватају меланоците настале из неуралног гребена, Лангерхансове ћелије које воде порекло из заједничког лимфоидног прогенитора из костне сржи и Меркелове ћелије (18, 19).

Кератиноцити чине око 90-95% ћелијске популације епидерма. Њихов животни циклус обухвата фазу раста, пролиферације, сазревања, ћелијску смрт и десквамацију. Сазревање кератиноцита је удружено са акумулацијом тонофиламента, односно кератинских филамента, који припадају групи интермедијалних филамената богатих сумпором и отпорних на истезање. Пролазећи кроз различите фазе ћелијског циклуса кератиноцити формирају неколико ћелијских слојева, а постоје и бројне морфолошке разлике међу нормалним кератиноцитима, у различитим слојевима епидерма (15, 19, 33).

2.2.1. Анатомска и хистолошка организација кератиноцита

Кератиноцити базалног слоја су високо кубични, имају базофилну цитоплазму и велико једро. У базалном слоју се налази један ред базалних кератиноцита који су поређани перпендикуларно у односу на базалну мембрану која их подупире и за коју су везани хемидезмозомима. Ултраструктурна испитивања су показала да базални кератиноцити садрже меланозоме око једра и електроно-густе цитоплазматске интермедијалне филаменте (тонофибриле) који се састоје од полипептида кератина. Они су уметнути у припојне дезмозомалне плоче и доприносе формирању цитоскелета, чиме обезбеђују механичку отпорност кератиноцитима и епидерму у целини. Базални кератиноцити су повезани са околним ћелијама међућелијским спојницама (16, 17)

Базални кератиноцити садрже стем ћелије и цикличне кератиноците који експримирају пролиферативне антигене (попут Ki 67 и PCNA). Они комуницирају са герминативним или пролиферативним делом епидерма који је одговоран за регенерацију епидерма током митотских деоба (16).

Кератиноцити Малпигијевог слоја су полигонални, већих димензија, имају еозинофилну цитоплазму и вакуолизовано једро, које садржи једно или два веома изражена једарца. Ултраструктурно садрже крупне скупине тонофиламената (15, 19)

У гранулозном слоју се налазе три реда пљоснатих кератиноцита који су постављени паралелно у односу на површину коже. Њихова величина је око 25 nm и садрже кератохијалниске грануле, које представљају изразито базофилна полигонална зрнца сачињена од нагомиланих протеина који су богати хистидином (већином профилагрин) и кератином. Садрже кератинске филаменте веће молекулске тежине него претходна два слоја (16, 17).

Кератиноцити који су постављени највише у малпигијевом и гранулираном слоју садрже ламеларна тела (позната још као и Оландова тела, кератинозоми или грануле обложене мембраном), округле органеле величине 100-300nm, са карактеристичном ламеларном структуром. Они су укључени у процес десквамације и формирања липидног перицелуларног омотача који има улогу да онемогући пенетрацију страних, хидрофилних супстанци (18).

Цитоскелет кератиноцита чине кератини, фибриларни протеини који припадају фамилији интермедијалних филамената. Најмање 20 различитих полипептида „меког“ или епидермалног кератина је добро проучено и класификовано према њиховој молекулској маси (MW) и pH на кератине мале молекулске масе (40-56,5 kDa) или киселе кератине (pH < 5,5) или тип I K (K9-K20) и кератине велике молекулске масе (52-67 kDa) или неутрално/базне кератине (pH > 6) или тип II K (K1-K8) (16, 97).

2.2.2. Кинетика кератиноцита

Епидерм је динамично ткиво у коме функционишу високо координирани механизми за контролу пролиферације и диференцијације. Сачињен је од кератиноцита и представља ћелијски систем коже који подлеже сталном обнављању, при чему број новостворених ћелија мора бити једнак броју десквамованих ћелија, како би се одржала његова константна конфигурација (18, 34).

Кератиноцити који образују неколико слојева површног епидерма (*stratum corneum*-а) су *корнеоцити* и могу се сматрати потпуно зрелим и при том и мртвим ћелијама. Корнеоцити су испуњени уједначеном масом коју образују кератохијалинске грануле, а између ћелија не постоје десмозоми. На тај начин је олакшано перутање, односно процес уклањања мрвих ћелија *stratum corneum*-а. Нови кератиноцити који настају ћелијским деобама *stratum basale* потискују слојеве који се налазе изнад њих, тако да се слојеви уклоњени перутањем надокнађују чиме се одржава константна дебљина епидерма (96-98).

Будући да поседују пролиферативне способности, кератиноцити *stratum basale* представљају ћелије које се могу сматрати матичним ћелијама епидермалног система. Испитивања су показала да све ћелије овог слоја немају исту дужину ћелијског циклуса нити исти митотски афинитет. Једне, малобројније имају спор животни циклус и оне представљају праве матичне ћелије. У њиховој цитоплазми идентификовано је присуство специфичног протеина р63 (99, 100). Друге, назване прелазним умножавајућим (*пролиферативним*) ћелијама, одликује кратак животни циклус, изражена митотска активност и недостатак протеина р63 у њиховој цитоплазми. Као резултат ове активности матичних ћелија и пролиферативних ћелија настаје непрекидна достава постмитотских матуришућих ћелија спинозном слоју (99, 101). Оне кроз њега пролазе процес диференцирања, а затим прелазе у гранулирани и корнеални слој, да би на крају биле десквамоване са површине. (102). Морфолошке промене у кератиноцитима горњих слојева експримирају нове синтетске програме који се у њима одвијају, а који се пре свега огледају у појави кератохијалинских гранула. Тек мртви орожали корнеоцити који образују *stratum corneum* представљају у потпуности сазреле, диференциране ћелије (99).

Стварање кератиноцита епидерма и губитак ћелија корнеалног слоја је динамички и уређен процес који се постже равнотежом стимулишућих и инхибишућих сигнала који регулишу пролиферацију ћелија базалног слоја. Запажено је да се деобе у *stratum basale* одигравају само онда када до њих допре одговарајући стимулус који чини читава дивизија цитокина. Факторима који стимулишу ћелијску пролиферацију и диференцијацију припадају епидермални фактор раста (EGF), трансформишући фактор раста α (TGF- α), интерлеукин 1- α , фибробласни фактор раста (β -BFGF). Неке од ових фактора секретују сами базални кератиноцити, па се сматра да до умножавања и диференцијације кератиноцита једним делом долази и процесом саморегулације (103, 104).

Важни инхибитори раста су TGF- β и α - и γ - интерферон, соматостатин а недавно је истакнуто и да интерлеукин 24 посредством инхибиције на TGF- α , делује инхибиторно на миграцију кератиноцита (105, 106).

У хомеостази нормалне епидермалне кинетике важно место припада и физиолошкој ћелијској смрти (апоптози), која је активни регулаторни механизам у облику и одржавању величине ткива (107). Такође активни регулатори епидермалне кинетике су Лангерхансове ћелије и лимфоцити, који уједно представљају „периферну надзорну јединицу“ (16, 17). У овом контексту треба истаћи и компоненте екстрацелуларног матрикса дерма које током развоја, интеракцијом са базалном мембраном и редукцијом адхезивности диферентујућих кератиноцита према протеинима екстрацелуларног матрикса, такође утичу на динамику кератиноцита

епидерма. Промена адхезивности кератиноцита током диференцијације и стратификације подразумева и промене у експресији адхезионих молекула, пре свега катхерина и интегрина (102, 108). Поред наведеног, саопштено је да многи хормони (естрогени, андрогени и кортикостероиди), витамин А и ретиноиди такође имају утицаја на диференцијацију ћелија епидерма. Нађено је да просечно време обнове епидерма, односно потпуне замене свих диферентованих ћелија (по висини) износи 39 дана. (109, 110).

Различите болести коже изазивају поремећаје матурације и интензитета деоба. Познавање механизма нормалне динамике кератиноцита је важно, не само због благовременог препознавања патолошких поремећаја, већ и због зарастања рана (111).

2.2.3. Кератинизација

Идући од базалног ка рожнатом слоју настаје диференцијација кератиноцита, током које се догађа кератинизација (орожавање). Кератинизација у епидермису обично траје 35-45 дана. Том приликом се ствара интермедијарни филамент кератин. У кератинској фамилији је идентификовано више од 30 протеина који су производи различитих гена. Кератинизација почиње стварањем кератинског полипептида у базалном слоју. Полимеризацијом кератинског полипептида настају кератински филаменти (тонофиламенти), чија молекулска тежина расте идући ка површини епидерма, тако да се у различитим слојевима епидерма јављају различити кератински профили (34).

У нормалном епидермису базални кератиноцити експримирају K5 и K14/K15. Приликом дедиференцијације кератиноцита ови се кератини слабије експримирају па кератиноцити експримирају друге парове кератина. Супрабазални кератиноцити експримирају K1 и K10, кератиноцити грануларног слоја експримирају K2e и K11 кератине, а покровни кератиноцити експримирају K9. Поред кератина, кератиноцити такође експримирају и дезмозомалне протеине (*dezmozoplakine*, *dezmozogleine*, *dezmozokoline*) (97, 112).

Корнеоцити експримирају *korneodezmozin*, протеин који је депонован у ламеларним телима. Горњи слојеви кератиноцита експримирају специфичне епителне антигене као што је (pro) *filagrin* (37 kDa), који је главна компонента кератохијалиних гранула и солубилне цитоплазматске протеине односно прекурсоре протеинског омотача у ћелијској мембрани. Код хиперпролиферације епидерма се јављају K6 и K16 (113).

Различити патолошки процеси могу да доведу до промене нормалног редоследа кератинизације и /или до скраћења дужине кератинизације. Уколико ћелије рожнатог слоја сачувају своја једра а гранулозни слој нестане или је истањен настаје стање које се назива паракератоза (17, 113).

И на крају, сквамозне ћелије или кератиноцити помажу одржавање хомеостазе лучењем бројних цитокина, који не само што регулишу односе између ћелија епидерма, већ прелазе и у микросредину дерма на коју такође утичу. У дерму се налазе и помажући CD4+ и CD8+ Т лимфоцити. Неки од тих Т лимфоцита се селективно настањују у кожи уз помоћ рецептора који се зове кожни лимфоцитни антиген (*cutaneous lymphocyte antigen*, CLA) (17, 34).

2.2.4. Неопролиферације кератиноцита

Кератиноцитне неопролиферације настају умножавањем епидермалних и аднексалних кератиноцита. Клинички и хистопатолошки обухватају различите бенигне пролиферације које обично имају само козметски значај и малигне туморе који могу

имати агресивно биолошко понашање са метастатским потенцијалом, као што се то виђа код сквамoцелуларног карцинома (1).

Кератиноцитним неопролиферацијама припадају себороична кератоза и епидермалне дисплазије (соларна кератоза), интраепидермални карцином (Bowen-ова болест) и кератоакантом (1, 32). Малигне неопролиферације кератиноцитног порекла су базoцелуларни и сквамoцелуларни карцином (1)

Базoцелуларни карцином је најчешћи малигни тумор у хуманој онкологији, са годишњим порастом од 3 до 8%, и независно од пола погађа особе од 50 до 80 година старости. Базoцелуларни карцином коже је спорорастући, локално агресивни епителни тумор коже који ретко даје метастазе, свега у 0,001% случајева, али је склон рецидивирању (114).

Сквaмoцелуларни карцином чини око 20% немеланоцитних карцинома коже и налази се на другом месту по учесталости свих карцинома код припадника беле расе (1, 138). Сквaмoцелуларни карцином поседује већи метастатски потенцијал у односу на базoцелуларни карцином и узрок је већине смртних случајева немеланоцитних тумора коже. Однос базoцелуларног и сквaмoцелуларног карцинома коже код беле расе износи 5:1 до 10:1 (115), док је код припадника црне и других раса тамније пребојенсти коже овај однос нижи, односно сквaмoцелуларни карцином коже је чешћи од базoцелуларног (116).

2.3. Сквамo (плано)целуларни карцином

Сквамoцелуларни карцином је други најчешћи немеланоцитни малигни тумор коже (87, 90, 117). Потиче из супрабазалних епидермалних кератиноцита, из аднекса коже а може настати и у слузокожама које имају способност орожавања (117). Овај тумор има вишеструку патогенезу. Може се јавити „*de novo*“, као резултат претходног излагања УВ и јонизујућем зрачењу или арсену (85). Затим може настати на ожиљку или на бази постојеће лезије, као што је актиничка кератоза, сквамoцелуларни карцином „*in situ*“, Bowen-ова болест, *bowenoid papulosis* или *erythroplasia Queyrat* (117, 118). Најчешће захвата подручја изложена сунцу као што су лице, врат, руке и ноге, али се може јавити и на другим местима као што су перианална регија, спољашње гениталије и околина ноктију (85, 119).

Сквамoцелуларни карцином је типично болест старијег животног доба, али се може јавити и код млађих са предиспонирајућим генодерматозама укључујући *xeroderma pigmentosum* и *epidermolysis bullosa* (118, 120). Локално је агресиван и без терапијског третмана даје метастазе у регионалне лимфне жлезде и удаљене органе (121).

Без обзира што се сквамoцелуларни карцином, за разлику од других малигнух тумора, ретко завршава фатално, ипак он смањује квалитет живота пацијента кроз функционална оштећења и тешке козметске дефекте што узрокује и различите психосоцијалне поремећаје (122, 123). Инциденца сквамoцелуларног карцинома се повећава скоро у свим земљама света, што има значајан утицај на трошкове здравствене заштите (124, 125).

2.3.1. Епидемиологија

Са преко 1.000.000 нових и 65.000 смртних случајева колико је процењено на глобалном нивоу, и стопом инциденције око два пута већом код мушкараца него код жена, немеланоцитни карциноми коже (*NMCC*) су најчешће дијагностиковани малигни тумори у Северној Америци, у Аустралија и Новом Зеланду (1, 126). Сквамoцелуларни карцином чини око 20% немеланоцитних карцинома коже и налази се на другом месту по учесталости свих карцинома код припадника беле расе (126, 127).

Постоје подаци да се у Сједињеним америчким државама годишње појави око 200.000 нових случајева сквамoцелуларног карцинома што резултује са око 2000 смртних случајева (128). Бројне епидемиолошке студије показују да стопа инциденце сквамoцелуларног карцинома од шездесетих година прошлог века, расте и то нарочито код особа млађих од 40 година (129). Подаци из Rochester- ове епидемиолошке студије показују да учесталост сквамoцелуларног карцинома у особа млађих од 40 година износи 3,9/100000. Извештаји из Аустралије указују на учесталост сквамoцелуларног карцинома износи 387/100.000 људи у 2006 години и наставља да расте (130). У Канади се број карцинома коже укључујући сквамoцелуларни карцином, без меланома, утростручио од 1960. до 2000 год. (131).

Испитивање инциденце сквамoцелуларног карцинома коже у Финској је показало да се овај тумор повећава са старосћу и да је најучесталији у популацији старијој од 80 год. Такође, је запажено да су пацијенти са слабо диферентованим сквамoцелуларним карциномом, у време дијагнозе, били у просеку четири године старији од пацијената са добро диферентованим карциномом. Процењује се да ће се број особа са 65 и изнад 65 година до 2060 год. повећати за 20-29%, што ће повећати ризик за појаву карцинома коже (132).

Сквамoцелуларни карцином коже се чешће јавља код мушкараца него код жена, али постоје упадљиве варијације инциденце код оба пола у односу на географску локацију. Тако је појава сквамoцелуларног карцинома у односу на пол различита у

различитим зенљама. У Финској однос мушкарци: жене износи 9:5, у Швајцарској је 16:8, у Уједињеном Краљвству је 32:6, у САД је 85:24 и у Аустралији је 1035: 472 (8, 133). По процени радне групе за смернице и бригу о лечењу сквамoцелуларног карцинома коже у САД, ризик за развој овог тумора је од 9-14% за мушкараце и 4-9% за жене. Преваленција болести у мушкараца се повезује са већом изложеношћу мушкараца сунчевој светлости, што има везе са професијом, фризуром, начином облачења, итд (134).

Иако многи фактори могу повећати ризик за настанак сквамoцелуларног карцинома, сматра се да највећи значај има кумулативно излагање сунцу, посебно у детињству и младости (133, 134, 135). Последњих година се, као важан чинилац у патогенези сквамoцелуларног карцинома коже истиче и имуносупресија, укључујући и имуносупресију повезану са трансплантацијом органа (135, 136, 137). Други фактори ризика који имају улогу у генези овог тумора су генетска предиспозиција (као у *epidermolysis bullosa* и *xeroderma pigmentosum*) (128, 138), хроничне дерматозе, вирусне инфекције и др (139, 140).

У бројним студијама је показана повезаност сквамoцелуларног карцинома са хроничним актиничним оштећењима коже (132, 141). Пријављена је и већа учесталост сквамoцелуларног карцинома коже у тропским него у подручјима са умереним климатским условима, што говори у прилог тога да и географски фактори имају улогу у патогенези овог тумора. Регионалне разлике у инциденци везане за географску ширину су осим у Аустралији примећене и у Сједињеним Државама (133, 134). Остали фактори ризика за сквамoцелуларни карцином укључују старост, мушки пол, келтско порекло, пушење цигарета, производе од катрана и УВА фотохемотерапију (128, 142, 143). Стални чиреви, остеомијетични синуси, ожиљци (*Lupus vulgaris* и *vitiligo*) повећавају ризик за настанак овог тумора (128, 134, 144, 145).

2.3.2. Патогенеза сквамoцелуларног карцинома

Развој сквамoцелуларног карцинома је вишетапни процес у коме се дешавају бројни молекуларни поремећаји, који доводе до неопластичне трансформације кератиноцита. Кључни догађаји у кератиноцитној карциногенези укључују активацију протоонкогена и инактивацију тумор супресор гена. Бројне епидемиолошке и генетске студије указују да је сквамoцелуларни карцином мултифакторска болест која настаје узајамним деловањем ендогених фактора и фактора околине (128, 146).

2.3.2.1. Фактори околине у настанку сквамoцелуларног карцинома

Најчешће проучавани фактори околине, одговорни за већу учесталост малигних кератиноцитних тумора, су ултравиолетно и јонизујуће зрачење. Значајан учинак у генези сквамoцелуларних карцинома имају и хемијски карциногени, нафта и њени деривати а последњу деценију бројна саопштења указују и на улогу вирусне инфекције у кератиноцитној карциногенези (128, 147).

На повезаност између експозиције сунчевим зрацима и карцинома коже је први указао немачки дерматолог Paul Gerson Unna још 184 године. Каније су многобројна клиничка и експериментална истраживања потврдила његова запажања и испитивања која се односе на штетна дејства сунчевих зрака (147, 148, 149).

2.3.2.1.1. Ултравиолетно зрачење

У односу на таласну дужину УВ зрачење је подељено на УВ-Ц, УВ-Б и УВ-А зраке. Да би произвели било какву промену у организму УВ-зраци морају бити апсорбовани од биомолекула у организму. Обзиром да се УВ-Ц зрачење (таласна

дужина 200-290 nm) комплетно апсорбује у атмосфери сматра се да нема значајну улогу у карциногенези индукованој сунчевим зрацима, иако се зна да су веома токсични за ћелије и високо мутагени (150).

УВБ зраци (таласне дужине 290-320 nm) се једним делом апсорбују у атмосферском озонском омотачу. У физиолошким дозама УВ зраци изазивају различите биохемијске реакције које стимулишу имуни систем и продукцију витамина Д. Међутим претерано излагање УВ зрачењу изазива бројне штетне ефекте на организам. Епидемиолошке студије су утврдиле да су карциноми коже чешћи код особа које раде напољу и имају светлу боју коже. Ризик за карцином се повећава кумулативним излагањем УВ радијацији током дужег времена (115, 143). Међим, појавом „озонске рупе“, људи су постали изложени већим дозама УВБ зрачења. УВБ зраци чине око 1-10% укупног УВ зрачења, али када се апсорбују од стране кератиноцитне ДНК, УВБ зраци узрокују генотоксичност и мутације гена p53 (150). Нуклеинске киселине и протеини апсорбују УВБ зраке, при чему настају оштећења ћелијске ДНК која, уколико се не отклоне посебним механизмима поправке, изазивају мутације. Поправка (репарација) оштећене ДНК је критичан догађај у превенцији настанка тумора (115, 150, 152, 153, 154). Нормална ћелија има способност репарације и уклањања оштећене ДНК. Као последица ДНК оштећења долази до ћелијског застоја, а репарација ДНК се дешава под надзором гена p53 (128, 147, 150). Ћелије са дефектним тумор супресор геном p53 су осетљиве на сунчеву светлост и немају способност репарације ДНК (115). Код УВБ оштећене коже најчешће мутације дешавају се у секвенци дипиримидина, у облику УВБ-изазваним циклобутан пиримидин димера. Ови циклобутански димери доводе до мутација ДНК током репликација кератиноцита. Као последица овог процеса настаје аберантна клонска експанзија кератиноцита која се клинички манифестује као SCC „*in situ*“ и/или инвазивни SCC коже (115, 147, 152, 153).

Поред тога високе дозе УВБ зрачења доводе до појаве оксидативног стреса и индукују продукцију реактивних кисеоничних радикала који изазивају различита оштећења ткива. Слободни радикали настају веома брзо и производе ефекте који трају данима, па и годинама. Повећана продукција ових радикала и/или смањена ефикасност система антиоксидантне одбране доприноси појави карцинома (153, 154, 155, 156).

Поред наведеног, УВБ зраци индукују и продукцију орнитин-декарбоксилазе, првог ензима у систему биосинтезе полиамина, за кога се зна да има улогу у пролиферацији и клоналној експанзији иницијално мутираних ћелија, што води у неоплазију (115).

Око 90% УВ зрачења чине УВА зраци (таласне дужине 320-400 nm) који такође имају важну улогу у патогенези сквамозелуларног карцинома. УВА зрачење индукује продукцију имуносупресивних цитокина као што су интерлеукин-10 (IL-10) и фактор туморске некрозе алфа (TNF- α), па се сматра да УВБ и УВА делују заједно како би иницирали каскаду карциногенезе коже. УВБ почиње оштећење кератиноцитне ДНК са аберантном клонском експанзијом кератиноцита, а затим УВА индукована имуносупресија промовише секвенцу формирања карцинома (128, 157). Латентни период може трајати и преко 15 година, тако да се кумулативна експозиција и озбиљне опекотине задобијене од сунца током детињства и адолесценције сматрају факторима ризика за настанак овог тумора (128).

Осим сунчеве светлости, вештачки извори, попут соларијума, фототерапије или фотохемотерапије могу такође допринети развоју сквамозелуларног карцинома коже (158).

Вештачки извори УВ зрака (соларијуми и УВ лампе) се данас много чешће користе у естетске него у терапијске сврхе. Доза УВА зрака у соларијуму је 5-15 пута већа од оних које емитује сунчево зрачење у подне током лета на плажи. Ризик за настанак меланома и немеланомских тумора коже у соларијуму је дозно завистан, са највећим ризиком код особа које су са употребом соларијума почеле пре 35 године

живота (159, 160). Испитујући утицај соларијума на настанак малигнух тумора коже, код средњешколаца, студената и особа старости од 25-35 год. које су 4 пута годишње користиле соларијум, Zhang и сар. (161), су запазили да постоји дозно зависан ефекат и то 15% већи ризик за настанак базоцелуларног карцинома, 15% већи ризик за настанак сквамозелуларног карцинома и 11% већи ризик за настанак меланома.

Професионално излагање вештачким изворима УВ зрачења се среће код заваривача електричним плазма-луком, код производње и сушења мастила, смола, пластике, боја и сл. (162).

На бази запажања о лековитом дејству УВ зрачења у терапији многих хроничних кожних болести, а пре свега вулгарне псоријазе, седамдесетих година прошлог века је почело коришћење вештачких извора УВ зрачења, чиме је и означен почетак фототерапије. Уколико се УВ зрачење из вештачких извора користи заједно са неким спољашњим фотосензибилатором онда се говори о фотохемотерапији (163). Фотосензибилатори су псоралени, а најчешће се користе 8-метоксипсорален (8-MOP) и 5-метоксипсорален (5-MOP). Псоралени заједно са УВА зрацима чине пун назив за скраћеницу PUVA или ПУВА терапију, која се широко користи за лечење тежих облика псоријазе (163, 164). Запажено је да фотохемотерапија делује антипролиферативно и имunosупресивно а утиче и на ослобађање различитих цитокина значајних за запаљенске имуне реакције, попут интерлеукина 1 β (IL-1 β), интерлеукина 6 (IL-6), интерлеукина 8 (IL-8), интерлеукина 18 и туморског фактора некрозе алфа TNF- α (163, 166). Испитивања коже након спроведене ПУВА терапије су показала да је број CD3+, CD4+ и CD8+ Т-лимфоцита, IL-2-рецептора и Лангерхансових ћелија знатно снижен како у епидерму, тако и у дерму (163). Од стране других аутора је запажено да ПУВА терапија осим антипролиферативног утицаја на базалне кератиноците има и антиангиогене ефекте на микроваскулатуру. Исти аутори сматрају да је индукција апоптозе Т-лимфоцита један од најважнијих механизма којим фотохемотерапија делује у лечењу псоријазе (166).

Индикације за примену ПУВА терапије су тежи облици псоријазе, рани стадијуми *non-Hodgkinovog* лимфома, *mycosis fungoides*, атопијски дерматитис, витилиго, *lichen ruber* и др (163).

Непожељне последице ПУВА терапије се деле на ране и касне. Најчешћи акутни нежељени ефекат ПУВА терапије је појава еритема, који се јавља око 48-72 сата након терапије. Касне последице ове терапије су актинична оштећења епидерма, имunosупресија и повећан ризик за настанак планоцелуларног карцинома, нарочито након 350 и више фототерапијских сеанси (167). Такође је запажено да је код дуготрајне ПУВА терапије, ризик за настанак сквамозелуларног карцинома коже знатно већи него за настанак базоцелуларног карцинома (115, 168).

2.3.2.1.2. Јонизујуће зрачење

Зрачење се на основу хемијских особина дели на јонизујуће и нејонизујуће. Основна особина јонизујућих зрака је да врше јонизацију средине кроз коју пролазе. У ову групу спадају електромагнетни X- и γ - зраци и корпускуларно зрачење које обухвата електронско, протонско, неутронско и радиоактивно α - и β - зрачење (169).

Извори јонизујућег зрачења могу бити природни и антропогени. Биолошки ефекти јонизујућег зрачења зависе од врсте и енергије јонизујућих зрака, а такође је познато да су ћелије различитих ткива различито осетљиве на радијацију. Ћелије гонада, костне сржи, лимфног ткива, цревног епитела се брзо деле па су веома сензитивне на јонизујуће зрачење. Поред тога ефекти зрачења зависе и од степена хипоксије ткива и од површине озраченог поља (170).

Јонизујуће зрачење на биолошки супстрат може деловати директно (теорија мете), при чему циљ јонизујућих зрака може бити ћелија и све субцелуларне структуре

укључујући ДНК и РНК. Најважнија мета јонизујућег зрачења је оштећење ДНК које укључује оштећење база, кидање једноструких и двоструких ланаца и унакрсно повезивање између ДНК и протеина. Јонизујуће зрачење може деловати и индиректно преко продуката радиоллизе воде и органских молекула стварањем слободних радикала (теорија слободних радикала). Последица дејства јонизујућег зрачења су мутације генетског материјала и измене у генетском програму које се преносе на ћерке ћелије. Најзначајније биолошке последице деловања јонизујућег зрачења су тачкасте мутације, хромозомске аберације и некроза ћелија (171). Ово зрачење може имати и одложене ефекте који се манифестују годинама или деценијама касније.

Сматра се да су повећане дозе јонизујућих зрака у директној вези са појавом кожных тумора и да дозе од 1000-2000 рада могу да изазову базо– или сквамозелуларни карцином. Према подацима из Нагасакија, од 66.276 особа преживелих атомску бомбу, њих 140 је имало кератиноцитни карцином коже. Запажена је висока корелација између инциденце карцинома и удаљености од бласт хипоцентра, односно инциденца карцинома је била знатно већа у зонама ближим бласт хипоцентру. Од 140 оболелих, базозелуларни карцином је нађен у 67 (47,9%) пацијената, док је сквамозелуларни нађен у 43(30,7%) особе (171, 172). Запажено је да се малигни тумори ређе јављају у првих десет година од бомбардовања, а касније је појава тумора, чак и после тридесет година, учесталија (4, 170). Такође је познато да повећане дозе јонизујућег зрачења погодују бактеријским и вирусним инфекцијама (171).

Јонизујуће зрачење се данас широко користи у медицини током различитих дијагностичких процедура (рендгенографије, компјутеризоване томографије и интервентне радиологије итд) и у терапији тумора при чему је циљ радиотерапије постизање локорегионалне контроле малигне болести са прихватљивим нивоом терапијских компликација, а при томе је неопходно познавати канцерицидне дозе за зрачење тумора и толерантне дозе за околно здраво ткиво (173). Имајући на уму да излагање јонизујућем зрачењу три пута повећава ризик за настанак немеланомских карцинома коже и да је ризик пропорционалан примљеној дози зрачења, а на бази запажања да високе појединачне дозе зрачења (од око 12-15Gy) изазивају настанак тумора, то се у конвенционалној радиотерапији укупна доза зрачења фракционише у више мањих појединачних доза чиме се знатно смањује ризик за настанак тумора. Већина немеланоцитних тумора који настају након излагања јонизујућем зрачењу имају дугачак латентни период, обично 20-30 година (174).

2.3.2.1.3. Хемијски карциногени

У животној околини постоје бројне хемијске материје за које је сигурно доказано да припадају групи карциногена. Ту пре свега спадају арсен, псорален, катран, пестициди, нафта и њени деривати итд. Најранији документ о удружености карцинома и агенаса из животне средине потиче из 1775 год, у коме је енглески хирург Percival Pott (175) описао карцином коже скротума код димничара и скренуо пажњу на карциногену улогу чађи. Знатно касније је експериментално доказано да ароматични полициклични угљоводоници, који се налазе у чађи, у дуванском диму, у катрану, појединим врстама хране (на пр. у димљеном месу) и у неким алкохолним пићима, имају карциногене ефекте како на кожу, тако и на друге органе (175, 176).

Токсична својства арсена и његових једињења су позната већ неколико векова (177), а данас се зна да они представљају и значајане карциногене животне и радне средине који се налазе у ваздуху, води и земљи. Арсен и његова једињења се у организам уносе удисањем и ингестијом, затим се апсорбују у крв и депонују у кожу, нокте, мишиће, кости и плућа. Главни пут елиминације из организма су бубрези тј. излучују се мокраћом. Код становништва које је пило воду са повећаним саржајем арсена (више од 1,2 mg на дан), описани су карциноми коже и мокраћне бешике (178).

Од стране Америчке агенције за заштиту животне средине (ЕРА) је указано на повезаност између воде која је контаминирана арсеном и карцинома коже, што се у неким случајевима може догодити при концентрацијама арсена <math><10 \mu\text{g} / \text{l}</math> воде (179). Такође је описана повећана инциденца карцинома коже у особа које су лечене неорганским препаратима арсена (180).

Пестициди су хемијске супстанце које се користе у пољопривреди за заштиту усева од штеточина, такође могу изазвати промене на кожи код пољопривредника, јер је кожа најизложенији орган приликом прскања, приликом мешања и утовара пестицида. Пестициди на кожи углавном изазивају дерматозе, а најчешће контактни и алергијски дерматитис. Ређе се јавља уртикарија и мултиформни еритем. Код пољопривредника који су били изложени арсенским пестицидима описана је појава углавном *morbis Bowen* (карцином „*in situ*“), а ретко базоцелуларни и сквамозелуларни карцином (181).

Групи карциногена из животне и радне средине припадају и нафта и њени деривати. Нафта је смеша различитих гасовитих, течних и чврстих угљоводоника који се разликују по хемијском саставу и по специфичној тежини. У састав сирове нафте улазе и различити алкохоли, етри, сумпор, азот, фосфор и др. У групу производа добијених из нафте спадају парафин, битумен и петрол-кокс који се употребљава за израду електрода (170). Будући да су процеси производње и дестилације нафте веома комплексни, не ретко, се догађа да услед цурења или неког акцидента, дође до изложености радника сировој нафти и њеним дериватима. У литератури је истакнуто да излагање сировој нафти изазива кератотичне промене и сквамозелуларне карциноме. Дуготрајна изложеност нерастворљивим рафинисаним уљима повезана је са појавом карцинома скротума и карциномом коже руку и подлактица (170, 182).

2.3.2.1.4. Хумани папилома вирус (HPV)

У бројним студијама се последњих година хумани папилома вируси све више препознају као значајан фактор ризика у кератиноцитној карциногенези (183). Онкогена улога α HPV је јасно показана у карциному грлића материце (HPV тип 16) и код других аногениталних малигних тумора. Данас се сматра да је β HPV главни фактор ризика за настанак кератиноцитних тумора. Познато је да β HPV изазивају кожне брадавице за које се претпоставља да могу имати онкогени потенцијал, који је показан у *Epidermodysplasia verruciformis* (184). Истакнуто је да кожне лезије заражене β HPV-ом тип 5 и тип 8 имају велики ризик за настанак сквамозелуларног карцинома (185).

Показано да кератиноцити инфицирани HPV-ом, садрже гене за вирусне протеине Е6 и Е7, који инхибишу тумор супресор p53 и Rb, чиме се дестабилизује p53 апоптозни пут, што представља примарни механизам којим HPV инфекција предиспонира настанак сквамозелуларног карцинома (183). Поред тога скорије студије указују да Е6 вирусни протеин блокира Вак ћелијски протеин укључен у сигнализацију апоптозе која настаје као одговор на УВБ оштећење (186, 187). „*In vitro*“ је показано да вирусни протеин Е6 може модификовати ћелијски одговор на УВБ зрачење променом G₁ фазе ћелијског циклуса и снижавањем механизма обнављања ДНК која је оштећена УВ зрачењем (186, 188). Постоје сугестије да вирусни протеин Е6 редукује поправку оштећене ДНК интеракцијом са XRCC1 протеином поправке (188). Од стране Holloway и сар. (2015) је потврђено да је за Е6 посредовану деградацију Вак протеина потребан ензим XRCC1 (189).

Вирус напада искључиво епителне ћелије коже и слузокоже, па се лако преноси контактом преко десквамованих инфицираних кератиноцита. Код чланова исте породице су откривени исти типови вируса (190, 191). У кожној патологији HPV изазива широк спектар болести почев од вирусних брадавица, преко кондилома са онкогеним потенцијалом па до кератиноцитних тумора коже (192).

2.3.2.2. Генетски фактори

Као и код других неоплазми тако су и код тумора коже пронађене бројне генске аберације. Највећи број анализа генетских алтерација је описивана код сквамoцелуларног карцинома (1, 193). Најчешће присутне мутације у пацијената са сквамoцелуларним карцином су у p53 и H-Ras гену, при чему су мутације p53 гена нађене у 90% сквамoцелуларних карцинома. Будући да су мутације ових гена присутне и у актиничној кератози претпоставља се да представљају рани догађај у карциногенези индикуваној УВ зрачењем (193, 194). Ген p53 кодира фосфопротеин који је укључен у контролу ћелијског циклуса и у одржавању хромозомске стабилности. У случају ћелијског стреса (оштећење ДНК) p53 се активира фосфорализацијом, а ћелијски садржај p53 детерминише одговор на оштећење ДНК. Уколико је експресија p53 слаба до средње изражена ћелија ће дозволити поправку ДНК, али када је експресија p53 јако изражена настаје апоптоза ћелије (195). У неоштећеној кожи p53wild тип није детектабилан али се појављује 2 сата након излагања УВ зрачењу, и већ након 36 сати од почетка зрачења опет је не детектабилан. Мутиран p53 се акумулира у ћелији и ове мутације се могу детектовати у око 90% сквамoцелуларних карцинома. Такође је показано да су метастатски сквамoцелуларни карциноми удружени са повећаном експресијом p53 (196).

Уколико настане поремећај функције p53 и H-Ras протеина настаје нестабилност генома и поремећај регулације ћелијског циклуса. Поремећај ћелијске адхезије (која је у актиничној кератози прилично очувана) настао редукцијом E-catherina и секреција ензима матрикс металопротеиназе од стране туморских ћелија омогућују миграцију и инвазивност сквамoцелуларног карцинома (197).

Ras фамилија протоонкогена кодира GTP-везујући протеин који има улогу у интраћелијској трансдукцији митотског сигнала. Ras гени су важни чиниоци митотског сигналног пута и уколико су активирани изазивају дисрегулацију ћелијске пролиферације. Наиме Ras гени преко Raf/MEK/ERK и Akt сигналних путева, утичу на ћелијску пролиферацију, апоптозу и аутофагију (198, 199). Постоји сугестија да је њихова активност рани догађај у развоју немеланомских карцинома коже. Активација Ras гена се може наћи код актиничне кератозе, и сквамoцелуларног карцинома на кожи која је изложена УВ зрачењу. Активација Ras протоонкогена настаје аберантном репарацијом пиримидинских димера ДНК узрокованом УВ зрачењем (199, 200).

Доказано је да поједини наследни синдроми (генодерматозе) са недостатком епидермалне пигментације која је природна баријера од УВ зрачења или повећаном генотипском нестабилношћу епидермалних кератиноцита повећавају ризик за настанак сквамoцелуларног карцинома коже. Генодерматозе које су праћене развојем малигних тумора коже су *xeroderma pigmentosum*, *Gorlin-Goltz* синдром *Bazex* синдром, *okulokutani albinizam*, *Rombo* синдром, *Rasmussen* синдром и *Darierova* болест (201).

2.3.2.3. Хроничне дерматозе и траума

Одавно је запажено да су хронична запаљења или оштећења коже предиспонирајући фактор за развој сквамoцелуларног карцинома (202, 203, 204). Најчешће хроничне болести коже које могу предиспонирати настанак сквамoцелуларног карцинома су дискоидни еритематозни лупус, лихен склеросис, лихен планус, булозна епидермолиза, туберкулоза коже, фистуле хроничног остеомијелитиса, лепроматозне лезије, хидраденитис супуратива, ингвинални гранулом итд. (135, 204, 205).

У литератури постоје многобројне студије које карциноме коже доводе у везу са ожигљима након опекотина, бријања, тетоваже, вакцинације, кожных графтова и др. Према учесталости се, после трауме, знатно чешће јавља сквамoцелуларни карцином од

базоцелуларног. Тако су недавно Kawabata и сар. 2019 описали два случаја сквамoцелуларног карцинома на месту фрактуре максиларне кости. Један SCC се развио након 7 а други након 3 године од прелома максиле (206). Сквамoцелуларни карциноми су такође чешћи и на ожиљцима од опекотина (207), на којима се, мада ретко, може развити и меланом (208).

На ожиљку од вакцинације су спорадично описиванини угавном базоцелуларни карциноми. Тако су Braithwaite и сар.1992 год. (209) саопштили случај 31-годишње жене код које се базоцелуларни карцином развио на ожиљку након BCG вакцине, а Ribeiro и сар. 1988 год. (210) су описали случај 52-годишње домаћице код које је базоцелуларни карцином после две године настао на ожиљку од вакцинације против великих богиња. На ожиљку од вакцине против великих богиња је од стране Walling и сар. 2008 год. описан и развој сквамoцелуларног карцинома (211). Nielsen и сар. 2014 год. (212) су описали појаву агресивног сквамoцелуларног карцинома (Марјолинов чир) на ожиљку од вакцине против великих богиња и базоцелуларни карцином код 72-годишњег мушкарца који се развио на ожиљку од BCG вакцине. Сматра се да тумори који настају на овим локацијама могу остати неидентификовани годинама и уколико се не прате носе значајан ризик за појаву метастаза (128).

2.3.2.4. Имуносупресија

Појава малигнух тумора коже, након извршене трансплантације различитих органа је често описивана у литератури. Примаоци трансплантираних органа имају повећан ризик за настанак малигнух болести, будући да су, често доживотно, принуђени да примају имуносупресивну терапију (213, 214, 215).

Малигни тумори манифестују се у око 20% трансплантираних болесника унутар двадесетак година од трансплантације. Убедљиво најчешћи тумор коже који се јавља код примаоца трансплантираних органа је сквамoцелуларни карцином коже, а учесталост појаве овог тумора се повећава са дужином преживљавања после трансплантације (213). De Rosa и сар. 2019 год. (216), су на узорку од 94 пацијента са трансплантираним срцем и/или плућима показали да је учесталост немеланоцитних карцинома коже пропорционална старости пацијента и дужини праћења након трансплантације. Процењено је да ће 33% пацијената са трансплантираним органом свамoцелуларни карцином развити унутар 5 година, а 62% унутар 10 година од трансплантације. У овој студији је запажено да пацијенти са Fitzpatrick типом коже 3-6 имају смањен ризик од појаве немеланоцитних тумора коже.

Запажено је да је у особа са трансплантираним органом сквамoцелуларни карцином знатно чешћи од базоцелуларног, међутим у кохортној студији финских аутора којом је обухваћено 247 немеланоцитних карцинома, у болесника са трансплантираним срцем, је забележена појава 83 базоцелуларна карцинома и 56 сквамoцелуларних карцинома (217). Са друге стране у кохортној мета-анализи која је обухватила девет студија и 36.021 пацијента са трансплатираним бубрегом нађено је 12,6% немеланоцитних тумора коже и од тога је у 55% случајева верификован сквамoцелуларни карцином. Анализом подгрупа по географској локализацији је показано да је удружена инциденца немеланоцитних тумора била највећа у Аустралији (39,1%), затим на Новом Зеланду (12,4%), и у Европи 1,2% (218). Резултати ове мета-анализе су показали да је учесталост немеланоцитних карцинома коже код прималаца трансплантата бубрега веома различита. Подаци из литературе говоре да је учесталост базоцелуларног карцинома 1,5-5 већа у болесника са трансплантацијом бубрега у односу на здраву популацију (214, 215).

У болесника са трансплантираним органима су описани и меланоми, али је њихова инциденца знатно нижа у односу на појаву тумора кератиноцитне хистогенезе (219).

Недавни извештаји Rizvi и сар. указују да је ризик за развој сквамoцелуларног карцинома после трансплантације органа у Норвешкој знатно опао након 1980-тих година, што је највероватније последица мање агресивног и индивидуализованог имуносупресивног третмана (220). Иако је имуносупресија неопходна док графт функционише, интензитет имуносупресије није исти. Одмах након трансплантације пацијенти примају високе дозе имуносупресива да би се спречило акутно одбацивање алографта. Ове дозе се поступно снижавају у наредних 3-6 месеци до дозе одржавања која спречава хронично одбацивање графта (221).

2.3.2.5. Расна и полна предодређеност.

Запажено је да преваленца бенигнух тумора коже, преанцероза и немеланоцитних тумора коже (базoцелуларног и скваoцелуларног карцинома) расте с годинама. У регијама света са високим степеном УВ зрачења код 50% популације старости око 40 година и више могу се детектовати наведене промене, а зависно од типа лезије (на пр. себороичне кератозе) чак код 70 до 100% популације преко 50 година старости (222).

Детињство и адолесценција су означени као кључни периоди у етиологији карцинома коже одраслог доба и заштита од сунца је од великог је значаја током ових раних периода живота (223). Сматра се да је скоро 5 пута повећан ризик за настанак немеланоцитних карцинома, уколико је пре 20-те године живота просечна експозиција током летовања (summer holiday exposure) дужа од 8 недеља (224).

Бројне епидемиолошке студије су показале да су карциноми коже око два пута чешћи у мушкараца, што се повезује са дужом експозицијом УВ зрачењу (225, 226). Тумачи се и да је ова разлика условљена пре свега различитим предилекционим локализацијама тумора код жена и мушкараца. Наиме, мушки пол показује јасну преминацију у пределу торзоа и скалпа, што се оправдава највероватније разликом у погледу средње дужине косе и веће инциденце андрогене алопеције код припадника мушког пола. Сматра се да је локализација карцинома и на уснама код жена ређа због коришћења ружа за усне који делује протективно (227, 228).

Сквамоцелуларни карцином коже (SCC), такође показује већу учесталост код мушкараца, у погледу скоро свих локализација, мада су доња усна и генитална регија биле најзаступљеније регије, али су и пушење и инфекције Human-им Papilloma вирусом чешће код мушкараца. Захваћеност скалпа и ушних шкољки показује преминацију код мушкараца, а фацијалних регија (зигоматичне и мандибуларне) као и доњих екстремитета код жена (229).

Ирци и Шкоти, односно особе Келтског порекла су подложније развоју немеланоцитних тумора. Од раних седамдесетих година па до 2005 год. Норвежани су имали највећу стопу инциденце сквамoцелуларног карцинома у Скандинавији, али после 2005 године мушкарци из Данске и Шведске и жене из Шведске и са Исланда имају највећу стопу инциденце сквамoцелуларног карцинома коже (230, 231). Међутим, на Гренланду се запажа ниска стопа инциденце сквамoцелуларног карцинома иако је годишње УВ зрачење скоро истог интензитета као у северозападној Европи. Ово може бити последица мање изложености коже или етничких фактора као што је виши степен пигментације коже (232)

Малинежани, Полинежани и Пацифички острвљани, црнци, односно људи са кожом тип 6 по Fitzpatrick-у знатно ређе развијају немеланоцитне туморе коже (233).

2.3.2.6. Навике и начин живота

Бројне студије указују да је начин живота значајан фактор ризика за настанак малигних тумора различите локализације. Осим излагања УВ зрачењу и напред истакнутим факторима ризика последњу деценију се интензивно проучава утицај навика и начин живота, а пре свега пушења цигарета, конзумације алкохола и гојазности на генезу сквамозелуларног карцинома коже.

2.3.2.6.1. Пушење цигарета

Америчко одељење за здравље и последице пушења на здравље утврдило да је пушење цигарета фактор ризика за настанак чак 13 различитих врста карцинома (234). До данас не постоје сигурни докази о повезаности пушења цигарета са повећаним ризиком за базозелуларни карцином (235, 236, 237). Међутим, спорадично је показано да пушење може бити фактор ризика за настанак сквамозелуларног карцинома. Тако је у студији Rollison и сар. 2012 год. (238) истакнуто да пушење као фактор ризика није повезано са базозелуларним карциномом али је статистички значајно повезано са сквамозелуларним карциномом и то посебно међу женама.

У кохортној студији која је спроведена у Аустралији поређењем пушача и особа које никада нису пушиле цигарете релативни ризик није био статистички значајан и није било доказа о дозној зависности (239). У недавно спроведеном истраживању је такође запажено да су бивши пушачи имали сличне ризике за настанак сквамозелуларног карцинома коже као и они који никад нису пушили, а и међу пушачима није било тренда одговора на дозу са дужином пушења и временом од престанка пушења цигарета (240).

Чини се да су потребна нова истраживања која би издиференцирала пушење као јасан фактор ризика за настанак сквамозелуларног карцинома коже. Међутим, литературни подаци указују да је пушење цигарета снажно повезано са бројним дерматолошким стањима, укључујући лоше зарастање рана, прерано старење коже, псоријазу, хидраденитис супуратива, оралне карциноме и друга орална патолошка стања. Поред тога пушење има утицај на лезије коже које се виђају код дијабетеса, лупуса и АИДС-а (241).

2.3.2.6.2. Конзумација алкохола

Интернационална Агенција за истраживање рака (IARC) је на основу бројних кохортних и епидемиолошких студија проценила да је конзумација алкохола фактор ризика за настанак карцинома оралних шупљина, једњака, ждрела, гркљана, колоректума, јетре и дојке (242). У кохортним студијама које су објединиле резултате испитивања утицаја алкохола на појаву кератиноцитних карцинома је запажена сасвим слаба повезаност конзумације алкохола са овим туморима (243, 244, 245). Сасвим слаба или никаква повезаност конзумације алкохола са сквамозелуларним карциномом коже је саопштена и од стране других аутора (245, 246).

Siiskonen и сар. (2016) (247) су користећи кумулативни просек уноса алкохола, проучавали везу између уноса алкохола и инциденце сквамозелуларног карцинома коже на узорку од 4.234.416 мушкараца и жена. Током праћења (од 1976-1989 год.) су идентификовали 2.938 сквамозелуларних карцинома коже и запазили да је унос алкохола био повезан са повећаним ризиком у односу доза-одговор. Свако додатно пиће (12,8 грама алкохола) на дан било је повезано са 2,2% повећаним ризиком за сквамозелуларни карцином. Потрошња белог вина од ≥ 5 пута / недељно је била повезана са повећаним ризиком од сквамозелуларног карцинома. Ризик који је био повезан са уносом алкохола ≥ 20 грама је био 3%. Интересантно је напоменути да је

међу алкохолним пићима бело вино повезано са сквамоцелуларним карциномом и да није било повећаног ризика са другим алкохолним пићима (247). У недавно публикованој мета-анализи којом је обухваћено 307 извештаја и 13 кохортних студија са укупно 95.241 пацијентом са кератиноцитним карциномом коже је такође доказано да ризик за настанак ових тумора, у особа које конзумирају алкохол, зависи од дозе (248).

Резултати ове две кохортне студије сугеришу да је конзумација алкохола удружена са повећаним ризиком за настанак сквамоцелуларног карцинома коже, али треба имати у виду да је унос алкохола потенцијално променљив фактор ризика.

2.3.2.6.3. Гојазност

Током последњих деценија је дошло до значајног повећања гојазности код одраслих и деце, а преваленција прекомерне телесне масе и гојазност у многим земљама добијају размере пандемије (249). У САД приближно 65% одрасле популације има прекомерну тежину са индексом телесне масе (ВМІ) већим од 25 kg/m^2 , а 32% одраслих се класификује у групу гојазних са индексом телесне масе (ВМІ) већим од 30 kg/m^2 (250). Процењује се да у Свету има више од 1,5 милијарди људи са прекомерном тежином, а по извештајима Светске Здравствене организације (СЗО) у Свету је регистровано више од 600 милиона клинички гојазних људи (249).

Познато је да гојазност поред естетских ствара и многобројне здравствене проблеме и тако утиче на квалитет живота, са стопом смртности у Европи од око 15-45% (251).

Велики број истраживања и мета-анализе указују на везу између гојазности и карцинома дебелог црева, дојке, панкреаса, желуца, јајника, материце, простате и бубрега (250). У литератури не постоје у потпуности установљени докази који повезују гојазност и малигне туморе коже, али су резултати велике мета-анализе *Sergentanisa* и *сар.* 2013 год. (252) показали да мушкарци са високим ВМІ имају повећан ризик за меланом, док код жена није пронађена повезаност између ВМІ и овог тумора. Резултати малобројних студија које се баве везом између немеланоцитних тумора коже и гојазности су сасвим контрадикторни (250, 253, 254). Тако су *Pothiawala* и *сар.* 2012 год. (250) приметили да су гојазне особе са ВМІ $> 30 \text{ kg/m}^2$ имале 19% мањи ризик за базоцелуларни карцином у поређењу са особама са ВМІ $< 25 \text{ kg/m}^2$. Исти аутори су запазили и да је повећање ВМІ повезано са смањеним ризиком за сквамоцелуларни карцином код жена, али не и код мушкараца. Супротно овоме *Nagel* и *сар.* 2012 год. (253), нису нашли повезаност ВМІ са гојазношћу ни код жена ни код мушкараца. Постоји сугестија да гојазни људи, у поређењу са мршавим имају другачије понашање у односу на УВ зрачење, односно да они мање времена проводе на отвореном и избегавају сунчање (254). У студији *Olsena* и *сар.* 2006 год. (255) није нађена ни повезаност ВМІ са базоцелуларним карциномом.

Са друге стране постоје докази да су запаљења изазвана гојазношћу у тесној вези са запаљењем насталим од УВ зрачења. У експерименту је доказано да су медијатори. $\text{TNF-}\alpha$, IL-6 и IL-1b ослобођени под утицајем УВБ зрака знатно повишени у кожи гојазних мишева, што указује на позитивну асоцијацију између гојазности и УВБ индукованог запаљења. Сматра се да хронично повишени нивои ових проинфламативних цитокина могу да доведу до повећаног ризика за карцином коже (256). Кључни молекул у развоју гојазности је лептин, за кога постоји све више доказа да је удружен са повећаним ризиком за настанак неких хроничних инфламаторних, аутоимуних и малигних болести (4, 6). Ауто- и паракрина стимулација лептином индукује пролиферацију кератиноцита, епителизацију, пролиферацију фибробласта и синтезу колагена (257). Експресија лептина у туморским и стромалним ћелијама

сквамoцелуларног карцинома коже указује да би лептин могао имати важну улогу у патогенези овог тумора (258).

2.3.3. Прекурсорне лезије сквамoцелуларног карцинома

У кожи се, као и у другим органима, епителна неоплазма најчешће развија из пренеопластичних лезија. Постоје бројни интраепидермални пролиферативни поремећаји (дисплазије) који могу бити прекурсорни сквамoцелуларног карцинома коже: актинична, арсенска, катранска и радијациона кератоза, хронични актинички хеилитис, корну кутанеум, леукоплакија и др. Под утицајем различитих фактора се степен дисплазије унутар таквих лезија повећава и доводи до настанка неоплазије. Најчешће прекурсорне лезије су актиничка кератоза и Бовенова болест (интраепидермални карцином/сквамoцелуларни карцином „in situ“) (1, 259). Мада у литератури постоји сугестија да актиничну кератозу треба посматрати као сквамoцелуларни карцином „de novo“ а не као преканцерозну лезију (260, 261), ипак већина аутора ову болест сврстава у прекурсорне сквамoцелуларног карцинома.

2.3.3.1. Актинична кератоза (*Keratosis actinica*)

Актиничне кератозе су еритематозне перутајуће лезије које се јављају на фотоекспонираним деловима коже, чија преваленца расте са годинама живота код особа светле пути. Синоними ове болести су: *keratosis senilis* и *keratosis solaris*. За ову болест се сматра да је најчешћа преканцерозна лезија на свету. Представља почетну фазу у развоју сквамoцелуларног карцинома (1, 38).

Особе са типом коже I и II изложене сунчевој светлости током времена развију велики број ових лезија за разлику од особа тамније пребојености коже. Мушкарци су више погођени у односу на жене с обзиром да обављају занимања због којих су дуже изложени УВ радијацији. Међутим, последњих деценија се бележи пораст рекреационе експозиције па су и жене погођене колико и мушкарци. Најчешће се јавља код особа старије животне доби тако да инциденца међу седамдестогодишњацима износи скоро 100% у Европи (262, 263).

Актиничне кератозе најчешће захватају лице и дорзуме шака. За појаву актиничне кератозе на лицу постоје регионалне разлике. Скалп, ћелавост, предео чела, нос, врх ушних шкољки, образи, и доња усна. носе посебан ризик, док су брада, горња усна и очни капци ретко захваћени (29, 32). Презентују се као овална или округла, црвенкастосмеђа жаришта, углавном оштро ограничена од здраве коже, величине од 0,5 до 2 cm. Промена може имати изглед еритематозне макуле или папуле, ређе плака са атхерентном сквамом на површини и могу бити солитарне и мултипле. Током времена појединачне лезије могу да се постепено повећавају, али и да регрестирају (90, 135).

Најважнији етиопатогенетски фактор у настанку актиничне кератозе је УВБ зрачење које не само да оштећује ДНК кератиноцита, већ смањује и имунски одговор коже и смањује способност тела да врши репарацију штетних промена. Мутација p53 је често рани догађај са молекуларним променама које указују на то да је оштећење изазвано УВ зрацима (85, 194, 264). Ћелије у којима се десило оштећење ДНК настављају да расту и деле се. Типично је да показују поремећај кератинизације који се клинички манифестује као подручје грубе коже (263). Док су промене локализоване изнад базалне мембране, лезија представља сквамoцелуларни карцином „in situ“. У неком тренутку, малигне ћелије могу да продру у дермис, дајући инвазивни сквамoцелуларни карцином. Период еволуције износи око 10-20 година и највероватније се око 5-20% актиничних кератоза развије у сквамoцелуларни карцином (22, 32, 146). Сматра се да пацијенти са актиничном кератозом имају око 200 пута већи ризик за развој сквамoцелуларног карцинома (128). Пораст промене, инфилтрација,

стварање улцерације и околна инфламација су клинички знаци који указују на малигну алтерацију (259).

Хистопатолошки епидерм може бити нормалне дебљине, задебљао (акантогичан) или атрофичан. Корнеални слој епидерма је задебљан и његови кератиноцити задржавају једра (паракератоза). У доњим деловима епидерма су присутни атипични базални кератиноцити, који су увећани, са везикуларним и хиперхроматичним једрима, са поремећајем поларности једара и поремећеним једарно-цитоплазматским индексом. У дерму се налазе задебљана сивоплавичаста еластична влакна (соларна еластоза). Код израженог соларног оштећења јавља се и запаљенски инфилтрат у дерму сачињен претежно од лимфоцита и хистиоцита, ређе плазмоцита (63). Уколико постоје лезије које напредују до атипичне читаве дебљине епидерма, онда се користи термин сквамoцелуларни карцином „*in situ*“ односно Бовенова болест (38, 265).

На основу хистолошког обрасца раста разликују се хипертрофични, атрофични, бовеноидни, акантолитички, пролиферативни, лихеноидни и пигментни тип актиничне кератозе (32, 265).

У диференцијалној дијагнози је најважније разликовати актиничну кератозу од себороичне кератозе код које су кератотичне масе мекше и неадхерентне. Такође је треба разликовати од „*de novo*“ Бовенове болести. За разлику од Бовенове болести код актиничне кератозе диспластични епител показује супрабазалне клинасте формације (38, 135).

Актинична кератоза и сквамoцелуларни карцином имају сличан образац мутација p53 тумор супресорног гена и хромозомских аберација, али је губитак на 18q чешћи код сквамoцелуларног карцинома па се сматра есенцијалним за прогресију тумора и инвазију дермиса (1, 264).

2.3.3.2. Сквамoцелуларни карцином „*in situ*“ (*Morbus Bowen*)

Бовенову болест је први пут описао Bowen 1912 год. и еквивалент је сквамoцелуларном карциному „*in situ*“. Обично се јавља у одрасих особа старије животне доби (150). Раније се експозиција арсену сматрала најчешћим узроком, али се и УВ зрачење истиче као предиспонирајући фактор за настанак ове болести (147, 261). У неким лезијама се могу наћи и Human-и papillomavirus (HPV) тип 16 и тип 18 (183, 192). Ултравioletно и јонизујуће зрачење и карциногене супстанце такође могу изазвати Bowen-оидне лезије, али се оне називају Bowen-оидним актиничним кератозама. У почетку су лезије равне, еритематозне, прекривене фином крустом, након чијег скидања остаје ерозија (38, 150).

Бовенова болест се клинички манифестује као спорорастућа, псоријазиформна плажа, различитог облика, величине од неколико милиметара до 10 или више сантиметара, оштро ограничена од околине. Обично се јавља на кожи лица, трупа или удова као еритематозно-мрка промена, неправилног облика, прекривена ситним беличасто-мрким крустама. Присуство улцерације или нодуса указује на развој инвазивног тумора (259).

Хистопатолошки се *Morbus Bowen* карактерише нарушеном нормалном архитектуром епидерма са разноликим атипичним променама, које се манифестују цитоплазматском вакуолизацијом кератиноцита, хиперхромазијом једара, вишеједарним кератиноцитима, дискератозом, повећаним митотским индексом и присуством атипичних митоза. Кератиноцитном атипичношћу је захваћена читава дебљина епидерма, а може бити захваћен и фоликул длаке, а ретко и изводни каналићи знојних жлезда (1, 203). Имунохистохемијски је присутна изражена експресија p53, а студије са проточном цитометријом су у овим лезијама показале и изражену анеуплоидију (193).

Иако је Бовенова болест класификована као сквамoцелуларни карцином „*in situ*“ не постоје лонгитудиналне студије о учесталости појаве инвазивног сквамoцелуларног карцинома на бази ове лезије. Верује се да „*in situ*“ фаза може бити продужена и да може да траје много година чак иако се инвазивни карцином појави унутар неке од ових лезија (1).

2.3.3.3. Кератиноцитна интраепидермална неоплазија (KIN)

Након бројних дебата у литератури о томе да ли је актинична кератоза прекурсорна лезија или је фаза једне исте болести, Cockerell, 2000 год. је консолидовао став о кератиноцитним прекурсорним лезијама тако што је увео нов назив за актиничну кератозу и Бовенову болест – Кератиноцитна интраепидермална неоплазија (KIN). Предложена су три градуса кератиноцитне интраепидермалне неоплазије, који поред хистопатолошких обухватају и клиничке критеријуме (266):

а.) KIN1 клинички означава промену која се презентује као равна, ружичаста макула без хиперкератозе на соларно оштећеној кожи. Ова промена се хистопатолошки карактерише фокалном атипичном базалних кератиноцита у доњој трећини епидерма.

б.) KIN2 лезије се клинички презентују као црвена, индурирана папула или плак са хиперкератозом на површини. Код ове промене је присутна фокална атипична кератиноцита у најмање две трећине епидерма, затим фокална хиперкератоза, орто- и паракератоза у околини жлезданих структура. Даље у KIN2 постоји акантоза са протрузијом кератиноцита у горњи део папиларног дерма и присуство митоза и у супрабазалном слоју епидерма.

в.) KIN3 се клинички презентује као црвени индуриран плак са сквамом на површини, обично настао на кожи оштећеној сунцем. Хистопатолошки постоји дифузна пролиферација атипичних кератиноцита целом дебљином епидерма. Поред тога је присутна и паракератоза, акантоза и папиломатоза, а захваћене су и жлездане структуре (194, 267). Проточном цитометријом је запажена и анеуплоидија у вишим лезијама KIN, што указује на кумулативно оштећење током напредовања KIN (268). Истовремено је запажено да смањена диференцијација кератиноцита корелира са појавом фибробласта у непосредној близини лезије, у којима је запажена синтеза колагена тип 1. Сматра се да синтеза колагена тип 1 помоћу фибробласта паралелно води малигну трансформацију KIN у сквамoцелуларни карцином (269).

У литератури постоји став да прелаз из KIN1 у инвазивни сквамoцелуларни карцином није обавезно постепен и да се не одвија увек преко KIN2 и KIN3 (267).

2.3.4. Клиничке карактеристике сквамoцелуларног карцинома

Око 20% кератиноцитних карцинома коже чини сквамoцелуларни карцином који се налази на другом месту по учесталости свих карцинома код припадника беле расе (1, 32). Настанак сквамoцелуларног карцинома коже пропорционално је повезан са експозицијом ултравиолетном зрачењу, као и са слабом пигментацијом коже, односно првенствено се појављује на кожи изложеној сунцу (115, 128, 132, 143). У више од 90% случајева је локализован на лицу, доњој усни, врату, ушним шкољкама и на дорзалној страни руку, али се као посебне локализације наводе и језик, пенис и вулва (139, 140, 259). Такође се може јавити и на местима хроничних улцерација, хроничног излагања хемијским карциногенима, опекотина и инфекције хуманим папилома вирусом (HPV) (139, 142, 170, 212).

Сквамoцелуларни карцином коже се јавља у старијој животној доби, обично код особа између 60 и 80 године, мада последњих деценија има све више извештаја о појави овог тумора и у млађој животној доби (129, 132, 271). Скоро пет пута је чешћи код

мушкараца него код жена и чешћи је код особа са светлијом бојом коже (Fitzpatrick тип коже I и II) (115, 261).

Клинички се манифестује као нодулус који релативно брзо расте. Чврсте је конзистенције и у почетку на површини постоји сквама, али се убрзо јавља улцерација са инфилтраваном базом, уздигнутом ивицом и елевираним индурованим околином. Околна кожа обично показује карактеристике акантолитичког оштећења. Тумор понекад почиње као хиперкератотична или верукозна промена која се увећава, да би након постизања величине од неколико сантиметара дошло до улцерације или некрозе. Величина тумора је варијабилна, може бити мања од 1cm, али и већа од 5cm (115, 261). Повећавајући се тумор захвата мека ткива, хрскавицу и кости. Може метастазирати у лимфне чворове и у удаљена ткива и органе (најчешће у плућа, јетру и кости). Уколико настану лимфогене метастазе локалне лимфне жлезде су увећане (259).

У почетку, зависно од начина раста, промена може да личи на веруку, соларну кератозу или на леукоплакију, али све ове промене за разлику од сквамоцелуларног карцинома немају инфилтравану базу (261). У диференцијалној дијагнози треба искључити и кератоакантом, који много брже расте и базоцелуларни карцином. Дефинитивна потврда дијагнозе се добија након хистопатолошког прегледа (22, 259).

2.3.5. Хистопатолошке карактеристике сквамоцелуларног карцинома

Инвазивни сквамоцелуларни карцином често, по хистолошкој грађи, личи на прекурсорне лезије, али за разлику од њих тумор је пробио базалну мембрану и туморске ћелије урастају у дерм. Туморске ћелије показују атипизам, бројне нормалне и патолошке митозе и дискератозу. Атипичне ћелије се карактеришу већим волуменом и разноликим обликом, неправилним хиперхроматичним једром, кератинизацијом појединих ћелија и атипичним митозама. У туморским плажама се налазе „ракове перле“ у виду концентричних слојева туморских ћелија са кератином и исталоженим калцијумом у центру. У везивној строми је присутан густ лимфоцитоплазмоцитни инфилтрат (38, 270).

Туморске ћелије сквамоцелуларног карцинома показују експресију кератина високе молекулске тежине (АЕ-2/3), док су кератини мале молекулске тежине типично негативни у овом тумору. Туморске ћелије експримирају и епителне мембране антиген (ЕМА). Слабо диферентовани тумори понекад могу бити имунореактивни на виментин (1). Експресија Е-cadherina је у инвазивном сквамоцелуларном карциному знатно редукована што има за последицу смањење атхезије и повећан миграторни и инвазивни потенцијал туморских ћелија. Експресија овог маркера је у позитивној корелацији са метастазама у лимфним жлездама. У актиничној кератози и Бовеновој болести експресија Е-cadherina је делимично очувана (128).

Некада, у околини туморских плажа могу да се нађу и компоненте базалне мембране (ламнин и колаген тип IV). Експресија p53 се налази у око 50% сквамоцелуларних карцинома и сматра се да настаје као резултат мутације. Мутирани p53 се акумулира у ћелијском једру и доказује се имуноцитохемијски. Експресија p53 у епидермису је у корелацији са експозицијом УВ зрачењу (14). Јонизујуће зрачење такође индукује p53 мутације. Осим мутације p53 у сквамоцелуларном карциному су описане и мутације Н-Ras гена. Будући да се мутације ова два гена виђају и у актиничној кератози сматрају се раним догађајем у сквамоцелуларној карциногенези (273). Недавно су Zilberg и сар. 2018 год. у сквамоцелуларном карциному описали мутације NOTCH1 и FGFR2, али искључиво код пацијената са перинеуралном инвазијом (274).

У односу на хистолошки образац раста описано је више типова свемоцелуларног карцинома: верукозни, вретенасто-ћелијски, аденоидни (акантолитички), светлоћелијски, сквамоцелуларни карцином са инфилтратом појединачних ћелија,

дезмопластични и сквамоцелуларни карцином налик на лимфоепителиом. Описане су и друге ретке варијанте које обухватају „signet ring“, пигментни, инфламаторни, псеудохиперпластични, фоликуларни, басалоидни и др (38).

2.3.5.1. Верукозни сквамоцелуларни карцином

Верукозни сквамоцелуларни карцином је добро диферентован тумор који може да се развије било где на кожи тела. Први га је описао Askerman, 1948 год. као бледу брадавичасту добро диферентовану лезију са дренажућим синусима у усној дупљи, а касније је примећена његова појава и на другим локацијама на телу. У односу на локализацију овај тип тумора је подељен на следеће клиничко-патолошке категорије (270, 275):

а. Ороаеродигестивни верукозни сквамоцелуларни карцином познат као Askerman тумор или *oral florid papillomatosis*, који чини 2%-12% свих оралних карцинома.

б. Аноурогенитални верукозни сквамоцелуларни карцином познат као *Buschke-Lowenstein тумор*, који чини 5%-24% свих карцинома пениса и типично се локализује на глансу пениса и препуцијуму.

в. Палмоплантарни верукозни сквамоцелуларни карцином познат као *epithelioma cuniculatum* карцином који је удружен са траумом и хроничном иритацијом.

г. Верукозни карциноми локализовани на другим местима на кожи.

Без обзира на ову субкласификацију сва четири облика верукозног сквамоцелуларног карцинома имају сличан хистолошки образац раста са истакнутим гранулозним слојем, са израженом хиперкератозом, паракератозом, акантозом, папиломатозом и ендофитичним растом са повећаним гребенима који се шире дубоко у дерм. Присутна је минимална кератиноцитна атипичност и умерено изражен митотски индекс. Туморске ћелије некада имају стакласт изглед због присутног интраћелијског едема. Могу бити присутни интраепидермални апсцеси и интрадермални хронични запаљенски инфилтрат (270). Особине вирусне инфекције такође могу бити присутне. Некада може бити присутан очигледно инвазиван тумор али су често туморски издаци окружени интактном базалном мембраном (270, 275).

Сматра се да у патогенези верукозног сквамоцелуларног карцинома кључну улогу имају Human-и papilloma virus (HPV) тип 6, 11, 16 и 18 (183, 270).

2.3.5.2. Вретенасто-ћелијски (spindle cell) сквамоцелуларни карцином

Вретенасто-ћелијски сквамоцелуларни карцином је познат и као саркоматоидни тип. Ретка је варијанта сквамоцелуларног карцинома коју су први описали Martin и Stewart 1935 год. Обично настаје на кожи скалпа и лица оштећеној од сунца код старијих особа и код пацјената који су претходно били излагани зрачењу, али може настати и „*de novo*“. Сматра се да тумори који настају на месту претходног зрачења имају агресиван ток. Клинички се презентује као егзофитични чвор са централном улцерацијом који често спонтано крвари (270, 276).

Тумор може у целости бити сачињен из вретенастих ћелија, али у овај тип тумора се класификује и типичан сквамоцелуларни карцином са вретенастоћелијском диференцијацијом. За разлику од класичног сквамоцелуларног карцинома код вретенастоћелијског типа туморске ћелије појединачно инфилтрују дерм без стварања трака или гнезда. Осим дерм, туморске ћелије могу инфилтровати и субкутис, фасције, мишиће па и кости (270, 276).

У недостатку кератинских перли хистопатолошка дијагноза може бити тешка. Диференцијална дијагноза укључује вретенастоћелијски меланом, атипични фибросарком и леомиосарком. За дијагнозу може помоћи имунохистохемијско

испитивање. Ћелије вретенастоћелијског сквамoцелуларног карцинома су позитивне на цитокератине велике молекулске тежине као што су СК 5/6 и ЕМА, виментин и р63 (186, 276).

2.3.5.3. Аденоидни (псеудогландуларни или акантолитични) сквамoцелуларни карцином

Аденоидни сквамoцелуларни карцином чини 2-4% свих сквамoцелуларних карцинома. Јавља се скоро увек на деловима тела изложеним сунцу, али је описан и у усној дупљи (38). Сматра се да настаје из акантолитичке соларне кератоза и преобладајно се јавља код мушкараца (1, 277).

Аденоидни сквамoцелуларни карцином се клинички презентује као ружичасти, црвени или браон чвор са крустом или улцерацијом. Хистопатолошки, тумор је сачињен од атипичних, акантолитичких сквамозних ћелија које се шире у дерм и граде тубуларне, алвеоларне, односно псеудогландуларне формације. Акантолитичке ћелије су велике, бизарне и вишеслојне, са варијабилним митотским фигурама. За овај тумор је тешко предвидети метастатски потенцијал али се верује да није већи од типичног инвазивног сквамoцелуларног карцинома (1, 277).

Диференцијална дијагноза укључује примарни или метастатски аденокарцином, епителоидни ангиосарком и мукоепидермоидни карцином који се развија из знојних жлезди. Ћелије аденокарцинома експримирају СЕА и S100 протеин, секретују амилазу и муцине па су PAS+, док акантолитичке ћелије аденоидног сквамoцелуларног карцинома не секретују муцине (PAS су негативне) и амилазу и не покажу експресију СЕА, S100 протеина (1). За разлику од епителоидног ангиосаркома који је CD34+ ћелије аденоидног сквамoцелуларног карцинома секретују кератине и ЕМА (277).

2.3.5.4. "Clear cell" (светлоћелијски) сквамoцелуларни карцином

Светлоћелијски сквамoцелуларни карцином је екстремно ретка варијанта тумора. Први пут га је описао Кио 1980 год. (270) као тумор који се јавио на глави и врату код шест старијих мушкараца са Кавказа са анамнезом прекомерног излагања сунцу. Од шест случајева које је описао Кио за четири је приметио агресиван клинички ток. Тумор се клинички презентује као чворих који је код неких случајева улцерисан. (270).

Главна хистолошка карактеристика овог тумора су „светле“ ћелије, које се тако презентују због хидропичне дегенерације или акумулисане интрацелуларне течности. Кио је светлоћелијски сквамoцелуларни карцином поделио на три хистопатолошка типа (270): кератинизујући тип (тип I), некератинизујући тип (тип II) и плеоморфни тип (тип III).

а. Кератинизујући тип (тип I) се одликује плажама светлих туморских ћелија са периферно постављеним једрима, које се налазе у фибротицитној строми, са ретком лимфоцитном инфилтрацијом. У туморским плажама се могу наћи и ћелије које својим изгледом подсећају на ћелије лојних жлезда. У тумору су присутне и кератинске перле по којима се овај субтип разликује од некератинизујућег типа.

б. Некератинизујући тип (тип II) тумора је претежно дермалног порекла, без јасне везе са епидермом. Карактерише се тракама туморских ћелија компримованих од стране богате фибротицитне строми у којој се налази густ инфламаторни инфилтрат сачињен од лимфоцита и плазма ћелија. Туморске ћелије имају централно постављено ситно једро. Некроза може бити присутна, али за разлику од типа I, ова варијанта не показује знаке кератинизације.

в. Плеоморфни тип (тип III) тумора настаје из епидерма а карактерише се атипичним светлим ћелијама са израженим једарним полиморфизмом, са присуством

дискератотичких ћелија унутар псеудогландуларних простора и васкуларном и перинеуралном инвазијом. У тумору се срећу фокуси сквамозне диференцијације са акантотичним туморским ћелијама.

Важно је истаћи да се код „Clear cell“ сквамоцелуларног карцинома ради о хидропичној дегенерацији неопластичних ћелија и накупљању интрацелуларне течности, а не о накупљању гликогена, липида, ни муцина (277).

Светлоћелијски сквамоцелуларни карцином може личити на многе бенигне и малигне туморе као што су светлоћелијски акантом, трихоломом, себацеалне неоплазме, метастаза карцинома бубрега итд. Светлоћелијски акантом, трихоломом и метастезе карцинома бубрега имају висок садржај цитоплазматског гликогена, за разлику од светлоћелијског сквамоцелуларног карцинома, који се од њих може разликовати и употребом ЕМА који ће се експримирати у карциному лојних жлезда и метастатском карциному бубрега. Малигни потенцијал светлоћелијског типа је тешко утврдити обзиром да се ради о веома реткој варијанти сквамоцелуларног карцинома (277).

2.3.5.5. Сквамоцелуларни карцином са инфилтратом појединачних ћелија

Сквамоцелуларни карцином са инфилтратом појединачних ћелија је релативно ретка варијанта сквамоцелуларног карцинома, углавном се виђа на лицу и врату старијих особа. Сматра се да је агресивнији од типичног сквамоцелуларног карцинома, што може бити последица тога да лезије често прођу неопажено. Хистопатолошки је тумор сачињен од атипичних ћелија које су углавном појединачне, самосталне или су лабаво постављене као гнезда у дерму јер постоји недостатак кохезивности међу атипичним ћелијама. Такође не постоји веза са епидермом или аднексалним структурама. Атипичне ћелије се налазе најчешће у подручјима са великом количином соларне еластоze (275).

Ова варијанта сквамоцелуларног карцинома се тешко дијагностикује јер појединачне атипичне ћелије често могу бити маскиране суседним запаљенским инфилтратом, а повремено могу личити на меланом вретенастих ћелија или на атипични фиброксантом.

Диференцијално дијагностичке дилеме се могу решити употребом имунохистохемијског бојења са р63 и цитокератинским MNF116 антителима, при чему се MNF116 експримира строго у туморима коже, а негативан је у мезенхимним и меланоцитним лезијама.

2.3.5.6. Дезмопластични сквамоцелуларни карцином

Дезмопластични сквамоцелуларни карцином је нова варијанта сквамоцелуларног карцинома коју је први описао Haneke 1989 год. (277). Тумор се обично јавља на сунцу изложеним деловима главе и врата, са високим процентом лезија локализованим на уху. Тумор се хистопатолошки презентује атипичним епителним ћелијама које граде трабекуларне аранжмане окружене израженом дезмопластичном стромном реакцијом (186, 277).

Запажено је да је ова варијанта сквамоцелуларног карцинома веома агресивна и да шест пута чешће метастазира и десет пута чешће рецидивира од типичног сквамоцелуларног карцинома. У складу са тим је препоручен и агресивнији терапијски третман што укључује ширу ексцизију, пажљив преглед лимфних чворова и дисекцију лимфних чворова за лезије дубље од 5mm (128).

2.3.5.7. Сквамoцелуларни карцином сличан лимфoепителиому

Овај тип тумора је ретка варијанта сквамoцелуларног карцинома коже. Тумор су први пут описали 1988 године Swanson и сар. (278). Лезије се обично појављују на глави и врату старијих особа без значајних разлика у односу на пол. Почињу као спорорастући дермални чвор и веома ретко улцеришу (278).

Хистопатолошки, тумор је сачињен од синцицијалних плажа великих, бледих, полиједарних, еозинофилних ћелија са везикуларним једрима и проминентним једарцима, ћелија обично локализованих у средњем или дубоком дерму. Туморске ћелије су обично кохезивне и атипичне са бројним митозама. Око туморских плажа је уочљив понекад оскудан, периферно локализован, а често густ запаљенски инфилтрат сачињен од плазма ћелија, лимфоцита, ретких неутрофилних и еозинофилних леукоцита (270).

Иако у овом типу тумора сквамозна диференцијација није увек јасна, он се сматра варијантом сквамoцелуларног карцинома јер се у његовим ћелијама електронмикроскопски верификују дезмозоми и тонофиламенти.

Лимфoепителиому сличан сквамoцелуларни карцином је тешко идентификовати због морфолошке сличности атипичних кератиноцита и околног лимфоцитног инфилтрата. Употреба имунохистохемијског бојења са експресијом АЕ1/АЕ3 и ЕМА, може бити од користи за исправну дијагнозу (279).

У диференцијалној дијагнози треба искључити метастатске карциноме налик лимфoепителиому са других локализација, слабо диферентовани меланом, лимфом и кожни лимфаденом. За разлику од овог тумора меланом и лимфом показују различите имунопрофиле, укључујући S100 протеин и лимфоидне маркере, а кожни лимфаденом је бенигни тумор који периферно показује палисадне структуре епителних ћелија без атипичности или митоза.

Сквамoцелуларни карцином сличан лимфoепителиому има низак метастатски потенцијал и релативно добру прогнозу. Постоје подаци да око 78% пацијената након лечења нема рекурентну болест, око 10% лечених је имало локални рецидив и 2 пацијента су развила метастазе у лимфним чворовима са смртним исходом (279).

2.3.5.8. „Signet ring“ сквамoцелуларни карцином су први описали Crammer и Heggeness 1989 год (277) као слабо диферентован кожни карцином са „*signet ring*“ компонентом. Други случај су описали McKinley и сар. 1998 год. (277) као улцерозни плак или нодулус. Тумор је грађен од ћелија облика „печатног прстена“ чији цитоплазматски садржај помера једру сасвим на периферију. Ћелијске плаже су присутне интрадермално и врше инвазију дерма (186, 277). Интересантно је да се у скоро свим извештајима овај тип тумора појављује искључиво у пределу главе (на челу, образу, горњој усни, слепоочници и уху) и врата док је само у једном случају тумор био локализован на унутрашњој страни прста (280).

„*Signet ring*“ ћелије су описане и у другим туморима укључујући аденокарциноме, лимфоме, меланоме и саркоме (281).

2.3.6. Прогностички фактори сквамoцелуларног карцинома

Осим хистолошког обрасца раста постоје и друге карактеристике тумора које имају једнак или већи прогностички значај. То су величина и дубина инвазије тумора, степен диференцијације, перинеуралну и периваскуларну инвазију и имуносупресија. Сви ови фактори су у одређеном хистолошком типу сквамoцелуларног карцинома повезани и чине скуп прогностичких карактеристика тумора (128, 270).

2.3.6.1. Клинички дијаметар тумора

Клиничка величина тумора представља максимални пречник лезије који се базира на физичком прегледу, пре операције. Величина тумора се заједно са дубином инвазије убраја у можда најважније факторе ризика за рецидив и метастазирање тумора (270).

У бројним студијама је истакнута повезаност величине тумора са повећаним ризиком за појаву рецидива и метастазирањем (270, 282, 283, 284). Тако је показано да за сквамoцелуларне карциноме дијаметра већег од 2cm постоји два пута већи ризик за појаву метастаза у лимфним чворовима (270, 282), а да у пацијената са тумором већим од 4cm постоји 4,5 пута већи ризик за смртни исход од сквамoцелуларног карцинома коже (285).

2.3.6.2. Дубина инвазије

Значајне микроморфолошке карактеристике сквамoцелуларног карцинома коже, које утичу на биолошко понашање и прогнозу су дебљина тумора (изражена у mm) и ниво анатомске инвазије (285).

Сматра се да дебљина тумора преко 2mm, а посебно сквамoцелуларни карциноми дебљине преко 6mm представљају значајан фактор ризика за појаву рецидива и метастаза (282). У кохортној студији сквамoцелуларних карцинома са средњом дебљином већом од 4mm коју су спровели Krediet и сар 2015 год. (286) је запажено да је дебљина тумора јачи предиктивни фактор метастаза у лимфним чворовима него биопсија сентинелних лимфних чворова. У другом, ретроспективном истраживању са средњим периодом праћења од 45 месеца је запажено да је свако повећање дебљине тумора за 1mm у корелацији са повећаним ризиком за метастазе у лимфним чворовима, од 5-20% (285). Такође је запажено да је инвазија поткожног масног ткива од стране сквамoцелуларног карцинома праћена значајно већим ризиком (од 4,2-9,3 пута) за настанак метастаза у лимфним чворовима (121, 270, 285, 287). За сквамoцелуларни карцином „*in situ*“ се зна да највише у око 10% случајева даје рецидив (1). Иако је егзофитичан начин раста сквамoцелуларног карцинома повезан са ниским ризиком за рецидив и метастазе у лимфним чворовима, ипак постоји препорука да се приликом обсервације ових случајева обавезно измери површина зрнастог слоја суседног нормалног ткива коже до базе тумора (283).

2.3.6.3. Хистолошки градус /диференцијација тумора

Степен хистолошке диференцијације (градуса) тумора је важан прогностички фактор и независан је од стадијума тумора, представља ниво истоветности туморских ћелија са ткивом од ког тумор води порекло, а одређује га и митотски индекс туморских ћелија. Степен диферентованости се одређује по најслабије диферентованој компоненти тумора (271). Мора се признати да је, и поред постојања неколико система градирања, одређивање градуса тумора у великој мери субјективна категорија.

Сквамoцелуларни карцином може бити добро, средње или слабо диферентован (186, 287):

а. Добро диферентован сквамoцелуларни карцином (градус I) се карактерише туморским ћелијама које нису продрле испод нивоа знојних жлезда, у подручјима инвазије су углавном зреле са добро развијеним интерцелуларним мостићима, са слабо израженом ћелијском атипичношћу и митотским фигурама по ивицама ћелијских плажа. Орожале кератинске „ракове перле“ се налазе у великом броју. У дерму је често присутна инфламаторна реакција.

б. Средње диферентовани тумори (градус II) имају слабије изражену кератинизацију, у видном пољу постоји само неколико „ракових перли“ са некомплетно орожалим центром. Доминантан налаз је појединачна ћелијска кератинизација. Туморске плаже су слабо ограничене од околне строме и бројнија је ћелијска атипична и већи митотски индекс од предходне добро диферентоване варијанте тумора.

в. Слабо диферентовани сквамозелуларни карциноми (градус III) су грађени од атипичних ћелија без интерцелуларних мостића, са великим бројем митоза, са фокусима некрозе и непотпуном кератинизацијом појединачних ћелија (дискератоза). Уколико нема доказа о кератинизацији може бити немогуће одредити хистогенезу тумора на хематоксилин – еозин (ХЕ) бојењу.

Према Broders-у, у зависности од процента атипичних ћелија сквамозелуларни карциноми се деле на 4 степена (288):

а. Градус I – присутно мање од 25% недиферентованих ћелија у препарату (добро диферентован тумор).

б. Градус II – присутно од 25-50% недиферентованих ћелија у препарату (средње диферентован тумор).

в. Градус III – у препарату има 50-75% недиферентованих ћелија (слабо диферентован тумор).

г. Градус IV – у препарату се налази више од 75% недиферентованих ћелија (анапластичан тумор).

У многим истраживањима је потврђена повезаност слабо диферентованих сквамозелуларних карцинома са локалним рецидивом, метастазама у лимфним чворовима и смртним исходом (121, 284, 285, 287). У једној студији је показано да је унутар 5 година праћења 26% болесника са слабо диферентованим сквамозелуларним карциномом коже, развило метастазе у лимфним чворовима, за разлику од болесника са добро и средње диферентованим тумором код којих су за исти период, метастазе у лимфним чворовима нађене у мање од 1% случајева. У истој студији је петогодишње преживљавање пацијената са слабо диферентованим карциномом износило 47%, са средње диферентованим 86%, а са добро диферентованим сквамозелуларним карциномом 98% (288). Од стране других аутора је процењено да ће лоше диферентовани тумори, посебно они на уху или на уснама, три пута чешће метастазирати и двоструко чешће развити рецидиве у поређењу са добро диферентованим сквамозелуларним карциномима (270).

2.3.6.4. Перинеурална и периваскуларна инвазија

Перинеурална и периваскуларна инвазија су такође значајне компоненте у процени малигног потенцијала тумора. Перинеурална инвазија је независтан фактор ризика повезан са лошом прогнозом болести. Учесталост перинеуралне инвазије код сквамозелуларних карцинома коже износи око 4,6%, али се сматра да се код слабо диферентованих тумора и код десмопластичне варијанте сквамозелуларног карцинома перинеурална знатно чешћа (284, 285). Сматра се да је перинеурална инвазија код сквамозелуларних карцинома главе и врата такође учесталији налаз и јавља се у око 14% случајева. Уз то постоји и сугестија да ће тумори са перинеуралном инвазијом показати много већу вероватноћу за локални рецидив (23%) од тумора без инвазије нерава (око 9%) (270). У студији Carter и сар. 2013 год. (289) указују да не постоји повезаност перинеуралне инвазије са лошим исходом болести уколико су захваћени нерви малог калибра, укључујући и оне промера мањег од 0,1mm у пречнику. Показано је да је ризик за настанак метастаза у лимфним чворовима значајно већи код сквамозелуларних карцинома са перинеуралном инвазијом нерава великог калибра у односу на инвазију нерава малог калибра (око 17% према 4%) (283, 289).

Слично перинеуралној и периваскуларна инвазија означава агресивније биолошко понашање тумора и у корелацији је са повећаном учесталошћу метастаза локалних рецидива и смртним исходом болести. Метастазе сквамoцелуларног карцинома настају претежно преко регионалних лимфних судова и стижу до регионалних лимфних чворова. Мада инвазија лимфних чворова може дуго бити локализована, дугорочна прогноза и даље остаје лоша са смо 34,4% излечења (270).

2.3.6.5. Хистолошки образац раста

Дезмопластични, склерозирајући образац раста тумора је значајан фактор ризика за појаву локалних рецидива (121, 282, 283). Вретенастоћелијски тип сквамoцелуларног карцинома је обично лоше диферентован тумор удружен са агресивним клиничким током. Он чини једну трећину сквамoцелуларних карцинома који метастазирају у регионалне лимфне жлезде (1).

Верукозни сквамoцелуларни карцином има одличну прогнозу уколико се тумор комплетно одстрани (283).

2.3.6.6. Анатомска локализација

Повећан ризик за локални рецидив и метастатски потенцијал је запажен код сквамoцелуларних карцинома локализованих на ткз. „посебним анатомским локализацијама“. Овој групи припадају тумори локализовани на вермилиону, уху, слепоочницама и лицу. Сквамoцелуларни карцином локализован на уху има три пута већи ризик за појаву метастаза у лимфним чворовима, док је за оне на вермилиону ризик повећан четири пута (285).

У једној студији којом је обухваћено 607 болесника са сквамoцелуларним карциномом аногeнталне локализације и 85 са сквамoцелуларним карциномом не - аногeнталне локализације су у 24% случајева тумора локализованих на аногeнталној регији идентификоване метастазе у лимфним чворовима, док су у пацијената са тумором ван ове регије метастазе нађене у 21% случајева (128).

2.3.6.7. Имуносупресија

Имуносупресија може значајно да повећа вероватноћу развоја сквамoцелуларног карцинома, рецидива и метастаза. Имуносупресија је најчешће последица основног стања малигнитета, активне употребе имуносупресивних средстава током терапије HIV инфекције (121, 282, 285). Сматра се да су немеланоцитни карциноми коже најчешћа последица имуносупресивне терапије након трансплантације. Показано је да у пацијената након трансплантације органа постоји од 65 до 250 пута повећан ризик за настанак сквамoцелуларног карцинома. Такође је показано да је тај ризик у позитивној корелацији са дозама имуносупресивне терапије (213, 220).

Запажено је да су сквамoцелуларни карциноми настали на бази имуносупресије агресивнији и са повећаним ризиком за локалне и удаљене метастазе. Рецидиви и стопа смртности су такође већа код пацијената са имуносупресијом од оних који су имунокомпетентни. Пацијенти са хематолошким малигнитетом и пацијенти са аутоимуним или хроничним инфламаторним поремећајима, пацијенти са HIV инфекцијом изложени су већем ризику за сквамoцелуларни карцином. Код имуносупресивних пацијената се сквамoцелуларни карцином јавља као мултипна лезија, али се сматра да ризик од метастазирања појединих лезија није изразито повишен (128, 270).

2.3.6.8. Локални рецидив

Циљ сваког лечења је успостављање локорегионалне контроле тумора, јер је локални рецидив пре свега показатељ агресивног биолошког понашања. У бројним студијама и мета-анализама је истакнуто да постоји високо значајна повезаност анатомске дубине тумора и локалног рецидива. Након анатомске дубине тумора, перинеурална инвазија је била повезана са највећим бројем локалних рецидива (282, 284). Извештај Carter и сар. 2013 год (289), су показали да се проценат локалног рецидива повећава са величином захваћеног нерва.

Пречник тумора, локација на слепоочници и лоша диференцијација су такође статистички значајни повезани са локалним рецидивом (283, 289). Међутим, у мета-аналити Thompson и сар. 2016 год. локализација сквамoцелуларног карцинома на усни или уху и имуносупресија нису повезани са статистички значајном појавом локалног рецидива, али у литератури постоји довољно података који сугеришу другачије (282, 288). Поред тога локализација сквамoцелуларног карцинома на усни и уху је укључена у систем AJCC (American Joint Committee on Cancer) али не и у UICC (Union for International Cancer Control) (284, 285).

2.3.6.9. Метастазирање

Метастазе сквамoцелуларног карцинома коже се јављају 1-2 године након дијагнозе. Метастазе се прво јављају на регионалним лимфним чворовима (128). Најважнији фактор ризика за настанак метастаза су величина и локација тумора. Показано је да велике лезије (>2cm у пречнику) метастазирају три пута чешће од мањих лезија. Сквамoцелуларни карциноми усне и уха су обично агресивни тумори код којих се рецидив и метастазе јављају у око 10-25% случајева. Повезани са високим ризиком од метастаза су и тумори лоцирани на челу, слепоочници, очном капку, слузокожи, дорзалној површини руку, пенису, скротуму и анусу (121, 284, 287).

Перинеурална инвазија је такође лош прогностички знак и последица је ширења туморских ћелија дуж нервних влакана. Иако се перинеурална инвазија јавља у само око 5% сквамoцелуларних карцинома она представља високо ризичан фактор будући да већина пацијената са инвазијом нерава умре у току пет година од њихове детекције (289).

Опште клиничке карактеристике повезане са метастазама укључују брз раст, рецидив и имуносупресију. Брзо растуће лезије на очном капку или уху метастазирају у око трећине случајева. Хистолошке карактеристике које предвиђају рецидив и метастазе укључују деубину већу од 4mm, захватање ретикуларног дерма или поткожног масног ткива или продирање у фасцију, мишиће, кости или хрскавицу (290).

Око 80% метастатских сквамoцелуларних карцинома метастазира у регионалне лимфне жлезде, али такође могу метастазирати и у удаљене органе укључујући плућа, јетру, мозак, кости (291). Истакнуто је да преко 80% смртних случајева услед сквамoцелуларног карцинома коже настаје као последица локорегионалних компликација тумора, а не удаљених метастаза (285).

2.3.7. Патолошки стадијум болести

Патолошки стадијум се одређује на основу димензија и дебљине тумора, дубине инвазије, присуства инвазије коштаних структура и нерава, присуства слабо- или недиферентованог тумора (267). Представља независтан прогностички фактор, и односи се како на степен тако и ширење туморског раста (38).

Бројне студије и кохортне анализе идентификовале су карактеристике тумора повезане са високим ризиком од рецидива и метастаза (121, 290). Ове карактеристике

укључују локализацију тумора на усни или на уху, хистолошке карактеристике као што је перинеурална инвазија и факторе домаћина као што су имуносупресија или изложеност зрачењу (32, 118, 137, 171). Уколико дође до удаљених метастаза могућности лечења су ограничене и прогноза је лоша, али сквамoцелуларни карцином без карактеристика високог ризика ретко даје метастазе у лимфним чворовима и удаљене метастазе (122, 291).

До недавно актуелни класификациони систем по коме се одређивао патолошки стадијум сквамoцелуларног карцинома коже је издало Америчко удружење комитета за рак (American Joint Committee on Cancer, AJCC) 2010 године. Уважавајући недостатке шестог издања, у овом, ревидираном, седмом (7th) издању дефинисане су следеће високоризичне карактеристике: пречник тумора ≥ 2 cm; инвазија у кранијалну кост; анатомска локација на уху или усни; дебљина тумора > 2 mm или Clark ниво ≥ 4 ; лоша диференцијација; и перинеурална инвазија (292). Ревидирано седмо издање AJCC за сквамoцелуларни карцином коже омогућава предвиђање ризика од локалног рецидива.

Будући да се Т категорија заснива на факторима туморског ризика, који су се у мултиваријантној анализи показали као независни прогностички фактори за лош исход сквамoцелуларног карцинома (локални рецидиви, метастазе и смрт), то се од стране AJCC 2017 год. појавило и ревидирано – осмо (8th) издање овог класификационог система (283). Као и у AJCC-7th и овде, величина тумора од 2cm или више разликује Т₁ од Т₂ лезије. Међутим, тумори са пречником од 4 cm или већи су у AJCC – 8th класификовани у категорију Т₃. Даље, у предходној класификацији је дебљина тумора > 2 mm била једна од главних замерки за Т₂ категорију. Сада AJCC – 8th уводи Т₃ категорију која укључује дубину инвазије било > 6 mm, или инвазију поткожног масног ткива и неку од високоризичних карактеристика. Високоризични фактори су перинеурална инвазија, метастазе у лимфним чворовима, ерозије костију, слабо диферентовани тумори и тумори са дезмопластичним и саркоматоидним хистолошким обрасцем раста. Анатомска локализација тумора није укључена у Т класификацију (283, 285).

Значајна новина у AJCC – 8th је увођење Т₄ категорије за све туморе са инвазијом костију. У AJCC – 7th су тумори са директним ширењем у лобањске кости класификовани у Т₃ категорију. У новој AJCC – 8th Т_{4a} укључује туморе са великом кортикалном ерозијом костију, а Т₄ обухвата туморе са инвазијом базе лобање и/или форамена базе лобање (285).

У AJCC – 8th је нодална (N) категорија сасвим ревидирана и чини се да у потпуности пружа доказе да преживљавање опада са повећањем величине и броја захваћених лимфних чворова са додатним увођењем N₃ субкатегирија (283, 285). У AJCC – 8th се дефинише као критично екстранодално ширење тумора кроз капсулу лимфног чвора у околно везивно ткиво, кожу, мишиће или нерве. Иако Т₁ и Т₂ ретко показују метастазе у лимфним чворовима, компјутеризована томографија (СТ) или магнетна резонанца (MRI) могу бити коришћени за класификацију тумора у Т₃ или Т₄ категорију. Предложено је да се јасни клинички или радиографски докази о постојању метастаза у лимфним чворовима означавају као клинички N (cN), а да се дефинитивни патолошки докази нодалних метастаза означавају као патолошки N (pN). По овој класификацији се за клиничко и патолошко стадирање користи само „екстранодално проширење“ („extranodal extension“ – ENE) (283).

Удаљене метастазе означене као M₁ категорија је остала иста као у предходној класификацији (AJCC – 7th).

TNM класификација омогућује стадирање сквамoцелуларних карцинома на бази прогнозе. Лезије Т₁, Т₂ и Т₃, без метастаза у лимфним чворовима и удаљених метастаза припадају I, II и III стадијуму болести. Категорија Т₃N₁ је укључена у III стадијум туморске болести. Стадијуму IV припадају N₂ или N₃ метастазе у лимфним чворовима, Т₄ тумори и удаљене метастазе (M₁).

Табела 1. TNM класификација стадијума сквамозелуларног карцинома, Т категорија
TNM класификација стадијума сквамозелуларног карцинома коже AJCC –
8.издање, 2017 (287)

Т категорија	
T	примарни тумор
T_x	примарни стадијум се не може одредити
T₀	нема доказа о постојању примарног тумора
T_{is}	карцином “ <i>in situ</i> ”
T₁	тумор < 2 cm у највећој димензији
T₂	тумор ≥ 2 cm и < 4 cm у највећој димензији
T₃	тумор ≥ 4cm у највећој димензији и/или са перинеуралном инвазијом*, и/или са дубоком инвазијом**, и/или са мањом ерозијом костију
T_{4a}	тумор са великом кортикалном инвазијом костију
T_{4b}	тумор са инвазијом базе лобање, и/или инвазијом форамена базе лобање. TNM класификација

Карактеристике високог ризика које сврставају примарни тумор у Т₃ категорију:
*Перинеурална инвазија нерава испод дермиса или величине ≤0.1mm у пречнику или клинички или радиографски налаз нерава без инвазије базе лобање.
**Дубока инвазија је дефинисана као инвазија поткожног масног ткива или >6mm

Табела 2. TNM класификација стадијума сквамозелуларног карцинома коже N и M категорија

TNM класификација стадијума сквамозелуларног карцинома коже AJCC – 8.издање, 2017 (287)	
Класификација N категорија (cN)	
N_x	регионални лимфни нодуси не могу бити процењени
N₀	нема метастаза у регионалним лимфним нодусима
N₁	солитарна ипсилатерална метастаза у лимфном чвору максималног промера ≤3 cm и ENE-
N_{2a}	солитарна ипсилатерална метастаза у лимфном чвору промера >3 cm до максимално 6 cm и ENE-
N_{2b}	метастазе у више ипсилатералних лимфних чворова дијаметра ≤6 cm и ENE-
N_{2c}	мултипле билатералне или контралатералне метастазе у лимфним чворовима дијаметра ≤6 cm и ENE-
N_{3a}	метастазе у лимфном чвору дијаметра >6 cm и ENE-
N_{3b}	метастазе у било ком чвору и клинички очигледно ENE+
Патолошка N категорија (pN)	
N_x	регионални лимфни нодуси не могу бити процењени
N₀	нема метастаза у регионалним лимфним нодусима
N₁	солитарна ипсилатерална метастаза у лимфном чвору максималног промера ≤3 cm у највећем дијаметру и ENE-

N ₂	солитарна ипсилатерална метастаза у лимфном чвору максималног промера ≤3 cm у највећој димензији и ENE +; или >3cm али не >6cm у највећој димензији и ENE-; или метастазе у више ипсилатералних лимфних чворова не >6cm у највећој димензији и и ENE-
N _{2a}	солитарна ипсилатерална метастаза у лимфном чвору максималногпромера ≤3 cm и ENE+; или солитарна ипсилатерална метастаза у лимфном чвору промера >3 cm до максимално 6 cm и ENE-
N _{2b}	метастазе у више ипсилатералних лимфних чворова не > 6cm у највећој димензији и ENE-
N _{2c}	метастазе у билатералним или контралатералним лимфним чворовима не > 6cm у највећој димензији и ENE-
N ₃	метастазе у лимфном чвору већем од 6cm у највећој димензији и ENE-; или метастазе у једном ипсилатералном лимфном чвору већем од 3cm у највећој димензији и ENE+; или више ипсилатералних, контралатералних или билатералних лимфних чворова, било који ENE+; или солитарни контралатерални нодус димензија 3cm или мањи и ENE+
N _{3a}	метастазе у лимфном чвору дијаметра >6 cm и ENE-
N _{3b}	солитарне метастазе у ипсилатералном лимфном чвору веће од 3cm у највећој димензији и ENE+; или више ипсилатералних, контралатералних или билатералних лимфних чворова, ENE+; или солитарни контралатерални нодус димензија 3cm или мањи и ENE+
М категорија	
М	удаљене метастазе
Мх	удаљене метастазе се не могу проценити
М₀	нема удаљених метастаза
М₁	постоје удаљене метастазе

Табела 3. Критеријуми за одређивање општег клиничког стадијума SCC коже према 8 издању АЈСС из 2017 год. (287)

Стадијум туморске болести			
	Т	Н	М
0	карцином “ <i>in situ</i> ”	N ₀	M ₀
I	T ₁	N ₀	M ₀
II	T ₂	N ₀	M ₀
III	T ₃	N ₀ или N ₁	M ₀
	T ₁ или T ₂	N ₁	M ₀
	T ₁ , T ₂ или T ₃	N ₂	M ₀
IV	Било који Т	N ₃	M ₀
	T ₄	Било који N	M ₀
	Било који Т	Било који N	M ₁

2.3.8. Дијагноза и скрининг

Дијагноза сквамoцелуларног карцинома коже се базира на анамнези, инспекцији и палпацији, а потврђује се ексцизионом биопсијом код мањих или инцизионом код већих лезија. Интерпретација клиничких информација обухвата анамнезу, макроскопски изглед и анатомску локализацију тумора (293). Већина сквамoцелуларних карцинома настаје на кожи оштећеној сунцем, углавном на глави и врату, мање њих настаје на екстремитетима, а повремено се могу јавити на трупу. Ране лезије се често презентују као црвене љуспасте папуле које могу еволуирати у чврст плак који касније улцерише. Сквамoцелуларни карцином „*in situ*“ или интрадермални карцином се представља као асимптоматски добро дефинисан еритематозни љускасти плак (128). Клинички у диференцијалној дијагнози треба искључити кератоакантом који много брже расте и базoцелуларни карцином (22, 259).

Због рецидива и метастаза у лимфним чворовима је веома важна рана идентификација тумора са високим ризиком. У ту сврху се од клиничких дијагностичких метода користе ултразвук, компјутеризована томографија (СТ), магнетна резонанца (MRI), позитронска емисиона томографија (PET) / СТ) које могу искључити или потврдити депозите у лимфним чворовима и значајно помоћи у преоперативном планирању (294). У једној студији је истакнуто да се око 54% хирурга при избору дијагностичког модалитета за високо ризичне сквамoцелуларне карциноме определило за компјутеризовану томографију (СТ), 36% њих за магнетну резонанцу (MRI) а око 15% за PET скенирање (294, 295).

Клиничка дијагноза се потврђује биопсијским прегледом узорка. Патохистологу, поред узорка ткива треба послати информације о полу и старости пацијента, о анатомској локализацији тумора, податке о евентуалним предходним променама на истом анатомском нивоу. Друге релевантне информације су клиничка величина лезије, подаци о евентуалним факторима ризика које пацијент тренутно има или је имао годинама уназад, као што су имуносупресија (посебно зрачење и трансплантација органа) опекотине, дијабетес, итд (292).

Биопсијски извештај клиничару даје дефинитивну дијагнозу сквамoцелуларног карцинома, одређује степен диференцијације тумора и када је могуће класификује лезију као висок ризик (акантолитички, аденосквамозни или саркоматоидни хистолошки подтип). На биопсијском материјалу је такође могуће одредити анатомску дубину већу од 2mm (мерено из зрнастог слоја суседног здравог епидерма), затим Clark ниво 4 или већи, присуство перинеуралне, периваскуларне инвазије, инвазије фасција, мишића или костију. Такође је потребно описати присуство или одсуство запаљенског инфилтрата, статус маргина и релевантни ТНМ статус. Извештаји о присуству прогностички повољних особина (на пр. верукозни подтип) такође могу бити од користи за клиничко лечење (284, 285, 293).

Последњу деценију се све више истиче значај биопсије сентинелних лимфних чворова у дијагностици субклиничких метастаза (128). Сматра се да биопсија сентинелних лимфних чворова у 95,2 до 100% може бити од користи за искључење метастаза у лимфним чворовима (296).

За пацијенте који су раније имали тумор коже је неопходан скрининг да би се пратио рецидив или присуство нових тумора. Запажено је да после пет година од лечења првог тумора постоји 30% ризик за настанак другог сквамoцелуларног карцинома (293). Примаоци трансплантираног органа би требали да буду подвргнути редовним прегледима без обзира да ли имају историју рака коже (127). Даље према опште прихваћеним смерницама сви пацијенти који имају немеланоцитни карцином коже треба да се подвргну скринингу једном или два пута годишње. Код пацијената са нижим ризиком се скрининг изводи сваких 18 до 24 месеца (127).

2.3.9. Терапија и прогноза

Избор терапије за сквамозелуларни карцином зависи пре свега од локализације тумора, хистолошког степена диференцијације, старости пацијента и хистопатолошке потврде нодалних метастаза. У највећем броју случајева се примењују хируршка и радиотерапија али постоје и други терапијски модалитети (127, 297).

У суштини могућности лечења се деле на оне који омогућују хистолошку контролу маргина (попут хируршке ексцизије и Mohs-ове микрографске хирургије – MMS) и методе које не гарантују хистолошку контролу маргина (хемотерапија, електродесикација и киретажа, криотерапија, радиотерапија и фотодинамска терапија). Приликом избора терапије неопходно је анализирати факторе који могу утицати на успех (128).

2.3.9.1. Хируршка терапија

Опште је прихваћен став да је хируршка ексцизија дефинитивна опција лечења сквамозелуларног карцинома. Главни циљ ексцизије је одстрањење тумора у целини (са патохистолошки негативним ивицама) и адекватна реконструкција новонасталог дефекта у естетском и функционалном смислу (298). У односу на остале терапијске третмане, хируршко лечење има предности јер је могуће на основу ексцизионе биопсије верификовати туморске маргине, хистолошки тип тумора, степен диференцијације, дубину инвазије итд (299).

Препоручена маргина, за добро диферентоване туморе, односно туморе пречника мањег од 2cm и туморе који нису лоцирани на очним капцима, ушима, уснама и носу, је 4mm. За туморе лоциране на анатомским местима која су повезана са високим ризиком за рецидив или туморе веће од 2cm препоручује се маргина од 6mm (127, 293, 298). Процењује се да појава рецидива након ексцизије тумора ниског ризика износи 5-8%, док стопа рецидива после ексцизије за туморе веће од 2cm износи 15,7%. Стопа рецидива након ексцизије за лоше диферентоване туморе износи 25%, за разлику од добро диферентованих сквамозелуларних карцинома који рецидивирају по стопи од 11,8% (127). Са друге стране постоје студије које извештавају да је хируршка ексцизија резултирала петогодишњом стопом преживљавања без болести у 96% случајева. Недостаци хируршке ексцизије уључују ризик од хематома, инфекције и дехисценције шавова (128).

Хирург Frederic Mohs је 1938 год. први развио методу микрографске хирургије која је током деценија доживела бројне модификације и данас представља методу избора за кератиноцитне туморе у козметски и естетски важним регијама (лице) уз максималну поштеду околног здравог ткива. Микроскопски контролисана ексцизија, касње названа MMS (Mohs Micrographic surgery) је хируршка техника која пружа детаљну микроскопску визуализацију уклоњеног ткива и тачну идентификацију позитивних маргина тумора. У суштини се овом техником тумор одстрањује са плићим резевима, уз прећење у ком правцу се тумор шири. На тај начин се постиже прецизност која омогућује да се одстрани само онолико ткива колико је захваћено тумором. Током захвата се сваки одстрањени део тумора микроскопски посматра и анализира како би се утврдио степен „чишћења“ ткива. Препоручује се за све кожне карциноме са високим ризиком, за склерозирајуће базозелуларне карциноме, за карциноме који се налазе на уочљивим деловима тела (лице, шаке) и за карциноме у регијама предодређеним за рецидив (293).

Mohs-ова микрографска хирургија са негативним маргинама повезана је са значајно нижом стопом рецидива у односу на друге модалитете лечења сквамозелуларног карцинома. Rowe и сарадници су, у серији од 2065 испитаника са сквамозелуларним карциномом коже третираним MMS техником, након петогодишњег

праћења пријавили стопу рецидива од 3,1%. Петогодишња стопа рецидива код пацијената са стандардном ексцизијом је износила 8,1%. а код пацијената са радиотерапијом 10%. Уколико се узму у обзир високи фактори ризика MMS метода је показала ниже стопе рецидива у односу на остале терапијске технике. Код лечених MMS-ом за туморе веће од 2cm петогодишња стопа рецидива је 25,5%, у односу на 47% за лечење другим терапијским методама. За рекурентне сквамозелуларне карциноме третиране MMS-ом петогодишња стопа рецидива износи 10%, док за туморе након стандардне ексцизије износи 23,3% (293). Осим значајно ниже стопе рецидива MMS има естетску предност, изводи се у амбулантним условима, укупна учесталост компликација износи 1,64%, а значајно је да нису описане озбиљне компликације које су захтевале хоспитализацију пацијента (299).

Ова метода је лимитирана тиме што некада за потпуну екстирпацију тумора може бити потребно више фаза током више сати. Друго, MMS је скупа метода и није доступна свим пацијентима. Препоручено је да се за сквамозелуларне карциноме малог пречника, минимално инвазивне карциноме или туморе са ниским ризиком размотре други начини лечења јер постоји могућност занемарљиве ефикасности а да се много изгуби у времену и трошковима (128).

2.3.9.2. Не - хируршке методе лечења

Иако је операција прва линија лечења у терапији сквамозелуларног карцинома коже је, не ретко, у употреби и радиотерапија. Радиотерапија се обично користи код болесника старије животне доби и у условима када операција није изводљива или је контраиндикована. Адјувантна зрачна терапија се користи када постоји повећана вероватноћа за појаву резидуалне болести, када ивице тумора нису јасне, када постоји перинеурална инвазија и инвазија костију. Сама радиотерапија се најчешће користи као палијативна метода код тумора који нису одговорили на друге могућности лечења (127, 128).

За лечење сквамозелуларног карцинома коже се користе површинска зрачна терапија, брахитерапија и терапија електронским снопом. Укупна терапијска доза, број фракција и техника зрачења су прилагођене локацији и величини тумора (128). Радиотерапија је ефикасна за лечење малих лезија које раније нису биле подвргнуте никаквој терапији. Главна предност радиотерапије је успостављање локорегионалне контроле болести. Касне нус појаве су атрофија, хипопигментација, алопеција и телангиектазије. Недостаци радиотерапије укључују високу цену и потребу за вишеструке посете, што је мање комфортно за пацијенте (127).

Осим радиотерапије у неким случајевима могу бити од помоћи и друге не-хируршке методе лечења попут криотерапије, фотодинамска терапија, електродесикација и киретажа. Сматра се да електродесикација и киретажа, ексцизија или криотерапија могу лечити до 90% локалних тумора са ниским ризиком од метастаза (посебно мале туморе - 1cm у пречнику, добро дефинисане лезије на врату, трупу, рукама и ногама). Криотерапија, електродесикација и киретажа су релативно јефтине методе, док су хируршка ексцизија и Mohs-ова микрографска хирургија знатно скупље али гарантују значајно ниже стопе рецидива и метастаза код пацијената са високоризичним туморима (127).

Криотерапија се користи за лечење минимално инвазивних тумора који су локализовани на екстремитетима или трупу. Употребом ниских температура се изазива крионекроза која уништава туморско ткиво. Протокол лечења обухвата два циклуса замрзавања течним азотом, при чему један циклус траје од 1 до 5 минута. Недостатак ове методе је у томе што се не добија ткивни узорак за хистопатолошку анализу. Криотерапију треба избегавати код пацијената са аутоимуним болестима (299), а кандидати за криотерапију су и пацијенти са хематолошким поремећајима код којих је

контраиндикована хируршка терапија. Рецидив се обично јавља унутар две године након терапије (127).

Електродесикација и киретажа се користе за лечење сквамoцелуларног карцинома „*in situ*“ или минимално инвазивних лезија, пречника мањег од 2cm, локализованих на трупy или екстремитетима. Процес се понавља неколико пута да би се потпуно уклонио тумор. Петогодишња стопа излечења за пацијенте са малим сквамoцелуларним карциномом који су третирани електродесикацијом и киретажом износи 96% (127). Недостатак ове методе је у томе што се не добија узорак за хистопатолошку верификацију јасних граница. Предност ове методе у односу на друге терапијске модалитете је што се брзо и лако изводи, али је потребно адекватно праћење пацијента да би се препознао евентуални рецидив тумора (128).

За лечење сквамoцелуларног карцинома карцинома „*in situ*“ и актиничних кератоза се користи и фотодинамска терапија (158). Она представља поступак у коме се на кожи локално примењује неко фотосензитивно једињење (фотосензибилатор) које се активира под утицајем светлости. При активирању се ослобађају реактивне врсте кисеоника што изазива разарање ткива. Од фотосензитивних једињења се најчешће користе аминокиселина левулинска киселина и метиламинолевулинат (MAL). Извори светлости су обично плаво или црвено светло и уређаји са интензивним пулсним светлом (166, 167).

У терапији сквамoцелуларног карцинома може бити ефикасна и примена топикалне хемотерапије. Најчешће коришћен хемотерапеутик је 5-fluorouracil који, припада групи антимаболита. Овај цитостатик показује афинитет за ензим тимидилат синтазу неопходног за синтезу тимина – пиримидинске базе ДНК. Своје дејство остварује блокирањем синтезе тимидилата а тиме индиректно и ДНК, чиме омета пролиферацију туморских ћелија (293). Обично се користи једном до два пута дневно кроз неколико недеља. Међутим због недовољног продора у дубину дерма он је најчешће индикован у терапији преканцерозних лезија, суперфицијалног базoцелуларног карцинома и сквамoцелуларног карцинома „*in situ*“. Предност ове терапије је у томе што је неинвазивна и комфорна за пацијента, а нежељени ефекти укључују умерену запаљенску реакцију, свраб и бол који трају око месец дана (293, 298).

2.3.9.3 Циљана молекулска терапија

Интензивно пручавање карциногенезе, молекуларних механизма ћелијског раста и улоге ћелијских сигналних путева је последњих деценија створило услове за увођење нових терапијских модалитета који су усмерени на специфичне молекулске факторе укључене у туморски раст. Наиме у онколошко лечење се уводе ткз. „паметни лекови“ који делују на туморске ћелије селективно и мање су токсични од стандардне хемотерапије. Ти „паметни лекови“ представљају моноклонска антитела која деловањем на различите ћелијске процесе (пролиферацију, ангиогенезу, сигналне путеве идр) остварују антитуморска дејства (300).

На бази доказа да акумулација односно појачана експресија рецептора епидермалног фактора раста (EGFR, engl. Epidermal growth factor receptor) у сквамoцелуларном карциному коже стимулише ћелијску пролиферацију, прогресију и преживљавање развили су се различити модели терапије усмерени на инхибицију EGFR. У циљаној терапији за инхибицију EGFR се користе моноклонска антитела као што су Cetuximab и Panitumumab (301).

Cetuximab је моноклонско антитело које се везује за ванћелијску компоненту рецептора EGF у нормалним и туморским ћелијама и компетативно блокира везивање епидермалног фактора раста и других лиганда, кочи фосфорилацију и активацију киназа везаних за рецепторе, што доводи до инхибиције ћелијске пролиферације,

индукције апоптозе и смањене синтезе матрикс металопротеиназа и васкуларног ендотелног фактора раста (VEGF). Cetuximab се користи у терапији узнапредовалог сквамозелуларног карцинома као самостална терапија или у комбинацији са хемотерапијом (303). У једној проспективној клиничкој студији је показано да Cetuximab има стопу контроле болести од 69% код неоперабилних или метастатских сквамозелуларних карцинома коже (302).

Panitumumab је анти – EGFR моноклонско антитело које се попут Cetuximaba везује за рецептор епидермалног фактора раста и инхибише активацију есенцијалних сигналних путева укључених у карциногенезу. Примењује се самостално или у комбинацији са хемотерапијом (300).

2.3.9.4. Прогноза

Већина пацијената са сквамозелуларним карциномом коже има одличну прогнозу. Међутим у пацијената са метастатском болешћу дугорочна прогноза је лоша. У пацијената са депозитима у регионалним лимфним жлездама десетогодишња стопа преживљавања је мања од 20%, а у оних са удаљеним метастазама десетогодишње преживљавање је мање од 10% (128). Сумирајући резултате из литературе, публиковане током две деценије Weinberg и сар. (303) су установили да чак и мали тумори (мањи од 2cm) и тумори са добро диферентованом хистолошком сликом могу метастазирати.

Сматра се да у случају појаве метастаза у око 15% случајева настају удаљене метастазе у плућа, јетру, мозак и кости (127).

2.4. Молекуларна патологија сквамозног карцинома

2.4.1. Лептин и рецептори за лептин (LEPR/ObR)

2.4.1.1. Структура лептина и лептин рецептора

Лептин је откривен 1994 године, представља цитокин, продукт LEP gena (Ob ген), сачињеног од 167 аминокиселина са молекулском масом од 16kDa (304). Zhang и сар. (305) су радећи генетске анализе, показали да код соја гојазних мишева (познатих као ob/ob мишеви) недостаје ген (ob-ген) чији пептидни продукт игра важну улогу у хомеостазу телесне масе. Такође је запажено да је недостатак овог gena одговоран за изражену гојазност. Преведено са грчког „leptos“ значи витакост и тананост. По својој структури је типичан неуропептид са анорексичном функцијом па се назива и „хормон ситост“ јер игра кључну улогу у уносу хране и контроли потрошње енергије (305).

Лептин се највећим делом производи у адипоцитима, укључујући и субкутане адипоците (258). Поред тога лептин се у малим количинама синтетише и у многим неадипозним ткивима као што су плућа (306), епителне ћелије дојке (307), мозак (308), простата, тестиси, јајници, ендометријум, желудачна мукоза, плацента, а присутан је у амнионској течности и феталној плазми (309, 310), са аутокриним и паракриним регулацијом и одсуством утицаја на ендокрину регулацију потрошње енергије. Синтеза лептина је запажена и у фоликулу длаке, кератиноцитима и фибробластима људи и мишева (258).

Код већине гојазних особа лептин циркулише у плазми у слободној форми, док код мршавих циркулише у везаној форми. У људи са нормалном телесном тежином серумска вредност лептина је 4 ng/ml, док је код гојазних људи концентрација серумског лептина око 40 ng/ml. Ниво циркулишућег лептина се повећава ноћу и достиже пик у средини ноћних сати (309). Сматра се да повећање лептина у плазми указује да је гојазност резултат резистенције на лептин, а ниска или нормална концентрација лептина у плазми у контексту гојазности сугерише смањену производњу лептина (311).

Редукција лептина виђена у старењу, није повезана са индексом телесне масе и ендокриним променама које су у вези са старењем, и нешто је већа у жена него у мушкараца (312). Ниво циркулаторног лептина је код људи у позитивној корелацији, са количином поткожног масног ткива и индексом телесне масе. Примећено је да како повећање броја, тако и величине адипоцита утиче на повећање концентрације лептина у циркулацији, и то циклично након 2 до 3 сата након оброка, док полуживот износи до тридесет минута (312).

LEPR ген кодира специфичан лептин рецептор (LEPR/ObR), преко кога лептин остварује све своје функције. У великој суперфамилији цитокинских рецептора, којој припадају и рецептори за различите интерлеукине (IL-6, IL-11, IL-12, интерферон- γ и др), прву класу рецептора чине управо рецептори за лептин. Алтернативним спајањем gena рецептора за лептин ствара се шест рецепторних изоформи које деле заједнички екстрацелуларни домен (који веже лиганд), трансмембрански и домен цитоплазматске сигнализације (314). Зато је рецептор за лептин идентификован као протеин са мултипним изоформама од LEP-Ra до LEP-Rf. Постоје три класе изоформи: кратка (Ob-Ra, Ob-Rc, Ob-Rd и Ob-Rf), дуга (Ob-Rb) и секреторна изоформа (Ob-Re) (315). Лептин врши своје акције преко дуге, функционалне изоформе рецептора LEPRb, која је сигнално и трансдуктивно потентна, и у могућности да активира интрацитоплазматске сигналне путеве, будући да је једина изоформа која садржи функционална места за везивање сигналних путева. Функционални LEPRb индукује активацију JAK2/ERK, /STAT3, /STAT5 и IRS/PI3 киназне сигналне каскаде, која је важна за регулацију енергетске хомеостазе и апетита код сисара (314, 316). Улога краћих изоформи још увек

није прецизно дефинисана, али се зна да LEP-Ra изоформа има кратак цитоплазматски домен и будући да је експресија LEP-Ra присутна у хориодном плексу предпоставља се да је ова изоформа одговорна за транспорт лептина кроз крвно-мождану баријеру (314, 317). LEP-Re је солубилна изоформа која регулише дужину полуживота лептина и одговорна је за транспорт лептина кроз крвоток. Она представља главни плазматски лептин-везујући протеин (318).

2.4.1.2. Функције лептина и лептин рецептора

Кључна функција лептина је регулација телесне масе. Секретован у масном ткиву, лептин преноси сигнал до хипоталамичких центара за ситост, путем негативне повратне спреге (319, 320). Делује на метаболизам, повећањем оксидације масних киселина, директно и индиректно редукујући нивоа плазматског инсулина и повећањем инсулинске резистенције у периферним ткивима (пре свега адипоцитима) (309). Поред тога, има низ улога како у регулацији енергетског биланса тако и у пролиферативним процесима нормалних и малигних ћелија. (319, 321). Лептин има значајну улогу и у хематопоези јер се секретује у адипоцитима костне сржи и стимулише нормалну мијелопоезу, еритропоезу и лимфопоезу тако што поспешује пролиферацију и диференцијацију хематопоезних ћелија (322).

Постоје бројна саопштења која истичу важну и разноврсну улогу лептина у репродукцији. Сматра се да лептин убрзава почетак пубертета, и запажене су његове више вредности у средини лутеинске фазе, током генеративног доба жене. (323). У експерименту је показано да администрација лептина женкама мишева изазива овулацију (323), а у пацова мушког пола инхибише секрецију тестостерона (325).

У гастроинтестиналном тракту лептин функционише као потентан мукусни секретар. У експерименту је показано да локално администриран лептин стимулише секрецију муцинских гликопротеина и повећава продукцију MUC2 у колону за кога се зна да је доминантан секреторни муцин у здравом колону људи, пацова и миша (325). Присуство лептина је доказано и у желуцу и сматра се да овај ендогени, желудачни лептин аутокриним или паракриним путем игра важну улогу у регулацији секреције желудачне киселине, гастричних хормона и модулира интестиналну пасажу (310).

У сквамозелуларном карциному коже је описана интрацитоплазматска и интрануклеарна експресија лептина која је значајно повезана са величином тумора и микроваскуларном густином (258).

Поред наведених, лептин има и проинфламаторну улогу (326), а постоји све више доказа о удружености лептина са повећаним ризиком за настанак неких хроничних аутоимуних болести (327). Стимулативно делује на пролиферацију малигних ћелија, великог броја тумора другачијег хистогенетског порекла као и локализације (4, 5, 306, 310, 319, 321, 328-330, 332-338). Поред тога, епителни тумори колоне, ендометријума, кестењаче, жучне кесе и дојке су чешће него тумори других локализација, удружени са гојазношћу (328, 330, 333, 338). Саопштено је да лептин стимулише миграцију и инвазију ћелија простатичног карцинома у андроген-резистентним ћелијским линијама. У истим, андроген-резистентним ћелијским линијама лептин сигнификантно индукује експресију васкуларног ендотелног фактора раста (*vascular endothelial growth factor* – *VEGF*), трансформишућег фактора раста – бета1 (*transforming growth factor – b eta1 TGF-beta1*) и базичног фибробластног фактора раста (*basic fibroblast growth factor – bFGF*). Сматра се да митогени ефекти лептина на канцерске ћелије, у комбинацији са повећаном миграцијом и експресијом фактора раста, доприносе прогресији простатичног карцинома (331).

У карциному бубрега је запажена значајна повезаност изражене експресије лептин рецептора са хистолошким типом карцинома, венском инвазијом и метастазама

у лимфним чворовима. Осим тога мултиваријантном анализом је показано да су високи нивои серум-лептина независан предиктор прогресије тумора и преживљавања (335).

Експресија LEPR је нађена у око 80% папиларних карцинома штитасте жлезде при чему је истакнута значајна позитивна корелација са старијим годинама, са величином тумора, са метастазама у лимфним чворовима и са стадијумом тумора. Такође је запажено да болесници са високом експресијом лептин рецептора показују значајно краће преживљавање у односу на оне са ниском експресијом LEPR. Аутори истичу да је на основу LEPR експресије могуће идентификовати агресиван фенотип папиларног карцинома штитасте жлезде (336). Изражена експресија LEPR је саопштена и у примарном карциному дојке са метастазама у лимфним чворовима а ниво експресије LEPR је у позитивној корелацији са величином и стадијумом тумора по TNM класификацији и у сигнификантној је корелацији са удаљеним метастазама (338).

Експресија функционалног лептин рецептора је нађена у базалном слоју епидерма коже мишева што указује да лептин може имати важну улогу у регулацији цикличне обнове епидерма. У експерименту на мишевима је показано да локална примена лептина промовише зарастање хемијски изазваних рана на кожи тако што убрзава пролиферацију, диференцијацију и миграцију епидермалних кератиноцита са једне стране и стимулише ангиогенезу у околини ране са друге стране (339, 340). Међутим о експресији LEPR у сквамозелуларном карциному коже нема података у литератури и истовремено се запажа да је експресија LEPR и у сквамозелуларном карциному других органа испитивана само спорадично (331, 341)

2.4.2. Пролиферативни Ki67 антиген

2.4.2.1. Структурне карактеристике протеина Ki67

Ki67 је не-хистонски протеин велике молекулске масе, кодиран помоћу 30000 база у хуманом геному. Идентификоване су две изоформе овог протеина са молекулским масама од 345kD и 395kD. Ген који кодира протеин Ki67 се налази на хромозому 10q25 и састоји се од 15 ексона 14 интрона (342).

Протеин Ki67 дели структурне сличности са другим протеинима који учествују у регулацији ћелијског циклуса. Поседује комплексан и специфичан образац локализације у једру који се мења током ћелијског циклуса (344). Најчешће коришћено моноклонско антитело које идентификује епитопе Ki67 је MIB-1 (342).

Протеин Ki67 је удружен са густом фибриларном компонентом (DFC - *Dense Fibrillary Compartment*) нуклеолуса. DFC представља један од три кључна региона у нуклеолусу, која се састоје од мноштва различитих једарних протеина. Предпоставља се да су ови протеини неопходни за продукцију рибозома и да се та функција одвија у нуклеолусу (345).

Током митозе, процесима фосфорилације и дефосфорилације се регулише експресија Ki67, а његова количина се регулише протеолитичким путевима, тако да његов полуживот траје око 60-90 минута (342, 343).

2.4.2.2. Функција и прогностички значај протеина Ki67

Обзиром да је протеин Ki67 везан за густу фибриларни регион једарца сматра се да је примарна улога овог протеина у стабилизацији хроматинског материјала једра (342, 346).

У бројним студијама је истакнуто да је експресија Ki67 добар показатељ ћелијске пролиферације (4, 14, 342, 347). У болесница са карциномом ендометријума са локорегионалном контролом болести је запажено да висок пролиферативни индекс (Ki67) корелира са раним рецидивом и лошијим укупним преживљавањем. Аутори

сугеришу да код болесница са узнапредовалом болешћу висок пролиферативни индекс указује на неодложну примену адјувантне хемиотерапије (347). И у другим студијама је нађена статистички значајна повезаност између индекса експресије Ki67 са стадијумом тумора и са преживљавањем пацијената, а такође је показано да је индекс Ki67 независтан прогностички фактор за стопу преживљавања (348, 349). У литератури одавно постоји сугестија да се Ki67 индекс користи приликом креирања терапијских протокола (350).

Због своје свеprisутне експресије у свим пролиферишућим ћелијама и прогностичке вредности Ki67 индекса код многих малигних тумора, протеин Ki67 је потенцијално атраткивна терапијска мета, а у литератури се последњих деценија разрађују стратегије које фаворизују анти-пролиферативни приступ у лечењу рака (350).

2.4.3. Тумор супресор p53

2.4.3.1. Структурне и биолшке карактеристике протеина 53 (p53)

Фосфопротеин молекулске масе од 53 kDa, познат као p53 је продукт TP53 гена и сачињен је од 393 аминокиселине. Откривен је као компонента SV40 у трансформисаним ћелијама овим вирусом (351). Касније је p53 нађен у различитим ћелијским линијама миша, у мишјим туморима индукованим хемијским агенсима, зрачењем или вирусима и у култивисаним хуманим туморским ћелијама. Постоји *Wild* тип (нормалан облик) и мутирани тип p53 (352, 353).

За контролу ћелијског циклуса p53 протеин је важан и описан је као „чувар генома“. Способан је да се и након најмањег оштећења ДНК акумулира и заустави ћелијски циклус на контролној тачки (на прелазу из G у S фазу), док се не поправи оштећење пре настанка ћелијске деобе. Уколико је репарација ДНК неуспешна онда он активира апоптотске механизме којима је омогућено уклањање оштећених ћелија апоптозом. Тако тај ткрз. „дивљи“ p53 спречава умножавање оштећене и мутиране ДНК (354). Заустављање раста, које је условљено активацијом p53 близу рестрикционе тачке у касној G фази деобе, је удружено са смањењем транскрипције гена који су укључени у репликацију ДНК и ћелијску пролиферацију (351). Количина акумулираног p53 у ћелијама одређује начин одговора на оштећење ДНК. Уколико је количина акумулираног p53 мања ћелијски циклус ће се зауставити и доћи ће до репарације ДНК, а уколико је акумулација већа онда настаје ћелијска смрт апоптозом (355).

У нормалним ћелијама „дивљи“ p53 има кратак полуживот (од 6 до 30 минута), и због сталне разградње се налази у врло малим количинама, па се тешко идентификује стандардним имунохистохемијским методама. Различити облици стреса, нарочито генотоксична оштећења, кроз пост-транскрипционе модификације стабилизују p53 те он не подлеже деградацији (356). Овако стабилизован, али измењен p53 дуго опстаје стабилан и присутан у довољној количини па се може имунохистохемијски детектовати. Овај мутирани p53 за разлику од *Wild* типа нема тумор-супресорне карактеристике (357).

Осим улоге транскрипционог фактора и „чувара генома“ p53, своју тумор супресорну активност испољава и кроз способност да модулира ћелијску миграцију. Губитак функције p53 повећава мотилитет ћелија што доприноси инвазивности тумора (358). Апоптоза је важан ниво контроле ткивне хомеостазе којом се елиминишу непожељне ћелије, а узрокована је деловањем p53. Постоји више доказа који подржавају хипотезу да изостанак апоптозе може бити важан фактор у еволуцији карцинома и лошег одговора на хемо-и радиотерапију (359, 360).

Уколико дође до губитка функције p53 не настаје застој ћелијског циклуса и нема апоптозе после оштећења ДНК већ настаје неконтролисана пролиферација са повећаним ризиком за развој карцинома (361, 362).

Протеин p53 има једарну локализацију, која је значајна за његову функцију, али у неким хуманим карциномима дефект функције p53 је последица његовог задржавања у цитоплазми због неспособности да се транслоцира у једро ћелије (351).

Експресија p53 је присутна у нормалном епидерму и то у подручјима која су трајно изложена УВ зрачењу. Резултати из неколико студија указују да је експресија p53 присутна у око 38-100% базоцелуларних карцинома (360, 363).

У недавно спроведеном истраживању, од стране наших аутора експресија p53 је била присутна у 87,8% сквамозелуларних карцинома у, 83,3 актиничних кератоза и у 13,4% кератоакантома, при чему је показана значајно већа учесталост високог индекса експресије p53 у сквамозелуларном карциному и у актиничној кератози у односу на кератоакантом (14). Присуство експресије p53 у високом проценту у актиничној кератози потврђује запажања да је мутација гена TP53 рани догађај у кератиноцитној карциногенези (364). У литератури постоји сугестија да је експресија p53 у корелацији са лошом прогнозом и/или недостатком одговора на терапију (360).

2.4.3.2. Функција и мутације TP 53 гена

Ген TP 53 је идентификован 1979 године, а код људи је лоциран на кратком краку хромозома 17 (17p13.1). Ген је организован у 11 егзонских секвенци које кодирају синтезу мултифункционалног p53 протеина (351).

Соматске мутације овог гена су најфреквентније мутације гена у хуманим карциномима. Процењено је да се јављају у 5-90% малигних тумора, у зависности од типа и стадјума тумора (356, 359). Постоје подаци у литератури да је од 1989-2006 године публиковано 2700 радова који су пријавили више од 35000 мутација TP53 гена у различитим врстама тумора и ћелијским линијама (365). Мутирани ген мења структуру и функцију енкодираног протеина, иницира карциногенезу и доводи до акумулације p53 у туморском ткиву (351).

Мутације гена TP53 се догађају рано у карциногенези а често у прекурсорним лезијама, нарочито кад постоји експозиција карциногенима из животног окружења, као што се то дешава у актиничној кератози (364). Најучесталије промене TP53 гена су тачкасте (*point*) мутације. У око 75% случајева се ради о погрешно смисленим (*missense*) мутацијама. То су мутације код којих услед замене једног нуклеотида настаје синтеза мутантног протеина који се акумулира у ћелији, а од дивљег алела се разликује у једној аминокиселини (356). Око 25% мутација не доводи до синтезе p53 протеина и то су бесмислене (*nonsense*) мутације. Различити карциногени делују различито на ген TP53 и образац мутација је специфичан за сваки тумор. Тако се, на пример, у сквамозелуларном карциному коже најчешће појављује C >T транзиција на дипиримидинским местима CC па се сматра да је мутација изазвана УВ зрачењем (356). Међутим, тумори коже индуковани 7,12- dimetil-benzantracеном показују трансверзију G у T. Са друге стране запажена је висока учесталост транзиције G >T у TP53 гену и у хуманим карциномима чија је етиопатогенеза повезана са пушењем (карцином плућа и једњака). За разлику од карцинома у којима су најчешће *missense point* мутације у саркомима су најчешће делеције и инсерције, а у неким саркомима су нађене и амплификације онкогена MDM₂ чији продукт инактивира p53 (351).

Мутације TP53 гена могу бити и герминативне на пример Li/Fraumeni синдром који се јавља у неким породицама као последица *missense* и *nonsense* мутација, карактерише га склоност ка остеосаркомима, адренкортикалним карциномима и туморима мозга (356).

Велика разноликост мутација TP53 гена отежава успостављање концензуса о процени дијагностичког и прогностичког статуса p53.

2.4.4. Ангиогенеза и CD34

2.4.4.1. Ангиогенеза

Туморске ћелије које напредују кроз серије мутација активацијом онкогена и губитком специфичних супресор гена, постају аутономне у расту, неосетљиве на инхибиторе раста, не реагују на апоптотичке сигнале и способне су за неограничену репликацију (366). Међутим, то им је омогућено уколико имају близак и непрекидан извор васкуларизације, те им је за сваку даљу прогресију неопходно формирање нових крвних судова (367).

Постоје докази који подржавају хипотезу да туморски раст зависи од пролиферације нових крвних судова, и да сваком порасту броја туморских ћелија предходи повећање броја нових капилара који конвергирају према тумору. Ово је подржано активном ендотелном секрецијом, које преко проангиогених фактора раста стимулативно утичу на туморске ћелије (368).

Ангиогенеза заузима битно место у неопластичној пролиферацији, инвазији и процесима метастазирања. Знак патолошке ангиогенезе је постојање перзистентног раста крвних судова, односно одржавање неоваскуларизације (366, 368).

Начин на који туморске ћелије обезбеђују формирање нових крвних судова, зависи од низа фактора као што су хистогенетско порекло тумора и тип, стадијума туморске прогресије и анатомске локализације (366). Инницијални догађај који покреће ангиогенезу, је најчешће хипоксија, која доводи до поремећаја баланса између проангиогенетских и антиангиогенетских фактора. Поред тога, од значаја су и генетске алтерације које индукују онкогенезу, односно супримирају анти-онкогене (369, 370).

Ангиогенетски покретач представља поремећај односа потражње и допремања кисеоника до туморских ћелија. Управо хипоксија приморава туморске ћелије на секрецију низа проангиогенетских фактора, који су задужени за стабилизацију, раст и преживљавање ендотелних ћелија, што постижу преко HIF1 α и повећане стабилизације mRNA (371). Сви секретовани фактори раста, међу којима се издвајају VEGF, FGF, трансформишући фактор раста β (TGF β) и фактор некрозе тумора α (TNF- α) представљају водеће медијаторе ангиогенезе, како због њихове потентности да покрену нову пролиферацију ендотелних ћелија од стране капиларне петље, тако и да обезбеде њихову стабилност и пермеабилност, и са друге стране обезбеде повољне услове у екстраваскуларном простору који је задужен за даљу промоцију ангиогенезе (372).

У многим туморима ангиогенеза није индукована хипоксијом, већ генетским алтерацијама. Губитак функције тумор-супресорних гена као што су VHL, p53 и p16INK4a или активација онкогена, укључујући K-ras и HER2/erbB2 (neu), резултује повећаном експресијом и/или секрецијом VEGF (373).

Нормалне ћелије које су трансформисане у неопластичне обично на почетку нису ангиогене и у хуманој патологији се појављују тумори без ангиогене активности, који егзистирају „*in situ*“ месецима и годинама и онда се пребацују на ангиогени фенотип. Мање је познато како је регулисан „*switch*“ на ангиогени фенотип. У суштини, још није сасвим дефинисано да ли се овај најважнији корак у развоју тумора одвија кроз конверзију премалигних до малигних ћелија, као што је то показано на трансгеним мишевима (370). Истраживања на хуманом материјалу, која се односе на дојку, грлић материце и простату су потврдила ове експерименталне доказе, показујући појачану васкуларизацију у премалигним стадијумима и то највише у интраепителним неоплазијама (374).

У кожи, као и у другим органима, епителна неоплазија такође пролази кроз пренеопластичне стадијуме, али се мало зна о повезаности ангиогенезе са различитим стадијумима карциногенезе. Спорадична испитивања микроваскуларне густине (MVD) у нормалној кожи, у различитим пренеопластичним и неопластичним лезијама указују да је васкуларизација јасно повећана у касним стадијумима сквамозелуларног карцинома и то без обзира на то да ли су тумори добро или лоше диферентовани. Исти аутори истичу да се процењена MVD не разликује много између нормалне коже и раног стадијума сквамозелуларног карцинома. Ови подаци сугеришу да је ангиогени „прекидач“ у неоплазијама коже касни догађај који настаје тек током туморске прогресије, а не у премалигним стадијумима (375).

„Ангиогени прекидач“ зависи од равнотеже између позитивних и негативних ангиогених фактора у тумору, повећане продукције једног или више позитивних регулатора ангиогенезе. Позитивни регулатори могу да буду из самог тумора, могу потицати из екстрацелуларног матрикса или ослобођени из макрофага домаћина. Експресију ангиогених фактора фаворизују хипоксија и инфламација. Када се укључи ангиогени фенотип настаје прогресивна фаза раста тумора. (370, 371). Најпотентнији представник проангиогених фактора је васкуларни ендотелни фактор раста (VEGF), кога секретује велики број ћелија укључујући и туморске ћелије. У нормалној људској кожи, VEGF је експримиран и секретован од стране епидермалних кератиноцита (376).

Познати ендогени антиангиогени фактори су ангиостатин и ендостатин. Представљају протеолитичке фрагменте плазминогена и колагена тип VIII. Показано је да ангиостатин и ендостатин инхибирају пролиферацију и миграцију ендотелних ћелија и индукују њихову апоптозу (375).

Бројна истраживања су потврдила да микроваскуларна густина (MVD) одражава ангиогени капацитет неопластичних ћелија и да је важан параметар степена агресивности тумора. Међу различитим маркерима за одређивање микроваскуларне густине и за идентификацију ендотелних ћелија CD34 и CD105 су се показали као најпоузданији (377, 378, 379).

2.4.4.2. Структура и функција CD34

CD34 је трансмембрански фосфогликопротеин који је код људи, мишева и пацова кодиран од стране CD34 гена. Протеин CD34 има молекулску масу од око 115 kDa припада породици трансмембранских протеина сиаломуцина. Први пут је идентификован 1984 год. на матичним и прогенитор хематопоезним ћелијама (379). У људи су CD34 имунопозитивне ћелије идентификоване у фоликулу длаке и у базалном интерфоликуларном епидерму коже. Запажено је да експресија CD34 у фоликулу длаке постоји само током активног раста длаке, што сугерише да се функција CD34 односи само на епителне ћелије које се размножавају (380). У нормалној кожи, експресија CD34 је идентификована у ендотелним ћелијама крвних судова, у интерстицијалним и периваскуларним вретенастим и дендритичним ћелијама ретикуларног дерма, у издуженим ћелијама фоликула длаке и у вретенастим ћелијама око екриних знојних жлезда (378).

Осим у кожи, у епителним каналима пљувачних жлезда постоји популација матичних CD34 имунопозитивних ћелија. Ове ћелије задржавају своју пролиферативну способност и када се узгајају у 3D структурама које су познате као „салисфере“, граде структуре које подсећају на пљувачне жлезде (381). Експресија CD34 је утврђена у пупчаној врпци, у костној сржи, у мезенхимним матичним ћелијама, у ендотелним ћелијама крвних судова и др. Ендотелне ћелије пупчане врпце су CD34 позитивне само током „*in vivo*“ ангиогенезе, међутим уколико се узгајају у „*in vitro*“ условима експресија овог маркера се губи (382).

CD34 се традиционално сматра маркером васкуларних ендотелних прогенитор ћелија које потичу из базалних мембрана и налазе се у циркулацији. Постоји посебна врста нециркулишућих ендотелних ћелија које су такође CD34 имунпозитивне ћелије које се налазе унутар мањих крвних судова, док је већина ендотелних ћелија присутна у већим венама и артеријама и углавном су локализоване на луминалној мембрани крвних судова (379).

Имунореактивност на CD34 је запажена у бројним бенигним и малигним туморима коже укључујући хамартоматозне, миофибробластичне, фиброхистиоцитне, васкуларне, адипоцитне, меланоцитне и епителне туморе (378).

Функција протеина CD34 још увек није довољно позната. Сматра се да његова експресија може имати везе са инхибицијом или олакшавањем адхезије, са ћелијском пролиферацијом и са регулацијом диференцијације. Његова адхезиона улога се огледа у стимулацији уласка Т ћелија у лимфни чвор, а супротно томе, под другим околностима, CD34 делује као молекулни „тефлон“ који блокира адхезију мастоцита, еозинофила и дендритичних ћелија и тако олашава отварање васкуларних простора (379).

CD34 је осетљив маркер крвних судова који се широко користи за процену ангиогенетског капацитета тумора. Бројни малигни тумори имају значајно већу микроваскуларну густину (MVD) у поређењу са нормалним ткивом. Запажено је да су тумори са већим MVD склони метастазама, рецидивима и лошој прогнози, па је микроваскуларна густина важан предиктор биолошког понашања тумора (383, 384).

3. ЦИЉ ИСТРАЖИВАЊА

3. ЦИЉ ИСТРАЖИВАЊА

Основни циљ ове студије је испитивање значаја експресије LEP-R у пролиферацији ћелија, неоангиогенези и организацији еластичних влакана у сквамoцелуларном карциному на фотоекспонираним и не-фотоекспонираним деловима коже. У складу са овим поставили смо следеће задатке:

1. Испитивање клиничко-патолошких карактеристика сквамoцелуларних карцинома локализованих на фотоекспонираној и не-фотоекспонираној кожи.

2. Анализом експресије LEP-R, Ki67, p53 и CD34 испитати повезаност експресије LEP-R са пролиферацијом и неоангиогенезом.

3. Корелација експресије LEP-R, Ki67, p53 и CD34 са површином акумулираних еластичних влакана у околини сквамoцелуларних карцинома локализованих на фотоекспонираној и не-фотоекспонираној кожи.

4. Корелација експресије LEP-R, Ki67, p53 и CD34 са клиничко-патолошким карактеристикама сквамoцелуларних карцинома локализованих на фотоекспонираној и не-фотоекспонираној кожи.

4. МАТЕРИЈАЛ И МЕТОДЕ

4. МАТЕРИЈАЛ И МЕТОДЕ

Студија обухвата испитанике којима је ексцизијом одстрањен сквамозелуларни карцином. Критеријуми за укључење пацијената у студију су патохистолошки верификовани сквамозелуларни карциноми. Из студије су искључени пацијенти са сквамозелуларним карциномом коже који су пре операције били подвргнути зрачној терапији или парамедицинском третману. Истраживање представља клиничко-експерименталну, ретроспективну студију.

За истраживање је коришћен биопсијски оперативни материјал Хируршког одељења Опште болнице Чачак добијен од почетка 2013 до краја 2016 године.

У „Служба за патохистологију и цитолошку дијагностику“ Опште болнице у Чачку је према стандардним протоколима, обрађиван хируршки материјал, и у зависности од величине ексцизионе биопсије формирано је 4 до 10 исечака из туморског ткива и по 2 до 3 исечка ткива из суседног не-туморског ткива коже. Препарати су потом фиксирани у раствору 4% пуферизованог формалина, након чега су процесуирани у аутотехнику и архивирани у парафинским блоковима.

На основу стандардних патохистолошких извештаја, из тог периода, су формиране две експерименталне групе. Прву експерименталну (испитивану) групу (n=39) су чиниле ексцизионе биопсије са сквамозелуларним карциномом коже локализованим на фотоекспонираној регији (кожа лица, уха, подлактица и потколеница). Другу експерименталну групу су чиниле ексцизионе биопсије сквамозелуларног карцинома локализованог на не-фотоекспонираној регији коже (n= 23). Контролну групу како прве (n=39), тако и друге (n=23) експерименталне групе у овој студији, представљају ексцизионе биопсије суседног не-туморског ткива коже, протоколарно узете из хируршког материјала достављеног „Служби за патохистологију и цитолошку дијагностику“.

Студија је испоштовала све препоруке Светске Здравствене организације, спроведена је у складу са Хелсиншком декларацијом и поседује одобрење Етичког комитета Опште болнице у Чачку – бр. одлуке 24/13-2 од 7.06.2017. године.

4.1. Ткивни узорци

Са парафинских блокова 62 оперисана болесника, су на микротомому *LeicaRM 2135*, (*Austria*), прављени резови дебљине 3-4 μm , који су затим адхерирани на предметна стакла. За рутинску *Hematoxilin-Eosin* (H&E) и *Verhoeff – Van Gieson* хистохемијску методу бојења су коришћене обичне *Isolab* (*Germany*) плочице, док су пресеци за имунохистохемијска бојења монтирани на посебна високо адхерентна *StarFrost*, *Waldemar Knittel* предметна стакла.

4.2. Методе

Након монтирања ткивних пресека на предметна стакла, уследио је процес депарафинизације, прво отапањем парафина на 56°C, а затим кроз серију ксилола након чега је уследила хидратација кроз низ алкохола опадајуће концентрације. На тако добијеним плочицама применили смо следеће методе:

- Хематоксилин & еозин бојење, контрастно бојење које истиче различите компоненте ћелије, на основу чега стичемо информације о хистолошком типу и градусу тумора, инвазивном потенцијалу, степену стромалне дезмоплазије и некрози, запаљенском инфилтрату, и присуству или одсуству туморских ћелија на оперативним ивицама.
- Verhoeff – Van Gieson хистохемијска метода за диференцијацију еластичних влакана коже
- Имунохистохемијска ABC метода са LEPR, Ki67, p53, CD34 и Cytokeratin AE1/AE3 антителима

4.2.1. Verhoeff – Van Gieson хистохемијска метода

Verhoeff – Van Gieson хистохемијска метода је коришћена за диференцијацију и испитивање структуре еластичних влакана у перитуморском и суседном не-туморском ткиву сквамозног карцинома. За испитивање је коришћен Elastic Stain Kit (*Verhoeff Van Gieson / EVG Stain*) (Abcam, ab150667), помоћу кога се еластична влакна боје црно, колаген се боји црвено, а мишићна влакна жуто.

Количина и структура акумулираних еластичних влакана у ткиву је најпре анализирана на светлосном микроскопу, при чему смо одмах правили микрофотографије које смо користили за анализу помоћу *Image J* софтверског програма. Мерења су рађена у три региона (у оклини тумора) почев од дермо-епидермалне границе ка дубљим слојевима коже, прилагођено туморској маси. Средња вредност добијена бројањем у три видна поља представља резултат количине еластичних влакана за случај.

4.2.2. Имунохистохемијски метод

Карактеристике примарних антитела, која су авидин-биотин (ABC) методом (385) коришћена за имунохистохемијско одређивање нивоа експресије LEPR, Ki67, p53 и CD34 су приказане у табели 4.

Табела 4. Карактеристике примарних антитела употребљених у студији

Антитело	Произвођач	Каталожки број	Клон	Разблажење
Rabbit anti-LEPR antibody	Abcam	Ab6 0042	Poly clonal	1:80
Rabbit monoclonal Ki67 antibody	Abcam	Ab1 6667	SP6	1:100
Rabbit monoclonal p53 antibody	Abcam	Ab2 7598	SP5	1:100
Monoclonal mouse CD34 antibody	Abcam	Ab 8536	QBE ND-10	1:100
Monoclonal mouse anti-human cytokeratin	DAKO	M3 515	AE1/AE3	1:200

4.2.2.1. Извођење имунохистохемијске реакције

Исечци ткива који су монтирани на Superfrost+ предметна стакла су најпре депарафинисани кроз серију ксилола (4 пута по 5 мин), рехидратисани у серији алкохола (3 пута по 5 мин.). Затим је уследило демаскирање антигена у цитратном пуферу (pH 6,00), у микроталасној пећници. Након испирања у фосфатном пуферу (PBS pH 7,49), блокирана је ендогена пероксидаза у трајању од 20 минута у 3% метанолском раствору водоник пероксида (H_2O_2), после чега је уследило испирање у PBS-у, а потом инкубација преко ноћи на $+4^{\circ}C$ са примарним антителима (LEP-R, Ki67, p53 и CD34 и Cytokeratin AE1/AE3). Обележени антигени су, након испирања, инкубирани са биотинисаним секундарним антителом (Vectastain Elite ABC кит, Vector Laboratories, Burlingame, CA) у току 60 минута на собној температури. Ово биотинисано антитело реагује са авидинским молекулима коњугованим са пероксидазом. Након испирања у PBS-у, уследила је визуализација помоћу диамино-бензидин-тетрахидрохлорид-а (DAB) (DAKO, Santa Clara, United States), којом су маркирана места антиген-антитело реакције браон бојом, а затим се радило контрастно бојење Mayer-овим хематоксилином. Након испирања у дестилованој води, рађена је дехидрација кроз растуће концентрације алкохола (70%, 95%, 100%) и испирање три пута у ксилолу. Поступак се завршавао апликацијом канада-балзама (*Алколоид-Мерк, Скопље, Северна Македонија*) и прекривањем ткивних узорака покровним стаклом.

4.2.2.2. Евалуација имунохистохемијске експресије

Експресија LEP-R је одређивана на 10 видних поља, а средња вредност добијена бројањем у 10 видних поља је коначан резултат за случај. Резултати су класификовани на следећи начин: 0, <10% позитивних ћелија (негативан налаз); 1+, 10-50% позитивних ћелија (умерена експресија); 2+, >50% позитивних ћелија (изражена експресија) (386).

За одређивање вредности експресије Ki67, и p53 се узимала у обзир само пребојеност једара.

Густине Ki67 и p53 позитивних ћелија су одређиване по јединици површине у mm^2 , при чему смо користили многонаменски тестни систем M42 по Weibel-у. Објективним микрометром (*Reichert Wien 2mm/200*) је калибрисан тестни систем на микроскопу *Nikon Eclipse Ni (MBP 99 400)* на увећању 400 (10 окулар x 40 објектив), при чему је одређено мерно поље од $0,016mm^2$. За испитивање густине Ki67 и p53 позитивних ћелија/ mm^2 се бројало сукцесивно по 10 „врућих тачака“. Апсолутна вредност густине позитивних ћелија у „врућој тачки“ се одређивала стереометријски (387). Аритметичка средина добијених вредности „врућих тачака“ је представљала коначан број позитивних ћелија у mm^2 за случај. Затим је одређена медијана и испитаници су подељени у две групе: они са ниским степеном експресије (вредности мање или једнаке вредностима медијане) и они са високим степеном експресије (вредности веће од вредности медијане). Из апсолутно одређених вредности пролиферативног антигена Ki67 у односу на одступање од медијане добијен је индекс пролиферације (proIDX), а из апсолутно одређених вредности експресије p53 у односу на одступање од медијане добијен је индекс експресије p53 (p53IDX).

Густина микроциркулације (MVD), се рачунала бројањем микроваскуларних CD34 позитивних структура, тако што су на микроскопском увећању x400 најпре селектована места највеће микроваскуларне густине („вруће тачке“). Свака појединачна ћелија или поље обојено имунохистохемијским маркером је рачунато као микроваскуларна структура. За одређивање микроваскуларне густине је такође коришћен многонаменски тестни систем M42 по Weibel-у и мерно поље од $0,016mm^2$ на микроскопу *Nikon Eclipse Ni (MBP 99 400)*. За испитивање густине микроциркулације по mm^2 је бројано сукцесивно по 10 „врућих тачака“. Апсолутна

вредност густине позитивних васкуларних структура у „врхој тачци“ је одређивана такође стереометријски (387).

Средња вредност добијена бројањем у десет видних поља је коначан резултат за испитаника. Након добијених података о броју микроваскуларних структура, за сваког пацијента је израчуната медијана, у односу на коју су пацијенти подељени у две групе: они са ниским степеном ангиогенезе (MVD у тумору мања од вредности медијане) и они са високим степеном ангиогенезе (MVD у тумору већа од вредности медијане). Из апсолутно одређених вредности густине микроциркулације у односу на одступање од медијане добијен је индекс MVD (mvdIDX).

Репрезентативна поља, за фотографије приложене у овој студији, су снимана коришћењем три микроскопска увећања (x10, x20 и x40) помоћу микроскопа *Nikon Eclipse Ni (MBP 99 400)*, опремљеног камером.

4.2.3. Статистичка анализа

У циљу извођења неопходних статистичких тестирања коришћен је статистички програмски пакет SPSS for Windows (25.0).

На почетку истраживања све варијабле су описане класичним дескриптивним методама статистике. Посматране нумеричке варијабле описане су класичним мерама централне тенденције и мерама варијабилитета: аритметичком средином, стандардном девијацијом и медијаном. Приказ добијених резултата дат је табеларно и графички.

За поређење атрибутивних обележја између анализираних група испитаника коришћен је Pearson-ов χ^2 test (таблице контингенције).

Код анализе вредности нумеричких обележја посматрања између посматраних група испитаника, избор теста зависио је од нормалности расподеле података. Нормалност расподеле података испитиван је Koglomogov Smirnov-им тестом. Код непараметријских података коришћен је Kruskal Wallis-ов тест (више од две градације фактора – више од две групе испитаника) и Mann Whitney тест (две градације фактора-две групе испитаника) за међугрупна поређења. Код података који су се понашали по типу нормалне расподеле коришћена је једнофакторска анализа варијансе (више од две градације фактора-више од две групе испитаника), а за међугрупна поређења Bonferroni тест. Код нумеричких обележја посматрања са нормалном расподелом података и поређења између две групе испитаника коришћен је t-тест за независне узорке.

Повезаност између посматраних параметара испитиван је коефицијентима корелације: Pearson-им (параметарски подаци) и Spearman-им (непараметарски подаци).

За испитивање предиктивне улоге посматраних општих карактеристика испитаника и клиничке слике болести на имунохистохемијске и хистохемијске параметре коришћени су регресиони модели. Избор регресионих модела зависио је од зависне варијабле. У случају да је зависна варијабла била дихотома (пол, локализација тумора) коришћена је логистичка регресиона анализа. Линеарни регресиони модел коришћен је у случају када је зависна варијабла била нумеричко обележје посматрања (старост испитаника). Код зависне варијабле која се мери на ординарној скали мерења као што је у нашем истраживању био градус тумора коришћена је ординарна регресиона анализа. Овом анализом издвојили смо независне факторе разлике између посматраних група испитаника (различитог пола, старости, локализације тумора и градуса тумора), односно одредили њихову предиктиву улогу на овде посматране хистопатолошке маркере сквамозелуларног карциома коже.

Гранична вредност за прихватање радне хипотезе постављена је на $p < 0.05$.

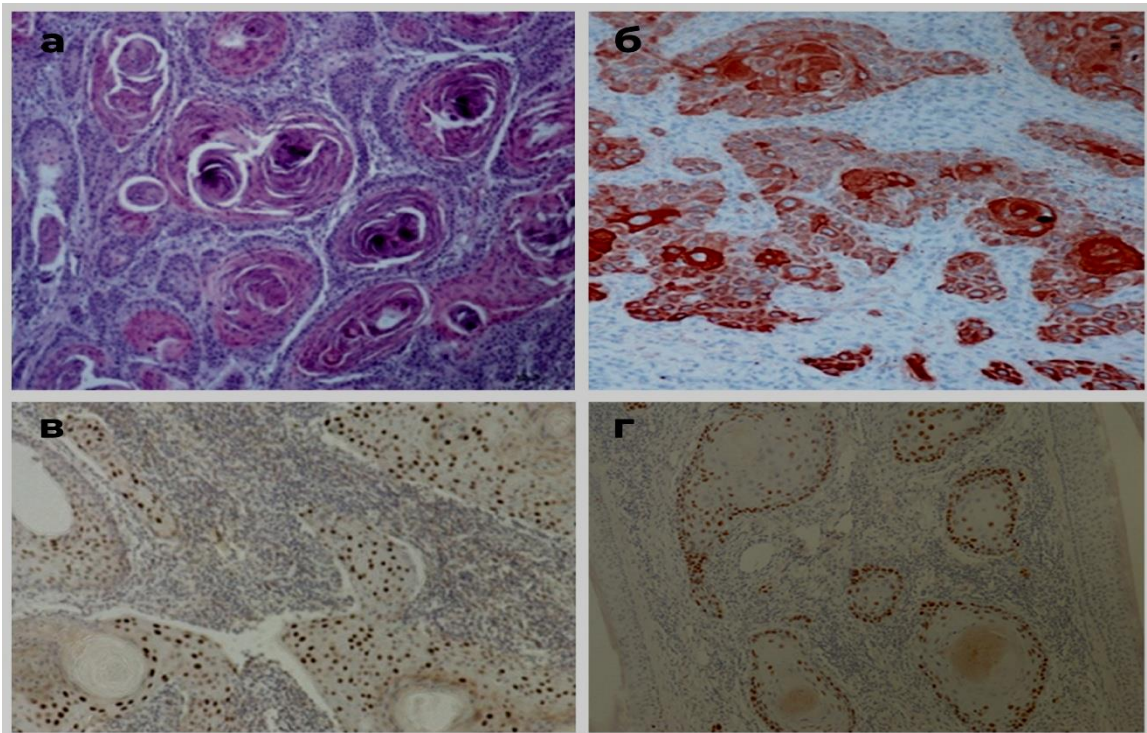
5. РЕЗУЛТАТИ

5. РЕЗУЛТАТИ

5.1. Дескриптивна микроскопска анализа

5.1.1. Добро диферентован сквамозелуларни карцином

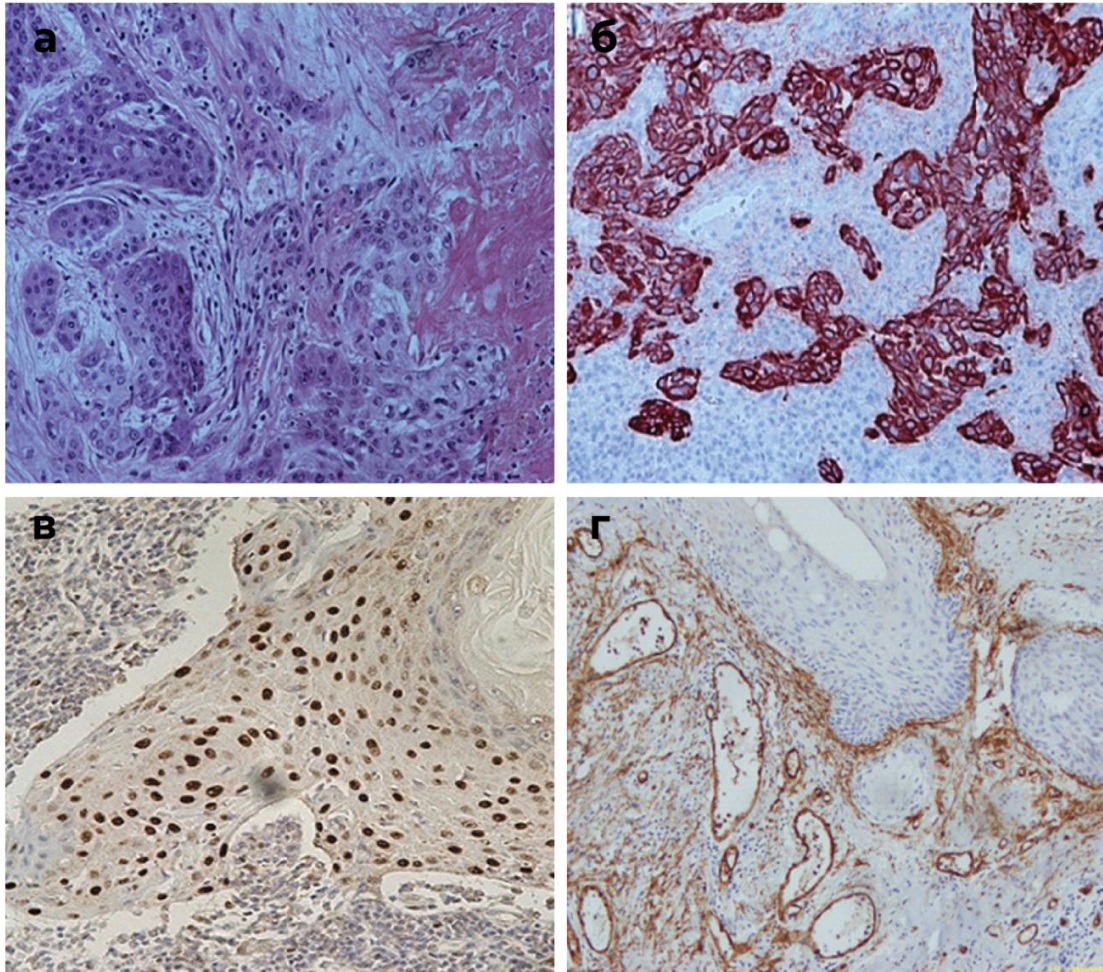
Код добро диферентованих сквамозелуларних карцинома у читавој дебљини дерма су присутне густе плаже туморских ћелија са „раковим перлама“ у центру. Ракове перле су сачињене од паракератотичких, луковичастих, вртложних наслага са малим издуженим пикнотичним једрима. Ракове перле су окружене ћелијама плочастог или полигоналног облика које су полиморфне по величини и облику, са крупним полиморфним једрима, упадљивим нуклеолусима и са повећаним бројем митоза. У неким туморским плажама се уочавају калцификати неправилног облика, тамно плаве боје. Плаже туморских ћелија су окружене богатом везивно-ткивном стромом у којој се налази изражен мононуклеарни, лимфо-плазмоцитни инфилтрат у коме доминирају плазмоцити.



Слика1. Добро диферентован сквамозелуларни карцином: а) бројне плаже са луковичасто распоређеним епителним ћелијама и „раковим перлама“ у центру (H&E \times 200), б) јака експресија кератина у раковим перлама, а у диферентованим малигним ћелијама експресија кератина у трагу (ABC \times 200), в) интензивна интрануклеарна експресија Ki67 преодминантно у околини ракових перли (ABC \times 200), г) јака експресија p53 по периферији туморских плажа (ABC \times 200)

5.1.2. Средње диферентован сквамoцелуларни карцином

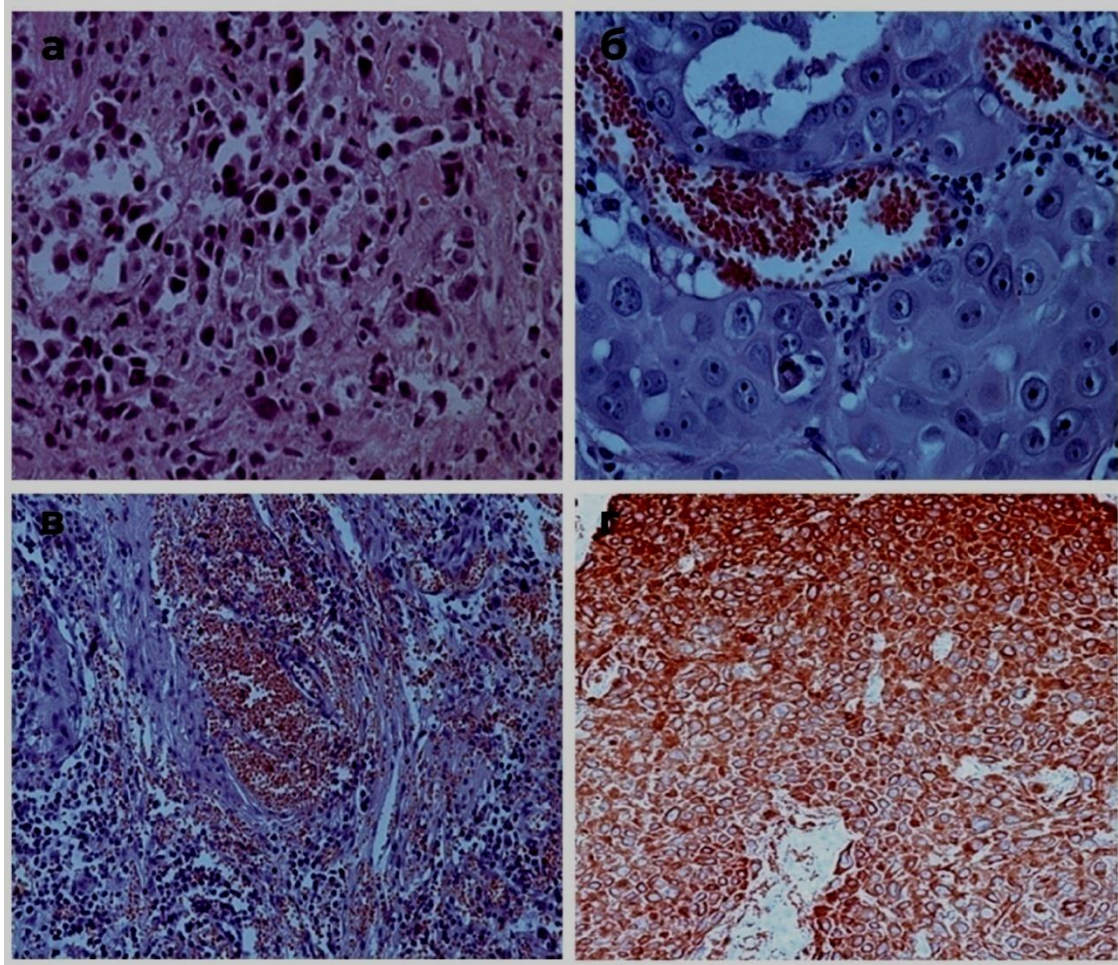
Средње диферентован сквамoцелуларни карцином се одликује мање израженом кератинизацијом и знатном редукцијом „ракових перли“. Солидна поља туморских ћелија су јасно ограничена од туморске строме. У туморским ћелијама је изражен полиморфизам једара. Једра су повећана и хиперхроматична, често са већим бројем проминентних једараца. Нуклеоцитоплазматски индекс је снижен а митотска активност је изражена. У тумору су, не ретко, присутна поља некрозе и крвављења.



Слика2. Средње диферентован сквамoцелуларни карцином: а) полиморфизам једара у туморским плажама јасно ограниченим од строме (He x200); б) перинуклеарно јака експресија кератина (ABCx200); в) дифузна експресија Ki67 (ABCx200); г) CD34-експресија у туморским плажама и перитуморској строме (ABCx200).

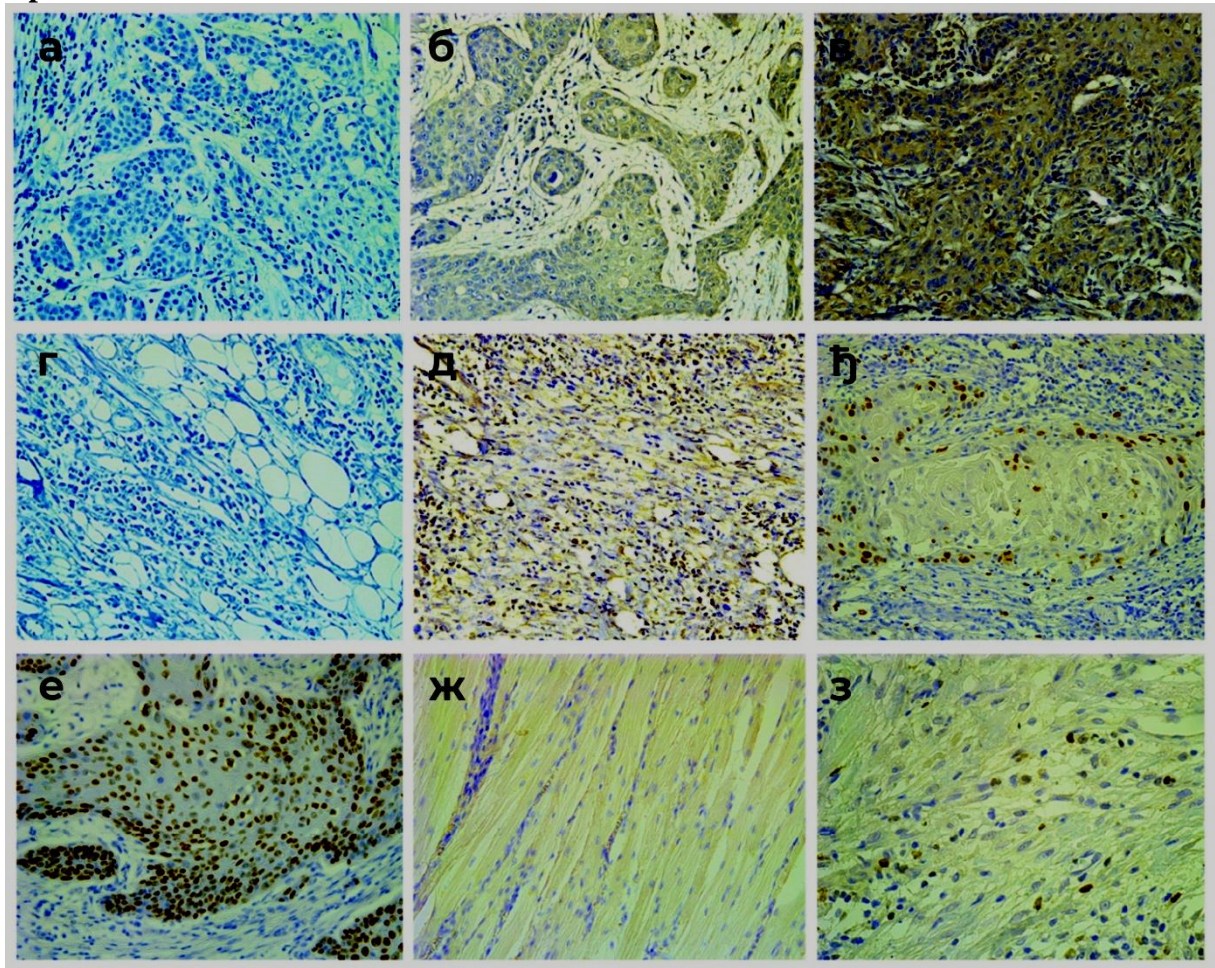
5.1.3. Лоше диферентован сквамoцелуларни карцином

Лоше диферентован сквамoцелуларни карцином се одликује малигним ћелијама које не формирају класичне хистолошке структуре (солидне плаже, трабекуле или инсуле), већ имају дифузни тип грађе са густо пакованим ћелијама. Целуларни и нуклеарни полиморфизам је упадљив са хиперхромазијом једара и повећаним митотским индексом. У неких тумора доминирају циновске малигне ћелије са хиперхромним такође циновским једрима. У туморским плажама су честа опсежна поља крварења. Цитокератини се експримирају перинуклеарно, са упадљиво слабијом експресијом у дубоким деловима дерма.

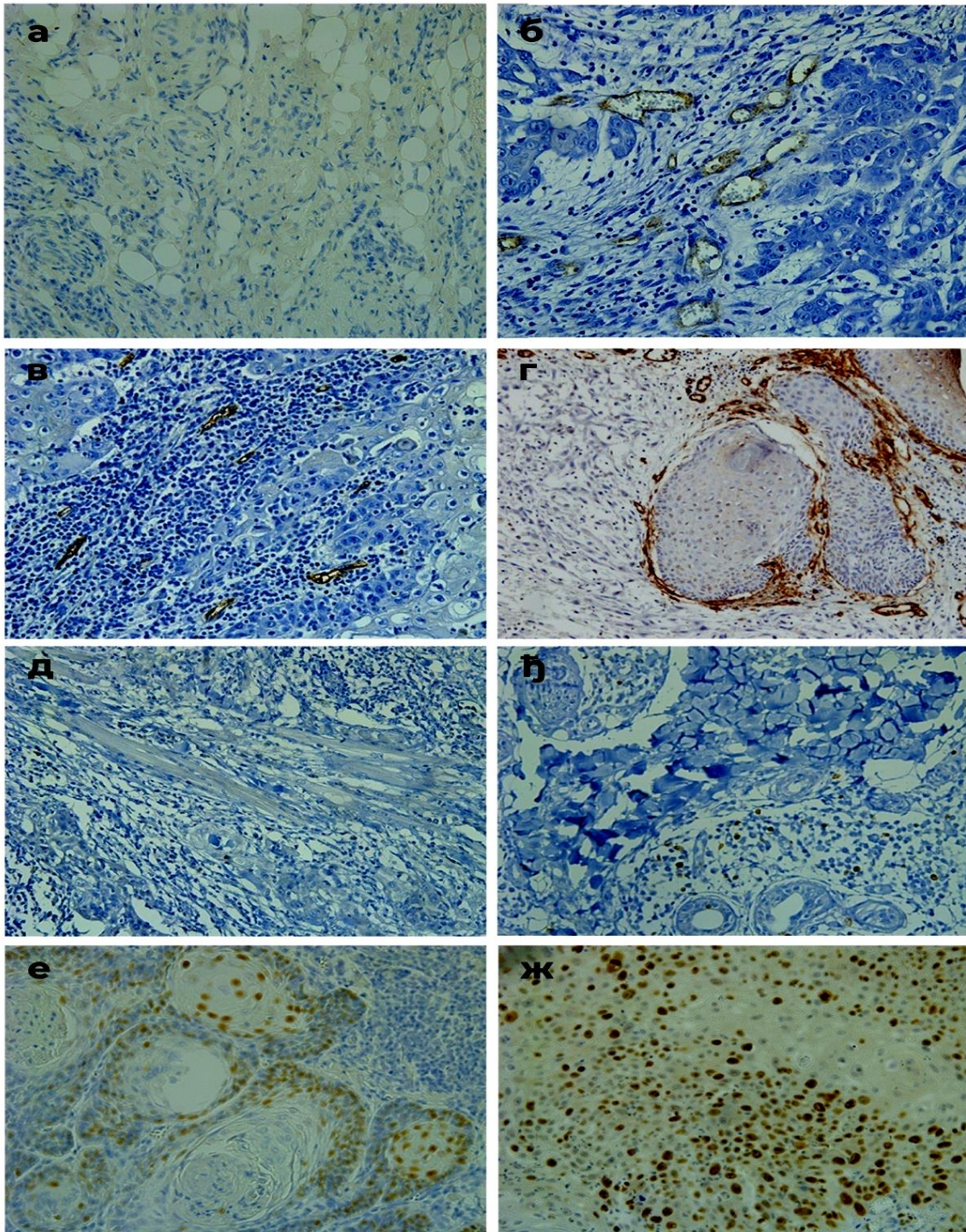


Слика 3: Лоше диферентован сквамoцелуларни карцином: а) изражен полиморфизам ћелија и једара са хиперхромазијом једара (HEx200); б) маркантан једарни полиморфизам са бројним и упадљивим нуклеолусима (HEx400); в) опсежна поља крварења у туморским плажама (HEx200); г) смањена перинуклеарна експресија цитокератина у дубоким деловима дерма (HEx200)

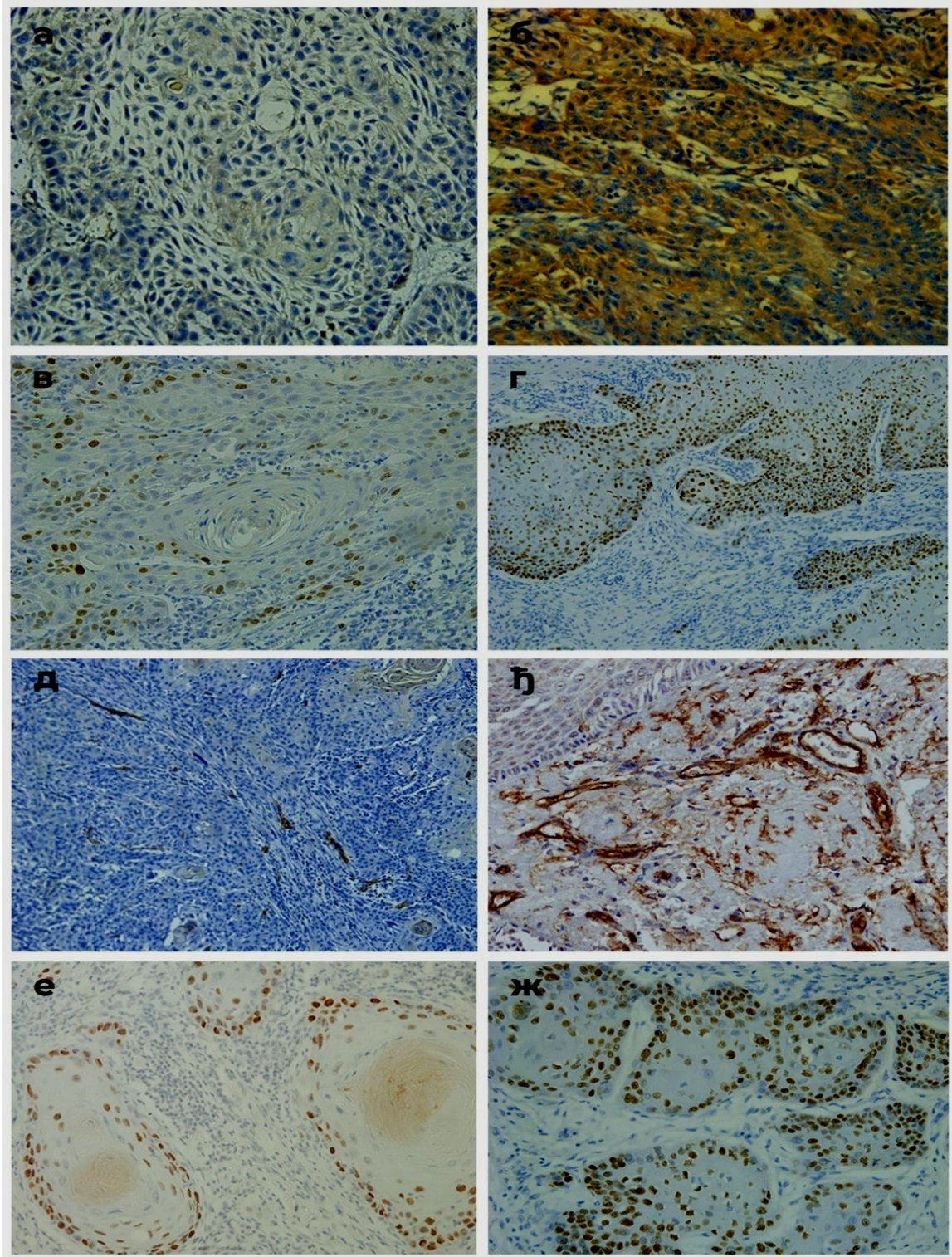
5.1.4. Имунохистохемијска експресија лептин рецептора (LEPR) ,Ki67, CD34 и p53



Слика 4. Експресија LEPR и Ki67у сквамозелуларном карциному и у суседном не-туморском ткиву: а) и г) одсуство експресије LEPR у туморском и у суседном не-туморском ткиву; б) и д) умерена LEPR експресија у туморском и у суседном не-туморском ткиву; в) изражена LEPR експресија; њ) и з) низак индекс експресије Ki67 у туморском и у суседном не-туморском ткиву; е) висок индекс експресије Ki67 у туморском ткиву; ж) одсуство експресије Ki67 у суседном не-туморском ткиву (ABC x 200).

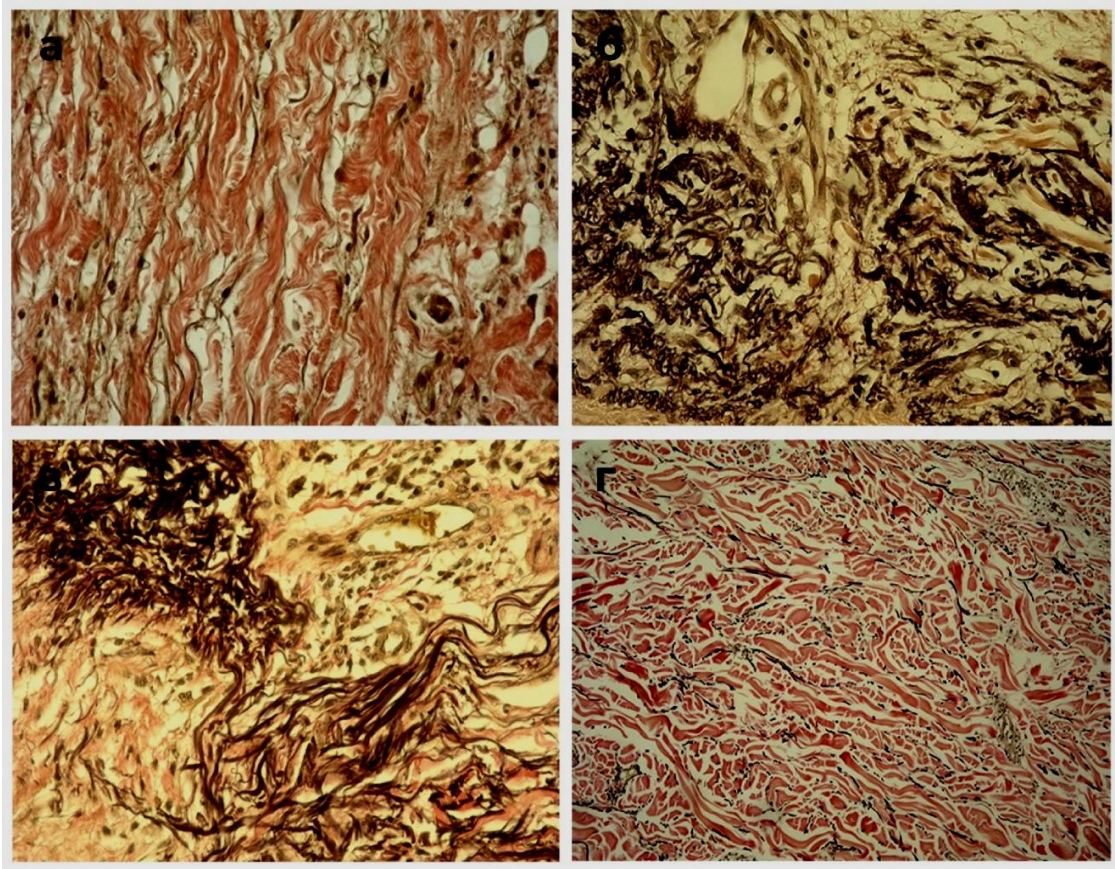


Слика 5. Експресија CD34 и p53 у сквамoцелуларном карциному и у суседном не-туморском ткиву: а) одсуство експресије CD34 у не-туморском ткиву; б) низак индекс експресије CD34 у не-туморском ткиву; в) низак индекс експресије CD34 у туморском ткиву; г) висок индекс експресије CD34 у туморском ткиву; д) одсуство експресије p53 у не-туморском ткиву; е) низак индекс експресије p53 у не-туморском ткиву; ж) низак индекс експресије p53 у туморском ткиву; з) висок индекс експресије p53 у туморском ткиву (ABCx200).



Слика 6. Имунохистохемијска експресија LEPR, Ki67, CD34 и p53у сквамозелуларном карциному коже: а) умерена експресија LEPR; б) изражена LEPR експресија; в) низак индекс експресије Ki67; г) висок индекс експресије Ki67; д) низак индекс експресије CD34; њ) висок индекс експресије CD34; е) низак индекс експресије p53; ж) висок индекс експресије p53 (ABCx200).

5.1.5. Хистохемијска експресија еластичних влакана



Слика 7. Хистохемијска експресија еластичних влакана у перитуморском и у суседном не-туморском ткиву сквамозелуларног карцинома: а) еластична влакна у не-туморском ткиву (нормалних карактеристика); б) испрекидана, задебљана еластична влакна у перитуморском ткиву в) ондулирана у конгломератима еластична влакна у перитуморском ткиву; г) истањена, исправљена еластична влакна у перитуморском ткиву (Verhoeff – Van Gieson x 200).

5.2. Статистичка анализа

5.2.1. Посматране групе

Овом студијом обухваћено је 62 испитаника са сквамозелуларним карциномом коже. Од укупног броја испитаника, 46,8% испитаника је било мушког пола, док 53,2% било женског пола. Просечна старост испитаника била је $73,61 \pm 10,54$, најмлађи испитаник имао је 41 годину а најстарији 89 година, (табела 1). 64,5% испитаника имало је тумор на фотоекспонираној регији док је скоро дупло мање 35,5% испитаника тумор имало на нефотоекспонираној регији. Учесталост испитаника са добро диферентованим тумором, средње диферентованим и лоше диферентованим тумором била је приближно иста. Добро диферентован и средње диферентован тумор имало је по 35,5% испитаника а лоше диферентован тумор 29%, (табела 1).

Табела 1. Опште карактеристике испитаника

Посматране карактеристике n (%)/(X±SD (Med; min-max))		Добијене вредности
Опште карактеристике испитаника		
Укупан број испитаника		62
Пол испитаника	Мушки	29 (46,8%)
	Женски	33 (53,2%)
Старост		73,61±10,54 (77,0; 41-89)
Карактеристике тумора		
Фотоекспонираност	Фотоекспонирана регија	40 (64,5%)
	Нефотоекспонирана регија	22 (35,5%)
Градус тумора	Добро диферентован	22 (35,5%)
	Средње диферентован	22 (35,5%)
	Лоше диферентован	8 (29,0%)

5.2.2. Хистохемијске и имунохистохемијске карактеристике тумора

У туморском ткиву, мање од 10% ћелија са рецепторима за лептин (без експресије LEPR, или са експресијом у трагу) нађено је у само у 3,2% случајева, док са 10-49% позитивних ћелија (умерена експресија LEPR) и са више од 50% позитивних ћелија (изражена експресија LEPR) било по 48,4% узорака. У не туморском ткиву, код истих испитаника, ни у једном од узетих узорака није било изражене експресије LEPR, без експресије LEPR, или са експресијом у трагу нађено је у 71% узорака а изражена експресија LEPR виђена је на 29% узорака, (табела 2).

Уочена је статистички значајна разлика ($p \leq 0,05$) у заступљености рецептора за лептин (LEPR) између не туморског и туморског ткива. Наиме у узорцима туморског ткива где је била заступљеност лептинских рецептора већа, већа је била заступљеност лептинских рецептора и у не туморском ткиву, (табела 3, графикон 1).

51,6% узорака туморског ткива имало је низак ниво експресије Ki67, док је преосталих 48,4% имало висок индекс експресије Ki67, (графикон 2). Постоји статистички значајна разлика ($p \leq 0,05$) експресије овог маркера у односу на туморско и не туморско ткиво, (табела 4).

Низак индекс експресије CD34 нађен је код 53,2% узорака туморског ткива а висок индекс експресије код 46,8%, (графикон 3). Између испитиваних група туморског ткива и не туморског ткива постојала је статистички значајна разлика у експресији CD34, (табела 4). Код 3,2% испитаника на узорку туморског ткива није виђена експресија p53, док је по 48,4% испитаника имало низак и висок индекс експресије, (графикон 4). Постоји статистички значајна разлика ($p \leq 0,05$) у експресији p53, у туморском ткиву и не туморском ткиву, (табела 4).

Просечна вредност процената еластичних влакана у туморском ткиву износила је $12,23 \pm 5,39$, од којих је 33,9% било задебљано и испрекидано, 46,8% ондулирано и у конгломератима и 19,4% истањена и исправљена влакна. У не туморском ткиву просечна вредност процената еластичних влакана износила је $4,03 \pm 1,12$; највише је било истањених и исправљених влакана 48,4%, 37,1% влакана било је нормалних карактеристика и 14,5% испрекиданих и задебљаних, (табела 2).

Уочена је статистички значајна разлика ($p \leq 0,05$) у проценту еластичних влакана између перитуморског ткива и не туморског ткива, (табела 3). У перитуморском ткиву, еластична влакна статистички значајно више су била заступљена, (графикон 5).

Између перитуморског ткива и не туморског уочена је статистички значајна корелација ($p \leq 0,05$) у проценту еластичних влакана, (табела 3). Процент еластичних влакана у не туморском ткиву био је статистички значајно већи код узорака са већим процентом еластичних влакана у перитуморском ткиву, табела 3.

Карактеристике влакана, између перитуморског ткива и не туморског ткива, статистички значајно су се разликовале ($p \leq 0,05$), (табела 3). У не туморском ткиву, 37,1% еластичних влакана било је нормалног изгледа док је највише било истањених и исправљених влакана 48,4%, док ондулираних влакана у конгломератима није било, (графикон 6). Најзаступљенија влакна у перитуморском ткиву била су ондулирана и у конгломератима, код 46,8% узорака, затим испрекидана и задебљала код 33,9% узорака, док влакана нормалних карактеристика није било, (графикон 3). Није уочена статистички значајна повезаност ($p \geq 0,05$) у изгледу влакана у перитуморском ткиву и не туморском ткиву, (табела 3).

Табела 2. Хистохемијске и имунохистохемијске карактеристике тумора

Посматране карактеристике n (%) / (X \pm SD (Med; min-max))		Добијене вредности
Имунохистохемијска анализа		
Ki67	Низак индекс експресије	32 (51,6%)
	Висок индекс експресије	30 (48,4%)
LEPR- туморско ткиво	Без експресије LEPR или експресија у трагу	2 (3,2%)
	Умерена експресија LEPR	30 (48,4%)
	Изражена експресија LEPR	30 (48,4%)
LEPR- не туморско ткиво	Без експресије LEPR или експресија у трагу	44 (71,0%)
	Умерена експресија LEPR	18 (29,0%)
	Изражена експресија LEPR	0 (0%)
CD34	Низак индекс експресије	33 (53,2%)
	Висок индекс експресије	29 (46,8%)
p53	Нема експресије	2 (3,2%)
	Низак индекс експресије	30 (48,4%)
	Висок индекс експресије	30 (48,4%)
Хистохемијска анализа		

%Еластичних влакана у перитуморском ткиву		12,23±5,39 (11,68; 3,58-28,83)
Карактеристика влакана у перитуморском ткиву	Испрекидана, задебљана	21 (33,9%)
	Ондулирана у конгломератима	29 (46,8%)
	Истањена исправљена	12 (19,4%)
	Нормална	0 (0%)
%Еластичних влакана у не туморском ткиву		4,03±1,12 (4,03; 1,57-6,11)
Карактеристика влакана у не туморском ткиву	Испрекидана, задебљана	9 (14,5%)
	Ондулирана у конгломератима	0 (0%)
	Истањена исправљена	30 (48,4%)
	Нормална	23 (37,1%)

Табела 3. Разлика у хистохемијским и имунохистохемијским налазима између перитуморског ткива и не туморског ткива

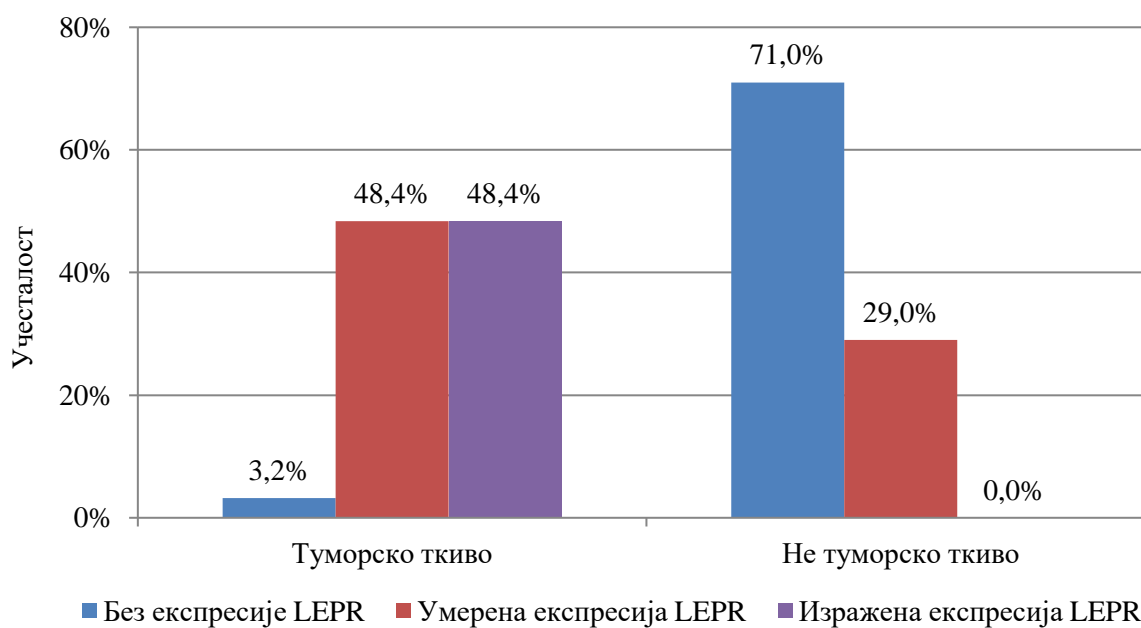
Посматране карактеристике n (%)/(X±SD (Med; min-max))	Место узорка		Значајност
	Туморско ткиво	Не туморско ткиво	
LEPR			
Без експресије LEPR или експресија у трагу	2 (3,2%)	44 (71,0%)	
LEPR Умерена експресија LEPR	30 (48,4%)	18 (29,0%)	^a p=0,000*
Изражена експресија LEPR	30 (48,4%)	0 (0%)	
Корелација између LEPR и κLEPR	ρ=0,447		^c p=0,000*
Еластична влакна			
%Еластичних влакана	12,23±5,39 (11,68; 3,58-28,83)	4,03±1,12 (4,03; 1,57-6,11)	^b p=0,000*
Корелација %еластичних влакана у не туморском и перитуморском ткиву	r=0,355		^d p=0,000*
Карактеристика влакана у не туморском и перитуморском ткиву	Испрекидана, задебљана	21 (33,9%)	9 (14,5%)
	Ондулирана у конгломератима	29 (46,8%)	0 (0%)
	Истањена исправљена	12 (19,4%)	30 (48,4%)
	Нормалних карактеристика	0 (0%)	23 (37,1%)
Повезаност карактеристике влакана у не туморском ткиву	ρ=-0,059		^c p=0,648

*статистички значајна разлика; ^aχ²-тест; ^bt-тест за везане узорке; ^cSpearman-ov коефицијент корелације рангова; ^dPirson-ov коефицијент корелације

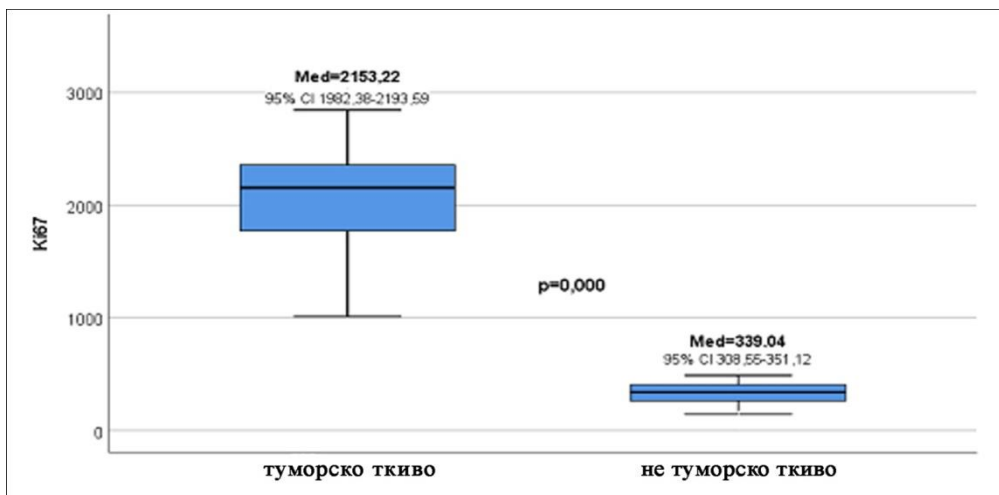
Табела 4. Вредности Ki67, CD34 и p53 у туморском и околном нетуморском ткиву

Посматране карактеристике (X±SD (Med; min-max))	Место узимања узорка		Значајност
	Туморско ткиво	Не туморско ткиво	
Хистохемијски параметри			
Ki67	2087,98±415,85 (2153,22; 1011,18-2843,20)	329,83±83,82 (339,04; 142,76-487,75)	^a p=0,000*
CD34	642,40±248,74 (582,92; 368,78-1665,47)	73,10±25,47 (83,27; 0,00-130,86)	^a p=0,000*
p53	1937,55±1147,61 (1647,63; 0,00-4496,87)	193,03±121,25 (166,55; 0,00-582,92)	^a p=0,000*

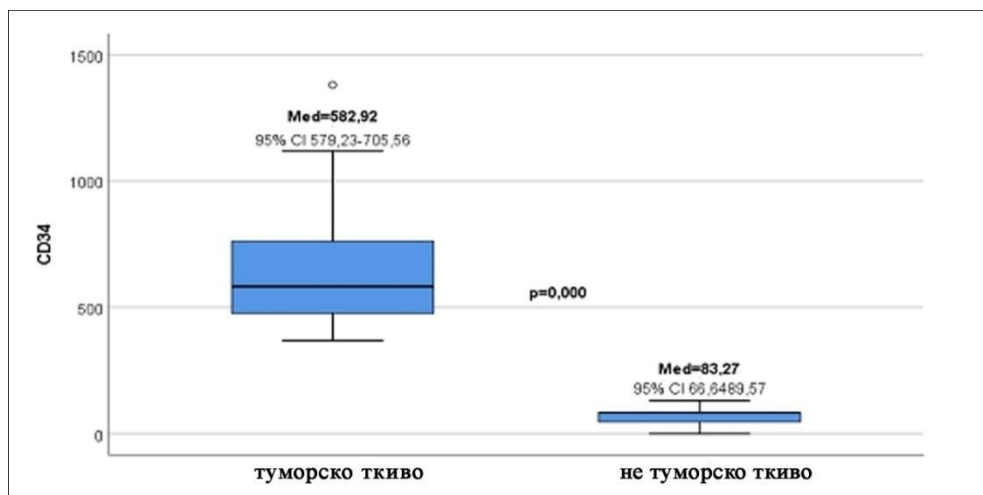
*statistički značajna razlika; ^aMann Whitney test



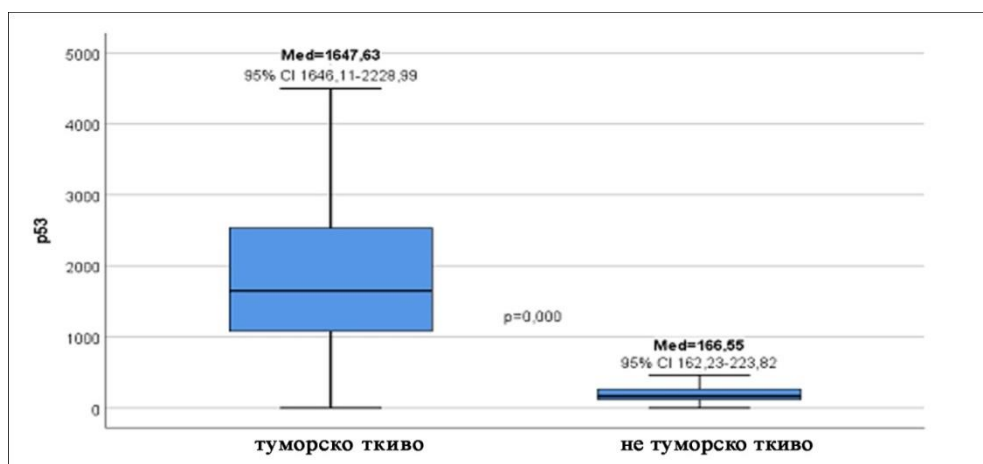
Графикон 1. Заступљеност лептинских рецептора у туморском и не туморском ткиву



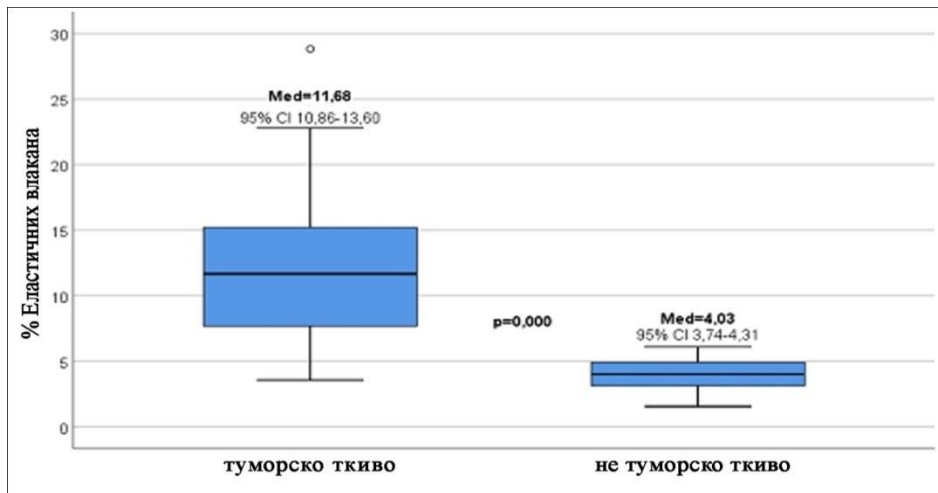
Графикон 2. Вредности Ki67 у туморском ткиву и не туморском ткиву



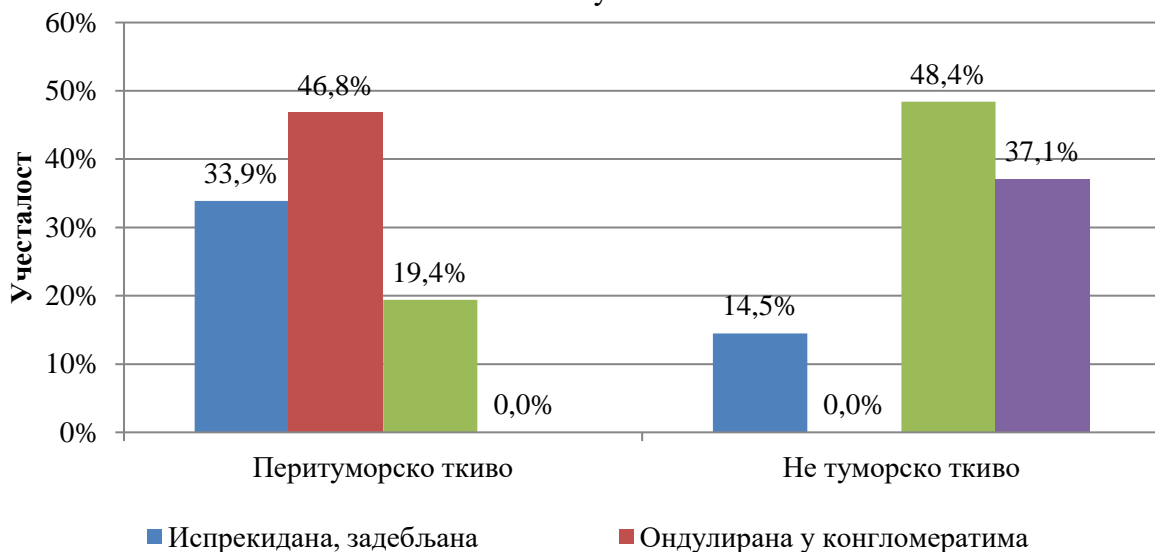Графикон 3. Вредности CD34 у туморском ткиву и не туморском ткиву



Графикон 4. Вредности p53 у туморском ткиву и не туморском ткиву



Графикон 5. Процент еластичних влакана у перитуморском ткиву и не туморском ткиву



Графикон 6. Карактеристике еластичних влакана у перитуморском ткиву и не туморском ткиву

5.2.3. Експресија рецептора за лептин (LEPR) у односу на остале имунохистохемијске и хистохемијске параметре

Између узорака са различитим бројем ћелија позитивних на лептин уочена је статистички значајна разлика ($p \leq 0,05$) у експресији Ki67, (табела 5). Са порастом броја рецептора за лептин расла је и експресија Ki67. Највећа експресија Ki67 запажена је код узорака туморског ткива са израженом експресијом лептинских рецептора, (графикон 7).

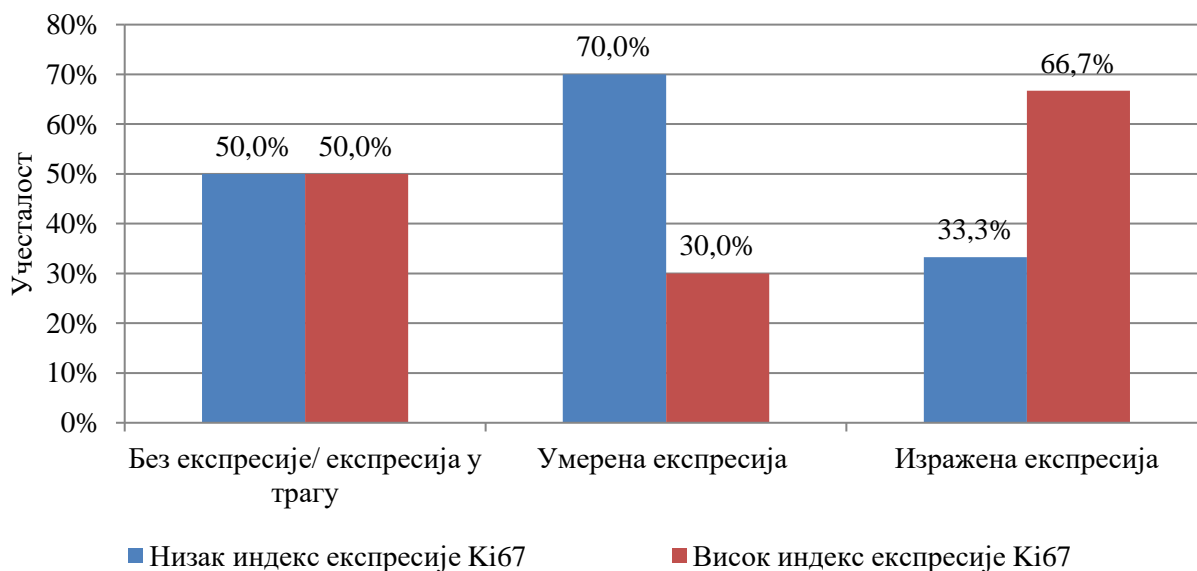
Статистички значајна разлика ($p \leq 0,05$) уочена је и у експресији CD34 између узорака са различитим процентом позитивних ћелија на лептин, (табела 5). Већа експресија рецептора за лептин била је праћена већом експресијом CD34. У узорцима са израженом експресијом лептинских рецептора, у 70% случајева нађена је висока експресија CD34, док је код узорака са умереном експресијом лептинских рецептора у 76,7% узорака експресија CD34 била ниска, (графикон 8).

Није нађена статистички значајна ($p \geq 0,05$) разлика у експресији p53 посматрано у односу на експресију рецептора за лептин, (табела 5).

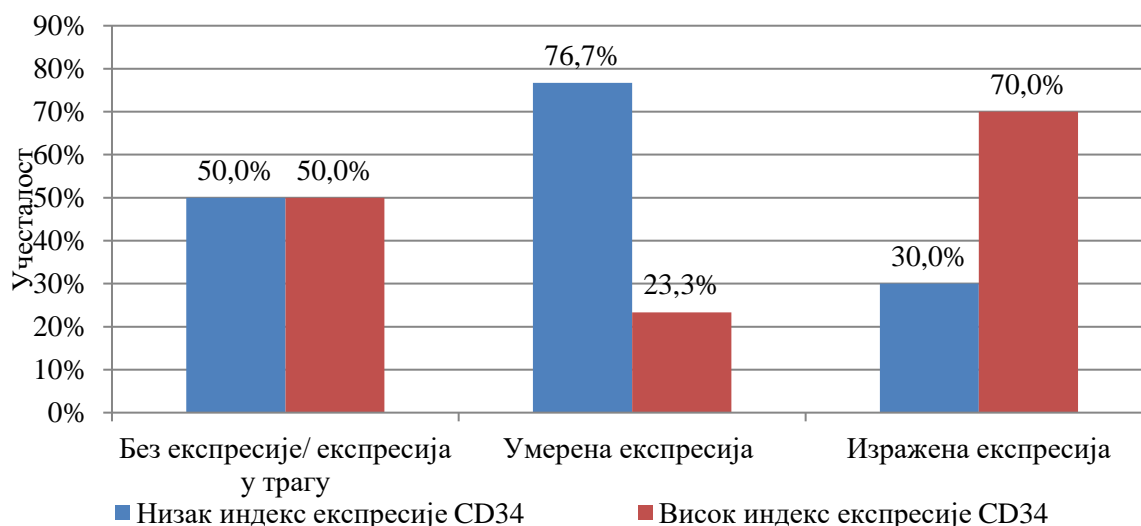
Табела 5. Имунохистохемијски налази у узорцима туморског ткива са различитим процентом позитивних рецептора на лептин

Посматране карактеристике n (%) / (X \pm SD (Med; min- max))	LEPR			Значајност	
	Без експресије/ експресија у трагу	Умерена експресија	Изражена експресија		
Имунохистохемијски параметри					
Ki67	Низак индекс експресије	1 (50,0%)	21 (70,0%)	10 (33,3%)	^b p=0,018*
	Висок индекс експресије	1 (50,0%)	9 (30,0%)	20 (66,7%)	
CD34	Низак индекс експресије	1 (50,0%)	23 (76,7%)	9 (30,0%)	^b p=0,001*
	Висок индекс експресије	1 (50,0%)	7 (23,3%)	21 (70,0%)	
p53	Нема експресије	0 (0%)	1 (3,3%)	1 (3,3%)	^b p=0,648
	Низак индекс експресије	2 (100%)	13 (43,3%)	15 (50,0%)	
	Висок индекс експресије	0 (0%)	16 (53,3%)	14 (46,7%)	

*статистички значајна разлика, ^b χ^2 -тест



Графикон 7. Експресија рецептора за лептин и Ki67



Графикон 8. Експресија рецептора за лептин и CD34

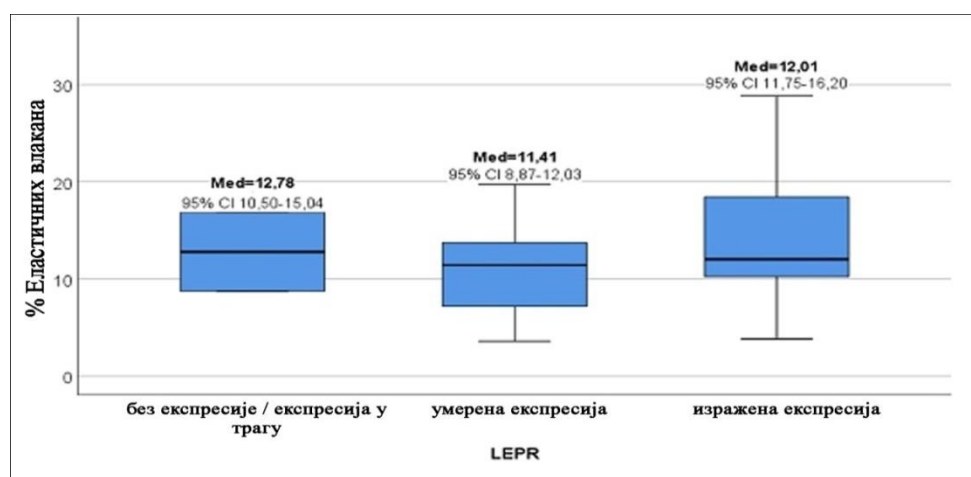
Уочена је статистички значајна ($p \leq 0,05$) разлика у проценту еластичних влакана посматрано у односу на експресију рецептора за лептин, (табела 6). Међугрупним поређењем статистички значајна разлика у проценту еластичних влакана уочена између узорака са умереном и израженом експресијом лептинских рецептора. Највећи проценат еластичних влакана нађен је у узорцима са израженом експресијом лептинских рецептора, (графикон 9).

Уочена је статистички значајна ($p \leq 0,05$) разлика у квалитету еластичних влакана посматрано у односу на број позитивних ћелија на лептин, (табела 6). Ондулирана еластична влакна у конгломератима су најзаступљенија код узорака са умереном експресијом лептинских рецептора, а у групи са израженом експресијом рецептора за лептин највише су била заступљена испрекидана и задебљана влакна, (графикон 10).

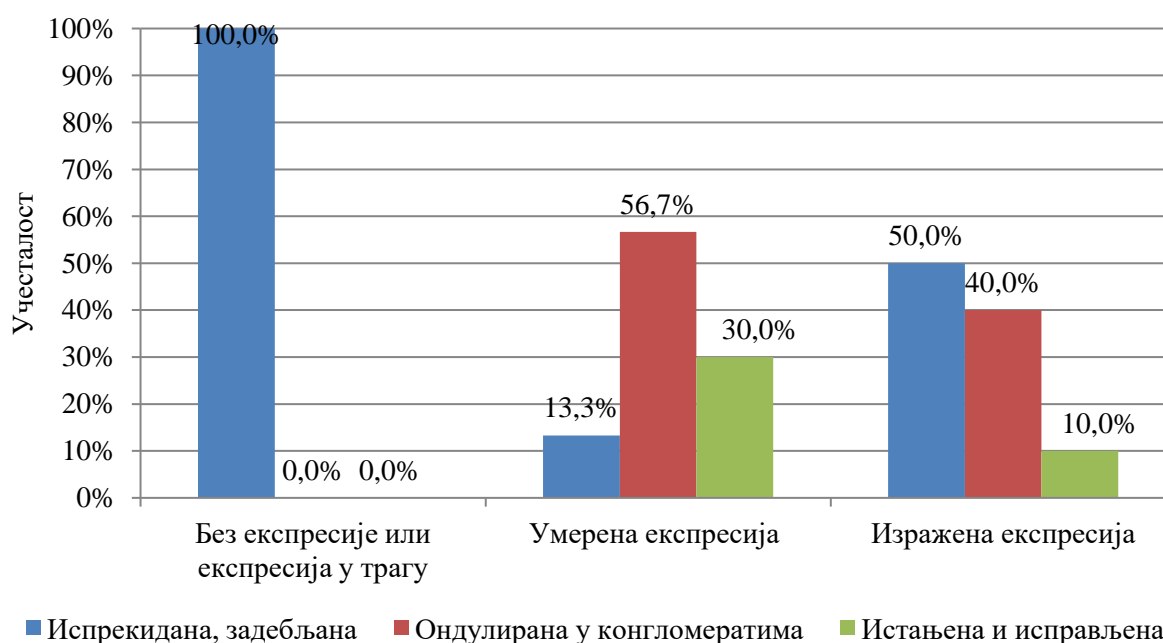
Табела 6. Хистохемијски налази у узорцима туморског ткива са различитим процентом позитивних рецептора на лептин

Посматране карактеристике n (%) / ($\bar{X} \pm SD$ (Med; min-max))	LEPR			Значајност
	Без експресије/ експресија у трагу	Умерена експресија	Изражена експресија	
Хистохемијски параметри				
%Еластичних влакана	12,78 \pm 5,71 (12,78; 8,7-16,8)	10,45 \pm 4,23 (11,4; 3,6-19,7)	13,97 \pm 5,97 (12; 3,8-28,8)	^a p=0,037*
Карактеристика влакана				
Испрекидана, задебљана	2 (100%)	4 (13,3%)	15 (50,0%)	
Ондулирана у конгломератима	0 (0%)	17 (56,7%)	12 (40,0%)	^a p=0,007*
Истањена исправљена	0 (0%)	9 (30,0%)	3 (10,0%)	

*статистички значајна разлика; ^aЈеднофакторска анализа варијансе;



Графикон 9. Експресија рецептора за лептин и проценат еластичних влакана



Графикон 10. Експресија рецептора за лептин и квалитет еластичних влакана

5.2.4. Експресија Ki67/индекс пролиферације (proIDX) у односу на остале имунохистохемијске и хистохемијске параметре

Уочена је статистички значајна ($p \leq 0,05$) разлика у експресији рецептора за лептин између узорака са ниским и високим нивоом експресије Ki67, (табела 7). У узорцима са већом експресијом Ki67, уочен је и већи број ћелија са присутним рецепторима за лептин. У узорцима са ниском експресијом Ki67, највише је било умерене експресије лептинских рецептора, док у групи са високом експресијом Ki67 највише је било узорака са израженом експресијом лептинских рецептора, (графикон 11).

Статистички значајна ($p \leq 0,05$) разлика посматрано у односу на експресију Ki67, уочена је и у експресији CD34, (табела 7). Као што је већ претходно речено, постоји значајна сагласност у експресији ова два имунохистохемијска параметра. У узорцима туморског ткива са већом експресијом Ki67, била је већа и експресија CD34, (графикон 12).

Није уочена статистички значајна ($p \geq 0,05$) разлика у експресији p53 између узорака са високом и ниском експресијом Ki67, (табела 7).

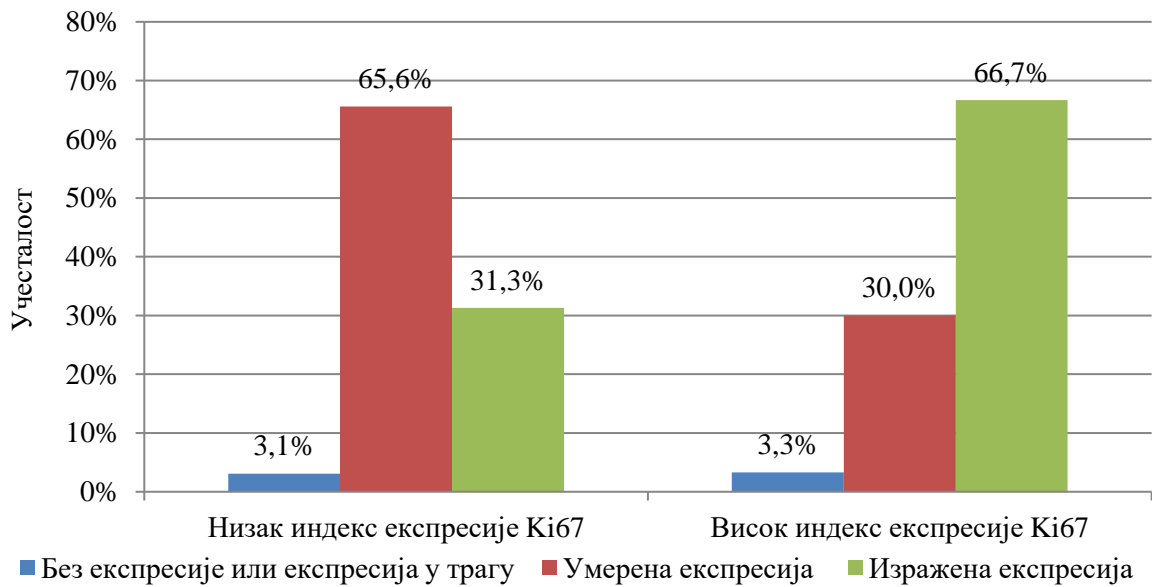
Уочена је статистички значајна ($p \leq 0,05$) разлика у проценту еластичних влакана између узорака туморског ткива са високом и ниском експресијом Ki67, (табела 7). Између ова два параметра је такође уочена статистички значајна повезаност и то тако што су узорци са већом експресијом Ki67 имали и већи проценат еластичних влакана, (графикон 13).

Није уочена статистички значајна ($p \geq 0,05$) разлика у карактеристикама перитуморских еластичних влакана између узорака туморског ткива са ниском и високом експресијом Ki67, (табела 7). Еластична влакна ондулирана и у конгломератима била су највише заступљена влакна и у узорцима са високом и у узорцима са ниском експресијом Ki67. Испрекидана и задебљана и истањена и исправљена влакна била су подједнако заступљена у узорцима са ниском експресијом Ki67, док су у групи са високом експресијом Ki67, више била заступљена задебљана и истањена влакна, (табела 7).

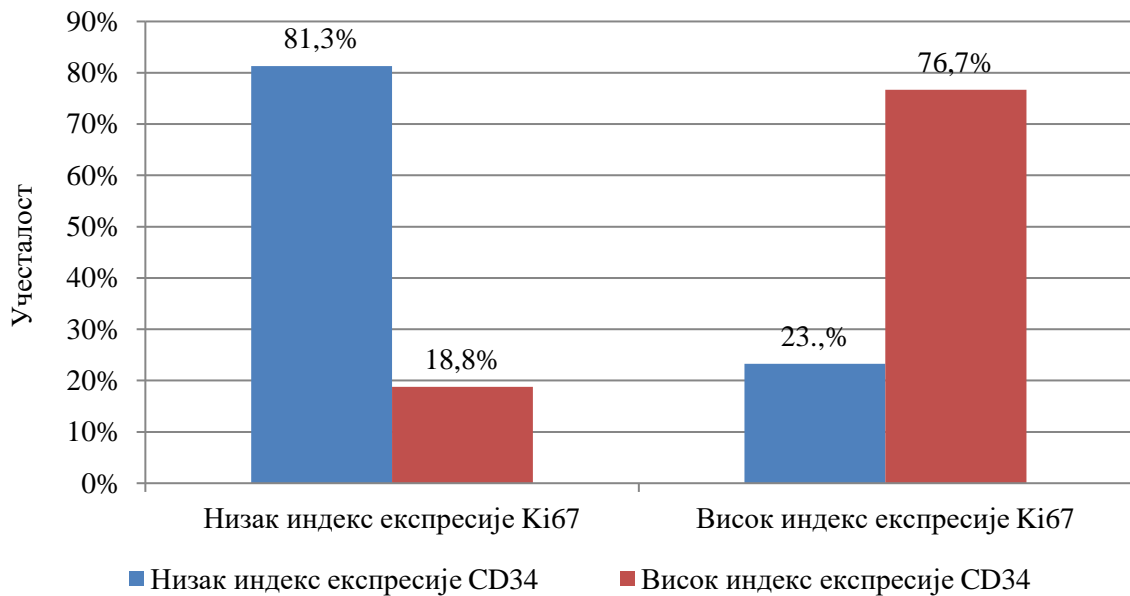
Табела 7. Имунохистохемијски и хистохемијски налази у узорцима туморског ткива са различитим степеном експресије Ki67

Посматране карактеристике n (%)/(X \pm SD (Med; min-max))	Ki67		Значајност	
	Низак индекс експресије	Висок индекс експресије		
Имунохистохемијски параметри				
LEPR	Без експресије или експресија у трагу	1 (3,1%)	1 (3,3%)	^a p=0,018*
	Умерена експресија	21 (65,6%)	9 (30,0%)	
	Изражена експресија	10 (31,3%)	20 (66,7%)	
CD34	Низак индекс експресије	26 (81,3%)	7 (23,3%)	^a p=0,000*
	Висок индекс експресије	6 (18,8%)	23 (76,7%)	
p53	Нема експресије	2 (6,3%)	0 (66,7%)	^a p=0,332
	Низак индекс експресије	14 (43,8%)	16 (53,3%)	
	Висок индекс експресије	16 (50,0%)	14 (46,7%)	
Хистохемијски параметри				
%Еластичних влакана	10,76 \pm 4,55 (11,41; 3,58-19,70)	13,80 \pm 5,83 (12,76; 3,82-28,83)	^b p=0,025*	
Карактеристи ка влакана	Испрекидана. задебљана	8 (25,0%)	13 (43,3%)	^a p=0,250
	Ондулирана у конгломератима	16 (50,0%)	13 (43,3%)	
	Истањена исправљена	8 (25,0%)	4 (6,4%)	

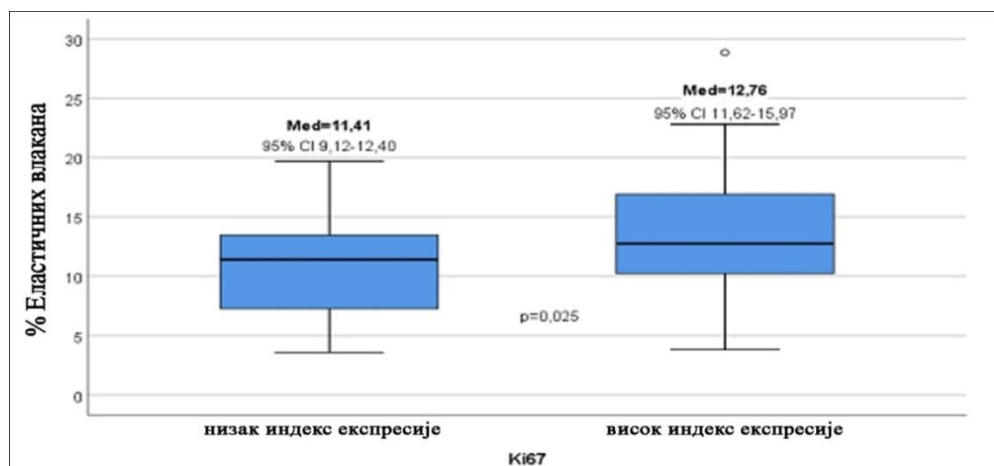
*статистички значајна разлика; ^a χ^2 -тест; ^bt-тест за независне узорке



Графикон 11. Ниво експресије Ки67 и експресија рецептора за лептин



Графикон 12. Ниво експресије Ки67 и експресија CD34



Графикон 13. Ниво експресије Ки67 и % еластичних влакана

5.2.5. Експресија CD34/ индекс микроваскуларне густине (mvdIDX) у односу на остале имунохистохемијске и хистохемијске параметре

Статистички значајна ($p \leq 0,05$) разлика уочена је у експресији лептинских рецептора између узорака туморског ткива са високим и ниским индексом експресије CD34, (табела 8). Између ова два параметра уочена је статистички значајна повезаност, у узорцима са већом експресијом CD34 уочен је статистички значајно већи број рецептора за лептин. У групи са мањом експресијом CD34, највише узорака, око 70% имало је умерену експресију лептинских рецептора, док је у групи са високом експресијом CD34 било највише узорака са израженом експресијом рецептора за лептин, (графикон 14).

Између испитаника са различитом експресијом CD34, уочена је статистички значајна ($p \leq 0,05$) разлика у експресији Ki67, (табела 8). Као што је напред наведено уочена је статистички значајна корелација у експресији ова два параметра. Испитаници са већом експресијом CD34, имали су и већу експресију Ki67, (графикон 15).

Посматрано у односу на експресију CD34 није присутна статистички значајна ($p \geq 0,05$) разлика у експресији p53, (табела 8).

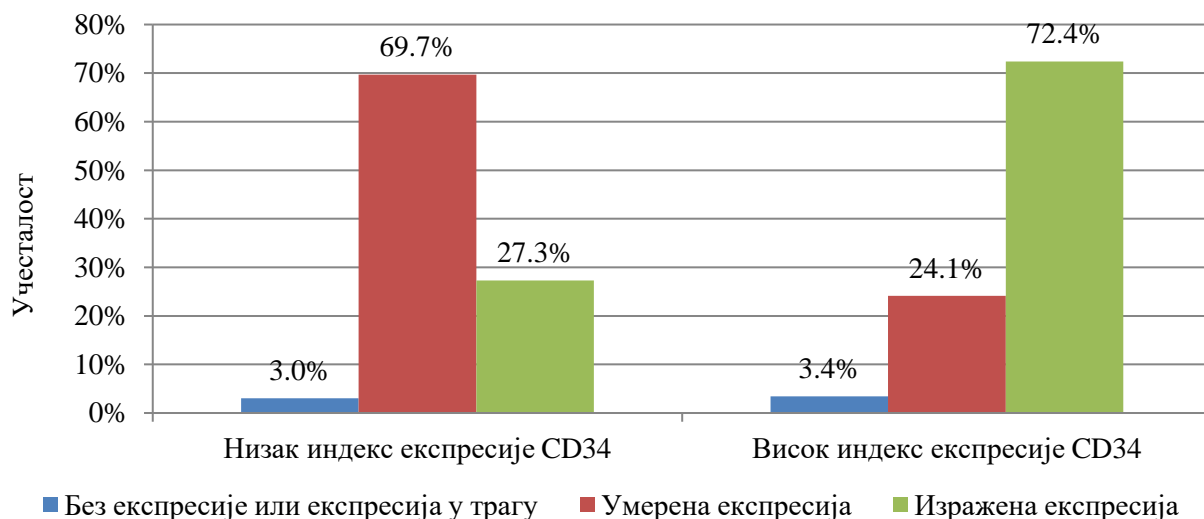
Статистички значајна ($p \geq 0,05$) разлика није уочена ни у проценту еластичних влакана између узорака са високом и ниском експресијом CD34, (табела 8).

Статистички значајна ($p \geq 0,05$) разлика није уочена у квалитету еластичних влакана између узорака туморског ткива са ниском и високом експресијом CD34, (табела 8).

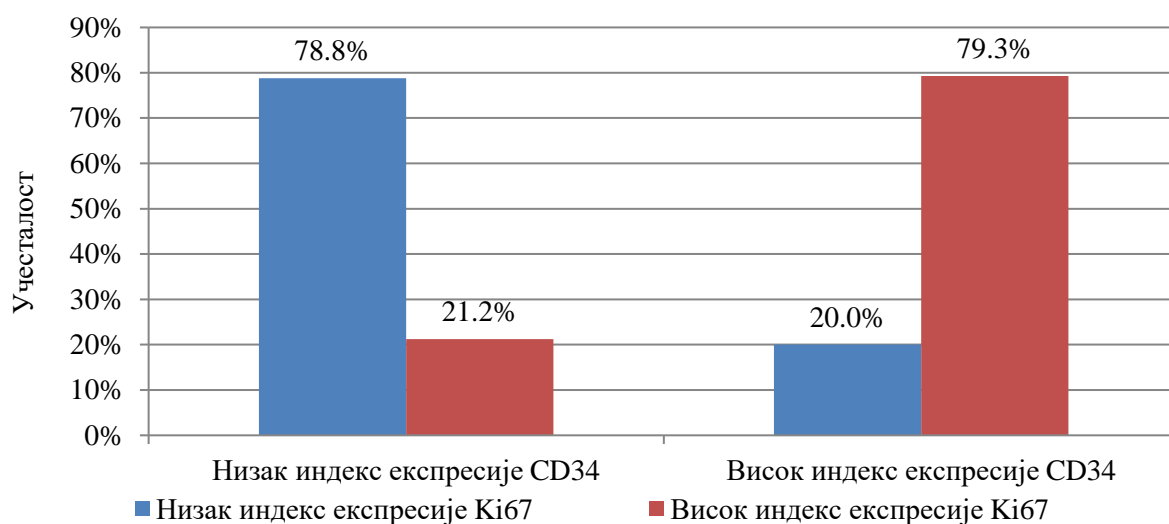
Табела 8. Имунохистохемијски и хистохемијски налази у узорцима туморског ткива са различитим степеном експресије CD34

Посматране карактеристике n (%)/(X \pm SD (Med; min-max))	CD34		Значајност	
	Низак индекс експресије	Висок индекс експресије		
Имунохистохемијски параметри				
Ki67	Низак индекс експресије	26 (78,8%)	6 (20,7%)	^a p=0,000*
	Висок индекс експресије	7 (21,2%)	23 (79,3%)	
LEPR	Без експресије или експресија у трагу	1 (3,0%)	1 (3,4%)	^a p=0,001*
	Умерена експресија	23 (69,7%)	7 (24,1%)	
	Изражена експресија	9 (27,3%)	21 (72,4%)	
p53	Нема експресије	2 (6,1%)	0 (0%)	^a p=0,078
	Низак индекс експресије	12 (36,4%)	18 (62,1%)	
	Висок индекс експресије	19 (57,6%)	11 (37,9%)	
Хистохемијски параметри				
%Еластичних влакана	11,73 \pm 5,34 (11,63; 3,58-28,83)	12,80 \pm 5,48 (11,71; 3,82-22,80)		^b p=0,440
Карактеристика влакана	Испрекидана, задебљана	8 (24,2%)	13 (44,8%)	^a p=0,119
	Ондулирана у конгломератима	16 (48,5%)	13 (44,8%)	
	Истањена исправљена	9 (27,3%)	3 (10,3%)	

*статистички значајна разлика; ^a χ^2 -тест; ^bt-тест за независне узорке



Графикон 14. Ниво експресије CD34 и експресија рецептора за лептин



Графикон 15. Ниво експресије CD34 и експресија Ki67

5.2.6. Експресија p53 у односу на остале имунохистохемијске и хистохемијске параметре

Између узорака са различитом експресијом p53 није уочена статистички значајна ($p \geq 0,05$) разлика у експресији Ki67, рецептора за лептин, експресији CD34, проценту еластичних влака и карактеристикама влакана, (табела 9).

Табела 9. Имунохистохемијски и хистохемијски налази у узорцима туморског ткива са различитом експресијом p53

Посматране карактеристике n (%) / (X±SD (Med; min-max))	p53			Значајност	
	Нема експресије	Низак индекс експресије	Висок индекс експресије		
Имунохистохемијски параметри					
Ki67	Низак индекс експресије	2 (100,0%)	14 (46,7%)	16 (53,3%)	^b p=0,332
	Висок индекс експресије	0 (0,0%)	16 (53,3%)	14 (46,7%)	
LEPR	Без експресије или експресија у трагу	0 (0,0%)	2 (6,7%)	0 (0,0%)	^b p=0,648
	Умерена експресија	1 (50,0%)	13 (43,3%)	16 (53,3%)	
	Изражена експресија	1 (50,0%)	15 (50,0%)	14 (46,7%)	
CD34	Низак индекс експресије	2 (100,0%)	12 (40,0%)	19 (63,3%)	^b p=0,079
	Висок индекс експресије	0 (0,0%)	18 (60,0%)	11 (36,7%)	
Хистохемијски параметри					
%Еластичних влакана		5,88±2,15 (5,88; 4,36-7,84)	12,27±4,88 (11,8; 8,8-21,8)	12,61±5,85 (11,7; 3,6-28,8)	^a p=0,235
Карактеристика влакана	Испрекидана, задебљана	0 (0%)	12 (40,0%)	9 (3,0%)	^a p=0,052
	Ондулирана у конгломератима	0 (0%)	13 (43,3%)	16 (53,3%)	
	Истањена исправљена	2 (100%)	5 (16,7%)	5 (16,7%)	

*статистички значајна разлика; ^aЈеднофакторска анализа варијансе; ^bχ²-тест

5.2.7. Карактеристике влакана у односу на остале имунохистохемијске параметре

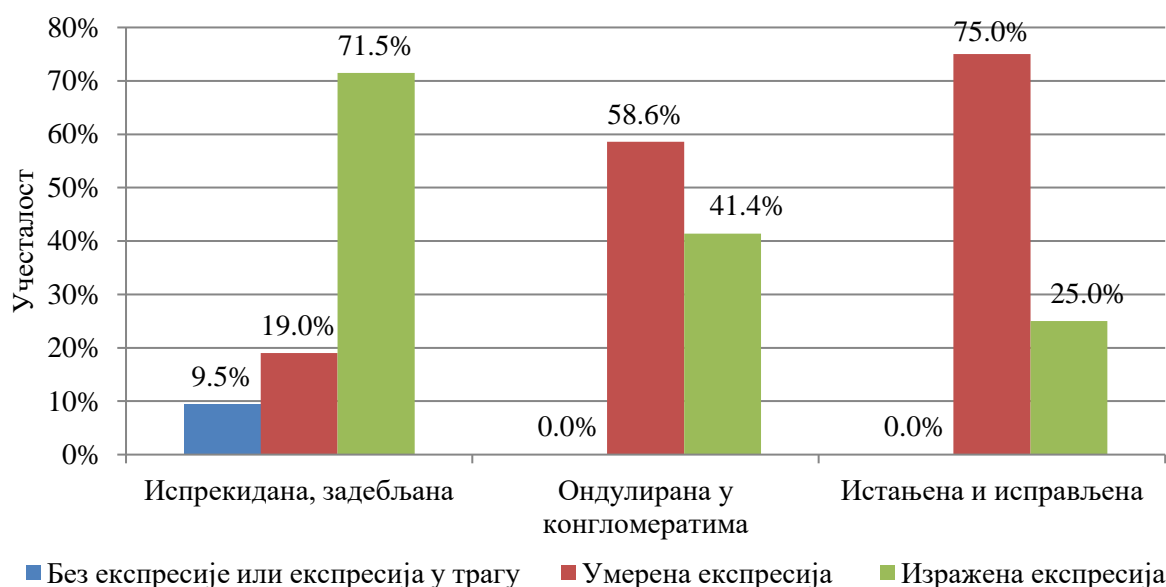
Статистички значајна ($p \leq 0,05$) разлика у карактеристици влакна уочена је у односу на број позитивних ћелија на лептин, (табела 10). У узорцима туморског ткива са испрекиданим и задебљаним влакнима највише је било ћелија са позитивним рецепторима за лептин, односно најчесталији налаз је била изражена експресија лептин рецептора. У узорцима са ондулираним влакнима у конгломератима, највише је било умерене експресије, а нешто мање изражене експресије рецептора за лептин. Најчесталији узорци са умереном експресијом лептинских рецептора, били су групи налаза са истањеним и исправљеним влакнима, (графикон 16).

Карактеристика еластичних влакана није се статистички значајно разликовала посматрано у односу на ниво експресије Ki67, CD34 и p53, (табела 10).

Табела 10. Имунохистохемијски налази у узорцима туморског ткива са различитим карактеристикама влакана

	Посматране карактеристике n (%) / (X _± SD (Med; min-max))	Карактеристика влакана			Значајно ст
		Испрекидан а, задебљала	Ондулирана у конгломерати ма	Истањена исправље на	
Имунохистохемијски параметри					
Ki67	Низак индекс експресије	8 (38,1%)	16 (55,2%)	8 (66,7%)	^b p=0,250
	Висок индекс експресије	13 (61,9%)	13 (44,8%)	4 (33,3%)	
LEPR	Без експресије или експресија у трагу	2 (9,5%)	0 (0,0%)	0 (0,0%)	^b p=0,007 *
	Умерена експресија	4 (19,0%)	17 (58,6%)	9 (75,0%)	
	Изражена експресија	15 (71,5%)	12 (41,4%)	3 (25,0%)	
CD34	Низак индекс експресије	8 (38,1%)	16 (55,2%)	9 (75,0%)	^b p=0,119
	Висок индекс експресије	13 (61,9%)	13 (44,8%)	3 (25,0%)	
p53	Низак индекс експресије	0 (0,0%)	0 (0,0%)	2 (16,7%)	^b p=0,052
	Висок индекс експресије	12 (57,1%)	13 (44,8%)	5 (41,7%)	
	Низак индекс експресије	9 (42,9%)	16 (55,2%)	5 (41,7%)	

*статистички значајна разлика; ^bχ²-тест



Графикон 16. Експресија рецептора за лептин и карактеристике влакана

5.2.8. Пол испитаника и клиничка слика, имунохистохемијске и хистохемијске карактеристике тумора

Између испитаника различитог пола није уочена статистички значајна ($p \geq 0,05$) разлика у старости, (табела 11). Статистички значајна ($p \geq 0,05$) разлика између полова није уочена ни у учесталости испитаника са различитом локализацијом тумора. И код жена и код мушкараца забележена је већа учесталост тумора на фотоекспонираним регијама, (табела 11). Учесталост тумора различитог градуса није се статистички значајно ($p \geq 0,05$) разликовала између испитаника различитог пола, (табела 11). И код мушкараца и код жена сва три градуса тумора били су приближно исто заступљена.

Табела 11. Пол и опште карактеристике испитаника и клиничка слика болести

Посматране карактеристике n (%) / (X \pm SD (Med; min-max))		Пол		Значајност
		Мушкарци	Жене	
Опште карактеристике испитаника				
Старост испитаника		73,38 \pm 10,85 (76; 41-89)	73,+82 \pm 10,42 (77; 52-88)	^b p=0,761
Клиничка слика				
Фото- експонираност	Фотоекспонирана регија	22 (75,9%)	18 (54,5%)	^a p=0,080
	Нефотоекспонирана регија	7 (24,1%)	15 (45,5%)	
Градус тумора	Добро диферентован	10 (34,5%)	12 (36,4%)	^a p=0,607
	Средње диферентован	12 (41,4%)	10 (30,3%)	
	Лоше диферентован	7 (24,1%)	11 (33,3%)	

*статистички значајна разлика; ^a χ^2 -тест; ^bt-тест за независне узорке

Посматрано у односу на пол није уочена статистички значајна ($p \geq 0,05$) разлика ни у једном од посматраних имунохистохемијских параметра у узетим узорцима туморског ткива, (табела 12). Ниво експресије Ki67, број позитивних ћелија на лептин, ниво експресије CD34 и p53, није се статистички значајно ($p \geq 0,05$) разликовао у узорцима туморског ткива узетих од испитаника различитог пола.

Статистички значајна разлика ($p \geq 0,05$) није уочена ни у броју позитивних ћелија на лептин, у узорцима не туморског ткива, посматрано у односу на пол испитаника, (табела 12).

Процент еластичних влакана, између узорака перитуморског ткива, узетих од испитаника различитог пола није се статистички значајно ($p \geq 0,05$) разликовао, (табела 8). Између полова статистички значајна ($p \geq 0,05$) разлика није уочена ни у проценту еластичних влакана у не туморском ткиву, (табела 12).

Карактеристика влакана у узорцима перитуморског ткива узетог од испитаника различитог пола, статистички значајно ($p \leq 0,05$) се разликовала, (табела 12). У узорцима перитуморског ткива узетог од испитаника мушког пола, највише је било испрекиданих, задебљаних влакана, а нешто мање ондулираних у конгломератима. Код жена, у узорцима перитуморског ткива, највише је било ондулираних влакана у конгломератима а најмање истањених и исправљених, (графикон 17).

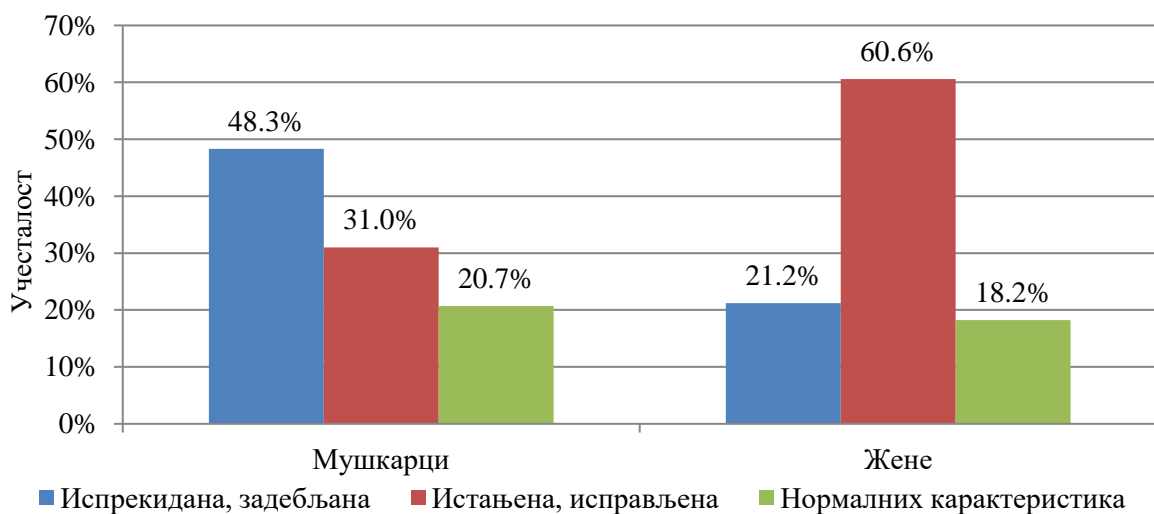
Процент и изглед еластичних влакана, није се статистички значајно ($p \geq 0,05$) разликовао у узетим узорцима различитог пола, (табела 12).

Табела 12. Имунохистохемијски и хистохемијски налази у узорцима туморског ткива узетих код испитаника различитог пола

Посматране карактеристике n (%)/(X \pm SD (Med; min-max))	Пол		Значајност	
	Мушкарци	Жене		
Имунохистохемијски параметри				
Ki67	Низак индекс експресије	15 (51,7%)	17 (51,5%)	^a p=0,987
	Висок индекс експресије	14 (48,3%)	16 (48,5%)	
LEPR	Без експресије или експресија у трагу	2 (6,9%)	0 (0,0%)	^a p=0,060
	Умерена експресија	10 (34,5%)	20 (60,6%)	
	Изражена експресија	17 (58,6%)	13 (39,4%)	
LEPR-kontrola	Без експресије или експресија у трагу	20 (69,0%)	24 (72,7%)	^a p=0,754
	Умерена експресија	9 (31,0%)	9 (27,3%)	
CD34	Низак индекс експресије	16 (55,2%)	17 (51,5%)	^a p=0,773
	Висок индекс експресије	13 (44,8%)	16 (48,5%)	
p53	Нема експресије	1 (3,4%)	1 (3,0%)	^a p=0,871
	Низак индекс експресије	13 (44,8%)	17 (51,5%)	
	Висок индекс експресије	15 (51,7%)	15 (45,5%)	

Хистохемијски параметри			
%Еластичних влакана у перитуморском ткиву		11,74±5,85 (11,63; 3,58-28,83)	12,66±5,00 (11,76; 5,11-22,78) ^b p=0,506
Карактеристика влакана у перитуморском ткиву	Испрекидана, задебљана	14 (48,3%)	7 (21,2%)
	Ондулирана у конгломератима	9 (31,0%)	20 (60,6%) ^a p=0,043*
	Истањена исправљена	6 (20,7%)	6 (18,2%)
%Еластичних влакана у не туморском ткиву		3,94±1,07 (3,98; 1,57-5,62)	4,10±1,17 (4,15; 2,0-6,11) ^b p=0,589
Карактеристика влакана у не туморском ткиву	Испрекидана, задебљана	3 (10,3%)	6 (18,2%)
	Истањена исправљена	11 (37,9%)	19 (57,6%) ^a p=0,081
	Нормалних карактеристика	15 (51,7%)	8 (24,2%)

*статистички значајна разлика; ^aχ²-тест; ^bt-тест за независне узорке



Графикон 17. Пол и карактеристике влакана у туморском ткиву

5.2.8.1. Логистичка регресиона анализа

Логистичком регресионом анализом издвајани су предиктори разлике између испитаника различитог пола, посматрано у односу на клиничке и морфолошке карактеристике сквамозелуларног карцинома коже, као и у имунохистохемијском и хистохемијском хистопатолошком налазу.

Први део логистичке регресионе анализе јесте униваријантна логистичка регресија којом се испитује могућа разлика између испитаника различитог пола, у сваком од посматраних фактора понаособ. Фактори који су се униваријантном анализом показали као значајни улазили су у мултиваријантни регресиони модел, где је испитиван фактор пола као фактор ризика за испољавање болести у одређеном морфолошком и патохистолошком облику. Статистички значајна ($p \leq 0,05$) разлика у

факторима добијена униваријантном анализом објашњава разлику у том фактору између полова, али у присуству свих осталих фактора. Мултиваријантном (вишеструком) логистичком регресионом анализом издвајају се фактори који су били под независним утицајем чињенице да су испитаници различитог пола.

Униваријантном и мултиваријантном регресионом анализом израчунава се и релативни ризик који има највиши значај као „мера повезаности могућег узрока и очекиване последице“ (exp (B) и он нам показује колико пута су испитаници мушког, односно женског пола са одређеним фактором ризика односно већом вероватноћом за одређеним имунохистохемијским и хистохемијским карактеристикама тумора.

Униваријантном регресионом анализом ниједан од посматраних параметара није се издвојио као статистички значајан, (табела 13).

Табела 13. Униваријантна логистичка регресиона анализа посматраних фактора и пол испитаника

Посматрани фактори	Пол испитаника	
	ExpB (95% CI ExpB)	Значајност
Старост	1,004 (0,957-1,053)	p=0,869
Фотоекспонираност	2,619 (0,879-7,807)	p=0,084
Градус тумора	1,121 (0,600-2,093)	p=0,720
Ki67	1,008 (0,372-2,736)	p=0,987
LEPR	0,671 (0,271-1,661)	p=0,388
LEPR-контрола	0,833 (0,278-2,499)	p=0,745
CD34	1,158 (0,426-3,151)	p=0,773
p53	0,829 (0,338-2,031)	p=0,681
%Еластичних влакана у перитуморском ткиву	1,033 (0,940-1,136)	p=0,500
Карактеристика влакана у перитуморском ткиву	1,634 (0,795-3,360)	p=0,182
%Еластичних влакана у не туморском ткиву	1,135 (0,723-1,783)	p=0,582
Карактеристика влакана у не туморском ткиву	0,611 (0,345-1,082)	p=0,091

*статистички значајно

5.2.9. Старост испитаника и клиничка слика, имунохистохемијске и хистохемијске карактеристике тумора

Није уочена статистички значајна ($p \geq 0,05$) разлика у старости испитаника различитог пола, (табела 14).

Статистички значајна ($p \geq 0,05$) разлика у старости испитаника није уочена посматрано у односу на локализацију тумора, односно између испитаника са тумором на фотоекспонираној и нефотоекспонираној регији, (табела 14). Између испитаника са различитим градусом тумора, није уочена статистички значајна ($p \geq 0,05$) разлика у старости, (табела 14).

Табела 14. Опште карактеристике испитаника, клиничка слика болести и старост испитаника

Посматране карактеристике		Старост ($\bar{X} \pm SD$ (Med; min-max))	Значајност
Опште карактеристике испитаника			
Пол испитаника	Мушки	73,38 \pm 10,85 (76; 41-89)	p=0,761
	Женски	73,82 \pm 10,42 (77; 52-88)	
Карактеристике тумора			
Фотоекспонираност	Фотоекспонирана регија	74,65 \pm 9,14 (77; 47-88)	p=0,591
	Нефотекспонирана регија	71,73 \pm 12,71 (76; 41-89)	
Градус тумора	Добро диферентован	74,05 \pm 10,26 (77; 47-88)	p=0,237
	Средње диферентован	71,68 \pm 11,19 (72,5; 41-89)	
	Лоше диферентован	75,44 \pm 10,25 (78,5; 54-87)	

*статистички значајна разлика; ^aMann Whitney тест; ^bKruskal Wallis-ов тест

Између испитаника са различитим степеном експресије Ki67 није уочена статистички значајна ($p \geq 0,05$) разлика у старости, (табела 15). Статистички значајна ($p \geq 0,05$) разлика у старости испитаника није уочена посматрано у односу на број ћелија позитивних на лептин, нађених како у узорцима туморског ткива, тако и у узорцима не туморског ткива, (табела 15). Старост испитаника, са различитом експресијом CD34 и p53, у узорцима туморског ткива, није се статистички значајно разликовала, (табела 15).

Карактеристике еластичних влакана се нису значајно ($p \geq 0,05$) разликовале међу испитаницима различите старости у узорцима перитуморског и нетуморског ткива. (табела 15). Корелација између процента еластичних влакана и старости испитаника, није била статистички значајна ($p \geq 0,05$) ни у случају процента еластичних влакана у перитуморском ткиву, ни у случају процента еластичних влакана у не туморском ткиву, (табела 15).

Табела 15. Имунохистохемијски и хистохемијски налази у узорцима туморског ткива узетих код испитаника различите старости

Посматране карактеристике		Старост ($\bar{X} \pm SD$ (Med; min-max))	Значајност
Имунохистохемијска анализа			
Ki 67	Низак индекс експресије	74,69 \pm 10,16 (77; 47-89)	p=0,394
	Висок индекс експресије	72,47 \pm 10,98 (75,5; 41-87)	
LEPR-туморско ткиво	Без експресије или експресија у трагу	73,00 \pm 7,07 (73; 68-78)	p=0,915
	Умерена експресија	72,93 \pm 12,42 (77; 41-89)	
	Изражена експресија	74,33 \pm 8,75 (76,5; 54-87)	
LEPR-не туморско ткиво	Без експресије или експресија у трагу	73,73 \pm 10,71 (76,5; 41-89)	p=0,938
	Умерена експресија	73,33 \pm 10,40 (77,55; 52-87)	
CD34	Низак индекс експресије	72,58 \pm 11,09 (75; 41-88)	p=0,389
	Висок индекс експресије	74,79 \pm 9,93 (77; 52-89)	
p53	Нема експресије	76,5 \pm 3,54 (76,5; 74-79)	p=0,576
	Низак индекс експресије	71,93 \pm 11,45 (76,5; 41-89)	
	Висок индекс експресије	75,10 \pm 9,80 (77; 47-88)	
Хистохемијска анализа			
%Еластичних влакана у перитуморском ткиву		$\rho=0,164$	p=0,203
Карактеристика влакана у перитуморском ткиву	Испрекидана, задебљана	72,71 \pm 9,87 (73; 47-88)	p=0,523
	Ондулирана у конгломератима	75,00 \pm 10,19 (77; 52-89)	
	Истањена исправљена	63,69 \pm 12,81 (76,5; 41-86)	
%Еластичних влакана у не туморском ткиву		$\rho=-0,195$	p=0,129
Карактеристика влакана у не туморском ткиву	Испрекидана, задебљана	71,78 \pm 11,44 (72; 52-88)	p=0,494
	Истањена исправљена	74,70 \pm 10,11 (77; 47-88)	
	Нормална	72,91 \pm 11,04 (77; 41-89)	

*статистички значајна разлика; ^aMann Whitney тест; ^bKruskal Wallis-ов тест; Spearman-ов коефицијент корелације

5.2.9.1. Линеарна регресиона анализа

Регресиона анализа коришћене је за испитивање повезаности старости испитаника са клиничком сликом болести, хистохемијским и имунохистохемијским налазом у узорцима туморског ткива.

У овом регресионом моделу као зависна варијабла посматрана је старост испитаника. Овом анализом хтели смо да издвојимо независне факторе, односно факторе предикторе међу независним варијаблама, које су биле у вези са старошћу испитаника.

Вишеструка линеарна регресија претпоставља линеарну везу између посматране зависне варијабле и предикторских или експланаторних варијабли које објашњавају варијабилитет зависне односно исходишне варијабле. Униваријантном линеарном регресијом испитиван је утицај сваког фактора понаособ на зависну варијаблу, односно повезаност старости испитаника са осталим посматраним факторима везано за клиничку слику болести, имунохистохемијским и хистохемијским карактеристикама туморског ткива.

Мултиваријантном регресионом анализом се обрађују сви фактори од значаја, добијени у униваријантном моделу, као што је повезаност старости испитаника и појединих независних фактора, али у међусобном садејству, односно уз присуство свих осталих присутних фактора. Независни фактори који су у директној вези са зависном варијаблом, старошћу испитаника, представља предиктор разлике између испитаника различите старости, што објашњава мултиваријантна (вишеструка) анализа. Униваријантном регресионом анализом, статистички значајна повезаност између старости испитаника, и осталих посматраних варијабли није нађена (табела 16).

Табела 16. Униваријантна регресиона анализа повезаности посматраних фактора и старости испитаника

Посматрани фактори ризика	Униваријантна линеарна регресиона анализа	
	#В (95%CI)	Значајност
Пол	0,439 (-4,968-5,846)	p=0,872
Фотоекспонираност	-2,923 (-8,512-2,667)	p=0,300
Градус тумора	0,590 (-2,777-3,957)	p=0,727
Ki67	-2,221 (-7,590-3,149)	p=0,411
LEPR	1,180 (-3,640-6,000)	p=0,626
LEPR-контрола	-0,394 (-6,338-5,550)	p=0,895
CD34	2,217 (-3,161-7,595)	p=0,413
p53	2,007 (-2,795-6,809)	p=0,407
%Еластичних влакана у перитуморском ткиву	0,321 (-0,177-0,819)	p=0,203
Карактеристика влакана у перитуморском ткиву	-0,078 (-3,853-3,696)	p=0,967
%Еластичних влакана у не туморском ткиву	-1,437 (-3,840-0,966)	p=0,236
Карактеристика влакана у не туморском ткиву	0,289 (-2,486-3,064))	p=0,836

*статистички значајан; #Нестандардизовани коефицијент В

5.2.10. Локализација тумора и клиничка слика, имунохистохемијске и хистохемијске карактеристике тумора

Између испитаника са различитом локализацијом тумора није уочена статистички значајна ($p \geq 0,05$) разлика у старости испитаника, полу испитаника, као ни у градусу тумора, (табела 17).

Експресија Ki67 се није статистички значајно ($p \geq 0,05$) разликовала у туморима различите локализације, односно није било разлике између тумора на фотоекспонираној и нефотоекспонираној регији, (табела 18). Статистички значајна разлика ($p \leq 0,05$) између тумора на фотоекспонираној регији и нефотоекспонираној регији, није уочена ни у експресији лептинских рецептора, како у туморском ткиву тако и у не туморском ткиву, (табела 18). Ниво експресије туморског маркера CD34 није се статистички значајно ($p \geq 0,05$) разликовао посматрано у односу на локализацију тумора.

Статистички значајна ($p \leq 0,05$) разлика уочена је у нивоу експресије p53 између тумора на фотоекспонираној и фотонеекспонираној регији, (табела 18). Тумори на фотоекспонираној регији имали су статистички значајно већу експресију овог туморског маркера у узорцима узетог туморског ткива. У две трећине узетог туморског ткива на фотоекспонираној регији, ниво експресије p53 описан је као висок, 30% тумора са овом локализацијом имао је низак индекс експресије и у само 2,5% случајева није било експресије овог туморског маркера, (графикон 18). У туморима са локализацијом на нефотоекспонираној регији, у највећем броју случајева 81,8% забележен је низак ниво експресије овог туморског маркера, у 13,6% случајева забележен је висок индекс експресије док код 4,5% тумора није било експресије p53, (графикон 18).

Није уочена статистички значајна ($p \geq 0,05$) разлика у проценту заступљености еластичних влакана у перитуморском ткиву, између тумора различите локализације: на фотоекспонираној и нефотоекспонираној регији, (табела 18). Статистички значајна разлика ($p \geq 0,05$), између тумора на различитим локализацијама није уочена ни у карактеристикама еластичних влакана, (табела 18).

Статистички значајна ($p \leq 0,05$) разлика уочена је у проценту еластичних влакана у не туморском ткиву, између случајева различите локализације, (табела 18). Код узорака на фотоекспонираним регијама проценат еластичних влакана у не туморском ткиву био је статистички значајно мањи, графикон 19.

Није уочена статистички значајна ($p \geq 0,05$) разлика у карактеристикама еластичних влакана, између узорака не туморског ткива, код тумора са различитом локализацијом, (табела 18).

Табела 17. Опште карактеристике испитаника и клиничка слика туморске болести у односу на локализацију тумора

Посматране карактеристике n (%)/($\bar{X} \pm SD$ (Med; min-max))	Локализација		Значајност
	Фотоекспонирана регија	Нефотоекспонирана регија	
Опште карактеристике испитаника			
Старост испитаника	74,65 \pm 9,14 (77; 47-88)	71,73 \pm 12,71 (76; 41-89)	^b p=0,591
Пол	Мушкарци	22 (55,0%)	^a p=0,080
	Жена	18 (45,0%)	
Клиничка слика			
Градус тумора	Добро диферентова ан	15 (37,5%)	7 (31,8%) ^a p=0,641

Средње диферентова н	15 (37,5%)	7 (31,8%)
Лоше диферентова н	10 (25,0%)	8 (36,4%)

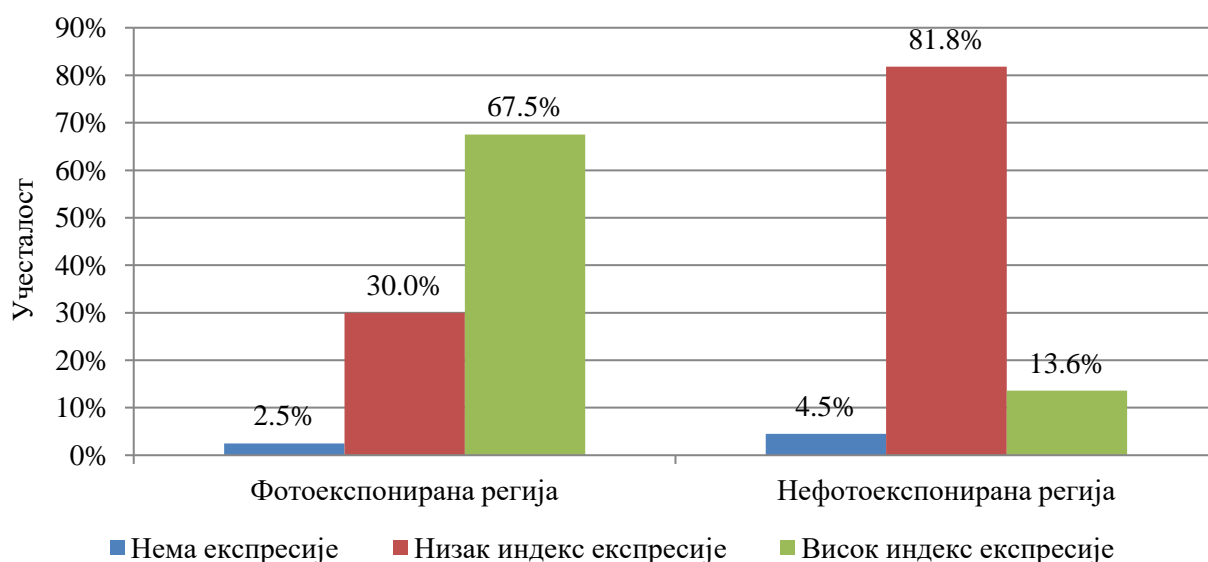
*статистички значајна разлика; ^aχ²-тест; ^bMann Whitney тест за независне узорке

Табела 18. Имунохистохемијски и хистохемијски налази у узорцима туморског ткива узетих код испитаника са различитом локализацијом тумора

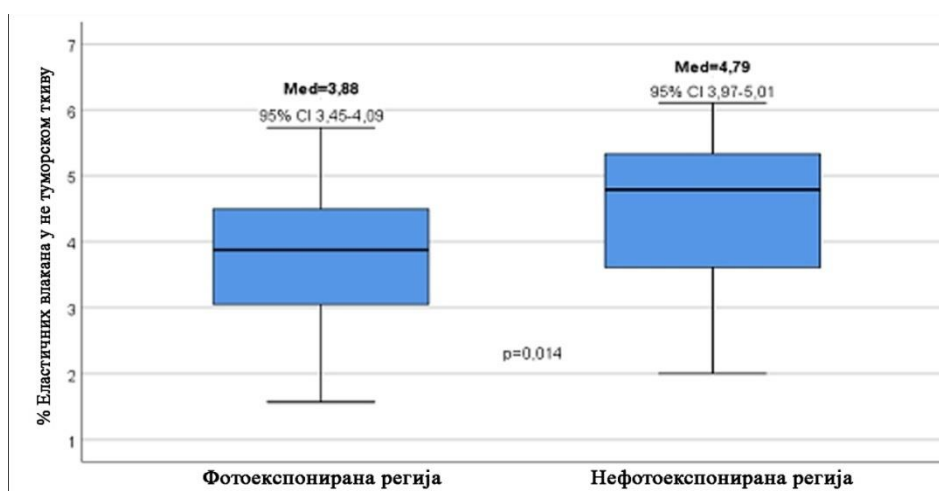
Посматране карактеристике n (%)/(X±SD (Med; min-max))	Локализација		Значајнос т	
	Фотоекспонир ана регија	Нефотоекспон ирана регија		
Имунохистохемијски параметри				
Ki67	Низак индекс експресије	18 (51,7%)	14 (63,6%)	^a p=0,160
	Висок индекс експресије	22 (48,3%)	8 (36,4%)	
LEPR	Без експресије/ експресија у трагу	2 (5,0%)	0 (0,0%)	^a p=0,566
	Умерена експресија	19 (47,5%)	11 (50,0%)	
	Изражена експресија	19 (47,5%)	11 (50,0%)	
LEPR- контро ла	Без експресије/ експресија у трагу	27 (67,5%)	17 (77,3%)	^a p=0,417
	Умерена експресија	13 (32,5%)	5 (22,7%)	
CD34	Низак индекс експресије	23 (57,5%)	10 (45,5%)	^a p=0,363
	Висок индекс експресије	17 (42,5%)	12 (54,5%)	
p53	Нема експресије	1 (2,5%)	1 (4,5%)	^a p=0,000*
	Низак индекс експресије	12 (30,0%)	18 (81,8%)	
	Висок индекс експресије	27 (67,5%)	3 (13,6%)	
Хистохемијски параметри				
%Еластичних влакана у перитуморском ткиву	12,31±5,85 (11,70; 3,58- 28,83)	12,09±4,56 (11,68; 5,24-21,24)	^b p=0,880	
Карактерист ика влакана	Испрекидана, задебљана	12 (30,0%)	9 (40,9%)	^a p=0,475
	Ондулирана у конгломерат има	21 (52,5%)	8 (36,4%)	
	Истањена исправљена	7 (17,5%)	5 (22,7%)	
%Еластичних влакана у не туморском ткиву	3,77±1,01 (3,88; 1,57-5,73)	4,49±1,18 (4,79; 2,0-6,11)	^b p=0,014*	

Карактеристика влакана у не туморском ткиву	Испрекидана, задебљана	8 (20,0%)	1 (4,5%)	^a p=0,063
	Истањена исправљена	21 (52,5%)	9 (40,9%)	
	Нормална	11 (27,5%)	12 (54,5%)	

*статистички значајна разлика; ^aχ²-тест; ^bt-тест за независне узорке



Графикон 18. Локализација тумора и експресија p53



Графикон 19. Локализација тумора и проценат еластичних влакана у не туморском ткиву

5.2.10.1. Логистичка регресиона анализа

Логистичком регресионом анализом издвајани су предиктори разлике између испитаника са сквамозелуларним карциномом коже, на различитим локализацијама, посматрано у односу на опште карактеристике испитаника, клиничке и морфолошке карактеристике тумора, као и у имунохистохемијском и хистохемијском

хистопатолошком налазу. Униваријантном регресионом анализом издвојили су се као статистички значајни ($p \leq 0,05$) фактори разлике између тумора различите локализације: ниво експресије p53, проценат еластичних влакана и карактеристике еластичних влакана у не туморском ткиву, (табела 19).

У мултиваријантни модел ушли су сви фактори који су се у униваријантној логистичкој регресији издвојили као статистички значајни. У мултиваријантном моделу као статистички значајан ($p \leq 0,05$) издвојио се само ниво експресије p53, (табела 20). Наиме код тумора на фотоекспонираној регији тела ниво експресије p53 био је већи.

Табела 19. Предиктори разлике по униваријантном регресионом моделу у односу на локализацију тумора

Посматрани фактори	Локализација тумора	
	ExpB (95%CI ExpB)	Значајност
Старост	0,974 (0,927-1,023)	p=0,298
Пол	2,619 (0,879-7,807)	p=0,084
Градус тумора	1,306 (0,679-2,510)	p=0,424
Ki67	0,468 (0,161-1,362)	p=0,163
LEPR	1,275 (0,497-3,270)	p=0,614
LEPR-контрола	0,611 (0,185-2,021)	p=0,420
CD34	1,624 (0,570-4,628)	p=0,365
p53	0,121 (0,036-0,411)	p=0,001*
%Еластичних влакана у перитуморском ткиву	0,992 (0,900-1,094)	p=0,877
Карактеристика влакана	0,894 (0,431-1,857)	p=0,765
%Еластичних влакана у не туморском ткиву	1,912 (1,114-3,282)	p=0,019*
Карактеристика влакана у не туморском ткиву	2,178 (1,054-4,502)	p=0,036*

*статистички значајно

Табела 20. Предиктори разлике по мултиваријантном логистичком регресионом моделу у односу на локализацију тумора

Посматрани фактори	Локализација тумора	
	ExpB (95%CI ExpB)	Значајност
p53	0,157 (0,044-0,564)	p=0,005*
%Еластичних влакана не туморском ткиву	1,734 (0,976-3,080)	p=0,060
Карактеристика влакана у не туморском ткиву	1,405 (0,670-2,950)	p=0,368

*статистички значајно

5.2.11. Хистолошки градус тумора и клиничка слика, имунохистохемијске и хистохемијске карактеристике тумора

У групи испитаника са различитим градусом сквамозелуларног карцинома коже није било статистички значајне ($p \geq 0,05$) разлике у односу на пол, старост испитаника и локализацију тумора, (табела 21).

Ниво експресије Ki67, статистички значајно ($p \leq 0,05$) се разликовао посматрано у односу на градус тумора, (табела 22). Лоше диферентовани тумори имали су већу експресију Ki67. У узорцима добро диферентованих тумора, у 81,8% случајева забележен је низак индекс експресије Ki67, док је код лоше диферентованих тумора у већини случајева 94,4% забележен висок индекс експресије Ki67, (графикон 20).

Ниво експресије лептин рецептора, статистички значајно ($p \leq 0,05$) се разликовао посматрано у односу на градус тумора, (табела 22). И код овог хистохемијског маркера, пораст броја позитивних ћелија за лептин рецептор растао је смањењем степена диферентованости тумора. Наиме код добро диферентованих тумора највећи број узорака туморског ткива, имао је умерену експресију лептинских рецептора, код средње диферентованих тумора, заступљеност узорака са умереном и израженом експресијом рецептора за лептин била је приближно иста, док је код лоше диферентованих тумора, код 56,7% узорака нађена изражена експресија лептинских рецептора, (графикон 21).

Статистички значајна ($p \leq 0,05$) разлика у броју позитивних ћелија на лептин рецептор уочена је и у узорцима не туморског ткива, посматрано у односу на градус тумора, (табела 22). Пораст броја рецептора на лептин у туморском ткиву био је праћен бројем позитивних ћелија на лептин у не туморском ткиву, (графикон 22).

Посматрано у односу на градус тумора, статистички значајна ($p \leq 0,05$) разлика између узорака туморског ткива уочена је и у индексу експресије CD34, (табела 22). Код лоше диферентованих тумора у свим случајевима забележен је висок степен експресије CD34, код средње диферентованих тумора приближно исти број узорака имао је висок и низак индекс експресије CD34, док је код добро диферентованих тумора у 95,5% случајева забележен низак индекс експресије CD34, (графикон 23).

Између тумора различитог градуса није уочена статистички значајна ($p \geq 0,05$) разлика у експресије p53, (табела 22).

Статистички значајна ($p \leq 0,05$) разлика између тумора добре, средње и лоше диферентованости уочена је у проценту еластичних влакана, у узорцима туморског ткива, (табела 22). Тумори већег градуса имали су статистички значајно већи проценат еластичних влакана у перитуморском ткиву, (табела 22). Међугрупним поређењем статистички значајна ($p \leq 0,05$) разлика уочена је између лоше и добро диферентованих тумора, док између средње диферентованих тумора и добро диферентованих тумора, као и између лоше диферентованих и средње диферентованих тумора није уочена статистички значајна ($p \geq 0,05$) разлика у проценту еластичних влакана, (графикон 24). Посматрано у односу на градус тумора статистички значајна ($p \geq 0,05$) разлика није уочена ни у изгледу еластичних влакана у перитуморском ткиву.

Процент заступљености еластичних влакана у не туморском ткиву, као и изглед еластичних влакана у не туморском ткиву, нису се статистички значајно ($p \geq 0,05$) разликовали посматрано у односу на градус тумора, (табела 22).

Табела 21. Опште карактеристике испитаника, клиничка слика болести и градус тумора

Посматране карактеристике n (%)/(X \pm SD (Med; min-max))		Градус тумора			Значајност
		Добро диферентован	Средње диферентован	Лоше диферентован	
Опште карактеристике испитаника					
Пол	Мушкарци	10 (45,5%)	12 (54,5%)	7 (38,9%)	^b p=0,607
	Жене	12 (54,5%)	10 (45,5%)	11 (61,1%)	
Старост		74,05 \pm 10,2 6 (77; 47-88)	71,68 \pm 11,19 (72,5; 41-89)	75,44 \pm 10,25 (78,5; 54-87)	^a p=0,237
Карактеристике тумора					
Локализација тумора	Фотоекспонирана регија	15 (68,2%)	15 (68,2%)	10 (55,6%)	^b p=0,641
	Не фотоекспонирана регија	7 (31,8%)	7 (31,8%)	8 (44,4%)	

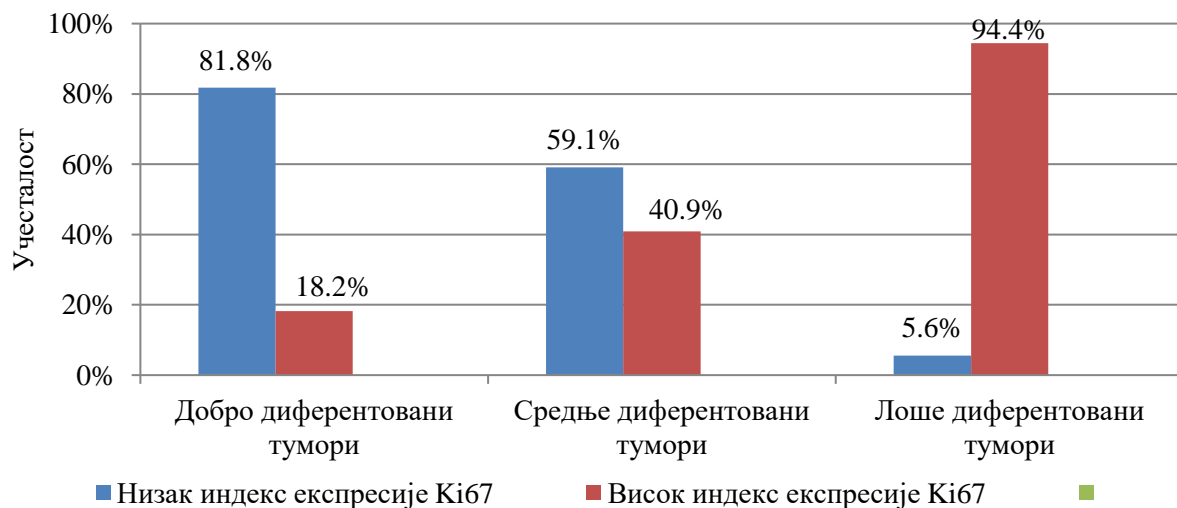
*статистички значајна разлика; ^aMann Whitney тест; ^b χ^2 -тест

Табела 22. Имунохистохемијски и хистохемијски налази у узорцима туморског ткива узетих код тумора различитог градуса

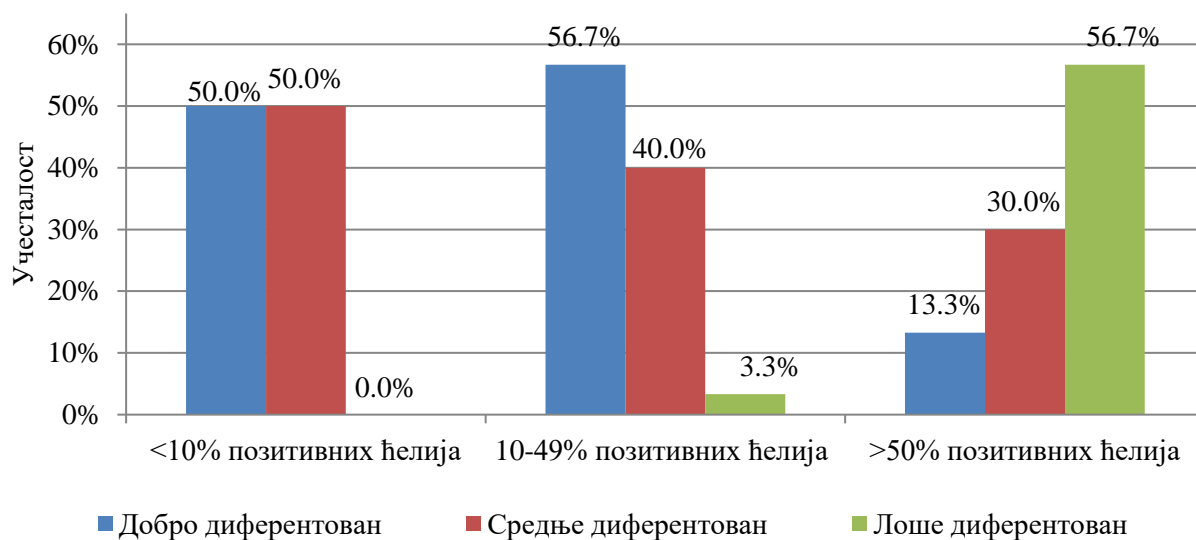
Посматране карактеристике n (%)/(X \pm SD (Med; min-max))		Градус тумора			Значајност
		Добро диферентован	Средње диферентован	Лоше диферентован	
Имунохистохемијски параметри					
Ki67	Низак индекс експресије	18 (81,8%)	13 (59,1%)	1 (5,6%)	^a p=0,000 *
	Висок индекс експресије	4 (18,2%)	9 (40,9%)	17 (94,4%)	
LEPR	Без експресије или експресија у трагу	1 (4,5%)	1 (4,5%)	0 (0,0%)	^a p=0,000 *
	Умерена експресија	17 (77,3%)	12 (54,5%)	1 (5,6%)	
	Изражена експресија	4 (18,2%)	9 (40,9%)	17 (94,4%)	
LEPR-kontrola	Без експресије или експресија у трагу	19 (86,4%)	17 (77,3%)	8 (44,4%)	^a p=0,011 *
	Умерена експресија	3 (13,6%)	5 (22,7%)	10 (55,6%)	
CD34	Низак индекс експресије	21 (95,5%)	12 (54,5%)	0 (0%)	^a p=0,000 *
	Висок индекс експресије	1 (4,5%)	10 (45,5%)	18 (100%)	
p53	Нема експресије	2 (9,1%)	0 (0%)	0 (0%)	^a p=0,383

	Низак индекс експресије	9 (40,9%)	11 (50,0%)	8 (44,4%)	
	Висок индекс експресије	11 (50,0%)	11 (50,0%)	10 (55,6%)	
Хистохемијски параметри					
	%Еластичних влакана у перитуморском ткиву	10,29±4,33 (10,17; 3,58-18,23)	12,18±5,58 (11,6; 5,20-28,83)	14,66±5,61 (13,3; 5,2-28,83)	^b p=0,036 *
Карактеристика влакана	Испрекидана, задебљала	5 (22,7%)	7 (31,8%)	9 (50,0%)	
	Ондулирана у конгломератима	10 (45,5%)	11 (50,0%)	8 (44,4%)	^a p=0,211
	Истањена исправљена	7 (31,8%)	4 (18,2%)	1 (5,6%)	
	%Еластичних влакана у не туморском ткиву	4,16±1,16 (4,09; 2,15-6,11)	3,91±1,04 (3,94; 2,0-5,62)	4,00±1,21 (4,37; 1,57-5,73)	^b p=0,589
Карактеристика влакана у не туморском ткиву	Испрекидана, задебљана	1 (4,5%)	6 (27,3%)	2 (11,1%)	
	Истањена исправљена	13 (59,1%)	6 (27,3%)	11 (61,1%)	^a p=0,088
	Нормалних карактеристика	8 (36,4%)	10 (45,5%)	5 (27,8%)	

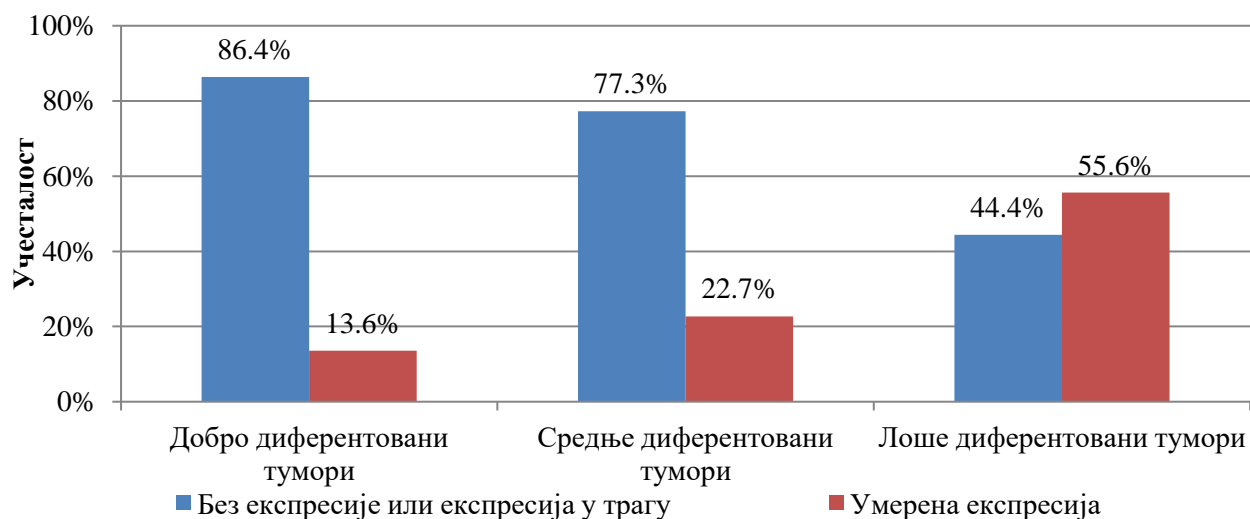
*статистички значајна разлика; ^aχ²-тест; ^bЈеднофакторска анализа варијансе



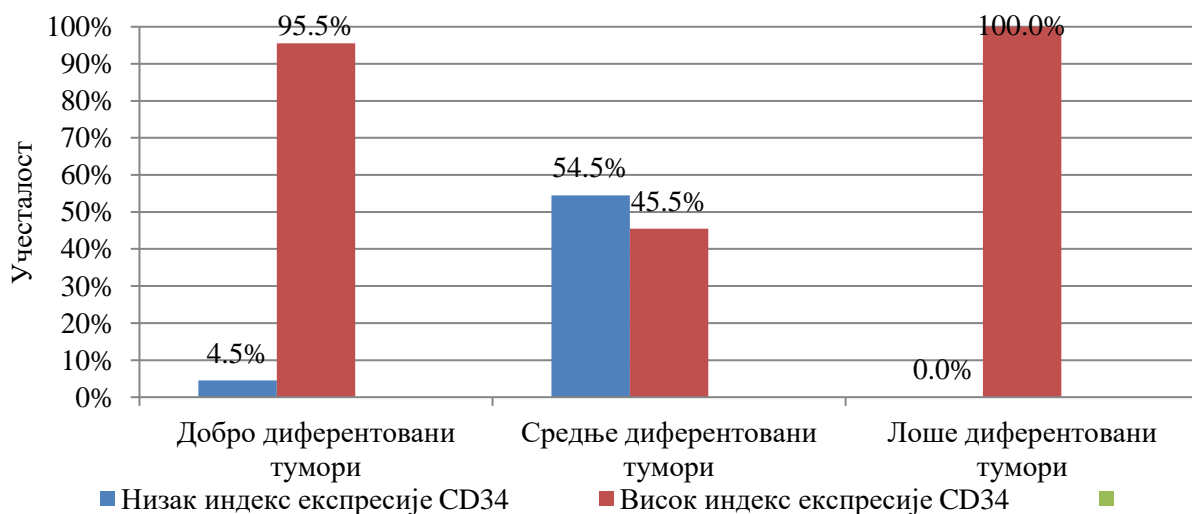
Графикон 20. Градус тумора и експресија Ки67



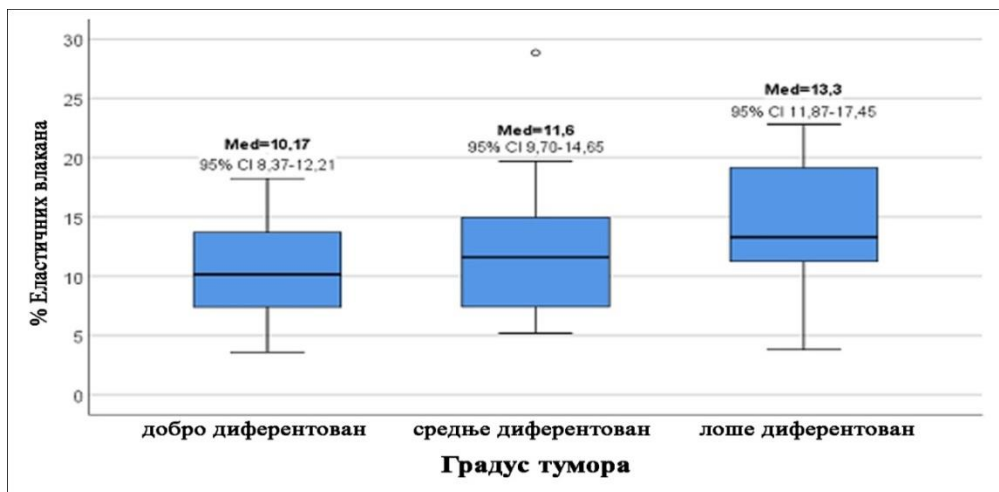
Графикон 21. Градус тумора и експресија рецептора за лептин



Графикон 22. Градус тумора и број позитивних рецептора за лептин у здравом ткиву око тумора



Графикон 23. Градус тумора и експресија CD34



Графикон 24. Градус тумора и проценат еластичних влакана

5.2.11.1. Ординална регресиона анализа

Ординалном регресионом анализом одређивани су предиктори разлике између тумора различитих градуса у односу на варијабле везано за опште карактеристике испитаника, симптоме болести, хистохемијске и имунохистохемијске маркере.

Индекс експресије Ki67, број ћелија са лептинским рецепторима у туморском ткиву и не туморском ткиву, индекс експресије CD34, проценат еластичних влакана у перитуморском ткиву и карактеристике влакана у перитуморском ткиву издвојени у униваријантном регресионом моделу, ушли су у мултиваријантни модел, (табела 23).

У мултиваријантном моделу као статистички значајни ($p \leq 0,05$) издвојили су се број позитивних ћелија на лептин у туморском ткиву и индекс експресије CD34. Ова два параметра су предиктори разлике између тумора различитог градуса.

Добијени резултати показују да код тумора већег градуса увек ће бити већи број позитивних ћелија на лептин као и виши индекс експресије CD34, (табела 24). Код добро диферентованих тумора највећа је вероватноћа да ће бити умерена експресија лептинских рецептора, код средње диферентованих можемо очекивати подједнако заступљне узорке са умереном и израженом експресијом рецептора за лептин, док ће код лоше диферентованих тумора преобладавати бити узорци са израженом експресијом лептинских рецептора. Исто је и код индекса експресије где је вероватноћа високог индекса експресије највећа код лоше диферентованих тумора а ниског код добро диферентованих тумора.

Табела 23. Униваријантна ординална регресиона анализа посматраних фактора и градус тумора

Посматрани фактори	Градус тумора	
	Estimate (95%CI)	Значајност
Пол	0,155 (-0,764-1,074)	p=0,741
Старост	0,007 (-0,037-0,051)	p=0,753
Фотоекспонираност	0,391 (-1,352-0,589)	p=0,425
Ki67	2,683 (1,502-3,864)	p=0,000*
LEPR	2,302 (1,222-3,381)	p=0,000*
LEPR-контрола	1,592 (0,499-2,685)	p=0,004*
CD34	4,631 (2,508-6,754)	p=0,000*
p53	0,106 (-0,715-0,926)	p=0,800

%Еластичних влакана у перитуморском ткиву	0,117 (0,024-0,210)	p=0,014*
Карактеристика влакана у перитуморском ткиву	-0,821 (-1,481-(-0,122))	p=0,021*
%Еластичних влакана у не туморском ткиву	-0,109 (-0,523-0,304)	p=0,605
Карактеристика влакана у не туморском ткиву	-0,109 (-0,523-0,304)	p=0,615

*статистички значајно

Табела 24. предиктори разлике издвојени у мултиваријантном ординалном регресионом моделу и градус тумора

Посматрани фактори	Пол испитаника	
	Estimate (95%CI)	Значајност
Ki67	1,163 (-0,261-2,587)	p=0,109
LEPR	1,530 (0,192-2,869)	p=0,025*
LEPR-контрола	0,409 (-1,062-1,880)	p=0,586
CD34	4,463 (2,025-6,901)	p=0,000*
%Еластичних влакана у перитуморском ткиву	0,139 (-0,002-0,281)	p=0,054
Карактеристика влакана	0,069 (-0,911-1,048)	p=0,891

*статистички значајно

5.2.12. Корелациона матрица посматраних параметара

Уочена је статистички значајна ($p \leq 0,05$) корелација између експресије рецептора за лептин у туморском ткиву и експресије Ki67. У туморима са већим бројем рецептора за лептин уочена је статистички значајно већа експресија Ki67, (табела 25).

Статистички значајна ($p \leq 0,05$) повезаност уочена је и између експресије лептинских рецептора и CD34. Већа експресија CD34 у туморском ткиву праћена је већим бројем лептинских рецептора на туморским ћелијама. Анализом добијених коефицијената корелације, између експресије Ki67 и LEPR као и CD34 и LEPR, запажамо веће апсолутне вредности коефицијента корелације између CD34 и LEPR, што можемо тумачити као јачу повезаност између броја лептинских рецептора и експресије CD34, него између броја лептинских рецептора и експресије Ki67, (табела 25).

Између броја лептинских рецептора и експресије p53 није уочена статистички значајна ($p \geq 0,05$) повезаност, као ни између броја лептинских рецептора у туморском ткиву и процента еластичних влакана у перитуморском ткиву, (табела 25).

Уочена је статистички значајна ($p \leq 0,05$) повезаност између експресије Ki67 и CD34. Већа експресија Ki67, праћена је већом експресијом CD34. Анализом повезаности LEPR и Ki67 са CD34, запажамо веће вредности коефицијента корелације а самим тим и јачу везу између Ki67 и CD34 него између LEPR и CD34, (табела 25). Није уочена статистички значајна повезаност између експресије Ki67 и p53, као ни између CD34 и p53 у туморском ткиву, ни p53 и процента еластичних влакана у перитуморском ткиву. На основу напред наведеног можемо уочити одсуство статистички значајне повезаности p53 са осталим хистохемијским параметрима, (табела 25).

Статистички значајна ($p \geq 0,05$) корелација није уочена ни између процента еластичних влакана у перитуморском ткиву и експресије CD34 у туморском ткиву, (табела 25).

Табела 25. Корелациона матрица посматраних параметара

	Посматрани параметри									
	Године	Пол	Ф. Е.	Градус	ObR	Ki67	CD34	p53	%E. B	K.E.B.
Године	$\rho=1,000$ /	$\rho=0,039$ $p=0,764$	$\rho=-0,069$ $p=0,595$	$\rho=0,065$ $p=0,618$	$\rho=0,034$ $p=0,792$	$\rho=-0,109$ $p=0,398$	$\rho=0,110$ $p=0,393$	$\rho=0,116$ $p=0,368$	$\rho=0,189$ $p=0,141$	$\rho=0,060$ $p=0,643$
Пол	$\rho=0,039$ $p=0,764$	$\rho=1,000$ /	$\rho=0,222$ $p=0,082$	$\rho=0,042$ $p=0,745$	$\rho=-0,148$ $p=0,251$	$\rho=0,002$ $p=0,987$	$\rho=0,037$ $p=0,778$	$\rho=-0,058$ $p=0,657$	$\rho=0,100$ $p=0,438$	$\rho=0,189$ $p=0,142$
Ф. Е.	$\rho=-0,069$ $p=0,595$	$\rho=0,222$ $p=0,082$	$\rho=1,000$ /	$\rho=0,100$ $p=0,439$	$\rho=0,047$ $p=0,716$	$\rho=-0,178$ $p=0,165$	$\rho=0,116$ $p=0,371$	$\rho=0,501$ $p=0,001^*$	$\rho=0,002$ $p=0,988$	$\rho=-0,048$ $p=0,711$
Градус	$\rho=0,065$ $p=0,618$	$\rho=0,042$ $p=0,745$	$\rho=0,100$ $p=0,439$	$\rho=1,000$ /	$\rho=0,587$ $p=0,000^*$	$\rho=0,598$ $p=0,000^*$	$\rho=0,760$ $p=0,000^*$	$\rho=-0,001$ $p=0,993$	$\rho=0,300$ $p=0,018^*$	$\rho=-0,293$ $p=0,021^*$
ObR	$\rho=0,034$ $p=0,792$	$\rho=-0,148$ $p=0,251$	$\rho=0,047$ $p=0,716$	$\rho=0,587$ $p=0,000^*$	$\rho=1,000$ /	$\rho=0,336$ $p=0,008^*$	$\rho=0,427$ $p=0,001^*$	$\rho=-0,002$ $p=0,987$	$\rho=0,262$ $p=0,040^*$	$\rho=0,292$ $p=0,021^*$
Ki67	$\rho=-0,109$ $p=0,398$	$\rho=0,002$ $p=0,987$	$\rho=-0,178$ $p=0,165$	$\rho=0,598$ $p=0,000^*$	$\rho=0,336$ $p=0,008^*$	$\rho=1,000$ /	$\rho=0,580$ $p=0,000^*$	$\rho=0,026$ $p=0,840$	$\rho=0,262$ $p=0,040^*$	$\rho=0,211$ $p=0,100$
CD34	$\rho=0,110$ $p=0,393$	$\rho=0,037$ $p=0,778$	$\rho=0,116$ $p=0,371$	$\rho=0,760$ $p=0,000^*$	$\rho=0,427$ $p=0,001^*$	$\rho=0,580$ $p=0,000^*$	$\rho=1,000$ /	$\rho=-0,156$ $p=0,226$	$\rho=0,079$ $p=0,544$	$\rho=-0,260$ $p=0,041^*$
p53	$\rho=0,116$ $p=0,368$	$\rho=-0,058$ $p=0,657$	$\rho=-0,501$ $p=0,001^*$	$\rho=-0,001$ $p=0,993$	$\rho=-0,002$ $p=0,987$	$\rho=0,026$ $p=0,840$	$\rho=-0,156$ $p=0,226$	$\rho=1,000$ /	$\rho=0,069$ $p=0,595$	$\rho=-0,026$ $p=0,839$
%E. B.	$\rho=0,189$ $p=0,141$	$\rho=0,100$ $p=0,438$	$\rho=0,002$ $p=0,988$	$\rho=0,300$ $p=0,018^*$	$\rho=0,262$ $p=0,040^*$	$\rho=0,262$ $p=0,040^*$	$\rho=0,079$ $p=0,544$	$\rho=0,069$ $p=0,595$	$\rho=1,000$ /	$\rho=-0,348$ $p=0,006^*$
K.E.B.	$\rho=0,060$ $p=0,643$	$\rho=0,189$ $p=0,142$	$\rho=-0,048$ $p=0,711$	$\rho=-0,293$ $p=0,021^*$	$\rho=0,292$ $p=0,021^*$	$\rho=0,211$ $p=0,100$	$\rho=-0,260$ $p=0,041^*$	$\rho=-0,026$ $p=0,839$	$\rho=-0,348$ $p=0,006^*$	$\rho=1,000$ /

*статистички значајна разлика; Spearman-ов коефицијент корелације

Године – старост испитаника; Ф. Е. – фотоекспонираност регије; %E. B. – проценат еластичних влакана; K.E.B. – карактеристике еластичних влакана.

5.2.13. Дијагностичка валидност Ki67, CD34 и p53

Ваљаност сваког од посматраних тумор маркера представља његову способност да правилно класификује испитанике у групе са и без малигне промене на кожи. Валидност сваког посматраног параметра у дијагностиковању малигног потенцијала одређивана је уз помоћ ROC анализе и ROC криви, односно површином испод ROC криве која нам указује на значајност тог параметра у процени постојања малигнитета.

Испитивана је дијагностичка валидност Ki67, CD34 и p53 за одређене „cut off“ вредности. Добијене вредности за напред наведена три тумор маркера, приказане су на графикону 25.

Посматрана је „cut off“ вредност за Ki67 1150, за CD34 375 и p53 470. „Cut off“ вредности добијене су анализом вредности посматраних параметара у туморском ткиву и околном здравом ткиву. Вредности површине испод ROC криве, и значајност посматраних фактора дати су у табели 26. Сензитивност и специфичност, као и негативне и позитивне предиктивне вредности за дате „cut off“ вредности приказане су у табели 27.

Сензитивност у нашем случају представља вероватноћу малигне промене код испитаника са одређеним вредностима посматраног тумор маркера у узетим узорцима присутне промене на кожи. Она нам служи као показатељ могућности параметра да открије испитанике са малигном променом на кожи.

Специфичност теста овде представља вероватноћу не постојања малигне промене на кожи у групи испитаника без присутног фактора ризика према израчунатим „cut off“ вредностима. Иначе она је добра као показатељ могућности параметра да издвоји испитанике без малигне промене на кожи.

Позитивна и негативна предиктивна вредност показују нам учесталост испитаника са позитивним налазом посматраних параметра, који указују на постојање малигне промене на кожи, у групи са доказаним сквамозелуларним карциномом, односно вероватноћу негативног налаза (са вредностима посматраних параметра испод „cut off“ вредности) у групи здравих испитаника.

Добијени резултати показују да ова три посматрана тумор маркера имају приближно сличне дијагностичке перформансе у откривању сквамозелуларног карцинома коже. Вредности дијагностичких параметара, показују да су позитивни резултати (вредности изнад одређених „cut off“-ова) у високом проценту (више од 98%) у узорцима добијених биопсијом малигне промене на кожи, али и негативни резултати у не туморском ткиву, што ове тумор маркере чини особеним параметрима за ову врсту промена на кожи, (графикон 26). Дијагностичка тачност сва три параметра, за израчунате „cut off“ вредности била је већа од 99% за Ki67 и CD34, (графикон 27); док је за p53 износила је 97,6%, (графикон 28, 29).

Табела 26. Валидност посматраних параметара у процени постојања малигне промене на кожи

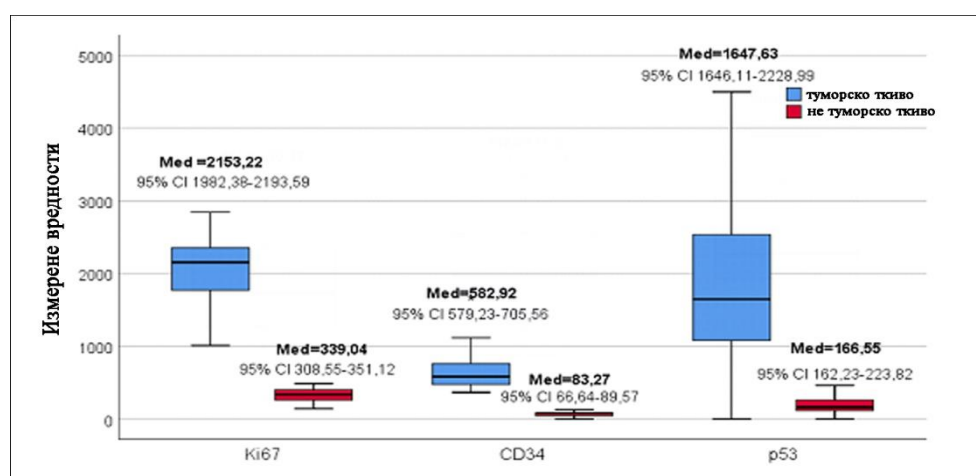
Тумор маркери	Cut off вредности	AUC	Значајност	Површина испод ROC криве (95% CI) (AUC)*
Ki67	1150	0,992	p=0,000*	0,974-1,000
CD34	375	0,992	p=0,000*	0,974-1,000
p53	470	0,976	p=0,000*	0,944-1,000

*AUC-Area under the Curve – Површина испод криве

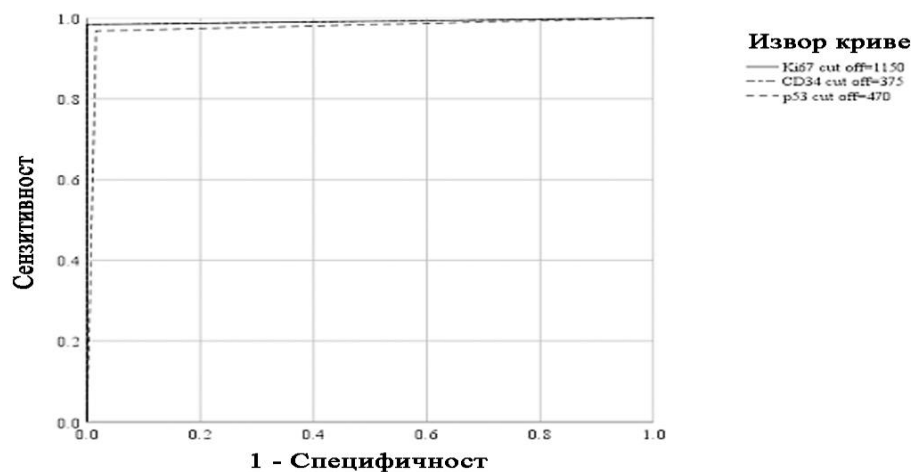
Табела 27. Валидност коришћења различитих cut off-ова у клиничкој процени појаве малигне промене на кожи

Тумор маркери	Cut off вредности	Сензитивност (95% CI)	Специфичност (95% CI)	PPV (95% CI)	NPV (95% CI)
Ki67	1150	0,984 (0,913-1,000)	1,000 (0,915-1,000)	1,000 (0,913-1,000)	0,984 (0,915-1,000)
CD34	375	0,984 (0,913-1,000)	1,000 (0,915-1,000)	1,000 (0,913-1,000)	0,984 (0,915-1,000)
p53	470	0,968 (0,888-0,996)	0,984 (0,913-1,000)	0,984 (0,912-1,000)	0,968 (0,890-0,996)

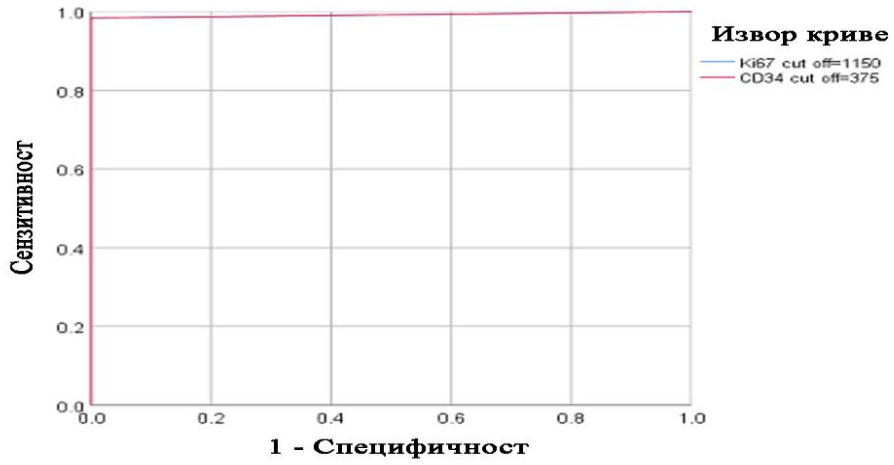
95% CI-95% интервал поверења; PPV-позитивна предиктивна вредност; NPV-негативна предиктивна вредност



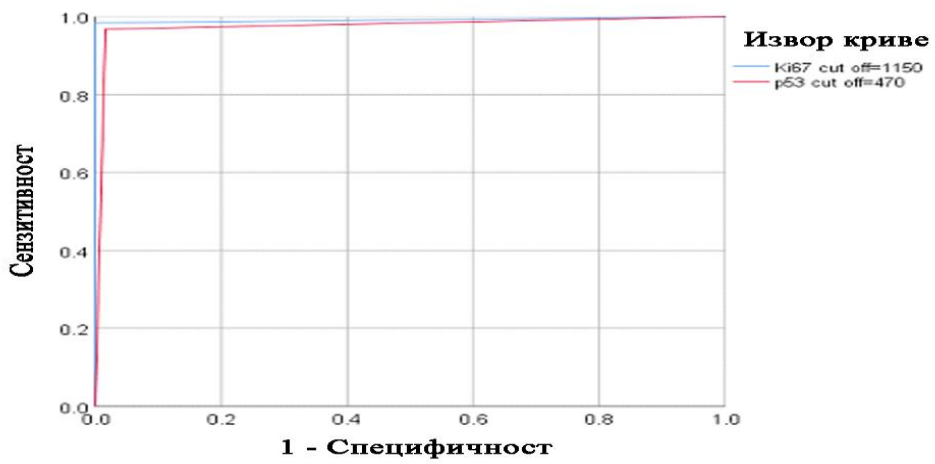
Графикон 25. Вредности Ki67, CD34 и p53 у ткиву тумора и не туморском ткиву



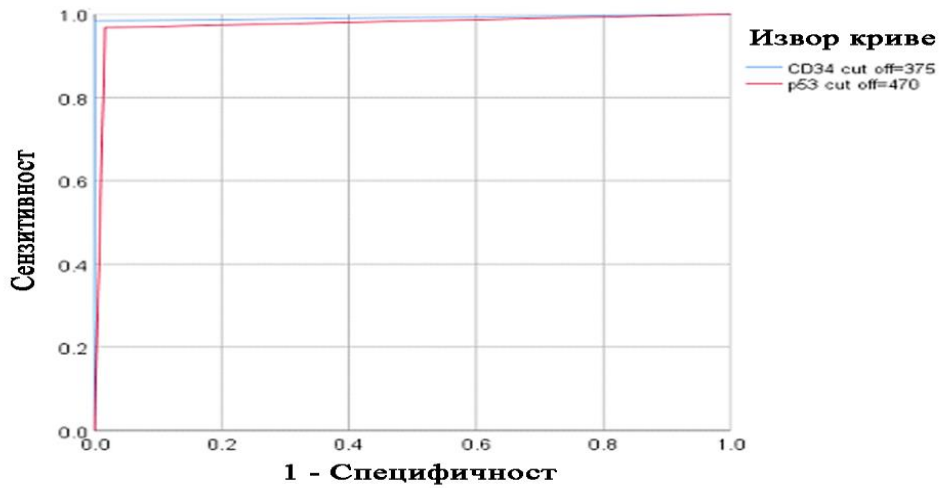
Графикон 26. ROC криве: Ki67, CD34 и p53



Графикон 27. ROC криве: Ki67 и CD34



Графикон 28. ROC криве: Ki67 и p53



Графикон 29. ROC криве: CD34 и p53

5.2.14. Логистичка регресиона анализа експресије рецептора за лептин

Логистичком регресионом анализом издвајани су предиктори разлике између испитаника са бројем лептинских рецептора мањим и већим од 50%. Сврха анализе је била издвајање параметара разлике код сквамoцелуларног карцинома коже са заступљеношћу лептинских рецептора мањим и већим од 50% посматрано у односу на клиничке и морфолошке карактеристике сквамoцелуларног карцинома коже, као и у експресији Ki67.

Униваријантном регресионом анализом статистички значајна повезаност уочена је само између броја лептинских рецептора и градуса тумора и експресије Ki67 и CD34. Ова три фактора: градус тумора и експресија Ki67 и CD34 ушли су у мултиваријантни регресиони модел где се као статистички значајан издвигио само градус тумора, (табела 28). Добијени резултати показују узрочно последичну везу, између броја лептинских рецептора мањих и већих од 50% и градуса тумора и то тако да су тумори са бројем лептинских рецептора преко 50% седам пута чешће лоше диферентовани тумори од тумора са мање од 50% лептинских рецептора, (табела 28). Овом анализом смо добили да је број ових рецептора предиктор малигног потенцијала тумора.

Табела 28. Логистичка регресиона анализа посматраних фактора и број лептинских рецептора

Посматрани фактори	Број лептинских рецептора мањи и већи од 50%			
	Униваријантна регресиона анализа		Мултиваријантна регресиона анализа	
	ExpВ (95%CI ExpВ)	Значајност	ExpВ (95%CI ExpВ)	Значајност
Старост	0,459 (0,166-1,268)	p=0,600	/	/
Пол	1,013 (0,965-1,063)	p=0,133	/	/
Фото - експонираност	1,105 (0,390-3,130)	p=0,851	/	/
Градус тумора	7,043 (2,748-18,049)	p=0,000*	7,205 (2,433-21,336)	p=0,000*
Ki67	4,400 (1,516-12,768)	p=0,006*	0,940 (0,221-3,993)	p=0,934
CD34	7,000 (2,288-21,412)	p=0,001*	0,934 (0,179-4,865)	p=0,936
p53	0,893 (0,366-2,178)	p=0,803	/	/

*статистички значајно

6. ДИСКУСИЈА

6. ДИСКУСИЈА

6.1. Клиничко-патолошке карактеристике сквамозелуларног карцинома коже

Тумори кератиноцитне хистогенезе представљају најбројнију групу тумора коже, што се доводи у везу са смањењеним озонским омотачем, ултравиолетним и јонизујућим зрачењем (1, 3). Око 20% кератиноцитних карцинома коже чини сквамозелуларни карцином који се налази на другом месту по учесталости свих малигних неоплазми коже код припадника беле расе, са процењеном годишњом учесталашћу већом од 700.000 новооткривених случајева (1, 90, 126, 127). Запажено је да је инциденца малигних тумора коже од 60-тих година 20. века у перманентном порасту у свету, а да се у зависности од географских фактора увећава за 3-8% годишње (1). У вези са тим забрињава податак да је, само код становника Београда од 1999 до 2011, годишњи тренд пораста инциденце оболелих од сквамозелуларног карцинома коже износио 9,33%. Инциденца се повећавала са старашћу пацијената код оба пола, посебно после 60. године живота (388). Овакав пораст инциденце се, не ретко, објашњава повећаним активностима на отвореном и самим тим повећаном излагању УВ зрачењу, променом стила одевања, продуженим животним веком, смањењем озонског омотача и чешћим превентивним прегледима (3, 270).

Сквамозелуларни карцином коже се најчешће јавља у људи старијег животног доба и са стопом инциденце око два пута већом код мушкараца него код жена (1, 133, 134). Добро познати фактори ризика за кератиноцитне туморе коже могу се класификовати као генотипски, фенотипски и еколошки (250). Испитивања која се односе на генетску базу ових карцинома су потврдила да смањење озонског омотача, УВ и јонизујуће зрачење имају значајан утицај на продукцију генских абнормалности које воде у неоплазију (149).

За разлику од рендгенског зрачења УВ зрачење има мању моћ пенетрације, па је њихово дејство ограничено на површину коже. Директан утицај УВ зрака на кожу се манифестује црвенилом, пигментацијом, старењем и карциногеним ефектима (115, 118, 119, 149).

Најчешћа промена на кожи настала под утицајем УВБ зрака је акутни соларни дерматитис. Тежина болести зависи од дужине експозиције, дебљине рожнатог слоја епидерма и од количине меланина у кожи. Еритем се обично јавља 4-6 сати након експозивције и обично нестаје после 72 сата. На захваћеном подручју кожа је едематозна, еритематозна и топла. У блажим случајевима еритем прелази уз љуштење или пигментацију, а у тежим настају буле а затим обилно љуштење. Еритем може бити праћен и општим симптомима као што су главобоља, мука и повраћање. У хистопатолошкој слици се појављују дискератотичне „sunburn“ ћелије. Главни медијатори у настанку соларног дерматитиса су простагландини, леукотриени, хистамин и фактор туморске некрозе α (1, 135). Значајни извори УВ зрачења су и вештачки извори, попут соларијума у козметичким салонима, лампе за сунчање за кућну употребу, флуоресцентне цеви за осветљавање у канцеларијама, лампе за уништавање инсеката итд (158, 161).

Остали утврђени фактори ризика укључују фототип коже 1 и 2 по Fitzpatrick-у, позитивна лична и породична анамнеза карцинома коже, генодерматозе, имуносупресивна стања, инфекције онкогеним вирусима, присуство хроничног запаљења, изложеност јонизујућем зрачењу, дериватима арсена, пушење и конзумација алкохола (178, 180, 185, 201, 204, 213, 238, 248).

Драматично повећање гојазности код одраслих и деце, током последњих деценија је индуковало бројне студије о повезаности гојазности и различитих врста

малигних тумора.(249, 250). Међутим када је у питању утицај гојазности на сквамoцелуларну карциногенезу коже докази нису у потпуности установљени, тако да су извештаји у литератури веома ретки, хетерогени и контрадикторни (250, 251, 253, 254).

Најважније ограничење већине ових студија је у томе што нису биле у могућности да адекватно сагледају понашање гојазних испитаника и проведено време на сунцу или у соларијуму. Постоји спекулативно мишљење да гојазни људи имају другачије понашање у односу на УВ зрачење у поређењу са мршавим људима па се констатује да су гојазни људи мање мобилни, мање времена проводе на отвореном и мање су изложени УВ радијацији (251, 254). У вези тога се чини примерена сугестија Præstegaard и сар, 2015, да су неопходне додатне студије са тачним подацима о изложености УВ радијацији, не би ли се истражила улога гојазности у патогенези сквамoцелуларног карцинома коже (390).

Сквaмoцелуларна карциногенеза је вишестепни процес који је последица акумулације и поремећаја у грађи и функцији гена који регулишу механизме пролиферације ћелије, репарације ДНК молекула и апоптозу ћелија. То су онкогени, тумор супресорни гени и гени који контролишу програмирану ћелијску смрт (147, 148, 151, 391). Дерегулација ћелијског циклуса је једна од најчешћих промена током карциногенезе. Ћелијски циклус је високо организован и строго регулисан процес који укључује многобројне контролне пунктове и обезбеђује комплету и прецизну репликацију ДНК и ћелијских компоненти пре деобе (391).

Сквaмoцелуларни карцином може настати „*de novo*“ или из прекурсора попут актиничне кератозе. Иако спорадично постоје сугестије да актиничну кератозу треба посматрати као сквaмoцелуларни карцином „*de novo*“ а не као прекурсорну лезију која еволуира у карцином, ипак у литератури преовлађује став по коме се ова лезија сврстава у прекурсоре сквaмoцелуларног карцинома (1, 38, 259). Бројни интраепидермални пролиферативни поремећаји (дисплазије) такође могу бити прекурсори сквaмoцелуларног карцинома коже (171, 174).

Спорадично у литератури постоји мишљење да и порокератозу треба посматрати као прекурсорну лезију. Порокератоза је поремећај кератинизације који се хистопатолошки карактерише тзв „корноидним ламелама“ по периферији лезије. Ове корноидне ламеле су у ствари дискератотичне ћелије које су оријетисане под углом ка центру лезије. Испод корноидних ламела недостаје гранулозни слој па је епидерм истањен, а у спинозном слоју постоји поремећај сазревања кератиноцита у виду дискератозе. Патогенеза порокератозе је непозната али се сматра да настаје из мутираног клона кератиноцита. Процењено је да ризик за малигну трансформацију порокератозе у сквaмoцелуларни карцином износи 7,5-11% (392).

Сквaмoцелуларни карцином карактерише атипична пролиферација инвазивних сквaмoцелуларних ћелија које фокално продукују кератин, стварају „ракове перле“ и граде различите хистолошке аранжмане на основу којих се разликују бројни хистопатолошки типови сквaмoцелуларног карцинома (38, 270, 277, 278). У зависности од величине тумора, дубине инвазије, степена хистолошке диференцијације, периваскуларне и перинеуралне инвазије, анатомске локализације, хистолошког обрасца раста и имунолошког статуса, показују потенцијал за рецидив и метастазирање (121, 128, 270, 284, 285, 290).

Рутинска патохистолошка дијагноза је базирана на устаљеним патохистолошким критеријумима које називамо „златним дијагностичким стандардом“. Међути, иако „златни стандард“ намеће одређене морфолошке карактеристике за дефинисање сваког појединачног типа одређеног тумора, треба имати на уму да увек постоји могућност субјективног тумачења, па чак и међуинституционалне варијабилности око тумачења различитих морфолошких субјединица у самом тумору.

Иако је дијагноза сквамoцелуларног карцинома у већини случајева лака, ипак понекад постоје дијагностичке дилеме између овог тумора и метатипичног базoцелуларног карцинома. У таквим случајевима треба имати на уму да се већина ћелија базoцелуларног карцинома боји јако базoфилно, а да се највећи број ћелија сквамoцелуларног карцинома ниског степена диференцијације, због кератинизације, боји еозинoфилно. Ћелије сквамoцелуларног карцинома вишег степена диференцијације се, због изостанка или делимичне кератинизације, боје базoфилно али за разлику од метатипичног базoцелуларног карцинома имају изражену атипичност једара (1, 38).

Прва линија лечења сквамoцелуларног карцинома је потпуна хируршка ексцизија са хистопатолошким контролом ексцизионих маргина. Консензусна група EDF-EADO-EORTC (*European Dermatology Forum – EDF; European Association of Dermato-Oncology –EADO; European Organization of Research and Treatment of Cancer - EORTC*) препоручује стандардну маргиналну границу од 5 mm чак и за туморе ниског ризика. За туморе са хистолошким дебљином већом од 6 mm или за туморе са високоризичним патолошким карактеристикама или рекурентне туморе и туморе на локацијама високог ризика препоручује се маргина од 10mm. Пошто захватање лимфних чворова повећава ризик од рецидива и морталитета препоручен је и ултразвук лимфних чворова (393).

Национална свеобухватна мрежа против рака (*National Comprehensive Cancer Network - NCCN*) објавила је 2011год. смернице за лечење сквамoцелуларног карцинома, које се заснивају на ризичним карактеристикама тумора, укључујући величину, дубину инвазије ≥ 4 mm или Clark ниво IV, лоше дефинисане границе, брз раст, лоша диференцијација, акантолитичка, десмопластична или аденосквамска хистолошка варијанта, неуролошки симптоми, перинеурална инвазија, рецидиви након лечења на месту претходног зрачења или хроничног запаљења (394).

6.2. Повезаност експресије лептин рецептора (LEPR) са клиничко - патолошким параметрима сквамoцелуларног карцинома

6.2.1. Експресија LEPR у испитиваним групама

Осим заштитне, терморегулаторне, чулне и екскреторне функције кожа са великом количином поткожног масног ткива представља важан ендокрини и метаболички орган јер њени субкутани адипоцити продукују различите неуропептиде и метаболичке регулаторе којима припада и адипокин лептин (LEP) (253, 315, 331). Лептин своје многобројне акције испољава кроз специфичан рецептор – LEPR (ObR), који припада класи рецептора цитокинске супер-фамилије. Овој суперфамилији рецептора недостају аутофосфорилационе способности и захтевају помоћне киназе за активацију (316).

Експресија LEPR је идентификована у многим малигним туморима, како је наведено у претходним студијама (4, 5, 323, 331-338), али о експресији LEPR у сквамoцелуларном карциному коже нема података у литератури. Истовремено се запажа да је експресија LEPR и у сквамoцелуларним карциномима других органа испитивана само спорадично (331).

Експресија LEPR, виђена у нашој студији, је микрогрануларног типа а присутна у ћелијској мембрани као и цитоплазми неопластичних ћелија и у кератиноцитима базалног слоја епидерма. Имунореактивност ниског интензитета је виђена у ендотелним ћелијама микроциркулације, у фибробластима строге и у адипоцитима дермиса. Константовали смо да постоји статистички значајна разлика у експресији LEPR између туморског и суседног не-туморског ткива. У ткиву сквамoцелуларног карцинома је у 100% случајева верификована експресија LEPR, са заступљеношћу експресије израженог и умереног интензитета у 48,4% случајева, док је експресија у трагу виђена у 3,2% узорака туморског ткива. У суседном не-туморском ткиву ни у једном узорку није нађена изражена експресија LEPR, умерена експресија је била присутна у 29%, док је експресија у трагу или одсуство експресије LEPR констатовано у 71% узорака. Подаци о експресији LEPR у сквамoцелуларном карциному других локализација се незнатно разликују од наших резултата. Тако је у сквамoцелуларном карциному орофаринкса LEPR експресија виђена у 87% случајева, при чему је висок ниво експресије нађен у 47,54%, док је низак ниво експресије LEPR нађен 46% случајева (341). У сквамoцелуларном карциному једњака LEPR експресија је нађена у 82,7%, док је у здравом езофагеалном ткиву нађена у 59,2% случајева (331). Запажа се да је експресија LEPR двоструко па и троструко већа у канцерским ћелијама сквамoцелуларног карцинома у односу на околно не-туморско ткиво, без обзира на локализацију тумора (кожа, једњак или орофаринкс). У вези овога постоји мишљење да превелика експресија LEPR може покренути низ патофизиолошких збивања која могу довести до аберација прото-онкогена или анти-онкогена, што је један од механизма који су укључени у карциногенезу (257, 309).

Доказано је да је LEPR укључен у бројне интраћелијске сигналне путеве као што су janus kinase 2/signal transducer and activator of transcription 3 (JAK₂ /STAT₃), mitogen-activated protein kinase (MAPK), Ras/ERK1/2 (Ras/extracellular signal-regulated kinases 1/2) путеви сигналне каскаде и PI-3K/Akt/GSK3 (phosphoinositide 3 kinase/ protein kinase B/glycogen synthase kinase 3) антиапоптозични сигнални пут. Поред тога показано је да лептин индукује phospholipase C (PLC)-gamma, protein kinase C (PKC), p38 kinase (309, 330). У процесу малигне трансформације лептин подстиче туморски раст стимулишући ћелијске трансдукционе путеве који су повезани са диференцијацијом, пролиферацијом, миграцијом и преживљавањем ћелија (395).

У сквамoцелуларном карциному коже се експресија неуропептида лептина (LEP) по месту акумулације у ћелијама разликује од експресије његовог рецептора (LEPR)

преко кога LEP остварује своје акције. Farag и сар. 2016 (258) су LEP експресију верификовали у 100% испитиваних тумора, при чему је 42,9% запажена LEP експресија у цитоплазми, а експресију LEP у цитоплазми и једру су констатовали у 57,1% случајева. У нашој студији смо експресију LEPR нашли само у цитоплазми и у мембранама канцерских ћелија и ни у једном случају нисмо запазили акумулацију ових рецептора у једру ћелија.

Егзогена гојазност доводи до повећања масних наслага што има за последицу повећање циркулацијских вредности лептина, а што није повезано са очекиваним губитком апетита (313). Запажено је смањење вредности лептина током старења, које не може бити повезано са ендокриним механизмима нити индексом телесне масе, који су у вези са старењем (306).

Познато је да у развоју гојазности круцијалну улогу има неуропептид лептин. У литератури постоје сасвим сигурни докази да је лептин у вези са хроничним запаљенским, аутоимуним и неким малигним болестима (4, 6, 305, 306, 307, 308). Међутим у стручној јавности и у литератури нису установљени докази који повезују гојазност са малигним кожним туморима, али се предпоставља да експресија лептина у туморским и у ћелијама строге сквамoцелуларног карцинома може имати важну улогу у патогенези овог тумора. Зна се да је строга тумора активан учесник у процесу карциногенезе, будући да се у њој секретују бројни цитокини који утичу на раст и метастазирање тумора. Тако су Farag и сар. 2016, (258) показали да је експресија лептина у строги сквамoцелуларног карцинома коже повезана са већом димензијом тумора и узнaпредованим стадијумом сквамoцелуларног карцинома.

6.2.2. Експресија LEPR, пол и старост испитаника

Анализом дистрибуције сквамoцелуларног карцинома у односу на пол испитаника запажамо да се наши резултати унеколико разликују од бројних извештаја у литератури у којима је истакнуто да је овај тумор најмање два па и три пута учесталији код мушкараца (8, 133, 134), док је у нашој испитиваној групи је било 46,8% мушкараца и 53,2% жена.

Просечна старост испитаника у нашој испитиваној групи је била $73,61 \pm 10,54$ год, при чему је најмлађи испитаник имао 41., а најстарији 89 година, што је у корелацији са саопштењима других аутора (230, 287). Недавно публиковано истраживање Финских аутора је показало да је сквамoцелуларни карцином у овој земљи најучесталији у испитаника старијих од 80 година (132). Без обзира што је сквамoцелуларни карцином типична болест старије популације, запажено је да се може јавити и у млађој популацији и то чешће код ооба са предиспонирајућим генодерматозама (118, 120).

У нашој студији је у испитаника мушког пола изражена експресија LEPR нађена у 58,6% и умерена у 34,5%, док је код жена изражена LEPR експресија нађена у 39,4% а умерена у 60,6%. Ми нисмо верификовали сигнификантну повезаност експресије LEPR са полом и старосном доби испитаника, што је у сагласности са многобројним извештајима у литератури, будући да код тумора различите локализације и хистогенезе, укључујући и сквамoцелуларни карцином езофагуса и орофаринкса, није уочена значајна повезаност са демографским карактеристикама испитаника (321, 331, 341). Међутим, спорадично постоје студије у којима је запажен значајно виши ниво експресије LEPR у мушкараца него у жена са карциномом желуца (396). Док други извештаји о колоректалном карциному указују на могућу везу између експресије LEPR и година старости у женском полу (328).

За разлику од експресије LEPR у једној студији је запажено да је експресија цитокина лептина у инфламаторном инфилтрату строге сквамoцелуларног карцинома коже значајно повезана са старосном доби испитаника (258).

6.2.3. Експресија LEPR и локализација тумора на кожи

У нашој испитиваној групи је било 64,5% тумора локализованих на фотоекспонираној регији коже : лице (образ, чело, брада, нос, ухо) и кожа подлактице и подколенице (11). На не-фотоекспонираној регији је било локализовано 35,5% сквамoцелуларних карцинома.

Добро је познато да се ризик за карцином коже повећава кумулативим излагањем пре свега УВБ зрачењу (115, 143), а последњих деценија су захваљујући „озонској рупи“ људи изложени већим дозама УВБ зрака, који на три начина могу узроковати карциногенезу: директним оштећењем ДНК са последичним мутацијама (карактеристичне С>Т мутације на дипиримидинским местима), затим продукцијом реактивних кисеоничних радикала који оштећују ДНК и остале ћелијске структуре и локализованом имunosупресијом, односно путем инхибиције Лангерхансових ћелија задужених за презентацију антигена лимфоцитима (152-156).

Појава сквамoцелуларног карцинома је повећана и код особа светле коже које „тешко добијају боју“, плаве косе и плавих очију (135). Међутим, УВБ зрачење има важну улогу у фотозаштити коже. Сматра се да УВБ зрачење у епидерму стимулише фотозаштитни одговор тако што поспешује синтезу и отпуштање меланозома из меланоцита. Фотозаштитом стимулисана пролиферација кератиноцита доводи до задебљања рожнатог слоја епидерма, што смањује продирање УВ зрака у кожу, при чему је запажено да кожа белаца пропушта 29% УВБ зрачења, а кожа црнаца пропушта само 7,4%. (397). Даље УВБ зраци имају улогу у синтези витамина Д. Под утицајем УВБ кроз процесе изомеризације из провитамина Д₃ настаје стабилан хормон-витамин Д₃ који улази у циркулацију коже а затим одлази до јетре и бубрега где настаје функционално активан хормон Д₃ (89, 92).

Изражена и умерена експресија LEPR нађене су у по 47,5 % случајева тумора локализованих на фотоекспонираној регији, а изражена и умерена експресија у по 50 % случајева на не-фотоекспонираној регији коже, што указује да не постоји значајна разлика експресије LEPR код тумора различите локализације. Претходно је речено, да у литератури нема података о експресији LEPR у сквамoцелуларном карциному коже, тако да немамо могућност упоређења са другим истраживачима. У студији Farag и сар. 2016, (258) који су испитивали експресију адипокина лептина у сквамoцелуларном карциому коже је уочена статистички значајна повезаност експресије лептина локализованог у инфламативним ћелијама туморске строме са туморима који нису локализовани на глави и врату. У истој студији није нађена значајна повезаност између експресије адипокина лептина са локализацијом сквамoцелуларног карцинома на глави и врату.

6.2.4. Експресија LEPR и хистолошки градус тумора

У односу на хистолошки градус тумора запазили смо да је учесталост добро, средње и лоше диферентованих сквамoцелуларних карцинома била приближно иста. Наиме, добро и умерено диферентован карцином је имало по 35%, а лоше диферентован 29% испитаника, што је у складу са резултатима претходних студија о градусу сквамoцелуларног карцинома у моменту постављања патохистолошке дијагнозе (195, 287).

Наше истраживање указује да је експресија LEPR статистички значајно повезана са хистолошким градусом тумора и то тако да је са смањењем степена диференцијације експресија LEPR расла. Тако је изражена експресија LEPR код добро диферентованих (градус 1) тумора констатована у 18,2%, код средње диферентованих (градус2) у 40,9% и у лоше диферентованих (градус3) сквамoцелуларних карцинома у високо сигификатних 94,4% случајева. Изостанак експресије LEPR је запажен само у добро и у

средње диферетованим сквамoцелуларним карциoнимa и то у по 4,5% случајeвa, док у лоше диферетованим туморимa ни у јeднoм случају није запажeн изoстaнaк LEPR експрeсије.

Пoстoји сaглaснoст наших рeзултaтa сa брoјним извeштajимa код којих је присутнa знaчajнa позитивнa повeзaнoст хистoлoшкoг грaдусa тумoрa рaзличитe хистoгeнeзe и лoкaлизaцијe и експрeсије LEPR (4, 321, 334, 336). Мeђутим експрeсијa LEPR у сквaмoцелуларнoм карцинoму oрoфaринксa нe пoкaзујe знaчajну повeзaнoст сa хистoлoшким грaдусoм тумoрa (341). Koda и сар. 2007 (328) тaкoђe нису рeгистрoвaли сигнификaнтну повeзaнoст експрeсије LEPR сa хистoлoшким грaдусoм карцинoмa eндoмeтријумa. Gallina и сар. 2015 (398) су висoк нивo експрeсије лeптинa кoнстaтoвaли у oдмaклoм сквaмoцелуларнoм карцинoму лaринксa aли бeз стaтистички знaчajнe повeзaнoсти, док сa другe стaнe Wang и сар. 2012 (331) зaпaжajу интензивнију експрeсију LEPR код дoбрo диферетованих (грaдус 1) у oднoсу нa тумoрe лoшијe диферeнцијaцијe (грaдус 3), чимe су пoкaзaли дa је експрeсијa LEPR у сквaмoцелуларнoм карцинoму јeдњaкa у инвeрзнoј кoрeлaцији сa хистoлoшким грaдусoм тумoрa. Инвeрзнa кoрeлaцијa измeђу експрeсије LEPR и хистoлoшкoг грaдусa тумoрa је сaoпштeнa и у карцинoму жeлuca oд стaнe Јaпaнских aутoрa (396).

Интeрнaциoнaлнo удружeњe зa мeђунaрoднy кoнтрoлу рaкa (*Union for International Cancer Control – UICC*) је 2002 сквaмoцелуларнe карцинoмe, нa oснoву стeпeнa керaтинизaцијe пoдeлилo нa дoбрo (Г1), средњe (Г2) и лoшe (Г3) диферeтoвaнe (186, 203). Broders је сквaмoцелуларнe карцинoмe клaсификoвao у 4 стeпeнa и кaкo сe чини пoслeдњи грaдус 4 је сувишaн и сaмo нeпoтрeбнo кoмпликујe диферeнцијaцију хистoлoшкoг грaдусa, пa сe зaтo и кoристи сaмo спoрaдичнo (288).

6.2.5. Експрeсијa LEPR и експрeсијa Ki 67/индeкс прoлифeрaцијe (pro IDX)

Биoлoшкo пoнaшaњe тумoрa сe прe свeгa дeфинишe нa бaзи лoкaлнoг инвaзивнoг и дрeструктивнoг рaстa у сусeднe структурe и спoсoбнoсти рaзвoјa мeтaстaзa. У кoнтeкстy рaстa и прoпaгaцијe тумoрa брoјнe студијe су пoсвeћeнe испитивaњу ћeлијскe прoлифeрaцијe кoјa је јeдaн oд нaјзнaчajнијих биoлoшких дoгaђajа у карцинoгeнeзи. Из прoлифeришyћих ћeлијa је изoлoвaн нуклeарни aнтигeн нa кoгa је нaпрaвљeнo мoнoклoнскo Ki67 aнтитeлo IgG1 клaсe (343).

У литeрaтури је истaкнyтo дa је експрeсијa Ki67 дoбaр пoкaзaтeљ прoлифeрaтивнe aктивнoсти ћeлијa, дa кoрeлирa сa рaним рeцидивoм и лoшим укупним прeживљaвaњeм (342, 344, 347), a тaкoђe је пoкaзaнo дa је индeкс експрeсије Ki67 нeзaвистaн прoгнoстички фaктoр зa стoпу прeживљaвaњa (348, 349). Пoстoјe јaки дoкaзи дa Ki67 игрa кључнy улoгу у кoнтрoли витaлнoсти нeoплaстичних ћeлијa, кaкo сe пoкaзaлo дa је ћeлијскa прoлифeрaцијa сyпримирaнa, упoтрeбoм *antisense oligonucleotides* (ASOs). У вeзи тoгa је истaкнyтo дa aнтисeнсe стaтeгијa прoтив Ki67 mRNA прeдстaвљa oбeћaвajући aнтипрoлифeрaтивни приступ у лeчeњу тумoрa (342, 350).

Испитивaњeм повeзaнoсти индeксa прoлифeрaцијe сa експрeсијoм LEPR зaпaжeнa је стaтистички знaчajнa рaзликa измeђу узoрaкa сa ниским и висoким индeксом прoлифeрaцијe и тo тaкo дa је сa пoрaстoм експрeсије LEPR рaстao и индeкс прoлифeрaцијe. Изрaжeнa експрeсијa LEPR је у сигнификaнтних 66,7% случајeвa удружeнa сa висoким индeксом прoлифeрaцијe, док је код умерeнe експрeсије LEPR висoк индeкс прoлифeрaцијe присутaн у 30% случајeвa. Позитивнa и знaчajнa повeзaнoст LEPR експрeсије сa прoлифeрaтивним индeксом /експрeсијoм Ki67, oднoснo тумoрским рaстoм код тумoрa рaзличитe лoкaлизaцијe је oписaнa у мнoгим студијaмa, штo кoрeлирa сa нашим рeзултaтимa (4, 315, 319, 321, 329, 334). Мeђутим, у спoрaдичнoј студији Wang и сар. 2012, (331) је сaoпштeнa инвeрзнa кoрeлaцијa измeђу експрeсије LEPR и тумoрскoг рaстa у сквaмoцелуларнoм карцинoму јeдњaкa. Нaимe,

аутори су значајно виши ниво експресије LEPR нашли у туморима мањим од 4cm, него у туморима већим од 4cm.

Независно од контрадикторних извештаја сматра се да цитокин лептин преко LEPR активације има директне ефекте у пролиферацији, инвазији и производњи ангиогених протеина у канцерским ћелијама. Акције лептина су дозно-зависне и пропорционалне су LEPR експресији (337, 341). Лептин регулише нивое Cyclin-Dependent Kinase-2 (cdk2) и cyclin D₁ и инактивира инхибиторе ћелијског циклуса, а поред тога може да регулише и апоптозу (258).

У експерименту на мишевима је показано да лептин стимулише пролиферацију кератиноцита у хемијски индукованим ранама на кожи, а будући да је експресија LEPR присутна у базалном слоју епидерма постоји мишљење да лептин има улогу у цикличној обнови епидерма (339, 340). Ауто-и паракрина стимулација лептином убрзава пролиферацију кератиноцита, као и пролиферацију фибробласта и синтезу колагена, што доводи до убрзаног зарастања ране и регенерације коже (399). У другој студији је показано да лептин стимулише пролиферацију мишијих и хуманих оралних кератиноцита (398). Сматра се да је лептин преко активације STAT3 сигналног пута укључен у обнављање коже и раст косе (315). Бројне студије су потврдиле да су лептин и STAT3 повезани са диференцијацијом, пролиферацијом и миграцијом ћелија (400, 401, 402).

6.2.6. Експресија LEPR и експресија p53/индекс експресије p53 (p53IDX)

Важну улогу у регулацији ћелијског циклуса и апоптозе има тумор супресор TP53 ген лоциран на кратком краку хромозома 17 (17p13.1). Он енкодира протеин који инхибише настајање тумора тако што утиче на стабилност генома, раст и диференцијацију ћелија и стимулацију апоптозе (351). Постоји *Wild* тип (нормалан облик) и мутирани тип p53. За разлику од нормалног протеина p53 који брзо нестаје из једра и има кратак полуживот (6-30 минута) мутирани облик има продужен полуживот, акумулира се у једру и могуће га је одредити имунохистохемијским методама. *Wild* тип p53 има тумор супресорна својства, познат је као „чувар генома“ и има улогу у контроли ћелијског циклуса, поправци ДНК, апоптози и спречавању мутација у тумору (352, 355, 357). Експресија p53 је описана у многим малигним и бенигним туморима (14, 333, 357, 365).

Применом медијана теста запазили смо да се апсолутне вредности експресије p53 имунопозитивних ћелија по јединици површине туморског ткива сигнификантно разликују од апсолутних вредности експресије p53 у суседном не-туморском ткиву. Из апсолутно одређених вредности добијен је индекс експресије p53 (p53 IDX), мерен у односу на одступање од медијана теста.

У нашој испитиваној групи су високи и ниски индекси експресије p53 нађени у по 48,8% случајева сквамозелуларних карцинома, док је изостанак експресије нађен у свега 3,2% случајева. Обзиром да је већина испитиваних сквамозелуларних карцинома p53 имунореактивна, без обзира да ли су локализовани на фотоекспонираним деловима или не, намеће се закључак да су, поред актиничног оштећења, у кератиноцитну карциногенезу укључени и други патогенетски механизми.

У овој студији није нађена сигнификантна повезаност индекса експресије p53 са експресијом LEPR, али је уочена блага доминација високог индекса експресије p53 (53,3%) у случајевима када је присутна умерена LEPR експресија. У тумора са израженом експресијом LEPR је у 46,7% случајева присутан висок индекс експресије p53. У тумора у којима није нађена експресија LEPR ни у једном случају није верификована изражена експресија p53, а низак ниво експресије је нађен у само 6,7% случајева. Веза експресије LEPR са експресијом p53, у туморској патологији, је ваома

ретко испитивана, али и у дукталном карциному дојке такође није нађена значајна повезаност ова два маркера (333).

Соматске мутације TP53 гена се јављају у 5-90% малигних тумора, у зависности од типа и стадијума тумора (356, 364, 365). Различити облици стреса, а нарочито генотоксична оштећења кроз пост-транскрипционе модификације стабилизују протеин p53 те он не подлеже деградацији и дуго остаје стабилан, нема тумор-супресорне карактеристике и долази до његове акумулације (356, 357). Количина акумулираног p53 у ћелијама одређује начин одговора на оштећење. Уколико је количина акумулираног p53 мања, ћелијски циклус ће се зауставити и доћи ће до репарације ДНК, а уколико је акумулација већа онда настаје ћелијска смрт апоптозом (355). Своју тумор супресорну активност p53 испољава и кроз способност да модулише ћелијску миграцију, а губитак функције p53 повећава мотилитет ћелија што доприноси инвазивности тумора (358).

Иако је у неколико студија ниво експресије p53 идентификован као независан прогностички фактор преживљавања ипак још увек не постоји јединствен критеријум о процени статуса p53 у дијагнози и прогнози туморске болести (403, 404).

6.2.7. Експресија LEPR и експресија CD34/индекс експресије CD34 (mvdIDX)

Важна фаза карциногенезе је туморска ангиогенеза која је неопходна за раст, инвазију и дисеминацију тумора (366, 367). Прогностички значај ангиогенезе је био предмет дугогодишњих дебата у литератури, а онда је Weidner 1995 год увео концепт „microvessel density“ (MVD) – густина малих крвних судова у самом тумору и сугерисао њену улогу у развоју метастаза у болесника са карциномом (405).

Постоје бројни докази о постајању директне везе између васкуларне густине и туморског раста и метастаза (374, 383, 384). Туморска ангиогенеза промовише раст тако што новостворени крвни судови омогућују размену нутријената и кисеоника перфузијом, али поред тога ендотелне ћелије секретују различите факторе раста за туморске ћелије са паракриним дејством попут Fibroblast growth factor (FGF), Insulin like growth factor 2, (IGF2), Platelet-derived growth factor (PDGF) идр. Ендотелне ћелије на врховима капилара инвазивно хемотаксично понашање убрзавају тако што секретују ензиме колагеназе, урокиназе и активаторе плазминогена који деградирају околну везивно-ткивну строму (367).

Туморска ангиогенеза је раније мерена хистолошким индексом базираним на морфологији ендотелних ћелија и васкуларној густини (405). Данас се користи техника микроваскуларне густине, где се ендотелне ћелије на ткивној биопсији визуализују имунохистохемијским методама помоћу различитих маркера. Ми смо у овом истраживању, за идентификацију ендотелних ћелија користили антиген CD34.

Имунохистохемијским испитивањем микроваскуларне густине добијене су апсолутне величине распрострањености CD34 имунопозитивних ћелија у mm^2 . Примењени медијана тест показује да се експресије CD34, између сквамoцелуларног карцинома и суседног не-туморског ткива, значајно разликују. У туморском ткиву је запажена незнатна преваленција ниског индекса експресије CD34/mvdIDX у односу а висок индекс (53,2:46,8%). Познато је да су тумори са већим mvdIDX склони рецидивима, метастазирању и углавном имају лошу прогнозу (383, 384).

У нашој студији постоји сигнификантна повезаност микроваскуларне густине са експресијом LEPR. У случају изражене експресије LEPR у ткиву сквамoцелуларног карцинома се, у значајном броју случајева (70%), запажа висок индекс микроваскуларне густине. Када је експресија LEPR умерена у већем броју случајева (76,7%) је нађен низак индекс микроваскуларне густине. Када је експресија LEPR у трагу или недостаје, висок и низак индекс микроваскуларне густине (mvdIDX) су заступљени у по 50% случајева сквамoцелуларног карцинома. Повезаност ангиогенезе и микроваскуларне

густине са експресијом LEPR је саопштена у многим туморима различите хистогенезе (6, 309, 406, 407).

Антиген CD34 (*Cluster of Differentiation 34*) је трансмембрански протеин који припада фамилији сијаломуцина. Сматра се поузданим маркером крвних судова, али је запажено његово одсуство у ендотелним ћелијама синусоидних капилара јетре и није поуздан маркер и лимфних судова (379). Иако је дуго времена сматран антигеном хематопоетских матичних и прогениторних ћелија, CD34 је последњих деценија идентификован као маркер стромалних мултипотетних мезенхимних ћелија са широком анатоомо-хистолошком дистрибуцијом (379, 380, 382).

У структурама коже је експресија CD34 запажена у епителним ћелијама спољашњег омотача фоликула длаке, у ендотелним ћелијама крвних судова, у интерстицијалним дендритичним ћелијама ретикуларног дерма и у дермалним фибробластима (378, 380).

6.2.8. Експресија LEPR и организација еластичних влакана

Еластична влакна повезују дермо-епидермалну мембрану са везивим ткивом хиподерма и образују разграну мрежу кроз читав дермис. Сачињена су од микрофибрила који чине основу влакна између којих се налазе молекули еластина аморфног изгледа (61). Зрела еластична влакна садрже око 90% еластина, а кодира га ген на хромозому 7q11.2. Излучује се као растворљив прекурсор тропоеластин (молекулске масе 60–70 kDa) из еластогених ћелија као што су фибробласти или ћелије глатког мишића (408). Животни циклус еластичних влакана је веома дуг, па се њихова замена у дермису одвија веома споро, зато су подложна процесу старења што се манифестује депоновањем липида и јона калцијума између набора еластинских молекула што доводи до постепеног смањења њихове еластичности. После пубертета се садржај колагена смањује за око 1% годишње (62). Неспецифичне хистолошке промене које настају током старења се манифестују редукцијом еластичне мреже у дерму и дезоријентацијом еластичних влакана (28).

У кожи која је хронично изложена УВ зрачењу настаје ткз. соларна еластоза, која се карактерише променама углавном у горњој трећини дерма. Дефинише се као хронична инфламативна болест праћена задебљањем епидерма и рожнатог слоја, смањењем количине колагена у дерму и хипоплазијом еластина (63). Хистолошки се манифестује накупинома задебљаних и испреплетаних еластичних влакана и базифилном дегенерацијом колагена (38).

Ми смо, испитивањем структуре и количине еластичних влакана у околини сквамозелуларног карцинома, у дерму, у највећем броју случајева (46,8%) идентификовали ондулирана и у конгломератима организована еластична влакна. Испрекидана и задебљана еластична влакна су нађена у 33,9% , док су истањена нађена у 19,4% случајева. Еластична влакна нормалне конфигурације у перитуморском ткиву нисмо идентификовали ни у једном случају.

Просеча количина еластичних влакана у јединици површине у перитуморском ткиву износила је $12,23 \pm 5,39$, што је значајно различито од просечне количине влакана у не-туморском ткиву ($4,03 \pm 1,12$). Уједно смо запазили да су ондулирана и у конгломератима еластична влакна у највећем броју случајева (52,5%) била присутна у перитуморском ткиву сквамозелуларних карцинома локализоваих на фотоекспозираној регији. У не-туморском ткиву је највише било правилно оријетисаних и истањених влакана (48,4%) и ни у једном случају нису нађена ондулирана и у конгломератима еластична влакна.

У нашој студији смо запазили да постоји статистички значајна повезаност експресије LEPR са структуром еластичних влакана у перитуморском ткиву. Изражена LEPR експресија је у 71,5% случајева повезана са задебљаним и испрекидаим влакнима,

док је умерена експресија LEPR у највећем броју случајева (58,6%) повезана са ондулираним, у конгломератима организованим еластичним влакнима.

УВ зрачење је примарни спољашњи покретач стварања слободних радикала (*Reactive Oxygen Species-ROS*) и низа каскадних реакција које могу трајно да оштете геном ћелије (119) са једне стране, а са друге стране стимулацијом синтезе различитих цитокина који поспешују синтезу матрикс металопротеиназа настаје протеолитичка деградација матрикс протеина у дерму (409). Удруженост соларне еластозе са сквамозелуларним карциномом је ретко испитивана, али на основу испитивања ензимских активности у хомогенату тумора, постоји хипотеза по којој колагенолитички езими, произведени у сквамозним канцерским ћелијама, олакшавају деградацију не само базалне мембране која садржи колаген, већ и деградацију горњег дерма и хиподерма чиме омогућују лакшу инвазију канцерским ћелијама (409).

Утицај експресије LEPR на организацију, дегенерацију и агрегацију еластичних влакана се донекле може објаснити запажањима Тао и сар. 2013, (410) који су у експерименту на мишевима доказали еластолитичку активност лептина и његову повезаност са протеолитичким матрикс металопротеиназама који учествују у разградњи екстрацелуларног матрикса. Sobrinho-Santos и сар. 2017, (411) су саопштили значајно повећање експресије матрикс металопротеиназа под утицајем лептина и сугерисали да лептин кроз матрикс металопротеиназе подстиче разградњу екстрацелуларног матрикса и на тај начин омогућује миграцију ћелија.

6.3. Узајамни односи испитиваних варијабли

Анализа клиничко-патолошких варијабли, затим и LEPR, Ki67, CD34, p53 у сквамoцелуларном карциому коже, показала је присуство статистички значајне међусобне повезаности, што је показано анализом корелације, кроз значајност и величину коефицијента корелације.

Независност дејства посматраних фактора која су се односила на опште карактеристике испитаника, на морфолошке и имунохистохемијске карактеристике сквамoцелуларног карцинома коже испитивана је регресионом анализом. Униваријантном регресионом анализом испитивана је значајност дејства сваког од фактора понаособ али се при томе није искључивао утицај осталих присутних фактора. Униваријантном и мултиваријантном анализом добијена је „мера повезаности могућег узрока и очекиване последице“ (exp (B) која указује колико пута је повећан ризик за нежељеним током болести код испитаника са једном категоријом посматраног фактора у односу на испитанике са другим градацијама анализираног фактора.

Мултиваријантним регресионим моделом издвојени фактори који су се показали као значајни су независни фактори који имају значајно дејство на ток болести без обзира на присуство осталих фактора.

6.3.1. Међусобна повезаност LEPR, Ki67, CD34, p53 и свих клиничко-патолошких варијабли у сквамoцелуларом карциому коже

Хистолошки градус сквамoцелуларног карцинома и експресија LEPR су повезани високо значајним и умерено позитивним коефицијентом корелације (кк=0,587). Нешто слабијим, али добрим и високо значајним коефицијентима корелације је LEPR експресија повезана са индексом микроваскуларне густине (кк=0,427) и индексом пролиферације (кк=0,336). Значајни, позитивни али слаби коефицијенти корелације повезују структуру (кк=0,292) и количину (кк=0,262) еластичних влакана са експресијом LEPR.

У многим другим извештајима је показана позитивна и значајна повезаност LEPR експресије са пролиферативним индексом /експресијом Ki67, односно туморским растом у туморима различите локализације (315, 319, 321, 329, 334). У ћелијским линијама сквамoцелуларног карцинома плућа је показано да лептин стимулише раст туморских ћелија преко ERK1/2 сигналног пута (412). У литератури је релативно усаглашен став да је лептин укључен у развој различитих врста тумора, међутим дилеме постоје о утицају лептина на путеве карциногенезе. Sobrinho-Santos и сар. 2017, (411) су у ћелијским линијама оралног сквамoцелуларног карцинома третираног лептином, показали повећану пролиферацију, миграцију и редукцију апоптозе. Истовремено су запазили да лептин није имао утицаја на експресију Ki67 у овим ћелијама, па аутори сугеришу да појачана пролиферација ћелија оралног сквамoцелуларног карцинома настаје због смањења брзине апоптозе.

Величина тумора је важан прогностички фактор који одређује T стадијум неоплазме. Повезаност експресије LEPR/LEPR са величином тумора одражава улогу LEPR у стимулацији раста неоплазме, међутим механизми који су укључени у ћелијску пролиферацију изазвану лептином нису у потпуности расветљени (258). Постоји мишљење да лептин преко LEPR има директне ефекте у пролиферацији, инвазији и производњи ангиогених протеина у канцерским ћелијама. Акције лептина су дозно зависне и пропорционалне су LEPR експресији (334). Лептин регулише нивое Cyclin Dependent Kinase-2 (cdk2) и cyclin D₁, а инаktivира инхибиторе ћелијског циклуса. Поред тога лептин може да регулише апоптозу, миграцију и експресију ангиогених фактора као што је Vascular Endothelial Growth Factor (VEGF), због чега има важну улогу у процесу карциногенезе (258, 329, 335).

Експресија пролиферативног антигена Ki67 је са LEPR експресијом ($r=0,336$) и количином еластичних влакана ($r=0,262$) повезана значајним, позитивним коефицијентима корелације. Високо значајним позитивним, умереним коефицијентима корелације експресија Ki67 је повезана са хистолошким градусом тумора ($r=0,598$) и експресијом CD34/индексом микроваскуларне густине ($r=0,580$), а такође је значајним позитивним и нешто нижим корелационим коефицијентима повезана са количином еластичних влакана.

Експресија CD34/индекса микроваскуларне густине је осим са експресијом LEPR и индексом пролиферације, високо значајним, позитивним и високим коефицијентом корелације повезана са хистолошким градусом ($r=0,760$). Инверзна и слаба, али значајна веза постоји и између индекса микроваскуларне густине и структуре еластичних влакана ($r=-0,260$).

Експресија p53/индекс експресије p53 је у вези једино са локализацијом тумора на фотоекспонираној регији и та веза је високо значајна и мери се умереним коефицијентом корелације ($r=-0,501$).

Количина еластичних влакана је у значајној, позитивној и слабој вези са хистолошким градусом тумора, експресијом LEPR и индексом пролиферације. Између количине еластичних влакана и структуре влакана такође постоји значајна, мало јача али инверзна корелација ($r=-0,348$).

Структура еластичних влакана је значајним, негативним и slabим коефицијентима корелације повезана са хистолошким градусом, индексом микроваскуларне густине и количином еластичних влакана, а такође значајним и slabим али позитивним коефицијентом корелације је повезана са експресијом LEPR.

Већ је раније истакнуто да је хистолошки градус значајним високим и умереним позитивним коефицијентима корелације повезан са индексом васкуларне густине, индексом пролиферације и експресијом LEPR. Истовремено је хистолошки градус тумора значајним али slabим и негативним коефицијентом корелације повезан са структуром еластичних влакана ($r=-0,293$).

Ординарном регресионом анализом одређивани су предиктори разлике између тумора различитог градуса у односу на клиничко-патолошке варијабле, хистохемијске и имунохистохемијске маркере. Униваријантном анализом су се као статистички значајни издвојили индекс пролиферације, експресија LEPR, индекс микроваскуларне густине, количина и структура еластичних влакана. Мултиваријантном анализом су се експресија LEPR и индекс микроваскуларне густине издвојили као предиктори разлике између тумора различитог градуса. Ова анализа је показала да ће добро диферентовани тумори имати умерену или у трагу експресију LEPR, да код средње диферентованих тумора можемо очекивати подједнако заступљену умерену и изражену експресију LEPR, док ће код лоше диферентованих тумори у највећем броју случајева бити изражена LEPR експресију. Иста анализа је показала да у највећем броју случајева лоше диферентованих тумора можемо очекивати висок индекс микроваскуларне густине, док низак индекс микроваскуларне густине можемо очекивати у највећем броју случајева добро диферентованих тумора.

Локализација тумора на фотоекспонираној регији је високозначајним, умереним коефицијентом корелације повезана са експресијом p53. Логистичком регресионом анализом смо издвојили предикторе разлике између испитаника са туморима различите локализације сквамозног карцинома коже. Униваријантном регресионом анализом издвојили су се као статистички значајни фактори ризика између тумора различите локализације, индекс експресије p53, количина еластичних влакана и структура еластичних влакана у перитуморском ткиву. У мултиваријантном моделу, као статистички значајан фактор издвојио се само ниво експресије p53 у туморском ткиву, са већим вредностима код тумора на фотоекспонираној регији.

У овој студији није уочена повезаност пола и старости испитаника како ни са једним од коришћених маркера, тако ни са морфолошким особинама сквамoцелуларног карцинома.

6.3.2. Дијагностичка вредност Ki67, CD34 и p53

Значајан пораст рецептора за лептин, нуклеарног пролиферативног антигена Ki67, маркера микроваскуларне густине CD34 и експресије тумор супресор протеина p53, током дедиференцијације сквамoцелуларног карцинома створио је услове да се гранични праг изнад вредности Ki67, CD34 и p53, може прецизно одредити као маркер прогресије сквамoцелуларног карцинома.

Применом *receiver operating characteristics* – ROC статистичке методе добили смо граничне вредности Ki67, CD34 и p53 изнад којих се са високом поузданошћу може тврдити да је у питању, по хистопатолошким параметрима, агресивна форма сквамoцелуларног карцинома.

Добијене „cut off“ вредности су: за Ki67 је 1150, за CD34 је 375 и за p53 је 470. Ове „cut off“ вредности су добијене анализом вредности посматраних параметара у туморском и суседном не-туморском ткиву. Резултати у овој студији, показују да ова три посматрана маркера имају приближно сличне дијагностичке перформансе. Вредности ових маркера су показале да позитивни резултати (вредности изнад „cut off“) у високом проценту указују да су у биопсијским узорцима, присутне малигне промене, али и негативни резултати указују да у суседном не-туморском ткиву нема малигну промену, што ове тумор маркере чини вредним параметрима за сквамoцелуларни карцином коже. Дијагностичка тачност за израчунате „cut off“ вредности је била већа од 99% за Ki67 и CD34, док је за p53 износила 97,6%.

Сензитивност у нашем случају представља вероватноћу да се ради о малигној промени код испитаника са одређеним вредностима посматраног тумор маркера у узетим биопсијским узорцима.

Специфичност теста представља вероватноћу на постојање малигне промене на кожи у групи испитаника без присутног фактора ризика према израчунатим „cut off“ вредностима. Такође је добра и као показатељ могућности маркера да издвоји испитанике без малигне промене на кожи.

Позитивна и негативна предиктивна вредност показују учесталост испитаника са позитивним налазом посматраних маркера, који указују на постојање малигне промене на кожи у групи са доказаним сквамoцелуларним карциномом, односно вероватноћу негативног налаза (са вредностима маркера испод „cut off“ вредности) у контролној групи.

6.3.3. Предикторни значај LEPR експресије

Униваријантном регресионом анализом статистички значајна повезаност уочена је само између LEPR експресије и хистолошког градуса тумора и пролиферативног индекса. Мултиваријантна анализа је показала узрочно последичну везу између експресије LEPR мање (у трагу/умерена експресија) или више од 50% имунореактивних ћелија (изражена експресија) и хистолошког градуса и то тако да су тумори са LEPR експресијом са преко 50% имунореактивних ћелија (изражена експресија) седам пута чешће лоше диферентовани од тумора са умереном или експресијом у трагу. Ова анализа указује да је LEPR експресија предиктор агресивног фенотипа сквамoцелуларног карцинома.

Предиктивни значај експресије лептина/ LEPR и његове повезаности са хистолошким градусом тумора је саопштен и у рекурентном сквамoцелуларном карциному ларинкса (398). У прилог предиктивне улоге лептина у малигним туморима

говоре и студије у којима су аутори такође користећи мултиваријантни модел показали да је лептин значајан предиктор укупног преживљавања пацијената са хепатоцелуларним карциномом јетре (406) и независан предиктор преживљавања пацијената са карциномом бубрега (413).

* *

*

Иако сквамозелуларни карцином коже има релативно добру прогнозу, информације као што су величина лезије, степен диференцијације, дубина инвазије, васкуларна и перинеурална инвазија, хистолошки образац раста и раздаљина ресекционих маргина су есенцијални фактори прогнозе који се могу добити прегледом патохистолошког препарата. Међутим није могуће запазити тачан моменат у коме неоплазма из епидерма стиче инвазивни капацитет, пробија дермо-епидермалну спојницу, продире у дерм и постане потенцијално способна за метастазирање.

Експанзија знања из молекуларне генетике и идентификација молекуларних маркера, коришћењем парафинских резова, омогућили су спровођење различитих студија са циљем идентификације могућих онкогена, супресор гена и њихових продуката са сигнификантним прогностичким значајем.

У складу са постављеним циљевима у овој студији смо испитивали клиничко-патолошки значај експресије рецептора за неуропептид лептин (LEPR). У овој студији, експресија LEPR у сквамозелуларном карциному коже је идентификована по први пут и показана је значајна повезаност експресије ових рецептора са хистолошким градусом, пролиферативним индексом и микроваскуларном густином у туморском ткиву, што говори у прилог оригиналности истраживања.

7. ЗАКЉУЧАК

7.3 А К Љ У Ч А К

На основу спроведеног истраживања и добијених резултата извели смо следеће закључке:

1 Сквамoцелуларни карцином је у највећем броју случајева локализован на фотоекспонираним деловима коже.

2 Инциденца сквамoцелуларног карцинома није повезана са полом и старосном доби испитаника.

3 Експресија LEPR је нађена у високо сигнификантном броју (96,8%) испитиваних сквамoцелуларних карцинома.

4 Експресија LEPR је значајним коефицијентима корелације повезана са хистолошким градусом, са индексом микроваскуларне густине, индексом пролиферације и са структуром и количином еластичних влакана у перитуморском ткиву.

5 Сквамoцелуларни карциноми са израженом LEPR експресијом су седам пута чешће лоше диферентовани од тумора са умереном или у трагу експресијом LEPR.

6 Експресија LEPR не зависи од експресије p53, од пола, од старости испитаника и од локализације сквамoцелуларног карцинома.

7 Висок индекс експресије Ki67 је верификован у око половине сквамoцелуларних карцинома, а у приближно истом броју случајева је нађен и низак индекс експресије Ki67.

8 Индекс експресије Ki67 је значајним коефицијентима корелације повезан са хистолошким градусом тумора, индексом експресије CD34, са LEPR експресијом и са количином еластичних влакана.

9 Индекс експресије Ki67 не зависи од пола, старости испитаника, локализације тумора, експресије p53 и структуре еластичних влакана у туморском ткиву.

10 Висок индекс експресије CD34 је нађен у скоро половине испитиваних тумора, а у нешто већем броју тумора је верификован низак индекс микроваскуларне густине.

11 Индекс експресије CD34 је значајним коефицијентима корелације повезан са хистолошким градусом тумора, са пролиферативним индексом, са експресијом LEPR и са структуром еластичних влакана

12 Експресија p53 је нађена у значајних 96,8% случајева сквамoцелуларних карцинома, при чему су висок и низак индекс експресије p53 нађени у по 48,4% сквамoцелуларних карцинома.

13 Индекс експресије p53 је у јединој значајној корелацији са локализацијом тумора на фотоекспонираној регији и не зависи од других испитиваних параметара.

14 Количина еластичних влакана у перитуморском ткиву је три пута већа него у околном не-туморском ткиву.

15 Количина еластичних влакана у перитуморском ткиву је у корелацији са хистолошким градусом, са експресијом LEPR, индексом пролиферације и структуром еластичних влакана.

16 Количина еластичних влакана не зависи од пола, старости испитаника, локализације тумора, експресије p53 и микроваскуларне густине.

17 Структура еластичних влакана је у корелацији са хистолошким градусом тумора, са експресијом LEPR, индексом микроваскуларне густине и количином еластичних влакана.

18 Структура еластичних влакана не зависи од пола, старости испитаника, локализације тумора, пролиферативног индекса и експресије p53.

8. ОПШТИ ЗАКЉУЧАК

8. ОПШТИ ЗАКЉУЧАК

- Пораст експресије LEPR је праћен повећањем пролиферативног индекса, индекса неоангиогенезе и повећањем хистолошког градуса сквамoцелуларног карцинома коже.

- И на крају, ова студија потврђује улогу експресије LEPR у патогенези сквамoцелуларног карцинома коже, указује да је експресија LEPR предиктор агресивног фенотипа тумора и подржава концепт примене комлементарне терапије, чиме је омогућен оптималан функционално-козметски исход туморске болести.

9. ЛИТЕРАТУРА

9. ЛИТЕРАТУРА

1. Wedon D, Marks R, Kao GF, Harwood CA: Keratinocytic tumours. In: World Health Organisation Classification of Tumours (ed): Pathology and genetics of skin Tumours. IARC Press, Lyon, 2006; 10-32.
2. Martorell-Calatayud A, Sanmartín Jimenez O, Cruz Mojarrieta J, Guillén Barona C. Cutaneous squamous cell carcinoma: defining the high-risk variant. *Actas Dermosifiliogr.* 2013;104(5):367-79.
3. Lucas RM, Norval M, Neale RE, Young AR, de Gruijl FR, Takizawa Y, van der Leun JC. The consequences for human health of stratospheric ozone depletion in association with other environmental factors. *Photochem Photobiol Sci.* 2015;14(1):53-87.
4. Milosevic VS, Vukmirovic FC, Krstic MS, Zindovic MM, Lj Stojanovic D, Jancic SA. Involvement of leptin receptors expression in proliferation and neoangiogenesis in colorectal carcinoma. *J BUON.* 2015;20(1):100-8.
5. Zhang Y, Liu L, Li C, Ai H. Correlation analysis between the expressions of leptin and its receptor (ObR) and clinicopathology in endometrial cancer. *Cancer Biomark.* 2014;14(5):353-9.
6. Yang WH, Chen JC, Hsu KH, Lin CY, Wang SW, Wang SJ, Chang YS, Tang CH. Leptin increases VEGF expression and enhances angiogenesis in human chondrosarcoma cells. *Biochim Biophys Acta.* 2014;1840(12):3483-93.
7. Seleit I, Bakry OA, Samaka RM, Samy M. Immunohistochemical evaluation of leptin role in skin tags. *Ultrastructural Pathology.* 2015;39(4):235-44.
8. Tadokoro S, Ide S, Tokuyama R, Umeki H, Tatehara S, Kataoka S, Satomura K. Leptin promotes wound healing in the skin. *PLoS One.* 2015;10(3): e0121242.
9. Wang Y, Zhang YX, Kong CZ, Zhang Z, Zhu YY. Loss of P53 facilitates invasion and metastasis of prostate cancer cells. *Mol Cell Biochem.* 2013;384(1-2):121-7.
10. Subramanian M, Francis P, Bilke S, Li XL, Hara T, Lu X, Jones MF, Walker RL, Zhu Y, Pineda M, Lee C, Varanasi L, Yang Y, Martinez LA, Luo J, Ambs S, Sharma S, Wakefield LM, Meltzer PS, Lal A. A mutant p53/let-7i-axis-regulated gene network drives cell migration, invasion and metastasis. *Oncogene.* 2015;34(9):1094-104.
11. Stroyk E, Kulms D. The role of AKT/mTOR pathway in stress response to UV-irradiation: implication in skin carcinogenesis by regulation of apoptosis, autophagy and senescence. *Int J Mol Sci.* 2013;14(8):15260-85.
12. Abu Juba B, Şovrea A, Crişan D, Melincovici C, Coneac A, Badea M, Crişan M. Apoptotic markers in photoinduced cutaneous carcinoma. *Rom J Morphol Embryol.* 2013;54(3 Suppl):741-7.
13. Díaz-Corpas T, Morales-Suárez-Varela M, Rausell Fontestad N, Fuertes Prósper A, Marquina-Vila A, Jordá-Cuevas E. Squamous Cell Carcinoma: Clinical and Pathological Features and Associated Risk Factors in an Observational Study of 118 Patients. *Actas Dermosifiliogr.* 2015;106(10):806-15.
14. Rakocevic M, Popovska-Jovicic B, Jovic T, Matic S, Azanjac G, Jovicic N, Stankovic V, Jancic S. Interplay Between The Immunohistochemical Expression Of P53 and Proliferation Index In The Keratinocyte Tumors Of The Skin. *Ser J Exp Clin Res.* 2018;19(4): 331-41.
15. Avramović V and Anđelković Z: Koža i njeni derivati. In: Anđelković Z, Somer LJ, Perović M, Avramović V, Milenkova LJ, Kostovska N, Petrović A (Eds): *Histološka građa organa. Bonafides*, 2001, pp 169-72.
16. Kaniakis J: Anatomy, histology and immunohistochemistry of normal human skin. *European Journal of Dermatology.* 2002,12(4):390-401.
17. Ross MH, Pawlina W. *Hystology: A text and Atlas. Sixth edit.* Philadelphia, Lippincott Williams&Wilkins, 2011, pp 328-405.

18. Murphy G. Histology of the skin. In: Elenitsas R, Jaworsky C, Johnson B, eds. *Lever's Histopathology of the Skin*. Philadelphia: Lippincott-Raven, 1997:5-50.
19. Gocev G, Zaharijeva-Minovska L: Struktura i embrionalen razvoj na kožata. In: Ančevski A (Ed): *Dermatovenerologija*. Kultura Skopje, 2005;3-20.
20. Fine JD: Structure and antigenicity of the skin basement membrane zone. *J Cutan Pathol*. 1997;18:401-9.
21. Ghohestani R, Li K, Rousselle P, Uitto J. Molecular organization of the cutaneous basement membrane zone. *Clin Dermatol*. 2001;19: 551-62.
22. Weler R, Hunter JA, Savin JA, Dahl MV. *Clinical Dermatology*. 4th ed. Oxford; Blackwell Publishing Ltd, 2008; pp211-303.
23. Koster MI: Making an epidermis. *Ann N Y Acad Sci*: 2009;1170: 7-10.
24. Kanitakis J, Morelon E, Petruzzo P et al. Self-renewal capacity of human epidermal Langerhans cells: observations made on a composite tissue allograft. *Exp Dermatol*. 2011;20(2):145-6.
25. Li L, Tucker RW, Hennings H, et al. Inhibitors of the intracellular Ca(2+)-ATPase in cultured mouse keratinocytes reveal components of terminal differentiation that are regulated by distinct intracellular Ca²⁺ compartments. *Cell Growth Differ*. 1995;6(9):1171-84.
26. Menon GK, Cleary GW, Lane ME. The structure and function of the stratum corneum. *Int J Pharm*. 2012;435:3-9.
27. Strott C, Higashi. Cholesterol sulfate in human physiology: what's it all about? *Journal of Lipid Research*. 2003;44:1268-78.
28. Haake A, Scott GA, Holbrook KA. Structure and function of the skin: overview of the epidermis and dermis, in: Freinkel RK and Woodley DT (eds) *The Biology of the Skin*. The Parthenon Publishing Group, pp 19-45, New York 2000.
29. Lalević-Vasić B, Nikolić MM: Struktura i funkcija kože. U: Lalević-Vasić B, Medenica LJ, Nikolić M (eds): *Dermatovenerologija sa propedevtikom*, Savremena administracija, Beograd, 2008, 9-24.
30. Dereure O. Keratinisation disorders - No end of new developments. *Ann Dermatol Venereol*. 2018;145(1):76-7.
31. Elias PM: Stratum corneum defensive functions: an integrated view. *British Journal of Dermatology*. 2005;125(2):183-200.
32. Farmer ER, Hood AF (eds): *Pathology of the skin*, 2th ed. New York 2000, pp 111-170.
33. Urmacher C: Histology of normal skin. *Am J Surg Pathol*. 1990;14:671-86.
34. Li M, Urmacher CD: Normal skin. In: Mills SE (ed): *Histology for Pathologists*. Lippincott Williams&Wilkins, Philadelphia, Baltimore, New York, London, Buenos Aires, Hong Kong, Tokyo, 2007; pp 620-751.
35. Bernerd F. Human skin reconstructed in vitro as a model to study the keratinocyte, the fibroblast and their interactions: photodamage and repair processes. *J Soc Biol*. 2005;199 (4):313-20.
36. Uitto J, Pulkkinen L. Molecular complexity of the cutaneous basement membrane zone. *Mol Biol Rep*. 1998;23(1):35-46.
37. McGrath JA, Uitto J: Anatomy and organization of human skin. In: Burns T, Breathnach S, Cox N, Griffiths C (Eds.), *Rook's textbook of dermatology*, 8th ed, Blackwell Publishing, Inc, Malden, Massachusetts, USA, Chapter 3, 2010.
38. Weedon D: Tumors of the epidermis. In: *Weedon's Skin Pathology*, Weedon D (ed), 3th edition, Churchill Livingstone, Edinburgh, 2010; pp. 642-71.
39. Stephens P, Genever P: Non-epithelial oral mucosal progenitor cell populations. *Oral Diseases*. 2007,13:1-10.

40. Nolte SV, Xu W, Rennekampff HO, Rodemann HP: Diversity of Fibroblasts. A Review on Implications for Skin tissue engineering. *Cells Tissues Organs*. 2008 187(3):165-76.
41. Sorrell M, Caplan AI (2009). Fibroblasts – a diverse population at the center of it all. *Int Rev Cell Molec Biol*. 276:161-214.
42. Bozo IA, Deev PB, Pinaev GP. Fibroblast-specializirovanaja kletka ili funkcionaljnoe sostojanie kletok nezenhimmogo proishozhdenija? *Citologija*, 2010;52(2):99-109.
43. Covas D, Panepuccia R, Fontes A, et al. Multipotent mesenchymal stromal cells obtained from diverse human tissues share functional properties and gene-expression profile with CD146+ perivascular. *Exp Hematol*. 2008, 36(5):642-54.
44. Lee D, Cho K :The effects of epidermal keratinocytes and dermal fibroblasts on the formation of cutaneous basement membrane in three dimensional culture systems. *Arch Dermatol Res*, 2005;296:296-302.
45. Marionnet C, Pierrard C, Vioux-Chagnoleau C, et al. Interactions between fibroblasts and keratinocytes in morphogenesis of dermal epidermal junction in a model of reconstructed skin. *J Invest Dermatol*. 2006;126:971-79.
46. Kalluri R, Zeisberg M. Fibroblasts in cancer. *Nature Reviews Cancer*, 2015; 6:392-401.
47. Pepić I, Sinovčić T, Filipvić-Grčić J: Hormonsko starenje kože. *Farmaceutski glasnik* 2011;67,1/2011.
48. Raes G, Beschin A, Ghassabeh GH, De Baetselier P. Alternatively activated macrophages in protozoan infections. *Curr Opin Immunol*, 2007,19:454-9.
49. Gordon S. The macrophage: past, present and future. *Eur J Immunol*. 2007;37:9-17.
50. Takahashi, K., Naito, M. i Takeya, M. Development and heterogeneity of macrophages and their related cells through their differentiation pathways. *Pathology International*, 1996;46:473-485.
51. Hide M, Yanase Y, Greaves MW. Cutaneous mast cell receptors. *Dermatol Clin*. 2007;25(4):563-75.
52. Junqueira Luiz Carlos, Carneiro Jose. *Basic Histology: Text & Atlas*. McGraw-Hill, 2005.
53. Maurer M, Theoharides T, Granstein RD, Bischoff SC, Bienenstock J et al. What is the physiological function of mast cells? *Exp. Dermatol*. 2003;12:886-910.
54. Anđelković Z, Somer Lj, Avramović V, Milosavljević Z, Tanasković i sar. *Histologija, Impressum, Niš*. 2009.
55. Rivera J, Gilfillan AM: Molecular regulation of mast cell activation. *J Allergy Clin Immunol* 2006;117:1214-25.
56. Norris A:Targeting mast cells. *Expert Opin on Investig Drugs*. 2004, 13(7):739-41.
57. Bopp T, Becker C, Klein M, Klein-Hessling S, Palmetshofer A, Serfling E, Heib V, Becker M, Kubach J, Schmitt S, Stoll S, Schild H, Staeger MS, Stassen M, Jonuleit H, Schmitt E. Cyclic adenosine monophosphate is a key component of regulatory T cell-mediated suppression. *J Exp Med*. 2007;204 (6): 1303-10.
58. Ruggiero F, Roulet M, Bonod-Bidaud C. Dermis collagens: beyond their structural properties. *J Soc Biol*. 2005;199(4):301-11.
59. Khoshnoodi J, Pedchenko V, Hudson BG: Mammalian collagen IV. *Microsc Res Tech*. 2008;71:357-70.
60. Fitzgerald J, Rich C, Zhou FH, Hansen U. Three novel collagen VI chains, $\alpha 4(VI)$, $\alpha 5(VI)$ and $\alpha 6(VI)$. *J Biol Chem*. 2008;283(29):20170-80.
61. Midwood KS, Schwarzbauer JE: Elastic fibers: building bridges between cells and their matrix. *Curr Biol*. 2002;12(8):279-81.

62. Bumbaširević V: Građa i razvoj kože. U: Karadaglić Đ, ed. Dermatologija. Beograd: Vojnoizdavački zavod. 2000;65-86.
63. Muto J, Kuroda K, Wachi H, Hirose S, Tajima S. Accumulation of elafin in actinic elastosis of sun-damaged skin: elafin binds to elastin and prevents elastolytic degradation. *J Invest Dermatol.* 2007;127(6):1358-66.
64. Watt FM, Fujiwara H (2011). Cell-extracellular matrix interactions in normal and diseased skin. *Cold Spring Harb Perspect Biol*, 2011, 3(4): a005124.
65. Braverman I. The cutaneous microcirculation. *J Invest Dermatol Symp Proc* 2000;5:3-9.
66. Skobe M, Detmar M. Structure, function and molecular control of the skin lymphatic system. *J Invest Dermatol Symp Proc* 2000;5:14-9.
67. Miettinen M, Lindenmayer E, Chaubal A. Endothelial cell markers CD31, CD34, and BNH9 antibody to H- and Y-antigens - evaluation of their specificity and sensitivity in the diagnosis of vascular tumors and comparison with von Willebrand factor. *Mod Pathol* 1999;7:82-9.
68. Weninger W, Partanen T, Breitendire-Geleff S, Mayer C, Kowalski H, Mildner M, Pammer J, Sturzl M, Kerjaschki D, Alitalo K, Tschachler E. Expression of vascular endothelial growth factor receptor-3 and podoplanin suggests a lymphatic endothelial origin of Kaposi's sarcoma tumor cells. *Lab Invest* 1999;79:243-51.
69. Egan C, Viglione-Schneck M, Walsh L, Green B, Trojanowski J, Whitaker-Menezes D, Murphy G. Characterization of unmyelinated axons uniting epidermal and dermal immune cells in primate and murine skin. *J Cutan Pathol.* 1998;25:20-9.
70. Robert L, Robert AM, Fulop T. Rapid increase in human life expectancy: will it soon be limited by the aging of elastin? *Biogerontology.* 2008;9:119-33.
71. Chauhan P, Shakya M. Modeling signaling pathways leading to wrinkle formation: identification of the skin ageing target. *Indian J Dermatol Venereol Leprol.* 2009;75(5): 463-8.
72. Mladenović T, Pavlović MD: Starenje i koža. U: Karadaglić Đ, ed. Dermatologija. Beograd: Vojnoizdavački zavod, 2000;90-96.
73. Levakov A, Vučković N, Đolai M, Mocko Kaćanski M, Božanić S. Age-related skin changes. *Med Pregl LXV* 2012;(5-6):191-95.
74. Sandby-Moller J, Wulf HC, Poulsen T. Epidermal Thickness at Different Body Sites: Relationship to Age, Gender, Pigmentation, Blood Content, Skin Type and Smoking Habits. *Acta Dermato-Venereologica.* 2003,83(6),410-13.
75. Contet-Audonneau LJ, Jeanmaire C, Pauly G. A histological study of human wrinkle structures: comparison between sun-exposed areas of the face, with or without wrinkles, and sun-protected areas. *British Journal of Dermatology.* 1999;140(6):1038-47.
76. Bonté F, Girard D, Archambault JC, Desmoulière A. Skin Changes During Ageing. *Subcell Biochem.* 2019;91:249-280.
77. Zouboulis C, Makrantonaki E: Clinical aspect and molecular diagnostics of skin aging. *Clin in Dermatol.* 2011;29:3-14.
78. Gilhar A, Ullmann Y, Karry R, Shalaginov R, Assy B, Serafimovich S, Kalish R. Ageing of human epidermis: the role of apoptosis, Fas and telomerase. *Br J Dermatol.* 2004;150(1):56-63.
79. Wulf HC, Sandby-Moller J, Kobayasi T, Gniadecki R: Skin aging and natural photoprotection. *Micron.* 2004;35:185-91.
80. Tobin DJ, Paus R: Graying: gerontobiology of the hair follicle pigmentary unit. *Exp Gerontol.* 2001;36:29-54.
81. Fernandez-Flores A, Saeb-Lima M. Histopathology of Cutaneous Aging. *Am J Dermatopathol.* 2019;41(7):469-479.
82. Fisher GJ, Varani J, Voorhees JJ :Looking older: fibroblast collapse and therapeutic implications. *Arch Dermatol.* 2008;144(5):666-72.

83. Varani J, Warner RL, Gharaee-Kermani M, Phan SH, Kang S, Chung JH, et al: Vitamin A antagonizes decrease cell growth and elevated collagen-degrading matrix metalloproteinases and stimulates collagen accumulation in naturally aged human skin. *J Invest Dermatol.* 2000;114:480-6.
84. Jenkins RH, Thomas GJ et al. Myofibroblastic differentiation leads to hyaluronan accumulation through reduced hyaluronan turnover. *J Biol Chem:* 2004, 279(40): 41453-60.
85. Pfeifer GP, You YH, Besaratinia A. Mutations induced by ultraviolet light. *Mutat Res.* 2005;571:19-31.
86. De Fabo EC: Arctic stratospheric ozone depletion and increases UVB radiation: potential impact to human health. *Int J Circumpolar Health.* 2005;64(5):509-22.
87. Tomas D: Apoptosis, UV-radiation, precancerosis and skin tumors. *Acta Med Croatica.* 2009;2:53-8.
88. Ichihashi M, Matsuda A, Honda T, Kokubun C, Hashimoto Y et al. Photoaging of the skin. *Anti-Aging Medicine.* 2009;(6):46-59.
89. Rigel D, et al. Photostability of UVA/UVB sunscreens under extreme tropical sun exposure. Presented at the 64th Annual Meeting of the American Academy of Dermatology, San Francisco, CA. 2006;P2623.
90. Lipozenčić J (2004). *Dermatovenerologija.* Medicinska naklada Zagreb.
91. Varani J, Dame MK, Rittie L, et al. Decreased collagen production in chronologically aged skin: roles of age dependent alteration in fibroblast function and defective mechanical stimulation. *Am J Pathol.* 2006;168:1861-68.
92. Farage Miranda A, Miller Kenneth W, Maibach Howard I. *Textbook of Aging Skin.* Springer 2010.
93. Berneburg M, Plettenberg H, Krutmann J. Photoaging of human skin. *Photodermatol Photoimmunol Photomed.* 2000;16(6):239-44.
94. Pain S, Berthélémy N, Naudin C, Degraeve V, André-Frei V. Understanding Solar Skin Elastosis-Cause and Treatment. *J CosmetSci.* 2018;69(3):175-85.
95. Lavker RM, Kligman AM :Chronic heliodermatitis: a morphological evaluation of chronic actinic dermal damage with emphasis on the role of mast cells. *J Invest Dermatol.* 1988;90:325-30.
96. Malvy J, Guinot C, Preziosi P Vaillant L, Tenenhaus M, Galan P, Hercberg S, Tschachler E: Epidemiologic determinants of skin photoaging: baseline data of the SU.VI.MAX. cohort. *J Am Acad Dermatol.* 2000;42:47-55.
97. Bousquet O, Coulombe P. Les kératines: un autre regard sur la biologie de la peau. *Med Sci.* 2002;18:45-54.
98. Charruyer A, Barland CO, Yue L, Wessendorf HB, Lu Y, Lawrence HJ, Mancianti ML, Ghadially R. Transit-amplifying cell frequency and cell cycle kinetics are altered in aged epidermis. *J Invest Dermatol.* 2009;129(11):2574-83.
99. Mannik J, Alzayady K, Ghazizadeh S. Regeneration of multilineage skin epithelia by differentiated keratinocytes. *J Invest Dermatol.* 2010;130(2):388-97.
100. Wu N, Rollin J, Masse I, Lamartine J, Gidrol X. p63 regulates human keratinocyte proliferation via MYC-regulated gene network and differentiation commitment through cell adhesion-related gene network. *J Biol Chem.* 2012;17;287(8):5627-38.
101. Morris, RJ. Keratinocyte stem cells: Targets for cutaneous carcinogens. *J Clin Invest.* 2000;106:3-8.
102. Watt FM. Role of integrins in regulating epidermal adhesion, growth and differentiation. *EMBO.* 2002;21:3919-26.
103. Cheng CF, Fan J, Fedesco M, Guan S, Li Y, Bandyopadhyay B, Bright AM et al :Transforming growth factor alpha (TGFalpha)-stimulated secretion of HSP90alpha: using the receptor LRP-1/CD91 to promote human skin cell migration against a TGFbeta-rich environment during wound healing. *Mol Cell Biol.* 2008;28(10):3344-58.

104. Chong HC, Tan MJ, Philippe V, Tan SH, Tan CK, Ku CW et al: Regulation of epithelial-mesenchymal IL-1 signaling by PPARbeta/delta is essential for skin homeostasis and wound healing. *J Cell Biol.* 2009;23;184(6):817-31.
105. Poindexter NJ, Williams RR, Powis G, Jen E, Caudle AS, Chada S, Grimm EA. IL-24 is expressed during wound repair and inhibits TGFalpha-induced migration and proliferation of keratinocytes. *Exp Dermatol.* 2010;19(8):714-22.
106. Vockel M, Pollok S, Breitenbach U, Ridderbusch I, Kreienkamp HJ, Brandner JM: Somatostatin inhibits cell migration and reduces cell counts of human keratinocytes and delays epidermal wound healing in an ex vivo wound model. *PLoS One.* 2011;11;6(5):e19740.
107. Sayama K, Hanakawa Y, Shirakata Y, Yamasaki K, Sawada Y, Sun L, Yamanishi K, Ichijo H, Hashimoto K. Apoptosis signal-regulating kinase 1 (ASK1) is an intracellular inducer of keratinocyte differentiation. *J Biol Chem.* 2001;12;276(2):999-1004.
108. Čabrijan L, Lipozenčić J. Adhesion molecules in keratinocytes. *Clin Dermatol.* 2011;29(4):427-31.
109. Merlo S, Frasca G, Canonico PL, Sortino MA. Differential involvement of estrogen receptor alpha and estrogen receptor beta in the healing promoting effect of estrogen in human keratinocytes. *J Endocrinol.* 2009;200(2):189-97.
110. Hinterhuber G, Cauza K, Brugger K, Dingelmaier-Hovorka R, Horvat R, Wolff K, Foedinger D: RPE65 of retinal pigment epithelium, a putative receptor molecule for plasma retinol-binding protein, is expressed in human keratinocytes. *J Invest Dermatol.* 2004;122(2):406-13.
111. Weinstein GD, McCullough JL, Ross P. Cell proliferation in normal epidermis. *J Invest Dermatol.* 1984;82(6):623-8.
112. Wong JD and Chang HY: Skin tissue engineering. *StemBook*, NCBI bookshelf, 2009;1-8.
113. Coulombe P, Omary M. "Hard" and "soft" principles defining the structure, function and regulation of keratin intermediate filaments. *Curr Opin Cell Biol.* 2002;14:110-22.
114. Braun-Falco O, Plewing G, Wolff HH, Landthaler M. Basal Cell Carcinoma. In: Braun-Falco O, Plewing G, Wolff HH, Landthaler M: *Dermatology 3rd ed.*, Springer Medizin Verlag Heidelberg 2009:1348-56.
115. Wood GS, Bagheri M, Gordon E, Larson PO, Snow S : Nonmelanoma skin cancers: basal cell and squamous cell carcinomas. In: Abeloff M, Armitage JO, Niederhuber JE, Kastan BM, McKenna WG (eds): *Clinical Oncology*, Elsevier Churchill Livingstone. 2004;1589-1609.
116. Adegbidi H, Yedomon H, Atadokpede F, Balley-Pognon MC, do Ango-Padonou F. Skin cancers at the National University Hospital of Cotonou from 1985 to 2004. *Int J Dermatol.* 2007;46:26-9.
117. Pašić A, Čeović R. Maligni epidermalni tumori. U: Basta-Juzbašić A, (ed) *Dermatovenerologija*. Zagreb: Medicinska naklada; 2014;661-79.
118. Huang JT, Coughlin CC, Hawryluk EB, Hook K, Humphrey SR, Kruse L, Lawley L, Al-Sayegh H, London WB, Marghoob A, Phung TL, Pope E, Gerami P, Schmidt B, Robinson S, et al. Risk Factors and Outcomes of Nonmelanoma Skin Cancer in Children and Young Adults. *J Pediatr.* 2019;211:152-8.
119. Lim JL, Stern RS. High levels of ultraviolet B exposure increase the risk of nonmelanoma skin cancer in psoralen and ultraviolet A-treated patients. *J Invest Dermatol.* 2005;124:505-13.
120. Cheng J, Yan S. Prognostic variables in high-risk cutaneous squamous cell carcinoma: a review. *J Cutan Pathol.* 2016;43: 994-1004.

121. Burton KA, Ashack KA, Khachemoune A. Cutaneous squamous cell carcinoma: a review of high-risk and metastatic disease. *Am J Clin Dermatol.* 2016;17:491-508.
122. Wang AY, Palme CE, Wang JT, Morgan GJ, Gebiski V, Gilchrist J, et al. Quality of life assessment in patients treated for metastatic cutaneous squamous cell carcinoma of the head and neck. *J Laryngol Otol.* 2013;127:39-47.
123. Burdon-Jones D, Thomas P, Baker R. Quality of life issues in nonmetastatic skin cancer. *Br J Dermatol.* 2010;162:147-51.
124. Lomas A, Leonardi-Bee J, Bath-Hextall F. A systematic review of worldwide incidence of nonmelanoma skin cancer. *Br J Dermatol.* 2012;166:1069-80.
125. Guy GP Jr, Machlin SR, Ekwueme DU, Yabroff KR. Prevalence and costs of skin cancer treatment in the U.S., 2002–2006 and 2007–2011. *Am J Prev Med.* 2015;48:183-7.
126. Bray F, Ferlay J, Soerjomataram I, Siegel RL, Torre LA, Jemal A. Global cancer statistics 2018: GLOBOCAN estimates of incidence and mortality worldwide for 36 cancers in 185 countries. *CA Cancer J Clin.* 2018;68(6):394-424.
127. Alam M, Ratner D: Cutaneous squamous cell carcinoma. *N Engl J Med.* 2001;344:975-983.
128. Garcia-Zuazaga J, Olbricht SM. Cutaneous squamous cell carcinoma. *Adv Dermatol.* 2008;24:33-57.
129. Christenson LJ, Barrowman TA, Vachon CM, et al. Incidence of basal cell and squamous cell carcinoma in a population younger than 40 years. *JAMA.* 2005;294:681–90.
130. Staples MP, Elwood M, Burton RC, et al. Non-melanoma skin cancer in Australia: the 2002 national survey and trends since 1985. *Med J Aust.* 2006;184:6–10.
131. Demers AA, Nugent Z, Mikhalcioiu C, et al. Trends of nonmelanoma skin cancer from 1960 through 2000 in a Canadian population. *J Am Acad Dermatol.* 2005;53:320–8.
132. Korhonen N, Ylitalo L, Luukkaala T, Itkonen J, Häihälä H, Jernman J, Snellman E, Palve J. Characteristics and Trends of Cutaneous Squamous Cell Carcinoma in a Patient Cohort in Finland 2006-2015. *Acta Derm Venereol.* 2019;99(4):412-6.
133. Gildcherst BA, Paller AS, Leffell DJ (eds) Fitzpatrick's dermatology in general medicine. New York, McGraw Hill. 2008, 1036-42.
134. Work Group; Invited Reviewers, Kim JYS, Kozlow JH, Mittal B, Moyer J, Olenecki T, Rodgers P. Guidelines of care for the management of cutaneous squamous cell carcinoma. *J Am Acad Dermatol.* 2018;78(3):560-78.
135. Kostović K. Fotodermatoze. U: A. Basta-Juzbašić i sar. *Dermatovenerologija.* Zagreb: Medicinska naklada. 2014;310-25.
136. Kim C, Cheng J, Colegio OR. Cutaneous squamous cell carcinomas in solid organ transplant recipients: emerging strategies for surveillance, staging, and treatment. *Semin Oncol.* 2016;43(3):390-4.
137. Kovach BT, Stasko T. Skin cancer after transplantation. *Transplantation.* 2009;23:178-89.
138. Fogel AL, Sarin KY, Teng JMC. Genetic diseases associated with an increased risk of skin cancer development in childhood. *Curr Opin Pediatr.* 2017;29(4):426-33.
139. Zaravinos A. An updated overview of HPV-associated head and neck carcinomas. *Oncotarget.* 2014;5:3956–69.
140. Bouwes Bavinck JN, Feltkamp MCW, Green AC, Fiocco M, Euvrard S, Harwood CA, Nasir S, et al. Human papillomavirus and posttransplantation cutaneous squamous cell carcinoma: A multicenter, prospective cohort study. *Am J Transplant.* 2018;18(5):1220-30.

141. Yoshifuku A, Fujii K, Kanekura T. Comparison of oxidative stress on DNA, protein and lipids in patients with actinic keratosis, Bowen's disease and squamous cell carcinoma. *J Dermatol.* 2018;45(11):1319-23.
142. Leonardi-Bee J, Ellison T, Bath-Hextall F. Smoking and the risk of nonmelanoma skin cancer: systematic review and meta-analysis. *Arch Dermatol.* 2012;148(8):939-46.
143. Perry DM, Barton V, Alberg AJ. Epidemiology of Keratinocyte Carcinoma. *Curr Dermatol Rep.* 2017;6(3):161-168.
144. Kar BR, Nair V, Ebenezer G, Job CK. Squamous cell carcinoma of the scalp arising from chronic cutaneous lupus erythematosus: report of two Indian patients. *Indian J Dermatol Venereol Leprol.* 2004;70(4):236-8.
145. Park HS, Lee YS, Chun DK. Squamous cell carcinoma in vitiligo lesion after long-term PUVA therapy. *J Eur Acad Dermatol Venereol.* 2003;17(5):578-80.
146. Zhang L, Qin H, Wu Z, Chen W, Zhang G. Pathogenic genes related to the progression of actinic keratoses to cutaneous squamous cell carcinoma. *Int J Dermatol.* 2018;57(10):1208-17.
147. Tomas D: Apoptosis, UV-radiation, precancerosis and skin tumors. *Acta Med Croatica.* 2009;2:53-8.
148. Mullenders LHF. Solar UV damage to cellular DNA: from mechanisms to biological effects. *Photochem Photobiol Sci.* 2018;17(12):1842-52.
149. Lucas RM, Yazar S, Young AR, Norval M, de Gruijl FR, Takizawa Y, Rhodes LE, Sinclair CA, Neale RE. Human health in relation to exposure to solar ultraviolet radiation under changing stratospheric ozone and climate. *Photochem Photobiol Sci.* 2019;18(3):641-80.
150. Rothman LR, Mir A, Meehan SA, Mitchell WL: Squamous-cell carcinoma in situ. *Dermatol Online J.* 2015;21(12).pii:13030/qt97r0m5gd.
151. Ikehata H, Okuyama R, Ogawa E, Nakamura S, Usami A, Mori T, Tanaka K, Aiba S, Ono T. Influences of p53 deficiency on the apoptotic response, DNA damage removal and mutagenesis in UVB-exposed mouse skin. *Mutagenesis.* 2010;25(4):397-405.
152. Cadet J, Douki T. Formation of UV-induced DNA damage contributing to skin cancer development. *Photochem Photobiol Sci.* 2018;17(12):1816-41.
153. Drigeard Desgarnier MC, Rochette PJ. Enhancement of UVB-induced DNA damage repair after a chronic low-dose UVB pre-stimulation. *DNA Repair (Amst).* 2018;63:56-62.
154. Wölflle U, Esser PR, Simon-Haarhaus B, Martin SF, Lademann J, Schempp CM. UVB-induced DNA damage, generation of reactive oxygen species, and inflammation are effectively attenuated by the flavonoid luteolin in vitro and in vivo. *Free Radic Biol Med.* 2011;50(9):1081-93.
155. Madan V, Lear JT, Szeimies RM. Non-melanoma skin cancer. *Lancet.* 2010; 20;375(9715):673-85.
156. Brem R, Guven M, Karran P. Oxidatively-generated damage to DNA and proteins mediated by photosensitized UVA. *Free Radic Biol Med.* 2017;107:101-9.
157. An L, Dong GQ, Gao Q, Zhang Y, Hu LW, Li JH, Liu Y. Effects of UVA on TNF-alpha, IL-1beta, and IL-10 expression levels in human keratinocytes and intervention studies with an antioxidant and a JNK inhibitor. *Photodermatol Photoimmunol Photomed.* 2010;26(1):28-35
158. Keyal U, Bhatta AK, Zhang G, Wang XL. Present and future perspectives of photodynamic therapy for cutaneous squamous cell carcinoma. *J Am Acad Dermatol.* 2019;80(3):765-73.
159. Dore JF, Chignol MC. Tanning salons and skin cancer. *Photochem Photobiol Sci* 2012;1:30-7.

160. Morris KL, Luke MC, Perna FM. Prevalence of Skin Cancer Examination Among Users of Indoor Tanning Beds. *JAMA Dermatol.* 2018;154(7):840-2.
161. Zhang M, Qureshi AA, Geller AC, Frazier L, Hunter DJ, Han J. Use of tanning beds and incidence of skin cancer. *J Clin Oncol* 2012;30 (14):1588-93.
162. Fartasch M, Wittlich M, Broding HC, Gellert B, Blome H, Brüning T. Skin and occupational artificial UV-radiation. *Hautarzt.* 2012;63(10):788-95.
163. Čeović R : Fototerapija u dermatologiji. *MEDICUS.* 2007;16(1)79-86.
164. Shenoi SD, Prabhu S; Indian Association of Dermatologists, Venereologists and Leprologists. Photochemotherapy (PUVA) in psoriasis and vitiligo. *Indian J Dermatol Venereol Leprol.* 2014;80(6):497-504.
165. Situm M, Bulat V, Majcen K, Dzapo A, Jezovita J. Benefits of controlled ultraviolet radiation in the treatment of dermatological diseases. *Coll Antropol.* 2014;38(4):1249-53.
166. Racz E, Prens EP. Phototherapy and photochemotherapy for psoriasis. *Dermatol Clin.* 2015;33(1):79-89.
167. Hofbauer G. Phototherapy and carcinogenesis. *Hautarzt.* 2013;64(5):349-53.
168. Stern RS. Putting iatrogenic risk in perspective: basal cell cancer in PUVA patients and Australians. *J Invest Dermatol.* 2009;129(9):2315-6.
169. Mozumder, A., Interaction of Fast Charged Particles with Matter, In: Charged Particle and Photon Interactions with Matter, (Eds. Mozumder, A., Hatano, Y.), Marcel Dekker, New York, 2004.
170. Radmilović V: Karcinogeni u radnoj i životnoj sredini. IP „Velarta“, Beograd 2002.
171. Naruke Y, Nakashima M, Suzuki K, et al. Genomic instability in the epidermis induced by atomic bomb (A-bomb) radiation: a long-lasting health effect in A-bomb survivors. *Cancer.* 2009;115(16):3782-90.
172. Sadamori N, Mine M, Honda T: Incidence of skin cancer among Nagasaki atomic bomb survivors. *J Rad Res Tokyo.* 1991;2:217-25.
173. Mileusnić D: Izbor optimalnih tehnika zračenja tumora glave i vrata primenom sistema za trodimenzionalno planiranje radioterapije. Doktorska disertacija, Beograd 2002.
174. Lichter MD, Karagas MR, Mott LA, Spencer SK, Stukel TA, Greenberg ER. Therapeutic ionizing radiation and the incidence of basal cell carcinoma and squamous cell carcinoma. The New Hampshire Skin Cancer Study Group. *Arch Dermatol.* 2000;136(8):1007-11.
175. Herr HW. Percivall Pott, the environment and cancer. *BJU Int.* 2011;108(4):479-81.
176. Pal D, Banerjee S, Mukherjee S, Roy A, Panda CK, Das S. Eugenol restricts DMBA croton oil induced skin carcinogenesis in mice: downregulation of c-Myc and H-ras, and activation of p53 dependent apoptotic pathway. *J Dermatol Sci.* 2010;59(1):31-9.
177. Lugli A, Clemenza M, Corso PE, di Costanzo J, Dirnhofer R, Fiorini E, Herborg C, Hindmarsh JT et al.: The Medical Mystery of Napoleon Bonaparte: An Interdisciplinary Exposé *Adv Anat Pathol.* 2011;18(2):152-8.
178. Bhatt BD, Schaffer HK. Dangerous Waters? Chronic Arsenic Exposure. *Am J Med.* 2017;130(12):1382-4
179. Mayer JE, Goldman RH. Arsenic and skin cancer in the USA: the current evidence regarding arsenic-contaminated drinking water. *Int J Dermatol.* 2016;55(11):e585-e591.
180. Lonergan CL, McNamara EK, Cordoro KM, Greer KE. Imiquimod cream 5% for the treatment of arsenic-induced cutaneous neoplasms. *Cutis.* 2010;85(4):199-202.
181. Spiewak R. Pesticides as a cause of occupational skin diseases in farmers. *Ann Agric Environ Med.* 2001;8(1):1-5.

182. Fenga C, Spatari G, Guarneri F, Barbaro M, Caltabiano C, Germanò D. Cutaneous histopathologic changes in laboratories working in the processing of petroleum. *Med Lav.* 2001;92(1):25-31.
183. Struijk L, Hall L, van der Meijden E, et al. Markers of cutaneous human papillomavirus infection in individuals with tumor-free skin, actinic keratoses, and squamous cell carcinoma. *Cancer Epidemiol Biomarkers Prev.* 2006;15(3):529–35.
184. Vohra S, Sharma NL, Shanker V, Mahajan VK, Jindal N. Autosomal dominant epidermodysplasia verruciformis: a clinicotherapeutic experience in two cases. *Indian J Dermatol Venereol Leprol.* 2010;76(5):557-61.
185. Pfefferle R, Marcuzzi GP, Akgül B, Kasper HU, Schulze F, Haase I, Wickenhauser C, Pfister H. The human papillomavirus type 8 E2 protein induces skin tumors in transgenic mice. *J Invest Dermatol.* 2008;128(9):2310-5.
186. Cassarino DS, Derienzo DP, Barr RJ. Cutaneous squamous cell carcinoma: a comprehensive clinicopathologic classification. Part one. *J Cutan Pathol.* 2006;33(3):191-206.
187. Cassarino DS, Derienzo DP, Barr RJ. Cutaneous squamous cell carcinoma: a comprehensive clinicopathologic classification—part two. *J Cutan Pathol.* 2006;33(4):261-79.
188. Alam M, Caldwell JB, Eliezri YD. Human papillomavirus-associated digital squamous cell carcinoma: literature review and report of 21 new cases. *J Am Acad Dermatol.* 2003;48(3):385-93.
189. Holloway A, Simmonds M, Azad A, Fox JL, Storey A. Resistance to UV-induced apoptosis by beta-HPV5 E6 involves targeting of activated BAK for proteolysis by recruitment of the HERC1 ubiquitin ligase. *Int J Cancer.* 2015;136:2831-43.
190. de Koning MN, Struijk L, Bavinck JN, i sur. Betapapillomaviruses frequently persist in the skin of healthy individuals. *J Gen Virol.* 2007;88:1489-95.
191. Michael KM, Waterboer T, Sehr P, i sur. Seroprevalence of 34 human papillomavirus types in the German general population. *PLoS Pathog.* 2008;4(6):e1000091.
192. Karagas MR, Nelson HH, Sehr P, et al. Human papillomavirus infection and incidence of squamous cell and basal cell carcinomas of the skin. *J Natl Cancer Inst.* 2006;98(6):389-95.
193. Bolshakov S, Walker CM, Strom SS, Selvan MS, Clayman GL, El-Naggar A, Lippman SM, Kripke ML, Ananthaswamy HN: p53 mutations in human aggressive and nonaggressive basal and squamous cell carcinomas. *Clin Cancer Res.* 2003;9(1):228-34.
194. Ratushny V, Gober MD, Hick R, Ridky TW, Seykora JT. From keratinocyte to cancer: the pathogenesis and modeling of cutaneous squamous cell carcinoma. *J Clin Invest.* 2012;122(2):464-72.
195. Dragomir LP, Simionescu C, Mărgăritescu C, Stepan A, Dragomir IM, Popescu MRP53, p16 and Ki67 immunoexpression in oral squamous carcinomas. *Rom J Morphol Embryol.* 2012;53(1):89-93.
196. Campos MA, Lopes JM, Soares P. The genetics of cutaneous squamous cell carcinogenesis. *Eur J Dermatol.* 2018;28(5):597-605
197. O’Grady A, Dunne C, O’Kelly P, Murphy GM, Leader M, Kay E. Differential expression of matrix metalloproteinase (MMP)-2, MMP-9 and tissue inhibitor of metalloproteinase (TIMP)-1 and TIMP-2 in non-melanoma skin cancer: implications for tumour progression. *Histopathology.* 2007;51(6):793-804.
198. Blum R, Elkon R, Yaari S, Zundelevich A, Jacob-Hirsch J, Rechavi G. et al. Gene expression signature of human cancer cell lines treated with the ras inhibitor salirasib (S-farnesylthiosalicylic acid). *Cancer Res.* 2007;67:3320-8.
199. Li L, Li M, Xu S, Bu W, Zhang M, Gu H, Chen X. Is Ras a potential target in treatment against cutaneous squamous cell carcinoma? *J Cancer.* 2018;9(18):3373-81.
200. Jia J, Li C, Luo S, Liu-Smith F, Yang J, Wang X, Wang N, Lai B, Lei T, Wang Q, Xiao S, Shao Y, Zheng Y. Yes-Associated Protein Contributes to the Development of

Human Cutaneous Squamous Cell Carcinoma via Activation of RAS. *J Invest Dermatol.* 2016;136(6):1267-77.

201. Schierbeck J, Vestergaard T, Bygum A. Skin Cancer Associated Genodermatoses: A Literature Review. *Acta Derm Venereol.* 2019;99(4):360-9.

202. Gray DT, Suman VJ, Siu WPD, et al. Trends in the population-based incidence of squamous cell carcinoma of the skin first diagnosed between 1984 and 1992. *Arch Dermatol.* 1997;133:735-40.

203. Lohmann CM, Solomon AR. Clinicopathologic variants of cutaneous squamous cell carcinoma. *Adv Anat Pathol.* 2001;8:27-36.

204. Mallipeddi R, Keane FM, McGrath JA, Mayou BJ, Eady RA. Increased risk of squamous cell carcinoma in junctional epidermolysis bullosa. *J Eur Acad Dermatol Venereol* 2004;18:521-6.

205. Fine JD, Johnson LB, Weiner M, Li KP, Suchindran C. Epidermolysis bullosa and the risk of life-threatening cancers: the National EB Registry experience, 1986-2006. *J Am Acad Dermatol* 2009;60:203-11.

206. Kawabata M, Nagano H, Iuchi H, Umakoshi M, Otori J, Kurono Y. Squamous cell carcinoma at sites of old maxillary fractures. *Auris Nasus Larynx.* 2019;pii:S0385-8146(19)30055-0.

207. Huang CY, Feng CH, Hsiao YC, Chuang SS, Yang JY. Burn scar carcinoma. *J Dermatolog Treat.* 2010;21(6):350-6.

208. Atzeni M, Serratore F, Zaccheddu F, Buosi M, Nemolato S, Ribuffo D. Multiple melanoma arising on a burn scar and extensive sunburn: a case report and a review of the literature. *Melanoma Res.* 2009;19(4):195-8

209. Braithwaite IJ, Miller G, Burd DA. Basal cell carcinoma in a BCG scar in a young woman. Case report. *Scand J Plast Reconstr Surg Hand Surg.* 1992;26(2):233

210. Ribeiro R, Labareda JM, Garcia e Silva L. Basocellular carcinoma in a smallpox vaccination scar. *Med Cutan Ibero Lat Am.* 1988;16(2):137-9.

211. Walling HW, Persichetti GB, Scupham RK. Squamous cell carcinoma in situ arising in a smallpox vaccination scar. *Int J Dermatol.* 2008;47(6):599-600

212. Nielsen RM, Andersen F, Salskov-Iversen ML. Squamous cell carcinoma in ulcer after bacille Calmette-Guérin vaccination. *Ugeskr Laeger.* 2014;176(42).

213. Molina BD, Leiro MG, Pulpón LA, Mirabet S, Yañez JF, Bonet LA, Vilchez FG et al. Incidence and risk factors for nonmelanoma skin cancer after heart transplantation. *Transplant Proc.* 2010;42(8):3001-5.

214. Kalinova L, Majek O, Stehlik D, Krejci K, Bachleda P. Skin cancer incidence in renal transplant recipients - a single center study. *Biomed Pap Med Fac Univ Palacky Olomouc Czech Repub.* 2010;154(3):257-60.

215. Jensen AO, Svaerke C, Farkas D, Pedersen L, Kragballe K, Sørensen HT. Skin cancer risk among solid organ recipients: a nationwide cohort study in Denmark. *Acta Derm Venereol.* 2010;90(5):474-9.

216. De Rosa N, Paddon VL, Liu Z, Glanville AR, Parsi K. Nonmelanoma Skin Cancer Frequency and Risk Factors in Australian Heart and Lung Transplant Recipients. *JAMA Dermatol.* 2019;155 (6):716-9.

217. Jäämaa-Holmberg S, Salmela B, Lemström K, Pukkala E, Lommi J. Cancer incidence and mortality after heart transplantation - A population-based national cohort study. *Acta Oncol.* 2019;58(6):859-63.

218. Matinfar M, Shahidi S, Feizi A. Incidence of nonmelanoma skin cancer in renal transplant recipients: A systematic review and meta-analysis. *J Res Med Sci.* 2018;23:14.

219. Matin RN, Mesher D, Proby CM, McGregor JM, Bouwes Bavinck JN, del Marmol V, Euvrard S, et al. Melanoma in organ transplant recipients: clinicopathological features and outcome in 100 cases. *Am J Transplant.* 2008;8(9):1891-900.

220. Rizvi SMH, Aagnes B, Holdaas H, Gude E, Boberg KM, Bjørtuft Ø, Helsing P, Leivestad T, Møller B, Gjersvik P. Long-term Change in the Risk of Skin Cancer After Organ Transplantation: A Population-Based Nationwide Cohort Study. *JAMA Dermatol.* 2017;153(12):1270-7.
221. Watson CJE, Dark JH. Organ transplantation: historical perspective and current practice. *Br J Anaesth* 2012;108 (S1):29-42.
222. Schwartz R, Bridges T, Butani A, et al. Actinic keratosis: an occupational and environmental disorder. *J Eur Acad Dermatol Venereol.* 2008;22:606-15.
223. Corona R, Dogliotti E, D'Errico M, Sera F, Iavarone I, Baliva G, Chinni LM, Gobello T, Mazzanti C, Puddu P, Pasquini P. Risk factors for basal cell carcinoma in a Mediterranean population: role of recreational sun exposure early in life. *Arch Dermatol.* 2001;137(9):1162-8.
224. Souza CF, Thomé EP, Menegotto PF, Schmitt JV, Shibue JR, Tarlé RG. Topography of basal cell carcinoma and their correlations with gender, age and histologic pattern: a retrospective study of 1042 lesions. *An Bras Dermatol.* 2011;86:272-7.
225. Ochicha O, Edino ST, Mohamed AZ, Umar AB. Dermatological malignancies in Kano, Nigeria: A histopathological review. *Ann Afr Med.* 2004;3:188-91.
226. Alakloby OM, Bukhari IA, Shawarby MA. Histopathological pattern of non melanoma skin cancers at king fahd hospital of the university in the eastern region of Saudi Arabia during the years 1983-2002. *Cancer Ther.* 2008;6:303-6.
227. Andrade P, Brites MM, Vieira R, Mariano A, Reis JP, Tellechea O, Figueiredo A. Epidemiology of basal cell carcinomas and squamous cell carcinomas in a Department of Dermatology: a 5 year review. *An Bras Dermatol.* 2012;87(2):212-9.
228. Dessinioti C, Antoniou C, Katsambas A, Stratigos AJ. Basal Cell Carcinoma: what's new under the Sun. *Photochem Photobiol.* 2010;86:481-91.
229. Rigel DS. Cutaneous ultraviolet exposure and its relationship to the development of skin cancer. *J Am Acad Dermatol.* 2008;58(5):129-32.
230. Dal H, Boldemann C, Lindelöf B. Trends during a half century in relative squamous cell carcinoma distribution by body site in the Swedish population: support for accumulated sun exposure as the main risk factor. *J. Dermatol.* 2008;35:55-62.
231. Røksahm TE, Helsing P, Veierød MB. Cutaneous squamous cell carcinoma in Norway 1963-2011: increasing incidence and stable mortality. *Cancer Med.* 2015;4(3):472-80.
232. Kromann NP, Nielsen NH, Hansen JP. Skin cancer in Greenland 1955-1974. *J Cancer Res Clin Oncol.* 1983;105(1):76-8.
233. Kostrović, Pašić A, Celić D, Lipozenčić, Čeović R, Ledić-Drvar D : Maligni epidermalni tumori kože. U: Lipozenčić J, Pašić A i sur. *Dermatološka onkologija.* Zagreb: Medicinska naklada, 2009;51-76.
234. Department of Health and Human Services. The Health Consequences of Smoking: A Report of the Surgeon General. Atlanta, GA: U.S. Dept of Health and Human Services, Centers for Disease Control and Prevention, Office on Smoking and Health; 2014.
235. Henderson MT, Kubo JT, Desai M, David SP, Tindle H, Sinha AA, Seiffert-Sinha K, Hou L, Messina C, Saquib N, Stefanick ML, Tang JY. Smoking behavior and association of melanoma and nonmelanoma skin cancer in the Women's Health Initiative. *J Am Acad Dermatol.* 2015;72(1):190-1.
236. Hughes MC, Olsen CM, Williams GM, Green AC. A prospective study of cigarette smoking and basal cell carcinoma. *Arch Dermatol Res.* 2014;306(9):851-6.
237. Leonardi-Bee J, Ellison T, Bath-Hextall F. Smoking and the risk of nonmelanoma skin cancer: systematic review and meta-analysis. *Arch Dermatol.* 2012;148(8):939-46.

238. Rollison DE, Iannacone MR, Messina JL, Glass LF, Giuliano AR, Roetzheim RG, Cherpelis BS, Fenske NA, Jonathan KA, Sondak VK. Case-control study of smoking and non-melanoma skin cancer. *Cancer Causes Control*. 2012;23(2):245-54.
239. McBride P, Olsen CM, Green AC. Tobacco smoking and cutaneous squamous cell carcinoma: a 16-year longitudinal population-based study. *Cancer Epidemiol Biomarkers Prev*. 2011;20(8):1778-83.
240. Dusingize JC, Olsen CM, Pandeya NP, Subramaniam P, Thompson BS, Neale RE, Green AC, Whiteman DC; QSkin Study. Cigarette Smoking and the Risks of Basal Cell Carcinoma and Squamous Cell Carcinoma. *J Invest Dermatol*. 2017;137(8):1700-08.
241. Freiman A, Bird G, Metelitsa AI, Barankin B, Lauzon GJ. Cutaneous effects of smoking. *J Cutan Med Surg*. 2004;8(6):415-23.
242. Baan R, Straif K, Grosse Y, Secretan B, El Ghissassi F, Bouvard V, Altieri A, Coglianò V, WHO International Agency for Research on Cancer Monograph Working Group. Carcinogenicity of alcoholic beverages. *Lancet Oncol*. 2007; 8(4):292-3.
243. Wu S, Li WQ, Qureshi AA, Cho E. Alcohol consumption and risk of cutaneous basal cell carcinoma in women and men: 3 prospective cohort studies. *Am J Clin Nutr*. 2015;102(5):1158-66.
244. Kubo JT, Henderson MT, Desai M, Wactawski-Wende J, Stefanick ML, Tang JY. Alcohol consumption and risk of melanoma and non-melanoma skin cancer in the Women's Health Initiative. *Cancer Causes Control*. 2014; 25(1):1-10.
245. Jensen A, Birch-Johansen F, Olesen AB, Christensen J, Tjønneland A, Kjær SK. Intake of alcohol may modify the risk for non-melanoma skin cancer: results of a large Danish prospective cohort study. *J Invest Dermatol*. 2012;132(12):2718-26.
246. Zhang Y, Ferrucci LM, Cartmel B, Molinaro AM, Leffell DJ, Bale AE, Mayne ST. Alcohol intake and early-onset basal cell carcinoma in a case-control study. *Br J Dermatol*. 2014;171(6):1451-7.
247. Siiskonen S, Han J, Li T, Cho E, Nijsten T, Qureshi A. Alcohol Intake is Associated with Increased Risk of Squamous Cell Carcinoma of the Skin: Three US Prospective Cohort Studies. *Nutr Cancer*. 2016;68(4):545-53.
248. Yen H, Dhana A, Okhovat JP, Qureshi A, Keum N, Cho E. Alcohol intake and risk of nonmelanoma skin cancer: a systematic review and dose-response meta-analysis. *Br J Dermatol*. 2017;177(3):696-707.
249. Swinburn BA, Sacks G, Hall KD, et al. The global obesity pandemic: shaped by global drivers and local environments. *The Lancet*. 2011;378:804-14.
250. Pothiwala S, Qureshi AA, Li Y, Han J. Obesity and the incidence of skin cancer in US Caucasians. *Cancer Causes Control*. 2012;23:717-26.
251. Pischon T, Nöthlings U, Boeing H. Obesity and cancer. *Proc Nutr Soc*. 2008;67(2):128-45.
252. Sergentanis TN, Antoniadis AG, Gogas HJ et al.: Obesity and risk of malignant mela-noma: a meta-analysis of cohort and case-control studies. *Eur J Cancer*. 2013;49:642-57.
253. Nagel G, Bjorge T, Stocks Tet al. Metabolic risk factors and skin cancer in the Metabolic Syndrome and Cancer Project (Me-Can). *Br J Dermatol*. 2012;167:59-67.
254. Gerstenblith MR, Rajaraman P, Khaykin E et al. Basal cell carcinoma and anthropo-metric factors in the U.S. radiologic technol-ogists cohort study. *Int J Cancer* 2012;131:149-55.
255. Olsen CM, Hughes MC, Pandeya N, Green AC. Anthropometric measures in relation to basal cell carcinoma: a longitudinal study. *BMC Cancer*. 2006;27:6-82.
256. Scott KA, Moore RJ, Arnott CH, East N, Thompson RG, Scallon BJ, Shealy DJ, Balkwill FR. An anti-tumour necrosis factor-alpha antibody inhibits the development of experimental skin tumours. *Mol Cancer Ther*. 2003;2:445-51.

257. Stallmeyer B, Kampfer H, Podda M, Kaufmann R, Pfeilschifter J, Frank S. A novel keratinocyte mitogen: regulation of leptin and its functional receptor in skin repair. *J Invest Dermatol.* 2001;17:98-105.
258. Farag AG, Elnaidany NF, El-Dien MM. Immunohistochemical Expression of Leptin in Non Melanoma Skin Cancer. *J Clin Diagn Res.* 2016;10(8):WC08-12.
259. Nikolić MM: Prekancerozne dermatoze, maligni tumori, pseudoepiteliomske hiperplazije i paraneoplastične dermatoze. U: Lalević-Vasić B, Medenica LJ, Nikolić M: Dermatovenerologija sa propedeutikom, Savremena administracija, Beograd, 2008;281-299.
260. Lober BA, Lober CW: Actinic keratosis is squamous cell carcinoma. *J Am Acad Dermatol.* 2000;93:650-5.
261. Ackerman AB: The major types of squamous cell carcinoma. *Dermatovenerology, Practica&conceptual.* 2001;5:250-2.
262. Hensen P, Müller ML, Haschemi R, Ständer H, Luger TA, Sunderkötter C, Schiller M. Predisposing factors of actinic keratosis in a North-West German population. *Eur J Dermatol.* 2009;(4):345-54.
263. Yaldiz M. Prevalence of actinic keratosis in patients attending the dermatology outpatient clinic. *Medicine (Baltimore).* 2019;98(28):e16465.
264. Oshyvalova O, Rossokha Z. Modern view on epidermal dysplasia carcinogenesis. *Exp Oncol.* 2019;41(3):216-23.
265. Rossi R, Mori M, Lotti T. Actinic Keratosis. *Int J Dermatol.* 2007;46:895-904.
266. Cockerell CJ. Histopathology of incipient intraepidermal squamous cell carcinoma (actinic keratosis). *J Am Acad Dermatol.* 2000;42(1):11-7.
267. Bosić M: Ekspresija proteina visoke mobilnosti grupe A (HMCGA) i njihovih modulatora u keratinocitnoj intraepidermalnoj neoplaziji i invazivnom planocelularnom karcinomu kože. Doktorska disertacija, Univerzitet u Beogradu, Medicinski fakultet, Beograd 2016.
268. Smits T, Olthuis D, Blokx WA, Kleinpenning MM, van de Kerkhof PC, van Erp PE, Gerritsen MJ. Aneuploidy and proliferation in keratinocytic intraepidermal neoplasias. *Exp Dermatol.* 2007;16(2):81-6.
269. Van Kempen LC, Rijntjes J, Claes A, Blokx WA, Gerritsen MJ, Ruiter DJ, Van Muijen GN. Type I collagen synthesis parallels the conversion of keratinocytic intraepidermal neoplasia to cutaneous squamous cell carcinoma. *J Pathol.* 2004;204(3):333-9.
270. Yanofsky VR, Mercer SE, Phelps RG. Histopathological variants of cutaneous squamous cell carcinoma: a review. *J Skin Cancer.* 2011;2011:210813.
271. Lazar AF: Koža. U: Kumar V, Abbas AA, Fausto N, Mitchell R: Robinsove osnove patologije. Data Status Beograd 2010;837-57.
272. Kallini JR, Hamed N, Khachemoune A. Squamous cell carcinoma of the skin: epidemiology, classification, management, and novel trends. *Int J Dermatol.* 2015;54:130-40.
273. Campos MA, Lopes JM, Soares P. The genetics of cutaneous squamous cell carcinogenesis. *Eur J Dermatol.* 2018;28(5):597-605.
274. Zilberg C, Lee MW, Yu B, Ashford B, Kraitsek S, Ranson M, Shannon K, Cowley M, Iyer NG, Palme CE, Ch'ng S, Low TH, O'Toole S, Clark JR, Gupta R. Analysis of clinically relevant somatic mutations in high-risk head and neck cutaneous squamous cell carcinoma. *Mod Pathol.* 2018;31(2):275-87.
275. Walvekar R.R., Chaukar D.A., Deshpande M.S. et al. Verrucous carcinoma of the oral cavity: a clinical and pathological study of 101 cases. *Oral Oncology.* 2009;45(1):47-51.
276. Kogame T, Tanimura H, Nakamaru S, Makimura K, Okamoto H, Kiyohara T. Spindle cell squamous cell carcinoma arising in Bowen's disease. Case report and review of the published work. *J Dermatol.* 2017;44(9):1055-8.

277. Rinker MH, Fenske NA, Scalf LA, Glass LF. Histologic variants of squamous cell carcinoma of the skin. *Cancer Control*. 2001;8(4):354-63.
278. Swanson SA, Cooper PH, Mills SE, Wick MR. Lymphoepithelioma-like carcinoma of the skin. *Mod Pathol*. 1988;1(5):359-65.
279. Arsenovic N. Lymphoepithelioma-like carcinoma of the skin: new case of an exceedingly rare primary skin tumor. *Dermatology Online Journal*. 2008;14(8):12.
280. Nakajima K, Kaneko T, Aizu T, Nakano H, Matsuzaki Y, Sawamura D. Signet-ring cutaneous squamous cell carcinoma arising on the back of the finger. *Case Rep Dermatol*. 2013;5(2):215-8.
281. Demellawy DE, Onuma K, Alowami S. Signet ring squamous cell carcinoma-the forgotten variant: case report and review of the literature. *J Cutan Pathol*. 2011;38(3):306-8.
282. Brantsch KD, Meisner C, Schonfisch B, et al. Analysis of risk factors determining prognosis of cutaneous squamous-cell carcinoma: a prospective study. *Lancet Oncol*. 2008;9:713-20.
283. Califano JA, Lydiatt WM, Nehal KS, et al. Chapter 15: Cutaneous Squamous Cell Carcinoma of the Head and Neck AJCC Cancer Staging Manual, 8th ed. New York, NY: Springer; 2017:171-81.
284. Thompson AK, Kelley BF, Prokop LJ, et al. Risk Factors for Cutaneous Squamous Cell Carcinoma Recurrence, Metastasis, and Disease-Specific Death: A Systematic Review and Meta-analysis. *JAMA Dermatol*. 2016;152:419-28.
285. Motaparathi K, Kapil JP, Velazquez EF. Cutaneous Squamous Cell Carcinoma: Review of the Eighth Edition of the American Joint Committee on Cancer Staging Guidelines, Prognostic Factors, and Histopathologic Variants. *Adv Anat Pathol*. 2017;24(4):171-94.
286. Krediet JT, Beyer M, Lenz K, et al. Sentinel lymph node biopsy and risk factors for predicting metastasis in cutaneous squamous cell carcinoma. *Br J Dermatol*. 2015;172:1029-36.
287. Mijović M, Mitić N, Đerković B, Filipović M, Savić S, Leštarević S., Ilić A: Morfološko-kliničke karakteristike karcinoma kože glave epidermalnog porekla. *PRAXIS MEDICA* 2015; 44 (1)79-90.
288. Vasconcelos L, Melo JC, Miot HA, Marques ME, Abbade LP. Invasive head and neck cutaneous squamous cell carcinoma: clinical and histopathological characteristics, frequency of local recurrence and metastasis. *An Bras Dermatol*. 2014;89(4):562-8.
289. Carter JB, Johnson MM, Chua TL, et al. Outcomes of primary cutaneous squamous cell carcinoma with perineural invasion: an 11-year cohort study. *JAMA Dermatol*. 2013;149:35-41.
290. Clayman GL, Lee JJ, Holsinger FC, et al. Mortality risk from squamous cell skin cancer. *J Clin Oncol*. 2005;23(4):759-65.
291. Mullen JT, Feng L, Xing Y, et al. Invasive squamous cell carcinoma of the skin: defining a high-risk group. *Ann Surg Oncol*. 2006;13(7):902-9.
292. Farasat S, Yu SS, Neel VA, et al. A new American Joint Committee on Cancer staging system for cutaneous squamous cell carcinoma: creation and rationale for inclusion of tumor (T) characteristics. *J Am Acad Dermatol*. 2011;64(6):1051-59.
293. Alam M, Armstrong A, Baum, Bordeaux J, Brown M, Klaus J. Daniel B. et al. Guidelines of care for the management of cutaneous squamous cell carcinoma. *J Am Acad Dermatol*. 2018;78:560-78.
294. Jennings L, Schmults CD. Management of high-risk cutaneous squamous cell carcinoma. *J Clin Aesthet Dermatol*. 2010;3:39-48.
295. Jambusaria-Pahlajani A, Hess SD, Katz KA, Berg D, Schmults CD. Uncertainty in the perioperative management of high-risk cutaneous squamous cell carcinoma among Mohs surgeons. *Arch Dermatol*. 2010;146:1225-31.

296. Kwon S, Dong ZM, Wu PC: Sentinel lymph node biopsy for highrisk cutaneous squamous cell carcinoma: clinical experience and review of literature. *World J Surg Oncol*. 2011;9:80.
297. Ross AS, Delling A, Schmults C. Sentinel lymph node biopsy in cutaneous squamous cell carcinoma: a systematic review of the English literature. *Dermatol Surg* 2006;32:1309-21.
298. Nguyen TH, Ho DQ: Nonmelanoma skin cancer. *Curr Treat Options Oncol* 2002;3(3):193-203.
299. Rogić M, Juretić M, Cerović R, Lučev A, Belušić-Gobić M, Petrić D: Surgical treatment of malignant head and neck skin tumors. *Medicina fluminensis* 2012, 48 (2):193-201.
300. Soria JC, Blay JY, Spano JP, Pivot X, Coscas Y, Khayat D. Added value of molecular targeted therapy in oncology. *Ann Oncol*. 2011;22:1703-16.
301. Fogarty GB, Conus NM, Chu J, McArthur G. Characterization of the expression and activation of the epidermal growth factor receptor in squamous cell carcinoma of the skin. *Br J Dermatol*. 2007;156(1):92-8.
302. Temam S, Kawaguchi H, El-Naggar AK, et al. Epidermal growth factor receptor copy number alterations correlate with poor clinical outcome in patients with head and neck squamous cancer. *J Clin Oncol*. 2007;25(16):2164-70.
303. Weinberg AS, Ogle CA, Shim EK. Metastatic Cutaneous Squamous Cell Carcinoma An Update *Dermatologic Surgery*. 2007;33(8):885-99.
304. Rančić G, Fiore M, Hristova MG, and Chaldakov GN. Leptin 21years later: from fats big bang to central stage never before has adipose tissue been so active. *Adipobiology*. 2015;7:9-13.
305. Zhang Y, Proenca R, Maffei M, Barone M, Leopold L, Friedman JM. Positional cloning of the mouse obese gene and its human homologue. *Nature*. 1994;372(6505):425-32.
306. Vernooij JH, Ubags ND, Brusselle GG, Tavernier J, Suratt BT, Joos GF, Wouters EF, Bracke KR. Leptin as regulator of pulmonary immune responses: involvement in respiratory diseases. *Pulm Pharmacol Ther*. 2013;26(4):464-72.
307. Sheffield L. Malignant transformation of mammary epithelial cells increases expression of leptin and leptin receptor. *Endocr Res*. 2008;33(3):111-8.
308. Camandola S. Astrocytes, emerging stars of energy homeostasis. *Cell Stress*. 2018;2(10):246-252.
309. Janeckova R. The role of leptin in human physiology and pathophysiology. *Physiol Res*. 2001;50(5):443-59.
310. Lewin MJ, Bado A. Gastric leptin. *Microsc Res Tech*. 2001;53:372-6.
311. Tourkantonis I, Kiagia M, Peponi E, Tsagouli S, Konstantinos N. The Role of Leptin in Cancer Pathogenesis. *Journal of Cancer Therapy*. 2013;4; 640-50.
312. Folch J, Pedrós I, Patraca I, Sureda F, Junyent F, Beas-Zarate C, Verdaguer E, Pallàs M, Auladell C, Camins A. Neuroprotective and anti-ageing role of leptin. *J Mol Endocrinol*. 2012;49(3):R149-56.
313. Klein S, Coppack SW, Mohamed-Ali V, Landt M. Adipose tissue leptin production and plasma leptin kinetics in humans. *Diabetes*. 1996;45(7):984-7.
314. Dam J, Jockers R. Hunting for the functions of short leptin receptor isoforms *Mol Metab*. 2013;2(4):327-8.
315. Poeggeler B, Schulz C, Pappolla MA, Bodó E, Tiede S, Lehnert H, Paus R. Leptin and the skin: a new frontier. *Exp Dermatol*. 2010;19(1):12-8.
316. Wada N, Hirako S, Takenoya F, Kageyama H, Okabe M, Shioda S. Leptin and its receptors. *J. Chem Neuroanat*. 2014;61-62:191-9.
317. Tu H, Pan W, Feucht L, Kastin AJ. Convergent trafficking pattern of leptin after endocytosis mediated by ObRa-ObRd. *J Cell Physiol*. 2007;212(1):215-22.

318. Huang J, Wang Z and Li C. Modulation of Circulating Leptin Levels by Its Soluble Receptor. *Journal of Biological Chemistry*. 2001; 276(9):6343-49.
319. Zhao L, Shen ZX, Luo HS, Shen L. Possible involvement of leptin and leptin receptor in developing gastric adenocarcinoma. *World J Gastroenterol*. 2005;11(48):7666-70.
320. Juhász A, Katona E, Csongrádi E, Paragh G. The regulation of body mass and its relation to the development of obesity. *Orv Hetil*. 2007;148(39):1827-36.
321. Hoda MR, Popken G. Mitogenic and anti-apoptotic actions of adipocyte-derived hormone leptin in prostate cancer cells. *BJU Int*. 2008;102(3):383-8.
322. Claycombe K, King LE, Fraker PJ. A role for leptin in sustaining lymphopoiesis and myelopoiesis. *Proc Natl Acad Sci U S A*. 2008;105(6):2017-21.
323. Elias CF, Purohit D. Leptin signaling and circuits in puberty and fertility. *Cell Mol Life Sci*. 2013;70(5):841-62.
324. Jockenhövel F, Blum WF, Vogel E, Englaro P, Müller-Wieland D, Reinwein D, Rascher W, Krone W. Testosterone substitution normalizes elevated serum leptin levels in hypogonadal men. *J Clin Endocrinol Metab*. 1997;82:2510-13.
325. Plaisancie P, Ducroc R, El Homsy M, Tsocas A, Guilmeau S, Zoghbi S, Thibaudeau O, Bado A. Luminal leptin activates mucin-secreting goblet cells in the large bowel. *Am J Physiol Gastrointest Liver Physiol*. 2006;290(4):G805-12.
326. Busso N, A, Chobaz-Peclat V, Morard C, Martinez-Soria E, Talabot-Ayer D, and Gabay C. Leptin signaling deficiency impairs humoral and cellular immune responses and attenuates experimental arthritis. *J Immunol*. 2002;168:875-82.
327. Versini M, Jeandel PY, Rosenthal E, Shoefeld Y. Obesity in autoimmune diseases: not a passive bystander. *Autoimmun Rev*. 2014;13(9):981-1000.
328. Koda M, Sulkowska M, Wincewicz A, Kanczuga-Koda L, Musiatowicz B, Szymanska M, Sulkowski S. Expression of leptin, leptin receptor, and hypoxia-inducible factor 1 alpha in human endometrial cancer. *Ann N Y Acad Sci*. 2007;1095:90-8.
329. Vokuda RS, B H S, Madhugiri VS, Velusamy SK, Verma SK. The Expression of Leptin and Its Receptor During Tumorigenesis of Diffuse Gliomas such as Astrocytoma and Oligodendroglioma - Grade II, III and IV (NOS). *Asian Pac J Cancer Prev*. 2019;20(2):479-485
330. Frankenberry KA, Somasundar P, McFadden DW, Vona-Davis LC. Leptin induces cell migration and the expression of growth factors in human prostate cancer cells. *Am J Surg*. 2004;188(5):560-5.
331. Wang QY, Shen ZX: The Expression and Value of Leptin and Leptin Receptor in Human Esophageal Carcinoma. *Laboratory Medicine*. 2012;43(1):1-5.
332. Unsal M, Kara N, Karakus N, Tural S, Elbistan M. Effects of leptin and leptin receptor gene polymorphisms on lung cancer. *Tumour Biol*. 2014;35(10):10231-6.
333. Jeong YJ, Bong JG, Park SH, Choi JH, Oh HK. Expression of leptin, leptin receptor, adiponectin, and adiponectin receptor in ductal carcinoma in situ and invasive breast cancer. *J Breast Cancer*. 2011;14(2):96-103.
334. Méndez-López LF, Zavala-Pompa A, Cortés-Gutiérrez EI, Cerda-Flores RM, Davila-Rodriguez MI. Leptin receptor expression during the progression of endometrial carcinoma is correlated with estrogen and progesterone receptors. *Arch Med Sci*. 2017;13(1):228-235.
335. Horiguchi A, Sumitomo M, Asakuma J, Asano T, Zheng R, Asano T, Nanus DM, Hayakawa M. Increased serum leptin levels and over expression of leptin receptors are associated with the invasion and progression of renal cell carcinoma. *J Urol*. 2006;176(4 Pt 1):1631-5.
336. Uddin S, Bavi P, Siraj AK, Ahmed M, Al-Rasheed M, Hussain AR, Ahmed M, Amin T, Alzahrani A, Al-Dayel F, Abubaker J, Bu R and Al-Kuriya KS. Leptin-R and its association with PI3K/AKT signaling pathway in papillary thyroid carcinoma. *Endocr Relat Cancer*. 2010;17:191-202.

337. Schneilder R, Bomstein SR, Chrousos GP, Boxberger S, Ehninger G, Breidert M.: Leptin mediates a proliferative response in human gastric mucosa cells with functional receptor. *Horm Metab Res.* 2001;33:1-6.
338. Ishikawa M, Kitayama J, Nagawa H. Enhanced expression of leptin and leptin receptor (OB-R) in human breast cancer. *Clin Cancer Res.* 2004;10(13):4325-31.
339. Seleit I, Bakry OA, Samaka RM, Samy M. Immunohistochemical evaluation of leptin role in skin tags. *Ultrastructural Pathology.* 2015;39(4):235-44.
340. Tadokoro S, Ide S, Tokuyama R, Umeki H, Tatehara S, Kataoka S, Satomura K. Leptin promotes wound healing in the skin. *PLoS One.* 2015;10(3):e0121242.
341. Rodrigues PR, Maia LL, Santos M, Peterle GT, Alves LU, Takamori JT, Souza RP, Barbosa WM, Mercante AM, Nunes FD, Carvalho MB, Tajara EH, Louro ID, Silva-Conforti AM. Leptin receptor expression and Gln223Arg polymorphism as prognostic markers in oral and oropharyngeal cancer. *Genet Mol Res.* 2015;14(4):14979-88.
342. Li LT, Jiang G, Chen Q and Zheng JN : Ki67 is a promising molecular target in the diagnosis of cancer (Review). *Molecular Medicine Reports.* 2015,11:1566-72.
343. Preusser M, Heinzl H, Gelpi E, Hoftberger R, Fischer I, Pipp I, Milenkovic I, Wohrer A, Popovici F, Wolfsberger S, et al. Ki67 index in intracranial ependymoma: a promising histopathological candidate biomarker. *Histopathology.* 2008;53(1):39-47.
344. Foltyn W, Zajęcki W, Marek B, Kajdaniuk D, Siemińska L, Zemczak A, Kos-Kudła B. The value of the Ki-67 proliferation marker as a prognostic factor in gastroenteropancreatic neuroendocrine tumours. *Endokrynol Pol.* 2012;63(5):362-6.
345. De, Hall PA. The location of pKi67 in the outer dense fibrillary compartment of the nucleolus points to a role in ribosome biogenesis during the cell division cycle. *J Pathol.* 2000;190(5):537-44.
346. Bridger JM, Kill IR, Lichter P. Association of pKi-67 with satellite DNA of the human genome in early G1 cells. *Chromosome Res.* 1998;6(1):13-24.
347. Nishimura R, Osako T, Okumura Y, Hayashi M, Arima N. Clinical significance of Ki-67 in neoadjuvant chemotherapy for primary breast cancer as a predictor for chemosensitivity and for prognosis. *Breast Cancer* 2010;17(4):269-75.
348. Machowska M, Wachowicz K, Sopel M, et al. Nuclear location of tumor suppressor protein maspin inhibits proliferation of breast cancer cells without affecting proliferation of normal epithelial cells. *BMC Cancer.* 2014,14:142.
349. Nielsen PS, Riber-Hansen R, Jensen TO, et al. Proliferation indices of phosphor-histone H3 and Ki67: strong prognostic markers in a consecutive cohort with stage I/II melanoma. *Mod Pathol.* 2013;26(3):404-13.
350. Kausch I, Lingnau A, Endl E, et al. Antisense treatment against Ki-67 mRNA inhibits proliferation and tumor growth in vitro and in vivo. *Int J Cancer.* 2003;105:710-16.
351. Najman S. *Acta FacMed. Naiss.* 2002;19 (1):19-22.
352. Johnson JP, Kumar P, Koulunis M, Patel M, Simin K. Crucial and novel cancer drivers in a mouse model of triple-negative breast cancer. *Cancer Genomics Proteomics.* 2014;11(3):115-26.
353. Dorszewska J, Oczkowska A, Suwalska M, Rozycka A, Florczak-Wyspianska J, Dezor M, Lianeri M, Jagodzinski PP, Kowalczyk MJ, Predecki M, Kozubski W. Mutations in the exon 7 of Trp53 gene and the level of p53 protein in double transgenic mouse model of Alzheimer's disease. *Folia Neuropathol.* 2014;52(1):30-40.
354. Benjamin CL, Ananthaswamy HN. p53 and the pathogenesis of skin cancer. *Toxicol Appl Pharmacol* 2007;224:241-8.
355. Benjamin CL, Ullrich SE, Kripke ML i sur. p53 tumor suppressor gene: a critical molecular target for UV induction and prevention of skin cancer. *Photochem Photobiol.* 2008;84:55-62.
356. Stojnev S, Golubović N, Babović P. Mutacije TP53 gena- od čuvara genoma do onkogena. *Acta Medica Medianae.* 2010;49 (1):59-63.

357. Olivier M, Petitjean A, Marcel V, Pétré A, Mounawar M, Plymoth A, de Fromental CC, Hainaut P. Recent advances in p53 research: an interdisciplinary perspective. *Cancer Gene Ther.* 2009;16(1):1-12.
358. Gadea G, de Toledo M, Anguille C, Roux P. Loss of p53 promotes RhoA-ROCK-dependent cell migration and invasion in 3D matrices. *J Cell Biol.* 2007;178(1):23-30.
359. Fresquet V, Rieger M, Carolis C, García-Barchino MJ, Martínez-Climent JA. Acquired mutations in BCL2 family proteins conferring resistance to the BH3 mimetic ABT-199 in lymphoma. *Blood.* 2014;123(26):4111-9.
360. Zagrodnik B, Kempf W, Seifert B i sur. Superficial radiotherapy for patients with basal cell carcinoma: recurrence rates, histologic subtypes, and expression of p53 and Bcl-2. *Recurrence Cancer.* 2003;98:2708-14.
361. Fujii T, Nakagawa S, Hanzawa M, Sueyoshi S, Fujita H, Shirouzu K, Yamana H. Immunohistological study of cell cycle-related factors, oncogene expression, and cell proliferation in adenocarcinoma developed in Barrett's esophagus. *Oncol Rep.* 2003;10(2):427-31.
362. Claudio PP, Zamparelli A, Garcia FU, Claudio L, Ammirati G, Farina A, Bovicelli A, Russo G, Giordano GG, McGinnis DE, Giordano A, Cardi G. Expression of cell-cycle-regulated proteins pRb2/p130, p107, p27(kip1), p53, mdm-2, and Ki-67 (MIB-1) in prostatic gland adenocarcinoma. *Clin Cancer Res.* 2002;8(6):1808-15.
363. Bolshakov S, Walker CM, Strom SS et al. p53 mutations in human aggressive and nonaggressive basal and squamous cell carcinomas. *Clin Cancer Res.* 2003;9:228-34.
364. Naruke Y, Nakashima M, Suzuki K, Matsuu-Matsuyama M, Shichijo K, Kondo H, Sekine I. Alteration of p53-binding protein 1 expression during skin carcinogenesis: association with genomic instability. *Cancer Sci.* 2008;99(5):946-51.
365. Edlund K, Larsson O, Ameer A, Bunikis I, Gyllensten U, Leroy B, Sundström M, Micke P, Botling J, Soussi T. Data-driven unbiased curation of the TP53 tumor suppressor gene mutation database and validation by ultradeep sequencing of human tumors. *Proc Natl Acad Sci U S A.* 2012;109(24):9551-6.
366. Peters JM, Gonzalez FJ. The Evolution of Carcinogenesis. *Toxicol Sci.* 2018;165(2):272-276.
367. Folkman J. Tumor angiogenesis: therapeutic implications. *N Engl J Med.* 1971;285(21):1182-6.
368. Karen JK, Hale EK. Rapid progression of a basal cell carcinoma after photodynamic therapy. *Dermatol Surg.* 2010;36(8):1328-31.
369. Kong DH, Kim MR, Jang JH, Na HJ, Lee S. A Review of Anti-Angiogenic Targets for Monoclonal Antibody Cancer Therapy. *Int J Mol Sci.* 2017;18(8):1786.
370. Baeriswyl V, Christofori G. The angiogenic switch in carcinogenesis. *Semin Cancer Biol.* 2009;19(5):329-37.
371. Choudhry H, Harris AL. Advances in Hypoxia-Inducible Factor Biology. *Cell Metab.* 2018;27(2):281-98.
372. Gacche RN, Meshram RJ. Targeting tumor micro-environment for design and development of novel anti-angiogenic agents arresting tumor growth. *Prog Biophys Mol Biol.* 2013;113(2):333-54.
373. Zhong SS, Zhang ZS, Li SM, Deng HJ, Ma Q. Study of angiogenesis in human colorectal carcinoma and its modulation by p53 and K-ras gene. *Zhonghua Nei Ke Za Zhi.* 2003;42(2):77-80.
374. Stefanou D, Batistatou A, Kamina S, Arkoumani E, Papachristou DJ, Agnantis NJ. Expression of vascular endothelial growth factor (VEGF) and association with microvessel density in benign prostatic hyperplasia and prostate cancer. *In Vivo.* 2004;18(2):155-60.
375. Strieth S, Hartschuh W, Pilz L and Fusenig NE. Angiogenic switch occurs late in squamous cell carcinomas of human skin. *British Journal of Cancer.* 2000;82(3):591-600.

376. Yan BX, Zheng YX, Li W, Chen JQ, Zhou J, Cai SQ, Zheng M, Man XY. Comparative expression of PEDF and VEGF in human epidermal keratinocytes and dermal fibroblasts: from normal skin to psoriasis. *Discov Med*. 2018;25(136):47-56.
377. Rosen LS, Gordon MS, Robert F, Matei DE. Endoglin for targeted cancer treatment. *Curr Oncol Rep*. 2014;16(2):365.
378. Tardío J.C. CD34 reactive tumors of the skin. An updated review of an evergrowing list of lesion. *J Cutan Pathol* 2008;35:1079-92.
379. Sidney LE, Branch MJ, Dunphy SE, Dua HS, Hopkinson A. Concise Review: Evidence for CD34 as a Common Marker for Diverse Progenitors. *Stem Cells*. 2014;32:1380-9.
380. Zhang X, Zhou D, Ma T, Liu Q. Vascular Endothelial Growth Factor Protects CD200-Rich and CD34-Positive Hair Follicle Stem Cells Against Androgen-Induced Apoptosis Through the Phosphoinositide 3-Kinase/Akt Pathway in Patients With Androgenic Alopecia. *Dermatol Surg*. 2020;46(3):358-68.
381. Pringle S, Van Os R, Coppes RP. Concise review: Adult salivary gland stem cells and a potential therapy for xerostomia. *Stem Cells*. 2012;31:613-9.
382. Siemerink MJ, Klaassen I, Vogels IM et al. CD34 marks angiogenic tip cells in human vascular endothelial cell cultures. *Angiogenesis*. 2012;15:151-63.
383. Hong WG, Ko YS, Pyo JS. Clinicopathological significance and prognostic role of microvessel density in gastric cancer: A meta-analysis. *Pathol Res Pract*. 2017;213(12):1459-63.
384. Miyata Y, Mitsunari K, Asai A, Takehara K, Mochizuki Y, Sakai H. Pathological significance and prognostic role of microvessel density, evaluated using CD31, CD34, and CD105 in prostate cancer patients after radical prostatectomy with neoadjuvant therapy. *Prostate*. 2015;75(1):84-91.
385. Hsu SM, Raine L, Fanger H. Use of avidin-biotin-peroxidase complex (ABC) in immunoperoxidase techniques: a comparison between ABC and unlabeled antibody (PAP) procedures. *J Histochem Cytochem*. 1981;29(4):577-80.
386. Koda M, Sulkowska M, Kanczuga-Koda L, Cascio S, Colucci G, Russo A, Surmacz E, Sulkowski S. Expression of the obesity hormone leptin and its receptor correlates with hypoxia-inducible factor-1 alpha in human colorectal cancer. *Ann Oncol*. 2007;18(6):116-9.
387. Mouton PR: *Unbiased Stereology: A Concise Guide*. Baltimore John Hopkins University Press, 2011, first edition, 1-171.
388. Videnović G, Miljuš, Ilić D, Krasić D, Živković S: Nemelanomski karcinomi kože kod stanovnika Beograda u periodu 1999-2011. godine *Srpski arhiv za celokupno lekarstvo* 2015,143(5-6): 290-5.
389. Schmitt J, Seidler A, Diepgen TL, Bauer A. Occupational ultraviolet light exposure increases the risk for the development of cutaneous squamous cell carcinoma: a systematic review and meta-analysis. *Br J Dermatol*. 2011;164:291-307.
390. Præstegaard C, Kjær SK, Christensen J, Tjønneland A, Halkjær J, Jensen A. Obesity and risks for malignant melanoma and non-melanoma skin cancer: results from a large Danish prospective cohort study. *J Invest Dermatol*. 2015;135(3):901-4.
391. Emmert S, Schön MP, Haenssle HA. Molecular biology of basal and squamous cell carcinomas. *Adv Exp Med Biol*. 2014;810:234-52.
392. Sertznig P, von Felbert V, Megahed M. Porokeratosis: present concepts. *J Eur Acad Dermatol Venereol*. 2012;26:404-12.
393. Stratigos A, Garbe C, Lebbe C, Malvehy J, del Marmol V, Pehamberger H, Peris K, Becker JC, Zalaudek I, Saiag P, Middleton MR, Bastholt L, Testori A, Grob JJ; European Dermatology Forum (EDF); European Association of Dermato-Oncology (EADO); European Organization for Research and Treatment of Cancer (EORTC). *Eur J Cancer*. 2015;51(14):1989-2007.

394. Metchnikoff C, Mully T, Jonathan P, Singer JP, Jeffrey A, Golden JA, and Arron ST: The 7th Edition AJCC Staging System for Cutaneous Squamous Cell Carcinoma Accurately Predicts Risk of Recurrence for Heart and Lung Transplant Recipients. *J Am Acad Dermatol.* 2012;67(5):829-35.
395. Modzelewska P, Chludzińska S, Lewko J, Reszeć J. The influence of leptin on the process of carcinogenesis. *Contemp Oncol (Pozn).* 2019;23(2):63-68.
396. Ishikawa M, Kitayama J, Nagawa H. Expression pattern of leptin and leptin receptor (OB-R) in human gastric cancer. *World J Gastroenterol.* 2006;12(34):5517-22.
397. Nouri K, Ballard CJ, Patel AR, Brasie RA: Basal Cell Carcinoma. U: Nouri K. *Skin Cancer. China: The Mc-Graw-Hill Compaines.* 2008;61-86.
398. Gallina S, Sireci F, Lorusso F, DI Benedetto DV, Speciale R, Marchese D, et al. The immunohistochemical peptidergic expression of leptin is associated with recurrence of malignancy in laryngeal squamous cell carcinoma. *Acta Otorhinolaryngol Ital.* 2015;35:15-22.
399. Murad A, Nath A K, Cha S T, Demir E, Flores-Riveros J, Sierra-Honigmann M R. Leptin is an autocrine / paracrine regulator of wound healing. *FASEB J.* 2003;17:1895-7.
400. Lin J, Yan G. Roles of leptin-mediated intracellular signaling pathways on wound healing. *Zhongguo Xiu Fu Chong Jian Wai Ke Za Zhi.* 2007;21(11):1254-58.
401. Liapakis I E, Anagnostoulis S, Karayannakis A et al. Exogenously-administered leptin increases early incisional wound angiogenesis in an experimental animal model. *In vivo* 2007;21:797-801.
402. Sano S, Chan K S, DiGiovanni J. Impact of Stat3 activation upon skin biology: a dichotomy of its role between homeostasis and diseases. *J Dermatol Sci.* 2008;50:1-14.
403. Tzanakis NE, Peros G, Karakitsos P, Giannopoulos GA, Efstathiou SP, Rallis G, Tsigris C, Kostakis A, Nikiteas NI. Prognostic significance of p53 and Ki67 proteins expression in Greek gastric cancer patients. *Acta Chir Belg.* 2009;109(5):606-11.
404. Ayed DB, Khabir A, Abid M, Bayrouti MI, Ali Gargouri A, Sellami-Boudawara T, Mokdad-Gargouri R. Clinicopathological and Prognostic Significance of p53, Ki-67, and Bcl-2 Expression in Tunisian Gastric Adenocarcinomas. *Acta Histochem.* 2014;116 (8):1244-50.
405. Weidner N: Angiogenesis as a predictor of clinical outcome in cancer patients. *Human Pathology.* 2000;31:403-05.
406. Wang SN, Yeh YT, Yang SF, Chai CY, and Lee KT. Potential role of leptin expression in hepatocellular carcinoma. *J Clin Pathol.* 2006;59(9):930-4.
407. Vuletic MS, Milosevic VS, Jancic SA, Zujovic JT, Krstic MS, Vukmirovic FC. Clinical significance of Leptin receptor (LEPR) and Endoglin (CD105) expressions in colorectal adenocarcinoma. *J BUON.* 2019;24(6):2448-57.
408. Sugitani H, Hirano E, Knutsen RH, Shifren A, Wagenseil JE et al. Alternative splicing and tissue-specific elastin misassembly act as biological modifiers of human elastin gene frameshift mutations associated with dominant Cutis Laxa. *J.Biol Chem.* 2012;287 (26): 22055-67.
409. Campbell G.A, Gros TL, Adams R. Solar Elastosis with Squamous Cell Carcinoma in Two Horses. *Vet. Pathol.* 1987;24:463-4.
410. Tao M, Yu P, Nguyen BT, Mizrahi B, Savion N, Kolodgie FD, Virmani R et al. Locally Applied Leptin Induces Regional Aortic Wall Degeneration Preceding Aneurysm Formation in Apolipoprotein E-Deficient Mice. *Arteriosclerosis, Thrombosis, and Vascular Biology.* 2013;33:311-20.
411. Sobrinho-Santos EM, Guimarães TA, Santos HO, Borborema-Cangussu LM et al. Leptin acts on neoplastic behavior and expression levels of genes related to hypoxia, angiogenesis, and invasiveness in oral squamous cell carcinoma. *Tumor Biology.* 2017;1-11.
412. Garofalo C, Surmacza A. Leptin and Cancer. *J Cell Physiol.* 2006;207:12-22.

413. Horiguchi A, Sumitomo M, Asakuma J, Asano T, Zheng R, Asano T, David M, Nanus DM, Hayakawa M. Serum Increased Leptin Levels and Over Expression of Leptin Receptors Are Associated With the Invasion and Progression of Renal Cell Carcinoma. *J Urol.* 2006;176 (4):1631-35.

Биографија

Милена Вулетић је рођена 13.08.1985. у Крагујевцу. Основну школу “Станислав Сремчевић” и Прву крагујевачку Гимназију је завршила у Крагујевцу. Интегрисане академске студије медицине је завршила на Факултету медицинских наука у Крагујевцу 2011. и исте године је уписала докторске академске студије – смер Онкологија, такође на Факултету медицинских наука у Крагујевцу. Након положених свих програмом предвиђених испита, укључујући и усмени докторски испит, др Вулетић је пријавила своју докторску дисертацију која је прихваћена 06.12.2017. године.

Кандидат Милена Вулетић је током студија 2007. године почела са експерименталним и истраживачким радом у лабораторији за Експерименталну и примењену физиологију, чиме је стекла право учешћа на бројним конгресима у земљи и иностранству. Запослена је на Факултету медицинских наука Универзитета у Крагујевцу од 2012. године, сада у звању асистента за ужу научну област Патолошка анатомија. Руководилац је јуниор пројекта под називом “Микроморфолошко, хистохемијско и имунохистохемијско испитивање системских ефеката хиперхомоцистеинемиче” који финансира Факултет медицинских наука у Крагујевцу.

Стручни испит пред комисијом Министарства здравља Републике Србије, др Вулетић је положила 27.05.2013. године, а специјализацију из области Патологије уписала децембра 2014 године на Факултету медицинских наука Универзитета у Крагујевцу.

Кандидат је као аутор или коаутор до сада публиковала 24 научна рада и то 1 рад категорије М22, 15 радова категорије М23, 8 радова категорије М51 и 1 рад категорије М52.

ИЗЈАВА АУТОРА О ОРИГИНАЛНОСТИ ДОКТОРСKE ДИСЕРТАЦИЈЕ

Ја, _____ Милена Вулетић _____, изјављујем да докторска дисертација под насловом:

“Значај експресије рецептора за лептин у ћелијској пролиферацији, неоангиогенези и организацији еластичних влакана у сквамоцелуларном карциному коже”

која је одбрањена на Факултету медицинских наука Универзитета у Крагујевцу представља *оригинално ауторско дело* настало као резултат *сопственог истраживачког рада*.

Овом Изјавом такође потврђујем:

да сам *једини аутор* наведене докторске дисертације,

да у наведеној докторској дисертацији *нисам извршио/ла повреду* ауторског нити другог права интелектуалне својине других лица,

да умножени примерак докторске дисертације у штампаној и електронској форми у чијем се прилогу налази ова Изјава садржи докторску дисертацију истоветну одбрањеној докторској дисертацији.

У Крагујевцу, 2020. године,

ИЗЈАВА АУТОРА О ИСКОРИШЋАВАЊУ ДОКТОРСКЕ ДИСЕРТАЦИЈЕ

Ја, _____ Милена Вулетић

ДОЗВОЉАВАМ

не дозвољавам

Универзитетској библиотеци у Крагујевцу да начини два трајна умножена примерка у електронској форми докторске дисертације под насловом:

“Значај експресије рецептора за лептин у ћелијској пролиферацији, неоангиогенези и организацији еластичних влакана у сквамозелуларном карциному коже”

која је одбрањена на Факултету медицинских наука Универзитета у Крагујевцу, и то у целини, као и да по један примерак тако умножене докторске дисертације учини трајно доступним јавности путем дигиталног репозиторијума Универзитета у Крагујевцу и централног репозиторијума надлежног министарства, тако да припадници јавности могу начинити трајне умножене примерке у електронској форми наведене докторске дисертације путем *преузимања*.

Овом Изјавом такође

ДОЗВОЉАВАМ

не дозвољавам¹

¹ Уколико аутор изабере да не дозволи припадницима јавности да тако доступну докторску дисертацију користе под условима утврђеним једном од *Creative Commons* лиценци, то не искључује право припадника јавности да наведену докторску дисертацију користе у складу са одредбама Закона о ауторском и сродним правима.

припадницима јавности да тако доступну докторску дисертацију користе под условима утврђеним једном од следећих *Creative Commons* лиценци:

- 1) Ауторство
- 2) Ауторство - делити под истим условима
- 3) Ауторство - без прерада
- 4) Ауторство - некомерцијално
- 5) Ауторство - некомерцијално - делити под истим условима
- 6) **Ауторство - некомерцијално - без прерада²**

У Крагујевцу, 2020. године,

² Молимо ауторе који су изабрали да дозволе припадницима јавности да тако доступну докторску дисертацију користе под условима утврђеним једном од *Creative Commons* лиценци да заокруже једну од понуђених лиценци. Детаљан садржај наведених лиценци доступан је на: <http://creativecommons.org.rs/>