

UNIVERZITET U BEOGRADU
MEDICINSKI FAKULTET

Mr sc med Lidija D. Zolotarevski

**MORFOLOŠKE I FUNKCIONALNE
PROMENE U KOŽI PACOVA NAKON
EPIKUTANE APLIKACIJE VARFARINA**

doktorska disertacija

Beograd, 2015

UNIVERSITY OF BELGRADE
FACULTY OF MEDICINE

Mr sc med Lidija D. Zolotarevski

**MORPHOLOGICAL AND FUNCTIONAL
CHANGES IN RATS` SKIN FOLLOWING
EPICUTANEOUS APPLICATION OF
WARFARIN**

Doctoral Dissertation

Belgrade, 2015

MENTOR

Prof dr Svetislav Tatić,

*Redovni profesor, Univerzitet u Beogradu,
Medicinski fakultet, Institut za patologiju*

KOMENTOR:

Prof dr Milena Kataranovski, Naučni savetnik

*Redovni profesor, Univerzitet u Beogradu,
Biološki fakultet, Katedra za opštu fiziologiju i biofiziku,
Institut za biološka istraživanja, Odeljenje za ekologiju*

ČLANOVI KOMISIJE:

Prof dr Dimitrije Brašanac,

*Redovni profesor, Univerzitet u Beogradu,
Medicinski fakultet, Institut za patologiju*

Doc dr Danijela Dobrosavljević

*Docent, Univerzitet u Beogradu,
Medicinski fakultet, Klinika za dermatovenerologiju, KCS*

Prof dr Goran Brajušković,

*Vanredni profesor, Univerzitet u Beogradu,
Biološki fakultet, Katedra za biohemiju i molekularnu biologiju*

Datum odbrane:

Svom komentoru Prof. dr Mileni Kataranovski dugujem iskrenu odanost jer bez njenih ideja, kreativnosti i studioznosti ovaj rad ne bi postojao. Posebno joj se zahvaljujem na svakodnevnoj pomoći u toku rada na disertaciji i na spontanoj toplini sa kojom je uspevala da prebrodi sve moje krize i pretvori ih u kreativni rad.

Posebnu zahvalnost dugujem mentoru Prof dr Svetislavu Tatiću na iskrenoj podršci i ohrabrivanju u svim segmentima izrade ovog rada.

Prof dr Dimitriju Brašancu sam iskreno zahvalna na suptilnim kriterijumima i filigranskom pristupu u ovom radu.

Zahvaljujem se Prof dr Goranu Brajuškoviću na izuzetnoj ultrastrukturnoj analizi eksperimentalnih uzoraka i pomoći u segmentima molekularne biologije.

Doc Danijela Dobrosavljević sam posebno zahvalna zbog njene ekspeditivnosti i relaksirajućeg pristupa u kompleksnim situacijama.

Jednom rečju, imala sam sreću da me je u radu vodio idealan tim ljudi.

Zahvaljujem se osoblju Odeljenja za histologiju i histochemiju Instituta za patologiju i sudsku medicinu VMA na profesionalnosti u izradi izuzetno kvalitetnih mikroskopskih preparata koji su omogućili precizne i sigurne analize sprovedene u ovom radu.

Zahvaljujem se svim kolegama i saradnicima Instituta za biološka istraživanja „Siniša Stanković,, i Instituta za patologiju i sudsku medicinu VMA na pomoći i podršci tokom izrade ovog rada.

Ovaj rad posvećujem mojoj majci

”MORFOLOŠKE I FUNKCIONALNE PROMENE U KOŽI PACOVA NAKON EPIKUTANE APLIKACIJE VARFARINA”

REZIME:

Varfarin (4-OH kumarin) je antikoagulant prve generacije koji je u upotrebi kao lek i rodenticid. Osnovni biološki efekat ostvaruje inhibicijom vitamin K-zavisnog puta u kompletnoj sintezi brojnih faktora koagulacije u jetri. Varfarin deluje i na druge proteine za čiju je biološku aktivnost neophodan vitamin K, kao što su proteini uključeni u proces rasta, kalcifikacije kostiju, proliferacije mezangijskih ćelija, i proteine uključene u prenos ćelijskih signala.

Širokom upotrebom varfarina kao leka i kao rodenticida uočeni su njegovi brojni neželjeni efekti. U terapijskim dozama on može da uzrokuje akutna i hronična neželjena dejstva, kao što su nekroza kože i kalcifikacija zida arterija, a osim antikoagulantnog može da ima i proinflamatorno i antiinflamatorno sistemsko dejstvo.

Nepravilno rukovanje u proizvodnji i upotrebi varfarina kao rodenticida može dovesti do jednokratne ili ponavljane inhalacione, oralne ili perkutane ekspozicije. Kontakt kože sa antikoagulantnim rodenticidima može da uzrokuje perkutanu intoksikaciju sa razvojem koagulopatije i krvarenja čak do smrtnog ishoda i lokalnu iritaciju kože. Poseban problem predstavlja neprepoznata izloženost malim dozama varfarina čiji se efekti mogu manifestovati i kao simptomi nepoznate bolesti i tada se varfarin može posmatrati i kao ksenobiotik. U našim eksperimentalnim istraživanjima opredelili smo se za ispitivanje ksenobiotičkih efekata varfarina u koži, s obzirom da je ona čest put ekspozicije, a ovakvi njegovi efekti nisu poznati

U početnim istraživanjima utvrdili smo da epikutano aplikovan varfarin pokazuje lokalni i sistemski proinflamatorni, prooksidativni i imunomodulatorni efekat, a zavisno od aplikovane doze i direktan imunotoksični i dermatotoksični efekat. Preliminarna histomorfološka analiza je pokazala promene u koži koje mogu, sa jedne strane, da odražavaju inflamatorno-reparatorni program, ali, sa druge, da predstavljaju uvod u patološke događaje u koži.

U ovom istraživanju ispitan je efekat jednokratne lokalne epikutane aplikacije varfarina na koži kod Dark Agouty pacova u dozama od 1µg, 10µg i 100µg. Analizirana je sedmodnevna dinamika selektivnih funkcionalnih parametara oksidativnog stresa, promena u imunskom sistemu, mikrovaskulaturi, ćelijskom ciklusu keratinocita i dermalnih fibroblasta i strukturne

promene u koži histohemijskim, imunohistohemijskim metodama i morfometrijskim analizama uz pomoć svetlosnog, elektronskog i konfokalnog mikroskopa.

Epikutano aplikovan varfarin u dozi od 1 µg stimuliše prooksidativno i proinflamatorno dejstvo (kratkotrajna stimulacija mastocita i T limfocita) i prolazne adaptivno reparatorne promene u koži (kratkotrajnu stimulaciju proliferativne i sintetske aktivnosti ćelija u epidermu, sa promenom kožne barijere putem pojačane keratinizacije i funkcionalnim promenama u dermalnim fibroblastima, kapilarima i folikulima).

U dozi od 10 µg varfarin indukuje imunomodulatorne efekte (kratkotrajni imunostimulatorni efekat u epidermu i dermu i prolongiran u folikularnom epitelu), prolazne adaptivno reparatorne promene (funkcionalne i morfološke promene mitotski i sintetski aktivnih epidermalnih ćelija, aktivaciju i adaptaciju dermalnih fibroblasta, stimulaciju funkcionalnih promena sebacealnih žlezda i dermalnih kapilara i angiogenezu), uz prolongirano narušavanje oksidativnog metabolizma.

U dozi od 100 µg varfarin ispoljava imunotoksično i dermatotoksično dejstvo, uz najveći stepen oksidativnog stresa i iscrpljivanje antioksidativnih mehanizama (indukcijom oksidativnog oštećenja, supresijom proliferativne aktivnosti epiderma, oštećenjem ćelija derma i dermalnih kapilara, prolongiranom hiperstimulacijom sebacealnih žlezda, angiogeneze i imuno-inflamatornog odgovora).

Ovakvi nalazi mogu da ukažu na nove mehanizme dejstva ksenobiotika u koži i pomognu u sagledavanju do sada nedovoljno istraženih simptoma i patoloških stanja u koži kod profesionalne izloženosti i u toku varfarinske terapije, kakav je npr. kontaktni tip dermatitisa.

KLJUČNE REČI:

Laboratorijski pacovi; Varfarin; Epikutana aplikacija; Oksidativno oštećenje; Inflamacija u koži; Histo-morfološke promene u koži;

NAUČNA OBLAST: *Medicina*

UŽA NAUČNA OBLAST: *Patologija*

UDK:

''MORPHOLOGICAL AND FUNCTIONAL CHANGES IN RATS' SKIN FOLLOWING EPICUTANEOUS APPLICATION OF WARFARIN''

Warfarin (4-OH coumarin) is an anticoagulant of the first generation which is used as a drug and rodenticide. It's main biological effect is achieved through inhibition of vitamin K-dependent path in a complete synthesis of many coagulation factors in the liver. Warfarin acts on proteins for which biological activity of vitamin K is necessary, such as proteins involved in the process of growth, bone calcification, proliferation of mesangial cells, and proteins involved in the transduction of cellular signals.

By widespread use of warfarin as a drug and as a rodenticide, it's numerous side effects have been noted. At therapeutic doses, it may cause acute and chronic side effects, such as skin necrosis and calcification of the arterial wall, and, besides anticoagulant, it can have proinflammatory and anti-inflammatory systemic effect. Improper handling in the production and use of warfarin as rodenticide can lead to a single or repeated inhalational, oral or percutaneous exposure. Contact between skin and anticoagulant rodenticides can cause percutaneous intoxication with the development of coagulopathy and bleeding, death and local skin irritation. A particular problem presents unrecognized exposure to low doses of warfarin whose effects can be manifested as symptoms of an unknown disease and then warfarin can be seen as a xenobiotic. In our experimental study, we decided to examine the xenobiotic effects of warfarin in the skin, since it is a common route of exposure, and such effects of warfarin are not known.

In initial studies we have found that epicutaneously applied warfarin show local and systemic proinflammatory, pro-oxidative and immunomodulatory effects and, depending on the applied dose, direct immunotoxic and dermatotoxic effect. Preliminary histomorphological analysis revealed changes in the skin that can, on the one hand, reflect the inflammatory-reparative program, but, on the other, can represent an introduction to the pathological events in the skin.

In this study the effect of a single local epicutaneous application of warfarin on the skin of Dark Agouty rats at doses of 1µg, 10µg and 100µg was examined. The seven-day dynamics of selective functional parameters of oxidative stress, changes in the immune system, microvasculature, the cell cycle of keratinocytes and dermal fibroblasts and structural changes in the skin, have been analyzed by immunohistochemical methods and morphometric analysis with the help of light-, electron- and confocal microscope.

Epicutaneously applied warfarin at a dose of 1µg stimulates prooxidant and proinflammatory effects (short-term stimulation of mast cells and cellular immunity) and transient adaptive reparative changes in the skin (short-term stimulation of proliferative and synthetic activity of cells in epidermis, with a change in the skin barrier through increased keratinization and functional changes in the dermal fibroblasts, capillaries and hair follicles).

At a dose of 10µg warfarin induce immunomodulatory effects (short-term immunostimulatory effect in the epidermis and dermis and prolonged in follicular epithelium), transient adaptive reparative changes (functional and morphological changes in mitotic- and synthetic-active epidermal cells, activation and adaptation of dermal fibroblasts, stimulation of sebaceous glands and dermal capillaries functional changes, and angiogenesis), with a prolonged violation of oxidative metabolism.

At a dose of 100µg warfarin exerts immunotoxic and dermatotoxic effect, with the highest degree of oxidative stress and depletion of antioxidant mechanisms (by inducing oxidative damage, suppression of proliferational activity of epidermis, damaging dermis cells and dermal capillaries, prolonged hyperstimulation of sebaceous glands, angiogenesis and immune inflammatory response).

These findings may suggest the new mechanisms of action of xenobiotics in skin and could help in understanding of, so far insufficiently investigated, symptoms and pathological conditions in the skin during occupational exposure of warfarin therapy, such as, for example, contact type of dermatitis.

KEY WORDS:

Laboratory Rats; Warfarin; Epicutaneous exposure; Oxidative damage; Skin inflammation, Skin histo-morphological changes;

SADRŽAJ

I. UVOD	1
1. STRUKTURA I FUNKCIJA KOŽE	1
1.1. FUNKCIONALNA HISTOLOGIJA EPIDERMA	1
1.1.1. ORGANIZACIJA KERATINOCITA	2
1.1.2. OBNAVLJANJE EPIDERMA	3
1.1.3. MATIČNE ĆELIJE EPIDERMA	4
1.1.4. REGULACIJA KERATINOCITNE PROLIFERACIJE	5
1.1.5. DETEKCIJA ĆELIJSKE PROLIFERACIJE – OPŠTE NAPOMENE	7
1.1.5.1. PCNA I KI67	8
1.1.6. APOPTOZA I KORNIFIKACIJA	9
1.2. FUNKCIONALNA HISTOLOGIJA DERMA	11
2. ODBRAMBENI SISTEMI KOŽE	14
2.1. STRUKTURA KOŽNE BARIJERE	15
2.2. IMUNITET U KOŽI	17
2.2.1. AKTIVACIJA KERATINOCITA	19
2.2.2. ODGOVOR KERATINOCITA NA PATOGENE IZ SPOLJAŠNJE SREDINE	20
2.2.3. DENDRITIČNE ĆELIJE U KOŽI	20
2.2.4. ULOGA T LIMFOCITA U KOŽI	23
2.2.5. ULOGA MASTOCITA U KOŽI	25
2.2.5.1. SEKRETORNI PRODUKTI MASTOCITA	26
2.2.5.2. MASTOCITNA HETEROGENOST	28
2.2.5.3. DINAMIKA FENOTIPA MASTOCITA	29
2.2.5.4. BIOLOŠKI ODGOVOR AKTIVIRANIH MASTOCITA	30
2.2.5.5. ULOGA MASTOCITA U FIZIOLOŠKIM I PATOLOŠKIM STANJIMA	31
2.3. ANTIOKSIDATIVNI MEHANIZMI ODBRANE U KOŽI	32
2.3.1. REAKTIVNE HEMIJSKE VRSTE	32

2.3.2.	OŠTEĆENJE KOŽE REAKTIVNIM HEMIJSKIM VRSTAMA	35
2.3.3.	ANTIOKSIDATIVNI SISTEM U KOŽI	36
2.4.	ODGOVOR KOŽE NA STRES	39
3.	KOŽA KAO META DELOVANJA KSENOBIOTIKA	41
3.1.	OPŠTE NAPOMENE	41
3.2.	KSENOBIOTICI I IMUNOTOKSIKOLOGIJA KOŽE	43
3.3.	VARFARIN	44
II. CILJEVI RADA		49
III. MATERIJAL I METODE		50
1.	EKSPERIMENTALNE ŽIVOTINJE	50
2.	EKSPERIMENTALNI PROTOKOL	50
3.	PRIPREMA TKIVA ZA ANALIZU	50
4.	BIOHEMIJSKE ANALIZE	50
5.	MORFOMETRIJSKE ANALIZE	52
5.1.	HEMATOKSILIN I EOZIN (H&E) BOJENJE	54
5.2.	HISTOHEMIJSKE ANALIZE	54
5.3.	IMUNOHISTOHEMIJSKE ANALIZE	54
5.4.	MORFOMETRIJSKA ANALIZA POMOĆU SVETLOSNOG MIKROSKOPA I KONFOKALNA MIKROSKOPIJA	55
6.	ELEKTRONSKA MIKROSKOPIJA I ULTRASTRUKTURNA ANALIZA	55
7.	STATISTIČKA OBRADA PODATAKA	56
IV. REZULTATI ISTRAŽIVANJA		57
1.	ANALIZA OKSIDATIVNOG METABOLIZMA U KOŽI	57
2.	ANALIZA PROMENA U EPIDERMU	60
2.1.	PROMENE U EPIDERMU KOD KONTROLNIH GRUPA ŽIVOTINJA	60
2.2.	PROMENE U EPIDERMU NAKON PRIMENE VARFARINA	63
2.2.1.	PROMENE DEBLJINE EPIDERMA	63
2.2.2.	PROMENE BROJA SLOJEVA EPIDERMA	65

2.2.3.	PROMENE BROJA TUNEL ⁺ ČELIJA U EPIDERMU	66
2.2.4.	PROLIFERATIVNA I SINTETSKA AKTIVNOST ČELIJA U EPIDERMU	68
2.2.4.1.	PROMENE BROJA Ki 67 ⁺ ČELIJA U EPIDERMU	68
2.2.4.2.	PROMENE BROJA PCNA ⁺ ČELIJA U EPIDERMU	70
2.2.5.	MORFOMETRIJSKE KARAKTERISTIKE JEDARA KI 67 ⁺ I PCNA ⁺ ČELIJA U EPIDERMU	72
2.2.5.1.	MORFOMETRIJSKA ANALIZA KI 67 ⁺ ČELIJA U EPIDERMU	72
A.	Površina KI 67 ⁺ ćelija u epidermu	72
B.	Obim Ki67 ⁺ ćelija u epidermu	73
C.	Cirkularnost Ki67 ⁺ ćelija u epidermu	74
D.	Optička gustina Ki67 ⁺ ćelija u epidermu	75
2.2.5.2.	MORFOMETRIJSKA ANALIZA PCNA ⁺ ČELIJA U EPIDERMU	77
A.	Površina PCNA ⁺ ćelija u epidermu	77
B.	Obim PCNA ⁺ ćelija u epidermu	78
C.	Cirkularnost PCNA ⁺ ćelija u epidermu	79
D.	Optička gustina PCNA ⁺ ćelija u epidermu	80
3.	ANALIZA PROMENA U DERMU	81
3.1.	DERMALNE MEZENHIMNE ČELIJE	81
3.1.1.	DERMALNE MEZENHIMNE ČELIJE KOD KONTROLNIH ŽIVOTINJA	81
3.1.2.	DERMALNE MEZENHIMNE ČELIJE NAKON PRIMENE VARFARINA	82
3.1.2.1.	PROMENE BROJA DERMALNIH MEZENHIMNIH ČELIJA NAKON PRIMENE VARFARINA	82
3.1.2.2.	PROMENE BROJA Ki67 ⁺ ČELIJA U DERMU NAKON PRIMENE VARFARINA	85
3.1.2.3.	PROMENE BROJA PCNA ⁺ ČELIJA U DERMU NAKON PRIMENE VARFARINA	87
3.1.2.4.	ULTRASTRUKTURNA ANALIZA DERMALNIH FIBROBLASTA	89
3.2.	ANALIZA MASTOCITA	91
3.2.1.	PROMENE BROJA I MORFOMETRIJSKE KARAKTERISTIKE MASTOCITA KOD KONTROLNIH ŽIVOTINJA	91

3.2.2.	PROMENE BROJA I MORFOMETRIJSKE KARAKTERISTIKE MASTOCITA NAKON PRIMENE VARFARINA	93
3.2.2.1.	PROMENE BROJA MASTOCITA NAKON PRIMENE VARFARINA	93
3.2.2.2.	MORFOMETRIJSKE KARAKTERISTIKE MASTOCITA	96
A.	Optička gustina mastocita	96
B.	Površina i obim mastocita	97
C.	Cirkularnost mastocita i odnos njihovog najvećeg i najmanjeg prečnika	99
3.2.2.3.	ULTRASTRUKTURNE KARAKTERISTIKE MASTOCITA	100
3.3.	PROMENE BROJA I LOKALIZACIJA T LIMFOCITA U KOŽI	102
3.3.1.	ZASTUPLJENOST T LIMFOCITA KOD KONTROLNIH ŽIVOTINJA	102
3.3.2.	PROMENE BROJA T LIMFOCITA NAKON PRIMENE VARFARINA	103
3.4.	ANALIZA DERMALNIH MIKROVASKULARNIH PROSTORA	109
3.4.1.	BROJ I IZGLED DERMALNIH MIKROVASKULARNIH PROSTORA KOD KONTROLNIH GRUPA ŽIVOTINJA	109
3.4.2.	BROJ I IZGLED DERMALNIH MIKROVASKULARNIH PROSTORA NAKON PRIMENE VARFARINA	111
3.4.3.	MORFOMETRIJSKE ANALIZE DERMALNIH MIKROVASKULARNIH PROSTORA	119
3.4.3.1.	Morfometrijske karakteristike mikrovaskularnih prostora derma kod kontrolnih grupa životinja	119
3.4.3.2.	Morfometrijske karakteristike mikrovaskularnih prostora derma nakon primene varfarina	120
A.	Površina i obim poprečnog preseka dermalnih mikrovaskularnih prostora	120
B.	Cirkularnost lumena poprečnog preseka dermalnih mikrovaskularnih prostora	121
C.	Debljina zida mikrovaskularnih prostora derma	122
3.4.4.	ULTRASTRUKTURNE KARAKTERISTIKE KAPILARA	123
3.5.	PROMENE DLAČNIH FOLIKULA	125
3.5.1.	ANALIZA POVRŠINE I OBIMA POPREČNOG PRESEKA LUMENA VELIKIH SEBACEALNIH FOLIKULA	125
3.5.2.	ZASTUPLJENOST TUNEL ⁺ ĆELIJA U SEBACEALNIM ŽLEZDAMA	

VELIKIH SEBACEALNIH FOLIKULA	129
3.5.3. ANALIZA POVRŠINE I OBIMA POPREČNOG PRESEKA INFUNDIBULUMA MALIH SEBACEALNIH FOLIKULA	130
3.5.4. ANALIZA POVRŠINE I OBIMA POPREČNOG PRESEKA ISTMUSA MALIH SEBACEALNIH FOLIKULA	134
3.6. PROMENE DERMALNOG EKSTRACELULARNOG MATRIKSA	137
3.6.1. DERMALNI EDEM	137
3.6.2. ANALIZA KOLAGENIH VLAKANA KONFOKALNIM MIKROSKOPOM I NJIHOVA TRODIMENZIONALNA REKONSTRUKCIJA	138
3.6.3. PROMENE ELASTIČNIH VLAKANA DERMA	142
3.6.3.1. Izgled elastičnih vlakana derma prvog dana	142
3.6.3.2. Izgled elastičnih vlakana derma trećeg dana	144
3.6.3.3. Izgled elastičnih vlakana derma sedmog dana	145
3.6.3.4. Organizacija perifolikularnih elastičnih i kolagenih vlakana	146
 V. DISKUSIJA	 150
1. ANALIZA OKSIDATIVNOG METABOLIZMA U HOMOGENATU KOŽE	151
2. ANALIZA PROMENA U EPIDERMU	152
2.1. PROMENE STRUKTURE EPIDERMA I ĆELIJSKOG CIKLUSA KERATINOCITA	153
2.2. ANALIZA MORFOMETRIJSKIH PARAMETARA KI67+ I PCNA+ JEDARA KERATINOCITA	158
3. ANALIZA DERMALNIH MEZENHIMNIH ĆELIJA	162
3.1. PROLIFERATIVNA AKTIVNOST DERMALNIH MEZENHIMNIH ĆELIJA	166
3.2. ANALIZA PCNA+ JEDARA U DERMU	167
4. ANALIZA DERMALNIH MASTOCITA	168
4.1. ZASTUPLJENOST DERMALNIH MASTOCITA	168
4.2. MASTOCITI I PROMENE U EPIDERMU	172
4.3. MASTOCITI I DERMALNE MEZENHIMNE ĆELIJE	173

5.	ANALIZA T LIMFOCITA	176
5.1.	ANALIZA INTRAEPIDERMALNIH T LIMFOCITA	176
5.2.	ANALIZA T LIMFOCITA U DLAČNIM FOLIKULIMA	177
6.	ANALIZA PROMENA DLAČNIH FOLIKULA	178
7.	ANALIZA MIKROVASKULARNIH PROSTORA DERMA	181
7.1.	ANALIZA POVEZANOSTI AKTIVNOSTI MASTOCITA I PROMENA MIKROVASKULATURE U DERMU	185
7.2.	ANALIZA HEMODINAMIKE DERMALNE MIKROCIRKULACIJE	186
8.	EFEKTI HORMEZE	190
8.1.	EPIKUTANO DEJSTVO VARFARINA I EFEKAT HORMEZE NA EPIDERM	192
8.2.	EPIKUTANO DEJSTVO VARFARINA I EFEKAT HORMEZE NA DERMALNE MEZENHIMNE ĆELIJE	192
8.3.	EPIKUTANO DEJSTVO VARFARINA I EFEKAT HORMEZE NA DERMALNU MIKROCIRKULACIJU I MASTOCITE	193
8.4.	EPIKUTANO DEJSTVO VARFARINA I EFEKAT HORMEZE NA IMUNI SISTEM KOŽE	194
VI.	ZAKLJUČCI	196
VII.	LITERATURA	197

I. UVOD

1. STRUKTURA I FUNKCIJA KOŽE

Koža je najveći organ koji u svom sastavu sadrži sva tkiva osim hrskavice i kosti. Među organima koji su u kontaktu sa spoljašnjom sredinom ima najmanju površinu, oko 1,72-2m², za razliku od creva i pluća koji imaju kontaktnu površinu oko 150-200m². Kod kopnenih životinja koža ima različite fiziološke funkcije: termoregulaciju, imunološku odbranu i prevenciju od gubitka vode (Wu, et al. 2004). Barijerne osobine kože su od posebnog značaja u odbrani kože od toksičnih insulta u dermatotoksikologiji. Spoljašnji sloj kože, epiderm, je od najvećeg značaja u zaštiti od ksenobiotika, mikroorganizama i fizičke traume. Derm omogućava elastičnost, plastičnost, strukturnu potporu i čvrstinu kao i biohemijsku i imunološku potporu epidermu. Subkutis služi kao "postava", izolator i rezervoar hemijski vezane energije (Paus, et al. 2002).

1.1. FUNKCIONALNA HISTOLOGIJA EPIDERMA

Epiderm čini prvu liniju zaštite kože od štetnih agenasa iz spoljašnje sredine. On se kontinuirano obnavlja celog života, kod čoveka svakih 40-56 dana, a kod miša za 8-10 dana (Halprin, 1972; Potten, et al. 1987). Epiderm čini oko 5% debljine kože, osim u regijama kože koje su izložene velikom fizičkom stresu, kao što su šake i stopala, gde na njega otpada do 60% debljine kože. Epiderm omogućava zaštitu od ksenobiotika, mikroorganizama, radijacije i manjih mehaničkih trauma. Većinu ovih funkcija obavlja kornealni sloj. Oko 90% epiderma čine keratinociti koji kontinuirano migriraju prema površini iz bazalnog sloja. Za vreme migracije oni prolaze nekoliko stadijuma diferencijacije koji se mikroskopski mogu videti kao spinozni, granularni i keratinski sloj. U regionima gde je epiderm deblji, između granularnog i keratinskog sloja se može videti i stratum lucidum. U bazalnom sloju se nalaze matične ćelije koje proliferišu i imaju ulogu u produkciji različitih imunoregulatornih faktora (Eckert, 1989). U fiziološkim uslovima migracija bazalnih keratinocita traje 5-30 dana (Weinstein, et al. 1984). U slučaju oštećenja kože terminalna diferencijacija keratinocita može da traje manje od 24h što obezbeđuje brzu reparaciju kornealnog sloja. Postepena degradacija međjućelijskih spojeva dezmozoma keratinocita dovodi do odbacivanja mrtvih keratinocita procesom deskvamacije (Harding, 2004).

Spoljašnji, kornealni sloj epiderma obezbeđuje barijernu funkciju kože. Terminalno diferencirani keratinociti kornealnog sloja, poznati kao korneociti, su devitalizovane ćelije. Oni nemaju normalne ćelijske funkcije i izgrađeni su uglavnom od proteina keratina koji su okruženi ostacima ćelijskog zida – korneocitni omotač. Ultrastrukturni izgled kornealnog sloja, opisan kao *"brick and mortar model,"* ukazuje da njegova specifična arhitektura ima i specifičan funkcionalni značaj (Nemez and Steinert, 1999).

U epidermu se nalaze komponente imunskog sistema uključujući i antigen prezentujuće Langerhansove ćelije i melanociti koji produkuju fotoprotektivni pigment melanin. Langerhansove ćelije su mobilne i migriraju i naseljavaju prostor između keratinocita (Larregina and Faló, 2005). Melanociti snabdevaju pigmentom oko deset keratinocita i sa njima formiraju funkcionalnu jedinicu u bazalnom sloju epiderma (Hirobe, 1995).

1.1.1. ORGANIZACIJA KERATINOCITA

Keratinociti su epitelne ćelije ektodermalnog porekla sa specifičnim procesom diferencijacije koji dovodi do produkcije anukleisanih pločastih korneocita. U različitim slojevima epiderma keratinociti pokazuju različitu morfologiju i imaju specifičan program diferencijacije. Nakon nastanka u bazalnom sloju keratinociti migriraju ka površini i sazrevaju (Menon, 2002). Histološki četiri prepoznatljiva sloja epiderma predstavljaju stadijume njihovog sazrevanja. U bazalnom sloju ćelije su kubične sa velikim ovalnim jedrom i bazofilnom citoplazmom. U spinoznom sloju ćelije su poligonalne spojene brojnim šiljastim izraštajima na površini (spine) koji predstavljaju dezmozome. Prema površini kože, spinozne ćelije se utapaju u horizontalni sloj ćelija izgleda dijamanta u kojima se nalazi masa keratohijalinih granula. Ove granule su izgrađene od proteina profilagrina i lokrina i keratinskih intermedijarnih filamenata. Najpovršniji sloj epiderma čine pločaste anukleisane eozinofilne ćelije korneociti (Elias, 2005).

Proces diferencijacije keratinocita ima faze, koje se razlikuju, osim morfološki, i biohemijskim procesima koji ih karakterišu. Ćelije u spinoznom i granularnom sloju su transkripciono aktivne. Produkcija velike količine keratinskih filamenata u ćelijama spinoznog sloja, i njihova povezanost uz pomoć dezmozomima, omogućava veliku mehaničku čvrstinu ovom sloju. U toku prelaska u keratinski sloj, u granularnim ćelijama se prekida transkripciona i metabolička aktivnost, ćelije gube organele i kreću u programiranu smrt sličnu apoptozi (Fuchs and Horsley, 2008; Alonso and Fuchs, 2003). Da bi se održala normalna debljina epiderma stepen

odbacivanja ćelija sa površine kože mora biti u skladu sa stepenom produkcije novih ćelija u bazalnom sloju. U patološkim stanjima kože ova ravnoteža je narušena.

1.1.2. OBNAVLJANJE EPIDERMA

Epiderm predstavlja prosto epitelno tkivo koje se permanentno obnavlja uz pomoć deobe relativno malog broja matičnih epitelnih ćelija SC (engl. *Stem cell*) (Alonso et Fuchs, 2003). Novostvoreni keratinociti genetski se usmeravaju u tzv. prolazno amplificirane ćelije TA (engl. *transit amplifying cell*). Ove ćelije mogu da se dele i migriraju u više slojeve epiderma (Lechler and Fuchs, 2005). Kada stignu do površine epiderma one postaju terminalno diferencirane ćelije koje se odbacuju (Fuchs and Novak, 2008). Stepem odbacivanja superficijalnog sloja ćelija određuje obim umnožavanja bazalnih ćelija i održavanja normalne debljine epiderma. U različitim patološkim stanjima nastaje poremećaj odnosa stvaranja i gubitka keratinocita (Tumbar, et al. 2004).

U fiziološkim uslovima, i nakon oštećenja, obnavljanje epiderma se održava balansiranim ćelijskim ciklusom keratinocita.

Ćelijski ciklus, ili intermitotičko vreme, je interval između dve uzastopne ćelijske mitoze. Sve deleće ćelije prolaze kroz ćelijski ciklus sa fazama: mitoze (M), interfaze ili post-mitotske faze rasta (G1), perioda aktivne DNK sinteze (S) i kratkog perioda mirovanja ili premitotske faze (G0). Premitotska faza priprema ćeliju za ponovni ulazak u ćelijski ciklus i kontinuirano umnožavanje, kada za to postoje odgovarajući stimuli u okolini. Histopatološki se ćelije koje se dele prepoznaju po mitotskim figurama. Keratinociti duži vremenski interval provode u interfazi (G1/G0) i dele se jednom u 13 dana. Zbog toga se u fiziološkim uslovima mikroskopski vidi mali broj bazalnih keratinocita u deobi. Samo sazrevanje i odbacivanje keratinocita traje 26 dana (Hoath and Leahy, 2003). Balans gubitka ćelija epiderma putem ćelijske smrti, deskvamacijom ili apoptozom, i stvaranja novih ćelija određuje se povećanjem ili smanjenjem populacije keratinocita (Garsia and Su, 2008).

Epidermalni obrt (engl. *turnover time*) je vreme potrebno da keratinocit predje iz bazalnog sloja do površine epiderma. Na tom putu on prolazi kroz sredinu vitalnih ćelija Malpigijevog sloja do površine kože gde se nalaze devitalizovane ćelije. Merenjem sa radioaktivnim obeleživačem ili markiranjem fluorescentnim bojama utvrđeno je da je u normalnoj humanoj koži to vreme

oko 52-75 dana i da je npr. znatno skraćeno kod bolesti za koje je karakterističan poremećaj proliferacije i diferencijacije kao što je psorijaze (Gelfant, 1976; Weinstein, et al. 1984).

1.1.3. MATIČNE ĆELIJE EPIDERMA

Obnavljanje epiderma i adneksalnih struktura obavlja se putem SC. Epiderm se obnavlja putem dugo živećih, sporo delećih, samoobnavljajućih SC koje proizvode kratko živeću populaciju TA ćelija, koje se usmeravaju u terminalnu diferencijaciju nakon nekoliko ćelijskih deoba (Doupé, et al. 2012). U epidermu ćelije su organizovane u klonske proliferativne jedinice EPU (engl. *Epidermal Proliferative Unit*) koju čini stem ćelija okružena TA ćelijama a čiji je zadatak održavanje diferenciranih slojeva ćelija epiderma (Potten, 1974). Saznanja o SC, TA i EPU ukazuju na povezanost funkcije ćelija u bazalnom sloju sa organizacijom epidermalne arhitekture (Doupé, et al. 2012).

Postoje tri lokacije SC ćelija: interfolikularni epiderm, zona otoka (bulge) dlačnog folikula i bazalni sloj acinusa sebacealne žlezde (Fuchs and Novak, 2008).

U epidermu SC čine 2-7% bazalnih keratinocita (Potten, 1974). Stem ćelije se definišu kao ćelije sa neograničenim kapacitetom obnavljanja i sposobnošću produkcije ćelija koje kreću u terminalnu diferencijaciju (Hall and Watt, 1989; Watt, 2001). Mali broj ovih ćelija proizvodi TA ćelije koje čine većinu keratinocita bazalnog sloja. Prolazno amplificirana ćelija se odvaja od bazalne membrane i migrira prema površini kože. Umnožavanjem diferencirajućih ćelija povećava se broj ćelija koje potiču od jedne stem ćelije (Lechler and Fuchs, 2005).

Stem ćelije interfolikularnog epiderma se retko dele i to po principu asimetrične deobe kada jedna ćerka ćelija ostaje u bazalnom sloju kao SC a druga migrira naviše i postaje TA ćelija koja će posle nekoliko deoba da postane amitotična (Clayton, et al. 2007). Histološke analize pokazuju da je epiderm i kod miševa organizovan u slojeve ćelija heksagonalnog izgleda koji naležu na deset bazalnih ćelija. Za ovu strukturu se smatra da predstavlja EPU sa jednom progenitorskom SC (Mackenzie, 1997; Potten, 1974). U uslovima iznenadnog disbalansa homeostaze epiderma, u toku oštećenja, keratinociti mogu imati različito trajanje mitotskog ciklusa (Jones and Watt, 1993).

Kod ljudi replikativne mogućnosti epidermalne stem ćelije su velike. U eksplantatu zdrave kože, period od ulaska bazalne ćelije u mitozu do njene dekvamacije traje 39 dana: 13 dana

ćelija je u deobi, 12 dana se diferencira i migrira kroz epidermalne slojeve i 14 dana je u kornealnom sloju (Weinstein, et al. 1984). U epidermu obolelih od psorijaze ćelijska deoba traje oko 36 sati a deskvamacija oko 96 sati (Bata-Csörgö, et al. 1995).

U okviru normalne homeostaze kože i dlačni folikuli imaju ciklične periode degeneracije i regeneracije kada proizvode novu dlaku. Druga lokacija epidermalnih SC, različita od ćelija u bazalnom sloju, ali u kontinuitetu sa njim, je epitelni deo dlačnog folikula poznat kao otok (engl. *bulge*). Ovaj region sadrži morfološki nediferencijirane ćelije i označava najdublji permanentni deo folikula. *Bulge* ćelije su multipotentne, mogu da migriraju prema površini kože i proizvode sebacealnu žlezdu i epidermne ćelije, ili na dno kada proizvode dlačni folikul (Cotsarelis, 2006).

Malo se zna o kontroli adneksalne diferencijacije. Takođe, malo se zna i o kontroli izlaska ćelija iz stem ćelijskog odeljka u epidermu i balansiranju epidermalnog rasta i diferencijacije. Ključne signalne komponente za ove procese omogućavaju NF- κ B, Wnt/ β -katenina, Sonic hedgehog, p63, α -katenin, β 1 integrin (Morasso and Tomic-Canic, 2005).

U odgovoru na oštećenje u koži više tipova usmerenih progenitorskih ćelija se može mobilisati, čak i transdiferencirati, da bi reparirali oštećenje i formirali dlačni folikul, sebacealnu i ekrinu žlezdu ili epiderm (Cotsarelis, 2006). Ukoliko postoji oštećenje kože proliferacija i migracija keratocita se ubrzavaju a njihova diferencijacija se menja. Zajedničko svim stem ćelijama kože je da u fiziološkim i patološkim stanjima pokazuju plastičnost i sposobnost reagovanja na kompleksnu signalnu mrežu proliferacijom, aktivacijom migracije i diferencijacijom u pravcu odgovarajuće ćelijske linije (Alonso and Fuchs, 2003).

1.1.4. REGULACIJA KERATINOCITNE PROLIFERACIJE

Ćelijska kinetika u epidermu predstavlja balans između ćelijske deobe, diferencijacije i ćelijske smrti. Diferencijirane ćelije ne moraju da imaju proliferativni kapacitet ali mogu biti izrazito metabolički aktivne, kada povećavaju ćelijski volumen i masu zbog povećanja broja i veličine organela, a bez povećanja broja ćelija (Rafelski and Marshall, 2008). Ćelija ne kreće u aktivnu fazu ćelijskog ciklusa dok ne primi odgovarajući signal. Mirujuće ćelije se nalaze u G0 fazi ćelijskog ciklusa. Signale koji usmeravaju ćeliju da uđe u ciklus pokreću faktori rasta, citokini i mitogeni. Načini odgovora ćelije na ove stimuluse su kompleksni, nedovoljno

proučeni i zavise od tipa ćelije. Ćelijski ciklus keratinocita je regulisan sa više faktora rasta, većinom autokrinim, i manjim delom parakrinim mehanizmima (Fuch and Raghavan, 2002). Familija tirozin kinaznih receptora za EGF učestvuje u stimulaciji proliferacije i diferencijacije brojnih epitela. Keratinociti poseduju ove receptore, ali ne sintetišu EGF. Isti stimulatorni efekat na proliferaciju keratinocita ima TGF- α , koji se sintetiše u njima i svoj efekat ostvaruje autokrinim mehanizmima, vezujući se za EGF receptore (Yamasaki, et al. 2003).

Glavni autokrini keratinocitni faktor rasta je Amphiregulin, heparin vezujući faktor rasta, koji se takodje vezuje za EGF receptore. Oko 90% autokrine stimulacije rasta keratinocita se obavlja preko EGF receptora. I neki citokini koje sintetišu keratinociti mogu da stimulišu njihov rast: IL-1, IL-6, GM-CSF. Dermalni fibroblasti i mikrovaskularne endotelne ćelije parakrinim putem mogu da stimulišu proliferaciju keratinocita na više načina. Familija FGF, naročito FGF7, poznat i kao KGF, indukuju keratinocitnu proliferaciju kod oštećenja kože. Faktori koje proizvode ćelije inflamacije leukociti i makrofagi (PDGF, TGF- α , IL-1 β , TNF) indukuju aktivaciju KGF gena i brz proliferativni odgovor keratinocita (Pastore, et al. 2008).

Postoje tri načina prenošenja signala u ćeliju:

-Aktivacija MAPK puta kada se pokreće kaskada fosforilacija u ćeliji. Stimulus za aktivaciju je vezivanje faktora rasta za tirozin kinazni receptor na površini ćelije. MAPK kinaze fosforilišu različite substrate koji kontrolišu transkripciju, ćelijski ciklus, rearanžman citoskeleta (Li, 2012).

-Aktivacija protein kinaza C puta, familije fosfolipid zavisnih protein kinaza. Njihovom aktivacijom fosforilišu se različiti ćelijski supstrati koji regulišu ćelijsku proliferaciju i diferencijaciju (Breitkreutz, 2012).

-JAK/STAT put aktiviraju citokini kada se vežu za svoje receptore na ćelijskoj membrani. JAK kinaze se udružuju sa receptorima nakon vezivanja citokina. Takodje JAK fosforilišu članovi proteinske familije STAT. Nakon fosforilacije STAT proteini se translociraju u jedro gde direktno moduliraju transkripciju (Shuai and Bin, 2003).

Odluka da će ćelija ući u deobu regulisana je njenim prelazom iz G1 u S fazu. Faze ćelijskog ciklusa su kontrolisane grupom kinaza koje aktiviraju proteini ciklini (ciklin zavisne kinaze).

Tip ciklina i nivo njihove ekspresije se menja u toku različitih faza ćelijskog ciklusa (Vermeulen, et al. 2003).

Kao odgovor na oštećenje, keratinociti postaju aktivirani. U procesu aktivacije učestvuju citokini kao što su IL-1 i TNF- α i faktori rasta TGF- α , TGF- β i INF- γ . Aktivirani keratinociti su hiperproliferativni, migratorni, imaju izmenjen citoskelet, pojačanu ekspresiju receptora na ćelijskoj membrani i proizvode komponente bazalne membrane (Niskoloff and Turka, 1993; Murphy, et al. 2000). Ovakav odgovor je bitan za reepitelizaciju i reparaciju oštećenja. Aktivirani keratinociti proizvode signale kojima dalje deluju (parakrino) na fibroblaste, endotelne ćelije, limfocite i na okolne keratinocite (autokrino). Na taj način usmerava se okolno tkivo na reparaciji oštećenja. Nakon odgovora na oštećenje keratinocitna funkcija se vraća na fiziološki nivo (Freedberg, et al. 2001).

Osim solubilnih faktora i membranski molekuli igraju ulogu u proliferativnoj aktivnosti keratinocita. Integrini neophodni za procese ćelijske migracije i adhezije aktiviraju Src familiju tirozin kinaza koje su snažan aktivator Ras-mitogen aktivacione protein kinaze (MAPK) signalne kaskade (Lorenz, et al. 2007; Schober, et al. 2007). Transmembranski tirozin kinazni receptori za EGF i IGF imaju glavnu ulogu u stimulaciji proliferacije bazalnih keratinocita (Scholl, et al. 2007; Barrandon and Green, 1987).

1.1.5. DETEKCIJA ĆELIJSKE PROLIFERACIJE – OPŠTE NAPOMENE

Ćelijska proliferacija u tkivu može da se određuje na više načina, direktno i indirektno. Direktnim testovima procenjuje se broj ćelija koje se dele. U *in vitro* uslovima klonogeni esej predstavlja brojanje kolonija ćelija koje su stvorile mitotski aktivne ćelije. Drugi način analize ćelijske proliferacije je merenje DNK sinteze kao markera proliferacije. Kvantifikovanje DNK sinteze vrši se pomoću obeleženih prekursora DNK u ćeliji sa ³HTdR ili BrdU i merenjem ukupne količine obeležene DNK, ili detekcijom obeleženih jedara mikroskopski (engl. *Flash-labelling indeks, cFSE assay*). Indirektno metode detekcije ćelijske proliferacije odnose se na detekciju molekula koji regulišu ćelijski ciklus, kada se određuje njihova aktivnost (protein kinaze), ili se kvantifikuje njihova količina različitim metodama (Western blots, ELISA ili imunohistohemija) (Roche, 3th ed).

Procenat ćelija koje se dele u tkivu ili kulturi ćelija označava se kao mitotski indeks. On se

može odrediti na osnovu brojanja vidljivih mitotskih figura. Da bi se povećala preciznost određivanja ovog indeksa u vitalno tkivo se može vezati $^3\text{HTdR}$ i BrdU i odrediti indeks njihovog vezivanja. Na detekciju obeleženih jedara u deobi (*Flash-labelling indeks*) u normalnom humanom epidermu utiče i vezivanje radioaktivnog obeleživača u oko 30% ćelija suprabazalnog sloja (Weinstein, et al. 1984; Potten, et al. 2000). Procenat ćelija koje u toku jednog sata ulaze u mitozu u odnosu na 1000 ćelija označava se kao procenat radjanja ćelija (engl. *birth rate*) a on se meri na osnovu broja ćelija zaustavljenih u metafazi odgovarajućim statmokinetičkim agensima (Ralfs, et al. 1981). U uzorcima tkiva i ćelija markiranje ćelija u mitozu vrši se i imunofluorescentnim ili imunohistohemijskim metodama uz pomoć monoklonskih antitela na odgovarajuće relevantne pokazatelje ćelijskog ciklusa (Hall and Levison, 1990).

1.1.5.1. PCNA I KI67

Odredjivanje ćelijske proliferacije u tkivu, je važno u dijagnostičke svrhe kao i u eksperimentalnim toksikološkim studijama *in vivo* i studijama karcinogeneze. Najviše korišćena metoda je vezivanje modifikovanih pirimidinskih analoga za DNK halogenizovanog derivata timidina bromodeoksiuridina (BrdU). On se vezuje za DNK u toku S faze ćelijskog ciklusa (Alison, 1995). U tkivnim uzorcima imunohistohemijski moguće je detektovati brojne antigene vezane za ćelijski ciklus. Nuklearni antigen proliferišućih ćelija (PCNA) je pomoćni protein DNK polimerazama α , δ , ϵ . On je neophoda za DNK replikaciju i reparaciju oštećenja DNK, ali i za kontrolu ćelijskog ciklusa, remodeliranje hromatina i gensku ekspresiju (Paunesku, et al. 2001; Maga and Hubcsher, 2003). PCNA je homotrimer prstenaste strukture koji okružuje dvolančanu DNK i kao klizajuća spona omogućava aktivnost polimeraza i ligaza (Kelmen and O'Donnell, 1995). Ekspresija ovog proteina se povećava u G1 fazi, maksimum ekspresije pokazuje u S fazi, a zatim opada za vreme G2/M faze ćelijskog ciklusa (Morris and Mathews, 1989). Pomoć PCNA imunohistohemijski se mogu detektovati različite faze ćelijskog ciklusa, osim mitotske (Folley, et al. 1993).

PCNA je uključen i u procese DNK reparacije što sugerira njegovu ulogu i van ćelijskog ciklusa. Ekspresija PCNA se povećava za vreme S faze ćelijskog ciklusa, ali i u toku obimnog DNK oštećenja kada se on kovalentno modifikuje (Andersen, et al. 2008). Uz visoko konzervirane mehanizme reparacije DNK, u uslovima velikog oštećenja DNK, ćelija može da doživi replikacioni kolaps sa kidanjem dvolančane DNK i smrt, ili može da nastavi replikaciju uz visok rizik daljeg oštećenja i eventualno sticanje genske nestabilnosti. Taj fenomen se naziva

tolerancija DNK na oštećenje kada ćelija preživljava leziju koja dovodi do oštećenja replikacije DNK. Ovaj fenomen tolerancije omogućava visoko konzerviran proces sekvencijalne modifikacije PCNA molekula, koji onemogućava kovalentnu modifikaciju i kidanje DNK molekula, i omogućava postreplikacionu reparaciju bez grešaka u lancu DNK (Andersen, et al. 2008). PCNA ima trostruku ulogu u životu i smrti ćelije. Kada je prisutan u velikoj količini, a u odsustvu p53, ćelija kreće u mitozu. Kada nije uključen u ćelijsku proliferaciju PCNA, uglavnom pod kontrolom p53, prekida ćelijski ciklus i reparira DNK oštećenje. Kada ta reparacija nije moguća, odsustvo ili nizak nivo funkcionalne aktivnosti PCNA, može da usmeri ćeliju u apoptozu (Paunesku, et al. 2001).

U histopatologiji najčešće korišćen marker za ćelije u mitozu u parafinskim uzorcima tkiva je Ki67 (MIB-1). On markira nehistski nuklearni protein humanih ćelija koji se ekspirira u G1-S i G2 i M fazi ćelijskog ciklusa, a nema ga u G0 fazi (Gerdes, et al. 1984). Maksimum njegove ekspresije je u M fazi i brzo se degradira u tkivu, za razliku od PCNA koji je dugoživeći molekul (Scholzen and Gerdes, 2000). U ostalim fazama ćelijskog ciklusa njegova ekspresija je mala. On se vezuje u proliferišućim ćelijama kao BrdU (Muskhelishvili, et al. 2003). Razvijeno je i monoklonsko antitelo MIB-5 koje se vezuje za hromatin više vrsta sisara, medju kojima su i glodari (Birner, et al. 2001). Oba antitela imaju dobru senzitivnost i mali artefakt u okolini pri bojenju pa su dobri za kompjuterizovanu *image* analizu u dijagnostičke i eksperimentalne svrhe. Iako je identifikovan još 1980.g., o funkciji ovog nehistskog nuklearnog proteina u ćelijskoj proliferaciji se malo zna (Gerdes, et al. 1983). Poznato je da je uključen u ranu fazu ribozomalne RNK sinteze (Bullwinkel, et al. 2006).

1.1.6. APOPTOZA I KORNIFIKACIJA

Proliferacija i diferencijacija epiderma su fino regulisani procesi čiji je cilj očuvanje njegovog integriteta i homeostaze.

Apoptoza predstavlja fiziološki oblik ćelijske smrti koja je tkivno specifično uključena u procese rasta, razvoja i diferencijacije ćelija. Sve ćelije koje imaju apoptotsku mašineriju imaju u svom genomu šifre za pokretanje ćelijske smrti i uklanjanje delova umiruće ćelije bez izazivanja inflamacije (Poon, et al. 2010). Kaspaza je član familije cistein proteaza koja organizuje intracelularne biohemijske procese koji ćeliju vode u apoptozu. Aktivirane kaspaze kidaju tačno određene proteine na određenim mestima što dovodi do gubitka ili izmene njihove funkcije ali ne i digestije. Primer ovakvog proteina je inhibitor deoksiribonukleaze

aktivisane kaspazom (IKAD). U fiziološkim uslovima KAD enzim je inaktivisan svojim inhibitorom. U toku apoptoze inhibitor se inaktivise kaspazama i KAD može da deluje kao nukleaza koja onda fragmentiše DNK (Allenzi, et al. 2010). U toku apoptoze kaspaze fragmentišu nuklearne lamine zbog čega one kolabiraju (Affords and Radhawa, 2000). Kaspaza može da se aktivira na dva načina: putem receptor-ligand interakcije na površini ćelije i intracelularnim signalima koji uključuju citohrom c mitohondrija. Citoplazmatski deo plazma membranskog receptora Fas (CD95, APO-1) može da aktivira kaskadu kaspaza kada se za njega veže ligand. U citozolu citohrom c se vezuje za APAF-1 i u prisustvu ATP aktivira kaspazu 9 koja aktivira efektorne kaspaze kakva je kaspaza 3. U fiziološkim uslovima u ćeliji postoji balans pro i antiapoptotičnih molekula. Npr. uloga antiapoptotičnih proteina u citoplazmi, kakav je Bcl-2, je da kontroliše oslobađanje citohroma c iz mitohondrija (Smith, et al. 2003).

Kornifikacija je proces terminalne diferencijacije keratinocita. Prema klasifikaciji oblika ćelijske smrti ona je i specifičan oblik apoptoze ćelija (Kroemer, et al. 2009). U toku apoptoze i kornifikacije dolazi do degradacije DNK i destrukcije jedra, što u oba slučaja vodi programiranoj ćelijskoj smrti. Kod apoptoze aktivira se suicidalni program u ćeliji, a kod kornifikacije programirana smrt ćelija ima za cilj stvaranje zaštitnog sloja mrtvih ćelija na površini epiderma. Razlika između terminalne diferencijacije i apoptoze je u tome što prva vodi stvaranju poželjnih ćelija a druga uklanjanju nepoželjnih (Mack, et al. 2005). Molekularni mehanizmi signalne transdukcije i glavni regulatorni mehanizmi apoptoze i kornifikacije su različiti. Sličnost kod oba procesa ćelijske smrti je uključenost istih proteina: kalpaina, katepsina, transglutaminaza i transkripcionih faktora kao što je NF- κ B i p53 familije u signalnoj transdukciji kod oba procesa ćelijske smrti (Lippens, et al. 2005). Međutim, postoje značajne razlike u aktivnosti spomenutih molekula kod apoptoze i kornifikacije. Tako na primer kaspaze, kao ključni regulatori procesa apoptoze, nisu uključeni u proces kornifikacije, osim kaspaze 9 (Li and Yuang, 2008; Fuchs, 1990). Takodje, NF- κ B je pozitivan regulator progresije ćelijskog ciklusa, štiteći ćeliju od apoptoze. Aktivacija NF- κ B štiti ćeliju od apoptoze putem regulacije antiapoptotičnih gena, kao što je Bcl-2 familija i ćelijski inhibitori apoptoze (c-IAPs) (Seitz, et al. 1998). Ovaj transkripcioni faktor pokreće antiapoptotični program u suprabazalnim keratinocitima i omogućava usmeravanje ka kornifikaciji. I destrukcija jedra u toku apoptoze i diferencijacije keratinocita se razlikuju. Dok se za vreme apoptoze degradiraju nuklearni strukturni proteini lamini uz pomoć kaspaza i dovode do nuklearnog kolapsa, u toku kornifikacije proteaze, kao što su deskvamini degradiraju

pojedinačna jedra, ostavljajući intaktne jedarne inkluzije, dok razlažu okolni bazofilni jedarni matriks (Biggiogera, et al. 2004; Selvanayagam, et al. 1998). Endonukleaze zadužene za DNK degradaciju u toku kornifikacije nisu identifikovane, ali je utvrđena aktivacija pojedinih kaspaza. Smatra se da one imaju udela u normalnom uklanjanju jedara keratinocita na kraju procesa njihove diferencijacije. Na ovaj način i kaspaze doprinose formiranju keratinskog sloja. Poremećaj ovog procesa može dovesti do parakeratoze, koja je prisutna kod mnogih patoloških stanja kože (Okuyama, et al 2004). U koži apoptoza može da ima važnu ulogu i u reakciji na promene u spoljašnjoj sredini i ćelijski stres. Poznato je dejstvo UV zraka koje stvara "sunburn" ćelije epiderma koje su TUNEL⁺ (Smith, et al. 2003).

1.2. FUNKCIONALNA HISTOLOGIJA DERMA

Nakon prolaska kroz kožnu barijeru ekstracelularni patogeni mogu da se šire kroz epiderm u dublje strukture kože ili da dospeju u sistemsku cirkulaciju putem mikrocirkulacije derma. Molekularna arhitektonika i hidrostatski uslovi u dermu određuju dalji pravac kretanja tečnosti i čestica u krvne i limfne sudove (Levick, 1998; Levick, 1991).

Dermalna stroma se sastoji od dve komponente: stromalnih ćelija fibroblasta i njihovih produkata koji čine ECM (ekstracelularni matriks). U dermu se nalaze široki ekstracelularni prostori koje ispunjavaju biopolimeri. Fibroblasti se nalaze u dermu kao pojedinačne ćelije i nisu barijera prolasku tečnosti, čestica i ćelija kroz derm (Rutkowski and Swartz, 2007). Funkcionalno ECM se može odvojiti u dve komponente: 1. fibrilarni deo koga čine kolagena, elastična vlakna i mikrofibrile i 2. nefibrilarni deo koga čine dugi lanci glikozaminoglikana (GAG) i proteoglikani (PG). Fibrilarni deo je mehanički stabilan, obezbeđuje čvrstinu i elastičnost dermu i kontrahuje se uz pomoć aktomiozinske snage fibroblasta (Griffith and Swartz, 2006).

Prostor između vezivnih vlakana u dermu popunjava prirodni gel, hijaluronska kiselina. Ona je izuzetno dugačak lanac šećera koji može dostići dužinu do 5mm (Swartz and Fleury, 2007). Biofizički ona se ponaša kao viskozna tečnost jako negativno naelektrisana, pa može da vezuje jone i posledično da imobilise veliku količinu vode. Upijajući vodu ona deluje kao dodatni ekspander i doprinosi čvrstoći derma (Levick, 1998).

Kao i u ostalim tkivima, i u dermu tečnost se kreće između mikrocirkulacije i intersticijuma po principu Starlingovog zakona: kapilarna filtracija je određena razlikom hidrostatskog i koloidno-osmotskog pritiska u mikrocirkulaciji i intersticijumu (Schmid-Schonbrein, 1990). Hidrostatski pritisak u dermu je nizak usled kontinuirane usisne moći limfnih sudova derma koji pumpaju tečnost iz tkiva u drenirajući limfni čvor.

U normalnim uslovima intersticijalni protok tečnosti je spor. Sprovodljivost tečnosti je određena i postojanjem virtuelnih prostora prečnika oko 100nm između fibrilanog ECM i glikozamonoglikana. Zbog toga je intersticijum prostorna barijera većim partikulama kao što su virusi i bakterije (Bert and Reed, 1995).

Nakon oštećenja kože kroz ECM derma migriraju brojne mezenhimne i inflamatorne ćelije koje proizvode različite citokine, proteaze i faktore rasta, koji se vezuju za različite adhezione molekule u ECM. U isto vreme i komponentne ECM se razlažu i remodeliraju. Fragmenti nastali razgradnjom ECM-a mogu imati hemotaktičnu, aktivatornu i regulatornu ulogu u procesu inflamacije izazvane oštećenjem kože (Sorokin, 2010).

Cirkulacija u koži je organizovana u superficijalni i duboki vaskularni pleksusu, koji su postavljeni paralelno prema površini kože. Superficijalni pleksus odvaja papilarni od retikularnog derma i u njemu je smešten najveći deo mikrocirkulacije derma. Njega čine arteriole, kapilari i postkapilarne venule (Yen and Braverman, 1976). U svakoj dermalnoj papili se nalazi po jedna kapilarna petlja (Braverman and Yen, 1977). Većina dermatosa uzrokuje strukturne i funkcionalne promene u superficijalnom vaskularnom pleksusu. Regija dermalne papile i suprapapilarni deo epiderma čine funkcionalnu jedinicu koja se sinergično remodelira u patološkim stanjima (Sontheimer, 2009). Ona može da se poveća, kao kod psorijaze, ili da se smanji, kao kod eritemskog lupusa. Duboki vaskularni pleksus se nalazi na granici retikularnog derma i subkutisa. Vaskularne pleksuse spajaju veći aferentni arterijski i eferentni venski, vertikalno orijentisani krvni sudovi. Vaskulaturu kože grade endotelne ćelije, periciti i bazalna membrana (BM). Na arteriolarnom i venularnom delu nalazi se manji broj glatko mišićnih ćelija, kolagenih i elastičnih vlakana (Yen and Braverman, 1976; Braverman and Yen, 1977). Endotelne ćelije i periciti formiraju kompleksnu strukturnu i funkcionalnu jedinicu mikrocirkulacije kože. Dok su endotelne ćelije odgovorne za netrombogeni status mikrocirkulacije i imuno-inflamatorne procese, periciti su zaduženi za fizičku i hemodinamsku stabilnost mikrovaskularnog korita i njegovu regeneraciju u procesu angiogeneze (Haal, 2006).

Epiderm, adneksalne strukture i vaskularni prostori su strukturno odvojeni od derma BM (bazalna membrana). Nju čine gust sloj glikoproteina laminina i familije nefibrilarnog kolagena IV koji su povezani nidogenom (Timpl, 1996). U funkcionalnom pogledu BM je selektivno propustljiva za molekule i ćelije. Dok leukociti prolaze vaskularnu BM nedestruktivnim mehanizmima kroz postojeće prostore na njoj, za migraciju Langerhansovih ćelija i T limfocita kroz epidermalnu BM potrebna je njena proteolitička digestija (Ratzinger, et al. 2002; Wang, et al. 2006). Prolazak ovih ćelija kroz BM limfnih sudova je znatno olakšan jer je ona slabo razvijena. Limfni dermalni mikrovaskularni prostori su otvoreni prema intersticijumu i imaju funkciju pumpe intersticijalne tečnosti. Limfni sudovi su spojeni sa vlaknima ECM čija ih kontrakcija drži otvorenim, naročito kada postoji edem derma, jer se tada vezivna vlakna zatežu zbog ekspanzije osnovne supstance (Witte et al. 2006; Alitalo, et al. 2005).

Komponentne BM epiderma sintetišu keratinociti i fibroblasti derma. Osnovna funkcija BM epiderma je mehanička podloga za adheziju keratinocita i regulisanje razmene materija između epiderma i derma. U patološkim stanjima ona omogućava migraciju keratinocita, Langerhansovih ćelija i ćelija inflamacije. Dermoepidermalni spoj je bogato naboran i u humanoj koži pod svetlosnim mikroskopom se vidi kao epidermne "prečke". Krvni sudovi superficijalnog vaskularnog plexusa derma zajedno sa okolnim vezivnim vlaknima prate ove nabore i formiraju papilarni deo derma. Epidermne prečke i dermne papile omogućavaju veliku kontaktnu površinu kapilarnoj mreži za dvosmernu razmenu hranljivih materija, gasova i metaboličkih produkata, ali i medijatora inflamacije i procesa reparacije. Hemikalije koje prodju epiderm apsorbuju se u sistemska cirkulaciju direktno putem superficijalnog (papilarnog) vaskularnog plexusa derma. Derm i hipoderm nisu bitni za perkutanu apsorpcionu kinetiku mnogih supstanci. Ako je periferni protok krvi (superficijalni plexus) redukovan zbog vazokonstrikcije sistemska apsorpcija je smanjena a supstanca penetrira u tkivo derma i obrnuto (Clough, et al. 2002). Po potrebi dermo epidermalni spoj može da poveća ili smanji kontaktnu površinu što se mikroskopski vidi kao izdužene, zaobljene i anastomozirane epidermne "prečke" ili kao njihovo skraćenje i potpuni nestanak.

U dermu se nalaze specifično raspoređena kolagena, elastična i retikulinska vlakna koja omogućavaju potporu tkivima i organima kože i pomažu njihovu mikromotoriku (Starcher, et al 2005; Meyer, et al. 2000). Okolna supstanca u dermu (hijaluronska kiselina) je prirodni vodeni gel koji predstavlja dodatnu barijeru ulasku lipofilnih supstanci (Noble, et al. 2011). U dermu se nalaze epitelne strukture koje imaju specifične biološke funkcije kao što su

pilosebacealni aparat i ekrine žlezde. Obnavljanje, diferencijacija i odgovor na spoljašnje stimulse ovih struktura su slični kao kod keratinocita.

Pilosebacealni aparat je evolutivno visoko razvijena i složena struktura, koja kod kopnenih životinja sa krznom ima zaštitnu ulogu, dok je kod čoveka njegova funkcija uglavnom akcesorna i vezana većinom za aktivnost sebacealnih žlezda. Funkcija ovih žlezda je hormonki regulisana tako da je njihova uloga u različitim periodima života različita (Paus, et al. 2002). Dlačni folikuli mogu potencijalno da predstavljaju alternativni put kojim će neki ksenobiotici da penetriraju u kožu i mogu da doprinesu povećanju njihove transdermalne apsorpcije, naročito kod životinja sa krznom, gde je njihov broj veliki. Kod ovakvih životinja povećan broj i sebacealnih žlezda može da doprinese pojačanom zadržavanju ili apsorpciji lipofilnih supstanci. Kako se imunologija dlavnog epitela razlikuje od epidermne, zbog postojanja imunoprivilegovane zone u njoj, neke supstance mogu aberantno da moduliraju i imunoinflamatorni odgovor u njima (Christoph, et al. 2000; Magnusson, et al. 2001).

2. ODBRAMBENI SISTEMI KOŽE

Evolucija kopnenih životinja bila je moguća zahvaljujući usavršavanju brojnih funkcija kože: od termoregulacije, gde koža ima ulogu trećeg bubrega zahvaljujući ukupnoj masi ekrinih žlezda u njoj, do pravilnog psihičkog razvoja, gde je koža bitna karika psiho-neuro-immuno-endokrinog sistema (Paus, et al. 2002). Kao dinamična granica prema spoljašnjoj sredini koža ima najvažniju ulogu u održavanju homeostaze organizma. Koža ima fizikohemijske, biofizičke, metaboličke i imunološke kapacitete zaštite organizma od štetnih uticaja iz spoljašnje sredine. Kornealni sloj apsorbuje i reflektuje UV zrake, minimizira gubitak vode, onemogućava invaziju mikroorganizama. Niska pH vrednost kože ima antibaktericidno dejstvo, a u kornealnom sloju se nalaze defenzini, katelicidini i druge baktericidne supstance (Paus, et al. 2002; Harding, et al. 2004). Koža je važan put za ulazak ksenobiotika u kožu i sistemsku cirkulaciju. Ona je metabolički aktivna i za vreme apsorpcije može da aktivira ili detoksikuje takve hemikalije. Ona poseduje širok spektar enzima koji mogu da metabolišu različite hemikalije koje u nju dospevaju iz spoljašnje sredine (van Eijl, et al. 2012). Biotransformacija ksenobiotika odvija se u vitalnim keratinocitima uglavnom putem enzima faze I i II reakcije gde citohrom P450 katalizuje većinu reakcija faze I (Zhu, et al. 2002).

2.1. STRUKTURA KOŽNE BARIJERE

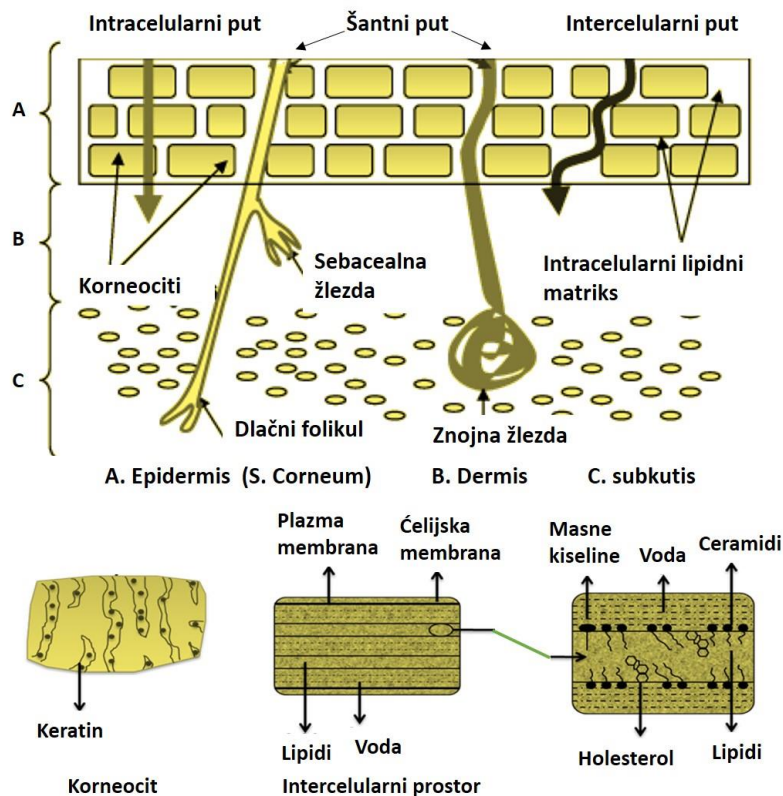
Ironično je da barijerna funkcija kože u najvećem stepenu zavisi od sloja mrtvih keratinocita koji formiraju kornealni sloj (Harding, et al. 2004) (Slika br.1). Strukturno i biohemijski uprošćeno kornealni sloj se slikovito opisuje kao cigla i malter (engl. *bricks and mortar*). Ciglu čine mrtvi korneociti bogati proteinima u diskontinuiranom rasporedu a malter je kontinuirani matriks specijalizovanih lipida (Nemez, et al. 1999). Lipidi su najvažniji element kožne barijere koji štiti organizam od gubitka vode dok slojevi korneocita štite od hemijskog i fizičkog oštećenja.

Lipidi su organizovani u lamelarne dvoslojne membranske structure i čine 20% volumena kornealnog sloja. Oko 50% ovih lipida čine ceramidi, 10-20% masne kiseline i 25% holesterol. Mala količina sulfatisanih i esterifikovanih holesterola ima bitnu ulogu u normalnoj barijernoj funkciji kože dok je linoleinska kiselina koja u ceramidima čini 20-30% neophodna za nju (Williams, 1991; Elias and Menon, 1991). Smatra se da trigliceridi, kratke lančane saturisane i nesaturisane masne kiseline iz sadržaja lojnih žlezda narušavaju kožnu barijeru i podstiču deskvamaciju (O'goshi, et al. 2000; Rawlings, 2000).

Koža je medju najaktivnijim mestima u organizmu gde se sintetiše oko 100-150gr lipida dnevno. Kornealni lipidi se sintetišu u vitalnim keratinocitima spinoznog i granularnog sloja i oslobadjaju se sa lamelarnim telima na površini granularnog sloja. Sastojci ćelijske membrane, fosfolipidi i sfingolipidi se enzimski razgradjuju u slobodne masne kiseline i ceramide koji će formirati lamelarni dvosloj u keratinskom sloju (Elias, 1991, Rawlings, 1995).

Na površini kože, zavisno od regije, nalazi se prosečno 12-16 redova korneocita. Svaki korneocit predstavlja nesolubilni proteinski kompleks organizovanih makrofibrila keratina povezanih disulfidnim vezama i okruženi proteinskom ljuskom zbog kojih keratinski sloj može da vezuje značajnu količinu vode. Za ovaj sloj sa spoljašnje strane se kovalentno vezuje lipidni sloj i formira spoljašnju hidrofobnu granicu keratinskim lamelama. Ovakva organizacija slojeva štiti epiderm od gubitka vode. Proteinsku ljusku čine involukrin i lorikrin koji se čvrsto vezuju disulfidnim vezama uz pomoć enzima transglutaminaze (Reichert, et al. 1993; Kalinin, et al. 2002; Candi, et al. 1998). Korneociti u istom sloju i susednim slojevima su dodatno vezani i specijalizovanim strukturama korneodezmozomima (Chapman and Walsh, 1990). Ovakva

povezanost korneocita i proteina čini površinu epiderma izrazito čvrstom strukturom (engl. *strength*).



Slika br. 1. Ilustracija sastava kornealnog sloja i puteva apsorpcije supstanci u kožu

Eksfolijacija epiderma je kompleksan i kontrolisan proces koji u fiziološkim uslovima održava integritet i konstantnu debljinu epiderma (Harding, et al. 2000). Deskvamacija se obavlja zahvaljujući dejstvu više hidrolitičkih enzima koji specifično razlažu korneodezmozome (Lundstrom and Egelrud, 1990; Suzuki, et al. 1993). Većim delom aktivnost ovih enzima kontrolišu lokalni pH i voda koja se nalazi u keratinskom sloju (Rawlings, 2000).

Balans hemijski vezane vode i njeno ograničeno kretanje kroz keratinski sloj omogućavaju prirodnu vlažnost i fleksibilnost kože i ne dozvoljavaju njen preteran gubitak sa površine. Međutim, sama promena vlažnosti u spoljašnjoj sredini može da poveća hidrolitičku aktivnost kornealnih proteaza. Narušavanje kožne barijere dovodi do poremećaja fluksa vode kroz nju i pokreće kaskadu događaja u epidermu u cilju reparacije i oporavka. Transepidermalna promena koncentracije jona kalcijuma, sekrecija $IL1\alpha$, i specifičnih proteina antagonista njegovom receptoru, su najvažnije promene koje pokreće narušena kožna barijera (Menon, et al. 1992; Menon, et al. 1994; Turksen and Troy, 2003; Wood, 1992; Nickolof and Naidu, 1994; Ye, et al. 2002).

Narušavanje kožne barijere aktivira kaskadu signala koji stimulišu metabolički odgovor epiderma sa ciljem normalizacije funkcije kornealnog sloja. Prvi odgovor čini prolazno povećanje sinteze lipida u epidermu. Minimalno narušavanje barijere može ostati lokalizovano u epidermu. Ponavljana i teža oštećenja mogu da naruše, ne samo epidermalnu homeostazu, već i da pokrenu inflamaciju koja će da angažuje dublje slojeve kože i endotel (Elias et al. 1996, Elias, et al. 2005). Pokretanje inflamacije može da uzrokuje epidermalnu hiperplaziju i abnormalnu keratinizaciju zbog čega dodatno slabi barijerna uloga kornealnog sloja.

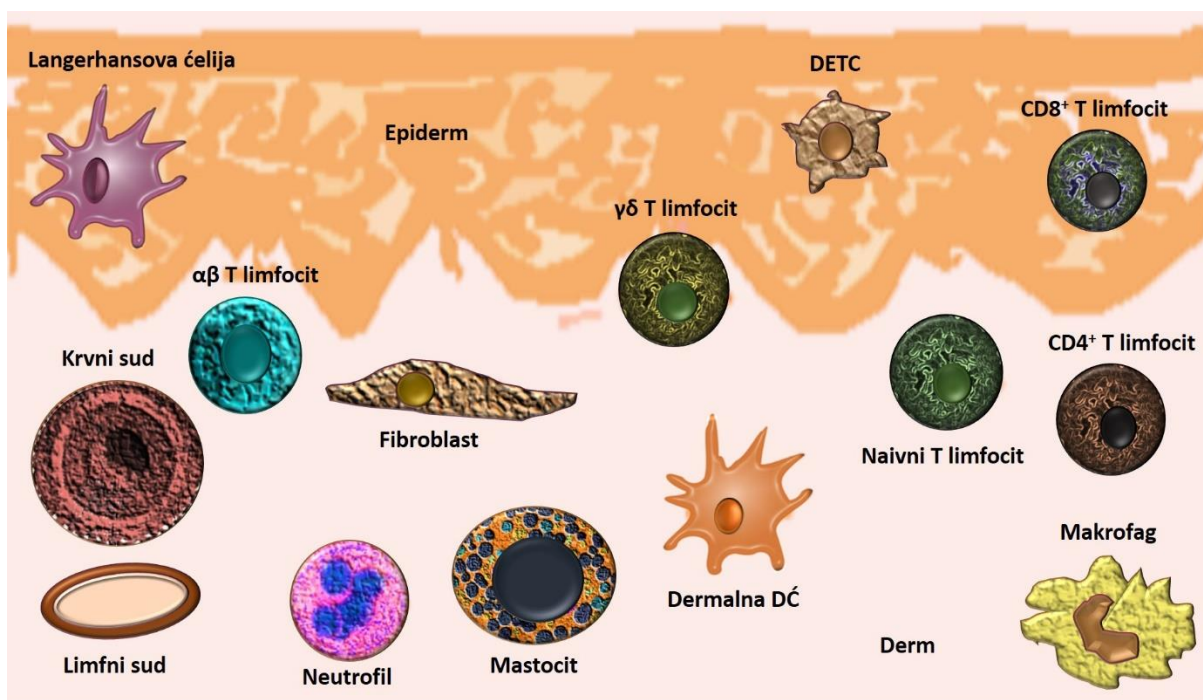
Kod atopijskog dermatitisa i psorijaze sazrevanje kornealnog sloja je nekompletno (Hirao, et al. 2003; Legrain, et al. 1991). Suva koža kod atopije je posledica povećanog transepidermnog gubitka vode i smanjenja njenog vezivanja u epidermu (Werner and Lindberg, 1985; Thune, 1989). Takodje, smanjenje vlažnosti kože pokreće hiperproliferativni odgovor epiderma i može da aktivira mastocitnu degranulaciju (Denda, 2001; Denda, et al. 1998; Ashida, et al. 2001).

2.2. IMUNITET U KOŽI

Koža može da reaguje na patogene neposredno i nespecifično, unutar nekoliko sati od njegovog dejstva, imuno-inflamatornim mehanizmima urođenog imuniteta ili sticanjem dugotrajnog efikasnog, usko specifičnog odgovora na odredjen patogen koji ostaje zapamćen (Slika br.2).

Unutar urođenog sistema odbrane patogeni se prepoznaju putem malog broja visoko konzerviranih molekulskih struktura zajedničkih za pojedine klase mikroorganizama nazvani molekulski obrasci – PAMP (engl. *Pathogen Associated Molecular Patterns*), kao sto su npr. lipopolisaharidi, bakterijski lipoproteini, filagrini (Kataranovski, et al. 2012). Koža je snabdevena ovim evolutivno starim, ali efikasnim sistemom odbrane. Keratonociti i rezidentne ćelije urođenog imuniteta u koži prepoznaju molekulske obrasce putem familije TLR receptora (engl. *Toll-like receptor*) (Schröder, et al. 2006). Familija TLR je važna, osim u odbrani protiv različitih infektivnih agenasa, i u patofiziološkim mehanizmima različitih inflamatornih i neoplastičnih poremećaja u koži. Ekspresija TLR postoji na keratinocitima, imunim ćelijama (T limfocitima, dendritičnim ćelijama, mastocitima, monocitima, eozinofilima, neutrofilima), vaskularnim endotelnim ćelijama, fibroblastima i adipocitima u koži (Schröder, et al. 2006; Takeda and Akira, 2001). Vezivanje brojnih molekula, koje nosi velika grupa patogena za TLR ćelija, dovodi do aktivacije NF- κ B signalnog puta (Liang, et al. 2004). Takodje, TLR može da

detektuje i endogene molekulske potpise tkivnog oštećenja poznate kao molekulske obrasci udruženi sa opasnošću "danger-associated molecular patterns" (DAMPs), koji uključuje visoko mobilnu grupu box-1, ekstracelularni ATP, proteine toplotnog šoka i razgradne produkte ECM (Speeckaert, et al. 2011). Vezivanje DAMP za receptore pokreće unutarćelijskim signalom kaskadu koja aktivira različite transkripcione faktore uključujući i NF- κ B. On je glavni pokretač inflamatornog odgovora i predstavlja vezu urođenog i stečenog imunog sistema. Aktivacija NF- κ B dovodi do produkcije inflamatornih citokina, hemokina, antimikrobnih peptida, matriks metaloproteinaza, azot monoksid sintetaze i aktivaciju adhezionih molekula (E-selektina, P-selektina, ICAM-1, VCAM-1) (Liang, et al. 2004).



Slika br.2. Ilustracija urođenog i stečenog imunitet u koži (prema Chong, et al. 2013)

Odbrambeni sistem kože je specifično organizovan u epidermnom i dermnom delu. Sama površina kože je prirodna fizička barijera ali i prvo mesto kontakta njenog imunskog sistema sa spoljašnjim patogenima i drugim agensima. U fiziološkim uslovima u epidermu se nalaze Langerhansove ćelije, specijalizovane antigen prezentujuće ćelije, i intraepitelni limfociti, a u dermu makrofagi, dendritične ćelije, mastociti i mali broj T limfocita. I keratinociti se u širem smislu mogu smatrati akcesornim ćelijama odbrambenog sistema kože (Nestle, et al. 2009).

Medjusobnom interakcijom komponentni imnuskog sistema ostvaruje se imunska zaštita u koži. Većina imunske aktivnosti obavlja se u papilarnom dermu, gde su smešteni T limfociti

specifični za kožu, monociti i dendritične ćelije. Glavno mesto komunikacije i migracije ćelija imunskog sistema kroz kožu su dermalne postkapilarne venule, i šire, endotelne ćelije krvnih sudova derma (Bos and Luiten, 2009).

Prvu liniju odbrane kože, u okviru evolutivno mladjeg stečenog imuniteta, čine keratinociti, makrofagi, Langerhansove ćelije i dermalne dendritične ćelije (Bos and Luiten, 2009).

2.2.1. AKTIVACIJA KERATINOCITA

Različiti stimuli pokreću keratinocite da produkuju neke molekule uz pomoć kojih oni mogu da kontrolišu proliferaciju, migraciju i aktivaciju limfocita, dendritičnih ćelija, mastocita i makrofaga (Kuper and Fuhlbrigge, 2004). Keratinociti mogu da produkuju veliki broj solubilnih medijatora inflamacije, citokina, koji ostvaruju aktivnost putem interakcije sa specifičnim receptorima na površini ciljne ćelije. Citokini su hemokini, interferon, faktori rasta i angiogeni faktori. Kada se sekretuju oni mogu da deluju autokrinim, parakrinim i jukstakrinim mehanizmima na endotelne ćelije, makrofage/dendritične ćelije, neutrofile, limfocite, fibroblaste, Langerhansove ćelije i same keratinocite. Različini agensi iz spoljašnje sredine (kontaktni alergeni, iritansi, mikroorganizmi, radijacija) mogu direktno da aktiviraju keratinocite koji će produkcijom specifičnih proinflamatornih citokina i leukocitnih adhesionih molekula da indukuju inflamaciju (Groves, et al. 1996).

Posledice aktivacije keratinocita su:

1. Modulacija akumulacije leukocita
2. Modulacija prezentacije antigena u koži
3. Produkcija antimikrobnih peptida i indukcija urođenih imunih mehanizama
4. Pokretanje vaskularne proliferacije
5. Modulacija keratinocitne proliferacije, motiliteta i apoptoze

Nekoliko minuta do nekoliko časova nakon promena u epidermu, koje uzrokuju patogeni iz spoljašnje sredine, nastaje inflamacija u koži, dolazi do akumulacije neutrofila i T limfocita. Imunohistohemijski u dermalnim krvnim sudovima se može utvrditi ekspresije E-selektina, VCAM-1 i ICAM-1 (Yukami, et all 2007; Jinguang and Thestup-Pedersen, 1995). Ove promene se vide najranije 8h nakon promene a maksimalan intenzitet je nakon 24-48h (Jaakkola, et al.

2000). U isto vreme neutrofili i T limfociti sa epidermo tropizmom se akumuliraju oko krvnih sudova i migriraju kroz derm prema epidermu gde stupaju u kontakt sa Langerhansovim ćelijama (Schön, et al. 2003). Rana faza inflamacije u koži je slična kod dejstva iritansa, UV zračenja (neantigenog dejstva) i kontaktne senzibilizacije (antigeni uslovi) (Blauvelt, et al. 2003).

2.2.2. ODGOVOR KERATINOCITA NA PATOGENE

IZ SPOLJAŠNJE SREDINE

Keratinociti su proinflamatorne efektorne ćelije. Kada su stimulisani različitim agensima iz spoljašnje sredine, keratinociti *in vitro* i *in vivo* produkuju brojne proinflamatorne citokine: IL-1, TNF- α , IL-6, IL-8 (Nestle, et al. 2009). Da bi keratinociti uticali na ćelije inflamacije i pokrenuli imunološki odgovor solubilni citokini moraju da difunduju kroz epiderm u derm da bi ostvarili svoje efekte na krvnim sudovima. Anatomski ovaj kontakt se ostvaruje na vrhovima dermalnih papila gde je udaljenost derma od keratinocita najmanja. Neka istraživanja sugeriraju da bazalni keratinociti povišeno ekspimiraju ICAM-1 i IL-8 (Nestle, et al. 2009). Istraživanja na transgenim miševima su pokazala da keratinocitni produkti utiču na imunološki odgovor i akumulaciju ćelija inflamacije. Miševi kod kojih je gen za TNF- α i IL-1 vezan za promoter keratina 14 pojačano ekspimiraju ovaj gen u bazalnom sloju epiderma i produkuju spontanu inflamaciju u koži i uzrokuju epidermalnu hiperproliferaciju (Groves, et al. 1996).

2.2.3. DENDRITIČNE ĆELIJE U KOŽI

Imunitet u koži reguliše bogata mreža antigen prezentujućih dendritičnih ćelija (DĆ) i T limfocita, koji se nalaze u epidermu i dermu. U suprapapilarnom delu epiderma nalazi se ćelijska mreža fenotipski dobro definisanih Langerhansovih ćelija (LĆ) a u dermu više populacija fenotipski različitih DĆ.

Langerhansove ćelije su osnovne antigen prezentujuće ćelije u epidermu i njihov glavni zadatak je preuzimanje antigena u epidermu i transport aferentnim limfnim putevima do drenirajućeg limfnog čvora. Citokini keratinocita moduliraju imuni odgovor, osim indukcijom nakupljanja leukocita, i direktnim uticajem na sposobnost antigene prezentacije LĆ. Ova njihova funkcija je posredovana sekrecijom IL1 i GM-CSF (Witmer-Pak, et al. 1987). Eksperimentalni rezultati pokazuju da i sami keratinociti mogu da se ponašaju kao antigen prezentujuće ćelije (Nestle, et al. 2009).

U epidermu čoveka u fiziološkim uslovima jedine ćelije hematopoeze su LĆ koje čine oko 3-5% ćelija epiderma (Merad, et al. 2008). Kod miševa postoji još jedna populacija dendritičnih ćelija epiderma, $\gamma\delta$ T limfociti (Tigelaar, et al. 1990). Predpostavlja se da je ovakva razlika posledica veće ekspozicije miševa mikrobimima. U fiziološkim uslovima LĆ su sesilne i putem E-kaderinskih receptora su u kontaktu sa keratinocitima (Tang, et al. 1993). Ove ćelije se sporo dele, dugo žive i radiorezistentne su. Pod delovanjem zapaljenjskih stimulusa keratinociti produkuju IL-1 i TNF- α , pod čijim delovanjem dolazi do smanjenja ekspresije E-kadherina što omogućava slabljenje veza LĆ sa keratinocitima (Tang, et al. 1993). Stimulisane LĆ kidaju veze sa keratinocitima, odvajaju se i sazrevaju, prolazno postaju fagociti i migriraju kroz bazalnu membranu epiderma (Schwarzenberger and Udey, 1996). Studije na eksplantatu kože uva čoveka i pacova pokazale su da u procesu transmigracije LĆ MMP 2 i 9 (matriks metaloproteinaze) učestvuju u proteolitičkoj degradaciji BM, a integrin $\alpha 6$ omogućava njihovu adheziju u dermu (Ratzinger, et al. 2002). Ekspresija osteopontina u toku inflamacije pojačava hemotaktičnu migraciju LĆ putem receptora za hijaluronansku kiselinu (CD44) i αv -integrina (Weiss, et al. 2001). Kroz derm njihovo kretanje je ameboidno, zavisno od različitih adhezionih molekula i hemokina, a verovatno i od proteolitičke digestije intersticijuma (Wolf, et al. 2003; Yen, et al. 2008). Slično leukocitima, LĆ kože prolaze dijapedezom kroz prostore između limfatičnog endotela aferentnih limfatika kože i migriraju u regionalni limfni čvor. U toku inflamacije ekspresija VCAM-1 and ICAM-1 na limfatičnom endotelu omogućava adheziju DĆ (Johnson, et al. 2006).

Langerhansove ćelije su posrednici između urođenog i stečenog imuniteta i direktno određuju da li će reakcija organizma na neki antigen biti imuni odgovor ili tolerancija (Foti, et al. 2004; Steinman and Banchereau, 2007; Steinman, 2007; Steinman and Hemmi, 2006). Ove ćelije su mikrofagi koji mogu da fagocituju strani antigen u tkivu i sa njim migriraju u regionalni limfni čvor (Romani, et al. 2003). U limfnom čvoru obavljaju prezentaciju antigena T limfocitima, uzrokuju klonsku ekspanziju antigen specifičnih T limfocita, koji će migrirati u kožu putem vaskularnog sistema. Na ovaj način LĆ imaju i sposobnost da transportuju konjugat proteina sa nekom supstancom, lekom ili ksenobiotikom, iz kože u limfne organe i tako posreduju u sistemskom odgovoru na ove supstance (Svensson, 2009). U statusu aktivacije, posebno kada su izložene niskoj dozi antigena, DĆ imaju sposobnost indukcije periferne imune tolerancije, uglavnom indukujući gubitak reaktivnih T limfocita ili aktivnosti T regulatornih limfocita (Treg). Zbog toga one mogu biti uključene i u autoimunske procese, u mehanizme indukcije tolerancije tumorskih antigena, mikrobnih antigena u hroničnoj infekciji,

indukciji odbacivanja transplantata i sl. (Steinman and Hawiger, 2003).

Za razliku od epiderma, u dermu se nalazi više populacija DC. One se mogu klasifikovati prema mikroanatomskoj lokalizaciji, imunofenotipu i funkcionalnoj aktivnosti. Neke su sesilne a neke migratorne, pokazuju izuzetnu plastičnost i u statusu aktivacije se funkcionalno i fenotipski razlikuju (Zab, et al. 2009). U statusu aktivacije većina sesilnih DC postaje migratorna, dok se u koži mogu pojaviti i njihove prekursorne forme – plazmacitoidne i inflamatorne DC (Larregina and Falo, 2005). Ovakva funkcionalna i fenotipska heterogenost DC vezana je za njihovo poreklo i od limfoidnih i mijeloidnih hematopoetskih prekursora.

Plazmacitoidne DC su morfološki i funkcionalno slične plazma ćelijama (zavisnost od B ćelijskog transkripcionog faktora SPI-B i pokazuju reanranžman gena za imunoglobuline), ali su antigen prezentujuće ćelije i sintetišu veću količinu INF tipa 1 (IFN- α , β , ω) u toku virusnih infekcija (Ito, et al. 2004; Kadowaki, et al. 2000).

Inflamatorne DC potiču od cirkulišućih mijeloidnih prekursora koji pod dejstvom inflamatornih i hemotaktičnih signala migriraju u kožu i stiču specifične fenotipske osobine (HLA-DR, CD11c+ i CD1c-). Ove ćelije su aktivne u psorijatičnoj leziji a verovatno i u antitumorskom odgovoru i autoimunoj inflamaciji (Lowe, et al. 2005; Stary, et al. 2007; Zaba, et al. 2007). Slične inflamatorne DC u epidermu i dermu okarakterisane su kod atopijskog dermatitisa (Wollenberg, et al. 1996).

Dermalni dendrofagi doprinose fenotipskoj kompleksnosti mreže dermalnih DC. Njih je 1986. god. opisao Headington kao subpopulaciju DC pridružene kolagenim vlaknima. Ove ćelije su povezane sa brojnim fibroproduktivnim lezijama i smatraju se jednom od mogućih progenitorskih ćelija dermatofibroma (dermalnog dendrocitoma, reaktivne fibrozne proliferacije sa lokalnom histiocitozom) (Headington, 1986). On je smatrao da je karakterističan marker ovih ćelija koagulacioni FXIIIa. Kasnije je utvrđeno da neke od ovih ćelija imaju sposobnost stimulacije T limfocita i mnogo širi spektar fenotipskih varijacija (Meunier, et al. 1993). Subpopulacije CD34⁺FXIIIa⁺ i CD34⁻FXIIIa⁺ dermalnih dendrofaga dovode se u vezu sa fibrocitima periferne krvi čija je uloga u stromalnoj reakciji u toku reparacije i hronične inflamacije, ali i indukciji antigen specifičnog imuniteta (Bellini and Mattoli, 2007; Chesney, et al. 1997; Balmelli, et al. 2005).

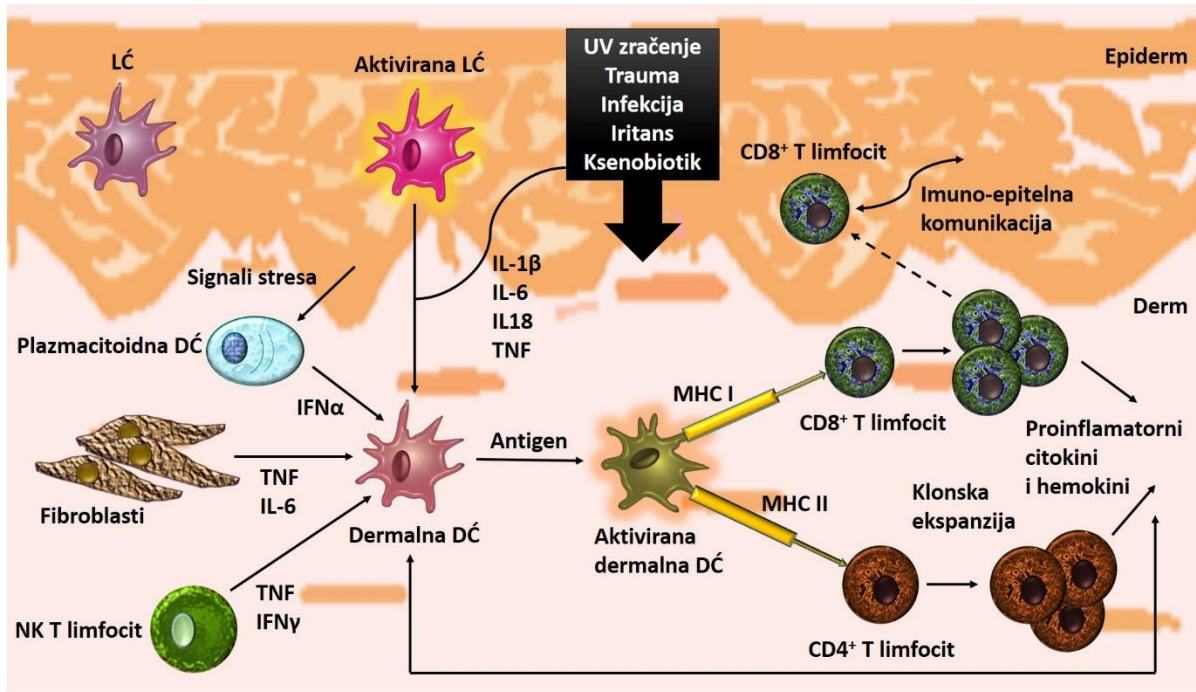
U dermu postoji nedovoljno proučena populacija retkih **langerin⁺ DC** kod ljudi i glodara.

Neke od ovih ćelija su verovatno LC ćelije u tranzitu (Bursch, et al. 2007; Merad, et al. 2008).

2.2.4. ULOGA T LIMFOCITA U KOŽI

U koži čoveka se nalazi dva puta više T limfocita nego u cirkulišućoj krvi (Clark, et al. 2006). U normalnoj koži oko 95% T limfocita su memorijske ćelije a oko 5% su naivni T limfociti. (Slika br.3). To su dugoživeće ćelije koje ekspiriraju tkivno specifične "homing" receptore za kožu (Clark, 2010). Nakon antigene stimulacije kože oni migriraju, najpre u perivaskularnu regiju derma, a zatim i u epiderm, kada mogu da uzrokuju različita oštećenja tkiva. Slično LC, u epidermu se nalazi subpopulacija sesilnih $\gamma\delta$ T limfocita čija je uloga očuvanje imunološke homeostaze u koži (Ciofani and Zúñiga-Pflücker, 2010). T limfociti funkcionišu u saradnji sa brojnim ćelijama kože: keratinocitima, LC, mastocitima i endotelnim ćelijama. U toku inflamacije, nakon interakcije sa endotelnim ćelijama putem selektina i adhezionih molekula, T limfociti ekspiriraju određene tkivno specifične i hemokinske receptore i migriraju u koži na specifična mesta gde se sekretuju supstance specifične za te receptore (Nestle, et al. 2009; Bos and Luiten, 2009).

Zreli T limfociti mogu biti $CD4^+$ i $CD8^+$. Pomoćnički T limfociti (Th) su $CD4^+$ i proizvode citokine koji pokreću humoralni i ćelularni imuni odgovor. Citotoksični T limfociti (CTL) su $CD8^+$ i njihova uloga je detekcija i uništavanje onih ćelija koje mogu postati opasnost za integritet organizma. Naivni $CD4^+$ limfociti se aktiviraju nakon susreta sa antigenom prezentovanim u okviru HLA kompleksa klase II i u sklopu odgovarajućih kostimulatornih molekula na površini antigen prezentujućih ćelija. Diferencijacija ovih limfocita je regulisana manjom subpopulacijom Treg koji imaju ulogu u kontroli autoimunosti i periferne tolerancije. Ovi T limfociti su $CD4^+$ i $CD25^+$ i kontinuirano se proizvode u timusu i inhibišu aktivaciju Th ćelija na antigen nezavisni način i direktnim ćelija-ćelija kontaktom. Suprotno, Treg tip 1 (Tr1) se indukuju u perifernim tkivima u tolerogenim uslovima i posreduju antigen specifičnu toleranciju putem sekrecije imunosupresivnih citokina IL-10 i TGF β (Beissert, et al. 2006). Citotoksični T limfociti prepoznaju antigene prezentovane u sklopu MHC klase I koji se ekspiriraju na površini svih nukleisanih ćelija. Ovaj kompleks preuzima peptide nastale proteinskom degradacijom u ćeliji. Na ovaj način CTL mogu kontinuirano da kontrolišu eventualne ćelijske alteracije uzrokovane različitim patogenima (virusima, ksenobioticima, onkogenima) (Castelli, et al. 2000; Cavani, 2005; Champagne, et al. 2001; Andersen, et al. 2006).



Slika br.3. Ilustracija aktivacije imunskog sistema kože nakon oštećenja (prema Nestle, et al. 2009)

Sesilni T limfociti u koži učestvuju u homeostazi i reakciji na patološke stimulse dvosmernom migracijom od ciljnog tkiva prema regionalnom limfnom čvoru i obrnuto. Tkivno specifične efektorne memorijske T ćelije su programirane na klonsku ekspanziju i u vreme maksimalnog imunog odgovora, nakon uništavanja patogena, povlače se u regionalni limfni čvor gde ekspimiraju odgovarajući I-selektin za "homing" receptor i CCR7, snižavaju nivo efektorne funkcije i postaju centralne memorijske T ćelije (Sallusto, et al. 2004). Nakon ponovnog kontakta DĆ sa antigenom one stimulišu proliferaciju i efektorne funkcije antigen specifičnih sesilnih T limfocita u koži, koji brzo eliminišu patogen. Migracija antigen specifičnih DĆ u drenirajući limfni čvor dovodi do stimulacije centralnih memorijskih T limfocita koje migriraju u kožu i produkuju veliki broj efektornih memorijskih ćelija koje će u inflamiranoj koži eliminisati patogen (Clark, 2010).

Osim klasičnih ($CD4^+$ i $CD8^+$) T limfocita u koži se nalaze i nekonvencionalne T ćelije $\gamma\delta$ T, $\alpha\beta$ T limfociti i NK ćelije. U koži većina T limfocita je lokalizovana u dermu. Međutim, i kod ljudi i životinja u epidermu i mukoznom epitelu se mogu naći intraepitelni T limfociti (IETL). Ovi limfociti sadrže $\gamma\delta$ T ćelijske receptore. Za njih je karakteristično da se aktiviraju nakon prepoznavanja evolutivno konzerviranih molekulskih obrazaca oslobođenih usled stresa; nakon infekcije mikroorganizama - PAMP (engl - *Pathogen Associated Molecular Patterns*) i nakon oštećenja DAMP (engl- *Danger Associated Molecular Patterns*), zbog čega se smatra

da je njihova funkcija više povezana sa urođenim nego stečenim imunitetom (Nishimura, et al. 2004; Kataranovski, et al. 2012). U stvari, njihova osnovna uloga je u povezivanju urođenog i stečenog imuniteta, ali i u imunomodulaciji, regeneraciji kože, pomaganju zarastanja rane, zaštiti od kancera, uopšteno, epithelnoj homeostazi i odgovoru na oštećenje tkiva i malignitet (Girardi, 2006).

U normalnoj adultnoj koži čoveka nalazi se mali broj intraepidermalnih CD3⁺ T limfocita. Oko 1-15% tih limfocita čine $\gamma\delta$ T limfociti raspoređeni iregularno u bazalnom sloju epiderma između keratinocita. Oni se kao retke ćelije nalaze i perivaskularno u papilarnom dermu. U istim lokacijama u dermu, u znatno većem procentu, nalaze se i $\alpha\beta$ T limfociti (Groh, et al. 1989). U koži miša i pacova IETL imaju dendritičnu morfologiju (DETL). Smatra se da ovi T limfociti nisu slični humanim, ali da imaju slične funkcije (Holtmeier, et al. 2001). Kod miševa i pacova njihov broj u koži je veći zbog masivnijeg kontakta sa mikrobnim patogenima iz spoljašnje sredine. Kao i NK ćelije, $\gamma\delta$ T limfociti mogu produkcijom perforina i granzima da uništavaju ciljane ćelije, da aktiviraju dermalne dendritične ćelije produkcijom TNF i INF- γ , da produkuju citokine karakteristične za neke Th limfocite. Ovi limfociti ostvaruju direktan kontakt sa keratinocitima i reaguju na stimuluse iz oštećenjih keratinocita MHC nezavisnim putem (Havran, et al. 1991). Oni sekretuju citokine, hemokine i tkivno specifične faktore rasta kojima regrutuju leukocite i mogu da povećavaju proliferativnu aktivnost keratinocita (Boismenu, et al. 1996). Nakon aktivacije DETL podstiču proliferaciju keratinocita sekrecijom KGF i regulišu njihovu homeostazu povećavaju sintezu IGF-1 koji onemogućava apoptozu keratinocita (Sharp, et al. 2005). Genski deficijentni miševi koji nemaju $\gamma\delta$ T limfocite razvijaju spontani dermatitis i imaju pojačanu reakciju kod alergijskog i kontaktnog dermatitisa (Girardi, et al. 2002). Kod ljudi je utvrđeno da ovi limfociti imaju važnu ulogu u nekim granulomskim oboljenjima (Uyemura, et al. 1992).

2.2.5. ULOGA MASTOCITA U KOŽI

Mastociti su filogenetski vrlo stare ćelije strateški locirane na mestima kontakta organizma sa spoljašnjom sredinom. One su glavne efektorne ćelije urođenog imuniteta u toku bakterijske i parazitarne infekcije ali i moćni modulatori stečenog imuniteta od hipersenzitivne reakcije do antitumorskog odgovora. Biologija mastocita je veoma kompleksna o čemu govori i veliki broj medijatora i faktora rasta koje oni sekretuju a čije je brojne funkcije teško klasifikovati i one se još istražuju.

Svako tkivo i organ u telu čoveka, osim hrskavice i kosti, sadrži mastocite. Mastociti su strateški locirani subepitelno u koži, gastrointestinalnom traktu i disajnim putevima, tj. na mestima kontakta organizma sa spoljašnjom sredinom (Damsgaard, et al. 1997). U koži, najveća gustina mastocita je u papilarnom i adventicijalnom dermu, oko superficijalnih krvnih sudova i nemijeliniziranih nervnih vlakana. Na mestu kontakta sa mastocitima, mijelinizirani nervi ne sadrže Švanove ćelije (Botchkarev, et al. 1997). Kod zdravih ljudi u koži ima oko 38 mastocita u 1mm³ tkiva, sa malim varijacijama u odnosu na anatomsko mesto, pol, starost i rasu (Mirowski, et al. 1990; Johnson, et al. 1989). Mastociti su, pored bazofila, jedine hematopoetske ćelije koje na svojoj membrani sadrže visoko afinitetne receptore za IgE (Kirshenbaum, et al. 1991). Zreli mastociti mogu imati okrugli, ovalan i vretenast oblik, a u citoplazmi sadrže različite membranozne granule i lipidna tela. Granule sadrže kisele proteoglikane koji vezuju bazne boje. Neke od baznih boja drugačije boje granule od jedarne DNK zbog čega se takve granule nazivaju metahromatskim (Markey, et al. 1989). Sadržaj proteoglikana u granulama zavisi od tkivne specifičnosti mastocita. Pod dejstvom različitih aktivatora mastociti produkuju brojne citokine i druge biološki aktivne supstance od kojih neke deponuju u granulama kao već formirane, a neke sintetišu nakon aktivacije (Theoharides, et al. 2012; Theoharides, et al. 2001).

2.2.5.1. SEKRETORNI PRODUKTI MASTOCITA

Glavni unapred formirani medijatori mastocita su biogeni amini: histamin i serotonin, proteoglikani heparin i hipersulfatisani hondroitin sulfati, i spektar neutralnih proteaza (Befus, et al. 1988; Theoharides, et al. 2012).

PROTEOGLIKANI: prisutni u mastocitima su negativno naelektrisani mukopolisaharidi, zbog visokog stepena disaharidne sulfatacije, i odgovorni su za mastocitnu metahromaziju. Mastocitni proteoglikani su heparin i hondroitin sulfat. Oni u mastocitima obavljaju više funkcija: regulišu osmotski pritisak granula i reverzibilno inhibišu intragranularne proteaze i histamin, koji su pozitivno naelektrisani molekuli, i na taj način štite ćeliju i sastojke granula od njihovog dejstva (Rothemberg, et al. 1989).

HEPARIN: čini mešavina visoko sulfatisanih, negativno naelektrisanih mukopolisaharida koji se oslobađa u ekstracelularni prostor imunskim i neimunskim mehanizmima (Yamashita, et al. 1992). Funkcija ovog heparina nije dovoljno proučena ali se zna da ekstracelularno ima vrlo

kompleksno biološko dejstvo u inhibiciji koagulacije, regulaciji ekspresije komplementa i stimulaciji migracije endotelnih ćelija na mestu angiogeneze (Griffith, 1982; Weiler, et al. 1978). Manje poznata funkcija heparina je, direktni i indirektni, uticaj na proliferativnu aktivnost različitih ćelija (Flint, et al. 1994). Inhibicija proliferacije glatko mišićnih ćelija je vezana za direktno učešće heparina u metaboličkom putu protein kinaze C (Johnson, et al. 1989; Yamashita, et al. 1992; Flint, et al. 1994). Metabolički modifikovane delove molekula heparina ("*heparin-like*") ćelije preuzimaju direktno i transportuju perinuklearno i unutar jedra, što sugerira da su ovo mesta njegovog dejstva. Poznato je da heparin reguliše neke aspekte ranog odgovora gena c-fos i c-jun, što upućuje na njegovu nuklearnu trans represornu ulogu (Flint, et al. 1994). Druga dejstva heparina vezana su za grupu heparin vezujućih faktora rasta (fibroblastnog, keratinocitnog i hepatocitnog), za čiju aktivnost su potrebni modifikovani "*heparin like*" molekuli, koji omogućuju receptorsko prepoznavanje, tj. vezivanje za heparinske membranske receptore na ćelijama (Rothemberg, et al. 1989).

HISTAMIN: se formira dejstvom enzima histidin dekarboksilaze na amino kiselinu histidin. Iako se može naći u svim delovima tela, glavni magacin histamina su mastociti. Histamin se u tkivu oslobađa pod dejstvom stresa, inflamacije i alergijskih reakcija. Svoje funkcije obavlja putem različitih histaminskih receptora na ćelijama. Histamin je jedan od najpotentnijih aktivatora gastrične sekrecije hlorovodonične kiseline, učestvuje u kontroli uterusne aktivnosti za vreme trudnoće i neurotransmisiji. U imuno inflamatornim reakcijama histamin uzrokuje širenje krvnih sudova i na taj način pojačava njihovu permeabilnost i omogućava ćelijama inflamacije i različitim molekulima izlazak u tkivo. U hipersenzitivnim reakcijama mastocitni histamin je odgovoran za većinu kliničkih simptoma (Metkalf, et al. 1997).

SEROTONIN: nije sa sigurnošću dokazan u mastocitima čoveka. On nastaje od aminokiseline triptofana. Prirodno se nalazi u mozgu, intestinalnom traktu, trombocitima, životinjskim mastocitima. Serotonin je ključni regulator kardiovaskularne funkcije, neuroendokrine regulacije hormonske sekrecije i razvoja nervnog sistema. U srednjem mozgu i hipotalamusu ima funkciju neurotransmisije i tu je njegova smanjena funkcija povezana sa depresijom. Serotonin doprinosi regulaciji spavanja, percepcije i bola i učestvuje u afektivnim poremećajima kao što su anksioznost i depresija. U mastocitima životinja histamin i serotonin postoje u istoj ćeliji. Nakon stimulacije mastocita serotonin može da se oslobađa intracelularno nezavisno od mehanizma degranulacije (Takayama, et al. 1995).

NEUTRALNE PROTEAZE: Dve serin proteaze, jedinstvene za mastocite, su triptaza i himaza. One su u mastocitima prisutne u velikoj koncentraciji. Ovi enzimi imaju aktivnost sličnu tripsinu i himotripsinu. Za vreme degranulacije mastociti oslobađaju svoje proteaze zajedno sa proteoglikanskim makromolekulima u spoljašnju sredinu, gde dolazi do degradacije i fragmentacije proteoglikana i aktivacije proteaza (Caughey, et al. 1988). Posebne specifične funkcije mastocitnih proteaza nisu poznate. *In vitro* eksperimenti su pokazali da triptaza inhibiše fibrinogenezu i neke neuropeptide, aktivira MMP koje aktiviraju kolagenaze, stimulišu proliferaciju fibroblasta i sintezu prokolagena, što ukazuje na ulogu u remodeliranju tkiva, oslobađaju C3a od C3 komponente komplemента i degradira visokomolekularni kininogen (Kajita and Hugli, 1991; Rouss, et al. 1991; Fang, et al. 1996). Himaza može biti prisutna na površini nestimulisanih mastocita, gde može da razlaže C3a i tako učestvuje u njegovoj tkivnoj kontroli (Mackdonald, et al. 1998).

NOVOSINTETISANI MEDIJATORI: su odsutni u mirujućim mastocitima a produkuju se za vreme aktivacije mastocita posredovane IgE. Tada nastaju metaboliti arahidonske kiseline, prostaglandini i leukotrieni. Ovi medijatori su modifikovane masne kiseline koje obavljaju lokalnu-parakrinu stimulaciju i inhibiciju funkcije ćelija. Oni su moćni vazodilatatori, inhibitori koagulacije, stimulatori inflamatornih i imunoloških reakcija i regulatori različitih fizioloških i endokrinih funkcija (Church, et al. 1991).

CITOKINI: Mastociti su potentan izvor brojnih citokina u tkivima, gde ispoljavaju proinflamatornu, hemotaktičnu, imunomodulirajuću, kolonostimulišuću i stimulišuću aktivnost proliferacije (Moller, et al. 1998). Karakteristično je da je u mastocitima TNF- α konstitutivno prisutan a IL-4 kao već formiran. Za razliku od brzog oslobađanja histamina, kinetika oslobađanja citokina je spora, što ukazuje na njihovu glavnu ulogu u hroničnoj inflamaciji i fibrozi, pre nego u ranoj fazi neposrednog tipa anafilaktične reakcije (Levi-Shaffer, 1995). Mnogi citokini imaju kompleksne funkcije, sinergična i antagonizirajuća dejstva, tako da je procena njihove uloge u biologiji mastocita teška.

2.2.5.2. MASTOCITNA HETEROGENOST

Postoje znatne histohemijske, biohemijske i funkcionalne varijacije fenotipa mastocitne populacije u različitim anatomskim lokalizacijama i kod različitih životinjskih vrsta (Galli, 1990). Te varijacije uključuju kvantitativne i kvalitativne razlike u produkciji i sadržaju

medijatora i proteoglikana. Kod laboratorijskih životinja (glodara) postoje dva opšta tipa mastocita: mukozni i vezivno tkivni (Weidner and Austen, 1990). Treći tip mastocita kod životinja su mastociti kostne srži koji su po svojim osobinama slični mukoznim mastocitima (Mackdonald, et al. 1998). Dve glavne ćelijske populacije važne za mastocitni razvoj i funkciju su Th limfociti i fibroblasti. Limfociti proizvode više različitih citokina uključujući IL3,4,5,10 i IFN γ , koji deluju na mastocite, i kod životinja, indukuju formiranje mukoznog tipa mastocita. Fibroblasti deluju na mastocite uglavnom produkcijom SCF (stem ćelijskog faktora) koji kod životinja uslovljava njihovu diferencijaciju u vezivno tkivni fenotip (Austin, 1989).

Mastociti se razlikuju i po osetljivost na fiksaciju formaldehidom i po osetljivosti na bojenje katjonskim bojama (Markey, et al. 1989). Mastociti vezivnog tkiva kože i submukoza unutrašnjih organa se mogu detektovati u tkivu koje je fiksirano formaldehidom, dok se mastociti lokalizovani u mukozama mogu detektovati tek posle fiksacije u zakišljenom formaldehid ili Carnoy fiksativu (Galli, 1990; Markey, et al. 1989). Svi mastociti se boje alcian blue bojom a samo vezivno tkivni i sa šafraninom (Metkalf, et al. 1997; Markey, et al. 1989). Ove razlike u bojenju su rezultat elektrostatskog potencijala različitih proteoglikana u granularnom matriksu mastocita. Mastociti u različitim tkivima sadrže različite proteoglikane, tako da je u eksperimentalnim studijama na životinjama moguća tkivna tipizacija mastocita. Mukozni mastociti, kako im ime kaže, se nalaze u mukozama a sintetizuju hondroitin sulfat E kao glavni hipersulfatisani proteoglikan. Vezivno tkivni mastociti nalaze se u submukozi, serozi i koži i sekretuju i magacioniraju uglavnom heparin (Gilead, et al. 1990). Humane mastocite je teže diferencirati po ovim osobinama. Smatra se da, kod čoveka, svi mastociti imaju sličan sastav proteoglikana koji su u bliskoj vezi sa glikozaminoglikanima. Svi humani mastociti sadrže triptazu, dok mastociti kože i submukoza sadrže i triptazu i himazu, tako da kod ljudi postoje dva tkivno specifična tipa mastocita: M_T i M_{TH}. U plućima i crevnoj mukozama nalaze se M_T a u koži i submukozama M_{TH}. Iako su heterogeni, humane mastocite je teško podeliti na subpopulacije kao kod životinja (Damsgaard, et al. 1997).

2.2.5.3. DINAMIKA PROMENA FENOTIPA MASTOCITA

Po izlasku iz kostne srži mastociti se kratko zadržavaju u cirkulaciji i tek se u tkivu perivaskularno diferenciraju u zrele ćelije, gde stižu tkivnu specifičnost zahvaljujući stimulusima neposredne mikrookoline (Theoharides, et al. 2001). Ove ćelije zadržavaju proliferativnu sposobnost čak i posle morfološke diferencijacije (Hamaguchi, et al. 1987).

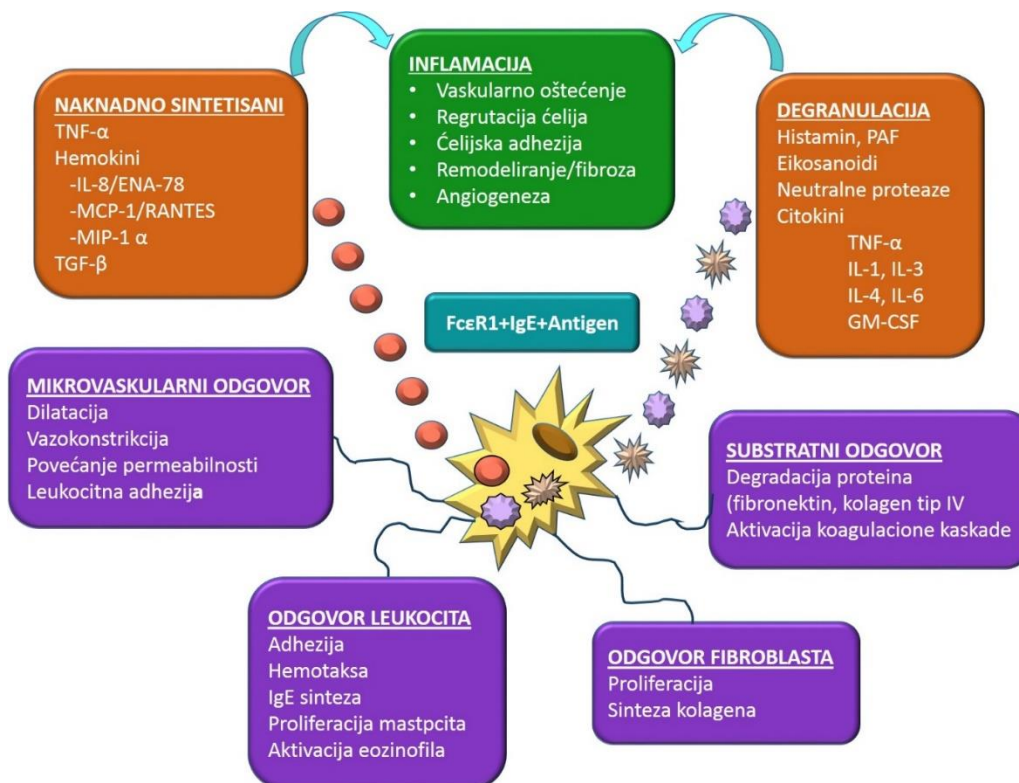
Fenotip mastocita nije fiksiran već zavisi od spoljašnjih faktora u neposrednoj tkivnoj

mikrookolini ili stadijuma njihove diferencijacije (Damsgaard, et al. 1997). Humani mastociti iz kostne srži su slični mukoznom fenotipu. U odgovarajućim uslovima kulture tkiva (prisustvo fibroblasta) mogu da izmene fenotip u vezivno tkivni i da od ćelija koje sadrže hondroitin sulfat E počnu da sintetišu heparin (Levi-Shafer, 1995).

Fenotipska ekspresija mastocita, u toku njihove diferencijacije, takođe je kontrolisana tkivnom mikrookolinom (Theoharides, et al. 2001).

Zbog toga se funkcionalno i histohemijski mastociti razlikuju u različitim tkivnim sredinama ali i u različitim fiziološkim i patološkim situacijama. Mastociti, sa različitim fenotipskim karakteristikama, učestvuju u različitim fiziološkim i patološkim stanjima organizma.

2.2.5.4. BIOLOŠKI ODGOVOR AKTIVIRANIH MASTOCITA



Slika br. 4. Ilustracija biološkog odgovora aktiviranih mastocita

Mastociti su visoko specijalizovane efektorne ćelije imunog sistema. Nakon vezivanja multivalentnog antigena za niskoafinitetni IgE receptor na površini mastocita ili dejstva IgE

nezavisnih stimulatora (npr. mehaničkih i hemijskih), pokreće se serija signalnih molekularnih mehanizama, koji uzrokuju aktivaciju mastocita i posledični biološki odgovor u vidu degranulacije, sinteze i sekrecije medijatora (Levi-Shafer, 1995) (Slika br.4). Sekrecijom različitih citokina i faktora rasta mastociti utiču na biološke funkcije različitih ćelija: stimulišu i inhibišu proliferaciju, migraciju, diferencijaciju i metaboličku aktivaciju različitih epitelnih i mezenhimnih ćelija, regulišu angiogenezu, fibroplaziju i različite faze i tipove inflamacije (Austin, 1989).

2.2.5.5. ULOGA MASTOCITA U FIZIOLOŠKIM I PATOLOŠKIM STANJIMA

Mastociti se najčešće definišu kao multifunkcionalne ćelije imunskog sistema. Posredstvom parakrinih mehanizama i molekularnih medijatora mastociti učestvuju u održavanju tkivne homeostaze i moduliranju brojnih patoloških procesa organizma (Theoharides, et al. 2001). Perivaskularna lokalizacija mastocita govori u prilog njihovog uticaja na adaptivne vaskularne promene u fiziološkim i patološkim stanjima (Greenberg and Burnstock, 1983). Mastociti su prisutni u vezivnom tkivu, posebno oko malih krvnih sudova, perifernih nervnih ogranaka i žlezdanih duktusa, gde učestvuju u imunološkom odgovoru i sekreciji različitih lokalnih medijatora i kretanju proteina, tečnosti i ćelija kroz zidove krvnih sudova u tkivo (Dines and Powells, 1997; Marks, et al. 1986; Gushchin, et al. 1991; Zang, et al. 1992). Obilje mastocita na granici tkiva sa spoljašnjom sredinom govori o prvoj liniji odbrane organizma na invaziju bakterija i različitih antigena. Mastociti imaju sposobnost fagocitoze i liziranja *E.colli* uz pomoć superoksidnih anjona što ukazuje na njihovo učešće u urođenom imunom odgovoru (Malaviya, et al. 1994).

Osim u fiziološkim, ove ćelije učestvuju i u brojnim patološkim procesima organizma kao što su inflamacija, angiogeneza, remodeliranje ekstracelularnog matriksa i svim fazama zarastanja rane (Gilead, et al. 1990; Meininger, 1995). Najviše su proučavani kao efektorne ćelije u patogenezi hipersenzitivne reakcije (Theoharides, et al. 2012). Prisustvo većeg broja mastocita u različitim fibroznim stanjima kao što su keloid, skleroderma, idiopatska fibroza plućnog intersticijuma i dr., skrenulo je pažnju na aktivnu saradnju mastocita i fibroblasta (Piguet, et al. 1996; Levi-Shaffer, 1995). Osnovne funkcije mastocita su inicijacija, održavanje i regresija različitih tipova inflamacije, aktivacija ćelija vezivnog tkiva, učešće u angiogenezi i tkivnom remodeliranju i regeneraciji (Meininger, 1995; Levi-Shaffer, 1995; Theoharides, et al. 2012). Učešćem u ranoj i kasnoj hipersenzitivnoj reakciji, ćelijski posredovanoj citotoksičnosti, imunoregulaciji i imunomodulaciji, mastociti su uključeni u imunske procese. Produkcija

proinflatornih medijatora sa vazoaktivnim i hemotaktičnim svojstvima u odgovoru na stimulaciju (auto)antitelima i komplementom smatra se važnim činiocem regrutovanja ćelija zapaljenja u pojedinim autoimunskim bolestima (Zang, et al. 1992). Ove funkcije obavljaju samostalno ili u saradnji sa drugim ćelijama: mezenhimnim, imuno-inflatornim, epitelnim, tumorskim i ECM (Marks, et al. 1986; Gushchin, et al. 1991; Flint, et al. 1994; Piguet, et al. 1996).

2.3. ANTIOKSIDATIVNI MEHANIZMI ODBRANE U KOŽI

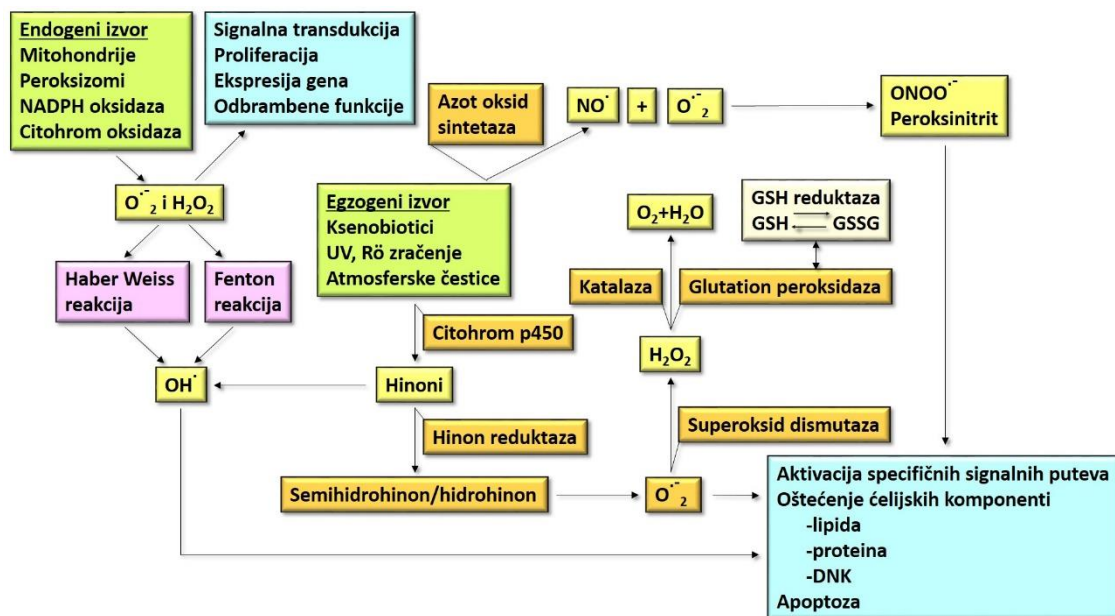
Izloženost kože različitim hemijskim i fizičkim agensima iz spoljašnje sredine može da uzrokuje nastanak oksidativnog stresa u koži. Koža poseduje antioksidativni sistem sa kojim se brani od oksidativnog oštećenja. Dejstvo različitih agenasa iz spoljašnje sredine, naročito profesionalne, može da ima pooksidativno dejstvo, da dovede do prevazilaženja kapaciteta antioksidativnog sistema odbrane kože i da dalje uzrokuje oksidativno oštećenje kože. Oksidativno oštećenje podrazumeva atak slobodnih radikala na biološke molekule uključujući makromolekule važne za ćelijsku funkciju (lipide, nukleinske kiseline, ugljene hidrate i prpteine). Ovakvo oštećenje molekula može dovesti do poremećaja ćelijske funkcije, ćelijskog ciklusa i oslobadjanje proinflatornih medijatora u tkivu. Oksidativni stres i poremećaj redoks sistema ćelije dovode do narušavanja ćelijske homeostaze, razvoja degenerativnih procesa i različitih patoloških stanja (Lobo, et al. 2010; Bickers and Athar, 2006).

2.3.1. REAKTIVNE HEMIJSKE VRSTE

Kao rezultat brojnih enzimskih reakcija u tkivima se svakodnevno stvaraju sporedni produkti, reaktivne hemijske vrste (Slater, 1984; Lobo and Pati, 2010) (Slika br.5). Oni se mogu opisati kao Pandorina kutija koja je odgovorna za vidljivo ćelijsko oštećenje, mutaciju gena i degenerativne procese u tkivu (Hardwik and Sefton, 1995). U fiziološkim uslovima više enzima i liposolubinih supstanci oksido-redukcionim mehanizmima neutrališu višak stvorenih reaktivnih hemijskih vrsta (redoks sistem). U patološkim stanjima narušava se ova homeostaza i stvaraju se reaktivne vrste kiseonika, vodonika i azota u višku i tada nastaje oksidativni stres. Živi organizmi, ne samo što su se adaptirali na štetna dejstva slobodnih radikala, već su razvili i mehanizme kako da ih korisno upotrebe u brojnim fiziološkim funkcijama. Redoks homeostaza omogućava ćeliji pravilno reagovanje na endogene i egzogene stimulse. Slobodni radikali učestvuju i u sprovođenosti signala kroz membranske receptore za antigene na limfocitima, fagocitozi i uništavanju mikroorganizama (Dröge, 2002). U homeostatskim

uslovima, za pravilno funkcionisanje procesa ćelijske proliferacije, diferencijacije i smrti neophodan je nizak nivo visoko reaktivnih kiseoničnih i azotnih vrsta u tkivu (Korkina and Pastore, 2009; Trachootam and Lu, 2008).

Reaktivne hemijske vrste su reaktivni intermedijarni produkti sa jednim ili više nesparenih elektrona čiji se spin neprekidno menja i zbog toga su elektrofilni i nestabilni. Oni mogu da predaju svoj nespareni elektron drugom molekulu ili da ga prihvate od drugog molekula u cilju postizanja elektroneutralnog stabilnog stanja. Na ovaj način, oni mogu formirati novi radikalski kompleks koji će pokrenuti lančanu reakciju (Trenam, et al. 1992). Osim što su ekstremno reaktivni, imaju i izuzetno kratak životni vek. Oni se stalno proizvode u tkivima u metaboličkim reakcijama i drugim procesima, kao što je npr. proces fagocitoze (Trenam, et al. 1992). Reaktivne hemijske vrste se proizvode u toku normalnih metaboličkih procesa, imunske reakcije i/ili patološkim situacijama (Powers and Hamilton, 1999). Takođe, oni mogu nastati egzogeno nakon nekog inzulata poreklom iz spoljašnje sredine kao što su atmosferske čestice, UV radijacija, mikroorganizmi i ksenobiotici (Cross, et al. 1998; Fuchs, 1989; Halliwell and Cross, 1994) (Slika br.5).



Slika br.5. Ilustracija oksidativnog stresa i antioksidativnih sistema odbrane u koži

Reaktivne vrste kiseonika (ROS – engl. *Reactive oxygen species*) su posebno važni za biološke sisteme (Halliwell, 1999). Oni mogu reverzibilno i ireverzibilno da oštete sve biohemijske klase molekula kao što su nukleinske kiseline, proteini, amino kiseline, lipidi i lipoproteini i ugljeni

hidrati (Korkina and Pastore, 2009). Molekul kiseonika ima dva nesparena elektrona u različitim orbitalama; međutim kovalentno vezan kiseonik sadrži paran broj elektrona a pod određenim uslovima može biti redukovana u superoksid (O_2^-). Neki superoksidni anjoni se formiraju u toku ćelijske respiracije kada mitohondrije propuste elektrone sa unutrašnje strane svoje membrane. Konverzija O_2 u superoksid je rezultat aktivnosti ksantin oksidaze, aldehid oksidaze i membrane NADPH oksidaze (Pryor, et al. 2006). Druga reaktivna vrsta značajna za biološke sisteme je hidroksilni jon (OH^-). Najviše je prisutan u vodi jer se u njoj svaki oksidisani molekul odmah konvertuje u (OH^-). Zbog toga (OH^-) često oštećuje biomolekule u živim ćelijama. Hidroksilni jon se formira kada su tkiva izložena dejstvu radijacije, hemikalija i kancerogena (Hulbert, et al. 2007).

Nekontrolisana produkcija ili neadekvatno uklanjanje ROS-a može da uzrokuje i potencira razvoj više bolesti kod čoveka, kao što su bolesti kože vezane za fotosenzibilizaciju, čak i nekih tumora, psorijaze, akni, vitiligao, arterioskleroze i dr. (Pryor, et al. 2006; Brigant and Picardo, 2003; Bicker and Atar, 2006). U osnovi ovih bolesti je uticaj ROS-a na metabolizam i poremećaj prenošenja signala koji doprinosi uopšteno patološkom stanju i oštećenju ćelija i tkiva (Trouba, et al. 2002; Brigant and Picardo, 2003). Hiperprodukcija slobodnih radikala dovodi do oksidacije i modifikacije lipida i proteina, DNK oštećenja i mutacije, i enzimske inaktivacije, što kompromituje ćelijsku funkciju (Shulaev and Oliver, 2006; Girotti, 1998; Wiseman and Halliwell, 1996) (Slika br.5).

Reaktivne vrste (OH^-) mogu da pokrenu lipidnu peroksidaciju polinezasićenih masnih kiselina preuzimajući atom vodonika iz njih kada nastaju peroksilne vrste (Brigant and Picardo, 2003; Bicker and Atar, 2006). Peroksilne vrste su poznati reaktivni intermedijarni produkti koji narušavaju strukturu ćelijskih membrana. Daljim preuzimanjem molekula vodonika od okolnih nezasićenih masnih kiselina, formiraju lipidne hidroksiperokside i indukuju propagaciju lipidne peroksidacije (Pryor, et al. 2006; Halliwell, 1999). Veća osetljivost membranskih lipida na dejstvo reaktivnih hemijskih vrsta je posledica i njihove velike rastvorljivosti u lipidima i prisustva veće količine polinezasićenih masnih kiselina koje su osetljive na peroksidaciju, jer sadrže jedan nesparen atom ugljenika u molekulu koji se sa visokim afinitetom vezuje za vodonik iz (OH^-) (Brigant and Picardo, 2003; Moreau, et al. 2005).

Peroksidisani lipidi su endogeni izvor oštećenja drugih makromolekula ćelije. Osim oštećenja barijerne funkcije ćelijske membrane ovakvi lipidi mogu da inaktiviraju enzime i uzrokuju mutaciju DNK sekundarnom oksidacijom (David, et al. 2007; Chung, et al. 1991).

Peroksidacijom lipida nastaju brojni reaktivni intermedijarni produkti alkani, alkeni, hidroksialkeni, malondialdehid (MDA) (Fuchs, 1989). Malondialdehid je tzv. srednji lipidni peroksidacioni produkt koji ima toksična dejstva na različitim delovima ćelije. On može da reaguje sa DNK i uzrokuje transkripcione greške, da dovede do poremećaja fizičkih i hemijskih svojstava i oštećenja barijerne funkcije ćelijske membrane. Zbog toga je MDH dobar biohemijski marker stepena oksidativnog stresa i kvaliteta antioksidativnog sistema (Girotti, 1998; Moreau, et al. 2005).

Jedarna DNK je manje osetljiva na oksidativnu modifikaciju zbog svoje konformacione strukture i zaštitne uloge histona i drugih proteina u njenom omotaču. Sve komponente DNK mogu biti oštećene sa ROS, uključujući purinske, pirimidinske baze i šećer. Mitohondrijalna DNK je mnogo osetljivija na oksidativno oštećenje uglavnom zbog ograničenog kapaciteta reparacije (Inoue, et al. 2003). Lakša oštećenja DNK uzrokuju zaustavljanje ćelijskog ciklusa i pokretanje procesa reparacije DNK. Teža oštećenja DNK, ili nemogućnost njene reparacije, uzrokuju ćelijsku apoptozu (David, et al. 2007). Hiperprodukcija ROS može da nadmaši reparatorne mehanizme DNK i da uzrokuje mutaciju i pokrene proces karcinogeneze (Chung, et al. 1991).

Reaktivne hemijske vrste mogu da uzrokuju modifikaciju amino kiselinskih ostataka u proteinima i tako dovedu do diskretnih konformacionih promena i promene njihovu funkciju u gradivnim makromolekulima i enzimima (Dean, et al. 1997; Grune, et al. 1997). Oksidacija proteina uzrokovana slobodnim radikalima dovodi do poremećaja u prenošenju signala, ćelijskom transportu i enzimskoj aktivnosti (Wiseman and Halliwell, 1996).

2.3.2. OŠTEĆENJE KOŽE REAKTIVNIM HEMIJSKIM VRSTAMA

Koža je kao spoljašnji omotač tela direktno izložena dejstvu UV radijacije i različitim hemikalija u životnoj i radnoj sredini koji mogu da utiču na formiranje reaktivnih hemijskih vrsta (Trenam, et al. 1992). Ove reaktivne vrste su uključene u različite patološke procese u koži. Oksidativni stres i inflamacija se dovode u vezu sa psorijazom, ekcemom, atopijskim i kontaktnim dermatitisom (Bickers and Athar, 2006). Kontaktni dermatitis može biti alergijski i iritantni. Smatra se da je iritantni tip dermatitisa odgovoran za 50-80% bolesti kože (Fuchs, et al. 2001; Kimber and Dearman, 2002). To je neimunski i nespecifična inflamatorna bolest kože koja nastaje kao posledica teškog oštećenja kožne barijere ili direktnog toksičnog dejstva ksenobiotika i hemikalija u životnoj i radnoj sredini (Swensson, 2009).

Koža ima kapacitet da metabolički transformiše hemijske agense. Ksenobiotici su velika heterogena grupa jedinjenja koja mogu nakon biotransformacije u koži da se metabolički aktiviraju, kovalentno vezuju u tkivu i dovedu do stvaranja reaktivnih hemijskih vrsta (Swensson, 2009; Kohen and Nyska, 2002). Zato ksenobiotici mogu da naruše funkciju ćelija i pokrenu oslobadjanje endogenih supstanci u koži kao što su histamin, komponente komplemента, citokini i ROS (Kohen and Nyska, 2002; Corsin and Galli, 1998). U *in vivo* i *in vitro* eksperimentalnim studijama pokazano je da epikutano i oralno aplikovan varfarin u malim dozama pokazuje osim proinflamatornog i prooksidativno dejstvo (Kataranovska, et al. 2003).

Izloženost hemikalijama takodje može da dovede do produkcije i oslobadjanja inflamatornih citokina od strane rezidentnih ćelija u koži : keratinocita, fibroblasta, endotelnih ćelija i migrirajućih ćelija inflamacije, koji dovode do iritacije kože i njenog oštećenja (Bickers and Athar, 2006). Keratinociti čine 95% epidermih ćelija, tako da se smatraju glavnim ćelijama u razvoju kontaktnog dermatitisa, u toku koga oslobadjaju pro inflamatorne citokine (IL-1 i TNF- α) i regrutuju leukocite (Kataranovska, et al. 2003; McKenzie and Sauder, 1990).

Hemijski iritansi produkcijom ROS mogu da aktiviraju NF κ B i AP-1 (Trachootam and Lu, 2008; Gius, et al. 1990; Bauerle and Henkel, 1994; Sen and Packer, 1996). Oni pokreću produkciju IL-1, IL-6, TNF- α i ekspresiju adhezionih molekula na endotelnim ćelijama i keratinocitima (McKenzie and Sauder, 1990). Neki ksenobiotici, kao što je varfarin, poseduju imunomodulatorni, imunotoksični i dermatotoksični potencijal koji je delom posredovan i njegovom prooksidativnom aktivnošću (Kataranovski, et al. 2005; Kataranovski, et al. 2007).

2.3.3. ANTIOKSIDATIVNI SISTEM U KOŽI

Aerobni način života podrazumeva svakodnevnu borbu protiv slobodnih radikala. Zaštita ćelije od slobodnih radikala može biti putem njihove eliminacije ili reparacijom oštećenih molekula u ćeliji iz pomoć antioksidativnog sistema odbrane. Antioksidansi su supstance koje mogu u maloj koncentraciji da odlažu ili spreče oksidaciju supstrata tako što neutrališu oksidanse ili regenerišu molekule koji imaju potencijal da deluje sa oksidansom (Brigant and Picardo, 2003) (Slika br.5). Iako epiderm čini oko 10% kože, antioksidativni kapacitet epiderma je znatno veći u odnosu na derm, kako kod ljudi, tako i kod genetski modifikovanih miševa bez dlake. Većina liposolubilnih antioksidansa smeštena je u keratinskom sloju dok su u dermu većinom hidrosolubulni antioksidansi (Shindo, et al. 1993; Shindo, et al. 1994). Antioksidativni sistemi

odbrane u koži imaju primarni i sekundarni sistem odbrane. Primarni sistem sadži enzimске i neenzimске komponente. Enzimsku komponentu čine superoksid dismutaza (SOD), katalaza (CAT), glutation peroksidaza (GPX), glutation reduktaza (GR) i glutation s-transferaza (GsT) (Packer and Valacchi, 2002). Glavne neenzimске komponente primarnog antioksidativnog odbrambenog sistema čine brojne liposolubilne komponente (vitamini E i A, proenzim A / beta karoten, koenzim Q / ubichinone) i hidrosolubilne supstance (glutation GSH, vitamini C i E, albumin, feritin, transferin, ceruloplazmin, haptoglobin i dr.) (Thiele, et al. 2001; Dröge, 2002).

Superoksid dismutaza konvertuje kiseonične vrste u dvovalentni kiseonik i vodu. Različiti tipovi SOD-a se nalaze u različitim delovima ćelije. U mitohondrijalnom matriksu se nalazi Mn-SOD, a u citozolu se nalazi Cu/Zn-SOD, dok se u ekstracelularnom prostoru i druge vrste SOD. Superoksid dismutaza nije kompletan antioksidans jer, iako eliminiše superoksid, produkuje H_2O_2 (Packer and Valacchi, 2002). Dva različita ali komplementarna enzima, koja eliminišu H_2O_2 , su katalaza (CAT) i glutation peroksidaza (GPX). Katalaza razlaže H_2O_2 na H_2O i O_2 što je čini najaktivnijim enzimom u uklanjanju reaktivne vrste kiseonika. Ona ima nizak afinitet za H_2O_2 i funkcionalno je efikasna u uslovima visoke koncentracije H_2O_2 . Najfunkcionalniji enzim, pri niskoj koncentraciji H_2O_2 , je GPX jer ima visok afinitet i nizak stepen katalize. Ona je lokalizovana u istim delovima ćelije kao i SOD, što znači da je GPX glavni enzim koji deluje na H_2O_2 koji produkuje Cu/Zn SOD u citozolu i Mn-SOD u mitohondrijama (Wang and Balatori, 1998; Brigant and Picardo, 2003; Dröge, 2002).

Što se tiče neenzimskih molekula čistača ROS koji doprinose ograničavanju oksidativnog stresa ćelije oni su male molekulske mase tako da mogu da deluju na mestima gde ne mogu prići veliki antioksidativni enzimi. Glutation (GSH) i askorbat su dva glavna neenzimska antioksidansa u hidrofilnom ćelijskom miljeu (Amstad, et al. 1991). Antioksidativna aktivnost GSH zasniva se na redukciji tiol SH grupe cisteina. Glutation može direktno da reagije sa ROS, ili kao kosupstrat GPX. Nakon reakcije sa slobodnim radikalom, ovakvi molekuli se oksidišu tako da moraju biti redukovani da bi ponovo stekli antioksidativni kapacitet. Oksidisani glutation (GSSG) ima važnu ulogu u regulaciji funkcije proteina, kao što je mitohondrijalni kompleks I. Glutation reduktaza je enzim odgovoran za redukciju GSSG u GSH uz pomoć NADPH (Massela, et al. 2005).

Druga tiol-redoks-aktivna supstanca je protein tioredoksin (Collet and Messens, 2010). On ima redoks-aktivno disulfid / ditiol mesto koje reguliše transkripcione faktore kao što su NFκB i

AP-1. Kada ga indukuje oksidativni stres on može da se translocira u ćelijsko jedro (Gius, et al. 1990; Bauerle and Henkel, 1994).

Askorbat (vitamin C) je najviše redukovan neenzimski antioksidans u ćeliji. Njega endogeno sintetise većina kičmenjaka, osim čoveka. Nakon oksidacije vitamin C redukuju NADPH-, GSH-, NADH zavisna reduktaza (Padayatty, et al. 2003; Montecinos, et al. 2007).

Tokoferol (vitamin E) i karotenoidi su glavni liposolubilni antioksidansi. Vitamin E je glavni molekul čistač u ćelijskoj membrani. On deluje na lipidnu peroksil grupu u membranskom dvosloju lipida i redukuje je u H_2O_2 , i tako onemogućava dalju lipidnu peroksidaciju tokoferola. Takodje redukuje lipidni alkoksil radikal u lipidni alkohol. Oksidisani vitamin E se redukuje uz pomoć askorbata ili ubihinona (koenzima Q).

Karotenoidi interreaguju sa kiseoničnim radikalima pri fiziološkom parcijalnom pritisku kiseonika u tkivima. Ubikinol je redukovana forma koenzima Q. On je hidrohion koji se sintetise i nalazi u svim ćelijskim membranama (Lenaz and Genova, 2009). On neutralise lipidne radikale ili redukuje vitamin E. Regeneracija samog koenzima Q se obavlja reduktazama koje koriste NADPH ili NADH kao kofaktor (Lenaz and Genova, 2009; Luca and Valacchi, 2010).

Drugi nivo zaštite ćelije od oksidativnog stresa je reparacija i uklanjanje makromolekula sa oksidativnim oštećenjem. Izbegavanje postepene akumulacije oksidisane DNK znači očuvanje genske stabilnosti ćelije. Oštećene baze u DNK molekulu se uklanjaju isecanjem (ekscizioni reparatorni mehanizam) (Chung, et al. 1991). Oštećeni proteini se mogu reparirati ili ukoniti. Metioninske rezidue proteina su najosetljivije na dejstvo slobodnih radikala i osetljivost nekog proteina na prooksidativni efekat nekog agensa upravo zavisi od broja metionisnkih rezidua u njemu (Stadtman, et al. 2005). Oksidacijom metionina nastaje metionin sulfoksid u proteinu koji dovodi do gubitka biološke aktivnosti proteina. Metionin sulfoksid se reparira enzimom metionin sulfoksid reduktaza koju regenerise tioredoksin (Moskovitz, 2005). Medjutim, mehanizmi reparacije proteina su ograničeni tako da se većina oštećenih proteina uklanja proteolizom (Grune, et al. 1997).

Zaštita membranskih molekula lipida od oksidativnog oštećenja je kompleksnija i koristi tri mehanizma: lipidnu reparaciju, zamenu i čišćenje krajnjih produkata lipidne peroksidacije (Moreau, et al. 2005).

Kao adaptivni odgovor u koži na abnormalni nivo ROS-a indukuje se ekspresija detoksikujućih enzima sa svrhom zaštite strukturnog i funkcionalnog integriteta kože. Kao odgovor na dejstvo različitih fizičkih i hemijskih agenasa, u koži mogu da se sintetišu enzimi faze I (aktivacija ksenobiotika), koji su aktivni u procesima oksidacije, redukcije i hidrolize, i faze II (inaktivacija ksenobiotika), aktivni u procesima konjugacije (Pastore and Korkina, 2010; Gram, et al. 1986).

2.4. ODGOVOR KOŽE NA STRES

Koža ima brojne regulatorne sisteme koji uključuju signalne molekule, aktivaciju receptorskih sistema, citoplazmatske promene, signalnu transdukciju do jedra. Ovi sistemi su uključeni i u reakciju kože (epiderma) na promene u spoljašnjoj sredini. Odgovor može biti adaptacija na nove uslove u spoljašnjoj sredini putem sinteze novih proteina koji menjaju proliferaciju i diferencijaciju keratinocita ili, ako je ćelija teško oštećena, aktivacija procesa apoptoze (Bhandari, et al. 2011).

U fiziološkim uslovima keratinociti prolaze kontrolisan put ćelijske proliferacije i terminalne diferencijacije u korneocite koji se deskvamiraju. Keratinociti mogu da aktiviraju i alternativni put diferencijacije poznat kao regenerativna diferencijacija. To je fiziološki adaptivni program keratinocita na poremećaj homeostaze epiderma, kao što je npr. narušavanje kožne barijere različitim agensima. Tada keratinociti koji su ušli u fazu terminalne diferencijacije mogu da se "dediferenciraju" i ponovo vrate u ćelijski ciklus. Ovaj mehanizam je važan, kako u očuvanju homeostaze, tako i u regeneraciji epiderma (Mannik, et al. 2010). Teška patološka stanja, kao što su npr. psorijaza ili karcinom, uzrokuju abnormalnu diferencijaciju keratinocita. Regenerativna diferencijacija se razlikuje od fiziološke na mnogo načina jer, u prvom slučaju, keratinociti pojačano sintetišu mnoge proteine, različite vrste keratina, glikoproteine ekstracelularnog matriksa (Sun, et al. 2011).

Minimalno narušavanje barijerne funkcije, oksidativnog metabolizma, osmotski stres, inflamacija kože i dr. aktiviraju celularne puteve za odgovor na stres (Imayama, et al. 2000; Potten, et al. 2000). Ovi mehanizmi čine set evolutivno visoko konzerviranih mehanizama signalne transdukcije kod eukariota koja omogućava ćeliji da se adaptira na agresivne stimulse iz spoljašnje sredine. U ovakvim uslovima aktiviraju se MAP kinaze koje pokreću

različite transkripcione regulatorne faktore koji usmeravaju aktivnost gena prema apoptozi ili preživljavanju ćelija. Osim genske ekspresije indukovane stresom, MAP kinaze regulišu i promoter involucrina koji je uključen u normalnu diferencijaciju epiderma (Li, 2012).

Bazalni sloj keratinocita sadrži SC koje se neprestano dele, diferenciraju i migriraju prema površini kože, obnavljajući epiderm u potpunosti svake 3-4 nedelje. Ovaj proces obnavljanja je kontrolisan i vremenski određen preciznom regulacijom stem ćelijskog ciklusa (Fuch and Raghavan, 2002). Koža je neprestano izložena brojnim štetnim uticajima iz spoljašnje sredine koji mogu da naruše ove procese što za posledicu može da ima poremećaj ćelijskog ciklusa i ugrožavanje strukture kože. Poremećaj ćelijskog ciklusa može dalje da dovede do hiperproliferacije ili povećanog obima ćelijske smrti sa prolaznim ili trajnim poremećajem barijerne funkcije kože kao posledicom. Morfološki ove promene u epidermu se manifestuju hiper i parakeratozom, promenom širine spinoznog sloja i izgleda epidermalnih prečki, pojavom ćelijske nekroze i hipertrofijom ćelijskih jedara (Potten, et al. 2000; Imayama, et al. 2000). Ove promene, u širem smislu, odražavaju adaptaciju epiderma na oštećenje i uspostavljeno patološko stanje u koži. Adaptacija keratinocita na oštećenje može biti na genetskom i epigenetskom nivou. Zbog oštećenja ćelijski ciklus može biti skraććen, ili će se produžiti određene faze ćelijskog ciklusa, naročito sintetska faza. Ćelija može ući u replikativnu starost, kada će se popraviti oštećenje DNK, ili će se pojačati programirana ćelijska smrt (Friedberg, 2008). S druge strane, aktivacija citokina i faktora rasta u koži može da pokrene brojne imunoinflamatorne i reparatorne mehanizme koji će dovesti do hiperplazije ili atrofije epiderma (Foster, 2001). Bazalni keratinociti mogu biti i direktno oštećeni, npr. iz spoljašnje sredine genotoksičnim stresom solarne radijacije kada dolazi do njihove apoptoze (*sunburn cell*) (de Griuj, et al 2006). Kod psorijaze epiderm je u hiperproliferativnom stanju, njegovo sazrevanje je ubrzano i nepotpuno, dok su keratinociti rezistentni na apoptozu, tako da se pojavljuju na površini kože kao parakeratotične ćelije. U ovakvoj situaciji barijerna uloga kože je narušena (Chuong, et al. 2002). Morfološki promene u ćelijskom ciklusu mogu se manifestovati prolaznom hipertrofijom ćelijskih jedara. Uopšte, održavanje konstantnog volumena ćelije evolutivno je konzervirano i reguliše se preciznim balansiranjem dužine ćelijskog ciklusa. U uslovima oštećenja tkiva ova ravnoteža može biti narušena što za posledicu ima iregularnost jedarnog oblika i veličine (Grebien, et al. 2005).

Ugrožavanje barijerne funkcije kože dovodi do imunoinflamatorne reakcije. Kao odgovor čak i na minimalni eksterni barijerni poremećaj keratinociti sekretuju preformirane proinflamatorne

citokine IL-1 α , IL-1 β i TNF- α . Oni započinju složenu reparatornu homeostatsku reakciju i proinflamatorne procese koji na kraju omogućavaju restauraciju barijerne kompetencije ili iniciraju signalnu kaskadu koja stimuliše inflamaciju u koži regrutacijom inflamatornih ćelija. Mnogi inflamatorni fenomeni u koži se zapravo incidentalno pokreću u odbrani kože sa ciljem normalizacije funkcije keratinskog sloja a ne zbog pokretanja inflamatorne reakcije (Elias and HoChoi, 2005).

3. KOŽA KAO META DELOVANJA KSENOBIOTIKA

3.1. OPŠTE NAPOMENE

Koža je kompleksna barijera koja obezbeđuje efikasnu komunikaciju organizma sa spoljašnjom sredinom, njegovu toksikološku, biohemijsku i imunološku zaštitu i održavanje homeostaze (Rheins, 1992). Kao takva, ona je kontinuirano izložena različitim fizičkim, hemijskim i biološkim agensima iz prirode i radne sredine koji često ispoljavaju toksičnost za ovaj organ (Banerjee, et al. 2008). Ksenobiotici su strane supstance opasne po zdravlje, koje nisu poreklom iz ljudskog ili životinjskog organizma. U pitanju je velika kategorija supstanci koju je teško klasifikovati. Neki ksenobiotici deluju na biološke sisteme u maloj ili velikoj količini. Neki su prisutni u vodi i hrani u rastvorenom ili nerastvorljivom stanju. Među ksenobioticima koji su rezistentni na degradaciju u prirodi spadaju organohloridi, plastika, pesticide ili prirodni organski produkti kao što su polinesaturisani ugljeni hidrati (El-Moneim and Afify, 2010).

Ovakve supstance mogu da dospeju u kožu na različite načine. Direktna put ulaska je penetracija između slojeva korneocita. Taj put je dug, izvijugan, zahvaljujući „*brik and mortar*„ strukturi kožne barijere, što redukuje stepen njihove apsorpcije (Nemez, et al. 1999). Za razliku od intercelularnog puta, neke supstance mogu da difunduju direktno kroz ćeliju – transcelularni put. Treći potencijalni put ulaska supstance u kožu je kroz dlačni folikul, u sebacealnu žlezdu ili preko znojne žlezde – skraćeni, šantni put (Scheuplein, 1967). Neke hidrofilne i naelektrisane supstance se apsorbuju u kožu šantnim putem, ali u vrlo maloj količini. Uopšte supstance koje sporo prolaze kroz kornealni sloj, kao što su elektroliti, u derm se apsorbuju većim delom šantnim putem. Tek narušavanje kožne barijere može da poveća i šantni put ulaska supstance u kožu (OECD, 2011). U keratinskom sloju korneociti čine hidrofilni deo a matriksni lipidi u okolini lipofilni deo kožne barijere (Menon, et al. 2002).

Ovakva kombinacija fizikohemijskih osobina kornealnog sloja omogućava ograničenu zaštitu kože protiv ulaska hidrofilnih i lipofilnih supstanci u nju. Povezivanje molekula u lipidnom matriksu onemogućava prolazak molekula sa masom većom od 500Da (Bos and Meinardi, 2000). Međutim, noviji radovi su pokazali da nanopartikule mogu lako da prodju ovu barijeru iako im je masa veća (Rymman-Rasmunssen, et al. 2007).

Topikalna izloženost kože hemikalijama uzrokuje štetne efekte različitog tipa i intenziteta. Najteži efekat je ireverzibilno oštećenje kakvo uzrokuju korozivne supstance. Perkutana apsorpcija može da dovede do sistemskih i lokalnih toksičnih efekata. Manje agresivne supstance deluju iritirajuće i indukuju reverzibilnu inflamatornu reakciju urođenog imuniteta. Dok neke hemikalije pokreću iritantni odgovor u koži nakon ponavljanih izlaganja (kumulativni iritansi), druge hemikalije to čine nakon jednokratne izloženosti (akutni iritansi) (Nosbaum, et al. 2009). Iritacija kože, eritem, raš i deskvamacija su specifična manifestacija hemijske toksičnosti u koži koji dovode do iritantnog dermatitisa (Jenerowicz, et al. 2011). Različite hemijske materije iz životne sredine mogu da uzrokuju ovaj tip dermatitisa, kao što su kozmetički preparati, nakit od nikla, ulja, sapuni, dezinficijensi i deterdženti, ali i brojni drugi agensi iz prirode (biljni produkti, UV začenje) i radne sredine (pesticidi i industrijske hemikalije) (Jenerowicz, et al. 2011; Toledo Brändao and Gontijo, 2012; Maroni et al. 2006).

Profesionalna izloženost poljoprivrednika, različitih zanatlija, umetnika, zdravstvenih radnika i dr. dovodi njihovu kožu u kontakt sa brojnim biocidima i hemikalijama (Maroni, et al. 2006; Soni, et al. 1996; Baeck, et al. 2013). Karakteristike i stepen reaktivnosti kože zavise od osobina hemikalija (sastav, agregatno stanje, rastvorljivost, dužina i učestalost ekspozicije), nekih topografskih specifičnosti kože individue (ruke, podkolenice, lice, kosmati region i sl.), ili stanja kože (suva, vlažna, oštećena koža), kao i starosti, pratećih bolesti i genetskog opterećenja čoveka i faktora spoljašnje sredine (temperatura, vlažnost, barometarski pritisak, kontaminacija) (CDC NIOSH, 2014; OSHCO, 2005).

U toku proizvodnje, pripreme za upotrebu i upotrebe, različiti pesticidi najlakše dolaze u kontakt sa kožom. Putem dermalne apsorpcije oni mogu uzrokovati tešku sistemska toksičnost čak sa smrtnim ishodom, dermalnu toksičnost usled njenog oštećenja ili specifičan oblik hemijske toksičnosti kože njenu iritaciju, senzibilizaciju i fotoaktivaciju. Za pesticide je karakteristično da neki mogu u kožu ući i mehanizmom olakšane difuzije ili uz pomoć proteinskih nosača (El-Moneim and Afify, 2010).

Dva su osnovna mehanizma putem kojih hemikalije štetno deluju: neimunski i imunski. Primarni iritantni dermatitis je posledica direktne iritacije i oštećenja kože koji su vezani uglavnom za pokretanje proinflamatornog i prooksidativnog dejstva i anagažovanje urođenog imuniteta / inflamacije (Nosbaum, et al. 2009). Intenzitet inflamatornog odgovora je direktno posledica obima iritacije hemijskog ili fizičkog agensa (dozno zavisni efekat) (Malten, 1981). Imunoinflamatorni odgovor je vezan za pokretanje senzibilizacije i eventualni atopijski status imunog sistema, kada nastaje alergijski tip kontaktnog dermatitisa. Lokalna alergijska reakcija može nastati nakon dugogodišnjeg rukovanja sa potencijalnom alergenom supstancom ili nakon jednokratne ekspoziture (otrovni bršljan i hrast) (Jenerowicz, et al. 2011). Ukoliko hemijski produkti (najčešće biljaka ili gljivica) dodju u kontakt sa kožom, apsorbuju se, i pod dejstvom sunčeve svetlosti se aktiviraju, tada nastaje fotosenzitivni dermatitis kao kontaktna fototoksična ili fotoalergijska reakcija (Osmola-Mankowska, et al. 2012).

Hemijski indukovano oštećenje u koži uzrokuje promene na više načina. U širem smislu, i svi ksenobiotici, narušavaju fiziko-hemijske karakteristike kožne barijere (Williams and Elias, 1987). Svaki poremećaj barijerne funkcije kože dovodi do inflamacije u njoj. Citokini, hemokini i faktori rasta koje proizvode keratinociti autokrinim mehanizmima regulišu barijernu homeostazu ali mogu da favorizuju i razvoj imuno/inflamatorne reakcije (Elias and Schmuth, 2009). Abnormalna barijerna funkcija kože može biti udružena sa epidermalnom atrofijom ili hiperplazijom. Dok je atrofija epiderma posledica destrukcije depoa matičnih ćelija, epidermalna hiperplazija predstavlja ili nespecifičan odgovor na oštećenje ili povećanu potrebu za obnavljanjem keratinocita (Proksch, et al 1991; Sontheimer, 2009). U eksperimentalnom modelu na miševima epikutana aplikacija acetona ne uzrokuje vidljive promene u koži ali kompromituje barijernu funkciju kože i dovodi do povećanja sinteze DNK i prolazne epidermalne hiperplazije (Proksch, et al 1991).

3.2. KSENOBIOTICI I IMUNOTOKSIKOLOGIJA KOŽE

Jedan od načina delovanja ksenobiotika je i uticaj na strukturu i funkcije imunog sistema (Luster, et al. 1989). Imunotoksikologija proučava štetne i neadekvate promene imunog sistema na celularnom i molekularnom nivou uzrokovane ovim supstancama. Ovakve promene mogu dovesti do prolaznog ili trajnog narušavanja homeostaze imunskog sistema koji se manifestuje sa smanjenom rezistencijom organizma na infekcije i neke neoplazije, tj. sklonošću ka uspostavljanju trajnog patološkog stanja (Kimber and Dearman, 2002). U dermatologiji

brojne bolesti se ne mogu dovesti u vezu sa konkretnim etiološkim faktorom. Za neke od njih, kao što je grupa kontaktnih i alergijskih dermatitisa, postoji povezanost sa jednokratnom ili ponavljanom izloženošću kože ksenobioticima u radnoj sredini (Brigant and Picardo, 2003; Chillcott and Price, 2008). Na dejstvo ksenobiotika imunski sistem može odreagovati pasivno sa imunosupresivnim/imunodeficijntnim posledicama ili aktivno sa hipersenzitivnom i autoimunskom reakcijom i inflamacijom (Chillcott an Price, 2008).

Koža poseduje enzimske sisteme za biotransformaciju ksenobiotika kada ih prevodi u hemijski inertne ili aktivne metabolite koji mogu imati lokalno i sistemsko dejstvo (enzimi faze I i faze II) (Baron, et al. 2011). Ksenobiotici mogu, kao nepromenjeni ili modifikovani nakon biotransformacije, da izmene ili oštete tkivne strukture i pokrenu inflamatorni odgovor sa sledstvenim adaptivnim i reparatornim posledicama ali i daljim tkivnim oštećenjima u koži (Kataranovski, et al. 2005, Kataranovski, et al. 2007).

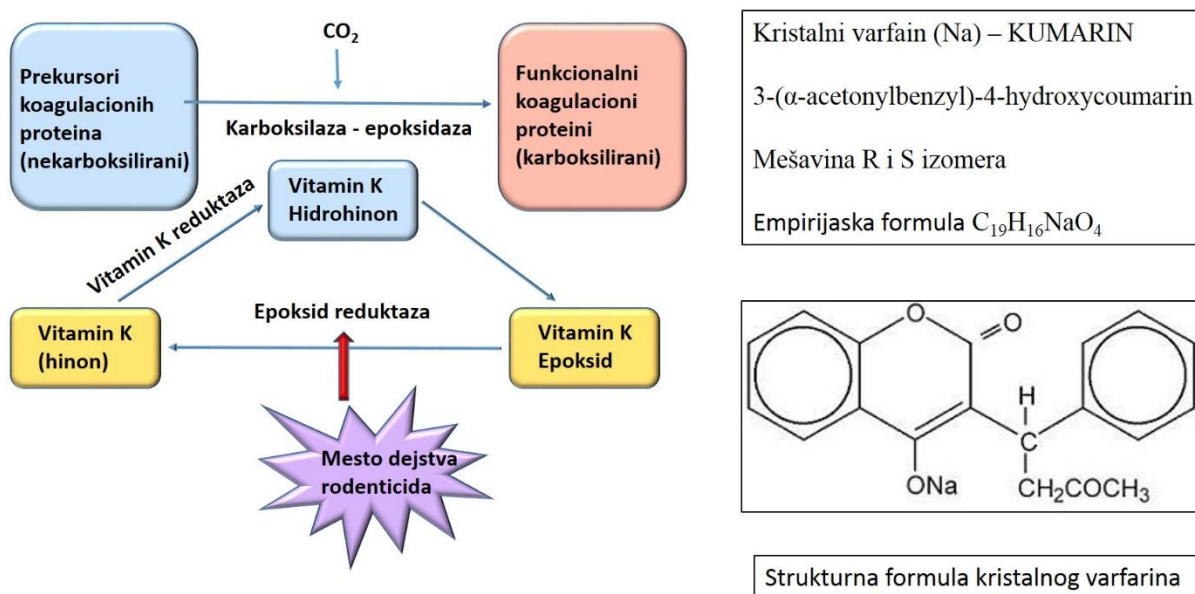
3.3. VARFARIN

Perkutana toksičnost usled akcidentalne ili profesionalne izloženosti ksenobioticima je predmet mnogobrojnih istraživanja. Zbog intenzivne primene hemijskih agenasa koji se koriste za suzbijanje štetnih organizama, raste broj podataka o njihovoj toksičnosti za kožu. Najveći broj studija se odnosi na dermatotoksičnost insekticida, herbicida i fungicida (Spiewak, 2001). Precizni mehanizmi njihove imunotoksičnosti se još uvek istražuju. Medju njima vrlo je malo studija o efektima ekspozicije kože pesticidima za suzbijanje glodara (rodenticidima). Zbog široke upotrebe rodenticida iz grupe antikoagulanasa, povećana je mogućnost izloženosti ljudi ovim hemijskim agensima, naročito osoba zaposlenih u proizvodnji, pakovanju i korišćenju ovih supstanci. Posebno je opasna nestručna upotreba antikoagulantnih rodenticida za eradikaciju glodara u kućnim uslovima, posebno ako se ima u vidu njegova laka dostupnost.

Retke studije ukazuju da profesionalna izloženost nekim kumarinskim rodenticidima može da indukuje iritaciju kože ljudi (WHO, 1995). Takodje, efekat izloženosti vodenom rastvoru varfarina u koži pacova zavise od doze i dužine ekspozicije (Abell, et al. 1994; Martin-Boyer, 1983). U dosadašnjim studijama utvrđeno je da jednokratna lokalna epikutana aplikacija 10µg varfarina indukuju u koži pacova prooksidativno i proinflamatorno dejstvo, a trokratna i morfofunkcionalne promene koje ukazuju na tkivno oštećenje i dermatotoksični efekat što ukazuje da je i koža ciljno tkivo za toksične efekte ovog agensa (Popov Aleksandrov, et al.

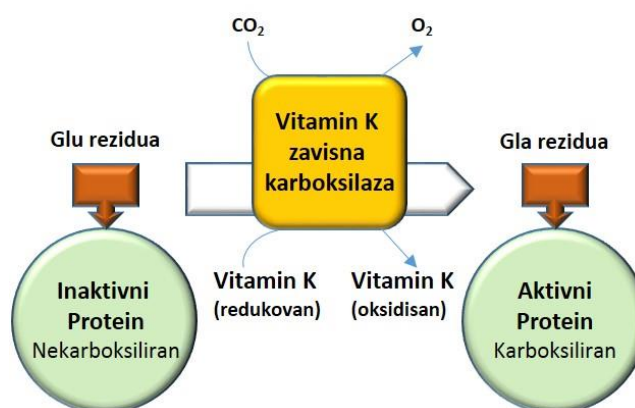
2014). Akutna epikutana izloženost varfarinu aktivira imunoinflamatorne i reparatorne mehanizame u koži i uzrokuje histomorfološke promene (Kataranovska, et al. 2005, Kataranovska, et al. 2007). Brojni neželjeni efekti varfarinske terapije u koži, kao što su pruritični eritem, makulopapulozna ospa, hemoragična nekroza, kalcifikacije malih krvnih sudova, livedo retikularis, sindrom purpurnih prstiju takodje ukazuju da je i koža ciljni organ varfarina (Sheps and Gifford, 1959; Schiff, et al. 1968; Kwong, et al. 1978; Eby, 1993; Sallah, et al. 1997; Hermes, et al 1997; Coates, et al. 1998; Park, et al. 1993).

Varfarin (4-OH kumarin) je antikoagulantni rodenticid prve generacije. Osnovni biološki efekat varfarina je inhibicija vitamin K-zavisnog puta u kompletnoj sintezi brojnih faktora koagulacije u jetri (Shearer, 1990). Antikoagulantni efekat je u osnovi primene varfarina kao antikoagulantnog rodenticida. Zbog ovog efekta, varfarin se koristi i u profilaksi tromboembolijskih bolesti više od pola veka. Budući da se koristi kao otrov i kao lek, mehanizam delovanja varfarina je detaljno proučavan (Wallin and Hutson, 2004). Ovaj hemijski agens deluje na vitamin K-zavisnu epoksid reduktazu, koja redukuje epoksidnu formu vitamina K u dihidrokinonsku formu, koja je kofaktor enzima γ -glutamil karboksilaze, neophodne za karboksilaciju (i time prevodjenje u aktivni oblik) biološki neaktivnih prekursora faktora koagulacije II, VII, IX i X (Slike br. 6, 7).



Slika br.6. Šematski prikaz dejstva varfarina/rodenticida na inhibiciju sinteze vitamin K zavisnih faktora koagulacije

Vitamin K je neophodan za postribozomalnu sintezu faktora kolagulacije i antikoagulacionih proteina C i S u jetri putem pokretanja biosinteze rezidua γ -karboksi glutaminske kiseline. Varfarin deluje na C_1 subjedinicu vitamin K epoksid reduktaze (VKERC₁) enzimskog kompleksa i tako redukuje regeneraciju vitamina K. Vitamin K epoksidaza regeneriše vitamin K hidrohinon iz vitamin K epoksida. Inhibicijom vitaminom K posredovane γ -karboksilacije glutaminske kiseline sprečava se pretvaranje dekarboksiprotrombina u protrombin (Slika br.7).



Slika br. 7. Dejstvo vitamina K kao kofaktora za enzim karboksilazu

Vitamin K kao kofaktor za enzim karboksilazu, koja katalizuje karboksilaciju glutaminskih rezidua, aktivan je i u biosintezi drugih proteina gde formira γ -glutaminske rezidue (Gla rezidue). Karboksilaza prenosi karboksil grupu drugim biološkim sistemima (Shearer, 1990). Ova karboksilacija je neophodna za biološku aktivnost svih poznatih Gla-proteina (Shearer, et al. 2008) (Tabela br. 1).

Tabela br. 1. Osnovne funkcije vitamin K - zavisnih proteina

GLAVNI VITAMIN K – ZAVISNI PROTEINI		
IME	TKIVO	FUNKCIJA
Faktori koagulacije	Jetra	Doprinos normalnoj koagulaciji
Antikoagulacioni faktori	Jetra	Doprinos normalnoj koagulaciji
Osteokalcin	Kost	Doprinos zdravoj kosti
Matriks Gla protein (MGP)	Aorta, srčane valvule	Inhibicija kalcifikacije u arteriji
GAS6	Aorta, mozak	Regulacija ćelijskog rasta
	Kancersko tkivo	Usporavanje rasta
	Pankreas	Prevenција dijabetesa tip 2
		Antioksidativna svojstva

Osteokalcin je Gla-protein uključen u proces mineralizacije. Kao deo koštanog matriksa, on vezuje kalcijum i pomaže njegovo vezivanje u kosti. Matriks Gla protein (MGP) je uključen u vaskularni metabolizam kalcijuma. Putem MGP vitamin K redukuje stepen vaskularne kalcifikacije (Yao, et al. 2008). Uticaj na ćelijsku proliferaciju vitamin K vrši preko GAS6 (engl. *Growth arrest-specific 6*). To je područje u proteinima koji sadrže γ -karboksi glutaminsku kiselinu (Gla). Početna istraživanja sugeriraju i povoljan efekat vitamina K kao antioksidansa, kod nekih inflamatornih bolesti i u prevenciji diabetesa (Li, et al. 2003; Shearer, et al. 2008).

Zahvaljujući efektu na metabolizam vitamina K, i varfarin deluje na ove proteine i može da utiče na proces rasta i kalcifikacije kostiju, vaskularnu kalcifikaciju i proliferaciju ćelija. Proteinima koji zavise od vitamina K pripadaju i proteini uključeni u transdukciji ćelijskih signala (Kater, et al. 2002). Varfarin ima efekte i na ćelijsku aktivnost u imuno-inflamatornom sistemu, a relevantan je i za biologiju tumora (Kataranovski, et al. 2003; Avanzi, et al. 1998; Saxena, et al. 2001; Shearer, et al. 2008).

Još su 1979. Eichbaum i sar. pokazali da kod pacova varfarin, osim antikoagulantnog, može imati antiinflamatorno dejstvo (Eichbaum, et al. 1979). U *in vitro* uslovima pokazano je da varfarin ima dihotomni efekat na transdukciju inflamatornih signala tako da niže koncentracije varfarina mogu imati antiinflamatorni, a više proinflamatorni efekat. Pri visokim koncentracijama (200mM) *in vitro* varfarin stimuliše oslobadjanje IL-6 od strane makrofaga, dok pri nižim koncentracijama (20-200mM) inhibira njegovo oslobadjanje indukovano TNF. U dozi od 300 μ g varfarin stimuliše inflamatorne signale aktivacijom SAPK (Kater, et al. 2002). Eksperimenti na životinjama pokazali su da varfarin može imati različite efekte na različite tipove imunih ćelija i njihove funkcije, ali i na isti tip ćelija u *in vivo* i *in vitro* uslovima. Subhronična oralna aplikacija varfarina u dozi od 3.5 mg/l kod pacova, u trajanju od 30 dana, uzrokuje necitotoksično smanjenje broja granulocita uz smanjenje njihove sekreciju TNF- α , što je povezano sa indukcijom pojačane oksidativne aktivnosti u ovim ćelijama. Za razliku od granulocita, broj mononuklearnih ćelijskih elemenata krvi nije izmenjen ali su ove ćelije stimulisane istom dozom varfarina na produkciju IL-6 (Popov, et al. 2013). U različitim dozama varfarin pokazuje dvojni efekat i u *in vivo* uslovima na isti tip ćelija (Eichbaum, et al. 1979). Efekti oralne subhronične (30 dana) primene različitih doza varfarina (0.35 mg/l i 3.5 mg/l) na granulocite periferne krvi su različiti. Obe doze indukuju pojačanu oksidativnu aktivnost granulocita, dok samo veća doza indukuje pripremu granulocita za adheziju,

povećava intracelularni sadržaj i oslobađanje mieloperoksidaze i stimuliše oslobađanje NO. U dozi od 3.5 mg/l varfarin smanjuje ekspresiju mRNK za TNF- α i povećava mRNK za subjedinice p38 i p40 za IL-12 (Belij, et al. 2012).

Kako se vitamin K-zavisni sistem γ -karboksilacije nalazi u mnogim tkivima i ćelijama, moguć je mnogo širi efekat hidroksikumarinskih antikoagulantnih rodenticida na tkivnu i ćelijsku fiziologiju. Istraživanja u okviru Internacionalnog programa za hemijsku sigurnost (IPCS - engl. *International Programme of Chemical Safety*) sprovedena od strane Svetske Zdravstvene Organizacije su kategorisala varfarin kao toksičnu hemijsku supstancu kada je data preporuka za ispitivanje bioloških posledica izloženosti organizma ovom agensu (WHO, 1995). Kontakt kože sa antikoagulantnim rodenticidima može da uzrokuje perkutanu intoksikaciju sa sistemskim efektima (koagulopatije, krvarenje do smrtnog ishoda), iritaciju kože, ali i pojavu nejasnih simptoma i bolesti kože (WHO, 1995; Spiller, et al. 2003).

Za razliku od oralne primene, utvrđeno je da lokalno epikutano aplikovan varfarin već nakon 24h pokazuje proinflamatorno dejstvo u koži. Pod ovakvim dejstvom varfarina keratinociti stiču povećan kapacitet da stimulišu aktivaciju i proliferaciju T limfocita i da produkuju TNF- α (Kataranovski, et al. 2005; Kataranovski, et al. 2007; Popov, et al. 2011). Epikutano aplikovan varfarin indukuje pojačan tropizam T limfocita u koži i u isto vreme stimuliše oksidativnu i proinflamatornu aktivnost granulocita periferne krvi (Kataranovski, et al. 2007; Kataranovski, et al. 2003; Kataranovski, et al. 2008). Takodje, ne samo jednokratna, već i višekratna epikutana aplikacija varfarina pokazuje nakon 24h proinflamatorno, imunomodulatorno i imunotoksično dejstvo. Nakon jednokratne epikutane primene 10mg varfarina u koži nastaju oštećenja koja se manifestuju kao oksidativni stres i imunoinflamatorna reakcija, dok trokratna aplikacija ima i direktan dermatotoksični efekat koji se manifestuje sa tkivnim oštećenjem (Popov, et al. 2011).

Početna istraživanja bioloških posledica epikutane primene varfarina kod laboratorijskih pacova nakon 24h su pokazala njegovu proinflamatornu aktivnost uključujući povećanje prooksidativne aktivnosti u homogenatima tkiva kože i kapaciteta epidermalnih ćelija da produkuju solubilne faktore aktivacije T limfocita, kao što je TNF- α (Kataranovski, et al. 2005; Popov, et al. 2011). Preliminarna histomorfološka analiza je pokazala promene u koži koje sa jedne strane odražavaju inflamatorno-reparatorni program, ali sa druge, možda predstavljaju uvod u patološke događaje u koži (Kataranovski, et al. 2005; Kataranovski, et al. 2007).

Zbog toga je pretpostavljeno da lokalna epikutana aplikacija antikoagulanta varfarina kod pacova, dovodi do doznno i vremenski zavisnih strukturnih i funkcionalnih promena u koži kao što su:

1. stimulacija oksidativnog metabolizma kože
2. imunomodulatornih efekata u koži
3. promene ćelijskog proliferativnog odgovora u koži
4. narušavanje strukturnog (tkivnog i ćelijskog) integriteta kože

II. CILJEVI RADA

1. Ispitati dinamiku promena u oksidativnom metabolizmu kože, analizom osnovnih parametara oksidativnog stresa u homogenatu kože uključujući

- nivo ukupnih sulfhidrilnih grupa,
- nivo redukovanoog glutationa,
- nivo malon-dialdehida, pokazatelja lipidne peroksidacije.

2. Ispitati dinamiku promena u epidermu preko

- analize promena debljine epiderma, broja slojeva keratinocita i TUNEL⁺ ćelija,
- imunohistoheimijske analize (Ki67 i PCNA) i broja i morfometrijskih karakteristika pozitivnih ćelija.

3. Ispitati dinamiku promena u dermu

- analizom broja dermalnih mezenhimnih ćelija, mastocita, T limfocita i dermalnih mikrovaskularnih prostora
- morfometrijskom analizom mastocita, dermalnih mikrovaskularnih prostora i dlačnih folikula
- ispitati promene dermalnog ekstracelularnog matriksa trodimenzionalnom rekonstrukcijom uz pomoć konfokalne mikroskopije

4. Ispitati (svetlosnomikroskopski i ultrastrukturno) dinamiku

- strukturnih promena epiderma,
- dermalnog vezivnog tkiva,
- dermalnih mikrovaskularnih prostora i folikula.

III. MATERIJAL I METODE

1. EKSPERIMENTALNE ŽIVOTINJE

Tokom predviđenih eksperimentalnih ispitivanja koristiće se mužjaci pacova inbrednog soja Dark Agouti (DA), odgojenih na farmi Instituta za biološka istraživanja "Siniša Stanković", starosti 10 - 12 nedelja. Svi eksperimentalni postupci su vršeni u skladu sa principima Etičkog komiteta Instituta za biološka istraživanja "Siniša Stanković" (Rešenje br. 19/07). Pre uvođenja u eksperiment životinje su čuvane u kavezima od makrolona, u grupama od po 6 životinja. Temperatura prostorije se kretala između 22⁰C i 24⁰C, relativna vlažnost vazduha u rasponu od 30% do 70%, uz režim svetlo-tama 12/12 časova. Tokom čitavog eksperimentalnog perioda životinje su imale slobodan pristup hrani i vodi. Posle epikutane primene varfarina, sve tretirane jedinke su biti smeštene pojedinačno u uslovima kao pre uvođenja u eksperiment.

2. EKSPERIMENTALNI PROTOKOL

Varfarin (Warfarin sodium Serva Fein Biochemica, Heidelberg, Germany) je rastvaran u apirogenom fiziološkom rastvoru, sterilno filtiran (Flowpore, pore size 0.22 µm) sterile filtered (Minisart, pore size 0.20 µm; Sartorius Stedim biotech, Goettingen, Germany) i aplikovanu dozama od 1µg, 10µg i 100µg, u zapremini od 0,1 ml epikutano (na površinu od pribl. 3-4cm x 4 cm ošišane kože). Kontrolna grupa pacova je tretirana sa istim volumenom apirogenog fiziološkog rastvora.

3. PRIPREMA TKIVA ZA ANALIZU

Svi postupci pripreme tkiva za ispitivanja su obavljani u sterilnim uslovima. Eksperimentalne životinje su žrtvovane po isteku 24 i 72 sata, kao i 7 dana posle primenjenih tretmana. Žrtvovanje pacova je sprovedeno uz primenu etarske anestezije, a uzorci tkiva tretirane kože su uzimani u celosti. Polovina uzorkovanih tkiva kože je trenutno zamrznuta na -70⁰C (za biohemijske analize), a druga polovina je korišćena za histološku obradu i detaljnu mikroskopsku analizu.

4. BIOHEMIJSKE ANALIZE

Odredjivanje parametara oksidativnog metabolizma je vršeno u homogenatima tretirane kože, standardnim biohemijskim metodama.

Komadi zamrznute kože pacova su odmrzavani, usitnjeni u potpunosti, posle čega im je merena težina. Usitnjeno tkivo je stavljano u epruvete i nalivano saharoznim medijumom (0,25M saharoze u 0,05M fosfatnom puferu pH 7,4 sa 0,1mM EDTA) u zapremini koja je 10 puta veća od težine isitnjenog uzorka. Tkivo je homogenizovano u Pter Elvehjem homogenizatoru. Posle centrifugovanja homogenata, supernatanti su izdvajani i podvrgnuti sonifikaciji 3x15 sekundi sa po 5 sekundu pauze (MSE sonikator, USA) a posle toga su odloženi i čuvani na -700C.

U okviru svake biohemijske analize, i cilju provere eventualnog egzogenog mehanizma delovanja varfarina, tj. Interferencije eventualno zaostalih količina varfarina na tretiranoj koži, sa komponentama biohemijskih reagenasa, tokom ispitivanja oksidativnog metabolizma, uradjene su adekvatne biohemijske probe. Rezultati ovih kontrolnih proba su pokazali da nema razlike u nivou apsorbance izmedju homogenata kože intaktne životinje u koji je dodat varfarin u odnosu na homogenat bez varfarina. Takodje, kada je dodat varfarin u reakcionu smešu biohemijske analize (bez tkivnog homogenata), nije postojala razlika u spektrofotometrijskom očitavanju u odnosu na reakcionu smešu bez egzogeno dodatog varfarina.

Odredjivanje nivoa lipidne peroksidacije u homogenatu kože

Lipidna peroksidacija u uzorcima kože je kvantifikovana odredjivanjem koncentracije malondialdehida (MDA), spektrofotometrijski (Girotti 1998., Vilacara et al., 1989). U uzorke prazan (*blank*) i standardan (*standarde*) (komercijalni MDA) je dodat TBA reagens. U sastav reagensa ulaze 15% trihloracetatna kiselina (TCA) (Merk, Germany), 0,375% 2-tiobarbiturna kiselina (TBA) (Merk, Germany) i 0,25M HCL. Uzorci i standardi (Merk, Germany) su grejani na 950C tokom 60 minuta. Uzorci su zatim centrifugovani. Apsorbanca je merena u supernatantima na spektrofotometru (Beckman Spectrophotometer) na talasnoj dužini $\lambda=535\text{nm}$. Koncentracija malondialdehida u uzorcima je odredjivana iz standardne krive komercijalnog malondialdehida poznatih koncentracija i prikazana u nmol MDA/mg proteina.

Odredjivanje ukupnih sulfhidrilnih grupa i sadržaja redukovano glutaciona

Nivo sulfhidrilnih grupa je odredjen u prisustvu reagensa (5,5-ditiobis-2-nitrobenzoeve kiseline, DTNB) (Serva, Germany), pri čemu sulfhidrilne grupe (SH) formiraju žuto bojeno jedinjenje čiji se intenzitet tj. Apsorbanca meri na talasnoj dužini $\lambda=412\text{nm}$ (Ellman, 1959). U uzorke prazan (*blank*) i standardan (*standarde*) je dodat pufer (0,2m kalijum fosfat pH 9) i reagens DTNB. Posle inkubacije od 25 minuta na sobnoj temperaturi merena je apsorbanca na spektrofotometru. Koncentracija SH grupa u uzorcima je preračunata sa standardne krive

dobijene od poznatih koncentracija komercijalnog redukovanog glutationa (GSH) (ICN Biomedicals) i izražena u nmol/mg proteina.

Odredjivanje nivoa redukovanog glutationa u homogenatu kože

Količina tkiva od oko 50mg je homogenizovana (Poter Elvehjem homogenizator) u 500 μ l 10% sulfosalicilne kiseline (SSA) (Merk, Germany). Centrifugovanjem na 6000rpm 20 minuta (Beckman J2-21 centrifuga) je oboren talog, u koji je posle odlivanja supernatanta, naliven 1ml 1M NaOH i ostavljen da stoji 24 sata na sobnoj temperaturi. Posle toga je u talogu odredjena količina proteina. Supernatanti su korišćeni za analizu redukovanog glutationa (GSH) (Anderson, 1986). U uzorke, standardne (komercijalni redukovani glutation) i blank su dodati pufer (0,4M Tris-Cl pH 8,9) (Serca, Germany) i DTNB reagens. Posle inkubacije od 20 minuta na sobnoj temperaturi, očitavana je apsorbancna na $\lambda=412\text{nm}$, pri čemu je apsorbancna proporcionalna količini nastalog jedinjenja žute boje, koja određuje količinu redukovanog glutationa. Koncentracija GSH u uzorcima je preračunata sa standardne krive i izražena u nmol/mg proteina.

Odredjivanje koncentracije proteina u homogenatu kože

Koncentracija proteina u homogenatima uzoraka je odredjivana po metodi koju su opisali Lowry i sar. 1952 (Lowry, et al. 1951). U epruvetu je dodato 10 μ l uzorka i 1ml reakcione smeše. Reakciona smeša se sastoji od Lowry reagensa, u čiji sastav ulazi natrijum karbonat (Na_2CO_3), natrijum-kalijum tartarat i natrijum hidroksid (NaOH), pomešanog sa 0,5% bakar sulfatom (CuSO_4), u sledećem odnosu: 2ml CuSO_4 se dopuni do 100ml Lowry reagensa. Posle 10 minuta u svaku epruvetu je dodato po 100 μ l Folin Chioalteau reagensa (Institut za farmaciju, VMA) koji daje plavo bojenu reakciju, a intenzitet reakcije je srazmeran koncentraciji proteina u uzorku. Posle inkubacije od 30 munuta na sobnoj temperaturi, meri se apsorbancna na talasnoj dužini $\lambda=700\text{nm}$. Koncentracija proteina u uzorcima je preračunata iz standardne krive poznatih koncentracija komercijalnog proteina govedjeg serum albumina (BSA) (Sigma, USA) i izražena u mg/ml homogenata.

5. MORFOMETRIJSKE ANALIZE:

- Morfometrijski su analizirane promene u epidermu: debljina i broj slojeva keratinocita. Radi preciznije analize promene debljine epiderma, brojani su slojevi keratinocita u epidermu (ES) i slojevi granularnih ćelija (GS), dok je debljina keratinskog sloja (KS)

procenjivana semikvantitativno kao: kontrola (0), smanjena u odnosu na kontrolu (1-), lako povećana u odnosu na kontrolu (1+), izrazito povećana u odnosu na kontrolu (2+).

- Određivan je broj TUNEL⁺, Ki67⁺ i PCNA⁺ ćelija u epidermu i morfolometrijske karakteristike Ki67⁺ i PCNA⁺ jedara (površina, obim, cirkularnost i optička gustina).
- U dermu je određivan ukupan broj dermalnih mezenhimnih ćelija, radi preciznosti na 35 vidnih polja povećanja 400x na površini od 1mm², i broj Ki67⁺ i PCNA⁺ ćelija.
- U dermu je određivan broj mastocita i njihove morfolometrijske karakteristike: optička gustina, površina, obim, odnos najvećeg i najmanjeg prečnika mastocita i njihova cirkularnost.
- Određivan je ukupan broj T limfocita u koži kao i njihov broj u mikroanatomskim lokalizacijama: epidermu, dermu i folikularnom epitelu.
- Analizirani su poprečni preseki mikrovaskularnih prostora u dermu. Određivan je njihov ukupan broj i broj prema definisanim kriterijumima: sa eritrocitima u lumenu (ER), prazni / otvorenog lumena (PR), horizontalno elongirani (HO), vertikalno elongirani (VE) i sa vidljivom regresijom / u obliteraciji (OB). Morfolometrijski su analizirani površina, obim i cirkularnost poprečnih preseka lumena mikrovaskularnih prostora derma kao i debljina njihovih zidova.
- Morfolometrijski su analizirani površina i obim poprečnog preseka velikih sebacealnih folikula i broj TUNEL⁺ ćelija u njima. Posebno su analizirani površina i obim poprečnog preseka malih sebacealnih folikula u nivou njihovog infundibuluma i istmusa.
- Semikvantitativno je procenjivan dermalni edem na osnovu zadatih kriterijuma: jedan fokus edema (1), više odvojenih fokusa edema (2) i difuzno prisustvo edema između kolagenih vlakana (3).
- Dermalna kolagena vlakna su analizirana konfokalnim mikroskopom a procena promena je vršena i na osnovu njihove trodimenzionalne rekonstrukcije. Opisno je procenjivana i promena elastičnih vlakana u dermu i posebno njihova perifolikularna organizacija

5.1. HEMATOKSILIN I EOZIN (H&E) BOJENJE

Isečci tkiva kože su fiksirani u 4% puferisanom, neutralnom, formalinu pH 6.9 (Apoteka VMA, Beograd, Srbija) i rutinski obrađeni u V.I.P. Sakura tkivnom procesoru, ukalupljeni u paraplastu i serijski sečeni mikrotomom na tkivne preseke debljine 4 μ . Tkivni preseki su zatim bojani Hematoksilin i eozin (H&E) bojenjem-osnovnom histološkom metodom kojom se jedra ćelija boje ljubičasto Majer-ovim hematoksilinom (Apoteka VMA, Beograd, Srbija) a citoplazma ružičasto 0.2% rastvorom eozina Y (Apoteka VMA, Beograd, Srbija).

5.2. HISTOHEMIJSKE ANALIZE

- Masson trihromno bojenje (Masson 1929.) za kolagena vlakna,
- Martius Yellow- Brilliant Scarlet- Blue bojenjem (MSB) - (Lendrum 1962.) za fibrin,
- Elastica Van Gieson bojenjem za razlikovanje elastičnih od mišićnih vlakna,
- Perjodna kiselina Šifov reagens (PAS) bojenjem-(Mc Manus 1946.) za glikogen i
- Giemsa (Lennert) za granule citoplazme.

5.3. IMUNOHISTOHEMIJSKE ANALIZE

Za demaskiranje formalinom umreženih tkivnih epitopa primenjeni su:

1. mikrotalasni pretretman u 0.5 M citratnom puferu pH 6.0 za: PCNA, glatko mišićni aktin, CD3, Ki-67 i
2. tripsinizacijaza za S-100 protein

Kao primarna antitela korišćena su sledeća, komercijalna, monoklonska, mišija anti-humana antitela proizvođača DAKO, Kopenhagen, Danska: PCNA (kat.br.M0879) u razblaženju 1:50.; Actin (Smooth Muscle)(kat.br.M0851)u razblaženju 1:50 i Ki-67 (MIB1) (kat.br.M7240)u razblaženju 1:50; kao i poliklonsko zečije anti humano antitelo na CD3 (kat.br.A0452)u razblaženju 1:100 i poliklonsko kravlje anti humano antitelo na S-100 protein (kat.br.Z311)u razblaženju 1:500. Kao sistemi za vizuelizaciju su korišćeni sledeći kitovi: DAKO EnVision™ kit (kat. br. K5007) i samo za Ki-67 DAKO LSAB+ kit (kat. br. K0690), kao i hromogen DAKO DAB liquid (kat. br. K3466). Osim imunohistohemijskih analiza uradjen je i TUNEL (Terminal deoxynucleotidyl transferase dUTP nick end labeling) test sa kitom proizvođača ROCHE (kat. br.11 772 465 001).

Napomena: Početna istraživanja su uključila i monoklonska antitela na glatko mišićni aktin i S100 protein, za koja se pokazalo da nisu dovoljno karakteristična za markiranje, te su stoga istraživanja u ovom radu ograničena na linijski marker CD3 i pouzdaniji marker ćelijske proliferacije (Ki67), apoptoze (TUNEL test) i odgovora ćelije na oštećenje (PCNA). Za potrebe morfometrijskih analiza mikrovaskularnih prostora specijalno bojenje Masson trichrom pokazalo se pogodnijim za digitalnu slikovnu analizu.

5.4. MORFOMETRIJSKA ANALIZA POMOĆU SVETLOSNOG MIKROSKOPA I KONFOKALNA MIKROSKOPIJA

Detaljna morfometrijska analiza svih isečaka tkiva kože je urađena na serijama digitalnih fotografija (Coolscop i Laser Konfokalni mikroskop), odgovarajuće rezolucije, primenom programa za morfometriju (Digimizer). Na 200 slikanih ćelija, izabranih metodom slučajnog uzorka, određeni su sledeći planimetrijski parametri: oblast (*area*), odstupanje oblika objekta od kruga (*perimeter*), prosečna gustina piksela analiziranog objekta (*average intensity*) i prečnik (*radius*), dok je brojna zastupljenost ćelija (*cell counter*), kao i osobine kolagenih i elastičnih vlakana i dermalnih mikrovaskularnih prostora određena na 30 do 35 vidnih polja, pri uveličanju 200x. Primenom autofluorescentnih svojstava eozina, konfokalnim mikroskopom sa laserskim skeniranjem (ekscitacija 488nm, detekcija: LP 610nm) snimana su kolagena vlakna i dermalni mikrovaskularni prostori na isečcima tkiva kože koji su bojeni H&E metodom bojenja, čime je, zbog interferencije u svetlom polju, izbegnuta vidljivost hematoksifilnih jedara.

6. ELEKTRONSKA MIKROSKOPIJA I ULTRASTRUKTURNA ANALIZA

Svi isecci tkiva kože za elektronsku mikroskopiju su podvrgnuti sledećim postupcima obrade:

1. fiksaciji u 4% glutar aldehidu unatrijum kakodilatnom puferu pH 7.0,
2. ispiranju u natrijum kakodilatnom puferu pH 7.0,
3. postfiksaciji u 1% rastvoru OsO₄ u natrijum kakodilatnom puferu pH 7.0,
4. ponovnom ispiranju u natrijum kakodilatnom puferu pH 7.0,
5. kontrastiranju u 2.5% rastvoru uranil acetata preko noći,
6. dehidraciji u seriji etanolu rastuće koncentracije (25%, 50%, 70%, 80%, 90% i 100%) u trajanju od po 15 min,

7. prosvetljavanju u propilen oksidu 2x10min,
8. prožimanju u mešavini propilen oksid i EPON smola 1:1 24 sata,
9. kalupljenju u rastvoru koji se sastoji od 48ml Agar 100 resin-a, 35ml MNA (Methyl-5-Norbornene-2,3-Dicarboxylic Anhydride), 17ml DDSA (Dodecenylsuccinic anhydride) i 16ml DPM30 (2,4,6-Tris(dimethylaminomethyl)phenol.
10. sečenju na ultramikrotomu.

Polutanki (*semi-thin*) isečci tkiva kože debljine 1 μm su bojeni u vodenim rastvorima 1% toluidin-plavog i 1% natrijum tetraborata. Posle određivanja orijentacije polutankog isečka, dalje su sečeni isečci tkiva kože do debljine isečaka od 30 do 50 nm (ultratanki isečci), koji su zatim postavljeni na bakarne mrežice i kontrastirani 5% rastvorom uranil acetata i Reinold-ovim rastvorom. Ovako pripremljeni isečci su analizirani na elektronskom mikroskopu (Philips TEM 208 S).

7. STATISTIČKA OBRADA PODATAKA

Dobijeni rezultati su računati kao srednja vrednost (\bar{X}) \pm standardna devijacija (SD) a prikazani su, radi preglednosti, u formi dijagrama (slika) i sa standardnom greškom (SE) za svaku eksperimentalnu grupu. Statistička značajnost razlika između više grupa je proveravana specifičnim ANOVA testom koji je završavan primenom Tukey-evog testa (utvrđivanje konkretne razlike između dve grupe). U slučaju velike varijabilnosti rezultata, umesto ANOVA-e korišćen je Kruskal-Wallis test. Statistički značajnim su smatrani tri nivoa statističke značajnosti - $p < 0.05$; $p < 0.01$ i $p < 0.001$. Obrada podataka vršena je uz pomoć komercijalnog statističkog softvera za PC računare (Stat for Windows, R.4.5, Stat Soft, Inc., SAD, 1993).

III. REZULTATI ISTRAŽIVANJA

1. ANALIZA OKSIDATIVNOG METABOLIZMA U KOŽI

Da bi smo ispitali da li epikutano aplikovan varfarin izaziva oksidativni stres analizirani su selektivni parametri oksidativnog metabolizma (Slika br.8).

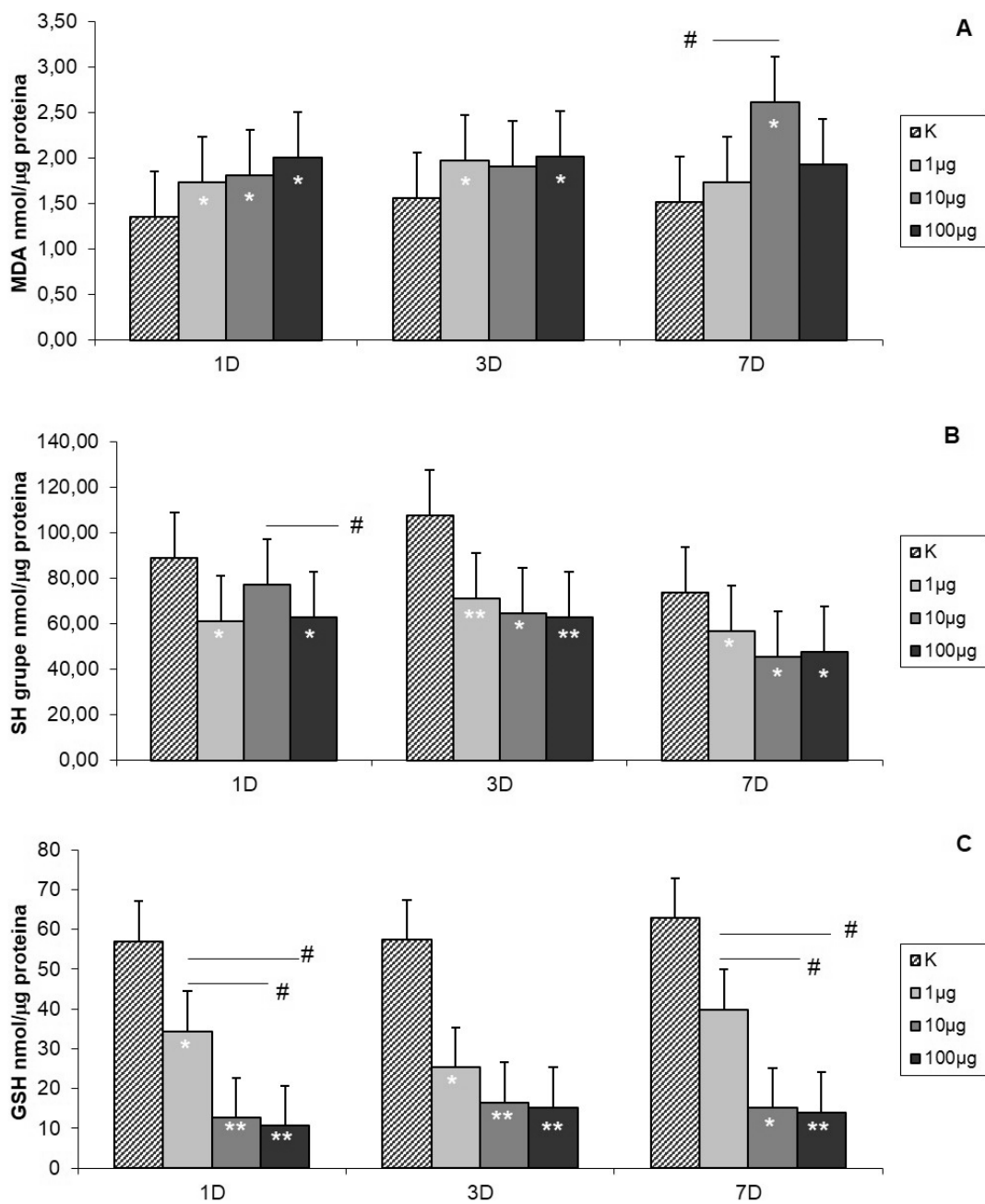
Dobijeni rezultati prikazivani su na dva različita načina kako bi se dobio precizniji uvid u dozno zavisne i vremenski zavisne promene.

Malondialdehid (MDA), kao indikator procesa lipidne peroksidacije tj. oštećenja ćelijskih membrana dejstvom ROS odredjivan je u homogenatu kože (Slika br.8a. A). Već prvog dana je utvrđeno statistički značajno povećanje njegove produkcije nakon sve tri primenjene doze varfarina i srazmerno aplikovanim dozama. Nakon najmanje i najveće doze nivo MDA je bio statistički značajno povišen i trećeg dana, da bi sedmog njegov nivo opao, mada je bio nesignifikantno viši u odnosu na kontrolu. Interesantno, iako je nakon srednje doze varfarina trećeg dana MDA bio nesignifikantno povišen, sedmog dana je njegov nivo statistički značajno ponovo porastao.

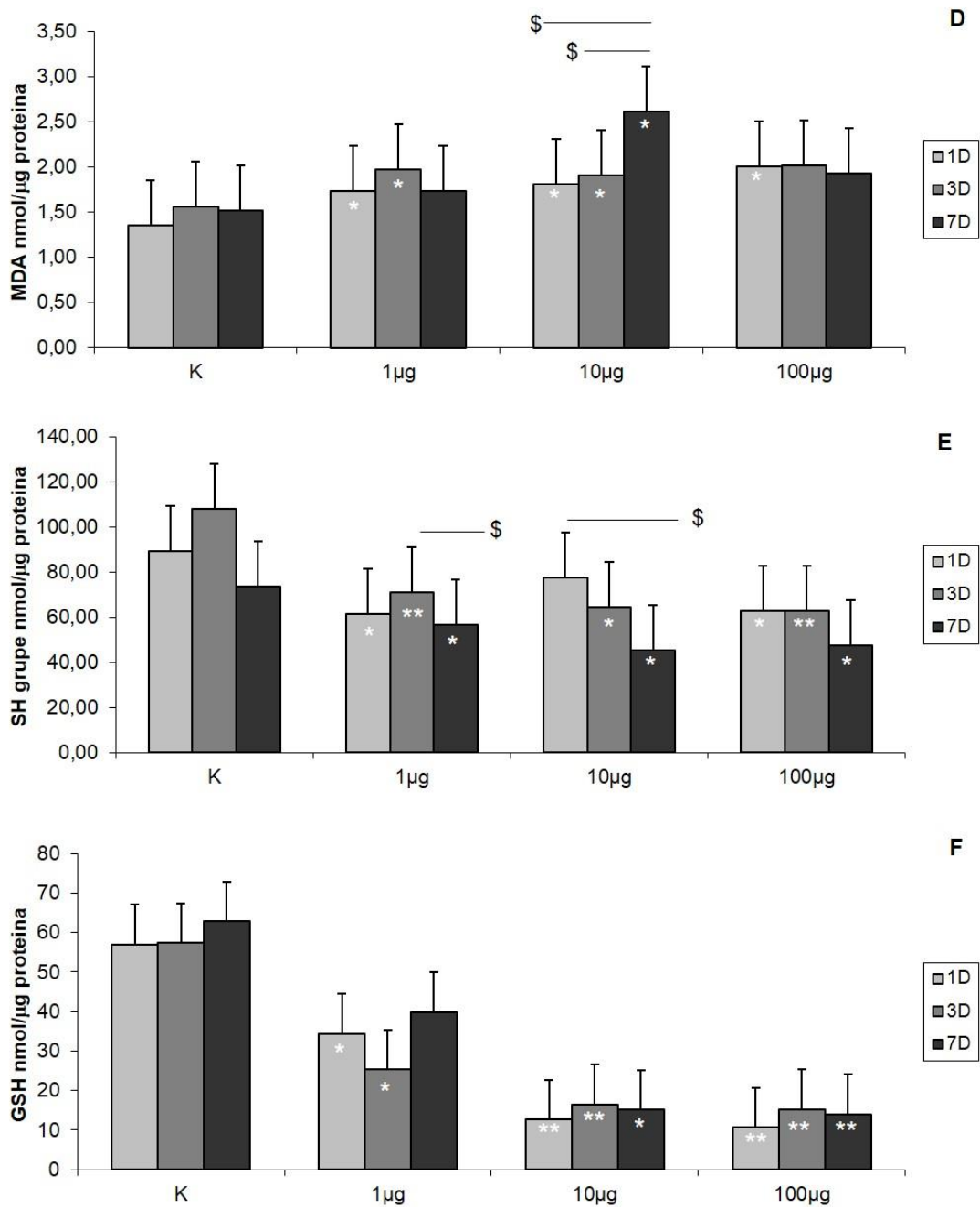
Analizom nivoa ukupnih sulfhidrilnih grupa (SH grupe), kao jednog od parametara za procenu oksidoreduktivnog statusa i antioksidativne zaštite ćelije utvrđeno je njihovo smanjenje nakon sve tri primenjene doze varfarina u periodu od sedam dana, osim nakon primene srednje doze prvog dana (Slika br.8a. B).

U homogenatima kože pacova nakon sve tri primenjene doze varfarina nivo redukovano glutaciona (GSH) je bio statistički značajno niži u odnosu na kontrolu, u sva tri termina osim nakon primene najmanje doze sedmog dana (Slika br.8a. C).

Nivo MDA je nakon srednje aplikovane doze bio statistički značajno najveći sedmog dana u odnosu na njegovo povećanje prvog i trećeg dana (Slika br.8b. D), dok je nivo SH grupa nakon najmanje doze bio najveći trećeg dana a nakon srednje prvog dana (Slika br. 8b. E).



Slika br.8a. Statistički značajne promene nivoa lipidne peroksidacije u homogenatu kože (A), nivoa ukupnih SH grupa u homogenatu kože (B) i nivoa redukovanog glutaciona u homogenatu kože (C):
 * ($p < 0.05$) i ** ($p < 0.01$) u odnosu na kontrolu,
 # ($p < 0.05$) razlike između grupa u okviru istog vremenskog termina



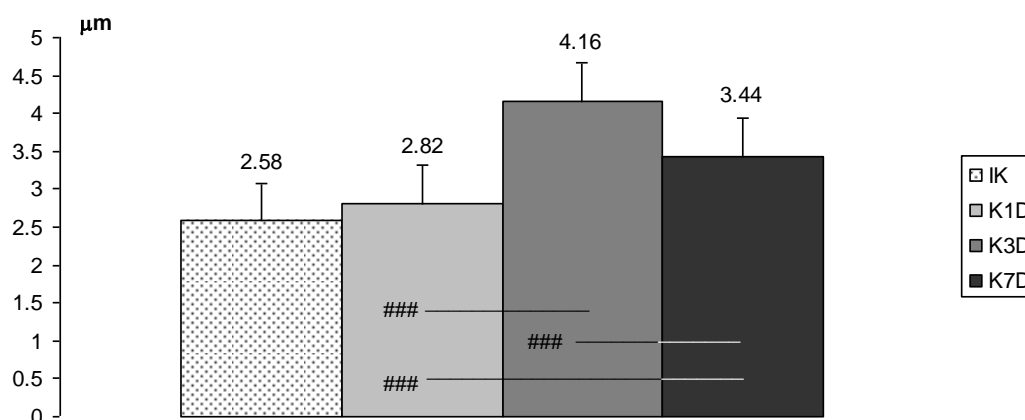
Slika br.8b. Statistički značajne dozno-vremenski zavisne promene nivoa lipidne peroksidacije u homogenatu kože (D), nivoa ukupnih SH grupa u homogenatu kože (E) i nivoa redukovanog glutationa u homogenatu kože (F): \$ ($p < 0.05$) razlike izmedju gupa u okviru iste doze

2. ANALIZA PROMENA U EPIDERMU

2.1. PROMENE U EPIDERMU KOD KONTROLNIH GRUPA ŽIVOTINJA

Imajući u vidu da je za primenu varfarina na kožu životinja neophodno ošišati životinju i zatim naneti rastvor, želeli smo da ispitamo da li ovakvi postupci dovode do promena.

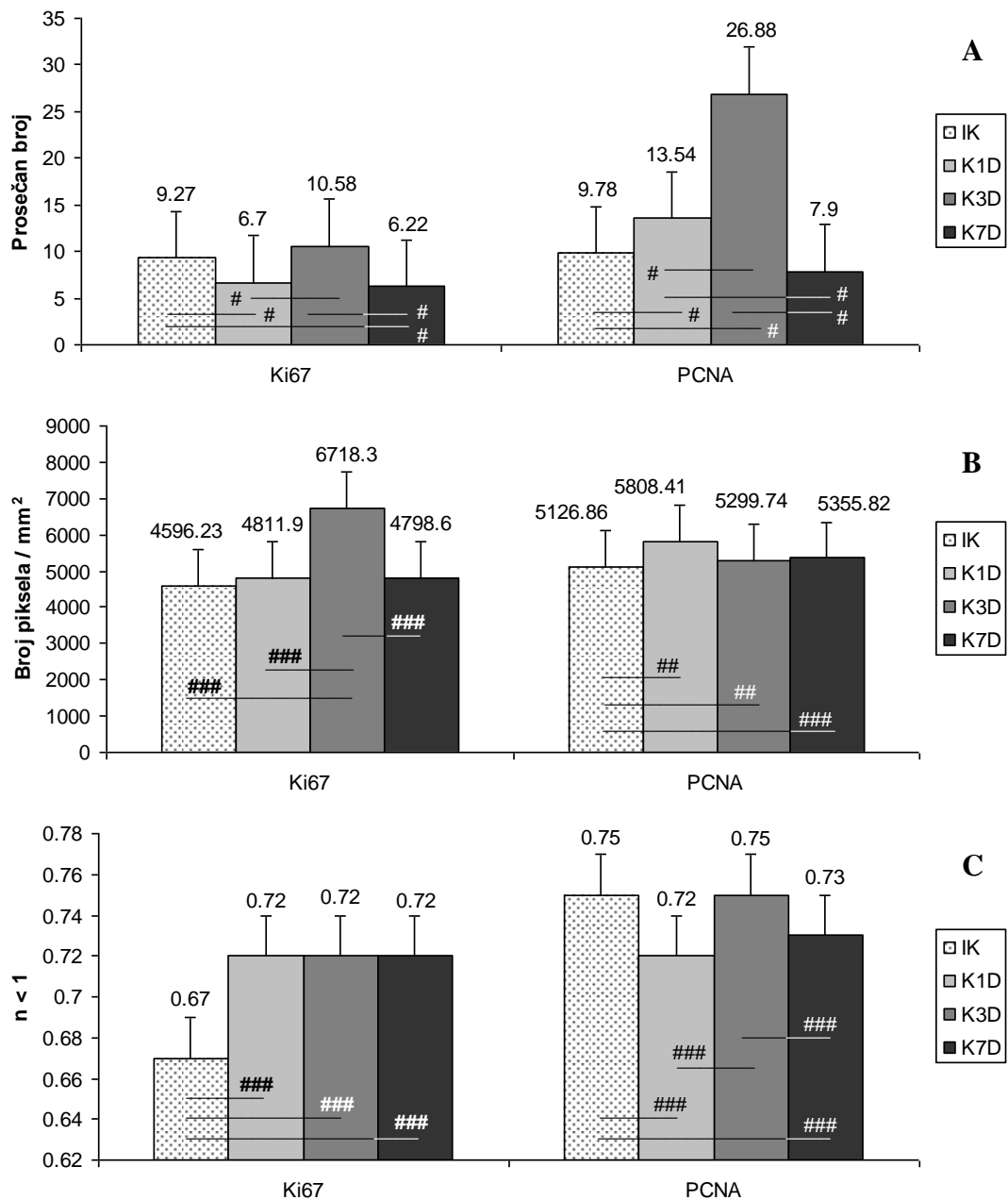
Kod lažno tretiranih (kontrolnih) životinja nije bilo značajnih razlika u debljini epiderma u odnosu na netretiranu / intaktnu kontrolu (IK), mada je debljina njihovog epiderma bila nešto veća u sva tri termina analize i statistički značajno najveća trećeg dana u odnosu na prvi i sedmi dan (Slika br.9). Semikvantitativna analiza epidermalnih slojeva je pokazala da je trećeg dana broj slojeva epiderma bio nešto veći. Trećeg dana je uočen i granularni sloj, dok je keratinski postao nešto širi (Slika br.17). Prvog dana nije bilo keratinskog sloja kod tretiranih kontrola. Kod kontrola nisu markirane TUNEL⁺ ćelije (Slika br.19).



Slika br.9. Statistički značajne razlike u debljini epiderma kod kontrolnih grupa životinja: ### ($p < 0,001$) razlike medju grupama u okviru analiziranih vremenskih termina; Intaktne kontrole (IK), prvi (1D), treći (3D) i sedmi dan (7D)

Kod tretiranih kontrolnih životinja broj Ki67⁺ ćelija u epidermu je bio statistički značajno manji prvog i sedmog dana u odnosu na netretiranu kontrolu i njihov broj kod tretirane kontrolne grupe trećeg dana, jer je on bio sličan kao kod netretirane kontrole (Slika br.10A). Broj PCNA⁺ ćelija kod tretiranih kontrola je prvog i trećeg dana statistički značajno progresivno rastao u odnosu na netretiranu kontrolu da bi sedmog dana bio numerički smanjen, i to smanjenje je bilo značajno u odnosu na njihov broj prvog i trećeg dana. Broj PCNA⁺ ćelija u epidermu je trećeg dana bio statistički značajno najveći (Slika br.10A).

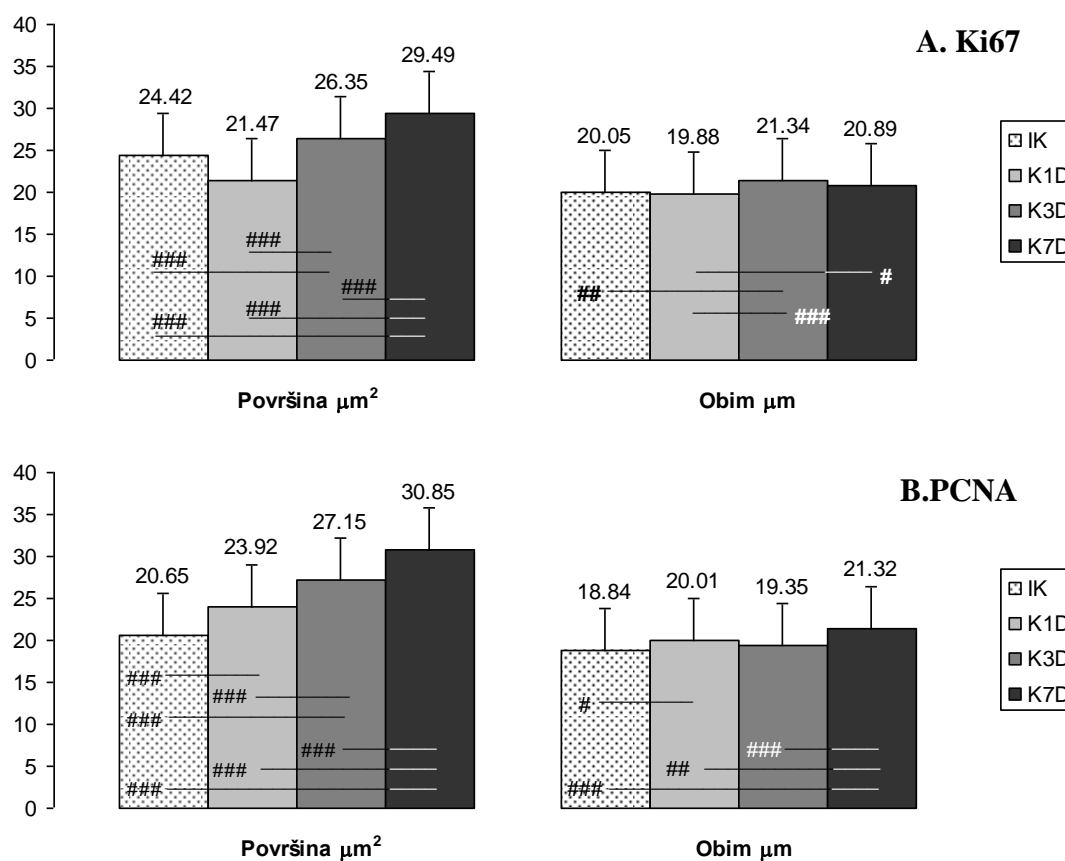
Intenzitet Ki67 i PCNA reakcije u jedrima epidermnih ćelija je morfometrijski meren kao optička gustina, tj. broj piksela na 1mm² u 200 reaktivnih jedara (Slika br.10B). Intenzitet Ki67 reakcije u jedrima epidermnih ćelija, kod tretiranih kontrola, je trećeg dana značajno porastao, kako u odnosu na netretiranu kontrolu, tako i u odnosu na prvi i sedmi dan kod tretiranih kontrola. Intenzitet PCNA reakcije je statistički značajno bio povećan u sva tri termina analize kod tretiranih kontrola u odnosu na netretiranu kontrolu (Slika br.10B).



Slika br.10. Statistički značajne promene Ki67⁺ i PCNA⁺ jedara ćelija u epidermu kod kontrolnih grupa u poredjenju sa intaktnom kontrolom (IK): prosečan broj (A), optička gustina (B) i cirkularnost (C): # ($p < 0,05$) ## ($p < 0,01$) i ### ($p < 0,001$) razlike medju grupama u okviru analiziranih vremenskih termina

Cirkularnost Ki67⁺ jedara epidermalnih ćelija kod tretiranih kontrola je u sva tri termina bila identična, ali statistički značajno povećana u odnosu na netretiranu kontrolu (Slika br.10C). Cirkularnost njihovih PCNA⁺ jedara je prvog i sedmog dana bila statistički značajno manja u odnosu na netretiranu kontrolu i tretiranu kontrolu trećeg dana, kada je ona bila slična intaktnoj kontroli (Slika br.10C).

Površina Ki67⁺ jedara u epidermu kod tretiranih kontrola je statistički značajno porasla trećeg i sedmog dana u odnosu na netretiranu kontrolu (Slika br.11A). Prvog dana njihova površina je bila slična kao kod netretirane kontrole. Ovakve promene uslovile su i značajne razlike između tretiranih grupa. Varijacije obima Ki67⁺ jedara u epidermu su bile male (Slika br.11A). Njihov obim kod tretiranih kontrola je prvog i sedmog dana bio sličan kao kod netretirane kontrole. Međutim, trećeg dana njihov obim je bio statistički značajno veći u odnosu na obim kod netretirane kontrole i tretirane kontrole prvog dana. I sedmog dana je ovaj obim bio značajno veći u odnosu na prvi dan kod tretiranih kontrola.



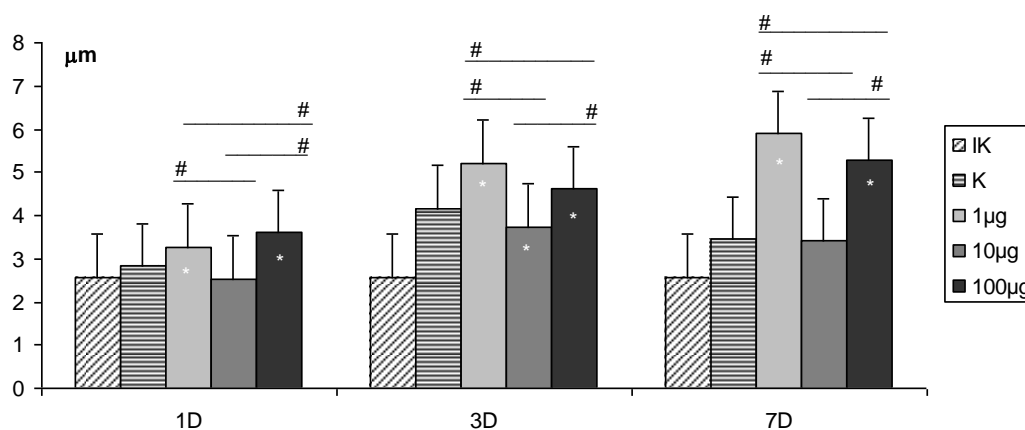
Slika br.11. Statistički značajne promene površine i obima Ki67⁺(A) i PCNA⁺ (B) jedara ćelija u epidermu kod kontrolnih grupa životinja u poređenju sa intaktnom kontrolom (IK): # ($p < 0,05$), ## ($p < 0,01$) i ### ($p < 0,001$) razlike među grupama u okviru analiziranih vremenskih termina

Kod tretiranih kontrola površina PCNA⁺ jedara u epidermu je progresivno rasla do sedmog dana, što je bilo statistički značajno, kako u odnosu na netretiranu kontrolu, tako i između tretiranih grupa. Prvog i sedmog dana obim njihovih jedara je bio značajno veći u odnosu na netretiranu kontrolu, a trećeg dana je bio sličan kao kod nje. Sedmog dana njihov obim je bio značajno najveći u odnosu na sve ostale kontrole (Slika br.11B).

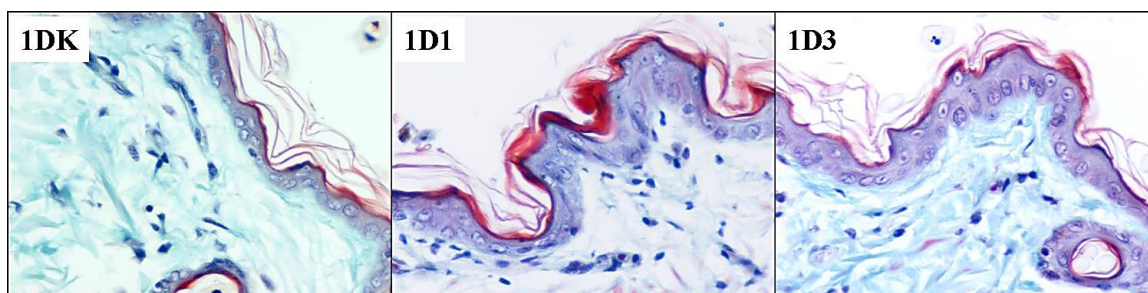
2.2. PROMENE U EPIDERMU NAKON PRIMENE VARFARINA

2.2.1. PROMENE DEBLJINE EPIDERMA NAKON PRIMENE VARFARINA

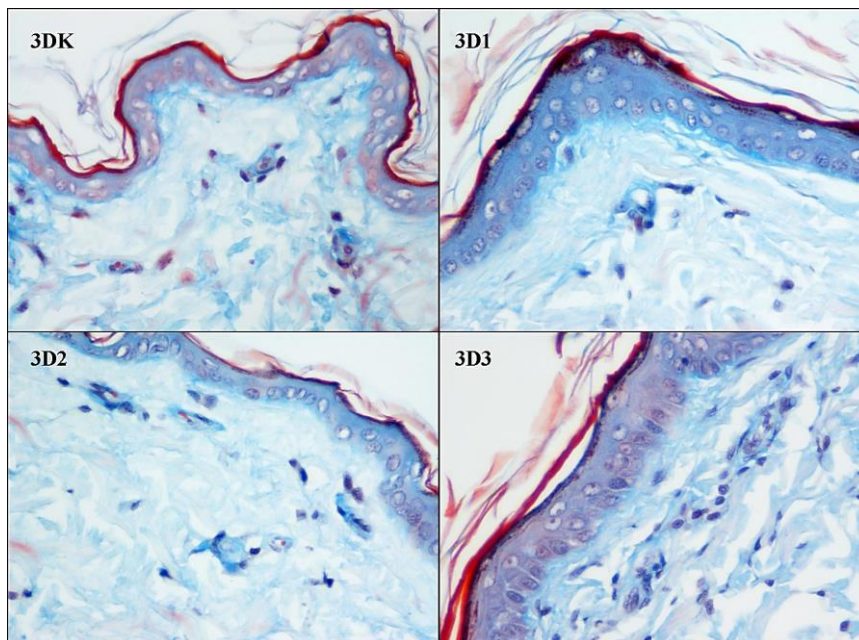
Nakon primene najmanje (1µg) i najveće doze varfarina (100µg), progresivno do sedmog dana, debljina epiderma se statistički značajno povećavala u odnosu na kontrolnu grupu (Slika br. 12,13,14,15) i sedmog dana je bila statistički značajno najveća i u odnosu na prvi i treći dan. Nakon srednje doze varfarina (10µg) debljina epiderma je bila smanjena u sva tri termina, ali je samo trećeg dana epiderm bio statistički značajno tanji u odnosu na kontrolnu grupu (Slika br. 12,14).



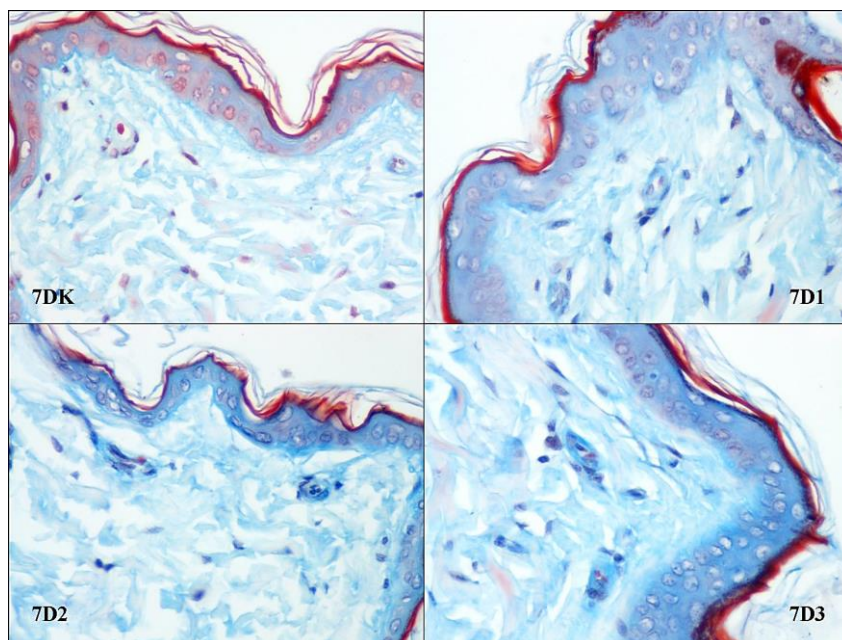
Slika br.12. Statistički značajne razlike u debljini epiderma: * ($p < 0,05$) u poredjenju sa kontrolnom grupom, # ($p < 0,05$) razlike medju grupama u okviru istog vremenskog termina



Slika br.13. Izgled epiderma prvog dana nakon primene najmanje i najveće doze varfarina (Masson trichrome x 40)

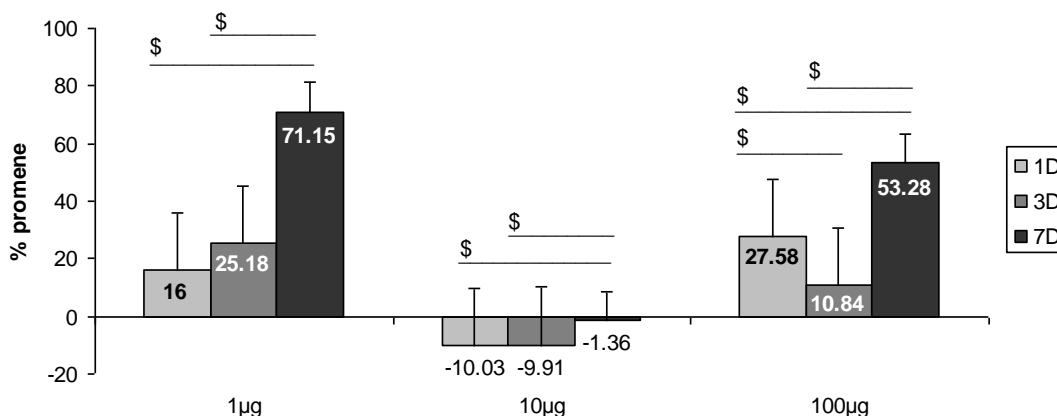


Slika br.14. Izgled epiderma trećeg dana nakon primene svih doza varfarina (Lendrum x40)



Slika br.15. Izgled epiderma sedmog dana nakon primene svih doza varfarina (Lendrum x40)

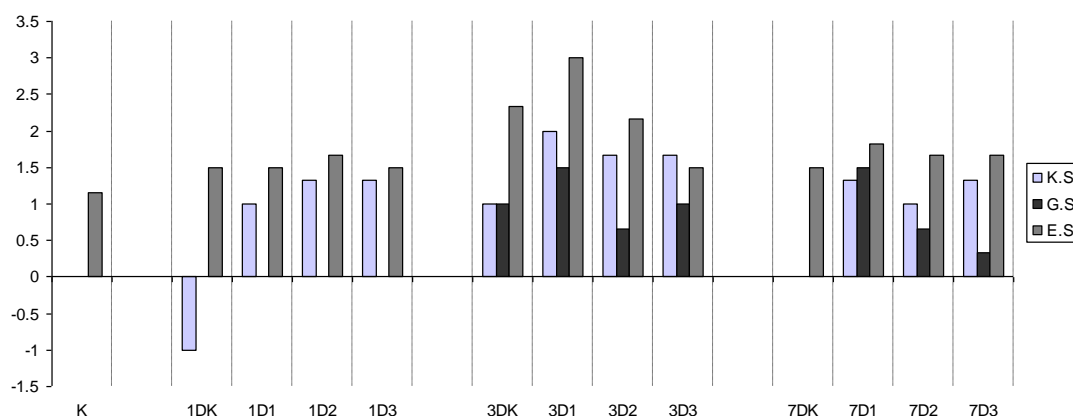
Najmanje smanjenje debljine epiderma nakon primene srednje doze varfarina bilo je sedmog dana, što je bilo statistički značajno u odnosu na promene njegove debljine prvog i trećeg dana. Takođe, procenat povećanja debljine epiderma u odnosu na kontrolu nakon primene najmanje i najveće doze varfarina je bio najveći sedmog dana, što je uslovalo statističku značajnost u sva tri termina analize (Slika br.16).



Slika br.16. Statistički značajne dozno – vremenski zavisne promene debljini epiderma: \$ ($p < 0,05$) razlike medju grupama u okviru iste doze; (Cifre na stubićima predstavljaju procenat promene u odnosu na kontrolnu grupu)

2.2.2. PROMENE BROJA SLOJEVA EPIDERMA

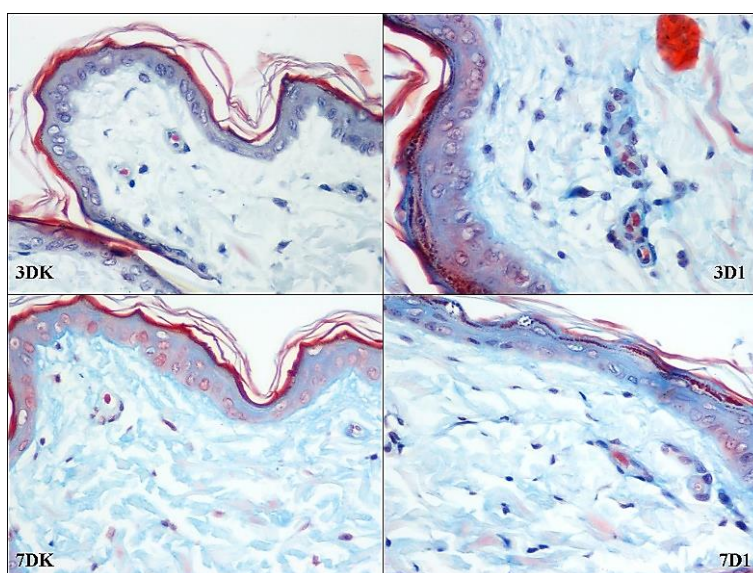
Radi preciznije analize promene debljine epiderma, brojani su slojevi keratinocita u epidermu (ES) i slojevi granularnih ćelija (GS), dok je debljina keratinskog sloja (KS) procenjavana semikvantitativno kao: kontrola (0), smanjena u odnosu na kontrolu (1-), lako povećana u odnosu na kontrolu (1+), izrazito povećana u odnosu na kontrolu (2+). Dobijene vrednosti prikazane su na Slici br.17.



Slika br.17. Semikvantitativni prikaz zastupljenosti slojeva epiderma u koži kontrolnih i tretiranih grupa životinja

Kod netretirane kontrole u epidermu je bilo 1-2 reda ćelija, dok su ćelije granularnog sloja bile teško uočljive, a keratinski sloj slabo razvijen. Najveći broj slojeva keratinocita (1-5) nalazio se trećeg dana kod životinja tretiranih najmanjom dozom varfarina (Slika br.18. 3D1), dok je prvog i sedmog dana njihov broj bio sličan kao kod kontrole (najčešće 1-2 i 1-3 sloja). Granularni sloj nije bio prisutan kod tretiranih kontrola prvog i sedmog dana (Slika br.18. 7DK)

dok je trećeg dana kod kontrolne grupe životinja bio prisutan kao jedan red ćelija (Slika br.18. 3DK). Ovakva promena je verovatno adaptivna i prolazna posledica narušavanja kožne barijere šišanjem životina. Medjutim, trećeg i sedmog dana, naročito nakon najmanje primenjene doze varfarina, granularne ćelije su se nalazile i u dva reda, nešto češće trećeg dana (Slika br.18. 3D1 i 7D1). Kod kontrolne grupe životinja prvog dana keratinski sloj je bio uglavnom istanjen ili odsutan, trećeg dana proširen, dok je sedmog dana bio slične debljine kao kod netretirane kontrole. I ovakva promena keratinskog sloja kod kontrolne grupe životinja je verovatno adaptivna i prolazna kao posledica šišanja životinja. Kod svih tretiranih životinja keratinski sloj je bio lako proširen, prvog i sedmog dana najčešće kao 1+, a trećeg najčešće kao 2+.

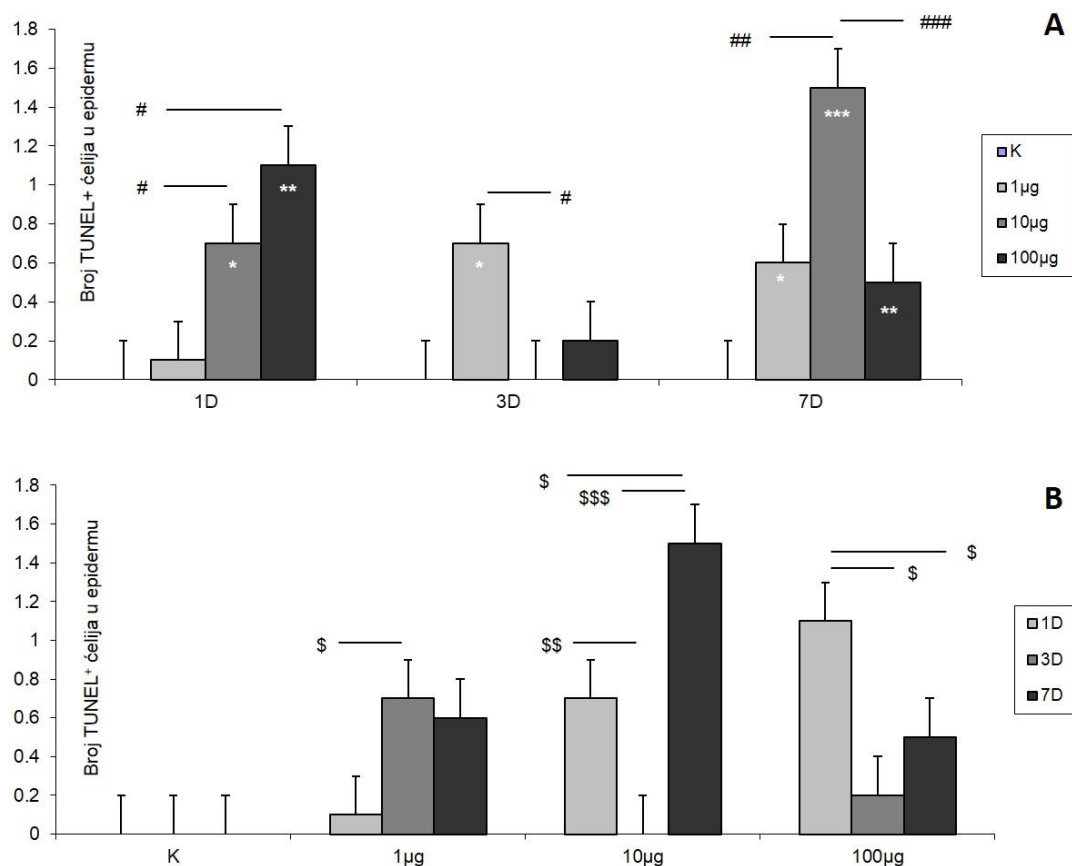


Slika br.18. Izgled keratinskog granularnog sloja trećeg i sedmog dana nakon najmanje primenjene doze varfarina (Lendrum x40)

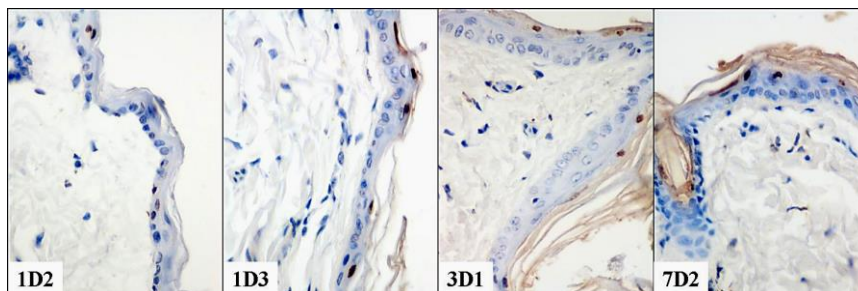
2.2.3. PROMENE BROJA TUNEL⁺ ĆELIJA U EPIDERMU

Tunel pozitivne ćelije su detektovane u površnim slojevima epiderma i u malom broju. Kod kontrola one nisu bile zapažene. Dobijene vrednosti prikazane su na slici br. 19. Prvog dana broj TUNEL⁺ ćelija u epidermu se progresivno povećavao srazmerno aplikovanim dozama varfarina i statistički značajno nakon primene srednje i najveće doze, kako u odnosu na kontrolu, tako i u odnosu na grupu sa najmanjom aplikovanom dozom. Trećeg dana nakon najmanje doze njihov broj bio značajno veći u odnosu na kontrolu i grupu sa srednjom aplikovanom dozom jer kod nje nije bilo TUNEL⁺ ćelija. Sedmog dana je njihov broj nakon svake od primenjenih doza varfarina bio statistički značajno povišen u odnosu na kontrolu a

nakon srednje doze i u odnosu na druge dve aplikovane doze varfarina. Najveći porast broja TUNEL⁺ ćelija bio je sedmog dana nakon srednje aplikovane doze varfarina. Izgled TUNEL⁺ ćelija prikazan je na slici br. 20.

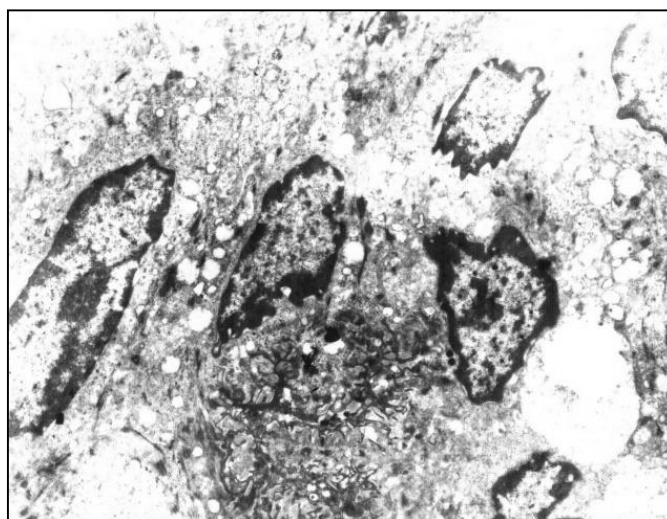


Slika br. 19. Prosečan broj TUNEL⁺ keratinocita u epidermu na 35 vidnih polja velikog povećanja (40x). Statistički značajne razlike u broju pozitivnih ćelija (A): * ($p < 0,05$), ** ($p < 0,01$) i *** ($p < 0,001$) u poređenju sa kontrolnom grupom, # ($p < 0,05$), ## ($p < 0,01$) i ### ($p < 0,001$) razlike medju grupama u okviru istog vremenskog termina. Statistički značajne dozno – vremenski zavisne promene broja TUNEL⁺ ćelija (B): \$ ($p < 0,05$), \$\$ ($p < 0,01$), \$\$\$ ($p < 0,001$) razlike medju grupama u okviru iste doze



Slika br. 20. Prisustvo pozitivnih ćelija u epidermu prvog, trećeg i sedmog dana kod različitih doza varfarina (TUNEL test x40)

Nakon srednje doze varfarina njihov broj je prvog dana umereno porastao (Slika br.20, 1D2), trećeg dana nije bilo pozitivnih ćelija, da bi sedmog dana njihov broj bio veći u odnosu na prvi dan i najveći u odnosu na sve ostale grupe i u svim terminima analize (Slika br.20, 7D2). Nakon najveće primenjene doze varfarina broj TUNEL⁺ ćelija je bio najveći prvog dana (Slika br.20, 1D3) da bi trećeg i sedmog dana opao u sličnom obimu. Pojedinačne pozitivne ćelije uočene su i u bazalnom sloju. Ultrastrukturnom analizom uočeni su i nekrotični bazalni keratinociti (Slika br.21).



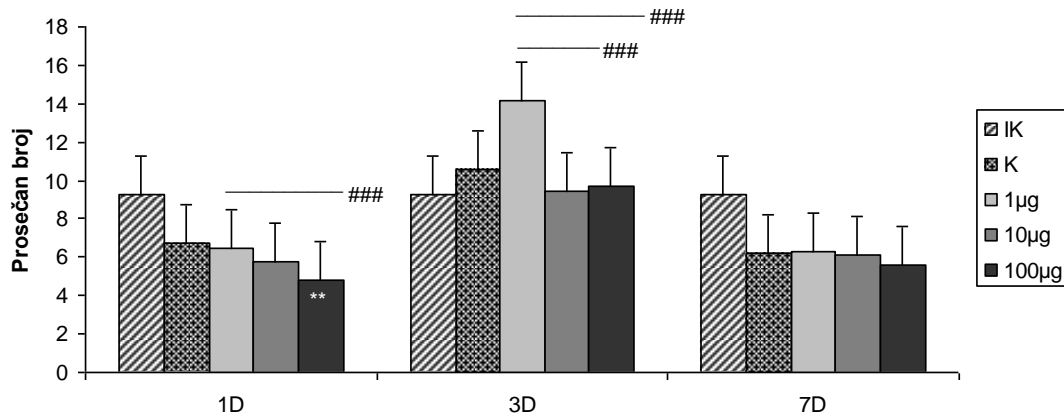
Slika br. 21. Keratinociti bazalnog sloja sa ultrastrukturnim karakteristikama ćelijskog umiranja po tipu nekroze prvog dana nakon najveće primenjene doze varfarina (Ultrastrukturna mikrografija x5000)

2.2.4. PROLIFERATIVNA I SINTETSKA AKTIVNOST ĆELIJA U EPIDERMU

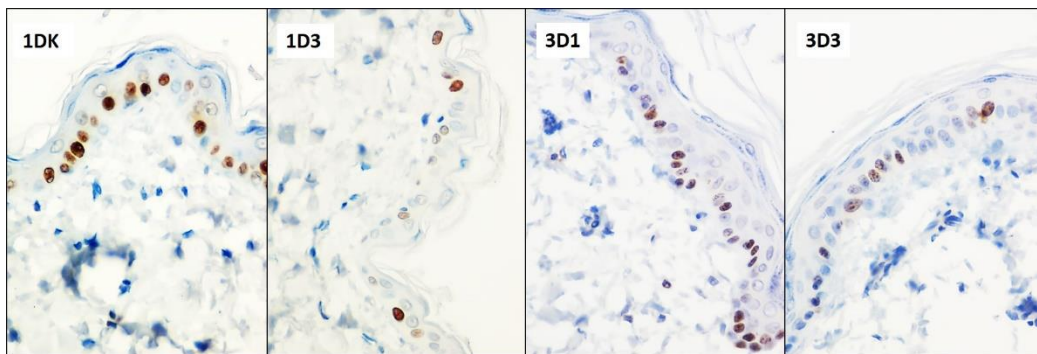
2.2.4.1. PROMENE BROJA Ki 67⁺ ĆELIJA U EPIDERMU

Prvog dana nakon primene najmanje i srednje doze varfarina prosečan broj Ki67⁺ ćelija u epidermu bio je sličan prosečnom broju reaktivnih ćelija epiderma u kontrolnoj grupi. Nakon najveće primenjene doze varfarina broj Ki67⁺ ćelija u epidermu je bio statistički značajno manji u odnosu na kontrolnu grupu i u odnosu na grupu životinja tretiranih najmanjom dozom varfarina (Slike br.22,23). Trećeg dana nakon primene srednje i najveće doze varfarina prosečan broj Ki67⁺ ćelija u epidermu je bio sličan broju pozitivnih ćelija kod kontrolne grupe životinja. Nakon najmanje primenjene doze varfarina došlo je do povećanja broja pozitivnih ćelija u epidermu što je bilo statistički značajno u odnosu na druge dve tretirane grupe životinja, ali ne i u odnosu na kontrolnu grupu (Slika br.22,23). Sedmog dana nakon primene svih doza

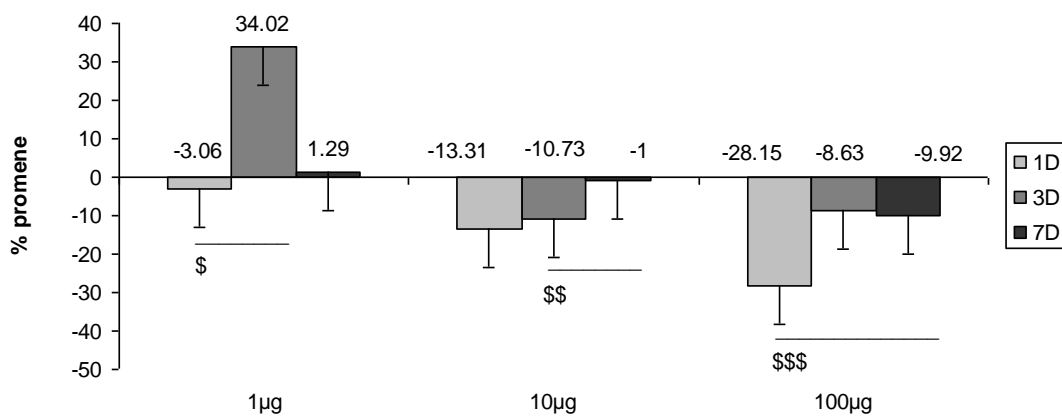
varfarina prosečan broj Ki67⁺ ćelija u epidermu kod svih tretiranih grupa je bio kao kod kontrolne grupe životinja, bez statističke značajnosti.



Slika br. 22. Statistički značajne promene broja Ki67⁺ ćelija u epidermu: ** ($p < 0,01$) u poredjenju sa kontrolnom grupom, ### ($p < 0,001$) razlika medju grupama u okviru istog vremenskog termina



Slika br. 23. Zastupljenost pozitivnih ćelije u epidermu prvog dana nakon primene najveće doze i trećeg dana nakon primene svih doza varfarina (Ki67 x40)

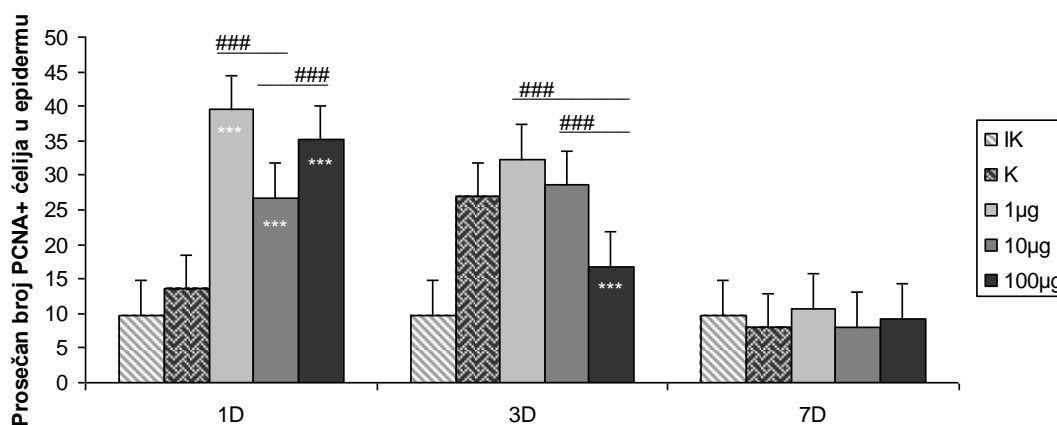


Slika br. 24. Statistički značajne dozno - vremenski zavisne promene broja Ki67⁺ ćelija u epidermu: \$ ($p < 0,05$), \$\$ ($p < 0,01$), \$\$\$ ($p < 0,001$) razlike medju grupama u okviru iste doze; (Cifre na stubićima predstavljaju procenat promene u odnosu na kontrolnu grupu)

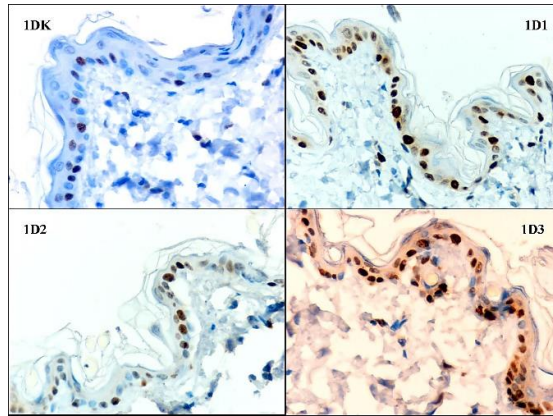
Nakon najmanje primenjene doze varfarina najveće povećanje broja Ki67⁺ ćelija bilo je trećeg dana i to povećanje je bilo statistički značajno u odnosu na promenu broja ovih ćelija prvog dana (Slika br.24). Nakon srednje primenjene doze varfarina, prvog i trećeg dana je došlo do manjeg smanjenja broja Ki 67⁺ ćelija, dok je sedmog dana njihov broj bio sličan kao kod kontrolne grupe životinja. Smanjenje broja pozitivnih ćelija trećeg dana bilo je statistički značajno veće u odnosu na broj pozitivnih ćelija u epidermu sedmog dana. Nakon najveće primenjene doze varfarin broj Ki 67⁺ ćelija u epidermu je bio smanjen u sva tri termina, što je prvog dana njihovo smanjenje bilo najveće i statistički značajno veće u odnosu na sedmi dan.

2.2.4.2. PROMENE BROJA PCNA⁺ ĆELIJA U EPIDERMU

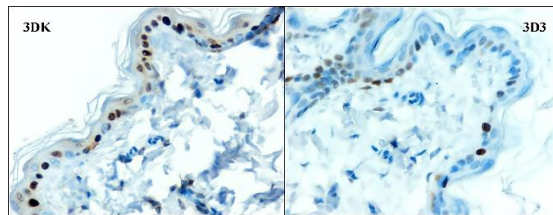
Prvog dana nakon primene svih doza varfarina došlo je do statistički značajnog povećanja broja PCNA⁺ ćelija u epidermu u odnosu na kontrolu. Taj broj je bio oko tri puta veći u odnosu na kontrolu nakon primene najmanje i najveće doze a oko dva puta nakon primene srednje doze. Prosečan broj PCNA⁺ ćelija nakon primene srednje doze je bio statistički značajno manji u odnosu na njihov prosečan broj kod životinja sa aplikovanom najmanjom i najvećom dozom (Slika br.25,26). Trećeg dana nakon najmanje i srednje primenjene doze varfarina broj PCNA⁺ ćelija u epidermu je bio nesignifikantno povišen, a nakon primene najveće doze njihov broj je bio statistički značajno manji, kako u odnosu na kontrolu, tako i u odnosu na grupu sa najmanjom i srednjom aplikovanom dozom varfarina (Slika br.25,27). Sedmog dana nakon primene svake od doza varfarina prosečan broj PCNA⁺ ćelija u epidermu je bio minimalno povećan u odnosu na kontrolnu grupu (Slika br.25).



Slika br.25. Statistički značajne promene broja PCNA⁺ ćelija u epidermu: ***($p < 0,001$) u odnosu na kontrolu, ### ($p < 0,001$) razlika medju grupama u okviru istog vremenskog termina

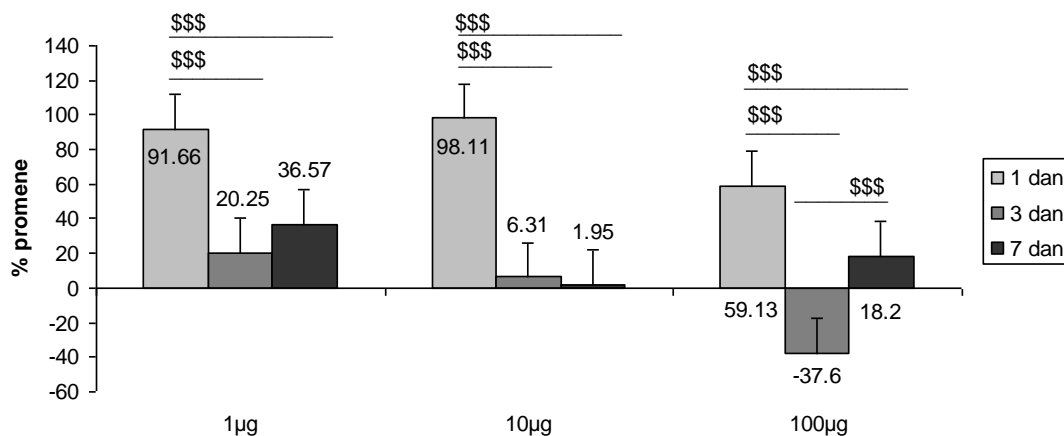


Slika br.26. Zastupljenost pozitivnih ćelije u epidermu prvog dana nakon primene svih doza varfarina (PCNA x40)



Slika br.27. Zastupljenost pozitivnih ćelije u epidermu trećeg dana nakon najveće primenjene doze varfarina (PCNA x40)

Primena najmanje i srednje doze varfarina je uzrokovala povećanje broja PCNA pozitivnih ćelija koje se održavalo do sedmog dana (Slika br.28). Prvog dana je to povećanje bilo najveće i statistički značajno veće u odnosu na porast broja ovih ćelija u trećeg i sedmog dana. Primena najveće doze varfarina prvog dana je dovela do povećanja broja PCNA⁺ ćelija u epidermu. Trećeg dana se njihov broj smanjio, da bi sedmog dana ponovo bio povećan. Dinamika ovakvih promena među svim grupama je bila visoko statistički značajna.



Slika br.28. Statistički značajne dozno - vremenski zavisne promene broja PCNA⁺ ćelija u epidermu \$\$\$ ($p < 0,001$) razlike medju grupama u okviru iste doze; (Cifre na stubićima predstavljaju procenat promene u odnosu na kontrolnu grupu)

2.2.5. MORFOMETRIJSKE KARAKTERISTIKE JEDARA

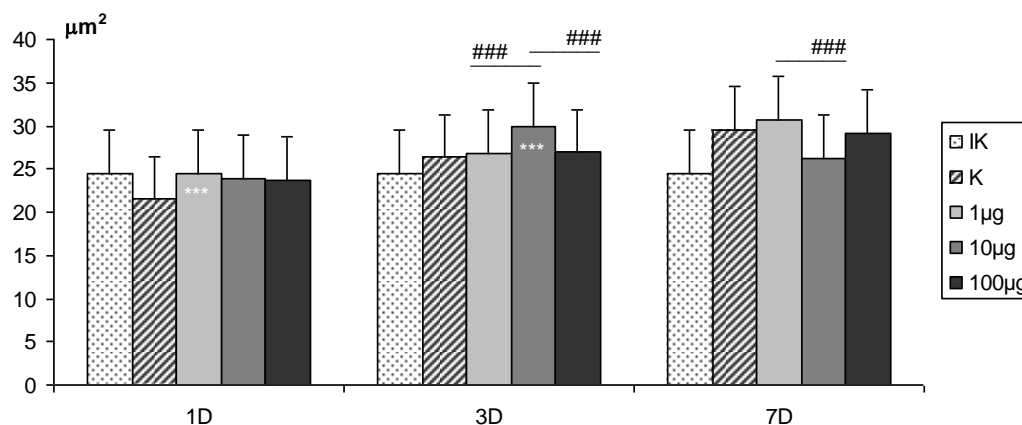
KI 67⁺ I PCNA⁺ ČELIJA U EPIDERMU

Da bi se preciznije utvrdile morfološke promene Ki67⁺ i PCNA⁺ jedara u epidermu učinjene su morfometrijske analize.

2.2.5.1. MORFOMETRIJSKA ANALIZA KI 67⁺ ČELIJA U EPIDERMU

A. Površina KI 67⁺ ćelija u epidermu

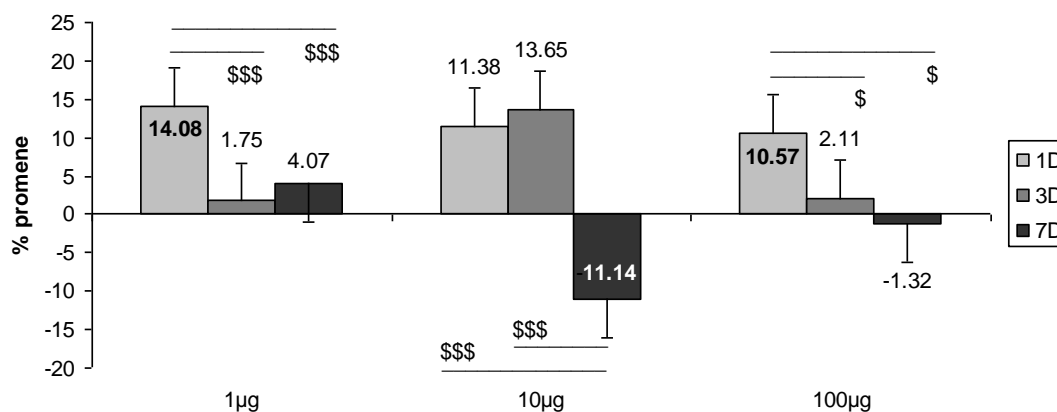
Prvog dana nakon primene najmanje doze varfarina došlo je do statistički značajnog povećanja površine Ki67⁺ jedara keratinocita u odnosu na kontrolu (Slika br.29). Trećeg dana nakon primene srednje doze varfarina došlo je do statistički značajnog povećanja površine Ki67⁺ jedara keratinocita, kako u odnosu na kontrolu, tako i u odnosu na grupu životinja tretiranih najmanjom i najvećom dozom, kod kojih je površina bila slična kao kod kontrolne grupe životinja. Sedmog dana nije bilo značajne razlike u povećanju površine Ki67⁺ jedara u odnosu na kontrolu kod svih tretiranih grupa, ali je nakon primene najmanje doze njihovo povećanje bilo značajno veće u odnosu na njihovo smanjenje nakon srednje primenjene doze.



Slika br.29. Statistički značajne promene površine Ki67⁺ ćelija u epidermu ($p < 0,001$): *** u poredjenju sa kontrolnom grupom, ### razlike medju grupama u okviru istog vremenskog termina

Nakon najmanje primenjene doze varfarina površina Ki67⁺ jedara se najviše povećala prvog dana i to povećanje je bilo statistički značajno u odnosu na znatno manje povećanje površine jedara trećeg i sedmog dana (Slika br.30). Nakon srednje primenjene doze varfarina prvog i trećeg dana površina jedara se povećala u sličnom procentu, dok se sedmog dana statistički značajno smanjila u odnosu na njihovo povećanje prvog i trećeg dana. Nakon najveće

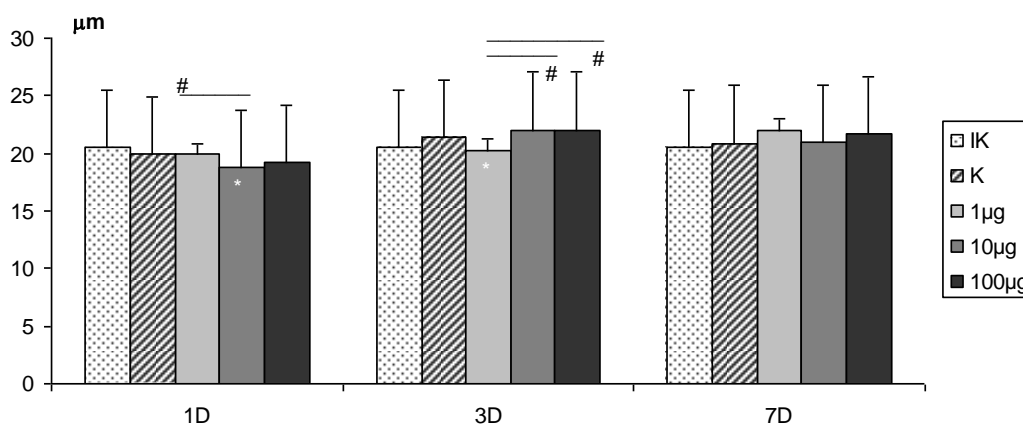
primenjene doze varfarina povećanje površine jedara prvog dana je bilo statistički značajno veće u odnosu na njihovo minimalno povećanje trećeg i smanjenje sedmog dana.



Slika br.30. Statistički značajne dozno - vremenski zavisne promene površine Ki67⁺ jedara ćelija u epidermu: \$\$\$ ($p < 0,001$), \$ ($p < 0,05$) razlike medju grupama u okviru iste doze; (Cifre na stubićima predstavljaju procenat promene u odnosu na kontrolnu grupu)

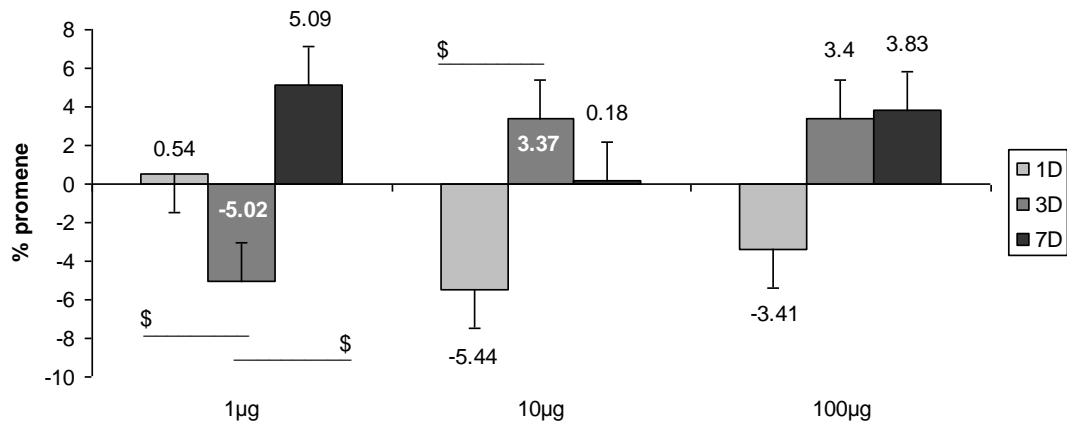
B. Obim Ki67⁺ ćelija u epidermu

Prvog dana nakon primene srednje doze varfarina došlo je do statistički značajnog smanjenja obima Ki67⁺ jedara keratinocita u odnosu na kontrolu i na grupu sa najmanjom aplikovanom dozom varfarina grupa (Slika br.31). Trećeg dana nakon primene najmanje doze varfarina došlo je do statistički značajnog smanjenja obima Ki67⁺ jedara keratinocita, kako u odnosu na kontrolu, tako i u odnosu na druge dve grupe tretiranih životinja. Sedmog dana nije bilo značajnih razlika u obimu jedara kod svih tretiranih.



Slika br.31. Statistički značajne promene obima Ki67⁺ ćelija u epidermu ($p < 0,05$): * u poredjenju sa kontrolnom grupom, # razlike medju grupama u okviru istog vremenskog termina

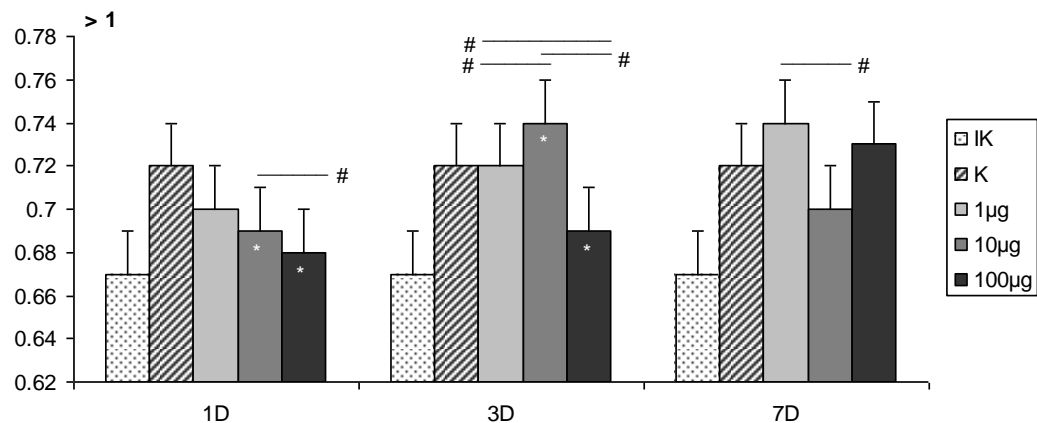
Nakon najmanje primenjene doze varfarina smanjenje obim jedara trećeg dana je bilo statistički značajno u odnosu na njihovo povećanje prvog i sedmog dana (Slika br.32). Nakon srednje primenjene doze smanjenje obim jedara prvog dana je bilo statistički značajno u odnosu na njihovo povećanje trećeg dana. I nakon najveće primenjene doze varfarina obim jedara se smanjio prvog dana a trećeg i sedmog se povećao, ali nije bilo statistički značajnih razlika u promeni obima Ki67⁺ jedara u sva tri termina posmatranja.



Slika br.32. Statistički značajne dozno - vremenski zavisne promene obima Ki67⁺ jedara ćelija u epidermu \$ ($p < 0,05$) razlike medju grupama u okviru iste doze; (Cifre na stubićima predstavljaju procenat promene u odnosu na kontrolnu grupu)

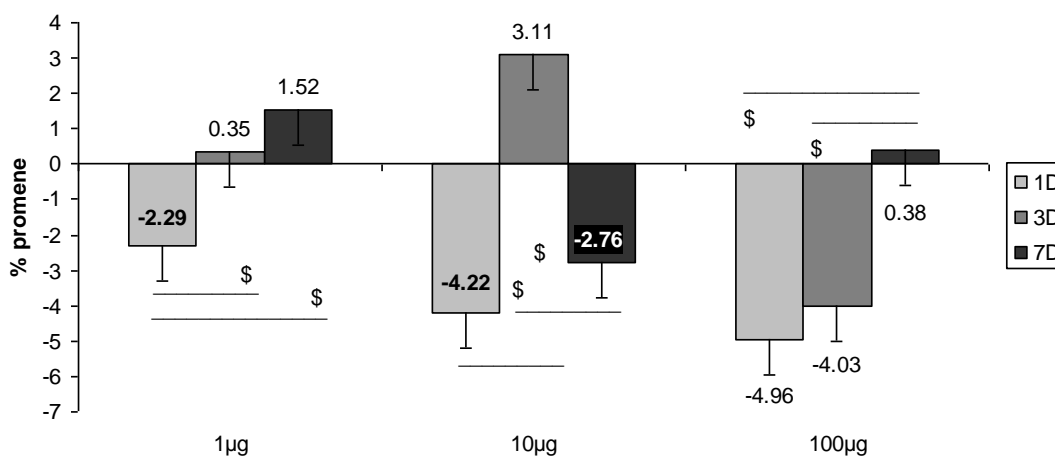
C. Cirkularnost Ki67⁺ ćelija u epidermu

Prvog dana nakon primene svake od doza varfarina cirkularnost jedara se dozno zavisno smanjivala, a nakon srednje i najveće doze varfarina to smanjenje je bilo statistički značajno u odnosu na kontrolu i izmedju ove dve grupe (Slika br.33).



Slika br.33. Statistički značajne promene cirkularnosti Ki67⁺ ćelija u epidermu ($p < 0,05$): * u poredjenju sa kontrolnom grupom, # razlike medju grupama u okviru istog vremenskog termina

Trećeg dana nakon primene srednje doze varfarina došlo je do povećanja cirkularnosti Ki67⁺ jedara u epidermu, a nakon najveće doze do smanjenja. Ove razlike su bile statistički značajne, kako u odnosu na kontrolu, tako i između tretiranih grupa. Sedmog dana nakon primene svih doza varfarina nije bilo značajnih razlika cirkularnosti jedara tretiranih grupa u odnosu na kontrolu, ali je cirkularnost jedara bila statistički značajno veća u grupi sa najmanjom aplikovanom dozom u odnosu na grupu sa srednjom aplikovanom dozom.

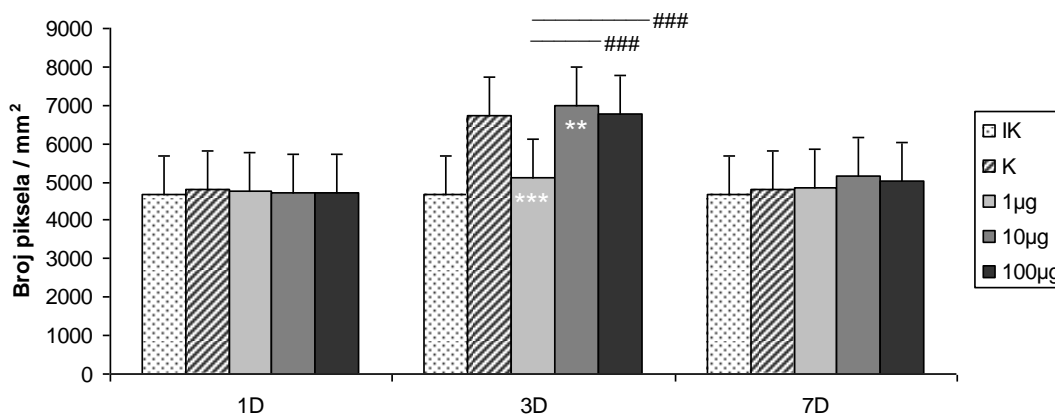


Slika br.34. Statistički značajne dozno - vremenski zavisne promene cirkularnosti Ki67⁺ jedara ćelija u epidermu: \$ ($p < 0,05$) razlike među grupama u okviru iste doze; (Cifre na stubićima predstavljaju procenat promene u odnosu na kontrolnu grupu)

Nakon najmanje primenjene doze varfarina prvog dana cirkularnost jedara je bila statistički značajno smanjena u odnosu na njeno povećanje trećeg i sedmog dana (Slika br.34). Nakon srednje primenjene doze trećeg dana cirkularnost jedara se statistički značajno povećala u odnosu na njeno smanjenje prvog i sedmog dana. Nakon najveće primenjene doze varfarina sedmog dana cirkularnost jedara se najmanje promenila, što je bilo i statistički značajno u odnosu na njeno smanjenje prvog i trećeg dana.

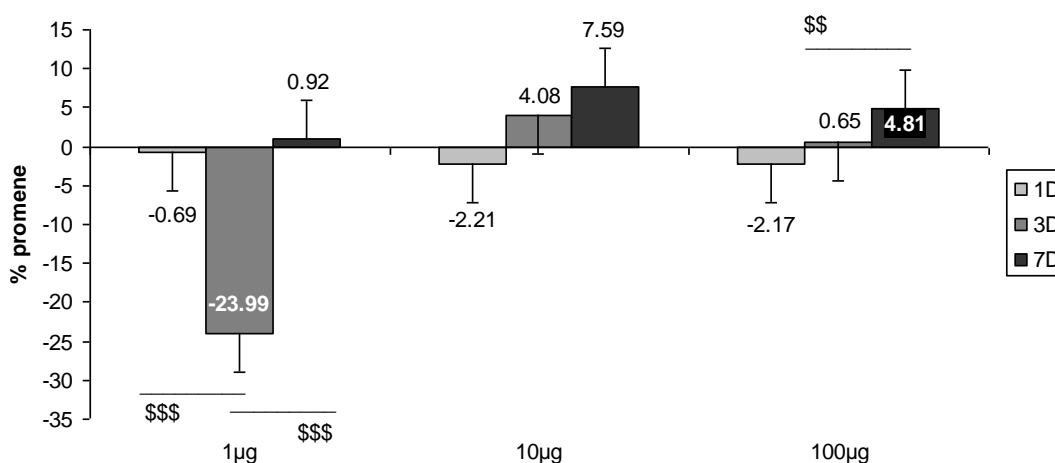
D. Optička gustina Ki67⁺ ćelija u epidermu

Prvog i sedmog dana nije bilo značajnih razlika u intenzitetu Ki67 reakcije u jedrima epidermalnih ćelija (Slika br.35). Trećeg dana nakon primene najmanje doze varfarina intenzitet reakcije je bio statistički značajno manji a nakon primene srednje doze statistički značajno veći u odnosu na kontrolu. U ovom terminu intenzitet Ki67 reakcije nakon najmanje primenjene doze varfarina je bio statistički značajno manji i u odnosu na grupe sa srednjom i najvećom aplikovanom dozom.



Slika br.35. Statistički značajne promene optičke gustine Ki67⁺ ćelija u epidermu: ** ($p < 0,01$) i *** ($p < 0,001$) u poredjenju sa kontrolnom grupom, ### ($p < 0,001$) razlike medju grupama u okviru istog vremenskog termina

Nakon najmanje primenjene doze varfarina intenzitet Ki67 reakcije u jedrima se najviše smanjio trećeg dana što je bilo statistički značajno u odnosu na minimalne promene u reaktivnosti prvog i sedmog dana (Slika br.36). Nakon srednje primenjene doze varfarina nije bilo značajnih razlika u promeni intenziteta Ki67 reakcije u jedrima u sva tri termina posmatranja mada je uočena izvesna dinamika promena. Nakon najveće primenjene doze varfarina sedmog dana je intenzitet Ki67 reakcije u jedrima bio statistički značajno povećan u odnosu minimalno smanjenje prvog i povećanje trećeg dana.

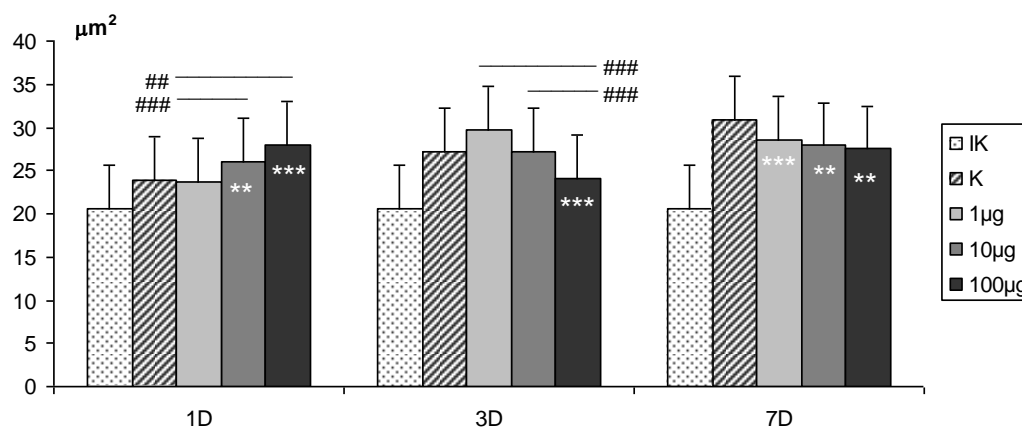


Slika br.36. Statistički značajne dozno - vremenski zavisne promene optičke gustine Ki67⁺ jedara ćelija u epidermu \$\$ ($p < 0,01$) i \$\$\$ ($p < 0,001$) razlike medju grupama u okviru iste doze; (Cifre na stubićima predstavljaju procenat promene u odnosu na kontrolnu grupu)

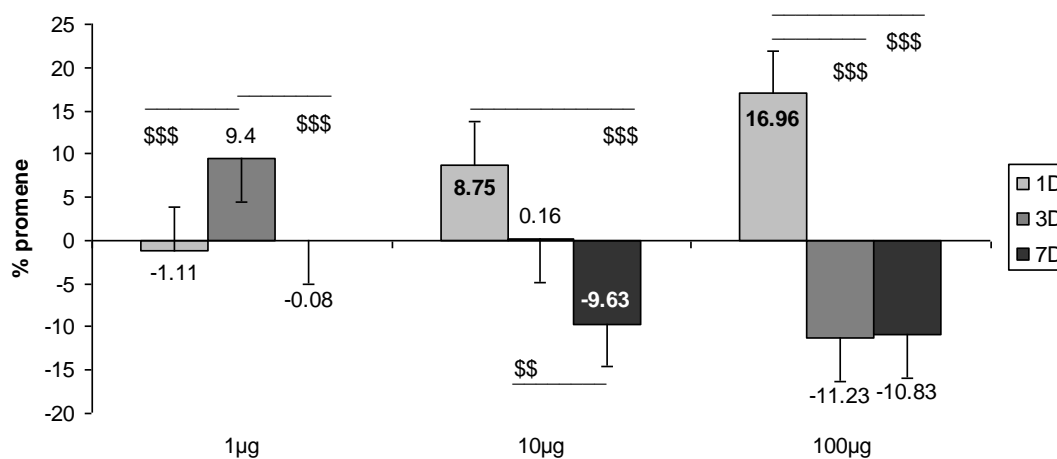
2.2.5.2. MORFOMETRIJSKA ANALIZA PCNA⁺ ČELIJA U EPIDERMU

A. Površina PCNA⁺ ćelija u epidermu

Prvog dana nakon srednje i najveće primenjene doze varfarina došlo je do statistički značajnog povećanja površine PCNA⁺ jedara epidermalnih ćelija u odnosu na kontrolu, i to povećanje je bilo značajno veće i u odnosu na najmanju aplikovanu dozu (Slika br.37). Trećeg dana nakon najveće primenjene doze varfarina došlo je do statistički značajnog smanjenja površine PCNA⁺ jedara, kako u odnosu na kontrolu, tako i u odnosu na grupe sa srednom i najmanjom aplikovanom dozom varfarina. Sedmog dana nakon sve tri primenjene doze varfarina došlo je do statistički značajnog smanjenja površine PCNA⁺ jedara u odnosu na kontrolu.



Slika br.37. Statistički značajne promene površine PCNA⁺ ćelija u epidermu: ** ($p < 0,01$) i *** ($p < 0,001$) u poredjenju sa kontrolnom grupom, ## ($p < 0,01$) i ### ($p < 0,001$) razlike medju grupama u okviru istog vremenskog termina

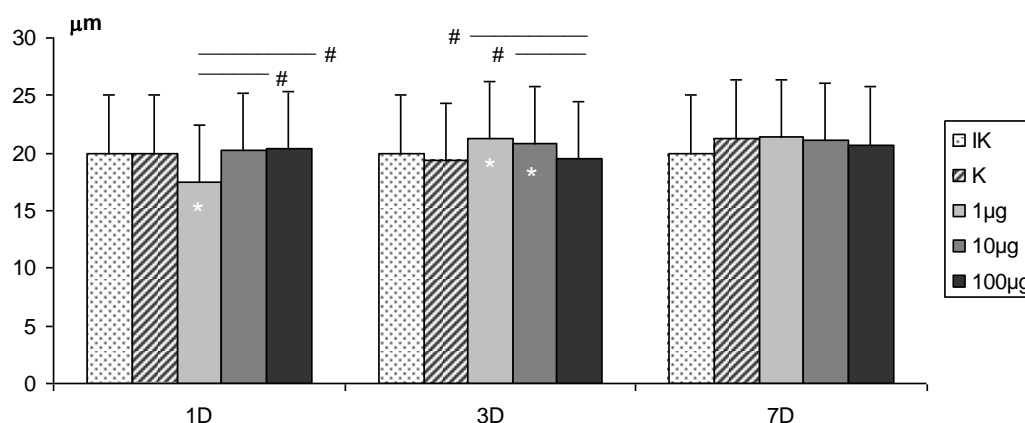


Slika br.38. Statistički značajne dozno - vremenski zavisne promene površine PCNA⁺ jedara ćelija u epidermu \$\$\$ ($p < 0,001$) \$\$ i ($p < 0,01$) razlike medju grupama u okviru iste doze; (Cifre na stubićima predstavljaju procenat promene u odnosu na kontrolnu grupu)

Nakon najmanje primenjene doze varfarina trećeg dana je površina PCNA⁺ jedara bila statistički značajno povećana u odnosu na njeno lako smanjenje prvog i sedmog dana (Slika br.38). Nakon srednje primenjene doze varfarina površina PCNA⁺ jedara je bila povećana prvog dana a smanjena sedmog dana, što je bilo statistički značajno u odnosu na njene minimalne promene trećeg dana. Nakon najveće primenjene doze varfarina prvog dana je površina PCNA⁺ jedara bila statistički značajno veća u odnosu na njeno smanjenje trećeg i sedmog dana.

B. Obim PCNA⁺ ćelija u epidermu

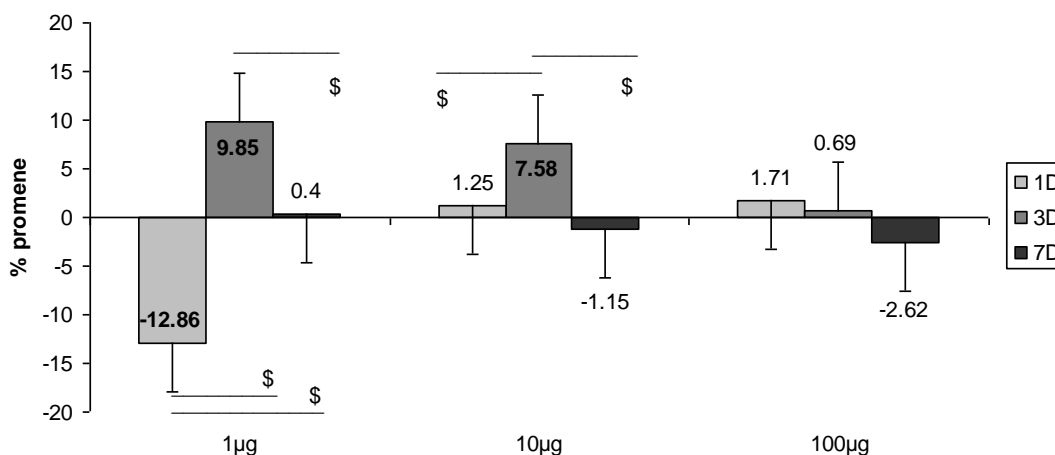
Prvog dana nakon najmanje primenjene doze varfarina došlo je do statistički značajnog smanjenja obima PCNA⁺ jedara keratinocita, kako u odnosu na kontrolu, tako i u odnosu na grupu sa srednjom i najvećom aplikovanom dozom (Slika br.39). Trećeg dana nakon najmanje i srednje primenjene doze varfarina došlo je do statistički značajnog povećanja obima PCNA⁺ jedara kako u odnosu na kontrolu, tako i u odnosu na grupu sa najvećom aplikovanom dozom. Sedmog dana kod svih tretiranih grupa obim PCNA⁺ jedara je bio sličan kao kod kontrolne grupe životinja.



Slika br.39. Statistički značajne promene obima PCNA⁺ ćelija u epidermu ($p < 0,05$):
* u poredjenju sa kontrolnom grupom, # razlike medju grupama u okviru istog vremenskog termina

Nakon najmanje primenjene doze varfarina smanjenje obima PCNA⁺ jedara prvog dana je bilo statistički značajno u odnosu na njegovo povećanje trećeg i sedmog dana (Slika br.40). I povećanje obima jedara trećeg dana kod ove doze je bilostatistički značajno u odnosu na njegovo minimalno povećanje sedmog dana. Nakon srednje primenjene doze varfarina povećanje obima PCNA⁺ jedara trećeg dana je bilo statistički značajno veće u odnosu na

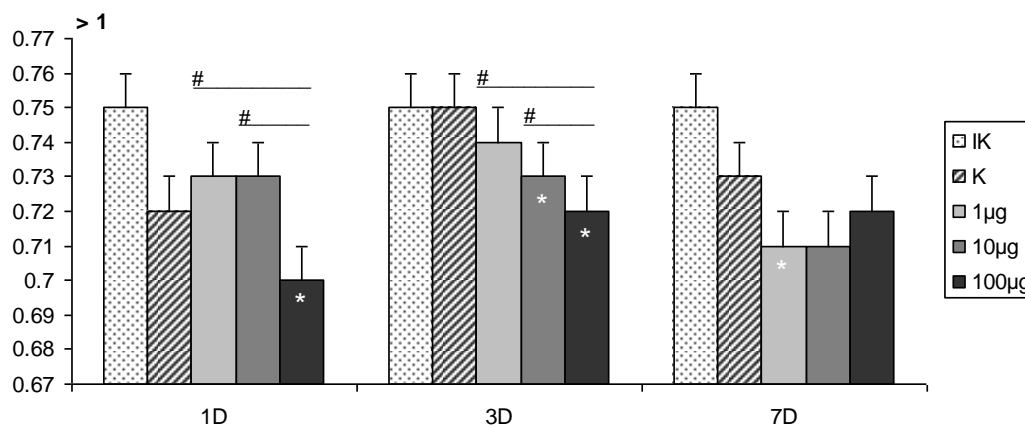
njihovo lako povećanje prvog i lako smanjenje sedmog dana. Nakon najveće primenjene doze varfarina nije bilo značajnih razlika u promeni obima PCNA⁺ ćelija u sva tri termina analize.



Slika br.40. Statistički značajne dozno - vremenski zavisne promene obima PCNA⁺ jedara ćelija u epidermu: \$ ($p < 0,05$) razlike medju grupama u okviru iste doze; (Cifre na stubićima predstavljaju procenat promene u odnosu na kontrolnu grupu)

C. Cirkularnost PCNA⁺ ćelija u epidermu

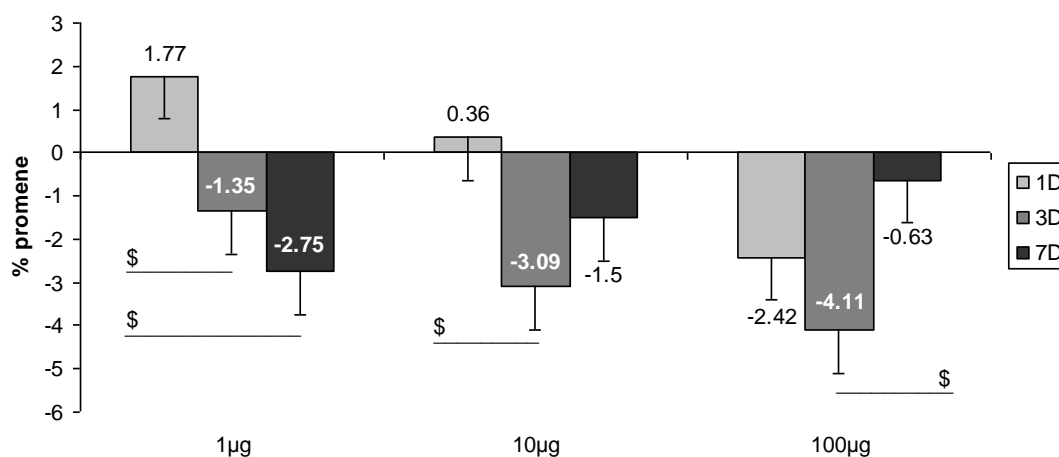
Prvog dana nakon najveće primenjene doze varfarina došlo je do statistički značajnog smanjenja cirkularnosti PCNA⁺ jedara epidermalnih ćelija, kako u odnosu na kontrolu, tako i u odnosu na grupu sa najmanjom i srednjom aplikovanom dozom (Slika br.41). Trećeg dana je došlo do progresivnog smanjenja cirkularnosti jedara srazmerno aplikovanoj dozi, a nakon srednje i najveće primenjene doze varfarina to smanjenje je bilo statistički značajno u odnosu na kontrolu.



Slika br.41. Statistički značajne promene cirkularnosti PCNA⁺ ćelija u epidermu ($p < 0,05$): * u poredjenju sa kontrolnom grupom, # razlika izmedju grupa u okviru istog vremenskog termina

Takodje, smanjenje cirkularnosti jedara nakon najveće doze varfarina je bilo statistički značajno u odnosu na grupu sa najmanjom i srednjom aplikovanom dozom. Sedmog dana nakon najmanje primenjene doze varfarina došlo je do statistički značajnog smanjenja cirkularnosti PCNA⁺ jedara u odnosu na kontrolu.

Nakon najmanje doze varfarina cirkularnost PCNA⁺ jedara je progresivno opadala od prvog do sedmog dana tako da je prvog dana ona bila statistički značajno povećana u primenjene doze varfarina cirkularnost PCNA⁺ ćelija je trećeg i sedmog dana bila smanjena (Slika br.42). Smanjenje cirkularnosti trećeg dana je bilo statistički značajno u odnosu na njeno minimalno povećanje prvog dana Nakon najveće primenjene doze varfarina cirkularnost jedara je bila smanjena u sva tri termina posmatranja i to smanjenje je bilo najveće trećeg dana i statistički značajno u odnosu na promene cirkularnosti sedmog dana.



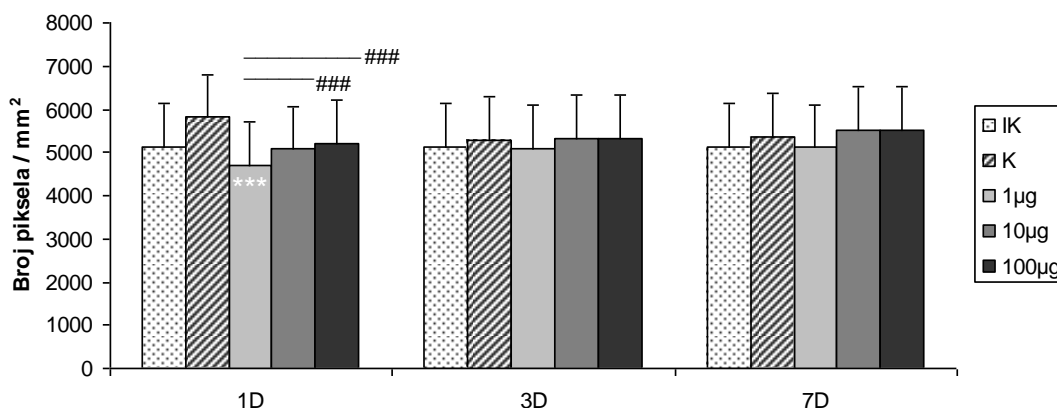
Slika br.42. Statistički značajne dozno - vremenski zavisne promene cirkularnosti PCNA⁺ jedara ćelija u epidermu: \$ (p < 0,05) razlike medju grupama u okviru iste doze; (Cifre na stubićima predstavljaju procenat promene u odnosu na kontrolnu grupu)

D. Optička gustina PCNA⁺ ćelija u epidermu

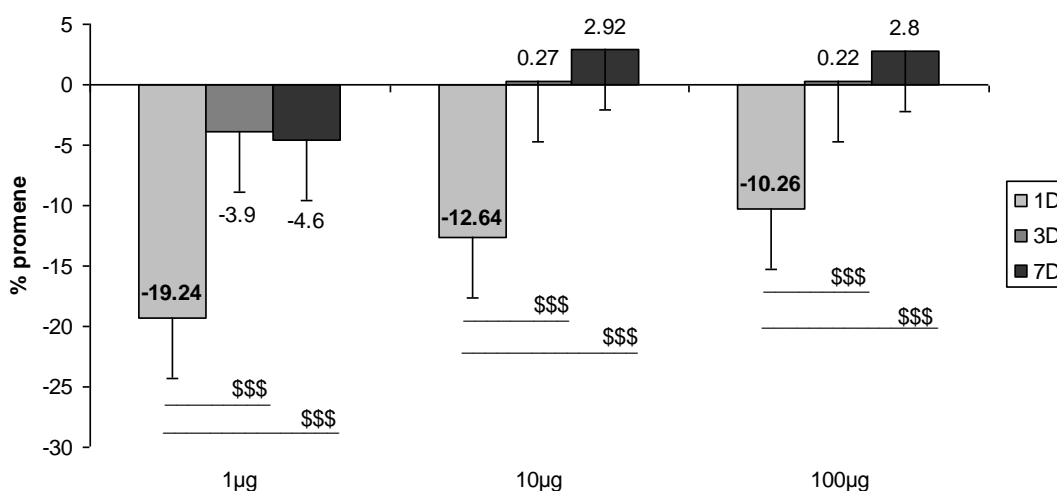
Prvog dana nakon primene najmanje doze varfarina, intenzitet PCNA reakcije u jedrima epidermalnih ćelija je bio statistički značajno manji, kako u odnosu na kontrolnu grupu, tako i u odnosu na grupu sa srednjom i najvećm aplikovanom dozom (Slika br.43). Trećeg i sedmog dana nije bilo značajnih razlika, kako u odnosu na kontrolu, tako ni izmedju tretiranih grupa.

Nakon svih aplikovanih doza varfarina intenzitet PCNA reakcije u jedrima je prvog dana bio statistički značajno snižen u odnosu na intenzitet reakcije trećeg i sedmog dana (Slika br.44).

Nakon najmanje doze varfarina u sva tri termina analize intenzitet ove reakcije je bio smanjen.



Slika br.43. Statistički značajne promene optičke PCNA⁺ ćelija u epidermu ($p < 0,001$): *** u poređenju sa kontrolnom grupom, ### razlike medju grupama u okviru istog vremenskog termina



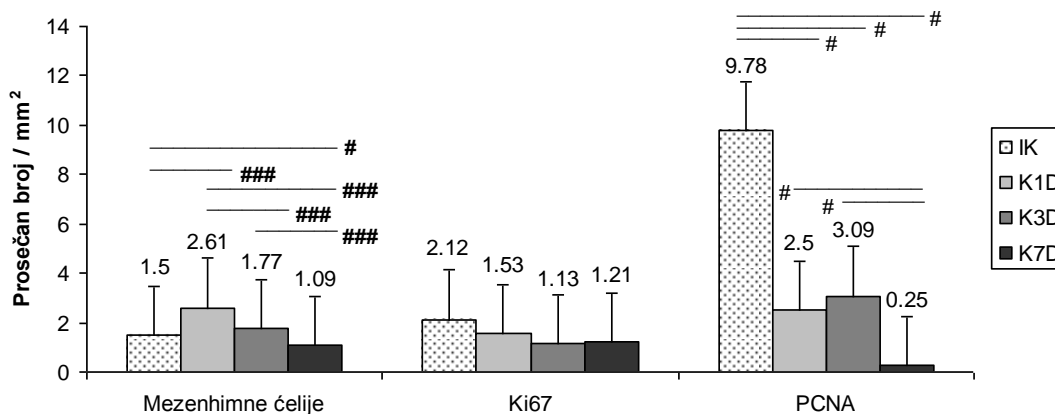
Slika br.44. Statistički značajne dozno - vremenski zavisne promene optičke gustine PCNA⁺ jedara ćelija u epidermu: \$\$\$ ($p < 0,001$) razlike medju grupama u okviru iste doze; (Cifre na stubićima predstavljaju procenat promene u odnosu na kontrolnu grupu)

3. ANALIZA PROMENA U DERMU

3.1. DERMALNE MEZENHIMNE ĆELIJE

3.1.1. DERMALNE MEZENHIMNE ĆELIJE KOD KONTROLNIH ŽIVOTINJA

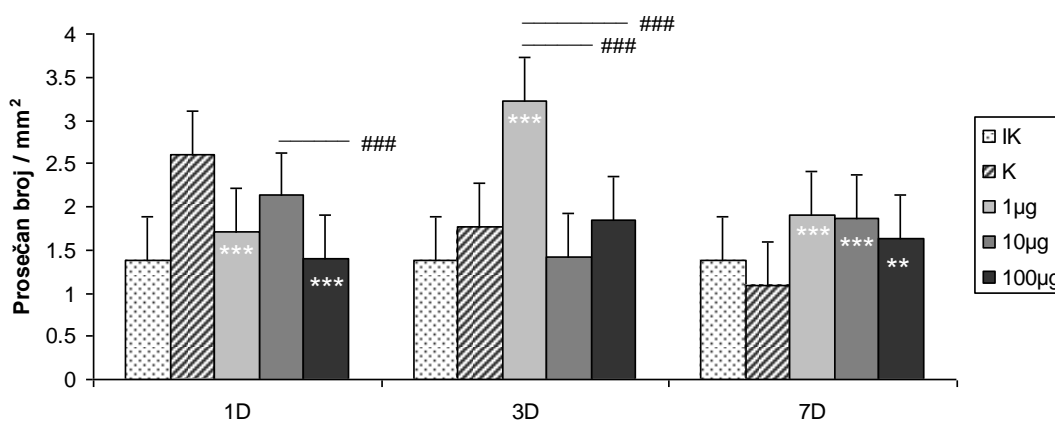
Kod lažno tretiranih životinja (kontrola) broj dermalnih mezenhimnih ćelija je prvog dana bio statistički značajno povećan, a sedmog statistički značajno smanjen u odnosu na netretiranu kontrolu (Slika br.45).



Slika br.45. Statistički značajne promene prosečnog broja dermalnih mezenhimnih ćelija i Ki67+ i PCNA+ ćelija u dermu kod kontrolnih grupa životinja: # ($p < 0,05$) i ### ($p < 0,001$) razlike medju grupama u okviru analiziranih vremenskih termina

Njihovo progresivno smanjenje od prvog do sedmog dana uslovalo je i statističku značajnost izmedju grupa. Dok je broj Ki67⁺ dermalnih mezenhimnih ćelija kod tretiranih kontrola bio nesignifikantno snižen, broj PCNA⁺ dermalnih mezenhimnih ćelija je bio statistički značajno manji u odnosu na netretiranu kontrolu od prvog do sedmog dana. Sedmog dana njihov broj je bio statistički značajno najmanji i u odnosu na tretirane kontrole prvog i trećeg dana.

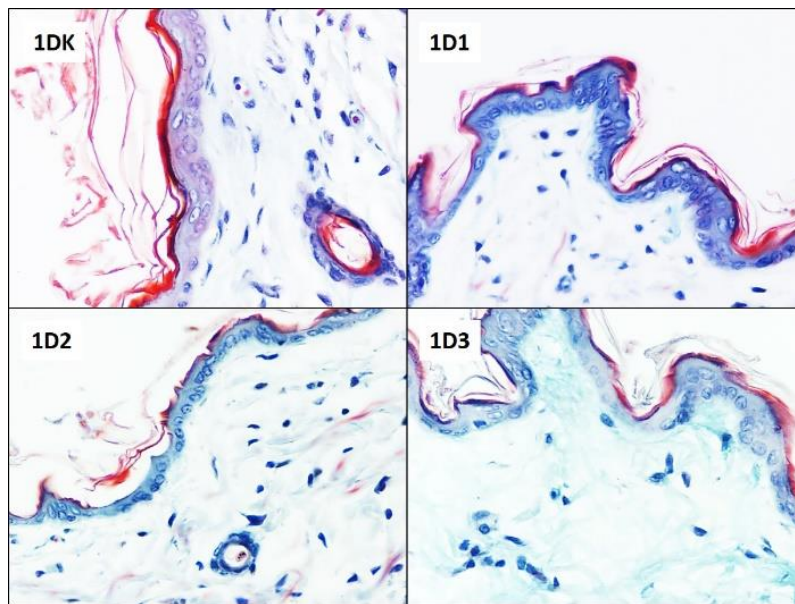
3.1.2.1. PROMENE BROJA DERMALNIH MEZENHIMNIH ĆELIJA NAKON PRIMENE VARFARINA



Slika br.46. Statistički značajne promene broja mezenhimnih ćelija u dermu: *** ($p < 0,001$), ** ($p < 0,01$): u poredjenju sa kontrolnom grupom, ### ($p < 0,001$) razlike medju grupama u okviru istog vremenskog termina

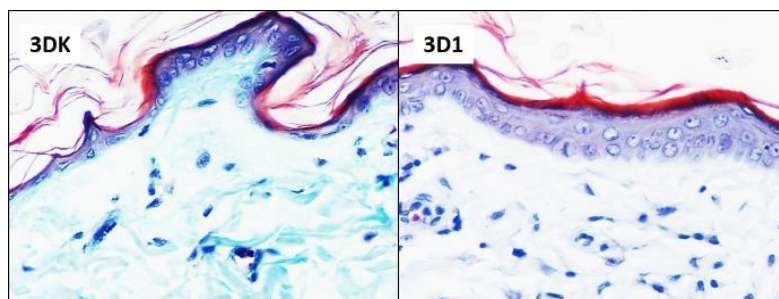
Prvog dana nakon najmanje i najveće primenjene doze varfarina došlo je do statistički značajnog smanjenja broja dermalnih mezenhimnih ćelija u odnosu na kontrolnu grupu. (Slika

br.46,47). Smanjenje njihovog broja nakon primene najveće doze je bilo i statistički značajno i u odnosu na njihov broj u grupi sa srednjom aplikovanom dozom.

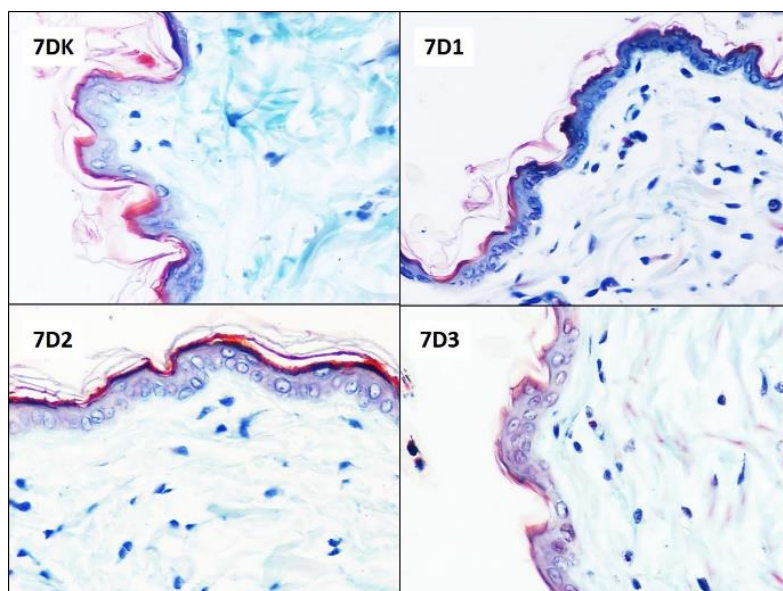


Slika br.47. Zastupljenost dermalnih mezenhimnih ćelija prvog dana nakon sve tri primenjene doze varfarina (Masson trichrome x40)

Trećeg dana nakon najmanje primenjene doze varfarina broj dermalnih mezenhimnih ćelija je statistički značajno porastao, kako u odnosu na kontrolnu grupu, tako i u odnosu na grupe sa srednjom i najvećom aplikovanom dozom (Slika br.46,48). Sedmog dana broj dermalnih mezenhimnih ćelija se statistički značajno povećao u odnosu na kontrolnu grupu kod svih tretiranih grupa životinja (Slika br.46,49).

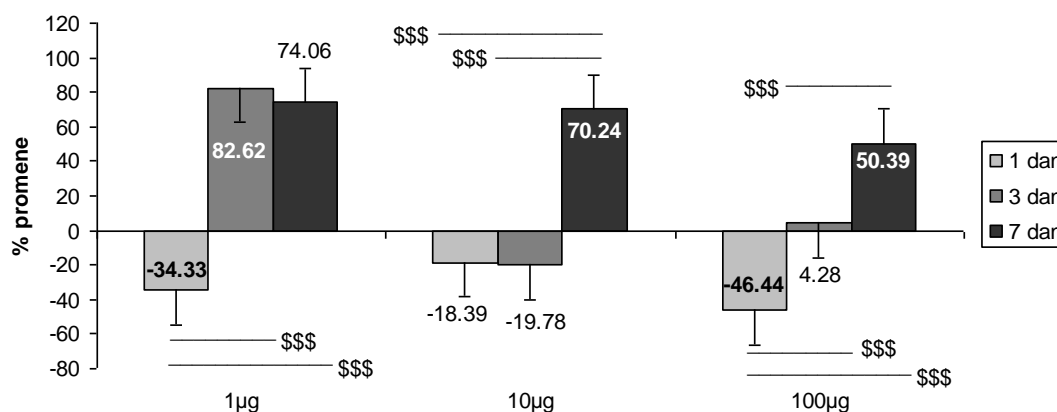


Slika br.48. Zastupljenost dermalnih mezenhimnih ćelija trećeg dana nakon najmanje primenjene doze varfarina (Masson trichrome x40)



Slika br.49. Zastupljenost dermalnih mezenhimnih ćelija sedmog dana nakon sve tri primenjene doze varfarina (Lendrum x40)

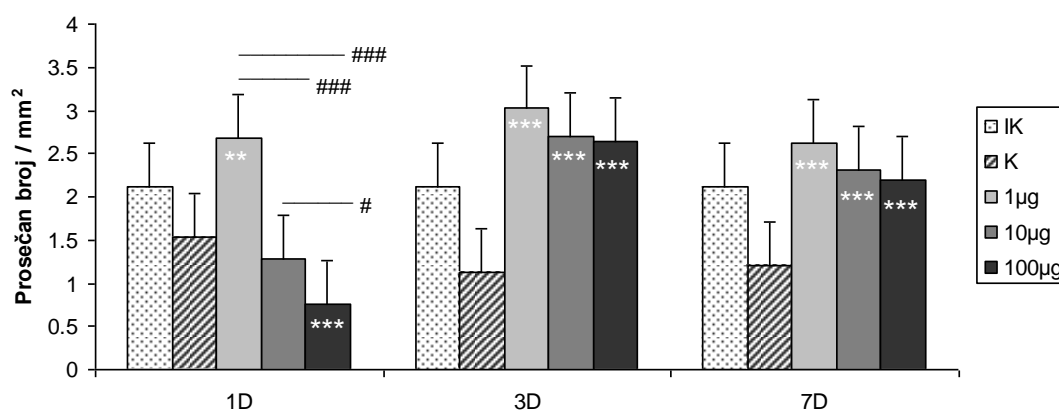
Najmanja doza varfarina je prvog dana uzrokovala statistički značajno smanjenje broja dermalnih mezenhimnih ćelija u odnosu na njihovo izrazito povećanje trećeg i sedmog dana (Slika br.50). Srednja aplikovana doza varfarina je dovela do sličnog smanjenja broja dermalnih mezenhimnih ćelija prvog i trećeg dana, dok je sedmog dana njihov broj statistički značajno porastao u odnosu na prvi i treći dan. Najveća aplikovana doza varfarina je prvog dana dovela do značajnog smanjenja broja dermalnih mezenhimnih ćelija, diskretnog povećanja broja trećeg dana, i izrazitog sedmog dana. Ovakve razlike su bile visoko statistički značajne između sve tri grupe.



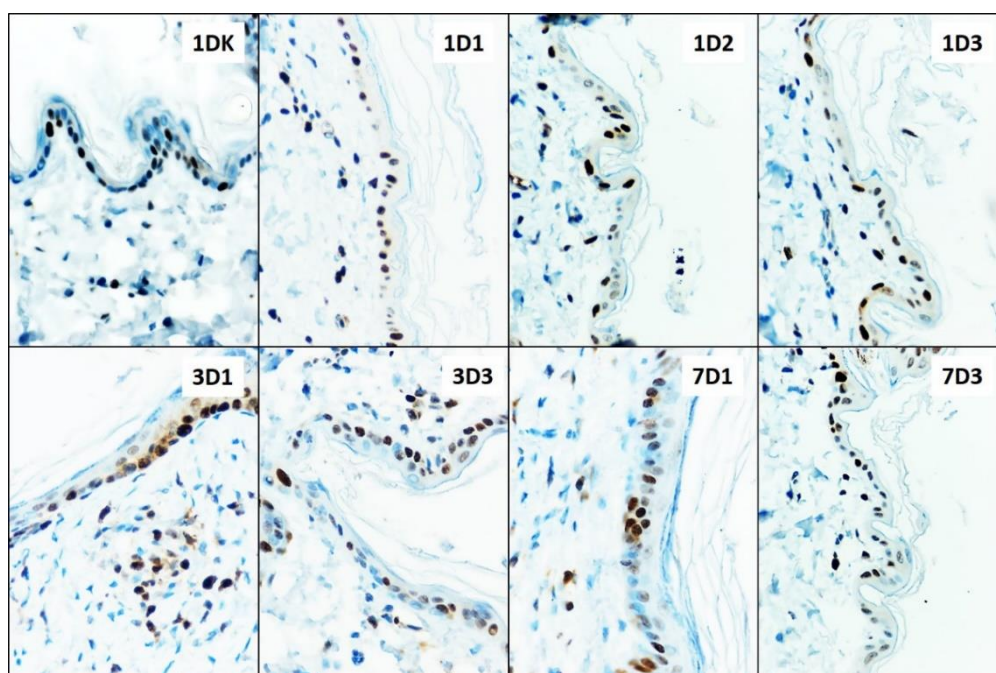
Slika br.50. Statistički značajne dozno - vremenski zavisne promene broja dermalnih mezenhimnih ćelija: \$\$\$ ($p < 0,001$) razlike među grupama u okviru iste doze; (Cifre na stubićima predstavljaju procenat promene u odnosu na kontrolnu grupu)

3.1.2.2. PROMENE BROJA Ki67⁺ ČELIJA U DERMU NAKON PRIMENE VARFARINA

Prvog dana prosečan broj Ki67⁺ ćelija u dermu je bio statistički značajno povećan nakon primene najmanje doze i statistički značajno smanjen nakon primene najveće doze u odnosu na kontrolnu grupu. Prvog dana razlika u broju pozitivnih ćelija nakon sve tri primenjene doze varfarina je bila statistički značajna (Slika br.51,52). Trećeg i sedmog dana nakon primene sve tri doze varfarina, u dermu je došlo do statistički značajnog povećanja broja Ki67⁺ ćelija u odnosu na kontrolnu grupu (Slika br.51,52).

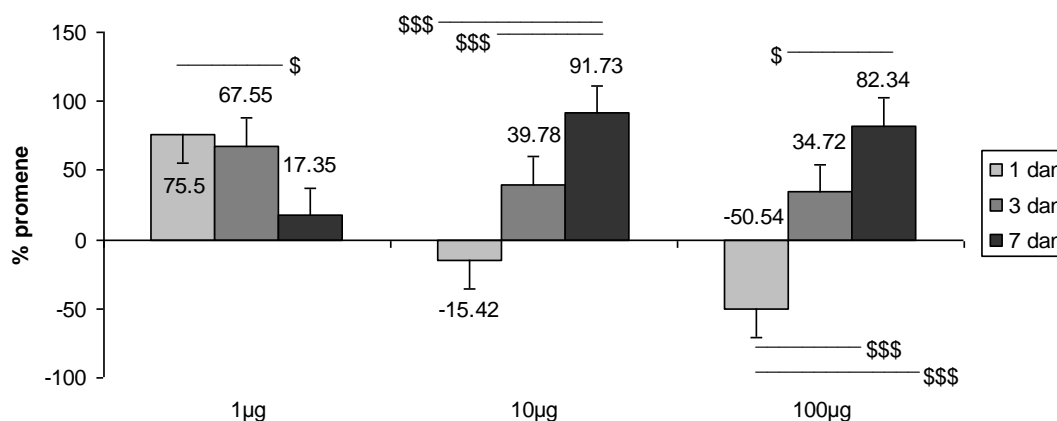


Slika br.51. Statistički značajne promene broja Ki67⁺ mezenhimnih ćelija u dermu: *** ($p < 0,001$) i ** ($p < 0,01$) u poredjenju sa kontrolnom grupom, # ($p < 0,05$) i ### ($p < 0,001$) razlike medju grupama u okviru istog vremenskog termina



Slika br.52. Zastupljenost pozitivnih ćelija u dermu prvog, trećeg i sedmog dana nakon svih aplikovanih doza varfarina (Ki67 x40)

Nakon primene najmanje doze varfarina prvog i trećeg dana je došlo do najvećeg povećanja broja Ki67⁺ ćelija u dermu, a razlika u broju pozitivnih ćelija je bila statistički značajna između ove dve grupe životinja. Sedmog dana je broj pozitivnih dermalnih ćelija bio tri do četiri puta manji (Slika br.53).



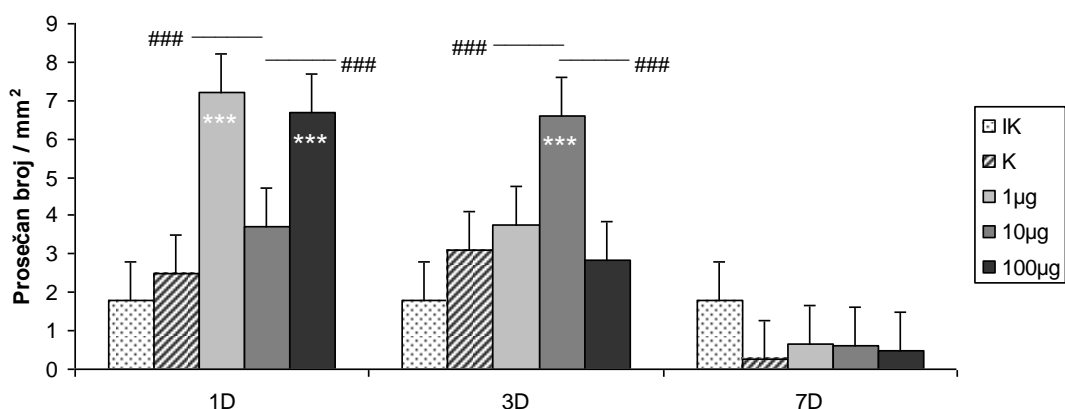
Slika br.53. Statistički značajne dozno - vremenski zavisne promene broja Ki67⁺ dermalnih mezenhimnih ćelija \$ ($p < 0,05$), \$\$\$ ($p < 0,001$) razlike medju grupama u okviru iste doze; (Cifre na stubićima predstavljaju procenat promene u odnosu na kontrolnu grupu)

Nakon primene srednje doze varfarina prvog dana broj pozitivnih ćelija u dermu je bio smanjen u odnosu na kontrolu, dok je trećeg i sedmog dana progresivno rastao i sedmog bio statistički značajno veći u odnosu na prvi i treći dan. Nakon primene najveće doze varfarina prvog dana je broj Ki67⁺ ćelija u dermu bio smanjen, dok je trećeg i sedmog dana njihov broj progresivno rastao sa visokom statističkom značajnošću između svih tretiranih grupa životinja (Slika br.53).

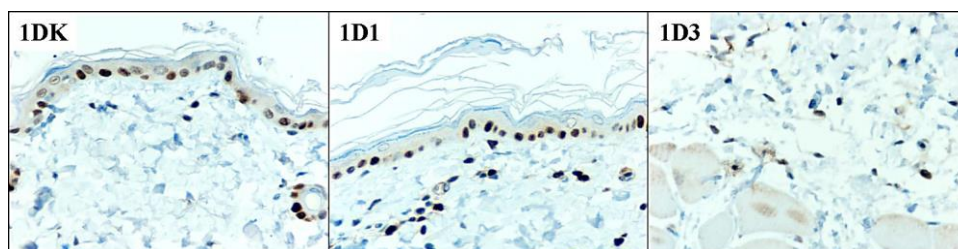
Prosečan broj Ki67⁺ ćelija u epidermu, u odnosu na prosečan broj pozitivnih ćelija u dermu, kod svih tretiranih životinja i u svim terminima je bio veći. Međutim, u epidermu je njihov broj uglavnom bio smanjen u odnosu na kontrolne grupe, za razliku od dermalnih Ki67⁺ ćelija, čiji je broj u većini ispitivanih grupa bio povećan u odnosu na kontrolne grupe. Samo prvog dana nakon primene srednje i najveće doze varfarina došlo je do smanjenja broja pozitivnih ćelija da bi sedmog dana, pri istim dozama, porast broja pozitivnih ćelija u dermu bio najveći. Uočljivo je da nakon primene najmanje doze varfarina dolazi do postepenog smanjenja broja pozitivnih ćelija od prvog do sedmog dana a da nakon dejstva srednje i visoke doze broj ćelija postepeno i izrazito raste. Vremenski najveći porast broja dermalnih Ki67⁺ ćelija je bio nakon dejstva najveće doze varfarina, a sličan i nakon dejstva srednje doze (Slika br.53).

3.1.2.3. PROMENE BROJA PCNA⁺ ĆELIJA U DERMU NAKON PRIMENE VARFARINA

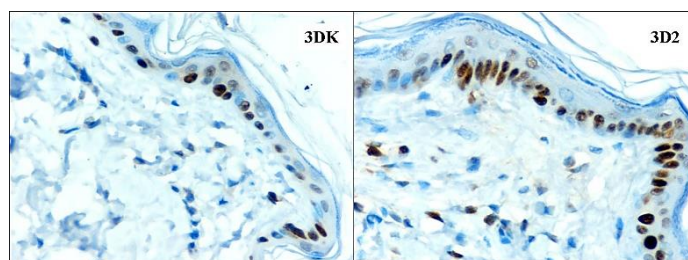
Prvog dana nakon primene varfarina, broj PCNA⁺ ćelija u dermu se povećao. Nakon najmanje i najveće primenjene doze varfarina to povećanje je bilo statistički značajno, kako u odnosu na kontrolnu grupu, tako i u odnosu na grupu sa srednjom aplikovanom dozom (Slika br.54,55). Trećeg dana nakon primene srednje doze varfarina broj PCNA⁺ ćelija u dermu je bio statistički značajno veći u odnosu na kontrolnu grupu i grupe sa najmanjom i najvećom aplikovanom dozom varfarina (Slika br.54,56). Sedmog dana nakon primene sve tri doze varfarina njihov broj je bio nesignifikantno povišen.



Slika br.54. Statistički značajne promene broja PCNA⁺ mezenhimnih ćelija u dermu: ***($p < 0,001$) u poredjenju sa kontrolnom grupom i ### ($p < 0,001$) razlike izmedju grupa u okviru istog vremenskog termina

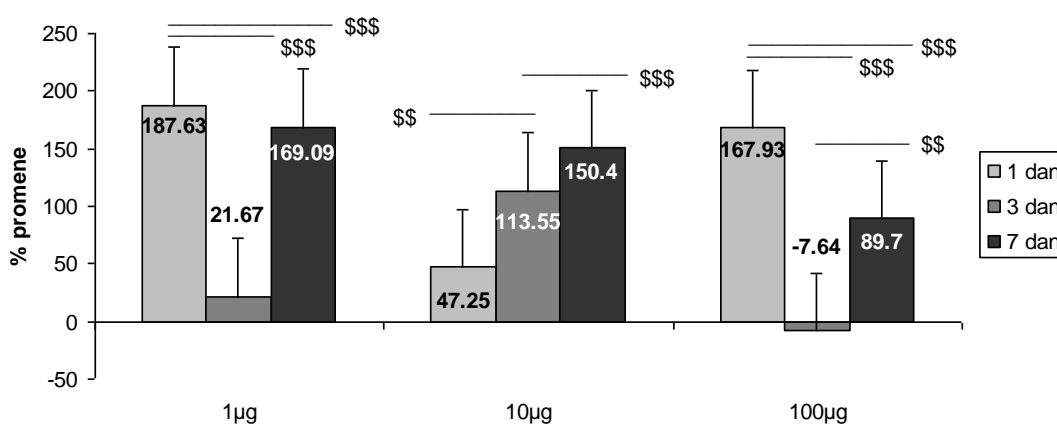


Slika br.55. Zastupljenost pozitivnih ćelije u dermu prvog dana nakon najmanje i najveće primenjene doze (PCNA x40)



Slika br.56. Zastupljenost pozitivnih ćelija u dermu trećeg dana nakon primene srednje doze varfarina (PCNA x40)

Primena najmanje doze varfarina dovela je do izrazitog povećanja PCNA aktivnosti u dermu prvog i sedmog dana i nešto manje trećeg dana (Slika br.57). Porast broja PCNA⁺ ćelija u dermu prvog dana nakon primene najmanje doze je bio statistički značajno veći u odnosu na porast njihovog broja trećeg i sedmog dana. Primena srednje doze varfarina dovela je do progresivnog i izrazitog porasta PCNA aktivnosti u dermu do sedmog dana, tako da je njihov broj trećeg dana bio statistički značano veći u odnosu na prvi dan i statistički značajno manji u odnosu na sedmi dan. Prvog dana nakon primene najveće doze varfarina došlo je do izrazitog povećanja PCNA aktivnosti u dermu, koja je izrazito pala trećeg dana da bi sedmog dana ona ponovo porasla, ali znatno manje nego prvog dana. Ovakve promene su bile statistički značajne izmedju svih grupa.



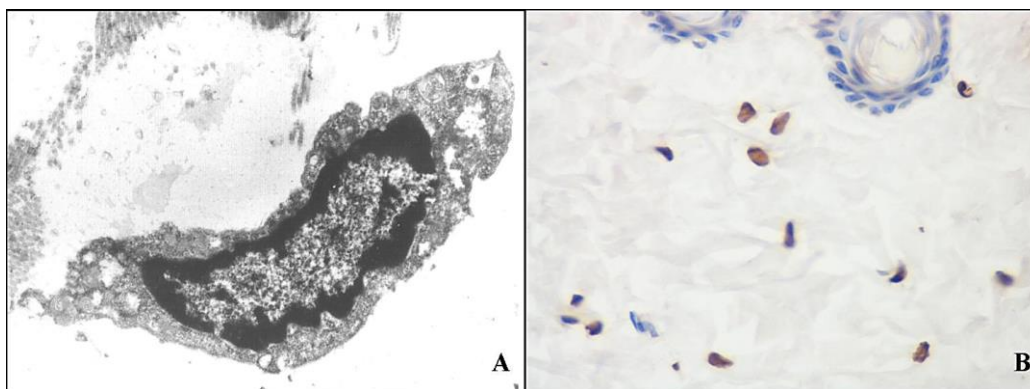
Slika br.57. Statistički značajne dozno - vremenski zavisne promene broja PCNA⁺ dermalnih mezenhimnih ćelija \$\$\$ ($p < 0,001$) i \$\$ ($p < 0,01$) razlike medju grupama u okviru iste doze; (Cifre na stubićima predstavljaju procenat promene u odnosu na kontrolnu grupu)

Sve tri doze varfarina su prvog dana dovele do značajnog povećanja PCNA aktivnosti u dermu, ali je srednja doza imala najmanji efekat. Sedmog dana sve tri doze su indukovale održavanje povišene PCNA aktivnosti u dermu. Kod najmanje doze sedmog dana ta aktivnost je bila slična kao prvog dana, kod srednje oko tri puta veća a kod najveće doze gotovo dva puta manja nego prvog dana. Srednja doza varfarina je dovela do progresivnog porasta dermalne PCNA aktivnosti do sedmog dana. Kod najmanje i najveće primenjene doze trećeg dana je došlo do višestrukog pada PCNA aktivnosti derma. Takođe, uočljivo je da je najveća aplikovana doza varfarina sedmog dana uzrokovala znatno manju PCNA aktivnost ćelija derma nego srednja i najmanja doza. Iako je prosečan broj PCNA pozitivnih ćelija u dermu bio znatno manji u odnosu na epiderm, kod svih aplikovanih doza i u svim terminima, aktivnost dermalnih PCNA ćelija je bila znatno veća. Od trećeg dana nakon najmanje i srednje doze varfarina u epidermu

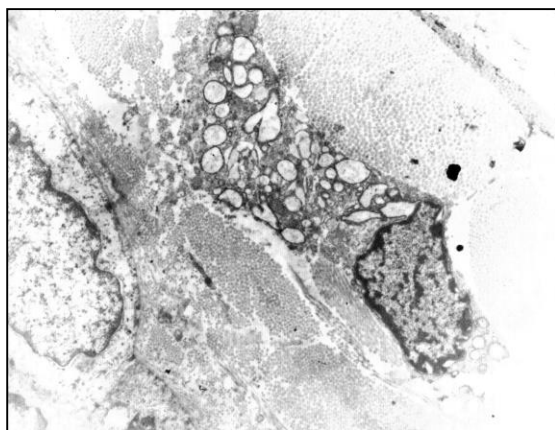
se normalizovala sintetska aktivnost jedara a nakon najveće doze još uvek je nesignifikantno bila povišena. U dermu je sintetska aktivnost jedara sedmog dana bila i dalje povišena.

3.1.2.4. ULTRASTRUKTURNA ANALIZA DERMALNIH FIBROBLASTA

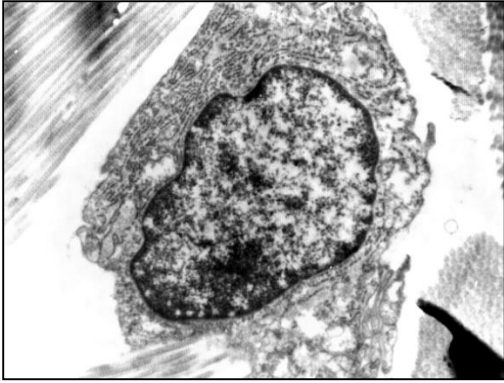
Prvog dana nakon dejstva srednje doze varfarina utvrđene su ultrastrukturne promene koje ukazuju na apoptozu fibroblasta (Slika br.58.A), što potvrđuje i prisustvo TUNEL⁺ ćelija u dermu (Slika br.58.B). Nakon dejstva najveće doze varfarina uočene su ultrastrukturne promene toksičnog oštećenja fibroblasta (Slika br.59). Trećeg dana kod sve tri doze varfarina utvrđene su ultrastrukturne promene koje ukazuju na izrazitu sintetsku (Slika br.60,61) i detoksikacionu aktivnost fibroblasta (Slika br.61). Sedmog dana neki fibroblasti su pokazivali znake hipoksičnog oštećenja (Slika br.62) a uglavnom su bili neizmenjenih ultrastrukturnih karakteristika (Slika br.63).



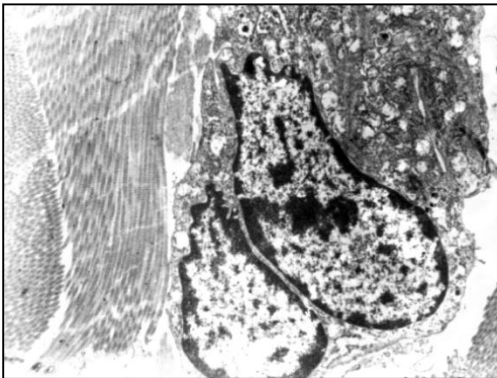
Slika br.58. Izgled dermalnog fibroblasta prvog dana nakon dejstva srednje doze varfarina: A. Ultrastrukturna mikrografija (40000x) - Fibroblast u procesu apoptoze sa smanjenim volumenom i jedra i citoplazme. Jedro karakterišu slične mase periferno lociranog heterohromatina. Po svojim ultrastrukturnim karakteristikama ćelija se nalazi u terminalnom stadijumu kondenzacijske faze procesa apoptoze; B. TUNEL⁺ dermalne ćelije (x40).



Slika br.59. Ultrastrukturna mikrografija (x3200) - Izgled dermalnog fibroblasta prvog dana nakon dejstva najveće doze varfarina. Fibroblast sa euhromatskim smanjenim jedrom umereno nepravilnog oblika i citoplazmom ispunjenom dilatiranim cisternama gEPR što je ultrastrukturni znak dejstva toksične nokse.

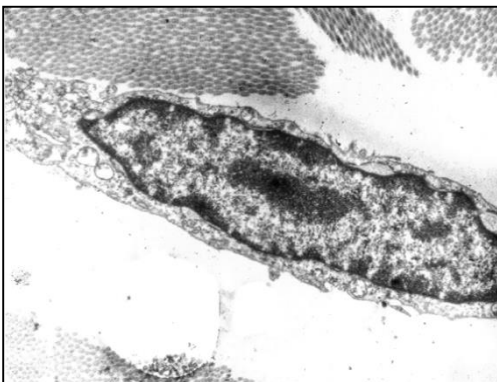


Slika br.60. Ultrastrukturna mikrografija (x31500) – Izgled fibroblasta trećeg dana nakon dejstva najmanje doze varfarina koji ukazuje na izrazitu sintetsku aktivnost. Jedro je normalnog oblika ali sa dilatiranim perinuklearnim prostorom i proširenim porama nuklearnog ovoja. Na spoljašnju stranu jedarnog ovoja naležu cisterne gEPR-a koje ispunjavaju čitavu citoplazmu do unutrašnje strane ćelijske membrane.

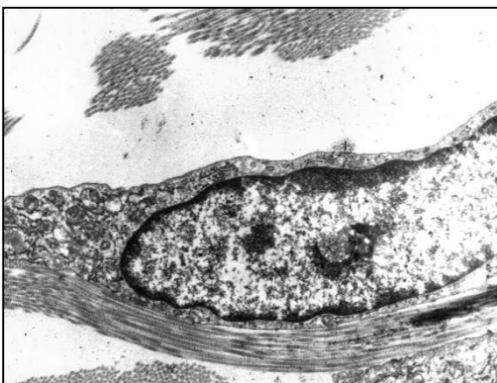


Slika br.61. Ultrastrukturna mikrografija (x20000) – Izgled fibroblasta trećeg dana nakon dejstva najveće doze varfarina koji ukazuje na intenzivnu sintetsku aktivnost. Fibroblasti su okruženi snopovima poprečno i uzdužno presečenih kolagenih vlakana. Jedra fibroblasta su segmentirana sa plićim i dubljim invaginacijama nukleusnog ovoja i dominantno ispunjena euhromatinom sa tri nukleolusa. Pojava većeg broja nukleolusa je znak intenzivne sintetske aktivnosti rRNK što je morfološka karakteristika ćelije koje

imaju povećane potrebe za sintezom ribozoma (povećana sinteza proteina). U citoplazmi se nalazi povećan broj dilatiranih cisterni, i kako hrapavog, tako i glatkog EPR (u kojima se obavlja obrada, transport i sinteza) a što ukazuje na aktivnost u detoksikaciji.



Slika br.62. Ultrastrukturna mikrografija (x25000) – Izgled fibroblasta sedmog dana nakon dejstva srednje doze varfarina ukazuje na hipoksično oštećenje jer su mu mitohondrije dilatirane sa narušenom kristama što ukazuje da se ćelija nalazi u stanju pojačanih potreba za energijom. Fibroblast je u bliskom kontaktu sa kolagenom.

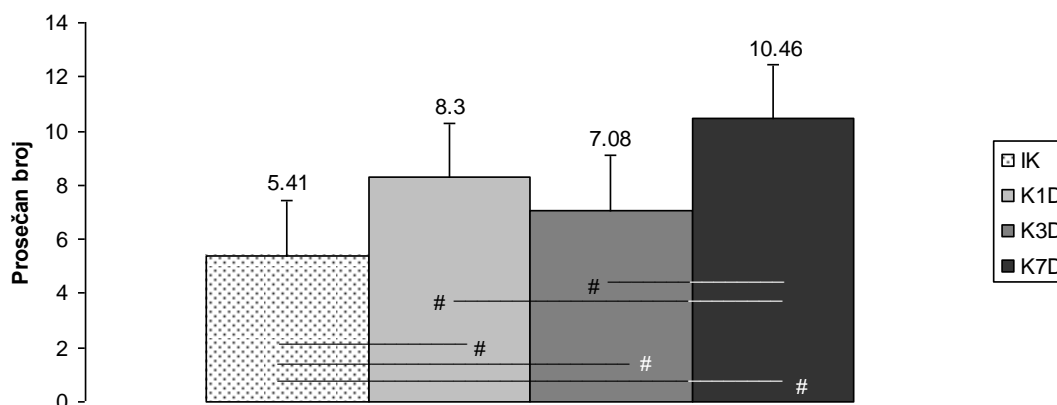


Slika br.63. Ultrastrukturna mikrografija (x25000) – Izgled fibroblasta sedmog dana nakon dejstva srednje doze varfarina. U istim uzorcima nalaze se i fibroblasti bez ultrastrukturnih promena.

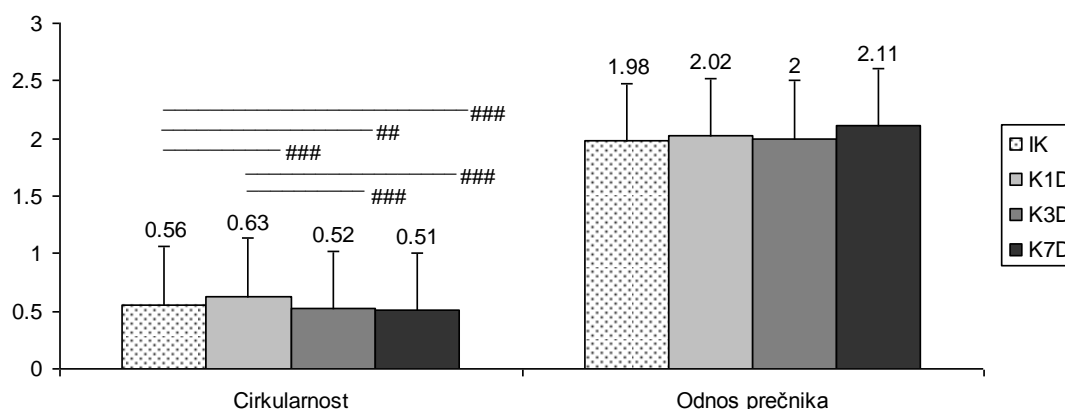
3.2. ANALIZA MASTOCITA U TRETIRANOJ KOŽI

3.2.1. PROMENE BROJA I MORFOMETRIJSKE KARAKTERISTIKE MASTOCITA KOD KONTROLNIH ŽIVOTINJA

Kod lažno tretiranih kontrolnih životinja broj mastocita je bio statistički značajno povećan od prvog do sedmog dana u odnosu na netretiranu kontrolu i sedmog dana je bio najveći i statistički značajno veći u odnosu na prvi i treći dan (Slika br.64).



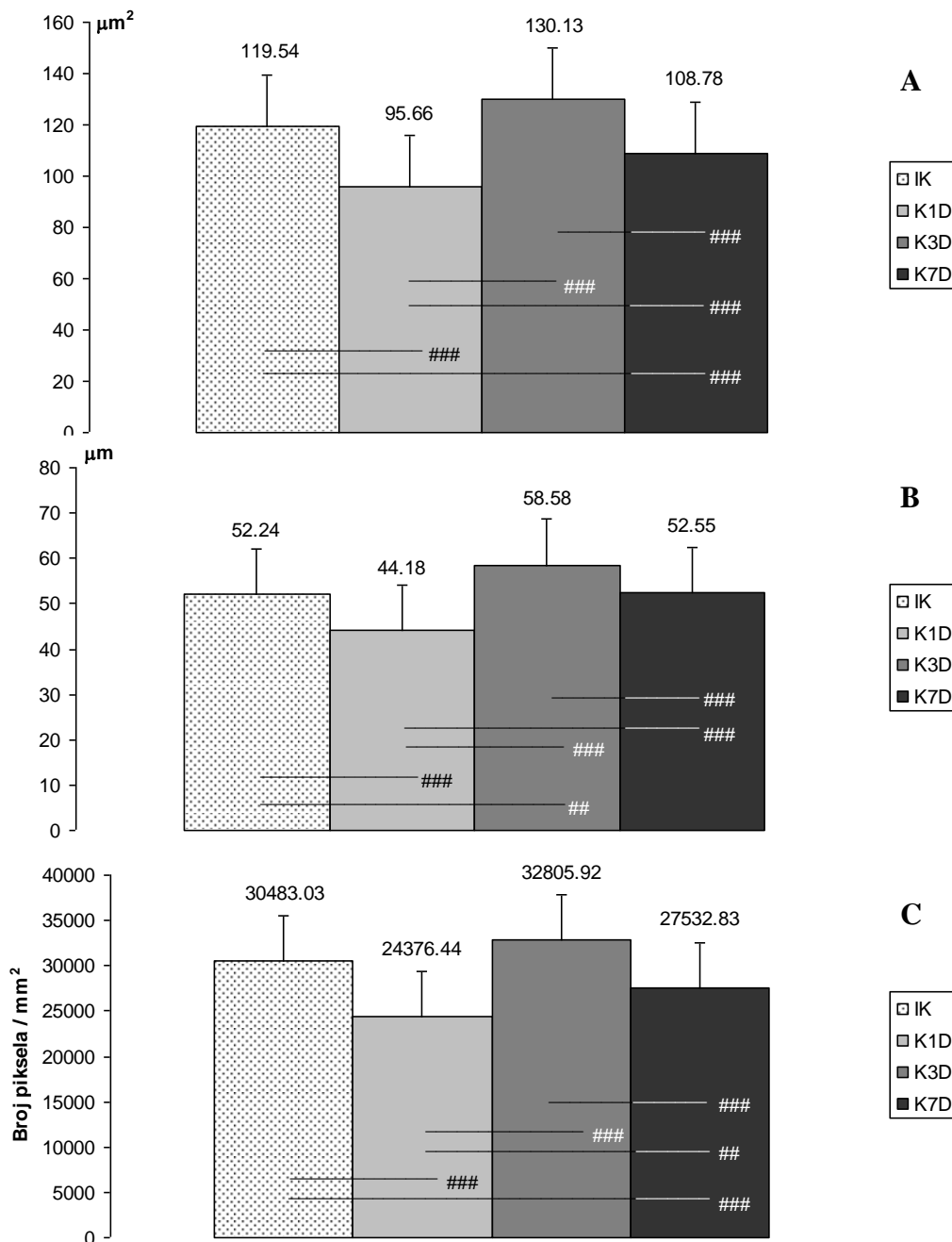
Slika br.64. Statistički značajne promene broja mastocita u dermu kod kontrolnih grupa životinja na 35 vidnih polja povećanja 40x: # ($p < 0,05$) razlike medju grupama u okviru analiziranih vremenskih termina



Slika br.65. Statistički značajne promene cirkularnosti i odnosa najveći/najmanji prečnik mastocita u dermu kod kontrolnih grupa životinja na 35 vidnih polja povećanja 40x: ### ($p < 0,01$) i ## ($p < 0,001$) razlike medju grupama u okviru analiziranih vremenskih termina

Prvog dana kod tretiranih kontrolnih životinja cirkularnost mastocita je bila povećana, a trećeg i sedmog smanjena, statistički značajno u odnosu na netretiranu kontrolnu grupu (Slika br.65). Povećanje njihove cirkularnosti prvog dana je bilo statistički značajno i u odnosu na promene

trećeg i sedmog dana. Međutim, odnos najvećeg i najmanjeg prečnika mastocita je bio sličan kod svih kontrolnih grupa životinja.



Slika br.66. Statistički značajne promene površine (A), obima (B) i optičke gustine (C) mastocita u dermu kod kontrolnih grupa životinja: ## ($p < 0,01$) i ### ($p < 0,001$) razlike između grupa u okviru analiziranih vremenskih termina

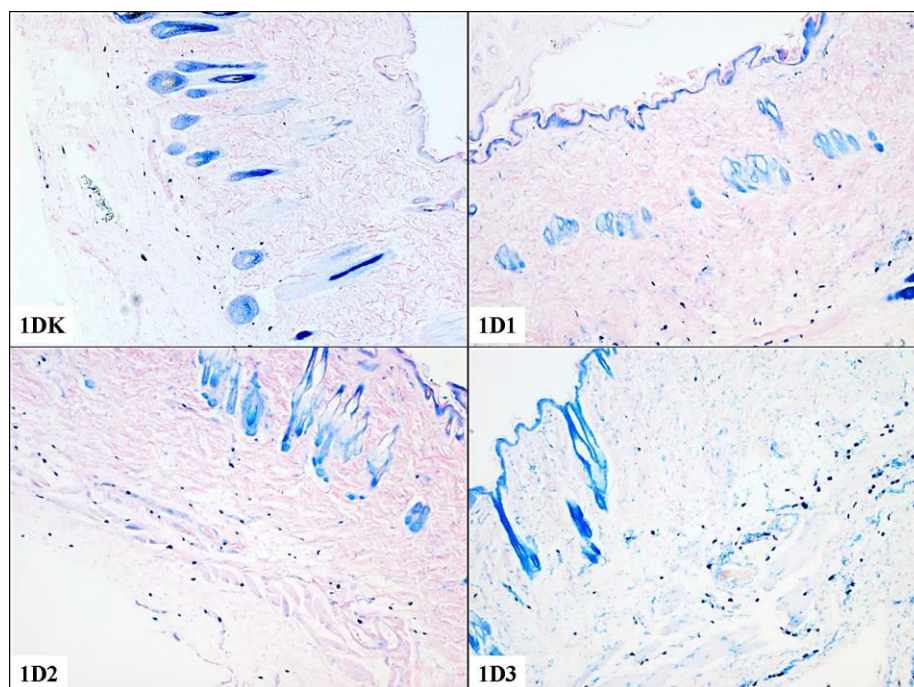
Površina, obim i optička gustina mastocita kod tretiranih kontrola su pokazali identične promene (Slika br.66). Prvog i sedmog dana oni su se statistički značajnog smanjili u odnosu na netretiranu kontrolu i promene trećeg dana. Prvog dana je njihovo smanjenje bilo veće a

sedmog manje. Trećeg dana su ovi parametri bili slični kao kod netretirane kontrole što je uslovalo i statistički značajne razlike između grupa.

3.2.2. PROMENE BROJA I MORFOMETRIJSKE KARAKTERISTIKE MASTOCITA NAKON PRIMENE VARFARINA

3.2.2.1. PROMENE BROJA MASTOCITA NAKON PRIMENE VARFARINA

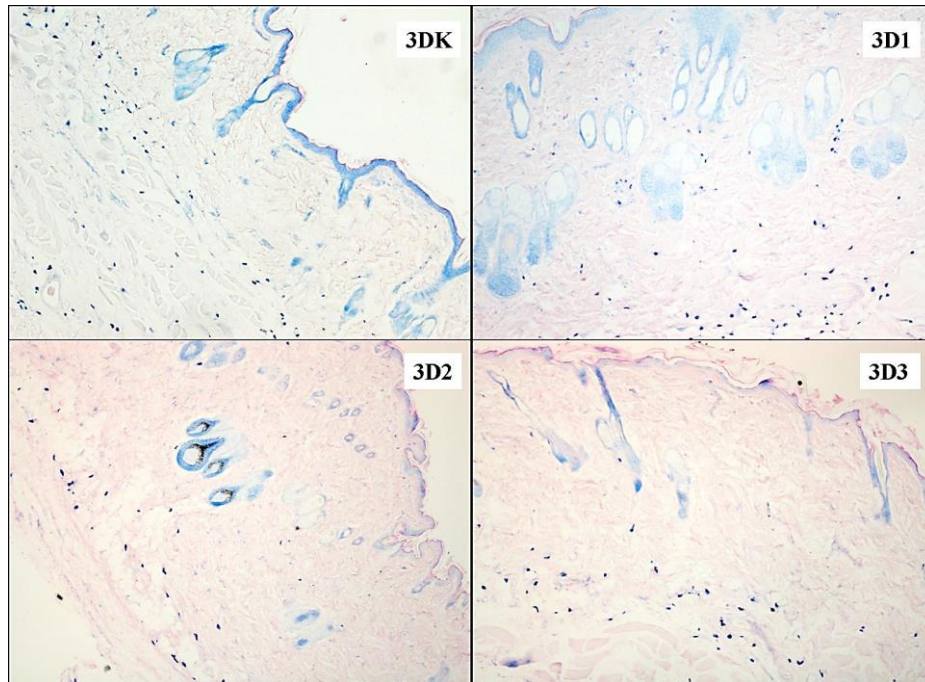
Prvog dana je kod svih tretiranih grupa životinja uočen statistički značajan progresivni porast broja mastocita, srazmerno aplikovanoj dozi, u odnosu na kontrolnu grupu. Razlika u broju mastocita je bila statistički značajna i između tretiranih grupa, gde je najmanja aplikovana doza varfarina uzrokovala povećanje prosečnog broja mastocita za oko 25% u odnosu na kontrolnu grupu, srednja doza za oko 50% a najveća doza za oko 100% (Slika br.67,70).



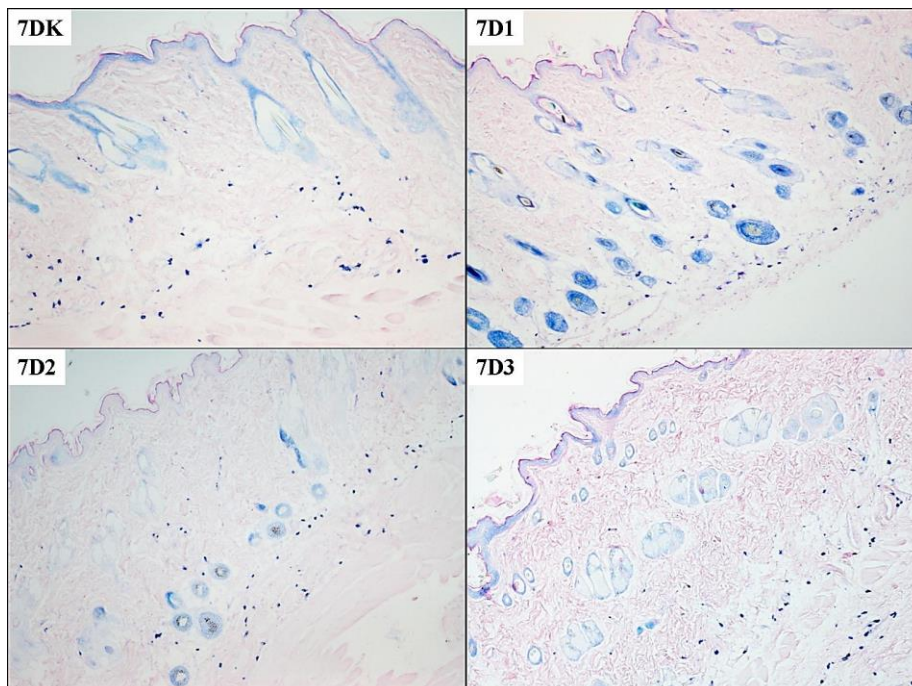
Slika br.67. Zastupljenost mastocita u koži prvog dana nakon primene sve tri doze varfarina (Giemsa x5)

Trećeg dana prosečno najveći broj mastocita nalazio se u koži životinja tretiranih najmanjom dozom varfarina i taj broj je bio statistički značajno veći u odnosu na prosečan broj mastocita kod životinja tretiranih srednjom i najvećom dozom. Broj mastocita kod životinja tretiranih najvećom dozom varfarina bio statistički značajno manji u odnosu na kontrolnu grupu životinja (Slika br.68,70). Sedmog dana nakon primene sve tri doze varfarina broj mastocita je bio

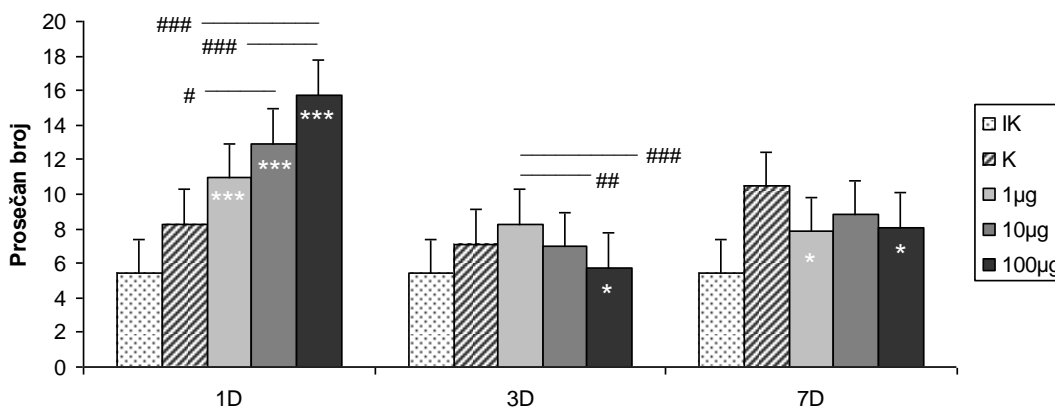
smanjen ali je to smanjenje bilo statistički značajno kod životinja tretiranih najmanjom i najvećom dozom varfarina, dok je nakon srednje primenjene doze taj broj, iako nešto manji, bio sličan kao kod kontrole (Slika br.69,70).



Slika br.68. Zastupljenost mastocita u koži trećeg dana nakon primene sve tri doze varfarina (Giemsa x5)

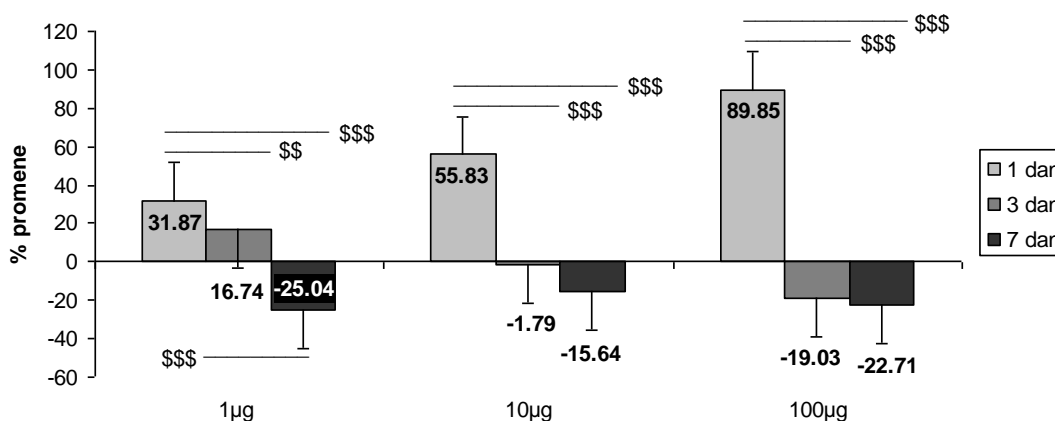


Slika br.69. Zastupljenost mastocita u koži sedmog dana nakon primene sve tri doze varfarina (Giemsa x5)



Slika br.70. Statistički značajne promene broja mastocita u dermu na 35 vidnih polja povećanja 40x: *** ($p < 0,001$), * ($p < 0,05$) u poredjenju sa kontrolnom grupom, ### ($p < 0,001$), ## ($p < 0,01$), # ($p < 0,05$) razlike medju grupama u okviru istog vremenskog termina

Nakon svih primenjenih doza varfarina signifikantno najveći porast broja mastocita u koži tretiranih pacova bio je prvog dana i njihov broj je rastao sa povećanjem primenjene doze (Slika br.71). Trećeg dana je postojalo blago povećanje broja mastocita nakon najmanje primenjene doze, dok je nakon primene srednje doze njihov broj bio sličan broju kod kontrolne grupe životinja, a primena visoke doze je dovela do nesignifikantnog smanjenja njihovog broja u koži. Sedmog dana sve tri primenjene doze dovele su do sličnog smanjenja broja mastocita u koži.



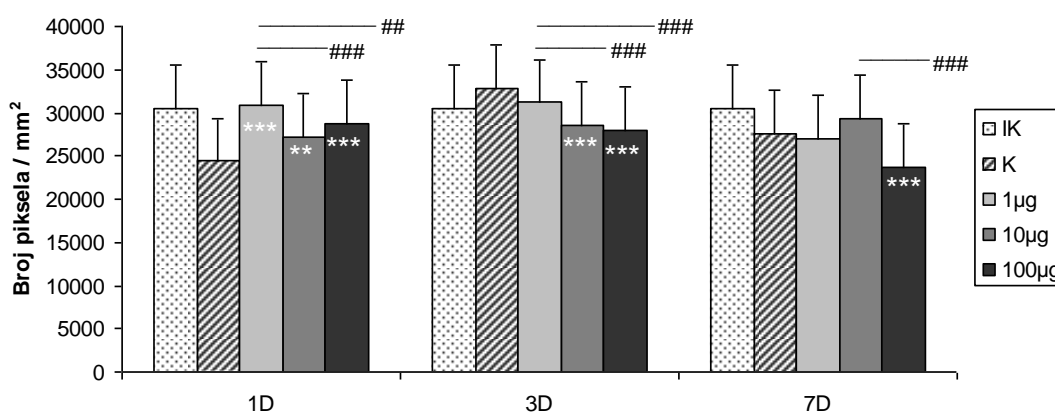
Slika br.71. Statistički značajne dozno - vremenski zavisne promene broja mastocita u koži \$\$ ($p < 0,01$) i \$\$\$ ($p < 0,001$) razlike medju grupama u okviru iste doze; (Cifre na stubićima predstavljaju procenat promene u odnosu na kontrolnu grupu)

Smanjen broj mastocita sedmog dana, tj. njihova smanjena detekcija histohemijskim markiranjem, ukazuje na visok stepen njihove funkcionalne aktivnosti putem degranulacije u periodu od trećeg do sedmog dana. Da bi se ovo utvrdilo učinjene su morfometrijske analize dermalnih mastocita.

3.2.2.2. MORFOMETRIJSKE KARAKTERISTIKE MASTOCITA

A. Optička gustina mastocita

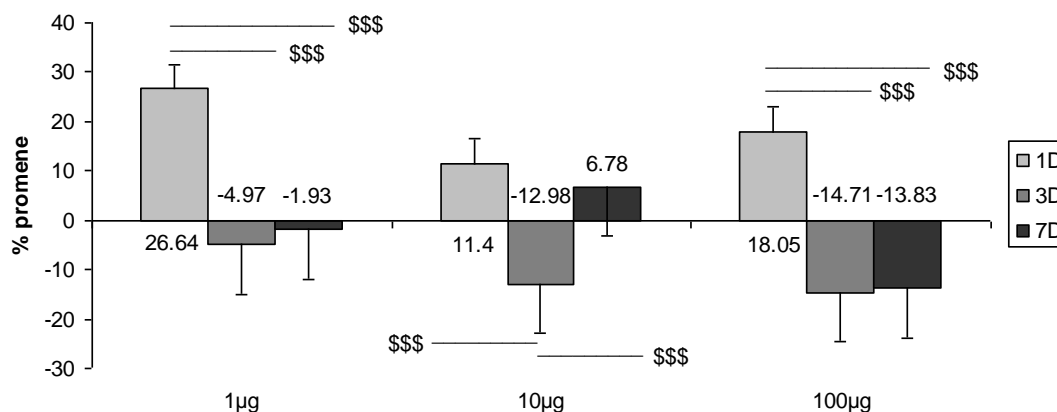
Prvog dana nakon aplikovanja sve tri doze varfarina došlo je do statistički značajnog povećanja optičke gustine mastocita u odnosu na kontrolnu grupu (Slika br.72). Nakon srednje i najveće primenjene doze varfarina optička gustina mastocita je bila signifikantno manja u odnosu na optičku gustinu u grupi sa najmanjom aplikovanom dozom. Trećeg dana nakon aplikovanja sve tri doze varfarina došlo je do smanjenja optičke gustine mastocita. Nakon aplikovanja srednje i najveće doze varfarina to smanjenje je bilo slično i statistički značajno, kako u odnosu na kontrolnu grupu, tako i u odnosu na grupu sa aplikovanom najmanjom dozom varfarina. Sedmog dana samo nakon aplikovanja najveće doze varfarina optička gustina mastocita je bila signifikantno manja u odnosu na kontrolnu grupu i grupu sa aplikovanom srednjom dozom varfarina.



Slika br.72. Statistički značajne promene optičke mastocita u dermu:
** ($p < 0,01$) i *** ($p < 0,001$) u poredjenju sa kontrolnom grupom,
($p < 0,01$) i ### ($p < 0,001$) razlike medju grupama u okviru istog vremenskog termina

Prvog dana, nakon sve tri doze varfarina optička gustina mastocita je bila povećana a trećeg smanjena (Slika br.73). Sedmog dana je ona bila povećana samo nakon srednje doze, dok je nakon najmanje i najveće i dalje bila snižena. Nakon najmanje primenjene doze varfarina optička gustina mastocita je prvog dana bila statistički značajno povećana u odnosu na njeno smanjenje trećeg i sedmog dana. Nakon srednje primenjene doze varfarina smanjenje optičke gustina mastocita trećeg dana je bilo statistički značajno u odnosu na njeno povećanje prvog i

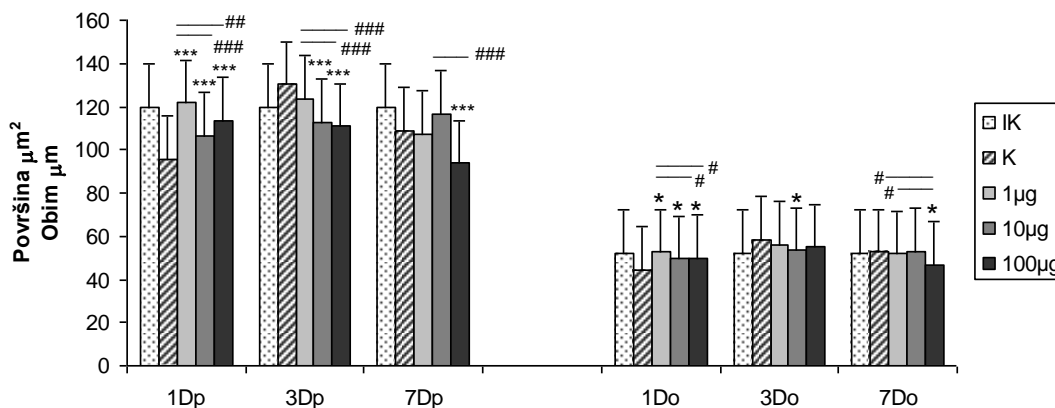
sedmog dana. Nakon aplikovanja najveće doze varfarina povećanje optičke gustine mastocita prvog dana je bilo statistički značajno u odnosu na njeno smanjenje trećeg i sedmog dana.



Slika br.73. Statistički značajne dozno - vremenski zavisne promene optičke gustine mastocita u koži \$\$\$ ($p < 0,001$) razlike medju grupama u okviru iste doze; (Cifre na stubićima predstavljaju procenat promene u odnosu na kontrolnu grupu)

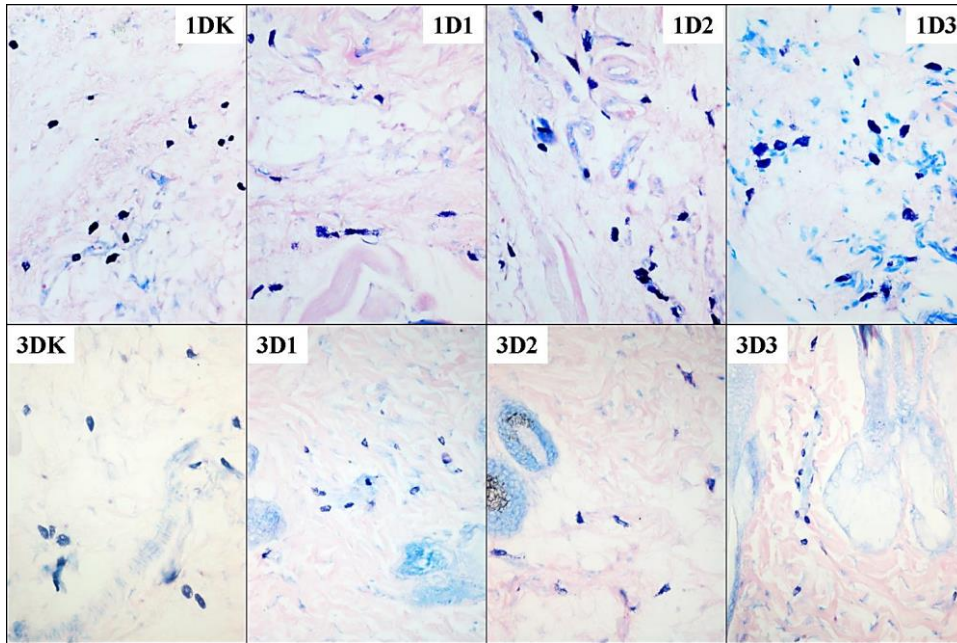
B. Površina i obim mastocita

Prvog dana nakon primene sve tri doze varfarina došlo je do statistički značajnog povećanja površine i obima dermalnih mastocita u odnosu na kontrolnu grupu. Nakon primene najmanje doze povećanje njihove površine i obima je bilo statistički značajno veće i u odnosu na njihovu površinu i obim nakon aplikovanja srednje i najveće doze (Slika br.74, 75). Trećeg dana nakon aplikovanja srednje i najveće doze varfarina došlo je do statistički značajnog smanjenja površine mastocita u odnosu na kontrolu i grupu sa najmanjom aplikovanom dozom, dok je njihov obim bio značajno smanjen samo nakon primene srednje doze (Slika br.74, 75).



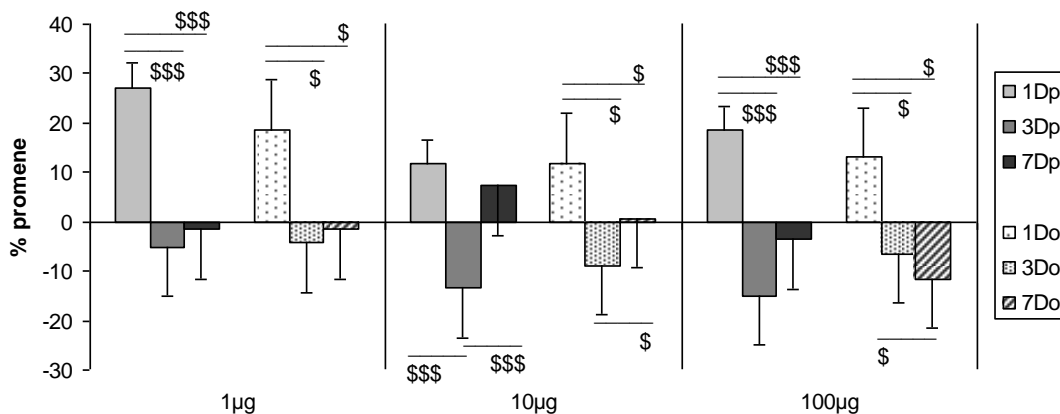
Slika br.74. Statistički značajne promene površine (p) i obima (o) dermalnih mastocita: *($p < 0,05$), ***($p < 0,001$) u poredjenju sa kontrolnom grupom, # ($p < 0,05$), ## ($p < 0,01$) i ### ($p < 0,001$) razlike medju grupama u okviru istog vremenskog termina

Sedmog dana samo nakon aplikovanja najveće doze varfarina došlo je do statistički značajnog smanjenja i površine i obima mastocita u odnosu na kontrolnu grupu. Kod ove grupe životinja smanjenje površine mastocita je bilo statistički značajno veće i u odnosu na grupu sa srednjom aplikovanom dozom varfarina, dok je smanjenje njihovog obima bilo signifikantno veće u odnosu na grupu sa najmanjom i srednjom dozom (Slika br.74).



Slika br.75. Veličina mastocita prvog i trećeg dana nakon primene varfarina (Giemsa x40)

Nakon aplikovanja najmanje doze varfarina površina i obim mastocita su bili najveći prvog dana što je bilo statistički značajno u odnosu na njihovo smanjenje trećeg i sedmog dana (Slika br.76). Nakon aplikovanja srednje doze varfarina površina i obim



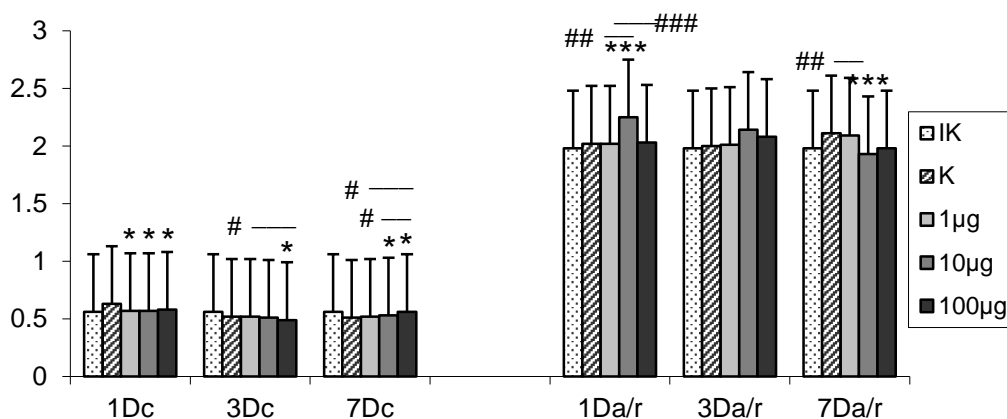
Slika br.76. Statistički značajne dozno - vremenske promene površine (p) i obima (o) mastocita u koži: \$ (p < 0,05), \$\$\$ (p < 0,001) razlike medju grupama u okviru iste doze

mastocita su trećeg dana bili najmanji što je bilo statistički značajno i odnosu na njihovo povećanje sedmog dana, dok je povećanje njihovog obima prvog dana bilo signifikantno najveće u odnosu na treći i sedmi dan, i udruženo sa njihovom signifikantno većom površinom prvog dana u odnosu na treći dan. I nakon najveće primenjene doze varfarina površina i obim mastocita su signifikantno bili najveći prvog dana, dok se obim progresivno i signifikantno smanjivao do sedmog dana.

C. Cirkularnost mastocita i odnos njihovog najvećeg i najmanjeg prečnika

Prvog dana nakon aplikovanja sve tri doze varfarina cirkularnost mastocita se statistički značajno smanjila u odnosu na kontrolnu grupu i bila je slična kod sve tri grupe životinja (Slika br.77). Trećeg dana je nakon aplikovanja najveće doze ona bila statistički značajno smanjena u odnosu na kontrolnu grupu i grupu sa najmanjom aplikovanom dozom varfarina. Sedmog dana povećanje cirkularnosti mastocita nakon aplikovanja srednje i najveće doze je bilo statistički značajno u odnosu na kontrolnu grupu, dok je njeno povećanje nakon dejstva najveće doze bilo značajno i u odnosu na druge dve tretirane grupe.

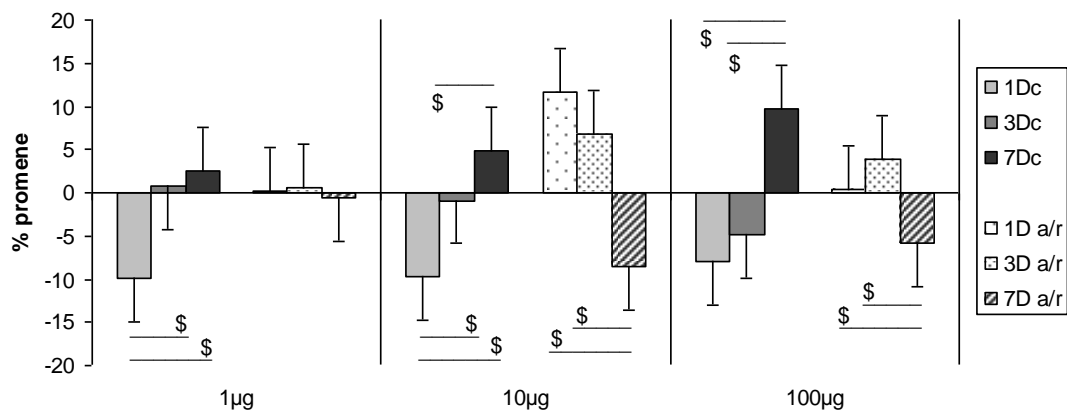
Prvog dana nakon aplikovanja srednje doze varfarina mastociti su postajali izduženiji jer se odnos njihovog najvećeg i najmanjeg prečnika statistički značajno povećao u odnosu na kontrolu, ali i na grupu sa najmanjom i najvećom aplikovanom dozom varfarina (Slika br.77). Medjutim, sedmog dana nakon aplikovanja srednje doze varfarina odnos ovih prečnika se statistički značajno smanjio, kako u odnosu na kontrolu, tako i u odnosu na mastocite u grupi sa najmanjom aplikovanom dozom.



Slika br.77. Statistički značajne promene cirkularnosti (c) i odnosa najvećeg i najmanjeg prečnika (a/r) dermalnih mastocita: * ($p < 0,05$) i *** ($p < 0,001$) u poredjenju sa kontrolnom grupom, # ($p < 0,05$) i ### ($p < 0,001$) razlike medju grupama u okviru istog vremenskog termina

Cirkularnost mastocita se najviše smanjila prvog dana, da bi se progresivno povećavala tako da je njeno povećanje bilo najveće sedmog dana nakon primene svih doza varfarina (Slika br.78). Smanjenje cirkularnosti mastocita prvog dana nakon primene najmanje i srednje doze varfarina je bilo i statistički značajno najveće kod ovih doza u odnosu na njene promene trećeg i sedmog dana. Nakon primene najveće doze varfarina sedmog dana cirkularnost mastocita je signifikantno bila veća u odnosu na njeno povećanje prvog i trećeg dana.

Nakon aplikovanja najmanje doze varfarina odnos najmanjeg i najvećeg prečnika se nije značajno menjao od prvog do sedmog dana (Slika br.78). Nakon aplikovanja srednje i najveće doze varfarina odnos prečnika mastocita je bio povećan prvog i trećeg dana što je bilo statistički značajno u odnosu na njegovo smanjenje sedmog dana. Nakon aplikovanja srednje doze varfarina odnos ovih prečnika je prvog i trećeg dana bio najveći.



Slika br.78. Statistički značajne dozno - vremenski zavisne promene cirkularnosti i odnosa najvećeg i najmanjeg prečnika mastocita u koži: \$ ($p < 0,05$) razlike medju grupama u okviru iste doze

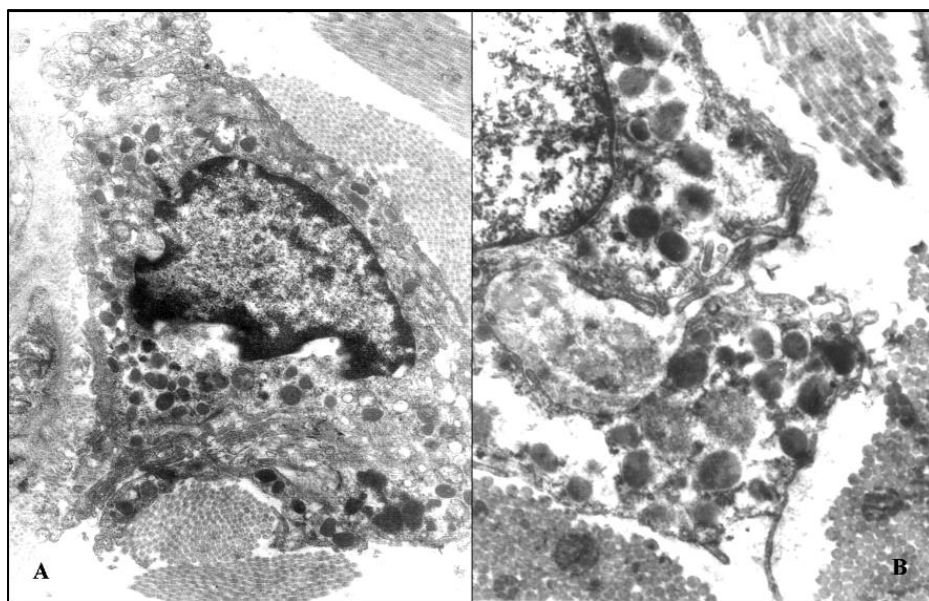
3.2.2.3. ULTRASTRUKTURNE KARAKTERISTIKE MASTOCITA

U uzorcima kože tretiranih životinja najmanjom dozom varfarina prvog dana registrovano je prisustvo hipertrofisanih i hiperaktivnih mastocita sa velikim jedrima nepravilnog oblika i citoplazmom ispunjenom heterogenim lipidnim kapima, kako po veličini tako i po sadržaju, od malih svetlih do krupnih crnih slivenih kapi (Slika br.79 A i B).

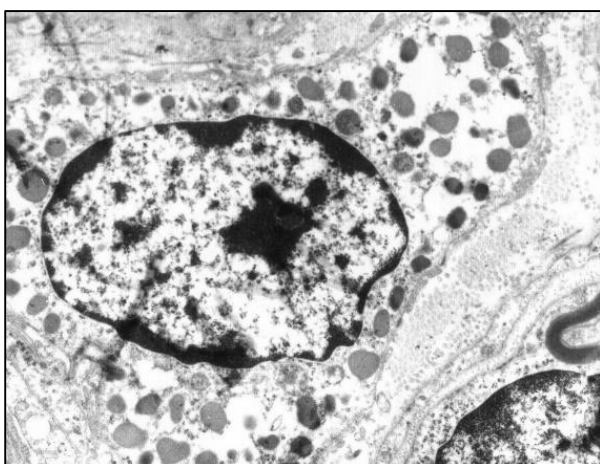U uzorcima kože tretiranim najvećom dozom varfarina sedmog dana registrovano je prisustvo mastocita sa različitim ultrastrukturnim karakteristikama. Neki mastociti su bili hipertrofični i hiperaktivni, a neki sa citoplazmom ispunjenom relativno uniformnim lipidnim kapima sa

svetlijim sadržajem, velikim sferičnim jedrom i sa prominentnim jednim nukleolusom. U drugim delovima citoplazma ovih mastocita je svetla i deluje "ispražnjena", bez prisustva ostalih citoplazmatskih organela (Slika br.80).

Ultrastrukturna morfologija mastocita se menja već prvog dana, naročito nakon najmanje doze, kada je njihova citoplazma obilnija i bogatija heterogenim lipidnim kapima i sadrži sintetski aktivno jedro, dok sedmog dana nakon najveće doze, izuzev prominentnog nukleolusa, mastociti ne poseduje druge znake funkcionalne aktivnosti. Ovakve promene su u skladu sa morfometrijskim nalazima.

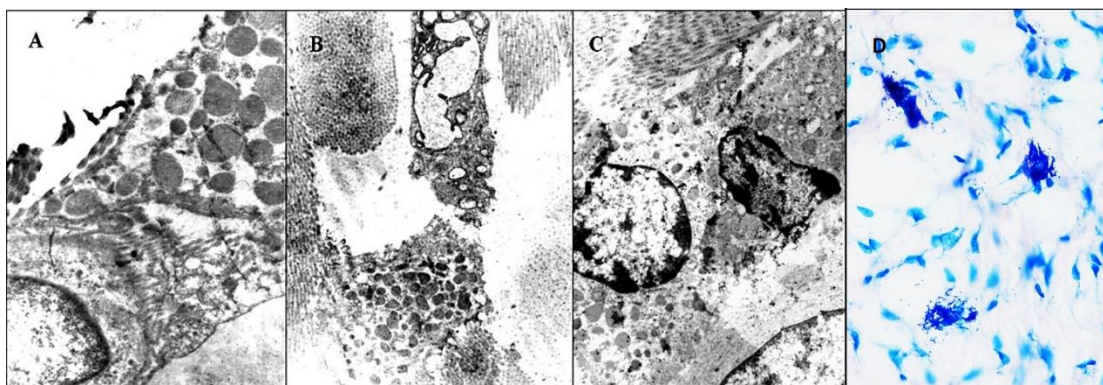


Slika br.79. Izgled mastocita prvog dana nakon primene najmanje doze varfarina; Ultrastrukturna mikrografija (A. x25000; B. x50000)



Slika br.80. Izgled mastocita sedmog dana nakon primene najveće doze varfarina; Ultrastrukturna mikrografija (x25000)

U uzorcima 1D1, 1D3 i 7D3 registrovan je i kontakt mastocita i fibroblasta (Slika br.81. A, B, C i D).

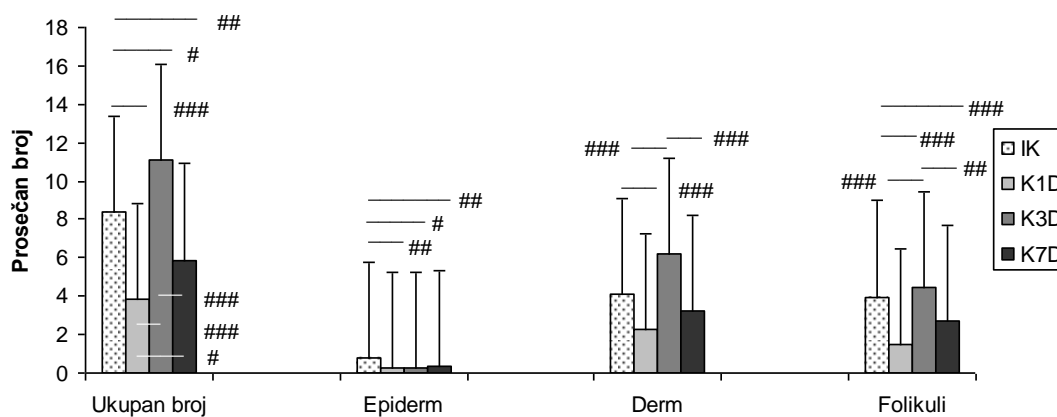


Slika br.81. Ultrastrukturni i svetlosno mikroskopski izgled kontakta mastocita i fibrobasta: prvog dana nakon primene najmanje doze (A;x40000) i najveće (B;x3200), sedmog dana nakon primene najveće doze varfarina (C;x28000), prvog dana nakon primene najveće doze varfarina (Giemsa x40)

3.3. PROMENE BROJA I LOKALIZACIJA T LIMFOCITA U KOŽI

3.3.1. ZASTUPLJENOST T LIMFOCITA KOD KONTROLNIH ŽIVOTINJA

Kod tretiranih kontrolnih životinja prvog i sedmog dana ukupan broj T limfocita u koži je bio statistički značajno manji u odnosu na netretiranu kontrolu a trećeg dana je bio statistički značajno veći (Slika br.82). Ovakve promene ukupnog broja T limfocita u koži bile su značajne i između tretiranih kontrolnih grupa. U epidermu je broj T limfocita bio statistički značajno snižen u odnosu na netretiranu kontrolu u sva tri termina analize tretiranih kontrolnih životinja. U dermu je prvog dana bilo statistički

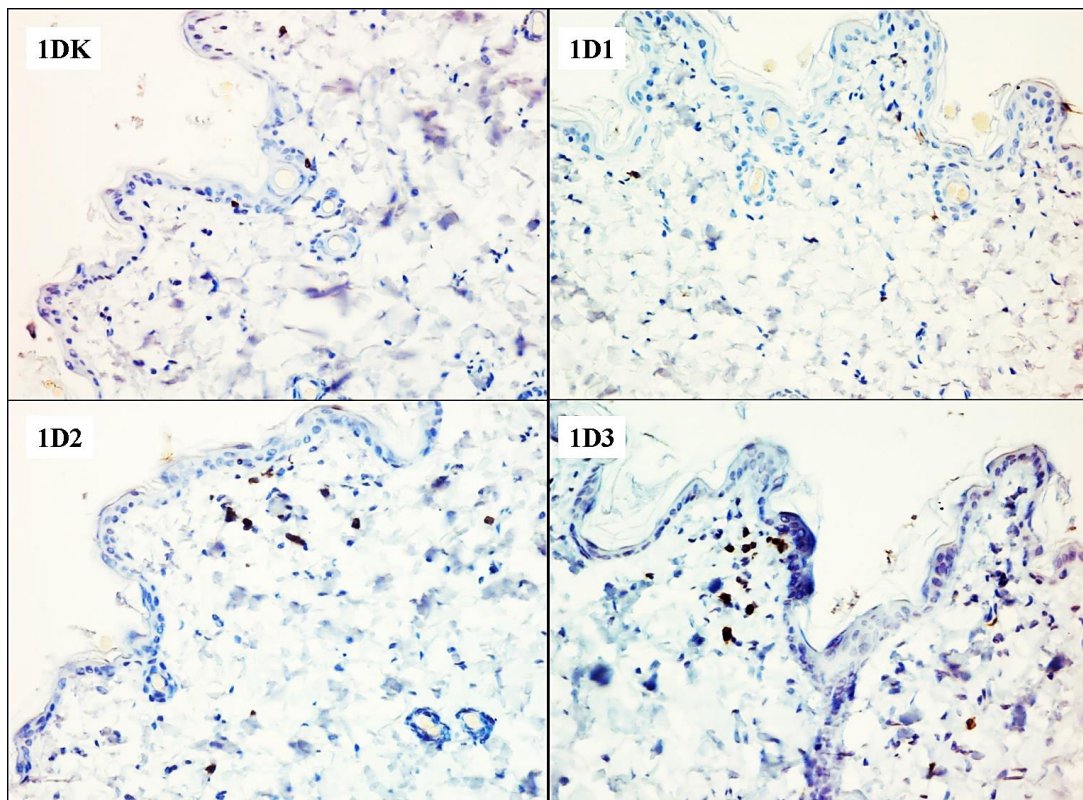


Slika br.82. Statistički značajne promene prosečnog broja T limfocita u celoj koži, epidermu, dermu i folikularnom epitelu kod kontrolnih grupa: # ($p < 0,05$), ## ($p < 0,01$) i ### ($p < 0,001$) razlike medju grupama u okviru analiziranih vremenskih termina

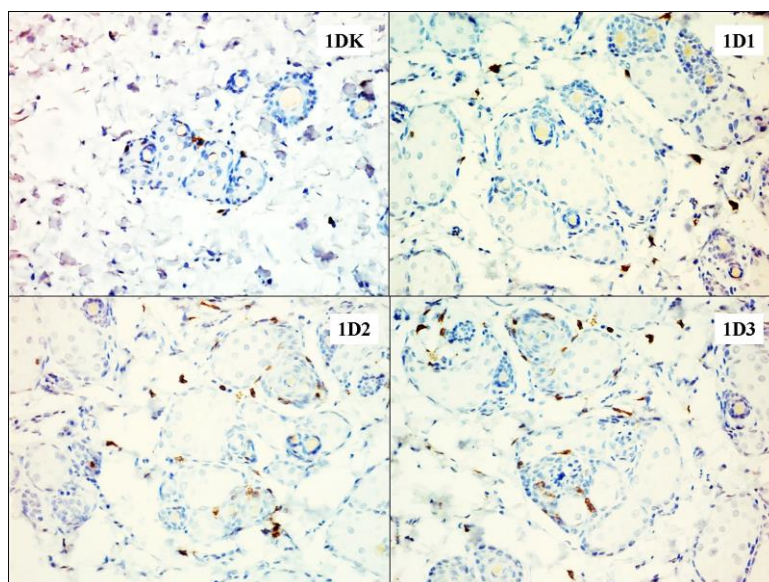
značajno manje T limfocita u odnosu na netretiranu kontrolu. Trećeg dana njihov broj je bio nesigifikantno povišen ali statistički značajno u odnosu na njihov broj prvog i sedmog dana. Broj T limfocita u folikularnom epitelu je prvog i sedmog dana bio statistički značajno manji u odnosu na netretiranu kontrolu. Njihov nesigifikantni porast trećeg dana je bio sličan kao kod netretirane kontrole što je uslovalo i statističku značajnost između grupa.

3.3.2. PROMENE BROJA T LIMFOCITA NAKON PRIMENE VARFARINA

Prvog dana nakon primene varfarina došlo je do sigifikantnog progresivnog povećanja ukupnog broja T limfocita u koži, srazmerno aplikovanim dozama (Slika br.92.A). Porastu ukupnog broja T limfocita prvog dana najviše je doprinela njihova akumulacija u dermu i folikularnom epitelu (Slika br.83,84). I u ovim mikroanatomskim lokalizacijama broj limfocita se sigifikantno progresivno povećavao srazmerno povećanju primenjene doze varfarina (Slika br.92.B i C).

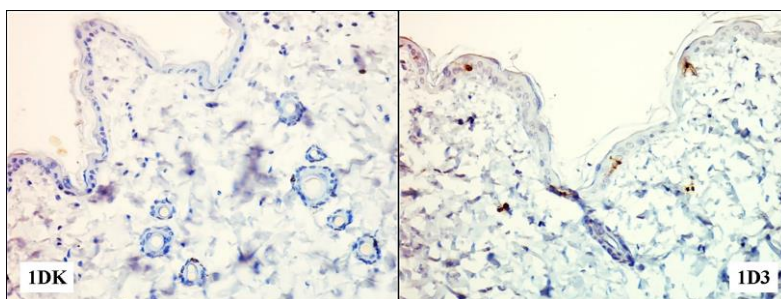


Slika br.83. Zastupljenost T limfocita u dermu prvog dana nakon sve tri primenjene doze varfarina (CD3x20)



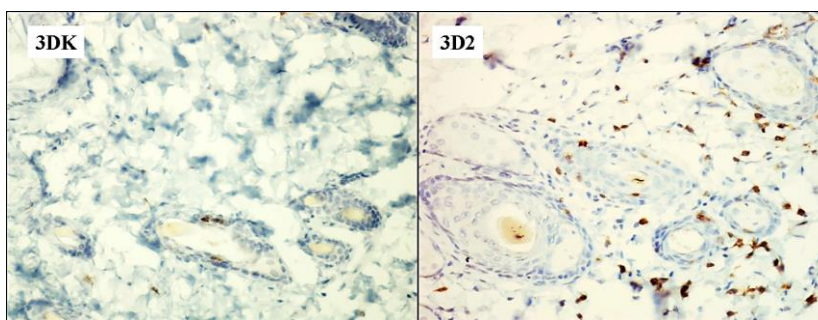
Slika br. 84. Zastupljenost T limfocita u folikulima prvog dana nakon sve tri primenjene doze varfarina (CD3x20)

Migracija limfocita u epiderm prvog dana je bila signifikantna samo nakon primene najveće doze varfarina (Slika br.85,92.D).

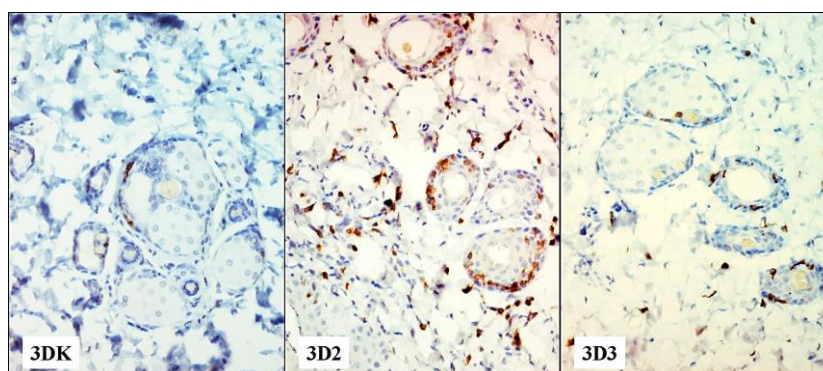


Slika br.85. Zastupljenost T limfocita u epidermu prvog dana nakon najveće primenjene doze varfarina (CD3x20)

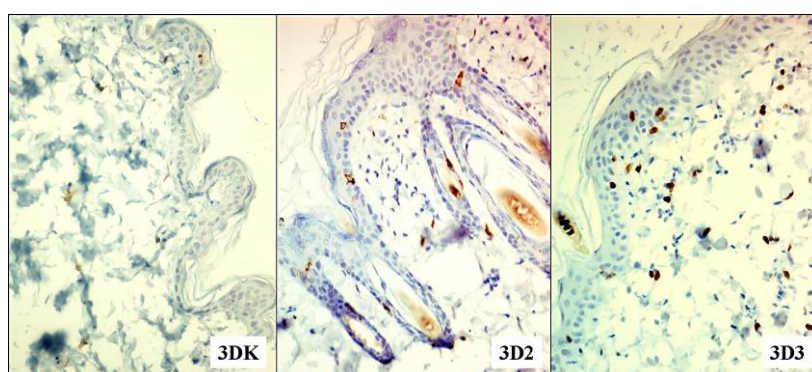
Trećeg dana, nakon svih aplikovanih doza varfarina, ukupan broj T limfocita u koži je bio povećan u odnosu na kontrolnu grupu, ali je to povećanje bilo statistički značajano u grupi sa srednjom i najvećom aplikovanom dozom (Slika br.92.A). Ista dinamika akumulacije T limfocita bila je i u dermu i u folikularnom epitelu (Slika br.92.B i C). Njihov broj je bio najveći u grupi sa srednjom aplikovanom dozom i taj broj je bio statistički značajno veći i u odnosu na grupu sa najmanjom i najvećom aplikovanom dozom (Slika br.86,87). Trećeg dana povećana migracije limfocita u epiderm je bila srazmerna povećanju primenjene doze varfarina i njihov broj se signifikantno povećao nakon primene srednje i najveće doze varfarina (Slika br.88, 92.D).



Slika br.86. Zastupljenost T limfocita u dermu trećeg dana nakon srednje primenjene doze varfarina (CD3x20)

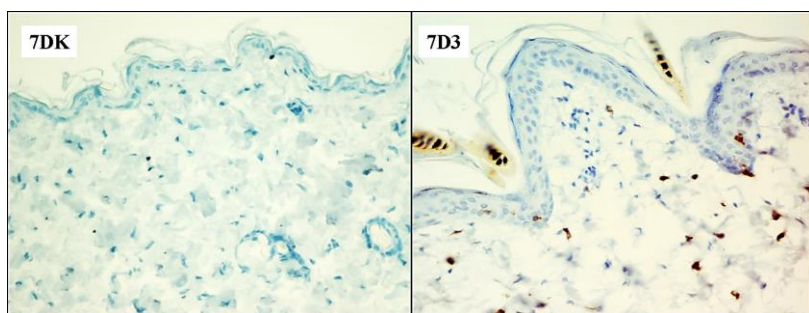


Slika br.87. Zastupljenost T limfocita u folikulima trećeg dana nakon srednje i najveće primenjene doze varfarina (CD3x20)

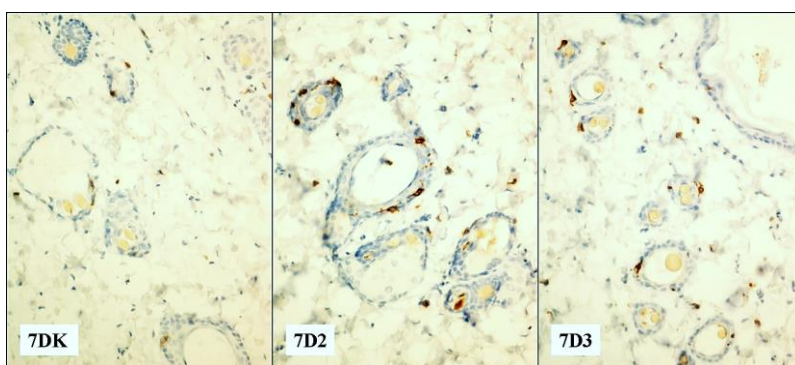


Slika br.88. Zastupljenost T limfocita u epidermu trećeg dana nakon srednje i najveće primenjene doze varfarina (CD3x20)

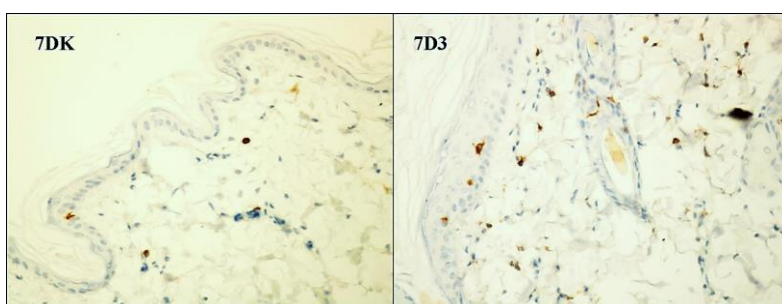
Sedmog dana nakon primene svih doza varfarina postojalo je povećanje ukupnog broja T limfocita u koži srazmerno aplikovanim dozama, ali je njihov broj bio statistički značajno veći u odnosu na kontrolu u grupama sa srednjom i najvećom aplikovanom dozom (Slika br. 2.A). I broj folikularnih T limfocita je signifikantno bio povećan nakon ovih doza, dok je u dermu i epidermu njihova akumulacija bila signifikantna samo nakon primene najveće doze varfarina. (Slika br. 89, 90, 91, 92.B,C i D).



Slika br.89. Zastupljenost T limfocita u dermu sedmog dana nakon najveće primenjene doze varfarina (CD3x20)

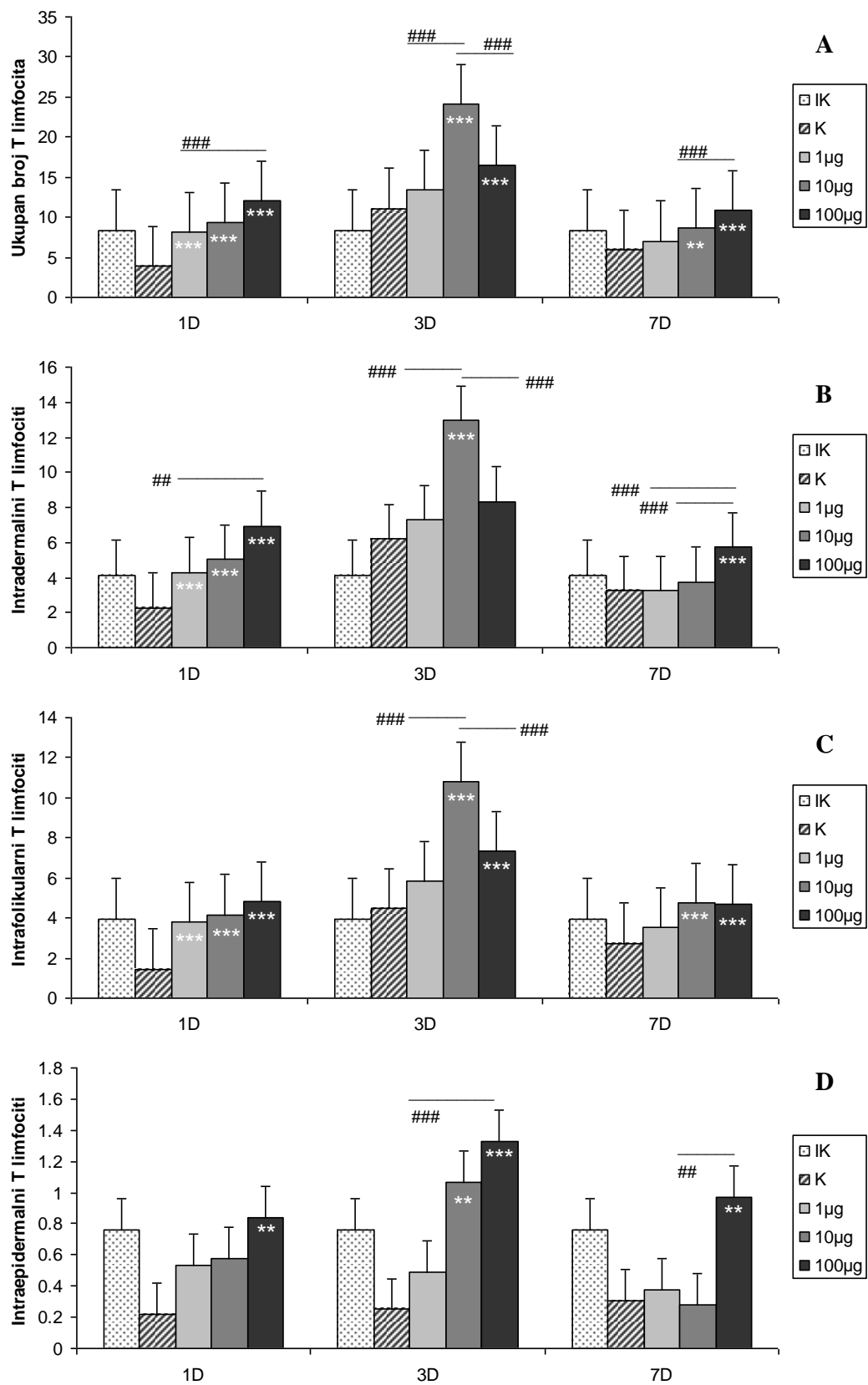


Slika br. 90. Zastupljenost T limfocita u folikulima sedmog dana nakon srednje i najveće primenjene doze varfarina (CD3x20)

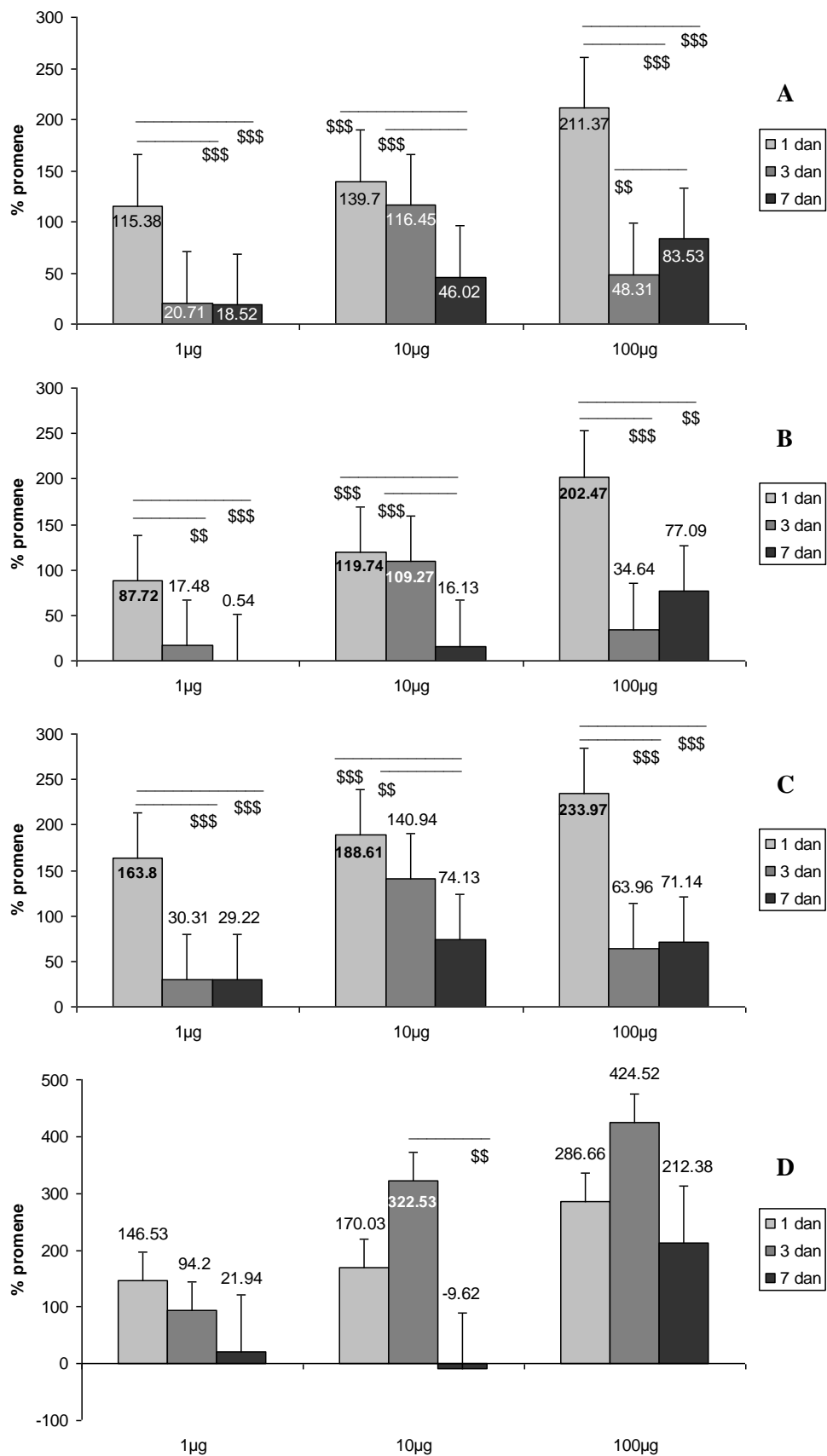


Slika br.91. Zastupljenost T limfocita u epidermu sedmog dana nakon najveće primenjene doze varfarina (CD3x20)

Ukupan broj T limfocita u koži tretiranih životinja bio sve vreme povećan nakon svih primenjenih doza varfarina. Najveće povećanje njihovog broja je bilo prvog dana, uglavnom zbog njihove akumulacije u dermu i folikularnom epitelu. Nakon najmanje i najveće doze varfarina povećanje ukupnog broja T limfocita u koži, u dermu i folikularom epitelu prvog dana je bilo signifikantno veće u odnosu na porast njihovog broja trećeg i sedmog dana (Slika br. 93. A, B i C).



Slika br.92. Statistički značajne promene ukupnog broja T limfocita u koži (A), u dermu (B), u folikularnom epitelu (C), u epidermu(D): ** ($p < 0,01$) i *** ($p < 0,001$) u poredjenju sa kontrolnom grupom, ## ($p < 0,01$) i ### ($p < 0,001$) razlike medju grupama u okviru istog vremenskog termina



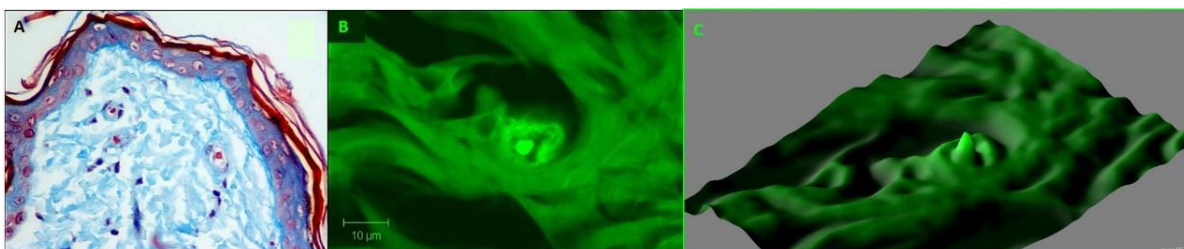
Slika br.93. Statistički značajne dozno - vremenski zavisne promene ukupnog broja *T* limfocita u koži (A), u dermu (B), u folikulima (C) i u epidermu (D): \$\$ ($p < 0,01$) i \$\$\$ ($p < 0,001$) razlike medju grupama u okviru iste doze

Nakon srednje doze varfarina ukupan broj T limfocita, njihov broj u dermu i folikularnom epitelu se progresivno smanjivao do sedmog dana kada je signifikantno bio najmanji u odnosu na prvi i treći dan (Slika br. 93. A, B i C). Iako je prosečan broj T limfocita u epidermu, kod svih grupa tretiranih varfarinom bio mali, njihov broj se višestruko povećao u odnosu na kontrolnu grupu. Nakon najmanje primenjene doze varfarina povećan broj T limfocita u epidermu održavao se svih sedam dana, ali je progresivno opadao od prvog do sedmog dana. Nakon srednje primenjene doze varfarina, broj T limfocita u epidermu se prvog i trećeg dana izrazito povećao a sedmog lako opao, što je uslovalo i statistički značajnu razliku njihovog broja sedmog u odnosu na treći dan. Nakon najveće primenjene doze varfarina broj T limfocita u epidermu se najviše povećao u sva tri termina analize (Slika br. 93. D).

3.4. ANALIZA DERMALNIH MIKROVASKULARNIH PROSTORA

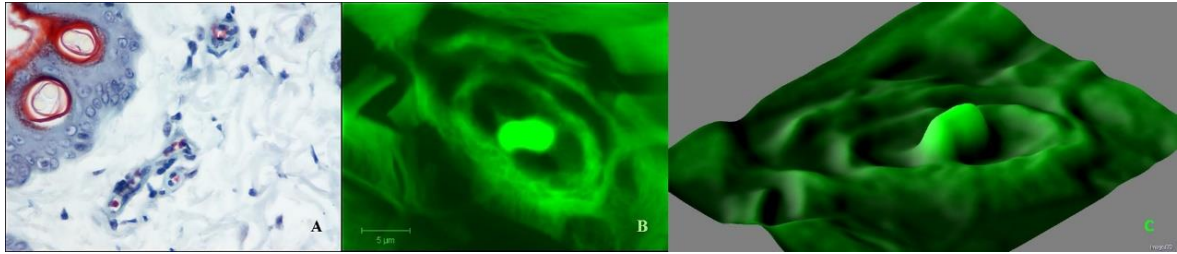
3.4.1. BROJ I IZGLED DERMALNIH MIKROVASKULARNIH PROSTORA KOD KONTROLNIH GRUPA ŽIVOTINJA

Kod kontrolne grupe životinja najveći broj dermalnih mikrovaskularnih prostora na poprečnom preseku je bio u formi okruglih i ovalnih struktura širine jednog eritrocita. U lumenu se najčešće nalazi jedan eritrocit. Manji broj superficijalnih dermalnih mikrovaskularnih prostora je bio elongiran i paralelno postavljen prema površini kože. Perikapilarno je prisutna, najčešće jedna, maksimalno tri, perikapilarne ćelije sa polumesečastim tamnim jedrom, redje sa ovalnim svetlijim i većim jedrima (Slika br. 94. A i B).




Slika br. 94. Izgled dermalnih mikrovaskularnih prostora kod kontrolne životinje sedmog dana: A. Lendrum x40, B. Konfokalna mikrofotografija – bar 10µm, C. 3D rekonstrukcija perikapilarnih kolagenih vlakana

U mikrovaskularnim prostorima su prisutni znaci funkcionalne aktivnosti i regresije. Aktivni su debljeg zida sa više perivaskularnih ćelija čija su jedra prominentna okrugla i svetlija. Jedra endotelnih ćelija su svetla, uvećana, aktivirana. Lumen ovih vaskularnih prostora je širi, sa jednim eritrocitom i praznim prostorom uz njega (Slika br. 95. A i B).



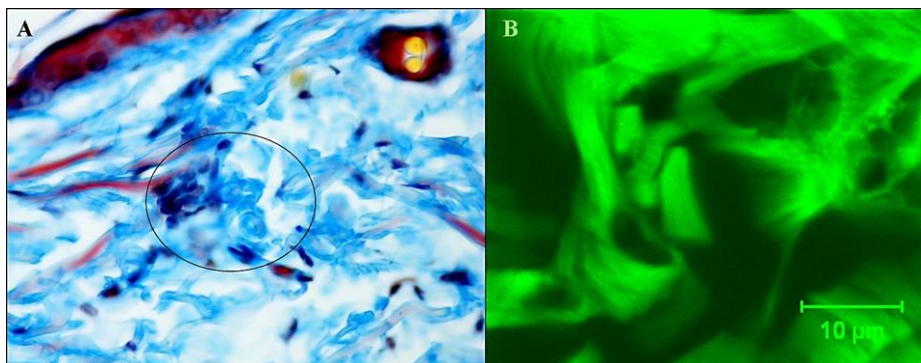
Slika br. 95. Izgled aktiviranih mikrovaskularnih prostora kod kontrolne životinje trećeg dana: A. Lendrum x40, B. Konfokalna mikrografija – bar 5µm, C. 3D rekonstrukcija perikapilarnih kolagenih vlakana

Uočene su različite faze regresije mikrovaskularnih prostora: celularna i fibrozna faza. U celularnoj fazi uočavaju se jedra endotelnih ćelija (jedno do četiri) koja su smanjena i tamna. Jedra perikapilarnih ćelija su tamna. Najčešće nema eritrocita u lumenu (Slika br. 96. A i B).



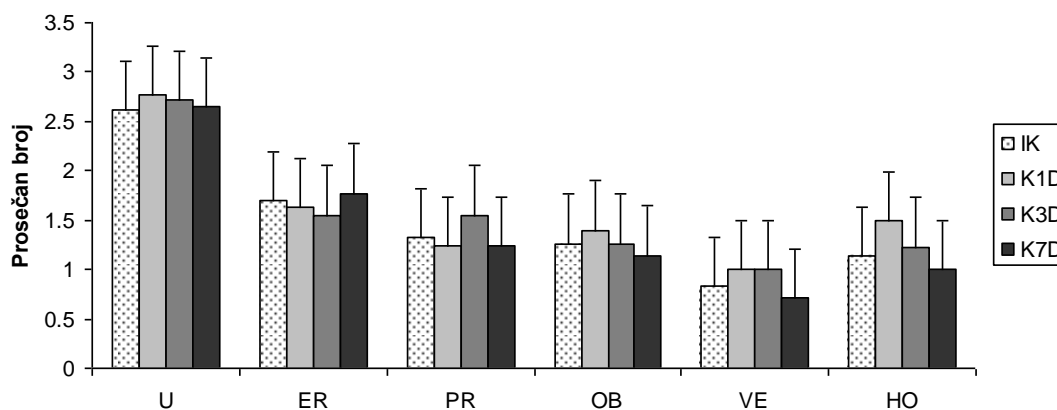
Slika br. 96. Izgled dermanog mikrovaskularnog prostora u ranoj fazi regresije kod kontrolne životinje trećeg dana: A. Lendrum x40, B. Konfokalna mikrografija – bar 10µm, C. 3D rekonstrukcija perikapilarnih kolagenih vlakana

U fibroznoj fazi nema ćelija oko dermanih mikrovaskularnih prostora i u lumenu, ili se vidi jedro jedne perikapilarne ćelije oko malog limena, što daje utisak prstenaste vezivne strukture sa centralnim praznim lumenom. U daljoj fazi regresije vidi se samo vezivna prstenasta struktura koja je spojena sa kolagenim vlaknom u blizini (Slika br. 97. A i B).



Slika br. 97. Izgled dermanih mikrovaskularnih prostora u kasnoj fazi regresije kod kontrolne životinje prvog dana: A. Lendrum x40, B. Konfokalna mikrografija – bar 10µm

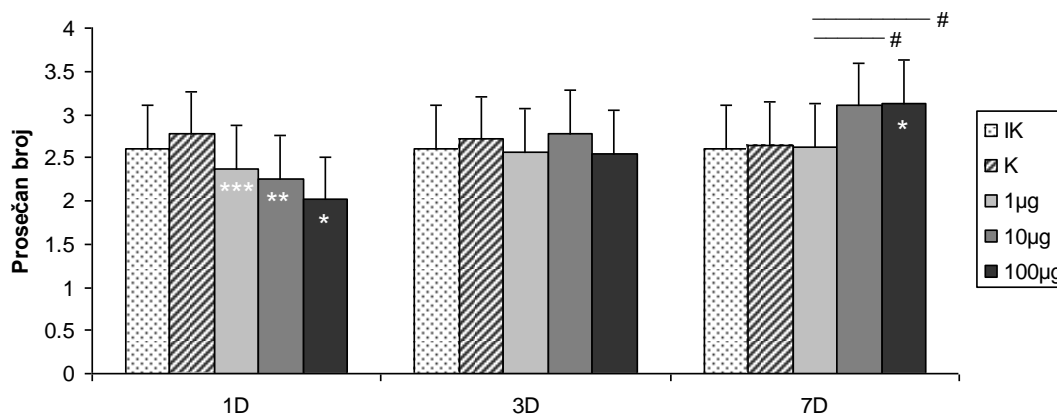
Zbog ovakvih uočenih mikroskopskih karakteristika dermalnih mikrovaskularnih prostora kod kontrolne grupe životinja, oni su brojani na 35 vidnih polja povećanja 40x, prema definisanim karakteristikama: ukupan broj (U), sa eritrocitima u lumenu (ER), prazni / otvorenog lumena (PR), horizontalno elongirani (HO), vertikalno elongirani (VE) i sa vidljivom regresijom / u obliteraciji (OB). Kod kontrolnih grupa životinja nije bio značajnih razlika u broju različitih tipova dermalnih mikrovaskularnih prostora (Slika br. 98)



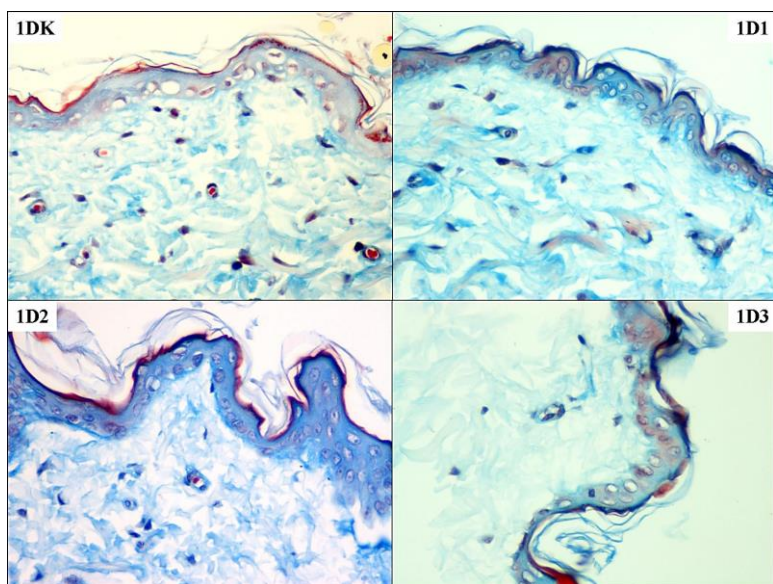
Slika br. 98. Prosečan broj različitih tipova dermalnih mikrovaskularnih prostora kod kontrolnih grupa životinja

3.4.2. BROJ I IZGLED DERMALNIH MIKROVASKULARNIH PROSTORA NAKON PRIMENE VARFARINA

Prvog dana nakon primene varfarina došlo je do progresivnog statistički značajnog smanjenja ukupnog broja dermalnih mikrovaskularnih prostora, tako da je smanjenje njihovog broja bilo najveće nakon aplikovanja najveće doze (Slika br. 99, 100).



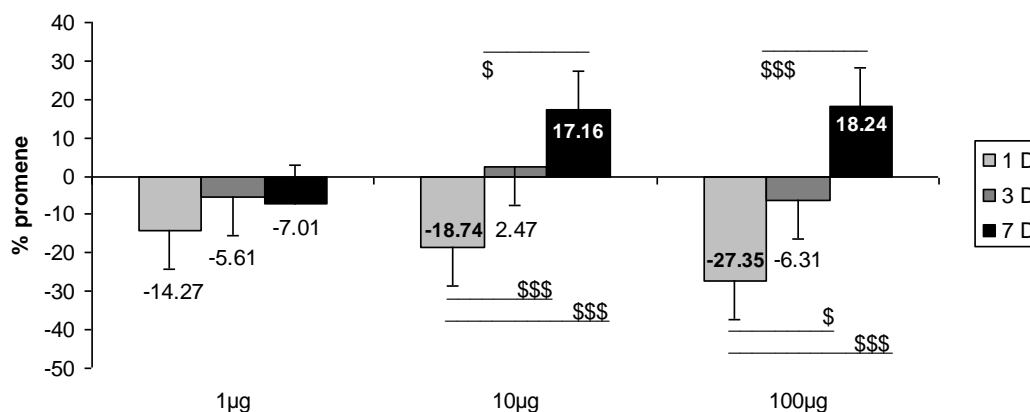
*Slika br. 99. Statistički značajne promene ukupnog broja dermalnih kapilara: * ($p < 0.05$) i *** ($p < 0.001$) u poredjenju sa kontrolnom grupom, # ($p < 0.05$) razlike medju grupama u okviru istog vremenskog termina*



Slika br. 100. Zastupljenost dermalnih mikrovaskularnih prostora prvog dana nakon aplikovanja svake od doza varfarina (Lendrum x40)

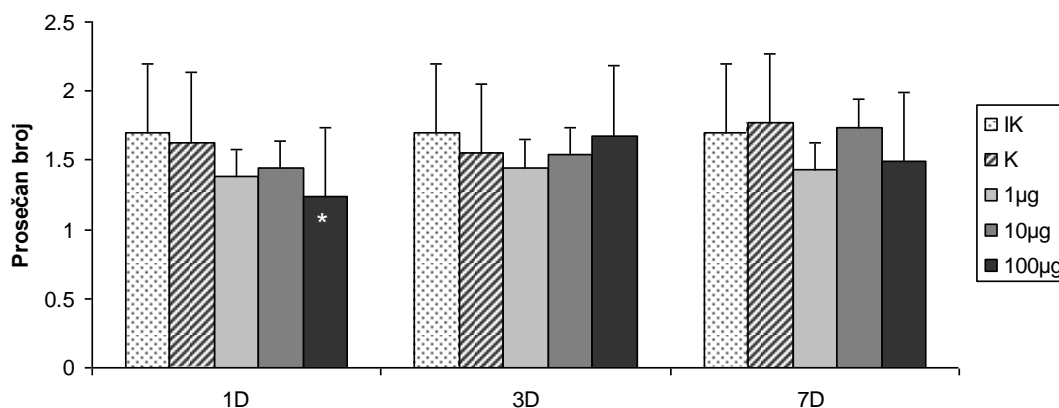
Trećeg dana nije bilo značajnih razlika u njihovom ukupnom broju nakon svih aplikovanih doza varfarina. Sedmog dana nakon primene najmanje doze varfarina prosečan broj dermalnih mikrovaskularnih prostora je bio sličan kao kod kontrole, dok je nakon primene najveće doze njihov broj bio statistički značajno veći u odnosu na kontrolu i grupu sa najmanjom aplikovanom dozom (Slika br. 99, 106).

Nakon najmanje primenjene doze varfarina postojalo je smanjenje ukupnog broja dermalnih mikrovaskularnih prostora u sva tri termina posmatranja (Slika br. 101). Iako je smanjenje njihovog broja bilo najveće prvog dana, nije bilo statistički značajne razlike među grupama. Nakon primene srednje i najveće doze varfarina smanjenja ukupnog broja dermalnih mikrovaskularnih prostora prvog dana je bilo signifikantno u odnosu na postepeni porast njihovog broja trećeg i sedmog dana.



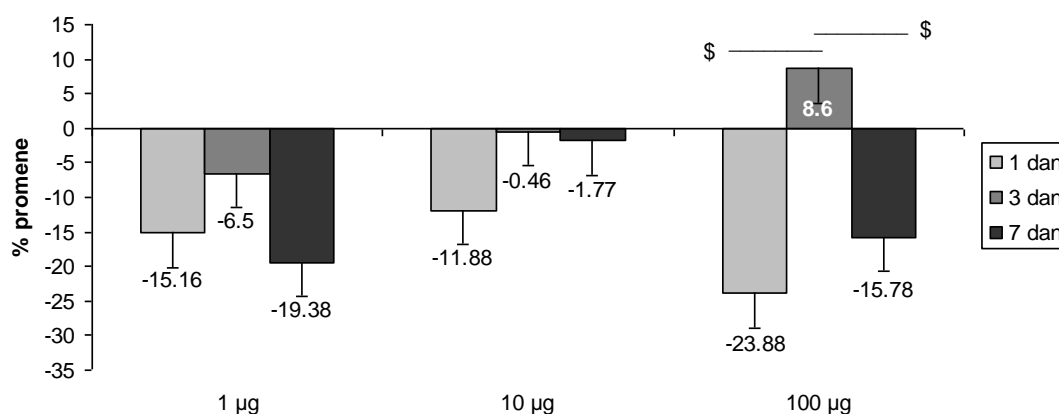
Slika br. 101. Statistički značajne dozno - vremenski zavisne promene ukupnog broja dermalnih mikrovaskularnih prostora \$ ($p < 0,05$) i \$\$\$ ($p < 0,001$) razlike među grupama u okviru iste doze; (Cifre na stubićima predstavljaju procenat promene u odnosu na kontrolnu grupu)

Prvog dana broj ER dermalnih mikrovaskularnih prostora je bio smanjen nakon svih aplikovanih doza varfarina, ali je nakon najveće primenjene doze njihov broj bio statistički značajno manji u odnosu na kontrolnu grupu (Slika br. 102).




Slika br. 102. Statistički značajne promene prosečnog broja ER dermalnih mikrovaskularnih prostora derma: * ($p < 0.05$) u poredjenju sa kontrolnom grupom u okviru istog vremenskog termina

Ustvari, broj ER dermalnih mikrovaskularnih prostora se nakon svih aplikovanih doza varfarina i u svim terminima analize smanjio u odnosu na kontrolne grupe, osim trećeg dana nakon primene najveće doze kada je bio lako povećan i zbog toga statistički značajno veći u odnosu na njihovo smanjenje prvog i sedmog dana (Slika br. 103)

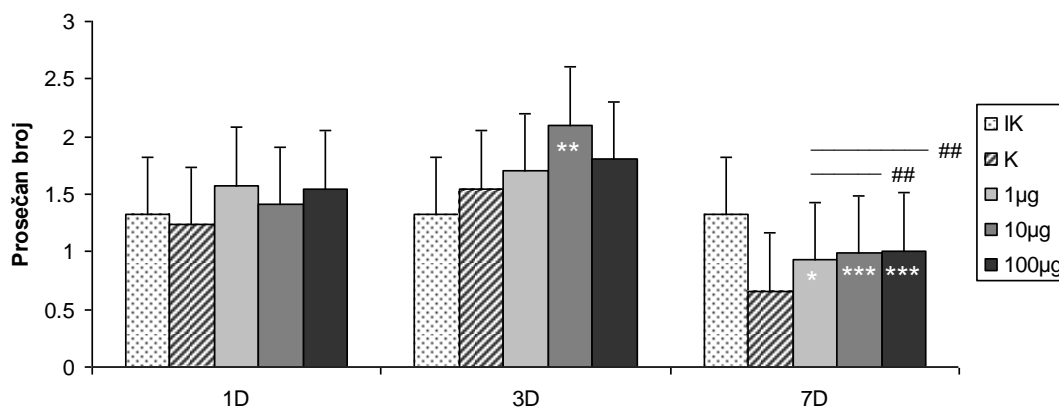


Slika br. 103. Statistički značajne dozno - vremenski zavisne promene broja ER dermalnih mikrovaskularnih prostora \$ ($p < 0,05$) razlike medju grupama u okviru iste doze; (Cifre na stubićima predstavljaju procenat promene u odnosu na kontrolnu grupu)

Trećeg dana nije bilo značajnih razlika u ukupnom broju dermalnih mikrovaskularnih prostora, ali je broj PR nakon svih aplikovanih doza varfarina bio povećan, a nakon srednje doze i statistički značajno veći u odnosu na kontrolu (Slika br. 104, 105).

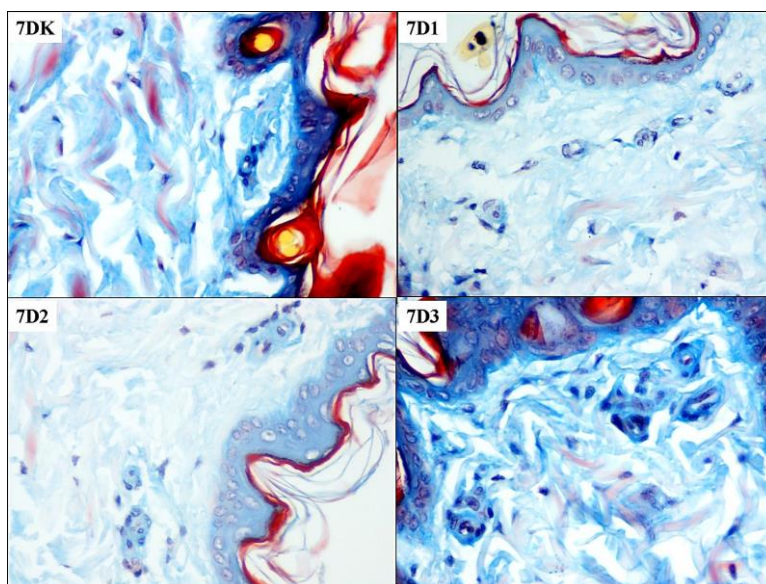


Slika br. 104. Izgled PR mikrovaskularnih prostora u dermu trećeg dana nakon srednje primenjene doze varfarina: Konfokalne mikrografije A. – bar 20µm, B – bar 5µm i 3D rekonstrukcija kolagenih vlakana oko njih (C-A i D-B)



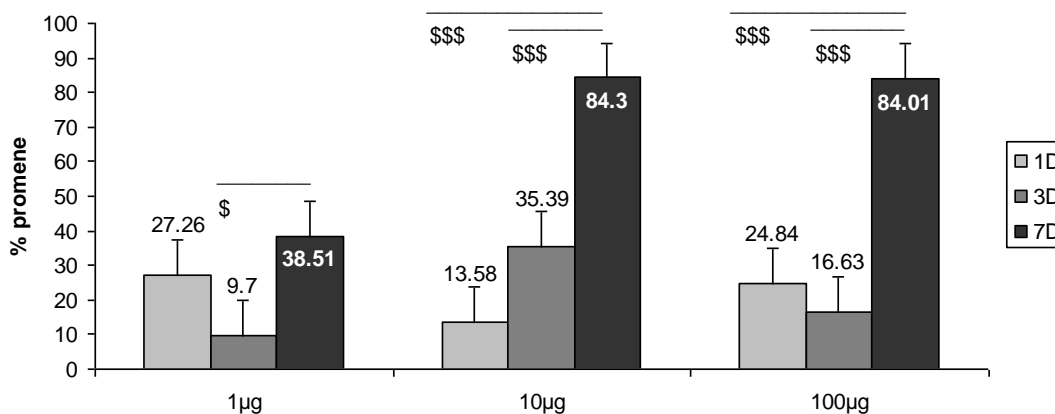
Slika br. 105. Statistički značajne promene prosečnog broja PR dermanih mikrovaskularnih prostora: *** ($p < 0.001$) i * ($p < 0.05$) u poredjenju sa kontrolnom grupom, ## ($p < 0.01$) razlike medju grupama u okviru istog vremenskog termina

Sedmog dana je kod svih aplikovanih doza varfarina broj PR dermanih mikrovaskularnih prostora bio statistički značajno veći u odnosu na kontrolnu grupu. Nakon primene srednje i najveće doze broj PR dermanih mikrovaskularnih prostora je bio statistički značajno veći i u odnosu na grupu sa najmanjom aplikovanom dozom (Slika br. 105, 106).



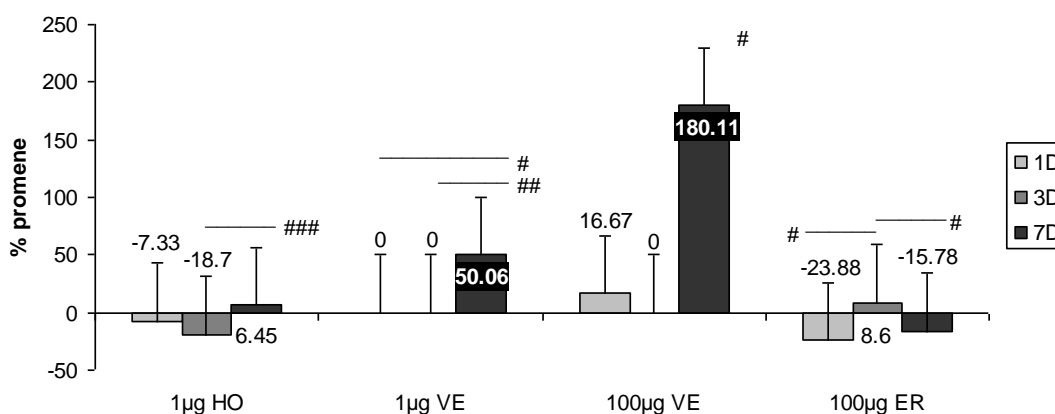
Slika br. 106. Zastupljenost PR mikrovaskularnih prostora u dermu sedmog dana nakon sve tri primenjene doze varfarina (Lendrum x40)

Kod sve tri primenjene doze varfarina postoji tendencija povećanja broja PR dermalnih mikrovaskularnih prostora u periodu od sedam dana (Slika br. 107). Njihov broj je signifikantno najviše porastao sedmog dana nakon sve tri primenjene doze. Kod srednje primenjene doze postoji njihovo progresivno povećanje, dok je kod najmanje i najveće primenjene doze trećeg dana njihov broj bio najmanji.



Slika br. 107. Statistički značajne promene broja PR dermalnih mikrovaskularnih prostora \$ ($p < 0,05$) i \$\$\$ ($p < 0,001$) razlike medju grupama u okviru iste doze; (Cifre na stubićima predstavljaju procenat promene u odnosu na kontrolnu grupu)

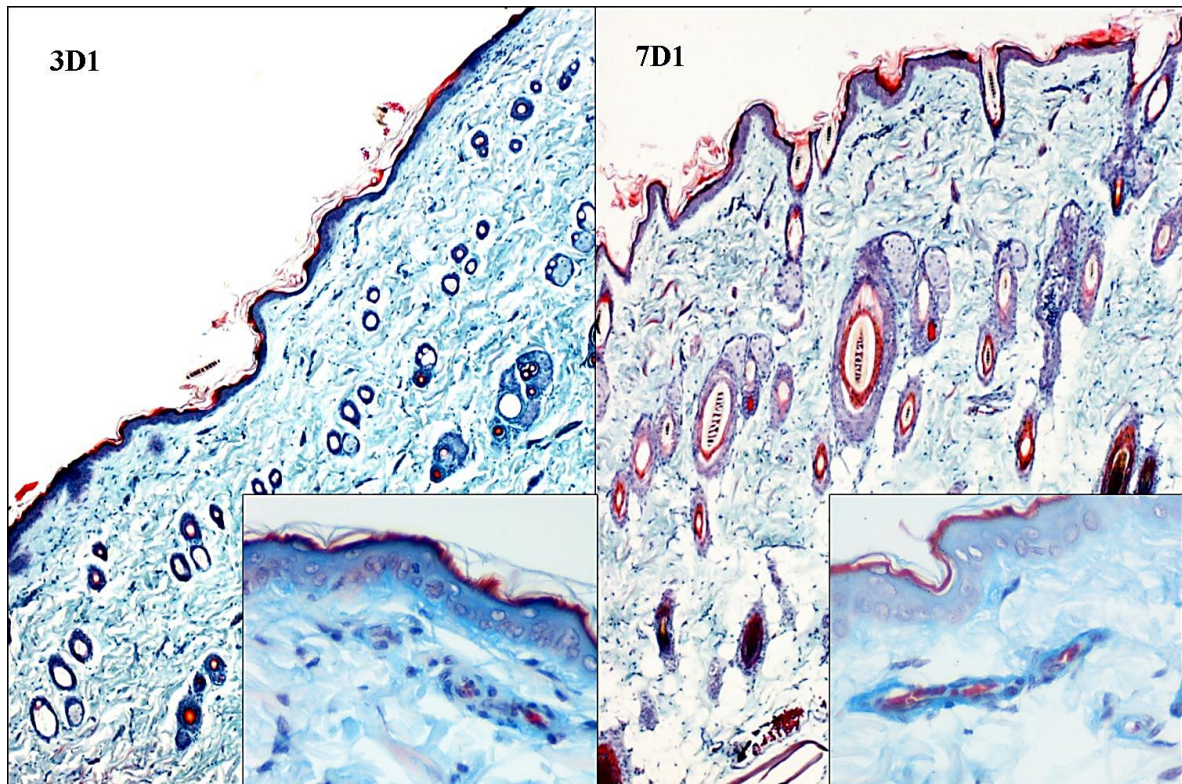
Nakon najmanje primenjene doze varfarina sedmog dana je došlo do statistički značajnog povećanja i broja HO i VE dermalnih mikrovaskularnih prostora u odnosu na njihov broj prvog i trećeg dana (Slika br. 108, 109, 110).



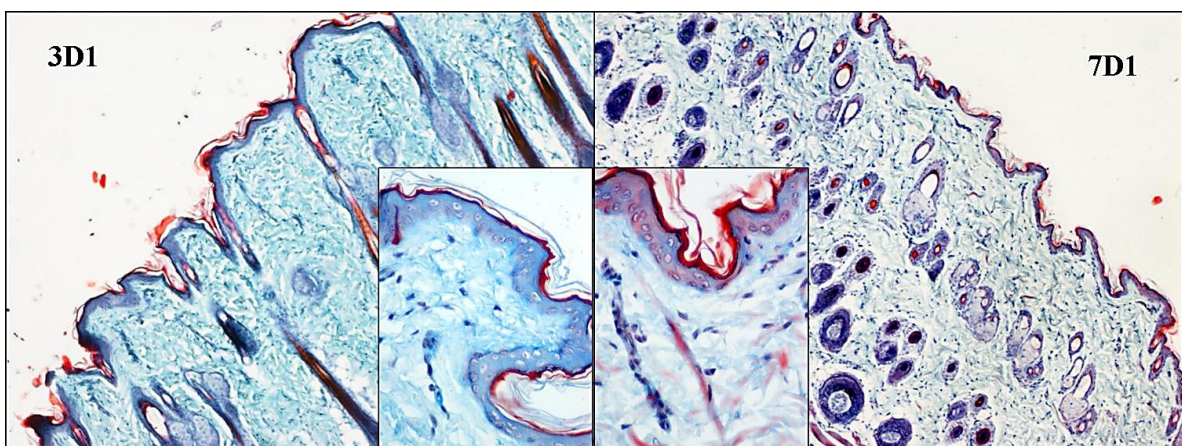
Slika br. 108. Statistički značajne dozno – vremenski zavisne promene broja HO, VE i ER mikrovaskularnih prostora: # ($p < 0,05$), ## ($p < 0,01$) i ### ($p < 0,001$) razlike medju grupama u okviru iste doze; (Cifre na stubićima predstavljaju procenat promene u odnosu na kontrolnu grupu)

Nakon najveće primenjene doze varfarina sedmog dana je došlo i do velikog porasta broja VE dermalnih mikrovaskularnih prostora što je bilo statistički značajno u odnosu na minimalne promene njihovog broja prvog i trećeg dana (Slika br. 108, 111). Nakon najveće primenjene

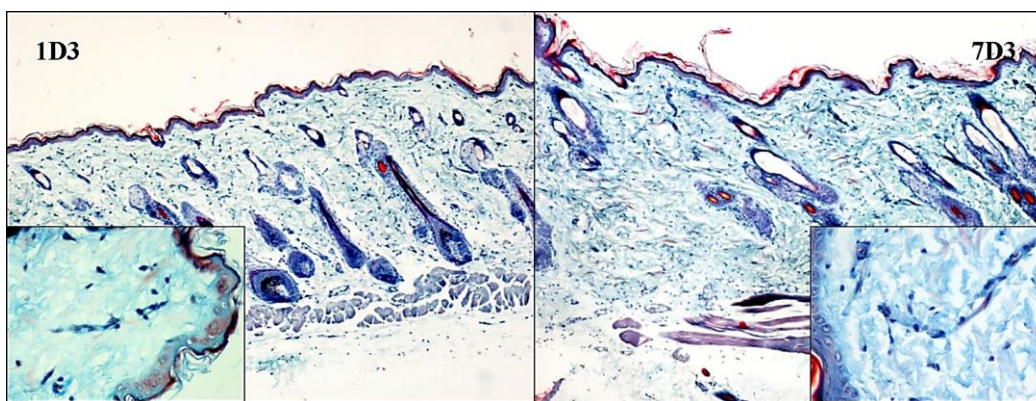
doze varfarina lako povećanje broja ER dermalnih mikrovaskularnih prostora trećeg dana je bilo statistički značajno u odnosu na promene njihovog broja prvog i trećeg dana (Slika br. 108, 112).



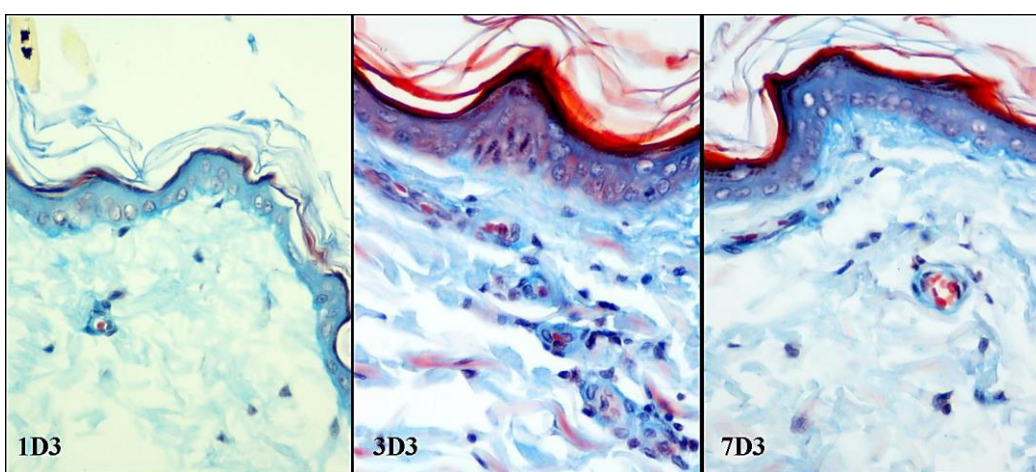
Slika br. 109. Izgled horizontalnih mikrovaskularnih prostora u dermu trećeg i sedmog dana nakon najmanje primenjene doze varfarina (Masson trichrome x5)



Slika br. 110. Izgled vertikalnih dermalnih mikrovaskularnih prostora trećeg i sedmog dana nakon najmanje primenjene doze varfarina (Masson trichrome x5)



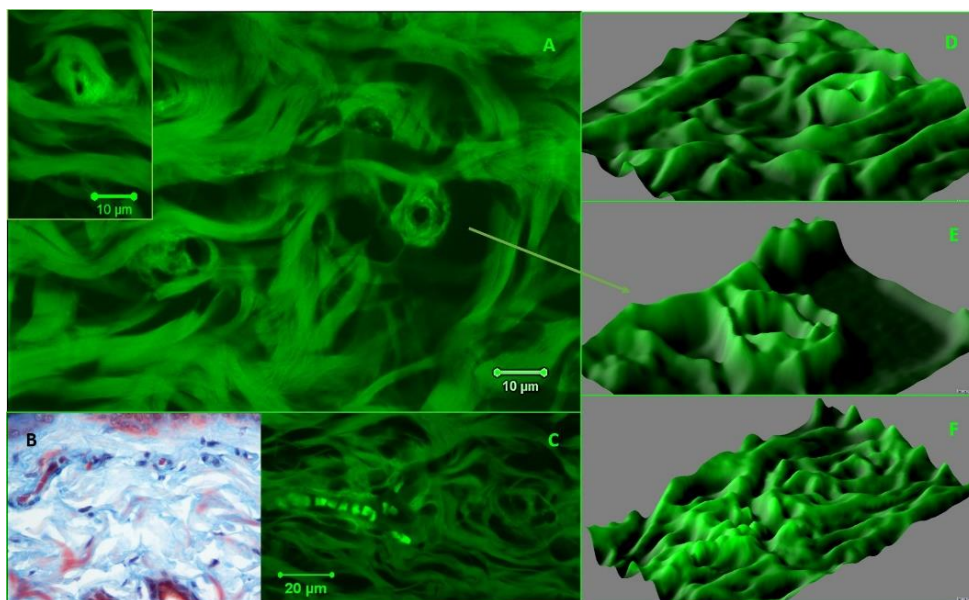
Slika br. 111. Izgled vertikalnih dermalnih mikrovaskularnih prostora prvog i sedmog dana nakon najveće primenjene doze varfarina (Masson trichrome x5)



Slika br. 112. Izgled dermalnih mikrovaskularnih prostora sa eritrocitima prvog, trećeg i sedmog dana nakon najveće primenjene doze varfarina (Masson trichrome x5)

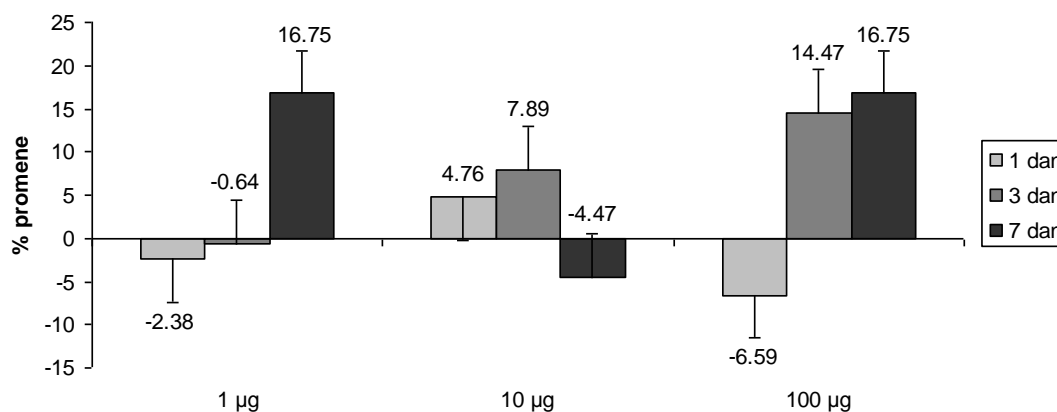
Nakon najmanje i najveće primenjene doze varfarina, na povećanje ukupnog broja dermalnih mikrovaskularnih prostora sedmog dana, najviše je uticao porast broja VE. Kod najveće primenjene doze njihov broj je bio za 180% veći a kod najmanje za 50% veći od kontrole. Njihov broj je počeo da se povećava od trećeg dana. Nakon najmanje doze varfarina broj HO dermalnih mikrovaskularnih prostora je pratio promene broja VE. Nakon najveće primenjene doze broj ER dermalnih mikrovaskularnih prostora se menjao suprotno u odnosu na promene broja VE. Broj ER dermalnih mikrovaskularnih prostora je bio smanjen prvog dana, nešto povećan trećeg, da bi sedmog ponovo bio smanjen. Nakon najmanje primenjene doze varfarina broj HO i VE dermalnih mikrovaskularnih prostora su se sinhrono menjali sa tendencijom povećanja do sedmog dana, i to nešto više broja VE. Nakon najveće primenjene doze broj VE dermalnih mikrovaskularnih prostora se izrazito povećao do sedmog dana, dok su u sva tri termina značajne bile i promene ER dermalnih mikrovaskularnih prostora.

Kako nije bilo statistički značajnih razlika u promeni broja OB dermalnih mikrovaskularnih prostora oni nisu mogli značajno da utiču na promene ukupnog broja dermalnih mikrovaskularnih prostora, ali je njihova analiza doprinela morfološkoj analizi dermalne mikrocirkulacije (Slika br. 113).



Slika br. 113. Izgled obliterisanih dermalnih mikrovaskularnih prostora prvog i trećeg dana nakon najveće aplikovane doze varfarina: A-1D3 i C-3D3 (Konfokalna mikrografija B.-bar 20µm i C.-10µm); B-3D3 (Masson trichrome x40); 3D rekonstrukcija perikapilarnih kolagenih vlakana: D-insert, E-obeležen detalj sa slike A i F-C

Nakon primene najmanje i najveće doze varfarina njihov broj je inicijano bio smanjen, a nakon prvog dana uočljiv je porast njihovog broja do sedmog dana (Slika br. 114). Nakon primene srednje doze varfarina njihov broj je rastao do trećeg dana, a sedmog je bio smanjen.

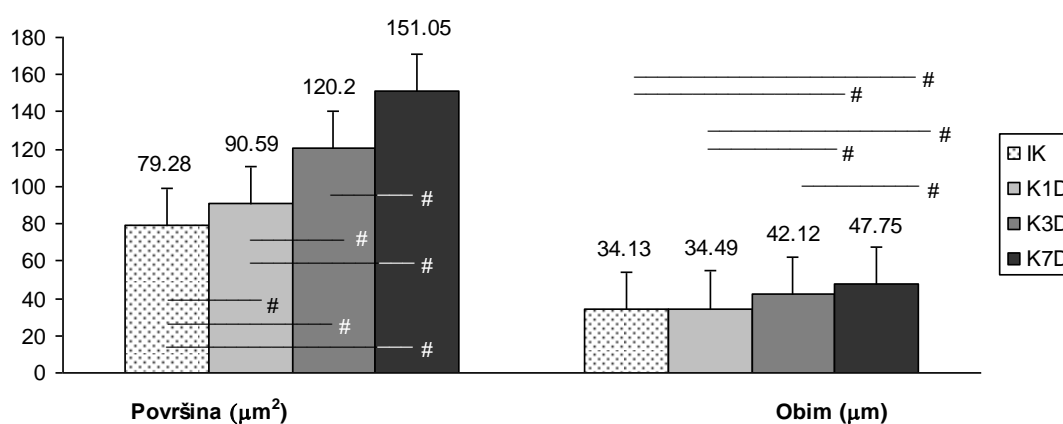


Slika br. 114. Dozno – vremenski zavisne promene broja OB mikrovaskularnih prostora; (Cifre na stubićima predstavljaju procenat promene u odnosu na kontrolnu grupu)

3.4.3. MORFOMETRIJSKE ANALIZE DERMALNIH MIKROVASKULARNIH PROSTORA

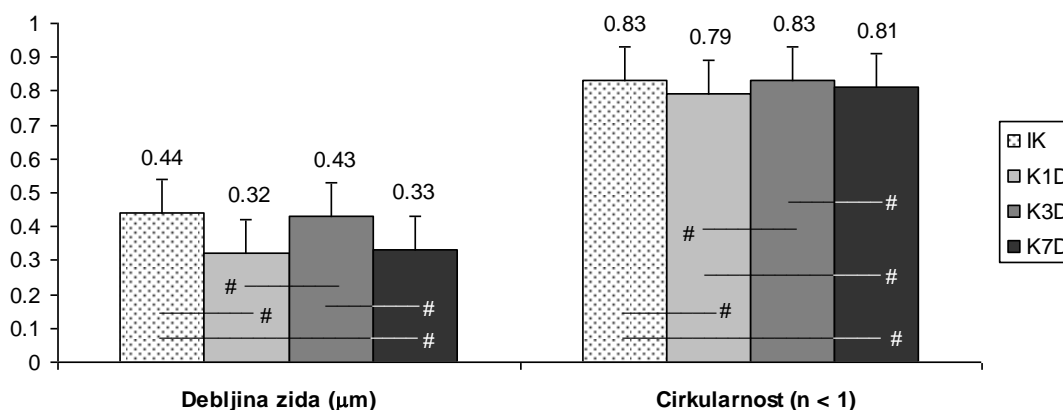
3.4.3.1. Morfometrijske karakteristike mikrovaskularnih prostora derma kod kontrolnih grupa životinja

Kod tretiranih kontrola površina i obim poprečnog preseka lumena mikrovaskularnih prostora derma su se progresivno i statistički značajno, u odnosu na netretiranu kontrolu, povećavali od prvog do sedmog dana (Slika br. 115). Ove razlike su bile značajne i izmedju tretiranih grupa. Jedino je obim lumena mikrovaskularnih prostora prvog dana bio sličan kao kod netretirane kontrole.



Slika br. 115. Statistički značajne promene površine i obima poprečnog preseka dermalnih mikrovaskularnih prostora kod kontrolnih grupa životinja: # ($p < 0,05$) razlika izmedju grupa u okviru analiziranih vremenskih termina

Debljina zida i cirkularnost njihovih lumena su prvog i sedmog dana bili signifikantno smanjeni u odnosu na netretiranu kontrolu, dok su trećeg dana bili kao kod nje, što je uslovalo i statističku značajnost izmedju tretiranih grupa kontrolnih životinja (Slika br. 116).

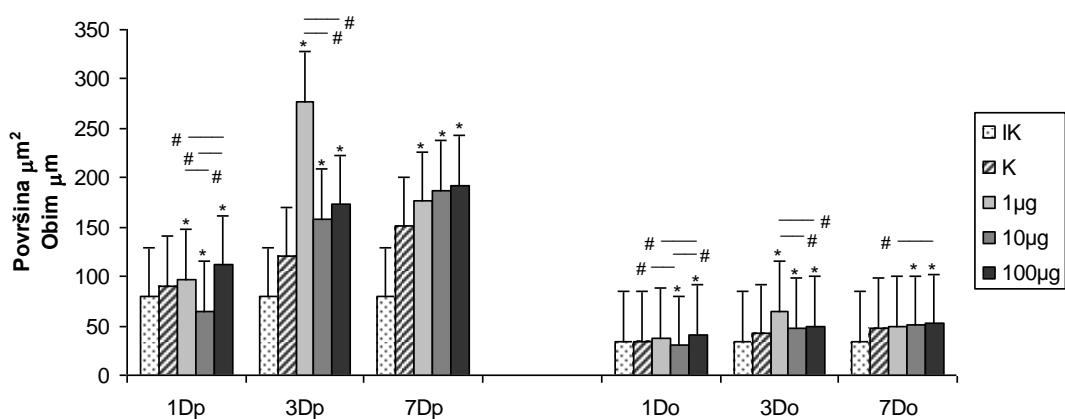


Slika br. 116. Statistički značajne promene debljine zida i cirkularnosti poprečnog preseka dermalnih mikrovaskularnih prostora kod kontrolnih grupa životinja: # ($p < 0,05$) razlika izmedju grupa u okviru analiziranih vremenskih termina

3.4.3.2. Morfometrijske karakteristike mikrovaskularnih prostora derma nakon primene varfarina

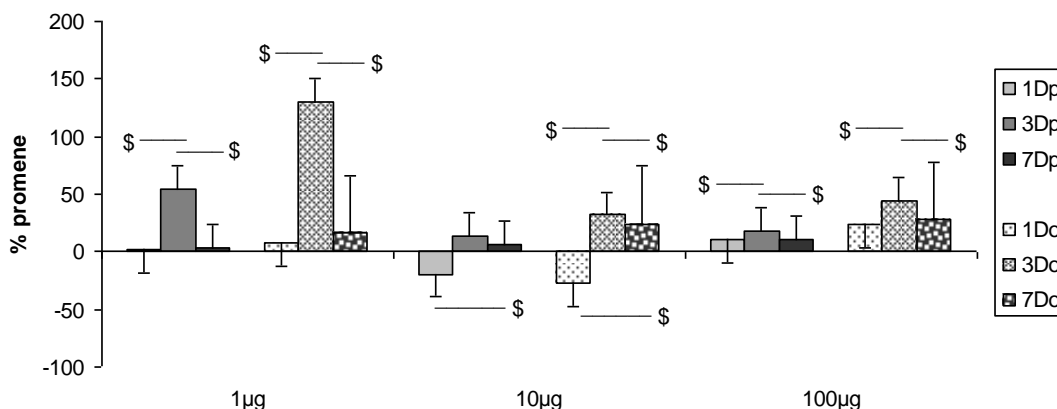
A. Površina i obim poprečnog preseka dermalnih mikrovaskularnih prostora

Površina i obim poprečnog preseka mikrovaskularnih prostora u dermu su bili statistički značajno povećani u odnosu na kontrolnu grupu u većini termina i nakon svih doza varfarina, osim prvog dana nakon primene srednje doze kada su bili statistički značajno smanjeni u odnosu na kontrolnu grupu (Slika br. 117). Prvog dana su postojale značajne razlike i između tretiranih grupa. Trećeg dana najveću površinu i obim poprečnog preseka lumena imali su mikrovaskularni prostori nakon primene najmanje doze varfarina, što je bilo statistički značajno veće i u odnosu na druge dve tretirane grupe. Sedmog dana su se površina i obim preseka njihovih lumena povećavali srazmerno povećanju doze varfarina. Kako su promene obima bile manje nakon primene najmanje doze nije bilo značajnih razlika u odnosu na kontrolnu grupu prvog i sedmog dana.



Slika br. 117. Statistički značajne promene površine (p) i obima (o) poprečnog preseka dermalnih mikrovaskularnih prostora derma ($p < 0,05$): * u poredjenju sa kontrolnom grupom, # razlika između grupa u okviru istog vremenskog termina

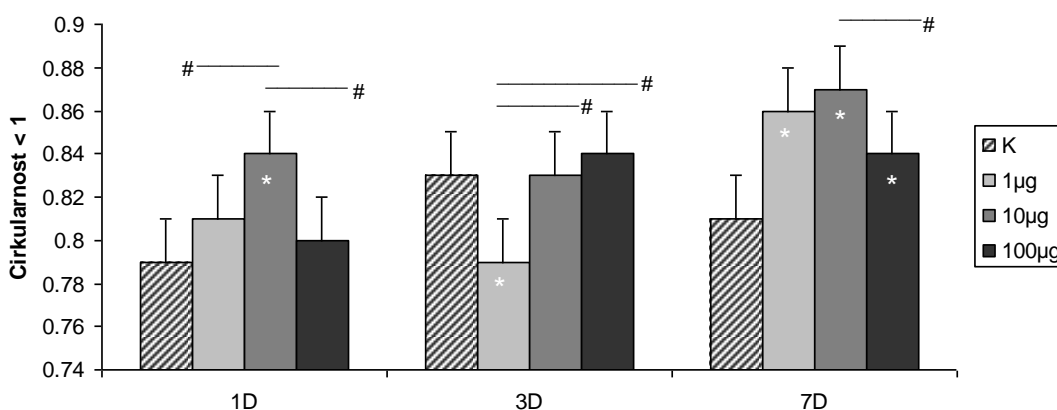
Najmanja i najveća doza varfarina su trećeg dana stimulisale signifikantno najveći porast površine i obima poprečnog preseka mikrovaskularnih prostora u dermu (Slika br. 118). Interesantno, prvog dana nakon srednje doze varfarina njihova površina i obim su bili smanjeni i statistički značajno manji u odnosu na njihovo povećanje trećeg i sedmog dana, dok je obim trećeg dana bio signifikantno najveći.



Slika br. 118. Statistički značajne dozno - vremenski zavisne promene površine i obima poprečnog preseka dermalnih mikrovaskularnih prostora \$ ($p < 0,05$) razlike medju grupama u okviru iste doze

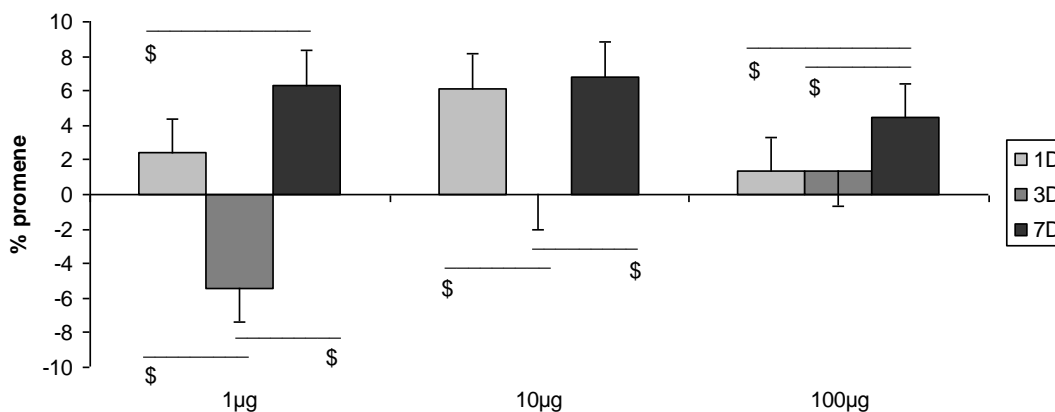
B. Cirkularnost lumena poprečnog preseka dermalnih mikrovaskularnih prostora

Prvog dana nakon primene svake od doza varfarina cirkularnost lumena mikrovaskularnih prostora je bila povećana u odnosu na kontrolu (Slika br. 119). Najveće povećanje cirkularnosti nakon primene srednje doze varfarina bio je statistički značajno veće u odnosu na kontrolnu grupu i grupe sa najmanjom i najvećom aplikovanom dozom varfarina. Trećeg dana nakon primene najmanje doze cirkularnost lumena mikrovaskularnih prostora je bila smanjena, statistički značajno u odnosu na kontrolnu grupu i grupe sa srednjom i najvećom aplikovanom dozom varfarina. Sedmog dana nakon primene svih doza varfarina došlo je do statistički značajnog povećanja cirkularnosti lumena mikrovaskularnih prostora u odnosu na kontrolnu grupu. Takođe, njihova cirkularnosti nakon primene srednje doze je bila najveća i statistički značajno veća i u odnosu na najveću aplikovanu dozu.



Slika br. 119. Statistički značajne promene cirkularnosti lumena poprečnog preseka dermalnih mikrovaskularnih prostora ($p < 0,05$): * u poredjenju sa kontrolom, # razlika izmedju grupa u okviru istog vremenskog termina

Nakon primene najmanje doze varfarina, manje povećanje cirkularnosti lumena prvog i veće sedmog dana, kao i njeno smanjenje trećeg dana, dovelo je do statistički značajnih razlika izmedju svih tretiranih grupa (Slika br. 120). Nakon primene srednje doze varfarina povećanje cirkularnosti lumena mikrovaskularnih prostora prvog i sedmog dana je bilo statistički značajno veće u odnosu na njegove promene trećeg dana. Nakon najveće primenjene doze varfarina cirkularnost lumena se najviše povećala sedmog dana, što je bilo statistički značajno u odnosu na nešto manje povećanje cirkularnost lumena prvog i trećeg dana.

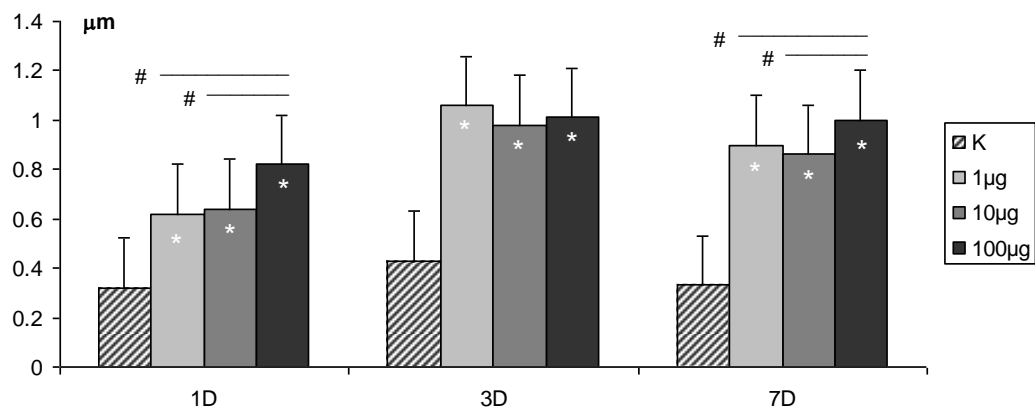


Slika br. 120. Statistički značajne dozno - vremenski zavisne promene cirkularnosti poprečnog preseka dermalnih mikrovaskularnih prostora \$ ($p < 0,05$) razlike medju grupama u okviru iste doze

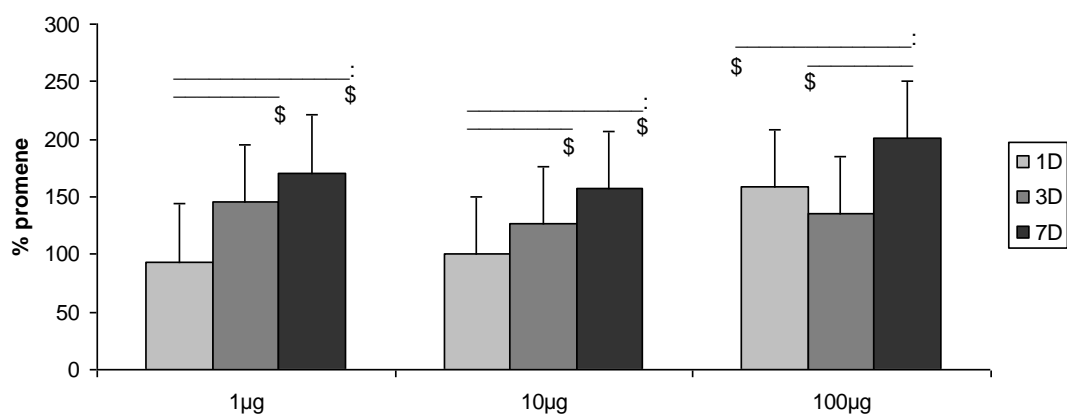
C. Debljina zida mikrovaskularnih prostora derma

Nakon primene svih doza varfarina i u svim terminima analize debljina zida mikrovaskularnih prostora je bila statistički značajno veća u odnosu na kontrolnu grupu (Slika br. 121, 123). Prvog i sedmog dana nakon aplikovanja najveće doze varfarina debljina zida mikrovaskularnih prostora je bila statistički značajno veća i u odnosu na grupe sa najmanjom i srednjom aplikovanom dozom (Slika br. 121).

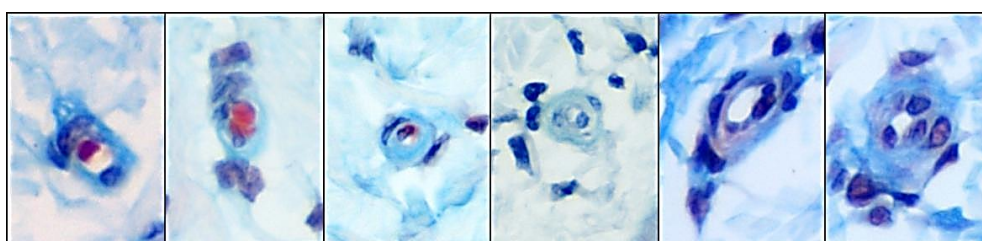
Nakon primene svih doza varfarina došlo je do progresivnog zadebljavanja zidova dermalnih mikrovaskularnih prostora od prvog do sedmog dana (Slika br. 122). Sve vreme, i kod svih aplikovanih doza, njihova debljina je bila 100-200% veća od kontrolne grupe. U grupi sa najmanjom i srednjom aplikovanom dozom zidovi su postepeno zadebljavali do sedmog dana, tako da su prvog dana bili signifikantno najtanji. Nakon aplikovanja najveće doze varfarina zadebljanje zida mikrovaskularnih prostora sedmog dana je bilo statistički značajno veće u odnosu na promene njihove debljine prvog i trećeg dana.



Slika br. 121. Statistički značajne promene debljine zida dermalnih mikrovaskularnih prostora ($p < 0,05$): * u poredjenju sa kontrolom, # razlika izmedju grupa u okviru istog vremenskog termina



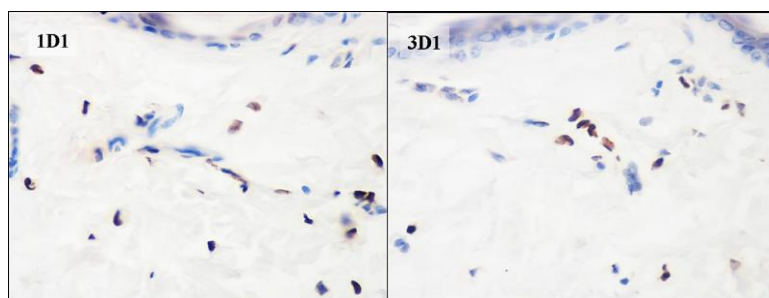
Slika br. 122. Statistički značajne dozno - vremenski zavisne promene debljine zida dermalnih mikrovaskularnih prostora: \$ ($p < 0,05$) razlike medju grupama u okviru iste doze



Slika br. 123. Izgled zadebljalog zida mikrovaskularnih prostora derma (Masson trichrome – isečci)

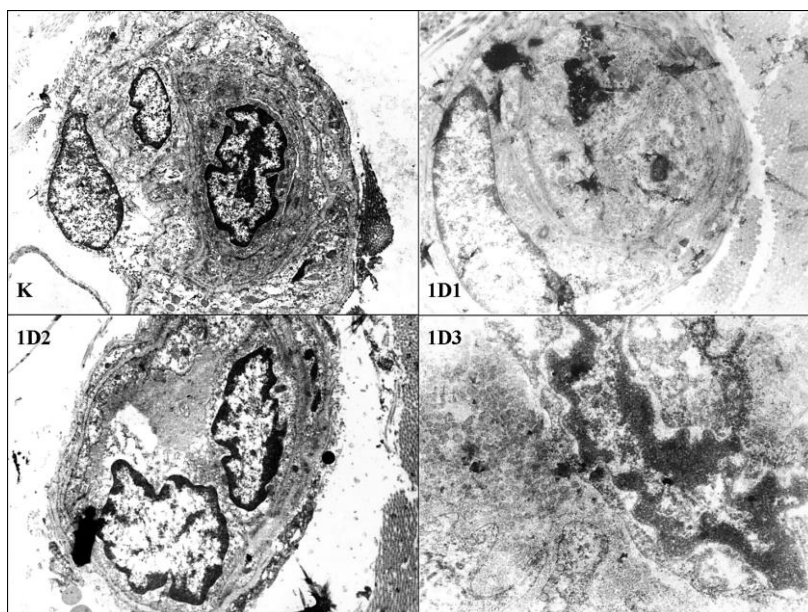
3.4.4. ULTRASTRUKTURNE KARAKTERISTIKE KAPILARA

Već prvog dana, nakon najmanje i srednje doze varfarina, uočene su grupe TUNEL⁺ ćelija u zoni kapilara (Slika br. 124). Ultrastruktorno su uočene promene endotelinih ćelija karakteristične za apoptozu. Nakon najveće doze varfarina prisutni su periciti u nekrozi (Slika br. 125).



Slika br. 124. TUNEL reaktivne ćelije u zoni kapilara (TUNEL test x40)

I trećeg dana, već kod najmanje doze varfarina, neke endotelne ćelije su ultrastrukturno imale karakteristike inicijalne faze apoptoze, što je pokazano i TUNEL testom (Slika br. 124, 126). Ultrastrukturno, zid kapilara je zadebljan, a perikapilarne ćelije pokazuju pojačanu sintetsku aktivnost i umnožavanje. I perikapilarni fibroblasti pokazuju promene karakteristične za povećanu sintetsku aktivnost. Lumen kapilara se zatvara (Slika br. 126). Sedmog dana lumen kapilara je ponovo otvoren a zid još uvek zadebljan (Slika br. 126).



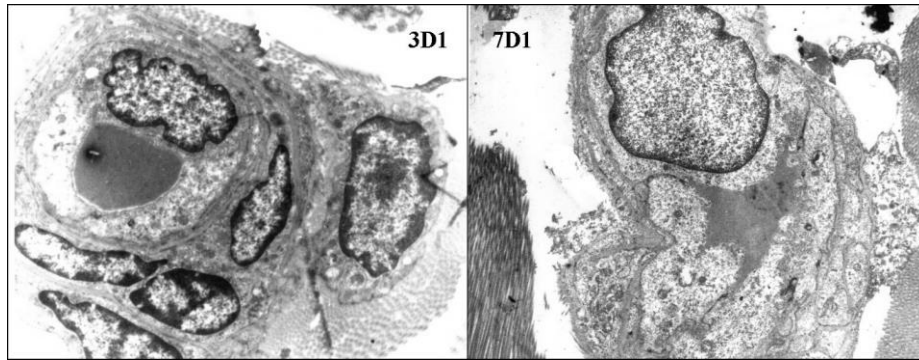
Slika br. 125. Ultrastrukturne mikrografije promena endotelnih i perikapilarnih ćelija

K: Izgled kapilara kod kontrolne životinje; (x7000)

1D1: Lumen kapilara je zatvoren a ispunjavaju ga dve endotelne ćelije u različitim fazama apoptoze. Obe ćelije karakteriše smanjena veličina jedra koja su potpuno ispunjena heterohromatinom. Zid kapilara relativno očuvane gradnje sa segmentom perikapilarne ćelije očuvane morfologije; (x5000)

1D2: Zid kapilara očuvan sa dve endotelne ćelije u inicijalnim fazama apoptoze i očuvane sintetske aktivnosti, zatvoren lumen; (x7000)

1D3: Nekroza pericita; (x40000)



Slika br. 126. Ultrastruktorna mikrografija kapilara, endotelnih i perikapilarnih ćelija

3D1: Otvoren lumen kapilara, prisutan eritrocit, izgled endotelne ćelije po ultrastrukturnim karakteristikama odgovara inicijalnoj fazi procesa apoptoze, sa periferno lociranim masama heterohromatina, u jedru izmenjenog oblika, a citoplazmatske organele su intaktne. U okolini kapilara registruje se proliferacija perikapilarnih ćelija koje pokazuju znake intenzivne sintetske aktivnosti. Glavna ultrastruktorna karakteristika te aktivnosti su dilatirane nuklearne pore i prisustvo većeg broja poliribozoma u citoplazmi. U okolini je detektovano prisustvo fibroblasta očuvanih ultrasturkt karakterist, ali u jedru se uočava veća nakupina intrahromatinskih granula u centralnom delu - intenzivna sintetska aktivnost, nema nukleolusa. Zid kapilara je zadebljan, a dermalni mikrovaskularni prostori u procesu zatvaranja; (x5000)

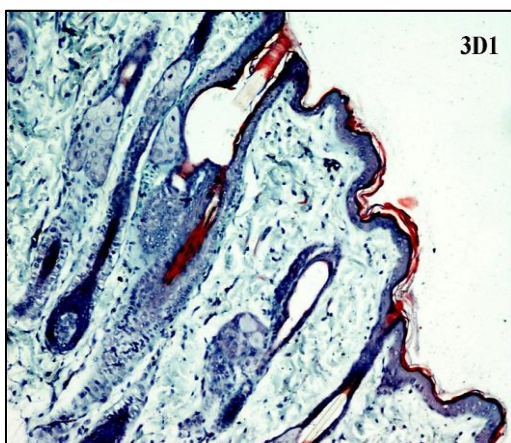
7D1: Na mikrografiji se uočava otvoren kapilar relativno očuvane morfologije. Lumen kapilara je ispunjen zrelim B limfocitom i proteinskim sadržajem. Zid kapilara je još uvek zadebljan; (x5000)

3.5. PROMENE DLAČNIH FOLIKULA

U sebacealnim folikulima je uočena dilatacija infundibuluma i istmične regije malih i velikih sebacealnih folikula. Morfometrijske analize površine i obima njihovog poprečnog preseka pokazale su sledeće rezultate.

3.5.1. ANALIZA POVRŠINE I OBIMA POPREČNOG PRESEKA

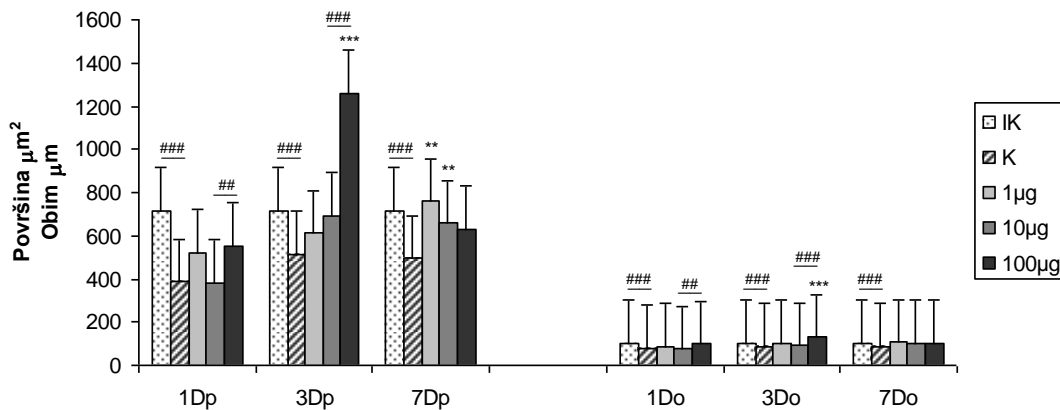
LUMENA VELIKIH SEBACEALNIH FOLIKULA



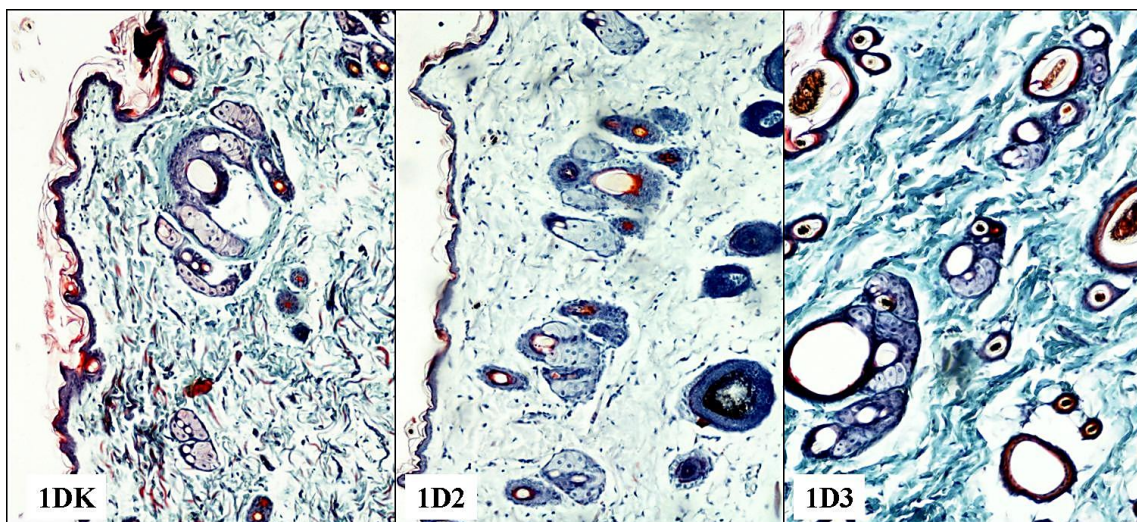
U velikim sebacealnim folikulima uočena je veća, čak cistična, dilatacija infundibulo - istmične regije. Ovakvi folikuli su složeni i sadrže više dlaka različitog dijametra i boje (Slika br. 127).

Slika br. 127. Izgled uzdužnog preseka proširenog infundibuluma i istmusa velikih sebacealnih folikula trećeg dana nakon najmanje primenjene doze varfarina (Masson trichrome x10)

Kod svih tretiranih kontrola površina i obim poprečnog preseka velikih sebacealnih folikula su bili statistički značajno manji u odnosu na netretiranu kontrolu (Slika br. 128). Prvog dana nakon sve tri primenjene doze varfarina nije bilo statistički značajne razlike u površini i obimu poprečnog preseka velikih sebacealnih folikula u odnosu na kontrolnu grupu, mada je njihova površina u odnosu na kontrolu bila povećana nakon najmanje i najveće doze varfarina. Povećanje površine i obima nakon primene najveće doze je bilo signifikantno veće u odnosu na druge dve tretirane grupe (Slika br. 128, 129).



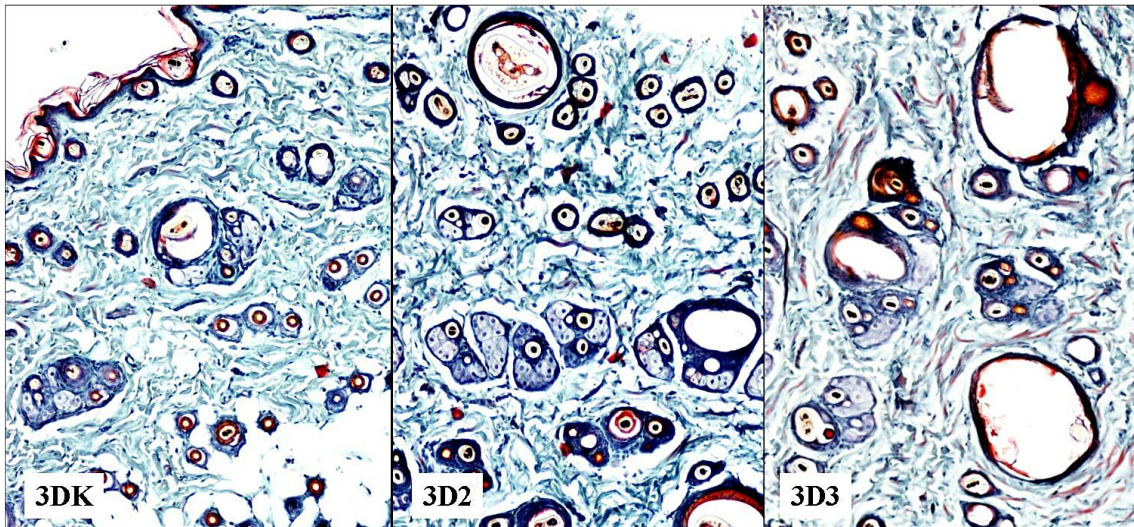
Slika br. 128. Statistički značajne razlike u površini (p) i obimu (o) poprečnog preseka velikih sebacealnih folikula: ** (p < 0.01) i *** (p < 0.001) u poredjenju sa kontrolnom grupom, ## (p < 0.01) i ### (p < 0.001) razlike medju grupama u okviru istog vremenskog termina



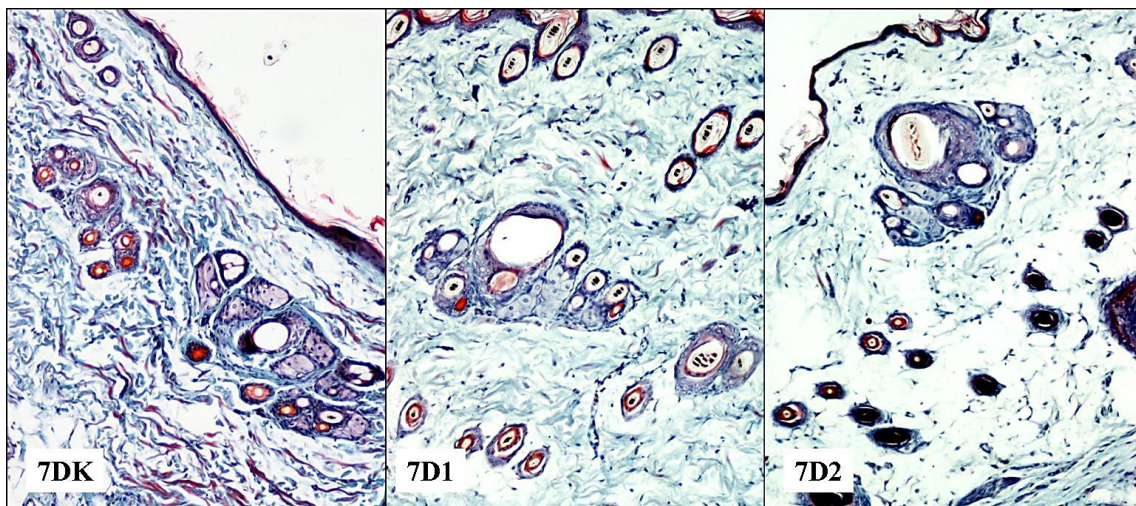
Slika br. 129. Izgled velikih sebacealnih folikula prvog dana nakon srednje i najveće primenjene doze varfarina (Masson trichrome x10)

Trećeg dana površina i obim su se povećavali srazmerno povećanju aplikovanih doza varfarina, ali je njihovo povećanje bilo statistički značajno u odnosu na kontrolnu grupu i grupi sa srednjom aplikovanom dozom, samo nakon aplikovanja najveće doze. (Slika br. 128, 130).

Sedmog dana nakon aplikovanja najmanje i srednje doze površina infundibuluma je bila statistički značajno veća u odnosu na kontrolnu grupu, dok obim nije bio značajno promenjen kod svih tretiranih grupa (Slika br. 128, 131).

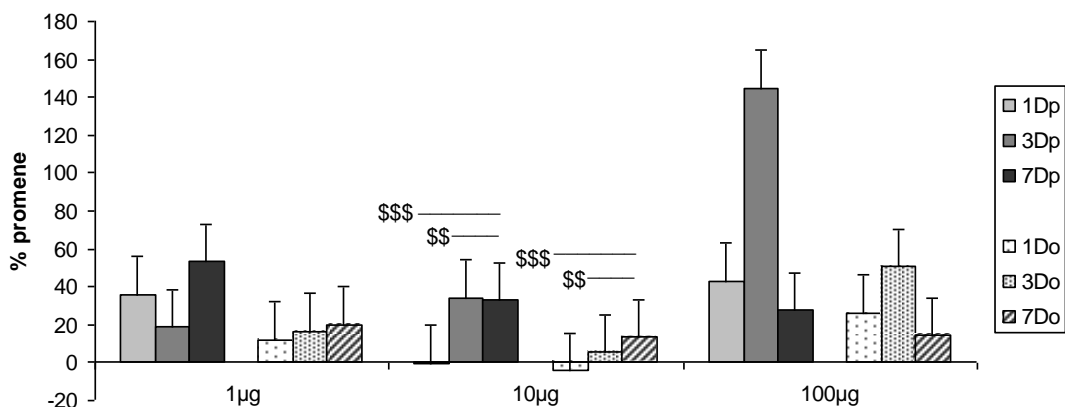


Slika br. 130. Izgled velikih sebacealnih folikulatrećeg dana nakon srednje i najveće primenjene doze varfarina (Masson trichrome x10)



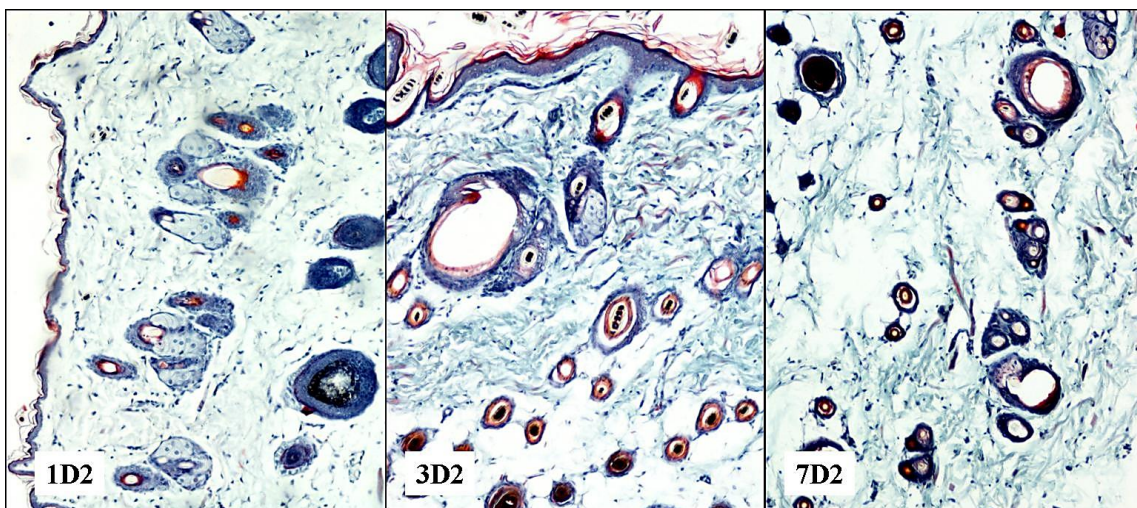
Slika br. 131. Izgled velikih sebacealnih folikula sedmog dana nakon najmanje i srednje primenjene doze varfarina (Masson trichrome x10)

Nakon najmanje primenjene doze varfarina nije bilo značajne razlike u promeni površine i obima poprečnog preseka velikih sebacealnih folikula u sva tri termina posmatranja, iako je njihova površina bila najmanja trećeg dana, a obim je progresivno rastao od prvog do sedmog dana (Slika br. 132).



Slika br. 132. Statistički značajne dozno - vremenski zavisne promene površine i obima poprečnog preseka velikih sebacealnih folikula, \$\$ ($p < 0,01$) i \$\$\$ ($p < 0,001$) razlike medju grupama u okviru iste doze

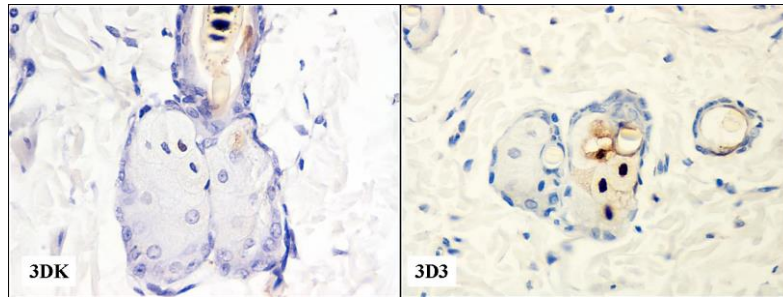
Nakon srednje primenjene doze varfarina površina i obim poprečnog preseka ovih folikula su prvog dana bili smanjeni. Površina je bila najveća trećeg dana, a obim sedmog dana. Povećanje površine i obima poprečnog preseka ovih folikula sedmog dana je bilo statistički značajno veće u odnosu na prvi i sedmi dan (Slika br. 132, 133). Nakon najveće primenjene doze varfarina površina i obim poprečnog preseka ovih folikula su bili najveći trećeg dana, ali nije bilo statistički značajnih razlika u promenama ovih parametara u sva tri posmatrana termina (Slika br. 132).



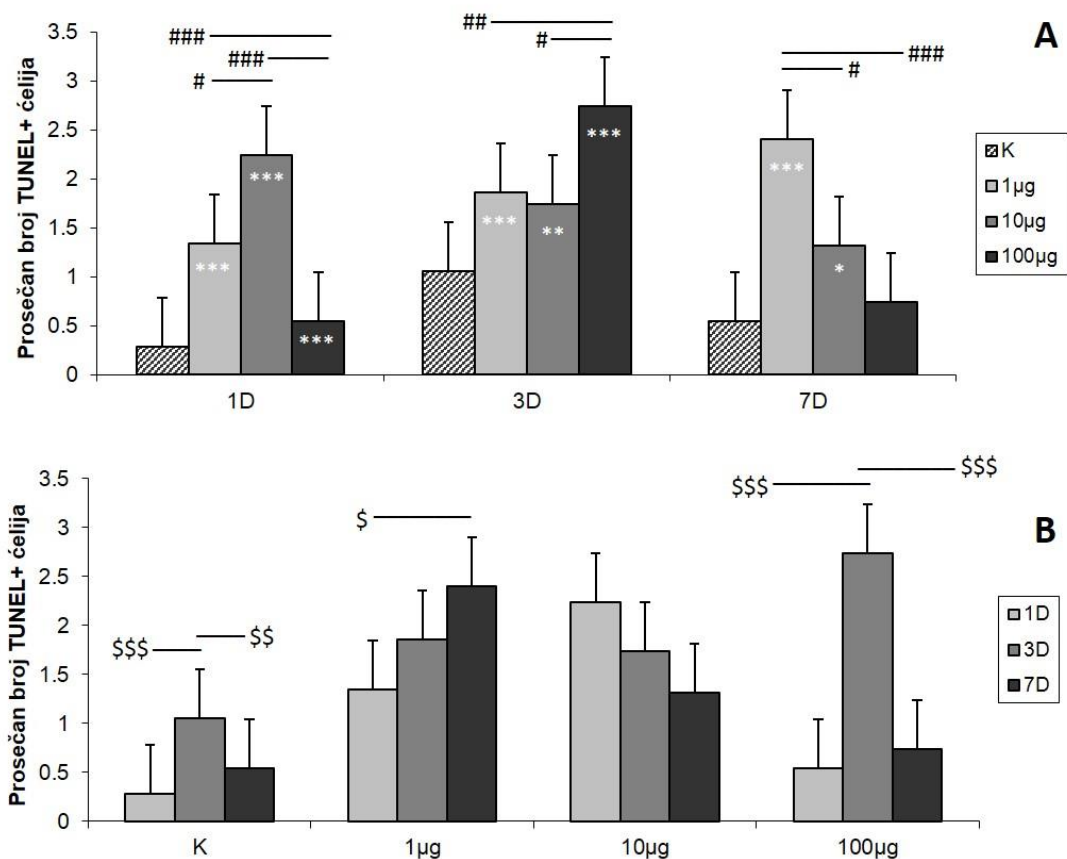
Slika br. 133. Izgled velikih sebacealnih folikula prvog, trećeg i sedmog dana nakon srednje primenjene doze varfarina (Masson trichrome x10)

3.5.2. ZASTUPLJENOST TUNEL⁺ ČELIJA U SEBACEALNIM ŽLEZDAMA VELIKIH SEBACEALNIH FOLIKULA

Prisustvo TUNEL⁺ ćelija detektovano je u centralnom delu sebacealnih folikula, u zoni holokrine sekrecije (Slika br.134).



Slika br. 134. Zastupljenost TUNEL⁺ ćelija trećeg dana nakon najveće primenjene doze varfarina (TUNEL test x40)



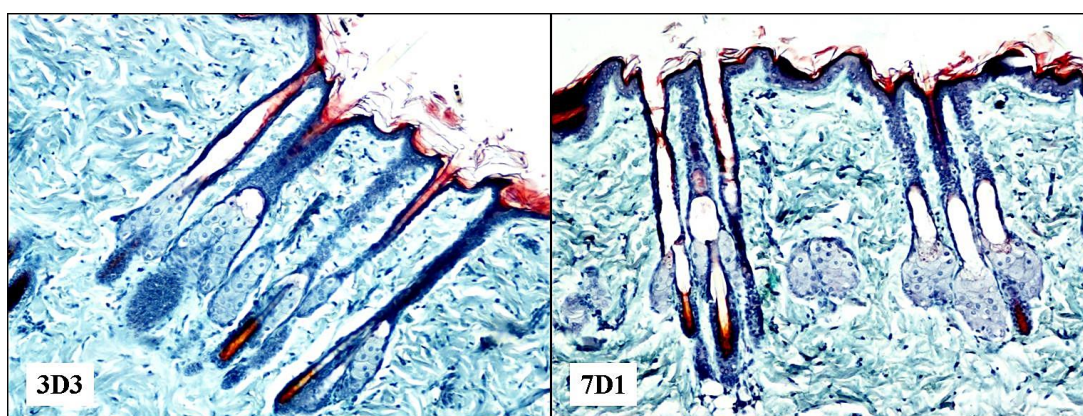
Slika br. 135. Prosečan broj TUNEL⁺ keratinocita u sebacealnim žlezdama na 35 vidnih polja velikog povećanja (40x). Statistički značajne razlike u broju pozitivnih ćelija (A): * ($p < 0,05$), ** ($p < 0,01$) i *** ($p < 0,001$) u poređenju sa kontrolnom grupom, # ($p < 0,05$), ## ($p < 0,01$) i ### ($p < 0,001$) razlike medju grupama u okviru istog vremenskog termina. Statistički značajne dozno – vremenski zavisne promene TUNEL⁺ (B): \$ ($p < 0,05$), \$\$ ($p < 0,01$), \$\$\$ ($p < 0,001$) razlike medju grupama u okviru iste doze

Nakon najmanje doze varfarina broj TUNEL⁺ sebocita je postepeno rastao od prvog do sedmog dana, a nakon srednje doze je postepeno opadao (Slika br. 135). Nakon najveće doze varfarina prosečan broj TUNEL⁺ sebocita je bio najveći trećeg dana, dok je prvog i sedmog dana bio sličan kao kod kontrolne grupe životinja. Prvog dana najveći broj TUNEL⁺ ćelija bio je u grupi sa srednjom aplikovanom dozom, trećeg u grupi sa najvećom, a sedmog u grupi sa najmanjom aplikovanom dozom. (Slika br. 134, 135).

Povećanje prosečnog broja TUNEL⁺ sebocita kod najveće doze varfarina trećeg dana se poklapa sa statistički značajnim povećanjem površine i obima poprečnog preseka velikih sebacealnih folikula u istom terminu. Takodje, sedmog dana je došlo do statistički značajnog povećanja površine ovih folikula nakon najmanje i srednje doze varfarina, što se poklapa sa održavanjem povećanog broja TUNEL⁺ ćelija u istim grupama sedmog dana. Nakon najmanje doze varfarina sedmog dana je površina ovih folikula bila najveća u odnosu na srednju i najveću dozu varfarina baš kao i broj TUNEL⁺ ćelija (Slika br. 132, 135).

3.5.3. ANALIZA POVRŠINE I OBIMA POPREČNOG PRESEKA INFUNDIBULUMA MALIH SEBACEALNIH FOLIKULA

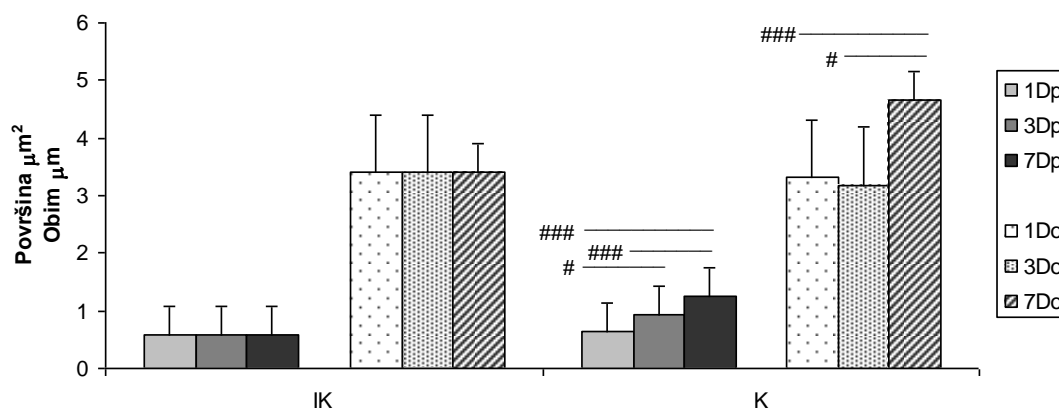
Kako su uočene i promene širine infundibuluma malih sebacealnih folikula i oni su morfometrijski analizirani (Slika br. 136).



Slika br. 136. Izgled uzdužnog preseka malih sebacealnih folikula trećeg dana nakon najveće primenjene doze varfarina i sedmog dana nakon najmanje primenjene doze (Masson trichrome x10)

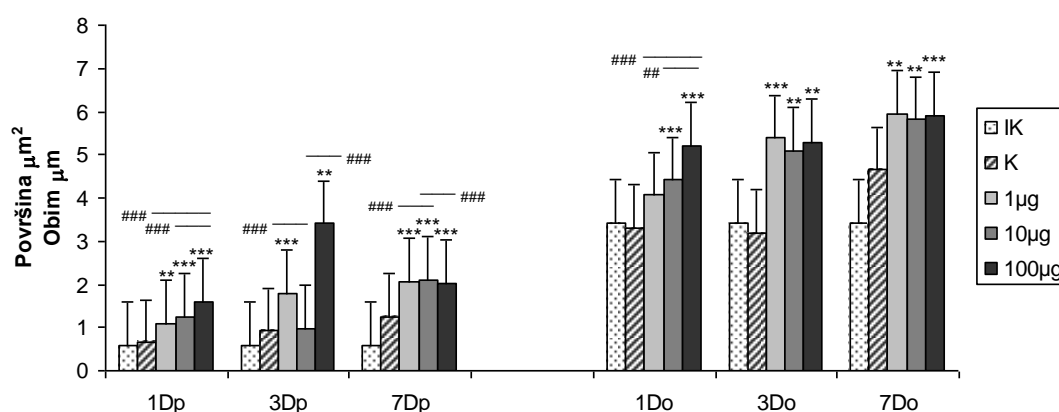
Kod tretiranih kontrola površina i obim infundibuluma se nisu značajno razlikovali u odnosu na netretiranu kontrolu, ali se njihova površina progresivno povećavala od prvog do sedmog

dana, što je uslovalo i statistički značajnu razliku izmedju ovih grupa. Sedmog dana je i obim bio statistički značajno veći u odnosu na njegovo povećanje prvog i trećeg dana (Slika br. 137).



Slika br. 137. Statistički značajne razlike u površini (p) i obimu (o) poprečnog preseka infundibuluma malih sebacealnih folikula kod kontrolnih grupa životinja: # ($p < 0.05$) i ### ($p < 0.001$) razlike izmedju kontrola u okviru analiziranih vremenskih termina

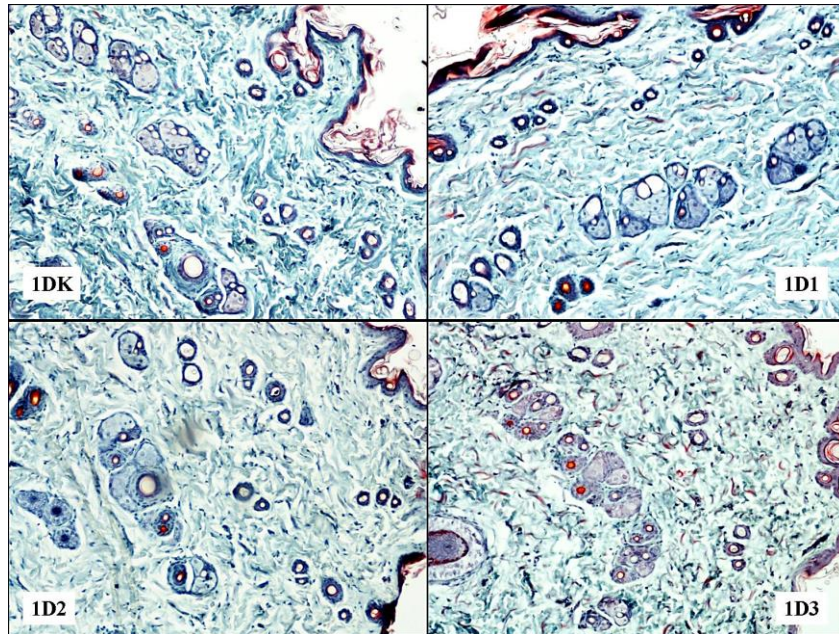
Prvog dana nakon sve tri primenjene doze varfarina površina i obim poprečnog preseka infundibuluma su se dozno zavisno povećali i bili statistički značajno veći u odnosu na kontrolnu grupu. Samo je obim infundibuluma nakon primene najmanje doze bio nesignifikantno povećan. Povećanje površine i obima infundibuluma nakon primene najveće doze je bilo statistički značajno veće i u odnosu na njihovo povećanje u grupi sa srednjom i najmanjom aplikovanom dozom varfarina (Slika br. 138, 139).



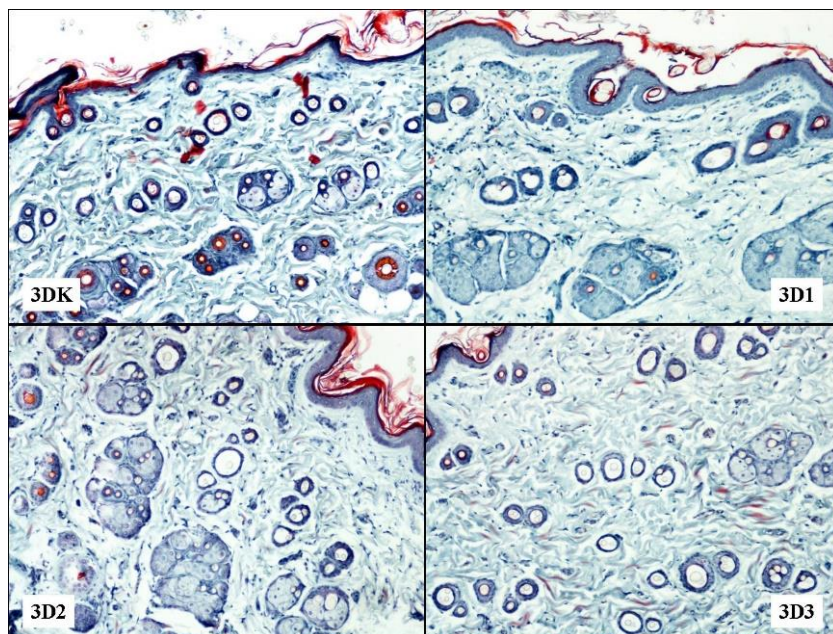
Slika br. 138. Statistički značajne razlike u površini (p) i obimu (o) poprečnog preseka infundibuluma malih sebacealnih folikula: * ($p < 0.01$) i ** ($p < 0.001$) u poredjenju sa kontrolnom grupom, # ($p < 0.01$) i ### ($p < 0.001$) razlike medju grupama u okviru istog vremenskog termina

Trećeg dana obim infundibuluma je bio statistički značajno povećan nakon sve tri doze varfarina u odnosu na kontrolnu grupu, dok je njihova površina značajno povećana nakon dejstva najmanje i najveće doze, kako u odnosu na kontrolu, tako i u odnosu na grupu sa

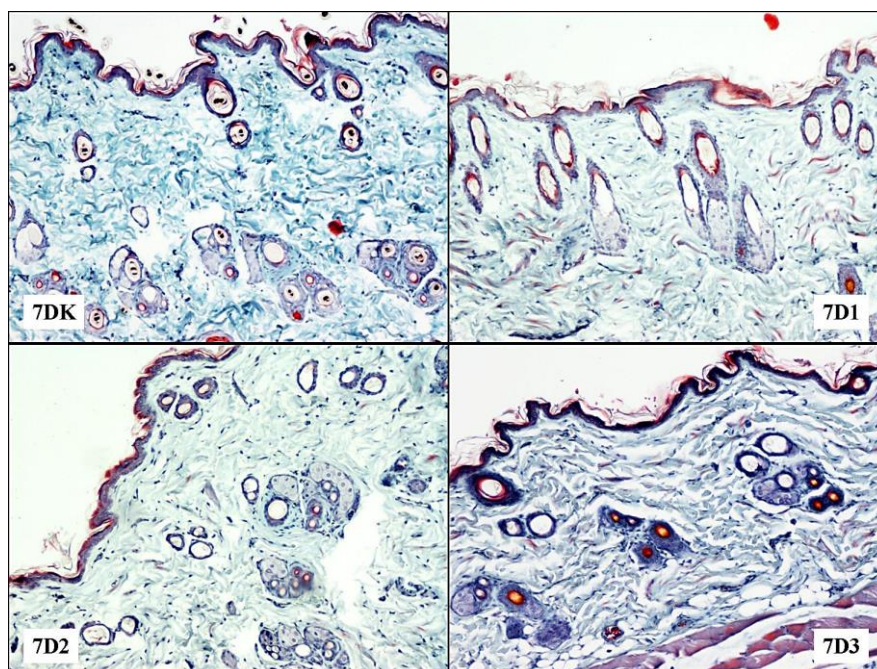
srednjom aplikovanom dozom (Slika br. 138, 140). Sedmog dana, nakon primene svih doza varfarina, i obim i površina infundibuluma su u odnosu na kontrolnu grupu bili statistički značajno povećani u sličnom stepenu, dok je njihova površina nakon aplikovanja srednje doze bila statistički značajno veća i u odnosu a grupu sa najmanjom i najvećom aplikovanom dozom. (Slika br. 138, 141).



Slika br. 139. Izgled infundibuluma malih sebacealnih folikula prvog dana nakon svih primenjenih doza varfarina (Masson trichrome x10)

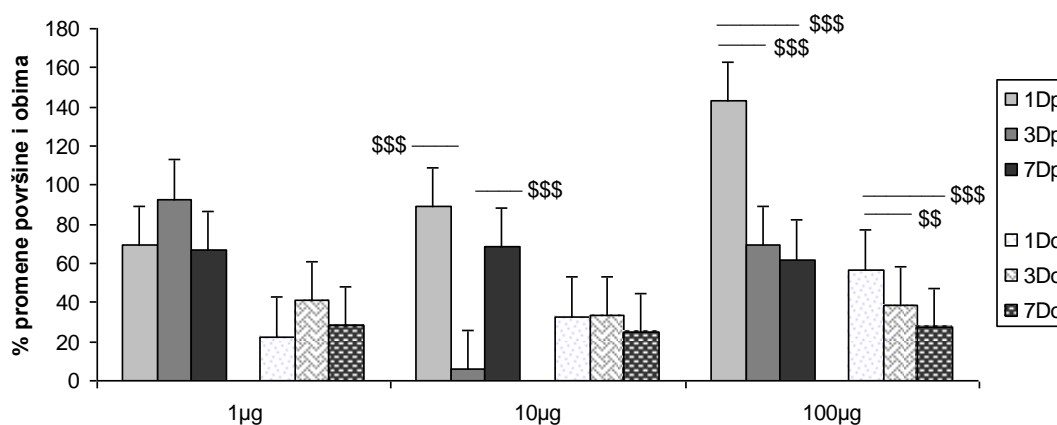


Slika br. 140. Izgled infundibuluma malih sebacealnih folikula trećeg dana nakon svih primenjenih doza varfarina (Masson trichrome x10)



Slika br. 141. Izgled infundibuluma malih sebacealnih folikula sedmog dana nakon svih primenjenih doza varfarina (Masson trichrome x10)

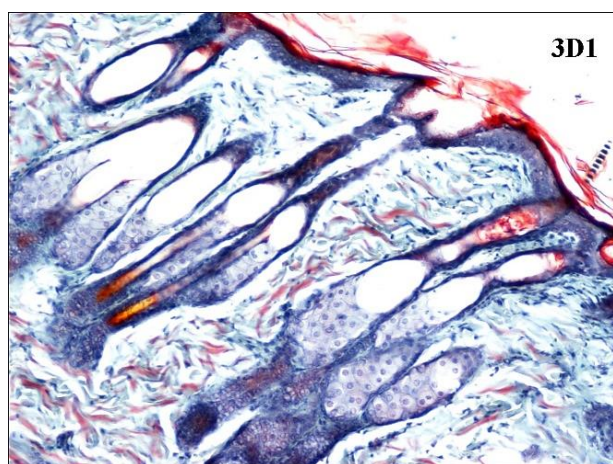
Nakon najmanje primenjene doze varfarina nije bilo značajne razlike u promeni površine i obima poprečnog preseka infundibuluma malih sebacealnih folikula u svim terminima posmatranja, mada su ove vrednosti bile povećane (Slika br. 142). Nakon srednje primenjene doze varfarina površina preseka infundibuluma je bila povećana u sva tri termina posmatranja, ali statistički značajno najmanje trećeg dana u odnosu na prvi i sedmi dan, dok promene njihovog obim nisu bile signifikantne. Nakon najveće doze varfarina površina i obim ovih infundibuluma su bili povećani u sva tri termina ali je to povećanje bilo najveće prvog dana i statistički značajno u odnosu na treći i sedmi dan.



Slika br. 142. Statistički značajne dozno - vremenski zavisne promene površine i obima infundibuluma malih sebacealnih folikula, \$\$ ($p < 0,01$) i \$\$\$ ($p < 0,001$) razlike medju grupama u okviru iste doze

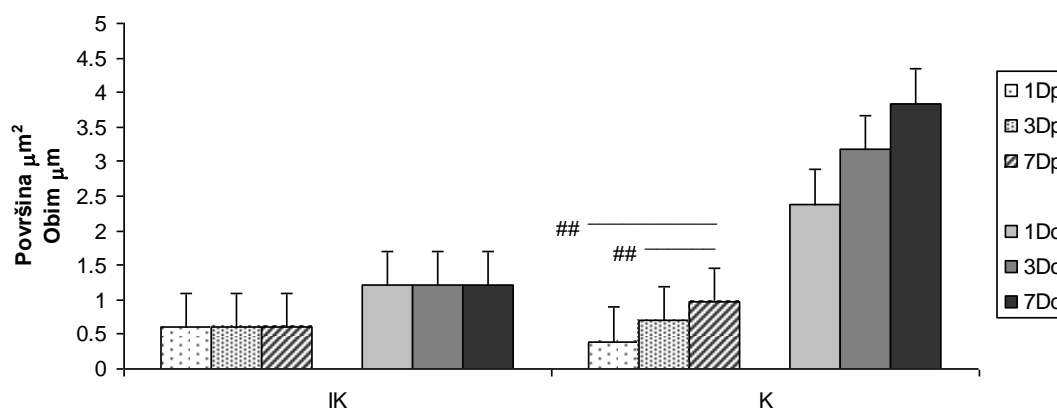
3.5.4. ANALIZA POVRŠINE I OBIMA POPREČNOG PRESEKA ISTMUSA MALIH SEBACEALNIH FOLIKULA

Kako su uočene i promene širine istmusa malih sebacealnih folikula i oni su morfolometrijski analizirani (Slika br. 143).



Slika br. 143. Izgled uzdužnog preseka istmusa malih sebacealnih folikula trećeg dana nakon najmanje primenjene doze varfarina (Masson trichrome x10)

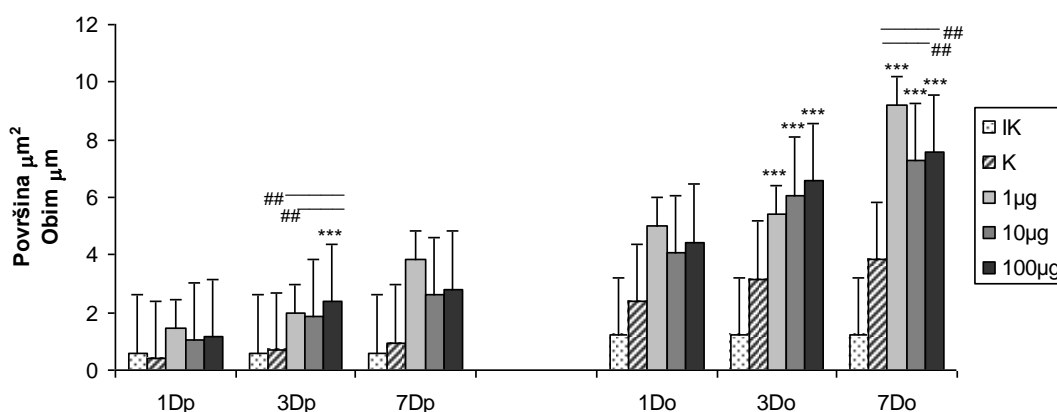
Kod tretiranih kontrola nije bilo značajnih razlika u promeni površine i obima istmusa malih sebacealnih folikula u odnosu na netretiranu kontrolu, mada su se i obim i površina progresivno povećavali do sedmog dana, tako da je njihova površina sedmog dana bila statistički značajno veća u odnosu na prvi i treći dan, dok promene obima nisu bile signifikantne (Slika br. 144).



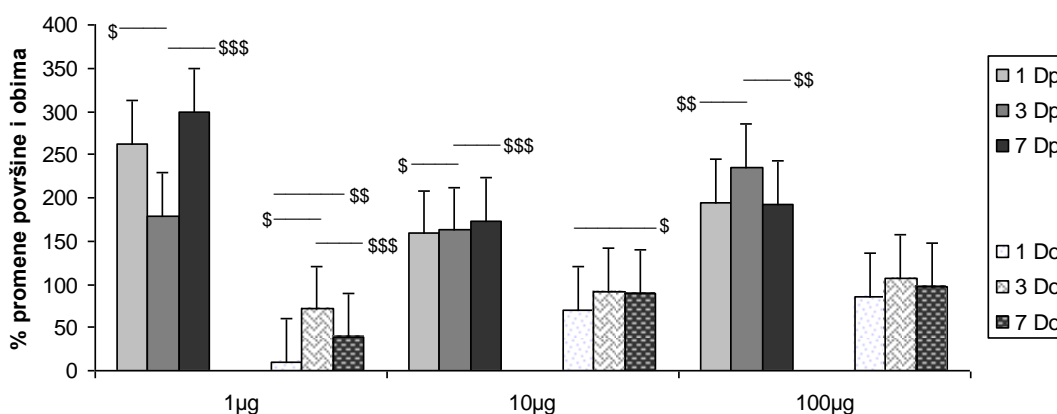
Slika br. 144. Statistički značajne razlike u površini (p) i obimu (o) poprečnog preseka istmusa malih sebacealnih folikulakod kontrolnih grupa životinja: ## (p < 0.01) razlika između kontrolnih grupa u okviru analiziranih vremenskih termina

Prvog dana nakon svih primenjenih doza varfarina površina i obim poprečnog preseka istmusa malih sebacealnih folikula su se povećali u istom stepenu, ali nije bilo značajne razlike u

odnosu na kontrolnu grupu, niti izmedju grupa (Slika br. 145). Trećeg dana nakon aplikovanja najveće doze varfarina došlo je do značajnog povećanja površine poprečnog preseka istmusa malih sebacealnih folikula u odnosu na kontrolnu grupu i grupe sa najmanjom i srednjom aplikovanom dozom. Nakon primene svih doza varfarina, trećeg dana je došlo do statistički značajnog i progresivnog povećanja obima poprečnog preseka istmusa u odnosu na kontrolu. Sedmog dana, iako je površina poprečnog preseka istmusa kod svih grupa prosečno bila najveća, nije bilo značajne razlike medju tretiranim grupama, niti u odnosu na kontrolnu grupu. Nakon primene svih doza varfarina sedmog dana je došlo do daljeg progresivnog i značajnog povećanja obima istmusa malih sebacealnih folikula u odnosu na kontrolu, ali je to povećanje bilo značajno najveće nakon primene najmanje doze u odnosu na srednju i najveću dozu.

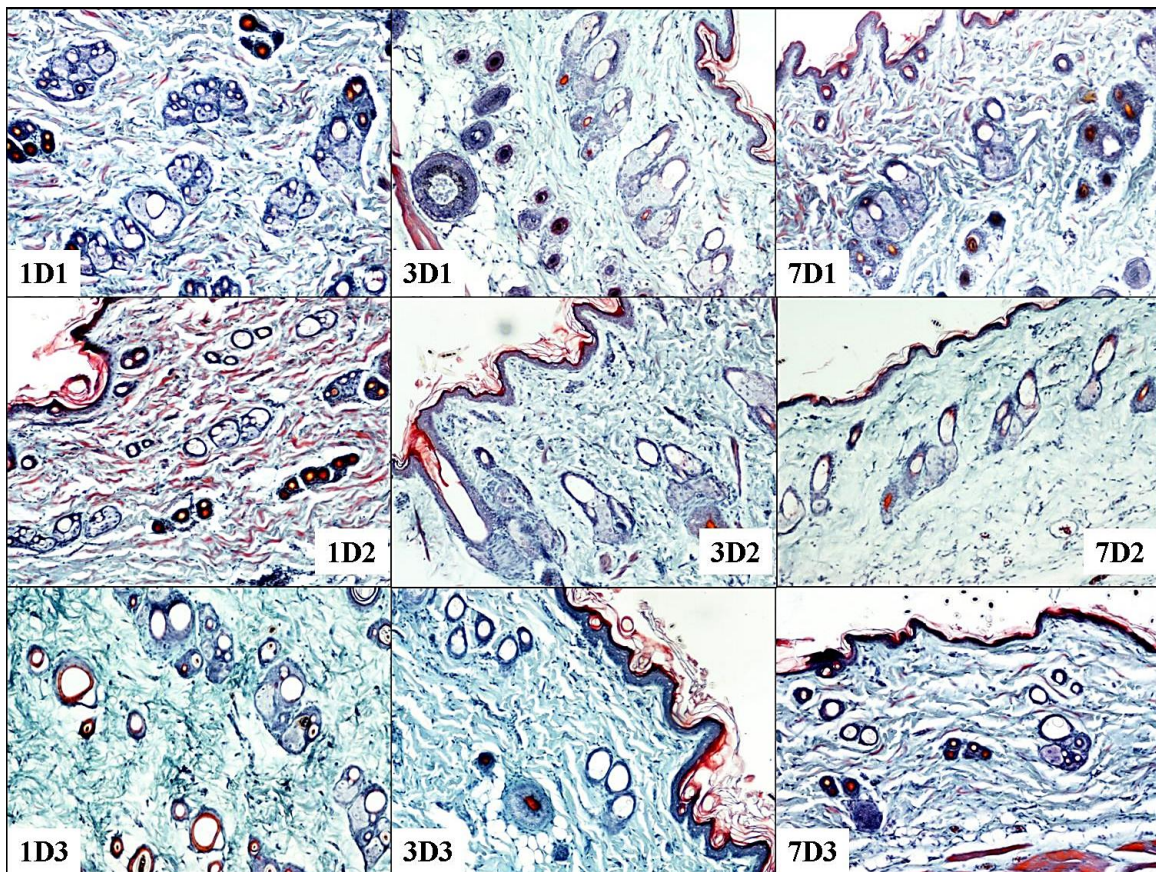


Slika br. 145. Statistički značajne razlike u površini (p) i obimu (o) poprečnog preseka istmusa malih sebacealnih folikula ($p < 0.001$): *** ($p < 0.001$) u poredjenju sa kontrolnom grupom ## ($p < 0.01$) razlike medju grupama u okviru istog vremenskog termina



Slika br. 146. Statistički značajne dozno - vremenski zavisne promene površine i obima istmusa malih sebacealnih folikula: \$ ($p < 0,05$), \$\$ ($p < 0,01$) i \$\$\$ ($p < 0,001$) razlike medju grupama u okviru iste doze

Nakon primene najmanje doze varfarina došlo je do višestrukog povećanja površine poprečnog preseka istmusa malih sebacealnih folikula u odnosu na kontrolu (Slika br. 146). Prvog i sedmog dana to povećanje je bilo slično i gotovo tri puta veće u odnosu na kontrolu. Trećeg dana porast površine poprečnog preseka malih folikula je bio statistički značajno manji u odnosu na prvi i treći dana. Nakon primene najmanje doze varfarina najveće povećanje obima istmusa malih sebacealnih folikula bilo je trećeg dana a najmanje prvog. Kod ove doze razlike u promenama obima malih folikula su bile značajne izmedju svih grupa (Slika br. 146, 147).



Slika br. 147. Izgled istmusa malih sebacealnih folikula u svim terminima i nakon sve tri aplikovane doze varfarina (Masson trichrome x10)

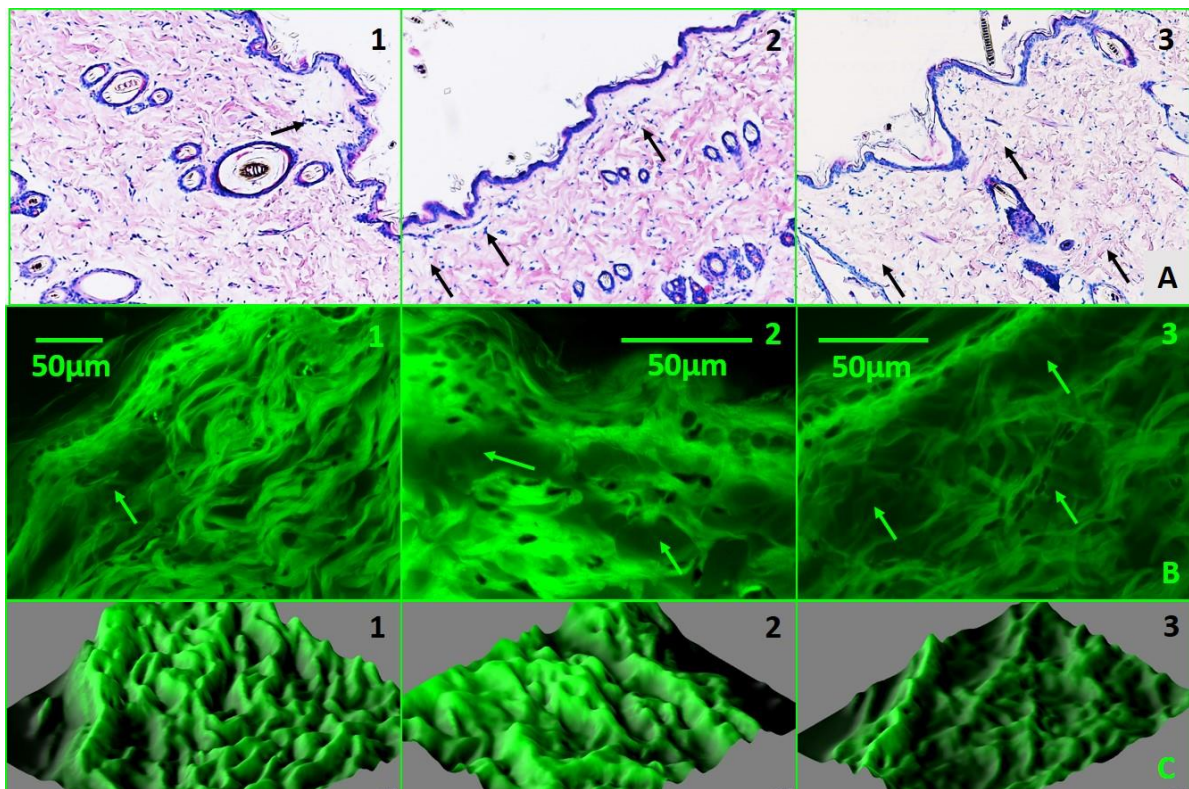
Nakon aplikovanja srednje doze varfarina progresivno povećanje površine poprečnog preseka istmusa, za oko 150% u odnosu na kontrolnu grupu, u periodu od sedam dana je bilo manje u odnosu na njihovo povećanje nakon najmanje doze koje je bilo 250-300% veće. Trećeg dana njihova površina je bila statistički značajno veća u odnosu na prvi dan i značajno manja u odnosu na sedmi dan. Nakon primene srednje doze varfarina došlo je i do povećanja obima istmusa kod svih grupa. To povećanje je bilo slično trećeg i sedmog dana, dok je prvog dana bilo statistički značajno manje u odnosu na treći i sedmi dan (Slika br. 146, 147).

Nakon najveće primenjene doze u svim analiziranim terminima došlo je do izrazitijeg povećanja površine poprečnog preseka istmusa. Prvog i sedmog dana povećanje površine istmusa je bilo za oko 200% veće u odnosu na kontrolnu grupu i slično, dok je trećeg dana bilo još veće (oko 250%) i statistčki značajno u odnosu na prvi i sedmi dan. Nakon primene najveće doze varfarina povećanje obima istmusa je bilo takodje veliko u sva tri analizirana termina, ali bez statističke značajnosti izmedju grupa (Slika br. 146, 147).

3.6. PROMENE DERMALNOG EKSTRACELULARNOG MATRIKSA

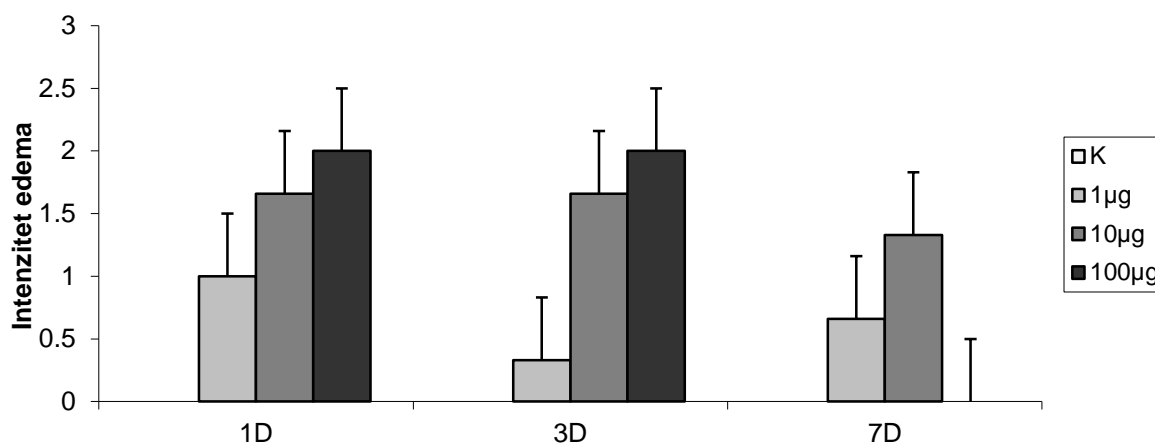
3.6.1. DERMALNI EDEM

Kako je u dermu uočeno prisustvo intersticijalnog edema njegova zastupljenost je procenjena semikvantitativno na osnovu zadatih kriterijuma: jedan fokus edema (1), više odvojenih fokusa edema (2) i difuzno prisustvo edema izmedju kolagenih vlakana (3). Fokusi edema su najčešće bili prisutni oko superficijalnih dermalnih kapilara ili oko sebacealnih folikula (Slika br.148).



Slika br. 148. Izgled dermalnog edema intenziteta 1, 2 i 3;
A: Svetlosna mikroskopija (HE x5), B: konfokalne mikrografije (bar 50µm),
C: 3D rekonstrukcija kolagenih vlakana u zoni edema

Dermalni edem je bio prisutan kod svih grupa životinja. Njegov intenzitet je rastao sa povećanjem doze varfarina. Nakon najmanje doze varfarina edem je bio najveći prvog dana, a najmanji trećeg, da bi sedmog ponovo bio intenzivniji, ali nešto manje nego prvog dana. Nakon srednje doze varfarina edem je bio izraženiji i održavao se do sedmog dana u sličnom obimu. Nakon najveće doze varfarina edem je bio najizraženiji i u istom obimu prisutan prvog i trećeg dana, dok sedmog dana nije uočeno njegovo prisustvo (Slika br.149).

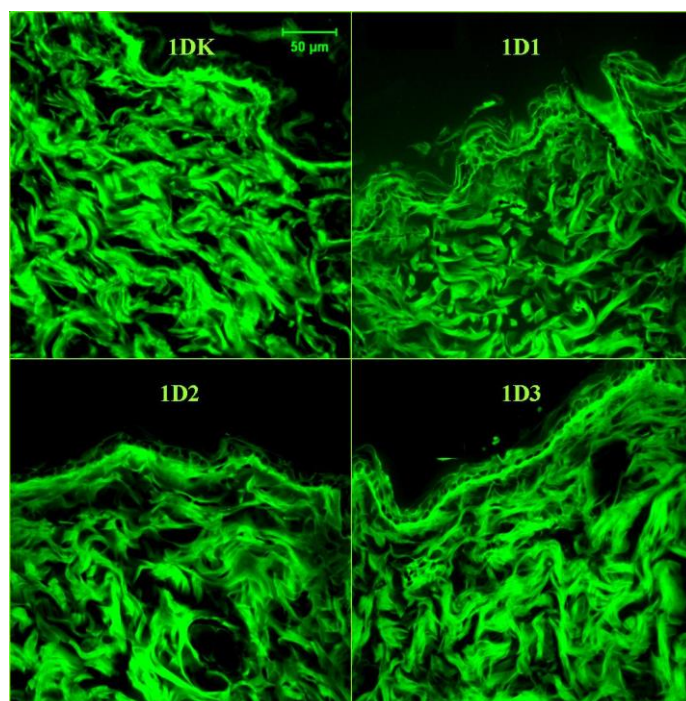


Slika br. 149. Semikvantitativni prikaz dermalnog edema


3.6.2. ANALIZA KOLAGENIH VLAKANA KONFOKALNIM MIKROSKOPOM I NJIHOVA TRODIMENZIONALNA REKONSTRUKCIJA

Autofluorescencija kolagenih vlakana pod snopom laserskih zraka omogućava njihovu precizniju trodimenzionalnu vizualizaciju i bolji uvid u njihove promene. Kolagena vlakna su analizirana trodimenzionalno (3D) rekonstruisana u interfolikularnom dermu, većinom van zona najvećeg edema.

Već prvog dana nakon sve tri primenjene doze varfarina prisutna je iregularnost kolagenih vlakana. Kod kontrolne grupe životinja kolagena vlakna su homogenog rasporeda i izgleda, talasasta sa tendencijom paralelnog raspoređivanja prema površini kože i približno slične debljine i kontinuirana / velike dužine i sa regularnim prostorima između njih. Iregularnost ovih vlakana se manifestuje kao odsustvo opisanog arhitekturnog rasporeda, povećana naboranost, diskontinuiranost, iregularnost debljine i edem vlakana uz iregularne prostore između njih (Slika br. 150, 151).

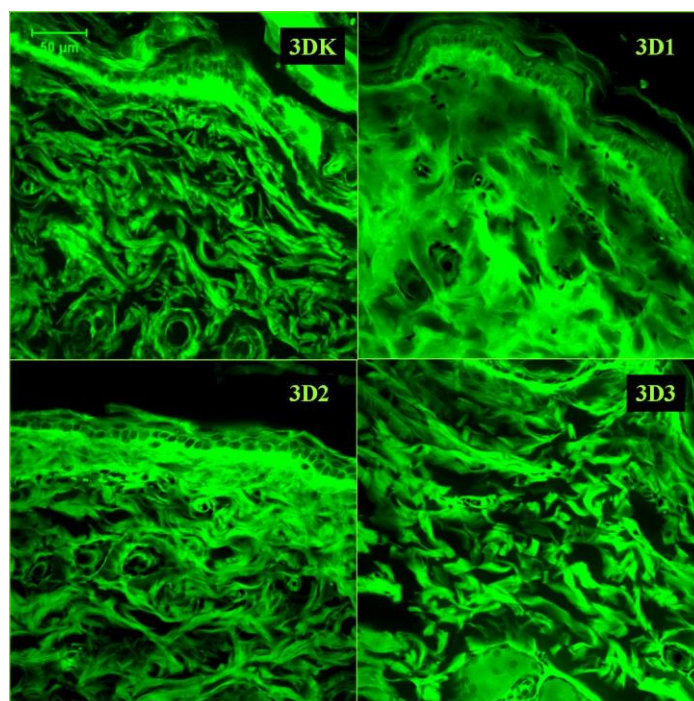


Slika br. 150. Konfokalna mikrografija, izgled kolagenih vlakana derma prvog dana nakon svih primenjenih doza varfarina (bar 50 μ m)

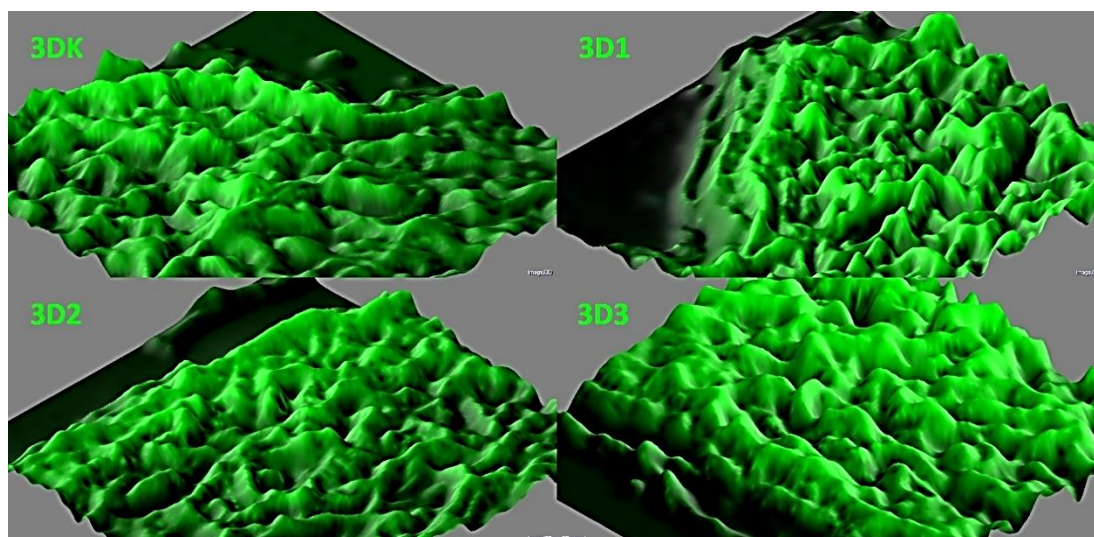


Slika br.151. Trodimenzionalna rekonstrukcija kolagenih vlakana derma prvog dana: sa porastom doze aplikovanog varfarina kolagena vlakna su više naborana, šira, homogenija sa iregularnim prostorima između njih. Subepidermalno dominira njihova volumonoznost.

Trećeg dana, uz već opisane promene kolagenih vlakana, naglašeno je širenje prostora između njih. Većinom kolagena vlakna su homogenizovana, proširena, diskontinuirana i retrahovana. U zoni izraženijeg edema i homogenizacija vlakana je veća. Ove promene ukazuju na edem kolagenih vlakana i veću akumulaciju osnovne supstance (edem) između njih (Slika br.152, 153).



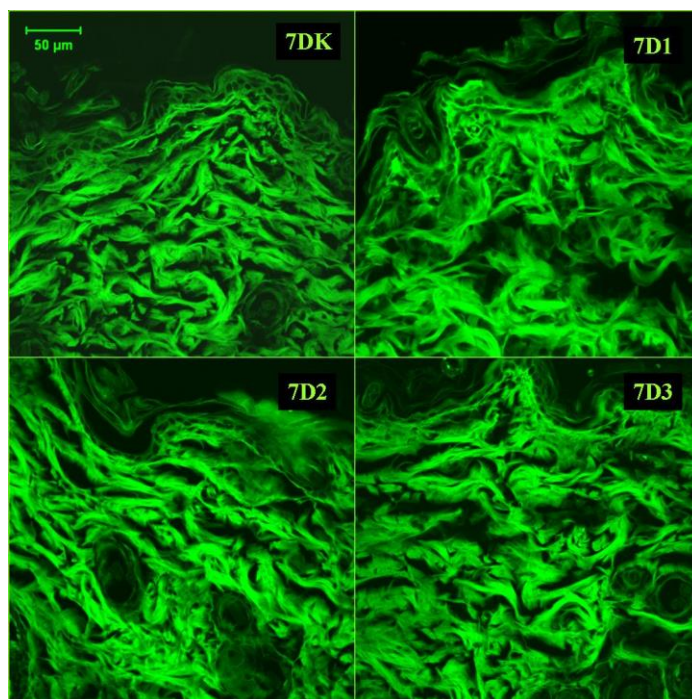
Slika br. 152. Konfokalna mikrografija, izgled kolagenih vlakana derma trećeg dana nakon svih primenjenih doza varfarina (bar 50 μ m)




Slika br.153. Trodimenzionalna rekonstrukcija kolagenih vlakana derma trećeg dana: sa porastom doze aplikovanog varfarina kolagena vlakna su više naborana (3D1), šira, homogenija (3D3) sa iregularnijim prostorima izmedju njih. Nakon najmanje doze postoji subepidermalno raslojavanje kolagenih vlakana, nakon srednje doze u ovoj zoni vlakna su zaobljena i šira i aplatirana, a kod najveće doze su još uvek voluminozna i prominentna.

Sedmog dana kolagena vlakna su pretežno šira, veće dužine. Njihovi krajevi su često vrtložasti i ovakva arhitekturnalna organizacija je zastupljenija kod srednje i naročito kod najveće doze varfarina (Slika br.156). Irekularnost prostora izmedju kolagenih vlakana je najveća kod

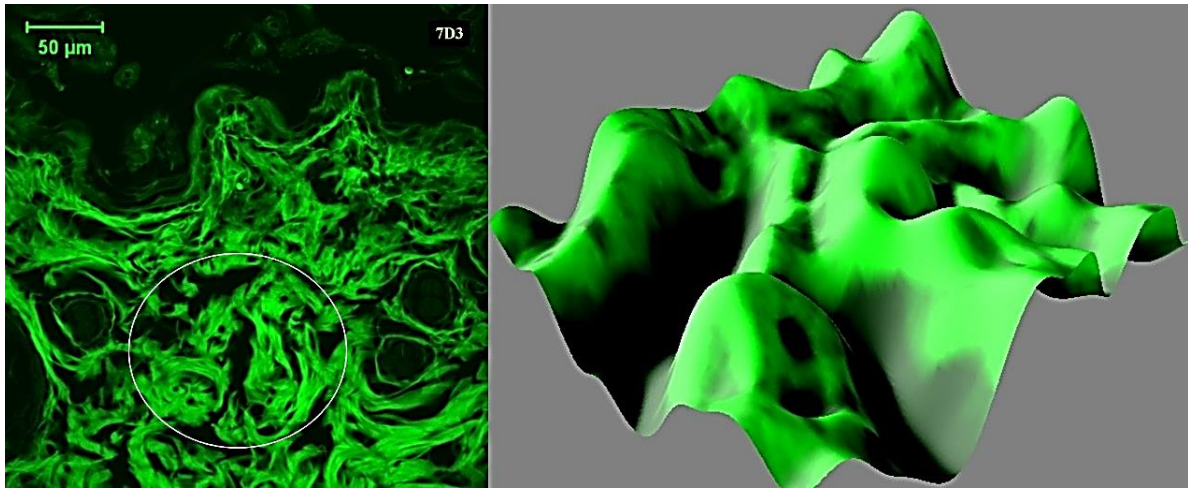
najmanje doze varfarina. U grupi sa najvećom aplikovanom dozom varfarina organizacija kolagenih vlakana je najbližnja njihovom izgledu kod kontrolne grupe životinja (Slika br.154, 155).



Slika br. 154. Konfokalna mikrografija, izgled kolagenih vlakana derma sedmog dana nakon svih primenjenih doza varfarina (bar 50μm)



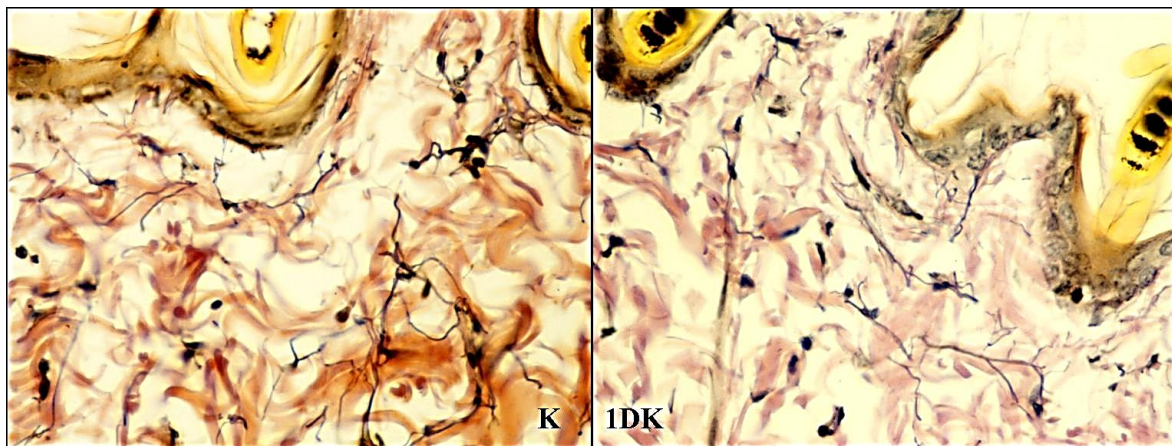
Slika br. 155. Trodimenzionalna rekonstrukcija kolagenih vlakana derma sedmog dana: Nakon najmanje doze varfarina kolagena vlakna su većinom ispravljena sa fokalnim iregularnim prostorima između njih. Nakon srednje doze varfarina dominiraju fokalni iregularni interfascikularni prostori i naboranost vlakana. Izgled kolagenih vlakana nakon najveće doze varfarina je sličan izgledu kod kontrolne grupe životinja. Subepidermalno kod najmanje doze zaostaje raslojavanje kolagenih vlakana a kod srednje doze fokalno i njihova prominencija.



Slika br. 156. Konfokalna mikrografija, brojne vrtložaste formacije kolagena na mestu obliterisanih kapilara sedmog dana nakon najveće primenjene doze varfarina (bar 50μm) i njihov izgled na 3D rekonstrukciji

3.6.3. PROMENE ELASTIČNIH VLAKANA DERMA

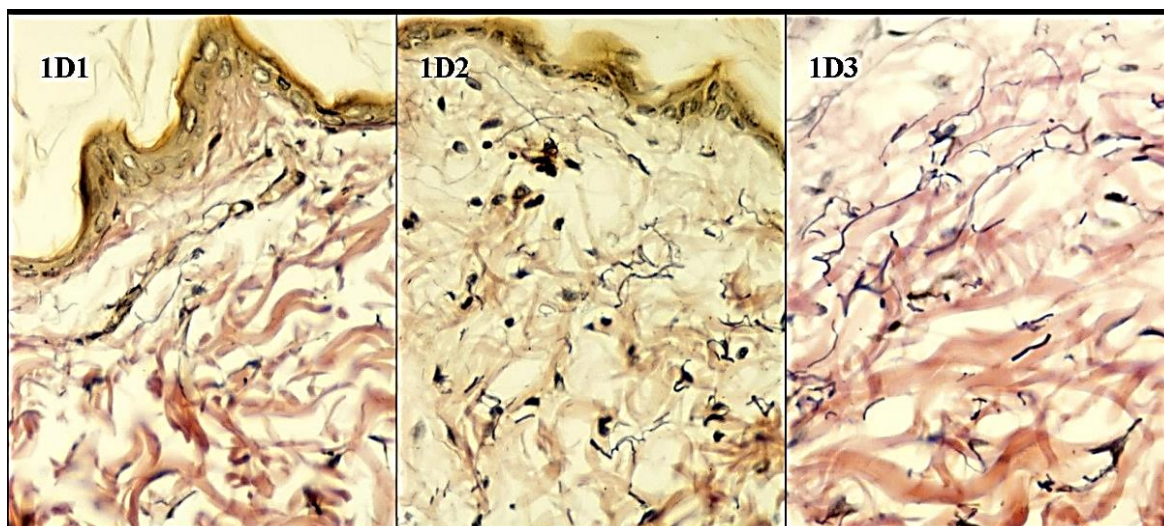
Kod kontrolne grupe životinja, u interfolikularnom delu gornjeg derma, elastična vlakna su duga, tanka, lako izvijugana i razfranata, horizontalno i vertikalno postavljena prema površini kože a često prate i tok krvnih sudova (Slika br.157).



Slika br. 157. Izgled elastičnih vlakana interfolikularnog derma kod kontrolne grupe životinja (Elastika Van Gieson x40)

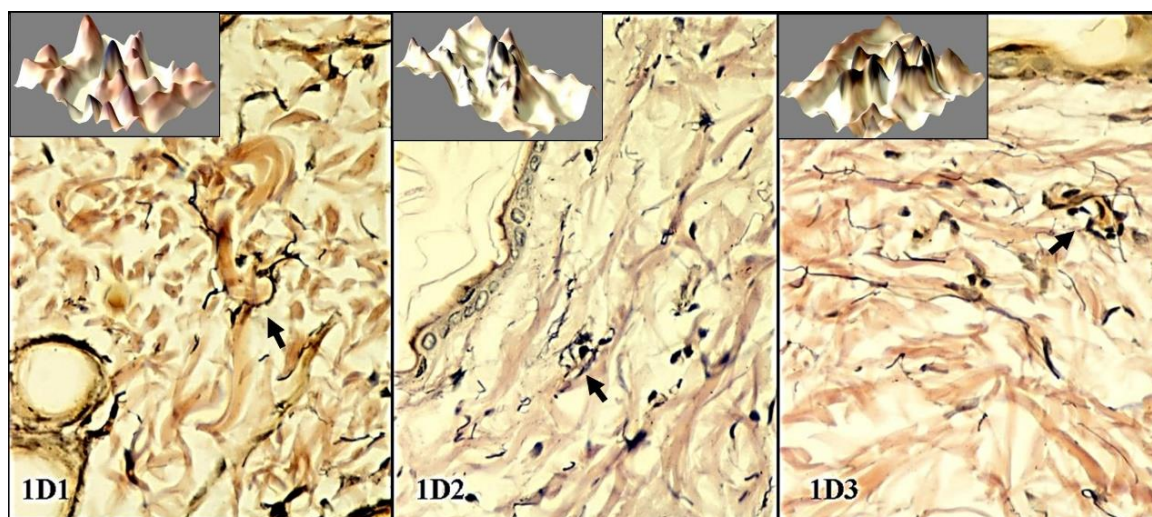
3.6.3.1. Izgled elastičnih vlakana derma prvog dana

Prvog dana kod najmanje i srednje doze varfarina elastična vlakna su tanka, izgledaju fragmentisana, retrahovana, skraćena. U kraćim i dužim segmentima su paralelno postavljena prema kolagenim vlaknima i kondenzovana, naročito kod srednje i najveće doze (Slika br.158).



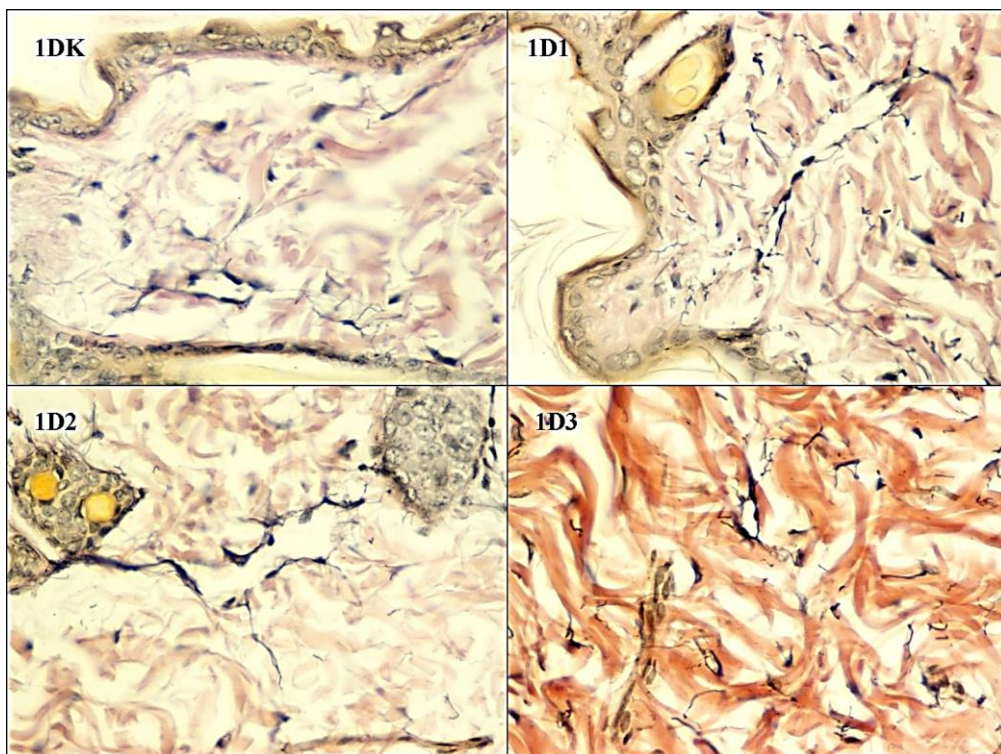
Slika br. 158. Izgled elastičnih vlakana interfolikularnog derma prvog dana nakon sve tri primenjene doze varfarina (Elastika Van Gieson x40)

Prvog dana se uočavaju manje vrtložaste formacije degenerisanih kolagenih vlakana koje okružuju elastična vlakna (Slika br.159).



Slika br. 159. Izgled elastičnih vlakana interfolikularnog derma prvog dana nakon sve tri primenjene doze varfarina (Elastika Van Gieson x40); Inerti – 3D rekonstrukcija

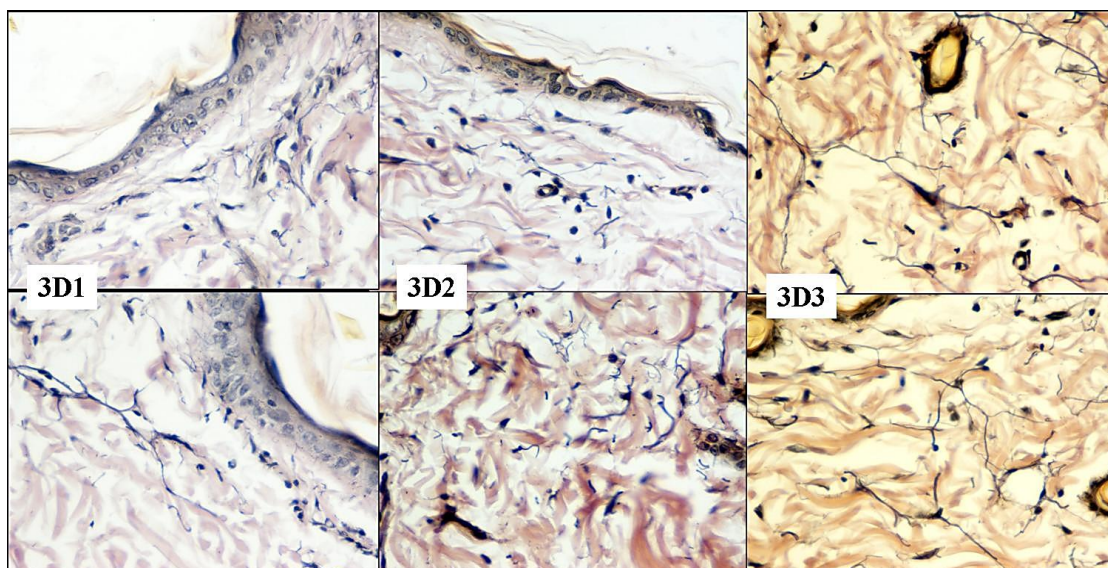
Prvog dana kod kontrolnih grupa životinja prisutni su redji dilatirani superficijalni limfni dermalni mikrovaskularni prostori. Kod tretiranih najmanjom i srednjom dozom varfarina limfni dermalni mikrovaskularni prostori su elongirani i znatnije dilatirani i vide se često u dubljem dermu izmedju folikula. U grupi sa najvećom aplikovanom dozom varfarina limfatici su znatno manjeg kalibra i okruženi kondenzovanim elastičnim vlaknima (Slika br.160).



Slika br. 160. Izgled limfatičnih kapilara derma prvog dana nakon sve tri primenjene doze varfarina (Elastika Van Gieson x40)

3.6.3.2. Izgled elastičnih vlakana derma trećeg dana

Kod kontrolne grupe životinja trećeg dana nije bilo značajnih razlika u izgledu elastičnih vlakana derma u odnosu na netretiranu kontrolu i kontrolu prvog dana.

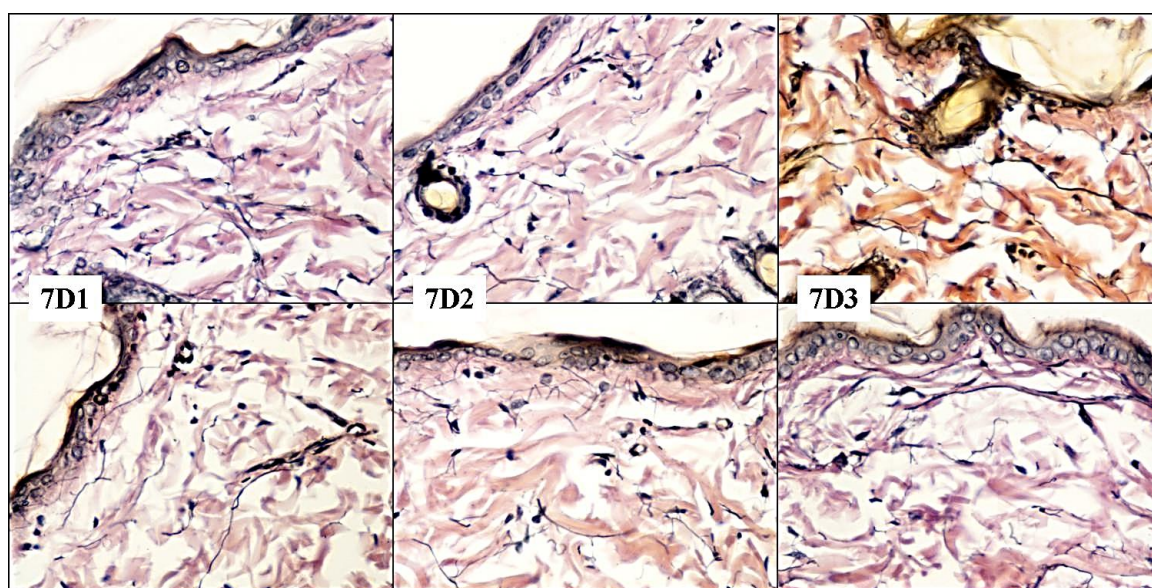


Slika br. 161. Izgled elastičnih vlakana interfolikularnog derma trećeg dana nakon sve tri primenjene doze varfarina (Elastika Van Gieson x40)

Trećeg dana nakon primene najmanje doze varfarina elastična vlakna interfolikularnog dela superficijalnog derma su proredjena, izrazito iregularna neka fragmentisana ali većinom su elongirana i deblja, ponegde i kondenzovana. Nakon primene najveće doze varfarina trećeg dana elastična vlakna su brojnija, većinom izrazito elongirana, razgranata i zadebljana. Vidljivi su i dilatirani limfatici. Kod životinja sa primenjenom srednjom dozom varfarina trećeg dana elastična vlakna su tanja, kraća i više retrahovana (Slika br.161).

3.6.3.3. Izgled elastičnih vlakana derma sedmog dana

Kod kontrolne grupe životinja sedmog dana nije bilo značajnih razlika u izgledu elastičnih vlakana derma u odnosu na netretiranu kontrolu i kontrolu prvog i trećeg dana. Sedmog dana nakon primene najmanje doze varfarina elastična vlakna derma su najčešće iregularna, elongirana, često razgranata, deblja, ali manje nego trećeg dana. Vide se i dilatirani superficijalni limfni dermalni mikrovaskularni prostori. U nekim zonama elastična vlakna su retrahovana ili se vide uz perifolikularna mišićna vlakna. I nakon primene najveće doze varfarina elastična vlakna su sličnog izgleda. Uočljiva je i njihova delimična povezanost sa superficijalnim delovima folikula. U superficijalnom dermu elastična vlakna se mogu videti u bliskom kontaktu sa homogenizovanim istanjenim kolagenim vlaknima u većoj dužini. U grupi sa srednjom aplikovanom dozom varfarina elastična vlakna su najčešće tanka, manje razgranata, proredjena (Slika br.162).

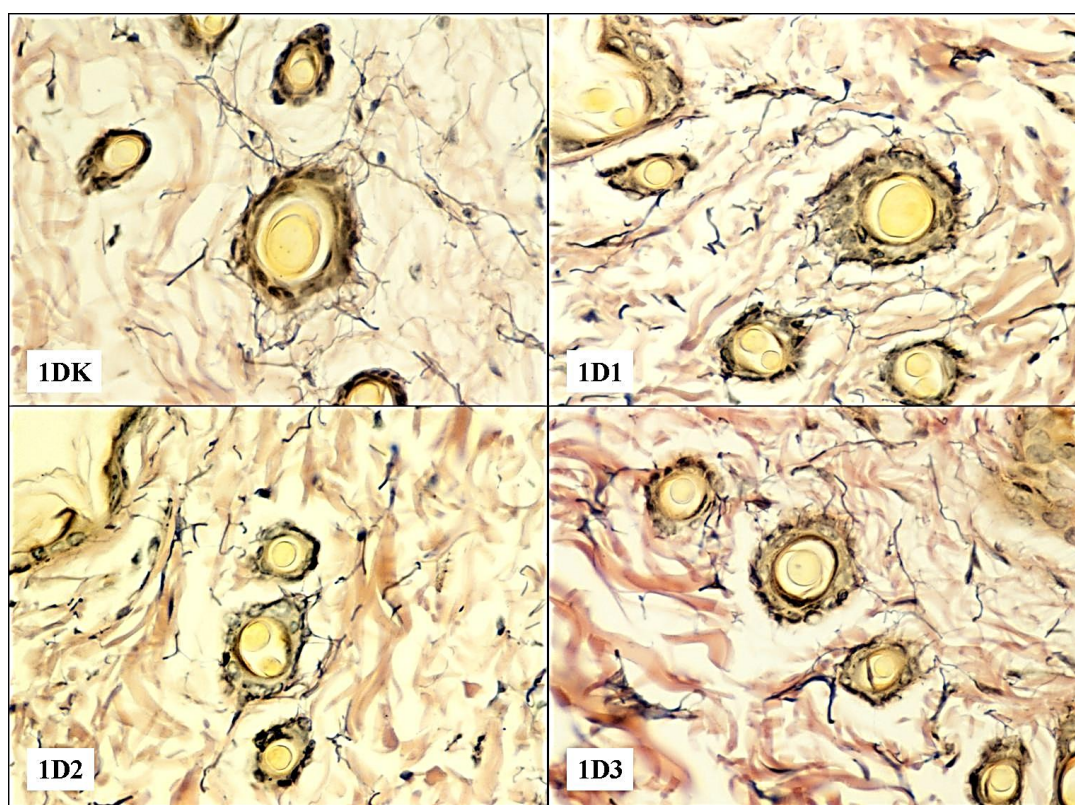


Slika br. 162. Izgled elastičnih vlakana interfolikularnog derma sedmog dana nakon svih primenjenih doza varfarina (Elastika Van Gieson x40)

3.6.3.4. Organizacija perifolikularnih elastičnih i kolagenih vlakana

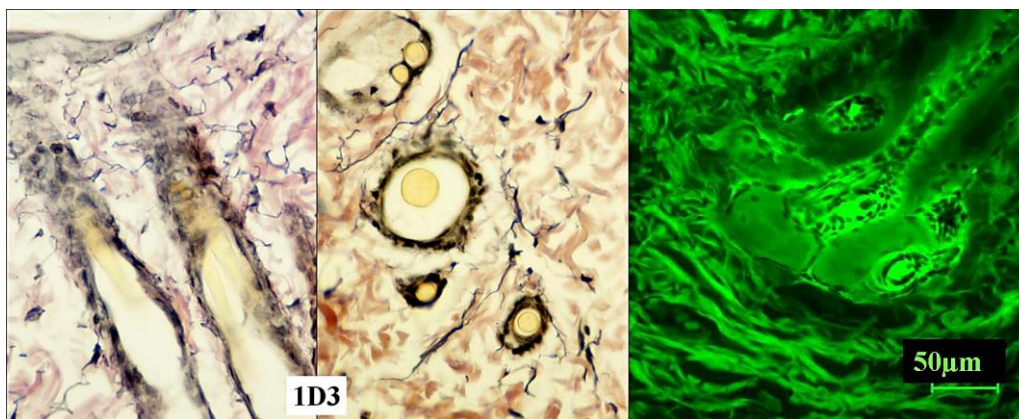
Dermalna elastična vlakna kod malih sisara sa krznom, kakav je i pacov, imaju vodeću ulogu u funkcionisanju njihovog krzna. Ona formiraju gustu mrežu snopova koji povezuju m. erector pilli velikog folikula sa okolnim folikulima. Ovako raspoređena elastična vlakna omogućavaju životinji sinhrono pokretanje svih dlaka što je od velikog značaja kod životinja npr. u termoregulaciji (Starcher, et al 2005; Meyer, et al. 2000).

U sva tri termina, kod kontrolne grupe životinja elastična vlakna su dosta regularno povezana sa folikulima. Kod svih tretiranih grupa životinja elastična vlakna su bila delimično odvojena od folikularnog infundibuluma praznim prostorima koje popunjava edem ili retrahovana od okolnih kolagenih vlakana u različitom stepenu (Slika br.163).



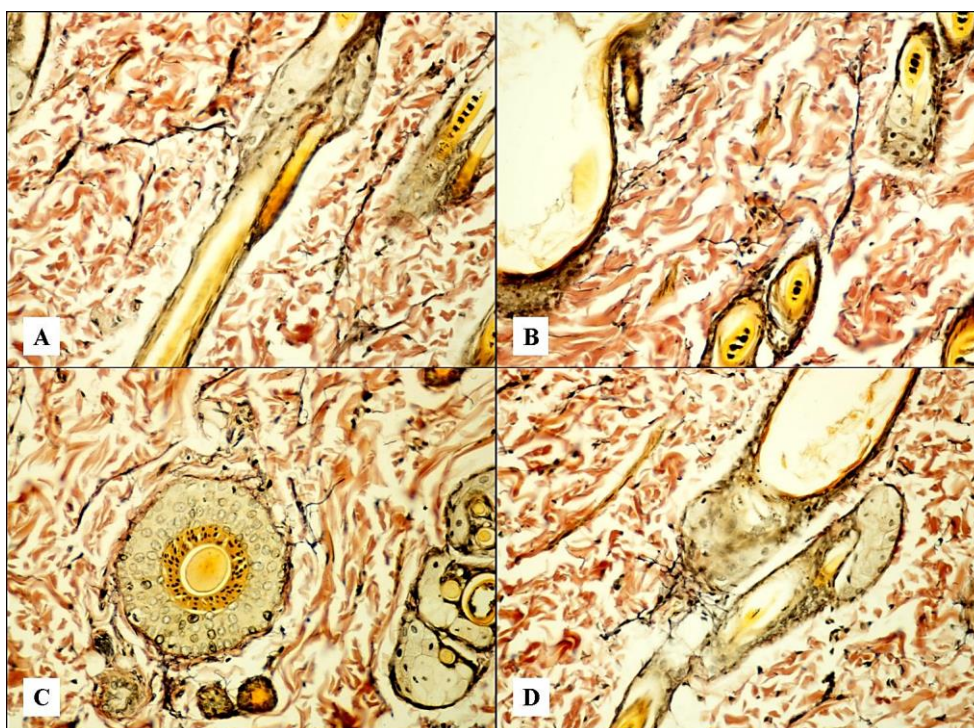
Slika br. 163. Izgled perifolikularnih elastičnih vlakana prvog dana nakon sve tri primenjene doze varfarina (Elastika Van Gieson x40)

Odvajanje elastičnih vlakana od epitela folikula i njihova retrakcija od okolnih kolagenih vlakana su izraženiji u regiji istmusa. Kondenzacija elastičnih vlakana je izraženija kod primene većih doza varfarina (Slika br.164).



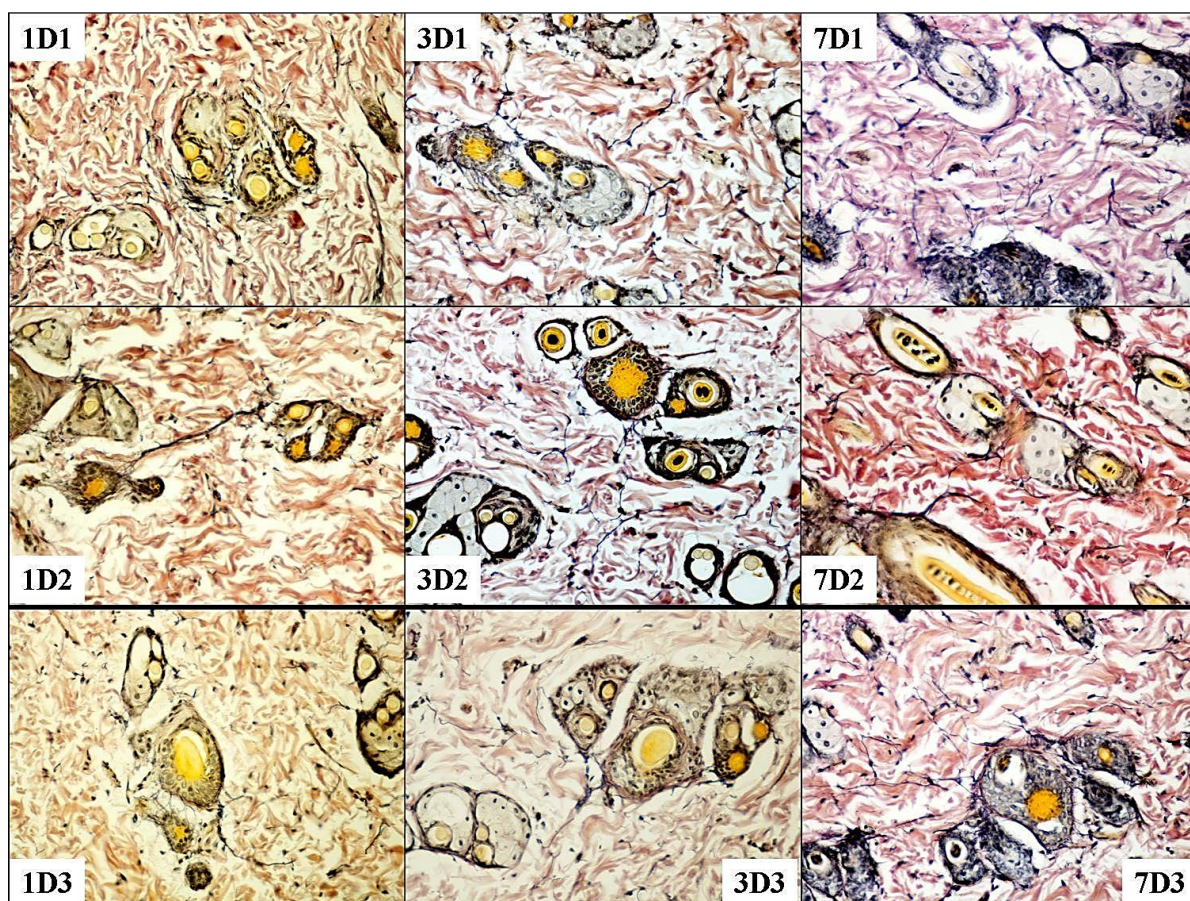
Slika br. 164. Izgled perifolikularnih elastičnih vlakana u regiji istmusa na uzdužnom i poprečnom preseku folikula prvog dana nakon primene najveće doze varfarina (Elastika Van Gieson x40); desno – konfokalna mikrografija uzdužnog preseka sebacealnog folikula sa edemom oko infundibuluma (bar 50µm)

Kod svih kontrolnih grupa životinja veći snopovi elastičnih vlakana povezuju susedne folikule (Slika br.165. A, B, C i D). U predelu pripoja m. errector pilli velikog sebacealnog folikula počinje glavni snop elastičnih vlakana (A i B) koji se grana i prostire prema okolnim folikulima (B) ali i prema površini kože. Na poprečnom preseku velikog folikula (C) uočava se nekoliko glavnih snopova elastičnih vlakana regularno raspoređenih. Musculus errector pilli je sa folikulom spojen elastičnim vlaknima u predelu njegovog apeksa (D).



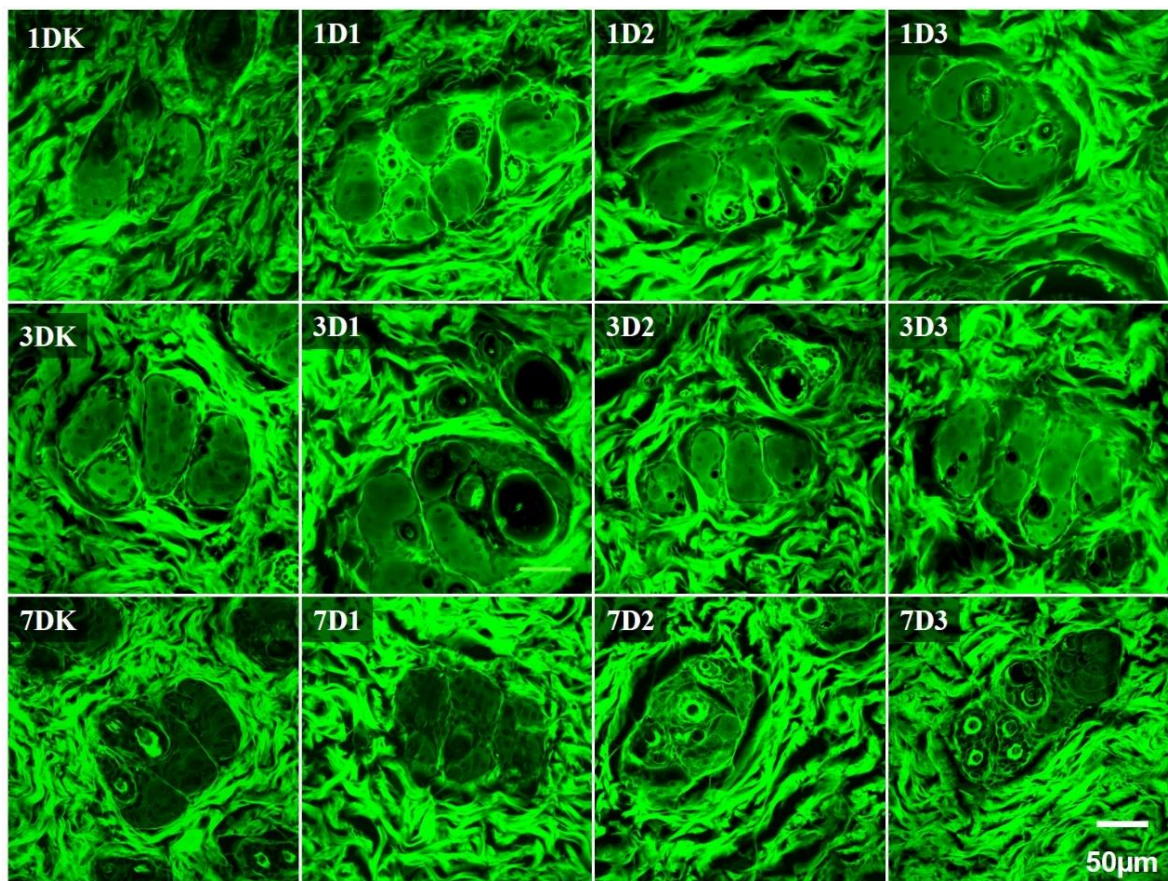
Slika br. 165. Izgled perifolikularnih elastičnih vlakana velikih sebacealnih folikula kod kontrolne grupe životinja (Elastika Van Gieson x20)

Već prvog dana oko velikih sebacealnih folikula uočljiva je iregularnost snopova elastičnih vlakana kao njihova kondenzacija (1D1) ili retrakcija (1D3). Trećeg i sedmog dana, nakon primene najmanje i najveće doze varfarina, elastična vlakna koja spajaju folikule su raslojena i skraćena. Stiče se utisak da su nakon primene srednje doze varfarina, u sva tri termina analize, snopovi elastičnih vlakana koji spajaju susedne folikule najmanje izmenjeni (Slika br.166).




Slika br. 166. Izgled perifolikularnih elastičnih vlakana velikih sebacealnih folikula u sva tri termina i nakon sve tri primenjene doze varfarina (Elastika Van Gieson x20)

Analizom kolagenih vlakana na konfokalnim mikrografijama uočljivi su prazni prostori oko velikih sebacealnih folikula. Prvog dana oni su najizraženiji nakon primene srednje doze varfarina, trećeg dana su izraženiji nakon najmanje i najveće primenjene doze a sedmog dana su minimalni nakon najmanje doze i izraženiji nakon srednje i najveće primenjene doze (Slika br.167 i 168)



Slika br. 167. Konfokalna mikrografija – izgled kolagenih vlakana oko velikih sebacealnih folikula u sva tri termina i nakon sve tri primenjene doze varfarina (bar 50µm)

Trodimenzionalna rekonstrukcija perifolikularnih kolagenih vlakana uz pomoć konfokalnih mikrografija prikazana je na slici br. 168.



Slika br. 168. Izgled perifolikularnih kolagenih vlakana nakon 3D rekonstrukcije

V. DISKUSIJA

Pogodan za ispitivanje epikutanog dejstva i perkutane apsorpcije različitih supstanci je humana koža. Kako ovakva istraživanja nisu moguća iz medicinskih i etičkih razloga, u nekim slučajevima prelazno rešenje je *in vitro* analiza uzoraka humane kože. Svakako, najviše se koriste *in vivo* i *in vitro* eksperimentalni modeli na životinjama.

Ekstrapolacija ovakvih rezultata istraživanja na humanu populaciju je otežana i poseban je predmet istraživanja u toksikologiji jer se humana koža značajno razlikuje od kože eksperimentalnih životinja. Najveće razlike su u strukturi i debljini kornealnog sloja i sastavu njegovih lipida (Jakaza and Kezic, 2008). Najočiglednija razlika između ljudi i životinja je i gustina dlake na koži. Gust sloj dlaka kod životinja obezbeđuje značajnu zaštitu od ulaska ksenobiotika i izloženosti radijaciji. Posledica ovakve evolucione razlike je da je kornealni sloj pacova tanak i više permeabilan i osetljiviji nego što je kod jedinki koje nemaju gust dlačni omotač (čovjek i svinja). Ispitivanjem apsorpcije 14 pesticida Van Ravenzwaay i Leibold su utvrdili da koža pacova 2-36 puta permeabilnija od humane, naročito za lipofilne supstance (Van Ravenzwaay and Leibold, 2004). Takođe, *in vitro* dermalna apsorpcija je veća u odnosu na *in vivo* eksperimente, bez obzira da li je u pitanju humana ili životinjska koža. Najprihvatljiviji modeli ovakvih istraživanja su na koži svinje (Scott, et al. 1986). Histološki koža svinje ima gradnju najslabiju gradnju čovekove kože (Swindle, 2008). I koža miševa je mnogo propustljivija (2-10x) u odnosu na kožu čoveka i većine životinja (Barber, et al. 1992). Delimično razlog ovome je i tanji epiderm i raspored korneocita kod životinja sa krznom. Kod čoveka korneociti su naizmenično poredjani u slojevima tako da pokrivaju spoj ovih ćelija susednih slojeva i stvaraju vijugav slobodan prostor koji značajno povećava put supstanci koja prolazi kroz kornealni sloj (Nemez, et al. 1999). Kod miševa i pacova korneociti su poredjani u vertikalne stubiće što omogućava mnogo direktniji put ulasku ksenobiotika (Menon, et al. 2002).

Skraćeni put ulaska supstanci u koži nije u potpunosti jasan. Dlačni folikuli i druge adneksalne structure su prekriveni istim keratinizirajućim ćelijama kao epiderm tako da u njima postoji ista barijera kao na površini epiderma (Christoph, et al. 2000, Magnusson, et al. 2001). Folikuli su takođe ispunjeni lipofilnim materijalom (sebumom) koji efikasno onemogućava ulazak hidrofilnim supstancama u derm (Chillcott and Price, 2008). Prisustvo neke supstance unutar

folikula ne znači i njen kontakt sa dermom, supstanca je još van tela, ali folikul može biti i njen privremeni rezervoar.

1. ANALIZA OKSIDATIVNOG METABOLIZMA U HOMOGENATU KOŽE

Nakon epikutane primene varfarina utvrđene su promene oksidativnog metabolizma u homogenatu tretirane kože koje ukazuju na postojanje lipidne peroksidacije i potrošnju intracelularnih reduktanata, kao što su protein tioli i GSH.

Rezultati koje smo dobili ukazuju na to da varfarin uzrokuje peroksidaciju lipida ćelijskih membrana keratinocita i drugih ćelija u koži i oksidativno oštećenje. Malondialdehid predstavlja krajnji produkt oksidativne modifikacije lipida, tj. polinezasićenih masnih kiselina, a povećano stvaranje MDA je odraz oksidativnog stresa (Fuchs, 1989). Epikutana aplikacija svih doza varfarina je stimulisala povećanu produkciju MDA, najizrazitije nakon srednje primenjene doze sedmog dana. Ovakav nalaz je sugestivan za prooksidativni i dermatotoksični efekat varfarina. Za sada nije poznato da li je oksidativni stres direktna posledica prooksidativnog potencijala varfarina ili je dobijen efekat posredan usled praznjenja rezervi tiolnih jedinjenja u ćeliji. Smanjenje sadržaja intracelularnih reduktanata, proteinskih SH grupa i GSH, koje smo registrovali u homogenatima tretiranih koža, govori u prilog drugoj pretpostavci. Lipidnu peroksidaciju mogu da pokrenu ROS koji su dovoljno reaktivni da uklone atom vodonika iz polinezasićenih masnih kiselina, a to su hidrosil i hidroperoksil radikal (Pryor, et al. 2006; Halliwell, 1999). Prekomerna produkcija vodonik peroksida i superoksid anjona dovodi do nastanka lezija u lipidima ćelijskih membrana što vodi ka povećanju njihove inače relativno male toksičnosti lančanom produkcijom toksičnijih vrsta (Pryor, et al. 2006; Halliwell, 1999). Ukoliko ovaj efekat nije fatalan za ćeliju, iako nakon nastanka ROS, moguća su progresivna sekundarna oksidativna oštećenja membrana koja prolongirano troše reduktante. Ovakvom tvrdjenju bi išao u prilog nalaz povećanja produkcije MDA od trećeg do sedmog dana nakon srednje primenjene doze varfarina, a uz održavanje sniženih vrednosti SH-grupa i GSH. Povišen ali relativno ujednačen nivo produkcije MDA od prvog do sedmog dana nakon aplikovanja najveće doze varfarina bi više sugerirao direktan toksični efekat.

Statistički značajno sniženje nivoa redukovanog glutationa, kao i ukupnih sulfhidrilnih grupa, u toku sedam dana, a nakon dejstva svih primenjenih doza varfarina, može biti povezano i sa prekomernom produkcijom reaktivnih kiseoničnih vrsta, naročito vodonik peroksida i procesom detoksikacije i ekskrecije varfarina.

Glutation uklanja vodonik peroksid i alkil perokside. Vodonik peroksid ima karakteristike sekundarnog glasnika u ćelijskoj signalizaciji i na ovaj način GSH ulazi u interakciju sa ćelijskim signalnim putevima (Dröge, 2002). Takođe, nadjeno je da GSH ima udela u regulaciji proliferacije T limfocita, najverovatnije putem koji uključuje citokin IL-2 (Hadžić, et al. 2005). Studije enzima vitamin K epoksid reduktaze (VKOR) su pokazale da u okviru samog enzimskog kompleksa postoji tiolni redukujući centar osetljiv na dejstvo varfarina (Fasco, et al. 1983). Izlaganje mikrozomalnih enzima tiolima sprečava inhibitorne efekte varfarina na ovaj sistem (Wallin and Martin, 1985). Drugi deo pitanja zašto dolazi do pada sadržaja redukovanog glutationa bi mogao da bude proces detoksikacije i ekskrecije varfarina (Huwert, et al. 1991). Prilikom hemijske transformacije varfarina u procesu detoksikacije, konjugovani oblici glutationa su medju glavnim metabolitima kumarina u eksperimentima izvedenim na pacovima (Huwert, et al. 1991). Novija istraživanja su pokazala i prisustvo enzima glutation-S-transferaze osetljive na delovanje varfarina u sklopu VKOR enzimskog kompleksa (Cain, et al. 1997).

Prooksidativni efekat varfarina bi mogao imati uticaja na signalnu aktivnost u koži. Indukcija fosforilacije I κ B, koji je neophodan za aktivaciju transkripcionog faktora NF- κ B, opisana je kod makrofaga pod dejstvom varfarina (Kater, et al. 2002). Pojačana aktivnost NF- κ B posredstvom AP-1 učestvuje u regulaciji ćelijskog ciklusa i njenom preživljavanju (Wullaert, et al. 2011). Brojni faktori stresa iz okoline posredstvom aktivacije AP-1 gena stimulišu ulazak ćelije u S fazu i progresiju ćelijskog ciklusa (Shaulian and Karin, 2001). Pokazano je i da dikumarol indukuje sintezu stresom aktivirane protein kinaze (SAPK) (Cross, et al. 1999).

2. ANALIZA PROMENA U EPIDERMU

Osnovne morfološke promene epiderma u različitim patološkim stanjima su atrofija i hiperplazija. Kod oštećenja ćelija bazalnog sloja epiderma, kao što je situacija kod interface dermatitisa, vremenom će nastati epidermalna atrofija, usled oštećenja rezervoara SC (Sontheimer, 2009). Iritacija epiderma ili narušavanje kožne barijere za posledicu može imati

poremećaj sazrevanja i arhitektonike epiderma koji se manifestuje u formi hiperplazije, hiperkeratoze i parakeratoze epiderma, kada dolazi i do promene oblika i veličine keratinocita i njihovih jedara (Rowden, 1975; Klein-Szanto, 1977). Oštećenje keratinocita može se manifestovati i na jedarni materijal kada se aktiviraju mehanizmi zaštite genoma: DNK reparacija, zaustavljanje ćelijskog ciklusa, pokeratnje apoptoze i izmene epidermalne kinetike (Gruij, 2006).

2.1. PROMENE STRUKTURE EPIDERMA I ĆELIJSKOG CIKLUSA KERATINOCITA

Histomorfološki i imunohistohemijski uočene promene strukture epiderma i ćelijskog ciklusa epidermalnih ćelija ukazuju na dozno-vremenski zavistan, kratkotrajan i prolongiran, adaptivni i reparatorni odgovor epiderma uzrokovan poremećajem i oštećenjem epidermalne barijere koji je povezan sa promenama ćelijskog ciklusa, diferencijacije i eventualnog oštećenja epidermalnih ćelija.

U dosadašnjim istraživanjima utvrđeno je da jednokratna lokalna epikutana aplikacija 10 μ g varfarina indukuje oštećenja koja se manifestuju i kao oksidativni stres, dok trokratna aplikacija ima i direktan dermatotoksični efekat koji se manifestuje tkivnim oštećenjem (Kataranovski, et al. 2005; Popov Aleksandrov, et al. 2014). Zavisno od intenziteta i dužine trajanja stresa, produkcija ROS može da ima glavnu ulogu u ovim poremećajima (Bickers and Athar, 2006).

1 μ g varfarina. Nakon primene 1 μ g varfarina signifikantni progresivni porast debljine epiderma od prvog do sedmog dana, udružen sa signifikantnom PCNA aktivnošću epidermalnih ćelija prvog dana i relativnim (nesignifikantnim) porastom broja proliferativno aktivnih ćelija trećeg dana, sugerira fiziološku varijaciju ćelijskog ciklusa keratinocita koja bi, prema sadašnjim znanjima o diferencijaciji epiderma, mogla da bude udružena sa prolaznim porastom broja *transit-amplifying* (TA) ćelija trećeg dana i njihovom ubrzanom diferencijacijom.

In vitro i *in vivo* istraživanja diferencijacija epiderma ukazuju na iste mehanizme nastanka ovog stratifikovanog epitela: sporo deleće stem ćelije proizvode brzo deleće TA mitotske, koje nakon tri do pet deoba postaju postmitotske ćelije putem aktivacije specifičnih genskih programa (Lechler and Fuchs, 2005; Watt, 2001; Koria and Andreadis, 2006). Zavisno od

uticaja faktora spoljašnje sredine, keratinociti mogu da se terminalno diferencijiraju ili "dediferencijaciju", kada rane postmitotske ćelije mogu da se vrate u ćelijski ciklus (Mannic, et al. 2010).

Poznato je da više molekulskih mreža i signalnih puteva imaju ulogu u regulaciji balansa između epidermalne proliferacije i diferencijacije. U njih su uključeni i NF- κ B i BMP (engl. *bone morphogenic protein*) (Kaufman and Fuchs, 2000; Fessing, et al. 2010; Botchkarev, 2003). NF- κ B je pozitivan regulator progresije ćelijskog ciklusa. Aktivacija NF- κ B štiti ćeliju od apoptoze putem regulacije antiapoptotičnih gena, kao što je Bcl-2 familija i ćelijski inhibitori apoptoze (c-IAPs) (Seitz, et al. 1998). Ovaj transkripcioni faktor pokreće antiapoptotični program u suprabazalnim keratinocitima i omogućava njihovo usmeravanje ka kornifikaciji (Seitz, et al. 1998; Kaufman and Fuchs, 2000). Varfarin u makrofagama može da indukuje fosforilaciju I κ B koji je neophodan za aktivaciju NF- κ B (Kater, et al. 2002).

Poznato je da varfarin inhibicijom GLA proteina matriksa može da inhibira aktivnost BMP-4 (Yao, et al. 2008). Više liganda za BMP i svi BMP receptori ekspimiraju se na humanim keratinocitima. Svojim vezivanjem BMP-4 indukuje različite promene i ekspresiju različitih gena u keratinocitima, putem kojih se reguliše njihova homeostaza i diferencijacija u embrionalnom i postnatalnom periodu (Fessing, et al. 2010, Botchkarev, 2003). Zavisno od intenziteta signala, BMP-4 može pozitivno i negativno da utiče na proliferaciju i diferencijaciju ovih ćelija (Botchkarev, 2003; Blessing, et al. 1996).

Progresivni porast broja TUNEL+ ćelija od prvog do sedmog dana korelira sa uspostavljanjem (trećeg) i održavanjem granularnog sloja do sedmog dana. Ovakav nalaz sugerira i pojačanu kornifikaciju.

Kornifikacija je proces terminalne diferencijacije keratinocita. Prema klasifikaciji oblika ćelijske smrti ona je i specifičan oblik apoptoze ćelija (Koemer, et al. 2012). U toku apoptoze i kornifikacije dolazi do degradacije DNK i destrukcije jedra, što u oba slučaja vodi programiranoj ćelijskoj smrti. Molekularni mehanizmi signalne transdukcije i glavni regulatorni mehanizmi apoptoze i kornifikacije su različiti (Lippens, et al. 2005).

U toku kornifikacije, jedra keratinocita su uvećana, DNK se ne fragmentiše, TUNEL su negativna, organele se liziraju, ćelije se eliminišu deskvamacijom, uz pomoć transglutaminaze. U toku apoptoze ćelije jedra se kondenzuju, DNK fragmentiše, TUNEL su pozitivna, ćelije se

eliminiraju fagocitozom a u ovaj proces je uključena kaspaza (Melino, et al. 2005). Međutim, postoje istraživanja u kojima je pokazano da primena konvencionalnog TUNEL testa DAB reakcijom u parafinskim uzorcima kože prikazuje 3'-OH DNK kraj u apoptotičnim keratinocitima granularnog sloja (Ito and Otsuki, 1998). Kako se mehanizmi kornifikacije i apoptoze u izvesnim segmentima prepliću, prisustvo TUNEL⁺ ćelija u površnim slojevima epiderma može da ukazuje da epikutano aplikovan varfarin u dozi od 1μg verovatno ima i proapoptotični efekat na neke keratinocite. Apoptoza ćelija se egzaktnije definiše na biohemijskom nivou. Na celularnom nivou DNK fragmentacija i aktivacija kaspaza su najbolji pokazatelj apoptoze. Morfološke karakteristike apoptoze mogu da se uoče u prelaznom sloju epiderma. To je deo epiderma gde keratinociti gube svoje keratohijaline granule, kondenzuju citoplazmu i jedro i sadrže fragmentisanu DNK (Ishida-Yamamoto, et al. 1998). Moguće je da aktivacija kaspaze i degradacija internukleozomalne DNK čini diferencirane keratinocite TUNEL⁺. Interesantno je da TUNEL pozitivnost nije smanjena kod *knockout* kaspaze 3 u embrionalnom epidermu (Umeda, et al. 2003). U normalnom humanom epidermu detekcija ćelija u apoptozi TUNEL testom je otežana. Jedra kornificiranih keratinocita ne pokazuju kondenzaciju hromatina i DNK *laddering* tako da se TUNEL⁺ ćelije registruju sporadično u adultnom epidermu (Mass, et al. 2003). Moguće objašnjenje ovog fenomena je i brzo uklanjanje apoptotičnih ćelija (Haake and Polakowska, 1993). I u ovom eksperimentu markiran je mali broj TUNEL⁺ ćelija u površnim slojevima epiderma.

10 μg varfarina. U epidermu kože koja je bila izložena dozi od 10μg varfarina broj TUNEL⁺ ćelija je bio umereno povišen prvog dana, trećeg dana, kada je formiran granularni sloj ove ćelije su bile odsutne, a sedmog dana je njihov broj bio najveći, u odnosu na druge dve doze i u svim terminima analize. Ovakav nalaz sedmog dana sugerira prolongiranu i pojačanu kornifikaciju, ali i moguć proapoptotični efekat srednje doze varfarina.

Ovakav efekat varfarina može biti posledica direktnog oštećenja intracelularnih komponenti, kao što je DNK, ili aktivacije signalnih puteva koji regulišu apoptozu, proliferaciju i diferencijaciju (naročito MAPK-a koji konvertuju transkripcione faktore AP-1 i NF-κB u odgovoru na stres). Ovakvi efekti varfarina mogu biti slični efektima dikumarola, za koji je dokazano da može da aktivira IκB i SAPK, i da na taj način suprimira proliferaciju a stimulišu proapoptotičnu aktivnost keratinocita (Kater, et al. 2002; Melino, et al. 2005). U toku dejstva UV zraka u psorijatičnom epidermu proces apoptoze može da traje 14h a apoptoza zahvata i stem ćelije i TA ćelije (Weatherhead, et al. 2011).

Diskretno smanjenje proliferativne aktivnosti epidermnih ćelija prvog i trećeg dana, koje je bilo u granicama kontrolnih vrednosti, udruženo je sa značajnim porastom njihove PCNA aktivnosti već prvog dana, sugerira fiziološku reparatormu ulogu PCNA nakon dejstva srednje doze.

Nuklearni antigen proliferišućih ćelija (PCNA) je pomoćni protein DNK polimerazama α , δ , ϵ . On je neophoda za DNK replikaciju i reparaciju njenog oštećenja, ali i za kontrolu ćelijskog ciklusa, remodeliranje hromatina i gensku ekspresiju (Paunesku, et al. 2001; Maga and Hubscher, 2003). Ekspresija PCNA se povećava i u toku obimnog DNK oštećenja (Andersen, et al 2008). U uslovima velikog oštećenja DNK, ćelija može da doživi replikacioni kolaps sa kidanjem dvolančane DNK i smrt, ili može da nastavi replikaciju uz visok rizik daljeg oštećenja i eventualno sticanje genske nestabilnosti. Taj fenomen se naziva tolerancija DNK na oštećenje kada ćelija preživljava leziju koja dovodi do oštećenja replikacije DNK. Ovaj fenomen tolerancije omogućava visoko konzerviran proces sekvencijalne modifikacije PCNA molekula, koji onemogućava kovalentnu modifikaciju i kidanje DNK molekula, i omogućava postreplikacionu reparaciju bez grešaka u lancu DNK (Andersen, et al, 2008). Kada reparacija nije moguća, odsustvo ili nizak nivo funkcionalne aktivnosti PCNA, može da usmeri ćeliju u apoptozu (Paunesku, et al. 2001).

Pojačanu kornifikaciju trećeg dana pratio je i manji porast broja postmitotskih TA ćelija. Manifestno smanjenje debljine epiderma trećeg dana verovatno je povezano sa smanjenjem volumena postmitotskih TA ćelija usled pojačane kornifikacije. Morfometrijske analize ćelija epiderma miša pokazale su da postoji inverzna veza između prosečne veličine keratinocita i stepena njihove keratinizacije (Rowden, 1975).

100 μ g varfarina. Nakon primene doze od 100 μ g varfarina, već prvog dana, ultrastrukturno je uočena nekroza grupa bazalnih keratinocita, što ukazuje na prisustvo ireverzibilnog oštećenja u stem ćelijskom pulu koje može biti jedan od uzroka smanjenog broja proliferativno aktivnih ćelija, ali i uzrok povećanja debljine epiderma usled promena u citoplazmi keratinocita povezanih sa degenerativnim procesima ali i smanjenjem keratinizacije sedmog dana.

U epidermu miševa ukupni volumen epidermnih ćelija se povećava četiri puta u toku kretanja ćelija od bazalnog do granularnog sloja. Kako volumen jedra ostaje uglavnom konstantan, porast volumena ćelija je posledica promena u citoplazmi. Ukupan volumen jedra se značajno smanjuje tek nakon naglog prelaska ćelija iz granularnog u keratinski sloj (Rowden, 1975).

Najveći broj TUNEL⁺ ćelija u površnim slojevima epiderma prvog dana, bar delom može biti posledica prisustva programirane ćelijske smrti putem apoptoze. Ovakav nalaz bi bio relevantan za ispitivanje eventualnih proapoptotičkih efekata najveće doze varfarina. Najmanji broj TUNEL⁺ ćelija trećeg dana i najizrazitije smanjenje granularnog sloja sedmog dana takodje upućuju na poremećaj procesa kornifikacije. Na povećanje debljine epiderma prvog i sedmog dana nije vidno uticao broj slojeva epiderma. Promene u epidermu sugerira i odsustvo proliferativne aktivnosti TA ćelija, čemu u prilog ide i nalaz da je sedmog dana granularni sloj bio najtanji kod ove doze, u odnosu na druge dve doze i u svim terminima analize.

Inicijalno supresivni efekat na proliferativnu aktivnost, uz porast PCNA aktivnosti prvog i signifikantno smanjenje trećeg dana, osim proapoptotičkog efekta i iscrpljivanja reparatornih mogućnosti PCNA, sugerira i efekat mitotskog bloka u jedrima epidermalnih ćelija nakon dejstva najveće doze varfarina.

Poznato je da nakon dejstva neke nokse ćelijski ciklus i inicijacija terminalne diferencijacije keratinocita mogu biti izmenjeni a epidermalna homeostaza se održava mehanizmom mitotskog bloka. Nakon dejstva genotoksičnog agensa, u toku od 48h, bazalni keratinociti masivno ulaze u fazu diferencijacije. Ćelijske mitoze se mogu detektovati u parabazalnom, ali ne i u bazalnom sloju epiderma. Ćelijski ciklus stem ćelija se inhibira dok je kod prolazno amplificiranih ćelija očuvan i ubrzan (Zanet, et al. 2010). Mitotski blok stem ćelija je jednostavan mehanizam održavanja homeostaze epiderma i zaštite od onkogene aktivacije. Proliferativna hiperaktivnost prolazno amplificiranih keratinocita im omogućava da se terminalno diferenciraju. U uslovima oštećenja kože terminalna diferencijacija ima ulogu sličnu apoptozi, zašitu od genomske transformacije (Eckert, et al. 2002).

Nakon svih primenjenih doza varfarina nije uočen poremećaj sazrevanja epiderma, niti pojava parakeratoze, što bi ukazivalo da nije bilo narušavanja balansa proliferacije i diferencijacije keratinocita. U fiziološkim uslovima smrt keratinocita putem apoptoze je neophodna za odžavanje ravnoteže između keratinocitne proliferacije i formiranja keratinskog sloja. Apoptotični genski program se manifestuje kroz ceo epiderm u formi gradijenta antiapoptotičnih i proapoptotičnih faktora koji regulišu trenutak apoptoze u toku diferencijacije keratinocita. U fiziološkim uslovima apoptoza ne prethodi diferencijaciji keratinocita (Nickoloff, et al. 2002).

Nakon najmanje doze varfarina trećeg dana, manifestuje se prolazna signifikantna stimulacija povećanja broja Ki 67 pozitivnih ćelija u epidermu koja se poklapa sa prisustvom nešto većeg broja slojeva keratinocita i TUNEL⁺ ćelija, pojavom granularnih ćelija i progresivnim zadebljanjem epiderma do sedmog dana. Naši rezultati su pokazali da najmanja doza varfarina stimuliše proliferativnu aktivnost epiderma, pojačanu kornifikaciju sa pojavom granularnih ćelija, ali bez poremećaja sazrevanja keratinocita. Ovakva reakcija keratinocita može da bude odraz adaptacije epiderma na poremećaj njegove barijerne funkcije.

Nakon srednje doze varfarina došlo je do slabo izraženog (nesignifikantnog) smanjenja broja Ki 67⁺ ćelija u epidermu prvog i trećeg dana, što je bilo udruženo sa minimalnim smanjenjem i debljine epiderma, i obe vrednosti su se normalizovale sedmog dana. Odsustvo TUNEL⁺ ćelija trećeg dana je udruženo sa nešto manjim brojem granularnih ćelija. Međutim, kod ove doze sedmog dana debljina epiderma je kao kod kontrole a broj TUNEL⁺ je bio najveći. Diskretno nesignifikantno prolazno smanjenje proliferativne aktivnosti i kornifikacije do trećeg dana, nakon dejstva srednje doze varfarina praćeno je nesignifikantnom stimulacijom pojačane kornifikacije sedmog dana. Sedmog dana efekat srednje doze varfarina na epiderm bio je u fiziološkim granicama. I ove promene epiderma sugeriraju adaptivne promene usled narušavanja kožne barijerne funkcije.

Efekat najveće doze varfarina na proliferativnu aktivnost u epidermu je inicijalno supresivan sa vremenskom tendencijom vraćanja na normalnu do sedmog dana. Ova signifikantna supresija proliferativne aktivnosti epiderma prvog dana je udružena sa signifikantnim progresivnim zadebljanjem epiderma do sedmog dana, uz retke TUNEL⁺ ćelije i manji broj granularnih ćelija. Ovakavi rezultati sugeriraju drugačije mehanizme dejstva 100µm varfarina na kožu. Povećanje debljine epiderma nije bilo povezano sa porastom proliferativne aktivnosti keratinocita niti vidnim povećanjem broja njihovih slojeva. Zbog toga je i učinjena morfometrijska analiza KI67 i PCNA reaktivnih jedara.

2.2. ANALIZA MORFOMETRIJSKIH PARAMETARA

KI67⁺ I PCNA⁺ JEDARA KERATINOCITA

Dok najveća doza varfarina ima neposredni supresivni efekat na proliferaciju ćelija u epidermu, najmanja naknadni, mada nesignifikantni, stimulatorni efekat trećeg dana, srednja doza uzrokuje samo funkcionalne i morfološke promene proliferativno aktivnih jedara. Ovakva

dinamika promena ukazuje da je efekat na proliferativnu aktivnost epidermalnih ćelija koji indukuje najmanja doza varfarina, iako stimulatoran, u fiziološkim granicama. Porast broja Ki67⁺ ćelija od 34% delom je vezan i za proliferativnu aktivnost TA ćelija, s obzirom da su reaktivna jedra bila prisutna i u suprabazalnim slojevima epiderma. Ovakav nalaz može da sugerira i efekat mitotskog bloka 1 μ g varfarina (Zanet, et al. 2010; Eckert, et al. 2002; Gandarillas, 2000).

Interesantno je da srednja doza uzrokuje samo morfološke promene Ki67⁺ jedara, bez značajne promene njihovog broja. Prvog dana jedra su bila iregularna i smanjenog obima. Trećeg dana je došlo do povećanja njihove površine, intenziteta Ki67 reakcije i zaobljenosti jedara, ali bez značajne promene proliferativne aktivnosti. Ovakave morfološke promene reaktivnih jedara mogu da sugeriraju efekat mitotskog bloka i efekat endoreduplikacije. Blokiranjem proliferacije stem ćelija, nakon dejstva štetnog agensa, keratinociti mogu da se diferenciraju i endoreduplikacijom (Edgar, 2001). Tada se mogu detektovati mitotske figure i binuklearni i poliploidni keratinociti iznad bazalnog sloja epiderma. Odsustvo Ciklina B1 i A, a prisustvo Ciklina E, PCNA i Ki67 u diferenciranim slojevima epiderma ukazuje na endoreduplikaciju suprabazalnih jedara. Endoreduplikacija, više ciklusa replikacije DNK nakon prestanka ćelijskih deoba, je još jedan od mehanizama zaštite od oštećenja, a putem koga dolazi i do povećanja volumena jedara keratinocita za vreme njihove diferencijacije (Edgar, 2001). U *in vitro* studijama jedra diferenciranih keratinocita pacova zadržavaju sposobnost replikacije DNK, dok je značajan procenat keratinocita kod miševa tetraploidan i poliploidan (Vaughan and Bernstein, 1976; Karakova, et al. 1988). U fiziološkim uslovima progresivno povećanje volumena ćelijskog jedra dešava se od G1 do M faze ćelijskog ciklusa (Jorgensen, et al. 2007). Ovakav efekat utvrđen je i nakon primene najmanje doze varfarina. Signifikantno povećanje površine Ki67⁺ jedara prvog dana je prethodilo porastu broja Ki67⁺ ćelija trećeg dana. Trećeg dana se smanjio i obim i intenzit Ki67 reakcije. U fiziološkim i patološkim stanjima oblik i veličina jedara se mogu menjati fenomenom "jedarne gimnastike". Ona podrazumeva promene oblika jedra sa svrhom pravilnog funkcionisanja ćelije i smatra se fenomenom adaptacije (Hoffmann, et al. 2007; Hoffmann, et al. 2002). Nakon dejstva srednje doze varfarina, trećeg dana je došlo do povećanja volumena Ki67⁺ jedara (povećanja površine i cirkularnosti) sinhrono sa povećanjem intenziteta reakcije, što upućuje i na izvesne adaptivne promene morfologije mitotski aktivnih jedara. Srednja doza varfarina je stimulisala i najizrazitiju produkciju MDA do sedmog dana. Moguće je da je i protrahovana lipidna peroksidacija uticala na adaptivne promene jedarnog volumena. Promene u biosintezi lipida

moгу da utiču na promenu oblika jedra. Inaktivacija lipidne fosfataze kod *C. elegans* dovodi do promena u obliku jedra. Ova promena je povezana sa poremećajem u sintezi membrana EPR-a koji je direktno povezan sa nuklearnim omotačem i aktivno učestvuje u njegovoj izgradnji i razgradnji u toku ćelijske deobe i održavanju u celom ćelijskom ciklusu (Reue and Zhang, 2008).

Smanjenje proliferativne aktivnosti u epidermu koje je uzrokovala najveća doza prvog dana, zajedno sa pojavom jedarne iregularnosti prvog i trećeg dana direktan su pokazatelj mitotskog bloka.

Poznato je da bogata mreža endoplazmatskog retikuluma obezbeđuje jedarnom omotaču priliv potrebnih gradivnih komponenti (Anderson and Hetzer, 2008). Na veličinu jedra može da utiče i globalna molekularna dinamika u njemu. Utvrđena je pozitivna korelacija između veličine jedra i nivoa RNK transkripcije (Schmidt and Schibler, 1995). Takođe, veličina jedra je važna i za održavanje jedarnih komponenti kao što je nukleolus, ili aktivnosti DNK polimeraza koje umnožavaju DNK (Hancock, 2004; Miyoshi and Sugimoto, 2008).

Prvog dana nakon aplikovanja svake od doze varfarina došlo je do statistički značajnog povećanja broja PCNA⁺ ćelija u epidermu. Trećeg dana nakon najveće doze njihov broj se značajno smanjio, a sedmog je kod sve tri doze bio u granicama kontrolnih vrednosti.

Fiziološke funkcije PCNA vezujućeg proteina su regulacija ćelijskog ciklusa, DNK replikacija, reparacija i metilacija, organizacija hromozoma i indukciji apoptoze (Paunesku, et al. 2001). Proteini za koje se vezuje PCNA mogu biti podeljeni u dve grupe: proteine sa poznatom enzimskom aktivnošću i proteine uključene u progresiju ćelijskog ciklusa i ćelijsku diferencijaciju. Svi specijalizovani metabolički putevi za DNK reparaciju (ekscizionna reparacija nukleotida i baza, *mismatch* i *double-strand break* reparacija) zahtevaju i aktivnost PCNA. Određivanje aktivnosti PCNA je jedan od načina detekcije kako ćelija pokreće određene proteine na određenom mestu u određenom trenutku (Maga and Hubcsher, 2003). PCNA je dugoživeći protein u jedru sa poluživotom oko 20h (Yu, et al. 1992). Porast broja PCNA⁺ ćelija u epidermu u prvih 24h ukazuje da sve tri doze varfarina utiču na pokretanje reparatornih programa u jedrima epidermnih ćelija. Različit nivo PCNA aktivnosti prvog dana ukazuje da je efekat srednje doze na ovaj mehanizam regulacije oštećenja najmanji i da se već trećeg dana kod ove doze PCNA aktivnost normalizuje. Nakon *in vitro* UV indukovano

oštećenja CHO9 ćelija postoji lokalno pojačana akumulacija PCNA na mestu DNK oštećenja i tada je njegov poluživot veći (Essers, et al. 2005). Značajan pad PCNA aktivnosti trećeg dana nakon dejstva najveće doze varfarina upućuje na iscrpljivanje ovog mehanizma što ide u prilog mnogo većem stepenu oštećenja jedara.

Najmanja doza varfarina inicijalno prvog dana stimuliše pojačanu PCNA aktivnost sa smanjenjem jedarne ekspresije PCNA, prolaznu hipertrofiju jedara trećeg dana i smanjenje njihovog volumena sedmog. Hipertofija jedara verovatno nije uzrokovana mehanizmom endoreduplikacije jer je jedarna ekspresija PCNA već prvog dana bila smanjena. Povećanje broja sintetski aktivnih jedara keratinocita prvog dana prethodilo je porastu mitotske aktivnosti trećeg dana, što je fiziološki odgovor.

Srednja doza varfarina inicijalno stimuliše pojačanu PCNA aktivnost, jedarnu hipertrofiju i prolaznu morfološku iregularnost jedara trećeg dana, i smanjenje njihovog volumena sedmog dana. Nakon srednje doze varfarina PCNA⁺ jedra keratinocita su trećeg dana voluminoznija i iregularna što je možda manifestacija endoreplikacije i poliploidije ali i aktivnosti PCNA u reparatornim procesima DNK. Smanjenje debljine epiderma prvog i trećeg dana nakon primene srednje doze varfarina prethodi najvećem (od svih analiziranih grupa) porastu TUNEL⁺ ćelija sedmog dana. Verovatno je da su ovakve promene epiderma posledica i promena u citoplazmi ili medjućelijskom prostoru.

Pojačanu kornifikaciju trećeg dana pratio je i manji porast broja ES, odnosno postmitotskih TA ćelija. Manifestno smanjenje debljine epiderma trećeg dana verovatno je povezano sa smanjenjem volumena postmitotskih TA ćelija usled pojačane kornifikacije. Stereološka analiza humanog epiderma pokazuje preciznu volumetrijsku kompoziciju keratinocita koja je slična drugim keratinizirajućim epitelima. Kod pojačane keratinizacije markantno smanjenje volumena jedra od bazalnog do granularnog sloja prati relativno smanjenje volumena metabolički aktivnih organela i porast zapreminske gustine intermedijarnih filamenata (Klein-Szanto, 1977).

Ovakve promene debljine epiderma možda su povezane i sa promenama u dermu, na prvom mestu u mikrocirkulaciji. Za razliku od druge dve doze, gde se sve vreme održavala vazodilatacija, kod srednje doze je utvrđena vazokonstrikcija u mikrocirkulaciji prvog i trećeg dana.

Najveća doza varfarina inicijalno stimulira pojačanu PCNA aktivnost i jedarnu hipertrofiju i prolazno smanjenje PCNA aktivnosti trećeg dana sa pojavom morfološke iregularnosti jedara. Volumen jedara se progresivno smanjivao do sedmog dana. Detekcija jedarne iregularnosti i hipertrofije prvog dana nakon najveće doze varfarina možda je povezana sa poliploidijom i endoreduplikacijom jedara, pogotovo što se njihov broj i volumen smanjio već trećeg dana a jedra su postala iregularnija.

Različite doze varfarina uzrokuju različite morfološke i funkcionalne manifestacije stimulacije jedarne sintetske aktivnosti ćelija epiderma prvog dana. Zajedničko im je da prvog dana uzrokuju povećanje broja PCNA⁺ ćelija a sedmog još uvek postoje morfološke promene PCNA⁺ jedara koje se manifestuju smanjenjem njihovog volumena.

Na osnovu analize promena broja i morfoloških karakteristika Ki67⁺ i PCNA⁺ jedara u epidermu primetno je da najveća doza varfarina prvog dana ima efekat mitotskog bloka na keratinocite. Morfometrijske karakteristike PCNA⁺ jedara ukazuju na moguće postojanje endoreduplikacije u jedrima prvog dana nakon primene najveće doze varfarina i trećeg nakon primene srednje doze. Sedmog dana, nakon aplikovanja sve tri doze varfarina, registrovano je smanjenje volumena PCNA⁺ jedara keratinocita, dok su morfološke i funkcionalne promene Ki67⁺ jedara keratinocita bile u granicama kontrolnih vrednosti.

Smanjen volumen PCNA⁺ jedara keratinocita, u odnosu na kontrolnu grupu sedmog dana, uz normalizaciju broja i morfometrijskih karakteristika Ki67⁺ jedara upućuju na mnogo veće promene u aktivnosti PCNA u jedrima keratinocita nakon svih aplikovanih doza varfarina u odnosu na aktivnost Ki67. Porast debljine epiderma nakon primene najveće doze varfarina je verovatno vezan za adaptivne i degenerativne promene u citoplazmi keratinocita. U prilog ovakvom mišljenju ide i ultrastrukturni nalaz nekroze bazalnih keratinocita već prvog dana.

3. ANALIZA DERMALNIH MEZENHIMNIH ĆELIJA

Ultrastrukturnom analizom utvrđeno je da su vretenaste mezenhimne ćelije derma uglavnom imale karakteristike fibroblasta. U fiziološkim uslovima fibroblasti učestvuju u održavanju homeostaze ECM i reparaciji tkiva. U patološkim stanjima fibroblasti imaju sposobnost "fenotipske metamorfoze" u miofibroblaste i fibrohistiocite. Miofibroblasti su kontraktilne ćelije sa 10 puta većom mogućnošću sinteze kolagena i najaktivniji su u fibroproduktivnim

stanjima (Hinz, 2007). Fibrohistioci imaju sposobnost fagocitoze i stimulacije imunoinflamatorne reakcije u ranom granulacionom tkivu (Imai, et al. 1987).

Smatra se da u dermu postoji bar tri tipa fibroblasta. Njihove fenotipske razlike se manifestuju na više načina: u produkciji i organizaciji ECM, produkciji faktora rasta i citokina i učestvovanju u imunoinflamatornim odgovorima. Fibroblasti papilarnog derma aktivno učestvuju u epitelno mezenhimnoj interakciji i prenošenju molekula iz superficijalnog vaskularnog pleksusa u epiderm. Fibroblasti retikularnog derma su najviše uključeni u organizaciji ECM a perifolikularni u organizaciji dlačnog folikula (Sorrell and Caplan, 2004).

Kod kontrolnih životinja povećanje broja dermalnih mezenhimnih ćelija prvog dana nakon svih aplikovanih doza varfarina verovatno je posledica njihove pojačane funkcionalne aktivnosti uzrokovane šišanjem, koje nije stimulisalo proliferativnu aktivnost, ali je uzrokovalo aktivaciju PCNA regulatornih mehanizama, zbog čega je i broj PCNA⁺ ćelija sedmog dana postao snižen.

Nakon najmanje primenjene doze varfarina prvog dana, broj dermalnih mezenhimnih ćelija je bio smanjen, da bi trećeg i sedmog dana izrazito porastao. Porastu broja dermalnih mezenhimnih ćelija kod ove doze prethodi stimulacija njihove proliferativne i sintetske aktivnosti već prvog dana. Proliferativna aktivnost je bila značajno povišena i trećeg i sedmog dana. Ovakav nalaz upućuje da epikutana aplikacija 1µg varfarina ima direktan stimulatorni efekat na proliferativnu aktivnost dermalnih mezenhimnih ćelija, putem epitelno mezenhimne komunikacije, ali i uticajem okolnih imunoinflamatornih ćelija koje se pojavljuju već prvog dana u dermu.

Dinamika aktivnosti i proliferativne promene u epidermu koje pokreće neka noksa mogu da stimulišu dermalne fibroblaste bez aktivacije inflamacije i oštećenja u koži. Lokalno dejstvo salicilne kiseline u niskoj koncentraciji, koja uklanja keratinski sloj sa kože albino pacova koji nemaju dlaku, uzrokuje povećanje broja PCNA⁺ ćelija u bazalnom sloju epiderma, a nakon 48h i u superficijanom dermu se pojavljuju PCNA⁺ ćelije (Potten, et al. 2000).

Fibroblasti imaju niz parakrinih i autokrinih mehanizama za interakciju sa ostalim strukturama u koži. Dermalni fibroblasti sekretuju faktore rasta i citokine. U organotipskoj kokulturi, pod uticajem IL-1 koji sekretuju keratinociti, fibroblasti sekretuju povećanu količinu KGF koji utiče na proliferaciju i diferencijaciju keratinocita. Ovakav dvosmerni mehanizam parakrine

stimulacije je od velikog značaja u epidermalnoj morfogenezi, regeneraciji i reparaciji kod zarastanja rane (Maas-Szabowski, et al. 2000). Fibroblasti papilarnog derma sekretuju više KGF-1 i GM-CSF od fibroblasta retikularnog derma (Sorrell, et al. 2000). Komunikacija keratinocita i fibroblasta uključuje AP-1 gen fibroblasta (Szabowski, et al. 2000). Na laboratorijskim pacovima pokazano je da epikutano aplikovan varfarin u dozi od 10 μ g stimuliše prolongiranu produkciju IL-1 β epidermnim ćelijama (Popov Aleksandrov, et al. 2014).

Nakon epikutane primene 10 μ g varfarina broj dermalnih mezenhimnih ćelija se uvećao tek sedmog dana, a stimulacija proliferativne i sintetske aktivnosti se manifestovala trećeg dana. Prvog dana su ultrastruktorno uočeni fibroblasti u apoptozi. Apoptoza ćelije, kao kontrolisan tip ćelijske smrti, je i vrsta adaptacije ćelije na stresne uslove u spoljašnjoj sredini i probleme unutar same ćelije (Alford and Randhawa, 2000; Matsuzava and Ichijo, 2005). Moguće je da 10 μ g varfarina putem epitelno mezenhimne interakcije, ili indukcijom progresivnog porasta oksidativnog stresa do trećeg dana, može da uzrokuje apoptozu fibroblasta.

Slobodni radikali mogu da funkcionišu kao signali koji pokreću ćelijsku proliferaciju i preživljavanje ili mogu da indukuju ćelijsku smrt (Bickers and Athar, 2006). Različiti proapoptotični stimulusi kao što su povišena koncentracija jona kalcijuma, kiseonični radikali, metaboliti ceramida i dr. menjaju redoks potencijal mitohondrija, transmembranski potencijal njihovih membrana i izlazak citohroma c u citoplazmu (Afford and Randhawa, 2000; Hengartner, 2000). Pojačana lipidna peroksidacija i pokazatelji oksidativnog metabolizma u homogenatu kože na koju je aplikovana doza od 10 μ g varfarina, mogu biti direktan uzrok pojave apoptotičnih fibroblasta u dermu, ali i stimulus za povećanje proliferativne i sintetske aktivnosti dermalnih fibroblasta detektovane trećeg dana.

Transkripcioni faktor NF- κ B je centralni učesnik u patologiji inflamacije a njegova aktivacija inhibira apoptozu indukovanu TNF- α . Medjutim, on može biti i pozitivan regulator ćelijskog ciklusa i programirane kornifikacije keratinocita (Lippens, et al. 2005). Poznato je da kumadinski derivati, medju njima i varfarin, inhibišu hinon reduktazu, koja učestvuje u aktivaciji NF- κ B ali i drugih stresom aktiviranih protein kinaza (SAPK). Inhibicijom hinon reduktaze ćeliji se onemogućava da prenese stresorne signale iz okoline odgovarajućim SAPK i pokrene apoptozu TNF- α povezanim mehanizmima (Cross, et al. 1999). I sami redoks mehanizmi su neophodni za ranu fazu aktivacije stresnih signala. U koži, nakon dejstva UV

zraka, TNF- α i kiseonični radikali učestvuju u aktivaciji SAPK-a (Fritz and Kaina, 2006). I epikutano aplikovan varfarin kao egzogeni stresor stimuliše keratinocite na produkciju TNF- α (Popov Aleksandrov, et al. 2014).

Prvog dana nakon primene **najveće doze varfarina** smanjenje broja dermalnih mezenhimnih ćelija i smanjenje njihove proliferativne aktivnosti je udruženo sa detekcijom ultrastrukturnih promena fibroblasta karakterističnih za toksično oštećenje. U istom terminu sintetska aktivnost njihovih jedara je značajno porasla, a to je bilo praćeno i njihovom pojačanom proliferativnom aktivnošću trećeg i sedmog dana. Ovakvi nalazi ukazuju da epikutana aplikacija 100 μ g varfarina ispoljava dermatotoksični efekat jer već prvog dana utiče na snižavanje proliferativne aktivnosti ćelija, kako u epidermu tako i u dermu, i stimulaciju nekroze grupa bazalnih keratinocita i dermalnih fibroblasta. Odgovor ćelije na genotoksični stres može biti oštećenje, ne samo DNK, već i ćelijskih receptora za faktore rasta i citokine (Durocher and Jackson, 2001; Canman and Kastan, 1996). Oksidativna modifikacija tiola u tirozin kinaznim receptorima za faktore rasta dovodi do njihove autofosforilacije i aktivacije (Dröge, 2002; Chen, et al. 1998). Kontinuirana aktivacija ovih receptora može da se indukuje i oksidativnom inaktivacijom fosfataza, enzima koji defosforilišu i inaktiviraju ove receptore (Knebel, et al. 1996). Ovakve promene mogu da uvedu ćeliju u ireverzibilno oštećenje. Teška oksidativna oštećenja mogu da uzrokuju i oksidativnu modifikaciju većine amino kiselina u proteinima kada nastaju karbonil derivati (lizina, arginina, histidina) ili se oksidiše SH grupa amino kiselina sa sumporom (cistein, metionin). Kvantitativno određivanje karbonil i sulfhidrilnih grupa se koristi kao marker proteinske oksidacije i oksidativnog stresa (Dean, et al. 1997; Stadtman, 2004). Teška oksidativna oštećenja uzrokuju i sekundarno oštećenje proteina kada se oni disulfidnim vezama vezuju za lipidne perokside. Ovakvi procesi mogu da dovedu do akumulacije patoloških proteinskih kompleksa u ćeliji koji uzrokuju njenu smrt (Poppek and Grune, 2006). Hemijski agensi mogu da oštete ćeliju direktnim dejstvom na nju ili je prethodno potrebna njihova metabolička aktivacija. Toksini mogu biti i metaboliti slobodnih radikala koje produkuju ćelijski enzimi dejstvom na neku hemikaliju, ili metabolizam neke hemikalije može da produkuje slobodne radikale. Neke hemikalije nisu biološki aktivne ali se metaboličkom aktivacijom mogu konvertovati u toksične metabolite. Tu konverziju najčešće vrši citohrom P-450 čija je funkcija oksidacije lokalizovana na glatkom EPR-u (Inoue, et al. 2003). I koža poseduje enzime prve faze za biotransformaciju ksenobiotika (Baron, et al. 2011). Varfarin je mešavina stereoizomera R i S sa poluživotom 36-42 sata. Izomer S je pet puta jači agonist vitamina K od R izomera (Breckenridge, et al. 1974). Izomeri varfarina se metabolišu u jetri

uz pomoć različitih izoenzima citohroma P450. Metabolisan S izomer se ekskretuje putem žuči a R izomer se izlučuje urinom kao inaktivni metabolit (Jaffer and Bragg, 2003). I koža pacova sadrži brojne klase ovog enzima koji mogu da učestvuju u metaboličkoj konverziji varfarina u koži (Oesch, et al. 2007). Trećeg dana nakon primene najveće doze varfarina uočene promene dermalnih fibroblasta vezane za pojačanu sintetsku i detoksikacionu aktivnost možda ukazuju na detoksikaciju epikutano primenjenog varfarina u dozi od 100 μ g. Zadatak NAD(P)H-hinon reduktaze je da konvertije nerastvorljiv izomer varfarina u hidrosolubilnu supstancu koja može da se eliminiše putem urina (Lilenblum, et al. 1996; Merk, et al. 1991). S druge strane kumarinski derivati mogu da inhibišu aktivnost hinon reduktaza (Cross, et al. 1999). Moguće je da u dozi od 100 μ g epikutano aplikovan varfarin prvog dana ima slično dejstvo u koži koje dovodi do prevazilaženja njenog detoksikacionog kapaciteta, što onemogućava metaboličku obradu varfarina, i pokreće se toksično oštećenje fibroblasta, a trećeg dana se ovi procesi regenerišu.

3.1. PROLIFERATIVNA AKTIVNOST DERMALNIH MEZENHIMNIH ĆELIJA

Prvog dana najmanja doza varfarina stimuliše pojačanu, a najveća smanjenu proliferativnu aktivnost dermalnih mezenhimnih ćelija, dok trećeg i sedmog dana sve tri doze stimulišu njihovu pojačanu proliferativnu aktivnost.

Što se tiče najmanje doze, ona u epidermu stimuliše proliferaciju trećeg dana, a u dermu prvog. To je verovatno posledica različitog proliferativnog odgovora, u skladu sa fenotipom epitelnih i mezenhimnih ćelija, ali i sa stepenom osetljivosti na oštećenje ovom dozom. Dermalne ćelije su manje adaptirane na oštećenje iz spoljašnje sredine jer su zaštićene visoko specijalizovanom barijernom funkcijom epiderma.

Najmanja doza varfarina prolazno i kratkotrajno stimuliše proliferativnu aktivnost ćelija u epidermu a u dermu je ona pojačana sedam dana. Visoka doza varfarina ima inicijalno supresivni efekat na proliferativnu aktivnost ćelija i u epidermu i u dermu. Srednja doza varfarina ne uzrokuje značajne promene broja Ki67⁺ ćelija u epidermu a u dermu je njihov broj povećan trećeg i sedmog dana. Nakon svih primenjenih doza varfarina, u periodu od sedam dana, u epidermu postoji tendencija vraćanja proliferativne aktivnosti na normalnu. U dermu, međjutim, dolazi do prolongirane stimulacije proliferativne aktivnosti koja je sedmog dana još uvek visoka. Ovakav efekat svih doza varfarina na proliferativnu aktivnost ćelija u koži ukazuje

na prolazno, nisko gradusno narušavanje epidermalne proliferativne homeostaze. U dermu je efekat svih doza varfarina intenzivniji, a prolongirana stimulacija proliferacije bi mogla da ukazuje na veći stepen promena molekularnog dijaloga u toku ćelijskog ciklusa dermalnih mezenhimnih ćelija čiji su uzroci verovatno multifaktorijalni.

Epiderm je evolutivno staro tkivo sa širokim spektrom zaštitnih i adaptivnih mehanizama fundamentalnih za očuvanje homeostaze organizma. Zavisno od doze i dužine ekspozicije štetni agensi, medju kojima su i hemikalije i ksenobiotici, mogu dospeti u derm, obično nakon direktnog oštećenja epiderma ili nakon hemijske modifikacije koja pojačava njihovo štetno dejstvo. Indirektno, oni mogu da deluju na derm indukcijom molekularnih signalnih mehanizama. Već je spomenuto da proinflamatorni citokini (IL-1 i TNF- α) keratinocita indukuju transkripciju i pojačanu aktivnost NF-kB koji posredstvom AP-1 gena koja može da utiče na ćelijski ciklus fibroblasta u dermu (Kaufman and Fuchs, 2000; Szabowski, et al. 2000). U dermu se nalaze sva tkiva, osim hrskavice i kosti, a medju njima su i ćelije urođenog i stečenog imuniteta. One čine visoko specijalizovanu lokalnu mrežu senzora za štetna zbivanja u spoljašnjoj sredini, funkcionišu u saradnji sa dermalnim fibroblastima i mogu da utiču na njihov ćelijski ciklus, ali i da uzrokuju njihovo oštećenje. Histamin, karboksipeptidaza A, prostaglandin D₂ i triptaza aktiviranih mastocita u dermu stimulišu proliferaciju fibroblasta (Abe, et al. 2002; Abe, et al. 1998; Abe, et al. 2000a; Abe, et al. 2000b). Glavni stimulator proliferacije mastocita S \acute{C} F (stem ćelijski faktor) proizvodi se i u humanim keratinocitima, endotelnim ćelijama i fibroblastima (Mierke, et al. 2000). U atopijskom dermatitisu inflamatorni citokini (Th1 i Th2) mogu da indukuju produkciju S \acute{C} F u humanim keratinocitima i podstaknu proliferaciju fibroblasta (Kakurai, et al. 2002). Na ovaj način moguće je da dermalni fibroblasti u toku oštećenja mogu da stimulišu svoju proliferaciju, i autokrino i indukcijom mastocitne hiperplazije. Kao i u keratinocitima, više liganda i receptora za BMP (engl. *bone morphogenic protein*) ekspirira se i u dermalnim fibroblastima (Fessing, et al. 2010; Botchkarev, 2003). Kada je u pitanju BMP-4, dokazani efekti njegove inhibicije varfarinom, mogu pozitivno i negativno da utiču i na proliferativnu aktivnost dermalnih fibroblasta (Botchkarev, 2003; Yao, et al. 2008; Blessing, et al. 1996).

3.2. ANALIZA PCNA⁺ JEDARA U DERMU

Za epiderm je karakteristično značajno povećanje PCNA aktivnosti ćelija prvog dana nakon svake od tri aplikovane doze varfarina, s tim što je smanjene PCNA aktivnosti kod najveće

doze bilo brže jer počinje već trećeg dana, a kod najmanje sporiji, jer je ona povišena i trećeg dana. Iako je prosečan broj PCNA⁺ ćelija u dermu bio znatno manji u odnosu na epiderm, kod svih aplikovanih doza i u svim terminima, aktivnost dermalnih PCNA⁺ ćelija je bila znatno veća. Od trećeg dana nakon najmanje i srednje doze varfarina u epidermu se normalizovala sintetska aktivnost jedara a nakon najveće doze još uvek je bila lako povišena. U dermu je sintetska aktivnost jedara sedmog dana bila i dalje lako povišena nakon svake od tri primenjene doze varfarina. I ove promene ukazuju da je reparatorni program dermalnih mezenhimnih ćelija drugačiji od epidermalnih. Ustvari, epiderm inicijalno aktivira veći stepen sintetske aktivnosti jedara koja se sedmog dana još ne oporavlja, dok je u dermu ovaj proces nešto aktivniji.

Ultrastrukturnom analizom prvog dana nakon dejstva srednje doze varfarina utvrđeno je postojanje apoptoze fibroblasta, koja je prethodila porastu sintetske i proliferativne aktivnosti dermalnih ćelija trećeg dana. Nakon dejstva najveće doze, prvog dana je došlo do toksičnog oštećenja fibroblasta i stimulacije intenzivne sintetske i proliferativne aktivnosti dermalnih ćelija. Trećeg dana kod svake od tri aplikovane doze varfarina utvrđene su ultrastrukturne promene koje ukazuju na izrazitu sintetsku aktivnost fibroblasta. Ovakav nalaz sugerira intenzivnu reparatornu DNK aktivnost jedara fibroblasta trećeg dana. Međutim, samo je srednja doza varfarina trećeg dana stimulisala statistički značajno povećanje broja sintetski aktivnih jedara dermalnih mezenhimnih ćelija, što bi značilo i najveći stepen reparacije DNK. Smanjen broj PCNA⁺ jedara dermalnih ćelija nakon najveće doze varfarina trećeg dana u odnosu na prvi i sedmi dan, može se dovesti u vezu sa njihovim toksičnim oštećenjem prvog dana. Sedmog dana u koži životinja sa srednjom primenjenom dozom varfarina neki fibroblasti su pokazivali ultrastrukturne znake hipoksičnog oštećenja, a uglavnom su bili neizmenjenih ultrastrukturnih karakteristika. Detektovane mikrovaskularne promene derma ukazuju na vaskularnu etiologiju hipoksičnog oštećenja dermalnih fibroblasta.

4. ANALIZA DERMALNIH MASTOCITA

4.1. ZASTUPLJENOST DERMALNIH MASTOCITA

Broj mastocita u koži svih tretiranih pacova je bio povećan samo prvog dana. Njihov broj je progresivno rastao srazmerno sa povećanjem primenjene doze (1D1-25%, 1D2-50%, 1D3-100%). Nakon najmanje primenjene doze varfarina njihov broj se značajno smanjio tek sedmog dana, nakon srednje već trećeg dana je bio sličan kao kod kontrole, dok je nakon najveće doze

varfarina signifikantno smanjenje broja mastocita nastalo trećeg i održavalo se i sedmog dana. Ovakvi nalazi ukazuju da varfarin stimuliše hiperplaziju i funkcionalnu aktivaciju mastocita.

Lokalno povećanje broja mastocita u tkivu je posledica njihove proliferacije, prolongiranog preživljavanja i lokalne redistribucije – regrutacije okolnih zrelih mastocita (Hamaguchi, et al. 1987; Kambre, et al. 2001). Regrutacija mastocita iz okolnih tkiva i cirkulacije vrši se uz pomoć različitih hemokina, dok TGF- β i SCF doprinosi povećanju njihovog broja (Trautmann, et al. 2000; Olsson, et al. 2000; Baghestanian, et al. 1996). Član TGF- β familije, BMP (engl. *bone morphogenic protein*), u koži učestvuje u kontroli homeostaze i procesa remodeliranja prenošenjem signala putem svojih receptora i liganda na keratinocitima, fibroblastima, kao i epitelnim i folikularnim SC (Botchkarev, 2003). U koži brojni BMP-Smad („*canonic*„) i BMP-MAPK („*noncanonic*„) putevi mogu da regulišu proliferaciju, diferencijaciju i apoptozu keratinocita i fibroblasta, ali i modulaciju patofizioloških mehanizama inflamacije / fibroze, ne samo u koži već i u drugim tkivima, kao što je alergijska inflamacija u bronhijalnom epitelu (Fessing, et al. 2010; Balemans and Van Hul, 2002).

Matriks Gla protein vezuje jon Ca^{++} putem γ -karboksilisanog glutamata i inhibiše BMP2-4. Varfarin putem vitamin K zavisne γ -karboksilacije čini MGP nefunkcionalnim i na taj način može da inhibiše signalizaciju BMP (Yao et al. 2008). Inhibicijom NF- κ B signalizacije, nakon njegove aktivacije inflamatornim citokinima IL-1 i TNF- α , Smad7 može da posreduje u antiinflamatornom dejstvu TGF- β (Seitz, et al. 1998; Popov, et al. 2012). Indukcija fosforilacije I κ B, neophodnog za aktivaciju transkripcionog faktora NF- κ B, opisana je kod makrofaga pod dejstvom varfarina (Kater, et al. 2002).

Analizom promena mastocita kod netretiranih kontrola utvrđena je pravilnost u njihovom ponašanju. Iako je njihov broj bio povećan od prvog do sedmog dana, obrnut odnos dinamike promena broja mastocita i promene njihovog volumena i granuliranosti u periodu od sedam dana ukazuju na karakter fiziološkog odgovora dermalnih mastocita na stres koji uzrokuje šišanje kod životinja. Poznato je da minimalni fizički stres (termalni, negativni pritisak, iradijacija laserom) indukuju degranulaciju mastocita u koži i brz oporavak citoplazmatskih granula (Zhang, et al. 2012). Porast njihove cirkularnosti prvog dana, uz smanjenje volumena i optičke gustine pokazatelj su njihove funkcionalne aktivnosti putem degranulacije. Smanjenje cirkularnosti, a porast volumena i optičke gustine, trećeg dana ukazuju na oporavak i sintezu novih granula mastocita. Trećeg dana ove promene su na nivou promena kod netretirane

kontrolne grupe životinja. Sedmog dana su ove promene slične kao prvog dana ali manje izražene, međutim broj mastocita je bio značajno veći. Poznato je da mastociti učestvuju u regulaciji brojnih fizioloških funkcija među kojima su i rast dlake, remodeliranje mikrocirkulacije i angiogeneza (Metcalf, et al. 1997). Naknadni porast njihovog broja može biti povezan sa rastom dlake i regulacijom mikrovaskularne adaptacije.

Nakon primene sve tri doze varfarina strukturne i funkcionalne promene mastocita su bile mnogo izraženije. Nakon dejstva svake od primenjenih doza varfarina prvog dana, uz hiperplaziju mastocita, povećanje njihove iregularnosti, volumena i optičke gustine ukazuju na porast njihove funkcionalne i sintetske aktivnosti. Smanjenje površine i obima mastocita trećeg dana ukazuje na njihovu vidljivu degranulaciju. Normalizacija njihove optičke gustine trećeg dana nakon dejstva najmanje doze i sedmog dana nakon dejstva srednje doze upućuje na oporavka mastocita. Smanjenje površine, uz normalizaciju obima mastocita, u grupi sa najmanjom i srednjom dozom možda se može shvatiti kao prvi pokazatelj vraćanja funkcije mastocita, na šta ukazuje i normalizacija njihove optičke gustine. Nakon dejstva najveće doze varfarina održavanje smanjenog broja mastocita, uz smanjenje njihovog volumena i optičke gustine i trećeg i sedmog dana ukazuju na njihovu funkcionalnu iscrpljenost i odsustvo oporavka sedmog dana. Ovakvi nalazi upućuju da epikutano aplikovan varfarin indukuje dozno zavisnu aktivaciju i degranulaciju mastocita.

Rezultat aktivacije mastocita je njihov odgovor u vidu degranulacije i sekrecije. Degranulacija je necitotoksični proces u kome mastociti zajedno sa granulama odbacuju veći deo citoplazme u spoljašnju sredinu. Degranulacija može biti brza i spora - "*piecemeal*" (Dvorak and Kissell, 1991). Karakter degranulacije izražava i specifičnu funkciju mastocita: brza degranulacija je povezana sa anafilaktičkom reakcijom a spora je morfološki nevidljiva i udružena sa brojnim fiziološkim i patološkim procesima u tkivu kao što su reparacija, angiogeneza i fibroplazija. Posle degranulacije mastociti postaju morfološki nevidljivi i prividno nezreli, tzv. fantomske ćelije (Claman, et al. 2013). Degranulirani mastociti imaju aktivirana jedra i citoplazmatsku mašineriju za sintezu novog sadržaja granula što dovodi do povećanje volumena ćelije i podseća na blastnu aktivaciju limfocita ("ponovno rađanje nezrelih mastocita") (Galli, 1990).

Poznato je da oralna varfarinska terapija u retkim slučajevima može da uzrokuje dermalnu hipersenzitivnu reakciju i urtikariju. Ovakva reakcija je često neposredna, što sugerira IgE posredovanu aktivaciju mastocita (Floyd and Leung, 2013). Pretpostavlja se da je u ovakvim slučajevima moguća reakcija i na druge komponente u leku. Kod pacova koji su ispitivani,

dobijena reakcija mastocita je bila uniformno prisutna kod svih životinja i iznenadjujuće regularno dozno zavisna. Paradoksalno, varfarin se koristi kao treća linija terapije kod bolesnika sa hroničnom urtikarijom. Terapijski efekat varfarina, u ovim situacijama, delom je vezan za njegovo direktno dejstvo na formiranje trombina u mikrocirkulaciji. U hroničnoj urtikariji on nastaje spoljašnjim putem aktivacije, usled oštećenja endotela (Asero, et al. 2007). Medjutim, u hroničnoj urtikariji produkti aktiviranih trombocita mogu da indukuje degranulaciju mastocita i bez indukovanja koagulacije krvi (Katayama, et al. 2013). U pokretanju ove bolesti oksidativni stres trombocita, koji se manifestuje porastom nivoa MDH i smanjenjem SOD i glutation peroksidaze, može imati ulogu (Rajappa, et al. 2013). Indukcija oksidativnog stresa varfarinom u ovom eksperimentu bi mogla imati sličan efekat na trombocite u koži pacova i indirektni efekat na povećanje broja mastocita.

Histohemijska detekcija mastocita pomoću svetlosne mikroskopije omogućava analizu njihovog broja i funkcionalne aktivnosti. Prvog dana, uz povećanje broja mastocita, prisutni su morfološki znaci njihove aktivacije: povećanje njihovog volumena, optičke gustine i iregularnosti oblika. Smanjenje njihovog broja ukazuje na status "fantomskih mastocita" kada se ne mogu vizualizirati histohemijskim bojenjima jer su degranulirani u visokom stepenu. Najveća doza varfarina je stimulisala akumulaciju najvećeg broja mastocita prvog dana ali i najveći stepen njihove degranulacije, što ih je učinilo nevidljivim trećeg i sedmog dana u velikom broju, a što potvrđuje i održavanje smanjenja njihove optičke gustine trećeg i sedmog dana. Najmanja doza varfarina je stimulisala akumulaciju povećanog broja mastocita prvog i trećeg dana, što znači i manji stepen njihove degranulacije, jer su ostali vidljivi. To potvrđuje i održavanje njihove povećane optičke gustine sedam dana. I ultrastrukturne karakteristike mastocita prvog dana nakon najmanje doze pokazuju znake njihove aktivacije: jedarna i citoplazmatska hipertrofija sa obiljem granula. Nakon najmanje doze varfarina broj i volumen mastocita su se smanjili tek sedmog dana. Ovakve promene sugeriraju manji intenzitet njihove funkcionalne aktivnosti putem degranulacije. Srednja doza varfarina je stimulisala povećanje broja mastocita prvog dana i prolazno smanjenje njihove optičke gustine trećeg, iako je njihov broj bio sličan kao kod kontrole. Ova doza je stimulisala i pojavu vretenastog oblika mastocita prvog i trećeg dana što takodje upućuje na posebnost u funkcionalnoj aktivnosti mastocita. Mastociti lokalizovani u mišićnom sloju duodenuma pasa, ili analne regije kod ptica, su vretenastog oblika usled smanjenog međučelijskog prostora i kontraktilnih svojstava mišićnih ćelija i lokalno su uključeni u regulaciji pokretljivosti creva (Stefanov, et al. 2007; Hristov, et al. 2008). U ovoj lokalizaciji mastocitna aktivnost doprinosi postiradijaciono indukovanoj

distrofiji debelog creva u eksperimentu na miševima. Takodje, oni menjaju fenotip glatko mišićnih ćelija kolona iz kontraktilnog u migratorni, proliferativni i sa proinformatornim svojstvima (Blirando, et al. 2011). Poznato je da su mastociti uključeni u nastanak različitih fibroproduktivnih stanja putem saradnje sa fibroblastima. Na osnovu ovakvih istraživanja, stimulisanje vretenaste morfologije mastocita srednjom dozom varfarina bi moglo da ukazuje na veće učešće mastocita u remodeliranju vezivnog tkiva derma putem saradnje sa fibroblastima, u odnosu na najmanju i najveću dozu.

Signifikantno smanjenje broja mastocita sedmog dana nakon najmanje i najveće primenjene doze varfarina, uz smanjenje njihovog volumena ukazuju na status degranulacije. Ultrastrukturni znaci smanjene sintetske aktivnosti jedara i "ispražnjene" citoplazme mastocita sedmog dana nakon dejstva najveće doze varfarina, bez vidljivih znakova oporavka ćelije, ukazuju na perzistiranje većeg stepena degranulacije i nezreli fenotip mastocita.

Svaka od aplikovanih doze varfarina značajno stimuliše povećanje broja i funkcionalnu aktivaciju mastocita već prvog dana sa njihovom masivnom degranulacijom do trećeg dana. Efekat najmanje i srednje doze varfarina na funkciju mastocita je prolazan jer se ona do sedmog dana u najvećem stepenu normalizovala. Sedmog dana volumen mastocita je i dalje bilo smanjen kod sve tri grupe životinja, dok su u grupi sa srednjom i najvećom dozom mastociti bili i ovalniji. Interesantno je da su samo nakon srednje doze varfarina prvog i trećeg dana mastociti postali značajno izduženiji, sedmog su postali zaobljeniji i njihov broj se normalizovao. Najveća doza varfarina indukuje najveći stepen morfoloških i funkcionalnih promena mastocita u smislu prolongiranog smanjenja njihovog broja i usporenijeg oporavka funkcije.

4.2. MASTOCITI I PROMENE U EPIDERMU

Najmanja doza varfarina je uzrokovala promene u epidermu koje ukazuju na narušavanje barijerne funkcije kože koje predstavljaju stimulus za promene u epidermu. Umnožavanje slojeva keratinocita do sedmog dana, podstaknuto stimulacijom njihove proliferativne aktivnosti trećeg dana, i pojava granularnih slojeva i hiperkeratoze, trećeg dana nakon dejstva 1µg varfarina, i hiperkeratoze nakon dejstva 10µg varfarina, mogu biti povezani i sa povećanom aktivnošću dermalnih mastocita prvog i trećeg dana. Ovakav nalaz bi bio u skladu sa prikazanim istraživanjima.

Mastociti se mogu shvatiti kao tkivni senzori promena u okolini. Zato su strateški locirani u tkivima na mestima kontakta organizma sa potencijalnim patogenima spoljašnje sredine. Oslobadjeni medijatori mastocita u toku dejstva štetnog agensa mogu da pomognu očuvanju homeostaze tkiva. Svojom aktivnošću mastociti imaju ulogu detektora i kontrolora različitih opasnosti iz spoljašnje sredine (Maurer and Metz, 2005) Niska vlažnost u spoljašnjoj sredini kod genetski izmenjenih miševa bez dlake uzrokuje povećanje broja dermalnih mastocita i količine histamina u koži nakon 3-5 dana (Ashida and Denda, 2003). Takođe, pojačava se deskvamacija kornealnog sloja i on postaje znatno deblji (Sato, et al. 1998; Sato, et al. 2000). Suva koža kod atopijskog dermatitisa je posledica nedostatka protektivnih ceramida i povećanog transepidermalnog gubitka vode. Ona uzrokuje svrab koji je dovoljan da indukuje degranulaciju mastocita (Bieber, 2008). Dermalni mastociti i histamin su verovatno odgovorni i za epidermalnu hiperplaziju u nekim patološkim situacijama (Harvima, et al. 2008). Lako narušavanje kožne barijere u suvoj okolini, npr. češanjem životinje, dovodi do epidermalne hiperplazije koja se može sprečiti topikalnom aplikacijom H1 i H2 agonista (Ashida, et al. 2001).

U zdravoj koži mastociti se retko vide u kontaktu sa epidermom. U hroničnoj inflamaciji mastociti komuniciraju sa epidermom. Solubilni medijatori histamin i triptaza, magacionirani su u velikoj količini u mastocitnim granulama, i mogu da difunduju kroz dermalni matriks i kroz bazalnu membranu do keratinocita. U eksperimentalnim uslovima histamin može da pokrene produkciju MMP-9 u keratinocitima koja degradira kolagen tip IV u bazalnoj membrani i stimulaciju keratinocita koja će dovesti do migracije T limfocita kroz arteficialnu bazalnu membranu (Gshwandtner, et al. 2008). Kod bolesti kože sa hroničnom inflamacijom i epidermalnom hiperplazijom (psorijaza, ekcem i kanceri kože) u dermu je povećan broj mastocita (Harvima, et al. 2008).

4.3. MASTOCITI I DERMALNE MEZENHIMNE ĆELIJE

Inicijalno smanjenje broja dermalnih mezenhimnih ćelija prvog dana, koje je stimulisala najmanja doza varfarina, može da bude povezano i sa aktivacijom i akumulacijom povećanog broja mastocita. Pojačana aktivnost mastocita prvog i trećeg dana, sa njihovom degranulacijom do trećeg dana, mogu biti stimulator pojačane proliferativne i sintetske aktivnosti fibroblasta prvog dana, koja je dovela do porasta njihovog broja trećeg i sedmog dana, i održavanja proliferacije i sedmog dana.

Nakon srednje doze varfarina veći porast broja mastocita prvog dana sa njihovom degranulacijom do trećeg dana, je možda takodje jedan od stimulatora proliferativne i sintetske aktivnosti dermalnih mezenhimnih ćelija trećeg dana, što je uslovalo povećanje njihovog broja sedmog dana.

Najveća doza varfarina je prvog dana uzrokovala najveći porast broja mastocita i njihovu najizraženiju degranulaciju. Ultrastrukturne karakteristike mastocita sedmog dana ukazuju na odsustvo njihovog oporavka. Ovakve promene dermalnih mastocita sugerišu i najveći uticaj ove doze varfarina na njih. Međutim, moguće je da je povećan broj mastocita delom mogao uticati na porast sintetske aktivnosti dermalnih mezenhimnih ćelija prvog dana, a njihova masivna degranulacija trećeg dana, i na porast proliferativne aktivnosti trećeg i sedmog dana.

Proces degranulacije mastocita je morfološki markantno zbivanje koje je uslovalo mišljenje da je osnovna funkcija mastocita učešće u hipersenzitivnoj inflamaciji. Međutim, postoje brojne, teže uočljive i nedovoljno proučene morfološke i funkcionalne interakcije mastocita sa drugim ćelijama i ekstraćelijskim matriksom. Ove interakcije su pokazatelji drugačijih ali podjednako važnih funkcije ovih ćelija. Svetlosno mikroskopskom i ultrastrukturnom analizom često je detektovan kontakt mastocita i fibroblasta u dermu što ukazuje na fenomen transgranulacije ili transcitoze. To je forma međućelijske komunikacije koja podrazumeva sekreciju i transfer egzocitovanih granula i celih pseudopodija mastocita u druge ćelije direktno, bez kontakta granula sa spoljašnjom sredinom (Greenberg and Burnstock, 1983). Ovakve aktivnosti mastociti obavljaju direktnim fizičkim kontaktom sa drugim ćelijama: inflamatornim, mezenhimnim, epitelnim i tumorskim (Gruber and Schwartz, 1990; Dethlefsen, et al. 1986; Takeda 1985).

Sekrecijom brojnih citokina i faktora rasta mastociti mogu da utiču na biološke funkcije različitih ćelija: stimulišu i inhibišu proliferaciju, migraciju, diferencijaciju i metaboličku aktivaciju različitih epitelnih i mezenhimnih ćelija i na taj način učestvuju u regulaciji angiogeneze, fibroplaziji i različitim fazama inflamacije (Levi-Shaffer and Kupietzky, 1990; Metcalfe, et al. 1997; Levi-Shaffer, 1995).

Mastociti se akumuliraju u fibroznom tkivu kože i unutrašnjih organa na mestima pojačanog razlaganja i produkcije ECM. Proučavanje lokalne mastocitoze u degradaciji ECM i fibroplaziji dovela je do zaključka da su mastociti centralni skretničar tkivnog remodeliranja.

Na mestu tkivne inflamacije može se naći veći broj mastocita koji aktivno učestvuju u katabolizmu oštećenog ECM (Gruber and Schwartz, 1990; Vartio, et al. 1981; Rapala, et al. 1997). Povećan broj mastocita nalazi se u različitim fibroproduktivnim i fibroproliferativnim stanjima: keloidu, hipertrofičnom ožiljku, sklerodermi. U toku procesa fibroziranja uočeno je sporo oslobađenje sadržaja mastocitnih granula i prividni utisak njihovog nestajanja. Fantomski (degranulirani) mastociti, na elektronskoj mikroskopiji, pokazuju izraženu sekretornu aktivnost (Dvorak, 2005; Caulfield, et al. 1988). Mastociti direktno i indirektno mogu da utiču i na povećanu produkciju komponentni ECM. Oni mogu da sintetišu laminin i kolagen tip IV, komponente bazalne membrane, koje služe za kontakt, migraciju i proliferaciju fibroblasta i rast i diferencijaciju endotelnih i epitelnih ćelija, u čijoj se blizini nalaze mastociti (Thompson, et al. 1991).

Fibroblasti su oligopotentne mezenhimne stem ćelije, koje u svom terminalno diferenciranom fenotipu proizvode ćelijski i nećelijski deo mezenhimne strome, a za vreme oštećenja tkiva aktivno učestvuju i u imuno-inflamatornih procesima kao i fagocitozi različitih degradacionih produkata oštećenog tkiva. Ovakve funkcije fibroblasti obavljaju u saradnji sa drugim mezenhimnim i inflamatornim ćelijama. Između mastocita i fibroblasta postoji kompleksna dvosmerna interakcija koja je važna za funkciju vezivnog tkiva u fiziološkim i patološkim stanjima. Većina informacija o interakciji fibroblasta i mastocita potiče od eksperimenata na animalnim modelima ili kulturi tkiva.

U eksperimentalnim uslovima kulture tkiva, fibroblasti omogućavaju proliferaciju, sazrevanje, diferencijaciju i održavanje vezivno tkivnog fenotipa mastocita putem sekrecije stem ćelijskog faktora (SCF) (Levi-Shafer, et al. 1985). U kokulturi fibroblasti stimulišu mastocite da sekretuju histamin, eikosanoide i interleukine. Za vreme masivne mastocitne degranulacije, iako se oslobađa velika količina heparina u tkivu, njegovo prisustvo u cirkulaciji se retko detektuje. Neposredno po degranulaciji mastocita, fibroblasti, ne samo da ingestiraju granule mastocita, već ih i degradiraju sekrecijom egzo i endoglikozidaza. Ove osobine fibroblasta predstavljaju važan mehanizam regulacije biološke funkcije heparina i drugih granularnih medijatora mastocita (Atkins and Metcalfe, 1983).

Većina mastocitnih sekretornih produkata ima uticaj na fenotip i funkciju fibroblasta. Njihovo dejstvo zavisi od eksperimentalnih uslova i specifičnosti patološkog procesa u tkivu. Mastociti stimulišu proliferativnu aktivnost i sekreciju kolagena i proteoglikana fibroblasta (Levi-Shafer, et al. 1985). Sposobnost fibroblasta da fagocituju mastocitne granule vezana je za pojačanu

sekretornu aktivnost fibroblasta, uglavnom produkciju kolagenaza (Takeda, 1985). Takođe, mastocitna triptaza je mitogena za fibroblaste. Ona dovodi do aktivaciju fibroblasta i potencira efekte bFGF, EGF i insulina na njih (Rouss, et al. 1991). Mastocitni heparin, histamin i TGF- β mogu biti mitogeni za fibroblaste u kulturi ćelija (Fine and Goldstein, 1987). Mastocitni TNF- α stimuliše produkciju citokina, kolagenaza i PGE₂ od strane fibroblasta, kao i proliferaciju fibroblasta (Yeo, et al. 1991). Injekcija farmakoloških inhibitora mastocitne degranulacije dovodi do redukcije fibroze u nekim fibroznim poremećajima. U eksperimentalnom modelu zarastanja rane mastociti uzrokuju pojačanu migraciju i proliferaciju fibroblasta (Levi-Shafer and Kupietzky, 1990).

5. ANALIZA T LIMFOCITA

5.1. ANALIZA INTRAEPIDERMALNIH T LIMFOCITA

Najmanja doza varfarina nije stimulisala akumulaciju T limfocita u epidermu, srednja je stimulisala njihovo prolazno prisustvo trećeg dana, a najveća kontinuirano prisustvo sedam dana. Ovakav nalaz tropizma T limfocita za epiderm u saglasnosti je sa istraživanjima koja ukazuju na proinflamatorno, imunomodulatorno i imunotoksično dejstvo epikutano primenjenog varfarina u koži.

Za razliku od folikula, epiderm je direktno izložen agensima spoljašnje sredine, i zavisno do njihovih fizikohemijskih karakteristika, oni mogu savladati kožnu barijeru i pojaviti se u dermu. Mehanizmi putem kojih se proinflamatorni signali iz epiderma prenose u derm su poznati. Keratinociti aktiviraju inflamaciju kože putem sekrecije proinflamatornih citokina i direktnom i indirektnom aktivacijom imunog odgovora putem direktne antigene prezentacije ili saradnjom sa Langerhansovim ćelijama. U dosadašnjim eksperimentalnim istraživanjima na laboratorijskom soju pacova, utvrđeno je da epikutano aplikovan varfarin pokazuje lokalno proinflamatorno dejstvo u koži kada keratinociti stiču povećan kapacitet da stimulišu aktivaciju i proliferaciju T limfocita (Kataranovski, et al. 2005). Kumarinski derivati aurapten i varfarin, kao egzogeni agensi, u *in vitro* i *in vivo* uslovima indukuje keratinocite na pojačanu produkciju proinflamatornih citokina IL-1 i TNF- α , koji privlače T limfocite (Tanaka, et al. 1990; Popov Aleksandrov, et al. 2014). Preciznije, prolongirana produkcija IL-1 β i produkcija IL-17 od strane epidermalnih ćelija stimuliše epidermotropizam T limfocita pod dejstvom egzogenog varfarina (Popov Aleksandrov, et al. 2014). Osim proinflamatorne aktivnosti, epikutano aplikovan varfarin stimuliše i prooksidativnu aktivnost u koži koja može da se manifestuje i

kao oksidativni stres (Kataranovski, et al. 2003; Kataranovski, et al. 2007; Kataranovski, et al. 2008). Zbog toga, nakon jednokratne epikutane primene 10 μ g varfarina u koži nastaju oštećenja koja se manifestuju kao oksidativni stres ali i imunoinflamatorna reakcija, dok trokratna aplikacija ima i direktan imunotoksični i dermatotoksični efekat koji se manifestuje sa tkivnim oštećenjem (Popov, et al. 2011).

5.2. ANALIZA T LIMFOCITA U DLAČNIM FOLIKULIMA

Što se tiče folikula, srednja i najveća doza varfarina su stimulisale perzistentno povećanje broja T limfocita u folikularnom epitelu od prvog do sedmog dana, a najmanja doza je stimulisala njihovo kratkotrajno povećanje samo prvog dana. Folikuli predstavljaju šantni put ulaska ksenobiotika u derm ali i imunoprivilegovanu zonu kože zbog čega je i dinamika promena broja T limfocita u epidermu i folikularnom epitelu različita.

Termin imunološka arhitektura folikula označava ritmičnu produkciju, održavanje i rekonstrukciju zone imune privilegije folikularnog epitela u toku ciklusa dlake. Ona se nalazi u anagenoj fazi razvoja dlake u predelu bulbosa i epitela dubljeg dela folikula, remodelira se sa svakim ciklusom dlake (Paus, et al. 2005; Christoph, et al. 2000; Paus, et al. 1998).

Imunoprivilegovanost folikula omogućava zaštitu folikula od imunološkog oštećenja i održava se putem različitih mehanizama. U folikularnom epitelu je smanjena ili odsutna ekspresija MHC klase II i Ia i aktivnost Langerhansovih ćelija (Christoph, et al. 2000). Langerhansove ćelije i $\gamma\delta$ T limfociti se nalaze samo u spoljašnjem omotaču dlake i iznad mesta insercije m. er. pilli, i u ovaj deo folikula migriraju tek nakon formiranja i sebacealne žlezde. I gradnja ECM i odsustvo limfatika oko dubljih zona folikula otežavaju pristup ćelijama imuniteta u folikul (Niederhorn, 2003).

U najvećem broju folikula T limfociti su bili prisutni u epitelu malih sebacealnih folikula i najviše u infundibularnoj zoni. Ovakav nalaz sugerira da prisustvo varfarina u lumenu folikula ima imunostimulatorni efekat na folikularni epitel, ali verovatno van imunoprivilegovane zone folikula.

Dlačni folikuli, naročito kod životinja sa krznom, mogu biti privremeni rezervoar značajnog volumena za ksenobiotike koji dolaze u kontakt sa kožom iz spoljašnje sredine (Otberg, et al. 2004). Prostor folikula ispunjavaju korneociti, keratin, sebum i dlake tako da apsorpcija različitih ksenobiotika nije ista kroz epiderm i folikularni epitel. Mikropartikule titanium

dioksida se zadržavaju na folikularnom orificijumu, dok fluorescentne boje ostaju detektabilne 48h u njima (Lademann, et al. 1999; Teichmann, et al. 2005).

Na osnovu rezultata ovakvih istraživanja moguće je da je protrahovano prisustvo intraepitelnih T limfocita u folikulima nakon dejstva srednje i najveće doze varfarina delom i posledica zadržavanja primenjenog rastvora varfarina u folikulu.

6. ANALIZA PROMENA DLAČNIH FOLIKULA

U koži analiziranih životinja uočena je dilatacija različitih delova folikula u različitom stepenu zbog čega su učinjene morfometrijske analize poprečnog preseka folikula u predelu istmusa i infundibuluma malih i velikih sebacealnih folikula.

Morfometrijske analize su pokazale da se infundibulum malih sebacealnih folikula, prvog dana nakon sve tri primenjene doze varfarina, sužava. U isto vreme, nakon srednje i najveće doze, oni postaju iregularniji. Kao najpovršniji deo ovih folikula, infundibulum je prvo i najdostupnije mesto kontakta sa varfarinom. Dublji deo ovih folikula, istmus, nakon sve tri doze varfarina prvog dana, takodje poprima iregularnu konturu i nesignifikantno je širi. Trećeg dana nakon sve tri doze varfarina i infundibulum i istmus povećavaju površinu i obim, što znači da se dilatiraju. Infundibulum ostaje dilatiran sedmog dana kod sve tri doze, a istmični deo postaje iregularniji. Sužavanje i iregularnost infundibuluma prvog dana povezani su sa pojavom promena ECM u superficijalnom dermu (edem i kondenzacija elastičnih vlakana). Trećeg dana oko ovih folikula dolazi do retrakcije i kondenzacije elastičnih vlakana, a sedmog su ona skraćena, iregularna i odvojena od folikula. Ove promene su izraženije kod većih doza varfarina. I kolagena vlakna menjaju svoju arhitektoniku jer progresivno postaju ispravljena, fragmentisana ili iregularna, a povećava se i količina edema u dermu. Elastična vlakna derma kod životinja sa krznom formiraju mrežu dugih vlakana koja povezuju pojedinačne folikule i mišić podizač dlake i učestvuje u njihovoj koordinisanoj motorici (Starcher, et al 2005). Moguće je da uočen poremećaj vezivnih vlakana derma ima uticaja na poremećaj drenaže ovih folikula. Epikutano aplikovan varfarin uzokuje promene ECM derma, možda direktno a verovatnije indirektno, stimulacijom aktivnosti mastocita, stimulacijom remodeliranja ECM i promena mikrocirkulatornog korita derma.

Trećeg i sedmog dana kod primene najmanje i najveće doze, elastična vlakna u interfolikularnom delu derma su elongirana, deblja i razgranata. Kod malih sisara sa krznom

elastična vlakna interfolikularnog derma formiraju gustu mrežu finih, uniformno distribuiranih vlakana, koja je u strukturnom kontinuitetu sa superficijalnim i srednjim dermom (Meyer, et al. 2000). Na dejstvo UV zraka koža ljudi reaguje povećanim stvaranjem elastičnih vlakana i akumulacijom elastotičnog materijala koji vremenom uzrokuju stvaranje bora. I kod miševa u eksperimentalnim uslovima UV zraci već nakon pet dana uzrokuju pojačanu transkripciju gena za sintezu tropoelastina u papilarnom dermu, a nakon nekoliko nedelja u koži se pojavljuju izdužena, zadebljala elastična vlakna u većoj količini (Starcher, et al. 1999).

Za funkcionisanje kože u fiziološkim i patološkim uslovima neophodna je recipročna signalna veza epidermalnih ćelija, ćelija derma i ECM (Watt and Fujiwara, 2011). Najbolje proučena signalna komunikacija između keratinocita i dermalnih fibroblasta je u procesu zarastanja rane i fibroproduktivnim stanjima. U toku zarastanja rane keratinociti aktiviraju fibroblaste sekrecijom IL-1 (Aden, et al. 2010). Takođe i TGF- β keratinocita, kao glavni fibrogeni faktor, stimuliše fibroblaste na proliferaciju i sintezu povećane količine komponenti ECM (Ihn, 2005).

U animalnom modelu elastokalcinoze arterija putem oralne primene varfarina utvrđeno je da procesu kalcifikacije elastičnih vlakana prethodi njihova razgradnja uz pomoć MMP9 čija se aktivnost detektuje već petog dana tretmana. Pojačana aktivnost MMP9 dodatno uzrokuje oslobađanje TGF- β iz ECM arterije koji naknadno stimuliše porast aktivnosti MMP9 (Bouvet, et al. 2008). Ovakvi nalazi sugeriraju da bi epikutano aplikovan varfarin mogao da indukuje oslobađanje TGF- β od strane keratinocita koji bi stimulisao fragmentaciju dermalnih elastičnih vlakana koja je detektovana već prvog dana.

Takođe, mastociti u svojim granulama imaju deponovan preformiran TGF- β (Fine and Goldstein, 1987). Na osnovu ovakvih istraživanja moguće je da i prisustvo mastocita direktno ili indirektno, dvosmernom interakcijom sa dermalnim fibroblastima, ima uticaja na remodeliranje dermalnog ECM. Već je spomenuto da u eksperimentalnim uslovima histamin mastocita može da pokrene produkciju MMP-9 u keratinocitima koja degradira kolagen tip IV u bazalnoj membrani i omogućava migraciju T limfocita kroz arteficialnu bazalnu membranu (Gschwandtner, et al. 2008).

Za razliku od malih sebacealnih folikula, kod velikih sebacealnih folikula promene dijametra folikularnog lumena su se mogle dovesti u vezu sa dinamikom promene prosečnog broja TUNEL⁺ sebocita u njima.

Već prvog, dana nakon dejstva najmanje i najveće doze varfarina, iako nesignifikantno, došlo

je do povećanja površine i obima poprečnog preseka ovih folikula. Trećeg dana, nakon dejstva najveće doze, obim i površina ovih folikula su se značajno povećali, a to se poklapa sa najvećim porastom prosečnog broja TUNEL⁺ sebocita u njima. Prvog i sedmog dana, nakon dejstva najmanje i srednje doze varfarina, prosečan broj TUNEL⁺ sebocita je bio povećan, ali tako što je nakon dejstva najmanje doze varfarina od prvog do sedmog dana on rastao, dok je nakon dejstva srednje doze opadao. Sedmog dana je došlo do statistički značajnog povećanja površine ovih folikula, nakon dejstva najmanje i srednje doze varfarina, što se poklapa sa održavanjem povećanog broja TUNEL⁺ sebocita u istim grupama. Nakon najmanje doze varfarina sedmog dana je površina ovih folikula bila najveća, u odnosu na srednju i najveću dozu varfarina, baš kao i broj TUNEL⁺ ćelija.

Holokrini tip sekrecije sebocita je vid terminalne diferencijacije ćelija koji karakteriše uvećanje sebocita, akumulaciju lipidnih kapi u citoplazmi i degradaciju jedra sa pucanjem ćelijske membrane i izlivanjem sekreta. Terminalna diferencijacija sebocita je i oblik ćelijske smrti za koju je u kulturi imortalizovanih humanih sebocita pokazano da je apoptoza (Wröbel, et al. 2003). Uopšte, holokrini tip sekrecije se može smatrati i formom apoptoze ćelija (Selleri, et al. 2006). Međutim, još uvek nisu poznati mehanizmi smrti sebocita u toku njihove terminalne diferencijacije. Fragmentacija DNK molekula koja se dešava u tim procesima može dovesti do TUNEL reakcije, slično terminalno diferenciranim keratinocitima u toku kornifikacije (Lippens, et al. 2005).

U skladu sa istraživanjima prema kojima se holokrini tip sekrecije smatra formom apoptoze, dilatacija velikih sebacealnih folikula uz povećan broj TUNEL⁺ sebocita, može da ukazuje na povećanu funkcionalnu aktivnost ovih ćelija pod dejstvom različitih doza varfarina: najveća doza varfarina stimuliše najveću funkcionalnu aktivnost sebocita trećeg dana a najmanja i srednja doza sedmog dana. Mehanizmi dilatacije ovih folikula, naročito nakon dejstva najveće doze varfarina prvog dana, mogu se dovesti u vezu sa promenama u ECM derma: prisustvo perifolikularnog edema, retrakcijom i kondenzacija elastičnih vlakana oko njih i promenama u arhitektonici kolagenih vlakana.

Kod najmanje doze varfarina, a u izvesnom stepenu i kod srednje, adaptivne promene kožne barijere u epidermu su se manifestovale povećanjem broja slojeva granularnih ćelija trećeg i sedmog dana. Moguće je da je i hiperfunkcija sebacealnih žlezda adaptivna reakcija, nakon dejstva najveće doze varfarina trećeg dana, i nakon dejstva najmanje i srednje doze sedmog dana.

7. ANALIZA MIKROVASKULARNIH PROSTORA DERMA

Dermalni krvni sudovi i limfatici imaju važnu ulogu u održavanju homeostaze kože ali i glavnu ulogu u poremećajima u toku akutne i hronične inflamacije. Za vreme inflamacije vaskularni prostori menjaju svoj fenotip procesom remodeliranja. U toku inflamacije remodelirani vaskularni prostori se uvećavaju, postaju propustljiviji za ćelije i krupne molekule, a protok krvi kroz njih se ubrzava. Za vreme hronične inflamacije kontinuirana aktivacija endotela omogućava stalni priliv ćelijama inflamacije u tkivo (Huggenberger and Detman, 2011). Vaskularno remodeliranje je kontrolisano pro i antiangiogenim medijatorima. Narušavanje njihovog balansa dovešće do pojačanog stvaranja ili regresije vaskularnih prostora. Povećan pritisak intersticijalne tečnosti u toku inflamacije dovodi do dilatacije i otvaranja prostora između endotelne ćelije limfnih dermalnih mikrovaskularnih prostora putem kojih ćelije, makromolekuli i tečnost ulaze u njih. Mehanizmi kontrole ovih procesa u limfaticima nisu dovoljno poznati. Limfni sudovi su takodje i izvor citokina i hemokina. Status limfovaskularne aktivacije i remodeliranja se može posmatrati i kao biomarker intenziteta i aktivnosti inflamacije u koži. Brojne inflamatorne bolesti kože kao što su oštećenje UV zracima, kontaktni dermatitis, psorijaza i dr. udružene su sa prominentnim remodeliranjem vaskulature kože (Carmeliet, 2003).

Arhitektura vaskularnog sistema kože pacova je slična kao kod ljudi. U dermu dominira površna i duboka mreža dermalnih mikrovaskularnih prostora. Kod kontrolnih grupa životinja najveći broj dermalnih mikrovaskularnih prostora se prezentovao sa u formi okruglih i ovalnih struktura sa lumenima širine jednog eritrocita i sa manjim brojem horizontalno orijentisanih, elongiranih superfcijalnih dermalnih mikrovaskularnih prostora. U dermalni mikrovaskularni prostorima su prisutni znaci funkcionalne aktivnosti i regresije. Aktivni dermalni mikrovaskularni prostori su debljeg zida sa više perikapilarnih ćelija i nešto širim lumenom u kome se vide aktivirane endotelne ćelije. Uočen je i manji broj dermalnih mikrovaskularnih prostora u celularnoj i fibroznoj fazi regresije. Morfološki elementi remodeliranja dermalnih dermalnih mikrovaskularnih prostora manifestovali su se kao elongacija horizontalnih i vertikalnih kapilarnih segmenata, povećanje broja dermalnih mikrovaskularnih prostora praznog lumena i dermalnih mikrovaskularnih prostora u obliteraciji.

U toku analize dermalnih elastičnih vlakana markirani su i dilatirani limfatici u superfcijalnom

dermu i interfolikularnoj zoni, što upućuje na probleme u drenaži intersticijalne tečnosti u dermu. Funkcionalni značaj dilatacije i elongacije limfnih dermalnih mikrovaskularnih prostora nije jednostavno objasniti zbog fiziko-hemijskog sastava i strukture intersticijuma. Gel stanje glikozaminoglikana i hialuronana intersticijuma i koloidnoosmotski ekvilibrijum slobodne tečnosti u intersticijumu određuju stepen drenaže viška tečnosti putem limfnih dermalnih mikrovaskularnih prostora (Auklend and Reed, 1993). U sva tri termina posmatranja uočeno je dozno zavisno povećanje količine intersticijalnog edema u dermu, što objašnjava vidljivu dilataciju dermalnih limfnih mikrovaskularnih prostora. Uzroci dermalnog edema su povezani sa inflamacijom i detektovanim oštećenjima i mogu biti posledica:

- hemodinamskih poremećaja udruženih sa promenom kalibra dermalnih mikrovaskularnih prostora
- efekata mastocitnih sekretornih produkata (histamin, VIP, NO, faktor aktivacije trombocita, serotonin, Leukotrien C₄)
- oštećenje mikrovaskuature i
- njenog remodeliranje

Medjutim, nakon najveće doze varfarina sedmog dana u dermu je edem bio minimalan. Elongacija vertikalnih dermalnih mikrovaskularnih prostora (VE), bez formiranja superficijalnih horizontalnih dermalnih mikrovaskularnih prostora i uz dominaciju praznih, upućuje na stazu ili smanjen protok krvi u njima. Kod ove doze, značajno smanjenje funkcionalno aktivnih dermalnih mikrovaskularnih prostora (ER), uprkos povećanju njihovog ukupnog broja, ukazuje na smanjen protok krvi u njima. Morfometrijski parametri su pokazali da je nakon najveće doze varfarina došlo do prolazne dilatacije dermalnih mikrovaskularnih prostora i progresivnog porasta intrakapilarnog pritiska. Ovakvi nalazi ukazuju da je sedmog dana odustvo dermalnog edema posledica, staze i smanjenja protoka krvi kroz dermalne kapilare, a uz uspešnu eliminaciju viška tečnosti iz intersticijuma. Ovakvom mišljenju u prilog ide i ultrastrukturni nalaz dermalnih fibroblasta sa karakteristikama hipoksičnog oštećenja kod ove grupe životinja.

Analizom ukupnog broja dermalnih dermalnih mikrovaskularnih prostora utvrđeno je da se njihov broj prvog dana značajno smanjio, srazmerno primenjenim dozama varfarina. Trećeg dana je njihov broj bio sličan kontroli, kod svih grupa životinja. Srednja i najveća doza varfarina su uzokovale porast ukupnog broja dermalnih mikrovaskularnih prostora sedmog

dana, dok je njihov broj nakon najmanje doze i dalje bio nesignifikantno niži. Ovakav nalaz sugerira da srednja i najveća doza varfarina stimuliraju vaskularno remodeliranje/angiogenezu u dermu.

Angiogeneza je stvaranje novih krvnih sudova ekspanzijom i remodeliranjem postojećeg vaskularnog korita. Odvije se putem dva procesa: klijanja / pupljenja (engl. *sprouting*) i umetanja (engl. *intussusception*) dermalnih mikrovaskularnih prostora (Carmeliet, 2003).

Angiogeneza putem klijanja počinje lokalnom vazodilatacijom. Na tom mestu se endotelne ćelije aktiviraju, proliferišu, migriraju kroz bazalnu membranu, udružuju se i formiraju nov lumen – endotelnu tubu. Za proces pupljenja novih dermalnih mikrovaskularnih prostora neophodna je i degradacija bazalne membrane postojećeg dermalnih mikrovaskularnih prostora (Figg and Folkman, 2008). Proteolizu bazalne membrane vrši grupa enzima matriks metaloproteinaze, plazminogen, urokinaza i tkivni plazminogen aktivator (Pepper, 2001). Aktivacija procesa pupljenja *in vivo* traje 24h a nov kapilar se formira, postaje prohodan i povezuje sa vaskularnim sistemom za 3-5 dana (Djonov, et al. 2003). U okolini novostvorenih mikrovaskularnih prostora mezenhimne progenitorske ćelije se diferenciraju u pericite i perivaskularne glatko mišićne ćelije pod dejstvom TGF β i PDGF koji luče endotelne ćelije. Periciti obezbeđuju strukturnu stabilnost i kontrolu dijametra kapilara (Ozerdem and Stallcup, 2003). Kada nastane novi krvni sud potrebno je da se strukturno i funkcionalno diferencira i da ne obliteriše (Jain, 2003). U fiziološkim uslovima u tkivu postoji ravnoteža između proangiogenih (VEGF, FGF, hipoksija, i dr.) i antiangiogenih faktora (TGF- β familija faktora rasta, PDGF-B, i dr.) (Rocha and Adams, 2009; Figg and Folkman, 2008).

Stvaranje krvnih sudova intususeptivnim rastom ("sam od sebe", "luminalna deoba") ne zahteva proces pupljenja. Ovaj proces počinje tako što se spoje zidovi dva susedna mikrovaskularna prostora. Sa luminalne strane na istom mestu, stvaraju se otvori u koje urastaju endotelne ćelije, stvaraju stubić u kome se formira lumen. Ovaj proces karakterišu niska proliferativna aktivnost, mali energetske i metabolički zahtevi ćelija i trajanje 4-5h. Na ovaj način mikrovaskulatura se remodelira bez povećanja broja endotelnih ćelija (Makanya, et al. 2009; Jain, 2003).

Intususepcija i pupljenje su dva komplemetarna mehanizma angiogeneze. U ranoj fazi angiogeneze procesom pupljenja se formiraju primitivni dermalni mikrovaskularni prostori. U

drugoj fazi intususeptivnim rastom dolazi do dinamičkog remodeliranja i adaptacije mikrovaskulature na izmenjene hemodinamske uslove (Jain, 2003).

Promena pritiska i protoka krvi utiču na aktivnost endotela i muralnih ćelija. Fizički napor cirkulacije u formi rastezanja zida dermalnih mikrovaskularnih prostora se dinamički prenosi na citoskelet vaskularnih ćelija i okolni ECM i stimuliše angiogenezu, arteriogenezu, remodeliranje anastomoza. Na ovaj način intususeptivna angiogeneza remodelira vaskularno korito povećanjem površine vaskularnog zida i zapremine krvnih sudova. Redukcija protoka krvi dovešće do kidanje, regresija i obliteracija nepotrebnih vaskularnih stubića (Bloor, 2005; Makanya, et al. 2009).

Dobijeni rezultati analize dermalne mikrovaskulature nakon dejstva najmanja aplikovana doza varfarina upućuju da ona stimuliše samo funkcionalne promene u njoj. One su se manifestovale sedmog dana otvaranjem i elongacijom horizontalnih i vertikalnih dermalnih mikrovaskularnih prostora sa dominacijom praznih otvorenih dermalnih mikrovaskularnih prostora.

Dobijeni rezultati analize dermalne mikrovaskulature nakon dejstva srednje i najveće doze varfarina upućuju da ove doze nakon trećeg dana stimulišu aktivaciju angiogeneze i funkcionalne promene dermalnih dermalnih mikrovaskularnih prostora: najveća doza je dovela do otvaranja i elongacije vertikalnih dermalnih mikrovaskularnih prostora sedmog dana, uz laku prolaznu kongestiju trećeg dana a srednja doza do otvaranja lumena praznih dermalnih mikrovaskularnih prostora trećeg i sedmog dana.

Nakon primene najveće doze varfarina, značajno progresivno povećanje ukupnog broja dermalnih dermalnih mikrovaskularnih prostora do sedmog dana, uz značajno povećanje broja vertikalnih dermalnih mikrovaskularnih prostora od 180% sedmog dana, ukazuje na aktivan proces angiogeneze i putem intususepcije. Kod najmanje primenjene doze ukupan broj dermalnih mikrovaskularnih prostora je sve vreme bio snižen u odnosu na kontrole, verovatno usled aktivnosti procesa obliteracije dermalnih mikrovaskularnih prostora, mada su sedmog dana horizontalno i vertikalno elongirani dermalni mikrovaskularni prostori značajno bili povećani, što ne isključuje njihovo intususeptivno remodeliranje.

Ovakvi nalazi u skladu su sa rezultatima istraživanja remodeliranja vaskularnog korita i aktivacije angiogeneze u brojnim fiziološkim i patološkim stanjima, pa i nakon dejstva

varfarina (Zolotarevski, et al. 2015). Perzistiranje mikrovaskularnih promena sedmog dana nakon dejstva srednje, i naročito najveće doze varfarina, uz najizrazitije zadebljanje njihovih zidova sedmog dana, možda su uvod u patološka zbivanja mikrocirkulacije. Za preciznije tumačenje uočenih promena dermalne mikrocirkulacije potrebna su detaljnija istraživanja.

7.1. ANALIZA POVEZANOSTI AKTIVNOSTI MASTOCITA I PROMENA MIKROVASKULATURE U DERMU

Nakon svih primenjenih doza varfarina najveći stepen degranulacije mastocita bio je u prva tri dana. Srednja i najveća doza varfarina su stimulisale povećanje broja dermalnih dermalnih mikrovaskularnih prostora trećeg i sedmog dana. Na osnovu poznatih efekata mastocita na indukciju angiogeneze moguće je da ove dve doze varfarina stimulišu angiogenezu i aktivacijom mastocine degranulacije. Analizom selektivnih parametara oksidativnog stresa utvrđena je prooksidativna aktivnost sve tri primenjene doze varfarina. Stepenn oksidativnog stresa epikutano primenjenog varfarina u dozi od 10 μ m i 100 μ m može imati i proangiogeni efekat.

Osnovni pokretači angiogeneze su inflamacija, oštećenje krvnog suda, hipoksija, oksidativni stres (Pugh and Ratcliffe, 2003). Kardinalni znaci inflamacije *rubor, tumor, calor, dolor* su posledica alteracije mikrovaskulature. Čelije inflamacije proizvode angiogene faktore a angiogeneza održava inflamaciju, obezbeđuje kiseonik i nutrijense tkuvu u zoni inflamacije. Čelije inflamacije proizvode NO koji stimuliše dilataciju dermalnih mikrovaskularnih prostora, povećava im permeabilnost i tako olakšava ekstravazaciju ćelija inflamacije. Proinflamatorni citokini i hemokini su aktivatori endotelnih ćelija. Endotelne ćelije stimulišu ćelije inflamacije, njihovu adheziju za endotel putem ICAM-1 VCAM-1 (Costa, et al. 2007).

Poznato je da se mastociti akumuliraju na mestima aktivne angiogeneze gde degranulacijom uzrokuju neovaskularizaciju (Norrby and Sorbo, 1986). U ranoj fazi angiogeneze svojim proteazama i karbohidratnim enzimima mastociti degradiraju bazalnu membranu između endotela i okolnog mezenhima i pomažu migraciju ovih ćelija (Kaartinen, et al. 1996). Mastociti pojačavaju migraciju i proliferaciju endotelnih ćelija sekrecijom brojnih angiogenih faktora rasta (bFGF, PDGF, EGF, TGF β , TNF- α , heparin, heparinaza i histamin) (Marks, et al. 1986). Takođe, svojim sekretornim produktima mastociti mogu aktivno da utiču na hemodinamske promene u mikrocirkulaciji (Theoharides, et al. 2012).

7.2. ANALIZA HEMODINAMIKE DERMALNE MIKROCIRKULACIJE

Prvog dana pojava apoptoza endotelnih ćelija, nakon dejstva najmanje i srednje doze varfarina, i značajno smanjenje funkcionalnih (ER) dermalnih mikrovaskularnih prostora, uz ultrastrukturnu detekciju nekroze pericita, nakon dejstva najveće doze, upućuju na strukturno i funkcionalno oštećenje dermalnih mikrovaskularnih prostora koje se manifestovalo smanjenjem njihovog broja.

U fiziološkim uslovima prolazno povećanje endotelne permeabilnosti dermalnih mikrovaskularnih prostora je regulisno veličinom otvorenih prostora između ćelija krvnih sudova. Poremećaj vaskularnog integriteta dovodi do povećanja permeabilnosti koju kontrolišu endotelne ćelije i može uzrokovati edem (Michel and Curry, 1999). Dejstvo patoloških stimulusa može da ošteti kontakt endotelne ćelije sa bazalnom membranom ili pericitom i da dovede do odvajanja endotelne ćelije. Ovo stanje je praćeno formiranjem tromba na tom mestu.

Endotelne ćelije čine jedan metabolički visoko aktivan organ, koji kod ljudi ima masu oko jednog kilograma. On je uključen u brojne fiziološke procese kao što su kontrola vazomotornog tonusa, barijerna funkcija, adhezija i zadržavanje leukocita, inflamaciji i hemostazi (Aird, 2005).

Mirujuće endotelne ćelije imaju antikoagulantni, antiadhezivni i vazodilatatorni fenotip. Termin aktivacija znači kapacitet endotelne ćelije da pokrene novu funkciju bez oštećenja ili deobe ćelije (Pober and Cotran, 1990). Brojni aktivacioni stimulusi, kao što su TNF- α i IL-1, indukuju ekspresiju aktivacionih antigena, kao što je ELAM-1 / E-selektin. Aktivirane endotelne ćelije eksprimiraju prokoagulantni, proadhezivni i vazokonstriktorni fenotip (Bevilacqua, et al. 1985).

Aktivacija i aktivnost endotelnih ćelija nisu sinonimi. Normalan endotel je prirodno visoko aktivan jer konstantno odgovara na promene u ekstracelularnoj sredini: prolazna bakteriemija, minorna trauma i drugi uobičajeni dnevni stresovi. Iako se P selektin smatra markerom endotelne aktivacije, on se konstitutivno eksprimira i u dermalnoj mikrovaskulaturi neinflamirane kože (Ishii, et al. 1986). Endotelna disfunkcija u suštini nastaje iz adaptivnog odgovora na promene u okolini koje uzrokuju strukturne i funkcionalne promene endotelnih ćelija i gubitak anatomskog integriteta (Aird, 2005).

Ultrastrukturnom analizom dermalnih dermalnih mikrovaskularnih prostora utvrđeno je da se već prvog dana pojavljuju apoptoze endotelnih ćelija, nakon najmanje i srednje doze varfarina. I svetlosno mikroskopskom analizom, kod istih doza, uočeno je da su jedra perikapilarnih i endotelnih ćelija tamnija, iregularnog oblika, neka smanenog volumena što sugerira degenerativne promene i nekrozu ovih ćelija. Nakon najveće doze varfarina prvog dana dominira nalaz iregularnih, uvećanih i tamnih jedara perikapilarnih ćelija a ultrastrukturno su uočeni periciti u nekrozi. Trećeg dana dominira povećan broj koncentrično raspoređenih perikapilarnih ćelija sa svetlijim voluminoznijim jedrima kod najmanje i najveće doze, dok kod srednje doze ova jedra su manja, iregularnija i tamna, sa sugestivnim znacima degeneracije i nekroze. Promene ćelija dermalnih mikrovaskularnih prostora sedmog dana, nakon dejstva najmanje doze varfarina, ukazuju na celularnu fazu obliteracije, dok nakon dejstva najveće doze, ima dosta degenerisanih endotelnih ćelija i pericita. Ovakve strukturne promene perikapilarnih ćelija sugeriraju gubitak kontraktilne sposobnosti dermalnih mikrovaskularnih prostora koji može biti uzrok njihove prolongirane dilatacije. Trećeg dana koncentrični raspored povećanog broja aktiviranih perikapilarnih ćelija oko dermalnih mikrovaskularnih prostora sugerira sliku sličnu celularnoj arteriolosklerozi koja je adaptivni fenomen (Scioli, et al. 2014).

Endotelne ćelije su relativno rezistentne na apoptozu jer poseduju endogene zaštitne mehanizme. Npr. one poseduju Fas ali i FasL koji onemogućava pokretanje apoptoze. Apoptoza endotela indukovana TNF- α zavisi od trajanja njegovog dejstva (Choy, et al. 2001). Čak 6-10h nakon inkubacije endotelnih ćelija sa TNF- α detektuju se samo suptilne promene vezane za apoptozu (Chang and Tepperman, 2003). Ovakav nalaz sugerira da funkcionalni ili signalni poremećaji prethode smrti endotelnih ćelija tek nakon težeg oštećenja. Dilatacija dermalnih mikrovaskularnih prostora zavisna od endotela je njegova važna funkcija koja odražava funkcionalni integritet endotela u krvnom sudu. Oštećenje ove funkcije se smatra manifestacijom endotelne disfunkcije (Davignon and Ganz, 2004). Endotelna disfunkcija može biti prvi odgovor na aktivaciju endotelnih receptora vezanih za smrt ćelije (Zhang, et al. 2005; Zhang, et al. 2002). Utvrđeno je da TNF- α deluje tako što slabi endotelnu funkciju indukcije dilatacije (Li, et al. 2007). Postoji više mehanizama koji posreduju u ovoj disfunkciji, medju njima su i smanjenje antioksidativnih enzima SOD, pojačavanje aktivnosti NADHP oksidaze, koji smanjuju NO zbog čega je onemogućena vazodilatacija zavisna od endotela (Whitsett, et al. 1992). Ukoliko se u okolini endotela nalazi velika količina faktora koji indukuju ćelijsku smrt nastaje apoptoza endotela (Choy, et al. 2001). Endotelna disfunkcija je rani događaj koji

ukazuje na njenu smrt. Redoks signalna platforma, koja ima svoje fiziološke funkcije, može da posreduje u pokretanju poremećaja endotelne funkcije putem aktivacije receptora endotelnih ćelija koji pokreću njenu smrt (Li, et al. 2007).

Analizom površine poprečnog preseka lumena dermalnih mikrovaskularnih prostora utvrđeno je da su najmanja i najveća doza varfarina stimulisale dilataciju dermalnih mikrovaskularnih prostora već prvog dana i ona se održavala do sedmog dana. Nakon najmanje i najveće doze lumen dermalnih mikrovaskularnih prostora je bio najširi trećeg dana. Srednja doza varfarina je prvog dana stimulisala vazokonstrikciju (smanjenje površine poprečnog preseka a povećanje cirkularnosti lumena) sa dilatacijom trećeg i sedmog dana. Sedmog dana su lumeni dermalnih mikrovaskularnih prostora bili umereno, ali slično prošireni kod svih doza, sa povećanjem i njihove cirkularnosti. Kod najveće primenjene doze je postojala najmanja varijacija u širini lumena dermalnih mikrovaskularnih prostora.

Prekapilarna vazokonstrikcija je lokalni vaskularni odgovor na porast intravaskularnog pritiska (Aukland and Nicolausen, 1981). Vazokonstrikcija dermalnih mikrovaskularnih prostora nakon dejstva srednje doze varfarina prvog dana udružena je sa pojavom vretenastog oblika mastocita prvog i trećeg dana. Normalno u koži najveći broj mastocita nalazi se perikapilarno i oni mogu imati različite oblike. Poznato je da oni učestvuju u kontraktilnoj aktivnosti crevna i da između glatkomišićnih ćelija crevne tunike medije imaju vretenast oblik (Stefanov, et al. 2007; Hristov, et al. 2008). Na osnovu ovakvih istraživanja moguće je zaključiti da varfarin u dozi od 10 μ g prvog dana indukuje vazokonstrikciju dermalnih mikrovaskularnih prostora sa povećanjem intrakapilarnog pritiska, a da takvoj reakciji moguće doprinose i mastociti svojom fenotipskom adaptacijom u vretenaste ćelije. Takođe, i proinflamatorna i prooksidativna aktivnost epikutano primenjenog varfarina doprinose aktivaciji endotelnih ćelija i stimulaciji njihovog vazokonstriktornog fenotipa, dodatno, nakon dejstva srednje doze varfarina.

Porast cirkularnosti lumena dermalnih mikrovaskularnih prostora odražava porast intrakapilarne tenzije tečnosti ali i gubitak njegove kontraktilne sposobnosti. Smanjenje cirkularnosti lumena dermalnih mikrovaskularnih prostora trećeg dana nakon dejstva najmanje doze varfarina, kada je njihov lumen bio najširi, sugerira smanjenje intrakapilarne tenzije tečnosti, iza koje sledi elongacija horizontalnih i vertikalnih dermalnih dermalnih mikrovaskularnih prostora. Interesantno je da sedmog dana nakon sve tri doze varfarina i dalje postoje funkcionalne promene dermalnih dermalnih mikrovaskularnih prostora: dilatacija i povećana cirkularnost.

Povećanje vaskularne permeabilnosti na dejstvo fizioloških i patoloških stimulusa je reverzibilan proces. Prolongirano dejstvo patoloških stimulusa, kao što je dejstvo ROS, može da ima niz nepoželjnih efekata na funkciju endotela. Među njima, prisustvo ROS u višku inaktiviraju proteine tirozin fosfataze i onemogućavaju signalni put putem tirozin fosforilacije (Tonks, 2006). Tirozin fosfataza je neophodna za funkcionisanje VE-kadherina. Ovaj kadherin je lokalizovan na mestu čvrstog kontakta ("adherens junctions") endotelih ćelija i spaja mesta vezivanja aktinskog citoskeleta endotela. Nakon dejstva ROS ove veze se kidaju, endotelna ćelija se odvaja od bazalne membrane i narušava se njihova barijerna funkcija. Slično, i kontakt pericita sa endotelnom ćelijom na mestu diskontinuiteta bazalne membrane može biti narušen (Murakami and Simons, 2009).

Prolongirana stimulacija prooksidativne aktivnosti epikutano primenjenog varfarina, u periodu od sedam dana, je verovatno povezana sa kontinuiranom vazodilatacijom dermalne mikrovaskulature, nakon sve tri primenjene doze varfarina. Oksidativni stres je mogući prolongirani patološki stimulus koji je uzrokovao apoptozu endotelih ćelija. Ovakvi zaključci u skladu su sa spomenutim istraživanjima.

Povećanje filtracionog pritiska dermalnih mikrovaskularnih prostora, ili smanjenje apsorpcione sposobnosti limfatika dovodi do razvoja edema u tkivu. Strukturne i funkcionalne promene mikrovaskularnih ćelija koje su uočene ukazuju na neposredni razlog pojave dermalnog edema, nakon svih aplikovanih doza varfarina i u svim terminima posmatranja. Uočeno remodeliranje dermalnih mikrovaskularnih prostora ukazuje na pokušaj adaptacije dermalne mikrocirkulacije na prolongirane hemodinamske probleme. Prvog dana pojavu progresivnog i dozno zavisnog edema u dermu pratilo je slično povećanje broja dermalnih mastocita i smanjenje broja dermalnih mikrovaskularnih prostora. Smanjenje broja dermalnih mikrovaskularnih prostora je praćeno nesignifikantnim povećanjem broja obliterisanih dermalnih mikrovaskularnih prostora. Ovakvo remodeliranje dermalnih mikrovaskularnih prostora je posledica i uočenog strukturnog i funkcionalnog oštećenja endotela i pericita. Obliteracijom dermalnih mikrovaskularnih prostora se smanjuje vaskularni protok kroz njih, što uz njihovo oštećenje i prisustvo mastocita, rezultira u pojavi dermalnog edema.

Najveći stepen promena dermalnih mikrovaskularnih prostora manifestovao se u promeni debljine njihovog zida. Nakon primene sve tri doze varfarina došlo je do značajnog i progresivnog zadebljavanja zidova dermalnih mikrovaskularnih prostora do sedmog dana. Step en zadebljanja je kod najmanje primenjene doze bio progresivan do sedmog dana. Slično

je bilo i kod srednje doze ali sa manjim varijacijama u razlici njihove debljine. Nakon dejstva najveće doze zidovi dermalnih mikrovaskularnih prostora su bili najdeblji sedmog dana. Medjutim, sve vreme i kod svih aplikovanih doza njihova debljina je bila 100-200% veća u odnosu na kontrole.

Endotelne ćelije su važan regulator hemostaze. Hemostaza predstavlja fini balans antikoagulantnih i prokoagulantnih faktora čiji poremećaj može da dovede do krvarenja ili tromboze. Npr. kongenitalni defekt proteina C i S i antitrombina III stvara sklonost tromboziranju dubokih vena, ali ne i arterija. Poznato je da varfarin u terapijskoj dozi može da indukuje nekrozu kože zbog akutnog funkcionalnog deficita proteina C, što dovodi do tromboza postkapilarnih venula u koži (Stewart, et al. 1999; Comp, et al. 1990). Kod varfarinom uzrokovane nekroze kože očuvan je integritet krvnih sudova. Medjutim, nalaz tromboze postkapilarnih venula ukazuje na oštećenje endotela. Rezultati ovog istraživanja takodje ukazuju na oštećenje endotelnih ćelija putem apoptoze i perikapilarnih ćelija putem nekroze, uz aktivno remodeliranje mikrocirkulatornog korita derma. Aktivno i brzo remodeliranje mikrocirkulacije, putem intususeptivnog rasta, možda može sugerirati objašnjenje zašto je očuvan integritet mikrocirkulacije kod varfarinom indukovane nekroze kože. Isti funkcionalni deficit proteina C sa mikrovaskularnim trombima u dermu utvrđen je i kod meningokokne sepse (Alberio, et al. 20001). "Ovakvi nalazi ukazuju da je hemostatska ravnoteža dermalnih postkapilarnih venula disproporcionalno osetljiva na sistemske promene proteina C" (Davignon and Ganz, 2004).

Heparin poreklom od povećanog broja akumuliranih mastocita može da potencira antikoagulative efekte varfarina, dok mastocitni histamin ima stimulujuću ulogu u dilataciji i povećanoj permeabilnosti dermalnih mikrovaskularnih prostora (Theoharides, et al. 2012). Kod pojedinih tretiranih životinja uočeno je krvarenje u dermu i subkutisu. Medjutim, obzirom da su sporadični, ovakvi nalazi ne mogu da ukazuju na eventualno sinergično dejstvo varfarina i antikoagulantnih supstanci mastocita. Takodje, uprkos postojanju oštećenja endotelnih ćelija, nije bilo mikrotromba u dermalnom vaskularnom sistemu.

8. EFEKTI HORMEZE

Osnovno pitanje u biomedicinskim i toksikološkim studijama je kako biološki sistem reaguje i toleriše dejstvo nekog štetnog agensa. Proučavanje efekata brojnih stresora u različitim dozama

identifikovalo je jedan evolutivno konzerviran mehanizam reagovanja živih bića, od prokariota do čoveka, na njih koji je nazvan hormeza (Calabrese, et al. 2007). Generalno, to je bifazičan odgovor gde mala doza nekog agensa ima stimulatorni i koristan efekat a velika doza inhibitorni ili toksični (Mattson, 2008). U istraživanjima hormeze ona je još uvek hipoteza: Da li dejstvo male doze nekog agensa, koji je toksičan u velikoj dozi, aktivira adaptivni odgovor ćelije ili organizma (Calabrese and Baldwin, 1998)? Ovakva adaptacija može da pojača otpornost na ponavljano dejstvo srednje ili velike doze istog agensa. Odgovor na dejstvo štetnog agensa u različitim dozama ne mora uvek biti linearan, već se opisuje i kao "U" ili "J" oblik. Nekada reakcija može biti i paradoksalna. Tako su npr. istraživanja efekata hormeze negenotoksičnih karcinogena u karcinogenezi, niske doze zračenja na imuni odgovor na kancera i dr. u zamahu (Konoshita, et al. 2006; Pollycove and Feinendegen, 2005). U nekim toksikološkim studijama ispituje se zona hemijske hormeze. To je period od kada odgovor na agens postaje drugačiji od kontrole do momenta kada se njegov nivo vraća ili postaje niži od kontrole. U ovom periodu postoji momenat maksimalne reakcije. Uglavnom to je neki stimulatorni efekat. Kombinacija više faktora je verovatni razlog zbog koga se efekat hormeze retko uočava u eksperimentalnim studijama (Calabrese and Baldwin, 1998). Najsistematičnije studije hormeze su u proučavanju efekata herbicida na biljke, ali i dejstva lekova, koji su u velikom broju slučajeva male doze toksičnih supstanci (Duke, et al. 2006).

Ovakav ne linearan način reagovanja na različite doze toksina kroz evoluciju živog sveta je omogućio njihovu adaptaciju i preživljavanje. Neke hemikalije u maloj dozi indukuju inicijalni odgovor sa adaptivnim efektom u cilju očuvanja homeostaze. Detoksikacija i sekrecija te supstance sa očuvanjem regulacije molekularnog dijaloga ćelija, ćelijskog ciklusa i programirane ćelijske smrti i međućelijske komunikacije, čine patološku homeostazu, koja je još uvek mehanizam adaptacije, tj. hormeza je i deo normalnih fizioloških funkcija organizma i ćelija (Robbins and Cotran, 2009). Kontinuirana i ponavljana produkcija niskog nivoa reaktivnih vrsta, koji modifikuju DNK ili vrše prekide hromozoma, stimuliše reparatorne mehanizme koji ne dozvoljavaju da se oštećenje genskog materijala fiksira i drže ga na niskom nivou. Takodje, pokretanje apoptoze ćelija, ubrzavanje ćelijskog ciklusa i mitotski blok u zoni oštećenja tkiva su mehanizmi adaptacije ćelija na niskogradusno oštećenje (Zanet, et al, 2010; Konoshita, et al. 2006). Zahvaljujući konceptu hormeze odbačen je mehanicistički pristup analizi rezultata *in vivo* studija bioloških efekata različitih doza nekog agensa (Schwartz, 2009). Bolje razumevanje mehanizama hormeze na celularnom i molekularnom nivou omogućava upoznavanje novih načina prevencije i lečenja različitih bolesti (Mattson, 2008).

Kada je u pitanju koža, poznato je da kontakti dermatitisi, ali i druge bolesti kože, mogu biti uzrokovani egzogenim agensima među kojima su i hemijski agensi (Jenerowicz, et al. 2011; Toledo Brändao and Gontijo, 2012). Iako je veza između agensa i kliničkog nalaza jasna, mehanizmi njihovog dejstva nisu dovoljno jasni. Moguće je da u patofiziološkim mehanizmima njihovog nastanka u toku dejstva, često nepoznate supstance, doprinosi i efekat hormeze.

8.1. EPIKUTANO DEJSTVO VARFARINA I EFEKAT HORMEZE NA EPIDERM

Epikutano aplikovan varfarin u dozi od 1µg stimuliše adaptivno reparatorne promene epiderma koje se manifestuju hiperproliferacijom epiderma, indukcijom pojačane keratinizacije i njegovim zadebljanjem do sedmog dana.

U dozi od 10µm epikutano aplikovan varfarin ne uzrokuje vidljive morfološke promene u epidermu, već samo samo funkcionalne i morfološke promene proliferativno aktivnih jedara keratinocita i pojačanu keratinizaciju sedmog dana. I ove promene su deo adaptivno reparatornih zbivanja epiderma ali uz učešće drugačijih mehanizama. Verovatno je da indukovana progresija oksidativnog stresa (lipidne peroksidacije) ovom dozom varfarina, koja se održava do sedmog dana, ima udela u inhibiciji hiperproliferacije epiderma i očuvanju njegove debljine kao kod kontrolne grupe životinja.

Epikutano dejstvo 100µm varfarina je toksično i evidentno se manifestuje mitotskim blokom, endoreduplikacijom DNK sadržaja jedara keratinocita i iscrpljivanjem antioksidativnih mehanizama, koji održavaju stacionarnim visok nivo oksidativnog stresa sedam dana.

Sugestivna endoreduplikacija jedarne DNK keratinocita nakon dejstva srednje doze varfarina, uz ostale detektovane promene epiderma, više bi ukazivala na aktivnost adaptivno reparatornog programa u keratinocitima.

8.2. EPIKUTANO DEJSTVO VARFARINA I EFEKAT HORMEZE NA DERMALNE MEZENHIMNE ĆELIJE

Nakon dejstva najmanje doze varfarina u dermu su se manifestovale promene koje odgovaraju adaptivno reparatornim: direktan i neposredan stimulatorni efekat na proliferativnu i sintetsku

aktivnost dermalnih mezenhimnih ćelija već prvog dana, verovatno putem epitelno mezenhimne komunikacije, ali i uticajem okolnih imunoinflamatornih ćelija koje se pojavljuju već prvog dana u dermu. Jedan od stimulusa za ovakve promene može biti i pojava reaktivnih vrsta (O^+ i H_2O_2) koju indukuje ova doza varfarina.

Nakon dejstva srednje doze varfarina u dermu su se takodje manifestovale promene koje se mogu povezati sa adaptivno reparatorem: odgodjena stimulacija proliferativne i sintetske aktivnosti dermalnih fibroblasta i pojava njihove apoptoze trećeg dana. Vremenski identična, pojava porasta lipidne peroksidacije i prolongirano narušavanje oksidativnog metabolizma u koži, na osnovu literaturnih podataka, mogu biti direktan uzrok pojave apoptotičnih fibroblasta, ali i stimulus njihove pojačane proliferativne i sintetske aktivnosti. Na veći stepen oksidativnog oštećenja kod ove doze varfarina dermalne mezenhimne ćelije reaguju signifikantnom reparacijom DNK.

Dejstvo najveće doze varfarina je direktno toksično, što se manifestovalo vidljivim funkcionalnim i morfološkim promenama ćelija u dermu. Nakon ove doze varfarina prvog dana je došlo do najvećeg smanjenja broja dermalnih mezenhimnih ćelija, kao i smanjenja njihove proliferativne i sintetske aktivnosti, a ultrastrukturno je evidentirano toksično oštećenje fibroblasta. Najveća doza varfarina uzrokuje najveći stepen lipidne peroksidacije ali i iscrpljenje antioksidativnih mehanizama.

Analizom selektivnih parametara ćelijskog ciklusa i morfološke i funkcionalne aktivnosti keratinocita i dermalnih fibroblasta, uočen je efekat hormeze. Najmanja i srednja doza varfarina stimulišu adaptivno reparatorne programe keratinocita i dermalnih fibroblasta, uz veće učešće oksidativnog stresa i reparatormih mehanizama DNK na njih, nakon dejstva srednje doze. Najveća doza varfarina ima dermatotoksični efekat koji se manifestovao mitotskim blokom i endoreduplikacijom keratinocita i direktnim toksičnim oštećenjem dermalnih fibroblasta, uz najveći stepen oksidativnog stresa i iscrpljenje antioksidativnih mehanizama u koži.

8.3. EPIKUTANO DEJSTVO VARFARINA I EFEKAT HORMEZE NA DERMALNU MIKROCIRKULACIJU I MASTOCITE

Poredjenjem morfoloških i funkcionalnih promena mastocita i hemodinamike dermalnih mikrovaskularnih prostora u dermu, uočen je efekat hormeze "J" tipa nakon srednje

primenjene doze varfarina. Najmanja i najveća doza varfarina su stimulisale prolongiranu dilataciju dermalnih mikrovaskularnih prostora do sedmog dana, što je ona bila najizraženija trećeg dana, u vreme degranulacije mastocita. Srednja doza varfarina je prvog dana stimulisala vazokonstrikciju, sa naknadnom prolongiranom dilatacijom. Ova vazokonstrikcija se poklapa sa fenotipskom adaptacijom dermalnih mastocita, prvog i trećeg dana, u vretenaste ćelije. Kod dermalnih mastocita je detektovana pravilnost promena, u smislu dozno zavisnog progresivnog povećanja njihovog broja prvog dana, masivne degranulacije trećeg dana i održavanja statusa nezrelih ćelija sedmog dana. Kod najmanje i najveće doze varfarina njihov oblik je sve vreme bio ovalan. Kod srednje doze prvog i trećeg dana mastociti su bili vretenaste morfologije.

Vretenasta morfologija mastocita prvog dana nakon dejstva srednje doze varfarina, uz vazokonstrikciju dermalne mikrocirkulacije, upućuje na još jednu specifičnost dejstva ove doze varfarina. Stepenu perkutane apsorpcije neke supstance zavisi od funkcionalnog statusa dermalne mikrocirkulacije (Clough, et al. 2002). Verovatno je da je fenotipska adaptacija dermalnih mastocita na dejstvo srednje doze varfarina, indukcijom prolazne vazokonstrikcije dermalnih mikrovaskularnih prostora prvog dana, doprinela smanjenju ulaska nekih signalnih i regulatornih molekula i samog varfarina u derm i na taj način smanjila njegove štetne efekte. U ovom eksperimentu, vazokonstrikcija dermalnih mikrovaskularnih prostora bi mogla biti shvaćena i kao adaptivna promena mikrocirkulacije sa povoljnim efektom u koži. Trećeg dana je vretenasta morfologija mastocita bila udružena i sa značajnim porastom DNK reparatorne aktivnosti u dermalnim mezenhimnim ćelijama. Ova povezanost otkriva još jedan mogući mehanizam hormeze kada su u pitanju promene dermalnih fibroblasta kod ove doze varfarina.

8.4. EPIKUTANO DEJSTVO VARFARINA I EFEKAT HORMEZE NA IMUNI SISTEM KOŽE

Analizom distribucije i promena broja T limfocita u koži tretiranih životinja uočen je dozno zavisan efekat hormeze: imunostimulacija i/ili imunosupresija i imunotoksično dejstvo.

Kada je u pitanju epiderm, kao prva linija odbrane kože od dejstva epikutano primenjenog varfarina, najmanja doza varfarina nije stimulisala pojačanu akumulaciju T limfocita u njemu, srednja je stimulisala njihovo kratkotrajno prisustvo trećeg dana, a najveća kontinuirano prisustvo sedam dana. Ovakav nalaz tropizma T limfocita za epiderm ukazuje na

proinflammatorno - imunostimulatorno, imunomodulatorno i imunotoksično dejstvo epikutano aplikovanih različitih doza varfarina u epidermu, koji sugeriraju efekat hormeze.

Kada je u pitanju prirodno stanište konvencionalnih T limfocita, derm, najmanja doza varfarina pokazuje prolazni imunostimulatorni efekat prvog dana, koji se manifestovao kratkotrajnim porastom broja T limfocita u dermu i folikularnom epitelu. I srednja doza varfarina pokazuje prolazni, ali nešto duži, imunomodulatorni – imunostimulatorni efekat T limfocita, koji se manifestovao prolaznom pojavom T limfocita u epidermu trećeg dana, a u dermu prvog i trećeg dana. Najveća doza varfarina ima najveći imunostimulatorni - imunotoksični efekat u koži pacova jer uzrokuje perzistentan porast broja T limfocita u svim strukturama kože i protrahovan anafilaktoidni tip degranulacije mastocita. Ovakve promene u broju i distribuciji dermalnih T limfocita takodje sugeriraju efekat hormeze.

Nakon dejstva srednje i najveće doze varfarina uočeno je protrahovano prisustvo intraepitelnih T limfocita u folikulima sedam dana. Uprkos, najverovatnije, zadržavanju primenjenog rastvora varfarina u folikulima, najmanja doza varfarina nije indukovala imunoinflamatorne promene. Pojačanu funkciju sebacealnih žlezda, koja je uočena nakon dejstva najveće doze varfarina trećeg dana, i nakon najmanje i srednje doze sedmog dana, trebalo bi detaljnije proučiti sa svrhom definisanja uloge sebacealnih žlezda u ovim procesima.

VI. ZAKLJUČCI

1. Epikutana aplikacija varfarina uzrokuje promene oksidativnog metabolizma i oksidativni stres u koži.
2. Imunomodulatorni efekat epikutane primene varfarina je posledica prolazne stimulacije nespecifičnog imuniteta (aktivacijom i degranulacijom mastocita) kao i stimulacije komponenti stečenog imuniteta (migracija CD3⁺ T ćelija) .
3. Epikutana aplikacija varfarina dovodi do strukturnih i funkcionalnih promena epiderma i keratinocita, dermalnih fibroblasta, sebacealnih folikula, mikrovaskularnog korita i ECM.
4. Zastupljenost i/ili intenzitet strukturnih i funkcionalnih promena zavisi od primenjene doze varfarina

Najmanja doza varfarina indukuje prolazne funkcionalne i adaptivne promene u koži koje se manifestuju kratkotrajnom stimulacijom mastocita i celularnog imuniteta, prolaznom stimulacijom proliferativne i sintetske aktivnosti ćelija u epidermu, sa alteracijom kožne barijere putem pojačane keratinizacije, funkcionalnim promenama u dermalnim fibroblastima, dermalnim mikrovaskularnim prostorima i folikulima.

Srednja doza varfarina ima prolazni imunostimulatorni efekat u epidermu i dermu i prolongiran u folikularnom epitelu, indukuje funkcionalne i morfološke promene mitotski i sintetski aktivnih epidermalnih ćelija, aktivaciju i adaptaciju dermalnih fibroblasta, stimulaciju funkcionalnih promena sebacealnih žlezda i dermalnih mikrovaskularnih prostora a verovatno i angiogenezu.

5. Najveća doza varfarina ima dermatotoksični efekat koji se manifestuje indukcijom oksidativnog oštećenja, supresijom proliferativne aktivnosti epiderma, oštećenjem ćelija derma i dermalnih mikrovaskularnih prostora, prolongiranom hiperstimulacijom sebacealnih žlezda, angiogeneze i imuno inflamatornog odgovora.

6. Uočene promene u epidermu, mezenhimnim ćelijama i mikrocirkulaciji derma, kao i imunom sistemu kože (T limfocitima i mastocitima) pokazuju efekat hormeze, dok je ovaj efekat na folikule sugestivan i trebalo bi ga detaljnije proučiti.

7. Uopšteno, epikutana aplikacija varfarina, zavisno od primenjene doze, ima dermatotoksični efekat u koži koji indukuje adaptivno-reparatorne i imunomodulatorne promene.

VII. LITERATURA

Abe M, Kurosawa O, Ishikawa O, Miyachi Y, Kido H. Mast cell tryptase stimulates both human dermal fibroblast proliferation and type I collagen production. *Clin Exp Allergy*. 1998; 28(12):1509-17.

Abe M, Kurosawa O, Ishikawa O, Miyachi Y. Effect of mast cell-derived mediators and mast cell-related neutral proteases on human dermal fibroblast proliferation and type I collagen production. *J Allergy Clin Immunol*. 2000a; 106(1Pt2): S78-84.

Abe M, Yokoyama Y, Amano H, Matsushima Y, Kan C, Ishikawa O. Effect of activated human mast cells and mast cell-derived mediators on proliferation, type I collagen production and glycosaminoglycans synthesis by human dermal fibroblasts. *Europ J Dermatol*. 2002;12(4):340-6.

Abe M, Kurosawa O, Igarashi Y, Ishikawa O, Miyachi Y. Influence of IgE-mediated activation of cultured human mast cells on proliferation and type I collagen production by human dermal fibroblasts. *J Allergy Clin Immunol*. 2000b; 106(1Pt2): S72-7.

Abell TL, Merigian KS, Lee JM, Holbert JM, McCall JW. Cutaneous exposure to warfarin-like anticoagulant causing an intracerebral hemorrhage: a case report. *J Toxicol Clin Toxicol*. 1994;32(1):69-73.

Aden N, Nuttall A, Shiwen X, de Winter P, Leask A, Black CM, et al. Epithelial cells promote fibroblast activation via IL-1a in systemic sclerosis. *J Invest Dermatol*. 2010;130(9):2191-2200.

Afford S, Randhawa S. Demystified...Apoptosis. *J Clin Pathol: Mol Pathol* 2000;53(2):55-63.

Aird WC. Spatial and temporal dynamics of the endothelium. *J Throm Haemost*. 2005;3(7):1392-1406.

Alberio L, Lämmle B, Esmon CT. Protein C Replacement in Severe Meningococemia: Rationale and Clinical Experience. *Clin Infect Dis*. 2001;32(9):1338-46.

Alenzi FQ, Lotfy M, Wyse RKH. Swords of Cell Death: Caspase Activation and Regulation. *Asian Pacific J Cancer Prev*. 2010;11(2):271-280.

Alison MR. Assessing cellular proliferation: what's worth measuring? *Hum Exper Toxicol*. 1995;14(12):935-944

Alitalo K, Tammela T, Petrova TV. Lymphangiogenesis in development and human disease. *Nature*. 2005;438(7070):946-953.

- Alonso L, Fuchs E. Stem cells in the skin: waste not, Wnt not. *Gene Dev.* 2003;17(10):1189-1200.
- Amstad P, Peskin A, Shah G, Mirault ME, Moret R, Zbinden I, et al. The balance between Cu, Zn-superoxide dismutase and catalase affects the sensitivity of mouse epidermal cells to oxidative stress. *Biochemistry.* 1991;30(38):9305-13.
- Andersen MH, Schrama D, Straten P, Becker JC. Cytotoxic T Cells. *J Invest Dermatol.* 2006;126(1):32-41.
- Andersen PL, Xu F, Xiao W. Eukaryotic DNA damage tolerance and translesion synthesis through covalent modifications of PCNA. *Cell Res.* 2008;18(1):162-173.
- Anderson DJ, Hetzer MW. Reshaping of the endoplasmic reticulum limits the rate for nuclear envelope formation. *J. Cell Biol.* 2008;182(5),911-924.
- Anderson ME. Tissue glutathione. The DTNB-GSSG reductase recycling assay for total glutathione (GSH + 1/2GSSG). In: Greenwald, R.A. (Ed.), *Handbook of Methods for Oxygen Radical Research.* CRC Press, Boca Raton, FL, 1986. pp. 317–323.
- Asero R, Tedeschi A, Coppola R, Griffini S, Paparella P, Riboldi P, et al. Activation of the tissue factor pathway of blood coagulation in patients with chronic urticaria. *J Allergy Clin Immunol.* 2007;119(3):705-10.
- Ashida Y, Denda M, Hirao T. Histamine H1 and H2 receptor antagonists accelerate skin barrier repair and prevent epidermal hyperplasia induced by barrier disruption in a dry environment. *J Invest Dermatol.* 2001;116(2):261-265.
- Ashida Y, Denda M. Dry environment increases mast cell number and histamine content in dermis in hairless mice. *British J Dermatol.* 2003;149(2):240-247.
- Atkins F, Metcalfe D. Degradation of the heparin matrix of mast cell granules by cultured fibroblasts. *J Immunol.* 1983;131(3):1420-1425.
- Aukland K, Nicolaisen G. Interstitial Fluid Volume: Local Regulatory Mechanisms. *Physiol Rev.* 1981;61(3):556-643.

Auklend K, Reed R. K. Interstitial-Lymphatic Mechanisms in the Control of Extracellular Fluid Volume. *Physiol Rev.* 1993;73(1):1-78.

Avanzi GC, Gallicchio M, Bottarel F, Gammaitoni L, Cavalloni G, Buonfiglio D, et al. Gas6 inhibits granulocyte adhesion to endothelial cells. *Blood.* 1998;91(7):2334-2340.

Baeck M, Cawet B, Tennstedt D, Goossens A. Allergic contact dermatitis caused by latex (natural rubber)-free gloves in healthcare workers. *Contact Dermatitis.* 2013;68(1):54-5.

Baghestanian M, Agis H, Bevec D, Bankl HC, Hofbauer R, Kress HG, et al. Stem cell factor-induced downregulation of c-kit in human lung mast cells and HMC-1. *Exp Hematol.* 1996; 24(12):1377–1386.

Balemans W, Van Hul W. Extracellular regulation of BMP signaling in vertebrates: a cocktail of modulators. *Dev Biol.* 2002; 250(2):231–50.

Balmelli C, Ruggli N, McCullough K, Summerfield A. Fibrocytes are potent stimulators of anti-virus cytotoxic T cells. *J Leukoc Biol.* 2005;77(6): 923–933.

Banerjee BD, Chakraborti A, Suke SG, Ahemt RS, Tripathi AK. Xenobiotic-induced Immune Alteration: Implication in Health and Disease. *Indian J Biochem Biophys.* 2008;45(1):7-15.

Barber ED, Teetsel NM, Kolberg KF, Guest D. A Comparative Study of the Rates of in Vitro Percutaneous Absorption of Eight Chemicals Using Rat and Human Skin. *Fundam Appl Toxicol.* 1992;19(4):493-497.

Baron J, Hoëller D, Schiffer R, Frankenberg S, Neis M, Merk HF, Jugert KF. Expression of Multiple Cytochrome P450 Enzymes and Multidrug Resistance-Associated Transport Proteins in Human Skin Keratinocytes. *J Invest Dermatol.* 2011;116(4):541-548.

Barrandon Y, Green H. Cell migration is essential for sustained growth of keratinocyte colonies: The roles of transforming growth factor- α and epidermal growth factor. *Cell.* 1987;50(7):1131-1137.

Bata-Csörgö Z, Hammerberg C, Voorhees JJ, Cooper KD. Kinetics and regulation of human keratinocyte stem cell growth in short-term primary ex vivo culture. Cooperative growth factors from psoriatic lesional T lymphocytes stimulate proliferation among psoriatic uninvolved, but not normal, stem keratinocytes. *J. Clin. Invest.* 1995;95(1):317-327.

Bauerle PA, Henkel T. Function and activation of NF- κ B in the immune system. *Annu Rev Immunol.* 1994;12:141-179.

Befus D, Fujimaki H, Swieter M. Mast cell polymorphisms: Present concepts, future direction. *Dig Dis Sci.* 1988;33(3Suppl):16S-24S.

Beissert S, Schwarz A, Schwarz T. Regulatory T Cells. *J Invest Dermatol.* 2006;126(1):15-24.

Belij S, Miljkovic DJ, Popov A, Subota V, Timotijevic G, Slavic M, Mirkov I, Kataranovski D, Kataranovski M. Effects of subacute oral warfarin administration on peripheral blood granulocytes in rats. *Food Chem Toxicol.* 2012;50(5):1499-1507.

Bellini A, Mattoli S. The role of the fibrocyte, a bone marrow-derived mesenchymal progenitor, in reactive and reparative fibroses. *Lab Invest.* 2007; 87(9): 858–870.

Bert JL, Reed RK. Flow conductivity of rat dermis is determined by hydration. *Biorh.* 1995;32(1):17-27.

Bevilacqua MP, Pober JS, Wheeler ME, Cotran RS, Gimbrone MA. Interleukin-1 activation of vascular endothelium. Effects on procoagulant activity and leukocyte adhesion. *Am J Pathol.* 1985;121(3):394-403.

Bhandari A, Salmans M, Gordon W, Andersen B. Transcriptional Regulation of Epidermal Barrier Formation. *Methods Mol Biol.* 2011;763:51-71.

Bickers DR, Athar M. Oxidative Stress in the Pathogenesis of Skin Disease. *J Inves Dermatol.* 2006;126(12):2565-2575.

Bieber T. Atopic Dermatitis. *N Engl J Med.* 2008;358(14):1483-94.

Biggiogera M, Bottone MG, Scovassi AI, Soldani C, Vecchio L, Pellicciari C. Rearrangement of nuclear ribonucleoprotein (RNP)-containing structures during apoptosis and transcriptional arrest. *Biol Cell.* 2004;96(8):603-615.

Birner P, Ritzi M, Musahl C, Knippers R, Gerdes J, Voigtlander, et al. Immunohistochemical Detection of Cell Growth Fraction in Formalin-Fixed and Paraffin-Embedded Murine Tissue. *Am J Pathol.* 2001;158(6):1991-1996.

Blauvelt A, Hwang ST, Udey MC. Allergic and immunologic diseases of the skin. *J Allergy Clin Immunol.* 2003;111(3Suppl):S560-70.

Blessin M, Schimacher P, Kaiser S. Overexpression of bone morphogenetic protein-6 (BMP-6) in the epidermis of transgenic mice: inhibition or stimulation proliferation depending of the pattern of transgene expression and formulation of psoriatic lesions. *J Cell Biol.* 1996;135(1):227-239.

Blirando K, Milliat F, Martelly I, Sabourin JC, Benderitter M, François A. Mast Cells Are an Essential Component of Human Radiation Proctitis and Contribute to Experimental Colorectal Damage in Mice. *Am J Pathol.* 2011;178(2):640-651.

Bloor C.M. Angiogenesis during exercise and training. *Angiogenesis.* 2005;8(3):263-271.

Boismenu R, Feng L, Xia YY, Chang JC, Havran WL. Chemokine expression by intraepithelial $\gamma\delta$ T cells. Implications for the recruitment of inflammatory cells to damaged epithelia. *J Immunol.* 1996;157(3):985-992.

Bos JD, Luiten RM. Skin immune system. *Cancer Treat Res.* 2009;146,45-62.

Bos JD, Meinardi M. The 500 Dalton rule for the skin penetration of chemical compounds and drugs. *Exp Dermatol.* 2000;9(3):165–169.

Botchkarev V, Eichmüller S, Peters E, Pitsch P, Johansson O, Maurer M, Paus R. A simple immunofluorescence technique for simultaneous visualisation of mast cell and nerve fibers reveals selectivity and hair cycle-dependent changes in mast cell-nerve fiber contact in murine skin. *Arch Dermatol Res.* 1997;289(5):292-302.

Botchkarev VA. Bone morphogenetic proteins and their antagonists in skin and hair follicle biology. *J Invest Dermatol.* 2003; 120(1): 36–47.

Bouvet C, Moreau A, Blanchette J, de Blois D, Moreau P. Sequential Activation of Matrix Metalloproteinase 9 and Transforming Growth Factor β in Arterial Elastocalcinosis. *Arterioscler Thromb Vasc Biol.* 2008;28(5):856-862.

Braverman I, Yen A. Ultrastructure of the dermal microcirculation II. The Capillary Loops of the Dermal Papillae. *J Invest Dermatol.* 1977;68(1):44-52.

Breckenridge A, Orme M, Wesseling H, Lewis RJ, Gibbons R. Pharmacokinetics and pharmacodynamics of the enantiomers of warfarin in man. *Clin Pharmacol Ther.* 1974;15(4):424-430.

Breitkreutz D, Braiman-Wiksman L, Daum N, Denning M. F, Tennenbaum T. Protein kinase C family: On the crossroads of cell signaling in skin and tumor epithelium. *J Cancer Res Clin Oncol.* 2007;133(11):793-808.

Briganti S, Picardo M. Antioxidant activity, lipid peroxidation, and skin diseases. What's new. *J Eur Acad Dermatol Vener.* 2003;17(6):663-669.

Bullwinkel J, Baron-Luhr B, Ludemann A, Wohlenberg C, Gerdes J, Scholzen T. Ki67 protein is associated with ribosomal RNA transcription in quiescent and proliferating cells. *J Cell Physiol.* 2006; 206(3): 624–635.

Bursch LS, Wang L, Igyarto B, Kissenpfennig A, Malissen B, Kaplan DH, et al. Identification of a novel population of Langerin+ dendritic cells. *J Exp Med.* 2007;204(13):3147-3156.

Cain D, Hutson SM, Wallin R. Assembly of the warfarin-sensitive vitamin K 2,3-epoxide reductase enzyme complex in the endoplasmic reticulum membrane. *J Biol Chem.* 1997;272(46):29068–29075

Calabrese EJ, Bachmann KA, Bailer AJ, Bolger PM, Borak J, Cai L, et al. Biological stress response terminology: Integrating the concepts of adaptive response and preconditioning stress within a hormetic dose–response framework. *Toxicol Appl Pharmacol.* 2007; 222(1):122-8.

Calabrese EJ, Baldwin LA. Hormesis as a Biological Hypothesis. *Environ Health Perspec.* 1998;106(6Suppl):S357-S362.

Candi E, Tarcsa E, Digiovanna JJ, Compton JG, Elias PM, Marekov LN, et al. A highly conserved lysine residue on the head domain of type II keratins is essential for the attachment of keratin intermediate filaments to the cornified cell envelope through isopeptide crosslinking by transglutaminases. *Proc Nat Acad Sci USA.* 1998;95(5):2067-2072.

Canman CE, Kastan MB. Three paths to stress relief. *Nature.* 1996;384(6606):213-214.

Carmeliet P. Angiogenesis in health and disease. *Nat Med.* 2003;9(6):653-60.

Castelli C, Rivoltini L, Andreola G, Carrabba M, Renkvist N, Parmiani G. T cell recognition of melanoma-associated antigens. *J Cell Physiol.* 2000;182(3):323-331.

Caughey GH, Lazarus SC, Viro NF, Gold WM, Nadel JA. Tryptase and chymase: comparison of extraction and release in two dog mastocytoma lines. *Immunology* 1988;63(2):339-344.

Caulfield J, Hein A, Helfgott S, Brahn E, Dynesius-Trentham R, Trentham D. Intraarticular injection of arthritogenic factor causes mast cell degranulation, inflammation, fat necrosis and synovial hyperplasia. *Lab Invest.* 1988;59(1):82-95.

Cavani A. Breaking tolerance to nickel. *Toxicology.* 2005;209(2):119-121.

Center for Disease Control and Prevention (CDC) - National Institute for Occupational Safety and Health (NIOSH) Workplace Safety and Health Topic, Skin Exposures and Effects, 7/19/2014, <http://www.cdc.gov/niosh/topics/skin/>

Champagne P, Ogg GS, King AS, Knabenhans C, Ellefsen K, Nobile M, et al. Skewed maturation of memory HIV-specific CD8 T lymphocytes. *Nature.* 2001;410(6824):106-111.

Chang Q, Tepperman BL. Effect of selective PKC isoform activation and inhibition on TNF-alpha-induced injury and apoptosis in human intestinal epithelial cells. *Br J Pharmacol.* 2003;140(1):41-52.

Chapman S, Walsh A. Desmosomes, corneosomes and desquamation. An ultrastructural study of adult pig epidermis. *Arch Derm Res.* 1990;282(5):304-310.

Chen W, Martindale JL, Holbrook NJ, Liu Y. Tumor promoter arsenite activates extracellular signal-regulated kinase through a signaling pathway mediated by epidermal growth factor receptor and Shc. *Mol Cell Biol.* 1998;18(9):5178-5188.

Chesney J, Bacher M, Bender A, Bucala R. The peripheral blood fibrocyte is a potent antigen-presenting cell capable of priming naive T cells in situ. *Proc Natl Acad Sci USA.* 1997; 94(12): 6307-6312.

Chilcott RP, Price S. *Principles and Practice of Skin Toxicology* Edited by Robert P. Chilcott and Shirley Price 2008 John Wiley & Sons, Ltd 2008: 279.

Choy JC, Granville DJ, Hunt DW, McManus BM. Endothelial cell apoptosis: biochemical characteristics and potential implications for atherosclerosis. *J Mol Cell Cardiol.* 2001;33(9):1673-1690.

Christoph T, Müller-Rover S, Audring H, Tobin DJ, Hermes B, Cotsarelis G, Rückert R, Paus R: The human hair immune system: cellular composition and immune privilege. *Br J Dermatol* 2000, 142(5):862–873

Chung MH, Kasai H, Jones DS, Inoue H, Ishikawa H, Ohtsuka E, Nishimura S. An endonuclease activity of *Escherichia coli* that specifically removes 8-hydroxyguanine residues from DNA. *Mutat Res.* 1991;254(1):1-12.

Chuong CM, Nickoloff BJ, Elias PM, Goldsmith LA, Macher E, Chuong CM, et al. What is the ‘true’ function of skin? *Exp Dermatol.* 2002;11(2):159-187.

Church MK, El-Lati S, Okayama Y. Biological properties of human skin mast cells. *Clin Exp Allergy.* 1991;21(3Suppl):S1-9.

Ciofani M, Zúñiga-Pflücker JC. Determining $\gamma\delta$ versus $\alpha\beta$ T cell development. *Nature Rev Immunol.* 2010;10(9):657-663.

Claman HN, Lee Chpi K, Sujansky W, Vatter AE: Mast cell ‘disappearance’ in chronic murine graft-vs-host disease (GVHD)-ultrastructural demonstration of ‘phantom mast cells’. *J Immunol.* 1986;137(6):2009-2013.

Clark RA, Chong B, Mirchandani N, Brinster NK, Yamanaka K, Dowgiert RK, ET et al. The vast majority of CLA+ T cells are resident in normal skin. *J Immunol.* 2006;176(7):4431–4439.

Clark RA. Skin resident T cells: the ups and downs of on site immunity. *J Invest Dermatol.* 2010;130(2):362-370.

Clayton E, Doupé DP, Klein AM, Winton DJ, Simons BD, Jones PH. A single type of progenitor cell maintains normal epidermis. *Nature.* 2007;446(7132):185-189.

Clough GF, Boutsouki P, Church MK, Michel CC. Effects of Blood Flow on the in Vivo Recovery of a Small Diffusible Molecule by Microdialysis in Human Skin. *J Pharmacol Exp Ther.* 2002;302(2):681-686.

Coates T, Kirkland GS, Dymock RB, Murphy BF, Brealey JK, Mathew TH, Disney AP. Cutaneous necrosis from calcific uremic arteriolopathy. *Am J Kidney Dis*, 1998; 32(3): 384-91.

Collet JF, Messens J. Structure, Function, and Mechanism of Thioredoxin Proteins. *Antioxid Redox Signaling*. 2010;13(8):1205-1216.

Comp PC, Elrod JP, Karzenski S. Warfarin-induced skin necrosis. *Semin Thromb Hemost*. 1990;16(4):293-298.

Corsini E, Galli CL. Cytokines and irritant contact dermatitis. *Toxicol Lett*. 1998;102-103(28 December): 277-282.

Costa C, Incio J, Soares R. Angiogenesis and chronic inflammation: cause or consequence? *Angiogenesis*. 2007;10(3):149-166.

Cotsarelis G. Epithelial Stem Cells: A Folliculocentric View. *J Invest Dermatol*. 2006;126(7):1459–1468.

Cross CE, van der Vliet A, Louie S, Thiele JJ, Halliwell B. Oxidative Stress and Antioxidants at Biosurfaces: Plants, Skin, and Respiratory Tract Surfaces. *Environ Health Perspect*. 1998;106(5Suppl):S1241-1251.

Cross JV, Deak JC, Rich EA, Qian Y, Lewis M, Parrott LA, et al. Quinone reductase inhibitors block SAPK/JNK and NF κ B pathways and potentiate apoptosis. *J Biol Chem*. 1999;274(44):31150-31154.

Damsgaard T, Olesen A, Sorensen F, Pedersen K, Schiotz P. Mast cells and atopic dermatitis. Stereological quantification of mast cells in atopic dermatitis and normal human skin. *Arch Dermatol Res*. 1997;289(5):256-260.

David SS, O'Shea VL, Kundu S. Base-excision repair of oxidative DNA damage. *Nature*. 2007;447(7147):941-950.

Davignon J, Ganz P. Role of endothelial dysfunction in atherosclerosis. *Circulation*. 2004;109(III Suppl):III-27-32.

de Gruij FR, Mullenders LHF, Stout GJ. Elimination of Keratinocytes Stagnant in S-Phase Through Epidermal Turnover Instead of In Situ Apoptosis. *Cell Cycle*. 2006;5(6):565-566.

Dean RT, Fu S, Stocker R, Davies MJ. Biochemistry and pathology of radical-mediated protein oxidation. *Biochem J.* 1997;324(Pt1):1-18.

Denda M, Sato J, Tsuchiya T, Elias PM, Feingold KR. Low humidity amplifies the hyperproliferative to barrier disruption: implications for seasonal exacerbations of inflammatory dermatoses. *J Invest Dermatol.* 1998;111(5):873-878.

Denda M. Epidermal proliferative response induced by sodium dodecyl sulphate varies with environmental humidity. *Br J Dermatol.* 2001;145(2):252-257.

Dethlefsen M, Mulliken D, Glowacki J. An ultrastructural study of mast cell interaction in hemangioma. *Ultrastruct Pathol.* 1986;10(2):175-183.

Dines K, Powell H. Mast cell interactions with the nervous system: Relationship to mechanisms of disease. *J Neuropath Exp Neurol.* 1997;56(6):627-640.

Djonov V, Baum O, Burri PH. Vascular remodeling by intussusceptive angiogenesis. *Cell Tissue Res.* 2003;314(1):107-117.

Doupe DP, Philip H, Jones PH. Interfollicular epidermal homeostasis: dicing with differentiation. *Exp Dermatol.* 2012;21(4):249-253.

Dröge W. Free Radicals in the Physiological Control of Cell Function. *Physiol Rev.* 2002;82(1):47-95.

Duke SO, Cedergreen N, Velini ED, Belz RG. Hormesis: Is it an important factor in Herbicide use and Allelopathy? *Outlooks on Pest Management.* 2006;17(1):29-33.

Durocher D, Jackson SP. DNA-PK, ATM and ATR as sensors of DNA damage: variations on a theme? *Curr Opin Cell Biol.* 2001;13(2):225-231.

Dvorak A, Kissell S. Granule changes of human skin mast cells characteristic of piecemeal degranulation and associated with recovery during wound healing in situ. *J Leukoc Biol.* 1991;49(2):197-210.

Dvorak A. Ultrastructural Studies of Human Basophils and Mast Cells. *J Histochem Cytochem.* 2005;53(9):1043–1070.

- Eby S. Warfarin-induced skin necrosis. *Hematol Oncol Clin North Am.* 1993;7(6): 1291-300.
- Eckert R. Structure, Function, and Differentiation of the Keratinocyte. *Physiol Rev.* 1989;69(4):1316-1346.
- Eckert RL, Efmova T, Dashti SR, Balasubramanian S, Deucher A, Crish JF, Sturniolo M, Bonen F. Keratinocyte Survival, Differentiation, and Death: Many Roads Lead to Mitogen-Activated Protein Kinase. *J Investig Dermatol Symp Proc.* 2002;7(1):36-40.
- Edgar BA, Orr-Weaver TL. Endoreplication cell cycles: more for less. *Cell* 2001;105(3):297-306.
- Eichbaum F, W, Slemer O, Zyngier SB. Anti-inflammatory effect of warfarin and vitamin K1. *Naunyn-Schmiedeberg's Arch. Pharmacol.* 1979;307(2):185-190.
- Elias PM, Ansel JC, Woods LD, Feingold KR. Signaling networks in barrier homeostasis: the mystery widens. *Arch Dermatol.* 1996;132(12):1505-1506.
- Elias PM, Ho Choi E. Interactions among stratum corneum defensive functions. *Exp Dermatol.* 2005;14(10):719-726.
- Elias PM, Menon GK. Structural and lipid biochemical correlates of the epidermal permeability barrier. *Adv Lipid Res.* 1991;24:1-26.
- Elias PM, Schmuth M. Abnormal skin barrier in the etiopathogenesis of atopic dermatitis. *Curr Allergy Asthm R.* 2009;9(4):265–272.
- Elias PM, Woods LD, Feingold KR. Epidermal pathogenesis of inflammatory dermatoses. *Am J Contact Dermat.* 1999;10(10):119-126.
- Elias PM. Epidermal barrier function: intercellular lamellar lipid structures, origin, composition and metabolism. *J Control Release.* 1991,15(3):199-208.
- Elias PM. Stratum Corneum Defensive Functions: An Integrated View. *J Invest Dermatol.* 2005;125(2):183-200.
- Ellman G.L. Tissue sulfhydryl groups. *Arch Biochem Biophys.* 1959;82(1):70–77.

El-Moneim A, Afify M.R. Biological Function of Xenobiotics through Protein Binding and Transportation in Living Cells. *Int J Agricult Res*; 2010; 5(8):562-575

Essers J, Theil AF, Baldeyron C, van Cappellen WA, Houtsmuller AB, Kanaar R, et al. Nuclear Dynamics of PCNA in DNA Replication and Repair. *Mol Cell Biol*. 2005;25(21):9350-9359.

Fang K, Raymond W, Lazarus S, Caughey G. Dog mastocytoma cells secreted a 92-kD gelatinase activated extracellularly by mast cell chymase. *J Clin Inves*. 1996;97(7):1589-1596.

Fasco MJ, Principe LM, Walsh WA, Friedman PA. Warfarin inhibition of vitamin K 2,3-epoxide reductase in rat liver microsomes. *Biochemistry*. 1983;22(24):5655-5660.

Fessing MY, Atoyan R, Shander B, Mardaryev AN, Botchkarev Jr, Poterlowicz K, et al. BMP Signaling Induces Cell-Type-Specific Changes in Gene Expression Programs of Human Keratinocytes and Fibroblasts. *J Invest Dermatol*. 2010;130(2):398–404.

Figg WD, Folkman J. *Angiogenesis An Integrative Approach From Science to Medicine*. 2008 Springer Science+Business Media, LLC.

Fine A, Goldstein H. The effect of transforming growth factor-beta on cell proliferation and collagen formation by lung fibroblasts. *J Biol Chem*. 1987;262(8):3897-3902.

Flint N, Cove FL, Evans GS. Heparin stimulates the proliferation of intestinal epithelial cells in primary culture. *J Cell Sci*. 1994;107(Pt2):401-411.

Floyd C, Leung S. Warfarin Induced Generalised Dermatitis – A Case Study. *The Internet Journal of Allied Health Sciences and Practices*. 2013;11(4):1-4.

Foley J, Ton T, Maranpot R, Butterworth B, Goldsworthy TL. (1993) Comparison of proliferating cell nuclear antigen to tritiated thymidine as a marker of proliferating hepatocytes in rats. *Environ Health Perspect*. 1993;101(5Suppl):S199-S206.

Foster J. The functions of cytokines and their uses in toxicology. *Int J Exp Path*. 2001; 82(3):171-192.

Foti M, Granucci F, Ricciardi-Castagnoli P. A central role for tissue-resident dendritic cells in innate responses. *Trends Immunol*. 2004;25(12):650-654.

Freedberg IM, Tomic-Canic M, Komine M, Blumenberg M. Keratins and the Keratinocyte Activation Cycle. *J Invest Dermatol*. 2001;116(5):633-640.

Friedberg EC. A brief history of the DNA repair field. *Cell Res*. 2008;18(1):3-7.

Fritz G, Kaina B. Late Activation of Stress Kinases (SAPK/JNK) by Genotoxins Requires the DNA Repair Proteins DNA-PKcs and CSB. *Mol Biol Cell*. 2006;17(2):851-861.

Fuchs E, Horsley V. More than one way to skin...*Gene Dev*. 2008;22(8):976-985.

Fuchs E, Nowak JA. Building Epithelial Tissues from Skin Stem Cells. *Cold Spring Harb Symp Quant Biol*. 2008;73:333-350.

Fuchs E, Raghavan S. Getting under the skin of epidermal morphogenesis. *Nature Review Genetics*. 2002;3(3):199-209.

Fuchs E. Epidermal differentiation. *Curr Opin Cell Biol*. 1990;2(6):1028-1035.

Fuchs J, Huflejt M, Rothfuss L, Wilson D, Caramo G, Packer L. Acute effects of near ultraviolet light on the cutaneous antioxidant defense system. *Photochem Photobiol*. 1989;50(6):739-744.

Fuchs J, Zollner TM, Kaufmann R, Podda M. Redox-modulated pathways in inflammatory skin diseases. *Free Rad Biol Med*. 2001;30(4):337-353.

Galli S. Biology of disease: New insights into "The riddle of the mast cells": Microenvironmental regulation of mast cell development and phenotypic heterogeneity. *Lab Invest*. 1990;62(1):5-33.

Gandarillas A. Epidermal differentiation, apoptosis, and senescence: common pathways? *Exp Gerontol*. 2000;35(1):53-62

Garcia K, Su TT. Cell cycle regulation. *Fly (Austin)*. 2008;2(3):133-137.

Gelfant S. The cell cycle in psoriasis: a reappraisal. *Br J Dermatol*; 1976;95(6):577-590.

Gerdes J, Lemke H, Baisch H, Wacker HH, Schwab U, Stein H. Cell cycle analysis of a cell proliferation-associated human nuclear antigen defined by the monoclonal antibody Ki-67. *J Immunol.* 1984;133(4):1710-1715.

Gerdes J, Schwab U, Lemke H, Stein H. Production of a mouse monoclonal antibody reactive with a human nuclear antigen associated with cell proliferation. *Int J Cancer.* 1983; 31: 13–20.

Gilead L, Bibi O, Razin E. Fibroblasts induce heparin synthesis in chondroitin sulfate E containing human bone marrow-derived mast cells. *Blood.* 1990;76(6):1188-1195.

Chong SZ, Evrard M, Ng LG. Lights, camera, and action: vertebrate skin sets the stage for immune cell interaction with arthropod-vectored pathogens. *Front Immunol.* 2013;4 (286) doi: 10.3389/fimmu.2013.00286

Girardi M, Lewis J, Glusac E., Filler RB, Geng L, Hayday AC, Tigelaar RE. Resident Skin-specific gamma delta T Cells Provide Local, Nonredundant Regulation of Cutaneous Inflammation. *J Exp Med.* 2002;195(7):855-867.

Girardi M. Immunosurveillance and Immunoregulation by $\gamma\delta$ T Cells. *J Invest Dermatol.* 2006;126(1):25-31.

Girotti AW. Lipid hydroperoxide generation, turnover, and effector action in biological systems. *J Lipid Res.* 1998;39(8):1529-1542.

Gius D, Botero A, Shah S, Curry HA. Intracellular oxidation/reduction status in the regulation of transcription factors NF-kappaB and AP-1. *Toxicol Lett.* 1999;106(2-3):93-106.

Gram TE, Okine LK, Gram RA. The Metabolism of Xenobiotics by Certain Extrahepatic Organs and its Relation to Toxicity. *Annu Rev Pharmacol Toxicol.* 1986;26:259-291.

Grebien F, Dolznig H, Beug H, Mullner E. Cell Size Control New Evidence for a General Mechanism. *Cell Cycle.* 2005;4(3):418-421.

Greenberg G, Burnstock G. A novel cell-to-cell interaction between mast cells and other cell types. *Exp Cell Res.* 1983;147(1):1-13.

Griffith LG, Swartz MA. Capturing complex 3D tissue physiology in vitro. *Nat Rev Mol Cell Biol.* 2006;7(3):211-224.

Griffith MJ. Kinetics of the heparin-enhanced antithrombin III/thrombin reaction. Evidence for a template model for the mechanism of action of heparin. *J Biol Chem.* 1982;257(13): 7360-7365.

Groh V, Porcelli S, Fabbi M, Lanier LL, Picker LJ, Anderson T, et al. Human lymphocyte bearing T cell receptors gamma/delta are phenotypically diverse and evenly distributed throughout the lymphoid system. *J Exp Med.* 1989;169(4):1277-1294.

Groves RW, Rauschmayr T, Nakamura K, Sarkar S, Williams IR, Kupper TS. Inflammatory and Hyperproliferative Skin Disease in Mice That Express Elevated Levels of the IL-1 Receptor (Type I) on Epidermal Keratinocytes Evidence That IL-1–inducible Secondary Cytokines Produced by Keratinocytes In Vivo Can Cause Skin Disease. *J Clin Invest.* 1996;98(2):336-344.

Gruber L, Schwartz B. The mast cell as an effector of connective tissue degradation: A study of matrix susceptibility to human mast cells. *Biochem Biophys Res Comm.* 1990;171(3):1272-1278.

Gruij F, Mullenders L, Stout G. Elimination of Keratinocytes Stagnant in S-phase Through Epidermal Turnover Instead of In situ Apoptosis. *Cell Cycle.* 2006;5(6):565-566.

Grune T, Reinheckel T, Davies KJ. Degradation of oxidized proteins in mammalian cells. *FASEB J.* 1997;11(7):526-534.

Gschwandtner M, Purwar R, Wittmann M, Bäumer W, Kietzmann M, Werfel T, et al. Histamine upregulates keratinocyte MMP-9 production via the histamine H1 receptor. *J Invest Dermatol.* 2008;128(12):2783-91.

Gushchin IS, Proyorovsky NS, Yamshchikova OA, Kiselev AV. Mast cell regulatory effect on lymphoid cell proliferation. *Agent Action* 1991; 33(1-2): 185-188.

Haake AR, Polakowska RR. Cell death by apoptosis in epidermal biology. *J Invest Dermatol.* 1993;101(2): 107-112.

Hadžić T, Li L, Cheng N, Walsh SA, Spitz DR, Knudson CM. The Role of low molecular weight thiols in T lymphocyte proliferation and IL-2 secretion. *J Immunol.* 2005;175(12):7965-7972.

Hall PA, Levison DA. Review: Assessment of cell proliferation in histological material. *J Clin Pathol*. 1990;43(3):184-192.

Hall PA, Watt FW. Stem cells: the generation and maintenance of cellular diversity. *Development*. 1989;106(4):619-633.

Hall PA. Review of the Pericyte during Angiogenesis and its Role in Cancer and Diabetic Retinopathy. *Toxicol Pathol*. 2006;34(6):763-775.

Halliwell B, Cross CE. Oxygen-derived species: their relation to human disease and environmental stress. *Environ Health Perspect*. 1994;102(10Suppl):S5-12.

Halliwell B. Antioxidant defence mechanisms: from the beginning to the end (of the beginning). *Free Radic Res*. 1999;31(4):261-72.

Halprin KM. Epidermal "turnover time" - a re-examination. *Br J Dermatol*. 1972;86(1):14-19.

Hamaguchi Y, Kanakura Z, Fujita J, Takeda SI, Nakano T, Arui S. Interleukin 4 as an essential factor for in vitro clonal growth of murine connective tissue-type mast cells. *J Exp Med*. 1987;165(1):268-273.

Hancock R. A role for macromolecular crowding effects in the assembly and function of compartments in the nucleus. *J Struct Biol*. 2004;146(3):281-290.

Harding CR, Watkinson A, Rawlings AV, Scott IR. Dry skin, moisturization and corneodesmolysis. *Intl J Cosmet Sci*. 2000;22(1):21-52.

Harding CR. The stratum corneum: structure and function in health and disease. *Dermatol Therapy*. 2004;17(1Suppl):S6-15.

Hardwik JS, Sefton BM. Activation of the Lck tyrosine protein kinase by hydrogen peroxide requires the phosphorylation of Tyr- 394. *Proc Natl Acad Sci USA*. 1995;92(10):4527-4531.

Harvima IT, Nilsson G, Suttle MM, Naukkarinen A. Is there a role for mast cells in psoriasis? *Arch Dermatol Res*. 2008;300(9):461-78.

Havran WL, Chien YH, Allison JP. Recognition of self antigens by skin-derived T cells with invariant gd antigen receptors. *Science* 1991;252(5011):1430-1432.

Headington JT. The dermal dendrocyte. *Adv Dermatol.* 1986;1:159-171.

Hengartner MO. The biochemistry of apoptosis. *Nature.* 2000;407(6805):770-776.

Hermes B, Haas N, Henz BM. Immunopathological events of adverse cutaneous reactions to coumarin and heparin. *Acta Derm Venereol* 1997; 77(1): 35-8.

Hinz B. Formation and Function of the Myofibroblast during Tissue Repair. *J Invest Dermatol.* 2007;127(3):526-537.

Hirao T, Treui T, Takeuchi I, Kobayashi H, Okada M, Takahashi M, Tagami H. Ratio of immature cornified envelopes does not correlate with parakeratosis in inflammatory skin disorders. *Exp Dermatol* 2003;12(5):591-601.

Hirobe T. Structure and function of melanocytes: Microscopic morphology and cell biology of mouse melanocytes in the epidermis and hair follicle. *Histol Histopathol.* 1995;10(1):223-237.

Hoath SB, Leahy DG. The Organization of Human Epidermis: Functional Epidermal Units and Phi Proportionality. *J Invest Dermatol.* 2003;121(6):1440-446.

Hoffmann K, Dreger CK, Olins AL, Olins DE, Shultz LD, Lucke B, et al. (2002). Mutations in the gene encoding the lamin B receptor produce an altered nuclear morphology in granulocytes (Pelger-Huet anomaly). *Nat Genet.* 2002;31(4),410-414.

Hoffmann K, Sperling K, Olins AL, Olins DE. The granulocyte nucleus and lamin B receptor: avoiding the ovoid. *Chromosome.* 2007;116(3),227-235.

Holtmeier W, Pfaänder M, Hennemann A, Zollner TM, Kaufmann R, Caspary WF. The TCR-delta Repertoire in Normal Human Skin is Restricted and Distinct from the TCR-delta Repertoire in the Peripheral Blood. *J Invest Dermatol.* 2001;116(2):275-280.

Hristov H, Vodenicharov A, Dimitrov R, Kostadinov G, Stamatova K. Study of the mast cell morphology in the duodenum of the canary-bird (*Serinus Canarius*). *Trakia J Sci.* 2008;6(6):62-65.

Huggenberger R, Detmar M. The Cutaneous Vascular System in Chronic Skin Inflammation. *J Invest Dermatol Symp Proc.* 2011;15(1):24-32.

Hulbert AJ, Pamplona R, Buffenstein R, Buttemer WA. Life and Death: Metabolic Rate, Membrane Composition, and Life Span of Animals. *Physiol Rev.* 2007;87(4):1175-1213.

Huwer T, Altman HJ, Grunow W, Lenhardt S, Przybilski M, Eisenbrand G. Coumarin mercapturic acid isolated from rat urine indicates metabolic formation of coumarin 3,4-epoxide. *Chem Res Toxicol.* 1991;4(5), 586–590.

Ihn H. Scleroderma, fibroblasts, signaling, and excessive extracellular matrix. *Curr Rheumatol Rep.* 2005;7(2):156-162.

Imai Y, Yamakawa M, Sato T. Morphological, enzyme histochemical and immunohistochemical studies of granulation tissue-Proposal of "fibrohistiocytoid cell". *J Leukocyte Biol.* 1987; 42: 396.

Imayama S, Ueda S, Isoda M. Histological changes in the skin of the hairless mice following peeling with salicylic acid. *Arch Dermatol.* 2000;136(11):1390-1395.

Inoue M, Sato EF, Nishikawa M, Park AM, Kira Y, Imada I, Utsumi K. Mitochondrial generation of reactive oxygen species and its role in aerobic life. *Curr Med Chem.* 2003;10(23):2495-2505.

Ishida-Yamamoto A, Takahashi H, Presland RB, Dale BA, Iizuka H. Translocation of profilaggrin N-terminal domain into keratinocyte nuclei with fragmented DNA in normal human skin and loricrin keratoderma. *Lab Invest.* 1998; 78 (10): 1245-1253.

Ishii H, Salem HH, Bell CE, Laposata EA, Majerus PW. Thrombomodulin, an endothelial anticoagulant protein, is absent from the human brain. *Blood.* 1986;67(2):362-5.

Ito T, Amakawa R, Inaba M, Hori T, Ota M, Nakamura K, et al. Plasmacytoid dendritic cells regulate The cell responses through OX40 ligand and type I IFNs. *J Immunol.* 2004;172(7):4253-4259.

Ito Y, Otsuki Y. Localization of Apoptotic Cells in the Human Epidermis by an In Situ DNA Nick End-labeling Method Using Confocal Reflectant Laser Microscopy. *J Histochem Cytochem.* 1998; 46 (6): 783-786.

Jaakkola K, Nikula T, Holopainen R, Vähäsilta T, Matikainen MT, Laukkanen ML, et al. In Vivo Detection of Vascular Adhesion Protein-1 in Experimental Inflammation. *Am J Pathol* 2000, 157(2):463–471.

Jaffer A, Bragg L, Practical tips for warfarin dosing and monitoring. *Cleve Clin J Med*. 2003;70(4):361-371.

Jain RK. Molecular regulation of vessel maturation. *Nat Med*. 2003;9(6):685-693.

Jakasa I, Kezic S. Evaluation of in-vivo animal and in-vitro models for prediction of dermal absorption in man. *Hum Exp Toxicol*. 2008;27(4):281–288.

Jenerowicz D, Silny W, Dańczak-Pazdrowska A, Polańska, Osmola-Mańkowska A, Olek-Hrab K. Environmental factors and allergic diseases. *Ann Agric Environ Med*. 2012;19(3): 475-481.

Jinquan T, Thestrup-Pedersen K. T lymphocyte chemotaxis and skin diseases. *Exp Dermatol*. 1995;4(5): 281-290.

Johnson LA, Clasper S, Holt AP, Lalor PF, Baban D, Jackson DG. An inflammation-induced mechanism for leukocyte transmigration across lymphatic vessel endothelium. *J Exp Med*. 2006;203(12):2763-2777.

Johnson MD, Kamso-Pratt J, Federspiel CF, Whetsell WO. Mast cell and lymphoreticular infiltrates in neurofibromas. Comparison with nerve sheath tumors. *Arch Pathol Lab Med*. 1989; 113(11): 1263-70

Jones PH, Watt FM. Separation of human epidermal stem cells from transit amplifying cells on the basis of differences in integrin function and expression. *Cell*. 1993;73(4):713-724.

Jorgensen P, Edgington NP, Schneider BL, Rupes I, Tyers M, Futcher B. The size of the nucleus increases as yeast cells grow. *Mol Biol Cell*. 2007;18(9):3523-3532.

Kaartinen M, Penttilä A, Kovanen P. Mast cells accompany microvessels in human coronary atheromas: Implications for intimal neovascularisation and haemorrhage. *Atherosclerosis*. 1996;123(1-2):123-131.

Kadowaki N, Antonenko S, Lau JY, Liu YJ. Natural interferon alpha/beta-producing cells link innate and adaptive immunity. *J Exp Med*. 2000;192(2):219-226.

Kajita T, Hugli TE. Evidence for in vivo degradation of C3a anaphylatoxin by mast cell chymase. *Am J Pathol.* 1991;138(6):1359-1369.

Kakurai M, Fujita N, Kiyosawa T, Inoue T, Ishibash S, Furukawa Y, et al. Vasoactive Intestinal Peptide and Cytokines Enhance Stem Cell Factor Production From Epidermal Keratinocytes DJM-1. *J Invest Dermatol.* 2002; 119(5):1183 -1188.

Kalinin AE, Kajava AV, Steinert PM. Epithelial barrier function: assembly and structural features of the cornified cell envelope. *Bioassays.* 2002;24(9):789-800.

Kambe N, Kambe M, Kochan JP, Schwartz JB. Human skin-derived mast cells can proliferate while retaining their characteristic functional and protease phenotypes. *Blood.* 2001;97(7):2045-2052.

Karalova EM, Petrosian AV, Abroian LO, Nozdrin VI, Magakian Iu A. DNA synthesis and content in the nuclei of epidermal cells of mice during their differentiation and specialization. *Biull Eksp Biol Med.* 1988;106(11):604-606.

Kataranovski M, Kataranovski D, Zolotarevski L, Jovic M. Epicutaneous exposure to anticoagulant Warfarin modulates local skin activity in rats. *Cutan Ocul Toxicol.* 2007;26(1):1-13.

Kataranovski M, Milković Dj, Stojanović I. Eksperimentalan imunologija osnovni pristupi u istraživanju (tehnike ćelijske imunologije i animalni modeli), 2012, Univerzitet u Beogradu, biološki fakultet, ISBN: 978-86-7078-091-0, p2-3

Kataranovski M, Mirkov I, Vranković J, Kataranovski D, Subota V. Percutaneous toxicity of anti-coagulant warfarin in rats. *Cutan Ocul Toxicol.* 2008;27(1):29-40.

Kataranovski M, Prokic V, Kataranovski D, Zolotarevski L, Majstorovic I. Dermatotoxicity of epicutanepously applied anticoagulant warfarin. *Toxicol.* 2005;212(2-3):206-218.

Kataranovski M, Vlaški M, Kataranovski D, Tošić N, Mandić-Radić S, Todorović V. Immunotoxicity of epicutaneously applied anticoagulant rodenticide warfarin: evaluation by contact hypersensitivity to DNCB in rats. *Toxicol.* 2003;188(1):83-100.

Katayama I, Matsui S, Murota H. Platelet Activation as a Possible Indicator of Disease Activity in Chronic Urticaria: Link with Blood Coagulation and Mast Cell Degranulation. *J Clin Exp Dermatol Res.* 2013; 4:194. doi: 10.4172/2155-9554.1000194

Kater AP, Peppelenbosch MP, Brandjes DPM, Lumbantobing M. Dichotomal effect of the coumadin derivative warfarin on inflammatory signal transduction. *Clin Diag Lab Immunol.* 2002;9(6):1396-1397.

Kaufman CK, Fuchs E: It's got you covered. NF- κ B in the epidermis. *J Cell Biol.* 2000; 149(5) (5): 999-1004

Kelman Z, O'Donnell M. Structural and functional similarities of prokaryotic and eukaryotic DNA polymerase sliding clamps. *Nucleic Acids Res.* 1995;23(18):3613-3620.

Kimber I, Dearman RJ. Immune Responses: Adverse Versus Non-Adverse Effects. *Toxicol Pathol.* 2002;30(1):54-58.

Kirshenbaum A, Kessler S, Goff J, Metcalfe D. Demonstration of the origin of human mast cells from CD34+ bone marrow progenitor cells. *J Immunol.* 1991;146(5):1410-1415.

Klein-Szanto AJP. Stereologic baseline data of normal human epidermis. *J Invest Dermatol,* 1977; 68(2): 73-78.

Knebel A, Rahmsdorf HJ, Ullrich A, Herrlich P. Dephosphorylation of receptor tyrosine kinases as target of regulation by radiation, oxidants or alkylating agents. *EMBO J.* 1996;15(19):5314-5325.

Kohen R, Nyska A. Oxidation of Biological Systems: Oxidative Stress Phenomena, Antioxidants, Redox Reactions, and Methods for Their Quantification. *Toxicol Pathol.* 2002;30(6):620-650.

Konoshita A, Wanibuchi H, Wei M, Fukushima S. Hormesis in Carcinogenicity of Non-genotoxic Carcinogenes. *J Toxicol Pathol.* 2006;19:111-122.

Koria P, Andreadis ST. Epidermal Morphogenesis: The Transcriptional Program of Human Keratinocytes during Stratification. *J Invest Dermatol.* 2006(8); 126: 1834–1841.

Korkina L, Pastore S. The role of redox regulation in the normal physiology and inflammatory diseases of skin. *Front Biosci.* 2009;1(1):123-141.

Kroemer G, Galluzzi L, Vandenabeele P, Abrams J, Alnemri ES, Baehrecke EH, et al. Classification of cell death: recommendations of the Nomenclature Committee on Cell Death 2009. *Cell Death Differ.* 2009;16(1):3-11.

Kroemer G, Galluzzi L, Vandenabeele P, Abrams J, Alnemri ES, Baehrecke EH, et al. Classification of cell death: recommendations of the Nomenclature Committee on Cell Death 2009. *Cell Death Differ.* 2012; 19(1): 107–120.

Kupper TS, Fuhlbrigge RC. Immune surveillance in the skin: mechanisms and clinical consequences. *Nat Rev Immunol.* 2004;4(3):211-222.

Kwong P, Roberts P, Prescott SM, Tikoff G. Dermatitis induced by warfarin. *JAMA.* 1978; 239(18):1884-5.

Lademann J, Weigmann HJ, Rickmeyer C, Barthelmes H, Schaefer H, Mueller G, Sterry W: Penetration of titanium dioxide microparticles in a sunscreen formulation into the horny layer and the follicular orifice. *Skin Pharmacol Appl Skin Physiol.* 1999;12(5):247-256.

Larregina AT, Falo LD. Changing Paradigms in Cutaneous Immunology: Adapting with Dendritic Cells. *J Invest Dermatol.* 2005;124(1):1-12.

Lechler T, Fuchs E. Asymmetric cell divisions promote stratification and differentiation of mammalian skin. *Nature.* 2005;437(7056): 275-280.

Legrain V, Michel S, Ortonne JP, Reichert U. Intraindividual and interindividual variations in cornified envelope peptide composition in normal and psoriatic skin. *Arch Dermatol Res.* 1991;283(8):512-515.

Lenaz G, Genova ML. Mobility and function of Coenzyme Q (ubiquinone) in the mitochondrial respiratory chain. *Biochim Biophys Acta.* 2009;1787(6):563–573.

Levick JR. Capillary filtration-absorption balance reconsidered in light of dynamic extravascular factors. *Exp Physiol.* 1991;76(6):825-857.

Levick JR. Flow through interstitium and other fibrous matrices. *Q J Exp Physiol.* 1987;72(4):409-437.

Levi-Schaffer F, Kupietzky A. Mast cell enhance migration and proliferation of fibroblasts into an in vitro wound. *Exp Cell Res.* 1990;188(1):42-49.

Levi-Schaffer F, Austen K, Caulfield J, Hein A, Bloes W, Stevens R. Fibroblasts maintain the phenotype and viability of the rat heparin-containing mast cell in vitro. *J Immunol.* 1985;135(5):3454-3462.

Levi-Shaffer F. Mast cell / fibroblast interaction in health and disease. *Chem Immunol. Basel, Karger*, 1995; 61: 161-185.

Li D. A special issue on cell signaling, disease, and stem cells. *Cell Res.* 2012;22:1-2. doi:10.1038/cr.2012.7; published online 5 January 2012.

Li J, Lin JC, Wang H, Peterson JW, Furie BC, Furie B. Novel Role of Vitamin K in Preventing Oxidative Injury to Developing Oligodendrocytes and Neurons. *J Neurosci.* 2003;23(13):5816–5826.

Li J, Yuan J. Caspases in apoptosis and beyond. *Oncogene.* 2008;27(48):6194-6206.

Li PL, Zhang Y, Yi F. Lipid Raft Redox Signaling Platforms in Endothelial Dysfunction. *Antioxid Redox Signal.* 2007;9(9):1457-1470.

Liang Y, Zhou Y, Shen P. NF- κ B and Its Regulation on the Immune System. *Cell Mol Immunol.* 2004;1(5):343-350.

Lilienblum W, Irmischer G, Fusenig NE, Bock KW. Induction of UDP glucuronosyltransferase and arylhydrocarbon hydroxylase activity in mouse skin and in normal and transformed skin cells in culture. *Biochem Pharmacol.* 1996;35(9):1517-1520.

Lippens S, Denecker G, Ovaere P, Vandenabeele P, Declercq W. Death penalty for keratinocytes: apoptosis versus cornification. *Cell Death Differ.* 2005;12(2Suppl):1497-1508.

Lobo V, Patil A, Chandra N. Free radicals, antioxidants and functional foods: Impact on human health. *Pharmacogn Rev.* 2010; 4(8): 118-126.

Lorenz K, Grashoff C, Torka R, Sakai T, Langbein L, Bloch W, et al. Integrin-linked kinase is required for epidermal and hair follicle morphogenesis. *J Cell Biol.* 2007;177(3):501-513.

Lowes MA, Chamian F, Abello MV, Fuentes-Duculan J, Lin SL, Nussbaum R, et al. Increase in TNF α and inducible nitric oxide synthase-expressing dendritic cells in psoriasis and reduction with efalizumab (anti-CD11a). *Proc Natl Acad Sci USA.* 2005;102(52):19057-19062.

Lowry OH, Rosebrough NJ, Farr AL, Randall R.J. Protein measurement with the folin–phenol reagent. *J Biol Chem.* 1951;193(1): 265–275.

Luca CD, Valacchi G. Surface Lipids as Multifunctional Mediators of Skin Responses to Environmental Stimuli. Hindawi Publishing Corporation, *Mediators of Inflammation*. Volume 2010, Article ID 321494, 11 pages, doi:10.1155/2010/321494

Lundstrom A, Egelrud T. Evidence that cell shedding from plantar stratum corneum in vitro involves endogenous proteolysis of the desmosomal protein desmoglein 1. *J Invest Dermatol.* 1990;94(2):216-220.

Luster M, Michael A, Germolec D, Rosenthal G. Perturbations of the Immune System by Xenobiotics. *Environ Health Perspec.* 1989;81:157-162.

Maas-Szabowski N, Stark HJ, Fusenig N. Keratinocyte Growth Regulation in Defined Organotypic Culture Through IL-1-Induced Keratinocyte Growth Factor Expression in Resting Fibroblasts. *J Invest Dermatol.* 2000;114(6):1075-1084.

Macdonald AJ, Pick J, Bissonnette EZ, Befus AD. Rat mucosal mast cells: the cultured bone marrow-derived mast cell is biochemically and functionally analogous to its counterpart in vivo. *Immunology.* 1998;93(4):533-539.

Mack JA, Anand S, Maytin EV. Proliferation and Cornification during Development of the Mammalian Epidermis. *Birth Defect Res (Part C).* 2005;75(4):314-329.

Mackenzie IC. Retroviral transduction of murine epidermal stem cells demonstrates clonal units of epidermal structure. *J Invest Dermatol* 1997;109(3):377-383.

Maga G, Hubscher U. Proliferating cell nuclear antigen (PCNA): a dancer with many partners. *Journal of Cell Science.* 2003;116(Pt15):3051-3060.

Magnusson BM , Walters KA , Roberts MS. Veterinary drug delivery: potential for skin penetration enhancement. *Adv Drug Deliv Rev.* 2001;50(3):205-227.

Makanya AN, Hlushchuk R, Djonov VG. Intussusceptive angiogenesis and its role in vascular morphogenesis, patterning, and remodeling. *Angiogenesis.* 2009;12(2):113-123.

Malaviya R, Ross E, MacGregor J, Ikeda T, Little JR, Jakschik B, et al. Mast cell phagocytosis of FimH-expressing Enterobacteria. *J Immunol.* 1994;152(4):1907-1914.

Malten KE. Thoughts on irritant contact dermatitis. *Contact Dermatitis.* 1981; 7(5): 438–247.

Mannik J, Alzayady K, Ghazizadeh S. Regeneration of Multilineage Skin Epithelia by Differentiated Keratinocytes. *J Invest Dermatol.* 2010;130(2):388-397.

Maroni M, Fanetti AC, Metruccio F. Risk assessment and management of occupational exposure to pesticides in agriculture. *Med Lav.* 2006;97(2):430-7.

Markey AC, Churchill L, Macdonald MD. Human cutaneous mast cells-a study of fixative and staining reaction in normal skin. *Br J Dermatol.* 1989;120(5):625-631.

Marks RM, Roche WR, Czerniecki M, Penny R, Nelson DS. Mast cell granules cause proliferation of human microvascular endothelial cells. *Lab Invest.* 1986;55(3):289-294.

Martin-Boyer G, Khanh NB, Linh PH. Epidemic of hemorrhagic disease in Vietnamese infants caused by warfarin-containing talc. *Lancet.* 1983;1(8318):230-2.

Masella R, Di Benedetto R, Vari R, Filesi C, Giovannini C. Novel mechanisms of natural antioxidant compounds in biological systems: involvement of glutathione and glutathione-related enzymes. *J Nutr Biochem.* 2005;16(10):577-586.

Mass P, Hoffmann K, Gambichler T, Altmeyer P, Mannherz HG. Premature keratinocyte death and expression of marker proteins of apoptosis in human skin after UVB exposure. *Archiv of Dermatology Research.* 2003;295(2):71-79.

Matsuzawa A, Ichijo H. Stress-responsive protein kinases in redox-regulated apoptosis signaling. *Antioxid Redox Signal.* 2005;7(3-4):472-481.

Mattson M. Hormesis Defined. *Ageing Res Rev.* 2008;7(1): 1–7.

Maurer M, Metz M. The status quo and quo vadis of mast cells. *Exp Dermatol.* 2005;14(12):923–929.
McKenzie RC, Sauder DN. The role of keratinocytes cytokines in inflammation and immunity. *J Invest Dermatol.* 1990;95(6Suppl):S105-107.

- Meininger C. Mast cells and tumor-associated angiogenesis. *Chem Immunol.* 1995;62:239-257.
- Melino G, Knight RA, Nicotera P. How many ways to die? How many different models of cell death? *Cell Death Differ.* 2005; 12(2Suppl):S1457-1462.
- Menon GK, Lee S, Elias PM, Feingold PM. Localization of calcium in murine epidermis following disruption and repair of the permeability barrier. *Cell Tissue Res.* 1992;270(3):503-512.
- Menon GK, Price LF, Bommannan B, Elias PM, Feingold KR. Selective obliteration of the epidermal calcium gradient leads to enhanced lamellar body secretion. *J Invest Dermatol.* 1994;102(5):789-795.
- Menon GK. New insights into skin structure: scratching the surface. *Adv Drug Deliv Rev.* 2002;54(1Suppl):S3-S17.
- Merad M, Ginhoux F, Collin M. Origin, homeostasis and function of Langerhans cells and other langerin-expressing dendritic cells. *Nat Rev Immunol.* 2008;8(12):935-947.
- Merk HF, Jugert F, Bonnekoh B, Mahrle G: Induction and inhibition of NAD(P)H.quinone reductase in murine and human skin. *Skin Pharmacol.* 1991;4(3):183-190.
- Metcalf D, Baram D, Mekori Y. Mast Cell. *Physiol Rev.*1997;77(4):1033-1079.
- Meunier L, Gonzalez-Ramos A, Cooper KD. Heterogeneous populations of class II MHC+ cells in human dermal cell suspensions. Identification of a small subset responsible for potent dermal antigenpresenting cell activity with features analogous to Langerhans cells. *J Immunol.* 1993;151(8):4067-4080.
- Meyer W, Neurand K, Schnapper AS. Demonstration of elastic fibers in the integument of small and densely-haired mammals. *Folia Morphol.* 2000;59(4):279-283.
- Michel CC. Curry F.E. Microvascular Permeability. *Physiol Rev.* 1999;79(3):703-761.
- Mierke CT, Ballmaier M, Werner U, Manns MP, Welte K, Bischo SC: Human endothelial cells regulate survival and proliferation of human mast cells. *J Ex pMed.* 2000, 192(6):801-811.
- Mirowski A, Austen KF, Chiang L, Horan R, Sheffer A, Weidner N, et al. Characterisation of cellular dermal infiltrate in human cutaneous mastocytosis. *Lab Invest* 1990. 63(1): 52-62

Miyoshi D, Sugimoto N. Molecular crowding effects on structure and stability of DNA. *Biochimie*. 2008;90(7):1040-1051.

Moller A, Heny BM, Grutzkau A, Lippert U, Aragane Y, Schwarz T, et al. Comparative cytokine gene expression: regulation and release by human mast cells. *Immunology*. 1998;93(2):289-295.

Montecinos V, Guzmán P, Barra V, Villagrán M, Muñoz-Montesino C. Vitamin C is an Essential Antioxidant that Enhances Survival of Oxidatively Stressed Human Vascular Endothelial Cells in the Presence of a Vast Molar Excess of Glutathione *J Biol Chem*. 2007;282(21):15506-15515.

Morasso MI, Tomic-Canic M. Epidermal stem cells: the cradle of epidermal determination, differentiation and wound healing. *Biol. Cell*. 2005;97(3):173-183.

Moreau R, Nguyen BT, Doneanu CE, Hagen TM. Reversal by aminoguanidine of the age-related increase in glycoxidation and lipoxidation in the cardiovascular system of Fischer 344 rats. *Biochem Pharmacol*. 2005;69(1):29-40.

Morris GF, Mathews MB. Regulation of Proliferating Cell Nuclear Antigen during the Cell Cycle. *J Biol Chem*. 1989;264(23):13856-13864.

Moskovitz J. Methionine sulfoxide reductases: ubiquitous enzymes involved in antioxidant defense, protein regulation, prevention of aging-associated diseases. *Biochim Biophys Acta*. 2005;1703(2):213-219.

Murakami M, Simons M. Regulation of vascular integrity. *J Mol Med*. 2009;87(6):571-582.

Murphy JE, Robert C, Kupper TS: Interleukin-1 and cutaneous inflammation: a crucial link between innate and acquired immunity. *J Invest Dermatol*. 2000;114(3):602-608.

Muskhelishvili L, Latendresse JR, Kodell RL, Henderson EB. Evaluation of Cell Proliferation in Rat Tissues with BrdU, PCNA, Ki-67 (MIB-5) Immunohistochemistry and In Situ Hybridization for Histone mRNA. *J Histochem Cytochem*. 2003;51(12):1681-1688.

Nemes Z, Steinert P. Bricks and mortar of the epidermal barrier. *Exp Mol Med*. 1999;31(1):5-19.

Nestle FO, Di Meglio P, Qin J-Z, Nickoloff BJ. Skin immune sentinels in health and disease. *Nat Rev Immunol*. 2009; 9(10): 679–691.

Nickoloff BJ, Naidu Y. Perturbation of epidermal barrier function correlates with initiation of cytokine cascade in human skin. *J Am Acad Dermatol*. 1994;30(4):535-546.

Nickoloff BJ, Qin JZ, Chaturvedi V, Bacon P, Panella J, Denning MF. Life and death signaling pathways contributing to skin cancer. *J Invest Dermatol Symp Proc*. 2002;7(1):27-35.

Nickoloff BJ, Turka LA. Keratinocytes key immunocytes of the integument. *Am J Pathol*. 1993;143(2):325-331.

Niederhorn J. Mechanisms of Immune Privilege in the Eye and Hair Follicle. *J Invest Dermatol Symp Proc*. 2003;8(2):168-172.

Nishimura H, Yajima T, Kagimoto Y, Ohata M, Watase T, Kishihara K, et al. Intraepithelial $\gamma\delta$ T Cells May Bridge a Gap between Innate Immunity and Acquired Immunity to Herpes Simplex Virus Type 2. *J Virol*. 2004;78(9):4927-4930.

Noble PV, Liang J, Dianhua Jiang D. Hyaluronan as an Immune Regulator in Human Diseases. *Physiol Rev*. 2011;91(1):221-264.

Norrby K, Sorbo J. Mast-cell-mediated angiogenesis: A novel experimental model using the rat mesentery. *Virchows Arch (Cell Pathol)*. 1986;52(3):195-206.

Nosbaum A, Vocanson M, Rozieres A, Hennino A, Nicolas J-F. Allergic and irritant contact dermatitis. *Eur J Dermatol* 2009;19(4):325-32.

O'goshi K, Iguchi M, Tagami H. Functional analysis of the stratum corneum of scalp skin: studies in patients with alopecia areata and androgenetic alopecia. *Arch Dermatol Res*. 2000;292(12):605-611.

Occupational Safety and Health Council of Ontario (OSHCO). Occupational Dermatitis, 2005, www.hchsa.on.ca

OECD Environment, Health and Safety Publications, Series on Testing and Assessment, No. 156. GUIDANCE NOTES ON DERMAL ABSORPTION ENV/JM/MONO (2011) 36, JT0 3305971.

Oesch F, Fabian E, Oesch-Bartlomowicz B, Werner C, Landsiedel R. Drug-Metabolizing Enzymes in the Skin of Man, Rat, and Pig. *Drug Metab Rev*. 2007;39(4):659 – 698.

Okuyama R, Nguyen BC, Talora C, Ogawa E, Di Vignano AT, Lioumi M, et al. High commitment of embryonic keratinocytes to terminal differentiation through a Notch1-caspase 3 regulatory mechanism. *Dev Cell* 2004;6(4):551-562.

Olsson N, Piek E, Ten Dijke P, Nilsson G. Human mast cell migration in response to members of the transforming growth factor-beta family. *J Leuk Biol.* 2000;67(3):350-356.

Osmola-Mankowska A, Silny W, Danczak-Pazdrowska A, Olek-Hrab K, Mankowski B, Osmola K, et al. The sun – our friend or foe? *Ann Agric Environ Med.* 2012; 19(4): 805-809.

Otberg N, Richter H, Schaefer H, Blume-Peytavi U, Sterry W, Lademann J: Variations of hair follicle size and distribution in different body sites. *J Invest Dermatol.* 2004;122(1):14-19.

Ozerdem U, Stallcup WB. Early contribution of pericytes to angiogenic sprouting and tube formation. *Angiogenesis.* 2003;6(3):241-249.

Packer L, Valacchi G, Antioxidants and the response of skin to oxidative stress: vitamin E as a key indicator. *Skin Pharmacol Appl Skin Physiol.* 2002;15(5):282-290.

Padayatty SJ, Katz A, Wang Y, Eck P, Kwon O, Shenglin Chen LH, et al. Vitamin C as an Antioxidant: Evaluation of Its Role in Disease Prevention. *J Am Coll Nutr.* 2003;22(1):18-35.

Park S, Schroeter AL, Park YS, Fortson J. Purple toes and livedo reticularis in a patient with cardiovascular disease taking coumadin. *Arch Dermatol,* 1993; 129(6): 777-80.

Pastore S, Korkina L. Redox imbalance in T cell-mediated skin diseases. Hindawi Publishing Corporation *Mediators Inflamm.* Volume 2010, Article ID 861949, 9 pages doi:10.1155/2010/861949 Epub 2010 Aug.

Pastore S, Mascia F, Mariani V, Girolomoni G. The Epidermal Growth Factor Receptor System in Skin Repair and Inflammation. *Journal of Investigative Dermatology.* 2008;128(6):1365-1374.

Paunesku T, Mittal M, Protic J, Oryhon S, Korelov A, Joachimiak A, et al. et Proliferating cell nuclear antigen (PCNA): ringmaster of the genome. *Int J Radiat Biol.* 2001;77(10):1007-1021.

Paus R, Nickoloff BJ, Ito T. A 'hairy' privilege. *Trends Immunol.* 2005;26(1):32-40.

Paus R, van der Ven C, Eichmuller S, Kopp T, Hagan E, Muller-Rover S. et al. Generation and Cyclic Remodeling of the Hair Follicle Immune System Mice. *J Inves Dermatol.* 1998;111(1):7-18.

Paus R. What is the 'true' function of skin? *Experimental Dermatology.* 2002;11(2):159-187

Pepper MS. Extracellular proteolysis and angiogenesis. *Thromb Haemost.* 2001;86(1):346-355.

Piguet P, Van G, Guo J. Heparin attenuates bleomycin but not silica-induced pulmonary fibrosis in mice: possible relationship with involvement of myofibroblasts in bleomycin and fibroblasts in silica-induced fibrosis. *Int J Exp Pathol.* 1996;77(4):155-161.

Pober JS, Cotran RS. Cytokines and endothelial cell biology. *Physiol Rev.* 1990;70(2):427-51.

Pollycove M, Feinendegen LE. Low-Dose Radioimmunolo-Therapy of Cancer. *Hum Exp Toxicol.* 2008 Feb;27(2):169-75.

Poon IKH, Hulett MD, Parish CR. Molecular mechanisms of late apoptotic/necrotic cell clearance. *Cell Death Differ.* 2010;17(3):381-397

Popov A, Belij S, Subota V, Zolotarevski L, Mirkov I, Kataranovski D, Kataranovski M. Oral warfarin affects peripheral blood leukocyte IL-6 and TNF- α production in rats. *Journal of Immunotoxicology.* 2013;10(1):17-24.

Popov A, Mirkov I, Zolotarevski L, Jovic M, Belij S, Kataranovski D, Kataranovski M. Local Proinflammatory Effects of Repeated Skin Exposure to Warfarin, An Anticoagulant Rodenticide in Rats. *Biomed Environ Sci.* 2011;24(2):180-189.

Popov Aleksandrov A, Tusup M, Mirkov I, Djokic J, Ninkov M, Zolotarevski L, Kataranovski D, Kataranovski M. Proinflammatory cytokine responses in skin and epidermal cells following epicutaneous administration of anticoagulant rodenticide warfarin in rats. *Cutan Ocul Toxicol*, 2014, Ahead of Print Page:1-7 (doi:10.3109/15569527.2014.928307)

Poppek D, Grune T. Proteasomal defense of oxidative protein modifications. *Antioxid Redox Signal.* 2006;8(1-2):173-184.

Potten CS, Barthel D, Li YQ, Ohlrich R, Matthe B, Loeffler M. Proliferation in murine epidermis after minor mechanical stimulation Part 1. Sustained increase in keratinocyte production and migration. *Cell Prolif.* 2000; 33(4):231-246.

Potten CS, Saffhill R, Maibach HI. Measurement of the transit time for cells through the epidermis and stratum corneum of the mouse and guinea-pig. *Cell Tissue Kinet.* 1987;20(5):461-472.

Potten CS. The epidermal proliferative unit: the possible role of the central basal cell. *Cell Tissue Kinet.* 1974;7(1):77-88.

Powers SK, Hamilton K. Antioxidants and exercise. *Clin Sports Med.* 1999;18(3):525-536.

Proksch E, Feingold KR, Mao-Qiang M, Elias PM. Barrier Function Regulates Epidermal DNA Synthesis. *J Clin Invest.* 1991;87(5):1668-1673.

Pryor WA, Houk KN, Foote CS, Fukuto JM, Ignarro LJ, Squadrito GL, et al. Free radical biology and medicine: it's a gas, man! *Am J Physiol Regul Integr Comp Physiol.* 2006;291(3): R491-R511.

Pugh CW, Ratcliffe PJ. Regulation of angiogenesis by hypoxia: role of the HIF system. *Nat Med.* 2003;9(6):677-684.

Rafelski SM, Marshall WF. Building the cell: design principles of cellular architecture. *Nat Rev Mol Cell Bio.* 2008;9(8):593-602.

Rajappa M, Chandrashekar L, Sundar I, Munisamy M, Ananthanarayanan PH, et al. Platelet oxidative stress and systemic inflammation in chronic spontaneous urticaria. 2013; *Clin Chem Lab Med* 51(9): 1789-1794.

Ralfs I, Dawber R, Ryan T, Duffill M, Weight NA. The kinetics of metaphase arrest in human psoriatic epidermis: an examination of optimal experimental conditions for determining the birth rate. *Br J Dermatol.* 1981;104(3):231-42.

Rapala K, Heino J, Peltonen J, Lato M. The effect of interleukin-1 and prostaglandin E2 on accumulation of collagen and steady-state levels of pro α 1(I) collagen messenger RNA in experimental granulation tissue in rats. *Arch Dermat Res.* 1997;289(4):219-223.

Ratzinger, G, Stoitzner P, Ebner S, Lutz MB, Layton GT, Rainer C, et al. Matrix metalloproteinases 9 and 2 are necessary for the migration of Langerhans cells and dermal dendritic cells from human and murine skin. *J Immunol* 2002;168(9):4361-4371.

Rawlings AV. Skin waxes. Their composition, properties, structures and biological significance. In: Hamilton R, Christie W, eds. *Waxes*. Dundee: The Oily Press, 1995:223-256.

Rawlings AV. Trends in stratum corneum research and the management of dry skin. *Int J Cosmet Sci*. 2003;25(1-2): 63-95.

Reichert U, Michel S, Schmidt R. The cornified envelope: a key structure of terminally differentiating keratinocytes. In: Darmon M, Blumenberg M, eds. *Molecular Biology of the Skin*. London: Academic Press Inc. 1993;107-150.

Reue K, Zhang P. The lipin protein family: dual roles in lipid biosynthesis and gene expression. *FEBS Lett*. 2008;582(1):90-96.

Rheins A. What's new in cutaneous toxicity? *J Toxicol Cut Ocular Toxicol*.1992; 11(3):225-38.

Robbins and Cotran Pathology Basis of Disease, Kumar: 7th edition, Copyright © 2009 Saunders, An Imprint of Elsevier.

Rocha SF, Adams RH. Molecular differentiation and specialization of vascular beds. *Angiogenesis*. 2009;12(2):139-147.

Roche. *Applied Science: Apoptosis, Cell Death, and Cell Proliferation*. 3rd edition.

Romani N, Holzmann S, Tripp CH, Koch F, Stoitzner P. Langerhans cells -dendritic cells of the epidermis. *APMIS*. 2003;111(7-8):725-740.

Rothenberg M, Austin F. Influence of the fibroblast environment on the structure of mast cell proteoglycans. *Ann N Y Acad Sci*. 1989;556:233-244.

Rouss S, Hartmann T, Caughey G. Mast cell triptase is a mitogen for cultured fibroblasts. *J Clin Invest*. 1991;88(2):493-499.

Rowden G. Ultrastructural studies of keratinized epithelia of the mouse. III determination of the Volume of Nuclei and Cytoplasm of Cells in Murine Epidermis. *J Invest Dermatol.* 1975; 64(1): 1-3.

Rutkowski JM, Swartz MA. A driving force for change: interstitial flow as a morphoregulator. *Trends Cell Biol.* 2007;17(1):44-50.

Ryman-Rasmussen JP, Riviere JE, Monteiro-Riviere NA. Surface Coatings Determine Cytotoxicity and Irritation Potential of Quantum Dot Nanoparticles in Epidermal Keratinocytes. *J Invest Dermatol.* 2007;127(1):143–153.

Sallah S, Thomas DR, Roberts HR. Warfarin and heparin-induced skin necrosis and the purple toes syndrome: infrequent complications of anticoagulant therapy. *Thromb Haemost.* 1997; 78(2): 785-90.

Sallusto F, Geginat J, Lanzavecchia A. Central memory and effector memory T cell subsets: function, generation, and maintenance. *Annu Rev Immunol.* 2004;22:745–63.

Sato J, Denda M, Nakanishi J, Koyama J. Dry condition affects desquamation of stratum corneum in vivo. *J Dermatol Sci.* 1998;18(3):163-169.

Sato J, Yanai M, Hirao T, Denda M. Water content and thickness of the stratum corneum contribute to skin surface morphology. *Arch Dermatol Res.* 2000;292(8):412-417.

Saxena SP, Isaacs ED, Israels LG. Novel vitamin K-dependent pathways regulating cell survival. Apoptosis. 2001;6(1-2):57-68.

Scheuplein RJ. Mechanism of percutaneous absorption. II. Transient diffusion and the relative importance of barrier routes of skin penetration. *J Invest Dermatol.* 1967;48(1):79-88.

Schiff BL, Pawtucket RI, Kern AB. Cutaneous reaction to anticoagulants. *Arch Dermatol.* 1968; 98(2): 136-7.

Schmid-Schonbein GW. Microlymphatics and lymph flow. *Physiol Rev.* 1990;70(4):987-1028.

Schmidt EE, Schibler U. Cell size regulation, a mechanism that controls cellular RNA accumulation: consequences on regulation of the ubiquitous transcription factors Oct1 and NF-Y and the liver-enriched transcription factor DBP. *J Cell Biol.* 1995;128(4):467-483.

Schober M, Raghavan S, Nikolova M, Polak L, Pasolli HA, Beggs HE, et al. Focal adhesion kinase modulates tension signaling to control actin and focal adhesion dynamics. *J Cell Biol.* 2007;176(5):667-680.

Scholl FA, Dumesic PA, Barragan DI, Harada K, Bissonauth V, Charron J, et al. Mek1/2 MAPK kinases are essential for mammalian development, homeostasis, and Raf-induced hyperplasia. *Dev Cell.* 2007;12(4):615-629.

Scholzen T, Gerdes J. The Ki-67 protein: from the known and the unknown. *J Cell Physiol.* 2000;182(3):311-322.

Schön MP, Zollner TM, Boehncke WH. The Molecular Basis of Lymphocyte Recruitment to the Skin: Clues for Pathogenesis and Selective Therapies of Inflammatory Disorders. *J Invest Dermatol.* 2003;121(5):951-962.

Schröder MD, Reich K, Kabashima K, Liu FT, Romani N, Metz M, et al. Who is really in control of skin immunity under physiological circumstances - lymphocytes, dendritic cells or keratinocytes? *Exp Dermatol.* 2006;15(11):913-929.

Schwartz SL. Commentary on "Toxicity testing in the 21st century: A vision and a strategy". *Hum Exp Toxicol.* 2010 Jan;29(1):15-9.

Schwarzenberger K, Udey MC. Contact allergens and epidermal proinflammatory cytokines modulate Langerhans cell E-cadherin expression in situ. *J Invest Dermatol* 1996;106(3):553-558.

Scioli MG, Bielli A, Arcuri G, Ferlosio A and Orlandi A. Ageing and microvasculature. *Vascular Cell* 2014, 6:19, <http://www.vascularcell.com/content/6/1/19>

Scott RC, Walker M, Dugard PH. In vitro percutaneous absorption experiments: a technique for the production of intact epidermal membranes from rat skin. *J Soc Cosmet Chem.* 1986;37:35-41.

Seitz CS, Lin Q, Deng H, Khavari PA. Alterations in NF-kappaB function in transgenic epithelial tissue demonstrate a growth inhibitory role for NF-kappaB. *Proc Natl Acad Sci. USA.* 1998;95(5): 2307-2312.

Selleri S, Seltmann H, Gariboldi S, Shirai YF, Balsari A, Christos C, et al. Doxorubicin-Induced Alopecia is Associated with Sebaceous Gland Degeneration. *J Invest Dermatol.* 2006;126(4):711-20.

Selvanayagam P, Lei G, Bell T, Ram S, Brysk H, Rajaraman S, Brysk MM. Desquamin is an epidermal ribonuclease. *J Cell Biochem.* 1998;68(1):74-82.

Sen CK, Packer L. 1996. Antioxidant and redox regulation of gene transcription. *FASEB J.* 1996;10(7):709-720.

Sharp LL, Jameson JM, Cauvi G, Havran WL. Dendritic epidermal T cells regulate skin homeostasis through local production of insulin-like growth factor 1. *Nature Immunol.* 2005;6(1):73-79.

Shaulian E, Michael Karin. M.AP-1 in cell proliferation and survival. *Oncogene.* 2001;20(19):2390-2400.

Shearer MJ, Vitamin K and vitamin K-dependent proteins. *Br J Haematol.*1990; 75:156-162.

Shearer M, Newman P. Metabolism and cell biology of vitamin K. *Thromb Haemost.* 2008;100(4):530-547.

Sheps SG, Gifford RW. Urticaria after administration of warfarin-sodium. *Am J Cardiol.* 1959; 3(1):118-20.

Shindo Z, Witt E, Han D, Epstein W, Packer L. Enzymic and Non-Enzymic Antioxidans in Epidermis and Dermis of Human Skin. *J Invest Dermatol.* 1994;102(1):122-124.

Shindo Z, Witt E, Packer L. Antioxidant defense mechanisms in murine epidermis and dermis and their responses to ultraviolet light. *J Invest Dermatol.* 1993;100(3):260-265.

Shuai K, Bin B. Regulation of JAK-STAT signalling in the immune system. *Nat Rev Immunol.* 2003;3(11):900-911.

Shulaev V, Oliver D. Metabolic and Proteomic Markers for Oxidative Stress. *New Tools for Reactive Oxygen Species Research* [OA]. *Plant Physiology.* 2006;141(2):367-372.

Slater TF. Free-radical mechanisms in tissue injury. *Biochem J.* 1984;222(1): 1-15.

Smith KJ, Diwan H, Skelton H. Death receptors and their role in dermatology, with particular focus on tumor necrosis factor-related apoptosis-inducing ligand receptors. *Int J Dermatol.* 2003;42(1):3-17.

Soni BP, Sherertz EF. Contact dermatitis in the textile industry: a review of 72 patients. *Am J Contact Dermat.* 1996;7(4):226-30.

Sontheimer RD. Lichenoid Tissue Reaction/Interface Dermatitis: Clinical and Histological Perspectives. *J Invest Dermatol.* 2009;129(5):1088-1099.

Sorokin L. The impact of the extracellular matrix on inflammation *Nat Rev Immunol.* 2010;10(10):712-723.

Sorrell JM, Baber MA, Caplan AI. Site-matched papillary and reticular human dermal fibroblasts differ in their release of specific growth factors/cytokines and in their interaction with keratinocytes. *J Cell Physiol.* 2004; 200(1):134-145.

Sorrell JM, Caplan A. Fibroblast heterogeneity: more than skin deep. *J Cell Sci.* 2004;117(Pt5):667-675.

Speeckaert R, Van Geel N, Vermaelen KV, Lambert J, Van Gele M. Speeckaert MM, Brochez L. Immune reactions in benign and malignant melanocytic lesions: lessons for immunotherapy. *Pigment Cell Melanoma Res.* 2011;24(2): 334-344.

Spiewak R. Pesticides as a cause of occupational skin disease in farmers. *Ann Agric Environ Med.* 2001;8(1):1-5.

Spiller H, Gallenstein GL, Murphy MJ. Dermal absorption of a liquid diphacinone rodenticide causing coagulopathy. *Vet Hum Toxicol.* 2003;45(6):313-314.

Stadtman ER, Van Remmen H, Richardson A, Wehr NB, Levine RL. Methionine oxidation and aging. *Biochim Biophys Acta.* 2005;1703(2):135-140.

Stadtman ER. Role of oxidant species in aging. *Curr Med Chem.* 2004;11(9):1105-1112.

Starcher B, Aycock RL, Hill CH. Multiple role for elastic fibers in the skin. *J Histochem Cytochem.* 2005;53(4):431-443.

Starcher B, Pierce R, Hinek A. UVB Irradiation Stimulates Deposition of New Elastic Fibers by Modified Epithelial Cells Surrounding the Hair Follicle and Sebaceous Glands in Mice. *J Invest Dermatol.* 1999;112(4):450-455.

Stary G, Bangert C, Tauber M, Strohal R, Kopp T, Stingl G. Tumoricidal activity of TLR7/8-activated inflammatory dendritic cells. *J Exp Med*. 2007;204(6):1441-1451.

Stefanov IS, Vodenicharov A, Dimitrov R, Kostadinov G. Density, shape and dimensions of mast cells in canine anal canal. *Bulgarian J Vet Med* 2007;10(2):77-82.

Steinman RM, Banchereau J. Taking dendritic cells into medicine. *Nature*. 2007;449(7161):419-426.

Steinman RM, Hawiger D, Nussenzweig MC. Tolerogenic dendritic cells. *Annu Rev Immunol*. 2003; 21:685–711.

Steinman RM, Hemmi H. Dendritic cells: translating innate to adaptive immunity. *Curr Top Microbiol Immunol*. 2006;311:17-58.

Steinman RM. Dendritic cells: versatile controllers of the immune system. *Nat Med*. 2007;13(10):1155-1159.

Stevens R, Austin F. Recent advances in the cellular and molecular biology of mast cells. *Immunol Today*. 1989;10(11):381-386.

Stewart AJ, Penman ID, Cook MK, Ludlam CA. Warfarin-induced skin necrosis. *Postgrad Med J*. 1999;75(882):233-235.

Sun X, Fu X, Han W, Zhao Y, Liu H, Sheng Z. Dedifferentiation of Human Terminally Differentiating Keratinocytes into Their Precursor Cells Induced by Basic Fibroblast Growth Factor. *Biol Pharm Bull*. 2011;34(7):1037-1045.

Suzuki Y, Nonura J, Hori J, Koyama J, Takahashi M, Horii I. Detection and characterization of endogenous proteases associated with desquamation of stratum corneum. *Arch Dermatol Res*. 1993;285(6):372-377.

Svensson CK. Biotransformation of Drugs in Human Skin. *Drug Metab Dispos*. 2009;37(2):247-253.

Swartz MA, Fleury ME. Interstitial flow and its effects in soft tissues. *Annu Rev Biomed Eng*. 2007;9:229-256.

Swindle MM. Pocrine Integumentary System Models: Part I – Dermal Toxicology. Technical Bulletin. Sinclair Research Center, Inc. 2008.

Szabowski A, Maas-Szabowski N, Andrecht S, Kolbus A, Schorpp-Kristner M, Fusenig NE. et al. c-Jun and JunB antagonistically control cytokine-regulated mesenchymal-epidermal interaction in skin. *Cell*. 2000;103(5):745-755.

Takayama I, Fujii Y, Ohno S, Fujino M. Freeze-fracture immunohistochemistry for intracellular localisation of serotonin in mast cells stimulated with compound 48/80. *Virchows Arch*. 1995;426(3):267-270.

Takeda K, Akira S. Roles of Toll-like receptors in innate immune responses. *Genes Cells*. 2001;6(9):733-742.

Takeda Y. Phagocytosis of mast cell granules by fibroblasts of the human gingiva. *Virchows Arch [Pathol Anat]* 1985;406(2):197-201.

Tanaka T, Sugiura H, Inaba R, Nishikawa A, Murakami A, Koshimizu K, Ohigashi H. Immunomodulatory action of citrus auraptene on macrophage functions and cytokine production of lymphocytes in female BALB/c mice. *Carcinogenesis*. 1999;20(8):1471-1476.

Tang A, Amagai M, Granger LG, Stanley JR, Udey MC. Adhesion of epidermal Langerhans cells to keratinocytes mediated by E-cadherin. *Nature*. 1993;361(6407):82-85.

Teichmann A, Jacobi U, Ossadnik M, Richter H, Koch S, Sterry W, Lademann J. Differential Stripping: Determination of the Amount of Topically Applied Substances Penetrated into the Hair Follicles. *J Invest Dermatol*. 2005;125(2):264-269.

Theoharides T, Kempuraj D, Sant G. Mast cell involvement in the interstitial cystitis: A review of human and experimental evidence. *Urology*. 2001;57(6 Suppl 1):S47-S55.

Theoharides TC, Alysandratos KD, Delivanis DA, Sismanopoulos N, Zhang B, Asadi S, Vasiadi M, Weng Z, Miniati A, Kalogeromitros D. Mast cells and inflammation. *Biochim Biophys Acta*. 2012; 1822(1):21–33.

Thiele JJ, Schroeter C, Hsieh SN, Podda M, Packer L, The antioxidant network of the stratum corneum. *Curr Probl Dermatol*. 2001;29:26-42.

Thompson H, Burbelo P, Gabriel G, Yamada Y, Metcalfe D. Murine mast cells synthesize basement membrane components: A potential role in early fibrosis. *The J Clin Invest*. 1991;87(2):619-623.

Thune P. Evaluation of the hydration and water binding capacity in atopic skin and so-called dry skin. *Acta Derm Venereol Suppl. (Stockh)*.1989;144:133-135.

Tigelaar RE, Lewis JM, Bergstresser PR. TCR γ/δ + dendritic epidermal T cells as constituents of skin-associated lymphoid tissue. *J Invest Dermatol*. 1990;94(6Suppl):S58-S63.

Timpl R. Macromolecular organization of basement membranes. *Curr Opin Cell Biol*. 1996;8(5):618-624.

Toledo Brandão MH, Gontijo B. Contact sensitivity to metals (chromium, cobalt and nickel) in childhood. *An Bras Dermatol*. 2012;87(2):269-76.

Tonks NK. Protein tyrosine phosphatases: from genes, to function, to disease. *Nat Rev Mol Cell Biol*. 2006;7(11):833-846.

Trachootam D, Lu W, Ogasawara MA, Rivera-Del Valle N, Huang P. Redox Regulation of Cell Survival. *Antioxid Redox Signaling*. 2008;10(8):1343-1374.

Trautmann A, Toksoy A, Engelhard E, Brocker EB, Gillitzer R. Mast cell involvement in normal human skin wound healing: expression of monocyte chemoattractant protein-I is correlated with recruitment of mast cells which synthesize interleukin- 4 in vivo. *J Pathol*. 2000;190(1):100-106.

Trenam CW, Blake DR, Morris CJ. Skin inflammation: reactive oxygen species and the role of iron. *J Invest Dermatol*. 1992;99(6):675-682.

Trouba KJ, Hamadeh HK, Amin RP, Germolec DR. Oxidative stress and its role in skin disease. *Antioxid Redox Signal*. 2002;4(4):665-673.

Tumbar T, Guasch G, Greco V, Blanpain C, Lowry WE, Rendl M, Fuchs E. Defining the Epithelial Stem Cell Niche in Skin. *Science* 2004;303(5656):359-363.

Turksen K, Troy TC. Overexpression of the calcium sensing receptor accelerates epidermal differentiation and permeability barrier formation in vivo. *Mech Dev.* 2003;120(6):733-744.

Umeda J, Sano S, Kogawa K, Motoyama N, Yoshikawa K, Itami S, et al. In vivo cooperation between Bcl-xL and the phosphoinositide 3-kinase-Akt signaling pathway for the protection of epidermal keratinocytes from apoptosis. *FASEB Journal.* 2003; 17(6): 610-620.

Uyemura K, Klotz J, Pirmez C, Ohmen J, Wang XH, Ho C, et al: Microanatomic clonality of γ/δ T cells in human leishmaniasis lesions. *J Immunol.* 1992;148(4):1205-1211.

van Eijl S, Zhu Z, Cupitt J, Gierula M, Götz C, Fritsche E, et al. Elucidation of Xenobiotic Metabolism Pathways in Human Skin and Human Skin Models by Proteomic Profiling. *PLoS ONE.* 2012;7(7): e41721. doi:10.1371/journal.pone.0041721.

Van Ravenzwaay, B, Leibold, E. A comparison between in vitro rat and human and in vivo rat skin absorption studies. *Hum Exp Toxicol* 2004; 23(9): 421–430.

Vartio T, Seppa H, Vaheri A. Susceptibility of soluble and matrix fibronectins to degradation by tissue proteinases, mast cell chymase and cathepsin. *G J Biol Chem.* 1981;256(1):471-477.

Vaughan FL, Bernstein IA. Molecular aspects of control in epidermal differentiation. *Mol Cell Biochem.* 1976;12(3):171-179.

Vermeulen K, Van Bockstaele DR, Berneman ZN. The cell cycle: a review of regulation, deregulation and therapeutic targets in cancer. *Cell Prolif.* 2003;36(3):131-149.

Villacara A, Kumami K, Yamamoto T, Mršulja BB, Spatz M. Ischemic modification of cerebrocortical membranes: 5- hydroxytryptamine receptors, fluidity, and inducible in vitro lipid peroxidation. *J Neurochem.* 1989; 53(2): 595–601.

Wallin R, Hutson SM, Warfarin and the vitamin k-dependent γ -carboxylation system. *Trends Mol Med* 2004;10(7):299-302.

Wallin R, Martin LF. Vitamin K dependent carboxylation and vitamin K metabolism in liver.Effect of warfarin. *J Clin Invest.* 1985;76(5):1879-1884.

Wang S, Voisin MB, Larbi KY, Dangerfield J, Scheiermann C, Tran M, et al. Venular basement membranes contain specific matrix protein low expression regions that act as exit points for emigrating neutrophils. *J Exp Med*. 2006;203(6):1519-1532.

Wang W, Ballatori N. Endogenous Glutathione Conjugates: Occurrence and Biological Functions. *Pharmacol Rev*. 1998;50(3):335-355.

Watt F, Fujiwara H. Cell-Extracellular Matrix Interactions in Normal and Diseased Skin. *Cold Spring Harb Perspect Biol*. Originally published online, February 2, 2011; doi: 10.1101/cshperspect.a005124.
Watt F.M. Stem cell fate and patterning in mammalian epidermis. *Curr Opin Genet Dev*. 2001;11(4):410-417.

Weatherhead SC, Farr PM, Jamieson D, Hallinan JS, Lloyd JJ, Wipat A E, et al (2011) Keratinocyte Apoptosis in Epidermal Remodeling and Clearance of Psoriasis Induced by UV Radiation. *J Invest Dermatol*. 2011;131(9): 1916–1926.

Weidner N, Austen KF. Evidence for morphologic diversity of human mast cells: An ultrastructural study of mast cells from multiple body sites. *Lab Invest*. 1990;63(1):63-72.

Weiler JM, Yurt RW, Fearon DT, Austen KF. Modulation of the formation of the amplification convertase of complement, C3b, Bb, by native and commercial heparin. *J Exp Med*. 1978;147(2):409-421.

Weinstein G, McCullough J, Ross P. Cell Proliferation in Normal Epidermis. *J Invest Dermatol*. 1984;82(6):623-628.

Weiss JM, Renkl AC, Maier CS, Kimmig M, Liaw L, Ahrens T, et al. Osteopontin is involved in the initiation of cutaneous contact hypersensitivity by inducing Langerhans and dendritic cell migration to lymph nodes. *J Exp Med*. 2001;194(9):1219-1229.

Werner Y, Lindberg M. Transepidermal water loss in dry and clinically normal skin in patients with atopic dermatitis. *Acta Derm Venereol*. 1985;65(2):102-105.

Whitsett JA, Clark JC, Wispe JR, Pryhuber GS. Effects of TNF-alpha and phorbol ester on human surfactant protein and MnSOD gene transcription in vitro. *Am J Physiol*. 1992;262(6Pt1):L688-693.

Williams ML, Elias PM. The extracellular matrix of stratum corneum: role of lipids in normal and pathological function. *Crit Rev Ther Drug Carrier Syst.* 1987;3(2):95-122.

Williams ML. Lipids in normal and pathological desquamation. In: Elias PM, ed. *Skin Lipids*, Vol. 24. New York, NY: Academic Press, 1991: 211-262.

Wiseman H, Halliwell B. Damage to DNA by reactive oxygen and nitrogen species: role in inflammatory disease and progression to cancer. *Biochem J.* 1996;313(Pt1):17-29.

Witmer-Pack MD, Olivier W, Valinsky J, Schuler G, Steinman RM. Granulocyte/macrophage colony-stimulating factor is essential for the viability and function of cultured murine epidermal Langerhans cells. *J Exp Med.* 1987;166(5):1484-1498.

Witte MH, Jones K, Wilting J, Dictor M, Selg M, McHale N, et al. Structure function relationships in the lymphatic system and implications for cancer biology. *Cancer Metast Rev* 2006;25(2):159-184.

Wolf K, Muller R, Borgmann S, Brocker EB, Friedl P. Amoeboid shape change and contact guidance: T-lymphocyte crawling through fibrillar collagen is independent of matrix remodeling by MMPs and other proteases. *Blood.* 2003;102(9):3262-3269.

Wollenberg A, Kraft S, Hanau D, Bieber T. Immunomorphological and ultrastructural characterization of Langerhans cells and a novel, inflammatory dendritic epidermal cell (IDEC) population in lesional skin of atopic eczema. *J Invest Dermatol.* 1996;106(3):446-453.

Wood LC, Jackson SM, Elias PM, Grunfeld C, Feingold KR. Cutaneous barrier perturbation stimulates cytokine production in the epidermis of mice. *J Clin Invest.* 1992;90(2):482-487.

World Health Organisation. Anticoagulant rodenticides. WHO Environmental Health Criteria. 1995; No 175, Geneva. Pp. 1-121.

Wróbel A, Seltmann H, Fimmel S, Müller-Decker K, Tsukada M, Bogdanoff B, et al. Differentiation and Apoptosis in Human Immortalized Sebocytes. *J Invest Dermatol.* 2003;120(2):175-181.

Wu P, Hou L, Plikus M, Hughes M, Seehnet J, Suksaweangi S, et al. Evo-Devo of amniote integuments and appendages. *Int J Dev Biol.* 2004;48(2-3):249-270.

Wullaert A, Bonnet M, Pasparakis M. NF- κ B in the regulation of epithelial homeostasis and inflammation. *Cell Research*. 2011;21(1):146-158.

Yamasaki K, Toriu N, Hanakawa Y, Shirakata Y, Sayama K, Takayanagi A, et al. Keratinocyte Growth Inhibition by High-Dose Epidermal Growth Factor Is Mediated by Transforming Growth Factor β Autoinduction: A Negative Feedback Mechanism for Keratinocyte Growth. *J Invest Dermatol*. 2003;120(6):1030-1037.

Yamashita Y, Nakagomi K, Takeda T, Hasegawa S, Mitsui Y. Effect of heparin on pulmonary fibroblasts and vascular cells. *Thorax*. 1992;47(8):634-639.

Yao Y, Shahbazian A, Boström KI. Proline and γ -Carboxylated Glutamate Residues in Matrix Gla Protein Are Critical for Binding of Bone Morphogenetic Protein-4. *Circulation Res*. 2008; 102(9): 1065-107.

Ye J, Garg A, Calhoun C, Feingold KR, Elias PM, Ghadially R. Alterations in cytokine regulation in aged epidermis: implications for permeability barrier homeostasis and inflammation. 1. IL-1 gene family. *Exp Dermatol* 2002;11(3):209-216.

Yen A, Braverman I. Ultrastructure of human dermal microcirculation: the horizontal plexus of the papillary dermis. *J Invest Dermatol*. 1976;66(3):131-142.

Yen JH, Khayrullina T, Ganea D. PGE₂-induced metalloproteinase-9 is essential for dendritic cell migration. *Blood*. 2008;111(1):260-270.

Yeo TK, Brown L, Dvorak F. Alteration in proteoglycan synthesis common to healing wound and tumors. *Am J Pathol*. 1991;138(6):1437-1450.

Yu CCW, Woods AL, Levison DA. The Assessment of cellular proliferation by immunocytochemistry: a review of currently available methods and their applications. *Histochem J*. 1992;24(3):121-31.

Yukami T, Hasegawa M, Matsushita Y, Fujita T, Matsushita T, Horikawa M, et al. Endothelial selectins regulate skin wound healing in cooperation with L-selectin and ICAM-1. *J Leukoc Biol*. 2007;82(3):519-531.

Zab LC, Krueger JG, Lowes MA. Resident and “inflammatory” dendritic cells in human skin. *J Invest Dermatol*. 2009;129(2):302-308.

Zaba LC, Cardinale I, Gilleaudeau P, Sullivan-Whalen M, Suarez Farinas M, Fuentes-Duculan J, et al. Amelioration of epidermal hyperplasia by TNF inhibition is associated with reduced Th17 responses. *J Exp Med*. 2007;204(13):3183-3194.

Zanet J, Freije A, Ruiz M, Coulon V, Sanz JR, Chiesa J, et al. A Mitosis Block Links Active Cell Cycle with Human Epidermal Differentiation and Results in Endoreplication. *PLoS One*. 2010 5 (12): e15701. doi: 10.1371 / journal. pone. 0015701.

Zhang AY, Teggatz EG, Zou AP, Campbell WB, Li PL. Endostatin uncouples NO and Ca²⁺ response to bradykinin through enhanced O₂⁻ production in the intact coronary endothelium. *Am J Physiol Heart Circ Physiol* 2005;288(2): H686-694.

Zhang D. Spielmann A. Wang L. Ding G. Huang F. Gu Q. Schwarz W. Mast-Cell Degranulation Induced by Physical Stimuli Involves the Activation of Transient-Receptor-Potential Channel TRPV2. *Physiol. Res.*2012; 61(1): 113-124.

Zhang DX, Yi FX, Zou AP, Li PL. Role of ceramide in TNF α - induced impairment of endothelium-dependent vasorelaxation in coronary arteries. *Am J Physiol Heart Circ Physiol*. 2002;283(5):H1785-1794.

Zhang Y. Ramos B. Jakschik B. Neutrophil recruitment by tumor necrosis factor from mast cell in immune complex peritonitis. *Science* 1992; 258(5090): 1957-1959.

Zhu Z, Hotchkiss SA, Boobis AR, Edwards RJ. Expression of P450 enzymes in rat whole skin and cultured epidermal keratinocytes. *Biochem Biophys Res Commun*. 2002;297(1):65-70.

Zolotarevski L, Jovic M, Popov Aleksandrov A, Milosavljevic P, Brajuskovic G, Demenesku J, et al. Skin response to epicutaneous application of anticoagulant rodenticide warfarin is characterized by differential time- and dose-dependent changes in cell activity. *Cutan Ocul Toxicol*. 2015; Early Online: 1–8, DOI: 10.3109/15569527.2015.100

SKRAĆENICE

1D, 3D, 7D (*prvi, treći i sedmi dan*)

1DK, 3DK, 7DK (*tretirane kontrole*)

IK (*netretirane – intaktne kontrole*)

1D1, 3D1, 7D1 (*najmanja aplikovana doza varfarina*)

1D2, 3D2, 7D2 (*srednja aplikovana doza varfarina*)

1D3, 3D3, 7D3 (*najveća aplikovana doza varfarina*)

AP-1 (*engl. Activator protein 1 transkripcioni faktor*)

APAF-1 (*engl. Apoptotic Protease Activating Factor*)

BMK1/ERK5 (*engl. Big mitogen-activated protein kinase 1*)

BrdU (*Bromodeoxyuridine*)

BSA (*engl. Bovine serum albumin*)

CAT (*Katalaza*)

DAMPs (*engl. danger-associated molecular patterns*)

DDSA (*Dodecenylnsuccinic anhidride*)

DETL (*Dendritični intraepitelni T limfociti*)

DNCB (*2,4-Dinitrochlorobenzene*)

DPM30 (*2,4,6-Tris (dimethylaminomethyl) phenol*)

DTNB (*5,5-ditiobis-2-nitrobenzoeve kiseline*)

ECM (*Ekstracelularni matriks*)

EDTA (*Etilen diamin tetra sirćetna kiselina*)

EGF (*engl. Epidermal growth factor*)

ELAM1 (*engl. Endothelial-leukocyte adhesion molecule 1, E-selectin, CD62*)

EPU (*engl. Epidermal Proliferative Unit*)

ERK1/2 (*MAPK kinaze regulisane ekstracelularnim faktorima*)

ER (*Funkcionalni kapilari sa eritrocitima u lumenu*)

FGF (*engl. Fibroblast growth factor*)

GAG (*Glikozaminoglikani*)

GM-CSF (*engl. Granulocyte–macrophage colony-stimulating factor*)

GsT (*Glutation s-transferaza*)

GSH (*Glutation*)

GPX (*Glutation peroksidaza*)

GR (*Glutation reduktaza*)

HCL (*Hlorovodonična kiselina*)

H&E (*Hematoksilin i eozin*)

HGF (*engl. Hepatocyte growth factor*)

HIF (engl. *Hypoxia-Inducible Transcription Factors*)
HO (*Horizontalni kapilari*)
³HTdR (*3H-thymidine*)
ICAM-1 (engl. *Intercellular Adhesion Molecule 1, CD54*)
IETL (*Intraepitelni T limfociti*)
IGF (engl. *Insuline growth factor*)
IKAD (*Inhibitor kaspazom aktivisane deoksiribonukleaze*)
IL-1 (*Interleukin -1*)
INF- γ (*Interferon gama*)
JAK (engl. *Just Another Kinase or JAnus Kinase*)
JNK (*Jun N-terminalna kinaza*)
KAD (*Kaspazom aktivisane deoksiribonukleaze*)
KGF (engl. *Keratinocyte growth factor*)
LFA (engl. *Leukocyte function antigen*)
MAPK (engl. *Mitogen-activated protein kinases*)
MDA (*Malondialdehyd*)
MHC (engl. *Major histocompatibility complex*)
MMP (*Matriks metaloproteinaza*)
MNA (*Methyl-5-Norbornene-2,3-Dicarboxylic Anhydride*)
M_T (*Triptaza⁺ mastociti*)
M_{TH} (*Triptaza⁺ Himaza⁺ mastociti*)
NADPH oksidaza (engl. *Nicotinamid adenine dinucleotid phosphate-oxidase*)
NGF (engl. *Nerve growth factor*)
NF- κ B (engl. *Nuclear factor-kappaB transcription factors*)
OB (*Kapilari u procesu obliteracije*)
OsO₄ (*Osmium tetraoksid*)
PAMP (engl. *Pathogen Associated Molecular Patterns*)
PCNA (engl. *Proliferating cell nuclear antigen*)
PDGF (engl. *Plateled-derived growth factor*)
PG (*Proteoglikani*)
PR (*Kapilari otvorenog lumena, bez sadržaja, prazni*)
ROS (engl. *Reactive Oxygen Species*)
SC (engl. *Stem Cell*)
SCF (*Stem ćelijski faktor*)
SH (*sulfhidrilne grupe*)
SOD (*Superoksid dismutaza*)
STAT (engl. *Signal transducers and activators of transcription*)

TCA (*Trihloracetatna kiselina*)

TGF- α , β (engl. *Trasforming growth factor*)

TLR (engl. *Toll-like receptor*)

TNF- α (engl. *Tumor necrosis fator alpha*)

TUNEL test (engl. *Terminal deoxynucleotidyl transferase dUTP nick end labeling*)

VCAM-1 (engl. *Vascular cell adhesion protein 1, CD106*)

VE (*Vertikalni kapilari*)

VEGF (engl. *Vascular endothelial growth factor*)

BIOGRAFIJA

Lidija Zolotarevski je rođena 23. 12. 1959. g. u Novom Pazaru. Osnovnu i srednju školu završila je u Kraljevu. Na Medicinskom fakultetu, Univerziteta u Nišu, diplomirala je 1985. g. sa prosečnom ocenom 8,32. Specijalizaciju iz patološke anatomije završila je 1992.g. u Institutu za patologiju VMA sa odličnim uspehom. Poslediplomske studije u VMA, iz oblasti patologije tumora mekih tkiva, završila je 1996.g. sa odličnim uspehom. Magistarski rad pod naslovom „Prisustvo i značaj mastocita u fibrohistiocitnim tumorima” odbranila je 19. 02. 2002.g. u VMA.

Od 2010.g. je asistent na predmetu patologija Medicinskog fakulteta VMA Univerziteta odbrane. Od 1997.g. stalno je zaposlena u Institutu za patologiju i sudsku medicinu VMA. Od 1994. do 1997.g. radila je u Institutu za onkologiju i radiologiju Srbije a od 1985. do 1994.g. u Zdravstvenom centru „Studenica” u Kraljevu.

Osnovno polje stručnog rada Lidije Zolotarevski je patologija kože, pluća, tumora mekih tkiva i dojke a bavi se i naučno istraživačkim radom u humanoj patologiji i eksperimentalnoj toksikološkoj patologiji.

Kao istraživač saradnik učestvovala je u realizaciji četiri naučno istraživačka projekta: Ministarstva nauke i zaštite životne sredine Republike Srbije „*Istraživanja ekotoksikoloških aspekata delovanja ksenobiotika i biotičkih agenasa na populaciju mišolikh glodara*” (IBISS Beograd, #143038») i „*Imunomodulatorni efekti ksenobiotika i biotičkih faktora životne sredine na populacije mišolikh glodara*” (IBISS Beograd, #173039») i VMA „*Genske alteracije kod agresivnih i neagresivnih tipova bazocelularnog karcinoma*” (VMA/06-08/A.3) „*Savremena dijagnostika melanoma, biopsija limfnog čvora stražara i uticaj lokalnih i sistemskih imunskih parametara na tok i ishod bolesti*”. MFVMA/15/12-14. U okviru projekta #143038» odobrena je izrada doktorske disertacije na Medicinskom fakultetu Univerziteta u Beogradu

Kao autor ili koautor učestvovala je u izradi više od 80 radova u celosti u domaćim i inostranim časopisima, a u okviru teme disertacije u šest radova.

Prilog 1.

Izjava o autorstvu

Potpisani-a Lidija Zolotarevski

broj upisa _____

Izjavljujem

da je doktorska disertacija pod naslovom

"Morfološke i funkcionalne promene u koži pacova nakon epikutane aplikacije
varfarina"

- rezultat sopstvenog istraživačkog rada,
- da predložena disertacija u celini ni u delovima nije bila predložena za dobijanje bilo koje diplome prema studijskim programima drugih visokoškolskih ustanova,
- da su rezultati korektno navedeni i
- da nisam kršio/la autorska prava i koristio intelektualnu svojinu drugih lica.

Potpis doktoranda

U Beogradu, 24.04.2015.

Lidija Zolotarevski

Prilog 2.

Izjava o istovetnosti štampane i elektronske verzije doktorskog rada

Ime i prezime autora Lidija Zolotarevski

Broj upisa _____

Studijski program _____

Naslov rada "Morfološke i funkcionalne promene u koži pacova nakon epikutane
aplikacije varfarina"

Mentor Prof dr Svetislav Tatić

Komentor Prof dr Milena Kataranovski

Potpisani Lidija Zolotarevski

izjavljujem da je štampana verzija mog doktorskog rada istovetna elektronskoj verziji koju sam predao/la za objavljivanje na portalu **Digitalnog repozitorijuma Univerziteta u Beogradu**.

Dozvoljavam da se objave moji lični podaci vezani za dobijanje akademskog zvanja doktora nauka, kao što su ime i prezime, godina i mesto rođenja i datum odbrane rada.

Ovi lični podaci mogu se objaviti na mrežnim stranicama digitalne biblioteke, u elektronskom katalogu i u publikacijama Univerziteta u Beogradu.

Potpis doktoranda

U Beogradu, 24.04.2015.

Lidija Zolotarevski

Prilog 3.

Izjava o korišćenju

Ovlašćujem Univerzitetsku biblioteku „Svetozar Marković“ da u Digitalni repozitorijum Univerziteta u Beogradu unese moju doktorsku disertaciju pod naslovom:

”Morfološke i funkcionalne promene u koži pacova nakon epikutane aplikacije varfarina”

koja je moje autorsko delo.

Disertaciju sa svim priložima predao/la sam u elektronskom formatu pogodnom za trajno arhiviranje.

Moju doktorsku disertaciju pohranjenu u Digitalni repozitorijum Univerziteta u Beogradu mogu da koriste svi koji poštuju odredbe sadržane u odabranom tipu licence Kreativne zajednice (Creative Commons) za koju sam se odlučio/la.

1. Autorstvo

2. Autorstvo - nekomercijalno

3. Autorstvo – nekomercijalno – bez prerade

4. Autorstvo – nekomercijalno – deliti pod istim uslovima

5. Autorstvo – bez prerade

6. Autorstvo – deliti pod istim uslovima

(Molimo da zaokružite samo jednu od šest ponuđenih licenci, kratak opis licenci dat je na poleđini lista).

Potpis doktoranda

U Beogradu, 24.04.2015.

