

UNIVERZITET U NIŠU
MEDICINSKI FAKULTET

Ivan D. Jovanović

**Imunohistohemijska i morfometrijska analiza
psamomatoznih telašaca horoidnog spleta u toku starenja
čoveka**

-DOKTORSKA DISERTACIJA-

Mentor: Prof. dr Svetlana Antić

Niš, 2006.god.

Članovi komisije za odbranu doktorske teze
Prof. dr Natalija Stefanović
Prof. dr Svetlana Antić
Prof. dr Zlatibor Anđelković

Odbranjena: _____

Sadržaj

SADRŽAJ	II
1 UVOD.....	1
2 PREGLED LITERATURE	2
2.1 HOROIDNI PLEKSUS.....	2
2.2 MAKROSKOPSKA GRAĐA HOROIDNOG PLEKSUSA.....	3
2.3 MIKROSKOPSKA GRAĐA HOROIDNOG PLEKSUSA	3
2.3.1 EPITEL HOROIDNOG PLEKSUSA	4
2.3.1.1 PLAZMA MEBRANA HOROIDNIH EPITELNIH ČELIJA	4
2.3.1.2 JEDRO HOROIDALNIH EPITELNIH ČELIJA.....	4
2.3.1.3 CITOPLAZMA HOROIDNIH EPITELNIH ČELIJA	4
2.3.2 VEZIVNO TKIVNA STROMA HOROIDNOG PLEKSUSA.....	5
2.4 FUNKCIJA HOROIDNOG PLEKSUSA.....	6
2.4.1 SEKRETORNE FUNKCIJE HOROIDNOG PLEKSUSA	6
2.4.1.1 SEKRECIJA CEREBROSPINALNE TEČNOSTI	6
2.4.1.2 SEKRECIJA PROTEINSKIH MOLEKULA.....	7
2.4.2 TRANSPORTNE FUNKCIJE HOROIDNOG PLEKSUSA.....	8
2.4.3 EKSKRETORNE FUNKCIJE HOROIDNOG PLEKSUSA	8
2.5 IMUNOLOŠKI PROCESI U ČOVEČIJEM ORGANIZMU	9
2.5.1 UROĐENI IMUNI ODGOVOR	9
2.5.2 STEČENI IMUNI ODGOVOR.....	11
2.6 IMUNOLOŠKI NADZOR CENTRALNOG NERVNOG SISTEMA	14
2.6.1 UČEŠĆE KRVNO - MOŽDANE BARIJERE U IMUNOLOŠKOM NADZORU.....	14
2.6.2 IMUNOLOŠKE ČELIJE KOJE UČESTVUJU U IMUNOLOŠKOM NADZORU CNS-A	15
2.6.2.1 T LIMFOCITI.....	15
2.6.2.2 ČELIJE MONOCITNO-MAKROFAGNE LOZE.....	16
2.6.2.3 B LIMFOCITI	16
2.6.3 HOROIDNI PLEKSUS KAO DEO NEUROIMUNOG SISTEMA	17
2.7 STARENJE	18
2.7.1 SAVREMENE TEORIJE STARENJA.....	18
2.7.2 STARENJE HOROIDNOG PLEKSUSA.....	20

2.7.2.1	<i>STRUKTURALNE PROMENE HOROIDNOG PLEKSUSA</i>	20
2.7.2.2	<i>FUNKCIONALNE PROMENE HOROIDNOG PLEKSUSA</i>	21
2.7.3	STAROSNE PROMENE IMUNOG SISTEMA	21
2.8	PSAMOMATOZNA TELAŠCA	22
2.8.1	EKTOPIČNA KALCIFIKACIJA	22
2.8.2	SAVREMENE TEORIJE NASTANKA PSAMOMATOZNIH TELAŠACA	24
3	CILJ ISTRAŽIVANJA	26
4	MATERIJAL I METODE	28
4.1	MATERIJAL	28
4.2	METODE	28
4.3	HISTOLOŠKA ANALIZA	28
4.3.1	HISTOHEMIJSKE METODE	28
4.3.2	IMUNOHISTOHEMIJSKE METODE	28
4.3.2.1	<i>PROCEDURA BOJENJA</i>	29
4.4	MORFOMETRIJSKA ANALIZA	30
4.4.1	SPACIJALNA KALIBRACIJA	30
4.4.2	KALIBRACIJA OPTIČKE GUSTINE	31
4.4.3	MORFOMETRIJSKA ANALIZA STRUKTURA HOROIDNOG PLEKSUSA	33
4.4.4	MORFOMETRIJSKA ANALIZA PSAMOMATOZNIH TELAŠACA HOROIDNOG PLEKSUSA	35
4.4.5	KVANTITATIVNA IMUNOHISTOHEMIJSKA ANALIZA PSAMOMATOZNIH TELAŠACA	36
4.5	STATISTIČKA ANALIZA	37
5	REZULTATI	38
5.1	HISTOHEMIJSKA ANALIZA	38
5.1.1	MORFOLOŠKA ANALIZA	38
5.1.2	MORFOMETRIJSKA ANALIZA	59
5.1.2.1	<i>MORFOMETRIJSKA ANALIZA ĆELIJA EPITELA HOROIDNOG PLEKSUSA</i>	60
5.1.2.2	<i>MORFOMETRIJSKA ANALIZA JEDARA STROMALNIH ĆELIJA HOROIDNOG PLEKSUSA</i>	61
5.1.2.3	<i>KLASIFIKACIONA („CLUSTER“) ANALIZA ISPITIVANIH SLUČAJEVA</i>	64
5.2	IMUNOHISTOHEMIJSKA ANALIZA	76
5.2.1	S100 PROTEIN	76
5.2.1.1	<i>MORFOLOŠKA ANALIZA</i>	76
5.2.1.2	<i>KVANTITATIVNA IMUNOHISTOHEMIJA</i>	79

5.2.2	S100 A8/A9	86
5.2.2.1	<i>MORFOLOŠKA ANALIZA</i>	86
5.2.2.2	<i>KVANTITATIVNA IMUNOHISTOHEMIJA</i>	91
5.2.3	CD45 R0 I LCA.....	99
5.2.3.1	<i>MORFOLOŠKA ANALIZA</i>	99
5.2.3.2	<i>KVANTITATIVNA IMUNOHISTOHEMIJA</i>	107
5.2.4	KAPA I LAMBDA LAKI LANCI	117
5.2.4.1	<i>MORFOLOŠKA ANALIZA</i>	117
5.2.4.2	<i>KVANTITATIVNA IMUNOHISTOHEMIJA</i>	124
6	DISKUSIJA	134
7	ZAKLJUČCI.....	161
8	LITERATURA.....	163

1 Uvod

Psamomatozna telašca su kalcifikovane strukture, čije prisustvo u humanom horoidnom pleksusu opisao je još Virchow u XIX veku. Sa razvojem novijih neuroimaging - metoda, ona su opisivana u sklopu nalaza kalcifikata na rentgenografijama i CT-snimcima mozga. Zajedno sa ostalim kalcifikatima, psamomatozna telašca su svrstana u konkremente („brain sand“-moždani pesak) centralnog nervnog sistema. Slične strukture opisane su i u leptomeningama, duri mater, kao i u pinealnoj žlezdi, u habenularnom regionu i kori velikog mozga. Ipak, kasnijim istraživanjima otkriveno je da su konkrementi veoma heterogena strukturna grupa, čija je jedina zajednička karkarakteristika deponovanje Ca-fosfata u njima, ali u čiju genezu su uključeni različiti faktori. Generalno, njihovo prisustvo se vezuje za proces starenja. Međutim, osim saznanja da su ona prisutnija u navedenim strukturama starih osoba, sve do skoro nije se dalje odmaklo u rasvetljavanju njihove geneze. Pokušaji kvantifikacije ovih struktura su veoma retki, oskudni i nedovoljno precizni.

U novije vreme, interesovanje za ove strukture, a naročito psamomatozna telašca, raste. Ta činjenica korelira sa više važnih detalja vezanih za njihova istraživanja. Prvo, ultrastrukturnim analizama je, osim Ca – fosfata, u njihovoj građi otkriveno i prisustvo organskih komponenti. Drugo, interesovanje neuronaučnika za horoidni pleksus je povećano, u svetlu njegovih novotkrivenih sekretornih, ekskretornih, transportnih i neuroimunih funkcija, kao i uloge u očuvanju homeostaze unutrašnje sredine mozga. I treće, prisustvo psamomatoznih telašaca uočeno je tokom nekih patoloških stanja, prvenstveno tumora. Veliki broj istraživača je psamomatozna telašca smatrao za degenerativne promene i bavio se uglavnom procesom njihove kalcifikacije. Tek nedavno je uočeno da kalcifikacija predstavlja samo jednu od faza u njihovom razvoju, ali ni najnovija istraživanja ne definišu uzrok njihovog nastanka.

Na osnovu rezultata prethodnih istraživanja, i dostupnih podataka iz literature, ovim istraživanjem težilo se ka popunjavanju tih dosadašnjih praznina. S obzirom na znatno prisustvo ovih telašaca u stromi horoidnog pleksusa tokom procesa starenja, ispitali smo njihov uticaj na intenzitet strukturalnih promena u pleksusu, koje se takođe uočavaju, tokom ovog procesa. Pošto podaci iz literature indirektno ukazuju na moguće učešće imunog sistema u nastanku ovih telašaca u drugim strukturama, prvenstveno tumorima, ispitali smo mogućnost njegovog učešća u nastanku psamomatoznih telašaca horoidnog spleta.

Dobijeni rezultati mogu imati značaj u daljoj primeni horoidnog spleta kao implantata koji se koriste za regeneraciju tkiva kičmene moždine nakon povreda i preparata koji se koriste u lečenju obolelih od Alzheimer-ove demencije. Dodatno, pošto u literaturi postoje podaci da se ova telašca strukturno ne razlikuju značajno od telašaca u stromi nekih tumora, indirektno bi se rasvetlili procesi koji su odgovorni za njihov nastanak kod tih patoloških promena. I konačno, rasvetlio bi se uticaj ovih telašaca na funkciju horoidnog pleksusa, što bi indirektno objasnilo uticaj tih promena na starosne promene mozga uopšte jer je horoidni pleksus preko lučenja trofičkih faktora, svojom sekretornom, ekskretornom i transportnom funkcijom, odgovoran za održavanje homeostaze unutrašnje sredine mozga.

2 Pregled literature

2.1 Horoidni pleksus

Humani horoidni pleksus je sastavni deo sistema koji je odgovoran za formiranje, cirkulaciju i odstranjivanje cerebrospinalne tečnosti. Ovaj sistem se sastoji iz šest glavnih komponenti. To su: cerebrospinalna tečnost (CST), horoidni pleksusi (HP), cirkulatorni prostor CST, endotel cerebralnih kapilara, intersticijalna tečnost mozga i arahnoidalni vilusi (Rubenstein, 1998).

Cerebrospinalna tečnost predstavlja tečnu okolinu mozga, koja se kontinuirano obnavlja i čiji se sastojci održavaju u veoma uskom opsegu koncentracija. Ovu tečnost proizvode horoidni pleksusi bočnih komora velikog mozga, III moždane komore međumozga i IV komore zadnjeg mozga. Smer njenog kretanja kroz sistem komora je sledeći: polazi od bočnih komora velikog mozga, zatim prolazi kroz Monro-ov otvor i prelazi u treću komoru, odakle se spušta naniže kroz Sylvius-ov kanal u četvrtu komoru. Konačno, CST prelazi u subarahnoidalni prostor preko Lushka-inog i Magendie-vog otvora. Iz subarahnoidalnog prostora CST prelazi u vensku krv gornjeg sagitalnog sinusa kroz arahnoidalne viluse i arahnoidalne granulacije.

U cirkulatorni prostor CST, pored komorskog sistema mozga, spadaju još i subarahnoidalni prostor između leptomeningi, i subpijalni prostor na površini mozga i kičmene moždine. Pokretačku snagu za kretanje CST stvaraju arterijske pulzacije i respiratorni pokreti.

Endotelne ćelije cerebralnih kapilara su međusobno povezane čvrstim spojevima i zajedno sa glijalnim ćelijama formiraju krvno-moždanu barijeru, koja u velikoj meri ograničava slobodno kretanje većine supstanci rastvorenih u plazmi u nervno tkivo i obratno. Moguć je samo nesmetan i kontinuirani ulazak glukoze, amino kiselina i ribonukleozida u nervno tkivo. Postoje podaci da cerebralni kapilari, u čiji sastav ove ćelije ulaze, pored barijerne funkcije, takođe mogu da resorbuju određenu količinu CST (Greitz i Hannerz, 1996).

Intersticijalna tečnost mozga i kičmene moždine nastaje iz dva izvora: a) difuzijom iz cerebralnih kapilara i b) iz vode koja se oslobađa iz ćelija nervnog tkiva, kao krajnji produkt njihovog metabolizma. Ona se drenira u CST preko ependimalnog omotača cerebralne komore i preko pijalno-glijalnog omotača u subarahnoidalni prostor (Rubenstein, 1998).

Arahnoidalni vilusi predstavljaju nastavke paučinaste opne, koji štrče u lumen venskih sinusa tvrde moždane opne. Preko njih CST prelazi iz subarahnoidalnog prostora u vensku cirkulaciju. Njihova funkcija može da se uporedi sa funkcijom zalistaka koji omogućavaju jednosmeran tok CST iz subarahnoidalnog prostora u vensku cirkulaciju. Razlog za takav tok je postojanje razlike između intrakranijalnog pritiska, čije su vrednosti više, i intratorakalnog, koji ima niže vrednosti (Tripathi, 1974).

Horoidni pleksusi su visoko vaskularizovane moždane strukture locirane u lateralnim, trećoj i četvrtoj moždanoj komori. Otkriće HP je pripisano Herophilus-u (335-280.g. p.n.e) od strane Galen-a. Međutim, tek je Vesalius dao prvi opis makroskopskog izgleda HP bočne moždane komore u svom delu „De Fabrica (1543)“. Potom je Vilis (1664) opisao horoidni splet IV moždane komore i pretpostavio da on sadrži strukture nalik žlezdama, koje proizvode tečnost koju je pronašao u komorama. Svi HP su otkriveni kada je Ridlley (1695) opisao horoidni splet III komore. Konačno, Wendl i Joynt (1972) su HP svrstali u cirkumventrikularne organe. Kod čoveka, horoidni spletovi se javljaju veoma rano tokom embrionalnog razvoja, u periodu između šeste i osme nedelje. Počev od tog perioda, pa sve do sedamnaeste nedelje, oni predstavljaju dominantne strukture u komorama, u kojima zauzimaju i do 63% ventrikularne zapremine. Kasnije, njihova zapremina opada, tako da kod odraslih oni ne zauzimaju više od 10% ventrikularne zapremine (Dohrmann, 1970).

Morfološke, strukturalne karakteristike i inervacija horoidnih pleksusa variraju u zavisnosti od njihove lokalizacije u CNS-u, a postoje i razlike u građi i izgledu pleksusa različitih vrsta (Strazielle i Ghersi-Egea, 2000). Uprkos njihovom veoma ranom otkriću, funkcije HP su ostale uveliko neispitane. Čak i kada je savremena neuronauka u pitanju, uglavnom se ukratko navodi njihova funkcija proizvodnje CST i učešće u formiranju krvno - likvorne barijere. Ipak, i pored činjenice da su studije koje se bave izučavanjem fiziologije HP još u začetku, postoji nekoliko konvergentnih grupa dokaza koji upućuju na zaključak da HP ima glavnu ulogu u izuzetno širokom dijapazonu procesa koji

uspostavljaju, nadziru i održavaju biohemijski i celularni status CNS-a i to kako u normalnim, tako i u patološkim uslovima. Pojedini autori HP, zajedno sa mrežom cerebralnih kapilara i arahnoidalnom membranom, označavaju kao "čuvare" stabilne unutrašnje sredine mozga (Spector i Johanson, 1989).

2.2 Makroskopska građa horoidnog pleksusa

Horoidni pleksusi predstavljaju papilomatozne strukture koje štrče u lumen komora i CST. Njihova spoljašnja morfologija varira u zavisnosti od njihove lokalizacije u mozgu. Prema Strazielle i Ghersi-Egea (2000), HP treće komore ili pleksus Vicq d' Azyr-a lokalizovan je na njenom krovu. On je podeljen je na dva dela, koji imaju oblik trake i pružaju se u sagitalnom pravcu duž jedne i druge strane središnje linije krova III komore, dosežući do desnog i levog Monro-vog otvora. Oni dalje prolaze kroz taj otvor i nastavljaju da se pružaju kao horoidni splet bočne komore, duž horoidne fisure unutrašnjeg zida, centralnog dela bočne moždane komore, sve do njenog temporalnog roga. Horoidni pleksus bočne komore ima oblik talasastog vela, koji na spoju centralnog dela i zadnjeg roga uvećava svoju površinu dajući formaciju koja se označava kao glomus. U njemu se nalaze anastomoze između prednjih i zadnjih horoidnih arterija. Čeoni i zadnji rog bočne komore ne sadrže HP. Na krovu četvrte komore nalaze se još dva manja HP, koja imaju pretežno lobulirani izgled (Kahle i Frotscher, 2002).

Kod ljudi i ostalih sisara, najveći deo HP se nalazi u bočnim i IV moždanoj komori. Njihova veličina je približno jednaka, dok je HP III moždane komore najmanji i čini jednu desetinu HP mozga. Kod većine odraslih sisara HP čini oko 0,25% od ukupne težine mozga, pa, pošto je ljudski mozak težak nešto više od jednog kilograma, oni su u proseku teški 2-3 grama (Emerich i sar., 2004, 2005). Makroskopski, HP ima izgled razgranate krošnje drveta, zbog čega mu je površina veoma velika. Svaka od grana sadrži jedan ili više krvnih sudova, tipa arterija, kapilara i venskih kaverni sa tankim zidovima. Oni su okruženi tankim slojem rastresito raspoređenih kolagenih vlakana. Na površini se nalazi epitel koji se pri osnovi pleksusa nastavlja na endim komora. Linija pripoja HP se označava kao tenia. Tako se u bočnoj komori HP pripaja duž forniksa, tj. fimbrije hipokampusu (*taenia fornicis*), i duž lamine afikse (*taenia choroidea*). Na krovu treće komore, leptomeninge (*pia mater, arachnoidea mater*) formiraju duplikaturu koja se označava kao horoidna tela i koja je razapeta između unutrašnje strane desne i leve hemisfere velikog mozga. Linija pripoja njene bočne ivice pruža se duž medularne strije, na granici između unutrašnje i gornje strane talamusa i označava se kao *taenia thalami*. Iz te duplikature prominira u lumen III komore HP. U IV komori splet se sastoji iz horoidne tele, u čiji sastav ulazi duplikatura sudovne, ali ne i paučinaste opne, koja ne oblaže donju stranu malog mozga, već se prebacuje direktno na dorzalnu stranu produžene moždine i formira cerebelomedularnu cisternu. Iz horoidne tele u šupljinu IV komore štrči HP četvrte komore (Kahle i Frotscher, 2002).

Arterijska vaskularizacija HP potiče od kičmene, prednje horoidne i zadnje moždane arterije. Horoidni pleksus četvrte moždane komore je vaskularizovan od strane horoidne grane (*ramus choroideus ventriculi quarti*) zadnje donje malomoždane arterije, koja je bočna grana kičmene arterije. Postkomunikantni deo zadnje moždane arterije vaskularizuje svojim zadnje unutrašnjim horoidnim granama (*rami choroidei posteriores mediales*) HP treće moždane komore, dok njegove zadnje spoljašnje horoidne grane (*rami choroidei posteriores laterales*) vaskularizuju deo horoidnog spleta bočne moždane komore. Prednja horoidna arterija svojim horoidnim granama vaskularizuje HP treće (*rami choroidei ventriculi tertii*) i HP bočne (*rami choroidei ventriculi lateralis*) moždane komore. Venska krv se iz HP drenira preko dve vene: gornje horoidne vene (*V. choroidea superior*), koja je pritoka Galen-ove vene (*V. magna cerebri*) i donje horoidne vene (*V. choroidea inferior*), koja je pritoka bazalne vene (*V. basalis*) (Feneis, 2002).

Horoidni pleksus je bogato inervisan. Senzitivna inervacija potiče od trigeminalnog i vagusnog nerva, dok autonomna vlakna potiču od gornjeg vratnog ganglionu simpatičkog stabla. Stimulacija simpatikusa refleksno smanjuje produkciju CST, i to preko promene protoka krvi, kao i direktnim uticajem na epitelne ćelije HP. Zbog obilne senzitivne inervacije HP je bolno osetljiv (Kahle i Frotscher, 2002; Lindvall i sar., 1978).

2.3 Mikroskopska građa horoidnog pleksusa

Horoidni pleksusi se karakterišu uniformnom mikroskopskom strukturom, koja ne zavisi od njihove lokalizacije i „biološke vrste“ organizma. Na preseku, oni se sastoje iz jednoslojnog kubičnog

ili niskocilindričnog epitela, koji oblaže okolne krvne sudove. Pri tome, on pravi nabore i formira strukture koje na preseku imaju izgled lista paprati (Strazielle i Ghersi-Egea, 2000). Kod ovih struktura se razlikuje bazalni deo, kojim je HP povezan sa zidom komore, i distalni deo, koji štrči u njen lumen granajući se u veliki broj vilusa. Ispod epitela nalazi se vezivno-tkivna stroma, u kojoj su smešteni krvni sudovi. U bazalnom delu HP zastupljeni su krvni sudovi po tipu arteriola, a u distalnom delu - po tipu kapilara. Vezivno tkivo strome je razvijenije u bazalnom delu HP, dok je kod vilusa ono svedeno na tanak pojas između krvnog suda i bazalne lamine epitela. Epitel bazalnog dela HP se nastavlja u okolni ependim komore (Dohrmann, 1970).

2.3.1 Epitel horoidnog pleksusa

Epitelne ćelije HP se smatraju za modifikovani ependim (Emerich i sar., 2004). Ipak, one se po izvesnim karakteristikama razlikuju od klasičnih ependimalnih ćelija i zato se svrstavaju u poseban ćelijski tip, koji se označava kao horoidne epitelne ćelije. To su kubične ili niskocilindrične ćelije, sa prosečnom visinom do 15 μm (Serot et al., 2003). Horoidni pleksusi bočne, III i IV moždane komore sadrže prosečno 107 miliona horoidnih epitelnih ćelija kod muškaraca, dok je kod žena taj broj nešto manji i iznosi 96 miliona. Prosečna area horoidnog epitela iznosi 213 cm^2 (Dohrmann, 1970).

2.3.1.1 Plazma membrana horoidnih epitelnih ćelija

Horoidne epitelne ćelije su strukturalno i funkcionalno polarizovane. Tako se na plazma membrani opisuju apikalni ili ventrikularni, i bazolateralni pol. Na apikalnom polu se uočava četkasta, kutukularna membrana, sa brojnim isprepletanim mikrovilima, među kojima se uočavaju retke cilije, čiji broj zavisi od vrste organizma (Dohrmann, 1970; Scott i sar., 1974). Mikrovili predstavljaju nastavke apikalne plazma membrane i njihov oblik varira od pravilnih prstolikih nastavaka do onih koji apikalno poseduju vezikularne izrasline. Cilije, koje se uočavaju između isprepletanih mikrovila, prema Scott-u i sar. (1974) imaju ulogu pokretanja slojeva CST koji se nalaze neposredno uz horoidni epitel. Njihova struktura je identična strukturi cilija u ostalim delovima organizma, što znači da sadrže devet pari mikrotubula na periferiji i jedan centralni par. Plazma membrana, na bazolateralnom polu, poseduje brojne nabore i interdigitacije, što zajedno sa prisustvom mikrovila na apikalnom polu ćelije, znatno uvećava površinu horoidnog epitela. Dodatno, na lateralnoj membrani, bliže apikalnom polu, uočava se prisustvo čvrstih spojnih kompleksa između epitelnih ćelija, po tipu dezmozoma (Dohrmann, 1970; Van Deurs i Koehler, 1979) i nešto ređe zonule adherens, dok okludentne veze obezbeđuju barijernu funkciju HP i sprečavaju prolazak hidrosolubilnih molekula iz krvi u CST paracelularnim putem (Redžić i Segal, 2004). Za razliku od epitelnih ćelija HP, ependimne ćelije, koje oblažu zidove komora, međusobno su povezane uz pomoć samo nekoliko spojnih kompleksa, što omogućava nesmetanu komunikaciju između moždane intersticijalne tečnosti i CST, naročito preko perivaskularnih putanja. U sastavu komornog sistema mozga postoje regioni sa ependimom, koji poseduje spojne komplekse između ćelija, slične onima kod horoidnog epitela. Te zone se označavaju kao cirkumventrikularni organi (Ganong, 2000; Buller, 2001). U tim oblastima se uočava veća propustljivost moždanih kapilara, pa hidrofilni molekuli, među kojima i hormoni, lakše dospevaju do neurona. Pretpostavlja se da ove zone čine osnovu endokrinološke negativne povratne sprege. Ipak, one ne služe za zaobilazanje krvno-moždane barijere. Naime, oko njih postoji glijalna membrana, koja u značajnoj meri smanjuje obim difuzije prispelih molekula dalje u mozak. Pored toga, venularni protok je veći na ovim mestima nego u ostalim delovima mozga, zbog čega se prispeli molekuli iz ovih regiona veoma brzo eliminišu (Redžić i Segal, 2004).

2.3.1.2 Jedro horoidnih epitelnih ćelija

Jedro epitelnih ćelija HP je okruglo, locirano u središnjem delu ćelije ili bliže bazalnom polu (Serot i sar., 2003). Obavijeno je dvostrukom membranom na kojoj se uočavaju pore. Broj jedaraca varira, ali nikada nije veći od 3.

2.3.1.3 Citoplazma horoidnih epitelnih ćelija

U citoplazmi se uočavaju brojne organele.

Mitochondrije su prisutne u velikom broju, u apikalnom i bazalnom delu citoplazme. Njihova dužina iznosi 400-600 nm, a širina 200-300 nm. Kao i kod ostalih ćelija organizma, karakterišu se prisustvom dvostruke membrane, koja u njihovoj unutrašnjosti obrazuje kriste. Veliko prisustvo mitohondrija u horoidnom epitelu se objašnjava visokim energetske potrebama ovih ćelija u cilju održavanja jonskog gradijenta na apikalnom polu, koji je neophodan sa sekreciju CST uz pomoć aktivnosti enzima Na^+K^+ -ATP-aze (Cornford i sar., 1997).

Goldži aparat je lokalizovan paranuklearno u citoplazmi horoidnih epitelnih ćelija. Sastoji se iz nizova cisterni i vezikula, koje se nalaze u okolini jedra. Neke od vezikula su bogate feritinom, što je saglasno sa činjenicom da su epitelne ćelije HP bogate hemosiderinom (Redžić i Segal, 2004).

U svom revijskom radu, Dohrmann (1970) navodi prisustvo *granuliranog endoplazmatskog retikuluma*. On se sastoji iz grupa cisterni, čije membrane mogu biti kontinuirane sa membranom jedra. U njegovoj okolini, pored mitohondrija, uočavaju se brojni poliribozomi i transfer vezikule prečnika 300-350 nm koje potiču od samog granuliranog endoplazmatskog retikuluma.

Od ostalih organela, u citoplazmi, u neposrednoj okolini apikalne i bazalne plazmaleme, uočavaju se *pinocitozne vezikule*, dok se u ostalim delovima mogu naći *multivezikularna telašca i lipidne kapljice*.

Epitelne ćelije HP leže na tankoj, pravilnoj, umereno osmiofilnoj bazalnoj membrani. Tokom istraživanja starosnih promena HP pacova, Serot i sar. (2001), utvrdili su da je ona građena kao i ostale bazalne membrane organizma. Sastoji se iz lamine rare, koja se nalazi neposredno ispod epitela i sačinjena je pretežno od laminina. Neposredno ispod nje nalazi se *lamina densa* sačinjena iz kolagena tipa IV. Sa stromalne strane, nju dodatno pojačavaju nastavci pijalnih ćelija, koje na suprotnom kraju takođe daju nastavke kojima oblažu i spoljašnju površinu krvnih sudova strome HP (Dohrmann, 1970).

2.3.2 Vezivno tkivna stroma horoidnog pleksusa

Vezivno tkivna stroma HP sastoji se od kolagenih vlakana, koje produkuju retki fibroblasti, i krvnih sudova koji su uronjeni u nju (Dohrmann, 1970; Emerich i sar., 2004, 2005). Ona je obimnija u bazalnom delu HP, dok je u distalnom delu, u vilusima, svedena na uzani sloj između bazalnih membrana epitela i krvnih sudova. Arteriole u bazalnom delu sastoje se iz istanjenog endotela oko koga se uočava amorfnu matriks. U matriksu se nalaze glatko mišićne ćelije i retki, nepravilno razbacani snopovi kolagenih vlakana. Krvni sudovi vilusa su po tipu kapilara, izuzev u predelu glomusa, gde se označavaju kao modifikovane vene i poseduju veći kalibar u odnosu na kapilare ostalih delova tela koji iznosi 15 μm . Kapilari HP se označavaju kao fenestrirani, usled prisustva endotela sa porama čiji dijametar iznosi 30-50 nm. Pore su sa spoljašnje strane prekrivene bazalnom membranom endotela, što se označava kao membranska apozicija, a ovakav tip pora kao zatvorene fenestre (Strazielle i Ghersi-Egea, 2000).

Novija istraživanja su otkrila prisustvo i drugih ćelijskih tipova u fibrovaskularnoj stromi HP. Većina pripada monocitno-makrofagnoj lozi, kao npr. dendritične ćelije, koje eksprimiraju MHC klasu II antigena, zatim makrofagi, koji su ED1 i ED2 pozitivni (McMenamin, 1999). Mestimično, dendritične ćelije mogu da se uoče i između epitelnih ćelija (Serot i sar., 2000). Pored ćelija monocitno-makrofagne loze, u fiziološkim uslovima, i kod obolelih od AIDS-a, prisutni su i B i T-limfociti (Falangola i sar., 1995).

Na apikalnoj površini epitela HP, uočavaju se vezane za njega Kolmer-ove epipleksusne ćelije. Njih je prvi opisao Kolmer (1921) i klasifikovane su u grupu intraventrikularnih makrofaga. U tu grupu su još svrstane i supraependimalne ćelije, kao i slobodni intraventrikularni makrofagi koji plutaju u CST. Supraependimalne ćelije se susreću u manjem broju, dok se epipleksusne ćelije uočavaju u grupama, zakačene za ventrikularnu površinu horoidnog epitela. Njihov oblik varira od okruglog preko zvezdastog do bipolarnog. Okruglo ili ovalno jedro je ekscentrično postavljeno i unutar njega se uočava marginalizovan hromatin. U citoplazmi se uočavaju brojne subplazmalemalne vakuole, lizozomi, Goldži kompleks i cisterne granuliranog endoplazmatskog retikuluma. Prema najnovijim shvatanjima, ove ćelije potiču od monocita iz cirkulacije. Oni iz krvnih sudova HP dospevaju u stromu, a iz nje, preko epitela, u komoru. Tu ostaju izvesno vreme zakačeni za epitel HP ili ependim komore, a kasnije grupice ovih ćelija mogu da se otkae od površine ependima i epitela HP

i tada od njih nastaju slobodni, plutajući intraventrikularni makrofagi (Sturrock, 1988a; Ling i sar., 1998).

2.4 Funkcija horoidnog pleksusa

Horoidni pleksus obavlja veoma brojne i raznorodne funkcije u CNS-u. Ipak, one se grubo mogu podeliti na sekretorne, transportne i ekskretorne funkcije. Sekretorna funkcija podrazumeva, u prvom redu, funkciju sekrecije CST, a zatim i sekreciju proteinskih molekula, rastvorenih u CST. Transportna funkcija podrazumeva selektivno prenošenje određenog broja molekula iz krvi u CST. Ekskretornom funkcijom HP vrši odstranjivanje raspadnih produkata metabolizma mozga, nagomilanih u CST - u krv, odakle se oni dalje transportuju do organa za ekskreciju. Prema tome, u funkcionalnom smislu, HP ima za mozak i CST isti značaj kao i bubreg za čovečiji organizam. Pod tim se podrazumeva da on održava hemijsku stabilnost CST, na isti način kao što i bubrezi održavaju stabilnost krvi. Tako, on obezbeđuje mozgu tečnu unutrašnju sredinu, koja ima stabilan hemijski sastav i koja je bogata hranljivim i drugim materijama neophodnim za njegovu normalnu funkciju (Spector i Johanson, 1989; Segal, 2000).

2.4.1 Sekretorne funkcije horoidnog pleksusa

2.4.1.1 Sekrecija cerebrospinalne tečnosti

Prva u nizu značajnih funkcija HP jeste produkcija CST. Ranije se smatralo da ova telesna tečnost predstavlja ultrafiltrat, odnosno dijalizat krvne plazme. Danas se zna da ona nastaje kao rezultat aktivnog procesa, koji se odvija u horoidnim epitelnim ćelijama. Za razliku od olakšane difuzije, ovaj proces zahteva utrošak energije. Njega su prilično detaljno u svojim radovima opisali Spector i Johanson (1989) i Redžić i Segal (2004). Naime, voda, rastvorene materije i elektroliti koji sačinjavaju CST, potiču iz krvi. Ali, da bi se sintetisala određena količina CST sa odgovarajućim sastavom, neophodno je prisustvo sledećih strukturalnih preduslova. Prvi preduslov za adekvatno obavljanje funkcije HP jeste odgovarajuća vaskularizacija. Naime, protok krvi kroz kapilare HP bočne komore pacova iznosi 3-4 ml/min/g tkiva HP, što je oko 10 puta više u odnosu na protok kroz kapilare cerebralnog korteksa, koji iznosi 0.35 - 0.40 ml/min/g tkiva (Szymdynger-Chodowska i sar., 1994). Drugi preduslov je, posebna građa kapilara HP, koji su, za razliku od parenhimskih kapilara, fenestrirani. To obezbeđuje mali otpor prilikom prolaska niskomolekularnih jedinjenja iz krvi u stromu HP. Treći je postojanje brojnih mikrovila na apikalnoj površini epitela HP, dok se na bazolateralnoj strani nalaze brojne interdigitacije. Ove strukturne specijalizacije u znatnoj meri povećavaju dodirnu površinu između epitela i CST na apikalnoj, i epitela i intersticijalne tečnosti strome HP na bazolateralnoj strani. Četvrti preduslov je to što su epitelne ćelije HP bogate mitohondrijama koje obezbeđuju dovoljne količine energije za odvijanje ovog procesa.

Već je napomenuto da je prisutna morfofunkcionalna polarizacija horoidnih epitelih ćelija (Serot i sar., 2003). Horoidni epitel poseduje sve karakteristike ostalih sekretornih epitela u organizmu. Međutim, distribucija enzima u njegovoj apikalnoj i bazolateralnoj membrani se donekle razlikuje u odnosu na ostale epitele. Takav raspored enzima obezbeđuje jednosmeran fluks jona od bazolateralnog ka apikalnom polu i stvaranje osmotskog gradijenta, koji, opet, sa svoje strane doprinosi izvlačenju vode iz krvnih sudova strome HP i njen dalji prelazak u ventrikularnu šupljinu. Kretanje vode kroz epitel HP je isključivo transcelularno, kroz kanale kao što je akvaporin. Kod ostalih sekretornih epitela, kretanje vode se vrši i trans i paracelularnim putem (Emerich i sar., 2004, 2005). U apikalnoj membrani HP epitela lokalizovani su Na^+/K^+ -ATP-aza, $\text{Na}^+/\text{K}^+/\text{2Cl}^-$ kotransporter i K^+ i HCO_3^- kanali (Speake i sar., 2001). Na bazolateralnom polu lokalizovana su dva jonska razmenjivača: Na^+/H^+ razmenjivač i HCO_3^- razmenjivač, dok se u citoplazmi nalazi enzim ugljena anhidraza, koja katalizira razgradnju H_2CO_3 na H^+ i HCO_3^- .

Prilikom sekrecije CST, u početnoj fazi dolazi do razgradnje H_2CO_3 na H^+ i HCO_3^- . Nakon toga, dolazi do razmene H^+ za Na^+ i HCO_3^- za Cl^- preko bazolateralne membrane. Uopšte uzev, kao rezultat ove faze dolazi do intracelularne akumulacije Na^+ i Cl^- i blagog kretanja HCO_3^- preko apikalne membrane u CST. Tokom naredne faze Na^+/K^+ -ATP-aza, korišćenjem energije dobijene hidrolizom ATP-a, ispumpava 2K^+ i 3Na^+ jona nasuprot postojećem koncentracijskom gradijentu preko apikalne

membrane u CST. To dovodi do stvaranja novog koncentracijskog gradijenta koji dovodi do prelaska Cl^- jona u pravcu novog gradijenta, uz istovremeni istosmerni prelazak Na^+ i K^+ jona uz pomoć $\text{Na}^+-\text{K}^+-2\text{Cl}^-$ kotransportera. Takođe, preko K^+ kanala u apikalnoj membrani dolazi do prelaska K^+ jona iz ćelija u CST, što sprečava njeno oticanje usled intracelularnog nagomilavanja datog jona. Prema tome, krajnji rezultat ove dve prethodne faze je jednosmerni fluks Na^+ , Cl^- i HCO_3^- od bazolateralnog ka apikalnom polu, što dovodi do stvaranja osmotskog gradijenta na apikalnom polu horoidnih epitelnih ćelija. Ovaj gradijent je glavni pokretač transcelularnog kretanja vode.

Cerebrospinalna tečnost je po svom sastavu sličnija moždanoj intersticijumskoj tečnosti nego li krvnoj plazmi (Segal, 2000). Njena pH je blago kisela. U poređenju sa krvnom plazmom, ona ima niže koncentracije Na^+ , K^+ , Ca^{2+} , HCO_3^- , proteina i glukoze, dok su koncentracije Cl^- , Mg^{2+} više. Nivoi folata su 2 – 3 puta viši nego u plazmi (Redžić i Segal., 2004).

Transtiretin (TTR), koji se velikim delom u organizmu sintetiše u HP, čini 5% proteina CST i njegovi nivoi su oko 20 puta viši u CST u odnosu na plazmu. Pored već prethodno pomenute činjenice da CST obezbeđuje mozgu hemijski stabilnu sredinu, ona ga okružuje sa svih strana, tako da on praktično pliva u njoj. To ga čini 20 – 30 puta lakšim i štiti od oštećenja koja bi nastupila kao rezultat dejstva mehaničkih sila na lobanju. Oko 90% CST sekretuju HP, i to 1g tkiva oko 0.4 ml CST u minuti. Ukupna zapremina CST iznosi 150 – 270 ml, pri čemu se ona kompletno zameni 3-4 puta dnevno. To znači da ukupna dnevna zapremina sekretovane CST iznosi oko 600 ml. Preostalih 10% CST potiče iz intersticijalne tečnosti mozga i to iz vode koja se oslobađa iz moždanih ćelija tokom procesa rzgradnje glukoze, dok manji deo nastaje ultrafiltracijom kroz zidove moždanih kapilara. Pošto dospe u ventrikularnu šupljinu, CST, preko površine HP epitela, pokreću cilije i ona iz bočnih komora preko Monro-ovog otvora prelazi u III, a onda, preko mezencefaličnog kanala, dalje u IV komoru. Cerebrospinalna tečnost zatim, preko Magandy-evog i Lushka-inog otvora, dospeva u subarahnoidalni prostor. Tu ona cirkuliše i zatim, preko arahnoidalnih granulacija, koje imaju ulogu jednosmernih zalistaka, prelazi u krv venskih sinusa (Scot i sar., 1974; Redžić i Segal, 2004).

2.4.1.2 Sekrecija proteinskih molekula

Pored CST, epitel HP sintetiše i druge molekule proteinskog karaktera. Oni dospevaju u CST, a zatim preko nje do udaljenih delova mozga i kičmene moždine. Pojedini molekuli imaju signalni karakter i mogu da deluju na receptore lokalizovane na samom HP, kada ostvaruju autokrini i parakrini efekat, ili na one koji su lokalizovani u udaljenim delovima mozga, ostvarujući na taj način endokrine efekte. Ovakav način prenošenja informacija i međučelijske komunikacije, koji se razlikuje od prenošenja preko otvora na međučelijskim spojevima ili putem sinapsi, označava se kao volumenska transmisija (Emerich i sar., 2004).

Od proteinskih molekula koje sekretuje horoidni epitel izdvajaju se: TTR, vazopresin, IGF-1, IGF-2, $\text{TGF}\beta$ (Redžić i Segal, 2004), $\text{TGF}-\alpha$, transferin, ceruloplazmin, citokini, bazični fibroblastni faktor rasta, neurotrofični faktori glijalnog porekla, neurotrofini NT-3, NT-4 i faktor nekroze tumora (Emerich i sar., 2004).

Horoidni pleksusi se razvijaju već nakon sedme nedelje gestacije. U tom periodu krvno – likvorna barijera postoji, ali je njena permeabilnost prilagođena embrionalnom periodu i ona tada dozvoljava prolazak niskomolekularnim supstancama u mozak, mnogo lakše nego kod odraslih. Pleksusi u tom periodu sekretuju veliki broj morfogena, mitogena i trofičkih faktora koji rukovode rastom CNS-a. Tako npr. IGF-2 sekretovan od strane HP deluje na receptore lokalizovane na podu III komore, te tako upravlja rastom spinalnih aksona. U svom radu Strazielle i Ghersi Egea (2000) tvrde da Slit proteini, koje sekretuje embrionalni HP, dovode do radijalne migracije cerebralnih kortikalnih neurona iz ventrikularne i subventrikularne zone u kortikalnu ploču.

U svom pregledu, Redžić i Segal (2004) dalje opisuju funkcije svih proteina koje sintetiše HP.

Transtiretin (TTR) je polipeptid koji je veoma važan za transport T4 u mozak. Za TTR vezan T4 se preko HP transportuje u CST. U njoj se deo T4 oslobađa iz spoja sa TTR i ostaje slobodan. On jednim delom biva preuzet od strane HP, preko koga se izlučuje iz mozga. Drugi deo slobodnog T4 preuzima endim, u kome se on akumulira. Endim se zato označava kao depo T4 za mozak.

Najveći deo **vazopresina** se sintetiše u epitelu HP, dok manji deo dolazi preko nervnih vlakana koja potiču iz paraventricularnog jedra. Sekrecija vazopresina u CST je pod endokrinom (preko

adrenalina) i nervnom kontrolom (preko nervnih vlakana koja inervišu HP). Vazopresin ispoljava autokrini i parakrini efekat, uz pomoć receptora na horoidnom epitelu. Svojom aktivnošću on utiče na brzinu sekrecije CST. Koncentracija vazopresina je 2 do 3 puta viša u CST u odnosu na plazmu. Pored autokrinog i parakrinog, on ostvaruje i endokrini efekat. Naime, njegova koncentracija opada počevši od komora ka subarahnoidalnom prostoru, tako da je koncentracija u cisterna magni 2 - 3 puta niža u odnosu na istu u CST bočnih komora. To može da bude posledica utroška usled ostvarivanja endokrinih efekata, ili zbog proteolize amino-peptidazama ependimnih ćelija, pri čemu nastaju produkti koji takođe imaju centralni efekat (Burbach i sar., 1998).

Insulinu slični faktori rasta 1 i 2, kao i vazopresin, ispoljavaju autokrine, parakrine i endokrine efekte. Tako se IGF-1 vezuje za one receptore na epitelu HP, koji su povezani sa tirozin kinazom i na taj način deluje na rast i diferencijaciju HP. Sa druge strane, IGF-2 ostvaruje autokrine i parakrine efekte uz pomoć receptora na HP, ali onih koji nisu povezani sa tirozin kinazom. Svojim efektima IGF-2 povećava plastičnost mozga, naročito tokom oporavka od povreda, i to od početne faze, pa sve do momenta kada nervno tkivo počne da produkuje sopstvene faktore rasta.

Transformišući faktori rasta β predstavljaju brojnu grupu proteinskih molekula, koji učestvuju kako u regulaciji razvoja, tako i u oporavku mozga nakon povreda. Ova grupa uključuje TGF- β 1, koji je prisutan samo u HP i meningama i učestvuje u oporavku mozga nakon povreda; TGF- β 2 i TGF- β 3, koji su prisutni dodatno i u nervnom tkivu i ispoljavaju endokrine efekte koji se sastoje u regulaciji homeostaze Ca^{2+} i regulaciji ekspresije Bcl 2 protonkogena na oštećenim neuronima.

2.4.2 Transportne funkcije horoidnog pleksusa

Transportna funkcija HP obuhvata prenošenje glukoze, amino kiselina, vitamina i gvožđa u mozak. Horoidni pleksus predstavlja sporedni put za snabdevanje mozga ovim supstancama. Glavni put je cerebralna mikrocirkulacija, preko čijeg endotela, uz pomoć specijalnih transportera, ove supstance prelaze iz krvi, gde im je koncentracija viša, u intersticijalnu tečnost mozga, gde im je koncentracija niža. Ovakav proces se označava kao olakšana difuzija. Održavanje koncentracijskog gradijenta omogućeno je stalnom potrošnjom glukoze od strane nervnih ćelija. Odnos koncentracije glukoze u CST prema koncentraciji u plazmi iznosi 0.6, dok je odnos koncentracije neesencijalnih amino kiselina u CST, prema koncentraciji u krvnoj plazmi 0.29 – 0.38; za esencijalne amino kiseline taj odnos je još niži. Stalnom potrošnjom ovih mikronutrijenata, mozak održava njihove koncentracije nižim u CST i intersticijalnoj tečnosti u odnosu na plazmu. Na taj način se održava koncentracijski gradijent koji omogućava neometan transport ovih supstanci u mozak (Spector i Johanson, 1989; Redzic i Segal, 2004).

Gvožđe se transportuje iz krvi u CST preko HP i to uz pomoć transportnih proteina kao što su feritin i transferin, kao i vezano za askorbate. Pritom gvožđe prolazi kroz epitel HP, a proces transporta se označava kao transcitoza (Tuma i Hubbard, 2003).

2.4.3 Ekskretorne funkcije horoidnog pleksusa

Ekskretorna funkcija HP sastoji se u otklanjanju raspadnih produkata metabolizma ćelija nervnog sistema. Sličnu funkciju imaju i bubrezi, ali se u slučaju HP štetne materije transportuju u suprotnom smeru, tj. u krv. Sistemi koji omogućuju vršenje takve funkcije HP su enzimski i to: sistem za otklanjanje jodida, zatim sistem za otklanjanje lekova kao što su penicilini i cefalosporini. Dalje, preko HP se iz CST otklanjaju produkti metabolizma neurotransmitera, kao i leukotrien C4, koji nastaje kao rezultat imunoloških procesa. Njegovo nagomilavanje u mozgu dovelo bi do nastanka edema. Kako novosintetisana CST ne sadrži ove supstance, njihova koncentracija u njoj je uvek niža nego u intersticijalnoj tečnosti, što vodi ka stvaranju difuzione mreže kojom se one izlučuju iz intersticijalne tečnosti mozga u CST. Odatle one preko arahnoidalnih granulacija prelaze u vensku krv i konačno - u jetru i bubrege. U ovim organima se ove supstance razgrađuju, a produkti njihove razgradnje se preko mokraće i žuči izbacuju iz organizma (Spector i Johanson, 1989).

Konačno, HP ima i ulogu u detoksikaciji i zaštiti od štetnog dejstva teških metala. Međutim, prilikom obavljanja ove funkcije i on sam biva teško oštećen i to naročito nakon intoksikacije teškim metalima kao što su Mn, Pb i još neki drugi (Redžić i Segal, 2004).

2.5 Imunološki procesi u čovečijem organizmu

Imuni sistem se može definisati kao organizovana grupacija ćelija i molekula, čija je specijalizovana funkcija borba protiv štetnih agenasa (Delves i Roitt, 2000 a). Postoje dva fundamentalno različita tipa odgovora na mikrob ili neki drugi štetni agens koji je izvršio invaziju. Nespecifični (urođeni) odgovor odvija se uvek u istom obliku, bez obzira na broj prethodnih kontakata imunog sistema sa datim infektivnim agensom. Stečeni (specifični) odgovor se ispoljava sa pojačanim intenzitetom nakon svakog narednog izlaganja istom antigenu. Nespecifični odgovor kao efektore koristi fagocitne ćelije (neutrofile, monocite, makrofage), ćelije koje sekretuju inflamatorne medijatore (bazofile, mastocite i eozinofile), i ćelije - prirodne ubice (NK ćelije). Molekularne komponente nespecifičnog odgovora uključuju komplement, proteine akutne faze i citokine kao što su npr. interferoni. Tokom stečenog odgovora, nakon vezivanja površinskih receptora odgovarajućih B i T ćelija za antigen, dolazi do njihove proliferacije, a nakon završenog odgovora i do stvaranja memorijskih ćelija. Specijalizovane ćelije koje prezentuju antigen limfocitima i saraduju sa njima prilikom odgovora na antigen, označavaju se kao antigen prezentujuće ćelije. B-ćelije se diferenciraju u plazmocite koji sekretuju imunoglobuline, antigen specifična antitela namenjena eliminaciji prvenstveno ekstracelularnih mikroorganizama. T-ćelije pomažu B-ćelijama u produkciji antitela i učestvuju u eliminaciji intracelularnih patogena, posredstvom aktivacije makrofaga, kao što je npr. uništavanje virusima inficiranih ćelija. Urođeni i stečeni odgovor, ma koliko na prvi pogled izgledaju različiti, eliminaciju patogena vrše koordiniranim dejstvom.

Sve ove prethodno pomenute ćelije razvijaju se iz pluripotentnih stem ćelija u fetalnoj jetri, slezini i koštanoj srži, odakle dospevaju u cirkulaciju. B-ćelije sazrevaju unutar koštane srži, dok T-ćelije moraju da putuju do timusa, gde kompletiraju svoj razvoj. Koštana srž i timus predstavljaju primarne limfoidne organe.

Stečeni imuni odgovor se generiše u limfnim čvorovima, slezini i limfnom tkivu lociranom u sluzokoži. Ove strukture se označavaju kao sekundarna limfoidna tkiva. U slezini, limfnim čvorovima i krajnicima aktivacija limfocita antigenom odvija se u B i T-ćelijskim odeljcima. Glavna morfološka odlika B-ćelijske zone je prisustvo sekundarnih folikula koji sadrže germinativne centre, u kojima se odgovor B-ćelija na pristigle antigene odvija unutar mreže folikularnih dendritičnih ćelija. Limfno tkivo vezano za sluzokožu uključuje tonzile, adenoide i Peyer-ove ploče i služi za odbranu sluzokoža.

Patogen prilikom prodora u organizam domaćina mora najpre da proдре kroz brojne površinske barijere, kao što je sluz na površini sluzokože, koja može dodatno da sadrži i enzime sa, bilo direktnim antimikrobnim dejstvom, ili dejstvom koje se sastoji u inhibiciji prijanjanja i prikačivanja mikroba za njenu površinu. Keratinizirana površina kože i sa sluzi obložene šupljine tela nisu idealne sredine za većinu mikroba. One zato predstavljaju fizičko-hemijsku barijeru kroz koju oni prvo moraju da prođu nakon čega nailaze na elemente naredna dva nivoa, a to su urođeni i stečeni imuni odgovor.

Prva faza imunog odgovora podrazumeva prepoznavanje patogenog agensa od strane imunog sistema. Imuni sistem potencijalno može da odgovori na skoro sve agense koji mogu da se vežu za receptore ćelija urođenog ili stečenog odgovora. Molekuli koje prepoznaju receptori na limfocitima se, uopšteno, označavaju kao antigeni. Oni mogu da variraju od veoma malih, pa do velikih i kompleksnih molekula. I T-ćelijski receptori, kao i imunoglobulini sa površine B-ćelijske membrane poseduju mesto za vezivanje, čija površina iznosi od 600 do 1700 Å². Prema tome, receptori prepoznaju samo mali deo složenog antigena, i on se označava kao antigeni epitop. Složeni antigeni sastoje se od velikog broja pojedinačnih epitopa. Oni mogu da izazivaju imuni odgovor samostalno i označavaju se kao imunogeni. Mali antigeni se označavaju kao hapteni i da bi izazvali imuni odgovor moraju da se vežu za veće imunogene molekule, koji se označavaju kao nosači. Da bi izazvali imuni odgovor, ugljeni hidrati, moraju, slično haptanima, da se vežu za proteine i na taj način postanu imunogeni.

2.5.1 Urođeni imuni odgovor

Urođeni imuni sistem se sastoji iz svih oblika imunološke odbrane koji ne poseduju memoriju. Karakteristika nespecifičnog odgovora je da on ostaje nepromenjen, bez obzira na broj prethodnih susreta domaćina sa istim antigenom. Ovaj tip imunog odgovora razvio se tokom evolucije pre stečenog, tj. filogenetski je stariji (Blach-Olszewska, 2005).

Makrofagi su najznačajnije efektorske ćelije nespecifičnog imuniteta. Potiču od monocita iz cirkulacije i poseduju receptore za ugljene hidrate, koji nisu normalno ekspimirani na površini ćelija kičmenjaka. To je, pre svega, manosa, i na osnovu njenog prisustva ćelije imunog sistema razlikuju strane, od sopstvenih ćelija i molekula. Dodatno, i makrofagi i neutrofili imaju receptore za antitela i komplement, pa oblaganje mikroorganizama antitelima, odnosno komplementom, ili sa oba, pospešuje fagocitozu. Fagocitirani mikroorganizam podvrgava se dejstvu širokog spektra toksičnih intracelularnih molekula, kao što su superoksidni anjon, hidroksilni radikal, hipohlorna kiselina, azot oksid, antimikrobni katjonski proteini i peptidi i lizozim. Fagociti uništavaju mrtve i dotrajale ćelije sopstvenog organizma (nekrotične i apoptotične). Nekrotične ćelije oslobađaju supstance odgovorne za započinjanje inflamatornog odgovora, dok ćelije koje odumiru procesom apoptoze (programirana ćelijska smrt koja se manifestuje digestijom ćelijske DNA uz pomoć endonukleaza) ekspimiraju na svojoj površini molekule, kao što je fosfatidil serin, koji ih obeležava kao kandidate za fagocitozu (Savill, 1997; Hume, 2006).

Gljučna celularna komponenta nespecifičnog imuniteta, koja ujedno predstavlja i jednu od najizučavanijih tokom prošle dekade je dendritična ćelija (Lipscomb i Masten, 2002). Ćelije ovog tipa, u koje spadaju i Langerhans-ove ćelije u koži, tiho, ali konstantno vrše endocitozu ekstracelularnih antigena. Ipak, one postaju aktivirane i ponašaju se kao antigen prezentujuće ćelije, tek kada receptori za prepoznavanje šablona na njihovoj površini prepoznaju odgovarajuće molekule na površini mikroorganizama. Signali koji upozoravaju na opasnost, poreklom iz samih ćelija, kao što je oslobađanje interferona α iz virusom inficiranih ćelija ili porast heat-shock proteina usled nekroze, takođe aktiviraju dendritične ćelije. Molekuli koji obavljaju funkciju receptora za prepoznavanje šablona, uključuju lipopolisaharidne receptore, manosa receptore i molekule koji su članovi familije označene kao "toll". Molekularni šabloni vezani za patogen obuhvataju manozu, lipopolisaharide na površini gram negativnih bakterija i teihoične kiseline koje su prisutne na gram pozitivnim bakterijama (Medzhitov i Janeway, 1997, 2000).

Aktivacija dendritičnih ćelija uzrokuje pojačanu ekspresiju kostimulatornih B7 molekula (poznatih i kao CD80 i CD86) na njihovoj površini. Zajedno sa antigenskim receptorima, kostimulatorni molekuli obezbeđuju, signale neophodne za limfocitnu aktivaciju. Aktivirane dendritične ćelije migriraju preko limfatika u regionalne limfne čvorove, dok putem cirkulacije dospevaju u slezinu. Tu one prezentuju antigen T-ćelijama. Intracelularno, one antigen procesiraju u kratke peptide uz pomoć proteolitičkih enzima, a zatim dobijene fragmente, pomoću molekula glavnog kompleksa histokompatibilnosti (MHC), prezentuju na svojoj površini. Postoje dve klase MHC molekula - klasa I i klasa II. Tri su glavna tipa klase I: HLA-A, B i C, dok su glavne vrste klase II molekula: HLA-DP, DQ i DR. Dendritične ćelije su naročito efikasne u iniciranju (priming) imunoloških odgovora kod kojih još nije ustanovljena imunološka memorija- tj. one aktiviraju tzv. naivne T ćelije (Granucci i sar., 2003).

Za razliku od makrofaga i neutrofila, eozinofili su slabi fagociti i nakon aktivacije verovatno uništavaju parazite sekretovanjem katjonskih proteina i reaktivnih oksidacionih metabolita u ekstracelularnu tečnost. Oni, takođe, sekretuju leukotriene, prostaglandine i razne citokine (Delves i Roitt, 2000 a).

Bazofili i mastociti imaju slične funkcionalne karakteristike, ali je malo dokaza koji bi poduprli stav da se bazofili prelaskom iz krvi u tkiva razvijaju u mastocite. Oba ćelijska tipa poseduju receptore sa visokim afinitetom za IgE ($F_{CE}R$) i, prema tome, u prisustvu ove klase imunoglobulina postaju obloženi njima. Njihova uloga je naročito uočljiva kod alergijskih reakcija, kao što su ekcem, polenska groznica i astma. Tokom njih, alergen koji se vezuje za IgE premošćuje $F_{CE}R$. Ovaj događaj stimuliše ćeliju da sekretuje inflamatorne medijatore kao što su histamin, prostaglandini i leukotrieni (Abraham i Arock, 1998).

NK-ćelije uništavaju inficirane i maligne ćelije. One prepoznaju cilj na jedan od dva načina. Kao i mnoge druge ćelije, one poseduju Fc-receptore, preko kojih se vezuju za IgG ($F_{C\gamma}R$). Preko njega, one se vezuju za ciljne ćelije, koje IgG oblaže, i zatim ih uništavaju procesom koji se označava kao antitelo zavisna citotoksičnost. Drugi sistem prepoznavanja, koji je karakterističan za NK ćelije, zasniva se na prisustvu aktivirajućih i inhibirajućih receptora za uništavanje. Aktivirajući receptori prepoznaju određeni broj molekula, koji su prisutni na površini svih ćelija sa jedrom. Nasuprot njima, inhibirajući receptori prepoznaju samo MHC klasu I molekula, koja je takođe prisutna na površini svih ćelija sa

jedrom. Ukoliko dođe do vezivanja za aktivirajući receptor, NK-ćeliji se daje signal za uništavanje, ali je ovaj signal normalno nadjačan signalom poslatim od strane inhibitorynog receptora prepoznavanjem MHC klase I molekula, kada su u pitanju normalne ćelije sopstvenog organizma. Mada sve ljudske ćelije sa jedrom normalno ekspimiraju MHC molekule klase I na svojoj površini, one ponekad mogu da izgube tu osobinu. To može da bude posledica bilo umešanosti mikroba u ekspresioni mehanizam ili maligne transformacije te ćelije. Prema tome, ćelije koje ne ekspimiraju MHC klasu I molekula su, na neki način, abnormalne. To dovodi do izostanka signala poreklom od inhibitorynih receptora, pa NK-ćelija uništava ciljnu ćeliju insercijom perforina, molekula koji formira pore u njenoj membrani, kroz koje zatim u nju ubrizgava citotoksične granzime (Biron i sar., 1999; Burdin i Kronenberg, 1999).

Uloga eritrocita i trombocita u imunim odgovorima se ponekad previđa, ali pošto oni poseduju receptore za komplement, igraju važnu ulogu u čišćenju imunih kompleksa koji se sastoje iz antigena, antitela i komponenti sistema komplementa.

Nespecifični odgovori često uključuju komplement, proteine akutne faze i citokine. Rani događaji u aktivaciji komplementa, koji su zasnovani na enzimskoj amplifikirajućoj kaskadi, sličnoj onoj kod koagulacije krvi, mogu da se odvijaju na jedan od tri načina. Klasičnim putem, aktivacija se vrši antigen-antitelo kompleksima, alternativnim putem - preko komponenti mikrobnih ćelijskih zidova, i lecitinskim - putem preko interakcije mikrobnih ugljenih hidrata sa manozom vezujućim proteinom u plazmi. Bez obzira na poreklo aktivacije, krajnji ishod predstavlja formiranje određenog broja imunološki aktivnih supstanci (Delves i Roitt, 2000 a).

Molekuli, grupno označeni kao proteini akutne faze, pojačavaju otpornost na infekciju i pospešuju oporavak oštećenog tkiva. Plazmatski nivoi ovih proteina se rapidno menjaju prilikom odgovora na infekciju, inflamaciju i povredu tkiva. Pored nekih komponenti komplementa, proteini akutne faze uključuju C reaktivni protein (koristan marker inflamacije, naročito kod bolesti kao što je reumatoidni artritis), serum amiloidni protein, inhibitore proteinaza i koagulacione proteine (Gabay i Kushner, 1999).

Citokini sačinjavaju drugu grupu rastvorljivih inflamatornih medijatora. Oni imaju funkciju u komunikaciji unutar imunog sistema i između imunog sistema i drugih sistema tela, formirajući na taj način integrisanu mrežu, veoma važnu za regulaciju imunih odgovora. Prisustvo citokina, ćelija detektuje uz pomoć specifičnih citokinskih receptora. Pored uloge prenosioca signala, pojedini citokini direktno učestvuju u odbrambenim procesima; npr. interferoni koji se oslobađaju iz ćelija inficiranih virusom dovode do ustanovljavanja virusne rezistencije u okolnim ćelijama (Rothwell, 1999).

2.5.2 Stečeni imuni odgovor

Imuni odgovori na antigene iz krvi se obično iniciraju u slezini, dok se odgovori na mikroorganizme u tkivima generišu u regionalnim limfnim čvorovima. Međutim, većina patogena u organizam dospeva inhalacijom ili ingestijom. Antigeni koji ulaze u telo preko mukoznih površina, aktiviraju ćelije u limfnom tkivu vezanom za sluzokožu. Odgovori na intranazalne i inhalirane antigene odigravaju se u nepčanim krajnicima i adenoidima.

U limfne čvorove, tonzile i Peyer-ove ploče, iz krvi, aktivirane ćelije bele loze ulaze prolazeći kroz zidove specijalizovanih postkapilarnih venula, koje su označene i kao visoke endotelijalne venule. Ovaj prolaz je posredovan adhezionim molekulima, od kojih su neki ekspimirani konstitucionalno, a drugi su indukovani citokinima, na endotelu ovih sudova. U slezinu, kod koje nedostaju visoko endotelijalne venule, aktivirani leukociti ulaze preko marginalne zone. Odatle, T-ćelije putuju uglavnom ka periarteriolarnim limfoidnim omotačima, dok B-ćelije migriraju ka limfnim folikulima.

Limfociti detektuju prisustvo antigena u svojoj okolini uz pomoć receptora. Kod B-limfocita, na površini membrane se nalaze imunoglobulini koji vrše funkciju antigenih receptora. Oni se sastoje iz dva identična teška lanca i dva identična laka lanca. Laki i teški lanci su međusobno povezani disulfidnim vezama. Varijabilni domen lokalizovan je na N-terminalnom kraju svakog lanca i on poseduje tri hipervarijabilna komplementarna regiona, preko kojih se vezuje antigen. Na C-terminalnom kraju teških i lakih lanaca nalaze se konstantni regioni, koji definišu klasu i potklasu antitela i određuju pripadnost lakih lanaca κ ili λ tipu. Aminokiselinska sekvenca konstantnog regiona teških lanaca određuje pripadnost jednoj od pet klasa imunoglobulina - IgG, IgA, IgM, IgD i IgE, a takođe u slučaju IgG klase, jednoj od četiri podgrupe IgG, a kod klase IgA, jednoj od dve potklase

IgA. Ove klase i pozklase imaju različite funkcije. Svaki tip antitela može da bude produkovan kao cirkulišući ili stacionarni molekul. Poslednji tip ima hidrofobnu transmembransku sekvencu koja ga vezuje za površinu B-ćelijske membrane, gde funkcioniše kao B-ćelijski receptor. Svi imunoglobulini su po sastavu glikoproteini i sadrže 3 - 13% ugljenih hidrata, u zavisnosti od klase antitela. Ugljeni hidrat je esencijalan za održavanje strukture antitela. Osnovna "monomerna jedinica" antitela (koja je biohemijski tetramer) je divalentna, sa dva mesta za vezivanje antigena iste specifičnosti. Drugi deo imunoglobulinskog molekula, F_C region, predstavlja veći deo konstantnog regiona teških lanaca. Sekretorni IgA, na mukoznim površinama je tetravalentni "dimer," dok je cirkulišući IgM dekalentni "pentamer". IgA i IgM - polimeri su stabilizovani polipeptidnim J (spojnim-joining) lancem. Sekretorni IgA takođe sadrži deo označen kao sekretorna komponenta, koji ga štiti od proteolitičke razgradnje unutar gastrointestinalnog trakta (Delves i Roitt, 2000 a).

Za razliku od antitela, T-ćelijski receptori predstavljaju transmembranske molekule. Oni se sastoje od α/β ili γ/δ heterodimera. Svaki od α , β , γ i δ lanaca, sadrži varijabilni i konstantni domen. Kao i kod antitela, varijabilni domen sadrži tri dopunska, determinišuća domena, koji u slučaju α/β T-ćelijskog receptora prepoznaju kompleks koji se sastoji od peptida smeštenog unutar žleba MHC molekula. Većina γ/δ T ćelija ne prepoznaje antigen u formi peptid - MHC kompleksa, mada molekuli nalik na MHC ("neklasični MHC"), kao što je CD1, mogu da prezentuju određene antigene (naročito lipide i glikolipide) nekim γ/δ T ćelijama. Neke γ/δ T ćelije prepoznaju antigen čak direktno, kao što to čine molekuli antitela. Molekuli CD4 i CD8, zajedno sa CD3 grupom molekula, formiraju suštinski važan deo T-ćelijskog receptorskog kompleksa. Ćelije pozitivne na CD4 obično se ponašaju kao helper T-ćelije i prepoznaju antigene prezentovane od strane MHC molekula klase II, dok su CD8 pozitivne T-ćelije citotoksične i prepoznaju antigen prezentovan od MHC molekula klase I (Lanzavacchia i Sallusto, 2000).

Nakon vezivanja antigena za T-ćelijski receptor ili antitelo na površini B ćelije, preko transmembranskog dela ovih receptora, signal se prenosi u limfocit, sve do jedra, nakon čega nastupa transkripciona aktivacija različitih genskih sekvenci, uključujući i one koje kodiraju citokine, kao i one koje stimulišu i regulišu proliferaciju T-ćelija. (Delves i Roitt, 2000 b). Prenosjenje signala samo uz pomoć antigenih receptora, u odsustvu kostimulatornih signala, ne aktivira limfocite. Umesto toga, ovakvi, izolovani signali, vode ka anergiji ili apoptozi. Dodatni signali neophodni za aktivaciju limfocita dolaze od različitih kostimulatornih molekula na površini susednih ćelija i rastvorljivih medijatora, kao što su citokini. Molekuli na površini T-ćelija, koji se vezuju za kostimulatorne molekule na antigen prezentujućim ćelijama, uključuju CD28, čiji ligand je B7, CD154 (CD40 ligand). Ovaj se vezuje za CD40 i CD2, koji je ligand za CD58. Nakon njihovog sparivanja, formiraju se receptor-ligand parovi, koji su neophodni za aktivaciju limfocita. Aktivirane dendritične ćelije su naročito potentni stimulatori naivnih T ćelija, zato što eksprimiraju velike količine kostimulatornih B7 i CD40 molekula. Citokini, kao što su interleukin 1, interleukin 6 i faktor nekroze tumora α , takođe obezbeđuju kostimulatorne signale, dok interleukin 10 i transformišući faktor rasta β obezbeđuju inhibitorne signale. (Dempsey i sar., 2003).

Broj limfocita koji su specifični za određeni antigen nije veći od nekoliko hiljada. S obzirom na to da je svaka B-ćelija genetski programirana da eksprimira samo jednu vrstu imunoglobulinskih receptora na površini datog limfocita, svi receptori imaju istu specifičnost. Takve grupe limfocita označavaju se kao limfocitni klonovi. Oni učestvuju u imunom odgovoru, ukoliko poseduju receptor specifičan za antigen koji je izvršio invaziju, a proces njihove aktivacije označava se kao klonalna selekcija. Ćelije selektovane antigenom proliferišu, dovodeći do brzog porasta broja B ili T-ćelija koje mogu da ga prepoznaju. Većina odgovora uključuje više različitih klonova - tj. poliklonalni su. Razlog za to leži u pojavi da čak i relativno jednostavni antigeni sadrže nekoliko različitih epitopa, od kojih je svaki sa afinitetom za vezivanje za jedan jedini limfocitni klon. Proliferacija naivnih limfocita, tokom prvog susreta sa antigenom, tj. primarnog imunog odgovora, dovodi do istovremene produkcije, kako efektorskih (citotoksične i helper T-ćelije i antitelo sekretujuće plazma ćelije), tako i memorijskih B i T-ćelija. Memorijske ćelije svojim prisustvom omogućavaju, kvantitativno i kvalitativno superiorniji sekundarni imuni odgovor, prilikom sledećeg susreta sa istim antigenom. Naivne i memorijske T ćelije mogu do izvesne mere da se razlikuju, zato što one često eksprimiraju različite verzije CD45 molekula (tirozin fosfataza koja reguliše ćelijsku aktivaciju) na njihovoj površini: CD45RA je eksprimiran na naivnim ćelijama, a CD45RO je eksprimiran na memorijskim ćelijama. Zbog relativno veće brojnosti

memorijskih u odnosu na naivne ćelija i njihove veće spremnosti za reakciju, sekundarni imuni odgovor se javlja znatno brže od primarnog imunog odgovora. On dovodi do produkcije većeg broja T-limfocita, a u slučaju B-ćelija indukuje više nivoje produkcije antitela sa višim afinitetom za antigen, nego što to imaju antitela nastala tokom primarnog imunog odgovora (Roitt, 1988).

Ćelije B-loze, mogu da se podele u dva tipa. One koje se razvijaju ranije tokom ontogenije, označene su kao B1-ćelije i one eksprimiraju CD5 adhezioni i signalni površinski molekul. One su izvor tzv. urođenih antitela, koja su po tipu IgM i veoma često polireaktivna, tj. prepoznaju nekoliko različitih antigena poreklom od uobičajenih patogena i autoantigene (Hayakawa i sar., 1999; Fagarasan i Honjo, 2000). Ćelije B-loze koje ne eksprimiraju CD5 molekul razvijaju se kasnije tokom ontogenije i označavaju se kao B2 ćelije. Pre nego što se susretu sa antigenom, zrele B2 ćelije koeksprimiraju IgM i IgD antitela na njihovoj površini. Vremenom, one postaju memorijske ćelije, koje eksprimiraju IgG, IgA, ili IgE, kao antigene receptore. Germinalni centari predstavljaju zone unutar slezine i limfnih čvorova u kojima se odigrava B-ćelijski odgovor. U njima, B2-ćelije koje su došle u kontakt sa antigenom se transformišu u memorijske ćelije i prekursore plazma ćelija. Završni stadijum u diferencijaciji B2-ćelija u antitelo sekretujuće plazma ćelije, odvija se unutar sekundarnih limfoidnih tkiva, ali izvan germinativnih centara. Mada su generalno kratkog veka, sa poluzivotom od samo nekoliko dana, neke plazma ćelije mogu da opstaju nedeljama, naročito unutar koštane srži (Youinou i sar., 1999; Fagarasan i Honjo, 2000).

Germinativni centri, kao što je napred navedeno, predstavljaju mesta gde se odigrava B-ćelijski imuni odgovor. Oni se uočavaju unutar sekundarnih limfoidnih folikula, prisutnih u limfoidnom tkivu tokom imunog odgovora. Sastoje se iz mreže folikularnih dendritičnih ćelija, koje podržavaju brzu deobu B-ćelija. Oko ovih germinativnih centara je mantl zona, koja se sastoji iz mirujućih B-limfocita. Ćelije pozitivne na CD4 i makrofagi su takođe prisutni u germinativnim centrima. Ovakva organizacija ovih struktura obezbeđuje mikrookolnu koja maksimalno stimuliše odgovor antitelima dovodenjem odgovarajućih ćelija u bliski kontakt (Tarlinton, 1998).

Kada B-ćelije podlegnu terminalnoj diferencijaciji u plazma ćelije, one stiču sposobnost da produkuju i sekretuju visoke nivoje antitela. Ova antitela mogu da obezbede direktnu zaštitu ukoliko prostorno inhibiraju vezivanje mikroorganizma ili toksina za odgovarajući ćelijski receptor. Ipak, u najvećem broju slučajeva, antitela ne deluju izolovano, već stimulišu i druge komponente imunog sistema da učestvuju u odbrani protiv uljeza (Delves i Roitt, 2000 b). Tako, tokom klasičnog puta aktivacije komplementa prvo dolazi do vezivanja C1q sa Fc-regionima IgM ili IgG na površini ćelije. Vezivanjem ovih regiona sa C1q vodi ka generaciji C3b i drugih biološki aktivnih komponenti komplementa. Pojačana fagocitoza u prisustvu IgM ili IgG - antibakterijskih antitela može da se javi nakon vezivanja tek generisanog C3b za receptore na neutrofilima i makrofagima. U odsustvu komplementa, mikroorganizmi obloženi sa IgG, IgA ili IgE antitelima vezuju se za odgovarajuće Fc receptore (Fc_γR, Fc_αR, ili Fc_εR) na fagocitnim ćelijama. Antitela IgG i IgE klase mogu da posreduju u antitelo - zavisnoj citotoksičnosti. To je proces ekstracelularnog ubijanja, tokom koga se imune ćelije koje nose Fc receptore za ove klase antitela vezuju za ciljne ćelije obložene ovim antitelima ili parazite. NK-ćelije, monociti, makrofagi i neutrofili mogu da učestvuju u IgG posredovanoj, antitelo zavisnoj citotoksičnosti. Makrofagi, eozinofili i trombociti su uključeni u IgE posredovanu antitelo zavisnu citotoksičnost. Citotoksični mehanizmi, koji dolaze do izražaja kada je ciljna ćelija isuviše velika za fagocitozu, uključuju učešće perforina, granzima i, u nekim slučajevima, reaktivnih kiseoničnih intermedijera (Roitt, 1988).

CD4 T-ćelije su uglavnom citokin sekretujuće helper ćelije, dok su CD8 T ćelije uglavnom citotoksične ćelije ubice. CD4 T-ćelije mogu da se podele u dva glavna tipa: tip 1 (Th1) helper T ćelije, koje sekretuju interleukin 2 i interferon γ , ali ne i interleukin - 4 ili 6 i tip 2 (Th2) helper T ćelije, sekretuju interleukin 4, 5, 6 i 10, ali ne i interleukin 2 ili interferon γ (Pulendran i sar., 2001). Citokini, na taj način, imaju centralnu ulogu u određivanju tipa imunog odgovora koji je neophodan za optimalnu zaštitu protiv određenih tipova infektivnih agenasa. Oni, takođe, normalno umanjuju alergične i autoimune odgovore. Radi pojednostavljenja, produkcija citokina od strane Th1-ćelija pospešuje ćelijski posredovan imunitet, uključujući aktivaciju makrofaga i T-ćelijama posredovanu citotoksičnost, dok, s druge strane, Th2-ćelije pomažu B-ćelijama da produkuju antitela (Mosmann i Sad, 1996).

Eliminaciju virusima inficiranih ćelija vrše CD8 citotoksične T-ćelije. Inficirane ćelije obeležavaju same sebe kao ciljne ćelije za citotoksične T-limfocite, ekspimirajući peptide poreklom od intracelularnih virusnih proteina na svojoj površini. Ovi virusni peptidi su vezani za peptid - vezujuće regione MHC molekula klase I. Citotoksične T-ćelije vezuju se za kompleks, virusni peptid - MHC i onda uništavaju inficiranu ćeliju na barem dva različita načina. Mogu da ugrade perforine u membranu ciljne ćelije, koji onda stvaraju pore na njoj, kroz koje prolaze granzimi iz citotoksičnih T ćelija. Bar jedan od ovih proteolitičkih enzima aktivira enzime kapsaze koji posreduju u apoptozi ciljne ćelije. Alternativno citotoksične T-ćelije mogu da vežu Fas molekule na ciljnoj ćeliji, koristeći Fas ligand, što će takođe dovesti do aktivacije kapsaza unutar ciljne ćelije i, na kraju - apoptoze. Ove strategije ubijanja ne samo da lišavaju virus enzima domaćina, koji su mu neophodni za replikaciju, već mu i onemogućavaju da se skriva u ćeliji. Svaki oslobođeni virus je izložen dejstvu antitela (Roitt, 1988).

Pored direktnog ubijanja inficirane ćelije, CD8 T-ćelije takođe proizvode određeni broj citokina, uključujući i faktor nekroze tumora α i limfotoksin. Interferon γ predstavlja još jedan produkt CD8-ćelija, koji pojačava antivirusnu odbranu, čineći susedne ćelije rezistentnim na infekciju. U manjem obimu CD4 ćelije i Th1 i Th2 populacija mogu da postanu citotoksične nakon prepoznavanja peptida prezentovanih od strane MHC molekula klase II (Hahn i sar., 1995).

Uspešan imuni odgovor eliminiše antigen i, kada se jednom oslobodi stimulusa, vraća se na bazalni nivo. Pored signala nastalog odstranjivanjem antigena, imuni sistem koristi nekoliko drugih mehanizama koji fino podešavaju, a kasnije snižavaju njegovu aktivnost. IgG sam po sebi može da isključi odgovor na antigen za koji je specifičan, procesom koji je analogan negativnoj povratnoj spregi endokrinog sistema. Supresija produkcije IgG javlja se kada $F_{C\gamma}R$ i B-ćelijski receptor na istoj ćeliji budu povezani imunim kompleksima koji sadrže odgovarajući antigen. Rezultat je transmisija inhibitornih signala u nukleus B-ćelije. Citokini predstavljaju drugi nivo regulatorne kontrole. Npr. sekrecija interferona γ od strane Th1 ćelija inhibiše Th2 ćelije, a sekrecija interleukina 10 od strane Th2 ćelija recipročno inhibiše Th1 ćelije (Delves i Roitt, 2000 b).

2.6 Imunološki nadzor centralnog nervnog sistema

Funkcije nervnog i imunog sistema se prepliću (Reichlin, 1993; Banks, 2004). Ipak, i pored poznavanja te činjenice, funkcija imunog sistema u obezbeđivanju zaštite CNS-u protiv patogena i neoplazmi je još uvek slabo shvaćena. Da bi to uspešno obavljao, celularne i molekularne komponente imunog sistema moraju prvo da prepoznaju prisustvo potencijalno štetnog agensa u CNS-u, zatim da odaberu odgovarajući odgovor za njega, uđu u CNS i konačno - izoluju ga i unište. Čitav taj koncept je, sam po sebi, veoma kompleksan i označava se kao imunološki nadzor CNS-a. Tokom ovog procesa imunološki sistem prvo prikuplja informacije o potencijalno štetnim agensima u CNS-u. Činjenica da se CNS nalazi iza restriktivne krvno-moždane barijere, dodatno komplikuje čitav ovaj proces. Mehanizmi koji se uočavaju tokom imunološkog nadzora CNS-a su slični onima koji se uočavaju i kod imunološkog nadzora drugih organa. Razlike su više kvantitativne nego kvalitativne prirode. Ipak, ovaj proces pored toga što predstavlja homeostatski fenomen i mehanizam, precipitira i pojavu nekih inflamatornih i patoloških poremećaja (Hickey, 2001).

Ćelije i molekuli se stalno kreću u, kroz, i iz CNS-a, uprkos činjenici da se on nalazi iza restriktivne krvno-moždane barijere. Dakle, koliko će proces prikupljanja informacija o imunološkom statusu CNS-a biti efikasan, zavisi prvo od stanja krvno-moždane barijere. Ćelije koje su veoma značajne za vršenje imunološkog nadzora CNS-a su T i B-limfociti i familija monocita, makrofaga, mikroglije i dendritičnih ćelija.

2.6.1 Učešće krvno - moždane barijere u imunološkom nadzoru

Endotelijalne ćelije krvno-moždane barijere su međusobno povezane preko svojih ivica, uz pomoć čvrstih međućelijskih spojeva. Ova barijera, iako u velikoj meri restriktivna, nije i apsolutno nepropustljiva. Naime, postoji stalni priliv tečnosti preko ove barijere u CNS. Ona se prvo ravnomerno raspoređuje unutra, a zatim i drenira iz CNS-a. Takođe, prisustvo konstatnih nivoa IgG i veoma niskih nivoa IgA i IgM u intersticijalnoj tečnosti CNS-a, kao i u CST, daje dodatnu potvrdu stavu da postoji izvesna propustljivost krvno-moždane barijere (Bart i sar., 2000). Ćelije bitne za normalno

funkcionisanje ove barijere su ekstraneuralne perivaskularne ćelije, naročito astrociti (Williams i sar., 2001). Od drugih faktora za koje se smatra da su takođe važni, Bauer i Bauer (2000) navode transformišući faktor rasta β . On je normalno prisutan u parenhimu CNS-a i CST, a deluje suprimirajuće na proliferaciju T-limfocita koji su ušli u CNS, kao i na ekspresiju hemoatraktantskih i adhezionih molekula i migraciju leukocita. Dakle, krajnji rezultat njegovog dejstva jeste smanjenje imunološkog nadzora CNS-a od strane limfocita. Potpuno suprotne efekte ima TNF- α , koji nije normalno prisutan u CNS-u, već se javlja samo na mestu inflamacije, a prisutan je i u cirkulaciji, tokom sistemskih inflamatornih poremećaja. On dovodi do povećane propustljivosti krvno-moždane barijere, zatim do adhezije i transendotelijalne migracije leukocita (Mark i Miller, 1999). Potpuno suprotna strana njegovog dejstva sastoji se u pospešivanju prelaska molekula i ćelija iz mozga u CST i cirkulaciju (Dickstein i sar., 2000). S obzirom na to da u CNS-u ne postoje jasno definisani limfatici, njihovu ulogu je preuzeo drenažni tok CST i moždane intersticijalne tečnosti, koji se odvija preko Virchow-Robin-ovih prostora, zatim prostora oko kranijalnih nerava, u definisane limfatike podsluzokože nosne duplje (Kida i sar., 1995). Ovim putevima, antigeni materijal, koji se nalazi iza krvno-moždane barijere, dospeva u periferne imunološke organe, što takođe predstavlja važnu komponentu imunološkog nadzora. Naročito veliki značaj ima drenaža antigenog materijala iz mozga u duboke limfne čvorove vrata, što u slučaju prisustva antigena u CNS-u vodi ka aktivaciji T_H2 i B limfocita (Harling-Berg i sar., 1999).

Konačno, poslednje svojstvo krvno-moždane barijere koje je bitno za njeno učešće u imunološkom nadzoru predstavlja njena sposobnost da detektuje i odgovara na prisustvo određenih supstanci u cirkulaciji. Pored pojačane ekspresije adhezionih molekula na endotelu, prisustvo supstanci kao što su proinflamatorni citokini IFN- γ i TNF- α u cirkulaciji, dovodi i do aktiviranja ćelija koje se nalaze iza barijere. Na njima se uočava pojačana ekspresija MHC molekula, a takođe, one počinju da sintetišu eikozanoide. Aktivacija endotela dovodi do pojačanog ulaska limfocita, a aktivacija parenhimskih ćelija je praćena sniženim pragom za prepoznavanje, što na kraju dovodi do razvoja inflamacije (Hickey, 2001).

2.6.2 Imunološke ćelije koje učestvuju u imunološkom nadzoru CNS-a

Kao što smo već prethodno napomenuli, od imunoloških ćelija, u imunološkom nadzoru CNS-a učestvuju T i B-limfociti i ćelije monocitno-makrofagne loze, kao što su monociti, makrofagi, mikroglija i dendritične ćelije.

2.6.2.1 T-limfociti

Kada su T-limfociti u pitanju, većina podataka ukazuje na to da je za njihov ulazak u CNS neophodno da budu prethodno aktivirani. Naivne i mirujuće T-ćelije ne poseduju sposobnost ulaska u CNS. Broj aktiviranih T-ćelija koje ulaze u CNS kod zdravih osoba je veoma mali (Hickey, 1999). Ako se u organizmu odigrava imunološka reakcija, čak i u slučaju da CNS nije zahvaćen, broj T-limfocita koji prolazi kroz CNS je povišen. Antigena specifičnost, MHC restrikcija i fenotip T-ćelija ne utiču na njihovu sposobnost ulaska u mozak. Prema tome, antigena stimulacija ima presudan značaj za taj proces (Fritz i sar., 2000).

Ipak, imunološki nadzor CNS-a od strane T-limfocita se razlikuje od istog u drugim organima i tkivima. Naime, kroz CNS recirkuliše znatno manji broj T-limfocita u odnosu na druge organe (Yeager i sar., 2000). Pored toga, recirkulacija T-ćelija pokazuje kvantitativne razlike na različitim nivoima CNS-a. Tako, najveći broj limfocita ulazi na nivou kičmene moždine, a mnogo manji na nivou cerebruma (Philips i sar., 1999). Nivo nadzora CNS-a od strane T-limfocita je, dakle na znatno nižem nivou u odnosu na nadzor u drugim organima od strane istih ćelija.

Mada neki autori smatraju da za ulazak T-limfocita u CNS nije neophodno da budu aktivirani (Seabrook i sar., 1998, 1999), glavna uloga onih ćelija koje su dospele u CNS jeste potraga za antigenom za koji su specifične. Nakon stimulacije antigenom na periferiji, limfoblasti kreću u potragu za njim, ulazeći u sastav pula recirkulirajućih limfocita. Eksperimentalno nije dokazano postojanje limfocita koji su fenotipski predodređeni da uđu u CNS. Do sada nisu detektovani ni receptori ni adresini koji bi specifično usmeravali bilo koju vrstu leukocita ka endotelu CNS-a. Kako izgleda, aktivirane T-ćelije ulaze u CNS po principu slučajnosti (Flugel i sar., 1999; Carrithers i sar., 2000;

Yeager i sar., 2000). Od adhezionih molekula koji učestvuju u ulasku limfoblasta u CNS definisano je učešće P-selektina, mada se učešće nekih drugih molekula ne može isključiti. T-limfociti koji u CNS-u susretnu antigen za koji su specifični akumuliraju se na tom mestu i mogu da dostignu veoma visoke nivoe (Qing i sar., 2000). Perzistirajuća infekcija ili inflamacija, kao i oštećenje tkiva, mogu da pojačaju neuralni ulazak T ćelija (Irani i Griffin, 1996; Owens i sar., 1998).

Već duže vremena poznata je činjenica da T ćelije koje uđu u CNS, u njemu odumiru procesom apoptoze zbog neodgovarajuće sredine (Bauer i sar., 1998). Za sada nije rasvetljeno da li T-ćelije koje uđu u CNS, mogu na bilo koji način da izađu iz njega. Njihovo odumiranje nije povezano sa njihovom antigenom specifičnošću, već nastaje usled mehanizama kao što je Fas/FasL interakcija (Flugel i sar., 2000) ili gangliozidske toksičnosti (Irani, 1998).

Do sada najslabije izučeno svojstvo T-ćelija koje su ušle u CNS, jeste njihova sposobnost da luče neurotrofične faktore i stimulišu oporavak CNS-a (Schwartz i Cohen, 2000; Hohlfeld i sar., 2000). Povreda ili inflamacija vode ka povećanoj akumulaciji T-ćelija, te se na mestima u CNS-u, gde je potreba za neurotrofičkim faktorima najveća, oni na taj način obezbeđuju. Znači, uloga T-ćelija koje su ušle u CNS ne svodi se samo na detekciju antigena, već one vrše i druge značajne funkcije.

2.6.2.2 *Ćelije monocitno-makrofagne loze*

Ove ćelije predstavljaju vrlo heterogenu grupu. One pored sopstvene uloge u imunološkom nadzoru CNS-a, vrše i kontrolu T-ćelijskog odgovora, kontrolom ulaska T limfocita u CNS. Pored prethodnog, one učestvuju i u razvoju inflamacije. Prekursori ovih ćelija potiču iz koštane srži. Mikroglijalne ćelije dospevaju u CNS pre rođenja, i tokom života se u malom procentu repopulišu. Perivaskularne ćelije i makrofagi meningi se konstantno repopulišu prekursorima iz cirkulacije, koji ulaze u CNS i vrše određene funkcije (Walker, 1999).

Perivaskularna ćelijska grupa poseduje posebna svojstva. Prvo, ove ćelije kontinuirano ulaze u CNS preko normalne i intaktne krvno-moždane barijere (Bechmann i sar., 2001). Tokom svog boravka iza barijere, perivaskularne ćelije stalno internalizuju sadržaj iz neposredne okoline. Nakon određenog perioda, one se vraćaju u limfne čvorove i slezinu, gde vrše prezentaciju antigena sakupljenih u CNS-u imunom sistemu (Broadwell i sar., 1994). One na taj način obezbeđuju kontinuirano nadgledanje unutrašnje sredine CNS-a, slično kao što to čine i u drugim organima ćelije monocitno-makrofagne loze, koje ulaze u tkivo, otsedaju tu nakratko, napuštaju ga i pronalaze put do imunoloških organa.

Danas ne postoji jedinstven stav da li postoji tkivno specifična populacija dendritičnih ćelija u CNS-u. Za sada su uočene retke dendritične ćelije u meningama i HP (Matyszak i Perry, 1996), dok u parenhimu CNS-a i perivaskularnoj zoni one nisu detektovane. Ipak, blage naznake normalnog prisustva dendritičnih ćelija u parenhimu CNS-a su počele da se iznose odnedavno (McMenamin, 1999). Njihova aktivnost, fiziologija i funkcije ostali su, međutim nerazjašnjeni. Prisustvo dendritičnih ćelija u parenhimu CNS-a, tokom inflamacije, ne dovodi se u pitanje. Pošto je već utvrđeno da proinflamatorni citokini kao što su LPS, TNF- α i IL-1 (Roake i sar., 1995) mobilizuju dendritične ćelije iz određenih tkiva, postoji mogućnost da, čak i ukoliko postoje u CNS-u, dendritične ćelije, tokom inflamacije, pod uticajem ovih supstanci, interaguju sa imunim sistemom i izvan samog CNS-a. Prema tome, u CNS-u, kao i drugim tkivima i organima, normalno postoji recirkulacija ćelija monocitno-makrofagne loze, ali je ona na znatno nižem nivou (Hickey, 2001).

2.6.2.3 *B-limfociti*

Recirkulacija B-limfocita kroz CNS je znatno slabije shvaćena u odnosu na recirkulaciju T-ćelija. I u njihovom slučaju je utvrđeno da ne postoje fenotipski predodređene B-ćelije za CNS. Njihov ulazak se ni tokom patoloških stanja ne dovodi u pitanje. To dokazuje prisustvo oligoklonalnih traka IgG u CST, tokom raznih autoimunih poremećaja CNS-a, kao što je npr. MS (Knopf i sar., 1998). Smatra se da nakon dreniranja antigena iz CNS-a limfnim putevima u duboke limfne čvorove vrata, dolazi do aktivacije memorijskih B-ćelija u limfnim čvorovima, koje su specifične za taj antigen. Tako aktivirani B limfoblasti ulaze u cirkulaciju i prolaze kroz tkivo CNS-a u potrazi za antigenom. Ukoliko ga tu pronađu, prekidaju migraciju i dolazi do njihove klonalne proliferacije i maturacije u plazma ćelije, koje sekretuju antitela specifična za dati antigen. To je eksperimentalno potvrđeno prisustvom

oligoklonalnih traka IgG u CST nakon ubrizgavanja antigena direktno u parenhim mozga (Knopf i sar., 1998; Harling – Berg i sar., 1999).

2.6.3 Horoidni pleksus kao deo neuroimunog sistema

S obzirom na činjenicu da se HP nalazi na granici između krvi i CST - moždanog odeljka, kao i na znatno prisustvo ćelija limfoidne loze u njemu, može se reći da on predstavlja tačku preko koje se vrši prenošenje signala između imunog i nervnog sistema. Rezultati više prethodnih istraživanja su potvrdili prisustvo komponenti imunog sistema u HP. Tako su Singhrao i sar. (1999) dokazali prisustvo komponenti komplementa u HP. Produkti aktivacije komplementa su pronađeni i u CST pacijenata obolelih od MS, što ukazuje na njihovo učešće u oštećenju moždanog parenhima. Smatra se, da je kod tih slučajeva, struktura u kojoj se vrši aktivacija komplementa HP.

U svojim pregledima Strazielle i Ghersi Egea (2000) i Emerich i sar. (2005), imunološke funkcije HP dele u više grupa. Jedna grupa imunoloških funkcija HP je uočena nakon stimulacije imunog sistema pacova LPS-om. U tom slučaju, nakon aplikacije LPS-a u HP uočavana je indukcija proinflamatornih citokina kao što su IL-1 β i TNF- α . Paralelno sa ovim procesom detektovana je i pojačana ekspresija p55, a u nešto manjoj meri i p75 forme receptora za TNF- α , kao i receptora drugog proinflamatornog citokina, IL-6. Ovakav obrazac aktivacije se uočavao pored HP i u leptomeningama, perivaskularnim prostorima i CVO. On je predstavljao prvu fazu bifaznog procesa. U drugoj fazi aktivacija se širila na mozak. Sličan obrazac bifazne indukcije je uočen i nakon infekcije HP pacova parazitom *Trypanosoma brucei*. Znači, indukcijom proinflamatornih citokina u HP omogućava se prenošenje signala između imunog sistema i mozga.

Sledeća grupa funkcija obuhvata antigenu prezentaciju od strane HP (Nathanson i Chun, 1989). Uočeno je da epitelne ćelije HP normalno ekspimiraju MHC molekule klase II, a nakon infekcije miševa virusom besnila - i MHC molekule klase I. One, uz pomoć mehanizma ograničenog na učešće molekula MHC klase II, mogu da prezentuju antigene T limfocitima i stimulišu njihovu proliferaciju. Pored toga, normalno se uočava slaba ekspresija ICAM-1 i VCAM-1, dok su tokom inflamacije HP kod miševa obolelih od EAE Engelhardt i sar. (2001) uočili pojačanje ekspresije ICAM-1 i VCAM-1, kao i de novo ekspresiju MAdCAM-1 na apikalnoj membrani epitela HP. U stromi, a takođe i epitelu HP, uočene su još ranije dendritične ćelije (Serot i sar., 1997; McMenamin i sar., 2003). One takođe mogu da ekspimiraju MHC molekule klase II, ali izostanak ekspresije kostimulatornog molekula B7 ukazuje na to da se one najverovatnije nalaze u stanju mirovanja zbog autokrine sekrecije IL-10. Konačno, Kolmer-ove epipleksusne ćelije, koje se umnožavaju kod prisustva endotoksina, takođe mogu da ekspimiraju na svojoj površini molekule MHC klase. Dakle, prisustvo mirujućih i aktiviranih dendritičnih ćelija ukazuje da HP predstavlja unutrašnji nadzorni sistem CNS-a, koji omogućava odbranu od antigena prispelih kako iz krvi, tako i iz CST. Nakon endocitoze antigena i njegove prezentacije, uočava se migracija dendritičnih ćelija i periferna aktivacija limfocita.

Pošto se HP nalazi na granici između odeljaka sa dve različite cirkulišuće telesne tečnosti, strani agensi mogu da dospeju u njega iz oba pravca. Mnogi agensi ispoljavaju tropizam za HP, pa prisustvo inflamatornog procesa u HP ne predstavlja tako retku pojavu. Od patogena, tropizam za HP ispoljavaju *Neisseria meningitidis*, *Trypanosoma brucei*, zatim, od virusa - Sendai virus, virus zauški, virus limfocitnog horiomeningitisa. Na kraju, tropizam ispoljavaju i HIV-1 i HTLV-1. Konačno HP se smatra za glavni od više mogućih puteva za ulazak autoreaktivnih na mijelin T-limfocita u mozak tokom evolucije MS. Tome u prilog govori i činjenica da su plakovi nastali pod dejstvom T-limfocita, lokalizovani pretežno u periventrikularnoj zoni.

Mehanizmi koji dovode do prolaska inficiranih ili aktiviranih leukocita kroz epitel HP su još uvek nerazjašnjeni. Smatra se da destabilizacija krvno-likvorne barijere ima važnu ulogu dok mehanizmi posredovani sa ICAM-1, VCAM-1 i L - selektinskim ligandima, su malo verovatni zbog apikalne lokalizacije ovih molekula na horoidnom epitelu. Destabilizacija krvno-likvorne barijere može da bude izazvana indukcijom proinflamatornih citokina, ili stvaranjem NO i slobodnih radikala. Modifikacija ravnoteže između matriksnih metaloproteaza (MMP) i njihovih inhibitora (TIMP-3), koje epitel HP proizvodi pod uticajem proinflamatornih citokina, može da dovede do poremećaja permeabilnosti horoidnog epitela zbog pomeranja ravnoteže u korist MMP za koje se pretpostavlja da su odgovorne za slom međucelijskih spojeva horoidnog epitela (Strazielle i Ghersi Egea, 2000).

2.7 Starenje

Poslednjih godina, potraga za jednim uzrokom starenja, kao što je jedan gen ili opadanje funkcije ključnog organskog sistema, zamenjena je stavom o starenju kao ekstremno kompleksnom, multifaktorijskom procesu (Kowald i Kirkwood, 1996). Ono predstavlja ontogenetski problem tj. zbir svih fizioloških, genetskih i molekularnih promena koje se javljaju sa vremenom, od oplodjenja pa sve do smrti. Smanjenje sposobnosti odgovora na stres, uz rastući homeostatski disbalans i incidencu patologije, zajedno dovode do smrti kao jedinog mogućoj konsekvenci starenja. Studije o ljudskom starenju tokom perioda od 1960-te do 1980-te bile su fokusirane na opadanje funkcija svih organa i sistema tela, u periodu od 1980-te do 1990-te, došlo je do izmene koncepta procesa starenja na osnovu zapažanja, da starenje ne karakteriše samo opadanje funkcija i zdravlja, već da je prisutna i heterogenost starih osoba, zatim, da postoje pozitivne trajektorije starenja (npr. bez bolesti, onesposobljenosti i velikog fiziološkog pada), i na kraju, na osnovu isticanja mogućnosti izbegavanja uobičajenih bolesti starenja i onesposobljenosti (Rowe i Kahn, 1987). Prema tome, na osnovu napred navedenih zapažanja moguće su tri trajektorije starenja: prva koja se karakteriše prisustvom bolesti i onesposobljenosti, druga poznata kao uobičajeno starenje, sa prisustvom očite patologije i opadanjem funkcija, i poslednja označena kao tzv "uspešno starenje," sa veoma malim ili nikakvim fiziološkim gubitkom i bez prisustva ikakve patologije (Rowe i Kahn, 1987). Mehanizmi koji bi svojim prisustvom rezultovali uspešnim starenjem podrazumevali bi perzistiranje normalne funkcije i plastičnosti, zatim prisustvo kompenzatornih odgovora u cilju ponovnog uspostavljanja normalne funkcije, mogućnost uvođenja intervencija za zamenu deficitantne funkcije (što je predstavljeno supstitucionim terapijama), i menjanje ishoda zdravlja modifikacijom riskantnih profila i prevencijom bolesti jačanjem socijalnih interakcija i potpore (Weinert i Timiras, 2003).

Do danas najupotrebljavanije teorije starenja su teorije programiranog starenja i teorije greške. Prema teorijama programiranog starenja, ono zavisi od bioloških časovnika, koji regulišu redosled odvijanja procesa tokom životnog veka, kroz stadijume rasta, razvoja, zrelosti i starog doba. Ova regulacija bi zavisila od aktivnosti gena koji određenim redosledom uključuju i isključuju signale nervnog, endokrinog i imunog sistema, odgovorne za održavanje homeostaze i aktivaciju odbrambenih odgovora. Teorije greške identifikuju inzulte u okolini živih organizama, koji prouzrokuju progresivno oštećenje organizma na različitim nivoima (npr. oštećenje mitohondrijalne DNA, akumulacija kiseoničnih radikala, unakrsno povezivanje).

2.7.1 Savremene teorije starenja

Veoma brojne teorije starenja koje su danas prisutne, klasifikovane su u četiri grupe: evolucione, molekularne, celularne i sistemske. Ove teorije, iako različite u osnovi, preklapaju se na različitim nivoima. Tako npr. alteracije koje se javljaju na molekularnom nivou tokom starenja mogu da dovedu do ćelijskih alteracija, a ove, zauzvrat, doprinose opadanju funkcije organa i sistema sa evolucionim implikacijama na reprodukciju i opstanak. (Weinert i Timiras, 2003).

Evolucione teorije tvrde da starenje nastaje kao rezultat opadanja sile prirodne selekcije. Kako evolucija deluje primarno u cilju optimiziranja reproduktivne podobnosti individue, dugovečnost je osobina koja će biti favorizovana samo ukoliko je korisna za reprodukciju. Dužina životnog veka je specifična za svaku vrstu, jer je naširoko u funkciji opstanka i reproduktivne strategije u kompetitivnom okruženju. Prema tome, organizmi treba da stare u saglasnosti sa prirodnim okolinom (Loison i sar., 1999) i, mada produžen životni vek može da pogoduje reproduktivnoj funkciji, s druge strane, u pojedinim okolnostima može biti potrebno žrtvovanje dugovečnosti u cilju očuvanja ove funkcije. U ovu grupu teorija spadaju *teorija akumulacije mutacija*, koja navodi da tokom starenja dolazi do akumulacije štetnih, kasno delujućih mutacija, koje na kraju dovode do patologije i starenja (Weinert i Timiras, 2003). Druga teorija je *teorija potrošnog tela*, u kojoj se tvrdi da se telo održava samo radi uspešnog odvijanja razmnožavanja. Nakon što se reprodukcija izvrši, telo počinje da se troši. Povezana sa ovom teorijom je i ideja da održavanje optimalne funkcije tela, drugim rečima - dugovečnost, ima svoju cenu i raspodela resursa organizma između nje i reproduktivne sposobnosti određuje dužinu životnog veka. *Teorija antagonističke plejotropije* ukazuje na to da neki geni mogu rano tokom života da imaju korisne efekte, ali da sa starenjem počinju da ispoljavaju štetne efekte, doprinoseći na taj način direktno starenju (Weinert i Timiras, 2003).

Teorije genske regulacije starenja predstavljaju grupu molekularnih teorija i po njima je starenje rezultat promena genske ekspresije. Mada je jasno da mnogi geni menjaju ekspresiju sa starenjem, malo je verovatno da selekcija može da deluje na takav način da favorizuje gene koji direktno pospešuju starenje (Kirkwood, 2002). Studije na stogodišnjacima i njihovim rođacima su identifikovale značajan genetički aspekt starenja, koji se ogleda preko njihove sposobnosti da familijarno dožive izuzetno duboku starost. Nedavna studija podupire ideju da izuzetno dug životni vek poseduje genetsku komponentu, pri čemu se smatra da lokus na hromozomu 4 može da sadrži gen (e) koji pospešuju dugovečnost (Puca i sar., 2001).

Teorija ćelijskog starenja je formulisana 1965, kada je ćelijsko starenje opisano kao proces koji ograničava broj deoba kroz koje mogu da prođu normalne ljudske ćelije u kulturi. Ovo ograničenje replikativnog kapaciteta javlja se nakon karakterističnog broja izvršenih deoba i rezultira pojavom terminalnih ćelija koje imaju izmenjenu fiziologiju. Takva replikativna starost je posledica gubitka telomera (specijalizovane strukture koje su sačinjene od repetitivnih sekvenci DNA lokalizovanih na kraju svakog linearnog hromozoma). Sa svakom ćelijskom deobom dolazi do gubitka male količine DNA sa svakog hromozoma. Taj proces rezultira pojavom sve kraćih i izmenjenijih telomera, i konačno - replikativnom starošću (Blackburn, 2000). Aktivacija enzima telomeraza dovodi do regeneracije telomera, prevencije replikativnog starenja i besmrtnosti primarne kulture ljudskih ćelija (Bodnar i sar., 1998). Vremenom ove ćelije zahvaćene procesom replikativnog starenja, akumuliraju se u mnogim tkivima, što dovodi do opadanja njihove funkcije i pojave starosnih promena (Weinert i Timiras, 2003).

Teorija slobodnih radikala je još jedna od celularnih teorija, koja navodi da molekuli slobodnih radikala, koji se nalaze u okolnoj sredini i oni koji se oslobađaju tokom mitohondrijalne respiracije, dovode do oštećenja DNA i modifikacije proteinskih i lipidnih molekula. Povišeni nivoi oksidativnog oštećenja DNA i proteina su ustanovljeni kod starih organizama (Beckman i Ames, 1998). Mada je jasno da se oksidativno oštećenje akumulira sa starenjem, još uvek je nepoznato da li ovaj proces doprinosi starenju organizma uopšte.

Sistemske teorije proces starenja povezuju sa opadanjem funkcije onih organskih sistema koji su neophodni za kontrolu i održavanje normalne funkcije drugih sistema, kao i za sposobnost organizma da komunicira i adaptira se uslovima okoline u kojoj živi. Kod čoveka ovakav značaj bi mogao da se pripíše svim sistemima organa, ali ipak, nervni, endokrini i imuni sistem se ističu zbog svojih funkcija u koordinaciji svih drugih sistema, kao i zbog učešća u odbrambenom odgovoru na spoljašnje i unutrašnje agense. Životni vek, kao jedna od cikličnih funkcija tela, regulisan je "biološkim časovnicima" i prolazi kroz čitav niz uzastopnih stadijuma, do kojih dovode nervni i endokrini signali. Važna komponenta ove teorije jeste hipotalamo-pituitarno-adrenalna (HPA) osovina koja predstavlja najviši regulator, tj. "predvodnik" signala za početak i završetak svakog od stadijuma života. Jedna od glavnih funkcija HPA osovine je da rukovodi fiziološkim prilagođavanjima neophodnim za očuvanje i održavanje homeostaze uprkos kontinuiranim promenama okoline. Tokom života, hronično izlaganje teškom stresu, dejstvom mnogobrojnih fizičkih, bioloških i emocionalnih stimulusa, iscrpljuje i slabi kapacitet za adaptiranje, što vodi ka tzv. "bolestima adaptacije" i konačno - smrti (Weinert i Timiras, 2003).

Neuroendokrino-imunološka teorija potencira ulogu interakcije i integracije neuroendokrinog i imunološkog sistema. Takva interakcija se odvija preko neuropeptida i citokina prisutnih u imunološkom sistemu, koji posreduju tokom intraimunih interakcija, kao i interakcije između neuroendokrinog i imunog sistema. Nekoliko hormona zadnjeg (vazopresin) i prednjeg reznja (tireostimulišući hormon, prolaktin, adrenokortikotropni hormon i hormon rasta) hipofize kontrolišu važne imunološke funkcije (produkciju citokina i antitela, citotoksičnost i proliferaciju limfocita i funkciju makrofaga), preko recipročnog dejstva citokina i neuroendokrinog sistema. I neuroendokrini i imuni sistem su opremljeni visokim stepenom plastičnosti, tj. sposobnošću da modifikuju sopstvenu funkciju prema zahtevima organizma. Plastičnost je najefikasnija u mlađem uzrastu, ali, uz umanjenu efikasnost, ipak perzistira i kod starijih osoba (Weinert i Timiras, 2003).

2.7.2 Starenje horoidnog pleksusa

Starenje dovodi do promena kod svih komponenti CST cirkulatornog sistema. Te promene se smatraju odgovornim za nastanak kognitivne disfunkcije i gubitka pamćenja kod zdravih starih osoba, kao i za nastanak nekih neuroloških poremećaja. Fiziološko starenje HP obuhvata strukturalne i funkcionalne promene. Strukturalne promene su bolje izučene kod eksperimentalnih životinja, dok su kod ljudi one uglavnom istraživane kod osoba koje su služile kao kontrolni slučajevi prilikom istraživanja vršenim na osobama obolelim od Alzheimer-ove bolesti. Ove promene obuhvataju epitelnu atrofiju, stromalnu fibrozu i povećanje težine HP, pri čemu se uočavaju blage varijacije u zavisnosti od vrste (Rubenstein, 1998).

2.7.2.1 Strukturalne promene horoidnog pleksusa

Starosne promene epitela HP su veoma slične kod čoveka i eksperimentalnih životinja. Razlike su uglavnom kvantitativne prirode. Starosne promene epitela su u znatno manjem obimu ispoljene kod epitela humanog HP. Ipak, te razlike mogu da se protumače kao posledica nedovoljno velikog broja sprovedenih istraživanja starosnih promena na humanom HP. Jedine promene koje se javljaju u humanom HP, a nisu prisutne u epitelu HP eksperimentalnih životinja jesu Biondi telašca koja predstavljaju fibrilarne inkluzije u citoplazmi horoidnog epitela čoveka (Wen i sar., 1999). Tokom svojih istraživanja Serot i sar., (2003) su na pacovima utvrdili da proces epitelne atrofije prolazi kroz dva stadijuma. Početni stadijum se uočava kod pacova starih 18 meseci i njega karakteriše blaži stepen atrofije sa prisustvom kupolastih ćelija, kad se uočava spuštanje lateralnih nastavaka. Promene pozne faze uočavaju se kod pacova starih 30 meseci i karakterišu se izrazitim zaravnjenjem epitela. Ćelije se karakterišu prisustvom iregularnog i elongiranog nukleusa. Pored promena koje se uočavaju na jedru, prisutne su i promene ćelijske membrane i citoplazme. Sturrock (1988 b) je tokom svojih istraživanja na miševima starim od 25 do 31 mesec ustanovio da na apikalnoj membrani horoidnog epitela, tokom starenja dolazi do promena na mikrovilima njegove četkaste membrane. Slične promene su ustanovili i Serot i sar. (2001) tokom istraživanja izvršenog na Sprague-Dawley pacovima. Naime, tokom starenja dolazi do nepravilnijeg rasporeda i promene veličine mikrovila. Uočava se i njihovo skraćivanje i redukcija debljine. Na apikalnoj površini, pojedinih epitelnih ćelija HP starih miševa i pacova uočava se i prisustvo pedunkularnih citoplazmatskih nastavaka u okolini cilija. U njima je detektovano prisustvo ribozoma i glikogenskih granula, koje su znatno manje prisutne u ostalim delovima ćelije. Pojedini autori smatraju da je prisustvo ovih nastavaka posledica procesa fiksacije tkiva i da oni predstavljaju artefakt. Dalje, tokom starenja, uočeno je zadebljanje bazalne membrane horoidnog epitela. Kod čoveka detektovano je zadebljavanje manjeg obima od 22.10% (Serot i sar., 2000; Emerich i sar., 2004, 2005), dok su kod pacova Serot i sar. (2001), zabeležili povećanje njene debljine od 120.62%. U svojim radovima, Dohrmann (1970), a kasnije Sturrock (1988 b) i Serot i sar., (2001, 2003) navode postojanje, kod pacova i miševa, dve populacije horoidnih epitelnih ćelija, tamne i svetle. Tamne ćelije predstavljaju jedan od stadijuma u degeneraciji epitelnih ćelija i tokom starenja dolazi do povećanja njihovog broja. U citoplazmi epitelnih ćelija starih miševa i pacova uočavaju se lipidne kapljice i vakuole. Pored napred navedenih promena, tokom starenja, kod miševa, uočava se i povećan broj epitelnih ćelija sa prisutnim praznim vakuolama koje su okružene lamelarnom membranom. Povećano prisustvo lipidnih kapljica i lizozoma u epitelnim ćelijama ukazuje na postojanje njihove spore degeneracije. Takve ćelije kasnije bivaju fagocitirane od strane intraventrikularnih makrofaga (Sturrock, 1988 b). U horoidnom spletu starih pacova, Cottrell i sar. (2001) utvrdili su i prisustvo COX negativnih epitelnih ćelija, što ukazuje na postojanje mitohondrijske disfunkcije. Kvitnitskaya-Ryzhova i sar. (1994) zapazili su pad prolaktinskih receptora, na površini horoidnog epitela. Kolmer-ove epipleksusne ćelije su makrofagi koji se normalno uočavaju na apikalnoj površini epitela i karakterišu se kod mladih pacova bubrežastim jedrom i čistom citoplazmom, sa eventualno, po nekoliko mitohondrija i iregularnih nastavaka. Kod starih pacova, citoplazma Kolmer-ovih ćelija sadrži mnogobrojne i, u nekim slučajevima ogromne lipidne vakuole (Serot i sar., 2001).

Strukturalne promene strome HP tokom starenja čoveka, u dosadašnjoj literaturi su opisane u znatno manjem obimu. Većina autora (Dunn i Kernohan, 1955; Dohrmann, 1970; Sturrock, 1988 b; Serot i sar., 2000, 2001, 2003; Emerich i sar., 2004, 2005) kao glavnu promenu, prisutnu u stromi HP

čoveka i eksperimentalnih životinja tokom starenja, navode fibrozu sa proliferacijom kolagenih vlakana, što dovodi do njenog neravnomernog zadebljanja. Uočava se i hijalina i masna degenracija, kao i formiranje cista. Hijalina telašca, kalcifikati i psamomatozna telašca se u literaturi navode pretežno kao starosna promena strome HP čoveka, a ne i eksperimentalnih životinja (Rubenstein, 1998). Takođe, Serot i sar. (2000, 2001) su na krvnim sudovima strome pacova uočili zadebljanje bazalne membrane endotela za 19.18%, a kod čoveka i zadebljanje intime, zatim medije, sa pratećom fibrozom i fragmentacijom elastičnih vlakana i zadebljanje adventicije.

2.7.2.2 Funkcionalne promene horoidnog pleksusa

Funkcionalne promene horoidnog spleta tokom starenja su detaljnije opisane u dosadašnjoj literaturi, u odnosu na strukturalne promene. Tokom svojih istraživanja na pacovima, Ferrante i Amenta (1987) su zapazili smanjenje aktivnosti enzima uključenih u Krebs-ov ciklus: laktat dehidrogenaze za 9% i sukcinat dehidrogenaze za 26%. Povećanje broja epitelnih ćelija sa smanjenom aktivnošću citohrom C oksidaze zapazili su Cottrell i sar. (2001), što govori o poremećaju mitohondrijalne funkcije i produkcije ATP-a u epitelu HP. Kod starih pacova je detektovano i smanjenje aktivnosti epitelne Na^+K^+ -ATP-aze, kao i Na^+K^+ -2Cl⁻ kotransportera (Preston, 2001). Sve prethodno navedene promene konačno rezultiraju poremećajem produkcije CST, koja kod čoveka opada i do 54% tokom procesa starenja, a kod eksperimentalnih životinja (pacova, ovce) opada nešto manje, tj. za oko 45%. Kao posledica opadanja produkcije i povećanja zapremine CST usled atrofije mozga, koja se javlja nakon 40-te godine, dnevni promet CST opada sa 4-6 puta dnevno kod mlađih na 1.7 puta dnevno kod starih osoba, dok je kod pacova izmereno da se vremenski period kompletne zamene CST produžava sa 2.2h na 7.9h (Preston, 2001).

Sastav CST tokom starenja se ne menja mnogo zahvaljujući istovremenim i izblansiranim promenama sintetske, sekretorne, reabsorpcione i transportne funkcije HP. Ipak, smanjena sekrecija CST i leptomeningealna fibroza umanjuju mogućnost njenog prečišćavanja (Rubenstein, 1998). Zbog toga raste koncentracija β 1-40 i β 1-42 amiloidnih proteina (Serot i sar., 2003). Povećanje CST koncentracije molekula velike molekularne mase, kao što su IgG, α -2 makroglobulin, koji su ili sintetisani od strane HP ili su transportovani iz krvne plazme u CST, može da bude posledica poremećaja propustljivosti krvnih sudova HP ili poremećaja funkcije njihovog odstranjivanja iz CST od strane HP (Garton i sar., 1991). Smatra se da je sličan mehanizam odgovoran i za porast koncentracija taurina, ceruloplazmina i feritina u CST (Galasko i sar., 1997; Serot i sar., 2003), dok se porast piruvata objašnjava umanjnim energetskeg metabolizmom u određenim delovima CNS-a starih osoba, naročito onih koje boluju od demencije (Parnetti i sar., 1995).

Kada su u pitanju ostale komponente CST cirkulatornog sistema, tokom starenja se uočava zadebljanje arahnoidne usled reaktivne hiperplazije, što je veoma često udruženo sa hroničnom bubrežnom insuficijencijom. Efekat debrija mnogobrojnih lakunarnih infarkta, koji se javljaju tokom starenja u sklopu sklerotične bolesti krvnih sudova, na funkciju arahnoidalnih granulacija, za sada još uvek nije u potpunosti razjašnjen (Hofman i sar., 1997). Nakon 40-te godine dolazi do atrofije mozga. Ona je praćena povećanjem CST cirkulatornog prostora, naročito ekstraventrikularnog dela i posledičnim povećanjem zapremine CST, što dovodi do usporavanja njenog prometa (Matsumae i sar., 1996).

2.7.3 Starosne promene imunog sistema

Postoji opšta saglasnost, koja je poduprta eksperimentalnim podacima i kliničkim zapažanjima, da funkcija imunog sistema opada sa starenjem. U slabo razvijenim zemljama glavnim razlogom nedovoljne imunološke reaktivnosti starijih osoba još uvek se smatra pothranjenost, dok se u razvijenim zemljama kod starije populacije kao jedan od najvažnijih uzroka smanjene imunološke funkcije navodi smanjeno snabdevanje krvlju imunoloških tkiva i organa u sklopu sklerotične bolesti krvnih sudova. Ostali uzroci imunodeficijencije starih su primena imunosupresivnih lekova, zatim supresija imunog sistema usled postojanja tumora i endokrini poremećaji (Wick i Grubeck-Loebenstein, 1997).

Prva i istovremeno najuočljivija starosna promena koja zahvata imuni sistem je involucija timusa, koja je naročito izražena nakon puberteta. U vezi sa tim je i stav da je T-ćelijski odgovor najviše

oštećen kod starih, dok je B ćelijska funkcija malo ili nimalo umanjena (Wick i Grubeck-Loebenstein, 1997).

Paradoksalno zvuči podatak da, dok imunološka reaktivnost protiv stranih antigena opada kod starih osoba, dovodeći na taj način do povećane učestalosti infekcija, istovremeno dolazi do porasta autoimune reaktivnosti. To je posledica porasta prisustva autoantitela u organizmu. Ova povećana autoreaktivnost izgleda da nastaje kao posledica smanjene sposobnosti supresije imunološke reakcije organizma, pri čemu se istovremeno uočava pomak od T_H1 ka T_H2 odgovoru. Gubitak imunološke memorije se, praktično, manifestuje postojanjem poteškoća u dobijanju zadovoljavajuće imunološke zaštite nakon preležane infekcije ili nakon vakcinacije kod starih ljudi. Konačno, komponente ostalih komunikacionih sistema organizma, kao što je modulatoreni efekat neuroendokrinih hormona, mogu takođe da doprinesu intrinsing padu imunološke funkcije. Dobar primer predstavlja podatak da povišeni bazalni nivoi glikokortikoida kod starih, koji predstavljaju hormone stresa, suprimiraju imunološku funkciju imunoendokrinom interakcijom preko hipotalamo-pituitarno-adrenalne (HPA) osovine (Sapolsky i sar., 1984, 1986; Wick i sar., 1992, 1993).

Starosne promene imunog sistema, takođe, uključuju povećanje HLA-DR+ T-limfocita, kao i pomak u ekspresiji CD45 izoformi, od CD45RA+ CD45RO- ka CD45RA- i CD45RO+ formama. Stavovi o promenama broja i aktivnosti CD16+ NK ćelija su oprečni (Goto i Nishioka, 1989, Utsuyama i sar., 1992; Wick i Grubeck-Loebenstein, 1997).

Promene u lipidnom sastavu membrane T-limfocita mogu da utiču na vezivanje liganada za njihove receptore, kao i na unakrsno povezivanje receptora (Miller, 1994; Huber i sar., 1991). Kao posledica svega toga, stare T ćelije gube sposobnost odgovora na aktivacione signale, koji se normalno prenose vezivanjem antigen/MHC kompleksa za T ćelijski receptor. Smanjena ekspresija kostimulatornih molekula, kao što je CD28 (Effros i sar., 1994), promene strukture citoskeleta (Rao et al., 1992), i smanjena transkripcija različitih mRNA (Nagel i sar., 1988; Gamble i sar., 1990; Wu i sar., 1986) mogu dodatno da objasne smanjenu T ćelijsku reaktivnost kod starih.

Nakon stimulacije, T-ćelije koje su sposobne da uđu u ćelijski ciklus počinju da se dele, sve dok se ne formira znatna populacija ćelija iste specifičnosti. Ovaj proces se označava kao klonalna ekspanzija. Usled ograničenosti replikativnog kapaciteta netransformisanih ćelija, replikacija jenjava nakon određenog broja udvostručavanja populacije (Perillo i sar., 1989). Period sporog porasta, koji prethodi konačnoj eliminaciji T-ćelijske populacije apoptozom, označava se kao klonalna starost. Za klonalnu starost je dokazano da se javlja ranije, tj. posle manjeg broja udvostručavanja populacije T-ćelijskih linija i klonova, kod starih individua (McCarron i sar., 1987; Grubeck-Loebenstein i sar., 1994). To ukazuje da T-ćelije imaju smanjeni ekspanzioni potencijal kod starih, što dovodi do njihove nesposobnosti da se bore sa dugotrajnim infekcijama, a ovom pojavom može da se objasni i njihova umanjena imunološka memorija (Ahmed i Gray, 1996).

Funkcionalni kapacitet antigen prezentujućih ćelija kod starih još uvek je predmet rasprave. Nasuprot obilju literature o opadanju T-ćelijske funkcije, samo nekoliko kontroverznih studija je publikovano o funkciji antigen prezentujućih ćelija starih (Wick i Grubeck-Loebenstein, 1997)

2.8 Psamomatozna telašca

2.8.1 Ektopična kalcifikacija

Ektopična kalcifikacija se definiše kao biomineralizacija koja nije normalno prisutna u određenom mekom tkivu (Giachelli, 1999). Ona se obično sastoji iz depozita kalcijum fosfata, i to u obliku hidroksiapatita, ali i u obliku kalcijum oksalata i oktakalcijum fosfata, kao što je to slučaj kod bubrežnih bolesnika (Pak, 1991). Ukoliko je ona prisutna u više mekih tkiva ljudskog organizma, a u njenoj osnovi se nalazi elektrolitni dizbalans, onda se ona označava kao metastatska kalcifikacija (Block i sar., 1998). U slučaju da je ona ograničena samo na određeni organ ili tkivo i u njenoj osnovi se ne nalazi mineralni dizbalans, onda se ona označava kao distrofična kalcifikacija. Obično se susreće kao posledica povrede, bolesti ili starenja, a tkiva koja najčešće podležu ovom obliku kalcifikacije su koža, bubreg i tkiva kardiovaskularnog sistema (Giachelli, 1999).

Ektopična kalcifikacija tkiva kardiovaskularnog sistema naročito je česta u zidovima arterija i u zaliscima. Kalcifikati arterija su povezani sa prisustvom aterosklerotičnih plakova i zajedno sa njima

dovode do ozbiljnih poremećaja, kao što je infarkt miokarda, kada su u pitanju koronarne arterije. Kod zalistaka dovode do pojave srčanih mana, što vodi ka njihovoj inkompetenciji. Na kraju je neophodna njihova zamena veštačkim zaliscima (Giachelli, 1999). Ipak, interesantna je činjenica da je kalcifikacija prisutna i kod veštačkih, implantiranih zalistaka. Uzroci njihove pojave su ostali do danas nerazjašnjeni.

Histološki, u bioprostetskim zaliscima, nakon hiruškog odstranjivanja uočavao se gubitak vezivno-tkivnih ćelija, endotela i prisustvo kalcifikata u spongiozi zalistaka, kao i u predelu komisura, sa veoma slabim prisustvom inflamacije (Schoen, 1998). Na elektronomikrografijama uočavane su intracitoplazmatske i intersticijalne kalkosferule, zatim kalcificirana kolagena vlakna i pločasti kalcijumski depoziti u amorfnom materijalu (Valente i sar., 1985).

Na osnovu do sada sprovedenih istraživanja i njihovih rezultata, formulisan je koncept heterogene nukleacije. Prema njemu, u ekstracelularnom matriksu tkiva se nalaze biomolekuli, tzv. nukleatori, koji predstavljaju inicijalni fokus za taloženje kristala. U kostima i zubima, nukleatore aktivno sekretuju osteogene ćelije, što predstavlja njihovu fiziološku funkciju. Međutim poreklo nukleatora kod ektopičnih kalcifikata dugo nije bilo poznato. Da bi se objasnilo njihovo poreklo, kako navodi Giachelli (1999) u svom pregledu, treba uzeti u obzir postojanje nekoliko mehanicističkih teorija. Sve one su nastale kao rezultat istraživanja kalcifikacije bioprotetskih zalistaka i navode kao glavni uzrok - fiksaciju tkiva zalistaka aldehidima neposredno pre implantacije. Po prvoj teoriji - unakrsno povezivanje molekula ekstracelularnog matriksa aldehidom dovodi do stvaranja nukleatora. U drugoj se tvrdi, da višak glutaraldehida curi iz zalistaka nakon implantacije, što dovodi do oštećenja okolnih tkiva i pospešuje njihovu dalju kalcifikaciju (glutaraldehidna toksičnost) (Schoen i sar., 1986). Treća grupa teorija ukazuje da fiksacija glutaraldehidom dovodi do povećanja propustljivosti ćelijske membrane za kalcijum i povećanog influksa kalcijuma u ćelije, što pospešuje precipitaciju kalcijumovih soli u njima. Četvrta teorija potencira ulogu mehaničkog stresa i oštećenja tkiva.

Rezultati daljih istraživanja ukazali su na bitnu ulogu mezenhimskih ćelija u nastanku ektopičnih kalcifikata. Kim i sar. (1999) su, tokom svojih istraživanja, dobili rezultate koji su davali čvrstu potporu teoriji kalcijumskog influksa. Oni su uočili da nakon fiksacije tkiva glutaraldehidom dolazi do pojačanog influksa kalcijuma u fibroblaste svinjskih zalistaka, tako da njegova koncentracija u citoplazmi dostiže i milion puta više vrednosti od uobičajenih. Pored toga, u citoplazmi ovakvih fibroblasta se istovremeno uočava i porast koncentracije fosfata. Kim i sar. (1999) dalje kažu da se nagomilavanje kristala kalcijum fosfata ili hidroksiapatita u fibroblastima prvo uočava u mitohondrijama i tvorevinama plazma membrane. Te strukture odgovaraju matriksnim vezikulama kod koštanih i ćelija hrskavice. Ove se strukture kasnije izlučuju u ekstracelularni matriks i tu one predstavljaju nukleatore osifikacije. Kasnije, tokom ovog procesa dolazi do odumiranja fibroblasta, čiji ostaci predstavljaju nukleatore kalcifikacije. U normalnom koštanom tkivu njihovu ulogu vrše apoptotične ćelije (Giachelli, 1999). Kalcifikacija se sa ovih jezgara u kasnijim fazama procesa širi na okolna kolagena vlakna (Schoen i sar., 1985).

Ipak, ove teorije su tokom kasnijih istraživanja, pokazale i izvesne nedostatke. Naime, njima je mogao da se objasni nastanak rane kalcifikacije, uočavane neposredno nakon izvršene implantacije. Pored toga, za nastanak kalcifikata ovim putem, neophodan bi bio prethodni boravak zalistaka, tokom određenog perioda, u kulturi koja je bogata kalcijumom. Problemi su se javili i prilikom pokušaja da se objasni nastanak kasne kalcifikacije. Razlozi za njen nastanak su pronađeni u postojanju inhibitora mineralizacije u organizmu. To su glikoproteini košanog matriksa, koji inače, u koštanom tkivu učestvuju u regulaciji osteogeneze. Među njima, po svom značaju se ističu matriksni GLA protein – MGP (Luo i sar., 1997), zatim osteopontin, koji predstavlja potentni inhibitor mineralizacije, onda osteoprotegrin, faktor diferencijacije osteoklasta, osteonektin (Hirota i sar., 1993), osteokalcin (Schoen i sar., 1985; Shen i sar., 1997), koštani sijaloprotein (Giachelli, 1999) i koštani morfogenetski protein 2a (Proudfoot i sar., 1998). Procesi koji dovode do stvaranja nukleatora i prisustvo inhibitora mineralizacije, u organizmu se normalno nalaze u stanju ravnoteže. Tek u slučaju njihovog dizbalansa, i to u pravcu intenzivnijeg nastanka nukleatora, i u uz istovremeno smanjenje sinteze inhibitora mineralizacije, dolazilo bi do formiranja ektopičnih kalcifikata (Giachelli, 1999).

2.8.2 Savremene teorije nastanka psamomatoznih telašaca

Savremene imaging metode su omogućile lakšu vizuelizaciju normalne strukture CNS-a, kao i tokom nekih patoloških poremećaja. U predelu HP, veoma često su, prilikom tih pregleda, slučajno uočavane, na kraniogramima i na CT-scan-ovima, senke kalcijumove gustine, koje su označavane kao kalcifikati (Modic i sar., 1980). Oni su u bočnoj komori najčešće lokalizovani u predelu glomusa, koji se nalazi na granici između njenog centralnog dela i potiljačnog roga. Sporadično su uočavani i u HP, u slepoočnom rogu, dok su najčešće i u najvećem broju uočavani u HP IV komore. Njihovo prisustvo je izuzetno retko uočavano u HP III komore. Tokom starenja, kod dece do 3 godine starosti, uočavani su u neznatnom broju, pri čemu bi im se učestalost postepeno uvećavala do 10-te godine života. Njihova incidenca sa 0.5% u I dekadi života raste na 86% u V dekadi života. Još Virchow je nakon izvršenih autopsija takve formacije u HP IV komore označio kao psamomatozne (Modic i sar., 1980). Pomenuti autori navode da se PT često uočavaju i tokom nekih patoloških stanja, a ne samo kao slučajan nalaz kod zdravih osoba. Tako, oni se uočavaju kod HP pacijenata sa subarahnoidalnom hemoragijom, zatim tokom neurofibromatoze, u sklopu multipnih meningeoma. Kod dece, njihovo prisustvo je uočeno tokom hidrocefalusa uzrokovanog hipersekretornim papilomima HP, zatim, tokom toksoplazmoze, infekcije citomegalovirusom sa prisustvom inkluzija, kod tuberozne skleroze, gde su lokalizovani paraventrikularno, na granici između bočnih komora i bazalnih ganglija.

U literaturi novijeg datuma, prvi su Vigh i sar. (1989) opisali proces formiranja PT arahnoidalnog omotača pinealne žlezde pacova. Psamomatozna telašca, koja su oni svrstali u konkremente i označili kao „corpora arenacea,“ uočavana su kod pacova starih 4 – 6 meseci, u arahnoidalnom omotaču pinealne žlezde, lateralno od Galen-ove vene. Veća PT su lokalizovana subarahnoidalno, između arahnoidalnih trabekula, i penetrirala su u pinealni parenhim, potiskujući ispod sebe tkivo pie mater. Telašca različite veličine su bila raspoređena u grupama, tako da su formirala „fokuse kalcifikacije“ u pinealnom leptomeningealnom omotaču. Na elektronomikroskopskom nivou uočavane su lakune između arahnoidalnih ćelija u kojima su PT bila lokalizovana. U pinealnoj arahnoidei mater opisane su elektrono - svetle i elektrono - guste ćelije. Ove ćelije su međusobno bile povezane pomoću interdigitirajućih nastavaka. Elektrono svetle ćelije su sadržale filamente, granulirani endoplazmatski retikulum, aktivni Goldži kompleks i određen broj granuliranih vezikula. One su sadržale i bazalna telašca, razgranata vlakna i cilije, koje su štrčale u intercelularni prostor. Elektrono - tamne ćelije su sadržale manje ćelijskih organela. Često su u njima uočavane vakuole različitih veličina i gusta telašca. Između arahnoidalnih ćelija uočavani su intercelularni prostori, koji su sadržali kolagene mikrofibrile. Struktura ćelija pie mater se nije razlikovala značajno od ćelija arahnoidee.

Upotrebom K-piroantimonata, precipitati Ca-piroantimonata su uočavani kod pacova starih 4 meseca, i to naročito u ćelijama koje su bile lokalizovane oko PT u fokusima kalcifikacije. Zapaženi su i u tamnim ćelijama i to u citoplazmi i jedru. Kod elektrono-svetlih ćelija, u neposrednoj okolini PT, uočavani su depoziti Ca-piroantimonata unutar malih vezikula, dijametra 40-200 nm. Ipak, najveći deo precipitata uočavan je u intercelularnom prostoru i na ćelijskoj membrani elektrono-svetlih ćelija u okolini PT. Na pojedinim mestima, sa proširenim ekstracelularnim prostorom bili su prisutni veliki precipitati. U ovim prostorima su već mogla da se uoče mala PT. Pored ovih formi PT koja su bila vidljiva samo uz pomoć elektronskog mikroskopa, Vigh i sar. (1989) su opisali i prisustvo PT osrednje veličine, koje su označili kao tzv. prelazne forme, kao i krupna lamelarna PT. Većina PT su bila okružena kolagenim mikrofibrilima, a mestimično su se uočavala i unutar arahnoidalnih ćelija.

Prema pomenutim autorima (Vigh i sar., 1989), intercelularni prostori u pinealnoj arahnoidei pacova su predstavljali mesto u kome je započinjalo formiranje PT. Fokusi kalcifikacije u ovim prostorima, smatrali su za rezultat procesa koji je sličan procesima opisanim kod ameloblasta pacovskih sekutića i pinelaocita mongolskog gerbila. Pretpostavili su da se tokom ovih procesa, kalcijum ispumpava u ekstracelularni prostor iz ćelija, aktivnošću entima Ca^{2+} ATP-aze, lokalizovanog u ćelijskoj membrani. Za to su našli potporu u postojanju depozita Ca-piroantimonata na površini plazmaleme elektrono svetlih ćelija. Prisustvo intermedijarnih formi PT, između malih „mikro“ formi, kao i velikih lamelarnih formi PT u fokusima kalcifikacije, ukazuje da sredina bogata kalcijumom u ovim fokusima dovodi do apozicionog rasta PT. Tamne ćelije, prema Vigh i sar. (1989), predstavljaju starije ćelije, a prisustvo kalcijuma u njihovoj citoplazmi i jedru, predstavlja dokaz ćelijske

degeneracije. Tome u prilog govori i prisustvo tamnih telašaca i vakuola. U neposrednoj okolini PT, one svojim odumiranjem obezbeđuju organsku komponentu PT.

Korzhevskii (1997a) je kasnije opisao formiranje lamelarnih kalcifikata u HP i leptomeningama. On PT svrstava u distrofične kalcifikate, okruglog oblika i lamelarne građe. Kubota i sar. (1986), a kasnije i Korzhevskii (1997a) navode da su PT normalno prisutna u HP i leptomeningama zdravih starijih osoba. Ona se uočavaju i kod različitih patoloških stanja. I u jednom i drugom slučaju, njihova lokalizacija je identična lokalizaciji kalcifikata koje su Modic i sar. (1980) uočili na CT-scan-ovima. Tako, Korzhevskii (1997a) navodi prisustvo PT kod tumora različitog porekla i lokalizacije, naročito ističući njihovo prisustvo kod tumora leptomeningi, tzv. arahnioendotelioma, zbog veoma velike sličnosti u izgledu i građi PT prisutnih kod tih tumora i onih koja su uočena u HP, zaključujući da verovatno slični procesi leže u osnovi njihovog formiranja.

Virtanen i sar. (1976) su ispitivali hemijski sastav, morfologiju i strukturu PT. Hemijska analiza je ukazala na prisustvo mineralne i proteinske komponente. Mineralnu komponentu pretežno čine kalcijum fosfat u formi hidroksiapatita, a u znatno manjoj meri uočeni su mangan, cink, gvožđe i magnezijum. Svi prethodno navedeni minerali izmereni su u koncentracijama sličnim onim u koštanom tkivu, izuzev gvožđa, koje je u PT znatno zastupljenije u odnosu na koštano tkivo.

Primenom SEM uočeno je da su PT pretežno loptastog oblika. Tubularne forme nisu zapažene. Kod meningeoma, njihovu površinu su prekrivale razgranate tumorske ćelije. Neposredno do ćelija, na površini telašaca, uočavane su vlaknaste strukture čiji dijametar se kretao od 50-100 nm.

Primenom svetlosne mikroskopije, uočeno je da su PT HP lokalizovana ekstracelularno u stromi, između elemenata vezivnog tkiva. Ona su tu smeštena unutar šupljina peharastog oblika, koje Korzhevskii (1997a), kao i Vigh i sar. (1989) označava kao lakune. Njihov oblik je okrugao a građa lamelarna. Dijametar se u najvećem broju slučajeva kretao u rasponu od 50 – 150 μm , a kod pojedinih dostizao vrednosti do 300 μm . Na površini telašaca se uočavane su vretenaste ćelije koje su ih u potpunosti okruživale. Histohemijskom analizom uočena je pozitivna reakcija na Fe i Ca. Hematoksilin ih boji, dok pri bojenju osnovnim anilinskim bojama ispoljavaju metahromaziju (Serot i sar., 1994). Na polarizacionom mikroskopu daju karakterističnu sliku „Malteškog krsta“ (Korzhevskii, 1997a).

Nakon primene elektronske mikroskopije, uočeno je da se PT meningeoma i HP sastoje iz centralnog kalcifikovanog dela, u kome ponekad može da se zapazi prisustvo većeg broja jedara. Oko kalcifikovanog dela uočavana su kolagena vlakna i vretenaste ćelije, koji mogu da budu raspoređeni u više slojeva. Slojevitost građe PT je označavana kao posledica taloženja soli kalcijuma. Pod svetlosnim mikroskopom, između središnjeg kalcifikovanog dela i okolnih delova PT uočavan je prazan prostor, koji Korzhevskii (1997a), Kubota i sar. (1985) smatraju artefaktom nastalim kao posledica obrade tkiva.

Mehanizam formiranja PT ni do današnjeg dana nije u potpunosti razjašnjen. Ustanovljeno je da se ona kod meningeoma i HP formiraju od istih ćelija. Ove ćelije su, kao što su to već prethodno utvrdili Vigh i sar. (1989) u slučaju PT arahnoidalnog omotača pinealne žlezde, međusobno povezane svojim nastavcima i to uz pomoć dezmozoma i interdigitacija. One produkuju veće količine kolagenih vlakana i od strane Korzhevskii-og (1997a) označene su kao meningociti, koji su po prirodi atipični fibroblasti. Njihov drugi naziv, arahnioendoteliociti ukazuje da fenotipski pripadaju i epitelnom i vezivnom tkivu (Korzhevskii, 1997a). Isti autor smatra da formiranje PT počinje obrazovanjem sferičnih agregata meningocita, koji su okruženi vezivnim tkivom nalik na kapsulu. U centru tih struktura uočena je centralno postavljena ćelija, koja je od okolnog tkiva odvojena širokim međućelijskim prostorom. Kroz taj prostor se od tela centralne ćelije prema okolnom tkivu pružaju nastavci kojima je ona, preko fokalnih kontakata na vrhovima tih nastavaka, povezana sa okolnim tkivom. U njoj citoplazmi se uočava veća količina intermedijarnih filamenata koji su ponekad raspoređeni oko njenog jedra, potpuno ga okružujući i potiskujući na taj način ostale organele na periferiju, neposredno uz plazma membranu. Danas je utvrđeno, da ti filament, najvećim delom, po svojoj prirodi predstavljaju vimentin. Kada proces kalcifikacije počne, dolazi istovremeno do pojačane produkcije kolagenih vlakana, koja se nagomilavaju u intercelularnom prostoru. Kalcifikacija započinje formiranjem matriksnih vezikula. Tek, nakon toga, uočeno je taloženje kalcijuma na okolnim kolagenuim vlaknima, što je veoma slično procesu mineralizacije u normalnom koštanom tkivu. Uzrok, koji dovodi do nastanka PT nije otkriven. Činjenica je da se ona formiraju kod klinički zdravih, ali i bolesnih osoba,

kao i u kulturi tkiva (Lipper i sar., 1979). Otkrivanje veze između patološkog procesa i procesa koji dovodi do formiranja ovih kalcifikata predstavlja veoma težak zadatak koji se nameće za buduća istraživanja.

3 Cilj istraživanja

Dobro je poznata činjenica da je prisustvo psamomatoznih kalcifikata izrazitije u stromi HP starijih osoba. Međutim, u literaturi ne postoje podaci o prisustvu PT kao starosne promene, u drugim organima, koji u sebi poseduju stromu, sličnu po sastavu stromi horoidnog pleksusa. Ona se u njima uočavaju samo u sklopu određenih patoloških procesa, i to najčešće tumora. Logično, u tom slučaju se nameće pitanje postojanja još nekog dodatnog faktora, osim starenja, koji dovodi do formiranja PT u HP. Ultrastrukturalne analize, ustanovile su, pored mineralne, i prisustvo organske komponente u sastavu PT. Dodatno, one su ukazale, da se PT HP, u velikoj meri ne razlikuju, strukturalno od PT pronađenih kod tumora različite lokalizacije. To bi moglo indirektno da ukaže, da isti mehanizam stoji u osnovi formiranja PT u oba slučaja. Tome u prilog ide više činjenica. Anatomske i histološke karakteristike HP čine ga ciljnim mestom delovanja mnogobrojnih sistemskih poremećaja. To potvrđuje i činjenica, da kapilari HP predstavljaju specifičan tip fenestriranih kapilara, zbog čega, preko njihovih poroznih zidova, u stromu pleksusa mogu da dospeju iz cirkulacije mnogobrojni faktori različite prirode, koji grubo mogu da se podele na infektivne i imunološke. I zaista u PT pojedinih tumora ustanovljeno je prisustvo nanobakterija, za koje se smatra da u tumore dospevaju putem cirkulacije. U HP iz cirkulacije dospevaju i imuni kompleksi različitog porekla, antitela, kao i određene vrste leukocita, koje tu mogu da se zadrže ili da dalje preko HP pređu u mozak. U novije vreme je utvrđena i pozitivna reakcija PT nekih tumora na protein koštanog matriksa, osteopontin, koji je istovremeno regulator biomineralizacije i inflamacije. Napred navedenim činjenicama mogu da se priključe i podaci iz literature, koji navode da se kod mnogih tumora sa prisutnim PT, pretpostavlja učešće hronične inflamacije u njihovoj patogenezi, zatim da tokom starenja dolazi do razvoja proinflamatornog statusa kod starih osoba, a PT su u većoj meri prisutna u HP starijih individua, i na kraju da HP ima važnu ulogu u neuroimunom sistemu. Indirektno se, iz prethodno navedenih podataka može zaključiti, da imuni sistem, u izvesnoj meri, verovatno učestvuje u patogenezi PT humanog HP.

Na osnovu prethodno izloženih, u literaturi prisutnih, krucijalnih problema u vezi PT HP, cilj našeg istraživanja se sastoji iz sledećeg:

- Da se u prvom delu istraživanja, primenom morfološke analize, na preparatima bojenim HE metodom, utvrde morfološke karakteristike normalnog horoidnog spleta, onih slučajeva gde nisu prisutna PT.
- Da se utvrdi prisustvo PT u humanom HP, na preparatima bojenim HE metodom, njihove morfološke karakteristike, lokalizacija i distribucija.
- Da se utvrde morfološke karakteristike struktura HP kod onih slučajeva kod kojih su prisutna PT.
- Da se karakteristike PT i HP, dovedu u vezu sa životnom dobi ispitivanih slučajeva, odnosno procesom starenja.
- Morfometrijskom analizom, na preparatima bojenim HE metodom, izvršila bi se kvantifikacija karakteristika struktura HP i PT uočenih prethodnom histološkom analizom, određivanjem morfometrijskih parametara epitelnih ćelija HP (prosečna area, perimetar, debljina i prosečna optička gustina), jedara stromalnih horoidnih ćelija (prosečna area, perimetar, Feret-ov dijametar, cirkularnost, eliptičnost, prosečna optička gustina i prosečan broj jedara na jedinicu površine strome HP), PT (prosečna area po slučaju, prosečna, area, perimetar, Feret-ov dijametar, cirkularnost, eliptičnost i prosečna optička gustina).
- Primenom histohemijskog metoda, uz pomoć PAS, AB PAS, Giemsa metoda i trihromne Mallory tehnike, izvršilo bi se sagledavanje prisustva pojedinih strukturalnih komponenti PT i njihova moguća povezanost sa prisustvom inflamatornog procesa.
- Primenom imunohistohemijske metode, uz pomoću S100 proteina (za detekciju dendritičnih ćelija), S100 A8/A9 markera (za detekciju ćelija monocitno - makrofagne loze), CD45 R0 i LCA markera (za detekciju T limfocita) i markera za kapa i lambda lake lance (za detekciju B limfocita i plazma ćelija), utvrdilo bi se prisustvo ćelija inflamatornog infiltrata, u stromi HP i njihova veza sa prisustvom PT. Takođe bi bila praćena reakcija PT na ispitivane inflamatorne imunohistohemijske markere, kao i morfološke karakteristike PT sa pozitivnom i PT sa negativnom reakcijom na ispitivane markere.

- Mikrofotometrijskom analizom je izvršila bi se kvantifikacija reakcije PT na ispitivane markere određivanjem prosečne, modalne, medianske i integralne optičke gustine, dok bi morfometrijskom analizom bila izvršena kvantifikacija ukupne reakcije PT na ispitivane markere određivanjem prosečne aree po slučaju, prosečnog procenta pozitivnih PT, kao i prethodno uočenih morfoloških karakteristika pozitivnih i negativnih PT, određivanjem prosečne aree, perimetra, Feret-ovog dijametra, cirkularnosti i eliptičnosti.
- Statističkom analizom, primenom univarijantnog i multivarijantnog metoda, ustavljavala bi se signifikantnost razlika između morfometrijskih parametara, struktura HP, slučajeva sa i slučajeva bez prisustva PT; takođe bi bila izvršena klasifikacija ispitivanih slučajeva, na osnovu morfometrijskih karakteristika struktura HP (epitela i strome), zatim morfometrijskih karakteristika PT i, konačno njihovog uzrasta; utvrđivala bi se signifikantnost razlika morfometrijskih i mikrofotometrijskih parametara pozitivnih i negativnih PT za date markere, kao i njihovo dinamičko sagledavanje, u vezi sa procesom starenja.

4 Materijal i metode

4.1 Materijal

U istraživanju je korišćeno tkivo humanog HP 30 kadavera, dobijeno sa autopsija izvedenih na Institutu za sudsku medicinu Medicinskog fakulteta u Nišu. Materijal je poticao od individua, starosti 20-82 godine, kod kojih za života nije dijagnostifikovano bilo kakvo oboljenje nervnog sistema, niti je za uzrok smrti, tokom autopsije, sudsko medicinskom ekspertizom, ustanovljeno postojanje oboljenja ili povrede mozga.

4.2 Metode

Na kadaveričnom materijalu je pravljen kompletan sagitalni presek velikog mozga, pri čemu se zatim pristupalo centralnom delu desne bočne komore velikog mozga. Odatle je uz pomoć skalpera i pincete uziman komad tkiva HP centralnog dela bočne komore, desne hemisfere velikog mozga, dimenzija 1 x 1 cm.

4.3 Histološka analiza

Histološka analiza je obuhvatala histohemijsku i imunohistohemijsku analizu. Tokom histohemijske analize ispitivane su morfološke karakteristike HP, zatim oblik, veličina i reakcija PT nakon primene određenih histohemijskih bojenja. Imunohistohemijskom analizom utvrđivano je prisustvo ćelija sa pozitivnom reakcijom, kao i reakcija, zatim tip pozitivne reakcije PT, na primenjene imunohistohemijske markere. Dodatno, komparirane su morfološke karakteristike PT sa pozitivnom i negativnom reakcijom.

4.3.1 Histohemijske metode

Tkivo je fiksirano u pufersanom 10% formalinu. Kalupljenje je vršeno u paraplaku, nakon čega su pravljeni preseki debljine 10 μm , koji su bojeni klasičnom HE metodom, PAS, AB PAS, trihromnim bojenjem (modifikacija po Mallory-u) i May Grunwald – Giemsa metodom (Bancroft i Stevens, 1996). Morfološka analiza je vršena uz pomoć mikroskopa „Olympus C011“, pri uvećanju 40x, 100x, 400x i pri uvećanju 1000x uz pomoć objektiva za uljanu imerziju. Karakteristične forme PT su fotografisane i dodatno analizirane, uz pomoć digitalne kamere „Praktica DPix 3000“, koja je adapterom pričvršćivana za okular mikroskopa. Prilikom fotografisanja korišćena je rezolucija 2560 x 1920 piksela.

4.3.2 Imunohistohemijske metode

Za imunohistohemijsku analizu korišćeno je tkivo humanog HP 15 kadavera. Nakon rutinske fiksacije i kalupljenja tkiva u paraplaku, pravljeni su preseki tkiva debljine 5 μm . Oni su zatim sušeni na temperaturi od 37°C, nakon čega je vršena njihova deparafinizacija uz pomoć ksilola. Ukoliko je to bilo neophodno vršena je tripsinizacija. Dužina trajanja tripsinizacije je zavisila od toga koje je primarno antitelo korišćeno. Zatim su preseki prebacivani u TBS (Hidroksimetilaminoetanol (TRIS) purefisan rastvor soli). Korišćeno je imunoenzimsko bojenje antitelima konjugovanim sa alkalnom fosfatazom, i to alkalna fosfataza-anti-alkalna fosfataza (APAAP) metoda. Kod ove metode enzim alkalna fosfataza, (poreklom iz creva teleta) hidrolizira naftolfosfatne estere (substrat) na fenolne komponente i fosfate. Oslobođeni fenoli se zatim spajaju sa bezbojnim diazonijum solima (hromogen), da bi na kraju nastale nerastvorljive, crveno obojene azo boje. Imunoenzimsko bojenje mogu da koriste dva metoda: direktni i indirektni. Direktna metoda je najstarija i kod nje se enzimom obeleženo primarno antitelo vezuje za antigen u tkivima. Indirektna metoda može da se primeni kao dvostepena, trostepena i tehnika rastvorljivih enzim - anti-enzim imunih kompleksa. Indirektna dvostepena tehnika koja koristi enzim alkalnu fosfatazu (AP), koristi se na dva načina. Prvi, kada koristi poliklonalna zečija antitela, kao primarna, i AP -konjugovana svinjska antitela kao sekundarna. Drugi, koristi monoklonalna mišija antitela kao primarna, a zečija AP konjugovana antitela kao sekundarna. Indirektna trostepena tehnika se koristi za pojačanje intenziteta bojenja, pri čemu se kao primarno

antitelo koristi mišije monoklonalno antitelo, AP- konjugovano ili zečije nekonjugovano antitelo kao sekundarno i, AP- konjugovano svinjsko antitelo kao tercijarno. Tehnika rastvorljivih enzim – anti -enzim imunih kompleksa koristi nekonjugovano primarno antitelo, sekundarno antitelo, rastvorljivi enzim-anti-enzim kompleks i rastvor substrata. Primarno antitelo i enzim imuni kompleks moraju u tom slučaju da potiču od iste vrste. Sekundarno antitelo mora da bude specifično za imunoglobuline vrsta koje ih proizvode, kao i primarno antitelo i enzim imuni kompleks. Sekundarno antitelo se zato dodaje u višku, kako bi se na taj način jedno od njegovih Fab mesta vezalo za primarno antitelo. Pri tome drugo Fab mesto ostaje slobodno za vezivanje sa enzim imunim kompleksom.

Metoda, koju smo mi primenili, APAAP – metoda, koristi nekonjugovano monoklonalno mišije antitelo, mišije antitelo obeleženo sa dva molekula AP kao enzim-anti-enzim imuni kompleks i zečija antitela specifična za Fc domen mišijih antitela, pri čemu ona mogu da budu konjugovana sa AP ili ne (Boensich, 2001).

4.3.2.1 Procedura bojenja

U prvoj fazi bojenja, preseku se prvo dodaje primarno monoklonalno antitelo. Nakon toga vrši se inkubacija u vlažnoj komori tokom 30 minuta, na sobnoj temperaturi. Zatim se vrši ispiranje u TBS-u tokom 1-2 minute. Potom se preseku dodaje anti-mišije antitelo sa kojim se inkubira u vlažnoj komori tokom 30 minuta na sobnoj temperaturi. Zatim se ponovo vrši ispiranje u TBS-u tokom narednih 30 minuta. Dodavanje APAAP kompleksa sa ponovnom inkubacijom na sobnoj temperaturi, u vlažnoj komori tokom 30 minuta, predstavlja sledeći korak. Nakon ispiranja u TBS-u, tokom 1-2 minute, vrši se dodavanje substrata. Sledi zatim inkubacija u trajanju od 15-20 minuta na sobnoj temperaturi, ispiranje TBS-om, i konačno ispiranje tekućom vodom. Bojenje neobojenih delova preseka se vrši hematoksilinom u odgovarajućem vodenom medijumu (Bancroft i Stevens, 1996)

Za imunohistohemijsku analizu korišćeni su sledeći markeri korporacije Dako (Dako Cytomation, Denmark, <http://www.dako.com/>):

1. **Monoklonsko mišije antitelo za humani LCA (Leucocyte Common Antigen)**, CD45 antigen, klonovi 2B11+PD7/26 (M 0701). Ovaj marker je korišćen za detektovanje limfoidnih ćelija. Reakcija ovih ćelija je najintenzivnija na površini ćelijske membrane, ali se takođe može uočiti i slabija prebojenost antigena u citoplazmi. Makrofagi i histiociti raguju varijabilno nakon primene ovog antitela. Polimorfonukleari se obično boje veoma slabo, dok plazma ćelije ne raguju na njega (Pulido i sar., 1988; Kurtin i Pincus, 1985).
2. **Monoklonsko antitelo specifično za humane CD45 R0 pozitivne T ćelije**, klon UCHL1 (M 0742). Anti-CD45 R0, boji većinu timocita, subpopulaciju mirujućih T ćelija iz CD4 i CD8 podgrupe, kao i zrele aktivisane T ćelije. Ćelije mijelomonocitne loze, kao što su granulociti i monociti, se takođe boje ovim antitelom, dok većina normalnih B ćelija i NK ćelije ispoljavaju negativnu reakciju (Smith i sar., 1986). Anti CD45R0, UCHL1, prepoznaje približno 50% ljudskih CD4-pozitivnih i 35% CD8-pozitivnih T ćelija u perifernoj krvi. Ovo antitelo imunolozi često koriste za proučavanje aktivacije T ćelije, jer neaktivne T ćelije koje su CD45RA-pozitivne UCHL1-negativne, gube nakon aktivacije, aloantigenom ili sa PHA, CD45RA ekspresiju i postaju CD45R0 pozitivne (Pulido i sar., 1994; Akbar i sar., 1988).
3. **Monoklonsko mišije antitelo specifično za ljudske kapa (κ) lake lance**, klon A8B5 (M 0730). Na rutinski fiksiranim, i u parafinu kalupljenim presecima, ovo antitelo snažno boji kapa pozitivne plazma ćelije, i ćelije koje su absorbovale egzogene imunoglobuline. Antitelo reaguje takođe sa površinskim imunoglobulinima na normalnim i neoplastičnim B ćelijama u perifernoj krvi. To može da bude značajno u dokazivanju monoklonalne prirode (reakcija lakih lanaca) limfoidnih neoplazmi.
4. **Monoklonsko mišije antitelo specifično za humane lambda (λ) lake lance**, klon N10/2 (M 0614). Na rutinski fiksiranim i u parafinu kalupljenim presecima, ovo antitelo snažno boji lambda pozitivne plazma ćelije, ćelije koje su absorbovale egzogene imunoglobuline, a reaguje i sa površinskim imunoglobulinima na normalnim i neoplastičnim B ćelijama u perifernoj krvi, što može da bude značajno u dokazivanju monoklonalne prirode (reakcija lakih lanaca) limfoidnih neoplazmi (Taylor i Burns, 1974).

5. **Zečije poliklonsko antitelo, specifično za krvlju S100 (Z 0311).** Na formalinom fiksiranom, i u parafinu kalupljenim presecima, ovo antitelo je strogo specifično za S100 protein. U moždanom tkivu ono boji glijalne i ependimalne ćelije, u perifernim nervima pozitivne su Schwann-ove ćelije. U koži boji melanocite i Langerhans-ove ćelije. U limfoidnim i drugim tkivima, boje se retikularne interdigitirajuće i dendritične ćelije. Ovo antitelo se takođe primenjuje kod postavljanja dijagnoze benignih i malignih melanocitnih tumora. Njime se podjednako dobro boje i citoplazma i jedro (Singh i Cheng, 1996).
6. **Monoklonsko mišije antitelo, specifično za mijeloidno/histiocitni antigen, klon Mac 387 (M0747).** Ovo Mac 387 antitelo boji citoplazmu mnogih mijelomonocitnih ćelija i reaguje predominantno sa podgrupom reaktivnih makrofaga. Pozitivna reakcija se uočava i kod nekoliko slučajeva histiocitoze i to kako kod malignih, tako i kod hemofagocitnih tipova (Brandtzaeg i sar., 1988; Brandtzaeg i sar., 1992). Na razmazima periferne krvi, boji monocite i granulocite, ali ne i limfocite.

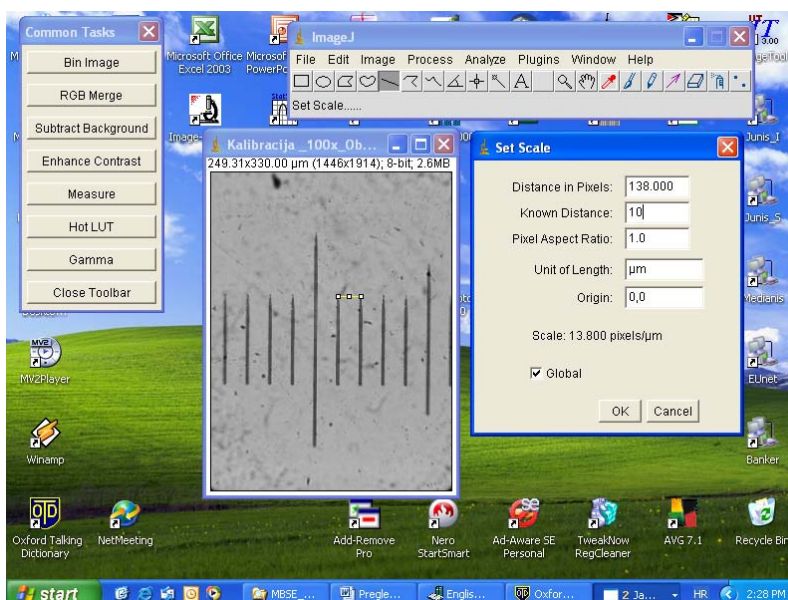
4.4 Morfometrijska analiza

Morfometrijska i mikrofotometrijska analiza vršena je uz pomoć programa za analizu i procesiranje digitalne slike ImageJ (Abramoff, 2004, <http://rsb.info.nih.gov/ij/>).

Fotografije slikane uz pomoć kamere „Praktica DPix 3000“, RGB formata, 24 bit-ne, imale su rezoluciju 2560 x 1920 piksela. Za potrebe analize, prvo je vršena njihova konverzija u crno bele 8 bit-ne slike. Morfometrijska analiza epitela i strome horoidnog spleta i PT vršena je na presecima bojenim HE metodom. Epitelne ćelije i jedra stromalnih horoidnih su analizirani pod uvećanjem 1000x uz korišćenje objektiva za imerziju i imerzionog ulja, dok je analiza PT vršena pod uvećanjem 400x. Pre izvođenja same analize, vršena je kalibracija sistema. Ona se sastojala iz specijalne kalibracije i kalibracije optičke gustine.

4.4.1 Specijalna kalibracija

Specijalna kalibracija je vršena uz pomoć objektnog mikrometra (1:100), koji je slikan pod uvećanjima na kojima je vršena morfometrijska analiza napred navedenih struktura. Na 8 bit-noj slici objektnog mikrometra za data povećanja (400x i, 1000x uz korišćenje imerzionog objektiva i imerzionog ulja), mereno je odstojanje između dva podeoka na objektnom mikrometru (10 μm), pomoću „straight line“ selekcije. Opcijom „set scale“ u meniju za analizu dužina odstojanja izmerena u pikselima pretvarana je u μm . Čekiranjem opcije „global“ dobijena kalibracija je primenjivana za sve slike koje su u tom navratu analizirane (sl. 1).



Slika 1. Specijalna kalibracija ImageJ programa za morfometrijsku analizu pri povećanju 1000x.

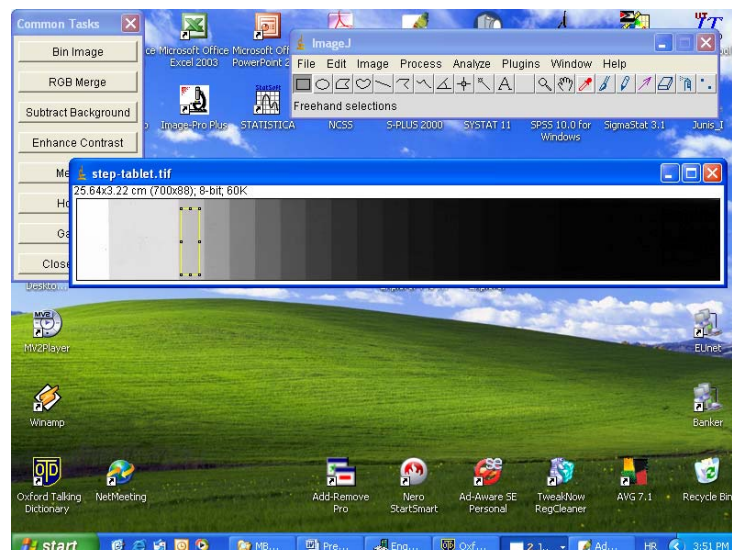
4.4.2 Kalibracija optičke gustine

Kalibracija optičke gustine vršena je uz pomoć step tableta firme „Kodak“ (sl. 2).



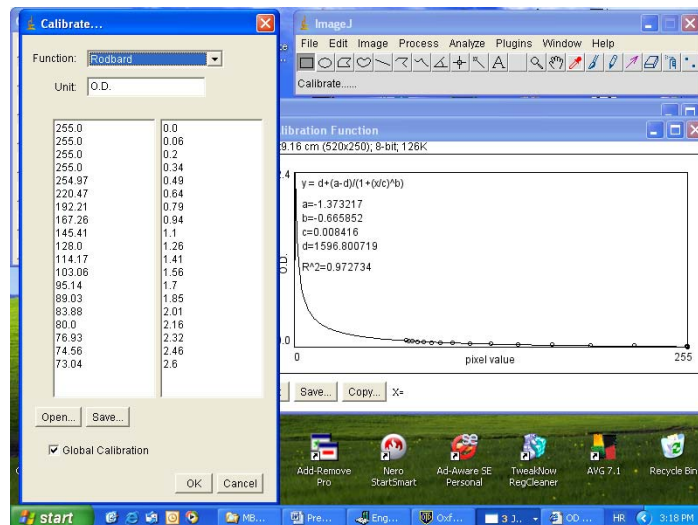
Slika 2. „Kodak“ step tablet za kalibraciju optičke gustine ImageJ sistema

Ona je kalibrisana prema uputstvima koja su data na oficijalnoj Web stranici ImageJ sistema (<http://rsb.info.nih.gov/ij/docs/examples/calibration/>). U prvom koraku merene su prosečne vrednosti sivog, uz pomoć pravougaone („rectangle“) selekcije, na prvih 18 polja step tablet-a. Veličina pravougaone selekcije je podešavana na prvom koraku, na levom kraju step tableta, gde se nalazi belo polje. Njena veličina nije prelazila ivice jednog polja na step tabletu. Selekcija je pomerana za po jedno polje, od levog ka desnom kraju paleti, pri čemu je, nakon svakog koraka, vršeno merenje nivoa sivog. Na taj način je dobijano 19 vrednosti nivoa sivog, i to prvo za belu pozadinu (prvo polje, krajnje levo na paleti), a zatim i za 18 narednih polja udesno od njega (sl. 3).



Slika 3. Kalibracija optičke gustine ImageJ sistema uz pomoć step tableta firme „Kodak“

Zatim je u meniju za analizu otvarana opcija „Calibrate“, u čijem boks za dijalog su već automatski, u levoj koloni učitana sva 19 merenja nivoa sivog. U desnu kolonu su kopirane 19 vrednosti optičke gustine koje su date kao gotove na Web stranici. U padajućem meniju za funkciju podešavana je opcija „Rodbard“, i u polju za jedinicu je ukucavana „O.D.“ opcija. Čekiranjem opcije „Global Calibration“ dobijena kalibracija je korišćena za sve analizirane slike u tom navratu. Kao krajni rezultat ovog procesa dobijana je kalibraciona kriva (sl. 4). Kalibracija sistema, specijalna i kalibracija optičke gustine, vršena je pre početka svake upotrebe sistema ImageJ, tokom istraživanja.



Slika 4. Kalibraciona kriva optičke gustine ImageJ sistema dobijena uz pomoć step tableta firme „Kodak“.

Nakon izvršene kalibracije izvođena je morfometrijska analiza. Ona se sastojala se iz morfometrijske analize struktura HP i PT na preparatima bojenim HE metodom, i kvantitativne imunohistohemijske analize PT. Kvantitativna imunohistohemijska analiza je pored morfometrijske, uključivala i mikrofotometrijsku analizu.

Area je morfometrijski parametar, čija vrednost predstavlja površinu profila ispitivane strukture na histološkom preparatu, i izražava se u μm^2 . **Perimetar** predstavlja dužinu spoljašnje konture selekcije i njegove vrednosti se izražavaju u jedinicama dužine tj. μm . **Feret-ov dijametar** je najduži dijametar profila ispitivane strukture. On u suštini predstavlja odstojanje između dve paralelne tangente povučene kroz konturu profila ispitivanog objekta na suprotnim stranama. Area, perimetar i Feret-ov dijametar, su tokom analize korišćeni za utvrđivanje veličine profila ispitivanih struktura. **Cirkularnost** je parametar uz pomoću koga se definiše odstupanje oblika ispitivane strukture od idealnog kruga. Ona ima vrednosti koje se kreću u rasponu od 0-1. Strukture, čija cirkularnost ima vrednosti bliže 1.0, se karakterišu oblikom koji je bliži pravilnom krugu, dok one, čija cirkularnost ima vrednosti bliže 0, su oblika koji je različitiji od pravilnog kruga. Merenje **eliptičnosti** može da se vrši merenjem dužine primarne i sekundarne osovine idealne elipse koja bi mogla da se opiše oko ispitivane strukture, kao i merenjem ugla između primarne osovine i linije ispitivanog objekta koja je paralelna x-osi. Vrednosti eliptičnosti ispitivanog objekta su u našem slučaju dobijane kao količnik vrednosti dužine primarne i sekundarne osovine (Gil i Barba, 1995). **Oblikovni faktor** je morfometrijski parametar, koji se dobija kao količnik prosečnog perimetra i prosečne aree profila ispitivane strukture (Kališnik, 1985). On je, zajedno sa cirkularnošću i eliptičnošću, korišćen za utvrđivanje pravilnosti oblika ispitivanih struktura.

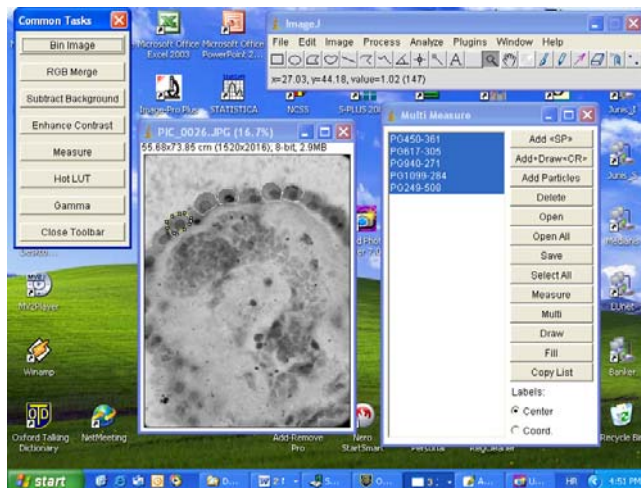Optička gustina je mikrofotometrijski parametar koji govori o količini svetlosti koja prolazi kroz pod mikroskopom posmatrani presek. Na digitalnoj slici, ona se meri za svaki piksel, pri čemu njene visoke vrednosti ukazuju na veće prisustvo tamnije prebojenih piksela na slici, jaču prebojenost histološkog preparata, dok njene niže vrednosti, ukazuju na predominaciju svetlije prebojenih piksela i slabiju prebojenost histološkog preparata (Gil i Barba, 1995; Mihailović i Kutlešić, 2000). Tokom istraživanja, merene su prosečna optička gustina, modalna optička gustina, medijanska optička gustina i integralna optička gustina. *Prosečna optička gustina* predstavlja prosečnu vrednost optičkih gustina svih piksela merenog objekta. *Modalna optička gustina* predstavlja najčešću vrednost optičke gustine piksela koji se nalaze u okviru selekcije ili ispitivanog objekta. *Medijanska optička gustina* predstavlja medijanu optičkih gustina piksela selekcije ili profila ispitivanog objekta. *Integralna optička gustina* predstavlja sumu optičkih gustina svih piksela ispitivane selekcije ili profila ispitivanog objekta (<http://rsb.info.nih.gov/ij/docs/index.html>).

4.4.3 Morfometrijska analiza struktura horoidnog pleksusa

Morfometrijska analiza HP se sastojala iz morfometrijske analize epitelnih ćelija, morfometrijske analize jedara stromalnih horoidnih ćelija, i morfometrijske analize PT.

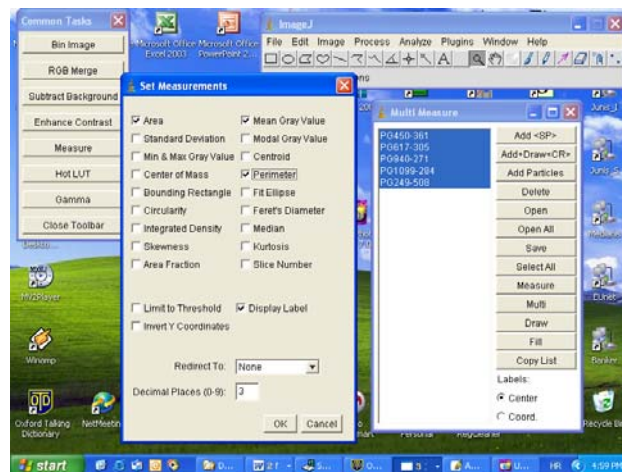
Morfometrijska analiza epitela HP je obuhvatala određivanje prosečne aree ($\overline{A_E}$), prosečnog perimetra ($\overline{B_E}$), prosečnog oblikovnog faktora ($\overline{\frac{B}{A}}$), prosečne debljine ($\overline{L_E}$) i prosečne optičke gustine ($\overline{OD_E}$) epitelnih ćelija.

Area, perimetar i optička gustina epitelnih ćelija su određivani istovremeno. Merenje je vršeno pod povećanjem 1000x uz korišćenje objektiva za imerziju i imerzionog ulja. Nakon izvršene specijalne kalibracije sistema za dato povećanje, i kalibracije optičke gustine, merenje ovih parametara vršeno je na 20 slučajno odabranih vidnih polja. Na svakom vidnom polju mereno je po pet slučajno odabranih epitelnih ćelija. To znači da je analizirano po 100 slučajno odabranih ćelija kod svakog ispitivanog slučaja, odnosno ukupno na 3000 epitelnih ćelija svih 30 slučajeva. Poligonalnom selekcijom i opcijom za višestruko merenje „ROI manager-a“ selektovano je po pet epitelnih ćelija na svakom vidnom polju (sl. 5).



Slika 5. Merenje aree, perimetra i optičke gustine epitelnih ćelija horoidnog pleksusa

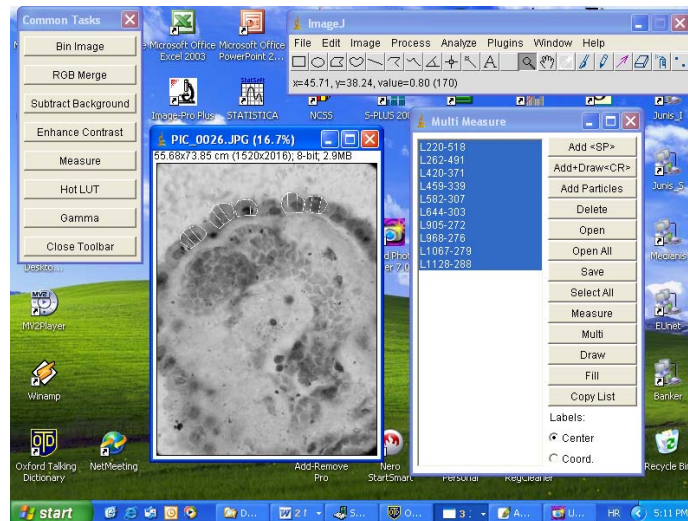Zatim su u opciji za podešavanje merenja markirane opcije za areu, perimetar i prosečnu optičku gustinu (sl. 6).



Slika 6. Podešavanje sistema za merenje aree, perimetra i prosečne optičke gustine epitelnih ćelija horoidnog pleksusa.

Nakon toga je vršeno merenje i dobijeni rezultati su direktno prebacivani u MS Excel program. Oblikovni faktor je izračunavan naknadno kao količnik prosečnog perimetra i prosečne aree epitelnih ćelija (Kališnik, 1985; Kutlešić i Mihailović, 2000).

Merenje debljine epitela je vršeno na istim ćelijama. Korišćenjem pravolinijske selekcije i opcije za višestruko merenje „ROI manager-a“ vršeno je merenje odstojanja između membrana apikalnog i bazolateralnog pola selektovanih epitelnih ćelija, i to na dva različita mesta na svakoj od njih. To znači, da je izvršeno 10 merenja po jednom vidnom polju, tj. 200 po jednom slučaju, odnosno 6000 merenja na 3000 epitelnih ćelija 30 HP (sl. 7). Dobijeni rezultati su direktno prebacivani u program MS Excel.

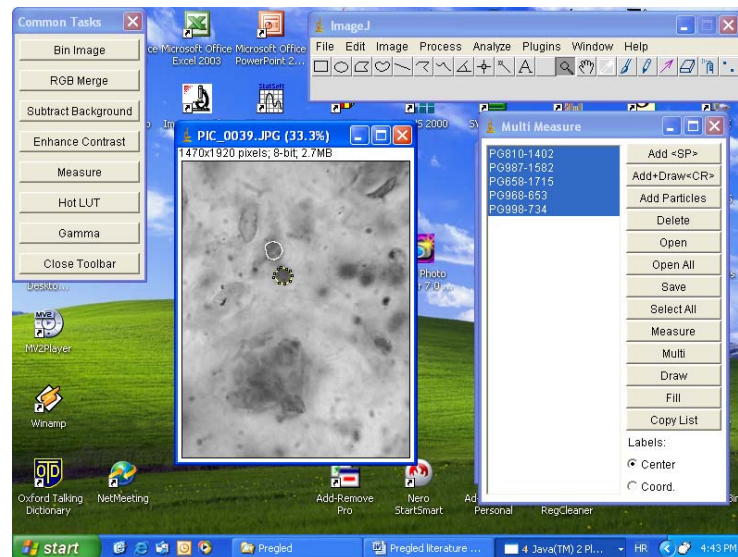


Slika 7. Merenje debljine epitelnih ćelija horoidnog spleta uz pomoć ImageJ sistema.

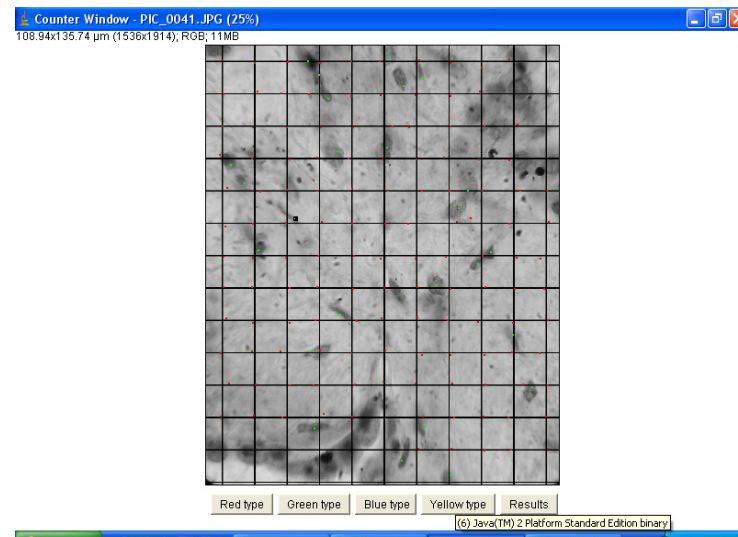
Morfometrijska analiza strome izvođena je određivanjem prosečne nuklearne aree ($\overline{A_{ST}}$), prosečnog nuklearnog perimetra ($\overline{B_{ST}}$), prosečnog nuklearnog Feret-ovog dijametra ($\overline{D_{FST}}$), prosečne nuklearne cirkularnosti, prosečne nuklearne eliptičnosti, prosečnog broja jedara stromalnih ćelija na jedinicu površine strome ($\overline{N_{ST}}$) i prosečne optičke gustine ($\overline{OD_{ST}}$) stromalnih horoidnih ćelija.

Prosečna nuklearna area, perimetar, Feret-ov dijametar i prosečna optička gustina određivani su istovremeno. Merenje je vršeno na 20 vidnih polja. Na svakom vidnom polju, uz pomoću poligonalne selekcije i ROI manager-a, analizirano je po pet slučajno odabranih jedara stromalnih ćelija, tj. ukupno 100 jedara po svakom slučaju, odnosno ukupno 3000 jedara stromalnih horoidnih ćelija svih 30 ispitivanih slučajeva. U meniju za analizu, označavane su opcije za areu, perimetar, Feret-ov dijametar i optičku gustinu. Za merenje eliptičnosti označavane su opcije za primarnu i sekundarnu osovinu idealne elipse koja bi mogla da se opiše oko ispitivane strukture (sl. 8).

Broj ćelija na jedinicu površine strome određivan je uz pomoću alatke za analizu partikula i brojanje ćelija („cell counter“). Prvo je preko ispitivanog vidnog polja postavljan mrežni testni sistem uz pomoću opcije „grid“. Za površinu polja koje odgovara jednoj tački testnog sistema, zadavana je vrednost od $100 \mu\text{m}^2$. Nakon postavljanja mrežice takva slika je analizirana uz pomoću alatke za brojanje ćelija, tako što su manuelno obeležavane i brojane tačke koje su pogađale stromu HP, a nakon toga su brojane ćelije koje su se nalazile na datoj površini strome. Analizirano je 20 vidnih polja po svakom slučaju (sl. 9).



Slika 8. Morfometrijska analiza jedara stromalnih ćelija humanog horoidnog spleta

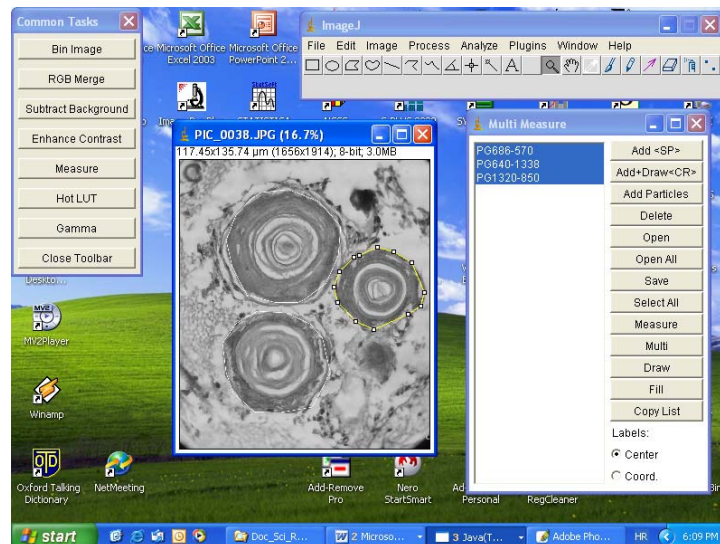


Slika 9. Određivanje broja jedara stromalnih ćelija na jedinicu površine strome horoidnog pleksusa uz pomoć cell counter-a ImageJ sistema

4.4.4 Morfometrijska analiza psamomatoznih telašaca horoidnog pleksusa

Morfometrijska analiza PT je obuhvatala određivanje prosečne ukupne aree po slučaju ($\overline{\sum A_{PT}}$), prosečne aree ($\overline{A_{PT}}$), prosečnog perimetra ($\overline{B_{PT}}$), prosečnog Feret-ovog dijametra ($\overline{D_{FPT}}$) i prosečne cirkularnosti PT HP.

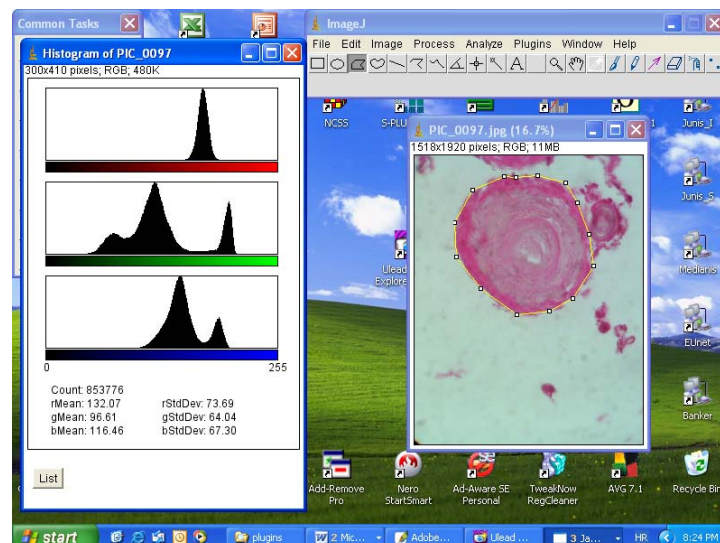
Prvo je vršena selekcija prisutnih telašaca na vidnom polju uz pomoću poligonalne selekcije i ROI manager-a. U opciji za podešavanje merenja označeni su zadati morfometrijski parametri (sl. 10). Analizirana su sva uočena psamomatozna telašaca jednog slučaja.



Slika 10. Merenje morfometrijskih parametara psamomatoznih telašaca huanog horoidnog pleksusa

4.4.5 Kvantitativna imunohistoemijska analiza psamomatoznih telašaca

Kvantitativna imunohistoemijska analiza obuhvatala je utvrđivanje intenziteta pozitivne imunohistoemijske reakcije PT na ispitivane inflamatorne markere. Prvi korak se sastojao u utvrđivanju prisustva pozitivne imunohistoemijske reakcije samih PT mikrofotometrijskom analizom. Za pozitivna PT uzimana su crveno prebojena. Intenzitet crvene prebojenosti je na 24-bitnim slikama određivan uz pomoć histograma („color histogram“) (sl. 11).



Slika 11. Određivanje intenziteta crvene prebojenosti kod psamomatoznih telašaca sa pozitivnom reakcijom na CD45R0 marker.

Za PT sa pozitivnom reakcijom uzimana su ona kod kojih je vizuelno uočavana fokalna ili globalna prebojenost crvenom bojom, što je potvrđivano uz pomoću histograma uočljivom predominacijom crvenog dela spektra. Nakon toga je 24-bitna slika konvertovana u 8-bitnu i onda je uz pomoć poligonalne selekcije i ROI manager-a vršena selekcija i merenje morfometrijskih i mikrofotometrijskih parametara svih detektovanih PT. Od mikrofotometrijskih parametara određivani su prosečna, modalna, medijanska i integralna optička gustina, a od morfometrijskih parametara određivani su prosečna ukupna area po slučaju ($\sum A_{PT}$), prosečna area (A_{PT}), prosečan perimetar

(B_{PT}), prosečan Feret-ov dijametar (D_{FPT}), prosečna cirkularnost i prosečna eliptičnost pozitivnih i negativnih PT, na isti način kao i tokom histohemijske analize (sl. 10). Za slučajeve sa pozitivnom imunohistohemijskom reakcijom su prema preporukama Gil-a i Barba-e (1995) uzimani oni, kod kojih je procenat pozitivnih telašaca bio statistički signifikantno viši u odnosu na procenat negativnih telašaca. Dodatno, da bi se reakcija PT određenog slučaja odredila za pozitivnu, neophodno je bilo da makar jedan od četiri ispitivana oblika optičke gustine pozitivnih PT bude signifikantno viši od istog kod negativnih PT. Na taj način, bi dodatno bili potvrđivani rezultati analize crvene prebojenosti, pozitivnih, telašaca color histogram-om.

4.5 Statistička analiza

Statistička analiza je vršena uz pomoć dva softvera: statističkog kalkulatora „Statistic calculator“ (<http://www.statpac.com/statistics-calculator/>) i NCSS-PASS statističkog paketa (<http://www.ncss.com/>). Od statističkih analiza upotrebljavane su metode univarijantne i multivarijantne statistike (Dawson i Trapp, 2004; Kutlešić i Mihailović, 2000).

Od univarijantnih statističkih metoda vršene su sledeće analize: program „Statistic calculator“ je korišćen za izvođenje t - testa proporcija, za upoređivanje značajnosti razlike između procenta pozitivnih i procenta negativnih PT; statistički paket NCSS-PASS je korišćen za izvođenje t -testa za dva mala nezavisna uzorka. Kod slučajeve, kod kojih je programom utvrđeno odsustvo normalne distribucije vrednosti izmerenih parametara, rađen je neparametrijski Mann-Whitney U test za upoređivanje medijana statističkih nizova.

Od metoda multivarijantne statistike primenjivana je klasifikaciona, „cluster“ analiza, i kanonička korelaciona analiza. Za njihovo izvođenje korišćen je statistički paket NCSS-PASS.

Dobijene vrednosti morfolometrijskih parametara su prikazane tabelarno i grafički. Statistička značajnost je ispitivana za vrednosti α – faktora $p < 0.05$.

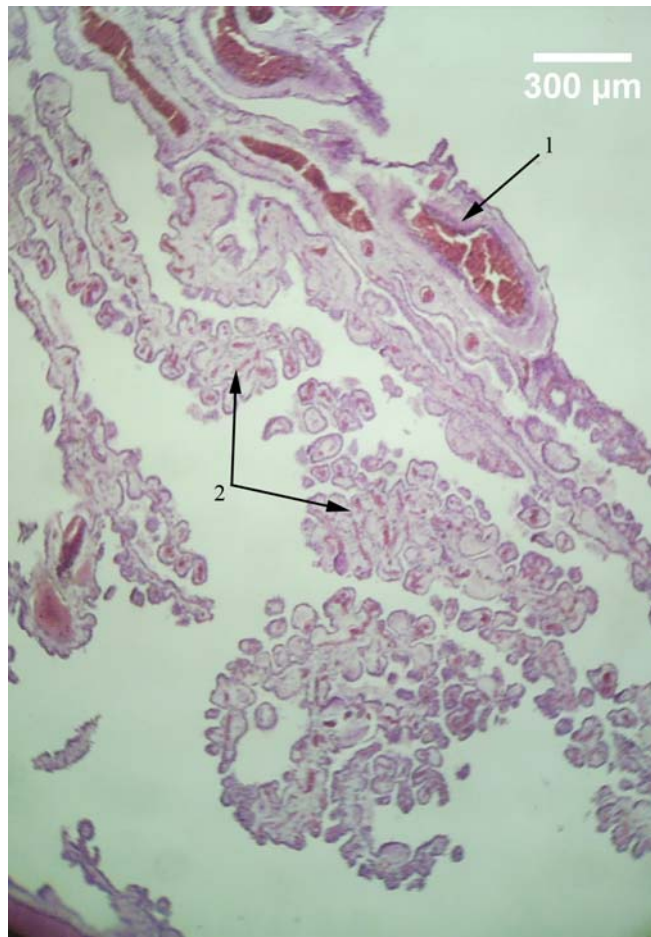
5 Rezultati

5.1 Histochemijska analiza

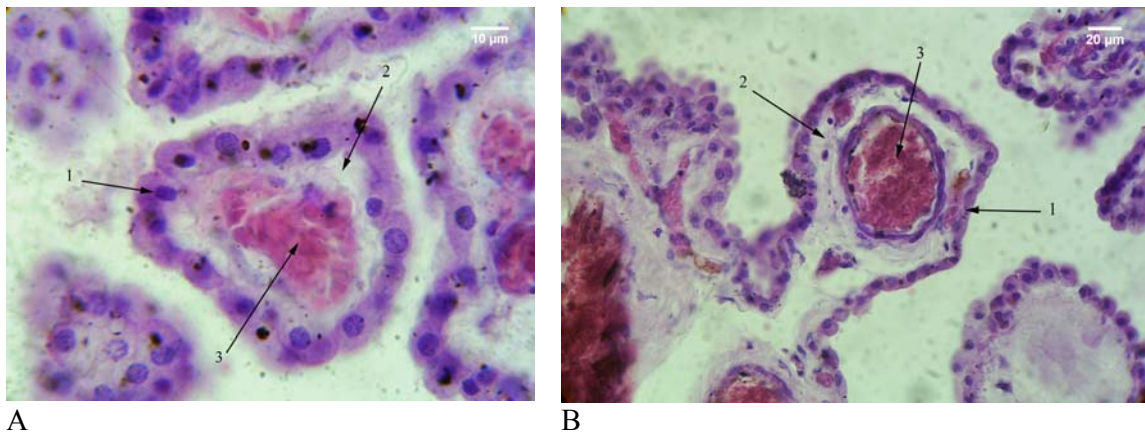
5.1.1 Morfološka analiza

Tokom histološke analize prema prisustvu PT, izdvajaju se tri grupe slučajeva. Prva koja obuhvata mlađe slučajeve, bez ili sa veoma malim prisustvom PT. Drugu grupu čine u proseku stariji slučajevi sa veoma velikim prisustvom PT. U trećoj grupi se nalaze najstariji slučajevi, sa prisustvom PT većim u odnosu na prvu, ali manjim u odnosu na drugu grupu.

Tokom histološke analize slučajeva I grupe, uočena je očuvana papilomatozna struktura HP, koji se sastoji iz središnjeg dela ili osnove, i velikog broja ogranaka. U središnjem delu se uočavaju krvni sudovi većeg kalibra, tipa arteriola, oko kojih se nalazi vezivno tkivna stroma obložena horoidnim epitelom. (sl. 12). Vršni delovi ogranaka se granaju na veliki broj resica ili vilusa. Na preseccima HP, vidi se veliki broj poprečno i uzdužno presečenih vilusa. Uzdužni presecci vilusa, imaju oblik prstolikih izbočina na površini HP, dok poprečni presecci imaju okruglast ili ovalan oblik. U oba slučaja oni se sastoje iz jednog reda kubičnih epitelnih ćelija, koje okružuju tanak sloj vezivno tkivne strome. U središnjem delu vilusa uočava se krvni sud po tipu kapilara (sl. 13).

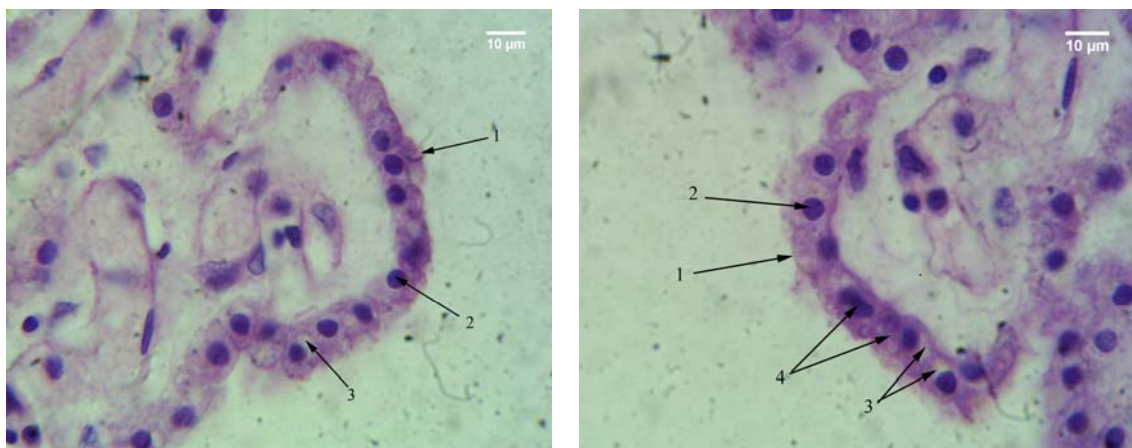


Slika 12. Papilomatozna struktura horoidnog pleksusa; HE; 40x; 1-središnji deo sa krvnim sudovima većeg kalibra; 2- vilusi horoidnog pleksusa



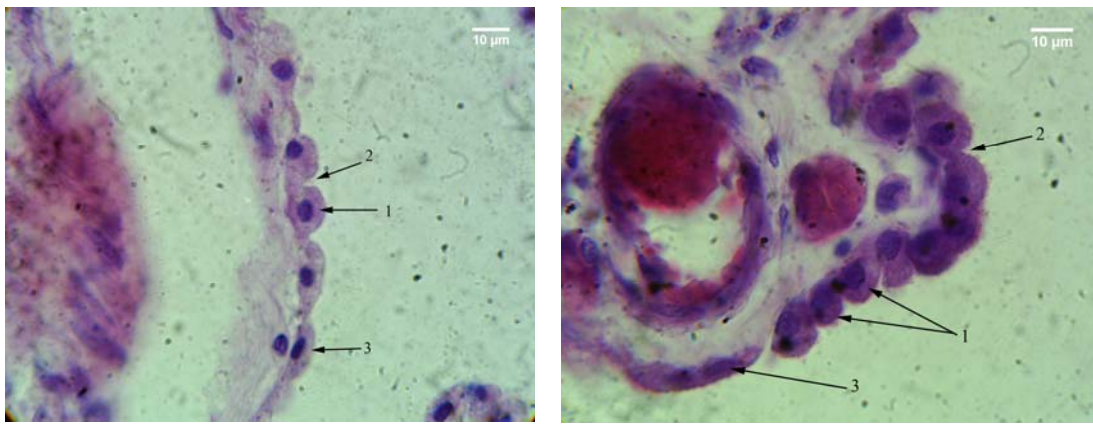
A
Slika 13. Presek vilusa horoidnog pleksusa; HE; A- poprečni presek; 1000x; B- uzdužni presek, 400x; 1- epitel horoidnog pleksusa; 2- vezivno- tkivna stroma; 3-krvni sud.

Epitelne ćelije HP slučajeva ove grupe, na preseku imaju četvrtast oblik, karakterističan za kubični epitel. Na preparatima bojenim HE metodom, u unutrašnjosti ovih ćelija uočava se okruglo, tamno plavo prebojeno jedro, sa predominacijom euhromatinskih regiona. Citoplazma je uglavnom svetlo ili tamno ljubičasto prebojena. Jedro je lokalizovano u središtu ćelije ili uz njen bazolateralni pol. Tamnije prebojene ćelije se uočavaju mestimično u horoidnim pleksusima ove grupe. Epitelne ćelije su gusto zbijene, međusobno čvrsto povezane bez prekida kontinuiteta i prisustva međuprostora između njih. Apikalna membrana epitelnih ćelija je uglavnom ravna ili blago zaobljena, tako da je apikalna (ventrikularna) površina epitela uglavnom ravna. Vakuole u epitelnim ćelijama se uočavaju retko, pri čemu su one male tako da ne remete položaj jedra i ne dovode do promene oblika ćelije (sl. 14).



A
Slika 14. Epitel horoidnog pleksusa; HE; 1000x; 1- apikalna površina; 2- jedro; 3- vakuola; 4- tamnije prebojene ćelije

Epitelna atrofija je prisutna i uočena je uglavnom kod slučajeva sa izrazitijim prisustvom PT. Kod njih su uočene i cistične formacije. U tom slučaju, prisutne su uglavnom kupolaste ćelije, kod kojih je uočljiva depresija lateralnih delova apikalne membrane. Ona tada postaje zaobljenija i ispupčenija pa površina epitela poprima mestimično zupčast karakter. Teži stepen atrofije sa zaravnjenjem epitela i gubitkom vilusa je zapažan kod onih slučajeva kod kojih su prisutne cistične formacije (sl. 15). U drugim delovima HP, gde PT nisu prisutna, papilomatozna struktura pleksusa je očuvana, kao i normalan izgled epitela.

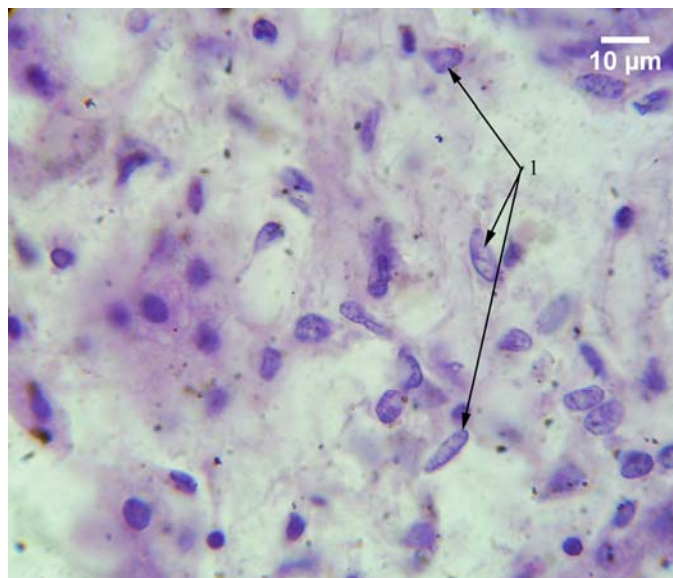


A

B

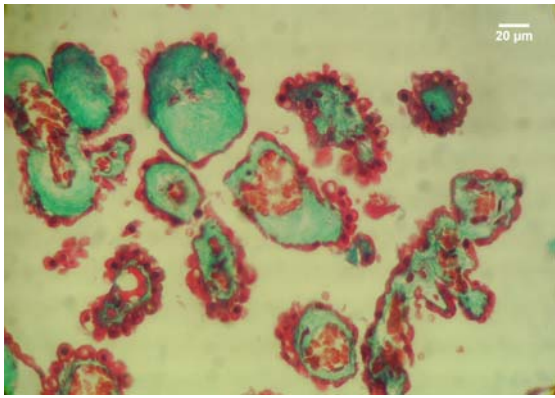
Slika 15. Atrofija horoidnog epitela; HE; 1000x; A- atrofija sa svetlije prebojenim ćelijama; B- atrofija sa tamno prebojenim ćelijama; 1- kupolaste ćelije; 2- međuprostor između apikalnih delova lateralne membrane; 3- teži stepen atrofije sa spljoštavanjem epitela.

U stromi horoidnih pleksusa ove grupe se na preparatima bojenim HE metodom pored vezivno tkivnih vlakana koja se boje svetlije ili tamnije crveno, uočavaju i brojna jedra stromalnih ćelija. Ona su krupna, tamnije ili svetlije plavo prebojena i uglavnom vretenastog oblika. U njima dominiraju euhromatinski regioni (sl. 16). Okruglasta tamno plavo prebojena jedra sa kondenzovanim hromatinom su retka i češće su uočavana kod slučajeva sa prisustvom PT.

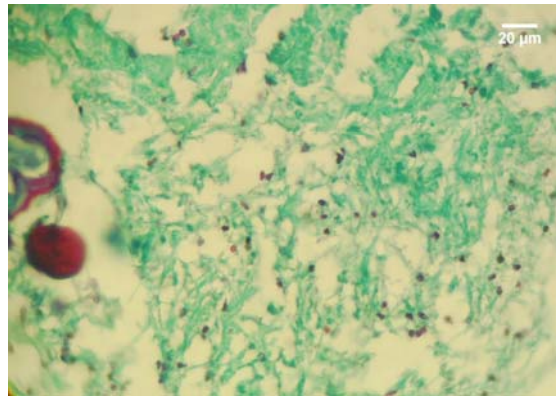


Slika 16. Jedra stromalnih ćelija horoidnog pleksusa; HE; 1000x; 1 – vretenasta jedra sa dobro razvijenim interhromatinskim regionima

Na preparatima bojenim trihromnim bojenjem (modifikacija po Mallory-u) epitelne ćelije se boje crveno, pri čemu je citoplazma svetlije, a jedro tamnije crveno prebojeno (sl. 17). U stromi se uočavaju plavo prebojena vezivno-tkivna vlakna i crveno prebojena jedra stromalnih ćelija (sl. 18).



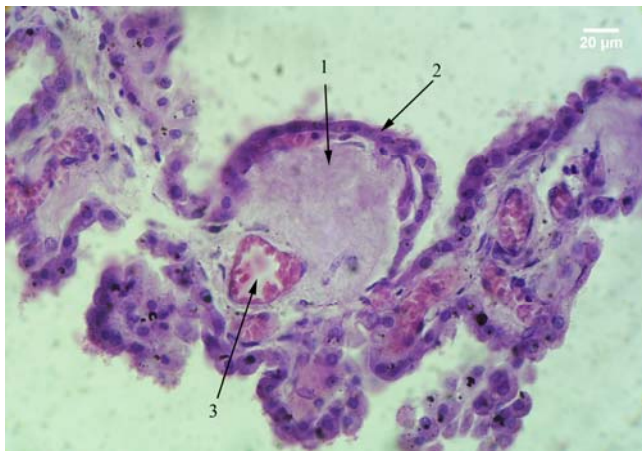
Slika 17. Epitel horoidnog pleksusa; trihromno bojenje- modifikacija po Mallory-u; 400x.



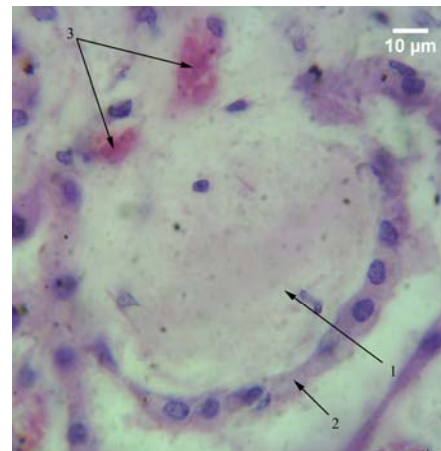
Slika 18. Stroma horoidnog pleksusa; trihromno bojenje- modifikacija po Mallory-u; 400x.

U vilusima nekih slučajeva ove grupe uočeno je zadebljanje sloja vezivno-tkivne strome između bazalnih membrana epitela HP i endotela krvnih sudova. Ono je pretežno posledica umnožavanja vezivno-tkivnih vlakana, koje nije praćeno istovremenim povećanjem broja stromalnih ćelija. Taj proces dovodi do promene strukture vilusa u smislu predominacije stromalne komponente, u odnosu na komponente njegove građe, tj. epitel i krvni sud (sl. 19).

Konačno, kod nekih vilusa čitava unutrašnjost je ispunjena vezivnim tkivom, dok je krvni sud u njima obično lokalizovan bazalno i zauzima znatno manji deo. U pojedinim vilusima krvni sud uopšte nije uočavan, jer je, verovatno, istisnut iz njega umnoženim vezivnim tkivom, koje u tim slučajevima zauzima čitavu unutrašnjost vilusa (sl. 20). U središtu pojedinih takvih formacija prisutne su zone sa amorfnom strukturom, nepravilnog oblika, koje su na preparatima bojenim HE metodom plavo obojene, što ukazuje na moguće prisustva kalcijuma (sl. 21).

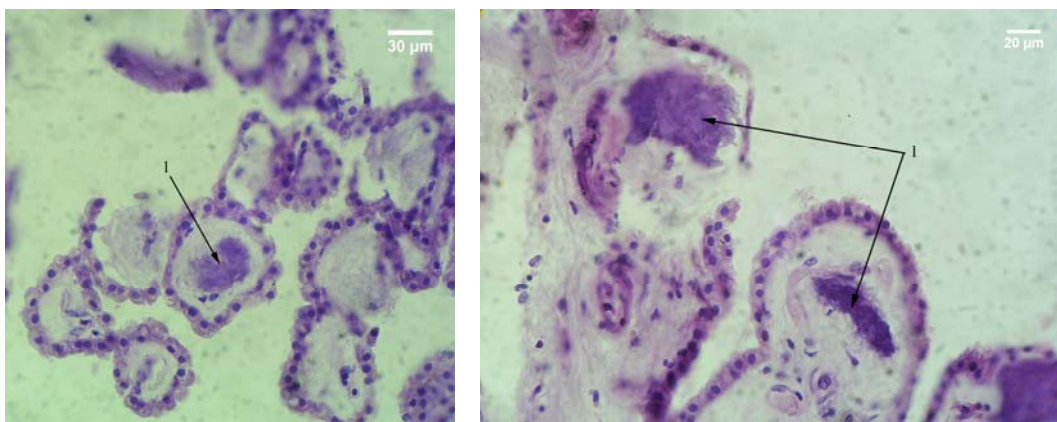


Slika 19. Vilus horoidnog pleksusa; HE; 400x; 1- zadebljala stroma; 2 - atrofični epitel; 3 – krvni sud

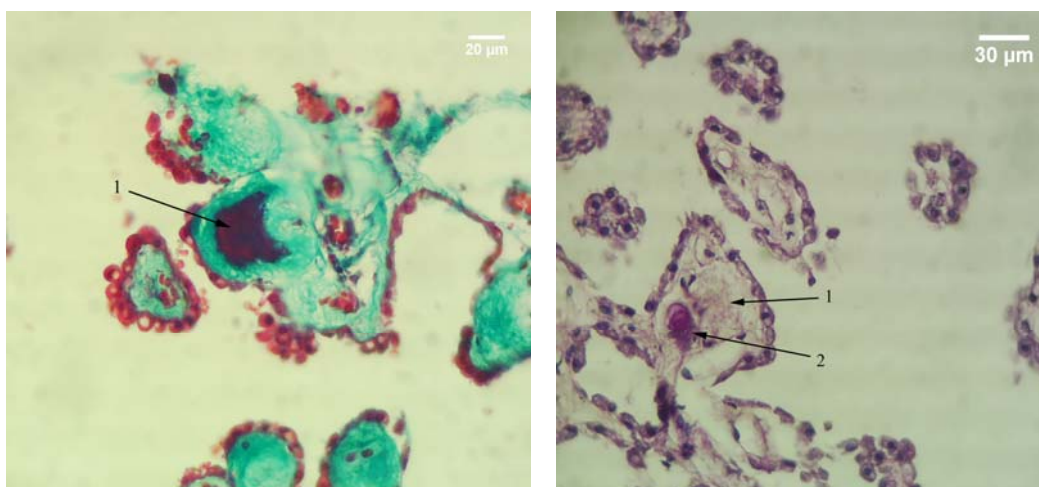


Slika 20. Vilus horoidnog pleksusa; HE; 1000x; 1- zadebljala stroma; 2- atrofični horoidni epitel; 3– krvni sud

Na preparatima bojenim trihromnim bojenjem (modifikacija po Mallory-u) te zone su prebojene tamno crveno, što ukazuje na moguće istovremeno prisustvo nuklearnog materijala, ali i fibrina (sl. 22).



Slika 21. Vilusi horoidnog pleksusa; HE; 400x; 1 – plavo prebojena zona nepravilnog oblika u središtu zadebljalog sloja strome u vilusu.

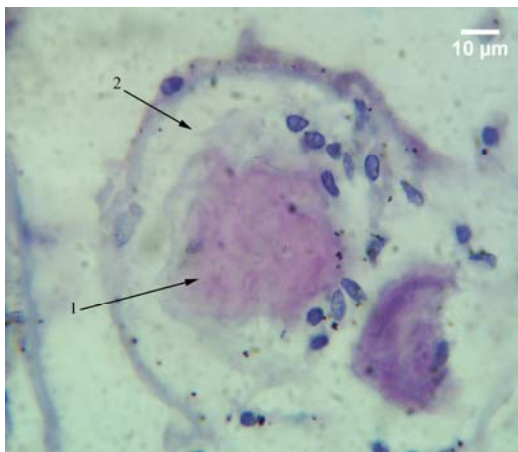


Slika 22. Vilus horoidnog pleksusa; trihromno bojenje – modifikacija po Mallory-u; 400x; crveno prebojeno središte zadebljalog sloja strome u vilusu

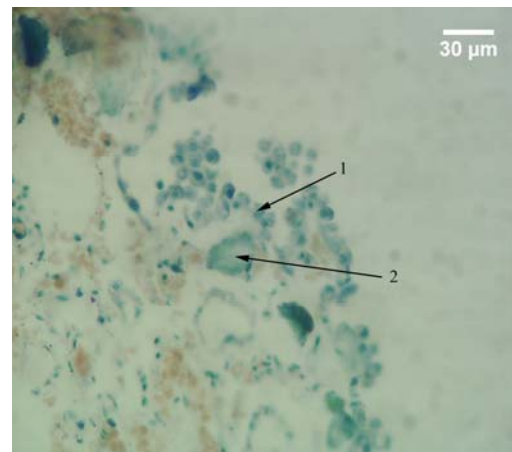
Slika 23. Vilusi horoidnog pleksusa; PAS; 400x; 1 – zadebljala stroma vilusa; 2 – tamno ljubičasto prebojeno središte u zadebljalaj stromi vilusa.

Na preparatima bojenim PAS metodom (sl. 23), te strukture se boje tamno ljubičasto, što ukazuje na moguće prisustvo glikoproteina. Nakon primene AB PAS metoda, uočava se svetlo crveno prebojeno središte ovih struktura, što ukazuje na moguće prisustvo nuklearnog materijala, i svetlo plavo prebojena periferija, što ukazuje na moguće prisustvo mukopolisaharida na njihovoj periferiji (sl. 24). Primenom Giemsa-bojenja uočava se tamno plava prebojenost ovih struktura, što ukazuje, takođe, na prisustvo nuklearnog materijala (sl. 25). Epitel iznad tih struktura pokazuje različite stepene atrofije, od blagog sa prisustvom kupolastih ćelija, pa do potpunog zaravnjenja. Na uzdužnim presecima vilusi koji sadrže takve formacije se stapaju sa okolnim delovima HP i na kraju dolazi do njihovog nestanka (sl. 26). Ovakve formacije verovatno predstavljaju jedno od mogućih mesta u kojima započinje formiranje PT.

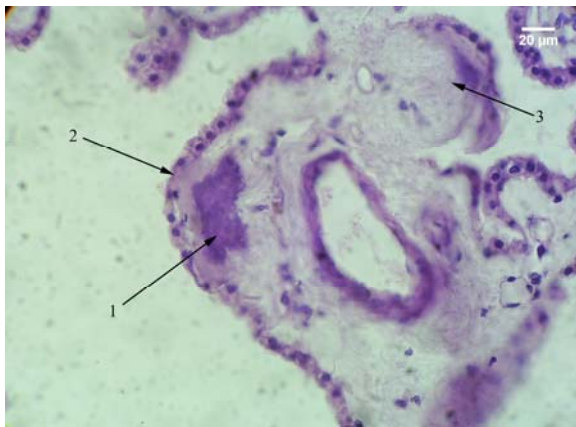
Cistične formacije, koje se karakterišu potpunim gubitkom vilusa na svojoj površini, uočene su kod nekih slučajeva ove grupe. Epitel koji prekriva ovakve strukture ispoljava teži stepen atrofije. Mestimično se zapaža njegovo potpuno zaravnjenje. U središtu cističnih formacija uočavani su krvni sudovi većeg kalibra i oko njih vezivno-tkivna stroma. U stromi su prisutna brojna jedra stromalnih ćelija, vezivno tkivna vlakna kao i PT (sl. 27). U pojedinim delovima predominiraju vezivno-tkivna vlakna, ukazujući na prisustvo fibroze u tim delovima ovih formacija.



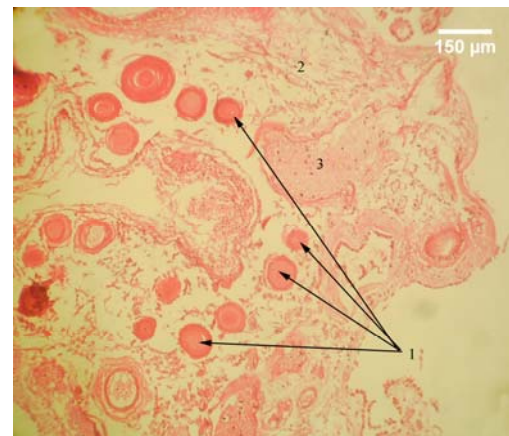
Slika 24. Vilus horoidnog pleksusa; AB PAS; 1000x; 1 – svetlo crveno prebojena sredina; 2 – svetlo plavo prebojena periferija.



Slika 25. Vilus horoidnog pleksusa; Giemsa; 400x; 1 – epitel vilusa; 2 – tamno plavo prebojeno središte zadebljale strome vilusa.

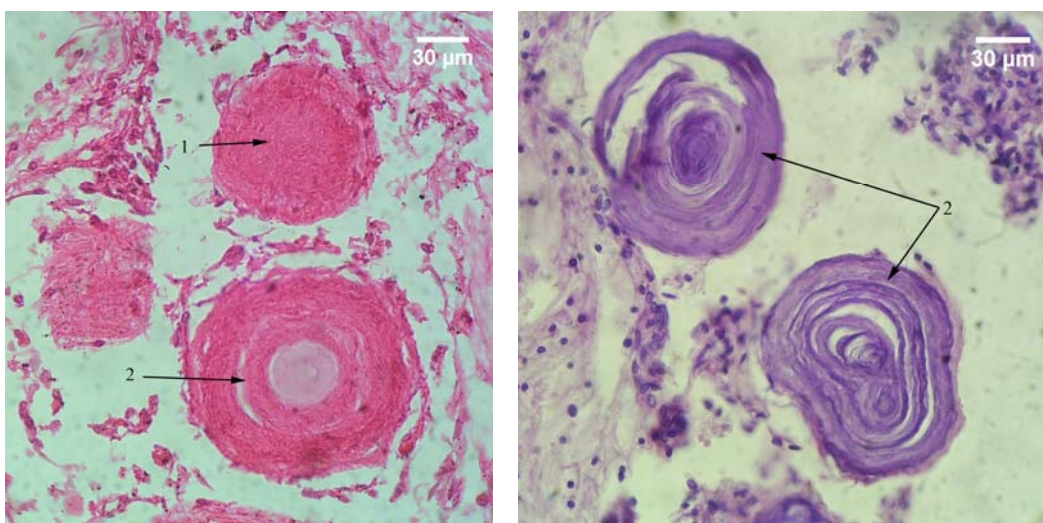


Slika 26. Vilusi horoidnog pleksusa; HE; 400x; 1 – zadebljala stroma sa plavo prebojenim središtem nepravilnog oblika; 2 – atrofičan epitel; 3 – vilus sa blažim stepenom oštećenja.



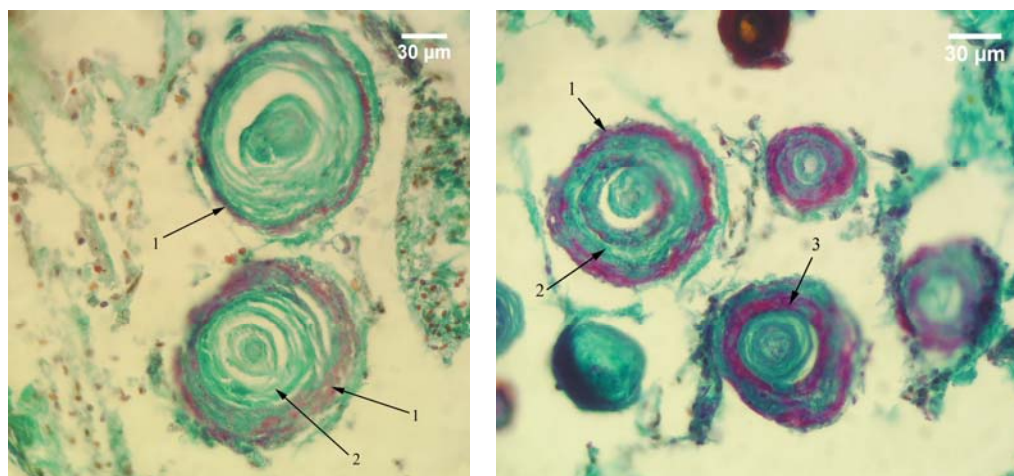
Slika 27. Cistična formacija horoidnog pleksusa; 1 – psamomatozna telašca; 2 – vezivno tkivna stroma; 3 – krvni sud većeg kalibra u središtu formacije

Histološkom analizom, u ovoj grupi, uočena su dva tipa PT. Tokom starenja, dolazi do promene u zastupljenosti jednog ili drugog tipa telašaca u njihovom ukupnom broju, ali su generalno prisutna oba tipa u horoidnim pleksusima slučajeva sve tri grupe. U prvoj grupi je njihova zastupljenost ravnomerna, sa neznatno većim učešćem prvog tipa telašaca. Pod tim tipom se podrazumevaju krupnija telašca sa izrazitijom lamelarnom građom, koja ukazuje na njihovu moguću veću starost. Ona se uglavnom uočavaju u okolini velikih krvnih sudova, unutar cističnih formacija. Imaju različit oblik, ali su najčešće okrugla ili ovalna. Na preparatima bojenim HE metodom ona se boje crveno ili različitim nijansama plave boje, što ukazuje na manje ili više prisustvo kalcijuma (sl. 28).



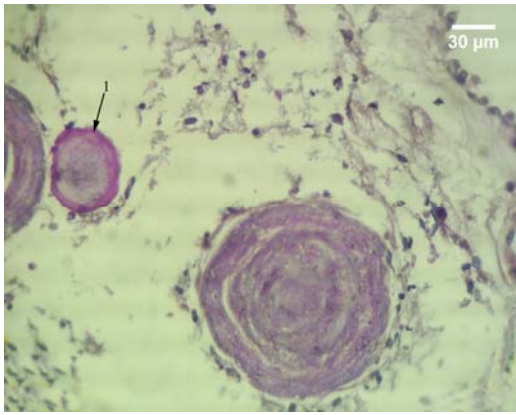
Slika 28. Psamomatozna telašca horoidnog pleksusa; HE; 400x; 1 – mlađa forma psamomatoznog telašca; 2 – starija forma sa izrazitijom lamelnarnom građom.

Primenom trihromnog bojenja (modifikacija po Mallory-u), lamele ovog tipa PT se boje plavo usled mogućeg prisustva kolagena. Između njih, na periferiji (ili nešto ređe - uz sam centar) uočava se jedna ili više crveno prebojenih lamela, što ukazuje na moguće prisustvo fibrina i/ili nuklearnog materijala u njima. Najčešće se među takvim telašcima uočavaju ona koja imaju crveno prebojenu perifernu lamelu, dok su ostale plavo prebojene. Psamomatozna telašca sa samo crveno prebojenom lamelom neposredno do centra, nešto su ređa (sl. 29).

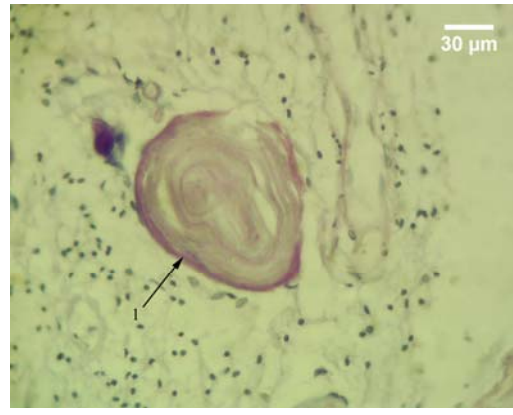


Slika 29. Psamomatoznog telašca horoidnog pleksusa; trihromno bojenje – modifikacija po Mallory-u; 400x; 1 – crveno prebojena periferna lamela; 2 – plavo prebojene lamele; 3 – crveno prebojena lamela koja se nalazi neposredno do centra telašca.

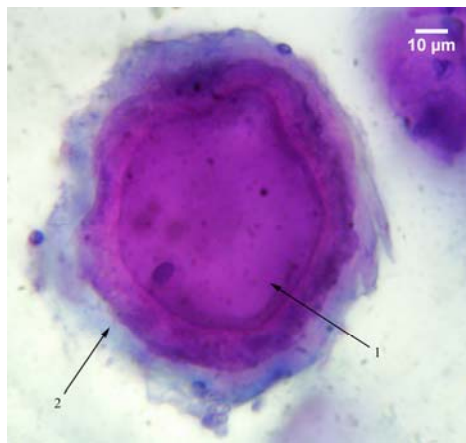
Na preparatima bojenim PAS metodom, ovakva telašca se boje ljubičasto, pri čemu se periferna lamela boji nešto tamnije, što ukazuje na moguće prisustvo glikoproteina (sl. 30). Nakon primene AB PAS metoda, najveći broj telašaca je obojen svetlo crveno (sl. 31). Kod manjeg broja središnji deo se boji crveno, a periferija svetlo plavo (sl. 32). Nešto ređe se uočavaju telašca kod kojih je prisutan naizmeničan raspored svetlo - crveno i svetlo - plavo prebojenih lamela. Svetlo - plava prebojenost ukazuje na moguće prisustvo mukopolisaharida, dok crvena boja ukazuje na moguće prisustvo nuklearnog materijala (sl. 33).



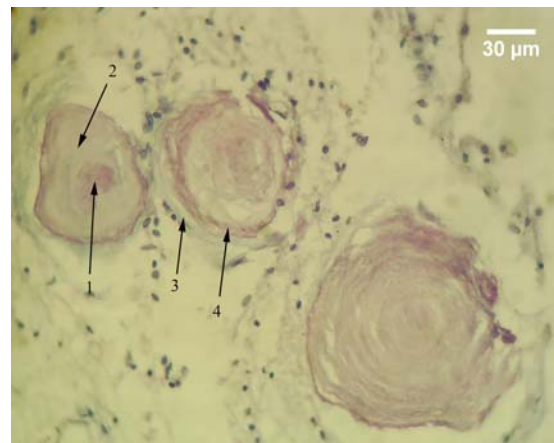
Slika 30. Psamomatozna telašca horoidnog spleta; PAS; 400x; 1 – telašce sa tamnije prebojenom periferijom.



Slika 31. Psamomatozna telašca horoidnog spleta; AB PAS; 400x; 1 – tamnije crveno prebojena periferna lamela.



Slika 32. Psamomatozna telašca horoidnog spleta; AB PAS; 1000x; 1 – crveno prebojeno središte; 2 – svetlo plavo prebojena periferija.

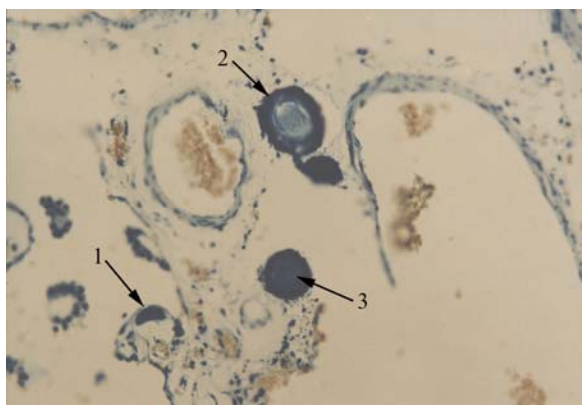


Slika 33. Psamomatozna telašca horoidnog pleksusa; AB PAS; 400x; 1 – svetlo crveno prebojeno središte; 2 – lamele oko središta obojene svetlo plavo; 3 – svetlo plavo prebojena periferna lamela; 4 – crveno prebojena lamela ispod nje.

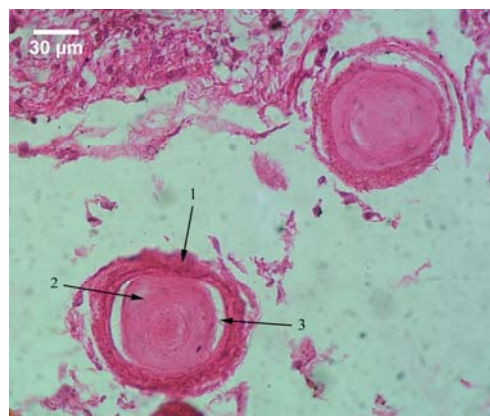
Primenom Giemsa – tehnike, uočava se tamno plava prebojenost telašaca. Kod najvećeg broja periferija je nešto tamnije prebojena. Manji broj ima podjednako prebojenu i periferiju i središnji deo. Plava prebojenost ukazuje na moguće prisustvo nuklearnog materijala (sl. 34).

Kod izvesnog broja telašaca lamelarna struktura je prisutna samo na periferiji, dok središnji deo telašca poseduje amorfnu strukturu i odvojen je od perifernog dela uzanim neobojenim prostorom koji najverovatnije predstavlja artefakt nastao usled histološke obrade tkiva (sl. 35).

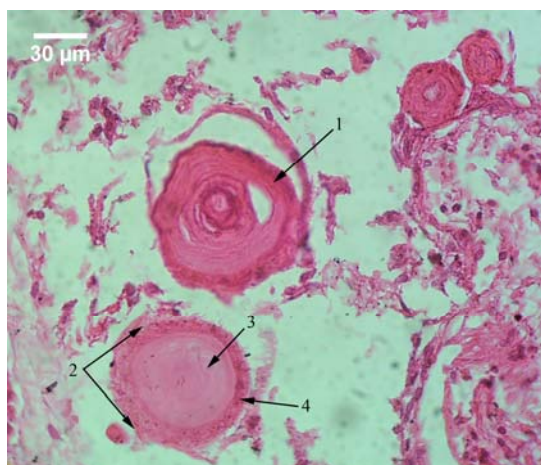
Drugi tip PT je neznatno ređe zastupljen u ovoj grupi. Takva telašca su sitnija, sa slabije izraženom ili potpuno odsutnom lamelarnom građom. U cističnim formacijama, ona su uglavnom lokalizovana na krajnjoj periferiji, subepitelno, za razliku od telašaca prethodnog tipa, koja su lokalizovana bliže središtu cističnih formacija, a neka od njih - u neposrednoj u okolini velikih krvnih sudova, u centru cisti. Ona se na preparatima bojenim HE metodom karakterišu, u većini slučajeva, crvenom prebojenošću, što verovatno ukazuje na njihovu slabiju kalcificiranost. Pozitivna PAS reakcija sa tamno ljubičastom prebojenošću PT, ukazuje na moguće prisustvo glikoproteina. Središnji amorfni deo je homogene građe, bez prisustva lamela i okružen je perifernom lamelom koja je na preparatima bojenim HE i PAS metodom tamnija (sl. 36).



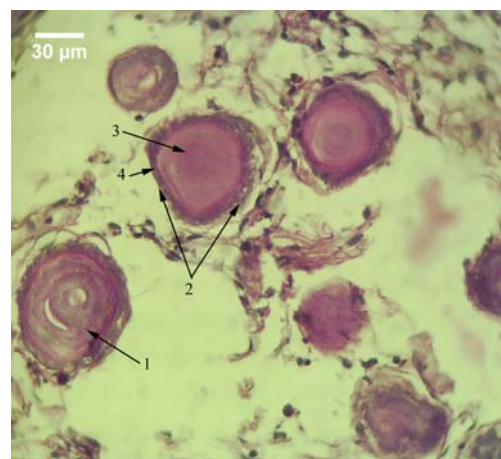
Slika 34. Psamomatozna telašca horoidnog pleksusa; Giemsa tehnika; 50x; 1 – vilus horoidnog pleksusa sa tamno plavo prebojenim delom strome; 2 – starija forma psamomatoznog telašca sa lamelarnom građom; 3 – mlada forma psamomatoznog telašca.



Slika 35. Psamomatozna telašca horoidnog pleksusa; HE; 400x; 1 – lamelarna periferija; 2 – središte telašca sa odsustvom lamelarne grade; 3 – nebojeni prostor.



A

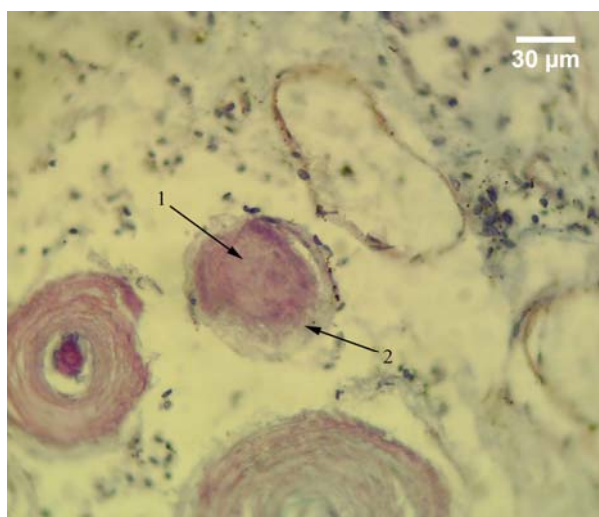


B

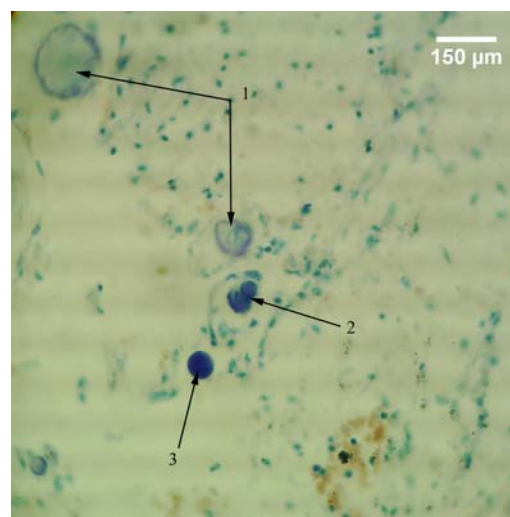
Slika 36. Psamomatozna telašca horoidnog spleta; A – HE; 400x; B – PAS; 400x; 1 – telašce sa lamelarnom građom; 2 – mlade psamomatozne telašce bez lamelarne grade; 3 – amorfno središte; 4 – periferna lamela.

Primenom AB PAS metode, središte ovih telašaca se boji svetlije ili tamnije crveno, usled mogućeg prisustva nuklearnog materijala, dok je periferija svetlo - plavo prebojena, što ukazuje na moguće prisustvo mukopolisaharida (sl. 37). Giemsa - metodom, ona se u celini boje tamno plavo što, takođe, ukazuje na moguće prisustvo nuklearnog materijala (sl. 38).

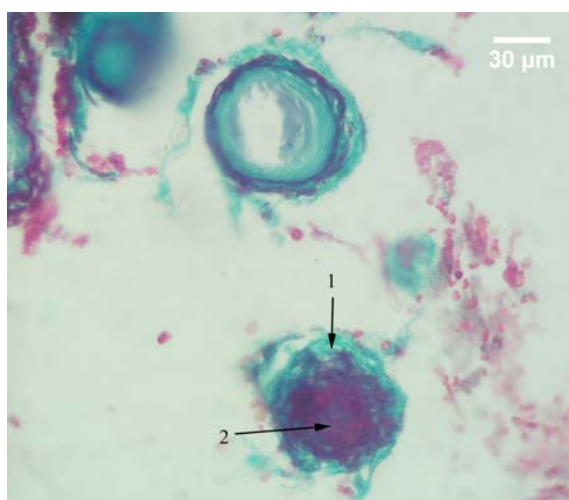
Takva telašca na preparatima bojenim trihromnim bojenjem (modifikacija po Mallory-u) karakterišu se crvenom prebojenošću središnjeg dela, što ukazuje na moguće prisustvo fibrina i nuklearnog materijala u njemu, i plavom prebojenošću periferne lamele usled prisustva, kolagena (sl. 39).



Slika 37. Psamomatozna telašca horoidnog spleta; AB PAS; 400x; 1 – crveno prebojeno središte; 2 – plavo prebojena periferija



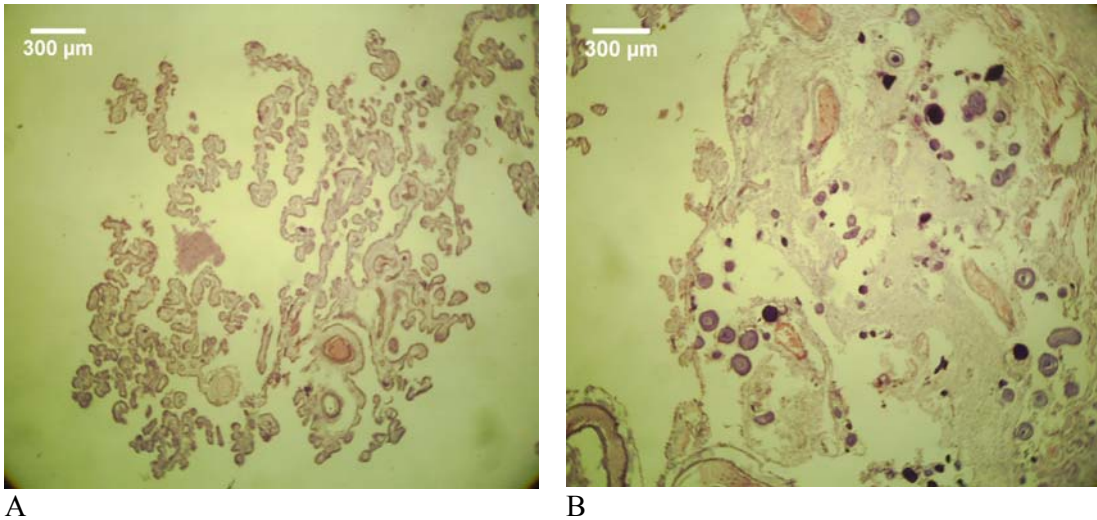
Slika 38. Psamomatozna telašca horoidnog spleta; Giemsa; 100x; 1 – lamelarna psamomatozna telašca sa plavo prebojenom periferijom; 2 – zadebljala stroma vilusa horoidnog pleksusa sa tamno prebojenim središtem; 3 – mlada forma psamomatoznog telašca.



Slika 39. Psamomatozna telašca horoidnog spleta; trihromno bojenje – modifikacija po Mallory-u; 400x; 1 – plavo prebojena periferija; 2 – crveno prebojeno središte.

U ovoj grupi, uopšte uzev, kod slučajeva sa prisustvom PT, papilomatozna struktura horoidnog pleksusa je, u manjoj ili većoj meri, narušena u onim delovima gde su ona prisutna. U preostalim delovima pleksusa, gde ona nisu prisutna, očuvana je normalna struktura HP.

U drugoj grupi uočeno je znatno veće prisustvo PT. Horoidni pleksus se karakteriše znatnom narušenošću vilozne strukture. Pored gubitka vilusa, u njemu su, u znatnoj meri, prisutne cistične formacije. Delovi HP, u kojima PT nisu prisutna, su retki, i u njima vilusna struktura ostaje očuvana (sl. 40).

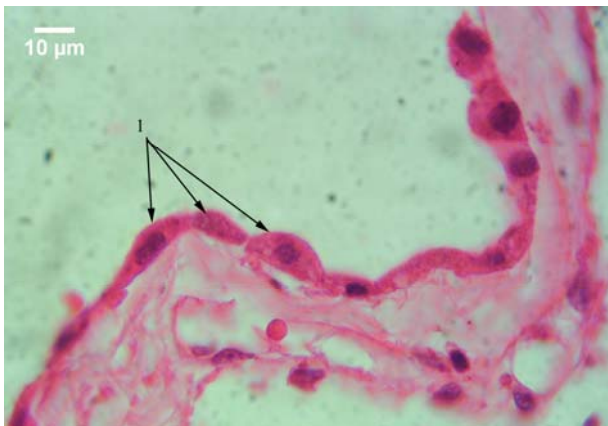


A

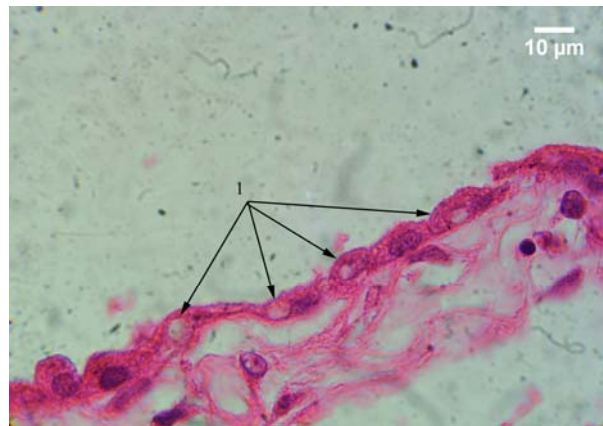B

Slika 40. Horoidni splet; A – deo koji je sačuvalao viloznu strukturu bez prisustva psamomatoznih telašaca; B – cistična formacija sa velikim brojem psamomatoznih telašaca kod koje je vilozna struktura potpuno narušena.

Epitelne ćelije cističnih formacija ispoljavaju atrofiju težeg stepena. One su spljoštene, sa jedrom koje je potisnuto uz bazalnu membranu ćelije (sl. 41). Njihova polarizacija se gubi, pri čemu u izvesnim slučajevima dolazi do prekida kontinuiteta epitelnog omotača, sa verovatnim kidanjem međućelijskih spojeva. Tamnije prebojene ćelije i ćelije sa vakuolama su brojnije nego kod prethodne grupe (sl. 42). Vakuole mogu da dostignu znatnu veličinu i dovedu do deformacije ćelije sa potiskivanjem jedra ćelije na suprotni kraj ćelije (sl. 43).

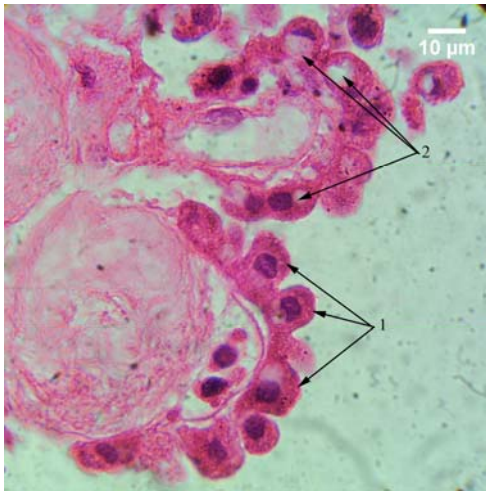


Slika 41. Epitel horoidnog pleksusa; HE; 1000x; 1 – tamno prebojene atrofične epitelne ćelije.

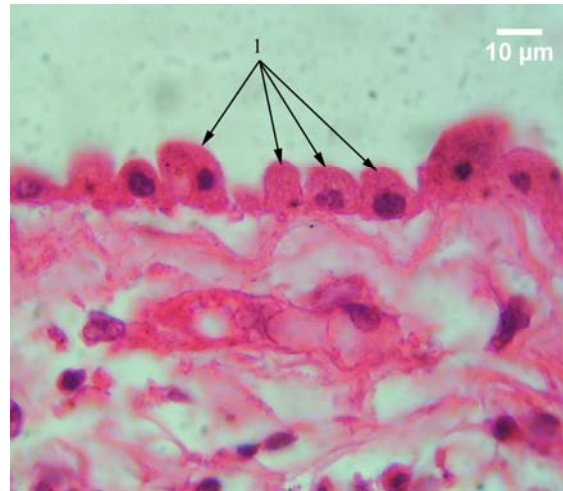


Slika 42. Epitel horoidnog pleksusa; HE; 1000x; 1 – atrofične epitelne ćelije sa prisustvom vakuola.

U delovima pleksusa gde je vilusna struktura očuvana, uočava se epitelna atrofija blažeg stepena, sa prisustvom kupolastih ćelija. U tim slučajevima uočava se razdvajanje lateralnih delova apikalne membrane susednih ćelija. Ona pri tome postaje zaobljenija i ispupčenija prema šupljini komore što daje zupčasti izgled ventrikularnoj površini horoidnog epitela (sl. 44).

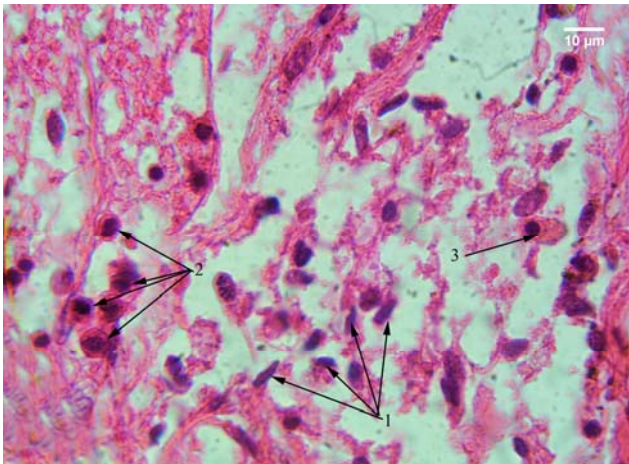


Slika 43. Epitel horoidnog pleksusa; HE; 1000x; 1 – kupolaste epitelne ćelije; 2 – kupolaste epitelne ćelije sa vakuole.

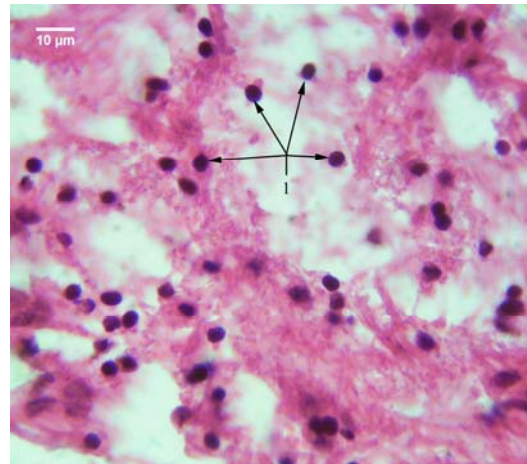


Slika 44. Epitel horoidnog pleksusa; HE; 1000x; 1 – kupolaste epitelne ćelije.

U središtu cističnih formacija ove, kao i prethodne grupe, uočavaju se krvni sudovi većeg kalibra, oko kojih se nalazi vezivno-tkivna stroma, u kojoj se uočavaju jedra stromalnih horoidnih ćelija i vezivno-tkivna vlakna. Celularnost strome je uopšte uzev slabija u odnosu na slučajeve prve (prethodne) grupe. Predominacija vezivno-tkivnih vlakana sa izrazitom fibrozom nije ravnomerno zastupljeni, već je izrazitija u pojedinim delovima horoidnog spleta. U populaciji jedara stromalnih horoidnih ćelija, pored vretenastih jedara sa predominacijom euhromatinskih regiona, uočavaju se, znatno češće u odnosu na prvu grupu, ćelije čija su jedra manja, okrugla, hiperhromatična i tamnije plavo prebojena (sl. 45, 46). Ona su naročito prisutna u okolini PT. Oko ovih jedara uočava se tanak sloj crvenkasto prebojene citoplazme, tako da te ćelije podsećaju svojim izgledom na male limfocite (sl. 47). Slične ćelije, sa nešto širim pojasom crveno prebojene citoplazme, uočavaju se unutar krvnih sudova strome HP, što ide u prilog stavu da su ove ćelije strome limfociti (sl. 48).

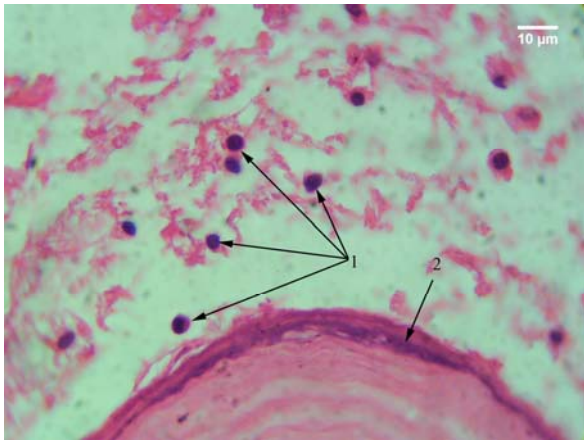


Slika 45. Jedra stromalnih horoidnih ćelija; HE; 1000x; 1 – vretenasta tamno plavo prebojena jedra; 2 – ćelije sa okruglim jedrima koje podsećaju na male limfocite; 3 – ćelija sa hiperhromatičnim ekscentrično postavljenim jedrom koja podseća na plazmicit.

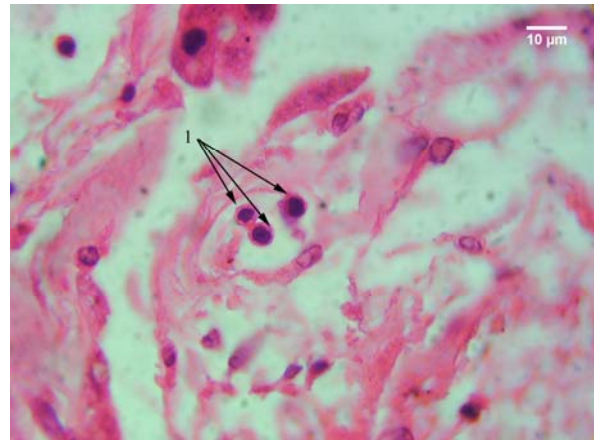


Slika 46. Jedra stromalnih horoidnih ćelija; HE; 1000x; 1 - veliki broj ćelija sa malim tamno plavo prebojenim okruglim jedrima u stromi horoidnog pleksusa

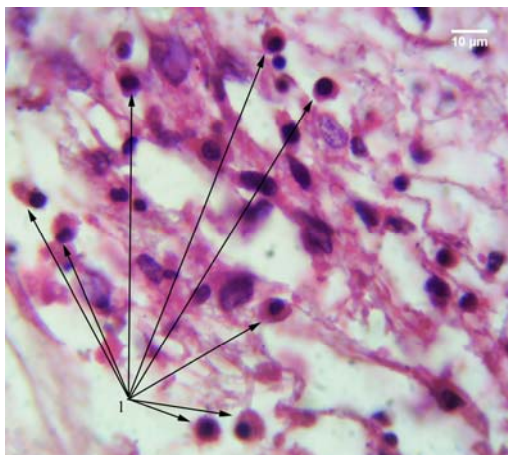
Kod manjeg broja ćelija strome uočava se širi pojas citoplazme oko jedra, koje je hiperhromatično, lokalizovano u centru, ili je češće ekscentrično lokalizovano, što ukazuje da se verovatno radi o plazma ćelijama (sl. 49). Mestimično se uočavaju ćelije koje imaju krupno, bubrežasto jedro i verovatno predstavljaju monocite (sl. 50).



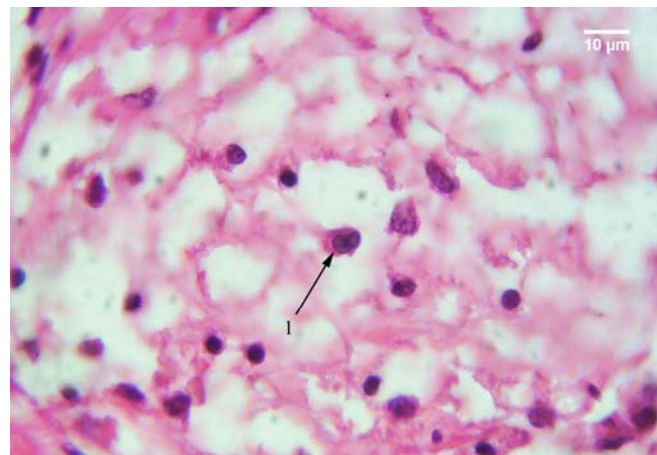
Slika 47. Jedra stromalnih horoidnih ćelija; 1 – stromalne ćelije sa malim okruglim tamno plavo prebojenim jedrima; 2 – psamomatozno telašće



Slika 48. Stroma horoidnog pleksusa; 1 – ćelije u krvnom sudu horoidnog pleksusa koje imaju mala, okrugla tamno plavo prebojena jedra.



Slika 49. Stromalne ćelije horoidnog spleta; 1 – ćelije sa tamno plavo prebojenim, ekscentrično postavljenim okruglim jedrom.

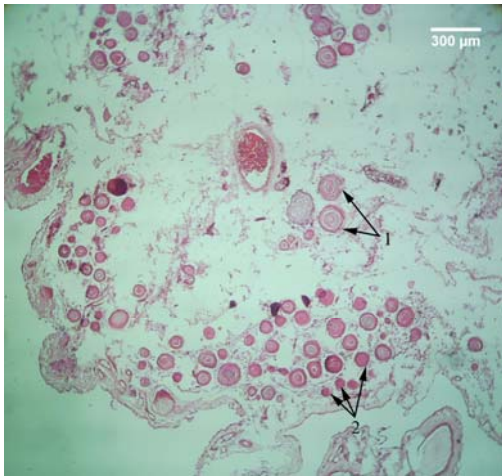


Slika 50. Stromalne ćelije horoidnog spleta; 1 – ćelija sa bubrežastim jedrom koja verovatno predstavlja monocit.

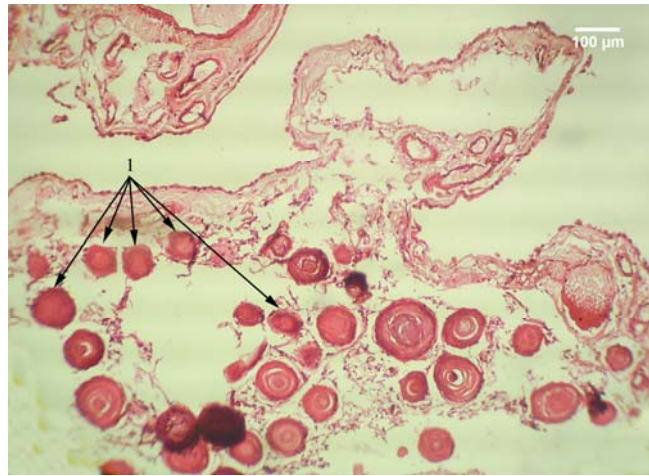
Psamomatozna telašca se u ovoj grupi susreću u znatno većem broju nego u prethodnoj. Ona su najčešće lokalizovana na periferiji cističnih formacija (sl. 51).

Prisutna su oba tipa telašaca. Mlađa forma telašaca bez prisustva lamelarne građe je znatno slabije zastupljena. Takva telašca se nalaze pretežno na krajnjoj periferiji cističnih formacija, subepitelno, dok se starija forma PT, sa uočljivom lamelarnom građom uočava, pretežno, u dubljim delovima cističnih formacija u odnosu na mlađu formu (sl. 52). Najkrupnija telašca se uočavaju u središnjim delovima cističnih formacija, u neposrednoj okolini velikih krvnih sudova, kao i kod slučajeva prve grupe (sl. 53).

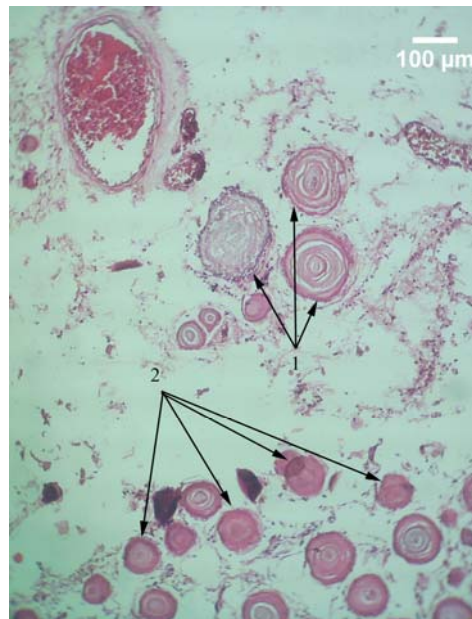
Veličina PT u ovoj grupi raste. To se naročito uočava kod zrelih formi, u čijoj građi učestvuje veći broj gusto zbijenih lamela (sl. 54). Ipak, kod pojedinih telašaca ovog tipa, uočava se proređenje središnjih lamela, što se manifestuje ili pojavom nebojenog prostora između njih (sl. 55), ili je njihov, središnji deo sa amorfnom strukturom, odvojen od perifernog dela nebojenim prostorom, što, kao što je to napred navedeno, može da predstavlja artefakt nastao prilikom obrade tkiva (sl. 56).



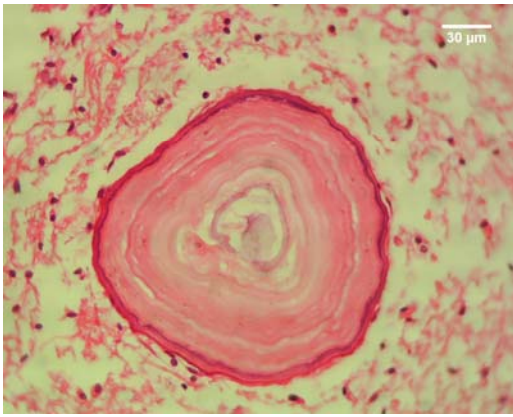
Slika 51. Cistična formacija horoidnog pleksusa; HE; 40x; 1 – mlade forme psamomatoznih telašaca lokalizovane u perifernom delu cistične formacije



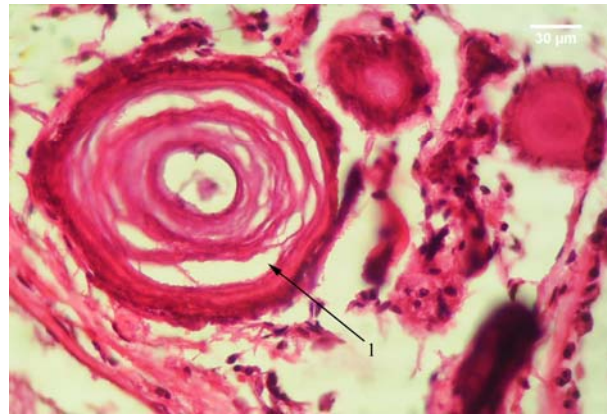
Slika 52. Psamomatozna telašaca cistične formacije horoidnog pleksusa; HE; 100x; 1 – mlađa forma psamomatoznih telašaca lokalizovana periferno u cističnoj formaciji.



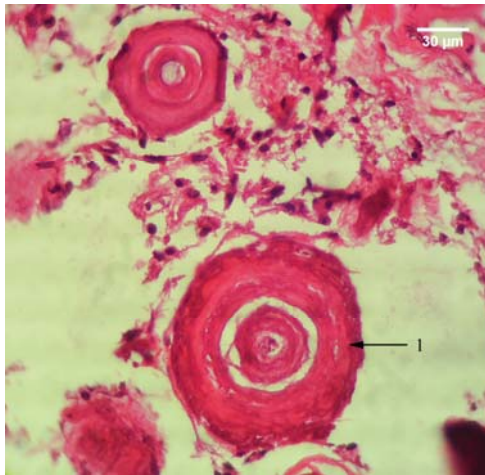
Slika 53. Psamomatouna telašaca cistične formacije horoidnog pleksusa; HE; 100x; 1 – mlađa forma lokalizovana periferno; 2 – starija forma u središtu cistične formacije u neposrednoj okolini krvnog suda.



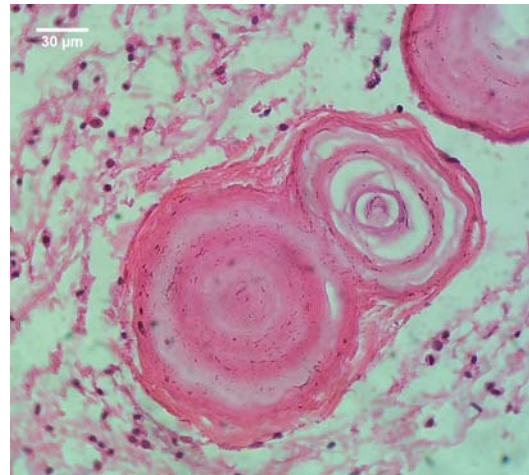
Slika 54. Psamomatozno telašće horoidnog pleksusa; HE; 400x.



Slika 55. Psamomatozna telašća horoidnog pleksusa; HE; 400x; 1 – telašće sa proređenjem lamela središnjeg dela.

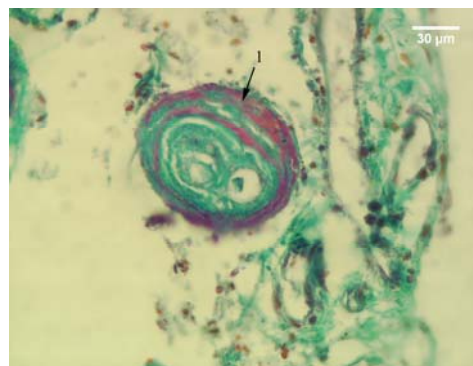


Slika 56. Psamomatozna telašća horoidnog pleksusa; HE; 400x; 1 – psamomatozno telašće sa nebojenim prostorom između središnjeg i perifernog dela.



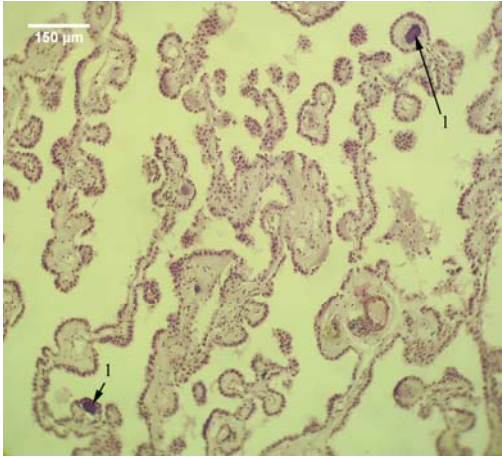
Slika 57. Psamomatozno telašće horoidnog pleksusa; HE; 400x.

U ovoj grupi se uočavaju i krupne strukture nepravilnog oblika, nastale spajanjem većeg broja PT. Unutar takvih struktura prisutno je više manjih PT okruženih zajedničkom perifernom lamelom (sl. 57). Na preparatima bojenim trihromnim bojenjem (modifikacija po Mallory-u) često je ta periferna lamela obojena crveno, što ukazuje na moguće prisustvo fibrina i/ili nuklearnog materijala u njoj (sl. 58).

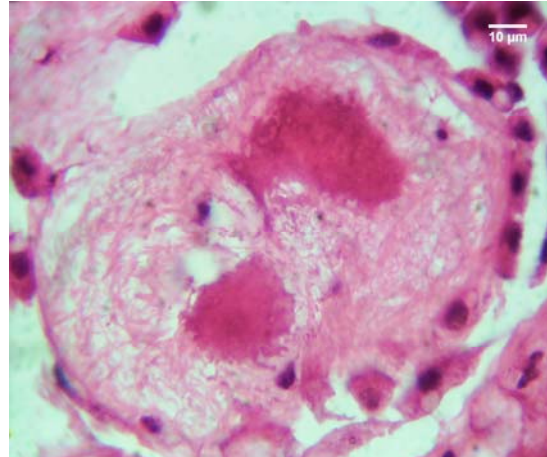


Slika 58. Psamomatozno telašće horoidnog pleksusa; trihromno bojenje - modifikacija po Mallory-u; 400x; 1 – crveno prebojena periferna lamela.

Početne forme PT se, kao i kod prethodne grupe, uočavaju u vilusima, i to u onim delovima HP u kojima nije narušena vilusna građa (sl. 59, 60).

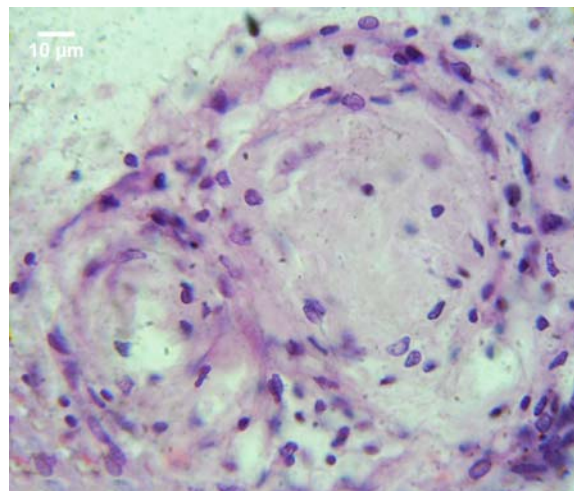


Slika 59. Deo horoidnog pleksusa sa očuvanom vilusnom strukturom; HE; 100x; 1 – vilusi sa zadebljalom stromom i tamno plavo obojenim središnjim delom.



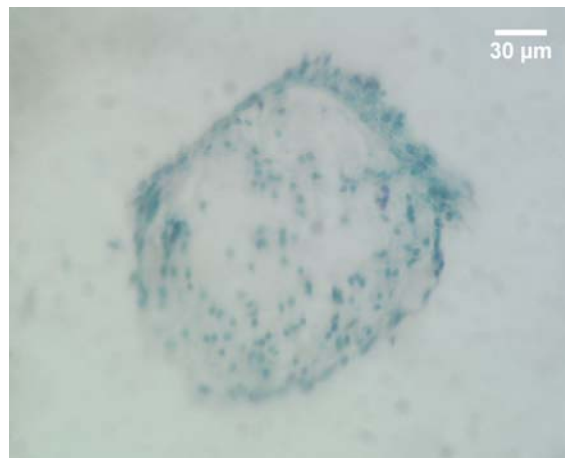
Slika 60. Vilus horoidnog pleksusa sa zadebljalom stromom i na dva mesta tamnije prebojenim središtem; HE; 1000x.

Na pojedinim mestima, u dubljim delovima strome horoidnog pleksusa, uočeni su aglomerati spiralno raspoređenih jedara stromalnih ćelija, koja su okružena vezivno-tkivnim vlaknima sa sličnim rasporedom (sl. 61).



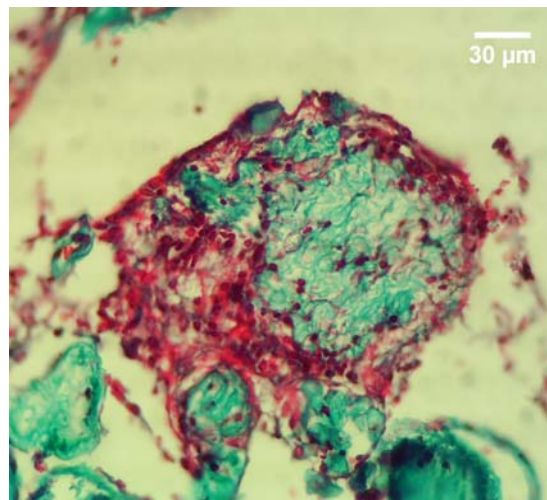
Slika 61. Aglomerat spiralno raspoređenih jedara stromalnih horoidnih ćelija; HE; 1000x.

Takve strukture verovatno predstavljaju, u odsustvu vilusa, alternativna mesta formiranja PT. To ukazuje da formiranje PT u HP starijih osoba može da se vrši ne samo unutar vilusa, već i u dubljim delovima strome, unutar cističnih formacija. Ove strukture veoma mnogo podsećaju na meningocitne spirale (opisane od strane nekih drugih autora) kod meningeoma i meningitisa. Na preparatima bojenim Giemsa - tehnikom, u njima se uočavaju brojna tamno plavo prebojena, sitna, okrugla jedra, koja su brojnija na periferiji tih formacija (sl. 62).



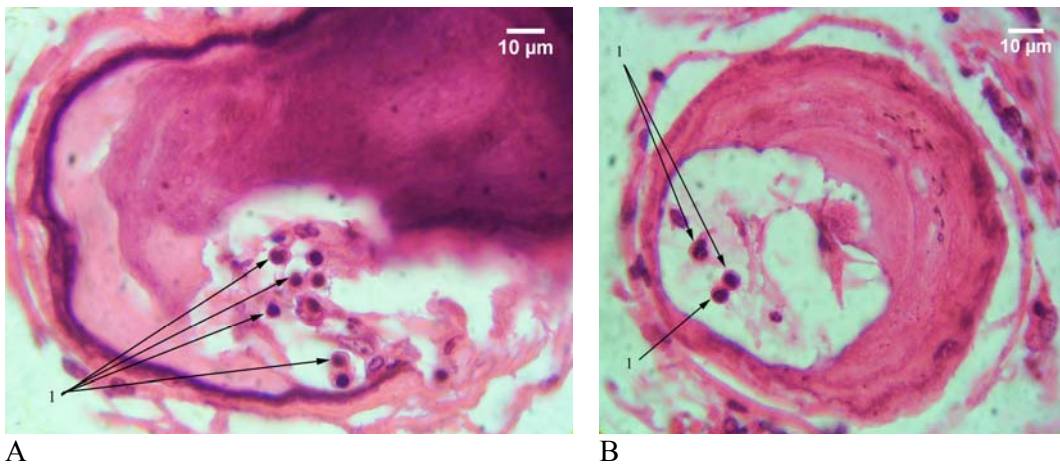
Slika 62. Aglomerat spiralno raspoređenih jedara stromalnih horoidnih ćelija; Giemsa; 400x.

Primenom trihromnog bojenja (modifikacija po Mallory-u) te formacije se sastoje iz plavo prebojenih kolagenih vlakana, između kojih se uočavaju crveno prebojena jedra stromalnih ćelija, kao i crveno porebojene amorfne mase, bez uočljivih jedarnih kontura. Te amorfne, crveno prebojene zone, najverovatnije predstavljaju depozite fibrina (sl. 63).



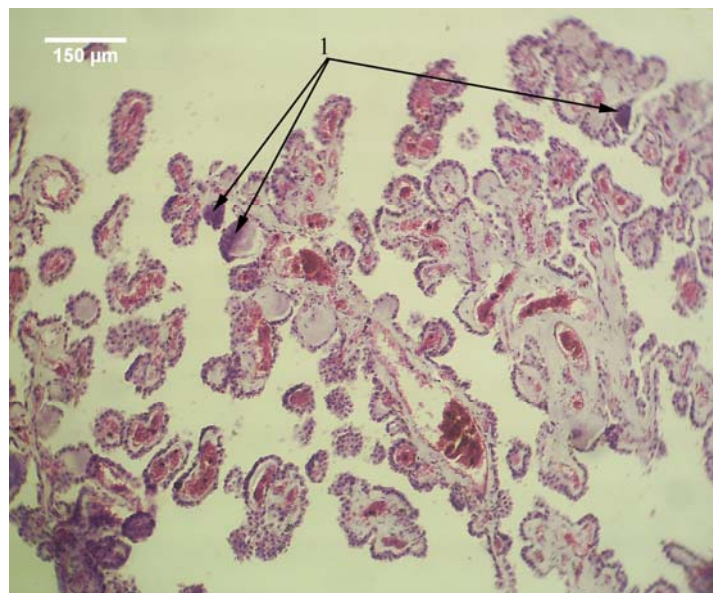
Slika 63. Aglomerat spiralno raspoređenih jedara stromalnih horoidnih ćelija; trihromno bojenje modifikacija po Mallory-u; 400x.

U središnjim delovima pojedinih telašaca slučajeva ove grupe, uočavaju se šupljine nepravilnog oblika. One su ili prazne ili ispunjene bledo-crveno obojenim vlaknastim sadržajem. U njima se često uočavaju ćelije koje imaju okruglo, hiperhromatično, plavo prebojeno jedro i podsećaju na male limfocite (sl. 64).



A B
Slika 64. Psamomatozna telašca horoidnog pleksusa; HE; 1000x; 1 – šupljine nepravilnog oblika unutar psamomatoznih telašaca u kojima se nalaze ćelije sa malim, tamno plavo obojenim okruglim jezdrima.

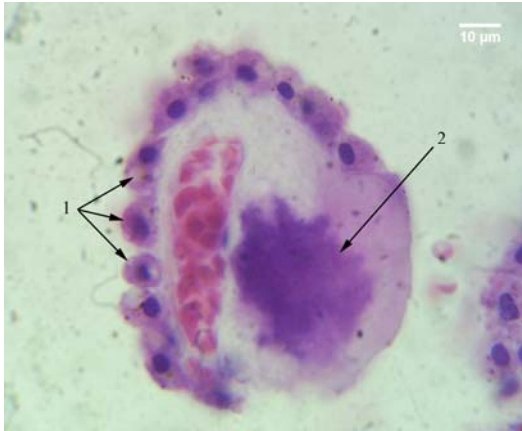Treća grupa obuhvata slučajeve koji se, po izgledu struktura HP i prisustvu PT, nalaze na prelazu između prve i druge grupe. U ovoj grupi, PT su prisutna u manjoj meri u odnosu na drugu grupu, ali su zastupljenija u odnosu na prvu. Papilomatozna struktura HP, kod slučajeva ove grupe, očuvanija je u odnosu na drugu grupu, ali je narušenija u odnosu na prvu. Međutim, za razliku od prve grupe, u kojoj se fibroza strome u izvesnoj meri uočava unutar cističnih formacija, u trećoj grupi zadebljanje strome sa proliferacijom vezivno-tkivnih vlakana i smanjenom celularnošću uočava se čak i pri manjoj zastupljenosti PT. U zadebljaloj stromi pojedinih vilusa se i u ovoj grupi uočavaju tamnije prebojene amorfnе zone, koje ukazuju na moguću početak formiranja PT u njima (sl. 65). Cistične formacije su prisutne u nešto manjoj meri u odnosu na drugu grupu.



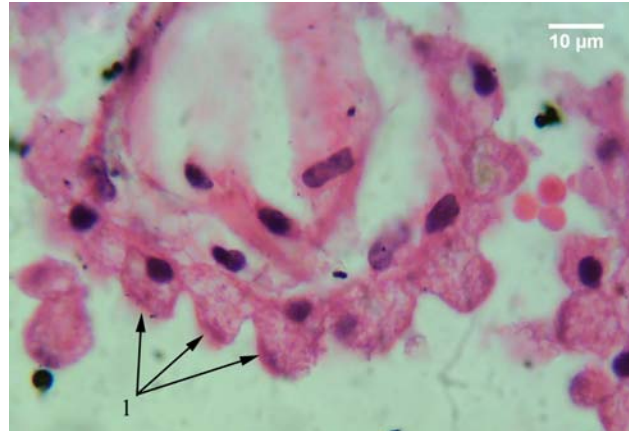
Slika 65. Vilusi horoidnog pleksusa; HE; 100x; 1 – tamnije prebojene zone zadebljale strome vilusa

Epitel HP ispoljava stepen atrofije manji u odnosu na drugu, ali veći u odnosu na prvu grupu. Atrofija se u trećoj grupi ne razlikuje samo u kvantitativnom smislu, već ona pokazuje i kvalitativne razlike u odnosu na prethodne dve grupe. Nasuprot prethodnoj grupi gde dominira teži oblik atrofije epitela sa njegovim izrazitim zaravnjenjem i manjom zastupljenošću kupolastih ćelija, u ovoj grupi atrofija je blaža i prisutna je blaga predomincija kupolastih ćelija. Na mestima gde je vilusna struktura očuvana, uočavaju se epitelne ćelije koje zadržavaju normalan oblik, ali su znatno manje u odnosu na normalne ćelije prve grupe (sl. 66). Između njih, mestimično se uočavaju kupolaste ćelije

(sl. 67). Prisustvo tamnije prebojenih ćelija je manje nego u drugoj, ali je veće u odnosu na prvu grupu (sl. 68).

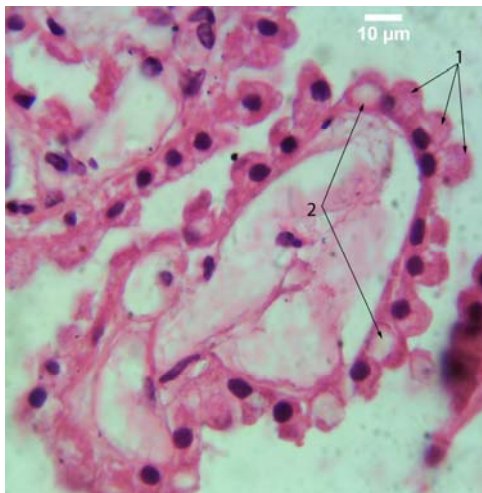


Slika 66. Vilus horoidnog spleta; HE; 1000x; 1 – atrofične, tamnije prebojene ćelije koje su delimično zadržale normalan izgled; 2 – tamnije prebojena središnja zona zadebljale strome vilusa.

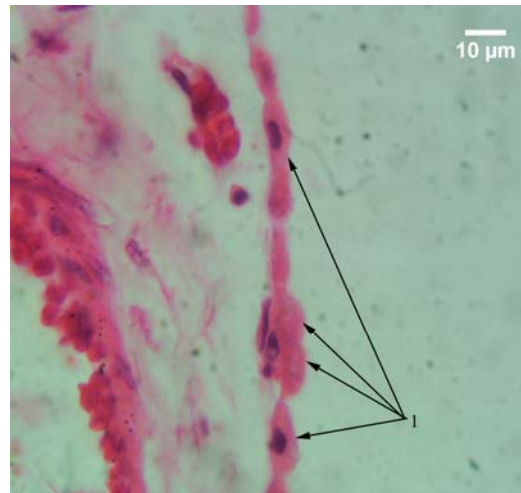


Slika 67. Vilus horoidnog spleta; HE; 1000x; 1 – epitelne ćelije kupolastog oblika.

Ćelije koje sadrže vakuole su zastupljenije u odnosu na prvu grupu. Vakuole mogu da budu velike i da dovedu do potiskivanja jedra na suprotni kraj ćelije, sa deformacijom njegovog oblika (sl. 68). Epitel cističnih formacija pokazuje, kao i u prethodne dve grupe, znatni stepen atrofije sa izrazitim zaravnjenjem (sl. 69).



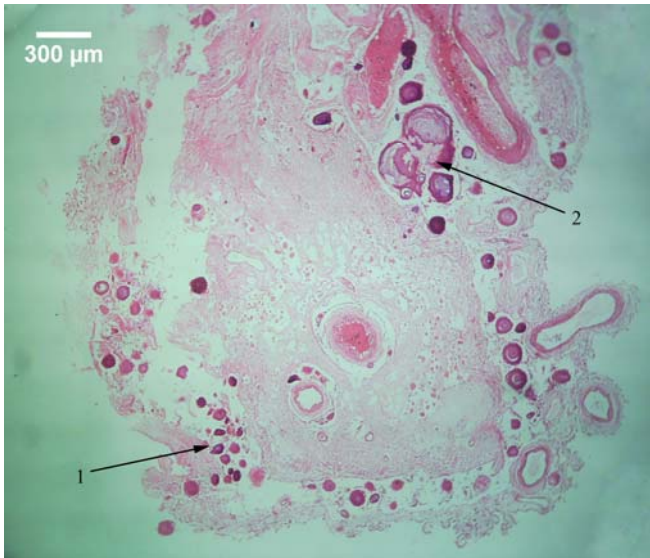Slika 68. Vilusi horoidnog spleta; HE; 1000x; 1 – atrofične, kupolaste epitelne ćelije; 2 - vakuole u epitelnim ćelijama.



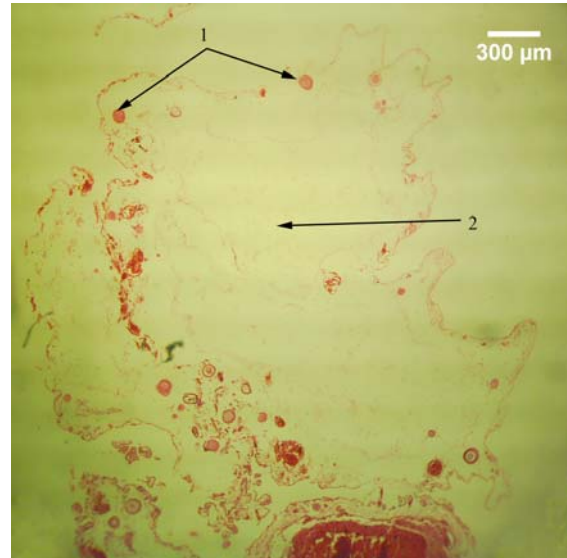
Slika 69. Epitel horoidnog spleta; HE; 1000x; 1 – atrofični epitel horoidnog spleta.

Cistične formacije su zastupljene u manjoj meri nego u drugoj grupi, ali više u odnosu na prvu grupu. U ovoj grupi uočavaju se dva oblika cističnih struktura. Prvi oblik je sličan cističnim strukturama prve i druge grupe, i kod njega se u središtu uočavaju krvni sudovi većeg kalibra, oko kojih se nalazi vezivno tkivna stroma. U stromi se, za razliku od prethodne dve grupe, uočava nešto veće prisustvo vezivno-tkivnih vlakana i manji broj jedara stromalnih horoidnih ćelija. Psamomatozna telašca su, takođe, lokalizovana na periferiji ovih formacija. Predominantna forma telašaca je zrela, sa razvijenom lamelarnom građom, pri čemu se u sredini ovih formacija mogu uočiti bizarne strukture velikih dimenzija i nepravilnog oblika. One nastaju fuzijom većeg broja telašaca (sl. 70). Drugi oblik ovih formacija se uočava samo kod slučajeva treće grupe. Za razliku od prethodnog oblika, ove strukture se karakterišu znatno manjim brojem, uglavnom zrelih telašaca, periferno lokalizovanih. U

središtu ovih formacija se takođe uočavaju krvni sudovi većeg kalibra, ali oko njih se nalazi stroma sa izrazito slabom celularnošću i znatno slabijim prisustvom vezivno tkivnih vlakana (sl. 71).

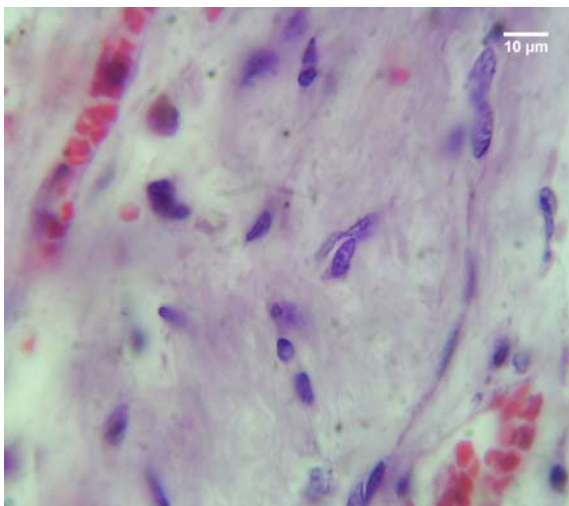


Slika 70. Cistična formacija horoidnog pleksusa; HE; 40x; 1 – periferno lokalizovana psamomatozna telašca; 2 – veliko telašce lokalizovano neposredno do krvnog suda u središtu formacije.

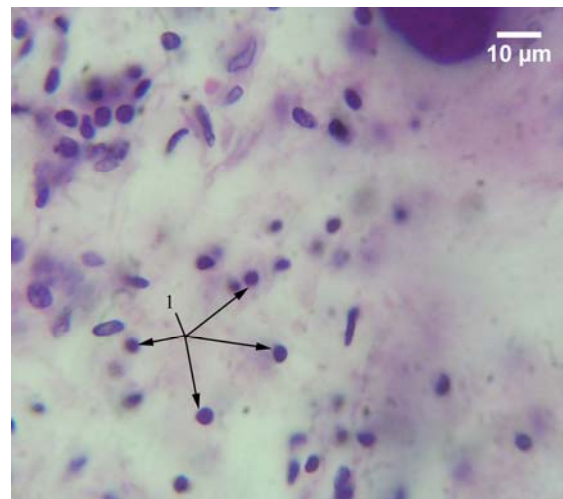


Slika 71. Cistična formacija horoidnog spleta; HE; 40x; 1 – periferno lokalizovana psamomatozna telašca; 2 – središte formacije.

U stromi HP prisutan je teži stepen fibroze, sa slabijom celularnošću u odnosu na prethodne dve grupe. Stromalne ćelije poseduju pretežno jedra vretenastog oblika, sa dobro razvijenim euhromatinskim regionima, slično kao i kod prve grupe (sl. 72). Ćelije sa morfologijom limfocita i malim, okruglim, tamno-plavo prebojenim hiperhromatičnim jedrima, tanjim ili širim okolnim slojem crveno prebojene citoplazme, zastupljene su u manjoj meri nego u drugoj grupi. One se u većem broju uočavaju samo kod slučajeva sa značajnim prisustvom telašaca (sl. 73). Zastupljenost krupnih ćelija sa bubrežastim jedrima i širim slojem crveno prebojene citoplazme koje izgledom podsećaju na monocite, slična je kao i kod prethodne dve grupe.



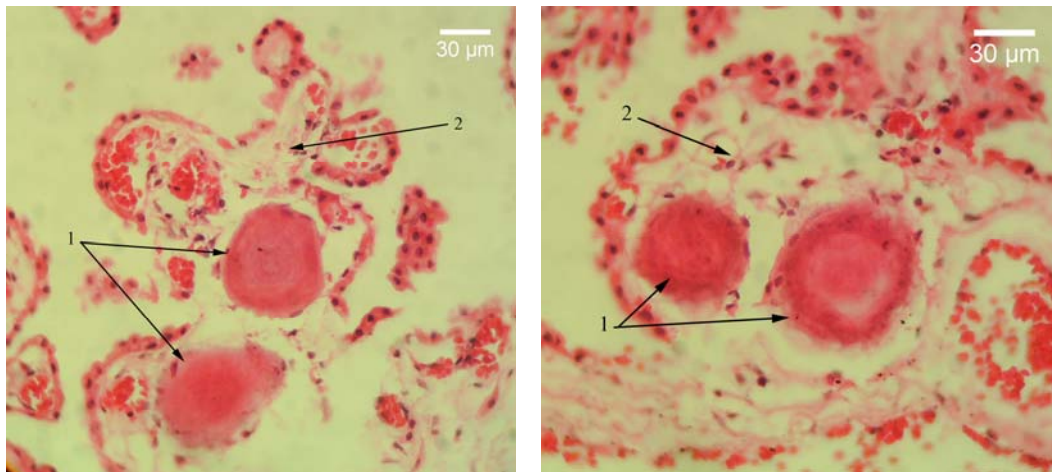
Slika 72. Jezdra stromalnih horoidnih ćelija; HE; 1000x.



Slika 73. jezdra stromalnih horoidnih ćelija; HE; 1000x; 1 – ćelije sa malim, tamno plavo prebojenim, okruglim jedrom.

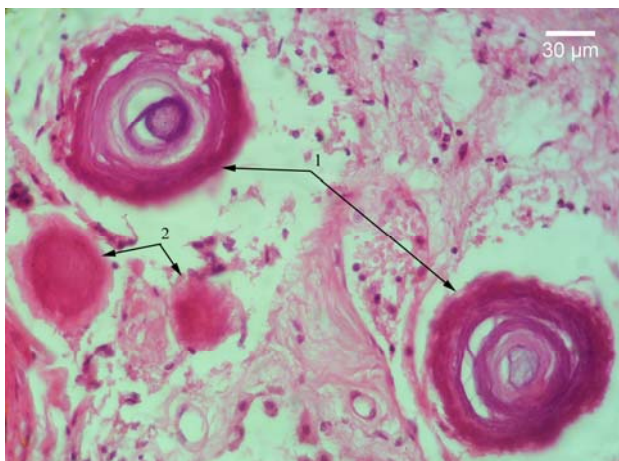
Psamomatozna telašca su nešto manje zastupljena u odnosu na drugu, ali znatno više u odnosu na prvu grupu. U slučajevima gde je vilusna struktura HP očuvana, PT se uočavaju mestimično u stromi pleksusa. U tim slučajevima predominiraju nezrele, mlađe forme telašaca, bez naglašene lamelarne građe, lokalizovane pretežno u vlusima pleksusa. Kod izvesnog broja slučajeva uočavaju se ovakva,

tek formirana telašca, u osnovi vilusa koji su zaostali na površini cističnih formacija. Ona, verovatno, predstavljaju telašca koja se formiraju u višim, apikalnijim delovima vilusa. Naknadnom destrukcijom vilusa, usled rasta ovih telašaca, verovatno dolazi do njihovog spuštanja u bazalni deo vilusa i, na kraju, u periferni deo cistične formacije (sl. 74).

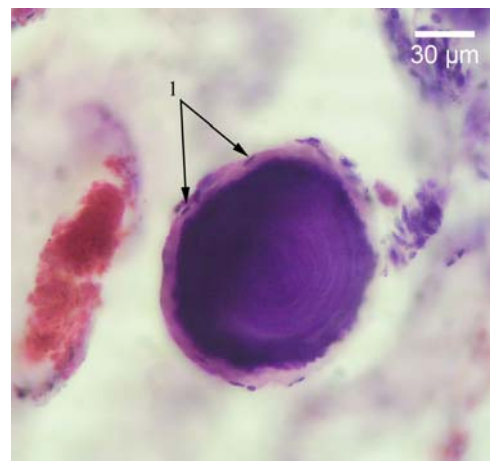


A B
Slika 74. Mlade forme psamomatoznih telašaca u osnovici vilusa horoidnog spleta kojima je normalna struktura narušena; HE; 400x; 1 – psamomatozna telašca; 2 – vilus.

U cističnim formacijama, ovakav tip telašca je lokalizovan perifernije od zrelih telašaca, sa jasno uočljivom lamelarnom strukturom (sl. 75). Kod zrelih formi PT ove grupe, znatno češće se, u odnosu na prethodne dve grupe, na krajnjoj periferiji uočava amorfnu, slabo ili potpuno nebojena zonu različite debljine. U njoj se uočavaju mala, vretenasta, tamno plavo obojena jedra, ćelija koje verovatno učestvuju u formiranju telašaca (sl. 76).

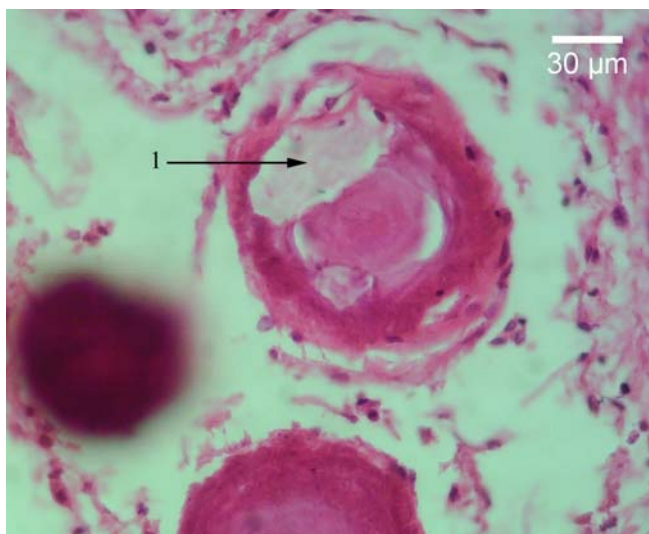


Slika 75. Psamomatozna telašca horoidnog spleta; HE; 400x; 1 – starija psamomatozna telašca sa lamelarnom građom; 2 – mlađa psamomatozna telašca bez lamelarne građe

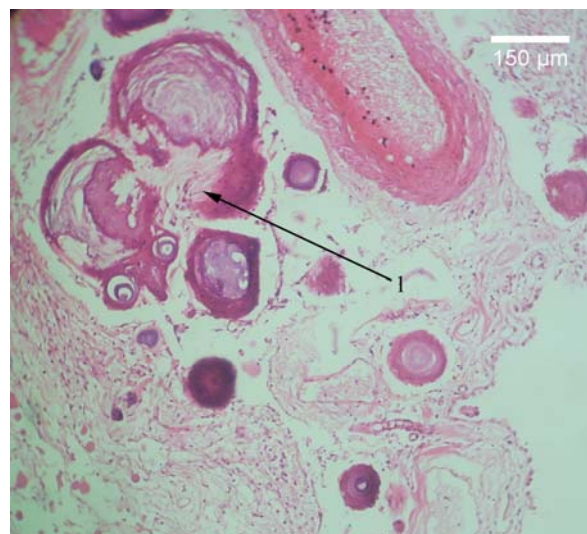


Slika 76. Starije psamomatozno telašce horoidnog spleta sa lamelarnom građom; HE; 400x; 1 – periferna amorfnu zonu sa spljoštenim vretenastim tamno plavo obojenim jezdrima.

Telašca sa šupljinama nepravilnog oblika u unutrašnjosti uočavaju se i u ovoj grupi. Međutim, za razliku od sličnih telašaca prethodne grupe, šupljine su ispunjene pretežno vlaknastim sadržajem, sa po kojoj prisutnom ćelijom unutar njih (sl. 77). Najkrupnija telašca se uočavaju u središtu prvog tipa cističnih formacija, neposredno do krvnih sudova većeg kalibra. To su veoma velike nepravilne strukture, koje najverovatnije nastaju spajanjem više pojedinačnih PT. I kod ovih struktura PT koja ulaze u njihov sastav su obavijena tamnijom perifernom lamelom (sl. 78).

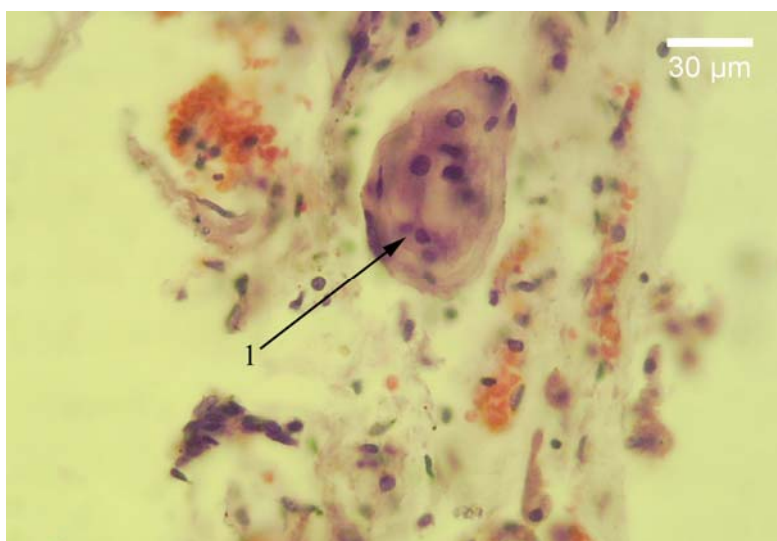


Slika 77. Psamomatozno telašće horoidno spleta; HE; 400x; 1 – šipljina nepravilnog oblika, ispunjena vlaknastim sadržajem.



Slika 78. Psamomatozno telašće horoidnog spleta; HE; 100x; 1 – džinovsko telašće nastalo najverovatnije spajanjem više telašaca.

Aglomerati jedara stromalnih ćelija u dubljim delovima cističnih formacija prisutni su i u ovoj grupi, ali u znatno manjoj meri u odnosu na drugu grupu. U ovoj grupi, oni su manje veličine i sastoje se iz manjeg broja ćelija, čija su jedra krupnija i sa više interhromatinskih regiona. Dodatno, njihov raspored, kao i raspored okolnih vlakana je spiralan u znatno manjem stepenu u odnosu na prethodnu grupu (sl. 79). Slučajevi kod kojih su PT okružena velikim brojem ćelija sa malim, okruglim, hiperhromatičnim jedrima i limfocitnom morfologijom su znatno ređi u ovoj grupi.



Slika 79. Aglomerat jedara stromalnih horoidnih ćelija; HE; 400x; 1 – aglomerat stromalnih horoidnih ćelija.

5.1.2 Morfometrijska analiza

Morfometrijski deo histohemijske analize je obuhvatao određivanje morfometrijskih parametara epitela, jedara stromalnih ćelija i PT HP na preparatima bojenim HE metodom. Upoređivani su morfometrijski parametri epitela i stromalnih jedara, kod slučajeva sa prisustvom i slučajeva bez prisustva PT. Klasifikacionom analizom dobijeni parametri epitela, stromalnih jedara i PT, dovođeni su u međusobnu korelaciju i, dodatno, u vezu sa procesom starenja.

5.1.2.1 Morfometrijska analiza ćelija epitela horoidnog pleksusa

Tokom histološke analize ustanovljeno je da morfološki jasno uobličena PT nisu uočena u HP, u četiri od trideset ispitanih slučajeva. Njihova prosečna starost je 44 ± 7 godina, što je signifikantno niže u odnosu na preostalih dvadeset šest slučajeva kod kojih su PT prisutna, i čija prosečna starost iznosi 60 ± 16 godina (tabela 1).

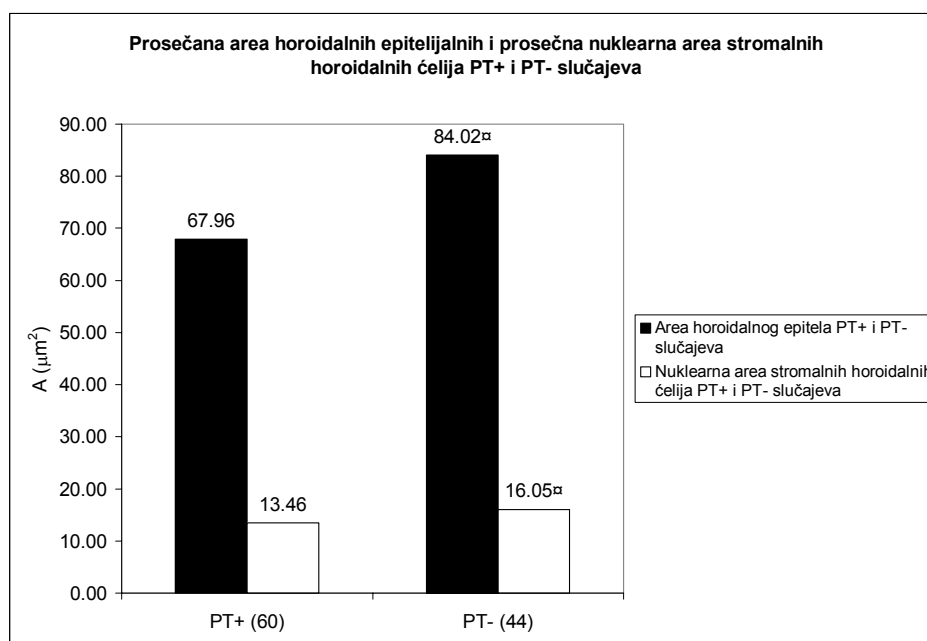
Tabela 1. Morfometrijske karakteristike horoidnih epitelnih ćelija kod slučajeva sa i bez prisustva psamomatoznih telašaca

	Uzrast		$\overline{A}_E (\mu\text{m}^2)$		$\overline{B}_E (\mu\text{m})$		$\overline{B}/A (\mu\text{m}^{-1})$		$\overline{L}_E (\mu\text{m})$		\overline{OD}	
	\bar{x}/ME	SD	\bar{x}/ME	SD	\bar{x}/ME	SD	\bar{x}/ME	SD	\bar{x}/ME	SD	\bar{x}/ME	SD
PT+	60*	16	67.96	/	32.33	2.87	0.472*	0.049	7.24	1.41	1.771	/
PT-	44	7	84.02 ^α	/	34.76	2.12	0.423	0.031	9.52*	0.80	1.602	/

^α- $p \leq 0.05$ – pozitivan Man-Whitney U test

*- $p \leq 0.05$ – pozitivan t-test za dva mala nezavisna uzorka

Prosečna vrednost aree horoidnih epitelnih ćelija, slučajeva bez prisustva PT, iznosi $84.02 \mu\text{m}^2$ i ona je signifikantno ($p < 0.05$) viša od prosečne vrednosti aree ćelija horoidnog epitela slučajeva sa prisustvom PT, koja iznosi $67.96 \mu\text{m}^2$ (tabela 1; grafikon 1).

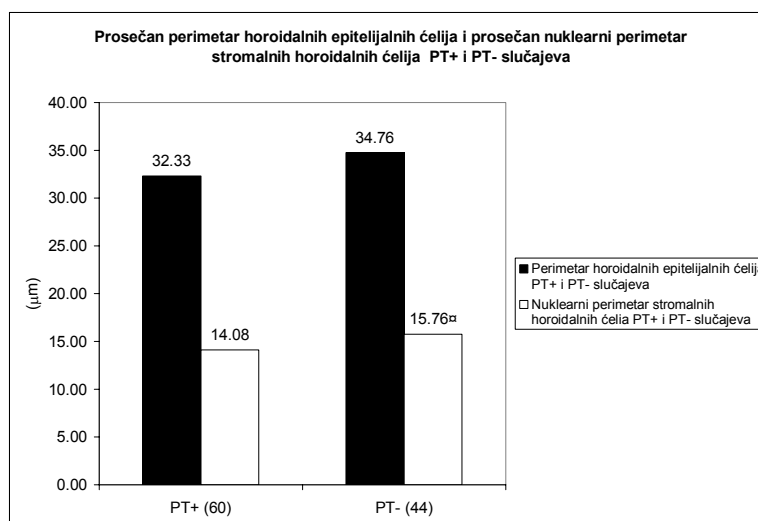


Grafikon 1. Prosečna area horoidnih epitelnih ćelija i prosečna nuklearna area stromalnih horoidnih ćelija kod slučajeva sa i bez prisustva psamomatoznih telašaca

^α- $p \leq 0.05$ – pozitivan Man-Whitney U test

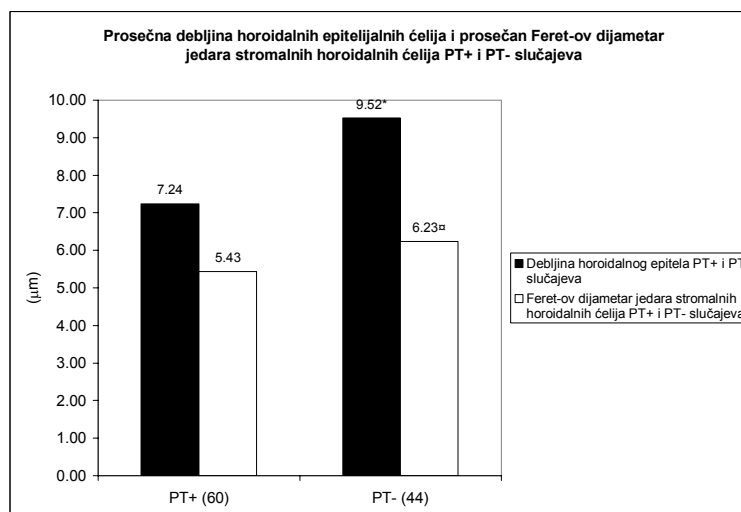
Međutim, prosečan perimetar horoidnih epitelnih ćelija slučajeva bez prisustva PT iznosi $34.76 \pm 2.12 \mu\text{m}$ i viši je, ali ne statistički značajno, u odnosu na perimetar epitelnih ćelija slučajeva sa prisustvom PT, čija prosečna vrednost iznosi $32.33 \pm 2.87 \mu\text{m}$ (tabela 1; grafikon 2).

Prosečna debljina epitelnih ćelija je takođe signifikantno ($p < 0.05$) viša kod slučajeva gde su PT odsutna i iznosi $9.52 \pm 0.80 \mu\text{m}$, za razliku od slučajeva sa prisutnim PT, gde iznosi $7.24 \pm 1.41 \mu\text{m}$ (tabela 1; grafikon 3). Napred navedeni odnos aree i perimetra horoidnih epitelnih ćelija, predstavlja razlog zašto je prosečan oblikovni faktor ćelija horoidnog epitela PT-pozitivnih slučajeva signifikantno ($p < 0.05$) viši u odnosu na PT-negativne slučajeve. Njegova prosečna vrednost kod PT-pozitivnih slučajeva iznosi $0.472 \pm 0.049 \mu\text{m}^{-1}$, dok kod slučajeva bez prisustva PT on iznosi $0.423 \pm 0.031 \mu\text{m}^{-1}$ (tabela 1; grafikon 4).



Grafikon 2. Prosečan perimetar epitelnih horoidnih ćelija i prosečan nuklearni perimetar stromalnih horoidnih ćelija kod slučajeva sa i bez prisustva psamomatoznih telašaca

□- $p \leq 0.05$ – pozitivan Man-Whitney U test



Grafikon 3. Prosečna debljina horoidnih epitelnih ćelija i prosečan nuklearni Feret-ov dijamer stromalnih horoidnih ćelija kod slučajeva sa i bez prisustva psamomatoznih telašaca

□- $p \leq 0.05$ – pozitivan Man-Whitney U test

*- $p \leq 0.05$ – pozitivan t-test za dva mala nezavisna uzorka

Vrednost prosečne optičke gustine horoidnih epitelnih ćelija iznosi 1.771, kod slučajeva sa prisustvom PT i viša je, ali ne signifikantno, od vrednosti prosečne optičke gustine epitela slučajeva bez prisustva PT koja iznosi 1.602 (tabela 1; grafikon 6).

Uopšte uzev, vrednosti morfometrijskih parametara ćelija horoidnog epitela ukazuju na znatno viši stepen epitelnog atrofije kod PT-pozitivnih slučajeva. Epitel karakteriše i viša iregularnost oblika epitelnih ćelija, više prisustvo tamnije prebojenih ćelija i veće zaravnjenje epitelnih ćelija, što indirektno ukazuje na moguće veće prisustvo degenerativnih promena epitelnih ćelija tih slučajeva.

5.1.2.2 Morfometrijska analiza jedara stromalnih ćelija horoidnog pleksusa

Prosečna vrednost nuklearne aree stromalnih horoidnih ćelija, kod slučajeva negativnih na prisustvo PT, iznosi $16.05 \mu\text{m}^2$, pri čemu je ona signifikantno ($p < 0.05$) viša od središnje vrednosti nuklearne aree stromalnih horoidnih ćelija kod slučajeva pozitivnih na prisustvo PT, koja iznosi 13.46

μm^2 (tabela 2; grafikon 1). To je praćeno signifikantno ($p < 0.05$) višim prosečnim nuklearnim perimetrom slučajeva negativnih na prisustvo PT, čija vrednost iznosi $15.76 \mu\text{m}$, u odnosu na prosečnu vrednost nuklearnog perimetra slučajeva pozitivnih na prisustvo PT, koja iznosi $14.08 \mu\text{m}$ (tabela 2; grafikon 2).

Vrednost prosečnog nuklearnog Feret-ovog dijametra kod slučajeva bez PT iznosi $6.23 \mu\text{m}$ i ona je signifikantno ($p < 0.05$) viša od vrednosti prosečnog nuklearnog Feret-ovog dijametra kod slučajeva sa PT, čija je vrednost iznosi $5.43 \mu\text{m}$ (tabela 2; grafikon 3).

Prosečna nuklearna cirkularnost i prosečna nuklearna eliptičnost su parametri koji govore o obliku jedara stromalnih horoidnih ćelija. Prosečna nuklearna cirkularnost PT pozitivnih slučajeva iznosi 0.840 ± 0.034 i signifikantno ($p < 0.05$) je viša od prosečne nuklearne cirkularnosti PT negativnih slučajeva, čija je vrednost 0.794 ± 0.010 . Nasuprot prosečnoj nuklearnoj cirkularnosti, prosečna nuklearna eliptičnost je signifikantno ($p < 0.05$) viša kod slučajeva bez prisustva PT i iznosi 1.782 ± 0.055 , u odnosu na slučajeve sa prisustvom PT, kod kojih je niža i iznosi 1.625 ± 0.157 (tabela 2; grafikon 5).

Vrednost prosečne nuklearne optičke gustine horoidnih stromalnih ćelija je viša kod slučajeva sa prisutnim PT i iznosi 2.323 , u odnosu na vrednost iste kod slučajeva bez prisustva PT, čija je vrednost 2.050 . Međutim, razlika između dobijenih vrednosti nije statistički značajna (tabela 2; grafikon 6).

Prosečan broj jedara stromalnih horoidnih ćelija na jedinicu površine strome, kod slučajeva negativnih na prisustvo PT iznosi 4537 1/mm^2 i signifikantno ($p < 0.05$) je viša od vrednosti dobijene kod slučajeva pozitivnih na prisustvo PT, gde iznosi 2687 1/mm^2 (tabela 2; grafikon 7).

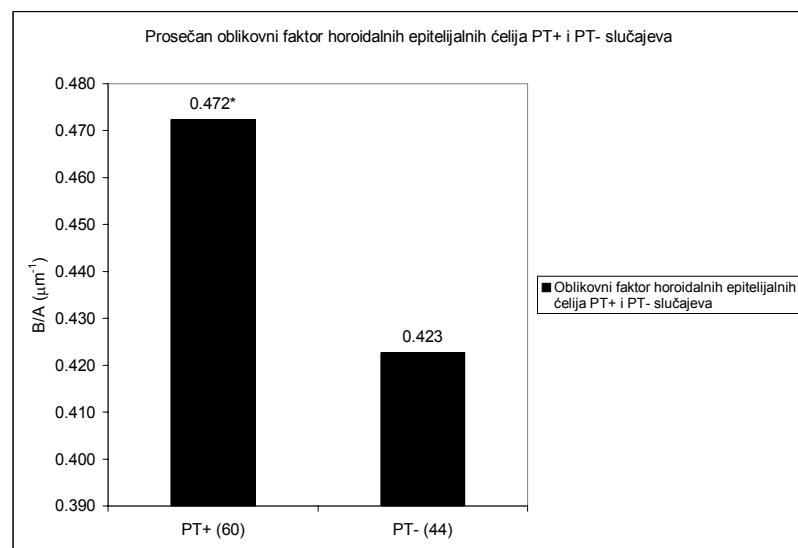
Prema tome, stroma PT pozitivnih slučajeva se karakteriše prisustvom izraženije fibroze, praćene smanjenom celularnošću. Dodatno, u stromi ovih slučajeva se, na osnovu morfometrijskih karakteristika jedara, uočava veće prisustvo ćelija čija su jedra mala, okrugla i hiperhromatična, što su karakteristike jedara limfoidnih ćelija.

Tabela 2. Morfometrijske karakteristike jedara stromalnih horoidnih ćelija kod slučajeva sa i bez prisustva psamomatoznih telašaca

	Uzrast		$\overline{A_{ST}} (\mu m^2)$		$\overline{B_{ST}} (\mu m)$		$\overline{D_{FST}} (\mu m)$		\overline{OD}		Cirkularnost		Eliptičnost		$\overline{N_{ST}} (1/mm^2)$	
	\bar{x} / ME	SD	\bar{x} / ME	SD	\bar{x} / ME	SD	\bar{x} / ME	SD	\bar{x} / ME	SD	\bar{x} / ME	SD	\bar{x} / ME	SD	\bar{x} / ME	SD
PT+	60*	14	13.46	/	14.08	/	5.43	/	2.323	/	0.840*	0.034	1.625	0.157	2687	/
PT-	44	7	16.05 [⊠]	/	15.76 [⊠]	/	6.23 [⊠]	/	2.050	/	0.794	0.010	1.782*	0.055	4537 [⊠]	/

⊠- $p \leq 0.05$ – pozitivan Man-Whitney U test

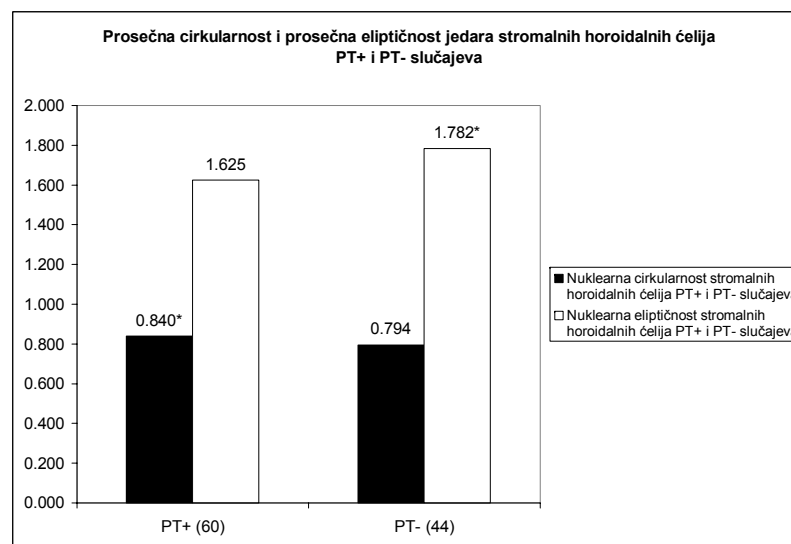
*- $p \leq 0.05$ – pozitivan t-test za dva mala nezavisna uzorka



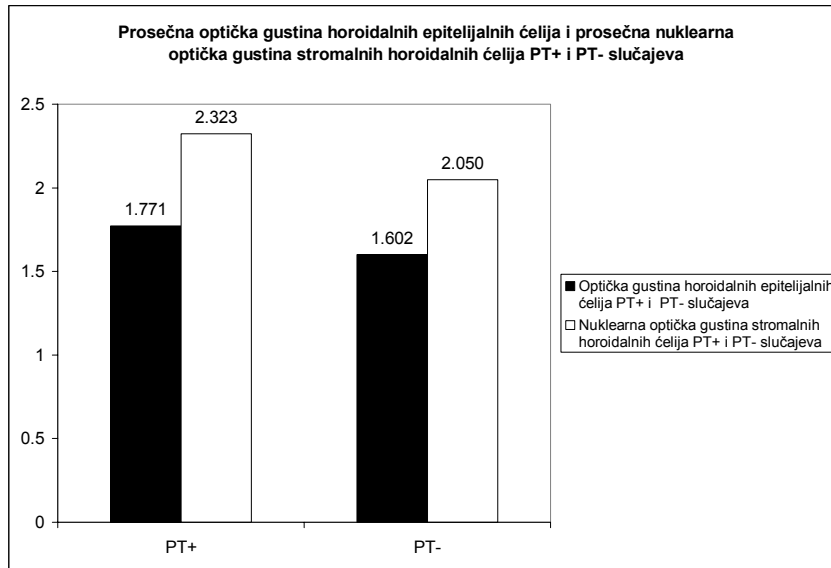
Grafikon 4. Prosečan oblikovni faktor horoidnih epitelnih ćelija kod slučajeva sa i bez prisustva psamomatoznih telašaca

⊠- $p \leq 0.05$ – pozitivan Man-Whitney U test

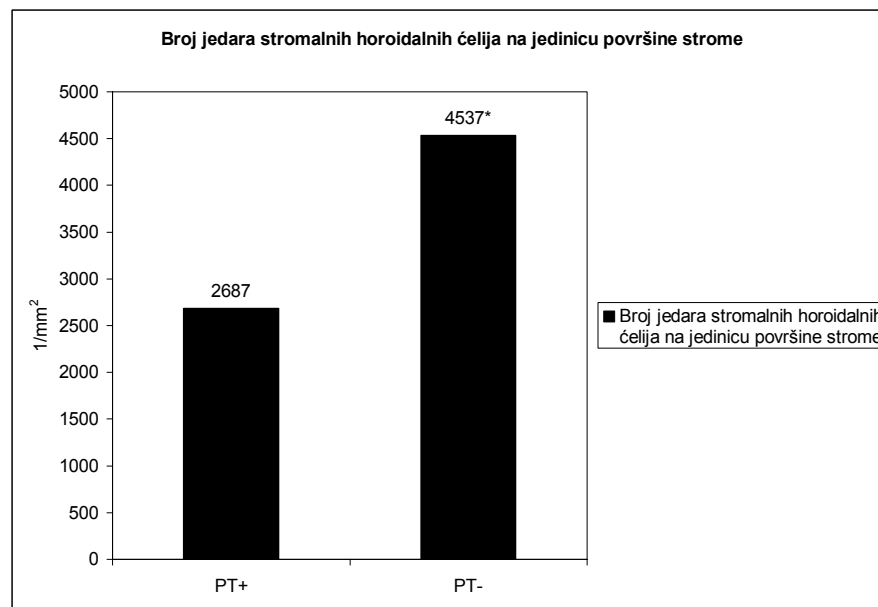
*- $p \leq 0.05$ – pozitivan t-test za dva mala nezavisna uzorka



Grafikon 5. Prosečna nuklearna cirkularnost i eliptičnost stromalnih horoidnih ćelija kod slučajeva sa i bez prisustva psamomatoznih telašaca



Grafikon 6. Prosečna optička gustina horoidnih epitelijalnih ćelija i prosečna nuklearna optička gustina stromalnih horoidnih ćelija kod slučajeva sa i bez prisustva psamomatoznih telašaca



Grafikon 7. Broj jedara stromalnih horoidnih ćelija na jedinicu površine strome PT pozitivnih i PT negativnih slučajeva

*- $p < 0.05$

5.1.2.3 Klasifikaciona („Cluster“) analiza ispitivanih slučajeva

Za klasifikaciju slučajeva tokom klaster-analize kao kriterijumi korišćeni su morfometrijski parametri horoidnih epitelijalnih ćelija (area, perimetar, oblikovni faktor, debljina i optička gustina), jedara stromalnih horoidnih ćelija (area, perimetar, Feret-ov dijametar, cirkularnost, eliptičnost, prosečna optička gustina i broj jedara na jedinicu površine strome), PT (prosečna ukupna area po slučaju, prosečna area, perimetar, Feret-ov dijametar i cirkularnost PT). Korišćena je metoda K-proseka. Statistička značajnost razlika između ispitivanih parametara dobijenih grupa je vršena univarijantnom analizom varijanse („One way ANOVA“), F- testom.

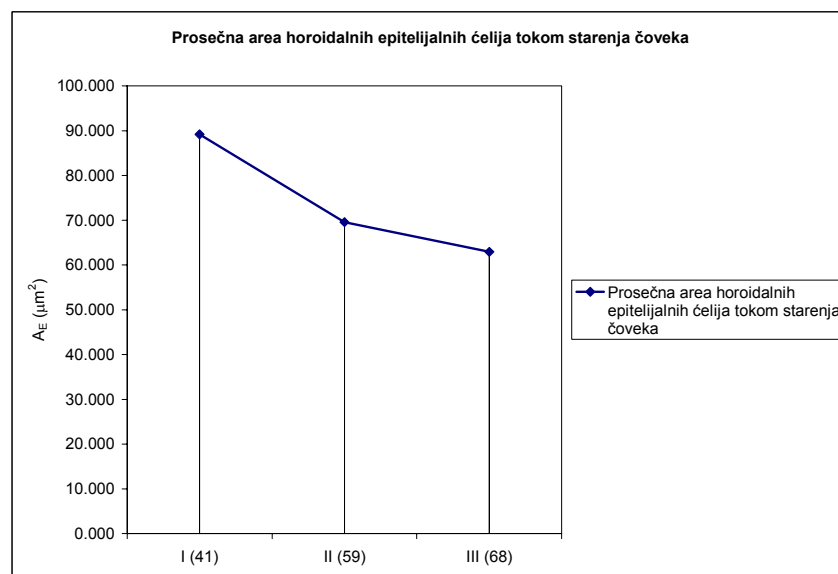
Kao rezultat analize dobijene su tri grupe slučajeva. Prva grupa je obuhvatala najmlađe slučajeve, čija prosečna starost iznosi 41 ± 7 godine. U drugoj grupi su svrstani nešto stariji slučajevi, čija je

starost 59 ± 16 godina. Treću grupu su činili najstariji slučajevi, sa prosečnom starošću od 68 ± 12 godina.

Prosečna area epitelnih ćelija HP opada signifikantno ($p < 0.05$) tokom procesa starenja (tabela 3; grafikon 8). Ona u prvoj, najmlađoj grupi, iznosi $89.16 \pm 11.72 \mu\text{m}^2$. U drugoj, starijoj grupi, ona pokazuje najveći pad - od 25.5%, u odnosu na prvu grupu, tako da njena vrednost iznosi $69.95 \pm 8.78 \mu\text{m}^2$. U trećoj, najstarijoj grupi, uočava se nešto manji pad u odnosu na drugu grupu. On iznosi 10.05%, tako da vrednost prosečne aree u ovoj grupi iznosi $62.92 \pm 8.73 \mu\text{m}^2$.

Tabela 3. Morfometrijske karakteristike ćelija horoidalnog epitela tokom starenja čoveka

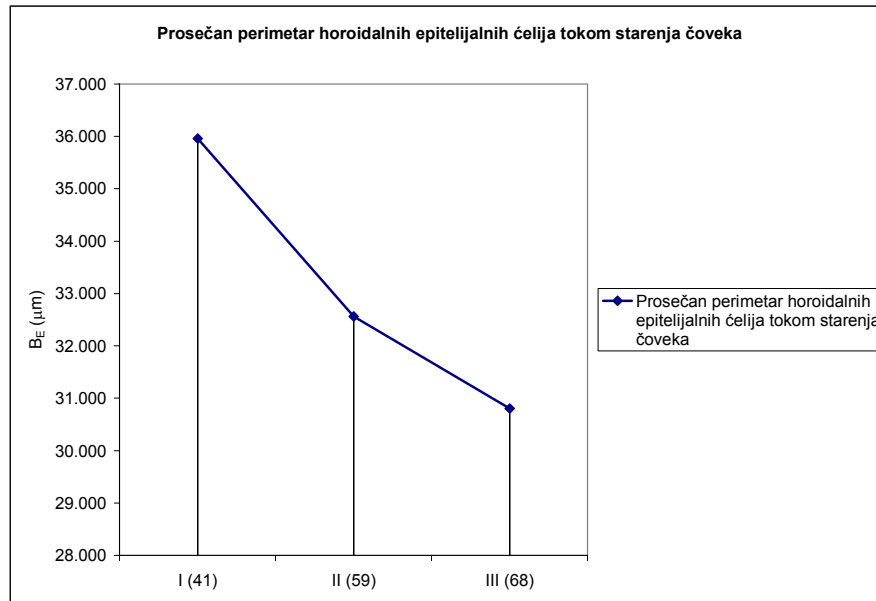
Varijabla	Klaster I		Klaster II		Klaster III		df1	df2	F	p
	\bar{x}	SD	\bar{x}	SD	\bar{x}	SD				
Uzrast	41	7	59	16	68	12	2	27	9.790	0.000634
$\overline{A_E} (\mu\text{m}^2)$	89.16	11.72	69.55	8.78	62.92	8.73	2	27	17.24	0.000015
$\overline{B_E} (\mu\text{m})$	35.96	2.25	32.56	2.25	30.80	1.96	2	27	12.92	0.000116
$\frac{\overline{B}}{\overline{A}} (\mu\text{m}^{-1})$	0.407	0.031	0.472	0.038	0.494	0.039	2	27	12.72	0.000128
$\overline{L_E} (\mu\text{m})$	9.76	0.71	7.15	0.94	6.61	1.04	2	27	26.45	0.000000
$\overline{OD_E}$	1.628	0.209	2.380	0.776	1.681	0.347	2	27	6.40	0.005326



Grafikon 8. Prosečna area horoidalnih epitelnih ćelija tokom starenja čoveka

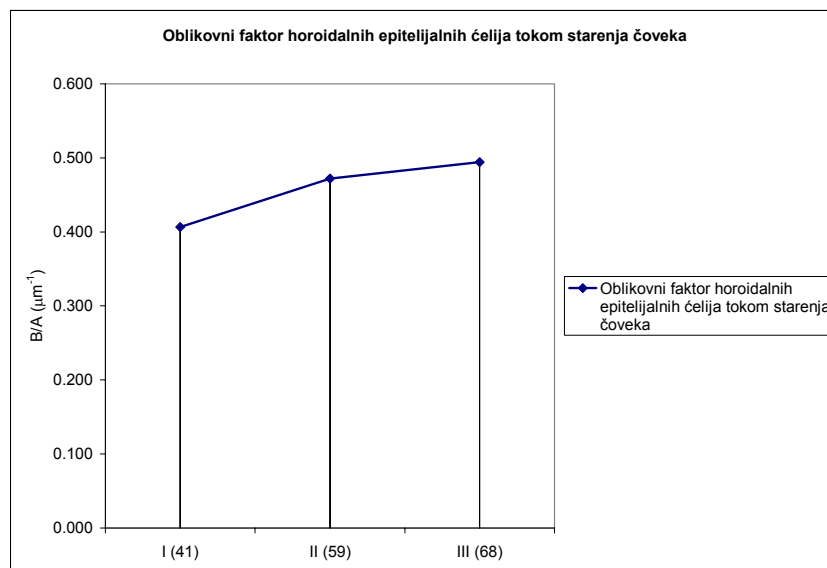
Prosečan perimetar ćelija horoidnog epitela pokazuje signifikantan ($p < 0.05$) pad tokom procesa starenja od 14.4% (tabela 3; grafikon 9). Njegova vrednost u prvoj grupi iznosi $35.96 \pm 2.25 \mu\text{m}$. U drugoj grupi se uočava pad vrednosti prosečnog perimetra od 9.45% u odnosu na prvu grupu, i ona iznosi $32.56 \pm 2.25 \mu\text{m}$. Na kraju, u trećoj, najstarijoj grupi, njegova vrednost opada na $30.80 \pm 1.96 \mu\text{m}$, što predstavlja pad od 5.40%, u odnosu na drugu grupu.

Prosečan oblikovni faktor epitelnih ćelija HP signifikantno ($p < 0.05$) raste tokom procesa starenja, što ukazuje na sve veću iregularnost njegovog oblika (tabela 3; grafikon 10). Njegova prosečna vrednost raste sa $0.407 \pm 0.031 \mu\text{m}^{-1}$ u prvoj, na $0.472 \pm 0.038 \mu\text{m}^{-1}$ u drugoj grupi. U trećoj grupi njegova prosečna vrednost raste na $0.494 \pm 0.039 \mu\text{m}^{-1}$, što predstavlja porast od 4.66% u odnosu na drugu grupu, a 21.37% u odnosu na prvu grupu. Najveći porast se uočava u drugoj grupi, gde vrednost raste za 15.97% u odnosu na prvu grupu.

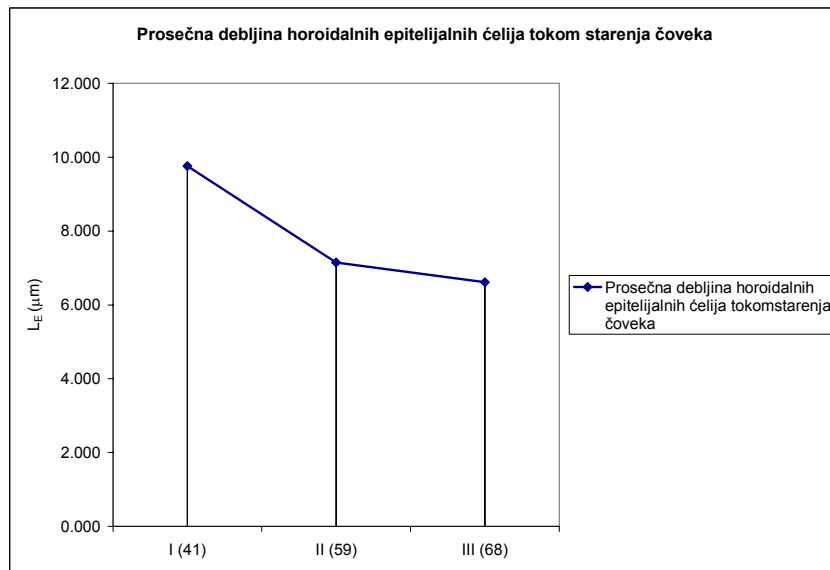


Grafikon 9. Prosečan perimetar horoidalnih epitelijalnih ćelija tokom starenja čoveka

Prosečna debljina ćelija horoidnog epitela signifikantno ($p < 0.05$) opada tokom procesa starenja i to za 32.27% (tabela 3; grafikon 11). U prvoj grupi prosečna debljina epitelijalnih ćelija iznosi $9.76 \pm 0.71 \mu\text{m}$. U drugoj grupi ona opada za 26.74% u odnosu na prvu grupu i iznosi $7.15 \pm 0.94 \mu\text{m}$. Horoidni epitel treće grupe pokazuje nešto manji pad u odnosu na drugu grupu, u iznosu od 7.55%, tako da se vrednosti njegove prosečne debljine u ovoj grupi kreću u granicama od $6.61 \pm 1.04 \mu\text{m}$.

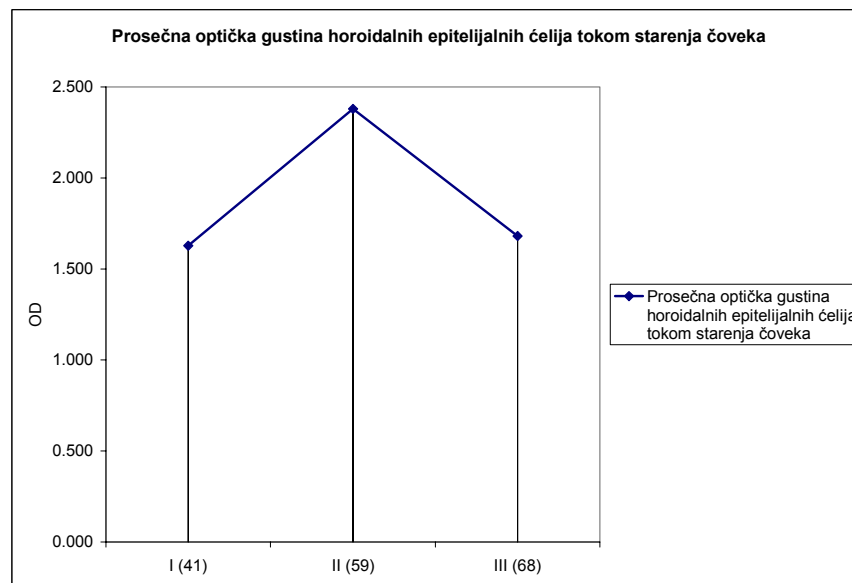


Grafikon 10. Prosečan oblikovni faktor epitelijalnih ćelija horoidnog pleksusa tokom starenja čoveka



Grafikon 11. Prosečna debljina ćelija horoidnog epitela tokom starenja čoveka

Prosečna optička gustina epitelnih ćelija HP signifikantno ($p < 0.05$) raste tokom starenja čoveka (tabela 3; grafikon 12). Njena vrednost u prvoj grupi iznosi 1.628 ± 0.209 . Ona signifikantno ($p < 0.05$) raste u drugoj grupi za 46.19%, gde iznosi 2.380 ± 0.776 . U trećoj grupi prosečna optička gustina ćelija horoidnog epitela ponovo opada na 1.681 ± 0.347 , što predstavlja pad od 29.37% u odnosu na drugu grupu, a porast od 3.25% u odnosu na prvu grupu.



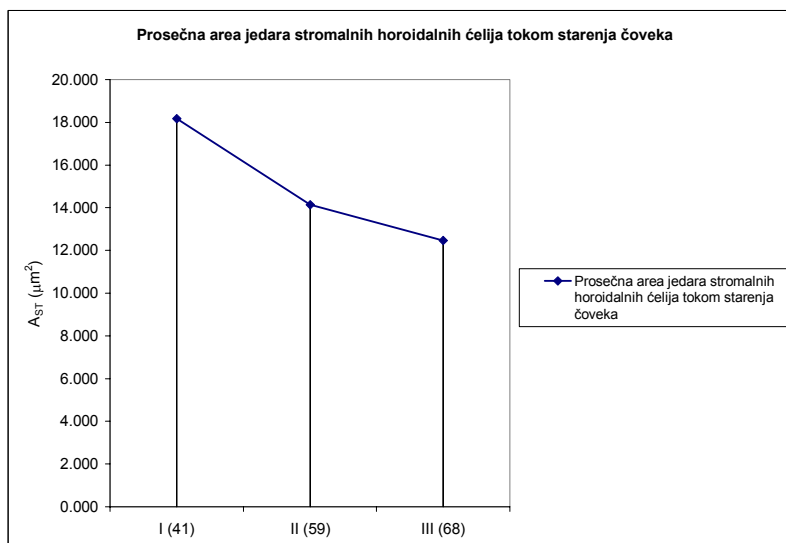
Grafikon 12. Prosečna optička gustina ćelija horoidnog epitela tokom starnja čoveka

Tabela 4. Morfometrijske karakteristike jedara stromalnih horoidnih ćelija tokom starenja čoveka

Varijabla	Klaster I		Klaster II		Klaster III		df1	df2	F	p
	\bar{x}	SD	\bar{x}	SD	\bar{x}	SD				
Uzrast	41	7	59	16	68	12	2	27	9.790	0.000634
$\overline{A_{ST}} (\mu m^2)$	18.17	3.47	14.13	1.22	12.48	1.51	2	27	17.47	0.000014
$\overline{B_{ST}} (\mu m)$	16.66	1.54	14.32	0.81	13.60	0.89	2	27	19.57	0.000006
$\overline{D_{FST}} (\mu m)$	6.56	0.64	5.44	0.42	5.24	0.42	2	27	18.02	0.000011
$\overline{OD_{ST}}$	2.002	0.330	2.856	0.862	2.253	0.450	2	27	4.78	0.016646
Cirkularnost	0.801	0.015	0.855	0.031	0.833	0.036	2	27	6.53	0.004850
Eliptičnost	1.771	0.062	1.559	0.132	1.654	0.170	2	27	5.11	0.013111
$\overline{N_{ST}} (1/mm^2)$	4145	1097	3084	1745	2346	931	2	27	4.10	0.027862

Vrednosti morfometrijskih parametara jedara stromalnih horoidnih ćelija ukazuju na promene celularnog sastava strome koje su povezane sa procesom starenja i prisustvom PT.

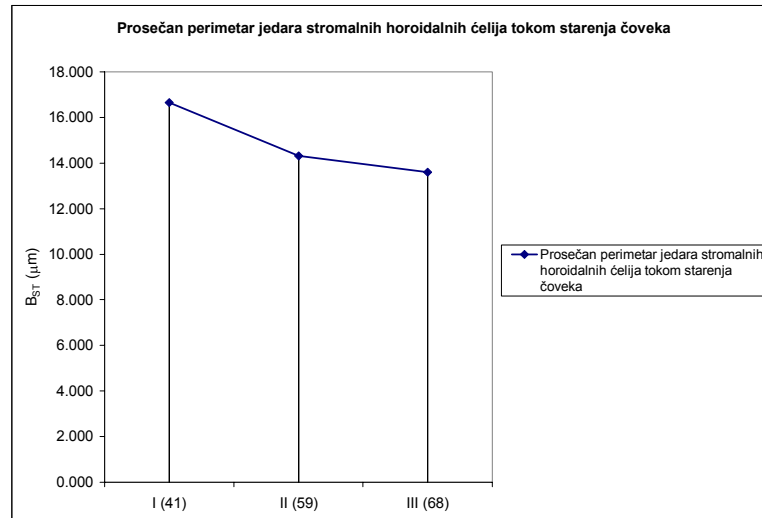
Prosečna nuklearna area stromalnih horoidnih ćelija signifikantno ($p < 0.05$) opada tokom starenja sa $18.17 \pm 3.47 \mu m^2$ u prvoj grupi na $12.48 \pm 1.51 \mu m^2$ u trećoj grupi, što predstavlja pad od 31.31% (tabela 4; grafikon 13). U drugoj grupi njena vrednost iznosi $14.13 \pm 1.22 \mu m^2$ što predstavlja pad od 22.23% u odnosu na prvu grupu, pri čemu ona dalje nastavlja da opada u trećoj grupi, za 11.68%.



Grafikon 13. Prosečna nuklearna area stromalnih horoidnih ćelija tokom starenja čoveka

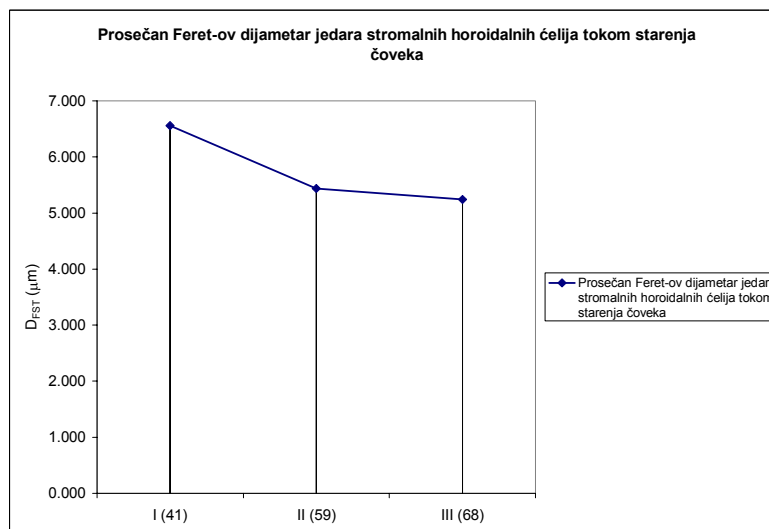
Prosečan nuklearni perimetar stromalnih horoidnih ćelija takođe signifikantno ($p < 0.05$) opada tokom procesa starenja (tabela 4; grafikon 14). Njegova prosečna vrednost tokom starenja opada za 18.37%. U prvoj grupi ona iznosi $16.66 \pm 1.54 \mu m$. U drugoj grupi su manje za 14.05% i iznose $14.32 \pm 0.81 \mu m$. Konačno, u trećoj grupi one iznose $13.60 \pm 0.89 \mu m$, što je za 5.03% niže u odnosu na drugu grupu.

Prosečan nuklearni Feret-ov dijametar stromalnih horoidnih ćelija pokazuje sličan trend kao i prosečna nuklearna area i perimetar. On tokom starenja signifikantno ($p < 0.05$) opada (tabela 4; grafikon 15), tako da u prvoj grupi on iznosi $6.56 \pm 0.64 \mu m$, u drugoj grupi opada za 17.07% i iznosi $5.44 \pm 0.42 \mu m$. U trećoj grupi njegova vrednost dalje opada na $5.24 \pm 0.42 \mu m$, što predstavlja pad od 3.68% u odnosu na drugu grupu, a ukupan pad od 20.12% u odnosu na prvu grupu.

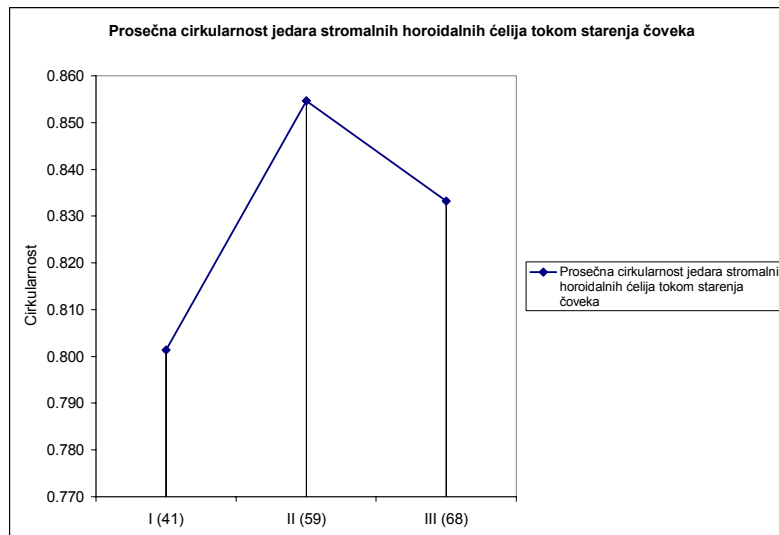


Grafikon 14. Prosečan nuklearni perimetar stromalnih horoidnih ćelija tokom starenja čoveka

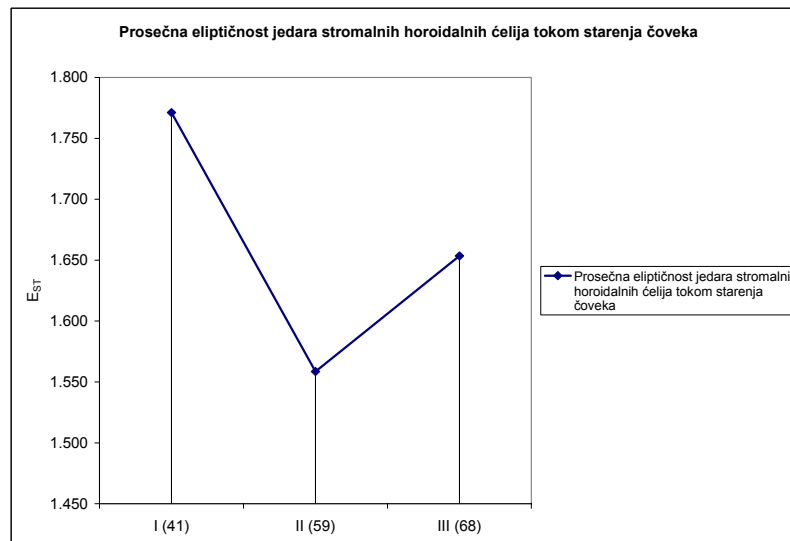
Prosečna nuklearna cirkularnost i eliptičnost jedara stromalnih horoidnih ćelija se ponašaju komplementarno tokom procesa starenja (tabela 4; grafikoni 16 i 17). Dok prosečna nuklearna cirkularnost stromalnih horoidnih ćelija, u celini uzev raste tokom starenja, prosečna nuklearna eliptičnost opada. U prvoj grupi prosečna nuklearna cirkularnost iznosi 0.801 ± 0.015 . Ona zatim signifikantno ($p < 0.05$) raste - u drugoj grupi na 0.855 ± 0.031 , što predstavlja porast od 6.74% u odnosu na prvu grupu, a zatim opada u trećoj grupi na vrednost od 0.833 ± 0.036 , što predstavlja pad od 2.57% u odnosu na drugu grupu, a porast od 3.99% u odnosu na prvu grupu. Prosečna nuklearna eliptičnost iznosi 1.771 ± 0.062 u prvoj grupi. U drugoj grupi ona signifikantno ($p < 0.05$) opada za 11.97% u odnosu na prvu i njena vrednost iznosi 1.559 ± 0.132 . Dalje tokom starenja dolazi do njenog signifikantnog ($p < 0.05$) porasta u trećoj grupi od 5.74% u odnosu na drugu grupu, što predstavlja pad u odnosu na prvu grupu od 6.61%, tako da njena vrednost iznosi 1.654 ± 0.170 .



Grafikon 15. Prosečan nuklearni Feret-ov dijametar stromalnih horoidnih ćelija tokom starenja čoveka.



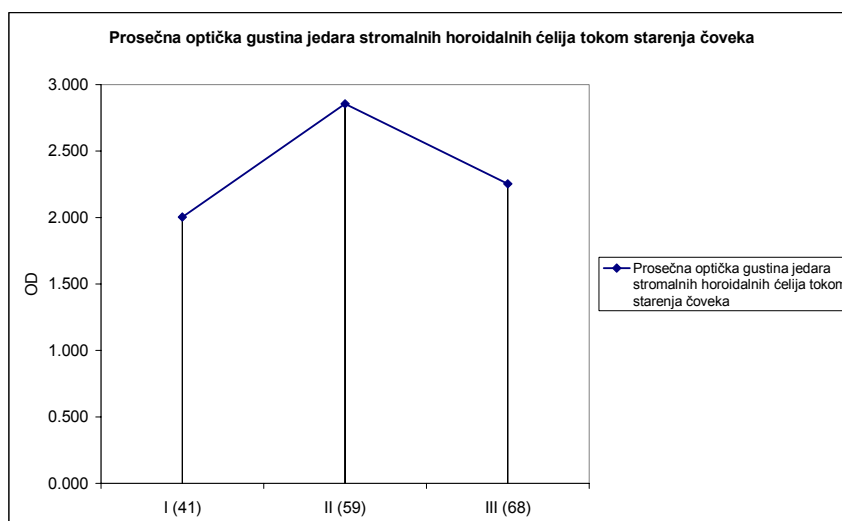
Grafikon 16. Prosečna nuklearna cirkularnost stromalnih horoidalnih ćelija tokom starenja čoveka



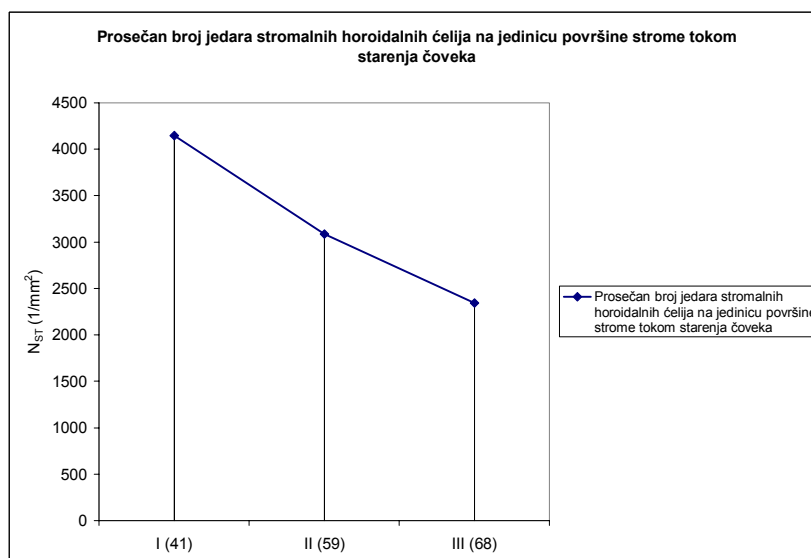
Grafikon 17. Prosečna nuklearna eliptičnost stromalnih horoidalnih ćelija tokom starenja čoveka

Prosečna nuklearna optička gustina stromalnih horoidalnih ćelija pokazuje trend identičan nuklearnoj cirkularnosti (tabela 4; grafikon 18). Ona u prvoj grupi iznosi 2.002 ± 0.330 , zatim u drugoj grupi signifikantno ($p < 0.05$) raste za 42.66% u odnosu na prvu i iznosi 2.856 ± 0.862 . U trećoj grupi ona, kao i prosečna nuklearna cirkularnost, signifikantno ($p < 0.05$) opada u odnosu na drugu grupu, i to za 21.11%, i iznosi 2.253 ± 0.450 . Ipak, ova vrednost predstavlja signifikantan ($p < 0.05$) porast u odnosu na prvu grupu, u kojoj iznosi 12.54%.

Prosečan broj jedara stromalnih horoidalnih ćelija na jedinicu površine strome signifikantno ($p < 0.05$) opada tokom procesa starenja (tabela 4; grafikon 19). On iznosi 4145 ± 1097 $1/\text{mm}^2$ u prvoj grupi i opada signifikantno ($p < 0.05$) u drugoj grupi - na 3084 ± 1745 $1/\text{mm}^2$, što predstavlja pad od 25.60%. Ovaj broj, tokom starenja, nastavlja da signifikantno ($p < 0.05$) opada na 2346 ± 931 $1/\text{mm}^2$, što predstavlja pad od 23.93% u odnosu na drugu, a ukupni pad od 43.40% u odnosu na prvu grupu.



Grafiikon 18. Prosečna nuklearna optička gustina stromalnih horoidnih ćelija tokom starenja čoveka.



Grafiikon 19. Prosečan broj jedara stromalnih horoidnih ćelija na jedinicu površine strome horoidnog pleksusa tokom starenja čoveka.

Prisustvo PT tokom starenja signifikantno raste (tabela 5). Na to ukazuje signifikantan ($p < 0.05$) porast njihove prosečne ukupne aree po slučaju (tabela 5; grafiikon 20), koja pokazuje trend identičan trendu prosečne optičke gustine epitelnih ćelija, zatim cirkularnosti i prosečne optičke gustine jedara stromalnih ćelija HP. U prvoj grupi ona iznosi $109288.58 \pm 117895.06 \mu\text{m}^2$. Signifikantan porast ($p < 0.05$) od 264.48% se uočava u drugoj grupi u odnosu na prvu, i njena vrednost iznosi $398340.05 \pm 220986.24 \mu\text{m}^2$. U trećoj grupi prosečna area po slučaju PT signifikantno ($p < 0.05$) opada na $135342.78 \pm 174017.63 \mu\text{m}^2$. To predstavlja signifikantan ($p < 0.05$) pad od 66.02% u odnosu na drugu grupu, a signifikantan ($p < 0.05$) porast u odnosu na prvu grupu, od 24.06%.

Prosečna area, prosečan perimetar i prosečan Feret-ov dijametar predstavljaju grupu morfometrijskih parametara koji govore o veličini PT. Oni pokazuju sličan trend tokom starenja čoveka kao i prosečna ukupna area po slučaju PT.

Tabela 5. Morfometrijske karakteristike psamomatoznih telašaca tokom starenja čoveka

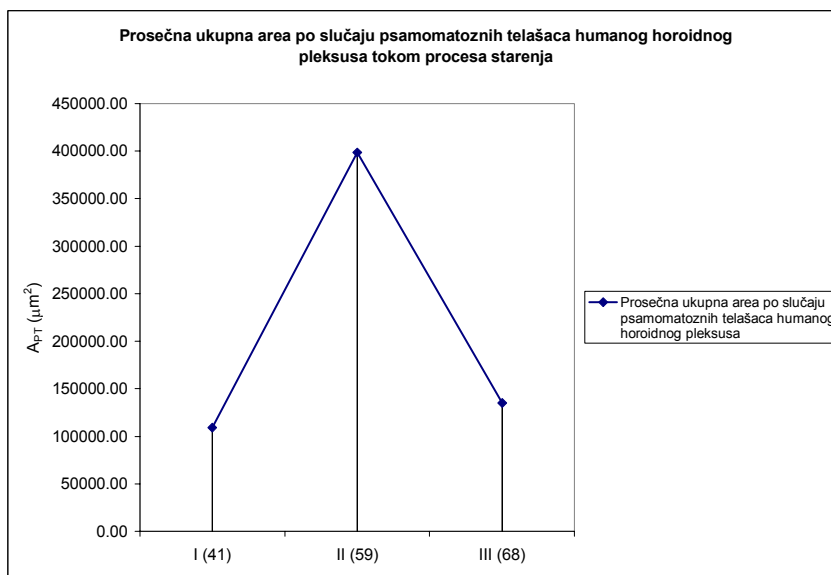
Varijabla	Klaster I		Klaster II		Klaster III		df1	df2	F	p
	\bar{x}	SD	\bar{x}	SD	\bar{x}	SD				
Uzrast	41	7	59	16	68	12	2	27	9.790	0.000634
$\sum A_{PT} (\mu m^2)$	109288.58	117895.06	398340.05	220986.24	135342.78	174017.63	2	27	9.99	0.000567
$\overline{A_{PT}} (\mu m^2)$	2601.08	716.31	5214.89	1489.04	2426.08	998.82	2	23	16.22	0.000040
$\overline{B_{PT}} (\mu m)$	170.05	23.17	244.00	27.39	164.86	35.06	2	23	20.18	0.000009
$\overline{D_{FPT}} (\mu m)$	59.29	7.83	83.24	9.91	58.42	11.35	2	23	17.60	0.000023
Cirkularnost	0.929	0.008	0.926	0.022	0.899	0.034	2	23	3.13	0.062848

Prosečna area PT (tabela 5; grafikon 21) u prvoj grupi iznosi $2601.08 \pm 716.31 \mu m^2$. Ona signifikantno ($p < 0.05$) raste za 100.49% u drugoj grupi i iznosi $5214.89 \pm 1489.04 \mu m^2$. U trećoj grupi prosečna area PT signifikantno ($p < 0.05$) opada za 53.48% u odnosu na drugu grupu i iznosi $2426.08 \pm 998.82 \mu m^2$. Za razliku od prosečne aree po slučaju, prosečna area PT u trećoj grupi opada i u odnosu na prvu za 6.73%.

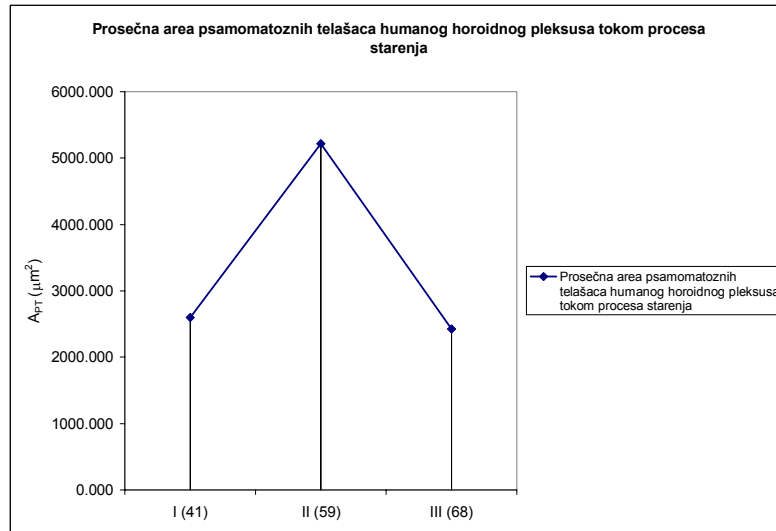
Prosečan perimetar PT (tabela 5; grafikon 22) ima identičan trend prosečnoj arei istih. On u prvoj grupi iznosi $170.05 \pm 23.17 \mu m$. Zatim u drugoj grupi signifikantno ($p < 0.05$) raste u odnosu na prvu za 43.49% i iznosi $244.00 \pm 27.39 \mu m$. U trećoj grupi pokazuje signifikantan ($p < 0.05$) pad od 32.43% u odnosu na drugu grupu, a u odnosu na prvu pad od 3.05% i iznosi $164.86 \pm 35.06 \mu m$.

Prosečan Feret-ov dijametar (tabela 5; grafikon 23) PT prve grupe iznosi $59.29 \pm 7.83 \mu m$. On u drugoj grupi signifikantno ($p < 0.05$) raste za 40.39% i iznosi $83.24 \pm 9.91 \mu m$. Njegove vrednosti u trećoj grupi signifikantno ($p < 0.05$) opadaju u odnosu na drugu grupu za 29.82%, a u odnosu na prvu grupu za 1.47% i iznose $58.42 \pm 11.35 \mu m$.

Prosečna cirkularnost PT (tabela 5; grafikon 23) ukazuje na promene njihovog oblika tokom procesa starenja. Ona opada, ali taj pad nije signifikantan, te na taj način ukazuje na neznatne promene njihovog oblika tokom procesa starenja. Ona u prvoj grupi iznosi 0.929 ± 0.008 i opada na vrednost od 0.899 ± 0.034 u trećoj grupi.

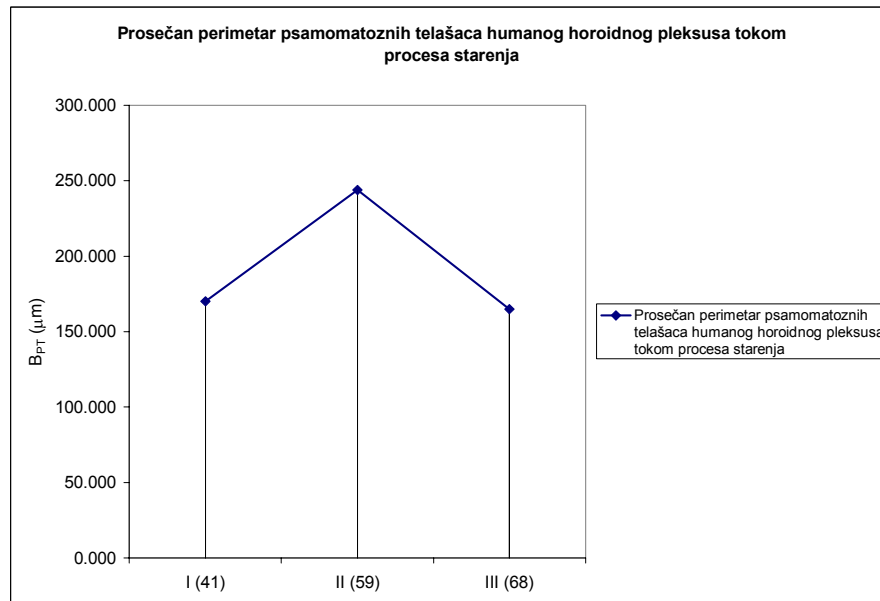


Grafikon 20. Prosečna ukupna area po slučaju psamomatoznih telašaca horoidnog pleksusa tokom starenja čoveka

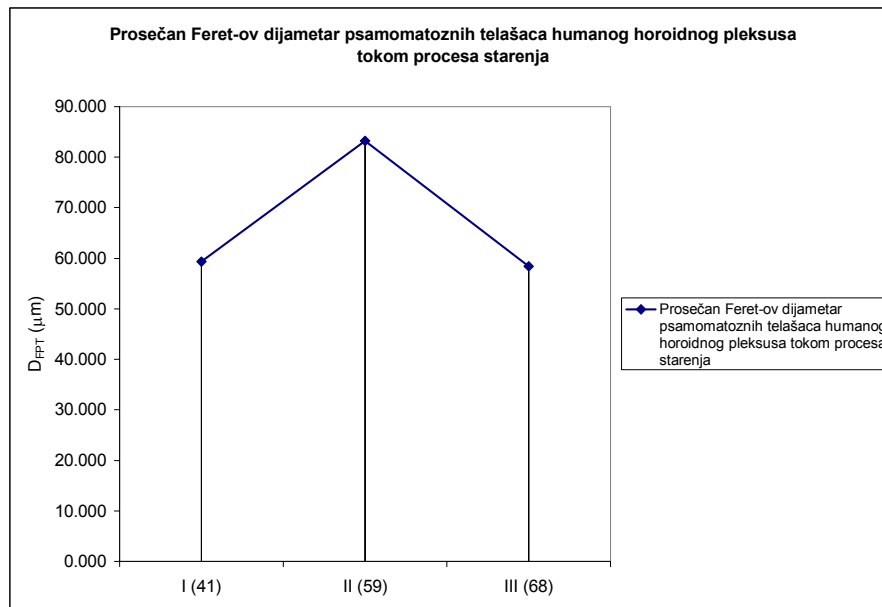


Grafikon 21. Prosečna area psamomatoznih telašaca horoidnog pleksusa tokom starenja čoveka

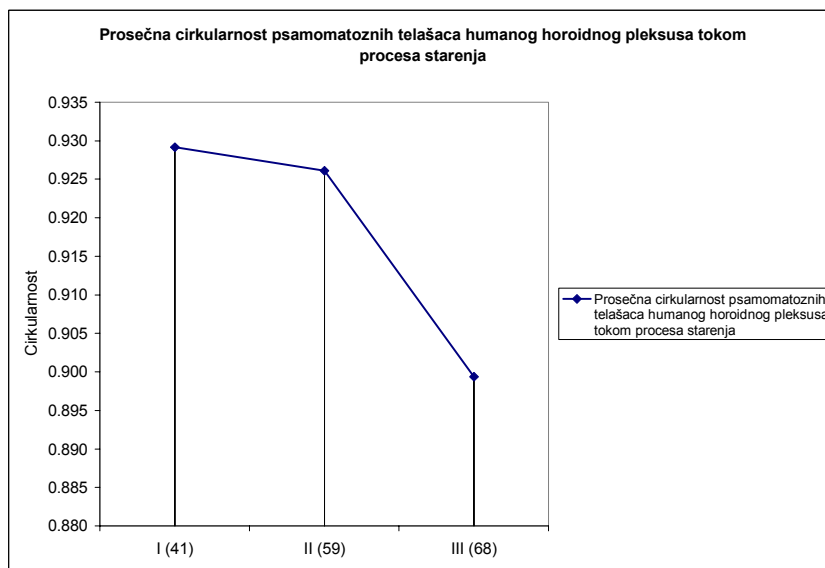
Prema tome, tokom starenja dolazi do porasta prisustva PT. Taj porast je signifikantan, ali on nije ravnomeran. Druga grupa pokazuje najveći porast njihovog prisustva, što je praćeno porastom veličine telašaca. U trećoj grupi, njihovo prisustvo opada u odnosu na drugu grupu, ali je veće nego u prvoj grupi. Veličina PT u ovoj grupi je neznatno manja u odnosu na prethodne dve grupe. Trend prisustva PT kod ispitanih slučajeva je, prema tome, vrlo sličan trendu prosečne optičke gustine epitelnih ćelija HP, kao i trendu prosečne cirkularnosti i prosečne optičke gustine jedara stromalnih horoidnih ćelija. To indirektno ukazuje da je prisustvo PT povezano sa funkcionalnim stanjem ćelija horoidnog epitela, kao i sa celularnim karakterom strome HP.



Grafikon 22. Prosečan perimetar psamomatoznih telašaca horoidnog pleksusa tokom starenja čoveka



Grafikon 23. Prosečan Feret-ov dijametar psamomatoznih telašaca horoidnog pleksusa tokom starenja čoveka.



Grafikon 24. Prosečna cirkularnost psamomatoznih telašaca horoidnog pleksusa tokom starenja čoveka

Na ispitanom uzorku je, zatim, primenjena kanoničko-korelaciona analiza za utvrđivanje odnosa između morfometrijskih karakteristika epitelnih ćelija HP i morfometrijskih karakteristika PT.

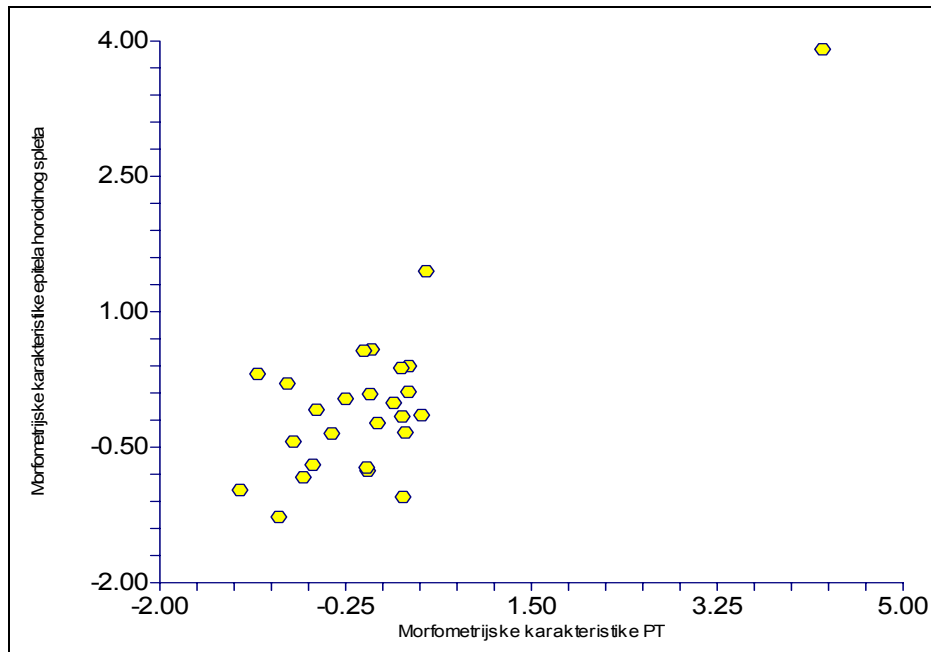
Tabela 6. Korelaciona matrica morfometrijskih karakteristika ćelija epitela horoidnog spleta i morfometrijskih karakteristika PT

	$\overline{\Sigma A_{PT}}$	$\overline{A_{PT}}$	$\overline{B_{PT}}$	$\overline{D_{FPT}}$	<i>Cirkularnost</i>
$\overline{A_E}$	0.047228	0.054829	0.072552	0.066630	0.186787
$\overline{B_E}$	0.100020	0.226604	0.199897	0.195376	0.275718
$\overline{B/A}$	-0.084933	0.026924	-0.036430	-0.026846	-0.067882
$\overline{L_E}$	-0.045131	0.102686	-0.042173	-0.043392	0.111044

Kanonička korelaciona analiza je pokazala da postoji statistički signifikantna ($p < 0.05$) i visoka povezanost ($R = 0.81$) između morfometrijskih karakteristika epitela HP i PT (grafikon 25). Dobijeni podaci govore o postojanju jedne funkcije, koja je objašnjena sa 66.20% ($R^2 = 0.6620$) ukupnog kovarijabiliteta ova dva skupa varijabli, što se može smatrati veoma visokim stepenom povezanosti (tabela 7).

Tabela 7. Kanonika epitel horoidnog pleksusa-psamomatozna telašca

	<i>R</i>	<i>R</i> ²	<i>F</i>	<i>Num DF</i>	<i>Den DF</i>	<i>p</i>	<i>Wilks Lambda</i>
1	0.813666	0.662052	1.80	20	57	0.043135	0.198745



Grafikon 25. Kanonička korelacija morfometrijskih karakteristika epitela horoidnog spleta i morfometrijskih karakteristika PT

5.2 Imunohistohemijska analiza

Morfološki deo imunohistohemijske analize je obuhvatao detekciju prisustva ćelija sa pozitivnom reakcijom na ispitivane imunohistohemijske markere u stromi HP, kao i eventualne reakcije epitela i reakcije u krvnim sudovima HP. Pored toga, tokom ovog dela istraživanja vršena je i analiza tipa reakcije PT na ispitivane markere.

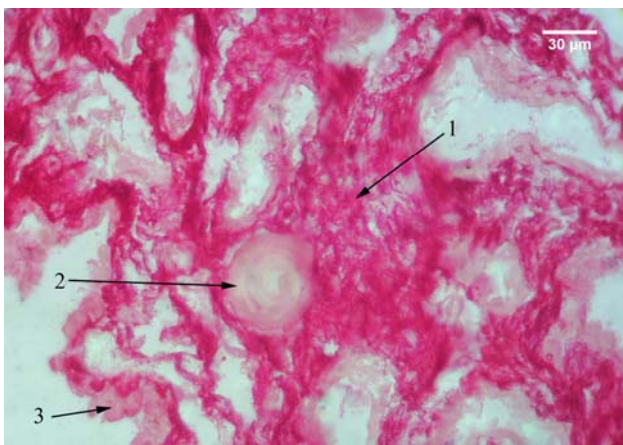
Kvantitativna imunohistohemijska analiza podrazumevala je morfometrijsku analizu (određivanjem prosečne ukupne aree po slučaju, prosečne aree, perimetra, Feret-ovog dijametra, cirkularnosti i eliptičnosti) PT sa pozitivnom i negativnom reakcijom na inflamatorne markere ispitivanih slučajeva. Pored nje, vršena je i mikrofotometrijska analiza (određivanjem prosečne optičke gustine, prosečne modalne, medianske i integralne optičke gustine) PT HP. Za slučajeve sa pozitivnom reakcijom uzimani su oni kod kojih je procenat pozitivnih telašaca bio signifikantno viši, u odnosu na procenat negativnih. Ispravnost procene reakcije potvrđivana je kolor - histogramom i postojanjem signifikantno više vrednosti, makar jednog od oblika optičke gustine kod pozitivnih telašaca.

5.2.1 S100 protein

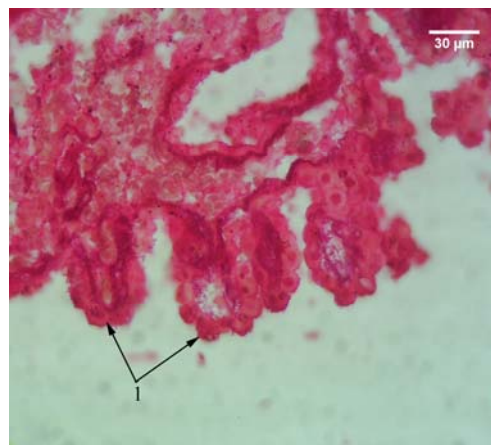
5.2.1.1 Morfološka analiza

Pozitivna reakcija PT je uočena kod svih ispitivanih slučajeva. Ona je bila povezana sa izrazito pozitivnom reakcijom strome HP, zbog čega je teže uočavan njen celularni sastav (sl. 80).

Pored pozitivne reakcije strome, uočavana je i pozitivna reakcija epitela HP različitog intenziteta, u citoplazmi i jedru (sl. 81). U stromi, na mestima gde je pozitivna reakcija slabijeg intenziteta, uočavane su malobrojne krupne ćelije, sa pozitivnom reakcijom lokalizovanom u ekscentrično postavljenom jedru i slabo pozitivnom reakcijom u citoplazmi (sl. 82).

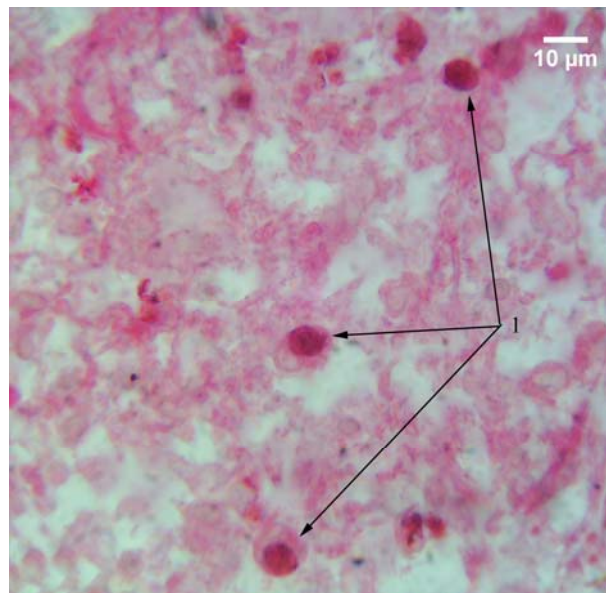


Slika 80. Humani horoidni pleksus; APAAP; S100 protein; 400x; 1 – pozitivna reakcija strome; 2 – psamomatozno telašće; 3 – negativna reakcija epitela

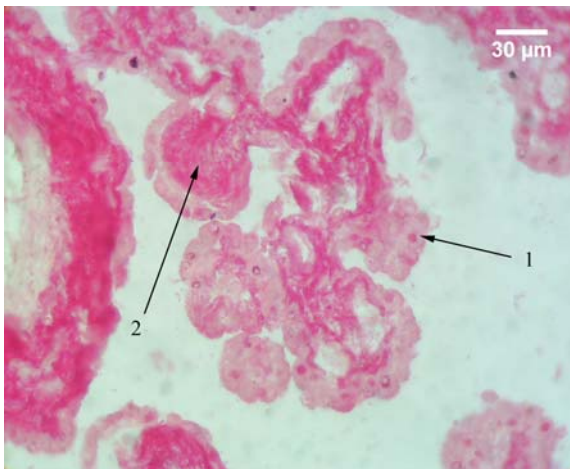


Slika 81. Humani horoidni pleksus; APAAP; S100; 1 – pozitivna imunohistohemijska reakcija epitela horoidnog pleksusa.

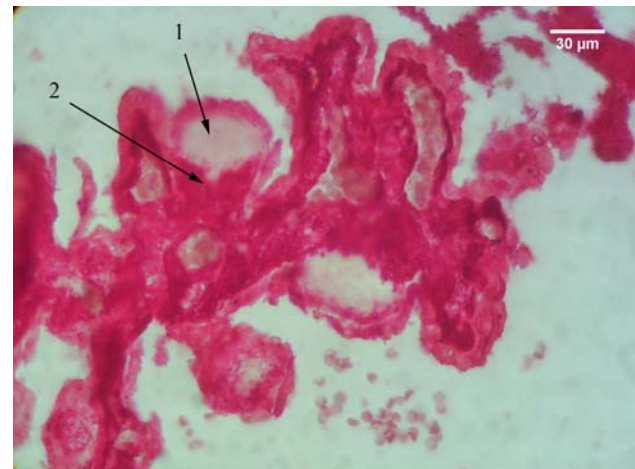
Početne forme telašaca, lokalizovane u vilusima horoidnog spleta, ispoljavaju dva tipa reakcije. Kod jedne grupe vilusa, u kojima je stroma zadebljala i istisnula krvni sud iz njih, uočava se pozitivna reakcija strome, koja je naročito izražena u neposrednoj okolini istisnutog krvnog suda, pri osnovi vilusa (sl. 83). Kod drugih se, u zadebljaloj stromi uočava središnji deo, koji po položaju odgovara amorfnom tamno-plavo prebojenom delu na preparatima bojenim HE - metodom, sa negativnom reakcijom, dok se oko njega uočava stroma sa izrazito pozitivnom reakcijom (sl. 84). Aglomerati jedara stromalnih horoidnih ćelija, tokom histohemijske analize nisu uočeni, zbog izrazito pozitivne reakcije strome.



Slika 82. Stromalne ćelije humanog horoidnog pleksusa; APAAP; S100; 1000x; 1 – S100 pozitivne ćelije strome horoidnog pleksusa.



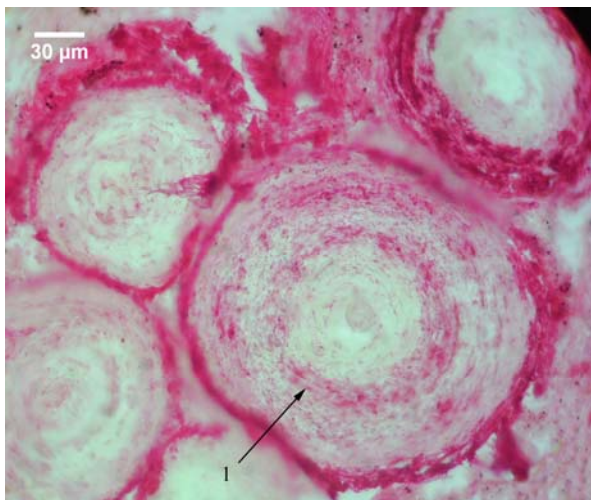Slika 83. Vilusi humanog horoidnog spleta; APAAP; S100; 400x; 1 – pozitivna reakcija nuklearnog tipa kod horoidnog epitela; 2 – pozitivna reakcija ztadebljale strome vilusa horoidnog pleksusa.



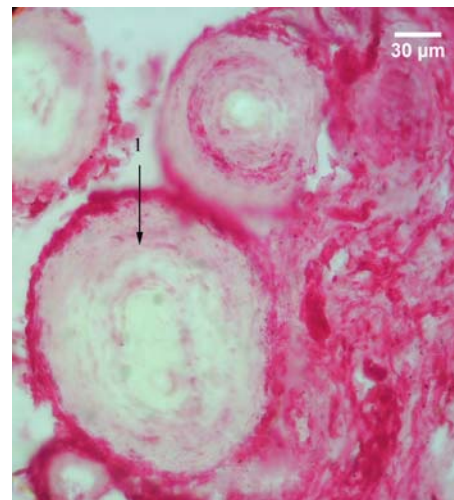
Slika 84. Vilusi horoidnog pleksusa; APAAP; S100; 400x; 1 – gušći deo strome u srednjem delu vilusa sa negativnom reakcijom; 2 – deo strome vilusa u njegovoj okolini sa izrazito pozitivnom reakcijom.

Psamomatozna telašca ispoljavaju različite oblike pozitivne reakcije, koji se mogu klasifikovati u četiri glavna tipa. Prvi tip obuhvata telašca sa pozitivnom reakcijom na periferiji. U okviru njega se uočavaju dva podtipa. Prvi, kod koga je pozitivna krajnja periferija telašca, sa brojnim, nepravilno razbacanim, sitnim fokusima sa pozitivnom reakcijom u unutrašnjosti telašca (sl. 85). Drugi podtip se nešto ređe uočava i obuhvata telašca sa uzanom pozitivnom zonom na krajnjoj periferiji (sl. 86).

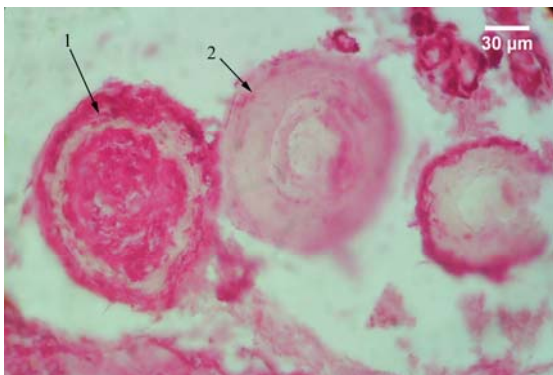
Drugi tip reakcije je nešto ređe uočavan i obuhvata telašca sa pozitivnom reakcijom lokalizovanom predominantno u samom središtu, sa brojnijim sitnim, napravnim razbacanim fokusima, u delu telašca oko njega i pozitivnom perifernom lamelom (sl. 87). Kod ovog tipa ređe se susreću telašca sa pozitivnim središnjim delom telašca i brojnim, nepravilno raspoređenim, pozitivnim fokusima oko njega, ali bez pozitivne reakcije u perifernoj lameli (sl. 88). Psamomatozna telašca sa pozitivnom reakcijom lokalizovanom isključivo u središnjem delu, i negativnom reakcijom na periferiji, nisu uočena.



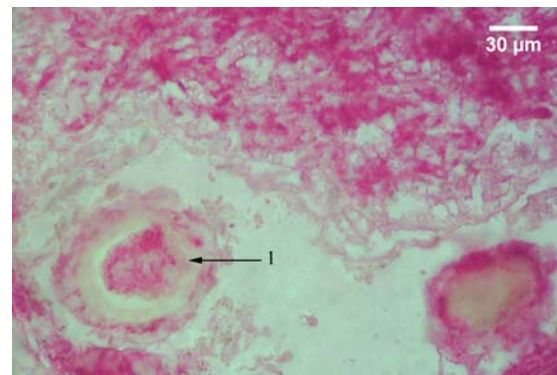
Slika 85. Psamomatozna telašca horoidnog spleta; APAAP; S100; 1 – psamomatozno telašce horoidnog spleta sa pozitivnom periferijom i brojnim, nepravilno raspoređenim sitnim fokusima sa pozitivnom reakcijom u unutrašnjosti.



Slika 86. Psamomatozno telašce horoidnog spleta; APAAP; S100; 1 – psamomatozno telašce sa pozitivnom reakcijom na krajnjoj periferiji i negativnom reakcijom u unutrašnjem delu.



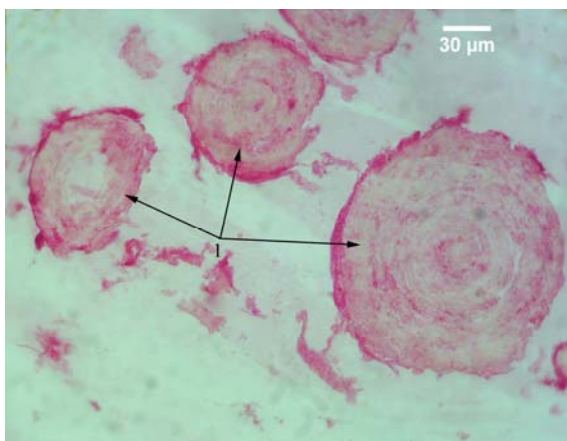
Slika 87. Psamomatozna telašca horoidnog spleta; APAAP; S100; 400x; 1 – psamomatozno telašce sa pozitivnom reakcijom u središtu i jasno definisanom pozitivnom perifernom lamelom; 2 – psamomatozno telašce sa brojnim, nepravilno raspoređenim, pozitivnim fokusima duž čitave površine preseka, bez jasno definisane pozitivne periferne lamele.



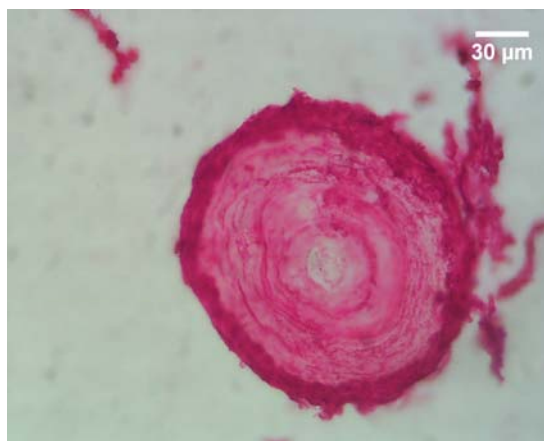
Slika 88. Psamomatozna telašca horoidnog spleta; APAAP; S100; 400x; 1 – psamomatozno telašce sa pozitivnom reakcijom u središtu i pozitivnim fokusima na periferiji, ali bez jasno definisane pozitivne periferne lamele.

Naredna dva tipa predstavljaju ekstremne tipove reakcija. Treći tip obuhvata telašca kod kojih ne postoji značajnija lokalizacija pozitivne reakcije, već se ona sastoji iz brojnih sitnih fokusa, nepravilno razbacanih duž lamela po čitavoj površini preseka telašca (sl. 89). U četvrti tip su svrstana telašca koja su cela zahvaćena pozitivnom reakcijom, sa retkim sitnim fokusima ili potpunim odsustvom negativne reakcije (sl. 90).

Unutar pojedinih PT uočavaju se šupljine nepravilnog oblika, slično onima koje su prethodno navedene tokom histohemijske analize. One se karakterišu prisustvom vlaknastog sadržaja, sa izrazitom pozitivnom reakcijom (sl. 91). U šupljinama se, verovatno zbog izrazite pozitivne reakcije sadržaja tih šupljina, ne uočavaju jedra stromalnih horoidnih ćelija. Forme kod kojih je došlo do spajanja telašaca, karakterišu se pozitivnom reakcijom periferne lamele, koja okružuje spojena telašca i brojnim sitnim, pozitivnim fokusima, nepravilno razbacanim unutar telašaca, koja su spojena (sl. 92).

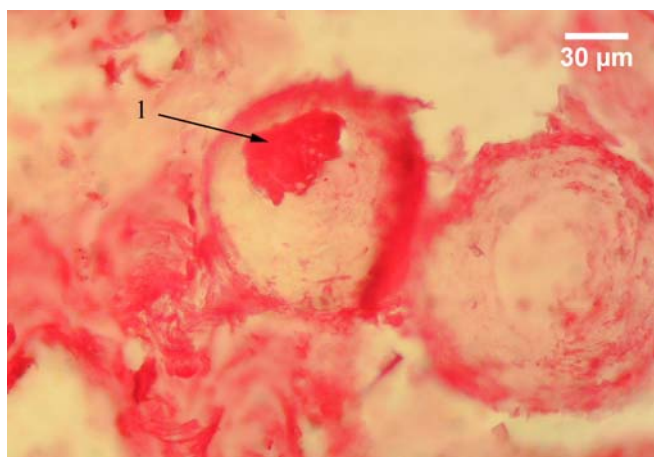


Slika 89. Psamomatozna telašca u stromi horoidnog pleksusa; APAAP; S100; 400x; 1 – psamomatozna telašca sa difuzno razbacanim pozitivnim fokusima po čitavoj površini preseka.

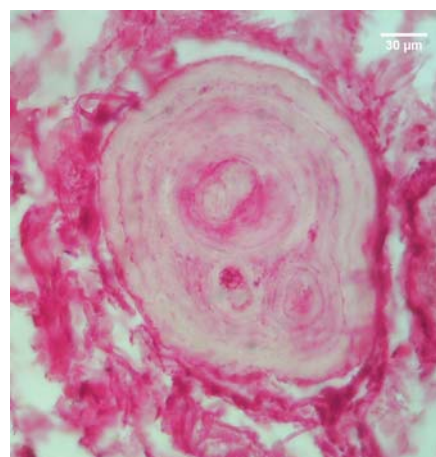


Slika 90. Psamomatozna telašca horoidnog spleta koje na čitavoj površini preseka ispoljava pozitivnu reakciju; APAAP; S100; 400x.

Primenom S100 - markera uočena je, znači, fokalna, ali u znatnoj meri i globalna pozitivna reakcija PT. U stromi HP mestimično je detektovano prisustvo S100 - pozitivnih ćelija, koje bi verovatno predstavljale dendritične ćelije.



Slika 91. Psamomatozna telašca horoidnog spleta; APAAP; S100; 400x; 1 – šupljina unutar psamomatoznog telašca ispunjena vlaknastim sadržajem sa pozitivnom reakcijom.



Slika 92. Forma psamomatoznog telašca nastala spajanjem više telašaca, sa pozitivnom perifernom lamelom i pozitivnim fokusima u unutrašnjosti koji su nepravilno raspoređeni; APAAP; S100; 400x.

5.2.1.2 Kvantitativna imunohistohemija

Pozitivna reakcija na S100 - protein je prisutna kod PT svih 11 ispitivanih slučajeva. Kod 6 slučajeva, PT sa negativnom reakcijom na S100 - protein nisu uočena.

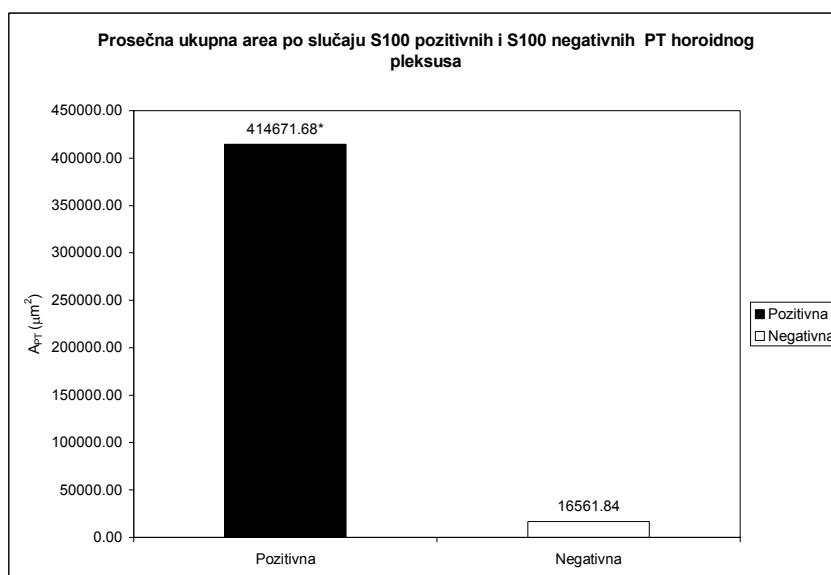
Morfometrijskom analizom je utvrđeno da je prosečna ukupna area po slučaju pozitivnih PT signifikantno viša ($p < 0.05$) u odnosu na prosečnu ukupnu areu po slučaju negativnih PT. Ona kod S100 - pozitivnih telašaca iznosi $414671.68 \pm 229572.99 \mu\text{m}^2$ i za 96% je viša od prosečne aree negativnih telašaca, gde iznosi $16561.84 \pm 11157.22 \mu\text{m}^2$ (tabela 8, grafikon 26).

Tabela 8. Prosečna vrednost aree po slučaju, aree, obrisa, cirkularnosti, eliptičnosti i feretovog dijametra PT za S100 - marker kod ispitivanih slučajeva

	$\sum A_{PT} (\mu m^2)$		$A_{PT} (\mu m^2)$		$B_{PT} (\mu m)$		Cirkularnost		Eliptičnost		$D_{FPT} (\mu m)$	
	\bar{x}/ME	SD	\bar{x}/ME	SD	\bar{x}/ME	SD	\bar{x}/ME	SD	\bar{x}/ME	SD	\bar{x}/ME	SD
Pozitivna	414671.68*	229572.99	5137.87	955.52	241.70	23.65	0.922	0.015	1.250	0.052	84.851	7.803
Negativna	16561.84	11157.22	4036.56	2568.17	219.79	67.70	0.925	0.032	1.211	0.081	76.133	22.606

* - $p \leq 0.05$

Prosečna area pozitivnih PT je viša, ali ne signifikantno, u odnosu na negativna i iznosi $5137.87 \pm 955.52 \mu m^2$, što je za 21.43% više u odnosu na prosečnu areu negativnih telašaca, čija je vrednost $4036.56 \pm 2568.17 \mu m^2$ (tabela 8, grafikon 27). Slično prosečnoj arei, prosečan obris S100 - pozitivnih PT je viši u odnosu na S100 - negativna telašaca, ali ne signifikantno. On iznosi $241.70 \pm 23.65 \mu m^2$ i za 9.06% je viši u odnosu na prosečan obris S100 - negativnih telašaca, gde iznosi $219.79 \pm 67.70 \mu m^2$ (tabela 8, grafikon 28).



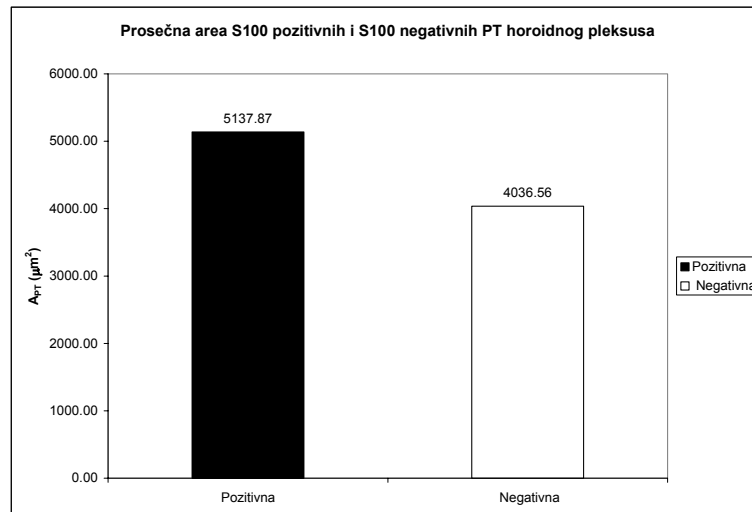
Grafikon 26. Prosečna ukupna area po slučaju S100 pozitivnih i S100 negativnih PT humanog horoidnog pleksusa.

* - $p \leq 0.05$

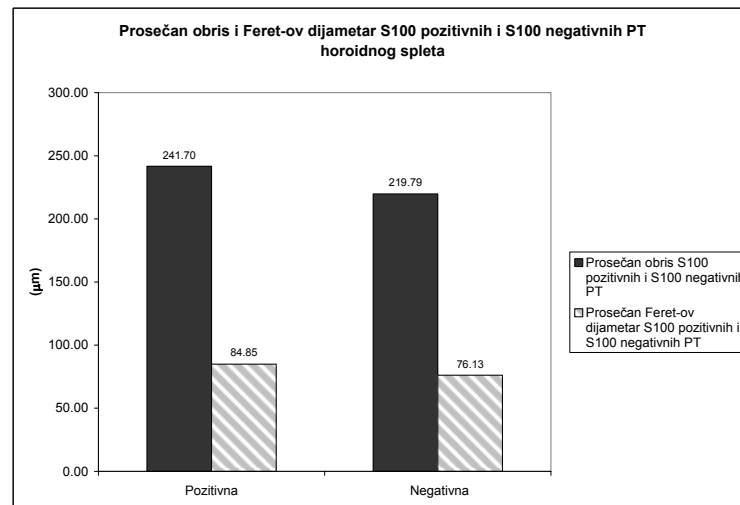
Prosečan Feret-ov dijametar S100 - pozitivnih PT iznosi $84.85 \pm 7.80 \mu m$ i on je viši, ali ne signifikantno, od prosečnog Feret-ovog dijametra negativnih telašaca za 10.28%, budući da ovaj iznosi $76.13 \pm 22.61 \mu m$ (tabela 8, grafikon 28).

Prosečna cirkularnost je neznatno viša kod S100 negativnih PT, ali ne signifikantno. Ona iznosi 0.922 ± 0.015 kod pozitivnih telašaca, dok kod negativnih iznosi 0.925 ± 0.032 i viša je za 0.32% (tabela 8 grafikon 29). Nasuprot prosečnoj cirkularnosti, prosečna eliptičnost S100 - pozitivnih PT je nesignifikantno viša u odnosu na prosečnu eliptičnost S100 negativnih telašaca. Ona iznosi 1.250 ± 0.052 kod pozitivnih, što je za 3.12% više u odnosu na negativna telašca, čija je vrednost 1.211 ± 0.081 (tabela 8, grafikon 29).

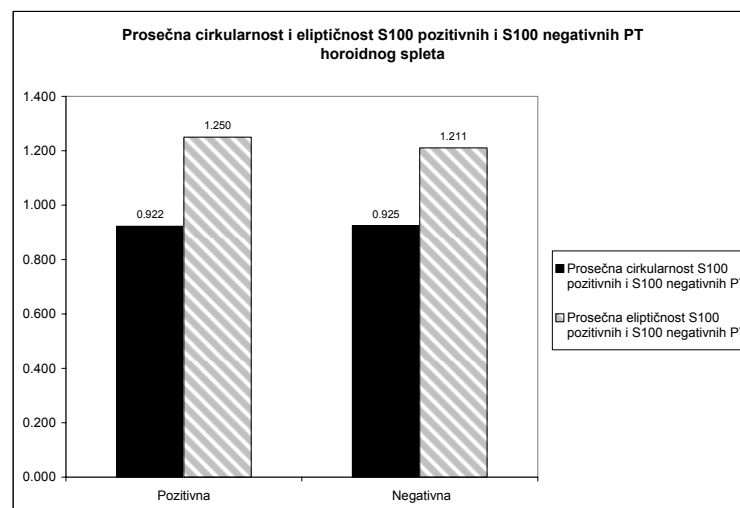
Mikrofotometrijskom analizom utvrđeno je da su prosečna optička gustina, prosečna modalna i prosečna medianska optička gustina signifikantno ($p < 0.05$) više kod S100 - pozitivnih u odnosu na S100 - negativna PT. Prosečna optička gustina pozitivnih telašaca iznosi 1.127 ± 0.183 i za 35.49% je viša u odnosu na prosečnu optičku gustinu negativnih telašaca, koja iznosi 0.727 ± 0.083 (tabela 9, grafikon 30).



Grafikon 27. Prosečna area S100 pozitivnih i S100 negativnih PT humanog horoidnog spleta.



Grafikon 28. Prosečan obris i prosečan Feret-ov dijametar S100 pozitivnih i S100 negativnih PT humanog horoidnog pleksusa.



Grafikon 29. Prosečna cirkularnost i prosečna eliptičnost S100 pozitivnih i S100 negativnih PT humanog horoidnog pleksusa

Tabela 9. Prosečna vrednost i mediana procenta pozitivnih i negativnih PT i njihove mikrofotometrijske karakteristike za S100 protein kod ispitivanih slučajeva

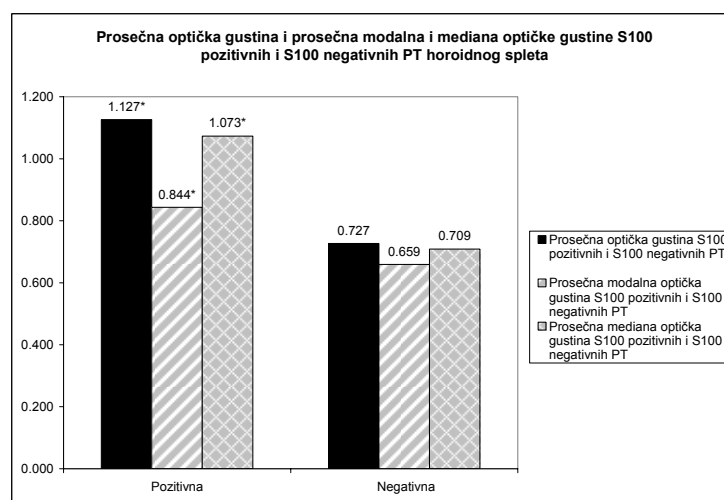
	\overline{OD}		$\overline{Mo OD}$		$\overline{Me OD}$		$\overline{I OD}$		%	
	\bar{x}/ME	SD	\bar{x}/ME	SD	\bar{x}/ME	SD	\bar{x}/ME	SD	\bar{x}/ME	SD
Pozitivna	1.127	0.183	0.844	0.130	1.073	0.184	5421.578	1166.900	100.00	
Negativna	0.727	0.083	0.659	0.101	0.709	0.094	2933.954	2159.544	3.68	

* - pozitivan t-test za dva mala nezavisna uzorka za $p \leq 0.05$

☼ - pozitivan Mann Whitney U test u slučaju odsustva normalne distribucije vrednosti za $p \leq 0.05$.

Prosečna modalna optička gustina ima niže vrednosti u odnosu na prosečnu optičku gustinu psamomatoznih telašaca. Ona je signifikantno viša kod S100 - pozitivnih telašaca i iznosi 0.844 ± 0.130 , što je za 21.91% više od prosečne modalne optičke gustine negativnih telašaca, kod kojih ona iznosi 0.659 ± 0.101 (tabela 9, grafikon 30).

Prosečna medianska optička gustina PT je niža od prosečne, ali viša od prosečne modalne optičke gustine. Ona kod S100 - pozitivnih PT iznosi 1.073 ± 0.184 , dok je kod negativnih telašaca ona signifikantno niža i iznosi 0.709 ± 0.094 . To je 33.92% niže od prosečne medianske optičke gustine pozitivnih telašaca (tabela 9, grafikon 30).



Grafikon 30. Prosečna optička gustina, prosečna modalna i prosečna mediana optičke gustine S100 pozitivnih i S100 negativnih PT humanog horoidnog pleksusa.

* - $p \leq 0.05$

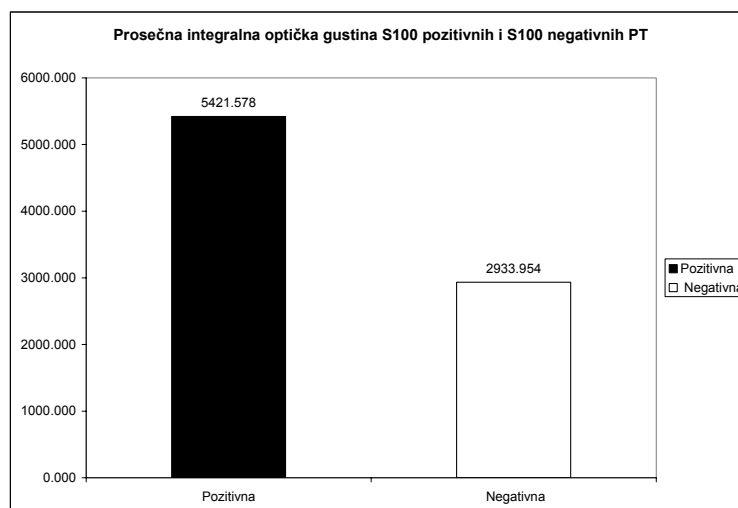
Prosečna integralna optička gustina je viša kod S100 - pozitivnih PT, ali ne signifikantno. Ona kod njih iznosi 5421.58 ± 1166.90 , što je za 45.88% više od prosečne integralne optičke gustine negativnih telašaca koja iznosi 2933.95 ± 2159.44 (tabela 9, grafikon 31).

Procenat S100 - pozitivnih PT je signifikantno viši od procenta S100 - negativnih telašaca kod svih 11 slučajeva (tabela 9). Prosečan procenat pozitivnih telašaca svih 11 slučajeva iznosi 100.00% i on je signifikantno viši ($p < 0.05$) od prosečnog procenta S100 negativnih telašaca koji iznosi 3.68% kod ispitivanih slučajeva (tabela 10).

Mikrofotometrijske karakteristike S100 - pozitivnih PT, pokazuju trend porasta u srednjoj životnoj dobi. Njihove vrednosti u kasnoj životnoj dobi pokazuju trend opadanja (grafikoni 32, 33, 34, 35).

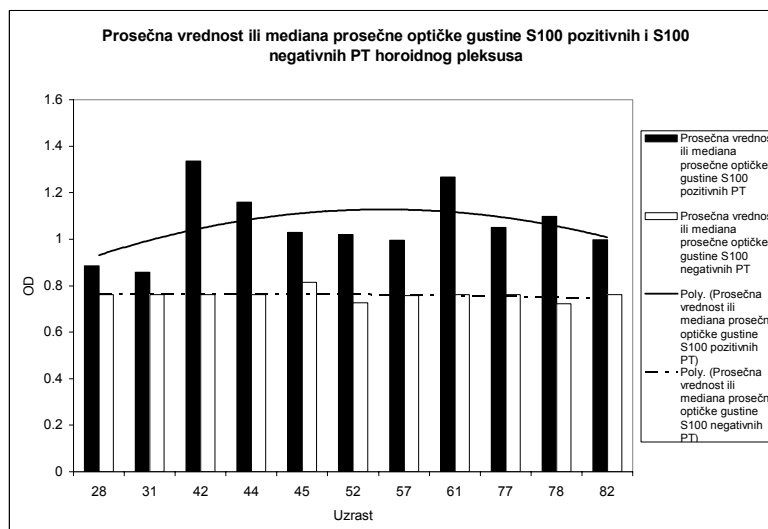
Prosečna optička gustina S100 - pozitivnih telašaca je signifikantno viša ($p < 0.05$) u odnosu na prosečnu optičku gustinu S100 - negativnih telašaca, kod 10 slučajeva, čija je prosečna starost 54 godine. Kod jednog slučaja, čija je starost 82 godine, prosečna optička gustina je viša kod pozitivnih telašaca u odnosu na negativna, ali ne signifikantno. Kod 8 slučajeva, gde telašaca sa negativnom

reakcijom nisu uočena, prosečna vrednost ili mediana prosečne optičke gustine je upoređivana sa prosečnom vrednošću ili medianom prosečne optičke gustine S100 - negativnih telašaca svih slučajeva (tabela 10, grafikon 32).



Grafikon 31. Prosečna integralna optička gustina S100 pozitivnih i S100 negativnih PT humanog horoidnog spleta.

Prosečna vrednost modalne optičke gustine S100 - pozitivnih telašaca je signifikantno viša ($p < 0.05$) od prosečne vrednosti modalne optičke gustine S100 - negativnih telašaca kod 4 slučajeva, čija je prosečna starost 66 godina. Kod preostalih 7 slučajeva, sa prosečnom starošću od 47 godina, ona ima više vrednosti kod pozitivnih telašaca, ali ne signifikantno. Kod 7 slučajeva, kod kojih nisu detektovana negativna telašaca, ona je upoređivana sa prosečnom vrednošću modalne optičke gustine svih slučajeva kod kojih su detektovana negativna PT (tabela 10, grafikon 33).



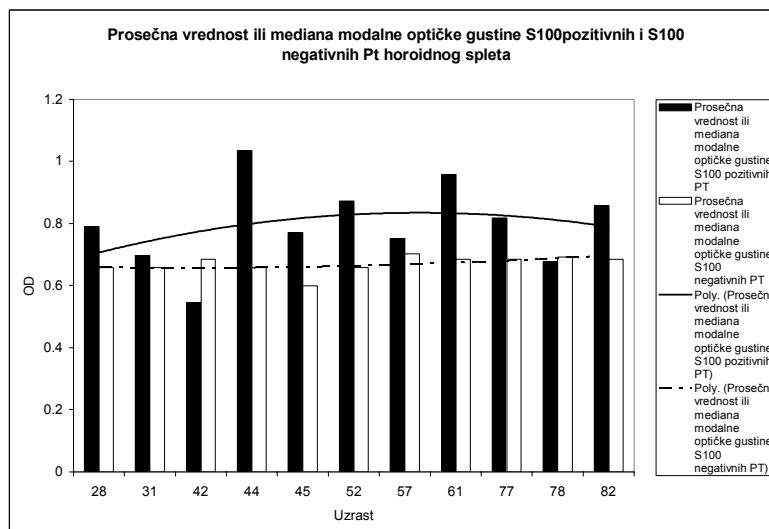
Grafikon 32. Prosečna vrednost ili mediana prosečne optičke gustine S100 pozitivnih i S100 negativnih PT humanog horoidnog spleta.

Medianska optička gustina S100 - pozitivnih PT je signifikantno viša ($p < 0.05$) od medianske optičke gustine S100 negativnih telašaca kod 10 slučajeva (prosečna starost 57 godina), dok je kod jednog slučaja, čija je starost 31 godina, ona viša kod pozitivnih telašaca, ali ne signifikantno (tabela 10, grafikon 34).

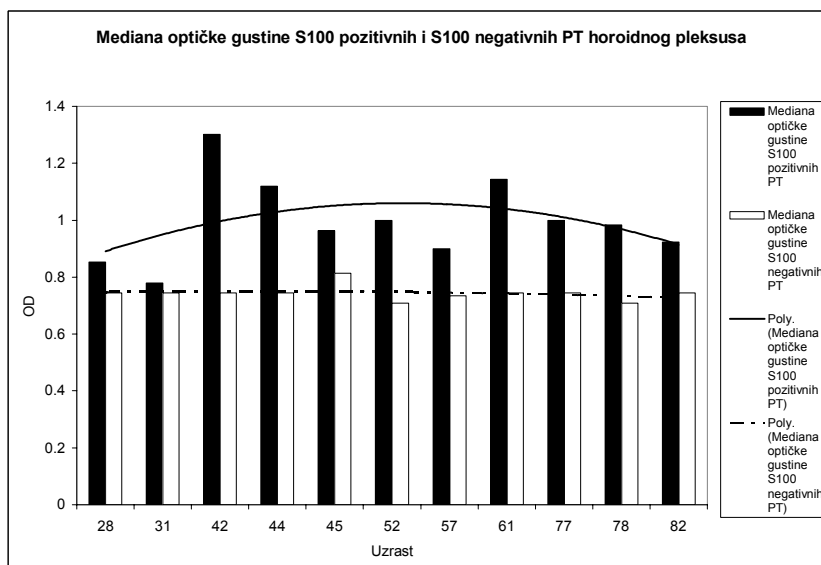
Prosek integralne optičke gustine S100 - pozitivnih telašaca je signifikantno ($p < 0.05$) viši u odnosu na prosek integralne optičke gustine negativnih telašaca kod 7 slučajeva, sa prosečnom

starošću od 63 godine. Kod 4 slučaja (prosečna starost 38 godina) ona je kod pozitivnih telašaca viša, ali ne signifikantno (tabela 10, grafikon 35).

Dobijeni morfometrijski parametri ukazuju da su S100 - pozitivna i S100 - negativna PT slične veličine i oblika. Među telašcima, nakon primene ovog markera dominiraju ona kod kojih je prisutna globalna u odnosu na fokalnu pozitivnu reakciju, što smo zaključili na osnovu činjenice da su sva 4 oblika optičke gustine signifikantno viša kod S - 100 pozitivnih u odnosu na S100 - negativna PT.



Grafikon 33. Prosečna vrednost ili mediana modalne optičke gustine S100 pozitivnih i S100 negativnih PT humanog horoidnog pleksusa.



Grafikon 34. Medianska optičke gustine S100 pozitivnih i S100 negativnih PT humanog horoidnog pleksusa

Tabela 10. Procenat S100 pozitivnih i S100 negativnih psamomatoznih telašaca i njihove mikrofotometrijske karakteristike kod ispitanih slučajeva

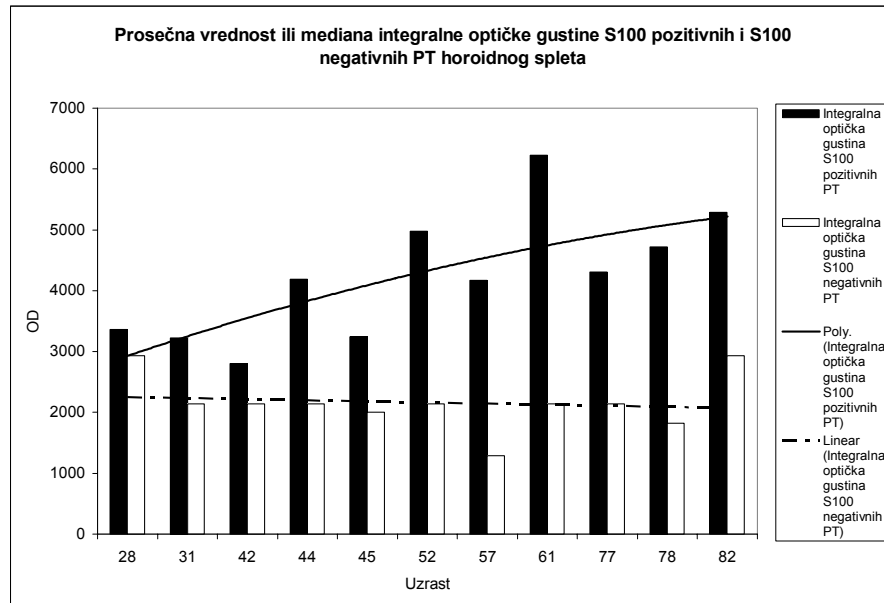
Slučaj	Uzrast	n		%		\overline{OD}				$\overline{Mo OD}$				$\overline{Me OD}$				$\overline{I OD}$			
		+	-	+	-	+	SD	-	SD	+	SD	-	SD	+	SD	-	SD	+	SD	-	SD
1 ⁺	28	18	/	100.00*	0.00	0.886 [☼]	/	0.762 [£]	/	0.789	0.19	0.659 [£]	0.101	0.853 [☼]	/	0.745 [£]	/	3358.64	1721.35	2933.95	2159.54
2 ⁺	31	92	1	98.92*	1.07	0.859 [☼]	/	0.762 [£]	/	0.696	0.21	0.659 [£]	0.101	0.779	/	0.745 [£]	/	3221.81	/	2137.87 [£]	/
3 ⁺	42	24	/	100.00*	0.00	1.336 [☼]	/	0.762 [£]	/	0.544	/	0.685 [£]	/	1.302 [☼]	/	0.745 [£]	/	2799.33	/	2137.87 [£]	/
4 ⁺	44	83	1	98.81*	1.19	1.159 [☼]	/	0.762 [£]	/	1.034*	0.45	0.659 [£]	0.101	1.119 [☼]	/	0.745 [£]	/	4186.79 [☼]	/	2137.87 [£]	/
5 ⁺	45	87	9	90.62*	9.37	1.029 [☼]	/	0.815	/	0.771	/	0.600	/	0.964 [☼]	/	0.813	/	3245.96 [☼]	/	2000.89	/
6 ⁺	52	67	/	100.00*	0.00	1.019*	0.233	0.727 [£]	0.083	0.872	0.370	0.659 [£]	0.101	0.999*	0.245	0.709 [£]	0.094	4980.38	/	2137.87 [£]	/
7 ⁺	57	108	12	90.00*	10.00	0.995 [☼]	/	0.757	/	0.751	/	0.703	/	0.899 [☼]	/	0.735	/	4169.72 [☼]	/	1293.32	/
8 ⁺	61	78	/	100.00*	0.00	1.268 [☼]	/	0.762 [£]	/	0.958 [☼]	/	0.685 [£]	/	1.143 [☼]	/	0.745 [£]	/	6228.60 [☼]	/	2137.87 [£]	/
9 ⁺	77	104	/	100.00*	0.00	1.050 [☼]	/	0.762 [£]	/	0.817 [☼]	/	0.685 [£]	/	1.000 [☼]	/	0.745 [£]	/	4304.55 [☼]	/	2137.87 [£]	/
10 ⁺	78	157	6	96.32*	3.68	1.099 [☼]	/	0.722	/	0.677	/	0.692	/	0.984 [☼]	/	0.709 [£]	/	4717.79 [☼]	/	1819.91	/
11 ⁺	82	43	/	100.00*	0.00	0.997	/	0.762 [£]	/	0.858 [☼]	/	0.685 [£]	/	0.924 [☼]	/	0.745 [£]	/	5290.87*	2864.00	2933.95 [£]	2159.54

* - pozitivan t-test za $p \leq 0.05$

+ - slučaj sa pozitivnom imunohistohemijom reakcijom PT na S100 marker

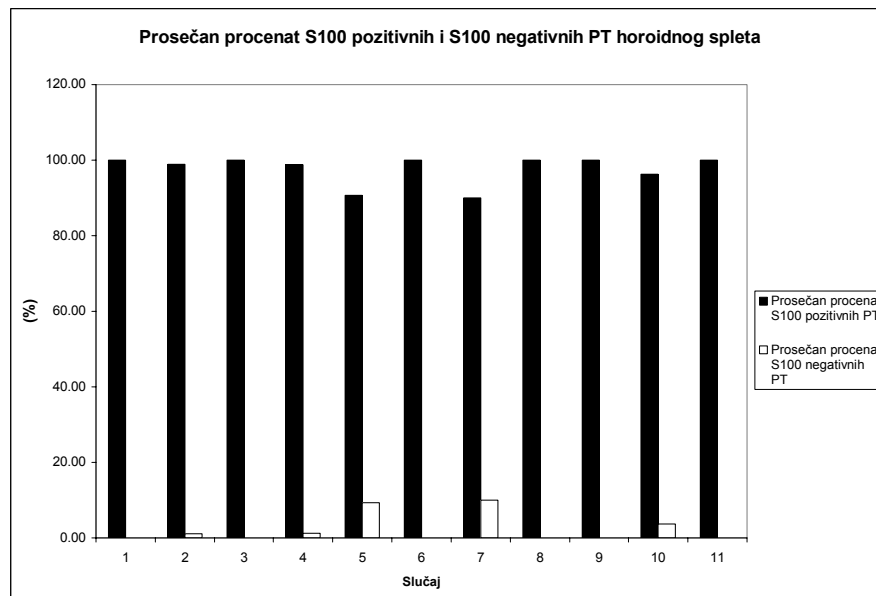
☼ - pozitivan Mann Ehitney U test u slučaju odsustva normalne distribucije vrednosti za $p \leq 0.05$

£ - slučaj kada je korišćena mediana ili prosečna vrednost datog parametra osnovnog skupa



Grafikon 35. Prosek ili mediana integralne optičke gustine S100 pozitivnih i S100 negativnih PT humanog horoidnog spleta.

Procenat pozitivnih PT je kod svih 11 slučajeva signifikantno viši od procenta negativnih PT (tabela 10, grafikon 36)

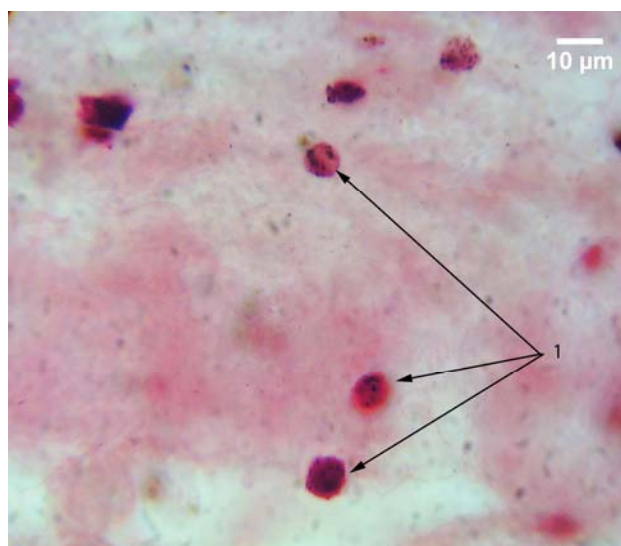


Grafikon 36. Prosečan procenat S100 pozitivnih i S100 negativnih PT humanog horoidnog pleksusa.

5.2.2 S100 A8/A9

5.2.2.1 Morfološka analiza

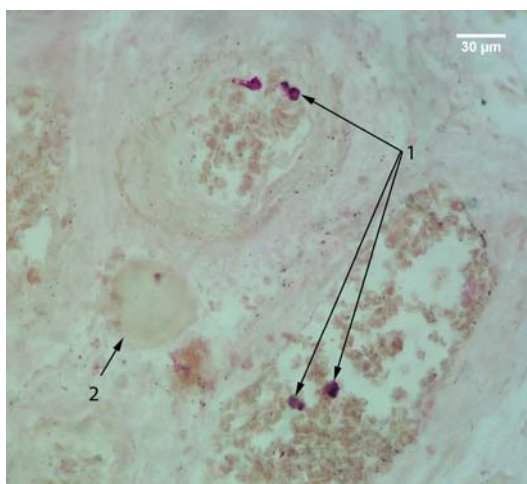
Imunohistochemijska reakcija komponenti HP, nakon primene S100 A8/A9 zavisila je od prisustva imunih ćelija sa ispoljenom pozitivnom reakcijom na dati marker. Takve ćelije su tamno ili svetlo crveno prebojene, okruglog ili ovalnog oblika, i karakterisale su se prisustvom tamno prebojenih granula, nalik na azurofilnu prašinu monocita (sl. 93).



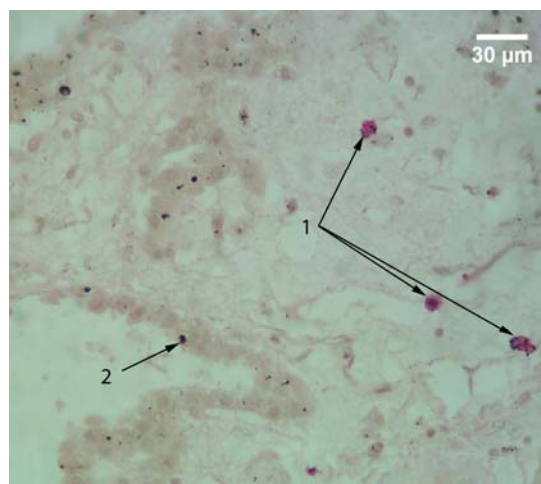
Slika 93. Stroma horoidnog pleksusa; APAAP; S100 A8/A9; 1000x; 1 – S100 A8/A9 pozitivne ćelije strome horoidnog pleksusa u čijoj se unutrašnjosti uočavaju tamno prebojene granule.

One su lokalizovane najčešće u tri dela HP. Uočavane su, u najvećem broju u krvnim sudovima, zatim, u nešto manjem - u stromi i, najređe - na apikalnoj površini epitela HP.

Kod mlađih slučajeva, najčešće su uočavane retke S100 A8/A9 pozitivne ćelije u krvnim sudovima vilusa horoidnog spleta (sl. 94). Pored njih, nešto ređe, uočavane su u stromi HP, pri čemu je njihovo prisustvo bilo praćeno pozitivnom reakcijom okolne strome (sl. 95), dok je reakcija epitela HP (sl. 84), kao i retkih PT, bila negativna (sl. 94).



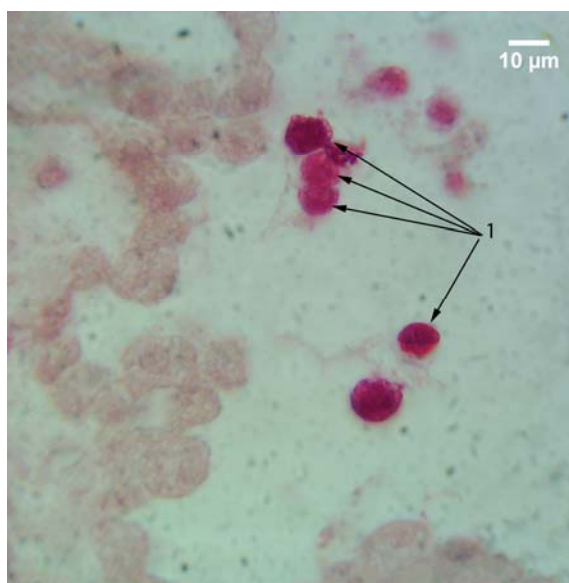
Slika 94. Humani horoidni pleksus; APAAP; S100 A8/A9; 400x; 1 – S100 A8/A9 pozitivne ćelije u krvnim sudovima spleta; 2 – S100 A8/A9 negativno PT.



Slika 95. Humani horoidni pleksus; APAAP; S100 A8/A9; 400x; 1 – S100 A8/A9 pozitivne ćelije strome; 2 – negativna reakcija epitelnih ćelija spleta

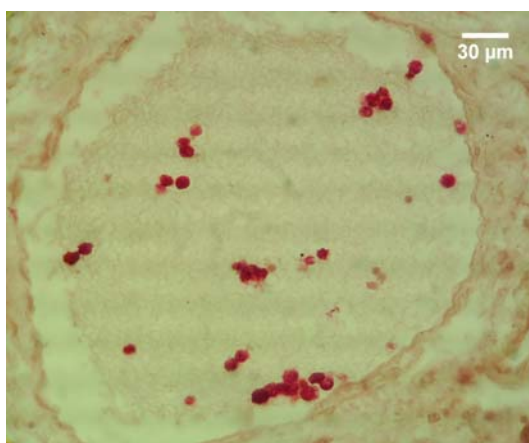
Ove ćelije su najređe uočavane vezane za apikalnu površinu horoidnog epitela (sl. 96).

Tokom procesa starenja uočavano je sve značajnije prisustvo ovih ćelija, naročito u većim krvnim sudovima (sl. 97), kao i u stromi HP. Njihovo prisustvo je i u ovim slučajevima praćeno pozitivnom reakcijom okolne strome (sl. 98).

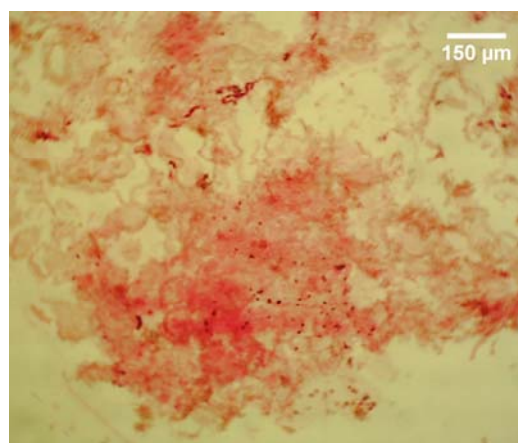


Slika 96. Humani horoidni pleksus; APAAP; S100 A8/A9; 1000x; 1 – S100 A8/A9 pozitivne ćelije lokalizovane na apikalnoj površini horoidnog epitela

U pojedinim slučajevima zapažena je i pozitivna reakcija horoidnog epitela, i to najčešće u citoplazmi i jedru horoidnih epitelnih ćelija, što je manifestovano potpunom crvenom prebojenošću ćelija. Istovremeno, takve ćelije ispoljavale su različite stepene atrofije (sl. 99). Mestimično su uočavane i epitelne ćelije sa nuklearnim tipom pozitivne reakcije (sl. 100).



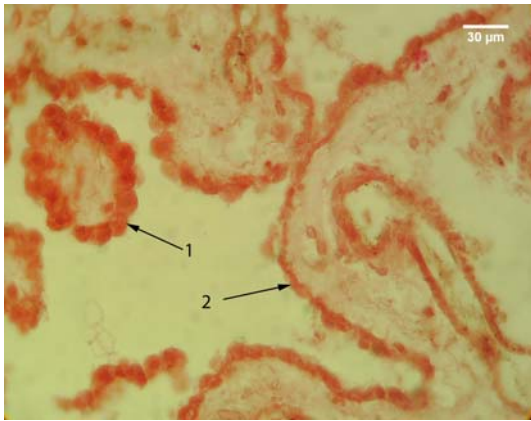
Slika 97. Krvni sud humanog horoidnog spleta u kome se uočavaju S100 A8/A9 pozitivne ćelije; APAAP; S100 A8/A9; 400x;



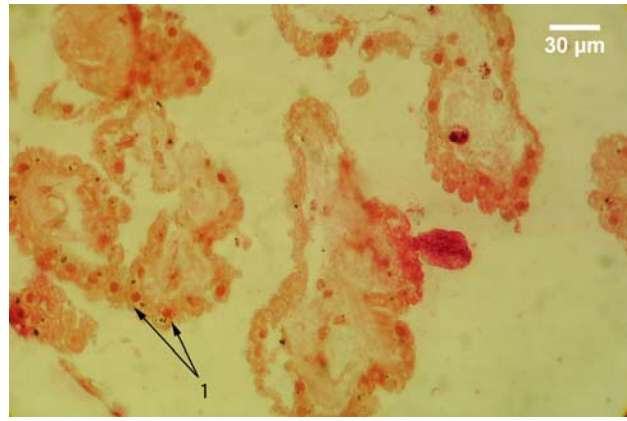
Slika 98. S100 A8/A9 pozitivne stromalne ćelije horoidnog spleta sa pozitivnom reakcijom strome u njihovoj okolini; APAAP; S100 A8/A9; 100x.

Ćelije pozitivne na S100 A8/A9 su često lokalizovane u neposrednoj okolini PT. U tim slučajevima, telašca su ispoljavala fokalni ili globalni tip pozitivne reakcije (sl. 101).

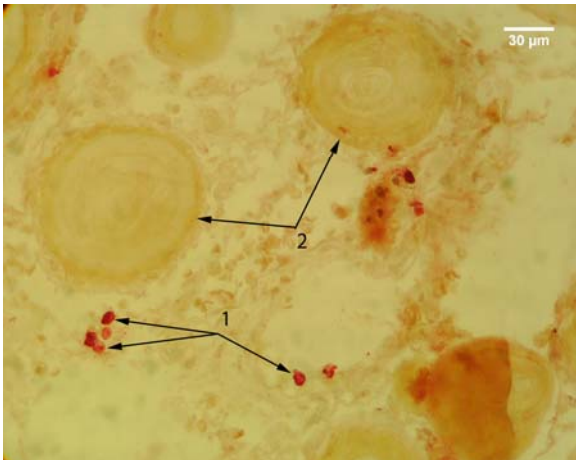
U celini, PT su predominantno ispoljavala negativnu reakciju na prethodno pomenuti marker (sl. 102). Pozitivna reakcija PT klasifikovana je u tri morfološka tipa.



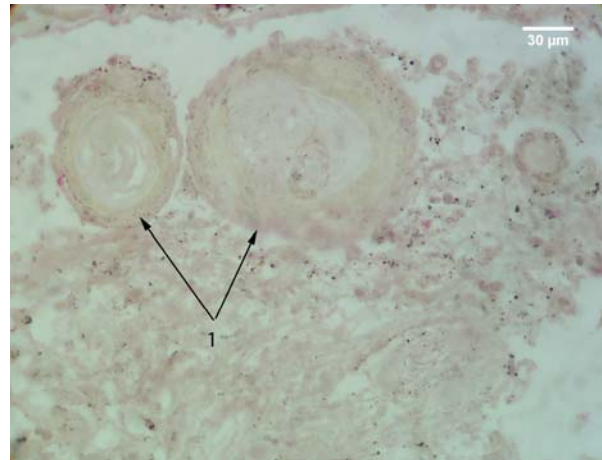
Slika 99. Epitel horoidnog pleksusa; APAAP; S100 A8/A9; 400x; 1 – S100 A8/A9 pozitivne epitelne ćelije sa blažim stepenom atrofije; 2 – S100 A8/A9 pozitivne horoidne epitelne ćelije sa težim stepenom atrofije.



Slika 100. Epitel humanog horoidnog pleksusa; APAAP; S100 A8/A9; 400x; 1 – S100 A8/A9 pozitivne horoidne epitelne ćelije sa nuklearnim tipom pozitivne reakcije.



Slika 101. Humani horoidni pleksus; APAAP; S100 A8/A9; 400x; 1 – S100 A8/A9 pozitivne stromalne ćelije u okolini PT; 2 – dva S100 A8/A9 negativna PT.



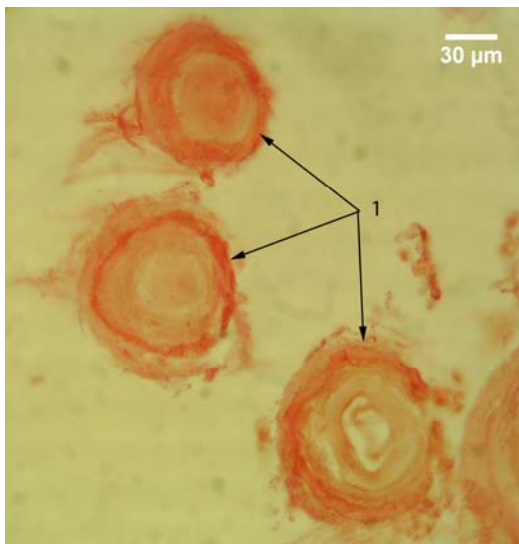
Slika 102. PT humanog horoidnog pleksusa; APAAP; S100 A8/A9; 400x; 1 – dva S100 A8/A9 negativna PT.

Prvi i najzastupljeniji tip jeste onaj kod koga je pozitivna reakcija lokalizovana na periferiji telašca. Međutim, za razliku od reakcije sličnog tipa kod S100 markera, kod ovog markera pozitivna reakcija nije zahvatila krajnju periferiju telašca. Ona je predominantno bila lokalizovana u lamelama neposredno ispod periferne. Najčešće je bila zahvaćena jedna ili, nešto ređe, više takvih lamela (sl. 103). U tom slučaju, u okolini telašaca je uočavana pozitivna reakcija strome, ali slabijeg intenziteta u odnosu na reakciju nakon primene S100 markera.

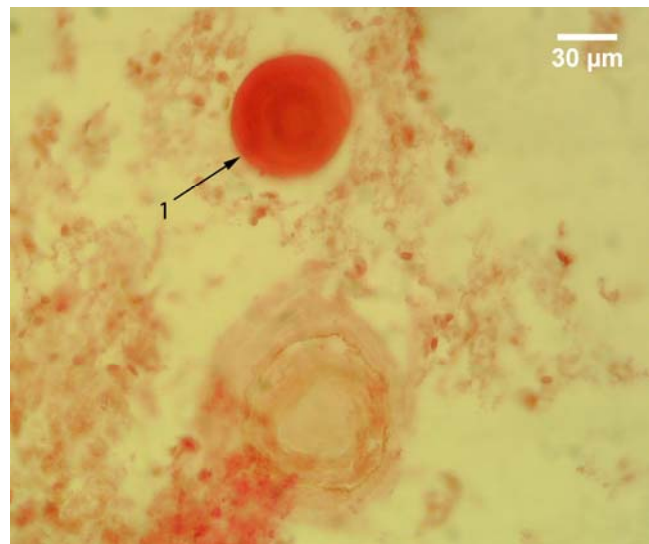
Drugi tip pozitivne reakcije je ređe zastupljen u odnosu na prethodni tip. Kod njega, pozitivnom reakcijom je zahvaćena čitava površina preseka PT (sl. 104). Međutim u tom slučaju, u neposrednoj okolini takvih telašaca, uočavana su mestimično i telašca sa negativnom reakcijom.

Treći tip reakcije je najmanje zastupljen. On je obuhvatao telašca kod kojih se pozitivna reakcija uočavala u središnjem delu i na periferiji. Pozitivna reakcija u središtu telašca je bila većeg intenziteta (sl. 105).

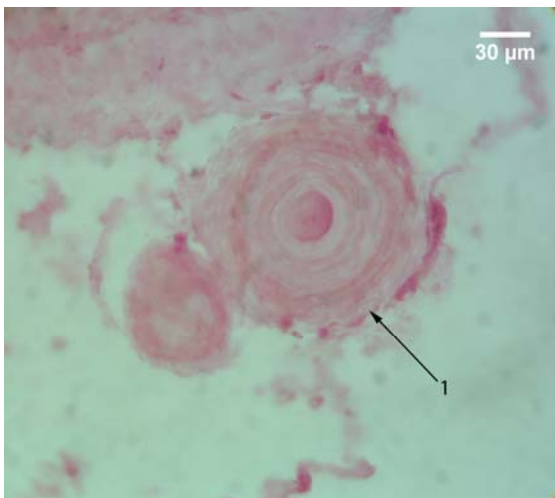
Početne forme PT su uočene u vilusima HP. Kod njih je, kao i tokom histohemijske analize, uočavano zadebljanje strome, što je bilo praćeno istovremenim istiskivanjem krvnog suda. Središnji deo strome se karakterisao amorfnom strukturom i po lokalizaciji je odgovarao plavo prebojenoj zoni strome, na preparatima bojenim HE metodom. Oko njega je uočavan deo strome sa prisustvom vezivno-tkivnih vlakana. Reakcija ovih struktura, je najčešće, u celini bila negativna (sl. 106).



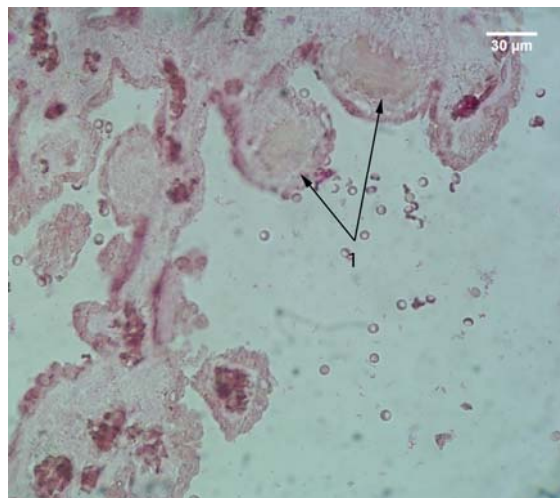
Slika 103. Psamomatozna telašca humanog horoidnog spleta; APAAP; S100 A8/A9; 400x; 1 – S100 A8/A9 pozitivna PT sa pozitivnom reakcijom lokalizovanom na periferiji



Slika 104. Psamomatozna telašca humanog horoidnog spleta; APAAP; S100 A8/A9; 400x; 1 – S100 A8/A9 pozitivno PT, sa pozitivnom reakcijom lokalizovanom po čitavoj površini preseka.

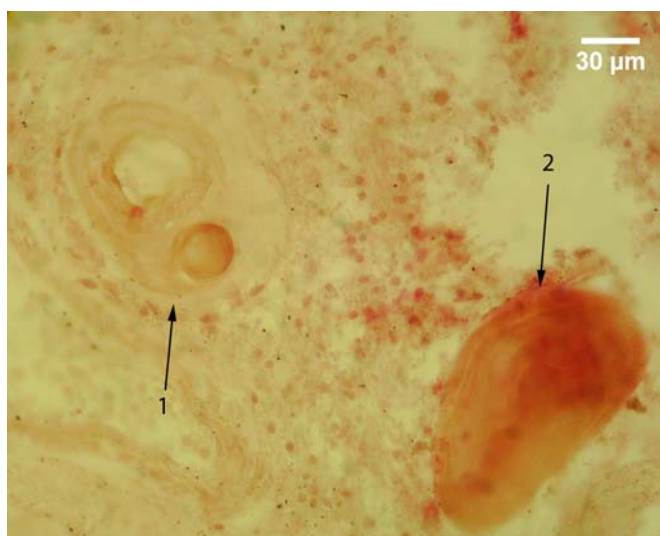


Slika 105. Psamomatozna telašca humanog horoidnog spleta; APAAP; S100 A8/A9; 400x; 1 – S100 A8/A9 pozitivno PT sa pozitivnom reakcijom lokalizovanom pretežno u svom središnjem delu.



Slika 106. Vilusi humanog horoidnog pleksusa; APAAP; S100 A8/A9; 400x; 1 – zadebljala stroma vilusa horoidnog pleksusa sa gušćim središnjim delom koji je S100 A8/A9 negativan

Forme nastale spajanjem većeg broja PT ispoljavale su predominantno negativnu reakciju. Za razliku od reakcije ovih struktura na S100 - marker, pri čemu je uočavana pozitivna reakcija periferne lamele (koja je okruživala spojena telašca) i fokusi pozitivne reakcije u telašcima unutar ovih formacija, nakon primene S100 A8/A9 markera, kod ovih struktura zapažani su sitni, nepravilno razbacani pozitivni fokusi, dok je pozitivna reakcija periferne lamele najčešće izostajala (sl. 107).



Slika 107. Psamomatozna telašaca humanog horoidnog pleksusa; APAAP; S100 A8/A9; 400x; 1 – formacija nastala spajanjem dva telašaca kod koje je periferija S100 A8/A9 negativna, a u unutrašnjosti tjednog od dva spojena telašaca uočava se pozitivan fokus; 2 – slična formacija koja po čitavoj površini preseka ispoljava pozitivnu reakciju.

5.2.2.2 Kvantitativna imunohistohemija

Nakon primene S100 A8/A9 markera, pozitivna reakcija je uočena kod 33% slučajeva. Kod njih je procenat S100 A8/A9 pozitivnih PT bio signifikantno viši u odnosu na procenat S100 A8/A9 negativnih PT. Takođe, kod tih slučajeva je signifikantno ($p < 0.05$) viša prosečna ukupna area po slučaju i dva od četiri ispitivana oblika optičke gustine S100 A8/A9 pozitivnih telašaca.

Tabela 11. Prosečna vrednost aree po slučaju, aree, obrisa, cirkularnosti, eliptičnosti i Feret-ovog dijametra PT za S100 A8/A9 marker kod ispitivanih slučajeva.

	$\sum A_{PT} (\mu m^2)$		$\overline{A_{PT}} (\mu m^2)$		$\overline{B_{PT}} (\mu m)$		Cirkularnost		Eliptičnost		$\overline{D_{FPT}} (\mu m)$	
	\bar{x}/ME	SD	\bar{x}/ME	SD	\bar{x}/ME	SD	\bar{x}/ME	SD	\bar{x}/ME	SD	\bar{x}/ME	SD
Pozitivna	103647.30	89785.80	2996.84	1404.06	178.69	45.37	0.917	0.015	1.268	0.074	62.88	15.54
Negativna	189366.00*	159401.00	4529.65*	1557.52	226.16*	37.54	0.923	0.013	1.238	0.057	79.44*	12.69

* - pozitivan t-test za $p \leq 0.05$

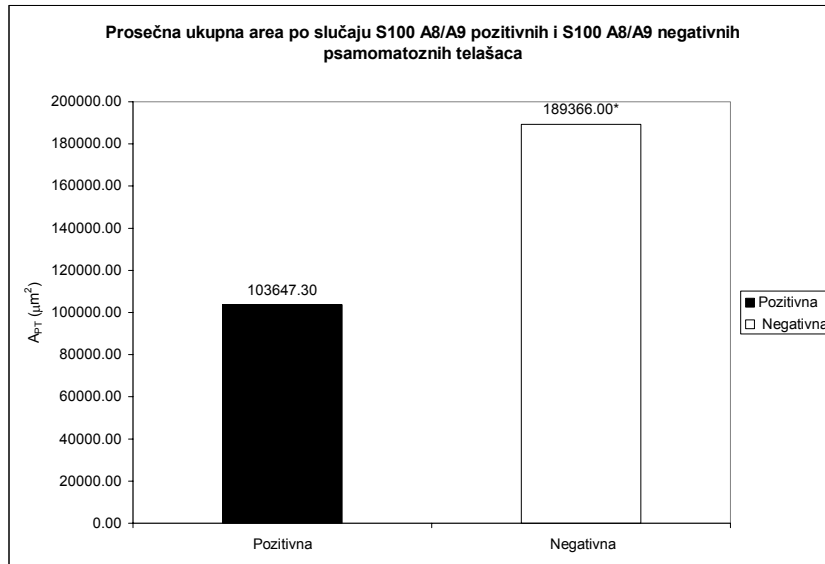
Prosečna ukupna area po slučaju S100 A8/A9 pozitivnih PT iznosi $103647.30 \pm 89785.80 \mu m^2$. Ona je za 45.26% signifikantno ($p < 0.05$) niža od prosečne aree po slučaju S100 A8/A9 negativnih PT, koja iznosi $189366.00 \pm 159401.00 \mu m^2$ (tabela 11, grafikon 37).

Prosečna area S100 A8/A9 negativnih PT je signifikantno ($p < 0.05$) viša u odnosu na prosečnu areu S100 A8/A9 pozitivnih PT. Ona iznosi $4529.65 \pm 1557.52 \mu m^2$, što je za 33.84% više od prosečne aree pozitivnih telašaca, koja iznosi $2996.84 \pm 1404.06 \mu m^2$ (tabela 11, grafikon 38).

Sličan trend pokazuju i prosečan perimetar, kao i prosečan Feret-ov dijametar S100 A8/A9 negativnih PT koji su signifikantno ($p < 0.05$) viši od prosečnog perimetra i Feret-ovog dijametra S100 A8/A9 pozitivnih PT. Prosečan perimetar S100 A8/A9 negativnih PT iznosi $226.16 \pm 45.37 \mu m$. On je za 20.99% viši od prosečnog perimetra pozitivnih PT koji iznosi $178.69 \pm 45.37 \mu m$ (tabela 11, grafikon 39). Prosečan Feret-ov dijametar S100 A8/A9 pozitivnih telašaca iznosi $62.88 \pm 15.54 \mu m$. To je za 20.85% niže od prosečnog Feret-ovog dijametra S100 A8/A9 negativnih PT, koji iznosi $79.44 \pm 12.69 \mu m$ (tabela 11, grafikon 39).

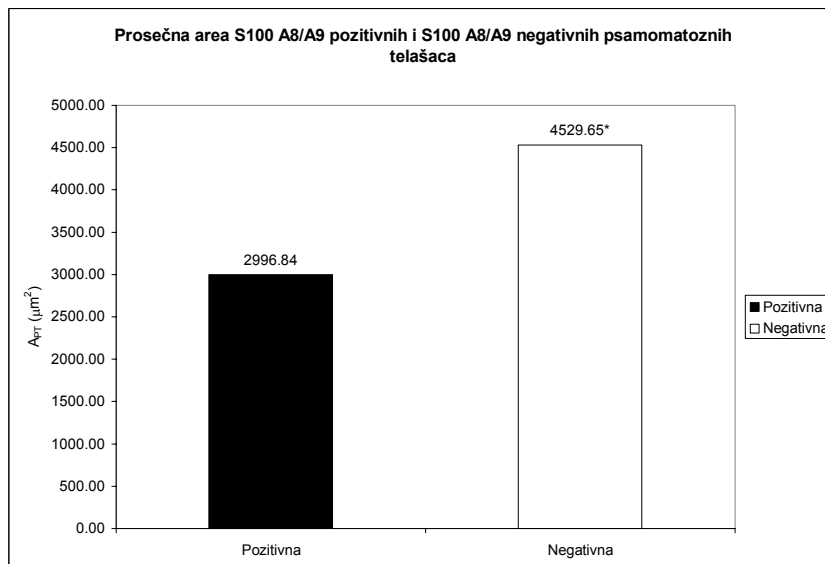
Prosečna cirkularnost i prosečna eliptičnost S100 A8/A9 pozitivnih i S100 A8/A9 negativnih PT se ne razlikuju signifikantno. Prosečna cirkularnost pozitivnih PT iznosi 0.917 ± 0.015 i ona je za

samo 0.65% niža od cirkularnosti negativnih PT koja iznosi $0.923 \pm 0.013 \mu\text{m}$ (tabela 11, grafikon 40). Nasuprot cirkularnosti, prosečna eliptičnost je viša kod pozitivnih PT, za 2.37%, i iznosi 1.268 ± 0.074 , dok kod negativnih PT ona iznosi 1.238 ± 0.057 (tabela 11, grafikon 40).



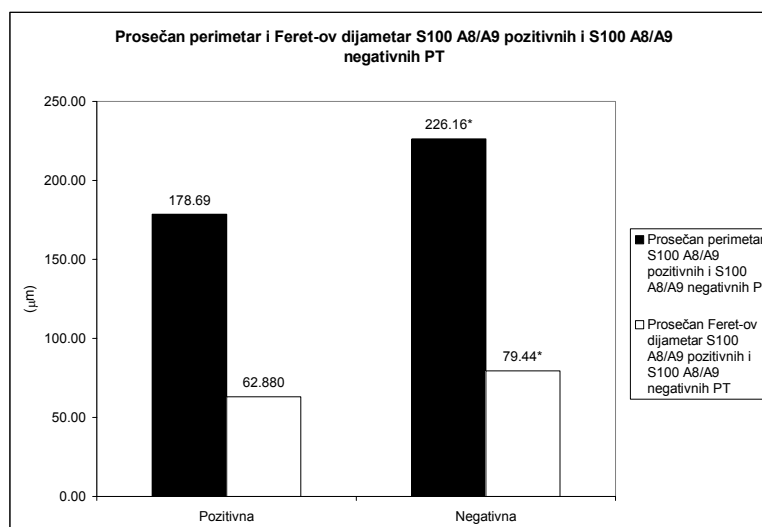
Grafikon 37. Prosečna area po slučaju S100 A8/A9 pozitivnih i S100 A8/A9 negativnih PT humanog horoidnog pleksusa

* - pozitivan t-test za $p \leq 0.05$



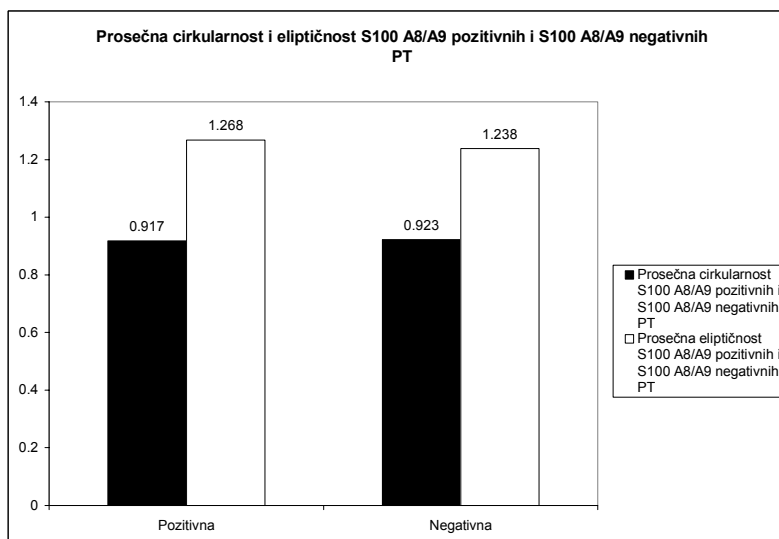
Grafikon 38. Prosečna area S100 A8/A9 pozitivnih i S100 A8/A9 negativnih PT humanog horoidnog pleksusa

* - pozitivan t-test za $p \leq 0.05$



Grafikon 39. Prosečan perimetar i Feret-ov dijametar S100 A8/A9 pozitivnih i S100 A8/A9 negativnih PT humanog horoidnog spleta

* - pozitivan t-test za $p \leq 0.05$



Grafikon 40. Prosečna cirkularnost i eliptičnost S100 A8/A9 pozitivnih i S100 A8/A9 negativnih PT humanog horoidnog pleksusa.

Od mikrofotometrijskih karakteristika PT, određivani su prosečna, modalna, medianska i integralna optička gustina. Signifikantna razlika je uočena između vrednosti prosečne i medianske optičke gustine S100 A8/A9 pozitivnih u odnosu na S100 A8/A9 negativna PT.

Prosečna optička gustina pozitivnih PT iznosi 1.241. Ona je signifikantno ($p < 0.05$) viša, za 24.98%, od prosečne optičke gustine negativnih PT koja iznosi 0.930 (tabela 12, grafikon 41).

Prosečna modalna optička gustina S100 A8/A9 pozitivnih PT iznosi 0.949 ± 0.209 i ona je za 3.79% viša, ali ne i signifikantno, od prosečne modalne optičke gustine S100 A8/A9 negativnih PT, koja iznosi 0.913 ± 0.085 (tabela 12, grafikon 41).

Medianska optička gustina S100 A8/A9 pozitivnih PT je signifikantno ($p < 0.05$) viša od iste S100 A8/A9 negativnih PT. Ona iznosi 1.227, što je za 25.83% više od medianske optičke gustine S100 A8/A9 negativnih PT koja iznosi 0.931 (tabela 12, grafikon 41).

Prosečna integralna optička gustina negativnih PT je viša od iste pozitivnih PT, ali ne signifikantno. Ona iznosi 4169.43 ± 1472.23 i za 16.78% je viša od prosečne integralne optičke gustine S100 A8/A9 pozitivnih PT, koja iznosi 3469.60 ± 1655.11 , što je saglasno sa vrednostima prosečne aree S100 A8/A9 pozitivnih i negativnih PT (tabela 12, grafikon 42).

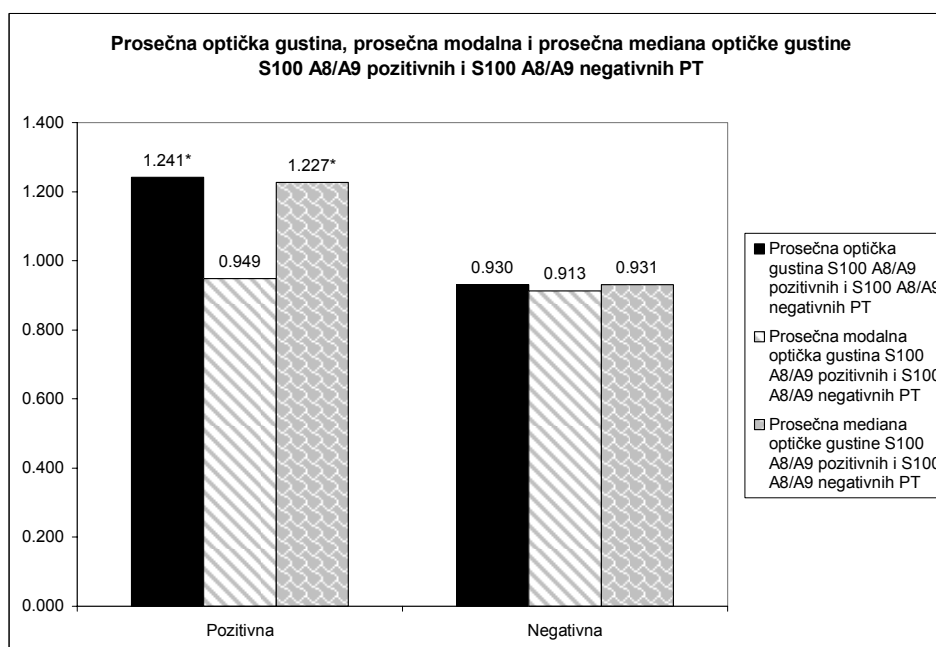
Prosečan procenat S100 A8/A9 negativnih PT je viši, ali ne signifikantno od prosečnog procenta S100 A8/A9 pozitivnih PT. On iznosi $55.17 \pm 27.76\%$, dok kod pozitivnih PT on iznosi $48.51 \pm 30.30\%$ (tabela 12).

Tabela 12. Prosečna vrednost procenta pozitivnih i negativnih PT, mediana prosečne optičke gustine, prosečna modalna optička gustina, mediana optičke gustine i prosečna integralna optička gustina na S100 A8/A9 marker kod ispitanih slučajeva.

	\overline{OD}		$\overline{Mo OD}$		$\overline{Me OD}$		$\overline{I OD}$		%	
	\bar{x}/ME	SD	\bar{x}/ME	SD	\bar{x}/ME	SD	\bar{x}/ME	SD	\bar{x}/ME	SD
Pozitivna	1.241 [⊙]	/	0.949	0.209	1.227 [⊙]	/	3496.60	1655.11	48.51	30.30
Negativna	0.930	/	0.913	0.085	0.931	/	4169.43	1472.23	55.17	27.76

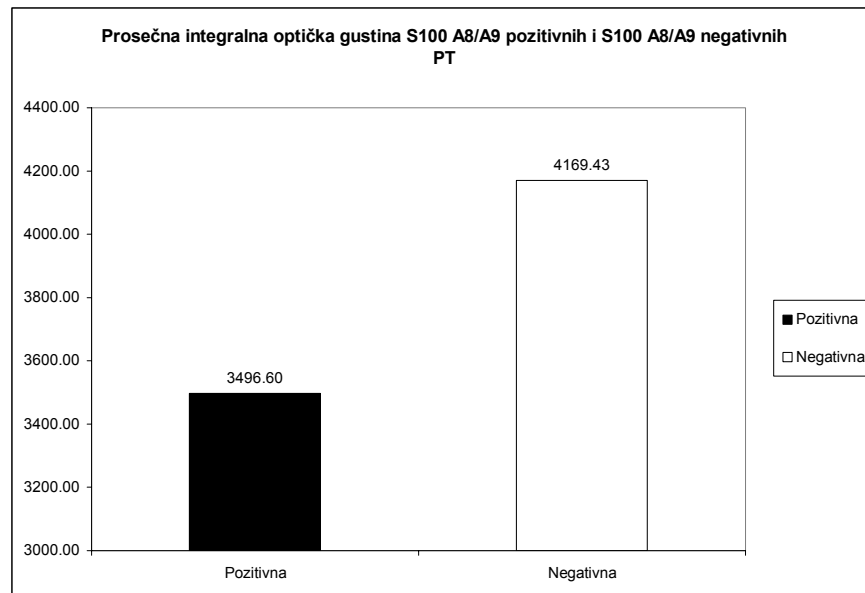
* - $p \leq 0.05$

⊙ - pozitivan Mann Ehitney U test u slučaju odsustva normalne distribucije vrednosti za $p \leq 0.05$.



Grafikon 41. Prosečna optička gustina, prosečna modalna i prosečna mediana optičke gustine S100 A8/A9 pozitivnih i S100 A8/A9 negativnih PT humanog horoidnog pleksusa.

*- pozitivan t-test za $p \leq 0.05$



Grafikon 42. Prosečna integralna optička gustina S100 A8/A9 pozitivnih i S100 A8/A9 negativnih PT humanog horoidnog pleksusa.

Procenat S100 A8/A9 pozitivnih PT je signifikantno viši ($p < 0.05$) kod 33% slučajeva. Njihova prosečna starost iznosi 63 godine. Kod 2 slučaja (prosečna starost 54.5 godine) procenat S100 A8/A9 pozitivnih PT je viši od procenta S100 A8/A9 negativnih PT, ali ne signifikantno. Procenat negativnih PT je signifikantno viši kod 6 slučajeva (prosečna starost 58 godine), dok je kod dva slučaja (prosečna starost 36.5 godine) on viši, ali ne signifikantno (tabela.13). Procenat pozitivnih PT pokazuje trend porasta u srednjoj životnoj dobi, pri čemu je on praćen istovremenim trendom opadanja procenta S100 A8/A9 - negativnih PT. Kod starijih slučajeva procenat pozitivnih PT pokazuje trend opadanja što je praćeno istovremenim trendom porasta procenta S100 A8/A9 - negativnih PT (grafikon 43).

Mikrofotometrijske karakteristike pozitivnih PT pokazuju isti trend kao i procenat pozitivnih PT. One rastu u srednjoj, a opadaju u starijoj životnoj dobi (grafikoni 44, 45, 46, 47).

Prosečna optička gustina S100 A8/A9 pozitivnih PT je signifikantno viša kod svih 15 slučajeva u odnosu na prosečnu optičku gustinu S100 A8/A9 negativnih PT (tabela 13, grafikon 44).

Prosečna vrednost modalne optičke gustine je signifikantno viša kod S100 A8/A9 pozitivnih PT u 9 slučajeva (prosečna starost 66 godine), dok je kod 6 (prosečna starost 42 godine) slučajeva ona takođe viša, ali ne signifikantno (tabela 13, grafikon 45).

Medianska optička gustina pozitivnih PT je signifikantno viša kod 14 slučajeva (prosečna starost 54 godine). Kod 1 slučaja, čija je starost 31 godina, ona je takođe viša, ali ne signifikantno (tabela 13, grafikon 46).

Prosečna vrednost integralne optičke gustine je signifikantno ($p < 0.05$) viša kod S100 A8/A9 pozitivnih PT kod jednog slučaja, sa starošću od 52 godine. Kod 3 slučaja (prosečna starost 71 godina) prosečna vrednost integralne optičke gustine pozitivnih telašaca je viša, ali ne signifikantno. Kod 4 slučaja, sa prosečnom starošću od 69 godina, prosečna vrednost integralne optičke gustine je signifikantno ($p < 0.05$) viša kod negativnih telašaca, a kod 7 slučajeva (prosečna starost 43 godine) ovaj oblik optičke gustine, tj. njena prosečna vrednost viša je kod negativnih u odnosu na pozitivna PT, ali ne signifikantno (tabela 13, grafikon 47).

Tabela 13. Procenat S100 A8/A9 pozitivnih i S100 A8/A9 negativnih psamomatoznih telašaca i njihove mikrofotometrijske karakteristike kod ispitanih slučajeva

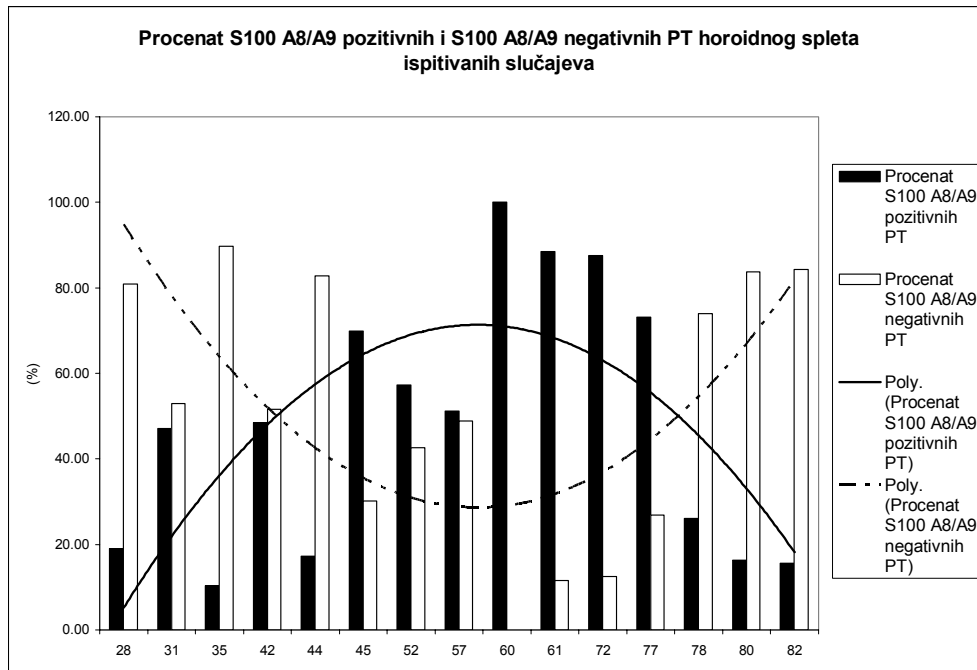
Slučaj	Uzrast	n		%		\overline{OD}			$\overline{Mo OD}$				$\overline{Me OD}$				$\overline{I OD}$				
		+	-	+	-	+	SD	-	SD	+	SD	-	SD	+	SD	-	SD	+	SD	-	SD
1	28	4	17	19.05	80.95*	1.142*	0.388	0.896	0.044	0.885	/	0.904	/	1.152*	0.431	0.906	0.048	1433.73	/	1559.03	/
2	31	48	54	47.06	52.94	1.105*	0.199	0.862	0.071	1.038 [⊙]	/	0.858	/	1.112	0.207	0.866	0.071	2506.31	/	2696.57	/
3	35	4	35	10.26	89.74*	1.008 [⊙]	/	0.876	/	0.884	/	0.848	/	1.012 [⊙]	/	0.867	/	2381.46	/	3425.92	/
4	42	16	17	48.48	51.52	1.363*	0.243	0.965	0.086	0.926	0.561	0.932	0.090	1.381*	0.259	0.957	0.085	1462.29	/	1910.06	/
5	44	16	77	17.20	82.80*	1.184 [⊙]	/	0.846	/	0.979	/	0.822	/	1.181 [⊙]	/	0.839	/	1244.67	/	2328.18	/
6 ⁺	45	58	25	69.88*	30.12	1.106 [⊙]	/	1.000	/	1.005	/	0.995	/	1.089 [⊙]	/	1.005	/	2360.85	/	2840.28	/
7	52	43	32	57.33	42.67	0.982 [⊙]	/	0.817	/	0.964 [⊙]	/	0.826	/	0.974 [⊙]	/	0.826	/	3731.01 [⊙]	/	2104.52	/
8	57	43	41	51.19	48.81	1.232 [⊙]	/	0.999	/	1.058	0.493	1.011	0.095	1.246 [⊙]	/	1.005	/	2570.96	/	5800.09 [⊙]	/
9 ⁺	60	6	0	100*	0.00	1.744 [⊙]	/	0.930 [£]	/	1.721 [⊙]	0.292	0.913 [£]	0.085	1.833 [⊙]	/	0.931 [£]	/	762.65	513.31	4169.43 [£]	1472.23
10 ⁺	61	54	7	88.52*	11.48	1.324 [⊙]	/	0.974	/	1.314*	0.470	1.000	0.108	1.324 [⊙]	/	0.964	/	5456.06	/	4315.17	/
11 ⁺	72	28	4	87.50*	12.50	1.241*	0.219	0.851	0.057	1.078*	0.391	0.786	0.036	1.227*	0.228	0.825	0.055	4301.89	/	3977.45	/
12 ⁺	77	49	18	73.13*	26.87	1.193*	0.118	1.029	0.068	1.119 [⊙]	/	1.011	/	1.188*	0.125	1.032	0.071	2712.09	/	3354.24	/
13	78	32	91	26.02	73.98*	1.259 [⊙]	/	1.010	/	1.162 [⊙]	/	0.984	/	1.219 [⊙]	/	0.995	/	2952.15	/	4125.84 [⊙]	/
14	80	15	77	16.30	83.70*	1.281 [⊙]	/	1.026	/	1.168 [⊙]	/	1.016	/	1.288 [⊙]	/	1.016	/	4944.33	/	3754.10	/
15	82	13	70	15.66	84.34*	1.013 [⊙]	/	0.859	/	0.914 [⊙]	/	0.848	/	1.038 [⊙]	/	0.858	/	1669.28	/	3399.89 [⊙]	/

*- pozitivan t-test za $p \leq 0.05$

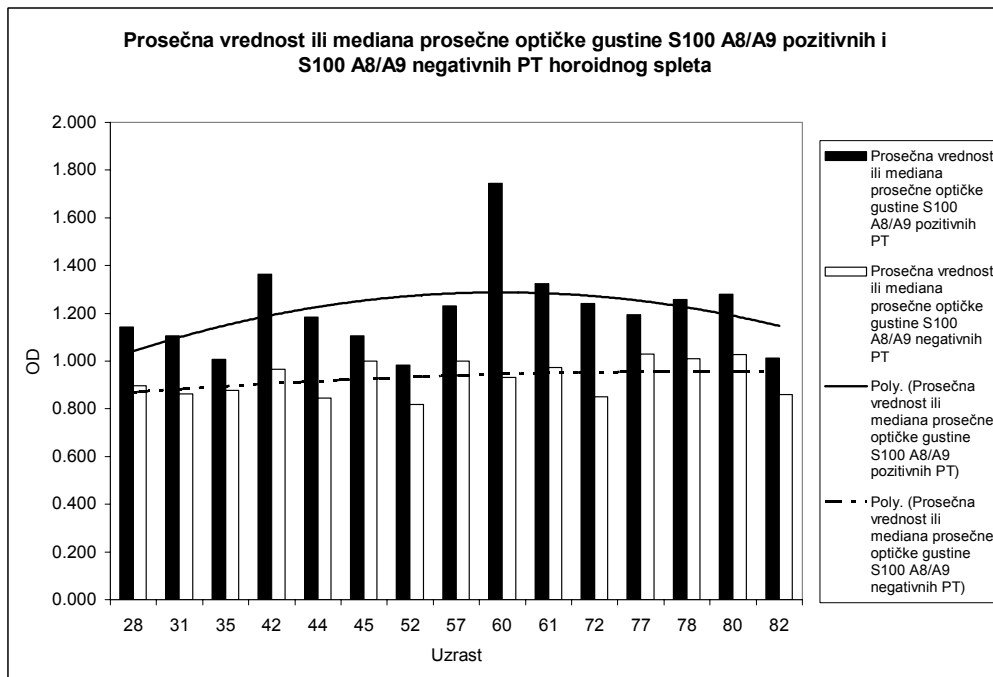
+ - slučaj sa pozitivnom imunohistohemijskom reakcijom PT na S100 A8/A9 marker

⊙ - pozitivan Mann Ehitney U test u slučaju odsustva normalne distribucije vrednosti za $p \leq 0.05$

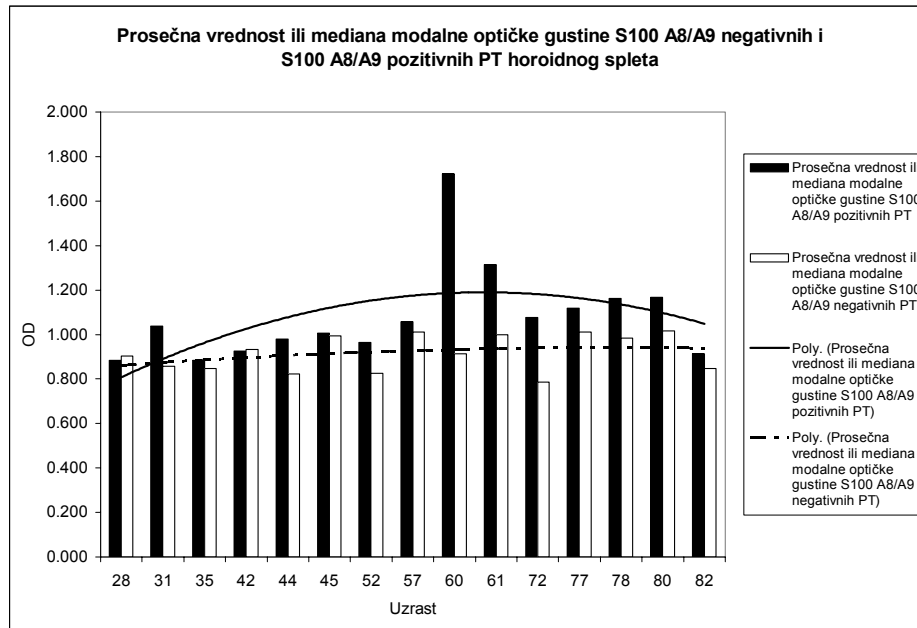
£ - slučaj kada je korišćena mediana ili prosečna vrednost datog parametra osnovnog skupa



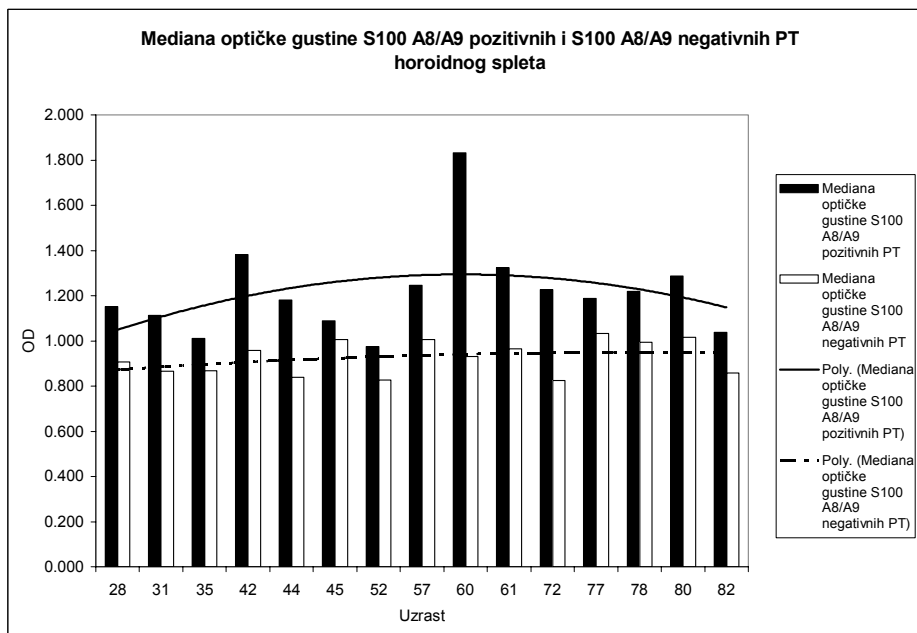
Grafikon 43. Procenat S100 A8/A9 pozitivnih i S100 A8/A9 negativnih PT humanog horoidnog pleksusa kod ispitivanih slučajeva.



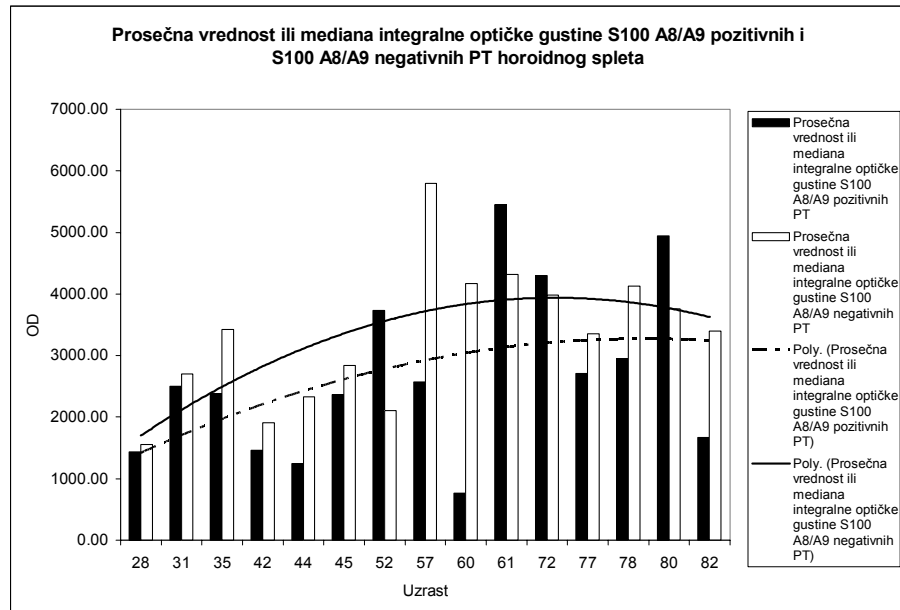
Grafikon 44. Prosečna vrednost ili mediana prosečne optičke gustine S100 A8/A9 pozitivnih i S100 A8/A9 negativnih PT humanog horoidnog spleta.



Grafikon 45. Prosečna vrednost ili mediana modalne optičke gustine S100 A8/A9 pozitivnih i S100 A8/A9 negativnih PT humanog horoidnog pleksusa



Grafikon 46. Mediana optičke gustine S100 A8/A9 pozitivnih i S100 A8/A9 negativnih PT humanog horoidnog spleta.



Grafikon 47. Prosečna vrednost ili mediana integralne optičke gustine S100 A8/A9 pozitivnih i S100 A8/A9 negativnih PT humanog horoidnog spleta.

Morfometrijskom analizom uočeno je da prosečan procenat i mikrofotometrijske karakteristike S100 A8/A9 pozitivnih PT imaju trend porasta u srednjoj i opadanja u starijoj životnoj dobi, što odgovara trendu prisustva PT u HP tokom procesa starenja. Negativna PT su krupnija, pri čemu se njihov oblik ne razlikuje signifikantno u odnosu na S100 A8/A9 pozitivna PT. Pozitivna reakcija PT je pretežno fokalna, na šta upućuju signifikantno više vrednosti kod samo dva od ukupno četiri ispitivana oblika optičkih gustina.

5.2.3 CD45 R0 i LCA

5.2.3.1 Morfološka analiza

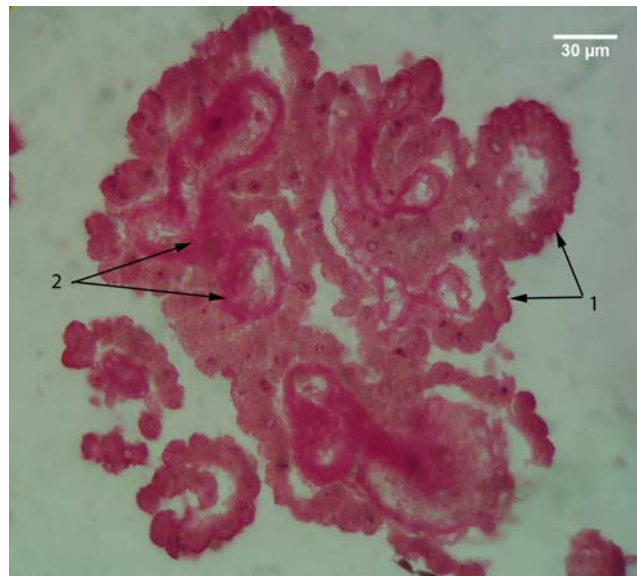
Primenom CD45 R0 markera, uočena je mestimična pozitivna reakcija epitela HP. Na mestima gde je ona uočavana, subepitelno su bila prisutna PT i to naročito njihove početne forme u vilusima. Pozitivnom reakcijom su bili zahvaćeni i citoplazma i jedra epitelnih ćelija (sl. 108).

Pozitivna reakcija epitelih ćelija HP je bila praćena istovremenom jakom pozitivnom reakcijom subepitelnog dela strome, što je predstavljalo prepreku u detektovanju njenog celularnog sastava (sl. 108). Kod slučajeva, sa manjim prisustvom PT, koji su pretežno ispoljavali negativnu reakciju na CD45 R0 marker, reakcija horoidnog epitela i strome je takođe bila negativna (sl. 109).

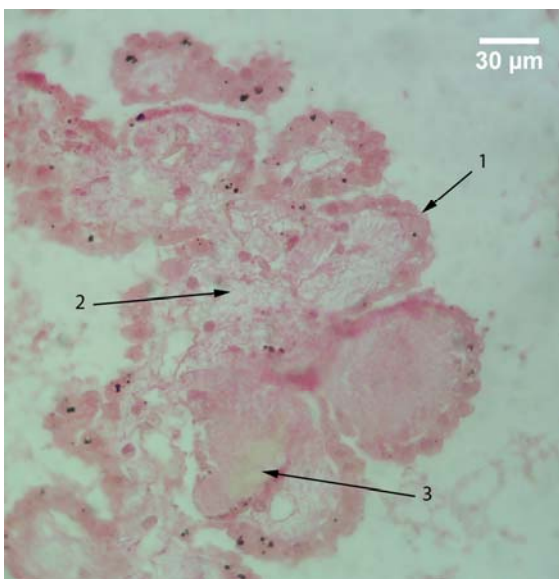
U pojedinim delovima HP, gde je pozitivna reakcija strome i epitela bila slabijeg intenziteta, ali ne i negativna, uočavale su se CD45 R0 pozitivne ćelije, sa okruglim jedrom i uzanim slojem citoplazme. Te ćelije su morfološki odgovarale ćelijama sa limfoidnom morfologijom, uočenim na HE bojenim preparatima, tokom histohemijske analize. Pozitivna reakcija je bila pretežno lokalizovana u njihovoj citoplazmi, dok je jedro ovih ćelija bilo negativno. One su imale tri lokalizacije: unutar krvnih sudova strome uočavali su se T - limfociti koji nisu napustili krvne sudove i predstavljali su unutrašnju pozitivnu kontrolu (sl. 110); najčešće su CD45 R0 pozitivne ćelije bile lokalizovane u stromi, u okolini PT (sl. 111); najređe su one bile lokalizovane na apikalnoj površini horoidnog epitela. U pojedinim slučajevima uočavao se veoma veliki broj CD45 R0 pozitivnih T - limfocita, koje su u potpunosti okruživale PT (sl. 112).

Za razliku od CD45 R0, nakon primene LCA markera, uočena je uglavnom negativna ili slabo pozitivna reakcija horoidnog epitela i strome (sl. 113). Negativna reakcija strome, učinila je dostupnijim uočavanje njenog celularnog sastava. Zbog toga su znatno češće u njoj uočavane LCA pozitivne ćelije, koje su morfološki slične CD45 R0 pozitivnim ćelijama, sa malim, okruglim, jedrima i uzanim pojasom citoplazme oko njega. I ovom slučaju pozitivna reakcija je bila prisutna u citoplazmi

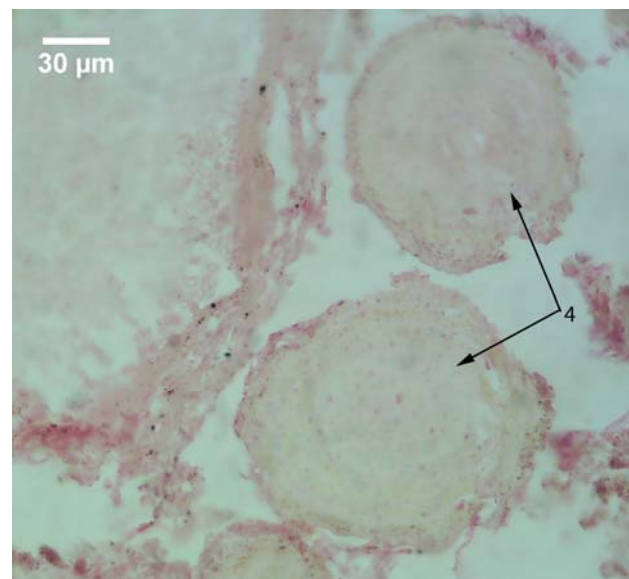ovih ćelija, dok je reakcija jedra i u ovom slučaju bila negativna. One su detektovane i u krvnim sudovima gde su predstavljale internu pozitivnu kontrolu (sl. 114). U stromi HP one su naročito često zapažane u okolini PT (sl. 115). Kao i kod CD45 R0 markera, oko pojedinih PT uočavan je veliki broj ovih ćelija, koje su ih potpuno okruživale (sl. 116). U neznatnom broju, ove ćelije su bile detektovane na apikalnoj površini horoidnog epitela.



Slika 108. Vilusi horoidnog pleksusa; APAAP; CD45 R0; 400x; 1 – epitel horoidnog pleksusa; 2 – stroma vilusa horoidnog pleksusa.

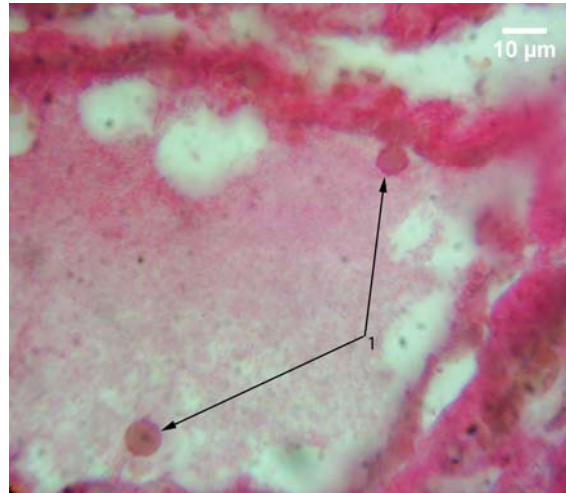


A

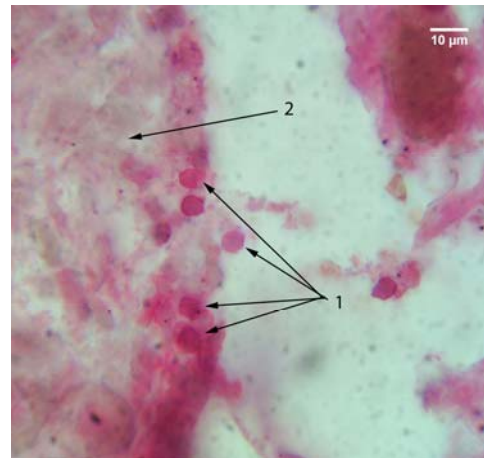
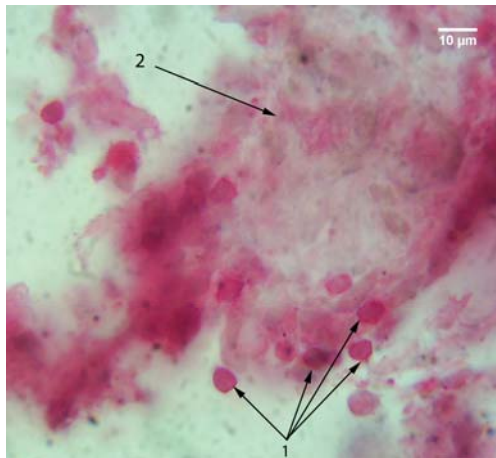


B

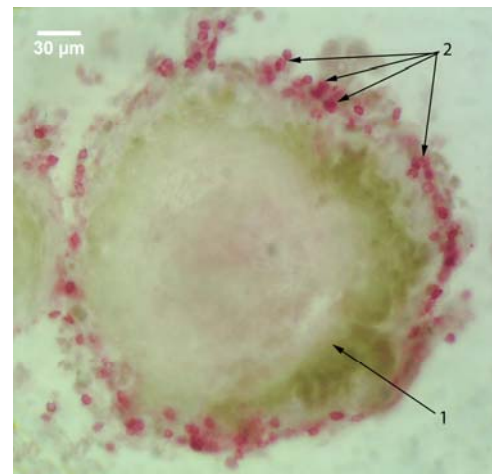
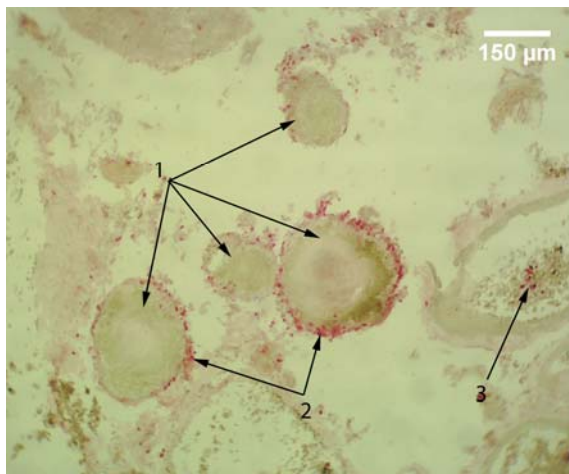
Slika 109. A – Vilusi horoidnog spleta; B – psamomatozna telašaca u stromi horoidnog spleta; APAAP; CD45 R0; 400x; 1 – epitel horoidnog spleta; 2 – stroma vilusa horoidnog spleta; 3 – početna forma psamomatoznog telašaca u stromi vilusa horoidnog spleta; 4 – psamomatozna telašaca horoidnog spleta sa negativnom reakcijom na CD45 R0.



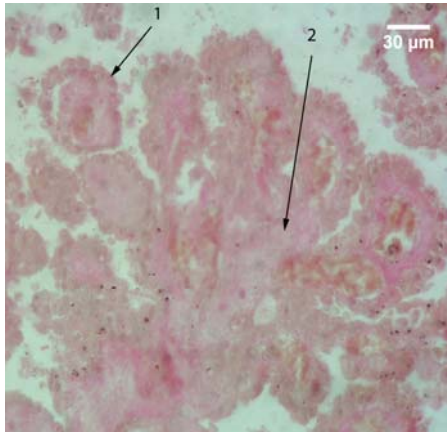
Slika 110. Krvni sud Horoidnog pleksusa; APAAP; CD45 R0; 1000x; 1 – CD45 R0 pozitivne ćelije.



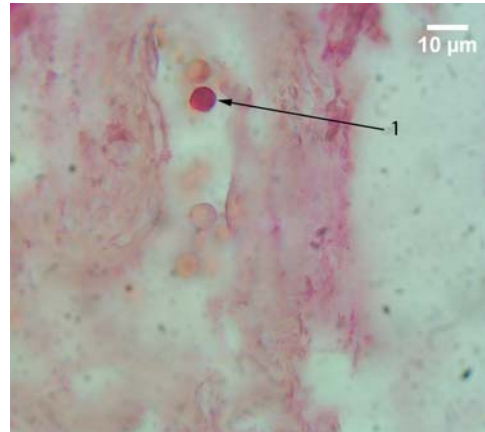
Slika 111. Stroma horoidnog pleksusa; APAAP; CD45 R0; 1000x; 1 – CD45 R0 pozitivne ćelije; 2 – psamomatozno telašće horoidnog spleta.



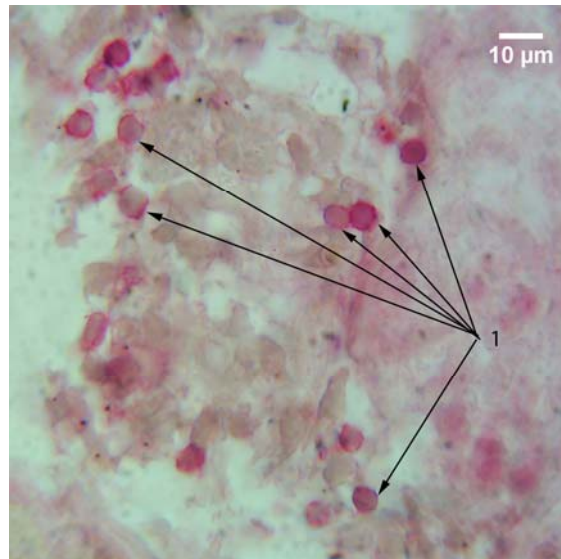
A
Slika 112. Humani horoidni pleksus; APAAP; CD45 R0; A – 100x; B – 400x; 1 – psamomatozna telašća horoidnog spleta; 2 – CD45 R0 pozitivne ćelije u neposrednoj okolini psamomatoznih telašaca; 3 – CD45 R0 pozitivne ćelije u krvnom sudu horoidnog spleta.



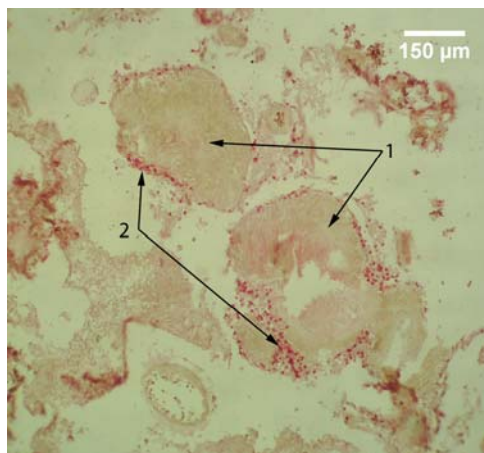
Slika 113. Humani horoidni pleksus; APAAP; LCA; 400x; 1 – epitel horoidnog pleksusa; 2 – stroma horoidnog pleksusa.



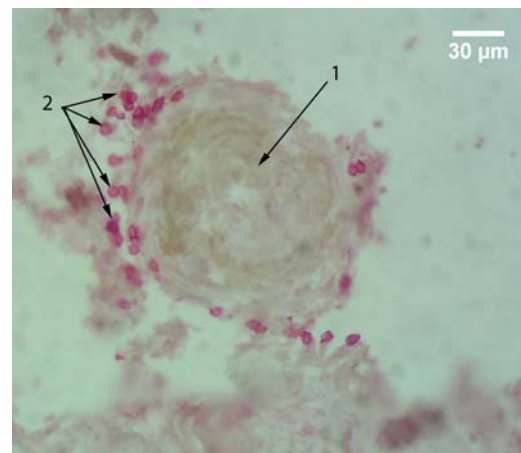
Slika 114. Humani horoidni pleksus; APAAP; LCA; 1000x; 1 – LCA pozitivna ćelija u krvnom sudu horoidnog pleksusa.



Slika 115. Stroma humanog horoidnog pleksusa; APAAP; LCA; 1000x; 1 – LCA pozitivne ćelije.



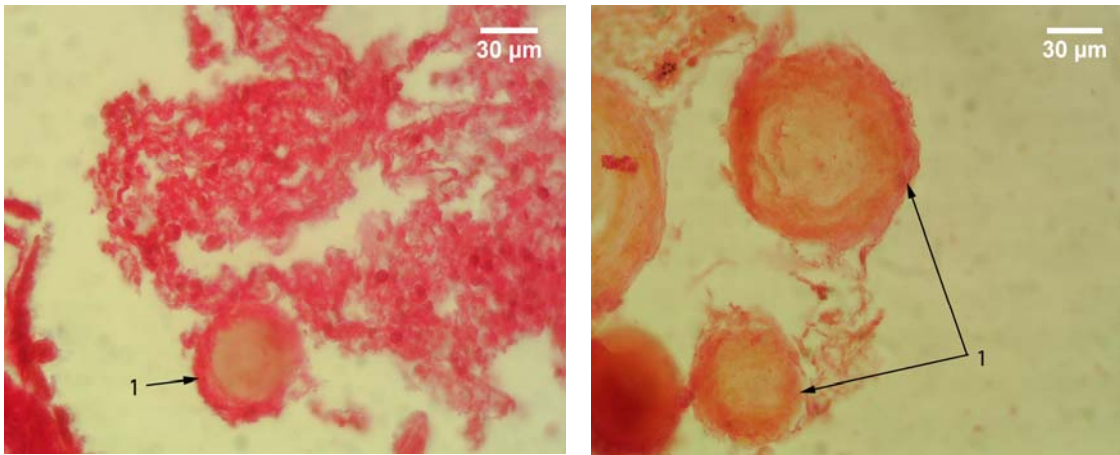
A



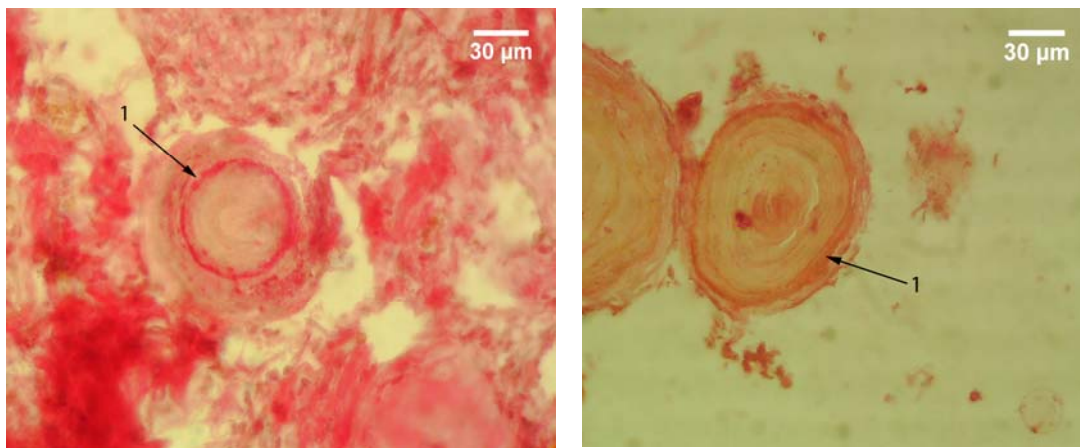
B

Slika 116. Psamomatozna telašca horoidnog pleksusa; APAAP; LCA; A – 100x; B – 400x; 1 – psamomatozna telašca; 2 – LCA pozitivne ćelije

Psamomatozna telašca su nakon primene CD45 R0 i LCA markera ispoljavala tri glavna tipa pozitivne reakcije. U prvi tip su ubrajana telašca sa pozitivnom reakcijom lokalizovanom samo na periferiji. Takva telašca su bila najbrojnija. Kod njih je, kada su oba markera u pitanju, pozitivna bila najčešće krajnja periferija (sl. 117), a nešto ređe zona neposredno ispod krajnje periferije (sl. 118). Prisustvo ovakvog tipa pozitivne reakcije PT je bilo tesno povezano sa postojanjem pozitivne reakcije strome, što je naročito bilo izraženo u slučaju CD45 R0 markera.



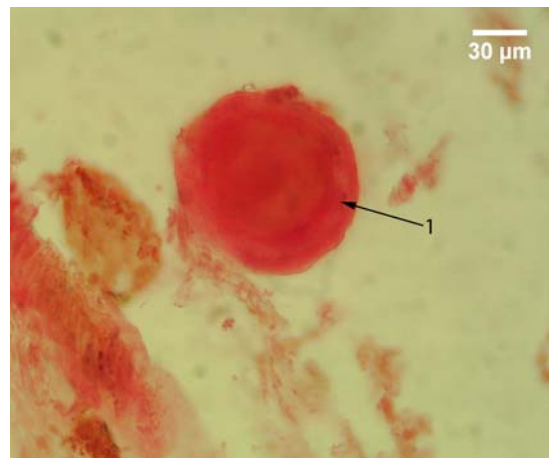
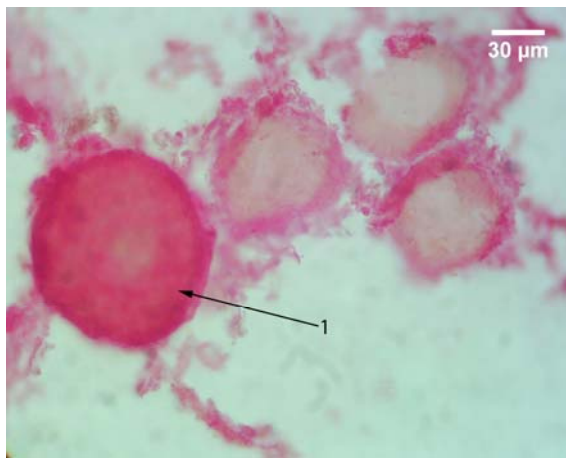
A B
Slika 117. Psamomatozna telašca horoidnog spleta; APAAP; A – CD45 R0; B – LCA; 400x; 1 – psamomatozna telašca sa pozitivnom reakcijom na periferiji.



A B
Slika 118. Psamomatozna telašca horoidnog spleta; APPAP; A – CD45 R0; B – LCA; 400x; 1 – psamomatozna telašca sa pozitivnom zonom neposredno ispod krajnje periferije

Drugi tip pozitivne reakcije je obuhvatao telašca kod kojih je ona uočavana po čitavoj površini preseka (sl. 119). Prisustvo ovakvih telašaca nije bilo tesno povezano sa reakcijom strome HP, nakon primene oba markera. To znači da su ona uočavana i kod prisustva izrazito pozitivne i nešto slabijeg intenziteta pozitivne reakcije strome.

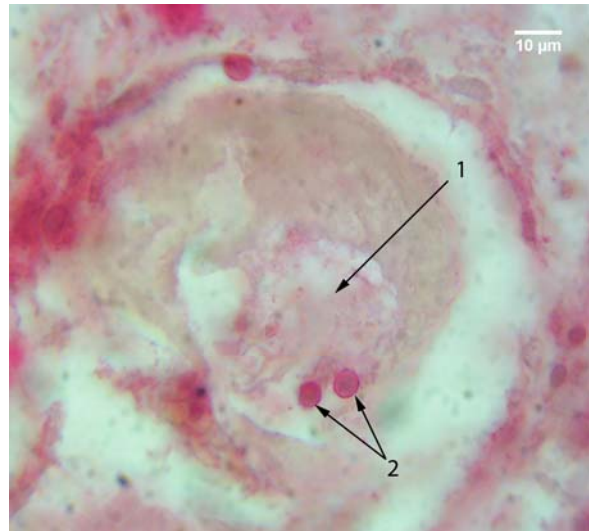
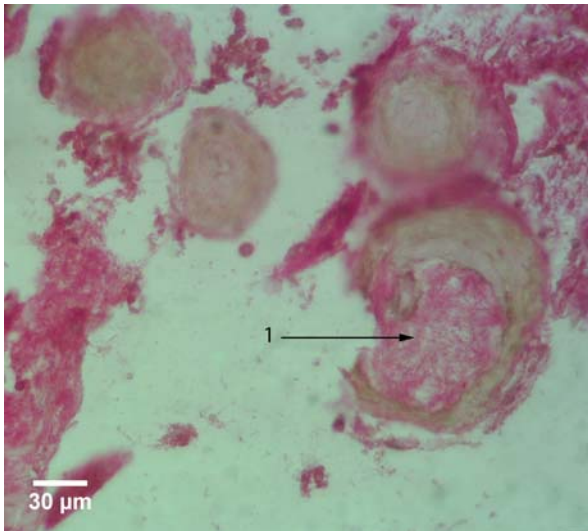
Mestimično su se uočavala PT sa nepravilnim šupljinama, koje su bile ispunjene - nešto češće, nakon primene CD45 R0 (sl. 120) u odnosu na LCA - pozitivnim vlaknastim sadržajem. U njemu su se uočavale, naročito nakon primene LCA markera, sitne, okrugle ćelije, sa krupnim okruglim jedrom i uzanim slojem citoplazme koja je ispoljavala pozitivnu reakciju (sl. 121).



A

B

Slika 119. Psamomatozna telašca horoidnog spleta; APAAP; A – CD45 R0; B – LCA; 400x; 1 – psamomatozna telašca sa pozitivnom reakcijom načitavoj površini preseka.

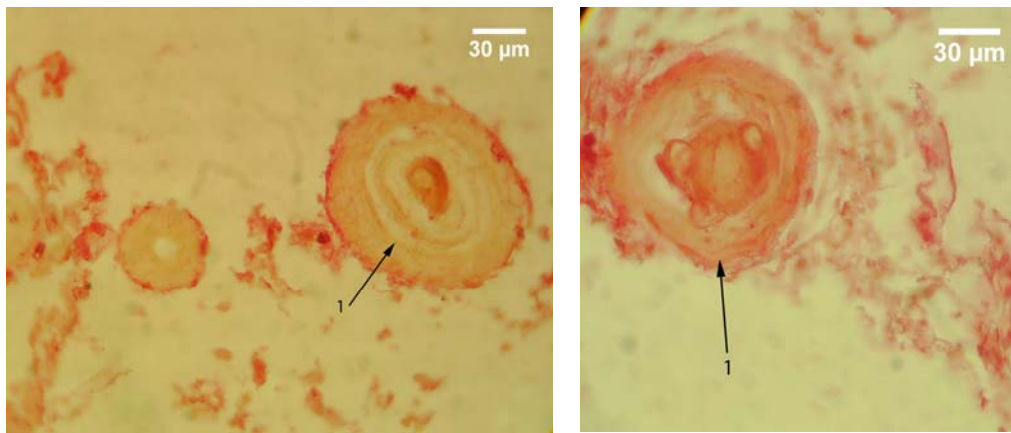


Slika 120. Psamomatozna telašca horoidnog spleta; APAAP; CD45 R0; 400x; 1 šipljina u psamomatoznom telašcu ispunjena sa CD45 R0 pozitivnim vlaknastim sadržajem

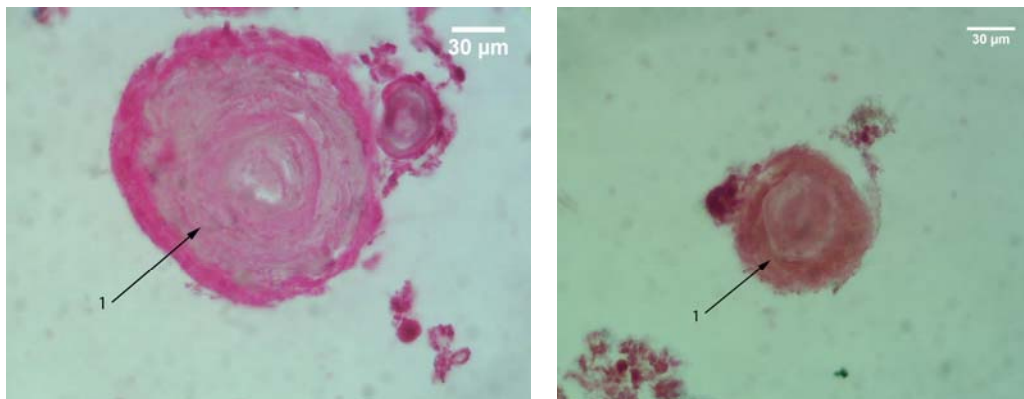
Slika 121. Psamomatozno telašce horoidnog spleta; APAAP; LCA; 1000x; 1 – šupljina u psamomatoznom telašcu ispunjena slabo LCA pozitivnim vlaknastim sadržajem; 2 – LCA pozitivne ćelije u šupljini psamomatoznog telašca

Treći tip reakcije se karakterisao prisustvom manje ili veće zone sa pozitivnom reakcijom u središtu telašaca i varijabilnom reakcijom na periferiji. Najčešće je, pored zone sa pozitivnom reakcijom u središtu telašca, uočavana i uzana diskontinuirana zona sa pozitivnom reakcijom na periferiji (sl. 122). Veoma retka su bila telašca sa podjednako dobro izraženom pozitivnom reakcijom i na periferiji i u središtu (sl. 123).

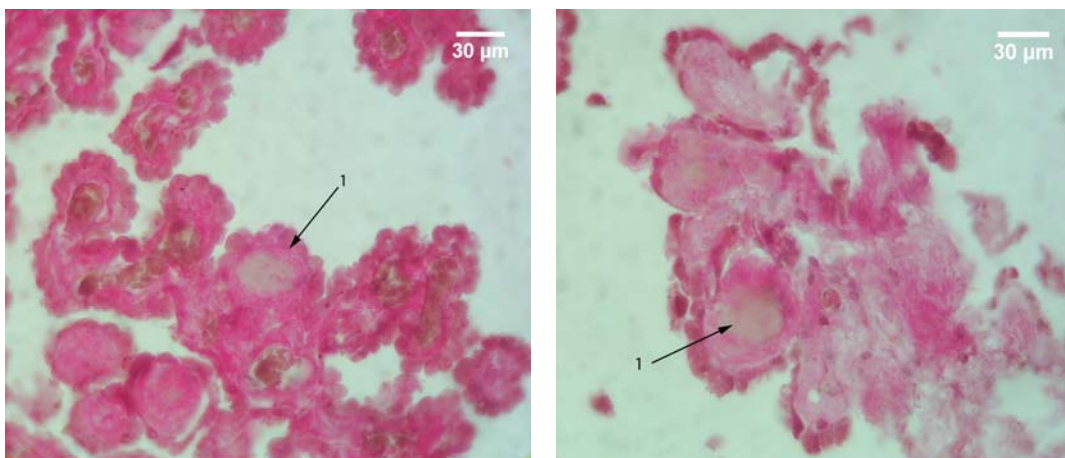
Početne forme PT su uočavane, kod najvećeg broja slučajeva, u vilusima HP. Uočena su dva tipa pozitivne reakcije, pri čemu su izrazitije promene uočavane nakon primene CD45 R0 markera u odnosu na LCA marker. Kod prvog tipa, središnji delovi zadebljale strome vilusa, amorfne građe ispoljavali su negativnu reakciju, dok su okolni delovi strome, sa vlaknastim sadržajem, ispoljavali izrazito pozitivnu reakciju (sl. 124). Kod drugog tipa, uočavana je zadebljana stroma horoidnog vilusa, bez amorfne središta, sa prisutnom pozitivnom reakcijom, koja je bila nešto izraženija u središnjim delovima vilusa, neposredno oko krvnog suda, koji je već u velikoj meri bio istisnut iz vilusa i lokalizovan u njegovom bazalnom delu. Ređe je zona sa najizraženijom pozitivnom reakcijom uočavana u središnjim delovima zadebljale strome vilusa, ali na manjoj ili većoj udaljenosti od krvnog suda. Takvi slučajevi su češće uočavani nakon primene LCA markera (sl. 125).



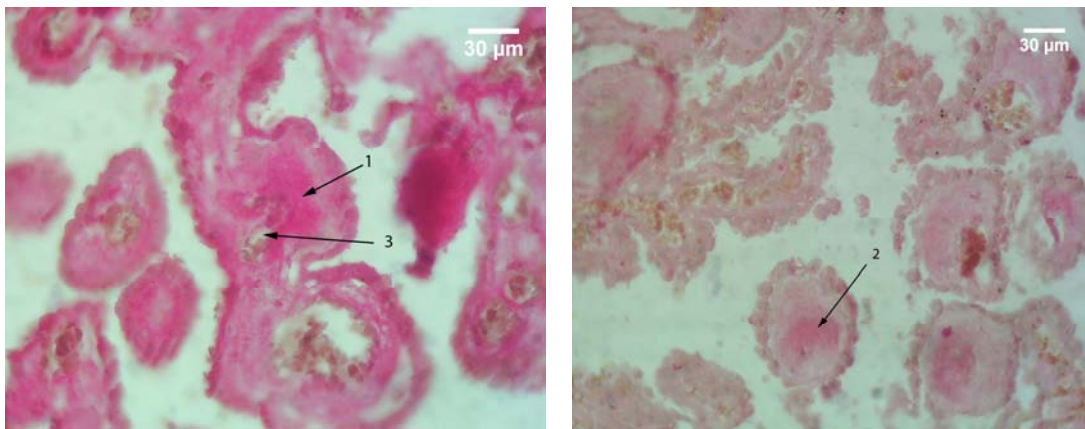
A B
Slika 122. Psamomatozna telašca horoidnog spleta; APAAP; A – CD45 R0; B – LCA; 400x; 1 – psamomatozna telašca sa pozitivnom reakcijom u središtu i na periferiji.



A B
Slika 123. Psamomatozna telašca horoidnog spleta; APAAP; A – CD45 R0; B – LCA; 400x; 1 – psamomatozna telašca sa dobro izraženom pozitivnom reakcijom i na periferiji i u središtu.



A B
Slika 124. Vilusi horoidnog spleta; APAAP; A – CD45 R0; B – LCA; 400x; 1 – zadebljala stroma vilusa, sa negativnom reakcijom u središnjem delu i pozitivnom reakcijom strome koja se nalazi oko nje.

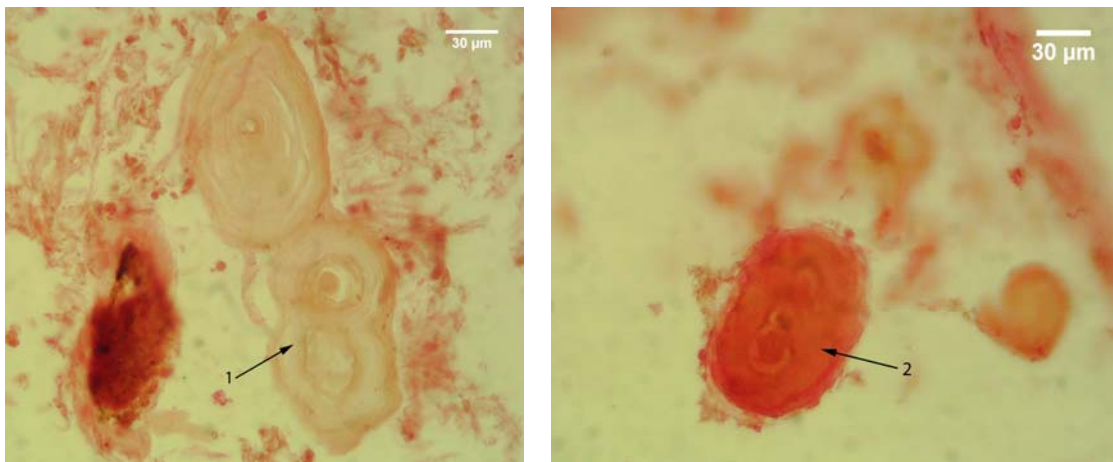


A

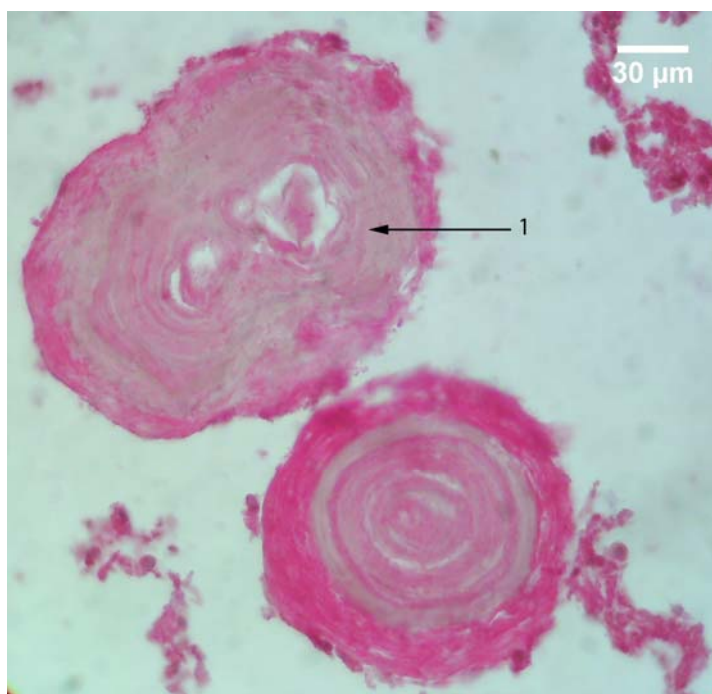
B

Slika 125. Vilusi horoidnog spleta; APAAP; A – CD45 R0; B – LCA; 400x; 1 – deo strome vilusa sa pozitivnom reakcijom u okolini krvnog suda; 2 – središnji deo strome vilusa sa pozitivnom reakcijom; 3 – krvni sud vilusa.

Forme telašaca nastale fuzijom većeg broja PT su bez nekog uočljivijeg jedinstvenog obrasca, ispoljavale različite reakcije. One su se kretale od potpuno pozitivne - na čitavoj površini preseka, pa do potpuno negativne (sl. 126). Između ova dva ekstremna tipa reakcije, uočavani su oblici sa različitim vrstama fokalne pozitivne reakcije (sl. 127). Tip pozitivne reakcije, sa jasno definisanom pozitivnom perifernom lamelom koja okružuje spojena telašca, kao što je to uočeno kod S100 markera, u ovom slučaju nije uočen.



Slika 126. Forme psamomatoznih telašaca nastale njihovim međusobnim spajanjem; APAAP; LCA; 400x; 1 – psamomatozno telašce sa negativnom reakcijom na LCA marker; 2 – psamomatozno telašce sa pozitivnom reakcijom na LCA marker po čitavoj površini preseka



Slika 127. Psamomatozna telašca horoidnog spleta; APAAP; CD45 R0; 400x; 1 – forma nastala spajanjem dva telašca sa diskontinuiranom pozitivnom reakcijom na periferiji i sa više fokusa sa pozitivnom reakcijom u unutrašnjosti telašca.

5.2.3.2 Kvantitativna imunohistohemija

Kvantitativnom imunohistohemijskom analizom utvrđeno je da PT ispitivanih slučajeva ispoljavaju reakcije koje se grubo mogu klasifikovati u četiri tipa. Prvi obuhvata sedam slučajeva sa pozitivnom reakcijom telašaca i na CD45 R0 i na LCA marker. Drugi tip je uočen kod tri slučaja, kod kojih je reakcija telašaca pozitivna samo na CD45 R0 marker. Treći tip, koji podrazumeva postojanje pozitivne reakcije telašaca na LCA, a negativnu na CD45 R0 marker, ispoljava samo 1 slučaj. I na kraju, PT u četiri slučaja ispoljavaju negativnu reakciju i na CD45 R0 i na LCA marker, što predstavlja četvrti tip reakcije. Za slučajeve sa pozitivnom reakcijom na ispitivane markere uzimani su oni kod kojih je uočen signifikantno viši procenat telašaca sa pozitivnom reakcijom, što je moralo biti istovremeno praćeno signifikantno višim, makar jednim, od četiri ispitivana oblika optičke gustine kod pozitivnih PT.

Tabela 14. Prosečna vrednost i mediana aree po slučaju, aree, obrisa i feretovog dijametra PT za CD45 R0 i LCA markere kod ispitivanih slučajeva

		$\sum A_{PT} (\mu m^2)$		$A_{PT} (\mu m^2)$		$B_{PT} (\mu m)$		Cirkularnost	Eliptičnost	$D_{FPT} (\mu m)$			
		\bar{x} / Me	SD	\bar{x} / Me	SD	\bar{x} / Me	SD			\bar{x} / Me	SD	\bar{x} / Me	SD
CD45 R0	Pozitivna	351447.70 [⊙]	/	4039.13	1384.28	213.29	34.33	0.925	/	1.255 [⊙]	/	75.51	11.35
	Negativna	90991.77	/	4023.52	1105.44	216.09	28.18	0.934 [⊙]	/	1.204	/	75.23	9.72
LCA	Pozitivna	154711.30	123608.90	3538.57	1022.01	200.66	27.53	0.915	0.017	1.294	0.088	71.12	9.3
	Negativna	204330.80	188400.90	5056.31*	2178.62	237.68*	43.97	0.917	0.022	1.276	0.129	84.25*	16.03

* - pozitivan t-test za $p \leq 0.05$

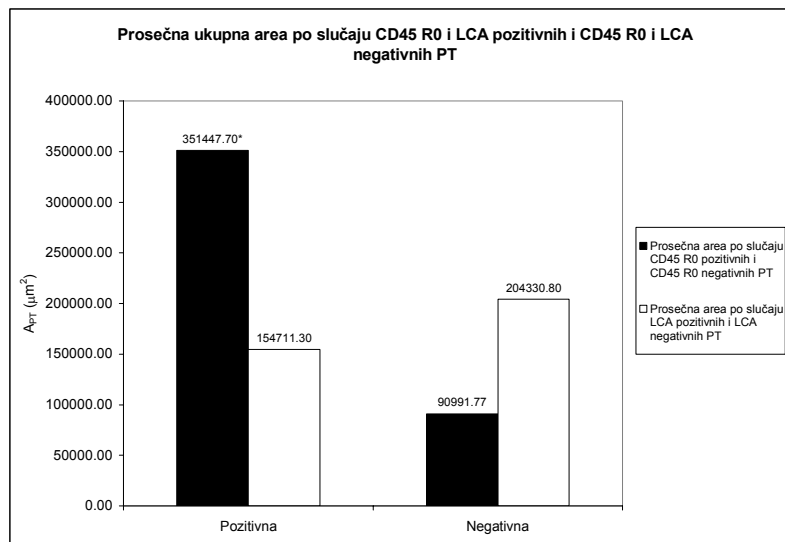
⊙ - pozitivan Mann Whitney U test u slučaju odsustva normalne distribucije vrednosti za $p \leq 0.05$

Prosečne ukupna area po slučaju CD45 R0 pozitivnih PT je bila signifikantno ($p < 0.05$) viša od prosečne ukupne aree po slučaju CD45 R0 negativnih PT. Ona je iznosila $351447.70 \mu m^2$ i za 74.11% je bila viša od prosečne ukupne aree po slučaju negativnih telašaca, koja je iznosila $90991.77 \mu m^2$. Prosečna ukupna area po slučaju LCA pozitivnih PT je bila niža od prosečne ukupne aree po slučaju

LCA negativnih telašaca i iznosila je $154711.30 \pm 123608.90 \mu\text{m}^2$ (tabela 14, grafikon 48). To je za 24.28% niže od prosečne ukupne aree po slučaju LCA negativnih telašaca, koja je iznosila $204330.80 \pm 188400.80 \mu\text{m}^2$, što ne predstavlja statistički signifikantnu razliku (tabela 14, grafikon 48).

Prosečna area CD45 R0 pozitivnih PT je neznatno viša od CD45 R0 negativnih PT. Ona je iznosila $4039.13 \pm 1384.28 \mu\text{m}^2$ i za 0.39% je bila viša od prosečne aree CD45 R0 negativnih PT, koja je iznosila $4023.52 \pm 1105.44 \mu\text{m}^2$. Ova razlika nije statistički signifikantna (tabela 14, grafikon 49). Prosečna area LCA pozitivnih PT je iznosila $3538.57 \pm 1022.21 \mu\text{m}^2$, dok je prosečna area LCA negativnih PT bila signifikantno ($p < 0.05$) viša za 42.89% i iznosila je $5056.31 \pm 2178.62 \mu\text{m}^2$ (tabela 14, grafikon 49).

Prosečan perimetar CD45 R0 pozitivnih PT je, nasuprot prosečnoj arei, bio neznatno niži od prosečnog perimetra CD45 R0 negativnih PT. On je kod pozitivnih telašaca iznosio $213.29 \pm 34.33 \mu\text{m}$, dok je kod negativnih telašaca njegova vrednost za 1.31% bila viša i iznosila je $216.09 \pm 28.18 \mu\text{m}$, što ne predstavlja statistički signifikantnu razliku (tabela 14, grafikon 50). Prosečan perimetar LCA pozitivnih PT, slično kao i njihova prosečna area, bio je signifikantno ($p < 0.05$) niži od prosečnog perimetra LCA negativnih telašaca. On je iznosio kod pozitivnih telašaca $200.66 \pm 27.53 \mu\text{m}$, dok je kod LCA negativnih telašaca bio viši za 18.45% dostizao je vrednost od $237.68 \pm 43.97 \mu\text{m}$ (tabela 14, grafikon 50).

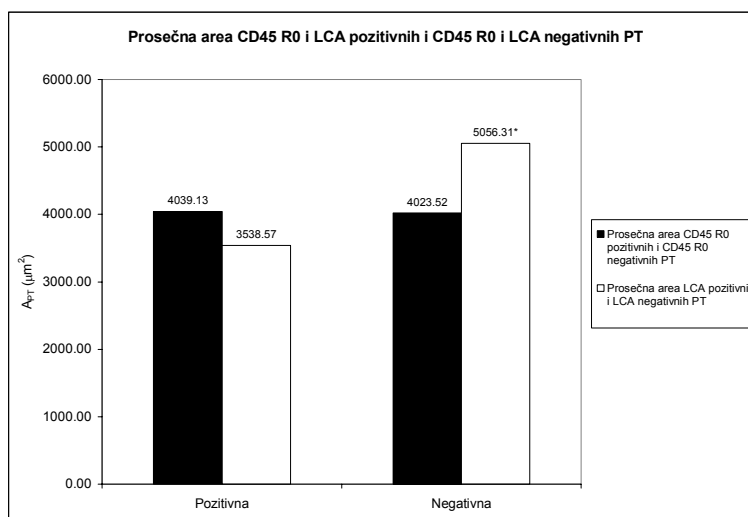


Grafikon 48. Prosečna ukupna area po slučaju CD45 R0 pozitivnih, LCA pozitivnih i CD45 R0 negativnih i LCA negativnih PT humanog horoidnog spleta.

* - $p \leq 0.05$

Prosečan Feret-ov dijamentar CD45 R0 pozitivnih PT iznosio je $75.51 \pm 11.35 \mu\text{m}$. On je neznatno, za 0.37%, bio viši od Feret-ovog dijamenta CD45 R0 negativnih PT, kod kojih je iznosio $75.23 \pm 9.72 \mu\text{m}$ (tabela 14, grafikon 51). Ova razlika nije signifikantna. Suprotno prethodnom, prosečan Feret-ov dijamentar LCA pozitivnih PT je, kao i prosečna area istih, bio signifikantno ($p < 0.05$) niži od prosečnog Feret-ovog dijamenta LCA negativnih PT. On je kod pozitivnih telašaca iznosio $71.12 \pm 9.30 \mu\text{m}$ i za 18.46% je bio niži od prosečnog Feret-ovog dijamenta LCA negativnih telašaca, kod kojih je iznosio $84.25 \pm 16.03 \mu\text{m}$ (tabela 14, grafikon 51).

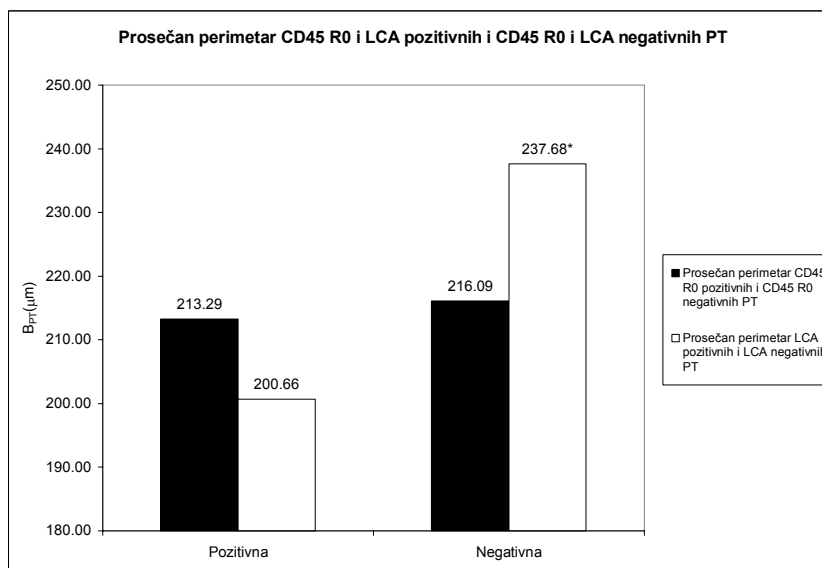
Cirkularnost CD45 R0 pozitivnih PT je bila signifikantno ($p < 0.05$) niža od CD45 R0 negativnih. Njena vrednost je bila za 0.97% niža od cirkularnosti negativnih telašaca i iznosila je 0.925, dok je cirkularnosti CD45 R0 negativnih telašaca iznosila 0.934 (tabela 14, grafikon 52). Prosečna cirkularnost LCA pozitivnih telašaca iznosila je 0.915 ± 0.017 i neznatno je bila niža od prosečne cirkularnosti LCA negativnih telašaca, koja je iznosila 0.917 ± 0.022 (tabela 14, grafikon 52). Ova razlika nije bila statistički značajna.



Grafikon 49. Prosečna area CD45 R0 pozitivnih, LCA pozitivnih i CD45 R0 negativnih, LCA negativnih PT humanog horoidnog spleta

* - $p \leq 0.05$

Nasuprot cirkularnosti, eliptičnost CD45 R0 pozitivnih PT je bila signifikantno ($p < 0.05$) viša od eliptičnosti CD45 R0 negativnih PT. Njena vrednost kod pozitivnih telašaca iznosila je 1.255 i za 4.06% je bila viša od eliptičnosti negativnih telašaca, koja je iznosila 1.204 (tabela 14, grafikon 52). To indirektno ukazuje na veće prisustvo CD45 R0 pozitivnih fuzionih formi PT u odnosu na prethodne markere, koje su se karakterisale pretežno elipsoidnim oblikom. Prosečna eliptičnost LCA pozitivnih telašaca je, kao i cirkularnost istih, bila neznatno viša u odnosu na eliptičnost LCA negativnih telašaca. Ona je iznosila 1.294 ± 0.088 i za 1.39% je bila niža od prosečne eliptičnosti negativnih telašaca, koja je iznosila 1.276 ± 0.129 . Statistička signifikantnost razlike u ovom slučaju nije ustanovljena (tabela 14, grafikon 52).



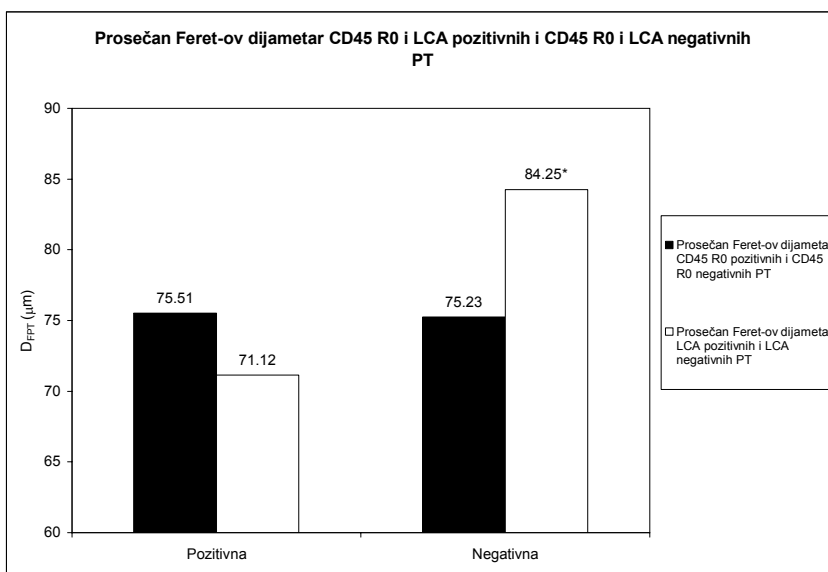
Grafikon 50. Prosečan perimetar CD45 R0 pozitivnih, LCA pozitivnih i CD45 R0 negativnih, LCA negativnih PT humanog horoidnog spleta

* - $p \leq 0.05$

Prosečna optička gustina CD45 R0 pozitivnih PT je bila statistički značajno ($p < 0.05$) viša u odnosu na prosečnu optičku gustinu CD45 R0 negativnih PT. Njena vrednost je iznosila 1.127 i za 23.07% je bila viša od vrednosti prosečne optičke gustine negativnih, koja je iznosila 0.867 (tabela 15, grafikon 53). Prosečna optička gustina LCA pozitivnih PT je takođe bila signifikantno ($p < 0.05$) viša u

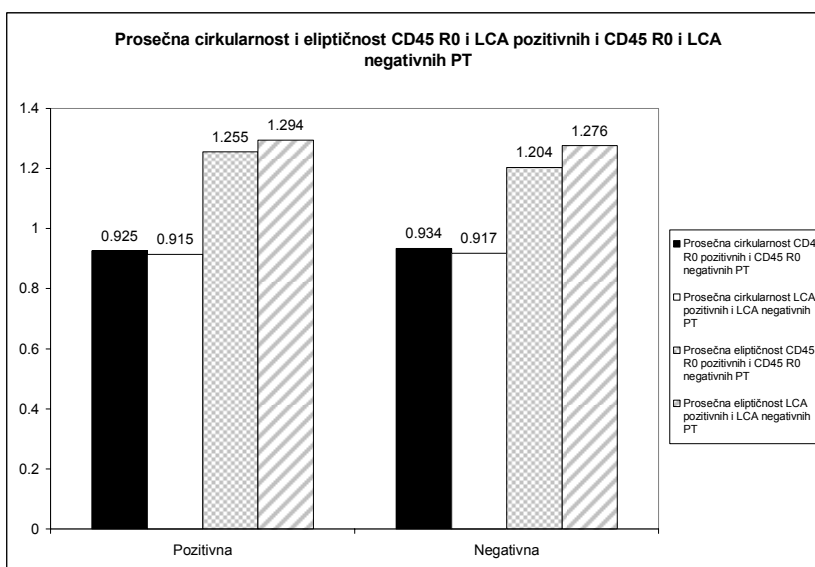
odnosu na prosečnu optičku gustinu negativnih. Njena vrednost je iznosila 1.246 ± 0.146 kod pozitivnih i za 25.92% je bila viša od vrednosti prosečne optičke gustine negativnih, koja je iznosila 0.923 ± 0.083 (tabela 15, grafikon 53).

Modalna optička gustina je bila signifikantno ($p < 0.05$) viša kod CD45 R0 pozitivnih u odnosu na CD45 R0 negativna, kao i kod LCA pozitivnih u odnosu na LCA negativna PT. Njena vrednost kod CD45 R0 pozitivnih telašaca iznosila je 1.118 i za 22.99% je bila viša u odnosu na vrednost CD45 R0 negativnih telašaca, koja je iznosila 0.844 (tabela 15, grafikon 53). Prosečna modalna optička gustina LCA pozitivnih telašaca iznosila je 1.075 ± 0.168 . Ona je za 16.6% bila viša u odnosu na prosečnu modalnu optičku gustinu LCA negativnih telašaca, čija je prosečna vrednost iznosila 0.909 ± 0.078 (tabela 15, grafikon 53).



Grafikon 51. Prosečan Feret-ov dijametar CD45 R0 pozitivnih, LCA pozitivnih, CD45 R0 negativnih i LCA negativnih PT humanog horoidnog pleksusa

* - $p \leq 0.05$



Grafikon 52. Prosečna cirkularnost i prosečna eliptičnost CD45 R0 pozitivnih, LCA pozitivnih i CD45 R0 negativnih, LCA negativnih PT humanog horoidnog spleta

Vrednosti medianske optičke gustine CD45 R0 pozitivnih telašaca bile su niže od prosečne, ali su istovremeno bile više od vrednosti modalne optičke gustine. Ona je iznosila 1.118 i za 22.9% je bila

signifikantno ($p < 0.05$) viša od medianske optičke gustine negativnih telašaca, koja je iznosila 0.861 (tabela 15, grafikon 53). Prosečna vrednost medianske optičke gustine je, takođe, bila niža od vrednosti prosečne optičke gustine, a viša od vrednosti prosečne modalne optičke gustine nakon primene LCA markera. Njena vrednost je iznosila 1.236 ± 0.149 i za 25.49% je statistički signifikantno ($p < 0.05$) bila viša od prosečne medianske optičke gustine negativnih telašaca čija je vrednost bila 0.921 ± 0.081 (tabela 15, grafikon 53).

Prosečna integralna optička gustina CD45 R0 pozitivnih telašaca iznosila je 4548.60 ± 1525.81 i za 21.61% je bila statistički signifikantno ($p < 0.05$) viša od vrednosti prosečne integralne optičke gustine negativnih telašaca, koja je iznosila 3565.48 ± 977.71 (tabela 15, grafikon 52). Nasuprot CD45 R0 pozitivnim telašcima, LCA pozitivna telašaca imala su nižu prosečnu integralnu optičku gustinu u odnosu na prosečnu integralnu optičku gustinu negativnih telašaca, ali ta razlika statistički nije bila značajna. Vrednost prosečne integralne optičke gustine LCA negativnih telašaca iznosila je 4339.59 ± 1361.59 i za 4.73% je bila niža od vrednosti negativnih telašaca, koja je iznosila 4544.91 ± 1820.79 , što je odgovaralo vrednostima njihove prosečne aree (tabela 15, grafikon 54).

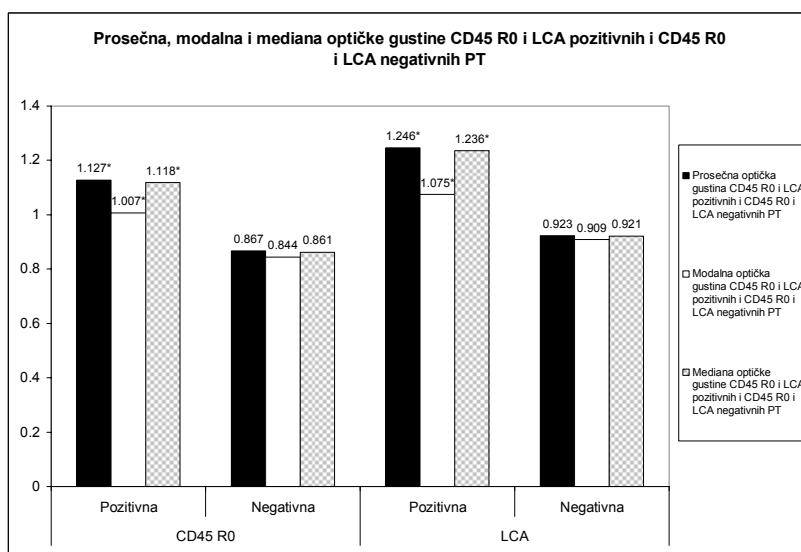
Prosečan procenat pozitivnih telašaca je signifikantno bio viši u slučaju CD45 R0 markera. On je iznosio $73.96 \pm 26.00\%$ i za 55.99% je bio viši od prosečnog procenta CD45 R0 negativnih telašaca, koji je iznosio $32.55 \pm 25.08\%$. Prosečan procenat LCA pozitivnih telašaca je takođe bio viši u odnosu na prosečan procenat LCA negativnih telašaca, ali ne signifikantno. On je iznosio $60.79 \pm 28.92\%$ i za 25.58% je bio viši od procenta negativnih telašaca, čija vrednost je iznosila $46.24 \pm 26.08\%$ (tabela 15).

Tabela 15. Prosečna vrednost procenta pozitivnih i negativnih PT, mediana i prosečna vrednost prosečne optičke gustine, modalne optičke gustine, mediana optičke gustine i mediana i prosečna vrednost integralne optičke gustine na CD45 R0 i LCA markere kod ispitanih slučajeva.

		\overline{OD}		$\overline{Mo OD}$		$\overline{Me OD}$		$\overline{I OD}$		%	
		\bar{x} / Me	SD	\bar{x} / Me	SD	\bar{x} / Me	SD	\bar{x} / Me	SD	\bar{x} / Me	SD
CD45 R0	Pozitivna	1.127 [⊙]	/	1.007 [⊙]	/	1.118 [⊙]	/	4548.60*	1525.81	73.96*	26.00
	Negativna	0.867	/	0.844	/	0.861	/	3565.48	977.71	32.55	25.08
LCA	Pozitivna	1.246*	0.146	1.075*	0.168	1.236*	0.149	4339.59	1361.59	60.79	28.92
	Negativna	0.923	0.083	0.909	0.078	0.921	0.081	4544.91	1820.79	46.24	26.08

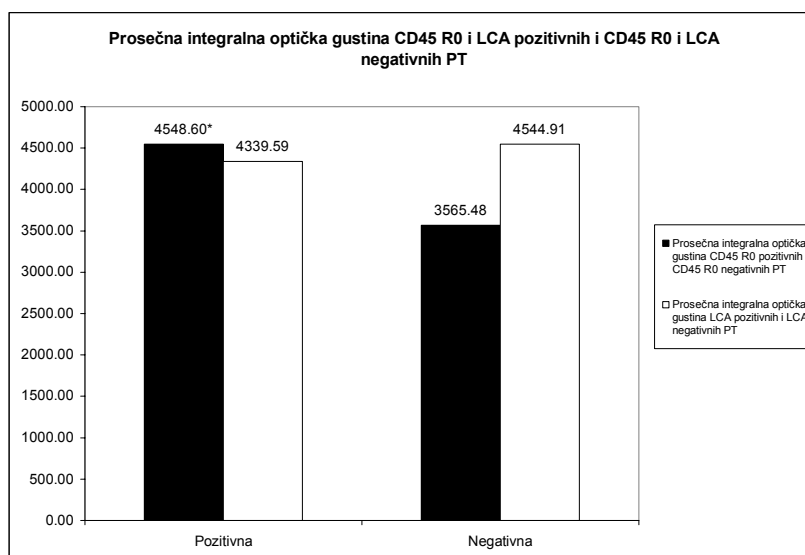
* - pozitivan t-test za $p \leq 0.05$

⊙ - pozitivan Mann Whitney U test u slučaju odsustva normalne distribucije vrednosti za $p \leq 0.05$



Grafikon 53. Prosečna, modalna i mediana optičke gustine CD45 R0 pozitivnih, LCA pozitivnih i CD45 R0 negativnih, LCA negativnih PT humanog horoidnog pleksusa.

* - $p \leq 0.05$



Grafikon 54. Prosečna integralna optička gustina CD45 R0 pozitivnih, LCA pozitivnih i CD45 R0 negativnih, LCA negativnih PT humanog horoidnog spleta

* - $p \leq 0.05$

Prvim tipom imunohistochemijske reakcije obuhvaćeno je sedam slučajeva sa prosečnom starošću od 54.5 godina i statistički značajno ($p < 0.05$) višim procentom PT sa pozitivnom reakcijom kako i na CD45 R0, tako i na LCA marker (tabela 16).

Drugi tip obuhvata tri slučaja, kod kojih je procenat CD45 R0 pozitivnih PT signifikantno ($p < 0.05$) bio viši od procenta CD45 R0 negativnih telašaca, dok je reakcija na LCA marker bila negativna. Njihova prosečna starost iznosila je 61 godinu. Kada je u pitanju reakcija na LCA marker u okviru ovog tipa, kod jednog slučaja, starog 44 godine, procenat LCA negativnih telašaca je bio viši od procenta LCA pozitivnih telašaca, ali ne signifikantno. Kod drugog slučaja, starog 60 godina, viši je bio procenat LCA pozitivnih telašaca u odnosu na LCA negativna telašca, ali opet ne signifikantno. Konačno, kod trećeg slučaja, starog 80 godina, procenat LCA negativnih telašaca je bio signifikantno ($p < 0.05$) viši od procenta LCA pozitivnih telašaca (tabela 16).

Treći tip reakcije zastupljen je samo kod jednog slučaja, starog 28 godina. Karakteriše se pozitivnom reakcijom na LCA i negativnom reakcijom PT na CD45 R0 marker. Procenat LCA pozitivnih PT je bio signifikantno ($p < 0.05$) viši u odnosu na procenat LCA negativnih telašaca, dok je procenat CD45 R0 negativnih u odnosu na CD45 R0 pozitivna telašca viši, ali ne statistički značajno.

Tabela 16. Procenat CD45 R0 i LCA pozitivnih psamomatoznih telašaca i njihove mikrofotometrijske karakteristike

Slučaj	Uzrast	Marker	n		%		OD				Mo OD				Me OD				I OD			
			+	-	+	-	+	SD	-	SD	+	SD	-	SD	+	SD	-	SD	+	SD	-	SD
1	28	CD45 R0	9	10	47.37	52.63	0.997*	0.194	0.863	0.053	0.999*	0.199	0.853	0.062	1.004*	0.188	0.862	0.048	1889.08	2037.49	2816.54	1901.30
		LCA+	16	6	72.73*	27.27	0.968*	0.095	0.856	0.036	0.942*	0.097	0.844	0.025	0.966*	0.096	0.856	0.032	2268.95	1568.54	2091.39	1598.79
2	31	CD45 R0+	103	8	92.79*	7.21	1.065 [⊙]	/	0.942	/	0.984 [⊙]	/	0.881	0.232	1.049 [⊙]	/	0.943	/	4051.466 [⊙]	/	1848.69	/
		LCA+	23	/	100*	0.00	1.444*	0.317	0.923 [£]	0.083	1.153*	0.627	0.909 [£]	0.078	1.444*	0.317	0.921 [£]	0.081	3404.83	/	4580.25 [£]	/
3	35	CD45 R0	5	27	15.62	84.38*	1.017 [⊙]	/	0.889	/	1.005 [⊙]	/	0.867	/	0.995 [⊙]	/	0.876	/	1868.29	391.64	4658.76	3971.41
		LCA	7	39	15.22	84.78*	1.058*	0.155	0.839	0.051	0.858	/	0.839	/	1.005*	0.140	0.841	0.052	2278.72	/	2553.83	/
4	42	CD45 R0+	44	/	100*	0.00	1.759*	0.401	0.898 [£]	0.079	1.614*	0.623	0.869 [£]	0.089	1.740*	0.434	0.895 [£]	0.080	5313.72	3886.29	3646.40	982.37
		LCA+	78	/	100*	0.00	1.224 [⊙]	/	0.948 [£]	/	1.045	0.447	0.909 [£]	0.078	1.233 [⊙]	/	0.949 [£]	/	1598.24	/	4580.25 [⊙]	/
5	44	CD45 R0+	106	/	100*	0.00	1.049 [⊙]	/	0.867 [£]	/	0.974 [⊙]	/	0.844 [£]	/	1.027 [⊙]	/	0.861 [£]	/	5048.48	6989.18	3646.40	982.37
		LCA	44	61	41.90	58.10	1.028 [⊙]	/	0.965	/	0.979	/	0.964	/	1.016 [⊙]	/	0.974	/	2450.27	/	3197.05	/
6	45	CD45 R0+	130	31	80.74*	19.26	0.968 [⊙]	/	0.823	/	0.885 [⊙]	/	0.831	/	0.974 [⊙]	/	0.831	/	3224.708 [⊙]	/	2228.33	/
		LCA+	70	46	60.34*	39.66	1.327 [⊙]	/	0.837	/	0.943 [⊙]	/	0.831	/	1.346 [⊙]	/	0.835	/	3241.26	/	2624.65	/
7	52	CD45 R0+	69	9	88.46*	11.54	1.038 [⊙]	/	0.766	/	0.964 [⊙]	/	0.779	/	1.027 [⊙]	/	0.771	/	5246.81	5776.74	4228.98	2134.08
		LCA+	79	8	90.80*	9.20	1.026 [⊙]	/	0.859	/	0.984 [⊙]	/	0.853	/	1.016 [⊙]	/	0.858	/	3468.86	/	3641.47	/
8	57	CD45 R0	8	14	36.36	63.64	1.459*	0.280	1.020	0.072	0.941	0.584	1.017	0.072	1.471*	0.313	1.023	0.064	2944.79	2393.21	3141.92	1958.13
		LCA	16	40	28.57	71.43*	1.155 [⊙]	/	0.987	/	1.066 [⊙]	/	0.984	/	1.155 [⊙]	/	0.989	/	2395.49	/	3629.33 [⊙]	/
9	60	CD45 R0+	6	/	100*	0.00	1.079	0.231	0.898 [£]	0.079	0.912	0.410	0.869 [£]	0.089	1.041*	0.225	0.895 [£]	0.080	3065.65	1757.16	3646.40	982.37
		LCA	6	3	66.67	33.33	1.263*	0.234	0.981	0.027	0.689	0.466	0.929	0.080	1.245*	0.247	0.961	0.059	2957.58	2413.38	1885.62	990.42
10	61	CD45 R0+	94	16	85.45*	14.56	1.070 [⊙]	/	0.958	/	1.005 [⊙]	/	0.943	/	1.049 [⊙]	/	0.953	/	4585.61	3260.52	4885.89	8529.74
		LCA+	72	11	86.75*	13.25	1.255 [⊙]	/	0.979	/	1.168 [⊙]	/	0.943	/	1.253 [⊙]	/	0.964	/	5035.54	/	6139.87	/
11	72	CD45 R0+	18	1	94.74*	5.26	1.147*	0.183	0.898 [£]	0.079	1.060 [⊙]	/	0.844	/	1.128*	0.176	0.894 [⊙]	0.080	4066.30	3671.04	3646.40	982.37
		LCA+	10	1	90.91*	9.09	1.320*	0.340	0.923	0.083	1.103	0.486	0.909 [£]	0.078	1.289*	0.343	0.921 [£]	0.081	3373.89	/	4580.25	/
12	77	CD45 R0	98	59	57.32	42.68	1.100 [⊙]	/	0.867	/	1.038 [⊙]	/	0.839	/	1.083 [⊙]	/	0.859	/	4250.611 [⊙]	/	2919.18	/
		LCA	44	150	22.68	77.32*	1.215 [⊙]	/	0.933	/	1.239 [⊙]	/	0.924	/	1.233 [⊙]	/	0.933	/	4906.35 [⊙]	/	3661.53	/
13	78	CD45 R0+	178	35	83.57*	16.43	1.081 [⊙]	/	0.868	/	0.943 [⊙]	/	0.796	/	1.038 [⊙]	/	0.839	/	5675.131 [⊙]	/	2849.61	/
		LCA+	93	64	59.24*	40.76	1.261 [⊙]	/	0.987	/	1.119 [⊙]	/	0.943	/	1.206 [⊙]	/	0.953	/	4121.87	/	3506.44	/
14	80	CD45 R0+	49	21	70*	30.00	1.146 [⊙]	/	1.001	/	1.119 [⊙]	/	0.995	/	1.143 [⊙]	/	1.005	/	7134.69	11407.91	4921.16	2963.54
		LCA	31	56	35.63	64.37*	1.293*	0.250	1.044	0.090	1.095 [⊙]	/	1.027	/	1.304*	0.279	1.044	0.092	3764.57	/	4733.39	/
15	82	CD45 R0	71	66	51.82	48.18	0.906 [⊙]	/	0.835	/	0.858 [⊙]	/	0.805	/	0.895 [⊙]	/	0.822	/	4517.77	2585.41	3962.99	2230.89
		LCA	36	53	40.45	59.55	1.094*	0.228	0.843	0.054	1.022*	0.373	0.838	0.060	1.093*	0.252	0.842	0.056	3732.15	/	3621.66	/

*- pozitivan t-test za $p \leq 0.05$

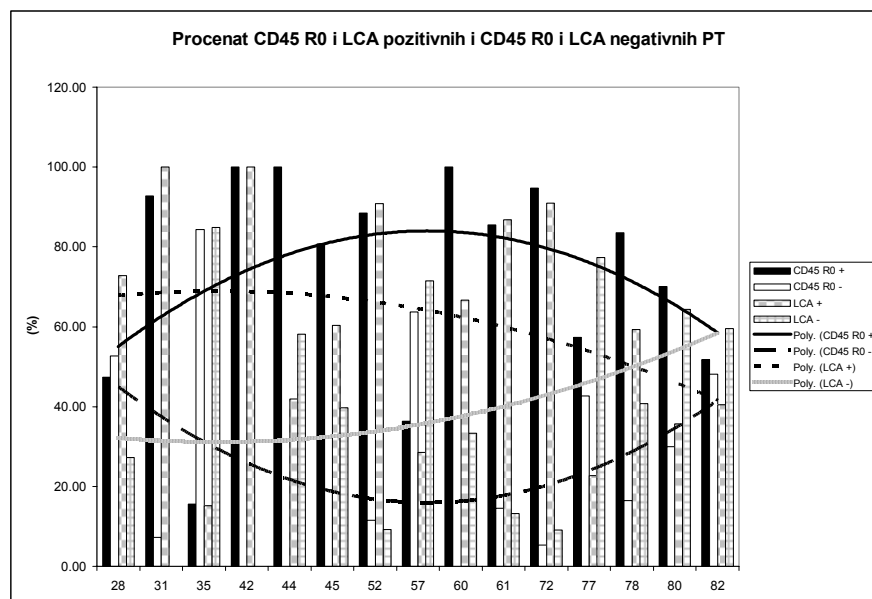
+ - slučaj sa pozitivnom imunohistohemijskom reakcijom PT na CD45 R0 i LCA marker

⊙ - pozitivan Mann Ehitney U test u slučaju odsustva normalne distribucije vrednosti za $p \leq 0.05$

£ - slučaj kada je korišćena mediana ili prosečna vrednost datog parametra osnovnog skupa

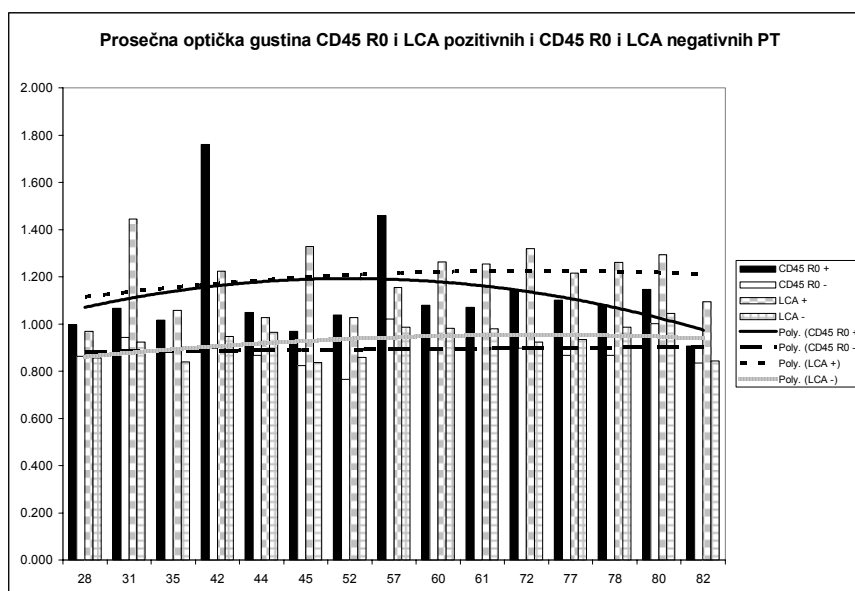
I na kraju, četiri slučaja sa prosečnom starošću od 63 godine, sa negativnom reakcijom telašaca i na CD45 R0 i na LCA marker, spadaju u četvrti tip imunohistochemijske reakcije. Kod tri od četiri slučaja procenat LCA negativnih telašaca je bio signifikantno ($p < 0.05$) viši od procenta pozitivnih PT, a kod jednog slučaja, starog 82 godine, procenat LCA negativnih telašaca je bio viši od procenta pozitivnih telašaca, ali ne signifikantno. Kada je u pitanju CD45 R0 marker, kod jednog slučaja, starog 35 godina, procenat negativnih telašaca je bio signifikantno ($p < 0.05$) viši od procenta pozitivnih telašaca. Jedan slučaj, star 57 godina, imao je viši procenat negativnih od procenta pozitivnih telašaca, ali ne signifikantno. Na kraju, kod dva slučaja od kojih je jedan star 77, drugi 82 godine, procenat CD45 R0 pozitivnih telašaca je bio viši od procenta CD45 R0 negativnih telašaca, ali ne signifikantno (tabela 16).

U odnosu na starenje, procenat CD45 R0 pozitivnih telašaca pokazuje trend porasta u srednjoj životnoj dobi, što odgovara opštem trendu PT, da bi u starijem dobu on pokazao trend opadanja. Nasuprot trendu procenta CD45 R0 pozitivnih telašaca, trend CD45 R0 negativnih telašaca pokazuje opadanje u srednjem, a zatim porast u starijem uzrastu. Procenat CD45 R0 pozitivnih PT pokazuje trend da u svim životnim dobima bude viši od procenta CD45 R0 negativnih telašaca (grafikon 55). Procenat LCA pozitivnih telašaca pokazuje trend postepenog opadanja od mlađe ka starijoj životnoj dobi, dok, nasuprot njemu, procenat LCA negativnih telašaca pokazuje trend postepenog porasta. Tako kod najstarijih slučajeva procenat negativnih telašaca pokazuje tendenciju da bude viši od procenta pozitivnih telašaca i dostigne vrednosti procenta CD45 R0 pozitivnih telašaca. Vrednosti LCA pozitivnih telašaca opadaju sve do nivoa vrednosti procenta CD45 R0 negativnih telašaca (grafikon 55).



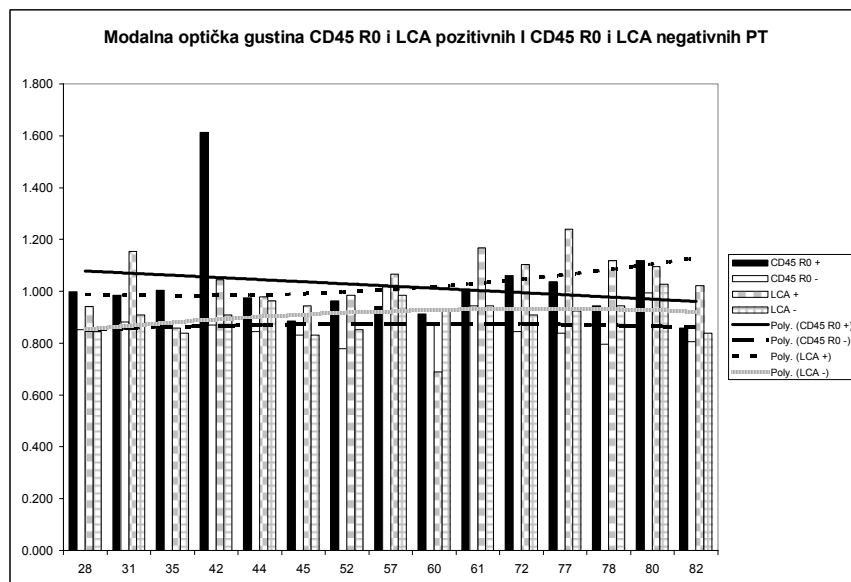
Grafikon 55. Procenat CD45 R0 pozitivnih, LCA pozitivnih i CD45 R0 negativnih, LCA negativnih PT humanog horoidnog spleta kod ispitivanih slučajeva

Vrednosti prosečne optičke gustine pokazuju sličan trend kao i procenat CD45 R0 pozitivnih telašaca. One rastu u srednjoj, a zatim opadaju u starijoj životnoj dobi. Vrednosti prosečne optičke gustine CD45 R0 negativnih PT se ne menjaju značajno tokom procesa starenja. Prosečna optička gustina CD45 R0 pozitivnih telašaca je signifikantno ($p < 0.05$) viša kod 14 slučajeva, dok je kod jednog slučaja ona viša, ali ne signifikantno (grafikon 56). Kod LCA pozitivnih telašaca, ona pokazuje tokom starenja blagi trend porasta, tako da u starijoj životnoj dobi dostiže više od vrednosti prosečne optičke gustine CD45 R0 pozitivnih telašaca. Slično je i sa prosečnom optičkom gustinom LCA negativnih telašaca, jer i ona starijoj životnoj dobi pokazuje trend da joj vrednosti postanu više od vrednosti prosečne optičke gustine CD45 R0 negativnih telašaca. Vrednosti prosečne optičke gustine LCA pozitivnih telašaca su bile signifikantno ($p < 0.05$) više od prosečne optičke gustine LCA negativnih telašaca kod svih 15 ispitivanih slučajeva (tabela 16, grafikon 56).



Grafikon 56. Prosečna optička gustina CD45 R0 pozitivnih, LCA pozitivnih, CD45 R0 negativnih i LCA negativnih PT humanog horoidnog spleta ispitivanih slučajeva.

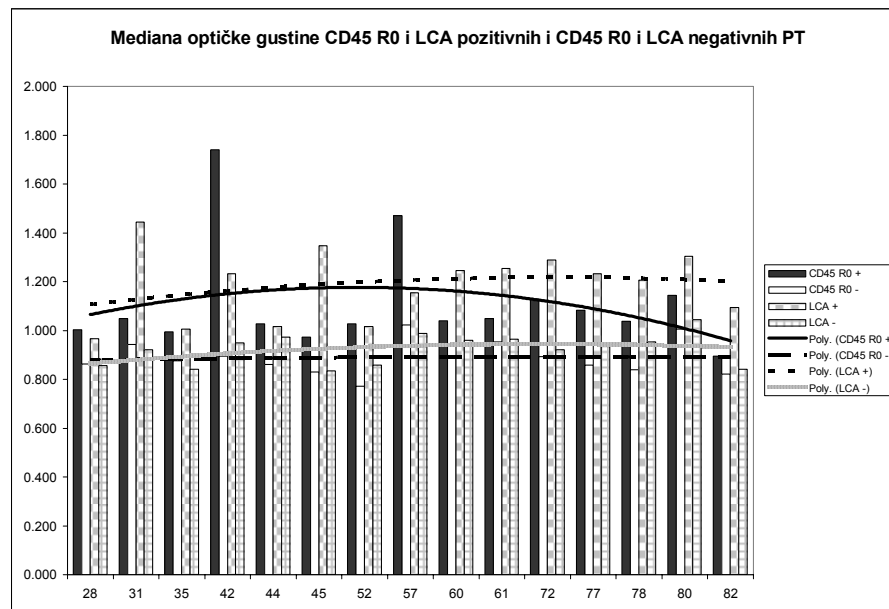
Modalna optička gustina CD45 R0 pozitivnih telašaca tokom starenja blago opada, dok kod LCA pozitivnih i LCA negativnih telašaca pokazuje blagi trend porasta, tako da u starijoj životnoj dobi pokazuje tendenciju dostizanja viših vrednosti od modalne optičke gustine CD45 R0 pozitivnih i CD45 R0 negativnih telašaca. Modalna optička gustina CD45 R0 pozitivnih PT je bila signifikantno ($p < 0.05$) viša kod 13 od 15 ispitanih slučajeva. Kod dva slučaja, sa prosečnom starošću od 58.5 godina, ona je bila viša kod CD45 R0 pozitivnih PT, ali ne signifikantno. Modalna optička gustina LCA pozitivnih telašaca je signifikantno bila viša kod deset slučajeva, sa prosečnom starošću od 59 godina, dok je kod pet slučajeva, sa prosečnom starošću od 51 godine, ona bila viša, ali ne signifikantno (tabela 16, grafikon 57).



Grafikon 57. Modalna optička gustina CD45 R0 pozitivnih, LCA pozitivnih, CD45 R0 negativnih i LCA negativnih PT humanog horoidnog spleta.

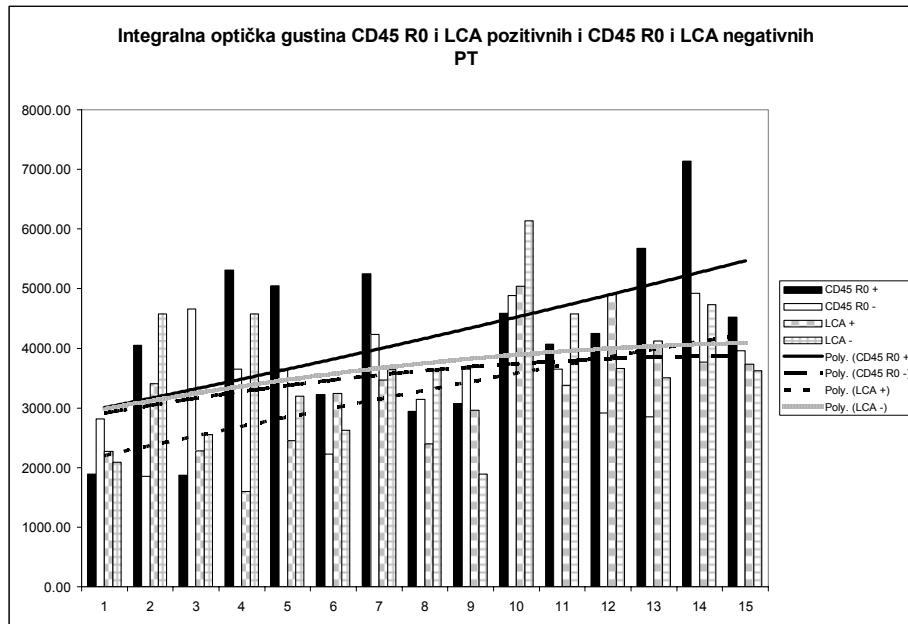
Medianska optička gustina CD45 R0 pozitivnih telašaca pokazuje sličan trend kao i prosečna optička gustina istih. Ona prvo pokazuje trend rasta - u srednjoj životnoj dobi, a zatim trend opadanja - u starijoj. Vrednosti medianske optičke gustine LCA pozitivnih telašaca su više od vrednosti

medianske optičke gustine CD45 R0 pozitivnih telašaca. One pokazuju trend blagog porasta tokom starenja, tako da je razlika između medijanskih optičkih gustina PT ova dva markera u mlađim uzrasnim grupama nešto manja, ali kasnije, tokom starenja, postaje sve veća. Medianska optička gustina LCA pozitivnih i LCA negativnih telašaca pokazuje blagi trend porasta tokom procesa starenja. Vrednosti medianske optičke gustine su signifikantno više kod svih 15 slučajeva, i za CD45 R0 iza LCA marker (tabela 16, grafikon 58).



Grafikon 58. Medianska optička gustina CD45 R0 pozitivnih, LCA pozitivnih, CD45 R0 negativnih i LCA negativnih PT humanog horoidnog spleta.

Integralna optička gustina CD45 R0 pozitivnih i LCA pozitivnih PT pokazuje sličan trend tokom starenja. Integralna optička gustina CD45 R0 pozitivnih telašaca je viša od integralne optičke gustine LCA pozitivnih telašaca. Međutim, kod CD45 R0 markera, integralna optička gustina pokazuje konstantan trend da ima više vrednosti kod pozitivnih PT u odnosu na negativna PT. Kod LCA markera, njene vrednosti su u mlađem životnom dobu niže kod LCA pozitivnih u odnosu na LCA negativna telašaca, dok tokom starenja njene vrednosti pokazuju sklonost ka većem rastu i dostižu više vrednosti u odnosu na vrednosti integralne optičke gustine LCA negativnih telašaca. Trend integralne optičke gustine CD45 R0 i LCA negativnih telašaca je sličan. On pokazuje blagi porast tokom starenja, pri čemu su vrednosti integralne optičke gustine LCA negativnih telašaca nešto više u odnosu na CD45 R0 negativna telašaca. Integralna optička gustina CD45 R0 pozitivnih telašaca je bila signifikantno ($p < 0.05$) viša kod četiri slučajeva sa prosečnom starošću od 60 godina. Kod šest slučajeva, prosečno starih 62 godine, vrednost integralne optičke gustine CD45 R0 pozitivnih telašaca je bila viša od integralne optičke gustine CD45 R0 negativnih telašaca, ali ne signifikantno. Kod pet slučajeva, prosečno starih 48 godina, integralna optička gustina CD45 R0 negativnih PT bila je viša od integralne optičke gustine CD45 R0 pozitivnih telašaca, ali ne signifikantno. Integralna optička gustina LCA pozitivnih PT bila je signifikantno ($p < 0.05$) viša od integralne optičke gustine LCA negativnih telašaca samo kod jednog slučaja, starog 77 godina. Kod pet slučajeva, sa prosečnom starošću od 58.5 godina, integralna optička gustina LCA pozitivnih PT je bila viša nego kod negativnih telašaca, ali ne signifikantno. I na kraju, kod dva slučaja, čija je prosečna starost 49.5 godina, integralna optička gustina LCA negativnih telašaca je bila signifikantno ($p < 0.05$) viša od integralne optičke gustine LCA pozitivnih telašaca. U preostalim sedam slučajeva, sa prosečnom starošću od 53.5 godine integralna optička gustina LCA negativnih PT je bila viša nego kod LCA pozitivnih PT, ali ne signifikantno (tabela 16, grafikon 59).



Grafikon 59. Integralna optička gustina CD45 R0 pozitivnih, LCA pozitivnih, CD45 R0 negativnih i LCA negativnih PT humanog horoidnog spleta.

Prema tome, kvantitativna imunohistochemijska analiza je pokazala da su CD45 R0 pozitivna i negativna PT slične veličine. Cirkularnost CD45 R0 negativnih PT je nešto viša, a na osnovu signifikantno viših vrednosti svih oblika optičke gustine kod CD45 R0 pozitivnih PT, može se zaključiti da, pored fokalne, i globalni oblik pozitivne imunohistochemijske reakcije na ovaj marker zauzima značajan udeo. Nakon primene LCA markera, uočeno je da su LCA negativna PT krupnija, a da između njih i pozitivnih telašaca ne postoji značajnija razlika u obliku. Signifikantno više vrednosti 3 od 4 oblika optičke gustine kod LCA pozitivnih u odnosu na LCA negativna PT, ukazuju na blagu predominaciju fokalnog, u odnosu na globalni oblik imunohistochemijske reakcije.

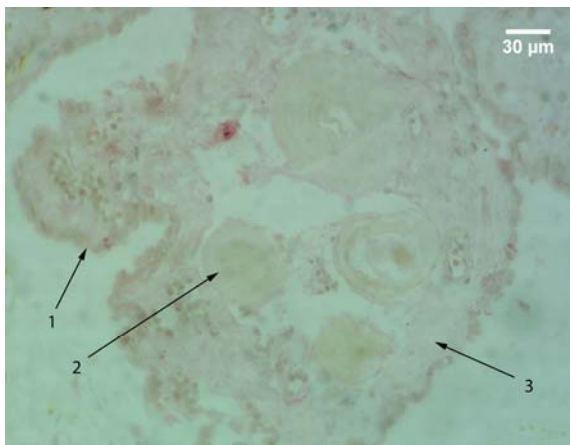
5.2.4 Kapa i lambda laki lanci

5.2.4.1 Morfološka analiza

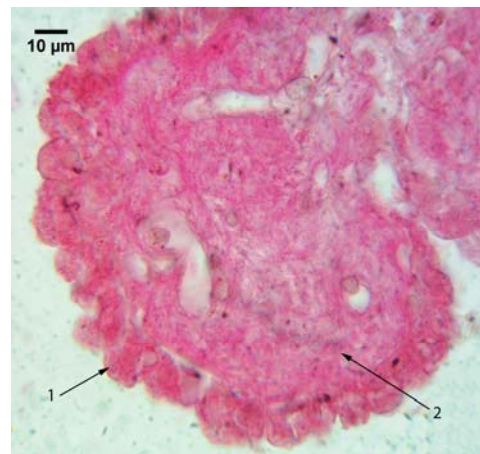
Nakon primene imunohistochemijskih markera za kapa i lambda - lake lance, uočena je pozitivna reakcija na kapa - lake lance u 13%, a na lambda - lake lance u 73% slučajeva. Negativna reakcija na kapa - lake lance karakteriše se ne samo predominantno negativnom reakcijom PT, već i epitela i strome, kao i potpunim odsustvom pozitivne reakcije u krvnim sudovima horoidnog spleta (sl. 128).

Pozitivna imunohistochemijska reakcija struktura horoidnog spleta je nakon primene oba markera imala slične morfološke karakteristike. Najčešće je uočavana pozitivna reakcija strome, nešto jačeg intenziteta kod slučajeva pozitivnih na lambda - lake lance. To je bio razlog otežanog uočavanja celularnog sastava strome. Reakcija epitela je u tim slučajevima bila najčešće pozitivna, i to i jedra i citoplazme epitelnih ćelija (sl. 129, 130).

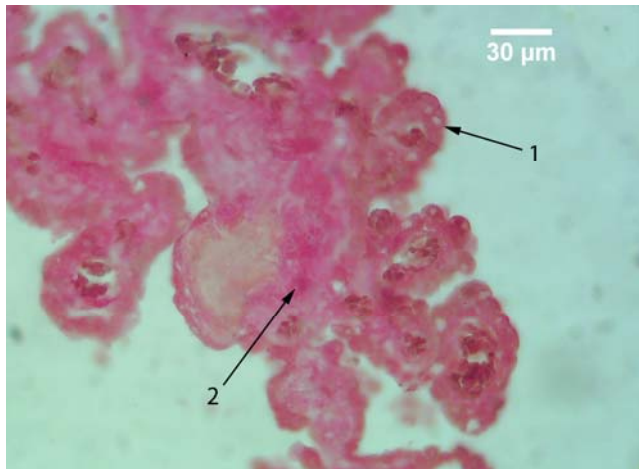
U pojedinim delovima HP, nakon primene markera za lambda - lake lance, reakcija epitela je bila negativna uprkos pozitivnoj reakciji strome lokalizovanoj ispod njegove bazalne lamine. U tim delovima spleta, nije uočavano prisustvo PT (sl. 131).



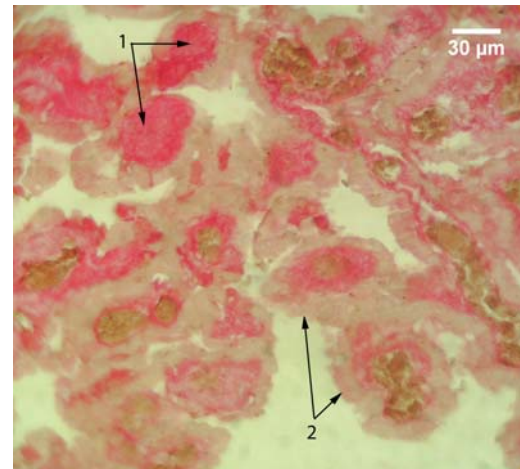
Slika 128. Humani horoidni pleksus; APAAP; kapa - laki lanci; 400x; 1 – negativna reakcija epitela; 2 – psamomatozna telašca sa negativnom reakcijom; 3 – stroma sa negativnom reakcijom.



Slika 129. Vilus horoidnog spleta; APAAP; kapa - laki lanci; 1000x; 1 – horoidni epitel sa pozitivnom reakcijom; 2 – stroma horoidnog vilusa sa pozitivnom reakcijom.



Slika 130. Humani horoidni splet; APAAP; lambda - laki lanci; 400x; 1 – horoidni epitel sa pozitivnom reakcijom; 2 – pozitivna reakcija strome.

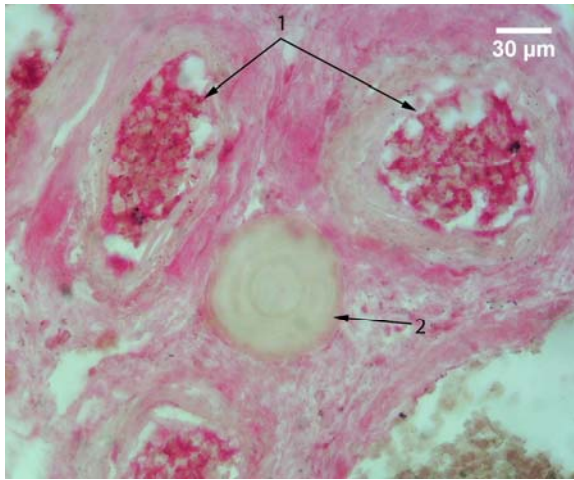


Slika 131. Vilusi horoidnog spleta; APAAP; lambda - laki lanci; 400x; 1 – stroma horoidnih vilusa sa pozitivnom reakcijom; 2 – horoidni epitel sa negativnom reakcijom.

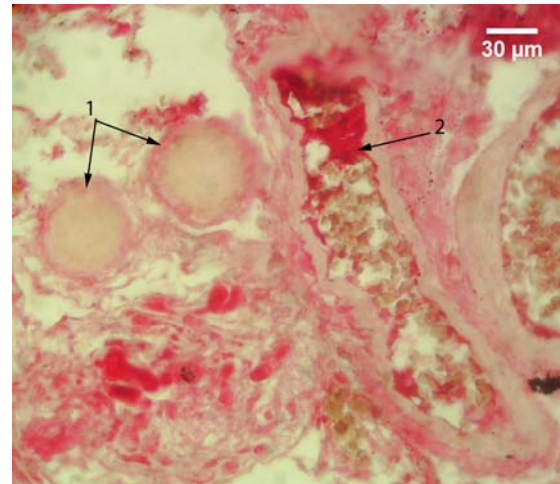
Za razliku od prethodno navedenih markera, kod slučajeva sa pozitivnom reakcijom na ova dva markera, uočena je izrazito pozitivna reakcija u krvnim sudovima strome. Veoma često su u okolini takvih krvnih sudova uočavana PT sa različitim oblicima imunohistochemijske reakcije. Njihova reakcija je znatno ređe bila negativna (sl. 132), a mnogo češće su zapažani različiti oblici pozitivne reakcije (sl. 133).

Na mestima gde je reakcija strome bila pozitivna, ali nešto slabijeg intenziteta, uočavane su kapa i lambda - pozitivne ćelije. Ove ćelije su morfološki odgovarale plazma ćelijama, imale su ovalan oblik i ekscentrično lokalizovano jedro. U nekim slučajevima one su uočavane u neposrednoj okolini PT. Pozitivna reakcija se u različitim stepenu uočavala u njihovoj citoplazmi, dok je reakcija jedra bila negativna (sl. 134, 135).

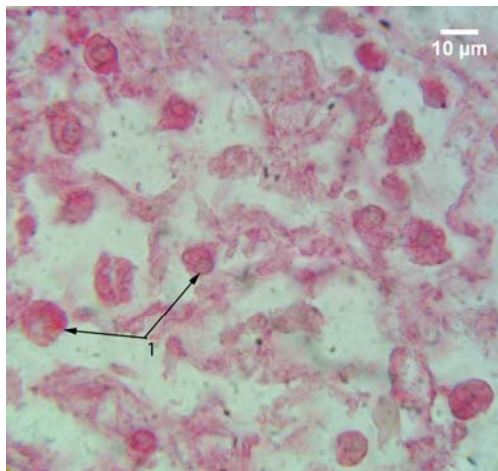
PT su ispoljavala nekoliko oblika pozitivne reakcije, koji su bili tesno povezani sa prisustvom pozitivne reakcije strome. Najčešće su uočavana telašca sa pozitivnom reakcijom na periferiji (sl. 136, 137). Taj pojas sa pozitivnom reakcijom je bio različite debljine kod različitih telašaca, i kretao se od veoma uzane, pa do veoma široke zone sa pozitivnom reakcijom, koja je zahvatala i dublje delove telašaca, praktično, sve do slojeva koji su bili lokalizovani oko središta telašaca (sl. 138, 139). Ostali oblici pozitivne reakcije su bili znatno slabije zastupljeni.



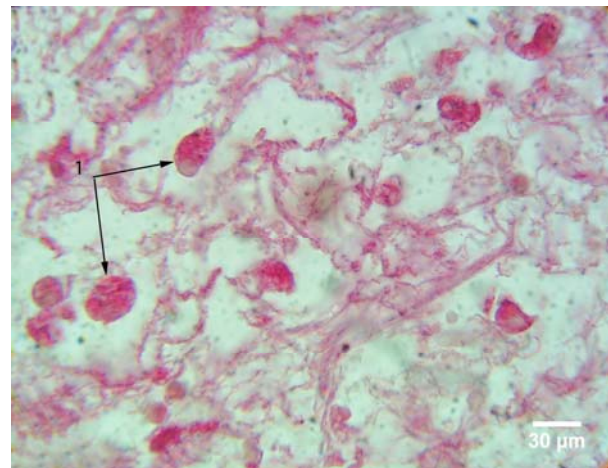
Slika 132. Krvni sudovi horoidnog spleta; APAAP; lambda - laki lanci; 400x; 1 – krvni sudovi strome sa pozitivnom reakcijom u njihovom lumenu; 2 – psamomatozno telašće sa negativnom reakcijom.



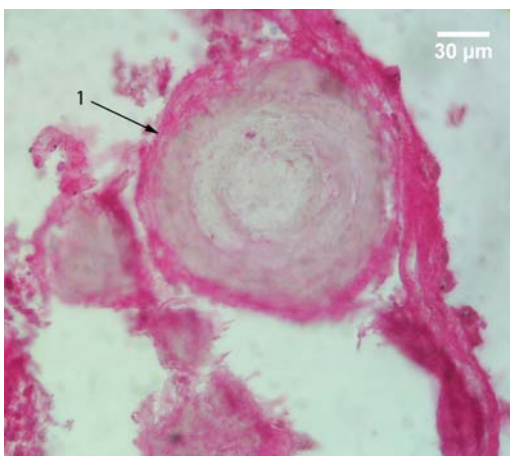
Slika 133. Krvni sud strome horoidnog spleta; APAAP; lambda - laki lanci; 400x; 1 – krvni sud sa pozitivnom reakcijom unutar njega; 2 – PT sa pozitivnom reakcijom na periferiji.



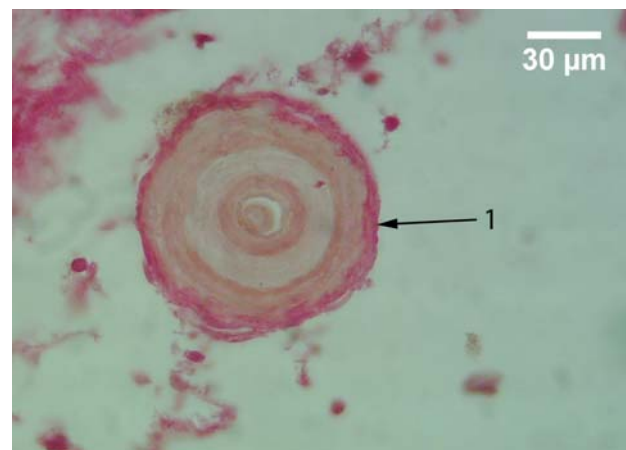
Slika 134. Stroma horoidnog spleta; APAAP; kapa - laki lanci; 1000x; 1 – kapa - pozitivne ćelije sa ekscentrično postavljenim negativnim jedrom.



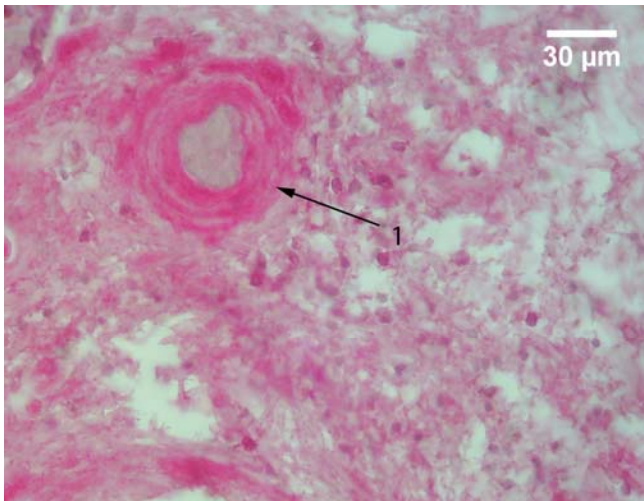
Slika 135. Stroma horoidnog spleta; APAAP; lambda - laki lanci; 1000x; 1 – lambda - pozitivne stromalne horoidne ćelije.



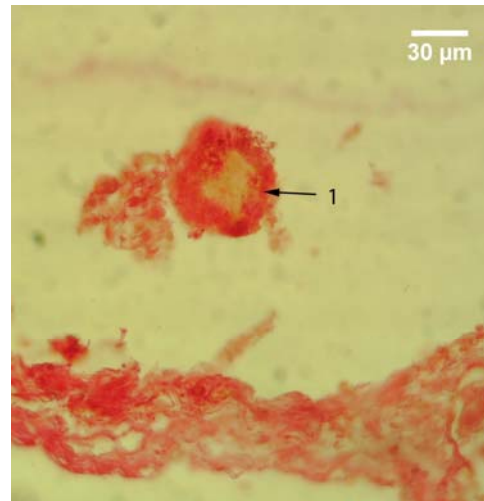
Slika 136. Psamomatozno telašće horoidnog spleta; APAAP; kapa - laki lanci; 400x; 1 – psamomatozno telašće sa pozitivnom reakcijom na periferiji.



Slika 137. Psamomatozno telašće horoidnog spleta; APAAP; lambda - laki lanci; 400x; 1 – psamomatozno telašće sa pozitivnom reakcijom lokalizovanom na periferiji.

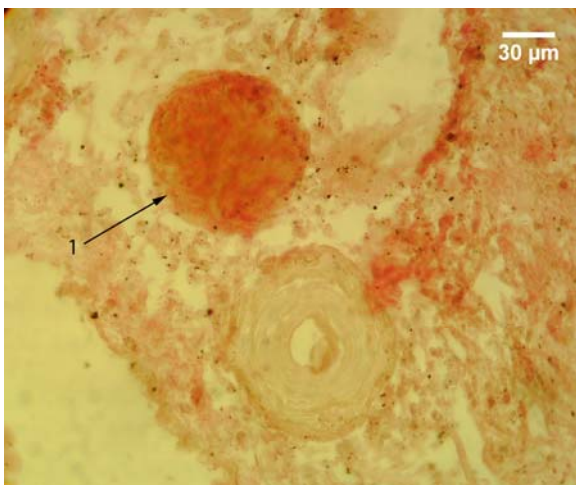


Slika 138. Psamomatozno telašće horoidnog spleta; APAAP; kapa - laki lanci; 400x; 1 – psamomatozno telašće sa debljim pozitivnim perifernim slojem.

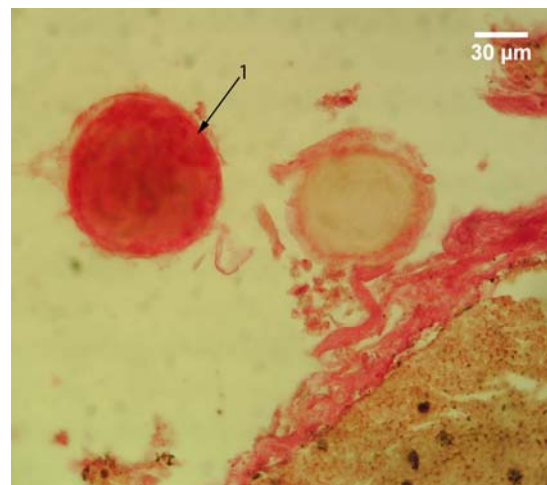


Slika 139. Psamomatozno telašće horoidnog spleta; APAAP; lambda - laki lanci; 400x; 1 – psamomatozno telašće sa debljim pozitivnim perifernim slojem.

Drugi po učestalosti je bio oblik sa pozitivnom reakcijom na čitavoj površini preseka PT. On je podjednako bio zastupljen nakon primene markera i za kapa i za lambda - lake lance (sl. 140, 141). Treći oblik je kod PT bio nešto češće zastupljen nakon primene markera za kapa - lake lance u odnosu na marker za lambda - lake lance. Kod njega je istovremeno uočavana zona sa pozitivnom reakcijom na periferiji telašca i zona sa pozitivnom reakcijom u centru ili u slojevima neposredno do središta telašca. Ove dve zone sa pozitivnom reakcijom su međusobno bile razdvojene užom ili širom zonom sa negativnom reakcijom (sl. 142, 143).



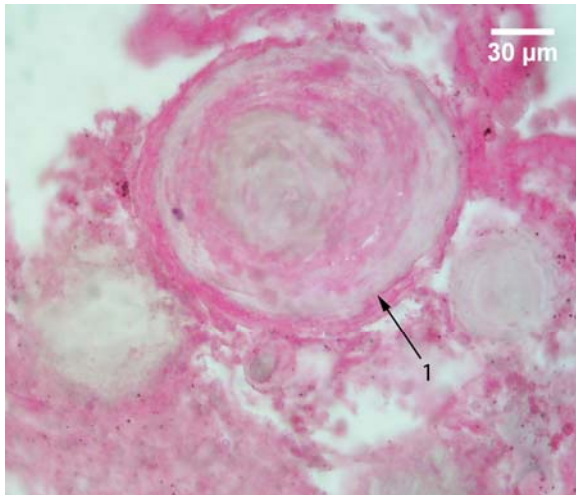
Slika 140. Psamomatozna telašca horoidnog spleta. APAAP; kapa - laki lanci; 400x; 1 – psamomatozno telašće sa pozitivnom reakcijom na čitavoj površini preseka.



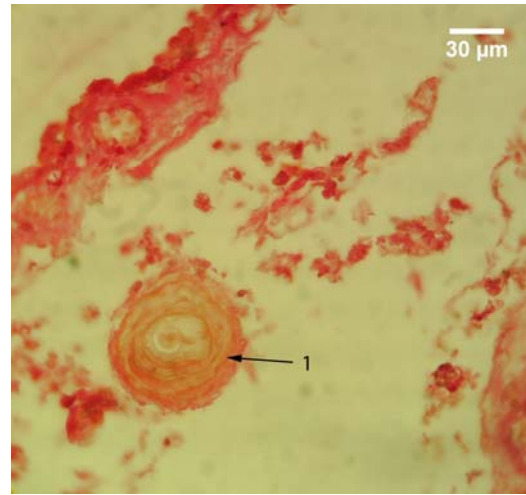
Slika 141. Psamomatozna telašca horoidnog spleta; APAAP; lambda - laki lanci; 400x; 1 – psamomatozno telašće sa pozitivnom reakcijom po čitavoj površini preseka.

Konačno, tip sa najmanjom učestalošću, obuhvatao je telašca sa pozitivnom reakcijom samo u središnjem delu. On je uočavan pretežno nakon primene markera za kapa - lake lance (sl. 144). Mestimično su uočavane forme PT unutar kojih su zapažane šupljine nepravilnog oblika, različite veličine. One su bile ispunjene vlaknastim sadržajem, koji je ispoljavao slabiju pozitivnu reakciju u odnosu na slične strukture uočene nakon primene prethodnih markera. Reakcija je bila nešto jačeg intenziteta nakon primene markera za lambda - lake lance (sl. 145, 146).

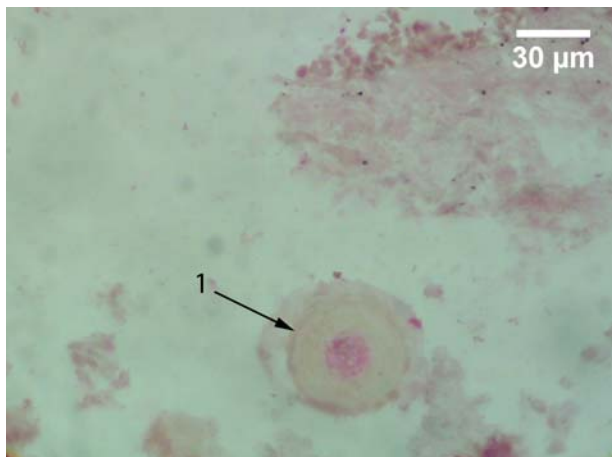
Strukture nastale spajanjem većeg broja PT uglavnom su ispoljavale negativnu reakciju (sl. 147, 148). Kod slučajeva sa pozitivnom reakcijom uočavano je više manjih pozitivnih fokusa u unutrašnjosti ili na periferiji ovih struktura (sl. 149). Ovakav tip reakcije se češće uočavao nakon primene markera za lambda - lake lance, dok se oblik sa pozitivnom perifernom lamelom, koja okružuje povezana PT (sl. 150), češće uočavan nakon primene markera za kapa - lake lance.



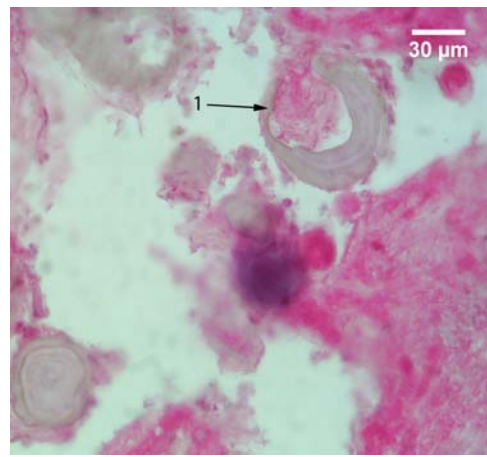
Slika 142. Psamomatozno telašce horoidnog spleta; APAAP; kapa - laki lanci; 400x; 1 - psamomatozno telašce sa pozitivnom periferijom i zonom oko njegovog središta.



Slika 143. Psamomatozno telašce horoidnog spleta; APAAP; lambda - laki lanci; 400x; 1 - psamomatozno telašce sa pozitivnom periferijom i slojem koji se nalazi ispod i koji je odvojen od pozitivne periferije zonom sa negativnom reakcijom.



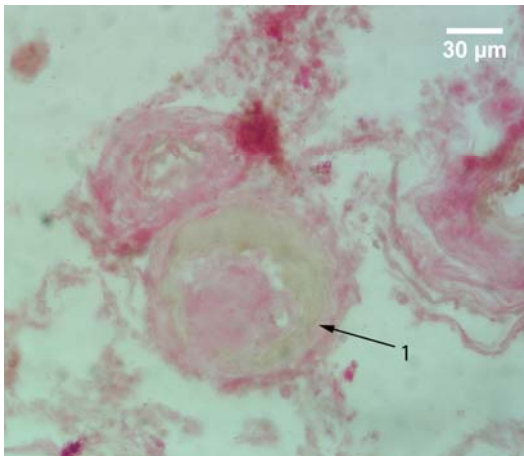
Slika 144. Psamomatozno telašce horoidnog spleta; APAAP; kapa - laki lanci; 400x; 1 - psamomatozno telašce sa pozitivnom reakcijom u središtu.



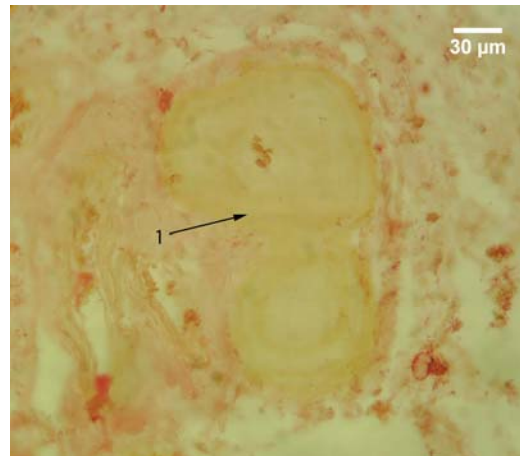
Slika 145. Psamomatozno telašce horoidnog spleta; APAAP; kapa - laki lanci; 1 - psamomatozno telašce sa šupljinom koja je ispunjena vlaknastim sadržajem sa pozitivnom reakcijom.

Početne forme telašaca uočavane su u vilusima HP. Nakon primene markera za kapa - lake lance, najčešće su ispoljavale negativnu reakciju (sl. 151). Kod slučajeva sa pozitivnom reakcijom ovih struktura na kapa - lake lance, uočavani su u sredini vilusa delovi strome sa amorfnom strukturom i negativnom reakcijom, dok su delovi strome oko nje bili sa izrazitom pozitivnom reakcijom (sl. 152). Ove forme PT, nakon primene markera za lambda - lake lance, ispoljavale su veoma različite reakcije. Kao i nakon primene markera za kapa - lake lance, najčešće su uočavane forme sa negativnom stromom amorfne građe u središnjem delu vilusa, koju je okruživala stroma sa vlaknastim sadržajem i pozitivnom reakcijom (sl. 153). Ređe, u vilusima gde su uočavane ove strukture, stroma je bila pozitivna u svim delovima vilusa, pri čemu je izrazitija pozitivna reakcija uočavana u subepitelnim

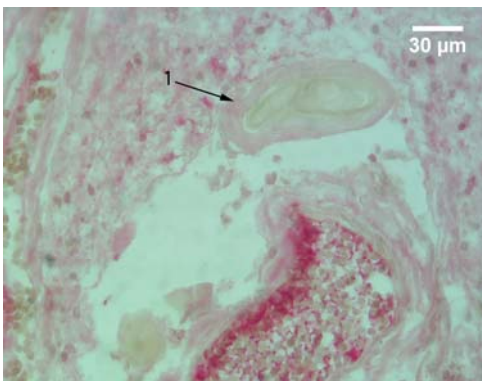
delovima, na određenoj udaljenosti od krvnog suda (sl. 154). Najređe su susretane forme kod kojih je središnji deo strome bio sa pozitivnom reakcijom, dok se oko njega nalazila stroma sa negativnom reakcijom (sl. 155).



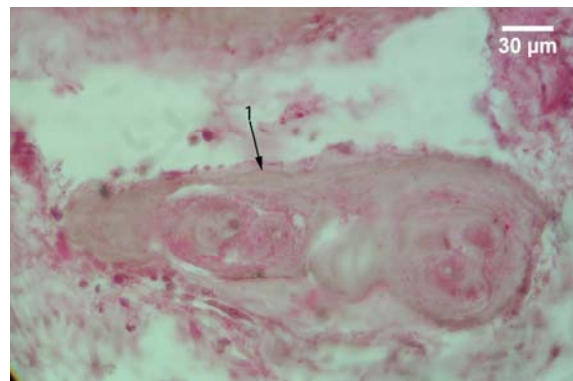
Slika 146. Psamomatozno telašce horoidnog spleta; APAAP; lambda - laki lanci; 400x; 1 – psamomatozno telašce horoidnog spleta sa šupljinom ispunjenom vlaknastim sadržajem sa slabo pozitivnu reakciju.



Slika 147. Psamomatozno telašce horoidnog spleta; APAAP; kapa - laki lanci; 400x; 1 – struktura nastala spajanjem dva telašca sa negativnom reakcijom na kapa - lake lance

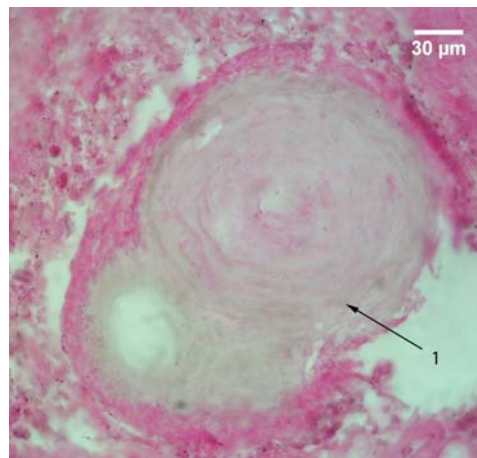


Slika 148. Psamomatozno telašce horoidnog spleta; APAAP; lambda - laki lanci; 400x; 1 – struktura nastala spajanjem dva telašca sa negativnom reakcijom na lambda - lake lance.

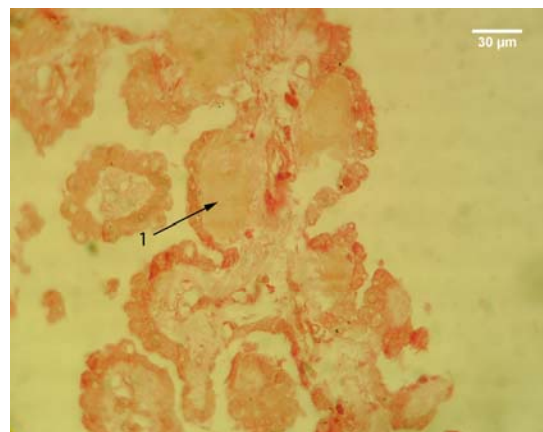
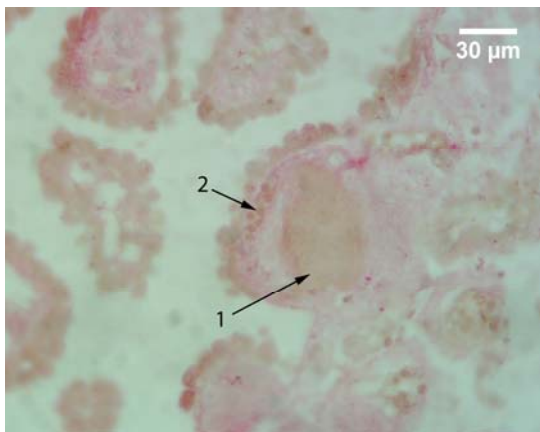


Slika 149. Psamomatozno telašce horoidnog spleta; APAAP; lambda - laki lanci; 400x; 1 – forma telašca nastala spajanjem većeg broja manjih, sa više pozitivnih fokusa na periferiji i unutrašnjosti.

Krvni sudovi vilusa su u svim prethodno navedenim slučajevima bili ili istisnuti iz vilusa i lokalizovani u njegovom bazalnom delu ili potisnuti neposredno uz bazalnu laminu epitela na suprotnom kraju vilusa (sl. 151).



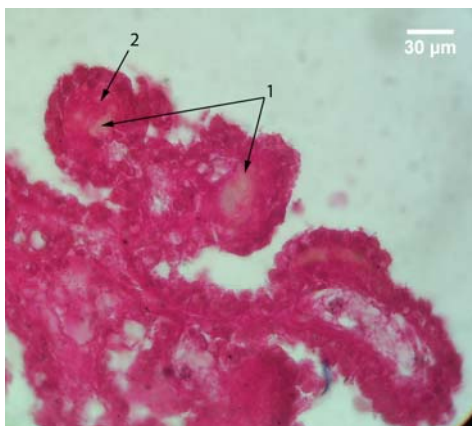
Slika 150. Psamomatozno telašće horoidnog spleta; APAAP; kapa - laki lancii; 400x; 1 – forma telašća nastala spajanjem tri manja, sa pozitivnom perifernom lamelom koja okružuje spojena PT..



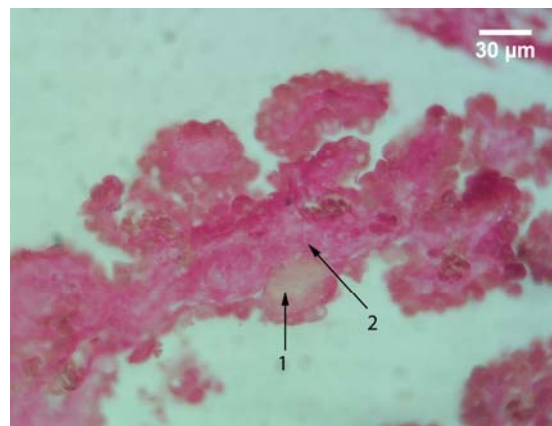
A

B

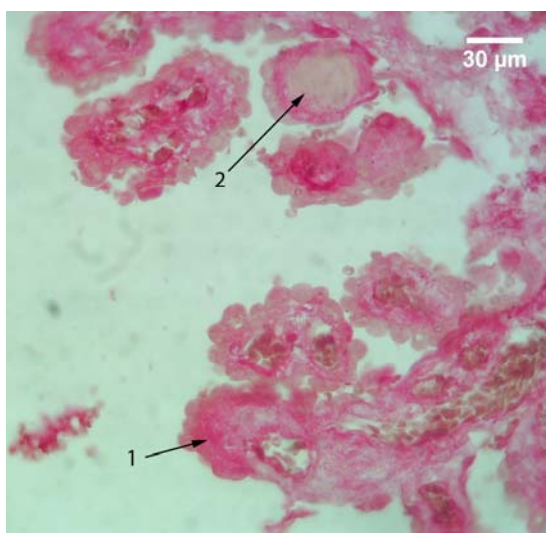
Slika 151. Vilusi horoidnog spleta; APAAP; A – kapa - laki lancii; B – lambda - laki lancii; 400x; 1 – početna formnacija PT u vilusu horoidnog spleta; 2 – krvni sud vilusa potisnut neposredno ispod epitela.



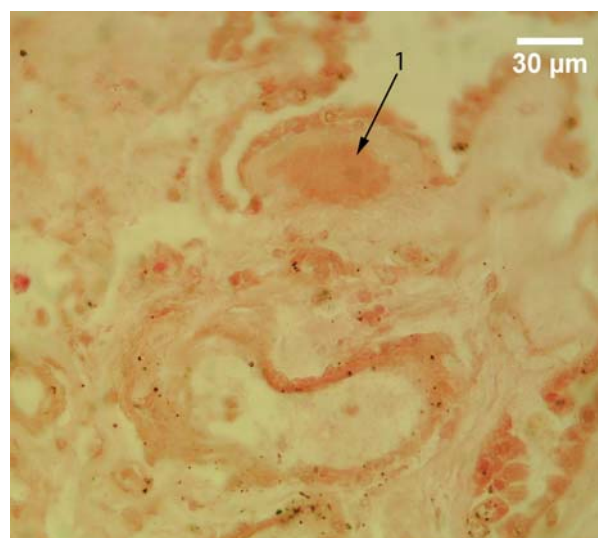
Slika 152. Vilusi horoidnog spleta; APAAP; kapa - laki lancii; 400x; 1 – središnji deo strome vilusa sa negativnom reakcijom; 2 – okolna stroma sa pozitivnom reakcijom.



Slika 153. Vilusi horoidnog spleta; APAAP; lambda - laki lancii; 400x; 1 – središnji deo strome vilusa sa negativnom reakcijom; 2 – okolna stroma sa pozitivnom reakcijom.



Slika 154. Vilusi horoidnog spleta; APAAP; lambda - laki lanci; 400x; 1 – vilus sa zadebljalom stromom u kojoj se uočava pozitivna reakcija, i to nešto izrazitija u zoni neposredno ispod epitela, na određenoj udaljenosti od krvnog suda vilusa.



Slika 155. Vilus horoidnog spleta; APAAP; lambda - laki lanci; 400x; 1 – zadebljala stroma vilusa sa pozitivnom reakcijom u središnjem delu i negativnom reakcijom u okolnoj stromi.

5.2.4.2 Kvantitativna imunohistohemija

Na osnovu imunohistohemijske reakcije PT na kapa i lambda - lake lance, reakcije ispitivanih slučajeva su klasifikovane u četiri tipa. Prvi i najbrojniji tip je bio prisutan kod 10 slučajeva, i njega karakteriše bila prisutna pozitivna reakcija PT na lambda, a negativna reakcija na kapa - lake lance. Drugi tip je bio prisutan samo kod jednog slučaja i kod njega je bila prisutna pozitivna reakcija na kapa - lake lance i negativna reakcija na lambda - lake lance. Tri slučaja su ispoljavala treći tip reakcije, kod koga je bila prisutna negativna reakcija i na kapa - i na lambda - lake lance. Konačno, samo kod jednog slučaja je bio prisutan četvrti tip i kod njega je uočena pozitivna reakcija i na kapa i na lambda - lake lance. I u slučaju ovih markera, za pozitivnu reakciju su uzimani oni slučajevi, gde je za dati marker procenat pozitivnih telašaca bio signifikantno viši u odnosu na procenat negativnih, pri čemu je za potvrdu postojanja pozitivne reakcije bilo neophodno postojanje signifikantno viših vrednosti makar jednog oblika optičke gustine kod pozitivnih, u odnosu na negativna telašca.

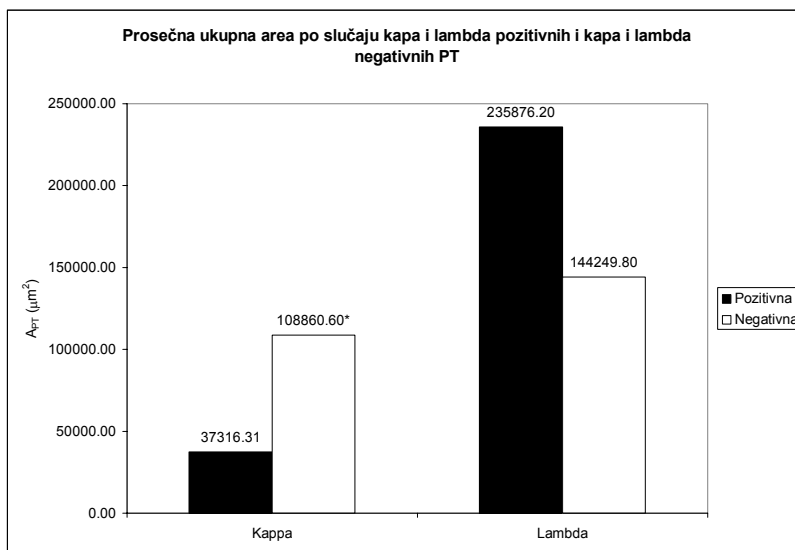
Primenom markera za kapa - lake lance zapaženo je da je prosečne ukupna area po slučaju kapa - negativnih PT signifikantno ($p < 0.05$) viša u odnosu na prosečnu ukupnu areu po slučaju kapa pozitivnih PT. Ona iznosi $108860.60 \mu\text{m}^2$ i za 65.72% je viša od prosečne ukupne aree po slučaju kapa pozitivnih PT, koja iznosi $37316.31 \mu\text{m}^2$ (tabela 17, grafikon 59). Nasuprot kapa lakim lancima, primena markera za lambda - lake lance, dala je rezultate suprotnog karaktera. Prosečna ukupna area po slučaju lambda - pozitivnih PT iznosila je $235876.20 \pm 219650.20 \mu\text{m}^2$ i za 38.84% je bila viša od prosečne ukupne aree po slučaju lambda - negativnih PT čija je vrednost $144249.80 \pm 163316.10 \mu\text{m}^2$ (tabela 17, grafikon 59).

Tabela 17. Prosečna vrednost i mediana aree po slučaju, aree, obrisa, Feret-ovog dijametra, cirkularnosti i eliptičnosti PT za kapa i lambda - lake lance kod ispitivanih slučajeva.

		$\sum A_{PT} (\mu\text{m}^2)$		$A_{PT} (\mu\text{m}^2)$		$B_{PT} (\mu\text{m})$		Cirkularnost		Eliptičnost		$D_{FPT} (\mu\text{m})$	
		\bar{x} / Me	SD	\bar{x} / Me	SD	\bar{x} / Me	SD	\bar{x} / Me	SD	\bar{x} / Me	SD	\bar{x} / Me	SD
Kappa	Pozitivna	37316.31	/	3426.36	1444.56	195.02	/	0.912	/	1.271	/	69.40	/
	Negativna	108860.60 [⊙]	/	3654.98	1504.87	207.87	/	0.923	/	1.228	/	72.16	/
Lambda	Pozitivna	235876.20	219650.20	3594.97	/	205.55	53.09	0.908	/	1.287	/	72.57	17.50
	Negativna	144249.80	163316.10	4071.09	/	216.85	49.40	0.929 [⊙]	/	1.200	/	76.30	16.85

⊙ - $p \leq 0.05$

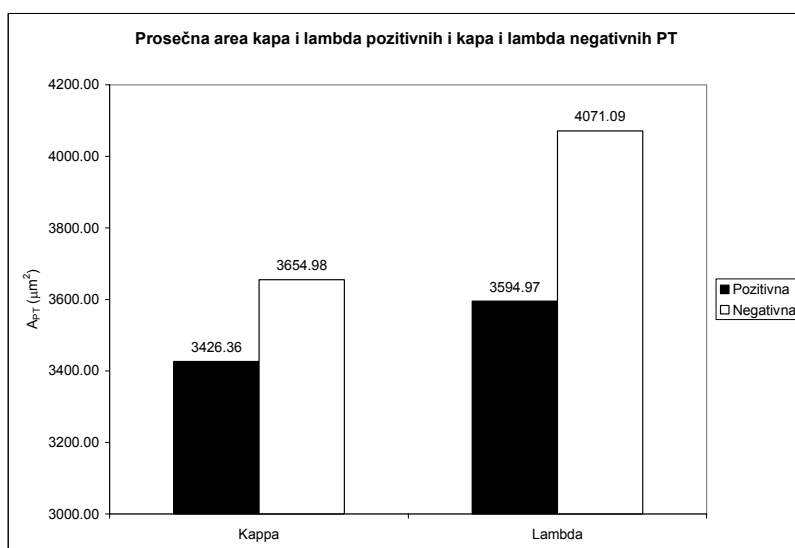
Prosečna area kapa - pozitivnih PT iznosila je $3426.36 \pm 1444.56 \mu\text{m}^2$ i za 6.67% je bila niža od prosečne aree kapa - negativnih PT, koja je bila $3654.98 \pm 1504.87 \mu\text{m}^2$, što ne predstavlja signifikantnu razliku (tabela 17, grafikon 60). Prosečna area lambda - negativnih telašaca imala je nešto višu vrednost, koja je iznosila $4071.09 \mu\text{m}^2$ i za 11.69% je bila viša od prosečne aree lambda - negativnih telašaca. Vrednost ovih drugih je bila $3594.97 \mu\text{m}^2$, tako da razlika statistički nije bila značajna (tabela 17, grafikon 60).



Grafikon 59. Prosečna ukupna area po slučaju kapa i lambda - pozitivnih i kapa i lambda - negativnih PT humanog horoidnog pleksusa

* - $p \leq 0.05$

Prosečan perimetar je pokazivao sličan trend kao i prosečna area. Njegova vrednost kod kapa - negativnih PT imala je $207.87 \mu\text{m}$ i za 6.18% je bila viša od prosečnog perimetra kapa pozitivnih telašaca, koji je iznosio $195.02 \mu\text{m}$. To takođe nije predstavljalo statistički značajnu razliku (tabela 17, grafikon 61). Prosečan perimetar lambda - negativnih telašaca iznosio je $216.86 \pm 49.40 \mu\text{m}$. Vrednost prosečnog perimetra lambda - - pozitivnih telašaca je bila niža za 5.50%, ali ne statistički značajno, i iznosila je $205.55 \pm 53.09 \mu\text{m}$ (tabela 17, grafikon 61).



Grafikon 60. Prosečna area kapa i lambda - pozitivnih i kapa i lambda - negativnih PT humanog horoidnog spleta

Razlike između vrednosti prosečnog Feret-ovog dijametra kapa - pozitivnih i kapa - negativnih PT, kao i prosečnih vrednosti lambda - pozitivnih i lambda - negativnih PT, nisu bile statistički značajne. Prosečan Feret-ov dijametar kapa - negativnih PT iznosio je $72.16 \mu\text{m}$ i od prosečnog Feret-ovog dijametra kapa - pozitivnih PT, čija je vrednost iznosila $69.40 \mu\text{m}$, bila je viša za 3,82% (tabela 17, grafikon 61). Prosečan Feret-ov dijametar lambda - negativnih telašaca je od prosečnog Feret-ovog dijametra lambda - pozitivnih PT bio viši za 4.89%. Njegova vrednost je bila $76.30 \pm 16.85 \mu\text{m}$, dok je kod negativnih PT ona iznosila $72.57 \pm 17.50 \mu\text{m}$ (tabela 17, grafikon 61).

Prosečna cirkularnost kapa i lambda - negativnih telašaca imale su više vrednosti u odnosu na vrednosti prosečne cirkularnosti kapa i lambda - pozitivnih telašaca. Cirkularnost kapa - negativnih telašaca je bila 0.923 i za 1.19% je bila viša u odnosu na cirkularnost kapa - pozitivnih telašaca, čija je vrednost bila 0.912 (tabela 17, grafikon 62). Vrednost cirkularnosti lambda - negativnih telašaca bila je 0.929 i ona je za 2.26% signifikantno ($p < 0.05$) bila viša od cirkularnosti lambda - pozitivnih telašaca, čija je vrednost bila 0.908 (tabela 17, grafikon 62).

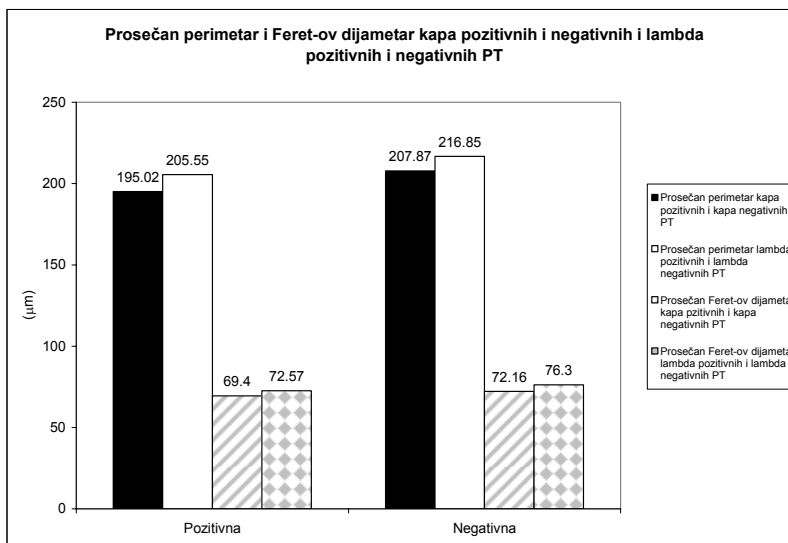
Prosečna eliptičnost kapa i lambda - pozitivnih PT su bile više od prosečne eliptičnosti kapa i lambda - negativnih PT, ali ne signifikantno. Vrednost prosečne eliptičnosti kapa - pozitivnih PT bila je 1.271 i za 3.38% je bila viša od vrednosti prosečne eliptičnosti kapa - negativnih PT, koja je imala vrednost 1.228 (tabela 17, grafikon 62). Lambda - pozitivna telašca imala su eliptičnost čija je vrednost iznosila 1.287 i za 6.76% je bila viša od eliptičnosti lambda - negativnih telašaca, koja iznosila 1.200 (tabela 17, grafikon 62).

Prosečna optička gustina je bila signifikantno ($p < 0.05$) viša kod kapa - pozitivnih i lambda - pozitivnih PT. Ona je kod kapa - pozitivnih PT iznosila 1.150 ± 0.124 i za 19.22% bila viša od iste kapa - negativnih PT, čija je vrednost bila 0.929 ± 0.095 (tabela 18, grafikon 63). Prosečna optička gustina lambda pozitivnih PT je bila neznatno viša od prosečne optičke gustine kapa pozitivnih PT i iznosila je 1.151 ± 0.102 . Ona je za 17.38% bila viša od prosečne optičke gustine lambda - negativnih telašaca, čija je vrednost iznosila 0.951 ± 0.066 (tabela 18, grafikon 63).

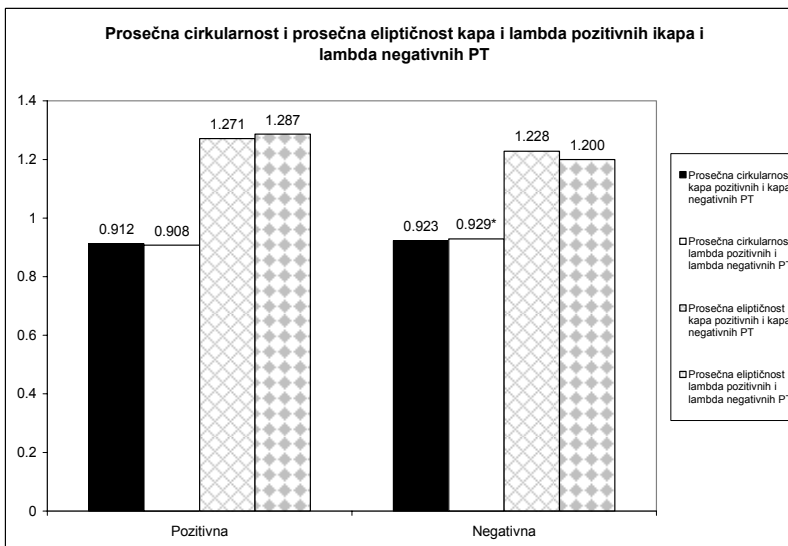
Modalna optička gustina kapa pozitivnih i lambda - pozitivnih PT imala je nešto niže vrednosti u odnosu na prosečnu optičku gustinu istih, ali je ona ipak signifikantno ($p < 0.05$) bila viša od modalne optičke gustine kapa negativnih i lambda - negativnih PT. Njena vrednost kod kapa pozitivnih PT iznosila je 1.053 ± 0.175 i za 13.10% je bila viša od modalne optičke gustine kapa negativnih telašaca, koja je iznosila 0.915 ± 0.103 (tabela 18, grafikon 63). Modalna optička gustina lambda - pozitivnih telašaca je bila još niža i iznosila je 1.001 ± 0.124 . Njena vrednost je za 7.29% bila viša od modalne optičke gustine lambda - negativnih PT, koja je iznosila 0.928 ± 0.077 (tabela 18, grafikon 63).

Medianska optička gustina imala je istu vrednost kod kapa - pozitivnih i kod lambda - pozitivnih PT. Ona je kod kapa pozitivnih telašaca iznosila 1.142 ± 0.114 i signifikantno ($p < 0.05$) je bila viša za 18.56% od iste kapa - negativnih PT, čija je vrednost iznosila 0.930 ± 0.099 (tabela 18, grafikon 63). Vrednost medianske optičke gustine lambda - pozitivnih PT iznosila je 1.142 ± 0.109 . Ona je bila, statistički značajno ($p < 0.05$), za 17.07%, viša od medianske optičke gustine lambda - negativnih PT, koja je iznosila 0.947 ± 0.070 (tabela 18, grafikon 63).

Prosečna integralna optička gustina kapa pozitivnih PT je bila viša od prosečne integralne optičke gustine kapa negativnih PT, ali ta razlika nije bila statistički značajna. Ona je iznosila 3600.57 i za 10.06% je bila viša od prosečne integralne optičke gustine kapa negativnih PT, čija je vrednost iznosila 3238.20 (tabela 18, grafikon 64). Prosečna integralna optička gustina lambda - pozitivnih telašaca imala je nešto višu vrednost koja je iznosila 4358.16 ± 2394.04 . Ona je bila za 11.49% viša od prosečne integralne optičke sudbine lambda - negativnih PT čija je vrednost bila 3857.55 ± 1646.59 , pri čemu ova razlika nije signifikantna (tabela 18, grafikon 64).



Grafikon 61. Prosečan perimetar i prosečan Feret-ov dijametar kapa i lambda - pozitivnih i kapa i lambda - negativnih PT humanog horoidnog spleta.



Grafikon 62. Prosečna cirkularnost i prosečna eliptičnost kapa i lambda - pozitivnih i kapa i lambda - negativnih PT humanog horoidnog spleta.

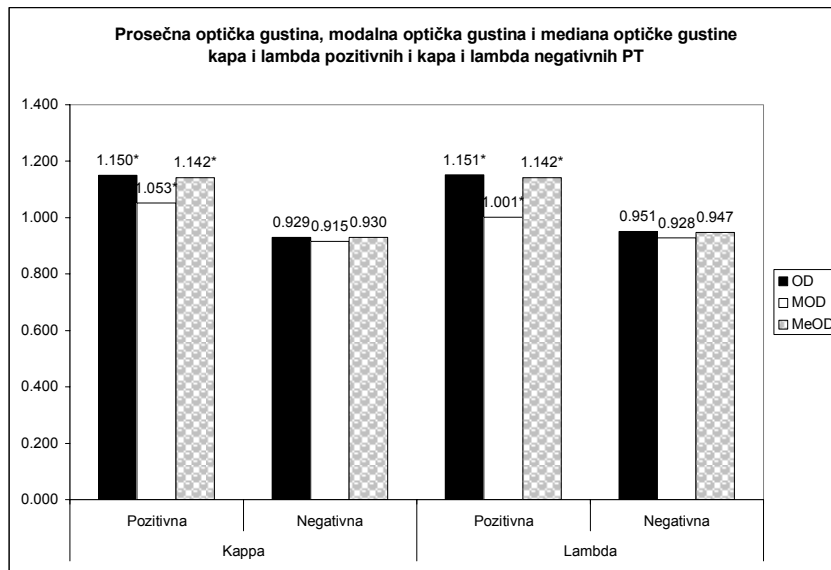
* - $p \leq 0.05$

Tabela 18. Prosečna vrednost procenta pozitivnih i negativnih PT, mediana i prosečna vrednost prosečne optičke gustine, modalne optičke gustine, mediana optičke gustine i mediana i prosečna vrednost integralne optičke gustine na kapa i lambda - lake lance kod ispitanih slučajeva.

		\overline{OD}		$\overline{Mo OD}$		$\overline{Me OD}$		$\overline{I OD}$		%	
		\bar{x} / Me	SD	\bar{x} / Me	SD	\bar{x} / Me	SD	\bar{x} / Me	SD	\bar{x} / Me	SD
Kappa	Pozitivna	1.150*	0.124	1.053*	0.175	1.142*	0.114	3600.57	/	26.67	/
	Negativna	0.929	0.095	0.915	0.103	0.930	0.099	3238.20	/	74.17*	/
Lambda	Pozitivna	1.151*	0.102	1.001*	0.124	1.142*	0.109	4358.16	2394.04	68.44*	25.73
	Negativna	0.951	0.066	0.928	0.077	0.947	0.070	3857.55	1646.59	36.41	24.10

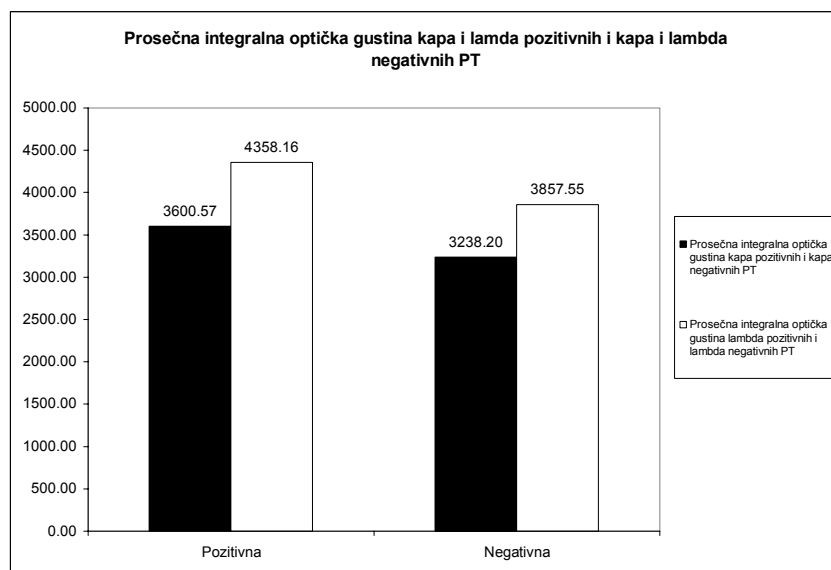
* - $p \leq 0.05$

☼ - pozitivan Mann Ehitney U test u slučaju odsustva normalne distribucije vrednosti za $p \leq 0.05$



Grafikon 63. Prosečna, modalna i mediana optičke gustine kapa i lambda - pozitivnih i kapa i lambda - negativnih PT humanog horoidnog spleta.

* - $p \leq 0.05$



Grafikon 64. Prosečna integralna optička gustina kapa i lambda - pozitivnih i kapa i lambda - negativnih PT humanog horoidnog spleta.

Prosečan procenat kapa - negativnih telašaca je iznosio 74.17% i on je statistički značajno ($p < 0.05$), za 64.04%, bio viši od vrednosti prosečnog procenta kapa - pozitivnih PT, koji je iznosio 26.67% (tabela 18). Nasuprot prethodnom, prosečni procenat lambda - - pozitivnih PT imao je nešto nižu vrednost od procenta kapa negativnih PT i iznosio je $68.44 \pm 25.73\%$. On je bio signifikantno ($p < 0.05$) viši, za 46.80%, od prosečnog procenta lambda - negativnih telašaca, koji je iznosio $36.41 \pm 24.10\%$ (tabela 18).

Prvi tip reakcije PT na ispitivane markere je bio najbrojniji i obuhvatao je slučajeve sa pozitivnom reakcijom telašaca na lambda - lake lance i negativnom reakcijom na kapa - lake lance. Tu je ubrojano 10 slučajeva čija je prosečna starost 59 godina (tabela 19). Drugi tip reakcije obuhvatao je slučaj sa pozitivnom reakcijom PT na kapa i negativnom reakcijom na lambda - lake lance. Njegova starost je 60 godina (tabela 19). Treći tip reakcije obuhvatio je tri slučaja sa negativnom reakcijom na markere i za kapa i za lambda - lake lance. Njihova prosečna starost je 45 godina (tabela 19). Konačno, u četvrti

tip reakcije je svrstan jedan slučaj, star 57 godina, sa pozitivnom imunohistohemijskom reakcijom PT i na kapa i na lambda - lake lance (tabela 19).

Pozitivna reakcija PT na kapa lake - lance pokazivala je trend porasta u srednjoj životnoj dobi, da bi u starijoj dobi opet pokazala trend opadanja, pri čemu je procenat negativnih PT imao suprotan trend. On je pokazivao pad u srednjoj životnoj dobi u odnosu na mlađi uzrast, a zatim je ovaj procenat u starijoj dobi opet pokazivao tendenciju porasta. Procenat kapa - negativnih PT je kod svih uzrasta pokazivao trend da bude viši u odnosu na procenat kapa - pozitivnih PT (tabela 19, grafikon 65). Nasuprot reakciji PT na marker za kapa - lake lance, nakon primene markera za lambda - lake lance procenat PT sa pozitivnom reakcijom pokazivao je trend porasta, naročito u srednjoj životnoj dobi u odnosu na mlađu, dok je kod starijih ovaj procenat takođe pokazivao trend porasta, ali u nešto manjoj meri u odnosu na srednju životnu dob (tabela 19, grafikon 65). Procenat lambda - negativnih PT imao je suprotan trend i on je pokazivao konstantan pad, nešto izraženiji u srednjoj, a manje izražen u starijoj životnoj dobi. Vrednosti procenta lambda - pozitivnih i lambda - negativnih PT su pokazivale tendenciju da budu na približno istom nivou u mlađoj životnoj dobi, pri čemu su tokom starenja pokazuju tendenciju povećanja razlike (tabela 19, grafikon 65).

Prosečna optička gustina je kod svih slučajeva bila signifikantno ($p < 0.05$) viša kod PT telašaca sa pozitivnom reakcijom na markere i za kapa - i za lambda - lake lance (tabela 19). Modalna optička gustina je bila signifikantno ($p < 0.05$) viša kod kapa - pozitivnih PT u odnosu na kapa - negativna PT 13 slučajeva, sa prosečnom starošću od 57 godina. U dva slučaja sa prosečnom starošću od 49.5 godina modalna optička gustina je bila viša kod kapa - pozitivnih u odnosu na kapa - negativna PT, ali ne signifikantno (tabela 19). Modalna optička gustina kod 9 slučajeva, prosečno starih 66 godina bila je signifikantno ($p < 0.05$) viša kod lambda - pozitivnih u odnosu na lambda - negativna PT. Kod tri slučaja prosečno stara 36 godina, modalna optička gustina je bila viša kod lambda - pozitivnih, u odnosu na lambda - negativna PT, ali ne signifikantno. Kod tri slučaja, prosečno stara 48 godina, modalna optička gustina je imala više vrednosti kod lambda - negativnih PT, u odnosu na lambda - pozitivna PT, ali ne signifikantno (tabela 19). Medianska optička gustina je, kao i prosečna optička gustina, bila signifikantno ($p < 0.05$) viša kod svih ispitanih slučajeva, i kod kapa - i kod lambda - pozitivnih PT (tabela 19).

Ova tri mikrofotometrijska parametra - prosečna, modalna i medianska optička gustina, tokom procesa starenja očito, ispoljavaju veoma sličan trend. Kod kapa - pozitivnih i kapa - negativnih telašaca oni pokazuju nezatan trend opadanja u srednjoj, a zatim neznatan porast u starijoj životnoj dobi (tabela 19, grafikoni 66, 67, 68).

Nakon primene markera za lambda - lake lance, ova tri parametra su kod telašaca sa pozitivnom reakcijom pokazivala blagi trend porasta tokom procesa starenja, sa neznatnom stagnacijom u starijoj životnoj dobi, dok su kod negativnih telašaca pokazivali neznatan porast u srednjoj, a zatim veoma mali pad u starijoj životnoj dobi (tabela 19, grafikoni 66, 67, 68).

Integralna optička gustina je bila signifikantno ($p < 0.05$) viša, kod kapa - pozitivnih PT u odnosu na kapa - negativne kod pet slučajeva sa prosečnom starošću od 44 godine. Kod četiri slučaja sa prosečnom starošću od 59.5 godine, integralna optička gustina kapa - pozitivnih telašaca je bila viša, ali ne signifikantno. Kod preostalih šest slučajeva sa prosečnom starošću od 65 godina, integralna optička gustina kapa - negativnih PT je bila viša od integralne optičke gustine kapa - pozitivnih telašaca, ali ne signifikantno (tabela 19).

Integralna optička gustina lambda - pozitivnih PT je bila signifikantno ($p < 0.05$) viša u odnosu na integralnu optičku gustinu lambda - negativnih PT kod dva slučaja, sa prosečnom starošću od 79 godine. Kod osam slučajeva, prosečno starih 52 godine, integralna optička gustina lambda - pozitivnih PT je bila viša u odnosu na integralnu optičku gustinu lambda - negativnih telašaca, ali ne signifikantno. Dva slučaja, prosečno stara 69.5 godine, posedovala su lambda - negativna PT koja su imala integralnu optičku gustinu signifikantno ($p < 0.05$) višu u odnosu na integralnu optičku gustinu lambda - pozitivnih PT. I konačno, dva slučaja, prosečno stara 36 godina, posedovala su lambda - negativna PT sa integralnom optičkom gustinom višom u odnosu na lambda - pozitivna PT, ali ne signifikantno (tabela 19).

Tabela 19. Procenat kapa - i lambda - pozitivnih psamomatoznih telašaca i njihove mikrofotometrijske karakteristike

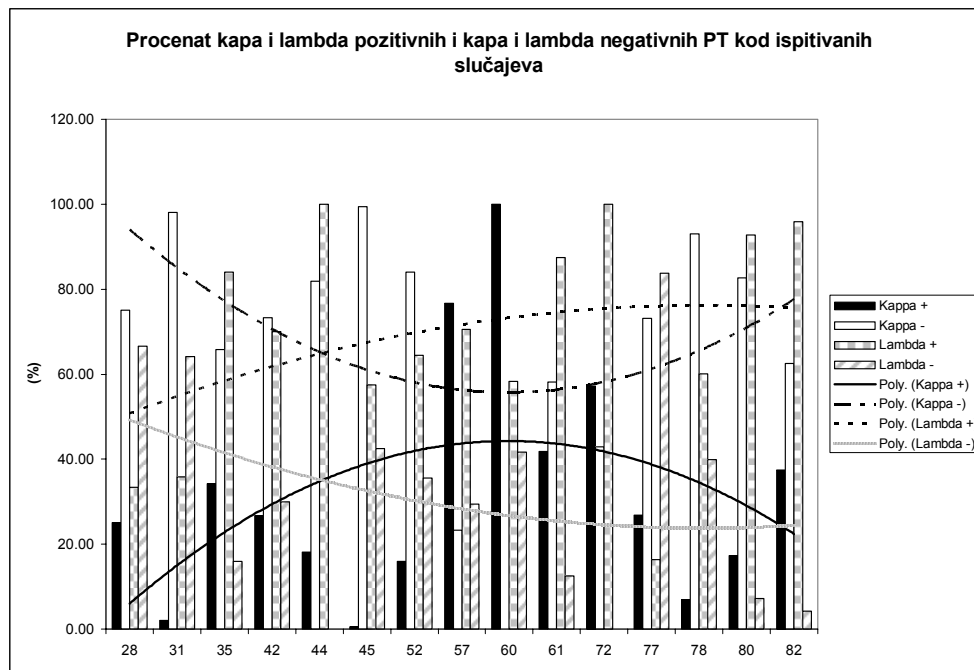
Slučaj	Uzrast	Marker	n		%		OD		Mo OD			Me OD			I OD							
			+	-	+	-	+	SD	-	SD	+	SD	-	SD	+	SD	-	SD				
1	28	Kappa	1	3	25.00	75.00	1.158 ^{£*}	0.126	0.870	0.044	1.065 [£]	0.191	0.889	0.038	1.149 ^{£*}	0.118	0.889	0.044	3626.19 ^{£*}	/	765.02	/
		Lambda	2	4	33.33	66.67	1.118 [☼]	0.006	0.987	0.079	1.102	0.075	0.976	0.081	1.125 [*]	0.025	0.992	0.079	1098.20	235.42	1752.99	1334.28
2	31	Kappa	2	99	1.98	98.02 [*]	1.158 ^{£*}	0.126	0.986	0.071	1.059 ^{£☼}	/	1.005	/	1.149 ^{£*}	0.118	0.992	0.073	3626.19 ^{£☼}	/	2573.60	/
		Lambda	52	93	35.86	64.14 [*]	0.938 [☼]	/	0.889	/	0.862	/	0.867	/	0.914 [☼]	/	0.895	/	2840.55	/	2132.84	/
3	35	Kappa	14	27	34.15	65.85 [*]	1.108 [☼]	/	0.895	/	1.077 [☼]	/	0.858	/	1.101 [☼]	/	0.885	/	4846.19	/	3178.94	/
		Lambda+	37	7	84.09 [*]	15.91	0.949 [*]	0.055	0.878	0.063	0.858	/	0.822	/	0.914 [*]	0.058	0.849	0.065	3865.77	/	2800.90	/
4	42	Kappa	4	11	26.67	73.33	1.372 [*]	0.155	1.134	0.049	1.338	0.169	1.155	0.058	1.342 [*]	0.135	1.152	0.051	2782.00 [☼]	/	1349.38	/
		Lambda+	21	9	70 [*]	30.00	1.158 [*]	0.137	1.082	0.048	1.060	/	1.095	/	1.166 [*]	0.148	1.094	0.041	1385.51	/	1074.62	/
5	44	Kappa	6	27	18.18	81.82 [*]	1.086 [☼]	/	0.853	/	0.885 [☼]	/	0.831	/	1.043 [☼]	/	0.839	/	2615.44	/	2710.65	/
		Lambda+	77	/	100 [*]	0.00	1.023 [☼]	/	0.922 [£]	/	0.924	/	0.905	/	0.984	/	0.926	/	3745.33	/	3750.21	/
6	45	Kappa	1	170	0.58	99.41 [*]	1.160 ^{£☼}	/	0.863	/	1.059 ^{£☼}	/	0.867	/	1.143 ^{£☼}	/	0.871	/	3626.19 ^{£☼}	/	2195.46	/
		Lambda+	107	79	57.53 [*]	42.47	1.069 [☼]	/	0.983	/	1.027 [☼]	/	0.974	/	1.060 [☼]	/	0.984	/	2899.36	/	2477.72	/
7	52	Kappa	4	21	16.00	84 [*]	1.187 [☼]	/	1.013	/	1.120 [*]	0.145	1.005	0.079	1.144 [*]	0.139	1.016	0.090	3600.57	2697.17	4543.62	2290.70
		Lambda+	49	27	64.47 [*]	35.53	1.137 [☼]	0.212	1.010	0.095	1.038 [☼]	/	0.964	/	1.114 [*]	0.211	0.979	0.082	5768.03	/	4038.07	/
8	57	Kappa+	99	30	76.74 [*]	23.26	0.940 [☼]	/	0.807	/	0.813	/	0.788	/	0.924 [☼]	/	0.800	/	2336.01	/	2347.12	/
		Lambda+	84	35	70.59 [*]	29.41	1.169 [☼]	/	0.928	/	1.021 [☼]	/	0.904	/	1.149 [☼]	/	0.933	/	4076.97	/	3884.05	/
9	60	Kappa+	1	2	100 [*]	0.00	1.141 [*]	0.119	0.939 [£]	0.010	1.195 [*]	0.180	0.928 [£]	0.111	1.152 [*]	0.124	0.941	0.105	3354.76	1448.78	3229.56	1818.19
		Lambda	14	10	58.33	41.67	1.050 [☼]	/	0.929	/	0.958 [☼]	/	0.914	/	1.072 [☼]	/	0.924	/	841.44	/	1993.47 [☼]	/
10	61	Kappa	18	25	41.86	58.14 [*]	1.152 [☼]	/	0.969	/	1.107 [☼]	/	0.953	/	1.149 [☼]	/	0.974	/	3070.99	/	1935.46	/
		Lambda+	42	6	87.50 [*]	12.50	1.212 [☼]	/	0.944	/	1.193 [☼]	/	0.954	/	1.206 [☼]	/	0.953	/	3309.77	/	4624.71	/
11	72	Kappa	12	9	57.14	42.86	1.312 [*]	0.221	0.860	0.087	1.040 [*]	0.348	0.842	0.077	1.210 [*]	0.227	0.855	0.084	6326.43 [☼]	/	2082.74	/
		Lambda+	26	/	100 [*]	0.00	1.220 [*]	0.243	0.951 [£]	0.067	0.927	0.381	0.929	0.078	1.210 [*]	0.234	0.948	0.070	3994.86	2678.77	3865.75	1635.46
12	77	Kappa	30	82	26.79	73.21 [*]	1.082 [☼]	/	0.896	/	0.979 [☼]	/	0.880	/	1.054 [☼]	/	0.885	/	3146.61	/	3954.04	/
		Lambda	14	72	16.28	83.72 [*]	1.192 [☼]	/	1.037	/	1.101 [☼]	/	1.027	/	1.168 [☼]	/	1.027	/	2531.27	/	4520.21 [☼]	/
13	78	Kappa	17	227	6.97	93.03 [*]	1.111 [☼]	/	0.867	/	1.038 [☼]	/	0.867	/	1.155 [☼]	/	0.876	/	2101.30	/	2646.30	/
		Lambda+	185	123	60.06 [*]	39.93	1.244 [☼]	/	0.914	/	0.995 [☼]	/	0.876	/	1.193 [☼]	/	0.904	/	3530.26 [☼]	/	2748.73	/
14	80	Kappa	13	62	17.33	82.67 [*]	1.160 [*]	0.105	1.027	0.104	1.083 [☼]	/	0.994	/	1.135	0.104	1.023	0.110	4264.83	/	4848.48	/
		Lambda+	51	4	92.73 [*]	7.27	1.129 [☼]	/	0.818	/	1.095 [☼]	/	0.830	/	1.131 [☼]	/	0.822	/	6596.12 [☼]	/	2378.09	/
15	82	Kappa	12	20	37.50	62.50	1.334 [*]	0.234	0.975	0.060	1.175 [☼]	/	1.000	/	1.348 [*]	0.233	0.981	0.062	4121.47	2905.54	3683.07	2997.46
		Lambda+	23	1	95.83 [*]	4.17	1.162 [☼]	/	0.922	/	1.193 [☼]	/	0.905	/	1.181 [☼]	/	0.926	/	3958.94	3149.19	3865.75	1635.46

*- pozitivan t-test za $p \leq 0.05$

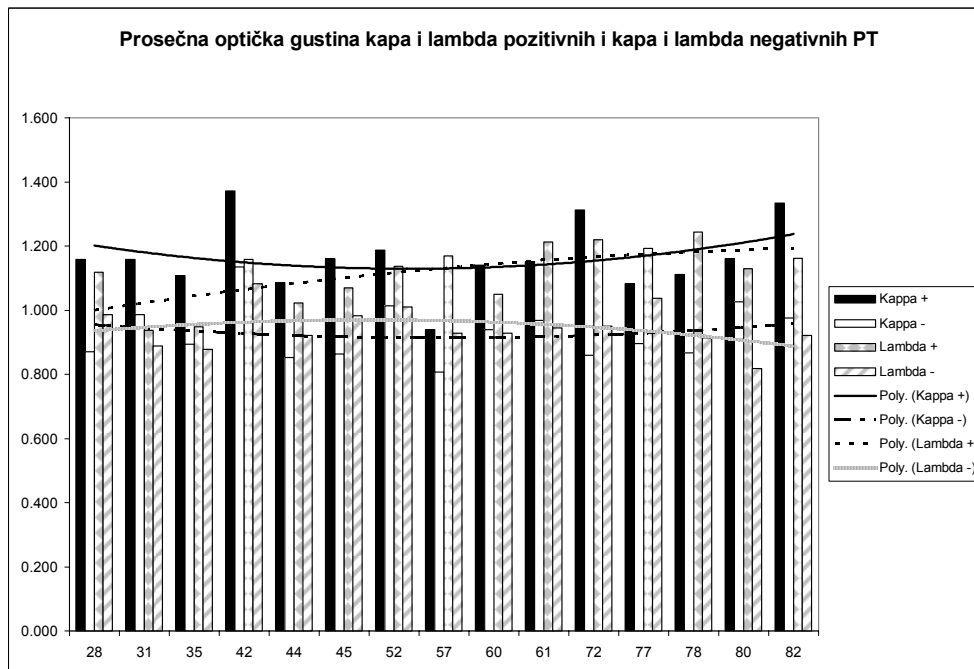
+ - slučaj sa pozitivnom imunohistohemijškom reakcijom PT na CD45 R0 i LCA marker

☼ - pozitivan Mann Whitney U test u slučaju odsustva normalne distribucije vrednosti za $p \leq 0.05$

£ - slučaj kada je korišćena mediana ili prosečna vrednost datog parametra osnovnog skupa

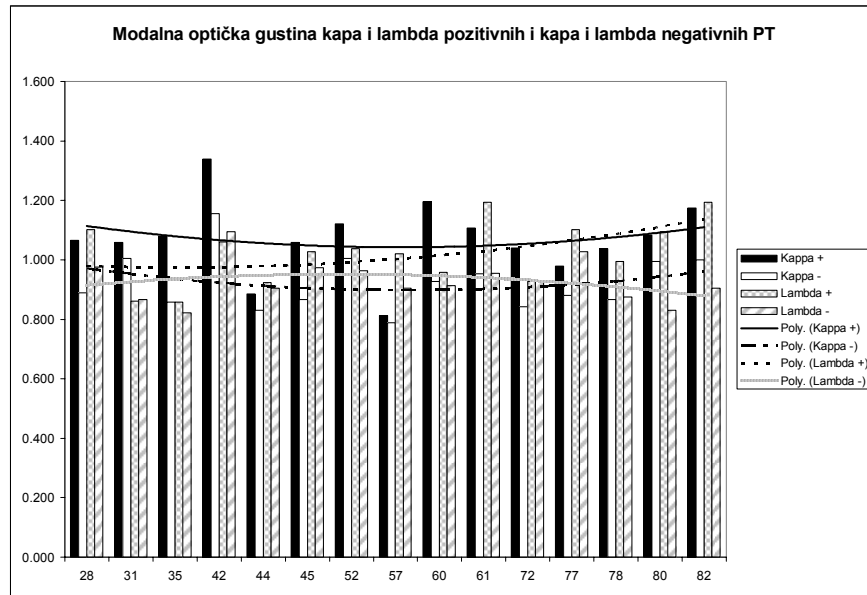


Grafikon 65. Procenat kapa - i lambda - pozitivnih i kapa - i lambda - negativnih PT humanog horoidnog pleksusa.

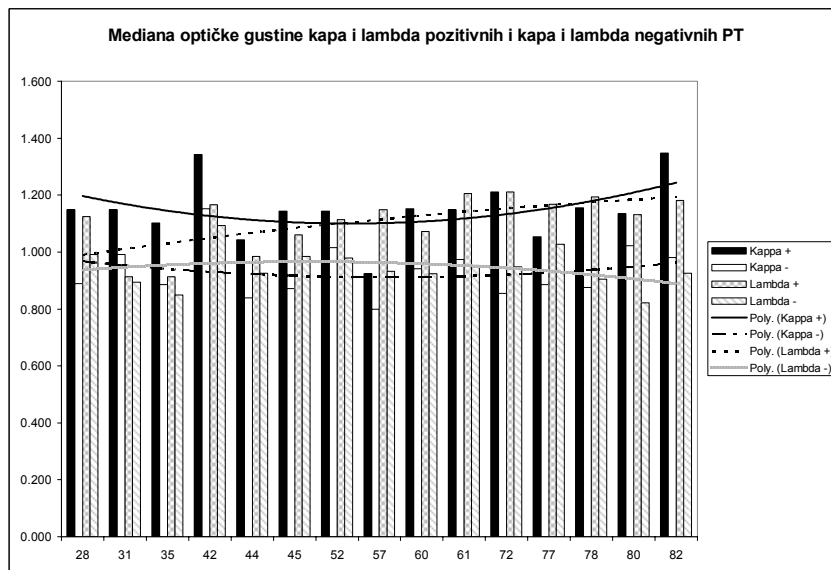


Grafikon 66. Prosečna optička gustina kapa - i lambda - pozitivnih i kapa - i lambda - negativnih PT humanog horoidnog spleta.

Integralna optička gustina kapa - pozitivnih PT pokazivala je tokom starenja blagi pad u srednjoj životnoj dobi, da bi u starijoj došlo do blagog porasta. Za razliku od nje, integralna optička gustina kapa - negativnih PT, pokazuje tokom starenja konstantan porast. I pored toga, njene vrednosti nisu ukazale na trend dostizanja vrednosti integralne optičke gustine kapa - pozitivnih PT (grafikon 69). Slično prethodnom, integralna optička gustina lambda - pozitivnih PT ukazivala je na stalni porast tokom starenja, dok je integralna optička gustina lambda - negativnih PT pokazivala porast u srednjoj dobi, kada je ispoljavala tendenciju dostizanja vrednosti integralne optičke gustine lambda - pozitivnih PT. U starijoj dobi, njene vrednosti su blago opadale (grafikon 69).

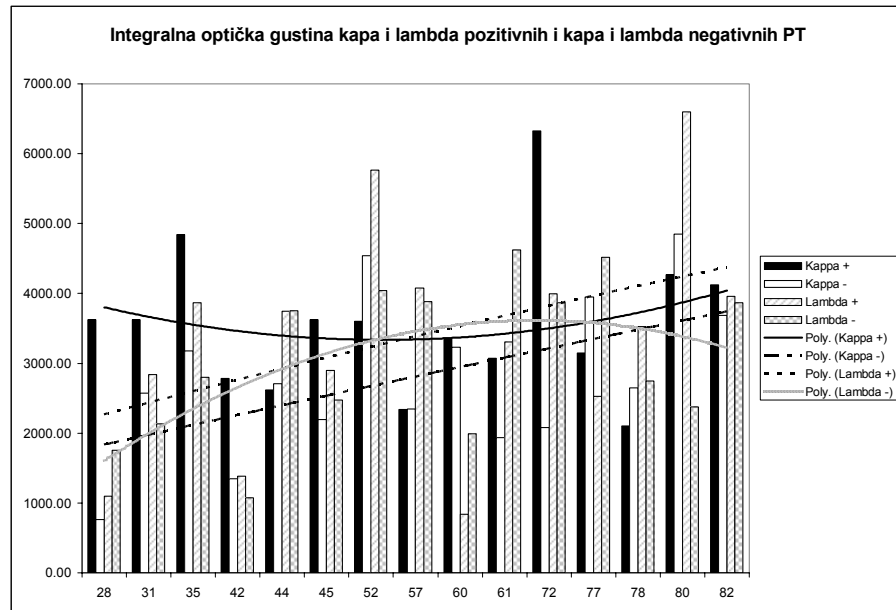


Grafikon 67. Modalna optička gustina kapa - i lambda - pozitivnih i kapa - i lambda - negativnih PT humanog horoidnog spleta.



Grafikon 68. Mediana optičke gustine kapa - i lambda - pozitivnih i kapa - i lambda - negativnih PT humanog horoidnog spleta.

Kvantitativna imunohistohemija je ukazala na to da se kapa - i lambda - pozitivna i kapa - i lambda - negativna PT ne razlikuju značajno u veličini. Lambda negativna PT imala su više vrednosti cirkularnosti u odnosu na lambda - pozitivna PT. Signifikantno više vrednosti 3 od 4 ispitivana oblika optičke gustine kapa - i lambda - pozitivnih PT ukazuju na blagu predominaciju fokalnog tipa u odnosu na globalni tip pozitivne reakcije.



Grafikon 69. Prosečna integralna optička gustina kap i lambda - pozitivnih i kapa i lambda - negativnih PT humanog horoidnog spleta.

6 Diskusija

Prisustvo PT u humanom HP je uočeno tokom ranijih istraživanja (Macpherson i Matheson, 1979; Modic i sar., 1980). Ono je ustanovljeno i kod meningeoma, kao i kod drugih patoloških procesa izvan CNS-a. Ipak, njihovo poreklo, uzroci i način formiranja su ostali do danas nerazjašnjeni. Samim tim, i njihov uticaj na funkciju HP dugo vremena nije uziman u obzir. Ipak, rezultati nedavnih istraživanja i novi detalji o strukturi, funkciji i značaju horoidnog spleta, koji ga predstavljaju ga kao strukturu koja u znatnoj meri utiče na funkciju, regenerativne procese i imunološki nadzor CNS-a ponovo su skrenuli pažnju istraživača na PT kao strukture koje su u znatnoj meri prisutne u njemu. Njihovo prisustvo u tumorima sa različitom lokalizacijom u CNS-u i izvan njega, čini ih značajnim dijagnostičkim markerom, pa je to dodatno podstaklo na nova istraživanja koja su se bavila potencijalnim uzrocima i mehanizmima odgovornim za njihovo formiranje.

Većina ranijih radova psamomatozna telašaca horoidnog spleta opisuju kao starosnu promenu koja nastaje kao rezultat degenerativnog procesa. Uticaj njihovog prisustva na funkciju HP se u većini slučajeva ne navodi, a mogući uzroci njihovog nastanka još uvek nisu jasno definisani. Ipak, u dostupnoj literaturi, nisu uočeni podaci o njihovom prisustvu u stromi drugih organa tokom procesa starenja. U drugim organima ona se često pronalaze u patološkim promenama i to, predominantno - tumorima. To ih čini značajnim dijagnostičkim markerom za neke maligne neoplazme. U CNS-u (pored HP) telašaca se često susreću u leptomeningealnom omotaču pinealne žlezde, kao i u leptomeningama. Do sada je najviše informacija o PT dobijeno tokom istraživanja tumora leptomeningi – meningeomima, kao i pacijenata obolelih od shizofrenije. Ali i u tim slučajevima, veća pažnja je posvećena uzrocima njihove kalcifikacije, u svetlu njihovog degenerativnog porekla, nego li mogućim drugim uzrocima njihovog formiranja.

Horoidni splet je tkivo koje je po strukturi i funkciji veoma slično bubregu. Međutim dok su starosne promene bubrega veoma dobro istražene, kod horoidnog spleta one su još uvek nedovoljno proučene i nedovoljno povezane sa promenama njegove funkcije tokom starenja čoveka i samim tim, sa prisustvom PT. Tek odnedavno, savremena neuronauka je počela da posvećuje veću pažnju horoidnom spletu, kao organu koji je odgovoran za održavanje homeostaze u CNS-u. U tom svetlu navodi se uloga horoidnog spleta u procesima imunološkog nadzora CNS-a, neurohumoralne modulacije, procesa sekrecije trofičkih faktora i procesa pročišćavanja CST, odstranjivanjem štetnih materija i raspadnih produkata metabolizma nervnih ćelija. Uloga u sekreciji trofičkih faktora podstakla je mnoge istraživače na ideju o upotrebi HP kao potencijalnog implantata na mestu povrede ili oštećenja mozga, koji bi sekrecijom trofičkih faktora stimulisao regeneraciju oštećenog okolnog nervnog tkiva.

Prvi deo sprovedenog istraživanja sastojao se u pokušaja povezivanja intenziteta starosnih promena HP i istovremenog prisustva PT. Od starosnih promena praćena je epitelna atrofija i celularni sastav strome HP. Dobijeni parametri su zajedno sa morfometrijskim parametrima PT, dovođeni u korelaciju sa starenjem - klasifikacionom analizom. Psamomatozna telašaca su bila prisutna u 86, 67% slučajeva (26 od 30). Prosečna starost slučajeva kod kojih su bila prisutna PT iznosila je 60 ± 16 godina i signifikantno je bila viša od prosečne starosti slučajeva bez PT, koja je iznosila 40 ± 7 godine.

Pokušaji kvantifikacije PT HP su do danas bili veoma retki, praktično minimalni. Oni su se uglavnom svodili na detektovanje kalcifikata u predelu HP, uz pomoć kompjuterizovane tomografije. Ipak, s obzirom na to da su PT sitne strukture i da u literaturi ne postoje podaci koji ukazuju da su sva PT kalcifikovana, postoji opravdana sumnja u preciznost tih istraživanja. Tako su Macpherson i Matheson (1979) objavili da su kalcifikate HP, tokom svojih istraživanja uz pomoć CT-a detektovali u 79% slučajeva kod individua starijih od 20 godina, dok su Modic i sar. (1980) kod 1000 ispitanika na CT - grafijama detektovali kalcifikate u 86% slučajeva u osmoj dekadi života, što se poklapa sa rezultatima dobijenim tokom morfometrijske analize. Dalje, u svom radu oni navode pretpostavku da se, najverovatnije, radi o PT. Kada je u pitanju dinamika prisustva PT tokom procesa starenja, većina autora (Dohrmann, 1970; Macpherson i Matheson, 1979; Modic i sar., 1980; Rubenstein, 1998; Serot i sar., 2000, 2001; Emerich i sar., 2004, 2005) navodi da prisustvo PT tokom starenja raste. Tokom klaster - analize, takođe, je ustanovljen porast PT tokom starenja. Međutim, vrednosti prosečne ukupne aree po slučaju (tabela 5, grafikon 20) su signifikantno više u II grupi, čija je prosečna starost 59

godina, u odnosu na I, sa prosečnom starošću od 41, i na III grupu, sa slučajevima prosečno starim 68 godina. Vrednosti III grupe su signifikantno više u odnosu na I grupu, što ukazuje na trend porasta prisustva PT u HP tokom procesa starenja. Međutim, taj porast nije ravnomeran. On pokazuje nagli skok u II i onda pad u III grupi. Moguća su dva objašnjenja za ovu pojavu. Jedna je da dolazi do intenziviranja procesa koji inače dovodi do stvaranja PT tokom procesa starenja, a drugo - da je u toj grupi bio prisutan još neki drugi uzrok, koji je pospešio stvaranje PT. U sledećoj etapi radi ustanovljavanja prirode tog procesa praćene su promene epitela i strome HP ispitivanih slučajeva i upoređivane vrednosti njihovih morfometrijskih parametara, najpre između slučajeva sa prisustvom i slučajeva bez prisustva PT. Zatim su upoređivani dati parametri dinamički, u odnosu na starenje i upoređivane njihove vrednosti između dobijenih preseka tokom klaster - analize. Sturrock (1988a) i Serot i sar. (2000, 2001, 2003) su u svojim radovima na miševima, pacovima i kontrolnim slučajevima prilikom ispitivanja obolelih od AD, opisali starosne promene HP. Ipak, nedostatak tih istraživanja, kako Emerich i sar. (2004, 2005) navode, upravo je taj što su, kada su u pitanju istraživanja na čoveku, korišćeni kontrolni slučajevi, kod kojih su promene bile veoma slabo izražene. S druge strane, između spletova eksperimentalnih životinja i spletova čoveka postoje izvesne strukturalne razlike. U rezultatima svojih istraživanja prethodno navedeni autori nisu navodili prisustvo PT. Naime, PT do sada nisu detektovana u stromi pacova i miševa (Serot i sar., 2001), dok je u studiji izvedenoj u cilju ustanovljavanja promena tokom AD, korišćeno tkivo HP novorođenčadi i zdravih odraslih osoba (Serot i sar., 2000). Ni u jednom slučaju se ne navodi prisustvo PT. Nasuprot prethodno pomenutim istraživanjima cilj histohemijske analize je bio upravo detekcija stanja epitela i strome HP u oblastima sa prisustvom PT i na taj način utvrđivanje postojanja uticaja njihovog prisustva na stanje ispitivanih horoidnih struktura.

Serot i sar. (2003) u svom pregledu navode da tokom starenja dolazi do epitelne atrofije, koja se manifestuje smanjenjem debljine epitela kod starih pacova do 15%, dok je kod ljudi, po njima, atrofija blaža i manifestuje se padom debljine od 10%. Kod pacova starih 6 meseci debljina epitela, po njima, iznosi 12.5 μm . U 18-om mesecu debljina epitela opada na 11.5 μm , pri čemu se uočava prisustvo kupolastih ćelija. U 30-om mesecu epitelne ćelije postaju zaravnjene i u njima se uočavaju iregularna i izdužena jedra, značajno zaravnjeni mikrovili na apikalnoj površini i lipidne vakuole. Njihova debljina u tom mesecu iznosi 10.5 μm . Kod čoveka, debljina epitela koja je zabeležena kod novorođenčadi iznosi 15 μm i ona opada kod starijih na 13.7 μm . Pored već opisanih promena kod eksperimentalnih životinja, epitelne ćelije humanog HP sadrže i fibrilarne inkluzije označene kao Biondi telašca, i depozite lipofuscina. Opisuje se i zadebljanje bazalne membrane epitela i endotela krvnih sudova, kod kojih se dodatno uočava i zadebljanje medije i adventicije. Vrednosti debljine epitela dobijene tokom morfometrijske analize su nešto niže od prethodno navedenih. Razlog za to verovatno leži u prisustvu PT, kao i u fiksaciji tkiva u 10% neutralnom formalinu, koja, prema Kinoshiti i sar. (2001), dovodi do skvrčavanja tkiva u iznosu od $17.1 \pm 4.4\%$. Epitelne ćelije slučajeva bez prisutnih PT telašaca imaju signifikantno višu prosečnu areu i perimetar (tabela 1, grafikoni 1 i 2). Prosečna debljina horoidnog epitela kod slučajeva bez PT iznosi 9.52 μm i signifikantno je viša od debljine epitela kod slučajeva sa PT, koja iznosi 7.24 μm (tabela 1, grafikon 3). Pored manje debljine, kod epitelih ćelija PT pozitivnih slučajeva uočen je i signifikantno viši oblikovni faktor, što ukazuje na veću iregularnost njihovog oblika (tabela 1, grafikon 4). Tokom morfološke analize, nije uočeno prisustvo jasno definisanih populacija tamnih i svetlih epitelih ćelija. Međutim, mestimično su uočavane tamnije prebojene ćelije, koje su brojnije kot PT - pozitivnih slučajeva, pa je prosečna optička gustina epitelih ćelija kod tih slučajeva viša, ali ne signifikantno u odnosu na PT - negativne slučajeve (tabela 1, grafikon 6). To može da ukaže na veće prisustvo hipofunkcionalnih epitelih ćelija kod slučajeva sa prisutnim PT (Serot i sar., 2001). Vakuolizacija epitelih ćelija je uočljivija kod slučajeva sa PT, mada poreklo tih vakuola, koje ponekad dostižu znatnu veličinu i potpuno deformišu ćeliju, nije jasno. Možda se najprihvatljivijim čini objašnjenje Sturrock-a (1988 a), koji tvrdi da one, verovatno, potiču od lipidnih kapljica, koje se javljaju tokom starenja, pri čemu je, tokom obrade tkiva došlo do ispiranja lipidnog sadržaja. Interesantno je da u svom radu o učesću HP u inflamaciji mozga tokom eksperimentalnom autoimunog encefalomijelitisa (EAE), Engelhardt i sar. (2001) navode postojanje pored normalnih epitelih ćelija, još najmanje dve populacije epitelih ćelija HP – i kod pacova. One su međusobno izmešane i postavljene jedne pored drugih. To su tamne i svetle ćelije. Dok tamne ćelije predstavljaju ćelije koje su hipofunkcionalne i u različitim stadijumima degeneracije, svetle ćelije predstavljaju

nekrotične ćelije sa potpuno narušenom ultrastrukturuom. Svetle ćelije kakve su opisane u tom radu, tokom morfološke analize nisu uočene. Takođe, Engelhardt i sar. (2001) navode i prisustvo vakuolizacije epitela HP kod pacova sa prisutnim EAE. Ta vakuolizacija je prisutna u apikalnom delu epitelnih ćelija i prema njima, vakuole verovatno predstavljaju otekle cisterne endoplazmatskog retikuluma, jer se na njima uočavaju mestimično prikačeni ribozomi. Pošto je kod takvih ćelija, paralelno sa vakuolizacijom, uočen i gubitak mikrovila, javila se pretpostavka da su one nastale njihovom međusobnom fuzijom. Međutim, kako se kod ćelija koje predstavljaju prelaznu formu između tamnih i normalnih ćelija, takve vakuole ne uočavaju u apikalnoj citoplazmi, a struktura mikrovila nije narušena, takva mogućnost je isključena. Slične promene kod horoidnog epitela opisali su još i Endo i sar. (1998), nakon intraventrikularne injekcije LPS-a, zatim Johanson i sar. (2000), nakon tranzitorne ishemije velikog mozga i Schwendemann i Loehler (1979), nakon eksperimentalne infekcije miševa Sendai virusom.

Stromalne promene HP su znatno slabije proučavane tokom prethodnih istraživanja. Većina istraživača je fokusirala svoju pažnju na horoidni epitel, koji je označen kao struktura odgovorna za izvršavanje najvećeg broja funkcija HP. Za stromu se navodi da tokom starenja dolazi do pojave fibroze sa prisustvom hijalinih, PT, kalcifikata i zadebljanja zidova stromalnih krvnih sudova. Takođe se navodi i učestalija pojava cističnih formacija, koje su uočene tokom morfološke analize naročito kod PT - pozitivnih slučajeva (sl. 27, 40, 51, 70, 71). Morfometrijskom analizom, takođe, je uočeno da je kod PT - pozitivnih slučajeva celularnost strome signifikantno niža, i to oko 1.69 puta u odnosu na PT - negativne slučajeve. Pored niže celularnosti, kod PT - pozitivnih slučajeva uočena je i znatno izrazitija fibroza i proliferacija kolagenih vlakana. Nuklearnom morfometrijom stromalnih horoidnih ćelija, uočeno je da se PT pozitivni slučajevi karakterišu prisustvom ćelija čija jedra imaju signifikantno nižu nuklearnu areu i to za 19.24%, u odnosu na nuklearnu areu PT negativnih slučajeva. Slično arei, i nuklearni perimetar stromalnih horoidnih ćelija je signifikantno viši kod PT - negativnih u odnosu na PT - pozitivne slučajeve, i to za 11.93% (tabela 2, grafikoni 1 i 2). Oba ova podatka, uz signifikantno viši nuklearni Feret-ov dijametar (tabela 2, grafikon 3) PT - negativnih slučajeva, ukazuju na to da se u stromi PT - negativnih slučajeva češće susreću ćelije sa krupnijim jedrima, koja se karakterišu i signifikantno višom eliptičnošću, dok im je cirkularnost signifikantno niža (tabela 2, grafikon 5). Prosečna nuklearna optička gustina, koja je signifikantno viša kod PT - pozitivnih slučajeva, ukazuje na veće prisustvo heterohromatinskih regiona jedara stromalnih ćelija kod ovih slučajeva, u odnosu na PT - negativne slučajeve. Prema tome, kod PT - pozitivnih slučajeva se uočavaju znatno izrazitije atrofične promene epitela i veće prisustvo cističnih formacija. Pored toga, u stromi se, pored manje celularnosti, uočava i drugačiji karakter ćelija strome, što potvrđuju i morfometrijski parametri jedara stromalnih horoidnih ćelija PT - pozitivnih i PT - negativnih slučajeva. Ukratko, u stromi PT - pozitivnih slučajeva dominiraju ćelije sa manjim, okruglim i hiperhromatičnim jedrima, dok kod PT - negativnih slučajeva dominiraju ćelije sa većim jedrima, koja imaju vretenast oblik i kod kojih dominiraju euhromatinski regioni. Navedene promene epitela opisane su tokom starenja (Dohrmann, 1970; Sturrock, 1988a; Serot i sar., 2000, 2001, 2003), ali i kod nekih inflamatornih oboljenja CNS-a (Schwendemann i Loehler, 1979; Engelhardt i sar., 2001; Endo i sar., 1998), kao i ishemije (Johanson i sar., 2000).

Pošto su PT - pozitivni slučajevi signifikantno stariji i, kako se celularni karakter strome PT - pozitivnih i PT - negativnih slučajeva razlikuje, sledeći korak u analizi je bio praćenje formiranja PT tokom starenja i klasifikacija slučajeva na osnovu morfometrijskih parametara PT, horoidnog epitela i jedara stromalnih horoidnih ćelija, kako bi se utvrdila dinamika procesa formiranja PT telašaca tokom starenja i njihov uticaj na stromu i epitel HP. Kao rezultat su dobijene tri grupe: prva, najmlađa, sa prosečnom starošću od 41, druga, starija, sa prosečnom starošću od 59, i treća, najstarija, sa prosečnom starošću od 68 godina. Za razliku od klasičnih literaturnih podataka (Rubenstein, 1998; Serot i sar., 2003; Emerich et al., 2004, 2005), u kojima se samo navodi porast kalcifikata tokom procesa starenja, ali ne i karakter tog porasta, tokom morfometrijske analize, uočen je porast njihovog prisustva, ali on nije bio ravnomeran. Naime, nagli porast se uočavao u drugoj grupi, ali isto tako i ne mali pad u trećoj, u odnosu na drugu grupu, mada njene vrednosti ostaju više u odnosu na prvu grupu. To znači da pored starenja, na nastanak PT verovatno utiče i neki drugi ili možda - više drugih faktora.

Da bi se utvrdila dinamika procesa tokom starenja sprovedena je, kao što je napred navedeno, klaster - analiza. Tokom uočen je da porast PT tokom starenja nije ravnomeran. Nagli skok prosečne

ukupne aree po slučaju PT uočen je u drugoj grupi, čija je prosečna starost 59 godina u odnosu na I grupu sa prosečnom starošću od 41 godine i pad u III grupi, sa prosečnom starošću od 68 godina. Vrednosti ovog morfometrijskog parametra su u II grupi oko 3.64 puta više u odnosu na I i oko 2.94 puta više u odnosu na III grupu (tabela 5, grafikon 20). Slični pokušaji kvantifikacije PT tokom starenja čoveka nisu opisani u dostupnoj literaturi. Tako je Korzhevskii (1997 b), u svom radu u kome je pratio formiranje PT u HP čoveka, kod novorođenčadi detektovao PT u 0%, kod dece do 1 godine u 8%, od 1. do 14. godine u 40% i kod odraslih (od 25. do 40. godine) u 30% slučajeva. Macpherson i Matheson (1979) su pratili pojavu kalcifikata uz pomoć CT-a i uočili su njihovo prisustvo u 9% u I dekadi u, 26% u II i 45% u III dekadi, dok su Modic i sar. (1980), primenom iste metode, uočili porast kalcifikata sa 0.5% u I na 86% u VIII dekadi života. Starost slučajeva koji su ispitivani kretala se od 20 – 82 godine. Znatno prisustvo PT je detektovano već kod nekih slučajeva u I grupi. To delimično potvrđuje nalaze prethodno citiranih autora - da formiranje PT počinje i ranije, pre 20-e godine u HP dece. Ipak, sva četiri PT - negativna slučaja su klasifikovana u ovu grupu. S obzirom na to da PT ove grupe imaju značajno manju prosečnu areu, perimetar i Feret-ov dijametar u odnosu na II grupu, moglo bi se sa određenom sigurnošću tvrditi da njihovo formiranje počinje dok su osobe mlađe – u mladosti. Ono što je uočeno kod slučajeva ove grupe, jeste prisustvo formacija u vilusima HP, za koje se može pretpostaviti da predstavljaju početne faze u formiranju PT. Naime, u pojedinim vilusima uočeno je zadebljanje pojasa strome koji se nalazi između bazalne membrane epitela i endotela krvnog suda u vilusu. Ovo zadebljanje nastaje verovatno kao posledica proliferacije vezivno-tkivnih vlakana, jer se u ovim delovima strome broj jedara stromalnih ćelija ne povećava (sl. 19, 20). Usled proliferacije vezivnog tkiva, dolazi do sužavanja lumena i delimične dislokacije krvnog suda iz središta ka bazi vilusa HP (sl. 19). U pojedinim slučajevima, krvni sudovi mogu da budu potpuno istisnuti iz vilusa te se ne uočavaju u njima (sl. 20). Ova faza, koja obuhvata samo proliferaciju kolagenih vlakana, predstavlja početnu fazu u formiranju PT. U sledećoj etapi, u centru proliferisanog vezivnog tkiva uočavaju se zone nepravilnog oblika, u kojima dolazi do nagomilavanja amorfne materijala koji se na preparatima bojenim HE - boji tamno plavo (sl. 21, 26). To može da ukaže na prisustvo kalcijuma u njima. Takve zone se na preparatima bojenim Mallory trihromnim bojenjem boje tamno crveno, što može da ukaže na prisustvo fibrina, ali i nuklearnog materijala (sl. 22). Na prisustvo nuklearnog materijala dodatno može da ukaže i slabija crvena prebojenost ovakvih struktura na preparatima bojenim AB PAS tehnikom (sl. 24), kao i delimična tamno plava prebojenost tih struktura na preparatima bojenim Giemsa - metodom (sl. 25). Ipak, intenzivna crvena prebojenost na preparatima bojenim Mallory trihromnim bojenjem ukazuje da se prisustvo fibrina u tim zonama ne može isključiti, a slabiji intenzitet crvene prebojenosti na preparatima bojenim AB PAS, kao i slabiji intenzitet tamno plave prebojenosti na preparatima bojenim Giemsa metodom - da je, najverovatnije, u njima prisutna kombinacija nuklearnog materijala i fibrina. Tamno ljubičasta prebojenost ovih struktura na preparatima bojenim PAS metodom ukazuje i na prisustvo glikoproteina (sl. 23), dok svetlo plava prebojenost njihove periferije, nakon primene AB PAS metode, ukazuje na prisustvo mukopolisaharida u njoj (sl. 24). U toj fazi oblik vilusa je prilično deformisan, pri čemu se uočava povećanje njegove širine sa posledičnom deformacijom epitelnih ćelija praćenom spuštanjem lateralnih delova apikalne membrane i formiranjem kupolastih ćelija u ovoj fazi (sl. 15). U kasnijoj fazi dolazi do zaravnjenja i spljoštavanja epitelnih ćelija. To je praćeno deformacijom jedra koje postaje hiperhromatično i tamnije prebojeno, kao i vakuolizacijom epitelnih ćelija u tim vilusima HP (sl. 19, 20, 21, 22). Na kraju, dolazi do potpunog zaravnjenja vilusa i formiranja početne forme psamomatoznog telašca. Ove forme PT su na preparatima bojenim HE metodom pokazivale slabiji stepen kalcifikacije i bile su crveno prebojene, sa nešto tamnije prebojenom periferijom (sl. 36). Na preparatima bojenim PAS metodom boje se ljubičasto, što ukazuje na prisustvo glikoproteina u njima (sl. 36), pri čemu je periferija ovih telašaca, kao i nakon primene HE metoda, tamnije prebojena. Unutrašnji delovi ovih nezrelih PT imaju amorfnu građu, bez izraženih lamela. U njima nema uočljivog ćelijskog sadržaja. Na preparatima bojenim AB PAS metodom, ovaj deo nezrelog PT se boji svetlo crveno (sl. 37), što ukazuje na moguće prisustvo nuklearnog materijala. Svetlo plava prebojenost periferije kod ove forme PT ukazuje na moguće prisustvo mukopolisaharida u ovom delu PT. Na prisustvo nuklearnog materijala u ovim formama ukazuje i tamno plava prebojenost nakon primene Giemsa tehnike (sl. 38), a delimično i crveno prebojen srednji deo nakon primene Mallory tehnike. Međutim, prisustvo crvene boje može da ukaže i na prisustvo fibrina u njima. Plava

prebojenost periferije, nakon primene Mallory tehnike, ukazuje na prisustvo kolagenih vlakana (sl. 39). Ovakva PT su lokalizovana u neposrednoj blizini, u osnovi vilusa. Prema tome, nezrele forme PT su ispoljavale isti tip reakcije na primenjene metode bojenja kao i formacije prisutne u vilusima HP. To indirektno ukazuje na njihovo moguće zajedničko poreklo i na zaključak da one predstavljaju iste strukture u različitim fazama razvoja. Prisustvo PT u cističnim formacijama naveo je još i Korzhevskii (1997 a). Ali, osim konstatacije da su ona u njima prisutna, ne navodi dalji opis njihove lokalizacije i izgled. Tokom morfološke analize ustanovljeno je da PT verovatno pospešuju formiranje cističnih formacija i to uništavanjem vilusa HP, nakon čega na njihovom mestu ostaju cistične formacije (sl. 27). Na vilusno poreklo ovih formi PT ukazuje i njihova lokalizacija u cističnim formacijama, na krajnjoj periferiji, neposredno uz sam epitel, dok se krupnija PT uočavaju u dubljim delovima, u okolini većih krvnih sudova (sl. 27). Krupnija PT imaju izraženiju lamelarnu građu. Kod njih se uočava srednji deo, koji ima amorfnu i slabo izraženu lamelarnu građu, dok se oko njega uočava manji ili veći broj perifernih lamela. Ona imaju pravilan okrugao ili, ređe, ovalan oblik (sl. 28), što potvrđuju visoke vrednosti njihove cirkularnosti u sve tri grupe (tabela 5, grafikom 24). Na preparatima bojenim HE tehnikom, ova zrela PT su crveno ili svetlije do tamno plavo prebojena, što ukazuje na nejednak stepen njihove kalcificiranosti. Uglavnom su krupnija telašca, sa izrazitijom lamelarnom građom, obojena plavo, što ukazuje da su ona više kalcificirana u odnosu na manja telašca. Ovalne forme nastaju, verovatno, spajanjem manjih PT, pri čemu nastaju veća PT, koja su nepravilnijeg oblika. Veći broj lamela ukazuje na njihovu veću starost, što u svom radu navodi i Korzhevskii (1997a). Njihov dublji položaj u cističnim formacijama ukazuje na to da su ona sa periferije ovih formacija dislocirana mlađim PT kasnije nastalim u preostalim vilusima. Inače, ova telašca su takođe PAS - pozitivna, sa ljubičasto prebojenim lamelama na periferiji i u središtu telašca usled prisustva glikoproteina (sl. 30 i 31). Kada je u pitanju reakcija zrelih telašaca nakon primene AB PAS tehnike, ona nije u potpunosti uniformna, kao kod mlađih formi. I kod ovih formi se uočavaju telašca sa plavo prebojenom periferijom i slabije crveno prebojenim središtem (sl. 32). Međutim, pojedina telašca, naročito ona sa izrazitijom lamelarnom građom sastoje se iz pretežno plavo prebojenih lamela i znatno manjeg broja crveno prebojenih lamela, koje su u najvećem broju slučajeva nepotpune i prekinute (sl. 33). Napred navedene reakcije ukazuju na verovatno prisustvo nuklearnog materijala i mukopolisaharida u njihovoj građi. Takođe, i nakon primene Mallory tehnike uniformnost reakcije se gubi. Lamele su pretežno plavo prebojene, usled prisustva kolagena, dok su neke lamele u okolini amrnog središta, kao i periferna lamela crveno prebojene usled mogućeg prisustva fibrina i/ili nuklearnog materijala (sl. 29). I u ovom slučaju, kao i nakon primene AB PAS tehnike, crveno prebojene lamele mogu da budu diskontinuirane. Kod većih PT primenom Giemsa tehnike, intenzivnija plava prebojenost se uočava na periferiji i potvrđuje prisustvo nuklearnog materijala (sl. 38). Prema tome, reakcija zrelih telašaca na primenjene metode bojenja odgovara reakciji na ista bojenja struktura u vilusima, kao i nezrelih formi PT. To indirektno potvrđuje njihovo zajedničko poreklo, dok njihova veća veličina i izrazitija lamelarna građa ukazuju na njihovu veću starost u odnosu na prethodne dve forme PT.

Proces formiranja PT su, tokom prethodnog perioda proučavali mnogi istraživači. Uglavnom je praćeno njihovo formiranje kod meningeoma, i to u tkivu dobijenom nakon izvedenih hiruških intervencija (Kubota i sar., 1984, 1985, 1986), kao i u kulturi ćelija fibroblastnog meningeoma (Lipper i sar., 1979). Dalje, njihovo formiranje je praćeno kod papilarnog karcinoma štitne žlezde (Johannessen i Sobrinho Simoes, 1980; Das i sar., 2004), adenohipofize novorođenčadi i fetusa (Groisman i sar., 1996), arahnoidalnim vilusima (Yamashima i sar., 1986) i u horoidnom pleksusu čoveka (Korzhevskii, 1997b). Njihovo formiranje u vilusnim strukturama pratili su, kod papilarnog karcinoma štitne žlezde, Johannessen i Sobrinho Simoes (1980) i Das i sar. (2004), a Yamashima i sar. (1986) u arahnoidalnim vilusima. Johannessen i Sobrinho Simoes (1980) u svom radu o poreklu tiroidnih PT navode postojanje četiri grupe PT: hijalina telašca, nezrela PT, zrela PT, stromalni kalcifikati i PT koja su lokalizovana u folikulima toksične strume. Prva četiri tipa su lokalizovana u stromi tumorskih papila i ona su po svojoj prirodi slična PT detektovanim kod meningeoma, seroznih neoplazmi ovarijuma, karcinoma dojke, adenokarcinoma endometrija, duodenalnog karcinoida i odontogenih cista. Pomenuti autori dalje navode dva procesa, za koje smatraju da su odgovorni za njihovo formiranje. Prvi proces dovodi do formiranja hijalinih telašaca i vezan je za krvne sudove u stromi tumorskih papila. Naime, u tim slučajevima dolazi do zadebljanja zidova ovih krvnih sudova, bilo usled reduplikacije bazalne lamine, bilo usled deponovanja fibrilarnog ili amornog materijala u

njima. Pored toga, u zidovima ovih krvnih sudova se uočava i celularni debri. Na kraju, ovaj proces dovodi do tromboze krvnog suda, njegove obliteracije, i nastanka PT. Ovakve strukture su uočavane tokom morfološke analize. Međutim njihovo vaskularno poreklo je bilo uočljivo, i one nisu ubrajane u prava PT. Drugi proces koji su Johannessen i Sobrinho Simoes (1980) opisali dovodi do nastanka PT u zdravom tkivu žlezde, koje se nalazi oko tumora, kao i u limfnim sudovima suprotnog režnja, u sklopu metastatskog procesa. Jezgra kalcifikacije na tim mestima čine nekrotične epitelne tumorske ćelije, dospele u njih u sastavu tumorskih tromba, što je saglasno sa prisustvom nuklearnog materijala koji smo mi detektovali primenom Giemsa (sl. 25), AB PAS (sl. 24) i Mallory tehnike (sl. 22) u početnim fazama formiranja PT u horoidnim vilusima, kao i u središnjim delovima mlađih formi PT (sl. 37, 38, 39). Ovi trombi su sadržali još i eritrocite, limfocite i fibrin, koji je tokom histohemijske analize uočen u početnim fazama formiranja PT (sl. 22). Oko tog jezgra dolazi do koncentričnog taloženja mineralnih slojeva, što dovodi do povećanja veličine PT. Kada ono dostigne veličinu koja prevazilazi rastegljivost zida limfatika, dolazilo do prskanja zida limfatika i oslobađanja PT u stromu parenhima štitne žlezde. Prskanje zida limfatika je praćeno proliferacijom okolnih fibroblasta, kao i stvaranjem fibrinskih traka, što smo i mi detektovali tokom početnih faza formiranja PT u horoidnim vilusima. Das i sar. (2004) navode postojanje više prekursorskih formi PT u stromi tumorskih papila, koje se razlikuju po svom obliku i veličini, a označavaju ih zajedničkim imenom kao - kolageni matriksni materijal. Sam naziv ukazuje na to da se radi o strukturama čiju glavnu strukturalnu komponentu čini kolagen, koji smo i mi detektovali tokom našeg istraživanja (sl. 22, 39). Ove strukture oni su razvrstali na velike i male hijaline globule, razgranate hijaline cilindre i iregularne hijaline depozite. U njihovom radu ne navode se detalji morfologije ovih struktura, a stav da one predstavljaju prekursore PT zasniva se na nalazu da su one uvek prisutne u manjoj ili većoj meri kod onih slučajeva papilarnog karcinoma štitne žlezde, kod kojih su uočena zrela PT. Proces sličan onom koji je uočen u horoidnim vilusima zapazili su Yamashima i sar. (1986) u arahnoidalnim vilusima, koji predstavljaju najčešće mesto nastanka meningeoma, i Lipper i sar. (1979) - u kulturi ćelija meningeoma. Yamashima i sar. (1986) su kao mesta formiranja PT označili mikronukleuse, promera oko 10 μm , lokalizovane u fibrovaskularnom jezgru vilusa. Oni se sastoje iz finog granularnog materijala, izmešanog sa kolagenim fibrilima, što bi odgovaralo početnim formacijama koje su detektovane u horoidnim vilusima morfološke analize (sl. 19 – 26). Ove strukture bile su okružene sa nekoliko arahnoidalnih ćelija međusobno povezanih nastavcima sa nekompletnom bazalnom membranom. U njima pomenuti autori nisu uočili celularni debri niti degenerisane ćelije, ali su uočili strukture koje su označili kao matriksne vezikule, matriksne minerale i matriksne granule. Matriksne vezikule su strukture promera 0.05 – 0.3 μm , okružene membranom, koje su tokom prethodnih istraživanja uočavane u tkivima koja fiziološki kalcificiraju (Lipper i sar., 1979), kao i tokom kalcifikacije PT (Kubota i sar., 1984, 1985). Matriksni minerali su nešto krupnije strukture, sa prečnikom 0.2 – 3.8 μm , koje su takođe posedovale membranu. Ipak, najveći akcenat Yamashima i sar. (1986) su stavili na matriksne granule, strukture iregularnog ili ovalnog oblika, koje nisu bile okružene membranom promera 0.05 – 0.7 μm . One nisu, po njima, sadržale ostatke organela, niti celularni debri, već elektrono-gusti materijal, sličan granularnom matriksu koji ih okružuje. Najverovatnije je da se radilo o hidroksiapatitu. Prema pomenutim autorima, ove strukture su predstavljale inicijalna mesta kalcifikacije PT. Poreklo matriksnih granula nije bilo jasno uočljivo, pogotovu zbog toga što one nisu imale neke vidljive veze sa okolnim arahnoidalnim ćelijama. Autori su zato predložili četiri moguća mehanizma njihovog formiranja: procesom pupljenja i otkačivanja sa izduženih nastavaka okolnih arahnoidalnih ćelija; ekstruzijom preformiranih matriksnih granula iz arahnoidalnih ćelija; ćelijskom degeneracijom; i sekrecijom pojedinih njihove građe sa i posledičnim spajanjem u ekstracelularnom prostoru. Prema mišljenju autora, najverovatniji je mehanizam tokom koga preformirane matriksne granule bivaju iz okolnih arahnoidalnih ćelija sekretovane u ekstracelularni prostor. Zajedno sa njima, u ekstracelularni prostor ove ćelije sekretuju i lipide, proteine, proteoglikane, koji su detektovani tokom histohemijske analize (sl. 23, 24). Krajnja forma matriksnih granula nastaje spajanjem prekursora matriksnih granula i ovog sekretovanog materijala. Johannessen i Sobrinho Simoes (1980) su opisali slične strukture kod papilarnog tiroidnog karcinoma, označivši ih kao stromalne kalcifikate. Kako navode, oni su promera 0.1 – 2.5 μm , ne mogu se uočiti pod svetlosnim mikroskopom a, po njihovom mišljenju nemaju vezu sa formiranjem PT. Ovakve strukture, zajedno sa manjim brojem matriksnih vezikula i matriksnih minerala predstavljale su jezgra mineralizacije. Proces kalcifikacije se sa ovih jezgra širio na okolna

kolagena vlakna, koja su uočena oko amorfnih jezgara u stromi vilusa HP (sl. 22). Ona su odgovorna za dalju orijentaciju procesa mineralizacije. Prema Lipper-u i sar. (1979), koji su izučavali formiranje PT u kulturi meningocita poreklom od meningotelijalnog tipa meningeoma, formiranje počinje u ekstracelularnom prostoru. U njemu se nalaze pravilno raspoređena kolagena vlakna i zgrudvani materijal. Pored njih uočavani su i nastavci okolnih ćelija, od kojih se odvajaju vezikule sa elektronogustim materijalom. Prvi znaci kalcifikacije su uočavani kao elektronogusti agregati u granularnom matriksu. Oni se kasnije spajaju u sferule sa već uočljivom mikrokristalnom strukturom. Kao važan momenat u procesu kalcifikacije, pomenuti autori navode prisustvo vezikula nastalih od okolnih ćelija. One su veoma slične strukturama koje su prisutne kod tkiva sa fiziološkim procesom kalcifikacije i povezane su sa okolnim osmiofilnim matriksom. Dezintegracijom membrane ovih vezikula dolazi do oslobađanja fosfolipida koji teže da vežu kalcijum fosfat. Takođe, dolazi i do oslobađanja alkalne fosfataze iz ovih vezikula, koja dovodi do povišavanja nivoa fosfata u matriksu i taloženja kalcijum fosfata. Ono se prvo vrši u amorfnom, a zatim i u kristalnom obliku, u obliku hidroksiapatita. Pozitivna PAS - reakcija ukazuje i na prisustvo glikoproteina, koji takođe poseduju svojstvo vezivanja kalcijuma, a njihovo prisustvo u PT je detektovano tokom histohemijske analize (sl. 23). Iako su ove vezikule prisutne i kod ovarijalnih neoplazmi u histiocitima, ili Hofman-ovim makrofagima kod malakoplakije, Lipper i sar. (1979) tvrde da tokom njihovog istraživanja nisu uočeni znaci ćelijske degeneracije. Na kraju, ipak, navode mogućnost da neke od vezikula nastaju kao rezultat ćelijske degeneracije i destrukcije njihove membrane, što je saglasno sa nalazima pozitivne reakcije u središtu ovih struktura primenom Giemsa tehnike (sl. 25), kao i prisustva crvene prebojenosti istih, nakon primene Mallory tehnike (sl. 22) i nešto slabije nakon primene AB PAS tehnike (sl. 24). Kolagena vlakna se, prema Lipper-u i sar. (1979) nalaze na periferiji, što odgovara plavo prebojenim zonama vilusa HP, lokalizovanim oko crveno prebojenih zona na preparatima bojenim Mallory tehnikom, tokom (sl. 22). Ona su, prema pomenutim autorima, uključena u proces kalcifikacije sekundarno i, verovatno, dalje orijentišu proces kalcifikacije.

Groisman i sar. (1996, 1999) su u svojim radovima opisali formiranje, morfološke karakteristike i strukturu mikrokalcifikata hipofize. Ova vrsta kalcifikata se uočavala, u najvećoj meri, u adenohipofizi, u veoma malom broju u središnjem delu, dok u neurohipofizi nisu uočavani. Za razliku od konkremenata u ostalim delovima CNS-a, kao što su dura mater, arachnoidea mater, pinealna žlezda i HP, kod kojih incidenca raste sa starenjem, mikrokalcifikati adenohipofize počinju da se javljaju intrauterino, tokom fetalnog perioda. Incidenca im raste u toku prve dve nedelje postnatalnog perioda, da bi nakon tog perioda počela da se smanjuje, te se nakon šestog meseca života više ne uočavaju. Morfološki, oni predstavljaju veoma heterogene strukture, lokalizovane ekstra - i intracelularno. Ekstracelularni mikrokalcifikati su uočeni u folikulima i intersticijumu adenohipofize. Groisman i sar. (1996, 1999) u dva svoja rada, na osnovu rezultata ultrastrukturne i histohemijske analize opisuju dva potpuno oprečna moguća načina formiranja PT u adenohipofizi. U svom prvom radu (Groisman i sar., 1996), pomenuti autori su nastanak kalcifikata povezali sa degeneracijom ćelija. Naime, po njima formiranje kalcifikata počinje unutar ćelija, i to formiranjem granularnih kalcifikata, od kojih su neki smešteni unutar dilatiranih ili degenerisanih organela, dok su pojedini lokalizovani u citoplazmi. Takvi kalcifikati bi na kraju dovodili do degeneracije i umiranja ćelije. Ostaci takve ćelije bi predstavljali jezgro za nastanak budućeg kalcifikata. Oko njega bi se nadalje taložili koncentrični slojevi kalcificiranog materijala, što bi na kraju vodilo ka formiranju zrelog PT. U svom novijem radu (Groisman i sar., 1999), ovi autori su korigovali svoj stav i nastanak kalcifikata pripisali su sekretornoj aktivnosti žlezde. Naime, njihova ultrastrukturna analiza nije pružila dokaze o postojanju ostataka izumrlih ćelija. Pored toga, Groisman i sar. (1999) potporu za ovakav svoj stav nalaze i u činjenici da su kalcifikati ispoljavali negativnu reakciju nakon primene Feulgen tehnike, što isključuje prisustvo ostataka DNA u njima. Dalje, oni navode prisustvo pozitivne reakcije u središtu tih struktura nakon primene AB PAS i EMA tehnike, što ukazuje na prisustvo mukopolisaharida i proteina u njima. Kalcifikati adenohipofize ispoljavali su u celini pozitivnu reakciju nakon primene PAS metode. Početne forme PT HP uočene tokom morfološke analize su ispoljavale, takođe, pozitivnu reakciju nakon primene PAS metode, što je potvrđivalo prisustvo glikoproteina u njima (sl. 23). Ipak, za razliku od kalcifikata adenohipofize, primenom AB PAS tehnike uočava se slabo crveno prebojeno središte i slabo plavo prebojena periferija (sl. 24), a takođe, i slabo pozitivna reakcija u središtu tih struktura nakon primene Giemsa metode (sl. 25). Pored toga, crveno prebojeno središte ovih struktura, nakon

primene Mallory-y metode (sl. 22), ukazuje, zajedno sa rezultatima prethodno navedenih analiza, na prisustvo nuklearnog materijala u središtu početnih formacija PT u HP, kao i na moguće prisustvo fibrina u njima. Ti nalazi su suprotni sa nalazima Groisman-a i sar (1996). Nalaz da je okolna stroma, u početnim formacijama prebojena plavo nakon primene Mallory tehnike (sl. 22), ukazuje na prisustvo kolagenih vlakana, koje najverovatnije produkuju fibroblasti strome. Kalcifikati adenohipofize su, nasuprot tome, bili negativni na vimentin, intermedijarni filament prisutan u citoplazmi mezenhimnih ćelija i fibroblasta (Kasper et al., 1989). Slabo plavo prebojena periferija nakon primene AB PAS metode ukazuje na prisustvo mukopolisaharida i proteina na periferiji ovih formacija, što je takođe u suprotnosti sa nalazom Groisman-a i sar. (1999) koji su uočili AB PAS i EMA pozitivno jezgro i na taj način dokazali prisustvo mukopolisaharida i proteina u jezgru kalcifikata adenohipofize. Po njima, to je dodatno govorilo u prilog njihovom sekretornom poreklu. Prema ovom istraživanju, dolazilo bi do kalcifikacije mukopolisaharida u citoplazmi epitelnih ćelija i formiranja u njima sferičnih kalcifikata, koji bi zatim bili izlučeni u folikule ili ekstracelularni prostor i služili kao jezgro za dalji proces kalcifikacije. Iako imunohistohemijskom analizom nije uočena povezanost mikrokalifikata sa bilo kojim ćelijskim tipom u adenohipofizi, pomenuti autori su zaključili, na osnovu vremena pojave kalcifikata (tokom onih delova fetalnog perioda kod kojih dolazi do hiperplazije ćelija koje sekretuju prolaktin - laktotrofi), kao i zbog njihovog povećanog prisustva kod tumora poreklom od prolaktinskih ćelija u adenohipofizi - da su ovi kalcifikati povezani sa prisustvom hiperprolaktinemije. Ipak, taj stav tek treba da se dokaže daljim istraživanjima.

Garma Avina (2000) je, dalje, uočio u CST pasa postojanje struktura koje je označio ekskretornim čepićima. Ove strukture su uočavane u likvoru, kako zdravih, tako i kod pasa sa neurološkim poremećajima. One su pravilnog okruglog oblika, sa granularnim jezgrom koje se primenom Giemsa tehnike bojilo - od svetlobraon, do svetlo ljubičasto. Ovi čepići su uočavani u CST ili su bili lokalizovani intracelularno, i to naročito oni manji, sa dijametrom 3 – 25 μm . U okolini ekstracelularnih čepića uočavani su makrofagi. Ove strukture mogle su međusobno da se udružuju, dajući agregate veličine i do 70 μm , što je uočeno kod PT HP (sl.57, 70, 78). Garma Avina (2000), dalje, tvrdi da ovi čepići nastaju u epitelnim ćelijama, kao rezultat njihove funkcije odstranjivanja štetnih produkata metabolizma mozga iz CST. U određenom trenutku dolazi do popuštanja funkcije epitelnih ćelija i nagomilavanja raspadnih produkata u njima. To bi dovodilo do deformacije epitelnih ćelija HP i one bi poprimale oblik peharastih ćelija sa prisustvom velikih vakuola u njima. Na kraju bi te ćelije izumirale i najverovatnije bi pod uticajem inflamacije, dolazilo do njihovog odljublivanja i prelaska u CST, gde su one predstavljale jezgra za nastanak ekskretornih čepića. Tokom morfološke analize detektovano je, takođe, postojanje epitelnih ćelija sa velikim vakuolama unutar njih (sl. 42, 43). Međutim ovakve ćelije najverovatnije nisu imale veze sa formiranjem PT, koja su ekskluzivno bila vezana za stromu horoidnih vilusa. Tome u prilog govori i negativna reakcija ovih struktura nakon primene von Kossa i PAS metode, koju Garma Avina (2000) navodi u svom radu, što je suprotno rezultatima našeg istraživanja i istraživanja prethodno citiranih autora. Prema tome, ekskretorni čepići najverovatnije predstavljaju strukture koje nisu povezane sa procesom formiranja PT u HP.

Psamomatozna telašca predstavljaju, prema tome, kalcifikovane konkremete koji se, pored u HP, susreću (fiziološki) u različitim strukturama CNS-a, kao i tokom mnogih patoloških poremećaja, i to ne samo u CNS-u, već i u drugim delovima tela. U CNS-u se takve strukture označavaju kao „moždani pesak (brain sand)“ ili corpora arenacea i predstavljaju veoma heterogenu grupu formacija. One se mogu grubo podeliti u dve glavne grupe. U prvoj se nalaze strukture koje potiču od epitelnih ćelija, imaju granularan ili loptast oblik i mogu da budu lokalizovane u vezikulama; druga grupa sastoji se od kalcifikata, koji čak i kada su veoma mali, nikada nisu intracelularno lokalizovani već se uvek sastoje iz nekoliko jasno definisanih koncentričnih slojeva. Periferni sloj sadrži kolagena vlakna ili vretenaste ćelije i sastoji se iz mezenhimskih ćelija (Garma Avina, 2000). Psamomatozna telašca pripadaju drugoj grupi kalcifikata i sačinjena su od posebnog tipa fibroblasta (Korzhevskii, 1997a). Međutim, na osnovu prethodno navedenih teorija, razlikuje se više tipova PT, čija struktura zavisi od njihove lokalizacije. Prvu grupu sačinjavaju PT medularnog karcinoma štitne žlezde (Johannessen Sobrinho Simoes, 1980), fetalne i neonatalne adenohipofize (Groisman i sar., 1996, 1999), papilarnog adenokarcinoma sigmoidnog kolona (Nakayama i sar., 1997), gastričnog karcinoma (Kawahara i sar., 2001), endometrijalnog karcinoma (Fausett i sar., 2002). U drugu grupu spadaju PT meningeoma (Kubota i sar., 1984, 1985, 1986), arahnoidalnih vilusa (Yamashima i sar., 1986) i strome papila

papilarnog karcinoma tiroidee (Das i sar., 2004). Na osnovu rezultata histohemijske analize, zatim prethodno navedenih istraživanja, kao i istraživanja Korzhevskii-og (1997a, 1997b), PT HP su svrstana u drugu grupu na osnovu prisustva PAS pozitivne reakcije, prisustva kolagena, nakon primene Mallory tehnike (sl. 22, 39, 58) (Korzhevskii, 1997 b) i nakon primene Masson trihromnog bojenja (Lipper i sar., 1979) i na kraju, prisustva ostataka degenerisanih ćelija u vidu matriksnih vezikula i matriksnih džinovskih telašaca (Kubota i sar., 1984, 1985, 1986), što je saglasno sa pozitivnom reakcijom početnih formacija PT na nuklearni materijal nakon primene Giemsa tehnike (sl. 25), crvenom prebojenosti središta ovih struktura nakon primene AB PAS metode (sl. 24) i Mallory trihromnog bojenja (sl. 22). Crvena prebojenost nakon primene Mallory tehnike može da ukaže i na moguće prisustvo fibrina u ovim strukturama, koji su uočili i Lipper i sar. (1979) u kulturi ćelija meningeoma, i Johannessen i Sobrinho Simoes (1980) - kod metastatskih PT papilarnog karcinoma štitne žlezde.

Prema tome, u prvoj grupi slučajeva, kao rezultat procesa koji se odvija u vilusima nastaju mlađe forme PT, koje su u literaturi označavaju kao nezrele (Johannessen i Sobrinho Simoes, 1980; Kubota i sar., 1984, 1985, 1986; Yamashima i sar., 1986). Pomenuti autori ne opisuju morfologiju tih nezrelih formi PT detaljno. Oni početne forme PT vezuju za matriksne granule (Yamashima i sar., 1986) i matriksna džinovska telašca (matriksne minerale) (Kubota i sar., 1984, 1985, 1986) i smatraju da te strukture, koje nastaju degeneracijom okolnih ćelija, predstavljaju nukleuse za inicijaciju procesa kalcifikacije, koji se sa njih širi na okolna kolagena vlakna. Njihovi nalazi da je središte ovih formacija, koje je granularnog izgleda, pozitivno na nuklearni materijal, glikoproteine i mukopolisaharide (Kubota i sar., 1984, 1985, 1986; Hudelist i sar. 2004; Lipper i sar., 1979; Johannessen i Sobrinho Simoes, 1980; Das i sar., 2004) saglasni su sa rezultatima histohemijske analize. Podatke o veličini dijametra ovih nezrelih formi PT u arahnoidalnim vilusima dali su Yamashima i sar. (1986) i ona iznosi oko 10 μm , dok je veličina dijametra matriksnih granula 0.05-0.7 μm , a matriksnih minerala 0.20-3.8 μm . To znači da se one nisu mogle jasno detektovati svetlosnim mikroskopom tokom histološke analize. Korzhevskii (1997 b) je tokom svog istraživanja uočio da PT počinju da se formiraju u HP već tokom prve godine života i da njihova veličina kod dece ne prelazi dijametar od 50 μm . Ona u toj formi nemaju izraženu lamelarnu građu. Njihova lamelarnost postaje izrazitija kod starijih PT, kao što je uočeno tokom morfološke analize (sl. 28 i 36). U prvoj grupi su predominirale početne forme PT u vilusima HP, koji su još uvek bili očuvani u najvećem delu HP. Daljom, morfometrijskom analizom, od 109 detektovanih telašaca 36% je imalo Feret-ov dijametar manji od 50 μm , sa njegovom prosečnom vrednošću od 36.88 μm , dok je 64% Feret-ov dijametar veći od 50 μm , sa prosečnom vrednošću od 79.08 μm . Maksimalna vrednost Feret-ovog dijametra PT ove grupe iznosila je 202.37 μm što je saglasno sa nalazima Korzhevsk-og (1997a), koji navodi da njihov dijametar kod odraslih raste i do 300 μm . Prema tome, može se reći da forme PT, sa Feret-ovim dijametrom većim od 50 μm , predstavljaju zrele forme PT. One predominiraju kod slučajeva u prvoj grupi, kod kojih je formiranje PT počelo verovatno još i pre 20. godine života. Proces formiranja PT u horoidnim vilusima dovodi do njihovog uništavanja (sl. 26), pri čemu je to u ovoj grupi praćeno blažim oblicima atrofije epitela, kao što je prisustvo tamnije prebojenih i kupolastih ćelija, zatim i vaskularnom obliteracijom (sl. 26). Slične promene su uočili Johannessen i Sibronho Simoes kod tumorskih papila karcinoma štitne žlezde. Das i sar. (2004) su PT, zbog njihovog učešća u uništavanju papila kod papilarnog tiroidnog karcinoma, nazvali „nadgrobnim spomenicima“ tumorskih papila.

Kod slučajeva druge grupe, dominiraju formiranje cističnih formacija sa izrazitom epitelnom atrofijom, fibroza strome, oštećenje vilozne strukture HP visokog stepena i formiranje PT unutar meningocitnih spirala u stromi cističnih formacija. Postojanje cističnih formacija u HP tokom procesa starenja spominju još Rubenstein (1999) i Serot i sar. (2003). Međutim, ovi autori njihovo prisustvo ne vezuju za postojanje PT. Samo Korzhevskii (1997a) u u svom radu u kome opisuje formiranje PT, navodi da su ona prisutna u cističnim formacijama HP, ali ne navodi njihovu međusobnu povezanost. Po našem mišljenju povećano prisustvo PT u HP dovodi do pojave cističnih formacija i samim tim pogoršava epitelnu atrofiju. Tome govori u prilog i sama lokalizacija PT u ovim cističnim formacijama, gde su ona raspoređena pretežno na periferiji, dok se u njihovom središtu nalaze krvni sudovi većeg kalibra (sl. 51, 52, 53). Pored toga, PT su raspoređena tako da su mlađe forme lokalizovane perifernije, dok su krupnija telašca sa izrazitijom lamelarnom građom smeštena bliže središtu ovih formacija, u neposrednoj okolini većih krvnih sudova (sl. 51, 52, 53). Na površini ovih formacija prisustvo vilusa je izuzetno retko. Po našem mišljenju, verovatno su mlađe forme PT, koje

su perifernije lokalizovane, tu dospale iz tek uništenih vilusa HP. One potiskuju ranije formirana PT u dublje delove HP, koja nastavljaju dalje da rastu taloženjem novih slojeva hidroksiapatita, što i dovodi do njihove izrazitije lamelarne građe. Tako su ona telašca koja se nalaze neposredno uz krvne sudove u preseku veća i imaju najizrazitiju lamelarnu građu (sl. 53). Pošto je u ovoj grupi vilozna struktura HP veoma narušena, početne forme PT, koje su uočavane u vilusima prethodne grupe, u ovoj grupi se uočavaju znatno ređe. U cističnim formacijama se uočavaju formacije koje su (kod meningeoma) Kubota i sar. (1984, 1985, 1986) označili kao meningocitne spirale, a koje je u HP prvi opisao Korzhevskii (1997b). Formiranje PT, prema njemu, počinje u okolini velikih krvnih sudova, stvaranjem nakupina vezivnog tkiva i ćelijskih elemenata koji su spiralno raspoređeni. Tokom morfološke analize, ovakve strukture su detektovane u stromi cističnih formacija (sl. 61). U njima su uočavana spiralno raspoređena jedra stromalnih ćelija i kolagena vlakna. Prisustvo kolagena potvrđuje plava prebojenost delova ovih formacija, dok se između plavo prebojenih zona uočavaju crveno prebojena jedra, kao i amorfne crveno prebojene zone, koje mogu da ukažu na moguće prisustvo fibrina u njima - na preparatima bojenim Mallory tehnikom (sl. 63). Fibrin su, tokom svog istraživanja, detektovali Lipper i sar. (1979) i Johannessen i Sobrinho Simoes (1980). Prisustvo jedara dokazuje i pozitivna reakcija nakon primene Giemsa tehnike (sl. 62). Korzhevskii (1997b) je oko ovakvih formacija uočio vezivno tkivnu kapsulu. Ćelije koje ulaze u sastav ovih struktura on označava kao nezrele fibroblaste, koji ne sintetišu belančevine karakteristične za taj tip ćelija. Za razliku od ćelija koje se nalaze u okolini ovih struktura, ove ćelije sintetišu znatne količine vimentina, pa se može govoriti o dve različite populacije fibroblasta. Pored fibroblasta, Korzhevskii (1997b) je detektovao i ćelije koje eksprimiraju aktin, što uključuje i mogućnost prisustva miofibroblasta. U sledećoj fazi ove ćelije produkuju kolagen, a kasnije dolazi do kalcifikacije. Kalcifikacija počinje u centru i širi se, zatim, ka periferiji telašca. Na njegovoj krajnjoj periferiji uočava se nekalcificirana zona, koja sadrži ćelije i kolagena vlakna. Tokom morfološke analize, kod slučajeva treće grupe detektovano je prisustvo amorfne zone na periferiji PT koja se nije bojala na preparatima HE metodom i u kojoj su se uočavana vretenasta hiperhromatična jedra ćelija (sl. 76). To sve ukazuje na apozicioni rast PT. U ovoj grupi, pored porasta prisustva PT u odnosu na prvu grupu, što se manifestuje signifikantnim porastom prosečne ukupne aree po slučaju (tabela 5; grafikon 20), uočava se i signifikantan porast prosečne aree, perimetra i Feret-ovog dijametra (tabela 5; grafikoni 21, 22, 23), što ukazuje na porast veličine PT. Kod slučajeva ove grupe dominiraju krupna PT sa izraženom lamelarnom građom (sl. 54, 55, 56), koja zauzimaju dublje delove cističnih formacija (sl. 51, 52, 53), ponekad neposredno uz veće krvne sudove. Prisustvo većeg broja lamela u njihovoj građi ukazuje na njihovu veću starost, što je u svom pregledu takođe naveo i Korzhevskii (1997a). Rezultati morfometrijske analize su pokazali da 82% PT ima Feret-ov dijametar veći od 50 μm , dok samo 18% PT ima Feret-ov dijametar manji od 50 μm . Početne forme PT u vilusima HP se uočavane mestimično na onim mestima gde je vilusna struktura očuvana (sl. 59, 60). Pored toga, u ovoj grupi se češće uočavane forme koje nastaju fuzijom više manjih PT (Sl 57, 58). Inače ove forme spominju i Yamashima i sar. (1986) pri čemu je tokom morfometrijske analize ustanovljeno da one dostižu znatnu veličinu sa Feret-ovim dijametrom - i do 348.74 μm . Zrela PT su PAS - pozitivna, pri čemu je reakcija nešto izraženija na periferiji (sl. 30). To je saglasno sa nalazima Lipper-a i sar. (1979), Kubote i sar. (1984, 1985, 1986) i Hudelist-a i sar. (2004). Izrazitija reakcija na periferiji se poklapa i sa pozitivnom reakcijom nakon primene Giemsa tehnike (sl. 34), što može da ukaže na veće prisustvo nuklearnog materijala na periferiji. Cirino i sar. (1997) tumače prisustvo PAS pozitivne reakcije u vezivnom tkivu prisustvom aktivisanih fibroblasta, koji su sastavni deo strome HP. PAS pozitivnu reakciju ovakvih struktura detektovao je Garma Avina (2000) tokom svog istraživanja ekskretornih čepića u CST pasa. Primenom AB PAS tehnike dobijena su dva tipa reakcije. Prvi tip se karakterisao pretežno plavo prebojenim lamelama i mestimičnim prisustvom crveno prebojenih, inkompletnih lamela između njih (sl. 33), Drugi tip reakcije se karakterisao crvenom prebojenošću središta PT i plavo prebojenom periferijom (sl. 32). I jedan i drugi tip ukazuju na prisustvo mukopolisaharida u građi PT, koje su detektovali i Maki i sar. (2000). Crvena prebojenost pojedinih delova, takođe, ukazuje na prisustvo nuklearnog materijala. Prvi tip reakcije je veoma sličan reakciji koja se dobija nakon primene Mallory tehnike, pri čemu je (u ovom slučaju najveći broj lamela obojen plavo, što ukazuje na prisustvo kolagena, dok se crveno prebojene uočavaju na periferiji i neposredno do centra PT, ukazujući na moguće prisustvo fibrina i nuklearnog materijala. Kod formi koje nastaju fuzijom više PT, periferna lamela, koja se na HE bojenim preseccima boji

tamnije, nakon primene Mallory metode takođe je obojena crveno (sl. 58). Prisustvo kolagena i to tipa IV, V, VI detektovali su Han i sar. (1996). Fibrin su detektovali i Johannessen i Sobrinho Simoes (1980) - kod PT papilarnog karcinoma tiroidee i Lipper i sar. (1979) kod PT nastalih u kulturi ćelija meningotelijalnog meningeoma. U ovoj grupi javlja se epitelna atrofija težeg stepena, naročito kod cističnih formacija, gde je vilusna struktura potpuno narušena. Kod tih slučajeva znatno češće dolazi do potpunog zaravnjenja epitela, sa deformacijom jedra koje je hiperhromatično (sl. 41). Kupolaste ćelije su se uglavnom zadržale u delovima HP gde je vilusna struktura još uvek delimično očuvana (sl. 43). Vakuolizacija ćelija je prisutna i kod kupolaste atrofije i kod zaravnjenja, sa većim brojem tamnijih epitelnih ćelija (sl. 42, 43, 44). Znatno veći stepen epitelne atrofije potvrđuje i signifikantan pad prosečne aree (tabela 3, grafikon 8), perimetra (tabela 3, grafikon 9), prosečne debljine (tabela 3, grafikon 11). Uporedo sa atrofijom, oblik epitelnih ćelija postaje iregularniji, što potvrđuje signifikantan porast oblikovnog faktora (tabela 3, grafikon 10). Značajnije prisustvo tamnijih ćelija potvrđuje signifikantan porast prosečne optičke gustine epitela (tabela 3, grafikon 12). Serot i sar. (2001) navode da tamne ćelije predstavljaju hipofunkcionalne ćelije u početnom stadijumu degeneracije. Pored epitelnih promena, u ovoj grupi su uočljive i promene u stromi HP. U njoj se uočava progresivna fibroza, koja se karakteriše proliferacijom kolagenih vlakana i smanjenom celularnošću. To je naročito uočljivo unutar cističnih formacija HP (sl. 51), a smanjenje celularnosti potvrđuje signifikantno smanjenje broja jedara stromalnih ćelija na mm^2 površine strome (tabela 4, grafikon 19). Međutim, pored smanjenja broja ćelija, dolazi i do promene celularnog sastava strome. To se može zaključiti na osnovu signifikantnog pada prosečne nuklearne aree, perimetra i Feret-ovog dijametra stromalnih horoidnih ćelija (tabela 4, grafikoni 13, 14, 15). Istovremeno, u ovoj grupi, u odnosu na prvu, signifikantno raste prosečna nuklearna cirkularnost i optička gustina (tabela 4, grafikoni 16, 18). Porast prosečne cirkularnosti je praćen signifikantnim padom prosečne nuklearne eliptičnosti stromalnih horoidnih ćelija (tabela 4, grafikon 17). Trend vrednosti ovih morfometrijskih parametara je saglasan sa rezultatima histološke analize, tokom koje je ustanovljeno da u ovoj grupi, u stromi HP, dolazi do porasta prisustva ćelija koje imaju centralno lokalizovana, mala, pravilnog okruglog oblika, tamnije prebojena jedra sa predominacijom heterohromatina (sl. 45, 46), u odnosu na jedra stromalnih horoidnih ćelija prethodne grupe. Ova jedra su krupnija, vretenastog oblika, svetlije prebojena zbog predominacije euhromatinskih regiona (sl. 16). Svi ti podaci govore u prilog stavu da je u ovoj grupi, u kojoj su PT najzastupljenija, znatno veće prisustvo limfoidnih ćelija. Tome u prilog govore i vrednosti nuklearne aree limfoidnih ćelija koje su dali Dardick i Dardick (1984) i koje se kreću od $13 - 24 \mu\text{m}^2$, što odgovara vrednostima koje su dobijene tokom morfometrijske analize (tabela 4, grafikon 13). Na to dodatno upućuju i vrednosti dijametra limfoidnih ćelija navedene u dostupnoj literaturi koje iznose $6 - 9 \mu\text{m}$ (Stefanović, 1991), što odgovara prosečnim vrednostima Feret-ovog dijametra stromalnih horoidnih ćelija koje su dobijene morfometrijskom analizom (tabela 4, grafikon 15). Više vrednosti nuklearne prosečne optičke gustine potvrđuju veće prisustvo heterohromatina u jedrima stromalnih horoidnih ćelija ove grupe (tabela 4, grafikon 18), što je, prema podacima Gil i Barba-e (1994), opet karakteristika jedara limfoidnih ćelija. Ovakve ćelije su se uočavale i unutar krvnih sudova HP (sl. 48). Pored ovih ćelija, u stromi HP su uočavane i ćelije sa okruglim, tamno prebojenim heterohromatičnim jedrom, oko koga se nalazio širi sloj blago acidofilne citoplazme i koje je bilo ekscentrično postavljeno (sl. 49). Takve ćelije su svojim osobinama podsećale na plazmocyte (Stefanović, 1991). Na kraju, u stromi su uočavana i jedra ćelija koja su imala bubrežast oblik i podsećala na jedra monocita (sl. 50). Jedra stromalnih horoidnih ćelija, koja su posedovala prethodno navedene karakteristike, a naročito ćelije sa malim, okruglim hiperhromatičnim jedrima i uzanim slojem acidofilne citoplazme, uočavane su često u neposrednoj okolini PT (sl. 47). Kod pojedinih PT uočavane su u unutrašnjosti, šupljine nepravilnog oblika, nepravilnih i grubih ivica, ponekada ispunjene vlaknastim sadržajem i ćelijama sa prethodno pobrojanim morfološkim odlikama limfoidnih ćelija (sl. 64). Taj nalaz dodatno povezuje ove ćelije sa formiranjem PT.

Slučajevi treće grupe se po svojim osobinama nalaze između druge i prve grupe. Za ovu grupu je karakteristično to da su PT prisutnija u odnosu na prvu grupu, ali su manje zastupljena u odnosu na drugu grupu. To potvrđuju signifikantno više vrednosti prosečne ukupne aree po slučaju PT u odnosu na prvu, a niže vrednosti u odnosu na drugu grupu (tabela 5, grafikon 20). U ovoj grupi vilusna struktura HP je očuvanija u odnosu na drugu grupu, ali narušenija u odnosu na prvu (sl. 65). S tim u vezi, početne formacije PT, lokalizovane u vilusima HP, prisutnije su u odnosu na slučajeve druge, ali

nešto ređe u odnosu na prvu grupu (sl. 66). Cistične formacije su prisutne, ali manje manje nego u drugoj grupi. U njima je, takođe, uočljiv strukturalni obrazac sa periferno raspoređenim PT, sa krvnim sudovima većeg kalibra u njihovom središtu (sl. 70, 71). Početne formacije PT u vidu meningocitnih spirala (sl. 79), kao i fuzione forme PT (sl. 78), dominantne su karakteristike HP ovih slučajeva. Kao i drugoj grupi, i u ovoj se uočavaju PT sa defektima u vidu šupljina unutar kojih su prisustna kolagena vlakna. Međutim, u ovim slučajevima, ćelijski infiltrat unutar njih nije uočen (sl. 77). Epitelna atrofija ispoljava oblike slične onima u drugoj grupi, sa značajnijim prisustvom kupolastih ćelija (sl. 67, 68, 69). Stromalne horoidne ćelije su po karakteristikama svojih jedara bliže drugoj nego prvoj grupi (sl. 73). U stromi raste broj PT koji imaju Feret-ov dijametar manji od 50 μm na 38%, dok broj onih, koji imaju Feret-ov dijametar veći od 50 μm čini 62%. Naročito je upečatljivo prisustvo nezrelih PT u osnovi delimično deformisanih vilusa, čime postaje jasno uočljivo njihovo vilusno poreklo, uticaj na vilusnu destrukciju i vaskularnu obliteraciju (sl. 74). Prema tome, promene koje se uočavaju kod slučajeva ove grupe, u stvari, predstavljaju blažu varijantu promena uočenih kod slučajeva druge grupe. Kako se radilo o slučajevima koji su bili u proseku signifikantno stariji od slučajeva druge grupe, pri čemu je kod njih prisustvo PT bilo manje i prateće promene HP su bile blaže, nameće se zaključak da su promene uočene u ovoj grupi bile upravo rezultat procesa starenja. Nasuprot tome, pretpostavili za ekstenzivno prisustvo PT u drugoj grupi, pored starenja, bio bi odgovoran još neki drugi faktor, koji je dodatno stimulisao proces njihovog formiranja. Potpora za takvu pretpostavku može se pronaći u postojanju više činjenica. Prvo, uzrok smrti kod ovih slučajeva je bio akcident, i oni nisu bolovali od neurodegenerativnog oboljenja, sa patološkim oblikom starenja. Drugo, u rezultatima našeg istraživanja uočili smo da su epitelne promene izrazitije u srazmerno na starost ovih slučajeva i da jedra ćelija strome u većoj meri poseduju karakteristike jedara limfoidnih ćelija. I treće, mnogobrojni podaci iz literature su indirektno upućivali na učešće imunog sistema u formiranju PT HP.

Slučajevi druge grupe, osim izrazitog prisustva PT, karakterisali su se i veoma izrazitim promenama struktura horoidnog spleta, tj. vilusa, epitela i strome. Pod tim se podrazumevao gubitak vilusa HP, formiranje i prisustvo cističnih formacija, izrazitu epitelnu atrofiju, i specifičan celularni sastav strome. Interesantno je to da se većina ovih promena uočava i tokom normalnog starenja HP, ali i kod nekih patoloških stanja u tkivima i organima gde su PT prisutna. U dosadašnjoj literaturi se ne navodi uticaj PT na strukturalne i funkcionalne promene HP. S obzirom na to da je, tokom histohemijske analize uočeno njihovo značajno prisustvo u HP i da ono u celini raste tokom starenja, može se zaključiti da PT imaju veliki uticaj na strukturu HP, i to naročito na viluse i epitel.

Prvo što pada u oči jeste činjenica da sa povećanim prisustvom PT dolazi do masovnog propadanja vilusa HP, najverovatnije zbog toga što telašca, najvećim delom, počinju da se formiraju u njima, kako su utvrdili i Johannessen i Sobrinho Simoes (1980) i Das i sar. (2004) tokom svojih istraživanja na tkivu papilarnog karcinoma tiroidne žlezde. Te promene vode ka progresivnoj atrofiji epitela. U početnim fazama ona se karakteriše pojavom kupolastih ćelija, a kasnije progresivnom vakuolizacijom i zaravnjenjem epitelnih ćelija. S obzirom na to da su epitelne ćelije funkcionalno najvažnija komponenta HP (Redžić i Segal, 2004), pozitivna kanonična korelacija između morfometrijskih karakteristika PT i epitela HP (tabele 6 i 7, grafikon 25) ukazuje da PT nisu inertne strukture i da njihovo prisustvo značajno utiče na strukturu i funkciju HP, naročito epitela. Ovi rezultati su saglasni rezultatima Bersani-ja i sar. (1999), koji su sprovedli istraživanje na HP zdravih osoba i osoba obolelih od šizofrenije. Pored toga što navode i postojanje amorfnih kalcifikata u vilusima HP, koji su uočeni i tokom morfološke analize, oni tvrde i da prisustvo kalcifikata u HP zdravih i obolelih od šizofrenije nije povezano sa starenjem. Kod obolelih od šizofrenije, pomenuta grupa autora je utvrdila postojanje korelacije između veličine kalcifikata u levom HP sa poremećajima mišljenja kod obolelih od šizofrenije, dok je veličina kalcifikata na desnoj strani korelirala sa ventrikularno-moždanom koeficijentom frontalnih rogova bočne komore. I tokom ranijih istraživanja (Sandyk, 1993) ustanovljena je veza između veličine kalcifikata HP i nekih drugih poremećaja kod obolelih od šizofrenije. Priroda te veze još uvek nije razjašnjena, mada Bersani i sar. (1999) ističu da se najverovatnije radi o poremećaju funkcije serotoninergičkog sistema. Osnovu za to tvrđenje su pronašli u činjenici da se vlakna iz jedara srednje linije moždanog stabla, koja sadrže 5-HT, projektuju u HP, zatim da 5-HT i 5-HT prekursori izazivaju smanjenje produkcije CST u HP. Dalje oni navode da HP poseduje veliki broj 5-HT (5-HT_{1C} i 5-HT_{2C}) receptora, da 5-HT povećava protok krvi kroz HP i

utiče na permeabilnost i sekretornu aktivnost epitela HP i, konačno, da 5-HT deluje na 5-HT_{2C} receptore. To dovodi do povećanja sadržaja Ca²⁺ u epitelnim ćelijama, njegovim oslobađanjem iz intracelularnih depoa ili pristizanjem iz spoljašnje okoline. Povećanje ventrikularno moždanog koeficijenta se smatra posledicom dizgenetskog procesa čije poreklo nije poznato, ali pomenuti autori i njega povezuju sa poremećajem funkcije serotoninergičkog sistema frontalne kortikalne zone. Na osnovu rezultata morfološke, morfometrijske i statističke analize, značajno veće prisustvo PT u HP slučajeva druge grupe i pozitivna kanonička korelacija između epitelne atrofije i morfometrijskih karakteristika PT mogli bi da u svetlu činjenica koje iznose Strazielle i Ghersi Egea (2000), Emerich i sar. (2004, 2005) i Redžić i Segal (2004) da HP predstavlja glavni izvor trofičkih faktora za mozak, da ukažu da bi pojačana atrofija epitela u tim slučajevima mogla da dovede do nedostatka ovih faktora i konačno - atrofije mozga.

Pored činjenice da celularni sastav strome slučajeva druge i treće grupe, koje se karakterišu većim prisustvom PT, ukazuje na povećano prisustvo limfoidnih ćelija, tokom histološkog istraživanja uočene su neke morfološke promene struktura HP, sa prisustvom PT, slične onima čije prisustvo je tokom ranijih istraživanja uočeno kod inflamatornih poremećaja HP (Levine, 1987; Engelhardt i sar., 2001). U svom preglednom radu, Engelhardt i sar. (2001) opisuju morfološke promene koje se javljaju kod HP tokom eksperimentalnog autoimunog encefalomijelitisa (EAE), oboljenja koje kod miševa i drugih eksperimentalnih životinja predstavlja eksperimentalni ekvivalent multiple skleroze kod čoveka. Ove promene su uglavnom bile lokalizovane u epitelu HP, pri čemu su one izraženije kod slučajeva sa težim oblikom bolesti. Epitelne ćelije sa izmenjenom i normalnom morfologijom su međusobno izmešane. Tokom EAE uočena su dva oblika morfoloških alteracija epitela HP: povećano prisustvo elektrono - gustih ili tamnih epitelnih ćelija i prisustvo elektrono svetlih epitelnih ćelija. Povećano prisustvo tamnijih ćelija uočeno je i tokom histološkog istraživanja, ali ne i apsolutno diferencirane svetle i tamne ćelije (sl. 14, 15, 41). One su bile prisutnije kod slučajeva sa prisutnim PT, naročito druge grupe, koja se karakterisala većim prisustvom PT u odnosu na mlađu, I i stariju, III grupu. To su potvrdile više vrednosti prosečne optičke gustine horoidnog epitela PT - pozitivnih u odnosu na PT - negativne slučajeve (tabela 1, grafikon 6), kao i signifikantno više vrednosti prosečne optičke gustine II grupe u odnosu na I i III grupu (tabela 3, grafikon 12). Dalje u svom radu Engelhardt i sar. (2001) tvrde da kod tamnih ćelija postoji izmenjen odnos dela ćelije koji otpada na citoplazmu i dela koji otpada na organele. Naime, veći deo ukupne ćelijske zapremine sačinjavaju organele, dok deo ćelije koji ispunjava citoplazma opada. Struktura mikrovila na apikalnom polu epitelnih ćelija je, takođe, tokom EAE narušena, u manjem ili većem stepenu, a u pojedinim slučajevima oni potpuno nedostaju. U apikalnom delu citoplazme pomenuti autori su uočili prisustvo vakuola, koje su uočene naročito kod slučajeva sa velikim prisustvom PT u II grupi (sl. 42, 43, 68). U svom radu, oni dalje navode da vakuole vode poreklo od cisterni endoplazmatskog retikuluma, što potkrepljuju činjenicom da su se na površini vakuola mogli uočiti, mestimično, zaostali ribozomi. U HP eksperimentalnih životinja sa EAE, uočavale su se, takođe, i ćelije koje su predstavljale prelaznu formu između normalnih i tamnih ćelija. One su se karakterisale očuvanim mikrovilima na apikalnom polu epitelnih ćelija, u kojima su se mestimično uočavale sitne vakuole. Takve ćelije su, zbog odvajanja ribozoma sa površine endoplazmatskog retikuluma, posedovale povećan broj slobodnih ribozoma. Gubitak mikrovila i povećana vakuolizacija epitelnih ćelija su uočene i kod infekcije HP Sendai virusom, tokom virusne infekcije mišijeg influenza - encefalomijelitisa. Tokom ishemije, ove promene su prisutne i u epitelu HP, ali bez pratećeg infiltrata koji je uočen tokom EAE.

Nasuprot tamnim, svetle epitelne ćelije su se karakterisale smanjenom elektronskom gustom i izgledom su podsećale na nekrotične ćelije. Tokom našeg istraživanja, nismo detektovali prisustvo takvih ćelija u HP. Prema Engelhardt-u i sar. (2001), ove ćelije su se kod miševa sa EAE, karakterisale amorfnom citoplazmom, u kojoj su se uočavale rezidue endoplazmatskog retikuluma i, u nekim slučajevima, mitohondrije. Jedro je kod takvih ćelija bilo ekstremno elektrono-svetlo, dok su mikrovili bili potpuno odsutni.

Na subcelularnom nivou kod miševa sa EAE najznačajnije promene su uočene na nivou mitondrija HP epitelnih ćelija. Normalno, mitohondrije su veoma brojne u citoplazmi horoidnog epitela, jer mu obezbeđuju energiju neophodnu za odvijanje sekretornih funkcija. Kod tamnih ćelija uočavaju se dve grupe mitohondrijalnih alteracija. Prva se karakteriše povećanom elektronskom gustom mitohondrijalnog matriksa i gubitkom kristalne strukture. Kod druge grupe alteracija prevladava

ravnomerna gustina matriksa, sa gubitkom unutrašnje membranozne građe i kuboidalnim oblikom mitohondrija. Kod mitohondrija elektrono-svetlih ćelija dolazilo je do zgušnjavanja matriksa, uz istovremeno oticanje i širenje intrakristalnog prostora i sužavanje matriksnog prostora. U tim slučajevima, kriste su poprimale izgled tubula. Mestimično se uočavala fuzija ovakvih mitohondrija sa nastankom velikih formi, čiji je prečnik dostizao vrednosti i do 4 μ m. U pojedinim slučajevima, mitohondrije su bile kružnog oblika, lokalizovane na periferiji citoplazme koju su okruživale.

U stromi, endotel krvnih sudova HP životinja sa EAE je ostajao intaktan. U prostoru koji se nalazio između bazalne membrane epitela i endotela krvnih sudova, koji je normalno ispunjen kolagenim vlaknima i pericitima, uočavao se leukocitni infiltrat. To je saglasno sa rezultatima histološke i morfometrijske analize, tokom kojih je uočeno povećano prisustvo ćelija sa malim, tamnim, hiperhromatičnim, okruglim jedrima i sa uzanim slojem acidofilne citoplazme oko njih - na preparatima bojenim HE. To je najizraženije bilo prisutno kod slučajeva sa prisutnim PT, i to, naročito, II, a delimično i III grupe, u okolini (sl. 45-48), a ponekad i unutar samih telašaca (sl. 64). Nešto ređe su uočavane ćelije sa tamnim, okruglim, hiperhromatičnim, ekscentrično postavljenim jedrom, kao kod plazma ćelija (sl. 49) i, konačno, ćelije sa bubrežastim jedrom koje su podsećale na monocite (sl. 50). Povećano prisustvo limfoidnih ćelija u stromi potvrđivala je indirektno i viša, ali ne signifikantno, prosečna nuklearna optička gustina, kao i signifikantno viša ($p < 0.05$) prosečna nuklearna cirkularnost i signifikantno niža ($p < 0.05$) prosečna nuklearna eliptičnost jedara stromalnih horoidnih ćelija PT pozitivnih slučajeva (tabela 2, grafikoni 5, 6). Dodatno, pomenuti parametri pokazuju isti trend i signifikantno ($p < 0.05$) se razlikuju u II i III grupi u odnosu na I grupu (tabela 4, grafikoni 16 – 18). U stromi HP, Engelhardt i sar. (2001) navode prisustvo aktivisanih ćelija, pretpostavljajući njihovo dvojako poreklo. Prvo - da one potiču od lokalnih aktivisanih pericita, i drugo - da su to infiltrirane ćelije, dospele u HP iz cirkulacije. Ovi autori su opisali prisustvo inkluzionih telašaca u njihovoj citoplazmi. Ona su podsećala na sekundarne lizosome, te su pretpostavili da se, ipak, radi o makrofagima ili dendritičnim ćelijama. Prisustvo takvih ćelija u stromi HP detektovali su i drugi istraživači (McMenamin, 1999; McMenamin i sar., 2003).

S obzirom na činjenicu da smo tokom morfometrijske analize ustanovili porast prisustva PT tokom starenja, na osnovu signifikantnog ($p < 0.05$) porasta prosečne aree po slučaju PT u II i III grupi u odnosu na I grupu (tabela 5, grafikon 20), kao i na podatke iz literature da tokom starenja dolazi do promena imunog sistema koje dovode do nastajanja proinflatarnog stanja u organizmu (Franceschi i sar., 2000 a,b; Bruunsgaard i sar., 2001; Chung i sar., 2001), kao logičan korak u daljem istraživanju nametala se imunohistohemijska analiza i primena inflamatornih markera radi ustanovljavanja eventualnog prisustva inflamacije. Primenjeni su markeri: S100 - protein - za detekciju dendritičnih ćelija, S100 A8/A9 - za detekciju ćelija monocitno-makrogagne loze i utvrđivanje učešća nespecifičnog imunog odgovora, CD45 R0 i LCA - marker za detekciju T limfocita i markeri za kapa i lambda - lake lance - za detekciju B - limfocita i plazma ćelija i učešće humoralnog imunog odgovora.

Raniji koncept CNS-a kao imunoprivilegovanog organa zamenjen je konceptom prema kome je CNS imunološki specijalizovano mesto. Ransohoff i sar. (2003) su u svom preglednom radu opisali specifičnosti strukture CNS-a koje su određivale njegovu karakterističnu imunološku reaktivnost. Prema njima, u normalnim uslovima humani CNS sadrži veoma mali broj leukocita. To je posledica lokalnih anatomskih karakteristika CNS-a. Naime, mozak i kičmena moždina, koji sačinjavaju CNS, smešteni su u zatvorenim koštanim dupljama (lobanjska duplja i kičmeni kanal), u kojima su obavijeni sa tri membranozna omotača. Spolja se nalazi dura mater, ispod nje arahnoidna mater i ispod od nje, neposredno na površinu mozga naleže pia mater. Strukturalni detalji koji određuju imunološku specifičnost CNS-a su: deficit limfne drenaže, zatim nedostatak endogenih antigen - prezentujućih ćelija i postojanje krvno - moždane i krvno - likvorne barijere. Pošto u CNS-u nisu pronađeni anatomske definisani limfni sudovi, pomenuti autori navode da CST predstavlja funkcionalni ekvivalent limfe za CNS. Veoma važan podatak predstavlja činjenica da je, najpre kod glodara i preživara, a kasnije i kod čoveka, ustanovljeno da se CST drenira u duboke limfne čvorove vrata. Naime, ustanovljeno je postojanje drenaže CST-a iz dela subarahnoidalnog prostora oko olfaktornih bulbosa, preko rešetkaste pločice etmoidalne kosti - u limfatike podsluzokože nosne duplje. Pored ovog načina, drenaža se vrši i preko omotača kranijalnih nerava. S obzirom na to da između ependimnih ćelija ne postoje čvrsti spojevi, slični onima između endotelijalnih ćelija cerebralnih kapilara i epitelnih ćelija HP, postoji nesmetana komunikacija između ekstracelularne tečnosti bele

mase i CST. Intersticijalna tečnost sive mase takođe komunicira sa CST u subarahnoidalnom prostoru na površini mozga preko perivaskularnih Virchow-Robin-ovih prostora, koji okružuju penetrantne arterijske sudove. Ovim putevima drenaže, iz ekstracelularne tečnosti sive i bele mase u CST se na najefikasniji način dreniraju rastvorljivi proteini. Na osnovu ovih podataka, može se zaključiti da se aferentni krak imunog odgovora u CNS-u sastoji iz prenošenja antigenog materijala iz parenhima CNS-a u CST, a preko nje drenažnim putevima u duboke limfne čvorove vrata. Eferentni krak se odvija u subarahnoidalnom prostoru, u kome se aktivirane limfoidne ćelije, dospеле iz dubokih limfnih čvorova vrata (najčešće CD4⁺ memorijske T ćelije) susreću sa antigen - prezentujućim ćelijama mijeloidnog porekla. Ovakve ćelije mogu da potiču iz strome HP, zatim, mogu biti vezane za ependim, a mogu i da potiču iz meningi i perivaskularnih Virchow-Robinov-ih prostora. Prema tome, kako je CNS dobro zaštićen svojim koštanim i membranoznim omotačima, krvno-moždanom i krvno likvornom barijerom, i kako je vaskularizacija u različitim njegovim delovima poreklom od različitih krvnih sudova, regrutacija leukocita se u različitim delovima CNS-a odvija različitim putevima, pa inflamacija u različitim delovima mozga ima različitu prirodu. Tada se govori o regionalizaciji inflamatornog odgovora (Matyszak i Pery, 1996).

Uz pomoć modela sa izazivanjem bolesti i modela sa izazivanjem povrede glave uočena su, prema Rasohoff-u i sar. (2003), tri moguća puta ulaska leukocita u CNS.

Prvi podrazumeva prelazak leukocita iz krvi u CST, a iz nje u mozak. On se vrši preko HP i prati smer formiranja CST. U njoj je normalno detektovano oko 3000 leukocita po ml. Sam proces prolaska leukocita je složen i sastoji se iz više faza, a tokom njega se odvijaju složene molekularne interakcije. U početnoj fazi dolazi do interakcije hemokinskog receptora na membrani leukocita i imobiliziranog hemokina na površini endotela horoidnog kapilara. To dovodi do usporavanja kretanja leukocita i njegovog kotrljanja („rolling“) po površini endotela. Nakon toga sledi interakcija između P-selektin glikoproteinskog liganda 1, na površini leukocita, i P-selektina na površini endotela, kao i interakcije integrina na površini leukocita kao što je LFA-1 i integrinskog liganda na površini endotela, kao što je ICAM-1. Usled tih interakcija leukocit prolazi kroz pore na endotelu kapilara HP i ulazi u njegovu stromu. Tu biva izložen dejstvu hemokina poreklom od epitela. Priroda procesa kojim leukociti prolaze kroz horoidni epitel još uvek nije u potpunosti razjašnjena. U literaturi se navodi postojanje transcelularnog puta označenog kao emperipoleza, ali koji nije eksperimentalno potvrđen tokom prethodnih istraživanja. Ipak, najveći broj autora navodi paracelularni prostor, između horoidnih epitelnih ćelija, kao najverovatniji put (Engelhardt i sar., 2001).

Leukociti pronađeni u CST imaju definisani fenotip, što ukazuje da su oni tu dospeli strogo regulisanim procesom (Ransohoff i sar., 2003). Neutrofili dospevaju u CST samo tokom dramatičnih događaja u CNS-u i oni su retko uočavani. Preko 80% populacije leukocita CST čine T - limfociti, što je znatno više u odnosu na njihovo učešće (od 45%) u perifernoj krvi. Takođe u odnosu na perifernu krv, odnos CD4:CD8 limfocita prema perifernoj krvi je pomeren u korist CD4 limfocita. Fenotipski, radi se najčešće o CD27⁺ i CD45 R0⁺ T – limfocitima, koji u odnosu na iste u perifernoj krvi, pojačano ekspimiraju VLA-4 i hemokinske receptore, kao što su CXCR3, CCR1, CCR2, CCR3, CCR5 i CCR6. Tokom našeg istraživanja, mi smo, takođe, u stromi HP, detektovali CD45 R0⁺ T – limfocite, naročito u okolini PT (sl. 111, 112). Pojačana ekspresija CXCR3 - hemokinskih receptora na ovim ćelijama ukazuje na to da se radi o T_H1 - memorijskim ćelijama koje vrše imunološki nadzor u CNS-u. Drugu grupu ćelija čine monociti, kojih ima do 5%, i koji su takođe detektovani tokom histološke analize, kao S100 A8/A9 pozitivne ćelije, u krvnim sudovima i stromi HP (sl. 93, 94, 95, 97, 98, 101), kao i na apikalnoj površini horoidnog epitela (sl. 96). Konačno, manje od 1% svih leukocita CST čine B - limfociti. U krvnim sudovima i stromi HP detektovane su kapa i lambda - pozitivne ćelije. U krvnim sudovima su to najverovatnije bili B - limfociti, koji su se u stromi diferentovali u plazma ćelije (sl. 134, 135).

Drugi put koji navode Ransohoff i sar. (2003) navode, podrazumeva prelazak leukocita iz krvi u subarahnoidalni prostor. Leukociti iz postkapilarnih venula, poreklom od kapilara grana unutrašnje karotidne arterije prelaze u perivaskularne Virchow-Robinov-e prostore, a odatle u subarahnoidalni prostor na površini mozga, gde mogu da se susretnu sa ćelijama monocitno - makrofagne loze, koje su sposobne da vrše prezentaciju antigena.

Trećim putem leukociti prelaze iz krvi u parenhimske perivaskularne prostore. Iz postkapilarnih venula, poreklom od kapilara grana unutrašnje karotidne arterije, oni izlaze prolazeći kroz endotel i

bazalnu laminu. Da bi to mogli da postignu, T - limfociti moraju da budu aktivirani, što je neophodan preduslov za njihov prolazak. Interesantno je da podjednako efikasno prolaze i T - limfociti aktivirani mitogenom, kao i neuroantigen specifični aktivirani T - limfociti. I u ovom slučaju, kao i kod HP, da bi došlo do „rolling-a“ leukocita po površini endotela, neophodna je interakcija integrina i njihovih liganda - LFA-1 i ICAM-1, i $\alpha_4\beta_1$ sa VCAM-1. Prvobitno je, tokom eksperimenata sa intravenskim ubrizgavanjem aktivisanih T - limfocita, uočena njihova akumulacija u CNS-u već 6 časova nakon ubrizgavanja. Međutim, tokom kasnijih istraživanja, već 2 sata nakon ubrizgavanja, uočeno je, doduše, u manjem broju, prisustvo CD4⁺ T - limfocita u HP i meningama. Mi smo, takođe, uočili prisustvo CD45 R0⁺ T - limfocita u stromi HP, a Ransohoff i sar. (2003) smatraju da ove ćelije imaju ulogu pripreme parenhimskih krvnih sudova mozga za naredni, veći talas leukocita. Naime, kroz nepripremljene kapilare parenhimskih krvnih sudova mozga ne mogu da prođu čak ni aktivisani neuroantigen specifični leukociti.

Prema Hickey -u (1999), četiri su glavne grupe leukocita koje mogu da uđu u CNS, kako normalno, tako i tokom mnogih patoloških stanja. To su: T - limfociti, B - limfociti, NK - ćelije i ćelije monocitno-makrofagne loze. Veoma je mali broj stanja tokom kojih neutrofilni ulaze u CNS (npr. ishemija, trauma), što ukazuje da se oni, za razliku od drugih delova tela, u CNS-u ponašaju prema posebnim pravilima. Mastociti, takođe, imaju veoma važnu ulogu tokom određenih stanja CNS-a, ali za sada ima veoma malo podataka o njihovoj migraciji i funkciji u CNS-u.

T - limfociti su do sada najizučavaniji tip leukocita, čije je učešće u inflamaciji CNS-a dokazano. Razlog za to je njihovo učešće u veoma ozbiljnim patološkim stanjima, kao što su multipla skleroza (MS), virusni encefalitis i eksperimentalni sistemi, kao što je EAE. Malo se zna o molekularnim mehanizmima koji dovode do prolaska T - limfocita kroz intaktnu krvno-moždanu ili krvno-likvornu barijeru. Za sada se navodi učešće interakcije između molekula na površini limfocita i molekula na površini endotela cerebralnih kapilara i kapilara HP, kao što smo to već prethodno naveli. Međutim, ono što je zajedničko za sva ova istraživanja je zaključak, da ulazak T - limfocita u CNS prevashodno zavisi od stanja njihove aktivacije, a ne antigena za koji su specifični. Tako Hickey (1999) navodi, u svom pregledu, da su još 1986.g. Wekerle i saradnici zaključili da kroz intaktnu krvno-moždanu barijeru mogu da prođu i mitogenom aktivisani, a ne samo neuroantigen specifični T - limfociti. Ova celularna penetracija je dodatno bila nezavisna od MHC - kompatibilnosti T - ćelija i ćelija domaćina, u koga su one najčešće ubacivane intravenskom ili intraperitonealnom infuzijom. Pored odsustva MHC - zavisnosti, penetracija T - ćelija je dodatno bila nezavisna i od prisustva antigena (za koji su specifične) u mozgu, i na kraju - od patogenog potencijala T - ćelija (tj. T - ćelije koje kod eksperimentalnih životinja nisu mogle da izazovu bolest ulazile su istim tempom kao i one koje bi na kraju kod životinja izazivale inflamaciju). Nakon infuzije ovakvih T - ćelija ili periferne imune stimulacije, Kivisakk i sar. (2003) i Petito i Adkins (2005) su utvrdili, da takve aktivisane T ćelije ulaze u CNS prevashodno preko HP. One to mogu da čine ili preko CST, ili direktno iz HP u subependimalni deo bele mase. Tako su Kivisakk i sar. (2003) utvrdili da se aktivisani CD3⁺, kao i CD45 R0⁺ limfociti, nakupljaju u stromi HP i subarahnoidalnom prostoru i da tu dospevaju iz postkapilarnih venula, ali ne i kapilara u vilusima HP. To dokazuje ekspresija P- i E- selektina u ovim krvnim sudovima, dok je njihova ekspresija bila odsutna u cerebralnim kapilarima. Nakon periferne stimulacije intraperitonealnim ubrizgavanjem *Staphylococcus aureus* endoksina B (SEB), Petito i Adkins (2005) uočili su akumulaciju CD3⁺ T - limfocita. Najveći broj T - ćelija se akumulirao u HP IV, najmanji u HP III, a u bočnoj komori je njihov broj bio između broja u HP IV i III komore. Indikativan je podatak da je najveći broj detektovan u IV komori, u kojoj je, kako navode Modic i sar. (1980), tokom prethodnih istraživanja uočen najveći broj PT. Petito i Adkins (2005) smatraju da HP predstavlja rezervoar aktivisanih T - limfocita, koji kasnije po potrebi, prelaze u CNS, već pomenutim putevima. Tokom imunohistohemijske analize, detektovane su LCA i CD45 R0 pozitivne T - ćelije. Reakcija strome je bila izrazito pozitivna nakon primene CD45 R0 markera (sl. 108) i nešto slabija nakon primene LCA markera. Zbog toga su se LCA pozitivne ćelije znatno lakše uočavale od CD45 R0 pozitivnih ćelija. I jedne i druge pozitivne ćelije su se uočavale i u krvnim sudovima strome, pa su te ćelije su služile kao interna pozitivna kontrola (sl. 110, 114). U stromi su ove ćelije ređe uočavane difuzno razbacane po stromi, a znatno češće su bile grupisane oko PT (sl. 111, 112, 115, 116). U pojedinim slučajevima, ovakve ćelije su uočavane unutar nepravilnih šupljina PT, gde su bile okružene vlaknastim materijalom, koji je ispoljavao pozitivnu reakciju na pomenute markere (sl. 111, 112). To

ukazuje na eventualno učešće T - limfocita u razgradnji ovih telašaca i potvrđuje nalaz da su ćelije sa sličnom morfologijom i lokalizacijom uočene tokom histološke analize - limfociti (sl. 45 – 49, 64, 65). Iako u CNS ulaze i nespecifične, kao i neuroantigen specifične T - ćelije, njihova sudbina u samom nervnom tkivu nije ista. Patogene ćelije koje prepoznaju antigen za koji su specifične, ostaju u CNS-u. Tu se akumuliraju i ulaze u proces inflamacije. One ćelije koje nisu neuroantigen specifične ili jesu, ali ne mogu da prepoznaju antigen za koji su specifične, zbog MHC inkompatibilije, nestajale su iz CNS-a. Ipak, i one, ako prođu kroz CNS u dovoljnom velikom broju, mogu da izazovu promene po tipu pojačane ekspresije proinflamatornih citokina. Prema tome, LCA i CD45 R0 pozitivne ćelije koje smo mi uočili u stromi HP su aktivirane (Hamann i sar., 1996). Njihova lokalizacija u neposrednoj okolini PT i zadržavanje u stromi HP nakon smrti kadavera, ukazuju na činjenicu da su one tu sa nekim razlogom, kao deo inflamatornog procesa vezanog za stromu HP i PT.

Hickey (1999) dalje kaže da se inflamacija u CNS-u razvija samo nekoliko dana nakon ulaska patogenih T - ćelija. Promene koje pri tome nastupaju znatno su diskretnije od onih koje se odigravaju u perifernim tkivima. One su kontinuirane, međutim radi lakšeg izučavanja, podeljene su u četiri faze. U prvoj fazi dolazi do ulaska aktiviranih T - ćelija, koje prepoznaju antigen za koji su specifične. Nakon toga sledi druga faza, tokom koje u CNS pristizu NK - ćelije. Faza regrutacije je sledeća i ona neposredno prethodi pojavi bolesti. Glavnu ulogu u ovoj fazi imaju hemokini, kao što su MIP-1a i MCP-1. Ovi hemokini privlače makrofage i T - ćelije i dovode do pojačane ekspresije adhezionih molekula na površini endotela cerebralnih krvnih sudova, pri čemu su Engelhardt i sar. (2001) to isto utvrdili i za endotel krvnih sudova HP. Zbog toga dolazi do njihove povećane propustljivosti, što u ovoj fazi rezultira pojavom razbacanih perivaskularnih infiltrata, koje sačinjavaju hematogene ćelije pristigle u nervni sistem. Uglavnom su to memorijske T - ćelije, koje doprinose tzv. procesu „širenja epitopa“, ali do kliničkog ispoljavanja bolesti, u ovoj fazi, ipak ne dolazi. U četvrtoj fazi dolazi do širenja inflamatornog procesa, inkompetencije krvno-moždane barijere i kliničkog ispoljavanja bolesti.

NK - ćelije su ćelije koje u zonu inflamacije pristizu neposredno nakon T - ćelija, ali o procesima koji dovode do njihove regrutacije, njihovoj funkciji i sudbini u CNS-u, malo se zna. Tokom EAE, one čine 10% inflamatornog infiltrata u lezijama i pretpostavlja se da imaju modulatornu i supresivnu ulogu. Ove ćelije su takođe detektovane u CNS-u, nakon eksperimentalnih infekcija Theile-ovim i Borna - virusom. Interesantan detalj vezan za prisustvo NK - ćelija, jeste taj da one pristizu u CNS samo ukoliko T - ćelije prepoznaju antigen za koji su specifične. Ukoliko do toga ne dođe, molekularni signal za pristizanje NK - ćelija izostaje. Mehanizmi odgovorni za njihovo privlačenje nisu u potpunosti razjašnjeni, a njihovo prisustvo ukazuje na predstojeću (tokom narednih 48 časova) pojavu inflamacije. Mi tokom našeg istraživanja nismo primenili marker specifičan za NK - ćelije. To što u stromi HP detektovali aktivirane T - limfocite, ukazuje da bi tokom budućeg istraživanja trebalo primeniti markere specifične za NK - ćelije i utvrditi njihovo prisustvo u HP (Hickey, 1999).

Prisustvo prisustvo IgG-a u CST je još od ranije dobro poznata činjenica, pri čemu odnos serumskog IgG i CST IgG iznosi 1000:1. Koncentracije IgG u CST rastu tokom raznih inflamatornih bolesti, što ukazuje da u tim stanjima B - ćelije mogu da prođu kroz krvno-moždanu barijeru, pronađu antigen za koji su specifične i da se diferenciraju u plazma ćelije koje sekretuju IgG u ekstracelularnu tečnost CNS-a. Ubrizgavanjem antigena za koji su B - ćelije specifične, direktno u parenhim CNS-a, dovelo je najpre do difuzne pozitivne reakcije na IgG hemisfera. U okolini ubrizganog antigena uočavale su se u malim grupama, B - ćelije i plazma ćelije, što je ukazivalo na prisustvo klonalne ekspanzije. Prema tome, nakon ubrizgavanja antigena, on drenažnim putevima CST, dospeva u duboke limfne čvorove vrata, gde dolazi do aktivacije i nastanka limfoblata, koji cirkulacijom dospevaju u krvne sudove mozga i kičmene moždine. Tu oni, tražeći antigen za koji su specifični, kao i T - limfociti, prolaze kroz krvno-moždanu barijeru i ulaze u CNS. Iza krvno-moždane barijere oni se diferenciraju u plazma ćelije koje sekretuju antitela (Meinl i sar., 2006). Retki su podaci u literaturi koji govore o prisustvu B - limfocita i plazma ćelija u HP. U svom radu o citologiji HP Garma Avina (2004) navodi prisustvo poneke plazma ćelije u stromi HP. Tokom imunohistohemijskog dela istraživanja primenjeni su markeri za kapa i lambda - lake lance. Uočavala se izrazito pozitivna reakcija strome na lambda - lake lance (sl. 131) i znatno slabija reakcija nakon primene na kapa lake lance. U slučajevima gde su bila prisutna PT, uočavana je izrazito pozitivna reakcija naročito na lambda - lake lance, čak i unutar stromalnih krvnih sudova. Reakcija je naročito bila pozitivna neposredno uz sam endotel, u perifernim delovima lumena (sl. 132, 133). Ova reakcija je saglasna sa

ranijim nalazima kapa i lambda - lakih lanaca u serumu i može da posluži kao unutrašnja pozitivna kontrola. Pretežno pozitivna reakcija nakon primene lambda - lakih lanaca ukazuje na moguće monoklonalno poreklo (Tate i sar. 2003), kao i na moguće učešće amiloidoze, koja je uočena u leptomeningama tokom prethodnih istraživanja (Blumenthal, 2004). Pored toga, u stromi HP uočeno je prisustvo kapa i, naročito, lambda - pozitivne plazma ćelije (sl. 134, 135), što ukazuje na to da je prethodno već došlo do klonalne proliferacije i sekrecije antitela. Još uvek se ne zna pozdano da li je za ulazak B - ćelija u CNS neophodna kooperacija T - ćelija, u smislu pripreme endotela krvnih sudova za kasniji ulazak B - ćelija. Ono što je sigurno, jeste da su na mestu gde su prisutne T - ćelije u CNS-u, prisutne i B - ćelije i plazmociti, sa specifičnošću za isti antigen. I mi smo, tokom našeg istraživanja, u stromi HP detektovali istovremeno prisustvo T - limfocita i plazma ćelija.

Monocitno-makrofagna loza obuhvata heterogenu grupu ćelija, u koju spadaju mikroglialne ćelije, perivaskularne ćelije, meningealni makrofagi, HP makrofagi, epipleksusne ćelije i tzv. „Gitter“ ćelije u zonama parenhimalnog oštećenja. Sve ove grupe ćelija se međusobno razlikuju po lokalizaciji, morfologiji, funkcionalnom potencijalu i po molekulima eksprimiranim na njihovoj membrani. Nije uočena transformacija jednog tipa ćelija u drugi sem, mikroglialnih ćelija i meningealnih makrofaga u tipične fagocite. Ćelije se razlikuju i po kinetici njihovog pristizanja u CNS. Tako mikroglialne ćelije pristižu u CNS tokom fetalnog života. One imaju dug životni vek i povremeno njihova populacija biva osvežena novopristiglim ćelijama iz koštane srži, i to u iznosu manje od nekoliko procenata godišnje. Drugi tipovi ćelija se obnavljaju kontinuirano, tokom čitavog života, i to meningealni makrofagi nešto češće, a makrofagi HP i perivaskularne ćelije nešto ređe. Da bi prošli kroz kapilare krvno-moždane barijere, monociti moraju da budu aktivirani, i u tom procesu, kao i kod prethodnih grupa leukocita, učestvuju adhezioni molekuli, kao što su VCAM-1 i VLA-4. Tip ćelija iz monocitno-makrofagne loze, koji ima veliki značaj za odvijanje imunoloških procesa u CNS-u jesu perivaskularne ćelije. One se označavaju i kao perivaskularni makrofagi, perivaskularne mikroglialne ćelije, fluorescentne granularne peritelijalne ćelije (FGP) ili „Mato“ ćelije (Hickey, 1999). Ove ćelije Engelhardt i sar. (2001) označavaju u stromi HP kao aktivirane ćelije. One su smeštene neposredno ispod bazalne lamine endotela, odakle procesom endocitoze vrše internalizaciju i obradu okolnog antigenog materijala. Tada dobijaju granularni izgled i podsećaju na FGP ili „Mato“ ćelije, za koje se smatra da predstavljaju fazu u životnom ciklusu perivaskularnih makrofaga. Perivaskularne ćelije predstavljaju i glavne antigen - prezentujuće ćelije, a takođe - i glavne prenosioce intracelularnih parazita, kao što je HIV-1, u CNS-u. Takođe, periciti prenose proinflatorne imunološke signale iz seruma preko krvno-moždane barijere, u CNS. One su sposobne da pošto internalizuju antigene iza krvno-moždane barijere, uz pomoć nepoznatih molekularnih mehanizama napuste CNS i migriraju do tkiva imunog sistema, gde prezentuju antigene skrivene iza krvno-moždane barijere. Tokom morfološkog dela imunohistohemijske analize, uočen je naročito veliki broj S100 A8/A9 pozitivnih ćelija u krvnim sudovima i stromi HP (sl. 93 -95, 98 - 101). Veoma retko su ove ćelije bile prisutne na apikalnoj površini epitela HP (sl. 96). One su u svojoj citoplazmi imale sitne granule koje su podsećale na „azurofilnu prašinu“ monocita, što je, uz pozitivnu imunohistohemijsku reakciju bilo dovoljno da se označe kao monociti. Prisustvo ovih ćelija u stromi HP je ukazivalo na to da se radilo o aktiviranim ćelijama. Pozitivna reakcija na S100 A8/A9 marker ukazivala je da se radilo o fagocitima, ćelijama karakterističnim za hronični inflamatorni proces. Ove ćelije su u većem broju bile prisutne kod onih slučajeva gde su PT bila brojnija, pri čemu su često uočavane u njihovoj neposrednoj okolini (sl. 101).

Centralni nervni sistem može da bude izložen dejstvu fizičkih, hemijskih i na kraju - bioloških agenasa. Međutim, unutrašnja sredina mozga zaštićena je od uticaja ovih agenasa pomoću čvrstih spojeva između endotelne ćelija krvno-moždane i epitelne ćelija krvno-likvorne barijere. Epitel HP je visokopolarizovan i proboj patogena preko njega doveo bi do invazije, prvo CST i ventrikularnog sistema. Preko ependima, između čijih ćelija postoje veoma labavi spojevi, CST je povezana sa moždanom intersticijalnom tečnošću, što omogućuje dalje širenje patogena na parenhim mozga. S jedne strane, CST predstavlja nepogodnu sredinu za razvoj patogena, jer je siromašna hranljivim materijama, naročito amino kiselinama, a i zato što ima mali puferski kapacitet. Međutim, s druge strane, ova tečnost je lišena nekih komponenti imunog sistema kao što su komplement i leukociti. Cerebralni kapilari su, za razliku od epitela HP, površinski znatno rasprostranjeniji, a njihov endotel se, od endotela kapilara u ostalim organima, razlikuje po slaboj pinocitoznoj aktivnosti i čvrstim spojevima između endotelne ćelija. Po Tuomanen-u (1996), postoje četiri moguća puta za ulazak

patogena u CNS. Prvi se karakteriše direktnim prolaskom patogena kroz endotel cerebralnih kapilara ili epitel HP. U okviru ova dva puta, moguća su dva oblika prolaska patogena. Kod jednog, dolazi do prolaska patogena kroz ćelije procesom pinocitoze i on se označava kao transcelularni. Kod drugog, patogen prolazi kroz prostor između ćelija. Neophodan preduslov za prolazak patogena preko endotela cerebralnih kapilara jeste njegovo prisustvo u krvi. Moguća su dva slučaja. Prvo, - prisustvo prolongirane niskostepene bakterijemije, i drugo - kada je tokom kratkog perioda prisutna visokostepena bakterijemija. U prvom slučaju prodor patogena se vrši preko endotela cerebralnih kapilara, dok se u drugom - prodor vrši preko epitela HP. I u jednom i drugom slučaju, da bi se ostvario prolazak patogena, neophodno je da se najpre ostvari kontakt između površinskih molekula na patogenu sa, njima kompatibilnim adhezionim molekulima na površini endotela. Transmigracija se ostvaruje na nivou postkapilarnih venula. Treći put se vrši preko izmenjenog endotela cerebralnih kapilara. U tom slučaju dolazi do poremećaja funkcije krvno-moždane barijere, pri čemu se patogen jednostavno profiltrira kroz zid cerebralnih kapilara. Na taj način, i veoma slabo virulentni patogeni mogu da uđu u CNS. Poremećaj funkcije krvno-moždane barijere može da nastane na nivou glijalne membrane, bazalne membrane i na nivou čvrstih spojeva endotela. Uzrok za takve poremećaje može biti prisustvo proinflammatoryh citokina, kao što su $IL-1\alpha$, $IL-1\beta$ i $TNF-\alpha$, mada ne postoji eksperimentalna potvrda za tu pretpostavku. Konačno, četvrti put je najređi i pretežno je vezan za intracelularne parazite. Kod tog puta, patogen, koji je ili vezan za površinu ili se nalazi unutar samog leukocita, prolazi zajedno sa njim kroz krvno-moždanu ili krvno-likvornu barijeru.

Dakle, na osnovu svega prethodno navedenog vidi se da se HP nalazi na granici između krvi u cirkulatornom sistemu na jednoj, i CST i moždanog parenhimu s druge strane. Polazeći od tih, zatim anatomskih i histoloških podataka, kao i rezultata mnogobrojnih eksperimenata i kliničkih studija, Levine (1987) je ustanovio da HP predstavlja ciljno mesto za razne systemske poremećaje i da predstavlja put kojim patogeni agensi i procesi dospevaju do mozga, kao i da trpi uticaj, odnosno posledice, koje nastaju usled promene u okolnom moždanom parenhimu i meningama. Anatomsku osnovu ovih procesa predstavlja odsustvo krvno-moždane barijere, tačnije, njeno pomeranje sa nivoa endotela kapilara HP na nivo epitela. Kapilari HP su fenestrirani, zbog čega je stroma HP izložena dejstvu mnogih agenasa i procesa. Među sistemskim poremećajima koji pokazuju predilekciju ka HP Levine (1987) prvo navodi infekcije. Među njima, najveći tropizam za HP pokazuje virus limfocitnog horiomeningitisa, kod miševa koji, pored HP, zahvata i meninge. Dalje se kao primer navodi infekcija Sendai virusom, koji izaziva uočljivu vakuolizaciju ćelija, što smo i mi uočili (sl. 42, 43). Afrička tripanozomijaza zahvata HP u početnim fazama bolesti, dok se kasnije proces širi i na meninge i moždani parenhim, sa posledičnim razvojem encefalitisa i menigitisa. Najzad, najveći tropizam za HP poseduju određeni sojevi meningokoka i bacil - tuberkuloze. Ipak, ni u jednom od ovih primera se ne spominje nastanak PT unutar strome HP, tokom ovih infektivnih poremećaja. Odnedavno se pominje učešće nanobakterija, koje spadaju u α -2 podgrupu proteobakterija (gde spadaju i *Brucella* i *Bartonella*) u formiranju organizovanih kristalnih struktura unutar makromolekularnog ekstracelularnog matriksa, što se u literaturi označava kao biomineralizacija (Olavi Kajander i Ciftcioglu, 1998). To su gram-negativni kokoidni mikroorganizmi, čiji prečnik se kreće od 0.2 do 0.5 μm , i koji na površini poseduju ljušturu od kalcijum fosfata (Hudelist i sar., 2004). One su sposobne da razdvajaju Ca^{2+} od Mg^{2+} i aktivno vrše nukleaciju apatita na $pH < 8.5$. S obzirom na njihovu veličinu i oblik, one mogu da prolaze kroz filtere čije su pore do 0.1 μm . Veoma su rezistentne na toplotu, a visoke doze γ -zračenja i aminoglikozidi samo usporavaju njihovo razmnožavanje. Nanobakterije teško mogu da se detektuju uz pomoć standardnih, već samo uz pomoć novijih metoda kultivacije i imunohistohemijskih metoda. Normalno, one mogu da se detektuju u ljudskoj krvi, kao i goveđem mesu i krvi, zatim u ćelijskim kulturama i produktima goveđe krvi, kao što su vakcine i serumi. Prema tome, preko ovih produkata, nanobakterije mogu da se prenesu na čoveka. Nakon primene vakcina i seruma, ukoliko su ovi kontaminirani, nanobakterije mogu da se prenesu parenteralno, i da dovedu do pojave bakterijemije. Takođe mogu da se unesu oralnim putem, upotrebom goveđeg mesa. One u tim slučajevima ne izazivaju posebnu bolest kod čoveka, ali su patogene iz razloga što prolaze kroz placentarnu barijeru, ispoljavaju citotoksični efekat i dovode do procesa mineralizacije u različitim tkivima i organima, kao što je to bubreg. Tako, na kraju dovode do hroničnih imunoloških poremećaja (Sedivy i Battistutti, 2003). Prema Olavi Kajander-u i Ciftcioglu-u (1998), Sedivy-i i Battistutti (2003) i Hudelist i sar. (2004), nanobakterije zauzimaju bitno mesto u patogenezi PT. Postoji više razloga za

takvu pretpostavku. Prvo, one su detektovane u ljudskoj krvi, što znači da izazivaju bakterijemiju. Bez obzira na to što nije ustanovljena bolest koju specifično izazivaju ove bakterije, nije ustanovljeno ni postojanje bakterijemije koja nije štetna za čoveka. Ovaj podatak treba dovesti u vezu sa anatomskim karakteristikama HP i glomerula bubrega. Naime, već tokom prethodnih istraživanja uočeno je da nanobakterije mogu da prolaze kroz kapilare glomerula u tubule bubrega i tu dovedu do formiranja kalkulusa. Slično glomerulusu, i kapilari HP poseduju fenestracije, što predstavlja potencijalno mesto prolaska nanobakterija u stromu HP. One kroz fenestrirane kapilare prolaze nepromenjene. Sledeći njihov efekat, koji je bitan za formiranje PT, jeste citopatski. One procesom internalizacije mogu da inficiraju fagocite, kao i fibroblaste, koji predstavljaju dominantnu populaciju ćelija u stromi HP (Korzhevskii, 1997a). Prema Olavi Kajander-u i Ciftciogly-u (1998), nakon internalizacije nanobakterija od strane fibroblasta, uočavala se njihova izrazita vakulizacija. One su bile lokalizovane na površini ćelije ili, što je bio znatno češći slučaj, u njenoj unutrašnjosti, i to čak i u jedru. To je rezultiralo nastankom iregularnog makronukleusa, što je na kraju dovodilo do odumiranja ćelije sa nastankom, najpre intra- a zatim i ekstracelularnog kalcifikata. Tokom našeg istraživanja, nismo uočili takvu pojavu kod ćelija strome, ali smo uočili vakuolizaciju epitelih ćelija. To je saglasno sa sličnim promenama uočenim nakon infekcije ovim mikroorganizmima kod epitelih ćelija tumorskih papila ovarijalnog cistadenokarcinoma (Sedivy i Batistutti, 2003; Hudelist i sar., 2004). Pomenuti autori su uočili pozitivnu reakciju PT na antigene nanobakterija kod ovarijalnog cistadenokarcinoma. Ona je bila u vidu uzanog prstena na krajnjoj periferiji PT. Treba reći da smo i mi takav tip reakcije najčešće uočavali na PT, nakon primene svih inflamatornih markera. Dalje, oni navode da je takav tip reakcije posledica prisustva osteopontina, koji, u principu, deluje inhibitory na proces kalcifikacije. U PT je dodatno uočeno i prisustvo mukopolisaharida, što je saglasno sa pozitivnom PAS i AB PAS reakcijom PT tokom histohemijske analize (sl. 30, 31, 32, 33, 36), kao i prisustvo gvožđa, koje je detektovao i Korzhevskii (1997a). U tkivu tumora, koji su sadržali PT, otkriveno je i prisustvo nanobakterijske mRNA. Tokom histohemijske analize, crvena prebojenost delova PT nakon primene AB PAS metode (sl. 32, 33) i Mallory metode (sl. 39, 58, 63) i plava prebojenost nakon primene Giemsa - metode (sl. 34, 62) ukazuje na moguće prisustvo nuklearnog materijala, poreklom ili od mikroorganizama ili od odumelih ćelija.

Sledeću grupu agenasa, koji, prema Levine-u (1987), mogu da dospeju u stromu HP preko cirkulacije i fenestriranog endotela, čine imuni kompleksi. Cirkulišućim imunim kompleksima su podjednako izloženi i glomeruli i stroma HP, s tim da endotel HP - kapilara, dodatno poseduje receptore za imunoglobuline i komplement. Prisustvo imunih kompleksa u stromi je praćeno istovremenim prisustvom blagog inflamatornog infiltrata. Dodatno, pojavu imunih kompleksa mogu da izazovu i hronične infekcije, kao što je slučaj kod listerioze.

Bazalna membrana HP može da predstavlja dalje ciljno mesto za antitela usmerena na antigene drugih bazalnih membrana, kao što su to antitela nastala tokom Goodpasture - sindroma na antigene bazalne membrane glomerula i alveola.

I konačno, tu je grupa toksičnih agenasa koji putem sistemske cirkulacije mogu da dospeju do strome HP, mogu da dovedu do degeneracije epitela, eksudacije fibrina, edema, hemoragije i inflamacije HP. Tu spadaju merkuri hlorid, kalijum hromat, uranil nitrat, neki citostatici, kao što je ciklofosfamid i neki medikamenti, kao što su piperamid i tercijarni amini. Ove promene su praćene vakuolizacijom epitela. Za vakuole se pretpostavlja da su lizozomalnog porekla i da uz pomoću njih toksične supstance prenose u CST i moždani parenhim (Levine, 1987).

Prema tome, činjenice kao što je ona da HP predstavlja jedan od puteva za ulazak leukocita, onda toksičnih i infektivnih patogena u CNS, zatim prisustvo infektivnih patogena u PT i mogućnosti prenošenja sistemskih imunoloških i drugih poremećaja preko fenestriranog endotela u stromu HP, indirektno su ukazivale na moguće učešće urođenog i stečenog imunog sistema u patogenezi PT. Glavni efekat aktivnosti ovih sistema uopšte jeste inflamacija. Prema Cone-u (2001) ona obuhvata na mikroskopskom nivou, niz procesa, kao što su vazodilatacija, akumulacija leukocita, nagomilavanje intersticijalne tečnosti i stimulacija nervnih završetaka medijatorima kao što je supstancija P, čiji je glavni cilj uništenje i eliminacija štetnog agensa koji je prisutan u tom delu tela. Ukoliko je za ostvarenje tog cilja potrebno više vremena, organizam će inflamacijom pokušati da izoluje proces i spreči njegovo dalje širenje. Krajnji cilj inflamatornog procesa je potpuni oporavak i izlječenje zahvaćenog tkiva sa minimalnim remećenjem njegove funkcije. Pored lokalnih, inflamacija izaziva i

sistemske efekte. Oni se označavaju kao odgovor akutne faze (APR), odgovor na stres ili sindrom stečenog inflamatornog odgovora (SIRS). Uprkos nazivu u kome dominira povezanost sa akutnom inflamacijom, APR se javlja i tokom hronične inflamacije. Njega izazivaju citokini kao što su IL-6, TNF- α , IL-1 β i TGF- β , koji se oslobađaju iz oštećenog tkiva ili pristiglih leukocita, i koji mogu na taj način, preko cirkulacije, da dospeju i do HP i izazovu promene i u njemu. Patofiziološki razlikuju se dva glavna oblika inflamacije: akutni i hronični. Oni se međusobno razlikuju po dinamici procesa koji se javljaju, kao i vrsti i karakteru inflamatornog infiltrata (Fantone i Ward, 1994).

Cone (2001) dalje navodi sledeću dinamiku procesa prisutnih tokom akutne inflamacije. Prisustvo stranog agensa ili oštećenje tkiva domaćina najpre dovodi do aktivacije komplementa, koagulacije i kininske kaskade. Aktivacija komplementa dovodi do generacije C3b, koji oblaže površinu patogena. Takođe se produkuje neutrofilni hemoatraktant i aktivator C5a, a on, zajedno sa C3a i C4a aktivira oslobađanje histamina degranulacijom mastocita. To, zauzvrat, uzrokuje kontrakciju glatkih mišića u zidovima krvnih sudova i brzo pojačava vaskularnu permeabilnost. Ovi medijatori dovode i do aktivacije lokalnih makrofaga, koji počinju da oslobađaju citokine. Horoidni pleksus predstavlja mesto u CNS-u, u čijoj se stromi nalaze ED2⁺ i poneki Ox62⁺ makrofagi (McMenamin i sar., 2003). Tokom imunohistohemijske analize, u stromi su detektovane S100 A8/A9 pozitivne ćelije (sl. 93, 95, 98). One predstavljaju grupu proinflamatornih S100 proteina koji se karakteristično vezuju za fagocite (Foell i sar., 2004). Proinflamatorni citokini koje oslobađaju makrofagi su TNF- α i IL-1 β , kao i pripadnici grupe hemoatraktanata poznatih kao hemokini. Oni predstavljaju signal za pravac regrutacije leukocita, i to u smeru koncentracijskog gradijenta hemokina. Pored toga, određene grupe hemokina su specijalizovane za privlačenje određene grupe leukocita. Danas je poznato negde oko 40 hemokina, koji se, na osnovu građe i tipa leukocita koji privlače, dele u četiri familije. Najpoznatije i najizučavanije su dve familije. Hemokinska CC familija specijalizovana je za privlačenje monocita, eozinofila, bazofila i aktivisanih T - ćelija. Pripadnici CXC familije privlače neutrofile i dendritične ćelije. Pored velikog broja hemokina, danas je poznat i veliki broj hemokinskih receptora. Do sada je otkriveno bar 4 CXC i 8 CC - receptora. Moguće su različite kombinacije hemokina i hemokinskih receptora, a i sve ćelije praktično mogu da luče hemokine i, na taj način, na mesto oštećenja privuku leukocite. Dodatno, ćelije koje nisu leukociti takođe mogu da se kreću u pravcu koncentracijskog gradijenta hemokina.

Kada leukociti cirkulacijom dospeju do krvnih sudova na mestu inflamacije, pod uticajem hemokina, nastupa proces leukocitno-endotelijalne interakcije. I leukociti i endotelijalne ćelije se u tom momentu nalaze u aktiviranom stanju. Aktivacija endotela je, pored produkcije hemokina, praćena i pojačanom ekspresijom adhezionih molekula na njihovoj površini. Naime, prvo dolazi do egzocitoze P- selektina iz Wibel-Palade-ovih telašaca u unutrašnjosti endotelijalnih ćelija i porasta vaskularne permeabilnosti. Nakon toga, dolazi do transkripcije i ekspresije E-selektina, intracelularnog adhezionog molekula - 1 (ICAM-1) i drugih adhezionih molekula na površini endotela. Engelhardt i sar. (2001) su zapazili da su na endotelu HP - kapilara konstitutivno ekspimirani ICAM-1 i VCAM-1. Tokom inflamacije uzrokovane EAE-om dolazi do pojačane ekspresije ova dva adhezionna molekula i de novo ekspresije još jednog adhezionog molekula - MacCAM-1. Na kraju, dolazi do interakcije npr. P- selektina na endotelu i P-selektinskog glikoproteinskog liganda 1 na leukocitu, što dovodi do usporavanja leukocita i njegovog kotrljanja na površini endotela. Cone (2001), dalje, kaže da nakon toga dolazi do interakcije ICAM-1 i β_2 integrina CD11/CD18 na leukocitima tj. neutrofilima, što još više učvršćuje kontakt leukocita sa endotelom. Na kraju, zaustavljeni neutrofil transmigrira između endotelijalnih ćelija, pod uticajem tromboцитnog endotelijalnog adhezionog molekula (PECAM) i uz učešće fizičkih promena spojeva između endotelijalnih ćelija. Na taj način on dospeva u intersticijum tkiva na mesto oštećenja ili prisustva stranog agensa i započinje njegovo odstranjivanje.

Iako inflamacija pokazuje individualne varijacije, ona je samoograničavajući proces. Njena loša regulacija može da bude štetna za domaćina. Zbog toga postoji i njen kontrolni mehanizam, koji predstavlja veoma često zapostavljen aspekt inflamatornog odgovora. On se označava kao sindrom kompenzatornog anti-inflamatornog odgovora (CARS), on sprečava njegovo širenje i umanjuje njegove štetne efekte. Neki od proinflamatornih citokina mogu da dospeju sa mesta inflamacije u sistemsku cirkulaciju, gde bivaju razblaženi, a njihova potencija smanjena. Pored ovog mehanizma, CARS deluje i oslobađanjem antinflatamatornih citokina, kao što su TGF β , IL-4, IL-6 i naročito IL-10 i IL-13, koji deluju tako što vrše inhibiciju NF- κ B, te na taj način smanjuju dalju produkciju

proinflamatornih citokina. CARS deluje i tako što organizam domaćina produkuje antagonističke solubilne receptore koji se vezuju za, npr., TNF- α , isto kao i IL-1 β i IL-1Ra, te ih na taj način neutrališu. Pored ovih korisnih efekata, CARS ispoljava i štetni efekat, tako što deluje immunosupresivno, i na taj način otežava odstranjivanje štetnog agensa. Normalno, ova dva efekta CARS-a su u ravnoteži. Narušavanje ove ravnoteže dovodi do pojave štetnih efekata inflamacije.

Upravo poremećaj te ravnoteže, prema Fantone i Ward-u (1994), može da dovede do prelaska akutnog inflamatornog odgovora u hronični. Cilj hronične inflamacije je isti kao i kod akutne, s tim da se ona javlja kada akutna inflamacija ne uspe da eliminiše štetni agens ili da vrati oštećeno tkivo u prvobitno stanje. Hronična upala može da se javi i kao primarni odgovor, npr. kod virusnih infekcija (influenca A virusna pneumonija, virusni hepatitis, virusni miokarditis), određenih autoimunih bolesti (reumatoidni artritis, hronični tiroiditis, primarna bilijarna ciroza), parazitarne infekcija i malignih tumora.

Hronična inflamacija je često udružena sa prisustvom reparativnog procesa i različitim stepenima fibroze, koju smo i mi detekovali u stromi HP. Hronični inflamatorni infiltrat obuhvata makrofage, plazma ćelije, limfocite i pod određenim uslovima - eozinofile. Ovi se susreću kod parazitarne infekcija i alergijskih reakcija. Polimorfonuklearni leukociti su karakteristični za akutnu, ali se mestimično mogu uočiti i kod hronične inflamacije.

Prema Ransohoff-u i sar. (2003) specifične anatomske karakteristike su dovele do specijalnog karaktera inflamatornog odgovora u CNS-u. Pre svega, njegova obloženost čvrstim koštanim i neelastičnim duralnim omotačem dovela je do toga da je njegova ukupna zapremina nepromenljiva. Zato bilo kakvo povećanje ekstracelularne tečnosti, koje se javlja tokom inflamatornog edema, povećava pritisak tkiva na arterijske krvne sudove i suprotstavlja se prilivu nove arterijske krvi, povećavajući na taj način rizik od sekundarnog ishemijskog oštećenja. Dalje, funkcija mozga zavisi od vitalnosti neurona, koji su uglavnom postmitotske ćelije i ne regenerišu se. Zbog toga, CNS ima ograničeni kapacitet za inflamatornu i imunološku reaktivnost, kako tokom njih ne bi došlo do ireverzibilnog gubitka neurona. Pored ova dva faktora, uočeno je da u CNS-u postoji veoma niska ekspresija MHC klase II molekula. Ona je ograničena na mikrogliju i makrofage, sa ograničenom sposobnošću antigene prezentacije. Lokalna populacija moždanih dendritičnih ćelija nije detektovana.

Tokom svojih istraživanja inflamatornog odgovora u CNS-u nakon aplikacije BCG-a, Matyszak i Perry (1996), i opet Matyszak (1998), ustanovili su da se intenzitet inflamatornog odgovora razlikuje u zavisnosti od doze aplikovanog patogena, kao i od mesta aplikacije. Naime, inflamatorni odgovor u moždanom parenhimu se, primenom malih doza patogena (10^4 po μ l) razlikovao od istog nakon aplikacije patogena u koži. Mozak, nakon intraparenhinskog ubrizgavanja malih doza BCG-a, pokazuje refraktarnost ka razvoju akutnog inflamatornog odgovora. Tokom prvog dana, uočava se minimalni mijelo-monocitni odgovor. On se sastoji u prisustvu veoma malog broja neutrofila i monocita, dok mikroglija ne pokazuje znake aktivacije. Nakon sedmog dana, neutrofilni se na mestu ubrizgavanja ne uočavaju. Ipak, i tada se uočava mali broj okruglih mononuklearnih fagocita i nešto mikroglije. Isti infiltrat se uočava i nakon 2, dok nakon 4 nedelje sa mesta inokulacije iščezavaju i mononuklearni fagociti. Prisustvo T - limfocita je nezantno. Ubrizgavanjem iste količine BCG-a u kožu, u prvih 24 časa, uočava se veliki broj pristiglih neutrofila i mononuklearnih fagocita. Nakon 7 dana, dolazi do promene celularnog sastava infiltrata. Lezijom dominiraju makrofagi i aktivisane T - ćelije.

Pomenuti autori su zatim povećali dozu ubrizganog BCG-a eksperimentalnim životinjama 10 puta (10^5 po μ l). Ta doza patogena se pokazala kao dovoljna za prekoračenje praga tolerancije CNS-a, nakon čega je u parenhimu mozga uočavan inflamatorni odgovor sličniji, ali ne i identičan, onom u koži. U tom slučaju, nakon prvog dana uočava se znatno veći broj neutrofila, kao i mononuklearnih fagocita. Ipak, njihov broj je i u tom slučaju znatno manji od broja u koži. Broj mononuklearnih fagocita raste tokom prve dve nedelje i najviši je nakon četrnaestog dana. Aktivacija mikroglije je, nakon tog perioda, sve izrazitija, i održava se sve do četvrte nedelje od ubrizgavanja. I pored povećanja doze BCG-a u ovim lezijama, i dalje se ne uočavaju T limfociti u značajnijem broju. U ovim lezijama, BCG se uočavao i nakon navršenog 5-og meseca od ubrizgavanja. Periferna imunizacija bi na tim mestima izazivala hronični inflamatorni odgovor.

Ubrizgavanjem BCG-a u bočnu komoru izazivan je inflamatorni odgovor u stromi HP, sličan onom u koži. Inflamacija pokazuje tendenciju širenja iz bočne komore u III komoru, ali ne i u bočnu

komoru suprotne strane. Tokom prvog dana, uočava se masivna akumulacija neutrofila u stromi HP. Nakon sedmog dana, u stromi HP, slično kao i u koži, dominantne ćelije su makrofagi i T - limfociti. Lezije sa ovakvim inflamatornim infiltratom se uočavaju i nakon 4 nedelje. Tokom morfološke imunohistohemijske analize, detektovane su u stromi HP i makrofagi i T - limfociti. Neutrofilni nisu detektovali ni kod jednog slučaja u stromi HP.

Konačno, infiltrat koji smo mi uočili po sastavu je u velikoj meri bio sličan onome koji su Balkwill i Mantovani (2001) opisali kod tumora. Prema njima, u novije vreme se sve više aktuelizuju stariji stavovi da hronična inflamacija igra značajnu ulogu u nastanku, invaziji i metastaziranju malignih tumora. Mnogi od ovih tumora, u čijem nastanku, kako se smatra učestvuje hronična inflamacija, sadrže PT. Takav je slučaj kod karcinoma dojke (Jayaram i sar., 2000), cervikalnog karcinoma (Muntz i sar., 2003), karcinoma želuca (Kawahara i sar., 2001), karcinoma ovarijuma (Ness i Cottreau, 1999), papilarnog karcinoma tiroidee (Dass i sar., 2004) itd. Hronična imuna aktivacija se u tim slučajevima smatra jednim od uzroka maligne alteracije tkiva (O'Byrne i Dalglish, 2001). Pošto je tkivo HP, korišćeno za istraživanje, poticalo od kadavera koji nisu bolovali od neurološkog oboljenja i koji u trenutku smrti nisu imali dijagnosifikovano oštećenje CNS-a bilo koje prirode, malo je verovatno da je uočeni infiltrat u stromi HP, bio rezultat samo prolaska ovih aktivisanih ćelija kroz stromu HP, tokom njihovog kretanja prema mozgu. Zato da bismo prisustvo ovog infiltrata u stromi HP doveli u vezu sa prisustvom PT, ispitivali njihovu reakciju na primenjene imunohistohemijske markere.

Balkwill i Mantovani (2001) u svom pregledu navode da je kod oko 15% svih malignih tumora, kao glavni uzročnik označen infektivni agens. Glavna komponenta tih hroničnih infekcija je hronična inflamacija. Mikrokolina malignih tumora je specifična i pogoduje njihovom rastu i širenju. Nju formiraju tumorske ćelije, tumorska stroma i leukocitni infiltrat. Ovaj leukocitni infiltrat je po svom sastavu sličan istom kod hronične inflamacije, koji je drugog porekla. Njega sačinjavaju tumorski makrofagi (TAM), tumorske dendritične ćelije (TADC) i tumorski limfociti (TIL). Ovakav infiltrat pogoduje rastu i širenju tumora, kao i imunosupresiji, koja je prisutna tokom malignih bolesti. Tumorska stroma po svom sastavu je veoma slična tkivu koje se javlja prilikom zarastanja rana. To znači da i kod tumora dolazi do stvaranja novih krvnih sudova, ali, za razliku od procesa zarastanja rana, rast tumora nije samoograničavajući proces. Tumori nekontrolisano luče vaskularni permeabilni faktor i faktor rasta vaskularnog endotela (VEGF), što vodi nekontrolisanoj ekstravazaciji fibrina, koji je detektovan kod početnih formi (sl. 39, 63), kao i kod zrelih PT (sl. 58) tokom morfološke histohemijske analize, zatim fibronektina, što na kraju dovodi do pojave fibrinom bogatog ekstracelularnog matriksa.

Citokinska mreža pojedinih tumora je bogata inflamatornim citokinima, hemokinima i faktorima rasta, ali paradoksalno deluje podatak da se citokini koji stimulišu imuni odgovor na sam tumor, nalaze u manjoj koncentraciji u odnosu na prethodne grupe. Prisustvo inflamatornih citokina izaziva produkciju hemotaktičnih faktora, tj. hemokina. Ove interleukine, danas se smatra, u tumorima proizvode tumorske ćelije, kao i tumorski leukociti i trombociti, a glavni razlog koji dovodi do njihove produkcije je hipoksija, koja je prisutna u tumorskom tkivu. Od citokina u najvećoj meri je prisutan faktor nekroze tumora (TNF), koji može da dovede i do destrukcije, ali i do reparacije tkiva. S jedne strane, on može da dovede do destrukcije obolelih ćelija na mestu inflamacije, ali i do proliferacije fibroblasta s druge strane. Takođe, može da dovede do destrukcije krvnih sudova, ali i da indukuje produkciju angiogenih faktora. U tumorskom tkivu, visoke koncentracije TNF-a mogu da dovedu do destrukcije tumorskih ćelija, ali u slučaju hronične produkcije uzrokuju remodeliranje tumorske strome na taj način da dalje doprinose rastu i razvoju tumora. Od citokina, tu su još prisutni IL-1 i IL-6. Od hemokina, većina tumora produkuje pripadnike dve grupe: α (CXC) i β (CC) - hemokine. Oni svojim koncentracijskim gradijentom privlače u tumor leukocite, dovodeći na taj način do infiltracije tumora. Receptori za hemokine su eksprimirani na tumorskim ćelijama i leukocitima, s tim da leukociti, kada dospeju u tumor te receptore gube, što dovodi do njihovog zadržavanja u tumoru i pogoduje njegovom daljem rastu i širenju. Prisustvo ovakvog citokinskog miljea u tumoru stimuliše makrofage da luče T_H2 - citokine i usmeravaju imuni odgovor ka humoralnom, koji je manje efikasan u odbrani organizma od tumora.

Makrofagi su najbrojniji među leukocitima koji sačinjavaju tumorski inflamatorni infiltrat. Potiču od cirkulišućih monocita, koje u tumor privlače hemokini oslobođeni od strane tumora, npr. faktor stimulacije kolonija. Oni, pravilno aktivirani, uništavaju tumorske ćelije i vaskularni endotel. Ipak,

pored ovih korisnih efekata, TAM, takođe, produkuju faktore rasta, angiogene faktore, proteaze, koje vrše degradaciju ekstracelularnog matriksa. Na taj način, TAM mogu da indukuju proliferaciju tumorskih ćelija i angiogenezu i tako predisponiraju invazivni rast i pojavu metastaza. Tokom imunohistohemijske analize, detektovane su S100 A8/A9 pozitivne ćelije u stromi HP (sl. 93, 95, 98). Pored toga, one su se uočavale, takođe u velikom broju, i u krvnim sudovima HP (sl. 94 - 97). Prema Foell-u i sar. (2004), pozitivna reakcija na ovaj S100 protein je prisutna kod fagocitnih ćelija. Zbog velikog broja S100 A8/A9 pozitivnih ćelija u krvnim sudovima HP, najverovatnije je da se radi o monocitima koji su iz krvnih sudova migrirali u stromu HP. Pozitivna imunohistohemijska reakcija na PT se uočavala kod pet slučajeva (tabela 13). Najčešće su se uočavala PT sa pozitivnom reakcijom na krajnjoj periferiji (sl. 103) i pozitivnom reakcijom po čitavoj površini preseka (sl. 104). Manji broj PT je ispoljavao fokalnu pozitivnu reakciju sa različitom lokalizacijom. Uočena je signifikantno viša prosečna ukupna area po slučaju, prosečna area, perimetar i Feret-ov dijametar negativnih PT (tabela 11, grafikoni 37-39). Za ovaj marker Foell i sar. (2004) navode da je naročito pozitivan u slučaju hroničnih inflamatornih poremećaja (infekcije, RA, hronični bronhitis, cistična fibroza, Chron-ova bolest) i da do pojačane ekspresije ovog markera dolazi kod egzacerbacije procesa, kada se pozitivna reakcija može sa inicijalnog mesta da proširiti i na okolna tkiva, npr na epidermis, što odgovara pozitivnoj reakciji uočenoj (u našem slučaju) u pojedinim delovima epitela HP (sl. 99). Kako je, tokom našeg istraživanja korišćen HP - kadavera, verovatno se pozitivna reakcija uočavala na PT onih slučajeva, kod kojih je u tom trenutku bila prisutna egzacerbacija procesa. Dodatnu vezu između inflamacije i patogeneze PT predstavlja osteopontin (OPN). U svom pregledu, Giachelli i Steitz (2000) navode da je on jedan od matriksnih glikoproteina, kiselog karaktera, koji poseduje sposobnost vezivanja Ca^{2+} , pa zato interaguje sa hidroksiapatitom. On se, takođe, vezuje i sa fibronektinom, kolagenom i na kraju osteokalcinom. Distribucija OPN u normalnim tkivima organizma je ograničena i kod ljudi i kod životinja. On se u velikoj količini nalazi u kostima, bubregu, epitelnim omotačima i većini telesnih sekreta kao što su urin, pljuvačka, mleko i žuč. Uloge OPN u čvrstim tkivima, kao što su kost i zubi, su veoma dobro proučene. Na osnovu in vivo i in vitro nalaza, one se mogu podeliti u najmanje tri grupe: a) regulacija adhezije koštanih ćelija; b) regulacija funkcije osteoklasta i c) regulacija matriksne mineralizacije. Međutim, Giachelli i Steitz (2000) dalje navode da, je pored fiziološke ekspresije, OPN eksprimiran u tkivima tokom mnogih patoloških poremećaja, pri čemu je, kao deo patološkog procesa, veoma izražena inflamatorna komponenta. Kod velikog broja tih poremećaja uočava se prisustvo patoloških mekotkivnih ektopičnih (distrofičnih) kalcifikata, gde spadaju i PT. Tako se povišena ekspresija OPN uočava kod uznapredovalih aterosklerotičnih lezija, gde su takođe uočene S100 A8/A9 pozitivne ćelije (McCormick i sar., 2005), bubrežnih kamenova, prirodnih i glutaralhidom fiksiranih bioprostetskih zalistaka, dentalnih plakova, pilomatrikoma i tumora. Osteopontin su, u tim slučajevima, eksprimirale lokalne ćelije, kao što su glatkomišične ćelije, endotelijalne ćelije i infiltrirani makrofagi. Da bi se utvrdilo kakav je uticaj OPN na deponovanje Ca-fosfata u ektopičnim kalcifikatima, napravljen je in vivo eksperimentalni model. Glutaralhidom su fiksirani svinjski aortni zalisci, skloni kalcifikaciji, implantirani subkutano, u leđa divljem i OPN deficijentnom soju miševa. Preliminarni rezultati su ukazali da je prisutna 5-8 puta veća mineralizacija aortnih zalistaka kod OPN deficijentnih miševa, u odnosu na divlje. Kod heterozigota, uočena je prvo rana mineralizacija implantata, nakon koje je sledila resorpcija, praćena akumulacijom OPN i ćelija koje eksprimiraju ugljenu anhidrazu tipa II i poticale su od monocita, uočenih u krvnim sudovima HP i tokom našeg istraživanja, zatim džinovskih ćelija stranog tela. To ukazuje da OPN, posredstvom ćelija poreklom od monocita, direktnim vezivanjem za kristale, učestvuje u inhibiciji ektopične kalcifikacije. Zbog svog učešća u regulaciji inflamacije tokom ovih poremećaja, OPN može da predstavlja onu kariku koja bi povezivala inflamatorni proces i patogenezu ektopičnih kalcifikata. U svojim preglednim radovima, Denhardt i sar. (2001) i Mazzali i sar. (2002) detaljno opisuju učešće OPN u regulaciji inflamacije. Po njima, OPN ima veoma važnu ulogu i tokom akutne i tokom hronične inflamacije, kada je eksprimiran od strane lokalnih epitelnih, endotelijalnih, glatkomišičnih ćelija i infiltriranih makrofaga i T - ćelija. On tada može da ispoljava i pro- i antiinflamatorne efekte, u zavisnosti od biloškog scenarija. Grubo navodeći, OPN je uključen u regrutaciju i retenciju makrofaga i T - ćelija na mesto inflamacije. On, ne samo da je eksprimiran od strane T ćelija, već i, indukuje njihovu hemotaksu i kostimuliše proliferaciju. Fragmenti OPN, nastali dejstvom trombina, koji se takođe uočava na mestu inflamacije, snažno pospešuju adheziju T - ćelija. Danas se pouzdano zna da

je OPN uključen u inicijaciju ćelijski posredovanog imunog odgovora i da stimuliše T_H1 , a inhibira T_H2 - citokinsku ekspresiju. Konačno, kod eksperimentalnih modela autoimunih bolesti, OPN dovodi do poliklonalne aktivacije B - ćelija i posledične produkcije imunoglobulina, što ga povezuje sa patogeneom autoimunosti.

U svojim radovima Tunio i sar. (1998) i Maki i sar. (2000) su dokazali prisustvo OPN i ćelija koje ekspimiraju OPN, u tkivima papilarnog karcinoma štitne žlezde i seroznog cistadenokarcinoma ovarijuma, u kojima su bila prisutna i PT. Oni su, pored OPN, ispitivali i ekspresiju drugih proteina koštanog matriksa. Tako su Tunio i sar. (1998) ispitivali i prisustvo koštanog sijaloproteina, potentnog modulatora mineralizacije kostiju, osteonektina (ON), važnog za remodeliranje tkiva, osteokalcina (OC) (Maki i sar., 2000), koji ima ulogu u resorpciji kostiju, matriksnog Gla - proteina, koji verovatno utiče na inhibiciju mineralizacije, i koštanih morfogenetskih proteina (BMP), koji indukuju razvoj kostiju i hrskavice i pripadaju familiji β - transformišućih faktora rasta. Primenom imunohistohemijskih metoda i in situ hibridizacijom, ispitivano je prisustvo reakcije tumorske strome i njenih ćelija na OPN, kao i reakcija samih PT. I u jednom i drugom slučaju uočena je pozitivna reakcija PT na OPN, dok je reakcija na ostale proteine koštanog matriksa bila negativna. Von Kossa - metodom su pomenuti autori dokazivali prisustvo hidroksiapatita u PT. Pozitivna reakcija je uočena kod svih PT i po lokalizaciji je odgovarala pozitivnoj reakciji PT na OPN. Okolno tkivo tumora je pokazivalo negativnu reakciju na većinu ostalih proteina koštanog matriksa. Samo su Tunio i sar. (1998) uočili pozitivnu reakciju strome i folikularnog epitela na ON i BMP, ali je nisu povezivali sa kalcifikacijom. In situ hibridizacijom su, i u jednom i drugom slučaju, u stromi obe vrste tumora, detektovane ćelije koje su sadržale OPN mRNA, za koje prethodno pomenuti autori tvrde da su makrofag. Njihovo prisustvo u stromi tumora navode i Balkwill i i Mantovani (2001), a i detektovane su u stromi HP, u neposrednoj okolini PT (sl. 101), kao S100 A8/A9 pozitivne ćelije. One su imunohistohemijski bile negativne na OPN, jer se on iz njih brzo sekretovao u okolnu stromu, koja je (prema pomenutim autorima) pokazivala pozitivnu reakciju na prisustvo OPN. Prisustvo OPN u stromi tumora pomenuti autori tumače, kao rezultat odgovora imunog sistema domaćina na prisustvo hiperkalcemične sredine u samom tumoru.

Sledeća grupa ćelija koju Balkwill i Mantovani (2001) navode kao komponentu tumorskog infiltrata jesu tumorske dendritične ćelije (TADC). Prema pomenutim autorima, TADC su pretežno nezrele, zbog čega nisu sposobne da aktiviraju T - ćelije. Njihova nezrelost može da bude posledica nedostatka efikasnih maturacionih signala, zatim brze migracije zrelih dendritičnih ćelija u regionalne limfne čvorove ili prisustva inhibitora maturacije. Dendritične ćelije verovatno predstavljaju najzrečavaniju grupu imunih ćelija HP. Sve do nedavno se smatralo da dendritične ćelije (DC) normalno nisu prisutne u CNS-u. U svom pregledu Pashenkov i sar. (2003) su detaljno opisali prisustvo DC u mozgu. Oni navode da je populacija dendriformnih ćelija lokalizovana u leptomeningama, u okolini velikih krvnih sudova, i da su one pozitivne na MHC klasu II antigene. MHC klasa II pozitivne ćelije se uočavaju i u duri mater, kao i u HP. Prema tome, DC su prisutne u neneuralnim tkivima, koja su u direktnom kontaktu sa CST. Normalno parenhim mozga ne poseduje DC, pa samim tim ni mehanizme kojima bi transportovao antigene do dubokih limfnih čvorova vrata, gde se vrši aktivacija nezrelih T - ćelija. Prisustvo DC u parenhimu mozga, i njihova dugotrajnija retencija su znak hronične inflamacije. Takođe, DC su prisutne i u CST. Kao i u cirkulaciji, DC u CST se dele na mijeloidne i plazmocitoidne. Mijeloidne DC su najpotentnije antigen - prezentujuće ćelije i one imaju osobinu da procesom endocitoze internalizuju antigen, da ga zatim procesiraju i onda, preko limfnih veza mozga i limfatika u podsluzokoži nosa, transportuju u duboke limfne čvorove vrata. Putem cirkulacije, DC dospevaju u slezinu. U perifernim limfoidnim organima, one dospevaju u T - ćelijske zone, gde prezentuju antigen T - limfocitima, koji se nakon toga aktiviraju. Tako aktivirani T - limfociti mogu da transmigriraju u deo CNS-a u kome se nalazi antigen za koji su specifični. Plazmocitoidne DC nisu sposobne da prezentuju antigene. One spadaju u efektorske ćelije, jer luče interferon (IFN) tipa 1 koji je veoma važan za antinfektivni imunitet. U najvećem broju slučajeva, za DC se smatra da potiču od cirkulišućih monocita, koji su uočeni u većem broju u krvnim sudovima strome HP, kao S100 A8/A9 pozitivne ćelije (sl. 97). Međutim, one mogu, što je ređi slučaj, u moždanom parenhimu da potiču i od mikroglijalnih ćelija. Primarni zadatak DC jeste aktivacija T_H - ćelija. Ukoliko vode ka diferencijaciji T_H - ćelija u T_H1 tip, koji produkuje IFN- γ , IL-2, TNF- β , dolazi do razvoja celularnog imuniteta. Diferencijacija u tip T_H2 ćelija, koje sekretuju IL-4, IL-5 i IL-13,

usmerava imuni odgovor ka razvoju humoralnog imuniteta. Kakav će se imuni odgovor razviti, u velikoj meri zavisi i od prirode antigena. Tako, prisustvo rastvorljivih proteina u CST, dovodi do razvoja humoralnog, dok prisustvo mikroorganizama vodi ka razvoju pretežno celularnog imunog odgovora. Povećano prisustvo DC u CST, ukazuje na prisustvo inflamacije. Prisustvo DC u HP su u svojim radovima opisali Serot i sar. (1997, 2000), McMenamin (1999) i McMenamin i sar. (2003). Za utvrđivanje prisustva DC u HP, Hanly i Petito (1998) su koristili imunohistohemijsku metodu, koju smo tokom našeg istraživanja koristili i mi. Pri tom su od imunohistohemijskih markera koristili markere za MHC klasu II antigena, za HLA-DR antigene i S100 protein, koji je tokom imunohistohemijske analize korišćen. Identifikaciju DC su vršili na osnovu četiri kriterijuma. Prvi, koji je korišćen i tokom našeg istraživanja obuhvatao je morfološke, citohemijske i imunofenotipske karakteristike. Morfološki, DC se karakterišu prisustvom tankih razgranatih nastavaka koji polaze od veoma istanjenog perikariona. One su u manjem broju lokalizovane na apikalnoj površini epitela HP, a u većem broju subepitelno u stromi HP, što smo i mi uočili (sl. 82). Imunofenotipski, ove ćelije su ispoljavale pozitivnu reakciju na markere za MHC klasu II antigena i HLA-DR antigene. Reakcija na S100 protein je znatno slabija. Tokom morfološke imunohistohemijske analize uočena je izrazito pozitivna reakcija strome i pozitivna reakcija epitela različitog stepena (sl. 80, 81). Epitel HP je neuralnog porekla i njegova pozitivna reakcija može da posluži kao unutrašnja pozitivna kontrola. Pozitivna reakcija strome može da potiče od prisustva povišenih koncentracija kalcijuma, s obzirom na to da S100 - proteini spadaju u grupu kalcijum - vezujućih proteina (Singh i Cheng, 1996). To je saglasno i sa hiperkalcemičnim stanjem koje je uočeno u tumorskoj stromi, a koje je rezultat imunog odgovora domaćina na prisustvo tumorskih ćelija. Takođe, tokom morfološke imunohistohemijske analize uočene su S100 - pozitivne ćelije, u manjem broju - u stromi HP, subepitelno (sl. 82). Njihovo slabije prisustvo u stromi, može da se objasni njihovom pojačanom migracijom u periferne limfoidne organe, gde učestvuju u antigenoj prezentaciji T limfocitima. Drugi kriterijum, po Hanly-u i Petito-u (1998), jeste odsustvo fagocitne aktivnosti, a treći je imunostimulacioni efekat. Ove ćelije se, praktično sa stromalnim makrofagima, nalaze na granici između mozga, njegove ekstracelularne tečnosti i CST s jedne, i cirkulišuće krvi - s druge strane. Imaju izrazitu sposobnost da preko horoidnog epitela preuzimaju antigene iz CST, koji tu dospevaju iz mozga i da ih prenose perifernim limfoidnim organima, gde ih prezentuju nezrelim T - ćelijama. Na taj način one regulišu primarni imuni odgovor u CNS-u. Konačno, četvrti kriterijum predstavlja sposobnost limfocitne agregacije. Psamomatozna telašca HP ispoljavala su pet tipova reakcije na S100 - protein. Ipak, predominantni tip se karakterisao pozitivnom reakcijom na krajnjoj periferiji (sl. 85, 86, 89). Ovakav tip je bio prisutan i kod fuzionih formi PT (sl. 92). Ono što je specifično za reakciju PT na ovaj marker, jeste da se znatno češće uočavala pozitivna reakcija u dubljim delovima telašaca (sl. 87, 88, 90). Dodatno, pozitivna reakcija je češće uočavana i delu strome, oko početnih formacija PT u vilusima HP (sl. 83, 84), kao i unutar nepravilnih defekata u samim PT. Sve to otklanja sumnju da pozitivna reakcija na periferiji PT, potiče od delova okolne strome, koji su ostali vezani za površinu PT. Morfometrijski, pozitivna reakcija je uočena kod svih 11 ispitivanih slučajeva (tabela 10). Dobijena je signifikantno viša ($p < 0.05$) prosečna area po slučaju za pozitivna PT, dok su svi ostali morfometrijski parametri viši kod pozitivnih PT, ali ne signifikantno (tabela 8, grafikoni 26-28), što je verovatno posledica veoma malog broja, PT sa negativnom reakcijom.

Konačno, poslednja grupa ćelija koja je detektovana tokom istraživanja, a koje u sastavu tumorskog leukocitnog infiltrata navode Balkwill i Mantovani (2001), jesu limfociti. Pošto smo prethodno već opširno opisali prisustvo i T i B (plazma ćelija) limfocita u stromi HP, razmatrali smo reakciju PT na ispitivane markere. Pozitivna reakcija na CD45 R0 je uočena kod 10, na LCA kod 8, kod markera za lambda lake lance kod 11 i za kapa lake lance samo kod 2 slučaja (tabele 16, 19). Osim nakon primene markera za kapa - lake lance, gde je reakcija izrazito negativna, nakon primene svih ostalih markera, uočavala se najčešće pozitivna reakcija na krajnjoj periferiji PT (sl. 117, 118, 133, 136, 137, 138, 139), mada su forme sa pozitivnom reakcijom u dubljim delovima PT prisutne i nakon primene ovih markera. Lokalizacija pozitivne reakcije u tim slučajevima je varijabilna, ali ona takođe potvrđuje da pozitivna reakcija na periferiji nije poticala od delova strome u okolini sa pozitivnom reakcijom (sl. 108, 119, 120, 122, 123, 126, 127, 140, 141, 142, 143, 144, 145, 149). Dodatno, uočavala se i pozitivna reakcija u delu strome vilusa HP u okolini početnih formacija PT (sl. 124, 125, 130, 131, 152, 153, 154, 155), kao i unutar nepravilnih šupljina PT (sl. 120, 121, 145). Fuzione forme

PT ispoljavaju najrazličitije forme pozitivne reakcije nakon primene ovih markera. Primenom markera za kapa i lambda - lake lance uočava se pozitivna reakcija i unutar krvnih sudova (sl. 132, 133), što može da ukaže da uzrok pozitivne reakcije PT potiče iz cirkulacije. Morfometrijska analiza je pokazala da je prosečna area po slučaju PT signifikantno ($p < 0.05$) viša kod LCA - negativnih i kapa - negativnih PT, dok je kod CD45 R0 signifikantno viša ($p < 0.05$) kod slučajeva sa pozitivnom reakcijom. To je posledica prisustva signifikantno ($p < 0.05$) većeg broja pozitivnih PT u slučaju CD 45 R0 markera, dok je nakon primene LCA markera taj broj viši, ali ne signifikantno (tabele 15 i 16, grafikon 55). Nakon primene markera za lambda i kapa - lake lance, uočen je signifikantno ($p < 0.05$) viši broj lambda - pozitivnih i kapa - negativnih PT (tabele 17 i 18, grafikon 65). Signifikantno ($p < 0.05$) više vrednosti prosečne aree po slučaju LCA - negativnih PT potiču i od prisustva signifikantno ($p < 0.05$) većih LCA - negativnih PT kod ispitanih slučajeva, što potvrđuju signifikantno ($p < 0.05$) više vrednosti prosečne aree, perimetra i Feret-ovog dijametra (tabela 14, grafikoni 49, 50, 51). Nakon primene ostalih markera, nisu dobijene signifikantno različite vrednosti ovih morfometrijskih parametara između negativnih i pozitivnih PT. Samo u slučaju CD45 R0, signifikantno ($p < 0.05$) niža cirkularnost negativnih u odnosu na pozitivna PT, kao i signifikantno viša ($p < 0.05$) eliptičnost pozitivnih PT je ukazivala na njihov nepravilniji oblik i verovatno veće prisustvo fuzionih formi (tabela 14, grafikon 52).

Uočava se i trend porasta, tokom starenja, prisustva PT sa pozitivnom reakcijom kod CD45 R0, markera, markera za kapa i lambda - lake lance do srednje životne dobi, nakon čega se uočava blagi pad ka starijoj životnoj dobi, što odgovara dinamici prisustva PT tokom starenja uopšte. Samo u slučaju LCA markera, uočava se blagi pad tokom čitavog života (grafikoni 55, 65). Prema tome, najizrazitije prisustvo pozitivnih PT na ispitivane markere se javlja u onoj životnoj dobi u kojoj je i njihovo prisustvo uopšte najviše. Ono što još pada u oči jeste i skretanje imunog odgovora od celularnog ka humoralnom, što potvrđuje najveći broj pozitivnih slučajeva nakon primene markera za lambda lake lance. To odgovara tvrdnji Balkwill-a i Mantovani-a (2001) da kod imunog odgovora na tumore dolazi do skretanja od celularnog ka humoralnom. Psamomatozna telašca su prisutna i u stromi mnogih tumora, pa bi takvo skretanje imunog odgovora bilo prisutno i u slučaju našeg istraživanja. Takav odgovor je manje efikasan u odbrani od tumora i intracelularnih parazita. Zato tumorski limfociti (TIL) pretežno luče IL-4 i IL-5 a ne IFN- γ , što vodi ka izrazitijoj aktivaciji T_H2 limfocita.

Dakle, pored toga što je u stromi HP detektovana takvu vrstu leukocitnog infiltrata koji je sličan onom kod hronične inflamacije i tumora, uočeno je da prisustvo ćelija prati i odgovarajuća reakcija PT. To ukazuje da, pored činjenice da su ove ćelije bele loze dospele u stromu HP kao aktivirane, odgovarajuća reakcija PT povezuje prisustvo ovih ćelija sa njihovom patogenezom. Istovremeno se otklanja sumnja da je njihovo prisustvo u stromi HP, posledica njihove regrutacije za mozak i da su one tu prisutne slučajno, nevezano za prisustvo PT. Ipak, tokom daljih istraživanja trebalo bi primeniti i druge markere za diferentovanje vrsta prisutnih leukocita u stromi HP i pratiti reakciju na prisutnih PT. Na taj način bi bila otklonjena mogućnost postojanja lažno - pozitivnih i lažno - negativnih reakcija, koje kalcificirane strukture mogu da daju. Drugi važan pravac u daljim istraživanjima bi trebalo da predstavlja otkrivanje prisustva OPN u stromi HP. Primenom imunohistohemijskih markera za prisustvo OPN, trebalo bi da se uoči moguća reakcija PT na njega, dok bi in situ hibridizacijom moglo da se ustanovi njegovo poreklo iz prisutnih makrofaga monocitnog porekla, koje smo i mi uočili. Na taj način bi mogao da se poveže proces formiranja i kalcifikacije PT sa imunološkim procesima, koji su kao što smo videli, prisutni u HP. Takođe treba težiti formiranju eksperimentalnog modela tokom koga bi se, primenom proinflamatornog agensa, izazvao inflamatorni proces u HP odgovarajuće eksperimentalne životinje, a nakon toga pratilo formiranje PT. To bi predstavljalo definitivnu potvrdu povezanosti procesa inflamacije u stromi HP i patogeneze PT i isključila mogućnost njihovog slučajnog istovremenog prisustva. Takva potvrda bi imala značaja ne samo za rasvetljenje uticaja PT na strukturalne i funkcionalne promene HP tokom starenja, već i na procese koji su prisutni kod onih vrsta tumora koji takođe sadrže ove kalcifikovane strukture, a čije poreklo u njima nije razjašnjeno.

7 Zaključci

1. Na osnovu klasifikacione analize, utvrđeno je da postoje tri grupe slučajeva, od kojih je prva u proseku najmlađa, a karakteriše se najmanjim prisustvom PT i najočuvanijom strukturom HP. Druga grupa, u proseku starija, karakteriše se najvećim prisustvom PT i narušenom strukturom HP. Treća grupa, koja obuhvata u proseku najstarije slučajeve, karakteriše se prisustvom PT koje je manje u odnosu na drugu, ali veće u odnosu na prvu grupu, dok je struktura HP, kod slučajeva ove grupe, očuvanija nego u drugoj, ali narušenija u poređenju sa prvom grupom.
2. Morfometrijska analiza je generalno pokazala trend porasta prisustva PT u humanom HP tokom starenja čoveka. Međutim, taj porast nije ravnomeran i najizraženiji je kod osoba druge grupe.
3. Porast prisustva PT je praćen istovremenim porastom njihove veličine, naglašenijom lamelnom građom i neznatnom promenom oblika.
4. Slučajeve sa izrazitijim prisustvom PT karakterišu teži stepen epitelne atrofije i fibroza strome HP. Epitelna atrofija je bila najizrazitija u drugoj grupi, gde su PT bila najprisutnija, što je potvrdila signifikantna korelacija morfometrijskih karakteristika epitela i PT. U istoj grupi, pored težeg stepena fibroze strome HP, uočava se i promena celularnog karaktera strome, što potvrđuju prosečne vrednosti nuklearnih morfometrijskih parametara stromalnih horoidnih ćelija.
5. Formiranje PT u prvoj grupi započinje u vilusima HP; rastom ovih struktura dolazi do formiranja nezrelih PT, koja dovode do destrukcije vilusa, vaskularne obliteracije u njima i konačno njihovog nestanka. Destrukcija vilusa dovodi do formiranja cističnih formacija, koje su dominantne u drugoj grupi, sa najvećim prisustvom PT. Na površini cističnih formacija prisustvo vilusa je neznatno, a u njihovoj unutrašnjosti se nalaze centralno postavljeni krvni sudovi većeg kalibra i periferno raspoređena PT
6. Psamomatozna telašca se u formiraju i u drugoj grupi, i to unutar cističnih struktura stvaranjem nakupina spiralno raspoređenih stromalnih horoidnih ćelija („meningocitne spirale“).
7. Histohemijskom analizom utvrđeno je prisustvo vezivno-tkivnih vlakana, glikoproteina, mukopolisaharida, nuklearnog materijala i fibrina u PT horoidnog pleksusa.
8. Imunohistohemijskom analizom, nakon primene S100 – markera, ustanovljeno je prisustvo malog broja dendritičnih ćelija, a nakon morfometrijske i mikrofotometrijske analize, i pozitivna reakcija PT tokom procesa starenja, kod svih ispitivanih slučajeva.
9. Primenom S100 A8/A9 markera ustanovljeno je prisustvo monocita u krvnim sudovima, kao i prisustvo makrofaga u stromi HP. Morfometrijskom i mikrofotometrijskom analizom, pozitivna reakcija PT je uočena kod 33% ispitivanih slučajeva, pri čemu su negativna PT bila signifikantno veća. Trend morfometrijskih parametara pozitivnih PT je pokazivao najviše vrednosti u srednjoj dobi, što je saglasno trendu prisustva PT.
10. Primenom CD45 R0 i LCA - markera ustanovljeno je prisustvo T - limfocita u stromi HP i kvantitativno, pozitivna reakcija PT nakon primene LCA - markera u 53%, a nakon primene CD45 R0 - markera u 67% ispitivanih slučajeva Psamomatozna telašca sa negativnom reakcijom nakon primene LCA markera su signifikantno veća, dok CD45 R0 negativna PT imaju signifikantno višu cirkularnost. Kvantitativnom imunohistohemijskom analizom uočen je trend morfometrijskih i mikrofotometrijskih parametara CD45 R0 - pozitivnih PT sličan trendu PT, dok trend morfometrijskih parametara LCA - pozitivnih PT pokazuje pad tokom procesa starenja.
11. Primena markera za kapa i lambda - lake lance ukazala je na prisustvo, pretežno lambda - pozitivnih plazma ćelija u stromi HP, a prisutna je i pozitivna reakcija u krvnim sudovima strome na lambda - lake lance. Kvantitativno, PT ispoljavaju pozitivnu reakciju u 73% slučajeva nakon primene markera za lambda, i u 13% slučajeva nakon primene markera za kapa lake lance; samo u jednom slučaju reakcija je pozitivna nakon primene markera i za kapa - i lambda lake lance. Istovremeno, lambda - negativna PT imaju signifikantno višu

- cirkularnost. U odnosu na starenje, morfometrijski i mikrofotometrijski parametri lambda pozitivnih PT pokazuju isti trend kao i PT uopšte.
12. Imunohistohemijska reakcija PT je po svom karakteru, nakon primene većine markera, predominantno fokalna. To potvrđuju više vrednosti prosečne i medianske optičke gustine u odnosu na modalnu optičku gustinu, kao i vrednosti integralne optičke gustine, koje su kod najvećeg broja slučajeva, nakon primene ispitivanih inflamatornih markera, više kod negativnih u odnosu na pozitivna PT. Izuzetak predstavlja reakcija PT nakon primene S100 i CD45 R0 - markera, koja je predominantno globalna.
 13. Infiltrat koji je uočen u stromi HP, sastoji se u najvećoj meri iz makrofaga, manje T i B - limfocita i plazma ćelija, dok su u najmanjoj meri prisutne dendritične ćelije, što govori u prilog prisustva hroničnog inflamatornog infiltrata, odnosno procesa.

8 Literatura

1. Abraham SN, Arock M. Mast cells and basophils in innate immunity. *Semin Immunol* 1998; 10 (5): 373-81.
2. Abramoff MD, Magelhaes PJ, Ram SJ. Image Processing with ImageJ. *Biophotonics International* 2004; 11 (7): 36-42.
3. Ahmed R, Gray D. Immunological memory and protective immunity: understanding their relation. *Science* 1996; 272 (5258): 54-60.
4. Akbar AN, Terry L, Timms A, Beverley PC, Janosy G. Loss of CD45R and gain of UCHL1 reactivity is a feature of primed T cells. *J Immunol* 1988; 140 (7): 2171-8.
5. Balkwill F, Mantovani A. Inflammation and cancer: back to Virchow? *Lancet* 2001; 357 (9255): 539-45.
6. Bancroft JD, Stevens A. *Theory and Practice of Histological Techniques*. 4th ed. New York: Churchill Livingstone; 1996.
7. Banks WA. Neuroimmune networks and communication pathways: the importance of location. *Brain Behav Immun* 2004; 18 (2): 120-2.
8. Bart J, Groen HJ, Hendrikse NH, van der Graaf WT, Vaalburg W, de Vries EG. The blood-brain barrier and oncology: new insights into function and modulation. *Cancer Treat Rev* 2000; 26 (6): 449-62.
9. Bauer J, Bradl M, Hickley WF, Forss-Petter S, Breitschopf H, Linington C, Wekerle H, Lassmann H. *Am J Pathol*. T-cell apoptosis in inflammatory brain lesions: destruction of T cells does not depend on antigen recognition. *Am J Pathol* 1998; 153 (3): 715-24.
10. Bauer HC, Bauer H. Neural induction of the blood-brain barrier: still an enigma. *Cell Mol Neurobiol* 2000; 20 (1): 13-28.
11. Bechmann I, Kwidzinski E, Kovac AD, Simburger E, Horvath T, Gimsa U, Dirnagl U, Priller J, Nitsch R. Turnover of rat brain perivascular cells. *Exp Neurol*. 2001; 168 (2): 242-9.
12. Beckman KB, Ames BN. The free radical theory of aging matures. *Physiol Rev* 1998; 78 (2): 547-81.
13. Bersani G, Garavini A, Taddei I, Tanfani G, Pancheri P. Choroid plexus calcification as a possible clue of serotonin implication in schizophrenia. *Neurosci Lett* 1999; 259 (3): 169-72.
14. Biron CA, Nguyen KB, Pien GC, Cousens LP, Salazar-Mather TP. Natural killer cells in antiviral defense: function and regulation by innate cytokines. *Annu Rev Immunol* 1999; 17: 189-220.
15. Blach-Olszewska Z. Innate immunity: cells, receptors, and signaling pathways. *Arch Immunol Ther Exp (Warsz)* 2005; 53 (3): 245-53.
16. Blackburn EH. Telomere states and cell fates. *Nature* 2000; 408 (6808): 53-6.
17. Block GA, Hulbert-Shearon TE, Levin NW, Port FK. Association of serum phosphorus and calcium x phosphate product with mortality risk in chronic hemodialysis patients: a national study. *Am J Kidney Dis* 1998; 31 (4): 607-17.
18. Blumenthal HT. Amyloidosis: a universal disease of aging? *J Gerontol A Biol Sci Med Sci* 2004; 59 (4): 361-9.
19. Bodnar AG, Ouellette M, Frolkis M, Holt SE, Chiu CP, Morin GB, Harley CB, et al. Extension of life-span by introduction of telomerase into normal human cells. *Science* 1998; 279 (5349): 349-52.
20. Boenisch T, editor. *Handbook Immunochemical Staining Methods*. 3rd ed. Carpinteria: DakoCytomation; 2001.
21. Brandtzaeg P, Jones DB, Flavell DJ, Fagerhold MK. Mac 387 antibody and detection of formalin resistant myelomonocytic L1 antigen. *J Clin Pathol* 1988; 41: 963-70.
22. Brandtzaeg P, Dale I, Gabrielsen T-Ø. The leucocyte protein L1 (calprotectin): usefulness as an immunohistochemical marker antigen and putative biological function. *Histopathology* 1992; 21: 191-6.
23. Broadwell RD, Baker BJ, Ebert PS, Hickey WF. Allografts of CNS tissue possess a blood-brain barrier: III. Neuropathological, methodological, and immunological considerations. *Microsc Res Tech* 1994; 27 (6): 471-94.

24. Bruunsgaard H, Pedersen M, Pedersen BK. Aging and proinflammatory cytokines. *Curr Opin Hematol* 2001; 8 (3): 131-6.
25. Buller KM. Role of circumventricular organs in pro-inflammatory cytokine-induced activation of the hypothalamic-pituitary-adrenal axis. *Clin Exp Pharmacol Physiol* 2001; 28(7):581-9.
26. Burdin N, Kronenberg M. CD1-mediated immune responses to glycolipids. *Curr Opin Immunol* 1999; 11 (3): 326-31.
27. Carrithers MD, Visintin I, Kang SJ, Janeway CA Jr. Differential adhesion molecule requirements for immune surveillance and inflammatory recruitment. *Brain* 2000; 123 (Pt 6): 1092-101.
28. Chung HY, Kim HJ, Kim JW, Yu BP. The inflammation hypothesis of aging: molecular modulation by calorie restriction. *Ann N Y Acad Sci* 2001; 928: 327-35.
29. Cirino G, Cicala C, Bucci M, Sorrentino L, Ambrosini G, DeDominicis G, Altieri DC. Factor Xa as an interface between coagulation and inflammation. Molecular mimicry of factor Xa association with effector cell protease receptor-1 induces acute inflammation in vivo. *J Clin Invest* 1997; 99 (10): 2446-51.
30. Cone JB. Inflammation. *Am J Surg* 2001; 182 (6): 558-62.
31. Cornford EM, Varesi JB, Hyman S, Damian RT, Raleigh MJ. Mitochondrial content of choroid plexus epithelium. *Exp Brain Res* 1997; 116(3): 399-405.
32. Cottrell DA, Blakely EL, Johanson MA, Ince PG, Borthwick GM, Turnbull DM. Cytochrome oxidase deficient cells accumulate in hippocampus and choroid plexus with age. *Neurobiol Aging* 2001; 22: 265-72.
33. Dardick I, Dardick AM. Morphometry of normal human lymphoid tissues. Nuclear parameters for comparative studies of lymphoma. *Arch Pathol Lab Med* 1984; 108 (3): 190-6.
34. Das DK, Mallik MK, Haji BE, Ahmed MS, Al-Shama'a M, Al-Ayadhy B, et al. Psammoma body and its precursors in papillary thyroid carcinoma: a study by fine-needle aspiration cytology. *Diagn Cytopathol* 2004; 31 (6): 380-6.
35. Dawson B, Trapp RG. *Basic and Clinical Biostatistics*. 4th ed. New York, Chicago, San Francisco, Lisbon, London, Madrid, Mexico City, Milan, New Delhi, San Juan, Seoul, Singapore, Sydney, Toronto: McGraw-Hill; 2004.
36. Delves PJ, Roitt IM. The immune system. First of two parts. *N Engl J Med* 2000a; 343 (1): 37-49.
37. Delves PJ, Roitt IM. The immune system. Second of two parts. *N Engl J Med* 2000b; 343 (2): 108-17.
38. Dempsey PW, Vaidya SA, Cheng G. The art of war: Innate and adaptive immune responses. *Cell Mol Life Sci* 2003; 60 (12): 2604-21.
39. Denhardt DT, Noda M, O'Regan AW, Pavlin D, Berman JS. Osteopontin as a means to cope with environmental insults: regulation of inflammation, tissue remodeling, and cell survival. *J Clin Invest* 2001; 107 (9): 1055-61.
40. Dickstein JB, Moldofsky H, Hay JB. Brain-blood permeability: TNF-alpha promotes escape of protein tracer from CSF to blood. *Am J Physiol Regul Integr Comp Physiol* 2000; 279 (1): R148-51.
41. Dohrmann GJ. THE CHOROID PLEXUS: A HISTORICAL REVIEW. *Brain Res* 1970; 18: 197-218.
42. Effros RB, Boucher N, Porter V, Zhu X, Spaulding C, Walford RL, et al. Decline in CD28+ T cells in centenarians and in long-term T cell cultures: a possible cause for both in vivo and in vitro immunosenescence. *Exp Gerontol* 1994; 29 (6): 601-9.
43. Emerich DF, Vasconcellos AV, Elliott RB, Skinner SJM, Borlongan CV. The choroid plexus: function, pathology and therapeutic potential of its transplantation. *Expert Opin Biol Ther* 2004; 4: 1191-1201.
44. Emerich DF, Skinner SJM, Borlongan CV, Vasconcellos AV, Thanos CG. The choroid plexus in the rise, fall and repair of the brain. *BioEssays* 2005; 27: 262-274.
45. Endo H, Sasaki K, Tonosaki A, Kayama T. Three-dimensional and ultrastructural ICAM-1 distribution in the choroid plexus, arachnoid membrane and dural sinus of inflammatory rats induced by LPS injection in the lateral ventricles. *Brain Res* 1998; 793 (1-2): 297-301.
46. Ling EA, Kaur C, Lu J. Origin, nature, and some functional considerations of intraventricular macrophages, with special reference to the epiplexus cells. *Microsc Res Tech* 1998; 41(1): 43-56.

47. Engelhardt B, Wolburg-Buchholz K, Wolburg H. Involvement of the choroid plexus in central nervous system inflammation. *Microsc Res Tech* 2001; 52 (1): 112-29.
48. Fagarasan S, Tasuku H. T – Independent Immune response: New Aspects of B Cell Biology. *Science* 2000; 290 (5489): 89-92.
49. Falangola MF, Hanly A, Galvao-Castro B, Petit CK. HIV infection of human choroid plexus: a possible mechanism of viral entry into the CNS. *J Neuropathol Exp Neurol* 1995; 54(4):497-503.
50. Fantone JC, Ward PA. Inflammation. In: Rubin E, Farber JL, editors. *Pathology*. 2nd ed. Philadelphia: J.B. Lippincott; 1994. p. 34-66.
51. Fausett MB, Zahn CM, Kendall BS, Barth WH Jr. The significance of psammoma bodies that are found incidentally during endometrial biopsy. *Am J Obstet Gynecol* 2002; 186 (2): 180-3.
52. Feneis H, Dauber W. *Pocket Atlas of Human Anatomy*. 4th ed. Stuttgart, New York: Thieme; 2000.
53. Ferrante F, Amenta F. Enzyme histochemistry of the choroid plexus in old rats. *Mech Ageing Dev* 1987; 41: 65-72.
54. Flugel A, Willem M, Berkowicz T, Wekerle H. Gene transfer into CD4+ T lymphocytes: green fluorescent protein-engineered, encephalitogenic T cells illuminate brain autoimmune responses. *Nat Med* 1999; 5 (7): 843-7.
55. Flugel A, Schwaiger FW, Neumann H, Medana I, Willem M, Wekerle H, Kreutzberg GW, Graeber MB. Neuronal FasL induces cell death of encephalitogenic T lymphocytes. *Brain Pathol* 2000; 10 (3): 353-64.
56. Foell D, Frosch M, Sorg C, Roth J. Phagocyte-specific calcium-binding S100 proteins as clinical laboratory markers of inflammation. *Clin Chim Acta* 2004; 344 (1-2): 37-51.
57. Franceschi C, Bonafe M, Valensin S, Olivieri F, De Luca M, Ottaviani E, De Benedictis G. Inflamm-aging. An evolutionary perspective on immunosenescence. *Ann N Y Acad Sci* 2000a; 908: 244-54.
58. Franceschi C, Valensin S, Bonafe M, Paolisso G, Yashin AI, Monti D, De Benedictis G. The network and the remodeling theories of aging: historical background and new perspectives. *Exp Gerontol* 2000b; 35 (6-7): 879-96.
59. Fritz RB, Wang X, Zhao ML. The fate of adoptively transferred quiescent encephalitogenic T cells in normal and antigen-tolerized mice. *J Neuroimmunol* 2000; 107 (1): 66-72.
60. Gabay C, Kushner I. Acute-phase proteins and other systemic responses to inflammation. *N Engl J Med* 1999; 340 (6): 448-54.
61. Galasko D, Clark C, Chang L, Miller B, Green RC, Motter R, Seubert P. Assessment of CSF levels of tau protein in mildly demented patients with Alzheimer's disease. *Neurology* 1997; 48 (3): 632-5.
62. Gamble DA, Schwab R, Weksler ME, Szabo P. Decreased steady state c-myc mRNA in activated T cell cultures from old humans is caused by a smaller proportion of T cells that transcribe the c-myc gene. *J Immunol* 1990; 144 (9): 3569-73.
63. Ganong WF. Circumventricular organs: definition and role in the regulation of endocrine and autonomic function. *Clin Exp Pharmacol Physiol* 2000; 27(5-6): 422-7.
64. Garma-Avina A. Excretory plugs from the choroid plexus in the cerebrospinal fluid of dogs with neurological disease: possible role in the formation of corpora arenacea. *J Comp Pathol* 2000; 123 (2-3): 146-51.
65. Garma-Avina A. Cytology of the normal and abnormal choroid plexi in selected domestic mammals, wildlife species, and man. *J Vet Diagn Invest* 2004; 16 (4): 283-92.
66. Garton MJ, Keir G, Lakshmi MV, Thompson EJ. Age-related changes in cerebrospinal fluid protein concentrations *J Neurol Sci*. 1991; 104 (1): 74-80.
67. Giachelli CM. Ectopic calcification: gathering hard facts about soft tissue mineralization. *Am J Pathol* 1999; 154 (3): 671-5.
68. Giachelli CM, Steitz S. Osteopontin: a versatile regulator of inflammation and biomineralization. *Matrix Biol* 2000; 19 (7): 615-22.
69. Gil J, Barba J. Principles of Stereology. Computerized Applications to Anatomic Pathology. In: Marchevsky AM, Bartels PH editors. *Image Analysis. A Primer for Pathologist*. New York: Raven Press; 1994. p. 79-124.

70. Goto M, Nishioka K. Age- and sex-related changes of the lymphocyte subsets in healthy individuals: an analysis by two-dimensional flow cytometry. *J Gerontol* 1989; 44 (2): M51-6.
71. Granucci F, Zanoni I, Feau S, Ricciardi-Castagnoli P. Dendritic cell regulation of immune responses: a new role for interleukin 2 at the intersection of innate and adaptive immunity. *EMBO J* 2003; 22 (11): 2546-51.
72. Greitz D, Hannerz J. A proposed model of cerebrospinal fluid circulation: observations with radionuclide cisternography. *Am J Neuroradiology* 1996; 17: 431-38.
73. Groisman GM, Kerner H, Polak-Charcon S. Calcified concretions in the anterior pituitary gland of the fetus and the newborn: a light and electron microscopic study. *Hum Pathol* 1996; 27 (11): 1139-43.
74. Groisman GM, Amar M, Polak-Charcon S. Microcalcifications in the anterior pituitary gland of the fetus and the newborn: a histochemical and immunohistochemical study. *Hum Pathol* 1999; 30 (2): 199-202.
75. Hahn S, Gehri R, Erb P. Mechanism and biological significance of CD4-mediated cytotoxicity. *Immunol Rev* 1995; 146: 57-79.
76. Han J, Daniel JC, Pappas GD. Expression of type VI collagen in psammoma bodies: immunofluorescence studies on two fresh human meningiomas. *Acta Cytol* 1996; 40 (2): 177-81.
77. Hanly A, Petit CK. HLA-DR-positive dendritic cells of the normal human choroid plexus: a potential reservoir of HIV in the central nervous system. *Hum Pathol* 1998; 29 (1): 88-93.
78. Hamann D, Baars PA, Hooibrink B, van Lier RW. Heterogeneity of the human CD4+ T-cell population: two distinct CD4+ T-cell subsets characterized by coexpression of CD45RA and CD45RO isoforms. *Blood* 1996; 88 (9): 3513-21.
79. Harling-Berg CJ, Park TJ, Knopf PM. Role of the cervical lymphatics in the Th2-type hierarchy of CNS immune regulation. *J Neuroimmunol* 1999; 101 (2): 111-27.
80. Hayakawa K, Asano M, Shinton SA, Gui M, Allman D, Stewart CL, Silver J, Hardy RR. Positive selection of natural autoreactive B cells. *Science* 1999; 285 (5424): 113-6.
81. Hickey WF. Leukocyte traffic in the central nervous system: the participants and their roles. *Semin Immunol* 1999; 11 (2): 125-37.
82. Hickey WF. Basic principles of immunological surveillance of the normal central nervous system. *Glia* 2001; 36 (2): 118-24.
83. Hofman A, Ott A, Breteler MM, Bots ML, Slieter AJ, van Harskamp F, et al. Atherosclerosis, apolipoprotein E, and prevalence of dementia and Alzheimer's disease in the Rotterdam Study. *Lancet* 1997; 349(9046):151-4.
84. Hohlfeld R, Kerschensteiner M, Stadelmann C, Lassmann H, Wekerle H. The neuroprotective effect of inflammation: implications for the therapy of multiple sclerosis. *J Neuroimmunol* 2000; 107 (2): 161-6.
85. Huber LA, Xu QB, Jurgens G, Bock G, Buhler E, Gey KF, et al. Correlation of lymphocyte lipid composition membrane microviscosity and mitogen response in the aged. *Eur J Immunol* 1991; 21 (11): 2761-5.
86. Hudelist G, Singer CF, Kubista E, Manavi M, Mueller R, Pischinger K, Czerwenka K. Presence of nanobacteria in psammoma bodies of ovarian cancer: evidence for pathogenetic role in intratumoral biomineralization. *Histopathology* 2004; 45 (6): 633-7.
87. Hume DA. The mononuclear phagocyte system. *Curr Opin Immunol* 2006; 18 (1): 49-53.
88. Irani DN, Griffin DE. Regulation of lymphocyte homing into the brain during viral encephalitis at various stages of infection. *J Immunol* 1996; 156(10): 3850-7.
89. Irani DN. Brain-derived gangliosides induce cell cycle arrest in a murine T cell line. *J Neuroimmunol* 1998; 87 (1-2): 11-6.
90. Jayaram G, Swain M, Chew MT, Yip CH, Moosa F. Cytology of mucinous carcinoma of breast: a report of 28 cases with histological correlation. *Malays J Pathol* 2000; 22 (2): 65-71.
91. Johannessen JV, Sobrinho-Simoes M. The origin and significance of thyroid psammoma bodies. *Lab Invest* 1980; 43 (3): 287-96.
92. Johanson CE, Palm DE, Primiano MJ, McMillan PN, Chan P, Knuckey NW, Stopa EG. Choroid plexus recovery after transient forebrain ischemia: role of growth factors and other repair mechanisms. *Cell Mol Neurobiol* 2000; 20 (2): 197-216.

93. Kahle W, Frotscher M. Color Atlas of Human Anatomy, Vol 3. Nervous System and Sensory Organs. 5th revised edition. New York: Thieme. Stuttgart; 2002.
94. Kajander EO, Ciftcioglu N. Nanobacteria: an alternative mechanism for pathogenic intra- and extracellular calcification and stone formation. *Proc Natl Acad Sci U S A* 1998; 95 (14): 8274-9.
95. Kališnik M. Temelji stereologije. Drugo prerađeno izdanje. Ljubljana: Stereološka sekcija Zveze društev anatomov Jugoslavije; 1985.
96. Kasper M, Stosiek P, Karsten U. Age-related changes in the expression of cytokeratin and vimentin in human choroid plexus. *J Hirnforsch* 1989; 30 (1): 1-4.
97. Kawahara K, Niguma T, Yoshino T, Omonishi K, Hatakeyama S, Nakamura S, et al. Gastric carcinoma with psammomatous calcification after Billroth II reconstruction: case report and literature review. *Pathol Int* 2001; 51 (9): 718-22.
98. Kida S, Weller RO, Zhang ET, Phillips MJ, Iannotti F. Anatomical pathways for lymphatic drainage of the brain and their pathological significance. *Neuropathol Appl Neurobiol* 1995; 21 (3): 181-4.
99. Kim KM, Herrera GA, Battarbee HD. Role of glutaraldehyde in calcification of porcine aortic valve fibroblasts. *Am J Pathol* 1999; 154 (3): 843-52.
100. Kinoshita Y, Okudera T, Tsuru E, Yokota A. Volumetric analysis of the germinal matrix and lateral ventricles performed using MR images of postmortem fetuses. *AJNR Am J Neuroradiol* 2001; 22 (2): 382-8.
101. Kirkwood TB. New science for an old problem. *Trends Genet* 2002; 18 (9): 441-2.
102. Kivisakk P, Mahad DJ, Callahan MK, Trebst C, Tucky B, Wei T, et al. Epub 2003 Jun 26. Human cerebrospinal fluid central memory CD4+ T cells: evidence for trafficking through choroid plexus and meninges via P-selectin. *Proc Natl Acad Sci U S A* 2003; 100 (14): 8389-94.
103. Knopf PM, Harling-Berg CJ, Cserr HF, Basu D, Sirulnick EJ, Nolan SC, Park JT, Keir G, Thompson EJ, Hickey WF. Antigen-dependent intrathecal antibody synthesis in the normal rat brain: tissue entry and local retention of antigen-specific B cells. *J Immunol* 1998; 161 (2): 692-701.
104. Korzhevskii DE. Current concepts of lamellar calcifications (psammoma bodies) in the human choroid plexus and meninges. *Morfologija* 1997a; 112 (4): 87-90.
105. Korzhevskii DE. The formation of psammoma bodies in the choroid plexus of the human brain. *Morfologija*. 1997b; 111 (2): 46-9.
106. Kowald A, Kirkwood TB. A network theory of ageing: the interactions of defective mitochondria, aberrant proteins, free radicals and scavengers in the ageing process. *Mutat Res* 1996; 316 (5-6): 209-36.
107. Kubota T, Hirano A, Sato K, Yamamoto S. Fine structure of psammoma bodies in meningocytic whorls. Further observations. *Arch Pathol Lab Med* 1984; 108 (9): 752-4.
108. Kubota T, Hirano A, Sato K, Yamamoto S. Fine structure of psammoma bodies at the outer aspect of blood vessels in meningioma. *Acta Neuropathol (Berl)* 1985; 66 (2): 163-6.
109. Kubota T, Yamashita T, Hasegawa M, Kida S, Hayashi M, Yamamoto S. Formation of psammoma bodies in meningocytic whorls. Ultrastructural study and analysis of calcified material. *Acta Neuropathol (Berl)* 1986; 70 (3-4): 262-8.
110. Kurtin PJ, Pinkus GS. Leukocyte common antigen - a diagnostic discriminant between hematopoietic and nonhematopoietic neoplasms in paraffin sections using monoclonal antibodies: Correlation with immunologic studies and ultrastructural localization. *Hum Pathol* 1985; 16: 353-65.
111. Kutlešić ČM, Mihailović DS. Uvod u dijagnostičku kvantitativnu patologiju. Niš: Medicinski fakultet Univerziteta u Nišu; 2000.
112. Kvitnitskaya-Ryzhova T, Shinkai T, Ooka H, Ohtsubo K. Immunocytochemical demonstration of prolactin interaction with choroid plexus in aging and acute hyperprolactinemia. *Mech Ageing Dev* 1994; 76: 65-72.
113. Lanzavecchia A, Sallusto F. Dynamics of T lymphocyte responses: intermediates, effectors, and memory cells. *Science* 2000; 290 (5489): 92-7.
114. Levine S. Choroid plexus: target for systemic disease and pathway to the brain. *Lab Invest* 1987; 56 (3): 231-3.

115. Lindvall M, Edvinsson L, Owman C. Sympathetic nervous control of cerebrospinal fluid production from the choroid plexus. *Science* 1978; 201(4351):176-8.
116. Lipper S, Dalzell JC, Watkins PJ. Ultrastructure of psammoma bodies of meningioma in tissue culture. *Arch Pathol Lab Med* 1979; 103 (13): 670-5.
117. Lipscomb MF, Masten BJ. Dendritic cells: immune regulators in health and disease. *Physiol Rev* 2002; 82 (1): 97-130.
118. Loison A, Festa-Bianchet M, Gaillard JM, Jorgenson JT, Jullien JM. Age specific survival in five populations of ungulates: evidence of senescence. *Ecology* 1999; 80: 2539-54.
119. Luo G, Ducey P, McKee MD, Pinero GJ, Loyer E, Behringer RR, Karsenty G. Spontaneous calcification of arteries and cartilage in mice lacking matrix GLA protein. *Nature* 1997; 386 (6620): 78-81.
120. Macpherson P, Matheson MS. Comparison of calcification of pineal, habenular commissure and choroid plexus on plain films and computed tomography. *Neuroradiology* 1979; 18 (2): 67-72.
121. Maki M, Hirota S, Kaneko Y, Morohoshi T. Expression of osteopontin messenger RNA by macrophages in ovarian serous papillary cystadenocarcinoma: a possible association with calcification of psammoma bodies. *Pathol Int* 2000; 50 (7): 531-5.
122. Mark KS, Miller DW. Increased permeability of primary cultured brain microvessel endothelial cell monolayers following TNF-alpha exposure. *Life Sci* 1999; 64 (21): 1941-53.
123. Matsumae M, Kikinis R, Morocz IA, Lorenzo AV, Sandor T, Albert MS, et al. Age-related changes in intracranial compartment volumes in normal adults assessed by magnetic resonance imaging. *J Neurosurg* 1996; 84 (6): 982-91.
124. Matyszak MK, Perry VH. A comparison of leucocyte responses to heat-killed bacillus Calmette-Guerin in different CNS compartments. *Neuropathol Appl Neurobiol* 1996; 22 (1): 44-53.
125. Matyszak MK. Inflammation in the CNS: balance between immunological privilege and immune responses. *Prog Neurobiol* 1998; 56 (1): 19-35.
126. Mazzali M, Kipari T, Ophascharoensuk V, Wesson JA, Johnson R, Hughes J. Osteopontin-a molecule for all seasons. *QJM*. 2002; 95 (1): 3-13.
127. McCarron M, Osborne Y, Story CJ, Dempsey JL, Turner DR, Morley AA. Effect of age on lymphocyte proliferation. *Mech Ageing Dev* 1987; 41 (3): 211-8.
128. McCormick MM, Rahimi F, Bobryshev YV, Gaus K, Zreiqat H, Cai H, et al. S100A8 and S100A9 in human arterial wall. Implications for atherogenesis. *J Biol Chem* 2005; 280 (50): 41521-9.
129. McMenamin PG. Distribution and phenotype of dendritic cells and resident tissue macrophages in the dura mater, leptomeninges, and choroid plexus of the rat brain as demonstrated in wholemount preparations. *J Comp Neurol* 1999; 22; 405(4):553-62.
130. McMenamin PG, Wealthall RJ, Deverall M, Cooper SJ, Griffin B. Macrophages and dendritic cells in the rat meninges and choroid plexus: three-dimensional localisation by environmental scanning electron microscopy and confocal microscopy. *Cell Tissue Res* 2003; 313 (3): 259-69.
131. Medzhitov R, Janeway CA. Innate immunity: impact on the adaptive immune response. *Curr Opin Immunol* 1997; 9 (1): 4-9.
132. Medzhitov R, Janeway C. Innate immunity. *N Engl J Med* 2000; 343 (5): 338-44.
133. Meinl E, Krumbholz M, Hohlfeld R. B lineage cells in the inflammatory central nervous system environment: migration, maintenance, local antibody production, and therapeutic modulation. *Ann Neurol* 2006; 59 (6): 880-92.
134. Miller RA. Nathan Shock Memorial Lecture 1992. Aging and immune function: cellular and biochemical analyses. *Exp Gerontol* 1994; 29 (1): 21-35.
135. Modic MT, Weinstein MA, Rothner AD, Erenberg G, Duchesneau PM, Kaufman B. Calcification of the choroid plexus visualized by computed tomography. *Radiology* 1980; 135 (2): 369-72.
136. Mosmann TR, Sad S. The expanding universe of T-cell subsets: Th1, Th2 and more. *Immunol Today* 1996; 17 (3): 138-46.
137. Muntz HG, Goff BA, McGonigle K, Isacson C. The significance of psammoma bodies in screening cervical cytologic smears. *Am J Obstet Gynecol* 2003; 188 (6): 1609-12.

138. Nagel JE, Chopra RK, Chrest FJ, McCoy MT, Schneider EL, Holbrook NJ, Adler WH. Decreased proliferation, interleukin 2 synthesis, and interleukin 2 receptor expression are accompanied by decreased mRNA expression in phytohemagglutinin-stimulated cells from elderly donors. *J Clin Invest* 1988; 81 (4): 1096-102.
139. Nakayama H, Okumichi T, Nakashima S, Kimura A, Ikeda M, Kajihara H. Papillary adenocarcinoma of the sigmoid colon associated with psammoma bodies and hyaline globules: report of a case. *Jpn J Clin Oncol* 1997; 27 (3): 193-6.
140. Nathanson JA, Chun LL. Immunological function of the blood-cerebrospinal fluid barrier. *Proc Natl Acad Sci U S A* 1989; 86 (5): 1684-8.
141. Ness RB, Cottreau C. Possible role of ovarian epithelial inflammation in ovarian cancer. *J Natl Cancer Inst* 1999; 91 (17): 1459-67.
142. O'Byrne KJ, Dalgleish AG. Chronic immune activation and inflammation as the cause of malignancy. *Br J Cancer* 2001; 85 (4): 473-83.
143. Owens T, Tran E, Hassan-Zahraee M, Krakowski M. Immune cell entry to the CNS--a focus for immunoregulation of EAE. *Res Immunol* 1998;149(9):781-9.
144. Pak CY. Etiology and treatment of urolithiasis. *Am J Kidney Dis* 1991; 18 (6): 624-37.
145. Parnetti L, Gaiti A, Polidori MC, Brunetti M, Palumbo B, Chionne F, et al. Increased cerebrospinal fluid pyruvate levels in Alzheimer's disease. *Neurosci Lett* 1995; 199 (3): 231-3.
146. Pashenkov M, Teleshova N, Link H. Inflammation in the central nervous system: the role for dendritic cells. *Brain Pathol* 2003; 13 (1): 23-33.
147. Perillo NL, Walford RL, Newman MA, Effros RB. Human T lymphocytes possess a limited in vitro life span. *Exp Gerontol* 1989; 24 (3): 177-87.
148. Petito CK, Adkins B. Choroid plexus selectively accumulates T-lymphocytes in normal controls and after peripheral immune activation. *J Neuroimmunol* 2005; 162 (1-2): 19-27.
149. Preston JE. Ageing choroid plexus-cerebrospinal fluid system. *Microsc Res Tech* 2001; 52 (1): 31-7.
150. Proudfoot D, Skepper JN, Shanahan CM, Weissberg PL. Calcification of human vascular cells in vitro is correlated with high levels of matrix Gla protein and low levels of osteopontin expression. *Arterioscler Thromb Vasc Biol* 1998; 18 (3): 379-88.
151. Puca AA, Daly MJ, Brewster SJ, Matisse TC, Barrett J, Shea-Drinkwater M, et al. A genome-wide scan for linkage to human exceptional longevity identifies a locus on chromosome 4. *Proc Natl Acad Sci U S A* 2001; 98 (18): 10505-8.
152. Pulendran B, Palucka K, Banchereau J. Sensing pathogens and tuning immune responses. *Science* 2001; 293 (5528): 253-6.
153. Pulido R, Cebrian M, Acevedo A, de Landazuri MO, Sanchez-Madrid F. Comparative biochemical and tissue distribution study of four distinct CD45 antigen specificities. *J Immunol* 1988; 140 (11): 3851-7.
154. Pulido R, Schlossman SF, Saito H, Streuli M. Identification of amino acids at the junction of exons 3 and 7 that are used for the generation of glycosylation-related human CD45RO and CD45RO-like antigen specificities. *J Exp Med* 1994; 179 (3): 1035-40.
155. Qing Z, Sewell D, Sandor M, Fabry Z. Antigen-specific T cell trafficking into the central nervous system. *J Neuroimmunol* 2000;105(2): 169-78.
156. Ransohoff RM, Kivisakk P, Kidd G. Three or more routes for leukocyte migration into the central nervous system. *Nat Rev Immunol* 2003; 3 (7): 569-81.
157. Rao KM, Currie MS, Padmanabhan J, Cohen HJ. Age-related alterations in actin cytoskeleton and receptor expression in human leukocytes. *J Gerontol* 1992; 47 (2): B37-44.
158. Redzic ZB, Segal MB. The structure of the choroid plexus and the physiology of the choroid plexus epithelium. *Adv Drug Deliv Rev* 2004; 56(12): 1695-716.
159. Reichlin S. Neuroendocrine-immune interactions. *N Engl J Med* 1993 ;329 (17): 1246-53.
160. Roitt. *Essential Immunology*. 6th ed. Oxford, London, Edinburgh, Boston, Palo Alto, Melbourne: Blackwell Scientific Publications; 1988.
161. Roake JA, Rao AS, Morris PJ, Larsen CP, Hankins DF, Austyn JM. Dendritic cell loss from nonlymphoid tissues after systemic administration of lipopolysaccharide, tumor necrosis factor, and interleukin 1. *J Exp Med* 1995; 181 (6): 2237-47.

162. Rothwell NJ. Annual review prize lecture cytokines - killers in the brain? *J Physiol* 1999; 514 (Pt 1): 3-17.
163. Rowe JW, Kahn RL. Human aging: usual and successful. *Science* 1987; 237 (4811): 143-9.
164. Rubenstein E. Relationship of senescence of cerebrospinal fluid circulatory system to dementias of the aged. *Lancet* 1998; 351: 283-285.
165. Sandyk R. Choroid plexus calcification as a possible marker of hallucinations in schizophrenia. *Int J Neurosci* 1993; 71 (1-4): 87-92.
166. Sapolsky RM, Krey LC, McEwen BS. Glucocorticoid-sensitive hippocampal neurons are involved in terminating the adrenocortical stress response. *Proc Natl Acad Sci U S A* 1984; 81 (19): 6174-7.
167. Sapolsky RM, Krey LC, McEwen BS. The neuroendocrinology of stress and aging: the glucocorticoid cascade hypothesis. *Endocr Rev.* 1986; 7 (3): 284-301.
168. Savill J. Recognition and phagocytosis of cells undergoing apoptosis *Br Med Bull* 1997; 53 (3): 491-508.
169. Schoen FJ, Levy RJ, Nelson AC, Bernhard WF, Nashef A, Hawley M. Onset and progression of experimental bioprosthetic heart valve calcification. *Lab Invest* 1985; 52 (5): 523-32.
170. Schoen FJ, Tsao JW, Levy RJ. Calcification of bovine pericardium used in cardiac valve bioprostheses. Implications for the mechanisms of bioprosthetic tissue mineralization. *Am J Pathol* 1986; 123 (1): 134-45.
171. Schoen FJ. Pathologic findings in explanted clinical bioprosthetic valves fabricated from photooxidized bovine pericardium. *J Heart Valve Dis* 1998; 7 (2): 174-9.
172. Schwartz M, Cohen IR. Autoimmunity can benefit self-maintenance. *Immunol Today* 2000; 21 (6): 265-8.
173. Schwendemann G, Lohler J. Pathological alterations of ependyma and choroid plexus after experimental cerebral infection of mice with Sendai virus. *Acta Neuropathol (Berl)* 1979; 46 (1-2): 85-94.
174. Scott DE, Van Dyke DH, Paull WK, Kozlowski GP. Ultrastructural Analysis of the Human Cerebral Ventricular System III. The Choroid Plexus. *Cell Tiss Res* 1974; 150: 389-97.
175. Seabrook TJ, Johnston M, Hay JB. Cerebral spinal fluid lymphocytes are part of the normal recirculating lymphocyte pool. *J Neuroimmunol* 1998; 91 (1-2): 100-7.
176. Seabrook T, Au B, Dickstein J, Zhang X, Ristevski B, Hay JB. The traffic of resting lymphocytes through delayed hypersensitivity and chronic inflammatory lesions: a dynamic equilibrium. *Semin Immunol* 1999; 11 (2): 115-23.
177. Sedivy R, Battistutti WB. Nanobacteria promote crystallization of psammoma bodies in ovarian cancer. *APMIS* 2003; 111 (10): 951-4.
178. Segal MB. The choroid plexuses and the barriers between the blood and the cerebrospinal fluid. *Cell Mol Neurobiol* 2000; 20 (2): 183-96.
179. Serot JM, Bene MC, Faure GC. Comparative immunohistochemical characteristics of human choroid plexus in vascular and Alzheimer's dementia. *Hum Pathol* 1994; 25 (11): 1185-90.
180. Serot JM, Foliguet B, Bene MC, Faure GC. Ultrastructural and immunohistological evidence for dendritic-like cells within human choroid plexus epithelium. *Neuroreport* 1997; 27; 8 (8): 1995-8.
181. Serot JM, Bene MC, Foliguet B, Faure GC. Morphological alterations of the choroid plexus in late-onset Alzheimer's disease. *Acta Neuropathol* 2000; 99: 105-108.
182. Serot JM, Foliguet B, Bene MC, Faure GC. Choroid plexus and ageing in rats: a morphometric and ultrastructural study. *Eur J Neurosci* 2001; 14: 794-798.
183. Serot JM, Bene MC, Faure GC. CHOROID PLEXUS, AGEING OF THE BRAIN, AND ALZHEIMER'S DISEASE. *Front Biosci* 2003; 8: 515-521.
184. Shen M, Marie P, Farge D, Carpentier S, De Pollak C, Hott M, et al. Osteopontin is associated with bioprosthetic heart valve calcification in humans. *C R Acad Sci III* 1997; 320 (1): 49-57.
185. Singh VK, Cheng JF. Immunoreactive S100 proteins of blood immunocytes and brain cells. *J Neuroimmunol* 1996; 64 (2): 135-9.

186. Singhrao SK, Neal JW, Rushmere NK, Morgan BP, Gasque P. Differential expression of individual complement regulators in the brain and choroid plexus. *Lab Invest* 1999; 79 (10): 1247-59.
187. Smith SH, Brown MH, Rowe D, Callard RE, Beverley PCL. Functional subsets of human helper-inducer cells defined by a new monoclonal antibody, UCHL1. *Immunology* 1986;58:63-70.
188. Speake T, Whitwell C, Kajita H, Majid A, Brown PD. Mechanism of CSF secretion by the choroid plexus. *Microsc Res Tech.* 2001; 52: 49– 59.
189. Spector R, Johanson CE. Mammalian choroid plexus. *Sci Am* 1989; 261: 68–74.
190. Stefanović S. Hematološki atlas. Beograd, Zagreb,; Medicinska knjiga.; 1991.
191. Strazielle N, Gherzi-Egea JF. Choroid plexus in the central nervous system: biology and physiopathology. *J Neuropathol Exp Neurol* 2000; 59(7): 561-74
192. Sturrock RR.. An Ultrastructural study of the Choroid Plexus of Aged Mice. *Anat Anz* 1988a; 165: 379-385.
193. Sturrock RR. An ultrastructural study of intraventricular macrophages in the brains of aged mice. *Anat Anz* 1988b; 165 (4): 283-90.
194. Szmydynger-Chodobska J, Chodobski A, Johanson CE. Postnatal development changes in blood flow to choroid plexus and cerebral cortex of the rat. *Am. J. Physiol* 1994; 266: R1488–R1492.
195. Tarlinton D. Germinal centers: form and function. *Curr Opin Immunol* 1998; 10 (3): 245-51.
196. Tate JR, Gill D, Cobcroft R, Hickman PE. Practical considerations for the measurement of free light chains in serum. *Clin Chem* 2003; 49 (8): 1252-7.
197. Taylor CR, Burns J. The demonstration of plasma cells and other immunoglobulin-containing cells in formalin-fixed, paraffinembedded tissues using peroxidase-labelled antibody. *J Clin Path* 1974; 27: 14-20.
198. Tripathi RC. Tracing the bulk outflow route of cerebrospinal fluid by transmission and scanning electron microscopy. *Brain Res* 1974; 80: 503–06.
199. Tuma PL, Hubbard AL. Transcytosis: crossing cellular barriers. *Physiol Rev* 2003; 83 (3): 871-932.
200. Tunio GM, Hirota S, Nomura S, Kitamura Y. Possible relation of osteopontin to development of psammoma bodies in human papillary thyroid cancer. *Arch Pathol Lab Med* 1998; 122 (12): 1087-90.
201. Tuomanen E. Entry of pathogens into the central nervous system. *FEMS Microbiol Rev* 1996; 18 (4): 289-99.
202. Utsuyama M, Hirokawa K, Kurashima C, Fukayama M, Inamatsu T, Suzuki K, et al. Differential age-change in the numbers of CD4+CD45RA+ and CD4+CD29+ T cell subsets in human peripheral blood. *Mech Ageing Dev* 1992; 63 (1): 57-68.
203. Valente M, Bortolotti U, Thiene G. Ultrastructural substrates of dystrophic calcification in porcine bioprosthetic valve failure. *Am J Pathol* 1985; 119 (1): 12-21.
204. Van Deurs B, Koehler JK. Tight junctions in the choroid plexus epithelium. A freeze-fracture study including complementary replicas. *J Cell Biol* 1979; 80: 662-73.
205. Vigh B, Vigh-Teichmann I, Heinzeller T, Tutter I. Meningeal calcification of the rat pineal organ. Finestructural localization of calcium-ions. *Histochemistry.* 1989; 91 (2): 161-8.
206. Virtanen I, Lehtonen E, Wartiovaara J. Structure of psammoma bodies of a meningioma in scanning electron microscopy. *Cancer* 1976; 38 (2): 824-9.
207. Walker WS. Separate precursor cells for macrophages and microglia in mouse brain: immunophenotypic and immunoregulatory properties of the progeny. *J Neuroimmunol.* 1999 Feb 1;94(1-2):127-33.
208. Weinert BT, Timiras PS. Invited review: Theories of aging. *J Appl Physiol* 2003;95 (4): 1706-16.
209. Wen GY, Wisniewsky HM, Kascsak RJ. Biondi ring tangles in the choroid plexus of Alzheimer's disease and normal aging brains: a quantitative study. *Brain Res* 1999; 832: 40-46.
210. Wick G, Grubeck-Loebenstien B. . The aging immune system: primary and secondary alterations of immune reactivity in the elderly. *Exp Gerontol* 1997; 32 (4-5): 401-13.

211. Williams K, Alvarez X, Lackner AA. Central nervous system perivascular cells are immunoregulatory cells that connect the CNS with the peripheral immune system. *Glia* 2001; 36 (2): 156-64.
212. Wu WT, Pahlavani M, Cheung HT, Richardson A. The effect of aging on the expression of interleukin 2 messenger ribonucleic acid. *Cell Immunol* 1986; 100 (1): 224-31.
213. Yamashima T, Kida S, Kubota T, Yamamoto S. The origin of psammoma bodies in the human arachnoid villi. *Acta Neuropathol (Berl)* 1986; 71 (1-2): 19-25.
214. Yeager MP, DeLeo JA, Hoopes PJ, Hartov A, Hildebrandt L, Hickey WF. Trauma and inflammation modulate lymphocyte localization in vivo: quantitation of tissue entry and retention using indium-111-labeled lymphocytes. *Crit Care Med* 2000; 28 (5): 1477-82.
215. Youinou P, Jamin C, Lydyard PM. CD5 expression in human B-cell populations. *Immunol Today* 1999; 20 (7): 312-6.