



**UNIVERZITET U NIŠU
MEDICINSKI FAKULTET**



Mirjana Bakić

**MORFOMETRIJSKE I IMUNOHISTOHEMIJSKE
KARAKTERISTIKE PARAHIPOKAMPALNE KORE VELIKOG
MOZGA ČOVEKA TOKOM PROCESA STARENJA
DOKTORSKA DISERTACIJA**

Niš, 2013. godina



UNIVERZITET U NIŠU
MEDICINSKI FAKULTET



Mirjana Bakić

MORFOMETRIJSKE I IMUNOHISTOHEMIJSKE
KARAKTERISTIKE PARAHIPOKAMPALNE KORE VELIKOG
MOZGA ČOVEKA TOKOM PROCESA STARENJA
DOKTORSKA DISERTACIJA

Mentor:

doc. dr Ivan Jovanović

Zahvalnost dugujem svojim roditeljima zbog čvrstog utemeljenja intelektualnog puta, sestri i bratu, na iskrenoj podršci.

Zahvalna sam suprugu Nikoli, na bezrezervnoj podršci i razumevanju u nastojanju da ostvarim svoj cilj, ćerki Mini i sinu Mijatu, jer su oni neizostavni deo svakog mog uspeha.

Najveću zahvalnost iskazujem svom mentoru doc.dr Ivanu Jovanoviću koji je na pravi način bio posvećen mom naučno-istraživačkom radu, ne štedeći svoje znanje, iskustvo i vreme.

I Autor

Ime i prezime: Mirjana Bakić
Datum i mesto rođenja: 02.10.1976.g.
Sadašnje zaposlenje: Saradnik u nastavi na predmetu Anatomija Medicinskog fakulteta u Podgorici; lekar na specijalizaciji na Klinici za dermatovenerologiju KCCG

II Doktorska disertacija

Naslov: Morfometrijske i imunohistohemijske karakteristike parahipokampalne kore velikog mozga čoveka tokom procesa starenja
Broj stranica: 143
Broj šema / slika: 40
Broj tabela: 33
Broj grafikona: 33
Broj bibliografskih podataka: 262
Ustanova i mesto gde je rad izrađen: Institut za anatomiju, Institut za sudsku medicinu, Institut za patologiju Medicinskog fakulteta u Nišu
Naučna oblast: Anatomija
Mentor: doc. dr Ivan Jovanović

III Ocena i odbrana

Broj odluke i datum prihvatanja doktorske disertacije: 04-MM-39/07; 20.5.2013.g.
Komisija za ocenu podobnosti teme i Prof.dr Rade Čukuranović
kandidata: Doc.dr Ivan Jovanović
Doc.dr Slađana Ugrenović

Komisija za ocenu i odbranu doktorske disertacije: Doc.dr Slađana Ugrenović, predsednik
Doc. dr Ivan Jovanović, mentor i član
Prof.dr Natalija Stefanović, član sa Fakulteta sporta i fizičke kulture Univerziteta u Nišu

Datum odbrane doktorske disertacije: _____

Naučni doprinos disertacije: Bakić M., Jovanović I., Ugrenović S., Vasović Lj., Krstić M., Stefanović N., Pavlović M., Živković V. Parahippocampal corpora amylacea and neuronal lipofuscin during aging. Central European Journal of Medicine

Lista skraćenica

A- prosečna area
AB PAS- periodično kisela Schiff-ova reakcija
AD- Alchajmerova demencija
(APAAP)- alkalna fosfataza – antialkalna fosfataza
(A β)- amiloid β -peptid
ANOVA- analiza varijanse
B- perimetar
CA- corpora amylacea
CNS- centralni nervni sistem
CT- kompjuterizovan tomografija
CNS- centralni nervni sistem
D_F – Feret-ov dijametar
EC- entorinalna kora
f MRI- funkcionalna magnetna rezonanca
GABA- gamaaminobuterna kiselina
GFAP- kiseli glijalni fibrilarni protein
HE- hematoksilin eosin bojenje
I, Ir, Ic, Is- srednji deo entorinalne kore
L- lateralni deo entorinalne kore
L_V - dužinska gustina
MTR – medijalni temporalni režanj
M, Mr, Mc- medijalni deo entorinalne kore
MRI- magnetna rezonanca
NSE- neuron specifična enolaza
NFT- neurofibrilarna degeneracija
Nal- - piramidalne ćelije bez depozita lipofuscina
Nal+- piramidalne ćelije sa depozitom lipofuscina
N_V- numerička gustina
r CBF- relativni cerebralni protok
S 100 protein- S 100 protein
S, Sr, Sc- sulkusni deo entorinalne kore
S_V - površinska gustina

SPECT- pojedinačna fotoemisiona kompjuterizovana tomografija

TP-temporopolarna kora

TL- disgranularna oblast

TH- agranularna oblast

TF – granularna oblast

TLE- epilepsija temporalnog režnja

PHF- spareni helikalni filament

POO- poliglukozno oboljenje odraslih

PRh- peririnalna kora

Pr- prorinalni deo entorinalne kore

PPC-zadnja parahipokampalna kora

PC- parahipokampalna kora

PGT- poliglukozno telašce

PET- pozitrona emisiona tomografija

VBM- voksel bazirana morfometrija

V_v - zapreminska gustina

Sadržaj

UVOD	1
Starenje.....	1
Teorije starenja.....	1
Anatomske karakteristike unutrašnje strane hemisfere velikog mozga	4
Limbički sistem	5
Hipokampalna formacija (formatio hippocampi).....	6
Anatomske karakteristike parahipokampalne kore	8
Podela parahipokampalne kore	8
Spoljašnji izgled parahipokampalne kore	11
Veze parahipokampalne kore.....	11
Funkcije parahipokampalne kore	13
Grada parahipokampalne kore	14
Celularni sastav kore velikog mozga	15
Laminarna organizacija kore velikog mozga	16
Starosne promene mozga	18
Makroskopske promene	18
Mikroskopske promene.....	19
Starenje i parahipokampalna kora.....	25
CILJ ISTRAŽIVANJA.....	29
MATERIJAL I METODE.....	31
Materijal	31
Metode	31
Histološka analiza	31
Morfometrijska analiza	34
Statistička analiza.....	37
REZULTATI	38
Morfološka analiza	38

Histochemijska analiza	38
Imunohistochemijska analiza.....	45
Morfometrijska analiza	50
Histochemijska analiza	50
Imunohistochemijska analiza.....	82
DISKUSIJA.....	95
ZAKLJUČAK.....	114
SAŽETAK.....	117
SUMMARY.....	118
LITERATURA	119
CURRICULUM VITAE	142
LISTA IZABRANIH PUBLIKACIJA	143

Uvod

Starenje

Starenje je prirodan, vremenski zavisan proces koji karakteriše progresivna pojava ireverzibilnih promena u ćelijama, tkivima i organima, što rezultira opadanjem samo-regulatornih bioloških, socijalnih i psihičkih sposobnosti jedinke (Birren i Schaie, 1990). Izvesni autori tumače starenje kao proces koji je usko povezan sa razvojem i predstavlja njegovu dopunu. To znači da se razvoj i starenje mogu da odvijaju istovremeno što onemogućava precizno određivanje životne dobi u kojoj starosne promene počinju da se javljaju (Birren i Schaie, 1990). Pored velikih individualnih razlika u procesu starenja, postoje i velike razlike u dinamici starenja različitih organskih sistema unutar istog organizma. Leslie (2001) navodi postojanje primarnog i sekundarnog starenja. Primarno, odnosno fiziološko starenje (senescencija) obuhvata normalne, fiziološke procese koji su determinisani unutrašnjim biološkim faktorima i posledica je sazrevanja ili protoka vremena. Sekundarno starenje uključuje patološke poremećaje i opadanje funkcije organizma s godinama što predstavlja posledicu dejstva faktora okoline.

Starost ipak ne predstavlja sinonim za bolest. Do danas je predloženo više od tri stotine teorija starenja. Međutim, različite naučne discipline koje se bave proučavanjem ovog problema uglavnom, uglavnom navode kao njegove najvažnije uzroke različite procese zavisno od predmeta svog interesovanja. Ipak, i pored mnogobrojnih sprovedenih istraživanja fundamenti starenja su ostali nerazjašnjeni.

Prema Troen - u (2003) starenje karakterišu porast mortaliteta, promene biohemijske strukture tkiva (smanjenje "suve" mase tela i težine kostiju, nepromenjena količina masnog tkiva, dok nivo biomarkera starenja, npr. lipofuscina, raste), pad kapaciteta fizioloških funkcija, umanjena sposobnost adaptacije organizma na faktore okoline i, povećana učestalost raznih bolesti.

Teorije starenja

Iako ne postoji jedna jedinstvena, sveobuhvatna teorija koja bi objasnila proces starenja u svoj njegovoj složenosti, u literaturi su prisutni pokušaji da se teorijski objedine i obrazlože empirijski nalazi dobijeni kao rezultat istraživanja pojedinih naučnih disciplina koje se bave starenjem. Tako se obično spominju biološke, socijalne i psihološke teorije starenja, koje

pokušavaju objasniti ulogu tri bazične grupe faktora – bioloških, socijalnih i psiholoških, u procesu starenja.

Biološke teorije starenja imaju za cilj da objasne uzroke i mehanizme starenja na nivou ćelije, organa i organizma kao celine. Postoji veliki broj bioloških teorija, ali ni jedna od njih nije dala potpuno zadovoljavajući odgovor na pitanje zašto, odnosno kako ljudski organizam stari i umire. Perlmutter i Hall (1992) kao biološke navode genetske teorije koje se označavaju još i kao razvojne ili teorije programiranog starenja i stohastičke teorije. Genetske teorije polaze od pretpostavke da je starenje genetski programiran proces koji se aktivira odmah nakon dostizanja reproduktivne zrelosti jedinke, pri čemu postoji mogućnost njegove kasnije modifikacije pod uticajem faktora okoline. Stohastičke teorije pretpostavljaju da starenje predstavlja rezultat akumulacije oštećenja koja nastaju slučajno tokom života i mogu biti izazvana bilo unutrašnjim bilo spoljašnjim faktorima. Oni, u ćelijama organizma mogu da direktno oštete molekule proteina, odnosno DNK ili to čine posredno formiranjem slobodnih radikala. Od ostalih teorija, u biološke se mogu svrstati i sledeće:

1. Evolucionarne teorije koje pokušavaju da objasne razliku u dužini života različitih bioloških vrsta kao posledicu procesa mutacija i selekcije gena. U ovu grupu teorija se ubrajaju:
 - a. Teorija akumulacije mutacija (Weinert i Timiras, 2003) prema kojima je proces starenja nastaje usled akumulacije grešaka u DNK molekulu somatskih ćelija, što predstavlja posledicu oštećenja mehanizama za popravku DNK molekula.
 - b. Teorija antagonističke plejotropije (Gavrilov i Gavrilova, 2001) se temelji na pretpostavci da određeni gen može ispoljavati efekat na više svojstava organizma (plejotropija) i da ovi plejotropni učinci mogu različito uticati na stepen prilagođenosti jedinke u različitim periodima njenog života.
 - c. Teorija smanjene regeneracije somatskih ćelija (Kirkwood, 2002) tvrdi da starenje nastaje usled stalnog trošenja i smanjene regeneracije somatskih ćelija tokom života jedinke. Naime prema ovoj teoriji, što je mortalitet jedinki određene vrste veći usled faktora okoline, to njihov organizam manje ulaže u regeneraciju i reparaciju somatskih ćelija, a više u reprodukciju, što na kraju rezultira njihovim kraćim životnim vekom.
2. Sistemske teorije smatraju da se uzrok starenja organizma nalaze izvan ćelije. U ovu grupu teorija ubrajaju se:
 - a. Imunološke teorije (Kirkwood, 2003) smatraju da mnogi efekti starenja nastaju kao rezultat smanjene sposobnosti imunog sistema da razlikuje sopstvene od

- stranih antigena čime objašnjavaju veću incidencu autoimunih bolesti kod starijih osoba.
- b. Neuroendokrine teorije (Rubin i Farber, 1998; Lamberts i sar., 1997; Straub i sar., 2001; Troen, 2003) pretpostavljaju da starenje nastaje kao rezultat promena prevashodno na nivou ćelija sistema koji imaju regulatornu i kontrolnu ulogu u organizmu, kao što su ćelije nervnog, endokrinog i imunog sistema. Za ove teorije starenje je posledica aktivnosti genetskog programa koji je zapisan u ćelijama CNS-a. One kontrolišu funkciju ćelija periferernih tkiva posredstvom signala koji se prenose nervnim impulsima i hormonima. Utvrđeno je da tokom starenja dolazi do pada neuroendokrine funkcije hipotalamusa, a samim tim i hipotalamo-hipofizno-adrenalne osovine što se smatra procesom najodgovornijim za nastanak promena tokom procesa starenja.
 - c. Teorije stresa (Weinert i Timiras, 2003) ističu da se sa starenjem, nivo antioksidativne zaštite smanjuje, raste koncentracija slobodnih radikala u organizmu jedinke, što potencira oksidativni stres, oštećenje DNK i na kraju inicira procese mutageneze, karcinogeneze, starenje i smrt ćelija.
3. Ćelijske teorije se zasnivaju na rezultatima brojnih istraživanja koji ukazuju da se tokom života u ćelijama nakupljaju oštećenja koja dovode do postepenog pada njihovog rasta i gubitka funkcije. To vodi ka postepenom slomu normalnih homeostatskih mehanizama. U ovu grupu teorija spadaju sledeće teorije:
- a. Membranske teorije (Kowald, 2001) ističu da sa starenjem dolazi do poremećaja odnosa zasićenih i nezasićenih masnih kiselina, peroksidacije lipida i veće rigidnosti ćelijske membrane. U krajnjoj fazi dolazi i do poremećaja propustljivosti kako plazma membrane, tako i membrana subcelularnih struktura.
 - b. Mitohondrijalne teorije (Kowald, 2001) starenja zasnovane su pretpostavci dugogodišnje akumulacije mutacija mitohondrijalne DNK, što ima za posledicu narušavanje integriteta i funkcionalnosti ćelija, apoptozu i starenje organizma.
 - c. Teorije replikativne starosti (Leslie, 2001; Campisi, 2003; Troen, 2003) ističu da se ovaj fenomen manifestuje najpre kao smanjenje, a zatim i gubitak mitotske aktivnosti ćelija organizma. Danas se smatra da replikativnu starost određuje popuštanje molekularnog sata koji održava tok ćelijskih deoba.
 - d. Teorije telomera (Blackburn, 2000) se zasnivaju na činjenici da su ćelije koje su prestale, ili se sporije dele brojnije u starim organizmima. Tokom starenja dolazi do smanjenja aktivnosti enzima telomeraze i skraćivanja terminalnih delova

hromozoma označenih kao telomere nakon ćelijskih deoba. Posle određenog broja deoba telomere se gube i takve ćelije prestaju da se dele, što ima za posledicu njihovo starenje i starenje organizma uopšte.

U literaturi ne postoji potpuni konsenzus među autorima kako o sistemu klasifikacije teorija uopšte, tako ni o razvrstavanju pojedinih teorija u odgovarajuće grupe. Ipak, u većini slučajeva postoji saglasnost da se ove teorije međusobno ne isključuju, već dopunjuju jedna drugu i zajedno daju potpuniju sliku procesa starenja. Sam proces starenja je veoma kompleksan tako da najverojatnije predstavlja posledicu aktivnosti više procesa, i to naslednih i stečenih, zatim genetski programiranih i slučajnih, i konačno njihovih međusobnih interakcija tokom života.

Anatomske karakteristike unutrašnje strane hemisfere velikog mozga

Klasična anatomska literatura (Standring, 2008) navodi da hemisfera velikog mozga ima oblik uzdužno presečenog ovoida, na kome se opisuju 3 strane, gornje spoljašnja (facies superolateralis), donja (facies inferior) i unutrašnja (facies medialis) strana, koje međusobno razdvajaju tri ivice, gornja (margo superior), donje unutrašnja (margo inferomedialis) i donje spoljašnja (margo inferolateralis). Najrostralniji deo hemisfere označava se kao prednji ili čeonni pol (polus frontalis). Najkaudalniji deo se označava kao zadnji ili potiljačni pol (polus occipitalis). Na bočnoj strani se nalazi spoljašnji ili slepoočni pol (polus temporalis). Unutrašnje strane leve i desne hemisfere odvojene su međuhemisferičnom pukotinom (fissura longitudinalis cerebri) u koju se zavlači duplikatura tvrde moždanice, označena kao moždani srp (falx cerebri). Središnji delovi hemisfere spojeni su pomoću moždanih spojnice, od kojih je najveća žuljevito telo (corpus callosum). Oko njega se na ovoj strani hemisfere pružaju tri koncentrična pojasa moždanih vijuga: unutrašnji, srednji i spoljašnji. Ove pojase međusobno razdvajaju dva granična žleba. Između srednjeg i spoljašnjeg pojasa nalaze se pojasi žleb (sulcus cinguli) u prednjem i subparijetalni žleb (sulcus subparietalis) u zadnjem delu, koji se dalje nastavlja kolateralnim žlebom (sulcus collateralis) na donjoj strani hemisfere. U zadnjem delu, cingularni žleb skreće naviše, prema gorjoj ivici hemisfere dajući granični žleb (sulcus marginalis). Na unutrašnju stranu hemisfere prelaze i neki od žlebova sa superolateralne strane (precentralni, centralni, postcentralni i parietookcipitalni). U predelu okcipitalnog reznja spoljašnjeg pojasa nalazi se kandžasti žleb (sulcus calcarinus). Između

unutrašnjeg i srednjeg pojasa nalazi se kalozni žleb (sulcus corporis callosi) koji se kaudalno nastavlja hipokampalnim žlebom (sulcus hippocampalis).

Spoljašnji koncentrični pojas je lobarni i čine ga unutrašnje strane frontalnog, parijetalnog i okcipitalnog režnja. U prednjem delu ovog pojasa, nalazi se srednja čeona vijuga (gyrus frontalis medialis), koja se pruža do precentralnog žleba. Iza nje se nalazi paracentralni režnjić (lobulus paracentralis), koji se pozadi pruža sve do postcentralnog žleba. Deo parijetalnog režnja koji se nalazi na unutrašnjoj strani hemisfere pozadi paracentralnog režnjića i pruža sve do parijetookcipitalnog žleba označava se kao prekuneus (precuneus). Kaudalno se nalazi cuneus. On pripada okcipitalnom režnju i pruža se do kanžastog žleba, ispod koga se nalazi jezična vijuga (gyrus lingualis), koja jednim svojim delom pripada i donjoj strani hemisfere (Standring, 2008).

Srednji pojas se označava kao limbička vijuga (gyrus limbicus) jer obuhvata granične delove frontalnog, parijetalnog i temporalnog režnja prema hipotalamusu (Snell, 2010). Ovom pojasu pripada subkalozno polje (area subcallosa), koje se nastavlja naviše pojasnom vijugom (gyrus cinguli), zatim njenim suženim delom (isthmus gyri cinguli) i završava se na donjoj strani hemisfere parahipokampalnom vijugom (gyrus parahippocampalis). Ona se nalazi između hipokampalnog žleba medijalno i kolateralnog žleba lateralno. Na prednjem kraju ove vijuge nalazi se kljun (uncus gyri parahippocampalis) koji je mirisnim žlebom (sulcus rhinalis) odvojen od okolnog dela kore. (Standring, 2008).

Unutrašnji pojas takođe predstavlja deo limbičkog sistema, označava se kao intralimbička vijuga (gyrus intralimbicus) i sastoji se iz delova koji nisu međusobno jasno razgraničeni. Paraterminalna vijuga (gyrus paraterminalis) se nalazi između paraolfaktivnog polja napred i lamine terminalis pozadi. Ona se nastavlja u sivu spojnicu (indusium griseum) koja bez jasne granice prelazi u fasciolarnu vijugu (gyrus fasciolaris). Na fasciolarnu vijugu se nastavlja zupčasta vijuga (gyrus dentatus) na koju se nadovezuje završni deo ovog pojasa, traka kljuna (tractus s.limbus unci) (Snell, 2010).

Limbički sistem

Delovi medijalne i donje oblasti hemisfere pripadaju filogenetski starijem delu telencefalona koji se označava kao limbički sistem. On se još označava i kao visceralni ili emocionalni mozak što ukazuje na njegovo učešće u emocionalnom i seksualnom ponašanju, kao i pamćenju. U funkcionalnom smislu sastoji se iz limbičkih jedara koja su povezana sa određenim kortikalnim zonama. Prema tome, koncept limbičkog sistema je prevashodno

zasnovan na funkcionalnim vezama između struktura koje ga sačinjavaju, dok su anatomske granice istih nejasno definisane (Kahle i Frostcher, 2002).

Kortikalni regioni koji pripadaju limbičkom sistemu nalaze se na medijalnoj strani hemisfere velikog mozga i mogu se podeliti u spoljašnji i unutrašnji pojas. Spoljašnji pojas čine delovi kore koji strukturalno predstavljaju prelazne zone između neokorteksa i arhikorteksa i označavaju se kao periarhikorteks. Tu spadaju area subcalosa, gyrus cinguli, isthmus gyri cinguli, gyrus parahippocampalis. Unutrašnji pojas čine arhikortikalne i paleokortikalne zone kore velikog mozga u koje spadaju hipokampalna formacija i njena najveća veza moždani svod (fornix), septalno područje, dijagonalna traka Broca-e i paraterminalna vijuga. Važnu komponentu limbičkog sistema predstavlja i amigdaloidno telašće (corpus amygdaloideum). Subkortikalna jedra koja su povezana sa napred navedenim kortikalnim regionima, takođe pripadaju limbičkom sistemu. Tu spadaju bradavičasto telašće (corpus mamillare), prednja talamička jedra, habenularna jedra epitalamusa, zadnje kao i prednje tegmentalno jedro i interpedunkularno jedro srednjeg mozga (Kahle i Frotscher, 2002).

Hipokampalna formacija (formatio hippocampi)

Veoma važnu komponentu limbičkog sistema predstavlja hipokampalna formacija. Ona se sastoji iz zupčaste vijuge (gyrus dentatus), hippocampus-a i subikularnog kompleksa, koji predstavlja prelazno područje između hipokampus-a i entorinalne kore parahipokampalne vijuge i čine ga prosubiculum, subiculum proper, presubiculum i parasubiculum (Kerr i sar., 2007).

Hipokampus se na osnovu citoarhitektonskih kriterijuma na poprečnom preseku deli na četiri zone. Prva zona nalazi se na prelazu između subikuluma i hipokampus-a. Zatim slede II i III zona koje daju karakterističan uvijen izgled preseku hipokampus-a, dok se IV zona nalazi u hilusu zupčaste vijuge (gyrus dentatus) (Kerr i sar., 2007).

Histološki, hipokampus pripada filogenetski delu kore velikog mozga koji se označava kao arhikorteks. Idući od ventrikularne strane, koja čini unutrašnji zid temporalnog roga bočne moždane komore i na njemu izaziva ispučenje pes hippocampi, hipokampus se idući put unutra, sastoji iz sledećih slojeva: I - površni sloj bele mase koji je okrenut ka temporalnom rogu bočne moždane komore, sačinjen iz primarnih eferentnih vlakana hipokampus-a označava se kao alveus; II - unutra od njega nalazi se polimorfni sloj (stratum oriens) koji sadrži bazalne dendrite piramidalnih ćelija, kao i korpaste ("basket") ćelije; III -

piramidalni sloj koji sadrži tela piramidalnih ćelija, glavne strukturalne komponente hipokampusa; IV - najmedijalnije se nalaze stratum radiatum i V-stratum lacunosum – moleculare, koji se sastoje iz apikalnih dendrita piramidalnih ćelija i aferentnih vlakana poreklom iz entorinalne zone parahipokampalne kore (perforantni snop) (Siegel i Sapru, 2011).

Veze hipokampalne formacije se dele na aferentne i eferentne. Aferentna vlakna hipokampalne formacije predominantno dospevaju iz entorinalnog polja (area entorhinalis) parahipokampalne kore preko perforantnog snopa (fasciculus perforans). Većina vlakana ovog puta završava u molekularnom sloju gyrus dentatus-a gradeći sinapse sa dendritima zrnastih ćelija. Nastavci zrnastih ćelija gyrus dentatus-a završavaju u molekularnom sloju CA3 zone hipokampusa gradeći sinapse sa dendritima piramidalnih neurona. Kolateralni nastavci ovih neurona završavaju gradeći sinapse sa piramidalnim neuronima CA1 zone hipokampusa. Ovakav način prenošenja nervnog impulsa se označava kao trisinaptički put hipokampusa. Holinergička septohipokampalna aferentna vlakna preko forniksa dospevaju u hipokampalnu formaciju i entorinalno polje. Piramidalni neuroni CA1 zone dalje daju eferentna vlakna za subikulum (Jeffery, 2007).

Eferentna vlakna hipokampalne formacije uglavnom potiču iz ćelija subikuluma i, u manjoj meri, iz piramidalnih ćelija hipokampusa. Aksoni ovih neurona preko alveus-a nastavljaju preko fimbrije hipokampusa da se pružaju kroz fornix. Ova glutaminergična vlakna grade najveći deo forniksa. U nivou prednje moždane komisure (commissura cerebri anterior), fornix se deli na postkomisuralni i prekomisuralni deo. Vlakna koja potiču iz subikuluma uglavnom čine postkomisuralni fornix i završavaju se najvećim delom u medijalnom mamilarnom jedru, a manjim delom i u ventromedijalnom jedru hipotalamusa, jedrima dorzalnog talamusa i ventralnoj tegmentalnoj arei. Prekomisuralni fornix se sastoji od hipokamposeptalnih, kao i iz septohipokampalnih vlakana, koja završavaju u septalnim jedrima, medijalnoj oblasti frontalne kore, preoptičkim i prednjim jedrima hipotalamusa i, u nucleus accumbens septi (Kerr i sar., 2007).

Papez-ov krug predstavlja niz veza između više različitih kortikalnih i subkortikalnih struktura limbičkog sistema i označava se još i kao limbički krug telencefalona. Medijalno mamilarno jedro je preko mamilotalamičkog trakta povezano sa prednjim jedrima talamusa. Ona su preko difuznih talamokortikalnih projekcija povezane sa korom gyrus cinguli koja je cingulumom povezana sa entorinalnim poljem parahipokampalne kore. Ovo polje prima i brojne informacije iz različitih oblasti neokorteksa. Iz njega, preko napred opisanog

trisinaptičkog puta hipokampusa, informacija se najvećim delom preko postkomisuralnog forniksa prenosi u mamilarno telo (Agster, 2009).

Najvažniju funkciju hipokampalne formacije predstavlja pamćenje, odnosno konsolidacija i razdvajanje dugoročnog od neposrednog i kratkoročnog pamćenja. Kako se veliki broj različitih informacija koje stalno pristižu u mozak zaboravlja, hipokampus verovatno predstavlja onu strukturu koja je odgovorna za selekciju koje će od njih da se zapamte, a koje ne pamte. Ovo potkrepljuje i činjenica da pacijenti sa hipokampalnim lezijama mogu izvršavati neki zadatak koji traje nekoliko sekundi ili minuta, ali ako im se sa tog zadatka kratkotrajno skrene pažnja, ne mogu ga nakon toga izvrše do kraja. Drugim rečima, tokom takvih poremećaja kratkoročno iskustvo se ne inkorporira u dugoročno pamćenje (Burgmans i sar., 2011). Klinički poremećaji poput Alzheimer-ove demencije, kod koje su patološke promene lokalizovane u hipokampalnoj formaciji i/ili drugim strukturama Papez-ovog kruga, kao i ishemijska oštećenja CA1 zone hipokampusa, predstavljaju praktičnu potvrdu učešća hipokampalne formacije u procesima pamćenja (Thangavel i sar., 2008).

Anatomske karakteristike parahipokampalne kore

Medijalni temporalni režanj (MTR) predstavlja veliki i kompleksan sistem koji uključuje brojna polja cerebralnog korteksa i hipokampus (Eichenbaum i Lipton, 2008). U literaturi su dati različiti podaci o sastavnim delovima MTR - a. Van Hoesen i sar., (1995) navode kao njegove sastavne delove amigdaloidni kompleks, hipokampalnu formaciju i njoj susedne površne alokortikalne i perialokortikalne zone parahipokampalne vijuge koje je prekrivaju i predstavljaju sastavne delove limbičkog režnja.

Podela parahipokampalne kore

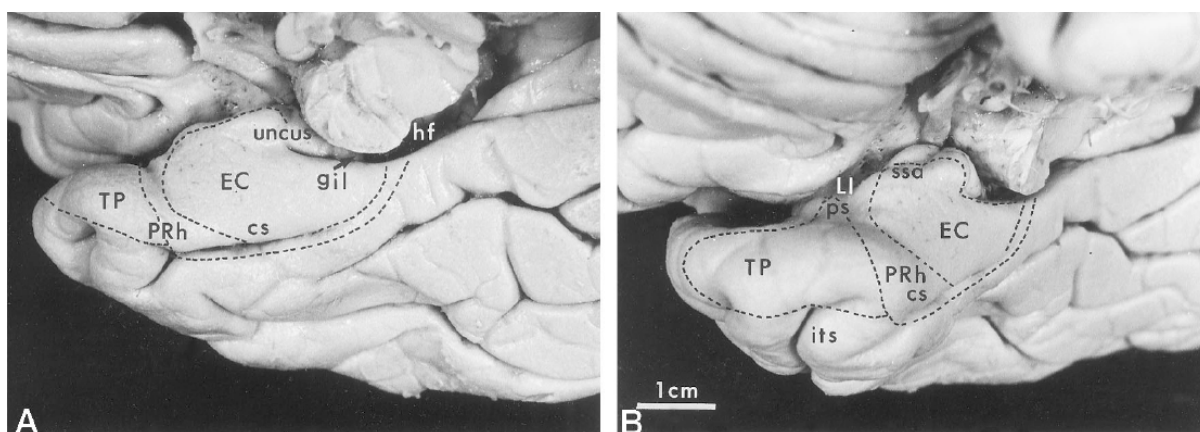
U literaturi se mogu pronaći različite podele parahipokampalne kore (PC), ali generalno je prihvaćen stav da se ona sastoji iz rostralnog dela ili peririnalne kore (PRh), srednjeg dela ili entorinalne kore (EC) i kaudalnog dela ili zadnje parahipokampalne kore (PPC) (kod glodara se označava i kao postrinalna kora), dok Van Hoesen i sar., (1995) navodi da u sastav MTR - a ulazi i kora temporalnog pola.

Insausti i sar. (1998) u svojim radovima veoma detaljno opisuju granice sastavnih delova MTR – a (Slika 1). Oni koru temporalnog pola označavaju kao temporopolarna kora (TP), u čiji sastav svrstavaju i deo kore koji se pruža nekoliko mm kaudalno od njega. Ovaj deo MTR

- a oni označavaju i kao primarna olfaktivna kora i navode da u njoj završavaju vlakna lateralne olfaktivne trake. Njegovu kaudalnu granicu predstavlja vertikalno orijentisan rinalni sulkus koji može biti različite dužine. Ventralnu granicu čini rostralni kraj kolateralnog žleba. Dorzalnu granicu predstavlja brojni sitni žlebovi koji međusobno razdvajaju Schwalb-ove vijuge. Dalje, Insausti i sar. (1998) navode da deo parahipokampalne vijuge koji se pruža kaudalno od TP, sačinjava unutrašnju usnu kolateralnog žleba i nalazi se između entorinalne i donje temporalne kore, predstavlja peririnalnu koru (oblast 35 po Brodmanu). Rostralna granica PRh se nalazi nekoliko mm ispred nivoa limen-a insule, u proseku 24 mm posteriorno u odnosu na temporalni pol. Rostralni kraj kolateralnog sulkusa takođe može da predstavlja koristan orijentir u određivanju granice između TP i PRh. Ipak, u mnogim slučajevima, ovaj žleb poseduje veoma varijabilan pravac pružanja, veličinu, a može i ispoljavati asimetriju na levoj i desnoj hemisferi velikog mozga. Kaudalna granica ovog dela kore se nalazi u nivou najkaudalnijeg dela uncus-a parahipokampalne vijuge, što odgovara mestu gde se uočava nagli pad širine EC. Medijalno, PRh se graniči sa EC u nivou medijalne usne kolateralnog žleba. Lateralno se PRh graniči sa korom donje temporalne vijuge (area 20 po Brodmann-u). Položaj makroskopske granice između ove dve kortikalne zone je varijabilan i zavisi od dubine kolateralnog žleba. Tako, pri normalnoj dubini kolateralnog sulkusa (1 – 1.5 cm), granica se nalazi u nivou lateralne ivice kolateralnog žleba. Ređe je ovaj žleb plići (< 1 cm) ili je mestimično plići, ili čak isprekidan mostićima moždanog tkiva i u tom slučaju je ova granica pomeren lateralno, u nivou središnjeg dela okcipitotemporalne (fuziformne) vijuge. Veoma retko kolateralni žleb je dublji od 1.5 cm, pri čemu se tada granica između ova dva kortikalna polja nalazi u nivou lateralne usne kolateralnog žleba.

Srednji i ujedno najveći deo parahipokampalne vijuge sačinjava entorinalna kora u kojoj se nalaze “mrežaste ćelije” (Hafting i sar., 2005). Entorinalna kora predstavlja deo PC koji se nalazi medijalno od kolateralnog žleba. Njen rostralni kraj se nalazi, u proseku 2 mm kaudalno od limena insulae. U tom nivou je od periamigdaloidne kore odvojena sa semianularnim žlebom. Njenu medijalnu granicu rostralno predstavlja dno sulcus semiannularis-a, koji ujedno predstavlja i ventralnu granicu semilunarne vijuge. Gyrus ambiens predstavlja medijalni deo EC koji je ventralno ograničen intrarinalnim žlebom i pruža se sve do nivoa prednjeg kraja hipokampalnog žleba. Kaudalna polovina entorinalne kore je medijalno ograničena hipokampalnim žlebom, čiju ventralnu usnu grade pre- i parasubikulum, a kod nekih slučajeva i sama EC. Njena kaudalna granica je identična sa kaudalnom granicom PRh. Ova granica se može uočiti samo na mikroskopskom nivou, na kome se uočava prelaz u subikularni deo hipokampalne formacije. Lateralna granica EC

predstavlja istovremeno i medijalnu granicu PRh i njena lokacija zavisi od dubine kolateralnog žleba. U slučaju njegove normalne dubine od 1 – 1.5 cm, ona se nalazi u nivou medijalne usne kolateralnog žleba. Ukoliko je kolateralni žleb plići od 1 cm, onda se ona nalazi u nivou njegovog dna. Na kraju u slučaju kolateralnog žleba dubljeg od 1.5 cm, EC – PRh granica se pomera do nivoa lateralne usne kolateralnog žleba. Posteriorna parahipokampalna kora predstavlja najkaudalniji deo MTR – a, koji se pruža od nivoa kaudalnog kraja EC i PRh put pozadi do nivoa rostralnog kraja parietookcipitalne fisure i spleniuma kaloznog tela, gde se spaja sa prednjim krajem lingvalne vijuge potiljačnog režnja (Insausti, 1993; Insausti i sar., 1998).



Slika 1. Temporalni režanj posmatran sa ventralne (A) i frontalne (B) strane (Insausti i sar., 1998); cs – kolateralni žleb, EC – entorinalna kora, gil – intralimbička vijuga, hf – hipokampalni žleb, its – donji temporalni žleb, LI - limen insulae, PRh – peririnalna kora, ps – temporopolarni žleb, ssa – sulcus semiannularis, TP – temporopolarna kora

Entorinalna kora predstavlja najizučavaniji deo parahipokampalne kore zbog njenog mogućeg učešća u patogenezi Alzheimer-ove bolesti, šizofrenije i drugih poremećaja kod kojih je oštećena kognitivna funkcija individue. Prema Brodmann - u EC je označena kao polje 28 sa dva glavna dela, 28a i 28b. Krimer i sar. (1997) su na osnovu citoarhitektonske građe podelili ovo kortikalno polje u pet manjih zona: prorinalnu (28 Pr), lateralnu (28 L), srednju (28 I, Ir, Ic, Is), sulkusnu (28 S, Sr, Sc) i medijalnu (M, Mr, Mc.). Prema napred navedenim autorima, prorinalna zona predstavlja najrostralniju i najmanju podoblast EC, koja se nalazi nekoliko milimetara rostralno u odnosu na amigdalnu. Idući put nazad, prorinalna zona se nastavlja u lateralnu, koja zahvata dvostruko veću površinu kore. Najveći deo EC čini srednja zona, koja se često opisuje kao prototip EC zbog svojih najizraženijih laminarnih karakteristika. Zbog prisutnih razlika u laminarnoj organizaciji, srednja zona je dalje podeljena na rostralni deo (28Ir), zatim gornji deo (28Is) koji se nalazi iznad intrarinalnog žleba i, kaudalni deo (28Ic) koji se graniči sa parasubikulomom i nastavlja se u rostralni deo

medijalne podoblasti (28Mr). Između unutrašnjih delova prorinalne, srednje medijalne zone EC i PRh, nalazi se velika zona koja se označava kao sulkusna i proteže se na unutrašnju usnu kolateralnog žleba formirajući ponekad kosu granicu prema susednoj PRh. Kaudalni deo medijalne zone (28Mc) spaja se sa PPC.

U litereturi se mogu pronaći različite podele posteriorne parahipokampalne kore zasnovane na njenoj citoarhitektonskoj građi. Tako se ona histološki može podeliti na agranularnu, disgranularnu i granularnu oblast, zatim na TH, TF1 i TF2 ili, TH, TL, i TF, odnosno TH, TFm i TF1 zone (Blatt i Rosene, 1998; Tranel i sar., 1988; Blatt i sar., 2003; Suzuki i Amaral, 2003).

Spoljašnji izgled parahipokampalne kore

Prema tome, spoljašnju morfologiju MTR – a samim tim i PC karakteriše prisustvo žlebova koji ih ograničavaju i to rinalni žleb anterolateralno i kolateralni žleb posterolateralno. Kolateralni žleb se pruža kaudalno, ili kao jedan žleb ili isprekidan malim delom kore, sve do temporookcipitalne kore. Rostralno, kolateralni žleb može biti spojen sa rinalnim (Snell, 2010). Rinalni žleb je kod čoveka često veoma plitak i neupadljiv. Rostralno, unkusni deo hipokampalne formacije i PC razdvaja unkusni žleb, dok hipokampalni žleb razdvaja glavni deo hipokampalne formacije i zadnji deo PC kaudalno. Entorinalnu koru i kortikalna jedra amigdaloidnog kompleksa razdvaja medijalno plitak semianularni žleb. Od spoljašnjih morfoloških detalja na medijalnom delu MTR uočavaju se semilunarni girus, koji izazivaju kortikalna jedra amigdaloidnog kompleksa, zatim unkusni deo hipokampalne formacije i gyrus ambiens, koji predstavlja ispupčenje medijalnog dela EC izazvano ivicom šatora malog mozga (tentorium cerebelli). Konačno, jednu od spoljašnjih morfoloških karakteristika MTR-a predstavlja i prisustvo bradavičastih ispupčenja u nivou EC, dajući joj na taj način hrapav izgled. Ova ispupčenja su slabije izražena kod čoveka i rezultat su prisustva klastera velikih, hiperhromatičnih multipolarnih neurona u sloju II EC i označavaju se kao verrucae hippocampi (Van Hoesen, 1995; Šimić i sar., 2005).

Veze parahipokampalne kore

Funkcionisanje MTR-a kao sistema povezano je sa bidirekcionim vezama između cerebralnog korteksa i hipokampusa. Manns i Eichenbaum (2006) su ove puteve sistematizovali u tri glavna nivoa: nivo asocijacionog polja cerebralnog korteksa, nivo parahipokampalnog regiona i nivo hipokampusa. Realizacija protoka informacija u čitavom

tom sistemu vrši se hijerarhijskim povezivanjem. Informacije poreklom iz različitih delova kore, konvergiraju prema multiplim poljima parahipokampalne regije, čiji se izlazi sabiraju unutar hipokampusa (Lavenex i Amaral, 2000; Witter i sar., 2000; Kerr i sar., 2007). Dalje, iz hipokampusa se obrađeni impulsi vraćaju nazad, takođe po hijerarhijskom principu, ka poljima parahipokampalne regije koja impulse dalje prosleđuju nazad do onih polja cerebralnog korteksa odakle su i potekli.

Aferentne veze

Danas se pouzdano zna da MTR predstavlja mesto u kome završava većina vlakana kortikalnih asocijacionih neuralnih sistema, inače glavnih aferentnih veza amigdaloidnog kompleksa, hipokampalne formacije i parahipokampalne vijuge. Ove veze potiču uglavnom iz limbičkog režnja, vizuelnih, auditivnih, somatskih i multimodalnih asocijacionih zona. Vlakna poreklom iz limbičkog režnja i kortikalnih asocijacionih zona se selektivno projektuju u tačno određene delove amigdaloidnog kompleksa. Peririnalni korteks dobija inpute iz polja koja identifikuju neprostorni ("šta") tip stimulusa, dok PPC prima inpute iz mnogih regija koje su verovatno uključene u procesuiranje prostornog ("gde") sadržaja senzornih informacija (Eichenbaum i Lipton, 2008). Impulsi poreklom iz PRh se projektuju u lateralni EC, a iz PPC u medijalni EC (Lipton i sar., 2007). Konačno, ove dve grupe informacija najčešće konvergiraju i završavaju u hipokampusu (Burwell, 2001). Manji broj veza hipokampalne formacije potiče direktno iz limbičkih i asocijacionih zona kore, dok skoro sve zone koje se projektuju u amigdaloidni kompleks, daju direktne aksone i za EC i PRh (Witter i sar., 2000). Prema tome, vlakna poreklom iz PRh završavaju u EC i hipokampalnoj formaciji.

Eferentne veze

Eferentna vlakna EC formiraju jedan od najvećih asocijacionih puteva, ako ne čitave hemisfere, onda zasigurno temporalnog režnja. On se označava kao perforantni snop jer njegova vlakna moraju da prođu direktno kroz subikulum, kako bi završila na distalnim delovima apikalnih dendrita hipokampalnih piramidalnih i granularnih ćelija zupčaste vijuge. Iako u najvećoj meri eferentna vlakna MTR – a završavaju u kori velikog mozga, njihov manji broj završava i u subkortikalnim strukturama. Tako, eferentna vlakna amigdaloidnog kompleksa završavaju u limbičkoj kori, asocijacionim i primarnim senzitivnim kortikalnim poljima. Pojedina od ovih vlakana preko prednjeg dela cingularne vijuge završavaju i u zonama iz kojih polaze kortikospinalna vlakna, namenjena za inervaciju motornih jedara prednjih rogova vratnih i slabinskih segmenata kičmene moždine. Na taj način ona, zajedno

sa subkortikalnim eferentnim vlaknima za hipotalamus i parasimpatičke centre moždanog stabla, omogućavaju uticaj amigdaloidnog kompleksa na somatske, endokrine i autonomne efektore. Eferentna vlakna hipokampalne formacije polaze iz subikularnih i CA1 piramidalnih neurona i završavaju najvećim delom direktno, a manjim delom preko dubokih slojeva EC, u limbičkom režnju, orbitofrontalnoj i medijalnoj frontalnoj kori, kao i u prednjem i zadnjem temporalnom asocijacionom polju (Van Hoesen i sar., 1995). Prema tome, PC, a naročito njen srednji deo, tj. EC predstavlja tačku koja obezbeđuje dvosmerne veze između hipokampalne formacije i asocijacionih centara kore, što predstavlja anatomsku osnovu za odvijanje složenih memorijskih procesa (Eichenbaum i Lipton, 2008).

Funkcije parahipokampalne kore

Medijalni temporalni režanj i samim tim PC, kao njegova bitna komponentna, predstavlja deo hemisfere velikog mozga koji je zadužen, zajedno sa hipokampusom, za vršenje memorijske funkcije (Yonelinas i sar., 2007). Studije bazirane na različitim neurološkim metodima pokušale su da dokažu učešće ovog dela mozga u vršenju napred navedene funkcije (Davachi i sar., 2003; Henson i sar., 2003; Ranganathan i sar., 2004; Daselaar i sar., 2006). Tokom dosadašnjih istraživanja naučnici su, istovremenom primenom različitih imaging metoda i testova za testiranje različitih oblika memorije, pokušali da detekcijom povišenog nivoa moždane aktivnosti izvrše vizualizaciju i samim tim dobiju potvrdu o učešću pojedinih anatomskih struktura mozga u ostvarivanju ispitivanih oblika memorije. Tako su do danas primenjivane metode za ispitivanje deklarativnog pamćenja (Cohen i Squire, 1980), epizodnog pamćenja (Vargha-Khadem i sar., 1997), učenja na osnovu relacija (Cohen i sar., 1997), zatim sličnosti (Yonelinas i sar., 1998), detekcije novina i promašaja (Kumaran i Maguire, 2006a,b) i šeme separacije i popunjavanja (O'Reilly i McClelland, 1994). Nije još uvek potpuno razjašnjeno u kojim procesima učestvuje samo hipokampus, a u kojima on zajedno sa ostalim strukturama MTR - a (Aggleton i Brown, 1999). Za sada se smatra da su za proces pamćenja najbitniji glava i rep (Burgmans i sar., 2011), odnosno prednji deo hipokampusa (Laakso i sar., 2000).

U načelu je prihvaćeno da je MTR kao sistem odgovoran za deklarativno pamćenje (Eichenbaum i Cohen, 2001; Squire i sar., 2007). U okviru procesa pamćenja razlikuju se još i svesno prisećanje i zaključci na osnovu poznatih činjenica (Yonelinas i sar., 2007). Danas je opšte prihvaćeno da je (MTR) kao celina povezan sa procesom pamćenja lično doživljenih (autobiografsko ili epizodno pamćenje) događaja, čija tačna priroda još uvek nije u

potpunosti razjašnjena (Jeffery, 2007). Različiti regioni u okviru MTR – a podržavaju različite tipove epizodnog pamćenja. Hipokampus je važan za prisećanje kvalitativnih informacija o događaju, dok kora MTR– a, a samim tim i PC podržava ocenjivanje poznavanja stimulusa (Eichenbaum i sar., 1996; Aggleton i Braun, 1999). Očuvana struktura i funkcija PC je verovatno odgovorna za sposobnost hipokampusa da demonstrira brzo učenje i izvršavanje jednostavnih prostornih zadataka (Bohbot i Corkin, 2007). Smatra se da je njegova uloga u konsolidaciji pamćenja velika.

Novija istraživanja, pored napred navedenih funkcija, ukazuju da MTR kao sistem podržava prostornu informaciju koja podrazumeva navigaciju i kognitivno mapiranje (McNaughton i sar., 2006), ali nije još dokazano da li je ovo prostorno procesuiranje identično ili različito od uloge ovog sistema u pamćenju (Leutgeb i sar., 2005, Bird i Burgess, 2008). Studije koje su rađene na osnovu anamnestičkih podataka i funkcionalne MRI zdravih individua, jasno ukazuju da postoji distinktivna funkcionalna organizacija specifičnih regiona MTR - a. PRh i lateralni EC imaju funkciju procesuiranja informacija o specifičnim objektima, ukazujući na sličnosti između njih (Eichenbaum, 2004), dok su PPC i medijalni EC specijalizovani za procesuiranje prostornih informacija. Neki autori (Mumby i Pinel, 1994; Buffalo i sar., 2006) navode da se PRh može označiti kao konstruktor prezentacije objekata, dok se PPC može sagledati kao konstruktor “scena” (Epstein i Kanwisher, 1998) koje se mogu kombinovati sa direktnim informacijama, pri čemu se na taj način stvara nezavisno sagledavanje (Burgess, 2002).

I pored napretka nauke i tehnologije u smislu rasvetljavanja funkcije pojedinih delova PC, naučnici kao što su Bussey i Saksida (2007) predložili su napuštanje ukrajanja različitih psiholoških funkcija u različite module mozga, i stavljanje akcenta na razumevanje reprezentacione funkcije i mogućnosti obrade podataka svakog od njegovih napred navedenih regiona.

Grada parahipokampalne kore

Mikroskopski, na preparatima bojenim po Nissl-u, uočava se da je moždana kora izgrađena iz više slojeva koji su paralelni sa površinom mozga (laminacija kore). Najveći deo moždane kore (oko 90%) ima šestoslojnu građu (isocortex) i filogenetski je mlađi (neocortex). Preostalih 10% kore čini filogenetski stariji tip kore koji se označava kao allocortex i obuhvata dva podtipa, archi- i paleocortex. Izokorteks ima pet ili više, a alokorteks pet ili manje slojeva u svojoj građi.

Celularni sastav kore velikog mozga

Pored vezivnog tkiva i krvnih sudova, mozak se sastoji i iz nervnog tkiva, koje je izgrađeno iz nervnih i glijalnih ćelija.

Nervne ćelije

Pravilno razvijen cerebralni korteks čoveka sadrži oko 30 milijardi nervnih ćelija (neurona) u obe hemisfere. Najbrojniju grupu neurona cerebralnog korteksa čine piramidalne ćelije, dok su ostali tipovi neurona zastupljeni u znatno manjoj meri pa se globalno kortikalni neuroni mogu da podele na piramidalne i nepiramidalne (Standring, 2008).

Piramidalni neuroni su projekcioni neuroni sa mijelinizovanim aksonom. Tipičan piramidalni neuron korteksa ima jedan vertikalni, translaminaran apikalni dendrit i nekoliko kosih ili horizontalnih, intralaminarnih bazalnih dendrita. Ovakav raspored dendrita daju ćelijskom telu ovih neurona piramidalan oblik. Zbog prisustva jednog apikalnog dendrita, tipični piramidalni neuroni se označavaju kao „monopiramidalni neuroni“, dok se piramidalni neuroni sa dva apikalna dendrita označavaju kao „bipiramidalni neuroni“ (Kingsley i sar., 2000). Piramidalne ćelije koje poseduju kratak ali razgranat apikalni dendrit označavaju se kao „žbunaste ćelije“ (tufted cells) (Kingsley i sar., 2000). Veličina some piramidalnih neurona raste sa dubinom njihove lokalizacije u kori, tako da u primarnom motornom polju, ove ćelije, koje se nalaze u V lamini, dostižu džinovske razmere i nazivaju se Betz-ove piramidalne ćelije, a u primarnom vizuelnom centru se označavaju kao Meynert-ovi neuroni. Piramidalni neuroni hipokampusa su morfološki identični ostalim piramidalnim ćelijama kore velikog mozga. Glavni neuroni paleokorteksa su takođe piramidalne ćelije. Neki od njih karakteriše fuziformno telo zato što poseduju po jedan akson i apikalni dendrit, dok ne poseduju bazalne dendrite (Kingsley i sar., 2000).

Pored piramidalnih u kori mozga su prisutni više tipova granularnih ili stelatnih ćelija. Oni su po svojoj funkciji interneuroni sa obično nemijelinizovanim aksonom. Nalaze se u svim slojevima neokorteksa u različitom broju. U ovu grupu neurona spadaju mali stelatni Cajal-Retzius - I interneuroni, Martinotti-evi interneuroni, Cajal-ove ćelije sa dvostrukim dendritičnim buketima (“cellules a double bouquet dendritique”). Korpaste ćelije (“basket cells”) predstavljaju poseban tip stelatnih ćelija. One poseduju aksone koji se posle kratkog puta granaju na dve završne grane, ili daju mrežaste strukture koje liče na korpice i završavaju na susednim piramidalnim ćelijama. One predstavljaju inhibitorne GABA-ergičke interneurone (Kahle i Frotscher, 2002).

Glijalne ćelije

Klasična anatomska literatura (Standring, 2008) navodi četiri tipa glijalnih ćelija koje se mogu uočiti u centralnom nervnom sistemu čoveka: astrociti, oligodendrociti, mikroglia i ependimalne ćelije.

Astrociti su istovremeno i najkrupnije i najbrojnije glijalne ćelije. Njihovi nastavci stupaju u kontakt sa telom nervnih ćelija, aksonima, kao i zidovima kapilara. Astrociti osim potporne funkcije, kada stvaraju mrežu za smeštaj nervnog tkiva, obavljaju i brojne druge funkcije u mozgu kao što su održavanje krvno-moždane barijere, sanacija oštećenja nervnog tkiva, zatim, kontrolišu sastav intersticijskog prostora nervnog tkiva i na kraju, tokom embrionalnog razvoja utiču na pravilan razvoj neurona.

Oligodendrociti su glijalne ćelije morfološki slične astrocitima. Međutim, njihovo telo poseduje manji broj nastavaka koji su u kontaktu sa aksonima ili telom neurona. Nastavci oligodendrocita formiraju mijelinski omotač aksona. Uloga nastavaka koji završavaju na telima neurona još uvek nije razjašnjena. Mijelin povećava brzinu kojom se akcioni potencijal, ili nervni impuls, sprovodi duž aksona.

Mikroglia čini oko 5 % glije CNS-a. Ove ćelije su sitnije od drugih glijalnih ćelija i njihovi tanki citoplazmatski nastavci se granaju na još sitnije grančice. Mikroglia fagocituje celularni debris, raspadne produkte, kao i patogene koji mogu biti prisutni u nervnom tkivu. U toku infekcije ili povrede, broj prisutnih mikroglialnih ćelija dramatično raste.

Ependimalne ćelije predstavljaju poseban tip glijalnih ćelija koje oblažu zidove komora mozga, kao i centralni kanal kičmene moždine (Standring, 2008).

Laminarna organizacija kore velikog mozga

Snell (2010) navodi da idući od površine ka dubljim slojevima neokorteksa u gradi učestvuje šest slojeva, pri čemu debljina pojedinih slojeva može da varira u različitim neokortikalnim zonama. Lamina molecularis s. zonalis se nalazi najpovršnije i sadrži retke horizontalne ćelije koje su zajedno sa njihovim nastavcima uronjene u masu horizontalno raspoređenih nervnih vlakana. Lamina granularis externa predstavlja sledeći sloj, koji se nalazi ispod prethodnog i sadrži tela malih piramidalnih ili nepiramidalnih nervnih ćelija, kao i vertikalno raspoređena nervna vlakna. Ispod nje se nalazi lamina pyramidalis externa sa piramidalnim ćelijama čija veličina raste idući ka dubljim delovima ovog sloja, pa se on može na osnovu toga može podeliti na IIIa, IIIb, IIIc podslojeve. Lamina granularis interna uglavno predstavlja najslabije razvijen sloj i unutar njega se mogu uočiti gusto zbijene male

stelatne ćelije. Lamina piramidalis interna sadrži tipične krupne piramidalne ćelije. Na kraju, u najdubljim delovima kore nalazi se lamina multiformis sa ćelijama različitog oblika, manje i srednje veličine. Njena granica prema beloj masi nije jasno naznačena. Oblasti neokorteksa u kojima je svih šest slojeva jasno izraženo označavaju se kao homotipična kora (isocortex homogeneticus), dok se oblasti u kojima su pojedini slojevi slabije razvijeni ili nedostaju, označavaju se kao heterotipična kora (isocortex heterogeneticus).

Preostalih 10% kore je filogenetski starije i karakteriše se drugačijom građom, po čemu je i dobila naziv drugačija kora (allocortex). Delovi alokorteksa, kao što su hipokampus, gyrus dentatus i indusium griseum, koji poseduju u građi tri sloja i označavaju se kao stara kora (archicortex). Još jednostavnijom građom karakteriše se primitivna ili drevna kora (paleocortex) koja sadrži samo jedan sloj ćelija, kao npr. primitivna olfaktivna kora. Petoslojnu građu poseduje kora prelaznog tipa (mesocortex), koja je zastupljena u cingularnoj vijugi. Oblast kore koja okružuje paleokorteks i arhikorteks predstavlja prelaznu zonu koja je po građi slična neokorteksu. Ona se označava kao periarhikorteks ili peripaleokorteks i njemu pripada i PC (Kahle i Frotscher, 2002).

Histološka građa parahipokampalne kore

Iako postoje znatne zonalne varijacije u mikroskopskoj strukturi PC, kao osnovni obrazac građe ovog dela kore, može se uzeti građa EC. Ona se sastoji iz pet slojeva ćelija. Na površini se nalazi molekularni ili pleksiformni sloj (sloj I) koji sadrži malo ćelija i gusti snop horizontalno orijentisanih vlakana. Ispod njega se nalazi sloj II koji sadrži krupne stelatne i modifikovane piramidalne neurone grupisane u klastere, što predstavlja strukturalnu specifičnost EC. Ova ostrvca ili klasteri piramidarnih ćelija na površini uncus-a parahipokampalne vijuge izazivaju ispupčenja koja, kao što je to napred navedeno, se označavaju kao verrucae areae entorhinalis. Aksoni neurona ovog sloja učestvuju u formiranju perforantnog snopa. Sloj III je tipičnije građe u odnosu na prethodni i sadrži piramidalne ćelije srednje veličine. Duboku granicu sloja III čini sloj IV koji je siromašan ćelijama, bogat vlaknima i označava se kao lamina dissecans (Krimer i sar., 1997). Sloj V ispoljava najizrazitije varijacije u građi od svih slojeva i sadrži sitne piramidalne ćelije (Canto i sar., 2008). Sloj VI sadrži neurone različite veličine i oblika i njegova granica sa belom masom je jasnija u kaudalnom u odnosu na rostralni deo EC (Insausti i sar., 2010).

Za razliku od EC, preostali delovi PC se označavaju kao proizokortikalni tip kore koji poseduje dobro razvijen V, slabo razvijen IV sloj i veoma slabo izraženu kolumnarnu

organizaciju, za razliku od susednih neokortikalnih zona gornje i donje temporalne vijuge (Insausti i sar., 1998).

Prema napred navedenim autorima (Insausti i sar., 1998), temporopolarna kora, kao najrostralniji deo PC, se takođe karakteriše slabo razvijenim četvrtim (sloj IV) i dobro razvijenim petim (sloj V) slojem. Ovaj deo PC se dorzomedijalno nastavlja u PRh koja poseduje agranularni i granularni deo. U agranularnom delu uočavaju se mestimično polja sa prisutnim grupama tamnih neurona u sloju II. Granularni deo PRh poseduje dosta uži IV sloj u odnosu na tipični inferotemporalni korteks. Posteriorna parahipokampalna kora se prema njima sastoji iz TH i TF zone. TH zona poseduje fragmentaran sloj IV, dok je zona TF zbog jasno definisanog IV sloja bliža po građi neokorteksu. Ding i Van Hoesen (2010) navode više podela PPC.

Starosne promene mozga

Makroskopske promene

Generalan je stav istraživača da se tokom procesa starenja u mozgu čoveka uočava globalna atrofija (Lemaitre i sar., 2010). Studije koje su koristile materijal sa autopsija pokazale su da je kod velikog broja slučajeva starijih od 60 godina prisutan progresivan gubitak težine i zapremine mozga (Anderton, 2002). On u proseku iznosi 7-8% (Peinado, 1998). Ove rezultate potvrđuju snimci i in vivo načinjeni snimci magnetne rezonance (MRI) gde se jasno detektuje pad zapremine sive i bele mase tokom starenja, što je istovremeno praćeno rastom zapremine prostora kojima cirkuliše cerebrospinalna tečnost (Courchesne i sar., 2000; Good i sar., 2001; Lemaitre i sar., 2005; Walhovd i sar., 2005; Smith i sar., 2007). Redukcija ukupne moždane mase predstavlja u većoj meri posledicu gubitka bele mase, koja počinje da se uočava nakon 50-te godine života (Jernigan i sar., 2001).

U studijama koje su ispitivale uticaj starenja koristeći bilo manuelno ograničavanje regiona od značaja (Allen i sar., 2005; Raz i sar., 1997; Raz i sar., 2004), bilo automatizovane/polu-automatizovane metode, kao što je voksel-bazirana morfometrija (VBM) (Good i sar., 2001, Smith i sar., 2007; Tisserand i sar., 2002), zabeležena je različit intenzitet procesa atrofije u različitim regionima mozga (Raz i sar., 2006; Walhovd i sar., 2005).

Značajan pad zapremine kore tokom starenja prisutan je u prefrontalnoj kori, naročito u gornjem i srednjem frontalnom girusu, dok debljina temporalne i parahipokampalne kore ostaje relativno očuvana (Salat i sar., 2004). Kora precentralne vijuge i u nivou kandžastog

žleba (sulcus calcarinus – a) ispoljava blagi pad zapremine kod zdravih starih individua (Fjell i Walhovd, 2009; Ziegler i sar., 2010). Precentralni korteks predstavlja centar odgovoran za normalno odvijanje motornih funkcija, što može objasniti prisustvo motorne usporenosti (Mattay i sar., 2002), uprkos odsustvu perifernih senzornih i motornih promena (Kolev i sar., 2006) kod pojedinih starih zdravih osoba. Pojedine morfometrijske studije o starosnim promenama u primarnim kortikalnim centrima su registrovale istovremenu redukciju zapremine, kako senzomotornom, tako i u vizuelnom korteksu (Lemaitre i sar., 2005; Salat i sar., 2004). Rezultati ovih studija idu u prilog davno postavljenoj hipotezi, poznatoj i kao filogenetsko / ontogenetski model starenja mozga, prema kome se starosne promene najpre uočavaju u onim delovima mozga čoveka koji su se tokom intrauterinog razvoja poslednji razvili (Raz, 2005).

Mikroskopske promene

Celularne promene

Neuronalno starenje u suštini predstavlja nemogućnost nervnih ćelija da održavaju homeostazu, što na kraju dovodi do njihove smrti. Ona može da se odigra na dva načina: nekrozom i apoptozom. Sposobnost neurona da se prilagode uticajima spoljašnje i unutrašnje sredine naziva se neuronalna plastičnost. Sve dok se održava ravnoteža između neuronalne plastičnosti i procesa koji vode ka regresiji i degeneraciji neurona, integritet mozga će biti očuvan. Svako narušavanje ove homeostaze, dovodi do pomaka ravnoteže od neuralne plastičnosti ka regresiji i degeneraciji neurona (Mattson, 1997). Neuronalna plastičnost je duboko povezana sa homeostazom kalcijuma u nervnim ćelijama. Koncentracija kalcijuma u citoplazmi neurona je veoma niska i iznosi oko 0.1 μM (Bissels i sar., 1999). Kakav će efekat izazvati poremećaj homeostaze kalcijuma zavisi od vremena za koje poraste koncentracija kalcijuma u neuronu. Ukoliko dođe do naglog porasta koncentracije kalcijuma, kao npr. kod akutnih poremećaja, brže nastupa neurodegeneracija i smrt ćelije. Kod neurodegenerativnih oboljenja tipa AD, Parkinsonove bolesti i normalnog starenja, dolazi do blažeg porasta koncentracije kalcijuma tokom dužeg vremenskog intervala. Mogući neurohemijski kandidati odgovorni za neurodegenerativne procese i posledično formiranje kalcijumovih precipitata i formiranja inkluzija, uključuju neurotransmitere, neuropeptide i aminokiseline. Ta pojava se označava kao ekscitatorna neurotoksičnost (Rodriguez i sar., 2000; Leighton i sar., 2001). Od neurotransmitera, poseban značaj se pridaje glutamatima kao potencijalnim ekscitotoksičnim agensima (Choi, 1988; Rodriguez i sar., 2000; Leighton i sar., 2001). Nisku koncentraciju Ca

u citosolu održavaju membranski transporteri. Oni se klasifikuju u antiportere, simportere i one koji učestvuju u aktivnom transport (Leighton i sar., 2001). Ekcesivno oslobađanje glutamata izaziva lančanu reakciju. Najpre dovodi do porasta kalcijuma u citosolu otvaranjem Na/Ca kanala i do remećenja funkcije Ca antiportera, pa se smanjuje njihova uloga izbacivanja Ca iz citosola. Neurodegenerativne promene remete aktivni transport kalcijuma iz neurona kroz njegovu plazma membranu. Kada se koncentracija kalcijuma u citosolu poveća, aktiviraju se protein kinaza C, kalcijum/kalmodulin zavisna protein kinaza II, fosfolipaza, proteaza, fosfataza, azot - oksid sintetaza, endonukleaza i ornitin dekarboksilaza. To su enzimi koji najpre dovode do degenerativnih promena, a zatim do smrti ćelije (Leighton i sar., 2001). Sa druge strane, aktivacija glutamata u CNS povećava njegove energetske potrebe, intenzivira se glijalna glikoliza, zbog čega nastaju laktati koji predstavljaju substrat za aerobne energetske procese (Larrabee i Curtiss, 1995). Povećanje koncentracije laktata snižava P_{H} u ovim ćelijama i povećava rastvorljivost Ca. To olakšava oslobađanje fosfatnih anjona iz neorganskog fosfora. Tada nasupa formiranje jezgara apatita od Ca i fosfatnih anjona. Dalji rast precipitata je posledica degeneracije, koja dovodi do taloženja novih slojeva na površinu jezgara. Kada dođe do apoptoze ćelije, ovi depoziti postaju ekstracelularni (Rodriguez i sar., 2000). Ključni proces koji otpočinje čitav ovaj lanac događaja je ekcesivna akumulacija glutamata. U osnovi ovog procesa je prekomerno oslobađanje glutamata iz oštećenih neurona, ili poremećaj njihovog preuzimanja iz sinaptičkog prostora.

Akumulacija lipofuscina

Lipofuscin je pigment koji se nagomilava u pojedinim tipovima neurona tokom procesa starenja, što prema pojedinim autorima te neurone čini podložnijim daljem oštećenju i samim tim predisponira pojavu pojedinih patoloških promena u mozgu (Keller, 2006; Terman i Brunk, 2004; Gray i Woulfe, 2005). Ipak, Powell i sar. (2005) smatraju da povišeni nivoi lipofuscina u ćelijama pospešuju aktivaciju pro-apoptotskih proteina, što može da predstavlja pozitivan efekat sve dok nivoi lipofuscina ne dostignu kritične vrednosti, kada on postaje štetan za ćeliju.

Lipofuscin sačinjavaju peroksidisani proteini (30-70%) i lipidi (20-50%) (Szweda i sar., 2003) i on odražava nemogućnost ćelija da eliminišu produkte procesa peroksidacije (Anderton, 2002). Pod elektronskim mikroskopom lipofuscin se detektuje kao inkluzija nepravilnog oblika, okružena lizozomalnom membranom, zbog čega prema pojedinim autorima on može da nastaje kao posledica nepotpune lizozomalne degradacije mitohondrija

(Keller, 2006., Terman i Bruk, 2004., Gray i Woulfe, 2005). Postmitotske ćelije u većoj meri akumuliraju lipofuscin od ćelija koje su sačuvale sposobnost deobe. Deponovanje ovog pigmenta u pojedinim tipovima neurona je veoma često bilo ispitivano tokom studija koje su se bavile starosnim promenama mozga (Keller, 2006; Terman i Bruk, 2004, Gray i Woulfe, 2005), tako da se njegovo prisustvo smatra sigurnim znakom starenja ćelija mozga.

Neurofibrilarna degeneracija i neuropilusna vlakna

Neurofibrilarna degeneracija (NFT) i senilni plakovi se smatraju histopatološkim znakom prisustva neurodegenerativnog poremećaja, najčešće demencije. Međutim, oni se mogu uočiti i u mozgu nedementnih osoba. Tokom normalnog procesa starenja, broj neurona sa prisutnom NFT je relativno mali i njihovo prisustvo je uglavnom ograničeno na hipokampus, amigdaloidno jedro i naročito EC. Smatra se da se NFT najpre javljaju u transentorinalnoj zoni. Uporedo sa porastom broja ćelija sa prisutnim NFT, pored EC ovim promenama biva zahvaćen i hipokampus, što je praćeno pojavom kognitivnog oštećenja (Braak i Braak, 1991). Kod slučajeva sa uznapredovalom Alzheimer-ovom demencijom (AD) nađene NFT se uočavaju u širokim kortikalnim područjima. Napred navedene činjenice navode na zaključak da se pojava NFT u mozgu odvija u etapama, pri čemu su određene etape specifično povezane sa određenim delovima moždane kore (Anderton, 2002).

Ultrastrukturalno, NFT se sastoje u najvećoj meri iz sparenih helikalnih (PHF) i, nešto ređe od pravih filamenata. Studije koje su sprovedene na materijalu dobijenom od pacijenata obolelih od AD su pokazale da je kod zahvaćenih neurona normalan citoskelet sačinjen od mikrotubula i neurofilamenata potpuno uništen, što može da ukaže da odumiranje takvih nervnih ćelija direktna posledica nedostatka funkcionalnog citoskeleta (Flament-Durand i Couck, 1979).

Neuropilusne niti su končaste strukture prisutne u osnovnoj supstanci (neuropilusu) sive mase (Braak i Braak, 1991). Primenom ultrastrukturalnih i imunocitohemijskih metoda, pokazalo se da one predstavljaju još jedan oblik neurofibrilarne degeneracije. Tokom normalnog procesa starenja one su uglavnom prisutne u EC, hipokampusu i amigdaloidnom jedru, dok su kod određenih neurodegenerativnih bolesti one prisutne u znatno širim oblastima kore (Anderton, 2002).

Senilni plakovi

Senilni plakovi, poznati još i kao neuritski plakovi, su promene lokalizovane u sivoj masi čiji prečnik iznosi i do 200 μm . Sačinjeni su od središnjeg dela ili srži koja je okružena

snopovima uvećanih neurita abnormalnog izgleda. Srž sadrži mnogobrojne proteine, ali se među njima, svojom zastupljenošću, ističe kratak peptid, koji se sastoji iz 39-43 amino kiselina, formira fibrilarne strukture i poznat je kao amiloid β -peptid (A β). Normalno, u mozgu je prisutan veoma mali broj senilnih plakova, dok njihov broj značajno raste tokom neurodegenerativnih oštećenja. Smatra se da se formiranje senilnih plakova odvija kroz više faza (Anderton, 2002). Najpre se javljaju difuzne naslage beta-amiloidnog peptida, koje se kasnije uvećavaju i zajedno sa drugim prisutnim abnormalnim proteinima daju zrele senilne plakove. Kod pojedinih zdravih starih slučajeva, bez prisustva kognitivne disfunkcije, uočeni su u značajnoj meri difuzni depoziti A β bez uočljivog oštećenja neurita, uprkos tvrdnjama pojedinih studija da postoji korelacija između pada kognitivne funkcije i ukupne količine A β prisutne u mozgu (Dickson i sar., 1996).

Granulovakuolarna degeneracija

Ova se promena najčešće javlja kod piramidalnih ćelija hipokampusa. U telu nervne ćelije se uočava centralna bazofilna granula unutar prazne vakuole. Unutar tela jedne nervne ćelije mogu da se uoče više ovakvih struktura. Ova promena se češće uočava u mozgu zdravih starih slučajeva, i u još većoj meri kod osoba obolelih od AD (Xu i sar., 1992). Imunohistohemijским metodom je ustanovljeno da granule ispoljavaju pozitivnu reakciju na komponente citoskeleta, kao i na neke druge proteinske molekule (Kahn i sar., 1985; Dickson i sar., 1996; Stadelmann i sar., 1999).

Hirano telašca

Hirano telašca su štapičaste strukture dužine do 30 μ m i širine do 8 μ m, koje se najčešće uočavaju unutar hipokampalnih piramidalnih ćelija u neposrednoj okolini njihovog jedra, ili izvan ovih ćelija u okolnom neuropilusu. Njihov prisustvo raste sa godinama, a izrazito je kod obolelih od AD. Ultrastrukturno, sastoje se iz parakristalno raspoređenih filamenata sastavljenih pretežno od citoskeletnih i drugih proteina kao što su tropomiozin, α -aktinin i vinkulin (Schwab i sar., 2000; Lee i sar., 1999).

Kongofilna ili cerebralna amiloidna angiopatija

Ovo je starosna promena kod koje dolazi do formiranja ekstracelularnih depozicita A β u zidovima krvnih sudova mozga. Njeno prisustvo je učestalije kako sa godinama, tako i kod neurodegenerativnih bolesti. Kod pripadnika nekih porodica, ovakav tip masivne akumulacije A β je nasledan, što može da dovede do fatalnog krvarenja (Wattendorff i sar., 1995).

Infarkti i leukoarioze

Akumulacija mnogobrojnih malih infarkta je još jedan mogući uzrok demencije. Mali broj mikroinfarkta se takođe kao slučajan nalaz može uočiti u mozgu normalnih starijih osoba. Leukoarioza zapravo predstavlja smanjenje gustine bele mase u okolini komora mozga i može se vizuelizovati na snimcima CT-a (Nencini i sar., 1993). Promene su uglavnom difuzne i češće kod starijih osoba kao i kod obolelih od AD. Uzrok promena u beloj masi je još uvek nerazjašnjen, ali se pretpostavlja da one mogu nastati kao rezultat prisustva delimične ishemije tokom ranijih perioda života (Anderton, 2002).

Corpora amylacea

Corpora amylacea (CA) predstavljaju strukture koje pored toga što mogu da se u većoj meri uoče u strukturama CNS – a tokom normalnog procesa starenja, mogu da se nađu u povećanom broju i kod različitih neurodegenerativnih bolesti, kao što su AD, multipla skleroza i Pick - ova bolest (Singhrao i sar., 1993). Corpora amylacea su prisutne u mozgu skoro svih osoba iznad 40 godina u određenoj meri, ali se retko sreću u mozgu adolescenata (Mrak i sar., 1995). Najčešće su lokalizovana u subpialnim, ependimalnim regijama i u hipokampusu (Maqbool i Tahir, 2008), ali se u različitom broju mogu naći i u drugim strukturama CNS - a. Označavaju se još i kao Lafora, Bielchowsky i poliglukozna telašca. Kao Lafora telašca označavaju se kada se uočavaju u CNS – u drugih životinjskih vrste, kao što su mačka i pas. Bielchowsky telašca se mogu naći u perikarionu i neuritima obolelih od istoimenog oboljenja (Jansky-Bielschowsky – eva bolest). Konačno, termin poliglukozno telašce (PGT) su prvi uveli Robitaille i sar. (1980) i ono predstavlja karakteristiku poliglukoznog oboljenja odraslih (POO). Ovaj naziv ima šire značenje i uključuje bilo koje telašce koje se sastoji iz polimerizovane glukoze, karakteriše se specifičnom ultrastrukturom i imunohistohemijskim reakcijama, mogu biti prisutna u bilo kom organu, kod zdravih ili bolesnih individua (Cavanagh, 1998).

Corpora amylacea (CA) dugo nisu bila predmet interesovanja neuronaučnika zbog stava da ona nisu povezana sa prisustvom neuroloških oboljenja. Prvi zapis o njima datira iz 1837. god. i dao ga je Purkinje, dok je Virchov 1851. god. ukazao na činjenicu da ona ispoljavaju istu reakciju na jod i druga bojenja kao i celuloza (Cavanagh, 1999).

Pod svetlosnim mikroskopom, CA čoveka uglavnom imaju sferičan oblik i dijametar u rasponu od 0.5 - 30 μm , tj. prosečno 10 - 12 μm (Singhrao i sar., 1993). Postoji mišljenje, da ukoliko su CA lokalizovana u nastavcima astrocita, njihov dijametar je veći od 10 μm , dok su

CA prisutna u subprijalnom delu kore lokalizovana unutar aksona neurona, zbog čega je njihov prečnik znatno manji (Engel i sar., 2003). Pored sferičnog CA mogu biti ovalnog, pa i štapičastog oblika. Povremeno se dva ili više CA mogu dodirivati međusobno što predstavlja njihovu međusobnu fuziju. Kod većine je površina glatka, ali može i da izgleda kao da je prekrivena rastresitim materijalom. Corpora amylacea ultrastrukturalno se sastoje iz snopova kratkih linearnih filamenata (8-12 nm), usled čega se na histološkim presecima stiče utisak da poseduju koncentričnu laminaciju. Njihov tačan hemijski sastav nije potpuno poznat. Jezgro im čine mukopolisaharidi (88%) dok proteina ima znatno manje (4%) (Hoyaux i sar., 2000).

Postoje oprečna mišljenja da li su CA nađena u strukturama nervnog sistema, produkt neuronalne ili glijalne aktivnosti u cilju odstranjivanja metaboličkih proizvoda nastalih tokom stresnih situacija u životu, ili kontinuiranog procesa starenja što dovodi do trajne degradacije ćelijskih proteina. Stoga su ih pojedini naučnici, opisivali kao okrugle, citoplazmatične, glikoproteinske inkluzije astrocita, dok su ih drugi, smatrali za proizvod hijaline degeneracije oligodendrocita, zatim dalje za proteinske precipitate limfnog i hematogenog porekla ili na kraju za postmortalne artefakte (Cavanagh, 1999). Prema Schipper - u i Cisse-u (1995) CA najverovatnije potiču od malih Gomori-pozitivnih granula koje su prisutne unutar astrocita. Nastanak CA iz ovih granula posredovan je verovatno prisustvom specijalizovane populacije mitohondrija i aktivacijom hem- oksigenaze (Schipper i Cisse, 1995; Sahlas i Schipper, 2002). Zbog toga se smatra da formiranje CA predstavlja posledicu oksidativnog stresa, mitohondrijalnih abnormalnosti i poremećenog nivoa gvožđa unutar ostarelih astrocita. Međutim, na koji način disregulacija gvožđa i oksidativni stres pospešuju formiranje CA, kao i efekat samih CA na homeostazu astrocita, još uvek nije razjašnjen. Postoje pretpostavke da CA predstavljaju efikasno sredstvo ćelija da se izbore sa akutnim ili hroničnim porastom intracelularnog nivoa gvožđa ili da omogućavaju ćelijama preživljavanje prisustva potencijalno disfunkcionalnih mitohondrija. Pored napred navedenih korisnih efekata, za CA se pretpostavlja i da mogu učestvovati u potencijalno štetnim reakcijama redoks gvožđa ili da onemogućavaju normalan protok citoplazme unutar astrocita (Keller, 2006). Vellone i sar. (2008) smatra da za formiranje i razvoj CA može biti odgovoran hronični stres, zatim da mogu predstavljati rezultat sekrecije žlezda sa unutrašnjim lučenjem, ili čak da predstavljaju mesta akumulacije cirkulišućeg celularnog debrisa.

Prema tome, iako su prvi put opisana pre skoro više od jednog veka, relativno malo se zna o redosledu događaja koji prethode nastanku CA u mozgu. Postoji više teorija koje to pokušavaju da objasne, ali možda najprihvatljivijom se čini ona koju je u svom preglednom radu naveo Keller (2006). On smatra se da inicijalni događaj koji prethodi formiranju CA

predstavlja razvoj mukopolisaharidnog jezgra. Ono služi kao matriks u koji se dalje taloži celularni debris, koji nastaje kao produkt degeneracije neurona, njihovih aksona, oligodendrocita i mijelina. Oko jezgra se dalje formira omotač, najverovatnije astrocitnog porekla. Kada produkcija CA u mozgu dostigne kritične nivoe, organizam gubi sposobnost njihove dalje produkcije i nastaju promene kao što su senilni plakovi i neurofibrilarna degeneracija, čije prisustvo predstavlja znak težeg oštećenja neurona i nervnog tkiva uopšte. Ovakve promene mogu biti prisutne i tokom normalnog starenja i tokom nekih neuroloških poremećaja. Do danas nije precizno određena granica koja razdvaja normalno starenje od tzv. patološkog starenja, kakvim se označavaju pojedini oblici demencija kao što je AD. Buduća istraživanja ovog fenomena mogla bi da bitna ne samo za razjašnjavanje bitnih aspekata procesa starenja mozga, već i nekih poremećaja nervnog sistema koji se češće javljaju kod pripadnika starije populacije.

Starenje i parahipokampalna kora

Medijalni temporalni režanj se dovodi u vezu kako sa normalnim, tako i sa patološkim starenjem mozga (Fox i sar., 2001; Killiany i sar., 2002).

Hipokampus, kao i PC koja ga okružuje ispoljavaju regresivne promene sa starenjem (Killiany i sar., 2002; Raz i sar., 2005). Smanjenje volumena ovih struktura sa godinama dovodi se u vezu sa opadanjem kognitivne funkcije (Laakso i sar., 2000; Van Hoesen i sar., 1995; Raz i sar., 2005), što je saglasno stavu, da je posteriorni parahipokampalni girus blisko povezan sa funkcijom pamćenja (Weniger i Irle., 2006). Ovo potvrđuju mnogobrojne studije (Bigler i sar., 2002; Walhovd i sar., 2005; Du i sar., 2006), koje su pokazale da atrofija struktura MTR – a prethodi delimičnom, a kasnije i kompletnom gubitku pamćenja tokom procesa starenja (Rusinek i sar., 2003; Rodrigue i Raz, 2004).

Medijalni temporalni režanj je posebno zanimljiv zbog svoje značajne uloge u epizodnoj memoriji koja opada sa starenjem (Verhaeghen i sar., 1993). Citoarhitektoniske studije koje se bave atrofijom MTR - a tokom starenja (Insausti i sar., 1998) ustanovile su značajniji pad zapremine u PPC u odnosu na isti uočen kod EC i PRh. Ipak, Jack i sar. (1998) su istakli da postoji veza između gubitka pamćenja i atrofije hipokampusa. Stepem gubitka pamćenja direktno je, prema napred navedenim autorima, u najvećem broju slučajeva srazmeran padu zapremine hipokampusa i on može da varira od promena koje su blage i rezultat su normalnog procesa starenja, pa sve do slučajeva sa prisutnom demencijom i izrazitom atrofijom hipokampusa (oko 2.5 puta). Međutim, važno je napomenuti da značajan kognitivni

pad, kojim se karakterišu pojedini tipovi demencije, nastupa tek kada stepen atrofije hipokampusa pređe određene granične vrednosti. To je navelo istraživače da uvedu u praksu pojam "kognitivna rezerva". Naime, prema Whalley i sar. (2004), tolerancija prisustva neuropatoloških promena i očuvanost kognitivne funkcije, individualno zavise i od veličine kognitivne rezerve, tako da osobe sa većom kognitivnom rezervom mogu duže vremena da kompenzuju i izrazitiju atrofiju hipokampusa a da pri tome ne ispoljavaju značajnije oštećenje kognitivne funkcije.

Thangavel i sar. (2008) navode važnost smanjenja volumena PPC kod starijih osoba, s obzirom da je ona potencijalno veoma bitan kortikalni region, jer predstavlja glavni relej aferentnih i eferentnih veza hipokampusa. Insausti i Amaral (2004, 2008) u svojoj studiji ukazuju da postoji veza između gubitka volumena u PPC i gubitka volumena u anteriornoj hipokampalnoj formaciji i oštećenja memorijske funkcije tokom procesa starenja. Napred navedeni autori su, takođe, ustanovili da je prevashodno volumen glave hipokampusa povezan sa verbalnim performansama pamćenja kod zdravih starih osoba. Takva veza nije detektovana kada su u pitanju telo i rep hipokampusa. Primenom, modernih imaging tehnika, kao što su MRI, fMRI, PET, SPECT, i CBF, koje omogućavaju istovremenu vizuelizaciju strukture i aktivnosti moždanog tkiva, detektovan je blagi pad volumena hipokampusa kod klinički zdravih starijih osoba. Više grupa istraživača pokušalo je da na temelju vizuelizacije bele mase definiše jasne kriterijume za diferenciranje promena koje nastaju kao posledica normalnog starenja, i promena koje se javljaju kao posledica nekih poremećaja češće prisutnih kod starijih individua. Kako su iste ili slične promene u beloj masi uočene kod obe grupe slučajeva, diferencijacija normalnog starenja od patoloških poremećaja se najčešće vrši kvantifikacijom napred navedenih promena (Bastos Leite i sar., 2004). Sa druge strane, istraživanja cerebralnog metabolizma pomoću PET pokazala su da se obostrani hipometabolizam slepoočnih i temenih delova mozga najranije uočava kod nefiziološkog starenja. Primenom SPECT-a ustanovljeno je prisustvo smanjenog protoka krvi u slepoočnom režnja mozga, tokom sličnih stanja (Tanaka i sar., 2001).

Rezultati većeg broja istraživanja koja su se bavila ispitivanjem broja neurona u hipokampusu i više neokortikalnih oblasti (Brody, 1955; Colon, 1975; Coleman i Flood, 1987) ukazali su da gubitak neurona u MTR do kojeg dolazi u toku procesa starenja, može biti odgovoran za prateće oštećenje kognitivne funkcije. I pored toga što je ustanovljeno prisustvo ograničenog gubitka neurona u određenim delovima hipokampusa (hilus i subiculum), do sada sprovedena stereološka istraživanja nisu pružila pouzdane dokaze da tokom normalnog starenja mozga postoji značajan pad broja neurona (Rapp i Gallagher,

1996; Morrison i Hof, 1997; Pakkenberg i Gundersen, 1997). Zbog toga se smanjenje kognitivne funkcije ne može smatrati da nastaje samo kao posledica gubitka neurona u mozgu, a samim tim i PC.

Pored gubitka neurona, ispitivan je i pad broja sinapsi tokom starenja. Tako su, Terry i Katzman (2001) ustanovili da je tokom procesa starenja prisutan progresivan gubitak broja sinapsi, koji bi u slučaju da individua doživi 130 - tu godinu života iznosio i do 60%, što ukazuje, da ukoliko bi čovečiji životni vek bio dalje produžen u budućnosti, gubitak kognitivne funkcije bio neizbežan. Lippa i sar. (1992) su međutim pružili dokaze da se gustina sinapsi u onom delu hipokampalne formacije u kome završavaju aferentna vlakna poreklom iz neurona II sloja EC ne smanjuje, iako je u tom delu EC ustanovljen pad broja neurona tokom normalnog starenja. Tokom starenja dolazi i do redukcije dendritske osovine, ali se taj gubitak može kompenzovati regenerativnim promenama (Coleman i Flood, 1987). Proces starenja dovodi se i u vezu sa značajnim prisustvom poremećaja u prisećanju (Light i sar., 2000), a primećeno je i da postoje značajne individualne razlike u prepoznavanju kod starije populacije, što se takođe može objasniti prisustvom starosnih promena u strukturama MTR – a (Davidson i Glisky, 2002).

Cilj istraživanja

Parahipokampalna kora predstavlja važan relej preko koga kortikalna senzorna informacija pristupa hipokampusu unutar memorijskog sistema MTR - a, odnosno kariku koja povezuje neokorteks i hipokampalnu formaciju.

Proces starenja praćen je povećanim prisustvom corpora amylacea, neurona sa depozitima lipofuscina i slabijom prokrvljenošću parahipokampalne kore, što je praćeno padom ukupnog broja neurona i proliferacijom glijalnih ćelija. Ovakve promene mogu predisponirati nastanak i razvoj ozbiljnijih patoloških, a zatim i funkcionalnih poremećaja mozga tokom starenja čoveka. Pored toga, njihovo povećano prisustvo može dovesti do disfunkcije homeostaze mozga, a samim tim i kognitivnog deficita kod zdravih starih individua. Činjenica da razvoj inkluzija predstavlja neizbežnu posledicu starenja i njihovu sposobnost da promovišu potencijalno pozitivne ali i štetne uticaje, naglašava značaj ovih degenerativnih osobina mozga koji stari.

S obzirom na značaj koji parahipokampalna kora ima za odvijanje memorijske funkcije mozga, a sa druge strane činjenice da je malo podataka o kvantifikaciji njenih celularnih promena, smatrali smo da bi utvrđivanje prisustva, a zatim i kvantifikacija corpora amylacea, neurona sa depozitima lipofuscina, kao i kvantifikacija vaskularizacije parahipokampalne kore tokom starenja čoveka mogli da daju korisne podatke u cilju daljeg razjašnjenja mehanizama odgovornih za prisustvo kognitivnih deficita kod zdravih starih osoba.

Na osnovu predhodno izloženog, kao i malobrojnih literaturnih podataka o prisustvu ovakvih promena u PC tokom starenja čoveka, cilj našeg istraživanja se sastojao iz sledećeg:

1. Da se histohemijskom analizom, primenom AB PAS metode, detektuje prisustvo i distribucija corpora amylacea u subprijalnom i subkortikalnom delu PC.
2. Da se histohemijskom analizom, primenom AB PAS metode, detektuje prisustvo i distribucija nervnih ćelija koje ne sadrže i, onih koje sadrže depozite lipofuscina u laminama II do V PC.
3. Da se tokom histološke analize, detektuju prisustvo i distribucija krvnih sudova u različitim delovima PC tokom procesa starenja.
4. Da se morfometrijskom analizom, određivanjem prosečne aree, perimetra, Feret-ovog dijametra i numeričke gustine kvantifikuju veličina, oblik i broj prisutnih corpora amylacea u subprijalnom i subkortikalnom delu PC.
5. Da se tokom morfometrijske analize, određivanjem broja nervnih ćelija sa prisutnim lipofuscinskim depozitima u laminama II do V PC kvantifikuje njihovo

- prisustvo u PC tokom procesa starenja
6. Da se primenom stereološkog metoda, određivanjem zapreminske, površinske, dužinske i numeričke gustine kvantifikuje prisustvo, oblik i veličina krvnih sudova prisutnih u PC tokom procesa starenja.
 7. Da se imunohistohemijskim metodom, primenom monoklonalnog antitela za GFAP detektuje prisustvo i distribucija astrocita, kao i reakcija CA na napred navedeno antitelo u PC, tokom procesa starenja.
 8. Da se tokom imunohistohemijske analize, primenom monoklonalnog antitela za NSE detektuje prisustvo i distribucija nervnih ćelija sa pozitivnom reakcijom na napred navedeni marker, kao i reakcija na njega CA prisutnih u PC, tokom procesa starenja.
 9. Da se primenom imunohistohemijskog metoda i poliklonalnog antitela za S 100 protein detektuje reaktivnost CA uočenih u subprijalnoj i subkortikalnoj zoni PC tokom procesa starenja.
 10. Da se daljom primenom morfometrijske analize, određivanjem broja GFAP pozitivnih ćelija na jedinicu površine PC, kvantifikuje broj astrocita u ispitivanim zonama PC, tokom procesa starenja.
 11. Da se primenom istog metoda i određivanjme broja NSE pozitivnih ćelija na jedinicu površine PC, kvantifikuje broj nervnih ćelija u ispitivanim zonama PC, tokom procesa starenja.

Materijal i metode

Materijal

U toku istraživanja korišćeno je tkivo uncus-a parahipokampalne vijuge desne hemisphere velikog mozga 30 kadavera. Tkivo je dobijeno sa autopsija izvedenih na Institutu za sudsku medicinu Medicinskog fakulteta u Nišu. Materijal je poticao od individua, starosti od 16-93 godine, kod kojih je na osnovu medicinske dokumentacije i heteroanamnestičkih podataka ustanovljeno da za života nije dijagnostifikovano oboljenje nervnog sistema, niti je za uzrok smrti, tokom autopsije, sudsko medicinskom ekspertizom, ustanovljeno postojanje oboljenja ili povrede mozga. Vremenski period od trenutka smrti do uzimanja uzorka nije bio duži od 12 h.

Metode

Na kadaveričnom materijalu je metodom disekcije uz pomoću skalpela, makaza i pincete uziman uzorak, u nivou uncus – a parahipokampalne vijuge desne hemisphere velikog mozga, dimenzija 1x1 cm.

Histološka analiza

Uzeti uzorci su zatim fiksirani u fosfatnim puferom puferisanom 10 % formalinu tokom narednih 24 h. Nakon toga su pravljene blokovi tkiva veličine 0.5 x 0.5 cm koji su dalje kalupljeni u parafinu. Parafinski kalupi su tokom dalje obrade tkiva korišćeni za dobijanje preseka debljine do 5 µm, koji su dalje obrađivani standardnom histološkom procedurom i bojeni HE i AB PAS metodom. Dvanaest od ukupno 30 ispitivanih slučajeva je dodatno, imunohistohemijski, APAAP (alkalna fosfataza – antialkalna fosfataza) metodom (Dako Kit), analizirano.

Alkalna fosfataza – antialkalna fosfataza (APAAP) metoda spada u enzimске metode sa neobebeženim premošćujućim (bridge) antitelima koje su relativno osetljive i lake za izvođenje. Tokom ove metode najpre se primenjuje monoklonalno mišije ili poliklonalno zečije antitelo, zatim poliklonalno “bridge” antitelo (kod primene mišijeg monoklonalnog antitela zečije anti – mišje poliklonalno “bridge” antitelo, dok nakon primene poliklonalnog antitela zečije anti – mišje poliklonalno “bridge” antitelo, dok nakon primene poliklonalnog zečijeg antitela najpre mišiji anti – zečiji, a zatim zečiji anti – mišiji poliklonalno “bridge”

antitelo). U završnoj fazi bojenja primenjuje se rastvorljivi kompleks alkalne fosfataze i monoklonalnog mišjeg anti – alkalna fosfataza antitelo (Naseri i sar., 2007). Sama procedura bojenja sastojala se iz sledećih faza:

- U I fazi parafinski preseći tkiva koji su prethodno zalepljeni za predmetno staklo su ispirani sukcesivno 10 min. u ksilolu, 10 min. u acetone i 10 min. u 1:1 rastvoru TBS (hidroksimetilaminoetanom (TRIS) purefisani rastvor soli) i acetona; ovako isprani preseći su do dalje faze bojenja držani u rastvoru TBS – a.
- Tokom II faze najpre je vršena inkubacija 30 min. primarnim antitelom rastvorenim u RPMI (rastvor 50 ml RPMI, Seromed br. 1640, 450 ml destilovane vode, 50 ml toplotom inaktiviranog fetalnog telećeg seruma, 0.5 g natrijum azida, Merck br. 6688, pH 7.4 – 7.6, koji se čuva i frižideru), nakon čega se vrši inkubacija 30 min. zečijim anti – mišjim “bridging” antitelom (Dakopatts br. Z 259) razblaženim sa 12.5% toplotom inaktiviranim humanism serumom.
- Faza III obuhvata dodavanje rastvora APAAP kompleksa u kome se preseći inkubiraju tokom narednih 30 min.
- U fazi IV preseći se ponovo drže po 10 min. u rastvoru “bridging” antitela i 10 min. u rastvoru APAAP kompleksa; između ovih faza se preseći ispiraju u puferu (rastvor 4.5 g baznog Tris –a Sigma T 1503, 34.25 g Tris – HCl Sigma T 3253, 43.90 g NaCl Merck 6404 u 5000 ml destilovane vode koja je iztitrirana do pH 7.4 – 7.6 sa Tris – HCl ili batnim Tris – om, po potrebi).
- Faza V obuhvata dodavanje hromogena (novi fuksin ili DAB) u rastvoru razvijaju koji je sačinjen od:
 - 175 ml pufera:
 - 8.7 g NaCl, 1.5 g Tris – HCl, 4.9 g baznog Tris – a u 1 l destilovane vode iztitrirane do pH 8.7;
 - 62.5 ml propandiola – 21 g Propandiol (Merck br. 801464) u 1000 ml destilovane vode;
 - 100 mg Levamizola (Sigma L 9756);
 - 50 ml natrijum nitrata (Merck 102 F – 0220) u 1.25 ml destilovane vode;
 - 125 mg Maftol – As – Bi – Fosfata (Sigma N 2250) u 1.5 ml dimetil formamida (Merck 3034).
 - Preseći se inkubiraju u razvijaju sa hromogenom tokom narednih 30 min.

- Nebojene strukture se boje primenom hematoksilina, nakon čega se preko tako obojenih preseka stavlja pokrovno staklo koje se lepi glicerinom.

Za bojenje histoloških preseka korišćena su sledeća antitela:

1. Zečije poliklonalno antitelo, specifično za kravljji S100 (Z 0311). Na formalinom fiksiranim, i u parafinu kalupljenim presecima, ovo antitelo je strogo specifično za S100 protein. U moždanom tkivu ono boji glijalne i endodimalne ćelije, u perifernim nervima pozitivne su Schwann-ove ćelije. U koži boji melanocyte i Langerhans-ove ćelije. U limfoidnim i drugim tkivima, boje se retikularne interdigitirajuće i dendritične ćelije. Ovo antitelo se takođe primenjuje kod postavljanja dijagnoze benignih i malignih melanocitnih tumora. Njime se podjednako dobro boje i citoplazma i jedro (Singh i Cheng, 1996).
2. Monoklonalno mišje anti – humano antitelo za neuron specifičnu enolazu (M 0873) predstavlja antitelo koje boji normalne i neoplastične nervne i neuroendokrine ćelije. Enolaze predstavljaju glikolitičke homo – i heterodimerne izoenzime koji kataliziraju konverziju 2 – fosfoglicerata u fosfoenolpiruvate. Njihovi molekuli se sastoje iz α , β i γ podjedinica, čijom kombinacijom mogu da se dobiju 5 formi ovog enzima ($\alpha\alpha$, $\beta\beta$, $\gamma\gamma$, $\alpha\beta$ i $\alpha\gamma$). Prema lokalizaciji, enolaze se dele u tri glavne grupe: enolazu koja se ne nalazi u nervnim ćelijama (NNE ili α), mišićno - specifičnu enolazu (MSE ili β) i neuron – specifičnu enolazu (NSE ili γ). Pozitivna reakcija, nakon primene ovog antitela se uočava u citoplazmi i nastavcima nervnih ćelija (Cras i sar., 1988).
3. Monoklonalno mišje anti – humano antitelo za kiseli glijalni fibrilarni protein (GFAP) (M 0761). Ovo antitelo se koristi za identifikaciju normalnih i patološki promenjenih astrocita. Kiseli glijalni fibrilarni protein predstavlja intracitoplazmatski filamentozni protein koji sačinjava deo citoskeleta astrocita. Centralni deo molekula GFAP je po strukturi sličan intermedijarnim filamentima. U funkcionalnom smislu, GFAP je veoma bitan za motilitet astrocita i obezbeđuje strukturalnu stabilnost astrocitnih nastavaka. Pozitivna reakcija se nakon primene ovog markera uočava u citoplazmi ćelija (Eng i sar., 2000).

Tkivni preseki koji su bojani samo sekundarnim antitelom su korišćeni kao negativna kontrola imunohistohemijske reakcije.

Morfološka analiza

Morfološka analiza je vršena uz pomoć svetlosnog mikroskopa „Olympus C011“. Ona se sastojala iz histohemijskog i imunohistohemijskog dela. Tokom histohemijske analize, na preparatima PC bojenim HE i AB PAS metodom, pod uvećanjem 400x ispitivane su morfološke karakteristike CA, odnosno analiza njihovog oblika, veličine, broja i distribucije u subpijalnom i subkortikalnom delu kore, broj i distribucija ćelija sa depozitom lipofuscina u laminama II - V, kao i broj, distribuciju i veličina uočenih krvnih sudova, pod uvećanjem 100x. Tokom imunohistohemijskog dela morfološke analize, pod uvećanjem 400x ispitivan je tip reakcije CA na S100 poliklonalno i NSE i GFAP monoklonalno antitelo u subpijalnom i subkortikalnom delu PC. Ovaj deo analize je uključivao i analizu prisustva i distribucije NSE pozitivnih i GFAP pozitivnih ćelija u različitim slojevima PC.

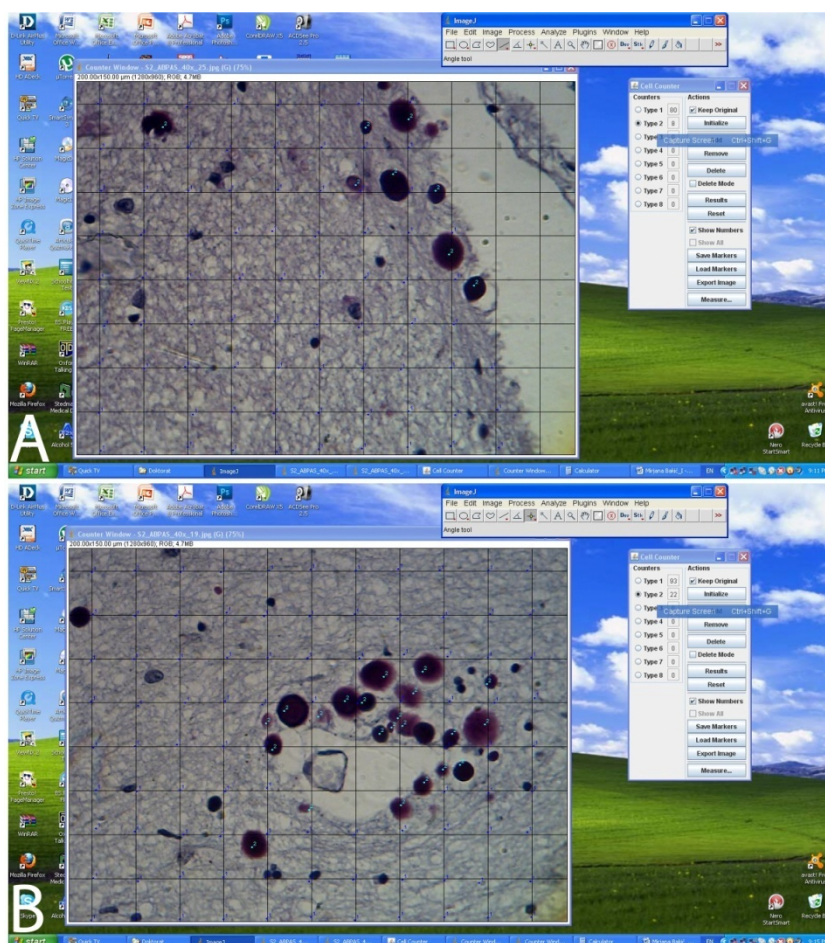
Morfometrijska analiza

Morfometrijska analiza vršena je uz pomoć programa za analizu i procesuiranje digitalne slike ImageJ. Digitalne slike histoloških preparata su dobijane uz pomoću digitalne kamere pričvršćene za okular mikroskopa, rezolucije 1.3 megapiksela. Spacijalna kalibracija sistema je vršena uz pomoću objektnog mikrometra (1:100), za odgovarajuće povećanje mikroskopa. Kao i morfološka, i morfometrijska analiza se sastojala iz histohemijskog i imunohistohemijskog dela. Histohemijski deo je obuhvatao ispitivanje morfometrijskih karakteristika CA u subpijalnom i subkortikalnom delu kore, zatim morfometrijskih karakteristika piramidalnih ćelija sa i bez prisustva lipofuscinskih depozita u laminama II – V PC i, određivanje stereoloških parametara uočenih krvnih sudova u različitim delovima PC.

Morfometrijska analiza corpora amylacea

Morfometrijska analiza CA je obuhvatala određivanje njihovog broja u subpijalnom i subkortikalnom delu PC, zatim veličine i oblika. Tokom određivanja njihovog broja, pod uvećanjem 400x, analizirano je po 10 vidnih polja subpijalnog i 10 vidnih polja subkortikalnog dela PC. Uz pomoću ImageJ sistema, preko slike svakog vidnog polja postavljan je prost mrežasti testni sistem sa odstojanjem između dve tačke testnog sistema $d = 18.07 \mu\text{m}$, površinom jedne tačke testnog sistema $a = 326.66 \mu\text{m}^2$, površinom testnog sistema $A_T = 32665.72 \mu\text{m}^2$. Uz pomoću alatke „cell counter“ brojane su tačke testnog sistema koje pogađaju subpijalni i subkortikalni deo PC, kao i sva uočena CA koja nisu svojim konturama dodirivala ili sekla ivice vidnog polja (Sl. 1 A i B). Nakon toga, je uz pomoću poligonalne selekcije i „ROI Manager-a“ selektovano sa svakog vidnog polja subpijalnog i

subkortikalnog dela PC maksimalno do 10, po metodu slučajnog izbora odabranih CA (tj. ukupno maksimalno do 100 u subkortikalnom i do 100 u subprijalnom delu PC po svakom slučaju), kojima je određivana prosečna area ($A_{CA_{sp}}$, $A_{CA_{sc}}$), perimetar ($B_{CA_{sp}}$ i $B_{CA_{sc}}$) i Feret - ov dijametar ($D_{F_{sp}}$ i $D_{F_{sc}}$). Numerička gustina CA u subprijalnom i subkortikalnom delu PC izračunavana je uz pomoću formule $N_v = N_A/D$ (Kališnik i sar., 2001). Količnik broja uočenih CA na svih 10 analiziranih vidnih polja subprijalnog, odnosno subkortikalnog dela PC i, površine PC na svih analiziranih 10 vidnih polja subprijalnog i subkortikalnog dela PC svakog slučaja, respektivno, je predstavljao broj CA na jedinicu površine PC. Površina analizirane PC po jednom vidnom polju je dobijana kao proizvod broja tačaka koje pogađaju taj deo PC i površine tačke testog sistema $a = 326.66 \mu m^2$. Tako dobijena vrednost za subprijalni i subkortikalni deo PC je zatim deljena sa prosečnim Feret – ovim dijametrom analiziranih CA subprijalnog i subkortikalnog dela PC. Dobijena vrednost je predstavljala numeričku gustinu CA u subprijalnom i subkortikalnom delu PC jednog slučaja.



Slika 1. A – Merenje numeričke gustine CA u subprijalnom delu PC; B – Merenje numeričke gustine CA u subkortikalnom delu PC.

Morfometrijska analiza nervnih ćelija sa prisutnim depozitima lipofuscina

Broj piramidalnih ćelija sa i bez prisutnih lipofuscinskih depozita (N_{aL+} i N_{aL-}) određivan je tako što su uz pomoću alatke „cell counter“ na digitalnim slikama 10 vidnih polja lamina II – V PC svakog slučaja brojane nervne ćelije sa i bez prisustva depozita napred navedenog pigmenta, a zatim je broj tih ćelija na jedinicu površine dobijan kao količnik ukupnog broja tih ćelija (zasebno ćelija sa i ćelija bez prisustva lipofuscinskih depozita) sa svih 10 analiziranih vidnih polja i zbira površine svih 10 analiziranih vidnih polja.

Morfometrijska analiza krvnih sudova parahipokampalne kore

Stereološka analiza uočenih krvnih sudova u analiziranim zonama PC vršena je uz pomoću metoda predloženog od strane Manoonkitiwongsa i sar. (2001) za jednostavnu analizu cerebralne kortikalne mikrovaskulature, pod uvećanjem mikroskopa 100x. Na 10 po metodi slučajnog izbora odabranih vidnih polja svakog od analiziranih slučajeva, poligonalnom selekcijom su selektovani svi uočeni krvni sudovi. Uz pomoću ImageJ programa mereni su njihova area, perimetar i Feret-ov dijametar. Nakon toga su određivani njihova zapreminska (V_{Vks}), površinska (S_{Vks}) i dužinska (L_{Vks}) gustina, kao prosečan Feret – ov dijametar. Zapreminska gustina je dobijana kao količnik ukupne aree svih krvnih sudova sa svih 10 analiziranih vidnih polja i ukupne površine svih analiziranih 10 vidnih polja PC ($V_{Vks} = \frac{\sum A_{ks}}{\sum A_{vp}}$, gde A_{ks} predstavlja areu krvnih sudova, a A_{vp} areu vidnih polja). Površinska gustina je dobijana uz pomoću sledeće formule: $S_{Vks} = (4/\pi) \times (\sum B_{ks} / \sum A_{vp})$, pri čemu $\sum B_{ks}$ predstavlja ukupan perimetar svih uočenih krvnih sudova sa svih 10 analiziranih vidnih polja po jednom slučaju, a $\sum A_{vp}$ predstavlja ukupnu površinu svih 10 analiziranih vidnih polja. Dužinska gustina je izračunavana prema formuli: $L_{Vks} = 2 \times N_{Aks}$, gde N_{Aks} predstavlja broj uočenih krvnih sudova na jedinicu površine PC i izračunava se prema formuli $N_{Aks} = \frac{\sum N_{ks}}{\sum A_{vp}}$ ($\sum N_{ks}$ predstavlja ukupan broj uočenih krvnih sudova na svih 10 analiziranih vidnih polja jednog slučaja, $\sum A_{vp}$ predstavlja ukupnu površinu svih 10 analiziranih vidnih polja).

Imunohistohemijska morfometrijska analiza

Imunohistohemijski deo morfometrijske analize je obuhvatao određivanje broja NSE pozitivnih i GFAP pozitivnih ćelija na jedinicu površine PC. Broj NSE pozitivnih ćelija na jedinicu površine PC (N_{aNSE}) je dobijan tako što su uz pomoću alatke „cell counter“ ImageJ programa brojane ćelije sa pozitivnom reakcijom na napred navedeni marker, na 20 po metodi slučajnog izbora odabranih vidnih polja PC, slikanih digitalnom kamerom pod

povećanjem mikroskopa 400x. Broj NSE pozitivnih ćelija na jedinicu površine PC je dobijan tako što je ukupan broj NSE pozitivnih ćelija sa svih 20 vidnih polja deljen sa ukupnom površinom svih analiziranih vidnih polja. Broj GFAP pozitivnih ćelija na jedinicu površine PC (N_{aGFAP}) je određivan na isti način. Na 20, po metodi slučajnog izbora odabranih vidnih polja, slikanih pod uvećanjem mikroskopa 400x, uz pomoću „cell counter – a“ brojane su ćelije sa GFAP pozitivne ćelije, a zatim je ukupan broj uočenih GFAP pozitivnih ćelija podeljen sa ukupnom površinom svih 20 analiziranih vidnih polja, pri čemu je dobijan broj tih ćelija na jedinicu površine PC. Prilikom analize i NSE pozitivnih ćelija i GFAP pozitivnih ćelija nisu uzimane u obzir one ćelije koje su presecale ili dodirivale ivice analiziranih vidnih polja.

Statistička analiza

Dobijene vrednosti morfometrijskih parametara su statistički analizirane uz pomoću NCSS – PASS statističkog paketa (<http://www.ncss.com/>). U prvoj fazi je primenom faktor analize ustanovljavana korelacija između dobijenih vrednosti morfometrijskih parametara svih 30 analiziranih slučajeva tokom histohemijskog dela morfometrijske analize. Rezultati faktor analize (dobijeni faktori) i starost ispitivanih slučajeva su zatim korišćeni za njihovu klasifikaciju u starosne grupe „cluster“ analizom (metoda k – proseka). Signifikantnost razlika morfometrijskih parametara između dobijenih grupa je bila ustanovljavana primenom One Way ANOVA i neparametrijskog Kruskal Wallis ANOVA testa. Analiza razlika između dobijenih grupa međusobno je dodatno analizirana uz pomoću Tukey post hoc testa, kao i Mann Whitney U testa kao neparametrijske metode. Značajnost razlika između vrednosti morfometrijskih parametara slučajeva muškog i ženskog pola je ustanovljavana uz pomoću Student-ovog T – testa za dva nezavisna uzorka i Mann Whitney U testa u slučaju odsustva normalne distribucije vrednosti ispitivanih parametara, dok je značajnost razlike između broja nervnih ćelija sa i nervnih ćelija bez depozita lipofuscina unutar jedne grupe ispitivana uz pomoću T – testa za dva mala zavisna uzorka. Korelaciona analiza između dobijenih vrednosti morfometrijskih parametara je uključivala određivanje Pearson-ovog i Spearman-ovog (u slučaju odsustva normalne distribucije vrednosti ispitivanih parametara) koeficijenta libnearne korelacije. Rezultati morfometrijske i statističke analize su prikazani tabelarno i grafički uz pomoću programa MS Excel.

Rezultati

Morfološka analiza

Morfološka analiza se sastojala iz histološke analize preseka tkiva bojenih HE i AB PAS metodom i, histološke analize preseka tkiva bojenih imunohistohemijskim metodama antitelima za S100 protein, NSE i GFAP.

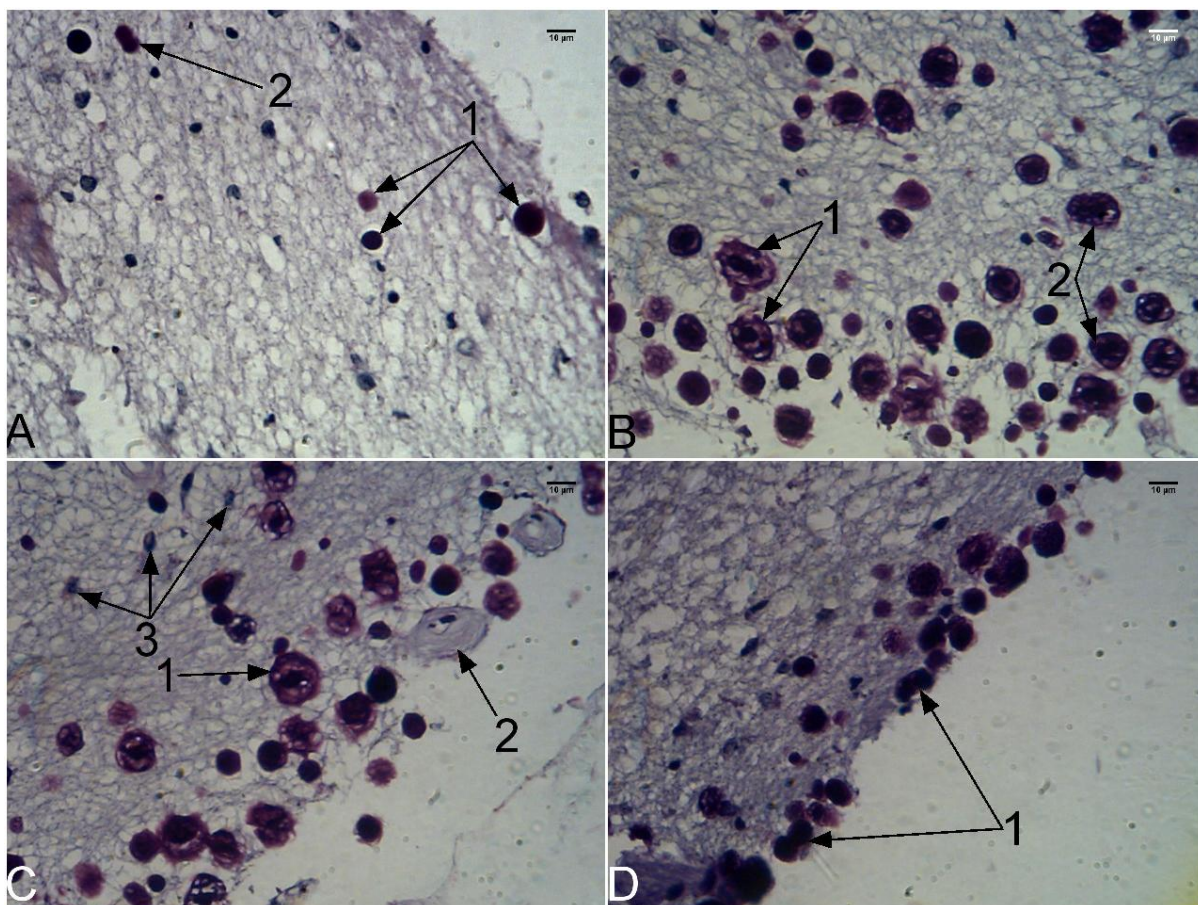
Histohemijska analiza

Tokom histohemijske analize ispitivani su prisustvo i distribucija CA u subpijalnom i subkortikalnom delu PC, prisustvo i distribucija piramidalnih ćelija sa depozitima lipofuscina u laminama II – V PC i, distribucija i karakteristike mikrovaskulature ispitivanog dela PC.

Rezultati ovog dela istraživanja su ukazali da CA nisu prisutna subpijalno kod pet slučajeva (3 muškog i dva ženskog pola) prosečne starosti 59 godina. Subkortikalno CA nisu uočena kod jednog slučajeva muškog pola starosti 43 godine. Corpora amylacea nisu uočena ni u subpijalnom ni u subkortikalnom delu PC kod jednog slučajeva muškog pola starosti 40 godina.

Na histološkim presecima amiloidna telašca su imala okrugao ili ovalan oblik, sa pravilnim ivicama. Na preparatima bojenim HE metodom bila su plave boje usled mogućeg prisustva kalcijuma u njihovoj strukturi. Njihova struktura uglavnom je bila homogena, ali intenzitet njihove plave prebojenosti kretao se u rasponu od blede pa do tamno plave boje, što je otežavalo diferencijaciju, naročito sitnijih i tamnije plavo prebojenih CA od hiperhromatičnih jedara okolnih ćelija, kako u subpijalnom, tako i u subkortikalnom delu PC. Primenom AB PAS metode CA su se bojila ljubičastoplavo usled mogućeg prisustva mukopolisaharida u njihovoj strukturi (Sl. 2A). Njihovi profili su se, u najvećem broju slučajeva, karakterisali i nakon primene ove metode homogenom, amorfnom strukturom. Nešto ređe, kod starijih slučajeva, detektovana su CA nehomogene građe, predominantno u subpijalnom delu PC. U njihovoj građi je uočavano jezgro različite veličine okruženo nešto slabije prebojenom zonom. Na površini takvog CA uočavala se tanka periferna lamela, koja je kod pojedinih CA sa jezgrom mogla biti povezana sa nekoliko radijalno raspoređenih AB PAS pozitivnih struktura (Sl. 2B i C). Pored njihove karakteristične lokalizacije, kao i češćeg prisustva kod starijih slučajeva, prisustvo ovakvih telašaca kao posledice primenjene metode histološke obrade tkiva se ne može isključiti. Prisustvo CA je izrazitije u subkortikalnom u

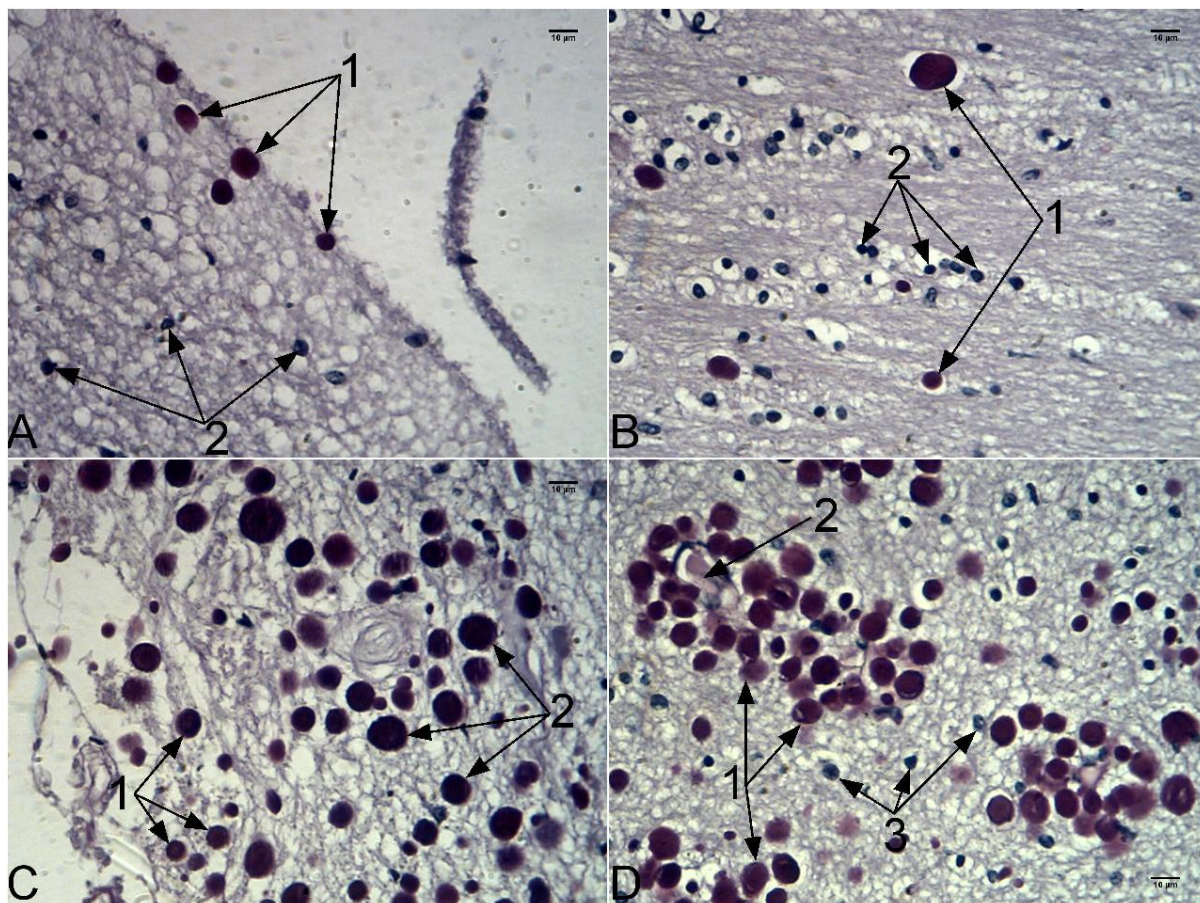
odnosu na subprijalni deo PC. Kod starijih slučajeva sa izrazitijim prisustvom CA uočavane su fuzione forme koje su nastajale spajanjem dva telašca (Sl. 2A i D).



Slika 2. A – Subprijalno lokalizovana CA kod slučaja muškog pola starosti 80 g.; 1 – CA sa homogenom strukturom; 2 – Fuziona forma CA; B – Subprijalno lokalizovana CA sa nehomogenom strukturom kod slučaja muškog pola starosti 84 g.; 1 – CA sa izraženim jezgrom, koje je okruženo svetlije prebojenom zonom i perifernom lamelom na površini; 2 – CA sa prisutnim jezgrom i strukturama koje radijalno povezuju jezgro sa perifernom lamelom; C – Subprijalno lokalizovana CA sa nehomogenom strukturom kod slučaja muškog pola starosti 84 g.; 1 – CA sa izraženim jezgrom i perifernom lamelom; 2 – subprijalno lokalizovani krvni sud; 3 – Jedra ćelija molekularnog sloja PC; D – Subprijalno lokalizovana CA nehomogene strukture kod slučaja ženskog pola starosti 65 g.; 1 – Fuzione forme CA; AB PAS; 400x.

Posmatrano u odnosu na starenje, slučajevi mlađe životne dobi karakterisali su se slabije izraženim prisustvom sitnijih CA. U subprijalnom delu PC ona su bila lokalizovana neposredno ispod pia – e mater, dok su u dubljim delovima molekularnog sloja ona uočavana sporadično (Sl. 3A). U tom delu kore unutar neuropilusa uočavana su malobrojna okrugla, predominantno hiperhromatična jedra ćelija molekularnog sloja PC (Sl. 3A). Krvni sudovi po tipu arteriola i venula uočavani su najčešće u prostoru između meke moždanice i površine kore, ali u njihovoj okolini, izvan molekularnog sloja PC, nije bio lokalizovan značajniji broj CA. U subkortikalnom delu PC pored jedara glijalnih ćelija i to predominantno

oligodendrocita (Sl. 3B) i, krvnih sudova po tipu arteriola i venula, uočavana su retka, nepravilno distribuirana CA (Sl. 3B). Stariji slučajevi su se karakterisali značajnijim prisustvo krupnijih CA u subpijalnom i naročito subkortikalnom delu PC. Za razliku od mladih slučajeva, subpijalno CA su uočavana i u dubljim delovima molekularnog sloja, raspoređena bez nekog određenog pravila između jedara ćelija tog sloja (Sl. 3C). Subkortikalno, prisutna CA su bila lokalizovana predominantno u okolini krvnih sudova, mada je znatan njihov broj bio prisutan i u delovima PC između krvnih sudova (Sl. 3D).



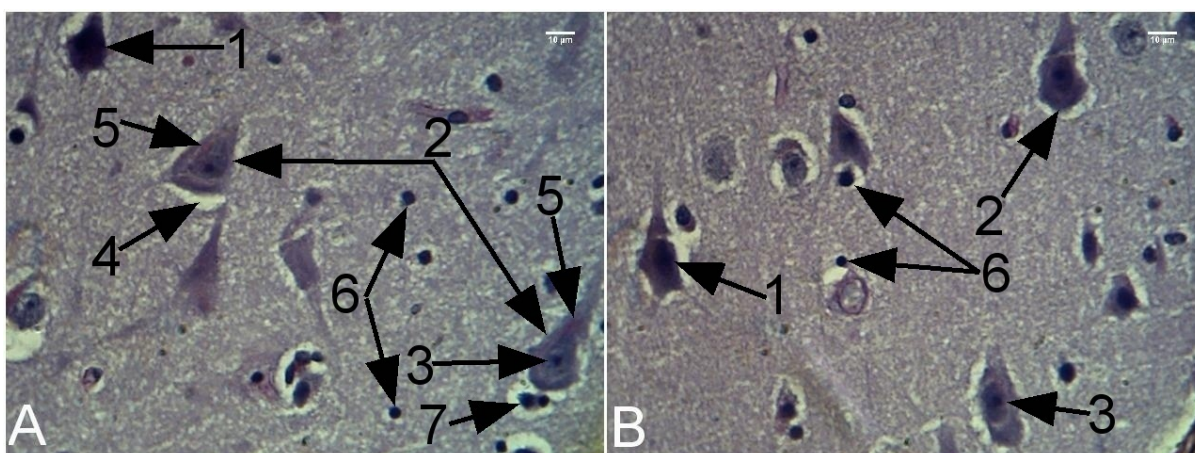
Slika 3. A – Subpijalno lokalizovana CA kod slučaja muškog pola starosti 43 g.; 1 – subpijalno lokalizovana CA; 2 – jedra ćelija molekularnog sloja; B – Subkortikalno lokalizovana CA kod slučaja muškog pola starosti 26 g.; 1 – CA; 2 – jedra glijalnih ćelija; C – Subpijalno lokalizovana CA slučaja muškog pola, starosti 78 g.; 1 – CA lokalizovana u površnim delovima molekularnog sloja; 2 – CA – lokalizovana u dubljim delovima molekularnog sloja; D – Subkortikalno lokalizovana CA kod slučaja ženskog pola, starosti 63 g.; 1 – CA; 2 – krvni sud okružen velikim brojem CA; 3 – jedra okolnih glijalnih ćelija; AB PAS; 400x.

Na histološkim preparatima bojenim AB PAS metodom, lamine II - V predstavljaju izuzetno kompaktan i najširi deo PC. U njima se mogu uočiti siluete tela nervnih ćelija, retki krvni sudovi i jedra glijalnih ćelija. Corpora amylacea nisu uočena u ovim slojevima PC kako kod mladih, tako ni kod starijih slučajeva. Ovaj deo PC se kod mladih slučajeva karakterisao

homogenim neuropilusom u kome su se mogle uočiti siluete tela nervnih ćelija različitog oblika. Najčešće su uočavane siluete višegaonog oblika sa veoma krupnim euhromatičnim jedrima unutar kojih se uočavao ekscentrično postavljeni nukleolus. Oko jedra se je uočavao homogen perikarion. Od površine pojedinih silueta polazio je veći broj kraćih nastavaka. Siluete ovakvog izgleda su najverovatnije predstavljale tela multipolarnih neurona (Sl. 4A i B). Na pojedinim histološkim presecima bojenim AB PAS metodom, takve siluete su bile nešto tamnije plavo prebojene u odnosu na tela okolnih nervnih ćelija (Sl. 4A i B). Pored ovakvih u ovom delu PC uočavane su i siluete trouglastog oblika, od čijeg se vrha pružao jedan, a od baze dva nastavka (Sl. 4A i B). Unutar perikariona ovih nervnih ćelija se takođe uočavalo krupno jedro sa ekscentrično postavljenim jedarcem (Sl. 4A i B). Siluete ovakvog oblika su najverovatnije predstavljale tela piramidalnih ćelija PC (Sl. 5B). Na kraju, najređe su uočavane nešto sitnije, tamnije plavo prebojene siluete tela nervnih ćelija vretenastog oblika. One su se karakterisale homogenim nešto oskudnijim perikarionom i nešto sitnijim jedrom u odnosu na napred navedene tipove silueta tela nervnih ćelija. Unutar jedra se takođe jasno uočavao tamnije prebojen nukleolus. Sa oba kraja ovakvog tipa silueta tela nervnih ćelija polazio je po jedan nastavak (Sl. 5C). Kod mlađih slučajeva depoziti lipofuscina su veoma retko uočavani u perikarionu some svih uočenih tipova nervnih ćelija. U slučaju njihovog prisustva, karakterisali su se svetlo crvenom prebojenošću, paranuklearnom lokalizacijom i, veoma diskretno naznačenom zrnastom strukturom (Sl. 4A). Kod izvesnog broja nervnih ćelija, nezavisno od oblika, oko tela se uočavao blago naznačen perinuralni halo (Sl. 4A). Između tela nervnih ćelija unutar neuropilusa, ili u njihovoj neposrednoj okolini, uočavana su sitna, okrugla, hiperhromatična jedra glijalnih ćelija (Sl. 4A i B). Njihova citoplazma i konture nisu mogli biti uočeni na histološkim presecima bojenim ovim metodom. Najverovatnije se je radilo o jedrima astrocita i oligodendrocita, ali se na osnovu izgleda jedara nije mogla izvršiti njihova diferencijacija. Oko pojedinih jedra se je uočavao perinuklearni halo, na osnovu čega se indirektno moglo zaključiti da se radi o jedrima oligodendrocitnih glijalnih ćelija (Sl. 4A).

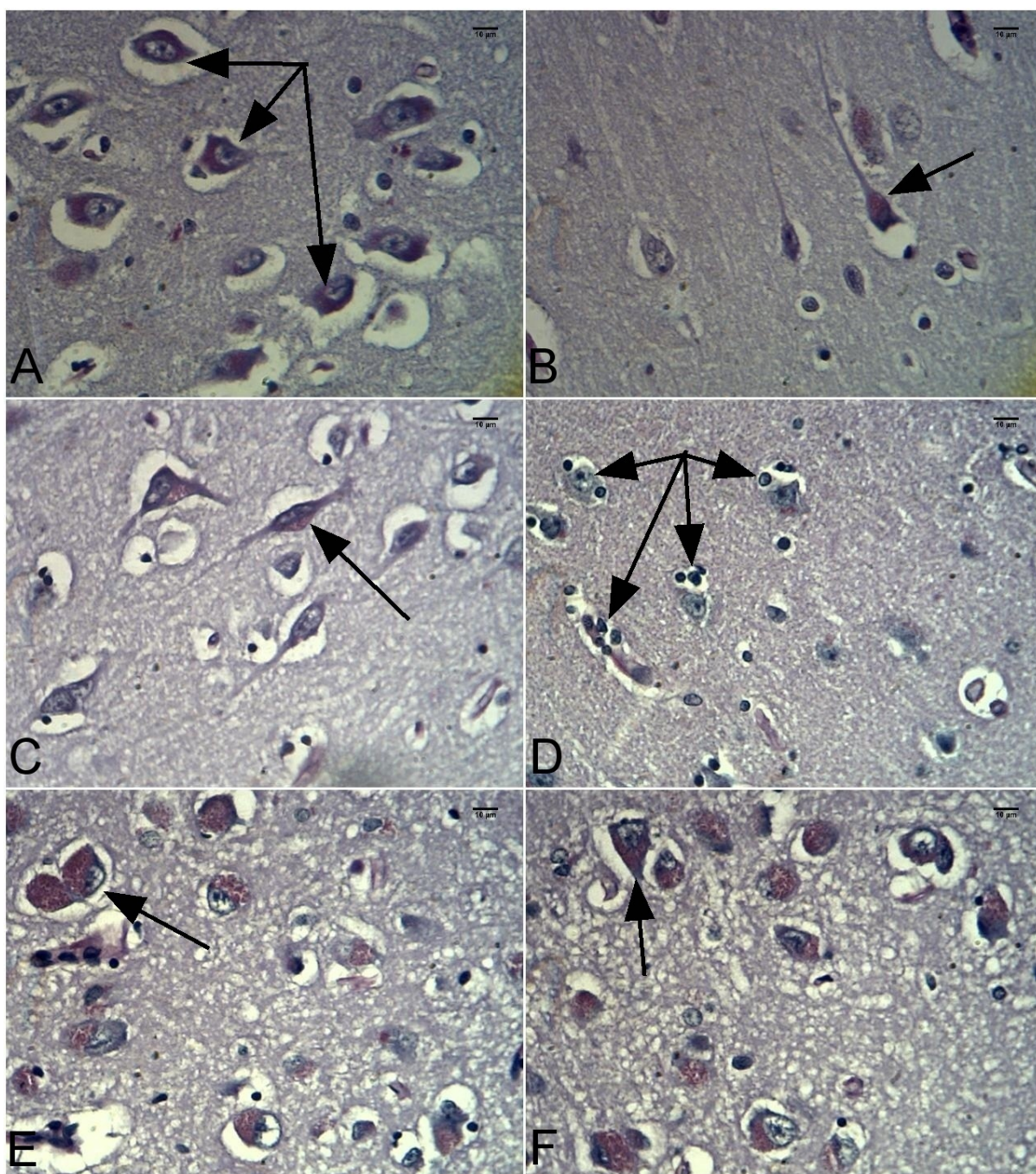
Kod starijih slučajeva, lamine II – V PC su se karakterisale prisustvom napred navedenih tipova nervnih ćelija u sličnoj srazmeri kao i kod mlađih slučajeva. U njihovom perikarionu, u znatno većoj meri uočavani su izraženiji depoziti lipofuscina. Oni su bili lokalizovani paranuklearno, svetlo crveno prebojeni, vrećastog oblika i jasno uočljive zrnaste strukture. Za razliku od mlađih slučajeva, oni su zauzimali znatno veći deo, a kod pojedinih slučajeva skoro i čitav perikarion some nervne ćelije (Sl. 5A, B, C, E i F). Ostale starosne promene nervnih ćelija, na preparatima bojenim AB PAS metodom, nisu bile uočene. Osim depozita

lipofuscina, kod starijih slučajeva su se uočavali i znatno izraženiji perineuralni halo, koji mogu biti posledica skvrčavanja tela nervnih ćelija. Ipak njihovo prisustvo usled primenjene metode histološke obrade tkiva ne može se isključiti. U neuropilusu ovih slučajeva se uočavalo i nešto izrazitije prisustvo jedara glijalnih ćelija, kako između tela nervnih ćelija, tako i u njihovoj neposrednoj okolini, što ukazuje na moguće prisustvo glioze, tj. perineuralne sateliteze, respektivno (Sl. 5D). Starije slučajeve karakteriše i nešto češće prisustvo tamnije prebojenih nervnih ćelija, što takođe može predstavljati i posledicu histološke obrade tkiva.

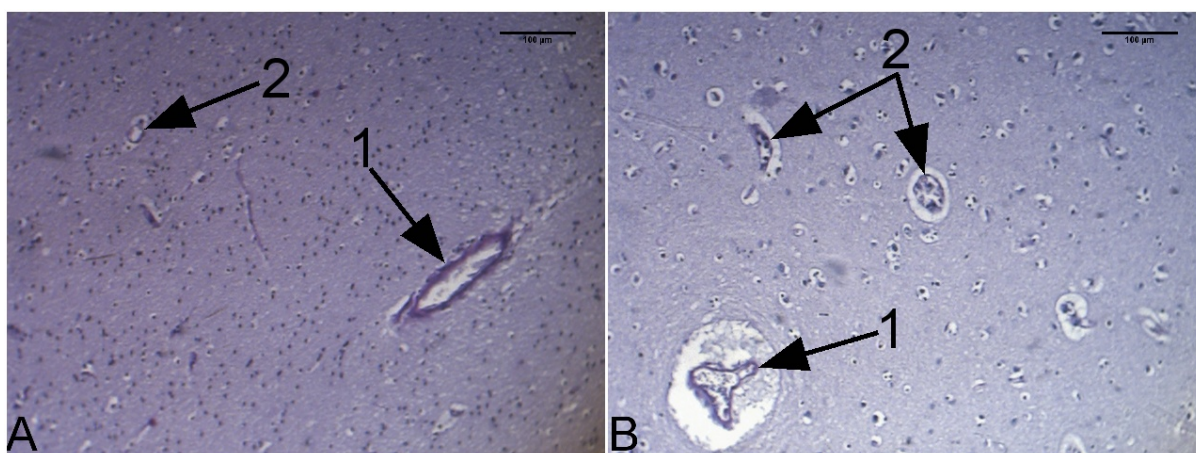


Slika 4. A, B – Lamine II – V PC 38 g. starog slučaja muškog pola; 1 – tamnije prebojene siluete tela multipolarnih neurona; 2 – Siluete piramidalnih neurona; 3 – Jedra piramidalnih neurona sa uočljivim ekscentrično postavljenim nukleolusom; 4 – Diskretan perineuralni halo oko some piramidalnog neurona; 5 – Diskretni paranuklearni depoziti lipofuscina u perikarionu piramidalnih neurona; 6 – Jedra glijalnih ćelija lokalizovana između tela neurona u neuropilusu; 7 – Jedra glijalnih ćelija lokalizovana perineuralno; AB PAS; 400x.

Rezultati morfološke analize su ukazali da su profili krvnih sudova PC mlađih slučajeva predominantno bili prisutni u subkortikalnoj zoni. Znatno ređe, uočavani su profili uzdužno presečenih krvnih sudova koji su sa površine PC penetrirali u njene dublje slojeve. Profili krvnih sudova uočeni u subkortikalnim slojevima bele mase PC su bili okruglog ili ovalnog oblika, sa ili češće bez prisutnog sadržaja unutar njihovog lumena i prisutnim perivaskularnim prostorima oko njih (Sl. 6A i B). Najčešće su uočavani profili arteriola (Sl. 6A) i venula (Sl. 6B) manjeg i osrednjeg kalibra. Profili arteriola su se karakterisali debljim zidom, pravilnijim oblikom i očuvanim lumenom, dok su se venule karakterisale tanjim zidom, nepravilnijim oblikom i delimično kolabiranim lumenom (Sl. 6A i B).

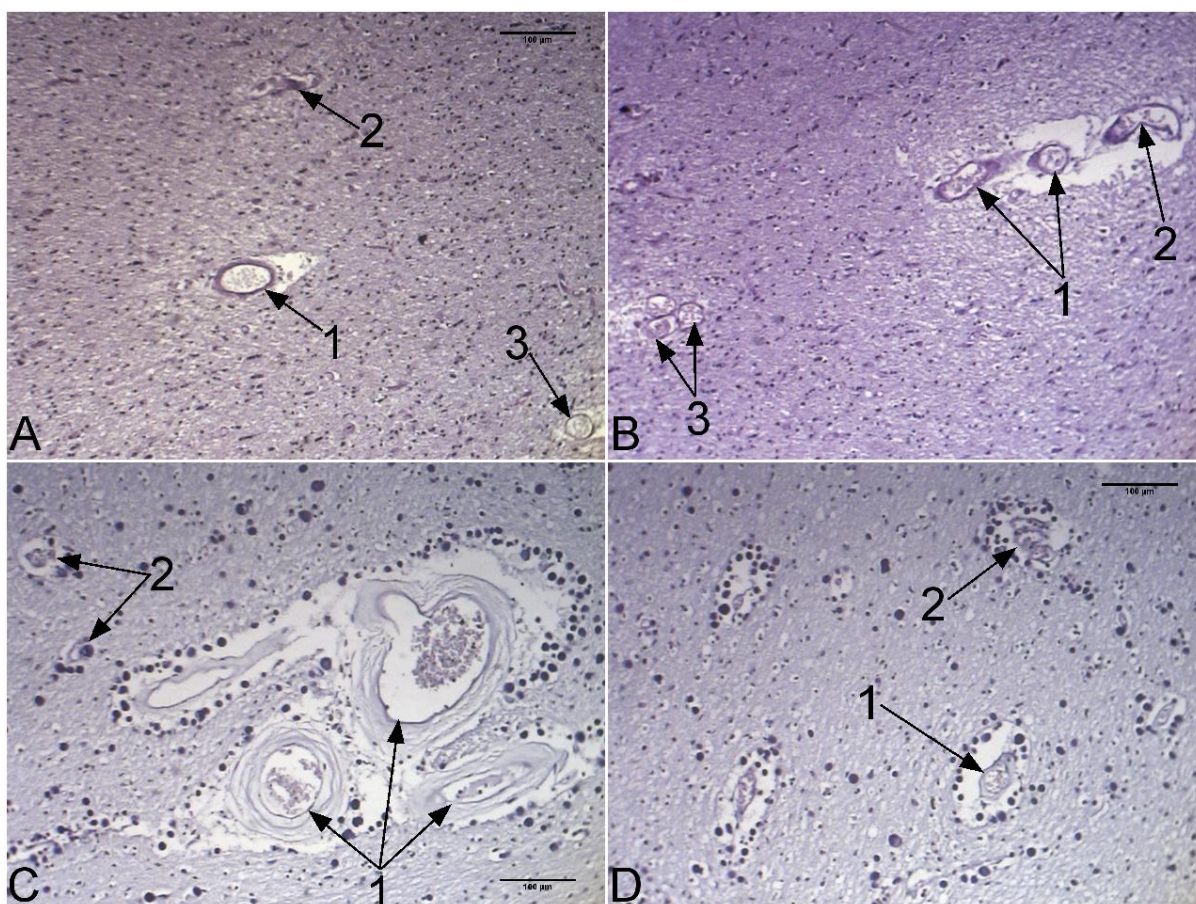


Slika 5. A – Lamine II – V PC slučaja starog 65 g. ženskog pola; perineuralni halo prisutni oko tela neurona unutar kojih se paranuklearno uočavaju značajni crveno prebojeni depodepoziti lipofuscina (strelice); B – Lamine II – V PC 50 g. starog slučaja ženskog pola; paranuklearno prisutan vrećast depozit lipofuscina zrnaste strukture kod piramidalnog neurona (strelica); C – Lamine II – V PC slučaja muškog pola 70 g. starosti; tela vretenastih neurona PC sa prisutnim paranuklearnim depozitom lipofuscina (strelica); D - Lamine II – V PC slučaja muškog pola 70 g. starosti; izrazitija perineuralna satelitoza (strelice); E, F - Lamine II – V PC slučaja muškog pola 78 g. starosti; paranuklearni depoziti lipofuscina zrnaste strukture koji ispunjavaju praktično ceo perikarion neuronalnih tela (strelice); AB PAS; 400x.



Slika 6. A - Krvni sudovi subkortikalne zone PC slučaja muškog pola 38 g. starosti; 1 – arteriola; 2 – krvni sud manjeg kalibra; B – Krvni sudovi subkortikalne zone PC slučaja muškog pola 40 g. starosti; 1 – Venula; 2 – Krvni sudovi manjeg kalibra; AB PAS; 100x.

Stariji slučajevi su mogli na osnovu morfologije profila krvnih sudova PC da se podele u dve grupe. Prva grupa obuhvatala je starije slučajeve kod kojih u okolini krvnih sudova nije uočen značajan broj CA. Njihovi krvni sudovi se po svojim karakteristikama nisu razlikovali bitno od krvnih sudova mlađih slučajeva (Sl. 7A i B). Druga grupa je obuhvatala one starije slučajeve kod kojih je u okolini krvnih sudova uočeno značajno prisustvo CA. Krvni sudovi ove grupe su bili značajno većeg kalibra u odnosu na napred navedene mlađe i starije slučajeve kod kojih nije uočeno značajno prisustvo CA u subkortikalnim zonama PC (Sl. 7C). U okolini ovih krvnih sudova je uočavan znatno širi perivaskularni prostor, u kome su uočavana na pojedinim mestima brojna CA (Sl. 7C i D). Arteriole PC ovakvih slučajeva su se karakterisale i značajno debljim, fibrozno izmenjenim zidovima u najvećem broju slučajeva (Sl. 7C i D), dok su se venule karakterisale predominantno nepravilnim konturama zidova sa lumenom koji je u najvećem broju slučajeva bio delimično ili potpuno kolabiran usled prisustva velikog broja CA u njihovoj okolini (Sl. 7D).



Slika 7. A, B – Krvni sudovi subkortikalne zone PC 86 g. starog slučaja ženskog pola bez značajnijeg prisustva CA; 1 – Arteriole; 2 – Venule; 3 – krvni sudovi manjeg kalibra; C – Krvni sudovi subkortikalne zone 67 g. starog ženskog slučaja sa značajnim prisustvom CA; 1 – Arteriole sa zadebljalim, fibrozno izmenjenim zidovima, širokim perivaskularnim prostorima i velikim brojem CA u njihovoj neposrednoj okolini; 2 – krvni sudovi manjeg kalibra čiji je lumen delimično kolabiran usled prisustva CA u njihovoj okolini; D – Krvni sudovi subkortikalne zone PC istog slučaja; 1 – Arteriola sa zadebljalim zidom, širokim perivaskularnim prostorom i brojnim CA lokalizovanim u neposrednoj okolini; 2 – Venula sa nepravilnim konturama i delimično kolabiranim lumenom usled prisustva brojnih CA u njenoj neposrednoj okolini; AB PAS; 100x.

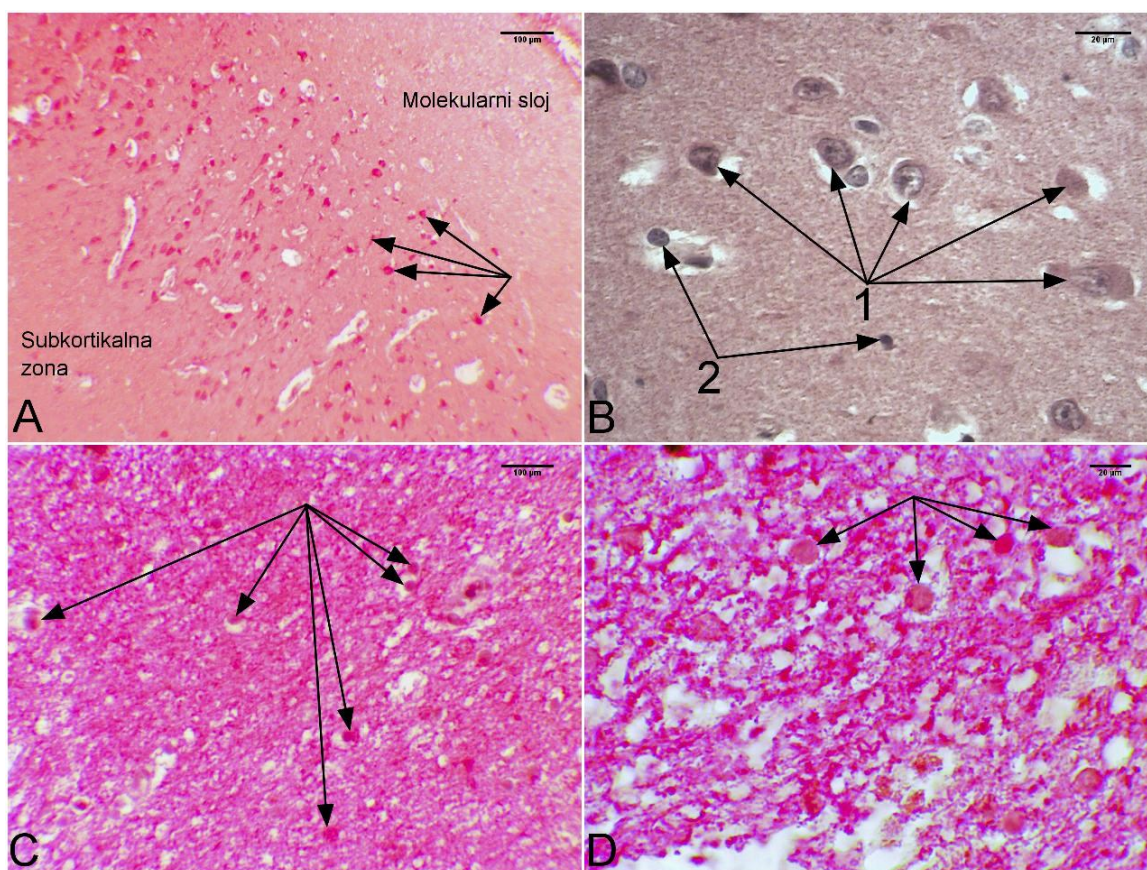
Imunohistohemijaska analiza

Morfološki deo imunohistohemijske analize je obuhvatao ispitivanje reakcije tkiva PC, kao i CA na primenjena NSE i GFAP monoklonalna i, S100 poliklonalno antitelo.

Neuron specifična enolaza

Na preparatima PC obojenim anti – NSE antitelom dominirao je homogen, svetlo crveno prebojen neuropilus (Sl. 8A). Lamina molecularis je sadržala jedra glijalnih ćelija, veoma retke nervne ćelije i u pojedinim slučajevima brojna CA. One su se karakterisale malim, plavo prebojenim okruglim jedrom sa prisutnim jedarcetom i oskudnim crveno prebojenim, NSE pozitivnim perikarionom. Pozitivna reakcija na anti – NSE antitelo je

predominantno uočavan na unutar lamina II – V PC (Sl. 8A). U njima su u svetlo crveno prebojenom homogenom neuropilusu uočavana sitna, hiperhromatična, svetlo plavo prebojena jedra glijalnih ćelija (Sl. 8B) i siluete tela nervnih ćelija. Siluete soma nervnih ćelija su bile različitog oblika i veličine, sa tamno crveno prebojenom NSE pozitivnom citoplazmom i svetlo plavo prebojenim, euhromatičnim NSE negativnim jedrom (Sl. 8B). U najvećem broju slučajeva unutar jedra je uočavan dobro izdiferenciran i ekscentrično lokalizovan nukleolus, dok su granule hromatina uglavnom bile grupisane na njegovoj periferiji uz unutrašnju stranu jedrove membrane (Sl. 8B). U subkortikalnoj zoni se pored sitnih, okruglih, plavo prebojenih, hiperhromatičnih jedara glijalnih ćelija, uočavana su u različitom broju CA. Profili CA su se karakterisali globalnom pozitivnom reakcijom na anti – NSE antitelo, što je otežavalo njihovo uočavanje unutar neuropilusa molekularnog sloja i subkortikalne zone PC (Sl. 8C i D). Nešto ređe, pozitivna reakcija se karakterisala nešto jačim intenzitetom u jezgru CA u odnosu na njihovu periferiju.



Slika 8. A – Pozitivna reakcija soma nervnih ćelija (strelice) u laminama II – V PC; APAAP; NSE; 100x; B – Imunohistohemijska reakcija silueta soma i jedara glijalnih ćelija lamina II – V PC; 1 – Some nervnih ćelija sa pozitivnom reakcijom perikariona i negativnom reakcijom jedra u kome se jasno uočava tamnije prebojen nukleolus i granule hromatina neposredno uz jedrovu membranu; 2 – NSE negativna hiperhromatična jedra glijalnih ćelija; APAAP; NSE; 400x; C i D- Pozitivna reakcija CA na anti – NSE antitelo u subkortikalnoj zoni PC; APAAP; NSE; 100x (C) i 400x (D).

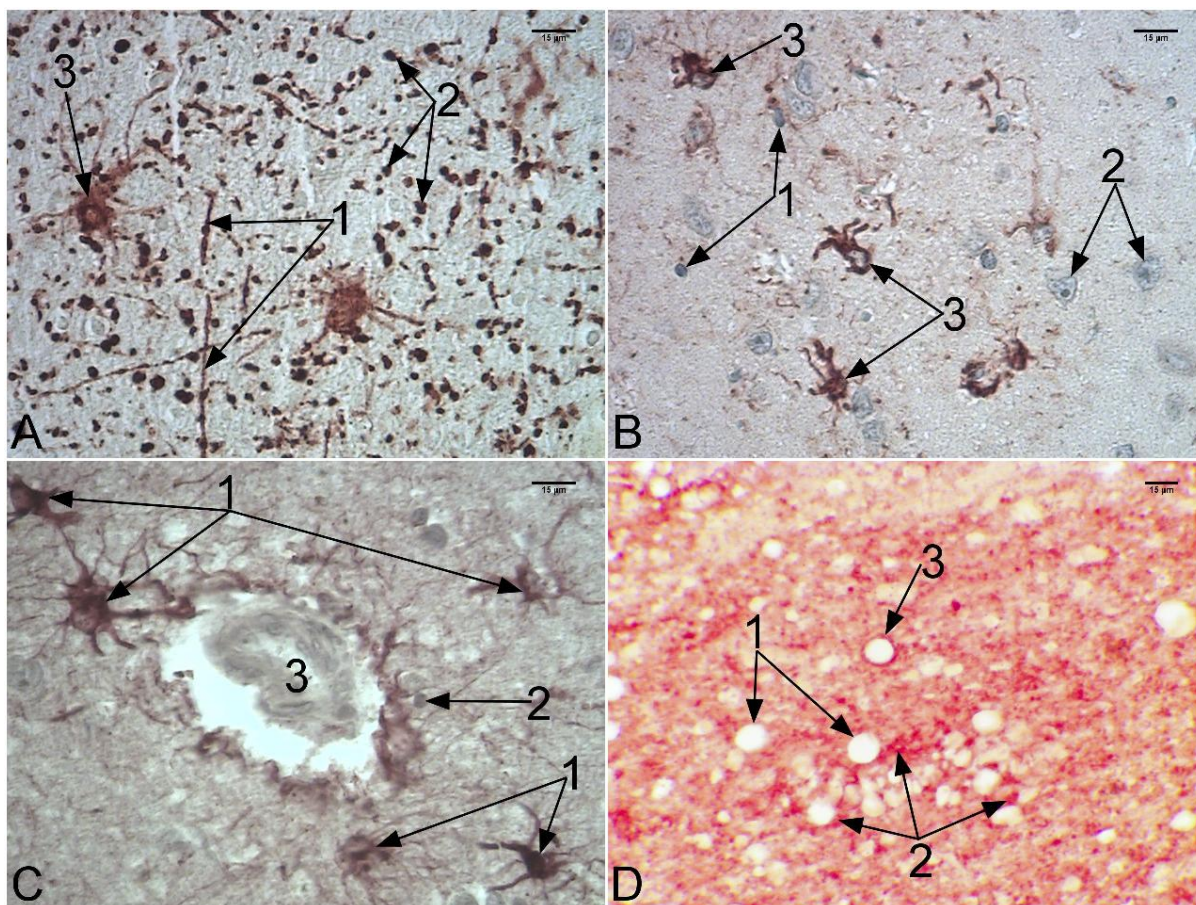
Kiseli glijalni fibrilarni protein

Na histološkim presecima obojenim anti – GFAP antitelom uočavao se je svetlo prebojen negativan neuropilus (Sl. 9A). U njemu su se uočavali GFAP pozitivni, tamno braon prebojeni linearni nastavci astrocita, kao i njihovi poprečni preseki punktiformnog izgleda (Sl. 9A). Jedra ostalih glijalnih ćelija, predominantno oligodendrocita su se karakterisala negativnom reakcijom na primenjeni marker. Ona su bila sitna, okrugla, hiperhromatična plavo prebojena (Sl. 9B). Siluete soma nervnih ćelija su takođe bile GFAP negativne i unutar njihovog perikariona uočavalo se svetlo plavo prebojeno euhromatično jedro sa upadljivim, ekscentrično postavljenim nukleolusom (Sl. 9B). Astrociti su ispoljavali pozitivnu reakciju na primenjeno anti – GFAP antitelo i karakterističan zvezdast izgled (Sl. 9A, B i C). Uočavani su praktično u svim delovima PC, pri čemu je nešto veća njihova zastupljenost zapažena u neposrednoj okolini krvnih sudova (Sl. 9C). Pozitivna reakcija je uočavana unutar njihovog perikariona od koga se je radijalno pružao različit broj tamno braon prebojenih nastavaka različite dužine. Jedro astrocita je bila svetlo plavo prebojeno, GFAP negativno (Sl. 9B). Corpora amylacea su se karakterisala pretežno GFAP negativnom reakcijom. Međutim, veoma često je u njihovoj neposrednoj okolini, u neuropilusu, uočavana punktiformna GFAP pozitivna reakcija, verovatno poreklom od poprečno presečenih nastavaka susednih astrocita (Sl. 9D). Kod pojedinih slučajeva, retko je uočavana GFAP pozitivna reakcija na samoj periferiji CA u vidu kontinuirane, tamno braon prebojene periferne lamele (Sl. 9D).

S100 protein

Na histološkim presecima PC obojenim anti – S100 protein antitelom uočavala se pozitivna reakcija neuropilusa koja je bila nešto jačeg intenziteta u nivou lamina II – V, dok je u nivou molekularnog sloja, kao i subkortikalne zone, ta reakcija bila slabijeg intenziteta. Unutar molekularnog sloja, osim kod slučajeva sa prisutnim CA, nisu uočavane druge strukture koje su ispoljavale pozitivnu reakciju na primenjeno antitelo. U laminama II – V uočavale su se siluete tela nervnih ćelija koje su bile S100 negativne (Sl. 10A i B). Između njih, u neuropilusu su uočavane ćelije sa pozitivnom reakcijom na S100 protein u njihovoj citoplazmi. Od tela tih ćelija se je pružao radijalno veliki broj S100 pozitivnih bogato razgranatih nastavaka (Sl. 10 A i B). Morfološki, ovakve ćelije su odgovarale astrocitima koji su inače normalno prisutni u ovim slojevima PC. U subkortikalnoj zoni su pored S100 pozitivnih ćelija morfološki sličnih astrocitima (Sl. 10C), dodatno uočavane i ćelije sa pozitivnom citoplazmatskom reakcijom na S100 protein, pri čemu se je sa njihove površine

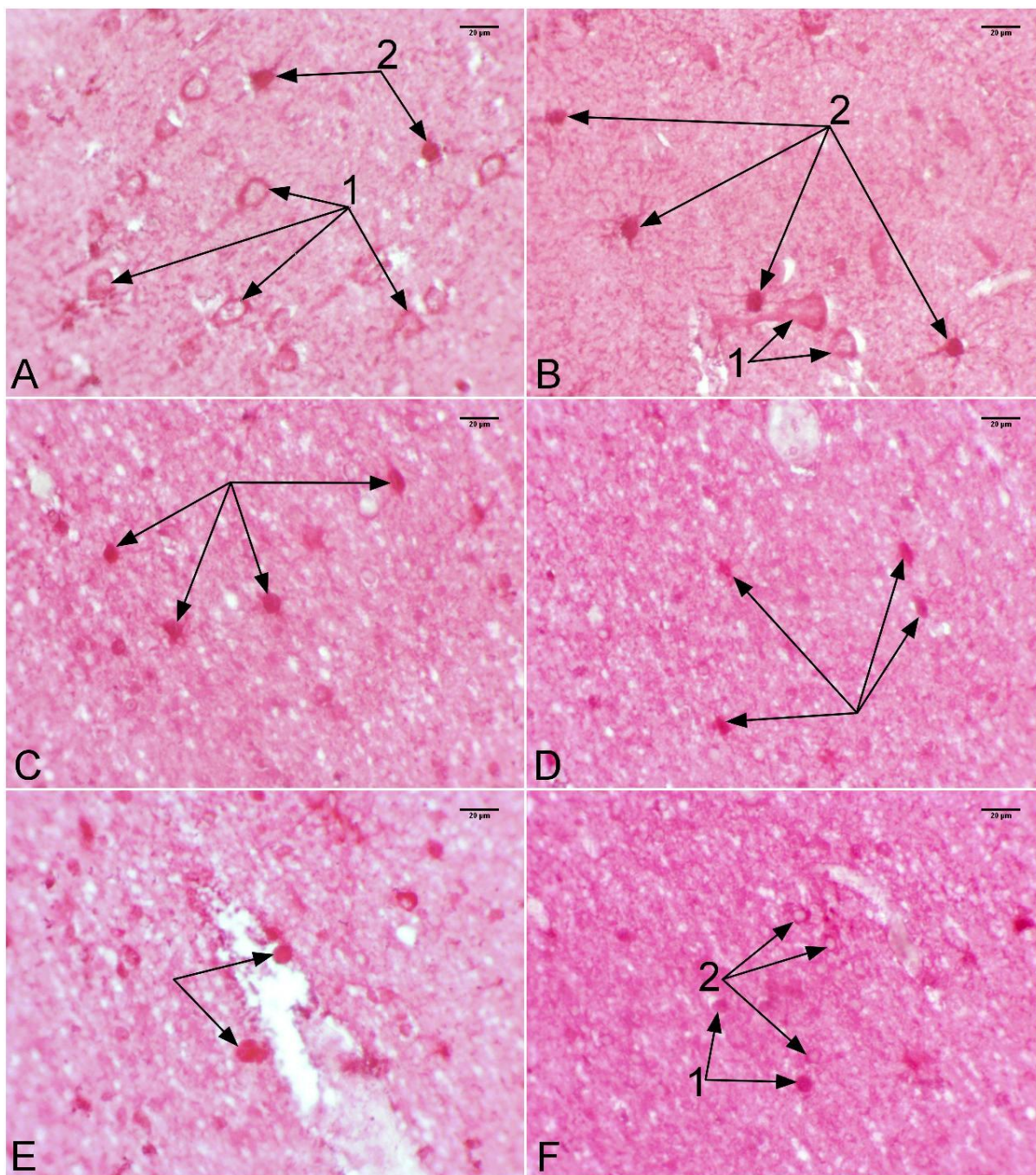
pružao manji broj slabije razgranatih nastavaka (Sl. 10D). Ovakve ćelije, morfološki su odgovarale oligodendrocitima.



Slika 9. A – Neuropilus PC; 1 – Linearni nastavci astrocита; 2 – Punktiformni poprečni preseći nastavaka astrocита; 3 – Astrociti sa GFAP pozitivnim perikarionom i GFAP negativnim nukleusom; B – GFAP pozitivni astrociti PC; 1 – GFAP pozitivni astrociti, zvezdastog izgleda, sa pozitivnim perikarionom i negativnim jedrom; 2 – GFAP negativna jedra oligodendrocita; 3 – Jedra GFAP negativnih soma nervnih ćelija; C – Veća zastupljenost astrocита u okolini krvnih sudova PC; 1 – GFAP pozitivni astrociti; 2 – GFAP negativna jedra oligodendrocita; 3 – Krvni sud; D – Reakcija subkortikalno lokalizovanih CA na anti – GFAP antitelo; 1 – GFAP negativna CA; 2 – Punktiformna GFAP pozitivna reakcija u neposrednoj okolini CA; 3 – Corpus amylaceum sa GFAP pozitivnom reakcijom u vidu kontinuirane periferne lamele.; APAAP; GFAP; 400x.

Corpora amylacea su uočavana subprijalno, u molekularnom sloju i, u znatno većoj meri u subkortikalnoj zoni PC. Ona su se u najvećoj meri karakterisala pozitivnom reakcijom na S100 poliklonalno antitelo. U okviru te reaktivnosti razlikovala su se dva podtipa pozitivne reakcije: prvi podtip koji je uključivao CA sa pozitivnom reakcijom na S100 protein duž čitave površine njihovih profila (Sl. 10E i F), pri čemu su takva CA zbog karakteristične crvene prebojenosti njihovih profila teško uočavana unutar S100 pozitivnog neuropilusa; drugi podtip je uključivao CA sa negativnom reakcijom u njihovom jezgru i pozitivnom reakcijom na S100 protein lokalizovanom na njihovoj periferiji, u vidu periferne lamele (Sl.

10F). Predominacija jednog od dva uočena podtipa pozitivne reakcije, kod subprijalno ili subkortikalno lokalizovanih CA, nije zapažena.



Slika 10. A – Imunohistohemijska reakcija PC na S100 poliklonalno antitelo; 1 – S100 negativne siluete soma nervnih ćelija; 2 – S100 pozitivne glijalne ćelije zvezdastog izgleda; B – PC istog slučaja; 1 - S100 negativna tela nervnih ćelija; 2 – S100 pozitivni astrociti; C – S100 pozitivne ćelije (strelice) subkortikalne zone PC; D – S100 pozitivne ćelije subkortikalne zone PC koje na svojoj površini ne poseduju veliki broj razgranatih nastavaka (strelice); E – Corpora amylacea koja ispoljavaju pozitivnu reakciju na anti – S100 antitelo duž čitave površine svoga profila (strelice); F – Corpora amylacea koja se karakterišu pozitivnom reakcijom na anti – S100 poliklonalno antitelo duž čitave površine njihovog profila (1), kao i CA sa pozitivnom reakcijom na S100 protein na njihovoj periferiji (2); APAAP; S100; 400x.

Morfološka analiza histoloških preseka PC obojenih anti – NSE, anti – GFAP monoklonalnim i, anti - S100 – poliklonalnim antitelom nije ukazala na prisustvo značajnih razlika u imunohistohemijskoj reakciji tkiva tokom procesa starenja.

Morfometrijska analiza

Morfometrijska analiza se takođe, kao i morfološka analiza sastojao iz histohemijskog i imunohistohemijskog dela.

Histohemijska analiza

Histohemijski deo morfometrijske analize je obuhvatao kvantifikaciju veličine, oblika i broja prisutnih CA u subprijalnom i subkortikalnom delu PC, zatim broj nervnih ćelija sa, i bez prisutnih lipofuscinskih depozita i, na kraju broj, oblik i veličinu krvnih sudova uočenih u analiziranom delu PC tokom procesa starenja. Analizirano je svih 30 slučajeva (16 muškog i 14 ženskog pola) čija starost se kretala između 16 i 93 godine (prosečno 54.5 godine). Najmlađi ispitivani slučaj muškog pola je bio star 16 godina, a najstariji 84 godine (prosečno 50 godina), dok je najmlađi ispitivani slučaj ženskog pola bio star 50 godina, a najstariji 93 godine (prosečno 71.5 godina).

Rezultati histohemijskog dela morfometrijske analize prikazani su u Tabeli 1.

Faktor analiza sa varimax rotacijom je sprovedena sa ciljem ustanovljavanja veze između uzrasta ispitivanih slučajeva i morfometrijskih parametara sedam ispitivanih starosnih promena human PC (N_{Vsp} , N_{Vsc} , V_{Vks} , S_{Vks} , L_{Vks} , D_{Fks} , N_{aL+}). Zahtevana su dva faktora, za vrednosti morfometrijskih parametara starosnih promena koje su lokalizovane subprijalno, u laminama II – V PC i subkortikalno. Tabela 2 prikazuje vrednosti dobijenih faktora. Za statistički značajne vrednosti uzimane su samo vrednosti varijabli, u okviru dobijenih faktora, koje su bile više od 0.40. Nakon izvršene varimax rotacije dobijena su dva faktora. U okviru faktora 1 uvršćeni su od morfometrijskih parametara prosečna zapreminska, površinska gustina i prosečan Feret-ov dijametar krvnih sudova PC, kao i prosečna numerička gustina subprijalno lokalizovanih corpora amylacea. U faktor 2 uvršćeni su prosečan broj nervnih ćelija na jedinicu referentne površine sa uočenim depozitima lipofuscina u laminama II - V, zatim prosečna numerička gustina subkortikalno i subprijalno lokalizovanih CA PC.

Tabela 1. Morfometrijske karakteristike analiziranih starosnih promena svih 30 ispitivanih slučajeva

Slučaj	Uzrast	Pol	$N_{Vsp} (\mu m^{-3})$ $\times 10^{-5}$	$A_{CASP} (\mu m^2)$	$B_{CASP} (\mu m)$	$D_{FSP} (\mu m)$	$N_{Vsc} (\mu m^{-3})$ $\times 10^{-5}$	$A_{CASC} (\mu m^2)$	$B_{CASC} (\mu m)$	$D_{FSC} (\mu m)$	$V_{Vks} (\%)$	$S_{Vks} (\mu m^{-1})$ $\times 10^{-3}$	$L_{Vks} (\mu m^{-2})$ $\times 10^{-5}$	$D_{Fks} (\mu m)$	$N_{al-} (\mu m^{-2})$ $\times 10^{-4}$	$N_{al+} (\mu m^{-2})$ $\times 10^{-4}$
1	16	m	0.04	161.27	42.87	15.34	0.07	44.47	25.32	8.95	0.47	0.68	0.68	1124.37	2.03	0.38
2	26	m	5.28	114.76	40.21	14.36	4.75	125.87	41.77	14.88	1.36	1.29	0.88	2062.48	1.41	1.56
3	37	m					1.04	21.46	18.18	6.64	0.28	0.54	1.12	858.59	1.41	0.28
4	38	m	0.05	19.09	17.23	6.64	0.05	24.32	19.42	6.88	0.50	0.65	0.76	1095.47	1.44	0.19
5	40	m									1.22	1.20	1.04	1979.54	1.85	0.31
6	43	m	1.20	57.03	27.96	9.98					0.26	0.36	0.40	567.31	2.69	0.75
7	50	ž	0.45	35.38	22.11	8.30	0.86	59.97	28.69	10.19	0.50	1.21	2.49	1893.74	1.31	1.00
8	54	m	0.06	53.44	27.28	9.40	3.86	66.46	30.16	10.68	0.89	1.04	0.96	1681.99	1.56	1.31
9	57	m					0.52	66.86	30.36	10.74	1.24	1.43	1.40	2298.63	1.63	0.72
10	58	ž	2.09	65.46	30.59	10.72	4.13	47.88	26.06	9.32	0.27	0.73	1.69	1168.41	0.72	0.72
11	61	m	0.08	97.83	35.56	12.93	0.30	87.98	34.47	12.41	1.35	0.97	0.80	1532.89	1.45	0.54
12	61	ž	3.42	92.49	34.53	12.16	6.16	86.61	34.49	12.35	0.45	0.66	0.67	978.86	1.28	1.16
13	61	ž	0.54	65.52	30.15	10.69	9.47	76.48	32.41	11.43	1.69	1.40	0.96	2297.60	0.85	1.53
14	63	ž	3.18	75.35	32.10	11.54	5.10	76.28	32.92	11.71	0.26	0.50	0.60	816.75	0.94	1.56
15	64	m					0.30	95.31	35.75	12.40	0.35	0.83	1.04	1442.20	1.00	1.50
16	65	ž	3.62	58.86	27.94	10.32	3.04	68.75	30.41	10.81	0.45	0.93	1.61	1486.74	1.00	0.85
17	65	ž					0.32	117.13	39.57	13.88	0.83	1.21	1.40	2004.64	1.22	1.19
18	67	ž	0.07	115.10	39.72	14.00	4.58	84.89	33.90	11.95	1.65	1.31	0.12	2071.27	0.56	1.16
19	69	ž	0.76	84.44	33.38	11.89	6.56	75.31	32.11	11.59	2.63	1.75	1.16	2540.75	1.38	1.16
20	70	m	0.11	141.31	43.53	15.91	2.82	68.60	30.30	10.78	1.27	1.34	1.36	2177.52	1.22	1.00
21	70	ž					7.03	106.65	37.86	13.35	0.95	1.09	1.00	1701.96	1.00	1.22
22	71	ž	0.06	71.80	31.45	11.40	4.90	82.94	33.67	11.94	2.41	1.51	1.04	2451.24	0.78	1.28
23	73	m	0.10	38.33	24.53	9.11	0.16	31.11	21.44	8.06	0.39	1.00	1.77	1689.38	0.97	0.66
24	75	m	0.02	103.30	37.53	12.81	1.55	99.46	36.42	12.92	0.77	0.91	0.76	1505.20	1.19	1.13
25	78	m	8.56	106.04	38.32	13.52	6.79	75.96	32.17	11.48	0.86	0.96	0.64	1456.95	0.91	2.60
26	80	m	0.31	58.22	28.51	10.14	6.69	96.18	36.40	12.96	1.42	0.92	0.68	1430.24	0.80	1.19
27	84	m	7.76	105.54	37.76	13.47	0.19	54.12	28.02	9.84	0.20	0.49	0.88	786.17	1.00	0.72
28	84	ž	0.03	61.87	29.79	11.17	2.28	41.15	24.07	8.66	2.09	1.56	0.76	2575.87	2.38	0.91
29	86	ž	0.92	46.99	24.92	9.34	0.02	117.94	40.11	14.10	0.70	1.08	1.36	1606.25	1.72	0.78
30	93	ž	3.13	85.99	33.91	11.97	5.24	81.81	34.50	12.77	0.68	1.00	0.92	1691.93	1.09	1.28

Tabela 2. Vrednosti faktora i komunalnost analiziranih varijabli dobijene tokom faktor analize

Varijabla	Faktori		Komunalnost
	Faktor 1	Faktor 2	
Uzrast	0.02	0.05	0.07
N_{Vsp}	0.18	0.31	0.49
N_{Vsc}	0.09	0.54	0.63
V_{Vks}	0.77	0.03	0.80
S_{Vks}	0.99	0.00	0.99
L_{Vks}	0.02	0.14	0.16
D_{Fks}	0.97	0.00	0.97
N_{al+}	0.03	0.78	0.81

Tabela 3. Struktura faktora dobijenih nakon varimax rotacije tokom faktor analize

Faktori	
Faktor 1	Faktor 2
S_{Vks}	N_{al+}
D_{Fks}	N_{Vsc}
V_{Vks}	N_{Vsp}
N_{Vsp}	

Navedenih šest morfometrijskih parametara faktora 1 i faktora 2, zajedno sa uzrastom ispitivanih slučajeva su korišćeni kao parametri za klasifikacionu analizu (metoda k-proseka).

Rezultati klasifikacione analize, a zatim primena parametrijskih i neparametrijskih metoda su ukazali na prisustvo tri statistički značajno različite starosne grupe ($F(2,27)=3.76$, $p<0.05$) (Tabele 4 i 5). Prosečna starost slučajeva I starosne grupe ($n=14$; 10 muškog i 4 ženskog pola) se kretala od 44 do 65 godina (Tabela 4). Prosečna starost slučajeva II starosne grupe ($n=8$; 3 muškog i 5 ženskog pola) je bila viša u odnosu na I grupu (Grafikon 1) i kretala se od 49 do 77 godina, ali ta razlika nije bila statistički značajna ($p>0.05$). Slučajevi III starosne grupe ($n=8$; 3 muškog i 5 ženskog pola) su bili u proseku najstariji (starost se kretala od 65 do 84 godine) (Grafikon 1) što predstavlja statistički značajno razliku u odnosu na I i II starosnu grupu ($p<0.05$).

Tabela 4. Starost grupa dobijenih klasifikacionom analizom

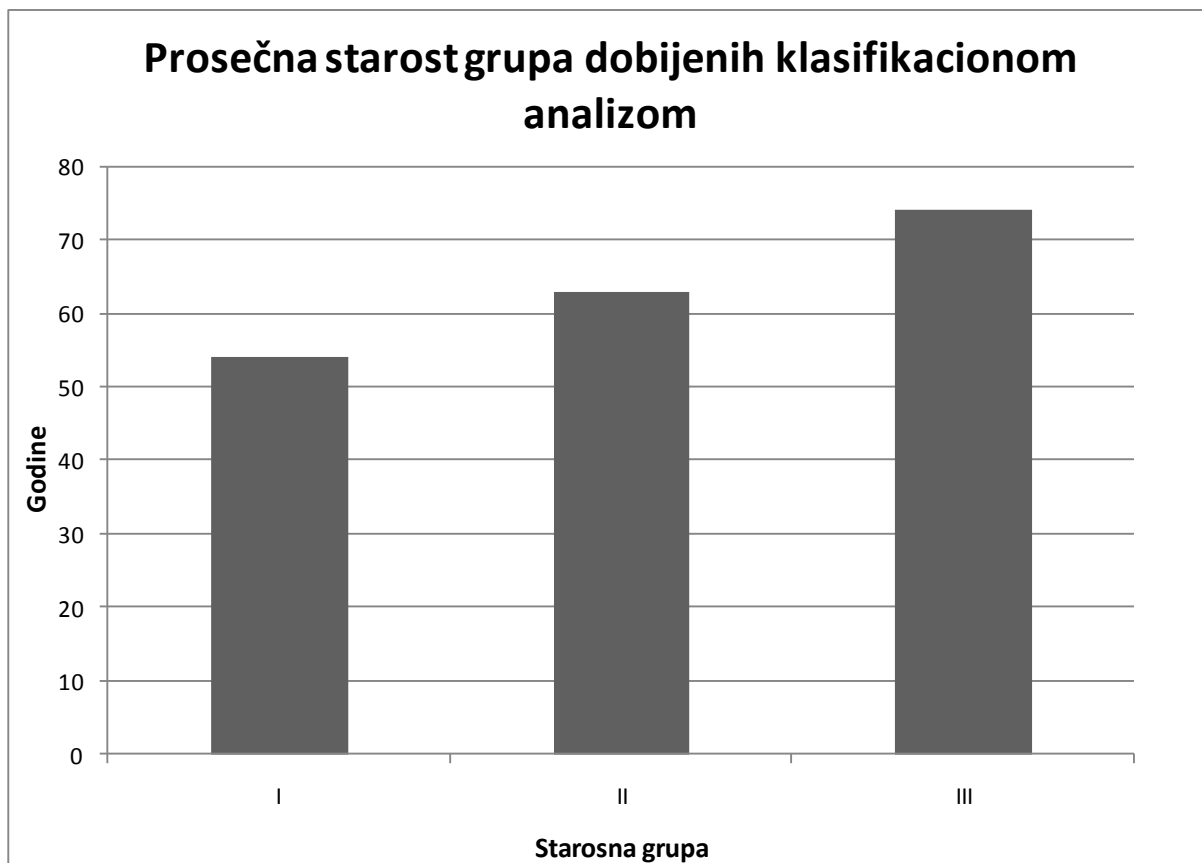
Starosna grupa	I			II			III					
	Parametar	n	Prosek	Mediana	Skewness	n	Prosek	Mediana	Skewness	n	Prosek	Mediana
Vrednost		54	56	-0.26		63	68	-1.29		74	74	0.33
SE	14	5			8	6			8	4		
95% DIP		44	38			49	26			65	61	
95% GIP		65	65			77	71			84	84	

Tabela 5. Rezultati ANOVA testa za uzrast grupa dobijenih klasifikacionom analizom

Parametar	SS	SSq	MS	F	p	($\alpha=0.05$)
Između grupa	2	2043.73	1021.87	3.76	0.036	0.64
Unutar grupa	27	7347.23	272.12			
Ukupno	29	9390.97				

Tabela 6. Rezultati Kruskal-Wallis ANOVA testa starosti grupa dobijenih klasifikacionom analizom

Parametar	SS	H	p
Vrednost	2	6.35	0.042



Grafikon 1. Prosečna starost grupa dobijenih klasifikacionom analizom

Morfometrijska analiza corpora amylacea

Vrednosti numeričke gustine subpijalno lokalizovanih CA (Tabela 7) statistički značajno ($F(2,21)=8.91$, $p<0.001$) rastu tokom procesa starenja (Tabele 8 i 9). Najniže vrednosti ovog parametra uočene su u I starosnoj grupi (Tabela 7, grafikon 2). Vrednosti numeričke gustine subpijalno lokalizovanih CA u II grupi rastu u odnosu na I grupu za 96 %, ali ta razlika nije statistički značajna ($p>0.05$). Numerička gustina subpijalno lokalizovanih CA dostiže najviše vrednosti u III starosnoj grupi (Tabela 7, grafikon 2) i one su za 336% više u odnosu na II starosnu grupu, a za 756 % više u odnosu na I starosnu grupu, što u oba slučaja predstavlja statistički značajnu razliku ($p<0.05$). Rezultati odgovarajućih neparametrijskih testova su potvrdili napred navedene rezultate ANOVA testa.

Tabela 7. Vrednosti numeričke gustine subpijalno lokalizovanih CA kod grupa dobijenih klasifikacionom analizom.

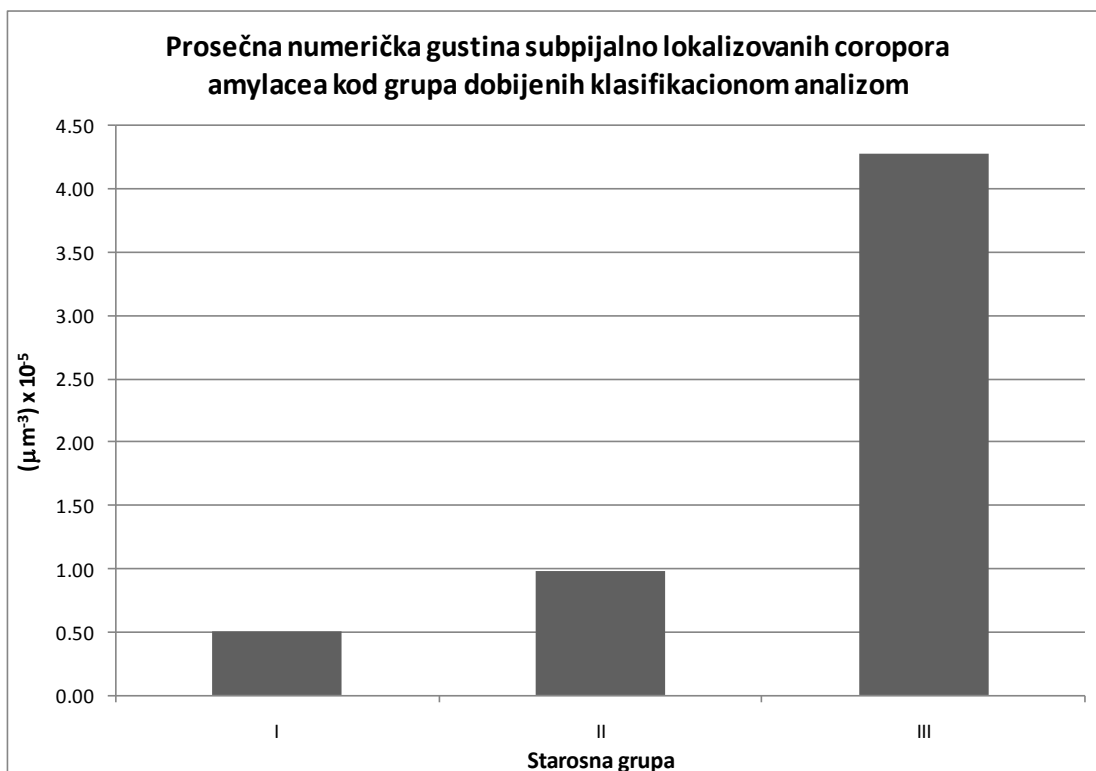
Starosna grupa	I			II			III					
Parametar	n	Prosek (μm^{-3}) $\times 10^{-5}$	Mediana (μm^{-3}) $\times 10^{-5}$	Skewness	n	Prosek (μm^{-3}) $\times 10^{-5}$	Mediana (μm^{-3}) $\times 10^{-5}$	Skewness	n	Prosek (μm^{-3}) $\times 10^{-5}$	Mediana (μm^{-3}) $\times 10^{-5}$	Skewness
Vrednost		0.50	0.09	1.35		0.98	0.22	1.95		4.28	3.42	0.40
SE		0.22				0.73				1.09		
95% DIP	10	0.002	0.04		7	-0.800	0.04		7	1.620	0.31	
95% GIP		1.00	1.20			2.75	1.22			6.95	8.56	

Tabela 8. Rezultati ANOVA testa numeričke gustine subpijalno lokalizovanih CA između starosnih grupa dobijenih klasifikacionom analizom.

Parametar	SS	SSq ($\times 10^{-8}$)	MS ($\times 10^{-8}$)	F	p	($\alpha=0.05$)
Između grupa	2	0.65	0.32	8.91	0.0016	0.90
Unutar grupa	21	0.76	0.04			
Ukupno	23	1.41				

Tabela 9. Rezultati Kruskal-Wallis ANOVA testa numeričke gustine subpijalno lokalizovanih CA između grupa dobijenih klasifikacionom analizom.

Parametar	SS	H	p
Vrednost	2	9.63	0.0081



Grafikon 2. Prosečna numerička gustina subepijalno lokalizovanih corpora amylacea kod grupa dobijenih klasifikacionom analizom

Prosečna vrednost aree subepijalno lokalizovanih CA se ne menja statistički značajno ($F(2,21)=1,25$, $p>0,05$) tokom procesa starenja (Tabele 10 i 11, grafikon 3). Najniže vrednosti ovog parametra su uočene u I-oj starosnoj grupi. Najviše vrednosti ovog parametra subepijalno lokalizovanih CA ustanovljene su u II-oj grupi. One su za 37.9% više u odnosu na I grupu, dok su u III-oj starosnoj grupi za 12.4% niže u odnosu na II grupu, a za 22.7 % više u odnosu na I starosnu grupu. Rezultati odgovarajućih neparametrijskih testova su potvrdili napred navedene rezultate ANOVA testa (Tabela 12).

Prosečna vrednost perimetra subepijalno lokalizovanih CA pokazuje sličan trend kao i njihova prosečna areatako da uočene razlike između dobijenih starosnih grupa nisu statistički značajne ($F(2,21)=2,32$, $p>0,05$) (Tabele 10 i 11, grafikon 4). Najniže vrednosti ovog parametra su uočene u I-oj starosnoj grupi. Vrednosti prosečnog perimetra subepijalno lokalizovanih CA zatim rastu i dostižu najviše vrednosti kod slučajeva II-e grupe u kojoj su one za 22 % više u odnosu na I grupu. U III-oj grupi one opadaju za 6.5% u odnosu na II, a raste za 14.5 % u odnosu na I grupu. Neparametrijski testovi su potvrdili napred navedene rezultate ANOVA testa (Tabela 12).

Tabela 10. Vrednosti morfometrijskih parametara subprijalno lokalizovanih CA kod grupa dobijenih klasifikacionom analizom.

A _{CASP} (μm ²)												
Starosna grupa	I			II			III					
Parametar	n	Prosek	Mediana	Skewness	n	Prosek	Mediana	Skewness	n	Prosek	Mediana	Skewness
Vrednost	10	67.81	55.24	1.10	7	93.54	84.44	0.41	7	83.21	85.99	-0.15
SE		13.31				11.49				7.55		
95% DIP		37.70	35.38			65.44	61.87			64.74	58.22	
95% GIP		97.93	103.30			121.65	141.31			101.68	106.04	
B _{CASP} (μm)												
Starosna grupa	I			II			III					
Vrednost	10	29.06	27.62	0.35	7	35.46	33.38	0.32	7	33.29	33.91	-0.12
SE		2.44				2.11				1.54		
95% DIP		23.53	22.11			30.30	29.79			29.52	27.94	
95% GIP		34.58	37.53			40.62	43.53			37.07	38.32	
D _{FSP} (μm)												
Starosna grupa	I			II			III					
Vrednost	10	10.46	9.69	0.51	7	12.77	11.89	0.47	7	11.87	11.97	-0.03
SE		0.81				0.75				0.51		
95% DIP		8.62	8.30			10.94	10.69			10.62	10.14	
95% GIP		12.29	12.93			14.60	15.91			13.12	13.52	

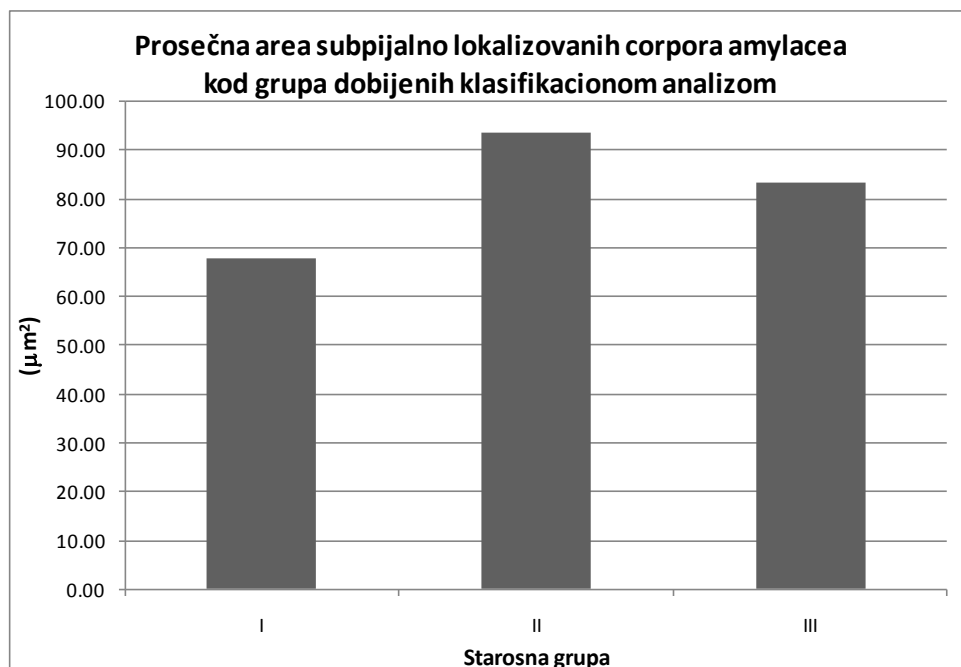
Trend prosečnog Feret-ovog dijametra subprijalno lokalizovanih CA ostaje sličan trendu dva napred navedena morfometrijska parametra ne pokazujući statistički značajnu razliku ($F(2,21)=2,6$, $p>0,05$) između dobijenih starosnih grupa (Tabele 10 i 11, grafikon 4). Najniži Feret-ov dijametar izmeren je kod subprijalnih CA I starosne grupe. Feret-ov dijametar subprijalnih CA slučajeva II grupe dostiže najviše vrednosti koje su za 22% više u odnosu na I, a za 7.5 % više u odnosu na III grupu. Prosečne vrednosti ovog parametra CA III grupe ostaju za 13.4 % više u odnosu na I starosnu grupu. Rezultati Kruskal – Wallis ANOVA testa su potvrdili napred navedene rezultate (Tabela 12).

Tabela 11. Rezultati ANOVA testa morfometrijskih parametara subpijalno lokalizovanih CA između starosnih grupa dobijenih klasifikacionom analizom.

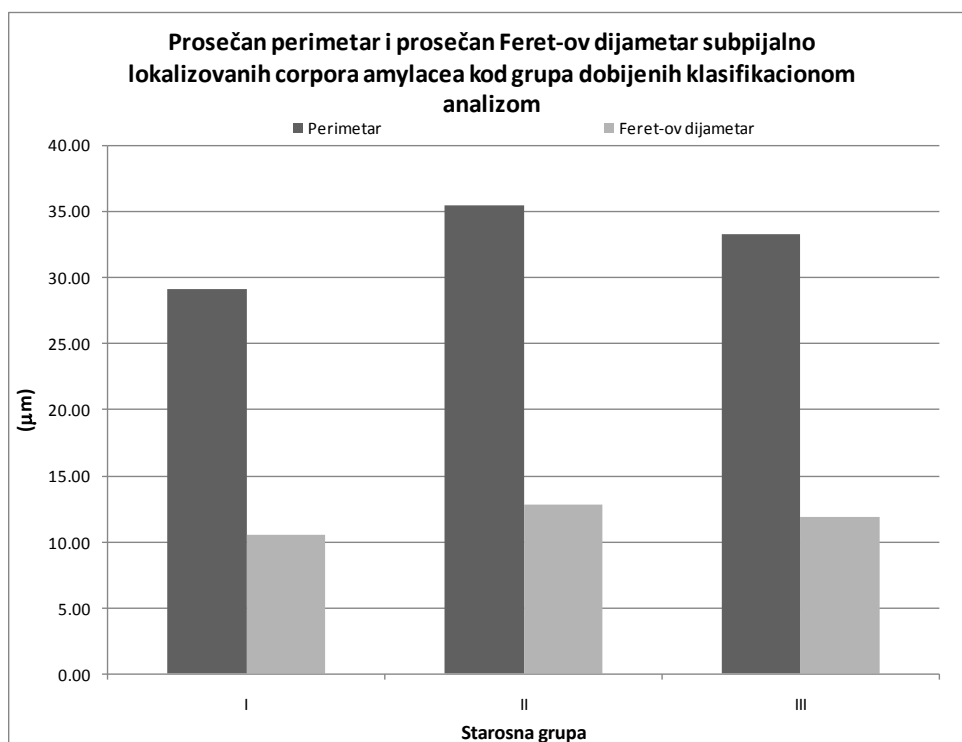
A_{CAsp}						
Parametar	SS	SSq	MS	F	p	($\alpha=0.05$)
Između grupa	2	2840.54	1420.27	1.25	0.31	0.24
Unutar grupa	21	23883.73	1137.32			
Ukupno	23	26724.28				
B_{CAsp}						
Između grupa	2	181.68	90.84	2.32	0.12	0.42
Unutar grupa	21	823.88	39.23			
Ukupno	23	1005.56				
D_{Fsp}						
Između grupa	2	23.17	11.59	2.6	0.10	0.46
Unutar grupa	21	93.56	4.46			
Ukupno	23	116.74				

Tabela 12. Rezultati Kruskal-Wallis ANOVA testa morfometrijskih karakteristika subpijalno lokalizovanih CA između grupa dobijenih klasifikacionom analizom.

A_{CAsp}			
Parametar	SS	H	p
Vrednost	2	4.48	0.11
B_{CAsp}			
Vrednost	2	4.28	0.12
D_{Fsp}			
Vrednost	2	4.76	0.09



Grafikon 3. Prosečna area subprijalno lokalizovanih corpora amylacea kod grupa dobijenih klasifikacionom analizom



Grafikon 4. Prosečan perimetar i prosečan Feret-ov dijametar kod subprijalno lokalizovanih corpora amylacea grupa dobijenih klasifikacionom analizom

Prosečna numerička gustina subkortikalno lokalizovanih CA statistički značajno ($F(2,25)=10.39$, $p<0.01$) (Tabele 13 i 14, grafikon 5) rastu tokom procesa starenja. Njene vrednosti u II grupi statistički značajno rastu ($p<0.05$) u odnosu na I za 326.6%, a u III starosnoj grupi dodatno rastu za 12.27% u odnosu na II, pri čemu ta razlika nije statistički značajna ($p>0.05$). Prosečna numerička gustina subkortikalnih CA III grupe je za 379 % statistički značajno viša ($p<0.05$) u odnosu na I starosnu grupu. Rezultati odgovarajući neparametrijski testovi su bili saglasni napred navedenim rezultatima ANOVA testa (Tabela 15).

Tabela 13. Prosečna numerička gustina subkortikalno lokalizovanih CA kod grupa dobijenih klasifikacionom analizom.

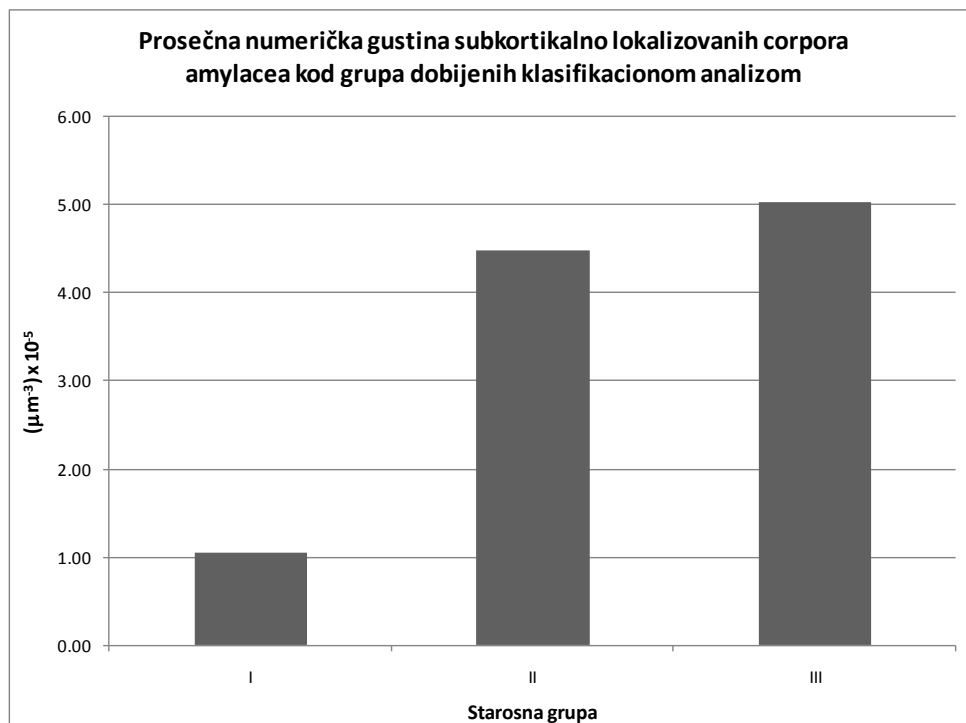Starosna grupa	I			II			III					
	n	Prosek (μm^{-3}) $\times 10^{-5}$	Mediana (μm^{-3}) $\times 10^{-5}$	Skewness	n	Prosek (μm^{-3}) $\times 10^{-5}$	Mediana (μm^{-3}) $\times 10^{-5}$	Skewness	n	Prosek (μm^{-3}) $\times 10^{-5}$	Mediana (μm^{-3}) $\times 10^{-5}$	Skewness
Vrednost		1.05	0.31	1.44		4.48	4.67	0.41		5.03	5.70	-1.20
SE	12	0.42			8	0.97			8	0.83		
95% DIP		0.130	0.07			2.190	0.52			3.070	0.19	
95% GIP		1.98	1.55			6.78	6.56			6.99	6.79	

Tabela 14. Rezultati ANOVA testa za prosečnu numeričku gustinu subkortikalno lokalizovanih CA između grupa dobijenih klasifikacionom analizom.

Parametar	SS	SSq ($\times 10^{-8}$)	MS ($\times 10^{-8}$)	F	p	($\alpha=0.05$)
Između grupa	2	0.95	0.48	10.39	0.00052	0.98
Unutar grupa	25	1.14	0.05			
Ukupno	27	2.10				

Tabela 15. Kruskal-Wallis ANOVA test za numeričku gustinu subkortikalno lokalizovanih CA između grupa dobijenih klasifikacionom analizom.

Parametar	SS	H	p
Vrednost	2	13.11	0.0014



Grafikon 5. Prosečna numerička subkortikalno lokalizovanih corpora amylacea kod grupa dobijenih klasifikacionom analizom.

Prosečna area subkortikalno lokalizovanih CA raste tokom procesa starenja, ali taj porast nije statistički značajan ($F(2,25)=0.61$, $p>0.05$) (Tabele 16 i 17, grafikon 6). Tako vrednosti njihove prosečne aree u II grupi rastu u odnosu na I za 14.5 %, a u III starosnoj grupi dostižu najviše vrednosti i za 4.1% su više u odnosu na II, a za 19.1% u odnosu na I. Isti trend je bio prisutan i kada su bili u pitanju njihov prosečan perimetar ($F(2,25)=1.05$, $p>0.05$) i prosečan Feret-ov dijametar ($F(2,25)=1.18$, $p>0.05$) (Tabele 16 i 17, grafikon 7). Vrednosti prosečnog perimetra u II grupi rastu u odnosu na I grupu za 9 %. U III starosnoj grupi taj porast je nešto niži i iznosi 3.89 % u odnosu na II grupu, a 12.5 % u odnosu na I starosnu grupu. Prosečan Feret-ovog dijametara ovih telašaca raste tokom procesa starenja i to za 9.1 % u II u odnosu na I starosnu grupu i za 3.56 % u III u odnosu na II starosnu grupu. Vrednosti ovog parametra subkortikalnih CA ostaju za 12.9 % više u III u odnosu na I starosnu grupu

Tabela 16. Prosečna area, prosečan perimetar i prosečan Feret-ov dijametar subkortikalno lokalizovanih CA kod grupa dobijenih klasifikacionom analizom.

A _{CASC} (μm ²)												
Starosna grupa	I				II				III			
Parametar	n	Prosek	Mediana	Skewness	n	Prosek	Mediana	Skewness	n	Prosek	Mediana	Skewness
Vrednost	12	67.79	63.22	0.12	8	77.76	75.90	0.69	8	80.79	79.05	0.01
SE		10.11				8.39				5.73		
95% DIP		45.53	31.11			57.92	41.15			67.24	54.12	
95% GIP		90.05	99.46			97.60	84.89			94.35	96.18	
B _{CASC} (μm)												
Starosna grupa	I				II				III			
Vrednost	12	29.63	29.43	-0.10	8	32.32	32.26	0.35	8	33.35	33.70	-0.26
SE		2.22				1.74				1.12		
95% DIP		24.75	21.44			28.21	24.07			30.69	28.02	
95% GIP		34.52	36.42			36.44	33.90			36.00	36.40	
D _{FSC} (μm)												
Starosna grupa	I				II				III			
Vrednost	12	10.54	10.44	-0.10	8	11.50	11.51	0.45	8	11.91	12.03	-0.49
SE		0.76				0.61				0.42		
95% DIP		8.87	8.06			10.05	8.66			10.92	9.84	
95% GIP		12.20	12.92			12.94	11.95			12.90	12.96	

Rezultati Kruskal - Wallis neparametrijskog testa su potvrdili odsustvo statističke značajnosti kada je u pitanju dinamika ovih parametara subkortikalnih CA tokom procesa starenja (Tabela 18).

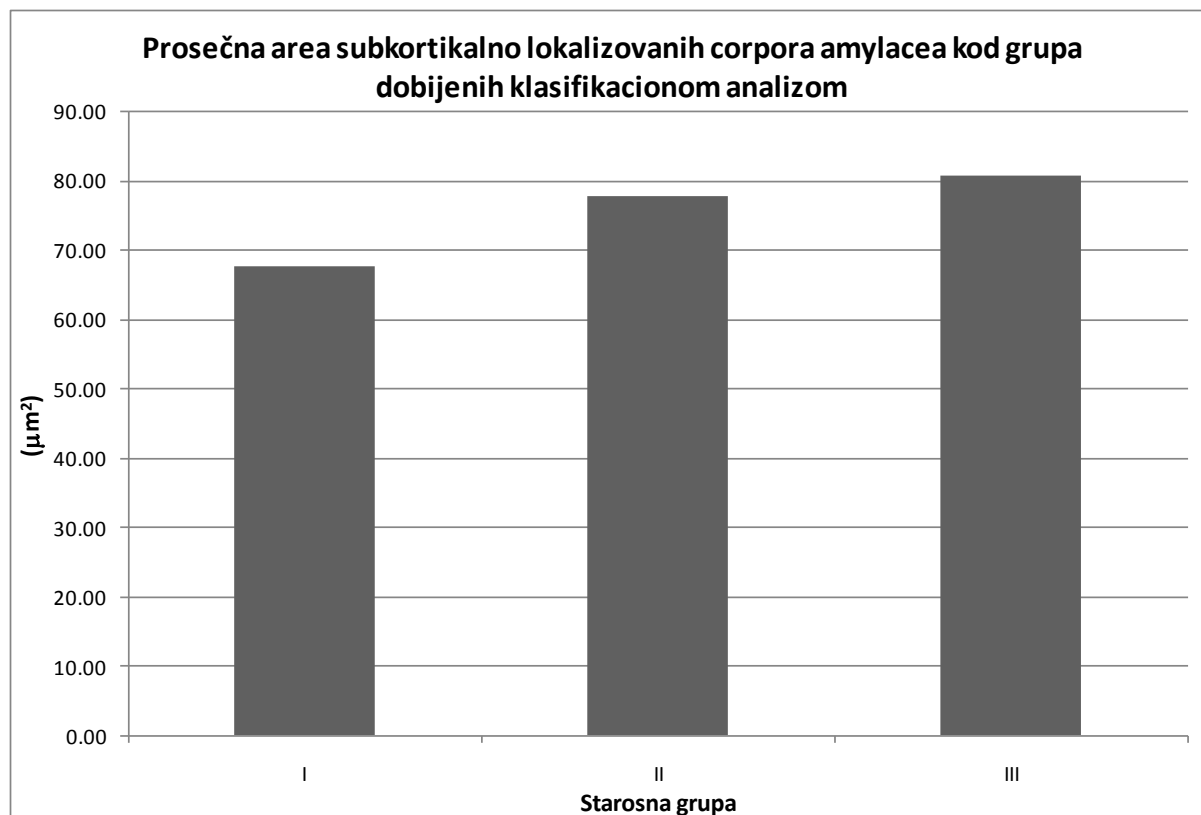
Tabela 17. Rezultati ANOVA testa za prosečnu areu, prosečan perimetar i prosečan Feret-ov dijametar subkortikalno lokalizovanih CA između grupa dobijenih klasifikacionom analizom.

A_{CAsc}						
Parametar	SS	SSq	MS	F	p	($\alpha=0.05$)
Između grupa	2	941.85	470.92	0.61	0.55	0.14
Unutar grupa	25	19284.67	771.39			
Ukupno	27	20226.52				
B_{CAsc}						
Između grupa	2	74.50	37.25	1.05	0.37	0.21
Unutar grupa	25	891.09	35.64			
Ukupno	27	965.59				
D_{Fsc}						
Između grupa	2	10.03	5.01	1.18	0.32	0.23
Unutar grupa	25	106.21	4.25			
Ukupno	27	116.23				

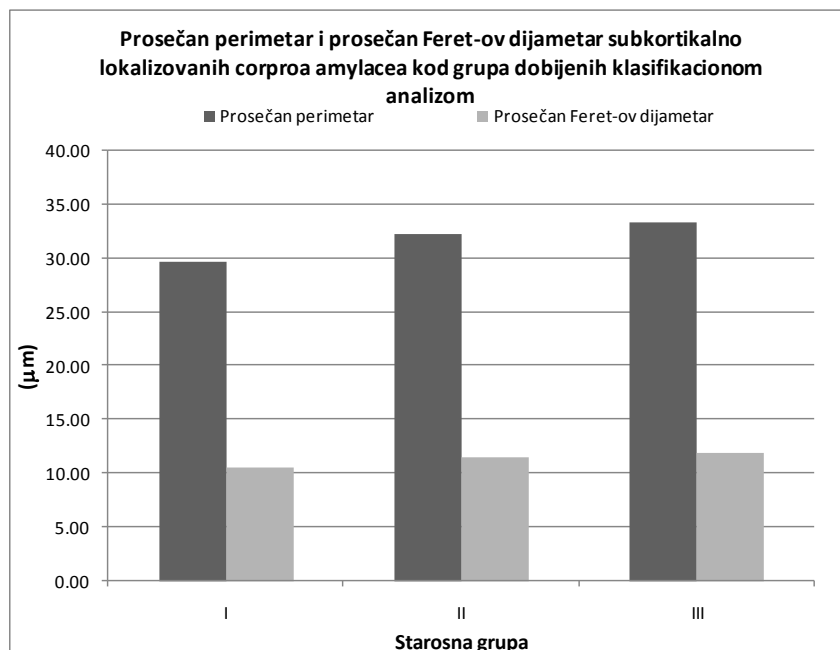
Tabela 18. Kruskal-Wallis ANOVA test za areu, perimetar i Feret-ov dijametar subkortikalno lokalizovanih CA između grupa dobijenih klasifikacionom analizom.

A_{CAsc}			
Parametar	SS	H	p
Vrednost	2	1.04	0.59
B_{CAsc}			
Vrednost	2	1.49	0.47
D_{Fsc}			
Vrednost	2	1.63	0.44

Studentov t - test za dva mala nezavisna uzorka i Mann – Whitney U test su korišćeni za ispitivanje statističke značajnosti razlika između morfometrijskih parametara subpijalnih i subkortikalno lokalizovanih CA u odgovarajućim starosnim grupama. Tako, kada je u pitanju numerička gustina CA ustanovljeno je da se numerička gustina subpijalnih i subkortikalnih CA ne razlikuje značajno u I starosnoj grupi ($T=-1.10$, $SS=20$, $p=0.26$; $Z=-0.96$, $p=0.34$). U II starosnoj grupi CA su statistički značajno više prisutna u subkortikalnom u odnosu na subpijalni deo PC ($T=-2.82$, $SS=13$, $p=0.01$; $Z=-2.26$, $p=0.02$). Međutim, u III starosnoj grupi numerička gustina subkortikalnih CA PC je viša u odnosu na ista sa subpijalnom lokalizacijom, ali ta razlika nije statistički značajna ($T=-0.54$, $SS=13$, $p=0.60$; $Z=-0.29$, $p=0.77$) (Grafikon 8).

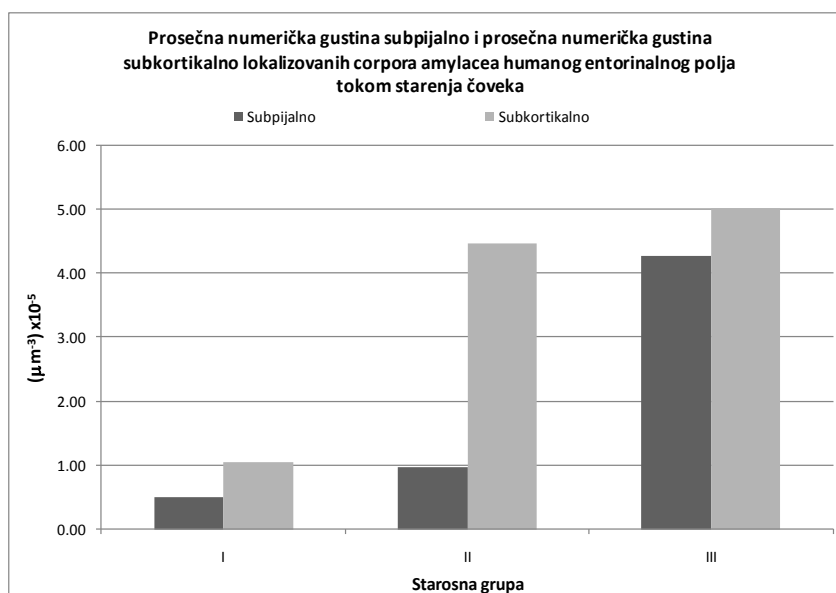


Grafikon 6. Prosečna area subkortikalno lokalizovanih CA kod grupa dobijenih cluster analizom.



Grafikon 7. Prosečan perimetar i prosečan Feret-ov dijametar subkortikalnih CA kod grupa dobijenih klasifikacionom analizom.

Napred navedeni testovi su pokazali da se prosečna area, perimetar i Feret-ov dijametar ne razlikuju statistički značajno ($p > 0.05$) između subprijalno i subkortikalno lokalizovanih CA PC I, II i III starosne grupe.



Grafikon 8. Prosečna numerička gustina subprijalno i subkortikalno lokalizovanih CA humanog entorinalnog polja tokom starenja čoveka.

Morfometrijska analiza nervnih ćelija sa lipofuscinskim depozitima

Prosečan broj nervnih ćelija bez uočenih depozita lipofuscina na jedinicu površine humane PC opada tokom procesa starenja, ali taj pad nije statistički značajan ($F(2,27)=2.64$, $p>0.05$) (Tabele 19 i 20, grafikon 9). Vrednosti ovog parametra opadaju u II starosnoj grupi za 15.7%, a u III starosnoj grupi za 47%, u odnosu na I starosnu grupu. Nasuprot napred navedenom, prosečan broj nervnih ćelija sa uočenim depozitima lipofuscina na jedinicu površine PC raste tokom procesa starenja i taj porast je statistički značajan ($F(2,27)=4.73$, $p<0.05$) (Tabele 19 i 20, grafikon 9). On u II starosnoj grupi raste za 53.9 % u odnosu na I grupu, ali taj porast nije statistički značajan ($p>0.05$). Najviše vrednosti ovog parametra uočene su u III starosnoj grupi i one su za 12.8% više u odnosu na II grupu, što opet ne predstavlja statistički značajan porast ($p>0.05$). Ipak, vrednosti ovog parametra u III - oj grupi su za 73.6% više u odnosu na I starosnu grupu, što predstavlja statistički značajnu razliku ($p<0.05$). S obzirom da vrednosti broja nervnih ćelija sa depozitima lipofuscina u III starosnoj grupi nemaju normalnu distribuciju, izvršena je dodatna analiza primenom neparametrijskih testova. Njihovi rezultati (Tabele 19 i 21) su potvrdili prisustvo statistički značajnog rasta ovog parametra tokom procesa starenja ($H=7.56$, $SS=2$, $p=0.023$), ali su dodatno ukazali i na njegov statistički značajan rast od 58.9% u II starosnoj grupi u odnosu na I ($p<0.05$), zatim potvrdili odsustvo statistički značajnog rasta od 4.3% u III u odnosu na II starosnu grupu ($p>0.05$), i za 65.75% statistički značajno više vrednosti ovog parametra u III u odnosu na I starosnu grupu ($p<0.05$). Kada su u pitanju vrednosti broja nervnih ćelija bez uočenih lipofuscinskih depozita na jedinicu površine PC, rezultati parametrijskih i neparametrijskih testova su saglasni.

Rezltati T testa za dva mala zavisna uzorka i neparametrijski Wilcoxon – ov test ranga su pokazali da je u I grupi broj nervnih ćelija bez uočenih lipofuscinskih depozita za 93.42% signifikantno viši u odnosu na broj nervnih ćelija sa uočenim lipofuscinskim depozitima na jedinicu površine PC ($T=3.57$, $SS=13$, $p=0.003$; $Z=2.76$, $p=0.006$). Broj lipofuscina negativnih ćelija ostaje viši za 8.55% u odnosu na lipofuscina pozitivne ćelije i u II starosnoj grupi, ali ta razlika više nije statistički značajna ($T=0.41$, $SS=7$, $p=0.70$; $Z=0.28$, $p=0.78$). Nasuprot napred navedenim starosnim grupama, u III starosnoj grupi broj nervnih ćelija sa lipofuscinskim depozitima je za 32% viši u odnosu na broj ćelija bez lipofuscinskih depozita, ali ta razlika kao i u II starosnoj grupi nije statistički značajna ($T=1.43$, $SS=7$, $p=0.20$; $Z=1.4$, $p=0.16$).

Tabela 19. Prosečan broj nervnih ćelija bez, i broj nervnih ćelija sa uočenim lipofuscinskim depozitima na jedinicu površine PC tokom starenja čoveka.

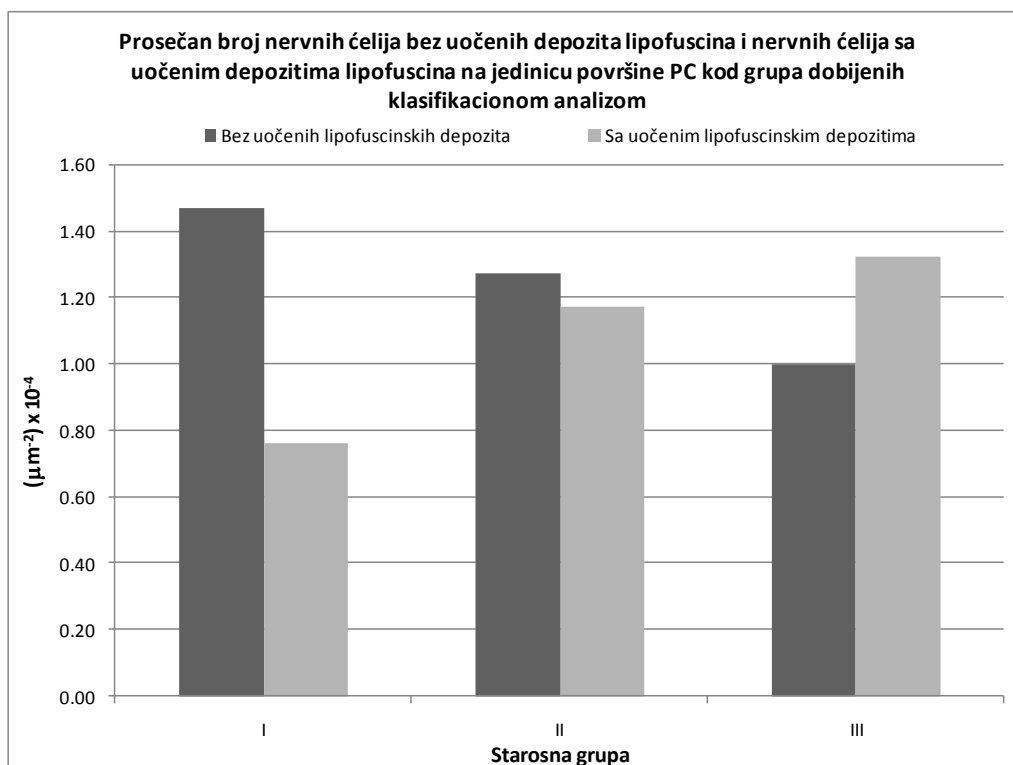
N _{al} ⁻ (μm ⁻²) x 10 ⁻⁴												
Starosna grupa	I			II			III					
Parametar	n	Prosek	Mediana	Skewness	n	Prosek	Mediana	Skewness	n	Prosek	Mediana	Skewness
Vrednost	14	1.47	1.42	0.89	8	1.27	1.30	0.67	8	1.00	1.00	0.67
SE		0.13				0.20				0.05		
95% DIP		1.18	1.00			0.80	0.56			0.88	0.80	
95% GIP		1.76	1.72			1.75	1.63			1.12	1.09	
N _{al} ⁺ (μm ⁻²) x 10 ⁻⁴												
Starosna grupa	I			II			III					
Vrednost	n	Prosek	Mediana	Skewness	n	Prosek	Mediana	Skewness	n	Prosek	Mediana	Skewness
Vrednost	14	0.76	0.73	0.25	8	1.17	1.16	0.03	8	1.32	1.21	1.39
SE		0.11				0.10				0.20		
95% DIP		0.53	0.31			0.92	0.72			0.84	0.72	
95% GIP		1.00	1.13			1.41	1.53			1.80	1.56	

Tabela 20. Rezultati ANOVA testa za prosečan broj nervnih ćelija bez i nervnih ćelija sa prisustvom lipofuscinskih depozita na jedinicu površine PC između grupa dobijenih klasifikacionom analizom.

N _{al} ⁻						
Parametar	SS	SSq (10 ⁻⁸)	MS (10 ⁻⁸)	F	p	(α=0.05)
Između grupa	2	1.11	0.56	2.64	0.090	0.48
Unutar grupa	27	5.67	0.21			
Ukupno	29	0.68				
N _{al} ⁺						
Između grupa	2	1.80	0.90	4.73	0.017	0.74
Unutar grupa	27	5.13	1.90			
Ukupno	29	6.92				

Tabela 21. Rezultati Kruskal Wallis ANOVA testa za broj nervnih ćelija bez uočenih i nervnih ćelija sa uočenim depozitima lipofuscina na jedinicu površine PC, između grupa dobijenih klasifikacionom analizom.

N _{aL} -			
Parametar	SS	H	p
Vrednost	2	5.86	0.053
N _{aL} +			
Vrednost	2	7.56	0.023



Grafikon 9. Prosečan broj nervnih ćelija bez uočenih lipofuscinskih depozita i nervnih ćelija sa uočenim lipofuscinskim depozitima na jedinicu površine PC tokom starenja čoveka.

Morfometrijska analiza krvnih sudova parahipokampalne kore

Prosečna zapreminska gustina krvnih sudova PC (Tabele 22 i 23, grafikon 10) se statistički značajno razlikuje između grupa dobijenih klasifikacionom analizom ($F(2,27)=22,56$, $p<0.01$). Najviše vrednosti, ovaj parametar dostiže u II starosnoj grupi i one su statistički značajno ($p<0.05$) za 184.12% više u odnosu na I, a za 179% više u odnosu na III starosnu grupu.

Prosečna zapreminska gustina krvnih sudova III je za 4.76% viša u odnosu na I starosnu grupu, ali ta razlika nije statistički značajna ($p > 0.05$).

Tabela 22. Prosečna zapreminska, površinska, prosečna dužinska gustina i prosečan Feret-ov dijametar krvnih sudova PC kod grupa dobijenih klasifikacionom analizom.

V _{Vks} (%)												
Starosna grupa	I			II			III					
Parametar	n	Prosek	Mediana	Skewness	n	Prosek	Mediana	Skewness	n	Prosek	Mediana	Skewness
Vrednost	14	0.63	0.50	0.81	8	1.79	1.67	0.47	8	0.66	0.57	0.67
SE		0.09				0.19				0.14		
95% DIP		0.43	0.28			1.35	1.24			0.32	0.20	
95% GIP		0.83	0.83			2.24	2.41			1.00	0.95	
S _{Vks} (μm ⁻¹) × 10 ⁻³												
Starosna grupa	I			II			III					
Vrednost	14	0.89	0.94	-0.43	8	1.45	1.42	0.85	8	0.82	0.92	-0.48
SE		0.07				0.05				0.08		
95% DIP		0.73	0.65			1.32	1.29			0.62	0.49	
95% GIP		1.04	1.08			1.58	1.56			1.02	1.00	
L _{Vks} (μm ⁻²) × 10 ⁻⁵												
Starosna grupa	I			II			III					
Vrednost	14	1.16	1.04	0.98	8	1.10	1.10	0.00	8	0.88	0.78	1.45
SE		0.15				0.08				0.12		
95% DIP		0.85	0.76			0.91	0.76			0.60	0.60	
95% GIP		1.48	1.40			1.29	1.36			1.15	1.00	
D _{Fks} (μm)												
Starosna grupa	I			II			III					
Vrednost	14	1439.28	1519.05	-0.50	8	2309.42	2298.12	0.06	8	1293.70	1443.60	-0.36
SE		114.08				70.71				133.10		
95% DIP		1192.82	1095.47			2142.23	2062.48			978.98	786.17	
95% GIP		1685.75	1689.38			2476.62	2540.75			1608.42	1691.93	

Prosečne vrednosti površinske gustine krvnih sudova PC se statistički značajno razlikuju između dobijenih starosnih grupa ($F(2,27)=18.81$, $p < 0.01$) (Tabele 22 i 23, grafikon 11). Kao i u slučaju prosečne zapreminske gustine, najviše vrednosti ovog parametara su izmerene u II starosnoj grupi, ali su one za 62% više u odnosu na I i, za 76.8% više u odnosu na III starosnu grupu, što predstavlja nešto manje razlike u odnosu na razlike uočene između zapreminskih gustina istih grupa, ali ipak statistički signifikantne ($p < 0.05$). Najniže vrednosti prosečne površinske gustine su uočene u III starosnoj grupi i one su za 8.5 % niže u odnosu na I starosnu

grupu, što ne predstavlja statistički značajnu razliku ($p > 0.05$). Prema tome, nasuprot prosečnoj zapreminskoj gustini, koja tokom procesa starenja pokazuje blagi porast, prosečna površinska gustina krvnih sudova PC pokazuje suprotan trend i blago opada tokom procesa starenja.

Tabela 23. Rezultati ANOVA testa za prosečnu zapreminsku, prosečnu površinsku, prosečnu dužinsku gustinu i prosečan Feret-ov dijametar krvnih sudova PC između grupa dobijenih klasifikacionom analizom.

V_{Vks}						
Parametar	SS	SSq	MS	F	p	($\alpha=0.05$)
Između grupa	2	7.82	3.91	22.56	0.000002	1.00
Unutar grupa	27	4.68	0.17			
Ukupno	29	12.51				
SV_{ks}						
Parametar	SS	SSq (10^{-6})	MS (10^{-6})	F	p	($\alpha=0.05$)
Između grupa	2	2.05	1.02	18.81	0.000008	1.00
Unutar grupa	27	1.47	0.05			
Ukupno	29	3.51				
L_{Vks}						
	SS	SSq (10^{-10})	MS (10^{-10})	F	p	($\alpha=0.05$)
Između grupa	2	0.43	0.22	1.17	0.32	0.24
Unutar grupa	27	4.94	0.18			
Ukupno	29	5.37				
D_{Fks}						
	SS	SSq	MS	F	p	($\alpha=0.05$)
Između grupa	2	5106702.00	2553351.00	18.94	0.000007	1.00
Unutar grupa	27	3640762.00	134843.00			
Ukupno	29	8747463.00				

Trend prosečne dužinske gustine krvnih sudova PC odgovara trendu prosečne površinske gustine istih, tako da ona opada tokom procesa starenja, ali taj pad nije statistički značajan

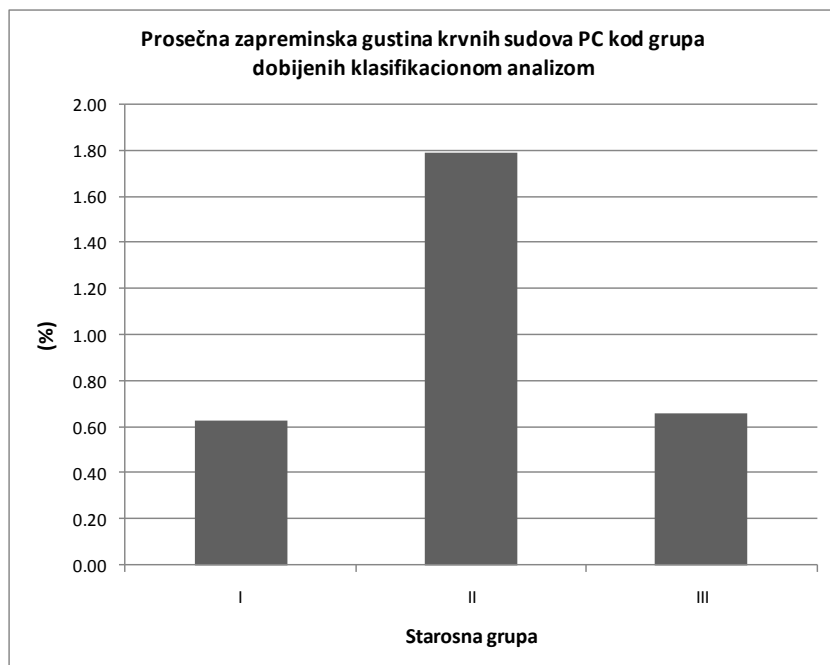
(ANOVA test, $F(2,27)=1.17$, $p=0.32$) (Tabele 22 i 23, grafikon 12). Najviše vrednosti ovog parametra uočene su u I starosnoj grupi. One zatim opadaju u II u odnosu na I za 5.45%, za 20% u III u odnosu na II, odnosno za 24.14% u III u odnosu na I starosnu grupu.

Tabela 24. Rezultati Kruskal-Wallis ANOVA testa za prosečnu zapreminsku gustinu, površinsku, dužinsku gustinu i prosečan Feret-ov dijametar krvnih sudova PC kod grupa dobijenih starosnih grupa.

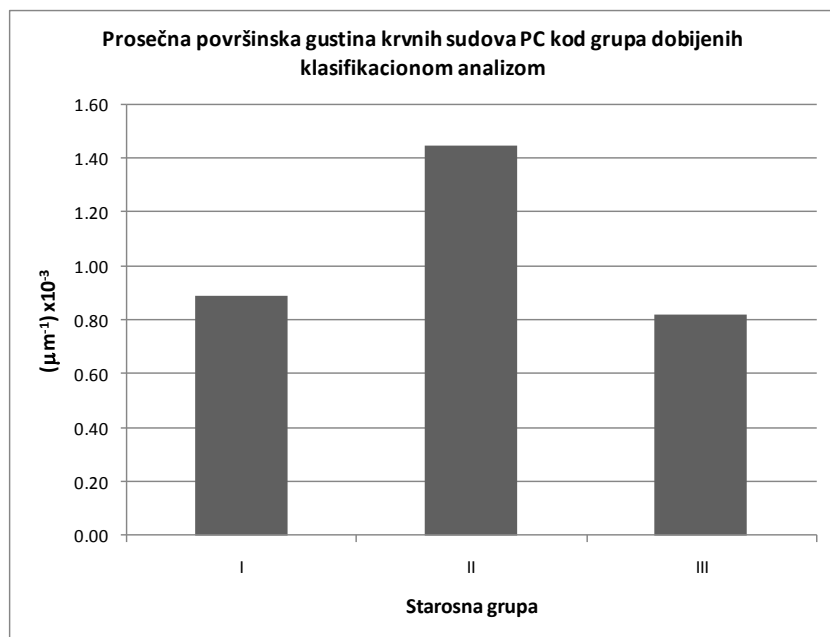
V_{Vks}			
Parametar	SS	H	p
Vrednost	2	15.16	0.00051
S_{Vks}			
Vrednost	2	17.34	0.00017
L_{Vks}			
Vrednost	2	3.95	0.14
D_{Fks}			
Vrednost	2	17.46	0.00016

Vrednosti prosečnog Feret-ovog dijametra krvnih sudova PC se statistički značajno razlikuju između grupa dobijenih grupa ($F(2,27)=18.94$, $p<0.001$) i slično površinskoj i dužinskoj gustini pokazuju blagi pad tokom procesa starenja (Tabele 22 i 23, grafikon 13). One statistički značajno ($p<0.05$) rastu u II starosnoj grupi za 60 % u odnosu na I starosnu grupu, a zatim statistički značajno ($p<0.05$) opadaju za 78.5% u III u odnosu na II starosnu grupu. Prosečne vrednosti ovog dijametra III starosne grupe su za 11.25 % niže u odnosu na I starosnu grupu, ali ta razlika nije statistički signifikantna ($p>0.05$).

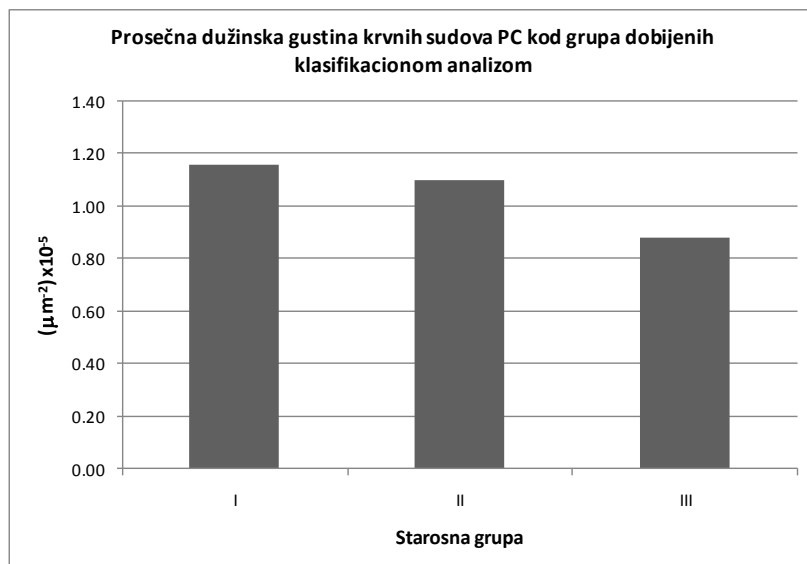
Identičan trend napred navedenih parametara je dodatno potvrdio neparametrijski Kruskal – Wallis test (Tabela 24).



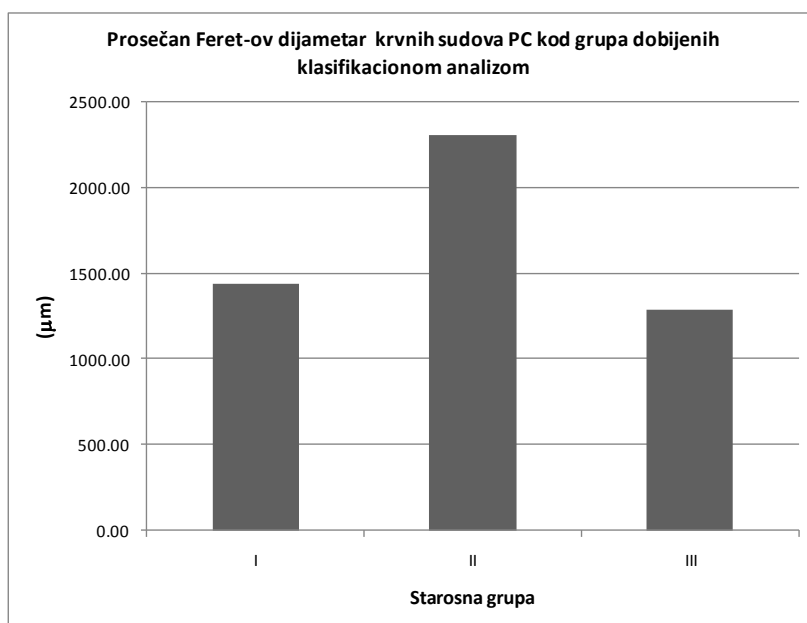
Grafikon 10. Prosečna zapreminska gustina subkortikalno lokalizovanih krvnih sudova PC tokom starenja čoveka



Grafikon 11. Prosečna površinska gustina krvnih sudova PC kod klasifikacionom analizom dobijenih starosnih grupa



Grafikon 12. Prosečna dužinska gustina krvnih sudova PC tokom starenja čoveka.



Grafikon 13. Prosečan Feret-ov dijamentar krvnih sudova PC tokom procesa starenja.

Morfometrijska analiza ispitivanih starosnih promena parahipokampalne kore slučajeva muškog i ženskog pola

Morfometrijska analiza ispitivanih starosnih promena PC je uključila 16 slučajeva ženskog pola, prosečne starosti 69 g. (95% IP: 62 – 76 g.) i, 14 slučajeva muškog pola prosečne starosti 56 g. (95% IP: 45 – 67 g.). Student - ov T test i Mann – Whitney U test su dali oprečne rezultate. Međutim, vrednosti skewness – a su ukazale da distribucija ispitivanih vrednosti slučajeva oba pola ne odstupaju značajno od normalne, tako da se može zaključiti da su ispitivani slučajevi ženskog pola u proseku statistički značajno stariji ($T=2.12$, $SS=24.25$, $p<0.05$) od ispitivanih slučajeva muškog pola (Tabela 25, grafikon 14). To je ukazalo da uočene razlike ispitivanih morfometrijskih parametara starosnih promena PC između slučajeva muškog i ženskog pola, mogu biti istovremeno posledica kako različitog pola, tako i procesa starenja.

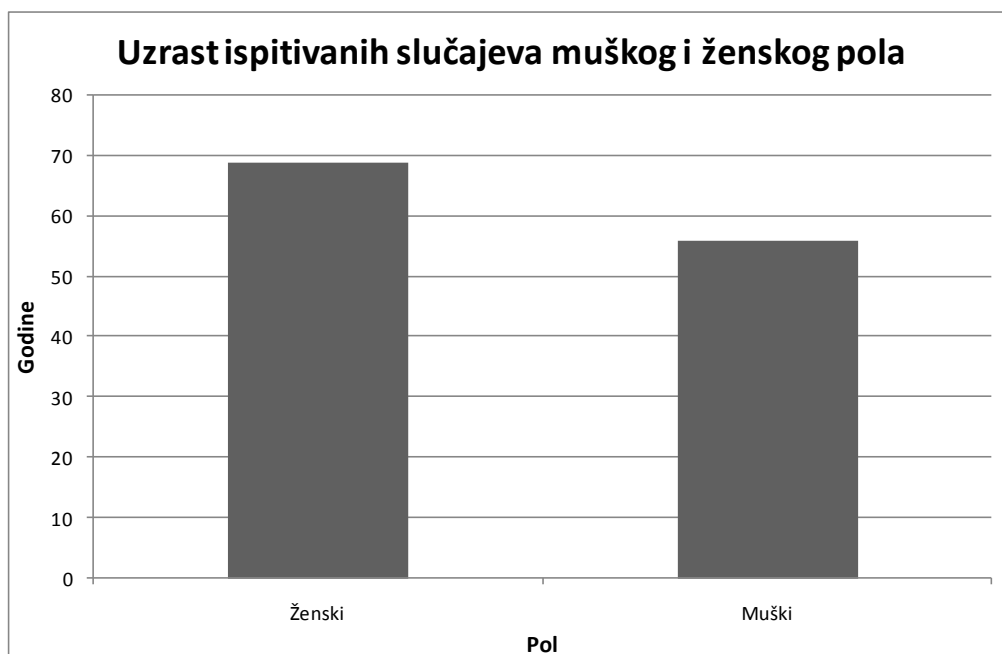
Rezultati Student – ovog T testa za dva mala nezavisna uzorka su ukazali da su vrednosti prosečne numeričke gustine subkortikalnih CA (Grafikon 15) za 51.17% ($T=2.22$, $SS=26$, $p=0.035$), zatim prosečna površinska gustina (Grafikon 16) za 20.18% ($T=1.83$, $SS=28$, $p=0.039$), a neparametrijski Mann – Whitney U test dodatno, i da su vrednosti Feret-ovog dijametara krvnih sudova (Grafikon 17) za 17.62% ($Z=1.73$, $p=0.042$) i broj nervnih ćelija sa lipofuscinskim depozitima na jedinicu površine PC (Grafikon 18) za 36.21% ($Z=1.66$, $p=0.048$), statistički značajno viši kod slučajeva ženskog u odnosu na slučajeve muškog pola (Tabela 25).

Prosečna numerička gustina subpijalno lokalizovanih CA, prosečna area, perimetar subpijalnih i Feret-ov dijametar CA, zatim prosečna area, perimetar i Feret-ov dijametar subkortikalnih CA i, prosečna zapreminska i dužinska gustina krvnih sudova PC se ne razlikuju statistički značajno između slučajeva muškog i ženskog pola ($p>0.05$) (Tabela 25).

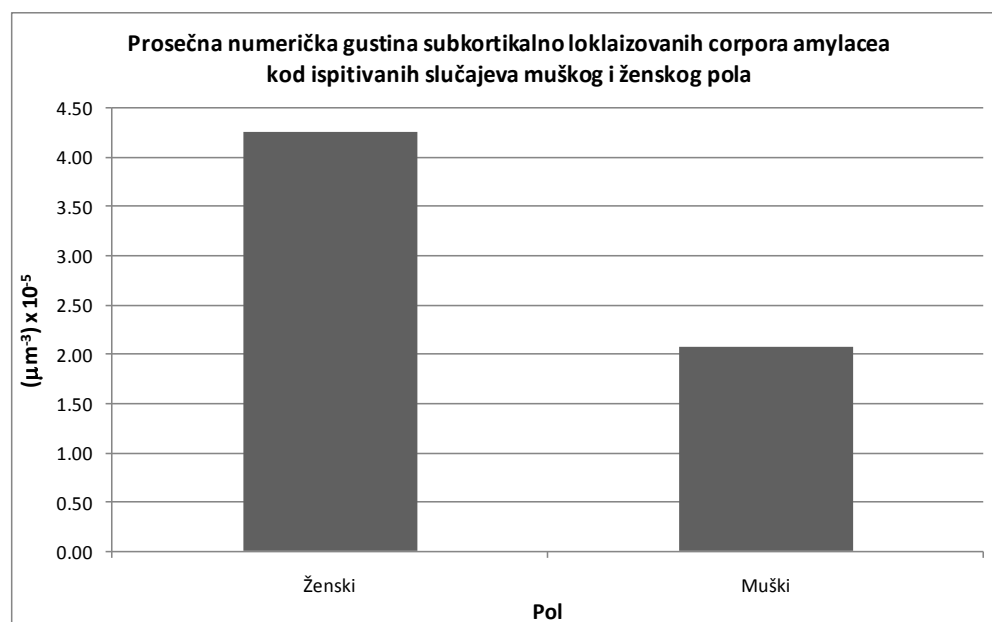
Napred navedene statistički značajno više vrednosti pojedinih morfometrijskih parametara starosnih promena PC slučajeva ženskog u odnosu na slučajeve muškog pola mogu da budu posledica uticaja pola, ali zbog činjenice, da su slučajevi ženskog pola statistički značajno stariji od slučajeva muškog pola, uticaj starenja se ne može isključiti.

Tabela 25. Morfometrijske karakteristike struktura humane PC kod ispitivanih slučajeva muškog i ženskog pola.

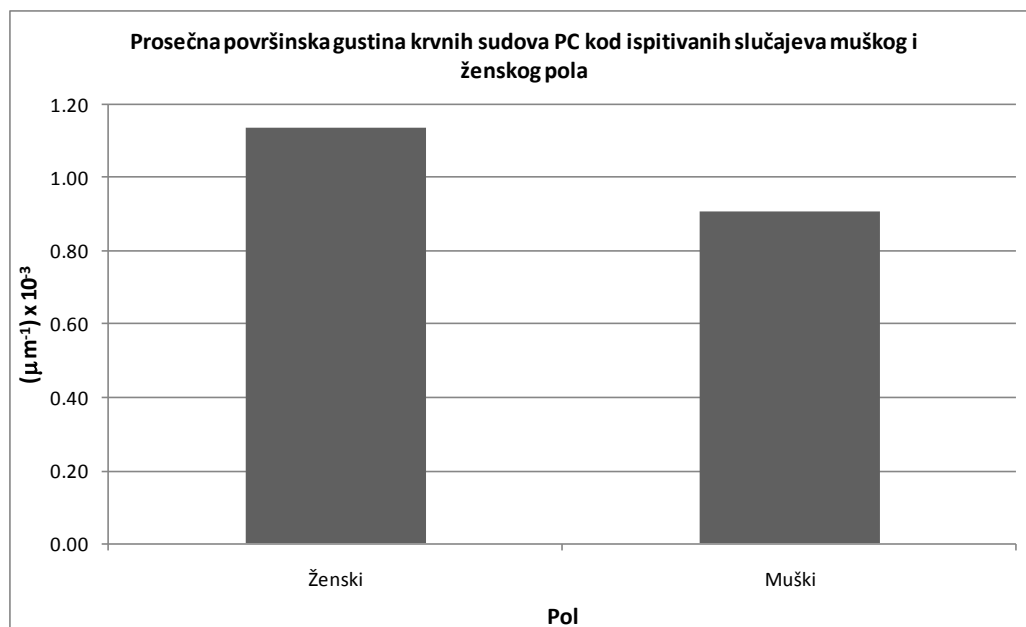
Uzrast														
Parametar	n	Prosek	SE	95%DIP	95%GIP	T	SS	p	Mediana	95%DIP	95%GIP	Z	p	Skewness
Ženski	14	69	3.1	62	76	2.12	24.25	0.02225	66	61	71	1.52	0.06444	0.68
Muški	16	56	5.2	45	67				59	38	73			-0.38
$N_{Vsp} (\mu m^{-3}) \times 10^{-5}$														
Ženski	12	1.52	0.42	0.60	2.44	-0.43	22	0.67131	0.84	0.07	3.18	0.72	0.47049	0.39
Muški	12	1.96	0.94	-0.11	4.03				0.11	0.05	5.28			1.28
$A_{CASP} (\mu m^2)$														
Ženski	12	71.60	6.13	58.11	85.10	-1.19	22	0.24685	68.66	58.86	85.99	-0.78	0.43573	0.30
Muški	12	88.01	12.35	60.82	115.20				100.57	53.44	114.76			0.04
$B_{CASP} (\mu m)$														
Ženski	12	30.88	1.32	27.97	33.80	-0.95	22	0.35448	31.02	27.94	33.91	-0.95	0.34078	-0.13
Muški	12	33.44	2.36	28.25	38.63				36.54	27.28	40.21			-0.53
$D_{FSP} (\mu m)$														
Ženski	12	11.12	0.42	10.20	12.04	-0.92	16.33	0.37348	11.28	10.32	11.97	-0.84	0.40250	-0.09
Muški	12	11.97	0.82	10.16	13.78				12.87	9.40	14.36			-0.34
$N_{Vsc} (\mu m^{-3}) \times 10^{-5}$														
Ženski	14	4.26	0.73	2.69	5.84	2.22	26	0.03521	4.74	0.86	6.16	2.00	0.04564	-0.01
Muški	14	2.08	0.66	0.65	3.51				0.78	0.16	3.86			0.95
$A_{CASC} (\mu m^2)$														
Ženski	14	80.27	6.08	67.14	93.40	1.15	26	0.26034	79.14	59.97	86.61	1.03	0.30122	0.12
Muški	14	68.44	8.30	50.52	86.36				67.73	31.11	95.31			0.03
$B_{CASC} (\mu m)$														
Ženski	14	32.91	1.23	30.24	35.58	1.30	26	0.20563	33.29	28.69	34.50	1.13	0.26029	-0.25
Muški	14	30.01	1.86	26.00	34.03				30.33	21.44	35.75			-0.27
$D_{FSC} (\mu m)$														
Ženski	14	11.72	0.43	10.80	12.64	1.33	26	0.19420	11.82	10.19	12.77	1.13	0.26029	-0.34
Muški	14	10.69	0.65	9.29	12.08				10.76	8.06	12.41			-0.22
$V_{Vks} (\%)$														
Ženski	14	1.11	0.22	0.64	1.58	1.31	28	0.20207	0.77	0.45	1.69	0.81	0.41758	0.69
Muški	16	0.80	0.11	0.56	1.04				0.81	0.35	1.24			0.07
$S_{Vks} (\mu m^{-1}) \times 10^{-3}$														
Ženski	14	1.14	0.07	0.93	1.35	1.83	28	0.03885	1.15	0.73	1.40	1.81	0.03528	-0.14
Muški	16	0.91	0.08	0.75	1.08				0.94	0.65	1.04			-0.07
$L_{Vks} (\mu m^{-2}) \times 10^{-5}$														
Ženski	14	1.21	0.13	0.92	1.49	1.67	28	0.10665	1.10	0.76	1.40	1.46	0.14510	1.19
Muški	16	0.95	0.08	0.77	1.13				0.88	0.68	1.04			0.81
$D_{Fks} (\mu m)$														
Ženski	14	1806.14	150.88	1480.19	2132.09	1.67	28	0.10626	1797.85	1168.41	2297.60	1.73	0.04225	-0.25
Muški	16	1480.56	126.04	1211.90	1749.22				1481.08	1095.47	1689.38			-0.12
$N_{al-} (\mu m^{-2}) \times 10^{-4}$														
Ženski	14	1.16	1.24	0.89	1.43	-1.44	28	0.16202	1.05	0.78	1.31	-1.67	0.04795	1.29
Muški	16	1.41	1.21	1.15	1.67				1.41	1.00	1.56			1.11
$N_{al+} (\mu m^{-2}) \times 10^{-4}$														
Ženski	14	1.13	0.07	0.98	1.28	1.18	20.49	0.24968	1.16	0.85	1.28	1.66	0.04797	0.06
Muški	16	0.93	0.16	0.60	1.26				0.74	0.38	1.19			1.15



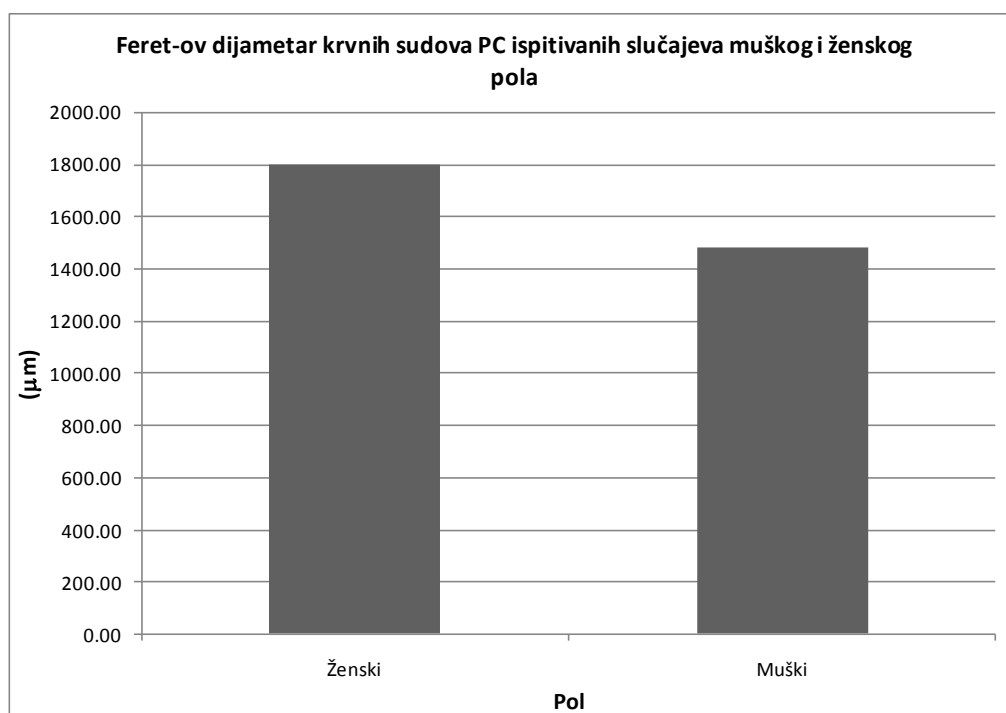
Grafikon 14. Prosečan uzrast ispitivanih slučajeva muškog i ispitivanih slučajeva ženskog pola.



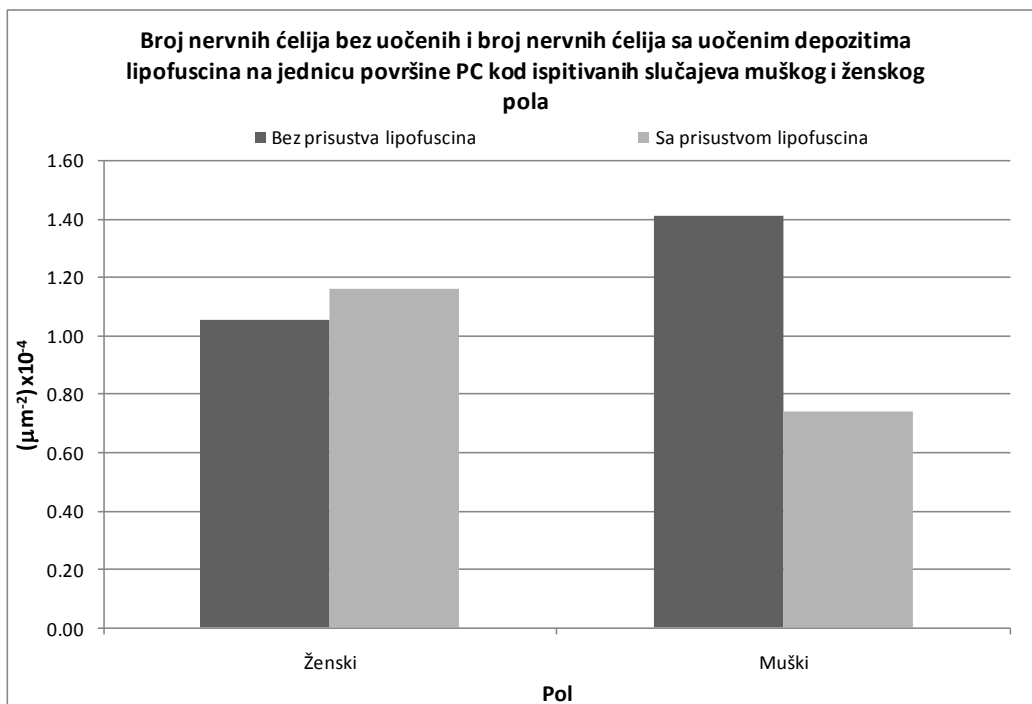
Grafikon 15. Prosečna numerička gustina subkortikalno lokalizovanih CA humane PC kod ispitanih slučajeva muškog i ženskog pola.



Grafikon 16. Prosečna površinska gustina krvnih sudova PC kod ispitanih slučajeva muškog i ženskog pola.



Grafikon 17. Feret-ov dijamer krvnih sudova PC kod ispitanih slučajeva muškog i ženskog pola.



Grafikon 18. Broj nervnih ćelija bez i, broj nervnih ćelija sa uočenim depositima lipofuscina na jedinicu površine PC kod ispitanih slučajeva muškog i ženskog pola.

Korelaciona analiza morfometrijskih parametara ispitivanih starosnih promena

Korelaciona analiza je pokazala da postoji statistički značajna ($R(22)=0.5$, $p=0.01$) pozitivna linearna korelacija umerenog intenziteta između numeričke gustine subprijalnih CA i broja nervnih ćelija sa uočenim lipofuscinskim depositima na jedinicu površine humane PC (Tabela 26, grafikon 19), zatim između numeričke gustine subkortikalnih CA i zapreminske gustine krvnih sudova humane PC (Tabela 26, grafikon 20) ($R(26)=0.42$, $p=0.02$) i, između numeričke gustine subkortikalnih CA i broja nervnih ćelija sa uočenim lipofuscinskim depositima na jedinicu površine PC (Tabela 26, grafikon 21) ($R(26)=0.64$, $p=0.0002$), svih 30 ispitanih slučajeva.

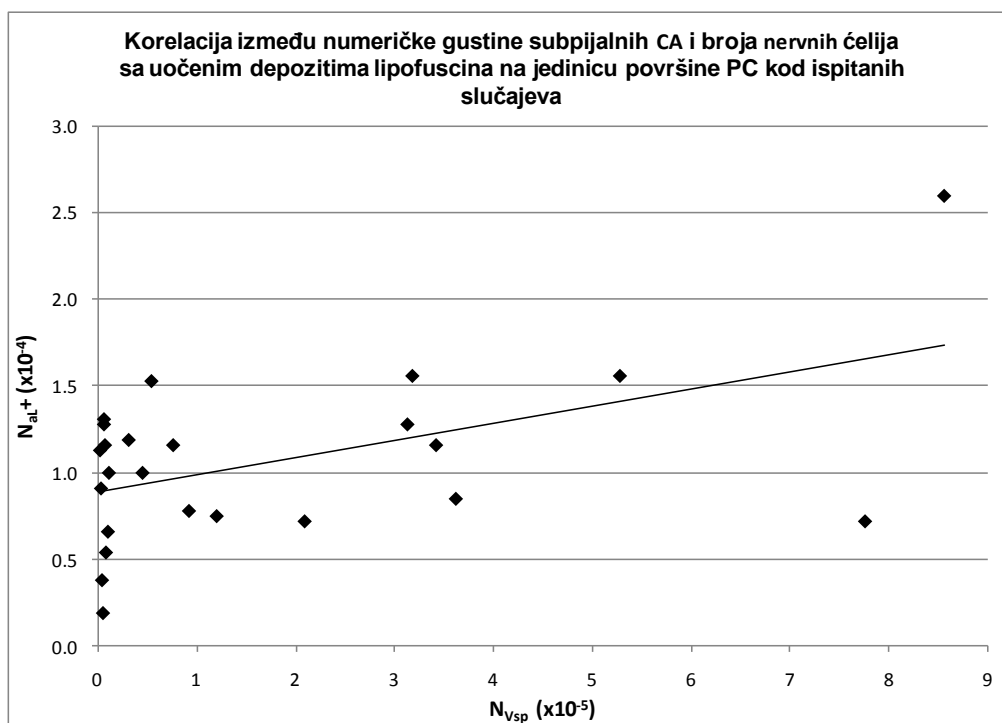
Tabela 26. Korelaciona matrica za pojedine morfometrijske parametre starosnih promena PC svih 30 ispitanih slučajeva.

Parametar		N_{Vsc}	V_{Vks}	S_{Vks}	L_{Vks}	D_{Fks}	N_{aL+}
N_{Vsp}	R	0.21	-0.32	-0.32	-0.19	-0.35	0.50
	p	0.35	0.12	0.13	0.37	0.10	0.01
	n	23	24	24	24	24	24
N_{Vsc}	R		0.42	0.27	-0.30	0.23	0.64
	p		0.02	0.17	0.12	0.24	0.0002
	n		28	28	28	28	28
V_{Vks}	R			0.86	-0.08	0.83	0.21
	p			0.00	0.67	0.00	0.27
	n			30	30	30	30
S_{Vks}	R				0.33	0.99	0.23
	p				0.07	0.00	0.22
	n				30	30	30
L_{Vks}	R					0.33	-0.18
	p					0.08	0.34
	n					30	30
D_{Fks}	R						0.21
	p						0.26
	n						30

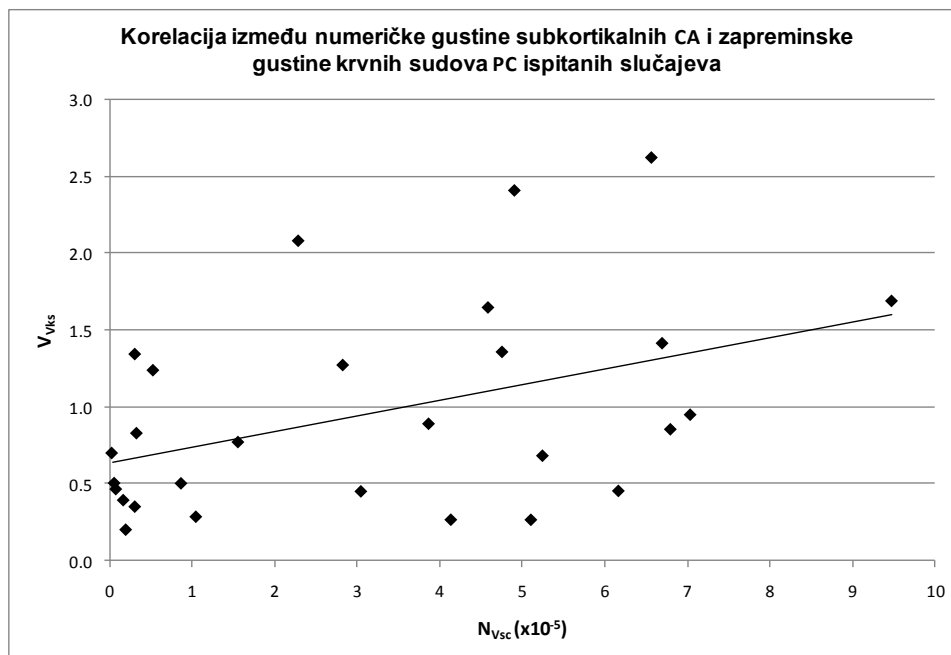
Hi-kvadrat test je pokazao da ne postoji statistički značajna razlika u broju slučajeva muškog i slučajeva ženskog pola unutar grupa dobijenih klasifikacionom analizom ($H=3.45$, $SS=2$, $n=30$, $p=0.18$).

Tabela 27. Broj slučajeva muškog i ženskog pola kod grupa dobijenih klasifikacionom analizom.

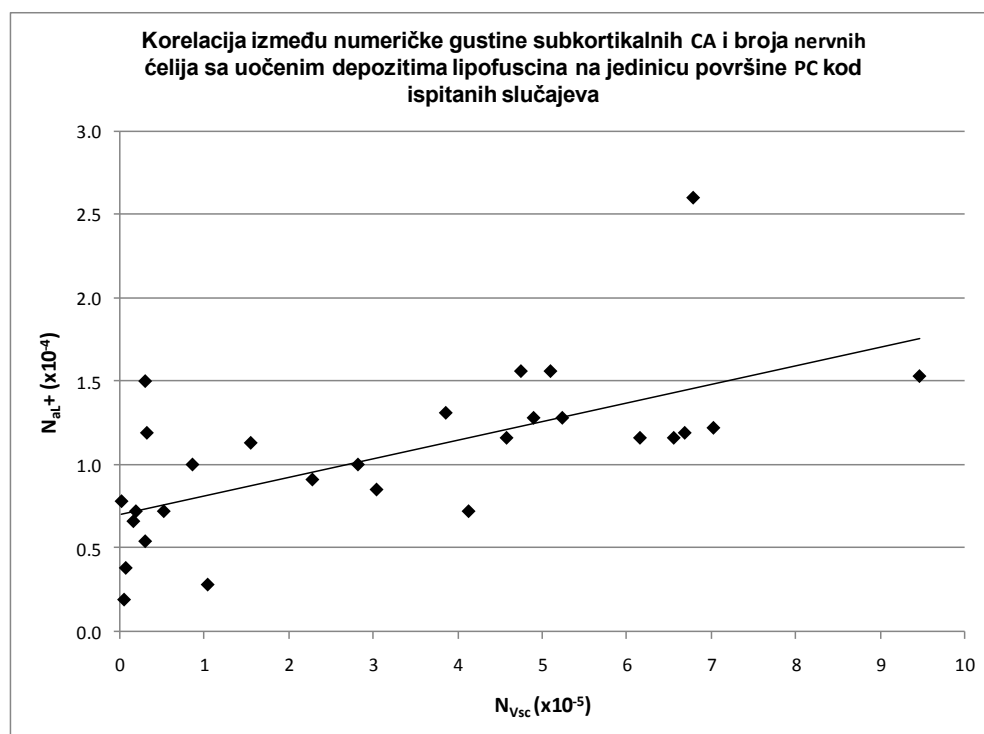
Grupa	Pol		
	Ženski	Muški	Ukupno
I	4	10	14
II	5	3	8
III	5	3	8
Ukupno	14	16	30



Grafikon 19. Scatter dijagram između numeričke gustine subprijalnih CA i broja nervnih ćelija sa depozitima lipofuscina na jedinicu površine PC, kod ispitanih slučajeva.



Grafikon 20. Scatter dijagram između numeričke gustine subkortikalnih CA i zapreminske gustine krvnih sudova PC kod ispitanih slučajeva.



Grafikon 21. Scatter dijagram između numeričke gustine subkortikalnih CA i broja nervnih ćelija sa prisutnim depozitima lipofuscina na jedinicu površine PC kod ispitanih slučajeva.

Imunohistohemijska analiza

Od 30 ispitanih slučajeva imunohistohemijski su analizirani 12 slučajeva. Morfometrijska analiza imunohistohemijski obojenih preseka je obuhvatala određivanje broja NSE pozitivnih nervnih ćelija na jedinicu površine PC i određivanje broja GFAP pozitivnih ćelija na jedinicu površine PC. Rezultati morfometrijske analize su prezenovani u tabeli 28.

Tabela 28. Morfometrijske karakteristike NSE pozitivnih ćelija i GFAP pozitivnih ćelija kod svih 12 ispitanih slučajeva.

Slučaj	Uzrast	Pol	$N_{aGFAP} (\mu m^{-2}) \times 10^{-4}$	$N_{aNSE} (\mu m^{-2}) \times 10^{-4}$
1	26	m	3.16	2.73
2	40	m	1.58	1.34
3	50	ž	0.58	2.86
4	57	m	1.37	2.72
5	58	ž	1.85	1.95
6	61	m	3.21	2.38
7	64	m	2.57	2.81
8	65	ž	1.92	2.80
9	70	m	2.89	1.89
10	75	m	2.00	2.46
11	78	m	2.11	2.40
12	84	m	1.77	3.20

Prosečan broj NSE pozitivnih ćelija na jedinicu površine humane PC se ne menja statistički značajno tokom procesa starenja ($F(2,9)=0.48$, $p>0.05$) (Tabele 29 i 30, grafikon 22). Prosečan broj NSE pozitivnih ćelija na jedinicu površine PC se minimalno menja tokom starenja i on raste u II starosnoj grupi za 2.95% u odnosu na I, zatim za 14.75 % u III u odnosu na II starosnu grupu, odnosno za 18.14 % u odnosu na I starosnu grupu.

Prosečan broj GFAP pozitivnih ćelija na jedinicu površine PC se slično broju NSE pozitivnih ćelija ne menja statistički značajno tokom procesa starenja ($F(2,9)=0.47$, $p>0.05$) (Tabele 29 i 30, grafikon 23). Najviše vrednosti ovog parametra uočene su u II starosnoj grupi i one su za 26.5 % više u odnosu na I, odnosno za 27.83 % u odnosu na III starosnu grupu. Najniže vrednosti su uočene u III starosnoj grupi su za 1% niže u odnosu na I starosnu grupu.

Kako su rezultati neparametrijskog Kruskal – Wallis testa (Tabela 31) potvrdili napred navedene rezultate ANOVA testa, može se zaključiti da se broj nervnih ćelija i astrocita PC tokom procesa starenja ne menja značajno. Uočene razlike u njihovom broju između dobijenih starosnih grupa verovatno predstavljaju posledicu procesa histološke obrade tkiva, kao i ograničene veličine analiziranog uzorka.

Tabela 29. Morfometrijske karakteristike NSE pozitivnih ćelija i GFAP pozitivnih ćelija kod grupa dobijenih klasifikacionom analizom.

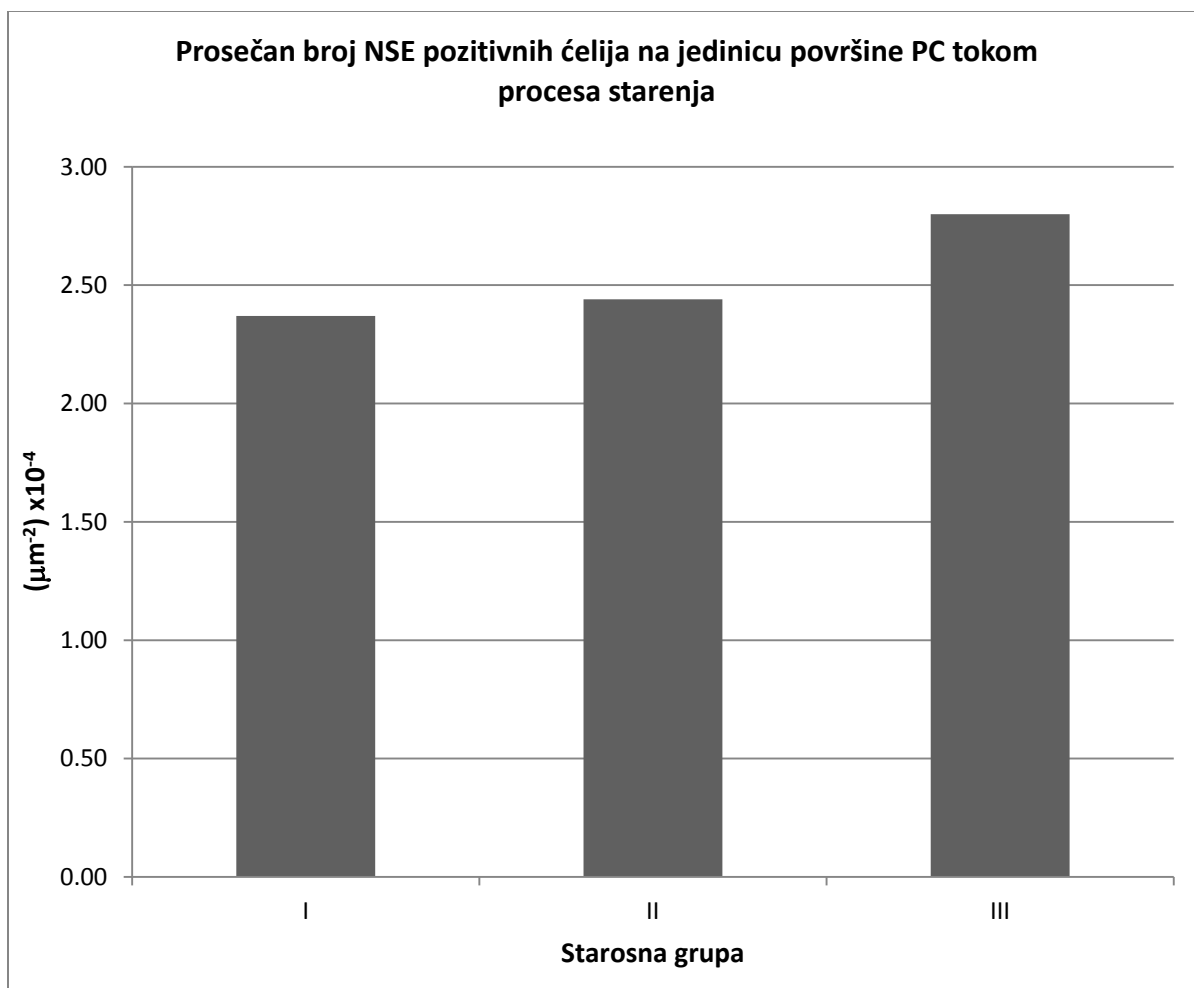
N _{aNSE}												
Grupa	I			II			III					
Parametar	n	Prosek (μm^2) $\times 10^{-4}$	Mediana (μm^2) $\times 10^{-4}$	Skewness	n	Prosek (μm^2) $\times 10^{-4}$	Mediana (μm^2) $\times 10^{-4}$	Skewness	n	Prosek (μm^2) $\times 10^{-4}$	Mediana (μm^2) $\times 10^{-4}$	Skewness
Vrednost		2.37	2.46	-0.93		2.44	2.72	-0.71		2.80	2.80	/
SE	7	0.21	/	/	3	0.28	/	/	2	0.40	/	/
95% DIP		1.86	1.34	/		1.24	/	/		-2.28	/	/
95% GIP		2.89	2.86	/		3.65	/	/		7.87	/	/
N _{aGFAP}												
Grupa	I			II			III					
Parametar	n	Prosek (μm^2) $\times 10^{-4}$	Mediana (μm^2) $\times 10^{-4}$	Skewness	n	Prosek (μm^2) $\times 10^{-4}$	Mediana (μm^2) $\times 10^{-4}$	Skewness	n	Prosek (μm^2) $\times 10^{-4}$	Mediana (μm^2) $\times 10^{-4}$	Skewness
Vrednost		1.96	1.92	-0.16		2.48	2.89	-0.64		1.94	1.94	/
SE	7	0.31	/	/	3	0.56	/	/	2	0.17	/	/
95% DIP		1.20	0.58	/		0.08	/	/		0.19	/	/
95% GIP		2.72	3.21	/		4.87	/	/		4.07	/	/

Tabela 30. Rezultati ANOVA testa za prosečan broj NSE pozitivnih ćelija i prosečan broj GFAP pozitivnih ćelija na jedinicu površine PC, između imunohistohemijski ispitanih slučajeva grupa dobijenih klasifikacionom analizom.

N _{aNSE}						
Parametar	SS	SSq (x10 ⁻⁸)	MS (x10 ⁻⁸)	F	p	($\alpha=0.05$)
Između grupa	2	0.28	0.14	0.48	0.63	0.11
Unutar grupa	9	2.65	0.29			
Ukupno	11	2.93				
N _{aGFAP}						
Parametar	SS	SSq (x10 ⁻⁸)	MS (x10 ⁻⁸)	F	p	($\alpha=0.05$)
Između grupa	2	0.61	0.31	0.47	0.64	0.10
Unutar grupa	9	5.93	0.66			
Ukupno	11	6.55				

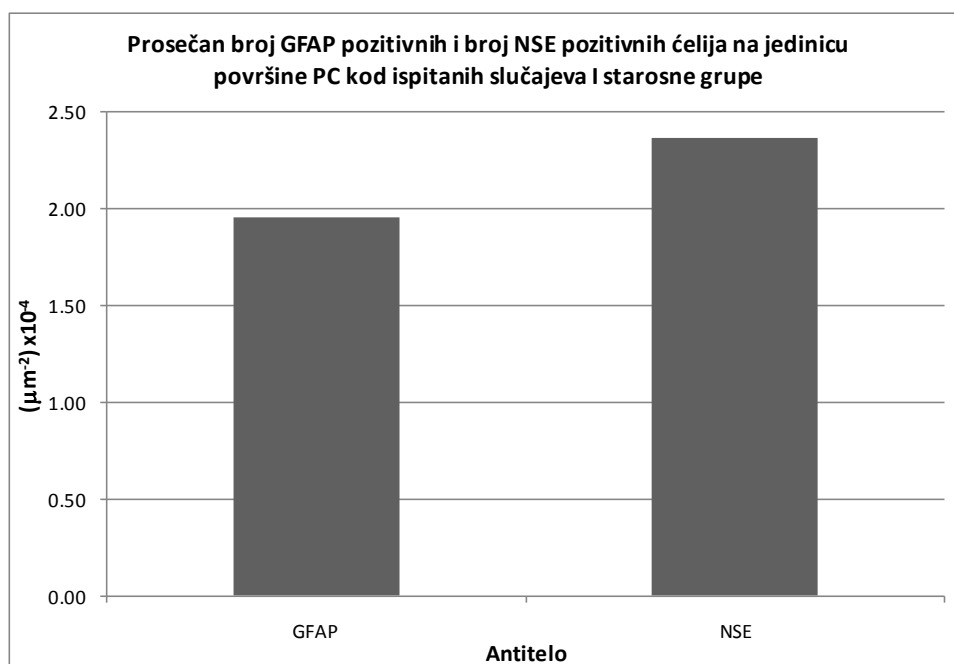
Tabela 31. Kruskal Wallis ANOVA test za broj NSE pozitivnih ćelija i broj GFAP pozitivnih ćelija na jedinicu površine PC, između imunohistohemijski ispitanih slučajeva grupa dobijenih klasifikacionom analizom.

N _{aNSE}			
Parametar	SS	H	p
Vrednost	2	0.80	0.67
N _{aGFAP}			
Vrednost	2	0.42	0.81

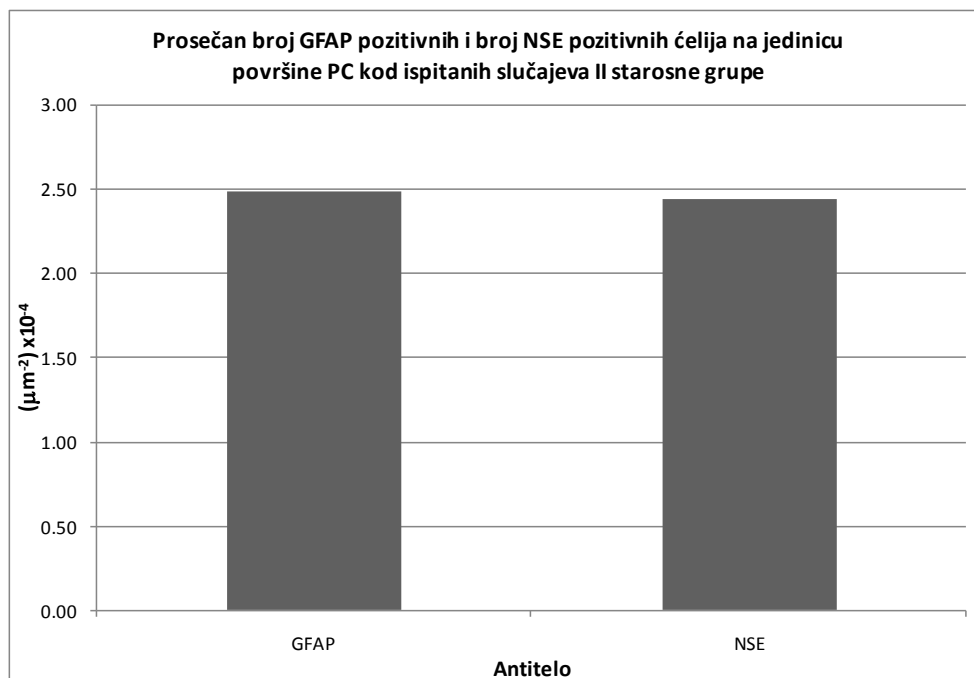


Grafikon 22. Prosečan broj NSE pozitivnih ćelija na jedinicu površine PC tokom starenja čoveka.

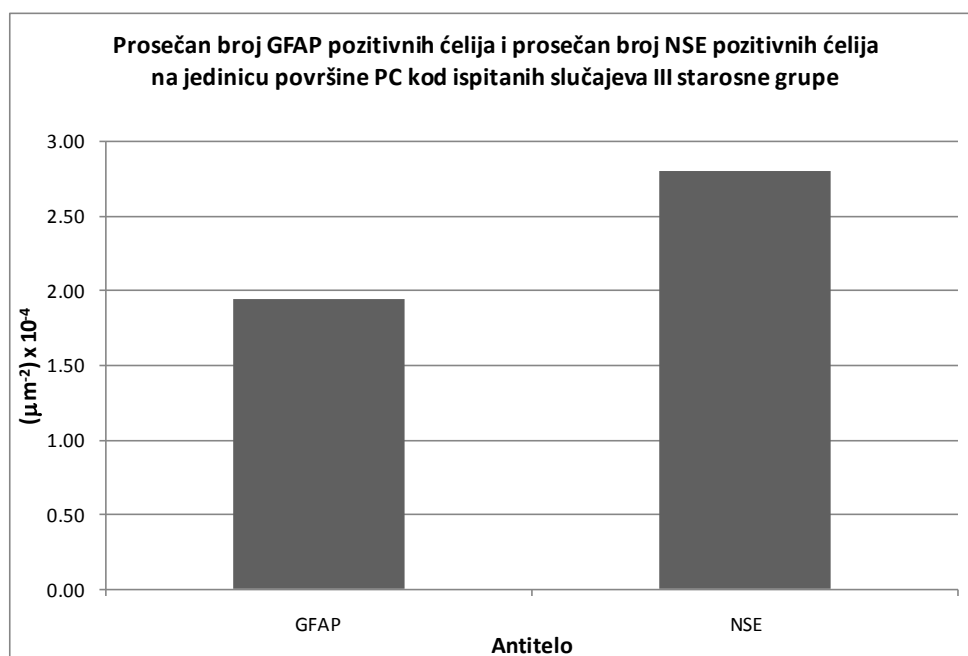
Student - ov T - test za dva mala zavisna uzorka je ukazao, a neparametrijski Wilcoxon – ov test ranga dodatno to potvrdio, da se prosečan broj NSE pozitivnih ćelija u odnosu na prosečan broj GFAP pozitivnih ćelija na jedinicu površine humane parahipokampalne kore unutar I (T= 1.10, SS=6, $p>0.05$; Z= 1.10, $p>0.05$) (Grafikon 24), zatim unutar II (T = 0.45, SS = 2, $p>0.05$; Z=0, $p>0.05$) (Grafikon 25) i konačno unutar III starosne grupe (T = 1.51, SS = 1, $p>0.05$; Z = 1.34, $p>0.05$) (Grafikon 25) međusobno ne razlikuje statistički značajno (Tabela 29).



Grafikon 24. Prosečan broj GFAP pozitivnih ćelija i prosečan broj NSE pozitivnih ćelija na jedinicu površine PC kod imunohistohemijski ispitanih slučajeva I starosne grupe.



Grafikon 25. Prosečan broj GFAP pozitivnih ćelija i prosečan broj NSE pozitivnih ćelija na jedinicu površine PC kod imunohistohemijski ispitanih slučajeva II starosne grupe.

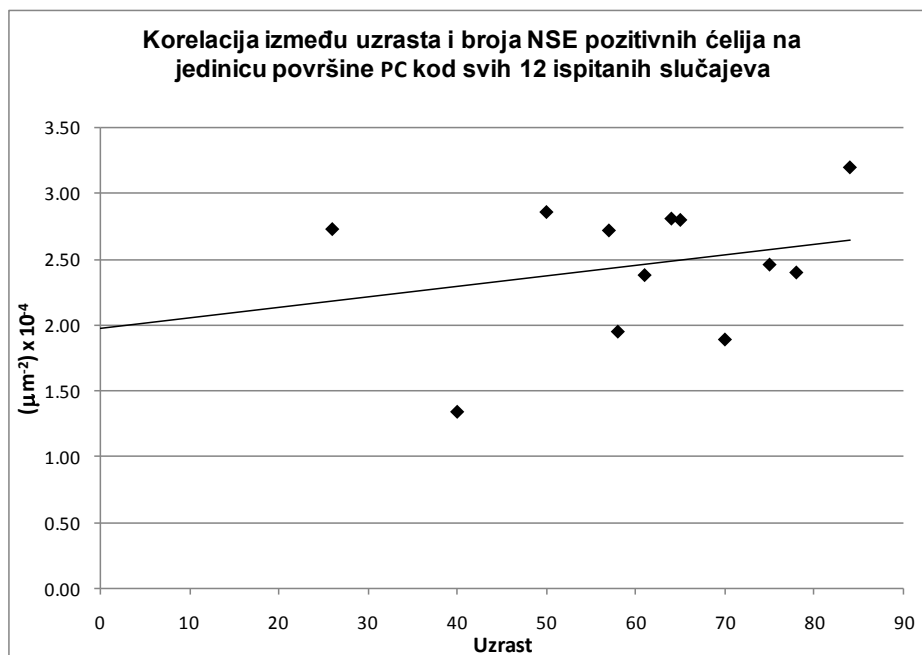


Grafikon 26. Prosečan broj GFAP pozitivnih ćelija i prosečan broj NSE pozitivnih ćelija na jedinicu površine PC kod imunohistohemijski ispitanih slučajeva III starosne grupe.

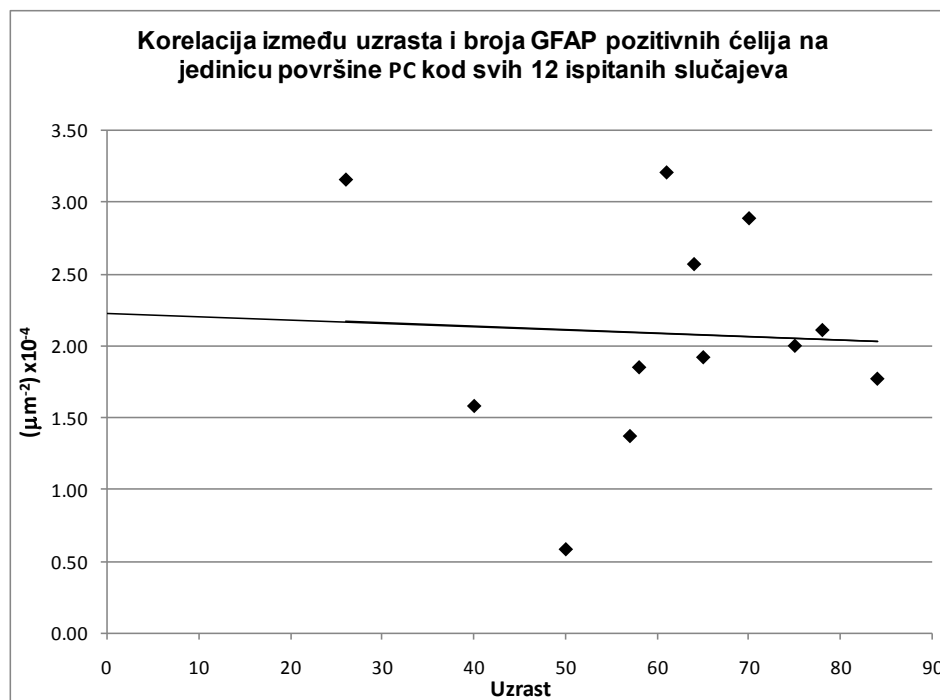
Kako je broj imunohistohemijski analiziranih slučajeva pojedinih starosnih grupa mali, što bi moglo da utiče na statističku značajnost analiziranih morfometrijskih parametara, sprovedena je korelaciona analiza morfometrijskih parametara svih 12 analiziranih slučajeva. Ona je dodatno potvrdila da tokom starenja ne postoji statistički značajna ($R=0.25$, $SS=10$, $p>0.05$) promena broja kako NSE pozitivnih, tako ni GFAP pozitivnih ćelija ($R=-0.05$, $SS=10$, $p>0.05$) na jedinicu površine PC (Tabela 32, grafikoni 27 i 28). Takođe je ustanovljeno, da ne postoji statistički značajna korelacija ($R=-0.11$, $SS=10$, $p>0.05$) između broja NSE pozitivnih i broja GFAP pozitivnih ćelija na jedinicu površine PC, kod svih 12 imunohistohemijski analiziranih slučajeva (Tabela 32, grafikon 29).

Tabela 32. Korelaciona matrica morfometrijskih parametara svih 12 imunohistohemijski ispitanih slučajeva.

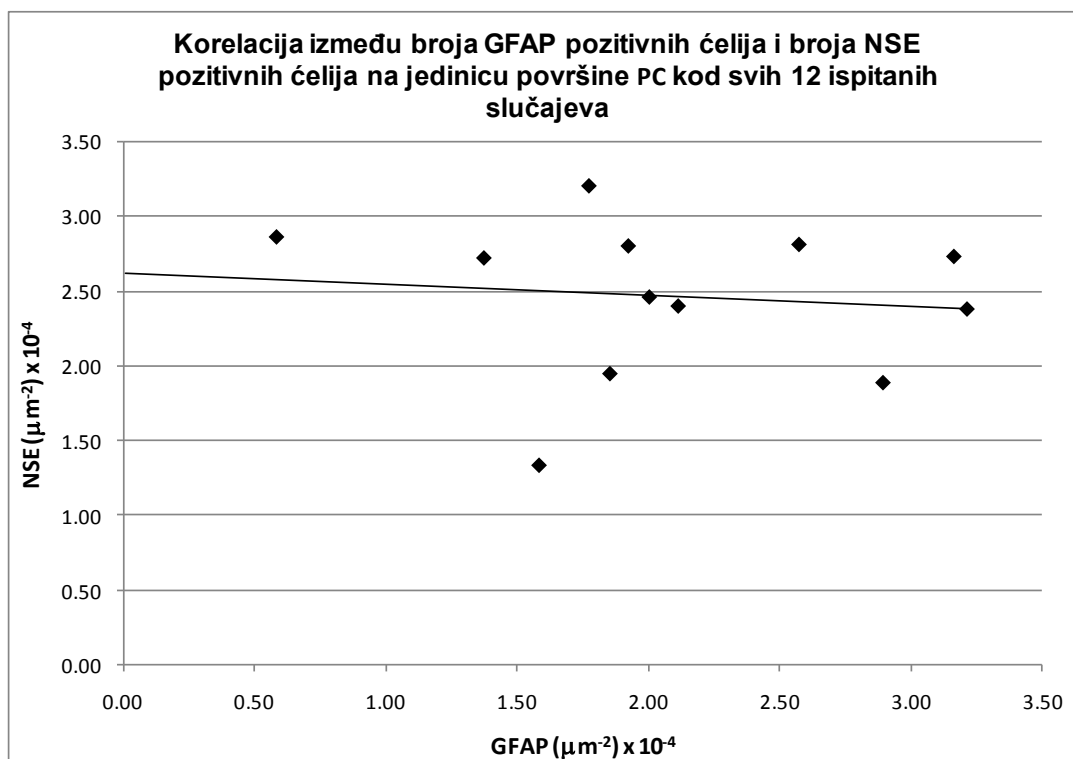
		Uzrast	N_{aGFAP}	N_{aNSE}
Uzrast	R		-0.05	0.25
	p		0.88	0.43
	n		12	12
N_{aGFAP}	R			-0.11
	p			0.73
	n			12



Grafikon 27. Scatter dijagram broja NSE pozitivnih ćelija na jedinicu površine PC i uzrasta imunohistohemijski ispitanih slučajeva.



Grafikon 28. Korelacija između uzrasta i broja GFAP pozitivnih ćelija na jedinicu površine PC kod imunohistohemijski analiziranih slučajeva.



Grafikon 29. Korelacija između broja NSE pozitivnih ćelija i GFAP pozitivnih ćelija na jedinicu površine PC kod imunohistohemijski analiziranih slučajeva.

Morfometrijska analiza ispitivanih starosnih promena parahipokampalne kore slučajeva muškog i ženskog pola

Prosečan broj NSE pozitivnih ćelija na jedinicu površine PC ispitanih slučajeva ženskog pola je za 4% viši u odnosu na broj NSE pozitivnih ćelija ispitanika muškog pola (Tabela 33, grafikon 30), ali ta razlika nije statistički značajna ($T=0.28$, $SS=10$, $p>0.05$; $Z=0.55$, $p>0.05$).

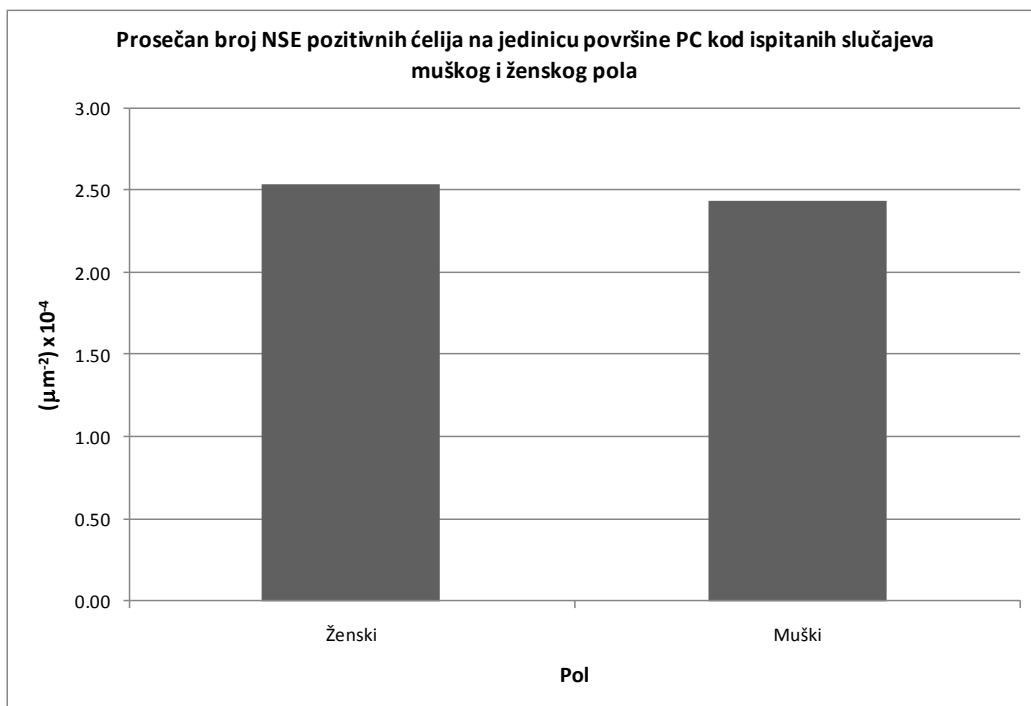
Nasuprot napred navedenom, prosečan broj GFAP pozitivnih ćelija na jedinicu površine PC je statistički značajno ($T= 1.81$, $SS=10$, $p<0.05$), za 45.5% viši kod ispitanih slučajeva muškog u odnosu na ispitane slučajeve ženskog pola (Tabela 33, grafikon 31). Mediana istog parametra je takođe za 14 % viša kod ispitanika muškog pola u odnosu na ispitanike ženskog pola, međutim neparametrijski Mann – Whitney U test nije potvrdio statističku značajnost T – testa ($Z=-1.29$, $p>0.05$). Kako distribucija ispitivanog morfometrijskog parametra ne odstupa značajno od normalne (vrednosti skewness - a ne prelaze granicu od +1 i -1), može se zaključiti da je ipak broj astrocita na jedinicu površine PC statistički značajno viši kod ispitanih slučajeva muškog pola.

Kada je u pitanju odnos broja nervnih ćelija i broja astrocita, Student – ov T – test za dva mala zavisna uzorka je ukazao da je prosečan broj NSE pozitivnih ćelija humane PC za 6 % viši u odnosu na prosečan broj GFAP pozitivnih ćelija kod ispitivanih slučajeva muškog ($T= 0.48$, $SS=8$, $p>0.05$) (Tabela 33, grafikon 32), odnosno za 39.88 % viši kod ispitanih slučajeva ženskog pola ($T= 1.70$, $SS=2$, $p>0.05$) (Tabela 33, grafikon 33). Ta razlika međutim nije bila statistički značajna. Dodatna primena neparametrijskog testa je potvrdila rezultate T – testa.

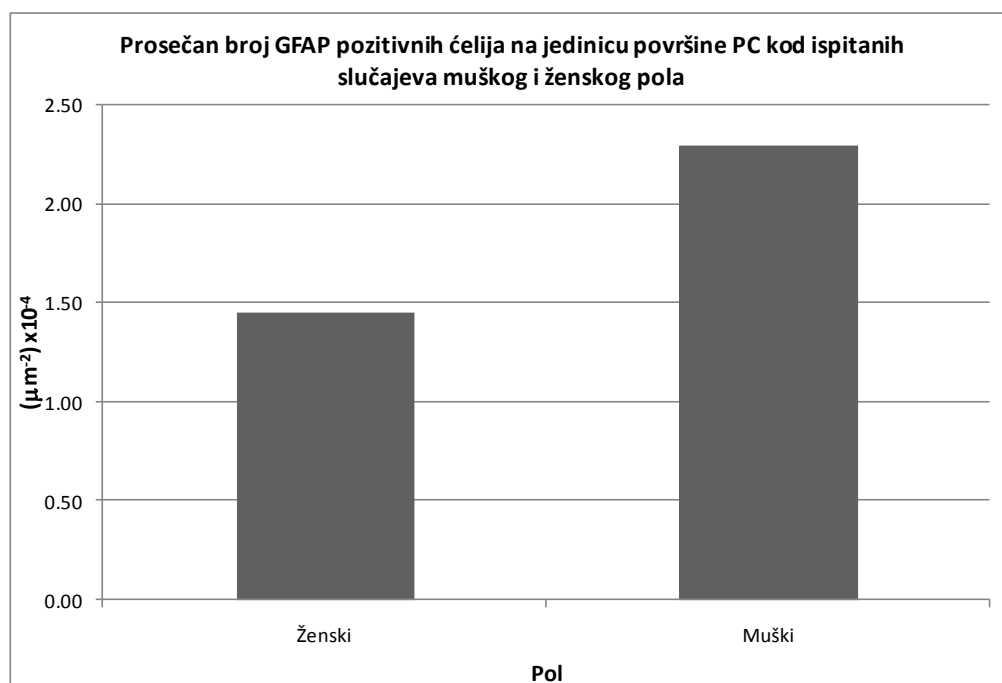
Napred navedeni rezultati mogu da ukažu na moguće prisustvo izrazitije glioze PC kod slučajeva muškog pola tokom procesa starenja.

Tabela 33. Morfometrijske karakteristike humane PC imunohistohemijski ispitanih slučajeva muškog i ženskog pola.

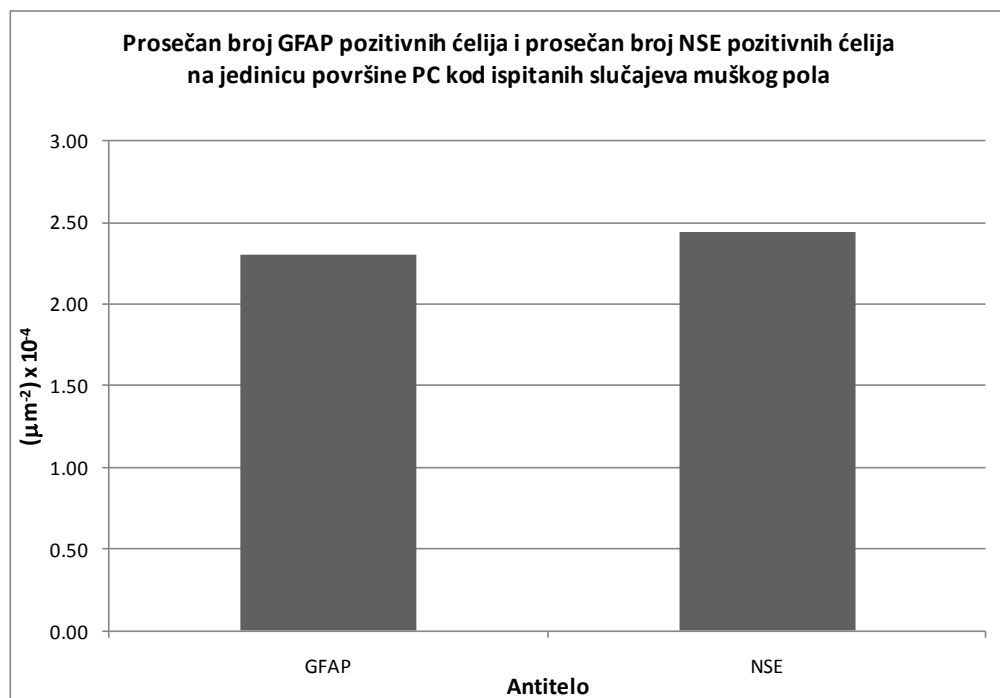
N _{aGFAP}								
Pol	Ženski			Muški				
Parametar	n	Prosek (μm^{-2}) $\times 10^{-4}$	Mediana (μm^{-2}) $\times 10^{-4}$	Skewness	n	Prosek (μm^{-2}) $\times 10^{-4}$	Mediana (μm^{-2}) $\times 10^{-4}$	Skewness
Vrednost	3	1.45	1.85	-0.70	9	2.30	2.11	0.13
SE		0.44	/	/		0.30	/	/
95% DIP		-0.43	/	/		1.77	1.58	/
95% GIP		3.33	/	/		2.83	3.16	/
N _{aNSE}								
Pol	Ženski			Muški				
Parametar	n	Prosek (μm^{-2}) $\times 10^{-4}$	Mediana (μm^{-2}) $\times 10^{-4}$	Skewness	n	Prosek (μm^{-2}) $\times 10^{-4}$	Mediana (μm^{-2}) $\times 10^{-4}$	Skewness
Vrednost	3	2.54	2.80	-0.69	9	2.44	2.46	-0.76
SE		0.29	/	/		0.18	/	/
95% DIP		1.27	/	/		2.02	1.89	/
95% GIP		3.80	/	/		2.86	2.81	/



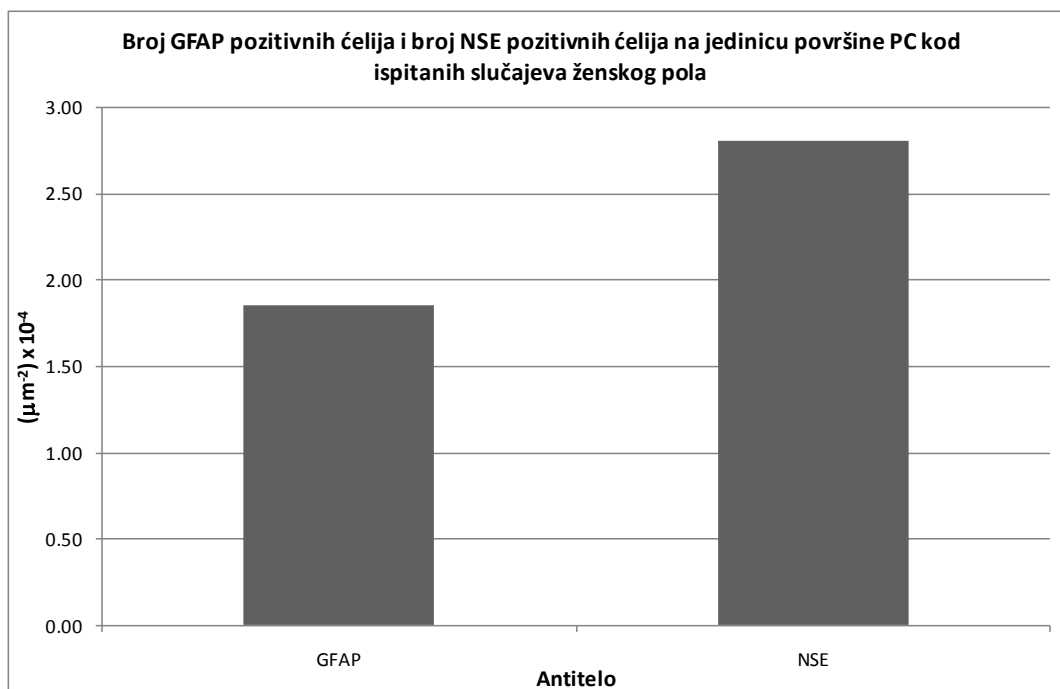
Grafikon 30. Prosečan broj NSE pozitivnih ćelija na jedinicu površine PC kod imunohistohemijski ispitanih slučajeva muškog i ženskog pola.



Grafikon 31. Prosečan broj GFAP pozitivnih ćelija na jedinicu površine PC kod imunohistohemijski ispitanih slučajeva muškog i ženskog pola.



Grafikon 32. Prosečan broj NSE pozitivnih ćelija i prosečan broj GFAP pozitivnih ćelija na jedinicu površine PC kod imunohistohemijski ispitanih slučajeva muškog pola.



Grafikon 33. Broj GFAP pozitivnih ćelija i broj NSE pozitivnih ćelija na jedinicu površine PC kod imunohistohemijski ispitanih slučajeva ženskog pola.

Diskusija

Normalan proces starenja praćen je kako globalnim, tako i regionalnim strukturalnim promenama ljudskog mozga (Lemaitre i sar., 2010). U regije koje su češće i u znatno većoj meri od ostalih regija zahvaćene starosnim promenama ubrajaju se hipokampus i medijalni temporalni režanj (Raz i sar., 1997; Good i sar., 2001; Tisserand i sar., 2002; Allen i sar., 2005; Abe i sar., 2008). Prisustvo ovakve regionalne distribucije starosnih promena mozga se prema savremenim shvatanjima smatra odgovornim za oštećenje kognitivnih funkcija kod zdravih starih individua (West, 1996; Raz i sar., 1998), jer PC čoveka predstavlja reļej između neokorteksa i hipokampalne formacije, odnosno regiju koja aktivno učestvuje u selekciji i prenošenju informacija između ove dve strukture i veoma je važna za proces pamćenja (Agster i sar., 2009; Kerr i sar., 2007). To dodatno podupire i činjenica da PC, tačnije njen peririnalni deo, predstavlja ne samo mesto gde se često uočava prisustvo starosnih, već i promena karakterističnih za pretkliničku fazu Alzheimer - ove bolesti (Arnold i sar., 2000; Braak i Braak, 1991, 1992; Ding i sar., 2009). Lemaitre i sar. (2010) su ispitujući očuvanost pojedinih kortikalnih regiona tokom procesa starenja, uočili da su strukture MTR, uključujući entorinalnu i ostale delove PC, relativno pošteđene ovih promena. Ovakav stav je saglasan sa opažanjima drugih istraživača (Grieve i sar., 2005), koji su ispitali kortikalnu debljinu kod zdravih individua i uočili da je zapremina hipokampalne regije stabilna i skoro nepromenjena sve do sedme decenije. Njen nagli pad uočava se kod slučajeva u osmoj decenije života (Allen i sar., 2005). Neuroradiološke MRI studije MTR – a su ustanovile postojanje sličnog trenda kada je u pitanju proces starenja (Coffey i sar., 1992; Gur i sar., 1991; Tanna i sar., 1991). Pad volumena koji se javlja tokom starenja, najpre se uočava u hipokampusu i može čak da prethodi pojavi simptoma i znakova AD – a (Jack i sar., 1998; Laakso i sar., 2000). Dickerson i Sperling (2009) su, istražujući EC, dokazali da normalno starenje najviše utiče na površinu oblast MTR - a, dok kod AD dolazi do izrazitije redukcije debljine kore. Napred navedeni rezultati neuroradioloških istraživanja su u najvećoj meri poduprti nalazima savremenih stereoloških analiza broja neurona, koja ukazuju na njegovu stabilnost tokom perioda između 60 – 90. godine života (Gomez-Isla i sar., 1996; Merrill i sar., 2000). Rezultati našeg istraživanja su takođe ukazali na relativnu stabilnost broja NSE pozitivnih ćelija na jedinicu površine PC, što može da navede na zaključak da kognitivni deficit prisutan

tokom procesa starenja ne može da se objasni eventualnim smanjenjem zapremine ili debljine PC i ostalih struktura MTR – a, u čijoj bi osnovi stajao gubitak neurona u tim regijama mozga.

Longitudinalna studija Van der Elst – a i sar. (2005), tokom koje je ispitivana veza između volumena hipokampusa i deklarativnog pamćenja, ukazala je na redukciju volumena hipokampusa u grupi sa poremećajem pamćenja u odnosu na kontrolnu grupu, pri čemu su dalja istraživanja ustanovila da je ta razlika bila najviše izražena u prednjem, a najslabije u zadnjem delu hipokampusa (Jolles i sar., 1995; Van Boxtel i sar., 1998). Ove nalaze potkrepljuju i rezultati istraživanja Hackert-a i sar. (2002) koji su uočili značajnu vezu između redukcije volumena prednjeg dela hipokampusa i oštećenja pamćenja. Kada je u pitanju PC, značajna korelacija je ustanovljena između pada zapremine njenog posteriornog dela i oštećenja pamćenja kod zdravih starih individua (Laakso i sar., 2000). Redukcija volumena PC koja se javlja tokom procesa starenja predominantno zahvata njen posteriorni deo i to do 15%, dok je kod EC znatno slabije izražena i iznosi do 5% (Insausti i sar., 1998). Burgmans i sar. (2011) smatraju da zbog značajnih kortikalnih konekcija koje ima kora zadnje parahipokampalne vijuge, predhodno navedena istraživanja mogu da ukažu na njenu značajnu ulogu u oštećenju pamćenja koje se normalno javlja kod zdravih starih osoba.

Više anatomskih studija sprovedenih i na ljudima i na životinjama je pokušalo da objasni promene koje se nalaze u osnovi pada zapremine MTR – a tokom starenja. Više njih navode da broj neurona u njemu ostaje relativno stabilan tokom normalnog procesa starenja (Giannakopoulos i sar, 1996; Gomez-Isla i sar., 1996; Gazzaley i sar., 1997; Pakkenberg i Gundersen, 1997). Drugi autori navode da je gubitak mijelinskih vlakana odgovoran za smanjenje njegove zapremine (Braak i Braak, 1991; Meier-Rouge i sar., 1992; Double i sar, 1996; Teng i Squire, 1999). Voxel bazirana morfometrijska istraživanja su pokazala da je verovatni uzrok blagog kognitivnog oštećenja tokom starenja blaga redukcija sive mase u MTR - u. Promene u beloju masi u vidu zadebljanja se smatraju starosnim promenama koje mogu da prouzrokuju demenciju kada zahvataju najmanje četvrtinu ukupne bele mase. Ova pretpostavka se poklapa sa nalazom da je samo ozbiljno oštećenje bele mase povezano sa kognitivnom disfunkcijom (Bastos Leite i sar., 2004). Na osnovu nekih postmortem studija, histološke promene koje su u osnovi ovih makroskopskih varijacija prouzrokovanih sa starenjem su više povezane sa gubitkom neuropila, što se više dovodi u vezu sa smanjenjem broja dendrita i sinapsi, kao i gubitkom nervnih vlakana nego sa direktnim gubitkom neurona (Peters i sar.,

1998). Prema Gomez-Isla i sar. (1996) neuronalni gubitak u PC koji je praćen paralelnim gubitkom neuropilusa i sinapsi verovatni je uzrok redukcije njenog volumena tokom starenja. Saglasno njihovim zaključcima i mi smo tokom našeg istraživanja uočili proširenje perineuronalnog haloa kod starijih slučajeva, što može predstavljati posledicu redukcije neuropilusa. Vizuelna procena atrofije MTR - a se zasniva na subjektivnoj proceni širine horoidne fisure temporalnog roga i visine hipokampusa (Bastos Leite i sar., 2004). Međutim, vrlo je verovatno da se zapremina MTR - a može povezati, barem delom, sa integritetom njegovih celularnih elemenata, zatim njihovom veličinom i, lokalnim subkortikalnim faktorima, kao što je volumen subkortikalne bele mase (Feczko i sar., 2009).

Tokom procesa starenja, u morfološkom smislu, ne dolazi do značajnih promena u debljini kortikalnih slojeva kao i laminaciji, dok se kod starijih slučajeva međutim, uočava izvesno smanjenje debljine kore, dok veličina i oblik nerava ne pokazuju značajnije promene (Davidson i Glisky, 2002). Sve do skoro smatralo se da oštećenje kognitivne funkcije uslovljeno starenjem predstavlja posledicu gubitka neurona do kojeg dolazi tokom tog procesa. Ovaj stav je u velikoj meri zasnovan na rezultatima mnogih studija tokom kojih je uočen pad broja neurona u hipokampusu i većini neokortikalnih oblasti (Brody, 1955; Colon, 1975; Coleman i Flood, 1987). Istraživači su tokom ranijih istraživanja koristili različite metode za procenu starosnih promena u ljudskom mozgu. Najčešće korišćena metoda jeste kvantifikacija uočenih celularnih promena tokom histoloških analiza post mortem materijala poreklom od zdravih veoma starih osoba (Mizutani i Shimada, 1992; Gertz i sar., 1994; Giannakopoulos i sar., 1996). Primenom stereoloških metoda (West, 1996) nisu uočene značajne promene u broju neurona hipokampalne regije tokom normalnog starenja. Mi smo tokom našeg istraživanja došli do sličnih rezultata, koji su ukazali da tokom starenja ne dolazi do značajne promene u broju nervnih ćelija i astrocita. Naime, primena imunohistohemijskog markera za NSE, koji predstavlja neuronalni citoplazmatski protein (Marangos i Schmechel, 1987), omogućila nam je da uz pomoću morfometrijske analize ustanovimo da se prosečan broj NSE pozitivnih ćelija na jedinicu površine PC ne menja značajno tokom procesa starenja. Broj astrocita na jedinicu površine PC, koji smo odredili uz pomoću primenjenog anti – GFAP antitela takođe se ne menja značajno tokom procesa starenja. Komparativnom analizom dobijenih vrednosti morfometrijskih parametara NSE pozitivnih i GFAP pozitivnih ćelija uočili smo, da se u okviru dobijenih starosnih grupa, njihov broj na jedinicu površine PC ne razlikuje značajno, pa se može zaključiti

da je broj nervnih ćelija i astrocita u PC uravnotežen tokom procesa starenja i da njihov međusobni odnos bitnije ne menja tokom tog procesa. Kada su u pitanju polno uslovljene razlike, prosečan broj GFAP pozitivnih ćelija na jedinicu površine PC je značajno viši kod slučajeva muškog u odnosu na slučajeve ženskog pola, dok je saglasno tome broj NSE pozitivnih ćelija na jedinicu površine PC imunohistohemijski ispitanih slučajeva ženskog pola nešto viši u odnosu na ispitanike muškog pola. To indirektno može da ukaže na prisustvo nešto izraženije glioze kod slučajeva muškog pola tokom procesa starenja. Pored očekivanog porasta broja astrocita u okviru populacije glijalnih ćelija, odsustvo značajnijeg pada broja nervnih ćelija tokom procesa starenja može predstavljati i posledicu ograničenog broja imunohistohemijski analiziranih slučajeva, kao i razlikama u strukturalnoj prezervaciji tkiva usled postmortalnih destruktivnih promena mozga, koje često mogu da uzrokuju različitu imunoreaktivnost ispitivanog tkiva (Singhrao i sar., 1993). I pored striktnog odabira ispitivanih slučajeva, kao i laboratorijske obrade tkiva prema strogim standardima imunohistohemijske analize tokom našeg istraživanja, napred navedene činjenice se ne mogu isključiti.

Neuroradiološka istraživanja, kao i stereološka istraživanja nisu dala precizne odgovore na pitanje da li je smanjenje debljine moždane kore, zapremine određenih delova mozga ili, smanjenje broja nervnih ćelija praćeno istovremenim reaktivnim porastom broja glijalnih ćelija kod zdravih starih osoba. Zbog toga su pojedini istraživači svoju pažnju usmerili ka istraživanju prisustva celularnih promena tokom procesa starenja. Lipofuscin, CA, argirofilna zrna i neuromelanin spadaju u takve celularne promene koje se mogu sresti kako kod neurodegenerativnih stanja (Garcia-Sierra i sar., 2000; Šimić, 2002), tako i u mozgu normalnih zdravih starih osoba. Takva njihova priroda može da navede na razmišljanje da upravo ove promene mogu dovesti do oštećenja onih struktura mozga koje su odgovorne za normalno odvijanje memorijske funkcije i na taj način odgovorne za kognitivne promene prisutne kod zdravih starih osoba (Kirkby i Higgins, 1998). Međutim, i pored napred navedenih činjenica, pravi efekat ovih struktura na funkciju mozga, je još uvek nejasan. Takođe, veoma malo se zna o tome da li ovi faktori mogu da utiču na raniji nastanak i bržu progresiju nekih neuroloških poremećaja češće prisutnih kod starih osoba (Keller, 2006). Tako, porast prisustva lipofuscina u tokom starenja se može smatrati neizbežnim za sve ćelije mozga, što je saglasno porastu broja nervnih ćelija sa prisutnim depozitima lipofuscina u PC tokom procesa starenja uočenom tokom naše morfometrijske analize. I pored dobro poznate činjenice da tokom starenja raste broj

nervnih ćelija sa prisutnim depozitima lipofuscina, njegovo poreklo i mehanizam formiranja nisu razjašnjeni. Ultrastrukturalno, ustanovljeno je da on sadrži visoke nivoe pojedinih metala, naročito gvožđa. Kao i kod neuromelanina i CA, veruje se da ono potiče primarno iz mitohondrija, dok lipidi i proteini u njemu ispoljavaju prisustvo različitih nivoa oksidacije, što uslovljava u određenoj meri prisustvo njihove autofluorescence koja se lako može detektovati upotrebom scanning i fluorescentne mikroskopije (Szweda i sar., 2003; Keller, 2006). Pod elektronskim mikroskopom lipofuscin se detektuje kao inkluzija nepravilnog oblika okružena lizozomalnom membranom. U našem slučaju, pod svetlosnim mikroskopom lipofuscin se takođe uočava kao crveno prebojena inkluzija na preparatima bojenim AB PAS metodom, zrnaste strukture, lokalizovana paranuklearno. Postoji više različitih teorija koje pokušavaju da objasne mehanizam formiranja lipofuscina tokom starenja. Pojedini autori (Terman i Brunk, 2004; Gray i Woulfe, 2005) smatraju da lipofuscina predstavlja produkt inkompletne lizozomalne degradacije mitohondrija. Kao potporu njihovim tvrdnjama oni navode da oksidacija mitohondrija može da da materijal nalik lipofuscinu, zatim da se mitohondrijalni proteini mogu detektovati u lipofuscinu, onda da se lizozomske proteaze mogu naći na površini lipofuscinskih inkluzija, dalje da je lipofuscin sadržan u lizozomalnim membranama i na kraju da inhibicija lizozomalne proteolize doprinosi akumulaciji lipofuscina unutar kultivisanih ćelija kulture tkiva. Pojedini autori (Sullivan i sar., 2004) smatraju da je sama inhibicija proteozoma proteolitičkog puta dovoljna da izazove stvaranje i akumulaciju lipofuscina u nervnim ćelijama, što ukazuje na postojanje veze između lizozomalnog i proteozomalnog sistema u stvaranju lipofuscina. Novije studije su pokazale da sam lipofuscin može direktno da utiče na inhibiciju proteozoma (Sitte i sar., 2000; Powell i sar., 2005), što ukazuje da kada se jednom stvori, lipofuscin može direktno ili indirektno dalje da utiče na proteolitičku aktivnost ćelija. Dodatno, uočeno je da stepen akumulacije, kao i vrsta lipofuscina koji se akumulira tokom starenja može zavistiti od tipa ćelija kojima se akumulira i samim tim biti tkivno specifičan. Npr. Boellaard i sar. (2004) su dokazali da kod nižih sisara ne postoje strukturalne razlike između lipofuscina koji se uočava u neuronima neokorteksa u odnosu na neurone hipokampusu, dok je kod ljudi u neuronima hipokampusu prisutan oblik lipofuscina koji se karakteriše jedinstvenom strukturom, koja nije prisutna kod neurona u drugim delovima mozga. Kada je u pitanju hipokampus, lipofuscin se uočava u perikarionu neurona CA1 i CA3/4 zone što verovatno ukazuje na prisustvo njihovih određenih metaboličkih i/ili funkcionalnih karakteristika koje pogoduju njegovoj akumulaciji (Boellaard i

sar., 2004). Blaži stepen oštećenja kognitivne funkcije prisutan je kod velikog broja zdravih starih osoba. Procenjuje se da više od 40% starijih od 60 godina ispoljava izvestan stepen oštećenja memorijske funkcije (Hanninen i sar., 1997). Ovakva prevalenca oštećenja pamćenja kod starijih pojedine autore je dovela u dilemu, da li se pad te funkcije mozga može uopšte smatrati patološkim stanjem (Small, 2001). S druge strane, i pored tako visoke učestalosti kognitivnog pada kod starije populacije, on je veoma blagog intenziteta tako da ne remeti u ozbiljnijoj meri svakodnevni život tih individua. Pored visoke učestalosti, ovaj kognitivni deficit karakteriše i visoka individualna varijabilnost, šta potvrđuju studije u kojima je ustanovljeno da do 20% stogodišnjaka nedementno, a da oštećenje pamćenja kod dementnih osoba nastupa tek u kasnim devedesetim godinama života (Hitt i sar., 1999; Kliegel i sar., 2004; Perls, 2004). Ovi nalazi mogu navesti na zaključak da varijabilnost pada kognitivne funkcije kod starijih osoba može da predstavlja posledicu dugotrajne akumulacije određenih dugotrajnih promena mozga na ćelijskom nivou. Depozicija lipofuscina u nervnim ćelijama bi mogla da potencijalno predstavlja takvu promenu koja svojom dugotrajnom akumulacijom u mozgu može da dovede do takvih poremećaja funkcije mozga. Tome u prilog ide i naš nalaz da do značajnijeg povišenja broja ćelija sa prisutnim depozitima lipofuscina dolazi tek kod grupe najstarijih slučajeva.

Upoređujući kortikalnu debljinu i broj neurona EC grupe nedementnih starijih osoba sa pacijentima koji su patili od oblika AD koji prati veoma blago kognitivno oštećenje, Giannakopoulos i sar. (1996) u svom radu ne navode prisustvo značajnih razlika niti u kortikalnoj debljini niti u broju neurona u slojevima II i V EC između napred navedenih grupa. Podaci koje Sánchez-Benavides i sar. (2010) navode u svom radu takođe ukazuju da do sedme decenije pad zapremine EC se kreće do 5%, a tek nakon osme decenije ovaj pad raste i do 20% u odnosu na mlađe zdrave slučajeve.

Veliki broj istraživača (Owen i sar., 1996; Juottonen i sar., 1998) se bavio komparacijom starosnih promena sa promenama koje su prisutne tokom AD u onim strukturama mozga koje su odgovorne za normalno odvijanje funkcije pamćenja, pri čemu je ustanovljeno da su kod AD pacijenata, za razliku od zdravih starih nedementnih osoba, promene prisutne u znatno širim kortikalnim oblastima. Pored činjenice da je tokom AD prisutna atrofija MTR - a, veoma važnu karakteristiku AD, koja je razlikuje od normalnog starenja, predstavlja i dalja njena progresija (Jack i sar., 1998). Naime, ustanovljeno je da je na godišnjem nivou pad zapremine hipokampusu približno 2.5 puta veći kod pacijenata sa AD u odnosu na zdrave stare slučajeve, pri čemu je

stepen oštećenja hipokampusa povezan sa nivoom oštećenja memorije koji se kreće od blagih poremećaja, prisutnih tokom normalnog starenja, pa sve do demencije (Bastos Leite i sar., 2004). Dok broj neurona ostaje nepromenjen u PC kognitivno zdravih starih osoba, čak i kod najblazih oblika demencije, prisutan je selektivan i veoma izražen gubitak neurona u istoj regiji (Gomez-Isla i sar., 1996; Van Hoesen i sar., 2000). Tako, u PC kod takvih slučajeva u odnosu na zdrave slučajeve iste životne dobi, uočava se upola viši pad zapremine i prateći pad broja neurona, s tim da te promene predstavljaju rezultat uglavnom promena prisutnih u njenom sloju II. Kod veoma blagih oblika AD najizraženiji gubitak neurona dešava se u slojevima II i IV PC (Linn i sar., 1995). Selektivan gubitak neurona u sloju II PC omogućava diferencijaciju i veoma blagih oblika AD od normalnog starenja. Sve napred navedeno, navelo je Gomez-Isla i sar. (1996) da govore o selektivnoj šemi vulnerabilnosti neurona CA1 zone hipokampusa, kao i slojeva II i IV PC kod obolelih od različitih oblika demencije, a naročito AD. Mi tokom našeg istraživanja, takođe, nismo uočili značajan pad broja nervnih ćelija u slojevima II do V PC čak i u najstarijoj grupi neurološki zdravih slučajeva.

Pored pada broja neurona, obim moždane atrofije je povezan i sa prisustvom, kao i sa stepenom prisustva neurofibrilarne patologije (Bobinski i sar., 1999; 2000). Neuropatološke karakteristike AD uključuju celularne promene koje se mogu naći i kod mozga normalnih starih individua, samo u znatno manjem broju (Ellison i sar., 1998). Mozak obolelih od AD se karakteriše prisustvom dve glavne neuropatološke promene, a to su senilni plakovi i neurofibrilarna degeneracija (Keller, 2006). Senilni plakovi predstavljaju uglavnom heterogenu mešavinu proteina, peptida, lipida i šećera deponovanih u ekstracelularnom prostoru. Najveći deo senilnih plakova čini peptid dužine između 40 i 42 amino kiselina, označen kao beta amiloid (Mattson, 1997, 2004). U mozgu čoveka se mogu susresti dva osnovna oblika plaka, difuzni i neuritski. Difuzni plakovi se uglavnom uočavaju kod većine starijih osoba, dok su neuritski plakovi najčešće prisutni u kori limbičkog sistema osoba obolelih od AD. Neuritski plakovi se strukturalno razlikuju od difuznih plakova po tome što se sastoje iz diskretno izraženog sferičnog jezgra i okolnog neuritskog infiltrata. Neurofibrilarna degeneracija predstavlja intracelularnu proteinsku inkluziju koja je predominantno sačinjena od citoplazmatskog proteina taurina. Fosforilacija taurina drastično menja njegovu sposobnost polimerizacije, zbog čega on stupa u interakciju sa drugim citoskeletnim proteinima i formira u neuronima neurofibrilarnu degeneraciju (Mattson, 2004). Ove promene se sporadično mogu uočiti u mozgu zdravih starih

osoba, ali su u znatno većem obimu prisutne u mozgu obolelih od AD, pa je od strane patologa njihovo izrazitije prisustvo označeno kao jedan od kriterijumi za postavljanje dijagnoze AD. Mi tokom našeg istraživanja ovakve celularne promene nismo uočili ni u PC najstarijih ispitivanih slučajeva. Njihovo neznatno prisustvo u mozgu zdravih starih osoba može i da navede na zaključak da one najverovatnije nisu odgovorne za kognitivni deficit koji se javlja tokom starenja. Kognitivna disfunkcija dementnog mozga praćena je progresivnim oštećenjem Papez - ovog kruga (Hyman i sar.,1984; Geula, 1998). Ovakvim patološkim promenama biva tokom AD zahvaćen u najvećoj meri kortikalni holinergički sistem (Geula, 1998) u sklopu čega se javlja selektivni gubitak neurona u Mejnertovom bazalnom jedru (Whitehouse i sar.,1981), što ukazuje na anatomsku osnovu pada nivoa acetilholina u mozgu takvih pacijenata, što se delimično smatra odgovornim za prisustvo kognitivnih i bihevioralnih deficita.

Pored promena volumena, broja neurona, zatim celularnih promena, do kognitivnog oštećenja tokom procesa starenja može doći i zbog promena na krvnim sudovima mozga. Te promene se dešavaju u endotelu krvnih sudova, što na kraju rezultira narušavanjem hematoencefalne barijere i deponovanja amiloida poreklom iz cirkulacije kako unutar njihovih zidova, tako i u samom moždanom parenhimu. Međutim, još uvek se sa sigurnošću ne zna da li su ove promene direktno povezane sa prisustvom kognitivnog oštećenja ili su one povezane sa njegovim prisustvom indirektno, tako što dovode do oštećenja nervnog tkiva koje rezultira na kraju prisustvom kognitivnog deficita (Bastos Leite i sar., 2004). Mi smo tokom našeg istraživanja morfometrijskom analizom detektovali da PC starijih slučajeva koji se karakterišu prisustvom ređih, krupnijih krvnih sudova sa debljim, fibrozno izmenjenim zidovima sadrži u znatno većem obimu ispitivane starosne promene (neurone sa depozitima lipofuscina i CA) u odnosu na mlađe slučajeve. Primenjene histohemijske analize nisu omogućile da se ustanovi prisustvo amiloida u samim zidovima takvih krvnih sudova. Međutim, obimnije prisustvo takvih krvnih sudova bi u PC moglo da vodi ka poremećaju hematoencefalne barijere i na taj način uslovljavalo poremećaj metabolizma njenih nervnih ćelija i na kraju obimnijeg deponovanja lipofuscina u njima, kao i intenzivnije formiranje CA. Sve to na kraju može kod starijih slučajeva da uzrokuje napred navedeni kognitivni deficit.

Prema tome, mozak koji stari odlikuje se sve većim prisustvom onih struktura koje su u znatno većoj meri prisutne kod neurodegenerativnih poremećaja. Sve je više dokaza da ove promene, a među njima i deponovanje lipofuscina, CA i promene na krvnim sudovima u PC,

moгу u toku procesa normalnog starenja da imaju značajnu ulogu u nastanku kognitivnih oštećenja kod starijih osoba. Zbog toga, buduća istraživanja koja bi imala za cilj objašnjenje uzroka ovih funkcionalnih deficita mozga zdravih starih individua trebala svoju pažnju da fokusiraju na prisustvo promena na mikroskopskom nivou, naročito u onim regijama mozga koje su odgovorne za normalno odvijanje tih funkcija, u koje spada i PC (Anderton, 2002).

Corpora amylacea (CA) su sferične strukture sačinjene pretežno od polisaharida za koje se smatra da se normalno akumuliraju u perivaskularnim, subpijalnim i subependimalnim astrocitnim nastavcima tokom normalnog starenja mozga (Nishio i sar., 2001; Abel i sar., 2010), i ako pojedini autori (Riberio i sar., 2003) njihovo poreklo vezuju i za neurone i oligodendrocite. Njihovo povećano prisustvo je uočeno i tokom raznih neurodegenerativnih poremećaja, kao što je AD (Van de Pol i sar., 2006), multipla skleroza (Selmaj i sar., 2008), Lenox-Gastaut sindrom (Kawashima i sar., 1999), Lafora-tip progresivne mioklonalne epilepsije (Vilchez i sar., 2007) i poliglukozna bolest odraslih (Sindern i sar., 2003; Lee i sar., 2007). Njihovo prisustvo je tokom ranijih istraživanja detektovano u više različitih regija CNS - a (Cavanagh, 1999). Kod starijih osoba, CA se mogu detektovati u skoro svim delovima CNS-a, ali je njihovo značajnije prisustvo zabeleženo na tačno određenim lokacijama. U mozgu, ona su grupisana subependimalno, naročito u zoni ispod žuljevitog tela, na krovu i u nešto manjoj meri u podu III i IV moždane komore. Na površini mozga, CA se obično nalaze u dubljim delovima cerebralnih sulkusa, kao i u nivou insule. Subkortikalno, u beloj masi se obično grupišu oko krvnih sudova osrednjeg i nešto većeg kalibra u Virchow-Robin-ovim prostorima. U malom mozgu, nalaze se najčešće na dnu njegovih mnogobrojnih žlebova. U kičmenoj moždini su naročito prisutna u delu lateralno od zadnjih, odnosno dorzalno od spoljašnjih rogova (Andre i Sedivy, 2005). Parahipokampalna CA, uočena tokom našeg istraživanja su saglasno napred navedenim autorima, lokalizovana predominantno u njenom subpijalnom delu, kao i subkortikalno u beloj masi. Kod starijih slučajeva, subpijalna CA počinju da se uočavaju u većem broju i u molekularnom sloju PC, a subkortikalna CA počinju da se u većem broju, saglasno literarnim podacima, grupišu oko arteriola i venula osrednjeg kalibra, u Virchow - Robinov - im prostorima.

Iako se CA spominju još od strane Virchow-a u literaturi koja datira još iz 1854. g., veoma malo se zna o njihovom poreklu i funkciji. Najdetajniji pregled o ovim strukturama prezentovao je Cavanagh (1999). Kako ultrastruktura CA sugerise da ona ne potiču od jednog tipa ćelija, njihova etiologija do danas nije u potpunosti razjašnjena (Singhrao i sar., 1993). Činjenica da je u

većini istraživanja ovih kalcifikovanih formacija sprovedeno na post mortem dobijenom kadaveričnom materijalu, kod koga može da nastupi postmortalno narušavanje strukture mozga, dodatno otežava povezivanje njihovog porekla sa određenim tipom ćelija CNS - a (Rubin i Farber, 1998). U ranim studijama, kao glavni konstituenti CA identifikovan određeni broj različitih mukopolisaharida za koje se mislilo da se akumuliraju u neuropilusu kao rezultat normalnog procesa starenja, a u patološkim slučajevima i kao posledica bolesti (Rubin i Farber, 1998). Prisustvo mukopolisaharida u njihovoj građi je potvrdila i njihova AB PAS pozitivna reakcija, uočena tokom našeg istraživanja. U novije vreme potencira se i uloga ekscitatornih neurotransmitera u oštećenju neurona i posledičnom stvaranju kalcijumskih precipitata (Rodriguez i sar., 2000; Leighton i sar., 2001). Obzirom da se za ove inkluzije smatra da predstavljaju produkte degeneracije prisutne tokom procesa starenja mozga, smatra se da hronični ćelijski stres može biti jedan od potencijalnih uzroka njihovog formiranja. U toku tog procesa, moguće je da CA imaju ulogu u integraciji i sekvestraciji toksičnih produkata ćelijskog metabolizma (Gati i Ossy, 2001). Prisustvo ugljenohidratne komponente Sakai i sar. (1969) su pokušali da objasne kao posledicu stečenog defekta metabolizma glikogena koji progredira tokom starenja i da on predstavlja razlog prilično obimne akumulacije CA u CNS - u starih osoba (Iwaki i sar., 1996). Ipak, drugi autori smatraju da je mala verovatnoća da ovaj proces bude odgovoran za formiranje CA (Schipper i Cissé, 1995, Schipper, 1998; Kimura i sar., 1998). Singhrao i sar. (1994, 1995) smatraju da u normalnim okolnostima polimerizovani molekuli glukoze mogu formirati jezgro za deponovanje i sekvestriranje produkata oksidativnog oštećenja mitohondrija, nekih drugih proteina, ili potencijalno štetnih materija i produkata koji se formiraju i ne mogu dalje da razgrađuju tokom procesa starenja. Verovatnoća njihovog formiranja naročito raste kod ljudi čiji astrociti normalno poseduju velike zalihe glikogena koji se formira tokom procesa glikozilacije. Kimura i sar. (1998) prisustvo komponenti oligodendrocitnog u CA objašnjavaju tako što one do astrociti dospevaju preko ekstracelularnog prostora i u njima se deponuju. Schipper i Cisse (1995) smatraju da potencijalno štetne materije koje nastaju tokom procesa starenja kao posledica povišene aktivnosti slobodnih radikala, mogu dovesti do lize proteina, lipida i oštećenja mitohondrija, a da astrociti imaju glavnu ulogu u odbrani od ovih potencijalno štetnih produkata tako što vrše njihovu razgradnju. Nervne ćelije prestaju da se dele nakon rođenja, a tokom procesa starenja progresivno degenerišu, što se manifestuje padom njihovog broja, kao što je već napred navedeno. Povećano prisustvo CA tokom

neurodegenerativnih poremećaja govori u prilog stavu da njihovo povećano prisustvo u CNS - u tokom procesa starenja može da predstavlja posledicu povećanog odumiranja nervnih ćelija (Singhrao i sar., 1993). Međutim, i pored značajnog prisustva tokom normalnog i patološkog starenja mozga, njihova precizna uloga tokom tih procesa i dalje ostaje nerazjašnjena (Abel i sar., 2010).

Mnogobrojna histochemijska, imunohistochemijska, zatim elektrono-mikroskopska istraživanja su sprovedena u cilju razjašnjavanja ultrastrukture CA. Histochemijske metode koje su do danas primenjene su u sastavu CA otkrile prisustvo kako organskih, tako i neorganskih komponenti. Radovi Steele i sar. (1952), Sakai i sar. (1969), Roukema i Oderkerka (1970) i Stam i Roukema (1973) su ukazali na prisustvo organskih komponenti polisaharidne prirode u CA. Pozitivna reakcija na PAS i AB PAS bojenje, koje smo mi primenili tokom našeg istraživanja ukazuje na prisustvo mukopolisaharida, glikoproteina i proteoglikana u njima, što je saglasno nalazima Pappas - a (1971) i Sakai i sar. (1969). To je saglasno i sa dobijenom pozitivnom reakcijom nakon primene Gomori metenaminske metode sa srebrom kojom je detektovano prisustvo ugljenih hidrata polisaharidne prirode. Nakon primene Lugol - ovog rastvora sa sumpornom kiselinom ona se najpre boje tamno braon, a nakon izvesnog perioda tamno ljubičasto što takođe ukazuje na prisustvo mešavine molekula sačinjenih od kratkih i od dugih linearnih poliglukočnih lanaca. Cavanagh (1999) navodi da su ovakve histochemijske karakteristike posledica acidofilne prirode pojedinih delova CA, što ima za posledicu njihovu hematoksifiliju.

Kada su u pitanju neorganske komponente, Stam i Roukema (1973) su u svom istraživanju ustanovili prisustvo fosfata i sulfata u CA u malim količinama. Pročišćena uz pomoću centrifuge, praćenom ekstrakcijom u vrućoj vodi, ona daju solubilnu frakciju koja sadrži od organskih komponenti 88% heksoze i 5% proteina, a od neorganskih 3% fosfata (Hoyaux i sar., 2000). Na osnovu toga, napred navedeni autori su zaključili da najverovatnije molekuli glikogena predstavljaju polimerizovani substrat za koji se fosfati i sulfati vezuju. Mikroanalizom X-zracima, indikovano je prisustvo metala, kao što su Ca, Fe i Cu (Singhrao i sar., 1992, 1993). Tokutake i sar. (1995) su kasnije otkrili još i prisustvo Na, P, S i Cl. Ovakve histochemijske, kao i druge ultrastrukturne karakteristike CA omogućavaju da se ona razlikuju od njima morfološki sličnih struktura, kao što su mikroskopska globularna telašca (Lowe i sar., 2008) i PP-1 pozitivnih aksonalnih sferoida.

U cilju razjašnjavanja porekla CA, imunohistohemijskim metodama je ispitivana njihova reaktivnost na antitela specifična za različite komponente neurona sa jedne, i komponente različitih tipova glijalnih ćelija, sa druge strane. Ona su ispoljavala negativnu reakciju na β amiloid, ali je zato njihova reakcija amiloid P komponentu, verovatno poreklom iz sistemske cirkulacije bila pozitivna (Tani i Evans, 1965; Singhrao i sar., 1993). Mnogi autori (Sakai i sar., 1969; Martin i sar., 1991; Cissé i sar., 1991, 1993) ustanovili su prisustvo ubikvitina, taurina (Greene i Naranjo, 1987; Sbarbati i sar., 1996a,b), kao i tubulina (Singhrao i sar., 1993), inače proteina za koje se smatra da su neuronalnog porekla (Schipper i Cissé, 1995), kao rezultat dugotrajnog procesa neurodegeneracije. Prisustvo neuronalnih komponenti u CA potvrđuje i njihova pozitivna reakcija na NSE, detektovana tokom našeg istraživanja. Oštećenje neurona i njeno oslobađanje iz njihove citoplazme podupiru i povišeni nivoi NSE prisutni u cerebrospinalnom likvoru zdravih starih individua (van Engelen i sar., 1992). Corpora amylacea bi na taj način mogla da učestvuju u vezivanju oslobođene NSE prisutne u neuropilusu, što objašnjava njihovu pozitivnu reakciju na anti - NSE antitelo. U strukturi CA uočeno je i prisustvo glijalnih komponenti. Tako su Singhrao i sar.(1993) opisali prisustvo pozitivne reakcije na kiseli glijalni fibrilarni protein (GFAP) i to naročito na krajnjoj periferiji CA, što je saglasno rezultatima imunohistohemijske analize sprovedene tokom našeg istraživanja. Takođe, Schipper i Cissé (1995) su u svojim istraživanjima uočili pozitivnu reakciju CA na antitela specifična za astrocitne komponente. To ih je navelo na zaključak da je periferni omotač jezgra CA astrocitnog porekla. Pozitivna reakcija na anti-proteolipid protein (anti-PLP), anti-galaktocerebrosid antibody (anti-GalC), anti-myelin oligodendrocyte glycoprotein (anti-MOG) i anti-myelin basic protein (anti-MBP antitela), ukazala je na prisustvo oligodendrocitnih komponenti i mijelina u njima (Kosik i sar., 1997; Singhrao i sar., 1994). Do sličnog zaključka smo došli i mi na osnovu uočene pozitivne reakcije subkortikalnih CA na S100 poliklonalno antitelo, jer je moguća pozitivna reakcija na to antitelo od strane pojedinih populacija oligodendrocita (Rickmann i Wolff, 1995). Reakcija na CA na integrin alpha M (anti - MRC-OX42) marker za mikrogliju je negativna, što isključuje prisustvo mikroglijalnih komponenti u njihovoj strukturi (Ramsey, 1965; Singhrao i sar., 1994). Na osnovu svega toga može se zaključiti da se CA sastoje iz jezgra filamentozne građe koje pored toga što sadrži glikoproteine i proteoglikane, karakteriše se i negativnom reakcijom na anti - GFAP antitelo. Filamentoznu komponentu CA sačinjavaju taurin (Kosik i sar., 1997) i njemu slični proteini neuronalnog porekla, kao što je tubulin iz mikrotubula

(Weingarten i sar., 1975). Na periferiji CA ili oko samog jezgra uočava se omotač koji je imunohistohemijski pozitivan na kiseli glijalni fibrilarni protein (Singhrao i sar., 1994). Smatra se da on potiče od astrocita ili da su CA fagocitovana od strane astrocita, pa pozitivna reakcija na ovaj marker potiče od struktura astrocita koje okružuju fagocitovana CA. Pored toga, Fleming i Joshi (1987) su uočili pozitivnu reakciju CA na feritin, veoma važan protein za koji se vezuje gvožđe u njegovim depoima i koji učestvuje u detoksikaciji organizma od toksičnih metala kao što je aluminijum. U mozgu on može da bude prisutan u mikroglijalnim ćelijama, ali i da predstavlja produkt aktivnosti neurona (Grundke-Iqbal i sar., 1990). Pored ubikvitina, u strukturi CA su detektovani i proteini stresa (Cisse i sar., 1991; Martin i sar., 1991; Singhrao i sar., 1992), kao što su produkti neenzimske glikozilacije i proinflamatorni produkti. Imunofluorescentnom tehnikom otkriveno je i prisustvo mitohondrijalnih proteina i DNA (Hoyaux i sar., 2000).

Pored proteina neuronalnog i oligodendrocitnog porekla, u CA su uočeni i proteini imunog sistema. To potvrđuje pozitivna reakcija na C3, C3d, TCC komponente komplekta, koje predstavljaju deo njegovog klasičnog puta aktivacije, uočena kod CA obolelih od AD, Pick - ove bolesti (Cavanagh, 1999) i multiple skleroze (Singhrao i sar., 1995). To sve indirektno može da ukaže na imunološku osnovu neurodegeneracije, pri čemu bi uloga CA u tom procesu mogla biti da spreče imunološku reakciju neuronalnih proteina sa limfocitima i mikroglijalnim ćelijama i na taj način zaštite nervno tkivo od daljih oštećenja. Obzirom da u inflamatornom procesu, koji može biti pokrenut tokom nastanka CA, važnu ulogu mogu da imaju S 100 proteini, vršena su imunohistohemijska ispitivanja na prisustvo različitih pripadnika ove familije proteina (S 100A1, S 100A2, S 100A3, S 100A4, S 100A5, S 100A6, S 100A8, S 100A9, S 100A12 i S 100B) u CA normalnog ljudskog mozga. Pozitivna reakcija je uočena na devet S100 proteina (Martin i sar., 1991; Cavanagh, 1999). To je saglasno pozitivnoj reakciji na S100 poliklonalno antitelo uočenoj tokom imunohistohemijske analize našeg istraživanja.

Slična imunohistohemijska reaktivnost CA je, prema tome, uočena i kod normalnog i kod patološki izmenjenog mozga (Dinda i sar., 1992). Ovakav njihov sastav naveo je više autora na zaključak da postoji sličnost između CA i onih inkluzija koje se mogu uočiti u mozgu obolelih od neurodegenerativnih bolesti kao što su Lewy telašca u difuznoj Lewy-ovoj bolesti (Singhrao, 1993), hepatična Mallory telašca alkoholne bolesti jetre i Pick-ova telašca (Lowe i sar., 2008), Rosenthal-ova vlakna iz cerebralnog astrocitoma i Alexander - ova bolest, kao i pojedini oblici neurofibrilarne degeneracije kod AD (Brion, 1990).

Kada su u pitanju lokalizacija, distribucija i zastupljenost CA tokom procesa starenja, rezultati koje smo dobili mi tokom našeg istraživanja se podudaraju sa rezultatima mnogih drugih studija koje su se bavile izučavanjem prisustva CA u mozgu koji stari. Međutim, kako su se te studije uglavnom bavile prisustvom CA u delovima mozga koji ne uključuju MTR, odgovoran za odvijanje složenih memorijskih procesa, čiji je PC sastavni deo, nametala se potreba za sprovođenjem detaljnije analize njihovog prisustva tokom procesa starenja u ovoj za čoveka veoma bitnoj moždanoj regiji. Kao i kod većine prethodnih istraživanja i većine drugih delova mozga u kojima su ranije uočena (Cavanagh, 1999), CA su u PC lokalizovana predominantno subpijalno i subkortikalno, pri čemu njihovo prisustvo postaje sve izrazitije tokom procesa starenja kod zdravih starih slučajeva bez dijagnostikovanog neurodegenerativnog poremećaja. Busard i sar. (1994) su utvrdili da bez obzira na pol, izuzetnu individualnu varijabilnost, broj CA se značajno uvećava nakon navršene 40-te godine života. To odgovara signifikantnom porastu njihove numeričke gustine u II i III starosnoj grupi uočenom tokom našeg istraživanja. Taj porast, koji dostiže najviše vrednosti u III starosnoj grupi, može s obzirom na prisustvo neuronalnih komponenti u sastavu CA, da indirektno ukaže na progresivnu degeneraciju nervnih ćelija koja se odvija sa godinama života, dovodi do stvaranja ćelijskog debrisa, koji predstavlja jezgro za formiranje ovih struktura. Kasnije se, verovatno uključuju i drugi procesi, koji dovode do njihovog daljeg rasta. Stavu, da u nastanku i daljoj evoluciji CA, pored neurodegeneracije, učestvuju i neurosekretorni procesi, ide u prilog i činjenica da se u PC ona, tokom našeg istraživanja, uočavana subpijalno i subkortikalno, tj. na onim mestima gde je prisustvo neurona neznatno, i gde se nalaze nastavci nervnih ćelija i njihove sinapse, krvni sudovi i hematoencefalna barijera, što upućuje na moguće učešće neurosekretornih procesa u njihovom nastajanju (Lee i sar., 2007). Buervenich i sar. (2001) su takođe zapazili znatan broj subpijalno i subependimalno lokalizovanih CA u mozgu ispitanika sa dijagnostifikovanim parkinsonizmom. Sbarbati i sar. (1996a,b) smatraju da neka CA mogu dospeti do subpijalnog prostora i pomoću pokreta tkiva i vaskularnih pulzacija. Ona mogu tako pasivno dospeti i do subarahnoidalnog prostora. Nije poznato da li ona mogu preko arahnoidalnih čupica dospeti i dalje, izvan CNS-a. Ne sme se ni isključiti mogućnost njihovog uočavanja u cerebrospinalnom likvoru, obzirom da se veliki njihov broj može naći blizu otvora kojim komuniciraju komorni sistem mozga i subarahnoidalni prostor. Konglomerati CA se kod zdravih starih osoba mogu naći i subependimalno, u krovu, a nešto ređe i podu III i IV moždane komore, kao i u krovu Silvy-

jevog kanala (Cavanagh, 1999; Ramsey, 1965). Prema istim autorima, na spoljašnjoj površini velikog mozga ona su najčešće detektovana subpijalno u bazalnom delu, zatim na unutrašnjoj strani temporalnog režnja, što bi moglo da odgovara PC, kao i iznad hipokampalne formacije velikog mozga. Međutim, u histološkoj studiji koja je ispitivala broj CA u hipokampusu i okolnom tkivu osoba različite starosti, uočena je manja incidenca u ovim strukturama (Chung i Horoupian, 1996). U subkortikalnoj beloj masi CA su najčešće lokalizovana oko krvnih sudova srednjeg i većeg kalibra u Virchow- Robin-ovim prostorima (Cavanagh, 1999), što smo i mi detektovali tokom našeg istraživanja. U nama dostupnoj literaturi nismo pronašli podatke o prisustvu CA u slojevima kore ispod molekularnog, gde su lokalizovane nervne ćelije, što je i saglasno sa rezultatima našeg istraživanja.

Kada je u pitanju oblik CA, tokom naše histološke analize uočeno je da se oblik CA u PC ne menja značajno tokom procesa starenja. Elektron - mikroskopski CA su pravilno okruglog ili loptastog oblika (Cavanagh, 1999). Kod pojedinih, starijih slučajeva, sa izrazitim prisustvom CA, uočavana su CA koja se međusobno dodiruju i stapaju, što predstavlja njihovu konfluentnu formu. Druge forme CA nisu uočene tokom našeg istraživanja. Nasuprot tome, Cavanagh (1999) u svom radu pored uobičajenog sferičnog i ovalnog, navodi štapičaste, koncentrične ili CA oblika mete, sa centralnim delovima koji su gušće obojeni nego periferni. Slične forme CA, sa izraženim jezgrom i koncentričnim laminama raspoređenim oko njega uočili smo i mi kod starijih ispitanih slučajeva. Slične forme CA opisuje i Mills (2007) i navodi dalje da takve forme ispoljavaju snažnu pozitivnu reakciju nakon primene PAS metode, što se takođe susreće i kod pojedinih gljivica, pa se one označavaju iz tog razloga kao njihova fungalna forma. U literaturi se u vezi sa prisustvom takvih formi CA navodi da ona mogu da sadrže umereno gustu mrežu filamenata nalik amiloidnim (Sakai i sar., 1969; Anzil i sar., 1974).

Cavanagh (1999) navodi u svom preglednom radu da veličina CA može da varira, tako da se mogu uočiti ona čiji dijametar iznosi samo 2 μm , pa sve do veoma krupnih sa dijametrom od 20 μm . Njihov prosečan dijametar na histološkim preparatima dobijenih iz parafinskih kalupa iznosi 10-12 μm . Ove vrednosti su saglasne vrednostima dobijenim tokom našeg istraživanja. Morfometrijski parametri koji su povezani sa veličinom CA (area, perimetar i Feret - ov dijametar) rastu tokom procesa starenja, ali taj porast nije statistički značajan, što znači da se veličina CA bitnije ne menja tokom procesa starenja.

Pokušaji kvantifikacije prisustva CA u moždanoj kori su veoma retki. U klasičnoj literaturi (Mills, 2007) CA se navode kao jedna od starosnih promena mozga astrocitnog porekla. Cavanagh (1999) u svom preglednom radu navodi da su činjeni pokušaji kvantifikacije CA u kičmenoj moždini, kranijalnim i perifernim nervima, produženoj moždini, retini, talamusu, a kad je veliki mozak u pitanju u hipokampusu i nekim ekstrahipokampalnim tkivima tokom procesa starenja. On dalje navodi da rezultati dobijeni tokom tih analiza ispoljavaju izrazite individualne varijacije, ali da generalno prisustvo CA u mozgu raste nakon 40 - te godine života, mada su uočavani i mlađi slučajevi sa veoma velikim brojem prisutnih CA, kao i oni preko 75 godina stari, u kojima je uočen veoma mali njihov broj. Topografski, Cavanagh (1999) navodi da se kod zdravih starih individua CA praktično mogu uočiti u svim delovima mozga, ali da je naročito izrazito njihovo prisustvo u subprijalnoj zoni i to u bazalnim delovima mozga i na medijalnoj strani temporalnog režnja. Ona se zatim mogu detektovati u molekularnom sloju, onda u dubini sulkusa, na površini hipokampusa, kao i u beloj masi mozga, gde se mogu grupisti oko većih krvnih sudova, u Virchow - Robin - ovim prostorima. Od metoda koji su tokom tih istaživanja korišćeni, on dalje navodi primenu semikvantitativnih i morfometrijskih metoda. Pri tome korišćene morfometrijske metode spadaju u grupu jednostavnijih i manje preciznih i svodile su se na određivanje ukupnog broja CA na površini ispitivanog dela mozga. Porast prisustva CA u različitim delovima mozga on povezuje sa porastom broja glijalnih ćelija, koji smo i mi uočili tokom našeg istraživanja. Proces neurodegeneracije, u svom preglednom radu on povezuje sa smanjenom gustom CA, a njihovo povećano prisustvo tokom starenja objašnjava povećanom dispozicijom produkata neuronalnog metabolizma tokom ovog procesa. To je saglasno našim nalazima stabilnog broja NSE pozitivnih ćelija kod starijih slučajeva, koji je udružen sa porastom broja subprijalnih i subkortikalnih CA, tokom procesa starenja. U nama dostupnoj literaturi, nismo pronašli podatke o kvantifikaciji CA u parahipokampalnoj regiji tokom procesa starenja. Abel i sar. (2010) su opisali ekstenzivno prisustvo CA u levom parahipokampalnom girusu ženskog slučaja starog 49 godina. Oni dalje navode da se radilo o pacijentu koji je bolovao od migrene tokom ranijeg perioda. Migrenozne tegobe su se intenzivirale tokom perioda neposredno pre pregleda pojačala i nisu reagovala na uobičajenu terapiju. Pored toga pacijent se je žalio na prisustvo kognitivne disfunkcije tokom tog perioda koja se je manifestovala verbalnim i poremećajima pamćenja, što je sve ometalo njen normalan svakodnevni život. Sprovedeni neuropsihološki pregledi nisu ustanovili prisustvo značajnijih kognitivnih deficita. MRI pregled

mozga je ukazao na prisustvo ekspanzivne promene, koja je u umerenoj meri infiltrirala okolno tkivo levog parahipokampalnog girusa sa prisustvom manjih cističnih struktura u njenom centru. Na osnovu radioloških karakteristika opisana promena je označena kao astroцитom niskog gradusa, ili diferencijalno dijagnostički gangliogliom. Nakon hiruškog odstranjivanja lezije izvršena je naknadna patohistološka analiza. Data promena nije ispoljavala karakteristike bilo koje neoplazme. Ona je ukazala na prisustvo brojnih PAS pozitivnih, GFAP negativnih, laminarne strukture CA u beloj masi parahipokampalnog girusa. Napred navedeni autori navode da prisustvo CA nije uočeno u ostalim delovima sive mase parahipokampalnog girusa, kao ni u hipokampusu. Pojačano prisustvo CA bilo je praćeno reaktivnom astroцитozom, pri čemu značajan pad broja nervnih ćelija nije uočen. Pozitivna reakcija na AB PAS bojenje, zatim negativna reakcija na anti - GFAP antitelo i prisustvo laminarne strukture CA, uočene tokom naše histološke analize, saglasni su nalazima Abel - a i sar. (2010). Mi smo, takođe, morfometrijskom analizom ustanovili predominantno prisustvo CA u subkortikalnom, dok njihovo prisustvo nije uočeno u laminama II - V PC. Napred navedena studija ne navodi prisustvo CA u subpikalnoj zoni i molekularnom sloju parahipokampalnog girusa. Ovo je redak primer u kome je opisano intenzivnije prisustvo CA u parahipokampalnom girusu bez prisustva znakova nekog značajnijeg neurodegenerativnog oboljenja. Prisustvo CA u parahipokampalnom girusu ovog slučaja, u odsustvu znakova prisustva neoplazme, Abel i sar. (2010) su diferencijalno dijagnostički razmatrali u okviru mogućeg postojanja hipokampalne skleroze i adultne bolesti polisaharidnih telašaca. Odsustvo neuroloških poremećaja kako u anamnezi, tako i prilikom pregleda isključili su mogućnost postojanja ovih poremećaja, pa je zato masivno prisustvo CA u ovom slučaju ostalo nerazjašnjeno. Autopsijski nalazi materijala korišćenog tokom našeg istraživanja, kao i podaci iz dostupne medicinske dokumentacije nisu ukazivali na moguće prisustvo takvih poremećaja kod slučajeva korišćenih tokom našeg istraživanja. Prisustvo subjektivnih kognitivnih disfunkcija, opisanih kod ovog slučaja, bi moglo da se poveže sa masivnim prisustvom CA u ovom delu mozga. Samim tim, povećano prisustvo CA tokom procesa starenja, uočeno tokom našeg istraživanja, bi indirektno moglo da podupre stav Keller - (2006) da pored ostalih starosnih promena, masivno prisutna CA mogu biti odgovorna za kognitivne promene prisutne kod zdravih starih individua.

Na kraju, pored starenja izrazita akumulacija CA može biti prisutna i tokom više različitih neuroloških poremećaja. Izučavanje njihovog prisustva tokom ovih poremećaja, pored

razjašnjavanja patogeneze samih tih poremećaja, može imati i značaj u rasvetljavanju procesa koji učestvuju u formiranju CA tokom procesa starenja, kao i njihovom uticaju na strukturu i funkciju mozga koji stari. Tako, CA se mogu uočiti u mozgu obolelih od dva genetska autozomno recesivna poremećaja, kao što su Anderson - ova bolest (ili tip IV glikogenoze) i adultna bolest polisaharidnih telašaca odraslih (APBD), koji predstavljaju posledicu nedostatka ili disfunkcije enzima za sintezu ili razgradnju glikogena (Cavanagh, 1999). Od ostalih poremećaja tokom kojih je registrovano njihovo pojačano prisustvo navode se multipla skleroza (Selmaj i sar., 2008), AD (Van de Pol i sar., 2006), Lennox-Gastaut - ov sindrom (Kawashima i sar., 1999), Parkinsonova bolest (Mizutani sar., 1987) i amiotrofična lateralna skleroza (Takahashi i sar., 1977). Akumulacija CA je takođe uočena kod spinocerebelarnog sindroma (Felice i sar., 1997), palido - nigro - strijatne atrofije (Kosaka i sar., 1981) i tokom anoksičnog oštećenja mozga (Abe i Yagishita, 1995). Fokalna akumulacija CA je prisutna u temporalnom režnju obolelih od epilepsije temporalnog režnja (TLE) (Radhakrishnan i sar., 2007). Cavanagh (1999) u svom revijskom radu navodi mogućnost da sastav CA može da varira u zavisnosti od toga o kome se poremećaju radi, ali adekvatnih imunohistohemijskih dokaza koji bi to poduprli nema. Kada su u pitanju parahipokampalna CA, njihova intenzivnija akumulacija je zapažena u beloj masi, kao i u hipokamplanom tkivu TLE pacijenata. To potvrđuju i nalazi Radhakrishnan i sar. (2007) i Kawamura i sar. (2002) koji su u više od polovine takvih pacijenata patohistološki potvrdili signifikantne depozite CA. Mehanizam koji je odgovoran za pojačanu depoziciju CA kod ovih pacijenata još uvek nije razjašnjen. Chung i Horoupian (1996) su ispitali korelaciju između količine deponovanih CA i gubitka neurona u hipokampalnoj sklerozi i zaključili da je akumulacija CA nusprodukt gubitka neurona. Van Paesschen i sar. (1997) smatraju da akumulacija ovih struktura, međutim, nije uvek praćena gubitkom neurona. Sa time su saglasni i Erdamar i sar. (2000) koji su utvrdili prisustvo značajnih depozita CA u CA1 i CA3 zoni hipokampusu bez pratećeg gubitka neurona. Prema Vilchez - u i sar. (2007) intenzivnije formiranje CA može predstavljati posledicu nedostatka glukoze tokom stanja sa povećanim metaboličkim prohtevima mozga, što može voditi ka neurodegeneraciji i posledičnom formiranju CA. Ono što je intrigantno jeste činjenica da se izuzetna varijabilnost broja prisutnih CA može uočiti ne samo kod zdravih, već i kod individua obolelih od nekih napred navedenih hroničnih neuroloških poremećaja. Razlozi koji su odgovorni za to su još uvek nepoznati. Polazeći od pretpostavke da je njihova glavna uloga u fiziološkim uslovima zaštita od potencijalno štetnih

proizvoda metaboličke aktivnosti i proteina koji se nagomilavaju tokom procesa starenja u mozgu, broj CA može predstavljati parametar koji odlikava proces starenja kod svake osobe. Međutim, da bi se doneo takav zaključak rezultati budućih istraživanja moraju još mnogo činjenica razjasniti o strukturi i regionalnoj distribuciji u mozgu i ostalim delovima nervnog sistema ovih enigmatičnih telašaca.

Zaključak

1. Corpora amylacea u parahipokampalnoj kori smo detektovali kod 29 ispitivanih uzoraka, od čega subpijalno lokalizovanih kod 23 slučaja, a subkortikalno kod 27 slučajeva.
2. Corpora amylacea su kod mlađih slučajeva uočena u subpijalnoj zoni i subkortikalnoj beloj masi parahipokampalne kore.
3. Kod starijih slučajeva corpora amylacea su prisutna u subpijalnoj zoni, u dubljim delovima molekularnog sloja i u subkortikalnoj beloj masi grupisana oko krvnih sudova većeg kalibra parahipokampalne kore.
4. U parahipokampalnoj kori mlađih slučajeva su predominantno prisutna AB PAS pozitivna corpora amylacea homogene građe, dok su kod starijih slučajeva u većoj meri uočavaju i corpora amylacea laminarne građe.
5. Depoziti lipofuscina, crveno prebojeni, granularne strukture, lokalizovani paranuklearno, na preparatima AB PAS bojenjem, su prisutni u nervnim ćelijama svih ispitanih slučajeva; njihova veličina sa starenjem raste, tako da kod najstarijih slučajeva oni skoro u potpunosti ispunjavaju citoplazmu neurona lamina II - V parahipokampalne kore.
6. Lamine II - V parahipokampalne kore starijih slučajeva u većoj meri sadrže nervne ćelije sa izraženijim perineuralnim haloom, kao i znatno brojnija jedra glijalnih ćelija uz sporadično prisustvo oligodendrocitne satelitoze.
7. Parahipokampalnu koru starijih slučajeva sa brojnim amiloidnim telašcima karakteriše prisustvo arteriola zadebljanih zidova, očuvanog lumena, kao i venula delimično kolabiranog lumena, koji su okruženi masom corpora amylacea; krvni sudovi parahipokampalne kore starijih slučajeva sa slabijim prisustvom amiloidnih telašaca se po svojim karakteristikama ne razlikuju značajno od istih mlađih slučajeva.
8. Imunohistohemijskom analizom ustanovljeno je prisustvo pozitivne reakcije duž čitavog profila amiloidnih telašaca na NSE, što ukazuje na prisustvo neuronalnih komponenti u njihovom sastavu.
9. Corpora amylacea ispoljavaju najčešće negativnu reakciju na GFAP, ali se pozitivna reakcija može uočiti na krajnjoj periferiji; ovakav tip imunohistohemijske reakcije na primenjeno antitelo ide u prilog stavu da ona predstavljaju astrocitne inkluzije.

10. Amiloidna telašca se karakterišu u najvećem broju slučajeva pozitivnom reakcijom duž čitavog njihovog profila na S100 protein, dok se ređe uočavaju telašca sa S100 negativnim jezgrom i pozitivnom reakcijom na krajnjoj periferiji; pozitivna reakcija na primenjeno antitelo dokazuje prisustvo astrocitnih, a verovatno i oligodendrocitnih komponenti u sastavu corpora amylacea.
11. Morfometrijska analiza je ukazala da broj subprijalnih corpora amylacea značajno raste u III, a subkortikalnih II i III starosnoj grupi, pri čemu taj porast ne prati značajna promena njihove veličine i oblika; broj subkortikalnih corpora amylacea je značajno viši u odnosu na subprijalna kod starijih slučajeva II i III starosne grupe, dok se njihova veličina i oblik ne razlikuju značajno.
12. Broj nervnih ćelija sa depozitima lipofuscina lamina II - V parahipokampalne kore značajno raste kod starijih slučajeva II i III starosne grupe; broj nervnih ćelija bez depozita lipofuscina je značajno viši samo u I, dok u II i III starosnoj grupi razlika u broju ćelija bez i sa depozitima lipofuscina nije značajna.
13. Krvni sudovi parahipokampalne kore starijih slučajeva II starosne grupe se karakterišu značajno jačim kalibrom u odnosu na krvne sudove I i III starosne grupe; prokrvljenost parahipokampalne kore opada sa starenjem, ali taj pad nije statistički značajan.
14. Slučajevi ženskog pola se karakterišu većim brojem subkortikalnih corpora amylacea, prisustvom krvnih sudova jačeg kalibra i većim brojem nervnih ćelija sa lipofuscinskim depozitima; kako su napred navedeni slučajevi značajno stariji u odnosu na slučajeve muškog pola, uticaj starenja na prisustvo ovih razlike se ne može isključiti.
15. Korelaciona analiza je ukazala da se parahipokampalna kora slučajeva sa brojnijim subprijalnim i subkortikalnim amiloidnim telašcima istovremeno karakteriše i prisustvom krvnih sudova jačeg kalibra, kao i brojnijim nervnim ćelijama sa prisutnim lipofuscinskim depozitima.
16. Rezultati morfometrijske analize imunohistohemijski ispitanih slučajeva su ukazali da se broj nervnih ćelija i astrocita u parahipokampalnoj kori ne menja statistički značajno tokom procesa starenja i u okviru ispitivanih starosnih grupa.
17. Broj astrocita je statistički značajno viši kod imunohistohemijski ispitanih slučajeva muškog u odnosu na iste ženskog pola; u okviru polova nije uočena predominacija niti nervnih ćelija

ni astrociti, tako da se može zaključiti da je kod muškog pola prisutna nešto izraženija glijoza tokom procesa starenja.

Sažetak

Starenje parahipokampalne kore praćeno je smanjenjem njene zapremine ili debljine, koja se najčešće povezuje sa gubitkom nervnih ćelija i promenama u njima. Najčešće dolazi do smanjenja njihovog broja, ali i drugih promena kao što je deponovanje lipofuscina u njima, formiranje corpora amylacea u astrocitima, kao i smanjenje prokrvljenosti kore, što može predstavljati osnovu za razvoj kognitivne disfunkcije. Endotel krvnih sudova je mesto gde se prve promene dešavaju, što na kraju rezultira narušavanjem hematoencefalne barijere i deponovanja amiloida poreklom iz cirkulacije kako unutar njihovih zidova, tako i u samom moždanom parenhimu. Ove promene mogu biti deo normalnog procesa starenja, a mogu nastati i u sklopu neurodegenerativnih poremećaja, naročito Alchajmerove demencije.

Cilj istraživanja je bio da se na tkivu humane parahipokampalne kore dobijenog sa autopsije bez predhodno dijagnostifikovanog oboljenja nervnog sistema, primenom histochemijskih, imunohistochemijskih i morfometrijskih metoda izvrši kvantifikacija strukturalnih promena u različitim delovima (slojevima) kore (subprijalno, subkortikalno, lamina II do V). Da se primenom imunohistochemijskih metoda (NSE, GFAP, S100) utvrdi neuronski deficit, proliferacija glijalnih ćelija, kao i prisustvo struktura označenih kao corpora amylacea.

Istraživanje je pokazalo da tokom normalnog procesa starenja, u parahipokampalnoj kori dolazi do porasta broja corpora amylacea lokalizovanih u subprijalnom delu, i, više u subkortikalnoj belojoj masi, bez značajne promene veličine i oblika. Pozitivna reakcija na NSE, utvrđena imunohistochemijskim metodama, verovatno ukazuje na prisustvo neuronalnih komponenti, dok slabija reakcija na GFAP i pozitivna na S100 protein, ukazuje na mogućnost da su corpora amylacea astrocitne inkluzije. Broj nervnih ćelija sa depozitima lipofuscina ispitivanih slučajeva značajno raste sa starenjem. Rezultati u okviru dobijenih starosnih grupa, ukazuju da je broj nervnih ćelija i astrocita u parahipokampalnoj kori uravnotežen tokom procesa starenja i da se njihov međusobni odnos bitnije ne menja tokom tog procesa. Međusobna povezanost dobijenih rezultata ukazuje da prisustvo navedenih strukturalnih promena mogu dovesti do oštećenja onih struktura mozga koje su odgovorne za normalno odvijanje memorijske funkcije i na taj način odgovorne za kognitivne promene prisutne kod zdravih starih osoba.

Summary

Aging of the parahippocampal cortex is accompanied by reduction of its volume or thickness, which is commonly associated with loss and changes of nerve cells. The most common changes include cell number reduction, deposition of lipofuscin, formation of corpora amylacea in astrocytes, and reduction of cortex vascularization, which may represent the basis for the development of cognitive dysfunction. Endothelium of blood vessels is the place where first changes occur, which eventually results in disruption of haematoencephalic barrier and amyloid deposition originating from the circulation both within their walls, and in the brain parenchyma. These changes may represent not only an integrative part of normal aging, but occur within neurodegenerative disorders, as well, Alzheimer's dementia, in particular.

The aim of this research was to carry out quantification of structural changes in different cortical layers (subpial, subcortical, lamina II-V) on human parahippocampal cortex tissue obtained from autopsies without previous diagnosis of diseases of the nervous system, using histochemical, immunohistochemical and morphometric methods, as well as determine neurone deficit, proliferation of glial cells and the existence of structures known as corpora amylacea using immunohistochemical methods (NSE, GFAP, S100).

The research has shown that during normal aging, in parahippocampal cortex there occurs increase in the number of corpora amylacea localized in subpial region that is even higher in subcortical white matter, with no significant change in the size and shape. Positive reaction to NSE, determined by immunohistochemical methods, probably indicates the presence of neural components, while a weaker reaction to GFAP and positive reaction to S100 protein indicates that corpora amylacea are likely to be astrocyte inclusions. The number of nerve cells with deposits of lipofuscin of the examined samples increases significantly with age. The results in the obtained age groups indicate that number of neurons and astrocytes in parahippocampal cortex is balanced and their relationship does not significantly change during the aging process. Interrelationship between the obtained results suggests that the presence of above mentioned structural changes may lead to damage of those brain structures that are responsible for normal memory function and thus responsible for the cognitive changes present in healthy elderly persons.

Literatura

1. Abe H, Yagishita S. Massive appearance of corpora amylacea in postnatal anoxic encephalopathy. *Clin Neuropathol*. 1995; 14 (4): 207-10.
2. Abe O, Yamasue H, Aoki S, Suga M, Yamada H, Kasai K, et al. Aging in the CNS: comparison of gray/white matter volume and diffusion tensor data. *Neurobiol Aging*. 2008; 29: 102-16.
3. Abel JT, Hebb OH, Keene D, Born ED, Silbergeld LD. Parahippocampal Corpora Amylacea: Case Report. *Neurosurgery*. 2010; 66: 1206-7.
4. Aggleton JP, Brown MW. Episodic memory, amnesia, and the hippocampal-anterior thalamic axis. *Behav Brain Sci*. 1999; 22: 425-44.
5. Agster KL, Burwell RD. Cortical efferents of the perirhinal, postrhinal, and entorhinal cortices of the rat. *Hippocampus*. 2009; 19 (12): 1159-186.
6. Allen JS, Bruss J, Brown CK, Damasio H. Normal neuroanatomical variation due to age: the major lobes and a parcellation of the temporal region. *Neurobiol Aging*. 2005; 26: 1245-60.
7. Anderton BH. Ageing of the brain. *Mech Ageing Dev*. 2002; 123 (7): 811-17.
8. Andre C, Sedivy R. Discovery of a letter from Rokitansky to Virchow about subependymal corpora amylacea. *Virchows Arch*. 2005; 446 (2): 177-80.
9. Anzil AP, Herrlinger H, Blinzinger K, Kronska D. Intraneuritic corpora amylacea. *Virchows Arch A Path A*. 1974; 364 (4): 297-301.
10. Arnold SE. Cellular and molecular neuropathology of the parahippocampal region in schizophrenia. *Ann N Y Acad Sci*. 2000; 911: 275-92.
11. Bastos Leite AJ, Scheltens P, Barkhof F. Pathological aging of the brain: an overview. *Top Magn Reson Imaging*. 2004; 15 (6): 369-89.
12. Bigler ED, Anderson CV, Blatter DD. Temporal lobe morphology in normal aging and traumatic brain injury. *Am J Neuroradiol*. 2002; 23: 255-66.
13. Bird CM, Burgess N. The hippocampus and memory: insights from spatial processing. *Nat Rev Neurosci*. 2008; 9: 182-94.
14. Birren JE, Schaie KW. *Handbook of the Psychology of Aging*, 3rd ed. San Diego: Academic Press; 1990.

15. Bissels GJ, Cristino NA, Rutten GJ, Hamers FP, Erkelens DW, Gispen WH. Neurophysiological changes in the central and peripheral nervous system of streptozotocin-diabetic rats. Course of development and effects of insulin treatment. *Brain*. 1999; 122: 757–68.
16. Blackburn EH. Telomere States and Cell Fates. *Nature*. 2000; 408 (6808): 53-6.
17. Blatt GJ, Rosene DL. Organization of direct hippocampal efferent projections to the cerebral cortex of the rhesus monkey: Projections from CA1, prosubiculum, and subiculum to the temporal lobe. *J Comp Neurol*. 1998; 392: 92-114.
18. Blatt GJ, Pandya DN, Rosene DL. Parcellation of cortical afferents to three distinct sectors in the parahippocampal gyrus of the rhesus monkey: An anatomical and neurophysiological study. *J Comp Neurol*. 2003; 466: 161-79.
19. Bobinski M, de Leon M, Convit A, De Santi S, Wegiel J, Tarshish CY, et al. MRI of entorhinal cortex in mild Alzheimer's disease. *Lancet*. 1999; 353: 38-40.
20. Bobinski M, de Leon MJ, Weigel J, De Santi S, Convit A, Saint LL, et al. The histological validation of post mortem magnetic resonance imaging-determined hippocampal volume in Alzheimers disease. *Neuroscience*. 2000; 95: 721-25.
21. Boellaard JW, Scholte W, Hofer W. Species-specific ultrastructure of neuronal lipofuscin in hippocampus and neocortex of subhuman mammals and humans. *Ultrastruct Pathol*. 2004; 28: 341-51.
22. Bohbot V, Corkin S. Posterior parahippocampal place learning in H.M. *Hippocampus*. 2007; 17: 863-72.
23. Braak H, Braak E. Neuropathological stageing of Alzheimer-related changes. *Acta Neuropathol (Berl)*. 1991; 82: 239-59.
24. Braak H, Braak E. The human entorhinal cortex: normal morphology and lamina-specific pathology in various diseases. *Neurosci Res*. 1992; 15: 6-31.
25. Brion JP. Developmental expression and localization of glycogen synthase kinase-3beta in rat brain. *J Chem Neuroanat*. 1990; 16 (4): 279-33.
26. Brody H. Organization of the cerebral cortex III. A study of aging in the human cerebral cortex. *J Comp Neurol*. 1955; 102: 511-16.

27. Buervenich S, Olson L, Galter D. Nestin like immunoreactivity of corpora amylacea in aged human brain. *Brain Res Mol.* 2001; 94 (1-2): 204-8.
28. Buffalo EA, Bellgowan PS, Martin A. Distinct roles for medial temporal lobe structures in memory for objects and their locations. *Learn Mem.* 2006; 13: 638-43.
29. Burgess N. The hippocampus, space, and viewpoints in episodic memory. *Q J Exp Psychol A.* 2002; 55: 1057-80.
30. Burgmans S, van Boxtel MP, van den Berg KE, Gronenschild EH, Jacobs HI, Jolles J, et al. The posterior parahippocampal gyrus is preferentially affected in age-related memory decline. *Neurobiol Aging.* 2011; 32 (9): 1572-8.
31. Burwell RD. The perirhinal and postrhinal cortices of the rat: Borders and cytoarchitecture. *J Comp Neurol.* 2001; 437: 17-41.
32. Busard HL, Span JP, Renkawek K, Renier WO, Gabreëls FJ, Slooff JL, Van 't Hof MA. Polyglucosan bodies in brain tissue: a systematic study. *Clin Neuropathol.* 1994; 13 (2): 60-3.
33. Bussey TJ, Saksida LM. Memory, perception, and the ventral visualperirhinal-hippocampal stream: thinking outside of the boxes. *Hippocampus.* 2007; 17: 898-908.
34. Campisi J. Cellular senescence and apoptosis: how cellular responses might influence aging phenotypes. *Exp Gerontol.* 2003; 38: 5-11.
35. Canto CB, Wouterlood FG, Witter MP. What does the anatomical organization of the entorhinal cortex tell us? *Neural Plast.* 2008; 2008: 381243.
36. Cavanagh JB. Spinal corpora amylacea and motor neuron disease: a quantitative study, *J Neurol Neurosurg Psychiatry.* 1998; 65: 488-91.
37. Cavanagh JB. Corpora-amylacea and the family of polyglucosan diseases. *Brain Res Brain Res Rev.* 1999; 29 (2-3): 265-95.
38. Choi DW. Glutamate neurotoxicity and diseases of the nervous system. *Neuron.* 1988; 1 (8): 623-34.
39. Chung MH, Horoupian DS. Corpora amylacea: a marker for mesial temporal sclerosis. *J Neuropathol Exp Neurol.* 1996; 55 (4): 403-8.

40. Cissé S, Lacoste-Royal G, Laperrière J, Cabana T, Gauvreau D. Ubiquitin is a component of polypeptides purified from corpora amylacea of aged human brain. *Neurochem Res.* 1991; 16 (4): 429-33.
41. Cissé S, Perry G, Lacoste-Royal G, Cabana T, Gauvreau D. Immunochemical identification of ubiquitin and heat-shock proteins in corpora amylacea from normal aged and Alzheimer's disease brains. *Acta Neuropathol.* 1993; 85 (3): 233-40.
42. Coffey CE, Wilkinson WE, Parashos IA, Soady SA, Sullivan RJ, Patterson LJ, et al. Quantitative cerebral anatomy of the aging human brain: a cross-sectional study using magnetic resonance imaging. *Neurology.* 1992; 42: 527-36.
43. Cohen NJ, Squire LR. Preserved learning and retention of pattern-analyzing skill in amnesia: Dissociation of knowing how and knowing that. *Science.* 1980; 210: 207-10.
44. Cohen NE, Kaufmann WE, Worley PF, Rupp F. Expression of agrin in the developing and adult rat brain. *Neuroscience.* 1997; 76 (2): 581-96.
45. Coleman PD, Flood DG. Neuron numbers and dendrite extent in normal aging and Alzheimer's disease. *Neurobiol Aging.* 1987; 8: 521-45.
46. Colon EJ. The elderly brain. A quantitative analysis in the cerebral cortex of two cases. *Psychiatr Neurol Neurochir.* 1975; 75: 261-70.
47. Couck A.M. Heterogeneity of ubiquitin immunoreactivity in neurofibrillary tangles of Alzheimer's disease. *Neurochemistry International.* 1989; 14: 121-128.
48. Courchesne E, Chisum HJ, Townsend J, Cowles A, Covington J, Egaas B. Normal brain development and aging: quantitative analysis at in vivo MR imaging in healthy volunteers. *Radiology.* 2000; 216: 672-82.
49. Cras P, Martin JJ, Gheuens J. γ -enolase and glial fibrillary acidic protein in nervous system tumors. An immunohistochemical study using specific monoclonal antibodies. *Acta Neuropathol.* 1988; 75: 377-84.
50. Daselaar SM, Fleck MS, Cabeza RE. Triple Dissociation in the Medial Temporal Lobes: Recollection, Familiarity, and Novelty. *J Neurophysiol.* 2006; 96 (4): 1902-11.

51. Davachi L, Mitchell JP, Wagner AD. Multiple routes to memory: distinct medial temporal lobe processes build item and source memories. *Proc Natl Acad Sci.* 2003; 100: 2157- 62.
52. Davidson PS, Glisky EL. Neuropsychological correlates of recollection and familiarity in normal aging. *Cogn Affect Behav Neurosci.* 2002; 2: 174-86.
53. Dickerson BC, Sperling RA. Large-scale functional brain network abnormalities in Alzheimer's disease: insights from functional neuroimaging. *Behav Neurol.* 2009; 21 (1): 63-75.
54. Dickson DW, Schmidt ML, Lee VM, Zhao ML, Trojanowski JQ. Immunoreactivity profile of hippocampal CA2/3 neurites in diffuse Lewy body disease. *Acta Neuropathol.* 1996; 87: 269-76.
55. Dinda AK, Sarkar C, Roy S, Kharbanda K. Immunohistochemical, ultrastructural and immunoelectron microscopic study of glial aufgefundene Substanz mit der chemischen Reaction der Cellulose, fibrillary acidic protein in corpora amylacea. *Indian J Med Res.* 1992; 6: 245-9.
56. Ding SL, Van Hoesen GW, Cassell MD, Poremba A. Parcellation of human temporal polar cortex: A combined analysis of multiple cytoarchitectonic, chemoarchitectonic, and pathological markers. *J Comp Neurol.* 2009; 514: 595-623.
57. Ding SL, Van Hoesen GW. Borders, extent, and topography of human perirhinal cortex as revealed using multiple modern neuroanatomical and pathological markers. *Hum Brain Mapp.* 2010; 31(9): 1359-79.
58. Double KL, Halliday GM, Kril JJ, Harasty JA, Cullen K, Brooks WS, et al. Topography of brain atrophy during normal aging and Alzheimer's disease. *Neurobiol Aging.* 1996; 17: 513-21.
59. Du AT, Jahng GH, Hayasaka S, Kramer JH, Rosen HJ, Gorno-Tempini ML, et al. Hypoperfusion in frontotemporal dementia and Alzheimer disease by arterial spin labeling MRI. *Neurology.* 2006; 67 (7): 1215- 20.
60. Eichenbaum H, Otto T, Cohen NJ. The hippocampal system: Dissociating its functional components and recombining them in the service of declarative memory. *Behav Brain Sci.* 1996; 19: 772-76.

61. Eichenbaum H, Cohen NJ. From Conditioning to Conscious Recollection: Memory Systems of the Brain. New York: Oxford University Press; 2001.
62. Eichenbaum H. Hippocampus: Cognitive processes and neural representations that underlie declarative memory. *Neuron*. 2004; 44: 109-20.
63. Eichenbaum H, Yonelinas A.P, Ranganath C. The medial temporal lobe and recognition memory. *Annu Rev Neurosci*. 2007; 30: 123-152.
64. Eichenbaum H, Lipton PA. Towards a functional organization of the medial temporal lobe memory system: role of the parahippocampal and medial entorhinal cortical areas. *Hippocampus*. 2008; 18 (12): 1314- 24.
65. Ellison D, Chimelli L, Harding B, Love S, Lowe J, Roberts G, et al. *Neuropathology: A Reference Text of CNS Pathology*. 1st ed. London: Mosby; 1998.
66. Eng LF, Ghirnikar RS, Lee YL. Glial fibrillary acidic protein: GFAP-thirty-one years (1969-2000). *Neurochem Res*. 2000; 25: 1439-51.
67. Engel J Jr, Wiebe S, French J, Sperling M, Williamson P, Spencer D, et al. Practice parameter: temporal lobe and localized neocortical resections for epilepsy. *Epilepsia* 2003; 44 (6): 741- 51.
68. Epstein R, Kanwisher N. A cortical representation of the local visual environment. *Nature*. 1998; 33392: 598-601.
69. Erdamar S, Zhu ZQ, Hamilton WJ, Armstrong DL, Grossman RG. Corpora amylacea and heat shock protein 27 in Ammon's horn sclerosis. *J Neuropathol Exp Neurol*. 2000; 59 (8): 698-706.
70. Feczko E, Augustinack JC, Fischl B, Dickerson BC. An MRI based method for measuring volume, thickness and surface area of entorhinal, perirhinal, and posterior parahippocampal cortex. *Neurobiol Aging*. 2009; 30: 420-31.
71. Felice KJ, Grunnet ML, Rao KR, Wolfson LI. Childhood-onset spinocerebellar syndrome associated with massive polyglucosan body deposition. *Acta Neurol Scand*. 1997; 95 (1): 60-4.
72. Fjell AM, Walhovd KB. Age-sensitivity of P3 in high-functioning adults. *Neurobiol. Aging*. 2009; 26: 1297-99.

73. Flament-Durand J, Couck AM. Spongiform alterations in brain biopsies of presenile dementia. *Acta Neuropathol (Berl)*. 1979; 46: 159-62.
74. Fleming J, Joshi JG. Ferritin: isolation of aluminium-ferritin complex from brain. *Proc Natl Acad Sci* . 1987; 84: 233-40.
75. Fox NC, Freeborough PA, Rossor MN. Visualisation and quantification of rates of atrophy in Alzheimer's disease. *Lancet*. 2001; 348: 94-97.
76. García-Sierra F, Hauw JJ, Duyckaerts C, Wischik CM, Luna-Muñoz J, Mena R. The extent of neurofibrillary pathology in perforant pathway neurons is the key determinant of dementia in the very old. *Acta Neuropathol*. 2000; 100 (1): 29–35.
77. Gati I, Ossy L. Heat shock protein 60 in corpora amylacea. *Pathol Oncol Res*. 2001; 7 (2): 140-4.
78. Gavrilov LA, Gavrilova NS. The reliability theory of aging and longevity. *J Theor Biol* 2001; 213 (4): 527-45.
79. Gazzaley AH, Thakker MM, Hof PR, Morrison JH. Preserved number of entorhinal cortex layer II neurons in aged macaque monkeys. *Neurobiol Aging*. 1997;18 (5): 549-53.
80. Gertz HJ, Siegers A, Kuchinke J. Stability of cell size and nucleolar size in Lewy body containing neurons of substantia nigra in Parkinson's disease. *Brain Res*. 1994. 21; 637 (1-2): 339-41.
81. Geula C. Abnormalities of neural circuitry in Alzheimer's disease: hippocampus and cortical cholinergic innervation. *Neurology*. 1998; 51: S18-S29.
82. Giannakopoulos P, Hof PR, Kovari E, Vallet PG, Herrmann FR, Bouras C. Distinct patterns of neuronal loss and Alzheimer's disease lesion distribution in elderly individuals older than 90 years. *J Neuropathol and Exp Neurol*. 1996; 55: 1210-20.
83. Gomez-Isla T, Price JL, McKeel DW, Morris JC, Growdon JH, Hyman BT. Profound loss of layer II entorhinal cortex neurons occurs in very mild Alzheimer's disease. *J Neurosci*. 1996; 16: 4491-500.
84. Good CD, Johnsrude I, Ashburner J, Henson RN, Friston KJ, Frackowiak RS. A voxel-based morphometric study of ageing in 465 normal adult human brains. *Neuroimage*. 2001; 14: 21-36.

85. Gray DA, Woulfe J. Lipofuscin and aging: a matter of toxic waste. *Sci Aging Knowledge Environ.* 2005; 5: re1.
86. Greene E, Naranjo JN. Degeneration of hippocampal fibers and spatial memory deficit in the aged rat. *Neurobiol Aging.* 1987; 8 (1): 35-43.
87. Grieve SM, Clark CR, Williams LM, Peduto AJ, Gordon E. Preservation of limbic and paralimbic structures in aging. *Hum Brain Mapp.* 2005; 25: 391-401.
88. Grundke-Iqbal I, Fleming J, Tung YC, Lassmann H, Iqbal K, Joshi G. Ferritin is a component of the neuritic (senile) plaque in Alzheimer dementia. *Acta Neuropathol (Berl)* 1990; 81: 105-10.
89. Gur RC, Mozley PD, Resnick SM, Gottlieb GL, Kohn M, Zimmerman R, et al. Gender differences in age effect on brain atrophy measured by magnetic resonance imaging. *Proc Natl Acad Sci.* 1991; 88: 2845-49.
90. Hackert VH, den Heijer T, Oudkerk M, Koudstaal PJ, Hofman PAM, Breteler MM. Hippocampal head size associated with verbal memory performance in nondemented elderly. *Neuroimage.* 2002;17 (3): 1365-72.
91. Hafting T, Fyhn M, Molden S, Moser MB, Moser EI. Microstructure of a spatial map in the entorhinal cortex. *Nature.* 2005; 436: 801-6.
92. Hanninen T, Hallikainen M, Koivisto K, Patanen K, Laakso MP, Riekkinen PJ, et al. Decline of frontal lobe functions in subjects with age-associated memory impairment. *Neurology.* 1997; 48: 148-53.
93. Henson RN, Cansino S, Herron JE, Robb WG, Rugg MD. A familiarity signal in human anterior medial temporal cortex? *Hippocampus.* 2003; 13: 259- 62.
94. Hitt R, Young-XY, Silver M, Perls T. Centenarians: the older you get the healthier you've been. *Lancet.* 1999; 354: 652.
95. Hoyaux C, Decaestecker CW, Heizmann VT, Schafer BW, Salmon I, Kiss R, et al. S100 proteins in Corpora amylacea from normal human brain. *Brain Res.* 2000; 867: 280-8.
96. Hyman BT, Van Hoesen GW, Damasio AR, Barnes CL. Alzheimer's disease: Cell-specific pathology isolates the hippocampal formation. *Science.* 1984; 225: 1168-70.

97. Insausti R. Comparative anatomy of the entorhinal cortex and hippocampus in mammals. *Hippocampus*. 1993; 3: 19-26.
98. Insausti R, Insausti AM, Sobreviela MT, Salinas A, Martínez-Peñuela JM. Human medial temporal lobe in aging: anatomical basis of memory preservation. *Microsc Res Tech*. 1998; 43 (1): 8-15.
99. Insausti R, Amaral DG. Hippocampal formation. In: Paxinos G, Mai JK, editors. *The Human Nervous System*. 2nd ed. London: Elsevier Academic Press; 2004; p. 896-942.
100. Insausti R, Amaral DG. Entorhinal cortex of the monkey. IV. Topographical and laminar organization of cortical afferents. *J Comp Neurol*. 2008; 509 (6): 608-41.
101. Insausti R, Cebada-Sánchez S, Marcos P. Postnatal development of the human hippocampal formation. *Adv Anat Embryol Cell Biol*. 2010; 206: 1-86.
102. Iwaki T, Hamada Y, Tateishi J. Advanced glycation end-products and heat-shock proteins accumulate in the basophilic degeneration of the myocardium and the corpora-amylacea of the glia. *Pathol Int*. 1996; 46: 757-63.
103. Jack CR, Petersen RC, Xu Y, O'Brien PC, Smith GE, Ivnik RJ, et al. Rate of medial temporal lobe atrophy in typical aging and Alzheimer's disease. *Neurology*. 1998; 51: 993-9.
104. Jeffery KJ. Hippocampus and Its Interactions Within the Medial Temporal Lobe. *Hippocampus*. 2007; 17: 693-6.
105. Jernigan TL, Archibald SL, Fennema-Notestine C, Gamst AC, Stout JC, Bonner J, et al. Effects of age on tissues and regions of the cerebrum and cerebellum. *Neurobiol Aging*. 2001; 22: 581-94.
106. Jolles J, Verhey FR, Riedel WJ, Houx PJ. Cognitive impairment in elderly people. Predisposing factors and implications for experimental drug studies. *Drugs Aging*. 1995; 7 (6): 459-79.
107. Juottonen K, Laakso MP, Insausti R, Lehtovirta M, Pitkänen A, Partanen K, et al. Volumes of the entorhinal and perirhinal cortices in Alzheimer's disease. *Neurobiol Aging*. 1998; 19 (1): 15-22.

108. Kahle W, Frotscher M. Color Atlas of Human Anatomy. Nervous System and Sensory Organs Vol 3. 5th ed. New York: Thieme; 2002.
109. Kahn J, Anderton BH, Probst A, Ulrich J, Esiri MM. Immunohistological study of granulovacuolar degeneration using monoclonal antibodies to neurofilaments. *J Neurol Neurosurg Psychiatry*. 1985; 48: 924-26.
110. Kališnik M, Blejec A, Pajer Z, Majhenc J. Metric characteristics of various methods for numerical density estimation in transmission light microscopy – a computer simulation. *Image Anal Stereol* 2001; 20: 15-25.
111. Kawamura T, Morioka T, Nishio S, Fukui K, Fukui M. Temporal lobe epilepsy and corpora amylacea in the hippocampus: clinicopathologic correlation. *Neurol Res*. 2002; 24 (6): 563-9.
112. Kawashima T, Adachi T, Tokunaga Y, Furuta A, Suzuki SO, Doh-ura K, et al. Immunohistochemical analysis in a case of idiopathic Lennox-Gastaut syndrome. *Clin Neuropathol*. 1999; 18 (6): 286-92.
113. Keller JN. Age-related neuropathology, cognitive decline, and Alzheimer's disease. *Ageing Res Rev*. 2006; 5 (1): 1-13.
114. Kerr KM, Agster KL, Furtak SC, Burwell RD. Functional neuroanatomy of the parahippocampal region: the lateral and medial entorhinal areas. *Hippocampus*. 2007; 17: 697-708.
115. Killiany RJ, Hyman BT, Gomez-Isla T, Moss MB, Kikinis R, Jolesz F, et al. MRI measures of entorhinal cortex vs hippocampus in preclinical AD. *Neurology*. 2002; 58: 1188-96.
116. Kimura T, Takamatsu J, Miyata T, Miyakawa T, Horiuchi S. Localization of identified advanced glycation end-product structures, N epsilon(carboxymethyl) lysine and pentosidine, in age-related inclusions in human brains. *Pathol Int*. 1998; 48 (8): 575- 9.
117. Kingsley PD, Hagen KG, Maltby KM, Zara J, Tabak LA. Diverse spatial expression patterns of UDP-GalNAc: polypeptide N-acetylgalactosaminyl-transferase family member mRNAs during mouse development. *Glycobiology*. 2000; 10 (12): 1317-23.

118. Kirkby DL, Higgins GA. Characterization of perforant path lesions in rodent models of memory and attention. *Eur J Neurosci.* 1998; 10: 823-38.
119. Kirkwood TB. Evolution of aging. *Mech Ageing Dev.* 2002; 123: 735-58.
120. Kirkwood TB. Life history theory and the immune system: steps toward a human ecological immunology. *Am J Phys Anthropol.* 2003; Suppl 37: 100-25.
121. Kliegel M, Moor C, Rott C. Cognitive status and development in the oldest old: a longitudinal analysis from the Heidelberg centenarian study. *Arch Gerontol Geriatr.* 2004; 39, 143–56.
122. Kolev V, Falkenstein M, Yordanova J. Motor-response generation as a source of aging-related behavioural slowing in choice-reaction tasks. *Neurobiol Aging.* 2006; 27: 1719-30.
123. Kosaka K, Matsushita M, Oyanagi S, Uchiyama S, Iwase S. Pallido-nigro-luysial atrophy with massive appearance of corpora amylacea in the CNS. *Acta Neuropathol.* 1981; 53 (2): 169-72.
124. Kosik KS, Ferreira A, Lu Q, Orecchio L. Selective phosphorylation of adult tau isoforms in mature hippocampal neurons exposed to fibrillar A beta. *Mol Cell Neurosci.* 1997; 9 (3): 220-34.
125. Kowald A. The mitochondrial theory of aging. *Biol Signals Recept.* 2001; 10: 162-75.
126. Krimer LS, Hyde TM, Herman MM, Saunders RC. The Entorhinal Cortex: an Examination of Cyto- and Myeloarchitectonic Organization in Humans. *Cereb Cortex.* 1997; 7: 722-31.
127. Kumaran D, Maguire EA. An unexpected sequence of events: Mismatch detection in the human hippocampus. *PLoS Biol.* 2006a; 4: 424.
128. Kumaran D, Maguire EA. The dynamics of hippocampal activation during encoding of overlapping sequences. *Neuron.* 2006b; 49: 617-29.
129. Laakso MP, Frisoni GB, Kononen M, Mikkonen M, Beltramello A, Geroldi C, et al. Hippocampus and entorhinal cortex in frontotemporal dementia and Alzheimer's disease: a morphometric MRI study. *Biol Psychiatry.* 2000; 47 (12): 1056-63.

130. Lamberts SWJ, Van den Beld AW, Van der Lely AJ. The Endocrinology of Aging. *Science*. 1997; 278: 419-24.
131. Larrabee GJ, Curtiss GJ. Construct validity of various verbal and visual memory tests *J Clin Exp Neuropsychol*. 1995; 17 (4): 536-47.
132. Lavenex P, Amaral DG. Hippocampal-neocortical interaction: a hierarchy of associativity. *Hippocampus*. 2000; 10: 420–30.
133. Lee SY, Trojanowski JQ, Jakes R, Goedert M. Alpha-synuclein in Lewy bodies. *Nature*. 1999; 388: 839-40.
134. Lee SY, Park JH, Kim SH, Kim TS, Kim WJ, Choi YC. A case of adult polyglucosan body disease. *Yonsei Med J*. 2007; 48 (4): 701-3.
135. Leighton PM, Prost PW, Ulmer JW. Pictorial review of glutamate excitotoxicity: fundamental Concepts for Neuroimaging. *Am J Neuroradiol*. 2001; 22: 1813-24.
136. Lemaitre H, Crivello F, Grassiot B, Alperovitch A, Tzourio C, Mazoyer B. Age- and sex-related effects on the neuroanatomy of healthy elderly. *Neuroimage*. 2005; 26: 900-11.
137. Lemaitre HS, Reed JD, Das S, Goldberg TE, Callicott JH, Weinberge DR. BDNF modulates normal human hippocampal ageing. *Mol Psychiatry*. 2010; 15 (2): 116–18.
138. Leslie M. Aging research grows up. *Sci Aging Knowledge Environ*. 2001; 2001 (1): oa1.
139. Leutgeb S, Leutgeb JK, Moser MB, Moser EI. Place cells, spatial maps, and the population code for memory. *Curr Opin in Neurobiol*. 2005; 15: 1–9.
140. Light LL, Prull MW, La Voie DJ, Healy MR. Dual-process theories of memory in old age. In: Perfect TJ, Maylor EA, editors. *Models of Cognitive Aging*. New York: Oxford University Press; 2000. p. 238–300.
141. Linn RT, Wolf PA, Bachman DL. The “Preclinical phase” of probable Alzheimer’s disease. *Arch Neurol*. 1995; 52: 485-90.
142. Lippa CF, Hamos JE, Pulaski S, Degennaro D, Drachman LJ. Alzheimer’s disease and aging: effects on perforant pathway perikarya and synapses. *Neurobiol Aging*. 1992; 13: 405–11.

143. Lipton PA, White JA, Eichenbaum H. Disambiguation of overlapping experiences by neurons the medial entorhinal cortex. *J Neurosci.* 2007; 27: 5787-95.
144. Lowe J, Mirra SS, Hyman BT, Dickson DW. Ageing and dementia. In: Love S, Louis, DN, Ellison DW, editors. *Greenfield's Neuropathology*. Boca Raton: CRC Press; 2008. p. 1031-121.
145. Manns JR, Eichenbaum H. Evolution of declarative memory. *Hippocampus.* 2006; 16: 795-808.
146. Manoonkitiwongsa P.S, McMillan P.J, Schultz R.L, Jackson-Friedman C, Lyden PD. A simple stereologic method for analysis of cerebral cortical microvessels using image analysis. *Brain Res Brain Res Protoc.* 2001; 8 (1): 45-57.
147. Maqbool A, Tahir M. Corpora amylacea in human cadaveric brain age related differences. *Biomedica.* 2008; 24: 92-5.
148. Marangos PJ, Schmechel DE. Neuron specific enolase, a clinically useful marker for neurons and neuroendocrine cells. *Annu Rev Neurosci.* 1987; 10: 269-95.
149. Martin JE, Swash M, Garofalo O, Leigh PN, Anderton BH. Heat shock protein expression in corpora amylacea in the central nervous system: clues to their origin. *Neuropathol Appl Neurobiol.* 1991; 17: 113-19.
150. Mattay VS, Fera F, Tessitore A, Hariri AR, Das S, Callicott JH, et al. Neurophysiological correlates of age-related changes in human motor function. *Neurology.* 2002; 58: 630-35.
151. Mattson MP. Cellular actions of beta-amyloid precursor protein and its soluble and fibrillogenic derivatives. *Physiol Rev.* 1997; 77: 1081-132.
152. Mattson MP. Pathways towards and away from Alzheimer's disease. *Nature.* 2004; 430: 631-9.
153. McNaughton BL, Barnes CA, O'Keefe J. The contributions of position, direction, and velocity to single unit activity in the hippocampus of freely-moving rats. *Exp Brain Res.* 2006; 52: 41-9.

154. Meier-Rouge W, Ulrich J, Abdel S. Stereologic findings in normal brain aging and Alzheimer's disease. In: Werthemimer J, Marios M, editors. *Senile Dementia: Outlook for the Future*. New York: Alan R. Liss; 1992. p. 125-135.
155. Merrill DA, Roberts JA, Tuszynski MH. Conservation of neuron number and size in entorhinal cortex layers II, III, and V/VI of aged primates, *J Comp Neurol*. 2000; 422: 396-401.
156. Mills SE. *Histology for pathologists*. 3rd ed. Philadelphia: Lippincott Williams & Wilkins; 2007.
157. Mizutani T, Satoh J, Morimatsu Y. Axonal polyglucosan body in the ventral posterolateral nucleus of the human thalamus in relation to aging. *Acta Neuropathol*. 1987; 74: 9-12.
158. Mizutani T, Shimada H. Neuropathological background of twenty-seven centenarian brains. *J Neurol Sci*. 1992; 108: 168-77.
159. Morrison JH, Hof PR. Callolosal-projecting neurons in the macaque monkey V1-V2 border are enriched in nonphosphorylated neurofilament protein. *Visual Neurosci*. 1997; 14: 981-7.
160. Mrak RE, Sheng JG, Griffin WST. Glial cytokines in Alzheimer's disease: review and pathogenic implications. *Hum Pathol*. 1995; 28: 816-23.
161. Mumby DG, Pinel JP. Rhinal cortex lesions and object recognition in rats. *Behav Neurosci*. 1994; 108: 11-18.
162. Naseri M, Mozzeni S.M, Pourfathollah AA. APAAP complex: Production and usage in immunocytochemical and immunohistochemical staining. *Hum Antibodies*. 2007; 16: 107-15.
163. Nencini P, Inzitari D, Gibbs J, Mangiafico S. Dementia with leucoaraiosis and dural arteriovenous malformation: clinical and PET case study. *J Neurol Neurosurg Psychiatry*. 1993; 56: 929-31.
164. Nishio S, Morioka T, Kawamura T, Fukui K, Nonaka H, Matsushima M. Corpora amylacea replace the hippocampal pyramidal cell layer in a patient with temporal lobe epilepsy. *Epilepsia*. 2001; 42 (7): 960-2.
165. O'Reilly RC, McClelland JL. Hippocampal conjunctive encoding, storage, and recall: Avoiding a trade-off. *Hippocampus*. 1994; 4(6):661-82.

166. Owen AM, Milner B, Petrides M, Evans AC. A specific role for the right parahippocampal gyrus in the retrieval of objectlocation: A positron emission tomography study. *J Cogn Neurosci*. 1996; 8: 588–602.
167. Paesschen V, Revesz T, Duncan JS. Corpora amylacea in hippocampal sclerosis. *J Neurol Neurosurg Psychiatry*. 1997; 63 (4): 513-515.
168. Pakkenberg B, Gundersen HJ. Neocortical neuron number in humans: effect of sex and age. *J Comp Neurol*. 1997; 384 (2): 312-20.
169. Pappas PW. The use of chrome-alum gelatin (subbing) solution as a general adhesive for paraffin section. *Stain Tech*. 1971; 46: 121-4.
170. Peinado M. Histology and histochemistry of the aging cerebral cortex: An overview. *Microsc Res Tech*. 1998; 43: 1-7.
171. Perlmutter M, Hall E. Adult development and aging. 2nd ed. New York: John Wiley & Sons; 1992.
172. Perls T. Dementia-free centenarians. *Exp Gerontol*. 2004; 39: 1587–93.
173. Peters A, Rosene L, Moss B, Kemper L, Tigges J, Albert S. Neurobiological basis of age-related cognitive decline in the rhesus monkey. *J Neuropathol Exp Neurol*. 1998; 55: 861-4.
174. Powell SR, Wang P, Divald A, Teichberg S, Haridas V, McCloskey TW, et al. Aggregates of oxidized proteins (lipofuscin) induce apoptosis through proteasome inhibition and dysregulation of proapoptotic proteins. *Free Radic Biol Med*. 2005; 38: 1093–101.
175. Radhakrishnan A, Radhakrishnan K, Radhakrishnan W. Corpora amylacea in mesial temporal lobe epilepsy: clinico-pathological correlations. *Epilepsy Res*. 2007; 74 (2-3): 81-90.
176. Ranganathan VK, Siemionow V, Liu JZ, Sahgal V, Yue GH. From mental power to muscle power—gaining strength by using the mind. *Neuropsychologia*. 2004; 42 (7): 944-56.
177. Ramsey H. Ultrastructure of corpora amylacea. *J Neuropathol Exp Neurol*. 1965; 24: 25–39.
178. Rapp PR, Gallagher M. Preserved neuron number in the hippocampus of aged rats with spatial learning deficits. *Proc Natl Acad Sci*. 1996; 93: 9926–30.

179. Raz N, Gunning FM, Head D, Dupuis JH, McQuain J, Briggs SD, et al. Selective aging of the human cerebral cortex observed in vivo: differential vulnerability of the prefrontal gray matter. *Cereb Cortex*. 1997; 7 (3): 268-82.
180. Raz N, Gunning-Dixon FM, Head D, Dupuis JH, Acker JD. Neuroanatomical correlates of cognitive aging: evidence from structural magnetic resonance imaging. *Neuropsychology*. 1998; 12 (1): 95-114.
181. Raz N, Rodrigue KM, Head D, Kennedy KM, Acker JD. Differential aging of the medial temporal lobe: a study of a five-year change. *Neurology*. 2004; 62(3): 433-38.
182. Raz N, Lindenberger U, Rodrigue KM, Kennedy KM, Head D, Williamson A, Dahle C, Gerstorf D, Acker JD. Regional brain changes in aging healthy adults: general trends, individual differences and modifiers. *Cereb Cortex*. 2005; 15 (11): 1676-89.
183. Raz N, Rodrigue KM. Differential aging of the brain: patterns, cognitive correlates and modifiers. *Neurosci Biobehav Rev*. 2006;30 (6): 730-48.
184. Riberio M, Coutinho L, Mugnol F, Hilbig A, Palmmini A, Costa J, et al. Corpora amylacea in temporal lobe epilepsy associated with hippocampal sclerosis. *Arq Neuropsiquiatr*. 2003; 61 (4): 942-5.
185. Rickmann M, Wolff JR. S100 immunoreactivity in a subpopulation of oligodendrocytes and Ranvier's nodes of adult rat brain. *Neurosci Lett*. 1995; 186 (1): 13-16.
186. Robitaille Y, Carpenter S, Karpati G, DiMauro SD. A distinct form of adult polyglucosan body disease with massive involvement of central and peripheral neuronal processes and astrocytes: a report of four cases and a review of the occurrence of polyglucosan bodies in other conditions such as Lafora's disease and normal ageing. *Brain*. 1980;103 (2): 315-36.
187. Rodrigue KM, Raz N. Shrinkage of the entorhinal cortex over five years predicts memory performance in healthy adults. *J Neurosci*. 2004; 24 (4): 956-63.
188. Rodriguez MJ, Bernal F, Andres N, Malpesa Y, Mahy N. Excitatory amino acids and neurodegeneration: a hypothetical role of calcium precipitation. *Int J Dev Neurosci*. 2000; 18: 299-307.

189. Roukema PA, Oderkerk CH. Isolation and preliminary characterization of corpora amylacea from human brain. *Psychiatr Neurol Neurosurg*. 1970; 73: 87–96.
190. Rubin E, Farber JL, editors. *Pathology*. 2nd ed. Philadelphia: Lippincott-Raven Co; 1998.
191. Rusinek H, De Santi S, Frid D, Tsui WH, Tarshish CY, Convit A. Regional brain atrophy rate predicts future cognitive decline: 6-year longitudinal MR imaging study of normal aging. *Radiology*. 2003; 229: 691–96.
192. Sahlas DJ, Schipper HM. Role of heme oxygenase-1 in the biogenesis of corpora amylacea. *Biogerontology*. 2002; 3: 223–31.
193. Sakai M, Austin J, Witerner F, Trueb L. Studies of corpora amylacea: I. Isolation and preliminary characterization by chemical and histochemical techniques. *Arch Neurol*. 1969; 21: 526–44.
194. Salat DH, Kaye JA, Janowsky JS. Selective preservation and degeneration within the prefrontal cortex in aging and Alzheimer disease. *Arch Neurol*. 2004; 58: 1403–8.
195. Sánchez-Benavides G, Gómez-Ansón B, Molinuevo JL, Blesa R, Monte GC, Buschke H, et al. Medial Temporal Lobe Correlates of Memory Screening Measures in Normal Aging. *J Geriatr Psychiatry Neurol*. 2010; 23–100.
196. Sbarbati A, Carner M, Colletti V, Osculati F. Extrusion of corpora amylacea from the marginal glia at the vestibular root entry zone. *J Neuropathol Exp Neurol*. 1996a; 55: 196–201.
197. Sbarbati A, Carner M, Colletti V, Osculati F. Myelin-Containing Corpora Amylacea In Vestibular Root Entry Zone. *Ultrastruct Pathol*. 1996b; 20: 437–42.
198. Schipper HM, Cissé S. Mitochondrial constituents of corpora amylacea and autofluorescent astrocytic inclusions in senescent human brain. *Glia*. 1995; 14 (1): 55–64.
199. Schipper HM. Experimental induction of corpora amylacea in adult rat brain. *Microsc Res Tech*. 1998; 43 (1): 43–8.
200. Schwab C, DeMaggio AJ, Ghoshal N, Binder LI, Kuret J, McGeer PL. Casein kinase 1 delta is associated with pathological accumulation of tau in several neurodegenerative disease. *Neurobiol Aging*. 2000; 21: 503–10.

201. Sedivy R, Andree C. Discovery of a letter from Rokitansky to Virchow about subependymal corpora amylacea. *Virchows Arch.* 2005; 446 (2):177-80.
202. Selmaj K, Pawlowska Z, Walczak A, Koziolkiewicz W, Raine CS, Cierniewski CS. Corpora amylacea from multiple sclerosis brain tissue consists of aggregated neuronal cells. *Acta Biochim Pol.* 2008; 55 (1): 43-9.
203. Siegel A, Sapru HN. *Essential Neuroscience*. 2nd ed. Philadelphia: Lippincott Williams & Wilkins; 2011.
204. Sindern E, Ziemssen F, Ziemssen T. Adult polyglucosan body disease: a postmortem correlation study. *Neurology.* 2003; 61 (2): 263-5.
205. Singh VK, Cheng JF. Immunoreactive S100 proteins of blood immunocytes and brain cells. *J Neuroimmunol.* 1996; 64 (2): 135-39.
206. Singhrao SK, Neal JW, Cole G, Newman GR. X-ray microanalysis: comparison of mineral deposits in Alheimers disease and control tissue using TEM. *Micron Microsc Acta.* 1992; 23: 385-6.
207. Singhrao SK, Neal JW, Newman GR. Corpora amylacea could be an indicator of neurodegeneration. *Neuropathol Appl Neurobiol.* 1993; 19: 269–76.
208. Singhrao SK, Neal JW, Piddlesden SJ, Newman GR. New immunocytochemical evidence for a neuronal/ oligodendroglial origin for corpora amylacea. *Neuropathol Appl Neurobiol.* 1994; 20: 66-73.
209. Singhrao SK, Morgan BP, Neal JW, Newman GR. Functional role for corpora amylacea based on evidence from complement studies. *Neurodegeneration.* 1995; 4: 335–45.
210. Sitte N, Huber M, Grune T, Ladhoff A, Doecke WD, Von Zglinicki T, et al. Proteasome inhibition by lipofuscin/ceroid during post mitotic aging of fibroblast. *FASEB J.* 2000; 14: 1490–8.
211. Small SA. Age-related memory decline. *Arch Neurol.* 2001; 58: 360–4.
212. Smith S, Jennifer L, Garbett K, Mirnics K, Patterson P. Maternal Immune Activation Alters Fetal Brain Development through Interleukin-6. *J Neurosci.* 2007; 27 (40): 10695–702.
213. Snell R. *Clinical Neuroanatomy*. 7th ed. Philadelphia: Lippincott Williams & Wilkins; 2010.

214. Squire LR, Zola-Morgan JT, Clark RE. Recognition memory and the medial temporal lobe: a new perspective. *Nat Rev Neurosci.* 2007; 8: 872–83.
215. Stadelmann C, Deckwerth TL, Srinivasan A, Bancher C, Brück W, Jellinger K, et al. Activation of caspase-3 in single neurons and autophagic granules of granulovacuolar degeneration in Alzheimer's disease-Evidence for apoptotic cell death. *Am J Pathol.* 1999; 155: 1459–66.
216. Stam FC, Roukema PA. Histochemical and biochemical aspects of corpora amylacea. *Acta Neuropathol.* 1973; 25: 95–102.
217. Standring S, editor. *Gray's Anatomy: The Anatomical Basis of Clinical Practice.* 40th ed. Churchill Livingstone: Elsevier; 2008.
218. Steele HD, Kinley G, Leuchtenberger C, Lieb E. Polysaccharide nature of corpora amylacea. *Arch Pathol.* 1952; 54: 94–7.
219. Straub RH, Cutolo M, Zietz B, Schölmerich J. The process of aging changes interplay of the immune, endocrine and nervous system. *Mech Ageing Dev.* 2001; 122: 1591-1611.
220. Sullivan PG, Dragicevic NB, Deng JH, Dimayuga E, Ding Q, Chen Q, et al. Proteasome inhibition alters neural mitochondrial homeostasis and mitochondria turnover. *J Biol Chem.* 2004; 279: 20699–707.
221. Suzuki W, Amaral D. Perirhinal and Parahippocampal Cortices of the Macaque Monkey: Cytoarchitectonic and Chemoarchitectonic Organization. *J Comp Neurol.* 2003; 463: 67–91.
222. Szweda PA, Camouse M, Lundberg KC, Oberley TD, Szweda LI. Aging, lipofuscin formation, and free radical-mediated inhibition of cellular proteolytic systems. *Ageing Res Rev.* 2003; 2 (4): 383-405.
223. Šimić G. Pathological tau proteins in argyrophilic grain disease. *Lancet Neurol.* 2002; 1(5): 276.
224. Šimić G, Bexheti S, Kelović Z, Kos M, Grbić K, Hof P.R, et al. Hemispheric asymmetry, modular variability and age-related changes in the human entorhinal cortex. *Neuroscience.* 2005;130: 911-25.
225. Takahashi K, Iwata K, Nakamura H. Intra-axonal corpora amylacea in the CNS. *Acta Neuropathol.* 1977; 37 (2): 165-7.

226. Takashi O, Hiroshi M, Takeshi T, Takashi A. Changes in Brain Morphology in Alzheimer Disease and Normal Aging: Is Alzheimer Disease an Exaggerated Aging Process. *American Journal of Neuroradiology*. 2001; 22:1680-1685.
227. Tanaka R, Kobayashi T, Motoi Y, Anno M, Mizuno Y, Mori H. A case of frontotemporal dementia with tau P301L mutation in the Far East. *J Neurol*. 2000; 247 (9): 705-7.
228. Tani E, Evans JP. Electron microscope studies of cerebral swelling. II. Alterations of myelinated nerve fibres. *Acta Neuropathol*. 1965; 4 (6): 604-23.
229. Tanna NK, Kohn MI, Horwich DN, Jolles PR, Zimmerman RA, Alves WM, et al. Analysis of brain and cerebrospinal fluid volumes with MR imaging: Impact on PET data correction for atrophy. Part II. Aging and dementia. *Radiology*. 1991; 178: 123-30.
230. Teng E, Squire LR. Memory for places learned long ago is intact after hippocampal damage. *Nature*. 1999; 400: 675-7.
231. Terman A, Brunk UT. Aging as a catabolic malfunction. *Int J Biochem Cell Biol*. 2004; 36: 2365-75.
232. Terry RD, Katzman R. Life span and synapses: will there be a primary senile dementia? *Neurobiol Aging*. 2001; 22: 347-8.
233. Thangavel R, Van Hoesen GW, Zaheer A. Posterior parahippocampal gyrus pathology in Alzheimer's disease. *Neuroscience*. 2008; 154 (2): 667-76.
234. Tisserand DJ, Pruessner JC, Sanz Arigita EJ, van Boxtel MP, Evans AC, Jolles J, et al. Regional frontal cortical volumes decrease differentially in aging: an MRI study to compare volumetric approaches and voxel-based morphometry. *Neuroimage*. 2002; 17 (2): 657-69.
235. Tokutake T, Nagase H, Morisaki S, Oyanagi S. X-ray microprobe analysis of corpora amylacea. *Neuropathol Appl Neurobiol*. 1995; 21: 269-73.
236. Tranel D, Brady DR, Van Hoesen GW, Damasio AR. Parahippocampal projections to posterior auditory association cortex (area Tpt) in Old-World monkeys. *Exp Brain Res*. 1988; 70: 406-16.
237. Troen BR. The Biology of Aging. *Mt Sinai J Med*. 2003; 70: 3-22.

238. Van Boxtel MP, Buntinx F, Houx PJ, Metsemakers JF, Knottnerus A, Jolles J. The relation between morbidity and cognitive performance in a normal aging population. *J Gerontol A Biol Sci Med Sci*. 1998; 53: M147–54.
239. Van der Elst W, Van Boxtel MP, Van Breukelen GJ, Jolles J. Rey's verbal learning test: normative data for 1855 healthy participants aged 24–81 years and the influence of age, sex, education, and mode of presentation. *J Int Neuropsychol Soc* 2005; 11: 290–302.
240. Van de Pol LA, Hensel A, Barkhof F, Gertz HJ, Scheltens P, van der Flier WM. Hippocampal atrophy in Alzheimer disease: age matters. *Neurology*. 2006; 66 (2): 236-8.
241. van Engelen BG, Lamers KJ, Gabreels FJ, Wevers RA, van Geel WJ, Borm GF. Age-related changes of neuron-specific enolase, S-100 protein, and myelin basic protein concentrations in cerebrospinal fluid. *Clin Chem*. 1992; 38 (6): 813-6.
242. Van Hoesen GW. Anatomy of the medial temporal lobe. *Magn Reson Imaging*. 1995; 13 (8): 1047-55.
243. Van Hoesen GW, Solodkin A, Hyman BT. Neuroanatomy of Alzheimer's disease: Hierarchical vulnerability and neural system compromise. *Neurobiol Aging*. 1995; 16 (3): 278-80.
244. Van Hoesen GW, Augustinack JC, Dierking J, Redma SJ, Thangavel R. The parahippocampal gyrus in Alzheimer's disease. Clinical and preclinical neuroanatomical correlates. *Ann N Y Acad Sci* 2000; 911: 254-74.
245. Van Paesschen W, Revesz T, Duncan JS. Corpora amylacea in hippocampal sclerosis. *J Neurol Neurosurg Psychiatry*. 1997; 63 (4): 513-5.
246. Vargha-Khadem F, Gadian DG, Watkins KE, Connelly A, Van Paesschen W, Mishkin M. Differential effects of early hippocampal pathology on episodic and semantic memory, *Science*. 1997; 277: 376–80.
247. Vellone E, Piras G, Talucci C, Cohen MZ. Quality of life for caregivers of people with Alzheimer's disease. *J Adv Nurs*. 2008; 61 (2): 222-31.
248. Verhaeghen P, Marcoen A, Goossens L. Facts and fiction about memory aging: a quantitative integration of research findings. *J Gerontol*. 1993; 48: 157–71.

249. Vilchez D, Ros S, Cifuentes D, Pujadas L, Vallès J, García-Fojeda B, et al. Mechanism suppressing glycogen synthesis in neurons and its demise in progressive myoclonic epilepsy. *Nat Neurosci.* 2007; 10 (11): 1407-13.
250. Walhovd KB, Fjell AM, Reinvang I, Lundervold A, Dale AM, Eilertsen DE, et al. Effects of age on volumes of cortex, white matter and subcortical structures. *Neurobiol Aging.* 2005; 26: 1261–70.
251. Wattendorff AR, Frangione B, Luyendijk W, Bots M. Hereditary cerebral haemorrhage with amyloidosis, Dutch type (HCHWA-D): clinicopathological studies. *J Neurol Neurosurg Psychiatry.* 1995; 58: 699–705.
252. Weinert BT, Timiras PS. Theories of aging. *J Appl Physiol* 2003; 95 (4): 1706-16.
253. Weingarten MD, Lockwood AH, Hwo SY, Kirschner MW. A protein factor essential for microtubule assembly. *Proc Natl Acad Sci U S A.* 1975; 72 (5):1858-62.
254. Weniger G, Irle E. Posterior parahippocampal gyrus lesions in the human impair egocentric learning in a virtual environment. *Eur J Neurosci.* 2006; 24 (8): 2406–14.
255. West MJ. New stereological methods for counting neurons. *Neurobiol Aging.* 1996; 14: 275–85.
256. Whalley LJ, Deary IJ, Appleton CI, Starr JM. Cognitive reserve and the neurobiology of cognitive aging. *Aging Res Rev.* 2004; 3: 369–82.
257. Whitehouse PJ, Price DL, Clark AW. Alzheimer disease: evidence for selective loss of cholinergic neurons in the nucleus basalis. *Ann Neurol.* 1981;10: 122–6.
258. Witter MP, Wouterlood FG, Naber PA, Van Haeften T. Anatomical organization of the parahippocampal–hippocampal network. *Ann N Y Acad. Sci.* 2000; 911: 1–24.
259. Xu M, Shibayama H, Kobayashi H, Yamada K, Ishihara R, Zhao P, et al. Granulovacuolar degeneration in the hippocampal cortex of aging and demented patients—a quantitative study. *Acta Neuropathol.* 1992; 85: 1–9.

260. Yonelinas AP, Kroll NE, Dobbins I, Lazzara M, Knight RT. Recollection and familiarity deficits in amnesia: convergence of remember-know, process dissociation, and receiver operating characteristic data. *Neuropsychology*. 1998; 12 (3): 323-39.

261. Yonelinas AP, Widaman K, Mungas D, Reed B, Weiner MW, Chui HC. Memory in the aging brain: doubly dissociating the contribution of the hippocampus and entorhinal cortex. *Hippocampus*. 2007; 17 (11): 1134-40.

262. Ziegler DA, Pigue O, Salat DH, Prince K, Connally E, Corkin S. Cognition in healthy aging is related to regional white matter integrity, but not cortical thickness. *Neurobiol Aging*. 2010; 31: 1912-26.

Curriculum Vitae

Biografija

Osnovni podaci

Mirjana Bakić

Datum i mesto rođenja: 02.10.1976.godine u Nišu

Naučna oblast i uža specijalnost: Anatomija, Dermatovenerologija- lekar na specijalizaciji

Obrazovanje

Naziv završenog fakulteta: Medicinski fakultet Univerziteta u Nišu

Studijska grupa- medicina

Diplomirala 30. 12. 2002. sa opštim uspehom 8,73 u

toku studija i ocenom 10 na diplomskom ispitu.

Članstvo

Član je Društva anatoma Srbije, Lekarske komore, Srpskog lekarskog društva kao i Sekcije za kliničku anatomiju u okviru istog društva, član Lekarske komore Crne Gore, Sekcije za dermatovenerologiju Crne Gore.

Učesnik je II kongresa Srpskog anatomskog društva 2008.g. u Vrnjačkoj Banji, III kongresa Srpskog anatomskog društva u Nišu, trećeg BH simpozijuma "Morfologija u nauci i praksi" Sarajevo, Bosna i Hercegovina 2009., kao i I kongresa dermatovenerologa 2011.g u Budvi.

U periodu 28.01 - 01.02. 2008.god. pohađao seminar pedagoško-metodičkog usavršavanja fakultetskih saradnika Medicinskog fakulteta u Nišu.

Lista izabranih publikacija

1. **Bakić M.** Uloga endotela u inflamaciji, *Acta Medica Medianae*, 2006, 45(4): 32-6.
2. **Bakić M.**, Patogenetski aspekti ateroskleroze, *Acta Medica Medianae*, 2007; 46(1): 25-9.
3. **Bakić M.**, Nefarmakološki koncept popravljanja endotelne disfunkcije, *Acta Medica Medianae*, 2007; 46(2): 63-7.
4. Vuksanović-Božarić A, Abdić N, **Bakić M.**, Ičević M. Angiografski prikaz kolateralne cirkulacije bolesnika sa oboljenjem aorto-ilijakalnog (M. Leriche) i femoro-poplitealnog segmenta, *Medicinski zapisi*, 2007; 62: 62-8.
5. Pavlović S, Zdravković D, Stefanović N, Pavlović M, **Bakić M.**, Živković V, Anatomohistological characteristics of Meckel's diverticulum in human fetuses, *Vojnosanitetski pregled* 2008; 65(8): 606-11.
6. Živković V, Stefanović N, Đurović-Filipović T, Pavlović S, Stojanović V, **Bakić M.**, Kundalić B, Pavlović M. Oblici akumulacije lipofuscina u ganglijskim ćelijama gornjeg vratnog gangliona kod čoveka, *Vojnosanitetski pregled* 2008; 65 (10): 738-43.
7. Milosavljević N, **Bakić M.**, The cohesive role of foreign language in students' adoption of medical knowledge-conjunction of classical learning and web-based learning, *Acta Medica Medianae*, 2008, 47(1): 32-3.