УНИВЕРЗИТЕТ У НИШУ
МЕДИЦИНСКИ ФАКУЛТЕТ

**Милан М. Митковић**

# КОМПАРАТИВНА АНАЛИЗА КЛИНИЧКИХ И БИОМЕХАНИЧКИХ ПАРАМЕТАРА ХИРУРШКОГ ЛЕЧЕЊА ТРОХАНТЕРНИХ ПРЕЛОМА ПРИМЕНОМ САМОДИНАМИЗИРАЈУЋЕГ УНУТРАШЊЕГ ФИКСАТОРА И ГАМА КЛИНА

ДОКТОРСКА ДИСЕРТАЦИЈА

Текст ове докторске дисертације ставља се на увид јавности,
у складу са чланом 30., став 8. Закона о високом образовању
(„Сл. гласник РС“, бр. 76/2005, 100/2007 – аутентично тумачење, 97/2008, 44/2010, 93/2012, 89/2013 и 99/2014)

**НАПОМЕНА О АУТОРСКИМ ПРАВИМА:**

Овај зекст сматра се рукописом и само саопштава јавности (члан 7. Закона о ауторским и сродним правима, „Сл. гласник РС“, бр. 104/2009, 99/2011 и 119/2012).

**Ниједан део ове докторске дисертације не сме се користити ни у какве сврхе, осим за упознавање са њеним садржајем пре одбране дисертације.**

Ниш, 2019.

UNIVERSITY OF NIŠ
FACULTY OF MEDICINE

**Milan M. Mitković**

# COMPARATIVE ANALYSIS OF CLINICAL AND BIOMECHANICAL PARAMETERS OF SURGICAL TREATMENT OF TROCHANTERIC FRACTURES USING SELF-DYNAMISABLE INTERNAL FIXATOR AND GAMMA NAIL

DOCTORAL DISSERTATION

Niš, 2019

**Подаци о докторској дисертацији**

| | |
|---|---|
| Ментор: | Доц. др Саша Миленковић, доцент, Универзитет у Нишу, Медицински факултет |
| Наслов: | Компаративна анализа клиничких и биомеханичких параметара хируршког лечења трохантерних прелома применом самодинамизирајућег унутрашњег фиксатора и гама клина |
| Резиме: | У клиничком делу истраживања су анализирани резултати хируршког лечења трохантерних прелома код 67 болесника лечених на Клиници за ортопедију и трауматологију КЦ-а Ниш, применом две различите методе унутрашње фиксације: интрамедуларна фиксација гама клином (Gamma Nail – GN) и екстрамедуларна фиксација самодинамизирајућим унутрашњим фиксатором са 2 клизна завртња (Self-dynamisable Internal Fixator - SIF). Вршено је упоређивање две наведене методе по питању следећих клиничких параметара: дужина операције, дужина интраоперативне флуороскопије, интраоперативна и постоперативна инфузија и трансфузија, дужина хоспитализације, функција кука и квалитет живота повезан са здрављем најмање 2 године након операције. У групи испитаника са GN-ом су, у односу на групу испитаника са SIF-ом, биле статистички значајно веће вредности дужине операције, дужине интраоперативне флуороскопије и количине интраоперативне инфузије, што упућује на одговарајуће разлике у планирању броја дневних операција, потребној заштити медицинског особља од интраоперативног рентгенског зрачења и у планирању потребне интраоперативне инфузије. Између ових група испитаника није било значајне разлике по питању осталих наведених клиничких параметара, те се може се закључити да су примена GN-а и примена SIF-а са 2 клизна завртња праћени једнаком потребом за трансфузијом и хоспитализацијом, као и да обезбеђују једнак крајњи резултат лечења трохантерних прелома. У лабораторијском делу истраживања су, при попречном оптерећењу клизних завртњева, мерене аксијалне силе потребне за покретање динамизације клизних завртњева код GN-а, SIF-а са 2 клизна завртња и SIF-а са канулираним клизним завртњем, након чега су одређивани регресиони параметри зависности аксијалне силе потребне за покретање динамизације клизних завртњева и момента силе њиховог попречног опетерећења. Показало се да је раст силе потребне за покретање динамизације у односу на раст момента силе попречног оптерећења клизних завртњева највећи код SIF-а са 2 клизна завртња, потом код гама клина, а најмањи је код SIF-а са канулираним клизним завртњем. Према резултатима лабораторијског мерења се може очекивати да у тренутку ослањања на оперисану ногу, покретање динамизације клизних |

| | |
|---|---|
| | завртњева неће бити остваривo код болесника са већим вредностима телесне тежине или дужине врата бутне кости, те се у постоперативној рехабилитацији, ради покретања динамизације клизних завртњева, код ових болесника препоручују чести покрети у оперисаном куку, без пуног ослонца. |
| Научна област: | Медицина, машинско инжењерство |
| Научна дисциплина: | Ортопедска хирургија и трауматологија |
| Кључне речи: | трохантерни прелом, унутрашња фиксација, динамизација |
| УДК: | 616.718.4-001.5-089(043.3) |
| CERIF класификација: | B600 Хирургија, ортопедија, трауматологија |
| Тип лиценце Креативне заједнице: | **CC BY-NC-ND** |

**Data on Doctoral Dissertation**

| | |
|---|---|
| Doctoral Supervisor: | Asst. Prof. Dr. Saša Milenković, Assistant Professor, University of Niš, Faculty of Medicine |
| Title: | Comparative analysis of clinical and biomechanical parameters of surgical treatment of trochanteric fractures using Self-dynamisable Internal Fixator and Gamma Nail |
| Abstract: | In the clinical part of the study results of trochanteric fractures surgical treatment were analysed in 67 patients treated at the Clinic for Orthopedics and Traumatology of Clinical center Niš, using two different methods of internal fixation: intramedullary gamma nail fixation (Gamma Nail - GN) and extramedullary fixation with Self-dynamisable Internal Fixator with 2 sliding screws (Self-dynamisable Internal Fixator - SIF). Comparison of these two methods was performed in terms of the following clinical parameters: operative time, intraoperative fluoroscopy time, intraoperative and postoperative infusion and transfusion, time of hospitalization, hip function and health-related quality of life at least 2 years after surgery. There were significantly higher values of operative time, intraoperative fluoroscopy time and amount of intraoperative infusion in the GN group compared to the SIF group, suggesting appropriate differences in the number of daily operations planned, in requirement of operating room staff protection from intraoperative x-ray and in planning the required intraoperative infusion. There was no significant difference between SIF group and GN group regarding the other clinical parameters mentioned. There can be concluded that application of GN and application of SIF with 2 sliding screws require the same amount of transfusion and same time of hospital stay, as well as providing the same final clinical result in the treatment of trochanteric fractures. In the laboratory part of the study, the axial forces required to initiate the dynamization of the sliding screws, during the transversal load of these screws, was measured and analysed for GN, SIF with 2 sliding screws and SIF with cannulated sliding screw. Regression parameters of the dependence between the forces required to initiate sliding screws dynamization and the bending moments of their transverse load were calculated afterwards. Increasing of force required to initiate dynamisation by increase of the bending moment was found to be highest for SIF with 2 sliding screws, then for gamma wedges, and the lowest was for SIF with a cannulated sliding screw. Regarding laboratory results, there can be concluded that, in the moment of weight bearing on the operated leg, the initiation of sliding screw dynamisation will not be realized in patients with higher values of body weight or femoral neck length. Thus, it is recommended to perform frequent movements in the operated hip without full weight bearing at the first postoperative rehabilitation time in these patients. |

| | |
|---|---|
| Scientific Field: | Medicine, Mechanical Engineering |
| Scientific Discipline: | Orthopaedic Surgery and Traumatology |
| Key Words: | trochanteric fracture, internal fixation, dynamisation |
| UDC: | 616.718.4-001.5-089(043.3) |
| CERIF Classification: | B600 Surgery, Orthopaedics, Traumatology |
| | |
|---|---|
| Creative Commons License Type: | **CC BY-NC-ND** |

*Захваљујем се свом ментору доц. др Саши Миленковићу на драгоценој помоћи и саветима који су били изузетно корисни у мом досадашњем академском и стручном усавршавању.*

*Захвалност дугујем и проф. др Мирославу Трајановићу, проф. др Миодрагу Манићу и доц. др Николи Коруновићу (члановима научно-истраживачког пројекта бр. ИИИ41017 Министарства просвете, науке и технолошког развоја Републике Србије, у оквиру кога је урађена ова дисертација) који су значајно допринели извођењу лабораторијског дела истраживања.*

*Захвалан сам и својој породици, родитељима и сестри и њеној породици на великој инспирацији и подршци.*

**САДРЖАЈ**

УВОД .....9
Анатомија трохантерне регије бутне кости .....9
Класификација трохантерних прелома .....16
Етиопатологија трохантерних прелома .....25
Епидемиологија трохантерних прелома .....29
Дијагностика трохантерних прелома .....30
Лечење трохантерних прелома .....31
*Конзервативно лечење трохантерних прелома* .....31
*Спољна фиксација трохантерних прелома* .....34
*Артропластика код трохантерних прелома* .....35
*Унутрашња фиксација трохантерних прелома* .....36
Компликације унутрашње фиксације трохантерних прелома .....50
Динамизација клизних завртњева .....51
ЦИЉ РАДА .....54
ХИПОТЕЗЕ .....55
МАТЕРИЈАЛ И МЕТОД .....57
Клинички део истраживања .....62
Лабораторијски део истраживања .....67
РЕЗУЛТАТИ .....75
ДИСКУСИЈА .....96
ЗАКЉУЧЦИ .....120
ПРЕДЛОГ МЕРА .....122
ЛИТЕРАТУРА .....124
ПРИЛОГ .....141
БИОГРАФИЈА АУТОРА .....145

# УВОД

## Анатомија трохантерне регије бутне кости

Бутна кост је најдужа и најјача кост људског тела. Ова кост има 3 основне целине: проксимални окрајак, дијафизу и дистални окрајак. Проксимални окрајак бутне кости чине глава, врат, трохантерна регија и суптрохантерна регија [1].

Трохантерна регија бутне кости се налази између врата бутне кости, који је проксимално, и суптрохантерне регије, која је дистално.

Границу између трохантерне регије и врата бутне кости чини *linea intertrochanterica* на предњој и *crista intertrochanterica* на задњој страни бутне кости [1, 2]. *Linea intertrochanterica* је линеарно коштано испупчење на предњој страни проксималног дела бутне кости, које се косо протеже од малог трохантера према врху великог трохантера суперо-латерално [3]. Проксималним ободом *linea intertrochanterica*-е припаја се фиброзни слој предњег дела зглобне капсуле кука [4]. Поред фиброзног слоја (*membrana fibrosa*), зглобну капсулу кука чини и синовијални слој (*membrana synovialis*) који облаже унутрашњу страну фиброзног слоја капсуле, као и површину врата бутне кости који није прекривен зглобном хрскавицом [1]. *Crista intertrochanterica* је линеарно коштано испупчење на задњој страни проксималног дела бутне кости, које се косо протеже од малог трохантера до врха великог трохантера суперо-латерално. Дистални припој задњег дела зглобне капсуле кука се не налази на коштаном испупчењу *crista intertrochanterica* (као што би се очекивало аналогно предњем делу зглобне капсуле кука, који се припаја на *linea intertrochanterica*), већ се овај припој налази на задњој страни врата бутне кости, за дебљину палца (око 1 cm) медијално од *crista intertrochanterica* [1, 4].

Граница између трохантерне и суптрохантерне регије бутне кости се различито тумачи у литератури. Она је најчешће дефинисана као попречна раван која пролази дисталном ивицом малог трохантера [5, 6]. Неки аутори (нпр. код Fielding-ове класификације суптрохантерних прелома) у суптрохантерне преломе фемура укључују и преломе у нивоу малог трохантера, дефинишући границу према трохантерној регији као попречну раван која пролази проксималном ивицом малог трохантера [7]. Неки аутори описују границу трохантерне према суптрохантерној регији као ниво на коме почиње проксимални део медуларног канала бутне кости [8].

Велики и мали трохантер представљају 2 коштане кврге у трохантерној регији, за које се припајају мишићи који врше ротацију зглоба кука у различитим правцима [9].

Велики трохантер има 2 анатомске стране (медијалну и латералну) и 4 анатомске ивице (горњу, доњу, предњу и задњу). Усмерен је благо постеро-медијално [9].

Анатомска латерална страна великог трохантера је широка, неравна, конвексна и четворострана. На њој се од задње-горњег до предње-доњег угла дијагонално пружа благо коштано испупчење које представља место припоја *m. gluteus medius*. Троугласта површина анатомске латералне стране великог трохантера изнад овог испупчења може бити храпава, уколико се и на њој припаја тетива *m. gluteus medius*, или глатка, уколико је од тетиве *m. gluteus medius* одваја бурза (*bursa trochanterica m. glutei medii*). Троугласта површина анатомске латералне стране великог трохантера испод наведеног испупчења је глатка и на њу належе бурза која се налази између великог трохантера и тетиве *m. gluteus maximus* (*bursa trochanterica m. glutei maximi*) [9, 10].

Анатомска медијална страна је мања од анатомске латеране стране великог трохантера. На бази анатомске медијалне стране великог трохантера, на прелазу постеро-медијалног дела великог трохантера у горњи део врата бутне кости, налази се коштано удубљење *fossa trochanterica*, где се припаја *m. obturator externus* [1, 9, 11, 12]. Ово удубљење се лако палпира при хируршком приступу проксималном делу бутне кости и често служи као маркер за одређивање места антеградног увођења интрамедуларног клина у дијафизу бутне кости [11, 13, 14, 15, 19]. У ортопедској литератури се *fossa trochanterica* често погрешно наводи као *fossa piriformis*. Lakhwani и сар. су анатомском анализом 50 кадавера показали да *fossa trochanterica* нема крушкарсти облик (*piriformis* – лат. прев. крушкасти облик) нити да се за њу може припајати *m. piriformis*. Заправо, место припоја *m. piriformis*-а за проксимални фемур ни на једном кадаверу није било на *fossa trochanterica*, већ је код свих кадавера било на горњој и медијалној страни врха великог трохантера, тј. на месту које се налази изнад *fossa trochanterica*. [11] Разлог за ову замену термина највероватније представља чињеница да се при хируршком приступу проксималном делу бутне кости *m. piriformis* лако уочава, док се *m. obturator externus* тешко уочава, будући да лежи уз зглобну капсулу кука и да је са задње стране прекривен осталим ротаторима кука, те је погрешно закључено да *fossa trochanterica* представља место припоја *m. piriformis*-а. Тако се у данашњој ортопедској литератури, уместо правилног термина *fossa trochanterica*, често погрешно користи термин *fossa piriformis* за место на коме се, заправо, припаја *m. obturator externus* [11]. Запажено је да се у анатомској литератури

термин *fossa piriformis* не користи [11, 13]. Georgiadis и сар. и Papadakis и сар. су у ортопедској литератури јасно раздвојили појмове *fossa trochanterica* и *fossa piriformis,* при чему су *fossa piriformis* описали као коштано удубљење на коме се припаја *m. piriformis,* које је мање и плиће у односу *fossa trochanterica* и које се налази на горњој и медијалној страни врха великог трохантера (изнад *fossa trochanterica*) [11, 16, 17]. Пошто се лако палпира при хируршком приступу, *fossa trochanterica* се понекад среће и под називом *fossa digitalis* (*digitus* – лат. прев. прст) [18].

На *crista intertrochanterica*, најчешће на споју њене проксималне и средње трећине, налази се коштано испупчење *tuberculum quadratus*. Поред тога што захвата део површине *crista intertrochanterica*, ово испупчење (*tuberculum quadratus*) некад захвата и део задње стране великог трохантера или врата бутне кости. Некад се од *tuberculum quadratus*-а вертикално наниже пружа линеарно коштано испупчење *linea quadrata*, дужине око 5 cm. *Tuberculum quadratus, linea quadrata* и део *crista intertrochanterica* представљају место проксималног припоја за *m. quadratus femoris*. На *linea quadrata* се, такође, налази и део припоја тетиве *m. adductor magnus* [9]. Sunderland и сар. су на мањем броју кадавера, на којима је била уочљива трохантерна метафизна пукотина, утврдили да се *tuberculum quadratus* увек налазио на месту трохантерне метафизне пукотине раста [19].

Проксимални део *crista intertrochanterica* изнад *tuberculum quadratus*-а представља анатомску задњу ивицу великог трохантера и чини постеро-латерални зид *fossa trochanterica* [4].

У продужетку анатомске задње ивице великог трохантера, од нивоа горње ивице *fossa trochanterica* се према напред и благо према горе пружа анатомска горња ивица великог трохантера својом задњом половином, док се својом предњом половином у наставку према напред благо спушта. Део великог трохантера у нивоу анатомске горње ивице великог трохантера се у ортопедској литератури често назива „врх великог трохантера“. На суперо-медијалном делу врха великог трохантера, уз анатомску горњу ивицу великог трохантера, налази се место припоја тетиве *m. piriformis,* у виду малог, веома плитког удубљења [9]. Неки аутори користе називе „предњи врх великог трохантера“ и „задњи врх великог трохантера“ за најпроминентније делове анатомске горње ивице великог трохантера испред и иза места припоја за *m. piriformis* [20, 21]. У ортопедској пракси је широко распрострањен став да најпроксималнија тачка врха великог трохантера одређује ниво центра кука, тј. центра главе бутне кости [22, 23]. Panichkul је анализом 100 рентгенских снимака кука у антеро-постериорној пројекцији

утврдио да је ниво највише тачке врха великог трохантера углавном био за око 8 mm изнад нивоа центра главе бутне кости [24].

На споју горњег дела врата бутне кости и великог трохантера, антеро-медијално од места припоја тетиве *m. piriformis*, налази се мало коштано испупчење *tuberculum femorale*, које се у ортопедској литератури среће и под називом *tuberculum cervicale*, *tuberculum cervicale superior*, *tuberculum innominatum* или *tuberculum tertius*. На овом коштаном испупчењу се припајају тетиве *m. gemellus superior*, *m. obturator internus* и *m. gemmelus inferior*. Од *tuberculum femorale* се инферо-медијално према малом трохантеру пружа линеарно коштано испупчење *linea intertrochanterica*, које обилази мали трохантер са доње стране и даље наставља да се пружа према дистално и позади као *linea spiralis*, да би се на око 5 cm дистално од малог трохантера спојила са *linea pectinea*, која је медијалније, и, заједно са *tuberositas glutea*, који је још медијалније, оформила *linea aspera* која се даље пружа дистално. *Linea pectinea* се проксимално пружа до малог трохантера. *Tuberositas glutea* се у виду храпаве линије пружа проксимално до базе великог трохантера и некада је веома масиван, у виду коштаног гребена, те добија назив „трећи трохантер“ [9, 25].

Анатомска горња ивица великог трохантера се од места припоја тетиве *m. pirifomis* протеже према антеро-латерално до места на коме се стрмо према инферо-латерално наставља анатомском предњом ивицом великог трохантера у виду коштаног испупчења неправилног облика, које представља место припоја тетиве *m. gluteus minimus* [9, 20].

Непосредно испод места припоја тетиве *m. gluteus minimus* налази се гребенасто испупчење, које се лако палпира при латералном хируршком приступу проксималном делу бутне кости и за које се припаја проксимални део тетиве *m. vastus lateralis*. Ово гребенасто испупчење нема устаљени латински анатомски назив, али је у англосаксонској ортопедској терминологији широко прихваћен термин *vastus ridge* (*ridge* – енг. прев. гребен) и служи као маркер при увођењу екстрамедуларних имплантата за фиксацију трохантерних прелома бутне кости. *Vastus ridge* чини анатомску доњу ивицу великог трохантера [9, 26].

Латерални кортекс бутне кости који се простире од *vastus ridge*-а до дисталне границе трохантерне регије назива се „латерални трохантерни зид“ (*lateral wall*) [26, 27].

Мали трохантер представља конусно коштано испупчење које може бити различите величине. Мали трохантер се наставља дистално од задње-доњег дела врата бутне кости. Од врха малог трохантера се радијално шире три анатомске ивице (медијална, латерална и доња). Анатомска медијална ивица малог трохантера се наставља на доњу ивицу врата бутне кости. Анатомска латерална ивица малог трохантера се наставља на *crista intertrochanterica*. Анатомска доња ивица малог трохантера се наставља на *linea pectinea*. *Linea pectinea* је место припоја проксималне тетиве *m. vastus medialis*. Мали трохантер представља место припоја *m. psoas major* [9].

Кортекс врата бутне кости је најдебљи у медијалном делу, будући да се кроз тај део кортекса преноси значајан део механичког оптерећења из зглоба кука у дијафизу бутне кости. Овај медијални потпорни кортекс врата бутне кости нема устаљени латински назив, али се у англосаксонској терминологији за наведени ентитет често користи термин *buttress plate* (енг. прев. потпорна плоча) [28, 29].

Унутар трохантерне регије бутне кости налази се вертикална танка плочаста структура у виду коштаног септума, коју чини кост веће густине од околне спонгиозне кости. Ова плочаста структура се назива „феморални калкар“ (*calcar femorale*), а пошто представља директан дистални продужетак задње-горњег кортекса проксималног дела врата бутне кости све до постеро-медијалне дијафизе бутне кости, некада се назива и „правим вратом бутне кости“ (*the true neck of the femur*) [30]. Феморални калкар се налази иза осе врата бутне кости, у свом дисталном делу пролази одмах испред базе малог трохантера, латерално се пружа до задњег дела великог трохантера (повезујући, на тај начин, велики и мали трохантер), а дистално се завршава на медијалном кортексу врата бутне кости и на постеро-медијалном кортексу дијафизе бутне кости одмах испод нивоа малог трохантера [8]. У ортопедској пракси се медијалном кортексу врата бутне кости (*buttress plate*) некада погрешно приписује назив *calcar femorale* [31, 32].

Спонгионзна кост унутар проксималног дела бутне кости има карактеристичан распоред трабекула (коштаних гредица). Ове трабекуле су груписане у трабекуларне формације које заузимају одговарајуће правце како би са минималним волуменом коштаног ткива пружиле максималан отпор силама које стално или учестало владају у проксималном делу бутне кости [33]. Те силе могу бити компресивне (силе сабијања) или тензионе (силе растезања). Наведене трабекуларне формације се називају „трабекуларне линије“ (*trabecular lines*), пошто на рентгенском снимку у антеро-постериорној пројекцији имају облик закривљених линија [9, 34]. Трабекуларне линије

проксималног дела бутне кости чине 2 трабекуларна система, у оквиру којих укупно постоји 5 трабекуларних група:

- медијални компресивни систем:
    - примарна компресивна група (група А):
        - трабекуларне линије се пружају од медијалног кортекса дијафизе, у пределу малог трохантера, до горњег дела главе бутне кости,
    - секундарна компресивна група (група Б):
        - трабекуларне линије се пружају од медијалног кортекса дијафизе бутне кости, одмах изнад трабекула групе А, до великог трохантера,
- латерални тензиони систем:
    - група великог трохантера (група В):
        - трабекуларне линије се пружају од латералног кортекса дијафизе бутне кости, одмах испод великог трохантера, до горњег дела великог трохантера,
        - ове трабекуларне линије под правим углом пресецају трабекуларне линије групе Б,
    - примарна тензиона група (група Г):
        - трабекуларне линије се пружају од латералног кортекса дијафизе, одмах испод трабекуларних линија групе В, до доњег дела главе бутне кости,
        - ове трабекуларне линије под правим углом пресецају трабекуларне линије групе А и групе Б,
    - секундарна тензиона група (група Д):
        - трабекуларне линије се пружају од латералног кортекса дијафизе, одмах испод трабекуларних линија групе Г, према супero-медијално; неке трабекуларне линије се губе већ након прелаза средње линије бутне кости, а неке се завршавају на медијалном кортексу врата и дијафизе бутне кости,
        - ове трабекуларне линије под правим углом пресецају трабекуларне линије групе Б.

Карактеристичан трабекуларни систем проксималног дела бутне кости први је описао Ward 1838. године, те се простор који ограничавају трабекуларне линије групе А, групе Б и групе Г назива „Ward-ов троугао“. Овај троугао представља механички

најслабији део врата бутне кости, с обзиром на то да је густина спонгиозе у том делу мања него у остатку врата бутне кости (Слика 1) [35, 36].

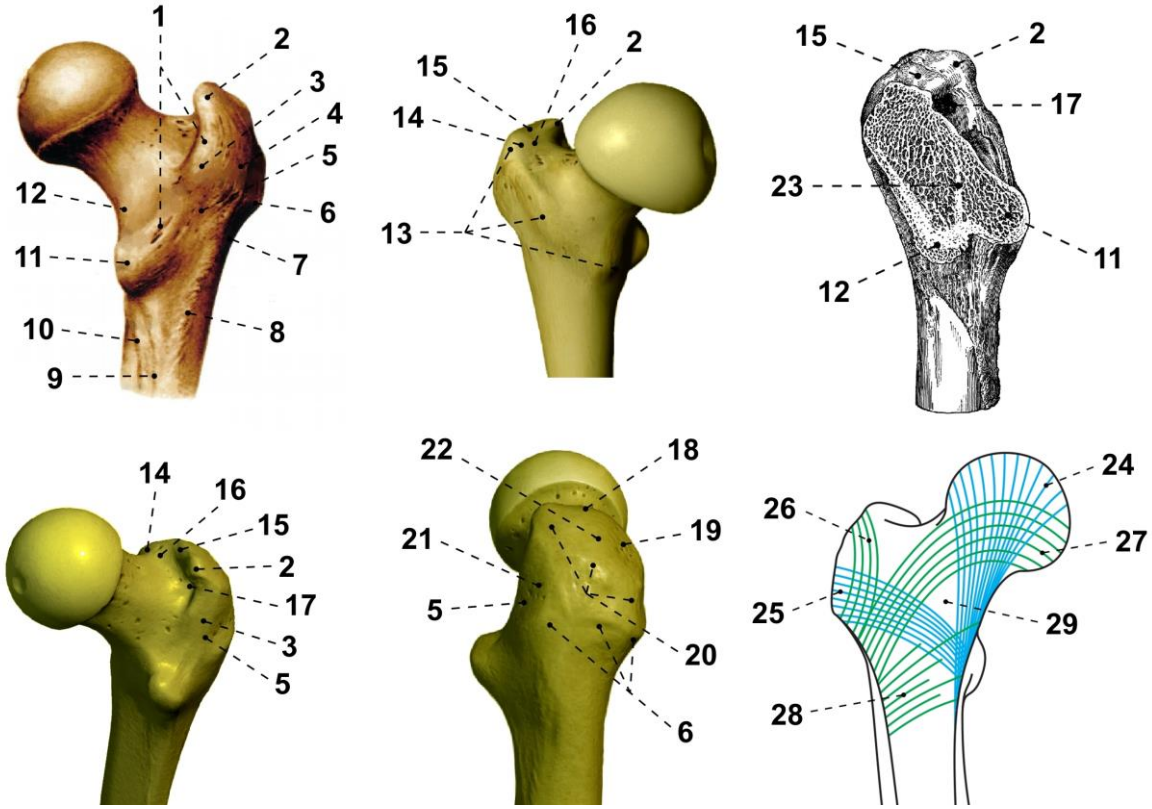


**Слика 1.** Топографска анатомија трохантерне регије и трабекуларни систем проксималног дела бутне кости; crista intertrochanterica (1), задњи врх великог трохантера (2), tuberculum quadratum (3), велики трохантер (4), linea quadrata (5), vastus ridge (припој за m. vastus lateralis) (6), латерални трохантерни зид (7), tuberositas glutea (8), linea pectinea (9), linea spiralis (10), мали трохантер (11), buttress plate (12), linea intertrochanterica (13), предњи врх великог трохантера (14), fossa piriformis (15), tuberculum femorale (16), fossa trochanterica (17), анатомска горња ивица великог трохантера (18), анатомска предња ивица великог трохантера (припој за m. gluteus minimus) (19), припој за m. gluteus medius (20), место за bursa trochanterica m. glutei maximi (21), место за bursa trochanterica m, glutei medii (22), calcar femorale (23), примарна компресивна група трабекула (24), секундарна компресивна група трабекула (25), трохантерна тензиона група трабекула (26), примарна тензиона група трабекула (27), секундарна тензиона група трабекула (28)

*Извор: Putz R, Pabst R. Anatomie. Sobota atlas of human anatomy. Munich: Urban & Schwarzenberg; 1993.; Catfish Animation Studio: Anatomy 3D Atlas (мобилна апликација), 2019.; Gray H. Gray's anatomy. Philadelphia: Lea & Febiger; 1913.*

**Класификација трохантерних прелома**

Троханерни преломи представљају врсту прелома кука. Преломи кука се дефинишу као преломи проксималног дела бутне кости и деле се у 4 основне групе: преломи главе бутне кости, преломи врата бутне кости, трохантерни преломи и суптрохантерни преломи [9, 10, 11, 12]. Пошто се преломи главе бутне кости ретко јављају изоловано, тј. углавном су удружени са преломима ацетабулума и са луксацијом кука [41], многи аутори преломе главе бутне кости не сврставају у преломе кука, већ као преломе кука наводе само преостале 3 групе прелома проксималног дела бутне кости [42, 43, 44].

Преломи кука се деле на интракапсуларне и екстракапсуларне, зависно од тога да ли се прелом налази унутар или изван простора ограниченог зглобном капсулом кука. Интракапсуларне преломе кука чине преломи главе и врата бутне кости. Екстракапсуларне преломе кука чине базоцервикални, трохантерни и суптрохантерни преломи бутне кости [3]. Сврставање базоцервикалних прелома у интракапсуларне или екстракапсуларне преломе је, још увек, контроверзно, будући да се ови преломи различито дефинишу [45]. Parker базоцервикалне преломе дефинише као преломе који се простиру линијом предњег дисталног припоја зглобне капсуле кука, што је проксимални обод *linea intertrochanterica* (која припада трохантерној регији бутне кости) [46]. Овако дефинисани, базоцервикални преломи се сматрају врстом трохантерних, тј. екстраартикуларних прелома [47, 48, 49]. Blair базоцервикалне преломе дефинише као преломе који се простиру базом врата бутне кости, на прелазу према трохантерној регији [50], што представља нешто проксималнију позицију прелома у односу на дефиницију према Parkeru. AO класификација, која је данас широко цитирана у лиератури, базоцервикалне преломе означава као 31-B2.1 и дефинише их као преломе који се налазе непосредно проксимално од *linea intertrochanterica* (слично Blair-овој дефиницији базоцервикалних прелома), уврштујући их у преломе врата бутне кости (31-B преломи су, према AO класификацији, преломи врата бутне кости) [51]. Пошто се предњи дистални припој зглобне капсуле кука налази латералније у односу на њен задњи дистални припој, овако дефинисани базоцервикални преломи нису потпуно интракапсуларни (као што генерално важи за преломе врата бутне кости), већ су, заправо, делимично интраартикуларни (у предњем делу), а делимично екстраартикуларни (у задњем делу). Из ових разлога, неки аутори сматрају да базоцервикални преломи представљају

засебан, прелазни облик прелома између прелома врата бутне кости (интракапсуларних прелома) и трохантерних прелома (екстраартикуларних прелома) [45, 46]. Када је у питању хируршко лечење базоцервикалних прелома, дефинисаних према АО класификацији, Saarenpaa и сар. су показали да је испољен значајно мањи проценат компликација при коришћењу DHS-а или гама клина (Gamma Nail) (методе које су карактеристичне за лечење трохантерних прелома) него при коришћењу слободних канулираних завртњева или хемиартропластике (методе које су карактеристичне за лечење прелома врата бутне кости). Због тога се базоцервикални преломи, без обзира на анатомске специфичности, данас у ортопедској литератури често сврставају у екстракапсуларне преломе [45].

У литератури се среће више различитих термина који се односе на све преломе трохантерне регије бутне кости. У неким радовима се ови преломи наводе као „пертрохантерни преломи“ (*per* – лат. прев. кроз; преломна пукотина се шири *кроз* трохантерну регију бутне кости) [52, 53], „интертрохантерни преломи“ (*inter* – лат. прев. између; трохантерна регија обухвата велики и мали трохантер и простор *између* њих; преломна пукотина пролази кроз део бутне кости у нивоу *linea intertrochantetica*) [54, 55], „транстрохантерни преломи“ (*trans* – лат. прев. преко, кроз; слично као и код префикса *per*) [56, 57, 58], „претрохантерни преломи“ (овај термин се среће у мањем броју радова и његова оправданост је упитна, с обзиром на значење латинског префикса *prae* – лат. прев. пред, испред, пре) [59, 60]. На другим местима у ортопедској литератури се неки од ових термина користе у ужем значењу: термин „интертрохантерни преломи“ се некада користи за преломе чија се преломна пукотина пружа *између* великог и малог трохантера, без захватања трохантерних масива (уколико се ови преломи пружају косо од суперо-медијално према инферо-латерално, онда се негде наводе као преломи који су „реверзни“, „инверзни“ или „са обрнутом косином“), а термин „пертрохантерни преломи“ се некада користи за преломе који се из суперо-латералног дела трохантерне регије спуштају косо према малом трохантеру [61, 62]. Како би се избегле нејасноће, за све преломе трохантерне регије бутне кости би најадекватније било користити термин „трохантерни преломи“ [61, 62]. У неким радовима се користи термин „перитрохантерни преломи“ означавајући трохантерне и суптрохантерне преломе заједно [63, 64, 65].

Постоји више класификација трохантерних прелома.

**Evans** је 1949. године објавио класификацију трохантерних прелома која их на основу анатомских картактеристика описује као стабилне или нестабилне. Клинички

значај овакве поделе огледа се у одређивању тенденције трохантерног прелома ка варус и/или ретроверзној дислокацији у даљем току лечења (ка секундарној дислокацији). Оваква дислокација се код нестабилних прелома очекује са већом вероватноћом него код стабилних прелома. Трохантерни прелом се сматра стабилним уколико је сачуван контакт преломних фрагмената (или постоји минимална коминуција) у пределу медијалног и задњег кортекса.

Evans-ова класификација трохантерне преломе дели у две групе, при чему се прва група, зависно од рентгенског снимка у антеро-постериорној пројекцији пре и након тракције на екстензионом столу, дели у 4 подгрупе:

- I група: преломна пукотина се пружа из правца великог ка малом трохантеру, од проксимално и латерално према дистално и медијално:
- Ia група: дводелни преломи који су недислоцирани пре покушаја тракције,
- Ib група: дводелни преломи или преломи са минималном постеромедијалном коминуцијом (мањи фрагмент у пределу малог трохантера) који су дислоцирани пре покушаја тракције, али је извршена тракција довела до успостављања контакта преломних фрагмената у пределу медијалног кортекса,
- Ic група: дводелни преломи или преломи са минималном постеромедијалном коминуцијом који су дислоцирани пре покушаја тракције, а извршена тракција није довела до успостављања контакта преломних фрагмената у пределу медијалног кортекса,
- Id група: преломи са већом коминуцијом; присутна је већа постеромедијална коминуција (већи фрагмент у пределу малог трохантера) и/или већа постеролатерална коминуција (већи фрагмент у пределу великог трохантера); тракција код ових прелома не може довести до успостављања контакта постеромедијалног кортекса у пределу прелома.
- II група: преломи који се од предела малог трохантера пружају према дистално и латерално (тзв. реверзни трохантерни преломи); код ових прелома се постеромедијални контакт у пределу прелома губи због дејства аддукторних мишића који дистални фрагмент временом дислоцирају према медијално и проксимално.

Према Evans-овој класификацији, у стабилне трохантерне преломе спадају преломи Ia и Ib групе, а у нестабилне трохантерне преломе спадају преломи Ic, Id и II групе [66, 67].

Evans-ову класификацију су 1975. модификовали **Jensen и Michaelsen**, због чега се у литератури често назива и као Evans-Jensen-ова класификација (Слика 2). Jensen-Michaelsen-ова класификација одређује степен могућности постизања анатомске репозиције трохантерног прелома на екстензионом столу, као и ризик од дислокације трохантерног прелома током лечења. Могућност постизања анатомске репозиције опада, тј. могућност секундарне дислокације расте што је степен прелома у овој класификацији већи. Ова класификација дели трохантерне преломе, зависно од анатомских карактеристика трохантерног прелома пре покушаја репозиције, на:

- I група: дводелни недислоцирани преломи,
- II група: дводелни дислоцирани преломи,
- III група: троделни преломи код којих слободан фрагмент захвата велики трохантер (нема пуног контакта у постеро-латералном кортексу); у ову групу спадају и реверзни трохантерни преломи,
- IV група: троделни преломи код којих слободан фрагмент захвата мали трохантер (нема пуног контакта у постеро-медијалном кортексу).
- V група: преломи са 4 или више фрагмената где постоји већа коминуција и у пределу малог трохантера и у пределу великог трохантера. Према Jensen-Michaelsen-овој класификацији у стабилне преломе спадају преломи I и II групе, а у нестабилне преломе спадају преломи III, IV и V групе [68].

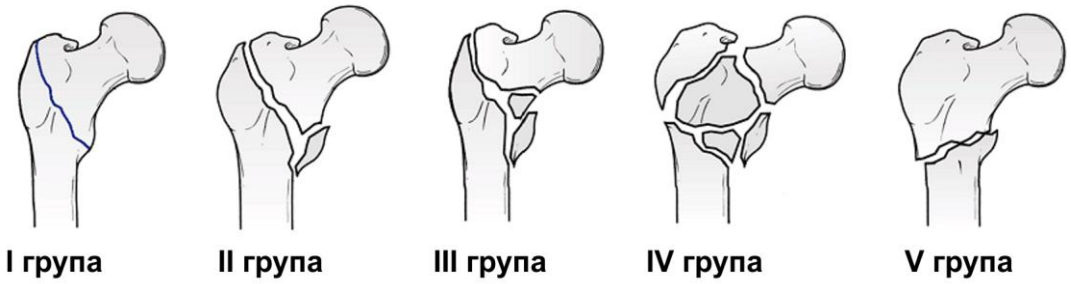


**Слика 2.** Evans-Jensen-ова класификација трохантерних прелома

*Извор: Bucholz R. W, Heckman J. D, Court-Brown C. M, Tornetta P. Rockwood and Green's fractures in adults. 7th ed. Philadelphia: Lippincott Williams & Wilkins; 2010.*

Класификација, коју су 1979. године дефинисали **Kyle** и сарадници, трохантерне преломе дели на:

- I група: дводелни недислоцирани преломи, у пределу *linea intertrochanterica,*

- II група: дислоцирани преломи (варус дислокација), у пределу *linea intertrochanterica*, могућа је минимална постеро-медијална коминуција (у пределу малог трохантера); ови преломи су након репозиције стабилни и лечење ових прелома унутрашњом фиксацијом је углавном успешно,
- III група: дислоцирани преломи (варус дислокација), већа постеро-медијална коминуција (у пределу малог трохантера), могућа је коминуција и у пределу великог трохантера,
- IV група: прелом који се пружа и кроз трохантерну и кроз суптрохантерну регију, присутна је већа општа коминуција (и у пределу малог и у пределу великог трохантера); у ову групу спадају и реверзни трохантерни преломи; ови преломи су ретки и њихово оперативно лечење је најнеизвесније због великих дислоцирајућих сила које потичу од дејства локално припојених мишића, као и од дејства тежине тела у суптрохантерној регији.

Према Kyle-овој класификацији, у стабилне преломе спадају трохантерни преломи I и II групе, а у нестабилне преломе спадају трохантерни преломи III и IV групе [69].

**AO** класификација, коју су 1980. године дефинисали Müller и сарадници, добила је назив према швајцарском удружењу за унутрашњу фиксацију (Association for Osteosynthesis, изворно на немачком Arbeitsgemeinschaft für Osteosynthesefragen) које ову класификацију заступа од њеног настанка. Ово удружење се у литератури на енглеском језику наводи и као Association for the Study of Internal Fixation (ASIF), тако да се AO класификација среће и под називом AO/ASIF класификација. Ову класификацију је усвојило и америчко удружење трауматолога Orthopaedic Trauma Association (OTA), те се наведена класификација среће и под називом AO/OTA класификација.

Према AO класификацији, преломи проксималног дела бутне кости се обележавају бројем 31, а подгрупа прелома у трохантерној регији се обележава као 31A. Трохантерни преломи се према овој класификацији даље деле на:

- 31-A1: дводелни пертрохантерни преломи (под пертрохантерним преломима се овде подразумевају преломи који се из суперо-латералног дела трохантерне регије спуштају косо према малом трохантеру):
    - 31-A1.1: дуж *linea intertrochanterica*,
    - 31-A1.2: захвата велики трохантер,
    - 31-A1.3: до испод малог трохантера,

- 31-A2: коминутивни пертрохантерни преломи, постоји постеро-медијална коминуција (у пределу малог трохантера); ови преломи су генерално нестабилни, зависно од величине постеро-медијалне коминуције:
    - 31-A2.1: са једним слободним фрагментом,
    - 31-A2.2: са више од једног слободног фрагмента,
    - 31-A2.3: до више од 1cm испод малог трохантера,
- 31-A3: интертрохантерни преломи (преломна пукотина не захвата трохантерне масиве):
    - 31-A3.1: дводелни коси преломи (преломна пукотина се шири од суперо-медијално према инферо-латерално, тзв. реверзни преломи),
    - 31-A3.2: дводелни попречни преломи,
    - 31-A3.3: коминутивни интертрохантерни преломи.

Према АО класификацији, преломи из група од 31-A1.1 до 31-A2.1 су углавном стабилни, док су преломи из група од 31-A2.2 до 31-A3.3 углавном нестабилни.

АО класификациија представља детаљан и широко прихваћен систем поделе прелома и као такав је погодан за употребу у медицинкој документацији и у истраживањима (Слика 3) [70].

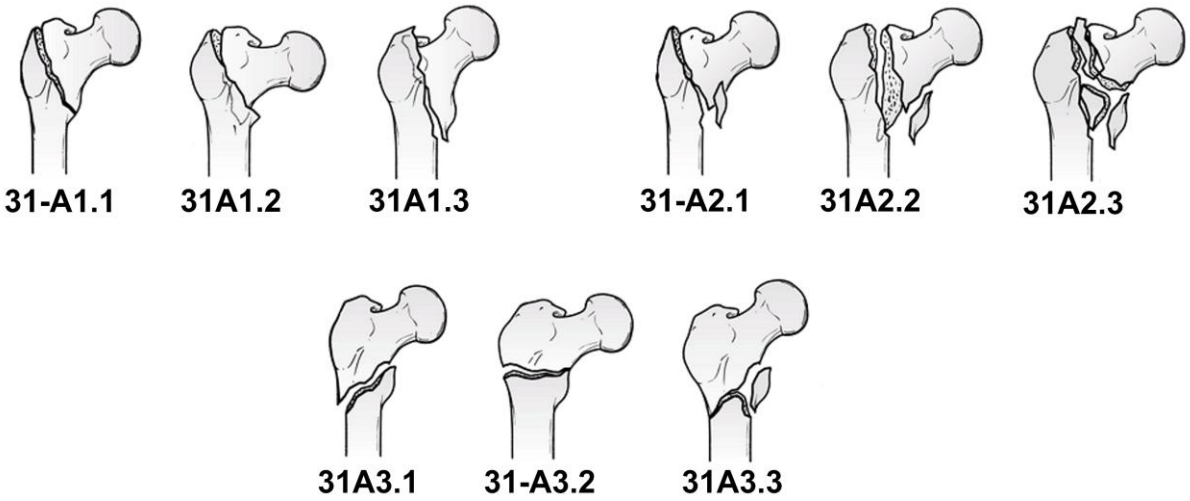


**Слика 3.** АО класификација трохантерних прелома

*Извор: Bucholz R. W, Heckman J. D, Court-Brown C. M, Tornetta P. Rockwood and Green's fractures in adults. 7th ed. Philadelphia: Lippincott Williams & Wilkins; 2010.*

**Boyd и Griffin** су 1949. дефинисали класификацију трохантерних прелома, која ове преломе дели на:

- I група: стабилни дводелни (или са мањом постеро-медијалном коминуцијом) пертрохантерни преломи (преломи који се из суперо-латералног дела трохантерне регије спуштају косо према малом трохантеру); углавном се репозиција лако постиже, а резултати лечења су добри,
- II група: нестабилни пертрохантерни коминутивни преломи; репозиција је теже изводљива него у I групи, а лечење је неизвесније,
- III група: прелом се латерално налази у пределу латералног кортекса испод великог трохантера, а медијално у пределу или непосредно испод малог трохантера; у ову групу спадају и тзв. реверзни преломи); ови преломи су још тежи за репозицију, а интраоперативне и постоперативне компликације су чешће,
- IV група: прелом се шири из трохантерне у суптрохантерну регију и преломна пукотина је присутна у најмање 2 равни (нпр. проксимални део прелома садржи пукотину у косој трансверзалној равни, а дистални део прелома садржи пукотину у фронталној равни).

Boyd-Griffin-ова класификација је прва класификација која упућује на одређени принцип лечења код одређене врсте прелома. Код прелома III групе се препоручује имплантат са ослонцем на велики трохантер (buttress фиксациона плоча и др.) како би се спречила медијализација дијафизе фемура. Треба имати у виду да преломи I и II групе могу јатрогено (при обради кости током постављања имплантата) постати преломи III групе. Код прелома IV групе се препоручује фиксација у 2 равни (нпр. плоча са завртњима у једној равни и додатни слободни завртњи у другој равни) с обзиром на то да је прелом коси или спирални или да постоји лептир-фрагмент дијафизе [8, 71].

**Tronzo** је 1973. дефинисао класификацију трохантерних прелома базирану на могућности постизања репозиције. Tronzo-ва класификација трохантерне преломе дели на:

- I група: непотпуни преломи (фисуре),
- II група: дводелни (или са мањом постеро-медијалном коминуцијом) пертрохантерни преломи (преломи који се из суперо-латералног дела трохантерне регије спуштају косо према малом трохантеру) са или без дислокације

- III група: већа постеро-медијална коминуција, дијафиза фемура је померена према медијално, медијални шиљак проксималног фрагмента је импактиран у дистални фрагмент (дијафизу),
- III variant група: као III група са додатком коминуције у пределу великог трохантера,
- IV група: постеро-медијална коминуција је још већа, дијафиза фемура је померена према латерално, медијални шиљак проксималног фрагмента се налази ван дисталног фрагмента (дијафизе), преломна пукотина је више вертикална,
- V група: реверзни преломи са или без коминуције у пределу великог трохантера.

Преломи из I и II групе су стабилни, а преломи из III, IV и V групе су нестабилни [72, 73].

Ramadier и сарадници су 1956. дефинисали класификацију која преломе трохантерне и суптрохантерне регије дели на:

- I група (група A): тзв. цервико-трохантерни преломи, тј. базоцервикални преломи; углавном су импактирани, дислокација (ако постоји) је у смеру варуса и унутрашње ротације,
- II група (група B): тзв. једноставни пертрохантерни преломи; преломна пукотина је паралелна са *linea intertrochanterica*, често постоји и прелом малог трохантера, може постојати и мања коминуција великог фрагмента,
- III група (група C): тзв. комплексни пертрохантерни преломи; преломна пукотина је паралелна са *linea intertrochanterica*, већа коминуција великог трохантера, често постоји и прелом малог трохантера, присутна је мања или већа дислокација,
- IV група (група D): пертрохантерни преломи са валгус дислокацијом, преломна пукотина почиње у пределу великог трохантера и завршава се испод малог трохантера,
- V група (група E): интертрохантерни преломи (као 31-A3 преломи код AO класификације),
- VI група (група F): тзв. трохантерно-дијафизарни преломи; постоји спирална преломна пукотина која се простире од великог трохнатера до проксималне дијафизе фемура, често постоји слободни фрагмент, могућа је велика дислокација,
- VII група (група G): суптрохантерни преломи; мање или више хоризонтална преломна пукотина која се налази испод оба трохантера (врста суптрохантерног

прелома), може постојати значајна флексиона дислокација проксималног фрагмента (дејство *m. illiopsoas*-а) са дислокацијом дијафизе фемура према назад [74, 75].

**Decoulx и Lavarde** су 1969. упростили Ramadier-ову класификацију, са додатком за опис групе интертрохантерних прелома. Ова класификација трохантерне преломе дели на:

- I група: цервико-трохантерни преломи,
- II група: пертрохантерни преломи,
- III група: интертрохантерни преломи (поред прелома који су описани као 31-А3 у АО класификацији, овде су придодати и трохантерни преломи код којих преломна линија латерално почиње на великом трохантеру дистално од *linea intertrochanterica* и завршава се одмах изнад малог трохантера, преломна пукотина је на проксималном фрагменту конкавна),
- IV група: суптрохантерни преломи,
- V група: суптрохантерно-дијафизарни преломи [76].

**Ender** је 1970. дефинисао класификацију прелома трохантерне и суптрохантерне регије, базирану на механизму настанка прелома, која даље одређује начин постизања затворене репозиције прелома.

- Еверзни (расклопљени, не постоји стабилан ослонац у преломној пукотини) трохантерни преломи:
    - I група: дводелни преломи, отварање са предње стране,
    - II група: коминуција у задњем делу преломне пукотине, отварање са предње стране,
    - III група: значајна латерална и проксимална дислокација дисталног фрагмента (дијафизе), што указује на веће оштећење меких ткива, а тиме и на већу нестабилност прелома.
- Инверзни (компресивни, постоји стабилан ослонац у преломној пукотини) трохантерни преломи:
    - IV група: медијални део проксималног фрагмента има шиљаст облик и импактиран је у дистални фрагмент (дијафизу), тако да је благо дислоциран према латерално,
    - V група: медијални део проксималног фрагмента има заобљен облик и импактиран је у дистални фрагмент (дијафизу), тако да је благо дислоциран према латерално,

    - VI група: медијални део проксималног фрагмента је ослоњен на дистални фрагмент, али није дислоциран према латерално.
- Суптрохантерни преломи:
    - VII група: присутан је попречни интертрохантерни прелом (као код 31-A3.2 прелома AO класификације),
    - VIIa група: присутан је коси (реверзни) интертрохантерни прелом (као код 31-A3.1 прелома AO класификације),
    - VIII група: спирални суптрохантерни преломи, преломна пукотина проксимално почиње са латералне стране,
    - VIIIa група: спирални суптрохантерни преломи, преломна пукотина проксимално почиње са медијалне стране [77].

**Kulkarni** и сарадници су 2006. дефинисали класификацију трохантерних прелома, која ове преломе дели на:

- I група (стабилни преломи):
    - Ia група: дводелни недислоцирани,
    - Ib група: дводелни дислоцирани,
    - Ic група: мања постеромедијална коминуција,
- II група (нестабилни):
    - IIa група: већа постеромедијална коминуција,
    - IIb група: четвороделни прелом,
    - IIc група: коминуција латералног трохантерног зида,
- III (веома нестабилни):
    - IIIa група: преломи који се из трохантерне регије шире у суптрохантерну регију,
    - IIIb група: реверзни преломи,
    - IIIc група: преломи који се из трохантерне регије шире у предео врата бутне кости [73, 78].

**Етиопатологија трохантерних прелома**

Трохантерни преломи, као и преломи врата бутне кости, се сматрају остеопоротичним преломима јер се углавном срећу код старијих људи [79]. Остеопоротични преломи представљају значајан социјални проблем, како због

економских губитака, тако и због умањења квалитета живота повређених [80]. Учесталост остеопоротичних прелома значајно расте са животном доби изнад 65 година старости. Melton је запазио да се 90% прелома кука јавља код популације старије од 70 година [81]. Сматра се да ће са већим бројем припадника старије популације у следећих 20 година значајно расти и инциденца остеопоротичних прелома [82].

Код старијих људи су падови чешћи, што може бити један од фактора значајно чешће појаве прелома кука у старијој популацији. Преко 90% прелома кука настаје приликом пада, али само 1-1,5% свих падова код старијих особа резултује преломом кука [83, 84].

Ризик од задобијања трохантерног прелома у току живота је 23,3% за жене и 11,2% за мушкарце, а генерално код особа старијих од 90 година износи 30% [85, 86].

Willig је у навео да су низак BMI (Body Mass Index – енг. прев. индекс телесне масе), боравак у установи за бригу изнемоглих или старих лица, претходни атак хемипарезе, Паркинсонова болест и употреба неуролептика значајно чешћи код особа које су услед пада задобиле прелом кука него код особа које су претрпеле пад без задобијања прелома кука (повређена су само мека ткива) [62].

Неки аутори сматрају да се, поређењем трохантерних прелома и прелома врата бутне кости, при паду у затвореном простору чешће задобијају трохантерни преломи, а при паду на отвореном простору се чешће задобијају преломи врата бутне кости [87].

Cummings i Nevitt су изложили став да је за задобијање прелома кука неопходно да се остваре 4 околности:

- дејство спољне силе у близини кука,
- изостанак заштитних рефлексних маневара,
- локална мека ткива апсорбују мање енергије него што је неопходно за превенцију прелома,
- јачина кости је умањена [88].

У литератури је описана разлика пада при ходу код старијих и код млађих особа. Млађи људи углавном падају према напред дочекујући се рукама на тло, док старији људи углавном падају бочно, директно на предео кука. Parkkari је изнео да је 76% пацијената са преломом кука описало директан пад на бок као узрок повреде, што иде у прилог закључку да је пад на бок један од фактора ризика за задобијање прелома кука [89].

Grisso и сар. су упоређивали две групе пацијената који су повређени у пределу кука при паду: група пацијената који су том приликом задобили прелом кука и група пацијената који том приликом нису задобили прелом кука, већ само контузију околних меких ткива. Ово испитивање је показало да би се прелом кука при паду најпре могао очекивати код високих људи, мршавих људи, људи са опструктивним респираторним болестима и људи који се напољу отежано крећу. Опструктивне респираторне болести могу бити узрок појаве остеопорозе, резултујући слабијом механичком отпорношћу кости и предиспозицијом за прелом кука. Ова студија није потврдила повезаност прелома кука са терапијом кортикостероидима или са пушењем [90]. Ипак, треба нагласити да су кортикостероидна терапија и пушење, као и смањена физичка активност, чест пратећи фактор опструктивне болести плућа [91, 92].

Већа телесна висина би се могла сматрати фактором ризика за појаву прелома кука услед веће потенцијалне енергије која тада постоји при паду [93]. Такође, виши људи имају већу бутну кост, што повећава дужину полуге дејства силе која се јавља при паду, тј. повећава се дејствујући момент силе [94].

Амортизујуће дејство меких ткива у пределу кука је мање код мршавијих особа [95]. Comptson и сар. су показали да је појава прелома кука, прелома кичме и прелома у пределу ручног зглоба обрнуто пропорционална тежини тела, а да су преломи у пределу скочног зглоба директно пропорционални тежини тела [96].

Grisso и сар. су, такође, показали да постоји повезаност између пада при отежаном кретању напољу и појаве прелома врата бутне кости, као и повезаност између пада у кући и појаве трохантерног прелома [90].

Greenspan и сар. су показали да је густина кости (BMD – Bone Mineral Density), која је мерена DXA методом (Dual-energy X-ray Absorptiometry) у трохантерном делу била значајно мања код пацијената са трохантерним преломом него код пацијената са преломом врата бутне кости (13% мања код жена и 11% мања код мушкараца) [97]. С друге стране, Maeda и сар. су коришћењем QCT методе (Quantitative Computed Tomography) пронашли да није било значајне разлике у густини спонгиозне кости трохантерне регије између пацијената са трохантерним преломом и пацијената са преломом врата бутне кости. Ово истраживање је показало и да је CI (Cortical Index – параметар који означава дебљину кортекса у пределу највећег сужења медуларног канала на дијафизи бутне кости) био значајно мањи код пацијената са трохантерним преломом у односу на пацијенте са преломом врата бутне кости [98]. Овим се може објаснити да је разлика између две наведене врсте прелома по питању BMD-а мереног

DXA методом, заправо, потицала од тањег кортекса, а не од мање густине спонгиозне кости, код трохантерних прелома у односу на преломе врата бутне кости.

Faulkner и сар. су 1993. год. указали да би једноставно одређивање геометрије бутне кости могло да упути на ризик од задобијања прелома кука, независно од вредности BMD-а [99].

Неки аутори су закључили да су промене у геометрији проксималног дела бутне кости значајније чешће праћене преломом врата бутне кости него трохантерним преломом, а да је нижа вредност BMD-а значајније чешће праћена трохантерним преломом него преломом врата бутне кости [100, 101].

Maeda и сар. су показали да је колодијафизарни угао бутне кости био мањи код пацијената са трохантерним преломом у односу на пацијенте са преломом врата бутне кости. Ово би могло да упути на претпоставку да је ризик за појаву трохантерног прелома већи што је феморални offset (нормална удаљеност центра главе од осе дијафизе бутне кости) већи [98].

Han и Hahn су у својој студији навели да је са порастом ширине врата бутне кости растао и ризик од појаве како трохантерних прелома, тако и прелома врата бутне кости. Они су такође указали и да је дужина врата бутне кости (удаљеност центра главе од осе дијафизе дуж осе врата бутне кости) била значајније краћа код прелома врата бутне кости у односу на трохантерне преломе, при чему се дужина врата у групи пацијената са трохантерним преломом није значајно разликовала од дужине врата бутне кости код пацијената са остеопорозом без задобијеног прелома [100].

Народи Азије имају чешћу појаву остеопорозе (мање вредности BMD-а) него друге расе, али је инциденца прелома кука релативно мала у односу на ту чињеницу. Ово би могло да се објасни разликом у геометрији проксималног дела бутне кости између различитих раса [102, 103, 104]. Kim и сар. су изнели став да је преваленца прелома кука код народа Азије релативно ниска (у односу на вредности BMD-а) због ниже вредности **buckling ratio** (количник спољашњег пречника цеви и дебљине зида цеви) код жуте расе у односу на друге расе. Buckling ratio одређује отпорност на лом при савијању (сматра се да је цев значајно склонија пуцању када је buckling ratio >10). Заправо, ова студија је показала да припадници народа Азије са старењем испољавају значајно мању количину спонгиозне кости, али и значајно дебљи кортекс, у односу на друге народе. Дебљи кортекс уз исту ширину кости чини buckling ratio мањим [105]. Значај параметра buckling ratio у задобијању прелома проксималног дела бутне кости се може видети у резултатима једне студије која је показали да код људи старијих од 65

година долази до паралелних процеса повећања дебљине проксималног дела бутне кости и стањивања његовог кортекса, с тим што се ове промене брже развијају код жена (које су, иначе, чешће погођене преломом кука) [106].

**Епидемиологија трохантерних прелома**

Процењено је да је 1990. год. 1,3 милиона становника светске популације задобило прелом кука (прелом врата бутне кости, трохантерни прелом или суптрохантерни прелом), а да је у 2000. години 1,6 милиона становника задобило прелом кука. За 10 година је, дакле, дошло до пораста годишње инциденце ових прелома за око 25% [107]. Више од 90% прелома кука се среће код људи старијих од 65 година [35]. Сматра се да се број прелома кука повећава из године у годину услед све већег удела старије популације и да ће 2050. године око 6,3 милиона људи задобити прелом кука [108, 109].

Једна студија је показала да су, ако се анализира независно од животне доби, преломи кука чешће заступљени у индустријски развијеним земљама него у земљама у развоју. Такође, запажено је да су преломи кука чешћи код беле него код црне расе. Највиша стопа прелома кука је у Северној Европи и у САД, а најнижа у Латинској Америци и Африци. Највиша инциденца прелома кука у Европи је у Шведској и Норвешкој, а најнижа у Француској и Швајцарској [109].

Однос инциденце трохантерних прелома и инциденце прелома врата бутне кости је различит у различитим деловима света, што говори о улози наследног фактора и фактора средине у етиологији прелома кука. У скандинавским земљама је већи удео прелома врата бутне кости у односу на трохантерне преломе [108]. У земљама Централне Европе и Јужне Европе је већи удео трохантерних прелома него прелома врата бутне кости [110].

Лешић и сар. су анализирали појаву прелома кука у Београду, у периоду између 1990. и 2000. год. и изнели процену да је просечна годишња инциденца ових прелома била 51,7/100000 становника (62,7/100000 жена и 35,5/100000 мушкараца). Просечна старост повређених је била 67 година. Жене су задобијале прелом кука у просечно старијој животној доби од мушкараца (жене са 72 године, а мушкарци са 59 година). У наведеном периоду је значајно брже расла годишња инциденца прелома кука код жена него код мушкараца. Трохантерни преломи су били нешто чешћи (53%) у односу на преломе врата бутне кости [111]. Уколико се узме у обзир податак да пацијенти са

преломом кука заузимају око 20% постеља у Клиници за ортопедију и трауматологију Клиничког центра Ниш, и уколико се овде примени однос трохантерних прелома и прелома врата бутне кости у Београду, може се закључити да пацијенти са трохантерним преломом представљају око 10% болесника хоспитализованих у Клиници за ортопедију и трауматологију Клиничког центра Ниш [35].

Horii и сар. су показали да са порашћу животне доби инциденца трохантерних прелома расте брже у односу на инциденцу прелома врата бутне кости, тако да након 80. године живота појава трохантерних прелома постаје чешћа од појаве прелома врата бутне кости, и код мушкараца и код жена [112].

**Дијагностика трохантерних прелома**

Дијагноза трохантерних прелома је једноставна. Клиничка слика и рентгенски снимак повређеног кука у антеро-постериорној пројекцији могу бити довољни за потврђивање ових прелома [113, 114]. Ambroise је у 16. веку први дефинисао клиничку слику прелома кука. До тада се сматрало да се, при таквој клиничкој слици, ради о ишчашењу зглоба кука [128].

Клиничка слика укључује бол у пределу повређене препоне или бока, због чега су активни покрети у повређеном куку веома ограничени (често нису изводљиви), скраћеност и спољна ротација повређене у односу на здраву ногу (ротација је изражена – при лежању на леђима спољна ивица стопала повређене ноге се у потпуности ослања на постељу), а често су присутни и поткожни хематом на спољној страни горњег дела натколенице повређене ноге, као и пад општег стања пацијента [114].

На рентгенском снимку повређеног кука се запажа прекид континуитета кости у пределу трохантерне регије, уз честу варус дислокацију и проксималну миграцију дијафизе, као и коминуцију малог трохантера (који је одвојен у виду слободног коштаног фрагмента) (Слика 4 и 5) [114].

**Слика 4.** Клинички положај повређеног екстремитета и рентгенски снимак кука код трохантерног прелома десне бутне кости

**Слика 5.** Болесник са трохантерним преломом на екстензионом столу непосредно пре хируршке интервенције (запажа се хематом у пределу натколенице повређене ноге)

**Лечење трохантерних прелома**

***Конзервативно лечење трохантерних прелома***

Конзервативно лечење трохантерних прелома је у прошлости био једини начин лечења, све док није дошло до појаве и развоја хируршких метода фиксације и артропластике. Cooper је 1822. први преломе кука поделио на интракапсуларне и екстракапсуларне, наглашавајући да је, због значајнијег оштећења васкуларизације, прогноза лошија код интракапсуларних (преломи врата бутне кости) него код екстракапсуларних прелома кука (трохантерни преломи) [128, 129]. Он је 1851.

предложио да се лечење трохантерних прелома врши умереном тракцијом, уз одржавање неутралне ротације повређеног екстремитета [128].

Индикације за неоперативно лечење су и данас актуелне, јер проценат пацијената код којих, због лошег општег стања, хируршко лечење није индиковано, није мали. Зарастање трохантерних прелома је релативно брзо, са малим ризиком од незарастања, те је данашњи значај њиховог конзервативног лечења утолико већи. Током конзервативног лечења је најважније одржавати физичку снагу пацијента применом физикалне терапије, од дана прелома. Конзервативно лечење није сметња за свакодневне упорне вежбе за јачање горњег дела тела, неповређене ноге, па ни за јачање мишића повређене ноге. Напротив, треба упорно спроводити изометријске вежбе јачања четвороглавог мишића као и вежбе активног благог савијања кука и колена (јачање пелви-трохантерне мускулатуре), а нарочито вежбе плантарне и дорзалне флексије скочног зглоба, што поспешује циркулацију у венама доњег екстремитета и значајно смањује ризик од тромбоемболијских компликација. Ризик од појаве неке од три врсте компликација (уринарне, пулмоналне и декубит) је код конзервативног лечења повећан али се знатно смањује упорном применом физикалних процедура [8, 113].

Најчешће 3 методе конзервативног лечења су: скелетна тракција, лежање са ногом у абдукцији и неутралној ротацији и примена гипсане имобилизације [8, 114].

Скелетна тракција се, генерално, састоји у провлачењу Киршнерове игле, клина или завртња кроз део скелета, на које се монтира уређај који се повезује са тегом који својом тежином вуче екстремитет ка дистално и тако неутралише тонус мишића, што омогућава да преломни фрагменти заузму задовољавајући положај. Када су у питању трохантерни преломи, кроз кост се најчешће провлачи Штајманов клин који се потом повезује за потковичасти држач, а овај са савитљивом нити или канапом повезаним са тегом на другом крају. Нога пацијента се поставља на Белер-Браунову шину на којој се налази котураста водилица за канап, тако да пацијент може да, у одређеном опсегу покреће ногу савијајући је у колену и куку, а да притом дејство силе тракције, коју тег производи својом тежином, остаје константно. Савитљива нит мора бити у уздужној оси бутне кости, а препоручена тежина тега је око 10% телесне тежине пацијента (најчешће око 7 kg). Шина се, заједно са ногом, поставља косо упоље, тако да кук пацијента буде у сталној абдукцији. Ова метода лечења може бити привремена, нпр. до извођења хируршке интервенције, а може бити и дефинитивна метода лечења трохантерних прелома. Скелетна тракција је најчешћа и најефикаснија конзервативна

метода лечења трохантерних прелома. Codevilla (1904.) и Steinmann (1919.) су показали да коштана тракција преко трансосалног клина кроз дистални део бутне кости или проксимални део тибије може бити праћена добрим резултатима у лечењу екстракапсуларних прелома кука, али су компликације које прате дуго лежање (6 месеци) биле веома честе [128]. Кутана тракција није од значаја код лечења трохантерних прелома, јер се њоме постиже сила од 2-3 kg, а проценат појаве компликација је прилично велики (кожне, нервне, мишићне, васкуларне).

Лежање са ногом у абдукцији и неутралној ротацији, уколико се стриктно примењује, обезбеђује задовољавајући положај преломних фрагмената, у смислу одржавања колодијафизарног угла. Главни недостатак ове методе је, ипак, честа појава скраћења ноге које се јавља услед дејства физиолошког тонуса мишића. Пошто трохантерни преломи релативно брзо зарастају, оваква метода може дати задовољавајуће резултате уколико се наведени положај фрагмената одржи бар 6 недеља.

Примена гипсане имобилизације је изгубила на значају, осим када је у питању транспорт пацијнта са трохантерним преломом. Главни недостатак ове методе је брза атрофија мишића, због немогућности спровођења физикланих процедура, и велики проценат појаве компликација.

Конзервативни начин лечења трохантерних прелома се није много променио последњих деценија, за разлику од оперативног лечења које је доживело велики прогрес. У публикацијама које су објавили Hornby и сар. детаљно су анализирани резултати оперативног и неоперативног лечења, у серији од 106 болесника са трохантерним преломом, лечених у установи аутора [115]. Резултати су показали да између оперативног и неоперативног лечења нема разлике у погледу морталитета на дужи временски период после прелома. У погледу појаве бола након зарастања прелома, такође, нема значајних разлика између ове две групе. Проценат незарастања прелома је био једнак у обе групе, само што је код хируршки лечених болесника било мањег скраћења екстремитета. Дужина хоспитализације је била већа код конзервативно лечених пацијената. Такође, примећена је мања независност у обављању свакодневних послова после 6 месеци од повреде код болесника који су конзервативно лечени, мада та разлика у односу на оперативно лечене болеснике није била значајна. Што се тиче трошкова лечења, хируршко лечење је на почетку скупље од конзервативног, али је до краја лечења, због дуготрајног спровођења физикалне терапије, конзервативно лечење знатно скупље.

Најчешћи разлози за доношење одлуке о конзервативном лечењу трохантерних прелома су срчана обољења, док је на другом месту одлука пацијента или родбине да се пацијент не излаже ризику уколико се лечи хируршки [116]. У тој одлуци је нарочито битно какав је био физички статус болесника пре повреде (колики је био обим дневних активности) и да ли је пацијент дементан, те да ли се хируршким лечењем очекује значајно повећање физичке активности.

***Спољна фиксација трохантерних прелома***

Спољна фиксација трохантерних прелома се не примењује често. Предности спољне у односу на унутрашњу фиксацију ових прелома су могућност значајно краћег трајања операције и значајно ређа потреба за трансфузијом крви. Потенцијалне компликације спољне фиксације трохантерних прелома су разлабављење клинова, инфекција око клинова и варус дислокација прелома. Спољна фиксација трохантерних прелома се углавном изводи код пацијената код којих постоји повишени ризик од компликација услед дугог трајања операције и услед већег губитка крви. У литератури је описана могућност извођења спољне фиксације трохантерних прелома у локалној анестезији, те је овај начин лечења наведен као пожељан код пацијената са повишеним ризиком од компликација повезаних са општом и регионалном анестезијом.

Најчешће се, након репозиције прелома екстензијом, проксимално користе 2 клина (за врат и главу бутне кости), чији врхови се пласирају на око 10 mm испод супхондралне кости главе бутне кости, а дистално се, према потреби, користе 1-3 клина (за суптрохантерни и дијафизарни део бутне кости). Спољна фиксација омогућује постоперативну корекцију положаја преломних фрагмената, привременим отпуштањем клема које клинове причвршћују за рам спољног фиксатора.

Коришћење Штајманових клинова (који, за разлику од Шанцових клинова, немају навоје) за врат и главу бутне кости омогућује лакшу компресију трохантерних прелома, услед постоперативног понирања проксималног преломног фрагмента низ ове клинове. Због тога треба вршити редовне рентгенске контроле и, привременим отпуштањем клема, извршити извлачење Штајманових клинова за 1-2 cm, уколико се утврди да врх клина може пенетрирати у зглобни простор.

Неке студије су показале висок проценат (више од 90%) задовољавајућег зарастања трохантерних прелома лечених спољном фиксацијом. Спољни фиксатор је

могуће одстранити у амбулантним условима и углавном се врши 90 дана након операције.

***Артропластика код трохантерних прелома***

Прве резултате хируршког лечења трохантерних прелома примарном артропластиком су 1973. објавили Rosenfeld и сар, описујући генерално добар крајњи функционални резултат. У овој студији је коришћена Leinbach-ова протеза, врста парцијалне протезе кука, са медијалним проширењем испод главе протезе које належе на кортекс испод малог трохантера. Bateman и Giliberty уводе у употребу биартикуларне протезе кука, које почињу да се користе и код болесника са трохантерним преломом. Tronzo 1974. први почиње да, код болесника са трохантерним преломом, употребљава конвенционалне тоталне протезе кука са дугим правим стемом [117].

Смисао биартикуларних протеза је да се покретима између лоптастих компоненти протезе смање покрети између протезе и ацетабулума, чиме се очекују мање хабање и ерозија хрскавице ацетабулума. Биартикуларне протезе имају већи обим покрета од моноартикуларних парцијалних или било којих тоталних протеза кука [118, 119]. Код пацијената са трохантерним преломом и са развијеним артротичним променама на куку се препоручује тотална, а код пацијената без наведених артротичних промена се препоручује биартикуларна протеза кука [120].

Треба имати у виду да се потреба за ревизионом артропластиком кука јавља у просеку 10-15 година након примарне тоталне артропластике [121]. Због тога се препоручује да се примарна артропластика кука, када су у питању трохантерни преломи, изводи само старијих болесника (старијих од 75 година) са нестабилним остеопоротичним преломом, код којих постоји повећан ризик од незарастања или од компликација које прате унутрашњу фиксацију. Више студија је показало да су, у периоду до 2 године након примарне артропластике (код болесника са нестабилним остеопоротичним трохантерним преломом) крајњи функционални резултат, периоперативни морталитет и морбидитет били слични као код унутрашње фиксације, те да су ови параметри пре свега зависили од општег стања болесника пре повреде. Пун ослонац на оперисану ногу је, генерално, био брже постигнут у односу на унутрашњу фиксацију [120, 122, 123, 124, 125].

Fan и сар. су показали да је, код болесника са нестабилним остеопоротичним преломом кука, коришћење парцијалне биартикуларне протезе кука било праћено бољим резултатима у смислу дужине операције, потребе за трансфузијом, цене лечења и постоперативне луксације протезе, у односу на коришћење тоталне протезе кука [126].

El-Ghandour и сар. су испитивали артропластику кука након неуспеха унутрашње фиксације трохантерних прелома. Показало се да она представља технички сложенији поступак у односу на примарну артропластику, са релативно високим процентом одређених периоперативних компликација (интраоперативни прелом проксималног дела бутне кости током препарације феморалног канала, луксација протезе, површна и дубока инфекција оперативне ране). Ипак, није било значајних каснијих ортопедских компликација. Закључак је био да артропластика кука, након неуспеха унутрашње фиксације трохантерних прелома, у сваком случају, представља методу која значајно ублажава бол и побољшава функцију кука код већине болесника [127].

***Унутрашња фиксација трохантерних прелома***

У XIX и почетком XX века је било неколико покушаја унутрашње фиксације прелома кука завртњима, клиновима или коштаним трансплантатима са фибуле (von Langenbeck 1858, Senn 1889, Nicolaysen 1897, Davis 1908, Lambotte 1913, Hey Groves 1916, Delbet 1919), али су они били неуспешни услед неадекватне асепсе, неодговарајућег материјала и механичке нестабилности фиксационих средстава [128, 130, 131, 132, 133]. Davis је 1908. користио обичне шрафове за дрво [131, 132]. Lambotte је 1913. користио 2 слободна завртња – један из предела врха великог трохантера према медуларном каналу, а други из предела латералног трохантерног зида (испод *vastus ridge*-а) према врату и глави бутне кости [130]. Hey Groves је 1916. користио клин са 4 уздужна листа (крстастог облика на попречном пресеку), који је укуцаван из предела латералног трохантерног зида према врату и глави бутне кости, али је овај имплантат био од лошег материјала [117, 131, 134].

Smith-Petersen је у фиксацију прелома кука 1925. увео коришћење тролисног клина (3 уздужна листа) од нерђајућег челика, који је укуцаван из предела латералног трохантерног зида према врату и глави бутне кости (као и код четворолисног Hey Groves-овог клина, али другачијег материјала) [128, 135]. Клинички резултати ове

методе су први пут објављени 1931. Примарно су тело и глава Smith-Petersen-овог клина посебно израђивани, те је вршено њихово заваривање, али се показало да на том месту може доћи до корозије. Зато је касније овај клин почео да се израђује из једног дела [128]. Како би пласирање Smith-Petersen-овог клина било што прецизније и без веће дислокације прелома током укуцавања клина, Johansson је 1932. увео коришћење канулираног Smith-Petersen-овог клина који се укуцава преко Киршнерове игле, претходно пласиране кроз предео прелома [128, 131, 135]. Са циљем спречавања латералне миграције Smith-Petersen-овог клина, у употребу су уведене његове модификације са листовима који су исте дебљине, али су шири: Felsenreich 1938. дизајнира клин са листовима који су шири целом дужином, док Bohler дизајнира клин са листовима који се степеничасто шире у делу који се налази у спонгиозној кости [128].

Фиксација прелома кука слободним Smith-Petersen-овим клином (и његовим модификацијама), давала је, генерално, боље резултате од претходних покушаја унутрашње фиксације, али пре свега код прелома врата бутне кости, док је код трохантерних прелома често долазило до дезинтеграције фиксације (најчешће у виду cut-out феномена) [136]. У то време, Pawels 1935. објављује књигу са новим детаљним објашњењима биомеханике кука, која значајно утиче на даља схватања у лечењу прелома проксималног дела бутне кости [128]. Тако је Thornton 1937. године придодао латералну плочу Smith-Petersen-овом клину (тзв. *Thornton Plate*), са циљем одржавања угла клина у односу на дијафизу бутне кости, што је дало боље резултате у зарастању екстракапсуларних прелома кука и представљало је значајан помак у њиховом лечењу [117, 135, 137]. Модификација Smith Petersen-овог клина која се користи код Thornton-ове плоче има отвор са навојем на бази (*Thornton Nail*) [138]. Кроз најпроксималнији отвор на плочи пролази шраф, чији се део са навојем ушрафљује у наведене навоје Thornton-овог клина. Оригинални Thornton-ов клин је, у смислу ширине листова, сличан оригиналном Smith-Petersen-овом клину. Касније је у употреби била и Bohler-ова модификација Smith-Petersen-овог клина (*Bohler Nail*) у комбинацији са Thornton-овом плочом [139]. Слично Thornton-овој плочи, McKee је 1944. дизајнирао латералну плочу са тролисним клином који је на својој бази имао тањи продужетак са навојима. Овај продужетак се провлачи кроз најпроксималнији отвор на плочи, а са друге стране плоче се на њега нашрафљује навртка [136, 140].

Квалитет унутрашње фиксације коришћењем Smith-Petersen-овог клина (и његових модификација) се додатно побољшава 1932. када Venable и Stuck испитују и

уводе виталијум (легуру од 65% кобалта, 30% хрома и 5% молибдена) у производњу имплантата [130, 131].

Иако су просечни резултати лечења трохантерних прелома наведеним плочама са тролисним клиновима били нешто бољи него са слободним тролисним клиновима, угао између плоче и клина често није био одржив, те је долазило до варизације прелома и дезинтеграције фиксације. Putti је 1942. покушао да, уз плочу, уместо клина користи завртањ, при чему је завртањ фиксиран за плочу на сличан начин као и горе наведени тролисни клинови (додатним мањим завртњем) [128]. Међутим, и та метода је била праћена честим механичким компликацијама. Да би угао између клина и плоче био одрживији, Jewett је 1941. у употребу увео једноделну угаону клин-плочу, код које је тролисни клин спојен са телом плоче под углом од 130-150° [128, 141, 142]. Масиван облик тролисне клин-плоче, која се користи код суптрохантерних прелома, у литератури се наводи као Holt-ов клин (*Holt Nail*), који је уведен у употребу 1963. [143, 144]. Capener Neufeld је 1944. поједноставио Jewett-ову плочу, тако што је једноделна угаона клин плоча садржала дволисни (уместо тролисни) клин. Због облика који на попречном пресеку та 2 листа чине, овај имплнтат се још назива и V плоча (*V plate*) [117, 141]. Moore 1944. уводи у употребу још једноставнији облик једноделне угаоне клин плоче, која, уместо дволисног или тролисног клина, на проксималном крају има плочасти облик са оштром горњом ивицом (могло би се рећи – "једнолисни клин"). Због облика сечива у проксималном делу, овај имплантат је први понео назив *blade-plate* (*blade* – енг. прев. сечиво) [117].

McLaughlin је 1947. у употребу увео плочу код које назубљеност базе тролисног клина, проксималног краја плоче (обострано – медијално и латерално) и уметка (који се поставља на латералну страну проксималног краја плоче) омогућују чвршћи контакт између клина и плоче (у односу на Thornto-ову, McKee-ову и сличне плоче) након притезања мањег завртња на проксималном делу плоче, са латералне стране, а уз одрђену подесивост угла између тролисног клина и плоче. Показало се да при употреби овог имплантата код трохантерних прелома често долази до пуцања плоче у проксималном делу [117, 128, 137, 142, 143].

Без обзира на дотадашњи одређени напредак у лечењу трохантерних прелома клин-плочама, Clawson 1957. у својој студији препоручује да се код нестабилних трохантерних прелома пре врши коштана тракција, него унутрашња фиксација клин-плочама, услед честог зарастања у варус дислокацији код наведене унутрашње фиксације.

У Швајцарској се 1958. оформљава удружењу за унутрашњу фиксацију, тзв. АО школа (Association for Osteosynthesis), чији је један од задатака унапређење унутрашње фиксације трохантерних прелома. АО школа уводи у употребу нови облик једноделне клин плоче, тзв. Muller-ову плочу (према Maurice Muller-у, једном од четворице оснивача АО школе), која на проксималном крају има облик сечива са оштром горњом ивицом (због чега спада у групу тзв. *blade-plate* имплантата), при чему су, за разлику од Moore-ове плоче, бочне ивице веће дебљине од средишњег дела проксималног краја имплантата. Код трохантерних прелома је коришћена Muller-ова плоча са углом од 130° [128, 130].

Горе наведени облици клин-плоча представљају ригидне имплантате, без могућности динамизације, тако да спонтана постоперативна импакција трохантерних прелома може бити праћена протрузијом врха клина у зглобни простор кука. Због тога је, паралелно са развојем ригидних клин-плоча, текао и развој динамичких имплантата.

Први прототип динамичког имлантата за проксимални део бутне кости је 1934. конструисао Danis (пре свега за преломе врата бутне кости), мада га никада није употребио. Овај имплантат је садржао мању латералну плочу са проксималним медијалним проширењем кроз чији цилиндричан канал пролази клизни завртањ, претходно ушрафљен у врат и главу бутне кости. Компресија у пределу прелома се постиже затезањем навртке на навојима дисталног краја клизног завртња. Латерална плоча је имала два отвора за кортикалне завртње. Могућност транслације клизног завртња дуж канала у латералној плочи представља могућност динамизације прелома у оси тог завртња, тј. импакцију (компресију) у пределу трохантерног прелома (или прелома врата бутне кости) уз мањи ризик од протрузије завртња у зглобни простор кроз главу бутне кости [130, 145]. Из ових разлога се, до данас, код имплантата за унутрашњу фиксацију прелома кука који имају наведену могућност транслације завртња за врат и главу бутне кости, у називу често користе термини "динамички", "компресивни" или "клизни" (*dynamic hip screw, compression hip screw, sliding hip screw* и др) [146, 147, 148]. Слично клизном завртњу код Danis-ове плоче, даљи развој динамичких имплантата за проксимални део бутне кости ће укључивати и појаву динамичких клинова [117, 128, 130].

Први клинички примењен динамички имплантат за преломе проксималног дела бутне кости је 1951. конструисао Pohl, а први су га клинички применили Schumpelick и Jansen. Овај имплантат садржи латералну плочу са 2 отвора за кортикалне завртње, а на проксималном крају плоче се налази медијално цевасто проширење под углом од 135° у

односу на тело плоче. У ово цевасто прошитење се умеће дистални крај тела клизног завртња који је ушрафљен у врат и главу бутне кости. Клизни завртањ има слободу ротације у својој оси [130]. Овај имплантат у почетку није био у већој употреби, да би Schumeplick и Jantzen 1955. објавили прве резултате његове употребе на серији болесника са трохантерним преломом и ови резултати су указали на значајан напредак у лечењу [149, 150, 151, 152]. Касније се увидело да је код фиксације трохантерних прелома плочом са клизним завртњем боље користити више од 2 кортикална завртња [153]. Крајем 50-их година 20. века Richards Manufacturing Company из САД, у сарадњи са Ian McKenzie-ом из Шкотске, уводи у употребу плочу са клизним завртњем, која је, у односу на динамичку плочу Pohl-а, нешто другачијег облика и димензија, јача и има више отвора за кортикалне завртње, доступну са угловима од 135° и од 150°, познату као *Sliding Compression Screw* [117]. Clawson је спровео опсежно клиничко испитивање овог имплантата и потом извршио његове минималне измене. Након тога је овај имплантат био у широкој употреби, познат као *Richards Classic Hip Screw, Richards Compression Screw, Richards Hip Screw* или само као *Richards Screw* [117, 128, 130].

Pohl је у неким својим моделима динамичке плоче за проксимални део бутне кости први употребио опруге, сматрајући да ће се тиме постићи већа компресија између преломних фрагмената. Опруга се налази између клизног завртња и цевастог проширења плоче, ослањајући се једним крајем на проксимално сужење цевастог дела плоче, а другим крајем на главу мањег завртња нашрафљеног на базу клизног завртња. [128, 130]. Charnley 1955. уводи у употребу нову динамичку плочу са клизним завртњем и опругом, за преломе проксималног дела бутне кости, уз измену димензија плоче, навоја на клизном завртњу и угла између тела плоче и проксималног цевастог проширења плоче. Овај угао је износио 120°, што се сматрало максимално дозвољеним варус положајем клизног завртња. Разлог због кога је Charnley сматрао да треба користити што хоризонталнији положај клизног завртња је била намера да дејство опруге, која делује на клизни завртањ у латералном смеру, буде што веће у хоризонталном правцу и што мање у вертикалном правцу, како би се смањила вероватноћа да сила тежине тела, која је вертикалног правца, изазове дислокацију прелома проксималног дела бутне кости [130, 147, 154].

Након почетка развоја плоча са клизним завртњем, јављале су се и плоче са клиновима за врат и главу бутне кости, код којих је постојала могућност транслације клина у својој оси (клизни клин). Pugh је 1955. увео у употребу латералну плочу са проксималним цевастим проширењем, које заузима угао од 120° у односу на тело

плоче. У канал овог проширења се умеће дистални цилиндрични крај тролисног клина, чији листови се налазе на његовом проксималном крају. Сматрало се да би водећа предност клизног клина над клизним завртњем било одсуство слободе ротације клизног клина у кости. Дуж клизног клина постоји жлеб у који се умеће зубац на унутрашњој страни цилиндричног зида тела имплантата, како би се спречила ротација клизног клина у уздужној оси [128, 130, 155, 156, 157]. Претпоставља се да су Pohl-ова плоча са клизним завртњем и Pugh-ова плоча са клизним клином (и са масивнијом бочном плочом него код Pohl-ове плоче) заједно утицали на појаву *Richards Hip Screw*-а [128, 130]. Massie 1958. уводи у употребу имплантат који садржи тролисни клин са могућношћу телескопирања својих делова, при чему је тај клин мањим завртњем спојен са латералном почом. Овај клин се састоји од компоненте у виду цеви у коју се умеће друга ужа цилиндрична компонента са 3 листа на проксималном крају. Телескопским проклизавањем компоненти овог клина омогућује се транслација преломних фрагмената у циљу постоперативне компресије у пределу прелома кука. Угао између овог клина и латералне плоче је 150° [117, 128, 157].

АО школа је дуго заступала употребу угаоних клин плоча у фиксацији трохантерних прелома, најпре у физиолошкој, а потом (крајем 1960-их година) и у валгус позицији, уз медијализацију дијафизе, пошто се показало да је фиксација трохантерних прелома овим имплантатима у физиолошкој позицији често праћена механичким компликацијама. С друге стране, фиксација трохантерних прелома у валгус позицији узрокује повећано механичко оптерећење кука, што временом резултује дегенеративним зглобним променама. Ове околности су утицале да АО школа започне са пропагандом значаја развоја динамичких имплантата у унутрашњој фиксацији трохантерних прелома, те је 1978. увела у употребу имплантат са клизним завртњем, познат као *Dynamic Hip Screw* (*DHS)* или *Dynamic Compression Screw*. Овај имплантат представља модификацију *Richards Hip Screw*-а, у смислу придодатих заравнања на бочној страни клизног завртња и у каналу за клизни завртањ, чиме је спречена ротација клизног завртња у уздужној оси. На дисталном крају клизног завртња се налази навој за мањи шраф. Глава овог шрафа је шира од канала за клизни завртањ на плочи, чиме се спречава проксимална миграција клизног завртња, а његовим притезањем се постиже већа компресија у пределу прелома. Овај имплантат (који производи компанија Synthes) убрзо проналази широку примену (крајем 1980-их представља стандард у лечењу трохантерних прелома) и употребљава се и данас [128, 158].

Kuntscher је у сарадњи са Pohl-ом развио први имплантат за интрамедуларну фиксацију трохантерних прелома и први резултат његове клиничке примене је објављен 1940. Овај имплантат је био познат под називом *Y-Nail* и садржи олучасти клин, који се у медуларни канал бутне кости уводи из предела врха великог трохантера. У проксималном делу овог клина се налази попречни отвор кроз који се провлачи мањи клин, облика слова Н на попречном пресеку, који се укуцава из правца латералног трохантерног зида у врат и главу бутне кости. Крајем 1950-их је извршена модификација *Y Nail*-а која је садржала олучасти клин за врат и главу бутне кости, на чијем се дисталном крају налази отвор кроз који се провлачи клин за медуларни канал, како би се спречила миграција клина за врат и главу бутне кости. Овај имплантат је био у честој употреби у Немачкој до 1970-их година [130].

Pohl је 1957. конструисао прву еластичну бургију за римовање медуларног канала, тзв. *Lentodrill* [130]. Обрада медуларног канала бургијом за римовање омогућила је лакше увођење интрамедуларне компоненте имплантата и њено боље приањање уз обрађену унутрашњу страну кортекса.

Lezius и Herzer су 1950. започели фиксацију трохантерних прелома закривљеним олучастим интрамедуларним клином који се уводи кроз отвор на медијалном кортексу дијафизе бутне кости (након извршене трепанације) око 10-12 cm испод малог трохантера (на прелазу проксималне и средње 1/3 бутне кости). Закривљеност клина омогућује да његово потпуно укуцавање резултује пласирањем врха имплантата у врат и главу бутне кости. Овај имплантат се закључава једним мањим завртњем који пролази кроз отвор на дисталном крају [137, 159, 160].

Kuntscher 1966. конструише врсту кондилоцефаличног интрамедуларног клина. Овај имплантат је, аналогно Lezius-овом клину, олучаст и закривљен и уводи се у медуларни канал са медијалне стране, дистално од трохантерног прелома. Овај имплантат је дужи од Lezius-овог клина, те се његово увођење врши у пределу медијалног кондила бутне кости, што хируршки приступ чини лакшим у односу на приступ код Lezius-овог клина (кортекс је тањи, мање је меких ткива, приступ је безбеднији). Дебљина овог клина је 9 mm и он се уводи уз претходно пласирану иглу водиљу, а закључавање се врши мањим завртњем кроз отвор клина на његовом дисталном крају [130, 131, 160].

Имплантати који садрже интрамедуларну компоненту, која се у медуларни канал уводи кроз врх (или непосредну околину врха) великог трохантера, као и компоненту која се са латералне стране уводи до главе бутне кости, при чему једна од ових

компоненти пролази кроз отвор друге, се називају "цефаломедуларним клиновима" (*Cephalomedullary Nail*) [14, 131]. Након оригиналног *Y-Nail* имплантата, временом су се јављали нови облици цефаломедуларних клинова. Тако је Zickel у САД 1967. увео у употребу интрамедуларни имплантат за фиксацију преломе кука, тзв. *Zickel Nail*. Овај имплантат садржи цилиндрични клин који се кроз предео врха великог трохантера уводи у медуларни канал бутне кости. Овај клин у проксималном делу (који је шири од дисталног) има благу валгус и антекурватум ангулацију, попречни канал кроз који се провлачи тролисни клин за врат и главу бутне кости под углом од 120° и аксијални канал са навојима који спаја проксимални врх клина и наведени попречни канал. У овај аксијални канал се ушрафљује мањи завртањ који се својим врхом умеће у један од попречних жлебова тролисног клина, спречавајући транслацију тог клина у уздужној оси [130, 161].

Ender је у сарадњи са Simon-ом 1970. развио нову методу за интрамедуларну фиксацију трохантерних прелома, тзв. Ender-овим клиновима. Ова метода подразумева употребу 3-5 еластичних, иницијално савијених клинова пречника 4,5 mm. То су кондилоцефалични клинови, што значи да се, слично закривљеном Kuntscher-овом клину, уводе од кондиларне регије, медуларним каналом, до главе бутне кости. Препорука је била да се у главу бутне кости уводе дивергентно. Еластичност Ender-ових клинова је чинила њихово пласирање лакшим у односу на ригиднije интрамедуларне имплантате. Дистални крајеви ових клинова су касније били пљоснати и са попречним отвором, ради њиховог закључавања једним завртњем, као и ради лакшег уклањања клинова. Ender-ови клинови постижу велику популарност крајем 1970-их, али се крајем 1980-их њихова употреба у фиксацији трохантерних прелома напушта, јер се показало да су компликације биле честе [130, 142].

Први интрамедуларни имплантат за фиксацију трохантерних прелома који је садржао кратки стем (тј. кратку интрамедуларну компоненту) са антеградним увођењем из предела великог трохантера, кроз чији проксимални попречни канал се ретроградно у врат и главу бутне кости уводи клизни завртањ широког пречника, назива се гама клин (*Gamma Nail*). Први модел гама клина су 1986. у Француској, у Стразбуру, конструисали Grosse, Tanglang и Kempf, у сарадњи са компанијом Howmedica (данас припада компанији Stryker). Будући да је крак полуге оптерећења клизног завртња мањи код интрамедуларних него код екстрамедуларних метода, почетак развоја интрамедуларне фиксације трохантерних прелома имплантатима са цефаломедуларним стемом и клизним завртњем је у то време био веома актуелан. Прва значајна клиничка

запажања о фиксацији трохантерних прелома гама клином су 1992. изнели Halder и Leung [130, 162, 163, 164]. Halder и Gill су, независно од наведених иновација тима у Стразбуру, у исто време, у месту Halifax (Уједињено Краљевство), развили идеју о кратком интрамедуларном имплантату са цефаломедуларним стемом и са клизним завртњем, која је укупно допринела настанку гама клина [165, 166, 167]. Halder и Gill су, радећи на решавању неких механичких проблема код *Zickel Nail*-а, најпре створили моделе *Mark I, Mark II* и *Mark III Halifax Nail*. *Mark I* је први пут употребљен 1985, његов клизни завртањ није био канулиран и није било дисталног закључавајућег завртња. Тим у Стразбуру је, пре коначног обликовања гама клина, најпре начинио модел интрамедуларног клина са варус ангулацијом кратког цефаломедуларног стема од 2° [167]. Кратки стем је, у односу на дуги стем, омогућио мању потребу за римовањем медуларног канала, што је смањило дужину операције, учесталост појаве масне емболије плућа и количину потребне трансфузије крви. Кратки стем гама клина није закривљен у сагиталној равни (за разлику од интрамедуларних имплантата са дугим стемом), али има валгус ангулацију у фронталној равни. Прва генерација гама клина (тзв. *Standard Gamma Nail*) је имала стем дужине 20 cm, проксималног крака пречника 17 mm (како би кроз његов попречни канал прошао дебљи канулирани клизни завртањ пречника 12 mm), са валгус ангулацијом од 10° између проксималног и дисталног крака и имао је 2 дистална отвора за закључавајуће завртње радијуса 6,28 mm. Пошто код трохантерних прелома стем служи само као ослонац за клизни завртањ, дистални крак је могао бити тањи (пречника 12 mm) него код ранијих интрамедуларних клинова за фиксацију прелома дијафизе бутне кости. Проксимални крак овог стема има аксијални отвор са навојима, који се завршава на проксималном врху стема и на зиду канала за клизни завртањ. У навој овог отвора се ушрафљује антиротациони уметак који се својим врхом умеће у један од 4 ограничена уздужна жлеба клизног завртња и тако спречава ротацију клизног завртња у уздужној оси, као и прекомерну медијалну и латералну транслацију клизног завртња. Валгус ангулација стема је омогућила олакшано увођење стема у медуларни канал (пошто је *entry point*, тј. место увођења стема, био латералније), али се увидело да овако велики валгус стема ствара оптерећење у 3 тачке, резултујући великим притиском на медијални кортекс у суптрохантерној регији и на латерални кортекс у пределу врха стема. Због тога је 1997. настала друга генерација гама клинова, која је имала мању валгус ангулацију стема, од 4°. Измене су, такође, укључивале и нешто краћи стем (дужине 18 cm), нешто ужи

дистални крак стема (радијуса 11 mm) и само један дистални отвор за закључавајући завртањ. Друга генерација гама клинова је позната као *TGN* (*Trochanteric Gamma Nail*).

Трећа генерација гама клинова настаје 2003. и подразумева неколико измена:

- тањи проксимални крак стема (пречника 15,5 mm),
- тањи клизни завртањ (пречника 10,5 mm),
- другачији облик клизног завртња у пределу навоја,
- тањи дистални закључавајући завртањ (пречника 5 mm) који омогућује статичко или динамичко закључавање, зависно од позиције овог завртња у односу на дистални, издуженији, попречни отвор стема,
- зарубљеност стема на латералном отвору канала за клизни завртањ, што повећава механичку извржљивост стема при варус оптерећењу клизног завртња.

Гама клин је данас широко прихваћен у фиксацији трохантерних прелома. Код нових модела гама клинова се, уместо медицинског челика, користе легуре титанијума, повећавајући еластичност имплантата. Такође, дистални крај стема је сужен, а отвор за дистални закључавајући завртањ се налази проксималлније у односу на дистални врх стема. Све ово је извршено у циљу смањења оптерећења у пределу контакта дисталног краја имплантата и кости, а тиме и смањења секунданих прелома у тој регији. Доступне су различите дужине стема, уз различите углове клизног завртња у односу на стем (120-130$^{o}$) [164, 168, 169].

Компанија Smith & Nephew је за фиксацију трохантерних прелома, према идеји гама клина, 1995. увела имплантат *IMHS* (*Intramedullary Hip Screw*), с тим што овај имплантат садржи и цевасти додатак који пролази кроз проксимални попречни канал стема, а кроз уздужни канал овог цевастог додатка се провлачи клизни завртањ. Механизам спречавања ротације клизног завртња у уздужној оси је исти као и код *DHS*-а. Циљ цевастог додатка је да повећа додирну површину клизног завртња и остатка имплантата, чиме би се смањиле силе потребне за покретање динамизације. Овај имплантат је познат и под називом *Richards Classic Nail*, због сличности са *Richards Classic Hip Screw*-ом, у смислу постојања контакта клизног завртња са дужом цевастом компонентом имплантата [170].

АО школа 2002. уводи нови облик кратког цефаломедуларног клина за фиксацију трохантерних прелома (произведен у компанији Synthes), под називом *TFN* (*Trochanteric Fixation Nail*). Валгус ангулација стема је нешто већа него код гама клина (6$^{o}$), те је и место увођења стема нешто латералније. Клизни завртањ овог имплантата има 2 бочна заравнања, а спречавање ротације клизног завртња у својој оси се постиже

уметањем плочастог додатка између зида стема и једног од бочних заравнања клизниог завртња, кроз отвор на проксималном врху стема. На овај начин се губи потреба за уздужним жлебовима на клизном завртњу (који постоје код гама клина), те се, при варус оптерећењу, контакт између клизног завртња и канала у стему остварује у 2 тачке (уздужни жлебови код гама клина резултују остваривањем овог контакта у 4 тачке), због чега се очекује и мање трење него код гама клина. Поред могућности коришћења клизног завртња, код овог имплантата постоји и могућност коришћења клизног клина са проксималним благо спиралним закрилцима. Смисао оваквих закрилаца је импакција спонгиозне кости у пределу главе бутне кости услед укуцавања клизног клина. Импактирана спонгиоза пружа чвршћи ослонац врху клизног клина, чиме се смањује вероватноћа за појаву cut-out феномена [171, 172, 173]. АО школа 2003. уводи у употребу још једну врсту кратког цефаломедуларног клина, под називом *PFNA* (*Proximal Femoral Nail Antirotation*). У односу на *TFN*, овај имплантат има нешто краћа спирална закрилца на клизном клину, а клизни клин није једноделни, већ поседује унутрашњи механизам закључавања и откључавања међусобне ротације ових делова у уздужној оси [172, 174]. АО школа 2014. уводи унапређени облик *TFN* клина, који на проксималном крају клизног завртња, тј. клизног клина, поседује отворе преко којих се, након позиционирања ове клизне компоненте, у околну спонгиозну кост испушта ортопедски цемент, са циљем боље потпоре клизног завртња, тј. клизног клина, као и ради боље контроле ротације проксималног преломног фрагмента. Овај имплантат се назива *TFNA* (*Trochanteric Fixation Nail Advanced*) [175].

Ради повећања ротаторне стабилности унутрашње фиксације трохантерних прелома, јавила се идеја о коришћењу 2 звартња за врат и главу бутне кости. Више завртњева за врат и главу бутне кости су најпре примењивани као слободни завртњи у фиксацији прелома врата бутне кости – Knowles 1936, Bauer 1941, Nystrom 1959. [128]. Russel и Taylor су 1984. конструисали дуги цефаломедуларни клин са 2 паралелна клизна завртња за врат и главу бутне кости, тзв. *Russel-Taylor Nail*, познат и под називом *Recon Nail*, произведен у компанији Smith & Nephew. Овај имплантат је најпре коришћен код комплексних суптрохантерних и код патолошких прелома бутне кости, а први резултати примене у фиксацији трохантерних прелома су објављени 1991. [176].

АО школа 1996. уводи у потребу кратки цефаломедуларни клин са 2 клизна завртња за врат и главу бутне кости, тзв. *PFN* (*Proximal Femoral Nail*) [177]. Након тога, и компанија Smith & Nephew уводи нову врсту кратког цефаломедуларног клина са 2 клизна завртња за врат и главу бутне кости, доступан у 2 облика – *TAN* (*Trochanteric*

*Antegrade Nail*), који има валгус ангулацију стема од 5° (уводи се кроз предео врха великог трохантера), и *FAN* (*Femoral Antegrade Nail*) чији је стем прав (уводи се кроз *fossa tochanterica*) [178].

Компанија Smith & Nephew је 2005. увела у употребу нову врсту кратког цефаломедуларног клина, тзв. *InterTAN Nail* (*Intertrochanteric Antegrade Nail*), среће се и под називом *Trigen InterTAN Nail* (*Trigen* означава да се овај имплантат појавио у слично време када и трећа генерација кратких цефаломедуларних клинова). Код овог имплантата се за врат бутне кости користе 2 клизна завртња – примарни клизни завртањ и притезни клизни завртањ. Навоји притезног клизног завртња се умећу у навоје примарног клизног завртња, тако да затезање притезног клизног завртња резултује латералном миграцијом примарног клизног завртња (који повлачи и проксимални преломни фрагмент), а тиме и бољом репозицијом и већом иницијалном компресијом у пределу прелома (истиче се затварање преломне пукотине и компресија у пределу медијалног кортекса). Овај ефекат доводи и до померања проксималног краја стема према медијално, смањујући његов латерални притисак на кост. Стем је у проксималном делу трапезног облика на попречном пресеку, што омогућује боље приањање уз кост (боља ротациона стабилност) и већу резистенцију на варус стрес. Такође, дистални врх стема је уздужно урезан целом дебљином, како би се повећала његова еластичност, тј. остварио мањи притисак врха стема на кортекс бутне кости [179]. Компанија Zimmer 2010. уводи у употребу кратки цефаломедуларни клин са 1 клизним завртњем, тзв. *ZNN* (*Zimmer Natural Nail*), где је врх стема на више места уздужно урезан целом дебљином [180]. Аналогно *InterTAN* клину, компанија Smith & Nephew касније уводи и *InterTAN* латералну плочу (*InterTAN CHS)*, која поседује исти систем 2 клизна завртња као и *InterTAN Nail*.

Екстрамедуларна фиксација трохантерних прелома са мултиплим клизним завртњима у врату и глави бутне кости је најпре вршена додавањем једног слободног завртња фиксацији екстрамедуларним имплантатом са 1 клизним завртњем, нпр. фиксацији, *Richards Hip Screw*-ом или *DHS*–ом. Forgon је за фиксацију прелома кука 1975. увео танку латералну плочу са 2 отвора за кортикалне завртње и са масивним проксималним крајем кроз чије отворе се у врат и главу бутне кости уводе 4 завртња. Deyerle је за фиксацију прелома кука 1980. увео латералну плочу, која се дистално причвршћује 1 кортикалним завртњем, а кроз проксималне отворе се у врат и главу бутне кости се уводи више Киршнерових игала дебљине 3 mm. Наведени имплантати Forgon-а и Deyerle-а су се, ипак, пре свега користили за прелома врата бутне кости

[128]. Како би екстрамедуларна фиксација трохантерних прелома била стабилнија, појављивали су се нови екстрамедуларни имплантати са 2 клизна завртња који имају ослонац у носећем делу имплантата [8]. Gotfried је крајем 1990-их конструисао екстрамедуларни имплантат за фиксацију трохантерних прелома са 2 клизна завртња (2000. је објавио прве клиничке резултате), тзв. *PCCP* (*Percutaneous Compression Plate*, произведен у компанији Orthofix). Тело овог имплантата се састоји од латералне плоче са 3 дистална отвора за кортикалне завртње и 2 проксимална отвора са навојима. У ове навоје се шрафе 2 цевасте компоненте, под углом од 135° у односу на плочу, кроз које се провлаче 2 клизна завртња за врат и главу бутне кости [181, 182].

Код неких облика трохантерних прелома, где постоји преломна пукотина испод завртњева (клинова) за врат и главу бутне кости, може постојати потреба за постоперативном динамизацијом унутрашње фиксације у оси дијафизе бутне кости. У циљу омогућавања ове динамизације код фиксације трохантерних прелома, Medoff је 1991. увео у употребу латералну плочу са клизним завртњем за врат и главу бутне кости (*Medoff Plate*). Тело овог имплантата поседује клизни механизам 2 компоненте – проксималне компоненте, на којој се налази цевасти продужетак за клизни завртањ, и дисталне компоненте, на којој се налазе отвори за кортикалне завртње. Наведена конструкција омогућује динамизацију у 2 осе – оси врата и оси дијафизе бутне кости. Могућност динамизације у оси дијафизе бутне кости се контролише позицијом мањег дисталног завртња на телу имплантата. Уколико постоји потреба да ова динамизација буде активирана одложено (након одређенеог периода после операције), онда треба извршити додатни мањи хируршки захват у смислу промене позиције наведеног дисталног завртња. Отвори на плочи позиционирају кортикалне завртње у одређеном конвергентном односу, посматрано у попречној пројекцији дијафизе. Новији модели *Medoff плоче* пружају могућност коришћења клизног клина, уместо клизног завртња [151, 183].

Аналогно *TFNA* имплантату (где је коришћен цемент око врха клизног завртња, ради контроле ротације проксималног преломног фрагмента), након појаве 3. генерације развијен је облик гама клина код кога се користи тзв. *U blade* додатак, који представља додатак за клизни завртањ у виду бочних листова. Код овог облика гама клина, на клизном завртњу постоје 2 плитка уздужна бочна жлеба, где се умећу кракови *U blade*-а, који задиру и у околну спонгиозну кост. *U blade* се поставља након коначног позиционирања клизног завртња. Овај систем се користи код *Gamma3 RC* (*Gamma3 Rotational Control*) имплантата [172]. Слично томе, Halder 2013. уводи тзв. *Halifax Nail*,

гама клин са клизним завртњем кроз чије бочне отворе се, из унутрашњости клизног завртња, у околну спонгиозну кост дивергентно пружају 3 игле [184]. Hansson је 1982. увео тзв. *Hook Pin*, клин који има обле стране, а на врху поседује отвор из кога се, по пласирању клина у врат и главу бутне кости, извлачи кратки бочни продужетак у виду закривљеног листа (куке), задирући у околну спонгиозну кост (из истих разлога као и претходно наведени *U blade*). *Hook Pin* је најпре коришћен код епифизиолизе главе бутне кости деце, а потом је, као врста клизног клина, уведен и у састав неких имплантата за унутрашњу фиксацију трохантерних прелома одраслих (код имплантата сличних *DHS*-у или *Medoff плочи* и др), где се среће са 2 кукаста продужетка (*Twin Hook*) [185].

Митковић 1998. уводи нови облик екстрамедуларне фиксације прелома бутне кости, употребом самодинамизирајућег унутрашњег фиксатора (*Self-dynamisable Internal Fixator – SIF*). Конструкција овог имплантата укључује спојнице (клеме) којима се остварује индиректан контакт између одређених завртњева и носећег дела имплантата (за разлику од других екстрамедуларних имплантата чији је носећи део у виду плоче, кроз чије се отворе завртњи директно ушрафљују у кост), где се истим завртњем постиже како фиксација спојнице за кост, тако и притезање спојнице за тело имплантата. Најпре је уведен модел *SIF*-а за фиксацију прелома дијафизе, а потом и модели за преломе проксималног и дисталног окрајка бутне кости. Спојнице се навлаче на цилиндрични део тела имплантата и омогућују динамизацију у уздужној оси бутне кости. Ова динамизација може, код трохантерних прелома, бити од значаја уколико у трохантерној регији постоји преломна пукотина која се целом ширином кости пружа испод постављених клизних завртњева. Јединственост овог имплантата је што у непосредном постоперативном периоду, услед иницијалне затегнутости спојница, нема динамизације у уздужној оси бутне кости, док, при дејству локалног физиолошког оптерећења, касније може доћи до делимичног „разлабављивања“ спојница (уколико је зарастање успорено или изостаје) и спонтаног активирања ове динамизације, без потребе за додатном хируршком интервенцијом. Спојнице овог имплантата су подесиве за различите правце завртњева за дијафизу, што омогућује њихову, како паралелну, тако и конвергентну оријентацију у попречној пројекцији дијафизе. Модел *SIF*-а код кога се користе клизни завртњи садржи трохантерну јединицу у проксималном делу тела имплантата. Примарни модел *SIF*-а са трохантерном јединицом укључује коришћење 2 (ређе 3) неканулирана клизна завртња, а 2012. настаје модел код кога се користи један шири канулирани клизни завртањ. Латерална транслација канулираног

клизног завртња овог имплантата је ограничена, ушрафљивањем антиротационог граничника у један отвор са навојем на трохантерној јединици имплантата, чиме се, такође, спречава ротација канулираног клизног завртња у својој оси. У други отвор са навојем, на трохантерној јединици овог имплантата, се шрафи глава антиротационог клина, који се, изнад канулираног клизног завртња, уводи у врат бутне кости. За фиксацију бутне кости су, поред модела са трохантерном јединицом, доступни и модел *SIF*-а са кондиларном јединицом, као и модел без наведених јединица [186].

Код трохантерних прелома је вршена и унутрашња фиксација латералним плочама са завртњима са пуним навојем (како за дијафизу, тако и за врат и главу бутне кости). Компанија Synthes 2007. уводи у употребу такву плочу, тзв. *PF-LCP* (*Proximal Femur Locking Compression Plate*). Ова плоча је закључавајућа (навоји су присутни и на глави завртњева и у отворима на плочи), у циљу одржања колодијафизарног угла. Ова плоча належе на латералну страну великог трохантера и дијафизе бутне кости. Фиксација овом методом је ригидна, без могућности динамизације [187].

С обзиром на велику заступљеност трохантерних прелома, упоређивање актуелних имплантата за њихову унутрашњу фиксацију, по питању различитих интраоперативних и постоперативних параметара лечења, може пружити значајан допринос утврђивању околности у којима би неки имплантат било пожељније користити, као и бољој припреми и току лечења одређеном методом.

**Компликације унутрашње фиксације трохантерних прелома**

Унутрашњу фиксацију трохантерних прелома прати више потенцијалних компликација:

- опште медицинске компликације: инфаркт миокарда, пнеумонија, инфекција уринарног тракта, плућна емболија, декубит, уремија и др. [160],
- варус дислокација прелома – ова компликација је удружена са неком од следећих компликација:
    - савијање имплантата,
    - лом имплантата,
    - одвајање тела екстрамедуларног имплантата од дијафизе бутне кости,
    - cut-out феномен (бочно пробијање завртња или клина кроз горњи део главе и врата бутне кости) [160, 188],

- прекомерна медијална или латерална миграција (транслација) клизног завртња,
- „закоченост“ (одсуство транслације, тј. динамизације) клизног завртња, која може резултовати пробијањем врха клизног завртња у зглобну пукотину, па и у карличну дупљу [160],
- Z-ефекат – јавља се код имплантата са 2 клизна завртња; представља истовремену медијалну миграцију горњег клизног завртња и латералну миграцију доњег клизног завртња; може постојати и тзв. „обрнути Z-ефекат“, где је смер миграција клизних завртњева супротан од претходно описаног [189],
- Knife-ефекат – јавља се код имплантата са 2 клизна завртња; представља врсту cut-out феномена, где доњи клизни завртањ „пролази“ кроз место на коме је горњи клизни завртањ већ изазвао деструкцију спонгиозне кости [190],
- бол услед прекомерног притиска дела имплантата (углавном клизног завртња) на околна мека ткива или прекомерног притиска стема интрамедуларног клина на унутрашњу страну кортекса бутне кости,
- прелом дијафизе бутне кости – најчешће у пределу дисталног краја стема интрамедуларног клина,
- инфекција,
- незарастање – ретко се јавља (<2%), углавном је последица губитка репозиције,
- аваскуларна некроза главе бутне кости – јавља се веома ретко (0,8%) [160],
- у само једном раду је описано оштећење *a. femoralis superficialis* преломним фрагментом са малим трохантером [191].

**Динамизација клизних завртњева**

Динамизација представља слободу одређених покрета фиксираних преломних фрагмената, који доприносе бољем и бржем процесу зарастања прелома [192]. Улога клизних завртњева за проксимални део бутне кости је да омогуће транслацију преломних фрагмената, у смислу затварања преломне пукотине и постизања компресије између преломних фрагмената кроз које клизни завртњи пролазе, уз

очување колодијафизарног угла (угао између врата и дијафизе бутне кости), при дејству локалног биомеханичког оптерећења [193].

Динамизација клизних завртњева се остварује дејством силе у правцу њихове осе (аксијална сила). Може се сматрати да на клизне завртње физиолошки делује највећа сила када је кук биомеханички најоптерећенији, а то је тренутак у коме се човек ослања на једну ногу током хода. Због односа кракова полуге која у том тренутку влада у куку, услед тежње абдукторних мишића да одрже хоризонтални положај карлице, кук тада трпи оптерећење које је око 3 пута веће од тежине тела, са резултујућом силом која на главу бутне кости делује под углом од 159° у односу на вертикалу [194, 195, 196]. Оваква сила врши двоструко оптерећење клизних завртњева за проксимални део бутне кости (попречно и аксијално оптерећење), јер се клизни завртњи ушрафљују под углом који је мањи од 159° у односу на вертикалу. Попречно оптерећење клизног завртња доводи до појаве реактивних сила на месту његовог контакта са телом имплантата. Ове реактивне силе резултују силама отпора које се супротстављају динамизацији клизног завртња и оне се јављају на контактним местима клизног завртња и тела имплантата: доњи део медијалног и горњи део латералног отвора канала тела имплантата кроз који је клизни завртањ провучен. У моменту ослањања на ногу, динамизација клизног завртња може бити остварена уколико његово аксијално оптерећење надвлада наведени отпор (Слика 6). Може се сматрати да сваки имплантат има карактеристични однос попречног оптерећења клизног завртња и отпора који се јавља између клизног завртња и тела имплантата [197]. Испитивања у овој области доприносе бољем разумевању динамизације клизних завртњева и увид у њену остваривост при одређеним околностима.

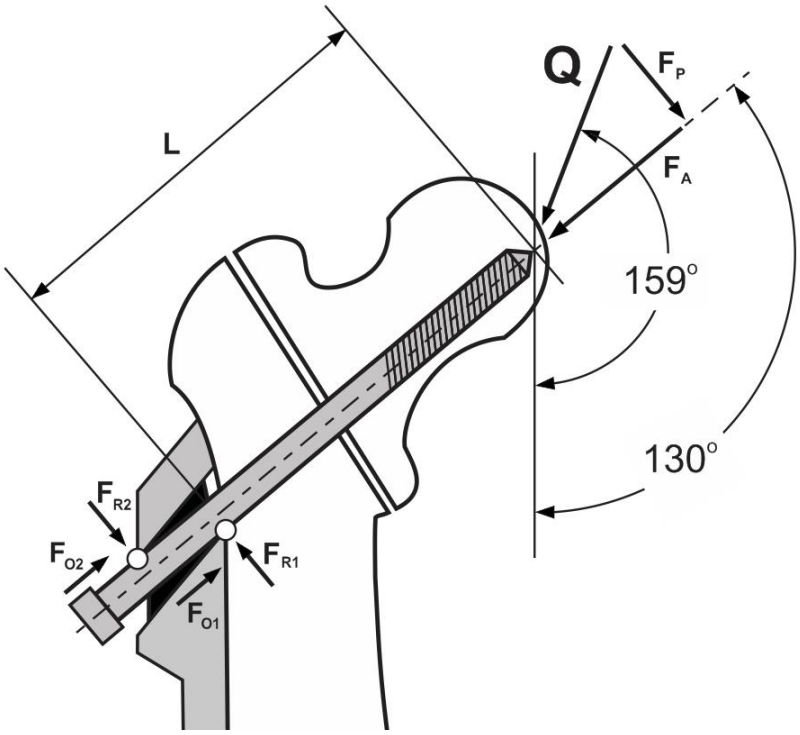


**Слика 6.** Шематски приказ оптерећења клизног завртња у моменту ослањања на оперисану ногу током хода, при фиксацији трохантерног прелома екстрамедуларним имплантатом; Q – сила дејства тежине тела на клизни завртањ, $F_P$ – сила попречног оптерећења клизног завртња, $F_A$ – сила аксијалног оптерећења клизног завртња, $F_{R1}$ и $F_{R2}$ – реактивне силе, $F_{O1}$ и $F_{O2}$ – силе отпора

## ЦИЉ РАДА

Истраживање је имало следеће циљеве:

- испитати разлику у дужини операције, дужини интраоперативне флуороскопије, количини интраоперативне инфузије, потреби за интраоперативном трансфузијом, потреби за постоперативном трансфузијом, количини постоперативне трансфузије, количини постоперативне инфузије, дужини хоспитализације, квалитету живота повезаног са здрављем најмање 2 године након операције и функцији оперисаног кука најмање 2 године након операције између примене самодинамизирајућег унутрашњег фиксатора са 2 клизна завртња и примене гама клина треће генерације, при унутрашњој фиксацији трохантерних прелома,
- испитати повезаност дужине операције и дужине интраоперативне флуороскопије, дужине операције и количине интраоперативне инфузије, функције оперисаног кука и квалитета живота повезаног са здрављем најмање 2 године након операције и општег физичког стања и менталног стања најмање 2 године након операције у унутрашњој фиксацији трохантерних прелома самодинамизирајућим унутрашњим фиксатором са 2 клизна завртња и гама клином треће генерације,
- испитати утицај пола на квалитет живота повезан са здрављем и на функцију оперисаног кука најмање 2 године након операције при унутрашњој фиксацији трохантерних прелома применом самодинамизирајућег унутрашњег фиксатора са 2 клизна завртња и гама клина треће генерације,
- испитати утицај старости болесника на квалитет живота повезан са здрављем и на функцију оперисаног кука најмање 2 године након операције при унутрашњој фиксацији трохантерних прелома применом самодинамизирајућег унутрашњег фиксатора са 2 клизна завртња и гама клина треће генерације,
- испитати разлику односа момента силе попречног оптерећења клизних завртњева и аксијалне силе потребне за покретање њихове динамизације између самодинамизирајућег унутрашњег фиксатора са 2 клизна завртња, самодинамизирајућег унутрашњег фиксатора са канулираним клизним завртњем и гама клина треће генерације.

## ХИПОТЕЗЕ

У истраживању су постављене следеће хипотезе:

- нема разлике у дужини операције, количини интраоперативне инфузије, количини постоперативне инфузије, потреби за интраоперативном трансфузијом, потреби за постоперативном трансфузијом, количини постоперативне трансфузије, дужини хоспитализације, квалитету живота повезаног са здрављем најмање 2 године након операције и функцији оперисаног кука најмање 2 године након операције између примене самодинамизирајућег унутрашњег фиксатора са 2 клизна завртња и примене гама клина треће генерације при унутрашњој фиксацији трохантерних прелома,
- дужина интраоперативне флуороскопије је већа код примене гама клина треће генерације у односу на примену самодинамизирајућег унутрашњег фиксатора са 2 клизна завртња при унутрашњој фиксацији трохантерних прелома,
- постоји повезаност између дужине операције и дужине интраоперативне флуороскопије, дужине операције и интраоперативне инфузије, функције оперисаног кука и квалитета живота повезаног са здрављем најмање 2 године након операције и општег физичког стања и менталног стања најмање 2 године након операције при унутрашњој фиксацији трохантерних прелома самодинамизирајућим унутрашњим фиксатором са 2 клизна завртња или гама клином треће генерације,
- пол не утиче на квалитет живота повезан са здрављем и на функцију оперисаног кука најмање 2 године након операције при унутрашњој фиксацији трохантерних прелома самодинамизирајућим унутрашњим фиксатором са 2 клизна завртња или гама клином треће генерације,
- старост болесника утиче на квалитет живота повезан са здрављем и на функцију оперисаног кука најмање 2 године након оперерацје при унутрашњој фиксацији трохантерних прелома самодинамизирајућим унутрашњим фиксатором са 2 клизна завртња или гама клином треће генерације,
- нема разлике у односу момента силе попречног оптерећења клизних завртњева и аксијалне силе потребне за покретање њихове динамизације

између самодинамизирајућег унутрашњег фиксатора са 2 клизна завртња, самодинамизирајућег унутрашњег фиксатора са канулираним клизним завртњем и гама клина треће генерације.

## МАТЕРИЈАЛ И МЕТОД

Истраживање које је извршено ради остваривања циљева ове дисертације подељено је у 2 целине:

- клинички део истраживања,
- лабораторијски део истраживања.

Укупно су испитиване 3 врсте имплантата, које се користе за фиксацију трохантерних прелома – 2 врсте самодинамизирајућег унутрашњег фиксатора и једна врста гама клина.

У клиничком делу истраживања су прикупљани и анализирани клинички подаци који се односе на оперативно лечење трохантерних прелома унутрашњом фиксацијом једном од следеће 2 врсте имплантата:

- самодинамизирајући унутрашњи фиксатор са 2 клизна завртња,
- гама клин 3. генерације.

У лабораторијском делу истраживања су биомеханички испитиване следеће 3 врсте имплантата:

- самодинамизирајући унутрашњи фиксатор са 2 клизна завртња (Слика 7),
- самодинамизирајући унутрашњи фиксатор са канулираним клизним завртњем (Слика 8),
- гама клин 3. генерације (Слика 9).

Носећа конструкција (тело, стем) испитиваних врста самодинамизирајућег унутрашњег фиксатора по Митковићу (*Self-dynamisable Internal Fixator – SIF*, Traffix d.o.o., Ниш) садржи трохантерну јединицу – проксимално проширење које се поставља близу великог трохантера (око 2 cm дистално од *vastus ridge*-а) и кроз чије канале се провлаче клизни завртњи за врат и главу бутне кости. Тело ових имплантата се испод трохантерне јединице наставља цилиндричним продужетком који се завршава попречним издуженим отвором за антиротациони завртањ. На цилиндрични продужетак тела имплантата се навлаче спојнице (клеме) кроз чије отворе пролазе завртњи. Канали за клизне завртње заузимају угао од 130° у односу на уздужну осу тела ових имплантата.

Самодинамизирајући унутрашњи фиксатор са 2 клизна завртња у трохантерној јединици садржи 3 паралелна канала (један проксимални и 2 дистална) за клизне завртње пречника 7 mm. Фиксација трохантерних прелома овом врстом имплантата најчешће подразумева употребу 2 (ређе 3) клизна завртња пречника 7 mm, на тај начин

што се један клизни завртањ провлачи кроз проксимални канал, а други клизни завртањ се провлачи кроз један од 2 дистална канала (у лабораторијском делу истраживања је то био дистални канал који се налази у левој половини тела имплантата, посматрано са латералне стране; у клиничком делу истраживања је код свих испитаника са извршеном фиксацијом овим имплантатом један клизни завртањ био у проксималном, а други у неком од дисталних канала трохантерне јединице).

Самодинамизирајући унутрашњи фиксатор са канулираним клизним завртњем у трохантерној јединици садржи 1 канал за клизни завртањ пречника 10 mm. У трохантерној јединици овог имплантата се налазе и отвори са навојем за антиротациони клин (који се поставља паралелно са клизном завртњем, у велики трохантер и врат бутне кости) и за антиротациони граничник.

Тело испитиваног гама клина (*Gamma3 Nail*, Stryker, Michigan, САД) има два крака који заузимају угао од 4°. Ови кракови су цилиндрични и различите су дебљине (горњи крак има већи дијаметар). На горњем краку се налази канал за клизни завртањ који са доњим краком заузима угао од 125°. На доњем краку се налази попречни издужени отвор за закључавајући завртањ (*locking screw*), аналогно антиротационом завртњу код самодинамизирајућег унутрашњег фиксатора (код оба назива се наглашава улога овог завртња у спречавању ротације тела имплантата у уздужној оси, а тиме и ротације проксималног преломног фрагмента у уздужној оси у односу на дистални преломни фрагмент).

Клизни завртњи испитиваних самодинамизирајућих унутрашњих фиксатора имају проширење на свом латералном крају, чиме се спречава њихова прекомерна медијална миграција.

Канулирани клизни завртањ самодинамизирајућег унутрашњег фиксатора има 2 ограничена уздужна бочна жлеба. У један од ових бочних жлебова се умеће глава антиротационог граничника, чиме се спречавају прекомерна латерална транслација канулираног клизног завртња и његова ротација у уздужној оси.

Проксимални крак стема испитиваног гама клина има аксијални канал са навојима, који се завршава отвором на проксималном врху стема и на зиду канала за клизни завртањ. У навој овог канала се ушрафљује антиротациони уметак који се својим врхом умеће у један од 4 ограничена уздужна жлеба клизног завртња и тако спречава ротацију клизног завртња у уздужној оси и прекомерну медијалну и латералну транслацију клизног завртња.

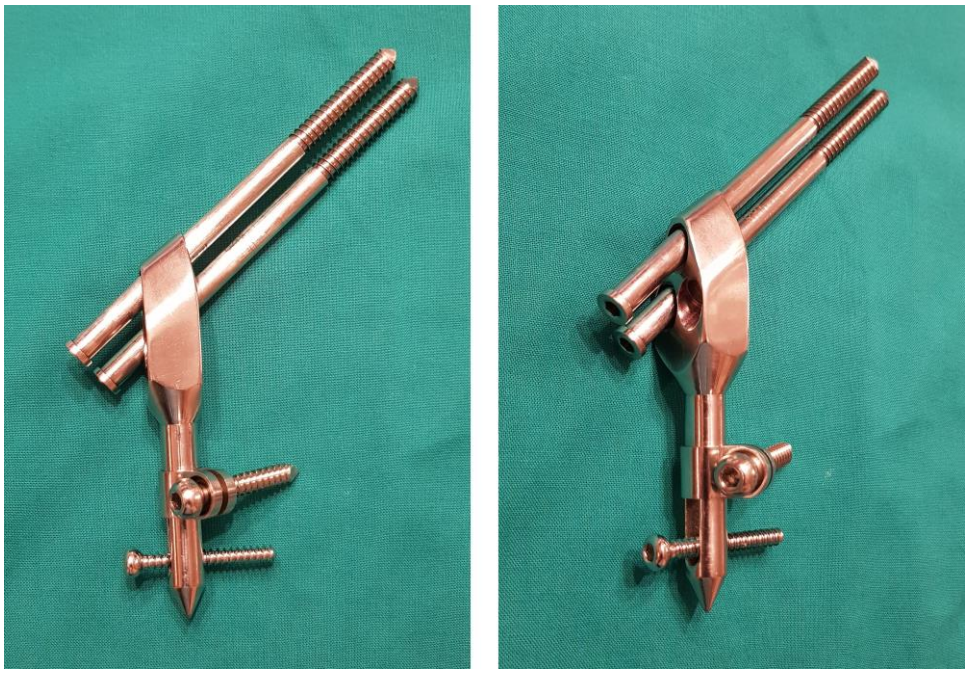

**Слика 7.** Самодинамизирајући унутрашњи фиксатор са 2 клизна завртња

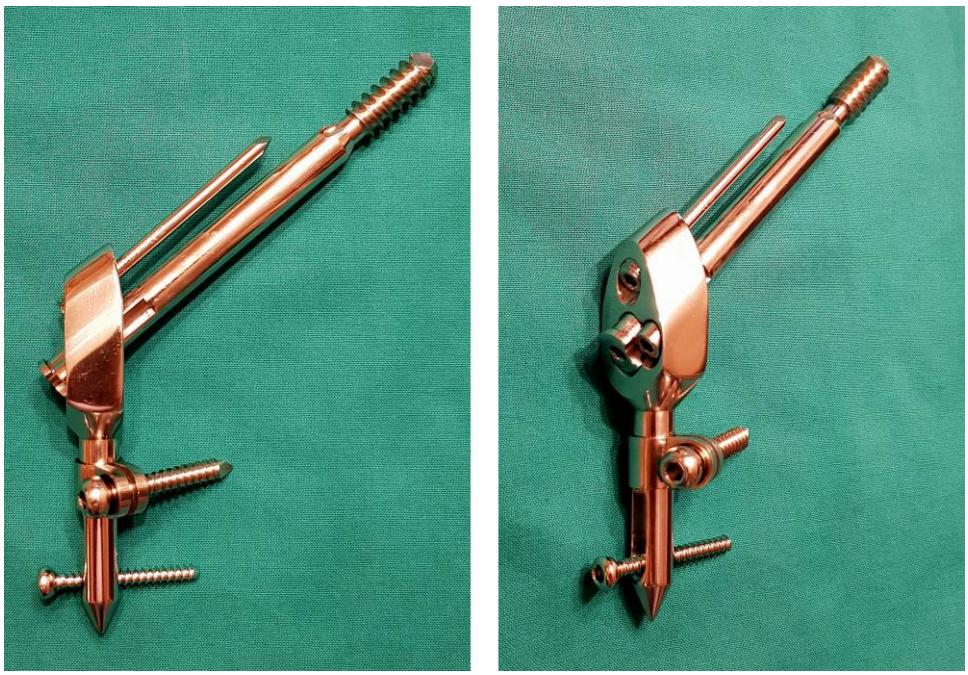

**Слика 8.** Самодинамизирајући унутрашњи фиксатор са канулираним клизним завртњем



**Слика 9.** Гама клин треће генерације

Имплантација самодинамизирајућег унутрашњег фиксатора са 2 клизна завртња је код испитаника у клиничком делу овог истраживања укључивала следеће оперативне поступке:

1) латерални рез коже и поткожних меких ткива,
2) позиционирање тела имплантата са клемом и са водилицом за Киршнерову иглу, уз бутну кост са латералне стране,
3) увођење Киршнерове игле у врат и главу бутне кости, под контролом рентгена,
4) постављање водилице за бургију за клизни завртањ и бушење латералног кортекса бутне кости бургијом за клизни завртањ,
5) одређивање дужине клизног завртња на основу споља видљивог дела Киршнерове игле,
6) вађење водилице за бургију и ушрафљивање једног клизног завртња,
7) вађење Киршнерове игле и бушење оба кортекса бутне кости бургијом за антиротациони завртањ, кроз попречни издужени отвор на телу имплантата,
8) одређивање дужине антиротационог завртња мерачем,
9) ушрафљивање антиротационог завртња,

10) постављање водилице за бургију за клизни завртањ и бушење латералног кортекса бутне кости бургијом,
11) ушрафљивање другог клизног завртња, чија је дужина одређена дужином првог клизног завртња,
12) бушење оба кортекса бургијом за завртањ за клему,
13) одређивање дужине завртња за клему,
14) ушрафљивање завртња за клему,
15) шав поткожних меких ткива и коже.

Имплантација гама клина је код испитаника у клиничком делу овог истраживања укључивала следеће оперативне поступке:

1) латерални рез коже и поткожних меких ткива,
2) позиционирање шило-водича за еластичну иглу водиљу, под контролом рентгена,
3) увођење еластичне игле водиље у медуларни канал, кроз шило-водич, под контролом рентгена,
4) вађење шило-водича и постављање сливера преко еластичне игле водиље,
5) римовање медуларног канала и вађење сливера,
6) увођење стема, повезаног са рам-водилицом, у медуларни канал, под контролом рентгена, и вађење еластичне игле водиље,
7) постављање на рам-водилицу водилице за Киршнерову иглу,
8) рез за водилицу за Киршнерову иглу и примицање ове водилице до кортекса бутне кости,
9) увођење Киршнерове игле у врат и главу бутне кости, под контролом рентгена,
10) одређивање дужине клизног завртња на основу споља видљивог дела Киршнерове игле,
11) римовање проксималног дела бутне кости за клизни завртањ, канулираном бургијом преко Киршнерове игле,
12) ушрафљивање клизног завртња, под контролом рентгена,
13) ушрафљивање антиротационог уметка у проксимални крај стема,
14) постављање на рам-водилицу водилице за бургију за закључавајући завртањ,

15) рез за водилицу за бургију за закључавајући завртањ и примицање те водилице до кортекса бутне кости,
16) бушење оба кортекса бургијом за закључавајући завртањ,
17) одређивање дужине закључавајућег завртња мерачем,
18) ушрафљивање закључавајућег завртња,
19) одвајање стема од рам-водилице,
20) шав поткожних меких ткива и коже.

**Клинички део истраживања**

Клинички део истраживања је спроведен ради сагледавања одређених интраоперативних и постоперативних клиничких обележја унутрашње фиксације трохантерних прелома. Ретроспективно су анализирани испитаници код којих је фиксација ове врсте прелома извршена самодинамизирајућим унутрашњим фиксатором са 2 клизна завртња или гама клином. Према савременим смерницама у лечењу трохантерних прелома, имплантат са клизним завртњем не треба користити код прелома са деструкцијом латералног трохантерног зида – „*no lateral wall, no hip screw*“ [198, 199], тако да је клинички део ове студије укључивао испитанике са 31-A1 и 31-A2 типом трохантерног прелома према АО класификацији.

Укључујући критеријуми у клиничком делу студије су били:

- унилатерални трохантерни прелом типа 31-A1 и 31-A2 према АО класификацији,
- у фиксацији трохантерног прелома је коришћен самодинамизирајући унутрашњи фиксатор са 2 клизна завртња или гама клин треће генерације.

Искључујући критеријуми у клиничком делу студије су били:

- присуство протезе или фиксационог имплантата у пределу кука друге ноге,
- удружени прелом задобијен када и трохантерни прелом,
- политраума задобијена када и трохантерни прелом,
- малигни тумор,
- поремећај функције паратиреоидне жлезде.

Испитаници су подељени у 2 групе. Прву групу су чинила 34 испитаника код којих је примењен самодинамизирајући унутрашњи фиксатор са 2 клизна завртња, а другу групу су чинила 33 испитаника код којих је примењен гама клин 3. генерације. У даљем тескту се ове групе наводе према скраћеницама енглеских назива примењених

имплантата – SIF група (*Self-dynamisable Internal Fixator* група) и GN група (*Gamma Nail* група). Испитаници су оперисани на Клиници за ортопедију и трауматологију Клиничког центра Ниш у периоду од 17.10.2012. до 12.11.2015. Анализирани су консекутивни случајеви код којих се могао извршити клинички преглед најмање 2 године након операције.

Након упоређивања заступљености полова и просечне старости, између наведених група испитаника вршено је поређење по питању следећих клиничких обележја:

- дужина операције (изражено у минутима, заокружено на вредности дељиве са 5),
- дужина интраоперативне флуороскопије (изражено у секундама),
- количина интраоперативне интравенске инфузије (изражено у милилитрима),
- количина постоперативне интравенске инфузије (изражено у јединицама инфузије),
- потреба за интраоперативном трансфузијом крви,
- потреба за постоперативном трансфузијом крви,
- количина постоперативне трансфузије крви (изражено у јединицама трансфузије),
- дужина хоспитализације (изражено у данима),
- квалитет општег физичког стања (изражено бодовима дела SF-12 упитника који се односи на физичку компоненту квалитета живота повезаног са здрављем),
- квалитет менталног стања (изражено бодовима дела SF-12 упитника који се односи на менталну компоненту квалитета живота повезаног са здрављем),
- функционално стање оперисаног кука најмање 2 године након операције (изражено бодовима *Harris Hip Score* теста).

Анализирана је и повезаност између:

- дужине операције и дужине интраоперативне флуороскопије,
- дужине операције и количине интраоперативне интравенски дате инфузије,
- функционалног стања оперисаног кука и општег физичког стања, одређиваних у исто време, најмање 2 године након операције,

- квалитета општег физичког стања и квалитета менталног стања, одређиваних у исто време, најмање 2 године након операције,
- функционалног стања оперисаног кука и квалитета менталног стања, одређиваних у исто време, најмање 2 године након операције,
- старости испитаника и функционалног стања оперисаног кука, најмање 2 године након операције,
- старости испитаника и квалитета општег физичког стања, најмање 2 године након операције,
- старости испитаника и квалитета менталног стања, најмање 2 године након операције,

Поред упоређивања SIF групе и GN групе испитаника, вршено је и поређење мушкараца и жена у целом узорку, најмање 2 године након операције, по питању:

- квалитета општег физичког стања (изражено бодовима дела SF-12 упитника који се односи на физичку компоненту квалитета живота повезаног са здрављем),
- квалитета менталног стања (изражено бодовима дела SF-12 упитника који се односи на менталну компоненту квалитета живота повезаног са здрављем),
- функционалног стања оперисаног кука најмање 2 године након операције (изражено бодовима *Harris Hip Score* теста).

Дужина операције је представљана као време од првог оперативног реза до завршетка шића оперативне ране, изражено у минутима, као вредност дељива са 5. Овај податак је за сваког испитаника бележен на формулару за дужину операције и дужину интраоперативне флуороскопије, као и на листу анестезије.

Дужина интраоперативне флуороскопије је одређивана очитавањем са монитора рентгенског апарата у виду С-лука (*C-arm*, Zeihm Imaging Inc, Orlando, САД) који је био коришћен током испитиваних оперативних захвата и који омогућује приказ укупног рентгенског зрачења (флуороскопије) извршеног од последњег паљења уређаја, изажено у секундама. Овај податак је за сваког испитаника бележен на истом формулару који је коришћен и за бележење дужине интраоперативне флуороскопије.

Подаци о интраоперативној интравенској инфузији (Sol. Ringeri, Sol. 0,9% NaCl, Sol. 5% Glucosae) и интраоперативној трансфузији крви су били доступни на листу анестезије, изражено у милилитрима.

Подаци о постоперативној интравенској инфузији и постоперативној трансфузији су били доступни на листи здравствене неге, изражено у јединицама

инфузије (једна јединица подразумева 500 ml инфузије), тј. јединицама трансфузије (једна јединица подразумева 350 ml крви).

Дужина хоспитализације је одређивана као време од пријема до отпуста болесника на даље лечење ван Клинике за ортопедију и трауматологију Клиничког центра Ниш, изражено у данима. Овај податак је био доступан на отпусној листи Клинике за ортопедију и трауматологију Клиничког центра Ниш.

Анализа функције кука у пределу оперативно збринутог прелома је вршена коришћењем резултата *Harris Hip Score* теста најмање 2 године након операције. *Harris hip score* је одређиван код пацијената са трохантерним преломом лечених унутрашњом фиксацијом самодинамизирајућим унутрашњим фиксатором или гама клином на Клиници за ортопедију и трауматологију Клиничког центра Ниш, са којима је био остварив контакт најмање 2 године након отпуста са наведене клинике. Стање у трохантерној регији бутне кости значајно утиче на функцију кука, тако да се *Harris Hip Score* повређене стране сматра релевантним показатељем успеха лечења трохантерног прелома. *Harris Hip Score* се одређује на основу анамнестичких података из дефинисаног упитника и на основу клиничке евалуације испитаника.

Резултати *Harris Hip Score* упитника одређују јачину бола у пределу кука, начин ходања и начин обављања неких активности. Јачина бола се одређује тако што испитаник бира један од понуђених одговора који најприближније описује његову субјективну процену бола у пределу испитиваног кука. Начин ходања се одређује на основу највеће дужине пута коју испитаник може да испешачи без застајања, на основу степена храмања при ходу и на основу потребе за додатним ослонцем (испитаник бира одговор који описује да ли и коју врсту додатног ослонца користи при ходу). Начин обављања посебних активности које се овим упитником процењују се односи на: начин кретања испитаника степеницама, могућност самосталног навлачења ципеле или чарапе на испитивану ногу, могућност дужег седења у столици и могућност самосталног коришћења возила јавног превоза.

Клиничка евалуација испитаника при одређивању *Harris Hip Score*–а се односи на мерење обима евентуално присутних деформитета и мерење опсега неких покрета у испитиваном зглобу кука. Мерење обима деформитета се односи на одређивање евентуално присутне флексионе контрактуре, аддукционе контрактуре, абдукционе контрактуре испитиваног зглоба кука (изражено у угаоним степенима) и разлику у дужини ногу (изражено у милиметрима). Мерење опсега покрета се односи на флексију, аддукцију, абдукцију и спољну ротацију у испитиваном зглобу кука.

Одређивање потребних углова и дужина у овој клиничкој евалуацији изведено је уз помоћ гониометра.

Сваки од могућих одговора из упитника *Harris Hip Score*-а, као и вредности параметара које се добијају током клиничке евалуације испитаника, доносе одређени број бодова. Већи укупни број бодова представља бољу функцију испитиваног зглоба кука. Највећи могући број бодова је за *Harris Hip Score* је 100.

Анализа квалитета живота повезаног са здрављем базирана је на интерпретацији резултата SF-12 упитника. У медицинској литератури је у честој употреби SF-36 упитник, чијим се резултатом испитује квалитет живота повезан са здрављем, али је, ради поједностављивања рада са испитаницима, број питања смањен тако што је од 36 питања SF-36 упитника искоришћено 12 питања, те је дефинисан SF-12 упитник, који се показао као добра алтернатива SF-36 упитнику [200, 201, 202]. Резултат SF-36 упитника се исказује кроз 2 вредности – PCS вредност (*Physical Component Score*), тј. вредност физичке компоненте, и MCS вредност (*Mental Component Score*), тј. вредност менталне компоненте. Вредност сваке од ових компоненти се одређује на основу одговора на по 6 питања из SF-12 упитника која се тичу следећих аспеката квалитета живота:

- физичко функционисање,
- ограничење због физичких потешкоћа,
- ограничење због емоционалних потешкоћа,
- социјално функционисање,
- душевно здравље,
- виталност и енергија,
- телесна бол,
- перцепција општег здравља.

Сваки од горе наведених аспеката квалитета живота се може појединачно анализирати коришћењем SF-36 упитника, али не и коришћењем SF-12 упитника, због мањег броја питања која се користе код SF-12 упитника.

Запажено је да се у медицинској литератури све чешће наводи тзв. „total SF-36 score“, као покушај уопштене оцене квалитета живота, у виду једног резултата, али се, ипак, још увек сматра да овакав начин евалуације квалитета живота повезаног са здрављем до сада није довољно потврђен [203]. Из ових разлога се ни у овој студији, употребом SF-12 упитника, испитивани квалитет живота неће изражавати у виду једног резултата, већ кроз резултате његове две компоненте (физичке и менталне).

На основу одабраних одговора SF-12 упитника, свака компонента квалитета живота (физичка и ментална) добија одређени број бодова, у вредности од 0 до 100. Већа вредност бодова компоненте SF-12 упитника представља бољи квалитет живота.

За упоређивање вредности праћених клиничких параметара између група испитаника коришћени су Т-тест и Mann-Whitney U тест. Упоређивање заступљености различитих вредности обележја између група испитаника је вршено $\chi^2$ тестом и Fisher's exact тестом. За испитивање повезаности одређених клиничких параметара коришћени су резултати линеарне корелације, корелације ранга и бинарне логистичке регресије. Статистичка обрада података из клиничког дела истраживања је извршена коришћењем *IBM SPSS Statistics 22* софтвера, уз праг значајности од 0,05.

**Лабораторијски део истраживања**

У лабораторијском делу истраживања су испитиване силе које су потребне за надвладавање трења између клизних завртњева и носећег дела имплантата (тела, стема), тј. силе које покрећу динамизацију клизних завртњева, при физиолошком оптерећења зглоба кука. Ово биомеханичко испитивање је извршено у Лабораторији за интелигентне производне системе (ЛИПС) Машинског факултета Универзитета у Нишу.

Испитивани имплантати (самодинамизирајући унутрашњи фиксатор са 2 клизна завртња, самодинамизирајући унутрашњи фиксатор са канулираним клизним завртњем и гама клин 3. генерације) су најпре причвршћени за дрвени ослонац са нагибом од 130°, што је омогућило вертикалну оријентацију испитиваних клизних завртњева. Дрвени ослонац је за потребе овог експеримента направљен од пуног буковог дрвета и био је чврсто повезан за непокретни део рам машине, тзв. кидалице (*AGS-X 10kN*, Shimadzu, Kyoto, Јапан). За дрвени ослонац је била причвршћена и метална конструкција, направљена за потребе овог експеримента, од медицинског челика. Имплантати су за дрвени ослонац били причвршћени са по 2 клеме са завртњима и 1 антиротационим завртњем, а врхови клизних завртњева су били усмерени према горе (Слика 10-14).

Тело испитиваних самодинамизирајућих унутрашњих фиксатора је било дужине 100 mm. Тело испитиваног гама клина је било дужине 180 mm (тзв. "кратки" или "трохантерни" гама клин треће генерације). Спољна страна клизних завртњева свих

испитиваних имплантата је већим делом без навоја, а уз један крај се налази део са навојима.

Код самодинамизирајућег унутрашњег фиксатора са 2 клизна завртња су коришћени неканулирани клизни завртњи пречника 7 mm и дужине 122 mm. Клизни завртњи овог имплантата су на почетку сваког мерења стајали тако да су врхови оба клизна завртња били на истом нивоу у односу на уздужни правац клизних завртњева. На ове клинове, у пределу навоја, навучена је алуминијумска капа, направљена за потребе овог експеримента, на којој се налазе 2 рупе са дном, за сваки клизни завртањ. На ову капу је, преко жице повезане са електронским динамометром бр. 1 (*Portable electronic scale*, Anseny, Guangdong, Кина), деловало попречно оптерећење. Електронски динамометар бр. 1 је једним крајем канапом био повезан са шипком са навојима металне конструкције (која је спојена за дрвени ослонац), а другим крајем је жицом био повезан са алуминијумском капом. Горњи део алуминијумске капе има купасти облик, чији се врх, у попречној пројекцији, налази на средишњој тачки између рупа за клинове. Капа је својим врхом била ослоњена на сензорни ослонац електронског динамометра бр. 2 (овај динамометар је био чврсто повезан за покретни део кидалице). Алуминијумска капа је служила као ослонац преко кога се сила попречног оптерећења преноси на оба клизна завртња и истовремено је одржавала паралелан однос између клизних завртњева.

Код друге врсте испитиваног самодинамизирајућег унутрашњег фиксатора је коришћен 1 канулирани клизни завртањ пречника 10 mm и дужине 122 mm. Попречно оптерећење се на клизни завртањ овог самодинамизирајућег унутрашњег фиксатора преносило тако што је метална кука електронског динамометра бр. 1 била ослоњена директно на клизни завртањ, у нивоу навоја.

Код испитиваног гама клина је коришћен клизни завртањ пречника 10,5 mm и дужине 110 mm. Попречно оптерећење се на овај клизни завртањ преносило на исти начин као и код самодинамизирајућег унутрашњег фиксатора са канулираним клизним завртњем.

Ниво на коме је деловало попречно оптерећење преко жице или металне куке електронског динамометра бр. 1 на клизне завртње испитиваних имплантата био је на 15 mm удаљености од врха клизних завртњева.

Попречно оптерећење клизних завртњева испитиваних имплантата било је постигнуто тако што је шрафљењем притезне ручице металне конструкције дуж шипке са навојима вршено напрезање жице, тј. металне куке, којом је електронски

динамометар бр. 1 био повезан са клизним завртњима имплантата. У циљу постизања перпендикуларног попречног оптерећења клизних завртњева при различитим екстензијама ових завртњева, метална конструкција је имала подесиви клизач. Кроз вертикалне цилиндричне отворе подесивог клизача пролазиле су две вертикалне шипке металне конструкције и затезањем одговарајућег шрафа клизач је могао остати фиксиран на одређеном вертикалном нивоу, у складу са одговарајућом екстензијом клизног завртња. Кроз цилиндрични хоризонтални канал подесивог клизача провучена је шипка са навојима на коју је нашрафљена притезна ручица, на супротном крају од краја шипке са навојима који је усмерен према испитиваном имплантату. Шрафљење притезне ручице према подесивом клизачу, након што је између притезне ручице и подесивог клизача остварен контакт, доводи до извлачења шипке са навојима према притезној ручици. Пошто је шипка са навојима, на крају који је усмерен према испитиваном имплантату, повезана са елекронским динамометром бр. 1, шрафљење притезне ручице је доводило и до напрезања жице, тј куке, којом је овај електронски динамометар био повезан са клизним завртњима имплантата (директно или преко алуминијумске капе). Контакт између притезне ручице и подесивог клизача био је остварен индиректно, преко цилиндричног прстена, како би окретање притезне ручице било олакшано, без феномена кочења.

За шипку са навојима је, на страни према електронском динамометру бр. 1, навртком био спојен део клеме спољног фиксатора, пошто је овај део садржао попречни отвор кроз који је могао бити провучен канап ради повезивања са електронским динамометром бр. 1.

Две вертикалне шипке, које су биле провучене кроз вертикалне канале у доњем делу дрвеног ослонца, чиниле су верикални стуб металне конструкције. На обе вертикалне шипке био је, испод подесивог клизача, навучен и стабилизациони клизач. Кроз попречне канале стабилизационог клизача биле су провучене потпорне попречне шипке са нашрафљеним навртками. Прислањањем попречних потпорних шипки на дрвени ослонац и довођењем њихове навртке у контакт са стабилизационим клизачем постигнута је већа отпорност вертикалног стуба металне конструкције на савијање и торзију при шрафљењу притезне ручице.

За шипку са навојима је, на супротној страни од стране на којој је ова шипка била повезана са електронским динамометром бр. 1, притезањем одговарајућег завртња била чврсто причвршћена антиротациона ручица. Придржавањем антиротационе

ручице у непромењеном положају током шрафљења притезне ручице спречавана је ротација шипке са навојима у својој оси.

Монитор електронског динамометра бр. 1 приказивао је интензитет оствареног попречног оптерећења клизних завртњева испитиваних имплантата, изражен у килограмима. Током испитивања су коришћена попречна оптерећења од 5 kg и 20 kg, при чему је интензитет ових оптерећења контролисан потребним обимом шрафљења притезне ручице.

Приближавање покретног дела кидалице дрвеном ослонцу доводило је до притиска између врха клизног завртња (тј. врха алуминијумске капе) и сензорног ослонца електронског динамометра бр. 2. Електронски динамометар бр. 2 је био повезан са рачунаром са чијег је екрана, коришћењем софтвера *Trapezium X*, очитаван интензитет регистроване силе. Ова сила је представљала аксијално оптерећење клизних завртњева и на монитору рачунара је била приказана графички у зависности од времена током којег је покретни део кидалице померан према дрвеном ослонцу константном снагом (Слика 14). Попречно оптерећење је изазивало отпор проклизавању клизних завртњева дуж канала тела испитиваних имплантата при дејству аксијалног оптерећења. Очекивало се да график промене силе аксијалног оптерећења има почетни стрмији раст, који би одговарао времену пре почетка проклизавања клизних завртњева (пре покретања динамизације), и каснији блажи раст, који би одговарао времену у коме се одигравала транслација клизних завртњева, тј. њихова динамизација. Део графика на прелазу стрмијег у блажи раст односи се на аксијално оптерећење потребно за покретање динамизације клизних завртњева.

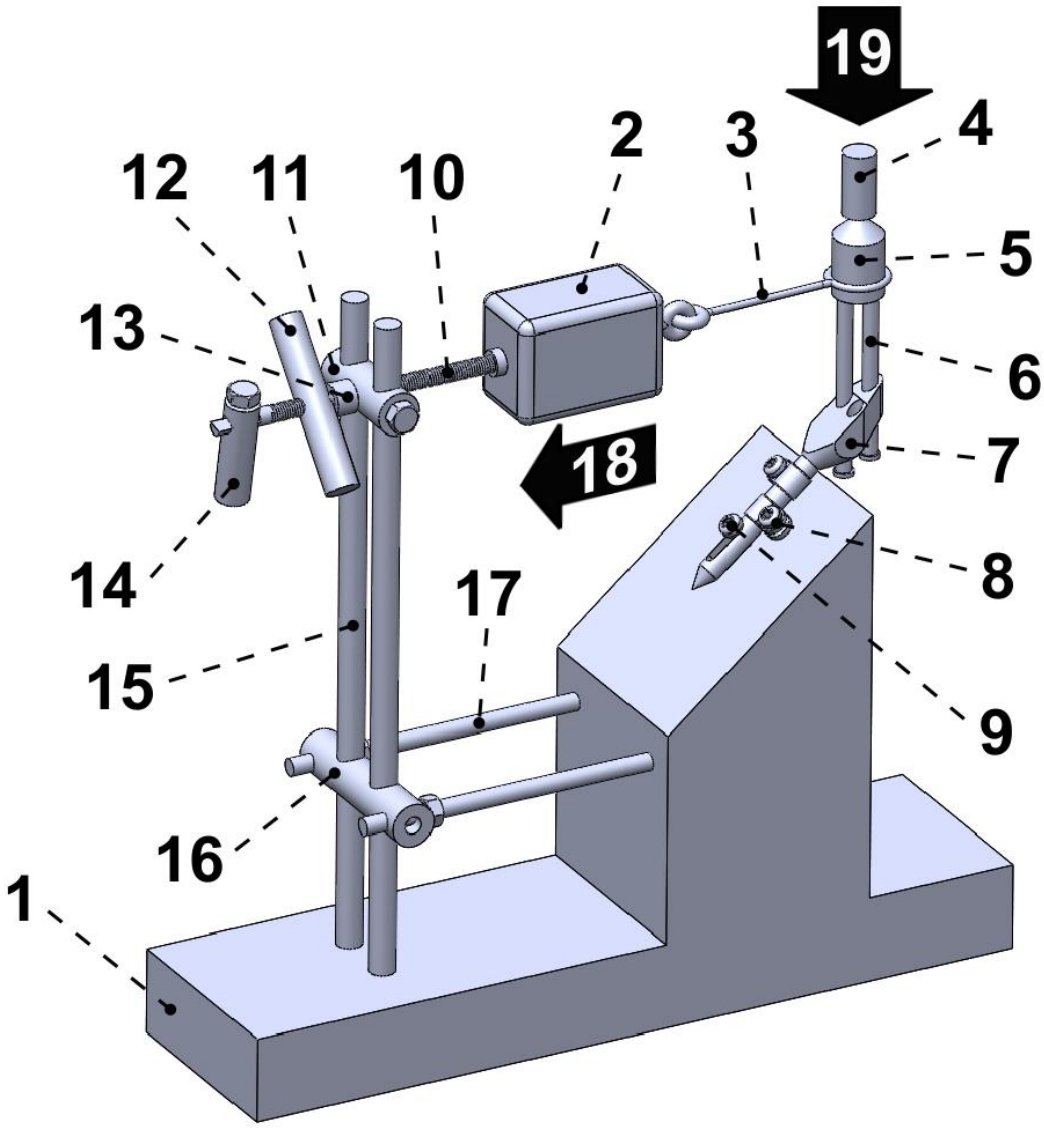


**Слика 10.** Шематски приказ конструкције коришћене у лабораторијском делу истраживања; дрвена конструкција (1), електронски динамометар бр. 1 (2), метална жица или кука (3), сензорни ослонац електронског динамометра бр. 2 (4), алуминијумска капа (5), клизни завртањ (6), тело имплантата (7), клема са завртњем (8), антиротациони завртањ (9), шипка са навојима (10), подесиви клизач (11), притезна ручица (12), цилиндрични прстен (13), антиротациона ручица (14), вертикална шипка (15), стабилизациони клизач (16), потпорна попречна шипка (17), попречно оптерећење клизних завртњева (18), аксијално оптерећење клизних завртњева (19)



**Слика 11.** Гама клин на дрвеној конструкцији направљеној за потебе овог истраживања; интензитет силе попречног оптерећења клизног завртња се контролише на монитору електронског динамометра бр.1 током мануелног подешавања притезене ручице (десна рука на слици) уз придржавање антиротационе ручице (лева рука на слици); сензорни ослонац електронског динамометра бр. 2 се налази изнад клизног завртња имплантата

**Слика 12.** Самодинамизирајући унутрашњи фиксатор са канулираним клизним завртњем на дрвеној конструкцији




**Слика 13.** Самодинамизирајући унутрашњи фиксатор са 2 клизна завртња на дрвеној конструкцији; на врхове клизних завртњева је навучена алуминијуска капа; у десном делу слике је приказано подешавање попречног оптерећења клизних завртњева

**Слика 14.** Промена интензитета силе аксијалног оптерећења клизних завртњева при померању покретног дела кидалице, мерена електронским динамометром бр.2, била је нумерички и графички приказивана на монитору рачунара повезаног са кидалицом

Екстензија клизних завртњева одређивана је као растојање од нивоа деловања попречног оптерећења до нивоа ослонца на доњој ивици медијалног отвора канала за клизни завртањ. Када је у питању самодинамизирајући унутрашњи фиксатор са 2 клизна завртња, екстензију је дефинисао клизни завртањ који пролази кроз један од 2 доња (дистална) канала за клизне завртње, у трохантерној јединици тела имплантата.

Аксијално оптерећење потребно за покретање динамизације клизних завртњева са попречним оптерећењем одређивано је при следећим екстензијама клизних завртњева:

- по 8 екстензија код самодинамизирајућег унутрашњег фиксатора са 2 клизна завртња: 58 mm, 63 mm, 78 mm, 73 mm, 78 mm, 83 mm, 88 mm и 93 mm,
- 6 екстензија код гама клина: 49 mm, 54 mm, 59 mm, 64 mm, 69 mm и 74 mm.

За сваку наведену екстензију клизних завртњева, при њиховом попречном оптерећењу од 5 kg и од 20 kg, вршена су по 3 мерења за одређивање аксијалног оптерећења потребног за покретање динамизације клизних завртњева, тако да је било укупно 132 мерења.

Аксијална сила која покреће динамизацију клизних завртњева (F) била је анализирана као функција момента силе попречног оптерећења (M), који представља производ силе попречног оптерећења клизних завртњева ($F_P$) и екстензије клизних завртњева (L), тј. $\mathbf{M=F_P*L}$. Ова анализа се заснивала на методи линеарне регресије. У координатном систему чије су осе дефинисане променљивама M (x оса) и F (y оса), методом најмањих квадрата је одређена регресиона права, представљена следећом регресионом једначином: $\mathbf{F=a+b*M}$, тј. $\mathbf{F=a+b*F_P*L}$. Регресиони коефицијент **a** (одређује место пресецања регресионе праве и y осе) и регресиони коефицијент **b** (одређује нагиб регресионе праве) су константе и они дефинишу очекивану вредност F у односу на одређену вредност M. Наведена регресиона права представља најбољу линеарну везу између променљивих F и M. Коефицијент корелације r представља јачину повезаности момента силе попречног оптерећења и аксијалне силе потребне за покретање динамизације клизних тавртњева. Коефицијент детерминације $r^2$ представља вероватноћу са којом се може очекивати да реална вредност F одговара вредности која математички проистиче из одговарајуће регресионе једначине у односу на одређену вредност M.

Параметри линеарне регресије су одређени коришћењем *IBM SPSS Statistics 22* софтвера.

## РЕЗУЛТАТИ

Дескриптивни параметри везано за старост испитаника, дужину операције, дужину интраоперативне флуороскопије, количину интраоперативне инфузије, количину постоперативне трансфузије, количину постоперативне инфузије, дужину хоспитализације, физичку (PCS) и менталну (MCS) компоненту квалитета живота повезаног са здрављем најмање 2 године након операције (одређивано SF-12 упитником) и функцију оперисаног кука (HHS) најмање 2 године након операције (одређивано Harris Hip Score тестом) су у групама испитаника према примењеном имплантату и код свих испитаника заједно, у клиничком делу студије, представљени у табели 1-3.

**Табела 1.** Дескриптивни параметри нумеричких обележја испитиваних у групи испитаника са самодинамизирајућим унутрашњим фиксатором **(SIF група)** у клиничком делу студије

| | аритметичка средина | SD | медијана | min | max |
|---|---|---|---|---|---|
| Старост (године) | 76,0 | 12,1 | 80,5 | 33 | 88 |
| Дужина операције (min) | 58,1 | 19,3 | 57,5 | 20 | 95 |
| Дужина интраоперативне флуороскопије (s) | 38,6 | 22,6 | 30,5 | 16 | 110 |
| Интраоперативна инфузија (ml) | 1294,1 | 328,4 | 1500,0 | 500 | 2000 |
| Постоперативна трансфузија (јединице) * | 1,7 | 0,8 | 2,0 | 1 | 3 |
| Постоперативна инфузија (јединице) | 8,4 | 3,7 | 8,0 | 2 | 21 |
| Дужина хоспитализације (дани) | 9,5 | 3,9 | 8,0 | 6 | 24 |
| PCS (бодови) | 59,7 | 26,0 | 60,4 | 12,5 | 100,0 |
| MCS (бодови) | 64,9 | 22,5 | 65,0 | 28,3 | 96,7 |
| HHS (бодови) | 70,7 | 18,8 | 74,9 | 29,0 | 97,0 |

* анализирани су само испитаници који су примили постоперативну трансфузију

**Табела 2.** Дескриптивни параметри нумеричких обележја анализираних у групи испитаника са гама клином **(GN група)** у клиничком делу студије

| | аритметичка средина | SD | медијана | min | max |
|---|---|---|---|---|---|
| Старост (године) | 73,3 | 12,2 | 75,0 | 41 | 88 |
| Дужина операције (min) | 67,7 | 19,4 | 75,0 | 30 | 115 |
| Дужина интраоперативне флуороскопије (s) | 84,6 | 34,1 | 75,0 | 40 | 176 |
| Интраоперативна инфузија (ml) | 1454,5 | 421,4 | 1500,0 | 0 | 2000 |
| Постоперативна трансфузија (јединице) * | 1,6 | 0,8 | 1,0 | 1 | 3 |
| Постоперативна инфузија (јединице) | 7,1 | 4,3 | 8,0 | 0 | 21 |
| Дужина хоспитализације (дани) | 9,7 | 4,6 | 7,0 | 3 | 22 |
| PCS (бодови) | 68,2 | 24,3 | 70,8 | 12,5 | 100,0 |
| MCS (бодови) | 70,7 | 17,6 | 75,0 | 35,0 | 93,3 |
| HHS (бодови) | 76,3 | 17,8 | 79,0 | 33,0 | 100,0 |

* анализирани су само испитаници који су примили постоперативну трансфузију

**Табела 3.** Дескриптивни параметри нумеричких обележја код **свих испитаника** у клиничком делу студије

| | аритметичка средина | SD | медијана | min | max |
|---|---|---|---|---|---|
| Старост (године) | 74,7 | 12,1 | 78,0 | 33,0 | 88,0 |
| Дужина операције (min) | 62,8 | 19,8 | 60,0 | 20 | 115 |
| Дужина интраоперативне флуороскопије (s) | 61,3 | 36,8 | 54,0 | 16 | 176 |
| Интраоперативна инфузија (ml) | 1373,1 | 382,8 | 1500,0 | 0 | 2000 |
| Постоперативна трансфузија (јединице) * | 1,7 | 0,8 | 1,0 | 1 | 3 |
| Постоперативна инфузија (јединице) | 7,8 | 4,1 | 8,0 | 0 | 21 |
| Дужина хоспитализације (дани) | 9,6 | 4,2 | 8,0 | 3 | 24 |
| PCS (бодови) | 63,9 | 25,4 | 62,5 | 12,5 | 100,0 |
| MCS (бодови) | 67,7 | 20,3 | 70,0 | 28,3 | 96,7 |
| HHS (бодови) | 73,5 | 18,4 | 76,0 | 29,0 | 100,0 |

* анализирани су само испитаници који су примили постоперативну трансфузију

Дескриптивни параметри везано за физичку (PCS) и менталну (MCS) компоненту квалитета живота повезаног са здрављем најмање 2 године након операције (одређивано SF-12 упитником) и за функцију оперисаног кука (HHS) најмање 2 године након операције (одређивано Harris Hip Score тестом) су према полу, у клиничком делу студије, представљени у табели 4-5.

**Табела 4.** Дескриптивни параметри функције оперисаног кука и квалитета живота повезаног са здрављем код **мушкараца** у клиничком делу студије

| | аритметичка средина | SD | медијана | min | max |
|---|---|---|---|---|---|
| PCS (бодови) | 76,4 | 23,8 | 87,5 | 20,8 | 100,0 |
| MCS (бодови) | 74,8 | 20,0 | 82,5 | 28,3 | 96,7 |
| HHS (бодови) | 82,8 | 15,8 | 85,3 | 30,0 | 100,0 |

**Табела 5.** Дескриптивни параметри функције оперисаног кука и квалитета живота повезаног са здрављем код **жена** у клиничком делу студије

| | аритметичка средина | SD | медијана | min | max |
|---|---|---|---|---|---|
| PCS (бодови) | 56,9 | 23,7 | 50,0 | 12,5 | 100,0 |
| MCS (бодови) | 63,8 | 19,6 | 65,0 | 29,2 | 93,3 |
| HHS (бодови) | 68,3 | 17,9 | 69,0 | 29,0 | 100,0 |

Резултати поређења различитих група испитаника у клиничком делу студије, везано за старост испитаника, дужину операције, дужину интраоперативне флуороскопије, количину интраоперативне инфузије, количину постоперативне трансфузије, количину постоперативне инфузије, дужину хоспитализације, физичку (PCS) и менталну (MCS) компоненту квалитета живота повезаног са здрављем најмање 2 године након операције (одређивано SF-12 упитником) и функцију оперисаног кука (HHS) најмање 2 године након операције (одређивано Harris Hip Score тестом), су представљени у табели 6.

**Табела 6.** Резултати поређења нумеричких обележја између група испитаника у клиничком делу студије

| | упоређиване групе | t / z | p |
|---|---|---|---|
| Старост (године) | GN, SIF | z = -1,243 | 0,214 |
| Дужина операције (min) | GN, SIF | t = 2,042 | 0,045 |
| Дужина интраоперативне флуороскопије (s) | GN, SIF | z = -5,745 | <0,001 |
| Интраоперативна инфузија (ml) | GN, SIF | z = -2,058 | 0,040 |
| Постоперативна трансфузија (јединице) * | GN, SIF * | z = -0,383 | 0,702 |
| Постоперативна инфузија (јединице) | GN, SIF | z = -1,078 | 0,281 |
| Дужина хоспитализације (дани) | GN, SIF | z = -0,342 | 0,732 |
| PCS (бодови) | GN, SIF | t = 1,785 | 0,785 |
| | мушкарци, жене | z = -3,584 | <0,001 |
| MCS (бодови) | GN, SIF | z = -0,910 | 0,363 |
| | мушкарци, жене | z = -2,226 | 0,026 |
| HHS (бодови) | GN, SIF | t = 1,245 | 0,217 |
| | мушкарци, жене | z = -3,323 | 0,001 |

* анализирани су само испитаници који су примили постоперативну трансфузију

Подаци из табеле 1, 2 и 6 указују да између GN групе и SIF групе испитаника:

- нема значајне разлике у старости испитаника ($p>0,05$),
- постоји значајна разлика у дужини операције ($p<0,05$), уз просечно веће вредности у GN групи,
- постоји значајна разлика у дужини интраоперативне флуороскопије ($p<0,05$), уз просечно веће вредности у GN групи,

- постоји значајна разлика у количини интраоперативне инфузије ($p<0,05$), уз просечно веће вредности у GN групи,
- узимајући у обзир само испитанике који су примили постоперативну трансфузију, нема значајне разлике у количини постоперативне трансфузије ($p>0,05$),
- нема значајне разлике у количини постоперативне инфузије ($p<0,05$),
- нема значајне разлике у дужини хоспитализације ($p>0,05$),
- нема значајне разлике у физичкој компоненти квалитета живота повезаног са здрављем ($p>0,05$),
- нема значајне разлике у менталној компоненти квалитета живота повезаног са здрављем ($p>0,05$),
- нема значајне разлике у функцији кука на страни где је извршена унутрашња фиксација трохантерног прелома ($p>0,05$).

Према подацима из табеле 4, 5 и 6, између мушкараца и жена, међу испитаницима у клиничком делу студије:

- постоји значајна разлика у физичкој компоненти квалитета живота повезаног са здрављем ($p<0,05$), уз просечно боље резултате у групи мушкараца,
- постоји значајна разлика у менталној компоненти квалитета живота повезаног са здрављем ($p<0,05$), уз просечно боље резултате у групи мушкараца,
- постоји значајна разлика у функцији кука на страни где је извршена унутрашња фиксација трохантерног прелома ($p<0,05$), уз просечно боље резултате у групи мушкараца.

Поређење броја испитаника у клиничком делу студије према потреби за интраоперативном трансфузијом, потреби за постоперативном трансфузијом и полу, између група испитаника са одређеним имплантатом, је приказано у табели 7.

**Табела 7.** Резултати поређења расподеле испитаника према вредностима описних обележја између група испитаника са одређеним имплантатом у клиничком делу студије

| | | GN група | SIF група | $\chi^2$ | p |
|---|---|---|---|---|---|
| интраоперативна трансфузија | да | 2 | 2 | | 0,682 |
| | не | 31 | 32 | | |
| постоперативна трансфузија | да | 14 | 15 | 0,020 | 0,889 |
| | не | 19 | 19 | | |
| пол | мушкарци | 13 | 11 | 0,361 | 0,548 |
| | жене | 20 | 23 | | |
| укупно | | 33 | 34 | | |

Подаци из табеле 7 указују да између GN групе и SIF групе испитаника:

- нема значајне разлике у потреби за интраоперативном трансфузијом (p>0,05),
- нема значајне разлике у потреби за постоперативном трансфузијом (p>0,05),
- нема значајне разлике у заступљености полова (p>0,05).

Заступљеност полова, заступљеност потребе за интраоперативном трансфузијом и заступљеност потребе за постоперативном трансфузијом, у целом узорку у клиничком делу студије су представљени у графикону 1, 2 и 3.

**Графикон 1.** Заступљеност полова у целом узорку клиничког дела студије

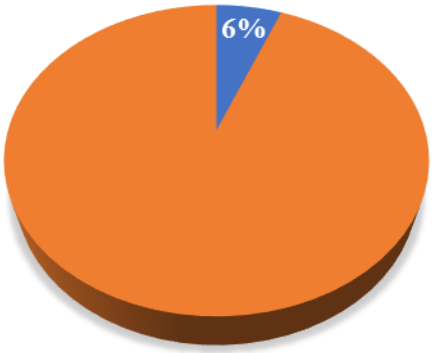


**Графикон 2.** Заступљеност потребе за интраоперативном трансфузијом у целом узорку клиничког дела студије

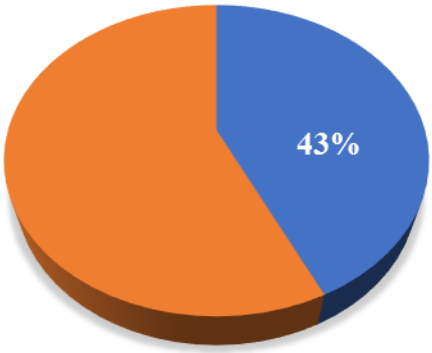


**Графикон 3.** Заступљеност потребе за постоперативном трансфузијом у целом узорку клиничког дела студије

Однос по питању просечних вредности функције оперисаног кука (HHS) најмање 2 године након операције (одређивано Harris Hip Score тестом) и физичке (PCS) и менталне (MCS) компоненте квалитета живота повезаног са здрављем најмање 2 године након операције (одређивано SF-12 упитником) између полова у клиничком делу студије је представљен у графикону 4, а однос између SIF групе и GN групе испитаника по питању дужине операције, дужине интраоперативне флуороскопије и количине интраоперативне инфузије је представљен у графикону 5, 6 и 7. У графикону 4 се јасно уочава да су резултати лечења, који су одређивани најмање 2 године након операције, били већи код мушкараца. На графикону 6 је уочљива више него двоструко већа вредност дужине интраоперативне флуороскопије у GN групи, у односу на SIF групу.

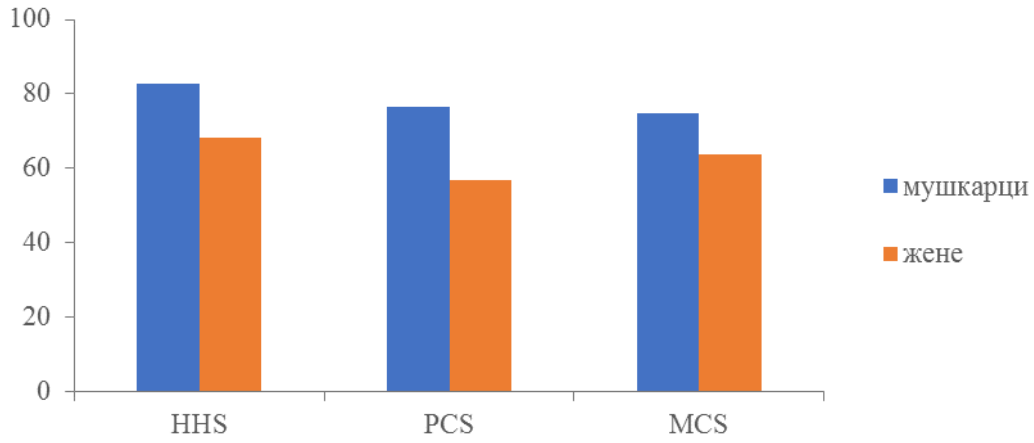


**Графикон 4.** Однос просечних вредности функције кука (HHS) и физичке (PCS) и менталне (MCS) компоненте квалитета живота повезаног са здрављем између полова испитаника, најмање 2 године након операције

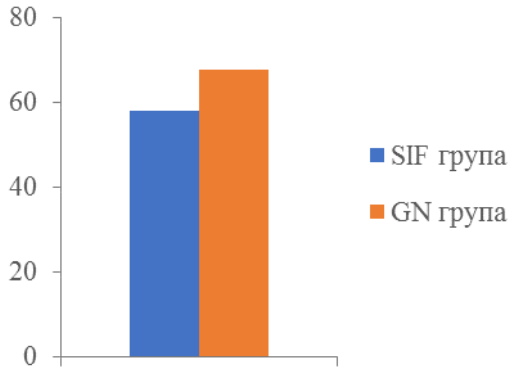


**Графикон 5.** Однос просечних вредности дужине операције (min) између GN групе и SIF групе испитаника

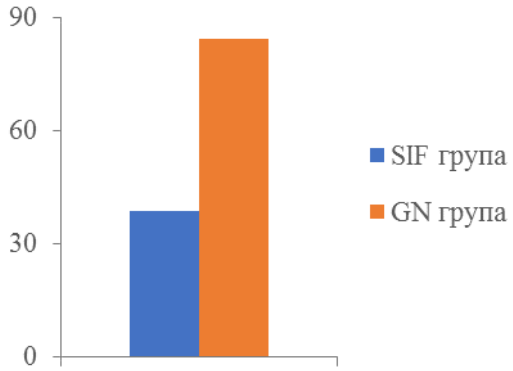


**Графикон 6.** Однос просечних вредности дужине интраоперативне флуороскопије (s) између GN групе и SIF групе испитаника

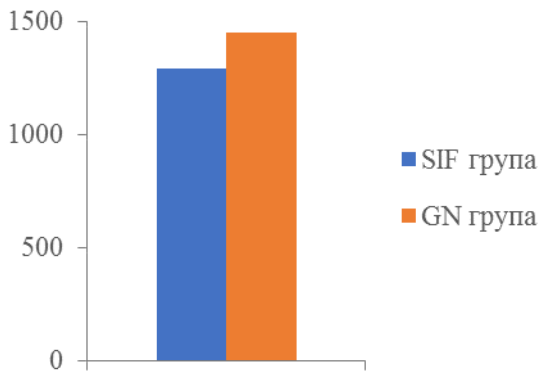


**Графикон 7.** Однос просечне количине интраоперативне инфузије (ml) између GN групе и SIF групе испитаника

Параметри корелације дужине операције, дужине интраоперативне флуороскопије, количине интраоперативне инфузије, функције оперисаног кука (HHS) најмање 2 године након операције, физичке (PCS) и менталне (MCS) компоненте квалитета живота повезаног са здрављем најмање 2 године након операције и старости испитаника, у SIF групи, GN групи и у целом узорку у клиничком делу испитивања, су представљени у табели 8.

**Табела 8.** Параметри корелације код одређених парова нумеричких обележја, у SIF групи, GN групи и код свих испитаника заједно у клиничком делу студије

| Парови обележја | Група испитаника | $r$ / $r_s$ | p |
|---|---|---|---|
| дужина операције, дужина интраоперативне флуороскопије | GN група | $r_s$ = 0,296 | 0,094 |
| | SIF група | $r_s$ = 0,420 | 0,013 |
| | сви испитаници | $r_s$ = 0,466 | <0,001 |
| дужина операције, интраоперативна инфузија | сви испитаници | $r_s$ = 0,347 | 0,004 |
| HHS, PCS | GN група | r = 0,709 | <0,001 |
| | SIF група | r = 0,695 | <0,001 |
| | сви испитаници | r = 0,709 | <0,001 |
| PCS, MCS | GN група | $r_s$ = 0,694 | <0,001 |
| | SIF група | $r_s$ = 0,693 | <0,001 |
| | сви испитаници | $r_s$ = 0,697 | <0,001 |
| HHS, MCS | GN група | $r_s$ = 0,548 | 0,001 |
| | SIF група | $r_s$ = 0,603 | <0,001 |
| | сви испитаници | $r_s$ = 0,585 | <0,001 |
| старост, HHS | сви испитаници | $r_s$ = -0,506 | <0,001 |
| старост, PCS | сви испитаници | $r_s$ = -0,210 | 0,088 |
| старост, MCS | сви испитаници | $r_s$ = -0,199 | 0,106 |

Подаци из табеле 8 показују да у GN групи испитаника:

- постоји значајна корелација ($p<0,05$) између:
    - функције испитиваног кука и физичке компоненте квалитета живота повезаног са здрављем, при чему је јачина ове везе висока ($0,7<|r|<0,9$),
    - физичке компоненте и менталне компоненте квалитета живота повезаног са здрављем, при чему је јачина ове везе на граници јаке и умерене ($|r|\approx 0,7$),

    - функције испитиваног кука и менталне компоненте квалитета живота повезаног са здрављем, при чему је јачина ове везе умерена ($0,5<|r|<0,7$).
- не постоји значајна корелација ($p>0,05$) између дужине операције и дужине интраоперативне флуороскопије.

Подаци из табеле 8 показују, такође, да у SIF групи испитаника постоји значајна корелација ($p<0,05$) између:

- дужине операције и дужине интраоперативне флуороскопије, при чему је јачина ове везе ниска ($0,3<|r|<0,5$),
- функције испитиваног кука и физичке компоненте квалитета живота повезаног са здрављем, при чему је јачина ове везе на граници јаке и умерене ($r\approx0,7$),
- физичке компоненте и менталне компоненте квалитета живота повезаног са здрављем, при чему је јачина ове везе на граници јаке и умерене ($r\approx0,7$),
- функције испитиваног кука и менталне компоненте квалитета живота повезаног са здрављем, при чему је јачина ове везе умерена ($0,5<|r|<0,7$).

Подаци из табеле 8 показују и да код свих испитаника у клиничком делу истраживања заједно:

- постоји значајна корелација ($p<0,05$) између:
    - дужине операције и дужине интраоперативне флуороскопије, при чему је јачина ове везе ниска ($0,3<|r|<0,5$),
    - дужине операције и количини интраоперативне инфузије, при чему је јачина ове везе ниска ($0,3<|r|<0,5$),
    - функције испитиваног кука и физичке компоненте квалитета живота повезаног са здрављем, при чему је јачина ове везе висока ($0,7<|r|<0,9$),
    - физичке компоненте и менталне компоненте квалитета живота повезаног са здрављем, при чему је јачина ове везе на граници јаке и умерене ($r\approx0,7$),
    - функције испитиваног кука и менталне компоненте квалитета живота повезаног са здрављем, при чему је јачина ове везе умерена ($0,5<|r|<0,7$).
    - старости и функције испитиваног кука, при чему је јачина ове везе умерена.

- нема значајне корелације (p>0,05) између:
    - старости и физичке компоненте квалитета живота повезаног са здрављем,
    - старости и менталне компоненте живота повезаног са здрављем.

Дијаграми распршивања испитиваних корелација дужине операције, дужине интраоперативне флуороскопије, функције оперисаног кука (HHS) најмање 2 године након операције и физичке (PCS) и менталне (MCS) компоненте квалитета живота повезаног са здрављем најмање 2 године након операције, уз диференцијацију испитаника са самодинамизирајућим унутрашњим фиксатором и испитаника са гама клином, су представљени у графику 1, 2 и 3. У графику 1 је јасно уочљива разлика распршивања података између SIF групе и GN групе.

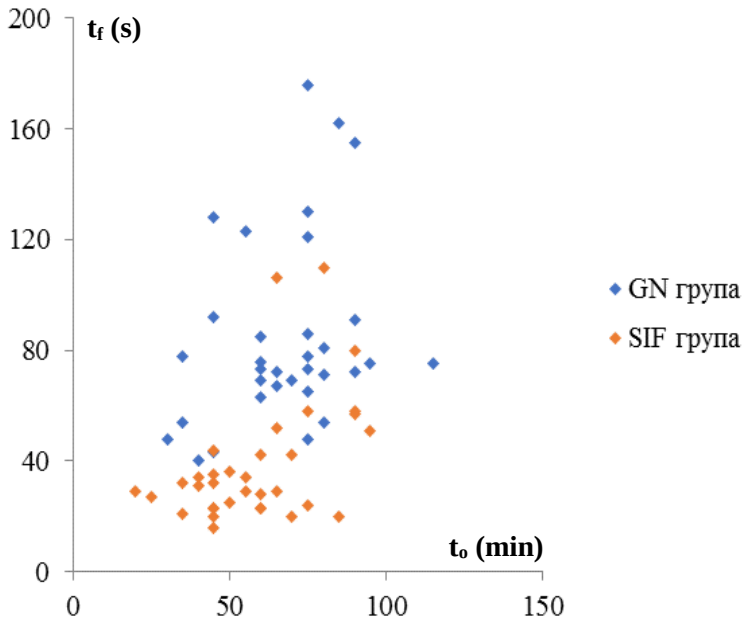


**График 1.** Дијаграм распршивања дужине операције ($t_o$) и дужине интраоперативне флуороскопије ($t_f$) код испитаника у клиничком делу студије

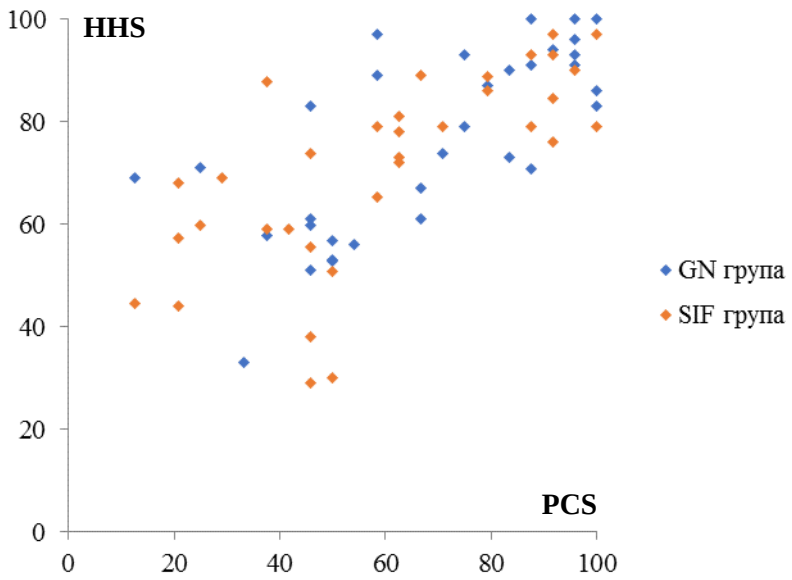


**График 2.** Дијаграм распршивања физичке компоненте квалитета живота повезаног са здрављем (PCS) и функције опериснаог кука (HHS) најмање 2 године након операције, код испитаника у клиничком делу студије

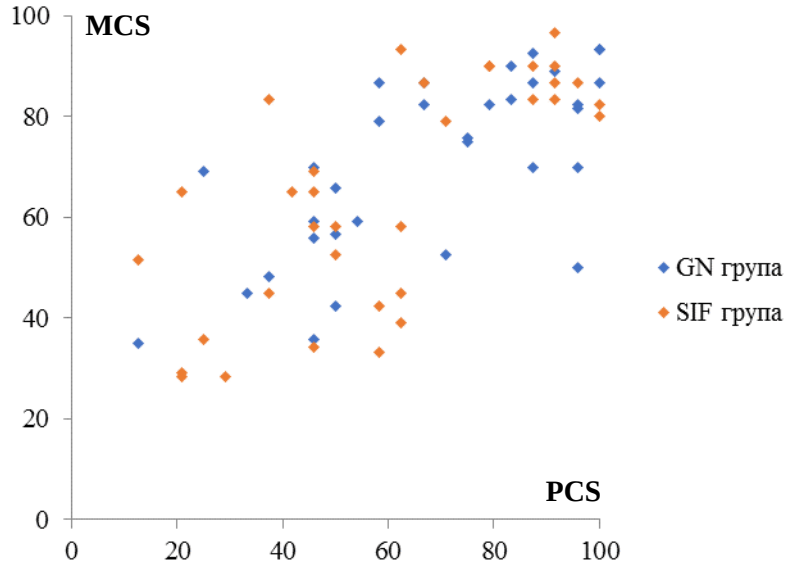


**График 3.** Дијаграм распршивања физичке компоненте (PCS) и менталне компоненте (MCS) квалитета живота повезаног са здрављем најмање 2 године након операције, код испитаника у клиничком делу студије

Примери графика силе мерене електронским динамометром бр. 2 (сила аксијалног оптерећења клизног завртња, $F_a$), при померању овог динамометра према имплантату, у зависности од времена (t) током испитивања самодинамизирајућег унутрашњег фиксатора и гама клина, у лабораторијском делу истраживања, су приказани у графику 4-9. Место графика на прелазу стрмијег у блажи раст одређује аксијално оптерећење потребно за покретање динамизације клизних завртњева при примењеном попречном оптерећењу.

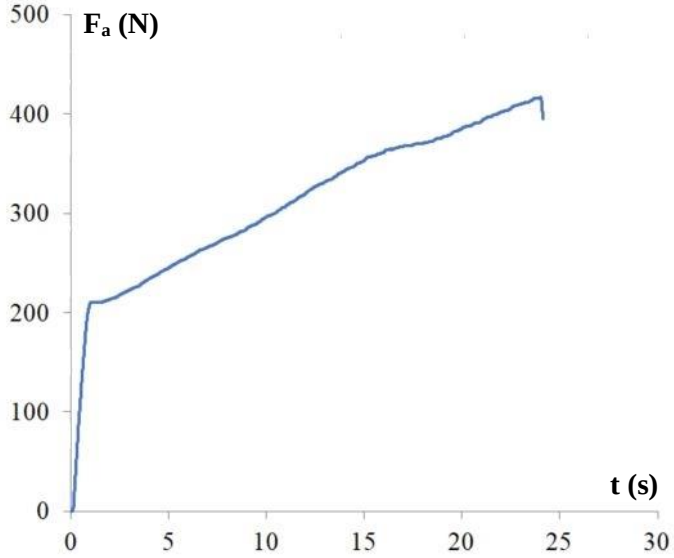


**График 4.** Пример графика силе мерене електронским динамометром бр. 2 (сила аксијалног оптерећења клизног завртња, $F_a$) у зависности од времена (t) током лабораторијског испитивања самодинамизирајућег унутрашњег фиксатора са канулираним клизним завртњем, при попречном оптерећењу клизног завртња од 5 kg

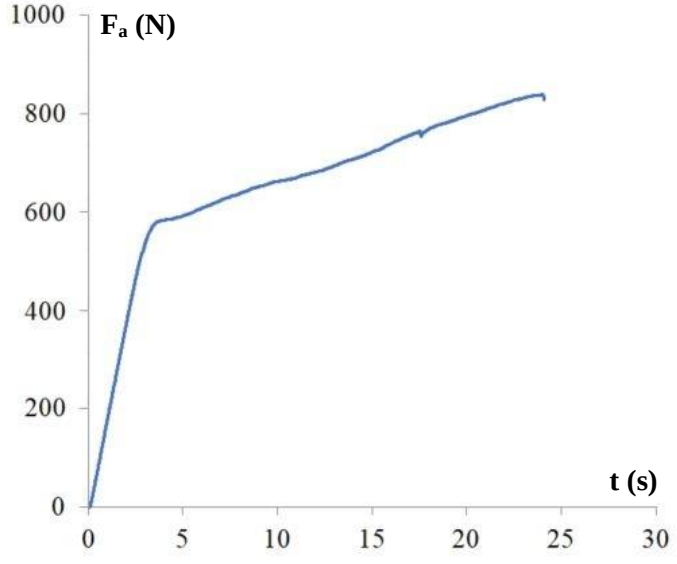


**График 5.** Пример графика силе мерене електронским динамометром бр. 2 (сила аксијалног оптерећења клизног завртња, $F_a$) у зависности од времена (t) током лабораторијског испитивања самодинамизирајућег унутрашњег фиксатора са канулираним клизним завртњем, при попречном оптерећењу клизног завртња од 20 kg

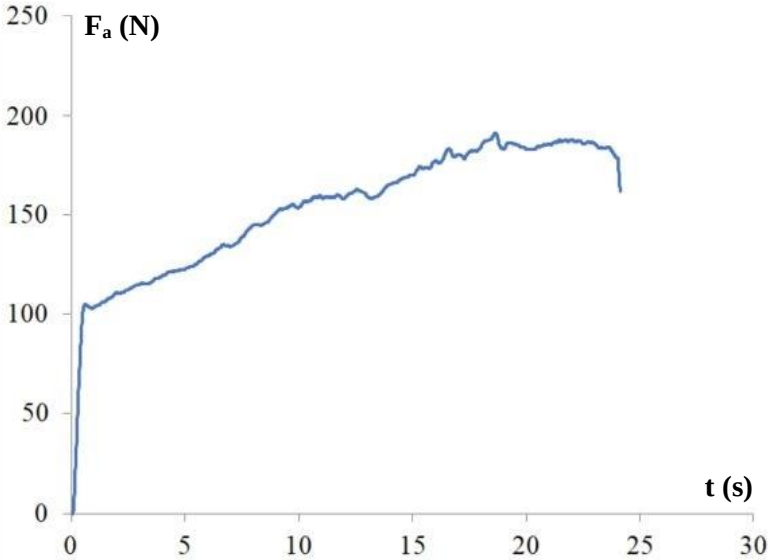


**График 6.** Пример графика силе мерене електронским динамометром бр. 2 (сила аксијалног оптерећења клизног завртња, $F_a$) у зависности од времена (t) током лабораторијског испитивања гама клина, при попречном оптерећењу клизног завртња од 5 kg

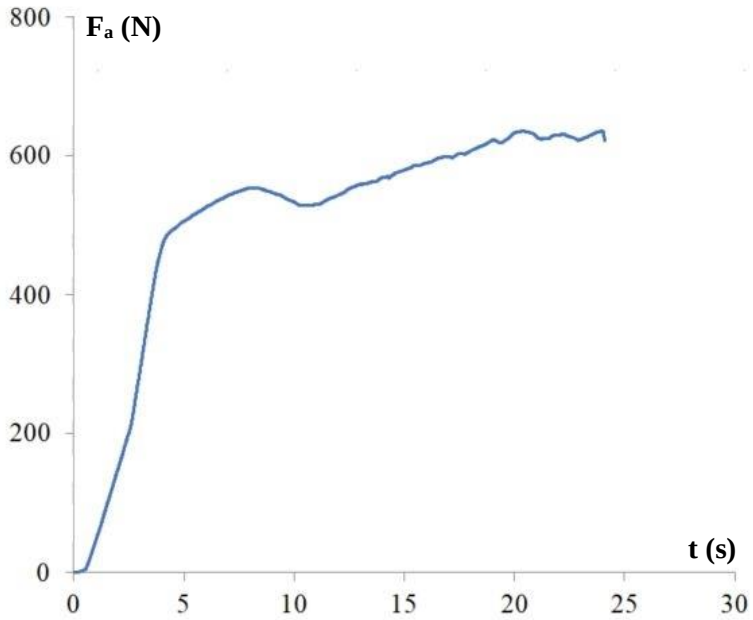


**График 7.** Пример графика силе мерене електронским динамометром бр. 2 (сила аксијалног оптерећења клизног завртња, $F_a$) у зависности од времена (t) током лабораторијског испитивања гама клина, при попречном оптерећењу клизног завртња од 20 kg

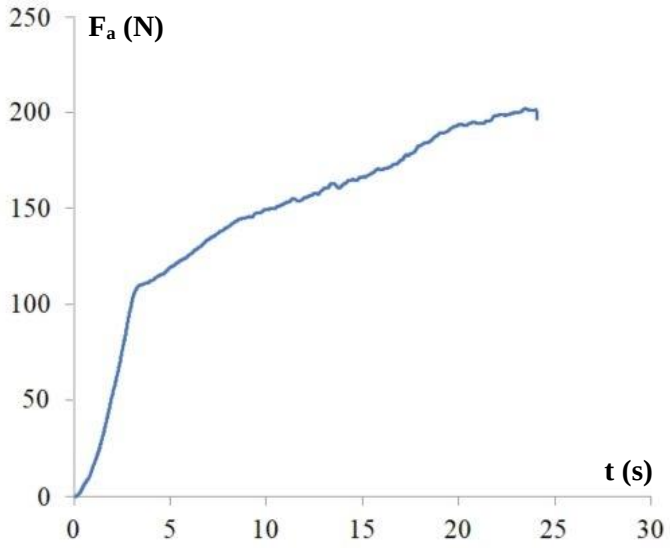


**График 8.** Пример графика силе мерене електронским динамометром бр. 2 (сила аксијалног оптерећења клизног завртња, $F_a$) у зависности од времена (t) током лабораторијског испитивања самодинамизирајућег унутрашњег фиксатора са 2 клизна завртња, при попречном оптерећењу клизних завртњева од 5 kg

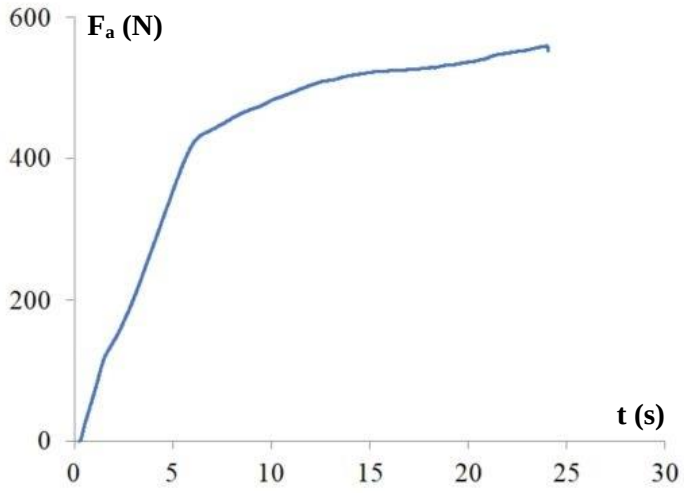


**График 9.** Пример графика силе мерене електронским динамометром бр. 2 (сила аксијалног оптерећења клизног завртња, $F_a$) у зависности од времена (t) током лабораторијског испитивања самодинамизирајућег унутрашњег фиксатора са 2 клизна завртња, при попречном оптерећењу клизних завртњева од 20 kg

Резултати лабораторијског испитивања гама клина, самодинамизирајућег унутрашњег фиксатора са канулираним клизним завртњем и самодинамизирајућег унутрашњег фиксатора са 2 клизна завртња су представљени у виду параметара линеарне регресије између момента силе попречног оптерећења клизних завртњева и аксијалне силе потребне за покретање њихове динамизације (коефицијенти регресије, са својим стандардним грешкама, и коефицијенти детерминације) у табели 9. Дијаграми распршивања примењених момената силе попречног оптерећења клизних завртњева и аксијалних сила потребних за покретање динамизације клизних завртњева, измерених електронским динамометром бр. 2 у лабораторијском делу истраживања, су са регресионим правама приказани у графику 10-12.

**Табела 9.** Параметри линеарне регресије између момента силе попречног оптерећења клизних завртњева завртњева и аксијалне силе потребне за покретање њихове динамизације, према резултатима лабораторијског мерења

| | коефицијент регресије | | стандардна грешка (SD) | | $r^2$ |
|---|---|---|---|---|---|
| | a | b | коефицијента a | коефицијента b | |
| гама клин | 37,388 | -12,211 | 1,458 | 12,942 | 0,951 |
| самодинамизирајући унутрашњи фиксатор са 2 клизна завртња | 31,244 | 58,906 | 2,408 | 26,292 | 0,781 |
| самодинамизирајући унутрашњи фиксатор са канулираним клизним завртњем | 22,395 | 38,458 | 0,760 | 8,296 | 0,950 |

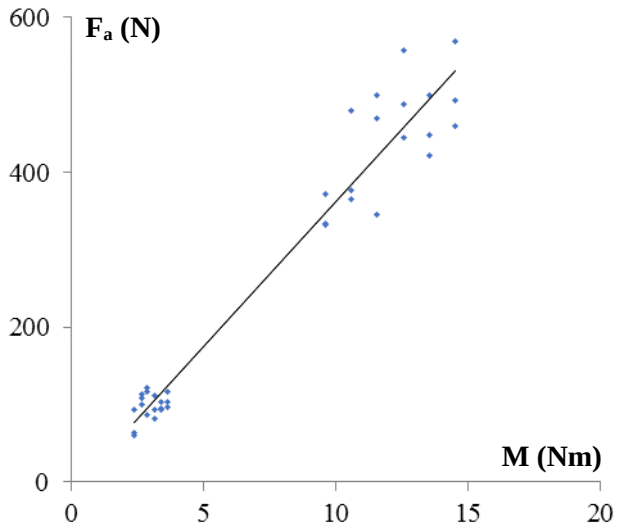


**График 10.** Дијаграм распршивања момента силе попречног оптерећења клизног завртња (M) и аксијалне силе потребне за покретање динамизације клизног завртња ($F_a$) са линијом регресије, према резултатима лабораторијског мерења код гама клина

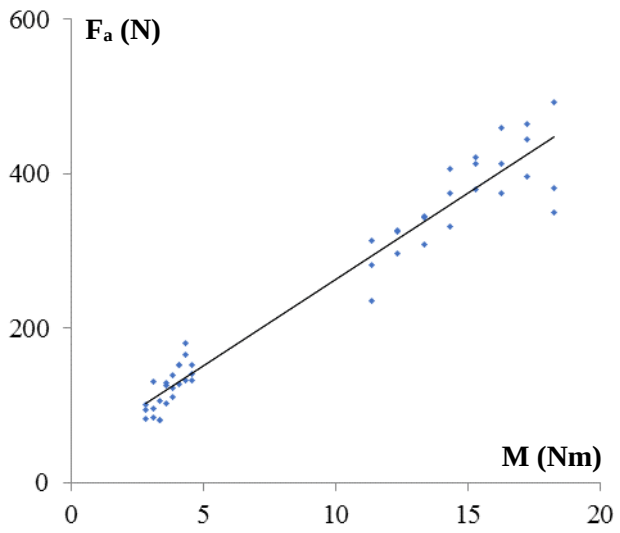


**График 11.** Дијаграм распршивања момента силе попречног оптерећења клизног заврћа (x оса) и аксијалне силе потребне за покретање динамизације клизног заврћа (y оса) са линијом регресије, према резултатима лабораторијског мерења код самодинамизирајућег унутрашњег фиксатора са клизним заврћем

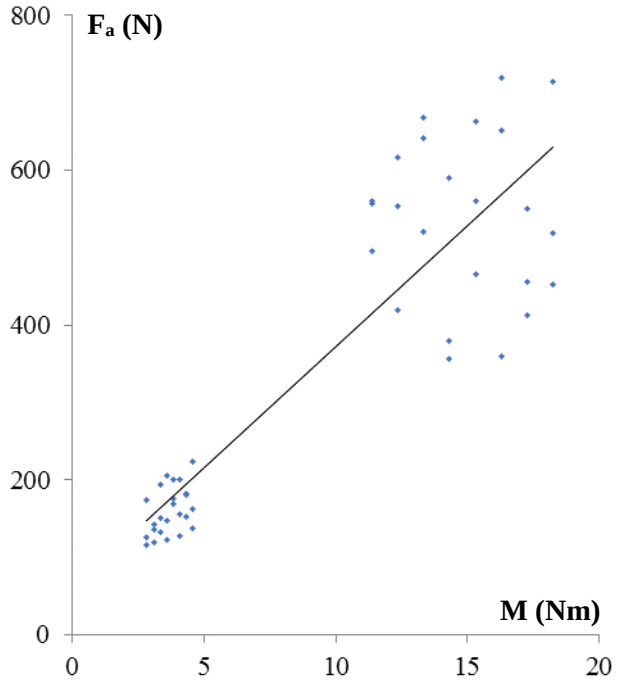


**График 12.** Дијаграм распршивања момента силе попречног оптерећења клизног заврћа (x оса) и аксијалне силе потребне за покретање динамизације клизног заврћа (y оса) са линијом регресије, према резултатима лабораторијског мерења код самодинамизирајућег унутрашњег фиксатора са 2 клизна заврћа

На графицима 10-12 се јасно уочава да је распршивање података код самодинамизирајућег унутрашњег фиксатора са 2 клизна завртња веће у односу на самодинамизирајући унутрашњи фиксатор са канулираним клизним завртњем и гама клин, при примени попречног оптерећења клизних завртњева од 20 kg.

## ДИСКУСИЈА

У клиничком делу истраживања између SIF групе и GN групе испитаника нема значајне разлике у погледу животне доби ($p>0,05$), те се може сматрати да старост испитаника не утиче на разлику у вредностима осталих испитиваних варијабли. Просечна старост испитаника укупно (74,7 година), као и у групама (76,0 година у SIF групи и 73,3 године у GN групи), одговарају подацима из литературе који се односе на старост болесника са трохантерним преломом.

Између SIF групе и GN групе не постоји значајна разлика ($p>0,05$) по питању заступљености полова, те се може сматрати да старост испитаника не утиче на евентуалну разлику у вредностима осталих испитиваних варијабли.

Просечна дужина операције је значајно већа ($p<0,05$) у GN групи у односу на SIF групу. Ово би се могло објаснити чешћом потребом за коришћењем интраоперативне флуороскопије при фиксацији трохантерних прелома неком интрамедуларном методом (као што је фиксација гама клином) него при фиксацији неком екстрамедуларном методом (као што је фиксација самодинамизирајућим унутрашњим фиксатором). Код интрамедуларних метода се користи више мањих резова коже и осталих меких ткива дужине од по око 1-3 cm, те нема директног визуелног приказа кости. Због тога се може сматрати да код фиксације интрамедуларним клином постоји чешћа потреба за рентгенском контролом позиције делова имплантата и инструмената за њихово постављање у односу на кост него код фиксације самодинамизирајућим унутрашњим фиксатором. Чешћа рентгенска контрола подразумева чешће постављање апарата за интраоперативну флуороскопију у одговарајући положај у односу на операциони сто, што продужава укупну дужину операције.

Такође, један од фактора који утиче на дужину операције је и потреба за римовањем медуларног канала. Код екстрамедуларних метода фиксације (као што је фиксација самодинамизирајућим унутрашњим фиксатором) не постоји потреба за римовањем медуларног канала, те би и то могао бити фактор значајно краће дужине операције код ове методе него код фиксације гама клином, према резултатима ове студије.

Још један фактор који би објаснио значајно дуже очекивано трајање операције код фиксације трохантерних прелома гама клином у односу фиксацију самодинамизирајућим унутрашњим фиксатором је број мануелних радњи које је потребно извршити ради пласирања компоненти гама клина на одговарајуће место.

Фиксација гама клином подразумева употребу већег броја инструмената за навођење у односу на фиксацију самодинамизирајућим унутрашњим фиксатором, будући да интрамедуларна фиксација не омогућује директан визуелни приказ односа делова имплантата и инструмената за њихово навођење у односу на кост, док је код екстрамедуларне фиксације то делом могуће, те се код екстрамедуларних метода употребљава и мањи број инструмената за навођење. На овај начин се објашњава и мањи број мануелних радњи хирурга (оперативних поступака) потребних за пласирање самодинамизирајућег унутрашњег фиксатора, у односу на гама клин, јер инструменти за навођење морају бити постављени, а касније и уклоњени што подразумева додатни мануелни рад хирурга, продужујући операцију.

Код самодинамизирајућег унутрашњег фиксатора се од инструмената за навођење користе:

1) водилица за Киршнерову иглу за врат и главу бутне кости, која се умеће у неки од канала за клизне завртње на телу имплантата,
2) Киршнерова игла за врат и главу бутне кости (код самодинамизирајућег унутрашњег фиксатора са 2 клизна завртња Киршнерова игла врши „индиректно“ навођење првог клизног завртња, пошто овај завртањ није канулиран),
3) водилица за бургију пред увођење првог клизног завртња, која се умеће у неки од канала за клизне завртње на телу имплантата.

Код гама клина се од инструмената за навођење користе:

1) шило-водич, за увођење еластичне игле водиље у медуларни канал бутне кости, којим се врши и одређивање места увођења тела имплантата („entry point“),
2) еластична игла водиља, која наводи римере и тело имплантата у медуларни канал бутне кости,
3) рам-водилица, која се за тело имплантата причвршћује додатним завртњем,
4) водилица за Киршнерову иглу за врат и главу бутне кости, која пролази кроз рам-водилицу,
5) Киршнерова игла за врат и главу бутне кости,
6) водилица за бургију пред увођење дисталног закључавајућег завртња.

Пласирање гама клина, дакле, укључује двоструко више инструмената за навођење него самодинамизирајући унутрашњи фиксатор. При том, рентгенска провера позиције инструмената за навођење је код самодинамизирајућег унутрашњег фиксатора

потребна само код Киршнерове игле, док је код гама клина рентгенска провера позиције потребна код шило-водича, код игле водиље и код Киршнерове игле, што утиче на дуже трајање операције.

Поред тога што фиксација гама клином подразумева више врста мануелних радњи у поређењу са фиксацијом самодинамизирајућим унутрашњим фиксатором, треба имати у виду и да се код интрамедуларних метода може очекивати чешћа потреба за понављањем тих мануелних радњи, будући да директан визуелни увид у положај делова имплантата или интрумената за њихово постављање у односу на кост омогућује једноставнију контролу позиције него када се позиционирање изводи само на основу интраоперативних рентгенских снимака. Тако је нпр. са променом вертикалног нивоа тела имплантата, када се, пред постављање клизног завртња, уочи да треба кориговати овај ниво. Тада је лакше у једном акту прецизно извршити наведену корекцију положаја тела имплантата код самодинамизирајућег унутрашњег фиксатора него код гама клина, јер гама клин неретко треба неколико пута померити док се не постигне жељена промена вертикалног нивоа тела имплантата. Понављање мануелних радњи са рентгенском провером се код фиксације гама клином може очекивати и при постављању шило-водича на одговарајуће место. Римовање медуларног канала, такође, представља репетитивне мануелне радње хирурга.

Методе фиксације трохантерних прелома гама клином и самодинамизирајућим унутрашњим фиксатором имају неке заједничке мануелне радње, као што су:

1) увођење Киршнерове игле у врат и главу бутне кости,
2) одређивање дужине клизног завртња на основу споља видљивог дела Киршнерове игле,
3) ушрафљивање једног клизног завртња,
4) бушење кортекса бургијом на месту за закључавајући, тј. антиротациони завртањ,
5) одређивање дужине закључавајућег тј. антиротационог завртња,
6) ушрафљивање закључавајућег тј. антиротационог завртња.

Пошто је дужина операције значајно већа у GN групи, може се сматрати да мануелне радње потребне за пласирање гама клина, које нису заједничке са методом фиксације самодинамизирајућим унутрашњим фиксатором, захтевају дуже време у односу на време потребно за мануелне радње специфичне за пласирање самодинамизирајућег унутрашњег фиксатора.

Просечна дужина интраоперативне флуороскопије је у клиничком делу истраживања значајно већа ($p<0,05$) у GN групи у односу на SIF групу.

Фаза операције при фиксацији самодинамизирајућим унутрашњим фиксатором која је, у поређењу са фиксацијом гама клином, „неизвеснија“ по питању потребног времена и потребне флуороскопије је пласирање Киршнерове игле за врат и главу бутне кости. Ова „неизвесност“ се заснива на чињеници да при одређивању правца Киршнерове игле, након њеног постављања у водилицу за Киршнерову иглу, пре увођења у кост, код гама клина постоји слобода транслације у 1 просторној равни и слобода ротације у 2 просторне равни, док код самодинамизирајућег унутрашњег фиксатора постоји слобода транслације у 3 просторне равни и слобода ротације у 2 просторне равни. Већа слобода при оријентацији Киршнерове игле подразумева и већу вероватноћу за њено погрешно пласирање, а тиме и већу вероватноћу за понављањем маневра одређивања правца Киршнерове игле, што продужује време операције и време интраоперативне флуороскопије. Иако је, из наведених разлога, примарна правилна оријентација Киршнерове игле „неизвеснија“ код самодинамизирајућег унутрашњег фиксатора, резултати ове студије су показали да је укупно време операције и интраоперативне флуороскопије ипак дуже код гама клина. Ово, као и чињеница да су пласирање Киршнерове игле и ушрафљивање 2 клизна завртња фазе операције где се најчешће користи флуороскопија при фиксацији самодинамизирајућим унутрашњим фиксатором, се може сматрати додатним објашњењем које наводи на закључак да мануелне радње потребне за пласирање гама клина (који има само један клизни завртањ) које су специфичне за ову методу (нису заједничке са методом фиксације самодинамизирајућим унутрашњим фиксатором, тј. не укључују пласирање Киршнерове игле и ушрафљивање једног клизног завртња) захтевају дуже време операције, али и дужу флуороскопију у односу на мануелне радње специфичне за пласирање самодинамизирајућег унутрашњег фиксатора.

Просечна дужина интраоперативне флуороскопије је у GN групи значајно већа него у SIF групи, могуће, због чешће потребе за рентгенском провером позиције делова имплантата и инструмената за њихово постављање, услед немогућности директне визуелне контроле њихове позиције у односу на кост, као што је наведено и у објашњењу дужег трајања операције.

У клиничком делу истраживања је у SIF групи коришћен самодинамизирајући унутрашњи фиксатор са 2 клизна завртња. Може се претпоставити да би, у односу на овај имплантат, очекивана дужина интраоперативне флуороскопије била још краћа при

коришћењу самодинамизирајућег унутрашњег фиксатора канулираним клизним завртњем (који је испитиван у лабораторијском делу овог истраживања). Ова претпоставка се базира на разлици у начину пласирања клизних завртњева код наведене 2 врсте самодинамизирајућег унутрашњег фиксатора. Наиме, код самодинамизирајућег унутрашњег фиксатора са 2 клизна завртња се пласирање првог клизног завртња врши тако што се најпре постави водилица за Киршнерову иглу у један од канала за клизне завртње, након чега се у трохантерни масив, врат и главу бутне кости, кроз ову водинилицу, уводи Киршнерова игла. Након рентгенске контроле позиције ове Киршнерове игле се, уколико је позиција Киршнерова игле задовољавајућа, у кост ушрафљује први неканулирани завртањ кроз један од слободна 2 канала за клизне завртње у трохантерној јединици имплантата (у једном од канала за клизне завртње се већ налази водилица за Киршнерову иглу), очекујући да правац овог клизног завртња буде паралелан постављеној Киршнеровој игли. Искуство је показало да правац овог клизног завртња некада ипак није паралелан Киршнеровој игли. До овога вероватно долази услед одређене еластичне деформације Киршнерове игле између тела имплантата и кости, пре пласирања клизног завртња, због чега је некад, након интраоперативне рентгенске провере, потребно поновити маневар пласирања клизног завртња, па и саме Киршнерове игле. Позиција другог клизног завртња је знатно извеснија, пошто је праг еластичне деформације првог клизног завртња, који одржава тело имплантата у својој оси приликом пласирања другог клизног завртња, знатно виши у односу на Киршнерову иглу. Може се сматрати да је потреба за понављањем маневра пласирања клизног завртња знатно ређа, чак искључена, када је клизни завртањ канулиран, јер еластична деформација Киршнерове игле водиље не може утицати на промену правца канулираног завртња. Овом чињеницом се може објаснити претпоставка да би очекивана дужина интраоперативне флуороскопије код самодинамизирајућег унутрашњег фиксатора са канулираним клизним завртњем била краћа него код самодинамизирајућег унутрашњег фиксатора са 2 клизна завртња, а тиме би и разлика у дужини флуороскопије у односу на гама клин била још већа у поређењу са самодинамизирајућим унутрашњим фиксатором са 2 клизна завртња.

Уз претпоставку о значајно краћој очекиваној дужини интраоперативне флуороскопије, може се претпоставити и да је очекивана дужина операције значајно краћа при фиксацији трохантерних прелома самодинамизирајућим унутрашњим фиксатором са канулираним клизним завртњем у односу на фиксацију самодинамизирајућим унутрашњим фиксатором са 2 клизна завртња. Разлог за овакву

тврдњу лежи у употреби мањег броја клизних завртњева (само 1 клизни завртањ), као и у канулираности клизног завртња (слично објашњењу зачајно мање дужине операције код фиксације самодинамизирајућим унутрашњим фиксатором са 2 клизна завртња у односу на фиксацију гама клином) код самодинамизирајућег унутрашњег фиксатора са канулираним клизним завртњем. Такође, постављање антиротационог клина и антиротационог уметка код самодинамизирајућег унутрашњег фиксатора са канулираним клизним завртњем су мануелне радње за чије извођење се може очекивати укупно краће време у односу на време потребно за ушрафљивање другог неканулираног клизног завртња код самодинамизирајућег унутрашњег фиксатора са 2 клизна завртња, јер су, при постављању антиротационог клина и антиротационог уметка, потребни број обртаја и снага при коришћењу Т-кључа мањи и није неопходна рентгенска провера, у односу на ушрафљивање другог неканулираног клизног завртња.

Пошто су дужина операције и дужина флуороскопије значајно већи у GN групи, може се претпоставити да дужа интраоперативна флуороскопија подразумева и дужу операцију. У циљу додатног испитивања ове претпоставке извршена је анализа линеарне корелације дужине операције и дужине интраоперативне флуороскопије, укупно у целом узорку, као и код SIF групе и GN групе испитаника посебно у клиничком делу истраживања. Резултати ове анализе су показали да у целом узорку у клиничком делу истраживања између дужине интраоперативне флуороскопије и дужине операције постоји значајна повезаност ($p<0,05$). Ова повезаност је позитивног смера (Spearman-ов коефицијент корелације r има позитивну вредност) што значи да се у унутрашњој фиксацији трохантерних прелома (која обухвата фиксацију гама клином и фиксацију самодинамизирајућим унутрашњим фиксатором) уз дужу интраоперативну флуороскопију очекује и дужа операција и обрнуто. Јачина ове повезаности је ниска ($0,30<|r|<0,50$), те, иако је повезаност значајна, промена дужине интраоперативне флуороскопије није често праћена сразмерном променом дужине операције [204].

Коефицијент корелације линеарне повезаности дужине операције и дужине интраоперативне флуороскопије у GN групи, такође, упућује на позитиван смер повезаности, али ова повезаност није статистички значајна ($p>0,05$), те се, ипак, не може сматрати да се уз дужу интраоперативну флуороскопију код фиксације трохантерних прелома гама клином очекује и дужа операција и обрнуто.

Линеарна повезаност дужине операције и дужине интраоперативне флуороскопије у SIF групи је статистички значајна ($p<0,05$). Ова корелација има позитиван смер и ниску јачину. То значи да се код ове методе фиксације уз дужу

интраоперативну флуороскопију очекује и дужа операција, али да ове промене често нису сразмерне. Коефицијент детерминације указује на то да се у 18% случајева може очекивати предвиђена дужина операције у односу на дужину интраоперативне флуороскопије.

Код фиксације трохантерних прелома гама клином или самодинамизирајућим унутрашњим фиксатором постоје мануелне радње које захтевају интраоперативну рентгенску проверу. Уколико ова рентгенска провера потврди да је позиција одговарајућег дела имплантата или инструмента за позиционирање делова имплантата неадекватна, јавља се потреба за понављањем тих мануелних радњи. Може се претпоставити да је једна рентгенска провера праћена одређеном мануелном радњом хирурга, те да је нпр. трострука рентгенска провера у одређеној фази операције праћена троструким поновљањем одређене мануелне радње, тј. троструко већим одређеним временским интервалом, продужујући укупну дужину операције. Заснованост ове претпоставке је боља што је јачина корелације дужине операције и дужине интраоперативне флуороскопије већа.

Рентгенска провера позиције делова имплантата или инструмената за њихово позиционирање код фиксације трохантерних прелома самодинамизирајућим унутрашњим фиксатором или гама клином може се вршити краткотрајним или дужим рентгенским експозицијама. Пошто је фиксација гама клином врста интрамедуларне фиксације, без директног визуелног увида у положај неких делова имплантата или инструмената за њихово постављање у односу на кост, може се претпоставити да су рентгенске провере са дужом флуороскопском експозицијом (дужим трајањем рентгенског зрачења током једне интраоперативне провере) овде чешће потребне него код екстрамедуларне методе као што је фиксација самодинамизирајућим унутрашњим фиксатором. Штавише, пошто се код фиксације самодинамизирајућим унутрашњим фиксатором флуороскопија најчешће користи само при пласирању Киршнерове игле и клизних завртњева, може се констатовати да код ове методе интраоперативне рентгенске провере чешће могу бити довољне само у виду кратких рентгенских експозиција него код фиксације гама клином. Код фиксације гама клином се, поред пласирања Киршнерове игле и ушрафљивања клизног завртња, флуороскопија у значајној мери користи и у другим фазама операције. Рецимо, увођење игле водиље у медуларни канал бутне кости кроз шило-водич, чија се позиција у односу на кост може контролисати само уз помоћ флуороскопије (не и директним визуелним увидом), представља фазу операције где би рентгенска провера са дужом експозицијом могла

бити пожељнија од краткотрајне флуороскопске експозиције. Аналогно увођењу игле водиље кроз шило-водич код фиксације гама клином, код фиксације самодинамизирајућим унутрашњим фиксатором би могло да се наведе пласирање Киршнерове игле за врат и главу бутне кости. Ова аналогија се заснива на томе да оба наведена поступка представљају почетне маневаре фиксације у којима постоји највећа слобода оријентације хируршког инструмента (игле водиље, тј. Кирнерове игле). Већа слобода оријентације подразумева и већу потребу за контролом позиционирања. Пошто је код фиксације самодинамизирајућим унутрашњим фиксатором контрола позиције Киршнерове игле у односу на кост делимично могућа директним визуелним увидом, а код фиксације гама клином увођење игле водиље кроз шило-водич у односу на медуларни канал може бити контролисано само флуороскопијом, овим би се могло објаснити да маневар са највећом слободом оријентације хируршког инструмента може код фиксације гама клином чешће бити праћен потребом за рентгенском провером са дуготрајном експозицијом него код фиксације самодинамизирајућим унутрашњим фиксатором.

Може се претпоставити да би, при интраоперативним рентгенским проверама, уједначена флуороскопска експозиција била праћена значајнијом повезаношћу дужине флуороскопије са дужином операције, у односу на варијабилну флуороскопску експозицију. То би значило да се између дужине флуороскопије и дужине операције може очекивати значајнија корелација уколико је фиксацију могуће извршити рентгенским проверама превасходно краткотрајне експозиције, у односу на фиксацију где су неки маневри праћени интраоперативном рентгенском провером непредвидивог трајања експозиције. Овим се може објаснити чињеница да је корелација између дужине флуороскопије и дужине операције при фиксацији трохантерних прелома била статистички значајна код фиксације самодинамизирајућим унутрашњим фиксатором, док код фиксације гама клином ова корелација није била статистички значајна.

Објашњење да је јачина повезаности дужине интраоперативне флуороскопије и дужине операције у SIF групи ниска могло би да лежи у некој од следећих претпоставки:

1) различите врсте мануелних поступака које затевају рентгенску проверу различито трају, а између различитих испитаника се јавила потреба за понављањем различитих врста тих поступака, те сличан број поновљених рентгенских провера између тих испитаника није био праћен сличним продужењем операције; нпр. пласирање Киршнерове игле, ушрафљивање

првог клизног завртња и ушрафљивање другог клизног завртња су различите врсте мануелних поступака које захтевају рентгенску проверу, али могу различито трајати, па понављање одређене од ових врста поступака различито продужује операцију у односу на понављање неке друге врсте поступка,

2) када интраоперативна рентгенска провера упути на потребу за понављањем неког мануелног поступка, време за његово поновно извршење није исто при сваком понављању, како током исте операције, тако и између различитих операција; нпр. ушрафљивање клизног завртња може захтевати различито време, како због различитих дужина клизних завртњева, тако и због различитог механичког отпора кости.

Податак да линеарна повезаност дужине флуороскопије и дужине операције у GN групи није значајна, а да у SIF групи јесте, појашњава да је значајна повезаност истих параметара у укупном узорку (када је уопштено анализирана унутрашња фиксација трохантерних прелома гама клином и самодинамизирајућим унутрашњим фиксатором заједно) пре свега заснована на њиховој корелацији у SIF групи.

Kelly и сар. су ретроспективно испитивали однос између дужине операције и кумулативног излагања радијацији током флуороскопије између DHS-а и гама клина, у трајању од годину дана, на серија испитаника која је обухватала 137 болесника са трохантерним преломом. Просечна дужина интраоперативне флуороскопије је код гама клина била 116 s, а код DHS-а 39 s. Нашли су да је, код пацијената код којих је операција трајала дуже од 1 сата, доза примљене радијације била статистички значајно већа у односу на пацијенте код којих је операција трајала краће. При томе су навели да је дужина флуороскопије била мања код DHS-а у поређењу са гама клином. Радијациона доза је нарочито била велика уколико је флуороскопија кумулативно прелазила 50 s [205]. Узимајући аналогију између DHS-а и самодинамизирајућег унутрашњег фиксатора (пошто обе методе представљају врсте екстрамедуларне фиксације), може се рећи да је у наведеној публикацији потврђена разлика између група испитаника по питању дужине интраоперативне флуороскопије, која постоји и у нашој студији. На основу овога се, узимајући у обзир резултате дужине операције и дужине интраоперативне флуороскопије у нашој студији, може код гама клина очекивати значајно већа доза примљене радијације него код самодинамизирајућег унутрашњег фиксатора.

Chen и сар. су одређивали дужину операције код интрамедуларне фиксације трохантерних прелома PFNA и ZNN клином [206]. Вредности су биле ниже у односу на интрамедуларну фиксацију у нашој студији (PFNA:62,7±14,2 min; ZNN:73,6±18,3 min).

Између SIF групе и GN групе испитаника у клиничком делу истраживања није било статистички значајне разлике по питању потребе за интраоперативном трансфузијом (p>0,05). Интраоперативна трансфузија је у GN групи извршена у 6,1% случајева, а у SIF групи у 5,9% случајева (по 2 испитаника у свакој групи; по 350 ml у SIF групи и 350 ml и 700 ml u GN групи). Код свих испитаника је потреба за интраоперативном трансфузијом одређивана у складу са количином крви у аспиратору, што представља меру тзв. очигледног интраоперативног губитка крви. Поред овог крварења, постоји и тзв. скривено крварење, које се открива крвним анализама након операције. Пошто између SIF групе и GN групе испитаника није било значајне разлике у смислу потребе за интраоперативном трансфузијом, може се закључити да између фиксације гама клином и фиксације самодинамизирајућим унутрашњим фиксатором нема значајне разлике по питању очигледног интраоперативног крварења. Примарно се могло претпоставити да ће интраоперативно крварење бити значајно веће у SIF групи, будући да екстрамедуларна фиксација подразумева ширу инцизију меких ткива у односу на интрамедуларну фиксацију. Одсуство ове разлике би могло указати на то да, уз ширину инцизије меких ткива, римовање медуларног канала представља још неки важан фактор који утиче на количину интраоперативног крварења при фиксацији трохантерних прелома.

Ronga и сар. су анализирали губитак крви код хируршких захвата на серији од 417 болесника са трохантерним преломом, при чему су упоређивали губитак крви код групе код које је фиксација извршена DHS-ом (аналогија са самодинамизирајућим унутрашњим фиксатором, као, такође, екстрамедуларном методом), са групом код које је фиксација извршена гама килном [207]. Резултати су показали да је губитак крви у групи болесника који су лечени DHS-ом значајно мањи (894,7 ml) у односу на губитак крви у групи болесника који су лечени гама клином (1720,6 ml).

Hou и сар. су на серији од 408 старијих пацијената анализирали губитак крви код примене гама клина и DHS-а. При томе су посебно анализирали очигледни интраоперативни губитак крви, скривени губитак крви и тотални губитак крви [208]. Њихови резултати су показали да је код примене гама клина очигледни интраоперативни губитак крви био 103,5 ml, скривени губитак крви је био 728,3 ml, а тотални губитак крви је био 831,9 ml. Код примене DHS-а очигледни интраоперативни

губитак крви је био 283,6 ml, скривени губитак крви је био 412,1 ml, а тотални губитак крви је био 695,7 ml. Разлика је била значајна по питању укупног и скривеног крварења (веће вредности су код интрамедуларне у односу на екстрамедуларну методу).

Ма и сар. су у свом истраживању показали да је у унутрашњој фиксацији трохантерних прелома интраоперативно крварење било веће код интрамедуларне (гама клин) у односу екстрамедуларну методу (DHS) [209].

Да би се сагледала укупна потреба за трансфузијом током хоспитализације услед оперативног лечења трохантерног прелома, извршена је и анализа постоперативне трансфузије. Нема значајне разлике између SIF групе и GN групе испитаника у смислу потребе за постоперативном трансфузијом ($p>0,05$). Такође, поређењем само оних испитаника код којих је извршена постоперативна трансфузија установљено је да нема значајне разлике у просечној постоперативној количини дате крви ($p>0,05$). На основу извршене анализе постоперативне трансфузије, може се закључити да између две испитиване методе унутрашње фиксације трохантерних прелома нема значајне разлике по питању скривеног интраоперативног и постоперативног крварења (што одређује у количина постоперативно дрениране крви).

Поред трансфузије, одређивани су и интраоперативна и постоперативна инфузија (Sol. Ringeri, Sol. 0,9% NaCl, Sol. 5% Glucosae). Количина интраоперативне инфузије је значајно већа у GN групи, у односу на SIF групу ($p<0,05$). Искуство анестезиолога у установи у којој су испитаници оперисани је да се код спиналне анестезије (која је примењена код свих испитаника у овој студији) пацијенту редовно даје 1000-1500 ml инфузије, а да, ако током операције дође до пада вредности артеријског крвног притиска, се потом интраоперативно ординира додатна количина инфузије. Пошто између SIF групе и GN групе испитаника постоји значајна разлика по питању количине интраоперативне инфузије (већа у групи са гама клином), може се претпоставити да постоје неки фактори карактеристични за интрамедуларну фиксацију гама клином (нпр. ослобађање медијатора имуног одговора карактеристичног за римовање медуларног канала [210] и др.) који утичу на генерално ранији или чешћи интраоперативни пад артертеријског крвног притиска, а тиме и на ранију или чешћу потребу за додатном интраоперативном инфузијом (чинећи тако просечну количину интраоперативне инфузије већом) у односу на екстрамедуларну фиксацију самодинамизирајућим унутрашњим фиксатором. Наведена претпоставка би могла бити предмет будућег детаљнијег истраживања у тој области.

Линеарна корелација дужине операције и интраоперативне инфузије у целом узорку испитаника у клиничком делу ове студије је значајна ($p<0,05$), позитивног смера и ниске јачине. То, као и податак о значајно већим просечним вредностима дужине операције и интраоперативне инфузије у GN групи у односу на SIF групу, потврђује да се код дужих операција, при унутрашњој фиксацији трохантерних прелома у спиналној анестезији, може очекивати и чешћа потреба за додатном интраоперативном инфузијом. Ипак, треба имати у виду да се код старијих пацијената додатна интраоперативна инфузија даје са већом предострожношћу од смањења хематокрита, него код млађих пацијената, те да додатна интраоперативна инфузија не зависи само од дужине операције, већ и од старости пацијента, што би могао бити разлог ниске јачине наведене линеарне корелације дужине операције и интраоперативне инфузије.

Између SIF групе и GN групе испитаника нема значајне разлике по питању количине постоперативне инфузије (Sol. Ringeri, Sol. 0,9% NaCl, Sol. 5% Glucosae) током хоспитализације ($p>0,05$). Постоперативна инфузија је ординирана код већине испитаника. Само код 3 испитаника (4,5% укупног узорка) није ординирана постоперативна инфузија и ови испитаници су из GN групе.

Један од разлога због којих се након унутрашње фиксације трохантерних прелома врши постоперативна инфузија је ординирање непосредне постоперативне парентералне антибиотске профилаксе. Код фиксације гама клином су оперативни резови мањи него код фиксације самодинамизирајућим унутрашњим фиксатором, што би могло објаснити чињеницу да је у SIF групи постоперативна инфузија вршена код свих испитаника, док у GN групи код неких испитаника она није извршена. Заправо, услед мањих хируршких резова код фиксације гама клином се понекад одлучивало да непосредна постоперативна антибиотска профилакса није неопходна, те није ни ординирана постоперативна инфузија, за разлику од фиксације самодинамизирајућим унутрашњим фиксатором где је рез већи, те је и код свих испитаника у SIF групи била ординирана постоперативна инфузија у циљу наведене антибиотске профилаксе. На исти начин би могла да се објасни и разлика у вредности просечне количине постоперативне инфузије између SIF групе и GN групе, тј. да је већа у SIF групи (мада та разлика није значајна).

Количина постоперативне инфузије би могла да представља и показатељ одређеног аспекта општег стања пацијента и периоду непосредно након операције. Пошто ралика између SIF групе и GN групе испитаника по питању постоперативне инфузије није статистички значајна, могло би се закључити да методе фиксације

трохантерних прелома гама клином и самодинамизирајућим унутрашњим фиксатором не утичу разлито на опште стање пацијента у периоду хоспитализације након оперативног захвата.

Код свих испитаника заједно, између полова не постоји значајна разлика у вредностима интраоперативне инфузије, вредностима постоперативне инфузије и потреби за постоперативном трансфузијом (p>0,05). Ово може упутити на закључак да пол не представља значајан фактор у интраоперативном смањењу притиска услед спиналне анестезије, општем стању пацијента у периоду непосредно након операције, нити у постоперативном крварењу код унутрашње фиксације трохантерних прелома.

Бинарном логистичком регресијом је утврђено да између старости свих испитаника и потребе за постоперативном трансфузијом не постоји статистички значајна повезаност (p>0,05), на основу чега се може закључити да код унутрашње фиксације трохантерних прелома старост пацијента не представља значајан фактор у постоперативном крварењу.

Између SIF групе и GN групе испитаника у клиничком делу ове студије нема значајне разлике по питању дужине хоспитализације (p>0,05). На основу тога се може закључити да се, код оперативног лечења трохантерних прелома, фиксација гама клином и фиксација самодинамизирајућим унутрашњим фиксатором не разликују значајно у смислу времена потребног за преоперативну припрему, као ни по питању времена потребног за непосредно постоперативно хоспитално праћење ортопедског и општег стања пацијента. Ово, такође, значи да између наведених метода фиксације нема значајне разлике ни по питању материјалних трошкова неопходних за обезбеђивање потребног броја болничких дана при оперативном лечењу трохантерних прелома. Даље се може закључити да, на Клиници за ортопедију и трауматологију Клиничког центра Ниш, болничке постеље постају ослобођене за пријем нових пацијената кроз сличан временски период од пријема пацијената са трохантерним преломом, поређењем фиксације гама клином и фиксације самодинамизирајућим унутрашњим фиксатором.

Saarenpaa и сар. су у свом истраживању показали да између интрамедуларне (гама клин) и екстрамедуларне (DHS) унутрашње фиксације трохантерних прелома нема значајне разлике по питању дужине хоспитализације [211].

Zang и сар. су одређивали дужину хоспитализације код примене 3 методе унутрашње фиксације трохантерних прелома [212]. Хоспитализација је била дужа код екстрамедуларних у односу на интрамедуларну методу фиксације (PF-LCP:24,3 дана;

DHS:24,0 дана; PFNA:17,6 дана). Код свих испитиваних метода је хоспитализација била дужа него у нашој студији.

Пошто је Клинички центар Ниш установа терцијарног нивоа здравствене заштите, код пацијената који су здравствено осигурани у подручју са установом секундарног нивоа здравствене заштите се након операције често врши премештај у ту установу, где пацијент може бити задржан ради додатног постоперативног хоспиталног праћења, уколико услови у њој то омогућују. Код ових пацијената, дакле, хоспитализација у Клиници за ортопедију и трауматологију Клиничког центра Ниш, може бити краћа него код пацијената који се након унутрашње фиксације трохантерног прелома не упућују у другу установу ради непосредног наставка хоспитализације. Пошто између SIF групе и GN групе нема значајне разлике у дужини хоспитализације, могло би се закључити и да, код оперативног лечења трохантерних прелома, између фиксације гама клином и фиксације самодинамизирајућим унутрашњим фиксатором нема разлике у потреби за задржавањем пацијената у терцијарној здравственој установи. Анализа хоспитализације важна је како из економских разлога, тако и у погледу организације адекватног и правовременог збрињавања болесника.

Између SIF групе и GN групе испитаника нема значајне разлике у вредности *Harris Hip Score* теста (HHS) најмање 2 године након операције ($p>0,05$). Пошто HHS представља меру функције зглоба кука, а функција кука значајно зависи од стања бутне кости у трохантерној регији, може се сматрати да између фиксације гама клином и фиксације самодинамизирајућим унутрашњим фиксатором нема значајне разлике у крајњем функционалном резултату лечења трохантерних прелома. Просечна вредност HHS-а у SIF групи и у GN групи је била у опсегу осредње функције зглоба кука (70-79).

Поређењем вредности физичке компоненте квалитета живота повезаног са здрављем (PCS), одређене резултатом SF-12 упитника најмање 2 године након операције, између SIF групе и GN групе испитаника није потврђена значајна разлика ($p>0,05$). На основу овога се може закључити да, при оперативном лечењу трохантерних прелома, фиксација гама клином и фиксација самодинамизирајућим унутрашњим фиксатором једнако утичу на квалитет општег физичког стања пацијента на крају лечења.

Вредности менталне компоненте квалитета живота повезаног са здрављем (MCS), такође одређене резултатом SF-12 упитника најмање 2 године након операције, нису значајно различите између SIF групе и GN групе испитаника ($p>0,05$), те се може закључити да, при оперативном лечењу трохантерних прелома, фиксација гама клином

и фиксација самодинамизирајућим унутрашњим фиксатором једнако утичу на квалитет менталног здравља пацијента на крају лечења.

Поред наведених, једнакост између SIF групе и GN групе испитаника, у смислу вредности HHS, PCS и MCS, упућује и на следеће закључке:

1) екстрамедуларна, тј. интермускуларна или субфасцијална позиција имплантата у суптрохантерној регији бутне кости, чије димензије нису веће у односу на самодинамизирајући унутрашњи фиксатор коришћен у клиничком делу овог истраживања, не утиче значајно на стање околних меких ткива, у поређењу са фиксацијом код које се тело имплантата не налази у екстрамедуларној регији;
2) иако интрамедуларна фиксација теоретски пружа већу стабилност прелома од екстрамедуларне фиксације (с обзиром на краћи крак полуге, тј. на мањи резултујући момент силе оптерећења у пределу кука) [197], показало се да утицај стабилности на зарастање трохантерних прелома не мора бити значајно различит између одређене интрамедуларне и одређене екстрамедуларне методе фиксације;
3) иако се при фиксацији гама клином врши већа обрада кости у пределу трохантерног прелома (током римовања медуларног канала) и имплантат испуњава већи део коштане масе у пределу прелома (кроз преломну пукотину не пролази само клизни завртањ већ и масивније тело имплантата), у односу на фиксацију самодинамизирајућим унутрашњим фиксатором, показало се да ове разлике не морају имати значајан утицаја на зарастање, тј. на крајњи функционални резултат лечења трохантерних прелома;
4) пошто је код интрамедуларне фиксације карактеристично оштећење медуларне васкуларизације, а код екстрамедуларне фиксације је карактеристично оштећење периосталне васкуларизације, може се закључити врста оштећене васкуларизације не представља значајан фактор у зарастању, тј. крајњем функционалном резултату лечења трохантерних прелома.

У SIF групи и GN групи испитаника, као и код свих испитаника заједно у клиничком делу овог истраживања, постоји значајна линеарна корелација ($p<0,05$), позитивног смера, између HHS-а и PCS-а. То би могло значити да се очекује бољи квалитет општег физичког стања пацијента на крају лечења трохантерног прелома унутрашњом фиксацијом уколико је функционално стање кука боље. Вредност

коефицијента ове корелације се може заокружити на 0,7, тј. на прелазну вредност између умерене и високе јачине везе. Овим се потврђује значај кретања у одржавању доброг физичког здравља, будући да је функција зглоба кука веома важна у кретању човека.

У SIF групи и GN групи испитаника, као и код свих испитаника заједно, у клиничком делу овог истраживања, постоји значајна линеарна корелација између PCS-а и MCS-а ($p<0,05$). То значи да између квалитета менталног стања и квалитета општег физичког стања постоји значајан утицај. Ова повезаност је позитивног смера и умерене јачине, што значи да са порастом једног параметра расте и други, али да тај заједнички пораст није увек сразмеран. Физичко стање може утицати на ментално стање, али, пошто линеарна корелација не одређује јасно узрочно-последични однос анализираних фактора, не треба искључити и могућност утицаја MCS-а на PCS, тј. утицај менталног на опште физичко стање, тиме и на мобилност пацијента, а индиректно и на функцију кука (одржавање функције зглоба захтева редовне зглобне покрете).

У SIF групи и GN групи испитаника, као и код свих испитаника заједно у клиничком делу овог истраживања, постоји значајна линеарна корелација између HHS-а и MCS-а ($p<0,05$). То би могло значити да квалитет менталног стања пацијената на крају лечења трохантерног прелома у значајној мери зависи од функционалног стања кука. Код свих испитаника заједно, између квалитета менталног стања и функције зглоба кука постоји повезаност позитивног смера и умерене јачине. На основу разлике у јачини повезаности HHS-а са PCS-ом (где се јачина повезаности може сматрати јаком) и са MCS-ом (где је јачина повезаности умерена) може се закључити да функција кука нешто значајније утиче на квалитет општег физичког стања него на квалитет менталног стања.

Могући начини утицаја функције кука на ментално стање би били следећи:

- функција кука утиче на опште физичко стање, што се потом одражава на ментално стање,
- присуство бола у пределу кука утиче на ментално стање,
- ограниченост у остваривању личних потреба (због бола или ограничених покрета у куку) утиче на ментално стање.

У клиничком делу студије постоји значајна разлика између полова по питању вредности HHS-а, PCS-а и MCS-а ($p<0,05$), у смислу мањих вредности ових параметара код жена него код мушкараца. Узроци ове разлике између полова би могли бити

предмет будућих детаљнијих истраживања у тој области. Неки од потенцијалних узрочних фактора код ове појаве би могли бити:

1) остеопороза; код жена се постменомаузална остеопороза раније јавља него сенилна остеопороза код мушкара [113], те се очекује да су трохантерни преломи, који су најзаступљенији у популацији старијој од 65 година, чешће и интензивније праћени остеопорозом код жена у односу на мушкарце; пошто је код остеопорозе чврстина кости смањена, могло би се очекивати да чешћа остеопороза подразумева и дужи процес зарастања прелома, а одложено зарастање је праћено и одлагањем периода рехабилитације са пуним ослонцем на повређену ногу; успорена рехабилитација може резултовати мањом функцијом зглоба, а тиме и мањим квалитетом физичког и менталног здравља;
2) рехабилитација болесника након унутрашње фиксације трохантерних прелома захтева физички напор, за који би се могло претпоставити да је, генерално, у већој мери изводљив код мушкараца него код жена, те је и сама рехабилитација болесника бржа, а бржа рехабилитација повећава шансу за бољу функцију кука, и тиме боље опште физичко и ментално стање болесника.

Анализа линеарне корелације старости болесника према вредностима HHS-а, PCS-а и MCS-а, у укупном узорку испитаника у клиничком делу студије, показује значајну корелацију између старости болесника и HHS-а ($p<0,05$), док између старости болесника и вредности PCS-а и MCS-а нема значајне корелације ($p>0,05$). Повезаност старости болесника и функције кука на крају оперативног лечења трохантерног прелома (најмање 2 године након операције) је негативног смера и умереног интензитета, што значи да се са већом старошћу болесника очекује мања функција кука, при чему тај однос није често пропорционалан. Негативан смер ове корелације вероватно проистиче из чешћих и развијенијих дегенеративних промена у зглобу кука код старијих људи. Такође, са старошћу болесника очекује се и мања физичка снага, те и спорија рехабилитација након унутрашње фиксације трохантерних прелома.

Податак да повезаност старости болесника са квалитетом општег физичког стања и са квалитетом менталног стања није значајна на крају лечења трохантерног прелома унутрашњом фиксацијом (најмање 2 године након опепрације) могао би бити објашњен честим присуством различитих врста коморбидитета код старијих људи који различито утичу на квалитет живота повезан са здрављем.

Vaquero и сар. су одређивали вредност HHS-а и SF-36 упитника код фиксације трохантерних прелома гама клином 12 месеци након операције [213]. Просечна вредност HHS-а је била слична као и у нашој студији (72,6). Вредности компоненти квалитета живота повезаног са здрављем су биле ниже него у нашој студији (PCS:39,7±7,9; MCS:51,7±9,8).

Li и сар. су испитивали HHS код интрамедуларне (PFNA) и екстрамедуларне (DHS) фиксације трохантерних прелома [214]. Вредности су биле више код интрамедуларне и сличне код екстрамедуларне методе, у односу на резултат наше студије (PFNA:85,3±2,4; DHS:72,3±1,6).

Saarenpaa и сар. су анализирали две серије пацијената са трохантерним преломом при чему се свака група састојала од по 134 пацијнта. Крајњи функционални резултат су одређивали користећи SAHFE (Standardised Audit of Hip Fractures in Europe) систем бодовања [211]. После 4 месеца, у погледу хода, резултати су били бољи у екстрамедуларној (DHS) групи у односу на интрамедуларну (гама клин) групу (78%:73%). Проценат реоперација у току прве године после примарне операције је такође био у корист DHS-а (8,2%:12,7%). Без обзира што је ход био бољи и морталитет мањи код DHS-а, аутори су закључили да су оба наведена имплантата корисна за лечење трохантерних прелома бутне кости.

Подаци регресионе анализе у лабораторијском делу истраживања показују да између аксијалне силе потребне за покретање динамизације клизних завртњева и момента силе њиховог попречног оптерећења постоји значајна линеарна повезаност ($p<0,05$) и да је смер те повезаности позитиван, тј. да се са порастом момента силе попречног оптерећења очекује пропорционални раст аксијалне силе потребне за покретање динамизације клизних завртњева, код свих испитиваних имплантата. Према вредностима коефицијената детерминације, очекује се да дефинисана пропорционалност буде потврђена у 95% случајева код гама клина, у 94% случајева код самодинамизирајућег унутрашњег фиксатора са канулираним клизним завртњем и у 78% случајева код самодинамизирајућег унутрашњег фиксатора са 2 клизна завртња.

Упоредивости гама клина и самодинамизирајућег унутрашњег фиксатора са канулираним клизним завртњем доприноси чињеница да ови имплантати садрже исти број клизних завртњева (по један клизни завртањ) који су сличног пречника (канулирани клизни завртањ самодинамизирајућег унутрашњег фиксатора је пречника 10 mm, док је код гама клина клизни завртањ пречника 10,5 mm, с тим што је радијално растојање између парова ивица наспрамних уздужних жлебова клизног завртња гама

клина 10 mm). Упоредивости самодинамизирајућег унутрашњег фиксатора са канулираним клизним завртњем и самодинамизирајућег унутрашњег фиксатора са 2 клизна завртња доприноси чињеница да клизни завртњи ових имплантата пролазе кроз канале трохантерних јединица тела имплантата које су исте дебљине.

Уздужни жлебови на клизном завртњу су код гама клина оријентисани тако да се, при биомеханичком оптерећењу, додирни контакт између клизног завртња и ивица канала тела имплантата остварује паровима ивица (по 2 ивице) 2 наспрамна уздужна жлеба клизног завртња (од укупно 4 уздужна жлеба распоређена на по 90°). То значи да се, код гама клина, наведени додирни контакт остварује у 4 тачке (Слика 15). За разлику од гама клина, код самодинамизирајућег унутрашњег фиксатора са канулираним клизним завртњем уздужни жлебови клизног завртња (укупно 2 жлеба) су оријентисани према напред и према назад, тако да, при попречном биомеханичком оптерећењу клизног завртња, ивице ових жлебова не учествују у додирном контакту клизног завртња и тела имплантата. Овај контакт се код самодинамизирајућег унутрашњег фиксатора са канулираним клизним завртњем остварује, дакле, у 2 тачке. Посматрано у попречној пројекцији клизних завртњева, растојање између додирних места клизног завртња и канала тела имплантата је у потпуности исто (10 mm) код гама клина и код самодинамизирајућег унутрашњег фиксатора са канулираним клизним завртњем.

Код гама клина је регресиона права испитиваних параметара у лабораторијском делу истраживања уочљиво "стрмија", тј. регресиони коефицијент b је већи, у односу на самодинамизирајући унутрашњи фиксатор са канулираним клизним завртњем, што значи да је раст аксијалне силе потребне за покретање динамизације клизног завртња при расту момента силе његовог попречног оптерећења уочљиво већи код гама клина. Ово би могло значити да, при попречном биомеханичком оптерећењу клизног завртња, број додирних тачака клизног завртња и тела имплантата утиче на наведени раст силе потребне за покретање динамизације, тј. да је овај раст већи уколико је број додирних тачака већи. У прилог овој претпоставци стоји и чињеница да је код самодинамизирајућег унутрашњег фиксатора са 2 клизна завртња (где се, при попречном оптерећењу оба клизна завртња, њихов ослонац на тело имплантата врши у по 2, тј. укупно 4 додирне тачке – као и код гама клина) регресиона права испитиваних параметара, такође, "стрмија", тј. регресиони коефицијент b је већи него код самодинамизирајућег унутрашњег фиксатора са канулираним клизним завртњем (код кога постоје 2 наведене додирне тачке).

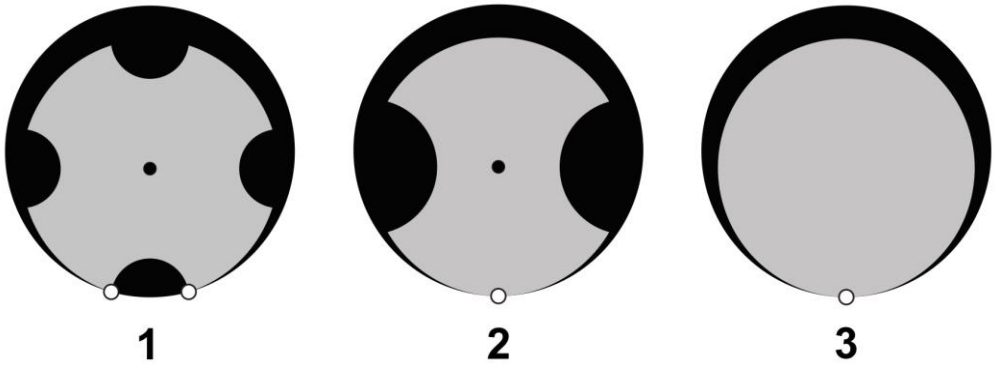


**Слика 15.** Шематски приказ попречног пресека клизног завртња и једне ивице канала тела имплантата, при попречном оптерећењу клизног завртња, код гама клина (1), где постоје 2 тачке ослонца, и самодинамизирајућег унутрашњег фиксатора са канулираним клизним завртњем (2) и самодинамизирајућег унутрашњег фиксатора са 2 клизна завртња (3), где постоји по једна тачка ослонца

Као још један фактор који, у лабораторијском делу истраживања, доприноси већој вредности регресионог коефицијента b код самодинамизирајућег унутрашњег фиксатора са 2 клизна завртња, у односу на самодинамизирајући унутрашњи фиксатор са канулираним клизним завртњем, могао би да се наведе и утицај радијуса закривљености бочне површине клизног завртња. Заправо, при притиску обле површине (којој одговара бочна површина клизног завртња) на неку другу површину (којој одговара површина канала за клизни завртањ) у реланости се не очекује да, на микроскопском нивоу, њихова контактна површина буде иста при било ком пречнику клитног завртња, већ да је та контактна површина мања (приближнија тачки) што је радијус клизног завртња мањи. Мања контактна површина ствара већи притисак, тј. отпор, за чије савладавање је потребна већа аксијална сила при покретању динамизације клизних завртњева, на основу чега би можда могао да се очекује и већи раст аксијалне силе потребне за покретање динамизације клизних завртњева при расту момента силе њиховог попречног оптерећења. Овим би могла да се објасни и већа вредност регресионог коефицијента b код гама клина у односу на самодинамизирајући унутрашњи фиксатор са 2 клизна завртња (код оба ова имплантата је број додирних тачака између клизних завртњева и тела имплантата исти), јер је радијус заобљености ивица уздужних жлебова клизног завртња гама клина мањи него радијус клизних завртњева самодинамизирајућег унутрашњег фиксатора са 2 клизна завртња.

Током лабораторијског испитивања самодинамизирајућег унутрашњег фиксатора са 2 клизна завртња уочена је одређена појава – дејство попречне силе на алуминијумску капу, јачине која је мања од 10 N, при највећој испитиваној екстензији клизних завртњева, без вршења аксијалног оптерећења (деловала је само сила земљине теже) било је праћено задржавањем проксималног клизног завртња у фиксираном положају, док је код дисталног клизног завртња постојала тежња ка његовом спонтаном проклизавању, у односу на тело имплантата. Дејство попречне силе јачине веће од 10 N било је праћено задржавањем оба клизна завртња у фиксираном положају у односу на тело испитиваног самодинамизирајућег унутрашњег фиксатора. На основу ове појаве се може претпоставити да у укупном отпору покретању динамизације наведеног пара клизних завртњева, при њиховом минималном попречном оптерећењу (<10 N), најпре учествује само проксимални завртањ, да би са порастом попречног оптерећења растао и удео отпора дисталног клизног завртња. На основу овога се може претпоставити да је удео ових клизних завртњева различит у укупном отпору клизних завртњева који влада при њиховом попречном оптерећењу.

Коефицијент детерминације испитиваних регресија у лабораторијском делу истраживања је најнижи код самодинамизирајућег унутрашњег фиксатора са 2 клизна завртња, док гама клин и самодинамизирајући унутрашњи фиксатор имају више, међусобно сличне вредности овог коефицијента. Ово значи да је аксијална сила потребна за покретање динамизације клизних завртњева са попречним оптерећењем варијабилнија уколико се користе 2 клизна завртња, у односу на коришћење 1 клизног завртња. То се могло и претпоставити, јер се при коришћењу 2 клизна завртња може очекивати двострука варијабилност аксијалне силе потребне за покретање динамизације клизних завртњева (сваки клизни завртањ испољава своју варијабилност).

Коефицијенти регресије из лабораторијског дела овог истраживања омогућују да се за одређени имплантат, при било којој вредности тежине тела, екстензије клизног завртња и угла између клизног завртња и тела имплантата, одреди аксијална сила која је потребна за покретање динамизације биомеханички попречно оптерећеног клизног завртња, у моменту када се при ходу врши ослонац на ногу са тим имплантатом. Frankel и сар. су установили да се на клизни завртањ преноси 1/4 укупног оптерећења које влада у куку [215]. Pawels-ова теоријска разматрања [195], као и каснија *in vivo* истраживања са протезама кука које су садржале сензорне компоненте [194, 196] указала су на то да кук трпи око 3 пута веће оптерећење од тежине тела у моменту ослањања на једну ногу током хода, под углом од 159° у односу на вертикалу. На

основу ових чињеница проистиче да, при одређивању оптерећења клизних завртњева, треба користити податак да клизни завртњи трпе оптерећење коме одговара 3/4 тежине тела, под углом од 159° у односу на вертикалу, а да се попречно оптерећење клизних завртњева даље израчунава у складу са углом имплантата. На исти начин је могуће израчунати и аксијалну силу која, у моменту ослањања на једну ногу током хода, делује на клизне завртње. На графику 13 су приказане вредности аксијалних сила потребних за покретање динамизације клизних завртњева при ослањању на једну ногу, при телесној тежини од 690 N, за угао клизних завртњева од 130° у односу на тело имплантата.

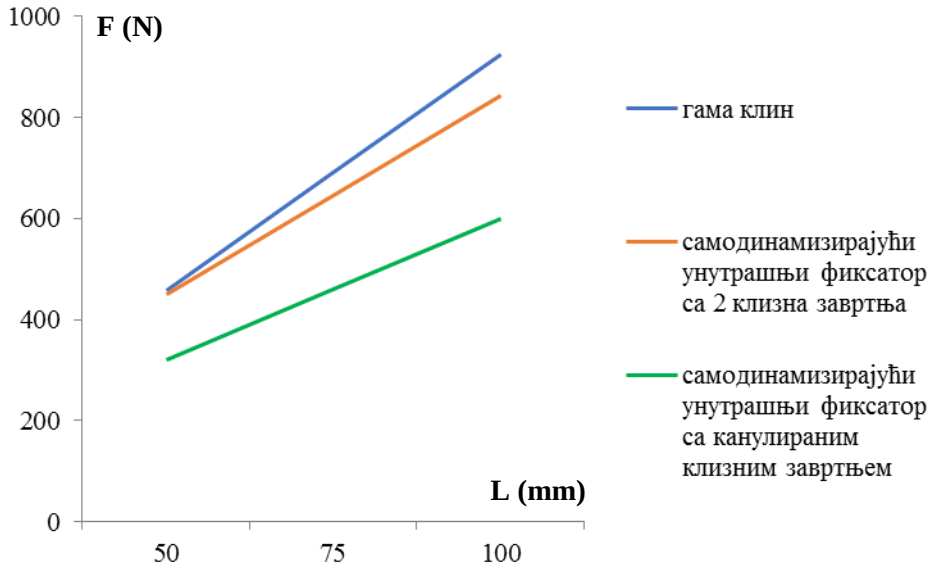


**График 13.** Графички приказ зависности очекиваних аксијалних сила потребних за покретање динамизације клизних завртњева у односу на екстензију клизних завртњева са углом од 130°, при телесној тежини од 690 N; приказане вредности се односе на тренутак пуног ослонца на оперисану ногу и изведене су из параметара линеарне регресије према резултатима лабораторијског дела ове студије

Loch и сар. су експериментално испитивали гама клин друге генерације, на сличан начин као и у лабораторијском делу нашег истраживања [197]. Према резултатима Loch-а и сар, динамизација гама клина друге генерације је, при пуном ослањању на ногу са овим имплантатом, за угао клизног завртња према стему од 130° и за телесну тежину од 690 N, била остварива при екстензији клизног завртња од 50 mm, али не и при већим екстензијама (75 mm или 100 mm). То значи да се, при већим екстензијама клизног завртња гама клина друге генерације, динамизација не остварује у

моменту ослањања на ногу, већ у другим фазама хода или током лежања, када клизни завртањ не трпи попречно оптерећење у обиму који влада при ослањању на једну ногу. Могло би се сматрати да на клизни завртањ увек делује одређена аксијална сила, као резултат тензије мишића у пределу кука и да та сила може покренути динамизацију клизног завртња током лежања.

Према резултатима лабораторијског дела нашег истраживања, динамизација клизног завртња је, при пуном ослањању на ногу са овим имплантатом, за угао клизног завртња према телу имплантата од 130° и за телесну тежину од 690 N (када на клизне завртње делује аксијална сила од 603 N):

- код гама клина 3. генерације, остварива при екстензији клизног завртња од 50 mm, али не и при екстензији од 75 mm или 100 mm,
- код самодинамизирајућег унутрашњег фиксатора са канулираним клизним завртњем, остварива при екстензији клизног завртња од 50 mm и 75 mm, али не и при екстензији од 100 mm,
- код самодинамизирајућег унутрашњег фиксатора са 2 клизна завртња, остварива при екстензији клизних завртњева од 50 mm, али не и при екстензији од 100 mm; за екстензију клизних завртњева од 75 mm, према вредностима добијених регресионих коефицијената, динамизација није остварива, али ако се узме у обзир да је код овог имплантата дисперзија података већа (коефицијент детерминације је мањи) онда се, ипак, може очекивати да код ове екстензије клизних завртњева понекад долази до њихове динамизације при пуном ослонцу на ногу.

Према горе наведеном, може се закључити да је у моменту ослањања на оперисану ногу током хода, динамизација код свих испитиваних имплантата остварива при нижим вредностима момента силе попречног оптерећења клизних завртњева (при нижим вредностима тежине тела или нижим вредностима екстензије клизних завртњева), док се при већим вредностима овог момента силе динамизација клизних завртњева не може остварити у тој фази хода. Могуће је даље закључити да се, код пацијената са већим вредностима момента силе попречног оптерећења клизних завртњева, њихова динамизација остварује у другим фазама хода, када је попречно оптерећење клизних завртњева мање (нпр. у фази ослањања на другу, неповређену ногу). То би даље значило да је код болесника са мањом телесном тежином или са краћим вратом бутне кости пожељнији рани ослонац на оперисану ногу, док је код болесника са већом телесном тежином или дужим вратом бутне кости пожељније

изводити честе покрете у оперисаном куку без пуног ослонца на исти, у почетној фази постоперативног лечења, а да пун ослонац на оперисану ногу буде одложенији у односу на болеснике са мањом телесном тежином или са краћим вратом бутне кости.

## ЗАКЉУЧЦИ

На основу резултата можемо донети следеће закључке:

- При унутрашњој фиксацији трохантерних прелома се код примене гама клина треће генерације, у односу на самодинамизирајући унутрашњи фиксатора са 2 клизна завртња, очекује:
    - већа дужина операције,
    - већа дужина интраоперативне флуороскопије,
    - већа количина интраоперативне инфузије;
- Између употребе самодинамизирајућег унутрашњег фиксатора са 2 клизна завртња и употребе гама клина треће генерације се, у унутрашњој фиксацији трохантерних прелома, не очекује разлика по питању:
    - потребе за интраоперативном трансфузијом,
    - потребе за постоперативном трансфузијом,
    - количине постоперативне трансфузије,
    - количине постоперативне инфузије,
    - дужине хоспитализације,
    - квалитета живота повезаног са здрављем, након зарастања прелома,
    - функције оперисаног кука, након зарастања прелома;
- Код унутрашње фиксације трохантерних прелома самодинамизирајућим унутрашњим фиксатором са 2 клизна завртња или гама клином треће генрације се:
    - при већој дужини интраоперативне флуороскопије очекује и већа дужина операције,
    - при већој дужини операције очекује и већа количина интраоперативне инфузије,
    - по зарастању прелома, при бољој функцији оперисаног кука очекује и бољи квалитет живота повезан са здрављем, како по питању физичке, тако и по питању менталне компоненте,
    - по зарастању прелома, при бољем општем физичком стању очекује и боље ментално стање болесника,
    - по зарастању прелома, у односу на жене, код мушкараца очекују боља функција оперисаног кука и бољи квалитет живота повезан са здрављем, како по питању физичке, тако и по питању менталне компоненте,

- по зарастању прелома, при већој старости болесника очекује лошија функција оперисаног кука;

- Старост болесника не утиче на квалитет живота повезан са здрављем, након зарастања трохантерног прелома леченог унутрашњом фиксацијом самодинамизирајућим унутрашњим фиксатором са 2 клизна завртња или гама клином треће генерације, како по питању физичке, тако и по питању менталне компоненте;
- Раст аксијалне силе потребне за покретање динамизације клизних завртњева при расту момента силе њиховог попречног оптерећења је највећи код гама клина треће генерације, мањи код самодинамизирајућег унутрашњег фиксатора са 2 клизна завртња и најмањи код самодинамизирајућег унутрашњег фиксатора са канулираним клизним завртњем;
- Раст аксијалне силе потребне за покретање динамизације клизних завртњева при расту момента силе њиховог попречног оптерећења је већи што је већи број додирних тачака између клизних завртњева и тела имплантата, при попречном оптерећењу клизних завртњева;
- Раст аксијалне силе потребне за покретање динамизације клизних завртњева при расту момента силе њиховог попречног оптерећења је већи што је мањи радијус закривљености површине клизних завртњева у додирним местима са телом имплантата, при попречном оптерећењу клизних завртњева;
- Аксијална сила потребна за покретање динамизације клизних завртњева са попречним оптерећењем  је варијабилнија уколико се користе 2 клизна завртња, у односу на коришћење 1 клизног завртња;
- Динамизација клизних завртњева се, у моменту њиховог максималног физиолошког попречног оптерећења током хода, очекује при мањим вредностима дужине врата бутне кости и телесне тежине, док се при већим вредностима дужине врата бутне кости и телесне тежине тада ова динамизација не очекује.

## ПРЕДЛОГ МЕРА

Резултати нашег истраживања су указали на то да се при унутрашњој фиксацији трохантерних прелома код гама клина очекује значајно већа доза примљене радијације услед интраоперативне флуороскопије. Узимајући у обзир и чињеницу да одређене фазе операције (постављање шило-водича, провера позиције уведене еластичне игле водиље, евентуална флуороскопска провера бушења бургијом за закључавајући завртањ и др.) захтевају присуство хирурга уз операциони сто, где се врши флуороскопија, може се предложити редовно коришћење заштитне кецеље и оковратника, за учеснике у оперативном захвату. Оперативни поступци код имплантације самодинамизирајућег унутрашњег фиксатора при фиксацији трохантерних прелома омогућују удаљавање хирурга од операционог стола при свакој интраоперативној флуороскопској провери. Због тога, као и због значајно мање очекиване дозе примљене радијације, уколико је хирург на безбедној удаљености од извора радијације током интраоперативне флуороскопије, употреба заштитне кецеље и оковратника не мора увек бити коришћена од стране хирурга при имплантацији самодинамизирајућег унутрашњег фиксатора код збрињавања трохантерних прелома.

Према резултатима нашег истраживања, очекивано трајање операције је дуже код примене гама клина у односу на примену самодинамизирајућег унутрашњег фиксатора. Ово значи да би се, уколико је време за извођење унапред планираних операција ограничено, у одређивању оперативног програма који укључује операције више пацијената са трохантерним преломом, могло планирати више операција при примени самодинамизирајућег унутрашњег фиксатора, у односу на примену гама клина (нпр. уколико је време за извођење операција ограничено на преподневну радну смену, онда би се могла планирати једна операција више при примени самодинамизирајућег унутрашњег фиксатора, у односу на примену гама клина).

Резултати наше студије су показали да се код фиксације трохантерних прелома очекује већа количина потребне интраоперативне инфузије при примени гама клина у односу на примену самодинамизирајућег унутрашњег фиксатора. То значи да би учесници у извођењу анестезије могли да планирају употребу једне јединице инфузије више при коришћењу гама клина у односу на коришћење самодинамизирајућег унутрашњег фиксатора.

Резултати лабораторијског испитивања су у нашој студији показали да се код гама клина и код самодинамизирајућег унутрашњег фиксатора, након фиксације

трохантерних прелома, може очекивати да је у тренутку пуног ослонца на оперисану ногу аксијална динамизација клизних завртњева остварива код болесника са мањом телесном тежином и/или са мањом дужином врата бутне кости, док се код болесника са већом телесном тежином и/или са већом дужином врата бутне кости та динамизација не очекује. На основу тога се може предложити мера која се односи на постоперативну рехабилитацију болесника – у почетној фази постоперативног лечења, код болесника са мањом телесном тежином и/или са краћим вратом бутне кости је пожељнији рани ослонац на оперисану ногу, док је код болесника са већом телесном тежином и/или дужим вратом бутне кости пожељније изводити честе покрете у оперисаном куку без пуног ослонца на ту ногу, а да пун ослонац на оперисану ногу буде одложенији у односу на болеснике са мањом телесном тежином и/или са краћим вратом бутне кости.

## ЛИТЕРАТУРА


1. Мрваљевић Д. Анатомија доњег екстремитета. Београд: Савремена администрација; 2006.
2. White T. D, Folkens PA. The human bone manual. Amsterdam: Academic Press; 2005.
3. Saarenpaa I. Extracapsular hip fractures – aspects of intramedullary and extramedullary fixation [dissertation]. Oulu: Univ. Ouluensis; 2008.
4. Platzer W. Color Atlas of Human Anatomy. Vol 1: Locomotor system. 5th ed. New York: Thieme; 2004.
5. Loizou C. L, McNamara I, Ahmed K, Pryor G. A, Parker M. J. Classification of subtrochanteric fractures. Injury 2010, 41(7):739-745.
6. Adam P. Treatment of recent trochanteric fracture in adults. Orthop Traumatol Surg Res 2014; 100(1):S75-S83.
7. Anwar R, Tuson K, Khan S. A. Classification and diagnosis in orthopaedic trauma. Cambridge: Cambridge University Press; 2008.
8. Bucholz R. W, Heckman J. D, Court-Brown C. M, Tornetta P. Rockwood and Green's fractures in adults. 7th ed. Philadelphia: Lippincott Williams & Wilkins; 2010.
9. Standring S. Gray’s Anatomy. 40th ed. London: Churchill Livingstone; 2008.
10. Tillmann B. Atlas der Anatomie. Berlin: Springer-Verlag; 2010.
11. Lakhwani O. P, Mittal P. S, Naik D. C. Piriformis fossa – an anatomical and orthopaedic consideration. J Clin Diagn Res 2014; 8(3):96-97.
12. Moore K. L, Agur A. M. R. Essential clinical anatomy. 3rd ed. Baltimore: Lippincott Williams & Wilkins; 2007.
13. Ansari Moein C. M. S, Gerrits P. D, ten Duis H. J. Trochanteric fossa or piriform fossa of the femur: Time for standardised terminology?. Injury 2013; 44:722-725.
14. Starr A. J, Hay M. T, Reinert C. M, Drake S. B, Christensen K. C. Cephalomedullary nails in the treatment of high-energy proximal femur fractures in young patients: a prospective randomised comparison of trochanteric versus piriformis fossa entry portal. J Orthop Trauma 2006; 20(4):240-246.
15. McMaster W. C. Closed insertion technique for the prebent Sampson femoral rod. Clinical Orthopaedics and Related Research 1979; 138:238-242.
16. Georgiadis GM, Olexa TA, Ebraheim NA. Entry sites for antegrade femoral nailing. Clin Orthop 1996; 330:281-287.

17. Papadakis S. A, Shepard L, Babourda E. C, Papadakis S. Piriform and trochanteric fossae. A drawing mismatch or a terminology error? A review. Surg Radiol Anat 2005; 27:223–226.
18. Labronici PJ, Dos Santos Filho FC, Pires RE, Wajnsztejn A, Hungaria JO, Gameiro VS, De Silva LH. Where is the location of the femoral piriform fossa?. Injury 2016; 47:2749-2754.
19. Sunderland S. The quadrate tubercle of the femur. J Anat 1938; 72(2):309-312.
20. Philippon M. J, Michalski M, Campbell K. J, Goldsmith M. T, Devitt B. M, Wijdicks C, LaPrade R. F. Surgically relevant bony and soft tissue anatomy of the proximal femur. Orthop J Sports Med 2014: 2(6):2325967114535188.
21. Lee W. A, Saroki A. J, Loken S, Trindade C. A, Cram T. R, Schindler B. R, LaPrade R. F, Philippon M. J. Radiographic identification of arthroscopically relevant proximal femoral structures. Am J Sports Med 2016; 44(1):60-66.
22. Levy R. N. The location of the level of femoral neck transection for prosthetic hip arthroplasty. Clin Orthop Relat Res 1982; 171:51-52.
23. Erceg M, Grković I, Lojpur M, Jagić S. Position of the centre of the hip joint and the greater trochanter after total hip replacement surgery and its Influence to limping. Ann Orthop Rheumatol 2014; 2(4):1032.
24. Panichkul P, Pinsornsak P. Radiographic measurement to restore femoral head center in hip arthroplasty. J Med Assoc Thai 2012; 95(10):S32-S36.
25. Kielbasinski Podlaszewska O, Bekvalac J, Williams R. L, Adds P. J. The innominate tubercle of the femur: application to anterior surgical approaches to the hip. Clin Anat 2017; 30:578-584.
26. Hsu C. E, Shih C. M, Wang C. C, Huang K. C. Lateral femoral wall thickness. A reliable predictor of post-operative lateral wall fracture in intertrochanteric fractures. Bone Joint J 2013; 95-B(8):1134-1138.
27. Jong-Keon O, Jin-Ho H, Dipit S. Nailing of trochanteric fractures: review on pitfalls and technical tips. Journal of orthopaedics, trauma and rehabilitation 2010; 14:3-7.
28. Hansson L. I, Hagglund G, Ordeberg G, Sanstrom S. The calcar femorale as a landmark in hip physiolysis. Acta Orthop Scand 1988; 59(2):134-138.
29. Griffin J. B. The calcar femorale redefined. Clin Orthop Relat Res 1982; 164:211-214.
30. Tetsunaga T, Fujiwara K, Endo H, Tetsunaga T, Shiota N, Sato T, Ozaki T. Calcar femorale in patients with osteoarthritis of the hip secondary to developmental dysplasia. Clin Orthop Surg 2017; 9(4):413-419.

31. Hansson L. I, Hagglund G, Ordeberg G, Sanstrom S. The calcar femorale as a landmark in hip physiolysis. Acta Orthop Scand 1988; 59(2):134-138.
32. Griffin J. B. The calcar femorale redefined. Clin Orthop Relat Res 1982; 164:211-214.
33. Ruszkowski I. Ortopedija. Zagreb: Jumena; 1979.
34. Shankar V. V, Jayanthi V, Srinath M. G, Kulkarni R. A radiological study on the trabecular pattern in the upper end of the femur in post-menopausal women. J Diagn Res 2013; 7(1):6-10.
35. Миленковић С. Преломи кука. Ниш: Медицински факултет Универтитета у Нишу; 2011.
36. Kim J. E, Moon H, Jin H. M. The effects of exercise training and type of exercise training on changes in bone mineral denstiy in Korean postmenopausal women: a systematic review. J Exerc Nutrition Biochem 2016; 20(3):7-15.
37. Teasdall R. D, Webb L. X. Innovations in the management of hip fractures. Orthopaedics 2003; 26(8):s843-849.
38. Stockenhuber N, Schweighofer F, Seibert F. J. Diagnosis, therapy and prognosis of Pipkin fractures (femur head dislocation fractures). Chirurg. 1994; 65:976-981.
39. DeLee J. C, Evans J. A, Thomas J. Anterior dislocation of the hip and associated femoral-head fractures. J Bone Joint Surg Am. 1980; 62:960-964.
40. Weisova D, Salasek M, Pavelka T. Hip fractures. Cas Lek Cesk 2013; 152(5):219-225.
41. Aggarwal A. K, Soni A, Singh D. Femoral head fracture without hip dislocation.Chin J Traumatol 2013; 16(5):304-307.
42. van de Ree C. L. P, De Jongh M. A. C, Peeters C. M. M, de Munter L, Roukema J. A, Gosens T. Hip fractures in elderly people: surgery or no surgery? A systematic review and meta-analysis.
43. Harper K. D, Navo P, Ramsey F, Jallow S, Rehman S. "Hidden" preoperative blood loss with extracapsular versus Intracapsular hip fractures: what is the difference?. Geriatr Orthop Surg Rehabil 2017; 8(4):202-207.
44. de Jonghe A, van Munster B. C, van Oosten H. E, Goslings J. C, Kloen P, van Rees C, Wolvius R, van Velde R, Levi M. M, Korevaar J. C, de Rooij S. E. The effects melatonin versus placebo on delirium in hip fracture patients: studyprotocol of a randomized, placebo-controlled, double blind trial. BMC Geriatr. 2011; 5(11):34.
45. Saarenpaa I, Partanen J, Jalovaara P. Basicervical fracture – a rare type of hip fracture. Arch Orthop Trauma Surg 2002; 122:69-72.

46. Parker M. J, Pryor G. A, Thorngren K. G. Extramedullary fixation of extracapsular fractures. In: Parker MJ. Handbook of hip fracture surgery. Oxford: Butterworth-Heinemann; 1997:63-90.
47. Indemini E, Clerico P, Fenoglio E, Mariotti U. A. Comparative study of trochanteric and basicervical fractures of the femur treated with Ender and McLaughlin techniques. Ital J Orthop Traumatol 1982; 8:291–299.
48. Kuokkanen H. O. Treatment options for basicervical fractures of the femoral neck: a clinical follow-up. Acta Orthop Belg 1191; 57:162–168.
49. Levy R. N, Siegel M, Sedlin E. D, Siffert R. S. Complications of Ender pin fixation in basicervical, intertrochanteric, and subtrochanteric fractures of the hip. J Bone Joint Surg Am 1983; 65:66–69.
50. Blair B, Koval K. J, Kummer F, Zuckerman JD. Basicervical fractures of the proximal femur. A biomechanical study of 3 internal fixation techniques. Clin Orthop 1994; 306:256-263.
51. Muller M. E, Nazarian S, Koch P, Schatzker J. The comprehensive classification of fractures of long bones. Berlin: Springer; 1990.
52. Racial/ethnic differences in hip and diaphyseal femur fractures. Lo J. C, Zheng P, Grimsrud C. D, Chandra M, Ettinger B, Budayr A, Lau G, Baur M. M, Hui R. L, Neugebauer R. Osteoporosis Int 2014; 25(9):2313-2318.
53. Huang S. Y, Grimsrud C. D, Provus J, Hararah M, Chandra M, Ettinger B, Lo J. C. The impact of subtrochanteric fracture criteria on hip fracture classification. Osteoporosis Int 2012; 23(2):743-750.
54. Xue D, Yu J, Zheng Q, Feng G, Li W, Pan Z, Wang J, Li H. The treatment strategies of intertrochanteric fractures nonunion: an experience of 23 nonunion patients. Injury 2017; 48(3):708-714.
55. Cho H. M, Lee K. Clinical and functional outcomes of treatment for type A1 intertrochanteric femoral fracture in elderly patients: comparison of dynamic hip screw and proximal femoral nail antirotation. Hip Pelvis 2016: 28(4):232-242.
56. Torquato D. F, Bordini A. F, Ferreira G, Takata E. T, Trigueiro G, Basile R. The correct implant choice for transtrochanteric fracture in Brazil. Acta Orthop Bras 2016; 24(6):327-329.
57. Mattos C. A, Jesus A. A, Floter Mdos S, Nunes L. F, Sanches Bde B, Zabeu J. L. Reproducibility of the Tronzo and AO classifications for transtrochanteric fractures. Rev Bras Orthop 2015; 50(5):495-500.

58. Torquato D. F, Bordini A. F, Ferreira G, Takata E. T, Trigueiro G, Basile R. The correct implant choice for transtrochanteric fracture in Brazil. Acta Orthop Bras 2016; 24(6):327-329.
59. Stasa M, Malkus T, Trnovsky M. Our Experience with treatment of fractures of the proximal femur by Gamma-nail. Acta Chir Orthop Traumatol Cech 1997; 64(6):354-358.
60. Nestrojil P, Sin A, Bucek P. Pitfalls and complications of the Weidner-Ender method of osteosynthesis in the treatment of fractures of the proximal part of the femur. Rozhl Chir 1990; 69(6):401-406.
61. Dousa P, Cech O, Weissinger M, Dzupa V. Trochanteric femoral fractures. Acta Chir Orthop Traumatol Cech 2013; 80(1):15-26.
62. Ruedi T. P, Buckley R. E, Moran C. G. AO principles of fracture management. Vol 2: Specific fractures. 2nd ed. Stuttgart: Thieme; 2007.
63. Ostojić Z, Moro G, Kvesić A, Roth S, Bekavac J, Manojlović S. Treatment of peritrochanteric fractures by the use of gamma nail. Coll Antropol 2010; 34(1):243-246.
64. Geller J. A, Saifi C, Morrison T. A, Macaulay W. Tip-apex distance of intramedullary devices as a predictor of cut-out failure in the treatment of peritrochanteric elderly hip fractures. Int Orthop 2010; 34(5):719-722.
65. Halder S. C. The Gamma nail for peritrochanteric fractures. J Bone Joint Surg Br 1992; 74-B:340-344.
66. Evans E. M. The treatment of trochanteric fractures of the femur. J Bone Jt Surg 1949; 31-B:190-203.
67. Diaz V. J, Canizares A. C, Martin I. A, Peinado M. A, Doussoux P. C. Predictive variables of open reduction in intertrochanteric fracture nailing: a report of 210 cases. Injury 2016; 47(3):S51-S55.
68. Jensen J. S. Classification of trochanteric fractures. Acta Orthop Scand 1980; 51:803-10.
69. Kyle R. F, Gustilo R. B, Premer R. F. Analysis of six hundred and twenty-two intertrochantenc hip fractures. J Bone Joint (Am) 1979; 61: 216-21.
70. Muller M. E, Nazarian S, Koch P, Schatzker J. The comprehensive classification of fractures of long bones. Berlin: Springer; 1990.
71. Boyd H. B, Griffin L. L. Classification and treatment of trochanteric fractures. Arch Surg 1949; 58:853.

72. Oliveira F. A, Basile R, Pereira B. C, da Cunha R. L. Evaluation of the reproducibility of the Tronzo classification for intertrochanteric fractures of the femur. Rev Bras Ortop 2014; 49(6):581-585.
73. Abhishek M. Risk factors affecting the outcome of management of trochanteric fractures with sliding hip screw in elderly: a retrospective and prospective observational study [dissertation]. Chennai: The Tamilnadu Dr.M.G.R. Medical University; 2016.
74. Bombart M, Ramadier J. O. Trochanteric fractures. Rev Chir Orthop 1966; 52:353–374.
75. Ramadier J. O, Duparc J, Rougemont D, De Ferrari G. Surgical treatment of trochanteric and juxta-trochanteric fractures. Rev Chir Orthop Reparatrice Appar Mot 1956: 42(6): 759–782.
76. Decoulx P, Lavarde G. Fractures of the trochanteric region. A statistical study of 2,612 cases. J Chir (Paris) 1969; 98(1):75-100.
77. Ender J. Per und subtrochantere Oberschenkelbrüche. Hefte Unfallheilk 1970; 106:2–11.
78. Kulkarni G. S, Limaye R, Kulkarni M, Kulkarni S. Current concept review: Intertrochanteric fractures. Indian Journal of Orthopaedics 2006; 40:16-23.
79. Han J, Hahn M. H. Proximal femoral geometry as fracture risk factor in female patients with osteoporotic hip fracture. J Bone Metab 2016; 23:175-182.
80. Strom O, Borgstrom F, Kanis JA, et al. Osteoporosis: burden, health care provision and opportunities in the EU: a report prepared in collaboration with the International Osteoporosis Foundation (IOF) and the European Federation of Pharmaceutical Industry Associations (EFPIA). Arch Osteoporos 2011; 6:59-155.
81. Melton L. J. Epidemiology of hip fractures: implications of the exponential increase with age. Bone 1996; 18:121–125.
82. Johnell O, Kanis JA. An estimate of the worldwide prevalence and disability associated with osteoporotic fractures. Osteoporos Int 2006; 17:1726-1733.
83. Kannus P, Niemi S, Parkkari J, Palvanen M, Vuori I, Jarvinen M. Hip fractures in Finland between 1970 and 1997 and predictions for the future. Lancet 1999; 353:802–805.
84. Grisso J. A, Kelsey J. L, Strom B. L, Chiu G. Y, Maislin G, O'Brien L. A, Hoffman S, Kaplan F. Risk factors for falls as a cause of hip fracture in women. The Northeast Hip Fracture Study Group. N Engl J Med 1991; 324:1326–1331.

85. Kanis J. A, Johnell O, Oden A, Sembo I, Redlund-Johnell I, Dawson A, De Laet C, Jonsson B. Longterm risk of osteoporotic fracture in Malmo. Osteoporos Int 2000; 11: 669–674.
86. Farmer M. E, White L. R, Brody J. A, Bailey K. R. Race and sex differences in hip fracture incidence. Am J Public Health 1984; 74:1374–1380.
87. Merilainen S, Nevalainen T, Luukinen H, Jalovaara P. Risk factors for cervical and trochanteric hip fracture during a fall on the hip. Scand J Prim Health Care 2002; 20:188–192.
88. Cummings S. R, Nevitt M. C. A hypothesis: the causes of hip fractures. J Gerontol 1989; 44:M107-M111.
89. Parkkari J, Kannus P, Palvanen M, Natri A, Vainio J, Aho H, Vuori I, Jarvinen M. Majority of hip fractures occur as a result of a fall and impact on the greater trochanter of the femur: a prospective controlled hip fracture study with 206 consecutive patients. Calcif Tissue Int 1999. 65:183–187.
90. Grisso JA, Kelsey JL, Strom BL, Chiu GY, Maislin G, O'Brien LA, Hoffman S, Kaplan F. Risk factors for falls as a cause of hip fracture in women. The Northeast Hip Fracture Study Group. N Engl J Med 1991; 324:1326–1331.
91. Riancho J. A, Gonzales Macias J, Del Arco C, Amado JA, Freijanes J, Anton M. A. Vertebral compression fractures and mineral metabolism in chronic obstructive lung disease. Thorax 1987; 42:962–966.
92. Ledford D, Apter A, Brenner A. M, Rubin K, Prestwood K, Frieri M, Lukert B. Osteoporosis in the corticosteroid-treated patient with asthma. J Allergy Clin Immunol 1998; 102:353–362.
93. Hayes W. C, Myers E. R, Morris J. N, Gerhart T. N, Yetts H. S, Lipsitz L. A. Impact near the hip dominates fracture risk in elderly nursing home residents who fall. Calcif Tissue Int 1993; 52:192–198.
94. Flicker L, Faulkner K. G, Hopper J. L, Green R. M, Kaymacki B, Nowson C. A, Young D, Wark J. D. Determinants of hip axis length in women aged 10–89 years: a twin study. Bone 1996; 18:41–45.
95. Lauritzen J. B. Hip fractures: incidence, risk factors, energy absorption, and prevention. Bone 1996; 18(1):65S-75S.

96. Compston J. E, Flahive J, Hosmer D. W, Watts N. B, Siris E. S, Silverman S, Saag K. G, Roux C, Rossini M, Pfeilschifter J, Nieves J. W, Netelenbos J. C, March L, LaCroix A. Z, Hooven F. H, Greenspan S. L, Gehlbach S. H, Perez A. D, Cooper C, Chapurlat R. D, Boonen S, Anderson F. A, Adami S, Adachi J. D. Relationship of weight, height, and body mass index with fracture risk at different sites in postmenopausal women: the Global Longitudinal study of Osteoporosis in Women (GLOW). J Bone Miner Res 2014; 29:487-493.
97. Greenspan S, Myers E, Maitland L, Kido T, Krasnow M, Hayes W. Trochanteric bone mineral density is associated with type of hip fracture in the elderly. J Bone Miner Res 1994; 9:1889–1894.
98. Maeda Y, Sugano N, Saito M, Yonenobu K. Comparison of femoral morphology and bone mineral density between femoral neck fractures and trochanteric fractures. Clin Orthop Relat Res 2011; 469:884–889.
99. Faulkner KG, Cummings SR, Black D, Palermo L, Glüer CC, Genant HK. Simple measurement of femoral geometry predicts hip fracture: the study of osteoporotic fractures. J Bone Miner Res1993; 8:1211–1217.
100. Han J, Hahn MH. Proximal femoral geometry as fracture risk factor in female patients with osteoporotic hip fracture. J Bone Metab 2016; 23:175-182.
101. Gnudi S, Ripamonti C, Lisi L, Fini M, Giardino R, Giavaresi G. Proximal femur geometry to detect and distinguish femoral neck fractures from trochanteric fractures in postmenopausal women. Osteoporos Int 2002; 13:69-73.
102. Cheng S. Y, Levy A. R, Lefaivre K. A, Guy P, Kuramoto L, Sobolev B. Geographic trends in incidence of hip fractures: a comprehensive literature review. Osteoporos Int 2011; 22: 2575-2586.
103. Cooper C, Cole Z. A, Holroyd C. R, Earl S. C, Harvey N. C, Dennison E. M, Melton L. J, Cummings S. R, Kanis J. A. Secular trends in the incidence of hip and other osteoporotic fractures. Osteoporos Int 2011; 22:1277-1288.
104. Nelson D. A, Beck T. J, Wu G, Lewis C. E, Bassford T, Cauley J. A, LeBoff M. S, Going S. B, Chen Z. Ethnic differences in femur geometry in the women‘s health initiative observational study. Osteoporos Int 2011; 22:1377-1388.
105. Kim K. M, Brown J. K, Kim K. J, Choi H. S, Kim H. N, RheeY, Lim S. K. Differences in femoral neck geometry associated with age and ethnicity. Osteoporos Int 2011; 22:2165-2174.

106. Kaptoge S, Dalzell N, Loveridge N, Beck T. J, Khaw K. T, Reeve J. Effects of gender, anthropometric variables, and aging on the evolution of hip strength in men and women aged over 65. Bone 2003; 32:561-570.
107. Johnell O, Kanis J. A. An estimate of the worldwide prevalence and disability associated with osteoporotic fractures. Osteoporos Int 2006; 17:1726–1733.
108. Lonnroos E, Kautiainen H, Karppi P, Huusko T, Hartikainen S, Kiviranta I, Sulkava R. Increased incidenceof hip fractures. A population based-study in Finland. Bone 2006; 39:623–627.
109. Dhanwal D. K, Dennison E. M, Harvey N. C, Cooper C. Epidemiology of hip fracture: Worldwide geographic variation. Indian J Orthop 2011; 45(1):15-22.
110. Scheerlinck T, Opdeweegh L, Vaes P. Hip fracture treatment: outcome and socioeconomic aspects. A one year survey in a Belgian University Hospital. Acta Orthop Belg 2003; 69:145–156.
111. Lešić A, Jarebinski M, Pekmezović T, Bumbaširević M, Spasovski D, Atkinson H. D. Epidemiology of hip fractures in Belgrade, Serbia and Montenegro, 1999-2000. Arch Orthop Trauma Surg 2007; 127(3):179-183.
112. Horii M, Fujiwara H, Ikeda T, Ueshima K, Ikoma K, Shirai T, Terauchi R, Nagae M, Kuriyama N, Kubo T. Urban versus rural differences in the occurrence of hip fractures in Japan’s Kyoto prefecture during 2008–2010: a comparison of femoral neck and trochanteric fractures. BMC Musculoskelet Disord 2013; 14:304.
113. Campbell W. C, Canale T. S, Beaty J. H. Campbell's operative orthopaedics. Vol 3: Fractures and dislocations. 11th ed. Philadelphia: Mosby/Elsevier; 2008.
114. Бановић Д. Трауматологија коштано-зглобног система. Београд: Завод за уџбенике и наставна средства; 1998.
115. Hornby R, Evans J. G, Vardon V. Operative or conservative treatment for trochanteric fractures of the femur. A randomised epidemiological trial in elderly patients. Journal of Bone and Joint Surgery (Br). 1989; 71(4):619-623.
116. Kawaji H, Uematsu T, Oba R, Takai S. Conservative treatment for fracture of the proximal femur with complications. J Nippon Med Sch. 2016; 83(1):2-5.
117. Senthil S. Management of unstable intertrochanteric fractures in elderly patients with cemented bipolar athroplasty – a prospective study [dissertation]. Salem: Government Mohan Kumaramangalam Medical College; 2011.
118. Richard P. G. Hemiarthroplasty of the hip using a low friction bipolar endoprosthesis. Clin Orthop. 1998; 348:51-58.

119. Victor R. Unipolar v/s bipolar arthroplasty. Tech Orthop. 2004; 19B:138-142.
120. Pal C. P, Dinkar K. S, Mittal V, Goyal A, Singh M, Hussain A. Role of bipolar hemiarthroplasty and total hip arthroplasty in unstable intertrochanteric fracture femur. J Orthop Allied Scci. 2016; 4:69-74.
121. Evans J. T, Evans J. P, Walker R. W, Blom A. W, Whitehouse M. R, Sayers A. How long does a hip replacement last? A systematic review and meta-analysis of case series and national registry reports with more than 15 years of follow-up. Lancet. 2019; 393(10172):647-654.
122. Duriez P, Devaux T, Chantelot C, Baudrier N, Hery J. Y, Mainard D, Favier T, Massin P. Is arthroplasty preferable to internal fixation for the treatment of extracapsular fracture of the upper femur in the elderly?. Orthop Traumatol Surg Res. 2016; 102(6):689-694.
123. Bonnevialle P, Saragaglia D, Ehlinger M, Tonetti J, Maisse N, Adam P, Le Gall C. Trochanteric locking nail versus arthroplasty in unstable intertrochanteric fracture in patients aged over 75 years. Orthop Traumatol Surg Res. 2011; 97(6):S95-S100.
124. Sancheti K. H, Sancheti P. K, Shyam A. K, Patil S, Dhariwal Q, Joshi R. Primary hemiarthroplasty for unstable osteoporotic intertrochanteric fractures in the elderly: A retrospective case series. Indian J Orthop. 2010; 44(4):428-434.
125. Kayali C, Agus H, Ozluk S, Sanli C. Treatment for unstable intertrochanteric fractures in elderly patients: Internal fixation versus cone hemiarthroplasty. J Orthop Surg (Hong Kong). 2006; 14:240-244.
126. Fan L, Dang X, Wang K. Comparison between bipolar hemiarthroplasty and total hip arthroplasty for unstable intertrochanteric fractures in elderly osteoporotic patients. PloS One. 7(6):e39531.
127. El-Ghandour S. M. Endoprosthetic replacement for failed internally fixed intertrochanteric hip fractures. Egyptian Orthopedic Journal. 2014; 49:61-68.
128. Manninger J, Bosch U, Cserhati P, Fekete K, Kazar G. Internal fixation of femoral neck fractures: An atlas. Wien: Springer-Verlag; 2007.
129. Bhattacharyya S, Adhikari S. K. Trochanteric fracture of femur by dynamic hip screw and cross screw fixation with mathematical proof of greater ability. Int J Basic Appl Med Sci. 2017. 7(3):1-21.
130. Bartonicek J, Rammelt S. The history of internal fixation of proximal femur fractures Ernst Pohl – the genius behind. Int Orthop 2014; 38:2421-2426.

131. Mulay S, Gouri F, Mahajan U. Treatment of inter-trochanteric fracture by PFB and DHS. International J of Healthcare and Biomedical Research 2015; 3(3):209-2015.
132. Arwade D. J. A review of internal fixation and prosthetic replacement for fresh fractures of the femoral neck. Clin Orthop India. 1987; 1:77-82.
133. Hey-Grooves E. W. Treatment of fractured neck of the femur with special regard to the results. J Bone Joint Surg. 1930; 12:1-14.
134. Nishanth A. Management of intracapsular fracture neck of femur in elderly patients by hemiarthroplasty and study of its outcome [dissertation]. Bangalore: Rajiv Gandhi University of Healt Sciences; 2012.
135. Koval K. J, Zuckerman J. D. Hip fractures. A practical guide to management. New York: Springer; 2000.
136. Arden G. P, Walley G. J. Treatment of intertrochanteric fractures of the femur by internal fixation. Br Med J 1950; 2(4688):1094-1097.
137. Andersson S, Herrlin K, Walloe A, Lidgren L. Complications after trochanteric fractures: A comparison between Ender and nail-plate osteosynthesis. Acta Orthop Scand 1984; 55:187-191.
138. Husby T, Alho A, Hoiseth A, Fonstelien E. Strenght of femoral neck fracture fixation. Acta Orthop Scand. 1987; 58:634-637.
139. Raaymakers E. L, Marti R. K. Nonunion of the femoral neck: possibilities and limitations of the various treatment modalities. Indian J Orthop. 2008; 42(1):13-21.
140. Scales J. T, Roantree B. M, Perry R, Eborall R. Ten years of fixation of fractures. Engineering in medicine. 1973; 2(3):51-57.
141. Heyse-Moore G. H, MacEachern A. G, Jameson Evans D. C. Treatment of intertrochanteric fractures of the femur. A comparison of the Richards screw-plate with the Jewett nail-plate. J Bone Joint Surg Br 1983; 65-B(3);262-267.
142. Riska E. B. Trochanteric fractures of the femur. Acta Orthop Scand 1971; 42:268-280.
143. Steen Jensen J. Mechanical strenght of Jewett and McLaughlin hip nail plates manufactured from cobalt-chromium-molybdenum alloy. Acta Orthop Scand 1980. 51:145-156.
144. Thomas W. G, Villar R. N. Subtrochanteric fractures: Zickel Nail or nail-plate?. J Bone Joint Surg. 1986; 68B(2):255-259.
145. Danis R. Theorie et practique de l'osteosynthese. Paris: Masson; 1949.
146. Claes L. Dynamization of fracture fixation: Timing and methods. Unfallchirurg 2018; 121(1):3-9.

147. Madsen F, Linde F, Andersen E, Birke H, Hvass I, Poulsen T. D. Fixation of displaces femoral neck fractures: A comparison between sliding screw plate and four cancellous bone screws. Acta Orthop Scand. 1987; 58:212-216.
148. Abdulkareem I. H. A review of tip apex distance in dynamic hip screw fixation of osteoporotic hip fractures. Niger Med J. 2012; 53(4):184-191.
149. Schumpelick W, Jantzen P. M. A new principle in the operative treatment of trochanteric fractures of the femur. J Bone Joint Surg (Am). 1955; 37(4):693-698.
150. Jensen J. S, Tondevold E, Sonne-Holm S. Stable trochanteric fractures. A comparative analysis of four methods of internal fixation. Acta Orthop Scand. 1980; 51(1-6):811-816.
151. Olsson O. Alternative techniques in trochanteric hip fracture surgery. Clinical and biomechanical studies on the Medoff sliding plate and the Twin hook. Acta Orthop Scand. 2001; 71(295):1-31.
152. Waddell J. P. Fractures of the Proximal Femur: Improving Outcomes. Philadelphia: Elsevier Health Sciences; 2010.
153. Rog D, Grigsby P, Hill Z, Pinette W, Inceoglu S, Zuckerman L. A biomechanical comparison of the two- and four-hole side-plate dynamic hip screw in an osteoporotic composite femur model. J Orthop Surg (Hong Kong). 2017; 25(2):1-6.
154. Charnley J. The treatment of fractures of the neck of the femur by compression. Acta Orthop Scand. 1961; 30(1-4):29-48.
155. Richards R. H, Evans G, Egan J, Shearer J. R. The AO Dynamic Hip Screw and the Pugh Sliding Nail in femoral head fixation. J Bone Joint Surg (Br). 1990; 72-B(g):794-796.
156. Bryan A. S. Pugh nail system as a form of treatment for fractures of the proximal femur. Injury. 1990; 21:213-216.
157. Chinoy M. A, Parker M. J. Fixed nail plates versus sliding hip systems for the treatment of trochanteric femoral fractures: a meta analysis of 14 studies. Injury. 1999; 30:157-163.
158. Jeannet J. P. Leading a surgical revolution: The AO Foundation – Social entrepreneurs in the treatment of bone trauma. Cham: Springer Nature Switzerland; 2018.
159. Letzius A. Intramedullary nailing of intertrochanteric and subtrochanteric fractures with curved nail. J Int Coll Surg. 1950; 13:569-572.

160. Jelani A. R. A clinical study to evaluate the effectiveness of the short proximal femoral nail in the management of unstable intertrochanteric fractures [dissertation]. Bangalore: Univ. Ouluensis; 2013.
161. Zickel R. E. A new fixation device for subtrochanteric fractures of the femur. A preliminary report. Clin Orthop Rel Res. 1967; 54:115–123.
162. Anglen J. O, Weinstein J. N. Nail or plate fixation of intertrochanteric hip fractures: Changing pattern of practice. A review of the American Board of Orthopaedic Surgery Database. J Bone Joint Surg (Am). 2008; 90:700-707.
163. Halder S. C. The Gamma Nail for peritrochanteric fractures. J Bone Joint Surg (Br). 1992; 74-B(3):340-344.
164. Radford P. J, Needoff M, Webb J. K. A prospective randomised coomparison of the dynamic hip screw and the Gamma Locking Nail. J Bone Joint Surg (Br). 1993; 75-B:789-793.
165. Leung K. S, Taglang G, Schnettler R, Alt V, Haarman H. J, Seidel H, Kempf I. Practice of intramedullary locked nails. Berlin: Springer; 2006.
166. Sharma V, Babhulkar S, Babhulkar S. Role of gamma nail in management of pertrochanteric fractures of femur. Indian J Orthop 2008; 42(2):212-216.
167. Bojan A. J. Trochanteric hip fractures. Clinical outcomes and the cut-out complications [dissertation]. Gothenburg: University of Gothenburg; 2014.
168. Kemf I, Taglang G. The Gamma Nail – historical background. Osteo Trauma Care. 2005; 13:2-6.
169. Ihab I. E, Molham M. Clinical outcome of using a third-generation short gamma nail in the treatment of extracapsular proximal femoral fractures. Egyptian Orthopaedic Journal. 2013; 48(4):354-362.
170. Holt G, Nunag P, Duncan K, Gregori A. Outcome after short intramedullary nail fixation of unstable proximal femoral fractures. Acta Orthop Belg. 2010; 76:347-355.
171. Chen F, Wang Z, Bhattacharyya T. Convergence of outcomes for hip fracture fixation by nails and plates. Clin Orthop Relat Res. 2013; 471:1349-1355.
172. Born C. T, Karich B, Bauer C, von Oldenburg G, Augat P. Hip screw migration testing: First results for hip screws and helical blades utilizing a new oscillating test method. J Orthop Res. 2011; 29:760-766.
173. Weil Y. A, Gardner M. J, Mikhail G, Pierson G, Helfet D. L, Lorich D. G. Medial migration of intramedullary hip fixation devices: a biomechanical analysis. Arch Orthop Trauma Surg. 2008; 128:227-234.

174. Shin W. C, Seo J. D, Lee S. M, Moon N. H, Lee J. S, Suh K. T. Radiographic outcomes of osteosynthesis using Proximal Femoral Nail Antirotation (PFNA) system in intertrochanteric femoral fracture: Has PFNA II solved all the problems?. Hip Pelvis. 2017; 29(2):104–112.
175. AO Foundation. AOTK System Innovations. Davos: AO Foundation; 2016.
176. Hoove G. K, Browner B. D, Cole J. D, Comstock C. P, Cotler H. B. Initial experience with a second generation locking femoral nail: the Russell-Taylor reconstruction nail. Contemp Orthop. 1991; 23(3):199-208.
177. Boldin C, Seibert F. J, Fankhauser F, Peicha G, Grechenig W, Szyszkowitz R. The proximal femoral nail (PFN) - a minimal invasive treatment of unstable proximal femoral fractures: A prospective study of 55 patients with a follow-up of 15 months. Acta Orthop Scand. 2003; 74(1):53-58.
178. Su E. T, DeWal H, Sanders R, Kummer F. J, Mujtaba M, Koval K. J. Effect of piriformis versus trochanteric starting point on fixation stability of short intramedullary reconstruction nails. Bull Hosp Jt Dis. 2001-2002; 60(2):67-71.
179. Ma J. X, Kuang M. J, Fan Z. R, Xing F, Zhao Y. L, Zhang L. K, Chen H. T, Han C, Ma X. L. Comparison of clinical outcomes with InterTan vs Gamma nail or PFNA in the treatment of intertrochanteric fractures: A meta-analysis. Sci Rep. 2017; 7(1):15962.
180. Fine N. F, Sexton S. A, Williams D. H. The learning curve with a new cephalomedullary femoral nail. Injury. 2017; 48:1575-1578.
181. Cheng Q, Huang W, Gong X, Wang C, Liang X, Hu N. Minimally invasive percutaneous compressing plating versus dynamic hip screw for intertrochanteric fractures: a randomised control trial. Chin J Traumatol. 2014; 17(5):249-255.
182. Peyser A, Weil Y.A, Brocke L, Sela Y, Mosheiff R, Mattan Y, Manor O, Liebergall M. A prospective, randomised study comparing the percutaneous compression plate and the compression hip screw for the treatment of intertrochanteric fractures of the hip. J Bone Joint Surg Br. 2007; 89(9):1210-1217.
183. Olsson O, Ceder L, Lunsjo K, Hauggaard A. Biaxial dynamization in unstable intertrochanteric fractures. Acta Orthop Scand. 1997; 68(4):327-331.
184. Halder S. C, inventor; GESCO Healthcare Pvt. Ltd., assignee. Device for bone support with improved rotational stability. United States patent US 9936989 B2. 10 Apr 2018.

185. Stromqvist B, Nilsson L. T, Thorngren K. Femoral neck fracture fixation with hook-pins. 2-year results and learning curve in 626 prospective cases. Acta Orthop Scand. 1992; 63(3):282-287.
186. Mitković M. B, Milenković S, Micić I, Mladenović D, Mitković M. M. Results of the femur fractures treated with the new selfdynamisable internal fixator (SIF). Eur J Trauma Emerg Surg.2012; 38(2):191-200.
187. Wirtz C, Abbassi F, Evangelopoulos D, Kohl S, Siebenrock K, Kruger A. High failure rate of trochanteric fracture osteosynthesis with proximal femoral locking compression plate. Injury. 2013; 44(6):751-756.
188. Al-Yassari G, Langstaff R. J, Jones J. M, Al-Lami M. The AO/ASIF proximal femoral nail (PFN) for the treatment of unstable trochanteric femoral fracture. Injury. 2002; 33:395-399.
189. Strauss E. J, Kummer F. J, Koval K. J, Egol K. A. The „Z-effect“ phenomenon defined. J Orthop Res. 2007; 25(12):1568-1573.
190. Sanjuan-Cervero, Morales Suarez-Varela M, Sanchis-Sanegre J. R, Fenollosa-Gomez J. A clinical comparison between the Gamma® and the Claufitt® Nails in unstable proximal femoral fractures. Rev Ortop Traumatol (Madr.). 2007; 51(6):325-334.
191. Soballe K, Christensen F. Laceration of the superficial femoral artery by intertrochanteric fracture fragment. J Bone Joint Surg. 1987; 69A:781-783.
192. De Bastiani G, Apley A. G, Goldberg A. A. J. Orthofix external fixation in trauma and orthopaedics. London: Springer-Verlag; 2000.
193. Kyle R. E, Wright T. M, Burstein A. H. Biomechanical analysis of the sliding characteristics of compression hip screws. J Bone and Joint Surg. 1980; 62-A:1308-1314.
194. Kotzar G. M, Davy D. T, Goldberg V. M, Heiple K. G, Berilla J, Heiple K. G, Brown R. H, Burstein A. H. Telemeterized in vivo hip joint force data: a report on two patients after total hip surgery. J Orthop Res. 1991; 9:621-633.
195. Pauwels E. Der schenkelhalsbruck ein mechanisches problem. grundlagen des heilungsvorganges prognose und kausale therapie. Stuttgart: Ferdinand Enke; 1935.
196. Davy D. T, Kotzar G. M, Brown R. H, Heiple K. G, Goldberg V. M, Heiple K. G, Berilla J, Burstein A. H. Telemetric force measurements across the hip after total arthroplasty. J. Bone and Joint Surg. 1988; 70-A:45-50.

197. Loch D. A, Kyle R. F, Bechtold J. E, Kane M, Anderson K, Sherman R. E. Forces required to initiate sliding in second-generation intramedullary nails. *J Bone Joint Surg.* 1998; 80:1626-1631.
198. Agrawal P, Gaba S, Das S, Singh R, Kumar A, Yadav G. Dynamic Hip Screw versus Proximal Femur Locking Compression Plate in intertrochanteric femur fractures (AO 31A1 and 31A2): A prospective randomized study. J Nat Sci Biol Med. 2017; 8:87-93.
199. Naiyer A, Sohail A, Owais A. Q, Latif Z. J, Tajdar H, Tariq J. Unstable intertrochanteric fracture fixation – is Proximal Femoral Locked Compression Plate better than Dynamic Hip Screw. J Clin Diagn Res. 2016; 10(1):RC09-RC13.
200. Sprague S, Bhandari M, Heetveld M. J, Liew S, Scott T, Bzovsky S, Heels-Ansdell D, Zhou Q, Swiontkowski M, Schemitsch E. H. Factors associated with health-related quality of life, hip function, and health utility after operative management of femoral neck fractures. Bone Joint 2018; 100-B:361-369.
201. Hagell P, Westergren A. Measurement properties of the SF-12 Health Survey in Parkinson's disease. J Parkinson Dis 2011; 1:185-196.
202. Farivar S. S, Cunningham W. E, Hays R. D. Correlated physical and mental health summary scores for the SF-36 and SF-12 Health Survey. Health Qual Life Outcomes 2007; 5:54.
203. Lins L, Carvalho F. M. SF-36 total score as a single measure of health-related quality of life: Scoping review. SAGE Open Med 2016; 4: 2050312116671725.
204. Mukaka M. M. Statistics corner: A guide to appropriate use of correlation coefficient in medical research. Malawi Med J. 2012; 24(3):69-71.
205. Kelly G. A, Rowan F. E, Hurson C. Factors influencing radiation exposure during internal fixation of hip fractures. Eur J Orthop Surg Traumatol. 2017; 27(5):637-641.
206. Chen J, Zuo C. H, Zhang C. Y, Yang M, Zhang P. X. Comparison of the effects of two cephalomedullary nails (zimmer natural nail and proximal femoral nail antirotation) in treatment of elderly intertrochan teric fractures. Beijing Da Xue Xue Bao Yi Xue Ban. 2019; 51(2):283-287.
207. Ronga M, Bonzini D, Valoroso M, La Barbera G, Tamini J, Cherubino M, Cherubino P. Blood loss in trochanteric fractures: multivariate analysis comparing Dynamic Hip Screw and Gamma Nail. Injury. 2017; 48(3):S44-S47.

208. Hou G. J, Zhou F, Zhang Z. S, Ji H. Q, Tian Y. Analysis of the blood loss in perioperative period of femoral intertrochanteric fractures in ol patients treated with different internal fixations. Beijing Da Xue Xue Bao Yi Xue Ban. 2013; 18;45(5):738-741.
209. Ma K. L, Wang X, Luan F. J, Xu H. T, Fang Y, Min J, Luan H. X, Yang F, Zheng H, He S. J. Proximal femoral nails antirotation, Gamma nails, and dynamic hip screws for fixation of intertrochanteric fractures of femur: A meta-analysis. Orthop Traumatol Surg Res. 2014; 100(8):859-866.
210. Kanakaris N. K, Anthony C, Papasotiriou A, Giannoudis P. V. Inflammatory response after nailing. Injury. 2017; 48(1):S10-S14.
211. Saarenpaa I, Heikkinen T, Ristiniemi J, Hyvonen P, Leppilahti J, Jalovaara P. Functional comparison of the dynamic hip screw and the Gamma locking nail in trochanteric hip fractures: a matched-pair study of 268 patients. Int Orthop. 2009 33(1):255-260.
212. Zang W, Liu P. F, Han X. F. A comparative study of proximal femoral locking compress plate, proximal femoral nail antirotation and dynamic hip screw in intertrochanteric fractures. Eur Rev Med Pharmacol Sci. 2018; 22(1):119-123.
213. Vaquero J, Munoz J, Prat S, Ramirez C, Aguado H. J, Moreno E, Perez M. D. Proximal Femoral Nail Antirotation versus Gamma3 nail for intramedullary nailing of unstable trochanteric fractures. A randomised comparative study. Injury. 2012; 43(2):S47-S54.
214. Li H, Wang Q, Dai G. G, Peng H. PFNA vs. DHS helical blade for elderly patients with osteoporotic femoral intertrochanteric fractures. Eur Rev Med Pharmacol Sci. 2018; 22(1):1-7.
215. Frankel V. H. The femoral neck; Function, fracture mechanism, internal Fixation; An experimental study. Springfield (Illinois): Charles C Thomas; 1960.

**ПРИЛОГ 1**

Формулар коришћен током испитивања функције кука Harris Hip Score тестом:

# Harris Hip Score upitnik

**1. Kakav bol osećate u operisanom kuku?**

- ☐ Nema bola (ili ga ima, ali se može ignorisati)
- ☐ Neznatan, povremen, ne utiče na obavljanje aktivnosti
- ☐ Slab, ne utiče na obavljanje uobičajenih aktivnosti, umeren pri nekim posebnim aktivnostima; pomaže uzimanje aspirina
- ☐ Umeren, podnošljiv, zahteva ograničavanje nekih uobičajenih aktivnosti; pomaže uzimanje analgetika jačih od aspirina
- ☐ Jak, zahteva značajno ograničavanje aktivnosti
- ☐ Potpuna onesposobljenost, bol je prisutan i pri ležanju u krevetu, nemoguće je ustajanje iz kreveta

**2. Koja je najveća dužina puta koju možete da ispešačite bez prestanka?**

- ☐ Preko 1000 m
- ☐ 500-1000 m
- ☐ Do 500 m
- ☐ Hodam samo po kući
- ☐ Ne mogu da hodam

**3. Da li hramljete pri hodu i koliko?**

- ☐ Ne hramljem
- ☐ Hramljem, ali neznatno
- ☐ Hramljem, umereno
- ☐ Hramljem, izraženo

**4. Da li pri hodu koristite dodatni oslonac i koji?**

- ☐ Ne
- ☐ 1 štap, pri dugom hodu
- ☐ 1 štap, stalno
- ☐ 1 štaku
- ☐ 2 štapa
- ☐ 2 štake
- ☐ Ne mogu da hodam

**5. Stepeništem se krećete:**

- ☐ Normalno, bez korišćenja gelendera
- ☐ Normalno, uz korišćenje gelendera
- ☐ Teško, ali izvodljivo
- ☐ Ne mogu da se krećem stepeništem

**6. Samostalno navlačite cipelu i čarapu na operisanu nogu:**

- ☐ Sa lakoćom
- ☐ Otežano
- ☐ Ne mogu to samostalno da izvedem

**7. 30 min možete da sedite:**

- ☐ Udobno u običnoj stolici
- ☐ Udobno samo na visokoj stolici
- ☐ Ne mogu 30 min udobno da sedim ni u jednoj stolici

**8. Da li možete da koristite vozila javnog saobraćaja (autobus, avion i dr.)?**

- ☐ Da
- ☐ Ne

_____ ispitanik

_____ datum

**Opseg pokreta u kuku:**

| | |
|---|---|
| Fleksija | |
| Abdukcija | |
| Addukcija | |
| Spoljašnja rotacija | |

**Da li su prisutni navedeni deformiteti?**

| | |
|---|---|
| Fleksiona kontraktura < 30° | |
| Abdukciona kontraktura < 10° | |
| Addukciona kontraktura < 10° | |
| Razlika u dužini nogu < 3,2 cm | |

Бодовање Harris Hip Score теста је вршено коришћењем калкулатора доступног на интернет сајту: http://www.orthopaedicscore.com/scorepages/harris_hip_score.html.

**ПРИЛОГ 2**

Формулар коришћен током испитивања квалитета живота повезаног са здрављем SF-12 тестом:

# SF-12 upitnik

**Kako biste ocenili svoje zdravstveno stanje?**

1. ☐1 Odlično ☐2 Vrlo dobro ☐3 Dobro ☐4 Osrednje ☐5 Loše

| | **Da li i u kojoj meri Vaše trenutno zdravstveno stanje ograničava navedene aktivnosti?** | Da, veoma ograničava | Da, ograničava pomalo | Ne ograničava |
|---|---|---|---|---|
| 2. | Srednje teški fizički poslovi (prenošenje stola, korišćenje usisivača po kući) | ☐1 | ☐2 | ☐3 |
| 3. | Penjanje uz nekoliko stepenika | ☐1 | ☐2 | ☐3 |

| | **Da li je tokom prethodnih mesec dana Vaše <u>fizičko stanje</u> dovodilo do pojave sledećih problema?** | Da | Ne |
|---|---|---|---|
| 4. | Redovne aktivnosti obavljate u manjem obimu nego ranije | ☐1 | ☐2 |
| 5. | Javilo se ograničenje u obavljanju neke vrste aktivnosti (npr. aktivnost koja zahteva poseban napor) | ☐1 | ☐2 |

| | **Da li je tokom prethodnih mesec dana Vaše <u>emotivno stanje</u> dovodilo do pojave sledećih problema?** | Da | Ne |
|---|---|---|---|
| 6. | Redovne aktivnosti obavljate u manjem obimu nego ranije | ☐1 | ☐2 |
| 7. | Redovne aktivnosti ne obavljate dovoljno pažljivo kao što ste mogli ranije | ☐1 | ☐2 |

**Koliko je tokom poslednjih mesec dana <u>fizički bol</u> uticao na Vaše redovne aktivnosti (ukuljučujući i aktivnosti u kući i aktivnosti van kuće)?**

8. ☐1 Nije bilo uticaja ☐2 Uticali su vrlo malo ☐3 Umereno ☐4 Puno ☐5 Veoma mnogo

**Za svako od sledećih pitanja odaberite po jedan od ponuđenih odgovora koji najpribližnije opisuje Vaše stanje u poslednjih <u>mesec dana</u>:**

| | | Sve vreme | Većinu vremena | Dobar deo vremena | U kraćem periodu | Ponekad | Nikad |
|---|---|---|---|---|---|---|---|
| 9. | Da li ste se osećali smireno i opušteno? | ☐1 | ☐2 | ☐3 | ☐4 | ☐5 | ☐6 |
| 10. | Da li ste osećali da ste puni energije? | ☐1 | ☐2 | ☐3 | ☐4 | ☐5 | ☐6 |
| 11. | Da li ste bili tužni? | ☐1 | ☐2 | ☐3 | ☐4 | ☐5 | ☐6 |

**Koliko su u poslednjih <u>mesec dana</u> Vaši fizički i emotivni problemi uticali na Vaše odnose sa porodicom, prijateljima ili drugim ljudima iz okoline?**

12. ☐1 Nije bilo uticaja ☐2 Uticali su vrlo malo ☐3 Umereno ☐4 Puno ☐5 Veoma mnogo

_____ ispitanik

_____ datum

Бодовање SF-12 упитника је вршено према следећем систему:

| Редни број питања | Редни број одговора | Број бодова |
|---|---|---|
| 1, 8 | 1 | 100 |
| | 2 | 75 |
| | 3 | 50 |
| | 4 | 25 |
| | 5 | 0 |
| 2, 3 | 1 | 0 |
| | 2 | 50 |
| | 3 | 100 |
| 4, 5, 6, 7 | 1 | 0 |
| | 2 | 100 |
| 9, 10 | 1 | 100 |
| | 2 | 80 |
| | 3 | 60 |
| | 4 | 40 |
| | 5 | 20 |
| | 6 | 0 |
| 11 | 1 | 0 |
| | 2 | 20 |
| | 3 | 40 |
| | 4 | 60 |
| | 5 | 80 |
| | 6 | 100 |
| 12 | 1 | 0 |
| | 2 | 25 |
| | 3 | 50 |
| | 4 | 75 |
| | 5 | 100 |

## БИОГРАФИЈА АУТОРА

Милан Митковић је рођен 10.01.1982. у Нишу. Након завршетка гимназије Бора Станковић у Нишу уписао је интегрисане академске студије медицине на Медицинском факултету Универзитета у Нишу школске 2001/2002. године, где је дипломирао 2008. године са просечном оценом 9,43. Током интегрисаних и докторских академских студија био је стипендиста Републичке фондације за развој научног и уметничког подмлатка Министарства просвете Републике Србије, као и стипендиста Министарства за науку и технолошки развој Републике Србије. Научно-истраживачки рад у области биомеханике и ортопедске хирургије започео је током интегрисаних академских студија медицине. Учествовао је у 4 научно-истраживачка пројекта. Аутор је и коаутор у више научноистраживачких публикација објављених у целости и у виду сажетака. На домаћим и међународним конгресима студената медицине је 3 пута награђен за најбољи рад у сесији. На међународном конгресу ортопеда и трауматолога "Ilizarov Readings 2016 Conference" у Русији је 2016. године награђен за најбољи електронски постер. У Клиници за ортопедију и трауматологију Клиничког Центра Ниш је запошљен од 2009. године, где од 2017. године ради као специјалиста ортопедске хирургије и трауматологије. На Катедри за хирургију Медицинског факултета Универзитета у Нишу 2017. године стиче звање сарадника у настави, а 2019. године звање асистента. Служи се енглеским и француским језиком.

## ИЗЈАВА О АУТОРСТВУ

Изјављујем да је докторска дисертација, под насловом

**КОМПАРАТИВНА АНАЛИЗА КЛИНИЧКИХ И БИОМЕХАНИЧКИХ ПАРАМЕТАРА ХИРУРШКОГ ЛЕЧЕЊА ТРОХАНТЕРНИХ ПРЕЛОМА ПРИМЕНОМ САМОДИНАМИЗИРАЈУЋЕГ УНУТРАШЊЕГ ФИКСАТОРА И ГАМА КЛИНА**

која је одбрањена на Медицинском факултету Универзитета у Нишу:

- резултат сопственог истраживачког рада;
- да ову дисертацију, ни у целини, нити у деловима, нисам пријављивао на другим факултетима, нити универзитетима;
- да нисам повредио ауторска права, нити злоупотребио интелектуалну својину других лица.

Дозвољавам да се објаве моји лични подаци, који су у вези са ауторством и добијањем академског звања доктора наука, као што су име и презиме, година и место рођења и датум одбране рада, и то у каталогу Библиотеке, Дигиталном репозиторијуму Универзитета у Нишу, као и у публикацијама Универзитета у Нишу.

У Нишу, _____.

Потпис аутора дисертације:

Др Милан М. Митковић

**ИЗЈАВА О ИСТОВЕТНОСТИ ШТАМПАНОГ И ЕЛЕКТРОНСКОГ ОБЛИКА ДОКТОРСКЕ ДИСЕРТАЦИЈЕ**

Наслов дисертације:

**КОМПАРАТИВНА АНАЛИЗА КЛИНИЧКИХ И БИОМЕХАНИЧКИХ ПАРАМЕТАРА ХИРУРШКОГ ЛЕЧЕЊА ТРОХАНТЕРНИХ ПРЕЛОМА ПРИМЕНОМ САМОДИНАМИЗИРАЈУЋЕГ УНУТРАШЊЕГ ФИКСАТОРА И ГАМА КЛИНА**

Изјављујем да је електронски облик моје докторске дисертације, коју сам предао за уношење у **Дигитални репозиторијум Универзитета у Нишу,** истоветан штампаном облику.

У Нишу, _____.

Потпис аутора дисертације:

_____

Др Милан М. Митковић

## ИЗЈАВА О КОРИШЋЕЊУ

Овлашћујем Универзитетску библиотеку „Никола Тесла“ да у Дигитални репозиторијум Универзитета у Нишу унесе моју докторску дисертацију, под насловом:

**КОМПАРАТИВНА АНАЛИЗА КЛИНИЧКИХ И БИОМЕХАНИЧКИХ ПАРАМЕТАРА ХИРУРШКОГ ЛЕЧЕЊА ТРОХАНТЕРНИХ ПРЕЛОМА ПРИМЕНОМ САМОДИНАМИЗИРАЈУЋЕГ УНУТРАШЊЕГ ФИКСАТОРА И ГАМА КЛИНА**

Дисертацију са свим прилозима предао сам у електронском облику, погодном за трајно архивирање.

Моју докторску дисертацију, унету у Дигитални репозиторијум Универзитета у Нишу, могу користити сви који поштују одредбе садржане у одабраном типу лиценце Креативне заједнице (Creative Commons), за коју сам се одлучио.

1. Ауторство **(CC BY)**
2. Ауторство – некомерцијално **(CC BY-NC)**
3. **Ауторство – некомерцијално – без прераде (CC BY-NC-ND)**
4. Ауторство – некомерцијално – делити под истим условима **(CC BY-NC-SA)**
5. Ауторство – без прераде **(CC BY-ND)**
6. Ауторство – делити под истим условима **(CC BY-SA)**

У Нишу, _____.

Потпис аутора дисертације:

Др Милан М. Митковић