

**UNIVERZITET U BEOGRADU**

**MEDICINSKI FAKULTET**

**Andrija Lj. Savić**

**DISTALNI NERVNI TRANSFERI U  
REKONSTRUKTIVNOJ HIRURGIJI  
POVREDA I OBOLJENJA PERIFERNIH  
NERAVA**

**Doktorska disertacija**

**Beograd, 2019.**

**UNIVERSITY OF BELGRADE**

**SCHOOL OF MEDICINE**

**Andrija Lj. Savić**

**DISTAL NERVE TRANSFERS IN  
RECONSTRUCTIVE SURGERY OF INJURIES  
AND DISEASES OF PERIPHERAL NERVES**

**Doctoral dissertation**

**Belgrade, 2019.**

## **MENTOR:**

Prof. Dr Lukas Rasulić, redovni profesor na katedri Hirurgija sa anesteziologijom  
Medicinskog fakulteta, Univerziteta u Beogradu

## **ČLANOVI KOMISIJE:**

1. Prof. Dr Danilo Radulović, predsednik komisije  
Medicinski fakultet, Univerziteta u Beogradu
2. Prof. Dr Milan Jovanović  
Medicinski fakultet, Univerziteta u Beogradu
3. Prof. Dr Petar Vuleković  
Medicinski fakultet, Univerziteta u Novom Sad

Datum odbrane:

---

Doktorsku disertaciju posvećujem supruzi Jeleni koja mi je svojom bezgraničnom ljubavlju, brigom i pažnjom pružala podršku, dajući svojom posvećenošću porodici primer kako se do uspeha dolazi poštenim, upornim i disciplinovanim radom.

# **DISTALNI NERVNI TRANSFERI U REKONSTRUKTIVNOJ HIRURGIJI POVREDA I OBOLJENJA PERIFERNIH NERAVA**

Andrija Lj. Savić

## **REZIME**

**Cilj:** Povrede perifernih nerava imaju veliki socioekonomski značaj jer obično pogađaju najproduktivniju populaciju, životne dobi između 20 i 50 godina, a dovode do značajnog smanjenja radne sposobnosti, kao i do redukcije mogućnosti učestvovanja i uživanja u svakodnevnim životnim aktivnostima. Cilj ovoga istraživanja je analiza oporavka motorne funkcije gornjeg ekstremiteta kod pacijenata prethodno operisanih metodom distalnog nervnog transfera i uticaja primenjenih distalnih transfera na kvalitet života ovih pacijenata. Takođe, sa druge strane, studija se bavi i utvrđivanjem niza različitih uticaja (godina starosti, udruženih povreda, hitnih operacija, tipova nervnih lezija, vremena operacije, dodatno primenjenih grafting procedura i tetivnih transfera) na oporavak motorne funkcije kod ovih pacijenata.

**Metodologija:** Ova prospektivna studija je obuhvatila 70 pacijenata koji su na Klinici za neurohirurgiju Kliničkog centra Srbije, u periodu od 1. januara 2010. do 31. decembra 2016. godine, zbog povreda i oboljenja perifernih nerava gornjeg ekstremiteta, operisani primenom bar jednog od dole navednih metoda distalnog nervnog transfera:

- Transfer n.spinalis accessoriusa na n.suprascapularis posteriornim pristupom
- Transfer grane n. radialisa za medijalnu glavu m.tricepsa brachii na grane n.axillarisa za prednji deo m. deltoideusa i m. teres minor, posteriornim pristupom
- Oberlin procedura
- Transfer jedne terminalne grane n. thoracodorsalisa na granu n. radialisa za dugu glavu m. tricepsa brachii
- Transfer grane m.musculocutaneusa za m.brachialis na n.interosseus anterior
- Transfer grane n.interosseus posteriora za m. supinator na n. interosseus posterior
- Transfer grane n.medianusa za m.flexor digitorum superficialis na granu n. radialisa za m. extensor carpi radialis brevis
- Transfer grane n.medianusa za m. flexor carpi radialis na n.interosseus posterior
- Transfer grane n.radialisa za m.extensor carpi radialis brevis na n.interosseus anterior

- Transfer grane n.interosseus posteriora za m. supinator na granu n. medianusa za m. flexor digitorum superficialis
- Transfer grane n. ulnarisa za m.abductor digiti minimi na granu n. medianusa za mišiće tenara
- Transfer grane n. interosseus anteriora za m. pronator quadratus na duboku motornu granu n. ulnarisa

Konačna evaluacija rezultata operativnog lečenja obavljena je dve godine nakon hirurškog tretmana. Za procenu motorne funkcije gornjeg ekstremiteta korišćena je British Medical Research Council skala i njene modifikacije.

Pacijenti su radi dalje analize grupisani na osnovu pripadnosti od ranije poznatim i definisanim kriterijumima, i podeljeni na sledeće grupe u odnosu na konkretne potencijalno značajne faktore:

- Prema godinama starosti: stariji i mlađi od 30 godina
- Prema tipu nervne lezije koja je individualna za svaku rekonstruktivnu proceduru
- Prema postojanju udruženih povreda: pacijenti sa i bez udruženih povreda
- Prema prethodnih hitnim operacijama: pacijenti koji su nakon povrede hitno operisani i oni koji nisu.
- Prema vremenu proteklom od povrede do operacije: operisani u periodu do šest meseci i nakon šest meseci.

Za procenu kvaliteta života pacijenata korišćen je Požega skor, originalno dizajnirani upitnik koji su pacijenti popunjavali pre operacije i dve godine posle operacije.

**Rezultati:** Primenom transfera n. spinalis accessoriusa na n. suprascapularis ostvareni su funkcionalno zadovoljavajući rezultati u 88,9% slučajeva u pogledu abdukcije u ramenu, odnosno u 74,1% slučajeva u pogledu spoljašnje rotacije u ramenu.

Primenom transfera grane n. radialisa za medijalnu glavu m. tricepsa brachii na grane n. axillarisa za prednji deo m. deltoideusa i m. teres minoro stvoreni su funkcionalno zadovoljavajući rezultati u 96,9% slučajeva u pogledu abdukcije u ramenu, odnosno u 87,5% slučajeva u pogledu spoljašnje rotacije u ramenu.

Primenom Oberlin procedure ostvareni su funkcionalno zadovoljavajući rezultati u 96,2% slučajeva u pogledu fleksije u laktu i takođe u 96,2% slučajeva u pogledu supinacije u laktu.

Primenom transfera jedne terminalne grane n. thoracodorsalis na granu n. radialis za dugu glavu m. tricepsa brachii ostvareni su funkcionalno zadovoljavajući rezultati u 100% slučajeva u pogledu ekstenzije u laktu.

Primenom distalnog nervnog transfera za n. radialis ostvareni su funkcionalno zadovoljavajući rezultati u 100% slučajeva u pogledu ekstenzije šake i prstiju šake.

Primenom distalnog nervnog transfera za n. medianus ostvareni su funkcionalno zadovoljavajući rezultati u 100% slučajeva u pogledu fleksije prva tri prsta, opozicije palca prema ostalim prstima, snage stiska šake i snage stiska palca.

Primenom distalnog nervnog transfera za n. ulnaris ostvareni su funkcionalno zadovoljavajući rezultati u 87,5% slučajeva u pogledu abdukcije i adukcije prstiju, fleksije četvrtog i petog prsta, snage stiska šake i snage stiska palca.

Primenom distalnog nervnog transfera za donju paralizu brahijalnog pleksusa ostvaren je funkcionalno zadovoljavajući rezultat u pogledu fleksije i ekstenzije prstiju šake.

Bolji rezultati ostvareni su kod pacijenata koji su u momentu operacije bili mlađi od 30 godina, koji nisu imali udružene povrede, niti hitne operacije i kod kojih je operacija izvedena unutar prvih šest meseci od trenutka povređivanja.

Kod svih pacijenata registrovano je postoperativno povećanje vrednosti Požega skora, u odnosu na njegovu vrednost pre operacije.

**Zaključak:** Distalni nervni transferi predstavljaju efikasan metod rekonstrukcije funkcije gornjeg ekstremiteta kod proksimalnih i ekstenzivnih povreda i oboljenja perifernih nerava. Primenom distalnih nervnih transfera skraćuje se put koji regenerišuća nervna vlakna treba da pređu kako bi stigla do motorne ploče ciljanog mišića. Takođe, obezbeđuje se direktna nervna koaptacija između donora i recipijenta, čime se smanjuje gubitak regenerišućih nervnih vlakana na dodatnoj suturnoj liniji, prisutan kod upotrebe nervnih graftova, usled čega se omogućuje brži i kvalitetniji oporavak pacijenata.

**Ključne reči:** periferni nervi, hirurgija, nervni transferi, gornji ekstremitet.

**Naučna oblast:** medicina

**Uža naučna oblast:** rekonstruktivna hirurgija

# **DISTAL NERVE TRANSFERS IN RECONSTRUCTIVE SURGERY OF INJURIES AND DISEASES OF PERIPHERAL NERVES**

Andrija Lj. Savić

## **ABSTRACT**

**Purpose:** Injuries of the peripheral nerves have got great socioeconomic significance, as they usually affect the most productive population, ages 20 to 50 years, lead to a significant reduction in working ability, as well as to the reduction of capability for participation and enjoyment in everyday life activities. The aim of this study is to analyze the recovery of the motor function of the upper extremity in patients previously operated by distal nerve transfer method and to notice the effect of distal nerve transfers on the quality of life of these patients. As well as determining the impact of age, concomitant injuries, emergency operations, types of nerve lesions, time of operation, additional applied grafting procedures and tendon transfers, on the recovery of motor function of these patients.

**Methodology:** This prospective study included 70 patients who were operated at the Clinic for Neurosurgery Clinical Center of Serbia in the period from January 1, 2010 to December 31, 2016 due to injuries of peripheral nerves of the upper limb, by the application of at least one of the aforementioned methods of the distal nervous transfers:

- Spinal accessory nerve transfer to suprascapular nerve
- Transfer of the radial nerve branch to the medial head of the triceps muscle to the branches of the axillary nerve to anterior part of deltoid muscle and teres minor muscle
- Oberlin procedure
- Transfer of the thoracodorsal nerve branch to the branch of the radial nerve to long head of the triceps muscle
- Transfer of the musculocutaneous nerve branch to brachialis muscle to anterior interosseous nerve
- Transfer of the nerve to supinator muscle to posterior interosseous nerve



- Transfer of the median nerve branch to superficial flexor digitorum muscle to the radial nerve branch to the extensor carpi radialis brevis muscle
- Transfer of the median nerve branch to flexor carpi radialis muscle to the posterior interosseous nerve
- Transfer of the radial nerve branch to extensor carpi radialis brevis muscle to the anterior interosseous nerve
- Transfer of the posterior interosseous nerve branch to the supinator muscle to the median nerve branch to the flexor digitorum superficialis muscle
- Transfer of the ulnar nerve branch to the abductor digiti minimi muscle to the median nerve motor branch to the thenar muscles
- Transfer of the anterior interosseous nerve branch to the pronator quadratus muscle to the deep motor ulnar nerve branch

The final evaluation of the results of operative treatment was done 2 years after the surgical treatment. The British Medical Research Council scale and its modifications were used to evaluate the motor function of the upper limb.

For further analysis patients are grouped on the basis of previously known and defined criteria, and are divided into the following groups in relation to specific potentially significant factors:

- According to age: older and younger than 30 years
- According to the type of nerve lesion that is individual for each reconstructive procedure
- Associated with injuries: patients with and without associated injuries
- According to previous emergency procedures: patients who have been urgently operated after the injuries and those who are not.
- According to the time elapsed from injury to surgery: operated for up to 6 months and after 6 months.

To evaluate the quality of life of patients, we have conceived Požega score - originally designed questionnaire that patients completed before surgery and two years after surgery.

**Results:** With usage of the spinal accessory to suprascapular nerve transfer we have achieved satisfactory results in 88.9% of cases in terms of shoulder abduction and in 74.1% of cases in terms of shoulder external rotation.

With usage of the transfer of the radial nerve branch to the medial head of the triceps muscle to the branches of the axillary nerve to anterior part of deltoid muscle and teres minor muscle we have achieved satisfactory results in 96.9% of cases in terms of shoulder abduction and in 87.5% of cases in terms of shoulder external rotation.

With usage of the Oberlin procedure, 96.2% of the cases in terms of flexion and 96.2% of cases in terms of supination in the elbow were achieved satisfactory.

With usage of the transfer of the thoracodorsal nerve branch to the branch of the radial nerve to long head of the triceps muscle we have achieved functionally satisfactory results in 100% of cases in terms of elbow extension.

With usage of the distal nerve transfer for radial nerve we have achieved functionally satisfactory results in 100% of cases regarding the extension of the hand and fingers of the hand.

With usage of the distal nerve transfer for median nerve we have achieved functionally satisfactory results in 100% of cases in terms of the flexion of the first three fingers, the opposition of the thumb to the other fingers, the strength of the hand grip and the strength of the key pinch.

With usage of the distal nerve transfer for ulnar nerve functionally satisfactory results were achieved in 87.5% of cases in terms of finger abduction and finger adduction, fourth and fifth finger flexion, hand grip and key pinch.

Using a distal nerve transfer for the lower brachial plexus palsy in one patient, we have achieved functionally satisfactory result in terms of finger flexion and finger extension.

Better results were achieved with patients who were younger than 30 years of age at the time of surgery, who did not have associated injuries or emergency surgery and in patients who had surgery within the first 6 months following the injury.

In all patients, a postoperative increase in the value of the Požega score was recorded in relation to the value of the same pre-surgery.

**Conclusion:** Distal nerve transfers represent an effective method of reconstructing the function of the upper extremity in proximal and extensive injuries and diseases of peripheral nerves. The use of distal nerve transfers reduces the path that regenerating nerve fibers need to cross in order to reach the motor endplate of the targeted muscles, provides direct nerve coaptation, which reduces the loss of regenerating nerve fibers in an additional suture line, thus facilitating faster and better recovery of patients.

**Key words:** peripheral nerve, surgery, nerve transfers, upper extremity

**Scientific field:** medicine

**Narrow scientific field:** reconstructive surgery

## SADRŽAJ

1. UVOD.....	1
1.1. ANATOMIJA NERAVA GORNJEG EKSTREMITETA.....	1
1.1.1. ANATOMIJA BRAHIJALNOG PLEKSUSA.....	1
1.1.2. ANATOMIJA BOČNIH GRANA BRAHIJALNOG PLEKSUSA.....	4
1.1.3. ANATOMIJA ZAVRŠNIH GRANA BRAHIJALNOG PLEKSUSA.....	5
1.2. ANATOMIJA MIŠIĆA GORNJEG EKSTREMITETA.....	13
1.2.1. ANATOMIJA MIŠIĆA RAMENA.....	14
1.2.1.1. ANATOMIJA PREDNJE GRUPE MIŠIĆA RAMENA.....	15
1.2.1.2. ANATOMIJA UNUTRAŠNJE GRUPE MIŠIĆA RAMENA.....	16
1.2.1.3. ANATOMIJA ZADNJE GRUPE MIŠIĆA RAMENA.....	17
1.2.1.4. ANATOMIJA SPOLJAŠNJE GRUPE MIŠIĆA RAMENA.....	20
1.2.2. ANATOMIJA MIŠIĆA NADLAKTA.....	21
1.2.2.1. ANATOMIJA PREDNJE GRUPE MIŠIĆA NADLAKTA.....	22
1.2.2.2. ANATOMIJA ZADNJE GRUPE MIŠIĆA NADLAKTA.....	24
1.2.3. ANATOMIJA MIŠIĆA PODLAKTA.....	25
1.2.3.1. ANATOMIJA MIŠIĆA PREDNJE LOŽE PODLAKTA.....	27
1.2.3.2. ANATOMIJA SPOLJAŠNJE GRUPE MIŠIĆA PODLAKTA.....	30
1.2.3.3. ANATOMIJA ZADNJE GRUPE MIŠIĆA PODLAKTA.....	32

1.2.4.	ANATOMIJA MIŠIĆA ŠAKE.....	35
1.2.4.1.	ANATOMIJA MIŠIĆA UZVIŠENJA PALCA.....	36
1.2.4.2.	ANATOMIJA MIŠIĆA UZVIŠENJA MALOG PRSTA.....	38
1.2.4.3.	ANATOMIJA SREDNJE GRUPE MIŠIĆA ŠAKE.....	40
1.3.	KLASIFIKACIJA POVREDA PERIFERNIH NERAVA GORNJEG EKSTREMITETA.....	41
1.4.	PATOFIZIOLOŠKI MEHANIZMI KOD POVREDA PERIFERNIH NERAVA.....	45
1.5.	DIJAGNOSTIKA POVREDA PERIFERNIH NERAVA GORNJEG EKSTREMITETA.....	49
1.5.1.	KLINIČKA EVALUACIJA.....	49
1.5.1.1.	KLINIČKO ISPITIVANJE KOD LEZIJA KORENOVA, TRUNKUSA, FASCIKULUSA I BOČNIH GRANA BRAHIJALNOG PLEKSUSA.....	51
1.5.1.2.	KLINIČKO ISPITIVANJE KOD LEZIJA N. MUSCULOCUTANEUSA.....	65
1.5.1.3.	KLINIČKO ISPITIVANJE KOD LEZIJA N. AXILLARISA.....	66
1.5.1.4.	KLINIČKO ISPITIVANJE KOD LEZIJA N. MEDIANUSA.....	67
1.5.1.5.	KLINIČKO ISPITIVANJE KOD LEZIJA N. ULNARISA.....	75
1.5.1.6.	KLINIČKO ISPITIVANJE KOD LEZIJA N. RADIALISA.....	84
1.5.2.	ELEKTROFIZIOLOŠKA EVALUACIJA.....	90
1.5.2.1.	ELEKTROMINEUROGRAFIJA.....	90
1.5.2.2.	SOMATOSENZORNI EVOCIRANI POTENCIJALI.....	95

1.5.3.	NEURORADIOLOŠKA EVALUACIJA.....	97
1.5.3.1.	ULTRAZVUK.....	97
1.5.3.2.	MAGNETNA REZONANCA.....	101
1.6.	INDIKACIJE I VREME OPERATIVNOG LEČENJA KOD POVREDA PERIFERNIH NERAVA GORNJEG EKSTREMITETA.....	104
1.7.	HIRURŠKE METODE LEČENJA KOD POVREDA PERIFERNIH NERAVA GORNJEG EKSTREMITETA.....	107
1.7.1.	DIREKTNA NERVNA REPARACIJA.....	108
1.7.1.1.	NEUROLIZA.....	108
1.7.1.2.	DIREKTNA SUTURA.....	110
1.7.1.3.	NERVNA TRANSPLANTACIJA.....	112
1.7.2.	NERVNI TRANSFERI.....	118
1.7.2.1.	DISTALNI NERVNI TRANSFERI.....	118
1.7.2.1.1.	TRANSFER N. SPINALIS ACCESSORISA NA N. SUPRASCAPULARIS.....	121
1.7.2.1.2.	TRANSFER GRANE N. RADIALISA ZA MEDIJALNU GLAVU TRICEPSA NA N. AXILLARIS.....	125
1.7.2.1.3.	OBERLIN PROCEDURA.....	130
1.7.2.1.4.	TRANSFER N. THORACODORSALISA NA GRANU N. RADIALISA ZA DUGU GLAVU M. TRICEPSA BRACHII.....	132
1.7.2.1.5.	TRANSFER GRANE N. MUSCULOCUTANEUSA ZA M. BRACHIALIS NA N. INTEROSSEUS ANTERIOR.....	136
1.7.2.1.6.	TRANSFER GRANE N. RADIALISA ZA M. SUPINATOR NA N. INTEROSSEUS POSTERIOR.....	138
1.7.2.1.7.	DISTALNI NERVNI TRANSFER ZA N. RADIALIS.....	139
1.7.2.1.8.	DISTALNI NERVNI TRANSFER ZA N. ULNARIS.....	144
1.7.2.1.9.	DISTALNI NERVNI TRANSFER ZA N. MEDIANUS.....	147

2. CILJEVI ISTRAŽIVANJA.....	154
3. MATERIJAL I METODE.....	155
3.1       DESKRIPCIIJA.....	156
3.2       STATISTIČKE METODE.....	157
3.3.       STATISTIČKI SOFTVER.....	157
3.4.       METODOLOGIJA PRIMENJENA KOD REKONSTRUKCIJE FUNKCIJE RAMENA.....	157
3.5.       METODOLOGIJA PRIMENJENA KOD REKONSTRUKCIJE FUNKCIJE LAKTA OBERLIN PROCEDUROM.....	167
3.6.       METODOLOGIJA PRIMENJENA KOD REKONSTRUKCIJE FUNKCIJE LAKTA TRANSFEROM GRANE N. THORACODORSALISA NA GRANU N. RADIALISA ZA DUGU GLAVU M. TRICEPSA BRACHII.....	169
3.7.       METODOLOGIJA PRIMENJENA U REKONSTRUKCIJI FUNKCIJE ŠAKE DISTALNIM NERNVIM TRANSFEROM ZA N. RADIALIS.....	172
3.8.       METODOLOGIJA PRIMENJENA U REKONSTRUKCIJI FUNKCIJE ŠAKE DISTALNIM NERNVIM TRANSFEROM ZA N. MEDIANUS.....	175
3.9.       METODOLOGIJA PRIMENJENA U REKONSTRUKCIJI FUNKCIJE ŠAKE DISTALNIM NERNVIM TRANSFEROM ZA N. ULNARIS.....	177
3.10.      METODOLOGIJA PRIMENJENA U REKONSTRUKCIJI FUNKCIJE ŠAKE TRANFEROM GRANE N. MUSCULOCUTANEUSA ZA M. BRACHIALIS NA N. INTEROSSEUS ANTERIOR I TRANSFEROM GRANE N. INTEROSSEUS POSTERIORA ZA M. SUPINATOR NA N. INTEROSSEUS POSTERIOR.....	180
4. REZULTATI.....	182
4.1.       REZULTATI REKONSTRUKCIJE FUNKCIJE RAMENA PRIMENOM TRANSFERA N. SPINALIS ACCESSORIUSA NA N. SUPRASCAPULARIS I/ILI GRANE N. RADIALISA ZA MEDIJALNU GLAVU TRICEPSA NA GRANU N. AXILLARISA ZA PREDNJI DEO M. DELTOIDEUSA I M. TERES MINOR.....	182

4.1.1.	REZULTATI TRANSFERA N. SPINALIS ACCESSORIUSA NA N. SUPRASCAPULARIS.....	199
4.1.2.	REZULTATI TRANSFERA GRANE N. RADIALISA ZA MEDIJALNU GLAVU M. TRICEPSA BRACHII NA GRANE N. AXILLARISA ZA PREDNJI DEO M. DELTOIDEUSA I M. TERES MINOR.....	204
4.2.	REZULTATI REKONSTRUKCIJE FUNKCIJE LAKTA PRIMENOM OBERLIN PROCEDURE I/ILI TRANSFERA GRANE N. THORACODORSALISA NA GRANU N. RADIALISA ZA DUGU GLAVU M. TRICEPSA BRACHII.....	209
4.2.1.	REZULTATI OBERLIN PROCEDURE.....	214
4.2.2.	REZULTATI TRANSFERA GRANE N. THORACODORSALISA NA GRANU N. RADIALISA ZA DUGU GLAVU M. TRICEPSA BRACHII.....	220
4.3.	REZULTATI REKONSTRUKCIJE FUNKCIJE ŠAKE PRIMENOM DISTALNIH NERVNIH TRANSFERA ZA N. RADIALIS, N. MEDIANUS, N. ULNARIS I ZA DONJU PARALIZU BRAHIJALNOG PLEKSUSA.....	227
4.3.1.	REZULTATI PRIMENE DISTALNOG NERVNOG TRANSFERA ZA N. RADIALIS.....	227
4.3.2.	REZULTATI PRIMENE DISTALNOG NERVNOG TRANSFERA ZA N. MEDIANUS.....	236
4.3.3.	REZULTATI PRIMENE DISTALNOG NERVNOG TRANSFERA ZA N. ULNARIS.....	245
4.3.4.	REZULTATI PRIMENE TRANSFERA GRANE N. MUSCULOCUTANEUSA ZA M. BRACHIALIS NA N. INTEROSSEUS ANTERIOR I TRANSFERA GRANE N. INTEROSSEUS POSTERIORA ZA M. SUPINATOR NA N. INTEROSSEUS POSTERIOR.....	255
5.	DISKUSIJA.....	257
6.	ZAKLJUČCI.....	301
7.	LITERATURA.....	305



# 1. UVOD

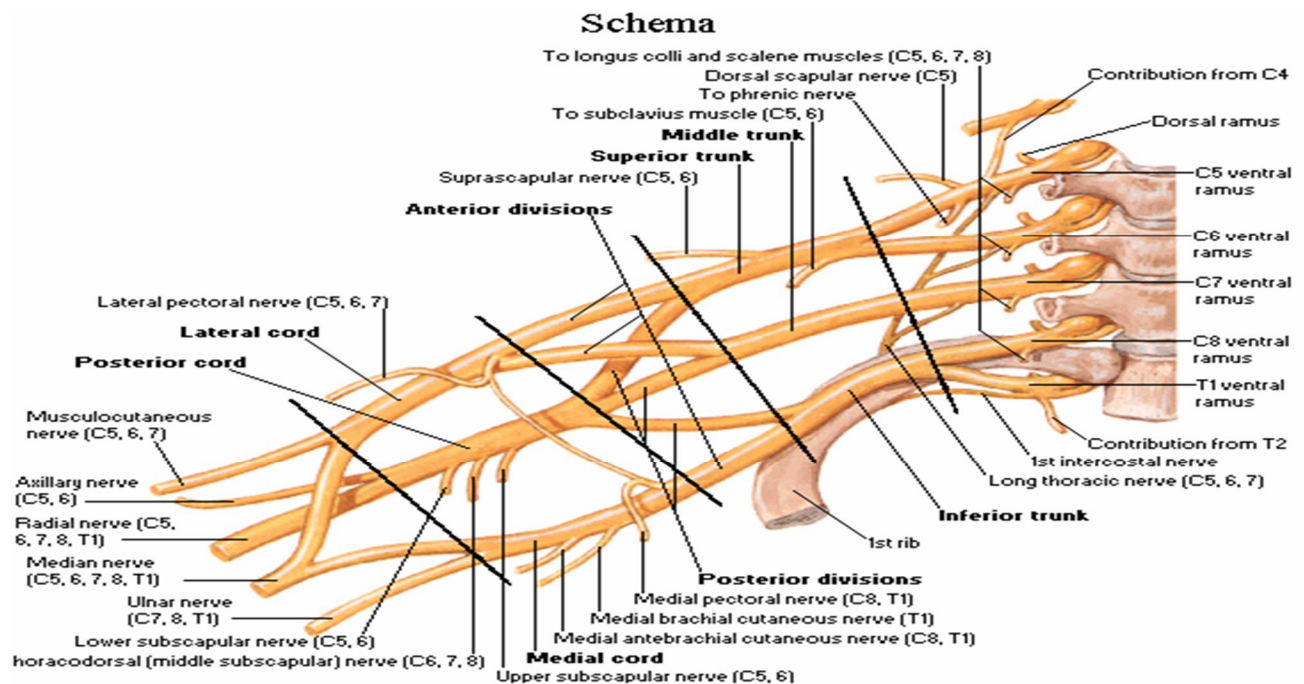
## 1.1. ANATOMIJA NERAVA GORNJEG EKSTREMITETA

### 1.1.1. ANATOMIJA BRAHIJALNOG PLEKSUSA

U ogromnoj većini slučajeva brahijalni pleksus, koji obezbeđuje inervaciju gornjeg ekstremiteta, nastaje spajanjem prednjih grana donja četiri vratna spinalna nerva (C5,6,7,8) i prednje grane prvog grudnog spinalnog nerva (Th1).

Ponekad u izgradnji pleksusa brahijalisa učestvuju i prednja grana spinalnog nerva C4, kao i prednja grana spinalnog nerva Th2. U prvom sličaju pleksus brahijalis je u celini pomeren naviše, zbog čega govorimo o njegovoj prefiksaciji, dok je u drugom slučaju u celini pomeren naniže, kada govorimo o njegovoj postfiksaciji, pri čemu je obično i prvi par rebara rudimentiran (1).

Pleksus brahijalis je najčešće izgrađen po šemi koja se opisuje u svim klasičnim anatomskim udžbenicima:



Slika1. Šematski prikaz brahijalnog pleksusa sa svojim bočnim i završnim granama (*Atlas of Human Anatomy* -Netter 2006)

Prednje grane spinalnih nerva C5 i C6 se spajaju i obrazuju truncus superior. Prednja grana spinalnog nerva C7 direktno, sama po sebi, formira truncus medius. Prednja grana spinalnog nerva C8 i prednja grana spinalnog nerva Th1 se spajaju tako da u vidu omče obuhvataju prvo rebro i formiraju truncus inferior. Posle kratkog puta, od nekoliko centimetara, svaki od gore pomenutih trunkusa (truncus superior, medius i inferior) deli se na prednju i zadnju granu. Prednje grane truncus superiora i truncus mediusa se spajaju i obrazuju fasciculus lateralis, prednja grana truncus inferiora sama formira fasciculus medius, a zadnje grane sva tri trunkusa se spajaju i obrazuju fasciculus posterior.

U predelu vrata rameni živčani splet leži u nivou trigonum colli laterale, a njegova projekcija odgovara liniji koja povezuje zadnju ivicu m. sternocleidomastoidea u nivou cartilago cricoidea sa sredinom klavikule. Trunkusi brahijalnog plexusa su lokalizovani iznad u odnosu na subklavijalnu arteriju. Oni izbijaju na površinu kroz zadnji skalenski otvor (spatium interscalenum) između m. scalenus mediusa (koji je pozadi) i m. scalenus anteriora (koji je napred). Na ovom nivou rameni živčani splet je površan, pokriven samo kožom, potkožnim mišićem vrata (platysma), vratnom fascijom, a ispred njega polaze i ukrštaju ga a. transversa colli, v. jugularis externa, nn. supraclaviculares i donji trbuh m. omohyoidea.

Fascikulusi brahijalnog plexusa se, po svom nastanku, nalaze spolja u odnosu na subklavijalnu arteriju. Oni prolaze iza pa ispod klavikule i m. subclaviusa i ulaze u pazušnu jamu. Raspoređeni su tako da je fasciculus lateralis najpovršniji, dok je fasciculus posterior dublje i lateralnije, a fasciculus medialis dublje i medijalnije.

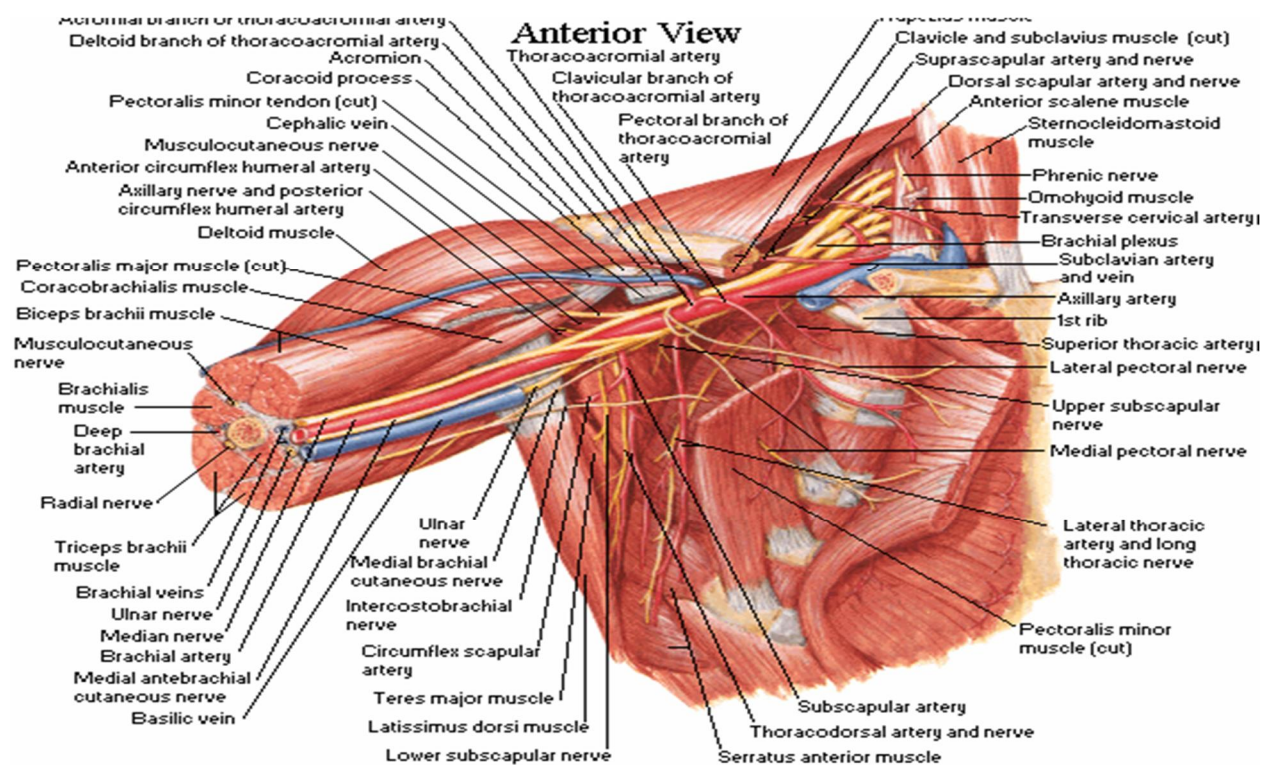
U pazušnoj jami, pored navedenih nervnih elemenata plexusa brahijalisa, nalaze se veliki krvni sudovi, kao i limfni sudovi i čvorovi, koji su rasuti u njenom vezivnom i masnom tkivu. Ovaj vaskularno-nervni snop pazušne jame možemo podeliti na tri dela u odnosu na m. pectoralis minor (2).

U prvom delu koji se nalazi iznad gornje ivice m. pectoralis minora, fascikulusi brahijalnog plexusa su raspoređeni tako da se fasciculus lateralis i fasciculus posterior nalaze spolja u odnosu na a. axillaris, a fasciculus medialis iza nje. Unutra u odnosu na a. axillaris je istoimena vena. U ovom segmentu od a. axillaris se odvajaju a. thoracica suprema i a. thoracoacromialis.

U drugom segmentu koji se nalazi iza m. pectoralis minora fascikulusi brahijalnog pleksusa raspoređeni su oko aksilarne arterije u skladu sa njihovim nazivima (lateralno, medijalno i posteriorno). Unutra i nešto ispred a.axillaris je istoimena vena. U ovom segmentu od arterije se odvaja a.thoracica lateralis.

U trećem segmentu koji se nalazi ispod donje ivice m. pectoralis minora fascikulusi su već dali završne grane (obično u nivou donje ivice m. pectoralis minor-a) tako da se n.musculocutaneus nalazi spolja u odnosu na a.axillaris, a lateralno u odnosu na n.musculocutaneus nalaze se m.coracobrachialis i tetiva duge glave m.biceps brachi. Ispred arterije je n.medianus i m.pectoralis major. Medijalno u odnosu na arteriju nalazi se v.axillaris, a između arterije i vene axillaris se nalazi n. ulnaris. Unutra u odnosu na v.axillaris nalaze se n. cutaneus brachi medialis i n. cutaneus antebrachi medialis. Pozadi u odnosu na a.axillaris nalaze se n. radialis i n. axillaris kao i mišići zadnjeg zida pazušne jame: m.subscapularis, m.teres major, m. latissimus dorsi. U ovom segmentu od a.axillaris odvajaju se: a.subscapularis, a.circumflexa humeri anterior et posterior.

Limfni čvorovi rasuti su difuzno po vezivno masnom tkivu pazušne jame (3).



Slika 2. Anatomski prikaz supraklavikularnog i infraklavikularnog segmenta brahijalnog pleksusa (*Atlas of Human Anatomy* -Netter 2006)

### 1.1.2. ANATOMIJA BOČNIH GRANA BRAHIJALNOG PLEKSUSA

Pleksus brahijalis daje bočne i završne grane. Bočne grane delimo na prednje i zadnje.

U prednje bočne grane ubrajaju se: nn. pectorales laterales, nn. pectorales mediales i n. subclavius. Sa druge strane u zadnje bočne grane spadaju: n. dorsalis scapulae, n. suprascapularis, nn. subscapulares, n. thoracodorsalis i n. thoracicus longus.

N.n. pectorales laterales nastaju iz fasciculus lateralis. Najčešće sadrže vlakna porekla C5, C6 i C7. Ovi nervi se pružaju napred ispred aksilarnih krvnih sudova, probijaju klavipektoralnu fasciju, dolaze do zadnje strane m. pectoralis majora i u njemu se završavaju. Dakle, inervišu m. pectoralis major i to njegov klavikularni deo.

N.n. pectorales mediales se odvajaju od fasciculus medialis. Najčešće sadrže vlakna porekla C8 i Th1. Provlače se između aksilarne arterije i vene i inervišu m. pectoralis minor, a takođe i sternalni deo m. pectoralis majora.

N. subclavius nastaje iz truncus superiora. Najčešće sadrži vlakna porekla C5. Svojim tokom usmeren je naniže duž prednje ivice m. scalenus anteriora, pri čemu je unutra od njega n. phrenicus, zatim prolazi ispred a. i v. subclaviae, a iza klavikule i dolazi do potključnog mišića. Inerviše m. subclavius.

N. dorsalis scapulae se odvajaju od truncus superiora. Najčešće sadrži vlakna porekla C5. Pruža se unazad i upolje, probija srednji skalenski mišić, prelazi preko prvog rebra i gornjih snopova m. serratus anteriora i daje grančice koje inervišu m. levator scapulae i m. rhomboideus.

N. suprascapularis nastaje iz truncus superiora. Najčešće sadrži vlakna poreklom od C5 i C6. Svojim tokom ide unazad i upolje i u konkavnom luku naviše prelazi preko fosse supraclavicularis prateći donji trbuh m. omohyoideusa. Zajedno sa v. supraclavicularis prolazi kroz usek na gornjoj ivici lopatice (incisura scapulae), ispod ligg. transversum scapulae sup. Ulazi u supraspinatnu jamu gde inerviše m. supraspinatus, a potom zajedno sa a. suprascapularis i venama pratiležama obilazi oko spina scapulae i ulazi u podgrebnu jamu gde inerviše m. infraspinatus.

N.n. Subscapulares nastaju iz fasciculus posteriora. Najčešće sadrže vlakna porekla C5. Obično postoje dva subskapularna nerva: gornji i donji. Imaju kratak put: pružaju se naniže i upolje zadnjim zidom pazušne jame i inervišu m.subscapularis, kao i m.teres major.

N. thoracodorsalis nastaje iz fasciculus posteriora. Najčešće sadrži vlakna porekla C7,C8 i Th1. Ide naniže i upolje zadnjim zidom pazušne jame pri čemu prvo prati a.subscapularis, a potom i a.thoracodorsalis dopire do m. latissimus dorsi, daje dve grane koje idu ispod njega i inervišu ga.

N. thoracalis longus nastaje iz tri korena, koji polaze iz prednjih grana petog, šestog i sedmog cervikalnog spinalnog nerva i koji se spajaju neposredno iznad prvog rebra. Potom nerv kao jedinstveno stablo nastavlja naniže bočnim zidom grudnog koša, pri čemu se u njegovoj blizini nalazi a.thoracica lateralis. Daje više grana koje inervišu m.serratus anterior (4).

### **1.1.3. ANATOMIJA ZAVRŠNIH GRANA BRAHIJALNOG PLEKSUSA**

Završne grane plexusa brahijalisa nastaju iz njegovih fascikulusa u nivou donje ivice m.pectoralis minor i to:

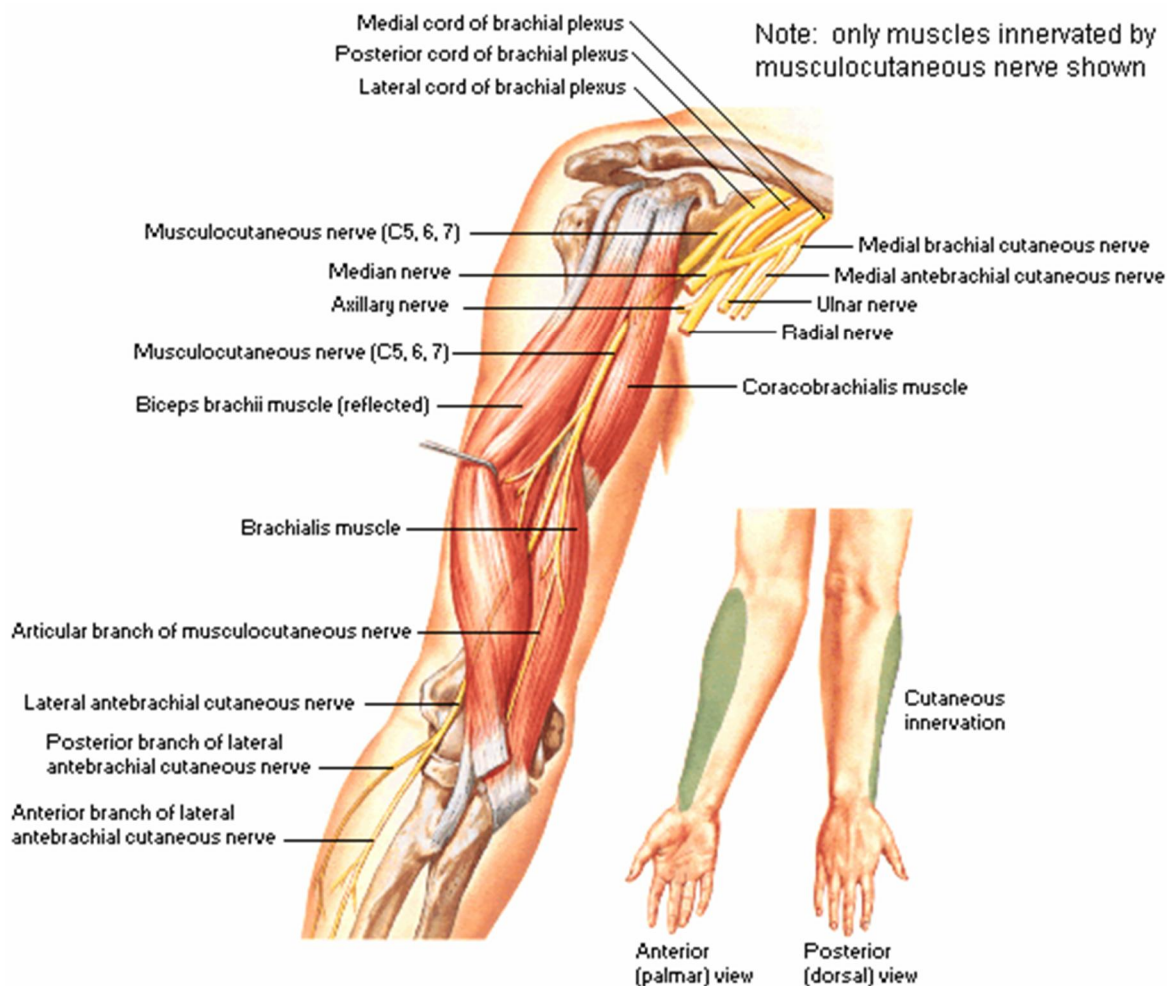
Iz fasciculus lateralis nastaju n.musculocutaneus i radix lateralis n. mediani

Iz fasciculus medialis nastaju: radix medialis n. mediani, n. ulnaris, n.cutaneus brachi medialis i n. cutaneus antebrachi medialis

Iz fasciculus posteriora nastaju: n. radialis i n.axillaris.

N.musculocutaneus nastaje iz fasciculus lateralis i sadrži vlakna porekla spinalnih nerava C5 i C6. U pazušnoj jami medijalno u odnosu na njega nalaze se a.axillaris i radix lateralis n.mediani, a lateralno u odnosu na njega m.coracobrachialis i tetiva duge glave m.biceps brachi. U svom toku ide naniže i upolje i nešto niže u nadlaktu probija m.coracobrachialis i prošavši kroz njegovo mišićno telo ulazi u prostor između m.bicepsa brachi i m. brachialis. U ovom intermuskularnom prostoru najčešće prvo daje granu za m. biceps brachii koja je kratkog toka i vrlo brzo se završava

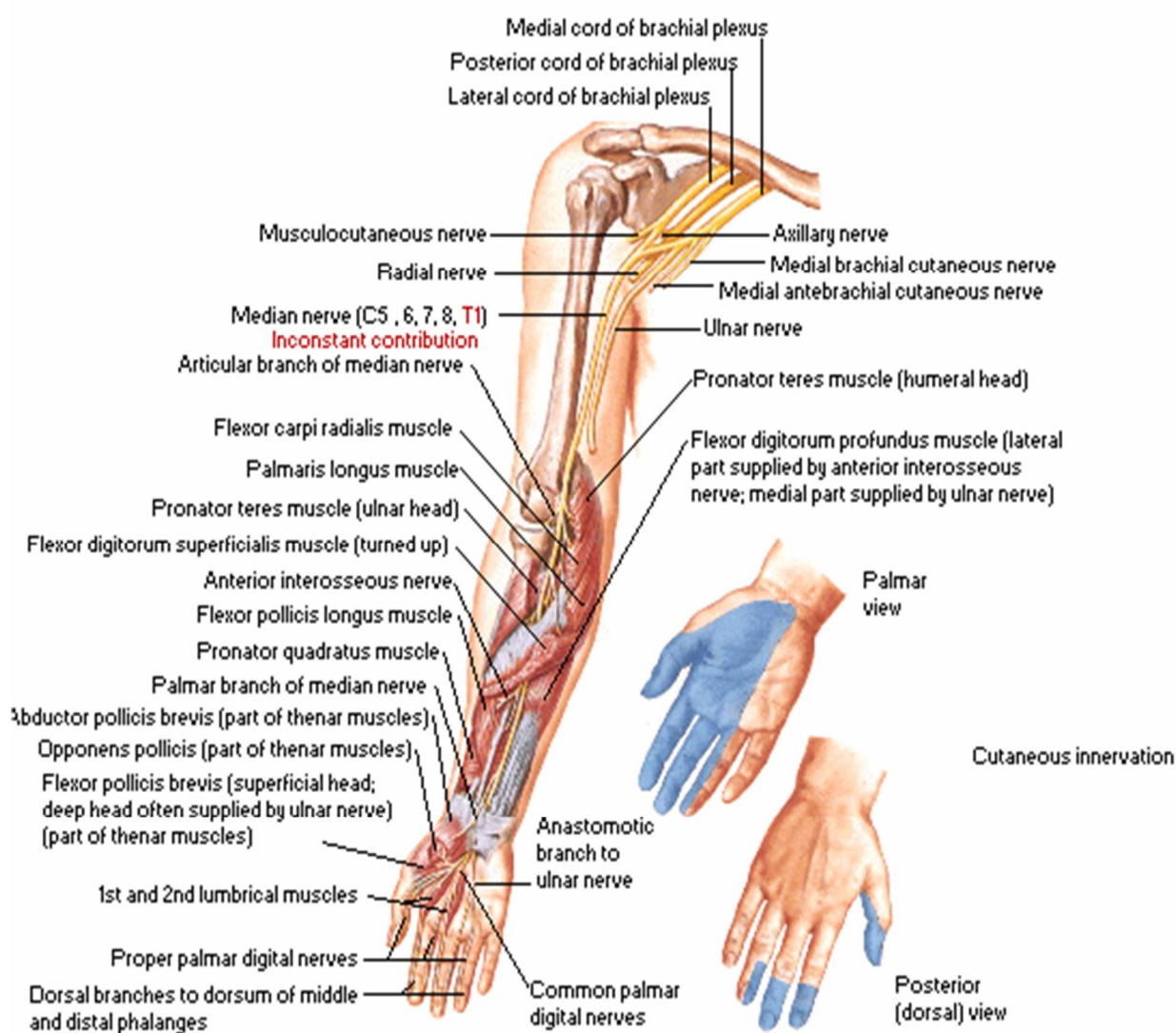
u mišiću. Nešto niže daje granu za m. brachialis koja je nešto dužeg toka u odnosu na granu za m. biceps brachii. U retkim slučajevima grane za m. biceps brachii i m. brachialis imaju zajedničko stablo koje se odvaja od n. musculocutaneusa, a distalno se grana na pojedinačne grane. Nakon odvajanja motornih grana nerv dalje nastavlja kao senzitivna završna grana n. cutaneus antebrachii lateralis, koja, potrebno je napomenuti, zauzima najveći deo poprečnog preseka n. musculocutaneusa. N.cutaneus antebrachii lateralis u predelu proksimalne trećine podlakta, spolja u odnosu na tetivu m.bicepsa brachi, probija fasciju i postaje potkožan i dalje distalnije se deli na prednju i zadnju granu koje nastavljaju naniže spoljašnjim predelom podlakta. Dakle n. musculocutaneus inerviše m.biceps brachi, m.coracobrachialis, m.brachialis i kožu spoljašnjeg dela podlakta (5).



Slika 3. Prikaz anatomskih odnosa n. musculocutaneusa (*Atlas of Human Anatomy* -Netter 2006)

N.medianus nastaje spajanjem dva korena: spoljašnjeg koji potiče od fasciculus lateralis i unutrašnjeg koji potiče od fasciculus medialis. Sadrži vlakna koja potiču od spinalnih nerava C5,6,7,8 i Th1. U pazušnoj jami je lokalizovan ispred a.axillaris. Pruža se naniže i upolje i prelazi u nadlakt, odnosno u sulcus bicipitalis medialis. Prvo leži spolja u odnosu na a.brachialis, a oko sredine nadlakta ukršta njenu prednju stranu i prelazi na unutrašnju stranu. Unutra u odnosu na n. medianus nalaze se n. ulnaris, n.cutaneus brachi et antebrachi medialis. Neposredno pre ulaska u lakatnu jamu daje jednu granu za m. pronator teres. U kubitalnoj jami n.medianus leži na tetivi m.brachialis, spolja u odnosu na njega je tetiva m.bicepsa brachii, a unutra je m.pronator teres. Pokriven je samo kožom, potkožnim tkivom i bicipitalnom aponeurozom, a takođe njegovu prednju stranu ukršta srednja lakatna vena. Lakatnu jamu napušta tako što prolazi između dve glave m.pronator teresa (površne i duboke), pri čemu ga duboka glava m.pronator teresa odvaja od a.ulnaris, i prelazi u podlakt, gde prolazi ispod tetivnog luka m. flexor digitorum superficialisa i nastavlja naniže. Na prelazu između lakatne jame i podlakta sa medijalne površine n. medianusa se odvaja grana, koja obično sadrži vlakna za m. flexor carpi radialis i za m. palmaris longus. Za nijansu distalnije od prednje površine n. medianusa se odvaja grana za m. pronator teres. Potom se još distalnije sa medijalne površine n. medianusa odvajaju dve grane proksimalna i distalna za m. flexor digitorum superficialis. Dok se sa lateralne strane n. medianusa odvaja n. interosseus anterior koji nastavlja naniže ispod i između m. flexor digitorum profundusa i m.flexor policis longusa po površini interosealne membrane podlakta, dajući grane za spoljašnju polovinu m. flexor digitorum profundusa i m. flexor policis longus, a takođe i završnu granu za m. pronator quadratus. U podlaktu glavno stablo n. medianusa nakon odvajanja navedenih grana se nalazi, u središnjem delu prednje strane podlakta, između m. flexor digitorum profundusa i superficijalisa praćen sa malim arterijskim stablom. U donjoj trećini podlakta postaje površan i nalazi se između tetive m.flexor digitorum superficijalisa koja je unutra i tetive m.flexor carpi radialisa koja je spolja, a delimično je pokriven tetivom m.palmaris longusa. Potom n.medianus prolazi kroz predeo ručja ispod retinaculum flexorum i daje svoje završne grane. Obično iznad ili u nivou retinakulum flexorum daje kožnu senzitivnu granu za predeo tenara. Neposredno distalno u odnosu na retinakulum fleksorum od gornje površine n. medianusa se odvaja kratka rekurentna grana za mišić tenara dok se distalno nastavljaju senzitivne grane. N. medianus inerviše sve mišiće prednje lože nadlakta izuzev unutrašnje polovine m.flexor digitorum profundusa i m.flexor carpi ulnarisa, mišić tenara izuzev dubokog snopa m. flexor policis brevis i m.adductor policis i takođe

inerviraju dva spoljašnja lumbrikoidna mišića. Dakle, inerviraju: m.pronator teres, m.flexor carpi radialis, m.palmaris longus, m.flexor digitorum superficialis, spoljašnju polovinu m.flexor digitorum profundusa, m. flexor pollicis longus, m.pronator quadratus, m. abductor pollicis brevis, površni snop m.flexor pollicis brevis, m.opponens pollicis, dva spoljašnja mm.lumbricales. Takođe, n. medianus inerviruje i kožu spoljašnje polovine dlana kao i dlansku stranu prva tri i po prsta kao i dorzalnu stranu proksimalne falange palca i druge i treće falange II,III i spoljašnje polovine IV prsta (6).

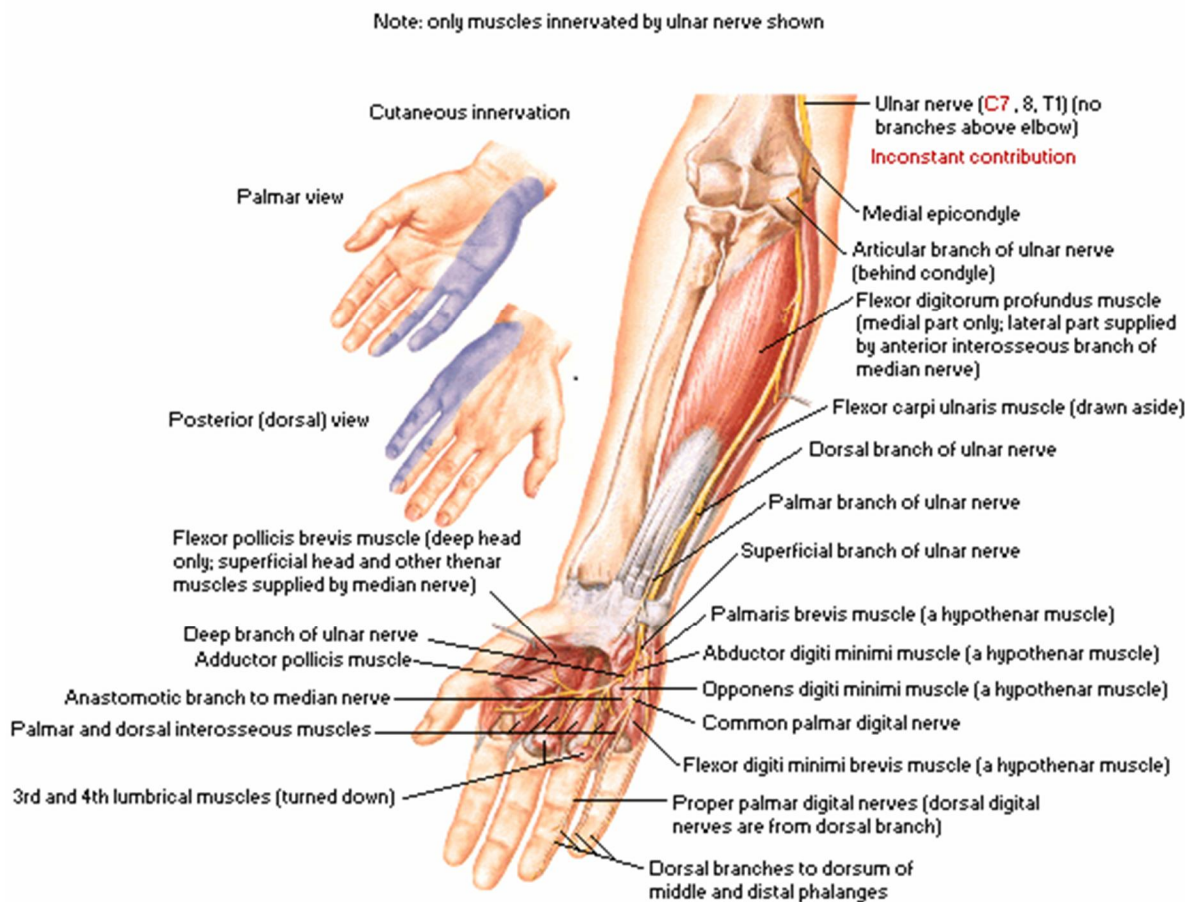


Slika 4. Prikaz anatomskih odnosa n. medianusa (*Atlas of Human Anatomy* -Netter 2006)



N. ulnaris nastaje iz fasciculus medialis i sadrži vlakna koja potiču iz spinalnih nerava C7, C8 i Th1. U pazušnoj jami nalazi se između a. i v. axillaris. Pruža se naniže i upolje i prelazi u nadlaktak odnosno u sulcus bicipitalis medialis. Unutar ovog žleba spolja u odnosu na n. ulnaris nalaze se a. brachialis i n. medianus, a unutra n. cutaneus brachi et antebrachi medialis. Oko sredine nadlaktka n. ulnaris probija septum intermusculare brachi mediale i prolazi zajedno sa a. collateralis ulnaris superior u zadnji predeo nadlaktka. Živac nastavlja naniže prema medijalnom epikondilu humerusa pružajući se između septum intermusculare brachi mediale koji se nalazi ispred njega i unutrašnje glave m. triceps brachi koja se nalazi pozadi. Veoma često u distalnom delu nadlaktka postoji fascijalna ekstenzija septuma intermusculare brachi mediale do medijalne glave tricepsa koja pokriva n. ulnaris i naziva se Struthers-ova arkada. U predelu zadnje strane zgloba lakta živac prolazi kroz koštano vezivni kanal koji ograničavaju spolja olecranon i ligg. colaterale mediale, napred koštani žleb na unutrašnjem epikondilu humerusa sulcus n. ulnaris, a pozadi je živac prekriven samo kožom i fascijom. U ovom segmentu n. ulnaris je praćen jednim anastomotičnim arterijskim sistemom koji čine a. collateralis ulnaris superior et inferior i a. recurrens ulnaris, a često ga pokriva i Osbornova fascija. U nivou kubitalnog kanala obično daje artikularnu granu za zglob lakta. Iz predela lakta živac prelazi u podlaktak tako što prolazi između glava m. flexor carpi ulnaris i pri tom nerv daje jednu manju i jednu jaču motornu granu za m. flexor carpi ulnaris. Dalje se pruža unutrašnjim delom prednje strane podlaktka između m. flexor digitorum profundusa koji je iza i m. flexor carpi ulnaris koji je ispred. Pri tom vrlo brzo daje granu koja inerviše unutrašnju polovinu m. flexor digitorum profundusa za mali i domali prst. U podlaktu nerv prati a. ulnaris koja leži spolja u odnosu na njega. U donjoj trećini prednje strane podlaktka postaje površan i nalazi se između tetiva m. flexor digitorum superficialisa koja je spolja i tetive m. flexor carpi ulnaris koja je unutra. Zatim prelazi preko retinaculum flexorum, pri čemu unutra leži os pisiforme, a spolja hamulus ossis hamati, a potom daje svoje završne grane. U nivou distalne trećine podlaktka daje dorzalnu senzitivnu granu. Obično se u nivou Gijonovog kanala od gornje površine nerva odvajaju grane za kožu hipotenara, a od unutrašnje strane nerva odvaja duboka motorna grana koja potom ide ispod nerva i nastavlja distalno u dubinu, a potom se nastavlja lateralno. Takođe, od unutrašnje površine nerva se posebno odvaja grana za m. abductor digiti minimi, dok se distalno odvajaju senzitivne grane za mali i unutrašnju polovinu domalog prsta. N. ulnaris inerviše dva mišića prednje lože podlaktka: unutrašnju polovinu m. flexor digitorum profundusa, m. flexor carpi ulnaris, dva mišića tenara: duboki snop m. flexor policis brevis i m. adductor policis, takođe

inerviše sve mišiće hipotenara: m.palmaris brevis, m.abductor digiti minimi, m.flexor digiti minimi, m.opponens digiti minimi, uz to inerviše dva unutrašnja lumbrikoidna mišića kao i sve interosealne mišiće. Takođe, n. ulnaris inerviše unutrašnju polovinu dlana i nadlanice kao i palmarnu i dorzalnu stranu poslednjeg jednog i po prsta (7).



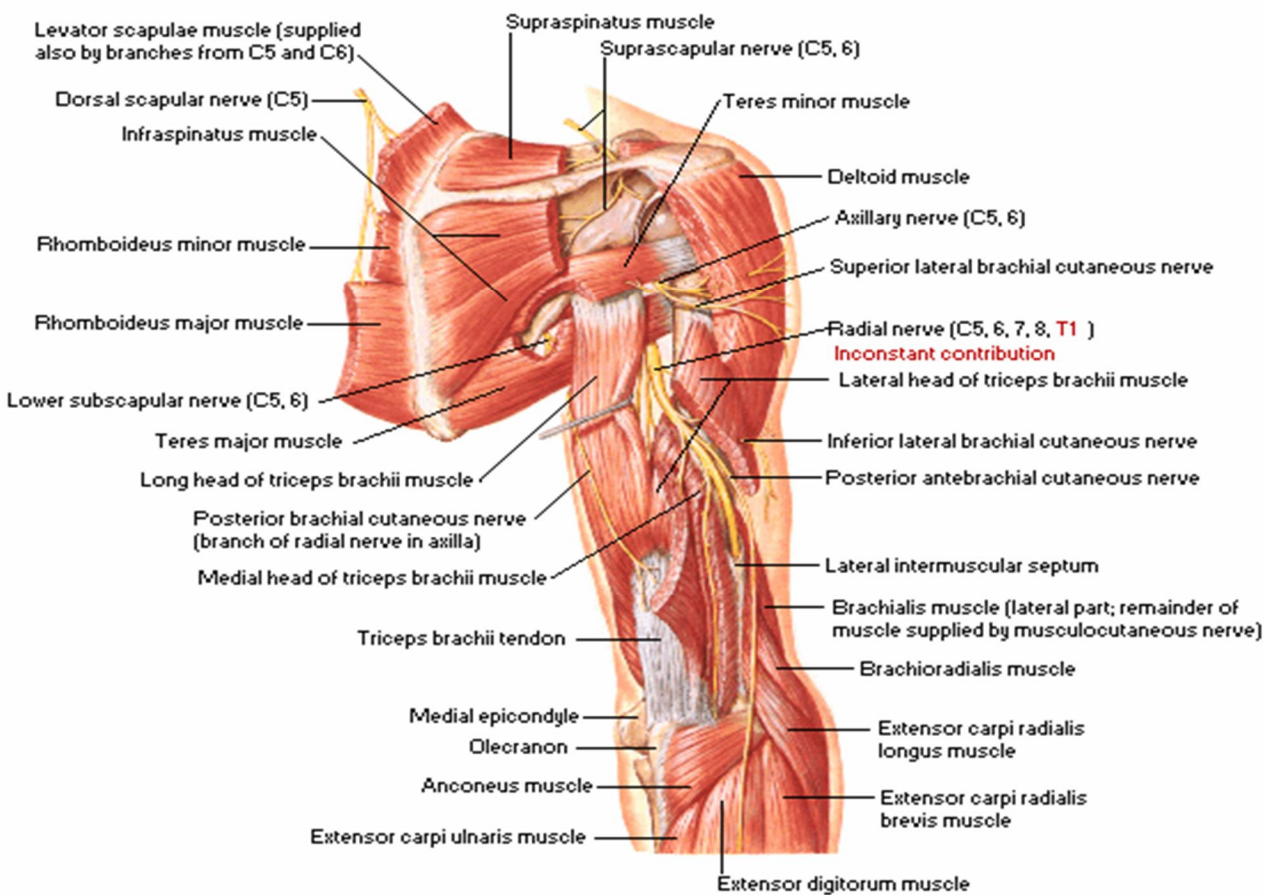
Slika 5. Prikaz anatomskih odnosa n. ulnarisa (*Atlas of Human Anatomy* -Netter 2006)

N.cutaneus brachi et antebrachi medialis nastaju iz fasciculus medialis. U pazušnoj jami su postavljeni unutra u odnosu na ostalne nervne i vaskularne strukture. Pružaju se naniže i upolje, prelaze u nadlaktak odnosno u sulcus bicipitalis medialis. Oko sredine nadlaktka probijaju fasciju i postaju potkožni i inervišu unutrašnju polovinu nadlaktka odnosno podlaktka. Mogu se koristiti kao graftovi prilikom direktne nervne reparacije.

N.radialis nastaje iz fasciculus posteriora i sadrži vlakna koja potiču iz spinalnih nerava C5, 6, 7, 8 i Th1. U pazušnoj jami leži na m.subscapularisu, iza a.axillaris, a lateralno od njega je n.axillaris. Svojim tokom ide naniže i upolje, napušta pazušnu jami kroz humerotricepsni zjap i prelazi u zadnju ložu nadlakta. Nastavlja naniže između spoljašnje i unutrašnje glave m.triceps brachi. U ovom segmentu neposredno ispod donje ivice m. ters majora n. radialis daje jednu lateralnu granu za lateralnu glavu m. triceps brachii, jednu medijalnu granu za dugu glavu m. triceps brachii i jednu ili dve grane koje se odvajaju od zadnje površine n. radialisa i koje idu paralelno sa njim i inervišu medijalnu glavu m. tricepsa brachii. Nešto distalnije se spiralno obavija oko sulcus n. radialis na telu humerusa zajedno sa a.profunda brachi. U donjem delu nadlakta na oko desetak santimetara iznad lateralnog epikondila humerusa n. radialis probija septum intermusculare brachi laterale i prelazi u prednju ložu nadlakta odnosno u sulcus bicipitalis lateralis gde se zajedno sa njim nalazi i a.colateralis radialis. U ovom nivou daje grane najpre za m. brachioradialis i m. anconeus, a nešto distalnije i granu za m. extensor carpi radialis longus. Iz sulcus bicipitalis lateralis dolazi do prednje strane kubitalne regije gde se unutra od njega nalazi tetiva m.bicepsa brachii a spolja m.brachioradialis. Na ovom mestu daje svoje završne grane, obično površnu senzitivnu granu i duboku granu tj. n.interosseus posterior, a ponekad se na ovom nivou odvaja direktno i grana za m. extensor carpi radialis brevis. U nekim slučajevima grana za m. extensor carpi radialis brevis se odvaja distalnije češće od n. interosseus posteriora, a ređe od površne završne grane n. radialisa. Površna završna grana prelazi preko m.supinatora, nastavlja naniže pokrivena sa m.brachioradialis-om, a a paralelno sa njom i nešto medijalnije pruža se naniže a. radialis. U donjoj trećini podlakta prolazi ispod tetive m.brachioradialis i postaje potkožan probijajući fasciju između tetiva m. brachioradialis, koja je napred, i tetive m. extensor carpi radialis longusa, koja je pozadi i nastavlja naniže prema spoljašnjem delu zadnje strane šake. Duboka grana probija m. supinator, tačnije prolazi ispod Frohs-ove arkade, pa naniže između površne i duboke grane m. supinator-a, pri tom dajući dve grane za pomenuti mišić i spiralno se obavija oko vrata radijusa. Potom, po izlasku iz m. supinatora, odmah distalno ispod i između m. extensor digitorum communisa i m. extensor pollicis brevis, a na m. abductor pollicis longusu se razgrana, nastavljajući naniže sredinom zadnje strane podlakta između površnog i dubokog sloja mišića ove lože, praćen sa a.interossea posterior. N. radialis inerviše mišiće zadnje lože nadlakta: m.triceps brachi, mišiće spoljašnje lože podlakta (m. brachioradialis, m.extensor carpi radialis longus, m.extensor carpi radialis brevis, m.supinator) mišiće zadnje lože podlakta (m. extensor

digitorum, m.extensor digiti minimi, m.extensor carpi ulnaris, m.anconeus, m.abductor pollicis longus, m.extensor pollicis brevis, m.extensor pollicis longus, m.extensor indicis). N. radialis također inervira kožu zadnje strane nadlakti, donjeg dela spoljašnje strane nadlakti i kožu zadnje strane podlakti i kožu spoljašnje polovine nadlaniče kao i kožu dorzalne strane proksimalnih falangi prva tri i po prsta (8).

N.axillaris nastaje iz fasciculus posteriora i sadrži vlakna koja potiču iz spinalnih nerava C5 i C6. U pazušnoj jami leži na m.subscapularisu, a unutra od njega je n.radialis. Pruža se naniže, upolje i napušta pazušnu jami kroz foramen quadrilaterum, obilazi oko spoljašnje strane hirurškog vrata humerusa i u ovom delu je praćen sa a.circumflexa humeri posterior sa istoimenim venama pratiljama. Ovaj nervnovaskularni snop je pokriven dubokom stranom m. deltoideusa. U nivou foramen quadrilateruma daje svoje završne grane. Najproksimalnije se odvaja grana za m. teres minor, potom daje prednju granu koja inervira prednje dve trećine m. deltoideusa, a zatim i zadnju granu koja inervira zadnju trećinu m. deltoideusa, a od nje se obično odvaja i senzitivna grana koja se pruža prema zadnjoj ivici m. deltoideusa, potom probija fasciju i završava se kao kožni živac n.cutaneus brachi lateralis. N. axillaris inervira m.deltoideus i m.teres minor. Takođe, inervira kožu deltoidnog predela, kao i gornji deo spoljašnje strane nadlakti (9).



Slika 6. Prikaz anatomskih odnosa n. radialisa i n. axillarisa (*Atlas of Human Anatomy* -Netter 2006)

## 1.2. ANATOMIJA MIŠIĆA GORNJEG EKSTREMITETA

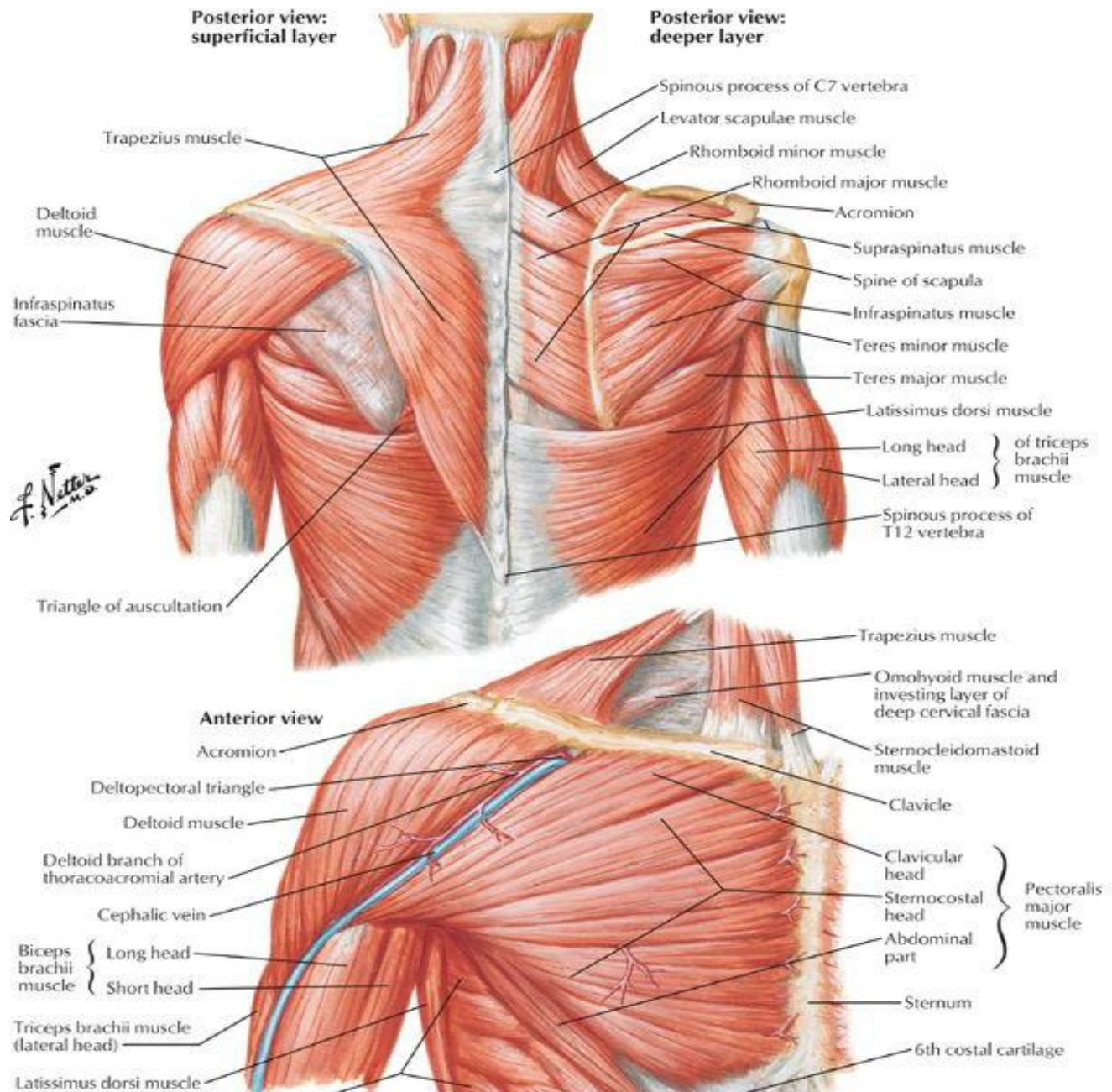
---

U odnosu na lokalizaciju i funkciju, mišiće gornjeg ekstremiteta možemo podeliti na četiri velike grupe:

1. mišići ramena
2. mišići nadlakta
3. mišići podlakta

#### 4. mišići šake

### 1.2.1. ANATOMIJA MIŠIĆA RAMENA



Slika 7. Anatomski prikaz mišića ramena posmatrano sa prednje i zadnje strane (*Atlas of Human Anatomy* -Netter 2006)

Mišiće ramena možemo podeliti na prednju, zadnju, unutrašnju i spoljašnju mišićnu grupu.

### 1.2.1.1.ANATOMIJA PREDNJE GRUPE MIŠIĆA RAMENA

U ovu grupu mišića spadaju m.pectoralis major, m.pectoralis minor i m.subclavius.

#### **Veliki grudni mišić (m.pectoralis major)**

Priponi: bazu ovoga po obliku trouglastog mišića možemo podeliti na tri dela: *pars clavicularis* koji se pripaja na unutrašnjoj polovini prednje ivice klavikule, *pars sternalis* koji se pripaja na prednjoj strani prvih 6-7 rebarnih hrskavica i *pars abdominalis* koji se pripaja na prednjem zidu aponeurotičnog omotača m.rectus abdominis. Mišićna vlakna sva tri dela ovog mišića konvergiraju upolje i nastavljaju se pljosnatom tetivom koja se završava na grebenu velike kvrge humerusa (*crista tuberculi majoris*).

Inervacija: m.pectoralis major inerviše spoljašnji i unutrašnju grudni živci (*n. pectorales laterales* et *n. pectorales mediales*) koji su prednje bočne grane brahijalnog pleksusa.

Funkcija: m.pectoralis major deluje kao aduktor i unutrašnji rotator nadlakta. Kada mu je tačka oslonca na humerusu vuče rebra naviše i deluje kao pomoćni inspiratorni mišić.

#### **Mali grudni mišić (m.pectoralis minor)**

Priponi: pripojna vlakna ovog mišića polaze sa prednjih strana gornjih ivica trećeg, četvrtog i petog rebra kao i odgovarajućih međurebarnih prostora. Mišićna vlakna konvergiraju naviše i upolje i nastavljaju se pljosnatom tetivom koja se pripaja na gornjoj strani i unutrašnjoj ivici kljunastog nastavka lopatice (*processus coracoideus scapulae*)

Inervacija: m.pectoralis minor inerviše unutrašnji grudni živci (*n.pectorales mediales*)

Funkcija: m.pectoralis minor povlači rame napred i nadole, a kada mu je tačka oslonca na gornjem pripoju deluje kao pomoćni inspiratorni mišić.

### **Podključni mišić (m.subclavius)**

Pripoiji: svojim gornje-spoljašnjim krajem pripaja se na istoimenom žlebu (*sulcus subclavius*) na donjoj strani klavikule, pruža se naniže i unutra, završava se kratkom i debelom tetivom na gornjoj strani prvog rebra u blizini rebarne hrskavice.

Inervacija: m. subclavius inerviše istoimeni nerv (*n.subclavius*) koji predstavlja prednju bočnu granu pleksusa brahijalisa.

Funkcija: povlači klavikulu nadole i učvršćuje je pri pokretima ruke, istovremeno neznatno povlači rame nadole i napred.

## **1.2.1.2.ANATOMIJA UNUTRAŠNJE GRUPE MIŠIĆA RAMENA**

Ovu grupu mišića čini prednji zupčasti mišić.

### **Prednji zupčasti mišić (m.serratus anterior)**

Pripoiji: m.serratus anterior koji u vidu mišićne ploče pokriva bočni zid grudnog koša, istovremeno gradeći i unutrašnji zid pazušne jame, ima tri mišićna snopa: prvi (gornji) snop se pripaja na spoljašnjoj strani i gornjoj ivici prvog i drugog rebra a završava na gornjem uglu lopatice, drugi (srednji) snop se pripaja na spoljašnjoj strani i gornjoj ivici trećeg i četvrtog rebra a završava na unutrašnjoj ivici lopatice, treći (donji) snop se pripaja na spoljašnjoj strani i gornjoj ivici 5-9 rebra a završava na prednjoj strani donjeg ugla lopatice.

Inervacija: m.serratus anterior inerviše dugi grudni nerv (*n.thoracalis longus*)

Funkcija: povlači lopaticu prema zadnjem zidu grudnoga koša, obrće lopaticu oko uzdužne osovine, pri čemu donji ugao lopatice ide upolje. Kada mu je tačka oslonca na lopatici deluje kao pomoćni inspiratorni mišić.



### 1.2.1.3.ANATOMIJA ZADNJE GRUPE MIŠIĆA RAMENA

Ovu grupu mišića čine podlopatični mišić (m.subscapularis), nadgrebni mišić (m.supraspinatus), podgrebni mišić (m.infraspinatus), veliki i mali obli mišić ( m.teres major et minor). Takođe, u ovu grupu ubrajamo i spinohumeralne mišiće koji po položaju pripadaju mišićima zadnjeg zida grudnog koša ali po funkciji pripadaju mišićima ramena: rombasti mišić (m.rhomboideus), podizač skapule (m.levator scapulae), trapezni mišić (m.trapezius) i najširi leđni mišić (m.latissimus dorsi).

#### **Podlopatični mišić (m.subscapularis)**

Pripoji: ovaj mišić koji pokriva prednju stranu ramenog zgloba i gradi gornji deo zadnjeg zida pazušne jame ispunjava podlopatičnu jamu i na njoj se pripaja. Mišićna vlakna usmerena su gore i upolje i završavaju se tetivom koja se pripaja na maloj kvrzi ramenice (*tuberculum minus humeri*) a delimično i na prednjoj strani čaure zgloba ramena.

Inervacija: m.subscapularis inerviše istoimeni nerv (*n.subscapularis*)

Funkcija: m.subscapularis deluje kao unutrašnji rotator nadlaktak. U zajednici sa ostalim mišićima ramena učvršćuje rameni zglob.

#### **Nadgrebni mišić (m.supraspinatus)**

Pripoji: m.supraspinatus se pripaja na unutrašnje dve trećine nadgrebne jame, prelazi preko zadnje strane ramenog zgloba i završava se tetivom koja se pripaja na gornjem polju velike kvrge ramenice (*tuberculum majus humeri*)

Inervacija: m.supraspinatus inerviše nadlopatični nerv (*n.suprascapularis*)

Funkcija: m.supraspinatus deluje kao abduktor i spoljašnji rotator nadlaktak

### **Podgrebni mišić (m.infraspinatus)**

Pripoji: m.infraspinatus se svojom bazom pripaja na podgrebnoj jami, prolazi zadnjom stranom ramenog zgloba i završava se tetivom koja se pripaja na srednjem polju velike kvrge ramenice (*tuberculum majus humeri*) ispod pripoja m.supraspinatusa

Inervacija: m.infraspinatus inerviše grane nadlopatičnog nerva (*n.suprascapularis*)

Funkcija: m.infraspinatus vrši spoljašnju rotaciju u zglobu ramena. Njegov gornji deo deluje kao abduktor, a donji deo kao aduktor.

### **Mali obli mišić ramena (m.teres minor)**

Pripoji: baza ovog mišića pripaja se na gornjem delu zadnje usne spoljašnje ivice lopatice, mišićna vlakna proleaze preko zadnje strane ramenog zgloba i završava se tetivom koja se pripaja na (*tuberculum majus humeri*) ispod pripoja m.infraspinatusa.

Inervacija: m.teres minor inerviše pazušni živac (*n.axillaris*)

Funkcija: m. teres minor deluje kao spoljašnji rotator i abduktor u zglobu ramena

### **Veliki obli mišić ramena ( m.teres major)**

Pripoji: unutrašnji pripoj m.teres majora je na zadnjoj usni spoljašnje ivice lopatice i zadnjoj strani donjeg ugla lopatice, mišićna vlakna se pružaju upolje i nagore, završavaju se tetivom koja se pripaja na grebenu male kvrge ramenice (*crista tuberculi minoris humeri*)

Inervacija: m.teres major inerviše podlopatični živac (*n.subscapularis*)

Funkcija: ovaj mišić deluje kao aduktor i unutrašnji rotator u zglobu ramena

M.teres major i m. teres minor sa gornjim okrajkom humerusa, na zadnjem zidu pazušne jame, formiraju „trougao oblih mišića“, koji duga glava m.triceps brachii deli na spoljašnji foramen

quadrilaterum, kroz koji pazušnu jamu napuštaju n. axillaris i a. circumflexa humeri posterior, i unutrašnji foramen trilaterum kroz koji pazušnu jamu napušta a. circumflexa scapulae.

### **Rombasti mišić (m.rhomboideus)**

Priponi: Ovaj mišić koji leži ispod m. trapeziusa se pripaja na donjem delu potiljačne veze (*ligg. nuchae*) i rtnim nastavcima sedmog vratnog i prvih pet grudnih pršljenova, pruža se upolje i naniže i završava se pripojem na zadnjoj usni unutrašnje ivice lopatice

Inervacija: m. rhomboideus inerviše zadnji lopatični živac (*n.dorsalis scapulae*)

Funkcija: ovaj mišić povlači lopaticu unutra i naviše prema kičmenom stubu i deluje kao antagonist prednjem zupčastom mišiću.

### **Mišić podizač lopatice (m.levator scapulae)**

Priponi: ovaj mišić polazi sa zadnjih kvrga poprečnih nastavaka prva četiri vratna kičmena pršljena prućase nadole i upolje i završava se pripojem na unutrašnjoj ivici lopatice

Inervacija: m.levator scapulae inerviše zadnji lopatični živac (*n.dorsalis scapulae*)

Funkcija: ovaj mišić podiže lopaticu naviše i istovremeno rotira donji i spoljašnji ugao lopatice

### **Trapezni mišić (m.trapezius)**

Priponi: ovaj mišić se sa unutrašnje strane pripaja na unutrašnjoj trećini gornje potiljačne linije (*linea nuchae superior*), na *protuberantia occipitalis externa* i naniže na rtnim nastavcima 10-12 grudnih pršljenova. Gornji deo mišićnih vlakana pruža se naniže i upolje, a donji deo mišićnih vlakana naviše i upolje. Spoljašnji pripoj je na spoljnoj trećini zadnje ivice ključnice (*clavicula*), na unutrašnjoj ivici natplečka (*acromion*) i na donjoj usni lopatičnog grebena (*spina scapulae*)

Inervacija: m.trapezius inerviše spoljašnja grana XI moždanog živca (*n.accessorius*)

Funkcija: m.trapezius svojim tonusom održava rame u uzdignutom položaju. Povlači lopaticu prema kičmenom stubu a zajedno sa m.rhomboideus i m. levator scapulae zabacuje rame unazad i na gore

### **Široki leđni mišić (m.latissimus dorsi)**

Priponi: Unutrašnji pripoj ovog mišića je na rtnim nastavcima poslednjih šest grudnih pršljenova, na rtnim nastavcima svih lumbalnih pršljenova, na srednjem grebenu krsne kosti i na zadnem delu spoljašnje usne karličnog grebena (*crista iliaca*). Mišićna vlakna se pružaju naviše i upolje, pripajaju se na spoljašnjoj strani poslednja četiri rebra, prelaze preko donjeg ugla lopatice i završavaju se tetivom koja se pripaja na međukvržičnom delu ramenice (*sulcus intertubercularis*).

Inervacija: m.latissimus dorsi inerviše grudno-leđni živac (*n.thoracodorsalis*)

Funkcija: m.latissimus dorsi deluje kao aduktor, unutrašnji rotator i ekstenzor nadlaktak.

## **1.2.1.4.ANATOMIJA SPOLJAŠNJE GRUPE MIŠIĆA RAMENA**

Ovu grupu mišića čini deltasti mišić (m.deltoideus)

### **Deltasti mišić (m.deltoideus)**

Priponi: široka baza ovoga mišića se pripaja sa spoljašnjoj trećini prednje ivice ključnice (clavicula), na gornjoj strani spoljašnjeg okrajka klavikule, na spoljašnjoj ivici i gornjoj strani natplečka (acromion) kao i na donjoj usni lopatičnog grebena (spina scapulae). Mišićna vlakna se pružaju naniže i upolje i nastavljaju se snažnom tetivom koja se pripaja na sredini spoljašnje strane ramenice otiskom u obliku slova V (tuberositas deltoidea)

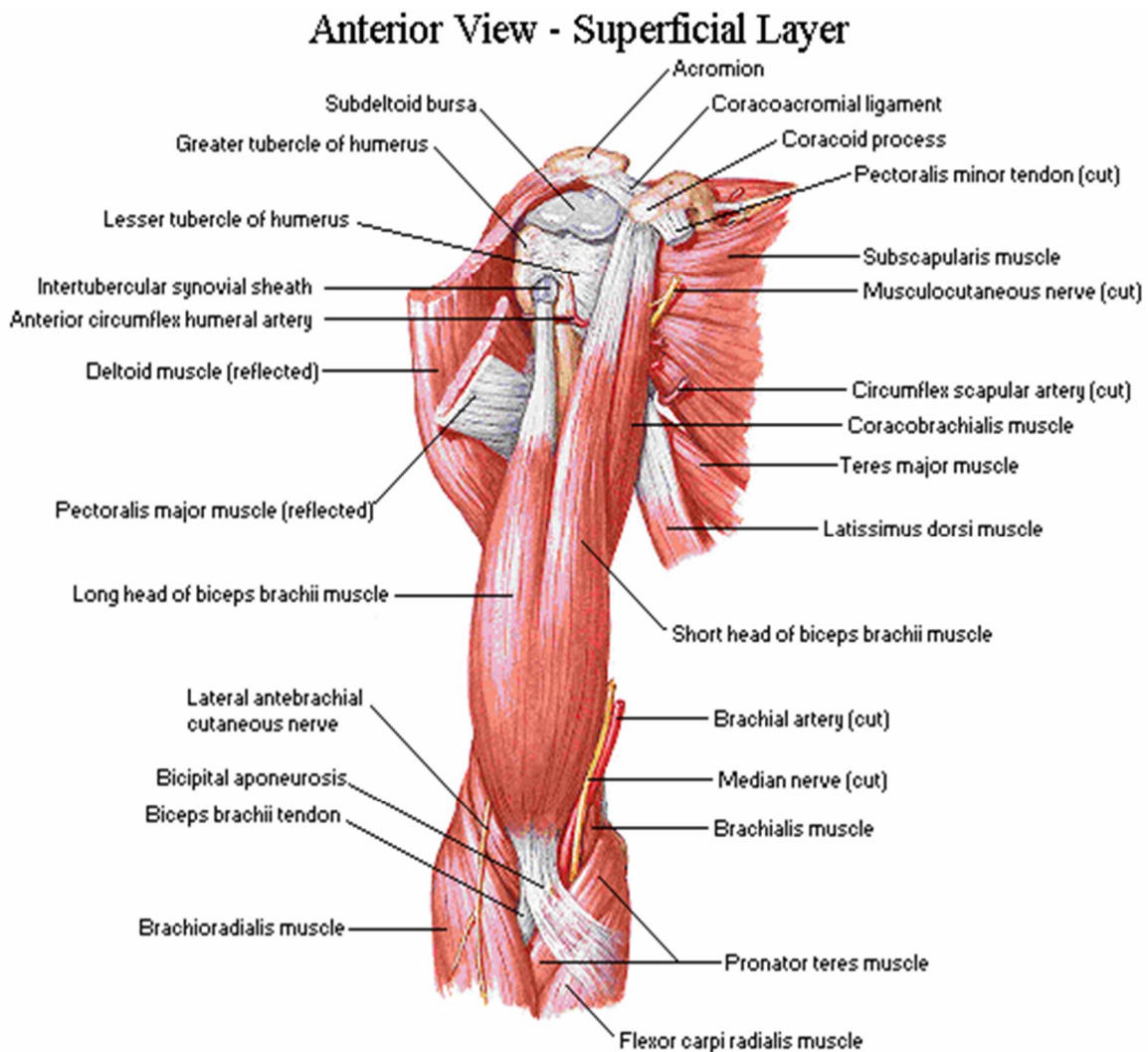
Inervacija: m.deltoideus inerviše pazušni nerv (*n.axillaris*)

Funkcija: m.deltoideus pri akciji svih delova mišića deluje kao abduktor nadlaktak do horizontale, a kada je aktivan samo prednji deo mišića deluje kao fleksor i unutrašnji rotator nadlaktak, a kada je aktivan samo zadnji deo mišića deluje kao ekstenzor i spoljašnji rotator nadlaktak.

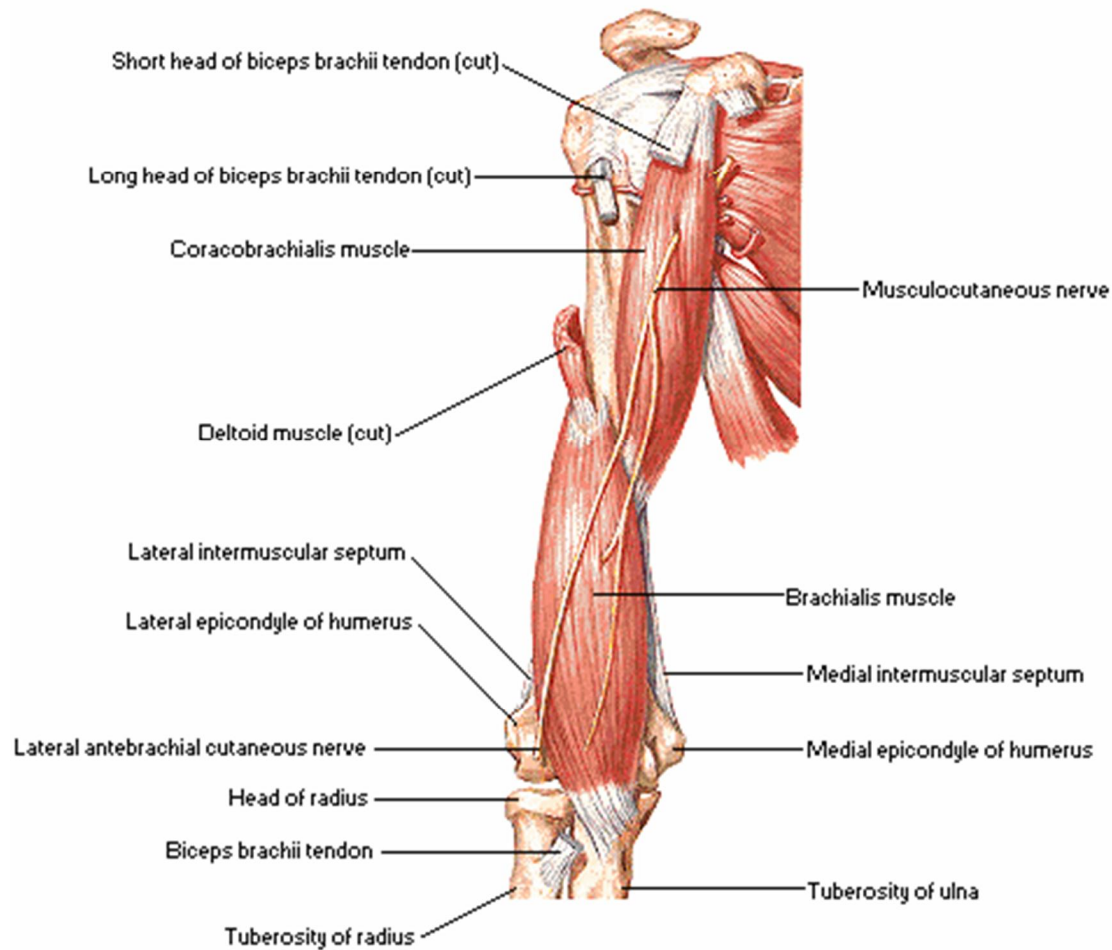
## 1.2.2. ANATOMIJA MIŠIĆA NADLAKTA

Mišići nadlakta podeljeni su zadnjom stranom humerusa kao i unutrašnjom i spoljašnjom pregradom nadlakta na:

1. prednu grupu i
2. zadnju grupu.



## Anterior View - Deep Layer



Slika 8. Anomski prikaz prednje grupe mišićana dlakta (*Atlas of Human Anatomy* -Netter 2006)

### 1.2.2.1.ANATOMIJA PREDNJE GRUPE MIŠIĆA NADLAKTA

Mišići prednje grupe mišića nadlakta podeljeni su u dva sloja: površni sloj u kome se nalazi dvoglavi mišić nadlakta (m.biceps brachii) i duboki sloj u kome se nalaze kljunasto-ramenični mišić (m.coracobrachialis) i nadlakti mišić (m.brachialis)

### **Dvoglavi mišić nadlakta (m.biceps brachii)**

Priponi: U svom gornjem delu m.biceps brachii se sastoji iz dve glave. Kratka glava (*caput breve*) se pripaja na vrhu kljunastog nastavka lopatice (*processus coracoideus*), dok se duga glava (*caput longum*) završava tetivnim delom koji prolazi kroz (*sulcus intertubercularis*), zatim nastavlja u luku kroz sam zglob ramena i pripaja se na nadčastičnoj kvržici (*tuberculum supraglenoidale*) i na gornjem kraju častične usne (*labrum glenoidale*). U donjem delu, nešto iznad sredine nadlakta, kratka i duga glava se spajaju u jedinstveno mišićno telo, koje se na kraju sužava i završava kratkom i snažnom tetivom, koja se pripaja na zadnjem delu žbične kvrge (*tuberositas radii*). U predelu lakatnog prevoja od unutrašnje ivice tetive m.biceps brachii odvaja se široka aponeuroza (*aponeurosis m.bicipitis brachii*) koja se pruža prema unutra i naniže.

Inervacija: m.biceps brachii inerviše mišićno-kožni nerv (*n.musculocutaneus*).

Funkcija: m.biceps brachii deluje kao fleksor i supinator podlakta

### **Kljunasto ramenični mišić (m.coracobrachialis)**

Priponi: Gornji kraj ovog mišića pripaja se na vrhu kljunastog nastavka lopatice (*processus coracoideus*). U početku mišićno telo leži uz unutrašnju ivicu kratke glave m.biceps brachii, a zatim prelazi na njenu zadnju stranu i završava se pljosnatom tetivom na posebnom otisku (*tuberositas coracobrachialis*) koji se nalazi na sredini unutrašnje strane humerusa.

Inervacija: m.coracobrachialis inerviše mišićno-kožni živac (*n.musculocutaneus*)

Funkcija: m.coracobrachialis kada mu je tačka oslonca na gornjem pripoju podiže nadlakat napred i povlači ga unutra, a kada mu je tačka oslonca na donjem pripoju vuče kljunasti nastavak lopatice na dole i obara rame.

### **Nadlakti mišić (m.brachialis)**

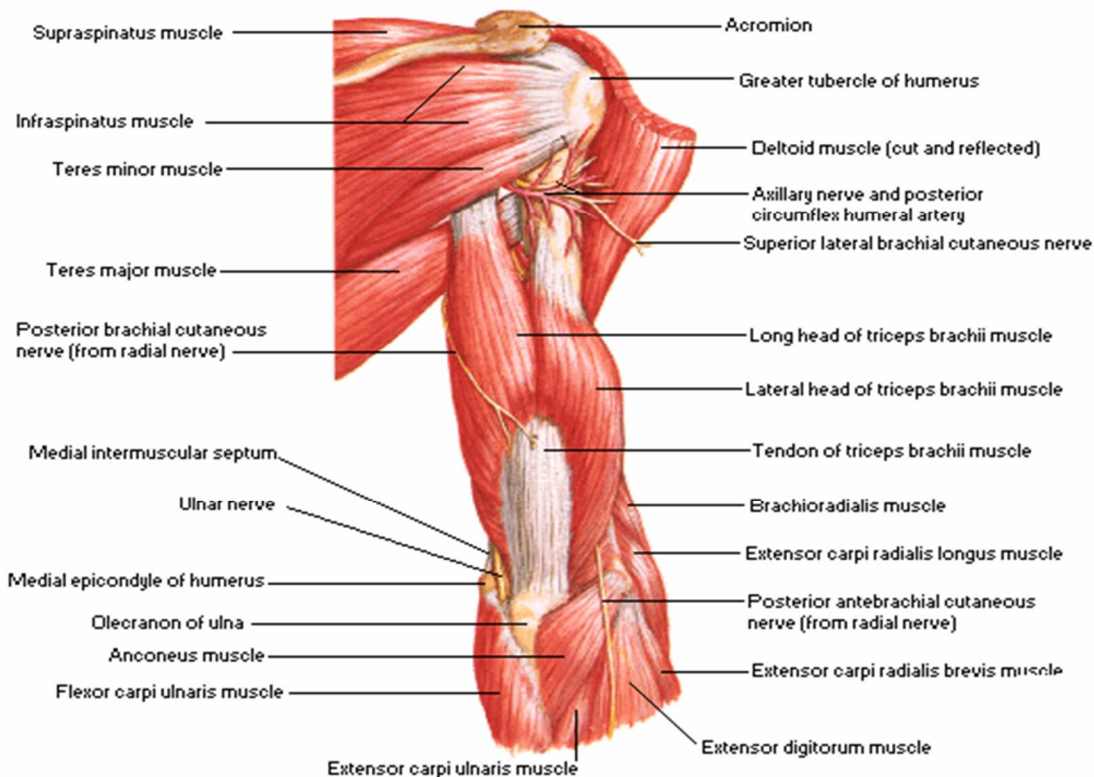
Priponi: u svom gornjem delu se pripaja na donjoj polovini unutrašnje i spoljašnje strane humerusa, kao i na odgovarajućim međumišićnim pregradama (*septum intermusculare laterale et mediale*),

mišićno telo leži na prednjoj strani zgloba lakta, a na donjem kraju se završava snažnom tetivom koja se pripaja na ispupčenju prednje strane kljunastog nastavka laktice (*tuberositas ulnae*).

Inervacija: m.brachialis inerviše mišićno-kožni nerv (*n.musculocutaneus*).

Funkcija: m.biceps brachii je snažan fleksor podlakti

### Posterior View - Superficial Layer



Slika 9. Anatomski prikaz zadnje grupe mišića nadlakti (*Atlas of Human Anatomy* -Netter 2006)

#### 1.2.2.2.ANATOMIJA ZADNJE GRUPE MIŠIĆA NADLAKTA

Zadnju mišićnu ložu nadlakti u celini sačinjava troglavi mišić nadlakti (m.triceps brachii).

#### **Troglavi mišić nadlakti (m.triceps brachii)**

Pripoiji: u svom gornje delu mišić se sastoji od tri glave: duge (*caput longum*) koja se pripaja na potčastičnoj kvržici lopatice (*tuberculum infraglenoidale*), spoljašnje (*caput laterale*) koja se

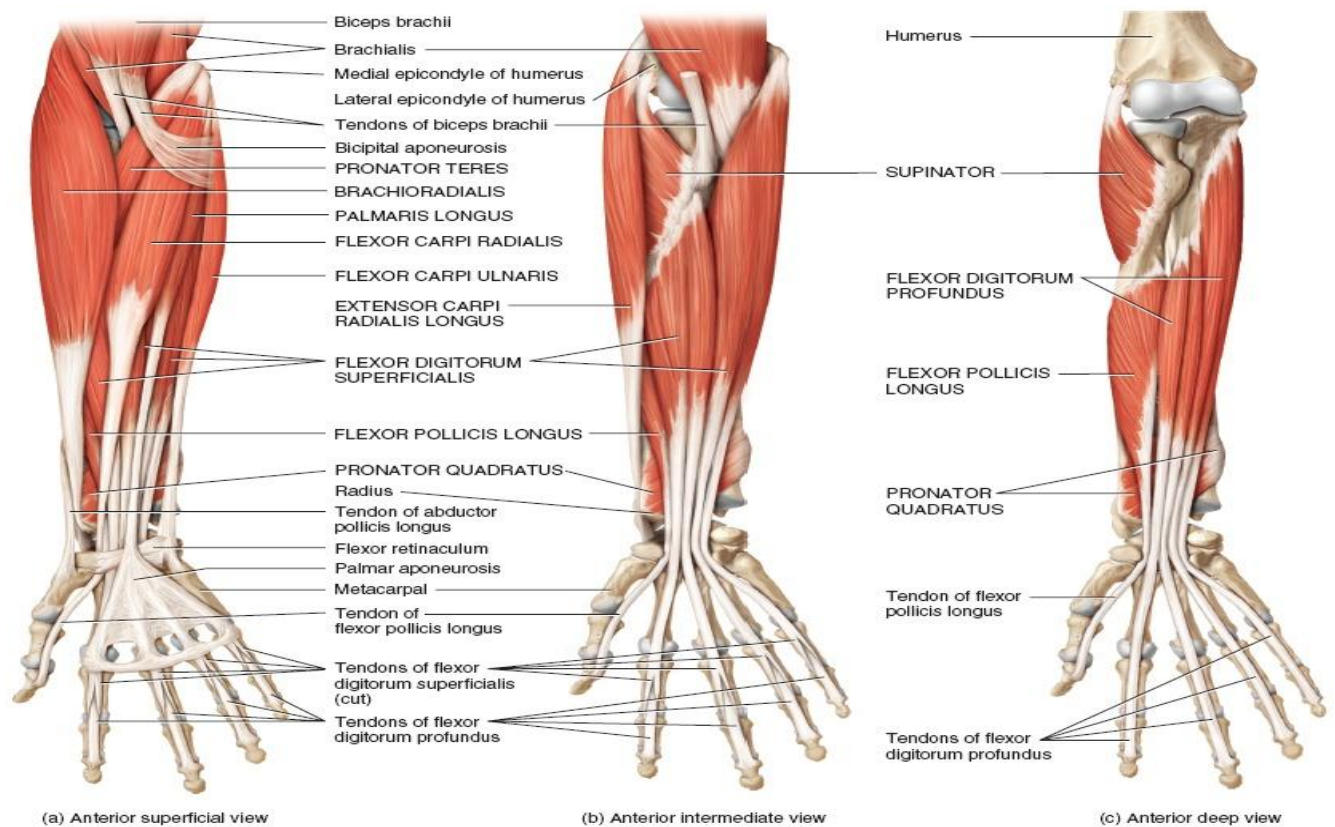


pripaja na gornjem delu zadnje strane humerusa iznad žleba žbičnog nerva (*sulcus n. radialis*), kao i na spoljašnjoj međumišićnoj pregradi (*septum intermusculare laterale*) i unutrašnje (*caput mediale*) koja se pripaja na zadnjoj strani humerusa ispod žleba žbičnog živca (*sulcus n. radialis*) i unutrašnjoj međumišićnoj pregradi (*septum intermusculare mediale*). U nivou sredine mišića, mišićni snopovi ove tri glave se nastavljaju u snažnu tetivnu ploču koja se sastoji od dva lista, površnog i dubokog, koja se spajaju iznad zgloba lakta i pripajaju se na vrhu olekranona laktice (*olecranon ulnae*).

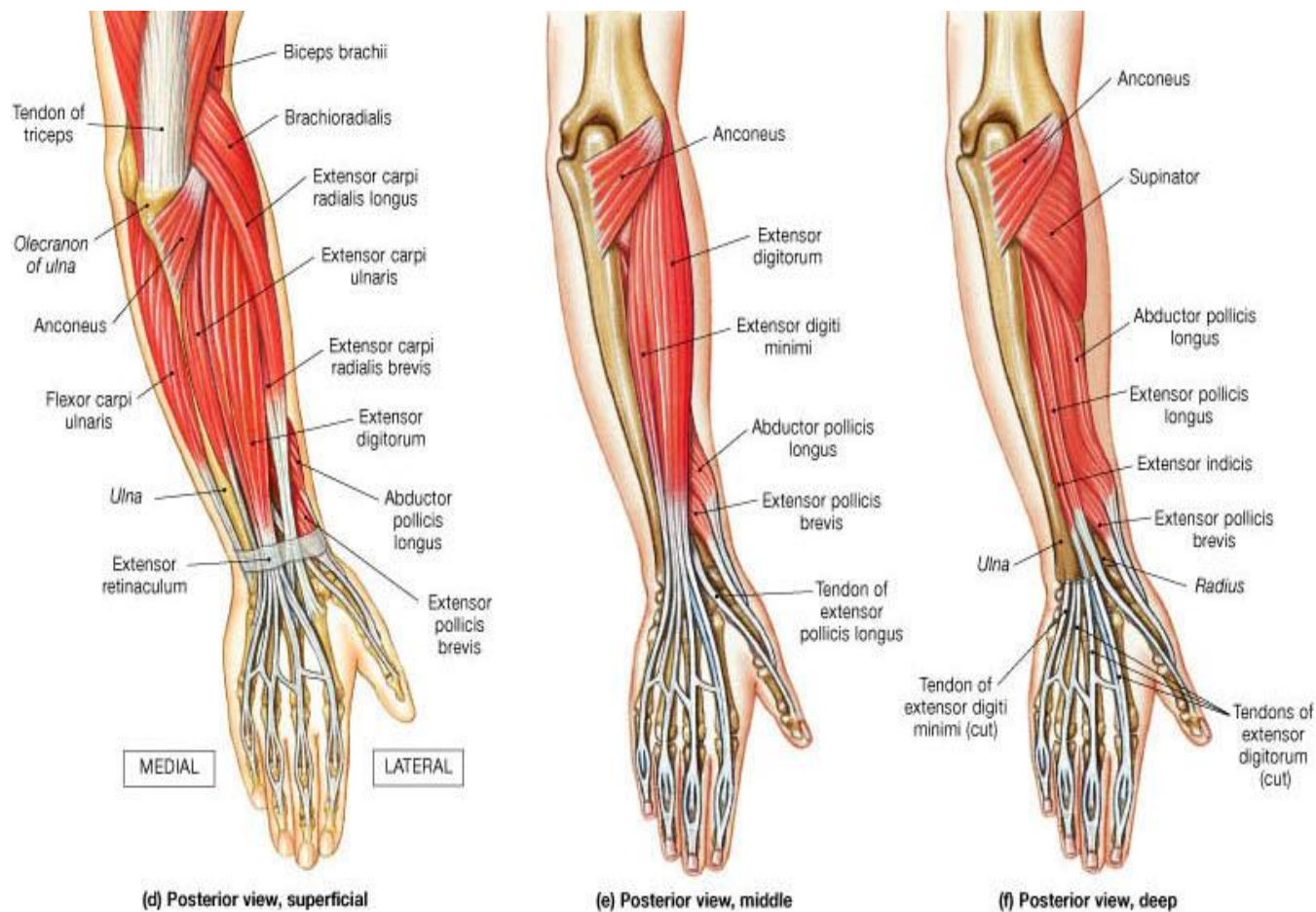
Inervacija: m.triceps brachii inerviše žbični živac (*n. radialis*)

Funkcija: m.triceps brachii deluje kao ekstenzor podlakti, a njegova duga glava deluje i kao ekstenzor i aduktor nadlakti.

### 1.2.3. ANATOMIJA MIŠIĆA PODLAKTA



Slika 10. Anatomski prikaz mišića podlakti sa prednje strane (*Atlas of Human Anatomy* -Netter 2006)



Slika 11. Anatomski prikaz mišića podlakta posmatrano sa zadnje strane (*Atlas of Human Anatomy* -Netter 2006)

Mišiće podlakta možemo podeliti na tri grupe:

1. mišići prednje lože podlakta
2. mišići spoljašnje lože podlakta
3. mišići zadnje lože podlakta

### 1.2.3.1 ANATOMIJA MIŠIĆA PREDNJE LOŽE PODLAKTA

Mišiće prednje lože podlakta možemo podeliti na četiri dubinska sloja:

-prvi, površni sloj čine: obli uvrtač podlakta (m.pronator teres), spoljašnji pregibač šake (m.flexor carpi radialis), dugi dlanski mišić (m.palmaris longus) i unutrašnji pregibač šake (m.flexor carpi ulnaris).

-drugi sloj sačinjava površni pregibač prstiju (m.flexor digitorum superficialis)

-treći sloj čine dugi pregibač palca (m.flexor policis longus) i duboki pregibač prstiju (m.flexor digitorum profundus)

-četvrti, najdublji sloj, sačinjava četvrtasti uvrtač podlakta (m.pronator quadratus)

#### **Obli uvrtač podlakta (m.pronator teres)**

Pripoj: na gornjem kraju nalaze se dva mišićna snopa, snažniji, koji se pripajaju na unutrašnjem čvoru humerusa (*caput humerale*) i slabiji koji je nestalan i koji se pripajaju na unutrašnjoj strani kljunastog nastavka ulne (*caput ulnare*). Između ovih snopova prolazi n. medianus. Telo ovog mišića upravljeno je koso naniže i upolje i na donjem kraju nastavlja se tetivom koja se pripajaju na koštanoj kvrzi (*tuberositas pronatoria*) na sredini spoljašnje strane radiusa.

Inervacija: m.pronator teres inerviše središnji živac (*n.medianus*)

Funkcija: m.pronator teres deluje kao pronator podlakta i kao pomoćni fleksor u zglobu lakta

#### **Spoljni pregibač šake (m.flexor carpi radialis)**

Pripoj: gornji kraj mišića se pripajaju na unutrašnjem čvoru humerusa, mišićno telo se pruža naniže i upolje, a oko sredine podlakta nastavlja se tetivom koja se pripajaju na prednjoj strani druge kosti doručja (*os metacarpale II*). U donjoj trećini podlaktata tetiva ovog mišića gradi unutrašnju ivicu pulsnog žleba (*sulcus pulsus*) čiju spoljašnju ivicu gradi tetiva m.brachioradialis. U dnu ovog žleba se nalazi a.radialis, a unutra od tetive m.flexor carpi radialis se nalazi n. medianus.

Inervacija: m.flexor carpi radialis inerviše središnji nerv (*n.medianus*)

Funkcija: m.flexor carpi radialis vrši fleksiju šake i odvodi je upolje, a deluje i kao pronator podlakta

### **Dugi dlanski mišić (m.palmaris longus)**

Pripoji: gornji kraj mišića se pripaja na unutrašnjem čvoru humerusa, a kratko mišićno telo se iznad sredine podlakta nastavlja dugom tetivom koja ide sredinom podlakta, prelazi preko retinaculum flexorum, a zatim se lepezasto širi i završava na dlanskoj aponeurozi

Inervacija: m.palmaris longus inerviše središnji nerv (*n.medianus*)

Funkcija: m.palmaris longus deluje kao flektor šake i pomoćni zatezač dlanske aponeuroze

### **Unutrašnji pregibač šake (m.flexor carpi ulnaris)**

Pripoji: gornji kraj mišića čine dva snopa, ramenični (*caput humerale*) koji se pripaja na unutrašnjem čvoru humerusa i lakatni (*caput ulnare*) koji se pripaja na unutrašnjoj ivici olekranona (*olecranon ulnae*) i na gornjem delu zadnje ivice ulne. Ove snopove povezuje fibrozni luk ispod koga prolazi n.ulnaris. Široko telo ovog mišića zauzima unutrašnji deo gornje dve trećine podlakta. U donjoj trećini podlakta nastavlja se tetivom koja se pripaja na graškastoj kosti (*os pisiforme*).

Inervacija: m.flexor carpi ulnaris inerviše lakatni živac (*n.ulnaris*)

Funkcija: m.flexor carpi ulnaris deluje kao flektor šake i povlači je ka unutra

### **Površni pregibač prstiju (m.flexor digitorum superficialis)**

Pripoji: gornji kraj ovog mišića čine tri snopa - ramenični snop (*caput humerale*) koji se pripaja na unutrašnjem čvoru humerusa i unutrašnjoj vezi lakatnog zgloba (*lig. collaterale ulnare*), lakatni snop (*caput ulnare*) koji se pripaja na unutrašnjoj strani kljunastog nastavka ulne (*processus coronoideus*), žbični snop (*caput radiale*) koji se pripaja na gornjem delu prednje ivice radusa.

Široko mišićno telo pokriva čitavu gornju polovinu prednje strane podlakta. Ispod sredine podlakta nastavlja se tetivom koja se brzo deli na 4 dela, koja prolaze ispod retinaculum fleksorum, dolaze na prednju stranu šake i u nivou prednje strane prvih članaka od 2. do 5. prsta svaka od tetiva se deli na dva jezička koji se pripajaju na prednjim stranama i bočnim ivicama drugog članka od 2. do 5. prsta.

Inervacija: m.flexor digitorum superficialis inerviše središnji nerv (*n.medianus*)

Funkcija: m.flexor digitorum superficialis deluje kao fleksor drugog članka prema prvom, prvog prema šaci i šake prema podlaktu

### **Duboki pregibač prstiju (m.flexor digitorum profundus)**

Priponi: gornji kraj ovog mišića se pripaja na gornje tri četvrtine prednje i unutrašnje strane ulne, na unutrašnjoj strani njenog kljunastog nastavka (*processus coronoideus*), i na unutrašnjoj polovine prednje strane međukoštane opne podlakta (*membrana interossea antebrachii*). Njegovo mišićno telo se nastavlja sa 4 snažne tetive koje prolaze kroz kanal ručja pozadi *n.medianus*-a i tetiva *m.flexor carpi superficialis*. Tetive *m.flexor digitorum profundus* u dlanu leže iza tetiva *m.flexor digitorum superficialis* i završavaju se pripojem na prednjoj strani baza trećeg članka od drugog do petog prsta

Inervacija: unutrašnju polovinu *m.flexor digitorum profundus* inerviše *n.ulnaris*, a spoljašnju polovinu *m.flexor digitorum profundus* inerviše *n.medianus*

Funkcija: *m.flexor digitorum profundus* flektira treći članak prema drugome od 2. do 5. prsta, flektira čitave prste prema šaci i šaku prema podlaktu

### **Dugi pregibač palca (m.flexor pollicis longus)**

Priponi: na gornjem kraju se pripaja na prednjoj strani radiusa, od žbične kvrga (*tuberositas radii*) pa sve do gornje ivice četvrtastog uvrtača (*m.pronator quadratus*), kao i na prednjoj strani međukoštane opne podlakta. Mišićno telo se nastavlja dugom tetivom koja prolazi kroz kanal

ručja, zatim između duboke i površne glave m. flexor pollicis brevis i završava se na prednjoj strani baze drugog članka palca.

Inervacija: m.flexor pollicis longus inerviraju središnji živac (*n.medianus*)

Funkcija: m.flexor pollicis longus deluje kao fleksor drugog članka palca prema prvom, flektira palac u celini i vrši njegovu adukciju

### **Četvrtasti uvrtič (m.pronator quadratus)**

Pripoiji: ovaj mišić pripaja se donjem delu prednje strane ulne odakle se mišićna vlakna pružaju upolje, a malo i na dole i pripajaju se na donjoj četvrtini prednje strane i ivice radiusa

Inervacija: m.pronator quadratus inerviraju središnji živac (*n.medianus*)

Funkcija: m.pronator quadratus deluje kao pronator podlakti i šake

## **1.2.3.2. ANATOMIJA SPOLJAŠNJE GRUPE MIŠIĆA PODLAKTA**

Mišići ove grupe su podeljeni u dva sloja:

-površni koji čine: ramenično-žbični mišić (m.brachioradialis), dugi spoljašnji opružič šake (m.extensor carpi radialis longus) i kratki spoljašnji opružič šake (m.extensor carpi radialis brevis)

-duboki sloj koga čini izvrtič podlakti (m.supinator)

### **Ramenično-žbični mišić (m.brachioradialis)**

Pripoiji: gornji kraj ovog mišića se pripaja na donjem delu spoljašnje ivice humerusa i odgovarajućem delu spoljašnje mišićne pregrade (*septum intermusculare brachi laterale*), a široko mišićno telo se u donjoj polovini podlakti nastavlja dugačkom tetivom koja se pripaja na spoljašnjoj strani šiljastog nastavka radius-a (*processus styloideus*)

Inervacija: m.brachioradialis inerviraju žbični nerv (*n.radialis*)

Funkcija: m.brachioradialis deluje kao fleksor podlakta ali isto tako i kao njegov pronator i supinator u zavisnosti od položaja podlakta

### **Dugi spoljašnji opružać šake (m.extensor carpi radialis longus)**

Pripoj: gornji kraj ovog mišića se pripaja na donjem delu spoljašnje ivice humerusa sve do spoljašnjeg čvora humerusa kao i na odgovarajućem delu spoljašnje međumišićne pregrade nadlakta. Nešto iznad sredine podlakta mišićno telo se nastavlja tetivom koja prolazi spoljašnjom stranom radiusa, potom prelazi na zadnju stranu donjeg okrajka radiusa, ispod retinaculum extensoruma i pripaja se na zadnjoj strani baze druge kosti doručja (*os metacarpale II*).

Inervacija: m.extensor carpi radialis longus inerviše žbični nerv (*n.radialis*)

Funkcija: m.extensor carpi radialis longus deluje kao ekstenzor i abduktor šake

### **Kratki spoljašnji opružać šake (m.extensor carpi radialis brevis)**

Pripoj: na svom gornjem kraju ovaj mišić se pripaja spoljašnjem čvoru humerusa (*epicondylus lateralis*), spoljašnjoj vezi lakatnog zgloba (*lig. collaterale radiale*). Oko sredine podlakta se nastavlja tetivom koja je skoro u celini prekrivena tetivom m.extensor carpi radialis longusa, sa kojom zajedno prolazi ispod m.abductor pollicis longusa i m.extensor pollicis brevisa, zatim ispod retinaculum flexorum i pripaja se na zadnjoj strani baze treće kosti doručja (*os metacarpale III*).

Inervacija: m.extensor carpi radialis brevis inerviše žbični živac (*n.radialis*)

Funkcija: m.extensor carpi radialis brevis deluje kao ekstenzor šake

### **Izvrtač podlakta (m.supinator)**

Pripoj: na gornjem kraju ovaj mišić ima dva snopa - površni koji se pripaja na spoljašnjem čvoru humerusa (*epicondylus lateralis*) spoljašnjoj vezi zgloba lakta (*ligg. colaterale radiale*) i prstenastoj vezi ovog zgloba (*lig. anulare radii*) i duboki koji se pripaja na grebenu gornjeg okrajka ulne (*crista m.supinatoris*). Mišić u vidu luka obavija vrat radiusa. Duboki snop se pripaja

na prednjoj i spoljašnjoj strani vrata radiusa, kao i na zadnjoj i spoljašnjoj strani tela radiusa. Površni snop se pripaja na prednjoj ivici radiusa od žbična kvрге (*tuberositas radii*) do pripoja m.pronator teresa

Ineracija: m. supinator inerviše žbični ivac (*n.radialis*)

Funkcija: m. supinator deluje kao supinator podlakta

### **1.2.3.3. ANATOMIJA ZADNJE GRUPE MIŠIĆA PODLAKTA**

Mišići zadnje lože podlakta podeljeni su u dva sloja:

-površni koji čine: zajednički opružač prstiju (m.extensor digitorum), posebni opružač malog prsta (m.extensor digiti minimi), unutrašnji opružač šake (m.extensor carpi ulnaris) i lakatni mišić (m.anconeus)

-duboki sloj koga čine: dugi odvodilac palca (m.abductor policis longus), kratki opružač palca (m.extensor policis brevis), dugi opružač palca (m.extensor policis longus) i posebni opružač kažiprsta (m.extensor indicis proprius)

#### **Zajednički opružač prstiju (m.extensor digitorum)**

Pripoji: na gornjem kraju ovaj mišić se pripaja na spoljašnjem čvoru humerus-a (*epicondylus lateralis*). Mišićno telo se oko sredine podlakta nastavlja tetivom koja se u donjoj tećini podlakta deli na 4 tetive koje su zajedno sa tetivom m.extensor indicisa obavijene zajedničkim sluznim omotačem, prolaze ispod retinaculum extensorum i pružaju se prema zadnjoj strani od 2. do 5. prsta. Na zadnjoj strani prvog članka svaka tetiva se deli na jedan središnji i dva boćna snopa. Srednji snop se pripaja na zadnjoj strani drugog članka od 2. do 5. prsta, a boćni snopovi se pripajaju na zadnjoj strani baze distalnog članka od 2. do 5. prsta.

Inervacija: m.extensor digitorum inerviše žbični živac (*n.radialis*)



Funkcija: m.extensor digitorum deluje kao ekstenzor od 2. do 5. prsta, a takođe i kao ekstenzor šake

### **Poseban opružać malog prsta (m.extensor digiti minimi)**

Pripoj: na gornjem kraju pripaja se na spoljašnjem čvoru humerusa, a mišićno telo se u donjoj trećini podlakta nastavlja tetivom koja se pridružuje tetivi m.extensor digitoruma i pripaja na zadnjoj strani članka malog prsta

Inervacija: m.extensor digiti minimi inerviše žbični nerv (*n.radialis*)

Funkcija: m.extensor digiti minimi deluje kao ekstenzor malog prsta

### **Unutrašnji opružać šake (m.extensor carpi ulnaris)**

Pripoj: gornjim krajem pripaja se na zadnjoj strani spoljašnjeg čvora humerusa i na zadnjoj strani ulne. Mišićno telo se u donjoj trećini podlakta nastavlja tetivom koja se pripaja na posebnoj kvrzi na unutrašnjoj strani baze pete kosti doručja (*tuberositas osis metacarpalis V*)

Inervacija: m.extensor carpi ulnaris inerviše žbični nerv (*n.radialis*)

Funkcija: m.extensor carpi ulnaris deluje kao ekstenzor i aduktor šake

### **Lakatni mišić (m.anconeus)**

Pripoj: gornji suženi deo ovog mišića se pripaja na zadnjoj strani spoljašnjeg čvora humerusa (*epicondylus lateralis*), mišićna vlakna se lepezasto šire nadole i unutra i završavaju se na spoljašnjoj strani olekranona i na gornjoj četvrtini zadnje strane ulne.

Inervacija: m.anconeus inerviše žbični živac (*n.radialis*)

Funkcija: m.anconeus deluje kao ekstenzor podlakta

### **Dugi odvodilac palca (m.abductor policis longus)**

Pripoj: na gornjem kraju pripaja se na spoljašnjem polju zadnje strane ulne, na zadnjoj strani međukoštane opne podlakta i zadnjoj strani radiusa. Mišićno telo se pruža koso naniže i upolje i iznad korena šake se nastavlja tetivom koja zajedno sa tetivom m.extensor policis brevis prolazi kroz poseban kanal na spoljašnjoj strani donjeg okrajka radiusa i pripaja se na spoljašnjoj strani baze prve kosti doručja (*os metacarpale I*).

Inervacija: m.abductor policis longus inerviše *n.radialis*

Funkcija: m.abductor policis longus deluje kao abduktor palca i šake

### **Kratki opružać palca (m.extensor policis brevis)**

Pripoj: na gornem kraju se pripaja na zadnjoj strani radiusa i međukoštane membrane podlakta. Kratko mišićno telo se nastavlja tetivom koja se pridružuje tetivi m.abductor policis longusa i pripaja se na zadnjoj strani baze prvog članka palca

Inervacija: m.extensor policis brevis inerviše *n.radialis*

Funkcija: m.extensor policis brevis deluje kao ekstenzor prvog članka palca prema šaci i odvodi palac i šaku upolje tj. deluje kao njihov abduktor

### **Dugi opružać palca (m.extensor policis longus)**

Pripoj: gornji kraj se pripaja na spoljašnjem delu srednje trećine zadnje strane ulne ispod pripoja m.abductor policis longusa i na međukoštanoj opni podlakta. Mišićno telo se nastavlja tetivom koja prolazi ispod retinaculum extensoruma kroz žleb na zadnjoj strani donjeg okrajka radiusa, zatim prelazi koso naniže preko tetiva m.extensor carpi radialis longusa i brevis, potom se spušta zadnjom stranom prve kosti doručja i završava se pripojem na zadnjoj strani baze drugog članka palca.

Inervacija: m.extensor policis longus inerviše *n.radialis*

Funkcija: m.extensor policis longus deluje kao ekstenzor drugog članka palca a takođe odvodi palac i šaku upolje

### **Poseban opružać kažiprsta (m.extensor indicis)**

Priponi: gornji kraj se pripaja na zadnjoj strani tela ulne ispod pripoja m.extensor pollicis longus i na zadnjoj strani međukoštane opne podlakta. Kratko mišićno telo se nastavlja tetivom koja se pridružuje tetivi m.extensor digitorum i u predelu glave druge kosti doručja spaja se sa unutrašnjom ivicom tetive m.extensor digitorum koja pripada kažiprstu i zajedno sa njom se pripaja na zadnjoj strani članaka kažiprsta.

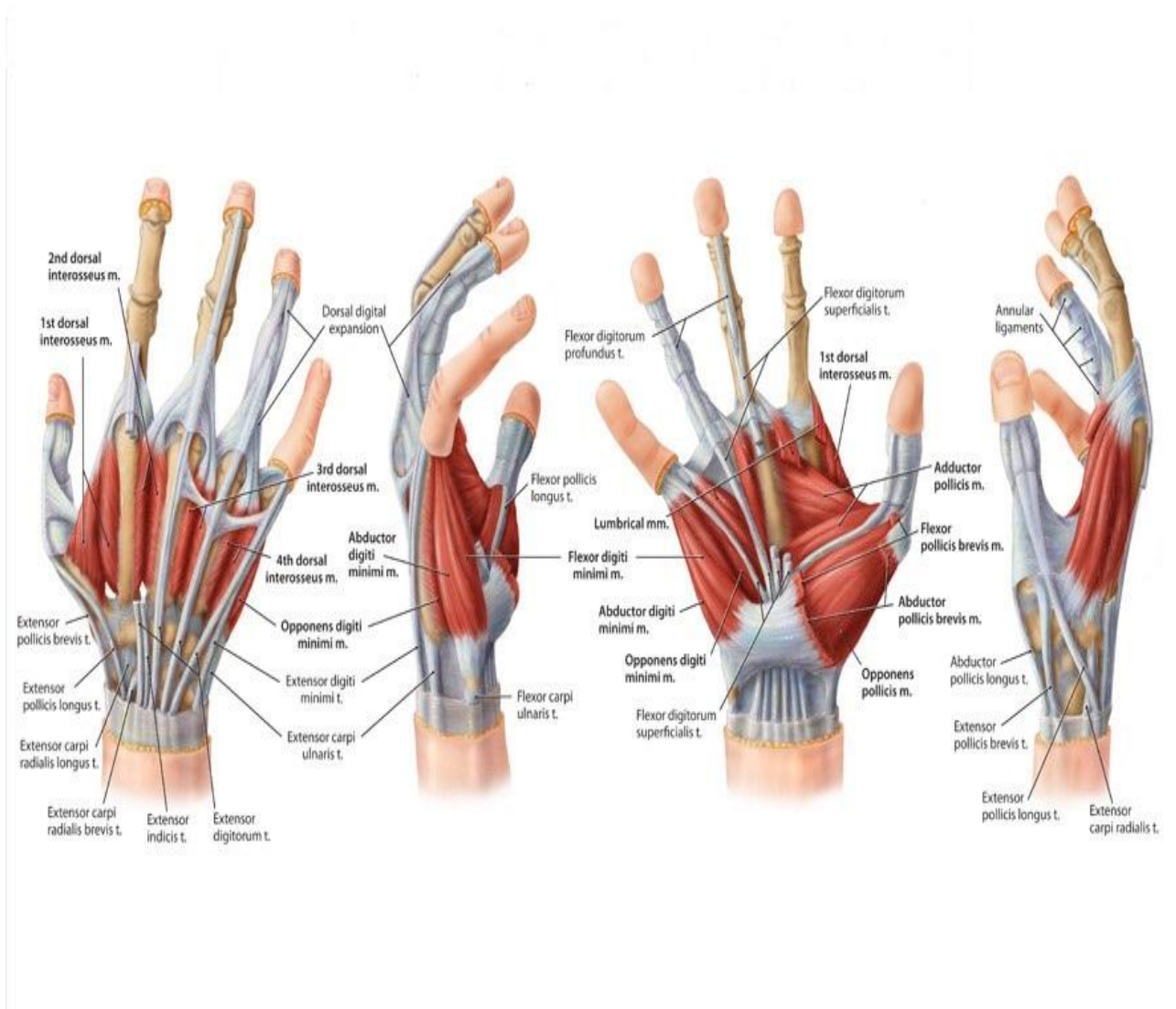
Inervacija: m.extensor indicis inerviše *n.radialis*

Funkcija: m.extensor indicis deluje kao opružać kažiprsta

### **1.2.4. ANATOMIJA MIŠIĆA ŠAKE**

Mišiće šake možemo podeliti na tri velike grupe:

- 1.spoljašnja grupa mišića koji obrazuju uzvišenje palca *thenar*
- 2.unutrašnja grupa mišića koji obrazuju uzvišenje malog prsta *hypothenar*
- 3.središnja grupa mišića koji se nalaze između prethodne dve grupe



Slika 12. Anatomski prikaz mišića šake (*Atlas of Human Anatomy* -Netter 2006)

#### 1.2.4.1. ANATOMIJA MIŠIĆA UZVIŠENJA PALCA

U ovu grupu mišića spadaju: kratki odvodilac palca (m.abductor policis brevis), kratki pregibač palca (m.flexor policis brevis), supratilac palca (m.opponens policis) i privodilac palca (m.adductor policis)

### **Kratki odvodilac palca (m.abductor policis brevis)**

Pripoji: gornji kraj ovog mišića pripaja se na *retinaculum flexorumu* i na čunastoj kosti (*os scaphoideum*) mišić se pruža nadole i upolje i završava se tetivom koja se pripaja na spoljašnjoj strani baze prvog članka palca

Inervacija: m.abductor policis brevis inerviše *n.medianus*

Funkcija: m.abductor policis brevis deluje kao abduktor palca

### **Kratki pregibač palca (m.flexor policis brevis)**

Pripoji: ovaj mišić se sastoji od dva snopa - površnog (*caput superficiale*) koji se pripaja na *retinaculum flexorum* i trapeznoj kosti (*os trapezoideum*) i dubokog snopa (*caput profundum*) koji se pripaja na trapeznoj kosti (*os trapezoideum*) kao i na glavičastoj kosti (*os capitatum*). Snopovi se spajaju i završavaju na spoljašnjoj strani baze prvog članka palca.

Inervacija: površni snom m.flexor policis brevis-a inervisan je od strane *n.medianiusa*, a duboki snop m.flexor policis brevis-a inervisan je od strane *n.ulnarisa*

Funkcija: m.flexor policis brevis deluje kao fleksor palca

### **Suprotilac palca (m.opponens policis)**

Pripoji: ovaj kratki trouglasti mišić se svojim gornjim delom pripaja na *retinaculum flexorum-u* i na trapeznoj kosti (*os trapezoideum*) pruža se koso naniže i upolje postavljen je spolja u odnosu na m.abductor policis brevis, pripaja se na prednjoj strani i spoljašnjoj ivici prve kosti doručja (*os metacarpale I*)

Inervacija: m.opponens policis inerviše *n.medianus*

Funkcija: m.opponens policis povlači prvu kost doručja napred i unutra i suprostavlja palac petom prstu

### **Privodilac palca (m.adductor pollicis)**

Pripoji: ovaj mišić se sastoji iz dva dela - poprečni snop (*caput transversum*) koji je dublji i koji se pripaja na prednjoj ivici treće kosti doručja i kosi snop koji je površniji, pripaja se na prednjoj strani baza druge i treće kosti doručja, na glavičastoj kosti (*os capitatum*). Između ova dva snopa prolazi a.radialis ulazeći na prednju stranu šake. Ovi snopovi se spajaju i završavaju tetivom koja se pripaja na unutrašnjoj strani baze prvog članka palca i na odgovarajućoj sezamoidnoj kosti.

Inervacija: m.adductor pollicis inerviše *n.ulnaris*

Funkcija: m.adductor pollicis povlači palac prema kažiprstu

### **1.2.4.2.ANATOMIJA MIŠIĆA UZVIŠENJA MALOG PRSTA**

U ovu mišićnu grupu spadaju: odvodilac malog prsta (m.abductor digiti minimi), kratki pregibač malog prsta (m.flexor digiti minimi), suprotilac malog prsta (m.opponens digiti minimi) i kratki dlanski mišić (m.palmaris brevis).

#### **Odvodilac malog prsta (m.abductor digiti minimi)**

Pripoji: gornji kraj ovog mišića se pripaja na *retinaculum flexorumu* i graškastoj kosti (*os pisiforme*), kratko mišićno telo se završava tetivom koja se pripaja na unutrašnjoj ivici baze prvog članka malog prsta

Inervacija: m.abductor digiti minimi inerviše *n.ulnaris*

Funkcija: m.abductor digiti minimi vršiabdukciju malog prsta od srednje linije put unutra i fleksiju prvog članka malog prsta

#### **Kratki pregibač malog prsta ( m.flexor digiti minimi)**

Priponi: gornji kraj ovog mišića koji leži u istom sloju, a upolje u odnosu na prethodni mišić se pripaja na kukastom nastavku kukaste kosti (*os hamatum*) i na *retinaculum flexorum* a završava se tetivom koja se pripaja na unutrašnjoj ivici baze prvog članka malog prsta

Inervacija: m.flexor digiti minimi inerviše *n.ulnaris*

Funkcija: m.flexor digiti minimi deluje kao fleksor malog prsta

### **Suprotilac malog prsta (m.opponens digiti minimi)**

Priponi: ovaj mišić leži ispod dva prethodna mišića, gornjim krajem se pripaja na *retinaculum flexorum* i na kukastoj kosti (*os hamatum*) a donjim krajem se pripaja na unutrašnjoj ivici pete kosti doručja

Inervacija: m.opponens digiti minimi inerviše *n.ulnaris*

Funkcija: m.opponens digiti minimi povlači petu kost doručja napred i upolje i dovodi mali prst nasuprot palca

### **Kratki dlanski mišić (m.palmaris brevis)**

Priponi: ovaj mišić predstavlja kraku kvadratnu ploču koja leži ispod kože u gornjem delu uzvišenja malog prsta, pripaja se na unutrašnjoj ivici *retinaculum flexoruma* i na dlanskoj aponeurozi njegova vlakna idu put unutra i završavaju se u dubokim slojevima kože unutrašnje ivice dlana

Inervacija: m.palmaris brevis inerviše *n.ulnaris*

Funkcija: m.palmaris brevis nabira kožu uzvišenja malog prsta

### 1.2.4.3. ANATOMIJA SREDNJE GRUPE MIŠIĆA ŠAKE

Ovu mišićnu grupu čine: glistasti mišići (*m.lumbricales*) kojih ima četiri i međukoštani mišići (*m.interossei*) kojih ima sedam i to tri dlanska (*m.interossei palmares*) i četiri zadnja (*m.interossei dorsales*).

#### **Glistasti mišići ( *m.lumbricales* )**

Priponi: ovih mišića ima četiri i oni leže ispod palmarne aponeuroze uz tetive *m.flexor digitorum profundus* od II do V prsta. Svojim gornjim krajem pripajaju se na tetivama *m.flexor digitorum profundus*. Njihova mišićna tela pružaju se naniže do baza prvih članaka prstiju, potom prelaze na njihove zadnje strane i vezuju se za odgovarajuće tetive *m.extensor digitorum*.

Inervacija: prvi i drugi *m.lumbricales* inervisani su od strane *n.medianus*, a treći i četvrti *m.lumbricales* inervisani su od strane *n.ulnaris*

Funkcija: *m.lumbricales* flektiraju prve članke, a ekstenziraju druge i treće članke odgovarajućih prstiju. Prvi glistasti mišić odgovara kažiprstu.

#### **Prednji međukoštani mišići ( *m.interossei palmares* )**

Priponi: ovi mišići kojih ima tri se nalaze na prednjim stranama kostiju doručja u II, III i IV međukoštanom prostoru. Prvi se pripaja gornjim krajem na unutrašnjoj strani druge kosti doručja, a drugi i treći mišić se svojim gornjim krajem pripajaju na spoljašnjim stranama četvrte i pete kosti doručja (*os metacarpale*). Njihova kratka mišićna tela se završavaju tetivama koje se pripajaju na odgovarajućim stranama prvog članka II, IV i V prsta. Od tetiva se odvaja po jedan snop koji ide unazad širi se i pripaja na odgovarajućim tetivama *m.extensor digitorum*.

Inervacija: *m.interossei palmares* inervisani su od strane *n.ulnaris*

Funkcija: *m.interossei palmares* skupljaju prste, vrše adukciju II, IV i V prsta srednjoj liniji šake koju čini srednji prst, vrše fleksiju prvih članaka i ekstenziju drugog i trećeg članka odgovarajućih prstiju



### **Zadnji međukoštani mišići (m. interossei dorsales)**

Pripoји: ovi mišići kojih ima četiri ispunjavaju međukoštane prostore između kosti doručja. Prvi se pripaja gornjim krajem na I i II kosti doručja, ova dva snopa se spajaju i na mišićno telo se nadovezuje tetiva koja se pripaja na spoljašnjoj strani baze prvog članka kažiprsta. Drugi i treći mišić se nalaze u drugom i trećem međukoštanom prostoru pripoјeni za odgovarajuće kosti doručja gornjim krajem, dok se na donjem kraju završavaju tetivom koja se pripaja na spoljašnjoj, odnosno unutrašnjoj strani baze prvog članka srednjeg prsta. Četvrti mišić se svojim gornjim krajem pripaja na IV i V kosti doručja, a završava se tetivom na unutrašnjoj strani baze prvog članka domalog prsta.

Inervacija: m.interossei dorsales inerviše *n.ulnaris*

Funkcija: m.interossei dorsales šire prste, vrše abdukciju II,IV i V prsta u odnosu na osovinu šake koja prolazi kroz srednji prst, vrše fleksiju prvog članka, a ekstenziju drugog i trećeg članka odgovarajućeg prsta (10).

## **1.3.KLASIFIKACIJA    POVREDA    PERIFERNIH    NERAVA    GORNJEG EKSTREMITETA**

---

Povrede perifernih nerava možemo podeliti prema etiologiji na:

- otvorene i
- zatvorene.

Otvorene povrede perifernih nerava možemo podeliti na:

- laceracione povrede
- projektilne povrede

Zatvorene povrede perifernih nerava možemo podeliti:

- trakcione povrede
- kontuziono kompresivne povrede

Povrede perifernih nerava gornjeg ekstremiteta prema lokalizaciji možemo podeliti na:

- povrede supraganglionarnog nivoa odnosno korenova spinalnih nerava
- povrede na nivou spinalnih nerava postganglionarno
- povrede trunkusa brahijalnog pelksusa
- povrede fascikulusa brahijalnog pleksusa
- povrede završnih grana brahijalnog pleksusa
- kombinovane povrede na više nivoa istovremeno

Na osnovu kliničke slike povrede brahijalnog pleksusa možemo podeliti u 4 grupe:

- gornja paraliza (C5-C6)
- proširena gornja paraliza (C5-C6-C7)
- donja paraliza (C8-T1)
- proširena donja paraliza (C7-C8-T1)
- kompletna praliza (C5-C6-C7-C8-T1)

Povrede završnih grana brahijalnog pleksusa, odnosno pojedinačnih perifernih nerava mogu biti:

- izolovane kada je zahvaćen samo jedan nerv
- kombinovane kada je zahvaćeno dva ili više nerava (11)

Kada je reč o stepenu težine povrede perifernih nerava gornjeg ekstremiteta:

Seddon je 1943. godine povrede perifernih nerava podelio na tri tipa - neurapraksiju, aksonotmezu i neurotmezu.

Sanderlend je 1951 g. proširio ovu podelu na:

1.prvi stepen (neurapraksija) koji karakteriše lokalni blok sprovođenja koji može biti uzrokovan različitim mehanizmima. Makroskopski nerv je normalnog izgleda, a histopatološki postoji segmentna demijelinizacija nerva uz očuvan kontinuitet aksona. Funkcionalno postoji oštećenje motorne funkcije i proprioceptivnog senzibiliteta, a u manjoj meri oštećen je i taktilni senzibilitet. Sa obzirom da je akson intaktan ne odigrava se proces Wallerove degeneracije i naknadne regeneracije pa je Tinelov znak negativan. Spontani oporavak je moguć i to kompletan u roku od nekoliko minuta do nekoliko dana ili nedelja, a najviše do isteka trećeg meseca od povrede.

2.drugi stepen (aksonotmeza) karakteriše oštećenje mijelinskog omotača i aksona pri čemu su očuvani endoneurijum, perineurijum i epineurijum. Funkcionalno postoji kompletna motorna i senzorna paraliza. Na EMNG se registruju fibrilacioni potencijali dve do tri nedelje nakon povrede, a ubrzo zatim i denervacioni potencijali. Distalno od mesta povrede odigrava se proces Wallerove degeneracije sa naknadnom regeneracijom tako da je Tinelov znak pozitivan i napreduje put distalno. Spontani oporavak je moguć i to kompletan i karakteriše ga serijska progresija.

3.treći stepen karakteriše oštećenje mijelinskog omotača,aksona i endoneurijuma pri čemu su perineurijum i epineurijum intaktni.Funkcionalno takođe postoji kompletna motorna i senzorna paraliza. Distalno od mesta povrede odigrava se Wallerova degeneracija sa naknadnom regeneracijom tako da je Tinelov znak pozitivan i napreduje put distalno. Spontani oporavak funkcije je moguć ali nikada nije kompletan (varira od skoro kompletnog do potpunog izostanka oporavka) jer se deo regenerišućih aksona gubi u ožiljnom tkivu endoneurijuma, a kako se proces regeneracije odigrava na fascikularnom nivou stepen oporavka zavisi i od nivoa lezije tj. što je lezija lokalizovana distalnije (kako se ide put distalno fascikulusi pokazuju sve veći stepen diferencijacije) to je stepen oporavka veći.

4.četvrti stepen karakteriše oštećenje mijelinskog omotača, aksona, endoneurijuma i perineurijuma dok je epineurijum očuvan. Funkcionalno takođe postoji kompletna motorna i senzorna paraliza. Distalno od mesta povrede odigrava se proces Wallerove degeneracije, a proces regeneracije samo započinje ali ne napreduje jer je blokiran ožiljnim tkivom. Tinelov znak se izaziva na mestu povrede ali ne napreduje put distalno. Spontani oporavak nije moguć već samo nakon hirurške intervencije.

5. peti stepen (neurotmeza) karakteriše kompletan presek nerva tj. oštećenje i mijelinskog omotača i aksona i endoneurijuma i perineurijuma i epineurijuma. Funkcionalno postoji kompletna motorna i senzorna paraliza. Distalno od mesta povrede odigrava se Wallerova degeneracija dok je proces regeneracije blokiran. Na proksimalnom okrajku formira se neurom građen od dezorganizovanih regenerišućih aksona i proliferisanog vezivnog tkiva, a na distalnom okrajku fibrom građen od vezivnog tkiva. Tinelov znak se izaziva na mestu povrede i ne napreduje put distalno. Spontani oporavak nije moguć već je neophodna hirurška intervencija.

Mackinnon i Dellon su 1988. g uveli i šesti stepen povrede perifernih nerava koji predstavlja kombinaciju svih prethotnih stepena i karakteriše ga postojanje neuroma u kontinuitetu. Ove povrede obično imaju mešovitu osnovu i karakteriše ih prisustvo pojedinih fascikulusa sa očuvanom funkcijom dok su ostali fascikulusi pretrpeli oštećenja različitog stepena. U skladu sa tim i stepen oporavka je različit. U ovim slučajevima potrebna je hirurška ekploracija sa izdvajanjem pojedinačnih fascikulusa. Pri tom se mogu naći fascikulusi normalnog izgleda čiji je funkcionalni oporavak sprečavala kompresija od strane perineuralnog fibroznog tkiva i u ovim slučajevima dovoljna je interfascikularna neuroliza. Takođe, mogu se naći zadebljali fascikulusi zbog postojanja intrafascikularnog neuroma i u tim slučajevima neophodna je intraoperativna stimulacija uz registrovanje akcionih potencijala u cilju provere postojanja očuvanih ili regenerisanih aksona. Ukoliko oni ne postoje, kao i u slučajevima kada je fascikulus prekinut ožiljnim tkivom, neophodna je resekcija.

Millesi je 1991. godine proširio Sanderlendovu klasifikaciju :

Gradus A koji karakteriše fibroza epifascikularnog epineurijuma koja pak može dovesti do kompresije nervnih elemenata i sprečiti spontani oporavak funkcije kod prva tri stepena po Sanderlendu. U ovom slučaju potrebno je načiniti dekompresivnu longitudinalnu epifascikularnu neurotomiju.

Gradus B koji karakteriše fibroza interfascikularnog epineurijuma sa mogućim istim posledicama po prva tri stepena Sanderlendove klasifikacije. U ovom slučaju neophodno je načiniti dekompresivnu cirkumferencijalnu epifascikularnu epineurektomiju sa parcijalnom interfascikularnom epineurektomijom.

Gradus C koji karakteriše fibroza endoneurijuma i koji prati III stepen povrede po Sanderlendu sprečavajući oporavak. Karakteriše se skvrčenim fascikulusima što je posledica fibroze njihovog sadržaja. Kod ovih lezija neophodna je resekcija jer neuroliza nije efikasna.

Pored toga Millesi je uveo i dve podgrupe u IV stepen klasifikacije po Sanderlendu

Gradus IV-N koji karakteriše da neurom, koji se formira na proksimalnom okrajku, ima očuvan kontinuitet preko vezivnog tkiva epineurijuma. Neurom napreduje duž ovog vezivnog spoja i aksonalni rast može dostići distalni okrajak. U ovom slučaju može doći do izvesnog oporavka provodljivosti ali bez funkcionalnog oporavka. Ove lezije neophodno je resecirati.

Gradus IV-S koji karakteriše postojanje neuroma koji je u kontinuitetu preko čvrstog ožiljnog vezivnog tkiva koje sprečava distalnu ekstenziju neuroma. Ove lezije takođe treba resecirati (12).

#### **1.4. PATOFIZIOLOŠKI MEHANIZMI KOD POVREDA PERIFERNIH NERAVA**

---

Povreda perifernog nerva pri kojoj dolazi do prekida u sprovođenju nervnih impulsa dovodi do pojave degenerativnih promena na koje se nadovezuju regenerativne promene.

Morfološke promene započinju u prvih 24 sata od povrede i podrazumevaju bubrenje mitohondrija u aksonu pri čemu se formiraju grumenaste formacije, dok filamentozne strukture aksona iščezavaju. Akson u celini otiče i postaje granuliran, u daljem toku fragmentira i biva resorbovan. Mijelinski omotači takođe fragmentiraju i bivaju pretvoreni u trigliceridne granule, a potom resorbovani. Naime, oko degenerišućih nervnih vlakana nakupljaju se makrofagi od 4. do 9. dana od povrede i digestiraju produkte degeneracije. Švanove ćelije se umnožavaju i raspoređuju se u vidu traka duž longitudinalne osovine. Ove trake se nazivaju Bungnerove trake, one premošćuju defekt nerva i imaju važnu mehaničku i metaboličku ulogu u procesu regeneracije nerva. Takođe je potrebno napomenuti da se u toku procesa degeneracije umnožavaju fibroblasti porekolom iz endo-, peri- i epineurijuma. Dakle, procesom degeneracije formira se prazan endoneuralni tubus koji se sastoji od endoneurijuma, bazalne lamine i Švanovih ćelija. Ove promene odigravaju se

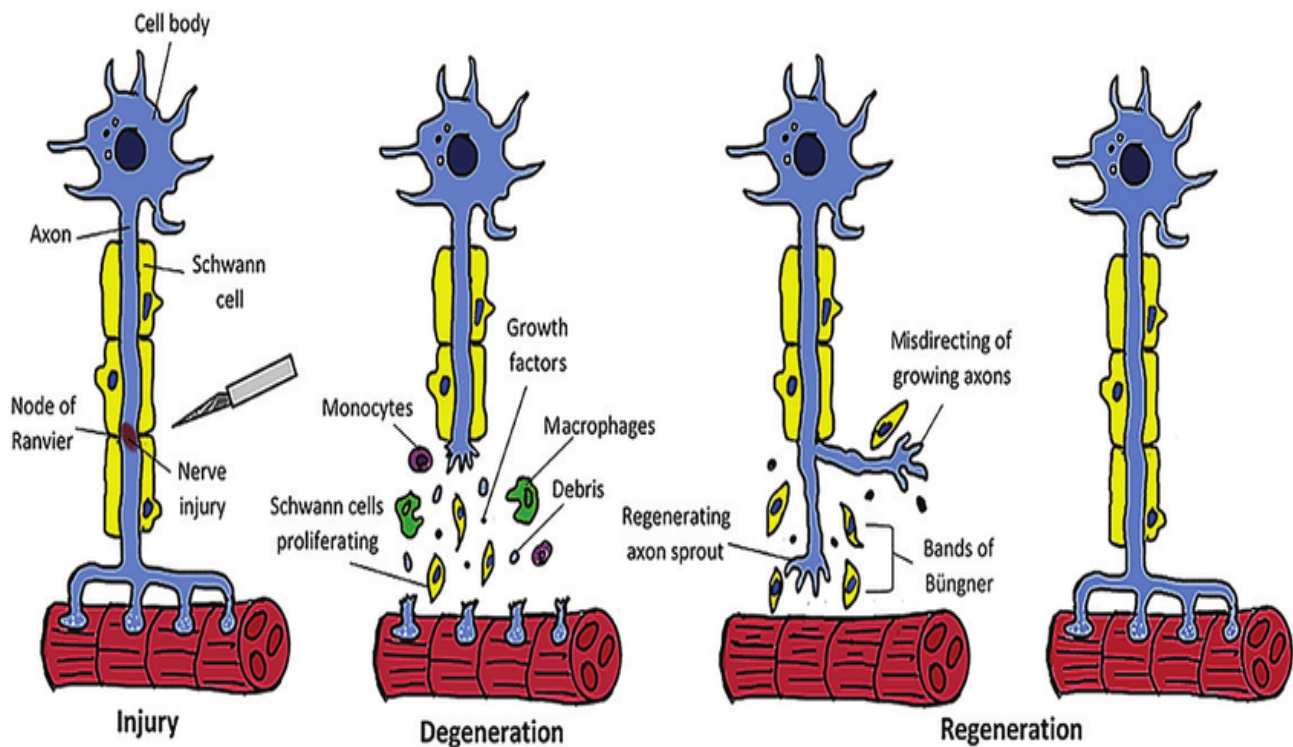
duž čitavog distalnog okrajka nerva, a istovremeno odigravaju se slične promene i na proksimalnom okrajku nerva ali su ograničenog karaktera tj. protežu se do prvog Ranvijerovog nodusa ili pak posle teže povrede 1 do 3 cm proksimalno. Ukoliko ne dođe do regeneracije, prazni endoneuralni tubusi se sužavaju usled proliferacije fibrocita i kolagnih vlakana.

Promene na neuromuskularnoj spojnici karakteriše oticanje nervnih završetaka, njihovo fragmentiranje i pretvaranje u fine granule.

Kratko vreme posle denervacije acetilholina izaziva depolarizaciju i izvan motorne ploče, a posle sedam dana na čitavoj mišićnoj membrani, što je uzrok pojave fibrilacija dve do tri nedelje nakon povrede.

Denervacija skeletnog mišića dovodi do njegovih atrofičnih promena. Krajem prvog meseca od povrede uočava se smanjenje mase mišića što je maksimalno izraženo između drugog i četvrtog meseca od povrede, a zatim sporije napreduje. Posle dve godine mišićne ćelije su potpuno skvrčene i fibrozirane, a mišićna vretena dezintegrisana.

Kada je reč o senzitivnim receptorima treba napomenuti da oni dugo preživljavaju i da mogu biti reinervisani i posle nekoliko godina.



Slika 13. Šematski prikaz procesa Valerijanove degeneracije (*Olfactory Mucosa Mesenchymal Stem Cells and Biomaterials: A New Combination to Regenerative Therapies after Peripheral Nerve Injury*, Damásio Alvites, Rui & Caseiro, Ana & Severo Proença Varejão, Artur & C. P. D. C. O. Maurício, Ana. 2017.)

Na proces degeneracije nadovezuje se proces regeneracije perifernog nerva.

Ukoliko se radi o oštroj transekciji degenerativne promene su slabije izražene i proces regeneracije može početi i četvrtog dana od povrede, a u slučaju težih povreda degenerativne promene su izraženije i proces regeneracije počinje između devetog i dvadesetog dana.

Aksonalni rast počinje iz proksimalnog okrajka, pri čemu Švanove ćelije imaju odlučujuću ulogu jer prethodno moraju spojiti okrajke nerva i usmeriti aksonalno bujanje.

Proksimalni okrajak oštećenog perifernog nerva se u blizini mesta povrede deli na mnogobrojne minifascikuluse koji zamenjuju prethodne veće fascikuluse i okruženi su tkivom koje je slično perineurijumu. Ovaj proces se naziva kompartmenacija i stimulus za njegovo nastajanje je oštećenje i aksona i perineurijuma. Iz distalnih delova aksona polazi nekoliko filopodija koje

formiraju konus rasta. Filopodije sadrže aktinin koji im omogućava kretanje i istraživanje mikrosredine.

Aksonski rast može biti: kolateralni i terminalni.

Regenerišući akson uvek daje više grana (do 12) koje čine regenerišuću jedinicu. Ukoliko postoje uslovi za premošćenje defekta aksonski izdanci dosežu prazne Švanove tubuluse koji su na svom proksimalnom kraju lako prošireni. U jedan Švanov tubulus može da uđe do 20 aksona, odnosno aksonalnih izdanaka pri čemu je jedan akson postavljen centralno i oko njega se stvara mijelinski omotač dok preostali aksoni degenerišu. Kako proces regeneracije napreduje put distalno prema ciljnom organu broj aksona se smanjuje, odnosno smanjuje se broj aksonskih grana u regeneracionoj jedinici. Brzina aksonalnog rasta prosečno iznosi 1-2mm na dan i uvek je manja posle transekcije ili suture nerva u odnosu na onu posle kontuzione povrede. Pri tom najznačajniji faktori koji utiču na proces regeneracije su: nervi faktor rasta NGF koga proizvode ćelije pod uticajem interleukina-1 koga oslobađaju makrofagi, neurit pomažući faktori (glikoproteini i laminin), kontaktno vođenje (sposobnost rastućih aksona da slede granice ili površine između različitih sredina), hemotaksa i neurotropizam (sklonost proksimalnog okrajka presečenog nerva da raste prema distalnom okrajku ili nervnom graftu bez obzira na orijentaciju nervnih vlakana). Na kraju regenerisani akson stiže do motorne ploče, odnosno do senzitivnog receptora i dolazi do njihovog reaktiviranja.

Treba napomenuti da je populacija zrelih regenerisanih vlakana ipak subnormalna jer dijаметar ovih vlakana nikad ne prelazi 80% dijametra normalnih vlakana, a broj ovih vlakana nikad ne prelazi 80% od broja normalnih vlakana (13).



## **1.5. DIJAGNOSTIKA POVREDA PERIFERNIH NERAVA GORNJEG EKSTREMITETA**

---

Dijagnostika kod povreda i oboljenja perifernih nerava obuhvata:

- Kliničku evaluaciju
- Elektrofiziološku evaluaciju
- Neuroradiološku evaluaciju

### **1.5.1. KLINIČKA EVALUACIJA**

Klinička evaluacija kod povreda perifernih nerava gornjeg ekstremiteta obuhvata detaljno anamnestičko, lokalno i neurološko ispitivanje.

Anamnestičko ispitivanje podrazumeva prikupljanje anamnestičkih podataka:

- o polu i uzrastu pacijenta
- vremenu povrede
- okolnosti povređivanja
- postojanje eventualnih udruženih povreda koštanih struktura i krvnih sudova
- podaci o eventualnim hirurškim intervencijama
- podaci o sprovedenoj fizikalnoj terapiji
- podaci o znacima eventualnog oporavka
- vremenu proteklom od trenutka povrede do trenutka kliničke evaluacije

Kada je reč o lokalnom ispitivanju treba obratiti pažnju na lokalizaciju i ekstenziju rane odnosno ožiljka.

Neurološko ispitivanje obuhvata testiranje motorne, senzorne funkcije.

Oštećenje motornih vlakana karakteriše pareza ili paraliza mišića koga oštećeni nerv inerviše uz razvoj hipotonije odnosno atonije, hiporefleksije odnosno arefleksije i hipotrofije odnosno atrofije.

Motorna funkcija se ispituje:

-merenjem obima ekstremiteta i to 10 cm iznad i ispod medijalnog epikondila humerusa

-procenom grube motorne snage mišića pri voljnim pokretima koja se obično predstavlja brojevima:

0- odsustvo mišićne kontrakcije

1-prisustvo mišićne kontrakcije u tragu, koji se može osetiti jedino palpacijom, bez aktivnog pokreta

2-prisustvo aktivnog pokreta u pravcu sile zemljine teže

3-prisustvo aktivnog pokreta nasuprot sili zemljine teže

4-prisustvo aktivnog pokreta nasuprot sili zemljine teže i otpora ispitivača

5-normalna mišićna snaga

Oštećenje senzitivnih vlakana karakteriše gubitak osetljivosti za sve modalitete senzibiliteta u zoni koju inerviše oštećeni nerv. Senzibilitet za lak dodir ispituje se pomoću vate, za grub dodir pomoću glavice čiode, bolni senzibilitet pomoću igle, osećaj za toplo i hladno pomoću epruveta sa toplom i hladnom vodom, vibracioni senzibilitet pomoću vibracione viljuške, izvode se još i test taktine lokalizacije, test diskriminacije dve tačke itd.

U zoni koju inerviše povređeni periferni nerv nema znojenja i dolazi do trofičkih promena kože i adneksa kože.

### 1.5.1.1.KLINIČKO ISPITIVANJE KOD LEZIJA KORENOVA, TRUNKUSA, FASCIKULUSA I BOČNIH GRANA BRAHIJALNOG PLEKSUSA

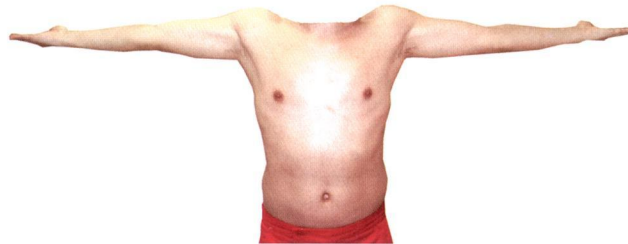Spinalni nerv C5 obezbeđuje abdukciju i spoljašnju rotaciju u ramenu. Ovu svoju funkciju ostvaruje preko:

- n.suprascapularisa koji inerviše m. supraspinatus koji omogućuje početnih 30 stepeni i dalje od 90 do 180 stepeni abdukcije u ramenu, m.infraspinatus koji je glavni spoljašnji rotator u ramenu i
- n.axillarisa koji inerviše m. deltoideus preko koga se ostvaruje od 30 do 90 stepeni abdukcije u ramenu i m. teres minor koji omogućuje spoljašnju rotaciju u ramenu

U slučaju oštećenja korena C5 postoji nemogućnost spoljašnje rotacije i abdukcije u ramenu.

Takođe postoji oštećenje senzibiliteta u nivou spoljašnje strane nadlakta.

Funkcija korena C5 se procenjuje tako što od pacijenta koji stoji sa rukama u adukciji i dlanovima okrenutim ka unutra tražimo da izvrši abdukciju ruku do 90 stepeni i pri tom i pri tom načini i pokret eksterne rotacije u ramenu od 90 stepeni.



Slik 14. Ispitivanje funkcije korena C5 (*Examination of peripheral nerve injuries* Stephen M. Russell)

Spinalni nerv C6 obezbeđuje pre svega fleksiju i supinaciju u laktu. Ovu svoju funkciju ostvaruje preko:

- n. musculocutaneusa koji inerviše m. biceps brachii koji pak vrši fleksiju i supinaciju u laktu i m. brachialis koji vrši fleksiju u laktu

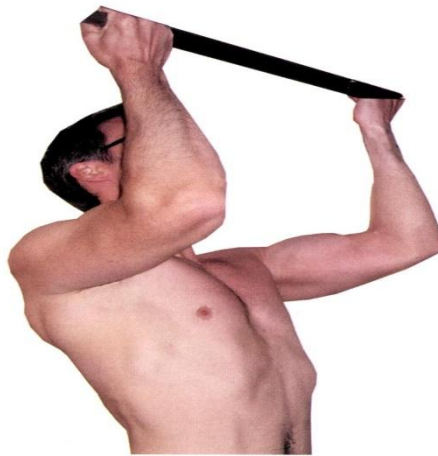- n.radialis koji inervira m. brachioradialis koji omogućuje fleksiju u laktu kada je podlakt u parcijalnoj supinaciji i n. supinatora koji omogućuje supinaciju u laktu

Potrebno je naglasiti da deo vlakana porekla C6 preko n. thoracodorsalis odlazi u m. latissimus dorsi koji vrši adukciju nadlakta.

Tako da je u slučaju oštećenja korena C6 oštećena pre svega fleksija i supinacija podlakta a u manjoj meri i adukcija nadlakta (m. latissimus dorsi prima vlakana i porekla korenova C7 i C8)

Takođe, postoji oštećenje senzibiliteta u nivou spoljašnje strane podlakta u nivou spoljašnjeg dela šake, palca i kažiprsta. Potrebno je naglasiti da se ova funkcija korena C6 ostvaruje preko n.cutaneus antebrachii lateralis i terminalnih senzitivnih grana n.medianusa i n. radialis.

Za ispitivanje funkcije korena C6 koristi se test pri kome se traži od pacijenta da uradi zgib pri čemu su dlanovi pacijenta okrenuti prema pozadi

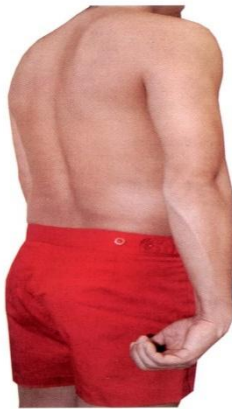

Slika 15. Ispitivanje funkcije korena C6 (*Examination of peripheral nerve injuries* Stephen M. Russell)

Kliničku sliku lezije truncusa superiora koji sadrži vlakna porekla korenova C5 i C6 karakteriše nemogućnost fleksije i supinacije u laktu odnosno abdukcije i spoljašnje rotacije u ramenu. Povređena ruka visi uz telo pacijenta u adukciji i unutrašnjoj rotaciji (zbog paralize mišića antagonista m. pectoralis majora), podlaktat je u ekstenziji i pronaciji (zbog paralize mišića

antagonista m. triceps brachii i m. pronator teresu) a šaka je obično u fleksiji zbog slabosti ekstenzora ručja koji imaju inervaciju porekla C6 (ali ih takođe inervišu i vlakna porekla C7 i C8).

Oštećenje senzibiliteta postoji u nivou spoljašnje strane nadlaktka, podlaktka i palca.



Slika 16. Karakteristična pozicija ruke kod lezije korenova C5 i C6 (*Examination of peripheral nerve injuries* Stephen M. Russell)

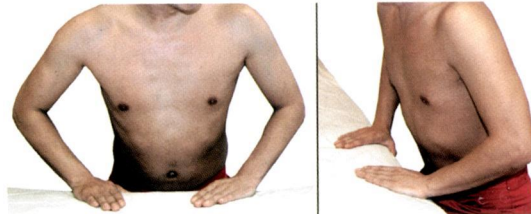Potrebno je naglasiti da obavezno treba ispitati i funkciju m. rhomboideusa i m. serratus anteriora jer su ovi mišići inervisani od strane n. dorsalisa scapule, odnosno n. thoracicus longusa koji se odvajaju od korenova pre formiranja truncusa. U slučaju da je ova funkcija oštećena lezija je lokalizovana na nivou korenova C5 i C6, a ne na nivou truncus superiora.

Spinalni nerv C7 odnosno truncus medius obezbeđuje inervaciju m. ticepsa brachii preko n. radialisa, n. flexor carpi radialisa i m. pronator teresa preko n. medianusa, a delom i m. latrissimus dorsi preko n. thoracodorsalisa. Pri tom treba imati u vidu da nijedan od navedenih mišića nije ekskluzivno inervisan od strane spinalnog korena C7 već takođe dobijaju vlakna i porekla drugih korenova tj. spinalnih nerava.

Kliničku sliku lezije spinalnog nerva C7 odnosno truncus mediusa karakteriše pre svega slabost ekstenzije u laktu a u manjoj meri i slabost fleksije ručja, pronacije podlaktka i adukcije nadlaktka.

Takođe koren C7 obezbeđuje inervaciju volarne i dorzalne strane III prsta šake.

Funkcija korena C7 se procenjuje tako što pacijent sedi sa rukama flektiranim u laktu i dlanovima naslonjenim na sto, a prstima usmerenim prema središnjoj liniji tela i pokušava da se snagom gornjeg ekstremiteta ispravi.



Slika 17. Ispitivanje funkcije korena C7 (*Examination of peripheral nerve injuries* Stephen M. Russell)

Spinalni nerv C8 obezbeđuje inervaciju fleksora i ekstenzora prstiju kao i delom intrinzičkih mišića šake. Ovu svoju funkciju ostvaruje uglavnom preko radix medialis n. medianus, odnosno n. medianus i preko n. radialis

U slučaju oštećenja korena C8 nastupa pareza pre svega m.flexor digitorum profundus i to dela za II i III prst, m. flexor pollicis longus, m.abductor pollicis brevis i m. opponens pollicis, kao i ekstenzora prva tri prsta.

Takođe koren C8 obezbeđuje senzibilitet unutrašnjeg dela šake kao i IV i V prsta.

Funkcija korena C8 se procenjuje tako što se od pacijenta traži da prvo stisne, a zatim pusti prste ispitivača, pri čemu se posebna pažnja obraća na funkciju prva tri prsta.



Slika 18. Ispitivanje funkcije korena C8 (*Examination of peripheral nerve injuries* Stephen M. Russell)

Spinalni nerv T1 obezbeđuje inervaciju intrinzičke muskulature šake, a takođe i senzibiliteta unutrašnjeg dela podlakta.

Svoju funkciju ostvaruje preko n. ulnarisa, odnosno n. cutaneus antebrachi medialisa.

Funkcija korena T1 se procenjuje tako što se od pacijenta traži da izvrši abdukciju prstiju.



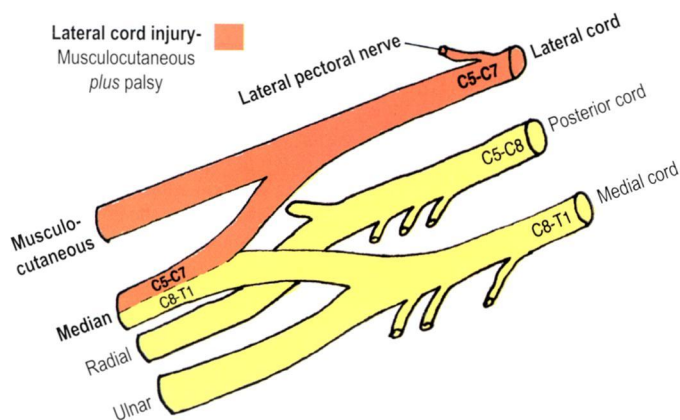
Slika 18. Ispitivanje funkcije korena T1 (*Examination of peripheral nerve injuries* Stephen M. Russell)

Klinička slika lezije truncus inferiora predstavlja ustvari zbirnu leziju korenova C8 i T1 tako da postoji oštećenje fleksije i ekstenzije prstiju, odnosno abdukcije i adukcije prstiju i opozicije palca, a takođe postoji i oštećenje senzibiliteta unutrašnjeg dela podlakta, šake i IV i V prsta.

Kliničku sliku lezije fasciculus lateralis karakteriše poremećaj funkcije n. musculocutaneusa tj. slabost mišića m. biceps brachii, m. coracobrachialis i m. brachialis, pri čemu postoji i dodatno oštećenje vlakana koja formiraju radix laetralis n. medianii i koja su porekla od korenova C5-C7 i koja obezbeđuju sezitivnu inervaciju n. medianusa (spoljašnji deo šake i prva tri i po prsta) kao i inervaciju mišića m. flexor carpi radialis i m. pronator teresa.

Dakle, postoji slabost fleksije u laktu, slabost pronacije podlakta, slabost fleksije šake, oštećenje senzibiliteta u nivou spoljašnjeg dela podlakta i šake kao i dlanske strane prva tri i po prsta, uz takođe oslabljenu funkciju klavikularnog dela m. pectoralis majora, jer treba imati u vidu da se od fasciculus lateralis odvaja n. pectoralis lateralis koji obezbeđuje inervaciju istog.

Zbog svega navedenog lezija fasciculus lateralis se označava i kao muskulokutaneus plus ispad.



Slika 19. Šematski prikaz vlakana porekla fasciculus lateralis (*Examination of peripheral nerve injuries* Stephen M. Russell)

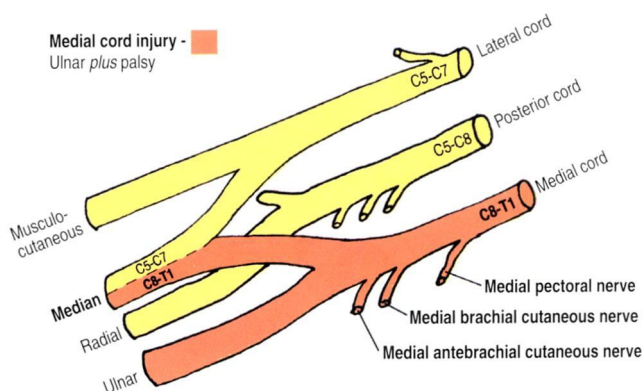


Kliničku sliku lezije fasciculus medialis karakterišu znaci lezije n. ulnarisa tako da postoji slabost medijalne fleksije u ručju (m.flexor carpi ulnaris), slabost fleksije distalnih falangi IV i V prsta (unutrašnja polovina m. flexor digitorum profundusa), slabost abdukcije i adukcije prstiju (mm. Interossei), kao i slabost ostalih pokreta malog prsta (oponens, flexor i abductor digiti minimi).

Pri tom su oštećena i vlakna radix medialis n. mediani koji obezbeđuje inervaciju m. flexor digitorum superficialisa, spoljašnje polovine m. flexor digitorum profundusa, m. flexor policis longusa kao i intrizičkih mišića šake inervisanih od strane n. medianusa. Takođe, postoji i oštećenje senzibiliteta u oblasti inervacije n. cutaneus brachii i antebrachii medialis kao i n. ulnarisa.

Potrebno je napomenuti da postoji i slabost sternalnog dela m. pectoralis majora koga inerviše n. pectoralis medialis koji se odvaja od fasciculus medialis.

Zbog svega navedenog lezija fasciculus medialis se označava i kao ulnar plus ispad.

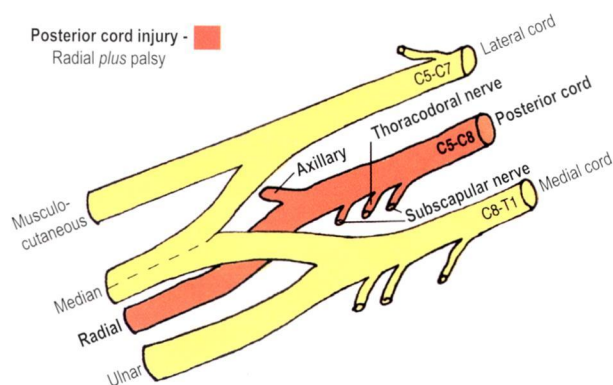


Slika 20. Šematski prikaz vlakana porekla fasciculus medialis (*Examination of peripheral nerve injuries* Stephen M. Russell)

Klinička slika kod lezije fasciculus posteriora predstavlja kombinaciju lezije n. radialis i n. axillarisa tako da postoji slabost abdukcije i spoljašnje rotacije u ramenu, slabost ekstenzije podlakta, šake i prstiju kao i ispad senzibiliteta u nivou gornje spoljašnjeg dela nadlakta i zadnje strane nadlata podlakta i spoljašnjeg dela dorzma šake.

Pri tom postoji i slabost adukcije i unutrašnje rotacije u ramenu zbog oštećenja funkcije mišića koje inervišu nn. subscapulares i n. thoracodorsalis koji se pak odvajaju od fasciculus posteriora.

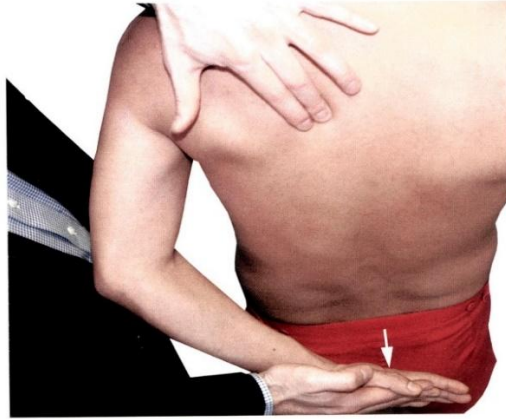Zbog svega navedenog lezija posteriornog fascikulusa se označava i kao radialis plus ispad.



Slika 21. Šematski prikaz vlakana porekla fasciculus posteriora (*Examination of peripheral nerve injuries* Stephen M. Russell)

Kliničku sliku lezije n. dorsalis scapulae (C5) karakteriše slabost m. rhomboideusa majora i minora. Inspekcijom se uočava hipotrofija interskapularne regije. Takođe, u miru se može uočiti laki „scapular winging“ i to pre svega inferomedijalne ivice skapule. Skapula takođe može biti pomerena lateralno i rotirana naviše.

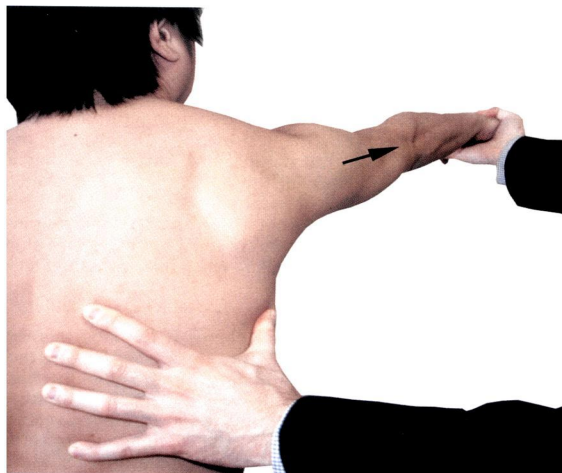Funkcija m. rhomboideusa se testira tako što se od pacijenta traži da stavi šaku nadonji deo leđa, tako da je palmarna strana šake pacijenta okrenuta pozadi i upolje. Zatim se od pacijenta traži da odruči ruku od donjeg dela leđa pri čemu ispitivač pruža svojom šakom otpor gurajući šaku pacijenta napred i lateralno, a istovremno svojom drugom rukom palpira romboidni mišić pacijenta.



Slika 22. Ispitivanje funkcije m. rhomboideusa (*Examination of peripheral nerve injuries*  
Stephen M. Russell)

Kliničku sliku lezije n.thoracicus longusa (C5,C6,C7) karakteriše slabost m. serratus anetriora. Osnovna karakteristika je „scapular winging“ koji se pogoršava kada pacijent svojom rukom gura neki predmet napred. Skapula je često pomerenjena medijalno i rotirna naniže.

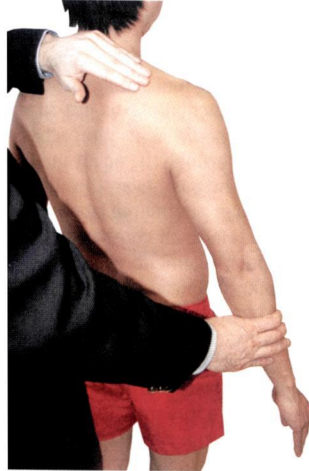Funkcija m. serratus anteriora se procenjuje tako što se traži od pacijenta da posegne za određenom tačkom na zidu ispred njega, pri čemu ispitivač pruža otpor u nivou šake pacijenta a drugom rukom mu stabilizuje toraks.



Slika 23. Ispitivanje funkcije m. serratus anteriora (*Examination of peripheral nerve injuries*  
Stephen M. Russell)

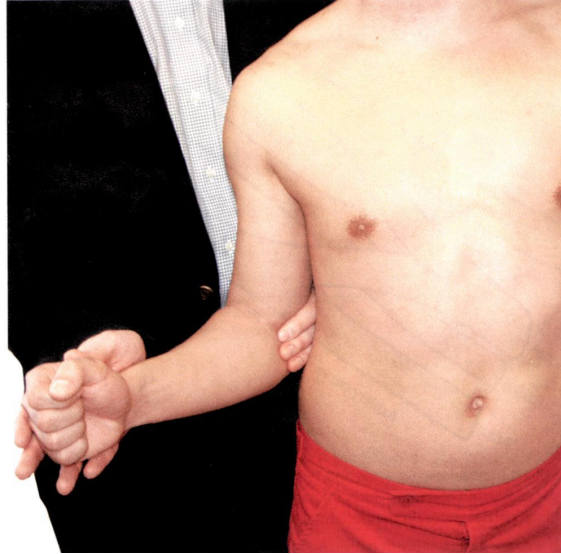Kliničku sliku lezije supraskapularnog nerva karakteriše slabost m. supraspinatusa i infraspinatusa. Postoji nemogućnost abdukcije i spoljašnje rotacije u ramenu.

Funkcija m. supraspinatusa se testira tako što se od pacijenta traži da u ramenu abdukuje ruku koja je ekstenzirana u laktu uprkos otporu ispitivača.



Slika 24. Ispitivanje funkcije m. supraspinatusa (*Examination of peripheral nerve injuries*  
Stephen M. Russell)

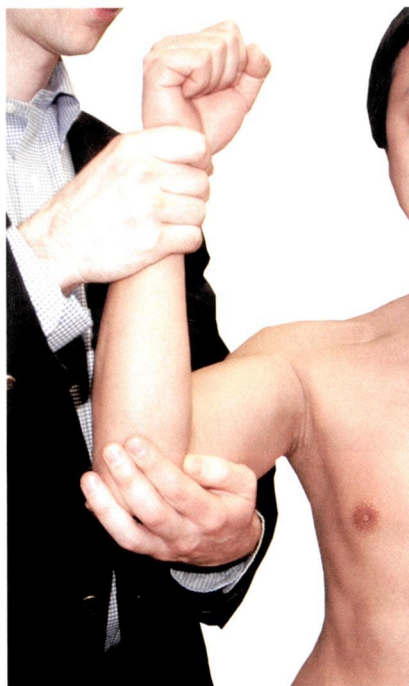Funkcija m.infraspinatusa se testira tako što se od pacijenta traži da flektira podlakat do 90 stepeni i onda mu ispitivač jednom rukom stabilizuje lakat uz telo, a pri tom traži od pacijenta da izvrši spoljašnju rotaciju podlakta nasuprot otporu.



Slika 25. Ispitivanje funkcije m. infraspinatusa (*Examination of peripheral nerve injuries*  
Stephen M. Russell)

Kliničku sliku lezije n. pectoralis lateralis (C5, C6) karakteriše slabost klavikularnog dela m. pectoralis majora, što se manifestuje kao slabost adukcije i unutrašnje rotacije ruke.

Funkcija klavikularnog dela m. pectoralis majora se procenjuje tako što se od pacijenta traži da abdukuje ruku sa podlaktom u fleksiji i palmarnom stranom šake koja gleda napred. Zatim se uz pružanje otpora u nivou medijalnog dela lakta od pacijenta traži da adukuje ruku napred prema srednjoj liniji.



Slika 26. Ispitivanje funkcije m. pectoralis majora (*Examination of peripheral nerve injuries*  
Stephen M. Russell)

Kliničku sliku lezije n. pectoralis medialisa (C6-T1) karakteriše slabost m. pectoralis minora i sternalnog dela m. pectoralis majora što se takođe manifestuje kao slabost adukcije i unutrašnje rotacije ruke.

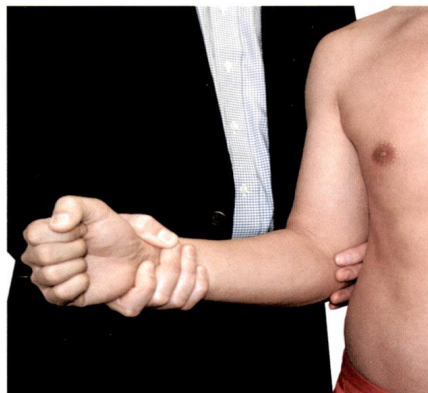Procena funkcije sternalnog dela m. pectoralis majora se vrši tako što se prvo od pacijenta traži da abdukuje ruku do 30 stepeni i flektira podlaktak do 90 stepeni, a zatim da izvrši adukciju iste uprkos otporu ispitivača.



Slika 27. Ispitivanje funkcije m. pectoralis minor (Examination of peripheral nerve injuries, Stephen M. Russell)

Kliničku sliku lezije n. subscapularisa karakteriše slabost m. subscapularisa i m. teres majora što se manifestuje kao slabost adukcije i unutrašnje rotacije ruke.

Funkcija m. subscapularisa se procenjuje tako što se pacijentu sa podlaktom u fleksiji stabilizuje lakat uz grudni koš i traži se od njega da izvrši unutrašnju rotaciju ruke uprkos otpora ispitivača.



Slika 28. Ispitivanje funkcije m. subscapularisa (Examination of peripheral nerve injuries, Stephen M. Russell.)

Funkcija m. teres majora se procenjuje tako što se od pacijenta traži da adukuje ruku koja je ispružena u laktu i dlanom okrenutim na dole uprkos otpora ispitivača.



Slika 29. Ispitivanje funkcije m. teres majora (*Examination of peripheral nerve injuries*, Stephen M. Russell)

Kliničku sliku lezije n. thoracodorsalis (C6-C8) karakterše slabost m. latissimus dorsi što se manifestuje slabošću adukcije nadlakta.

Funkcija m. latissimus dorsi se testira tako što se od pacijenta traži da adukuje ruku uprkos otporu ispitivača pri čemu je podlaktak pacijenta flektiran do 90 stepeni a palmarna strana šake gleda napred.



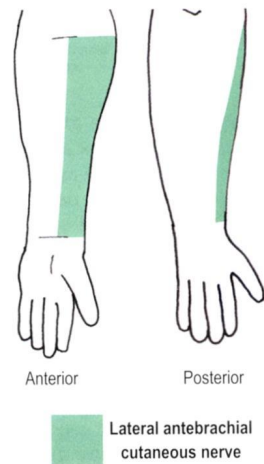
Slika 30. Ispitivanje funkcije m. latissimus dorsija (*Examination of peripheral nerve injuries*, Stephen M. Russell.)



### 1.5.1.2.KLINIČKO ISPITIVANJE KOD LEZIJA N. MUSCULOCUTANEUSA

Kliničku sliku lezije n. musculocutaneusa karakteriše slabost m. coracobrachialis, m. bicepsa brachii i m. brachialis što se manifestuje pre svega slabošću fleksije i laktu dok je ruka u punoj supinaciji.

Takođe postoji ispad senzibiliteta u nivou spoljašnje strane podlakta.



Slika 31. Ispad senzibiliteta kod lezije n. musculocutaneusa (*Examination of peripheral nerve injuries*, Stephen M. Russell)

Funkcija m. bicepsa brachii i m. brachialis se testira tako što se od pacijenta traži da izvrši fleksiju podlakta nasuprot otporu ispitivača pri čemu je ruka pacijenta u punoj supinaciji.

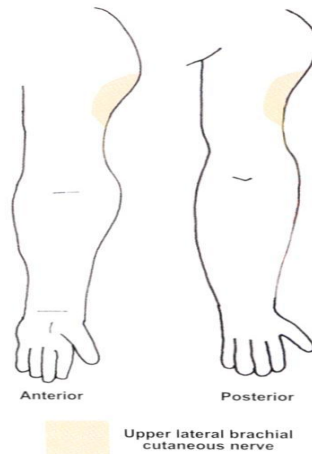


Slika 32. Ispitivanje funkcije m. bicepsa brachii (*Examination of peripheral nerve injuries*, Stephen M. Russell. *Examination of peripheral nerve injuries*)

### 1.5.1.3.KLINIČKO ISPITIVANJE KOD LEZIJA N. AXILLARISA

Kliničku sliku lezije n. axillarisa karakteriše slabost mišića m. deltoideusa i m. teres minora što se manifestuje kao slabost abdukcije i spoljašnje rotacije u ramenu.

Takođe postoji oštećenje senzibiliteta u nivou gornjeg dela spoljašnje strane nadlaktka.



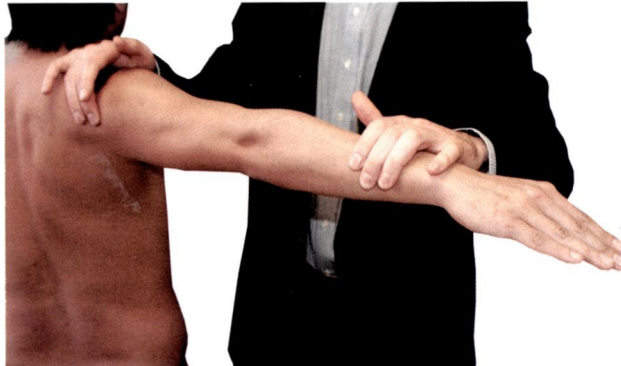Slika 33. Ispad senzibiliteta kod lezije n. axillarisa (*Examination of peripheral nerve injuries*, Stephen M. Russell)

Funkcija prednje dve trećine m. deltoideusa se procenjuje tako što se od pacijenta traži da izvrši abdukciju ruke uprkos otporu ispitivača.



Slika 34. Ispitivanje funkcije prednje dve trećine m. deltoideusa (*Examination of peripheral nerve injuries*, Stephen M. Russell)

Funkcija posteriorne trećine m. deltoideusa se testira tako što se od pacijenta traži da ruku koja je abdukovana malo ispod 60 stepeni pomeri pozadi i naviše uprkos otporu ispitivača.



Slika 35. Ispitivanje funkcije zadnje trećine m. deltoideusa (*Examination of peripheral nerve injuries*, Stephen M. Russell)

Funkcija m. teres minor procenjuje se na isti način kao i funkcije m. infraspinatusa.

#### **1.5.1.4.KLINIČKO ISPITIVANJE KOD LEZIJA N. MEDIANUSA**

Kliničku sliku kod oštećenja n. medianusa karakteriše nemogućnost pronacije podlakta nasuprot gravitaciji i otporu ispitivača, oslabljena je fleksija šake u zglobu ručja, tačnije ona je slaba i moguća samo u medijalnom smeru. Otežana je ili onemogućena fleksija prva tri prsta, palac je u adukciji u ravni sa ostalim prstima, onemogućena je njegova opozicija i abdukcija u palmarnom smeru, a ovaj deformitet se označava kao majmunška šaka. Kada se od pacijenta traži da stisne šaku u pesnicu prvi prst se maltene uopšte ne flektira, postoji samo parcijalna fleksija drugog prsta, treći prst se flektira ali slabije, dok se četvrti i peti prst normalno flektiraju. Ovaj aktivan klinički znak lezije n. medianusa označava se kao ruka propovednika.

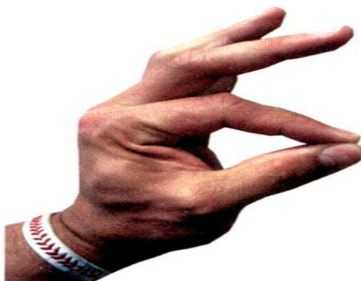

Slika 36. Karakterističan izgled šake pri pokušaja formiranje pesnice kod lezije n. medianusa  
(*Examination of peripheral nerve injuries*, Stephen M. Russell)

Postoji hipotrofija tenara kao i mišića prednje lože podlakta.

Postoji ispad senzibiliteta u predelu spoljašnje polovine dlana, dlanske strane prva tri i po prsta kao i dorzalne strane distalne falange palca i srednjih i distalnih falangi II i III i spoljašnje polovine IV prsta.

U slučaju izolovane lezije n. interosseus anteriora postoji slabost spoljašnje polovine m. flexor digitorum profundusa, m. flexor policis longusa i pronator quadratusa. Pozitivan je takozvani „OK“ znak. Naime kada se od pacijenta traži da napravi „OK“ znak pri čemu treba da se dodirnu vrhovi I i II prsta, sa obzirom na nemogućnost da se flektiraju distalne falange palca i kažiprsta, umesto da se dodiruju vrhovi ovih prstiju, dodiruju se volarne površine distalnih falangi ovih prstiju.



Slika 37. Pozitivan „OK“ znak kod lezije n. interosseus anteriora (*Examination of peripheral nerve injuries*, Stephen M. Russell)

Pri ispitivanju funkcije n. medianusa treba voditi računa o sledećim uslovno rečeno zamkama. Brahioradialis, inervisan od strane n.radialisa, može izazvati pronaciju podlakta iz pune supinacije. Takođe, moguće je uočiti opoziciju palca koja je posledica aktivnosti duboke glave m. flexor policis brevis i m. adductor policis koji su inervisani od strane n. ulnarisa. Kao i na mogućnost abdukcije palca koja je posledica aktivnosti m. abductor policis longus koji je inervisan od strane n. radialisa.

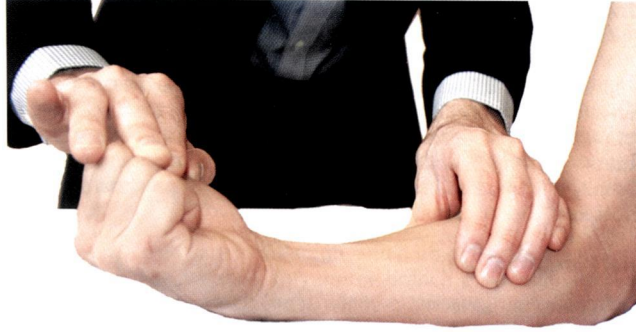Ispitivanje funkcije mišića proksimalne grupe podlakta inervisanih od strane n. medianusa:

Funkcija pronator teresa (C6,C7) se procenjuje tako što se od pacijenta čiji je podlakt u ekstenziji i pronaciji traži da se odupre pokušaju vraćanja u supinaciju od strane ispitivača.



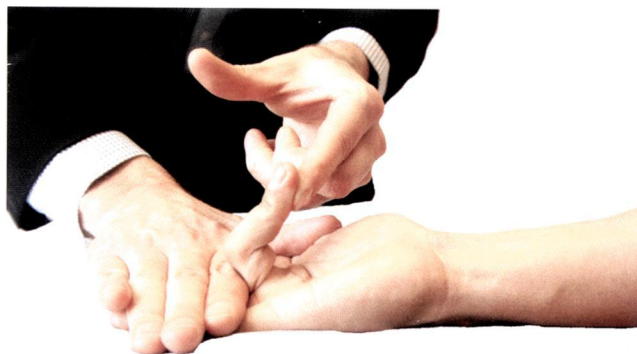Slika 38. Ispitivanje funkcije m. pronator teresa (*Examination of peripheral nerve injuries,* Stephen M. Russell)

Funkcija m. flexor carpi radialis (C6,C7) se procenjuje tako što se od pacijenta traži da flektira šaku u zglobu ručja nasuprot otpora ispitivača.



Slika 39. Ispitivanje funkcije m. flexor carpi radialisa (*Examination of peripheral nerve injuries*, Stephen M. Russell)

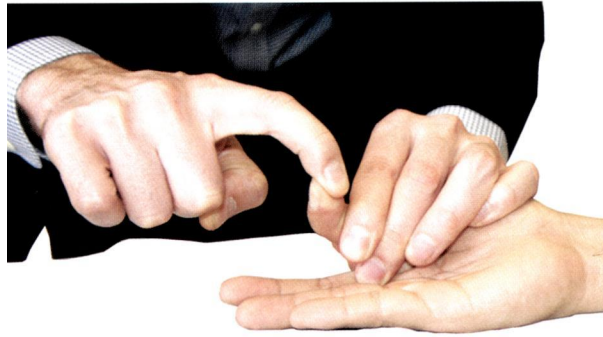Funkcija m. flexor digitorum superficialisa (C8,T1) se testira tako što se vrši ispitivanje svakog prsta od II do V ponaosob, tačnije ispituje se fleksija u proksimalnom interfalangealnom zglobu za svaki prst posebno. Podlakat pacijenta je u ekstenziji i supinaciji. Pacijent postavlja svoju šaku između prsta koji se testira i ostalih prstiju koje drži u ekstenziji. Pacijent flektira proksimalni interfalangealni zglob nasuprot otporu ispitivača



Slika 40. Ispitivanje funkcije m. flexor digitorum superficialisa (*Examination of peripheral nerve injuries*, Stephen M. Russel)

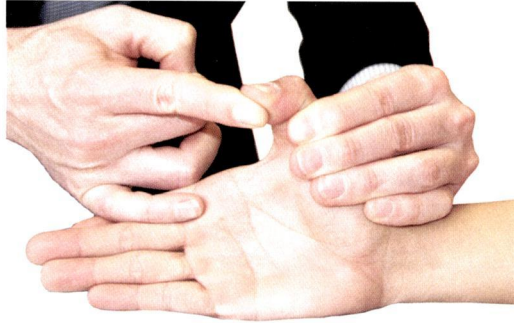Ispitivanje funkcije mišića inervisanih od strane n. interosseus anteriora:

Funkcija lateralnog dela m. flexor digitorum profundusa (C8,T1) se ispituje na nivou distalnog interfalangealnog zgloba kažiprsta pacijenta, tako što ispitivač imobilizuje metakarpofalangealni zglob i proksimalni interfalangealni zglob kažiprsta i traži od pacijenta da izvrši fleksiju u distalnom interfalangealnom zglobu uprkos otpora ispitivača



Slika 41. ispitivanje funkcije lateralnog dela m. flexor digitorum profundusa (*Examination of peripheral nerve injuries* Stephen M. Russell)

Funkcija m. flexor pollicis longusa se ispituje tako što ispitivač izoluje palac pacijenta izuzev interfalangealnog zgloba i traži od pacijenta da izvrši fleksiju u istom uprkos otporu ispitivača



Slika 42. Ispitivanje funkcije m. flexor pollicis longusa (*Examination of peripheral nerve injuries*, Stephen M. Russell)

Funkcija m. pronator quadratus (C7,C8) se ispituje tako što je podlaktak pacijenta u punoj fleksiji i pronaciji i pacijent nastoji da se odupre ispitivaču koji nastoji da mu ruku dovede u supinaciju.



Slika 43. Ispitivanje funkcije m. pronator quadratus (*Examination of peripheral nerve injuries*, Stephen M. Russell.)

Ispitivanje funkcije mišića tenara inervisanih od strane n. medianusa:

Funkcija m. abductor pollicis brevis (C8-T1) se ispituje tako što pacijent pokušava da održi palac u abdukciji u odnosu na palmarnu ravan dok ispitivač pokušava da ga vrati u adukciju .





Slika 44. Ispitivanje funkcije m.abductor policis brevisa (*Examination of peripheral nerve injuries*, Stephen M. Russell)

Funkcija m. flexor policis brevis (C8,T1) se ispituje tako što se od pacijenta traži da izvrši fleksiju i metakarpofalangealnom zglobu palca nasuprot otpora ispitivača koji pruža taj otpor na nivou obe falange palca a istovremeno stabilizuje i prvu metakarpalnu kost.



Slika 45. Ispitivanje funkcije m. flexor policis brevis (*Examination of peripheral nerve injuries*, Stephen M. Russell)

Funkcija m.opponens pollicis (C8,T1) se ispituje tako što se od pacijenta traži da očuva kontakt volarne površine distalne falange palca i palog prsta dok ispitivač pokušava da ih razdvoji primenom sile na distalni deo prve metakarpalne kosti



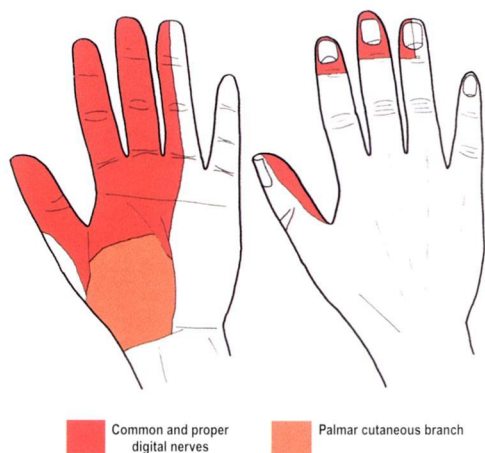
Slika 46. Ispitivanje funkcije m. opponens pollicis (*Examination of peripheral nerve injuries*, Stephen M. Russell)

Ispitivanje funkcije spoljašnja dva lumbrikoidna mišića inervisanih od strane n. medianusa:

Funkcija ovih mišića (C8,T1) se procenjuje tako što se kažiprst pacijenta stabilizuje hiperekstenzijom u metakarpofalangealnom zglobu i onda se pruža otpor kada pacijent pokušava da izvrši ekstenziju u proksimalnom interfalangealnom zglobu.



Slika 47. Ispitivanje funkcije spoljašnjih lumbrikoidnih mišića (*Examination of peripheral nerve injuries*, Stephen M. Russell)

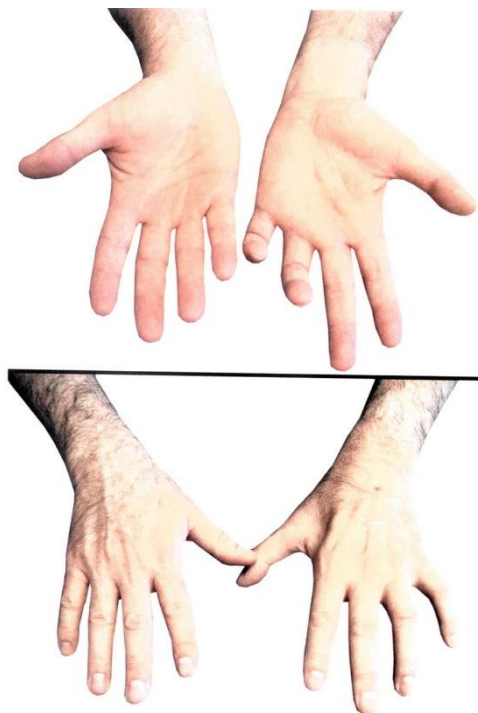


Slika 48. Ispad senzibiliteta kod lezije n. medianusa (*Examination of peripheral nerve injuries*, Stephen M. Russell)

### 1.5.1.5.KLINIČKO ISPITIVANJE KOD LEZIJA N. ULNARISA

Kliničku sliku kod lezije n. ulnarisa karakteriše oslabljena fleksija u zglobu ručja pri čemu je ona usmerena ka radijalno i obavlja se zahvaljujući funkciji m. flexor carpi radialis koji je inervisan od strane medianusa. Takođe, postoji nemogućnost fleksije distalnih falangi IV i V prsta i nemogućnost abdukcije i adukcije prstiju.

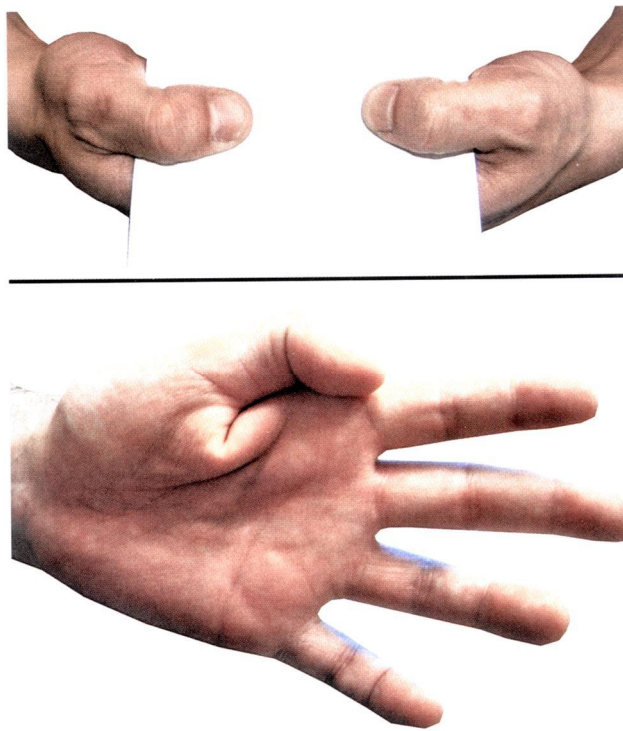
Javlja se hipotrofija hipotenara i interosealne miškulature. Postoji ispad senzibiliteta u predelu unutrašnje polovine palmarne i dorzalne strane šake i V prsta kao i unutrašnje polovine IV prsta. Takođe, dolazi do razvoja položajnog deformiteta koji se naziva kandžasta šaka. Karakteriše je hiperekstenzija u metakarpofalangealnim zglobovima IV i V prsta, što se dešava zbog očuvanog tonusa m. extensor digitorum communis i m. extensor digiti minimi koje inervišu n. radialis, odnosno zbog denervacije njihovih antagonista lumbrikalnih mišića. Takođe, postoji izražena hiperfleksija interfalangealnih zglobova IV i V prsta, usled tenzije tetiva m. flexor digitorum superficialis koji je inervisan od strane medianusa kao i m. flexor digitorum profundus čija je spoljašnja polovina inervisana od strane takođe n. medianusa, odnosno usled denervacije njihovih agonista lumbrikalnih mišića. Ukoliko je lezija n. ulnaris lokalizovana distalnije ispod mesta odvajanja grane za unutrašnju polovinu m. flexor digitorum profundus to je tonus ovog mišića veći i deformitet je izraženiji.



Slika 49. Karakterističan izgled šake kod lezija n. ulnaris (*Examination of peripheral nerve injuries*, Stephen M. Russell)

Takođe, kod lezija n. ulnarisa karakterističan je i Wartenburgov znak koji karakteriše da je mali prst više abdukovan u odnosu na nepovređenu šaku. Ovaj deformitet se dešava zbog paralize trećeg palmarnog interoselanog mišića, koji normalno vrši adukciju petog prsta, tako da se ništa ne suprotavlja tonusu m. extensor digiti minimi i m. extensor digitorum communis koje inerviše n. radialis.

Takođe, postoji i Fromentov znak koji se izaziva kada pacijent sa povredom n. ulnarisa pokušava da zadrži papir između volarne površine palca i ostatka stisnute pesnice. Zbog paralize m. adductor pollicis ne dolazi do adukcije palca već pacijent pokušava da zadrži papir fleksijom u interfalangealnom zglobu palca pod uticajem m. flexor pollicis longusa koji je inervisan od strane medijanusa.



Slika 50. Ispitivanje kod pacijenata sa povredom n. ulnarisa (*Examination of peripheral nerve injuries*, Stephen M. Russell)

Ispitivanje funkcije mišića podlakta inervisanih od strane n. ulnarisa:

Ispitivanje funkcije m. flexor carpi ulnarisa (C7-T1) se vrši tako što pacijent flektira svoju šaku uprkos otporu ispitivača u ulnarnom smeru.



Slika 51. Ispitivanje funkcije m. flexor carpi ulnarisa (*Examination of peripheral nerve injuries*, Stephen M. Russell)

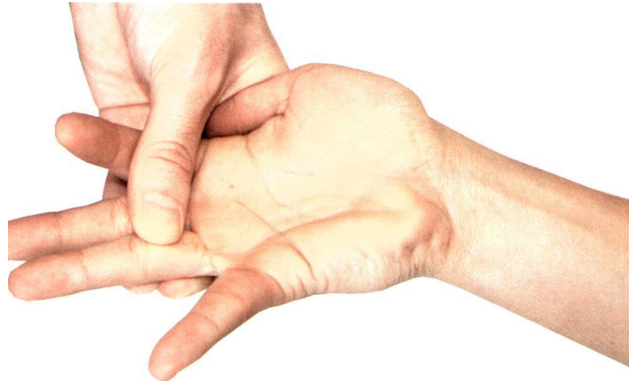Ispitivanje funkcije unutrašnje polovine m. flexor digitorum profundusa (C8,T1) se vrši tako što ispitivač imobilizuje pacijentu metakarpofalangealni i proksimalni interfalanagealni zglob malog prsta i traži da pacijent izvede fleksiju distalne falange malog prsta uprkos otporu ispitivača



Slika 52. Ispitivanje unutrašnje polovine m. flexor carpi ulnarisa (*Examination of peripheral nerve injuries*, Stephen M. Russell)

Ispitivanje funkcije mišića hipotenara i intrinzičkih mišića šake inervisanih od strane n. ulnaris:

Ispitivanje funkcije m. Palmaris brevis se vrši tako što se od pacijenta traži da snažno abdukuje mali prst i istovremeno kontrahuje hipotenar. Treba da se pojave nabori na koži hipotenara.



Slika 53. Ispitivanje funkcije m. palmaris brevis (*Examination of peripheral nerve injuries*, Stephen M. Russell)

Ispitivanje funkcije m. abductor digiti minimi (C8,T1) se vrši tako što se od pacijenta traži da abdukuje mali prst uprkos otporu ispitivača.



Slika 54. Ispitivanje funkcije m. abductor digiti minimi (*Examination of peripheral nerve injuries*, Stephen M. Russell)

Ispitivanje funkcije m. flexor digiti minimi (C8,T1) se vrši tako što se od pacijenta traži da flektira mali prst u metakarpofalangealnom zglobu uprkos otporu ispitivača. Treba imati u vidu da istu funkciju vrše i 4 lumbrikalni i interosealni mišić.



Slika 55. Ispitivanje funkcije m. flexor digiti minimi (*Examination of peripheral nerve injuries*, Stephen M. Russell)

Ispitivanje funkcije m. opponens digiti minimi (C8,T1) se vrši tako što pacijent spoji volarnu površinu distalne falange palca i malog prsta i pokušava da održi ovaj položaj uprkos tome što ispitivač nastoji da razdvoji ova dva prsta povlačenjem u nivou spoja proksimalnog dela proksimalne falange i malog prsta i distalnog dela V metakarpalne kosti.



Slika 56. ispitivanje funkcije m. opponens digiti minimi (*Examination of peripheral nerve injuries*, Stephen M. Russell)



Ispitivanje funkcije III i IV lumbrikalnog mišića (C8,T1) se vrši tako što ispitivač imobilizira mali ili domali prst pacijenta u hiperekstenziji u metakarpofalangealnom zglobu i pacijent pokušava da izvrši ekstenziju u interfalangealnim zglobovima uprkos otporu ispitivača.



Slika 57. Ispitivanje funkcije unutrašnjih lumbrikalnih mišića (*Examination of peripheral nerve injuries*, Stephen M. Russell)

Ispitivanje funkcije dorzalnih interosealnih mišića (C8,T1) se vrši tako što pacijent pokušava da na ravnoj površini abdukuje kažiprst uprkos otporu ispitivača.



Slika 58. Ispitivanje funkcije dorzalnih interosealnih mišića (*Examination of peripheral nerve injuries*, Stephen M. Russell)

Ispitivanje funkcije palmarnih interosealnih mišića (C8,T1) se vrši tako što pacijent na ravnoj podlozi pokušava da adukuje kažiprst uprkos otporu ispitivača.



Slika 59. Ispitivanje funkcije palmarnih interosealnih mišića (*Examination of peripheral nerve injuries*, Stephen M. Russell)

Ispitivanje mišića tenara inervisanih od strane n. ulnarisa:

Ispitivanje funkcije m. adductor policisa (C8,T1) se vrši tako što se od pacijenta traži da izvrši adukciju palca uprkos otporu ispitivača.

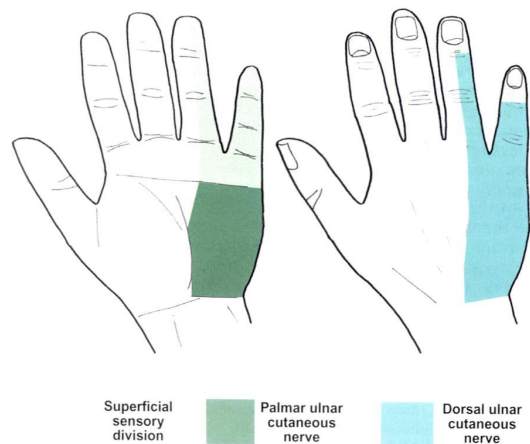


Slika 60. Ispitivanje funkcije m.adductor policisa (*Examination of peripheral nerve injuries*, Stephen M. Russell)

Ispitivanje funkcije m. flexor policis brevis (C8,T1) se vrši tako što pacijent pokušava da flektira palac u metakarpofalangealnom zglobu uprkos otporu ispitivača, pri čemu ispitivač imobilizuje interfalangealni zglob palca u ekstenziji kako bi se isključio efekat m. flexor policis longusa.



Slika 61. Ispitivanje funkcije m.flexor policis brevis (*Examination of peripheral nerve injuries*, Stephen M. Russell)



Slika 62. Ispad senzibiliteta kod lezija n. ulnarisa (*Examination of peripheral nerve injuries*, Stephen M. Russell)

### 1.5.1.6.KLINIČKO ISPITIVANJE KOD LEZIJA N. RADIALISA

Klinička slika kod oštećenja n.radialisa se karakteriše oslabljenom ekstenzijom u laktu, u nivou zglobova ručja i metakarpofalangealnih zgobova prstiju i šake, takođe oslabljena i fleksija podlakta kada se on nalazi u srednjem položaju između pronacije i supinacije.

Pokret supinacije je oslabljen ali postoji zahvaljujući funkciji m. bicepsa brachii koji je inervisan od strane n. musculocutaneusa. Distalna ekstenzija prstiju je takođe moguća zahvaljujući funkciji lumbrikalnih mišića.

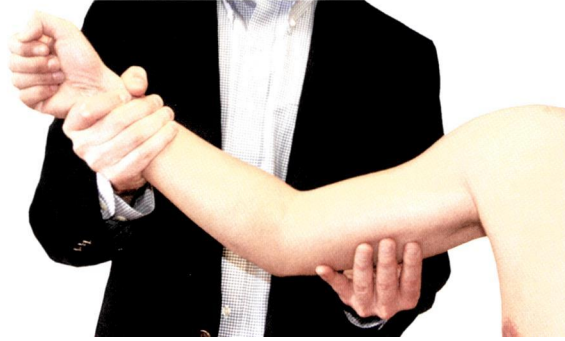Postoji hipotrofija muskulature zadnje lože nadlakta i podlakta kao i muskulature spoljašnje lože podlakta. Postoji i ispad senzibiliteta u predelu zadnje strane nadlakta i podlakta kao i u predelu spoljašnje strane donjeg dela nadlakta, kao i u predelu spoljašnje polovine nadlanice i dorzalne strane proksimalnih falangi prva tri i po prsta.

Karakterističan je deformitet tipa viseće šake.



Slika 63. Izgled šake kod lezije n. radialisa (*Examination of peripheral nerve injuries*, Stephen M. Russell)

Ispitivanje funkcije m. triceps brachii (C6-C8) se vrši tako što se od pacijenta traži da izvrši ekstenziju podlakta uprkos otporu ispitivača.



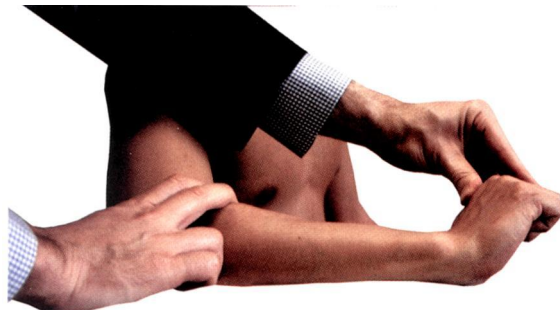Slika 64. Ispitivanje funkcije m. triceps brachii (*Examination of peripheral nerve injuries*, Stephen M. Russell)

Ispitivanje funkcije m. brachioradialis (C5,C6) se vrši tako što se od pacijenta traži da flektira podlaktak koji se nalazi na sredini između pronacije i supinacije uprkos otporu ispitivača



Slika 65. Ispitivanje funkcije kod lezije m. brachioradialis (*Examination of peripheral nerve injuries* Stephen M. Russell)

Ispitivanje funkcije m. extensor carpi radialis longus (C6,C7) i brevis (C7,C8) se vrši tako što se od pacijenta traži da izvrši ekstenziju šake naviše i prema radijalno uprkos otporu ispitivača.



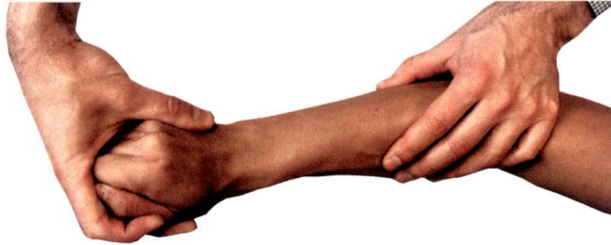Slika 66. Ispitivanje funkcije m. flexor carpi radialis longusa i brevisa (*Examination of peripheral nerve injuries*, Stephen M. Russell)

Ispitivanje funkcije m. supinatora (C6) se vrši tako što pacijent ruku koja je u ekstenziji u laktu pokušava da održi u položaju supinacije nasuprot sili ispitivača koji pokušava da je dovede u položaj pronacije.



Slika 67. Ispitivanje funkcije m. supinatora (*Examination of peripheral nerve injuries*, Stephen M. Russell)

Ispitivanje funkcije m. extensor carpi ulnarisa (C7,C8) se vrši tako što se od pacijenta traži da izvrši ekstenziju šake u zglobu ručja i prema medijalno uprkos otporu ispitivača.



Slika 68. Ispitivanje funkcije m. extensor carpi ulnarisa (*Examination of peripheral nerve injuries*, Stephen M. Russell)

Ispitivanje funkcije m. extensor digitorum communis (C7,C8) se vrši za svaki prst posebno tako što se traži da pacijent izvrši ekstenziju u metakarpofalangealnom zglobu uprkos otporu ispitivača.



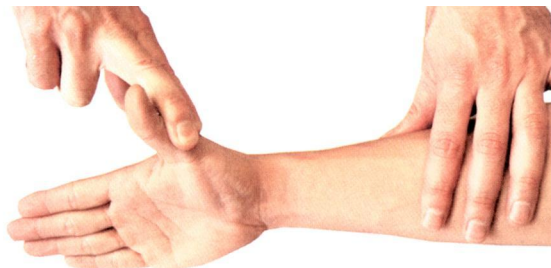Slika 69. Ispitivanje funkcije m. extensor digitorum communis (*Examination of peripheral nerve injuries*, Stephen M. Russell)

Ispitivanje funkcije m. extensor digiti minimi (C7,C8) se vrši tako što se od pacijenta traži da ekstendira mali prst u metakarpofalangealnom zglobu uprkos otpora ispitivača.



Slika 70. Ispitivanje funkcije m. extensor digiti minimi (*Examination of peripheral nerve injuries*, Stephen M. Russell)

Ispitivanje funkcije m. abductor policis longusa (C7,C8) se vrši tako što se od pacijenta traži da izvrši abdukciju palca u palmarnoj ravni uprkos otporu ispitivača.



Slika 71. Ispitivanje funkcije m. abductor policis longusa (*Examination of peripheral nerve injuries*, Stephen M. Russell)



Ispitivanje funkcije m. extensor pollicis longus (C7,C8) se vrši tako što se od pacijenta traži da izvrši ekstenziju palca u odnosu na stisnutu pesnicu uprkos otporu ispitivača koji je koncentrisan na distalnu falangu palca.

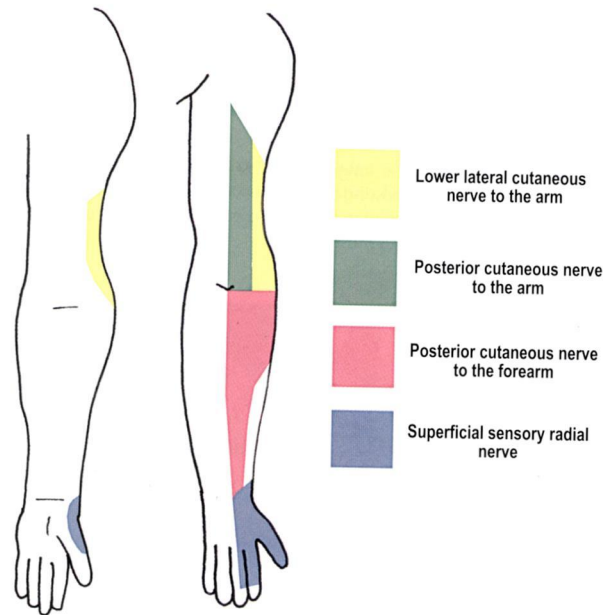


Slika 72. Ispitivanje funkcije m. extensor pollicis longus (*Examination of peripheral nerve injuries*, Stephen M. Russell)

Ispitivanje funkcije m. extensor pollicis brevis (C7,C8) se vrši kada je šaka pacijenta stisnuta u pesnicu i osčlonjena na ulnarnu stranu a od pacijenta se traži da izvrši ekstenziju palca uprkos otporu ispitivača koji je lokalizovan na proksimalnu falangu palca (14).



Slika 73. Ispitivanje funkcije m. extensor pollicis brevis (*Examination of peripheral nerve injuries*, Stephen M. Russell)



Slika 74. Ispad senzibiliteta kod lezija n. radialisa (*Examination of peripheral nerve injuries*, Stephen M. Russell)

## 1.5.2. ELEKTROFIZIOLOŠKA EVALUACIJA

Elektrofiziološka evaluacija podrazumeva primenu sledećih dijagnostičkih metoda: elektromiografije, elektroneurografije i ispitivanje somatosenzornih evociranih potencijala.

### 1.5.2.1.ELEKTROMINEUROGRAFIJA

Elektromiografija predstavlja metodu kojom se registruju akcioni potencijali motornih jedinica prilikom voljne kontrakcije mišića.

Naime u toku voljne kontrakcije mišića pod dejstvom neurotransmitera dolazi do promene mirovnog membranskog potencijala mišićnih ćelija tj. dolazi do njihove depolarizacije i nastanka akcionih potencijala koji se registruju pomoću iglene elektrode koja se plasira u mišić. Akcioni

potencijal motorne jedinice predstavlja zbir akcionih potencijala svih pojedinačnih miofibrila koji ulaze u sastav te jedinice.

Kada je reč o zdravom mišiću neoštećene inervacije:

Po uvođenju iglene elektrode u mišić koji je opušten, odnosno u predeo motorne tačke mišića registruje se kratkotrajna električna aktivnost koja se naziva inserciona aktivnost. Nastaje kao posledica mehaničkog nadražaja mišićnih vlakana prilikom prolaska elektrode, sastoji se od grupisanih i niskovoltnih potencijala i traje veoma kratko.

Nakon insercione aktivnosti nastaje električna tišina koja može biti narušena pojavom potencijala motorne ploče. Oni nastaju kao rezultat depolarizacije postsinaptičke membrane usled povremenog oslobađanja male količine acetilholina iz nervnih završetaka. Karakteriše ih niska amplituda, kratko trajanje, a oblik je najčešće bifazan sa prvim pozitivnim otklonom a može biti i monofazan i veoma su slični potencijalima fibrilacije ali se nasuprot njima registruju samo u predelu motorne ploče i gube se sa neznatnim pomeranjem elektrode.

U toku mišićne kontrakcije registruju se akcioni potencijali motornih jedinica. Njihove glavne karakteristike su trajanje, amplituda i oblik i na osnovu njih se razlikuju normalni i patološki akcioni potencijali motornih jedinica. Normalne odlikuje:

Oblik koji najčešće bifazan ili trofazan a rađe monofazan ili četvorofazan a još ređe polifazan.

Trajanje predstavlja najstabilniju, a time i najznačajniju osobinu potencijala i kreće se od 2ms do 11ms, a u proseku iznosi 9ms. Trajanje potencijala determinisano je aktivnim mišićnim vlaknima u blizini elektrode na rastojanju od oko 2,5mm i zavisi od njihovog dijametra i disperzije. Takođe potrebno je napomenuti da se trajanje potencijala povećava sa starenjem, a na njega utiče i vrsta elektrode koja se koristi.

Amplituda potencijala se kreće od 0,1 do 5 mV. Determinisana je brojem aktivnih mišićnih vlakana koja ulaze u sastav motorne jedinice i to na rastojanju od oko 500 mikrona od iglene elektrode.

Što je mišićna kontrakcija snažnija to je veći broj motornih jedinica koje se tom prilikom angažuju te se povećava i frekvencija izbijanja akcionih potencijala motornih jedinica pri čemu je podjednako izražena i prostorna i vremenska sumacija.

Kada je reč o mišićima sa oštećenom inervacijom odnosno o patološkoj EMG:

Inserciona aktivnost je produžena i sastoji se od mase denervacionih potencijala.

Denervacioni potencijali se registruju kao spontana aktivnost mišića koji se nalazi u stanju opuštenosti. Javljaju se dve do tri nedelje od povrede nerva. U ovom periodu, tokom koga se odvija Wallerova degeneracija, mišićna vlakna postaju hipersenzitivna na prisutne male količine acetilholina. Najznačajniji oblici spontane mišićne aktivnosti su: fibrilacije, oštri pozitivni talasi i fascikulacije.

Fibrilacije predstavljaju potencijale pojedinačnih mišićnih vlakana. Njihovo prisustvo siguran je znak denervacije mišića. Karakteriše ih niska amplituda (od 20 do 200mikroV), kratko trajanje (od 1 do 4 ms), a oblik je bifazan ili trifazan sa inicijalnom pozitivnom defleksijom, javljaju se ritmično frekvencijom od 1 do 30Hz.

Oštri pozitivni talasi predstavljaju oblik spontane denervacione aktivnosti i karakteriše ih početna oštra defleksija za kojom sledi negativni talas niže amplitude i dužeg trajanja, obično se javljaju ritmično.

Fascikulacije predstavljaju potencijale koji nastaju spontanom pražnjenjem grupe mišićnih vlakana koja predstavljaju deo ili celu motornu jedinicu. U zavisnosti od lokalizacije mogu se videti okom (kada su lokalizovani u površnim slojevima mišića) a mogu se i registrovati uz pomoć iglene elektrode (kada su lokalizovani u dubljim slojevima mišića). Po pravilu registruju se kao znak iritacije motornih korenova ili kod kompresivnih neuropatija.

Akcione potencijale motorne jedinice prilikom oštećene inervacije mišića karakteriše produženo trajanje, povećana amplituda i polifazan oblik. Ove promene nastaju kao posledica povećanja površine motorne jedinice usled abnormalne sinhronizacije dve ili više motornih jedinica ili usled reorganizacije denervisanih mišićnih vlakana kolateralnim grananjem očuvanih aksona.

Elektromiografsko ispitivanje omogućuje registrovanje prvih znakova reinervacije i to pre pojave kliničkih znakova oporavka. Prvi znak regeneracije aksona je pojava takozvanih nascentnih potencijala koje karakterišu male amplitude i izurazito polifazan oblik. U daljem toku reinervacije preovlađuju akcioni potencijali motornih jedinica polifaznog oblika.

Elektroneurografija predstavlja metodu kojom se meri i ispituje brzina provodljivosti duž motornih i senzitivnih nerava. Brzina provođenja se pri tom definiše kao put koji impuls prođe duž nervnog vlakna u jedinici vremena. Pomoću ove metode diferencira se da oštećenje zahvata nerv, a ne zahvata niti mišić, niti neuromuskularnu spojnicu, lokalizuje se mesto oštećenja, diferencira se aksonalna od demijelinizirajuće neuropatije, prati se efekat terapije odnosno tok oporavka.

Ispitivanje motorne brzine provodljivosti vrši se ortodromalnom tehnikom tj. u pravcu u kom se fiziološki kreće nadražaj. Naime nerv se stimuliše u dva nivoa supramaksimalnim stimulusom, dolazi do nadražaja svih aksona koji inervišu odgovarajući mišić, a registarciona elektroda beleži odgovor u mišiću tj. M potencijal koji karakteriše bifazan oblik sa inicijalnom negativnom defleksijom. Analizira se oblik trajanje i amplituda mišićnog odgovora. Takođe, određuje se latenca registrovanih odgovora tj. vreme koje protekne od trenutka stimulacije do pojave do pojave prve defleksije M potencijala, a zatim se na osnovu razlike u latencama proksimalnog i distalnog M odgovora i rastojanja između ova dva mesta stimulacije izračunava motorna brzina provodljivosti koja se izračunava u m/s. Potrebno je naglasti da na brzinu motorne provodljivosti utiču temperatura kao i starost bolesnika. Patološki izmenjenu motornu brzinu provodljivosti možemo podeliti u tri grupe:

-snižena amplituda M potencijala uz normalnu ili malo produženu latencu što govori u prilog lezije nerva po tipu neurapraksije ili rane faze aksonotmeze.

-normalna amplituda M potencijala uz produženu latencu što ukazuje da na perifernom nervu dominiraju promene po tipu segmentne demijelinizacije

-odsutan mišićni odgovor što ukazuje na leziju perifernog nerva po tipu neurotmeze

Kod ispitivanja senzitivne brzine provodljivosti, za razliku od motorne brzine provodljivosti kada se u toku stimulacije registruje odgovor efektnog organa tj. mišića, u toku stimulacije registrujemo talas depolarizacije odnosno akcioni potencijal koji putuje duž senzitivnog nerva i naziva se senzorni neurogram. Ovo ispitivanje može se vršiti ortodromalnom tehnikom kada se senzorni neurogrami registruju distalno od mesta stimulacije ili pak antidromalnom tehnikom kada se senzorni neurogrami registruju proksimalno od mesta stimulacije. Na osnovu latence i rastojanja između mesta stimulacije i mesta registrovanja određuje se senzitivna brzina provodljivosti koja

se takođe izražava u m/s i koja takodje zavisi od temperature i godina starosti. Analiziraju se još i amplituda, oblik i trajanje senzitivnog neurograma.

Usporena brzina senzitivne provodljivosti registruje se kod neuropatija različite etiologije. Smanjena amplituda senzitivnog neurograma govori u prilogu smanjenja broja senzitivnih nervnih vlakana koja imaju očuvanu provodljivost i karakteristika je postganglijskih lezija dok neizmenjena amplituda govori u prilog preganglijske lezije.

Potrebno je napomenuti registrovanje kasnih odgovora a to su F talas i H refleksi.

F talas se može registrovati u mišiću kao kasni odgovor (nakon pojave M potencijala) u toku supramaksimalne stimulacije motornog nerva.

Smatra se nastaje usled naknadne antidromne aktivacije ograničenog broja motornih ćelija u prednjim rogovim sive mase kičmene moždine i to ukoliko distalni delovi nervnog vlakna nisu u refraktarnoj fazi od direktne stimulacije. F talas karakteriše varijabilna latenca i amplituda i on omogućava ispitivanje motorne provodljivosti u proksimalnim delovima perifernog nerva.

H refleks ili Hoffmanov refleks predstavlja elektrofiziološku manifestaciju monosinaptičkog refleksa odnosno ekvivalent tetivnog refleksa istezanja. H refleks se izaziva submaksimalnim električnim stimulusom (električnim stimulusom koji je manji od onog koji je potreban za dobijanje M potencijala), sa povećanjem jačine stimulusa raste i amplitua H refleksa sve do pojave M potencijala kada amplituda H refleksa počinje da se smanjuje i na kraju se izgubi sa stimulusima maksimalne i supramaksimalne jačine. H refleks ima konstantnu latencu (od 27 do 32 ms) i od značaja je u dijagnostici proksimalnih lezija kakao eferentnih tako i aferentnih vlakana.

### 1.5.2.2. SOMATOLENZORNI EVOCIRANI POTENCIJALI

Ispitivanje somatolenzornih evociranih potencijala se zasniva na registrovanju potencijala veoma malih amplituda, reda veličine nekoliko mikroV, pomoću pekutanih leektroda koje se postavljaju na kožu pogravine ili kičmenog stuba u toku repetitivne stimulacije aferentnih vlakana odgovarajućih perifernih nerava. Naime pod dejstvom električnog stimulusa dolazi do depolarizacije senzitivnih vlakana perifernog nerva odnosno nastaje akcioni potencijal koji se u daljem toku prenosi u zadnje rogove sive mase kičmene moždine a potom duž dorzalnih kolumni bele mase kičmene moždine (fasciculus gracilis et cuneatus), zatim duž lemniskus medialisa do talamusa sa kontralateralne strane i konačno duž talamokortikalnih vlakana do neurona u primarnom senzornom polju kore velikog mozga (girus postcentralis i zadnja trećina lobulus paracentralisa). Usled konstantne latence i talasne forme veliki broj impulsa (oko 256) se zbraja čime se briše efekat šuma i omogućuje izdvajanje potencijala.

U kliničkoj praksi na ovaj način se na gornjim ekstremitetima ispituje medijanusa a na donjim ekstremitetima peroneus.

U toku stimulacije medijanusa, i to u nivou ručja, registruju se klavikularni, cervikalni i kortikalni odgovor.

Klavikularni odgovor registruje se pomoću elektrode koja se postavlja u predelu Erbove tačke i karakteriše ga jedan potencijal koji se na osnovu polariteta i latence definiše kao talas N9, a koji generiše talas depolarizacije u nivou brahijalnog pleksusa.

Cervikalni odgovor registruje se pomoću elektroda koje se postavljaju iznad spinoznih nastavaka vratnih kičmenih pršljenova od C2 do C7 i karakteriše ga prisustvo tri potencijala koji se prema polaritetu i latenci obeležavaju kao: N11, N13, N14.

N11 nastaje usled depolarizacije intramedularnih produžetaka aferentnih vlakana dorzalnih korenova. N13 ima najprominentniji šiljak i nastaje usled depolarizacije interneurona u zadnjim stubovima sive mase kičmene moždine. Nastanak potencijala N14 nije definitivno razjašnjen. Po nekima nastaje usled depolarizacije intramedularnih sporoprovodnih vlakana a po nekima usled depolarizacije centara koji su postavljeni rostralno pre svega medule oblongate.

Kortikalni odgovor (odgovor iznad kontralateralnog senzornog korteksa) se registruje pomoću perkutanih elektroda koje se postavljaju na koži pogravnine prema internacionalnom sistemu 10-20 pri čemu određene tačke predstavljaju projekciju odgovarajuće senzorne areje. Karakteriše ga postojanje četiri potencijala koji se prema polaritetu i latenci obeležavaju kao P15, N20, P30, N40. Potencijal P15 nastaje usled depolarizacije subkortikalnih struktura, najverovatnije talamusa. Potom redom slede potencijali N20, P30, N40 koji nastaju usled depolarizacije različitih delova kontralateralnog senzornog korteksa.

Razlika u latenci između odgovora N13 i N20 označava se kao centralno vreme provođenja i kod odraslih osoba iznosi  $5,6 \pm 0,5$  ms.

U patološke izmene SSEP-a spadaju: odsustvo potencijala, registrovanje potencijala produžene latence, registrovanje potencijala smanjene amplitude kao i produženo trajanje centralnog vremena provođenja.

Elektrofiziološka evaluacija ima za cilj identifikaciju lezije odnosno određivanje stepena težine povrede kao i diferencijaciju nivoa povrede i razlikovanje supraganglionarnih lezija (avulzije spinalnih korenova) od infraganglionarnih (perifernih) lezija.

Postojanje elektromiografskih znakova denervacije paralizovanih mišića ruke uključujući proksimalne mišiće, m.rhomboideus, m.levator scapule, m.serratus ant. koji su inervisani od strane nerava koji se proksimalno odvajaju i vode poreklo od prednjih grana odgovarajućih spinalnih nerava, kao i paraspinalne cervikalne mišiće inervisane od strane zadnjih grana odgovarajućih spinalnih nerava govori u prilog postojanja supraganglionarne lezije odnosno u prilog avulzije prednjih korenova odgovarajućih spinalnih nerava.

Ispitivanje senzitivne brzine provodljivosti kod infraganglionarnih lezija karakteriše smanjenje amplitude senzornog neurograma, smanjena ili nemerljiva brzina senzitivne provodljivost. Kod supraganglionarnih lezija amplituda senzornog neurograma kao i senzitivna brzina provodljivosti su očuvani jer aksoni ostaju u kontaktu sa telima nervnih ćelija u senzitivnim ganglionima koji su pridodati zadnjim korenovima spinalnih nerava uprkos njihovoj avulziji.



Ispitivanje somatosenzornih evociranih potencijala ukazuje na infraganglionarnu leziju ukoliko je izmenjen ili odsutan talas N9 a sa druge strane ukazuje na supraganglionarnu leziju odnosno na avulziju zadnjih korenova spinalnih nerava ako su izmenjeni ili odsutni talasi N13 i N20 (15).

### **1.5.3. NEURORADIOLOŠKA EVALUACIJA**

Za razliku od kliničke i elektrofiziološke evaluacije koje nam pružaju informacije samo o funkcionalnom statusu ispitivanog nerva neuroradiološke metode evaluacije pre svega ultrazvuk i magnetna rezonanca obezbeđuju informacije o morfološkom statusu ispitivanog nerva, kao i njegove okoline i na taj način unapređuju dijagnostiku, doprinose preciznijem izboru adekvatnog terapijskog metoda.

#### **1.5.3.1. ULTRAZVUK**

Za izvođenje ultrazvučnog pregleda perifernih nerava, neophodno je korišćenje linearnih sondi visoke rezolucije od 5-18 MHz. U ispitivanju superficijalno lokalizovanih nerava kao što je na primer n. medianus u nivou karpalnog kanala koriste se maksimalne frekfence od 18 MHz.

Sa druge strane, kako visoka frekfenca sa sobom nosi i limitaciju u penetraciji, i obrnuto, za ispitivanje duboko lokalizovanih perifernih nerava, kao što je na primer n. medianus u proksimalnom delu podlakti koriste se niske frekfence, do 5 MHz. Potrebno je pri tom napomenuti da je sa manjom frekfencom rezolucija slabija, a samim tim, slabija je i mogućnost razlikovanja nerava od okolnog tkiva, kao i diferencijacija internalne strukture nerva.

Takođe, treba istaći da je za dobijanje slike visoke rezolucije, koja omogućuje optimalni kontrast između okolnih mekotkivnih struktura i kvalitetnu vizuelizaciju perifernih nerava neophodno i korišćenje adekvatnog softvera.

Za adekvatnu vizuelizaciju vaskularizacije perifernih nerava kao i nerava koji su praćeni odgovarajućim krvnim sudovima (na primer radijalni nerv koji je u nadlaktu praćen a. profunda brachii ) koristi se color Doppler.

Pored adekvatne opreme neophodno je i dobro poznavanje topografske anatomije regije koja se ispituje.

Inicijalna vizuelizacije nerva vrši se u nivou tipičnih anatomskih orijentira. Na primer n. medianusa u nivou karpalnog kanala ili pak n. u nivou kubitalnog kanala. Veoma je bitno da se iskustveno odredi obrazac ispitivanja za svaki nerv pojedinačno, prate se odgovarajući orijentiri i granice koje se poštuju na identičan način pri svakom novom ispitivanju.

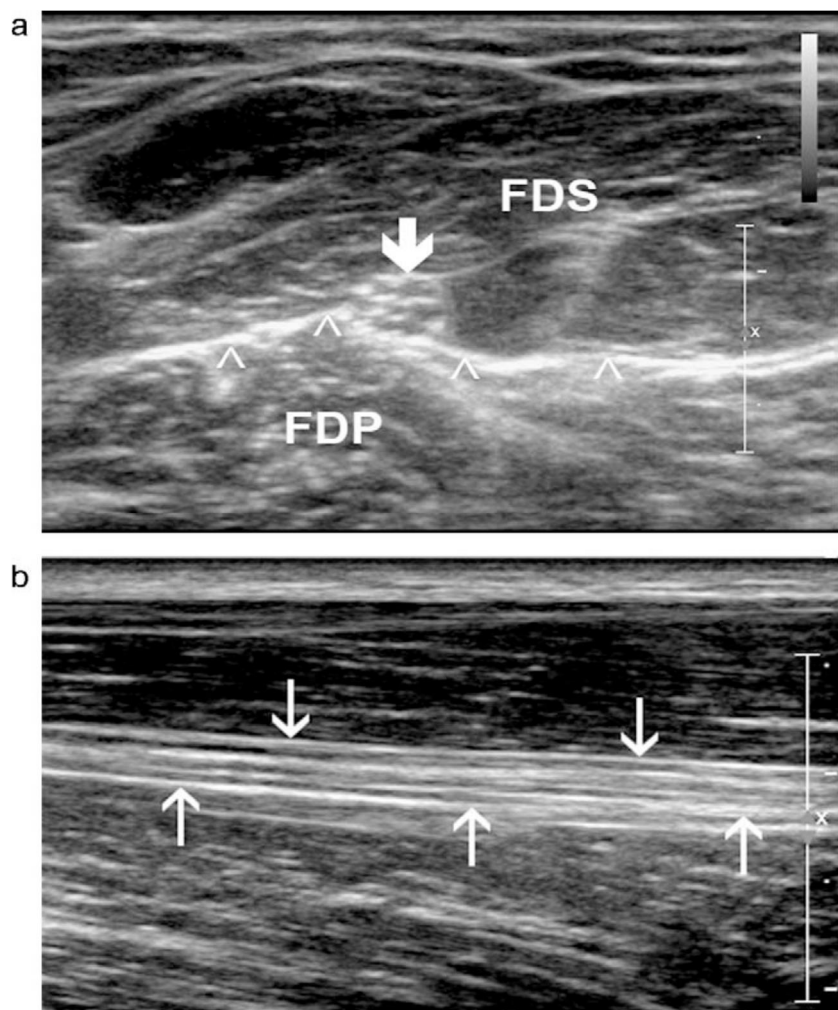
Nervi su hiperehogenije strukture u odnosu na mišiće. Pokreti ekstremiteta nam omogućuju da razlikujemo tetive od nerava, a color Doppler da razlikujemo krvne sudove od nerava. Limfni čvorovi se lako razliku od nerva jer imaju sferičan oblik i ne mogu se pratiti duž longitudinalne osovine.

Inicijalno se vrši analiza transversalnog preseka nerva, a zatim se nerv može pratiti proksimalno i distalno i može se vršiti analiza longitudinalnih preseka nerva. Analiziraju se konture i arhitektonika nerva. Ukoliko se identifikuju patološke promene vrši se njihova detaljna analiza.

Vizuelizacija n. medianusa, n. ulnarisa i n. radialisa je relativno laka, kao i supraklavikularnog dela brahijalnog pleksusa sa izuzetkom inferiornog trunkusa. Sa druge strane identifikacija infraklavikularnih i infrapektoralnih elemenata brahijalnog pleksusa je otežana.

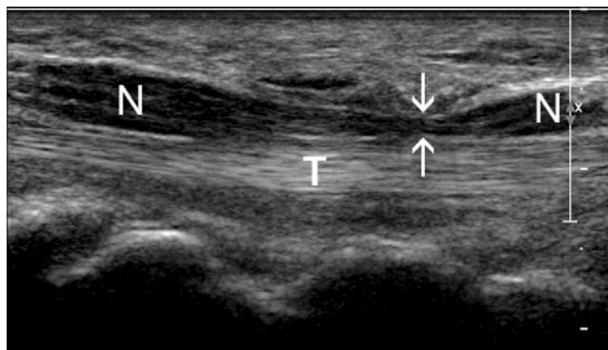
Na transversalnim presecima nervi se vide kao strukture, ovalnog ili okruglog oblika. Ehotekstura na transversalnim presecima podseća na saće. Nervni fascikulusi se prikazuju kao okruglaste hipoehoične strukture koje okružuje ehoični interfascikularni i epifascikularni epineurijum i perineurijum

Takođe, na longitudinalnim presecima nerva može se analizirati fascikularna organizacija nerva u vidu paralelno poređanih slamčica.

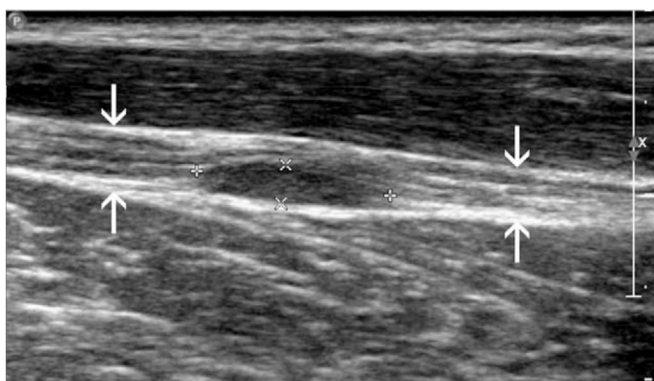

Slika 75. Ultrazvučni izgled normalnog n. medianusa na transvezalnom preseku (a) i longitudinalnom preseku (b), FDS-m.flexor digitorum superficialis, FDP-m. flexor digitorum profundus

Ultrazvučni pregled omogućuje identifikaciju kompresivnih neuropatija i tumora perifernih nerava, a takođe i određivanje lokalizacije, obima i tipa nervnog oštećenja.



Slika 76. Ultrazvučni izgled n. medianusa za znacima kompresije u nivou karpalnog kanala. N-nerv, T-tetive



Slika 77. Ultrazvučni prikaz švanoma ulnarnog nerva

Identifikuje se otok aksona u vidu hipoehoičnog zadebljanja nerva. Mogu se razlikovati nervne lezije u kontinuitetu od nervnih lezija sa prekidom kontinuiteta. Takođe, mogu se razlikovati parcijalne i totalne sekcije nerva, može se odrediti veličina nervnog defekta, a može se identifikovati i postojanje sekundarne kompresije nerva (hematomom, stranim telom, koštanim fragmentom, kalusom...).

Na taj način upotreba ultrazvuka olakšava izbor adekvatne metode lečenja, a takođe se može koristiti i intraoperativno, a može se i koristiti za analizu postoperativnih komplikacija kao što su dehiscencija nervne suture ili pojava abnormalnog ožiljka.

### 1.5.3.2. MAGNETNA REZONANCA

Pored ultrazvuka došlo je i do razvoja novih MRI tehnika koje su proširile indikacije za upotrebu magnetne rezonance u dijagnostici oboljenja i povreda perifernih nerava. Vrlo često se koristi i termin magnetno rezonantna neurografija čiji je poseban značaj u identifikaciji:

- Fokalnih kompresivnih neuropatija koje se superponirane na generalizovane neuropatije, kada se elektrofiziološkim studijama dobijaju konfuzni nalazi, kao na primer karpal tunnel sindrom koji se nadovezuje na dijabetičku polineuropatiju
- Evaluaciju lezija lokalizovanih u segmentima perifernog nervnog sistema koje je teško vizuelizovati ultrazvučnim pregledom, kao na primer lezije u nivou truncus inferiora
- Rano razlikovanje aksonotmetičnih lezija koje se mogu oporaviti spontanom aksonalnom regeneracijom od neurotmetičnih lezija kod kojih spontani oporavak nije moguć i zahtevaju obaveznu hiruršku intervenciju
- Praćenje napredovanja regeneracije nervnih vlakana pre nego što su ona stigla do ciljanih mišića
- Identifikacija mass lezija perifernih nerava

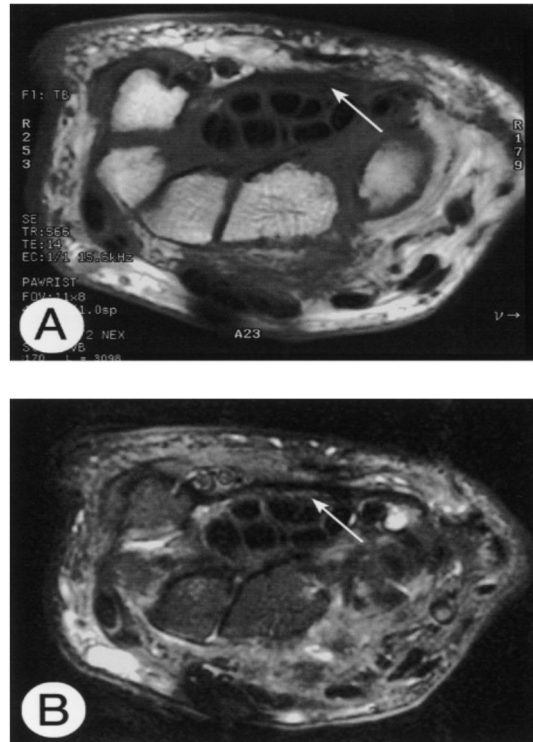
U odnosu na ultrazvuk magnetna rezonanca ima veću rezoluciju, ali sa druge strane, za razliku od ultrazvuka, ne omogućuje vizuelizaciju dugačkih segmenata nerva na jednoj slici.

T1 sekvenca se obično koristi za vizuelizaciju finih anatomskih detalja, kao što je fascikularna struktura nerva. Na T1 sekvenci normalni nervni su izointenzni u odnosu na okolne mišiće. Na transverzalnim presecima perineurijum, interfascikularni i ektrafascikularni epineurijum pokazuju nešto veći intenzitet signala u odnosu na fascikuluse.

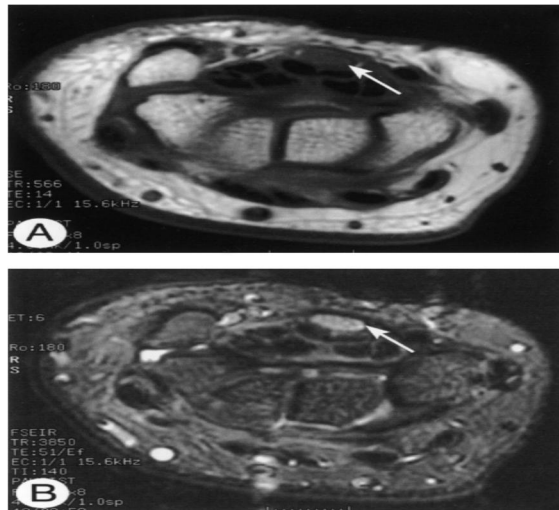
Sa druge strane T2 sekvence (naročito STIR short tau inversion recovery) se koriste za vizuelizaciju povreda perifernih nerava. Naime, normalni nervi na T2 sekvenci su izointenzni, ali u slučaju povrede postaju hiperintenzni za razliku od T1 sekvence gde ostaju izointenzni. Takođe, u slučaju povrede na T1 sekvenci nema pojačanja intenziteta signala na dodatak kontrastnog medijuma gadoliniuma. Hiperintenzitet na T2 sekvenci kod fokalne demijelinizacije je lokalizovan i ograničen na mesto lezije, dok je u slučaju aksonalnog oštećenja i sledstvene Valerijanove degeneracije zahvata čitav nervni segment distalno od

mesta lezije. Nasuprot tome kako napreduje nervna regeneracije tako dolazi i do normalizacije signala na T2 sekvenci i to od mesta lezije ka distalno.

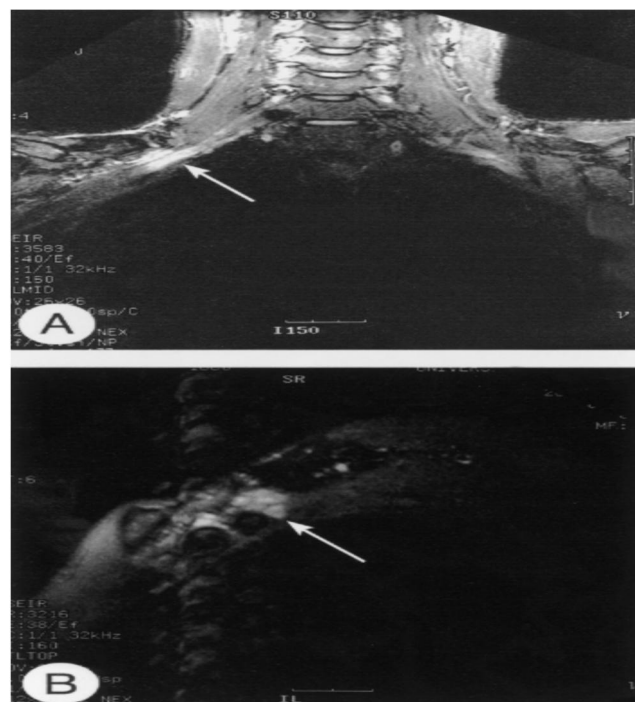
Avulzija spinalnih korenova brahijalnog pelksusa se u pojedinim slučajevima može direktno vizuelizovati, a u pojedinim slučajevima indirektno usled prisustva pseudomeningocele.



Slika 78. MR prikaz normalnog n. mediaanusa u nivou karpalnog kanala na T1 sekvenci (A) i STIR sekvenci (B)



Slika 79. MR prikaz n. medianus komprimovanog u nivou karpalnog tunela na T1 sekvenci (A) i STIR sekvenci (B)



Slika 80. MR prikaz brahijalnog pleksusa kod pacijenta sa sindromom gornje torakalne apertrure na STIR sekvenci, koronarni presek (A) i sagitalni presek (B)

Za vizuelizaciju brahijalnog pleksusa najčešće se koriste koronalni i kosi sagitalni preseki, a sa druge strane za vizuelizacije, ulnarisa, medianusa i radialisa najčešće se koriste aksijalni i koronalni preseki.

U slučaju neurapraksije mišići pokazuju izointenzni signal na T2 sekvenci. Međutim, u slučaju teške aksonotmeze ili u slučaju neurotmeze denervisani mišići pokazuju hiperintenzitet na T2 sekvenci. Ovaj hiperintenzitet se javlja već 48h nakon povrede a svoj maksimum dostiže 2-4 nedelje od povrede. U zavisnosti od prisustva regeneracije aksona, kao i od udaljenosti mišića od mesta povrede nerva, hiperintenzni signal mišića se lagano vraća na normalne vrednosti mesecima nakon povrede. Perzistentan hiperintenzitet signala ukazuje na odsustvo reinervacije. Međutim, u ovakvim hroničnim slučajevima denervacije nastupa atrofija mišića i njihova masna infiltracija što se bolje vizuelizuje na T1 sekvenci, dok dolazi do normalizacije signala na T2 sekvenci.

Kad je reč o tumorima perifernih nerava (najčešći su benigni: švanomi i neurofibromi, dok su znatno ređi maligni tumori omotača perifernog nerava) oni se prikazuju najčešće kao hipointenzni ili izointenzni na T1 sekvenci, hiperintenzni na T2 sekvenci i pokazuju pojačanje intenziteta signa na T1 sekvenci na dodavanje gadoliniuma. Benigni tumori su obično jasno ograničeni, pravilnog oblika i pokazuju homogeno postkontrastno pojačanje signala dok sa druge strane maligni tumori su najčešće nepravilnog oblika, nejasno ograničeni u odnosu na okolno tkivo i pokazuju nehomogeno postkontrastno pojačanje intenziteta signala (16).

## **1.6.INDIKACIJE I VREME OPERATIVNOG LEČENJA KOD POVREDA PERIFERNIH NERAVA GORNJEG EKSTREMITETA**

---

Indikacije za operativno lečenje kod povreda perifernih nerava su:

- zatvorene povrede kod kojih ni posle tri meseca nije došlo do pojave znakova oporavka
- otvorene povrede sa parcijalnom ili totalnom transekcijom nerva
- bolni sindrom, čak i ako se nakon operacije ne očekuje funkcionalni oporavak



- progresivni funkcionalni deficit zbog razvoja ožiljka ili arteriovenske fistule.

Vreme operativnog lečenja određeno je i faktorima kao što su, pre svega, mehanizam povređivanja, a zatim i metaboličke i strukturne promene nerva, odnosno u nivou proksimalnog i distalnog nervnog okrajka, mišićnoj ćeliji, senzornim organima, kao i stanje rane, stanje pacijenta i postojanje udruženih povreda.

Kod otvorenih povreda tj. oštih i čistih laceracija indikovana je rana primarna reparacija u prvih 24h od povrede, a ukoliko se ona iz ma kog razloga ne uradi indikovana je odložena primarna reparacija od 2 do 18 dana od povrede. Prednosti ovog termina za hiruršku intervenciju su su laka identifikacija nervnih okrajaka usled odsustva ožiljnog tkiva, minimalna retrakcija okrajaka što omogućuje direktnu suturu kao i dobitak u vremenu potrebnom za regeneraciju. Pored oštih laceracija sa transekcijom nerva rana hirurška intervencija indikovana je i u slučaju postojanja udruženih vaskularnih lezija, otoka mekih tkiva sa kompresijom neurovaskularnih struktura kao i kod prisustva stranih tela sa izraženim bolnim sindromom.

Kod tupih laceracija indikovana je rana sekundarna reparacija između treće i pete nedelje od povrede. Prednosti ovog termina za hiruršku intervenciju su: lako utvrđivanje intraneuralne lezije, završena Wallerova degeneracija, optimalna aktivnost neurona i Švanovih ćelija, sanirane udružene povrede i mogućnost premeštanja neurona u zdravo ležište.

Ukoliko operacija nije urađena u navedenim terminima neophodno je uraditi do kraja trećeg, odnosno četvrtog ili po nekim autorima 6 (posle toga znatno opada regeneratorna sposobnost a smanjuje se i kalibar endoneuralnih tubusa) meseca od povrede.

Kod prostrelnih povreda kao i zatvorenih (kontuzija, trakcija, kompresija, električna, injekciona) povreda perifernih nerava radi se mesečna evaluaciju i u slučajevima da ne postoje znaci oporavka po isteku tri meseca od povrede indikovano je operativno lečenje.

Kod otvorenih povreda pleksusa brahijalisa takođe je u slučaju oštih laceracija indikovana rana primarna reparacija (unutar prvih 24h od povrede) ili ako ona nije urađena (npr. Zbog kasnog upućivanja pacijenta) odložena primarna reparacija (između 2 i 18 dana od povrede).

Dok je kod prostrelnih povreda indikovana mesečna evaluacija a potom po isteku tri meseca od povrede indikovana je operacija.

Kod trakcionih lezija plexusa brahijalisa postoje razlozi za ranu reparaciju i to su:

- lakša eksploracija

- preciznija procena ekstenzivnosti povrede usled odsustva ožiljka

- upotreba kraćih nervnih transplatata zbog odsustva fibrozne retrakcije

Sa druge strane postoje i razlozi za odloženu operaciju i to su :

- nemogućnost da se primenom danas raspoloživih dijagnostičkih metoda pouzdano diferenciraju supraganglionarne od infraganglionarnih lezija što predstavlja ključni momenat u planiranju lečenja ovih povreda (precizna diferencijacija je moguća tek 6-8 nedelja po povređivanju)

- mogućnost spontanog oporavka ako je lezija lokalizovana sa postganglijskom nivou

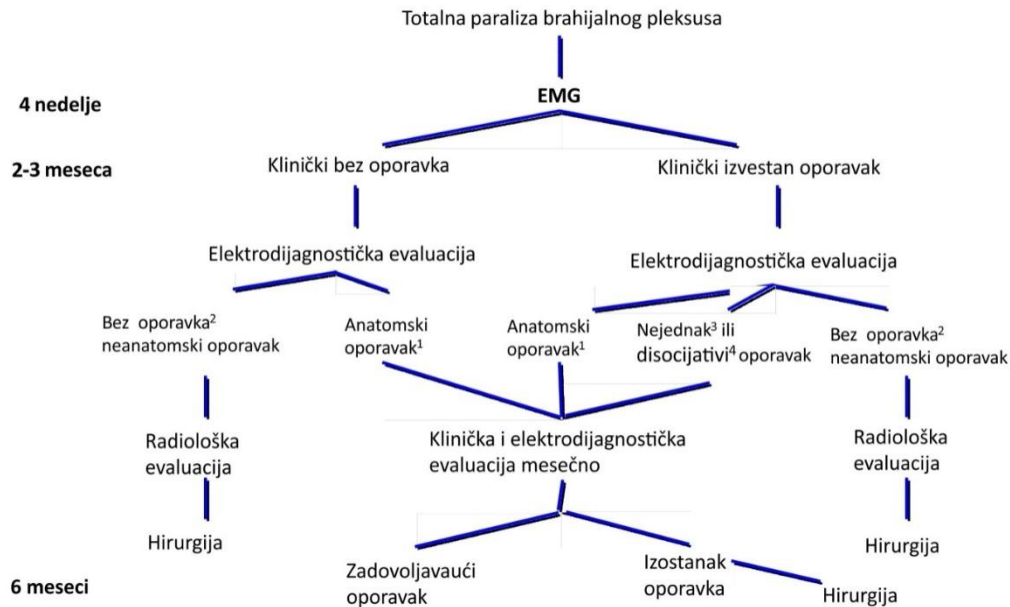
Naime kod pacijenata sa lezijom brahijalnog plexusa četiri nedelje po povredi potrebno je uraditi prvo EMG testiranje.

Između drugog i četvrtog meseca po povredi potrebno je ponovo uraditi kliničku i elektrodijagnostičku evaluaciju.

Kod pacijenata kod kojih ne postoje ni klinički ni elektrodijagnostički znaci oporavka, kao i kod pacijenata kod kojih ne postoje klinički znaci oporavka a postoje elektrodijagnostički znaci neanatomskog oporavka, kao i kod pacijenata kod kojih postoje i klinički i elektrodijagnostički znaci neanatomskog oporavka (oporavak distalnih ali ne i proksimalnih mišića) indikovano je da se sprovede radiološka evaluacija a potom i hirurška intervencija.

Kod pacijenata kod kojih postoje i klinički i neuroradiološki znaci anatomskog oporavka (oporavak prvo proksimalne a potom i distalne muskulature uz normalnu vremensku razliku), nejednakog oporavka (očekivano vreme oporavka ali nema oporavka pojedinih mišića), disocijativnog oporavka (razlika između oporavka motorne i senzorne funkcije) kao i kod pacijenata kod kojih ne postoje znaci kliničkog oporavka ali postoje elektrodijagnostički znaci

anatomskog oporavka potrebna je mesečna klinička i elektrodijagnostička evaluacija i ukoliko posle šest meseci postoji izostanak daljeg oporavka indikovana je hirurška intervencija (17).



Slika 81. Šematski prikaz postupaka kod lezije brahijalnog pleksusa (*Povrede i oboljenja perifernih nerava*, Miroslav Samardžić)

## 1.7.HIRURŠKE METODE LEČENJA KOD POVREDA PERIFERNIH NERAVA GORNJEG EKSTREMITETA

Hirurške metode lečenja kod povreda perifernih nerava gornjeg ekstremiteta možemo podeliti na:

- Metode direktne nerve reparacije
- Nervne transfere

## **1.7.1. DIREKTNA NERVNA REPARACIJA**

Direktna nervna reparacija obuhvata sledeće procedure:

- neuroлиза,
- direktnu suturu i
- nervna transplatacija.

### **1.7.1.1. NEUROLIZA**

Neuroлиза predstavlja metodu izbora u slučaju nervnih lezija u kontinuitetu. Ove lezije najčešće nastaju kao posledica kontuzije ili trakcije nerva. Pri tom unutar nerva stepen oštećenja pojedinih struktura varira od potpuno intaktnih, preko najblažeg stepena oštećenja (Sanderlend gr.I), do najtežeg stepena oštećenja (Sanderlend gr. V). Neuroлиза se najčešće izvodi kao odložena sekundarna nervna reparacija (od 3 do 6 meseca od povrede), a izuzetak predstavljaju povrede komplikovane mas-lezijom ili akutnim uklještenjem nerva kada je indikovana rana reparacija.

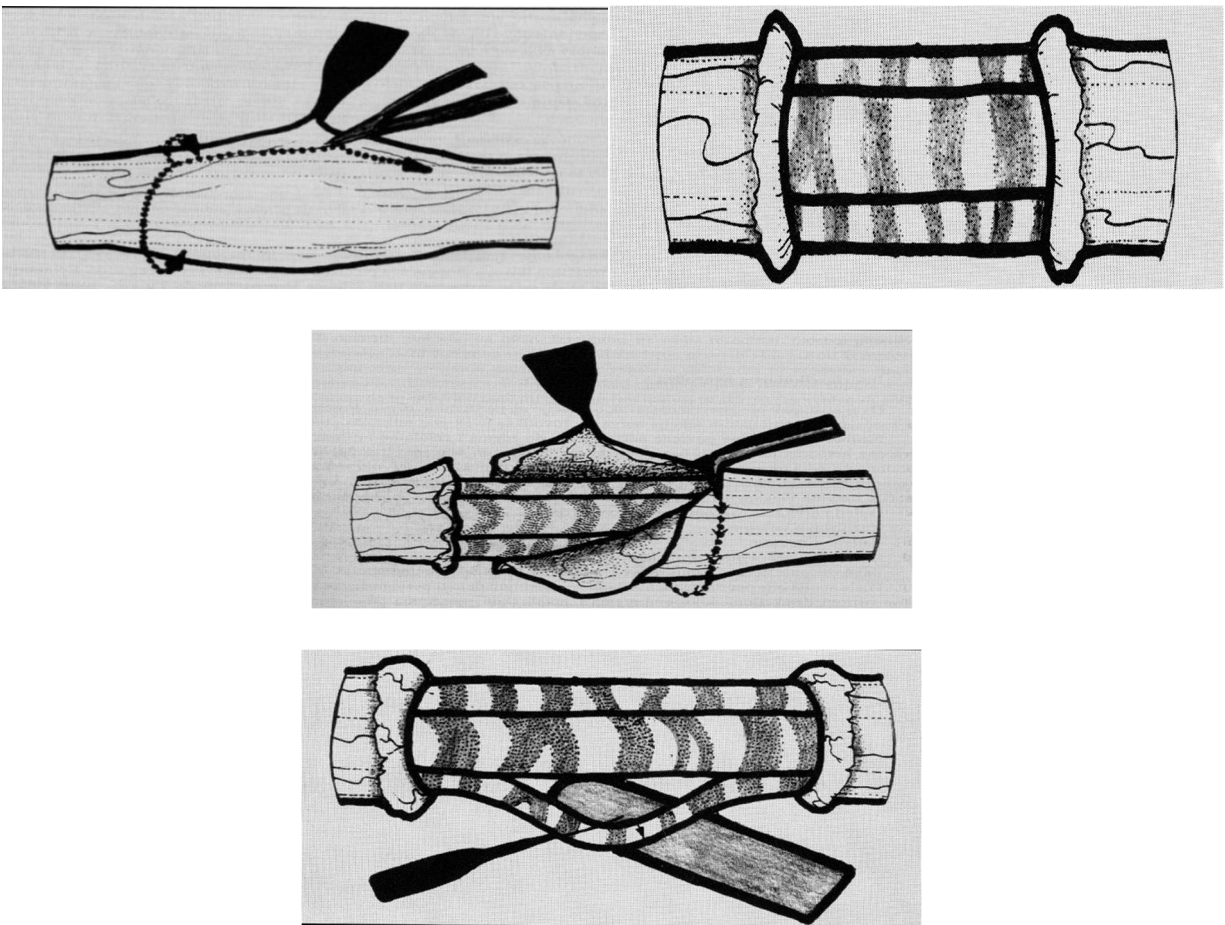
U slučajevima kada je nerv komprimovan okolnim ožiljnim tkivom radi se samo oslobađanje nerva od adhezija sa okolnim tkivom. Na taj način postiže se njegova dekompresija i deliberacija, a po potrebi vrši se i njegova transpozicija. Ova procedura označava se kao spoljašnja neuroлиза.

U slučajevima kada postoji i fibroza epifascikularnog epineurijuma radi se i longitudinalna epifascikularna epineurotomija radi dodatne dekompresije nervnih elemenata.

Kada postoje znaci fibroze i intrefascikularnog epineurijuma radi se i cirkumferencijalna epifascikularna epineurektomija sa parcijalnom interfascikularnom epineurektomijom pri čemu se izdvajaju pojedinačni fascikulusi, odnosno fascikularne grupe. Ovaj postupak označava se kao unutrašnja neuroлиза i pri njenom izvođenju treba biti veoma oprezan tako da se njena ekstenzija prilagodi stepenu epifascikularne i interfascikularne epineurijalne fibroze i da se pri tom ne oštete fascikularne interkonekcije, perineurijum i intraneuralni krvni sudovi.

Lakše se izvodi na nivou distalnih nego proksimalnih delova nerva jer na tom nivou ima manje interfascikularnih konekcije i izdvojeni su specifični fascikulusi za pojedine grane.

Nakon postupka unutrašnje neurolize i izdvajanja pojedinačnih fascikulusa odnosno fascikularnih grupa vrši se njihova zasebna analiza. Intaktni fascikulusi se ostavljaju. Fascikulusi kod kojih postoji oštećenje perineurijuma i/ili fibroza endoneurijuma su istanjeni, „prazni“ i vrši se njihova resekcija. Kad je reč o fascikulusima koji su zadebljali tj kod kojih postoji tzv. intrafascikularni neurom, vrši se njihova intraoperativna stimulacija i registrovanje nervnih akcionih potencijala. Ukoliko se navedeni potencijali ne registruju aksoni su nefunkcionalni, pa se vrši njihova resekcija i obrnuto.



Slika 82. Prikaz postupaka kod procesa neurolize (*Povrede i oboljenja perifernih nerava*, Miroslav Samardžić)

### 1.7.1.2 DIREKTNA SUTURA

Direktna sutura podrazumeva direktnu koaptaciju nervnih okrajaka. Ova procedura obično se primenjuje kod nervnih lezija u diskontinuitetu, pri čemu je defekt nervne supstance mali, pa se nervni okrajci mogu međusobno spojiti bez tenzije na suturnoj liniji.

Primenjuje se najčešće u sklopu rane (unutar prvih 24h od povrede) ili odložene (između 3 i 18 dana od povrede) primarne nervne reparacije kod oštih čistih transsekcija nerva.

Direktna nervna sutura može biti:

-epineurijalna (indikovana kod monofascikularnih nerava, oligofascikularnih nerava do 5 fascikulusa i polifascikularnih nerava sa difuznim rasporedom fascikulusa

-grupna fascikularna koja je indikovana kog polifascikularnih nerava sa grupnim rasporedom fascikulusa

-fascikularna koja je indikovana kod oligofascikularnih nerava sa 5 do 10 fascikulusa. tj. koja je indikovana na nivou terminalnih grana koje se nalaze blizu ciljnih organa i odgovaraju pojedinačnim fascikulusima.

Četiri osnovna principa direktne nervne suture su:

-preparacija nervnih okrajaka koja može obuhvatiti njihovu resekciju ili izdvajanje individualnih fascikularnih grupa odnosno fascikulusa

-aproksimacija okrajaka pri čemu treba imati u vidu veličinu nervnog defekta i na stepen tenzije na nivou aproksimacije.

Faktori koji određuju veličinu defekta nervnog tkiva su :

- Veličina primarnog defekta nervnog tkiva zbog povrede
- Elastična retrakcija nervnih okrajaka
- Fibrozna retrakcija nervnih okrajaka

- Defekat nervnog tkiva zbog resekcije od strane hirurga

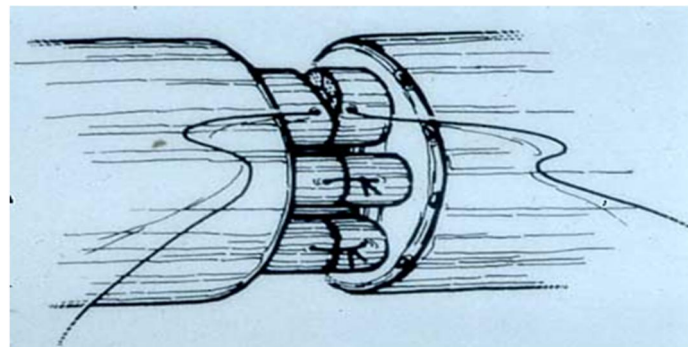
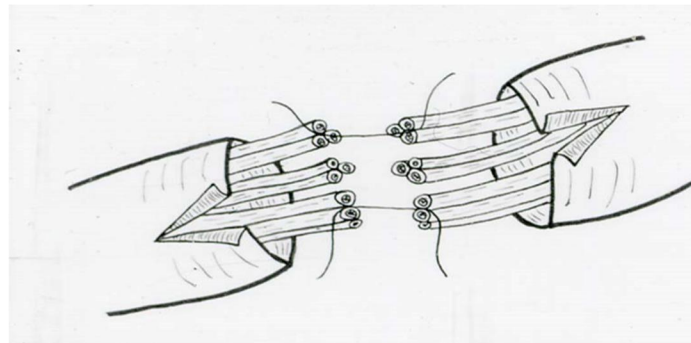

Faktori koji doprinose smanjenju veličine nervnog defekta su :

- Široka operativna ekspozicija nerva
- Mobilizacija nerva
- Transpozicija nerva
- Fleksija susednog zgloba
- Osteotomija u slučaju postojanja pseudoartroze
- koaptacija nervnih okrajaka koja ima za cilj da se odgovarajući fascikulusi dovedu u najoptimalniji mogući kontakt i
- održavanje koaptacije primenom suturnih i nesuturnih tehnika.

U suturne tehnike spadaju:

- Epineuralna (šivenje adventicije nerva)
- Epineurijalna ( šivenje epifascikularnog epineurijuma)
- Interfascikularna (šivenje interfascikularnog epineurijuma)
- Perineurijalna (šivenje perineurijuma)
- Epi-perineurijalna (istovremeno šivenje i epineuriju i perineurijuma)
- Vodeći šavovi (postavljaju se intra ili interfascikularno i naknadno odstranjuju)

Najznačajnija nesuturna tehnika je upotreba fibrinskog lepka (18).



Slika 83. Prikaz direktna suture:epineurijalne, grupna fascikularne i fascikularne (*Povrede i oboljenja perifernih nerava* , Miroslav Samardžić)

### 1.7.1.3. NERVNA TRANSPLANTACIJA

Nervna transplantacija predstavlja metodu koja podrazumeva premošćavanje defekata nervnog tkiva, tj. povezivanje proksimalnih i distalnih okrajaka perifernih nerava pomoću graftova. Obično



se primenjuje u sklopu rane (od 3 nedelje do 3 meseca od povrede) ili kasne (od 3 do 6 meseci od povrede) sekundarne reparacije, a nakon tupih ili oštih ali “prljavih” transekcija nerva.

Danas je opšteprihvaćeno da se nervna transplantacija primenjuje u slučajevima kad je defekt nervnog tkiva dužine 2 cm ili veći i kad se nervni okrajci ne mogu približiti tj. ne može se načiniti direktna sutura nerva bez tenzije na suturnoj liniji, pri punoj ekstenziji zglobova.

Iskustva stečena tokom vremena dovela se do toga da se danas u praksi primenjuju najčešće autologni nervni graftovi (autograftovi) i autotrasplantacija predstavlja zlatni standard u rešavanju nervnih lezija sa prekidom kontinuiteta,

Osnovni zadatak grafta je da omogući prenos regenerišućih aksona od proksimalnog do distalnog okrajka. Graft podleže pri tom istim promenama kao i distalni okrajak. Odvija se proces Wallerove degeneracije, iščezavaju aksoni i mijelinski omotači, a u daljem toku Švanove ćelije proliferišu i formiraju endoneuralne tubuluse koji omogućuju usmeravanje napredovanja aksonalne regeneracije od proksimalnog prema distalnom okrajku.

Uzrok neuspeha transplantacije obično je ishemička fibroza koja se sereće u centralnim delovima grafta.

Osobine koje treba da ima nerv da bi se koristio kao graft :

-Laka dostupnost

-Žrtvovanje nerva ne ostavlja značajniji funkcionalni deficit

-Dovoljna dužina i dovoljno veliki poprečni presek nerva

-Fascikulusi koji su široki i gusto raspoređeni čime se redukuje interfascikularni prostor u kome se mogu izgubiti regenerišući aksonalni elementi

-Prosta fascikularna osnova nerva, tj. fascikulusi koji idu paralelno sa uzdužnom osovinom nerva

Nervni koji se daleko najčešće koriste kao graftovi su n. suralis i n. cutaneus antebrachi medialis.

Na osnovu tehnike nervne transplantacije razlikujemo sledeće autograftove:

-Kabl graft koga čini nekoliko nervnih stabala koja se spajaju sa nervnim okrajcima epineuralno-epineuralnom suturom. Takođe, postoji i modifikacija kabl grafta kada se više nervnih stabala trasplantata na krajevima cirkumferencijalno spoji fibrinskim lepkom i na taj način se formira zajednički okrajak grafta koji se sa nervnim okrajcima spaja epineuralnim-fibrinski lepak šavom

-Trunkalni graft koga čini jedno nervno stablo transplantata koje je dovoljne debljine u odnosu na recipijentni nerv. Ovaj graft se takođe spaja sa nervnim okrajcima epineuralno-epineuralnim šavom

-Interfascikularni graft, koji omogućuje precizniju fascikularnu orijentaciju i koji zahteva pripremu nervnih okrajaka u smislu da se odstrani epineurijum i da se izdvoje pojedinačni fascikulusi ili fascikularne grupe, a zatim se uz pomoć transplantata vrši njihovo individualno povezivanje. Ove anastomoze se ostvaruju na način da je šav kroz fascikulus odnosno fascikularnu grupu nervnog okrajka perineurijalan ili interfascikularno epineurojalan, a kroz transplantat epineurijalan.

Najčešće primenjivane tehnike su :

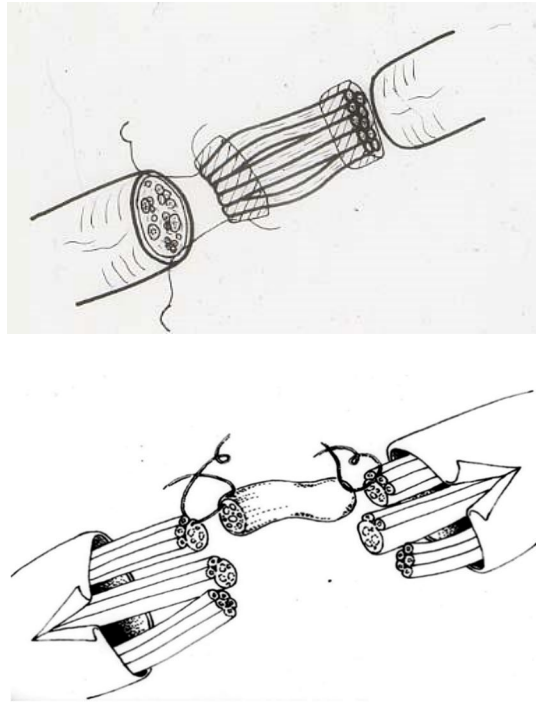
-Kod monofascikularnih nerava ili oligofascikularnih nerava sa 2 do 5 fascikulusa primenjuje se kabl autotransplantacija pri čemu se epineurijum transplantata vezuje za epineurijum nervnih okrajaka. Naime, ovi nervi imaju malo interfascikularnog vezivnog tkiva pa je resekcija epineurijuma nepotrebna

-Kod kod olifascikularnih nerava sa 5 do 12 fascikulusa vrši se interfascikularna autotransplantacija pri čemu se epineurijum transplantata vezuje za perineurijum pojedinačnih fascikulusa neervnih okrajaka

-Kod polifascikularnih nerava sa grupnim rasporedom fascikulusa vrši se takođe interfascikularna autotransplantacija pri čemu se epineurijum transplantata vezuje za interfascikularni epineurijum fascikularnih grupa nervnog okrajka

-Kod polifascikularnih nerava sa difuznim rasporedom fascikulusa vrši se trunkalna autotransplantacija pri čemu se vezuje epineurijum transplantata sa epineurijumom nervnog

okrajka ili se vrši modifikovana kabl autotransplantacija pri čemu se fibrinski lepak na okrajku grafta vezuje za epineurijum nervnog okrajka (11).



Slika 84. Prikaz autotransplantacije : kabl i interfascikularne (*Povrede i oboljenja perifernih nerava* , Miroslav Samardžić)

Međutim, poslednjih decenija u hirurgiji perifernog nervnog sistema, za premošćavanje nervnog defekta, sve više se primenjuju i sintetski alograftovi.

Sintetički alograftovi su dopadljivi jer predstavljaju sredstvo koje se jednostavno vadi iz kutije i omogućuje premošćavanje defekta nervnog tkiva.

Prednosti upotrebe sintetičkih alograftova u odnosu na autograftove:

-Nema dodatnog neurološkog deficita nastalog žrtvovanjem nerva koji se koristi kao autograft

-Nema mogućnosti nastanka bolnog neuroma

-Nema dodatnih incizija i ožiljka

-Skraćuje se vreme operacije

-Smanjen gubitak regenerišućih aksona na nivou suturne linije

-Prevenција ulaska ožiljnog tkiva iz okoline u nervno tkivo

-Obezbeđivanje idealne mikrosredine za akumulacije neurogenih faktora za migraciju Švanovih ćelija, stvaranje endoneuralnih tubilusa koji vode aksonalnu regeneraciju, a da se pri tom na tu mikrosredinu može uticati potencijalnim dodavanjem neurotrofičkih agenasa

Sintetički alograft mora da ima sledeće osobine da bi se mogao primeniti u kliničkoj praksi:

-Da bude tubularne strukture, tako da može da obuhvati i proksimalni i distalni okrajak i omogući mehaničku potporu za proces aksonalne regeneracije između proksimalnog i distalnog okrajka oštećenog nerva

-Da bude dostupan u različitim dijametrima i dužinama tako da može lako da obuhvati nervne okrajke, a da pri tom ne dovede do njihove konstrikcije, da spreči izlazak neurogenih faktora, a onemogući ulazak ožiljnog tkiva

-Da bude izgrađen od materijala koji je dovoljno čvrst i fleksibilan da bude otporan na spoljašnju kompresiju, da ne kolabira pri pokretima, da omogući lagani prolazak igle pri plasiranju sutura, da izaziva minimalni imuni odgovor, da podnosi sterilizaciju i da se ne razgradi dok regenerišući aksoni ne dosegnu distalni okrajak


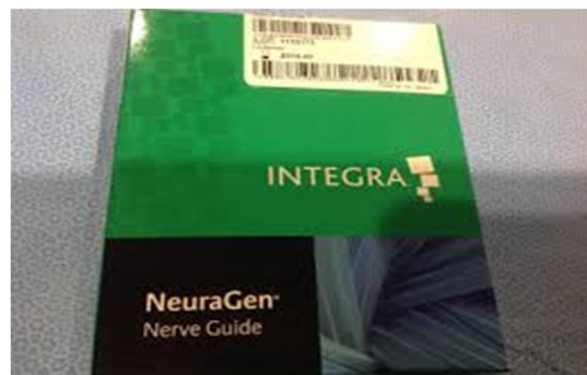
Principi funkcionisanja sintetičkih alograftova nakon njihovog plasiranja.

-Unutar prvih 24h alograft se puni tečnošću koja sadrži neurotrofičke supstance

-Do kraja prve nedelje acelularni fibrinski matriks se proteže od proksimalnog do distalnog okrajka obezbeđuje neku vrstu skeleta za Švanove ćelije, fibroblaste, endotelne ćelije koje migriraju u alograft iz proksimalnog i distalnog okrajka

-Druge nedelje od plasiranja alografta u njega prodiru i regenerišući aksonalni elementi koji se usmeravaju od proksimalnog ka distalnom okrajku kroz prethodno, od Švanovih ćelija, formirane endoneuralne tubuluse. Aksonalna mijelinacija zaostaje 3 do 5 dana za aksonalnom elongacijom.

Budući napredak u razvoju autolognih graftova definitivno će se zasnivati na inkorporiranju i Švanovih ćelija u njih kao i faktora rasta nervnog tkiva. Na taj način očekuje se da će autologni graftovi moći da se koriste za efikasnije premošćavanje i većih nervnih defekata, pošto je u našoj svakodnevnoj kliničkoj praksi ta granica trenutno na 3cm (9).



Slika 85. Alograftovi

## **1.7.2. NERVNI TRANSFERI**

U slučaju avulzije korenova spinalnih nerava kao i u slučaju proksimalnih ekstenzivnih povreda perifernih nerava gornjeg ekstremiteta nije moguće izvršiti direktnu nervnu reparaciju i kao jedina metoda izbora ostaje nervni transfer.

Nervni transfer podrazumeva hiruršku proceduru kojom se jedan nerv, koji je intaktan i čija je funkcija manje značajna, žrtvuje i koristi kao donor, za reinervaciju oštećenog nerva, recipijenta, čije je funkcija značajnija.

Funkcionalni prioriteti su redom:

- Fleksija lakta (n.musculocutaneous),
- Abdukcija, spoljašnja rotacija i stabilnost ramena (n. suprascapularis i n. axillaris),
- Ekstenzija lakta i šake (n. radialis),
- Protektivni senzibilitet i fleksija šake i prstiju (n.medianus),
- N. ulnaris je poslednji na listi prioriteta (19).

### **1.7.2.1. DISTALNI NERVNI TRANSFERI**

Distalni nervni transferi podrazumevaju korišćenje završnih grana brahijalnog pleksusa, odnosno njihovih bočnih grana ili pak kranijalnih nerava, kao donora, a recipijenti su nervi, bočne ili završne grane brahijalnog pleksusa, odnosno njihove bočne grane, koje se nalaze veoma blizu mišića koji se žele reinervisati.

Primenom distalnih nervnih transfera skraćuje se put koji regenerišući aksoni treba da pređu do motorne ploče ciljanog mišića, smanjuje se vremenski period potreban za oporavak, a poboljšava se kvalitet oporavka. Sa druge strane hirurgu je omogućen olakšan rad tj. disekcija u nepovređenoj regiji bez ožiljnog tkiva.

Za uspeh distalnog nervnog transfera neophodan je pažljiv izbor adekvatnih donora i recipijenata.

Donor mora da bude nerv čija je funkcija neoštećena, koji ima adekvatan broj aksona za doniranje i koji može podneti gubitak dela svojih aksona bez nastanka posledičnog funkcionalnog deficita.

Recipijentni nerv se mora selektovati tako da se postigne željeni oporavak oštećene funkcije. On se mora nalaziti blizu ciljanog mišića kako bi se maksimalno moguće skratilo vreme potrebno za njegovu reinervaciju. Motorni donori spajaju se sa motornim recipijentima, a poželjno je mada nije neophodno da imaju sinergističku funkciju.

Bazični princip zasniva se na maksimalnoj ekspoziciji i mobilizaciji i donora i recipijenta, presecanju donora što distalnije, a recipijenta što proksimalnije, kako bi se izbegla upotreba graftova, odnosno kako bi se postigla direktna koaptacija nervnih okrajaka i izbegao gubitak regenerišućih aksona na suvišnim suturnim linijama (20).

Indikacije za primenu distalnih nervnih transfera su:

#### 1. Gornja paraliza brahijalnog pleksusa (C5-C6):

Za rekonstrukciju fleksije u laktu

- primenjuje se tzv. Oberlin procedura koja podrazumeva transfer fascikulusa n.ulnaris-a za m. flexor carpi ulnaris na granu n.musculocutaneusa za m.biceps brachii.

Za rekonstrukciju abdukcije i spoljašnje rotacije u ramenu:

- primenjuje se Somsak procedura koja podrazumeva transfer grane n. radialisa za dugu glavu m.triceps brachii na granu n.axillarisa za prednji deo m. deltoideus-a
- Takođe se primenjuje i transfer spoljašnje grane n.spinalis accessoriusa na n.suprascapularis

## 2. Donja paraliza brahijalnog pleksusa (C8-T1):

Za rekonstrukciju fleksije prstiju:

- transfer grane m.musculocutaneus-a za m.brachialis na n.interosseus anterior

-Za rekonstrukciju ekstenzije prstiju:

- transfer grane n.interosseus posteriora za m. supinator na n. interosseus posterior

## 3. Izolovane lezije n. axillaris-a:

- primenjuje se Somsak procedura koja podrazumeva transfer grane n. radialisa za dugu glavu m.triceps brachii na granu n.axillarisa za prednji deo m. deltoideus-a ili
- primenjuju se i brojne varijacije Somsak procedure, pre svega upotreba grane n.radialisa za medijalnu glavu m. triceps brachii kojom se reinerviše čitavo stablo n.axillarisa

## 4. Izolovane proksimalne ekstenzivne lezije n. radialisa:

- transfer grane n.medianus-a za m.flexor digitorum superficialis na granu n. radialisa za m. extensor carpi radialis brevis i
- transfer grane n.medianus-a za m. flexor carpi radialis na n.interosseus posterior.
- transfer jedne grane n. thoracodorsalisa na granu n.radialisa za m. triceps brachii

## 5. Izolovane lezije n. musculocutaneusa:

- primenjuje se „dupli fascikularni transfer“ koji odrazumeva Oberlin proceduru plus transfer fascikulusa n.medianus-a za m.flexor carpi radialis na granu n.musculocutaneusa za m. brachialis

## 6. Izolovane proksimalne ekstenzivne lezije n. medianusa:



- transfer grane n.radialis-a za m. extensor carpi radialis brevis na n.interosseus anterior
- transfer grane n.interosseus posteriora za m. supinator na granu n. medianusa za m. flexor digitorum superficialis
- transfer grane n. ulnarisa za m.abducor digiti minimi na granu n. medianusa za mišiće tenara
- transfer senzitivnih grana n. radialisa u nivou proksimalnih falangi sa unutrašnje strane palca i spoljašnje strane kažiprsta na senzitivne grane n. medianusa u istoj regiji

#### 7. Izolovane visoke lezije n. ulnaris-a:

- transfer grane n. interosseus anteriora za m. pronator quadratus na duboku motornu granu n. ulnarisa,
- kao i transfer n.cutaneus antebrachii lateralis na plamarnu senzitivnu fascikularnu grupu n. ulnarisa.

Najznačajniji nervni transferi za rekonstrukciju funkcije ramena su transfer n. spinalis accessoriusa na n. suprascapularis i transfer jedne od grana n. radialisa na n. axillaris.

#### **1.7.2.1.1. TRANSFER N.SPINALIS ACCESSORISA NA N. SUPRASCAPULARIS**

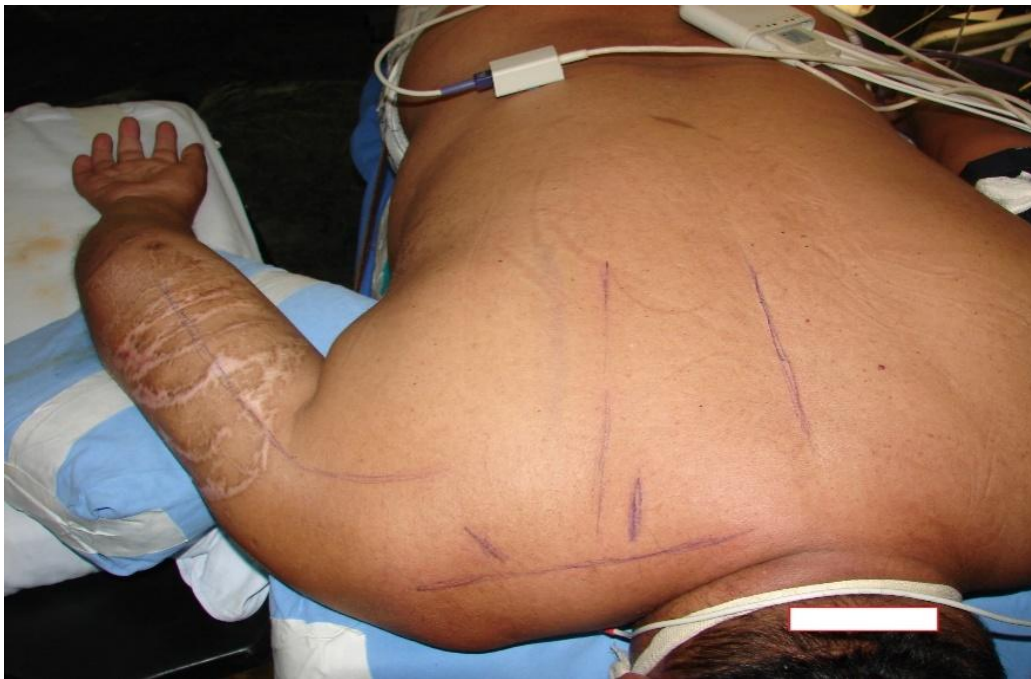Transfer n. spinalis accessoriusa na n. suprascapularis spada u grupu ekstrapleksalnih transfera i indikacije za njegovu primenu su totalna paraliza brahijalnog pelksusa, gornja paraliza brahijalnog pleksusa, proširena gornja paraliza brahijalnog pleksusa kao i izolovana lezija n. suprascapularisa.

Pri izvođenju ove procedure može se koristiti prednji ili zadnji pristup.

U ovoj studiji u svim slučajevima korišćen je zadnji pristup jer se njime i n. spinalis accessorius i n. suprascapularis mogu eksplorisati značajno distalnije nego što je slučaj kod prednjeg pristupa. Na taj način, sa jedne strane, smanjuje se deo m. trapeziusa koji ostaje deinervisan, a sa druge strane, postiže se skraćenje puta koji regenerišuća nervna vlakna treba da pređu do m. supraspinatusa i m. infraspinatusa.

Za izvođenje ove procedure pacijent se nalazi u potrbušnom položaju. Orijetacione tačke za određivanje mesta incizije su akromion, unutrašnja ivica skapule i središnja linija koja prolazi kroz spinozne nastavke kičmenih pršljenova. Projekcija n. spinalis accessoriusa se nalazi nešto medijalnije u odnosu na središnju tačku duži koja povezuje akromion i središnju liniju. Pravac pružanja n. spinalis accessoriusa je vertikalno naniže. Projekcija n. suprascapularisa se nalazi u nivou sredine duži koja povezuje akromion i unutrašnju ivicu skapule. Pravac pružanja n. suprascapularisa je koso naniže upolje i pozadi.

Incizija je pravolinijska iznad zadnje strane m. trapeziusa i postavljena tako da se projekcije n. spinalis accessoriusa i n. suprascapularisa nalaze u njenom središnjem delu.



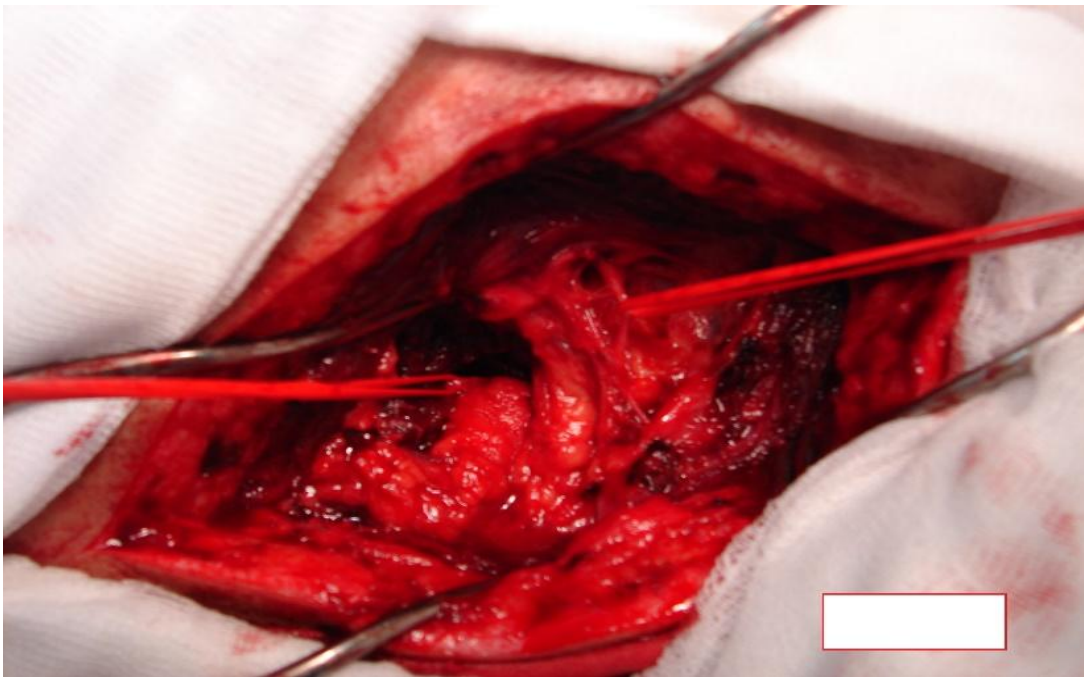
Slika 86. Položaj pacijenta, orijentacione tačke i incizije

Potrebno je napomenuti da su epiderm i derm u ovom segmentu izrazito zadebljali i čvrsti, a da je količina potkožnog masnog tkiva obično mala, tako da se relativno brzo dolazi do fascije m. trapeziusa. Fascija m. trapeziusa se takođe linearno otvara, a zatim se tupom preparacijom vrši razdvajanje mišićnih vlakana m. trapeziusa. Potrebno je napomenuti da je poželjno vršiti preparaciju paralelno sa mišićnim vlaknima m. trapeziusa tako da se ona samo razdvajaju, a izbegava se njihovo sečenje i posledični funkcionalni deficit kao i nepotrebna jatrogena produkcija krvarenja i gubljenje vremena na hemostazu. Kako se ide u dubinu postavljaju se automatski ekarteri koji vrše retrakciju mišićnih vlakana m. trapeziusa i dolazi se do, anatomske posmatrano, prednje fascije m. trapeziusa, odnosno, hirurški iz ove pozicije posmatrano, duboke fascije m. trapeziusa. U ovom segmentu operacije, preparaciji treba pristupiti veoma pažljivo jer se n. spinalis accessorius nalazi u masnom tkivu neposredno ispod ove fascije m. trapeziusa. Pri tom je potrebno napomenuti da je nerv relativno malog kalibra tako da se lako može oštetiti usled grube preparacije ili lako preseći usled nepažljivog rada sa makazama. Uz nerv idu arterijski i venski krvni sud tako da njihovo oštećenje može dovesti do krvarenja, koje na tako malom prostoru izgleda veoma profuzno i može doći do oštećenja nerva, termičkim putem, usled neprecizne koagulacije ili usled prejake neprilagođene jačine aspiratora.

N. spinalis accessorius potrebno je prikazati, pažljivom preparacijom duž njega, što je moguće distalnije, pri čemu se obično nailazi i na grananje n. spinalis accessoriusa. Cilj operatora je da ukoliko je moguće kao donora iskoristi samo jednu od grana n. spinalis accessoriusa i na taj način denervaciju m. trapeziusa svede na najmanju moguću meru. Ideja je da se deinerviša samo donji deo m. trapeziusa, a da se središnji i gornji segment m. trapeziusa ostave intaktnim.

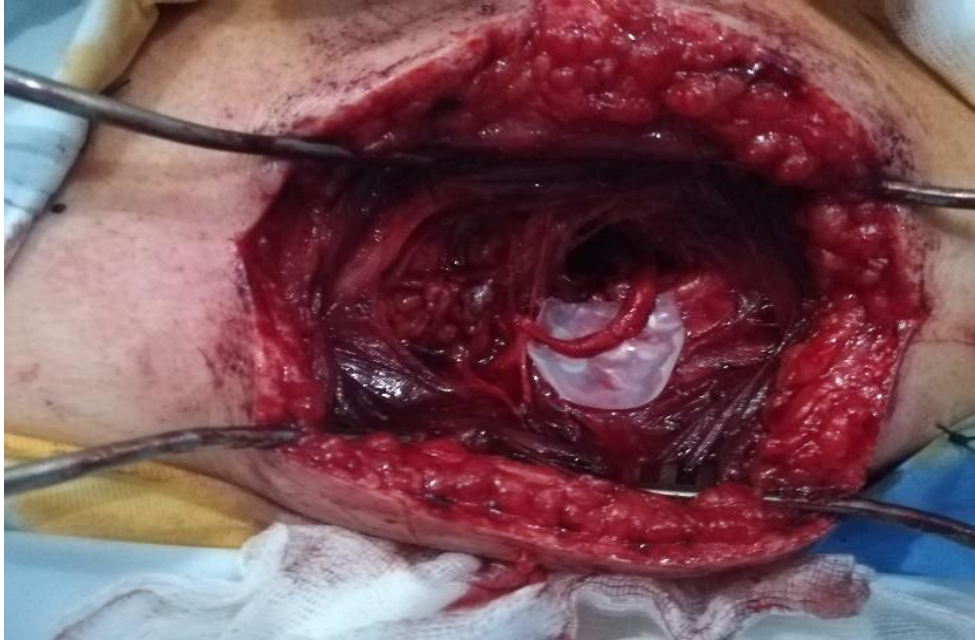Potom se pristupa preparisanju n. suprascapularisa koji je lokalizovan znatno dublje i hirurrg mora da uloži značajan napor kako bi ga prikazao. Cilj je da se eksponira gornja ivica skapule, a zatim da se na njoj identifikuje incizura skapule koju pokriva ligamentum scapulae superior ispod koga se nalazi n. suprascapularis. Da bi došao do ovih ciljnih tačaka hirurrg prepariše kroz masno tkivo, pri čemu ta preparacija treba da bude dovoljno široka kako bi se izbegao rad kroz uzak tunel u dubini, pri čemu je uspostavljanje hemostaze dosta komplikovano. Ligament koji pokriva incizuru skapule je palpatorno mekše konzistencije u odnosu na ostatak gornje ivice lopatice, a vizuelno je karakteristično beličasto-sedefaste boje. Zatim je potrebno izvršiti resekciju ligamenta kako bi se pristupilo supraskapularnom nervu. Veoma je bitno da se vrši resekcija u nivou medijalnog aspekta

ligamenta jer su krvni sudovi lokalizovani lateralno. Po presecanju ligamenta incizura skapule se jasno palpira u vidu useka na gornjoj ivici lopatice i u dubini incizure se prepariše n. suprascapularis. N. suprascapularis se može ispratiti distalno i prikazati grana za m. supraspinatus i ostatak nerva koji inerviše m. infraspinatus što je bitno ako se želi ići na superselektivnu reinervaciju m. infraspinatusa u cilju postizanja spoljašnje rotacije. Međutim, u većini slučajeva potrebno je preparirati n. suprascapularis što je moguće proksimalnije. Potrebno je napomenuti da je ova preparacija u proksimalnom smeru veoma često u vidu „tupe preparacije prstom“ i da na n. suprascapularisu zaostaje sloj okolnog masnog tkiva. To može da zbuni hirurga u smislu da mu dijametar n. suprascapularisa izgleda nesrazmerno veliki u odnosu na dijametar donora n. spinalis accessoriusa i da neće biti moguće uspostaviti adekvatnu adaptaciju i koaptaciju nervnih okrajaka.



Slika 87. N. spinalis accessories i n. suprascapularis

Što proksimalnijom sekcijom recipijenta, u ovom slučaju n. suprascapularisa, i što distalnijom sekcijom donora, u ovom slučaju n. spinalis accessoriusa, postiže se mogućnost direktne koaptacije nervnih stabala koja je labava bez ikakve tenzije na suturnoj liniji.



Slika 88. Direktna kopatacija nervnih stabala

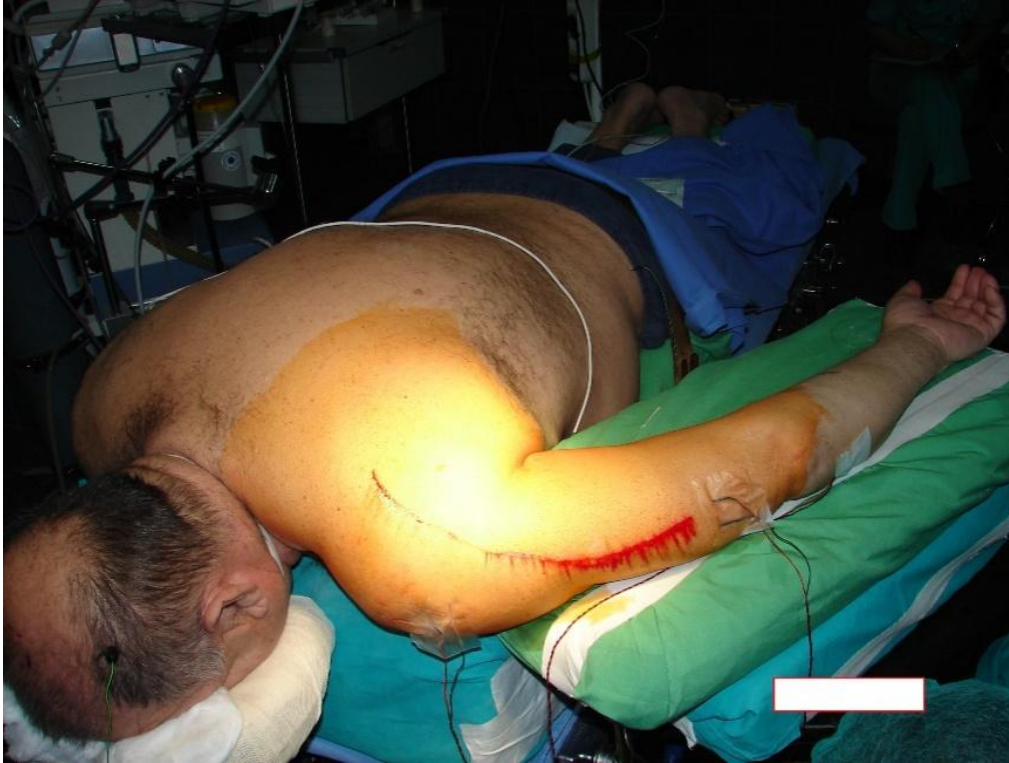#### **1.7.2.1.2. TRANSFER GRANE N. RADIALISA ZA MEDIJALNU GLAVU TRICEPSA NA N. AXILLARIS**

Indikacije za izvođenje transfera grane n. radialisa za medijalnu glavu tricepsa na n. axillaris su gornja paraliza brahijalnog pleksusa i izolovane lezije aksilarnog nerva.

Ovaj transfer može se izvršiti i prednjim i zadnjim pristupom. U ovoj seriji operisanih pacijenata uvek je primenjivan posteriorni pristup jer je komforniji za hirurga i izbegava se incizija u nivou aksile koja sa sobom nosi specifične probleme sa zarastanjem rane.

Pacijent se nalazi u potrbušnom položaju, a ruka na strani koja se operiše je u blagoj abdukciji.

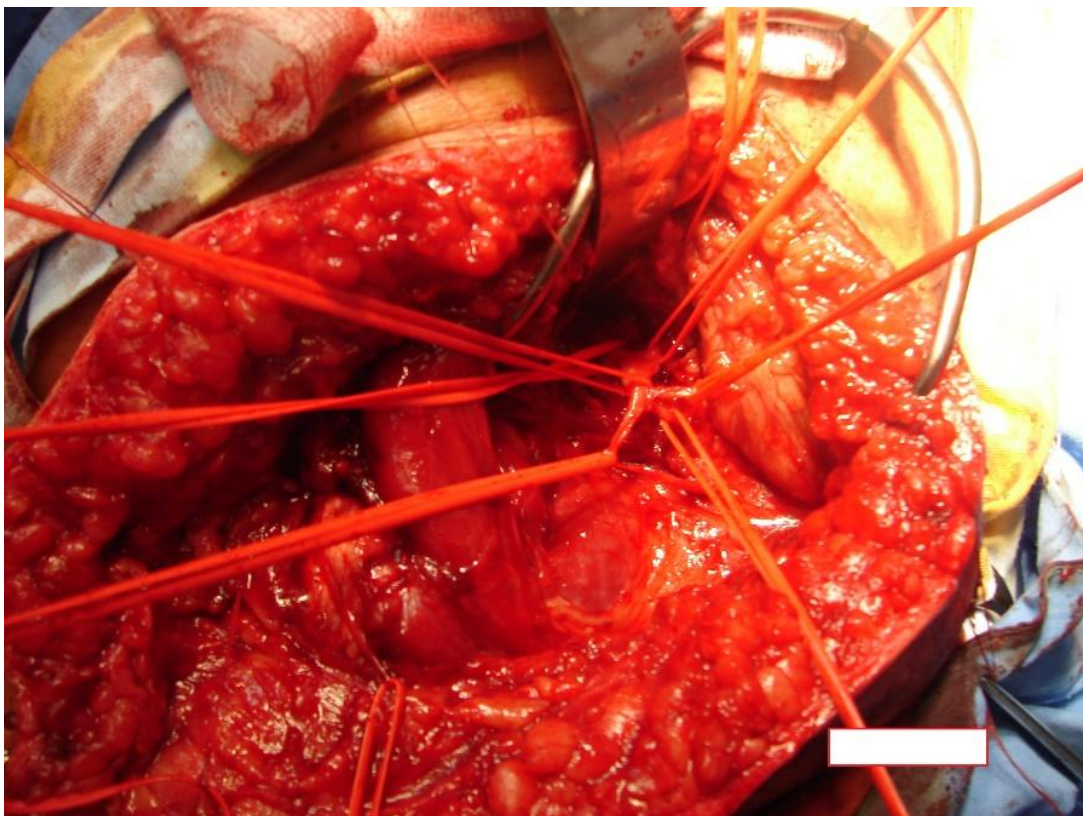
Orijentacioni parametri za određivanje mesta incizije su posteriorna ivica m. deltoideusa kao i septum između duge i spoljašnje glave m. tricepsa brachii. Naime incizija počinje u nivou zadnje strane ramena ispod spine skapule, prati projekciju zadnje ivice m. deltoideusa, a potom se spušta naniže sredinom zadnje strane nadlakta.



Slika 89. Položaj pacijenta i incizija

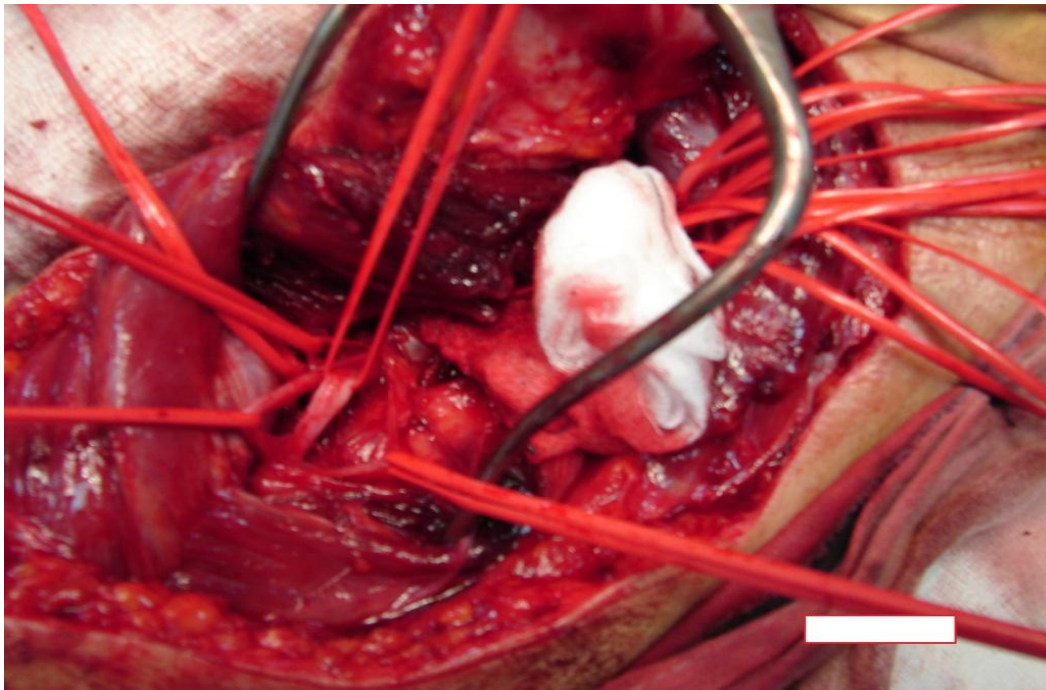
U proksimalnom delu incizije epiderm i derm su obično zadebljali i čvrsti, sa slabo razvijenim potkožnim masnim tkivom, dok je u distalnim delovima incizije debljina epiderma i derma značajno manjeg dijametra i prisutno je značajno više subkutanog masnog tkiva. Resekcija ovih struktura ima za cilj da se u distalnom delu incizije prikaže fascija m. tricepsa brachii, a u proksimalnim delovima interval između posteriorne ivice m. deltoideusa i duge glave m. tricepsa brachii, a da se pri tom po mogućstvu ne ledira n. cutaneus brachi posterior senzitivna grana n. radialisa koja inerviše kožu zadnje strane nadlakta. Po ekatiranju mekih tkiva ulazi se u interfascijalni prostor ispunjen masnim tkivom između m. deltoideusa koji se ekartira ka gore i lateralno i duge glave m. tricepsa brachi koja se ekartira ka medijalno. U ovom masnom tkivu potrebno je identifikovati senzitivnu granu porekla n. axillarisa. Zatim se kroz ovaj interval ide u dubinu odnosno anatomski posmatrano ka napred, prateći se senzitivna grana n. axilarisa preko koje u jednom trenutku transverzalno prolazi peteljka krvnih sudova koju je potrebno preskočiti kako bi se izbeglo nepotrebno krvarenje i koagulacije. Na ovaj način pažljivom preparacijom i ekatiranjem mišića se najpre prikazuje m. teres minor a potom i foramen quadrilaterum u kojem

se nalazi aksilarni nerv sa svojim završnim granama. Treba imati u vidu da foramen quadrilaterum u pojedinim slučajevima može biti lokalizovan veoma duboko, tako da su vizuelizacija hirurga i mogućnost manipulacije ograničene. Takođe potrebno je napomenuti da hirurg mora biti veoma pažljiv u preparaciji koja ne sme biti previše hrabra i duboka, jer je nerv lokalizovan površno u odnosu na krvne sudove koji su dublje, odnosno ispod njega, pa se na taj način izbegavaju krvarenja koja je teško kontrolisati. Da bi se poboljšala vizuelizacija veoma često potrebno je izvršiti sekciju dela tetive duge glave m. tricepsa brachi jer se na taj način olakšava njeno ekartiranje i dobija preko potreban prostor. Na ovom nivou potrebno je i dobro poznavati organizaciju grananja n. axillarisa. U većini slučajeva najproksimalnije se od glavnog stabla odvaja grana za m. teres minor, a zatim se odvaja anteriorna grana za prednju polovinu, odnosno prednje dve trećine m. deltoideusa, a na kraju i posteriorna grana koja se deli na granu za zadnju polovinu, odnosno zadnju trećinu m. deltoideusa i senzitivnu granu. Naravno često su prisutne i brojne varijacije.



Slika 90. N.axillaris sa svojim završnim granama

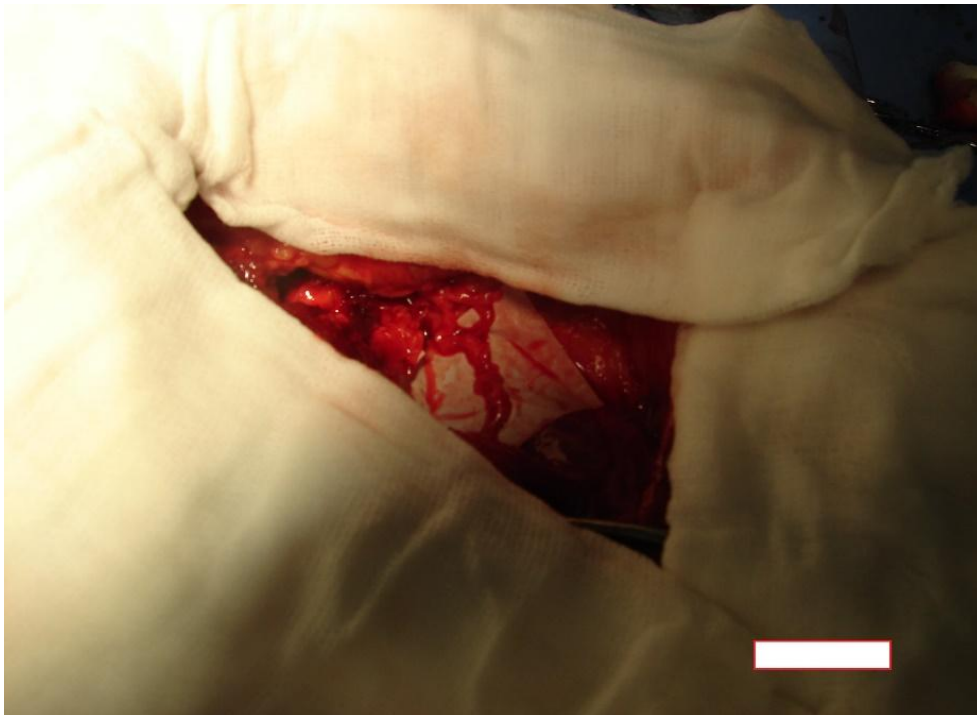
Potrebno je glavno stablo n. axillarisa u foramen quadrilaterumu prikazati što proksimalnije jer tako se dobija na dužini recipijenta, a i što se ide proksimalnije njegov dijametar je sve manji tako da se povećava mogućnost labave direktne koaptacije i idealne aproksimacije nervnih okrajaka. Potom se preparacija usmerava ka distalno i ulazi se u međuprostor između duge i lateralne glave m. tricepsa brachi. U nekim slučajevima njihovo razdvajanje ide veoma lagano, a u nekim slučajevima septum između njih je veoma razvijen i mora se uložiti znatno veći napor da bi se resecirao. Ekartiranjem u suprotne strane ove dve glave m. tricepsa brachii identifikuje se m. teres major i ispod njega n. radialis koji ide ka sulcusu n. radialis na zadnjoj strani humerusa. Na ovom nivou pri preparaciji n. radialis treba biti veoma pažljiv jer ga okružuju veliki krvni sudovi koji se vema lako mogu ledirati tako da se može jatrogeno proizvesti vema profuzno krvarenje koje je teško zaustaviti, naročito krvarenje iz velikih vena koje nekad nije moguće spaliti bipolarnom elektrokoagulacijom, jer se njome defekt u venskom zidu još više povećava, a time se povećava i stepen krvarenja. Zbog toga ponekad se primenjuje hemostaza upotrebom suture 5.0 pri čemu treba voditi računa da se ne povredi n. radialis i njegove grane. Inače od n. radialis na ovom nivou se odvajaju grane za laterálnu i duđu glavu tricepsa koje se pružaju koso naniže i lateralno, odnosno medijalno, a takođe se odvaja i grana za medijalnu glavu tricepsa koja ide paraleleno sa zadnjom stranom radijalnog nerva naniže prateći glavno stablo radijalnog nerva.



Slika 91. N. radialis sa granama za m. trices brachii



Ova grana za medijalnu glavu tricepsa je najvećeg poprečnog preseka i najveće dužine pa je stoga najpogodnija za donora. Često ovu granu čine dva labavo spleljena nervna stabla koja je lako odvojiti. Ova grana se isprati što je moguće distalnije do samog ulaska u mišić, pri čemu se u njenom distalnom delu pojavljuju brojni sitni krvni sudovi koji je okružuju, tako da je preparacija na ovom nivou često praćena frustrirajućim sitnim krvarenjima koja se moraju rešiti, a da se pri tom ne ošteti nerv bilo direktnom koagulacijom, bilo prenošenjem toplote. Sekcija donora je što distalnija, a sekcija recipijenta što proksimalnija tako da se omogućuje labava direktna koaptacija nervnih okrajaka.



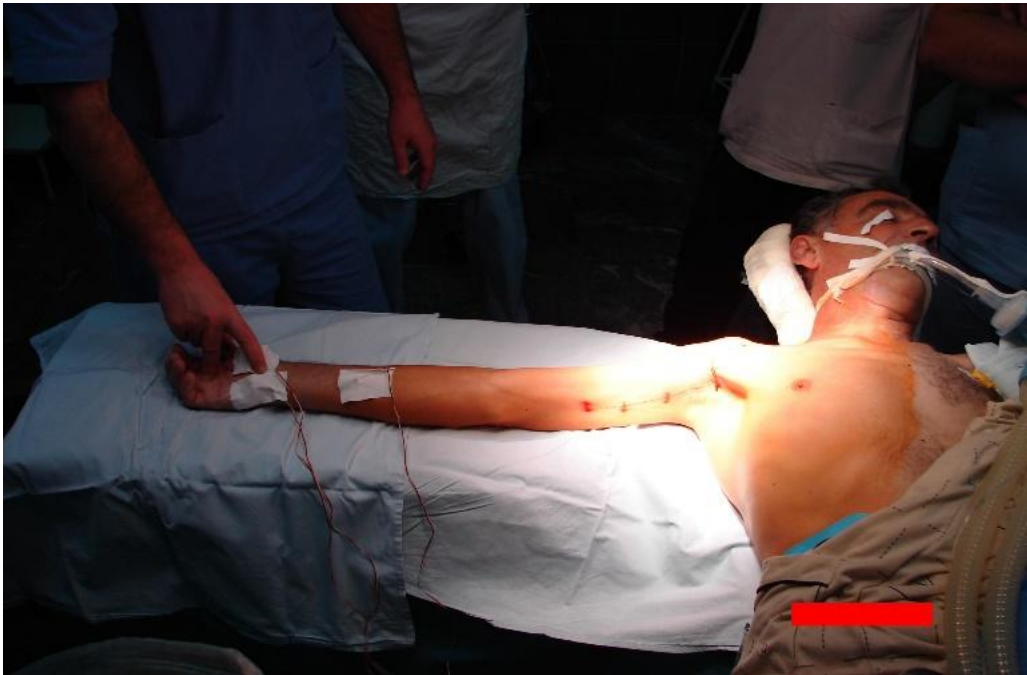Slika 92. Direktna nervna koaptacija

Najznačajniji nervni transferi za rekonstrukciju funkcije lakta su Oberlinova procedura i transfer grane n. thoracodorsalis na granu n. radialis za dugu glavu tricepsa.

### 1.7.2.1.3. OBERLIN PROCEDURA

Indikacije za izvođenje Oberlin procedure ili fascikularnog nervnog transfera su gornja paraliza brahijalnog pleksusa, proširena gornja paraliza brahijalnog pleksusa i izolivane lezije n. musculocutaneusa.

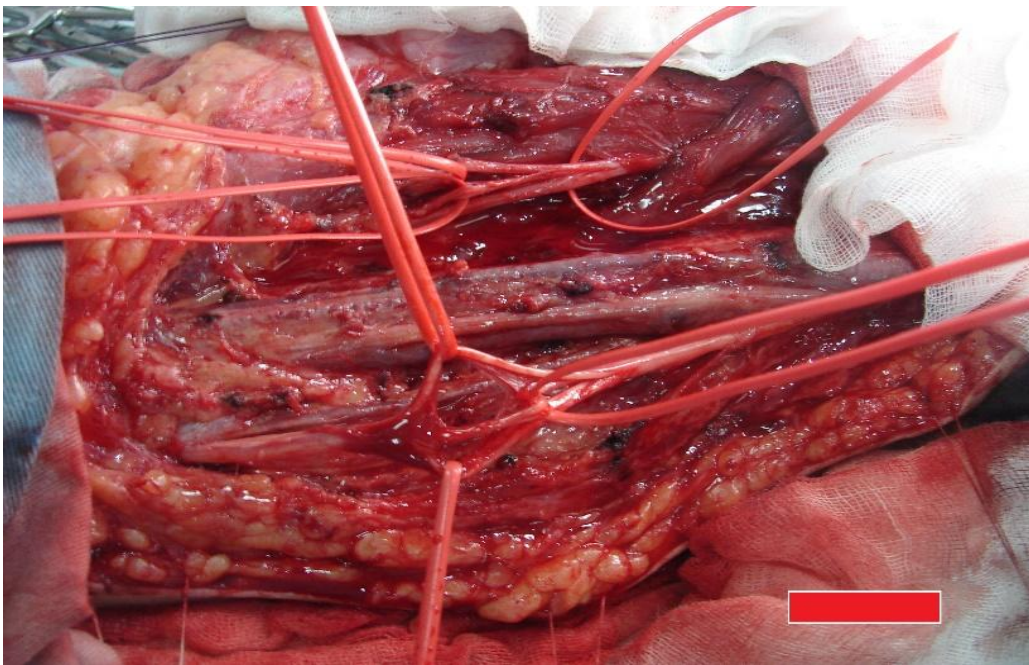
Pri izvođenju ove procedure pacijent se nalazi na leđima a ruka je u abdukciji. Incizija se pruža kroz sulcus bicipitalis medialis od plice axillaris anterior pa otprilike 10 do 12 cm naniže.



Slika 93. Položaj pacijenta i incizija

Epiderm i derm u ovoj regiji su obično vrlo tanki i mekani a količina potkožnog masnog tkiva varijabilna od osobe do osobe. Obično prave strukture na koje se nailazi su n. cutaneus brachii medialis i n. cutaneus antebrachii medialis, kao i brahijalna vena. N ulnaris je u većini slučajeva lokalizovan iza brahijalne vene, a relativno često je i čvrsto slepljen za nju ili preko njega transverzalno prelaze grane v. brachialis i zbog toga treba biti pažljiv pri preparaciji kako bi se izbeglo nepotrebno krvarenje. Po identifikaciji n. ulnarisa vrši se njegova deliberacija od okolnog tkiva u dužini od oko 5-6 cm. Zatim se pristupa preparaciji n.musculocutaneusa koji je lokalizovan

letralnije. Potrebno je načiniti tupu preparaciju između m. bicepsa brachii i m. coracobrachialis i u uzanom interfacijalnom prostoru između ova dva mišića identifikovati n. musculocutaneus. Neiskusni hirurzi često greše i preparišu između mišićnih vlakana bilo m. bicepsa brachii ili m. coracobrachialis u pokušaju da nađu nerv i time nepotrebno kompromituju mišićno tkivo. Takođe, u prošlosti mnogi hirurzi su pravili rez u nivou deltoidnopektoralnog žleba, sekli tetivu m. pectoralis majora i mišićno telo m. pectoralis minor kako bi došli do lateralnog fascikulusa i ishodišta n. musculocutaneusa. Za tako mutilantnom operacijom apsolutno ne postoji nikakva potreba jer se n. musculocutaneus vrlo elegantno pronalazi distalno u fiziološkom anatomskom sloju. Zatim je potrebno identifikovati grane n. musculocutaneusa za m. biceps brachii, za m. brachialis kao i ostatak nerva n. cutaneus antebrachii lateralis. Grana za m. biceps brachii je recipijent u ovom nervnom transferu. Kada se utvrdi položaj grane za m. biceps brachii u odnosu na njega, na istom nivou, vrši se pod kontrolom mikroskopa unutrašnja neuroliza ulnarnog nerva u segmentu od oko 2cm. Obično se na ovom nivou mogu izdvojiti tri fascikularne grupe i prilikom njihove preparacije mora se paziti da se ne preseku interfascikularne konekcije, odnosno da se ne povrede intraneuralni krvni sudovi.



Slika 94. N.musculocutaneus sa svojim završnim granama I n. ulnaris nakon izvršene neurolize i izdvajanja tri fascikularne grupe

Zatim je neophodna primena intraoperativnog monitoringa , sa prethodno plasiranim registracionim elektrodama u nivou hipotenara i m. flexor carpi ulnarisa. Direktnom stimulacijom svakog fascikulusa ponaosob bira se onaj koji daje najsnažnije kontrakcije m. flexor carpi ulnarisa i on služi kao donor. Donorni fascikulus ulnarnog nerva preseca se što je moguće distalnije, dok se recipijentna grana n. musculocutaneusa za m. biceps brachii preseca proksimalno tako da je moguće načiniti njihovu direktnu koaptaciju.



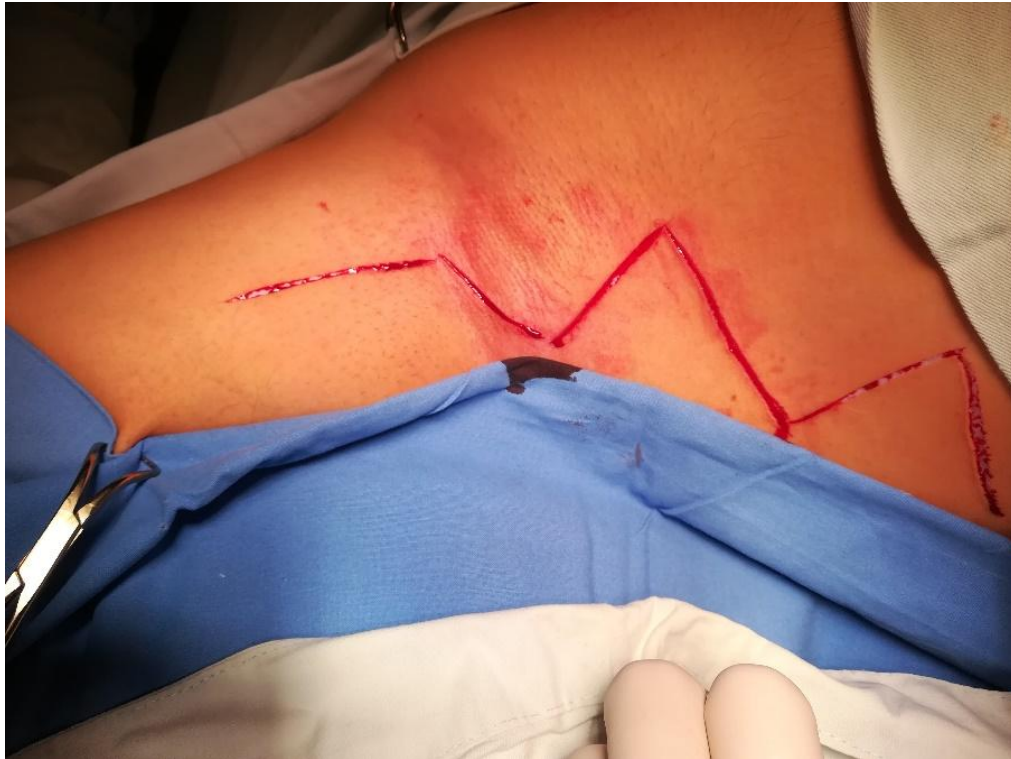Slika 95. Direktna nervna koaptacija

#### **1.7.2.1.4. TRANSFER N.THORACODORSALISA NA GRANU N. RADIALISA ZA DUGU GLAVU M. TRICEPSA BRACHII**

Indikacije za primenu ovog transfera su infraklavikularne lezije brahijalnog pleksusa sa predominantnom afekcijom radijalnog nerva i paralizujućom m. tricepsa brachii, lezije proksimalnog segmenta n. radialisa iznad grana za m. triceps brachii.

Pacijent se prilikom izvođenja ove procedure nalazi na leđima sa rukom u abdukciji, zapravo potrebno je da asistent pomogne hiperabdukciju ruke pacijenta preko 90 stepeni u odnosu na lateralnu stranu grudnog koša kako bi se što bolje i lakše mogla palpirati tetiva m. latissimus dorsija koja je glavni orijentir za izvođenje ovog nervnog transfera.

Pravi se lineran rez u nivou proksimalnog dela unutrašnje strane nadlaktka lokalizovan nešto ispod sulcus bicipitalis medialisa tj. U projekciji m. tricepsa brachi. Ova pravolinijska incizija se zatim nastavlja „zig-zag“ incizijom u nivou aksile i spoljašnje strane grudnog koša.

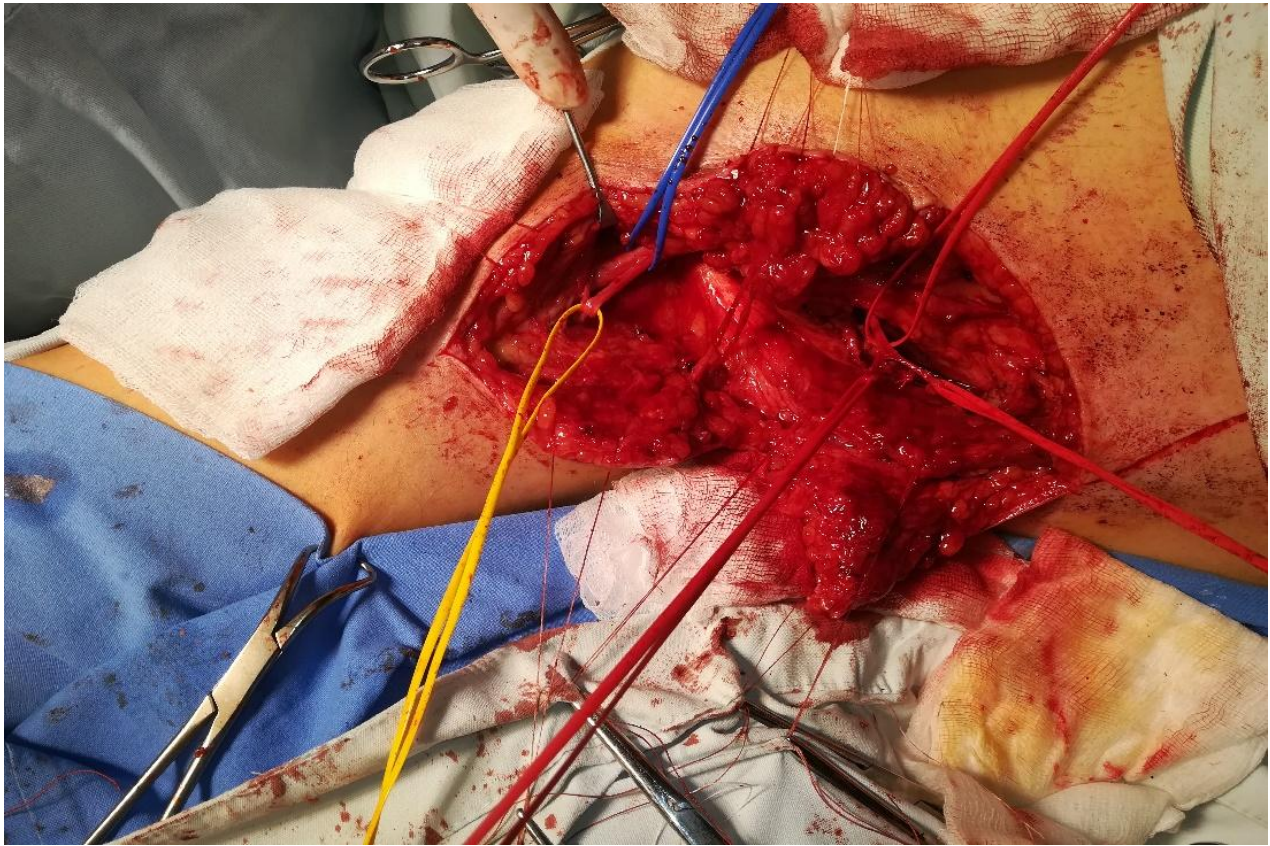


Slika 96. Incizija u nivou aksile i lateralne strane grudnog koša

Potrebno je napomenuti da je epiderm i derm u nivou aksile izuzetno tanak, a ispod se nalazi obilna količina masnog tkiva aksile. Ova regija je zbog svog položaja kasnije izložena znojenju i slabijem strujanju vazduha tako da može biti problema sa zarastanjem rane.

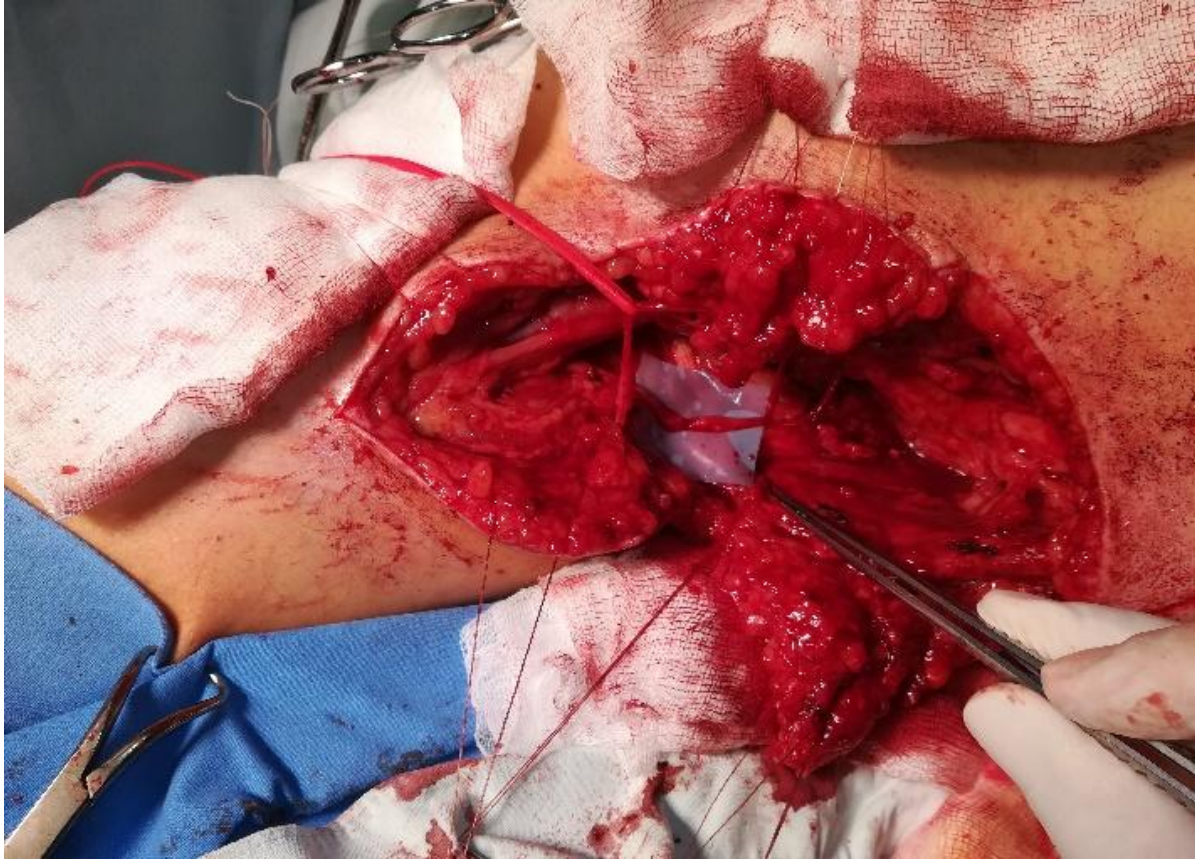Po resekciji mekih tkiva i njihovom ekartiranju neophodno je da se prikaže tetiva i prednja ivica m. latissimusa dorsi. Ulazi se u prostor između m. latissimusa dorsi i m. serratus anteriora pri čemu se m. latissimus dorsi ekartira naniže, odnosno ka pozadi. Ovim potezima dolazi se do neurovaskularne peteljke na dubokoj strani m. latissimusa dorsi. Treba biti veoma pažljiv prilikom preparisanja da ne dođe do njenog oštećenja i posledične nemogućnosti svrsishodnog završetka operacije. N. thoracodorsalis se odvađa od pratećih krvnih sudova i potom se preparacijom prema

proksimalno i distalno identifikuje njegova podela na dve grane koje se isprate prma distalno do njihovog ulaska u mišić. Samo jedna od ove dve grane se koristi kao donor i na taj način izbegava se deinervacija čitavog m. latissimus dorsija već se deinerviše samo jedan njegov deo. Potom se prisupa preparaciji n. radialisa koji je lokalizovan neposredno iznad tetive m. latissimus dorsija i ide prma humerotricepsnom zjapu. Identifikuje se glavno stablo n. radialisa i njegovom disekcijom ka distalno identifikuju se grane za triceps pri čemu je u ovom položaju grana za dugu glavu m. tricepsa brachi lokalizovana ispod glavnog stabla n. radialisa i pruža se naniže.



Slika 97. N. radialis sa svojom granom za dugu glavu tricepsa i n. thoracodorsalis sa svoje dve završne grane

Vrši se presecanje jedne od dve grane n. thoracodorsalisa što je moguće distalnije i sekcija grane n. radialisa za dugu glavu tricepsa što je moguće proksimalnije na njenom ishodištu kako bi se načinila labava direktna nervna koaptacija bez tenzije na suturnu liniju.



Slika 98. Direktna nervna koaptacija

Najčešće primenjivani distalni nervni transferi kod donje paralize brahijalnog pelksusa za rekonstrukciju funkcije prstiju šake, kao i najčešće primenjenivani transferi kod traumatskih lezija donjih segmenata vratnog dela kičmene moždine su transfer grane n. musculocutaneusa za m. brachialis na n. interosseus anterior i transfer grana n. radialisa za m. supinator na n. interosseus posterior.

#### **1.7.2.1.5. TRANSFER GRANE N. MUSCULOCUTANEUSA M. BRACHIALIS NA N. INTEROSSEUS ANTERIOR**

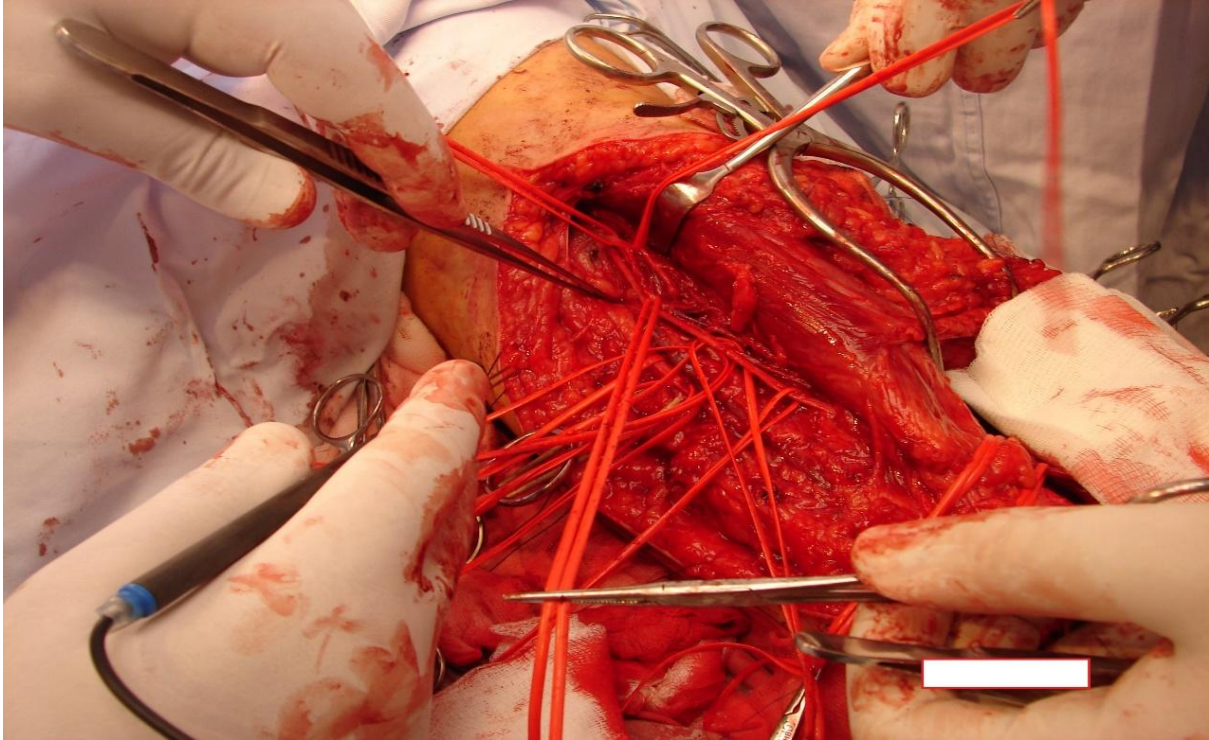
Pri izvođenju ovog transfera pacijent je u položaju na leđima, a ruka mu je u abdukciji. Incizija je pravolinijska i lokalizovana u nivou medijalnog bicipitalnog sulkusa. Međutim, za razliku od Oberlinove procedure incizija je pomerenjena distalno i nalazi se bliže kubitalnoj jami nego aksilarnoj jami.

Po resekciji kože i potkožnog masnog tkiva, čija je količina na ovom nivou varijabilna od osobe do osobe, načini se njihovo ekartiranje suturama i isto tako linearno se otvori fascija. Odmah se nailazi na n. medianus koji je na ovom nivou postavljen medijalno u odnosu na brahijalne krvne sudove. Nervus medianus se deliberalizuje u odnosu na okolno tkivo u dužini od oko 5-6 cm.

Da bi se pronašla grana n. musculocutaneusa za m. biceps brachii obično nema potrebe da se ide proksimalno i da se traži glavno stablo n. musculocutaneusa već se tupom preparacijom ulazi i interfascijalni prostor između m. bicepsa brachii i m. brachialis gde se identifikuje n. cutaneus antebrachii lateralis koji se potom ispreati ka proksimalno i na taj način se identifikuju grane za m. biceps brachii koja se pruža naniže i lateralno, a takođe i u ovom slučaju donorna grana za m. brachialis koja se obično pruža naniže i medijalno. Grana za m. brachialis obično ima distalnije ishodište u odnosu na granu n. musculocutaneusa za m. biceps brachii i ima znatno duži tok u odnosu na nju.


Zatim se pristupa unutrašnjoj neolizaciji n. medianusa, pri čemu je neophodno detaljno poznavanje njegove fascikularne organizacije. Naime senzitivni fascikulusi su lokalizovani u lateralnoj polovini poprečnog preseka n. medianusa, dok su motorni fascikulusi lokalizovani na medijalnoj polovini poprečnog preseka n. medianusa. Motorni fascikulusi su poređani na medijalnoj polovini poprečnog preseka n. medianusa tako da je fascikulus za m. pronator teres lokalizovan kao najviši, ispod njega je fascikulus za m. flexor carpi radialis i za m. flexor digitorum superficialis, a najniže je lokalizovan fascikulus od koga se distalno formira n. interosseus anterior. Upravo ovaj fascikulus je potrebno izdvojiti u odnosu na ostale i to u dužini od oko 2-3cm.





Slika 99. N. musculocutaneus sa svojim završnim granama i n. medianus nakon unutrašnje neurolize i izdvajanja fascikularne grupe od koje će se distalno formirati n. interosseus anterior

Sekcija grane n.musculocutaneusa za m. brachialis vrši se maksimalno distalno pre ulaska nerva u mišić, a sekcija fascikulusa od koga će se formirati n. interosseus anterior vrši se što je moguće proksimalnije kako bi se ostvarila direktna labava koaptacija.



Slika 100. Direktna nervna koaptacija

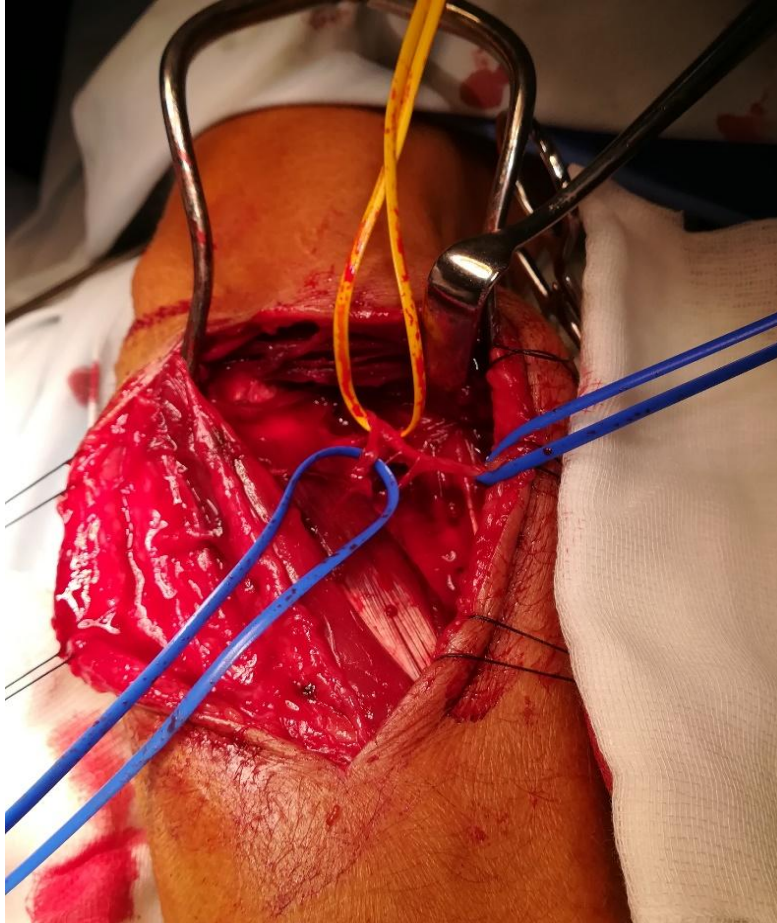
#### **1.7.2.1.6. TRANSFER GRANE N. RADIALISA ZA M. SUPINATOR NA N. INTEROSSEUS POSTERIOR**

Za izvođenje ovog nervnog transfera pacijent leži na leđima, a ruka mu je u abdukciji i pronaciji. Orjentir za određivanje incizije je posteriorna, odnosno lateralna ivica m. brachioradialis. Dakle primenjuje se linearana incizija u nivou proksimalne trećine zadnje spoljašnje strane podlaktice.

Prilikom resekcije i ekartiranja kože i potkožnog masnog tkiva treba voditi računa da se ne povredi n. cutaneus antebrachii posterior.

Potom se izvrši linearna resekcija fascije podlakta i ulazi se u interfascijalni prostor između m. brachioradialis i m. extensor carpi radialis longus. Ekartiranjem ova dva mišića u stranu vizuelizuje se mala količina masnog tkiva u kome se nalazi n. radialis superficialis. Ovaj nerv se izoluje i prati se ka proksimalno i tim putem se identifikuju grana n. radialis za m. extensor carpi radialis brevis kao i n. interosseus posterior. Potrebno je napomenuti da se u ovoj regiji nalaze brojni sitni krvni sudovi čija lezija na ovako malom prostoru daje profuzna krvarenja, pa je neophodno da preparacija bude nežna i pedantna sa neprekidnom kontrolom hemostaze.

Kada se identifikuje n. interosseus posterior, on se prati put distalno. Potrebno je izvršiti parcijalnu resekciju tetive m. extensor carpi radialis brevis koja ga pokriva. Ovim postupkom prikazuje se gornja ivica fascije površnog sloja m. supinatora što se takođe resecira. Nežnom preparacijom oko n. interosseus posteriora prikazuju se obično dve grane za m. supinator koje se isprate i reseciraju što distalnije, dok se n. interosseus posterior resecira što proksimalnije kako bi se ostvarila direktna labava koaptacija nervnih okrajaka.



Slika 101. N.interosseus posterior i njegova grana za m. supinator

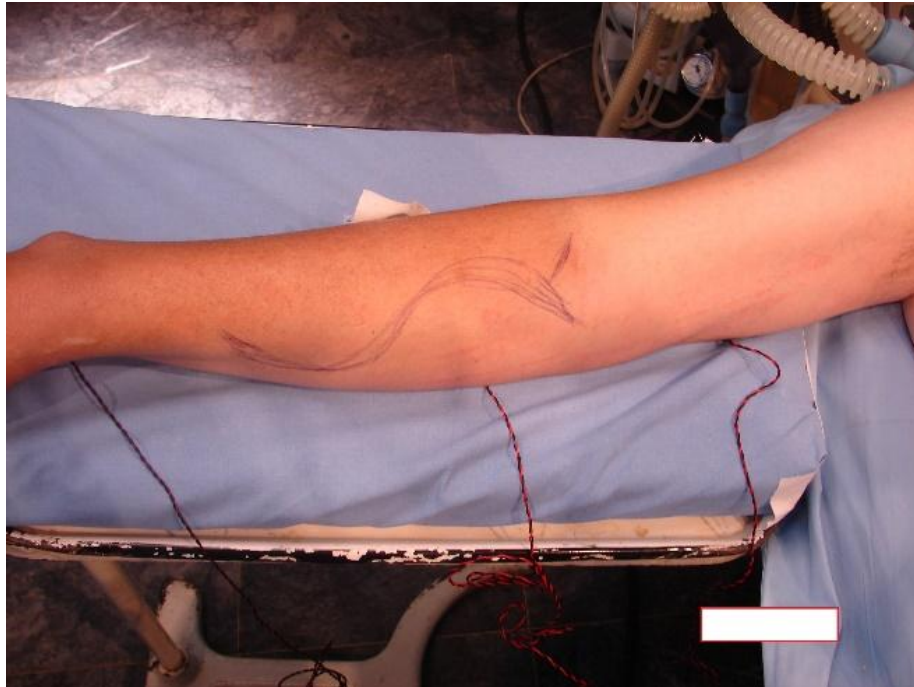#### **1.7.2.1.7. DISTALNI NERVNI TRANSFER ZA N. RADIALIS**

Indikacije za izvođenje distalnog nervnog transfera za n. radialis su proksimalne ekstenzivne povrede radijalnog nerva.

Pacijent se pri izvođenju ove procedure nalazi u položaju na leđima sa rukom u abdukciji.

Incizija se izvodi u nivou proksimalne i srednje trećine prednje strane podlakta u vidu slova S. Počinje medijalno u odnosu na tetivu m. bicepsa brachii, pruža se najpre naniže i lateralno, pravi krivinu u nivou m. brachioradialisa, nastavlja se naniže i medijalno, ponovo pravi krivinu u nivou

m. flexor carpi ulnaris i nastavlja se naniže i lateralno i ponovo dopire do m. brachioradialis u nivou spoja srednje i distalne trećine podlakta i tu se završava. Na proksimalni deo ove incizije nadovezuje se još jedna dodatna u nivou prednje, odnosno medijalne ivice m. brachioradialis koja se pruža ka proksimalno i omogućuje pristup sulcus bicipitalis lateralisu.



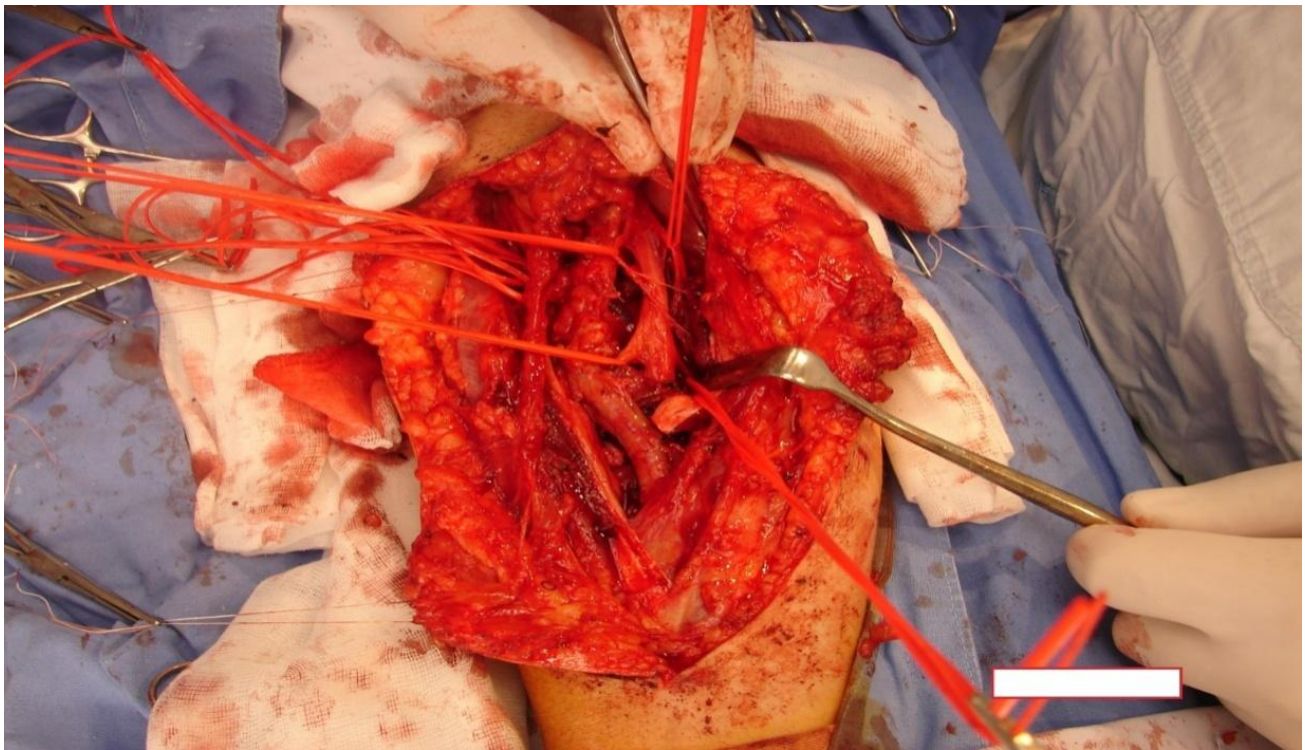
Slika 102. Incizija u nivou podlakta

Sekcija kože i potkožnog masnog tkiva, kao i njihovo ekartiranje omogućuje veoma ekstenzivan pristup prednjoj loži podlakta. Pritom treba biti veoma oprezan da se tom prilikom ne lediraju n. cutaneus antebrachii medialis, n. cutaneus antebrachii lateralis kao i v. Cephalica.

U daljem toku vrši se resekcija aponeuroze tetive m. biceps brachija i otvara se fascija između mišića prednje i lateralne lože podlakta. M. brachioradialis se ekartira naniže i lateralno i vrlo brzo se identifikuju n. radialis superficialis koji je lateralno i a. radialis koja je medijalno. Potom se ulazi u interval između ove dve strukture ide se u dubinu i vrlo brzo dolazi do tetive m. pronator teresa i njenog pripoja na spoljašnjoj strani radijusa. U daljem toku vrši se resekcija ove tetive i obavezno njenog periostalnog pripoja. Ova tetiva sa svojim periostalnim pripojem će u daljem

toku poslužiti kao donor za tetivni transfer za tetivu m. extensor carpi radialis brevis koja se takođe u ovoj fazi operacije identifikuje posteriorno u odnosu na tetive m. brachioradialis i m. extensor carpi radialis longus i markira. Na ovaj način postiže se i relaksacija m. pronator teres koji se veoma lako može ekartirati put medijalno što je neophodno kako bi se pristupilo granama n. medianus u proksimalnom deli podlakta.

U daljem toku vrši se odvajanje m. pronator teres od radijalne arterije koja daje brojne transversalno postavljene grane koje idu u m. pronator teres i koje se moraju koagulisati. Zatim se m. pronator teres ekartira ka medijalno i identifikuje se glavno stablo n. medianus koje se isprati put distalno i prikažu se sve grane n. medianus. Da bi se ovo postiglo neophodno je izvršiti sekciju tetive duboke glave m. pronator teres, a često i sekciju tetivnog luka m. flexor digitorum superficialis.

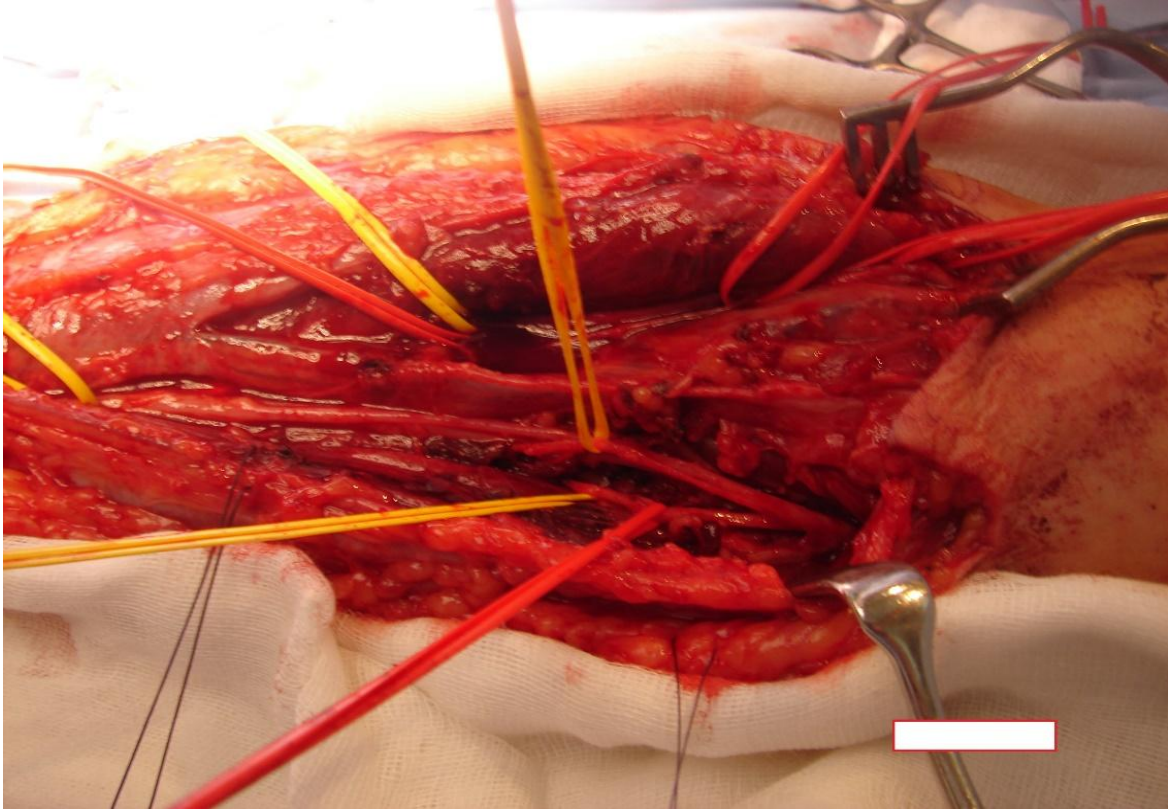


Slika 103. N. medianus sa svojim granama u nivou proksimalne trećine podlakta

Neophodno je poznavanje obrasca grananja n. medianus. U većini slučajeva najpre se sa medijalne strane odvaja grana za m. flexor carpi radialis koja takođe sadrži vlakna i za m. palmaris longus, zatim se sa gornje strane n. medianus odvaja grana za m. pronator teres, a potom se sa medijalne strane n. medianus odvaja grana za m. flexor digitorum superficialis, a distalnije sa

medijalne strane još jedna grana za m. flexor digitorum superficialis. Sa lateralne strane n. medianus se odvaja n. interosseus anterior. Prilikom izvođenja ovog nervnog transfera od značaja su nam grane za m. flexor carpi radialis koja služi kao donor za n. interosseus posterior i proksimalna grana za m. flexor digitorum superficialis koja služi kao donor za granu n. radialis za m. extensor carpi radialis brevis. Tako da je ove dve grane neophodno ispreparirati što je moguće distalnije do samog ulaska u odgovarajuće mišiće. Potrebno je napomenuti da se prilikom ove preparacije mogu povrediti okolni sitni krvni sudovi koji na ovom vrlo malom prostoru daju krvarenja koja izgledaju veoma profuzno pa je onda neophodna primena aspiratora da bi se lokalizovala, potom izvela precizna koagulacija i izbegla termička povreda nervnih struktura. Zbog toga preparacija mora da bude, pedantna, nežna i precizna. Krvni sudovi se pri tom moraju identifikovati i po potrebi precizno koagulirati i preseći.

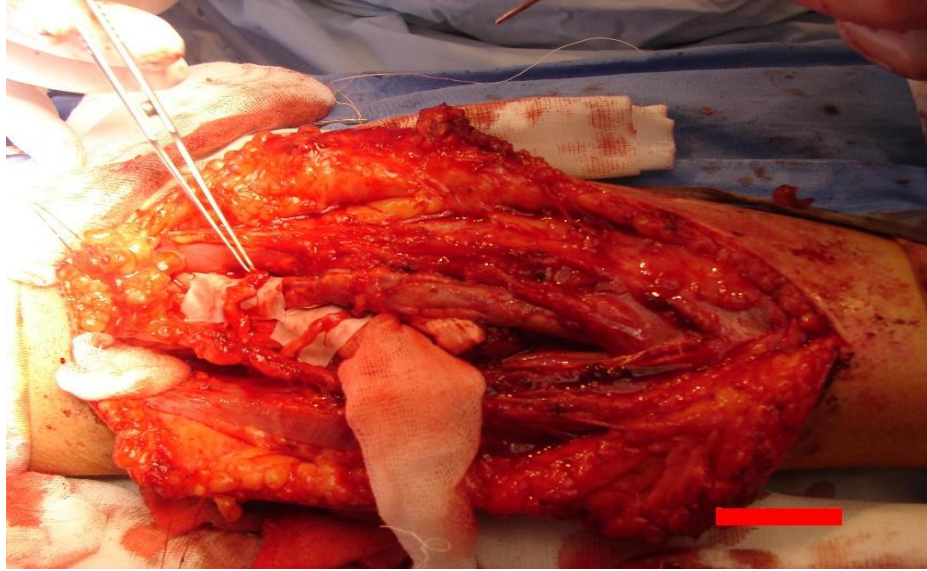
Potom se nakon pripreme donora pristupa identifikaciji recipijenta. N. radialis superficialis se prati ka proksimalno i tim putem se identifikuju grana n. radialis za m. extensor carpi radialis brevis kao i n. interosseus posterior koji služe kao recipijenti. Potrebno je napomenuti da se u ovoj regiji nalaze brojni sitni krvni sudovi čija lezija na ovako malom prostoru daje profuzna krvarenja, pa je neophodno da preparacija bude nežna i pedantna sa neprekidnom kontrolom hemostaze. Nerv za m. extensor carpi radialis je tanji u odnosu na n. radialis superficialis i pruža se gotovo paralelno sa njim, dok je n. interosseus posterior deblji i ima pravac pružanja koji je više ka koso medijalno i u dubinu. Ovi nervi isprate se put proksimalno sve do prikazivanja završne račve glavnog stabla n. radialis u sulcus bicipitalis lateralisu a takođe deliberalizuju se i put distalno kako bi bila moguća njihova što veća ekskurzija.



Slika 104. N. radialis sa svojim granama u nivou proksimalne trećine podlakta

Grane n. medianusa za m. flexor carpi radialis i m. flexor digitorum superficialis preseku se što distalnije, a grane n. radialisa n. interosseus posterior i grana za m. extensor carpi radialis brevis preseku se što proksimalnije kako bi se postigla direktna labava koaptacija nervnih okrajaka. Spaja se grana n. medianusa za m. flexor carpi radialis sa n. interosseus posteriorom i grana n. medianusa za m. flexor digitorum superficialis sa granom n. radialisa za m. extensor carpi radialis brevis.

Potom se u završnoj fazi operacije načini i tetivni transfer m. pronator teresa na m. extensor carpi radialis brevis što služi kao augmentacija nervnom transferu.



Slika 105. Direktna koaptacija nervnih stabala

#### **1.7.2.1.8. DISTALNI NERVNI TRANSFER ZA N.ULNARIS**

Distalni nervni transfer za n. ulnaris indikovao je kod proksimalnih lezija ulnarnog nerva.

Pacijent se prilikom izvođenja ovoga transfera nalazi na leđima sa rukom u abdukciji.

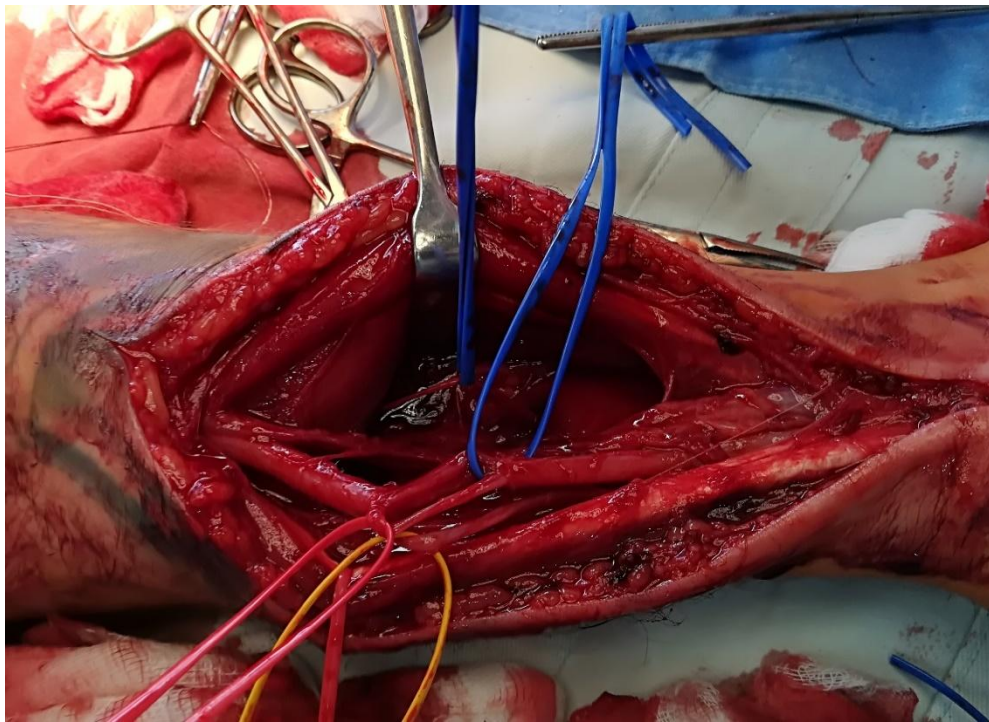
Orijentacione tačke za inciziju su pisiformna kost i m. flexor carpi ulnaris. Naime incizija polazi malo lateralno u odnosu na os pisiforme i pruža se naviše uz spoljašnji ili ti prednju ivicu m. flexor carpi ulnarisa, a oko spoja distalne i srednje trećine podlakta skreće prema naviše i lateralno i pruža se sve do nivoa m. brachioradialis preko prednje strane podlakta.

Po resekciji kože i potkožnog masnog tkiva i njegovog ekartiranja, linearno se otvara fascija podlakta uz lateralnu ivicu m. flexor carpi ulnarisa koji se ekartira prema medijalno i veoma lako se identifikuju ulnarni nerv i ulnarna arterija. Potrebno je pažljivom preparacijom odvojiti ulnarni nerv od ulnarne arterije tako da se ona ne ledira. Potom je potrebno deliberalizovati nerv put proksimalno i distalno i identifikovati senzitivnu granu n. ulnarisa sa dorzalnu stranu šake. U daljem toku pristupa se ulnarnoj arteriji koja se mora odvojiti od m. flexor digitorum superficialisa za koga je čvrsto slepljena. A. ulnaris daje brojne transverzalno postavljene grane prema m. flexor digitorum superficialisu koje se ovom prilikom moraju koagulisati i preseći. Ovaj manevar



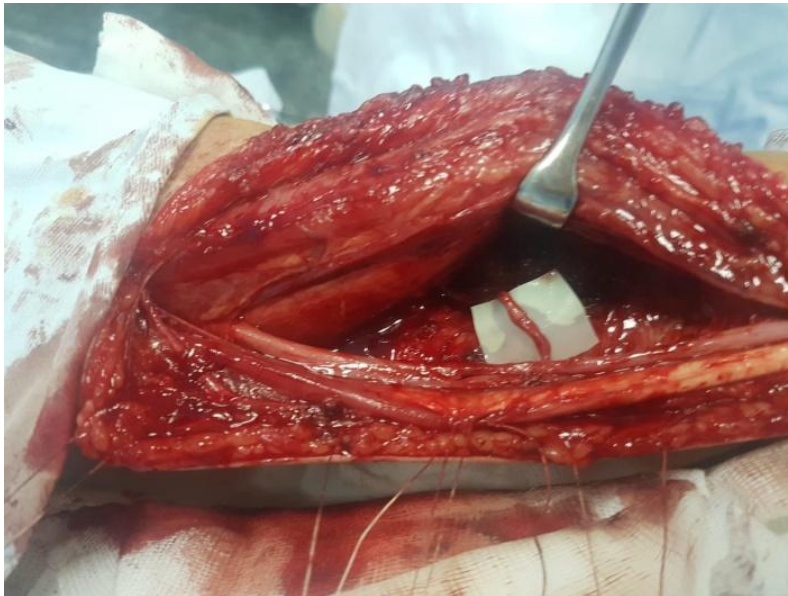omogućuje ekartiranje m. flexor digitorum superficialisa put lateralno, a zatim se prikaže m. flexor digitorum profundus koji se takođe ekartira put lateralno i na taj način prikazuje se m. pronator quadratus i proksimalno od njega interosealna membrana na kojoj leži završna grana n. interosseus anteriora sa pratećim krvnim sudovima. Potrebno je napomenuti da pri ovoj proceduri hirurg apsolutno zavisi od svoga asistenta koji mu snažnim i dugotrajnim ekartiranjem, ka lateralno, gore pomenutih mišića pravi prostor za rad. Prilikom izolacije završne grane n. interosseus anteriora za m. pronator quadratus hirurg mora biti veoma obazriv da ne povredi prateći krvni sud što na ovako malom prostoru može proizvesti veoma profuzno krvarenje koje je teško iskontrolisati, a da se pri tom ne ledira termičkim putem i sam nerv. Takođe završnu granu n. interosseus anteriora za m. pronator quadratus potrebno je ispratiti što distalnije pri čemu je potrebno izvršiti i resekciju fascije i površnog sloja samog mišića m. pronator quadratusa.

U daljem toku vrši se interna neuroliza n. ulnarisa neposredno distalno u odnosu na ishodište grane za dorzalnu stranu šake.



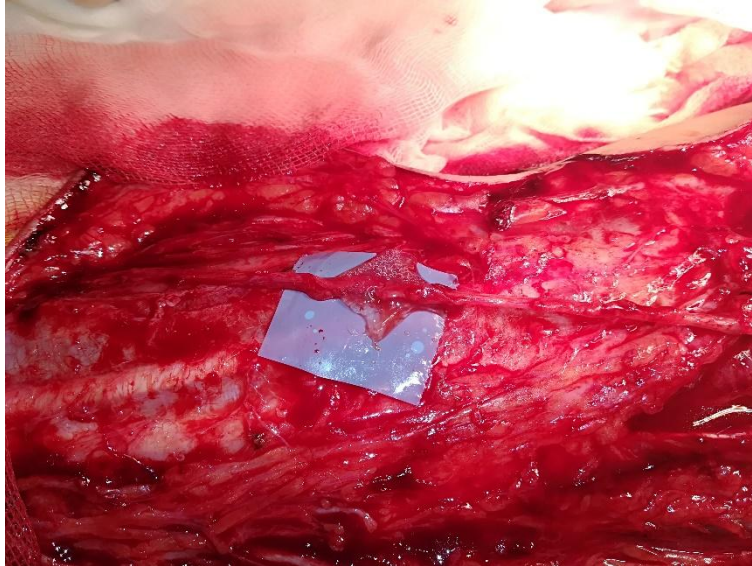Slika 106. Završna grana n. interosseus anteriora za m. pronator quadratus i n. ulnarisa nakon neurolize u nivou odvajanja njegove dorzalne grane sa izdvajanjem motorne i senzitivne fascikularne grupe

Pri tom je potrebno dobro poznavanje fascikularne organizacije n. ulnarisa na ovom nivou. Naime obično se nalaze dva fascikulusa gornji koji je veći i senzitivni i donji koji je manji i nalazi se između većeg gornjeg senzitivnog fascikulusa i senzitivne grane n. ulnarisa za dorzalnu stranu šake. Ovaj motorni fascikulus od koga će se distalnije formirati motorna duboka grana n. ulnarisa predstavlja recipijenta i potrebno je izolovati ga u segmentu od oko 2 cm. Potom se vrši presecanje završne grane n. interosus anetriora za m. pronator quadratus što je moguće distalnije i resekcija motornog fascikulusa n. ulnarisa što je moguće proksimalnije i na taj način omogućava se njihova labava direktna koaptacija.



Slika 107. Direktna nervna kopatacija

U daljem toku može se u nivou prednje lateralne strane podlakta identifikovati n. cutaneus antebrachi lateralis i izvršiti njegova deliberalizacija, a potom distalna sekcija, mobilizacija put medijalno i transfer na senzitivni fascikulus n. ulnarisa za palmarnu stranu šake, kako bi se obezbedila rekonstrukcija protektivnog senzibiliteta ulnarnog nerva.



Slika 108. Direktna koaptacija između n. cutaneus antebrachia lateralis i senzitivne fascikularne grupe n. ulnaris

#### **1.7.2.1.9. DISTALNI TRANSFER ZA N. MEDIANUS**

Ovaj transfer je indikovano kod proksimalnih ekstenzivnih lezija medijalnog nerva.

Kao i kod transfera za n. radialis: pacijent se pri izvođenju ove procedure nalazi u položaju na leđima sa rukom u obdukciji.

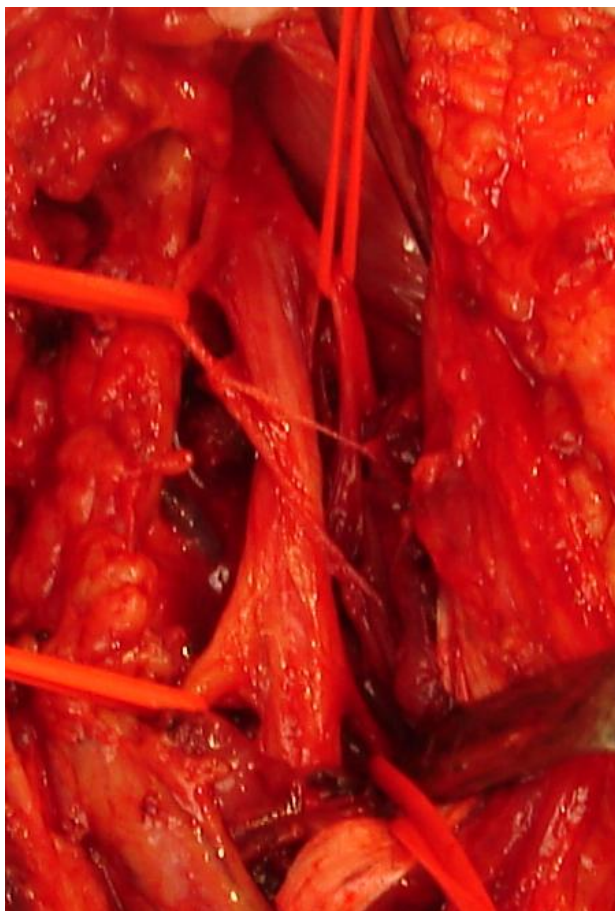Incizija se izvodi u nivou proksimalne i srednje trećine prednje strane podlakti u vidu slova S. Počinje medijalno u odnosu tetivu m. bicepsa brachii, pruža se najpre naniže i lateralno, pravi krivinu u nivou m. brachioradialis, nastavlja se naniže i medijalno, ponovo pravi krivinu u nivou m. flexor carpi ulnaris i nastavlja se naniže i lateralno i ponovo dopire do m. brachioradialis u nivou spoja srednje i distalne trećine podlakti i tu se završava. Na proksimalni deo ove incizije nadovezuje se još jedna dodatna u nivou prednje, odnosno medijalne ivice m. brachioradialis koja se pruža ka proksimalno i omogućuje pristup sulcus bicipitalis lateralisu.

Sekcija kože i potkožnog masnog tkiva, kao i njihovo ekartiranje omogućuje veoma ekstenzivan pristup prednjoj loži podlakti. Pri tom, treba biti veoma oprezan da se tom prilikom ne lediraju n. cutaneus antebrachii medialis, n. cutaneus antebrachii lateralis kao i v. cephalica.

U daljem toku vrši se resekcija aponeuroze tetive m. biceps brachii i otvara se fascija između mišića prednje i lateralne lože podlakta. M. brachioradialis se ekartira naniže i lateralno i vrlo brzo se identifikuju n. radialis superficialis koji je lateralno i a. radialis koja je medijalno. Potom se ulazi u interval između ove dve strukture ide se u dubinu i vrlo brzo dolazi do tetive m. pronator teresa i njenog pripoja na spoljašnjoj strani radijusa. U daljem toku vrši se „stepenasta resekcija“ ove tetive. Na ovaj način postiže se relaksacija m. pronator teresa koji se veoma lako može ekartirati put medijalno što je neophodno kako bi se pristupilo granama n. medianusa u proksimalnom deli podlakta.

U daljem toku vrši se odvajanje m. pronator teresa od radijalne arterije koja daje brojne transverzalno postavljene grane koje idu u m. pronator teres i koje se moraju koagulisati. Zatim se m. pronator teres ekartira ka medijalno i identifikuje se glavno stablo n. medianusa koje se isprati put distalno i prikažu se sve grane n. medianusa. Da bi se ovo postiglo neophodno je izvršiti sekciju tetive duboke glave m. pronator teresea, a često i sekciju tetivnog luka m. flexor digitorum superficialisa.

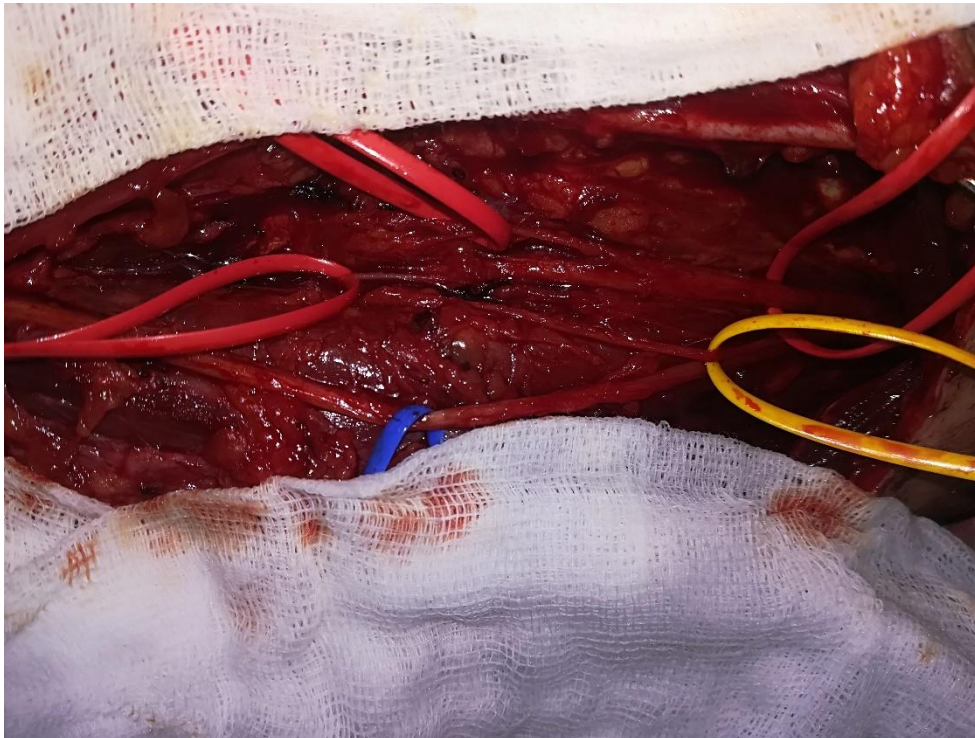
Neophodno je poznavanje obrasca grananja n. medianusa. U većini slučajeva najpre se sa medijalne strane odvaja grana za m. flexor carpi radialis koja takođe sadrži vlakna i za m. palmaris longus, zatim se sa gornje strane n. medianusa odvaja grana za m. pronator teres, a potom se sa medijalne strane n. medianusa odvaja grana za m. flexor digitorum superficialis a distalnije sa medijalne strane još jedna grana za m. flexor digitorum superficialis. Sa lateralne strane n. medianusa se odvaja n. interosseus posterior.



Slika 109. N. medianus sa svojim granama u proksimalnoj trećini podlakta

Prilikom izvođenja ovog nervnog transfera od značaja su nam proksimalna grana za m. flexor digitorum superficialis i n. interosseus anterior koji služe kao recipijenti. Tako da je ove dve grane neophodno ispreparisati i deliberalizovati od njihovog ishodišta što distalnije, kako bi se postigla njihova što veća mobilnost i omogućila direktna labava koaptacija sa donorima. Potrebno je napomenuti da se prilikom ove preporacije mogu povrediti okolni sitni krvni sudovi koji na ovom vrlo malom prostoru daju krvarenja koja izgledaju veoma profuzno pa je onda neophodna primena aspiratora da bi se lokalizovala ova krvarenja, izvela precizna koagulacija i izbegla termička povreda nervnih struktura. Zbog toga prepracija mora da bude, pedantna, nežna i precizna. Krvni sudovi se pri tom moraju identifikovati i po potrebi precizno koagulisati i preseći.

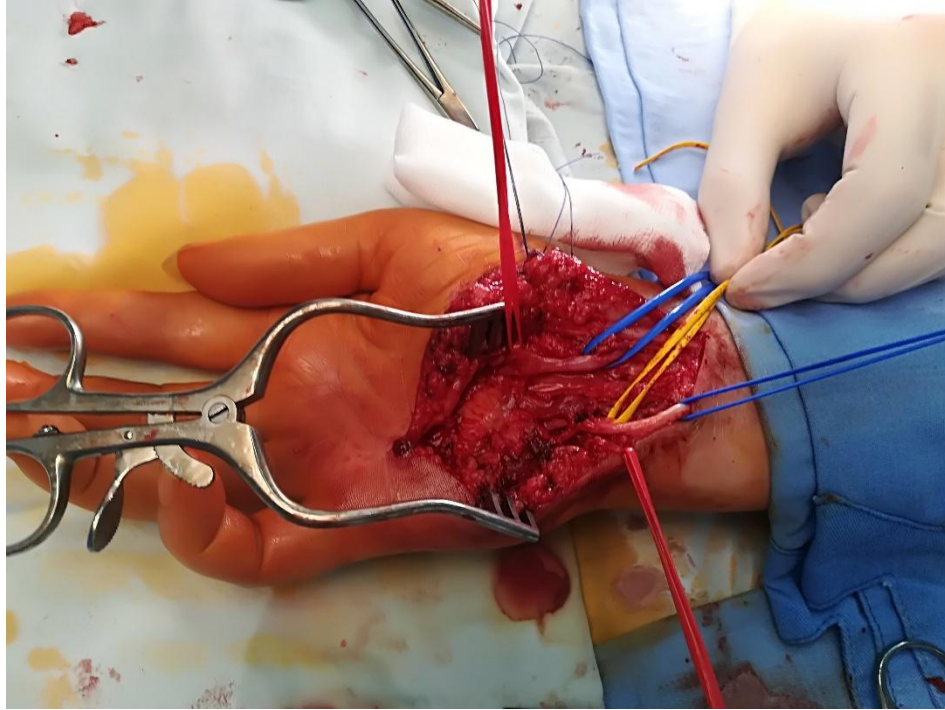
Potom se nakon pripreme recipijenta pristupa identifikaciji donora. N. radialis superficialis se prati ka proksimalno i tim putem se identifikuju grana n. radialisa za m. extensor carpi radialis brevis kao i n. interosseus posterior koji služe kao recipijenti. Potrebno je napomenuti da se u ovoj regiji nalaze brojni sitni krvni sudovi čija lezija na ovako malom prostoru daje profuzna krvarenja, pa je neophodno da preparacija bude nežna i pedantna sa neprekidnom kontrolom hemostaze. Nerv za m. extensor carpi radialis je tanji u odnosu na n. radialis superficialis i pruža se gotovo paralelno sa njim, dok je n. interosseus posterior deblji i ima pravac pružanja koji je više ka koso, medijalno i u dubinu. Ovi nervi isprate se put proksimalno sve do prikazivanja završne račve glavnog stabla n. radialisa u sulcus bicipitalis lateralisu a takođe deliberalizuju se i put distalno kako bi bila moguća njihova što veća ekscurzija. Prilikom preparacije n. interosseus posteriora put distalno potrebno je izvršiti parcijalnu resekciju tetive m. extensor carpi radialis brevis koja ga pokriva. Ovim postupkom prikazuje se gornja ivica fascije površnog sloja m. supinatora što se takođe resekira. Nežnom preparacijom oko n. interosseus posteriora prikazuju se obično dve grane za m. supinator koje se isprate što distalnije.



Slika 110. Završne grane n. radialisa u proksimalnoj trećini podlaktka

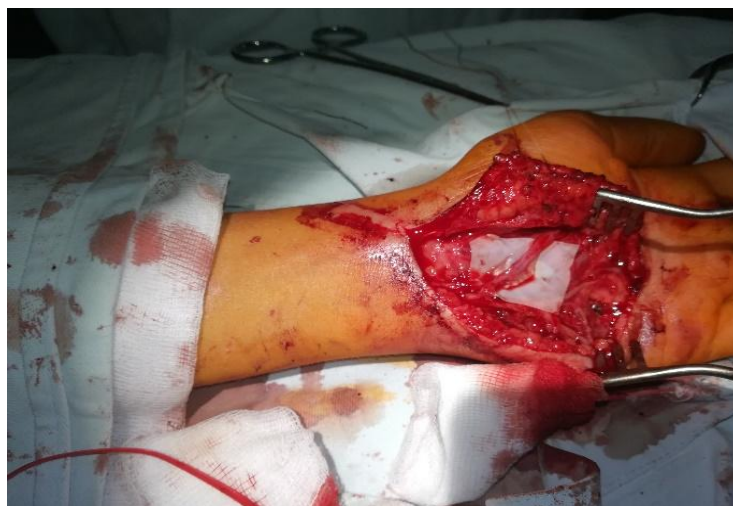Grane radialisa za m. extensor carpi radialis brevis i za m. supinator koje služe kao donori iseku se što distalnije, a grane medianusa n. interosseus anterior i proksimalna grana za m. flexor digitorum superficialis preseku se što proksimalnije kako bi se postigla direktna labava koaptacija nervnih okrajaka. Spaja se grana n. radialisa za m. extensor carpi radialis brevis sa n. interosseus anteriorom i grana n. radialisa za m. supinator sa proksimalnom granom n. medianusa za m. flexor digitorum superficialis.

Potom se načini incizija u nivou šake i ručja koja polazi od sredine dlana nešto proksimalno u odnosu distalne okrajke metakarpalnih kostiju i pruža se lučno naviše i medijalno ka os pisiforme, prolazi nešto lateralno u odnosu na nju a potom skreće ka srednjoj liniji ručja i najdistalnijeg dela podlakta. Ova incizija sa konkavitom kalateralno omogućava prikaz n. ulnarisa u Gijonovom kanalu i distalno od njega sa svim svojim završnim granama, a takođe omogućuje i prikaz n. medianusa u karpalnom kanalu i distalno od njega sa svim svojim završnim granama. Veoma je lako identifikovati rekurentnu granu n. medianusa za mišiće tenara koja se odvaja od gornje lateralne površine n. medianusa i ide ka mišićima tenara. Potrebno je izvršiti unutrašnju nerolizu n. medianusa i deliberalizovati ovu granu, odnosno fascikulus iz koga se formira prema proksimalno kako bi se dobila njena odgovarajuća dužina za uspostavljenje direktne nerve koaptacije sa donorom. Donor je u ovom slučaju grana n. ulnarisa za m. abductor digiti minimi. Ovu granu je takođe lako identifikovati jer se ona odvaja od medijalne strane glavnog stabla n. ulnarisa obično nešto distalno u odnosu na duboku motornu granu n. ulnarisa koja se obično odvaja od donje strane glavnog stabla n. ulnarisa. Definitivna potvrda da je u pitanju motorna grana n. ulnarisa za m. abductor digiti minimi može se dobiti upotrebom intraoperativnog monitoringa i direktne nerve stimulacije.



Slika 111. N. ulnaris sa svojom granom za m. abductor digiti minimi i n. medianus sa svojom motornom granom za tenar

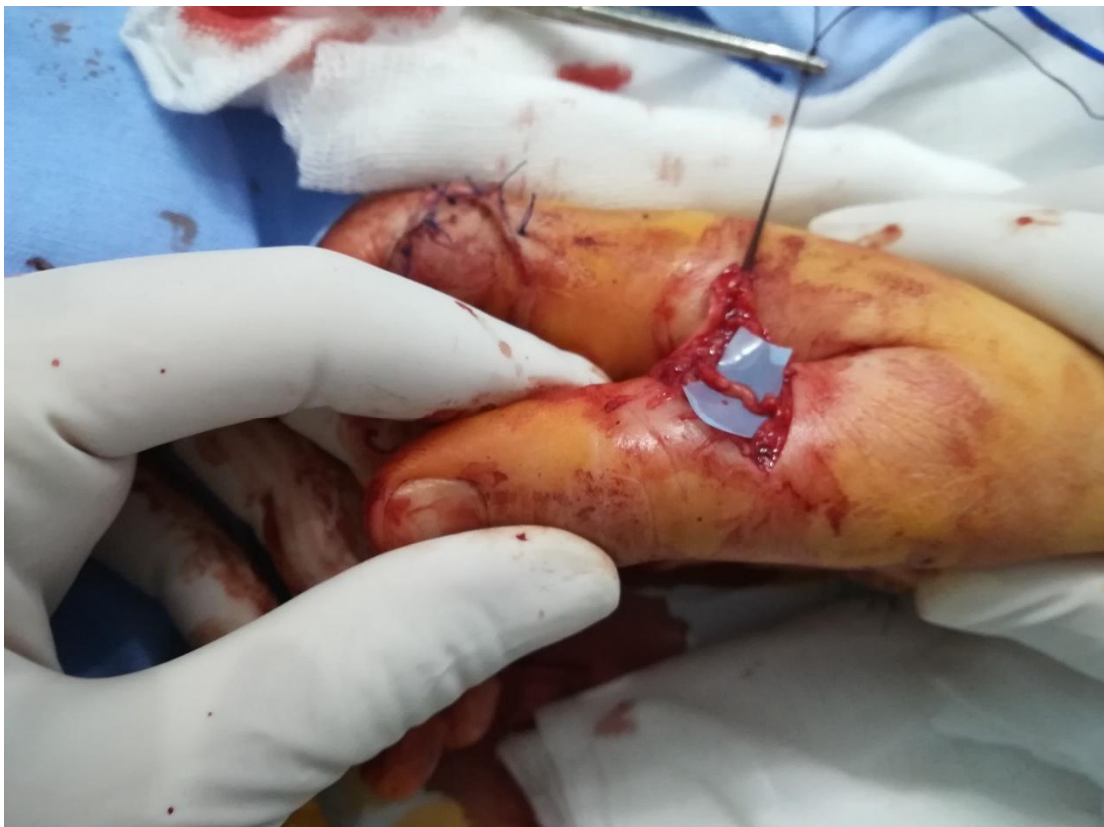Ova grana koja predstavlja donora isprati se i resecira što distalnije kako bi se postigla direktna labava koaptacija sa prethodno izdvojenim i proksimalno reseciranim fascikulusom n. medianusa od koga se formira rekurentna grana za mišiće tenara.



Slika 112. Direktna nervna koaptacija



Potom se načine incizije u nivou medijalne strane proksimalne falange palca, odnosno lateralne strane proksimalne falange kažiprsta. U dorzalnom aspektu ovih incizija identifikuju se terminalne senzitivne grane n. radialisa za prvi interdigitalni prostor, a u palmarnom aspektu ovih incizija identifikuju se terminalne senzitivne grane n. medianusa za prvi interdigitalni prostor. Načini se resekcija terminalnih grana n. radialisa, koje služe kao donori, što distalnije i resekcija terminalnih grana n. medianusa, koje služe kao recipijenti, što proksimalnije. Na taj način, postiže se direktna labava nervna koaptacija u rekonstrukciji protektivnog senzibiliteta n. medianusa.



Slika 113. Direktna koaptacija između terminalnih senzitivnih grana n. radialis superficialisa I n. medianusa

## 2. CILJEVI ISTRAŽIVANJA

---

---

Utvrđivanje oporavka motorne funkcije gornjeg ekstremiteta kod pacijenata prethodno operisanih metodom distalnog nervnog transfera.

1. Utvrđivanje uticaja: godina starosti, udruženih povreda, hitnih operacija, tipova nervnih lezija, vremena operacije, dodatno primenjenih grafting procedura i tetivnih transfera, na oporavak motorne funkcije kod ovih pacijenata
2. Utvrđivanje uticaja primenjenih distalnih nervnih transfera na kvalitet života ovih pacijenata

### 3. MATERIJAL I METODE

---

---

Ova prospektivna studija je obuhvatila 70 pacijenata koji su na Klinici za neurohirurgiju Kliničkog centra Srbije, u periodu od 1. januara 2010. do 31. decembra 2016. godine, zbog povreda perifernih nerava gornjeg ekstremiteta, operisani primenom bar jednog od dole navednih metoda distalnog nervnog transfera:

- transfer n.spinalis accessorius-a na n.suprascapularis posteriornim pristupom.
- transfer grane n. radialis-a za medijalnu glavu m.triceps brachii na grane n.axillaris-a za prednji deo m. deltoideus-a i m. teres minor, posteriornim pristupom.
- Oberlin procedura koja podrazumeva transfer fascikulusa n.ulnaris-a za m. flexor carpi ulnaris na granu n.musculocutaneus-a za m.biceps brachii
- transfer grane n. thoracodorsalis na granu n. radialis za dugu glavu m. tricepsa brachii
- transfer grane m.musculocutaneus-a za m.brachialis na n.interosseus anterior.
- transfer grane n.interosseus posterior-a za m. supinator na n. interosseus posterior.
- transfer grane n.medianus-a za m.flexor digitorum superficialis na granu n. radialis za m. extensor carpi radialis brevis.
- transfer grane n.medianus-a za m. flexor carpi radialis na n.interosseus posterior.
- transfer grane n.radialis-a za m.extensor carpi radialis brevis na n.interosseus anterior.
- transfer grane n.interosseus posteriora za m. supinator na granu n. medianusa za m. flexor digitorum superficialis.
- transfer grane n. ulnarisa za m.abductordigiti minimi na granu n. medianusa za mišiće tenara.
- transfer grane n. interosseus anteriora za m. pronator quadratus na duboku motornu granu n. ulnarisa

Dijagnostičke metode koje su korišćene u evaluaciji ovih 70 pacijenata uključivale su detaljnu anamnezu, kliničko i neurološko ispitivanje, elektrofiziološke studije (elektromioneurografiju, somatosenzorne evocirane potencijale), radiološke studije (ultrazvuk, magnetnu rezonancu).

Tri nedelje nakon hirurškog lečenja svi pacijenti su bili podvrgnuti fizikalnoj terapiji u trajanju od najmanje 12 nedelja.

Konačna evaluacija rezultata operativnog lečenja obavljena je 2 godine nakon hirurškog tretmana.

Iz studije su isključeni svi pacijenti koji su osim povrede perifernih nerava gornjih ekstremiteta imali i udruženu povredu perifernih nerava donjih ekstremiteta, pacijenti koji su osim povrede perifernih nerava gornjih ekstremiteta imali i udruženu povredu kranijalnih nerava, pacijenti koji nisu pristali na pismeni pristanak o učešću u studiji, pacijenti kod kojih nije sproveden postoperativni fizikalni tretman u trajanju od najmanje 12 nedelja kao i pacijenti koji se nisu odazivali na kontrole u trajanju od najmanje 2 godine od operacije.

### **3.1 DESKRIPCIIJA**

Podaci svih pacijenata su prvo opisivani upotrebom tabele koja uključuje osnovne karakteristike pacijenata ali i specifične podatke o operaciji i faktorima koji mogu uticati na ishod same operacije.

Kategorički podaci opisani su brojem jedinica posmatranja (N) koje pripadaju određenoj kategoriji, kao i procentom (%) koji predstavlja taj broj jedinica posmatranja u okviru podele koju označava red u tabeli, ili u okviru podele koju označava kolona u tabeli, a u zavisnosti od smisla poređenja.

Rezultati oporavka su predstavljeni u tabeli, u odnosu na konkretnu funkciju i vrednosti su prilagođene merenjima koja su karakteristična za svaku pojedinačnu funkciju.

Pacijenti su radi dalje analize grupisani na osnovu pripadnosti ranije poznatim i definisanim kriterijumima, i podeljeni na sledeće grupe u odnosu na konkretne potencijalno značajne faktore:

- Prema godinama starosti: stariji i mlađi od 30g.
- Prema tipu nervne lezije koja je individualna za svaku rekonstruktivnu proceduru
- Prema postojanju udruženih povreda: pacijenti sa i bez udruženih povreda

- Prema prethodnih hitnim operacijama: pacijenti koji su nakon povrede hitno operisani i oni koji nisu
- Prema vremenu proteklom od povrede do operacije: operisani u periodu do 6 meseci i nakon 6 meseci

### **3.2 STATISTIČKE METODE**

Kategorički podaci opisani su brojem jedinica posmatranja i procentom koji taj broj predstavlja u određenoj kategoriji. Povezanost predisponirajućeg faktora sa ishodom i oporavkom ispitivani su Fisherovim testom tačne verovatnoće i T testom, s obzirom da je broj pacijenata u svim grupama bio relativno mali.

### **3.3. STATISTIČKI SOFTVER**

Za statističku obradu podataka korišćen je IBM SPSS 22 softver za Windows.

### **3.4. METODOLOGIJA PRIMENJENA KOD REKONSTRUKCIJE FUNKCIJE RAMENA**

Kada je reč o konačnoj evaluaciji funkcije ramena nakon primene transfera spoljašnje grane n.spinalis accessorius-a na n.suprascapularis posteriornim pristupom i/ili transfera grane n. radialisa za medijalnu glavu m.triceps brachii na grane n. axillaris-a za prednji deo m. deltoideusa i m. teres minor posteriornim pristupom, analizirani su:

- abdukcija u ramenu,
- spoljašnja rotacija u ramenu,
- bol u ramenu,
- stabilnost u ramenu prilikom hoda i
- kvalitet života ovih pacijenata.

Kod abdukcije u ramenu analizirani su obim pokreta i snaga.

Pri merenju obima pokreta abdukcije u ramenu korišćen je uglomer. Pacijenti su bili u stojećem stavu sa rukom uz telo i dlanovima okrenutim ka unutra. Od pacijenata je traženo da izvrše pokret abdukcije pri čemu se merio ugao koji zaklapaju nadlaktak i spoljašnja strana grudnoga koša. Pri merenju snage abdukcije korišćena je originalno dizajnirana skala koja je nazvana Rasulićeva skala za merenje snage abdukcije u ramenu:

M0- nema kontrakcije mišića

M1- prisutna kontrakcija mišića ali bez pokreta

M2- pokret abdukcije u ramenu manji do 30°

M3- pokret abdukcije u ramenu od 30° do 60° bez otpora ispitivača

M4- pokret abdukcije u ramenu od 30° do 60° uz otpor ispitivača u nivou lakta

M5- pokret abdukcije veći od 60° uz otpor ispitivača u nivou lakta

Prilikom testiranja pacijenti su se nalazili u uspravnom položaju sa ispruženim rukama koje su postavljene uz telo i od njih se tražilo da izvrše pokret abdukcije u ramenu, uz primenu otpora ispitivača u nivou lakta.

Pri tom su M0, M1 i M2 označeni kao funkcionalno nezadovoljavajući rezultati, a pokreti M3, M4 i M5 kao funkcionalno zadovoljavajući rezultati. Takođe M3 je označen kao dobar rezultat, M4 kao vrlo dobar rezultat, a M5 kao odličan rezultat.

Kod spoljašnje rotacije u ramenu analizirani su takođe obim pokreta i snagu.

Obim pokreta spoljašnje rotacije u ramenu meren je uz pomoć uglomera, tako što su pacijenti bili u stojećem stavu sa rukama savijenim u laktu i dlanovima prijubljenim uz grudni koš. Zatim se od pacijenata tražilo da izvrše pokret spoljašnje rotacije u ramenu, pri čemu laktovi treba da ostanu

priljubljeni uz spoljašnju stranu grudnog koša, a pri tom se meri ugao između podlakta i prednje strane grudnoga koša.

Za analizu snage spoljašnje rotacije u ramenu korišćena je originalno dizajnirana skala koja je nazvana Savićeva skala za merenje snage spoljašnje rotacije u ramenu:

M0- nema kontrakcije mišića

M1- prisutna kontrakcija mišića ali bez pokreta

M2- pokret spoljašnje rotacije u ramenu do  $45^\circ$  bez otpora ispitivača, ali bez mogućnosti održavanja u toj poziciji duže od 10 sekundi

M3- pokret spoljašnje rotacije u ramenu do  $45^\circ$  bez otpora ispitivača, ali sa mogućnošću održavanja u toj poziciji duže od 10 sekundi

M4- pokret spoljašnje rotacije u ramenu veći od  $45^\circ$  bez otpora ispitivača, ali sa mogućnošću održavanja u toj poziciji duže od 10 sekundi

M5- pokret spoljašnje rotacije u ramenu veći od  $45^\circ$  uz otpor ispitivača u nivou srednje trećine podlakta

Pri tom su M0, M1 i M2 označeni kao funkcionano nezadovoljavajući, a M3, M4, M5 kao funkcionalno zadovoljavajući. Među funkcionalno zadovoljavajućim rezultatima M5 je označen kao odličan, M4 kao vrlo dobar, M3 kao dobar.

Pri ispitivanju pacijenti su ležali na ivici kreveta sa rukama flektiranim u laktu i dlanovima priljubljenim uz predni zid grudnog koša. Od njih se tražilo da izvrše pokret spoljašnje rotacije u ramenu pri čemu je lakat trebalo da ostane priljubljen uz spoljašnji zid grudnog koša.

Analiza rezultata abdukcije i spoljašnje rotacije u ramenu u odnosu na uzrast pacijenta vršena je tako što su ovi pacijenti podeljeni u dve grupe, jednu u kojoj su se nalazili pacijenti uzrasta većeg od 30 godina i drugu grupu u kojoj su se nalazili pacijenti uzrasta većeg od 30 godina. Potom je utvrđivano da li postoji statistički značajna razlika u funkcionalnim rezultatima između ove dve grupe pacijenata.

Analiza rezultata abdukcije i spoljašnje rotacije u ramenu u odnosu na tip nervne lezije vršena je tako što su pacijenti podeljeni u četiri grupe u zavisnosti koji tip nervne lezije su imali (totalnu paralizu, proširenu gornju paralizu, gornju paralizu ili izolovanu leziju n. axillarisa). Potom je utvrđivano da li postoji statistički značajna razlika u funkcionalnim rezultatima između ovih grupa pacijenata.

Analiza rezultata abdukcije i spoljašnje rotacije u ramenu u odnosu na udružene povrede pacijenta vršena je tako što su ovi pacijenti podeljeni u dve grupe, jednu u kojoj su se nalazili pacijenti koji su imali udružene povrede i drugu grupu u kojoj su se nalazili pacijenti koji nisu imali udružene povrede. Potom je utvrđivano da li postoji statistički značajna razlika u funkcionalnim rezultatima između ove dve grupe pacijenata.

Analiza rezultata abdukcije i spoljašnje rotacije u ramenu u odnosu na prethodnu hitnu operaciju vršena je tako što su ovi pacijenti podeljeni u dve grupe, jednu u kojoj su se nalazili pacijenti koji su imali prethodnu hitnu operaciju i drugu grupu u kojoj su se nalazili pacijenti koji nisu imali prethodnu hitnu operaciju. Potom je utvrđivano da li postoji statistički značajna razlika u funkcionalnim rezultatima između ove dve grupe pacijenata.

Analiza rezultata abdukcije i spoljašnje rotacije u ramenu u odnosu na vreme operativnog lečenja vršena je tako što su ovi pacijenti podeljeni u dve grupe, jednu u kojoj su se nalazili pacijenti operisani u roku do 6 meseci od povređivanja i drugu grupu u kojoj su se nalazili pacijenti operisani posle 6 meseci od povređivanja. Potom je utvrđivano da li postoji statistički značajna razlika u funkcionalnim rezultatima između ove dve grupe pacijenata.

Takođe, vršena je analiza rezultata abdukcije i spoljašnje rotacije u ramenu za svaki od primenjenih distalnih transfera ponaosob. Posebno za transfer spoljašnje grane n.spinalis accessoriusa na n.suprascapularis posteriornim pristupom, a posebno za transfer grane n. radialisa za medijalnu glavu m.triceps brachii na granu n.axillarisa za prednji deo m. deltoideusa i granu za m. teres minor posteriornim pristupom.



Analiza rezultata rekonstrukcije funkcije ramena, nakon primene transfera spoljašnje grane n.spinalis accessorius-a na n.suprascapularis posteriornim pristupom i/ili transfera grane n. radialisa za medijalnu glavu m.triceps brachii na granu n.axillarisa za prednji deo m. deltoideusa i granu za m. teres minor posteriornim pristupom, u odnosu na bol vršena je tako što su pacijenti u toku preoperativne evaluacije anketirani da se izjasne o prisustvu bola u ramenu koji su gradirali kao:

- težak,
- umeren,
- lak ili
- bezbolan.

Potom su pacijenti ponovo anketirani na isti način u toku konačne evaluacije 48 meseci nakon operacije i vršeno je upoređivanje na ovaj način dobijenih rezultata.

Analiza rezultata rekonstrukcije funkcije ramena, nakon primene transfera spoljašnje grane n.spinalis accessoriu-a na n.suprascapularis posteriornim pristupom i/ili transfera grane n. radialisa za medijalnu glavu m.triceps brachii na granu n.axillari-a za prednji deo m. deltoideusa i granu za m. teres minor posteriornim pristupom, u odnosu na stabilnost ramenog zgloba vršena je tako što su pacijenti u toku preoperativne evaluacije anketirani da se izjasne da li imaju subjektivni osećaj da im je prilikom hoda rame:

- stabilno ili
- nestabilno

Potom su pacijenti ponovo anketirani na isti način u toku konačne evaluacije 48 meseci nakon operacije i vršeno je upoređivanje na ovaj način dobijenih rezultata.

Analiza rezultata rekonstrukcije funkcije ramena, nakon primene transfera spoljašnje grane n.spinalis accessorius-a na n.suprascapularis posteriornim pristupom i/ili transfera grane n. radialisa za medijalnu glavu m.triceps brachii na granu n.axillarisa za prednji deo m. deltoideusa i granu za m. teres minor posteriornim pristupom, u odnosu na kvalitet života vršena je primenom

originalnog testa za procenu kvaliteta života pacijenata koji smo nazvali Požega skor, čiji se rezultati kreću u intervalu od 0 do 80 poena:

1. Kako bi ocenili svoju sposobnost da samostalno održavate ličnu higijenu (umivanje, pranje zuba, tuširanje, češljanje, feniranje)?

0- Nesposoban

1- Sposoban sa veoma velikim teškoćama

2- Sposoban sa velikim teškoćama

3- Sposoban sa umerenim teškoćama

4- Sposoban sa lakim teškoćama

5- Sposoban bez teškoća

2. Kako bi ocenili svoju sposobnost da se samostalno obučete?

0- Nesposoban

1- Sposoban sa veoma velikim teškoćama

2- Sposoban sa velikim teškoćama

3- Sposoban sa umerenim teškoćama

4- Sposoban sa lakim teškoćama

5- Sposoban bez teškoća

3. Kako bi ocenili svoju sposobnost da samostalno uzmete sa stola čašu vode i popijete je?

0- Nesposoban

1- Sposoban sa veoma velikim teškoćama

2- Sposoban sa velikim teškoćama

3- Sposoban sa umerenim teškoćama

4- Sposoban sa lakim teškoćama

5- Sposoban bez teškoća

4. Kako bi ocenili svoju sposobnost da samostalno jedete hranu koju vam je neko drugi pripremio i postavi na sto (korišćenje kašike, viljuške, noža)?

0- Nesposoban

1- Sposoban sa veoma velikim teškoćama

2- Sposoban sa velikim teškoćama

3- Sposoban sa umerenim teškoćama

4- Sposoban sa lakim teškoćama

5- Sposoban bez teškoća

5. Kako bi ocenili svoju sposobnost da samostalno obavljate kućne poslove (raspremanje kreveta, slaganje odeće, kuvanje, usisavanje, bacanje smeća, sređivanje dvorišta)?

0- Nesposoban

1- Sposoban sa veoma velikim teškoćama

2- Sposoban sa velikim teškoćama

3- Sposoban sa umerenim teškoćama

4- Sposoban sa lakim teškoćama

5- Sposoban bez teškoća

6. Kako bi ocenili svoju sposobnost samostalnog odlaska u prodavnicu radi kupovine namernica za kuću?

0- Nesposoban

1- Sposoban sa veoma velikim teškoćama

2- Sposoban sa velikim teškoćama

3- Sposoban sa umerenim teškoćama

4- Sposoban sa lakim teškoćama

5- Sposoban bez teškoća

7. Kako bi ocenili svoju sposobnost učestvovanja u rekreativnim aktivnostima (šetnja, trčanje, plivanje, fudbal, basket)?

0- Nesposoban

- 1- Sposoban sa veoma velikim teškoćama
- 2- Sposoban sa velikim teškoćama
- 3- Sposoban sa umerenim teškoćama
- 4- Sposoban sa lakim teškoćama
- 5- Sposoban bez teškoća

8. Kako bi ocenili svoju sposobnost da nastavite sa svojim radnim aktivnostima (učenje škole, studiranje, rad na svom radnom mestu)?

- 0- Nesposoban
- 1- Sposoban sa veoma velikim teškoćama
- 2- Sposoban sa velikim teškoćama
- 3- Sposoban sa umerenim teškoćama
- 4- Sposoban sa lakim teškoćama
- 5- Sposoban bez teškoća

9. Da li zbog trenutnog stanja vašeg gornjeg ekstremiteta imate probleme sa spavanjem?

- 0- Svakodnevno
- 1- Skoro svakodnevno
- 2- Često
- 3- Ponekad
- 4- Retko
- 5- Nikad

10. Da li ste zbog trenutnog stanja vašeg gornjeg ekstremiteta osetili sažaljenje ljudi iz vaše okoline u poslednjih mesec dana?

- 0- Svakodnevno
- 1- Skoro svakodnevno
- 2- Često
- 3- Ponekad
- 4- Retko

5- Nikad

11. Da li ste zbog trenutnog stanja vašeg gornjeg ekstremiteta doživeli poniženje ili diskriminaciju u poslednjih mesec dana?

0- Svakodnevno

1- Skoro svakodnevno

2- Često

3- Ponekad

4- Retko

5- Nikad

12. Da li je stanje vašeg gornjeg ekstremiteta u poslednjih mesec dana uticalo na vaš socijalni život (odnos sa porodicom, prijateljima, kolegama)?

0- Svakodnevno

1- Skoro svakodnevno

2- Često

3- Ponekad

4- Retko

5- Nikad

13. Da li vas je stanje gornjeg ekstremiteta u poslednjih mesec dana ograničavalo u izvođenju svakodnevnih radnih aktivnosti (briga o sebi, briga o porodici, briga o kući, odlazak u školu, odlazak na fakultet, odlazak na posao, izvođenje predviđenih radnih zadataka)?

0- Svakodnevno

1- Skoro svakodnevno

2- Često

3- Ponekad

4- Retko

5- Nikad

14. Da li ste zadovoljni trenutnim stanjem vašeg gornjeg ekstremiteta u odnosu na stanje pre povrede, tj. u odnosu na stanje pre operacije?

- 0- Veoma nezadovoljan
- 1- Umereno nezadovoljan
- 2- Diskretno nezadovoljan
- 3- Diskretno zadovoljan
- 4- Umereno zadovoljan
- 5- Veoma zadovoljan

15. Da li ste zadovoljni vašim trenutnim socijalnim životom u odnosu na stanje pre povrede, tj. u odnosu na stanje pre operacije?

- 0- Veoma nezadovoljan
- 1- Umereno nezadovoljan
- 2- Diskretno nezadovoljan
- 3- Diskretno zadovoljan
- 4- Umereno zadovoljan
- 5- Veoma zadovoljan

16. Da li ste zadovoljni vašim trenutnim profesionalnim životom u odnosu na stanje pre povrede, tj. u odnosu na stanje pre operacije?

- 0- Veoma nezadovoljan
- 1- Umereno nezadovoljan
- 2- Diskretno nezadovoljan
- 3- Diskretno zadovoljan
- 4- Umereno zadovoljan
- 5- Veoma zadovoljan

Pacijenti su popunjavali Požega test u toku preoperativne evaluacije, a takođe i u toku konačne evaluacije 24 meseci posle operacije, a potom je vršeno upoređivanje na ovaj način dobijenih rezultata.

### 3.5. METODOLOGIJA PRIMENJENA KOD REKONSTRUKCIJE FUNKCIJE LAKTA OBERLIN PROCEDUROM

Kada je reč o evaluaciji funkcije lakta nakon primene Obrlin procedure analizirani su:

- Fleksija u laktu i
- Supinacija podlakta
- Kvalitet života pacijenata

Kod pokreta fleksije u laktu analizirani su obim pokreta i snaga pokreta. Pri merenju obima pokreta fleksije u laktu korišćen je uglomer. Pacijenti su bili u stojećem stavu sa rukom uz telo i dlanovima okrenutim prema napred. Od pacijenta je traženo da izvrše pokret fleksije u laktu, pri čemu je uz pomoć uglomera praćena promena ugla koji međusobno zaklapaju prednja strana nadlakta i prednja strana podlakta. Isprva taj ugao iznosi 180° ali kako napreduje pokret fleksije ovaj ugao se smanjuje sve do 0° na kraju punog obima pokreta. Za analizu snage fleksije u laktu korišćena je originalno dizajnirana skalu, koja je nazvana Matićeva skala za procenu snage fleksije u laktu:

M0- nema kontrakcije mišića

M1- prisutna kontrakcija mišića, ali bez pokreta

M2- prisutna kontrakcija mišića uz pokret ali samo u pravcu sile zemljine teže

M3- postoji mogućnost pokreta fleksije u laktu nasuprot sili zemljine teže, ali pacijent nije u stanju da izvrši isti pokret kada u šaci drži teg težine 0,5kg.

M4- postoji mogućnost pokreta fleksije u laktu do 90° nasuprot sili zemljine teže kada pacijent u šaci drži teg težine od 0,5kg do 4,5kg.

M5- postoji mogućnost pokreta fleksije u laktu do 90° nasuprot sili zemljine teže kada pacijent u šaci drži teg težine od 5kg pa naviše.

Pri tom su M0, M1 i M2 označeni kao funkcionalno nezadovoljavajući, a M3, M4, 5 kao funkcionalno zadovoljavajući. Među funkcionalno zadovoljavajućim rezultatima M5 je označen kao odličan, M4 kao vrlo dobar, M3 kao dobar.

Pri ispitivanju pacijenti su se nalazili u stojećem stavu sa rukom ispruženom uz telo i dlanovima okrenutim ka napred. Od pacijenata se tražilo da izvrše pokret fleksije u laktu. Pri tom su pacijentima dati tegovi, koje treba da drže u šaci. Tegovi su bili težine od 0,5kg pa se njihova težina sukcesivno povećavala za po 0,5 kg, sve do 15kg.

Kod supinacije podlakta ispitivan je samo obim pokreta i to odokativnom metodom. Od pacijenata koji su sedeli sa podlaktom naslonjenim na sto pri čemu je dlan okrenut ka dole tj. ka stolu je traženo da načine pokret supinacije tj. da dlan okrenu prema naviše. Odokativno je obim pokreta supinacije ocenjivan kao:

- Bez pokreta
- Diskretan pokret
- Parcijalni pokret
- Pun obim pokreta

Analiza rezultata fleksije u laktu u odnosu na uzrast pacijenta vršena je tako što su ovi pacijenti podeljeni u dve grupe, jednu u kojoj su se nalazili pacijenti uzrasta ne većeg od 30 godina i drugu grupu u kojoj su se nalazili pacijenti uzrasta većeg od 30 godina. Potom je utvrđivano da li postoji statistički značajna razlika u funkcionalnim rezultatima između ove dve grupe pacijenata.

Analiza rezultata fleksije u laktu u odnosu na tip nervne lezije vršena je tako što su pacijenti podeljeni u četiri grupe u zavisnosti koji tip nervne lezije su imali (gornju paralizu, proširenu gornju paralizu, infraklavikularnu leziju brahijalnog plexusa sa predominantnom afekcijom n. musculocutaneusa i n. radialisa, izolovanu leziju n. musculocutaneusa). Potom je utvrđivano da li postoji statistički značajna razlika u funkcionalnim rezultatima između ovih grupa pacijenata.

Analiza rezultata fleksije u laktu u odnosu na udružene povrede pacijenta vršena je tako što su ovi pacijenti podeljeni u dve grupe, jednu u kojoj su se nalazili pacijenti koji su imali udružene povrede i drugu grupu u kojoj su se nalazili pacijenti koji nisu imali udružene povrede. Potom je utvrđivano da li postoji statistički značajna razlika u funkcionalnim rezultatima između ove dve grupe pacijenata.



Analiza rezultata fleksije u laktu u odnosu na prethodnu hitnu operaciju vršena je tako što su ovi pacijenti podeljeni u dve grupe, jednu u kojoj su se nalazili pacijenti koji su imali prethodnu hitnu operaciju i drugu grupu u kojoj su se nalazili pacijenti koji nisu imali prethodnu hitnu operaciju. Potom je utvrđivano da li postoji statistički značajna razlika u funkcionalnim rezultatima između ove dve grupe pacijenata.

Analiza rezultata fleksije u laktu u odnosu na vreme operativnog lečenja vršena je tako što su ovi pacijenti podeljeni u dve grupe, jednu u kojoj su se nalazili pacijenti operisani u roku do 6 meseci od povređivanja i drugu grupu u kojoj su se nalazili pacijenti operisani posle 6 meseci od povređivanja. Potom je utvrđivano da li postoji statistički značajna razlika u funkcionalnim rezultatima između ove dve grupe pacijenata.

Analiza rezultata rekonstrukcije funkcije lakta, nakon primene Oberlin procedure, u odnosu na kvalitet života vršena je primenom gore navedenog Požega skora koji su pacijenti popunjavali pre operacije i 24 meseci posle operacije, a zatim je vršeno upoređivanje na ovaj način dobijenih rezultata.

### **3.6. METODOLOGIJA PRIMENJENA KOD REKONSTRUKCIJE FUNKCIJE LAKTA TRANSFEROM GRANE N. THORACODORSALISA NA GRANU N.RADIALISA ZA DUGU GLAVU M. TRICEPSA BRACHII**

Kada je reč o evaluaciji funkcije lakta nakon primene transfera grane n. thoracodorsalisa na granu n. radialisa za dugu glavu m. tricepsa brachii analizirani su:

- Ekstenzija u laktu i
- Kvalitet života pacijenata

Kod pokreta ekstenzije u laktu analizirani su obim pokreta i snaga pokreta. Pri merenju obima pokreta ekstenzije u laktu korišćen je uglomer. Pacijenti su bili u sedećem stavu, nadlakat pacijenata je bio u pasivnoj abdukciji uz pridržavanje ispitivača, a podlakat pacijenata je bio u punoj fleksiji tako da su dlanom dodirivali zid grudnog koša. Od pacijenata je traženo da izvrše pokret ekstenzije u laktu pri čemu je meren ugao koji međusobno zaklapaju nadlakat i podlakat.

Za analizu snage pokreta ekstenzije u laktu korišćena je originalno dizajnirana skala koja je nazvana Bašćarević-Milojević skala:

M0- nema kontrakcije mišića

M1- prisutna kontrakcija mišića, ali bez pokreta

M2- prisutna kontrakcija mišića uz pokret, ali samo u pravcu sile zemljine težine

M3- postoji mogućnost pokreta ekstenzije u laktu nasuprot sili zemljine težine

M4- postoji mogućnost pokreta ekstenzije u laktu nasuprot sili zemljine težine kada pacijent u šaci drži teg težine do 1kg.

M5- postoji mogućnost pokreta ekstenzije u laktu nasuprot sili zemljine težine kada pacijent u šaci drži teg težine veće od 1kg.

Pri tom su M0, M1 i M2 označeni kao funkcionano nezadovoljavajući, a M3, M4, 5 kao funkcionalno zadovoljavajući. Među funkcionalno zadovoljavajućim rezultatima M5 je označen kao odličan, M4 kao vrlo dobar, M3 kao dobar.

Pacijenti su se prilikom ispitivanja nalazili u sedećem stavu, nadlaktak im je bio u pasivnoj abdukciji tako da je sa spoljašnjim zidom grudnog koša zaklapao ugao od 90°, uz pridržavanje ispitivača, podlaktak je visio tako da jesa nadlaktom zaklapao ugao od 90°, a dlan je bio okrenut ka pozadi. Od pacijenata se tražilo da izvrše pokret ekstenzije u laktu. Pri tom je pacijentima dat teg koji je trebalo da drže u šaci. Tegovi su težine od 0,5kg pa se njihova težina sukcesivno povećava za po 0,5 kg, sve do 5kg.

Analiza rezultata ekstenzije u laktu u odnosu na uzrast pacijenta vršena je tako što su ovi pacijenti podeljeni u dve grupe, jednu u kojoj su se nalazili pacijenti uzrasta ne većeg od 30 godina i drugu grupu u kojoj su se nalazili pacijenti uzrasta većeg od 30 godina. Potom je utvrđivano da li postoji statistički značajna razlika u funkcionalnim rezultatima između ove dve grupe pacijenata.

Analiza rezultata ekstenzije u laktu u odnosu na tip nervne lezije vršena je tako što su pacijenti podeljeni u četiri grupe u zavisnosti koji tip nervne lezije su imali (infraklavikularnu leziju brahijalnog pleksusa sa predominantnom afekcijom n. musculocutaneusa i n. radialisa,

infraklavikularnu leziju brahijalnog pleksusa sa predominantnom afekcijom n. ulnarisa i n. radialisa, infraklavikularnu leziju brahijalnog pleksusa sa predominantnom afekcijom samo n. radialisa, izolovanu leziju n. radialisa). Potom je utvrđivano da li postoji statistički značajna razlika u funkcionalnim rezultatima između ovih grupa pacijenata.

Analiza rezultata ekstenzije u laktu u odnosu na udružene povrede pacijenta vršena je tako što su ovi pacijenti podeljeni u dve grupe, jednu u kojoj su se nalazili pacijenti koji su imali udružene povrede i drugu grupu u kojoj su se nalazili pacijenti koji nisu imali udružene povrede. Potom je utvrđivano da li postoji statistički značajna razlika u funkcionalnim rezultatima između ove dve grupe pacijenata.

Analiza rezultata ekstenzije u laktu u odnosu na prethodnu hitnu operaciju vršena je tako što su ovi pacijenti podeljeni u dve grupe, jednu u kojoj su se nalazili pacijenti koji su imali prethodnu hitnu operaciju i drugu grupu u kojoj su se nalazili pacijenti koji nisu imali prethodnu hitnu operaciju. Potom je utvrđivano da li postoji statistički značajna razlika u funkcionalnim rezultatima između ove dve grupe pacijenata.

Analiza rezultata ekstenzije u laktu u odnosu na vreme operativnog lečenja vršena je tako što su ovi pacijenti podeljeni u dve grupe, jednu u kojoj su se nalazili pacijenti operisani u roku do 6 meseci od povređivanja i drugu grupu u kojoj su se nalazili pacijenti operisani posle 6 meseci od povređivanja. Potom je utvrđivano da li postoji statistički značajna razlika u funkcionalnim rezultatima između ove dve grupe pacijenata.

Analiza rezultata rekonstrukcije funkcije lakta, nakon primene transfera grane n. thoracodorsalisa na granu n. radialisa za dugu glavu m. tricepsa brachii, u odnosu na kvalitet života vršena je primenom gore navedenog Požega testa koji su pacijenti popunjavali pre operacije i 24 meseci posle operacije, a zatim je vršeno upoređivanje na ovaj način dobijenih rezultata.

### **3.7. METODOLOGIJA PRIMENJENA U REKONSTRUKCIJI FUNKCIJE ŠAKE DISTALNIM NERNIM TRANSFEROM ZA N. RADIALIS**

U evaluaciji funkcije šake, nakon primene distalnog nervnog transfera za n. radialis, koji je podrazumevao transfer grane n. medianusa za m. flexor carpi radialis na n. interosseus posterior i transfer grane n. medianusa za m. flexor carpi radialis na granu n. radialisa za m. extensor carpi radialis brevis, analizirani su:

- Ekstenzija u zglobu ručja
- Ekstenzija prstiju od II do V
- Ekstenzija palca
- Kvalitet života ovih pacijenata

Kod pokreta ekstenzije u zglobu ručja, ekstenzije od II do V prsta i ekstenzije palca analizirana je snaga pokreta i za to je korišćena mala modifikacija British Medical Research Council Scale (BMRC skale):

M0- nema kontrakcije mišića

M1- prisutna kontrakcija mišića ali bez pokreta

M2- prisutna kontrakcija mišića uz pokret ali samo u pravcu sile zemljine teže

M3- postoji mogućnost pokreta nasuprot sili zemljine teže

M4- postoji mogućnost pokreta nasuprot sili zemljine teže i lakom do umerenom otporu ispitivača

M5- postoji mogućnost pokreta nasuprot sili zemljine teže i umerenom do snažnom otporu ispitivača

Pri tom su M0, M1 i M2 označeni kao funkcionano nezadovoljavajući, a M3, M4, M5 kao funkcionalno zadovoljavajući. Među funkcionalno zadovoljavajućim rezultatima M5 je označen kao odličan, M4 kao vrlo dobar, M3 kao dobar.

Prilikom ispitivanja pacijentisu bili u sedećem položaju. Pri ispitivanju pokreta ekstenzije u zglobu ručja, ruka pacijenata je bila ispružena i naslonjena na sto tako da je zglob ručja bio na ivici stola, a šaka visila pored stola. Od pacijenata se tražilo da izvrše pokret ekstenzije u zglobu ručja pri čemu je ispitivač aplikovao otpor u nivou nadlanice pacijenata. Pri ispitivanju pokreta ekstenzije

od II do V prsta, ruka pacijenata je bila ispružena i naslonjena na sto tako da su se metakarpofalangealni zglobovi od II do V prsta nalazili u nivou ivice stola, a prsti od II do V visili pored stola. Od pacijenata se tražilo da izvrše pokret ekstenzije prstiju od II do V dok je ispitivač aplikovao otpor u nivou prosimalnih interfalangealnih zglobova pacijenta. Pri ispitivanju pokreta ekstenzije palca, ruka pacijenata je bila ispružena na stolu, šaka stisnuta u pesnicu, hipotenar naslonjen na ploču stola, a distalna falanga palca na lateralnu stranu proksimalnog interfalangealnog zgloba kažiprsta, od pacijenata se tražilo da izvrše pokret ekstenzije palca dok je ispitivač aplikovao otpor u nivou interfalangealnog zgloba palca.

Analiza konačnog ishoda lečenja pacijenata, kod kojih je primenjen distalni nervni transfer za n. radialis, u pogledu ekstenzije u zglobu ručja, ekstenzije prstiju od 2 do 5 i ekstenzije palca, u odnosu na starosnu dob pacijenata, vršena je tako što su ovi pacijenti podeljeni u dve grupe, jednu grupu su činili oni pacijenti koji su bili uzrasta do 30 godina, a drugu grupu su činili pacijenti koji su bili stariji od 30 godina, a potom su analizirane razlike u ostvarenim rezultatima između ove dve grupe pacijenata.

Analiza konačnog ishoda lečenja pacijenata, kod kojih je primenjen distalni nervni transfer za n. radialis, u pogledu ekstenzije u zglobu ručja, ekstenzije prstiju od 2 do 5 i ekstenzije palca, u odnosu na udružene povrede, vršena je tako što su ovi pacijenti podeljeni u dve grupe, jednu grupu su činili oni pacijenti koji nisu imali udružene povrede, drugu grupu su činili pacijenti koji su imali udružene povrede, a potom su analizirane razlike u ostvarenim rezultatima između ove dve grupe pacijenata.

Analiza konačnog ishoda lečenja pacijenata, kod kojih je primenjen distalni nervni transfer za n. radialis, u pogledu ekstenzije u zglobu ručja, ekstenzije prstiju od 2 do 5 i ekstenzije palca, u odnosu na hitne operacije, vršena je tako što su ovi pacijenti podeljeni u dve grupe, jednu grupu su činili oni pacijenti koji nisu imali hitne operacije, drugu grupu su činili pacijenti koji su imali hitne operacije, a potom su analizirane razlike u ostvarenim rezultatima između ove dve grupe pacijenata.

Analiza konačnog ishoda lečenja pacijenata, kod kojih je primenjen distalni nervni transfer za n. radialis, u pogledu ekstenzije u zglobu ručja, ekstenzije prstiju od 2 do 5 i ekstenzije palca, u odnosu na tip nervne lezije, vršena je tako što su ovi pacijenti podeljeni u dve grupe, jednu grupu su činili oni pacijenti koji su imali infraklavikularnu trakcionu leziju n. radialis Sanderlend gr.

IV, a drugu grupu su činili pacijenti koji su izolovanu leziju n. radialis sa prekidom kontinuiteta Sanderlend gr. V, a potom su analizirane razlike u ostvarenim rezultatima između ove dve grupe pacijenata.

Analiza konačnog ishoda lečenja pacijenata, kod kojih je primenjen distalni nervni transfer za n. radialis, u pogledu ekstenzije u zglobu ručja, ekstenzije prstiju od 2 do 5 i ekstenzije palca, a koji su imali prekid kontinuiteta nerva, odnosno sanderlend gr. V nervne lezije, u odnosu na primenu grafting procedure, vršena je tako što su ovi pacijenti podeljeni u dve grupe, jednu grupu su činili oni pacijenti kojih je sprovedena i grafting procedura, drugu grupu su činili pacijenti kod kojih nije sprovedena i grafting procedura, a potom su analizirane razlike u ostvarenim rezultatima između ove dve grupe pacijenata.

Analiza konačnog ishoda lečenja pacijenata, kod kojih je primenjen distalni nervni transfer za n. radialis, u pogledu ekstenzije u zglobu ručja, ekstenzije prstiju od 2 do 5 i ekstenzije palca, a koji su imali prekid kontinuiteta nerva, odnosno Sanderlend gr. V nervne lezije, u odnosu na primenu tetivnog transfera m. pronator teresa na m. extensor carpi radialis brevis, vršena je tako što su ovi pacijenti podeljeni u dve grupe, jednu grupu su činili oni pacijenti kojih je sproveden i tetivni transfer, drugu grupu su činili pacijenti kod kojih nije sprovedena i tetivni transfer, a potom su analizirane razlike u ostvarenim rezultatima između ove dve grupe pacijenata.

Analiza konačnog ishoda lečenja pacijenata, kod kojih je primenjen distalni nervni transfer za n. radialis, u pogledu ekstenzije u zglobu ručja, ekstenzije prstiju od 2 do 5 i ekstenzije palca, u odnosu na vremenski interval protekao od datuma povrede do datuma operacije, vršena je tako što su ovi pacijenti podeljeni u dve grupe, jednu grupu su činili oni pacijenti koji su operisani do 6 meseci od datuma operacije, a drugu grupu su činili pacijenti koji su operisani posle 6 meseci od datuma operacije, a potom su analizirane razlike u ostvarenim rezultatima između ove dve grupe pacijenata.

Analiza konačnog ishoda lečenja pacijenata, kod kojih je primenjen distalni nervni transfer za n. radialis, u pokušaju rekonstrukcije pokreta šake u smislu ekstenzije u zglobu ručja, ekstenzije prstiju od 2 do 5 i ekstenzije palca, u odnosu na kvalitet života ovih pacijenata, vršena je pomoću Požega skora koji su pacijenti popunjavali pre operacije i 24 meseca posle operacije, a zatim je vršena analiza na ovaj način dobijenih rezultata.

### **3.8. METODOLOGIJA PRIMENJENA U REKONSTRUKCIJI FUNKCIJE ŠAKE DISTALNIM NERNIM TRANSFEROM ZA N. MEDIANUS**

U evaluaciji funkcije šake nakon primene distalnog nervnog transfera a n. medianus, koji je podrazumevao transfer grane n. radialis za m. extensor carpi radialis brevis na n. interosseus anterior, transfer grane n. ulnaris za m. abductor digiti minimi na motornu granu n. medianusa za mišiće tenara i transfer terminalnih senzitivnih grana n. radialis za unutrašnju stranu palca i spoljašnju stranu kažiprsta na terminalne senzitivne grane n. medianusa za unutrašnju stranu palca, odnosno spoljašnju stranu kažiprsta, analizirani su

- Snaga fleksije kažiprsta i palca
- Snaga stiska šake na povređenoj strani u odnosu na zdravu stranu izražena u procentima
- Snaga stiska palca na povređenoj strani u odnosu na zdravu stranu izražena u procentima
- Step en opozicije palca i
- Kvalitet života ovih pacijenata

Za gradiranje snage fleksije palca i kažiprsta korišćena je British Medical Research Council scale (BMRC skala):

M0- nema kontrakcije mišića

M1- prisutna kontrakcija mišića, ali bez pokreta

M2- prisutna kontrakcija mišića uz pokret, ali samo u pravcu sile zemljine teže

M3- postoji mogućnost pokreta nasuprot sili zemljine teže bez dodatnog otpora ispitivača

M4- postoji mogućnost pokreta nasuprot sili zemljine teže i dodatnog otpora ispitivača

M5- normalna snaga pokreta

Pri tom su M0, M1 i M2 označeni kao funkcionano nezadovoljavajući, a M3, M4, M5 kao funkcionalno zadovoljavajući. Među funkcionalno zadovoljavajućim rezultatima M5 je označen kao odličan, M4 kao vrlo dobar, M3 kao dobar.

Pri ispitivanju od pacijenata koji su bili u sedećem položaju se tražilo da ispruže ruku i naslone na sto u položaju supinacije, a zatim da flektiraju palac i kažiprst pri čemu je ispitivač aplikovao otpor u nivou distalnih falangi prstiju.

Snaga stiska šake i stiska palca je ispitivana dinamometrijski, pri čemu je korišćen „Jamar“ ručni dijametar (Lafayette Instrument, USA). Snaga stiska šake, odnosno snaga stiska palca na povređenoj strani, upoređivana je sa zdravom stranom tako što je dobijena vrednost na povređenoj strani, podeljena sa vrednošću na zdravoj strani i dobijeni rezultat pomnožen sa 100, i ovaj rezultat je izražen u procentima.

Analiza konačnog ishoda lečenja pacijenata kod kojih je primenjen distalni nervni transfer za medianus, u pogledu povećanja snage stiska šake i stiska palca na povređenoj strani u komparaciji sa zdravom stranom, a u odnosu na uzrast pacijenta, vršena je tako što su pacijenti podeljeni u dve grupe: jednu u kojoj su bili pacijenti uzrasta do 30 godina i drugu u kojoj su bili pacijenti stariji od 30 godina, a zatim su analizirane razlike u rezultatima između ove dve grupe pacijenata

Analiza konačnog ishoda lečenja pacijenata kod kojih je primenjen distalni nervni transfer za medianus, u pogledu povećanja snage stiska šake i stiska palca na povređenoj strani u komparaciji sa zdravom stranom, a u odnosu na udružene povrede i hitne operacije kod ovih pacijenata, vršena je tako što su pacijenti podeljeni u dve grupe: jednu u kojoj su bili pacijenti koji nisu imali udružene povrede i hitne operacije i drugu u kojoj su bili pacijenti koji su imali udružene povrede i hitne operacije, a zatim su analizirane razlike u rezultatima između ove dve grupe pacijenata.

Analiza konačnog ishoda lečenja pacijenata kod kojih je primenjen distalni nervni transfer za medianus, u pogledu povećanja snage stiska šake i stiska palca na povređenoj strani u komparaciji sa zdravom stranom, a u odnosu na dodatnu primenu grafting procedure, vršena je tako što su pacijenti podeljeni u dve grupe: jednu u kojoj su bili pacijenti kod kojih nije primenjena dodatna grafting procedura i drugu u kojoj su bili pacijenti kod kojih je primenjena grafting procedura, a zatim su analizirane razlike u rezultatima između ove dve grupe pacijenata.

Stepen opozicije palca određivan je tako što se od pacijenta tražilo da izvrši maksimalan pokret opozicije palca i vizuelnom metodom taj pokret je gradiran prema Kapandži skali:

1-vrh palca dodiruje lateralnu stranu druge falange kažiprsta



- 2-vrh palca dodiruje lateralnu stranu treće falange kažiprsta
- 3-vrh palca dodiruje vrh kažiprsta
- 4-vrh palca dodiruje vrh srednjeg prsta
- 5-vrh palca dodiruje vrh domalog prsta
- 6-vrh palca dodiruje vrh malog prsta
- 7-vrh palca dodiruje dorzalni interfalangealni zglob malog prsta
- 8-vrh palca dodiruje proksimalni interfalangealni zglob malog prsta
- 9-vrh palca dodiruje metakarpofalangealni zglob malog prsta
- 10-vrh palca dodiruje distalnu ivicu dorzalne kreste ručja

Analiza konačnog ishoda lečenja pacijenata, kod kojih je primenjen distalni nervni transfer za n. medianus, u pokušaju rekonstrukcije pokreta šake u smislu fleksije palca, kažiprsta, opozicije palca, pojačanja stiska šake i palca, u odnosu na kvalitet života ovih pacijenata, vršena je pomoću Požega skora koji su pacijenti popunjavali pre operacije i 24 meseca posle operacije, a zatim je vršena analiza na ovaj način dobijenih rezultata.

### **3.9. METODOLOGIJA PRIMENJENA U REKONSTRUKCIJI FUNKCIJE ŠAKE DISTALNIM NERVNIM TRANSFEROM ZA N. ULNARIS**

U evaluaciji funkcije šake nakon primene distalnog nervnog transfer za n. ulnaris, koji je podrazumevao transfer terminalne grane n. interosseus anteriora za m. pronator quadratus na duboku motornu granu n. ulnarisa, analizirani su:

- Snaga m.adductor plocis longusa, u smislu adukcije palca
- Snaga prvog dorzalnog interosealnog mišića u smislu abdukcije kažiprsta
- Prisustvo Egawa znaka srednjeg prsta
- Snaga lumbrikalnih mišića u smislu fleksije domalog prsta u metakarpofalangealnom zglobu, a ekstenzije u interfalangealnim zglobovima

- Snaga m.abductor digiti minimi u smislu abdukcije maloga prsta
- Snaga stiska šake
- Snaga stiska palca i
- Kvalitet života pacijenata

Za gradiranje snage adductor pollicis, dorzalnih interoselanih mišića, lumbrikalnih mišića i m. abductor digiti minimi korišćena je British Medical Research Council Scale (BMRC skala):

M0- nema kontrakcije mišića

M1- prisutna kontrakcija mišića ali bez pokreta

M2- prisutna kontrakcija mišića uz pokret ali samo u pravcu sile zemljine teže

M3- postoji mogućnost pokreta nasuprot sili zemljine teže bez dodatnog otpora ispitivača

M4- - postoji mogućnost pokreta nasuprot sili zemljine teže i dodatnog otpora ispitivača

M5- normalna snaga pokreta

Pri tom su M0, M1 i M2 označeni kao funkcionano nezadovoljavajući, a M3, M4, M5 kao funkcionalno zadovoljavajući. Među funkcionalno zadovoljavajućim rezultatima M5 je označen kao odličan, M4 kao vrlo dobar, M3 kao dobar.

Pri ispitivanju pacijenti su bili u sedećem položaju sa rukom ispruženom i naslonjenom na sto u položaju pronacije. Pri ispitivanju snage m. adductor pollicis od pacijenata je traženo da izvrše adukciju palca uprkos otporu ispitivača. Pri ispitivanju snage dorzalnih interosealnih mišića od pacijenata je traženo da abdukuju kažiprst uprkos otporu ispitivača. Pri ispitivanju snage lumbrikalnih mišića od pacijenata je traženo da dok ispitivač drži domali prst u hiperekstenziji u metakarpofalangealnom zglobu načine ekstenziju u interfalangealnim zglobovima uprkos otporu ispitivača. Pri ispitivanju snage m. abductor digiti minimi od pacijenata je traženo da načine abdukciju malog prsta uprkos otporu ispitivača.

Pri ispitivanju Egawa znaka od pacijenata je traženo da flektiraju prste u interfalangealnim i metakarpofalangealnim zglobovima, pri čemu je šaka naslonjena na sto u položaju pronacije, i da potom pomeraju srednji prst u abdukciju i adukciju. Nemogućnost izvođenja ovog pokreta označena je kao pozitivan Egawa znak i obrnuto. Snaga stiska šake i stiska palca je ispitivana

dinamometrijski, pri čemu je korišćen „Jamar“ ručni dijametar (Lafayette Instrument, USA). Snaga stiska šake, odnosno snaga stiska palca na povređenoj strani, upoređivana je sa zdravom stranom tako što je dobijena vrednost na povređenoj strani, podeljena sa vrednošću na zdravoj strani i dobijeni rezultat pomnožen sa 100 a ovaj rezultat je izražen u procentima.

Analiza konačnog ishoda lečenja pacijenata kod kojih je primenjen distalni nervni transfer za n.ulnaris, u pogledu povećanja snage stiska šake i stiska palca na povređenoj strani u komparaciji sa zdravom stranom, a u odnosu na uzrast pacijenta, vršena je tako što su pacijenti podeljeni u dve grupe: jednu u kojoj su bili pacijenti uzrasta do 30 godina i drugu u kojoj su bili pacijenti stariji od 30 godina, a zatim su analizirane razlike u rezultatima između ove dve grupe pacijenata.

Analiza konačnog ishoda lečenja pacijenata kod kojih je primenjen distalni nervni transfer za n.ulnaris, u pogledu povećanja snage stiska šake i stiska palca na povređenoj strani u komparaciji sa zdravom stranom, a u odnosu na udružene povrede i hitne operacije kod ovih pacijenata, vršena je tako što su pacijenti podeljeni u dve grupe: jednu u kojoj su bili pacijenti koji nisu imali udružene povrede i hitne operacije i drugu u kojoj su bili pacijenti koji su imali udružene povrede i hitne operacije, a zatim su analizirane razlike u rezultatima između ove dve grupe pacijenata.

Analiza konačnog ishoda lečenja pacijenata kod kojih je primenjen distalni nervni transfer za medianus, u pogledu povećanja snage stiska šake i stiska palca na povređenoj strani u komparaciji sa zdravom stranom, a u odnosu na tip nervne lezije, vršena je tako što su pacijenti podeljeni u dve grupe: jednu u kojoj su bili pacijenti koji su imali leziju n. ulnarisa u kontinuitetu i drugu u kojoj su bili pacijenti koji su imali leziju n. ulnarisa sa prekidom kontinuiteta, a zatim su analizirane razlike u rezultatima između ove dve grupe pacijenata.

Analiza konačnog ishoda lečenja pacijenata kod kojih je primenjen distalni nervni transfer za ulnaris, u pogledu povećanja snage stiska šake i stiska palca na povređenoj strani u komparaciji sa zdravom stranom, a u odnosu na vreme operativnog lečenja, vršena je tako što su pacijenti podeljeni u dve grupe: jednu u kojoj su bili pacijenti koji su operisani do 6 meseci od datuma povrede i drugu u kojoj su bili pacijenti koji su operisani posle 6 meseci od datuma povrede, a zatim su analizirane razlike u rezultatima između ove dve grupe pacijenata.

Analiza konačnog ishoda lečenja pacijenata, kod kojih je primenjen distalni nervni transfer za n. ulnaris, u pokušaju rekonstrukcije pokreta šake u smislu aktivnost intrinzičke muskulature šake, u

odnosu na kvalitet života ovih pacijenata, vršena je pomoću Požega skora koji su pacijenti popunjavali pre operacije i 24 meseca posle operacije, a zatim je vršena analiza na ovaj način dobijenih rezultata.

### **3.10. METODOLOGIJA PRIMENJENA U REKONSTRUKCIJI FUNKCIJE ŠAKE TRANSFEROM GRANE N. MUSCULOCUTANEUSA ZA M. BRACHIALIS NA N. INTEROSSEUS ANTERIOR I TRANSFEROM GRANE N. INTEROSSEUS POSTERIORA ZA M. SUPINATOR NA N. INTEROSSEUS POSTERIOR**

U evaluaciji funkcije šake nakon primene transfera grane n. musculocutaneusa za m. brachialis na n. interosseus anterior i transfera grana n. interosseusa za m. supinator na n. interosseus posterior kod C7-T1 paralize brahijalnog plexusa, analizirani su:

- Snaga m. flexor digitorum profundusa
- Snaga m. flexor pollicis brevis
- Snaga m. extensor digitorum communis
- Snaga m. extensor pollicis longus i
- Kvalitet života pacijenta

Za gradiranje snage adductor pollicis, dorzalnih interoselanih mišića, lumbrikalnih mišića i m. abductor digiti minimi korišćena je British Medical Research Council Scale (BMRC skala):

M0- nema kontrakcije mišića

M1- prisutna kontrakcija mišića, ali bez pokreta

M2- prisutna kontrakcija mišića uz pokret, ali samo u pravcu sile zemljine teže

M3- postoji mogućnost pokreta nasuprot sili zemljine teže bez dodatnog otpora ispitivača

M4- postoji mogućnost pokreta nasuprot sili zemljine teže i dodatnog otpora ispitivača

M5- normalna snaga pokreta

Pri tom su M0, M1 i M2 označeni kao funkcionano nezadovoljavajući, a M3, M4, M5 kao funkcionalno zadovoljavajući. Među funkcionalno zadovoljavajućim rezultatima M5 je označen kao odličan, M4 kao vrlo dobar, M3 kao dobar.

Pri ispitivanju snage m. flexor digitorum profundusa i m. flexor policis longusa pacijent je bio u sedećem položaju sa ispruženom rukom naslonjenom na sto u supinaciji. Od pacijenta je traženo da izvrši pokret fleksije prstiju, prvo od II do V, a potom i palca, dok je ispitivač aplikovao otpor u nivou distalnih falangi odgovarajućih prstiju. Pri ispitivanju snage m. extensor digitorum communisa i m. extensor policis longusa pacijent je bio u sedećem položaju sa rukom naslonjenom na sto u položaju pronacije, pri čemu je u nivou dlana bila na ivici stola tako da prsti vise. Od pacijenta je traženo da izvrši ekstenziju prstiju uprkos otporu ispitivača aplikovanom u nivou interfalangealnih zglobova.

Uticaj gore pomenutih nervnih transfera na kvalitet života pacijenta je vršen primenom Požega skora koji je pacijent popunio pre operacije i 24 meseca posle operacije, a zatim je vršena analiza na ovaj način dobijenih rezultata.

## 4. REZULTATI

---

---

### 4.1. REZULTATI REKONSTRUKCIJE FUNKCIJE RAMENA PRIMENOM TRANSFERA N. SPINALIS ACCESSORIUSA NA N. SUPRASCAPULARIS I/ILI GRANE N. RADIALISA ZA MEDIJALNU GLAVU TRICEPSA NA GRANE N. AXILLARISA ZA PREDNJI DEO M. DELTOIDEUSA I M. TERES MINOR

Tabela 1. Karakteristike pacijenata

Broj	Pol	Godine	Način povređivanja	Tip nervne lezije	Udružene povrde	Hitne operacije	Vreme od povede do operacije	Vrsta operacije	Rezultat
1	M	23	SUS	GP	CC	/	4	TNP	AB: 180°, M5 SR: 170°, M5 BPR: U BPO: B STPR: - STPO: + PPR: 19 PPO: 80
2	M	30	SUV	PGP	FH, FC	OH	7	PM-A, TD- TCL, SA-SS, O	AB: 90°, M4 SR: 45, M3 BPR: T BPO:U STPR: - STPO: + PPR: 18 PPO: 55
3	M	61	SUV	GP	FH, FV	OH, IC	9	TNP	AB: 60°, M3 SR: 45°, M3 BPR: T BPO: U STPR: - STPO: +

									PPR: 25 PPO: 61
4	Ž	42	SUM	TP	CTC, FC	OC	8	SA-SS, II-MC	AB: 20°, M2 SR: 0°, M0 BPR: T BPO: L STPR: - STPO: + PPR: 14 PPO: 16
5	M	49	P	GP	LK	RV	5	TNP	AB: 140°, M5 SR: 120°, M5 BPR: T BPO: B STPR: - STPO: + PPR: 25 PPO: 73
6	M	28	SUM	GP	FCS, FF	TD, OF	6	TNP	AB: 120°, M5 SR: 100°, M4 BPR: U BPO: L STPR: - STPO: + PPR: 23 PPO: 66
7	M	56	PV	TP	FH, FT, CTC, LL	OH, OT, S	12	SA-SS, II-MC	AB: 0°, M0 SR: 0°, M0 BPR: T BPO: L STPR: - STPO: + PPR: 10 PPO: 12
8	M	35	P	GP	LK	RV	7	TNP	AB: 90°, M4 SR: 120°, M5 BPR: U BPO: B STPR: - STPO: + PPR: 30 PPO: 71
9	M	29	SUM	TP	/	/	5	SA-SS, C-A, C- MC	AB: 50°, M3 SR: 0°, M1 BPR: T BPO: B

									STPR: - STPO: + PPR: 30 PPO: 71
10	Ž	51	P	GP	LK	RV	8	TNP	AB: 110°, M4 SR: 100°, M4 BPR: T BPO: L STPR: - STPO: + PPR: 28 PPO: 59
11	M	39	SUM	GP	/	/	6	TNP	AB: 160°, M5 SR: 150°, M5 BPR: U BPO: B STPR: - STPO: + PPR: 25 PPO: 75
12	M	26	SUM	GP	/	/	5	TNP	AB: 120°, M5 SR: 150°, M5 BPR: T BPO: L STPR: - STPO: + PPR: 18 PPO: 71
13	M	28	SUM	GP	/	/	7	TNP	AB: 90°, M4 SR: 100°, M4 BPR: U BPO: B STPR: - STPO: + PPR: 20 PPO: 66
14	M	45	SUM	GP	FT, FR, FMT, FZ, FM, FL, FV, CTC	OT, OR, OMT, OZ, OM	9	TNP	AB: 60°, M3 SR: 90°, M3 BPR: T BPO: L STPR: - STPO: + PPR: 15 PPO: 51
15	M	33	SUM	GP	FS, FC, FV	/	7	TNP	AB: 110°, M4 SR: 110°, M4



									BPR: U BPO: L STPR: - STPO: + PPR: 29 PPO: 70
16	M	27	PP	GP	FL, FC, HED, FV, LL	S	9	TNP	AB: 90°, M4 SR: 120°, M5 BPR: T BPO: B STPR: - STPO: + PPR: 22 PPO: 59
17	Ž	18	SUM	GP	FC	/	5	TNP	AB: 150°, M5 SR: 140°, M5 BPR: T BPO: L STPR: - STPO: + PPR: 17 PPO: 69
18	M	30	SUV	GP	FC, FH	OH	6	TNP	AB: 80°, M3 SR: 90, M4 BPR: U BPO: U STPR: - STPO: + PPR: 23 PPO: 60
19	M	35	SUS	GP	/	/	7	TNP	AB: 100°, M4 SR: 120°, M4 BPR: U BPO: B STPR: - STPO: + PPR: 20 PPO: 65
20	M	40	SUM	TP	FV, FCS	/	7	SA-SS, C-A, C-MC	AB: 30°, M3 SR: 0°, M1 BPR: T BPO: B STPR: - STPO: + PPR: 21 PPO: 44

21	M	33	SUM	GP	/	/	4	TNP	AB: 160°, M5 SR: 140°, M5 BPR: L BPO: B STPR: - STPO: + PPR: 22 PPO: 73
22	M	22	PV	GP	FC	/	7	TNP	AB: 140°, M5 SR: 90°, M4 BPR: T BPO: L STPR: - STPO: + PPR: 31 PPO: 63
23	M	31	SUS	GP	FR, FU, CC	OR, OU	6	TNP	AB: 130°, M4 SR: 100°, M4 BPR: T BPO: U STPR: - STPO: + PPR: 24 PPO: 60
24	M	49	SUM	GP	CTC, FV, FCS, LL	TD, S	13	TNP	AB: 60°, M3 SR: 45°, M2 BPR: T BPO: U STPR: - STPO: + PPR: 19 PPO: 42
25	M	32	SUS	GP	FR, FMC, FT	OT, OR	7	TNP	AB: 150°, M5 SR: 120°, M5 BPR: U BPO: B STPR: - STPO: + PPR: 18 PPO: 69
26	M	46	SUM	GP	CTC, FC, FH, FV, FCS, LL	S, OH	15	TNP	AB: 20°, M2 SR: 0°, M1 BPR: T BPO: U STPR: - STPO: +

									PPR: 24 PPO: 31
27	M	33	SUV	GP	/	/	12	TNP	AB: 45°, M3 SR: 20°, M2 BPR: U BPO: B STPR: - STPO: + PPR: 17 PPO: 49
28	M	29	PP	A	LA	/	5	SOM	AB: 180°, M5 SR: 180°, M5 BPR: U BPO: B STPR: + STPO: + PPR: 34 PPO: 80
29	M	62	PV	A	LA	/	10	SOM	AB: 80°, M3 SR: 45°, M3 BPR: T BPO: L STPR: + STPO: + PPR: 40 PPO: 62
30	M	54	SUS	A	FCS, FH, FV, FBL, FS	TD	6	SOM	AB: 160°, M5 SR: 150°, M5 BPR: U BPO: B STPR: + STPO: + PPR: 35 PPO: 73
31	M	66	SUS	A	LA	/	5	SOM	AB: 90°, M4 SR: 90°, M4 BPR: T BPO: L STPR: + STPO: + PPR: 41 PPO: 69
32	M	48	PU	A	FH	/	6	SOM	AB: 120°, M4 SR: 100°, M4 BPR: T BPO: B

									STPR: + STPO: + PPR: 29 PPO: 68
33	M	24	PU	A	LA	/	7	SOM	AB: 160°, M5 SR: 150°, M5 BPR: U BPO: B STPR: + STPO: + PPR: 35 PPO: 72
34	M	30	SUV	A	FCS, FH	/	8	SOM	AB: 100°, M4 SR: 45°, M3 BPR: T BPO: U STPR: - STPO: + PPR: 28 PPO: 67
35	Ž	41	PU	A	FH	OH	12	SOM	AB: 45°, M3 SR: 30°, M2 BPR: T BPO: L STPR: + STPO: + PPR: 30 PPO: 51
36	M	27	PU	A	LA	/	4	SOM	AB: 170°, M5 SR: 170°, M5 BPR: U BPO: B STPR: + STPO: + PPR: 41 PPO: 80
37	M	24	SUS	A	FH	OH	7	SOM	AB: 160°, M5 SR: 130°, M5 BPR: L BPO: B STPR: + STPO: + PPR: 40 PPO: 73

Skraćenice: M-muški pol, Ž-ženski pol, SUS-saobraćajni udes suvozač u kolima, SUV-saobraćajni udes vozač u kolima, SUM-saobraćajni udes motociklista, P-posekotina, PV-pad sa visine, PP-pad predmeta na pacijenta, PU-pad sa sopstvene visine na ulici, GP-gornja paraliza brahijalnog pleksusa, PGP-proširena gornja paraliza brahijalnog pleksusa, TP-totalna paraliza brahijalnog pleksusa, A-izolovana lezija aksilarisa, CC-komocija mozga, FH-fraktura humerusa, FC-fraktura klavikule, FV- fraktura kičmenog pršljena, CTC- kontuzija mozga, LK-lezija krvnog suda, FCS-fraktura rebara, FF-fraktura femura, LL-lezija slezine, FR-fraktura radiusa, FMT-fraktura metatarzalne kosti, FZ-fraktura zigomatične kosti, FM-fraktura mandibule, FL-fraktura lobanje, FS-fraktura skapule, HED- epiduralni hematoma, FU-fraktura ulne, FMC-fraktura metakarpalne kosti, LA-luksacija ramenog zgloba, FBL-fraktura baze lobanje, OH-osteosinteza humerusa, IC-instrumentacija kičme, OC-osteosinteza klavikule, RV-rekonstrukcija krvnih sudova, TD-torakalna drenaža, OF-osteosinteza femura, OT-osteosinteza tibije, S-splenektomija, OR-osteosinteza radiusa, OMT-osteosinteza metatarzalne kosti, OZ-osteosinteza zigomatične kosti, OM-osteosinteza mandibule, OU-osteosinteza ulne, TNP- “triple nerve transfer” koji podrazumeva transfer n. spinalis accessoriusa na n.suprascapularis, transfer grane radialisa za medijalnu glavu tricepsa na grane n. axillarisa za prednji deo m. deltoideusa I m. ters minor, transfer fascikulusa n. ulnarisa za m. flexor carpi ulnaris na granu n. musculocutaneusa za m. biceps brachii, PM-A -transfer n. pectoralis medialisa na n.axillaris, TD-TCL – transfe n. thoracodorsalisa na granu n. radialisa za dugu glavu tricepsa, SA-SS – transfer n.spinalis accessoriusa na n. suprascapularis, O- Oberlin procedura koja podrazumeva transfer fascikulusa n. ulnarisa za m. flexor carpi ulnaris na granu n. musculocutaneusa za m. biceps brachii, II-MC -transfer interkostalnih nerava od III do V na n. musculocutaneus, C-A – graftovanje sa C5 na n. axillaris, C-MC – graftovanje sa C5 na n. musculocutaneus, SOM-transfer grane radialisa za medijalnu glavu tricepsa na grane n. axillarisa za prednji deo m. deltoideusa I m. ters minor, AB- abdukcija u ramenu, SR-spoljašnja rotacija u ramenu, BPR-bol u ramenu pre operacije, BPO-bol u ramenu posle operacije, T-težak bol u ramenu, U-umeren bol u ramenu, L-lak bol u ramenu, B-bez bola u ramenu, STPR- stabilnost u ramenu pri hodu pre operacije, STPO-stabilnost u ramenu pri hodu posle operacije, PPR-Požega skor pre operacije, PPO-Požega skor posle operacije, Mo M1 M2 M3 M4 M5- snaga abdukcije, odnosno spoljašnje rotacije prema Rasulićevom, odnosno Savićevom skor, + -prisutna stabilnost u ramenu pri hodu, - -odsutna stabilnost u ramenu pri hodu.

Primenom distalnih nevnih transfera: spoljašnje grane n. spinalis accessoriusa na n. suprascapularis i/ili grane radialisa za medijalnu glavu tricepsa na grane n. axillarisa za prednji deo m. deltoideusa I m.teres minor, u ovoj seriji od 37 pacijenata, ostvareni su sledeći rezultati u pogledu abdukcije u ramenu i spoljašnje rotacije u ramenu:

Tabela 2. Konačan ishod lečenja

	Funkcionalno zadovoljavajući rezultati	Funkcionalno nezadovoljavajući rezultati
Abdukcija	34 (91,9%)	3 (8,1%)
Spoljašnja rotacija	29 (78,4%)	8 (21,6%)

Tabela 3. Konačan ishod lečenja

Abdukcija (snaga)	14 M5, 11 M4, 9 M3, 2 M2, 0 M1, 1 M0
Abdukcija(obim pokreta)	0°- 180° , u proseku 103°
Spoljašnja rotacija (snaga)	14 M5, 10 M4, 5 M3, 3 M2, 3 M1, 2 M0
Spoljašnja rotacija (obim pokreta)	0°- 180° u proseku 91°

Rekonstrukcija abdukcije i spoljašnje rotacije u ramenu primenom distalnih nervnih transfera sprovedena je kod 33 muškaraca i 4 žene.

Godine pacijenata kretale su se u intervalu od 18 do 66 u proseku 37 godina.

Da bi smo procenili značaj godina starosti pacijenata na konalne rezultate lečenja pacijente smo podelili u dve grupe: prvu grupu su sačinjavali oni koji su u trenutku operacije imali do 30 godina, a drugu grupu su sačinjavali oni koji su u trenutku operacije imali više od 30 godina. Potom smo uporedili rezultate u pogledu abdukcije i spoljašnje rotacije u ramenu, primenom nervnih transfera n. spinalis accessoriusa na n. suprascapularis i/ili grane radialisa za medijalnu glavu tricepsa na grane n. axillarisa za prednji deo m. deltoideusa I m.teres minor, između ove dve grupe pacijenata.

Tabela 4. Uticaj godina straosti pacijenata na konačan rezultat abdukcije u ramenu

Abdukcija u ramenu	Funkcionalno zadovoljavajući rezultati	Funkcionalno nezadovoljavajući rezultati
Do 30 godina	15	0
Više od 30 godina	19	3

Vrednost Fišerovog testa tačne verovatnoće je 0.2568. Rezultat nije statistički značajan za uslov  $p < .05$ .

Tabela 5. Uticaj godina starosti pacijenata na konačan rezultat spoljašnje rotacije u ramenu

Spoljašnja rotacija u ramenu	Funkcionalno zadovoljavajući rezultati	Funkcionalno nezadovoljavajući rezultati
Do 30 godina	14	1
Više od 30 godina	15	7

Vrednost Fišerovog testa tačne verovatnoće je 0.1083. Rezultat nije statistički značajan za uslov  $p < .05$ .

U ovoj seriji pacijenata kod kojih je pokušana rekonstrukcija funkcije ramena primenom nervnih transfera n. spinalis accessoriusa na n. suprascapularis i/ili grane radialisa za medijalnu glavu tricepsa na grane n. axillarisa za prednji deo m. deltoideusa i m.teres minor, registrovani su sledeći mehanizmi povređivanja:

Tabela 6. Etiologija

Saobraćajni udes vozač u kolima	4 pacijenta
Saobraćajni udes suvozač u kolima	8 pacijenata
Saobraćajni udes motociklista	13 pacijenata
Posekotina	3 pacijenta
Pad predmeta na pacijenta	2 pacijenta
Pad pacijenta sa visine	3 pacijenta
Pad pacijenta u istoj ravni	4 pacijenta

U ovoj seriji pacijenata, kod kojih je pokušana rekonstrukcija funkcije ramena primenom nervnih transfera n. spinalis accessoriusa na n. suprascapularis i/ili grane radialisa za medijalnu glavu tricepsa na grane n. axillarisa za prednji deo m. deltoideusa I m.teres minor, sledeće dijagnoze su postavljene kao indikacija za operaciju:

Tabela 7. Tipovi nervnih lezija

Totalna paraliza brahijalnog pleksusa	4 pacijenta
Proširena gornja paraliza brahijalnog pleksusa	1 pacijent
Gornja paraliza brahijalnog pleksusa	22 pacijenta
Izolovana lezija n.axillarisa	10 pacijenata

Da bi smo procenili značaj dijagnoze koja je bila indikacija za operaciju na konačne rezultate lečenja pacijente smo podelili u 4 grupe u zavisnosti od postavljene dijagnoze. Potom smo uporedili rezultate u pogledu abdukcije i spoljašnje rotacije u ramenu, primenom nervnih transfera n. spinalis accessoriusa na n. suprascapularis i/ili grane radialisa za medijalnu glavu tricepsa na grane n. axillarisa za prednji deo m. deltoideusa I m.teres minor, između ove četiri grupe pacijenata.

Tabela 8. Uticaj tipa nervne lezije na konačan rezultat abdukcije u ramenu

Abdukcija	Funkcionalno zadovoljavajući rezultati	Funkcionalno nezadovoljavajući rezultati
Totalna paraliza brahijalnog pleksusa	2	2
Proširena gornja paraliza brahijalnog pleksusa	1	0
Gornja paraliza brahijalnog pleksusa	21	1
Izolovana lezija n.axillarisa	10	0

Fisher test tačne verovatnoće za 4x2 tablicu,  $p = 0.06$



Postoji povezanost, na granici statističke značajnosti ( $p = 0.06$ ), između tipa nervne lezije i funkcionalnog rezultata. Gornja paraliza brahijalnog plexusa i izolovana lezija n. axillaris povezana je sa funkcionalno zadovoljavajućom abdukcijom u ramenu.

Tabela 9. Uticaj tipa nervne lezije na konačan rezultat spoljašnje rotacije u ramenu

Spoljašnja rotacija	Funkcionalno zadovoljavajući rezultati	Funkcionalno nezadovoljavajući rezultati
Totalna paraliza brahijalnog plexusa	0	4
Proširena gornja paraliza brahijalnog plexusa	1	0
Gornja paraliza brahijalnog plexusa	19	3
Izolovana lezija n.axillaris	9	1

Fisher test tačne verovatnoće za 4x2 tablicu,  $p = 0.003$

Postoji povezanost ( $p = 0.003$ ) između tipa nervne lezije i funkcionalnog rezultata. Gornja paraliza brahijalnog plexusa i izolovana lezija n. axillaris povezana je sa funkcionalno zadovoljavajućom spoljašnjom rotacijom u ramenu.

U ovoj seriji pacijenata kod kojih je pokušana rekonstrukcija funkcije ramena primenom nervnih transfera n. spinalis accessoriusa na n. suprascapularis i/ili grane radialisa za medijalnu glavu tricepsa na grane n. axillaris za prednji deo m. deltoideusa I m.teres minor, detektovane su sledeće udružene povrede:

Tabela 10. Udružene povrede

Kontuzija mozga	5 pacijenata
Komocija mozga	2 pacijenta
Epiduralni hematom	1 pacijent
Fraktura lobanje	2 pacijenta
Fraktura baze lobanje	1 pacijent

Fraktura zigomatične kosti	1 pacijent
Fraktura mandibule	1 pacijent
Fraktura skapule	2 pacijenta
Fraktura klavikule	8 pacijenata
Fraktura kičmenog pršlejnja	8 pacijenata
Lukacija ramenog zgloba	5 pacijenata
Fraktura rebara	6 pacijenata
Fraktura humerusa	10 pacijenata
Fraktura radijusa	3 pacijenta
Fraktura ulne	1 pacijent
Fraktura metakarpalne kosti	1 pacijent
Lezija slezine	4 pacijenta
Lezija krvnih sudova	3 pacijenta
Fraktura femura	1 pacijent
Fraktura tibije	3 pacijenta
Fraktura metatarzalne kosti	1 pacijent

Ukupno je kod 37 pacijenata kojim je rađena rekonstrukcija funkcije ramena primenom nervnih transfera n. spinalis accessoriusa na n. suprascapularis i/ili grane radialisa za medijalnu glavu tricepsa na grane n. axillarisa za prednji deo m. deltoideusa m.teres minor detektovano 69 udruženih povreda.

Da bismo kod ovih pacijenata utvrdili značaj udruženih povreda na konačan ishod lečenja podelili smo pacijente u dve grupe: u prvu smo svrstali pacijente koji su imali udružene povrede, a u drugu grupu smo svrstali pacijente koji nisu imali udružene povrede. Potom smo uporedili rezultate u pogledu abdukcije i spoljašnje rotacije u ramenu između ove dve grupe pacijenata.

Tabela 11. Uticaj udruženih povreda na konačan rezultat abdukcije u ramenu

Abdukcija	Funkcionalno zadovoljavajući rezultati	Funkcionalno nezadovoljavajući rezultati
Pacijenti sa udruženim povredama	27	3
Pacijenti bez udruženih povreda	7	0

Vrednost Fišerovog testa tačne verovatnoće je 1. Rezultat nije statistički značajan za postavljeni uslov  $p < .05$ .

Tabela 12. Uticaj udruženih povreda na konačan rezultat spoljašnje rotacija u ramenu

Spoljašnja rotacija	Funkcionalno zadovoljavajući rezultati	Funkcionalno nezadovoljavajući rezultati
Pacijenti sa udruženim povredama	24	6
Pacijenti bez udruženih povreda	5	2

Vrednost Fišerovog testa tačne verovatnoće je 0.6309. Rezultat nije statistički značajan za postavljeni uslov  $p < .05$ .

U ovoj seriji pacijenata, kod kojih je pokušana rekonstrukcija funkcije ramena primenom nervnih transfera n. spinalis accessoriusa na n. suprascapularis i/ili grane radialisa za medijalnu glavu tricepsa na grane n. axillarisa za prednji deo m. deltoideusa m.teres minor, detektovane su sledeće hitne operacije:

Tabela 13. Hitne operacije

Osteosinteza zigomatične kosti	1 pacijent
Osteosinteza mandibule	1 pacijent
Instrumentacija kičme	1 pacijent

Osteosinteza klavikule	1 pacijent
Osteosinteza humerusa	7 pacijenata
Osteosinteza radijusa	3 pacijenta
Osteosinteza ulne	1 pacijent
Osteosinteza femura	1 pacijent
Osteosinteza tibije	3 pacijenta
Osteosinteza metatarzalne kosti	1 pacijent
Splenektomija	4 pacijenta
Torakalna drenaža	3 pacijenta
Rekonstrukcija krvnih sudova	3 pacijenta

Među 37 pacijenata u ovoj studiji kojim je rađena rekonstrukcija funkcije ramena primenom nervnih transfera n. spinalis accessoriusa na n. suprascapularis i/ili grane radialisa za medijalnu glavu tricepsa na grane n. axillarisa za prednji deo m. deltoideusa i m.teres minor sprovedeno je ukupno 30 hitnih operacija.

Da bi smo kod ovih pacijenata utvrdili značaj hitnih operacija na konačan ishod lečenja podelili smo ove pacijente u dve grupe: u prvu smo svrstali pacijente koji su imali hitne operacije, a u drugu grupu smo svrstali pacijente koji nisu imali hitne operacije. Potom smo uporedili rezultate u pogledu abdukcije i spoljašnje rotacije u ramenu između ove dve grupe pacijenata.

Tabela 14. Uticaj hitnih operacija na konačan ishod abdukcije u ramenu

Abdukcija	Funkcionalno zadovoljavajući rezultati	Funkcionalno nezadovoljavajući rezultati
Imali hitne operacije	15	3
Nisu imali hitne operacije	19	0

Vrednost Fišerovog testa tačne verovatnoće je 0.105. Rezultat nije statistički značajan za postavljeni uslov  $p < .05$ .

Tabela 15. Uticaj hitnih operacija na konačan ishod spoljašnje rotacije u ramenu

Spoljašnja rotacija	Funkcionalno zadovoljavajući rezultati	Funkcionalno nezadovoljavajući rezultati
Imali hitne operacije	13	5
Nisu imali hitne operacije	16	3

Vrednost Fišerovog testa tačne verovatnoće je 0.447. Rezultat nije statistički značajan za postavljeni uslov  $p < .05$ .

U ovoj seriji pacijenata, kod kojih je pokušana rekonstrukcija funkcije ramena primenom nervnih transfera n. spinalis accessoriusa na n. suprascapularis i/ili grane radialisa za medijalnu glavu tricepsa na grane n. axillarisa za prednji deo m. deltoideusa i m.teres minor, vreme proteklo od povrede do operacije kretalo se u interval od 4 meseca do 15 meseci, u proseku 7,4 meseca.

Da bi smo kod ovih pacijenata utvrdili značaj vremena operativnog lečenja, na konačan ishod lečenja podelili smo ove pacijente u dve grupe: u prvu smo svrstali pacijente koji su operisani do 6 meseci od datuma povrede, a u drugu grupu smo svrstali pacijente koji su operisani posle 6 meseci od datuma povrede. Potom smo uporedili rezultate u pogledu abdukcije i spoljašnje rotacije u ramenu između ove dve grupe pacijenata.

Tabela 16. Uticaj vremena operacije na konačan rezultat abdukcije u ramenu

Abdukcija	Funkcionalno zadovoljavajući rezultati	Funkcionalno nezadovoljavajući rezultati
Operisani do 6 meseci	15	0
Operisani posle 6 meseci	19	3

Vrednost Fišerovog testa tačne verovatnoće je 0.2568. Rezultat nije statistički značajan za postavljeni uslov  $p < .05$ .

Tabela 17. Uticaj vremena operacije na konačan rezultat spoljašnje rotacije u ramenu

Spoljašnja rotacija	Funkcionalno zadovoljavajući rezultati	Funkcionalno nezadovoljavajući rezultati
Operisani do 6 meseci	14	1
Operisani posle 6 meseci	15	7

Vrednost Fišerovog testa tačne verovatnoće je 0.1083. Rezultat nije statistički značajan za postavljeni uslov  $p < .05$ .

U pogledu bola u ramenu, među 37 pacijenata u ovoj studiji kojim je rađena rekonstrukcija funkcije ramena primenom nervnih transfera n. spinalis accessoriusa na n. suprascapularis i/ili grane radialisa za medijalnu glavu tricepsa na grane n. axillarisa za prednji deo m. deltoideusa i m.teres minor, zabeleženi su sledeći rezultati:

Tabela 18. Konačan rezultat u pogledu bola u ramenu

Bol u ramenu	Pre operacije	Posle operacije
Težak	21	0
Umeren	14	7
Lak	2	12
Bez bola	0	18

Požega test kojim smo vršili procenu kvaliteta života odnosno uticaj primenjenih nervnih transfera n. spinalis accessoriusa na n. suprascapularis i/ili grane radialisa za medijalnu glavu tricepsa na grane n. axillarisa za prednji deo m. deltoideusa i m.teres minor, u ovoj grupi od 37 pacijenata zabeleženi su sledeći rezultati:

Tabela 19. Rezultati Požega testa

Požega test pre operacije	10-41 , u proseku 25,1
Požega test posle operacije	12-80 , u proseku 61,2

Takođe izvršili smo analizu rezultata za svaki od primenjenih nervnih transfera: n. spinalis accessories na n. suprascapularis i grana radialisa za medijalnu glavu tricepsa na grane n. axillarisa za prednji deo m. deltoideusa i m.teres minor ponaosob.

Rezultati rekonstrukcije funkcije ramena primenom transfer n. spinalis accessories na n. suprascapularis posteriornim pristupom

#### 4.1.1. REZULTATI TRANSFERA N. SPINALIS ACCESSORIUSA NA N. SUPRASCAPULARIS

Transfer n. spinalis accessoriusa na n. suprascapularis izvršen je kod 27 pacijenata i pri tom su ostvareni sledeći rezultati:

Tabela 20. Konačan ishod lečenja

SA-SS	Funkcionalno zadovoljavajući rezultati	Funkcionalno nezadovoljavajući rezultati
Abdukcija	24 (88,9%)	3 (11,1%)
Spoljašnja rotacija	20 (74,1%)	7 (25,9%)

Tabela 21. Konačan ishod lečenja

Abdukcija (snaga)	9 M5, 8 M4, 7 M3, 2 M2, 0 M1, 1 M0
Abdukcija (obim pokreta)	0°-180° , u proseku 95°
Spoljašnja rotacija (snaga)	9 M5, 8 M4, 3 M3, 2 M2, 3M1, 2 M0
Spoljašnja rotacija (obim pokreta)	0°-170° , u proseku 85%

Kada smo ovih 27 pacijenata, kod kojih je primenjen transfer n. spinalis accessoriusa na n. suprascapularis, podelili u dve gupe u zavisnosti od toga da li su u trenutku operacije bili uzrasta do 30 godina ili stariji i uporedili konačan ishod lečenja između njih dobijeni su sledeći rezultati:

Tabela 22. Uticaj godina starosti pacijenata na konačan rezultat abdukcije u ramenu

Abdukcija	Funkcionalno zadovoljavajući rezultati	Funkcionalno nezadovoljavajući rezultati
Do 30 godina	10	0
Više od 30 godina	14	3

Vrednost Fišerovog testa tačne verovatnoće je 0.2735. Rezultat nije statistički značajan za postavljeni uslov  $p < .05$ .

Tabela 23. Uticaj godina starosti pacijenata na konačan rezultat spoljašnje rotacije u ramenu

Spoljašnja rotacija	Funkcionalno zadovoljavajući rezultati	Funkcionalno nezadovoljavajući rezultati
Do 30 godina	9	1
Više od 30 godina	11	6

Vrednost Fišerovog testa tačne verovatnoće je 0.204. Rezultat nije statistički značajan za postavljeni uslov  $p < .05$ .

Kada smo ovih 27 pacijenata, kod kojih je primenjen transfer n. spinalis accessoriusa na n. suprascapularis, podelili u tri grupe u zavisnosti od tipa nervne lezije koji je dijagnostikovao i na osnovu koga je indikovana operacija i uporedili konačan ishod lečenja između njih dobijeni su sledeći rezultati:

Tabela 24. Uticaj tipa nervne lezije na konačan rezultat abdukcije u ramenu

Abdukcija	Funkcionalno zadovoljavajući rezultati	Funkcionalno nezadovoljavajući rezultati
Totalna paraliza brahijalnog pleksusa	2	2
Proširena gornja paraliza brahijalnog pleksusa	1	0
Gornja paraliza brahijalnog pleksusa	21	1

Fisher test tačne verovatnoće za 4x2 tablicu,  $p = 0.0786$

Ne postoji povezanost ( $p = 0.0786$ ) između tipa nervne lezije i oporavka abdukcije u ramenu..



Tabela 25. Uticaj tipa nervne lezije na konačan rezultat spoljašnje rotacije u ramenu

Spoljašnja rotacija	Funkcionalno zadovoljavajući rezultati	Funkcionalno nezadovoljavajući rezultati
Totalna paraliza brahijalnog plexusa	0	4
Proširena gornja paraliza brahijalnog plexusa	1	0
Gornja paraliza brahijalnog plexusa	19	3

Fisher test tačne verovatnoće za 4x2 tablicu,  $p = 0.002$

Postoji povezanost ( $p = 0.0786$ ) između tipa nervne lezije i oporavka abdukcije u ramenu. Značajno bolji rezultati se postižu kod gornje paralize brahijalnog plexusa u odnosu na totalnu.

Kada smo ovih 27 pacijenata, kod kojih je primenjen transfer n. spinalis accessoriusa na n. suprascapularis, podelili u dve grupe u zavisnosti od toga da li su imali udružene povrede ili ne i uporedili konačan ishod lečenja između njih dobijeni su sledeći rezultati:

Tabela 26. Uticaj udruženih povreda na konačan rezultat abdukcije u ramenu

Abdukcija	Funkcionalno zadovoljavajući rezultati	Funkcionalno nezadovoljavajući rezultati
Imali udružene povrede	17	3
Nisu imali udružene povrede	7	0

Vrednost Fišerovog testa tačne verovatnoće je 0.5453. Rezultat nije statistički značajan za postavljene uslove  $p < .05$ .

Tabela 27. Uticaj udruženih povreda na konačan rezultat spoljašnje rotacije u ramenu

Spoljašnja rotacija	Funkcionalno zadovoljavajući rezultati	Funkcionalno nezadovoljavajući rezultati
Imali udružene povrede	15	5

Nisu imalu udružene povrede	5	2
-----------------------------	---	---

Vrednost Fišerovog testa tačne verovatnoće je 1. Rezultat nije statistički značajan za postavljeni uslov  $p < .05$ .

Kada smo ovih 27 pacijenata, kod kojih je primenjen transfer n. spinalis accessoriusa na n. suprascapularis, podelili u dve gupe u zavisnosti od toga da li su imali hitnu operaciju ili ne i uporedili konačan ishod lečenja između njih dobijeni su sledeći rezultati:

Tabela 28. Uticaj hitnih operacija na konačan rezultat abdukcije u ramenu

Abdukcija	Funkcionalno zadovoljavajući rezultati	Funkcionalno nezadovoljavajući rezultati
Imali hitnu operaciju	12	3
Nisu imali hitnu operaciju	12	0

Vrednost Fišerovog testa tačne verovatnoće je 0.2308. Rezultat nije statistički značajan za postavljeni uslov  $p < .05$ .

Tabela 29. Uticaj hitnih operacija na konačan rezultat spoljašnje rotacije u ramenu

Spoljašnja rotacija	Funkcionalno zadovoljavajući rezultati	Funkcionalno nezadovoljavajući rezultati
Imali hitnu operaciju	11	4
Nisu imali hitnu operaciju	9	3

Vrednost Fišerovog testa tačne verovatnoće je 1. Rezultat nije statistički značajan za postavljeni uslov  $p < .05$ .

Kada smo ovih 27 pacijenata, kod kojih je primenjen transfer n. spinalis accessoriusa na n. suprascapularis, podelili u dve gupe u zavisnosti od toga da li su operisani do 6 meseci od povrede ili kasnije i uporedili konačan ishod lečenja između njih dobijeni su sledeći rezultati:

Tabela 30. Uticaj vremena operacije na konačan rezultat abdukcije u ramenu

Abdukcija	Funkcionalno zadovoljavajući rezultati	Funkcionalno nezadovoljavajući rezultati
Operisani do 6 meseci od povrede	10	0
Operisani posle 6 meseci od povrede	14	3

Vrednost Fišerovog testa tačne verovatnoće je 0.2735. Rezultat nije statistički značajan za postavljeni uslov  $p < .05$ .

Tabela 31. Uticaj vremena operacije na konačan rezultat spoljašnje rotacije u ramenu

Spoljašnja rotacija	Funkcionalno zadovoljavajući rezultati	Funkcionalno nezadovoljavajući rezultati
Operisani do 6 meseci od povrede	9	1
Operisani posle 6 meseci od povrede	11	6

Vrednost Fišerovog testa tačne verovatnoće je 0.204. Rezultat nije statistički značajan za postavljeni uslov  $p < .05$ .

#### 4.1.2. REZULTATI TRANSFERA GRANE N. RADIALISA ZA MEDIJALNU GLAVU M. TRICEPSA BRACHII NA GRANE N. AXILLARISA ZA PREDNJI DEO M. DELTOIDEUSA I M. TERES MINOR

Rezultati rekonstrukcije funkcije ramena primenom transfera grane radialisa za medijalnu glavu tricepsa na grane n. axillarisa za prednji deo m. deltoideusa m.teres minor

Transfer grane radialisa za medijalnu glavu tricepsa na grane n. axillarisa za prednji deo m. deltoideusa i m.teres minor izvršen je kod 32 pacijenta u ovoj studiji i dobijeni su sledeći rezultati:

Tabela 32. Konačan ishod lečenja

	Funkcionalno zadovoljavajući rezultati	Funkcionalno nezadovoljavajući rezultati
Abdukcija	31 (96,9%)	1 (3,1%)
Spoljašnja rotacija	28 (87,5%)	4 (12,5%)

Tabela 33. Konačan ishod lečenja

Abdukcija (snaga)	14 M5, 10 M4, 7 M3, 1 M2, 0 M1, 0 M0
Abdukcija (obim pokreta)	20°-180° u proseku 113°
Spoljašnja rotacija (snaga)	15 M5, 9 M4, 4 M3, 3 M2, 1 M1, 0 M0
Spoljašnja rotacija (obim pokreta)	0°-180° u proseku 104°

Kada smo ovih 32 pacijenata, kod kojih je primenjen transfer grane n. radialisa za medijalnu glavu tricepsa na grane n. axillarisa za prednji deo m. deltoideusa i m.teres minor, podelili u dve grupe u zavisnosti od toga da li su u trenutku operacije bili uzrasta do 30 godina ili stariji i uporedili konačan ishod lečenja između njih dobijeni su sledeći rezultati:

Tabela 34. Uticaj godina starosti pacijenata na konačan rezultat abdukcije u ramenu

Abdukcija	Funkcionalno zadovoljavajući rezultati	Funkcionalno nezadovoljavajući rezultati
Do 30 godina	13	0
Više od 30 godina	18	1

Vrednost Fišerovog testa tačne verovatnoće je 1. Rezultat nije statistički značajan za postavljeni uslov  $p < .05$ .

Tabela 35. Uticaj godina starosti pacijenata na konačan rezultat spoljašnje rotacije u ramenu

Spoljašnja rotacija	Funkcionalno zadovoljavajući rezultati	Funkcionalno nezadovoljavajući rezultati
Do 30 godina	13	0
Više od 30 godina	15	4

Vrednost Fišerovog testa tačne verovatnoće je 0.1277. Rezultat nije statistički značajan za postavljeni uslov  $p < .05$ .

Kada smo ovih 32 pacijenata, kod kojih je primenjen transfer grane n. radialisa za medijalnu glavu tricepsa na grane n. axillarisa za prednji deo m. deltoideusa i m.teres minor, podelili u dve grupe u zavisnosti od tipa nervne lezije koji je dijagnostikovao i na osnovu koga je indikovana operacija i uporedili konačan ishod lečenja između njih dobijeni su sledeći rezultati:

Tabela 36. Uticaj tipa nervne lezije na konačan rezultat abdukcije u ramenu

Abdukcija	Funkcionalno zadovoljavajući rezultati	Funkcionalno nezadovoljavajući rezultati
Gornja paraliza brahijalnog pleksusa	21	1
Izolovana lezija n. axillarisa	10	0

Vrednost Fišerovog testa tačne verovatnoće je 1. Rezultat nije statistički značajan za postavljeni uslov  $p < .05$ .

Tabela 37. Uticaj tipa nervne lezije na konačan rezultat spoljašnje rotacije u ramenu

Spoljašnja rotacija	Funkcionalno zadovoljavajući rezultati	Funkcionalno nezadovoljavajući rezultati
Gornja paraliza brahijalnog pleksusa	19	3
Izolovana lezija n. axillarisa	9	1

Vrednost Fišerovog testa tačne verovatnoće je 1. Rezultat nije statistički značajan za postavljeni uslov  $p < .05$ .

Kada smo ovih 32 pacijenata, kod kojih je primenjen transfer grane n. radialisa za medijalnu glavu tricepsa na grane n. axillarisa za prednji deo m. deltoideusa i m.teres minor, podelili u dve grupe u zavisnosti od toga da li su imali udružene povrede ili ne i uporedili konačan ishod lečenja između njih dobijeni su sledeći rezultati:

Tabela 38. Uticaj udruženih povreda na konačan rezultat abdukcije u ramenu

Abdukcija	Funkcionalno zadovoljavajući rezultati	Funkcionalno nezadovoljavajući rezultati
Imali udružene povrede	6	0
Nisu imali udružene povrede	25	1

Vrednost Fišerovog testa tačne verovatnoće je 1. Rezultat nije statistički značajan za postavljeni uslov  $p < .05$ .

Tabela 39. Uticaj udruženih povreda na konačan rezultat spoljašnje rotacije u ramenu

Spoljašnja rotacija	Funkcionalno zadovoljavajući rezultati	Funkcionalno nezadovoljavajući rezultati
Imali udružene povrede	5	1
Nisu imali udružene povrede	23	3

Vrednost Fišerovog testa tačne verovatnoće je 1. Rezultat nije statistički značajan za postavljeni uslov  $p < .05$ .

Kada smo ovih 32 pacijenata, kod kojih je primenjen transfer grane n. radialisa za medijalnu glavu tricepsa na grane n. axillarisa za prednji deo m. deltoideusa i m.teres minor, podelili u dve gupe u zavisnosti od toga da li su imali hitne operacije ili ne i uporedili konačan ishod lečenja između njih dobijeni su sledeći rezultati:

Tabela 40. Uticaj hitnih operacija na konačan rezultat abdukcije u ramenu

Abdukcija	Funkcionalno zadovoljavajući rezultati	Funkcionalno nezadovoljavajući rezultati
Imali hitnu operaciju	17	0
Nisu imali hitnu operaciju	14	1

Vrednost Fišerovog testa tačne verovatnoće je 0.4688. Rezultat nije statistički značajan za postavljeni uslov  $p < .05$ .

Tabela 41. Uticaj hitnih operacija na konačan rezultat spoljašnje rotacije u ramenu

Spoljašnja rotacija	Funkcionalno zadovoljavajući rezultati	Funkcionalno nezadovoljavajući rezultati
Imali hitnu operaciju	16	1
Nisu imali hitnu operaciju	12	3

Vrednost Fišerovog testa tačne verovatnoće je 0.3192. Rezultat nije statistički značajan za postavljeni uslov  $p < .05$ .

Kada smo ovih 32 pacijenata, kod kojih je primenjen transfer grane n. radialisa za medijalnu glavu tricepsa na grane n. axillarisa za prednji deo m. deltoideusa i m.teres minor, podelili u dve gupe u zavisnosti od toga da li su operisni do 6 meseci od povrede ili kasnije i uporedili konačan ishod lečenja između njih dobijeni su sledeći rezultati:

Tabela 42. Uticaj vremena operacije na konačan rezultata abdukcije u ramenu

Abdukcija	Funkcionalno zadovoljavajući rezultati	Funkcionalno nezadovoljavajući rezultati
Operisani do 6 meseci od povrede	14	0
Operisani posle 6 meseci od povrede	17	1

Vrednost Fišerovog testa tačne verovatnoće je 1. Rezultat nije statistički značajan za postavljeni uslov  $p < .05$ .

Tabela 43. Uticaj vremena operacije na konačan rezultat spoljašnje rotacije u ramenu

Spoljašnja rotacija	Funkcionalno zadovoljavajući rezultati	Funkcionalno nezadovoljavajući rezultati
Operisani do 6 meseci od povrede	14	0
Operisani posle 6 meseci od povrede	14	4

Vrednost Fišerovog testa tačne verovatnoće je 0.1129. Rezultat nije statistički značajan za postavljeni uslov  $p < .05$ .



**4.2. REZULTATI REKONSTRUKCIJE FUNKCIJE LAKTA PRIMENOM OBERLIN  
PROCEDURE I/ILI TRANSFERA GRANE N. THORACODORSALISA NA GRANU N.  
RADIALISA ZA DUGU GLAVU M. TRICEPSA BRACHII**

Tabela 44. Karakteristike pacijenata

Broj	Pol	Godine	Način povređivanja	Tip nervne lezije	Udružene povrde	Hitne operacije	Vreme od povrede do operacije	Vrsta operacije	Rezultat
1	M	23	SUS	GP	CC	/	4	TNP	FL: M5, FL :pop SU: pop PPR: 19 PPO:80
2	M	30	SUV	PGP	FH, FC	OH	7	PM-A, TD- TCL, SA-SS, O	FL: M4 FL: pop SU: pop PPR: 18 PPO:55
3	M	61	SUV	GP	FH, FV	OH, IC	9	TNP	FL: M3 FL: pop SU: pop PPR: 25 PPO:61
4	M	49	P	GP	LK	RV	5	TNP	FL: M4 FL: pop SU: pop PPR: 25 PPO:73
5	M	28	SUM	GP	FCS, FF	TD, OF	6	TNP	FL: M4 FL: pop SU: pop PPR: 23 PPO:66
6	M	35	P	GP	LK	RV	7	TNP	FL: M4 FL: pop SU: pop PPR: 30 PPO:71
7	Ž	51	P	GP	LK	RV	8	TNP	FL: M3

									FL: pop SU: pop PPR: 28 PPO:59
8	M	39	SUM	GP	/	/	6	TNP	FL: M5 FL: pop SU: pop PPR: 25 PPO:75
9	M	26	SUM	GP	/	/	5	TNP	FL: M4 FL: pop SU: pop PPR: 18 PPO:71
10	M	28	SUM	GP	/	/	7	TNP	FL: M4 FL: pop SU: pop PPR: 20 PPO:66
11	M	45	SUM	GP	FT, FR, FMT, FZ, FM, FL, FV, CTC	OT, OR, OMT, OZ, OM	9	TNP	FL: M3 FL: pop SU: pop PPR: 15 PPO:51
12	M	33	SUM	GP	FS, FC, FV	/	7	TNP	FL: M4 FL: pop SU: pop PPR: 29 PPO:70
13	M	27	PP	GP	FL, FC, HED, FV, LL	S	9	TNP	FL: M3 FL: pop SU: pop PPR: 22 PPO:59
14	Ž	18	SUM	GP	FC	/	5	TNP	FL: M4 FL: pop SU: pop PPR: 17 PPO:69
15	M	30	SUV	GP	FC, FH	OH	6	TNP	FL: M3 FL: pop SU: pop PPR: 23 PPO:60
16	M	35	SUS	GP	/	/	7	TNP	FL: M4 FL: pop

									SU: pop PPR: 20 PPO:65
17	M	33	SUM	GP	/	/	4	TNP	FL: M5 FL: pop SU: pop PPR: 22 PPO:73
18	M	22	PV	GP	FC	/	7	TNP	FL: M4 FL: pop SU: pop PPR: 31 PPO:63
19	M	31	SUS	GP	FR, FU, CC	OR, OU	6	TNP	FL: M4 FL: pop SU: pop PPR: 24 PPO:60
20	M	49	SUM	GP	CTC, FV, FCS, LL	TD, S	13	TNP	FL: M3 FL: pop SU: pop PPR: 19 PPO:42
21	M	32	SUS	GP	FR, FMC, FT	OT, OR	7	TNP	FL: M4 FL: pop SU: pop PPR: 18 PPO:69
22	M	46	SUM	GP	CTC, FC, FH, FV, FCS, LL	S, OH	15	TNP	FL: M2 FL: 0° SU: 0° PPR: 24 PPO:31
23	M	33	SUV	GP	/	/	12	TNP	FL: M3 FL: pop SU: pop PPR: 17 PPO:49
24	M	27	JA	ILMC	/	/	5	Om	FL: M5 FL: pop SU: pop PPR: 42 PPO:80
25	M	25	JA	ILMC	/	/	6	Om	FL: M4 FL: pop SU: pop

									PPR: 36 PPO:73
26	M	35	PV	ICLRM	FS, FCS	/	6	TD- DGT, FCR-IP, FDS- ECRB, O	FL: M5 FL: pop SU: pop EX: M5 EX:pop PPR: 27 PPO:76
27	Ž	48	JA	ILR	/	/	7	GR, TD- DGT, FCR-IP, FDS- ECRB, PTt- ECRBt	EX: M5 EX:pop PPR: 49 PPO:80
28	M	18	SUV	ICLRU	FMT, FM, CTC, LKO	SK	7	TD- DGT, FCR-IP, FDS- ECRB, PQ- MFU LCN- SFU	EX: M5 EX:pop PPR:39 PPO:78
29	M	37	JA	ILR	/	/	1	GR, TD- DGT, FCR-IP, FDS- ECRB	EX: M5 EX:pop PPR:48 PPO:78
30	Ž	23	JA	ILR	/	/	1	GR, TD- DGT, FCR-IP, FDS- ECRB	EX: M5 EX:pop PPR: 45 PPO:80
31	M	26	SUM	ICLR	FH	OH	5	TD- DGT, FCR-IP, FDS- ECRB	EX: M5 EX:pop PPR: 52 PPO:80
32	M	30	SUV	PGP	FH, FC	OH	7	TD- TCL,	EX: M4 EX:pop

								PM-A, SA-SS, O	PPR: 18 PPO:55
--	--	--	--	--	--	--	--	----------------------	-------------------

Skraćenice: M-muški pol, Ž-ženski pol, SUS-saobraćajni udes suvozač u kolima, SUV-saobraćajni udes vozač u kolima, SUM-saobraćajni udes motociklista, P-posekotina, PV-pad sa visine, PP-pad predmeta na pacijenta, JA-jatrogena povreda, GP-gornja paraliza brahijalnog pleksusa, PGP-proširena gornja paraliza brahijalnog pleksusa, ICLR-infraklavikularna lezija brahijalnog pleksusa sa predominantnom afekcijom n. radialisa, ICLRM- infraklavikularna lezija brahijalnog pleksusa sa predominantnom afekcijom n. radialisa I n. musculocutaneusa, ICLRU-infraklavikularna lezija brahijalnog pleksusa sa predominantnom afekcijom n. radialisa I n. ulnarisa, ILMC-izolovana lezija n.musculocutaneusa, ILR-izolovana lezija n. radialisa, CC-komocija mozga, FH-fraktura humerusa, FC-fraktura klavikule, FV- fraktura kičmenog pršljena, CTC- kontuzija mozga, LK-lezija krvnog suda, FCS-fraktura rebara, FF-fraktura femura, LL-lezija slezine, FR-fraktura radiusa, FMT-fraktura metatarzalne kosti, FZ-fraktura zigomaatične kosti, FM-fraktura mandibule, FL-fraktura lobanje, FS-fraktura skapule, HED- epiduralni hematom, FU-fraktura ulne, FMC-fraktura metakarpalne kosti, LKO-lezija kolona, FC-fraktura klavikule, OH-osteosinteza humerusa, IC-instrumentacija kičme, RV-rekonstrukcija krvnih sudova, TD-toraklana drenaža, OF-osteosinteza femura, OT-osteosinteza tibije, S-splenektomija, OR-osteosinteza radiusa, OMT-osteosinteza metatarzalne kosti, OZ-osteosinteza zigomatične kosti, OM-osteosinteza mandibule, OU-osteosinteza ulne, SK-sutura kolona TNP- “triple nerve transfer” koji podrazumeva transfer n. spinalis accessoriusa na n.suprascapularis, transfer grane radialisa za medijalnu glavu tricepsa na grane n. axillarisa za prednji deo m. deltoideusa I m. ters minor, transfer fascikulusa n. ulnarisa za m. flexor carpi ulnaris na granu n. musculocutaneusa za m. biceps brachii, TD-A -transfer n. thoracodorsalisa na granu n. radialisa za dugu glavu tricepsa, PM-A – transfere n. pectoralis medialisa na n.axillaris, SA-SS – transfer n.spinalis accessoriusa na n. suprascapularis, O- Oberlin procedura koja podrazumeva transfer fascikulusa n. ulnarisa za m. flexor carpi ulnaris na granu n. musculocutaneusa za m. biceps brachii, Om- modifikovani transfer po Oberlinu koji podrazumeva transfer fascikulusa n. medianusa za m. flexor carpi radialis na granu n. musculocutaneusa za m. biceps brachii I transfer fascikulusa n. ulnarisa za m. flexor carpi ulnaris na granu n. musculocutaneusa za m. brachialis, TD-DGT -transfer grane n. thoracodorsalisa

na granu n. radialis za dugu glavu m. tricepsa brachii, GR-grafting procedura, FCR-IP- transfer grane n. medianusa za m. flexor carpi radialis na n. interosseus posterior, FDS-ECRB – transfer grane n. medianusa za m. flexor digitorum superficialis na granu n. radialis za m. extensor carpi radialis brevis, PTt-ECRBt – transfer tetive m. pronator Teresa na tetivu m. extensor carpi radialis brevis, PQ-MFU -transfer završne grane n. interosseusa anteriora na motorni fasciculus n. ulnarisa, LCN-SFU-transfer n. cutaneus antebrachia lateralis na senzitivni fasciculus n. ulnarisa, FL-fleksija u laktu, SU-supinacija podlakta, EX-ekstenzija u laktu, pop-pun obim pokreta od 180°, PPR-Požega skor pre operacije, PPO-Požega skor posle operacije, Mo M1 M2 M3 M4 M5- snaga fleksije u laktu, odnosno ekstenzije prema Matićevom, odnosno Baščarević-Milojević skoru.

#### 4.2.1. REZULTATI OBERLIN PROCEDURE

U ovoj studiji Oberlin procedura primenjena je kod 26 pacijenata u pokušaju da se rekonstruiše pokret fleksije u laktu i supinacije podlakta, i ostvareni su sledeći rezultati:

Tabela 45. Konačan ishod lečenja

	Funkcionalno zadovoljavajući rezultati	Funkcionalno nezadovoljavajući rezultati
Fleksija	25 (96,2%)	1 (3,8%)
Supinacija	25 (96,2%)	1 (3,8)

Tabela 46. Konačan ishod lečenja

Fleksija u laktu (snaga)	5 M5, 13 M4, 7 M3, 1 M2, 0 M1, 0 M0
Fleksija u laktu (obim pokreta)	U svim slučajevima sa funkcionalno zadovoljavajućim oporavkom pun obim pokreta
Supinacija (obim pokreta)	U svim slučajevima sa funkcionalno zadovoljavajućim oporavkom pun obim pokreta

Među 26 pacijenata u ovoj studiji, kod kojih je primenjena Oberlin procedura, 24 su bili muškarci, a 2 žene. Godine straosti pacijenata kretale su se u interval od 18-61 godine a starost pacijenata je u proseku iznosila 34,3 godine.

Upoređivanjem rezultata konačnog ishoda lečenja, u pogledu fleksije u laktu, između onih pacijenata koji su bili uzrasta do 30 godina i onih koji su bili uzrasta većeg od 30g, u trenutku primene Oberlin procedure, dobijeni su sledeći rezultati:

Tabela 47. Uticaj godina starosti na konačan rezultat fleksije u laktu

	Funkcionalno zadovoljavajući rezultati	Funkcionalno nezadovoljavajući rezultati
Do 30 godina	11	0
Više od 30 godina	14	1

Vrednost Fišerovog testa tačne verovatnoće je 1. Rezultat nije statistički značajan za postavljeni uslov  $p < .05$ .

U ovoj studiji među 26 pacijenata ,koji su operisani primenom Oberlin procedure, registrovani su sledeći mehanizmi povređivanja:

Tabela 48. Etiologija

Saobraćajni udes suvozač u kolima	4 pacijenta
Saobraćajni udes vozač u kolima	4 pacijenta
Posekotina	3 pacijenta
Saobraćajni udes motociklista	10 pacijenata
Pad predmeta na pacijenta	1 pacijent
Pad sa visine	2 pacijenta
Jatrogena povreda	2 pacijenta

U ovoj studiji među 26 pacijenata, koji su operisani primenom Oberlin procedure, registrovane su sledeće udružene povrede:

Tabela 49. Udružene povrede

Komocija mozga	2 pacijenta
Fraktura humerusa	4 pacijenta
Fraktura klavikule	7 pacijenata
Fraktura kičmenog pršljena	6 pacijenata
Kontuzija mozga	3 pacijenta
Lezija krvnog suda	3 pacijenta
Fraktura rebara	4 pacijeneta
Fraktura femura	1 pacijent
Fraktura tibije	2 pacijenta
Lezija slezine	3 pacijenta
Fraktura radijusa	3 pacijenta
Fraktura metatarzalne kosti	1 pacijent
Fraktura zigomatične kosti	1 pacijent
Fraktura mandibule	1 pacijent
Fraktura lobanje	2 pacijenta
Fraktura skapule	2 pacijenta
Epiduralni hematoma	1 pacijent
Fraktura ulne	1 pacijent
Fraktura metakarpalne kosti	1 pacijent

Ukupno je kod 26 pacijenata, koji su u ovoj studiji operisani primenom Oberlin procedure, registrovano 48 udruženih povreda.

Upoređivanjem rezultata konačnog ishoda lečenja, u pogledu fleksije u laktu, između onih pacijenata koji nisu imali udružene povrede i onih pacijenata koji su imali udružene povrede, kod kojih je u ovoj studiji primenjena Oberlin procedura, dobijeni su sledeći rezultati:



Tabela 50. Uticaj udruženih povreda na konačan rezultat fleksije u laktu

	Funkcionalno zadovoljavajući rezultati	Funkcionalno nezadovoljavajući rezultati
Bez udruženih povreda	8	0
Sa udruženim povredama	17	1

Vrednost Fišerovog testa tačne verovatnoće je 1. Rezultat nije statistički značajan za postavljeni uslov  $p < .05$ .

U ovoj studiji među 26 pacijenata, koji su operisani primenom Oberlin procedure, registrovano je da su izvedene sledeće hitne operacije:

Tabela 51. Hitne operacije

Osteosinteza humerusa	4 pacijenta
Instrumentacija kičme	1 pacijent
Rekonstrukcija krvnih sudova	3 pacijenta
Torakalna drenaža	2 pacijenta
Osteosinteza femura	1 pacijent
Osteosinteza tibije	2 pacijenta
Osteosinteza radijusa	3 pacijenta
Osteosinteza metatarzalne kosti	1 pacijent
Osteosinteza zigomatične kosti	1 pacijent
Osteosinteza mandibule	1 pacijent
Splenektomija	3 pacijenta
Osteosineta ulne	1 pacijent

Ukupno je kod 26 pacijenata, koji su u ovoj studiji operisani primenom Oberlin procedure, registrovano 23 hitne operacije.

Upoređivanjem rezultata konačnog ishoda lečenja, u pogledu fleksije u laktu, između onih pacijenata koji nisu imali hitne operacije i onih pacijenata koji su imali hitne operacije, kod kojih je u ovoj studiji primenjena Oberlin procedura, dobijeni su sledeći rezultati:

Tabela 52. Uticaj hitnih operacija na konačan rezultat fleksije u laktu

	Funkcionalno zadovoljavajući rezultati	Funkcionalno nezadovoljavajući rezultati
Bez hitne operacije	13	0
Sa hitnom operacijom	12	1

Vrednost Fišerovog testa tačne verovatnoće je 1. Rezultat nije statistički značajan za postavljeni uslov  $p < .05$ .

U ovoj studiji je kod 26 pacijenata Oberlin procedura primenjena zbog sledećih tipova nervnih lezija:

Tabela 53. Tipovi nervnih lezija

Gornja paraliza brahijalnog pleksusa	22 pacijenta
Proširena gornja paraliza brahijalnog pleksusa	1 pacijent
Infraklavikularna lezija brahijalnog pleksusa sa predominantnom afekcijom n. musculocutaneusa I n. radialisa	1 pacijent
Izolovana lezija n. musculocutaneusa	2 pacijenta

Upoređivanjem rezultata konačnog ishoda lečenja, u pogledu fleksije u laktu, između pacijenata koji su operisani primenom Oberlin procedure zbog različitih tipova nervnih lezija, su dobijeni sledeći rezultati:

Tabela 54. Uticaj tipova nervnih lezija na konačan rezultat fleksije u laktu

	Funkcionalno zadovoljavajući rezultati	Funkcionalno nezadovoljavajući rezultati
Gornja paraliza brahijalnog plexusa	21	1
Proširena gornja paraliza brahijalnog plexusa	1	0
Infraklavikularna lezija brahijalnog plexusa sa predominantnom afekcijom n. musculocutaneusa I n. radialis	1	0
Izolovana lezija n. musculocutaneusa	2	0

Fisher test tačne verovatnoće za 4x2 tablicu,  $p = 1$

Ne postoji povezanost ( $p = 1$ ) između tipa nervne lezije i oporavka fleksije u laktu nakon Oberlin procedure.

U ovoj studiji, među 26 pacijenata operisanih primenom Oberlin procedure, interval između datuma povrede i datuma operacije se kretao od 4 meseca do 15 meseci i u proseku je iznosio 7,2 meseca.

Upoređivanjem rezultata konačnog ishoda lečenja, u pogledu fleksije u laktu, između onih pacijenata koji su operisani do 6 meseci od datuma povrede i onih pacijenata koji su operisani posle 6 meseci od datuma povrede, kod kojih je u ovoj studiji primenjena Oberlin procedura, su dobijeni sledeći rezultati:

Tabela 55. Uticaj vremena operacije na konačan rezultat fleksije u laktu

	Funkcionalno zadovoljavajući rezultati	Funkcionalno nezadovoljavajući rezultati
Do 6 meseci	12	0
Posle 6 meseci	13	1

Vrednost Fišerovog testa tačne verovatnoće je 1. Rezultat nije statistički značajan za postavljeni uslov  $p < .05$ .

U ovoj studiji, među 26 pacijenata operisanih primenom Oberlin procedure, zabeleženi su sledeći rezultati u pogledu Požega skora:

Tabela 56. Rezultati požega skora

Požega skor pre operacije	14-42 , u proseku 23,7
Požega skor posle operacije	24-80 , u proseku 64,1

#### **4.2.2. REZULTATI TRANSFERA GRANE N. THORACODORSALISA NA GRANU N. RADIALISA ZA DUGU GLAVU M. TRICEPSA BRACHII**

U ovoj studiji transfer grane n. thoracodorsalisa na granu n. radialisa za dugu glavu m. tricepsa brachii, u pokušaju rekonstrukcije ekstenzije u laktu, primenjen je kod 7 pacijenata i ostvareni su sledeći rezultati:

Tabela 57. Konačan ishod lečenja

	Funkcionalno zadovoljavajući rezultati	Funkcionalno nezadovoljavajući rezultati
Ekstenzija u laktu	7	0

Tabela 58. Konačan ishod lečenja

Ekstenzija u laktu (snaga)	6 M5, 1 M4, 0 M3, 0 M2, 0 M1, 0 M0
Ekstenzija u laktu (obim pokreta)	Pun obim pokreta u svim slučajevima

U ovoj studiji, među 6 pacijenata koji su operisani primenom transfera grane n. thoracodorsalisa na granu n. radialisa za dugu glavu m. tricepsa brachii bilo je 5 muškarca i 2 žene.

Godine straosti kod 6 pacijenata u ovoj studiji koji su operisani primenom transfera grane n. thoracodorsalisa na granu n. radialisa za dugu glavu m. tricepsa brachii su se kretale od 18 do 48 godina. U proseku uzrast pacijenta je bila 31 godina.

Upoređivanjem rezultata konačnog ishoda lečenja, u pogledu ekstenzije u laktu, između onih pacijenata koji su bili uzrasta do 30 godina i onih koji su bili uzrasta većeg od 30 g,u trenutku primene transfera grane n. thoracodorsalisa na granu n. radialisa za dugu glavu m. tricepsa brachii , dobijeni su sledeći rezultati:

Tabela 59. Uticaj godina starosti pacijenata na konačan rezultat ekstenzije u laktu

	Funkcionalno zadovoljavajući rezultati	Funkcionalno nezadovoljavajući rezultati
Do 30 godina	4	0
Više od 30 godina	3	0

Vrednost Fišerovog testa tačne verovatnoće je 1. Rezultat nije statistički značajan za postavljeni uslov  $p < .05$ .

U ovoj studiji, među 7 pacijenata koji su operisani primenom transfera grane n. thoracodorsalisa na granu n. radialisa za dugu glavu m. tricepsa brachii registrovani su sledeći mehanizmi povređivanja:

Tabela 60. Etiologija

Saobraćajni udes vozač u kolima	2 pacijenta
Pad sa visine	1 pacijent
Jatrogena povrede	3 pacijenta
Saobraćajni udes motociklista	1 pacijent

U ovoj studiji, među 7 pacijenata koji su operisani primenom transfera grane n. thoracodorsalisa na granu n. radialisa za dugu glavu m. tricepsa brachii registrovane su sledeće udružene povrede:

Tabela 61. Udružene povrede

Fraktura metatarzalne kosti	1 pacijent
Fraktura mandibule	1 pacijent
Kontuzija mozga	1 pacijent
Lezija kolona	1 pacijent
Fraktura skapule	1 pacijent
Fraktura rebara	1 pacijent
Fraktura humerusa	2 pacijenta
Fraktura klavikule	1 pacijent

Ukupno je registrovano 9 udruženih povreda kod 7 pacijenata koji su u ovoj studiji operisani primenom transfera grane n. thoracodorsalisa na granu n. radialisa za dugu glavu m. tricepsa brachii.

Upoređivanjem rezultata konačnog ishoda lečenja, u pogledu ekstenzije u laktu, između onih pacijenata koji nisu imali udružene povrede i onih pacijenata koji su imali udružene povrede, kod

kojih je u ovoj studiji primenjen transfer grane n. thoracodorsalisa na granu n. radialisa za dugu glavu m. tricepsa brachii, dobijeni su sledeći rezultati:

Tabela 62. Uticaj udruženih povreda na konačan rezultat ekstenzije u laktu

	Funkcionalno zadovoljavajući rezultati	Funkcionalno nezadovoljavajući rezultati
Bez udruženih povreda	3	0
Sa udruženim povredama	4	0

Vrednost Fišerovog testa tačne verovatnoće je 1. Rezultat nije statistički značajan za postavljeni uslov  $p < .05$ .

U ovoj studiji, među 6 pacijenata koji su operisani primenom transfera grane n. thoracodorsalisa na granu n. radialisa za dugu glavu m. tricepsa brachii registrovane su sledeće hitne operacije:

Tabela 63. Hitne operacije

Sutura kolona	1 pacijent
Osteosinteza humerusa	2 pacijent

U ovoj studiji od 7 pacijenta, kod kojih je primenjen transfer grane n. thoracodorsalisa na granu n. radialisa za dugu glavu m. tricepsa brachii, registrovane su ukupno 3 hitne operacije.

Upoređivanjem rezultata konačnog ishoda lečenja, u pogledu ekstenzije laktu, između onih pacijenata koji nisu imali hitne operacije i onih pacijenata koji su imali hitne operacije, kod kojih je u ovoj studiji primenjen transfer grane n. thoracodorsalisa na granu n. radialisa za dugu glavu m. tricepsa, dobijeni su sledeći rezultati:

Tabela 64. Uticaj hitnih operacija na konačan rezultat ekstenzije u laktu

	Funkcionalno zadovoljavajući rezultati	Funkcionalno nezadovoljavajući rezultati
Bez hitne operacije	4	0
Sa hitnom operacijom	3	0

Vrednost Fišerovog testa tačne verovatnoće je 1. Rezultat nije statistički značajan za postavljeni uslov  $p < .05$ .

U ovoj studiji, među 7 pacijenata koji su operisani primenom transfera grane n. thoracodorsalisa na granu n. radialisa za dugu glavu m. tricepsa brachii dijagnostikovani su sledeći tipovi nervnih lezija:

Tabela 65. Tipovi nervnih lezija

Infraklavikularna lezija brahijalnog pleksusa sa predominantnom afekcijom n. radialisa I n. ulnarisa	1
Infraklavikularna lezija brahijalnog pleksusa sa predominantnom afekcijom n. radialisa I n. musculocutaneusa	1
Infraklavikularna lezija brahijalnog pleksusa sa predominantnom afekcijom n. radialisa	1
Izolovana lezija n. radialisa	3
Proširena gornja paraliza brahijalnog pleksusa	1

Upoređivanjem rezultata konačnog ishoda lečenja, u pogledu ekstenzije u laktu, između pacijenata koji su operisani primenom transfera grane n. thoracodorsalisa na granu n. radialisa za dugu glavu m. tricepsa brachii zbog različitih tipova nervnih lezija, dobijeni su sledeći rezultati:



Tabela 66. Uticaj tipova nervnih lezija na konačan rezultat ekstenzije u laktu

	Funkcionalno zadovoljavajući rezultati	Funkcionalno nezadovoljavajući rezultati
Infraklavikularna lezija brahijalnog pleksusa sa predominantnom afekcijom n. radialisa I n. ulnarisa	1	0
Infraklavikularna lezija brahijalnog pleksusa sa predominantnom afekcijom n. radialisa I n. musculocutaneusa	1	0
Infraklavikularna lezija brahijalnog pleksusa sa predominantnom afekcijom n. radialisa	1	0
Izolovana lezija n. radialisa	3	0
Proširena gornja paraliza brahijalnog pleksusa	1	0

Fisher test tačne verovatnoće za 5x2 tablicu,  $p = 1$

Ne postoji povezanost ( $p = 1$ ) između tipa nervne lezije i oporavka ekstenzije u laktu. Funkcionalno zadovoljavajući oporavak je potignut kod svih pacijenata.

U ovoj studiji, među 7 pacijenata koji su operisani primenom transfera grane n. thoracodorsalisa na granu n. radialisa za dugu glavu m. tricepsa brachii, vremenski interval između datuma povrede i datuma operacije se kretao od 1 do 7 meseci, a u proseku je iznosio 4,9 meseci.

Upoređivanjem rezultata konačnog ishoda lečenja, u pogledu ekstenzije u laktu, između onih pacijenata koji su operisani do 6 meseci od datuma povrede i onih pacijenata koji su operisani posle 6 meseci od datuma povrede, kod kojih je u ovoj studiji primenjen transfer grane n. thoracodorsalisa na granu n. radialisa za dugu glavu m. tricepsa brachii, dobijeni su sledeći rezultati:

Tabela 67. Uticaj vremena operacije na konačan rezultat ekstenzije u laktu

	Funkcionalno zadovoljavajući rezultati	Funkcionalno nezadovoljavajući rezultati
Do 6 meseci	3	0
Posle 6 meseci	4	0

Vrednost Fišerovog testa tačne verovatnoće je 1. Rezultat nije statistički značajan za postavljeni uslov  $p < .05$ .

U ovoj studiji, među 7 pacijenata koji su operisani primenom transfera grane n. thoracodorsalisa na granu n. radialisa za dugu glavu m. tricepsa brachii zabeleženi su sledeći rezultati Požega skora:

Tabela 68. Rezultati Požega skora

Požega skor pre operacije	27-52 , u proseku 39,7
Požega skor posle operacije	76-80 , u proseku 75,3

### 4.3. REZULTATI REKONSTRUKCIJE FUNKCIJE ŠAKE PRIMENOM DISTALNIH NERNVIH TRANSFERA ZA N. RADIALIS, N.MEDIANUS, N. ULNARIS I ZA DONJU PARALIZU BRAHIJALNOG PLEKSUSA

#### 4.3.1. REZULTATI PRIMENE DISTALNOG NERNVOG TRANSFERA ZA N. RADIALIS

Tabela 69. Karakteristike pacijenata

B r o j	P o l	G o d i n e	Način povređivanja	Tip nervne lezije	Udružene povrde	Hitne oper,-e	Vreme od povede do oper.-e	Vrsta oper.-e	Rezultat
1	M	35	PV	ICLRM	FS, FCS	/	6	TD- DGT, FCR- IP, FDS- ECRB, O	EXZ: 4 EXPR:4 EXPL:3 PPR: 27 PPO:76
2	Ž	48	JA	ILR	/	/	7	GR, TD- DGT, FCR- IP, FDS- ECRB, PTt- ECRBt	EXZ: 5 EXPR:4 EXPL 4 PPR: 49 PPO:80
3	M	29	SUV	ILR	FH, FF	OH, OF	12	FCR- IP, FDS- ECRB, PTt- ECRBt	EXZ: 4 EXPR:3 EXPL:3 PPR: 49 PPO:71
4	M	18	SUV	ICLRU	FMT, FM, CTC, LKO	SK	7	TD- DGT, FCR- IP,	EXZ: 4 EXPR:4 EXPL:4 PPR:39

								FDS- ECRB, PQ- MFU LCN- SFU	PPO:78
5	M	37	JA	ILR	/	/	1	GR, TD- DGT, FCR- IP, FDS- ECRB	EXZ: 4 EXPR:4 EXPL:4 PPR:48 PPO:78
6	M	39	P	ILR	FH	OH	9	FCR- IP, FDS- ECRB, PTt- ECRBt	EXZ: 3 EXPR:3 EXPL:3 PPR: 60 PPO:69
7	Ž	23	JA	ILR	/	/	1	GR, TD- DGT, FCR- IP, FDS- ECRB	EXZ: 5 EXPR:5 EXPL:5 PPR: 45 PPO:80
8	M	26	SUM	ILR	FH	OH	5	TD- DGT, FCR- IP, FDS- ECRB	EXZ: 4 RXPR:5 EXPL:4 PPR: 52 PPO: 80
9	M	45	JA	ILR	/	/	4	FCR- IP, FDS- ECRB, PTt- ECRBt	EXZ: 5 EXPR:4 EXPL:4 PPR: 54 PPO: 76

Skraćenice: M-muški pol, Ž-ženski pol, SUS-saobraćajni udes suvozač u kolima, SUV-saobraćajni udes vozač u kolima, SUM-saobraćajni udes motociklista, P-posekotina, PV-pad sa visine, JA-jatrogena povreda, ICLR-infraklavikularna lezija brahijalnog pleksusa sa predominantnom afekcijom n. radialisa, ICLRM- infraklavikularna lezija brahijalnog pleksusa sa

predominantnom afekcijom n. radialis I n. musculocutaneusa, ICLRU-infraklavikularna lezija brahijalnog pleksusa sa predominantnom afekcijom n. radialis I n. ulnarisa, ILR-izolovana lezija n. radialis, FH-fraktura humerusa, CTC- kontuzija mozga, FCS-fraktura rebara, FF-fraktura femura, FMT-fraktura metatarzalne kosti, FM-fraktura mandibule, FS-fraktura skapule, LKO-lezija kolona, OH-osteosinteza humerusa, OF-osteosinteza femura, SK-sutura kolona, O- Oberlin procedura koja podrazumeva transfer fascikulusa n. ulnarisa za m. flexor carpi ulnaris na granu n. musculocutaneusa za m. biceps brachii, TD-DGT -transfer grane n. thoracodorsalisa na granu n. radialis za dugu glavu m. tricepsa brachii, GR-grafting procedura, FCR-IP- transfer grane n. medianusa za m. flexor carpi radialis na n. interosseus posterior, FDS-ECRB – transfer grane n. medianusa za m. flexor digitorum superficialis na granu n. radialis za m. extensor carpi radialis brevis, PTt-ECRBt – transfer tetive m. pronator Teresa na tetivu m. extensor carpi radialis brevis, PQ-MFU -transfer završne grane n. interosseusa anteriora na motorni fasciculus n. ulnarisa, LCN-SFU-transfer n. cutaneus antebrachia lateralisa na senzitivni fasciculus n. ulnarisa, EXZ-ekstenzija u zlobu ručja, EXPR: ekstenzija prstiju od 2 do 5, EXPL: ekstenzija palca, PPR-Požega skor pre operacije, PPO-Požega skor posle operacije, Mo M1 M2 M3 M4 M5- snaga ekstenzije u zglobu ručja, odnosno prstiju, odnosno palca prema modifikovanoj BMRC skali

U ovoj studiji operisano je 9 pacijenata primenom distalnog nervnog transfera za n. radialis koji podrazumeva transfer grane n. medianusa za m. flexor carpi radialis na n. interosseus posterior I transfer grane n. medianusa za m. flexor digitorum profundus na granu n. radialis za m. extensor carpi radialis brevis i ostvareni su sledeći rezultati:

Tabela 70. Konačan ishod lečenja

	Funkcionalno zadovoljavajući rezultati	Funkcionalno nezadovoljavajući rezultati
Ekstenzija u zglobu ručja	9	0
Ekstenzija prstiju II-V	9	0
Ekstenzija palca	9	0

Tabela 71. Konačan ishod lečenja

Ekstenzija u zglobu ručja	3 M5, 5 M4, 1 M3
Ekstenzija prstiju II-V	2 M5, 5 M4, 2 M3
Ekstenzija palca	1 M5, 4 M4, 3 M3

Među 9 pacijenata kod kojih je primenjen distalni nervni transfer za n. radialis bilo je 7 muškaraca i 2 žene. Godine starosti pacijenata kretale su se od 18 do 48 godina, a u proseku starosna dob pacijenata je bila 33,3 godine.

Upoređivanjem konačnog ishoda lečenja, u pogledu ekstenzije u zglobu ručja, ekstenzije prstiju od 2 do 5 i ekstenzije palca, između onih pacijenata koji su bili uzrasta do 30 godina (4 pacijenta) i onih koji su bili uzrasta većeg od 30 godina (5 pacijenata), u trenutku primene distalnog nervnog transfera za n. radialis dobijeni su sledeći rezultati.

Tabela 72. Uticaj godina starosti pacijenata na konačan rezultat ekstenzije šake i prstiju šake

	Pacijenti uzrasta do 30 godina	Pacijenti uzrasta većeg od 30 godina
M5	4	2
M4	6	9
M3	2	4

Fisher test tačne verovatnoće za 3x2 tablicu,  $p = 0.5794$

Ne postoji povezanost ( $p = 0.5794$ ) između godina starosti i oporavka ekstenzije šake i prstiju.

Među 9 pacijenata kod kojih je rađena rekonstrukcija funkcije šake u smislu ekstenzije u zglobu ručja, ekstenzije prstiju od 2 do 5 i ekstenzije palca, primenom distalnog nervnog transfera za n. radialis, registrovani su sledeći mehanizmi povređivanja:

Tabela 73. Etiologija

Saobraćajni udes vozač u kolima	1 pacijent
Pad sa visine	1 pacijent
Jatrogena povreda	4 pacijenta
Saobraćajni udes motociklista	1 pacijent
Posekotina	1 pacijent
Saobraćajni udes suvozač u kolima	1 pacijent

Među 9 pacijenata kod kojih je rađena rekonstrukcija funkcije šake u smislu ekstenzije u zglobu ručja, ekstenzije prstiju od 2 do 5 i ekstenzije palca, primenom distalnog nervnog transfera za n. radialis, registrovane su sledeće udružene povrede:

Tabela 74. Udružene povrede

Fraktura metatarzalne kosti	1
Fraktura mandibule	1
Kontuzija mozga	1
Lezija kolona	1
Fraktura skapule	1
Fraktura rebara	1
Fraktura humerusa	3
Fraktura femura	1

Upoređivanjem rezultata konačnog ishoda lečenja, u pogledu ekstenzije u zglobu ručja, ekstenzije prstiju od 2 do 5 i ekstenzije palca, između onih pacijenata koji nisu imali udružene povrede (4 pacijenta) i onih koji su imali udružene povrede (5 pacijenata), primenom distalnog nervnog transfera za n. radialis dobijeni su sledeći rezultati:

Tabela 75. Uticaj udruženih povreda na konačan rezultat ekstenzije šake I prstiju šake

	Pacijenti bez udruženih povreda	Pacijenti sa udruženim povredama
M5	5	1
M4	7	8
M3	0	6

Fisher test tačne verovatnoće za 5x2 tablicu,  $p = 0.119$

Postoji povezanost ( $p = 0.119$ ) između prisustva udruženih povreda i oporavka ekstenzije prstiju i šake. Bolji rezultati su postignuti kod pacijenata bez udruženih povreda..

Među 9 pacijenata kod kojih je rađena rekonstrukcija funkcije šake u smislu ekstenzije u zglobu ručja, ekstenzije prstiju od 2 do 5 i ekstenzije palca, primenom distalnog nervnog transfera za n. radialis, registrovane su sledeće hitne operacije:

Tabela 76. Hitne operacije

Sutura kolona	1
Osteosinteza humerusa	3
Osteosinteza femura	1

Upoređivanjem rezultata konačnog ishoda lečenja, u pogledu ekstenzije u zglobu ručja, ekstenzije prstiju od 2 do 5 ekstenzije palca, između onih pacijenata koji nisu hitne operacije (5 pacijenata) i onih koji su imali hitne operacije (4 pacijenta), primenom distalnog nervnog transfera za n. radialis dobijeni su sledeći rezultati:

Tabela 77. Uticaj hitnih operacija na konačan rezultat ekstenzije šake i prstiju šake

	Pacijenti bez hitnih operacije	Pacijenti sa hitnim operacijama
M5	5	1
M4	9	6



M3	1	5
----	---	---

Fisher test tačne verovatnoće za 3x2 tablicu,  $p = 0.902$

Ne postoji povezanost ( $p = 0.902$ ) između prethodno učinjene hitne operacije i oporavka ekstenzije šake i prstiju.

Među 9 pacijenata kod kojih je rađena rekonstrukcija funkcije šake u smislu ekstenzije u zglobu ručja, ekstenzije prstiju od 2 do 5 i ekstenzije palca, primenom distalnog nervnog transfera za n. radialis, registrovani su sledeće tipovi nervnih lezija:

Tabela 78. Tipovi nervnih lezija

Infraklavikularna lezija brahijalnog pleksusa sa predominantnom lezijom n. radialis I n. ulnarisa	1
Infraklavikularna lezija brahijalnog pleksusa sa predominantnom afekcijom n. radialis I n. musculocutaneusa	1
Infraklavikularna lezija brahijalnog pleksusa sa predominantnom afekcijom n. radialis	1
Izolovana lezija n. radialis	6

Upoređivanjem rezultata konačnog ishoda lečenja, u pogledu ekstenzije u zglobu ručja, ekstenzije prstiju od 2 do 5 i ekstenzije palca, kod kojih je postojala trakciona lezija n. radialis, Sanderlend gr. IV, u okviru infraklavikularne lezije brahijalnog pleksusa (3 pacijenta) i onih kod kojih je postojala izolovana lezija n. radialis sa prekidom kontinuiteta nerva, Sanderlend gr. V (6 pacijenata), primenom distalnog nervnog transfera za n. radialis dobijeni su sledeći rezultati:

Tabela 79. Uticaj tipova nervnih lezija na konačan rezultat ekstenzije šake I prstiju šake

	Trakcione lezije Sanderlend gr. IV	Lezije sa prekidom kontinuiteta Sanderlend gr. V
M5	1	5
M4	7	8

M3	1	5
----	---	---

Fisher test tačne verovatnoće za 3x2 tablicu,  $p = 0.3351$

Ne postoji povezanost ( $p = 0.3351$ ) između tipa nervne lezije i oporavka ekstenzije šake i prstiju.

Među pacijentima koji su operisani zbog izolovane lezije n. radialis sa prekidom kontinuiteta nerva (Sanderlend gr. V), upoređivanjem rezultata konačnog ishoda lečenja, u pogledu ekstenzije u zglobu ručja, ekstenzije prstiju od 2 do 5 i ekstenzije palca, između grupe pacijenata kod kojih je sprovedena i grafting procedura i distalni nervni transfer za n. radialis (3 pacijenta) i grupe pacijenata kod kojih je sproveden samo distalni nervni transfer za n. radialis bez grafting procedure, dobijeni su sledeći rezultati:

Tabela 80. Uticaj primene grafting procedure na konačan rezultat ekstenzije šake I prstiju šake

	Distali transfer bez graftinga	Distalni transfer sa graftingom
M5	1	4
M4	3	5
M3	5	0

Fisher test tačne verovatnoće za 3x2 tablicu,  $p = 0.642$

Postoji povezanost, ali ne statistički značajna ( $p = 0.642$ ) između primene grafting procedure i oporavka ekstenzije šake i prstiju. Postoji tendencija boljeg oporavka kada se primenjuje distalni transfer sa graftingom.

Među pacijentima koji su operisani zbog izolovane lezije n. radialis sa prekidom kontinuiteta nerva (Sanderlend gr. V), upoređivanjem rezultata konačnog ishoda lečenja, u pogledu ekstenzije u zglobu ručja, ekstenzije prstiju od 2 do 5 i ekstenzije palca, između grupe pacijenata kod kojih je pored distalnog nervnog transfera za n. radialis sproveden i tetivni transfer m. pronator Teresa na n. extensor carpi radialis brevis (4 pacijenta) i grupe pacijenata kod kojih je sproveden samo distalni nervni transfer za n. radialis bez tetivnog transfera (2 pacijenta), dobijeni su sledeći rezultati:

Tabela 81. Uticaj primene tetivnog transfera na konačan rezultat ekstenzije šake i prstiju šake

	Pacijenti bez tetivnog transfera	Pacijenti sa tetivnim transferom
M5	3	2
M4	3	5
M3	0	5

Fisher test tačne verovatnoće za 3x2 tablicu,  $p = 0.095$

Ne postoji povezanost ( $p = 0.095$ ) između primene tetivnog transfera i oporavka ekstenzije ške i prstiju.

Među 9 pacijenata kod kojih je primenjen distalni nervni transfer za n. radialis, vremenski period između datuma povrede i datuma operacije se kretao u intervalu od 1-12 meseci, a u proseku je iznosio 5,8 meseci.

Upoređivanjem rezultata konačnog ishoda lečenja, u pogledu ekstenzije u zglobu ručja, ekstenzije prstiju od 2 do 5 i ekstenzije palca, između onih pacijenata koji su operisani u intervalu do 6 meseci od datuma povrede (5 pacijenata) i onih koji su operisani posle 6 meseci od datuma povrede (4 pacijenta), primenom distalnog nervnog transfera za n. radialis dobijeni su sledeći rezultati:

Tabela 82. Uticaj vremena operacije na konačan rezultat ekstenzije šake i prstiju šake

	Operisani do 6 meseci od datuma povrede	Operisani posle 6 meseci od datuma povrede
M5	5	1
M4	9	6
M3	1	5

Fisher test tačne verovatnoće za 3x2 tablicu,  $p = 0.0902$

Ne postoji povezanost ( $p = 0.0902$ ) između vremena proteklog od povrede do operacije i oporavka ekstenzije ške i prstiju. Postoji tendencija boljeg oporavka kod pacijenata operisanih do 6 meseci nakon povrede.

Među 9 pacijenata kod kojih je primenjen distalni nervni transfer za n. radialis, registrovane se sledeće vrednosti Požega skora:

Tabela 83. Rezultati Požega skora

Požega skor pre operacije	27-60, u proseku 47
Požega skor posle operacije	69-80. u proseku 76,4

#### 4.3.2. REZULTATI PRIMENE DISTALNOG NERVOG TRANSFERA ZA N. MEDIANUS

Tabela 84. Karakteristike pacijenata

Broj	Pol	Godine	Način povređivanja	Tip nervne lezije	Udružene povrde	Hitne operacije	Vreme od povede do operacije	Vrsta operacije	Rezultat
1	M	44	P	ILM	LK	RK	4	ECRB-AIN, ADM-TB, SR-SM	FSPPOSTOP: M4 SŠPREOP: 35% SŠPOSTOP: 77% SPPREOP: 31% SPPOSTOP: 75% OPPREOP: 6 OPPOSTOP: 9 PSPREOP: 42 PSPOSTOP:78
2	M	31	P	ILM	LK	RK	2	G, ECRB-	

								AIN, ADM- TB, SR- SM	FSPPOSTOP: M4 SŠPREOP: 23% SŠPOSTOP: 82% SPPREOP: 35% SPPOSTOP: 77% OPPREOP: 3 OPPOSTOP: 9 PSPREOP: 39 PSPOSTOP:77
3	M	22	JA	ILM	/	/	1	ECRB- AIN, ADM- TB, SR- SM	FSPPOSTOP: M4 SŠPREOP: 45% SŠPOSTOP: 80% SPPREOP: 20% SPPOSTOP: 67% OPPREOP: 6 OPPOSTOP: 10 PSPREOP: 47 PSPOSTOP:74
4	Ž	19	SUS	ILM	FH, FT	OH, OT	5	G, ECRB- AIN, ADM- TB, SR- SM	FSPPOSTOP: M4 SŠPREOP: 39% SŠPOSTOP: 81% SPPREOP: 24% SPPOSTOP: 80% OPPREOP: 6 OPPOSTOP: 10 PSPREOP: 46 PSPOSTOP:79

5	M	30	SUV	LMU	LK	RK	3	ECRB- AIN, SR-SM	FSPPOSTOP: M4 SŠPREOP: 0% SŠPOSTOP: 38% SPPREOP: 0% SPPOSTOP: 32% OPPREOP: 1 OPPOSTOP: 5 PSPREOP: 30 PSPOSTOP:49
6	Ž	37	JA	ILM	/	/	1	G, ECRB- AIN, ADM- TB, SR- SM	FSPPOSTOP: M4 SŠPREOP: 19% SŠPOSTOP: 77% SPPREOP: 40% SPPOSTOP: 90% OPPREOP: 6 OPPOSTOP: 10 PSPREOP: 42 PSPOSTOP:74
7	Ž	49	JA	ILM	/	/	8	G, ECRB- AIN, ADM- TB, SR- SM	FSPPOSTOP: M4 SŠPREOP: 10% SŠPOSTOP: 76% SPPREOP: 40% SPPOSTOP: 70% OPPREOP: 6 OPPOSTOP: 9 PSPREOP: 47 PSPOSTOP:76
8	M	18	P	ILM	LK	RK	2	G, ECRB-	

								AIN, ADM- TB, SR- SM	FSPPOSTOP: M4 SŠPREOP: 33% SŠPOSTOP: 87% SPPREOP: 23% SPPOSTOP: 85% OPPREOP: 6 OPPOSTOP: 10 PSPREOP: 41 PSPOSTOP:79
9	M	62	P	ILM	/	/	2	ECRB- AIN, ADM- TB, SR- SM	FSPPOSTOP: M4 SŠPREOP: 42% SŠPOSTOP: 75% SPPREOP: 40% SPPOSTOP: 65% OPPREOP: 2 OPPOSTOP: 6 PSPREOP: 42 PSPOSTOP:69
10	M	25	P	LMU	LK	RK	3	ECRB- AIN, SR-SM	FSPPOSTOP: M4 SŠPREOP: 0% SŠPOSTOP: 35% SPPREOP: 0% SPPOSTOP: 20% OPPREOP: 2 OPPOSTOP: 4 PSPREOP: 33 PSPOSTOP:47

Skraćenice: M-muški rod, Ž-ženski rod, P-posekotina, JA-jatrogena povreda, SUS-saobraćajni udes suvozač u kolima, SUV, saobraćajni udes vozač u kolima, ILM-izolovana lezija medijanusa, LMU-lezija medijanusa i ulnarisa, RK-rekonstrukcija krvnih sudova, OH-osteosinteza humerusa, OT-osteosinteza tibije, G-grafting procedura, ECRB-AIN-transfer grane n. radialisa za m. extensor carpi radialis brevis na n. interosseus anterior, ADM-TM-transfer grane n. ulnarisa za m. abductor digiti minimi na motornu granu n. medianusa za mišiće tenara, SR-SM-transfer terminalnih senzitivnih grana n. radialisa za unutrašnju stranu palca i spoljašnju stranu kažiprsta na terminalne senzitivne grane n. medianusa za unutrašnju stranu palca, odnosno spoljašnju stranu kažiprsta, FSPPOSTOP-snaga fleksije prstiju šake ( kažiprsta i palca) posle operacije, SŠPREOP-snaga stiska šake, odnosno procenat te snage u odnosu na zdravu šaku pre operacije, SŠPOSTOP-snaga stiska šake, odnosno procenat te snage u odnosu na zdravu šaku posle operacije, SPPREOP-snaga stiska palca, odnosno procenat te snage u odnosu na zdravu šaku pre operacije, OPPPREOP-stepen opozicije palca prema Kapandjiju pre operacije, OPPOSTOP- stepen opozicije palca prema Kapandjiju posle operacije, PSPREOP-Požega skor pre operacije, PSPOSTOP-Požega skor posle operacije

U ovoj studiji operisano je 10 pacijenata primenom distalnog nervnog transfera za n. medianus, koji podrazumeva transfer grane n. radialisa za m. extensor carpi radialis brevis na n. interosseus anterior, transfer grane n. ulnarisa za m. abductor digiti minimi na motornu granu n. medianusa za mišiće tenara i transfer terminalnih senzitivnih grana n. radialisa za unutrašnju stranu palca i spoljašnju stranu kažiprsta na terminalne senzitivne grane n. medianusa za unutrašnju stranu palca, odnosno spoljašnju stranu kažiprsta, ostvareni su sledeći rezultati:

Tabela 85. Konačan ishod lečenja

	Pre operacije	Posle operacije
Fleksija prstiju (palca i kažiprsta)	10 M0	10 M4
Snaga stiska šake na povređenoj strani u odnosu na zdravu stranu	0%-45% , u proseku 24,6%	35%-87% , u proseku 70,8%



Snaga stiska palca na povređenoj strani u odnosu na zdravu stranu	0%-40% , u proseku 25,3%	20%-90% , u proseku 66,1%
Stepen opozicije palca prema Kapandjiju	1-6 , u proseku 4,4	4-10 , u proseku 8,2

U ovoj studiji učestvovalo je ukupno 10 pacijenata kod kojih je primenjen distalni nervni transfer za n. medianus, pri čemu je 7 pacijenata bilo muškog roda, a 3 pacijenta ženskog roda. Uzrast pacijenata se kretao od 18 do 62 godine, u proseku 33,7 godina.

Među 10 pacijenata kod kojih je primenjen distalni nervni transfer za n. medianus, upoređivanjem rezultata konačnog ishoda lečenja, u smislu poboljšanja stiska šake, odnosno poboljšanja stiska palca, između dve grupe pacijenata: jedne u kojoj su bili pacijenti uzrasta do 30 godina (5 pacijenata) i druge u kojoj su bili pacijenti uzrasta većeg od 30 godine (5 pacijenata) dobijeni su sledeći rezultati:

Tabela 86. Uticaj uzrasta pacijenata na konačan rezultat povećanja snage stiska šake

Uzrast pacijenata	Prosečno povećanje snage stiska šake u odnosu na zdravu ruku
Do 30 godina	40,8%
Više od 30 godina	51,6%

Rezultati T-testa  $p=0,31$  ukazuju da ne postoje statistički značajne razlike između ispitanika mlađih i starijih od 30 godina u konačanom rezultatu povećanja snage stiska šake.

Tabela 87. Uticaj uzrasta pacijenata na konačan rezultat povećanja snage stiska palca

Uzrast pacijenata	Prosečno povećanje snage stiska palca u odnosu na zdravu ruku
Do 30 godina	43,4%
Više od 30 godina	38,2%

Rezultati T-testa  $p=0,23$  ukazuju da ne postoje statistički značajne razlike između ispitanika mlađih i starijih od 30 godina u konačanom rezultatu povećanja snage stiska palca

U ovoj studiji među 10 pacijenata koji su operisani primenom distalnog nervnog transfera registrovane su sledeći mehanizmi povređivanja:

Tabela 88. Etiologija

Posekotina	6 pacijenata
Jatrogena povreda	2 pacijenta
Saobraćajni udes vozač u kolima	1 pacijent
Saobraćajni udes suvozač u kolima	1 pacijent

Među pacijentima kojima je u ovoj studiji rađena rekonstrukcija funkcije šake u smislu rekonstrukcije fleksije prstiju šake i opozicije palca, primenom distalnog nervnog transfera za n. medianus registrovane su sledeće udružene povrede:

Tabela 89. Udružene povrede

Lezija krvnih sudova	5
Fraktura humerusa	1
Fraktura tibije	1

Kod svih pacijenata u ovoj studiji koji su imali udružene povrede primenjene su odgovarajuće hitne operacije:

Tabela 90. Hitne operacije

Reonstrukcija krvnih sudova	5
Osteosinteza humerusa	1
Osteosinteza tibije	1

Među 10 pacijenata kod kojih je primenjen distalni nervni transfer za n. medianus, upoređivanjem rezultata konačnog ishoda lečenja, u smislu poboljšanja stiska šake, odnosno poboljšanja stiska palca, između dve grupe pacijenata: jedne u kojoj su bili pacijenti koji nisu imali udružene povrede i hitne operacije (4 pacijenta) i druge u kojoj su bili pacijenti koji su imali udružene povrede i hitne operacije (6 pacijenata) dobijeni su sledeći rezultati:

Tabela 91. Uticaj udruženih povreda i hitnih operacija na konačan rezultat povećanja snage stiska šake

Udružene povrede i hitne operacije	Prosečno povećanje snage stiska šake u odnosu na zdravu ruku
Nisu imali	48%
Imali su	45%

Rezultati t-testa  $p=0,33$  su pokazali da nema statistički značajnih razlika između ispitanika koji nisu i onih koji su imali udružene povrede i hitne operacije u konačanom rezultatu povećanja snage stiska šake.

Tabela 92. Uticaj udruženih povreda i hitnih operacija na konačan rezultat povećanja snage stiska palca

Udružene povrede i hitne operacije	Prosečno povećanje snage stiska palca u odnosu na zdravu ruku
Nisu imali	38%
Imali su	42,6%

Rezultati T-testa  $p=0,39$  ukazuju da ne postoje statistički značajne razlike između ispitanika između ispitanika koji nisu i onih koji su imali udružene povrede i hitne operacije u konačnom rezultatu povećanja snage stiska palca.

Među 10 pacijenata kod kojih je primenjen distalni nervni transfer za n. medianus, upoređivanjem rezultata konačnog ishoda lečenja, u smislu poboljšanja stiska šake, odnosno poboljšanja stiska palca, između dve grupe pacijenata: jedne u kojoj su bili pacijenti kod kojih pored distalnog transfera za n. medianus nije primenjena i grafting procedura (5 pacijenata) i druge u kojoj su bili pacijenti kod kojih je pored distalnog transfera za n. medianus primenjena i grafting procedura (5 pacijenata) dobijeni su sledeći rezultati:

Tabela 93. Uticaj primene grafting procedure na konačan rezultat povećanja snage stiska šake

Grafting procedura	Prosečno povećanje snage stiska šake u odnosu na zdravu ruku
Nije primenjena	36,6%
Jeste primenjena	55,8%

Utvrđeni rezultati t-testa  $p=0,12$  ukazuju da ne postoje statistički značajne razlike između ispitanika kod kojih jeste i kod kojih nije pored distalnog transfera za n. medianus primenjena grafting procedura u konačnom rezultatu povećanja snage stiska šake.

Tabela 94. Uticaj primene grafting procedure na konačan rezultat povećanja snage stiska palca

Grafting procedura	Prosečno povećanje snage stiska palca u odnosu na zdravu ruku
Nije primenjena	33,6%
Jeste primenjena	48%

Utvrđeni rezultati T-testa  $p=0,05$  ukazuju da postoje statistički značajne razlike između ispitanika kod kojih jeste i kod kojih nije pored distalnog transfera za n. medianus primenjena grafting procedura u konačnom rezultatu povećanja snage stiska palca.

Među pacijentima kojima je u ovoj studiji rađena rekonstrukcija funkcije šake u smislu rekonstrukcije fleksije prstiju šake i opozicije palca, primenom distalnog nervnog transfera za n. medianus registrovane su sledeće vrednosti Požega testa:

Tabela 95. Rezultati požega skora

Požega skor pre operacije	30-47 , u proseku 40,9
Požega skor posle operacije	47-79, u proseku 70,2

#### 4.3.3. REZULTATI PRIMENE DISTALNOG NERVNOG GTRANSFERA ZA N. ULNARIS

Tabela 96. karakteristike pacijenata

Broj	Pol	Godine	Način povređivanja	Tip nervne lezije	Udružene povrde	Hitne operacije	Vreme od povede do operacije	Vrsta operacije	Rezultat
1	M	13	PR	ILUk	FH, FU	OH, OU	3	ENU, PQ-DUB	I:M4 II:M4 III:+ IV:M4 V:M4 SŠPR:47% SŠPO:90% SPPR:38% SPPO:90% POPR:52 POPO:78
2	Ž	21	PP	LRkUd	/	/	5	ENR, GU, PQ-DUB	I:M4 II:M4 III:+ IV:M4 V:M4 SŠPR:30%

									SŠPO:87% SPPR:23% SPPO:80% POPR:30 POPO:78
3	M	38	P	ILUd	LK	RK	7	PQ- DUB, III-SUB, D-ESM, III-ESM	I:M3 II:M3 III:+ IV:M3 V:M3 SŠPR:55% SŠPO:82% SPPR:41% SPPO:85% POPR:48 POPO:71
4	M	36	PR	IKLBPU	/	/	6	ENU, PQ- DUB	I:M4 II:M4 III:+ IV:M3 V:M3 SŠPR:35% SŠPO:80% SPPR:30% SPPO:77% POPR:50 POPO:75
5	M	37	P	ILUd	/	/	6	GU, PQ- DUB, PB-SUB	I:M4 II:M3 III:+ IV:M3 V:M3 SŠPR:52% SŠPO:87% SPPR:37% SPPO:83% POPR:54 POPO:73
6	M	40	PV	LRkUk	FF	OF	7	ENR, ENU, PQ- DUB	I:M4 II:M3 III:+ IV:M3 V:M4 SŠPR:33% SŠPO- 78%

									SPPR:40% SPPO:75% POPR:43 POPO:70
7	M	29	P	ILUd	/	/	4	GU, PQ-DUB	I:M4 II:M4 III:+ IV:M3 V:M4 SŠPR:43% SŠPO:89% SPPR:35% SPPO:86% POPR:51 POPO:77
8	M	67	P	ILUd	LK	RK	9	PQ-DUB	I:M3 II:M2 III:+ IV:M1 V:M2 SŠPR:49% SŠPO:69% SPPR:36% SPPO:68% POPR:57 POPO:71
9	M	28	JA	ILUd	/	/	3	PQ-DUB	I:M4 II:M4 III:+ IV:M4 V:M4 SŠPR:43% SŠPO:88% SPPR:45% SPPO:85% POPR:45 POPO:79
10	M	58	P	ILUd	/	/	7	PQ-DUB	I:M2 II:M0 III:+ IV:M0 V:M1 SŠPR:50% SŠPO:60% SPPR:40% SPPO:55%

									POPR:55 POPO:63
11	M	20	P	ILUd	/	/	3	GU, PQ- DUB	I:M4 II:M4 III:+ IV:M4 V:M4 SŠPR:40% SŠPO:95% SPPR:44% SPPO:93% POPR:48 POPO:80
12	M	18	SUV	IKLBPUR	FMT, FM, CC, LKO	SK	7	TD- TGR, FCR-IP, FDS- ECRB, PQ- DBU, LCN- SUB	I:M4 II:M4 III:+ IV:M4 V:M3 SŠPR:31% SŠPO:85% SPPR:40% SPPO:89% POPR:39 POPO:78

Skraćenice: M-muški rod, Ž-ženski rod, PR-pad u istoj ravni, PP-projektilna povreda, P-posekotina, PV-pad sa visine, JA-jatrogena povreda, SUV-saobraćajni udes vozač, ILUk-izolovan lezija n. ulnarisa u kontinuitetu u nadlaktu, LRkUd-lezija radialisa u kontinuitetu i ulnarisa u diskontinuitetu u nivou nadlakata, ILUd-izolovana lezija ulnarisa u diskontinuitetu u nadlaktu, IKLBPU-infraklavikularna lezija brahijalnog pleksusa , sa predominantnom afekcijom n. ulnarisa koji je u kontinuitetu, LrkUk-lezija radialisa i ulnarisa u nadlaktu, oba u kontinuitetu, IKLBPUR-infraklavikularna lezija brahijalnog pleksusa sa predominantnom afekcijom n. ulnarisa i n. radialisa pri čemu su oba nerva u kontinuitetu, FH-fraktura humerusa, FU-fraktura ulne, LK-lezija krvnog suda, FF-fraktura femura, FMT-fraktura metatarzalne kosti, FM-fraktura mandibule, CC-kontuzija mozga, LK-lezija kolona, OH-osteosinteza humerusa, OU-osteosinteza ulne, RK-rekonstrukcija krvnog suda, OF-osteosinteza femura, SK-sutura kolona, ENU- eksterna neuroliza n. ulnarisa, PQ-DUB- transfer terminalne grane n. interosseus anteriora za m. pronator quadratus na duboku motornu granu n. ulnarisa, ENR-eksterna neuroliza n. radialisa, GU-grafting n. ulnarisa,



III-SUB-transfer senzitivnog fascikulusa n. medianusa za III interdigitalni prostor na senzitivnu palmarnu granu n. ulnarisa, D-ESM- transfer dorzalne senzitivne grane n. ulnarisa za n. medianus „end to side“, III-ESM-tarnsfer distalnog ostatka senzitivnog fascikulusa n. medianusa za n. medianus „end to side“, ENR-eksterna neuroliza n. radialisa, PB-SUB-transfer senzitivne palmarne grane n. medianusa na senzitivnu palmarnu granu n. ulnarisa, TD-TGR- transfer grane n. thoracodorsalisa na granu n. radialisa za dugu glavu tricepsa, FCSR-IP-transfer grane n. medianusa za m.flexor carpi radialis na n. interosseus posterior, FDS-ECRB- transfer grane n.medianusa za m.flexor digitorum superficialis na granu n. radialisa za m. extensor carpi radialis brevis, LCN-SUB-transfer n. cutaneus antebrachi lateralisa na senzitivnu palmarnu granu n. ulnarisa, I-snaga adukcije palca, II-snaga abdukcije kažiprsta, III-Egawa znak, IV-snaga medijalnog lumbrikalnog mišića u nivou domalog prsta, V-snaga abdukcije malog prsta, SŠPR-snaga stiska šake pre operacije u odnosu na zdravu stranu, SŠPO-snaga stiska šake posle operacije u odnosu na zdravu stranu, SPPR-snaga stiska palca pre operacije u odnosu na zdravu stranu, SPPO-snaga stiska palca posle operacije u odnosu na zdravu stranu, POPR-Požega skor pre operacije, POPO-požega skor posle operacije, M1,M2,M3,M4,M5-snaga pokreta prema BMRC skali

Primenom distalnog nervnog transfera za n. ulnaris kod 12 pacijenata u ovoj studiji ostvareni su sledeći rezultati:

Tabela 97. Konačan ishod lečenja

	Pre operacije	Posle operacije
Snaga intrinzičkih mišića	48 M0	27 M4, 14 M3, 3 M2, 2 M1, 2 M0
Egawa znak:	12 +	12 +
Snaga stiska šake	30%-55% , u proseku 42,3%	60%-95% , u proseku 82,5%
Snaga stiska palca	23%-45% , u proseku 37,4%	55%-93% , u proseku 80,5%

U ovoj studiji od 12 pacijenata kod kojih je primenjen distalni nervni transfer za n. ulnaris, transfer terminalne grane n. interosseus anteriora za m. pronator quadratus na duboku motornu granu n. ulnarisa, bilo je 11 muškaraca i jedna žena. Uzrast pacijenata se kretao od 13 godina do 67 godina, a u proseku je iznosio 33,8 godina.

Među 12 pacijenata kod kojih je primenjen distalni nervni transfer za n. ulnaris, upoređivanjem rezultata konačnog ishoda lečenja, u smislu poboljšanja stiska šake, odnosno poboljšanja stiska palca, između dve grupe pacijenata: jedne u kojoj su bili pacijenti uzurasta do 30 godina (6 pacijenata) i druge u kojoj su bili pacijenti uzrasta većeg od 30 godine (6 pacijenata) dobijeni su sledeći rezultati:

Tabela 98. Uticaj godina starosti pacijenata na konačan rezultat povećanja snage stiska šake

Uzrast pacijenata	Prosečno povećanje snage stiska šake
Do 30 godina	50%
Više od 30 godina	30,3%

Rezultati T-testa  $p=0,01$  ukazuju da postoje statistički značajne razlike između ispitanika mlađih i starijih od 30 godina u konačanom rezultatu povećanja snage stiska šake.

Tabela 99. Uticaj godina starosti pacijenata na konačan rezultat povećanja snage stiska palca

Uzrast pacijenata	Prosečno povećanje snage stiska palca
Do 30 godina	49,6%
Više od 30 godina	36,5%

Utvrđeni rezultati t-testa  $p=0,03$  ukazuju da postoje statistički značajne razlike između ispitanika mlađih i starijih od 30 godina u konačanom rezultatu povećanja snage stiska palca.

U ovoj studiji među 12 pacijenata kod kojih je primenjen distalni nervni transfer za n. ulnaris, registrovani su sledeći mehanizmi povređivanja:

Tabela100. Etiologija

Pad sa sopstvene visine	2 pacijenta
Posekotina	6 pacijenata
Projektilna povreda	1 pacijent
Pad sa visine	1 pacijent
Jatrogena povreda	1 pacijent

Saobraćajni udes vozač	1 pacijent
------------------------	------------

U ovoj studiji među 12 pacijenata kod kojih je primenjen distalni nervni transfer za n. ulnaris, registrovani su sledeće udružene povrede:

Tabela 101. Udružene povrede

Fraktura humerusa	1
Fraktura ulne	1
Lezija krvnog suda	2
Fraktura femura	1
Fraktura metatarzalne kosti	1
Fraktura mandibule	1
Kontuzija mozga	1
Lezija kolona	1

U ovoj studiji među 12 pacijenata kod kojih je primenjen distalni nervni transfer za n. ulnaris, registrovani su sledeće operacije:

Tabela 102. Hitne operacije

Osteosinteza humerusa	1
Osteosinteza ulne	1
Rekonstrukcija krvnih sudova	2
Osteosinteza femura	1
Sutura kolona	1

Među 12 pacijenata kod kojih je primenjen distalni nervni transfer za n. ulnaris, upoređivanjem rezultata konačnog ishoda lečenja, u smislu poboljšanja stiska šake, odnosno poboljšanja stiska

palca, između dve grupe pacijenata: jedne u kojoj su bili pacijenti koji nisu imali udružene povrede i hitne operacije (7 pacijenata) i druge u kojoj su bili pacijenti koji su imali udružene povrede i hitne operacije (5 pacijenata) dobijeni su sledeći rezultati:

Tabela 103. Uticaj udruženih povreda I hitnih operacija na konačan rezultat povećanja snage stiska šake

Udružene povrede I hitne operacije	Prosečno povećanje snage stiska šake
Nisu imali	41,9%
imali	37,8%

Rezultati T-testa  $p=0,61$  ukazuju da ne postoje statistički značajne razlike između ispitanika koji nisu i onih koji su imali udružene povrede i hitne operacije u konačanom rezultatu povećanja snage stiska šake.

Tabela 104. Uticaj udruženih povreda i hitnih operacija na konačan rezultat povećanja snage stiska palca

Udružene povrede i hitne operacije	Prosečno povećanje snage stiska palca
Nisu imali	43,6%
imali	42,4%

Rezultati T-testa  $p=0,61$  ukazuju da ne postoje statistički značajne razlike između ispitanika koji nisu i onih koji su imali udružene povrede i hitne operacije u konačanom rezultatu povećanja snage stiska šake.

U ovoj studiji među 12 pacijenata kod kojih je primenjen distalni nervni transfer za n. ulnaris, registrovani su sledeći tipovi nervnih lezija:

Tabela 105. Tipovi nervnih lezija

Izolovana lezija n. ulnarisa u nadlaktu, sa očuvanim kontinuitetom nerva	1 pacijent
--	------------

Lezija n. ulnarisa i n. radialisa u nadlaktu, pri čemu je n. radialis očuvanog kontinuiteta, a n. ulnaris sa prekidom kontinuiteta	1 pacijent
Izolovana lezija n. ulnarisa u nadlaktu, sa prekidom kontinuiteta nerva	7 pacijenata
Infraklavikularna lezija brahijalnog pleksusa sa predominantnom lezijom n. ulnarisa , koji je očuvanog kontinuiteta	1 pacijent
Lezija n. ulnarisa i n. radialisa u nadlaktu pri čemu su oba nerva očuvanog kontinuiteta	1 pacijent
Infraklavikularna lezija brahijalnog pleksusa sa predominantnom lezijom n. ulnarisa i n. radialisa , pri čemu su oba nerva očuvanog kontinuiteta	1 pacijent

Među 12 pacijenata kod kojih je primenjen distalni nervni transfer za n. ulnaris, upoređivanjem rezultata konačnog ishoda lečenja, u smislu poboljšanja stiska šake, odnosno poboljšanja stiska palca, između dve grupe pacijenata: jedne, u kojoj su bili pacijenti kod kojih je n. ulnaris bio očuvanog kontinuiteta (4 pacijenata), i druge, u kojoj su bili pacijenti kod kojih n. ulnaris nije bio očuvanog kontinuiteta (8 pacijenata) dobijeni su sledeći rezultati:

Tabela 106. Uticaj tipova nervnih lezija na konačan rezultat povećanja snage stiska šake

Kontinuitet n. ulnarisa	Prosečno povećanje snage stiska šake
Očuvan	46,8%
Nije očuvan	36,9%

Utvrđeni rezultati T-testa  $p=0,82$  ukazuju da ne postoje statistički značajne razlike između ispitanika kod kojih n. ulnaris jeste i nije bio očuvanog kontinuiteta u konačnom rezultatu povećanja snage stiska šake.

Tabela 107. Uticaj tipova nervnih lezija na konačan rezultat povećanja snage stiska palca

Kontinuitet n. ulnarisa	Prosečno povećanje snage stiska palca
Očuvan	45,75%
Nije očuvan	42,1%

Rezultati T-testa  $p=0,57$  ukazuju da ne postoje statistički značajne razlike između ispitanika kod kojih n. ulnaris jeste i kod kojih nije bilo očuvanog kontinuiteta u konačanom rezultatu povećanja snage stiska palca.

U ovoj studiji od 12 pacijenata kod kojih je primenjen distalni nervni transfer za n. ulnaris, transfer terminalne grane n. interosseus anteriora za m. pronator quadratus na duboku motornu granu n. ulnarisa, vremenski interval između datuma povrede i datuma operacije varirao je od 3 meseca do 9 meseci, a u proseku je iznosio 5,6 meseci.

Među 12 pacijenata kod kojih je primenjen distalni nervni transfer za n. ulnaris, upoređivanjem rezultata konačnog ishoda lečenja, u smislu poboljšanja stiska šake, odnosno poboljšanja stiska palca, između dve grupe pacijenata: jedne u kojoj su bili pacijenti operisani do 6 meseci od datuma povrede (7 pacijenata) i druge u kojoj su bili pacijenti operisani posle 6 meseci od datuma povrede (5 pacijenata) dobijeni su sledeći rezultati:

Tabela 108. Uticaj vremena operacije na konačan rezultat povećanja snage stiska šake

Vreme operacije u odnosu na datum povrede	Prosečno povećanje snage stiska šake
Do 6 meseci	46,6%
Više od 6 meseci	31,2%

Rezultati T-testa  $p=0,01$  ukazuju da postoje statistički značajne razlike između ispitanika koji su bili operisani pre i posle 6 meseci od datuma povrede u konačanom rezultatu povećanja snage stiska šake.

Tabela 109. Uticaj vremena operacije na konačan rezultat povećanja snage stiska palca

Vreme operacije u odnosu na datum povrede	Prosečno povećanje snage stiska palca
Do 6 meseci	48,9%
Više od 6 meseci	35%

Utvrđeni rezultati T-testa  $p=0,16$  ukazuju da ne postoje statistički značajne razlike između ispitanika koji su bili operisani pre i posle 6 meseci od datuma povrede u konačanom rezultatu povećanja snage stiska palca.

U ovoj studiji od 12 pacijenata kod kojih je primenjen distalni nervni transfer za n. ulnaris, transfer terminalne grane n. interosseus anteriora za m. pronator quadratus na duboku motornu granu n. ulnarisa, registrovane su sledeće vrednosti Požega skora:

Tabela 110. Rezultati Požega skora

Požega skor pre operacije	30-57 , u proseku 47,6
Požega skor posle operacije	63-80 , u proseku 74,7

#### **4.3.4. REZULTATI PRIMENE TRANSFERA GRANE N. MUSCULOCUTANEUSA ZA M. BRACHIALIS NA N. INTEROSSEUS ANTERIOR I TRANSFERA GRANE N. INTEROSSEUS POSTERIORA ZA M. SUPINATOR NA N. INTEROSSEUS POSTERIOR**

Muškarac uzrasta 37 godina je operisan na Klinici za Neurohirurgiju Kliničkog Centra Srbije, šest meseci nakon povrede koju je zadobio pri padu sa visine.

Preoperativna evaluacija je ukazala na donju paralizu brahijalnog pleksusa sa oštećenjem nervnih vlakana, porekla korenova C7,C8 i T1. Pri tom nije imao udruženih povreda niti prethodnih hitnih operacija.

U pokušaju da se rekonstruiše funkcija šake u smislu fleksije i ekstenzije prstiju sproveden je transfer grane n. musculocutaneusa za m. brachialis na n. interosseus anterior i transfer grane n. interossei posteriora za m. supinator na n. interosseus posterior i nakon operacije i sprovedenog fizikalnog tretmana ostvareni su sledeći rezultati:

Tabela 111. konačan ishod lečenja

	Pre operacije	Posle operacije
Snaga m. flexor digitorum profundusa	M0	M4
Snaga m. flexor policis longusa	M0	M3
Snaga m. extensor digitorum communisa	M0	M4
Snaga m. extensor policis longusa	M0	M3
Požega skor	33	67



## 5. DISKUSIJA

---

---

Stabilizacija ramenog zgloba, rekonstrukcija funkcije abdukcije i spoljašnje rotacija u ramenu, uz redukciju bola, predstavljaju jedan od prioriteta u tretmanu pacijenata sa povredama elemenata brahijalnog pleksusa. Naime, stabilnost zgloba ramena omogućuje aktivno izvođenje pokreta u ramenu, ali takođe obezbeđuje neophodne preduslove za efikasno izvođenje pokreta fleksije i ekstenzije u laktu, a poboljšava i balans prilikom hoda (21). Kada je reč o abdukciji i spoljašnjoj rotaciji u ramenom zglobu, odnosno o evaluaciji rezultata i njihovoj podeli na funkcionalno zadovoljavajuće i funkcionalno nezadovoljavajuće, klasična BMRC skala (British Medical Research Council scale) pruža nepotpune podatke jer ne uzima u obzir obim pokreta (22). Takođe treba imati u vidu da se bilo koji aktivan pokret abdukcije u ramenu izveden iz stojećeg ili sedećeg stava, odnosno pokret spoljašnje rotacije u ramenu izveden iz ležećeg stava, sam po sebi, izvodi nasuprot sili zemljine teže i prema klasičnoj BMRC skali ima snagu M3. Pri tom treba uzeti u obzir i težinu same ruke, koja pored sile zemljine teže predstavlja dodatni otpor izvođenju pokreta i daje mu snagu M4 prema klasičnoj BMRC skali. Zbog toga smo u ovoj studiji koristili sopstvene originalne skale za procenu kvaliteta abdukcije i spoljašnje rotacije u ramenu, koje predstavljaju modifikacije već postojećih skala. Kao granicu između funkcionalno zadovoljavajućeg odnosno funkcionalno nezadovoljavajućeg rezultata označen je aktivan pokret abdukcije iz stojećeg stava od najmanje 30°, odnosno aktivan pokret spoljašnje rotacije iz ležećeg stava od najmanje 45° uz mogućnost zadržavanja ruke u istom od trajanju od najmanje 10 sekundi. Prema iskustvu autora ovo je minimalni obim pokreta, odnosno snaga koja omogućuje stabilnost u ramenu, kao i pozitivan doprinos povređenog ekstremiteta u izvođenju svakodnevnih životnih aktivnosti. Takođe, potrebno je napomenuti da redukcija bola u ramenu značajno doprinosi poboljšanju kvaliteta života ovih pacijenata. U ovoj studiji pokušali smo da izvršimo procenu sposobnosti pacijenata u samostalnom izvršavanju svakodnevnih životnih aktivnosti, subjektivnog doživljaja pacijenta sopstvenog stanja i njegovog uticaja na odnose sa okolinom, kao i satisfakciju pacijenata njihovim trenutnim statusom. Zbog toga smo osmislili poseban upitnik koji su pacijenti popunjavali neposredno pre operacije i 48 meseci posle operacije. Ovaj upitnik, koji ima 16 pitanja

od kojih svako nosi od 0 do 5 poena, dakle čije se vrednosti mogu kretati u intervalu od 0 do 80 poena, nazvali smo Požega skor i on ima za cilj da izvrši sintezu analize gore navedenih stavki i na taj način objektivizira kvalitet života pacijenata, odnosno uticaj sprovedenih distalnih nervnih transfera na isti.

U cilju rekonstrukcije abdukcije i spoljašnje rotacije u ramenu neophodno je izvršiti reinervaciju n. suprascapularisa i n. axillarisa.

Reinervacija n. suprascapularisa prema većini autora najčešće se postiže transferom spoljašnje grane n. spinalis accessoriusa na n. suprascapularis, dok manji broj autora predlaže grafting proceduru sa vijabilnog korena C5 (23).

Veliki uticaj na popularizaciju transfera n. spinalis accessoriusa na n. suprascapularis imali su Kotani i saradnici (24) u sedamdesetim godinama prošloga veka. Od tada pa do današnjeg dana objavljeno je mnogo studija na temu ovoga transfera, pri čemu su rezultati vrlo varijabilni.

Tako na primer u studiji Malessy i saradnici (25) su postigli aktivan pokret abdukcije i ekstrene rotacije u ramenu sa mišićnom snagom M3 ili više kod 14% pacijenata, a Bertelli i saradnici (26) su postigli aktivan funkcionalno zadovoljavajući pokret abdukcije i eksterne rotacije kod 100% pacijenata sa parcijalnom lezijom brahijalnog pleksusa.

Generalno uvidom u literaturu može se zaključiti da se ovim nervnim transferom postižu znatno bolji rezultati nego graftovanjem sa rupturiranog korena C5 na n. suprascapularis (27).

Smatramo da u budućnosti jedina moguća alternativa transferu n. spinalis accessoriusa na n. suprascapularis može biti transfer pektoralnih fascikulusa prednje grane spinalnog korena C7 tj. truncusa mediusa na n. suprascapularis (28). Na ovaj način mogli bi se sačuvati ne samo gornji i proksimalni delovi trapeziusa već takođe i srednji i donji delovi trapeziusa koji bi se mogli iskoristiti za eventualnu sekundarnu proceduru u vidu mišićno tetivnog transfera na m. infraspinatus kako bi se rekonstruisao pokret spoljašnje rotacije (29). Takođe, na ovaj način postojala bi i mogućnost da se n. spinalis accessorius koristi kao donor u eventualnoj sekundarnoj proceduri za inervaciju pri slobodnom mišićnom transferu m. gracilisa (30).

Prema mišljenju autora ove studije n. spinalis accessorius predstavlja izvrsnog donora za n. suprascapularis, jer iako se nalazi u njegovoj neposrednoj blizini, pri povredama brahijalnog pleksusa funkcija mu je najčešće sačuvana, a pri tom je reč o motornim nervima koji inervišu sinergistične mišiće. Naime, svaki pokušaj da se izvrše abdukcija u ramenu ruke sa povređenim brahijalnim pleksusom praćen je prvo pokretom podizanja ramena od strane m. trapeziusa koga

inerviše n. spinalis accessorius. Prema anatomskim studijama broj nervnih vlakana u n. spinalis accessoriusu kreće se oko 1700 što je dovoljno za reinervaciju n. suprascapularisa čiji se broj nervnih vlakana kreće oko 3800 (31).

Pri tom je potrebno napomenuti da je n. spinalis accessorius potrebno prikazati što je moguće distalnije jer se na taj način omogućava direktna koaptacija sa n. suprascapularisom i izbegava upotreba nervnog grafta i posledični nepotrebni gubitak regenerišućih aksona na dodatnoj suturnoj liniji. Takođe, na ovaj način izbegava se žrtvovanje nervnih vlakana za gornji deo m. trapeziusa sa posledičnim neurološkim deficitom u vidu nemogućnosti elevacije ramena.

Transfer n. spinalis accessoriusa na n. suprascapularis može se izvesti prednjim i zadnjim pristupom (32). Prema mišljenju autora prednji pristup ne omogućuje prikaz distalnih delova n. suprascapularisa tako da je onemogućena reinervacija u neposrednoj blizini ciljanog mišića čija se funkcija želi rekonstruisati i ovaj nervni transfer stoga ne spada u kategoriju distalnih. Takođe, pri izvođenju prednjeg pristupa postoji veća šansa da dođe do parcijalne deinervacije gornjih delova m. trapeziusa koji ima značajnu ulogu ne samo u podizanju ramena, već takođe i u stabilizaciji i elevaciji lopatice u toku abdukcije u ramenu. Takođe na ovaj način gubi se mogućnost korišćenja m. trapeziusa za eventualnu sekundarnu proceduru za rekonstrukciju abdukcije i spoljašnje rotacije u ramenu putem mišićno tetivnog transfera. Monreal i saradnici postigli su funkcionalno zadovoljavajuće rezultate u pogledu abdukcije u ramenu, čiji je obim u proseku bio 46,2°, kod 10 od 10 pacijenata korišćenjem transfer gornjeg dela m. trapeziusa na proksimalni humerus(33). Potrebno je dodati da je u slučaju frakture klavikule, jedne od najčešćih udruženih povreda, preparacija n. suprascapularisa prednjim pristupom izuzetno otežana i pri njenom izvođenju najčešće se mora žrtvovati a. transversa colli. Osim toga, pri ekstenzivnim trakcionim lezijama brahijalnog plexusa kao i pri udruženim frakturama skapule relativno često se sreću duple lezije n. suprascapularisa, u blizini incizure skapule, koje se prednjim pristupom ne mogu prikazati i na taj način se jednostavno previde, pa sprovedeni nervni transfer bude nefunkcionalan. Sa druge strane, posteriornim pristupom ovi distalni delovi n. suprascapularisa se prikazuju i omogućuje se izvođenje efikasnog nervnog transfera sa kratkim putem koji regenerišuća nervna vlakna treba da pređu pre nego što stignu do m. supraspinatusa i m. infraspinatusa. Potrebno je dodati da se posteriornim pristupom preseca ligg. scapulae superior tj. otvara se incizura skapule i na taj način olakšava prolaz regenerišućih nervnih vlakana kroz regiju koja je najčešće mesto kompresije n. suprascapularisa (34). Posteriorni pristup takođe omogućava da se izvrši i superselektivni transfer

n. spinalis accessoriusa na granu n. suprascapularisa za m. infraspinatus i na taj način poboljša se konačan rezultat po pitanju spoljašnje rotacije. Zbog svih ovih gore navedenih razloga u ovu studiju uključeni su samo pacijenti kod kojih je izvršen transfer n. spinalis accessoriusa na n. suprascapularis zadnjim pristupom, dok su pacijenti kod kojih je ovaj transfer izveden prednjim pristupom isključeni iz studije.

Kada je u pitanju reinervacija n. axillarisa različiti autori predlažu različite donore. Na našoj Klinici za neurohirurgiju KCS, u prošlosti, za reinervaciju n. axillarisa je korišćen n. thoracodorsalis. Samardžić i saradnici su objavili studiju prema kojoj su funkcionalno zadovoljavajući rezultat u pogledu abdukcije u ramenu nakon transfera n. thoracodorsalisa na n. axillaris postignuti kod 14 (93,3%) od 15 pacijenata (35). Međutim, potrebno je napomenuti da u ovoj studiji nije rađena analiza obima pokreta abdukcije u ramenu, a takođe nije rađena ni analiza rekonstrukcije pokreta spoljašnje rotacije u ramenu. Sa druge strane, Naraks, svojevremeno jedan od vodećih autora u ovoj oblasti, koristio je ovaj transfer kod dva pacijenta i ni kod jednog od njih nije došlo do funkcionalnog poboljšanja (36). Takođe, potrebno je napomenuti da žrtvovanjem čitavog n. thoracodorsalisa dolazi do deinervacije m. latissimus dorsija i na taj način slabi adukcija u ramenu. Ovaj deficit ima značajan uticaj na kvalitet života pacijenata, naročito mlađih osoba i osoba koje se bave sportsko rekreativnim aktivnostima kao što su alpinizam, plivanje, veslanje. Takođe denervacijom m. latissimus dorsija gubi se mogućnost njegovog korišćenja za eventualnu sekundarnu proceduru rekonstrukcije abdukcije i spoljašnje rotacije u ramenu putem mišićno tetivnog transfera. Itoh i saradnici su postigli aktivnu abdukciju u ramenu veću od 90° kod 6 od 10 pacijenata korišćenjem transfera m. latissimus dorsija (37).

Sa druge strane, Wilson i saradnici su transfer n. pectoralis medialis na n. axillaris primenili kod 8 pacijenata i ostvarili odličan funkcionalni oporavak kod 4 pacijenta, vrlo dobar kod 2 pacijenta i dobar kod jednog pacijenta (38). Potrebno je napomenuti da je i u ovoj studiji analizirana samo snaga abdukcije u ramenu, a nisu analizirani obim pokreta abdukcije u ramenu niti je analizirana spoljašnja rotacija. Takođe, na našoj klinici za neurohirurgiju često je u prošlosti korišćen transfer n. pectoralis medialis na n. axillaris. Samardžić i saradnici su objavili studiju prema kojoj su nakon transfera n. pectoralis medialis na n. axillaris postignuti funkcionalno zadovoljavajući rezultati u 82% slučajeva (39). Pri tom je potrebno je napomenuti da bi se ostvarilo korišćenje n. pectoralis medialis kao donora i njegov transfer na n. axillaris mora se izvršiti vrlo mutilantna

operacija koja podrazumeva presecanje tetive m. pectoralis majora, a takođe i presecanje m. pectoralis minora, čime se produžava i komplikuje postoperativni oporavak ovih pacijenata. Takođe, ovaj transfer se ne može izvršiti na distalne delove n. axillarisa, odnosno na njegove završne grane, već na najproksimalniji deo n. axillarisa, odnosno njegovo ishodište od fasciculus posteriora, čime se produžava put koji regenerišuća nervna vlakna terba da pređu, a takođe povećava se mogućnost za disperziju nervnih vlakana, čime se smanjuje mogućnost postizanja zadovoljavajućeg funkcionalnog oporavka.

Naša grupa je za reinervaciju n. axillarisa koristila grafting proceduru sa vijabilnog proksimalnog C5 korena kod 36 pacijenata i postigla funkcionalno zadovoljavajuće rezultate u pogledu abdukcije u ramenu kod 22 (61,1%) pacijenata pri čemu je osvareno 17 M4 rezultata i 5 M3 rezultata, a prosečan obim pokreta abdukcije u ramenu iznosio je 65°, a kretao se u opsegu od 30° do 130°. U pogledu spoljašnje rotacije ostvareno je 12 (33,3%) funkcionalno zadovoljavajućih rezultata sa prosečnim obimom pokreta od 45° (Neurosurgery Jun 2019, DOI:10.1093/neuros/nyz179).

Lurje je bio prvi autor koji je svetskoj naučnoj javnosti predstavio transfer fascikulusa n. radialisa, za m. triceps brachi na n. axillaris, bez potrebe za interpozicijom grafta (40). Međutim, studija iz 2003 godine hirurga sa Tajlanda, Somsak Leechavenvongsa, i njegovih saradnika doprinela je širokoj popularizaciji transfera grane n. radialisa na granu n. axillarisa (41). Koristeći posteriorni pristup ovi autori su selektirali granu n. radialisa za dugu glavu m. tricepsa brachii, zbog njene blizine aksilarnom nervu, i izvršili njen transfer na granu n. axillarisa za predni deo m. deltoideusa. Ovaj transfer primenili su kod 7 pacijenata i kod svih su uspeali da postignu funkcionalno zadovoljavajući oporavak u pogledu abdukcije u ramenu sa prosečnim obimom pokreta od 124°. Potrebno je napomenuti da ni u ovoj studiji nije izvršena analiza rezultata vezanih za pokret spoljašnje rotacije u ramenu. Isti autor 2006 godine objavio je novu studiju u kojoj je kod 15 pacijenata primenjen transfer grane n. radialisa za dugu glavu tricepsa na prednu granu n. axillarisa i postignuti su funkcionalno zadovoljavajući rezultati kod svih 15 pacijenata pri čemu su u pogledu snage abdukcije u ramenu postignuta 10 M4 rezultata i 5 M3 rezultata, sa prosečnim obimom pokreta od 115°. Takođe, prikazani su rezultati u pogledu eksterne rotacije u ramenu: 9 M4 rezultata, 4 M3 rezultata i 2 M2 rezultata (prema BMRC skali). Obim eksterne rotacije u proseku bio je 97° (42).

Godine 2007. Bertelli i saradnici su predstavili transfer grane n. radialisia za dugu glavu m. tricepsa brachi na grane n. axillarisa za m.teres minor i za prednji deo m. deltoideusa korišćenjem prednje

aksilarnog pristupa (43). Prema ovim autorima prednosti prednjeg aksilarnog pristupa u odnosu na posteriorni pristup su bolja individualizacija završnih grana n. axillarisa, naročito grane za m. teres minor, veća bezbednost zbog direktne vizuelizacije velikih krvnih sudova, odsustvo potrebe za disekcijom mišićnih vlakana kako bi se prikazao n. radialis, a takođe i mogućnost izvođenja Oberlin procedure istim pristupom.

Prema mišljenju autora ove studije posteriorni pristup pri kome je pacijent u položaju pronacije omogućuje hirurzima znatno komforniji rad u odnosu na anteriorni transaksilarni pristup. Takođe, ovaj pristup je bezbedniji jer se veliki krvni sudovi njime uopšte i ne prikazuju pa je samim tim mogućnost njihovog oštećenja manja. Takođe, prilikom izvođenja prednjeg transaksilarnog pristupa hirurg mora da prepariše kroz često veliku količinu masnog tkiva prisutnog u aksilarnoj regiji, u kome se nalaze pazušni limfni čvorovi koji se mogu ovom prilikom oštetiti, što otežava rad. Često se radi u uskom polju, u kome je oslabljena vizuelizacija i kontrola krvarenja. Posterioinim pristupom u svim slučajevima u ovoj studiji moglo se jasno identifikovati glavno stablo i završne grane n. axillarisa, uključujući i granu za m. teres minor. Potrebno je napomenuti i da posteriorni pristup omogućava jasnu anatomsku preparaciju kroz interfascijalne prostore između mišića i da omogućava lakši i jasniji prikaz grana n. radialisa za m. triceps brachii, posebno grane za medijalnu glavu tricepsa koja se može prikazati u dužem segmentu nego što je to slučaj kod prednjeg transaksilarnog pristupa, a izbegavaju se i eventualni problemi oko često problematičnog zarastanja rane u aksilarnoj regiji. Takođe, ovaj pristup omogućava i izvođenje transfera n. spinalis accessoriusa na n. suprascapularis, zadnjim putem, u istom aktu. Zbog svega navedenog svi pacijenti kod kojih je izvršen transfer grane n. radialisa za jednu od glava m. triceps brachii na n. axillaris, prednjim pristupom, su isključeni iz ove studije. Takođe, prema mišljenju autora ove studije grana n. radialisa za medijalnu glavu tricepsa je bolji donor u odnosu na granu n. radialisa za dugu glavu tricepsa. Naime, duga glava je najveća u odnosu na sve tri glave m. tricepsa brachii i pri tom, za razliku od ostale dve glave, učestvuje u stabilizaciji humeroskapularne adukcije tako da nema u potpunosti sinergistično dejstvo sa m. deltoideusom, a zbog svojih karakteristika, pre svega veličine i nezavisnog snabdevanja krvlju, češće se koristi kao slobodan mišićni flap u odnosu na preostale dve glave m. tricepsa brachii. Sa druge strane, medijalna glava m. tricepsa brachii pokazuje sinergistično dejstvo sa m. deltoideusom što olakšava kasniju motornu reedukaciju pacijenata. Grana n. radialis koja inerviše medijalnu glavu tricepsa je najrobusnija, u odnosu na preostale dve grane za dugu i lateralnu glavu tricepsa. Pored toga što

ima najveći poprečni presek, grana za medijalnu glavu tricepsa ima i najveću dužinu tako da se postiže efikasna, labava direktna koaptacija sa ciljanim recipijentima. Takđe ova, čisto motorna, grana n. radialisa se prepariše najlakše, jer pri posteriornom pristupu ona praktično leži na n. radialisu i pruža se od nivoa donje ivice m. teres majora naniže, paralelno sa n. radialisom. Vrlo važno je napomenuti da u gotovo svim slučajevima ova grana se može veoma lako razdvojiti na dva dela, praktično u pitanju su dve grane koje su slepljene jedna za drugu, tako da se mogu iskoristiti za nezavisnu direktnu koaptaciju na ciljane recipijente. Idealni recipijenti, prema mišljenju autora ove studije, su grana n. axillarisa za prednji deo m. deltoideusa i grana za m. teres minor. Naime, grana za prednji deo m. deltoideusa inerviše veći deo m. deltoideusa u odnosu na zadnju granu n. axillarisa za m. deltoideus. Ova grana inerviše prednje dve trećie mišića, dok zadnje grana inerviše zadnju jednu trećinu mišića. Sa druge strane, m. teres minor omogućuje izvođenje eksterne rotacije u ramenu, pokreta koji praktično omogućuje otvaranje gornjeg ekstremiteta, što je neophodan uslov za njegovo funkcionalno korišćenje, tako da rekonstrukcija ovog pokreta mora predstavljati jedan od najviših prioriteta u izvođenju operacija na brahijalnom pleksusu.

Opšte je prihvaćeno od strane svih autora širom sveta da rekonstrukcija funkcije ramena, u smislu abdukcije i spoljašnej rotacije, ima veće uspehe kada se istovremeno vrši reinervacija i n. suprascapularisa i n. axillarisa, nego kada se vrši reinervacija samo jednog od ovih nerava (44).

Ako uporedimo rezultate koji su u ovoj studiji ostvareni primenom transfera n. spinalis accessoriusa na n. suprascapularis kod pacijenata sa gornjom paralizom brahijalnog pleksusa sa drugim studijama, na primer studijom Siqueire i saradnika (45), kod kojih je procenat funkcionalno zadovoljavajućih rezultata bio 65,2% u pogledu abdukcije u ramenu, a 21,7% u pogledu spoljašnje rotacije u ramenu, možemo zaključiti da smo ostvarili znatno bolje rezultate jer je, u ovoj studiji, procenat funkcionalno zadovoljavajućih rezultata bio, u pogledu abdukcije u ramenu bio 95,5%, a u pogledu spoljašnje rotacije u ramenu 86,4%. Međutim, potrebno je napomenuti da je u studiji Siqueire i saradnika korišćen prednji pristup za ostvarenje transfera n. spinalis accessoriusa na n. suprascapularis što govori u prilog superiornosti zadnjeg pristupa. Što je još važnije u ovoj studiji koju su sprovedli Siqueira i saradnici kod gornjeg tipa paralize brahijalnog pleksusa nije rađena reinervacija n. axillarisa granom n. radialisa za jednu glavu m. tricepsa brachii, što potvrđuje prethodno navedenu tezu da se bolji rezultati postižu kada se reinerviše oba nerva, i n. suprascapularis i n. axillaris, nego kada se reinerviše samo jedan od njih. Ukoliko, sa druge strane,

analiziramo rezultate ostvarene u ovoj studiji primenom transfera n. spinalis accessoriusa na suprascapularis kod pacijenta sa totalnom paralizom brahijalnog plexusa možemo zaključiti da su oni znatno lošiji, 50% uspešnosti u pogledu abdukcije u ramenu, sa prosečnim obimom pokreta od 40° među onima sa funkcionalno zadovoljavajućim rezultatima i 0% uspešnosti u pogledu spoljašnje rotacije u ramenu. Prema mišljenju autora ove studije ovako loši rezultati kod pacijenata sa totalnom paralizom brahijalnog plexusa u pogledu abdukcije i spoljašnje rotacije u ramenu posledica su činjenice da je kod ovih pacijenata postoji i slabost serratus anteriora koji je bitan za stabilizaciju skapule uz zid grudnog koša, kao i slabost m. subscapularisa koji je bitan za stabilizaciju glave humerusa prilikom izvođenja ovih pokreta. Takođe, potrebno je napomenuti da je broj vlakana n. spinalis accessoriusa najčešće nedovoljan da bi se postigla veoma efikasna reinervacija m. infraspinatusa što objašnjava slabije rezultate, naročito u pogledu spoljašnje rotacije. Međutim, potrebno je napomenuti da je kod svakog od ovih pacijenata sa totalnom paralizom brahijalnog plexusa, kod kojih je primenjen transfer n. spinalis accessoriusa na n. suprascapularis, postignuto smanjenje bolova i postignuta je stabilnost u ramenu prilikom hoda, što prema mišljenju autora predstavlja posledicu reinervacije m. supraspinatusa, i što je imalo značajnog uticaja na poboljšanje kvaliteta života ovih pacijenata i prema mišljenju autora ove studije to je i osnovna funkcija ovoga transfera. U prilog tome ide da većina pacijenata, u ovoj studiji, sa izolovanom lezijom n. axillaris nije imala nestabilnost u ramenu prilikom hoda u momentu operacije, što je posledica očuvanosti n. suprascapularisa, odnosno m. supraspinatusa. Naša grupa, kao što je gore navedeno, kod pacijenata sa totalnom paralizom brahijalnog plexusa, ostvarila je bolje rezultate u pogledu abdukcije i spoljašnje rotacije u ramenu graftovanjem sa vijabilnog korena C5, nego transferom n. spinalis accessoriusa (Neurosurgery Jun 2019, DOI:10.1093/neuros/nyz179). Zbog toga stav naše grupe je da u slučajevima sa totalnom paralizom brahijalnog plexusa, ako su u pitanju mlade osobe i ako je u pitanju kratak vremenski interval između povrede i operacije, treba raditi grafting proceduru sa vijabilnog korena C5 na n. axillaris, pre nego transfer n. spinalis accessoriusa na n. suprascapularis, jer se na ovaj način čitav m. trapezius ostavlja intaktnim, tako da se njegov gornji deo može upotrebiti za eventualnu sekundarnu proceduru rekonstrukcije abdukcije u ramenu, a njegov srednji i donji deo se može upotrebiti za eventualnu sekundarnu proceduru rekonstrukcije spoljašnje rotacije, ili se pak čitav n. spinalis accessorius može upotrebiti za eventualnu inervaciju kod slobodnog mišićnog transfera m. gracilisa. Izuzetak su slučajevi kod kojih se pacijenti žale na snažan bol i nestabilnost u ramenu



kao osnovni problem jer se u ovim slučajevima transfer n. spinalis accessoriusa na n. suprascapularis može pokazati kao veoma efikasan.

U ovoj studiji, primenom transfera n.spinalis accessoriusa na n. suprascapularis, veći procenat funkcionalno negativnih rezultata u pogledu abdukcije i spoljašnje rotacije ostvaren je kod pacijenata koji su operisani posle 6 meseci od datuma povrede, koji su imali udružene povrede, koji su imali hitne operacije i koji su bili stariji od 30 godina.

Takođe, najčešći etiloški mehanizam je bio saobraćajni udes kod motociklista, što je razumljivo jer su u tim slučajevima obično radi o padovima pri velikim brzinama, kod kojih može veoma lako doći do naglog povećanja ugla između vrata i ramena i posledične tracione lezije brahijalnog pleksusa. Najčešće udružene povrede su bile frakture humerusa, klavikule i elemenata vertebralnih pršljenova što se objašnjava blizinom navedenih anatomskih struktura elementima brahijalnog pleksusa. Najčešće hitne operacije u ovoj studiji bile su osteosinteza humerusa, splenektomija, rekonstrukcija krvnih sudova i torakalna drenaža, što govori o tome da povrede perifernih nerava predstavljaju samo deo kliničke slike kod ovih politraumatizovanih pacijenata, pri čemu udružene povrede nekada mogu biti i životno ugrožavajuće. Takođe, ova zapažanja ukazuju na neophodnost multidisciplinarnog pristupa u tretmanu ovih pacijenata. Ovi rezultati su u skladu sa opšte prihvaćenim stavovima vezanim za povrede perifernih nerava i faktorima koji utiču na konačan ishod lečenja (46).

Ako uporedimo rezultate ove studije u pogledu abdukcije i spoljašnje rotacije u ramenu, kod pacijenata kod kojih je primenjen transfer grane n.radialis za medijalnu glavu m. tricepsa brachii na grane n. axillarisa za prednji deo m. deltoideusa i m.teres minor, sa rezultatima Leechavengvongsa i saradnika (42) koji su ostvarili prosečan obim abdukcije od 115°, a prosečan obim spoljašnje rotacije od 97°, možemo doći do zaključka da su rezultati veoma slični, sa obzirom da je u ovoj studiji ostvaren prosečan obim abdukcije od 113°, a prosečan obim spoljašnje rotacije od 104°. Pri tom je potrebno napomenuti da je u ovoj studiji bilo 19 od ukupno 32 pacijenta starijih od 32 godine i da su 18 od 32 pacijenta operisana posle 6 meseci od datuma povređivanja, što rezultatima postignutim u njoj daje poseban značaj. Takođe, potrebno je napomenuti da je u ovoj studiji kod 2 pacijenta postignut pun obim abdukcije u ramenu od 180°, a kod 1 pun obim spoljašnje rotacije u ramenu od 180°. U svim slučajevima reč je bilo o pacijentima kod kojih se grana n. radialis za medijalnu glavu m.tricepsa brachii bila dvostruka, odnosno radilo se o dve odvojene grane koje su se pružale slepljene jedna uz drugu paralelno sa n. radialisom, i kod kojih

je postojalo zajedničko ishodište grana za prednji i zadnji deo m. deltoideusa. Tako da je u svim ovim slučajevima izvršena direktna koaptacija jedne grane za medijalnu glavu tricepsa na granu n. axillarisa za m. teres minor i direktna koaptacija druge grane za medijalnu glavu tricepsa na zajedničko stablo kojeg su se distalno odvajale grane za prednji i zadnji deo m. deltoideusa.

Takođe, kod primene transfera grane n. radialisa za medijalnu glavu tricepsa na grane n. axillarisa za prednji deo m. deltoideusa i m. teres minor, u ovoj studiji, zabeleženo je više funkcionalno nezadovoljavajućih rezultata kod pacijenata koji su operisani posle 6 meseci od datuma povrede, koji su imali udružene povrede, koji su imali hitne operacije i koji su bili stariji od 30 godina. Sve ovo nam ukazuje na potrebu da se radi na edukaciji lekara u pogledu prepoznavanja i dijagnostikovanja povreda perifernih nerava, pogotovu kod politraumatizovanih pacijenata, i njihovom pravovremenom upućivanju u visokospecijalizovane ustanove kako bi se ove povrede na vreme zbrinule.

Ni kod jednog od 37 pacijenata u ovoj studiji operisanih primenom transfera n. spinalis accessoriusa na n. suprascapularis i/ili grane n. radialisa za medijalnu glavu m. tricepsa brachii na grane n. axillarisa za prednji deo m. deltoideusa i m. teres minor nije došlo do slabosti u pogledu elevacije ramena niti ekstenzije podlakata.

Osim toga, potrebno je napomenuti da ni kod jednog od 37 pacijenata u ovoj studiji operisanih primenom transfera n. spinalis accessoriusa na n. suprascapularis i/ili grane n. radialisa za medijalnu glavu m. tricepsa brachii na grane n. axillarisa za prednji deo m. deltoideusa i m. teres minor nije došlo do progresije bola u ramenu, kod jednog je bol ostao na istom nivou dok je kod 36 pacijenata došlo do regresije bola. To je u znatnoj meri olakšalo samostalno izvođenje svakodnevnih životnih aktivnost ovih pacijenata i doprinelo njihovoj satisfakciji načinjenom hirurškom procedurom.

Takođe, kod svih 37 pacijenata u ovoj studiji transfera n. spinalis accessoriusa na n. suprascapularis i/ili grane n. radialisa za medijalnu glavu m. tricepsa brachii na grane n. axillarisa za prednji deo m. deltoideusa i m. teres minor došlo je do progresije Požega skora, što govori da su primenjene procedure imale pozitivan uticaj na kvalitet života kod svakog pacijenta.

Potrebno je napomenuti da su adukcija i unutrašnja rotacija u ramenu pasivni pokreti koji se obavljaju pod dejstvom sile zemljine teže kao I težine samog gornjeg ekstremiteta. Kao takvi ne spadaju u prioritete pri rekonstrukciji funkcije gornjeg ekstremiteta kod povreda brahijalnog pleksusa i perifernih nerava i stoga nisu detaljnije razmatrani u ovoj studiji.

Među autorima širom sveta postoji konsenzus da fleksija u zglobu lakta predstavlja prioritet u rekonstrukciji funkcije gornjeg ekstremiteta, kod povreda brahijalnog pleksusa. Međutim, istovremeno su prisutna duboka neslaganja koji metod je najpogodniji i nejefikasniji u postizanju toga cilja. Belzberg i saradnici (47) su sprovedli istraživanje među 50 iskusnih hirurga, koji se bave patologijom vezanom za periferne nerve i brahijalni pleksus, u pogledu rešavanja 4 standardna klinička scenarija kod povrede perifernih nerava i utvrdili su postojanje značajnog neslaganja u mišljenju oko preoperativne evaluacije, vremena hirurškog lečenja kao i hirurškog modaliteta lečenja.

Wellons i saradnici (48) su u svojoj studiji primenili transfer n.pectoralis medialis na n.musculocutaneus kod 16 pacijenata sa obstetičkom paralizom brahijalnog pleksusa. Prosečna starost pacijenata iznosila je 7 meseci, prosečno vreme koje je bilo potrebno da se pojave prvi znaci oporavka iznosilo je 11,5 meseci, prosečna dužina praćenja ovih pacijenata iznosila je 21,5 meseci. Funkcionalno zadovoljavajući rezultati postignuti su kod 80% pacijenata.

Blaauw i saradnici (49) su objavili studiju 25 slučajeva obstetičke paralize brahijalnog pleksusa kod kojih je primenjen transfer n. pectoralis medialis na n. musculocutaneus i odlični funkcionalni rezultati ostvareni su kod 17 pacijenata.

Na klinici za neurohirurgiju KCS takođe je obavljena studija u kojoj je kod 14 adultnih pacijenata sa povredom brahijalnog pleksusa izvršen transfer n. pectoralis medialis na n. musculocutaneus i funkcionalno zadovoljavajući rezultati postignuti su kod 85,7% pacijenata.

Na osnovu svih ovih studija možemo zaključiti da transfer n. pectoralis medialis daje veoma dobre rezultate. Međutim, prema mišljenju autora ove studije potrebno je naglasiti, kao što je već spomenuto, da prikaz n. pectoralis medialis podrazumeva veoma mutilantnu proceduru u smislu sekcije tetive m. pectoralis majora i sekcije m. pectoralis minor, što u značajnoj meri produžava trajanje operacije i povećava intenzitet bola prisutan kod pacijenta posle operacije a povećava i vreme potrebno za oporavak. Takođe, ovim transferom se vrši koaptacija n. pectoralis medialis sa proksimalnim delom n. musculocutaneusa, čime se sa jedne strane postiže mogućnost reinervacije i m. bicepsa brachii i m. brachialis, ali se sa druge postoji dug put koji regenerišuća nervna vlakna treba da pređu, a takođe postoji i mogućnost disperzije nervnih vlakana odnosno, gubitak dela regenerišućih aksona, u smislu motorne reinervacije, njihovim odlaskom u n. cutaneus antebrachia lateralis. Pored toga, primenom ovog transfera gubi se mogućnost eventualnog kasnijeg korišćenja m. pectoralis majora za tetivni transfer kojim bi se postigla fleksija u laktu.

Lovy i saradnici (50) su u svojoj studiji kod 11 od ukupno 12 pacijenata osvarili funkcionalno zadovoljavajuće rezultate u pogledu fleksije u laktu, primenom ovog mišićno tetivnog transfera. Sa druge strane, Novak i saradnici (51) su u svojoj studiji kod 6 pacijenata kao donora za reinervaciju n. musculocutaneusa koristili n. thoracodorsalis. Prosečan interval između povrede i operacije kod pacijenata u ovoj studiji iznosio je tri meseca. Postignuta je snaga fleksije u laktu prema BMRC skali M5 kod jednog pacijenta, M4 kod četiri pacijenta i M2 kod jednog pacijenta. Na klinici za neurohirurgiju KCS u studiji koju su sproveli Samardžić i saradnici (35) kao donor za reinervaciju n. musculocutaneusa je korišćen n. thoracodorsalis i kod svakog od 12 ispitivanih pacijenata postignut je funkcionalno zadovoljavajući rezultat.

U studiji koju su sproveli Soldado i saradnici (52) kod 5 pacijenata, prosečnog uzrasta 33 godine sa infraklavikularnim lezijama brahijalnog plexusa, u proseku 8 meseci nakon povrede, sprovedena je direktna koaptacija n. thoracodorsalisa na granu n. musculocutaneusa za m. biceps brachii i svi pacijenti su postigli funkcionalno zadovoljavajući oporavak u smislu snage fleksije u laktu M4 prema BMRC skali.

Na osnovu navedenih studija može se zaključiti da se primenom nervnog transfera n. thoracodorsalisa na n. musculocutaneus u ogromnoj većini slučajeva mogu postići odlični rezultati. Potrebno je napomenuti da za razliku od transfera n. pectoralis medialis na n. musculocutaneusa ovaj transfer omogućava i direktnu koaptaciju n. thoracodorsalisa na granu n. musculocutaneusa za m. biceps brachii čime se skraćuje put koji regenerišuća nervna vlakna treba da pređu, a takođe sprečava se i disperzija regenerišućih nervnih vlakana. Sa druge strane, ovim transferom se deinervise m. latissimus dorsi koji je kao što je pomenuto veoma značajan za kvalitet života pogotovu pacijenata koji se bave sportsko rekreativnim aktivnostima kao što su penjanje, plivanje, veslanje. Takođe denervacijom m. latissimus dorsija gubi se mogućnost njegovog korišćenja kod eventualnih sekundarnih procedura za rekonstrukciju fleksije u lakatu. Stevanović i saradnici (53) postigli su funkcionalno zadovoljavajuće rezultate kod svakoga od 4 pacijenata u svojoj studiji u kojoj je korišćen ovaj mišićni transfer.

Wagner i saradnici (54) su objavili studiju u kojoj je tokom desetogodišnjeg perioda operisano 85 pacijenata primenom interkostalnog nervnog transfera na n. musculocutaneus. Pri tom je 19 pacijenata imalo C5-C7 avulzije, 66 pacijenata je imalo avulzije korenova C5-T1. Za reinervaciju korišćeni su interkostalni nervi od III do VII, pri čemu je kod 24 pacijenta simultano sproveden i slobodni mišićni transfer m. gracilisa radi augmentacije fleksije u laktu. Nakon perioda praćenja

od prosečno 2,8 godina kod 46 pacijenata zabeleženi su funkcionalno zadovoljavajući rezultati, pri čemu je prosečan obim fleksije u laktu iznosio 88°.

U studiji Chuanga i saradnika (55) 66 pacijenata sa povredama brahijalnog plexusa je tretirano primenom interkostalnog nervnog transfera na n. musculocutaneus i zabeleženo je 67% funkcionalno zadovoljavajućih rezultata.

Na osnovu analiziranih studija može se zaključiti da se funkcionalno zadovoljavajući rezultati postižu u znatno manjem procentu nego primenom drugih nervnih transfera za reinervaciju n. musculocutaneusa pa stoga ovaj transfer treba da bude rezervisan za lezije brahijalnog plexusa sa avulzijom spinalnih korenova od C5 do T1 kada nije moguće primeniti intrapleksalni nervni transfer za rekonstrukciju fleksije u laktu, a takođe kod ovoga transfera postoji mogućnost nastanka pneumotoraksa, potencijalno životno ugrožavajuće komplikacije.

Liu i saradnici (56) su sprovedli studiju u kojoj je kod 10 pacijenata izvršen transfer n. phrenicusa na n. musculocutaneus i funkcionalno zadovoljavajući rezultati u pogledu fleksije u laktu postignuti su kod 80% pacijenta.

Takođe, Socolovsky i saradnici (57) su u svojoj seriji transfera n. phrenicusa na n. musculocutaneus ostvarili funkcionalno zadovoljavajuće rezultate u pogledu fleksije u laktu u oko 85% slučajeva.

Može se zaključiti da su rezultati ostvareni ovim transferima veoma zadovoljavajući, ali potrebno je napomenuti da je neophodna i detaljnija evaluacija posledica ovog transfera na respiratornu funkciju, naročito na dugoročnom nivou. Socolovsky u i saradnici (58) u svojoj drugoj studiji navode da je kod 21 pacijenta kod kojih je sproveden transfer n. phrenicusa na n. musculocutaneus postojala značajna razlika u maksimalnom obimu pokreta fleksije u laktu, nakon ekspirijuma (88,8°) i nakon maksimalnog inspirijuma (109,5°), a takođe navode da je kod 18 pacijenata u ovoj studiji postojao nevoljni pokret fleksije u laktu prilikom disanja od u proseku skoro 20°.

Naša grupa je metodom graftovanja sa korena C5 na n. musculocutaneus kod 31 pacijenta postigla u pogledu fleksije u laktu funkcionalno zadovoljavajuće rezultate kod 26 pacijenata, pri čemu su ostvarena četiri M3, dvadeset M4 i dva M5 rezultata (Neurosurgery Jun 2019, DOI: 10.1093/neuros/nyz179).

Takođe, potrebno je navesti da Kline i saradnici (59) u opisu svoga tridesetogodišnjeg iskustva u tretmanu povreda brahijalnog plexusa favorizuju kombinovanu primenu direktne nervne

reparacije tj. graftovanja i nervnih transfera u postizanju najoptimalnijih funkcionalno zadovoljavajućih rezultata.

Međutim, pravu revoluciju u hirurgiji perifernih nerava i brahijalnog pleksusa napravili su Oberlin i saradnici (60) svojom studijom iz 1994. godine u kojoj su opisane anatomske karakteristike transfera fascikulusa n. ulnarisa za m. flexor carpi ulnaris na granu n. musculocutaneusa za m. biceps brachii prikazani funkcionalno zadovoljavajući rezultati kod sva 4 pacijenta koja su operisana ovom metodom. I kasnije studije brojnih autora širom sveta (61, 62, 63, 64, 65) pokazale su da se funkcionalno zadovoljavajući rezultati, u pogledu fleksije u laktu, primenom ovog transfera postižu u preko 90% slučajeva. Prema mišljenju autora ove studije fascikulus n. ulnarisa za m. flexor carpi ulnaris predstavlja idealnog donora za granu n. musculocutaneusa za m. biceps brachii jer ovaj transfer omogućuje hirurгу da, kod povreda brahijalnog pleksusa, radi u zdravoj zoni bez ožiljnog tkiva što u velikoj meri olakšava i ubrzava disekciju. Zatim, reč je o dve anatomske izuzetno bliske nervne strukture, tako da se sa jedne strane, u svim slučajevima bez presedana, izbegava upotreba nervnih graftova, a samim tim izbegava se nepotreban neurološki deficit koji nastaje žrtvovanjem donora za graft, a izbegava se i nepotreban gubitak regenerišućih aksona na dodatnoj suturnoj liniji i tako se povećava mogućnost postizanja kvalitetnog funkcionalnog oporavka. Osim toga, veoma lako se obezbeđuje direktna koaptacija između donora i recipijenta koja je labava i omogućuje nesmetane pokrete ekstremiteta u punom obimu bez opasnosti da dođe do rupture suturne linije. Ova koaptacija odigrava se veoma blizu ciljanog mišića koji se želi reinervisati, tako da je put koji regenerišuća nervna vlakna treba da pređu veoma kratak, obično iznosi oko svega 3 cm, tako da se maksimalno skraćuje vreme potrebno za rehabilitaciju kako bi se pojavili prvi znaci oporavka, a povećava se mogućnost postizanja zadovoljavajućeg funkcionalnog oporavka. Takođe, zahvaljujući ovoj činjenici, koaptacija blizu ciljanog mišića koji se želi reinervisati, izbegavaju se moguće duple lezije, u smislu prisutne lezije ne samo supraklavikularno, već i u nivou stabla n. musculocutaneusa, koje u slučaju transfera kod kojih se čini koaptacija sa proksimalnim ishodištem n. musculocutaneusa iz fasciculus lateralis, dovode do neuspeha istih. Broj vlakana u ulnarnom nervu kreće se oko 16000, a unutar n. musculocutaneusa oko 6000 (66) pa je stoga lako zaključiti da 1 fascikulus n. ulnarisa u nivou nadlakta (na ovom nivou obično ima tri fascikulusa n. ulnarisa) sadrži više nego dovoljan broj nervnih vlakana za uspešnu reinervaciju grane n. musculocutaneusa za m. biceps brachii (koja čini manje od 1/3 poprečnog preseka n. musculocutaneusa). Takođe, poprečni preseki ovih nervnih

struktura se savršeno poklapaju što omogućuje idealnu adaptaciju i koaptaciju nervnih stabala tako da se gubitak regenerišućih aksona svodi na minimum. Takođe, fleksija u laktu i fleksija šake, odnosno prstiju šake su sinergistične funkcije tako da je redukcija ovih pacijenata izuzetno olakšana i doprinosi boljem kvalitetu oporavka. Pored svega toga, žrtvovanje jednog fascikulusa n. ulnarisa na ovom nivou ne ostavlja za sobom najčešće nikakav funkcionalni defeciti jer nervni fascikulusi na ovom nivou nisu jasno diferencirani i distalno zahvaljujući fascikularnim interkonekcijama dolazi do mešanja nervnih vlakana tako da se najčešće ne deinerviše čitav m. flexor carpi ulnaris već samo jedan njegov deo, što u praksi za posledicu nema nastanak funkcionalnog defcita.

Rezultati koji su u ovoj studiji ostvareni u pogledu flakije i supinacije u laktu, primenom Oberlin procedure, u potpunosti su saglasni sa prethodnim studijama drugih autora (60,61,62,63,64). Potrebno je naglasiti da je jedini funkcionalno nezadovoljavajući rezultat, u u ovoj studiji, postignut kod osobe od 46 godina, koja je zbog dugotrajnog oporavka od životno ugrožavajućih udruženih povreda, kasno upućena u našu ustanovu i operisana tek 15 meseci nakon povrede. Ipak, činjenica da u ovoj studiji nije pronađena statistički značajna razlika u konačnom rezultatu lečenja između pacijenata koji su bili uzrasta do 30 godina, odnosno stariji, između pacijenata koji su imali udružene povrede, odnosno nisu, među pacijentima koji su imali hitnu operaciju, odnosno nisu, među pacijentima koji su operisani do 6 meseci od povrede, odnosno kasnije, koji su operisani zbog različitih tipova nervnih lezija, govori u prilog superiornosti i efikasnosti Oberlin procedure. Potrebno je naglasiti da je kod dva pacijenta prilikom operacije habitualne dislokacije ramena došlo do jatrogene povrede n. musculocutaneusa, u nivou neposredno nakon njegovog ishodišta iz lateralnog fascikulusa, pa nije bilo moguće obezbediti zdravi proksimalni okrajak za grafting proceduru pa je u skladu sa preporukama pojedinih autora (65,67) primenjena modifikovana Oberlin procedura u smislu transfera fascikulusa n. ulnarisa na granu n.musculocutaneusa za m. biceps brachii i transfera fasciculusa n. medinusa za m. flexor carpi radialis na granu n. musculocutaneusa za m. brachialis. Na taj način u oba slučaja postignuti su funkcionalno zadovoljavajući rezultati u pogledu fleksije u laktu M5 i M4. Međutim, kod drugog pacijenta u toku postoperativne evaluacije registrovana je slabost stiska šake i stiska palca koja se zadržala i nakon dugotrajnog fizikalno rehabilitacionog tretmana. Ovaj pacijent morao je kasnije biti podvrgnut mišićno tetivnom transferu m. extensor carpi radialis longusa na m. flexor digitorum profundus kao i transferu m. brachioradialis na m. flexor policis longus čime je postignut

funkcionalno zadovoljavajući rezultat u pogledu stiska šake i stiska palca. Ali posle ove komplikacije naša grupa je odustala od dalje primene ovog dvostrukog fascikularnog nervnog transfera, jer u svim drugim slučajevima u kojima je primenjena klasična Oberlinova procedura sa jednim fascikularnim nervnim transferom nije bilo komplikacija u vidu slabosti stiska šake i/ili palca. Sa druge strane, potrebno je naglasiti da su najbolji rezultati ostvareni u onim slučajevima kada su grane za kratku i dugu glavu bicepsa imale početno zajedničko stablo koje je reinervisano, a u jednom slučaju registrovano je zajedničko nervno stablo iz koga su se distalno odvajale grana za m. biceps brachii i grana za m. brachialis i u ovom slučaju ostvarena je snaga flksije u laktu M5. U svim slučajevima korišćen je intraoperativni monitoring i direktna nervna stimulacija, što je u slučaju Oberlin procedure neophodno kako bi se izabrao najadekvatniji fascikulus n. ulnarisa za donora.

Kod svakog od 26 pacijenata, u ovoj studiji kod koga je bila primenjena Oberlin procedura za rekonstrukciju fleksije i supinacije u laktu zabeleženo je povećanje Požega skora u postoperativnim rezultatima u odnosu na preoperativne što ukazuje da ova procedura značajno doprinosi povećanju samostalnosti pacijenata u izvođenju svakodnevnih aktivnosti, povećanju satisfakcije pacijenta samim sobom, svojom okolinom i životom uopšte.

Za razliku od pacijenata sa tetraplegijom kod kojih rekonstrukcija funkcije ekstenzije u laktu predstavlja prioritet, jer na taj način se za 800% povećava zapremina prostora u kome mogu dohvatati predmete i obavljati svakodnevne životne aktivnosti (68), kod pacijenata sa lezijama brahijalnog plexusa ekstenzija u laktu je na listi prioriteta znatno niže u odnosu na fleksiju u laktu. Kod ovih pacijenata ekstenzija u laktu u velikoj meri zavisi od sile gravitacije, pogotovu kada se ovi pacijenti nalaze u stojećem položaju. Ipak, potrebno je naglasiti da je pri izvođenju fleksije u laktu kontrakcija tricepsa od izuzetnog značaja jer omogućuje stabilnost u zglobu lakta, precizno pozicioniranje šake u prostoru i kontrolu iste. Ovo se posebno odnosi na pokrete koji se izvode ispred tela i iznad glave, što je česta pojava tokom obavljanja svakodnevnih životnih aktivnosti (69).

Podaci u literaturi koji se odnose na rekonstrukciju funkcije ekstenzije u laktu daleko su oskudniji u odnosu na studije koje se odnose na rekonstrukciju fleksije u laktu.



Berteli i saradnici (70) su objavili prikaz slučaja pacijenta sa tetraplegijom (grupa 2 internacionalnog klasifikacionog sistema za funkciju mišića kod tetraplegija) kod koga su, obostrano, 9 meseci nakon povrede obavili transfer grane n. axillarisa za m. teres minor na granu n. radialisa za medijalnu glavu m. tricepsa brachi. Četrnaest meseci nakon povrede postignuta je snaga ekstenzije u laktu M4 prema BMRC skali. Ovaj nervni transfer rezervisan je za pacijente sa tetraplegijom i nema praktičnu primenu kod pacijenata sa lezijom brahijalnog plexusa i perifernih nerava. Naime donorna grana n. axillarisa za m. teres minor sadrži vlakna koja su predominantno porekla C5 korena, tako da je pri niskim povredama vratne kičme funkcija iste očuvana i može se koristiti kao donor, a da pri tom ostane sačuvana grana n. axillarisa za posteriorni deo m. deltoideusa koji se u slučaju neuspeha nervnog transfera može koristiti kao donor za mišićno tetivni transfer u pokušaju rekonstrukcije ekstenzije u laktu.

Isti autori su u drugoj studiji (71) objavili prikaz slučaja u kome su kod pacijenta, uzrasta 53 godine, sa povredom vratne kičme, pet meseci nakon povrede, načinili transfer grane n. musculocutaneusa za m. brachialis na granu n. radialisa za medijalnu glavu m. tricepsa brachii. Dvanaest meseci posle operacije postignuta je snaga ekstenzije u laktu M4 prema BMRC skali. Ovaj nervni transfer osim kod pacijenata sa tetraplegijom se može koristiti i kod pacijenata sa lezijama brahijalnog plexusa i perifernih nerava, kao što su na primer lezije posteriornog fascikulusa ili izolovane proksimalne lezije n. radialisa. Osnovni nedostatak ovoga transfera prema mišljenju autora ove studije je taj što donorni nerv inervira antagonistički mišić, čime se otežava i produžava proces reedukacije i smanjuje kvalitet funkcionalnog oporavka.

Berteli i saradnici (72) u studiji iz 2015 godine navode da su kod pet pacijenata sa ekstenzivnim parcijalnim lezijama brahijalnog plexusa, unutar prvih 6 meseci od povrede načinili transfer grane n. ulnarisa za m. flexor carpi ulnaris na granu n. radialisa za medijalnu glavu tricepsa. Tri pacijenta u ovoj studiji imalo je kombinovanu C5,C6 leziju plus leziju posteriornog fascikulusa, a 2 pacijenta imalo je C5-C8 leziju. Kod svih pacijenata u ovoj studiji postignuti su funkcionalno zadovoljavajući rezultati u smislu snage ekstenzije u laktu od M4 prema BMRC skali. Autori ove studije navode da je prosečan broj grana n. ulnarisa za m. flexor carpi ulnaris na koji su nailazili prilikom disekcije 2,9 a da su žrtvovali, uvek, samo jednu od njih i da je kod svih pacijenata funkcija m. flexor carpi ulnaris ostala očuvana (M4 prema BRC skali). Međutim, prema mišljenju autora ove studije pojedinačna grana za m. flexor carpi ulnaris je znatno manjeg poprečnog preseka u odnosu na poprečni presek grane n. radialisa za medijalnu glavu m. tricepsa brachii pa je stoga

veoma teško načiniti korektnu adaptaciju nervnih stabala pri direktnoj koaptaciji istih. Takođe, korišćenje tetive m. flexor carpi ulnarisa, nakon načinjenog gore navedenog transfera, za eventualni mišićno tetivni transfer na m. extensor digitorum communis, u slučaju lezija posteriornog fascikulusa i radijalnog nerva, kod kojih nije uspela nervna reparacije, veoma je diskutabilno i sa nesigurnim ishodom.

Flores u svojoj studiji (73), koja je uključila 12 pacijenata sa proširenom gornjom paralizom brahijalnog pleksusa (C5-C7), opisuje transfer n. pectoralis medialis na n. radialis u 3 slučaja i na granu za dugu glavu tricepsa u 9 slučajeva, pri čemu je korišćen graft u 6 slučajeva. U svim slučajevima postignuti su funkcionalno zadovoljavajući rezultati i to sedam M4 i pet M3 rezultata prema BMRC skali. Prema mišljenju autora ove studije, pored mutilantnosti ove procedure u smislu potrebe za resekcijom tetive m. pectoralis majora i m. pectoralis minora i posledične slabosti adukcije ruke, osnovni nedostatak ove procedure jeste česta potreba za korišćenjem nervnih graftova, čime se smanjuje mogućnost postizanja kvalitetnog funkcionalnog oporavka. Zbog toga se naša grupa u ovakvim slučajevima sa C5-C7 lezijom brahijalnog pleksusa odlučuje češće za transfer n. pectoralis medialis na n. axillaris, kako bi se izbegla potreba za interpozicijom nervnog grafta, dok se za rekonstrukcije funkcije ekstenzije u laktu najčešće koristi n. thoracodorsalis.

Isti autor je objavio studiju (74) u kojoj je obavljen transfer n. phrenicusa na n. radialis ili granu n. radialis za dugu glavu m. tricepsa brachii i postignuti su funkcionalno zadovoljavajući rezultati kod 5 od 7 pacijenata koji su bili uključeni u ovu studiju. Prema mišljenju autora ove studije, ovaj transfer opravdan je eventualno kod pacijenata sa totalnom paralizom brahijalnog pleksusa jer sa sobom nosi veliki rizik od poremećaja respiratorne funkcije, a i proces reedukacije je izuzetno težak i neizvestan. Zbog toga naša grupa se u slučaju totalne paralize brahijalnog pleksusa, a naročito kod mladih ljudi sa kratkim intervalom između datuma povrede i datuma operacije, opredeljuje za grafting proceduru sa n. dorsalisa scapulae na granu n. radialis za dugu glavu bicepsa. Kod 14 pacijenata sa totalnom paralizom brahijalnog pleksusa postignut je funkcionalno zadovoljavajući oporavak u 10 slučajeva, 9 M3 i 1 M4 rezultat (Neurosurgery Jun 2019, DOI:10.1093/neuros/nyz179).

Klika i saradnici (75) objavili su prikaz slučaja u kome su kod pacijenata sa lezijom brahijalnog pleksusa C7-T1 koristili transfer grane n. axillaris za posteriorni deo m. deltoideusa na granu n. radialis za dugu glavu m. tricepsa brachii i ostvarili funkcionalno zadovoljavajući rezultat u vidu

snage ekstenzije u laktu M4. Prema mišljenju autora ove studije, osnovni nedostatak ovog transfera je denervacija posteriornog dela m. deltoideusa, tako da se isključuje mogućnost njegovog eventualnog korišćenja za sekundarnu proceduru mišićno tetivnog transfera u slučaju neuspele nervne reparacije.

Oberlin i saradnici (76) su objavili studiju u kojoj su postigli funkcionalno zadovoljavajuće rezultate kod 6 pacijenata, pri čemu su kod 5 pacijenata kao donora koristili fascikulus n. ulnarisa za m. flexor carpi ulnaris, a kod jednog pacijenta transfer interkostalnih nerava. Sa druge strane, recipijenti su bili grane n. radialisa za medijalnu i lateralnu glavu m. tricepsa brachii. Prema mišljenju drugih autora, mana ovoga transfera je što se njime kod ekstenzivnih povreda brahijalnog pleksusa teško obezbeđuje nezavisna kontrola 2 funkcije, i to ekstenzije u laktu dok pacijent pokušava da izvrši ekstenziju prstiju. Naime, zbog slabe diferentovanosti nervnih fascikulusa n. ulnarisa u nivou nadlaktka i distalnih interfascikularnih konekcija sa mešanjem nervnih vlakana, pri čemu se fascikulusi bolje diferentuju u odnosu na specifične mišiće koje inervišu, izabrani fascikulus n. ulnarisa u nivou nadlaktka verovatno u sebi sadrži i vlakna koja distalno inervišu medijalnu polovinu m. flexor digitorum profundusa, pa nakon transfera pri pokretu ekstenzije u laktu dolazi do fleksije prstiju. Međutim, prema mišljenju autora ove studije ovo se može prevazići relativno lako motornom reedukacijom i plasticitetom mozga, a glavna limitacija ovoga transfera je ta što je u brojnim slučajevima povrede brahijalnog pleksusa slabost m. tricepsa brachii praćena i istovremenom slabošću n. musculocutaneusa pa je stoga prioritet korišćenje fascikulusa n. ulnarisa za m. flexor carpi ulnaris u reinervaciji m. bicepsa brachii. Sa druge strane, korišćenje interkostalnih nerava za rekonstrukcije ekstenzije u laktu je potpuno neopravdano jer je ishod ovoga transfera najčešće neuspešan, a sa sobom nosi rizik od potencijalno životno ugrožavajuće komplikacije u vidu pneumotoraksa.

Soldado i saradnici (77) objavili su studiju u kojoj je kod 8 pacijenata sa parcijalnim lezijama brahijalnog pleksusa korišćen transfer čitavog n. thoracodorsalis na granu n. radialisa za medijalnu glavu tricepsa i kod svih pacijenata postignuti su funkcionalno zadovoljavajući rezultati u vidu 7 M4 i 1 M3 snage ekstenzije u laktu. Prema mišljenju autora ove studije, n. thoracodorsalis predstavlja idealnog donora za rekonstrukciju funkcije ekstenzije u laktu kod parcijalnih lezija brahijalnog pleksusa i proksimalnih izolovanih lezija radialnog nerva. Naime, n. thoracodorsalis, bočna grana fasciculus posteriora, ima veoma varijabilno poreklo nervnih vlakana. Najčešće sadrži vlakna poreklom C7 i C8 spinalnih korenova, međutim može da sadrži i vlakna porekla korena C6

(78), a takođe može da sadrži vlakna i porekla korena T1 (79), zbog čega se može koristiti u različitim kompleksnim kombinacijama povreda elemenata brahijalnog pleksusa. Dužina n. thoracodorsalisa koji se može koristiti kao donor za nervni transfer varira od 8,5 do 19 cm. Pri tom je reč o čisto motornom nervu čiji broj nervnih vlakana obično varira od 1530 do 2470 što ga čini odličnim donorom (35). Jedina mana je što inerviše mišić koji je zbog svoje veličine, snage i funkcije veoma bitan za izvođenje pojedinih sportsko rekreativnih aktivnosti kao što su penjanje, plivanje, veslanje i što je veoma pogodan za izvođenje sekundarnih procedura u vidu mišićnog transfera za rekonstrukciju fleksije u laktu ili abdukcije u ramenu. Zbog svih ovih karakteristika n. thoracodorsalisa i činjenice da se u svom distalnom delu grana na dve grane medijalnu i lateralnu, u ovoj studiji kao donor korišćena je samo lateralna grana n. thoracodorsalisa, kao donor. Kao recipijent korišćena je grana n. radialisa za dugu glavu tricepsa jer je lokalizovana najmedijalnije u odnosu na ostale grane n. radialisa za m. triceps brachii, pa je samim tim i najbliža donornoj grani n. thoracodorsalisa. Takođe, duga glava tricepsa je najveća i najsnažnija u poređenju sa preostale dve glave, a zbog svog pripoja na infraglenoidalnom tuberkulumu skapule između ostalog deluje i kao stabilizator humeroskapularne adukcije, tako da deluje sinergistički sa m. latissimus dorsi jer što ima pozitivan uticaj na kvalitet funkcionalnog oporavka.

Činjenica da su kod svih pacijenata u ovoj studiji postignuti funkcionalno zadovoljavajući rezultati i da nije bilo statistički značajnog uticaja godina starosti pacijenata, udruženih povreda, hitnih operacija, tipa nervne lezije i vremena operativnog lečenja na konačne rezultate ekstenzije u laktu govori u prilog efikasnosti ovoga transfera. Ipak, treba istaći činjenicu da je broj udruženih povreda, broj hitnih operacija i vremenski interval između datuma povrede i datuma operacije, kod ovih 7 pacijenata kod kojih je primenjen transfer grane n. thoracodorsalisa na granu n. radialisa za dugu glavu m. tricepsa brachii bio manji u odnosu na iste parametre kod pacijenata kod kojih je rađena rekonstrukcija fleksije u laktu, abdukcije i spoljašnje rotacije u ramenu. Tome u značajnoj meri doprinosi i činjenica što je kod dva pacijenta sa jatrogenom povredom proksimalnog dela n. radialisa, u oba slučaja prilikom resekcije tumora u regionalnim medicinskim centrima, izvršena rekonstrukcija posle samo jednog meseca od datuma povrede. Treći slučaj jatrogene lezije, nastao je pri operaciji a. axillaris, ali je pacijent znatno kasnije upućen u našu ustanovu, nakon dugotrajnog iscrpljivanja fizikalnim tretmanom. Takođe, potrebno je napomenuti da je u jednom slučaju evidentirano zajedničko nervno stablo iz koga su se distalno odvajale grane za sve glave m. tricepsa brachii, i da je ono iskorišćeno kao recipijent. U ovom slučaju ostvaren je

odličan rezultat reinervacije, pri čemu je postignuta snaga tricepsa gotovo jednaka onoj na zdravoj strani. Najlošiji rezultat postignut je u slučaju C5-C7 lezije brahijalnog plexusa i to je verovatno posledica činjenice da je samo deo vlakana u n. thoracodorsalisu bio intaktan, dok je drugi deo bio nefunkcionalan. U svim slučajevima izvršena je preoperativna detaljna evaluacija m latissimus dorsija u smislu kliničkog ispitivanja pokreta abdukcije uz istovremenu palpaciju mišića, zatim palpacija mišića pri testu kašljanja, EMNG testiranje i upotreba intraoperativnog monitoringa i direktne stimulacije intraoperativno. U svim slučajevima došlo je do uvećanja Požega skora. Pri tom je prosečno uvećanje Požega skora, pacijenata kod kojih je rađena rekonstrukcija pokreta ekstenzije u laktu od 35,6 samo neznatno manje od prosečnog uvećanja istog među pacijentima kod kojih je rađena rekonstrukcija pokreta fleksije u laktu (40.4) i među pacijentima kod kojih je rađena rekonstrukcija pokreta abdukcije i spoljašnje rotacije u ramenu (36,1), što govori u prilog izuzetne važnosti pokreta ekstenzije u laktu za kvalitet života pacijenata.

Povrede n. radialis u većini slučajeva dovode do nemogućnosti ekstenzije u zglobovima ruku i nemogućnosti ekstenzije palca i ostalih prstiju, što u mnogome ometa funkcionisanje ovih pacijenata. U rekonstrukciji ovih povreda tradicionalno se koriste nervni graftovi, kao i tetivni transfer za n. radialis.

Na našoj Klinici za neurohirurgiju Kliničkog Centra Srbije obavljena je studija (80) u kojoj je od 37 pacijenata sa prelomom tela humerusa i lezijom radijalnog nerva, primenom grafting procedure, tretirano 13 pacijenata i funkcionalno zadovoljavajući rezultati postignuti su kod 11 od njih.

Takođe, Bertelli i saradnici (81) su objavili studiju u kojoj je putem grafting procedure tretirano 13 pacijenata sa proksimalnom lezijom radijalnog nerva, pri čemu je prosečna starost pacijenata iznosila 26 godina, a prosečan vremenski interval između povrede i operacije iznosio je 6 meseci. U pogledu ekstenzije šake ostvareno je 6 M4, 6 M3 i 1 M2 rezultat. U pogledu ekstenzije palca i prstiju ostvareno je 3 M4, 2 M3, 2 M2 i 6 M0 rezultata.

Iako se u pojedinim slučajevima mogu ostvariti odlični rezultati, prema mišljenju autora ove studije tretman proksimalnih lezija n. radialis sa prekidom kontinuiteta isključivo upotrebom nervnih graftova veoma je diskutabilan zbog dugog puta koji regenerišuća nervna vlakna treba da pređu kako bi došla do ciljanih mišića koji se žele reinervisati, odnosno dugog vremenskog

intervala koji je potreban za to i kome stoga često prethodi razvoj degenerativnih promena na motornim pločama ciljanih mišića koji se žele reinervisati. Takođe, moguće je i skretanje određenog broja regenerišućih aksona u senzitivnu superficijalnu granau na nivou završnog grananja n. radialis čime se smanjuje mogućnost postizanja adekvatnog motronog oporavka. Pri tome, veoma često, defekti radijalnog nerva su veoma veliki pa je neophodno skidanje suralnog nerva sa obe potkolenice kako bi se premostili, što značajno produžava trajanje operacije, a takođe produžava i oporavak ovih pacijenata. Pored toga, prilikom trakcionih lezija sa očuvanim kontinuitetom n. radialis, a sa gubitkom funkcije istog, primena grafting procedure najčešće nije svrsishodna. Sa druge strane, primenom distalnog nervnog transfera eliminiše se potreba za upotrebom graftova, a samim tim eliminiše se i mogućnost za gubitak regenerišućih aksona na dodatnoj suturnoj liniji, takođe prokismalna nervna lezija se praktično konvertuje u distalnu nervnu leziju i značajno se skraćuje vreme potrebno da regenerišuća nervna vlakna dospeju do motornih ploča ciljanih mišića, pa čak i pacijenti koji su došli kasno u odnosu na datum povrede predstavljaju kandidate za nervnu rekonstrukciju.

U studiji koju su objavili Ropars i saradnici (82) 15 pacijenata sa povredom radijalnog nerva je tretirano primenom tetivnog transfera. Kod 11 pacijenata postignut je odličan funkcionalni oporavak, kod 2 dobar i kod 2 zadovoljavajući i jedan loš funkcionalni oporavak. Međutim, autori ove studije navode smanjenje snage stiska šake i radijalnu devijaciju šake, naročito kod pacijenata kod kojih je primenjen transfer m. flexor carpi ulanrisa na m. extensor digitorum communis, kao probleme sa kojima su se susretali operisani pacijenti.

Iako tetivni transfer za n. radialis (transfer m. pronator teresa na m. extensor carpi radialis brevis, transfer m. flexor carpi radialis na m. extensor digitorum communis i transfer m. palmaris longusa na m. extensor policis longus) predstavlja jedan od najefikasnijih tetivnih transfera i omogućuje relativno brzo kliničko ispoljavanje rezultata lečenja, prema mišljenju autora ove studije, potrebno je naglasiti i neke njegove nedostatke kao što su: narušavanje biomehanike mišića usled promene njihovog pripoja, vektora pružanja i tenzije, ožiljavanje mišićnog ležišta usled njihove ekstenzivne disekcije, neophodnost postojanja velikog obima pasivnih pokreta, prolongirana imobilizacija, mogućnost nastanka rupture tetiva kao i stvaranja adhezija sa okolnim tkivom sa posledičnom subnormalnom funkcijom. Sa druge strane, definitivni rezultati, kod nervnog ransfera, se postižu nakon znatno dužeg vremenskog intervala, ali isti omogućuje rekonstrukciju funkcije šake kod pacijenata sa otečenom šakom, kao i kod pacijenata koji imaju ukočenu, rigidnu šaku sa malim

obimom pasivnih pokreta. Veoma je važno istaći da nervni transfer pruža mogućnost postizanja kvalitetnijeg funkcionalnog oporavka, a pre svega nezavisnu i sinhronizovanu ekstenziju prstiju i šake što je veoma bitno za pojedine aktivnosti pacijenata, kao što je na primer sviranje klavira (83).

Garcia-Lopes i saradnici (84) su objavili studiju u kojoj je kod 6 pacijenata sa povredama radijalnog nerva izvršen transfer jedne grane za m. pronator teres na granu n. radialis za m. extensor carpi radialis longus, kao i transfer grane n. medianusa za m. flexor carpi radialis na n. interosseus posterior. Na ovaj način postignuta je aktivnost m. extensor pollicis longusa snage M4 u svih šest slučajeva, m. extensor digitorum communisa snage M4 u u četiri slučaja i snage M3 u dva slučaja, dok je snaga metakarpofalangealne ekstenzije bila takođe M4 u četiri slučaja, a M3 u dva slučaja. Prema mišljenju autora ove studije grana n. radialis za m. extensor carpi radialis longus se odvaja veoma visoko, u sulcus bicipitalis lateralisu, proksimalno u odnosu na završno grananje n. radialis, pa je stoga veoma teško napraviti direktnu koaptaciju ovoga recipijenta sa donornom granom n. medianusa za m. pronator teres. Takođe, ekstenzija u zglobu ručja postignuta aktivacijom m. extensor carpi radialis longusa sa sobom nosi i radijalnu devijaciju šake jer se ovaj mišić distalno pripaja na bazi 2 metakarpalne kosti pa tako svojom aktivnošću osim što povlači šaku u ekstenziju, povlači je i upolje. Takođe, na ovaj način, bez obzira što najčešće postoji još jedna dodatna grana n. medianusa za inervaciju m. pronator teres, smanjuje se mogućnost efikasnog korišćenja ovog mišića za eventualni tetivni transfer na m. extensor carpi radialis brevis.

Lowe i saradnici (85) objavili su prikaz dva slučaja u kojima je izvršen transfer grane n. medianusa za m. palmaris longus sa granom za m. flexor digitorum superficialis na n. interosseus posterior i transfer preostalih grana za m. flexor digitorum superficialis na granu n. radialis za m. extensor carpi radialis brevis. U oba slučaja ostvareni su funkcionalno zadovoljavajući rezultati.

Prema mišljenju autora ove studije, grane n. radialis za m. flexor digitorum superficialis ne mogu da obezbede dovoljan broj nervnih vlakana za rekonstrukciju funkcije svih mišića koje inerviše n. interosseus posterior, a takođe fleksija i ekstenzija prstiju su antagonistički pokreti što izuzetno otežava i motornu reedukaciju ovih pacijenata.

Bertelli i saradnici su objavili studiju (86) u kojoj je kod 28 pacijenata, sa C5-C8 lezijom spinalnih korenova brahijalnog pleksusa, rekonstrukcija ekstenzije u zglobu ručja vršena primenom transfera završne grane n. interosseus anteriora za m. pronator quadratus na granu n. radialis za m. extensor

carpi radialis brevis. Funkcionalno zadovoljavajući rezultati postignuti su kod 27 pacijenata i to kod 25 pacijenata je postignuta snaga ekstenzije u ručju M4 a kod dva pacijenta snaga M3.

Prema mišljenju autora ove studije ovaj nervni transfer zahteva znatno veću disekciju tkiva u odnosu na transfer grane n.medianusa za m. flexor digitorum superficialis, na granu n. radialis za m. extensor digitorum brevis, a takođe sa sobom nosi i povećani rizik od dodatne povrede grane n. interosseus anetriora za m. flexor policis longus, prilikom disekcije istog ka proksimalno, kako bi se dobila adekvatna dužina ovoga nerva za postozanje direktne koaptacije. Naravno, ova kritika odnosi se na korišćenje grane za m. pronator quadratus kao donora kod izolovanih lezija n. radialis, odnosno kod lezija kod kojih su očuvana korenska vlakna C8, kad bi prednost kao donoru dali grani n medianusa za m. flexor digitorum superficialis. Ali u onim slučajevima lezija brahijalnog plexusa sa oštećenjem korenskih vlakana C8 (C5-C8), ovaj donor za granu n. radialis koja inerviše m. extensor carpi radialis brevis predstavlja apsolutno savršen izbor.

Mackinnon i saradnicu (87) su objavili prikaz slučaja u kome su kod pacijenta sa povredom radijalnog nerva postigli funkcionalno zadovoljavajući oporavak, u pogledu ekstenzije u ručju i ekstenzije palca i ostalih prstiju, primenom transfera grane n.medianusa za m. flexor digitorum superficialis na granu n. radialis za m. extensor carpi radialis brevis kao, i transfer grane n. medianusa za m. flexor carpi radialis na n. interosseus posterior. Ista grupa kasnije je objavila studiju (88) od 19 pacijenata, prosečne starosti 41 godinu, kod kojih je primenjen distalni nervni transfer za n. radialis, u proseku 5,7 meseci posle datuma povrede. Funkcionalno zadovoljavajući rezultati postignuti su kod 18 pacijenata u pogledu ekstenzije u zglobu ručja, a kod 14 pacijenata u pogledu ekstenzije prstiju.

Prema mišljenju autora ove studije upravo ova kombinacija nervnih transfera, transfer grane n. medianusa za m. flexor digitorum superficialis na granu n. radialis za m. extensor carpi radialis brevis i transfer grane n. radialis za m. flexor carpi radialis na n. interosseus posterior, predstavlja idealnu za uvođenje distalnog nervnog transfera, kod povreda radijalnog nerva. U ovom slučaju donori i recipijenti deluju sinergistički što u značajnoj meri olakšava i ubrzava postoperativnu reedukaciju pacijenata. Naime, pokret ekstenzije u ručju dovodi do povećanja pasivne tenzije tetiva fleksora prstiju, tako da dolazi do njihove kontrakcije, i pokret ekstenzije ručja je praćen fleksijom prstiju i to pre svega u proksimalnim interfalangealnim zglobovima, što predstavlja prirodno postavljanje šake za hvatanje predmeta, čime se objašnjava sinergizam između m. flexor digitorum superficialisa i m. extensor digitorum brevis, odnosno sinergizam između nerava koji



ih inervišu, a koji u ovom slučaju predstavljaju donora i recipijenta. Sa druge strane, pokret fleksije u ručju praćen je sa povećanjem pasivne tenzije tetiva ekstenzora prstiju, tako da dolazi do njihove kontrakcije i ekstenzije prstiju, čime se objašnjava sinergija između m. flexor carpi radialisa, m. extensor digitorum communisa i m. extensor pollicis longusa, odnosno između nerva koji ih inervišu. Pri tom je potrebno naglasiti da se pomenuti transfer izvodi uvek po istom sistemu, grana n. medianusa za m. flexor digitorum superficialis na granu n. radialisa za m. extensor carpi radialis brevis i grana n. medianusa za m. flexor carpi radialis na n. interosseus posterior, jer ukoliko bi se ovaj sistem obrnuo, grana n. medianusa za m. flexor digitorum superficialis na n. interosseus posterior i grana n. medianusa za m. flexor carpi radialis na granu n. radialisa za m. extensor carpi radialis brevis, uspostavila bi se konekcija između anatagonističkih nerava i znatno otežala motorna reedukacija i smanjila mogućnost postizanja efikasnog funkcionalnog oporavka.

Pored toga, pomenuti donori i recipijenti imaju specifične histomorfološke osobine koje omogućavaju uspostavljanje direktne nervne koaptacije, sa odličnom adaptacijom i poklapanjem poprečnim preseka nervnih stabala, bez ikakve tenzije na suturnu liniju i sa kratkim putem koje regenerišuća nervna vlakna treba da pređu do motornih ploča ciljanih mišića. Caetano i saradnici (89) su objavili anatomsku studiju prema kojoj je kod 30 kadavera kod kojih je vršena disekcija, nađena prosečna dužina grane n. medianusa za m. flexor carpi radialis od 4cm, a dijametar 1,5 mm, a prosečna dužina n. interoseusa posteriora 5,2 cm, a dijametar 3mm. Sukegawa i saradnici (90) su objavili anatomsku studiju prema kojoj su preparacijom 10 gornjih ekstemiteta kod 5 kadavera i histološkom analizom uzoraka utvrdili da se broj nervnih vlakana u grani n. radialisa za m. flexor carpi radialis brevis kreće od 932 do 3022, u proseku 1501, a broj nervnih vlakana u n. interosseus posterioru se kreće od 4325 do 7732, u proseku oko 5162. Takođe, Ukrit i saradnici (91) objavili su studiju u kojoj su utvrdili da je prosečna dužina proksimalne grane n. medianusa za m. flexor digitorum superficialis 2,8 cm sa prosečnim brojem nervnih vlakana od 983, a grane n. radialisa za m. extensor carpi radialis brevis 3,3cm, sa prosečnim brojem nervnih vlakana od 2797.

Kada je u pitanju n. interosseus posterior, potrebno je izvršiti resekciju njegovih grana za m. supinator, jer se na taj način postiže bolje usmeravanje regenerišućih nervnih vlakana prema, pre svega, m. extensor digitorum communisu i m. extensor pollicis longusu, a pri tom se ne gubi funkcija supinacije podlakti jer istu obavlja i m. biceps brachii. Takođe, potrebno je izvršiti i dekompresiju ovoga nerva u nivou Frohse-ove arakade jer je to često mesto sekundarne

kompresije n. interosseus posteriora koje može da naruši dinamiku procesa nervne regeneracije (92, 93). Ovim dvema procedurama poboljšava se i mobilizacija n. interosseus posteriora i olakšava uspostavljanje direktne labave kopatacije.

Sa obzirom da pokret ekstenzije u ručju ima značajno veće zahteve u pogledu sile potrebne za izvršenje istog, u odnosu na pokret ekstenzije prstiju, veoma često je transfer grane n. medianusa za m. flexor digitorum superficialis na granu n. radialis za m. extensor carpi radialis brevis potrebno pojačati tetivnim transferom m. pronator teresa na m. extensor carpi radialis brevis, naročito u slučajevima u kojima postoji dug vremenski interval između datuma povrede i datuma operacije.

Pri tom je potrebno naglasiti da su m. flexor carpi ulnaris i m. flexor digitorum profundus dovoljni da svojom funkcijom održe snažnu fleksiju prstiju i šake tako da parcijalno žrtvovanje m. flexor digitorum superficialisa i potpuno žrtvovanje m. flexor carpi radialis prolazi bez funkcionalnog deficita. Sa druge strane, m. extensor carpi radialis brevis ima deblju i snažniju tetivu u odnosu na m. extensor carpi radialis longus, koja se pripaja na bazi treće metakarpalne kosti, dakle praktično na sredini ručja, tako da predstavlja glavni ekstenzor ručja, i omogućuje istu u srednjoj liniji bez radijalne ili ulnarne devijacije šake.

U ovoj studiji primenom transfera grane n. medianusa za m. flexor digitorum superficialis na granu n. radialis za m. extensor carpi radialis brevis kao, i transfer grane n. medianusa za m. flexor carpi radialis na n. interosseus posterior, ostvareni su funkcionalno zadovoljavajući rezultati u svim slučajevima, pri čemu je prosečna sraost pacijenta iznosila 33,3 godine, a prosečan interval između datuma povrede i datuma operacije je iznosio 5,8 meseci. Na osnovu postignutih rezultata ova studija je u skladu sa prethodno objavljenim studijama na temu distalnog nervnog transfera n. radialis.

Najčešći etiološki mehanizam povreda u ovoj studiji bio je jatrogeni, što ukazuje na potrebu ka kontinuiranoj edukaciji hirurga u pogledu anatomskih odnosa u regiji u kojoj operišu kao i patoanatomskih karakteristika patološkog procesa zbog kojih je operacija i indikovana, sa jedne strane. Sa druge strane, ukazuje i na potrebu na edukaciju istih da prepoznaju i priznaju neurološki deficit nastao posle operacije i da takve pacijente upute u specijalizovanu ustanovu za lečenje povreda perifernih nerava na vreme, a ne da ignorišu postojanje neurološkog deficita ili da spontani oporavk čekaju u nedogled.

Najčešća udružena povreda, odnosno hitna operacije bila je fraktura humerusa, odnosno osteosinteza humerusa, što se objašnjava anatomskom blizinom ove koštane strukture i radijalnog nerva. U grupi pacijenata koji nisu imali udružene povrede, odnosno nisu imali hitne operacije registrovano je znatno više odličnih M5 oporavaka, u odnosu na pacijente koji su imali udružene povrede, odnosno hitne operacije. Pri tom je potpuno obrnuta situacija kada su u pitanju dobri M3 oporavci što se objašnjava većim intenzitetom sile koja je dovela do povrede u grupi pacijenata sa udruženim povredama, odnosno sa hitnim operacijama, dužim vremenom potrebnim za njihov oporavak pre nego što su uopšte upućeni u našu ustanovu radi procene i tretmana nervne lezije.

U grupi pacijenata koji su operisani zbog izolovane lezije n. radialisa, Sanderlend gr. V, registrovano je znatno više odličnih M5 rezultata kao i dobrih M3 rezultata, u odnosu na grupu pacijenata operisanih zbog lezije n. radialisa u kontinuitetu, Sanderlend gr IV, nastale u sklopu infraklavikularne trakcione lezije brahijalnog plexusa, dok je broj vrlo dobrih M4 rezultata između ove dve grupe bio približno isti.

Zbog toga posebno je analizirana ova grupa pacijenata sa Sanderlend gr. V izolovanim lezijama radijalnog nerva i utvrđeno je da je, među njima, značajno više odličnih M5 rezultata u podgrupi pacijenata kod kojih je uz distalni nervni transfer korišćen i nervni graft za premošćavanje nervnog defekta u odnosu na podgrupu pacijenata kod kojih je korišćen samo nervni transfer. To se objašnjava efikasnošću grafting procedure kod lezija n. radialisa, kod koga većinu nervnih vlakana predstavljaju motorna vlakna, tako da grafting procedura omogućuje reinervaciju onih mišića koji nisu obuhvaćeni rekonstrukcijom kod izolovane primene nervnog transfera, čime se poboljšava funkcionalni oporavak. Takođe, u ovoj grupi pacijenata sa Sanderlend gr. V izolovanim lezijama radijalnog nerva registrovano je i značajno više dobrih M3 rezultata u podgrupi pacijenata kod kojih je osim distalnog nervnog transfera korišćen i dodatni tetivni transfer tetive m. pronator teresa na m. extensor carpi radialis brevis, u odnosu na podgrupu pacijenata kod kojih je korišćen samo nervni transfer. Ovo se objašnjava činjenicom da su pacijenti kod kojih je primenjen dodatni tetivni transfer za pojačanje ekstenzije u ručju operisani u znatno kasnijem intervalu od datuma povrede u odnosu na pacijente kod kojih je primenjen samo nervni transfer. Pri tom je potrebno napomenuti da su u ovoj podgrupi pacijenata kod kojih je korišćen navedeni tetivni transfer u 3 od 4 slučaja registrovani bolji rezultati u pogledu ekstenzije ručja u odnosu na ekstenziju palca i ostalih prstiju, a takođe u svim slučajevima prvi znaci oporavka ove funkcije javili su se ranije, što sve govori u prilog efikasnosti ovog tetivnog transfera.

U grupi pacijenata koji su bili operisani do 6 meseca od datuma povrede registrovano je značajno više odličnih M5 rezultata u odnosu na grupu pacijenata operisanih posle 6 meseci od datuma povrede, dok je obrnut slučaj kada su u pitanju dobri M3 oporavci. Ovi rezultati govore u prilog značaja rane operacije kod povreda perifernih nerava jer se time povećava mogućnost postizanja odličnog funkcionalnog oporavka. Ipak, potrebno je naglasiti da je kod dva pacijenta izvršena operacije posle 10 meseci od datuma povrede i da su kod njih u pogledu ekstenzije u ruci, ekstenzije palca i ekstenzije prstiju od II do V postignuti 1 vrlo dobar M4 rezultat i pet dobrih M3 rezultata. Što znači da je moguće postizanje i funkcionalno zadovoljavajućeg oporavka i kod pacijenata, koji su operisani primenom navedenog distalnog nervnog transfera za n. radialis, posle više od 10 meseci od datuma povrede, ali je kvalitet ovoga oporavka manji u odnosu na pacijente koji su operisani u ranom terminu.

Kod svih pacijenata kod kojih je rađena rekonstrukcija funkcije šake u pogledu ekstenzije u ruci, ekstenzije palca i ekstenzije od II do V prsta, primenom transfera grane n. medianusa za m. flexor digitorum superficialis na granu n. radialis za m. extensor carpi radialis brevis kao, i transfera grane n. medianusa za m. flexor carpi radialis na n. interosseus posterior, zabeleženo je povećanje postoperativnih vrednosti Požega skora u odnosu na preoperativne vrednosti istog. Ovaj nalaz ukazuje na veoma efikasan uticaj navedenog distalnog nervnog transfera za n. radialis na kvalitet života pacijenata.

Povrede n. medianusa sa sobom nose pre svega oslabljenu, odnosno onemogućenu fleksiju prva tri prsta šake, sa sledstvenim otežanim ili onemogućenim hvatanjem predmeta, što značajno ometa pacijenta u izvođenju svakodnevnih životnih i radnih aktivnosti.

Tradicionalno se proksimalne povrede sa prekidom kontinuiteta n. medianusa tretiraju primenom nervnih graftova. Međutim, konačni rezultati su diskutabilni zbog dugog puta koji regenerišuća vlakna treba da pređu, kao i zbog njihove disperzije, zbog bogatog grananja n. medianusa u nivou proksimalne trećine podlakti, tako da veoma mali broj regenerišućih nervnih vlakana dospeva do šake, odnosno do mišića tenara i vrhova prva tri i po prsta.

U studiji koju su objavili Kim i saradnici (94), među 70 slučajeva sa povredom medijalnog nerva, kod sedam pacijenata je primenjena grafting metoda zbog transekcije n. medianusa u nivou nadlakta, i pri tom su ostvareni funkcionalno zadovoljavajući rezultati kod kod 4 (57%) pacijenta. U studiji koju je sproveo Roganović na Vojno-Medicinskoj Akademiji u Beogradu (95) među 20 pacijenata sa projektilnim proksimalnim povredama n. medianusa, kod jednog pacijenta je načinjena direktna sutura nerva, a kod preostalih 19 pacijenata je načinjena grafting procedura i postignuti su funkcionalno zadovoljavajući rezultati i to M3, kod 4 pacijenta.

Zbog relativno slabijih rezultata primene nervnih graftova, kod proksimalnih lezija n. medianusa, ova procedura se dopunjuje kasnijim sekundarnim procedurama mišićno tetivnih transfera.

U većini slučajeva primenjuje se transfer tetive m. brachioradialis na tetivu m. flexor pollicis longus, radi se „side to side“ tenodeza tetiva m. flexor digitorum profundus inervisanih od strane n. medianusa na tetive istog mišića koje su inervisane od strane n. ulnaris ili se pak radi transfer tetive m. extensor carpi radialis longus na tetive m. flexor digitorum profundus, dok se za opoziciju palca radi transfer m. extensor indicis proprius na m. abductor pollicis brevis (96). Međutim, potrebno je naglasiti potencijalne komplikacije tetivnih transfera kao što su poremećaj biomehanike mišića, potencijalno stvaranje ožiljnih adhezija između tetiva i okolnog tkiva, mogućnost rupture tetivnog spoja i potreba za dugotrajnom imobilizacijom. Takođe, potrebno je napomenuti da tetivni transferi nemaju svoju primenu u slučaju otoka i rigiditeta šake sa malim obimom pasivnih pokreta, što je relativno čest slučaj kod povreda perifernih nerava.

Osnovni zadatak primene distalnih nervnih transfera kod proksimalnih lezija n. medianusa jeste da , upravo kao što im i ime kaže, proksimalne lezije prevedu u distalne i da se na taj način skрати put koji regenerišuća nervna vlakna treba da pređu, da se uspostavljanjem direktne kopatacija između donora i recipijenta izbegne nepotrebnog gubitak regenerišućih aksona na dodatnoj suturnoj liniji, kao i da se regenerišuća aksoni ciljano usmere prema mišićima koji imaju prioritet za reinervaciju, a u slučaju proksimalnih lezija medijalnog nerva to su pre svega: m. flexor digitorum profundus, m. flexor pollicis longus i m. abductor pollicis brevis, jer se njihovom rekonstrukcijom obezbeđuje efikasno hvatanje predmeta.

Zhao i saradnici (97) su objavili prikaz slučaja u kome je kod pacijenta sa totalnom paralizom brahijalnog pleksusa izvršen transfer n. phrenicus (nerv je iskorišćen u čitavoj svojoj dužini) na posteriornu fascikularnu grupu n. medianusa i ostvarili su funkcionalno zadovoljavajući rezultat. Ovaj transfer definitivno ima svoju primenu samo kada su u pitanju totalne paralize brahijalnog

pleksusa, dok njegova primena kod drugih indikacija apsolutno nije opravdana jer sa sobom nosi rizik od nastanka ozbiljnih respiratornih komplikacija, a takođe postoje mnogi drugi potencijalni donori koji omogućuju distalnu koaptaciju sa ishodištem n. interosseus anteriora, a ne sa posteriornim fascikulusom medijalnog nerva u nadlaktu, čime se značajno smanjuje put koji regenerišuća nervna vlakna treba da pređu pre nego što stignu do ciljanih mišića.

Palazzi i saradnici (98) su objavili studiju u kojoj su tri pacijenta sa lezijama brahijalnog pleksusa C8-T1 tretirani primenom „end to side“ transfera grane n. musculocutaneusa za m. brachialis na n. medianus, dok su Ray i saradnici (99) objavili četiri slučaja sa takođe C8-T1 lezijom brahijalnog pleksusa kod kojih je izvršena direktna „end to end“ anastomoza grane n. musculocutaneusa za m. brachialis na n. interosseus anterior, i u svim slučajevima postignuti su funkcionalno zadovoljavajući rezultati. Prema mišljenju autora ove studije transfer grane n. musculocutaneusa za m. brachialis, na n. interosseus anterior predstavlja efikasan transfer koji ima svoju primenu kod donjih paraliza brahijalnog pleksusa i tetraplegija. Međutim, kod izolovanih lezija n. medianusa postoje donori koji su lokalizovani distalnije i samim tim podesniji su za transfer na n. interosseus anterior. Takođe, denervacijom m. brachialis gubi se mogućnost njegovog korišćenja kao donora za eventualni mišićno-tetivni transfer.

Garcia-Lopez i saradnici (100) su objavili anatomsku studiju prema kojoj se n. interosseus anterior najčešće odvaja od n. medianusa 4,1cm ispod interepikondilarne linije i putem unutrašnje neurolize n. medianusa, može se izvršiti njegova unutrašnja diskekcija proksimalno do tačke koja je udaljena u proseku 4,2cm iznad interepikondilarne linije, dok je, sa druge strane, neuromuskularni spoj granen. radialisa za m. brachioradialis udaljen u proseku 2 cm proksimalno u odnosu na interepikondilarnu liniju, pa je stoga moguće izvršiti direktnu koaptaciju između ova dva nerva. U istoj studiji objavljen je i prikaz slučaja u kome je kod pacijenta sa C8-T1 lezijom brahijalnog pleksusa izvršen ovaj transfer i 18 meseci nakon operacije registrovana je M4 snaga m. flexor policis longusa i M3 snaga m. flexor digitorum profundusa za drugi i treći prst. Prema mišljenju autora ove studije, reč je o veoma interesantnom transferu koji je lokalizovan distalnije u odnosu na transfer grane n. musculocutaneusa za m. brachialis na n. interosseus anterior, ali ovaj transfer ima pre svega svoju primenu kod C8-T1 lezija brahijalnog pleksusa, kao i tetraplegija, jer u slučaju proksimalnih izolovanih lezija n. medianusa postoje potencijalni donori, kao na primer grana n. radialisa za m. extensor carpi radialis brevis, kojima je moguće obezbediti direktnu koaptaciju sa ishodištem n. interosseus anteriora i na taj način isključiti potrebu za proksimalno

usmerenom unutrašnjom neurolizom n. medianusa. Osim toga registrovani broj nervnih vlakana grane n. radialis za m. brachioradialis predstavlja 24,3% nervnih vlakana registrovanih u n. interosseus anterioru, tako da je pitanje efikasne reinervacije i m. flexor digitorum profundusa i m. flexor policis longusa kao i m. pronator quadratus ovim transferom veoma diskutabilno. Takođe, denervacijom m. brachioradialis gubi mogućnost korišćenja ovog mišića za eventualni mišićno tetivni transfer.

Socolovsky i saradnici (101) su objavili anatomske studije u kojima su disekcijom i analizom 10 podlakata fiksiranih u formalinu utvrdili da je ishodište n. interosseus anteriora u proseku lokalizovano 5-8 cm distalno u odnosu na medijalni epikondil, da je širina n. interosseus anteriora u proseku 2,4mm, a da je sa druge strane m. flexor carpi ulnaris najčešće inervisan sa dve grane, pri čemu je prva prosečne dužine 20,8 mm, a širine 1,52mm, dok je druga prosečne dužine 24,3mm, a prosečne širine 1,9mm i da je u svim slučajevima moguće načiniti direktnu koaptaciju između ove dve grane n. ulnaris za m. flexor carpi ulnaris i n. interosseus anteriora. Takođe, u istoj studiji objavljen je i prikaz slučaja u kome je kod 28-godišnjeg pacijenta sa proksimalnom lezijom medijalnog nerva, deset meseci nakon povrede, izvršen transfer distalne grane za m. flexor carpi ulnaris na n. interosseus anterior i da su ostvareni funkcionalno zadovoljavajući rezultati u smislu M4 snage fleksije kažiprsta i M3 snage fleksije palca. Prema mišljenju autora ove studije iako obično postoje dve grane za m. flexor carpi ulnaris, a za ovaj nervni transfer se koristi samo jedna od njih kao donor, dok druga ostaje intaktna, ne može se isključiti mogućnost nastanka slabosti m. flexor carpi ulnaris, odnosno slabosti fleksije u ručju što bi imalo izuzetno negativan efekat na funkcionisanje pacijenta kojima je m. flexor carpi radialis već nefunkcionalan zbog lezije n. medianusa. Takođe, postavlja se i pitanje da li je broj nervnih vlakana u jednoj grani n. ulnaris za m. flexor carpi ulnaris dovoljan da obezbedi kvalitetnu reinervaciju i m. flexor digitorum profundusa i m. flexor policis longusa i m. pronator quadratus.

Hsiao i saradnici (102) su objavili prikaz slučaja u kome je kod pacijenta sa proksimalnom lezijom n. medianusa načinjen transfer grane n. radialis za m. supinator na n. interosseus anterior i transfer grane n. radialis za m. extensor carpi radialis brevis na granu n. medianusa za m. pronator teres i ostvaren je funkcionalno zadovoljavajući rezultat M4 prema za m. pronator teres, m. flexor policis longus i m. flexor digitorum profundus. Prema mišljenju autora ove studije strategija za rekonstrukciju proksimalnih lezija n. medianusa u kojoj pronacija podlakta ima prioritet u odnosu na fleksiju prva tri prsta, koja omogućuje hvatanje predmeta, nije opravdano. Pokret pronacije

podlakta može se nadoknaditi pokretom unutrašnje rotacije u ramenu. Iako se za razliku od pronacije podlakta, funkcija fleksije prstiju može rekonstruisati dodatnim tetivnim transferima, pre svega m. brachioradialis na m. flexor pollicis longus i „side to side” tenodezom tetiva m. flexor digitorum profundusa, ove procedure spadaju u kategoriju sekundarnih. Primarno je usmeriti moćnijeg donora, granu n. radialis za m. extensor carpi radialis brevis koja ima u proseku 2797 vlakana (91), što više u odnosu na grane n. radialis za m. supinator koje u proseku imaju 262 i 282 nervnih vlakana (103), na n. interosseus anterior, radi rekonstrukcije pokreta fleksije prstiju, a time ostaviti i mogućnost reinervacije m. pronator quadratus jer on vrši pronaciju podlakta pri istovremenoj fleksiji u laktu što je uz ekstenziju u laktu i supinaciju podlakta kombinacija pokreta koji se koriste prilikom hranjenja. Ali i u toj situaciji je od krucijalnog značaja hvatanje, odnosno držanje predmeta kako velikih, kao što je na primer šolja, tako i manjih, kao što je na primer viljuška.

Tung i saradnici (104) objavili su dva slučaja u kojima je kod pacijenata sa parcijalnom lezijom n. medianusa, sa izolovanim gubitkom funkcije pronacije, načinjen transfer grane n. medianusa za m. flexor digitorum superficialis na granu n. medianusa za m. pronator teres i postignuti su funkcionalno zadovoljavajući rezultati. Ovaj transfer ima svoju primenu samo kada su u pitanju parcijalne lezije n. medianusa sa izolovanim gubitkom funkcije m. pronator teres. Govori u prilog pouzdanosti korišćenja grane n. medianusa za m. flexor digitorum superficialis kao donora, a takođe ima poseban značaj jer se funkcija pronacije podlakta veoma teško može rekonstruisati primenom mišićno-tetivnih transfera.

Yang i saradnici (105) objavili su slučaj transfera grane za m. pronator teres na n. interosseus anterior u tretmanu C8-T1 avulzije brahijalnog plexusa, pri čemu je ostvaren funkcionalno zadovoljavajući rezultat. Ovaj transfer ima svoju ulogu kada su u pitanju donje paralize brahijalnog plexusa, ili pak parcijalne lezije n. medianusa kod kojih su oštećeni samo fascikulusi za n. interosseus anterior. Takođe, ukazuje na mogućnost žrtvovanja funkcije m. pronator teres radi postizanja fleksije prstiju šake, odnosno uspostavljanja mogućnosti da se šaka koristi za hvatanje predmeta, što svakakako ima prioritet u odnosu na pronaciju podlakta. Sa druge strane, ovaj transfer nije primenjiv kada su u pitanju izolovane proksimalne lezije n. medianusa.

Bertelli i saradnici objavili su studiju (106) u kojoj je kod 4 pacijenta sa kombinovanom visokom lezijom n. medianusa i n. ulnaris ili sa donjom C7-T1 paralizom brahijalnog plexusa načinjena rekonstrukcija fleksije palca i kažiprsta primenom transfera grane n. radialis za m. extensor carpi



radialis brevis na n. interosseus anterior i u svim slučajevima postignut je funkcionalno zadovoljavajući oporavak M4. Ista grupa objavila je i studiju (107) u kojoj je 5 pacijenata sa visokom proksimalnom lezijom n. medianusa tretirano transferom grane n. ulnarisa za m. abductor digiti minimi na granu n. medianusa za mišiće tenara i u svim slučajevima postignuti su funkcionalno zadovoljavajući rezultati u pogledu opozicije palca.

Prema mišljenju autora ove studije transferi (transfer grane n. radialis za m. extensor carpi radialis brevis na n. interosseus anterior, transfer grane n. ulnarisa za m. abductor digiti minimi na motornu granu n. medianusa za mišiće tenara i transfer terminalnih senzitivnih grana n. radialis za unutrašnju stranu palca i spoljašnju stranu kažiprsta na terminalne senzitivne grane n. medianusa za unutrašnju stranu palca, odnosno spoljašnju stranu kažiprsta) koje je predložila ova grupa (108) predstavljaju idealnu kombinaciju za rekonstrukciju funkcije šake kod proksimalnih izolovanih lezija n. medianusa. Naime, grana n. radialis za m. extensor carpi radialis brevis predstavlja idealnog donora za n. interosseus anterior. Reč je o čisto motornom nervu čija je dužina od ishodišta, koje može biti varijabilno (nekad je iz n. interosseus anteriora, nekad iz n. radialis superficialisa, a nekad iz glavnog stabla n. radialis), u proseku oko 61mm, a širina u proseku oko 1,3mm, broj fascikulusa se kreće od 1 do 3, prosečan broj mijelinizovanih nervnih vlakana, prema nekim studijama, se kreće od 433 do 723, dok prema drugim studijama iznosi oko 2797 (90, 91). Sa druge strane, n. interosseus anterior u proseku ima ishodište 5,2 cm distalno u odnosu na interkondilarnu liniju, nešto proksimalnije u odnosu na tetivni luk m. flexor digitorum superficialisa, obično ima dijametar oko 2,9mm, a broj mijelinizirajućih nervnih vlakana je oko 2266 (100,109). Tako da je, bez potrebe za proksimalnom unutrašnjom neurolizom n. medianusa, moguće uspostaviti labavu direktnu koaptaciju između ova dva nerva sa dobrom aproksimacijom nervnih stabala. Takođe, potrebno je napomenuti da su funkcije ovih nerava sinergističke, jer se pri fleksiji prstiju povećava pasivna tenzija ekstenzora ručja i dolazi do njihove kontrakcije. Ova činjenica o sinergizmu u znatnome olakšava motornu reedukaciju kod ovih pacijenata.

Žrtvovanjem ovoga nerva ne gubi se funkcija ekstenzije ručja niti dolazi do radijalne devijacije šake pri ekstenziji u ručju, jer ovu funkciju ekstenzije u ručju obavljaju i m. extensor carpi radialis longus i m. extensor carpi ulnaris. Istina deinervacijom m. extensor carpi radialis brevis gubi se mogućnost da se m. extensor carpi radialis longus koristi za eventualni tetivni transfer, ali u ovakvim situacijama ostaju kao potencijalni donori m. brachioradialis, m. brachialis, a ostaje i mogućnost „side to side“ tenodeze tetiva m. flexor digitorum profundusa. Sa druge strane, transfer

grane n.interosseus posteriora za m. supinator na granu n. medianusa za m. flexor digitorum superficialis služi da pojača fleksiju prstiju u proksimalnim interfalangealnim zglobovima. Obično postoje dve grane za m. supinator, medijalna i lateralna. Prema anatomskim studijama prosečan dijametar medijalne grane je 1,6mm, a prosečan dijametar lateralne 1mm, prosečna dužina medijalne grane 28,6mm, a prosečna dužina lateralne grane 26mm, prosečan broj mijelinizovanih nervnih vlakana medijalne grane 282,6, a prosečan broj mijelinizovanih nervnih vlakana lateralne grane 262,2 (103). Ove karakteristike ukazuju da je jedna grana za m. supinator dovoljna za reinervaciju grane n. medianusa za m. flexor digitorum superficialis čija je, prema anatomskim studijama, prosečna širina 1,2mm, dužina 39mm, a prosečan broj nervnih vlakana varira od 558 do 962 (100). Kada je reč o grani n. ulnarisa za m. abductor digiti minimi, prema anatomskim studijama, ona obično ima ishodište distalno u odnosu na os pisiforme i dužinu od oko 9,7mm pre ulaska u mišić, a broj nervnih vlakana se kreće u proseku oko 676. Sa druge strane, grana n. mediansua za mišiće tenara se obično odvaja od anterolateralne strane n. medianusa u nivou distalne ivice retinaculum flexorum, prosečne je dužine od oko 10,7mm i u proseku ima oko 649 aksona. Ove karakteristike upućuju na mogućnost uspostavljanje efikasne direktne koaptacije između ovih nerava, uz naravno prethodnu internu neurolizu n. medianusa i oslobađanju ka proksimalno motorne grane za mišiće tenara (107).

Ovom kombinacijom nervnih transfera (transfer grane n. radialisa za m. extensor digitorum brevis na n. interosseus anterior, transfer grane n. interosseus posteriora za m. supinator na granu n. medianusa za m. flexor digitorum superficialis i transfer grane n. ulnarisa za m. abductor digiti minimi na motornu granu medianusa za mišiće tenara) postiže se ciljano distalno usmeravanje nervnih vlakana koja treba da pređu kratak put do mišića m. flexor policis longusa, m. flexor digitorum profundusa, m. flexor digitorum superficialisa, m. abductor policis brevis i m. opponens policisa, koji obezbeđuju fleksiju prstiju šake i opoziciju palca, pa samim tim omogućuju funkcionisanje šake pri hvatanju predmeta.

Sa druge strane, dodatnom interpozicijom nervnog grafta na proksimalni defekt n. medianusa, postiže se usmeravanje vlakana ka m. pronator teresu i m. flexor carpi radialisu koji obezbeđuju funkciju pronacije podlakta, odnosno fleksije šake.

U ovoj studiji ostvareni su funkcionalno zadovoljavajući rezultati u svim slučajevima, što je u skladu sa prethodnim studijama (106,107). Pri tom treba istaći činjenicu da je u ovoj studiji prosečna starost pacijenata bila 33, 7 godina, a da se vremenski interval između vremena povrede

i vremena operacije kretao od 1 do 8 meseci, a u proseku je iznosio 3,1 mesec. Zbog činjenice da je samo jedan pacijent operisan posle 6 meseci od povrede (a i kod njega su ostvareni funkcionalno zadovoljavajući rezultati) nije rađena statistička analiza uticaja vremena operacije na konačan ishod lečenja. Potrebno je naglasiti da je kod tri pacijenta rađena operacija nakon jatrogenih povreda n. medianusa. U dva slučaja reč je o operaciji tumora nerva koji su rađeni u našoj ustanovi. U prvom slučaju u pitanju je bio maligni tumor omotača perfernog nerva, n. medianusa u nivou aksile, tako da je izvršena resekcija nerva, a nije rađena grafting procedura, već samo distalni nervni transfer. U drugom slučaju, u pitanju je bio difuzni intraneuralni fibrom, tako da je rađena resekcija n. medianusa u nivou aksile i proksimalne trećine podlakta i defekt od 9cm je premošćen primenom kabl grafta u jednom aktu. Da bi u drugom aktu mesec dana kasnije bio urađen i distalni nervni transfer za n. medianus. U trećem slučaju, jatrogene lezije pacijent je operisan u drugoj ustanovi takođe zbog tumora omotača nerva- Švanoma. I dugo se čekalo na oporavak koji nije nastupio, tako da je operisan u našoj ustanovi 8 meseci od povrede. Pri tom je nađen ožiljno izmenjen nerv u nivou nadlakta sa ostacima tumora. U jednom aktu izvršena je resekcija nerva do u zdravo, defekt dužine 11 cm je premošćen upotrebom kabl grafta, a takođe je u istom aktu urađen distalni nervni transfer za n. medianus. Takođe, 5 pacijenata koji su imali udružene vaskularne lezije i hitne operacije, bili su obavešteni od strane vaskularnih hirurga da imaju udružene nervne lezije, tako da su i oni na vreme upućeni u našu ustanovu. Sa druge strane, interesantno je da su kod pacijenata koji su bili stariji od 30 godina zabeleženi bolji rezultati u napretku fleksije prstiju, u odnosu pacijente koji su bili mlađi od 30 godina. Ovo se objašnjava činjenicom da su u grupi pacijenata koji su bili mlađi od 30 g. udružene povrede i hitne operacije bile češće - ali ni jedan od ovih parametara nije značajnije uticao na konačan ishod lečenja. Tome takođe ide u prilog i činjenica da su u grupi pacijenata sa udruženim povredama i operacijama zabeleženi nešto bolji rezultati u pogledu napretka u snazi stiska palca u odnosu na grupu pacijenata koji ih nisu imali. Ovo se objašnjava činjenicom da su sve udružene povrede i operacije bile lokalizovane proksimalno i nisu imale uticaj na izvođenje transfera grane n. ulnarisa za m. abductor digiti minimi na motornu granu medianusa za mišiće tenara, koji je pak lokalizovan kranje distalno. Takođe, mora se naglasiti činjenica da su kod pacijenata kod kojih je rađeno i graftovanje proksimalne lezije n. medianusa uz distalni nervni transfer ostvareni bolji rezultati u odnosu na pacijente kod kojih je primenjen samo distalni nervni transfer. Pri tom je potrebno napomenuti da graftovanje nije rađeno u onim slučajevima kada je defekt nerva bio veći od 20 cm, a takođe nije

rađeno ni u jednom slučaju nakon resekcije nerva zbog malignog tumora omotača perifernog nerva za kojim je zaostao nervni defekt manji od 20 cm. Najlošiji rezultati ostvareni su u slučaju pacijenata koji su imali udruženu leziju n. medianusa i n. ulnarisa. Mora se naglasiti da su oba ova pacijenta razvila deformitet po tipu kandžaste šake zbog čega je kod njih naknadno morala biti primenjena Zancolli-Lasso procedura radi korekcije, a takođe u istom aktu načinjena im je i transpozicija tetive m. extensor indicis propriusa na tetive m. abductor policis brevis i m. opponens policis radi rekonstrukcije opozicije palca. Ove sekundarne procedure pozitivno su uticale na funkcionalni oporavak oba pacijenta. Povećanja Požega skora kod svih pacijenata ukazuje na veoma efikasan pozitivan uticaj primenjenog distalnog nervnog transfera za n. medianus na samostalnost i satisfakciju pacijenata.

Povrede n. ulnarisa rezultiraju slabošću intrinzičke muskulature šake, dovode do slabosti stiska šake i stiska palca, kao i do razvoja deformiteta po tipu kandžaste šake. Sve to u značajnoj meri ometa pacijente u svakodnevnom izvođenju životnih i radnih aktivnosti i tako utiče na socioekonomski status pacijenata.

Tradicionalno povrede ulnarnog nerva se tretiraju primenom direktne nervne reparacije ili tetivnih transfera .

Međutim, potrebno je napomenuti da se, naročito u slučaju proksimalnih povreda, time postižu zadovoljavajući rezultati kada su u pitanju m. flexor carpi ulnaris i unutrašnja polovina m. flexor digitorum profundusa, koji obezbeđuju fleksiju šake i fleksiju distalnih falangi četvrtog i petog prsta, i protektivni ulnarni senzibilitet, ali sa druge strane kada su u pitanju intrinzički mišići šake rezultati su razočaravajući. Ova pojava najpre je posledica činjenice postojanja dugog puta koji regenerišuća nervna vlakna treba da pređu da bi došla do motornih ploča intrinzičke muskulature šake sa jedne strane, dok je sa druge strane takođe prisutna i vremenski uslovljena ireverzibilna degeneracija motornih ploča intrinzičke muskulature, tako da čak i kad regenerišuća nervna vlakna uspeju da dopru do njih ne dolazi do funkcionalnog oporavka.

Kim i saradnici (110) su objavili studiju u kojoj su analizirani rezultati hirurškog lečenja kod 654 pacijenta tretiranih zbog patologije vezane za n. ulnarisa. Pri tom je 460 pacijenata operisano zbog

kompresivne neuropatije n. ulnarisa u nivou lakata, 76 pacijenata je operisano kao posledica posekotina sa prekidom kontinuiteta ulnarnog nerva, 52 pacijenta su operisana zbog posledica trakcionih i kontuzionih lezija ulnarnog nerva, 34 pacijenta su operisana zbog povreda ulnarnog nervanastalog kao posledica fraktura i dislokacija, 13 pacijenata je operisano zbog postojanja tumora omotača nerva, 12 kao posledica projektilnih povreda i 2 kao posledica injekcionih povreda. Pri tom je funkcionalno zadovoljavajući oporavak postignut kod 92% pacijenata koji su bili podvrgnuti nerolizi, kod 72% pacijenata koji su bili podvrgnuti direktnoj suturi i kod 67% pacijenata koji su bili podvrgnuti grafting proceduri. Među ovim funkcionalno zadovoljavajućim rezultatima većina je bila gradusa M3, a mali broj gradusa M4 i M5.

Ista grupa objavila je studiju (111) u kojoj je vršeno poređenje u ishodu kliničkog lečenja između n. radialis, n. medianusa i n. ulnarisa i utvrđeno je da se najslabiji rezultati postižu nakon hirurškog tretmana n. ulnarisa bez obzira na nivo lezije i da li je lezija u kontinuitetu ili ne.

U našoj zemlji Roganović je objavio studiju (112) u kojoj je između 1991. i 1994. godine na Vojno-Medicinskoj Akademiji tretirano 128 pacijenata sa projektilnim povredama ulnarnog nerva i funkcionalno zadovoljavajući rezultati su postignuti kod 0% pacijenata kada su u pitanju visoke proksimalne lezije n. ulnarisa, u 33,8% acijenata kada su u pitanju lezije n. ulnarisa intermedijarnog nivoa i kod 77,3% slučajeva kada su u pitanju distalne lezije n. ulnarisa.

Ista grupa objavila je studiju (113) u kojoj su analizirani rezultati hirurške rekonstrukcije više različitih nerava i došlo se do zaljučka da n. ulnaris uz n. peroneus ima najmanji potencijal za oporavak i da se funkcionalno zadovoljavajući motorni rezultati mogu očekivati u samo 15,4 % operisanih zbog proksimalnih lezija n. ulnarisa. Zbog malog potencijala za oporavak dovedeno je u pitanje izvođenje direktne nervne reparacije kod visokih proksimalnih lezija ulnarnog nerva, jer se gotovo nikad ne postiže funkcionalna reinervacija malih intrizičkih mišića šake.

Kada su u pitanju tetivni transferi hirurzima stoji na raspolaganju čitav niz različitih metoda, odnosno njihovih kombinacija. Za rekonstrukciju fleksije u nivou distalnog interfalangealnog zgloba malog i domalog prsta, a samim tim i za jačanje stiska šake, najčešće se koristi „side to side“ tenodeza tetiva m. flexor digitorum profundusa za pomenute prste na funkcionalnu tetivu m. flexor digitorum profundusa za srednji prst. Za rekonstrukciju stiska palca najčešće se koristi tetivni transfer m. extensor carpi radialis brevis, uz provlačenje između 2 i 3 metatarzalne kosti i upotrebu tetivnog grafta, na tetivu m.adductor pollicis, sa ili bez istovremenog transfera tetive m. extensor indicis propriusa na tetivu prvog dorzalnog interosealnog mišića. Za korekciju kandžaste

šake se koriste statičke procedure kao što je kapsulodeza metakarpofalangealnih zglobova koja se izvodi tako što se flap, sa bazom usmerenom distalno, volarne strane kapsule fiksira za vrat odgovarajuće metakarpalne kosti i na taj način se redukuje hiperekstenzija u metakarpofalangealnim zglobovima. Ili se pak koriste dinamičke procedure kao što je Zancolli-Lasso procedura kod koje se vrši incizija distalnog dela tetive m. flexor digitorum superficialisa koja se potom povraća nakon A1 pulija i suturira za samu sebe čime se povećava fleksija u meta metakarpofalangealnim zglobovima (114). Pored nabrojanih, postoje još brojne druge procedure tetivnih transfra koje se koriste kod lezija n. ulnarisa, međutim potrebno je napomenuti da ovi tetivni transferi predstavljaju sekundarne spasavajuće procedure i da daju veoma ograničene rezultate (115) pri čemu je potrebno nabrojati i mogućnosti poremećaja biomehanike mišića, stvaranja ožiljnih adhezija sa okolnim tkivom, rupturu tetivnog spoja, potrebu za dugom imobilizacijom, kao i često prisutan bolni sindrom, otok i rigiditet sa malim obimom pasivnih pokreta, koji često prate povrede perifernih nerava.

Prema anatomskoj studiji koju su sprovedi Sukegawa i saradnici (116) n. interosseus anterior u proseku daje 4,8 bočnih grana za m. flexor digitorum profundus i m. flexor policis longus. Udaljenost između poslednje bočne grane n. interosseus anteriora i motorne ploče m. pronator quadratus je u proseku 72 mm, što zapravo predstavlja dužinu terminalne grane n. interosseus anteriora za m. pronator quadratus koja je dostupna za nervni transfer i vrlo pogodna za donora jer se deinervacijom m. pronator quadratus ne gubi funkcija pronacije, jer istu obavlja m. pronator teres. Distalnim presecanjem terminalne grane n. interosseus anteriora za m. pronator quadratus i njenom transpozicijom ispod m. flexor digitorum profundusa dopire se do tačke koja je 53mm udaljena od pisiformne kosti. Prosečna udaljenost tačke do koje se senzitivna i motorna komponenta n. ulnarisa mogu razdvojiti jednostavnom tupom disekcijom je 33mm tako da je neophodno načiniti još 20 mm oštre disekcije u razdvajanju senzitivne i motorne komponente ulnarnog nerva kako bi se dostigla tačka gde je moguće spojiti terminalnu granu n. interosseus anteriora za m. pronator quadratus i motornu komponentu n. ulnarisa. Prosečan dijametar ovih nervnih stabala namestu spoja u proseku iznosi 1,2mm i 1,9mm , a prosečan broj aksona 506 i 1523.

Imajući u vidu gore nabrojane činjenice distalni nervni transfer terminalne grane n. interosseus anteriora za m. pronator quadratus na duboku motornu granu n. ulnarisa predstavlja idealan izbor za proksimalne lezije ulnarnog nerva, jer se njegovom primenom omogućuje rad u zdravoj zoni

bez prisustva ožiljnog tkiva čime se olakšava i skraćuje operativni tok, značajno se skraćuje put koji regenerišuća nervna vlakna treba da pređu pre nego što stignu do ciljanih mišića, odnosno značajno se skraćuje vreme za koji nervna vlakna pređu taj put. Usled direktne koaptacije donora i recipijenta, ne gube se nepotrebno aksoni na dodatnoj suturnoj liniji koja je prisutna kod interpozicije grafta, postiže se ciljano usmeravanje aksona ka intrizičkim mišićima šake i omogućava se ciljano usmeravanje aksona ka m. flexor carpi ulnarisu, unutrašnjoj polovini m. flexor digitorum profundusa kao i senzitivnoj komponenti ulnarnog nerva putem eventualne dodatne interpozicije grafta ili pak drugih nervnih transfera, a pri tom se ne gubi ni mogućnost eventualne kasnije sekundarne primene spasavajućih tetivnih transfera.

Novak i saradnici (117) objavili su studiju u kojoj su kod 8 pacijenata prosečne starosti 38 godina, u proseku tri meseca posle povrede proksimalnog segmenta ulnarnog nerva, primenili transfer terminalne grane n. interosseus anteriora za m. pronator quadratus na duboku motornu granu n. ulnarisa i kod svih pacijenata su ostvarili funkcionalno zadovoljavajuće rezultate.

Battiston i saradnici (118) su objavili studiju u kojoj su kod sedam pacijenata sa lezijom ulnarisa u nivou lakta i 1 pacijenta sa lezijom n. ulnarisa proksimalno od lakta, primenili transfer terminalne grane n. interosseus anteriora za m. pronator quadratus na duboku motornu granu n. ulnarisa i transfer palmarne senzitivne kutane grane n. medianusa na palmarnu senzitivnu granu n. ulnarisa i ostvarili 6 funkcionalno zadovoljavajućih rezultata.

Flores je objavio studiju (119) u kojoj je kod 5 pacijenata obavio transfer terminalne grane n. interosseus anteriora za m. pronator quadratus na duboku motornu granu n. ulnarisa kao i „end to side“ suturu senzorne palmarne grane n. ulnarisa za senzitivnu komponentu n. medianusa za III interdigitalni prostor i postigao snagu intrizičke muskulature M3 u dva slučaja i snagu M4 u tri slučaja.

Isti autor objavio je studiju (120) koja je uključila 35 pacijenata sa proksimalnom povredom ulnarnog nerva, pri čemu je kod 20 pacijenata sprovedena grafting procedura, a kod 15 pacijenata gore pomenuti nervni transfer. U pogledu motorne funkcije intrizičke muskulature u grupi pacijenata sa nervnim transferom, postignuti su funkcionalno zadovoljavajući rezultati u 80% slučajeva, a u drugoj grupi sa grafting procedurom u 22% slučajeva.

Sallam i saradnici (121) su objavili studiju u kojoj su pacijente sa proksimalnom lezijom n. ulnarisa podelili u dve grupe. Jednu grupu od 24 pacijenta kod koje je načinjen nervni transfer transfer terminalne grane n. interosseus anteriora za m. pronator quadratus na duboku motornu

granu n. ulnarisa, transfer senzitivnog fascikulusa n. medianusa za III interdigitalni prostor na senzitivnu palmarnu granu n. ulnarisa, „end to side“ suturu dorzalne senzitivne grane n. ulnarisa za ostatak medianusa sa medijalne strane i „end to side“ suturu distalnog ostataka senzitivnog fascikulusa n. medianusa za III interdigitalni prostor na ostatak n. medianusa sa medijalne strane. I drugu grupu od 28 pacijenata kod koje je načinjena grafting procedura uz pomoć n. suralisisa, pri čemu je dužina graftova varirala između 3 i 5 cm. U prvoj grupi pacijenata ostvareni su funkcionalno zadovoljavajući rezultati, u pogledu motorne funkcije intrinzičke muskulature, kod 83,3% pacijenata, a u drugoj grupi u 57,1% slučajeva. Procenat oporavka snage stiska šake povređene ruke u odnosu na zdravu bio je znatno veći u prvoj grupi pacijenata koji su tretirani primenom nervnog transfera.

U slučaju lezija n. ulnarisa u kontinuitetu sa parcijalnim oštećenjem funkcije istog pojedini autori savetuju primenu „end to side“ transfera terminalne grane n. interosseus anteriora za m. pronator quadratus na duboku motornu granu n. ulnarisa (122).

Dok u slučaju udruženih proksimalnih lezija n. ulnarisa i n. medianusa pojedini autori savetuju transfer grana n. interosseus posteriora za m. extensor digiti minimi i m. extensor carpi ulnaris na motornu komponentu n. ulnarisa uz interpoziciju grafta (123), a drugi autori savetuju transfer grana n. interosseus posteriora za m. abductor pollicis longus i m. extensor pollicis brevis i m. extensor indicis proprius na motornu komponentu n. ulnarisa kroz interosealnu membranu, bez interpozicije grafta (124).

Oberlin i saradnici (125) savetuju primenu transfera n. cutaneus antebrachii lateralis na dorzalnu senzitivnu granu n. ulnarisa radi restauracije ulnarnog protektivnog senzibiliteta kod povreda C8-T1 korenskih vlakana brahijalnog pleksusa.

Rezultati ostvareni u ovoj studiji su u skladu sa rezultatima ranije objavljenih studija. Značajno bolji rezultati ostvareni kod osoba mlađih od 30 godina u odnosu na osobe starije od 30 godina u momentu operacije, objašnjavaju se većom regeneratornom sposobnošću koja karakteriše mlađe pacijente, ali tome treba dodati i činjenicu da je u ovoj grupi pacijenata prosečan vremenski interval između povrede i operacije iznosio 4,1 mesec, a u drugoj grupi starijih pacijenata 7 meseci (čemu u prilog govori i činjenica da su se pacijenti operisani do 6 meseca od datuma povrede bolje oporavili u odnosu na pacijente operisane posle 6 meseci od datuma povrede). Približno isti rezultati ostvareni između grupa pacijenata koji su imali, odnosno nisu imali udružene povrede i operacije govore u prilog tome da su povrede bile lokalizovane proksimalno i nisu uticale na nervni



transfer koji je rađen krajnje distalno, daleko od mesta traume, a blizu ciljanih intrinzičkih mišića šake koji su se želeli reinervisati. Bolji rezultati u pogledu pojačanja stiska šake kod nervnih lezija u kontinuitetu u odnosu na nervne lezije u diskontinuitetu objašnjavaju se većim brojem regenerišućih nervnih vlakana koja su dospela do unutrašnjeg m. flexor digitorum profundusa u prvoj grupi lezija. Sa druge strane, približno isti rezultati, u pogledu snage stiska palca, između ove dve grupe pacijenata objašnjavaju se time što se transferom terminalne grane n. interosseus anteriora za m. pronator quadratus na duboku motornu granu n. ulnarisa isključuje priliv proksimalnih regenerišućih nervnih vlakana ka intrinzičkim mišićima i rezultat zavisi samo od gore pomenutog transfera, dok je uticaj proksimalne direktne nervne reparacije isključen. U svim slučajevima povreda n. ulnarisa sa očuvanim kontinuitetom nerva upotrebom intraoperativnog monitoringa i direktne intraoperativne stimulacije proksimalnih segmenta nisu registrovani nervni akcioni potencijali distalno. Treba napomenuti da u 3 od 7 slučajeva sa prekidom kontinuiteta n. medianusa nije rađena interpozicija grata proksimalno, jer je u jednom slučaju bilo reč o jatrogenoj transekciji n. ulnarisa, nakon operacije malignog tumora omotača perifernog nerva, u drugom slučaju je defekt nervne supstance kod povrede stare 7 meseci bio veći od 15 cm, a u trećem slučaju je kod pacijenta uzrasta 68 godina, sa povredom n. ulnarisa starom 9 meseci, zbog izraženih ožiljnih promena postojala velika opasnost od lezije prethodno postavljenih vaskularnih graftova. Inače stav autora ove studije je da se, kad god je moguće, pored distalnog motornog nervnog transfera radi i proksimalna nervna reparacija, i to pre svega sa ciljem reanimacije senzibiliteta u zoni inervacije n. ulnarisa, jer su na taj način postignuti slični praktični rezultati kao kod primene senzitivnih nervnih transfera, ali bez ispada u zoni donornog nerva. Ipak evaluacija senzibiliteta nije bila predmet analize ove studije. Kod dva pacijenta kod kojih nisu postignuti funkcionalno zadovoljavajući rezultati, u kasnijem toku je rađena Zancolli-Lasso procedura uz transfer tetive m. extensor indicis propriusa na i dorzalni interosealni mišić.

Povećanje Požega skora kod svih pacijenata ukazuje na izuzetan pozitivan uticaj distalnog nervnog transfera za n. ulnarisa na satisfakciju pacijenata, njihov socijalni i profesionalni život.

Donja paraliza brahijalnog pleksusa čini od 2% od ukupnog broja lezija brahijalnog pleksusa, tako da je reč o izuzetnom retkom stanju i iskustva autora širom sveta u tretmanu istog su veoma

ograničena. Za razliku od donje paralize brahijalnog pleksusa sa lezijom nervnih vlakana porekla korenova C8 i T1 kada postoji slabost intrinzičkih mišića šake i fleksora prstiju šake, kod proširene donje paralize sa lezijom nervnih vlakana porekla korenova C7,C8 i T1 pored navedenih deficita postoji i nemogućnost ekstenzije prstiju šake što dodatno narušava svakodnevno životno funkcionisanje ovih pacijenata, a sa druge strane terapeutima ostavlja limitirane mogućnosti za rekonstrukciju funkcije šake.

Pacijent koji je prikazan u ovoj studiji je imao normalnu funkciju ramena i lakta, a takođe fleksija i ekstenzija šake bile su očuvane uz značajnu radijalnu devijaciju šake usled gubitka funkcije m. fleksor carpi ulnarisa i m. extensor carpi ulnarisa. S obzirom na to da su klinička, elektrofiziološka i neuroradiološka evaluacija ukazale da su jedini očuvani mišići u nivou podlakta bili m. brachioradialis, m. extensor carpi radialis longus, m. pronator teres, m. flexor carpi radialis i m. supinator, rekonstrukcija funkcije šake u pogledu fleksije i ekstenzije prstiju šake bila je pravi izazov.

Pregledom literature može se utvrditi da su :

Bertelli i saradnici (106) kod pacijenata sa donjom paralizom brahijalnog pleksusa postigli funkcionalno zadovoljavajuće rezultate primenom transfera grane n. radialisa za m. extensor carpi radialis brevis na n. interosseus anterior. Međutim, u slučaju pacijenta iz ove studije m. extensor carpi radialis brevis je bio van funkcije pa stoga nije bilo moguće izvršiti ovaj transfer.

Yang i saradnici (105) objavili su funkcionalno zadovoljavajuće rezultate postignute primenom transfera grane n. medianusa za m. pronator ters na n. interosseus anterior u tretmanu C8-T1 avulzije brahijalnog pleksusa. Prema mišljenju autora ove studije denervacijom m. pronator teresa definitivno bi se izgubio i pokret pronacije podlakta kod pacijenta i dodatno narušio njegov neurološki status.

Garcia-Lopez i saradnici (100) su objavili funkcionalno zadovoljavajuće rezultate postignute primenom transfera grane n. radialis za m. brachioradialis na n. interosseus anterior kod pacijenta sa C8-T1 lezijom brahijalnog pleksusa. Prema mišljenju autora ove studije ovaj transfer sa sobom donosi i gubitak funkcije m. brachioradialisa mišića koji se veoma efikasno može koristiti za eventualne sekundarne procedure rekonstrukcije funkcije šake.

Palazzi i saradnici (126) su objavili funkcionalno zadovoljavajuće rezultate transferom grane n. musculocutaneusa za m. brachialis na n. interosseus posterior uz interpoziciju grafta dužine 9 cm.

Prema mišljenju autora ove studije neophodnost primene nervnog grafta i nepotrebnost gubitak regenerišućih nervnih vlakana u značajnoj meri umanjuju efikasnost ovog nervnog transfera.

Palazzi i saradnici 2006g. su objavili studiju u kojoj je tri pacijenta sa lezijama brahijalnog pleksusa C8-T1 tretirano primenom „end to side“ transfera grane n. musculocutaneusa za m. brachialis na n. medianus u nivou nadlaktica, dok su Ray i saradnici (99) objavili četiri slučaja sa takođe C8-T1 lezijom brahijalnog pleksusa kod kojih je izvršena direktna „end to end“ anastomoza grane n. musculocutaneusa za m. brachialis na posteriornu fascikularnu grupu n. medianusa iz koje se distalno formira n. interosseus anterior i ostvareni su funkcionalno zadovoljavajući rezultati.

Bertelli i saradnici (127) je objavio funkcionalno zadovoljavajuće rezultate kod 4 pacijenta kojih je funkcija fleksije prstiju rekonstruisana mišićno tetivnim transferom m. brachialis, a ekstenzija prstiju rekonstruisana transferom grana n. interosseus posteriora za m. supinator na n. interosseus posterior.

Ove transfere (transfer grane n. musculocutaneusa za m. brachialis na posteriornu fascikularnu grupu n. medianusa iz koje se distalno formira n. interosseus anterior i transfer grana n. interosseus posteriora za m. supinator na n. interosseus posterior) brojni autori uspešno koriste i u tretmanu tetraplegičnih pacijenata sa lezijom cervikalnog segmenta kičmene moždine na nivou C7 (128, 129).

Objavljene su anatomske studije prema kojima je mesto granjanja grane n. musculocutaneus za m. brachialis je udaljeno u proseku 13,44 cm od interkondilarne linije, dužina ove grane je u proseku 5,2cm njen prosečan dijametar iznosi 1,36mm a prosečan broj fascikulusa 2,7 (130). Sa druge strane, nervna vlakna porekla korenova C8 i T1 za fleksiju prstiju su o ovom segmentu medijalnog nerva (u nivou grane n. musculocutaneusa za m. brachialis) lokalizovana u njegovom posteriornom segmentu i čine oko 1/4 do 1/3 njegovog poprečnog preseka, a njihovo izdvajanje i direktna koatacija sa granom n. musculocutaneusa za m. brachialis je moguće u svim slučajevima i to bez narušavanja funkcije fleksije ručja i protektivnog senzibiliteta (131).

Grane n. interosseus posteriora za m. supinator sadrže vlakna poreklom korena C6 dok ostatak n. interosseus posteriora sadrži vlakna poreklom korenova C7, C8 i T1. Ove grane obično se odvajaju proksimalno u odnosu na proksimalnu ivicu m. supinatora i njihova dužina u proseku iznosi 28,6mm i 26mm, njihov dijametar u proseku iznosi 1,6mm i 1mm, dok je sa druge strane dijametar n. interosseus anteriora na ovom nivou 3,2mm. Pri tom broj mijeliniziranih nervnih vlakana u ove

dve grane za m. supinator iznosi oko 70% od broja mijelinizovanih nervnih vlakana koje sadrži n. interosseus posterior na ovom nivou (103).

Kada se uzme u obzir sve napred navedeno, prema mišljenju autora ove studije transfer grane n. musculocutaneusa za m. brachialis na posteriornu fascikularnu grupu n. medianusa iz koje se distalno formira n. interosseus anterior i transfer grana n. interosseus posteriora za m. supinator na n. interosseus posterior predstavlja ideleno rešenje za rekonstrukciju fleksije i ekstenzije prstiju šake kod proširene donje paralize brahijalnog pleksusa.

Kod pacijenta u ovoj studiji ostvaren je funkcionalno zadovoljavajući rezultat. Dvadeset i četiri meseca posle operacije pacijent je bio sposoban da stabilno hvata i otpušta veće predmete i Požega skoru se povećao sa 33 poena preoperativno na 67 poena postoperativno što je ukazalo na poboljšanje sposobnosti pacijenta u samostalnom izvršavanju životnih aktivnosti. Zbog problema u hvatanju sitnijih predmeta, da bi se osnažila opozicija palca, a po preporuci Zhanga i saradnika (132) kod pacijenta je naknadno sproveden tetivni transfer m. brachioradilaisa na tetivu m. abductor policis brevis uz pomoć tetivnog grafta m. palmaris longusa, što je doprinelo poboljšanju funkcionalnog statusa i satisfakcije kod pacijenta.

Potrebno je napomenuti da je osnovni nedostatak ove studije mali broj pacijenata i izostanak postojanja „slepe probe“, odnosno činjenica da su preoperativna evaluacija pacijenata, operativno lečenje pacijenata, postoperativna evaluacija pacijenata, prikupljanje podataka, njihova obrada i analiza, kao i tumačenje rezultata delo autora ove studije.

Za donošenje detaljnijih i dubljih zaključaka neophodno je sprovesti velike multicentrične studije sa postojanjem nezavisnih operatora sa jedne strane i nezavisnih istraživača koji se bave prikupljanjem, analizom i tumačenjem rezultata sa druge strane.

## 6. ZAKLJUČCI

---

---

Primenom transfera spoljašnje grane n. spinalis accessoriusa na n. suprascapularis kod 27 pacijenata, ostvareni su funkcionalno zadovoljavajući rezultati u 88,9% slučajeva u pogledu abdukcije u ramenu, odnosno u 74,1% slučajeva u pogledu spoljašnje rotacije u ramenu.

1. Primenom transfera grane n. radialis za medijalnu glavu m. tricepsa brachii na grane n. axillarisa za prednji deo m. deltoideusa i m. teres minor kod 32 pacijenata, ostvareni su funkcionalno zadovoljavajući rezultati u 96,9% slučajeva u pogledu abdukcije u ramenu, odnosno u 87,5% slučajeva u pogledu spoljašnje rotacije u ramenu.
2. Primenom Oberlin procedure (transfer fascikulusa n. ulnarisa za m. flexor digitorum superficialis na granu n. musculocutaneusa za m. biceps brachii) kod 26 pacijenata ostvareni su funkcionalno zadovoljavajući rezultati 96,2% slučajeva u pogledu fleksije u laktu i takođe u 96,2% slučajeva u pogledu supinacije u laktu.
3. Primenom transfera grane n. thoracodorsalisa na granu n. radialis za dugu glavu m. tricepsa brachii kod 7 pacijenata ostvareni su funkcionalno zadovoljavajući rezultati u 100% slučajeva u pogledu ekstenzije u laktu.
4. Primenom distalnog nervnog transfera za n. radialis (transfer grane n. medianusa za m. flexor carpi radialis na n. interosseus posterior i transfer grane n. medianusa za m. flexor digitorum profundus na granu n. radialis za m. extensor carpi radialis brevis) kod 9 pacijenata ostvareni su funkcionalno zadovoljavajući rezultati u 100% slučajeva u pogledu ekstenzije šake i prstiju šake.
5. Primenom distalnog nervnog transfera za n. medianus (transfer grane n. radialis za m. extensor carpi radialis brevis na n. interosseus anterior, transfer grane n. ulnarisa za m.

abductor digiti minimi na motornu granu n. medianusa za mišiće tenara i transfer terminalnih senzitivnih grana n. radialis za unutrašnju stranu palca i spoljašnju stranu kažiprsta na terminalne senzitivne grane n. medianusa za unutrašnju stranu palca, odnosno spoljašnju stranu kažiprsta) kod 10 pacijenata ostvareni su funkcionalno zadovoljavajući rezultati u 100% slučajeva u pogledu fleksije prva tri prsta, opozicije palca prema ostalim prstima, snage stiska šake i snage stiska palca.

6. Primenom distalnog nervnog transfera za n. ulnaris (transfer terminalne grane n. interosseus anteriora za m. pronator quadratus na duboku motornu granu n. ulnarisa) kod 12 pacijenata ostvareni su funkcionalno zadovoljavajući rezultati u 87,5% slučajeva u pogledu abdukcije i adukcije prstiju, fleksije četvrtog i petog prsta, snage stiska šake i snage stiska palca.
7. Primenom distalnog nervnog transfera za donju paralizu brahijalnog plexusa (transfer grane n. musculocutanea za m. brachialis na n. interosseus anterior i transfer grane n. interosus posteriora za m. supinator na n. interosseus posterior) kod jednog pacijenta ostvaren je funkcionalno zadovoljavajući rezultat u pogledu fleksije i ekstenzije prstiju šake.
8. Kod 70 pacijenata u ovoj studiji koji su operisani primenom bar jedne od gore navedenih metoda distalnog nervnog transfera, zabeleženi su bolji rezultati kod pacijenata koji su u trenutku operacije bili uzrasta do 30 godina u odnosu na pacijente koji su u trenutku operacije bili uzrasta starijeg od 30 godina, što govori u prilog većeg regenerativnog potencijala osoba mlađeg uzrasta. Ali, ni kod jednog nervnog transfera ponaosob nije utvrđena statistički značajna razlika u pogledu postizanja funkcionalno zadovoljavajućeg oporavka između ove dve grupe pacijenata, što govori u prilog superiornosti distalnih nervnih transfera i njihove nezavisnosti od regenerativnog potencijala pacijenata. Pri tom je potrebno napomenuti da je kod distalnog nervnog transfera za n. ulnaris utvrđeno statistički značajnije veće povećanje snage stiska šake i snage stiska palca kod pacijenata koji su u momentu operacije bili izrasta do 30 godina.

9. Kod 70 pacijenata u ovoj studiji koji su operisani primenom bar jedne od gore navedenih metoda distalnog nervnog transfera zabeleženi su bolji rezultati kod pacijenata koji nisu imali udružene povrede i hitne operacije u odnosu na pacijente koji su imali udružene povrede i hitne operacije, što ukazuje na značaj udruženih povreda i hitnih operacija u maskiranju kliničke slike povreda perifernih nerava i odlaganju mogućnosti za sprovođenje ranog operativnog tretmana ovih pacijenata. Ali ni kod jednog nervnog transfera ponaosob nije utvrđena statistički značajna razlika u pogledu postizanja funkcionalno zadovoljavajućeg oporavka između ove dve grupe pacijenata, što govori u prilog velike efikasnosti distalnih nervnih transfera i njihove nezavisnosti od povreda okolnog tkiva jer se oni sprovode u zdravoj regiji koja je udaljena od mesta povrede. Međutim, potrebno je napomenuti da je u grupi pacijenata kod kojih je sproveden distalni nervni transfer za n. radialis uočena statistički značajna razlika u postizanju odličnih postoperativnih funkcionalnih oporavaka između pacijenata koji nisu imali i koji su imali udružene povrede.
10. Uočena je statistički značajna razlika u pogledu postizanja funkcionalno zadovoljavajućih rezultata abdukcije i spoljašnje rotacije u ramenu između pacijenata koji su imali gornju paralizu brahijalnog plexusa ili izolovanu leziju n. axillarisa u odnosu na pacijente koji su imali totalnu paralizu brahijalnog plexusa, što govori u prilog činjenici da se postižu bolji rezultati kada se sprovede dvostruka reinervacija za rekonstrukciju funkcije ramena (transfer i n. spinalis accessoriusa na n. suprascapularisa i transfer grane n. radialis za medijalnu glavu m. tricepsa brachii na grane n. axillarisa za prednji deo m. deltoideusa i m. teres minor), nego kada se sprovede jednostruka reinervacija za rekonstrukciju funkcije ramena (samo transfer n. spinalis accessoriusa na n. suprascapularis). Kod primene ostalih distalnih nervnih transfera nije uočena statistički značajna razlika u pogledu postizanja funkcionalno zadovoljavajućih rezultata u odnosu na tip nervne lezije.
11. Utvrđeno je postizanje boljih funkcionalnih rezultata među pacijenatima kod kojih je primena distalnog nervnog transfera kombinovana sa grafting metodom ili metodom tetivnog transfera u odnosu na pacijente koji su tretirani primenom samo distalnih nervnih

transfera, ali nije uočena statistički značajna razlika između ove dve grupe pacijenata, što ukazuje da grafting metoda i metoda tetivnog transfera imaju svoju ulogu, kao augmentacija distalnih nervnih transfera, ali su distalni nervni transfer sami po sebi dovoljni da, kao potpuno nezavisna metoda, dovedu do funkcionalno zadovoljavajućih rezultata lečenja. Pri tom je potrebno napomenuti da je kod distalnog nervnog transfera za n. medianus uočeno statistički značajno povećanje snage stiska palca kod pacijenata kod kojih je primenjena i dodatna grafting procedura.

12. Kod 70 pacijenata u ovoj studiji koji su operisani primenom bar jedne od gore navedenih metoda distalnog nervnog transfera zabeleženi su bolji rezultati kod pacijenata koji su operisani do 6 meseci od datuma povrede u odnosu na pacijente koji su operisani posle 6 meseci od datuma povrede, što govori u prilog značaja ranog operativnog tretmana pre definitivnog razvoja fibroznih promena i masne degeneracije mišića. Međutim, ni kod jednog nervnog transfera ponaosob nije utvrđena statistički značajna razlika u pogledu postizanja funkcionalno zadovoljavajućeg oporavka između ove dve grupe pacijenata, što ukazuje na značajnu vrlinu distalnih nervnih transfera u pogledu direktne koaptacije nervnih stabala, odnosno sprečavanja gubitka regenerišućih aksona na suturnoj liniji, kao i skraćanja puta koji regenerišuća nervna vlakna treba da pređu do ciljanih mišića, čime se postiže brži i kvalitetniji oporavak funkcije. Pri tom je potrebno napomenuti da je kod distalnog nervnog transfera za n. ulnaris utvrđeno statistički značajno povećanje snage stiska šake kod pacijenata koji su operisani unutar 6 meseci od datuma povrede.

13. Kod svakog pacijenta u ovoj studiji zabeleženo je povećanje vrednosti Požega skora postoperativno u odnosu na vrednost Požega skora pre operacije, što govori o izuzetno značajnom pozitivnom uticaju distalnih nervnih transfera na subjektivno zadovoljstvo, samostalnost i celokupan kvalitet života pacijenata.



## 7. LITERATURA

---

---

1. Orebaugh SL, Williams BA. (2009) Brachial plexus anatomy: normal and variant. *ScientificWorldJournal*. 28;9:300-12.
2. Samardžić M., Rasulić G.L, Lakićević N, Baščarević V, Cvrkota I, Mićović M, Savić A.: Collateral branches of the brachial plexus as donors in nerve transfers. *Vojnosanit Pregl* 2012, 69(7): 594-603
3. Rasulic L., Savic A., Zivkovic B., Vitosevic F., Micovic M., Bascarevic V., Puzovic V., Novakovic N., Lepic M., Samardzic M., Mandic-Rajcevic S. Outcome after brachial plexus surgery and impact on quality of life. *Acta Neurochir*, 2017, 159(7):1257-1264.
4. Rasulic L, Lepić M, Savić A, Lepić T, Samardžić M. Peripheral nervous system surgery: Travelling through no man's land to new horizons. *Neurol India*. 2019 Jan-Feb;67(Supplement):S9-S15.
5. Simic V., Savic A., Jovanovic M., Vitosevic F., Djurovic B., Milosevic C., Lakicevic N., Samardzic M., Rasulic L. Nerve grafting vs. Common infraclavicular intraplexal nerve transfer in elbow flexion restoration. *Turkish Neurosurgery*, 2018; 28(4): 636-644
6. Puzovic V., Samardzic M., Jovanovic M., Zivkovic B., Savic A., Rasulic L.: Etiology and mechanisms of ulnar and median forearm nerve injuries. *Vojnosanit Pregl*, 2015; 72 (11): 961-967, UDC: 616.833-001.
7. Rasulic L., Puzović V., Krešimir R., Jovanović M., Samardžić M., Živković B., Savić A.: The epidemiology of forearm nerve injuries - a retrospective study. *Acta Clinica Croatica*, 2015 Mar; 54(1): 19-24.
8. Rasulic L, Cinara I, Samardzic M, Savic A, Zivkovic B, Vitosevic F, Micovic M, Bascarevic V, Puzovic V, Mandic-Rajcevic S. Nerve injuries of the upper extremity associated with vascular trauma-surgical treatment and outcome. *Neurosurg Rev*. 2017 Apr;40(2):241-249.
9. Rasulić L, Savić A, Vitošević F, Samardžić M, Živković B, Mićović M, Baščarević V, Puzović V, Joksimović B, Novakovic N, Lepić M, Mandić-Rajčević S. Iatrogenic

- Peripheral Nerve Injuries-Surgical Treatment and Outcome: 10 Years' Experience. *World Neurosurg.* 2017 Jul;103:841-851.e6.
10. Valenzuela M, Bordoni B. StatPearls [Internet]. StatPearls Publishing; Treasure Island (FL): Jan 4, 2019. Anatomy, Shoulder and Upper Limb, Hand Palmar Interosseous Muscle.
  11. Rasulić L, Savić A, Lepić M, Puzović V, Karaleić S, Kovačević V, Vitošević F, Samardžić M. Epidemiological characteristics of surgically treated civilian traumatic brachial plexus injuries in Serbia. *Acta Neurochir (Wien)*. 2018 Sep;160(9):1837-1845.
  12. Rasulić L. Peripheral nerve surgery: the road less traveled. *Acta Neurochir (Wien)*. 2018 Aug;160(8):1587-1589.
  13. Rasulic L. Current Concept in Adult Peripheral Nerve and Brachial Plexus Surgery. *J Brachial Plex Peripher Nerve Inj.* 2017 Oct 2;12(1):e7-e14.
  14. Rasulić L. Introduction: Facing the Challenges of Peripheral Nerve Surgery in the 21st Century. *World Neurosurg.* 2015 Aug;84(2):596.
  15. Joksimovic B, Szelenyi A, Seifert V, Damjanovic A, Damjanovic A, Rasulic L. Transcranial electric stimulation for intraoperative motor evoked potential monitoring: dependence of required stimulation current on interstimulus interval value. *J Neurol Surg A Cent Eur Neurosurg.* 2015 May;76(3):190-8.
  16. Rasulic L., Savic A., Pajic S. Use of proximal C5 stump in upper brachial plexus palsy. *Southeast European Journal of Emergency and Disaster Medicine* 2017, Vol. III, Suppl. 1, Page 38-39
  17. Rasulic L., Samardzic M., Bascarevic V., Jovanovic M., Crvkota I., Savic A., Micovic M.: Complex brachial plexus injuries: nerve repair and results, *Acta Clinica Croatica*, 2011;50 Suppl. 1:79
  18. Vujović R., Cvrkota I., Samardžić M., Rasulić L., Baščarević V., Savić A., Lakićević N.: Hirurško lečenje povreda perifernih nerava, *Zdravstvena Zaštita*, 2012; 41(3): 20-27.
  19. Rasulic L., Samardzic M., Bascarevic V., Micovic M., Cvrkota I., Savic A., Zivkovic B.: Peripheral Nerve Surgery - View through Multidisciplinary Approach Window. *J Neurol Surg A Cent Eur Neurosurg*, 2014; 75 - o042
  20. Rasulic L., Simic V., Savic A., Lepic M., Kovacevic V., Puzovic V., Vitosevic F., Novakovic N., Samardzic M., Rotim K. Management of brachial plexus missile injuries. *Acta Clinica Croatica*, 2018; 57

21. Meyns P, Bruijn SM, Duysens J: The how and why of arm swing during human walking. *Gait Posture* 38:555–562, 2013
22. O, Vacariu G, Mittermaier C, et al: Reliability and validity of the Medical Research Council (MRC) scale and a modified scale for testing muscle strength in patients with radial palsy. *J Rehabil Med* 40:665–671, 2008
23. Bhatia A, Shyam AK, Doshi P, Shah V: Nerve reconstruction: A cohort study of 93 cases of global brachial plexus palsy. *Indian J Orthop* 45:153–160, 2011
24. Kotani PT, Matsuda H, Suzuki T, Trial surgical procedures of nerve transfers to avulsion injuries of plexus brachialis. *Excerpta Med (int 12th Congress Series)* 1972;291:348-350
25. Malessy MJ, de Ruyter GC, de Boer KS, Thomeer RT. Evaluation of suprascapular nerve neurotization after nerve graft or transfer in the treatment of brachial plexus traction lesions. *J Neurosurg.* 2004;101(3):377–89.
26. Bertelli JA, Ghizoni MF. Transfer of the accessory nerve to the suprascapular nerve in brachial plexus reconstruction. *J Hand Surg Am.* 2007;32(7):989–98.
27. Midha R. Nerve transfers for severe brachial plexus injuries: a review. *Neurosurg Focus* 2004; 16: 1-10.
28. Le Hanneur, M., Masméjean, E. H., & Lafosse, T. Direct transfer of C7 pectoral fascicles to the suprascapular nerve in C5/C6 brachial plexus palsies: an anatomical study. *Journal of Hand Surgery (European Volume)*, 175319341983543. (2019)
29. Elhassan, B. (2014). Lower Trapezius Transfer for Shoulder External Rotation in Patients With Paralytic Shoulder. *The Journal of Hand Surgery*, 39(3), 556–562.
30. Yang, Y., Yang, J.-T., Fu, G., Li, X.-M., Qin, B.-G., Hou, Y., ... Gu, L.-Q. (2016). Functioning free gracilis transfer to reconstruct elbow flexion and quality of life in global brachial plexus injured patients. *Scientific Reports*, 6(1).
31. Vathana T, Larsen M, de Ruyter GCW, Bishop AT, Spinner RJ, Shin AY: An anatomic study of the spinal accessory nerve: extended harvest permits direct nerve transfer to distal plexus targets. *Clin Anat* 20:899–904, 2007
32. Guan SB, Chen DS, Fang YS, Cai PQ, Chen L, Peng F, et al. An anatomic study of descending branch of the spinal accessory nerve transfer for the repair of the suprascapular nerve to restore the abduction function of the shoulder through the dorsal approach. *Chin J Hand Surg (Chin)* 2004; 20: 55-57.

33. Ricardo Monreal, Luis Paredes, Humberto Diaz, and Pastor Leon. Trapezius transfer to treat flail shoulder after brachial plexus palsy. *J Brachial Plex Peripher Nerve Inj.* 2007; 2: 2.
34. Kim DH, Murovic JA, Tiel RL, Kline DG. Management and outcomes of 42 surgical suprascapular nerve injuries and entrapments. *Neurosurgery* 2005;57:120–127.
35. Samardzic, M. M., Grujicic, D. M., Rasulic, L. G., & Milicic, B. R. (2005). The use of thoracodorsal nerve transfer in restoration of irreparable C5 and C6 spinal nerve lesions. *British Journal of Plastic Surgery*, 58(4), 541–546.
36. Narakas A. Neurotization in the treatment of brachial plexus injuries. In: Gelberman RH, editor. *Operative nerve repair and reconstruction*. Philadelphia: JB Lippincott Company; 1991. p. 1329–58.
37. Itoh Y, Sasaki T, Ishiguro T, Uchinishi K, Yabe Y, Fukuda H. Transfer of latissimus dorsi to replace a paralysed anterior deltoid. A new technique using an inverted pedicled graft. *J Bone Joint Surg Br.* 1987 Aug;69(4):647-51
38. Wilson Z. Ray, Rory K. J. Murphy, Katherine Santosa, Philip J. Johnson, Susan E. Mackinnon. Medial pectoral nerve to axillary nerve neurotization following traumatic brachial plexus injuries: indications and clinical outcomes. *Hand (N Y)* 2012 Mar; 7(1): 59–65.
39. Samardzic M, Grujicic D, Rasulic L, Bacetic D. Transfer of the medial pectoral nerve: myth or reality? *Neurosurgery* 2002;50:1277–1282.
40. Lurje A. Concerning surgical treatment of traumatic injury of the upper division of the brachial plexus (Erb's-type). *Ann Surg* 1948;127:317–326.
41. Leechavengvongs S, Witoonchart K, Uerpaiojkit C, Thuvasethakul P. Nerve transfer to deltoid muscle using the nerve to the long head of the triceps, part II: a report of 7 cases. *J Hand Surg Am.* 2003 Jul;28(4):633-8.
42. Leechavengvongs S, Witoonchart K, Uerpaiojkit C, Thuvasethakul P, Malungpaishrope K. Combined nerve transfers for C5 and C6 brachial plexus avulsion injury. *J Hand Surg Am.* 2006 Feb;31(2):183-9.
43. Bertelli J.A., Kechele P.R., Santos M.A., Duarte H., Ghizoni M.F. Axillary nerve repair by triceps motor branch transfer through an axillary access: anatomical basis and clinical results. *J Neurosurg.* 2007;107(2):370–377.

44. Merrell GA, Barrie KA, Katz DL, Wolfe SW. Results of nerve transfer techniques for restoration of shoulder and elbow function in the context of a meta-analysis of the English literature. *J Hand Surg* 2001;26A:303–14.
45. Siqueira M1, Martins RS, Solla D, Faglioni W, Foroni 1, Heise CO. Functional outcome of spinal accessory nerve transfer to the suprascapular nerve to restore shoulder function: Results in upper and complete traumatic brachial plexus palsy in adults. *Neurol India*. 2019 Jan-Feb;67(Supplement):S77-S81.
46. Spinner, RJ and Kline, DG (2000) Surgery for peripheral nerve and brachial plexus injuries or other nerve lesions. *Muscle Nerve*, 23: 680–695.
47. Belzberg AJ, Dorsi MJ, Storm PB, Moriarity JL: Surgical repair of brachial plexus injury: a multinational survey of experienced peripheral nerve surgeons. *J Neurosurg* 101:365–376, 2004
48. Wellons, J. C., Tubbs, R. S., Pugh, J. A., Bradley, N. J., Law, C. R., & Grabb, P. A. (2009). Medial pectoral nerve to musculocutaneous nerve neurotization for the treatment of persistent birth-related brachial plexus palsy: an 11-year institutional experience. *Journal of Neurosurgery: Pediatrics*, 3(5), 348–353.
49. Blaauw G, Slooff AC: Transfer of pectoral nerves to the musculocutaneous nerve in obstetric upper brachial plexus palsy. *Neurosurgery* 53:338–342, 2003
50. Lovy, A., Alolabi, N., & Elhassan, B. T. (2018). Direct Pectoralis Major Tendon Transfer for Elbow Flexion: A Novel Surgical Technique and Outcomes. *The Journal of Hand Surgery*, 43(9), S23.
51. Novak CB, Mackinnon SE, Tung THH. Patient outcome following a thoracodorsal to musculocutaneous nerve transfer for reconstruction of elbow flexion. *Br J Plast Surg* 2002;55:416—9
52. Soldado, F., Ghizoni, M. F., & Bertelli, J. (2014). Thoracodorsal Nerve Transfer for Elbow Flexion Reconstruction in Infraclavicular Brachial Plexus Injuries. *The Journal of Hand Surgery*, 39(9), 1766–1770.
53. Stevanovic, M. V., Cuéllar, V. G., Ghiassi, A., & Sharpe, F. (2016). Single-stage Reconstruction of Elbow Flexion Associated with Massive Soft-Tissue Defect Using the Latissimus Dorsi Muscle Bipolar Rotational Transfer. *Plastic and Reconstructive Surgery - Global Open*, 4(9), e1066.

54. Wagner, E., Hundepool, C. A., Kircher, M., Spinner, R., Bishop, A., & Shin, A. Y. (2015). Intercostal Nerve Transfer to Restore Elbow Flexion. *The Journal of Hand Surgery*, 40(9), e12.
55. Chuang DC, Yeh MC, Wei FC. Intercostal nerve transfer of the musculocutaneous nerve in avulsed brachial plexus injuries: evaluation of 66 patients. *J Hand Surg Am*. 1992 Sep;17(5):822-8.
56. Liu Y, Xu Xc, Zou Y, Li Sr, Zhang B, Wang Y. Phrenic nerve transfer to the musculocutaneous nerve for the repair of brachial plexus injury: electrophysiological characteristics. *Neural Regen Res* 2015;10:328-33
57. Socolovsky M, di Masi G, Bonilla G, Domínguez Paez M, Robla J, Calvache Cabrera C: The phrenic nerve as a donor for brachial plexus injuries: is it safe and effective? Case series and literature analysis. *Acta Neurochir (Wien)* 157:1077–1086, 2015
58. Socolovsky, M., Malessy, M., Bonilla, G., Di Masi, G., Conti, M. E., & Lovaglio, A. (2018). Phrenic to musculocutaneous nerve transfer for traumatic brachial plexus injuries: analyzing respiratory effects on elbow flexion control. *Journal of Neurosurgery*, 1–10.
59. Kline DG, Tiel RL: Direct plexus repair by grafts supplemented by nerve transfers. *Hand Clin* 21:55–69, vi, 2005
60. Oberlin C, Bdal D, Leechavengvongs S, Salon A, DaugenMC, Sarcy J J. Nerve transfer to biceps muscle using a part of ulnar nerve for C5-C6 avulsion of the brachial plexus: anatomical study and report of four cases. *J Hand Surg* 1994; 19A:232-237.
61. Loy S, Bhatia A, Asfazadourian H, Oberlin C. Ulnar nerve fascicle transfer onto to the biceps muscle nerve in C5–C6 or C5–C6–C7 avulsions of the brachial plexus. Eighteen cases. *Ann Chir Main Memb Super* 1997;16:275–84.
62. Leechavengvongs S, Witoonchart K, Uerpairojkit C, Thuvasethakul P, Ketmalasiri W. Nerve transfer to biceps muscle using a part of the ulnar nerve in brachial plexus injury (upper arm type): a report of 32 cases. *J Hand Surg* 1998;23A:711–716.
63. Teboul F, Kakkar R, Ameer N, Beaulieu JY, Oberlin C. Transfer of fascicles from the ulnar nerve to the nerve to the biceps in the treatment of upper brachial plexus palsy. *J Bone Joint Surg* 2004;86A:1485–1490.

64. Bertelli JA, Ghizoni MF. Reconstruction of C5-C6 brachial plexus avulsion injury by multiple nerve transfers: XI to suprascapular, ulnar fascicles to biceps branch, and triceps long or lateral head branch to axillary nerve. *J Hand Surg* 2004;29A:131–139.
65. Tung TH, Novak CB, Mackinnon SE. Nerve transfers to the biceps and brachialis branches to improve elbow flexion strength after brachial plexus injuries. *J Neurosurg* 2003;98:307–12.
66. Bhandari, P. S., Bhatoe, H. S., Mukherjee, M. K., & Deb, P. (2012). Management strategy in post traumatic brachial plexus injuries. *The Indian Journal of Neurotrauma*, 9(1), 19–29.
67. Toussaint, C. P., & Zager, E. L. (2011). The Double Fascicular Nerve Transfer for Restoration of Elbow Flexion. *Operative Neurosurgery*, 68, ons64–ons67.
68. Kozin SH, D'Addesi L, Chafetz RS, Ashworth S, Mulcahey MJ. Biceps-to-triceps transfer for elbow extension in persons with tetraplegia. *J Hand Surg Am* 2010;35:968–975.
69. Pet, M. A., Ray, W. Z., Yee, A., & Mackinnon, S. E. (2011). Nerve Transfer to the Triceps After Brachial Plexus Injury: Report of Four Cases. *The Journal of Hand Surgery*, 36(3), 398–405.
70. Bertelli, J. A., Ghizoni, M. F., & Tacca, C. P. (2011). Transfer of the teres minor motor branch for triceps reinnervation in tetraplegia. *Journal of Neurosurgery*, 114(5), 1457–1460.
71. Bertelli, J. A., & Ghizoni, M. F. (2012). Transfer of Nerve Branch to the Brachialis to Reconstruct Elbow Extension in Incomplete Tetraplegia: Case Report. *The Journal of Hand Surgery*, 37(10), 1990–1993.
72. Bertelli, J., Soldado, F., Ghizoni, M. F., & Rodríguez-Baeza, A. (2015). Transfer of a Terminal Motor Branch Nerve to the Flexor Carpi Ulnaris for Triceps Reinnervation: Anatomical Study and Clinical Cases. *The Journal of Hand Surgery*, 40(11), 2229–2235.e2.
73. Flores LP. Reanimation of elbow extension with medial pectoral nerve transfer in partial injuries to the brachial plexus. *J Neurosurg*. 2013;118(3):588e593.
74. Flores LP. Triceps brachii reinnervation in primary reconstruction of the adult brachial plexus: experience in 25 cases. *Acta Neurochir (Wien)*. 2011;153(10):1999e2007.

75. Klika, B. J., Spinner, R. J., Bishop, A. T., Kircher, M. F., & Shin, A. Y. (2013). Posterior Branch of the Axillary Nerve Transfer to the Lateral Triceps Branch for Restoration of Elbow Extension: Case Report. *The Journal of Hand Surgery*, 38(6), 1145–1149.
76. Oberlin, C., Chino, J., & Belkheyar, Z. (2013). Surgical treatment of brachial plexus posterior cord lesion: A combination of nerve and tendon transfers, about nine patients. *Chirurgie de La Main*, 32(3), 141–146
77. Soldado, F., Ghizoni, M. F., & Bertelli, J. (2015). Thoracodorsal nerve transfer for triceps reinnervation in partial brachial plexus injuries. *Microsurgery*, 36(3), 191–197.
78. Rea, P. (2015). Upper Limb Nerve Supply. *Essential Clinically Applied Anatomy of the Peripheral Nervous System in the Limbs*, 41–100.
79. Hovelacque A. *Anatomie Des Nerfs Craniens Et Rachidiens Et Du Systeme Grand Sympathique*. Paris: Gason Doin et Cie; 1927. pp 419.
80. Samardžić, M., Grujičić, D., & Milinković, Z. B. (1990). Radial nerve lesions associated with fractures of the humeral shaft. *Injury*, 21(4), 220–222.
81. Bertelli, J. A., & Ghizoni, M. F. (2016). Results of nerve grafting in radial nerve injuries occurring proximal to the humerus, including those within the posterior cord. *Journal of Neurosurgery*, 2016(1), 179–185.
82. ROPARS, M., DRÉANO, T., SIRET, P., BELOT, N., & LANGLAIS, F. (2006). Long-Term Results of Tendon Transfers in Radial and Posterior Interosseous Nerve Paralysis. *Journal of Hand Surgery*, 31(5), 502–506.
83. Davidge, K. M., Yee, A., Kahn, L. C., & Mackinnon, S. E. (2013). Median to Radial Nerve Transfers for Restoration of Wrist, Finger, and Thumb Extension. *The Journal of Hand Surgery*, 38(9), 1812–1827.
84. García-López, A., Navarro, R., Martinez, F., & Rojas, A. (2014). Nerve Transfers From Branches to the Flexor Carpi Radialis and Pronator Teres to Reconstruct the Radial Nerve. *The Journal of Hand Surgery*, 39(1), 50–56.
85. Lowe JB III, Tung TR, Mackinnon SE. New surgical option for radial nerve paralysis. *Plast Reconstr Surg*. 2002;110(3):836–843.
86. Bertelli, J. A., Ghizoni, M. F., & Tacca, C. P. (2016). Results of wrist extension reconstruction in C5–8 brachial plexus palsy by transferring the pronator quadratus motor



- branch to the extensor carpi radialis brevis muscle. *Journal of Neurosurgery*, 124(5), 1442–1449.
87. Mackinnon, S. E., Roque, B., & Tung, T. H. (2007). Median to radial nerve transfer for treatment of radial nerve palsy. *Journal of Neurosurgery*, 107(3), 666–671.
  88. Ray WZ, Mackinnon SE. Clinical outcomes following median to radial nerve transfers. *J Hand Surg Am*. 2011;36(2):201–208.
  89. Caetano, E. B., Vieira, L. A., Sabongi, R. G., Correio, L. M., Ogata, K. K., & Boni, E. B. de S. (2018). TRANSFER OF NERVE BRANCHES OF THE FLEXOR CARPI RADIALIS TO THE POSTERIOR INTEROSSEOUS NERVE. *Acta Ortopédica Brasileira*, 26(4), 222–226.
  90. Sukegawa, K., Suzuki, T., Ogawa, Y., Kobayashi, T., Matsuura, Y., & Kuniyoshi, K. (2016). A Cadaver Study of Median-to-Radial Nerve Transfer for Radial Nerve Injuries. *The Journal of Hand Surgery*, 41(1), 20–26.
  91. Ukrit A, Leechavengvongs S, Malungpaishrope K, Uerpaioikit C, Chongthammakun S, Witoonchart K. Nerve transfer for wrist extension using nerve to flexor digitorum superficialis in cervical 5, 6, and 7 root avulsions: anatomic study and report of two cases. *J Hand Surg Am*. 2009;34(9):1659e1666.
  92. Johnston RB, Zachary L, Dellon AL, et al. The effect of a distal site of compression on neural regeneration. *J Reconstr Microsurg*. 1993; 9(4):271–274.
  93. Spinner M. The arcade of Frohse and its relationship to posterior interosseous nerve paralysis. *J Bone Joint Surg Br*. 1968 Nov;50(4):809-12.
  94. Kim, D. H., Kam, A. C., Chandika, P., Tiel, R. L., & Kline, D. G. (2001). Surgical management and outcomes in patients with median nerve lesions. *Journal of Neurosurgery*, 95(4), 584–594.
  95. Zoran Roganovic, MD, PhD, Missile-caused median nerve injuries: results of 81 repairs. (2005) *Surgical Neurology* 63 . 410– 419.
  96. Sammer, D. M., & Chung, K. C. (2009). Tendon Transfers: Part II. Transfers for Ulnar Nerve Palsy and Median Nerve Palsy. *Plastic and Reconstructive Surgery*, 124(3), 212e–221e.

97. Zhao X, Lao J, Hung LK, Zhang GM, Zhang LY, Gu YD. Selective neurotization of the median nerve in the arm to treat brachial plexus palsy. An anatomic study and case report. (2004) *J Bone Joint Surg Am.* ;86-A(4):736-42.
98. Palazzi S, Palazzi JL, Caceres JP: Neurotization with the brachialis muscle motor nerve. *Microsurgery* 26:330–333, 2006
99. Ray, W. Z., Yarbrough, C. K., Yee, A., & Mackinnon, S. E. (2012). Clinical outcomes following brachialis to anterior interosseous nerve transfers. *Journal of Neurosurgery*, 117(3), 604–609.
100. Garcia-Lopez A, Sebastian P, Martinez F, Perea D. Transfer of the nerve to the brachioradialis muscle to the anterior interosseous nerve treatment for lower brachial plexus lesions: Case report. *J Hand Surg (Am)* 2011;36:394–397.
101. Mariano Socolovsky, Gonzalo Bonilla, Gilda D Masi, Homero Bianchi. Transfer of flexor carpi ulnaris branches to selectively restore AIN function in median nerve sections: Anatomical feasibility study and case report. (2011) *Surg Neurol Int.*; 2: 102.
102. Hsiao EC, Fox IK, Tung TH, Mackinnon SE. Motor nerve transfers to restore extrinsic median nerve function: case report. *Hand* 2009;4:92–97.
103. Bertelli, J. A., Kechele, P. R., Santos, M. A., Besen, B. A. M. P., & Duarte, H. (2009). Anatomical feasibility of transferring supinator motor branches to the posterior interosseous nerve in C7–T1 brachial plexus palsies. *Journal of Neurosurgery*, 111(2), 326–331.
104. Tung, T. H. H., & Mackinnon, S. E. (2001). Flexor digitorum superficialis nerve transfer to restore pronation: Two case reports and anatomic study. *The Journal of Hand Surgery*, 26(6), 1065–1072.
105. Yang J, Jia X, Yu C, Gu Y. Pronator teres branch transfer to the anterior interosseous nerve for treating C8T1 brachial plexus avulsion: an anatomic study and case report. *Neurosurgery*. 2014;75(4): 375e379.
106. Bertelli, J. A. (2015). Transfer of the Radial Nerve Branch to the Extensor Carpi Radialis Brevis to the Anterior Interosseous Nerve to Reconstruct Thumb and Finger Flexion. *The Journal of Hand Surgery*, 40(2), 323–328.e2.

107. Bertelli, J. A., Soldado, F., Rodríguez-Baeza, A., & Ghizoni, M. F. (2018). Transfer of the Motor Branch of the Abductor Digiti Quinti for Thenar Muscle Reinnervation in High Median Nerve Injuries. *The Journal of Hand Surgery*, 43(1), 8–15.
108. Soldado, F., Bertelli, J. A., & Ghizoni, M. F. (2016). High Median Nerve Injury. *Hand Clinics*, 32(2), 209–217.
109. Caetano, E. B., Vieira, L. A., Sabongi Neto, J. J., Caetano, M. B. F., & Sabongi, R. G. (2018). Anterior interosseous nerve: anatomical study and clinical implications. *Revista Brasileira de Ortopedia (English Edition)*.
110. Kim DH, Han K, Tiel RL, Murovic JA, Kline DG: Surgical outcomes of 654 ulnar nerve lesions. *J Neurosurg* 98:993–1004, 2003.
111. Murovic, J. A. (2009). UPPER-EXTREMITY PERIPHERAL NERVE INJURIES. *Neurosurgery*, 65(suppl\_4), A11–A17.
112. Roganovic, Z. (2004). Missile-caused Ulnar Nerve Injuries: Outcomes of 128 Repairs. *Neurosurgery*, 55(5), 1120–1129.
113. Roganovic, Z., & Pavlicevic, G. (2006). Difference in Recovery Potential of Peripheral Nerves after Graft Repairs. *Neurosurgery*, 59(3), 621–633.
114. Sammer, D. M., & Chung, K. C. (2009). Tendon Transfers: Part II. Transfers for Ulnar Nerve Palsy and Median Nerve Palsy. *Plastic and Reconstructive Surgery*, 124(3), 212e–221e.
115. Brown, J. M., Yee, A., & Mackinnon, S. E. (2009). DISTAL MEDIAN TO ULNAR NERVE TRANSFERS TO RESTORE ULNAR MOTOR AND SENSORY FUNCTION WITHIN THE HAND. *Neurosurgery*, 65(5), 966–978.
116. Sukegawa, K., Kuniyoshi, K., Suzuki, T., Ogawa, Y., Okamoto, S., Shibayama, M., ... Takahashi, K. (2014). An anatomical study of transfer of the anterior interosseous nerve for the treatment of proximal ulnar nerve injuries. *The Bone & Joint Journal*, 96-B(6), 789–794.
117. Novak CB, Mackinnon SE: Distal anterior interosseous nerve transfer to the deep motor branch of the ulnar nerve for reconstruction of high ulnar nerve injuries. *J Reconstr Microsurg* 18:459–464, 2002

118. Battiston, B., & Lanzetta, M. (1999). Reconstruction of high ulnar nerve lesions by distal double median to ulnar nerve transfer. *The Journal of Hand Surgery*, 24(6), 1185–1191
119. Flores, L. P. (2011). Distal anterior interosseous nerve transfer to the deep ulnar nerve and end-to-side suture of the superficial ulnar nerve to the third common palmar digital nerve for treatment of high ulnar nerve injuries: experience in five cases. *Arquivos de Neuro-Psiquiatria*, 69(3), 519–524.
120. Flores, L. (2015). Comparative Study of Nerve Grafting versus Distal Nerve Transfer for Treatment of Proximal Injuries of the Ulnar Nerve. *Journal of Reconstructive Microsurgery*, 31(09), 647–653.
121. Sallam, A. A., El-Deeb, M. S., & Imam, M. A. (2017). Nerve Transfer Versus Nerve Graft for Reconstruction of High Ulnar Nerve Injuries. *The Journal of Hand Surgery*, 42(4), 265–273.
122. Barbour J, Yee A, Kahn LC, Mackinnon SE. Supercharged end-to-side anterior interosseous to ulnar motor nerve transfer for intrinsic musculature reinnervation. *J Hand Surg Am*. 2012;37:2150–2159.
123. Tung, T. H., Barbour, J. R., Gontre, G., Daliwal, G., & Mackinnon, S. E. (2013). Transfer of the Extensor Digiti Minimi and Extensor Carpi Ulnaris Branches of the Posterior Interosseous Nerve to Restore Intrinsic Hand Function: Case Report and Anatomic Study. *The Journal of Hand Surgery*, 38(1), 98–103.
124. Phillips, B. Z., Franco, M. J., Yee, A., Tung, T. H., Mackinnon, S. E., & Fox, I. K. (2014). Direct Radial to Ulnar Nerve Transfer to Restore Intrinsic Muscle Function in Combined Proximal Median and Ulnar Nerve Injury: Case Report and Surgical Technique. *The Journal of Hand Surgery*, 39(7), 1358–1362.
125. Oberlin, C., Teboul, F., Severin, S., & Beaulieu, J.-Y. (2003). TRANSFER OF THE LATERAL CUTANEOUS NERVE OF THE FOREARM TO THE DORSAL BRANCH OF THE ULNAR NERVE, FOR PROVIDING SENSATION ON THE ULNAR ASPECT OF THE HAND. *Plastic and Reconstructive Surgery*, 112(5), 1498–1500.
126. Palazzi S, Palazzi JL, Caceres JP: Neurotization with the brachialis muscle motor nerve. *Microsurgery* 26:330–333, 2006

127. Bertelli, J. A., & Ghizoni, M. F. (2010). Transfer of supinator motor branches to the posterior interosseous nerve in C7–T1 brachial plexus palsy. *Journal of Neurosurgery*, 113(1), 129–132.
128. Hawasli, A. H., Chang, J., Reynolds, M. R., & Ray, W. Z. (2014). Transfer of the Brachialis to the Anterior Interosseous Nerve as a Treatment Strategy for Cervical Spinal Cord Injury: Technical Note. *Global Spine Journal*, 5(2), 110–117.
129. Hahn, J., Cooper, C., Flood, S., Weymouth, M., & van Zyl, N. (2016). Rehabilitation of Supinator Nerve to Posterior Interosseous Nerve Transfer in Individuals With Tetraplegia. *Archives of Physical Medicine and Rehabilitation*, 97(6), S160–S168.
130. Gu, Y., Wang, H., Zhang, L., Zhang, G., Zhao, X., & Chen, L. (2004). Transfer of brachialis branch of musculocutaneous nerve for finger flexion: Anatomic study and case report. *Microsurgery*, 24(5), 358–362.
131. Zhao X, Zhang GM, Lao J. The topographic features of the fascicular groups of the median nerve in the upper arm and its clinical significance. *Chin J Hand Surg* 2001;17:4144.
132. Zhang, C.-G., Dong, Z., & Gu, Y.-D. (2014). Restoration of hand function in C7–T1 brachial plexus palsies using a staged approach with nerve and tendon transfer. *Journal of Neurosurgery*, 121(5), 1264–1270.
133. Robotti E, Longhi P, Verna G, Bocchiotti G. Brachial plexus surgery: An historical perspective. *Hand Clin.* 1995;4:517–33.
134. Smellie W. Vol. 3. London: Wilson and Durham; 1764. *Collection of Preternatural Cases and Observations in Midwifery.*
135. Duchenne GB. 3rd ed. Paris: Bailliere; 1872. *De l'Electrisation Localisee et de son Application a la Pathologie et a la Therapeutique.*
136. Erb WH. Ueber eine eigenthumliche localisation von lahmungen in plexus brachialis. *Verh Dtsch Natur Med.* 1874;2:130.
137. Thorburn W. A Clinical Lecture on Secondary Suture of the Brachial Plexus. *Br Med J.* 1900;1:1073–5.
138. Harris W, Low VW. On the importance of accurate muscular analysis in lesions of the brachial plexus and the treatment of Erb's palsy and infantile paralysis of the upper extremity by cross-union of nerve roots. *Br Med J.* 1903;2:1035.

139. Vulpius O, Stoffel A. 2nd ed. Stuttgart: Enke; 1920. Orthopadische Operationslehre.
140. Seddon HJ. The use of autogenous grafts for the repair of large gaps in peripheral nerves. *Br J Surg.* 1947;35:151–67.
141. Stevens JH. Brachial plexus paralysis. In: Codman EA, editor. *The shoulder.* Boston: Privately Published; 1934. pp. 344–50.
142. Narakas A. Surgical treatment of traction injuries of the brachial plexus. *Clin Orthop.* 1978;133:71–90.
143. Narakas A. Brachial plexus surgery. *Orthop Clin North Am.* 1981;12:303–23.
144. Millesi H. Surgical management of brachial plexus injuries. *J Hand Surg.* 1977;2:367–78.
145. Allieu Y, Privat JM, Bonnel F. Paralysis in root avulsion of the brachial plexus neurotization by the spinal accessory nerve. *Clin Plast Surg.* 1984;11:133–6.
146. Brunelli G, Brunelli F. Use of anterior nerves of cervical plexus to partially neurotize the avulsed brachial plexus. In: Brunelli G, editor. *Textbook of Microsurgery.* Milano: Masson; 1988. pp. 803–7.
147. Gu YD, Wu MM, Zhen YL, Zhao JA, Zhang GM, Chen DS, et al. Phrenic nerve transfer for brachial plexus motor neurotization. *Microsurgery.* 1989;10:287–9.
148. Gu YD, Zhang GM, Chen DS, Yan JG, Cheng XM, Chen L. Seventh cervical nerve root transfer from the contralateral healthy side for treatment of brachial plexus root avulsion. *J Hand Surg.* 1992;17:518–21.
149. Terzis JK, Papakonstantinou KC. The surgical treatment of brachial plexus injuries in adults. *Plast Reconstr Surg.* 2000;106:1097–122.
150. K, Muramatsu K, Hattori Y, Otsuka K, Tan SH, Nanda V, et al. Restoration of prehension with the double free muscle technique following complete avulsion of the brachial plexus: Indications and long-term results. *J. Bone Joint Surg.* 2000;82:652–66.
151. S. London: Churchill Livingstone; 1978. *Nerves and Nerve Injuries.*
152. Nagano A, Ochiai N, Sugioka H, Hara T, Tsuyama N. Usefulness of myelography in brachial plexus injuries. *J Hand Surg.* 1989;14:59–64.
153. Petras AF, Sobel DF, Mani JR, Lucas PR. CT myelography in cervical nerve root avulsion. *J Comput Assist Tomogr.* 1985;9:275–9.

154. Piatt JH, Jr, Hudson AR, Hoffman HJ. Preliminary experiences with brachial plexus exploration in children: Birth injury and vehicular trauma. *Neurosurgery*. 1988;22:715–23.
155. Popovich MJ, Taylor FC, Helmer E. MR imaging of birth-related brachial plexus avulsion. *AJNR Am J Neuroradiol*. 1989;10:S98.
156. Sherrier RH, Sostman HD. Magnetic resonance imaging of the brachial plexus. *J Thorac Imag*. 1993;8:27–33.
157. Urabe F, Matsuishi T, Kojima K, Abe T, Utsunomiya H, Okudera T. MR imaging of birth brachial palsy in a two-month-old infant. *Brain Dev*. 1991;13:130–1.
158. Vielvoye GJ, Hoffmann CF. Neuroradiological investigations in cervical root avulsion. *Clin Neurol Neurosurg*. 1993;95:S36–8.
159. Wehrli FW. Fast-scan magnetic resonance: Principles and applications. *Magn Reson Q*. 1990;6:165–236.
160. Gupta RK, Mehta VS, Banerji AK, Jain RK. MR evaluation of brachial plexus injuries. *Neuroradiology*. 1989;31:377–81.
161. K, Otsuka K, Okamoto Y, Fujii H, Hattori Y, Baliarsing AS. Cervical nerve root avulsion in brachial plexus injuries: Magnetic resonance imaging classification and comparison with myelography and computerized tomography myelography. *J Neurosurg*. 2002;96:277–84.
162. Amrami KK, Port JD. Imaging the brachial plexus. *Hand Clin*. 2005;21:25–37.
163. Yeoman PM, Seddon HJ. Brachial plexus injuries: Treatment of the flail arm. *J Bone Joint Surg*. 1961;43:493.
164. Kennedy R. Suture of the brachial plexus in birth paralysis of the upper extremity. *Br Med J*. 1903;1:298–301.
165. Sever JW. Obstetric paralysis: Its etiology, clinical aspects and treatment, with a report of four hundred and seventy cases. *Arch Pediatr Adolesc Med*. 1916;12:541–7.
166. Wyeth JA, Sharpe W. The field of neurological surgery in a general hospital. *Surg Gynecol Obstet*. 1917;24:29–36.
167. Gilbert A, Tassin JL. Reparation chirurgicale du plexus brachial dans la paralysie bstetricale. *Chirurgie*. 1984;110:70–5.

168. Narakas AO. Obstetrical brachial plexus injuries. In: Lamb DW, editor. *The Paralysed Hand*. Edinburgh: Churchill Livingstone; 1987. pp. 116–35.
169. Kawabata H, Masada K, Tsuyuguchi Y. Early microsurgical reconstruction in birth palsy. *Clin Orthop*. 1987;215:233–42.
170. Millessi H. Brachial plexus injuries: Nerve grafting. *Clin Orthop*. 1988;237:43–56.
171. Ferrante MA. Electrodiagnostic Assessment of the Brachial Plexus. *Neurol Clin*. 2012;30:551–80.
172. Bhandari R. (Guided by and using data of Thatte MR) Thesis submitted to the University of Bombay for MS Orth. 2004
173. Babhulkar S. (Guided by and using data of Thatte MR) Thesis submitted to the National Board for DNB Plastic. 2010
174. Bhatia AG. How old is “TOO OLD” for nerve reconstruction? Presentation at the meeting of the European Federation of Societies for Microsurgery held at Genova in Italy in May. 2010
175. Thatte MR, Agashe M, Rathod C, Lad P, Mehta R. An approach to the supraclavicular and infraclavicular aspects of the brachial plexus. *Tech Hand Up Extrem Surg*. 2011;15:188–97.
176. Gu Y, Meng K. Use of the Phrenic Nerve for Brachial Plexus Reconstruction. *Clin Orthop Relat Res*. 1996;323:119–21.
177. Xu WD, Gu YD, Lu JB, Yu C, Zhang CG, Xu JG. Pulmonary function after complete unilateral phrenic nerve transection. *J Neurosurg*. 2005;103:464–7.
178. Bhandari PS. Paper presented at APSICON 2010, Annual Conference of Association of Plastic Surgeons of India in Goa India.
179. Malungpaishrope K, Leechavengvongs S, Uerpaiojkit C, Witoonchart K, Jitprapaikulsarn S, Chongthammakun S. Nerve transfer to deltoid muscle using the intercostal nerves through the posterior approach: An anatomic study and two case reports. *J Hand Surg Am*. 2007;32:218–24.
180. Colbert SH, Mackinnon SE. Nerve transfers for brachial plexus reconstruction. *Hand Clin*. 2008;24:341–61.



181. Mackinnon SE, Dellon AL. New York: Thieme Medical Publishers; 1988. *Surgery of the Peripheral Nerve*.
182. Thatte MR, Mehta R. Obstetric brachial plexus injury. *Indian J Plast Surg*. 2011;44:380–9.
183. Gu Y, Wang H, Zhang L, Zhang G, Zhao X, Chen L. Transfer of brachialis branch of musculocutaneous nerve for finger flexion: Anatomic study and case report. *Microsurgery*. 2004;24:358–62.
184. Zhao X, Lao J, Hung LK, Zhang GM, Zhang LY, Gu YD. Selective neurotization of the median nerve in the arm to treat brachial plexus palsy. An anatomic study and case report. *J Bone Joint Surg Am*. 2004;86-A:736–42.
185. Dong Z, Gu YD, Zhang CG, Zhang L. Clinical use of supinator motor branch transfer to the posterior interosseous nerve in C7-T1 brachial plexus palsies. *J Neurosurg*. 2010;113:113–7.
186. Bertelli JA, Ghizoni MF, Tacca CP. Transfer of the supinator muscle to the extensor pollicis brevis for thumb extension reconstruction in C7-T1 brachial plexus palsy. *J Hand Surg Eur*. 2010;35:29–31.
187. Doi K, Sakai K, Kuwata N, Ihara K, Kawai S. Double-muscle technique for reconstruction of prehension after complete avulsion of brachial plexus. *J Hand Surg*. 1995;20:408–14.
188. Carlstedt T, Grane P, Hallin RG, Noren G. Return of function after spinal cord implantation of avulsed spinal nerve roots. *Lancet*. 1995;346:1323–5.
189. Carlstedt TP, Anand P, Hallin R, Misra PV, Noren G, Seferlis T. spinal nerve root repair and reimplantation of avulsed ventral roots into the spinal cord after brachial plexus injury. *J Neurosurg*. 2000;93:237–42.
190. Bertelli JA, Mira JC. Brachial plexus repair by peripheral nerve grafts directly into the spinal cords in rats. Behavioral and anatomical evidence of functional recovery. *J Neurosurg*. 1994;81:107–14.
191. Bertelli JA, Orsal D, Mira JC. Median nerve neurotization by peripheral nerve grafts directly implanted into the spinal cord: Anatomical, behavioural and electrophysiological evidence of sensorimotor recovery. *Brain Res*. 1994;644:150–9.

192. Bertelli JA, Taleb M, Mira JC, Calixto JB, Kassir L. Brachial plexus repair by peripheral nerve grafts directly implanted into the contralateral spinal cord. *Restor Neurol Neurosci.* 1997;11:189–94.
193. Bertelli JA, Taleb M, Mira JC, Kassir L. Selective restoration of sensation by PNG directly implanted into contralateral C7 DRG. An experimental study in the rat brachial plexus. *Neurosurgery.* 1998;42:125–9.
194. Bertelli JA, Ghizoni MF. Brachial plexus avulsion injury repairs with nerve transfers and nerve grafts directly implanted into the spinal cord yield partial recovery of shoulder and elbow movements. *Neurosurgery.* 2003;52:1385–90.
195. Fournier HD, Mercier P, Menei P. Repair of Avulsed Ventral Nerve Roots by Direct Ventral Intraspinous Implantation after Brachial Plexus Injury. *Hand Clin.* 2005;21:109–18.
196. Mashanov VS, Zueva OR, Heinzeller T. Regeneration of the radial nerve cord in a holothurian: A promising new model system for studying post-traumatic recovery in the adult nervous system. *Tissue Cell.* 2008;40:351–72.
197. Kroehne V, Freudenreich D, Hans S, Kaslin J, Brand M. Regeneration of the adult zebrafish brain from neurogenic radial glia-type progenitors. *Development.* 2011;138:4831–41.
198. Wolford LM. Autogenous nerve graft repair of the trigeminal nerve. *Oral Maxillofac Surg Clin North Am.* 1992;4:447–457.
199. Mackinnon SE, Dellon AL. *Surgery of the Peripheral Nerve.* New York: Thieme; 1988.
200. Terzis JK. *Microreconstruction of Nerve Injuries.* Philadelphia: WB Saunders; 1987. pp. 227–228.
201. Svane TJ. *The Fascicular Characteristics of Human Inferior Alveolar and Greater Auricular Nerves [master's thesis]* Waco, Tex: Baylor University; 1989.
202. Svane TJ, Wolford LM, Milam SB, Bass RK. Fascicular characteristics of the human inferior alveolar nerve. *J Oral Maxillofac Surg.* 1986;44:431–434.
203. Abby PA, LaBanc JP, Lupkiewicz S, Stewart CM. Fascicular characterization of the human lingual nerve: implications for injury and repair. *J Oral Maxillofac Surg.* 1987;45:M43.

204. Brammer JP, Epker BN. Anatomic-histologic survey of the sural nerve: implications for inferior alveolar nerve grafting. *J Oral Maxillofac Surg.* 1988;46:111–117.
205. Trulsson M, Essick GK. Low-threshold mechanoreceptive afferents in the human lingual nerve. *J Neurophysiol.* 1997;77:737–748.
206. Eppley BL, Snyders RV., Jr Microanatomic analysis of the trigeminal nerve and potential nerve graft donor sites. *J Oral Maxillo/ac Surg.* 1991;49:612–618.
207. Wietholter H, Riediger D, Ehrenfeld M, Cornelius CP. [Results of micro surgery of sensory peripheral branches of the mandibular nerve] *Fortschr Kiefer Gesichtschir.* 1990;35:128–134.
208. Wessberg GA, Wolford LM, Epker BN. Experiences with microsurgical reconstruction of the inferior alveolar nerve. *J Oral Maxillofac Surg.* 1982;40:651–655.
209. Hessling KH, Reich RH, Hausamen JE, Feistner H. [Long-term results of microsurgical nerve reconstruction in the area of the head-neck] *Fortschr Kiefer Gesichtschir.* 1990;35:134–138.
210. Zuniga JR. Perceived expectation, outcome, and satisfaction of microsurgical nerve repair. *J Oral Maxillo/ac Surg.* 1991;49(Supp 1):77.
211. Donoff RB, Colin W. Neurologic complications of oral and maxillofacial surgery. *Oral Maxillofac Surg Clin North Am.* 1990;2:453–462.
212. Tang JB, Gu YQ, Song YS. Repair of digital nerve defect with autogenous vein graft during flexor tendon surgery in zone 2. *J Hand Surg [Br]* 1993;18:449–453.
213. Chiu DT, Strauch B. A prospective clinical evaluation of autogenous vein grafts used as a nerve conduit for distal sensory nerve defects of 3 cm or less. *Plast Reconstr Surg.* 1990;86:928–934.
214. Walton RL, Brown RE, Matory WE, Jr, Borah GL, Dolph JL. Autogenous vein graft repair of digital nerve defects in the finger: a retrospective clinical study. *Plast Reconstr Surg.* 1989;84:944–949.
215. Tang JB, Shi D, Zhou H. Vein conduits for repair of nerves with a prolonged gap or in unfavourable conditions: an analysis of three failed cases. *Micro surgery.* 1995;16:133–137.
216. Mackinnon SE, Dellon AL, Hudson AR, Hunter DA. Chronic nerve compression—an experimental model in the rat. *Ann Plast Surg.* 1984;13:112–120.

217. Mackinnon SE, Dellon AL, Hudson AR, Hunter DA. A primate model for chronic nerve compression. *J Reconstr Microsurg*. 1985;1:185–195.
218. Dellon AL. Use of a silicone tube for the reconstruction of a nerve injury. *J Hand Surg [Br]* 1994;19:271–272.
219. Pogrel MA, McDonald AR, Kaban LB. Gore-Tex tubing as a conduit for repair of lingual and inferior alveolar nerve continuity defects: a preliminary report. *J Oral Maxillofac Surg*. 1998;56:319–321.
220. Pitta MC, Wolford LM, Mehra P, Hopkin J. Use of Gore-Tex tubing as a conduit for inferior alveolar and lingual nerve repair: experience with 6 cases. *J Oral Maxillofac Surg*. 2001;59:493–496.
221. Herrmann JB, Kelly RJ, Higgins GA. Polyglycolic acid sutures. Laboratory and clinical evaluation of a new absorbable suture material. *Arch Surg*. 1970;100:486–490.
222. Marmon LM, Vinocur CD, Standiford SB, Wagner CW, Dunn JM, Weintraub WH. Evaluation of absorbable polyglycolic acid mesh as a wound support. *J Pediatr Surg*. 1985;20:737–742.
223. Ginde RM, Gupta RK. In vitro chemical degradation of polyglycolic acid pellets and fibers. *J Appl Polymer Sci*. 1987;33:2411.
224. Barrows TH. Degradable implant materials: a review of synthetic absorbable polymers and their applications. *Clin Mater*. 1986;1:233.
225. Weber RA, Breidenbach WC, Brown RE, Jabaley ME, Mass DP. A randomized prospective study of polyglycolic acid conduits for digital nerve reconstruction in humans. *Plast Reconstr Surg*. 2000;106:1036–1045.
226. Crawley WA, Dellon AL. Inferior alveolar nerve reconstruction with a polyglycolic acid bioabsorbable nerve conduit. *Plast Reconstr Surg*. 1992;90:300–302.
227. Amr SM, Moharram AN. Repair of brachial plexus lesions by end-to-side side-to-side grafting neuroorrhaphy: experience based on 11 cases. *Microsurgery*. 2005;25:126–146.
228. Anderson PN, Turmaine M. Peripheral nerve regeneration through grafts of living and freeze-dried CNS tissue. *Neuropathol Appl Neurobiol*. 1986;12:389–399.
229. Balance C, Balance HA, Stewart P. Remarks on the operative treatment of chronic facial palsy of the peripheral origin. *Br J Med*. 1903;2:1009–1013

230. Beaulieu JY, Blustajn J, Teboul F, Baud P, De Schonen S, Thiebaud JB, Oberlin C. Cerebral plasticity in crossed C7 grafts of the brachial plexus: an fMRI study. *Microsurgery*. 2006;26:303–310.
231. Bertelli JA, Ghizoni MF. Nerve repair by end-to-side coaptation or fascicular transfer: a clinical study. *J Reconstr Microsurg*. 2003;19:313–318.
232. Bertelli JA, Ghizoni MF. Concepts of nerve regeneration and repair applied to brachial plexus reconstruction. *Microsurgery*. 2006;26:230–244.
233. Brandt KE, Mackinnon SE. A technique for maximizing biceps recovery in brachial plexus reconstruction. *J Hand Surg [Am]* 1993;18:726–733.
234. Brenner MJ, Dvali L, Hunter DA, Myckatyn TM, Mackinnon SE. Motor neuron regeneration through end-to-side repairs is a function of donor nerve axotomy. *Plast Reconstr Surg*. 2007;120:215–223.
235. Campbell JB, Bassett AL, Boehler J. Frozen-Irradiated Homografts Shielded with Microfilter Sheaths in Peripheral Nerve Surgery. *J Trauma*. 1963;3:303–311.
236. MJ, Chen L, Murinson BB, Pogatzki-Zahn EM, Meyer RA, Belzberg AJ. The tibial neuroma transposition (TNT) model of neuroma pain and hyperalgesia. *Pain*. 2008;134:320–334.
237. Dvali LT, Myckatyn TM. End-to-side nerve repair: review of the literature and clinical indications. *Hand Clin*. 2008;24:455–460. vii. [PubMed] [Google Scholar]
238. El-Gammal TA, Fathi NA. Outcomes of surgical treatment of brachial plexus injuries using nerve grafting and nerve transfers. *J Reconstr Microsurg*. 2002;18:7–15.
239. Evans PJ, Mackinnon SE, Best TJ, Wade JA, Awerbuck DC, Makino AP, Hunter DA, Midha R. Regeneration across preserved peripheral nerve grafts. *Muscle Nerve*. 1995;18:1128–1138.
240. Feng FY, Ogden MA, Myckatyn TM, Grand AG, Jensen JN, Hunter DA, Mackinnon SE. FK506 rescues peripheral nerve allografts in acute rejection. *J Neurotrauma*. 2001;18:217–229.
241. Gilbert A, Pivato G, Kheiralla T. Long-term results of primary repair of brachial plexus lesions in children. *Microsurgery*. 2006;26:334–342.
242. Gold BG, Katoh K, Storm-Dickerson T. The immunosuppressant FK506 increases the rate of axonal regeneration in rat sciatic nerve. *J Neurosci*. 1995;15:7509–7516.

243. Gulati AK. Immune response and neurotrophic factor interactions in peripheral nerve transplants. *Acta Haematol.* 1998;99:171–174.
244. Gulati AK, Cole GP. Nerve graft immunogenicity as a factor determining axonal regeneration in the rat. *J Neurosurg.* 1990;72:114–122.
245. Harris WaLVW. On the importance of accurate muscular analysis in lesions of the brachial plexus and the treatment of Erb's palsy and infantile paralysis of the upper extremity by cross-union of the nerve roots. *Br Med J.* 1903;2:1035.
246. Hayashi A, Pannucci C, Moradzadeh A, Kawamura D, Magill C, Hunter DA, Tong AY, Parsadanian A, Mackinnon SE, Myckatyn TM. Axotomy or compression is required for axonal sprouting following end-to-side neurorrhaphy. *Exp Neurol.* 2008;211:539–550.
247. Hayashi A, Yanai A, Komuro Y, Nishida M, Inoue M, Seki T. Collateral sprouting occurs following end-to-side neurorrhaphy. *Plast Reconstr Surg.* 2004;114:129–137.
248. Hentz VR, Narakas A. The results of microneurosurgical reconstruction in complete brachial plexus palsy. Assessing outcome and predicting results. *Orthop Clin North Am.* 1988;19:107–114.
249. Hiles RW. Freeze dried irradiated nerve homograft: a preliminary report. *Hand.* 1972;4:79–84
250. Kline DG. Timing for brachial plexus injury: a personal experience. *Neurosurg Clin N Am.* 2009;20:24–26. v.
251. Kotani T, Toshima Y, Matsuda H, Suzuki T, Ishizaki Y. [Postoperative results of nerve transposition in brachial plexus injury] *Seikei Geka.* 1971;22:963–966.
252. Lassner F, Schaller E, Steinhoff G, Wonigeit K, Walter GF, Berger A. Cellular mechanisms of rejection and regeneration in peripheral nerve allografts. *Transplantation.* 1989;48:386–392.
253. Lawson GM, Glasby MA. A comparison of immediate and delayed nerve repair using autologous freeze-thawed muscle grafts in a large animal model. The simple injury. *J Hand Surg [Br]* 1995;20:663–700.
254. Lundborg G, Zhao Q, Kanje M, Danielsen N, Kerns JM. Can sensory and motor collateral sprouting be induced from intact peripheral nerve by end-to-side anastomosis? *J Hand Surg [Br]* 1994;19:277–282.

255. Luo Y, Wang T, Fang H. [Preliminary investigation of treatment of ulnar nerve defect by end-to-side neuroorrhaphy] *Zhongguo Xiu Fu Chong Jian Wai Ke Za Zhi*. 1997;11:338–339
256. Mackinnon S, Hudson A, Falk R, Bilbao J, Kline D, Hunter D. Nerve allograft response: a quantitative immunological study. *Neurosurgery*. 1982;10:61–69.
257. Mackinnon SE, Doolabh VB, Novak CB, Trulock EP. Clinical outcome following nerve allograft transplantation. *Plast Reconstr Surg*. 2001;107:1419–1429.
258. Malessy MJ, Bakker D, Dekker AJ, Van Duk JG, Thomeer RT. Functional magnetic resonance imaging and control over the biceps muscle after intercostal-musculocutaneous nerve transfer. *J Neurosurg*. 2003;98:261–268.
259. Marmor L. The repair of peripheral nerves by irradiated homografts. *Clin Orthop Relat Res*. 1964;34:161–169.
260. Martini AK. [The lyophilized homologous nerve graft for the prevention of neuroma formation (animal experiment study)] *Handchir Mikrochir Plast Chir*. 1985;17:266–269.
261. Matsumoto M, Hirata H, Nishiyama M, Morita A, Sasaki H, Uchida A. Schwann cells can induce collateral sprouting from intact axons: experimental study of end-to-side neuroorrhaphy using a Y-chamber model. *J Reconstr Microsurg*. 1999;15:281–286.
262. Midha RaZ, Eric . *Surgery of Peripheral Nerves Thieme*. New York: 2008.
263. Moore A, Kasukurthi R, Magill CK, Farhadi FH, Borschel GH, Mackinnon SE. Limitations of conduits in peripheral nerve repairs *Hand* 2009
264. Naff NJ, Ecklund JM. History of peripheral nerve surgery techniques. *Neurosurg Clin N Am*. 2001;12:197–209. x.
265. Norkus T, Norkus M, Ramanauskas T. Donor, recipient and nerve grafts in brachial plexus reconstruction: anatomical and technical features for facilitating the exposure. *Surg Radiol Anat*. 2005;27:524–530.
266. Oud T, Beelen A, Eijffinger E, Nollet F. Sensory re-education after nerve injury of the upper limb: a systematic review. *Clin Rehabil*. 2007;21:483–494.
267. Pollard JD, Gye RS, McLeod JG. An assessment of immunosuppressive agents in experimental peripheral nerve transplantation. *Surg Gynecol Obstet*. 1971;132:839–845.

268. Singh R, Lange SA. Experience with homologous lyophilised nerve grafts in the treatment of peripheral nerve injuries. *Acta Neurochir (Wien)* 1975;32:125–130. [PubMed] [Google Scholar]
269. Slutsky DaH, Vincent . *Peripheral Nerve Surgery* Churchill Livingstone. Elsevier; Philadelphia: 2006.
270. Terzis J, Faibisoff B, Williams B. The nerve gap: suture under tension vs. graft. *Plast Reconstr Surg.* 1975;56:166–170.
271. Tham SK, Morrison WA. Motor collateral sprouting through an end-to-side nerve repair. *J Hand Surg [Am]* 1998;23:844–851.
272. Trumble TE, Shon FG. The physiology of nerve transplantation. *Hand Clin.* 2000;16:105–122.
273. Tung THMS. Flexor digitorum superficialis nerve transfer to restore pronation: two case reports and anatomic study. *J Hand Surg [Am]* 2001;26:1065–1072.
274. Tuttle H. Exposure of the brachial plexus with nerve transplantation. *JAMA.* 1913:15–17.
275. Viterbo F, Trindade JC, Hoshino K, Mazzoni Neto A. End-to-side neurorrhaphy with removal of the epineurial sheath: an experimental study in rats. *Plast Reconstr Surg.* 1994;94:1038–1047.
276. Waikakul S, Wongtragul S, Vanadurongwan V. Restoration of elbow flexion in brachial plexus avulsion injury: comparing spinal accessory nerve transfer with intercostal nerve transfer. *J Hand Surg [Am]* 1999;24:571–577.
277. Weber R, Mackinnon SE. Upper extremity nerve transfers. In: Slutsky D, Hentz VR, editors. *Peripheral nerve surgery: practical applications in the upper extremity.* Churchill Livingstone Elsevier; Philadelphia: 2006.
278. Wilhelm K. [Briding of nerve defects using lyophilized homologous grafts] *Handchirurgie.* 1972;4:25–30.
279. Wilhelm K, Ross A. [Homeoplastic nerve transplantation with lyophilized nerve] *Arch Orthop Unfallchir.* 1972;72:156–167.
280. JG, Matloub HS, Sanger JR, Zhang LL, Riley DA, Jaradeh SS. A modified end-to-side method for peripheral nerve repair: large epineurial window helicoid technique versus



- small epineurial window standard end-to-side technique. *J Hand Surg [Am]* 2002;27:484–492.
281. Yu LT, Rostami A, Silvers WK, Larossa D, Hickey WF. Expression of major histocompatibility complex antigens on inflammatory peripheral nerve lesions. *J Neuroimmunol.* 1990;30:121–128.
282. Zhao JZ, Chen ZW, Chen TY. Nerve regeneration after terminolateral neuroorrhaphy: experimental study in rats. *J Reconstr Microsurg.* 1997;13:31–37.
283. Costigan M, Mannion RJ, Kendall G, et al. Heatshock protein 27: developmental regulation and expression after peripheral nerve injury. *J Neurosci* 2005;21:2051–62.
284. Lewis SE, Mannion RJ, White FA, et al. A role for HSP27 in sensory neuron survival. *J Neurosci* 1999;19(89):45–53.
285. Topilko P, Schneider-Maunoury S, Baron-Van Evercooren A, et al. Krox-20 controls myelination in the peripheral nervous system. *Nature* 1994; 371:796–9.
286. Hall S. Mechanisms of repair after traumatic injury. In: Dyck PJ, Thomas PK, editors. *Peripheral neuropathy*. Philadelphia: Elsevier, Saunder; 2005. p. 1403–33.
287. Parkinson DB, Bhaskaran A, Arthur-Farraj P, et al. c- Jun is a negative regulator of myelination. *J Cell Biol* 2008;181:625–37.
288. Funakoshi H, Friesen J, Barbany G, et al. Differential expression of mRNAs for neurotrophins and their receptors after axotomy of the sciatic nerve. *J Cell Biol* 1993;123:455–65.
289. Elfar JC, Jacobson JA, Puzas JE, et al. Erythropoietin accelerates functional recovery after peripheral nerve injury. *J Bone Joint Surg Am* 2008;90: 1644–53.
290. Pellegrino RG, Spencer PS. Schwann cell mitosis in response to regenerating peripheral axons in vivo. *Brain Res* 1985;341(1):16–25.
291. Birchemier C, Nave KA. Neuregulin-1 a key axonal signal that drives Schwann cell growth and differentiation. *Glia* 2008;56(14):1491–7.
292. Vrbova G, Mehra N, Shanmuganathan H, et al. Chemical communication between regenerating motor axons and Schwann cells in the growth pathway. *Eur J Neurosci* 2009;30(3):366–75.

293. Stoll G, Griffin JW, Li CY, et al. Wallerian degeneration in the peripheral nervous system: participation of both Schwann cells and macrophages in myelin degradation. *J Neurocytol* 1989;18:671–83.
294. Reichert F, Saada A, Rotshenker S. Peripheral nerve injury induces Schwann cells to express two macrophage phenotypes: phagocytosis and the galactose-specific lectin MAC-2. *J Neurosci* 1994;14:3231–45.
295. Toews AD, Barrett C, Morel P. Monocyte chemoattractant protein 1 is responsible for macrophage recruitment following injury to sciatic nerve. *J Neurosci Res* 1998;53:260–7.
296. Taskinen HS, Roytta M. The dynamics of macrophage recruitment after nerve transection. *Acta Neuropathol* 1997;82:412–25.
297. Bruck W. The role of macrophages in Wallerian degeneration. *Brain Pathol* 1997;7(2):741–52.
298. Venezie RD, Toews AD, Morell P. Macrophage recruitment in different models of nerve injury: lysozyme as a marker for active phagocytosis. *J Neurosci Res* 1995;40:99–107.
299. Baichwal J, Bigbee W, Devries GH. Macrophage-mediated myelin-related mitogenic factor for cultured Schwann cells. *Neurobiology* 1988;85: 1701–5.
300. Weinberg HJ, Spencer PS. The fate of Schwann cells isolated from axonal contact. *J Neurocytol* 1978;7(5):555–69.
301. Burnett MG, Zager EL. Pathophysiology of peripheral nerve injury: a brief review. *Neurosurg Focus* 2004;16:1–7.
302. Dahlin LB. Nerve injury and repair: from molecule to man. In: Slutsky DJ, Hentz VR, editors. *Peripheral nerve surgery: practical applications in the upper extremity*. Philadelphia: Churchill Livingstone, Elsevier; 2006. p. 1–22.
303. Geraldo S, Gordon-Weeks PR. Cytoskeletal dynamics in growth-cone steering. *J Cell Sci* 2009; 122(20):3595–604.
304. Jin LQ, Zhang G, Jamison C Jr, et al. Axon regeneration in the absence of growth cones: acceleration by cyclic AMP. *J Comp Neurol* 2009;515(3): 295–312.
305. Marx J. Helping neurons find their way. *Science* 1995;268:971–3.

306. Goodman CS. Mechanisms and molecules that control growth cone guidance. *Annu Rev Neurosci* 1996;19:341–77.
307. Tuttle R, O’Leary DD. Neurotrophins rapidly modulate growth cone response to the axon guidance molecule, collapsin-1. *Mol Cell Neurosci* 1998;11:1–8.
308. Frostick SP, Yin Q. Schwann cells, neurotrophic factors, and peripheral nerve regeneration. *Microsurgery* 1998;18:397–405.
309. Pham K, Gupta R. Understanding the mechanisms of entrapment neuropathies. Review article. *Neurosurg Focus* 2009;26(2):E7.
310. Hall S. Axonal regeneration through acellular muscle grafts. *J Anat* 1997; 190:57–71.
311. Davis JB, Stroobant P. Platelet-derived growth factors and fibroblast growth factors are mitogens for rat Schwann cells. *J Cell Biol* 1990; 110:1353–60.
312. Guenard V, Dinarello CA, Weston PJ, et al. Peripheral nerve regeneration is impeded by interleukin-1 receptor antagonist released from a polymeric guidance channel. *J Neurosci Res* 1991;29:396–400.
313. Battison B, Papalia I, Tos P, et al. Peripheral nerve repair and regeneration research: a historical note. *Int Rev Neurobiol* 2009;87:1–7

## BIOGRAFIJA

Andrija Savić rođen je 20.10.1980. godine u Požegi, gde je završio osnovnu školu „Petar Leković“, a zatim i gimnaziju „Sveti Sava“.

Upisao je Medicinski fakultet Univerziteta u Beogradu 1999. godine, a diplomirao je 2007. godine sa prosečnom ocenom 9,54.

Od oktobra 2007. godine do oktobra 2012. godine radio je na Klinici za Neurohirurgiju Kliničkog centra Srbije u svojstvu volontera i kliničkog lekara.

Specijalističke akademske studije iz oblasti Hirurške anatomije na Medicinskom fakultetu u Beogradu je završio oktobra 2011. godine odbranom specijalističkog akademskog rada pod nazivom „Pre i intraoperativna dijagnostika kod trakcionih lezija brahijalnog plaksusa“.

Oktobra 2012. godine upisao je specijalističke studije iz oblasti Neurohirurgije na Medicinskom fakultetu u Beogradu, a specijalistički ispit iz Neurohirurgije položio je juna 2018. godine na Klinici za neurohirurgiju KCS sa odličnim uspehom.

Doktorske studije iz oblasti Rekonstruktivne hirurgije upisao je 2013.godine na Medicinskom fakultetu u Beogradu, pod mentorstvom prof.dr Lukasa Rasulića.

U više navrata išao je na usavršavanja u inostranstvu ( Finiks u Americi, Frankfurt u Nemačkoj, Delhi u Indiji...) iz oblasti perifernih nerava, spinalne patologije i neurovaskularne patologije.

Uveo je na Klinici za neurohirurgiju veći broj novih operativnih procedura i time doprineo boljem kvalitetu u lečenja pacijenata.

Autor je i koautor u 105 stručnih radova i publikacija, od kojih je 23 objavljeno u časopisima indeksiranim u CC/SCI bazi podataka.

Član je udruženja neurohirurga Srbije, udruženja neurohirurga jugoistočne Evrope, Evropske asocijacije neurohirurga, spinalnog udruženja Srbije i istaknuti član grupe za hitne operacije i specijalna dejstva.

Srećno je oženjen i otac je dvoje dece.

Prilog 1.

## Izjava o autorstvu

Potpisani-a Andrija Savić \_\_\_\_\_

broj upisa \_\_\_\_\_

Izjavljujem

da je doktorska disertacija pod naslovom

“DISTALNI NERVNI TRANSFERI U REKONSTRUTIVNOJ HIRURGIJI POVREDA I OBOLJENJA PERIFERNIH NERAVA”


---

---

- rezultat sopstvenog istraživačkog rada,
- da predložena disertacija u celini ni u delovima nije bila predložena za dobijanje bilo koje diplome prema studijskim programima drugih visokoškolskih ustanova,
- da su rezultati korektno navedeni i
- da nisam kršio/la autorska prava i koristio intelektualnu svojinu drugih lica.

U Beogradu, 10.6.2019.

Potpis doktoranda

  
\_\_\_\_\_

Prilog 2.

## Izjava o istovetnosti štampane i elektronske verzije doktorskog rada

Ime i prezime autora Andrija Savić \_\_\_\_\_

Broj upisa \_\_\_\_\_

Studijski program \_\_\_\_\_

Naslov rada " DISTALNI NERVNI TRANSFERI U REKONSTRUTIVNOJ HIRURGIJI POVREDA I OBOLJENJA PERIFERNIH NERAVA "

\_\_\_\_\_  
Mentor Prof. Dr Lukas Rasulić

Potpisani dr Andrija Savić \_\_\_\_\_


izjavljujem da je štampana verzija mog doktorskog rada istovetna elektronskoj verziji koju sam predao/la za objavljivanje na portalu Digitalnog repozitorijuma Univerziteta u Beogradu.

Dozvoljavam da se objave moji lični podaci vezani za dobijanje akademskog zvanja doktora nauka, kao što su ime i prezime, godina i mesto rođenja i datum odbrane rada.

Ovi lični podaci mogu se objaviti na mrežnim stranicama digitalne biblioteke, u elektronskom katalogu i u publikacijama Univerziteta u Beogradu.

U Beogradu, 10.6.2019

Potpis doktoranda

  
\_\_\_\_\_

Prilog 3.

## Izjava o korišćenju

Ovlašćujem Univerzitetsku biblioteku „Svetozar Marković“ da u Digitalni repozitorijum Univerziteta u Beogradu unese moju doktorsku disertaciju pod naslovom:

“ DISTALNI NERVNI TRANSFERI U REKONSTRUTIVNOJ HIRURGIJI POVREDA I OBOLJENJA PERIFERNIH NERAVA “

---

koja je moje autorsko delo.

Disertaciju sa svim priložima predao/la sam u elektronskom formatu pogodnom za trajno arhiviranje.


Moju doktorsku disertaciju pohranjenu u Digitalni repozitorijum Univerziteta u Beogradu mogu da koriste svi koji poštuju odredbe sadržane u odabranom tipu licence Kreativne zajednice (Creative Commons) za koju sam se odlučio/la.

1. Autorstvo
2. Autorstvo - nekomercijalno
3. Autorstvo – nekomercijalno – bez prerade
4. Autorstvo – nekomercijalno – deliti pod istim uslovima
5. Autorstvo – bez prerade
6. Autorstvo – deliti pod istim uslovima

(Molimo da zaokružite samo jednu od šest ponuđenih licenci, kratak opis licenci dat je na poledini lista).

U Beogradu, 10.6.2019

Potpis doktoranda



---

1. **Autorstvo** - Dozvoljavate umnožavanje, distribuciju i javno saopštavanje dela, i prerade, ako se navede ime autora na način određen od strane autora ili davaoca licence, čak i u komercijalne svrhe. Ovo je najslobodnija od svih licenci.
2. **Autorstvo – nekomercijalno**. Dozvoljavate umnožavanje, distribuciju i javno saopštavanje dela, i prerade, ako se navede ime autora na način određen od strane autora ili davaoca licence. Ova licenca ne dozvoljava komercijalnu upotrebu dela.
3. **Autorstvo - nekomercijalno – bez prerade**. Dozvoljavate umnožavanje, distribuciju i javno saopštavanje dela, bez promena, preoblikovanja ili upotrebe dela u svom delu, ako se navede ime autora na način određen od strane autora ili davaoca licence. Ova licenca ne dozvoljava komercijalnu upotrebu dela. U odnosu na sve ostale licence, ovom licencom se ograničava najveći obim prava korišćenja dela.
4. **Autorstvo - nekomercijalno – deliti pod istim uslovima**. Dozvoljavate umnožavanje, distribuciju i javno saopštavanje dela, i prerade, ako se navede ime autora na način određen od strane autora ili davaoca licence i ako se prerada distribuira pod istom ili sličnom licencom. Ova licenca ne dozvoljava komercijalnu upotrebu dela i prerada.
5. **Autorstvo – bez prerade**. Dozvoljavate umnožavanje, distribuciju i javno saopštavanje dela, bez promena, preoblikovanja ili upotrebe dela u svom delu, ako se navede ime autora na način određen od strane autora ili davaoca licence. Ova licenca dozvoljava komercijalnu upotrebu dela.
6. **Autorstvo - deliti pod istim uslovima**. Dozvoljavate umnožavanje, distribuciju i javno saopštavanje dela, i prerade, ako se navede ime autora na način određen od strane autora ili davaoca licence i ako se prerada distribuira pod istom ili sličnom licencom. Ova licenca dozvoljava komercijalnu upotrebu dela i prerada. Slična je softverskim licencama, odnosno licencama otvorenog koda.



