

UNIVERZITET U BEOGRADU
FAKULTET VETERINARSKE MEDICINE

Ivan A. Milošević

**UTICAJ SMANJENE FUNKCIJE
ŠTITASTE ŽLEZDE MAJKI TOKOM
GRAVIDITETA I LAKTACIJE NA
ENDOHONDRALE FORMIRANJE
KOSTIJU MLADUNACA PACOVA
TOKOM RANOG POSTNATALNOG
PERIODA**

Doktorska disertacija

Beograd, 2019

UNIVERSITY OF BELGRADE
FACULTY OF VETERINARY MEDICINE

Ivan A. Milošević

**THE INFLUENCE OF THE REDUCED
THYROID FUNCTION IN MOTHERS
DURING GRAVIDITY AND LACTATION
ON THE ENDOCHONDRAL BONE
DEVELOPMENT IN RAT OFFSPRING
DURING THE EARLY POSTNATAL
PERIOD**

Doctoral Dissertation

Belgrade, 2019

MENTOR:

dr Anita Radovanović, redovni profesor

Fakultet veterinarske medicine Univerziteta u Beogradu

ČLANOVI KOMISIJE:

dr Milica Kovačević Filipović, redovni profesor

Fakultet veterinarske medicine Univerziteta u Beogradu

dr Aleksandra Korać, redovni profesor

Biološki fakultet Univerziteta u Beogradu

Datum odbrane: _____

Doktorska disertacija pod nazivom: „Uticaj smanjene funkcije štitaste žlezde majki tokom graviditeta i laktacije na endohondralno formiranje kostiju mladunaca pacova tokom ranog postnatalnog perioda” realizovana je u okviru projekta „Antioksidativna zaštita i potencijali za diferencijaciju i regeneraciju mezenhimalnih matičnih ćelija iz različitih tkiva tokom procesa starenja” (broj projekta 175061, „Osnovna istraživanja”, „Medicina”, rukovodilac projekta prof. dr Milica Kovačević Filipović), a koji je finansiran od strane Ministarstva prosvete, nauke i tehnološkog razvoja Republike Srbije.

ZAHVALNICA

Dugujem zahvalnost prof. dr Aniti Radovanović, mentoru ovog rada, na nesebičnoj pomoći i podršci u svim fazama izrade disertacije. Zahvalan sam na njenoj požrtvovanosti i predanosti ovom radu, motivaciji, podsticaju na kritičko razmišljanje i svemu što je činila da moji prvi koraci u naučnom radu budu što bolji i sigurniji.

Posebnu zahvalnost dugujem prof. dr Milici Kovačević Filipović, šefu projekta u okviru koga je ova disertacija izrađena, na dobronamernim savetima i neprocenjivom doprinosu pri realizaciji svakog koraka ovog rada.

Zahvaljujem se i prof. dr Aleksandri Korać što mi je omogućila da zakoračim u čarobni svet elektronske mikroskopije i ultrastrukturne građe ćelija u laboratoriji Centra za elektronsku mikroskopiju Biološkog fakulteta Univerziteta u Beogradu.

Veliku zahvalnost dugujem kolektivu Katedre za histologiju i embriologiju Fakulteta veterinarske medicine na kojoj je izvršen najveći broj analiza prezentovanih u ovom radu.

Iskreno se zahvaljujem stručnim saradnicima Centra za elektronsku mikroskopiju, diplomiranim biolozima Aniti Lazarević i Maji Bogdanović bez čijeg znanja i veštih ruku ne bi bilo elektronske mikroskopije u ovom radu.

Zahvaljujem se i kolektivu Odseka za histologiju, Instituta za osteoartikularni i dentalni inženjering Univerziteta u Nantu, na pomoći pri izvođenju molekularnih analiza i nesebičnom prenošenju znanja iz ove oblasti. Posebno se zahvaljujem Sophie Sourice-Petit, Sarah Beck-Cormier i Jerome Guicheux i na svemu što su učinili da ovaj rad bude još kvalitetniji.

Zahvaljujem se Branislavu Vejnoviću na stručnim savetima tokom statističke obrade rezultata.

Dugujem zahvalnost i prof. dr Danici Marković, dr Jeleni Danilović Luković i Tijani Lužajić Božinovski na profesionalnoj i prijateljskoj pomoći.

Zahvaljujem se i svima ostalima koji su na bilo koji način pomogli pri izradi ovog rada.

Pre svega zahvalan sam svojoj porodici, Mileni, Nikoli i Iliji na strpljenju i bezrezervnoj podršci i roditeljima koji su mi u toku školovanja bili čvrst oslonac.

Ovaj rad posvećujem porodici.

UTICAJ SMANJENE FUNKCIJE ŠTITASTE ŽLEZDE MAJKI TOKOM GRAVIDITETA I LAKTACIJE NA ENDOHONDALNO FORMIRANJE KOSTIJU MLADUNACA PACOVA TOKOM RANOG POSTNATALNOG PERIODA

SAŽETAK

U ovom radu je postavljena hipoteza da hipotireoidizam ženki pacova utiče na proces endohondralnog okoštavanja tako što utiče na proliferaciju i diferencijaciju hondrocita, osteoklasta i osteoblasta kod mladunaca. U ogledu su korišćeni mladunci muškog pola (n=36), eutanazirani odmah na rođenju ili sedmog dana starosti, potomci majki (n=24) iz kontrolne grupe i dve tretirane grupe koje su tokom graviditeta i laktacije dobijale nisku (1.5 mg/L), ili visoku (150 mg/L) dozu propiltiouracila (PTU) u vodi za piće. Na osnovu kliničkog stanja, koncentracije tireoidnih hormona i indeksa aktivacije štitaste žlezde utvrđeno je da je niska doza PTU-a prouzrokovala supklinički, a visoka klinički oblik hipotireoidizma i kod majki i kod mladunaca obe starosne grupe. Za analizu proksimalne epifizne ploče mladunaca korišćena je morfometrija, *in situ* hibridizacija, imunohistohemija, histohemija i elektronska mikroskopija. Hondrociti u zoni rezervne hrskavice i zoni proliferacije su sadržali manju količinu glikogena, najverovatnije su brže proliferisali i imali su manje izraženu autofagnu aktivnost kod mladunaca iz sve četiri tretirane grupe u odnosu na kontrole. Vanćelijski matriks je sadržala manje kolagena tipa 2 i 10, a više glikozaminoglikana. Najizrazitije promene su skraćenje zone hipertrofije hondrocita, smanjena visina i povećanje broja hipertrofisanih hondrocita koji nisu ekspresirali kaspazu 3. U osteoklastima u zoni osifikacije je smanjenja sinteza tartarat rezistentne kisele fosfataze, dok je u osteoblastima smanjena sinteza kiselog proteina matriksa dentina 1 i kolagena tipa 1. To je povezano sa zaostajanjem kalcifikovane hrskavice, smanjenom depozicijom i kalcifikacijom osteoida te formiranjem kraćih a širih trabekula. Sve promene su naročito izražene kod mladunaca sa kliničkim oblikom hipotireoidizmom starih sedam dana. U zaključku, supklinički i klinički hipotireoidizam kod mladunaca na rođenju i sedmog dana starosti najverovatnije stimuliše proliferaciju hondrocita, a usporava diferencijaciju i smanjuje funkcionalnu aktivnost kako hondrocita, tako i osteoklasta i osteoblasta negativno utičući na endohondralno okoštavanje i dužinu tibije.

Ključne reči: hipotireoidizam mladunaca; hondrogeneza; hipertrofisani hondrociti; osteogeneza; proliferacija; apoptoza; autofagija; vanćelijski matriks

Naučna oblast: Veterinarska medicina

Uža naučna oblast: Histologija i embriologija

UDK broj: 591.3:611.44:616.71-001.15

THE INFLUENCE OF THE REDUCED THYROID FUNCTION IN MOTHERS DURING GRAVIDITY AND LACTATION ON THE ENDOCHONDRAL BONE DEVELOPMENT IN RAT OFFSPRING DURING THE EARLY POSTNATAL PERIOD

ABSTRACT

In this work we hypothesized that the hypothyroidism in rat dams, influences the process of offspring endochondral ossification affecting proliferation and differentiation of chondrocytes, osteoclasts and osteoblasts in pups. At the day of birth and seven-day-old male pups (n = 36) derived from control dams and dams treated with a low (1.5 mg/L) or high (150 mg/L) dose of propylthiouracil (PTU) in drinking water during pregnancy and lactation (n = 24), were used. Based on the clinical examination, thyroid hormone concentrations and thyroid activation index, it was found that the low dose of PTU caused subclinical, and the high dose of PTU clinical form of hypothyroidism in both mothers and in pups of both age groups. Morphometry, in situ hybridization, immunohistochemistry, histochemistry and electron microscopy were used to analyze the proximal epiphyseal plates of the pups. Chondrocytes in the reserve cartilage zone and proliferation zone contained a lower amount of glycogen, most likely proliferated faster and had a less pronounced autophagy activity in pups from all four treated groups compared to controls. The extracellular matrix contained less collagen type 2 and 10 and more glycosaminoglycans. The most pronounced changes were the shortening of the hypertrophic zone, the reduced height and the increase in the number of hypertrophic chondrocytes that did not express caspase 3. Ossification zone: low amount of tartrate resistant acid phosphatase, and dentin matrix acid protein-1 and collagen type 1 was synthesized in osteoclasts and osteoblasts, respectively. This was associated with the delay of calcified cartilage resorption, decreased deposition and calcification of osteoid, and the formation of shorter and wider trabeculae. All changes were particularly pronounced in pups with a clinical form of hypothyroidism, seven days old. In conclusion, subclinical and clinical hypothyroidism in pups at the day of birth and seven-day-old, most likely stimulates chondrocyte proliferation. It also slows down differentiation and reduces the functional activity of chondrocyte, osteoclasts and osteoblasts, adversely affecting endochondral ossification and tibia length.

Key words: offspring hypothyroidism; chondrogenesis; hypertrophic chondrocytes; osteogenesis; proliferation; apoptosis; autophagy; extracellular matrix.

Major Field of Study: Veterinary Medicine

Special Field of Study: Histology and Embryology

UDC Number: 591.3:611.44:616.71-001.15

SADRŽAJ:

1. UVOD	1
2. PREGLED LITERATURE	3
2.1. RAZVOJ SKELETA	3
2.1.1. <i>Longitudinalni rast kostiju</i>	6
2.1.2. <i>Struktura i funkcija epifizne ploče</i>	8
2.1.3. <i>Regulacija aktivnosti ćelija epifizne ploče</i>	10
2.1.4. <i>Sudbina hipertrofisanih hondrocita</i>	10
2.1.4.1. <i>Autofagija</i>	10
2.1.4.2. <i>Apoptoza</i>	15
2.1.4.3 <i>Transdiferencijacija</i>	19
2.2. TIREOIDNI HORMONI	21
2.2.1. <i>Grada štitaste žlezde</i>	21
2.2.2. <i>Fiziologija tireoidnih hormona</i>	21
2.2.3. <i>Sinteza tireoidnih hormona</i>	23
2.2.4. <i>Mehanizam delovanja TSH</i>	24
2.2.5. <i>Tireoidni hormoni u krvnoj plazmi</i>	26
2.2.6. <i>Transport tireoidnih hormona u ćeliju</i>	26
2.2.7. <i>Dejodinacija tireoidnih hormona</i>	28
2.2.8. <i>Mehanizam delovanja tireoidnih hormona</i>	29
2.2.8. <i>Razviće hipotalamo-hipofizno-tireoidne (HHT) osovine fetusa</i>	31
2.2.9. <i>Metabolizam tireoidnih hormona in utero</i>	34
2.2.10. <i>Transport tireoidnih hormona i njihovi receptori u tkivima fetusa</i>	36
2.2.11. <i>Transplacentarni prenos tireoidnih hormona majke</i>	36
2.2.12. <i>Uticao tireoidnih hormona na rast i sazrevanje fetusa</i>	38
2.3. HIPOTIREOIDIZAM I NJEGOV UTICAJ NA RAZVOJ KOSTIJU	39
2.3.1. <i>Hipotireoidizam</i>	39
2.3.2. <i>Hipotireoidizam i graviditet</i>	40
2.3.3. <i>Animalni modeli koji se koriste za ispitivanje uticaja hipotireoidizma majki na potomstvo</i>	41
2.3.3.1. <i>Antitireoidni lekovi</i>	42

2.3.4. <i>Uticaj tireoidnih hormona na razviće koštanog tkiva</i>	44
3. CILJ I ZADACI ISTRAŽIVANJA.....	48
4. MATERIJAL I METODE ISTRAŽIVANJA.....	50
4.1. OGLEDNE ŽIVOTINJE	50
4.2. ANIMALNI MODEL.....	50
4.3. EKSPERIMENTALNA PROCEDURA	51
4.4. UTVRĐIVANJE TIREOIDNOG STATUSA I ANALIZA ŠTITASTE ŽLEZDE	52
4.5. UZORKOVANJE I PRIPREMA TIBIJE ZA SVETLOSNU MIKROSKOPIJU I HISTOMORFOMETRIJSKE ANALIZE	53
4.6. HISTOMORFOMETRIJSKE ANALIZE PROKSIMALNE EPIFIZNE PLOČE TIBIJE.....	54
4.6.1. <i>Histomorfometrijska merenja izvršena na presecima bojenim H/E</i>	54
4.7. HISTOHEMIJSKA BOJENJA TKIVA TIBIJE	57
4.7.1. <i>Alcian plavo bojenje za proteoglikane</i>	57
4.7.2. <i>TRAP bojenje</i>	58
4.7.3. <i>MASSON-GOLDNER trihromno bojenje za vezivno tkivo</i>	58
4.7.4. <i>Kvantifikacija histohemijskih bojenja</i>	58
4.8. IMUNOHISTOHEMIJSKE ANALIZE	62
4.8.1. <i>Osnovni principi tehnike imunohistohemije bazirane na upotrebi polimera</i>	62
4.8.2. <i>Protokol izvođenja imunohistohemijskog bojenja</i>	64
4.8.3. <i>Kontrola kvaliteta i specifičnosti imunohistohemijske reakcije</i>	65
4.8.4. <i>Kvantifikacija imunohistohemijskih bojenja</i>	65
4.9. <i>IN SITU</i> HIBRIDIZACIJA.....	66
4.9.1. <i>Postupak sinteze riboprobe</i>	67
4.9.2. <i>Tehnika izvođenja in situ hibridizacije</i>	68
4.10. ELEKTRONSKA MIKROSKOPIJA.....	68
4.11. STATISTIČKA ANALIZA.....	69
5. REZULTATI ISTRAŽIVANJA	70
5.1. ODREĐIVANJE TIREOIDNOG STATUSA MAJKI I MLADUNACA.....	70
5.1.1. <i>Dužina graviditeta i prosečan broj mladunaca po leglu</i>	70
5.1.2. <i>Tireoidni status kontrolnih i PTU tretiranih majki</i>	71
5.1.3. <i>Telesna masa mladunaca na rođenju (T0)</i>	72
5.1.4. <i>Tireoidni status mladunaca na rođenju (T0)</i>	73

5.1.5. Telesna masa mladunaca starih sedam dana (T7)	74
5.1.6. Tireoidni status mladunaca starih sedam dana (T7)	75
5.2. KARAKTERIZACIJA ENDOHONDRALE OKOŠTAVANJA U PROKSIMALNOJ EPIFIZI TIBIJE MALDUNACA	77
5.2.1. Dužina tibije, visina zona epifizne ploče, broj hondrocita i visina poslednjeg hipertrofisanog hondrocita mladunaca na rođenju (T0)	77
5.2.2. Dužina tibije, visina zona epifizne ploče, broj hondrocita i visina poslednjeg hipertrofisanog hondrocita mladunaca starih sedam dana (T7)	79
5.2.3. Analiza ultrastrukture hondrocita tibije mladunaca	81
5.2.4. Kolagen tipa 2 i 10 i glikozaminoglikani u zonama proliferacije i hipertrofije hondrocita proksimalne epifizne ploče mladunaca na rođenju (T0) i mladunaca starih sedam dana (T7)	86
5.2.5. TRAP, morfologija trabekula, kolagen tipa 1 i ekspresija DMP-1 u zoni okoštavanja mladunaca	91
5.2.6. Marker proliferacije, autofagije i apoptoze u hondrocitima tibije mladunaca	97
5.2.6.1. Ekspresija markera proliferacije: Ki67	97
5.2.6.2 Ekspresija markera autofagije: ATG7 i LC3	101
5.2.6.3. Ekspresija markera apoptoze: kaspaza 3	109
6. DISKUSIJA	114
7. ZAKLJUČCI	130
8. Literatura	131

1. UVOD

Hipotireoidizam, jedan od najčešćih endokrinih poremećaja kod ljudi i životinja, najteže posledice ostavlja ukoliko se deficit hormona štitaste žlezde javi tokom intrauterinog razvoja, kada je proliferacija i diferencijacija ćelija svih tkiva najintenzivnija. Porast prevalence rađanja dece sa kongenitalnim hipotireoidizmom u poslednjih dvadeset godina širom sveta, dovodi se u vezu, između ostalog i sa faktorima okruženja (*Rastogi i LaFranchi, 2010; Teng i sar., 2013; Ghanbari i Ghasemi, 2017*). Pokazano je da hipotireoidizam majki tokom graviditeta ostavlja ireverzibilne posledice na razvoj nervnog sistema njihovih mladunaca (*Bernal, 2005; Rovet, 2014; Shafiee i sar., 2016*). Ireverzibilne promene nastaju i na gonadama, a posledica je poremećaj reproduktivne sposobnosti kako ženki tako i mužjaka (*Radovanović i sar., 2003, 2012, 2018; Danilović Luković i sar., 2016, 2017a, 2017b; 2017c; Ahmed, 2018*). Poseban problem predstavlja supklinički hipotireoidizam koji se u praksi teško dijagnostikuje zbog izostanka jasnih kliničkih simptoma. Iako je poznato da deficit tireoidnih hormona kod jedinki u razvoju dovodi do poremećaja u rastu dugih kostiju (*Bassett i Williams, 2016*), i dalje postoji potreba da se utvrdi u kojoj meri supklinički hipotireoidizam majki utiče na endohondralno okoštavanje i razvoj dugih kostiju mladunaca. Ova problematika je važna sa aspekta brzine rasta (prirasta) novorođenih životinja u farmskom uzgoju različitih domaćih životinja, ali i u patologiji socijalnih životinja i ljudi. Takođe, postavlja se pitanje da li suptilne promene koje eventualno nastaju na kostima novorođenčadi, čije su majke za vreme graviditeta bile supklinički hipotireoidne, ostavljaju trajne posledice koje kasnije tokom života u zreloom dobu mogu dovesti do osteoporoze i drugih oboljenja vezanih za koštano zglobni sistem.

Mehanizmi zamene hrskavičnog modela dugih kostiju koštanim tkivom u toku prenatalnog i ranog postnatalnog perioda života, kao i hondrogena i osteogena diferencijacija matičnih ćelija u toku ovog procesa, i dalje nisu u potpunosti razjašnjeni. Diferencijacija mezenhimalnih matičnih ćelija u hondrocite i osteocite izvedena *in vitro* ne može da da sve odgovore o diferencijaciji ovih ćelija. S obzirom na prirodu epifizne ploče, ona predstavlja dobar model za proučavanje procesa hondrogene i osteogene

diferencijacije ćelija *in vivo*. Hondrociti rezervne hrskavice se smatraju matičnim ćelijama epifizne ploče, jer njihovom diferencijacijom nastaju zone proliferacije i hipertrofije, koje i u slučaju oštećenja mogu da regenerišu ako je očuvana rezervna hrskavica. U poslednje vreme je dostupan sve veći broj radova koji dokazuju da se određeni broj terminalno diferenciranih hondrocita na granici hrskavice i kosti transdiferentuje u osteoblaste (Zhou i sar., 2014; Yang i sar., 2014; Aghajanian i Mohan, 2018; Mizuhashi i sar., 2018). Ovakvi nalazi koji upućuju na plastičnost ćelija tokom hondrogeneze su u suprotnosti sa prethodno utvrđenom i linijski opredeljenom hondrogenezom i osteogenezom. Takođe, odavno je poznato da tireoidni hormoni podstiču ekspresiju gena, jer deluju kao stimulišući transkripcioni faktori i bitni su za diferencijaciju ćelija.

Endohondralno okoštavanje je ključno ne samo za formiranje i rast dugih cevastih kostiju u toku embrionalnog i ranog postnatalnog perioda, već i za zarastanje preloma kostiju kod odraslih. Prilikom zarastanja preloma aktiviraju se oba procesa, intramembranozno i endohondralno okoštavanje, dolazi do formiranja hrskavičavog kalusa koji potom podleže mineralizaciji, resorpciji i zameni koštanim tkivom (Marsell i Einhorn, 2011). S obzirom da se smatra da tireoidni hormoni utiču na proces zarastanja preloma, naše istraživanje može dati informacije koje bi bile korisne na polju regenerativne medicine.

Sve navedeno je razlog istraživanja koje je izvedeno u ovoj doktorskoj tezi, a koje ima za cilj da definiše faze endohondralnog okoštavanja u dugim kostima mladunaca na kojima se pretpostavlja da postoje najveće promene na nivou hondrocita i osteoblasta, kao i matriksa kosti i hrskavice, a nastale kao posledica supkliničkog hipotireoidizma majki.

2. PREGLED LITERATURE

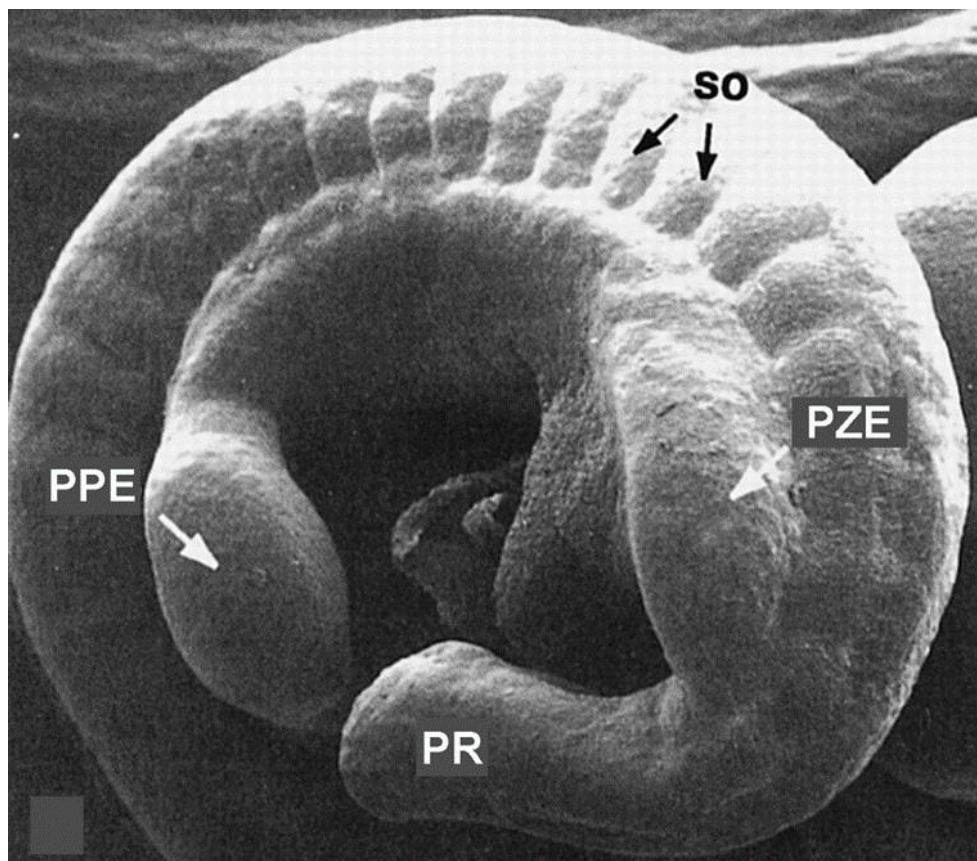
2.1. RAZVOJ SKELETA

Skelet sisara je mezodermalnog porekla i sastoji se od hrskavice i kostiju. Sve kosti skeleta se mogu razvrstati u dve grupe: kosti osovinskog (aksijalnog) skeleta (kičmeni stub, lobanja, rebra i grudnu kost) i kosti skeleta udova (apendikularni skelet). Aksijalni i apendikularni skelet se razvijaju od somita i bočne ploče mezoderma, dok hrskavica, kosti lica i kosti lobanje potiču od kranijalnog dela nervne kreste. Broj kostiju koje grade skelet je različit i zavisi od vrste i rase životinja. Prosečan broj kostiju u skeletu konja je 205; goveda 207; svinja 223; pasa 319; mačaka 245; pacova 213, dok se kod odraslog čoveka taj broj kreće oko 206 kostiju. Sve kosti skeleta formiraju se procesom okoštavanja koje može biti intramembranozno ili endohondralno (*Long i Ornitz, 2013*).

U toku intramembranoznog okoštavanja dolazi do direktne transformacije mezenhimskih ćelija u osteoblaste koji formiraju matriks koštanog tkiva. Ovim procesom formiraju se kosti lobanje, klavikula (kod ljudi) i neke kosti lica. Razvoj dugih cevastih kostiju, kičmenog stuba, rebara i grudnog koša odigrava se pomoću drugog procesa, endohondralnog okoštavanja. U toku edohondralnog okoštavanja, mezenhimske ćelije se transformišu u hondrocite koji stvaraju privremeni hrskavični model buduće kosti. Zatim hondrociti u hijalinoj hrskavici modela kosti podležu nizu morfoloških i funkcijskih promena što naposljetku rezultira zamenom hrskavice koštanim tkivom (*Karsenty i Wagner, 2017*).

Kod ljudi, formiranje pupoljka i oblikovanje ekstremiteta počinje tokom četvrte nedelje embrionalnog razvoja, a završava se do osme nedelje (*Gardner i O'Rahilli 1968*). Ovaj proces se kod miševa odigrava tokom pet dana embrionalnog razvoja, od 9.5 do 14.5 (Slika 2.1.) (*Martin, 2002*). Razvoj pupoljka ekstremiteta počinje kondenzacijom ćelija mezenhima (Slika 2.2. A i B) (*Thorogood i Hinchliffe 1975*), koja je regulisana Hox genima, morfogenim proteinom kostiju [*engl. bone morphogenetic proteins (BMP)*], transformišućim faktorom rasta- β (*engl. transforming growth factor- β*) i faktorom rasta fibroblasta [*engl. fibroblast growth factors (FGF)*] (*Long i Ornitz, 2013*). Nakon

kondenzacije mezenhima, ćelije kondenzata se diferenciraju u ćelije hondrocitne linije i počinju da eksprimiraju SOX9 (Wright i sar., 1995).



Slika 2.1. Skenirajuća elektronska mikroskopija embriona miša desetog dana embrionalnog razvoja (E10) (lateralni pogled) na kome se može zapaziti protruzija lateralnog telesnog zida koja predstavlja pupoljak zadnjeg ekstremiteta (PZE) u nastajanju. Razvoj pupoljaka prednjeg ekstremiteta (PPE) započinje u ranijem stadijumu embrionalnog razvoja (E9.0–E9.5), a na elektronmikrogramu se može zapaziti da je PPE veći od PZE. Somiti (so) i pupoljak repa (PR) su lako vidljivi (prilagođeno prema Martin, 2002).

Diferencijacija hondrocita je podstaknuta prehondrogenom kondenzacijom i ekspresijom SOX9 i karakteriše se sekrecijom kolagena tipa 2, agrekana i drugih proteina karakterističnih za matriks hijaline hrskavice (Hall i Miiake 1995; Kronenberg 2003). Povećanje dimenzija tako formiranog hrskavičavog modela buduće kosti odvija se procesom proliferacije i diferencijacije hondrocita koje su precizno regulisane

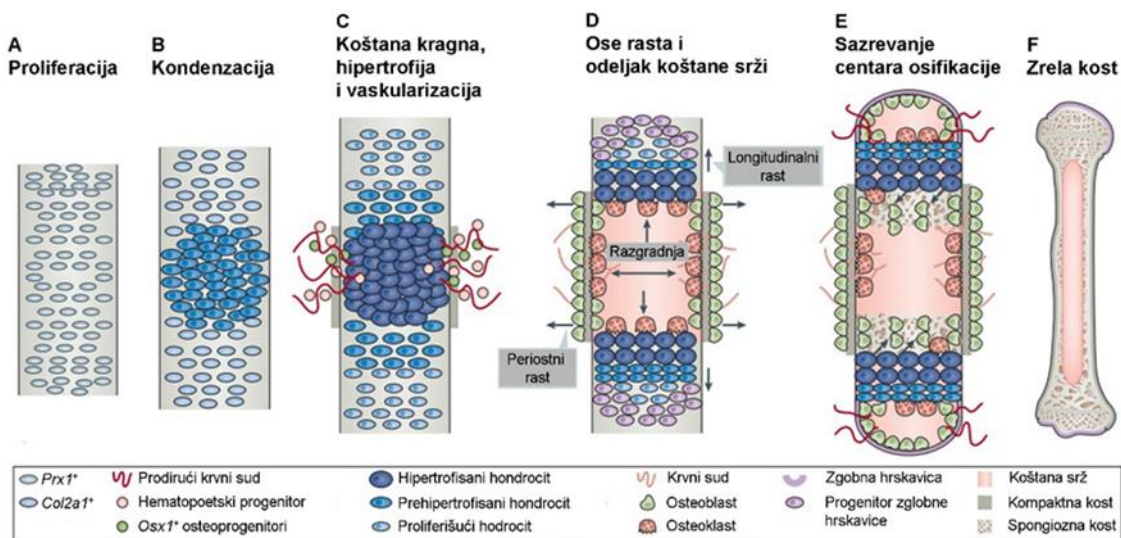
komplikovanom mrežom signala (*Kronenberg, 2003*). Čelije perihodrijuma koji prekriva hrskavični model u regionu dijafize buduće kosti diferentuju se u osteoblaste koji procesom intramembranoznog okoštavanja stvaraju strukturu koja podseća na narukvicu ili kragu. Hondrociti hijaline hrskavice u modelu buduće kosti ispod koštane kragne prvo počinju serijom brzih deoba koje dovode do promene oblika ovih ćelija i od ovalnih postaju oblika sočiva formirajući pravilne nizove. Zatim, hondrociti izlaze iz ćelijskog ciklusa i podležu hipertrofičnoj diferencijaciji, uvećavajući mnogostruko svoj volumen, ali i u isto vreme menjajući i sastav vanćelijskog matriksa. Hipertrofisani hondrociti luče kolagen tipa 10 i alkalnu fosfatazu, osnovne regulatore mineralizacije hrskavičnog matriksa, koji služi kao nosač za prodor krvnih sudova, privlačenje osteoblasta i deponovanje koštanog matriksa. Hipertrofisani hondrociti naposljetku podležu ili programiranoj ćelijskoj smrti, ostavljajući za sobom prazne lakune velikih dimenzija čiji su zidovi izgrađeni od izmenjenog kalcifikovanog matriksa hrskavice, ili transdiferencijaciji u osteoblaste. Krvni sudovi uz pomoć osteoklasta prodiru kroz koštanu kragu u centar hrskavičavog modela. Zajedno sa krvnim sudovima dolaze i osteoprogenitorne ćelije koje naseljavaju prazne lakune i diferentuju se u osteoblaste. Oni počinju sa sintezom osteoida koji talože na zidove praznih lakuna formirajući na taj način mrežu primarnih koštanih trabekula. Opisani proces rezultira nastankom primarnog centra okoštavanja. U regionu epifize buduće kosti dolazi do prodora krvnih sudova i sličnih promena u hrskavici što rezultira nastankom sekundarnog centra okoštavanja (*Kronenberg 2003*).

U regionu između primarnog i sekundarnog centra okoštavanja dolazi do razvoja epifizne ploče, koja predstavlja visoko specijalizovano hrskavičavo tkivo koje ima presudnu ulogu u daljem razvoju i oblikovanju skeleta. Uspešan razvoj hrskavice u epifiznim pločama je od ogromnog značaja za održavanje odgovarajućih proporcija skeleta. Hondrociti u epifiznim pločama nastavljaju da proliferišu i da se diferentuju sve dok ne dođe do spajanja primarnog i sekundarnog centra okoštavanja, obezbeđujući na taj način linearni rast kostiju. Spajanje ova dva centra okoštavanja kod ljudi i većine sisara se dešava na kraju puberteta i podrazumeva potpuno iščezavanje sloja hrskavice koja se nalazi između njih (*Kronenberg 2003*).

2.1.1. Longitudinalni rast kostiju

Kod ljudi, longitudinalni rast kostiju se obezbeđuje aktivnošću epifizne ploče. Stopa rasta je brža u prvim godinama života, zatim se postepeno smanjuje kako bi dostigla plato nakon završetka pubertalnog rasta, a konačno prestaje fuzijom primarnog i sekundarnog centra okoštavanja. Isti obrazac brzine rasta je zapažen kod većine drugih sisara. Izuzetak predstavlja izražena brzina rasta koja se javlja tokom puberteta kod ljudi (Tanner i Davies, 1985).

Kod pacova, stopa rasta se povećava između 1. i 5. nedelje, a zatim opada do postizanja zrelosti skeleta između 11,5 i 13. nedelje (Hunziker i Schenk, 1989; Kember, 1973). Kost i dalje rastu, iako smanjenom stopom, do 26. nedelje starosti, nakon čega rast kod pacova praktično prestaje (Walker i Kember, 1972).



Slika 2.2. Skeletogeneza duge kosti. Pogled na uzdužni presek ključnih faza endohondralnog formiranja kostiju u ekstremitetima miša. Proliferacija $Prx1^+$ progenitora u lateralnoj ploči mezoderma i njihovo naseljavanje u rastući pupoljak ekstremiteta (A). Čelije koje se nalaze najbliže centru prolaze kroz proces kondenzacije mezenhima, eksprimiraju kolagen tipa 2 ($Col2a1$) i ulaze u hondrogenu diferencijaciju što rezultira deponovanjem matriksa karakterističnog za hijalinu hrskavicu (B). Čelije podležu hipertrofičnoj diferencijaciji, počinju da eksprimiraju kolagen tipa 10, što predstavlja okidač za formiranje koštanog tkiva kragne i vaskularizaciju hrskavičavog modela kosti. Prodor krvnih sudova obezbeđuje priliv hematopoetskih ćelija i osteoklasta, koji resorbuju kalcifikovani matriks hrskavice i na

taj način doprinose formiranju odgovarajućeg modela. Krvni sudovi takođe omogućuju i dolazak $Osx1^+$ progenitora osteoblasta i ćelija krvi koje popunjavaju novoformiranu šupljinu koštane srži (C i D). Longitudinalna osa rasta kosti u razvoju se uspostavlja kada vaskularizacija i resorpcija od strane osteoklasta u potpunosti podele hrskavični model na dva dela koja se nalaze na suprotnim krajevima. Perpendikularnu ili periostnu osu rasta obezbeđuju osteoblasti u periostu koji obezbeđuju rast kosti u širinu (D). Osteoblasti koji u hrskavičavom modelu vrše depoziciju koštanog matriksa potiču od $Osx1^+$ ćelija koje tu dolaze zajedno sa krvnim sudovima ili nastaju transdiferencijacijom hipertrofisanih $Col10a1^+$ hondrocita. Kako novoformirana kost nastavlja da raste, u predelu epifize se u određenom trenutku odigrava drugi talas vaskularizacije i formiraju se sekundarni centri okoštavanja (E). Zrela kost nastala endohondralnim okoštavanjem (F) (prilagođeno prema Salazar i sar., 2016).

Kao što je već navedeno na primeru ljudi, kod sisara većih dimenzija (zec i veći od njega), epifizne ploče iščezavaju u skeletu odraslih jedinki što prouzrokuje prestanak longitudinalnog rasta. Međutim, kod malih glodara (pacovi, miševi) epifizne ploče ostaju prisutne tokom celog života, iako longitudinalni rast prestaje oko 26. nedelje starosti (Mehta i sar., 2002). Razlog za kontinuirano prisustvo epifiznih ploča tokom celog života, a izostanak kontinuiranog longitudinalnog, dugo nije bio razumljiv. Roach i saradnici su 2003. godine publikovali rad u kome su pokušali da objasne mehanizme koji dovode do prestanka longitudinalnog rasta kostiju kod pacova. Oni su u epifiznim pločama starih pacova opisali četiri kategorije morfoloških promena koje utiču na funkciju epifiznih ploča. Te promene možda mogu doprineti objašnjenju prestanka longitudinalnog rasta u situaciji gde epifizne ploče još postoje. Morfološke promene koje su zapazili na epifiznim pločama starih pacova, koje nisu prisutne kod mlađih životinja, opisali su na sledeći način: a) formiranje trake koštanog tkiva paralelne sa dijafiznim rubom epifizne ploče, koja efikasno zaptiva taj rub; b) postojanje prostranih acelularnih oblasti u okviru epifizne ploče, koje su otporne na resorpciju i/ili remodeliranje; c) unutar celularnih oblasti epifizne ploče postoji obimno remodeliranje i formiranje kosti i d) direktno formiranje kosti putem hondrocita koji potiču iz epifizne ploče. Činjenica da pacovi i miševi imaju specifičnosti koje omogućavaju očuvanje epifizne ploče tokom čitavog života svakako ih

čini zanimljivim kao model za proučavanje hondrogeneze i osteogeneze i tokom neonatalnog života i posle završetka rasta.

2.1.2. Struktura i funkcija epifizne ploče

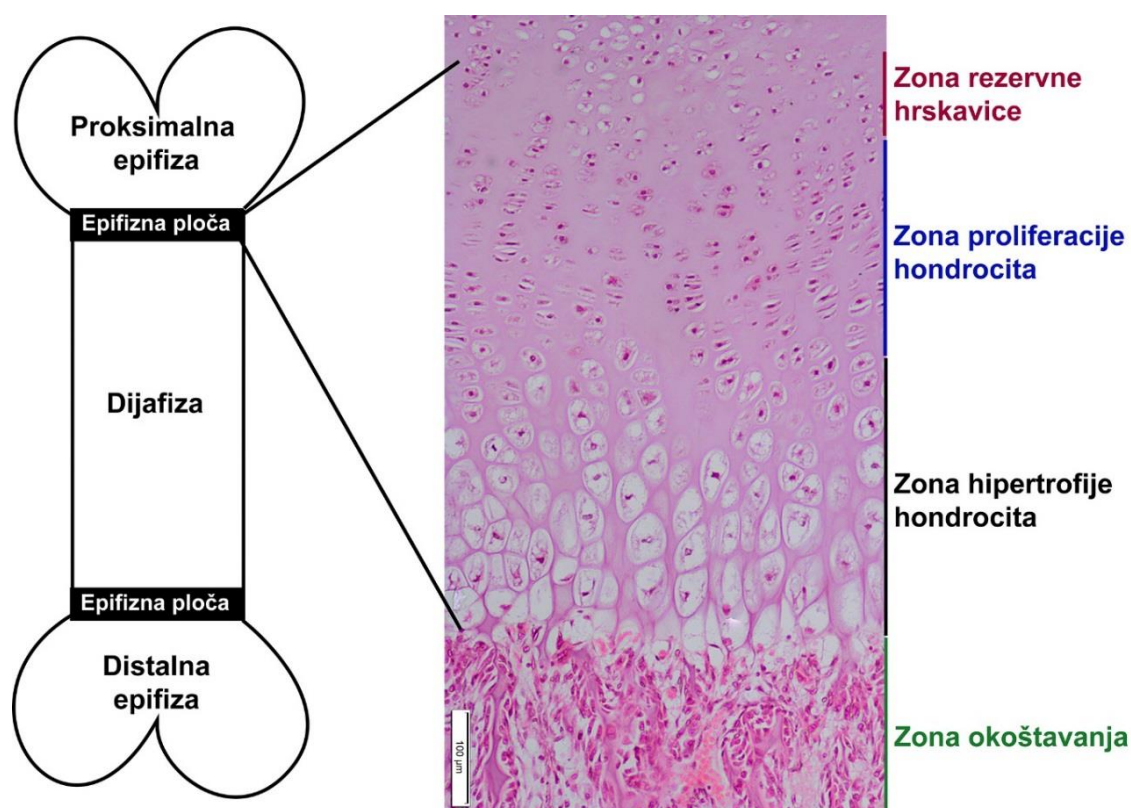
Epifizna ploča, ili kako se još naziva epifizna ploča rasta (*engl. growth plate*), je privremeni sloj hijaline hrskavice koji izgrađuju isključivo hondrociti nastali od multipotentnih skeletnih progenitorskih ćelija. Ove progenitorske ćelije kaskadno prolaze kroz niz koraka diferencijacije, što dovodi do stvaranja visoko organizovane epifizne ploče sa tri različite zone (Slika 2.3.) (*Sun i Beier 2014; Liu i sar., 2017*).

Zona rezervne hrskavice: region koji se nalazi odmah do epifize i naziva se zonom rezervne hrskavice jer sadrži hondrocite okruglog oblika koji nisu specifično diferencirani i za koje se veruje da služe kao matične ćelije od kojih nastaju proliferišući hondrociti. Osobine matičnih ćelija i proliferativna svojstva ovih ćelija se tokom starenja životinja gube i konačno nestaju nakon puberteta. Takođe, smatra se da hondrociti ove zone stvaraju morfogene koji direktno deluju na klonove koji proliferišu i na taj način formiraju nizove hondrocita u fazi proliferacije. Morfogeni koje luče hondrociti iz zone rasta sprečavaju prevremenu diferencijaciju ka hipertrofičnim hondrocitima (*Abad i sar., 2002*).

Zona proliferacije hondrocita: Hondrociti iz zone rezervne hrskavice se regrutuju u zonu proliferacije hondrocita, gde formiraju mnoštvo kolona u kojima se odvija njihovo umnožavanje. Kolone hondrocita su postavljene paralelno sa dužom osom kosti (*Abad i sar., 2002; Kronenberg, 2003*). Rast koji nastaje kao posledica proliferacije hondrocita čini oko 10% od ukupnog rasta (*Wilsman i sar., 1996b*). Bitno je istaći da je karakteristika hondrocita u ovoj zoni i sinteza kolagena tipa 2 (*Kronenberg, 2003*).

Zona hipertrofije hondrocita: Hondrociti koji su pozicionirani najdalje od epifize prestaju da se umnožavaju i uvećavaju svoju veličinu skoro 15 puta (*Bush i sar., 2010*). Ovo uvećanje se odvija kroz proces hipertrofične diferencijacije koja obuhvata tri različite faze. Tokom prve i treće faze istovremeno se povećavaju suva materija i voda, dok se u drugoj fazi povećava samo voda. Stopa rasta tokom treće faze regulisana je faktorom rasta sličnom insulinu 1 (IGF-1). Zavisno od brzine stope rasta kosti se mogu okarakterisati kao brzo ili sporo rastuće (*Cooper i sar., 2013*). Hipertrofisani hondrociti

izlučuju izuzetno velike količine vanćelijskog matriksa, koji sadrži kolagen tipa 10 i faktore kao što je Indian hedgehog (Ihh) koji autokrino podstiču diferencijaciju hondrocita i vaskularni endotelni faktor rasta [engl. *vascular endothelial growth factor* (VEGF)] koji stimuliše angiogenezu. Na kraju, hipertrofisani hondrociti umiru još neidentifikovanim mehanizmom, a na njihovo mesto dolaze osteoblasti koji sintetišu koštani matriks. Ova zona je odgovorna za skoro 50-60% rasta kostiju jer je u njoj izuzetno brza zamena starih hipertrofisanih hondrocita novim hipertrofisanim hondrocitima u rasponu od samo 24 časa (Wilsman i sar., 1996a; Bush i sar., 2010).



Slika 2.3. Struktura epifizne ploče. Hematoksilin/eozin bojenje epifizne ploče tibije pacova na kojoj se jasno razlikuju zona rezervne hrskavice, zona proliferacije hondrocita i zona hipertrofije hondrocita.

2.1.3. Regulacija aktivnosti ćelija epifizne ploče

Mnoštvo autokrinih i parakrinih signalnih puteva reguliše kinetiku ćelija epifizne ploče. Takođe, aktivnost ćelija epifizne ploče je regulisana endokrinim faktorima, u prvom redu osom GH/IGF-1, kao i tireoidnim hormonima, androgenima, estrogenima i glukokortikoidima (*Van der Eerden i sar., 2003; Nilsson i sar., 2005*).

Parakrina i autokrina regulacija se odvija preko Ihh i paratireoidnom hormonu sličnog peptida [(*engl. parathyroid hormone-related peptide (PTHrP)*)], koji deluju pomoću pozitivno-negativne povratne sprege koja reguliše izlazak hondrocita iz zone proliferacije i ulazak u zonu hipertrofije (*Kronenberg, 2003*). Ostali faktori koji učestvuju u parakrinoj i autokrinoj regulaciji su FGF, BMP i Wnt (*Van der Eerden i sar., 2003; Nilsson i sar., 2005; Chagin i Säwendahl, 2009*). Pored navedenih sistemskih i lokalnih regulatora, ključnu ulogu u regulaciji i koordinaciji ćelijske kinetike epifizne ploče ima mikrookruženje, samo za sebe ili u vezi sa hormonima.

2.1.4. Sudbina hipertrofisanih hondrocita

Normalan razvojni put hondrocita u epifiznoj ploči je njihovo sazrevanje tokom nekoliko ćelijskih ciklusa do postizanja terminalne diferencijacije koja se završava nastankom hipertrofisanih hondrocita - koji zatim umiru. Interesantno je da još uvek nije potuno jasno kojim procesom se uklanjaju hipertrofisani hondrociti u toku procesa endohondralnog okoštavanja, iako se ovaj problem ispituje duže od jednog veka. Dva tipa programirane ćelijske smrti, autofagija i apoptoza se najčešće pominju kao ključni u ovom procesu.

2.1.4.1. Autofagija

Preživljavanje ćelija i odvijanje ćelijskog ciklusa zavise od neprekinutog lanca snabdevanja ćelija odgovarajućom količinom gradivnih i energijom bogatih molekula. Moguće je pretpostaviti da je cirkulacija za ćelije sekundarni izvor neophodnih materija i da su one obezbeđene molekulima „iz prve ruke” putem dva sistema razgradnje i ponovnog iskorišćavanja sopstvenih molekula koji su utkani u njih same – sistema proteazoma i lizozoma. Proteazomi su visoko selektivne organele koje razgrađuju samo

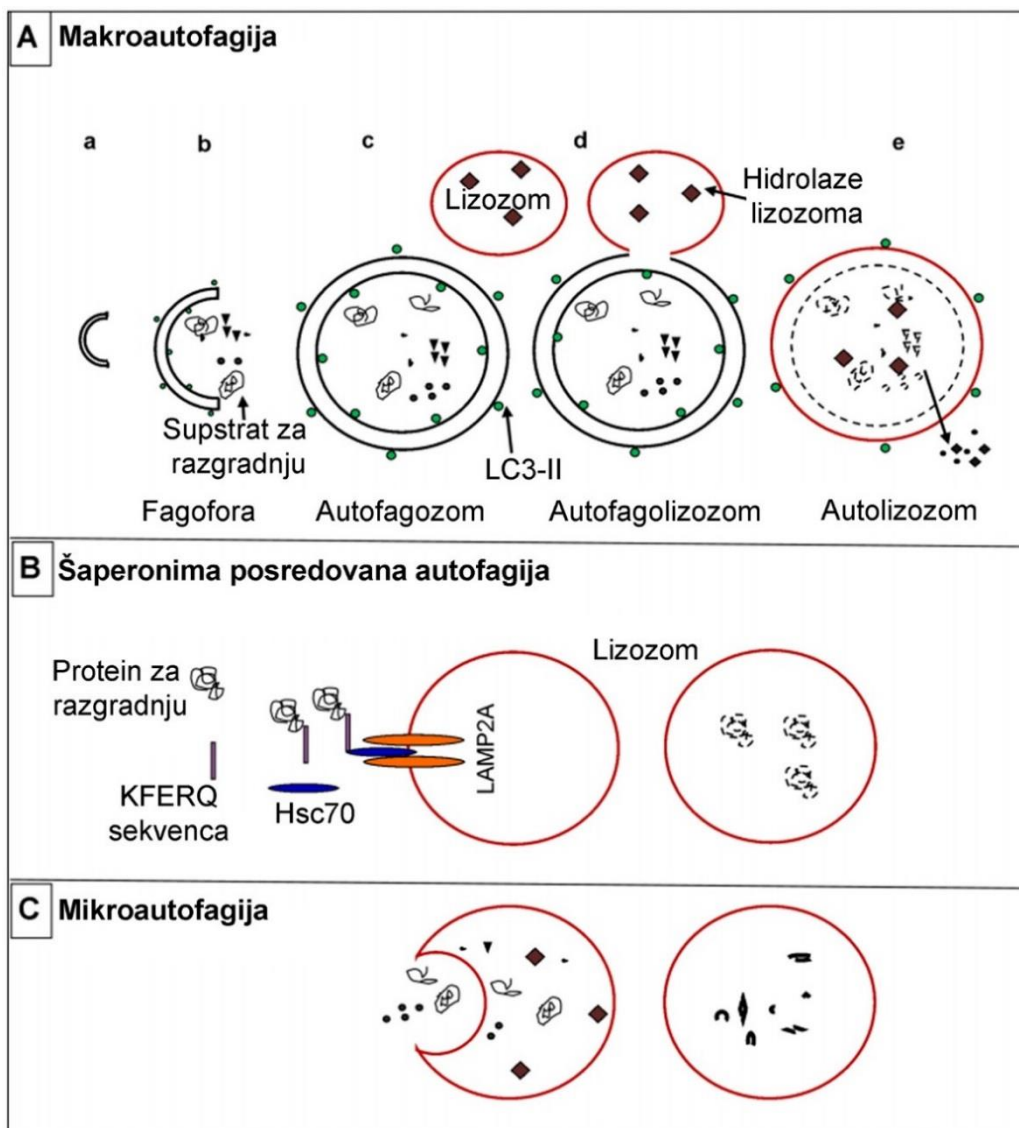
molekule obeležene ubikvitinom, a to su uglavnom kratkoživeći proteini. Oni obezbeđuju kontinuirane potrebe za aminokiselinama u ćeliji. U lizosome, oštećene organele i ćelijske komponente dospevaju procesom autofagije. Obim autofagije se povećava pod uslovima stresa, od kojih autofagiju najviše stimuliše nedostatak aminokiselina odnosno azotnih jedinjenja. Svrha autofagije je da obezbedi 1) aminokiseline za sintezu lizozomalnih enzima, enzima respiratornog lanca, enzima antioksidativne zaštite i proteina uključenih u sintezu aminokiselina 2) stvaranje glukoneogenih aminokiselina 3) energiju – stimulacijom lipofagije.

Autofagija u hondrocitima ima dvostruku ulogu, neophodna je za preživljavanje ćelije, ali je uključena i ćelijsku smrt (*Baehrecke, 2005*). S obzirom da je hrskavica avaskularno tkivo, a hondrociti se nalaze na niskoj koncentraciji kiseonika, smatra se da je autofagija neophodna za razgradnju oštećenih ili nepotrebnih organela, obnavljanje struktura u citoplazmi, ali i za obezbeđenje energije u slučaju ćelijskog gladovanja, naročito kod mladih hondrocita (*Settembre i sar., 2008; Chang i sar. 2013*).

O aktuelnosti svih tema vezanih za autofagiju govori i to što je profesor Yoshinori Ohsumi dobio Nobelovu nagradu iz oblasti medicine 2016. godine za otkriće mehanizma autofagije. Termin autofagija se spominje još od 1960 godine kada su otkriveni lizozomi (*Deter i de Duve, 1967*), ali se njena precizna fiziološka uloga vezana za pojedina tkiva još uvek proučava. U ćelijama sisara se razlikuju tri forme autofagije: makroautofagija, mikroautofagija i autofagija u kojoj posreduju šaperoni (Slika 2.4.). Ova tri oblika autofagije se razlikuju po supstratu koji se razgrađuje i po mehanizmu odvijanja samog procesa (*Glick i sar., 2010*).

Sušтина makroautofagije je stvaranje autofagozoma koji podrazumeva sekvestraciju oštećenih organela i dugoživećih proteina dvostrukom membranom, koji se potom spaja sa lizozomom. Enzimi lizozoma vrše digestiju sadržaja, a proizvodi nastali digestijom se oslobađaju u citoplazmu (Slika 2.4.a.) kako bi se ponovo upotrebili u cilju preživljavanja ćelije u stresnim uslovima (*Glick i sar. 2010; Mizushima i Komatsu 2011*). Proteini citoplazme koji sadrže karakterističnu pentapeptidnu sekvencu (KFERQ) koju prepoznaje šaperon Hsc70 razgrađuju se autofagijom u kojoj posreduju šaperoni (Slika 2.4.B.) (*Orenstein i Cuervo, 2010*). Direktno preuzimanje sadržaja citoplazme invaginacijom membrane lizozoma naziva se mikroautofagija (Slika 2.4.C.)

(Vuppalapati, 2017). Autofagija uz posredovanje šaperona razlikuje se od makro i mikroautofagije po tome što ne uključuje reorganizaciju membrana, već oštećeni molekuli (koji imaju KFERQ pentapeptidnu sekvencu) prolaze kroz membranu lizozoma kroz multimerni translokaza kompleks.



Slika 2.4. Različite forme autofagije. Redosled događaja u toku procesa makroautofagije (A): Formiranje fagofore (a), sekvencija supstrata za razgradnju (b), formiranje autofagozoma (c), spajanje autofagozoma i lizozoma (d), razgradnja supstrata pomoću enzima lizozoma i oslobađanje osnovnih gradivnih komponenti natrag u citoplazmu (e). Redosled događaja u toku autofagije koja je posredovana šaperonima (B): Prepoznavanje proteina koji sadrže KFERQ sekvencu pomoću šaperona Hsc70, vezivanje proteina za kompleks LAMP-2A i njegov transport u lizozom gde se vrši

razgradnja. Redosled događaja u toku mikroautofagije (C): Direktno preuzimanje sastojaka citoplazme invaginacijom membrane lizozoma i njihova razgradnja (prilagođeno prema Vuppalapati, 2017).

Autofagija može biti selektivna ili neselektivna. Selektivna autofagija podrazumeva sekvestraciju i razgradnju specifičnih komponenti kao što su mitohondrije, endoplazmin retikulum, peroksizomi, mikroorganizmi i sl., dok neselektivna autofagija uključuje razgradnju i recikliranje različitih komponenti citoplazme (Glick i sar. 2010).

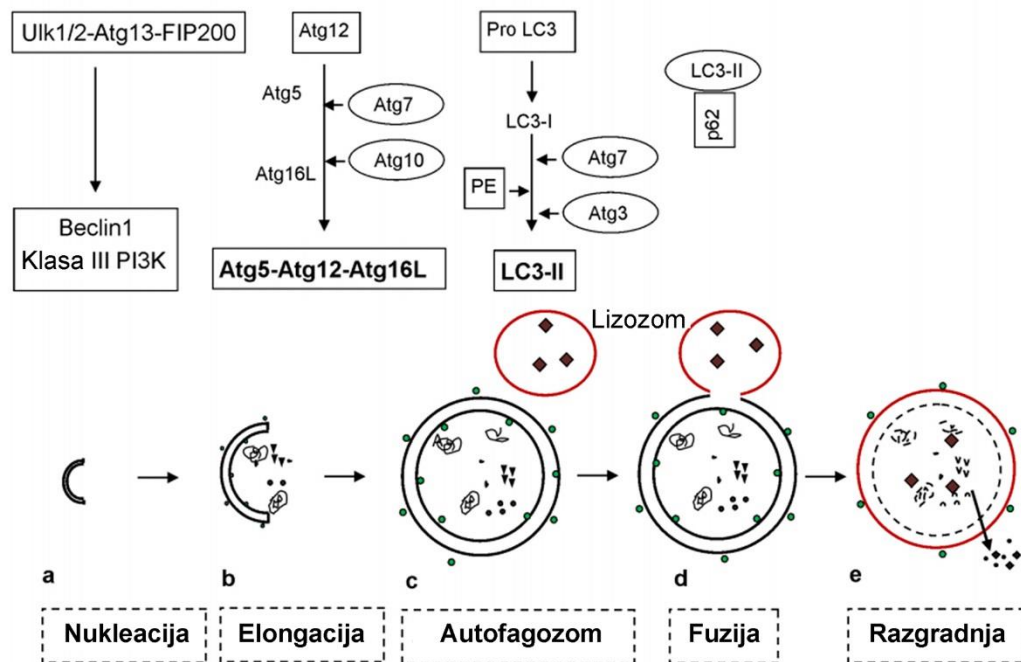
Autofagija se kontroliše preko proteina koji su produkti translacije gena povezanih sa autofagijom (*engl. autophagy-related genes*) (ATG) i njihovih proizvoda – proteina nazvanih Atg. Do sada je identifikovano preko 40 ATG gena kod kvasaca (*Saccharomyces cerevisiae* i *Pichia pastoris*) (Glick i sar. 2010). Ovaj proces uključuje pet ključnih koraka: 1) nastanak fagofore (nukleacija); 2) vezivanje Atg5-Atg12-Atg16L (elongacija); 3) obrada LC3 (*engl. light chain 3*) i njegovo vezivanje na membranu autofagozoma (nastanak autofagozoma); 4) preuzimanje supstrata koji će biti razgrađen; 5) spajanje autofagozoma sa lizozomom (Slika 2.5.) (Glick i sar., 2010).

Makroautofagija (u daljem tekstu autofagija) započinje stvaranjem fagofore koja predstavlja dvostruku membranu u obliku šolje. Posle fuzije krajeva membrane fagofore nastaje autofagozom. Autofagozom je vezan za mikrotubule duž kojih putuje ka lizozomima. Formiranje fagofora započinje kolokalizacijom pojedinih molekula na istom mestu u citoplazmi (*engl. phagophore assembly sites – PAS*). U te molekule spadaju Atg6 (Beclin1 kod sisara), klasa III PI3K (Slika 2.5.a.) i kompleks Atg1-Atg13-Atg17 (Ulk1/2-Atg13-FIP200 kod sisara) (Slika 2.5.). Zatim sledi elongacija fagofore koja je povezana sa formiranjem multimernog kompleksa Atg5-Atg12-Atg16L. Ovaj drugi kompleks se stvara nakon aktivacije Atg12 posredstvom Atg7, koji deluje kao ubikvitin aktivirajući enzim E1 (Vuppalapati, 2017). U autofagiju je uključeno i nekoliko molekula koji su nazvani familijom ubikvitinu sličnih molekula (*engl. ubiquitin-like molecules*) u koje spada LC3 koji je povezan sa mikrotubulima. Priprema za autofagiju, takođe uključuje cepanje i aktivaciju LC3-I rastvorenog u citoplazmi pomoću Atg4, nakon čega se aktivirani LC3-I konjuguje sa fosfatidiletanolaminom da bi nastao LC3-II koji se ugrađuje u membranu autofagozoma. Drugi ubikvitinu sličan kompleks molekula koji ima ulogu u aktiviranju mesta cepanja LC3 uključuje Atg3 (Slika 2.5) (Vuppalapati,

2017). Pokretanje autofagije povećava obim sinteze i obrade LC3. Zbog toga je LC3 marker autofagije, odnosno obeležava prisustvo fagofora (*Rubinsztein i sar., 2012*). Rosenfeldt i saradnici (2012) su uveli standard u dokazivanju autofagozoma pomoću imunohistohemijskog bojenja sa LC3. Tačkasto bojenje u citoplazmi pokazuje da se aktivirani LC3-I konjugovao sa fosfatidiletanolaminom i nastao LC3-II koji se ugrađuje u membranu autofagozoma. Na taj način, brojanjem LC3 pozitivnih tačaka određuje se broj autofagozoma. Spajanje autofagozoma i lizozoma je potpomognuto malim G proteinom koji se naziva Rab7, dok LAMP1 i LAMP2 (*engl. lysosomal associated membrane protein 1 and 2*) igraju značajnu ulogu tokom finalnih stadijuma sazrevanja autofagolizozoma. Sadržaj autofagolizozoma razgrađuju dva enzima lizozoma – katepsin B i D (*Glick i sar., 2010*). Glavna kinaza koja ima regulatornu ulogu je mTOR koji inhibira otpočinjanje autofagije fosforilacijom Ulk1/2 (kod kvasaca Atg1). Pojedina istraživanja su pokazala da autofagija može da se pokrene nezavisno od ATG gena, a sam proces je imenovan kao autofagija koja se odvija van klasičnih puteva (*Codogno i sar., 2012*). Autofagija koja je nezavisna od Ulk1/2 je uočena u fibroblastima embriona miša tokom nedostatka glukoze kod miševa sa delecijom gena za ULK1/2 (*Vuppapapati, 2017*). Osim toga, autofagija nezavisna od Atg5/Atg7 je primećena tokom sazrevanja eritrocita. Iako su navedni mehanizmi kojima nastaje autofagozom različiti, terminalna lizosomalna degradacija podseća na klasični put (*Codogno i sar., 2012*).

Značaj autofagije za pravilno funkcionisanje ćelija se može shvatiti ako se zna da miševi kojima je izvršena delecija Atg3, Atg5 i Atg7 imaju snižen nivo aminokiselina u tkivima i plazmi i uginjavaju odmah posle rođenja (*Mizushima i Komatsu, 2011*). Takođe je interesantno da se čak i u uslovima fiziološke ravnoteže, oko 1%-1,5% proteina u hepatocitima razgrađuje putem autofagije, koja u ovim ćelijama ima ulogu „kontrola kvaliteta” (*Mizushima i Komatsu, 2011*).

U tkivima u kojima je poremećena autofagija akumuliraju se poliubikvitisani proteini i odložena je razgradnja proteina u proteazomima. Zbog toga se formiraju inkluzivna tela (*Mizushima i Komatsu, 2011*)



Slika 2.5. Autofagni aparat. *Ulk1/2* i *Beclin1* kompleksi koji su kodirani genima povezanim sa autofagijom (ATG) započinju nukleaciju (a). Nastanak *Atg5–Atg12–Atg16L* kompleksa dovodi do elongacije fagofore (b) i nastanak autofagozoma (c). Solubilni *LC3-I* se konvertuje u *LC3-II* koji može da se veže za membranu ali pre toga se veže za protein *p62* (b, c). Fuzionisanje autofagozoma sa lizozomom i razlaganje sadržaja pomoću enzima lizozoma (d, e) (prilagođeno prema Vuppalapati, 2017).

2.1.4.2. Apoptoza

Hipertrofični hondrociti na granici između hrskavice i okoštavanja, naglo menjaju svoje okruženje. Do tada u uslovima niske koncentracije kiseonika, naglo dolaze u kontakt sa krvnim sudovima, a samim tim i kiseonikom, što može biti okidač za aktiviranje apoptoze (*Shapiro i sar., 2005*).

Mehanizmi koji su uključeni u pokretanje apoptoze su veoma složeni. Ovi mehanizmi su organizovani u vidu kaskadnih reakcija na molekulskom nivou za čije odvijanje neophodna energija (Slika 2.6.). Postoje dva puta apoptoze: spoljni put apoptoze, odnosno receptorski put i unutrašnji ili mitohondrijalni put. Dobro je poznato da su ova dva puta usko povezana i isprepletena i da molekuli jednog puta utiču na aktivaciju drugog. Dodatni put kojim se pokreće apoptoza je perforin-granzim zavisni put

i podrazumeva učešće citotoksičnih T limfocita. U ovom putu apoptoza se pokreće pomoći granzima A ili granzima B. Sva tri puta, spoljašnji, unutrašnji i granzimom-indukovani, imaju zajednički završni egzekucionni put. Ovaj put započinje aktivacijom kaspaze 3 i rezultira fragmentacijom DNK, degradacijom citoskeleta i jedarnih proteina, unakrsnim povezivanjem proteina, formiranjem apoptotskih telašaca, ekspresijom liganda za receptore na fagocitima i konačno fagocitozom (*Martinvalet i sar., 2005*).

Spoljni ili receptorski put pokretanja apoptoze podrazumeva stimulaciju transmembranskih receptora na ćelijskoj membrani. To su receptori smrti, produkti TNF (*eng. tumor necrosis factor*) superfamilije gena. Do danas, najbolje okarakterisani ligandi i njihovi odgovarajući receptori smrti su FasL/FasR, TNF- α /TNFR1, Apo3L/DR3, Apo2L/DR4 and Apo2L/DR5 (*Locksley i sar., 2001*). Princip kaskadnih reakcija spoljnog puta apoptoze koje se pokreću nakon stimulacije bilo kog receptora smrti je sličan i podrazumeva učešće različitih adapternih proteina i rezultira aktivacijom kaspaze 8. Okidač za egzekutorsku fazu apoptoze je aktivacija kaspaze 8. Jednom aktivirana kaspaza 8 nepovratno pokreće egzekutorsku fazu (*Elmore, 2007*).

Perforin/granzim indukovani put je put koji pokreću citotoksični T limfociti. Ovaj tip apoptoze predstavlja jedan oblik IV tipa preosteljivosti. Citotoksični T limfociti mogu da ubiju ćelije tumora ili virusom inficirane ćelije aktiviranjem receptorskog ili spoljašnjeg puta apoptoze. Pored toga, citotoksično dejstvo mogu ispoljiti i sekrecijom transmembranskih molekula perforina koji formiraju pore u citoplazmi ciljne ćelije. Kroz novonastale pore senzibilisani citotoksični T limfociti oslobađaju granule koje sadrže serin proteaze: granzim A i granzim B, direktno u citoplazmu ciljne ćelije (*Trapani i Smyth, 2002*).

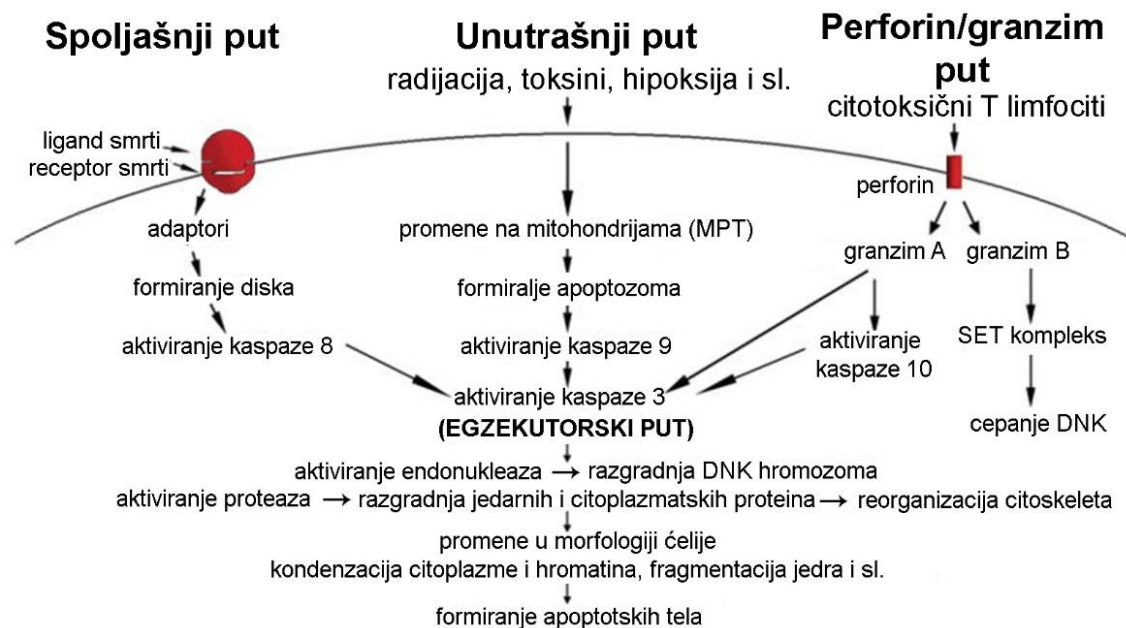
Unutrašnje signalne puteve apoptoze pokreće veliki broj stimulusa koji ne podrazumevaju stimulaciju receptora na površini ćelije. Ti stimulusi proizvode intracelularne signale koji deluju direktno na mete u ćeliji i svi predstavljaju događaje na molekulskom nivou koje pokreću mitohondrije. Stimulusi koji pokreću unutrašnji put apoptoze proizvode unutarćelijske signale koji mogu delovati kao pozitivni ili negativni. Negativni signali predstavljaju odsustvo određenih faktora rasta, hormona i citokina koji mogu dovesti do gubitka supresije programa ćelijske smrti i na taj način ovi negativni signali mogu biti okidači apoptoze. Drugim rečima, prisutan je nedostatak faktora,

gubitak supresije apoptoze i posledična aktivacija apoptoze. Pozitivni stimuli su između ostalog radijacija, toksini, hipoksija, hipertermija, virusne infekcije ili slobodni radikali (Elmore, 2007).

Svi ovi stimuli prouzrokuju promene na spoljašnjoj membrani mitohondrija koje za posledicu imaju otvaranje pora [engl. *mitochondrial permeability transition pore* (MPT)], gubitak transmembranskog potencijala mitohondrija i oslobađanje dve glavne grupe proapoptotskih proteina u citoplazmu ćelije. Ovi proapoptotski proteini su u fiziološkim uslovima izolovani u intermembranskom prostoru mitohondrija (Saelens i sar., 2004). Prva grupa proapoptotskih proteina mitohondrija su citohrom *c*, Smac/DIABLO i serin proteaza HtrA2/Omi (Garrido i sar., 2006). Ovi proteini pokreću kaspaza-zavisan mitohondrijski put apoptoze. Citohrom *c* se vezuje za i aktivira Apaf-1 i prokaspazu-9 formirajući na taj način „apoptozom“ (Hill i sar., 2004).

U drugu grupu proapoptotskih proteina koja se oslobađa iz mitohondrija tokom apoptoze spadaju faktor pokretanja apoptoze [engl. *apoptosis inducing factor* (AIF)], endonukleaza G i faktor fragmentacije DNK [engl. *caspase activated DNase* (CAD)]. Međutim, ovo se događa tek kada ćelija „odluči“ da umre, odnosno ova faza se svrstava u kasnu fazu apoptoze. Sva tri pomenuta proteina se nakon oslobađanja prebacuju u jedro ćelije gde izazivaju fragmentaciju DNK. Nezavisno od kaspaze 3 funkcionišu AIF i endonukleaza G, dok se CAD nakon oslobađanja iz mitohondrija „cepa“ pomoću kaspaze 3 i tek onda prebacuje u jedro.

Kontrola i regulacija ovih događaja na mitohondrijama koji pokreću apoptozu se odvija preko Bcl-2 grupe proteina. Supresorni protein tumora (engl. *tumor suppressor protein*) p53 ima ključnu ulogu u regulaciji Bcl-2 grupe proteina iako se tačan mehanizam kojim se to postiže ne zna (Schuler i Green, 2001). Bcl-2 grupa proteina održava permeabilitet membrane mitohondrija i može da deluje proapoptotski ili antiapoptotski. Neki od antiapoptotskih proteina iz ove grupe su Bcl-2, Bcl-k, Bcl-KSL, Bcl-KSS, Bcl-v, BAG, a neki od proapoptotskih proteina su Bcl-10, Bak, Bid, Bad, Bim, Bik i Blk. Ovi proteini imaju poseban značaj jer mogu da odrede da li se ćelija opredelila za apoptozu ili se proces apoptoze prekida. Smatra se da je glavni mehanizam delovanja Bcl-2 grupe proteina regulacija otpuštanja citohroma *c* promenom permeabilnosti membrane mitohondrija (Elmore, 2007).



Slika 2.6. Šematski prikaz događaja u apoptozi. Dva glavna puta kojim se pokreće apoptoza su spoljašnji i unutrašnji kao i perforin/granzimski put. Svaki put pokreće specifičan signal. Putevi funkcionišu kao sistem kaskadnih reakcija na molekularnom nivou za čije odvijanje je potrebna energija. Na kraju svakog od ova tri puta se nalazi specifičan pokretač kaspaze (8, 9, 10) koji aktiviraju egzekutorsku kaspazu 3. Međutim, granzim A radi po principu kaspaza-nezavisnog mehanizma. Kada se pokrene egzekutorski put dolazi do karakterističnih promena u morfologiji ćelije (skupljanje ćelije, kondenzacija hromatina, formiranje citoplazmatskih protruzija i apoptotskih tela, a na kraju fagocitoza apoptotskih tela od strane susednih ćelija parenhima ili makrofaga) (prilagođeno prema Elmore, 2007).

Uloga apoptoze u eliminaciji hipertrofiranih hondrocita je prilično kontroverzna iako u literaturi postoje podaci. Naime, Farnum i Wilsman (1989) su sprovedli istraživanja na epifiznoj ploči sisara i pokazali mogućnost da se hipertrofisani hondrociti iz ploče tokom endohondralnog okoštavanja eliminišu pomoću apoptoze. Apoptoza je takođe opisana u hipertrofiranim hondrocitima pilića (*Hatori i sar., 1995*) i zečeva (*Aizawa i sar., 1997*). Neki terminalno diferencirani hondrociti ekspimiraju kaspazu 3 i 6 što ukazuje na prisustvo apoptoze. Učestalost apoptotičnih hipertrofiranih hondrocita povećava se sa starenjem (*Chrysis i sar., 2002*). Pojava apoptoze u epifiznoj ploči, takođe je potvrđena nalazom da delecija antiapoptotskog Bcl-xL gena u hondrocitima povišava nivo ekspresije kaspaze 7 i skraćuje zonu hipertrofije hondrocita (*Oshima i sar., 2008*).

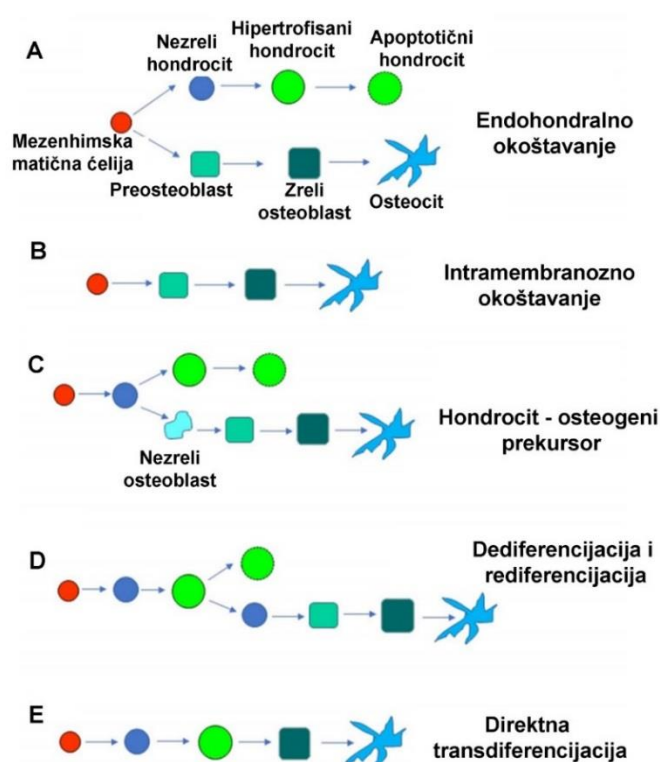
Emons i saradnici (2009) su otkrili da hondrociti u epifiznim pločama ljudi koje se zatvaraju ne pokazuju karakteristike ni apoptoze, ali ni autofagije. Međutim, Roach i saradnici (2004) uveli su pojam „**hondroptoza**” koji objašnjava specifičnost smrti hondrocita, kao kombinaciju oba procesa, apoptoze i autofagije. Mehanizam koji povezuje autofagiju i apoptozu podrazumeva stabilnost ćelije i očuvanje energetske statusa. Autofagijom (mitofagijom) se sprečava apoptoza jer se iz oštećenih mitohondrija ne oslobađa citohrom *c*. Nivo energije u ćeliji određuje obim ovog procesa, tj, da li će se ćelija adaptirati ili će samo biti odložena apoptoza (*Rikiishi, 2012*). Apoptoza i autofagija koriste zajedničke signalne puteve, kao što je PI3/Akt/mTOR, a takođe i regulatorne proteine, kao što su p62, Bcl2, p53, Beclin1, Atg5. Smatra se da Bcl2 i Beclin 1 određuju da li će ćelija umreti autofagijom ili apoptozom (*Saiki i sar., 2011, Pattingre i sar., 2005*). Da je kombinacija oba mehanizma moguća pokazano je ispitivanjem hipertrofisanih hondrocita u Mekelovoj hrskavici koji eksprimiraju markere autofagije, kao što su LC3 i Beclin1, pre njihovog definitivnog uklanjanja apoptozom (*Yang i sar., 2012*).

U proces hondroptoze uključene su kaspaze, a morfološki se uočava smanjen volumen i kondenzovan hromatin hipertrofisanih hondrocita. Međutim, hromatin se kondenzuje na specifičan način, ne na periferiji, već u formi agregata u čitavom jedru. Citoplazma hondrocita se takođe razlikuje. Membrane granulisanog endoplazminog retikuluma i Goldžijevog kompleksa su više zastupljene i grade kompartmane, gde se razgrađuju komponente citoplazme i organele, formirajući brojne autofagne vakuole. Karakteristično je i da dolazi do ekstruzije ćelijskog sadržaja u lakune (*Kouri ., 2005*).

2.1.4.3 Transdiferencijacija

Polazna istraživanja sprovedena na epifiznoj ploči tibije i femura ptica ukazala su da postoji mogućnost transdiferencijacije hipertrofisanih hondrocita u osteoblaste (*Roach, 1992*). Takođe, postoje istraživanja na miševima koja tvrde da je ovo sudbina više od polovine hondrocita. Ova transformacija započinje još u hrskavičavom modelu kosti u embrionalnom periodu, pa se čak tvrdi da je prisutna i pre formiranja epifiznih ploča (*Zhou i sar., 2014, Yang i sar., 2014*). Istraživanja na transgenim miševima praćenjem specifičnog markera hipertrofisanih hondrocita, kolagena tipa 10 (Col10A1-cre; RYFP i Col10A1-Cre; GFP), otkriveno je prisustvo YFP-pozitivnih ćelija koje vode

poreklo od hondrocita i koje su veoma slične osteoblastima. Prisustvo tih ćelija je zapaženo na spoju hrskavice i kosti, u endostu i koštanom matriksu kortikalne kosti. Sve ovo nagoveštava mogućnost da se hondrociti mogu transdiferentovati u osteoblaste i osteocite (Yang *i sar.*, 2014). S druge strane, takav nalaz može biti i posledica fuzije ćelija ili endocitoze ćelijskog materijala jedne ćelije od strane drugih ćelija. Mizuhashi i saradnici (2018) su pokazali analizom ćelijskih linija da u zoni rezervne hrskavice epifizne ploče miša hondrociti pozitivni PTHrP nastavljaju da se diferenciraju u hondrocite zone proliferacije u dužem vremenskom periodu. Nakon toga, ovi hondrociti podležu hipertrofiji i postaju osteoblasti i ćelije strome koštane srži koje se mogu videti u zoni okoštavanja ispod poslednjih hipertrofisanih hondrocita. Aghajanian i Mohan (2018) su u revijskom radu diskutovali o nekoliko modela nastanka koštanog tkiva koji su prikazani na slici 2.7. Neki od njih podrazumevaju proces direktne transdiferencijacije hipertrofisanih hondrocita u osteoblaste ili njihove dediferencijacije u nezrele hondrocite koji se onda rediferenciraju u osteoblaste (Slika 2.7.).



Slika 2.7. Modeli formiranja koštanog tkiva. Endohondralno okoštavanje. Mezenhimska matična ćelija daje dve različite linije: hondrogenu i osteogenu bez međustadijuma (A); Intramembranozno okoštavanje. Za nastanak osteoblasta i

koštanog tkiva nije potrebno formiranje hrskavičavog modela. Mezenhimske matčne ćelije se direktno diferenciraju u ćelije osteogene linije. (B); Hondrocit – osteogeni precursor. Nezreli hondrociti se diferenciraju u jedanu populaciju osteogenih prekursora koji se potom diferenciraju u preosteoblaste i osteoblaste. (C); Diferencijacija i dediferencijacija. Hipertrofisani hondrociti se dediferenciraju u nezrele hondrocite, koji se potom direktno diferenciraju u osteogene ćelije. (D); Direktna transdiferencijacija. Hipertrofisani hondrociti se direktno diferenciraju u osteoblaste. (E) (priglaseno prema Aghajanian i Mohan, 2018)

2.2. TIREOIDNI HORMONI

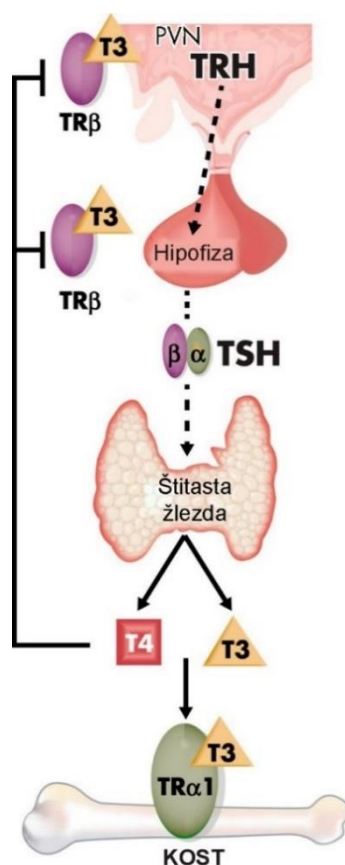
2.2.1. Grada štitaste žlezde

Štitasta žlezda je organ koji je obavijen kapsulom građenom od vezivnog tkiva. Od kapsule se odvajaju pregrade koje dele parenhim žlezde na nepravilne režnjice. Parenhim je građen od folikula različitog prečnika od 20 do 500 μm . Folikuli predstavljaju osnovne morfološke i funkcionalne jedinice štitaste žlezde, a između njih se nalazi mreža sinusoidnih kapilara. Dimenzije folikula su obrnuto proporcionalne sa aktivnošću žlezde, odnosno sa količinom koloida u folikulima. Na presecima folikula jasno se razlikuje lumen ispunjen koloidom i jednoslojan prizmatičan epitel koji ga oblaže. Najbrojnije ćelije ovog epitela su prizmatične ili folikularne ćelije povezane spojnim zonama. Ostatak čine parafolikularne ili C ćelije koje se nalaze između folikularnih u okviru zajedničke bazalne membrane. Koloid je supstanca slična gelu bogata tireoglobulinom. Koloid je zapravo uskladišteni sekret folikularnih ćelija (Gledić, 2012).

2.2.2. Fiziologija tireoidnih hormona

Sinteza i oslobađenje prohormona 3,5,3',5'-L – tetrajodtironina [tiroksin (T4)] i njegovog aktivnog oblika 3,5,3'-L-trijodtironina (T3) u štitastoj žlezdi regulisano je povratnom spregom preko hipotalamo-hipofizno-tireoidne osovine (Bianco i sar., 2002) (Slika 2.8.). Neuronu u paraventrikularnim jedrima hipotalamusa izlučuju tireotropni rilizing hormon (TRH) koji se portalnim krvotokom prenosi do prednjeg režnja hipofize, gde deluje na tireotropne ćelije stimulišući ih da izlučuju tireotropin [tireostimulirajući

hormon (TSH)]. TSH se putem sistemske cirkulacije doprema do štitaste žlezde gde se vezuje za TSH receptore (TSHR) eksprimirane na folikularnim ćelijama (tireocitima). Najvažniji efekti stimulacije ovih receptora su proliferacija folikularnih ćelija, kao i sinteza i sekrecija T_4 i T_3 (Kopp, 2001). Metabolizmom T_4 u različitim tkivima nastaje najveći deo aktivnog hormona T_3 koji se nalazi u sistemskej cirkulaciji. T_3 se vezuje za receptore za tireoidne hormone (TR) α i β (TR α i TR β) koji se nalaze u hipotalamusu i hipofizi i na taj način inhibira sintezu i sekreciju TRH i TSH (Nikrodhanond i sar., 2006). Eutireoidni status se održava pomoću negativne povratne sprege koja se formira kao posledica fiziološki inverznog odnosa između TSH i cirkulišućih T_4 i T_3 i predstavlja mesto regulacije hipotalamo-hipofizno-tireoidne (HHT) osovine (Bassett i Williams, 2008). Koncentracija tireoidnih hormona i TSH u sistemskej cirkulaciji značajno varira među jedinkama što ukazuje da svaka jedinka ima jedinstven sistem regulacije HHT ose, ali koji je u velikoj meri genetski determinisan (Panicker i sar., 2008).

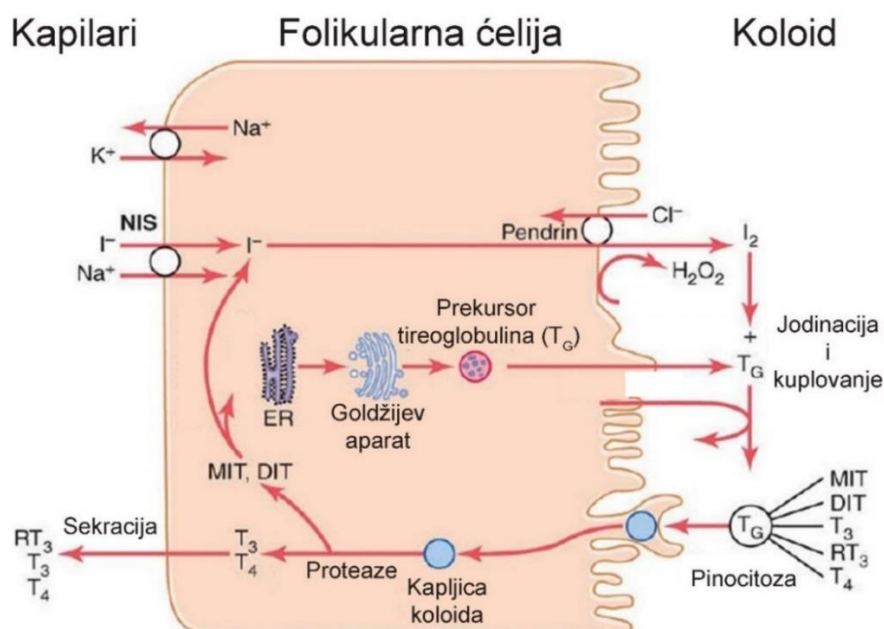


Slika 2.8. Hipotalamo-hipofizno-tireoidna osovina. Štitasta žlezda sintetiše i oslobađa prohormon T_4 i aktivni hormon T_3 . Njihova koncentracija u cirkulaciji je regulisana

klasičnom endokrinom negativnom povratnom spregom koja održava fiziološki inverzan odnos između TSH i T_3 i T_4 . Paraventricularno jedro (PVN) (prilagođeno prema Bassett i Williams, 2016).

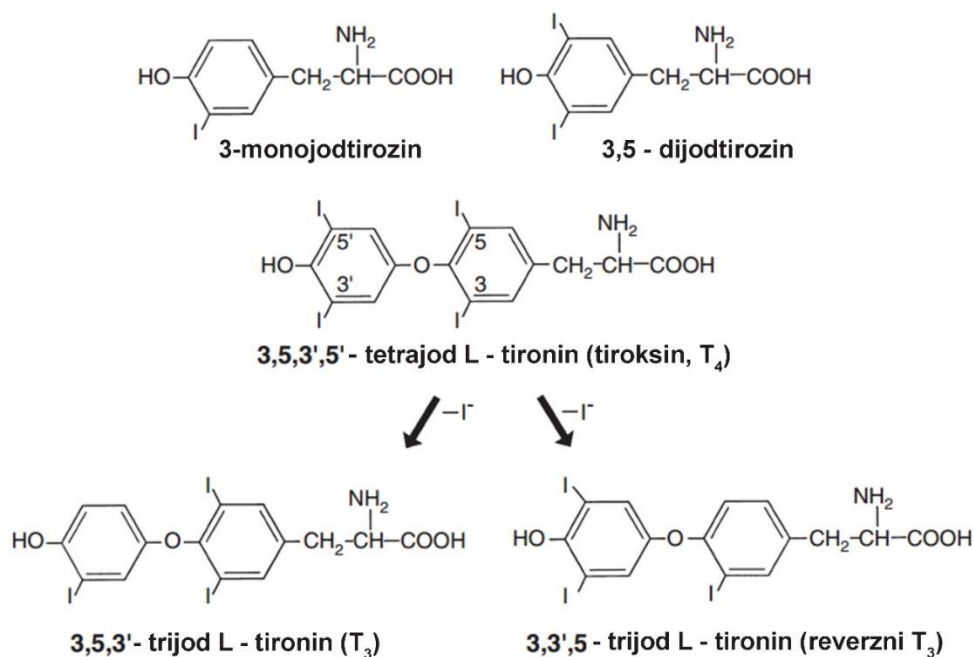
2.2.3. Sinteza tireoidnih hormona

Za sintezu tireoidnih hormona neophodan je jod. Koncentracija joda u organizmu, a samim tim i sinteza tireoidnih hormona zavise od unošenja odgovarajuće forme jodida putem ishrane. Jodid se aktivno transportuje iz ekstracelularne tečnosti u folikularnu ćeliju štitaste žlezde pomoću natrijum-jodnog simportera (NIS), gde se brzo oksiduje tireoperoksidazom (TPO) u reaktivni međuproizvod (slika 2.9.). Na apikalnoj membrani folikularne ćelije, jod se pomoću TPO kovalentno veže za ostatke tirozina na molekulu tireoglobulina (*Salvator, 2011*). Spomenutom reakcijom kovalentnog vezivanja joda za rezidue tirozina nastaju monojodtirozin (MIT) i dijodtirozin (DIT) koji su biološki neaktivni oblici. Vezivanjem dva DIT-a nastaje T_4 , a vezivanjem DIT-a i MIT-a nastaje T_3 -biološki aktivni oblik hormona (Slika 2.9). Ova reakcija vezivanja joda se naziva organifikacijom i odvija se na slobodnim aminokiselinama tireoglobulina.



Slika 2.9. Šematski prikaz sinteze tireoidnih hormona u folikularnim ćelijama štitaste žlezde (prilagođeno prema Guyton i Hall, 2006).

Tireoglobulin se skladišti i čuva ekstracelularno u lumenu folikula. Preduslov za sekreciju hormona štitaste žlezde u krv je povratak jodiranog tireoglobulina u folikularne ćelije i njegova proteolitička obrada. Na apikalnom delu membrane folikularnih ćelija se formiraju pseudopodije koje zalaze u koloid, zaokružuju jedan njegov deo tako da velike kapljice kolida endocitozom ulaze u ćeliju (*Salvator, 2011*). Unete kapljice su okružene membranom koja potiče od apikalne ćelijske membrane. Zatim dolazi do spajanja kapljica koloida sa lizozomima pri čemu nastaju fagolizozomi. Fagolizozomi migriraju prema bazalnom delu ćelije, dok proteaze lizozoma hidrolizuju tireoglobulin. Ovom hidrolizom nastaje pretežno T₄ i u mnogo manjoj meri T₃, koji pomoću difuzije prelaze iz fagolizozoma u krv. Najveći deo oslobođenog jodtirozina (MIT i DIT) se dejodira, a oslobođeni jod može ponovo da se koristiti za jodiranje tireoglobulina ili difuzijom odlazi u cirkulaciju. Mala količina tireoglobulina takođe ulazi u cirkulaciju (Slika 2.9).

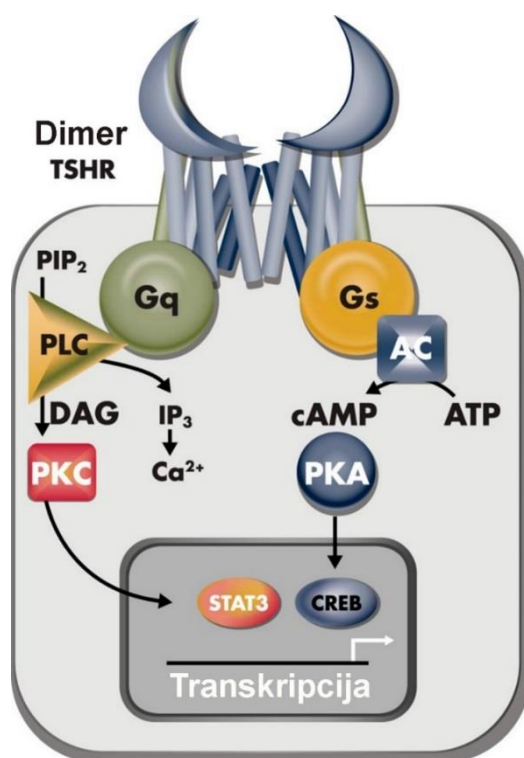


Slika 2.10. Struktura tireoidnih hormona i njihovih prekursora (prilagođeno prema *Feldman i sar., 2015*)

2.2.4. Mehanizam delovanja TSH

TSH je glikoprotein sastavljen od dve subjedinice: α subjedinice koja je skoro identična onoj u humanom horionskom gonadotropinu (hCG), luteinizirajućem hormonu

(LH) i folikulostimulirajućem hormonu (FSH) i β subjedinice koja je karakteristična za TSH i odgovorna za specifično vezivanje za receptore (Slika 2.11.). Receptor za TSH se sastoji iz tri domena: domena za koji se vezuje ligand; ektodomena i transmembranskog domena (Davies i sar., 2005). Ovaj receptor pripada grupi transmembranskih proteina spregnutih sa G proteinom. Nakon vezivanja TSH za receptor pokreće se ćelijski odgovor u kome je glavni sekundarni glasnik cAMP. Pored toga, dokazano je pokretanje i alternativnih signalnih puteva, kako u ćelijama štitaste žlezde tako i van nje (Kero i sar., 2007). U štitastoj žlezdi, receptor za TSH je povezan sa različitim G proteinima (Laugwitz i sar., 1996).



Slika 2.11. Delovanje TSH. Vezivanje TSH za njegov receptor (TSHR) koji se eksprimira na ćelijskoj membrani ima za posledicu aktiviranje sledećih intracelularnih signalnih puteva koji su spregnuti sa G proteinom: 1) adenil ciklaza (AC), cAMP, protein kinaza A (PKA), i proteinski element vezivanja osetljiv na cAMP [engl. cAMP response element binding (CREB) protein]; ili 2) fosfolipaza C (PLC), inositol trifosfat (IP 3), i intracelularni put klacijuma; ili 3) PLC, diacilglicerol (DAG), protein kinaza C (PKC), i prenosilac signal i aktivator transkripcije 3 [engl. signal transducer and

activator of transcription 3 (STAT3)]. fosfatidilinozitol 4,5-bifosfat (PIP2) (prilagođeno prema Bassett i Williams, 2016).

Istraživanja opisuju raznolike funkcije receptora za TSH u tkivima van štitaste žlezde, ali je njihov značaj još uvek veoma nejasan. Prisustvo receptora za TSH je ustanovljeno u prednjem režnju hipofize, mozgu, *pars tuberalis*, koštanom tkivu, orbitalnim preadipocitima i fibroblastima, bubrezima, jajnicima i semenicama, koži i dlačnim folikulima, srcu, masnom tkivu, ćelijama hematopoeze i ćelijama imunskog sistema (Bell i sar., 2002; Klein, 2003; Williams, 2011).

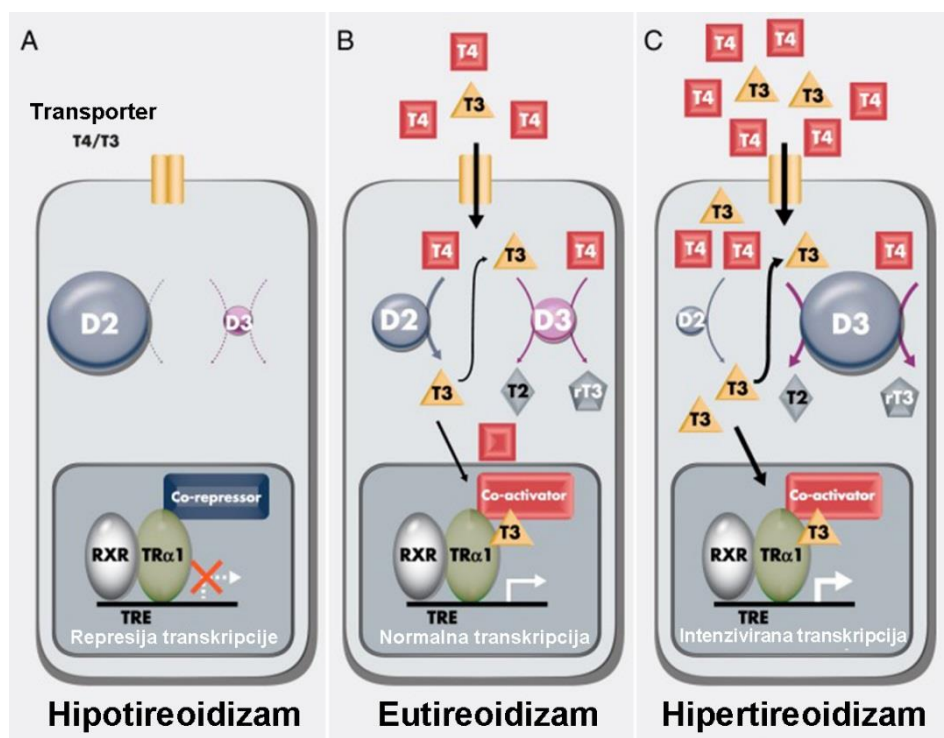
2.2.5. Tireoidni hormoni u krvnoj plazmi

Glavni proizvod sekrecije štitaste žlezde u fiziološkim uslovima je T₄. Tireoidni hormoni u plazmi su u velikoj meri vezani za proteine (T₄ više od T₃). Kod ljudi, tireoidni hormoni su vezani za globulin [*engl. thyroxine-binding globulin (TBG)*] koji visokim afinitetom vezuje tiroksin tako da je samo 0,03% T₄ u slobodnom obliku (Richard i Johnston, 2005). Kod psa, proteini koji vezuju tireoidne hormone su TBG, prealbumin [*engl. thyroxine-binding prealbumin (TBPA)*], albumin i određeni lipoproteini plazme (Braverman i Cooper, 2012). Tiroksin je kod pasa vezan za TBG dok kod mačaka TBG nije detektovan (Feldman i sar., 2015). Niža koncentracija TBG i razlike u strukturi između vrsta mogu objasniti niske koncentracije T₄ u serumu i brz metabolizam T₄ koji je prisutan kod pasa u poređenju sa ljudima. Pacovi nemaju TBG i kod njih je T₄ je vezan za albumine (slično je i kod drugih vrsta kao što su: mačke, zečevi, miševi, morska prasad) i transtiretin (Döhler i sar., 1979, Rouaze-Romet i sar., 1992). Samo nevezani tireoidni hormoni ulaze u ćelije i tako ostvaruju svoj biološki efekat ili regulišu sekreciju TSH u hipofizi. Tireoidni hormoni vezani za proteine plazme služe kao veliki rezervoar iz koga se polako oslobađaju i ulaze u ciljne ćelije (Braverman i Cooper, 2012).

2.2.6. Transport tireoidnih hormona u ćeliju

Transport tireoidnih hormona u ciljne ćelije se vrši pomoću specifičnih transmembranskih proteina (Slika 2.12.) kao što su monokarboksilatni transporteri [*engl. monocarboxylate transporter (MCT)*]: MCT8 i MCT10, transporter organskih anjona

protein-1c1 (*engl. organic anion transporter protein-1c1- OATP1c1*) nespecifičan transporter L amino kiselina 1 i 2 (*engl. nonspecific L-type amino acid transporters 1 and 2 -LAT1 i LAT2*). Najbolje opisani specifični proteinski transporter je MTC8 (*Visser i sar., 2011*).



Slika 2.12. Delovanje tireoidnih hormona u ćelijama koštanog tkiva. U stanju hipotireoidizma upkos maksimalnoj aktivnosti DIO2 (D2) i minimalnoj DIO3 (D3), TRα1 ostaje slobodan, a kao posledica toga transkripcija T₃ target gena je inhibirana (A). U eutireoidnom stanju, aktivnosti D2 i D3 su tako usklađene da obezbeđuju optimalnu intracelularnu koncentraciju T₃, što za posledicu ima uklanjanje korepresora i pokretanje fiziološke transkripcije koja nastaje kao posledica optimalnog zasićenja TRα1 (B). U hipertireoidizmu, uprkos maksimalnoj aktivnosti D3 i minimalnoj D2, suprafiziološke intracelularne koncentracije T₃ imaju za posledicu povećanu aktivnost TRα1 i povećanu transkripciju T₃ target gena (C) (prilagođeno prema Bassett i Williams, 2016).

2.2.7. Dejodinacija tireoidnih hormona

Štitasta žlezda pretežno izlučuje T_4 – prohormon koji se u raznim tkivima dejodinacijom pretvara u aktivni oblik T_3 . Iako je koncentracija fT_4 u cirkulaciji četiri puta veća nego koncentracija fT_3 , afinitet receptora za tireoidne hormone je 15 puta veći za fT_3 nego za fT_4 (Lin i sar., 1990). Zbog toga T_4 mora prvo da se konvertuje u T_3 kako bi mogao da ostvari delovanje na genom koje je svojstveno tireoidnim hormonima (Slika 2.12.) (Bianco i Kim, 2006; Bassett i Williams, 2016). Postoje tri tipa jodtironin dejodinaza koje metabolišu tireoidne hormone do aktivnih ili inaktiviranih oblika (St. Germain i sar., 2009). Većina cirkulišućeg T_3 nastaje konverzijom T_4 u T_3 pomoću dejodinaze tipa 1 (DIO1), koja se uglavnom eksprimira u štitastoj žlezdi, jetri i bubregu. Međutim, njena fiziološka uloga ostaje nejasna, jer su koncentracije T_3 u serumu normalne kod *Dio1*^{-/-} nokaut miševa (Schneider i sar., 2006). Vrednost Michaelis-ove konstante (K_m) za DIO1 je od 10^{-6} do 10^{-7} M i ukazuje na njen nizak stepen efikasnosti. DIO1 katalizuje uklanjanje atoma joda sa unutrašnjeg ili spoljnog prstena u ekvimolarnim razmerama, i na taj način u zavisnosti od supstrata na koji deluje, proizvodi T_3 , rT_3 ili 3, 3'-dijodtironin. Aktivnost dejodinaze tipa 2 (DIO2) u skeletnim mišićima takođe može doprineti stvaranju T_3 i njegovoj koncentraciji u cirkulaciji. Pretpostavlja se da se aktivnost DIO2 verovatno razlikuje između vrsta (Bianco i Kim, 2006). DIO2 (K_m , 10^{-9} M) je efikasnija od DIO1 i katalizuje dejodinaciju spoljnog prstena, odnosno nastanak T_3 od T_4 . Za kontrolu intracelularne koncentracije T_3 i zasićenje jedarnih tireoidnih receptora je prvenstveno zadužena DIO2 (Fonseca i sar., 2013). Važno je napomenuti da DIO2 „štiti” tkiva od štetnih efekata hipotireoidizma, jer niska vrednost K_m dozvoljava efikasnu lokalnu konverziju T_4 u T_3 . Tretman ćelija sa T_4 kod kojih su MCT8 i DIO2 ekspimirani istovremeno dovodi do povećanja ekspresije gena zavisnih od T_3 (Friesema i sar., 2006). To ukazuje da ulazak tireoidnih hormona u ćeliju i njihov metabolizam koordinišu regulaciju odgovora na T_3 . Nasuprot tome, dejodinaza tipa 3 (DIO3) (K_m , 10^{-9} M) nepovratno inaktivira T_3 ili sprečava T_4 da se aktivira dejodinacijom na unutrašnjem prstenu pri čemu nastaju 3,3'-dijodtironin ili rT_3 . Imajući u vidu prethodno navedeno, fiziološka uloga DIO3 je sprečavanje ili ograničavanje dostupnosti aktivnog oblika hormona štitaste žlezde specifičnim tkivima u kritičnim stadijumima razvoja i obnovi tkiva (Bianco i Kim, 2006; St. Germain i sar., 2009).

Ekspresija DIO2 i DIO3 je prisutna u ciljnim ćelijama za T₃, odnosno u ćelijama centralnog nervnog sistema, kohlee, mrežnjače, srca i skeleta, a ekspresija oba enzima regulisana je na vremensko-prostorno i tkivno specifičan način. Delujući zajedno DIO2 i DIO3 tako kontrolišu dostupnost T₃ ćeliji. Vremensko-prostorna i tkivno specifična regulacija ekspresije DIO2 i DIO3 i TR α i TR β jedarnih receptora kombinuju se i predstavljaju složeni i dobro usaglašen sistem za finu kontrolu dostupnosti T₃ i delovanja u različitim tipovima ćelija (*Bassett i Williams, 2016*).

2.2.8. Mehanizam delovanja tireoidnih hormona

TR α i TR β su članovi velike superfamilije jedarnih receptora koji deluju kao ligand-inducibilni transkripcioni faktori koji regulišu ekspresiju gena zavisnih od T₃ (Slika 2.12.). Kod sisara, *THRA* kodira tri C-terminalne varijante TR α . TR α 1 je funkcionalni receptor koji vezuje i DNK i T₃, dok TR α 2 i TR α 3 ne vezuju T₃ i deluju kao antagonisti *in vitro*. Promotor unutar introna 7 miša *Thra* daje dve skraćene varijante, TR $\Delta\alpha$ 1 i TR $\Delta\alpha$ 2, koji su snažni dominantno-negativni antagonisti *in vitro*, iako je njihova fiziološka uloga nejasna (*Bassett i Williams, 2016*). Dva proteina, p28 i p43 su skraćeni TR α 1, a nastaju upotrebom alternativnog start kodona. Smatra se da oni posreduju u delovanju T₃ u mitohondrijama ili negenomskom odgovoru (*Kalyanaraman i sar., 2014*). *THRB* kodira dve N-terminalne varijante TR β : TR β 1 i TR β 2, koji oba deluju kao funkcionalni receptori. Opisana su još dva transkripta, TR β 3 i TR $\Delta\beta$ 3, ali njihova fiziološka uloga nije jasna. TR β 1 i TR β 1 su široko eksprimirani, ali se njihove relativne koncentracije razlikuju tokom razvoja i zrelog doba usled tkivno-specifične i vremensko-prostorne regulacije (*Bassett i Williams, 2016*). Imajući u vidu sve navedeno, većina tkiva osetljivih na T₃ ima pretežno TR α 1 ili TR β 1, ili postoji izostanak izoformske specifičnosti. Međutim, ekspresija TR β 2 je izrazito ograničena. U hipotalamusu i hipofizi posreduje inhibitorno delovanje tireoidnih hormona na TRH i lučenje TSH i na taj način učestvuje u regulaciji HHT osovine (*Abel i sar., 2001*), dok u kohlei i retini TR β 2 predstavlja važan regulator razvoja senzornih neurona (*Jones i sar., 2007*).

U jedru, tireoidni receptori formiraju heterodimere sa retinoidnim X receptorima (RKSRs) i vezuju T₃ elemente odgovora [*engl. T3 response elements (TREs)*] u ciljnim genima radi organizacije regulacije transkripcije. Slobodni tireoidni receptori se takmiče

sa T_3 vezanim za vezivanje na odgovarajuće DNK segmente. Oni su snažni represori transkripcije i imaju ključnu ulogu tokom razvoja (Wallis i sar., 2008). Nevezani tireoidni receptori interaguju sa korepresornim proteinima, kao što su jedarni korepresorski receptor i utišavajući mediator za retinoid, koji omogućavaju deacetilaciju histona i inhibiraju transkripciju gena (Astapova i sar., 2001). Tireoidni receptori za koje je vezan ligand interaguju sa koaktivatorom steroidnih receptora 1 i drugim srodnim koaktivatorima na hormon-zavistan način, što dovodi do aktivacije ciljnih gena. Pored stimulativnih efekata na transkripciju, T_3 takođe posreduje u represiji transkripcije radi inhibiranja ekspresije nekih ciljnih gena, kao što je gen za TSH. Iako su neki negativni regulatorni efekti od krucijalne važnosti u fiziologiji, osnovni molekularni mehanizmi po kojima se odvijaju nisu u potpunosti okarakterisani (Cheng i sar., 2010).

Negenomski efekti tireoidnih hormona uključuju sva dejstva koja ne utiču direktno na ekspresiju gena. Negenomska delovanja često brza, na njih ne utiču inhibitori transkripcije i translacije, imaju afinitet agonista i antagonista i kinetiku koja se razlikuje od klasičnog dejstva hormona čiji su receptori u jedru. Ovi, negenomski odgovori su brzi i povezani su sa signalnim putevima u kojima učestvuju sekundarni glasnici: 1) fosfolipaza C, inozitol trifosfat, diacilglicerol, protein kinaza C i intracelularni put signalizacije Ca^{2+} ; 2) adenil-ciklaza, protein-kinaza A i signalni put vezujućeg proteinskog elementa cAMP-odgovora; i 3) Ras / Raf1 serin-treonin kinaza / MAPK put (Bassett i Williams, 2016).

Negenomska delovanja tireoidnih hormona opisana su na ćelijskoj membrani, u citoplazmi i u mitohondrijama (Kalyanaraman i sar., 2014; Cheng i sar., 2010). Opisano je učešće $\alpha V\beta 3$ integrina u površinskom odgovoru ćelije na T_4 , na primer, putem MAPK signalnog puta koji stimuliše proliferaciju ćelija i angiogenezu. $TR\beta$ takođe posreduje u brzim odgovorima na T_3 , delujući putem PI3K/AKT/mTOR/p70S6K i PI3K signalnim putevima, dok $TR\alpha$ za koji se vezuje palmitinska kiselina aktivira azot-oksidi/protein kinaze G2/Src put koji stimuliše MAPK i PI3K/AKT nishodnu signalizaciju odgovornu za brzo delovanje T_3 u osteoblastima (Bassett i Williams, 2016; Kalyanaraman i sar., 2014).

2.2.8. Razviće hipotalamo-hipofizno-tireoidne (HHT) osovine fetusa

Razvoj štitaste žlezde se odvija tokom rane embriogeneze i prva je endokrina žlezdana struktura koja se razvija kod sisara (Sgalitzer, 1941) prolazeći kroz tri glavne faze rasta i diferencijacije: pre-koloidna, koloidna i folikularna faza (Forhead i Fowden, 2014). Štitasta žlezda nastaje od zadebljanja endoderma dna ždrele tako što ono napravi divertikulum u kaudolateralnom pravcu. Kod viših kičmenjaka, štitasta žlezda ima dvojako embrionalno poreklo od dva različita regiona ždrele. Razgranate vrpce divertikuluma obrazuju folikule štitaste žlezde. Opisani proces formiranja štitaste žlezde je regulisan delovanjem tireoidnih transkripcionih faktora (TIF-1 i TIF-2) kao i Pax8 (Plachov i sar., 1990; Lazzaro i sar., 1991). Ekspresija gena za ove transkripcione faktore utvrđena je neposredno pre ili za vreme prvog pojavljivanja divertikuluma što se kod pacova dešava 9,5 – 10. dana fetalnog razvoja (Radovanović, 2003).

U štitastoj žlezdi pacova, lumen folikula se uočava prvi put 16. do 17. dana embrionalnog razvoja (Radovanović, 2003). Štitasta žlezda fetusa pacova počinje da preuzima jod iz cirkulacije i sintetiše tireoidne hormone 18.-19. dana intrauterinog razvoja (Radovanović, 2003). Neposredno po porođaju folikuli su ispunjeni koloidom (Thang i sar., 1992), dok folikularne ćelije imaju mali broj organela (najzastupljenija organela je endoplazmin retikulum sa proširenim cisternama, a Goldžijev kompleks je veoma slabo razvijen). Koncentracija T₄ u krvi u vreme rađanja je niska i raste između 4. i 16. dana, dok se rast koncentracije T₃ zapaža do 28. dana (Dussault i Labrie, 1975).

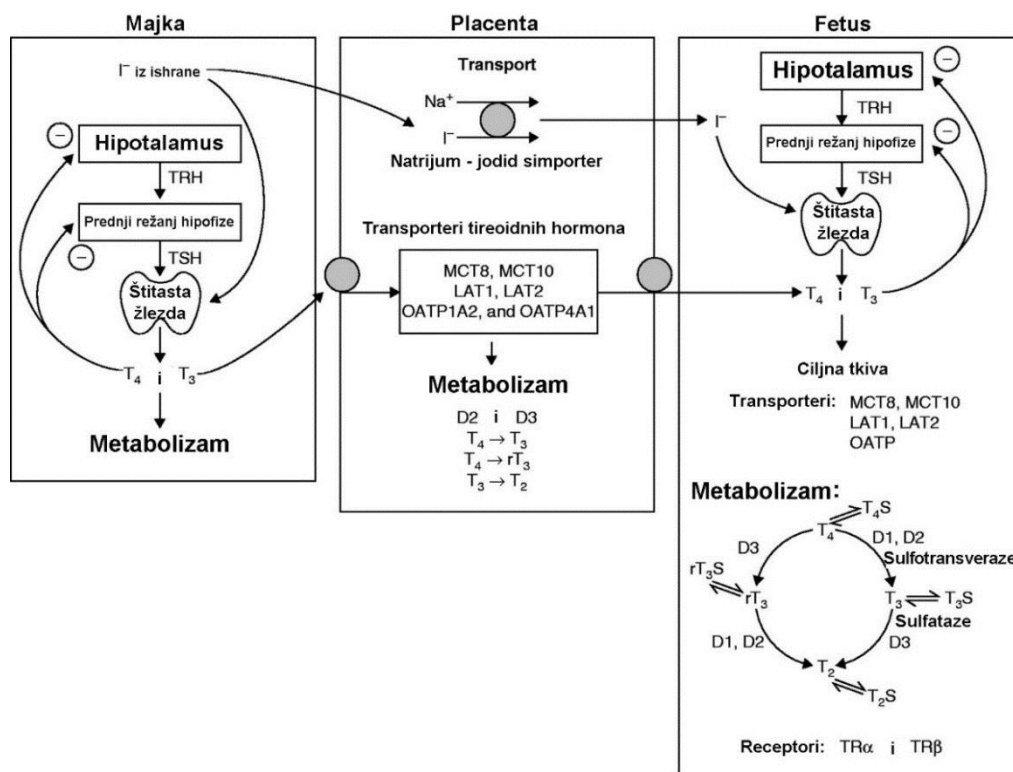
Faza razvoja folikula štitaste žlezde poklapa se sa funkcionalnim razvojem hipotalamo-hipofizno-tireoidne osovine i lučenjem tireoidnih hormona fetusa. Neuroni hipotalamusa proizvode TRH, koji stimuliše diferencijaciju tireotropnih ćelija u prednjem režnju hipofize i lučenje TSH. TSH deluje na štitastu žlezdu podstičući rast folikula, sintezu i sekreciju tireoidnih hormona.

Proces geneze folikula je veoma intenzivan sve do treće nedelje života (Nathaniel, 1986). Ćelije koje luče TSH se mogu dokazati u prednjem režnju hipofize 17. dana graviditeta (Begeot i sar., 1981). Broj i veličina TSH ćelija postepeno raste i dostiže najveću vrednost oko 10. dana života (Yashiro i sar., 1981). Maksimalna koncentracija beleži se na kraju treće nedelje (Dussault i Labrie, 1975). Nivo TRH u hipotalamusu

pacova na rođenju ima minimalne vrednosti, a maksimum dostiže između 16. i 28. dana. HHT osovina sazreva sve do treće nedelje posnatalnog života (Dussault i Labrie, 1975).

Pored navedene uloge u podsticanju sinteze i sekrecije tireoidnih hormona, TSH ima i veoma bitnu ulogu u razvoju folikula štitaste žlezde, posebno na intracelularnom nivou (Gruszczynska i sar., 1993). Ovi autori su dokazali da štitasta žlezda pacova starih sedam dana reaguje na stimulus TSH isto kao i štitasta žlezda odraslih pacova. Sazrevanje receptora za TSH kao i njihov broj u folikularnim ćelijama kod odraslih životinja zavise od adekvatnog hormonskog stimulusa u toku ovog bitnog perioda razvoja (Gruszczynska i sar., 1993).

Kao i tokom adultnog života, i u fetalnom periodu, tireoidni hormoni kontrolišu vlastitu proizvodnju negativnom povratnom spregom sa hipotalamusom i hipofizom. Normalna proizvodnja fetalnih tireoidnih hormona zavisi od preuzimanja jodida od strane folikularnih ćelija fetalne štitaste žlezde. Jodidi se aktivno transportuju kroz placentu iz cirkulacije majke do fetusa (Slika 2.13.).



Slika 2.13. Šema faktora koji utiču na koncentraciju tireoidnih hormona kod majke, u placenti i kod fetusa. Tireotropni rilizing hormon (TRH); tireostimulirajući hormon (TSH); tiroksin (T_4); trijodtironin (T_3); reverzni T_3 (rT_3); dijodtironin (T_2); sulfatisan

(S); dejodinaze 1,2 i 3 (D1, D2 i D3); transporter organskih ajona (engl. organic anion transporters) (OATP); transporteri aminokiselina L tipa 1 i 2 (LAT1 i LAT2); monokarboksilatni transporteri 8 i 10 (MCT8 i MCT10) (prilagođeno prema Forhead i Fowden, 2014).

Tabela 2.1. Vremenska komparacija razvojnih stadijuma komponenti hipotalamo-hipofizno-tireoidne osovine fetusa čoveka, ovce i pacova (prilagođeno prema Forhead i Fowden, 2014).

Stadijum razvoja	Čovek (nedelje)	Ovca (dani)	Pacov (dani)
Dužina gestacije	40	145	21
Faze organogeneza štitaste žlezde			
Pre-koloidna	7–13 (0.18–0.33G)		
Koloidna	13–14 (0.33–0.35G)	50–55 (0.34–0.38G)	17 (0.81G)
Folikularna	>14 (>0.35G)	>55 (>0.38G)	18 dana–3 nedelje postnatalno
TRH u hipotalamusu	10–12 (0.25–0.30G)	<60 (0.40G)	16 (0.76G)
TSH u prednjem režnju hipofize i cirkulaciji	10–12	<60	17 (0.81G)
TSH receptor u štitastoj žl.	10–12		15 (0.71G)
Preuzimanje joda u štitastoj žl.	10–12	50 (0.34G)	
Sinteza tireoglobulina	10–12		15
Jodirane amino kiseline	14 (0.35G)	70 (0.48G)	17 (0.81G)
Sinteza i sekrecija tireoidnih hormona	16–18 (0.40–0.45G)	60–70 (0.40–0.48G)	17.5 (0.83G)
Rast T ₃ u plazmi	30 nedelja do rađanja	135 dana do rađanja	Od rađanja do 3 nedelje postnatalno
Genska i proteinska ekspresija transportera tireoidnih hormone	7–9 (0.18–0.23G) kora mozga		
Vezivanje tireoidnih hormona za receptor	10–16 (0.25–0.40G) mozak, srce, jetra i pluća	<50 (0.34G) mozak, jetra i pluća	14–16 (0.67–0.76G) mozak, srce, jetra i pluća

Obrazac razvoja štitaste žlezde i aktivnosti tireoidnih hormona je sličan kod svih proučavanih sisarskih vrsta, ali vremenska pojava različitih stadijuma razvoja može se značajno razlikovati između vrsta. U tabeli 2.1. upoređeni su određeni ontogenetski

aspekti aktivnosti tireoidnih hormona kod ljudi, ovaca i pacova. U njoj je takođe data komparacija razvoja HHT osovine, početak proizvodnje tireoidnih hormona i ekspresija njihovih receptora. Kada se sagledaju činjenice date u tabeli 2.1. dolazi se do zaključka da fetus čoveka i ovce ima slično vreme razvoja i početka aktivnosti štitaste žlezde u odnosu na gestacioni period, dok glodarske vrste pokazuju relativno odloženo sazrevanje aktivnosti, odnosno biološke raspoloživosti tireoidnih hormona (*Forhead i Fowden, 2014*). Od sredine gestacije, štitasta žlezda fetusa čoveka i ovce luči T₃ i T₄ pod kontrolom HHT osovine, dok je cela osovina tireoidnih hormona funkcionalna oko rođenja (Tabela 2.1.). Međutim, kod pacova, sazrevanje ove osovine se nastavlja do 4. nedelje postnatalnog života (Tabela 2.1.).

2.2.9. Metabolizam tireoidnih hormona in utero

Kao i kod odraslih organizama, tireoidni hormoni u tkivima fetusa podležu dejodinaciji i sulfataciji. Kao proizvod ovih procesa nastaju manje ili više biološki aktivni metaboliti. Metabolizam T₄ do T₃ ili relativno biološki neaktivnog reverznog T₃ (rT₃) zavisi od aktivnosti dejodinaza koje su specifično regulisane u različitim fazama razvoja i različitim tkivima (*Brent, 2012; Chi i sar., 2013*). Tri tipa dejodinaza koja su opisana kod odraslih jedinki pronađena su i u tkivima fetusa. DIO1 i DIO2 imaju sličan obrazac ekspresije u tkivima fetusa kao kod odraslih jedinki. DIO1 je prisutna u jetri, bubrezima i štitastoj žlezdi fetusa. Najveći deo T₃ u cirkulaciji fetusa potiče iz jetre i nastaje pomoću DIO1, što znači da je ovo njegov glavni izvor (*Polk 1995*). DIO2 je prevashodno ekspimirana u mozgu, hipofizi i multilokularnom masnom tkivu fetusa i placenti. U spomenutim tkivima, DIO2 obezbeđuje na lokalnom nivou odgovarajuće koncentracije T₃ koje su neophodne za njihov normalan razvoj i funkciju. Doprinos DIO2 koncentraciji T₃ u cirkulaciji je mnogo manji. Kao što je to slučaj i kod odraslih, DIO3 u tkivima fetusa ima inaktivirajuću ulogu, odnosno konvertuje T₄ u transkripciono neaktivan rT₃ i konvertuje T₃ u T₂. Ovaj enzim je prisutan u jetri, bubrezima i koži fetusa, dok je visoko ekspimiran u materici, placenti i membrani amniona. DIO3 u ovim strukturama ima veoma važnu ulogu u inaktiviranju tireoidnih hormona iz cirkulacije majke i regulisanju njihovog transfera do fetusa. Zbog toga, placentarna DIO3 predstavlja svojevrstu enzimsku barijeru koja ograničava izloženost fetusa tireoidnim hormonima majke. U placenti ljudi, aktivnost DIO2 i ekspresija njene RNK su veće u prvom trimestru

graviditeta u poređenju sa aktivnošću i ekspresijom oko termina rađanja. Međutim, to je i dalje znatno niže od nivoa aktivnosti i ekspresije DIO3 u svim proučavanim stadijumima gestacije (*Koopdonk-Kooli sar., 1996; Chan i sar., 2003*). Ovi nalazi sugerišu da lokalna proizvodnja T₃ može biti važna za rani razvoj placente, ali značajno ne doprinosi koncentraciji T₃ cirkulaciji u fetusa. Po rođenju, DIO3 brzo pada, dok se ekspresija DIO2 povećava kako bi se pokrenula diferencijacija ćelija i sazrevanje tkiva tokom postnatalnog razvoja (*Bianco i Kim, 2006; St. Germain i sar., 2009*).

Još jedan važan metabolički put inaktivacije tireoidnih hormona *in utero* je sulfatacija, pri kojoj se oko 80% sintetisanog T₄ metaboliše u biološki neaktivne sulfatne forme, kao što su T₄S, T₃S i rT₃S (*Wu i sar., 1993*). Tireoidni hormoni se sulfatišu sulfotransferazom, prvenstveno u jetri fetusa, ali i u bubrezima, mozgu i crevima (Slika 2.13.). Jedan značajan aspekt ovog metaboličkog puta je to što sulfatacija tireoidnih hormona može biti reverzibilna pomoću enzima sulfataze u tkivima jetre, pluća, mozga i placente (*Kester i sar., 2002*). To znači da se T₃S, na primer, može pretvoriti u T₃, što je verovatno važan izvor T₃ posebno u stanju hipotireoidizma (Slika 2.13.). Kod tireoidektomisanih fetusa ovaca, T₃S ostaje u cirkulaciji do 2 nedelje, dok koncentracija svih ostalih oblika tireoidnih hormona pada ispod detektabilnih nivoa (*Wu i sar., 1993*). Zato, konverzija T₃S u T₃ tokom hipotireoidizma u tkivima, kao što je mozak, održava lokalno snabdevanje sa T₃ koji je neophodan za normalan rast i razvoj. Mozak fetusa koristi nekoliko mehanizama za održavanje fizioloških lokalnih koncentracija tireoidnih hormona u slučaju njihovog sistemskog deficita. Kod tireoidektomisanog fetusa ovce aktivnost DIO1 u jetri je smanjena kako bi se izbegla dejodinacija T₄ u jetri fetusa, dok je u isto vreme aktivnost moždane DIO2 povećana kako bi se poboljšala lokalna dejodinacija T₄ do T₃ u mozgu fetusa (*Polk i sar., 1988*). Dakle, hipotireoidni fetus šteti T₄ i koristi ga za lokalnu proizvodnju T₃ u mozgu, kako bi obezbedio prisustvo T₃ jer je on neophodan za njegov razvoj.

U toku većeg dela gestacije, T₄ se metaboliše pre svega do rT₃ i niza sulfatisanih tireoidnih hormona koji su biološki neaktivni (Slika 2.12.). Visok odnos aktivnosti DIO3 u odnosu na DIO1 u jetri fetusa i DIO3 u placenti, održavaju visoku stopu klirensa T₃, i zbog toga su koncentracije T₃ relativno niske u cirkulaciji fetusa. Međutim, pred porođaj, postoje razvojne promene u aktivnosti tkivne dejodinaze a samim tim i koncentracije T₃ u plazmi fetusa (*Forhead i sar., 2006*). Kod fetusa ovce, aktivnost DIO1 jetre i bubrega

se povećava, a aktivnost placentarne DIO3 se smanjuje 2 nedelje pre rođenja (*Forhead i sar., 2006*). Sve ovo govori da dolazi do favorizovanja dejodinacije T₄ do T₃, umesto, kao što je to bio slučaj, do rT₃. Zajedno sa smanjenim klirensom T₃ u placenti, ovo dovodi do porasta koncentracije T₃ u plazmi fetusa blizu termina rađanja. Zbog toga su lokalne koncentracije i koncentracija tireoidnih hormona u cirkulaciji fetusa regulisane razvojem, na tkivno specifičan način, balansom između dejodinaza i drugih metaboličkih enzima (*Forhead i Fowden, 2014*).

2.2.10. Transport tireoidnih hormona i njihovi receptori u tkivima fetusa

Biološka dostupnost tireoidnih hormona je pored svega navedenog, određena i ekspresijom transportera i intracelularnih receptora za tireoidne hormone u tkivima fetusa. Svi navedeni transporteri tireoidnih hormona koji su opisani kod odraslih prisutni su i u tkivima fetusa. U korteksu mozga fetusa od 7. do 20. nedelje gestacije, nivoi ekspresije RNK za MCT8 i MCT10 su slični onima u mozgu odraslih ljudi, dok su promene u ekspresiji RNK za OATP zabeležene u toku različitih stadijuma razvoja (*Chan i sar., 2011*). Proteinski transporteri tireoidnih hormona u mozgu i drugim tkivima verovatno imaju važnu ulogu u obezbeđivanju biološke dostupnosti tireoidnih hormona kod fetusa, kao i kod odraslih.

Nakon transporta kroz ćelijsku membranu, aktivnost tireoidnih hormona konačno zavisi od ekspresije intracelularnih receptora za tireoidne hormone i postreceptorskih signalnih puteva. Različite izoforme receptora za tireoidne hormone TR α i TR β su ekspimirane u fetusu na tkivno specifičan način sredinom gestacije, a često su prisutne i u periodima gestacije koji su raniji od onih u kojima se pojavljuju tireoidni hormoni u cirkulaciji fetusa (Tabela 2.1.; *Forhead i Fowden, 2014*). Ovi nalazi ukazuju da tireoidni hormoni majke kod nekih vrsta mogu doprineti kontroli ranog embrionalnog rasta i razvoja pre pojave aktivnosti štitaste žlezde fetusa (*Obregón i sar., 2007*).

2.2.11. Transplacentarni prenos tireoidnih hormona majke

Placenta svih vrsta sisara aktivno transportuje jodide od majčinog do fetalnog krvotoka i na taj način obezbeđuje njihovu dovoljnu količinu za sintezu tireoidnih hormona fetusa (Slika 2.12.). Genska ekspresija natrijum-jodidnog transportera evidentna

je od 6. nedelje gestacije u humanoj placenti i takođe je prisutna u amnionskoj membrani u terminu rađanja (*Akturk i sar., 2013*). Prenosjenje tireoidnih hormona od majke do fetusa značajno se razlikuje između vrsta sisara koji imaju drugačije tipove placente, a zavisi od ekspresije transportnih proteina tireoidnih hormona, vezujućih proteina i aktivnosti enzima DIO3. Pokazano je da je hemohorijalna placenta ljudi i glodara relativno propustljiva za T₃ i T₄ (*Gray i Galton, 1974; Calvo i sar., 1992; Fisher, 1997*). Različiti transporteri tireoidnih hormona eksprimirani su u humanoj placenti i pokazuju promene tokom fiziološkog razvoja, ali i u slučaju kada je intrauterini rast ometen (*Loubiere i sar., 2010, 2012*). U izolovanim vezikulama membranskih mikrovila sincicijumtrofoblata ljudi u terminu porođaja prisutni su različiti tipovi transportera tireoidnih hormona (*Loubiere i sar., 2010, 2012*). Transtiretin, jedan od proteina koji vezuju tireoidne hormone, eksprimiran je u humanoj placenti od 6. nedelje gestacije. *In vitro* istraživanja su pokazala da se njegova ekspresija povećava u uslovima sa niskim nivoima kiseonika (*Landers i sar., 2013*). Stoga, placentarni transtiretin može olakšati transfer tireoidnih hormona od majke do fetusa, naročito u okruženju sa niskom koncentracijom kiseonika koja se javlja tokom prvog tromesečja.

Pre nego što štitasta žlezda fetusa postane funkcionalna u amnionskoj tečnosti, tkivima i cirkulaciji fetusa detektovane su određene koncentracije T₄. Logično objašnjenje je da taj T₄ potiče od majke i da je tu dospelo transplacentarnim transferom. Potvrđeno je otkriće T₄ u celomskoj tečnosti još u 4. nedelji posle koncepcije, što pokazuje da je embrion za vreme ranog razvoja izložen delovanju tireoidnih hormona majke (*Contempné i sar., 1993*). Kada fetus uspe da proizvede sopstvene tireoidne hormone, majčin T₄ daje samo skroman doprinos ukupnoj koncentraciji hormona u tkivima fetusa. Kod pacova blizu termina rađanja, T₄ koji potiče od majke učestvuje sa oko 15% od ukupne koncentracije u cirkulaciji fetusa (*De Escobar i sar., 1990*). Imajući u vidu sve navedeno, tireoidni hormone majke imaju važnu ulogu u razvoju fetusa ljudi i glodara, naročito tokom prvog i drugog trimestra. Placentarni transfer tireoidnih hormona majke može postati naročito važan u uslovima fetalnog hipotireoidizma. U takvim uslovima postoji veliki koncentracijski gradijent tireoidnih hormona majke što može pomoći njihov transplacentarni prenos i nadoknadu hormona. Kod fetusa čoveka sa potpunim nedostatkom štitaste žlezde koncentracije T₄ u pupčanoj vrpici su 20-50% od normalne vrednosti i brzo se smanjuju nakon porođaja (*Vulsma i sar., 1989*). Nasuprot

tome, izgleda da epiteliohorijalna placenta ovaca ne propušta tireoidne hormone majke, barem tokom prve dve trećine gestacije. Transfer je zanemarljiv čak i tokom fetalnog hipotireoidizma (*Hopkins i Thorburn 1972*). Takava efikasnost u sprečavanju transfera tireoidnih hormona majke, placentu ovce čini izvanrednom barijerom, što znači da fetus ove životinjske vrste zavisi od razvoja sopstvene osovine hormona štitaste žlezde *in utero*. Ta činjenica ovcu čini izvanrednim životinjskim modelom za proučavanje prenatalnog hipotireoidizma.

2.2.12. Uticaj tireoidnih hormona na rast i sazrevanje fetusa

Niske koncentracije tireoidnih hormona su dokazane kod fetusa ljudi u uslovima ograničenog intrauterinog rasta i kod fetusa čija veličina ne odgovara stadijumu gestacije. Takođe, niske koncentracije tireoidnih hormona kod fetusa su zabeležene i kod eksperimentalnih životinja u uslovima neuhranjenosti i placentarne insuficijencije (*Forhead i Fowden, 2014*). U nekoliko eksperimentalnih istraživanja dokazano je da je koncentracija T₄ u plazmi pozitivno povezana sa telesnom masom fetusa i/ili novorođenih životinja (*Wrutniak i Cabello 1983, Fowden i Silver 1995*).

Kako se približava rođenje, u mnogim tkivima fetusa dolazi do promena u pravcu sazrevanja i pripreme mladog organizma na ekstrauterini život. Ove pripreme zavise od prepartalnog rasta koncentracije kortizola u krvotoku fetusa (*Fowden i sar., 1998*). Ove promene obezbeđuju aktiviranje fizioloških procesa koji su neophodni za preživljavanje odmah po rođenju (razmena gasova u plućima, prilagođavanje funkcije srca, glukoneogeneza u jetri i termoregulacija). U vreme rođenja, kortizol dovodi do promene aktivnosti DIO3 i DIO2 što dalje utiče na povećanje koncentracije T₃ u krvi fetusa neposredno pred rođenje (*Forhead i sar., 2006, Fowden i Forhead 2009*).

In vivo i *in vitro* studije su pokazale da tireoidni hormoni utiču na sintezu fosfolipidnih i proteinskih komponenti surfaktanta kod fetusa miševa, pacova, ovaca, majmuna i ljudi (*Forhead i Fowden, 2014*).

Tireoidni hormoni su neophodni za normalno sazrevanje kardiomiocita i kardiovaskularnog sistema (*Thornburg i sar., 2011*). Oni podstiču kardiomiocite na prelazak sa proliferacije na hipertrofiju i diferencijaciju tokom cele gestacije a posebno kada se približava rođenje (*Chattergoon i sar., 2012*).

Kod hipotireoidnih fetusa ovce zapažen je poremećaj u formiranju glikogena u jetri, dok je ekspresija enzima glukoneogeneze u jetri i bubrežima skoro u potpunosti odsutna (*Forhead i sar., 2003*).

Nedostatak hormona štitaste žlezde tokom intrauterinog razvoja otežava rast fetusa i kompromituje njegovu adaptaciju na ekstrauterini život koji ga očekuje (*Sferruzzi-Perri i sar., 2013*). Nasuprot tome, dodavanje tireoidnih hormona fetusu može da podstakne diferencijaciju tkiva i aktivaciju mnogih procesa koji imaju male ili nikakve funkcije pre rođenja, ali koji su od suštinskog značaja za preživljavanje posle rođenja (*Fowden i sar., 1998*).

2.3. HIPOTIREOIDIZAM I NJEGOV UTICAJ NA RAZVOJ KOSTIJU

2.3.1. Hipotireoidizam

Hipotireoidizam je jedan od najčešćih endokrinih poremećaja koji se javlja za vreme graviditeta (*Teng i sar., 2013*). Definisan je kao stanje koje nastaje kao posledica nedovoljne produkcije hormona štitaste žlezde. Klinička i supklinička forma hipotireoidizma su češće kod žena nego kod muškaraca. Istraživanja sprovedena na teritoriji SAD [National Health and Nutrition Examination Survey (NHANES III)] su pokazala da među 300 osoba jedna ima hipotiroidizam, a rasprostranjenost bolesti je veća kod Kavkaskе rase (5,1%) nego kod Afroamerikanca (1,7%) i Hispanoamarikanaca (4,1%) (*Roberts i Ladenson, 2004*).

Hipotireoidizam se klasifikuje na osnovu nekoliko kriterijuma: 1) na osnovu vremena pojave deli se na urođeni (kongenitalni) ili stečeni, 2) na osnovu težine na klinički i supklinički i 3) na osnovu porekla promena primarni i sekundarni (*Roberts i Ladenson, 2004*). Nedostatak tireoidnih hormona na rođenju se smatra kongenitalnim hipotiroidizmom, koji je klasifikovan u dve kategorije; trajan i prolazni. Etiologija kongenitalnog hipotireoidizma određuje da li je trajan ili prolazan. Trajni kongenitalni hipotireoidizam uglavnom (85%) nastaje zbog anomalija vezanih za razvoj štitaste

žlezde, dok se ostatak (10-15%) pripisuje drugim faktorima (*Rastogi i LaFranchi, 2010; Grasberger i Refetoff, 2011*).

Prolazni kongenitalni hiporiteoidizam je najčešće posledica poremećaja u funkcionisanju štitaste žlezde (*Teng i sar., 2013*). Najčešći uzrok prolaznog kongenitalnog hipotireoidizma je nedostatak joda, što predstavlja problem javnog zdravlja u čak 118 država (*Kapil, 2007*).

Klinički hipotireoidizam je definisan kao stanje u kom su prisutni vidljivi znaci bolesti, a koncentracija TSH u serumu je visoka, dok su koncentracije T₃ i T₄ niske. Supklinički hipotireoidizam se definiše kao stanje u kome oboleli imaju veoma blage ili nemaju nikakve simptome oboljenja, što je praćeno povišenjem nivoa serumskog TSH iznad referentnih vrednosti dok su T₃ i T₄ u granicama normale (*Mcdermott i Ridgway, 2001*). Klinički podaci o učestalosti kliničkog i subkliničkog hipotireoidizma majki kod životinja su veoma retki i nedostaju.

2.3.2. Hipotireoidizam i graviditet

U zavisnosti od dijagnostičkih kriterijuma i trimestra graviditeta, prevalenca hipotireoidizma u graviditetu kod žena se razlikuje i u proseku se kreće od 2-5% za klinički i 3-5% za supklinički hipotireoidizam (*Rastogi i LaFranchi, 2010; Teng i sar., 2013; Ghanbari i Ghasemi, 2017*). Najčešći uzrok hipotireoidizma kod majki je nedostatak joda u ishrani, a u regionima gde je količina joda dovoljna, najčešći uzrok je autoimuni tireoiditis. Antitela na tireoperoksidazu i tireoglobulin mogu proći kroz placentu i uticati na štitastu žlezdu fetusa (*Seror i sar., 2014*). Ostali uzroci koji se spominju u literaturi su: višak joda koji nastaje kao posledica uzimanja amidarona – antiaritmijskog leka koji sadrži jod; terapija radioaktivnim jodom; delimična ili totalna tireoidektomija koja se sprovodi u terapiji hipertireoidizma; Gravesova bolest; kancer tireoidne žlezde kao i nedostatak gvožđa. Takođe, istraživanja pokazuju da je 1-5% novorođenčadi, čije su majke za vreme graviditeta tretirane propiltiouracilom (PTU) radi terapije hipertireoidizma, rođeno sa sniženim nivoom tireoidnih hormona (*Andersen i sar., 2013a*).

2.3.3. Animalni modeli koji se koriste za ispitivanje uticaja hipotireoidizma majki na potomstvo

Ispitivanja na životinjama koje su biološki slične ljudima, ali imaju znatno kraći životni ciklus i kontrolisani uslovi u kojima se izvode eksperimenti, omogućili su naučnicima da steknu uvid u biološke mehanizme razvoja bolesti i ispitaju različite vidove terapije u njenom lečenju (*Sengupta, 2013*).

Animalni modeli hipotireoidizma majki pružaju mogućnost da se u realnom biološkom sistemu oceni efekat nedostatka tireoidnih hormona u toku graviditeta. Najčešće korišćeni eksperimentalni modeli za procenjivanje efekata hipotireoidizma tokom graviditeta su: 1) uskraćivanje joda u ishrani (*Gong i sar., 2010*); 2) primena antitireoidnih lekova (*Bagheripuor i sar., 2015*); 3) tireoidektomija (*Pineda-Reynoso i sar., 2010*). i 4) upotreba radioaktivnog joda (*Torlak i sar., 2007*) (Tabela 2.2.). Budući da je najčešći uzrok prolaznog kongenitalnog hipotireoidizma kod ljudi deficit joda, uskraćivanje joda kroz ishranu predstavlja najrealniji model koji obezbeđuje slične uslove koji se javljaju kod obolelih ljudi. S obzirom na činjenicu da je oko 1-5% novorođenčadi čije su majke bile hipertireoidne i terapirane PTU-om, rođeno sa sniženim nivoom tireoidnih hormona (*Diav-Citrin i Ornoy, 2002; Andersen i sar., 2013a*), upotreba antitireoidnih lekova za kreiranje animalnog modela hipotireoidizma tokom trudnoće je opravdana i relativno često korišćena u istraživanjima. Tireoidektomija se veoma često koristi u istraživanjima na životinjama za indukovanje hipotireoidizma tokom trudnoće. Kod ljudi, tireoidektomija se izvodi samo u retkim situacijama, npr. kod alergija na antitireoidne lekove ili kod izostanka odgovora na visoke doze antitireoidnih lekova (*Alexander i sar., 2017*). Upotreba radioaktivnog joda tokom trudnoće je kontraindikovana (*Tran i sar., 2010*). Međutim, ljudi mogu biti slučajno izloženi radioaktivnom jodu, kao što je to bio slučaj sa nesrećom u Černobilu, ili tokom mogućih akcidenata u farmaceutskim i drugim granama industrije koje se bave proizvodnjom radioaktivnih izotopa. Imajući u vidu ove podatke, upotreba radioaktivnog joda u formiranju animalnog modela za proučavanje hipotireoidizma majki za vreme graviditeta, ima smisla i može biti od koristi (*Usenko i sar., 1999*).

Tabela 2.2.. Eksperimentalne metode za izazivanje hipotireoidizma tokom razvoja ploda (prilagođeno prema Ghanbari i Ghasemi, 2017).

Model	Metod	Vrsta	Prednosti	Mane
Terapija lekovima	Antitireoidni lekovi (PTU, MMI*, tiamazol) u vodi za piće	Pacov, majmun, kunić	Jednostavno	Dejstvo izvan štitaste žlezde
Hirurgija	Tireoidektomija majki tokom graviditeta Tireoidektomija fetusa tokom graviditeta	Pacov, kunić Ovca, jagnje	Izbegnuti negativni efekti antitireoidnih i radioaktivnih lekova	Vađenje tireoidne i paratireoidne žlezde je invazivna metoda
Nedostatak joda	Restrikcija joda u ishrani	Pacov, ovca, marmoset	Najsličnije oboljenju kod ljudi Izbegnuti negativni efekti antitireoidnih i radioaktivnih lekova	Vreme konzumiranja i visoka cena
Tretman radioaktivnim jodom	Gastrična sonda ili intramuskularna aplikacija ¹³¹ I	Pacov	Jednostavno	Rizik od izloženosti zaposlenih

*PTU, propiltiouracil; MMI, metamizol

2.3.3.1. Antitireoidni lekovi

Prevalenca hipertireoidizma za vreme graviditeta je oko 0,1% (Andersen i sar., 2013a). Pošto tireotoksikoza može da prouzrokuje i srčanu insuficijenciju kod majki i malu telesnu masu novorođenčeta, lečenje se mora započeti odmah kako bi se sprečili spomenuti poremećaji i prevenirao prevremeni porođaj. Najčešći antitireoidni lekovi koji se koriste za lečenje hipertireoidizma su metimazol (MMI), karbimazol i PTU (Taylor i Vaidya, 2012). MMI i PTU su supstance koje je odobrila Američka akademija za pedijatriju (Cooper, 2005) i predstavljaju lekove izbora za tretman hipertireoidizma u

trudnoći (*Andersen i sar., 2013a*). Radioterapija u graviditetu je kontraindikovana, a tireoidektomija se obavlja i retkim i izuzetnim slučajevima (*Alexander i sar., 2017*). Ovi lekovi su potencijalno opasni za fetus i zbog toga su svrstani u kategoriju D (*Law i sar., 2010*). Upotreba antitireoidnih lekova za indukovanje hipotireoidizma u toku razvoja fetusa kod životinja je prihvatljiv eksperimentalni model jer je dobro poznato da ti lekovi suprimiraju proizvodnju tireoidnih hormona fetusa (*Andersen i sar., 2013a*).

Uprkos decenijskoj upotrebi antitireoidnih lekova u terapiji tireotoksikoze, mehanizmi njihovog delovanja još uvek nisu u potpunosti opisani (*Manna i sar., 2013*). U proseku oko 30% od propisane doze antitireoidnih lekova se koncentriše u ćelijama štitaste žlezde dok preostalih 70% utiče na druge ćelije u organizmu. Taj uticaj na druge ćelije nije uniforman. Kada se primene ovi lekovi, oni daju dva tipa efekata: tireoid-zavisne i tireoid-nezavisne neželjene efekte. Efekti koji zavise od štitaste žlezde su klasifikovani u dve kategorije: intratireoidni i ekstratireoidni (*Moriyama i sar., 2007*). Antitireoidni lekovi u ćelijama štitaste žlezde inhibiraju jodinaciju tireoglobulina pomoću tireoperoksidaze što predstavlja ključni korak u sintezi T₄. Pored toga, MMI i PTU inhibiraju biosintezu tireoglobulina. Osim inhibitornih efekata na biosintezu tireoidnih hormona, antitireoidni lekovi takođe imaju stimulatívni efekat na neke faze njihove biosinteze. Poznato je da PTU, ali ne MMI, povećava ekspresiju gena za natrijum-jodid simporter i preuzimaje jodida iz cirkulacije od strane folikularnih ćelija. Najvažnije ekstratireoidno dejstvo PTU i MMI je da smanjuju specifično vezivanje T₃ za receptore u jedru za oko 85% modifikovanjem njihovog afiniteta (*Moriyama i sar., 2007*). Na taj način suzbijaju transkripcionu aktivnost T₃. Još jedan ekstratireoidni efekat PTU je njegov inhibitorni efekat na DIO1 u ciljnim ćelijama (*Cooper, 2005; Moriyama i sar., 2007; Manna i sar., 2013*).

Prilikom procene efekta nedostatka tireoidnih hormona tokom fetalnog perioda, tireoid-zavisni neželjeni efekti PTU-a moraju biti odvojeni od tireoid-nezavisnih efekata. Pošto antitireoidni lekovi prolaze kroz placentu i izlučuju se u mleko (*Cooper, 2005*), pored neželjenih efekata na majku, neželjeni efekti na fetus takođe moraju biti uzeti u obzir kada se oni koriste za indukovanje hipotireoidizma majke.

Sinteza T₃ i T₄ kao i njihovi regulatorni mehanizmi su slični kod ljudi i životinja tako da pacovi tretirani PTU-om mogu poslužiti kao model humanog hipotireoidizma.

Zbog toga su u mnogim istraživanjima korišćeni pacovi tretirani PTU-om kao uporedni model za ispitivanje poremećaja funkcije štitaste žlezde, metaboličkih promena u različitim tkivima, kao i uticaj na rast i metabolizam kostiju (*Ghanbari i Ghasemi, 2017*).

2.3.4. Uticaj tireoidnih hormona na razviće koštanog tkiva

Receptori za tireoidne hormone, TR α 1 i TR β 1 su eksprimirani na hondrocitima rezervne hrskavice, i hondrocitima u zoni proliferacije, što sugerije da je za epifizni rast ditektno odgovoran T₃. T₃ stimuliše klonsku ekspanziju progenitorskih ćelija od kojih nastaju hondrociti. Takođe, inhibira proliferaciju ćelija koja sledi, dok na hondrocite u proliferaciji utiče tako što promovije njihovu diferencijaciju i povećanje zapremine ćelije (*Robson, 2000*). U primarnim kulturama hondrocita epifizne ploče rasta, T₃ stimuliše ekspresiju alkalne fosfataze i kolagena tipa 10, što dovodi mineralizacije matriksa hrskavice (*Robson, 2000*). Tokom endohondralnog okoštavanja brzina proliferacije i diferencijacije hondrocita regulisana je preko nekoliko parakrinih faktora, uključujući IGF1, Wnt morfogene, BMP i FGF, a preko negativne povratne sprege pomoću Ihh i PTHrP (*St-Jacques i sar., 1999; Stevens i sar., 2000; Minina i sar., 2002; Kim i Mohan, 2013*). Kontrolne tačke ove povratne sprege i brzina linearnog rasta su osetljive na promene statusa štitaste žlezde *in vivo*, mogućnost regulacije lokalnog metabolizma tireoidnih hormona i lokalnu dostupnost T₃ (*Dentice i sar., 2005*). T₃ takođe reguliše količinu proteoglikana u matriksu epifiznih ploča rasta (*Bassett i sar., 2006*), sintezu enzima koji degradiraju kolagene kao što je agrekanaza-2 i matriks metaloproteinaza-13 (MMP13) (*Himeno i sar., 2002; Makihira i sar., 2003*). Ukratko, tireoidni hormoni su neophodni za koordinisani napredak endohondralnog okoštavanja, delujući na stimulaciju ekspresije gena koji kontrolišu sazrevanje hondrocita, sintezu, mineralizaciju i degradaciju matriksa hrskavice.

Tireoidni hormoni imaju značajan uticaj na normalni razvoj skeleta, linearni rast i održvanje koštane mase kod dece i odraslih. Hipotireoidizam u detinjstvu izaziva zastoj u rastu, odloženo sazrevanje kostiju, epifiznu disgenezu i nezrele telesne proporcije (*Stevens i sar., 2000*). Nadoknada T₄ popravlja ove promene ali često nepotpuno, pošto sazrevanje kostiju napreduje brže od rasta zbog čega može doći do bržeg zatvaranja epifiza. Rezultat je niži definitivni rast koji je u korelaciji sa trajanjem i težinom

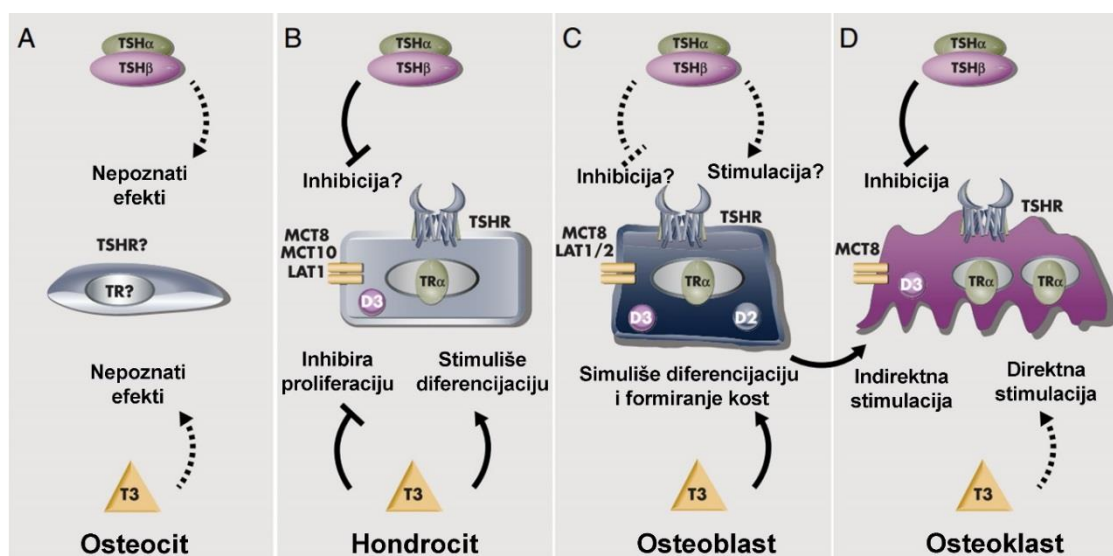
hipotireoidizma pre terapije. Zbog toga je pretpostavljeno da je efekat tireoidnih hormona na endohondralno okoštavanje pojačan kod hipotireoidnih jedinki. Tireotoksikoza kod mladunaca izaziva ubrzan promet u kostima sa ubrzanjem rasta i sazrevanja kostiju, što može da izazove kraniosinostoze, prevremeno zatvaranje epifiznih ploča i nizak rast (*Bassett i Williams, 2016*).

Istraživanja čija je tema bila delovanje T_3 u osteoblastima su kontradiktorna, ali uopšteni zaključak je da tireoidni hormoni stimulišu aktivnost osteoblasta. T_3 stimuliše sintezu i post-translacionu obradu kolagena tipa 1, indukuje ekspresiju alkalne fosfataze i reguliše sintezu i sekreciju proteina osteopontina i osteokalcina. T_3 takođe promovise remodeliranje koštanog matriksa stimulacijom ekspresije matriks metaloproteinaza-9 i metaloproteinaza -13. Pored toga, tireoidni hormoni regulišu puteve koji su ključni za proliferaciju i diferencijaciju osteoblasta. Tako, T_3 indukuje transkripciju IGF-1 i stimuliše ekspresiju regulatornih vezujućih proteina IGF1BP-2 i IGF1BP-4. Štaviše, T_3 indukuje ekspresiju receptora za FGF1 i FGF-om izazvanu signalizaciju MAPK-a kod osteoblasta, a takođe reguliše aktivnost signalnog puta Wnt. Sve zajedno, ove studije pokazuju da T_3 reguliše diferencijaciju i funkciju osteoblasta složenim mehanizmima koji uključuju brojne parakrine i autokrine faktore (*Bassett i sar., 2010; Bassett i Williams, 2016*).

Pored toga, dejstvo T_3 u osteoblastima može indirektno uticati na aktivnost osteoklasta regulisanjem osteoprotegerina (OPG). OPG ima funkciju lažnog receptora jer vezuje signalni molekul nazvan RANKL (*engl. receptor activator of nuclear factor- κ B ligand*), koji aktivira osteoklastogenezu. Međutim, rezultati koji ukazuju na uključivanje T_3 u regulaciju puta OPG/RANKL su kontroverzni, jer druge studije pokazuju da efekti T_3 na osteoklastogenezu mogu biti nezavisni od RANKL. Stoga, iako tireotoksikoza rezultira povećanim brojem osteoklasta i aktivnošću koja dovodi do povećane resorpcije kosti *in vivo*, nije jasno da li T_3 deluje direktno u osteoklastima ili su ti odgovori sekundarne prirode, kao posledica direktnog dejstva T_3 u osteoblastima (*Bassett i Williams, 2016*).

Osteoklasti ekspimiraju RNK za TR α 1 i TR β 1, ali još uvek nije poznato da li su u njima prisutni funkcionalni receptori, jer antitela koja su dostupna nemaju dovoljnu osetljivost koja je potrebna za njihovo pouzdano otkrivanje. Istraživanja koja su

podrazumevala upotrebu primarnih mešovitih ćelijskih kultura koje sadrže linije osteoklasta i ćelije strome koštane srži bila su nedovoljna i kontradiktorna. Bez obzira na to, tretman tireoidnim hormonima linija osteoblasta ili primarnih kultura stromalnih ćelija koštane srži doveo je do povećane ekspresije RANKL-a, interleukina-6, interleukina-8 i prostaglandina E2, što je u skladu sa verovatnim indirektnim delovanjem tireoidnih hormona na funkciju osteoklasta (Bassett i Williams, 2016).



Slika 2.14. Delovanje T_3 na ćelije skeleta. Delovanje T_3 i TSH u osteocitima još uvek nije istraženo i nije jasno da li oni ekspimiraju transportere za tireoidne hormone, dejodinaze, receptore za tireoidne hormone (TRs) ili za TSH (TSHr) (A). Hondrociti ekspimiraju transportere MCT8, MCT10 i LAT1, DIO3 (D3), TRs (predominantno TR α), i TSHR. T_3 inhibira proliferaciju i stimuliše prehipertrofičnu i hipertrofičnu diferencijaciju, dok TSH može da inhibira proliferaciju i sintezu matriksa (B). Osteoblasti ekspimiraju transportere MCT8 i LAT1/2, DIO2 (D2) i D3, TRs (pretežno TR α), i TSHR. Većina studija ukazuje da T_3 stimuliše diferencijaciju osteoblasta i formiranje kosti. Podaci o uticaju TSH na osteoblaste su kontradiktorni i sugerišu da TSH možda stimuliše, inhibira ili nema efekta na diferencijaciju i funkciju osteoblasta (C). D, Osteoklasti ekspimiraju MCT8, D3, TRs i TSHR.

Trenutno nije jasno da li T_3 deluje direktno na osteoklaste ili ostvaruje svoje efekte indirektno preko osteoblasta. Najveći broj istraživanja sugeriše da TSH inhibira diferencijaciju i funkciju osteoklasta (prilagođeno prema Bassett i Williams, 2016).

3. CILJ I ZADACI ISTRAŽIVANJA

Pokazano je da hipotireoidizam majki tokom graviditeta ostavlja ireverzibilne posledice na razvoj nervnog sistema njihovih mladunaca, kao i na reproduktivne sposobnosti kako ženki tako i mužjaka. Iako je poznato da deficit tireoidnih hormona kod jedinki u razvoju dovodi do poremećaja u rastu dugih kostiju, postoji potreba da se utvrdi u kojoj meri supklinički hipotireoidizam majki, koji se u praksi teško dijagnostikuje, utiče na endohondralno okoštavanje i razvoj dugih kostiju mladunaca.

Imajući u vidu iznete činjenice, osnovni cilj ove doktorske disertacije predstavljalo je ispitivanje uticaja kliničke i supkliničke forme hipotireoidizma majki koji je indukovao aplikacijom adekvatnih doza propiltiouracila tokom graviditeta i laktacije, na ključne procese u toku endohondralnog formiranja kostiju u proksimalnoj epifiznoj ploči tibije mladunaca pacova na rođenju i mladunaca starih sedam dana.

Iz tog cilja proistekli su i konkretni zadaci ovog rada:

- analiza tireoidnog statusa majki tretiranih PTU-om određivanjem nivoa T_3 i T_4 u krvnoj plazmi i indeksa aktivacije štitaste žlezde sedmog dana laktacije kao i definisanje oblika hipotireoidizma.
- analiza tireoidnog statusa mladunaca određivanjem nivoa T_3 i T_4 u krvnoj plazmi i indeksa aktivacije štitaste žlezde.
- merenje mase tela mladunaca na rođenju i 7. dana starosti.
- merenje dužine tibije i pojedinačnih zona proksimalne epifizne ploče tibije mladunaca na rođenju i mladunaca starih 7 dana, kao histološki opis njenog izgleda.
- određivanje ultrastrukturnih karakteristika hondrocita u zoni rezervne hrskavice.
- ispitivanje ekspresije gena za kolagen tipa 2 i tipa 10 u hipertrofisanim hondrocitima i analiza prisustva ova dva tipa kolagena i glikozaminoglikana u vanćelijskom matriksu.
- analiza ekspresije gena za tartrat rezistentnu kiselu fosfatazu (TRAP) u osteoklastima i kiseli protein matriksa dentina 1 (DMP-1) u osteoblastima,

aktivnost TRAP u lizozomima osteoklasta, ekspresija kolagena tipa 1 u osteoblastima i vanćelijskom matriksu i opisivanje morfoloških promena u trabekulama u zoni okoštavanja.

- Utvrđivanje ekspresije markera proliferacije (Ki67), kao i markera autofagije (ATG7 i LC3) i apoptoze (kaspaza 3) u hondrocitima epifizne hrskavice.

4. MATERIJAL I METODE ISTRAŽIVANJA

4.1. OGLEDNE ŽIVOTINJE

Korišćenje laboratorijskih životinja u ovom ogledu odobreno je od strane Etičke komisije Fakulteta veterinarske medicine Univerziteta u Beogradu (broj 01-20 / 6) i Uprave za veterinu, Ministarstva poljoprivrede, šumarstva i vodoprivrede (rešenje broj 323-07-00364 / 2017-05 / 8). Postupci sa pacovima tokom eksperimentalnih procedura opisani su u skladu sa ARRIVE smernicama (*Kilkenny i sar., 2010*). U skladu sa 3R pravilom, organi mladunaca oba pola koji nisu bili predmet istraživanja u ovom radu sačuvani su za buduća proučavanja hipotireoidizma majki i njegovog uticaja na potomstvo. Takođe, mladunci ženskog pola su korišćeni za istraživanje efekata hipotireoidizma majki na razvoj jajnika (*Danilović Luković i sar. 2016, 2017; Radovanović i sar. 2018*).

Eksperiment je izveden na 24 polno zrelih ženki pacova Albino Oksford soja (masa 140-160g) starih deset nedelja. Radi parenja i dobijanja potomstva nabavljena su i četiri mužjaka istog soja. Životinje su dopremljene sa Odeljenja za uzgoj laboratorijskih i eksperimentalnih životinja Instituta za medicinska istraživanja Vojnomedicinske akademije u Beogradu. Objekat za smeštaj laboratorijskih životinja na Katedri za histologiju i embriologiju Fakulteta veterinarske medicine Univerziteta u Beogradu u kome su životinje držane bio je klimatizovan, a režim osvetljenja je podrazumevao 12 h svetlosti i 12 h tame. Srednja temperatura je bila $21 \pm 0,5^{\circ}\text{C}$, a relativna vlažnost $50 \pm 7\%$. Peletirana hrana za pacove (*PA 20, Veterinarski zavod Subotica, Serbia*) i voda za piće su bili dostupni *ad libitum*.

4.2. ANIMALNI MODELI

Prvi korak u našem eksperimentalnom dizajnu bio je da se indukuje supklinički i klinički oblik hipotireoidizma kod gravidnih ženki pacova. Za indukciju hipotireoidizma korišćena je antitireoidna supstanca 6-n-propil-2-tiouracil (PTU) (*Sigma Chemical Co.*,

St. Louis, MO, SAD) rastvorena u vodi za piće. Supklinički oblik hipotireoidizma izazvan je dodavanjem niske (1,5 mg/L), dok je klinički izazvan visokom dozom (150 mg/L) PTU. Doze PTU za indukciju obe forme hipotireoidizma utvrđene su na osnovu pregleda literature i iskustva našeg istraživačkog tima koji se godinama unazad bavio ispitivanjima uticaja hipotireoidizma majki na razvoj različitih organa kod njihovih mladunaca (*Chen i sar., 1995; Radovanović i sar., 2012, 2018; Roksandić i sar., 2015; Danilović Luković i sar., 2016, 2017a*). Voda za piće sa rastvorenim PTU je davana životinjama počevši od nultog dana graviditeta, u toku njegovog trajanja i za vreme laktacije.

Nakon dostave i unošenja pacova u objekat za smeštaj laboratorijskih životinja, izvršena je adaptacija životinja na novo okruženje tokom sedam dana. Životinje su držane individualno u standardnim kavezima za pacove. Nakon sprovedene adaptacije izvršeno je utvrđivanje faze polnog ciklusa u kom se nalazi svaka ženka. Faza polnog ciklusa određivana je pravljenjem vaginalnih razmaza koji su uzimani svakog jutra između 8 i 9h. Ženke čiji su vaginalni razmazi pokazivali da se nalaze u fazi proestrusa ili estrusa premeštane su u kavez u kom se nalazio mužjak. Sledećeg jutra, kod ženki je kontrolisano prisustvo vaginalnog čepa. Ukoliko je vaginalni čep bio odsutan pravljen je vaginalni razmaz. Nulti dan graviditeta je definisan prisustvom vaginalnog čepa ili spermatozoida na vaginalnom razmazu. Tada su ženke razdvajane od mužjaka i nasumično raspoređivane u tri ogledne grupe: kontrolnu (C), niska doza (H-1) i visoka doza (H-2).

4.3. EKSPERIMENTALNA PROCEDURA

Mladunci muškog pola, iz svake ogledne grupe, su bili eutanazirani u prvih 24 sata po rođenju (T0) i sedam dana nakon rođenja (T7). Iz svake ogledne grupe i u obe starosne kategorije eutanazirano je po šest mladunaca muškog pola (u celom ogledu ukupno 36 mladunaca). Eutanazija T0 mladunaca izvedena je dekapitacijom pomoću hirurških makaza, dok su T7 mladunci eutanazirani cervikalnom dislokacijom. Eutanazija majki je izvedena sedmog dana posle partusa intravenskom aplikacijom pentobarbitona u dozi 100mg/kg telesne mase (*Euthasol Euthanasia Solution, Produlab Pharma Production B.V.Raamsdonksveer, Netherlands*). Tokom protokola za eutanaziju, od majki i mladunaca uzorkovana je krv u polipropilenske epruvete sa heparinom (32 U/tube). Nakon cetrifugovanja i razdvajanja (1500 g, 10 min), uzorci plazme skladišteni

su na -20°C najduže 2 meseca pre nego što su vršene dalje analize. Masa mladunaca je merena neposredno pre eutanazije.

4.4. UTVRĐIVANJE TIREOIDNOG STATUSA I ANALIZA ŠTITASTE ŽLEZDE

Tireoidni status majki i T7 mladunaca utvrđen je određivanjem nivoa T₃ i T₄ u krvnoj plazmi, dok je kod T0 mladunaca samo određen nivo T₄ (količina plazme potrebna za određivanje nivoa T₃ nije bila dovoljna). Koncentracija tireoidnih hormona određena je radioimunoesej testom (*INEP, Zemun, Serbia*) prema uputstvu proizvođača. Oblik hipotireoidizma je bio determinisan koncentracijom tireoidnih hormona i određivanjem indeksa aktivacije štitaste žlezde (Ia) kod majki i mladunaca. Indeks aktivacije indirektno pokazuje aktivnost TSH. Visoke vrednosti Ia predstavljaju viši nivo TSH u krvi i obratno (*Rajab i sar., 2017*).

Nakon ekscizije žlezde su fiksirane u Buenovom fiksativu tokom 48 sati na sobnoj temperaturi, zatim postepeno dehidrirane kroz seriju alkohola rastućih koncentracija, prosvetljene u ksilolu, uklapane u parafin i serijski sečene pomoću rotacionog mikrotoma (*Reichert, Wien, Austria*) na debljinu od 5 µm. Preseci su bojeni u skladu sa standardnim protokolom hematoksilin/eozin bojenja (H/E) (*Merck Millipore, Darmstadt, Germany*) i montirani pomoću DPX medijuma (*Sigma Chemical Co., St. Louis, MO, USA*). Ovako napravljeni preparati su korišćeni za stereološku i histološku analizu. Stereološka analiza je obavljena korišćenjem višenamenske stereološke mrežice (M42 testni sistem koji se sastoji iz 42 testne tačke i 21 testne duži na površini koja iznosi 36,36 d², gde je d dužina jedne testne duži) (*Weibel, 1979*).

Volumenska gustina komponenti štitaste žlezde određivana je pomoću klasične stereološke metode za određivanje volumenske gustine (*Kališnik, 1981; Rajab i sar. 2017*). Broj polja po uzorku određivan je na osnovu formule (*Kališnik, 1981*):

$$n = \left(20 \frac{SD}{x}\right)^2$$

gde je SD standardna devijacija, a x je aritmetička sredina probnog uzorka.

Određivana je volumenska gustina (V_v) intersticijuma (V_{vi}), epitelnog tkiva (V_{ve}) i koloida (V_{vc}), a indeks aktivacije (I_a) izračunavan je prema sledećoj formuli:

$$I_a = \frac{V_{ve}}{V_{vc}}$$

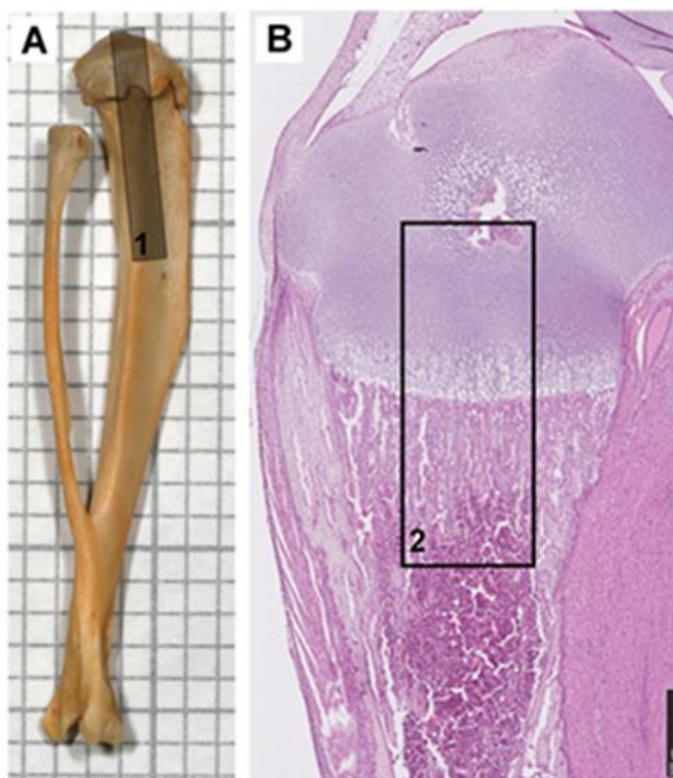
4.5. UZORKOVANJE I PRIPREMA TIBIJE ZA SVETLOSNU MIKROSKOPIJU I HISTOMORFOMETRIJSKE ANALIZE

Od svakog eutanaziranog mladunca muškog pola uzorkovane su tibije oba ekstremiteta. Tibija levog ekstremiteta je preparisana od okolnog vezivnog i mišićnog tkiva nakon čega je izmerena njena dužina pomoću mehaničkog mikrometra (preciznosti 10 μ m). Po završenom merenju leva tibija je odmah podvrgnuta proceduri pripreme za elektronsku mikroskopiju, što će detaljno biti opisano u posebnom delu. Tibija desnog ekstremiteta je oslobođena kože sa pripadajućim vezivnim tkivom i fiksirana 10% neutralnim puferisanim formalinom tokom 24 časa na sobnoj temperaturi. Nakon fiksacije tibije su premeštene u 10% rastvor EDTA radi dekalcinacije. Vreme koje su tibije bile u izložene rastvoru za deklacinaciju je bilo različito u zavisnosti od njihovih dimenzija tj. starosti mladunaca. Tibije T0 mladunaca bile su u rastvoru za dekalcinaciju četiri do pet dana, dok su one koje pripadaju T7 mladuncima bile oko dve nedelje (10 do 14 dana). Na polovini vremenskog perioda za dekalcinaciju, za tibije T7 mladunaca, vršena je izmena rastvora za deklacinaciju. Ceo proces je izveden na temperaturi od oko 4°C uz povremeno mešanje. Nakon dekalcinacije i ispiranja, uzorci tibije su sprovedeni na isti način kao i štitaste žlezde. Preseci debljine 5 μ m su postavljeni na dve različite vrste mikroskopskih pločica: za histohemijska bojenja (H/E, Alcian plavo, Masson-Goldner i TRAP bojenje) na standardne pločice, dok su preseci na kojima je bilo predviđeno da se rade imunohistohemijska bojenja i *in situ* hibridizacija, na *Superfrost Plus Slides* (Menzel-Glaser, Saarbruckener, Germany).

4.6. HISTOMORFOMETRIJSKE ANALIZE PROKSIMALNE EPIFIZNE PLOČE TIBIJE

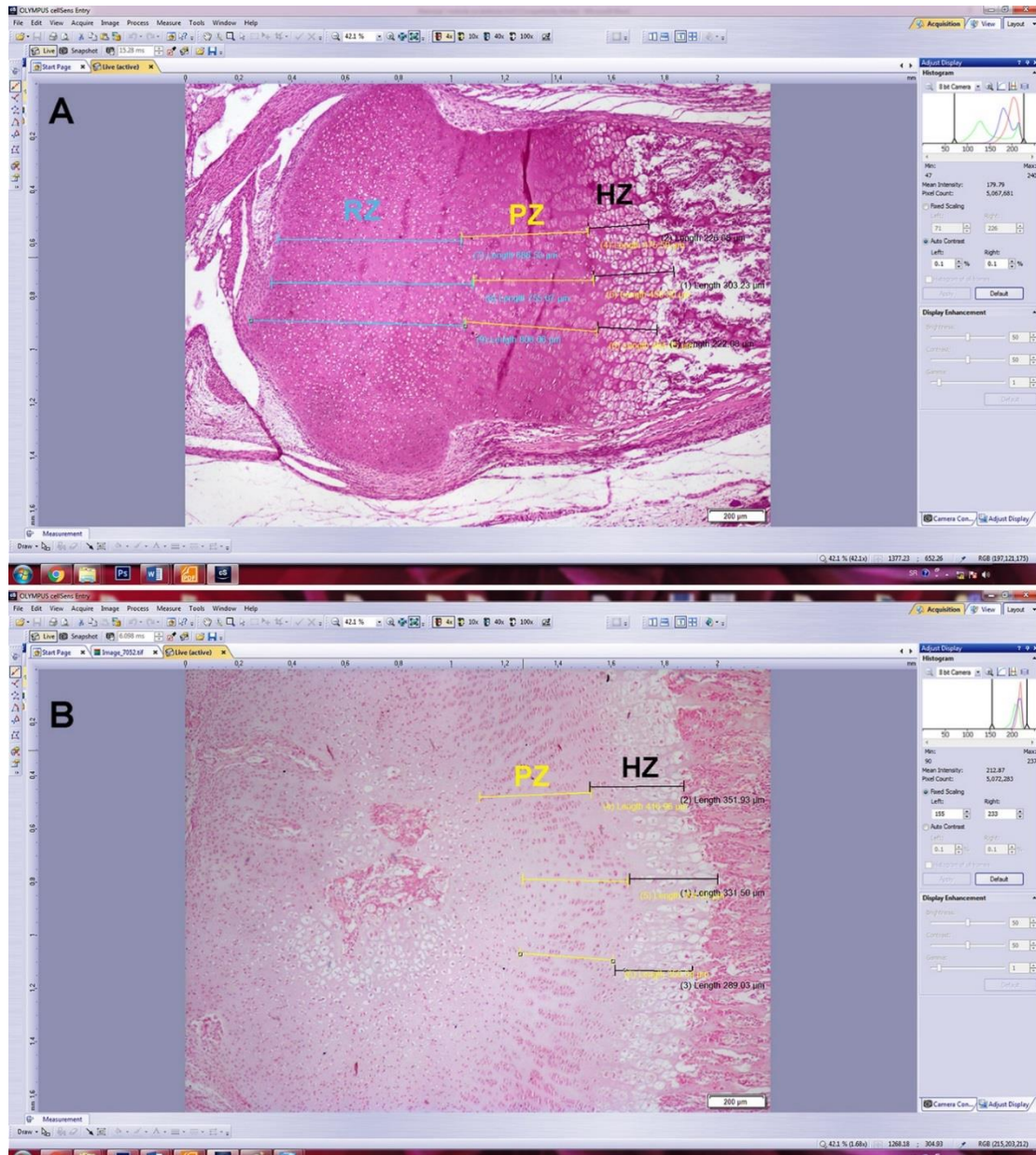
4.6.1. Histomorfometrijska merenja izvršena na presecima bojenim H/E

Sva histomorfometrijska merenja izvedena su na serijskim presecima koji su napravljeni iz srednje trećine proksimalnog dela dijafize i proksimalne epifize tibije (Slika 4.1.A). Preseci su paralelni sa uzdužnom osom kosti, a merenja su izvršena u njihovom središnjem delu (Slika 4.1.B). Prilikom merenja preseci su posmatrani pod mikroskopom koji je opremljen digitalnom kamerom i povezan sa odgovarajućim softverom (*Olympus CX31* sa kamerom *UC50 Soft Imaging Solutions* i softverom *SensEntry1.13, Münster, Germany*). Sva merenja su izvršila dva nezavisna kvalifikovana posmatrača na šifrovanim pločicama kako ne bi bili upoznati sa grupama i njihovim tretmanom.

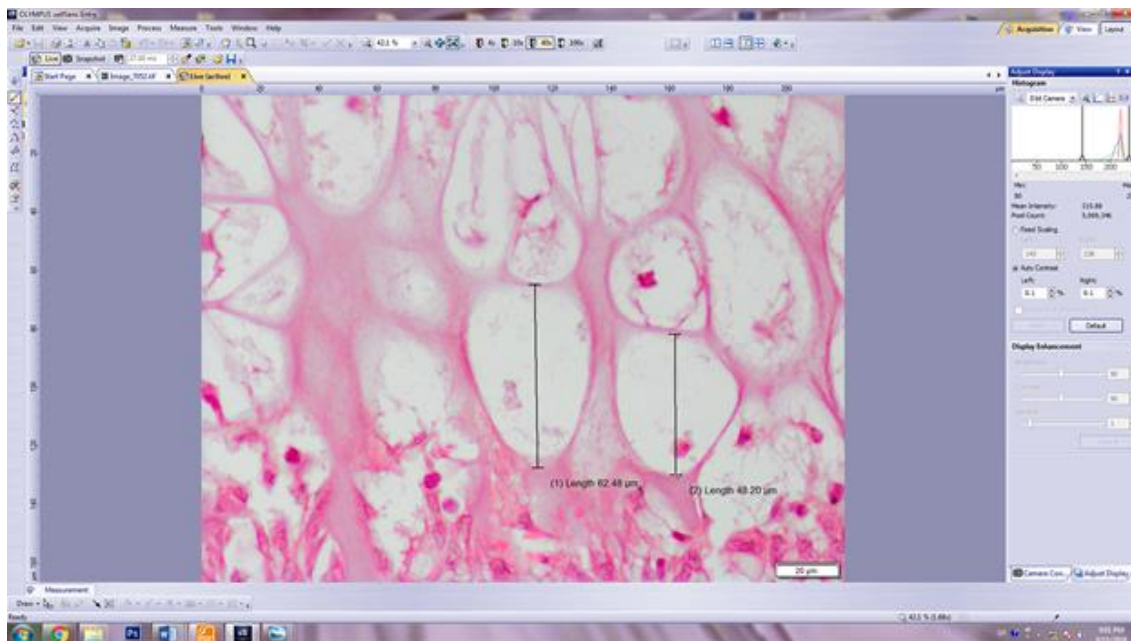


Slika 4.1. Prikaz dela tibije na kojem su izvršena morfometrijska merenja. Tibija i fibula pacova (A), srednja trećina proksimalnog dela dijafize i proksimalne epifize tibije od koje su napravljeni serijski preseci (1), Uzdužni presek proksimalnog dela tibije (H/E), bar: 500 μm (B), središnji deo uzdužnog preseka tibije gde su izvedena merenja (2).

Merena je visina pojedinačnih zona proksimalne epifizne ploče tibije i to: 1) visina rezervne hrskavice; 2) visina zone proliferacije hondrocita i 3) visina zone hipertrofije hondrocita. Sva merenja su rađena paralelno sa kolonama hondrocita na 10 serijskih preseka koji su međusobno udaljeni po 25 μ m. Na svakom preseku za svaku zonu rađena su po tri merenja visine (jedno u sredini središnje zone epifizne ploče i po jedno sa leve i desne), a za krajnji rezultat merenja uzimana je njihova prosečna vrednost (Slika 4.2.A). Granica između zone proliferacije hondrocita i zone hipertrofije hondrocita definisana je pojavom prvih hipertrofisanih hondrocita (visine ≥ 10 mm) (Mancilla i sar., 1998). Visina epifizne ploče je predstavljena kao zbir zone rezervne hrskavice, zone proliferacije i zone hipertrofije hondrocita. Kod T7 mladunaca postojala su određena odstupanja od prethodno opisanih merenja koja su sprovedena na T0 mladuncima. Visina zone rezervne hrskavice kod njih nije merena jer je postojala velika razlika u razvijenosti sekundarnog centra okoštavanja kontrolnih mladunaca u poređenju mladuncima iz H-1 i H-2 grupe (Slika 4.2.B). Visina epifizne ploče kod mladunaca starih sedam dana predstavljena je kao zbir zone proliferacije hondrocita i zone hipertrofije hondrocita. Broj hipertrofisanih hondrocita u zoni hipertrofije određen je na 1 mm² površine tkiva (objektiv 40x). Poslednji hipertrofisani hondrociti su definisani kao ćelije koje se nalaze u osnovi kolona hondrocita u poslednjoj lakuni u koju nisu prodrli dijafizni krvni sudovi. Prosečna visina ovih ćelija je dobijena nakon 250 merenja (na 10 serijskih preseka udaljenih po 25 μ m jedan od drugog, u središnjem delu epifizne ploče rasta gde je mereno po 25 uzastopnih hipertrofičnih hondrocita duž linije okoštavanja (objektiv 40x)(Slika 4.3.).



Slika 4.2. Morfometrija epifizne ploče. Merenje visine zona epifizne ploče tibije T0 (A) i T7 mladunaca (B). Linije crne boje predstavljaju merenja zone hipertrofije hondrocita (HZ), žute linije predstavlja merenje zone proliferacije hondrocita(PZ), dok plave linije označavaju visinu zone rezervne hrskavice (RZ).



Slika 4.3. Prikaz merjenja visine poslednjeg hipertrofisanog hondrocita

4.7. HISTOHEMIJSKA BOJENJA TKIVA TIBIJE

4.7.1. Alcian plavo bojenje za proteoglikane

Bojenje je izvedeno u kiselom rastvoru alcian plave boje pH vrednosti 2,5. Rastvor za bojenje je bio pripremljen na sledeći način: 1) Prvo je pripremljen rastvor 3% glacijalne sirćetne kiseline (*Zorka, Šabac, Serbia*); 2) Zatim, u 100 ml 3% rastvora glacijalne sirćetne kiseline dodat je 1 g alcian plave boje *Alcian Blue 8GS (SERVA Electrophoresis GmbH, Heidelberg, Germany)*. Rastvor je izmešan pomoću megnetne mešalice, profiltriran i podešen je pH.

Preseci su deparafinisani i rehidrirani u destilovanoj vodi uobičajenim protokolom. Nakon toga su tretirani 3% sirćetnom kiselinom tokom 3 minuta i premešteni u rastvor alcian plave boje u kojem su držani 30 minuta na sobnoj temperaturi. Nakon bojenja, sprovedena je standardana procedura dehidriranja, prosvetljavanja i montiranja preseka pomoću DPX medijuma.

4.7.2. TRAP bojenje

Bojenje je izvedeno pomoću komercijalnog kita za bojenje TRAP *Acid Phosphatase, Leukocyte (TRAP) Kit (Sigma-Aldrich, Poole, UK)*. Pločice sa parafinskim presecima su na ustaljen način deparafinisane i rehidrirane. Prema receptu proizvođača kita napravljen je rastvor za bojenje koji sadrži L-tartrat koji je potom zagrejan u vodenom kupatilu na 37°C. Inkubacija je izvedena u vodenom kupatilu na 37°C tokom 1 h u sredini koja je zaštićena od dnevne svetlosti. Potom su pločice isprane dejonizovanom vodom i kontrastirane pomoću Gilovog hematoksilina *Hematoxylin Solution, Gill No.* tokom 2 minuta i isprane u alkalnoj tekućoj vodi. Montiranje je urađeno pomoću vodenog medijuma za montiranje *Aquatex (Merck Millipore, Darmstadt, Germany)*.

4.7.3. MASSON-GOLDNER trihromno bojenje za vezivno tkivo

Masson-Goldner bojenje je izvedeno na presecima tibije korišćenjem komercijalnog kita *Masson-Goldner staining kit (Merck Millipore, Darmstadt, Germany)*. Bojenje ovom metodom omogućilo je jasnu vizuelizaciju koštanog tkiva, odnosno osteoida kalcifikovane hrskavice. Nakon deparafinizacije i rehidracije isecci su bojani po preporukama proizvođača: 1) Wejgertovim gvožđevitim hematoksilinom *Hematoksilin W komplet (BioGnost d.o.o., Zagreb, Croatia)* tokom 5 minuta, 2) 1% sirćetnom kiselinom u trajanju od 30 sekundi; 3) Isprani su u običnoj vodi 5 minuta; 4) u rastvoru Azofloksina 10 minuta; 5) 1% sirćetnom kiselinom u trajanju od 30 sekundi; 6) u rastvoru tungstosfosforne kiseline i narandžastog G (Orange G) 1 minut; 7) Još jednom su izloženi 1% sirćetnoj kiselini u trajanju od 30 sekundi; 8) rastvorom svetlo zelenog (Light green SF) 2 minuta; 9) Posledni put su tretirani 1% sirćetnom kiselinom u trajanju od 30 sekundi. Nakon navedene procedure standardnim postupkom presecci su dehidrirani, prosvetljeni i montirani pomoću DPX medijuma.

4.7.4. Kvantifikacija histohemijskih bojenja

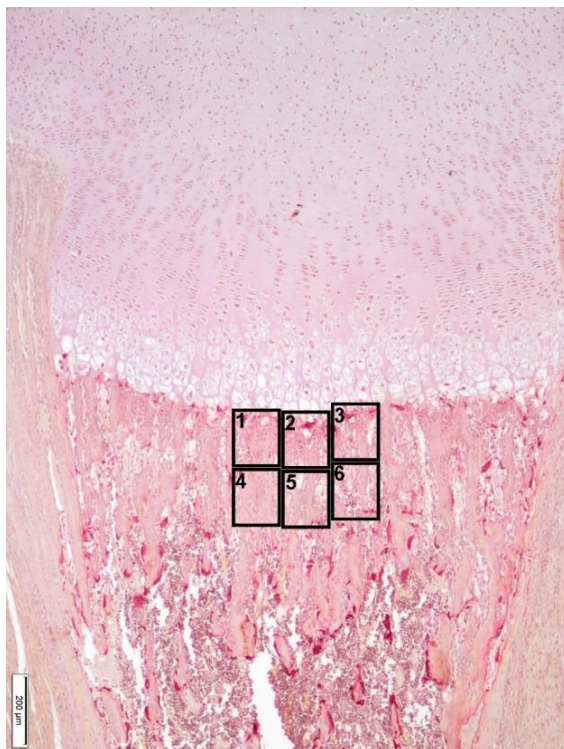
Kvantifikacija alcian plavog i TRAP bojenja izvršena je pomoću besplatnog softvera *Image J (Media Cybernetics Manufacturing, Rockvill, MD, USA)*, dok je Masson-Goldner bojenje kvantifikovano pomoću Photoshop-a (Adobe, San Jose, CA). Kvantifikacija površine obojene alcian plavim izvedena je po protokolu koji su dali

Ribeiro i saradnici (2018) sa sledećim modifikacijama: Na 10 serijskih preseka razdvojenih po 25 μm jedan od drugog, slikana su tri susedna vidna polja u zoni hipertrofije pomoću objektiva 40x, odmah iznad linije razgradnje poslednjih hipertrofičnih hondrocita (Slika 4.4.). Prosečna vrednost ova tri merenja uzimana je kao krajnji rezultat merenja po jednom preseku.

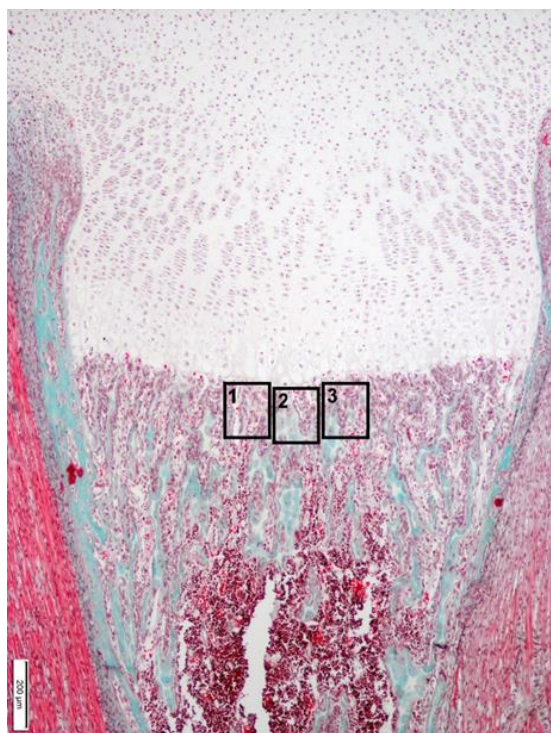
Kvantifikacija TRAP bojenja izvršena je tako što je merena površina na kojoj je prisutno specifično bojenje za TRAP. Broj preseka koji je analiziran kao i njihov prostorni raspored je isti kao za kvantifikaciju alcian plavog bojenja, s tim što je ovde na svakom preseku slikano po šest vidnih polja u zoni razgradnje hondrocita i okoštavanja. Raspored vidnih polja koja su slikana radi kvantifikacije dat je na slici 4.5.



Slika 4.4. Raspored i broj vidnih polja na preseku proksimalne epifize tibije na kojima je vršeno merenje površine alcian plavog bojenja. Bar: 200 μm .



Slika 4.5. Raspored i broj vidnih polja na preseku proksimalne epifize tibije na kojima je vršeno merenje površine na kojoj je pozitivno TRAP bojenje. Bar: 200 μ m

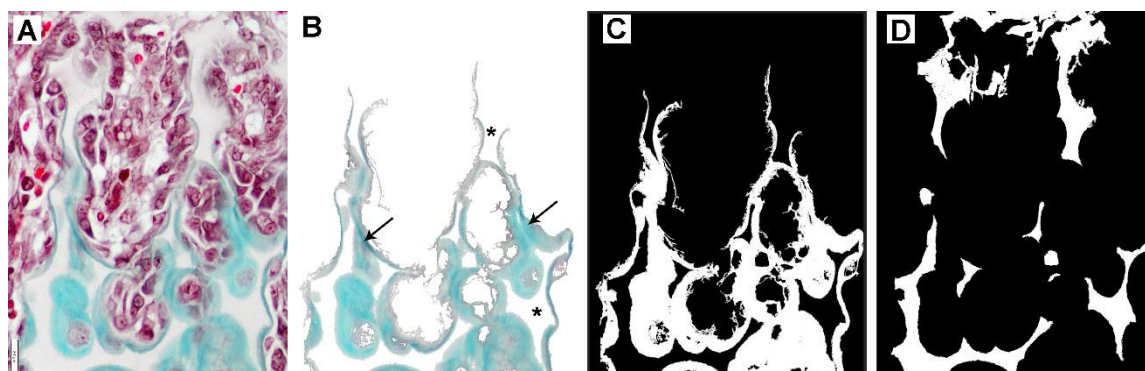


Slika 4.6. Raspored i broj vidnih polja na preseku proksimalne epifize tibije na kojima su vršene analize sastava koštanih trabekula. Bar: 200 μ m

Ukupni volumen trabekula (TV), volumen kalcifikovane hrskavice (CCV) i volumen koštanog tkiva (BTV) takođe određivan je na po 10 serijskih preseka udaljenih 25 µm. Na svakom preseku je pomoću objektiva 40x napravljene su po tri slike odmah ispod zone razgradnje hondrocita (Slika 4.6.). Određena je površina koštanog tkiva (Slika 4.7.C), površina kalcifikovane hrskavice (Slika 4.7.D), dok je površina trabekula predstavljena kao zbir površina koštanog tkiva i kalcifikovane hrskavice (Slika 4.7.B). Sve površine su merene u pikselima, a volumen je prikazan u procentima koji su izračunati na ukupnu površinu tkiva. Odgovarajući volumen tkiva je izračunat po sledećim formulama:

$$VCC = \frac{PCC}{PTT} * 100; \quad BTV = \frac{PBT}{PTT} * 100; \quad TV = \frac{PBT+PCC}{PTT} * 100$$

gde je PCC – površina kalcifikovane hrskavice; PBT – površina koštanog tkiva; PTT – ukupna površina tkiva odnosno vidnog polja (*Parfitt i sar., 1987*).



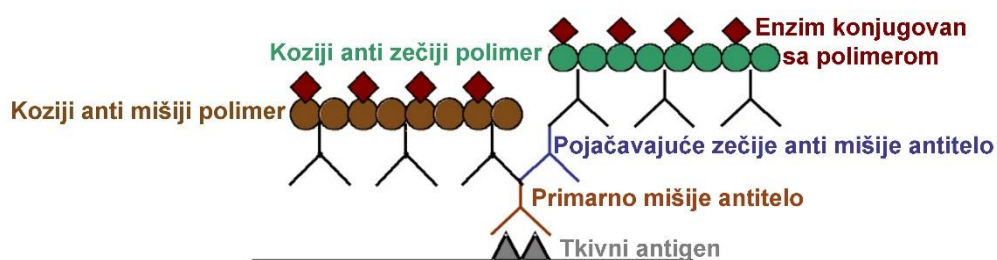
Slika 4.7. Prikaz različitih faza analize Masson-Goldner bojenja. Vidno polje slikano pomoću objektiva 40x odmah ispod poslednjeg hipertrofisanog hondrocita (A); Izged površine koju prekrivaju trabekule nakon izdvajanja od okolnog tkiva (B), zeleno-tirkizna boja predstavlja matriks koštanog tkiva koji je nastao kao rezultat aktivnosti osteoblasta (strelica), površina bele boje okružena matriksom koštanog tkiva predstavlja kalcifikovanu hrskavicu (zvezdica); Transformisna slika na kojoj je izdvojena površina koštanog tkiva trabekule (bela boja) korišćena za izračunavanje volumena koštanog tkiva (C); transformisana slika na kojoj je prikazana površina kalcifikovane hrskavice (bela boja) koja je poslužila za izračunavanje volumena kalcifikovane hrskavice (D). Razdvajanje pojedinačnih delova trabekula i merenje površine koje oni zauzimaju izvršeno je pomoću Photoshop softera.

4.8. IMUNOHISTOHEMIJSKE ANALIZE

Imunohistochemijska metoda koja je korišćena u ovom istraživanju bazirana je na upotrebi polimera. Priprema uzoraka tkiva tibije za imunohistochemijska ispitivanja opisana je u okviru poglavlja 4.5. Preseci na *Superfrost Plus* pločicama sušeni su u termostatu na temperaturi od 56⁰C u toku jednog sata. Pregled korišćenih antitela i primenjenih metoda imunohistochemijskih bojenja dat je u tabeli 4.1. Nabrojana antitela su korišćena u cilju dokazivanja ekspresije sledećih antigena/markera: kolagen tipa 2 (glavni protein vanćelijskog matriksa hijaline hrskavice), kolagen tipa 10 (protein vanćelijskog matriksa specifičan za zonu hipertrofije hondrocita epifizne ploče), kolagen tipa 1 (glavni protein vanćelijskog matriksa kosti), Ki67 (protein marker ćelija u proliferaciji), ATG7 i LC3 (proteini markeri ćelija u autofagiji), kaspaza-3 (protein marker ćelija u apoptozi).

4.8.1. Osnovni principi tehnike imunohistohemije bazirane na upotrebi polimera

Thermo Scientific UltraVision LP je tehnologija obeležavanja pomoću polimera. Ovaj detekcioni sistem se koristi za vizuelizaciju mišjih i zečijih IgG primarnih antitela vezanih za antigen u tkivu. Specifično antitelo se locira vezivanjem sekundarnog antitela konjugovanog enzimom, tj. polimera konjugovanog enzimom (Slika 4.7.).



Slika 4.7. Princip primenjene metode imunohistohemije Thermo Scientific UltraVision LP

Tabela 4.1. Pregled primarnih antiseruma i vizuelizacionih imunohistohemijskih metoda (IHH)

Primarni antiserum	Klon	Vrste sa kojima reaguje	Uloga	Proizvođač; broj	Razblaženje antitela; Demaskiranje antigena	IHH metoda
Kolagen tipa 2	poliklonski zečiji	miš, pacov, ovca, kokoška, kava, pas, čovek, svinja	glavni protein vanćelijskog matriksa hijaline hrskavice	Abcam, UK, ab34712, razblaženje 1:3	1:200; tripsin 3 minuta na 37°C, Abcam, UK, ab970	HRP Polimer
Kolagen tipa 10	poliklonski zečiji	miš, pacov, zec, krava, čovek	protein vanćelijskog matriksa specifičan za zonu hipertrofije epifizne ploče	Abcam, UK ab58632, razblaženje 1:3	1:300; tripsin 3 minuta na 37°C, Abcam, UK, ab970	HRP Polimer
Kolagen tipa 1	poliklonski zečiji	miš, pacov, ovca, konj, čovek, svinja, majmun	glavni protein vanćelijskog matriksa koštanog tkiva	Abcam, UK, ab34710, razblaženje 1:3	1:500; tripsin 3 minuta na 37°C, Abcam, UK, ab970	HRP Polimer
Ki67	monoklonski zečiji	miš, pacov, čovek, majmun	protein marker ćelija u proliferaciji	Abcam, UK; ab16667	1:300; citratni pufer pH6, 20 minuta	HRP Polimer
LC3	poliklonski zečiji	goveče, pas, kokoška, čovek, majmun, miš, pacov	protein marker ćelija u autofagiji	Abcam, UK; ab58610	1:400; citratni pufer pH6; 20 minuta	HRP Polimer
ATG7	poliklonski zečiji	goveče, pas, konj, čovek, miš, svinja, pacov	protein marker ćelija u autofagiji	Santa Cruz Biotechnolog; sc-33211	1:250; citratni pufer pH6; 20 minuta	HRP Polimer
Kaspaza 3	monoklonski zečiji	čovek, miš, pacov, majmun	protein, marker ćelija u apoptozi	Cell Signaling Technology, USA; 9664	1:300; citratni pufer pH6; 20 minuta	HRP Polimer

Pokazano je da metoda vizuelizacije sistemima koji su konjugovani sa polimerima daje povećanu osetljivost i doprinosi unapređenju jednostavnosti celog procesa imunohistohemijskog bojenja. *Thermo Scientific UltraVision LP* je polimerni sistem druge generacije se sastoji od manjih podjedinica polimera koje umanjuju probleme u vezivanju za odgovarajući ciljni protein. Eliminisanje problema koji se mogu javiti prilikom vezivanja za antigen rezultira konzistentnijim bojenjem i boljom amplifikacijom signala (*Shi i sar., 1999*). Sve navedeno doprinosi većoj senzitivnosti i efikasnosti antitela (*Petrosyan i sar., 2002*).

4.8.2. Protokol izvođenja imunohistohemijskog bojenja

Nakon standardnog procesa deparafinizacije i rehidriranja tkivnih isečaka, primenjen je preporučeni vid demaskiranja antigena. Demaskiranje je vršeno u mikrotalasnoj pećnici, izlaganjem tkivnih preseka koji su potopljeni u 0,01 M citratni pufer pH6 (*Epitope Retrieval Solution, Novocastra, Leica, Newcastle, UK*) mikrotalasnim zracima (pri jačini od 560 W) u trajanju od 20 minuta. Način demaskiranja koji je naveden je korišćen ako su preseci pripremani za imunohistohemijsko bojenje za Ki67, LC3, ATG7 i kaspazu 3. Preseci pripremljeni za imunohistohemijsko bojenje komponenti vanćelijskog matriksa (kolagen tipa 1, 2 i 10) bili su podvrgnuti enzimskom demaskiranju pomoću tripsina (*Trypsin Enzymatic Antigen Retrieval Solution ab970, Abcam, Cambridge, UK*) u razblaženju 1:3 tokom tri minuta na 37°C po protokolu proizvođača kompleta za enzimsko demaskiranje. Postupkom demaskiranja antigena postiže se obnavljanje prvobitne konfiguracije antigena, kidanjem neželjenih intermolekulskih veza i uklanjanjem jona kalcijuma uz pomoć citrata (*Miller, 2002*). Nakon izvršenog postupka demaskiranja, blokirana je endogena peroksidaza *Hydrogen Peroxide Block*-om tokom 20 minuta na sobnoj temperaturi, a zatim su tkivni preseci isprani i tretirani sa *Protein Block*-om tokom 10 minuta, takođe na sobnoj temperaturi.

Inkubacija preseka sa primarnim antitelima izvedena je u vlažnoj komori tokom noći na 4°C primenom različitih koncentracija antitela koje su date u tabeli 1. Nakon ispiranja, tkivni preseci su inkubirani sa *Primary Antibody Enhancer*-om 20 minuta na sobnoj temperaturi, a potom isprani i inkubirani sa *HRP Polymer*-om 30 minuta na sobnoj temperaturi. Nakon ispiranja, antigen-antitelo kompleks nastao u tkivu, postao je vidljiv

primenom 3,3'-diaminobenzidina (*DAB+ Chromogen*) (*Liquid DAB+ Substrate Chromogen System, Dako, California, USA*) u trajanju od 5 do 15 minuta. Na mestu pozitivne reakcije javlja se precipitat smeđe boje. Za razblaženje svih primarnih antiseruma korišćen je komercijalni rastvarač (*Dako Antibody diluent, S0809, Dako, Denmark*), a za ispiranje između različitih koraka u toku imunohistohemijske procedure bojenja korišćen je 0,1 M fosfatni pufer pH 7,4. Tkivni preseci su kontrastirani Mayerovim hematoksilinom (*Merck Millipore, Darmstadt, Germany*), a zatim montirani pomoću DPX medijuma.

4.8.3. Kontrola kvaliteta i specifičnosti imunohistohemijske reakcije

Kontrola kvaliteta imunohistohemijskih bojenja izvršena je proverom kvaliteta i specifičnosti bojenja pomoću pozitivnih i negativnih kontrolnih postupaka koji su preporučeni od strane UK NEQAS (*engl. UK National External Quality Assessment for Immunocytochemistry*). Kao pozitivna kontrola poslužili su uzorci tkiva u kojima je ranije sigurno utvrđeno prisustvo ciljanog antigena. Preseci napravljeni od ovih uzoraka su tretirani na isti način kao i uzorci koji su bili predmet našeg istraživanja. Kao negativna kontrola (kontrola reagenasa) služili su preseci koji nisu tretirani primarnim antitelom, već je na njih aplikovan neimuni serum.

4.8.4. Kvantifikacija imunohistohemijskih bojenja

Procena imunohistohemijskog bojenja za glavne komponente vanćelijskog matriksa hrskavice i kosti (kolagen tipa 1, 2 i 10) vršena je po ugledu na radove Bassett i saradnici (2006) i Ribeiro i saradnici (2018) uz određene modifikacije. Na tri odvojena preseka bojenih na kolagen tipa 2 i 10 napravljene su po tri slike, pomoću objektiva 40x, iz srednje trećine epifizne ploče rasta u zoni hipertrofije hondrocita. Pri pravljenju fotografija korišćen je isti obrazac za slikanje kao za analizu bojenja alcian plavim koji je prikazan na slici 4.4. Kolagen tipa 1 je analiziran na istom broju preseka i vidnih polja kao što je opisano za kolagen tipa 2 i 10, a raspored slikanih vidnih polja i mesto na kome su slikana je identičan onima koja su poslužila za analizu sastava trabekula u zoni okoštavanja (Slika 4.6.) Sve fotografije su analizirane pomoću *Image J* softvera tako što

je na njima određena površina na kojoj je prisutno pozitivno bojenje. Pozitivna površina izražena u pikselima.

Po ugledu na rad Ribeiro i saradnika iz 2018. godine, izvršena je kvantifikacija broja imunopozitivnih ćelija za Ki67. Imunopozitivni hondrociti su brojani u zoni rezervne hrskavice i zoni proliferacije epifizne ploče tibije na 10 histoloških preseka po životinji (u svakoj zoni je nasumično slikano vidno polje pomoću objektiva 40X). Procenat Ki67 pozitivnih ćelija dobijen je na osnovu odnosa broja pozitivnih i ukupnog broja izbrojanih ćelija. Brojanje ćelija je sprovedeno pomoću *Image J* softvera.

Ocena imunoekspresije markera autofagije LC3 je izvena brojanjem LC3 pozitivnih tačaka u ćelijama (*Rosenfeldt i sar.,2012*). Kvantifikacija je izvedena na istom broju vidnih polja kao što je to opisano kod kvantifikacije broja Ki67 pozitivnih ćelija. U svakoj ćeliji su brojane tačke koje su pozitivne na LC3, a finalna vrednost koja je korišćena prilikom statističke obrade podataka predstavljala je prosečan broj LC3 pozitivnih tačaka po ćeliji u odgovarajućoj zoni epifizne ploče.

Da bi omogućili poređenje vrednosti dobijenih merenjem i brojanjem različitih parametara na presecima bojenim imunohistohemijskom metodom, sva bojenja su rađena paralelno (istovremeno) na uzorcima iz svih eksperimentalnih grupa svih životinja. Takođe, sva upoređivanja različitih parametara vršena su na uzorcima koji potiču iz istog (jednog eksperimenta).

4.9. *IN SITU* HIBRIDIZACIJA

U cilju definisanja tipova ćelija u kojima se eksprimiraju određeni geni uključeni u proces endohondralnog okoštavanja, i zbog procene nivoa njihove ekspresije na presecima tibije mladunaca iz svih eksperimentalnih grupa, primenjena je molekularna metoda *in situ* hibridizacija. U tabeli 4.2. navedeni su geni čija je ekspresija praćena. Za navedene gene sintetisane su riboprobe (RNK probe) označene digoksigeninom (DIG). *In situ* hibridizacija je izvedena na isečcima debljine 5µm. Prilikom izvođenja ISH kao pozitivna kontrola, korišćeno je koštano tkivo embriona miša.

Tabela 4.2. Sekvence prajmera, pristupni brojevi za banku gena koji su korišćeni za sintezu riboproba i veličine PCR proizvoda

Gen	Br. Banka Gena	ForvardT3prajmer	ReverzniT7prajmer	Veličina amlifikata (bp)
Col 2a1	NM_031163	5'-GAGA <u>AATTAAC</u> <u>CCTCACTAAAGG</u> <u>GTCTCCTGCCTC</u> CTCCTGCTC-3'	5'-GAGTAATACG <u>ACTCACTATAGG</u> <u>GCTCCATCTCTG</u> CCACGGGGT-3'	584
Col 10a1	NM_009925	5'-GAGA <u>AATTAAC</u> <u>CCTCACTAAAGG</u> <u>GCGGGTCTGCCT</u> GGATCCCCT-3'	5'-GAGTAATACG <u>ACTCACTATAGG</u> <u>GGCTATGCCAGC</u> TGGGCCTGG-3'	442
ACP5	NM_00110240 4	5'-GAGA <u>AATTAAC</u> <u>CCTCACTAAAGG</u> <u>GCAGCTCAGTTG</u> GGTAGCACA-3'	5'-GAGTAATACG <u>ACTCACTATAGG</u> <u>GACGGTTCTGGC</u> GATCTCTT-3'	223
DMP1	NM_016779	5'-GAGA <u>AATTAAC</u> <u>CCTCACTAAAGG</u> <u>GAGCAACAGCAG</u> GGAAACC-3'	5'-GAGTAATACG <u>ACTCACTATAGG</u> <u>GGCAAAACTGAG</u> CCTGAAGCAC-3'	1074

4.9.1. Postupak sinteze riboproba

Iz embriona miša izvršena je izolacija i prečišćavanje ukupne RNK (*AffinityScript QPCR cDNA synthesis kit; Agilent, Santa Clara, CA, USA*), nakon čega je pomoću RT-PCR reakcije (reverzna transkripcija lančane reakcije polimeraze), RNK lanac obrnuto preveden u svoj komplementarni DNK lanac (cDNK). Tako sintetisana cDNK umnožena je PCR-om (*TaqDNA Polymerase; Invitrogen; Carlsbad, CA, USA*). Nakon prečišćavanja proizvoda PCR reakcije, RNK probe su dobijene *in vitro* transkripcijom cDNK lanca uz pomoć RNK polimeraza T3 i T7 (*DIG RNA Labeling Mix, RocheMannheim, Germany*). Prilikom sinteze RNK proba, u reakciju su uvedni nukleotidi obeleženi digoksinom (DIG) (DIG-11-UTP vezani nukleotidi). Nukleotidi konjugovani sa DIG-om su ključni

pri vizuelizaciji reakcije *in situ* hibridizacije (odnosno mesta ekspresije gena u tkivu), jer su antitela konjugovana sa enzimom specifična za DIG.

4.9.2. Tehnika izvođenja *in situ* hibridizacije

Nakon deparafinizacije preseka u ksilolu, rehidracije kroz 100%, 80% i 70% etanol i rastvor fosfatnog pufera (PBS), primenjena je permeabilizacija pomoću proteinaze K. Na ovaj način odstranjene su neželjene veze koje se stvaraju tokom fiksacije tkiva u formaldehidu. Nakon izvršene postfiksacije u 4% paraformaldehidu i acetilacije u anhidridu sirćetne kiseline, primenjena je prehibridizacija isečaka sa hibridizacionim puferom koji ne sadrži RNK probu. Hibridizacija sa sintetisanim RNK probama izvedena je preko noći na 60°C u vlažnoj komori. Nakon hibridizacije izvršeno je ostranjivanje nevezanih ili slabo vezanih sekvenci u PBS-u. Reakcija je blokirana sa 10% bovinim serum albuminom (BSA) u 1% blokirajućem puferu koji sadrži PBS i Tween 20. Da bi vizuelizovali mesta na kojima je došlo do hibridizacije, odnosno ćelije u kojima postoji sintetisana RNK za ciljane gene, dodato je anti-DIG antitelo konjugovano sa alkalnom fosfatazom u blokirajućem puferu. Vezivanje anti-DIG antitela za probe sa inkorporiranim DIG-om izvedeno je tokom noći na 4°C. Nakon inkubacije dodat je supstrat za alkalnu fosfatazu, NBT/BCIP (nitroblue tetrazolium/1,5-bromo-4 hloro-3-fosfat-indolil). Na mestima gde se nalaze ćelije koje ekspimiraju RNK za ciljane gene formirao se tamno plavi, u vodi nerastvorljiv, talog na mestima gde postoji aktivnost AP. Inkubacija sa hromogenom je izvedena na 37°C.

4.10. ELEKTRONSKA MIKROSKOPIJA

Nakon fiksacije u 4% glutaraldehidu (pH 7.2) tokom 24h, proksimalni delovi tibije isprani su u Milloning puferu tri puta i postfiksirani u 1% osmijum tetroksidu (OsO₄, pH 7.2) tokom 1h. Dehidratacija je sprovedena u seriji acetona rastućih koncentracija, tkivo je ukalupljeno u smolu araldit. Polutanki preseci su obojeni toluidin plavim i korišćeni za definisanje površina koje se analiziraju elektronskom mikroskopijom. Tanki preseci odabranih površina dobijeni su na ultramikrotomu *Leica EM UC6* (*Leica Microsystem, Wetzlar, Germany*), zatim montirani na bakarne mrežice i kontrastirani uranil acetatom i olovo acetatom pomoću *Leica EM STAIN* (*Leica*

Microsystems). Ultrastrukturalna analiza je sprovedena na transmisionom elektronskom mikroskopu *Philips CM12 (Philips/FEI, Eindhoven, Netherlands)* opremljenim digitalnom kamerom *SIS MegaView III (Olympus Soft Imaging Solutions, Münster, Germany)*.

4.11. STATISTIČKA ANALIZA

U zavisnosti od vrednosti koeficijenta varijacije (cv), izabrana je odgovarajuća metoda za testiranje razlike između grupa. Za homogene skupove podataka (cv<30%) grupe su poređene pomoću jednosmerne analize varijanse (ANOVA), a naknadna poređenja su urađena sa Tuckey testom. Za heterogene skupove podataka (cv>30%) grupe su poređene pomoću Kruskal-Wallis analize varijanse, a naknadna poređenja su urađena sa Dunn testom. Kao statistički značajne smatrane su razlike na nivou p<0,05, p<0,01, p<0,001 i 0,0001. Numerički podaci za homogene skupove podataka prikazani su kao srednja vrednost ± standardna devijacija ($\bar{x} \pm SD$), a za heterogene skupove podataka kao medijana sa odgovarajućim interkartilnim opsegom (IQR: 25-75 percentila). Statistička obrada eksperimentalnih podataka je izvršena pomoću softvera GraphPad Prism verzija 6 (*GraphPad, San Diego, CA, USA*).

5. REZULTATI ISTRAŽIVANJA

5.1. ODREĐIVANJE TIREOIDNOG STATUSA MAJKI I MLADUNACA

5.1.1. Dužina graviditeta i prosečan broj mladunaca po leglu

Dužina graviditeta majki iz C, H-1 i H-2 grupe je prikazana u tabeli 5.1. Trajanje graviditeta kod majki iz H-1 grupe nije bilo promenjeno, dok je kod H-2 majki produženo ($p < 0,001$) u odnosu na kontrolne životinje (Tabela 5.1).

Tabela 5. 1. Dužina graviditeta kod kontrolnih i tretiranih majki

Grupe	C	H-1	H-2	p
Dužina graviditeta u danima	21.40 ± 0.55	21.8 ± 0.45	23 ± 0.71	C: H-2 $p < 0,001$

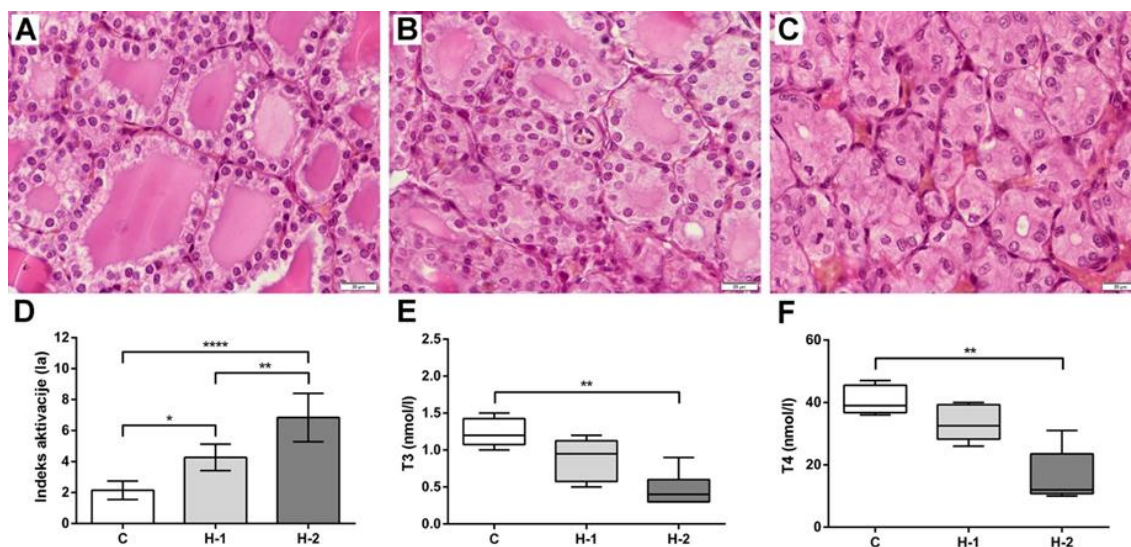
Tabela 5. 2. Prosečan broj mladunaca po leglu kontrolnih i tretiranih majki

Grupe	C	H-1	H-2	p
Prosečan broj mladunaca po leglu	9 ± 1.73	8.8 ± 1.92	5.4 ± 1.52	C: H-2 $p < 0,05$

U tabeli 5.2. su prikazane prosečne vrednosti broja mladunaca po leglu C, H-1 i H-2 grupe. Broj mladunaca po leglu je bio smanjen u H-2 ($p < 0,05$) kada se uporedi sa H-1 ili C grupom. Fiziološki oblici ponašanja, uzimanje hrane, vode, održavanje higijene tela kao i formiranje gnezda bili su prisutni u obe grupe majki tretiranih PTU-om. Tokom druge nedelje graviditeta kod majki iz H-2 primećeno je prisustvo nakostrešene dlake. To stanje se zadržavalo sve do trenutka eutanazije (sedmog dana laktacije).

5.1.2. Tireoidni status kontrolnih i PTU tretiranih majki

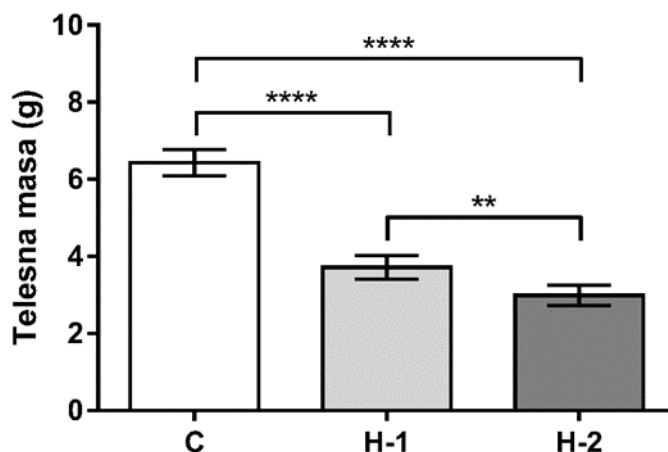
Histološka analiza štitaste žlezde majki iz kontrolne grupe pokazala je prisustvo mikro- i makrofolikula. Visina epitela folikula je različita, od niskoprizmatičnog do visokoprizmatičnog, dok je za makrofolikule karakteristično prisustvo reapsorpcionih vakuola (Slika 5.1. A). Štitasta žlezda majki iz H-1 grupe u poređenju sa kontrolnom grupom ima veći broj mikrofolikula obloženih visokoprizmatičnim epitelom i poseduje manju količinu koloida (Slika 5.1. B). Granica između epitela i koloida u H-1 grupi je naborana, dok epitelne ćelije na svom apikalnom polu u citoplazmi imaju veliki broj acidofilnih kapljica koloida. Kada se uporede folikuli H-1 grupe slične veličine sa onima u C grupi, u H-1 je prisutan veći broj reapsorpcionih vakuola (Slika 5.1. B). Kod majki iz H-2 grupe, na preseku štitaste žlezde, dominantni su mikrofolikuli između kojih su vidljivi prenaplašeni, kongestirani krvni sudovi intersticijuma (Slika 5.1. C). Epitel folikula štitaste žlezde majki iz H-2 grupe je visokoprizmatičan sa čestim mitotičkim figurama, dok je sadržaj koloida u lumenu folikula vrlo mali, praktično u većini slučajeva potpuno odsutan (Slika 5.1. C). Prosečna vrednost indeksa aktivacije (Ia) štitaste žlezde majki iz kontrolne grupe je 2,14; H-1 grupe - 4,27 i H-2 grupe - 6,85. Vrednost Ia u H1 grupi je veća za 50% ($p < 0,05$) u poređenju sa kontrolnom grupom, dok je u H-2 grupi veća za 70% ($p < 0,0001$) (Slika 5.1. D). Takođe, postoji razlika u vrednosti Ia između dve grupe majki tretiranih PTU-om. Vrednost Ia u H-2 grupi je veća za 40% od iste vrednosti u H-1 grupi ($p < 0,01$) (Slika 5.1. D). Koncentracije T_3 i T_4 u krvnoj plazmi su značajno snižene samo u H-2 grupi, i to koncentracija T_3 je manja za 38% ($p < 0,01$), a koncentracija T_4 za 40% ($p < 0,01$) u odnosu na kontrolu (Slika 5.1. E, F).



Slika 5.1. Histologija štitaste žlezde majki u kontrolnoj grupi (C) (A) i majki tretiranih niskom dozom propiltiouracila (PTU) (H-1) (B) i visokom dozom (H-2) (C) sedam dana posle partusa (H/E, bar: 20 μ m). Indeks aktivacije štitaste žlezde (Ia) (grafikon predstavlja srednje vrednosti \pm standardne devijacije) (D) i koncentracija T₃ (E) i T₄ (F) kod kontrolnih, H-1 i H-2 majki (boksplotovi pokazuju interkvartilni opseg, medijanu, minimalnu i maksimalnu vrednost). (* p <0,05, ** p <0,01, **** p <0,0001).

5.1.3. Telesna masa mladunaca na rođenju (T₀)

Masa tela T₀ mladunaca koji potiču od kontrolnih i PTU tretiranih majki prikazana je na Slici 5.2. Prosečna masa mladunaca iz kontrolne grupe je bila $6,43 \pm 0,34$ g, u H-1 grupi $3,71 \pm 0,31$ g i H-2 grupi $2,99 \pm 0,26$ g. Mladunci iz H-1 grupe su imali za 42% manju telesnu masu u odnosu na kontrolne životinje, dok je taj procenat kod mladunca iz H-2 grupe iznosio 54% (p <0,0001 u oba slučaja). Takođe, bila je prisutna razlika između tretiranih grupa gde je masa mladunaca iz H-2 grupe bila manja u odnosu na H-1 grupu (p <0,01).

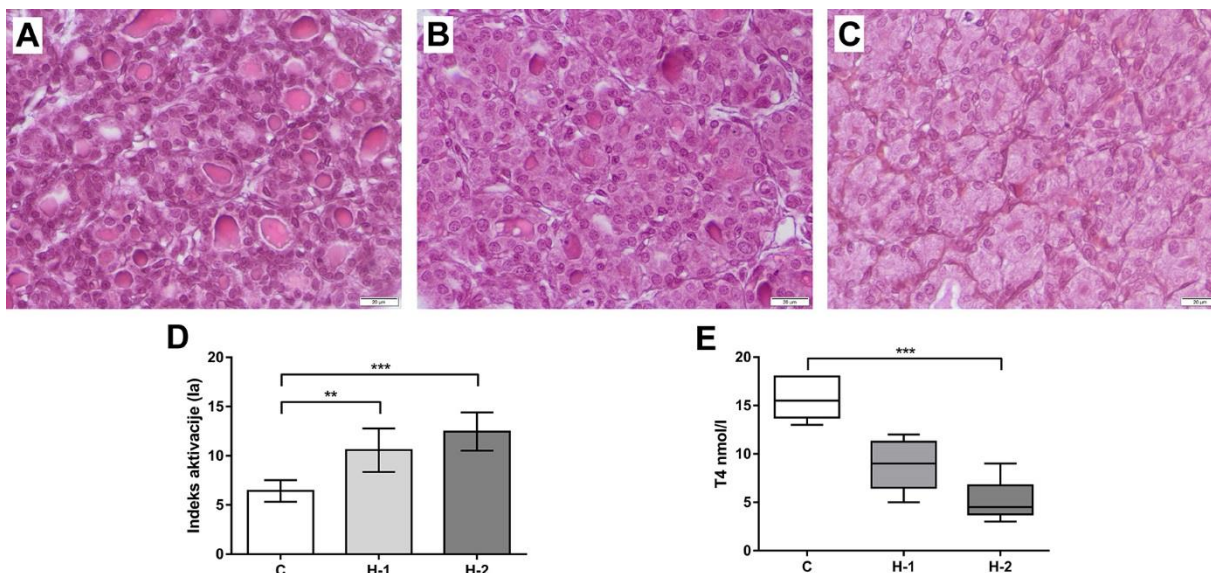


*Slika 5.2. Telesna masa (g) T0 mladunaca potomaka majki iz kontrolne grupe (C) i majki tretiranih niskom dozom propiltiouracila (PTU) (H-1) i visokom dozom (H-2) (grafikon predstavlja srednje vrednosti \pm standardne devijacije) (** $p < 0,01$, **** $p < 0,0001$).*

5.1.4. Tireoidni status mladunaca na rođenju (T0)

Analiza preseka štitaste žlezde bojnih H/E kod T0 mladunaca pokazala je veću zastupljenost folikularnih ćelija kod mladunaca iz H-1 i H-2, dok je zastupljenost koloida obrnuto proporcionalna u odnosu na kontrolnu grupu (Slika 5.3.A, B, C). Ako se porede preseki štitaste žlezde između dve tretirane grupe, primetno je da je zastupljenost koloida značajno manja kod H-2 mladunaca (Slika 5.3.B, C). Visina epitela folikula se razlikuje između tretiranih i kontrolne grupe. Folikularne ćelije kod H-1 i H-2 mladunaca pretežno su visokoprizmatične, dok je u kontrolnoj grupi mladunaca epitel nizak do visokoprizmatičan (Slika 5.3.A, B, C). U štitastoj žlezdi kontrolnih mladunaca zastupljeni su i miko- i makofolikuli, s tim da su makrofolikuli pretežno lokalizovani na periferiji tkiva štitaste žlezde. Kod mladunaca iz tretiranih grupa primetno je smanjenje zastupljenosti makrofolikula i povećanje zastupljenosti smikrofolikula što je posebno istaknuto u H-2 grupi. Mala količina koloida prisutna u folikulima štitaste žlezde mladunaca iz H-1 grupe je izrazito acidofilna, dok je na granici između apikalne površine folikularnih ćelija i koloida prisutan veliki broj reapsorpcionih vakuola (Slika 5.3.B). Koloid je praktično odsutan u većini folikula kod H-2 mladunaca (Slika 5.3.C). Prosečna vrednost I_a štitaste žlezde mladunaca iz kontrolne grupe je bila 6,42; H-1 grupe –10,57 i

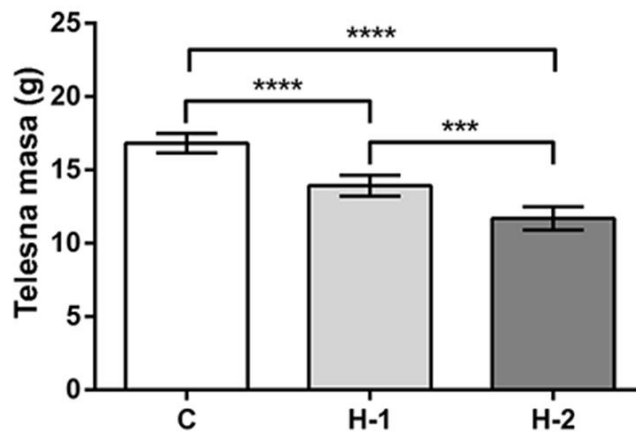
H-2 grupe 12,46. Vrednost Ia u H-1 grupi je veća za 33,23% ($p < 0,01$) u poređenju sa kontrolnom grupom, dok je Ia u H-2 grupi veći za 48,44% ($p < 0,001$) (Slika 5.3.D). Nivo T₄ u krvnoj plazmi je značajno snižen samo u H-2 grupi, za 67,02% ($p < 0,001$) u odnosu na kontrolu (Slika 5.3.E).



Slika 5.3. Histologija štitaste žlezde T0 mladunaca potomaka majki iz kontrolne grupe (C) (A), majki tretiranih niskom dozom propiltiouracila (PTU) (H-1) (B) i visokom dozom (H-2) (C) (H/E, bar: 20 μ m). Indeks aktivacije (Ia) (grafikon predstavlja srednje vrednosti \pm standardne devijacije) (D) i koncentracija T₄ (E) mladunaca iz kontrolne H-1 i H-2 grupe (boksplotovi pokazuju interkvartilni opseg, medijanu, minimalnu i maksimalnu vrednost) (** $p < 0,01$, *** $p < 0,001$).

5.1.5. Telesna masa mladunaca starih sedam dana (T7)

Telesna masa mladunaca iz H-1 grupe je niža za 15% ($p < 0,0001$), dok je kod mladunaca iz H-2 niža za 21% ($p < 0,001$) u poređenju sa kontrolama (Slika 5.4.). Takođe postoji i statistički značajna razlika između mladunaca H-1 i H-2 grupe ($p < 0,001$).

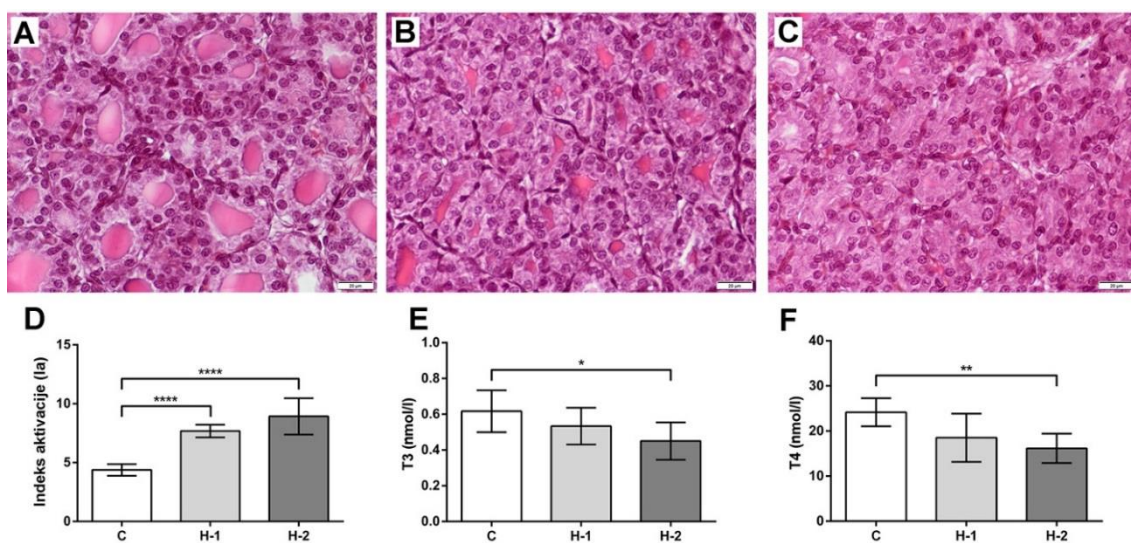


Slika 5. 4. Telesna masa (g) T7 mladunaca potomaka majki iz kontrolne grupe (C) i majki tretiranih niskom dozom propiltiouracila (PTU) (H-1) i visokom dozom (H-2) (grafikon predstavlja srednje vrednosti \pm standardne devijacije) (** $p < 0,001$, **** $p < 0,0001$).

5.1.6. Tireoidni status mladunaca starih sedam dana (T7)

Mladunci stari sedam dana potomci majki iz H-1 i H-2 grupe bili su viabilni, imali su normalnu boju kože i ispoljavali su fiziološke oblike ponašanja kao što je refleks sisanja.

Histološki opis i stereološka analiza štitaste žlezde T7 mladunaca dana odgovaraju onima koji su već opisani kod njihovih majki iz odgovarajućih grupa (Slika 5.5. A, B, C). Kod H-1 mladunaca Ia je bio veći za 43%, dok je kod H-2 mladunaca bio veći za 51% u poređenju sa kontrolama (Slika 5.5.D). Koncentracije T_3 i T_4 u krvi bile su značajno snižene samo u H-2 grupi. Koncentracija T_3 je bila manja za 27% ($p < 0,05$), a koncentracija T_4 za 33% ($p < 0,01$) u odnosu na kontrolu (Slika 5.5. E, F).

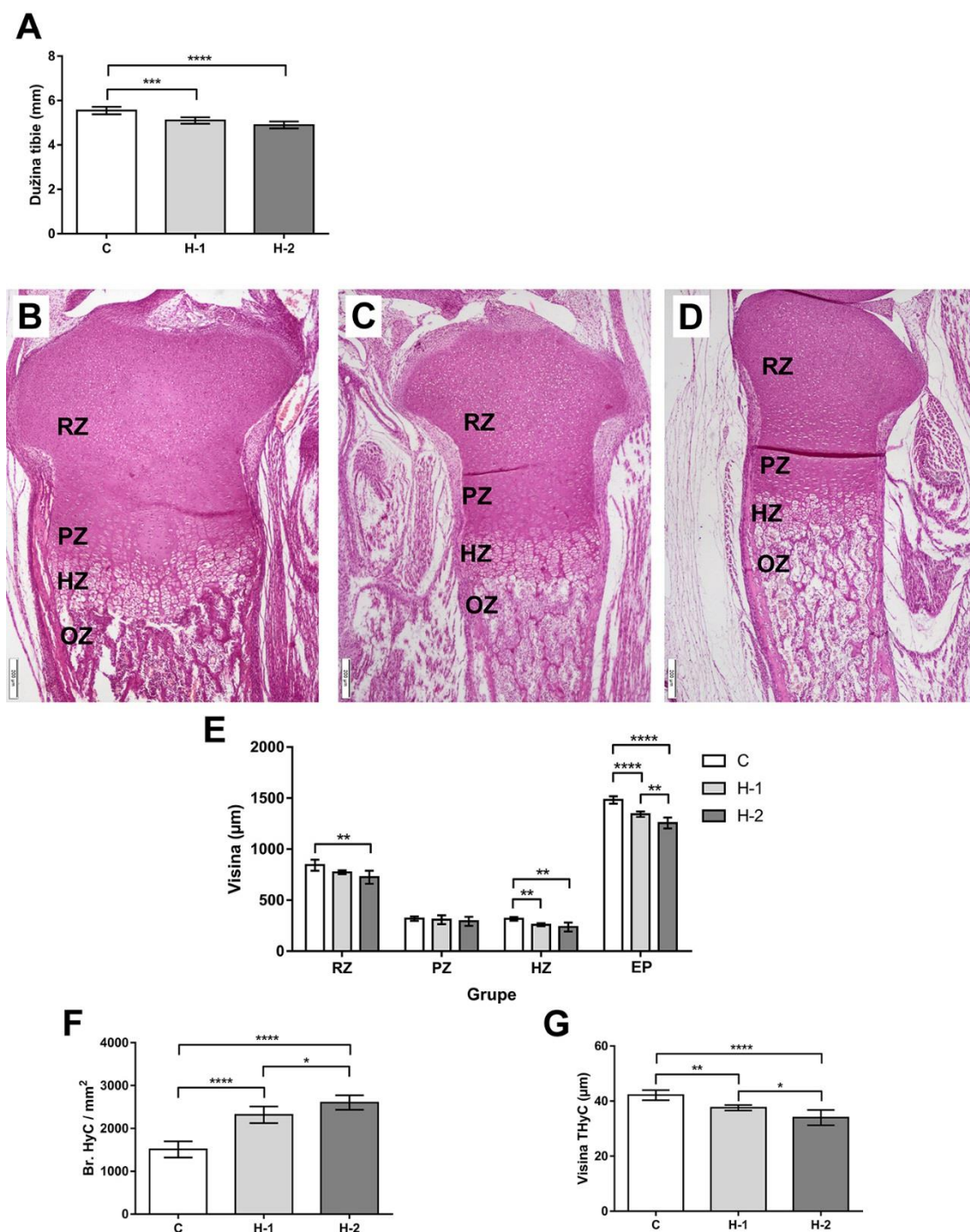


Slika 5.5. Histologija štitaste žlezde i tireoidni status T7 mladunaca koji su potomci majki iz kontrolne grupe (C) (A) i majki tretiranih niskom (H-1) (B) i visokom (H-2) (C) dozom propiltiouracila (PTU). (H/E, bar: 20 μ m). Indeks aktivacije (Ia) (D) i koncentracije T₃ (E) i T₄ (F) kod kontrolnih, H-1 i H-2 mladunaca (grafikoni predstavljaju srednju vrednost \pm standardna devijacija) (* $p < 0,05$, ** $p < 0,01$, **** $p < 0,0001$).

5.2. KARAKTERIZACIJA ENDOHONDRALNOG OKOŠTAVANJA U PROKSIMALNOJ EPIFIZI TIBIJE MLADUNACA

5.2.1. Dužina tibije, visina zona epifizne ploče, broj hondrocita i visina poslednjeg hipertrofisanog hondrocita mladunaca na rođenju (T0)

Merenjem dužine tibije T0 mladunaca utvrđeno je da su one kraće za 8% ($p < 0,0001$) u H-1 grupi, a u H-2 grupi za 11% ($p < 0,001$) u poređenju sa kontrolama (Slika 5.6. A). Visina zone rezervne hrskavice je statistički značajno smanjena kod mladunaca H-2 grupe ($p < 0,01$) (Slika 5.6. B, C, D, E). Ako se poredi tretirane grupe i kontrola, visina zone proliferacije hondrocita se ne razlikuje, a takođe ne postoji razlika između tretiranih grupa. Najveće razlike su u visini zone hipertrofije hondrocita koja je niža kod obe tretirane grupe (H-1 i H-2) ($p < 0,01$) u poređenju sa kontrolom (Slika 5.6. B, C, D, E). Broj hipertrofisanih hondrocita po mm^2 je veći kod H-1 ($p < 0,0001$) i H-2 mladunaca ($p < 0,0001$) u poređenju sa kontrolom (Slika 5.6. F). Razlika u broju hipertrofisanih hondrocita bila je prisutna i između dve tretirane grupe. U zoni hipertrofije hondrocita kod H-2 grupe postoji veći broj hipertrofisanih hondrocita u odnosu na H-1 grupu ($p < 0,05$) (Slika 5.6.F). Visina poslednjeg hipertrofisanog hondrocita je značajno niža kod H-1 ($p < 0,01$) i još niža kod mladunaca iz H-2 grupe ($p < 0,0001$) kada se poredi sa kontrolom. Visina poslednjeg hipertrofisanog hondrocita u H-2 grupi je manja i kada se poredi sa H-1 grupom ($p < 0,05$) (Slika 5.6.G).

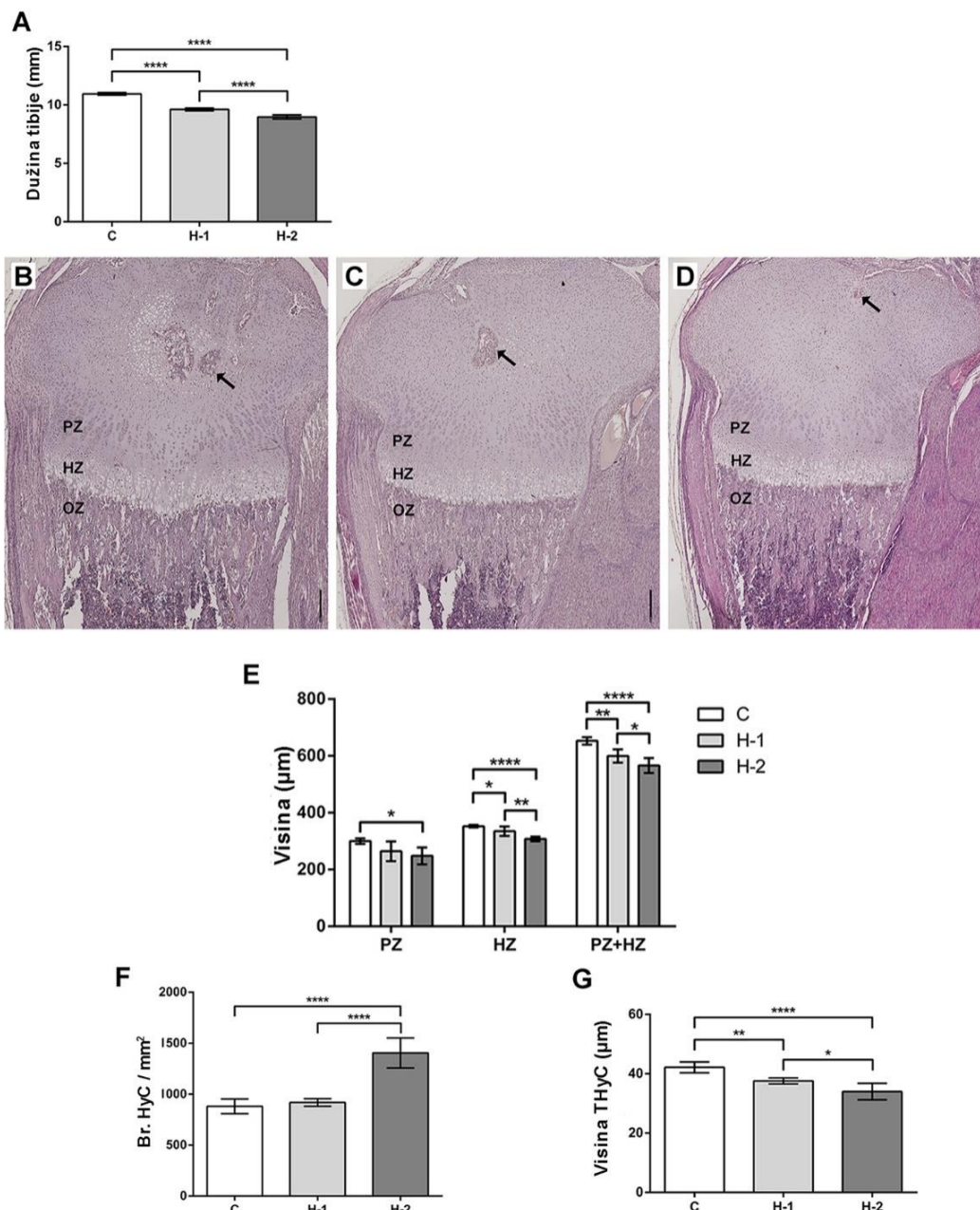


Slika 5.6. Dužina tibije (A), reprezentativne mikrofotografije uzdužnog preseka njene srednje trećine kod T0 madunaca iz kontrolne grupe (B), mladunaca potomaka majki tretiranih niskom dozom PTU (H-1) (C) i visokom dozom PTU (H-2) (D) i morfometrija zone rezervne hrskavice (RZ), zone proliferacije hondrocita (PZ), zone rasta hondrocita (HZ) i zone okoštavanja (OZ) proksimalne epifizne ploče (EP), (E) H/E,

bar: 200 μm). Broj (Br.) hipertrofisanih hondrocita (HyC) po mm^2 (F) i visina poslednjih hipertrofisanih hondrocita (THyC) (G) (grafikoni predstavljaju srednju vrednost \pm standardna devijacija) (* $p < 0,05$, ** $p < 0,01$, **** $p < 0,0001$).

5.2.2. Dužina tibije, visina zona epifizne ploče, broj hondrocita i visina poslednjeg hipertrofisanog hondrocita mladunaca starih sedam dana (T7)

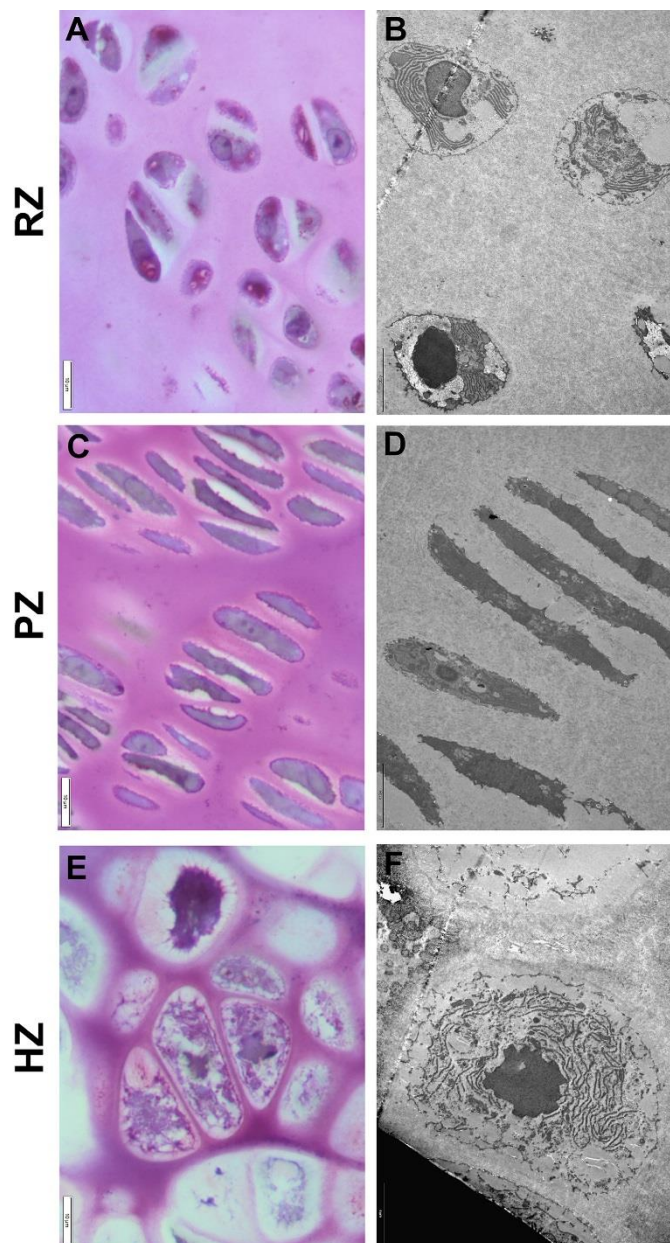
Tibije T7 mladunaca su za 12% ($p < 0,0001$) kraće u H-1 grupi, a u H-2 grupi za 18% ($p < 0,0001$) u poređenju sa kontrolama (Slika 5.7. A). Sekundarni centri okoštavanja proksimalne epifize tibije su formirani kod kontrolnih, slabo razvijeni kod H-1 i nisu prisutni kod H-2 mladunaca (Slika 5.7. B, C, D). Visina zone proliferacije hondrocita i zone rasta hondrocita se razlikuje između grupa (Slika 5.5. B, C, D, E). Zona proliferacije hondrocita je znatno niža samo kod mladunaca iz H-2 grupe ($p < 0,05$), dok je zona rasta hondrocita niža kod obe H-1 ($p < 0,05$) i H-2 ($p < 0,0001$) grupe mladunaca (Slika 5.7. E). Pored toga zona rasta hondrocita je niža u H-2 u poređenju sa H-1 grupom ($p < 0,01$) (Slika 5.7. E). Takođe, broj hipertrofisanih hondrocita po mm^2 nije promenjen u H-1, dok je značajno veći kod H-2 mladunaca ($p < 0,0001$) (Slika 5.7.F). Razlika u broju hipertrofisanih hondrocita je prisutna i između dve tretirane grupe. U H-2 grupi postoji veći broj hipertrofisanih hondrocita u odnosu na H-1 grupu ($p < 0,0001$) (Slika 5.7. F). Visina poslednjeg hipertrofisanog hondrocita kod H-1 i H-2 mladunaca je značajno niža u poređenju sa kontrolama ($p < 0,01$ i $p < 0,0001$). Kada se porede dve tretirane grupe, njihova visina je značajno niža u H-2 grupi ($p < 0,05$) (Slika 5.7. G).



Slika 5.7. Dužina tibije (A), reprezentativne mikrofotografije uzdužnog preseka njene srednje trećine kod T7 madunaca iz kontrolne grupe (C) (B), mladunaca potomaka majki tretiranih niskom dozom PTU (H-1) (C) i visokom PTU (H-2) (D) i grafikoni morfometrijskih analiza zone proliferacije hondrocita (PZ), zone hipertrofije hondrocita (HZ) i zone okoštavanja (OZ) proksimalne epifizne ploče koji predstavljaju (E). Sekundarni centar okoštavanja (strelica) (B, C, D) (H/E, bar: 250µm). Broj (Br.) hipertrofisanih hondrocita (HyC) po mm² (F), i visina poslednjeg hipertrofisanog hondrocita (THyC) (G) (grafikoni predstavljaju srednje vrednosti ± standardne devijacije) (*p<0,05, **p<0,01, ****p<0,0001).

5.2.3. Analiza ultrastrukture hondrocita tibije mladunaca

Na polutankim i tankim presecima proksimalne epifizne ploče tibije mladunaca na rođenju, kao i mladunaca starih 7 dana, jasno se razlikuje zona rezervne hrskavice, zona proliferacije i zona hipertrofije. U svim zonama uočavaju se svetli i tamni hondrociti koji prolaze kroz niz karakterističnih morfoloških promena koje određuju zone hrskavice.

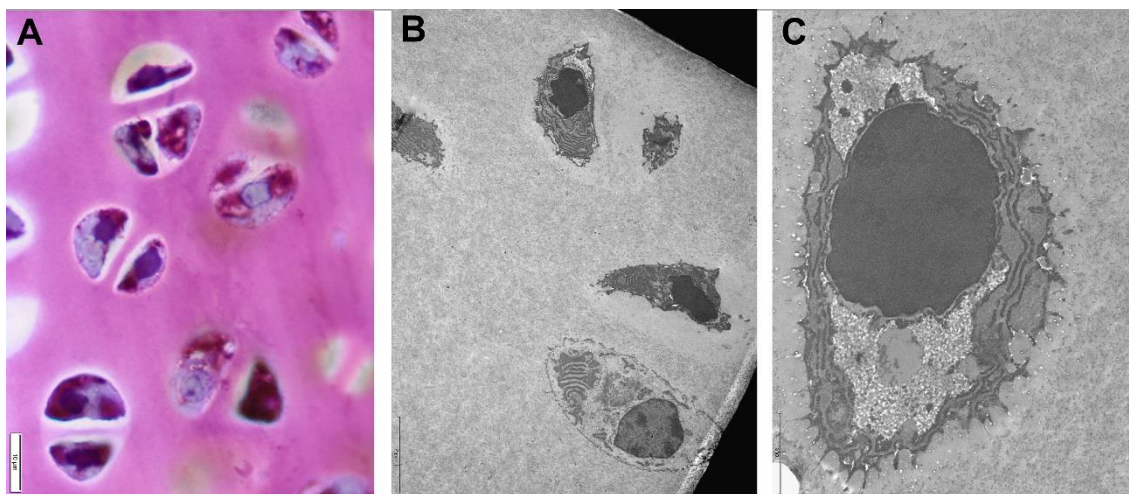


Slika 5.8. Pregled zona epifizne ploče tibije T0 mladunaca koji potiču od majki iz kontrolne grupe. Polutanki i tanki presici zone rezervne hrskavice (RZ), zone proliferacije hondrocita (PZ) i zone hipertrofije hondrocita (HZ). Toluidin plavo; bar: 10 μ m (A, C, E); reprezentativne elektronmikrofotografije bar: 5 μ m (B, D, F).

Mladunci na rođenju (T0)

Na polutankim i tankim presecima zone rezervne hrskavice mladunaca kontrolne grupe na rođenju, uočavaju se pretežno ovalni hondrociti, pojedinačni, ili u izogenim grupama, sa najčešće po dva hondrocita (Slika 5.9.). Kod ćelijske deobe ne postoji pravilnost u orijentaciji podeljenih ćelija. Metahromatsko bojenje toluidin plavim, ukazuje na prisustvo ugljenohidratne komponente, najverovatnije glikogena (crveno—ljubičasto obojeni delovi citoplazme). Takođe, uočavaju se predeli citoplazme u kojima dominiraju prekursori proteoglikana (svetloplavo obojena polja) (Slika 5.9. A).

Na tankim preparatima zapažaju se svetli i tamni hondrociti koji u potpunosti ispunjavaju lakune u kojima leže. Svetle hondrocite karakteriše euhromatično jedro pravilnih granica, sa uočljivim jedarcetom. Izraženi su granulisani endoplazmin retikulum, Goldžijev kompleks, kao veliki broj vakuola koje svoj sadržaj izlučuju van ćelije (Slika 5.9. C).



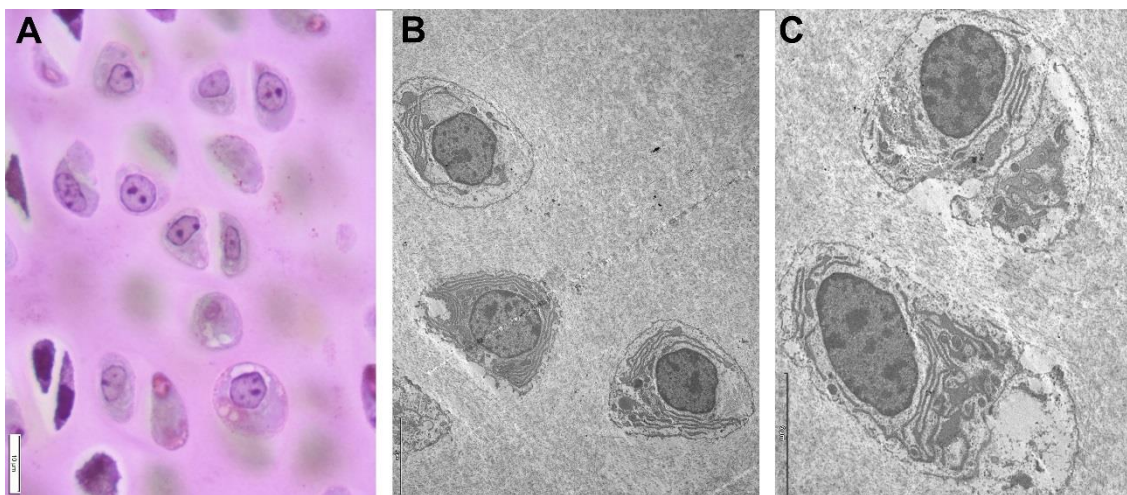
Slika 5.9. Reprezentativna mikrofotografija polutankog preseka (A) (toluidin plavo; bar: 10 μ m) i reprezentativne elektronmikrofotografije (B) (bar: 5 μ m) i (C) (bar: 2 μ m) zone rezervne hrskavice T0 mladunaca koji su potomci kontrolnih majki.

U tamnim hondrocitima, u jedru sa naboranim ovojem, izražena je kondenzacija hromatina u formi agregata u čitavom jedru. U citoplazmi se uočava prisustvo izrazito

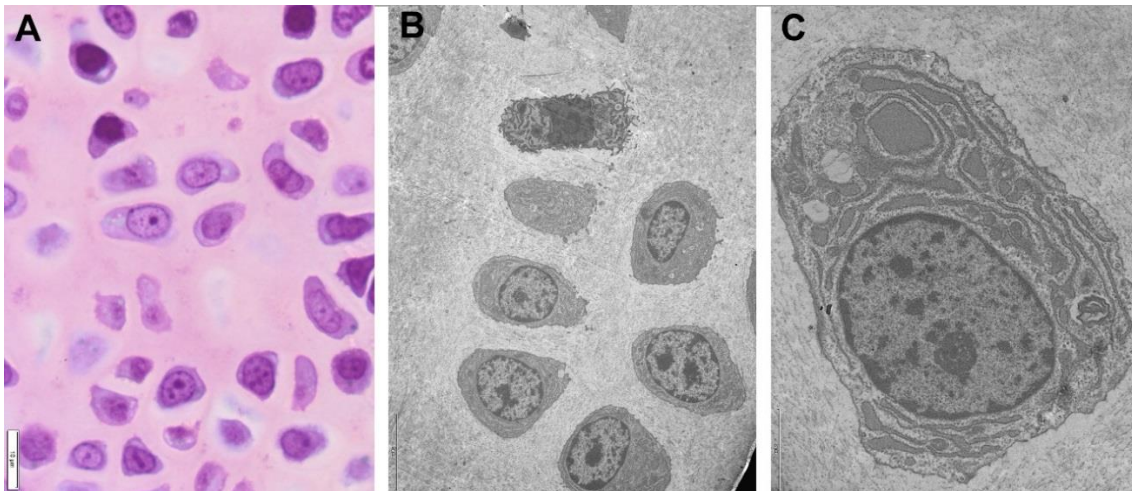
proširenog granulisanog endoplazminog retikuluma, Goldžijevog kompleksa i vezikula. U izrazito proširenim delovima granulisanog endoplazminog retikuluma uočava se i granularni sadržaj, ali i homogeni, amorfni materijal. Čelijska membrana gradi brojne izdužene citoplazmatske produžetke (Slika 5.9. C).

Na polutankim preparatima rezervne hrskavice mladunaca, koji potiču iz H-1 grupe, u pretežno ovalnim hondrocitima, zapaža se manje prisustvo glikogena u odnosu na kontrolu, dok se ne uočavaju razlike u predelima citoplazme gde su prisutni prekursori proteoglikana. I ovde, kao i kod kontrola, uočavaju se izogene grupe sa po dva hondrocita (Slika 5.10. A).

Ultrastrukturne karakteristike hondrocita ove grupe su slične kao kod kontrola. Svetli i tamni hondrociti ispunjavaju lakune, međutim prisustvo tamnih hondrocita nije izraženo kao kod kontrola. U oba tipa hondrocita, u manjoj meri su prisutna izrazita proširenja granulisanog endoplazminog retikuluma ispunjena granularnim sadržajem, dok preovladavaju proširenja sa homogenom komponentom (Slika 5.10. B, C).



Slika 5.10. Reprezentativna mikrofotografija polutankog preseka (A) (toluidin plavo; bar: 10 μ m) i reprezentativne elektronmikrofotografije (B i C) (bar: 5 μ m) zone rezervne hrskavice T0 mladunaca koji su potomci majki tretiranih niskom dozom PTU-a (H-1).



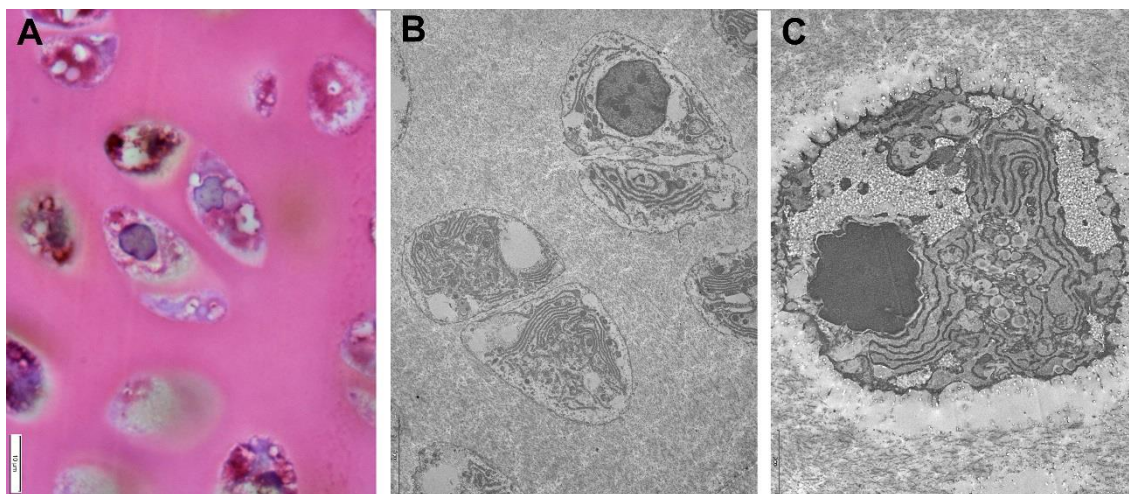
Slika 5.11. Reprezentativna mikrofotografija polutankog preseka (A) (toluidin plavo; bar: 10 μ m) i reprezentativne elektronmikrofotografije (B) (bar: 5 μ m) i (C) (bar: 2 μ m) zone rezervne hrskavice T0 mladunaca koji su potomci majki tretiranih visokom dozom PTU-a (H-2).

U hondrocitima H-2 grupe, i na polutankim i tankim presecima uočava se prisustvo relativno tankog sloja citoplazme oko jedra. I ovde je prisustvo tamnih hondrocita smanjeno u odnosu na kontrolu. Karakteristično je da citoplazma svetlih hondrocita pokazuje veću elektronsku gustinu u odnosu na kontrole, ali i H-1 grupu. U H-2 grupi skoro su u potpunosti odsutna proširenja granulisanog endoplazminog retikuluma ispunjena granularnim sadržajem, već su samo uočljiva proširenja sa homogenim, amorfim sadržajem. Čelijski produžeci su slabije izraženi (Slika 5.11. A, B, C).

Mladunci stari sedam dana (T7)

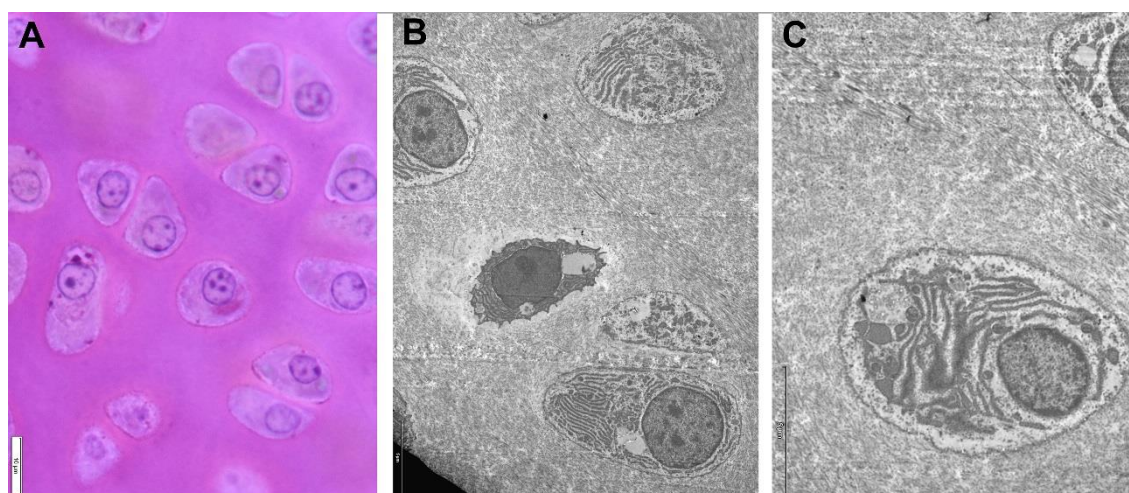
U rezervnoj hrskavici mladunaca kontrolne grupe hondrociti su slični hondrocitima na rođenju. Na polutankim preparatima uočava se da su u hondrocitima izražena svetla polja, ali i polja ispunjena proteoglikanima i glikogenom (Slika 5.12. A). Prisutni su svetli i tamni hondrociti, ali su tamni prisutni u manjem broju u odnosu na tek rođene mladunce. Ultrastrukturalna analiza pokazuje da su proširene cisterne granulisanog endoplazminog retikuluma ispunjene granularnim sadržajem prisutne su i u svetlim i tamnim hondrocitima. Takođe, uočavaju se i dilatirani segmenti granulisanog

endoplazminog retikuluma ispunjeni homogenom supstancom. Izogene grupe sa najčešće po dva hondrocita, ukazuju na intersticijalni rast hrskavice (Slika 5.12. B, C).



Slika 5.12. Reprezentativna mikrofotografija polutankog preseka (A) (toluidin plavo; bar: 10 μ m) i reprezentativne elektronmikrofotografije (B) (bar: 5 μ m) i (C) (bar: 2 μ m) zone rezervne hrskavice T7 mladunaca koji su potomci kontrolnih majki.

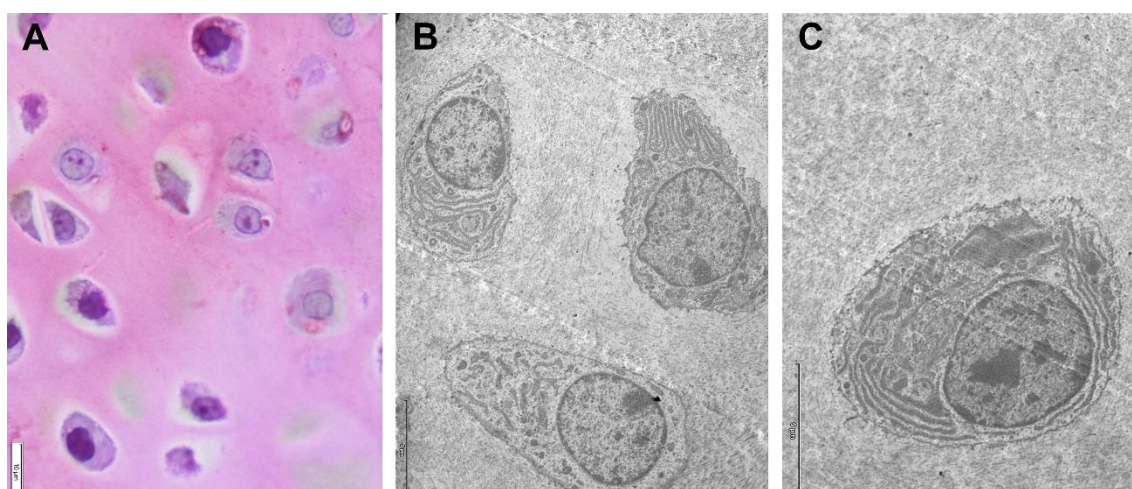
U hondrocitima rezervne hrskavice T7 životinja iz H-1 grupe ne zapažaju se velike razlike u odnosu na kontrolu. Na polutankim i tankim presecima uočavaju se izogene grupe hondrocita. U oba tipa hondrocita, proširene cisterne granulisanog endoplazminog retikuluma ispunjene granularnim sadržajem su ređe, a preovladavaju proširenja sa homogenom komponentom (Slika 5.13. A, B, C).



Slika 5.13. Reprezentativna mikrofotografija polutankog preseka (A) (toluidin plavo; bar: 10 μ m) i reprezentativne elektronmikrofotografije (B) i (C) (bar: 5 μ m) zone

rezervne hrskavice T7 mladunaca koji su potomci majki tretiranih niskom dozom PTU-a (H-1).

Na polutankim presecima rezervne hrskavice H-2 grupe uočavaju se hondrociti koji su često u izogenim grupama. Za ove hondrocite, karakteristično je da su manji u odnosu na hondrocite kontrolne i H-1 grupe iste starosti (Slika 5.14. A). Na tankim preparatima mogu se uočiti hondrociti sa lamelarnom strukturom granulisanog endoplazminog retikuluma, ali i hondrociti u kojima je granulisani endoplazminog retikulum slabo izražen. U blizini granulisanog endoplazminog retikuluma nalaze se sitne svetle i elektron-guste vezikule (Slika 5.14. A, B, C).



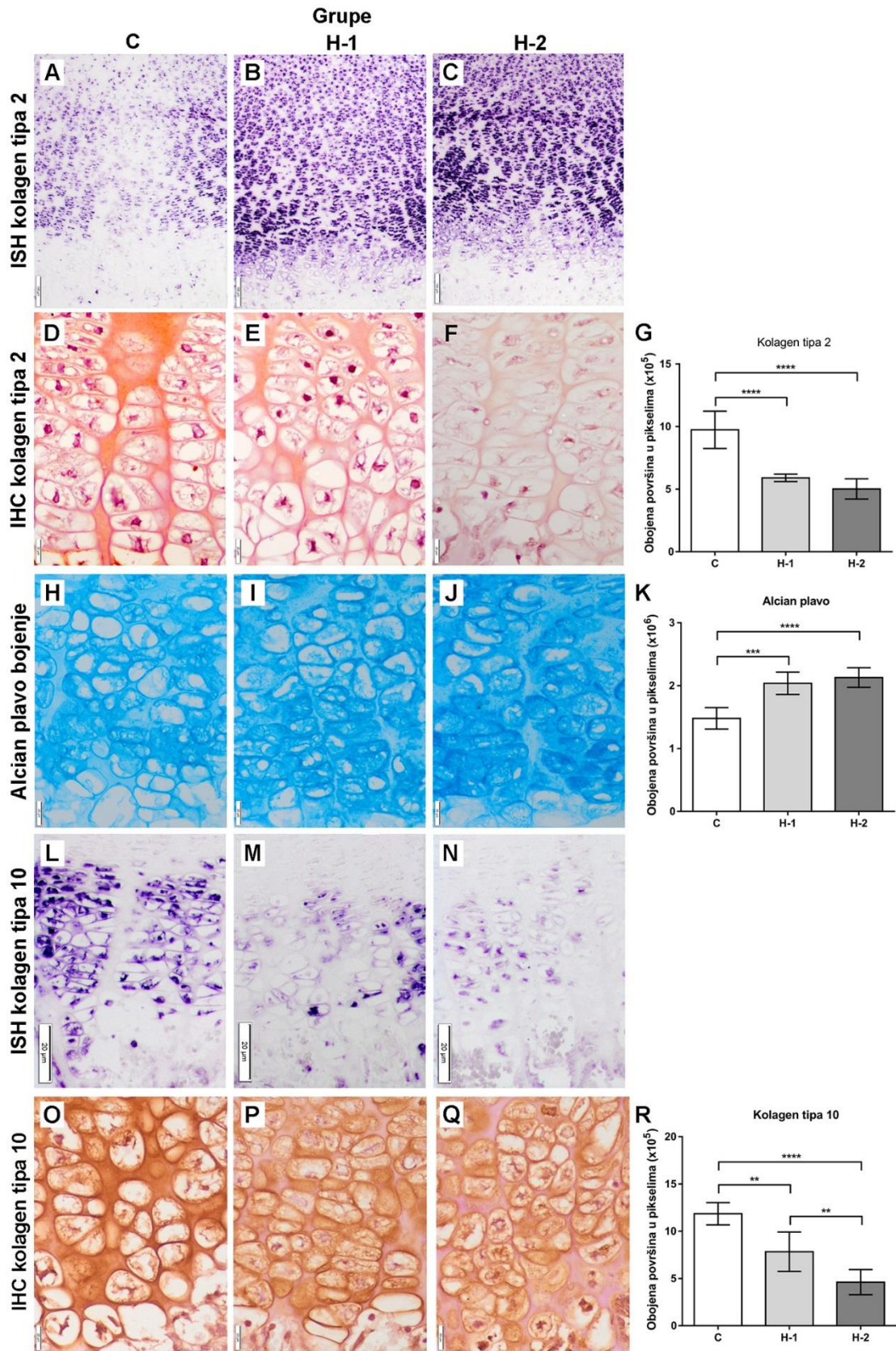
Slika 5.14. Reprezentativna mikrofotografija polutankog preseka (A) (toluidin plavo; bar: 10µm) i reprezentativne elektronmikrofotografije (B) (bar: 5 µm) i (C) (bar: 2 µm) zone rezervne hrskavice T7 mladunaca koji su potomci majki tretiranih visokom dozom PTU-a (H-2).

5.2.4. Kolagen tipa 2 i 10 i glikozaminoglikani u zonama proliferacije i hipertrofije hondrocita proksimalne epifizne ploče mladunaca na rođenju (T0) i mladunaca starih sedam dana (T7)

Mladunci na rođenju (T0)

Ekspresija RNK za kolagen tipa 2 bila je slabija u hondrocitima zone proliferacije i zone hipertrofije hondrocita kontrolnih mladunaca u odnosu na mladunce iz H-1 i H-2 grupe (Slika 5.15. A, B, C). Hondrociti u zoni hipertrofije tretiranih mladunaca (H-1 i H-2) zadržavaju određeni nivo ekspresije RNK za kolagen tipa 2 u odnosu na mladunce iz

kontrolne grupe gde je pozitivan signal skoro u potpunosti odsutan (Slika 5.15. A, B, C). Imunohistohemijska bojenja su pokazala da je površina pozitivna na kolagen tipa 2 u vanćeliskom matriksu zone hipertrofije hondrocita bila značajno manja kod mladunaca iz obe tretirane grupe ($p < 0,0001$ u oba slučaja) u poređenju sa kontrolnim mladuncima (Slika 5.15. D, E, F, G). Bojenje alcian plavim je pokazalo da je količina glikozaminogikana obrnuto proporcionalna količini kolagena tipa 2 u vanćelijskom matriksu. Površina obojena alcian plavim u vanćelijskom matriksu zone hipertrofije hondrocita je značajno veća kod mladunaca iz H-1 ($p < 0,001$) i H-2 ($p < 0,0001$) grupe u odnosu na kontrolne mladunce (Slika 5.15. H, I, J K). Analizom preseka na kojima je izvedena *in situ* hibridizacija za kolagen tipa 10 primećena je veoma snažna ekspresija RNK u hipertrofisanim hondrocitima koja se protezala od zone proliferacije hondrocita sve do spoja hrskavice i kosti odnosno do primarnog centra okoštavanja. Kod mladunaca iz obe tretirane grupe uočen je snižen nivo ekspresije RNK za kolagen tipa 10 u odnosu na kontrolne mladunce. Analizom ekspresije RNK za pomenuti marker u tretiranim grupama prikazano je da je ona slabija kod H-2 mladunaca u odnosu na H-1 mladunce (Slika 5.15. L, M, N). Imunohistohemijska bojenja su pokazala da je količina kolagena tipa 10 u vanćelijskom matriksu zone hipertrofije hondrocita manja kod H-1 mladunaca u poređenju sa kontrolama ($p < 0,01$) i H-2 ($p < 0,0001$), a takođe je bila manja kod mladunaca iz H-2 grupe u poređenju sa H-1 mladuncima ($p < 0,01$) (Slika 5.15. O, P, K, R).

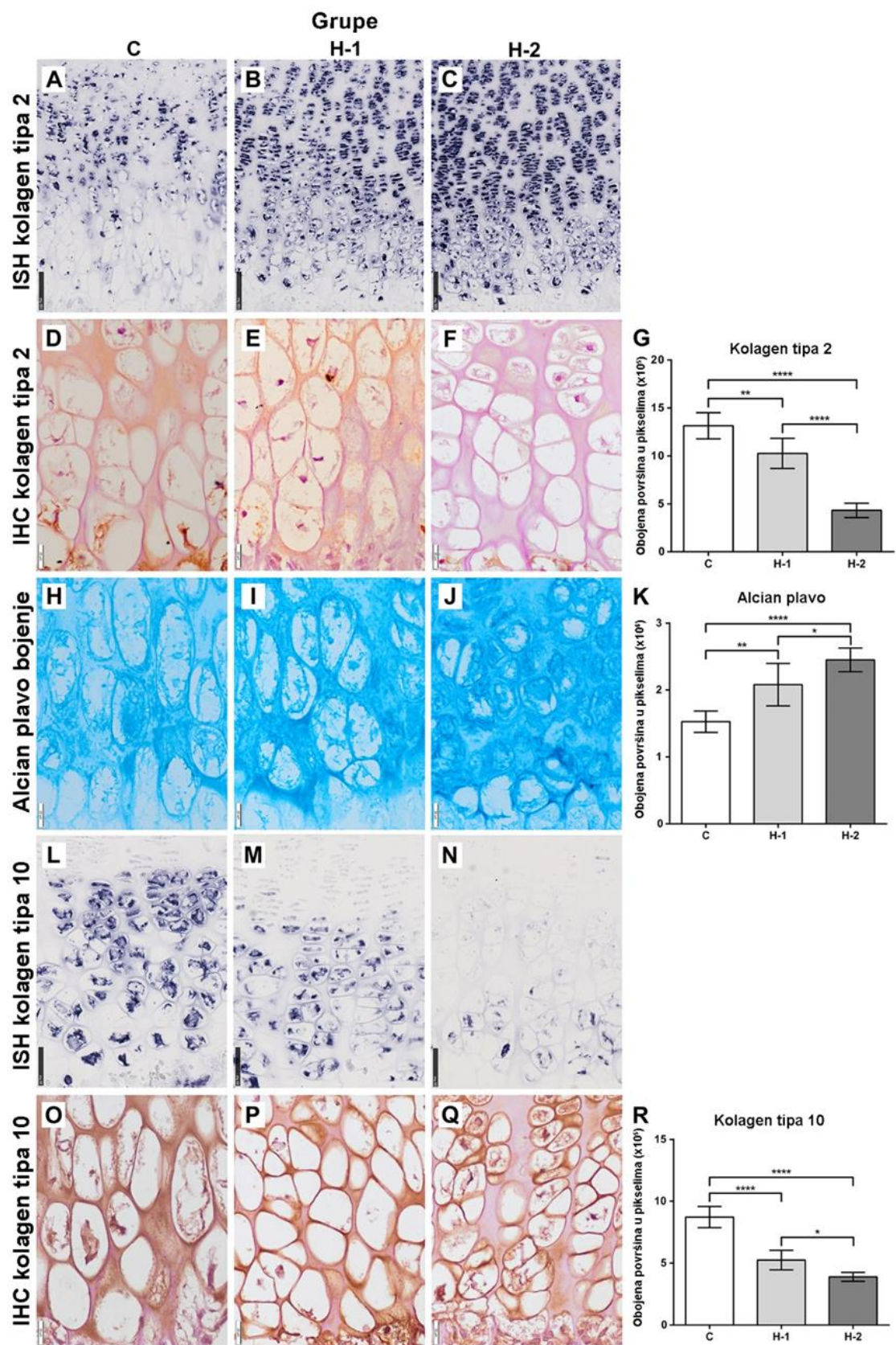


Slika 5.15. Reprezentativne mikrofotografije zone proliferacije (PZ) i zone hipertrofije hondrocita (HZ) i grafikoni koji predstavljaju srednju vrednost ± standardnu devijaciju

morfometrijskih analiza kod T0 mladunaca: In situ hibridizacija (ISH) za RNK kolagena tipa 2 u PZ i HZ iz kontrolne grupe (C) (A) i mladunaca potomaka majki tretiranih niskom dozom PTU-a (H-1) (B) i visokom dozom PTU-2 (H-2) (C) (5-bromo-4-hloro-3-indolil fosfat/nitro plavi tetrazolijum, bar: 100 µm). Imunohistohemijska analiza (IHC) kolagena tipa 2 kontrolnih mladunaca (D) i mladunaca iz H-1 (E) i H-2 (F) grupe (3,3'-diaminobenzidin, kontrastirano hematoksilinom, bar: 20 µm). Površina HZ sa pozitivnim signalom kolagena tipa 2 (G). Površina HZ obojena alcian plavim u C (H), H-1 (I) i H-2 (J) (alcian plavo, bar: 20 µm). Grafikon koji predstavlja površinu obojenu alcian plavim u HZ kod mladunaca iz svih eksperimentalnih grupa (K). ISH za kolagen tipa 10 u PZ i HZ kontrolnih mladunaca (L), H-1 (M) i H-2 (N) mladunaca (5-bromo-4-hloro-3-indolil fosfat/nitro plavi tetrazolijum, bar: 50 µm). Ekspresija kolagena tipa 10 u vanćelijskom matriksu kontrolnih mladunaca (O), H-1 (P) i H-2 mladunaca (Q) (3,3'-diaminobenzidin, kontrastirano hematoksilinom, bar: 20 µm). Grafikon koji predstavlja površinu vanćelijskog matriksa pozitivnog na kolagen tipa 10 kod kontrolnih, H-1 i H-2 mladunaca (R). (p<0,05, ** p<0,01, **** p<0,0001)*

Mladunci stari sedam dana (T7)

Ekspresija RNK za kolagen tipa 2 je slaba u hondrocitima zone proliferacije i hipertrofije hondrocita kontrolnih mladunaca, dok je u hondrocitima mladunaca H-1 i H-2 jaka (Slika 5.16.A, B, C). Imunohistohemija je pokazala da je količina kolagena tipa 2 u vanćelijskom matriksu zone proliferacije i zone hipertrofije hondrocita manja kod H-1 (p<0,01) i H-2 (p<0,0001) mladunaca u poređenju sa kontrolama, a takođe je niža kod H-2 mladunaca u poređenju sa H-1 mladuncima (p<0,0001) (Slika 5.16. D, E, F, G). Nasuprot tome, površina obojena alcian plavim je veća kod H-1 mladunaca (p<0,01) u poređenju sa kontrolama i bila je veća kod H-2 mladunaca u poređenju sa mladuncima C i H-1 grupom (p<0,05 i p<0,0001) (Slika 5.16. H, I, J K). Ekspresija RNK za kolagen tipa 10 je jaka u hondrocitima zone hipertrofije kontrolnih mladunaca, dok je u hondrocitima H-1 i H-2 grupe slaba, a posebno niska kod H-2 mladunaca (Slika 5.16. L, M, N). Imunohistohemija je pokazala da je količina kolagena tipa 10 u vanćelijskom matriksu zone hipertrofije hondrocita manja kod H-1 i H-2 mladunaca u poređenju sa kontrolama (p<0,0001 u oba slučaja), kao i kod mladunaca iz H-2 grupe u poređenju sa H-1 mladuncima (p<0,05) (Slika 5.16. O, P, K, R).



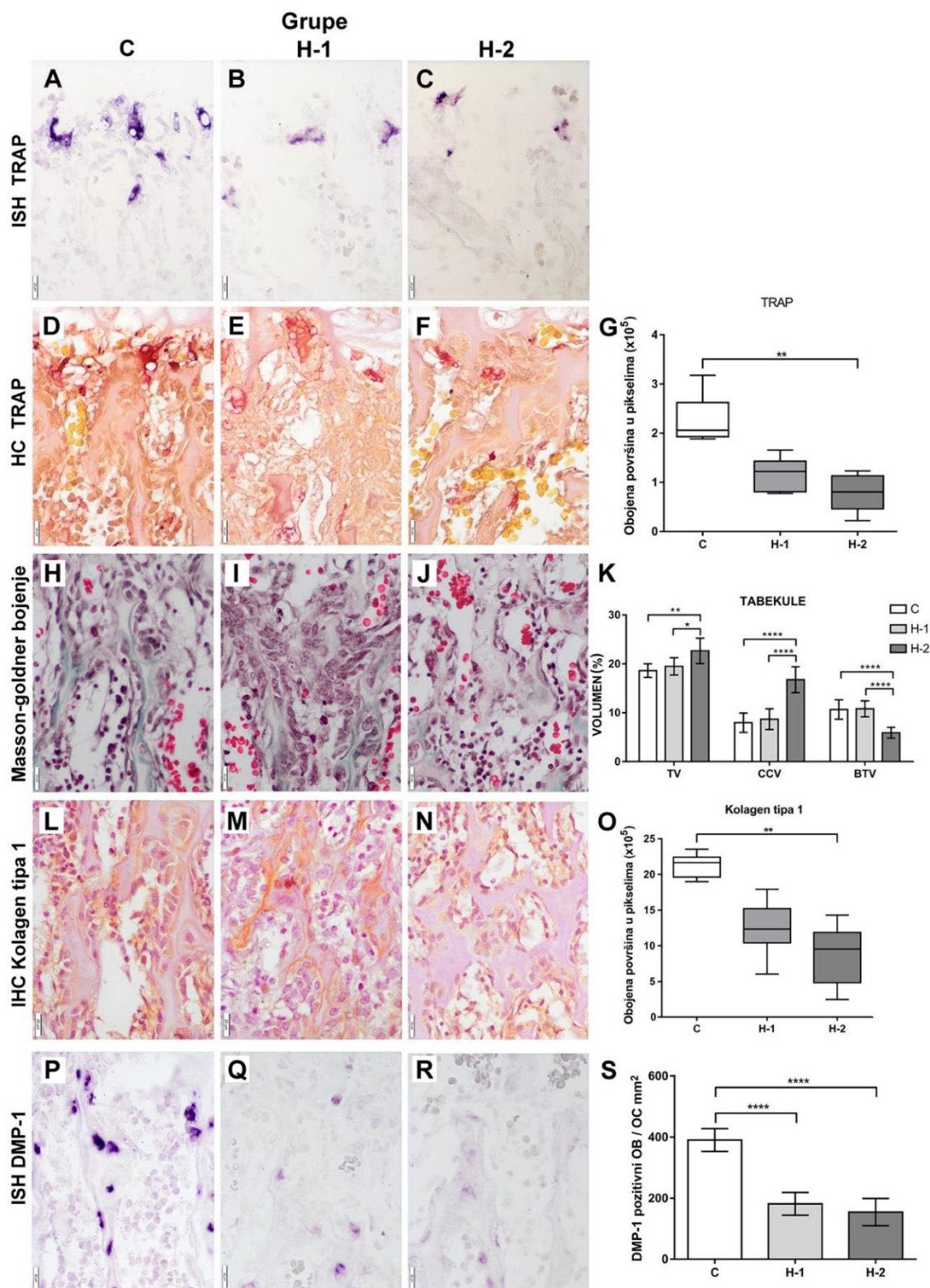
Slika 5.16. Reprezentativne mikrofotografije zone proliferacije (HZ) i zone hipertrofije hondrocita (PZ) i grafikoni koji predstavljaju srednju vrednost \pm standardnu devijaciju

morfometrijskih analiza kod T7 mladunaca: In situ hibridizacija (ISH) za RNK kolagena tipa 2 u PZ i HZ iz kontrolne grupe (C) (A) i mladunaca potomaka majki tretiranih niskom dozom PTU-a (H-1) (B) i visokom dozom PTU-2 (H-2) (C) (5-bromo-4-hloro-3-indolil fosfat/nitro plavi tetrazolijum, bar: 100 µm). Imunohistohemijska analiza (IHC) kolagena tipa 2 u vanćelijskom matriksu u kontrolnih mladunaca (D) i mladunaca iz H-1 (E) i H-2 (F) grupe (3,3'-diaminobenzidin, kontrastirano hematoksilinom, bar: 20 µm). Grafikon koji demonstrira površinu HZ sa pozitivnim signalom kolagena tipa 2 u C, H-1 i H-2 grupi (G). Mikrofotografije HZ bojene alcian plavim kontrolne (H) H-1 (I) i H-2 (J) grupe (alcian plavo, bar: 20 µm). Površina HZ obojena alcian plavim kod životinja iz svih eksperimentalnih grupa (K). Preseci na kojima je primenjena ISH demonstriraju ekspresiju RNK za kolagen tipa 10 u HZ kontrolnih mladunaca (L), H-1 (M) i H-2 (N) mladunaca (5-bromo-4-hloro-3-indolil fosfat/nitro plavi tetrazolijum, bar: 50 µm). Ekspresija kolagena tipa 10 u vanćelijskom matriksu HZ kod kontrolnih mladunaca (O), H-1 (P) i slaba H-2 mladunaca (Q) (3,3'-diaminobenzidin, kontrastirano hematoksilinom, bar : 20 µm). Površina vanćelijskog matriksa pozitivnog na kolagen tipa 10 mladunaca iz C, H-1 i H-2 grupe (R). ($p < 0,05$, ** $p < 0,01$, **** $p < 0,0001$)*

5.2.5. TRAP, morfologija trabekula, kolagen tipa 1 i ekspresija DMP-1 u zoni okoštavanja mladunaca

Mladunci na rođenju (T0)

Ekspresija RNK za TRAP u osteoklastima jasno je uočljiva na granici između hrskavice i kosti, na mestima razgradnje poslednjih hipertrofisanih hondrocita. Ekspresija RNK za TRAP je slabija kod H-1 i H-2 mladunaca u poređenju sa kontrolnom grupom (Slika 5.17. A, B, C). Površina prekrivena lizozomima koji ispoljavaju aktivnost TRAP-a (Slika 5.17. G) je manja kod mladunaca iz H-1 i H-2 grupe, ali statistička značajnost postoji samo kod H-2 grupe ($p < 0,01$) u poređenju sa kontrolom.



Slika 5.17. Reprezentativne mikrofotografije zone okoštavanja i grafikoni koji predstavljaju srednju vrednost \pm standardnu devijaciju i boksplotovi koji pokazuju interkvartilni opseg, medijanu, minimalnu i maksimalnu vrednost morfolometrijskih analiza: In situ hibridizacija (ISH) za RNK tartrat rezistentnu kiselu fosfatazu 5 (TRAP)

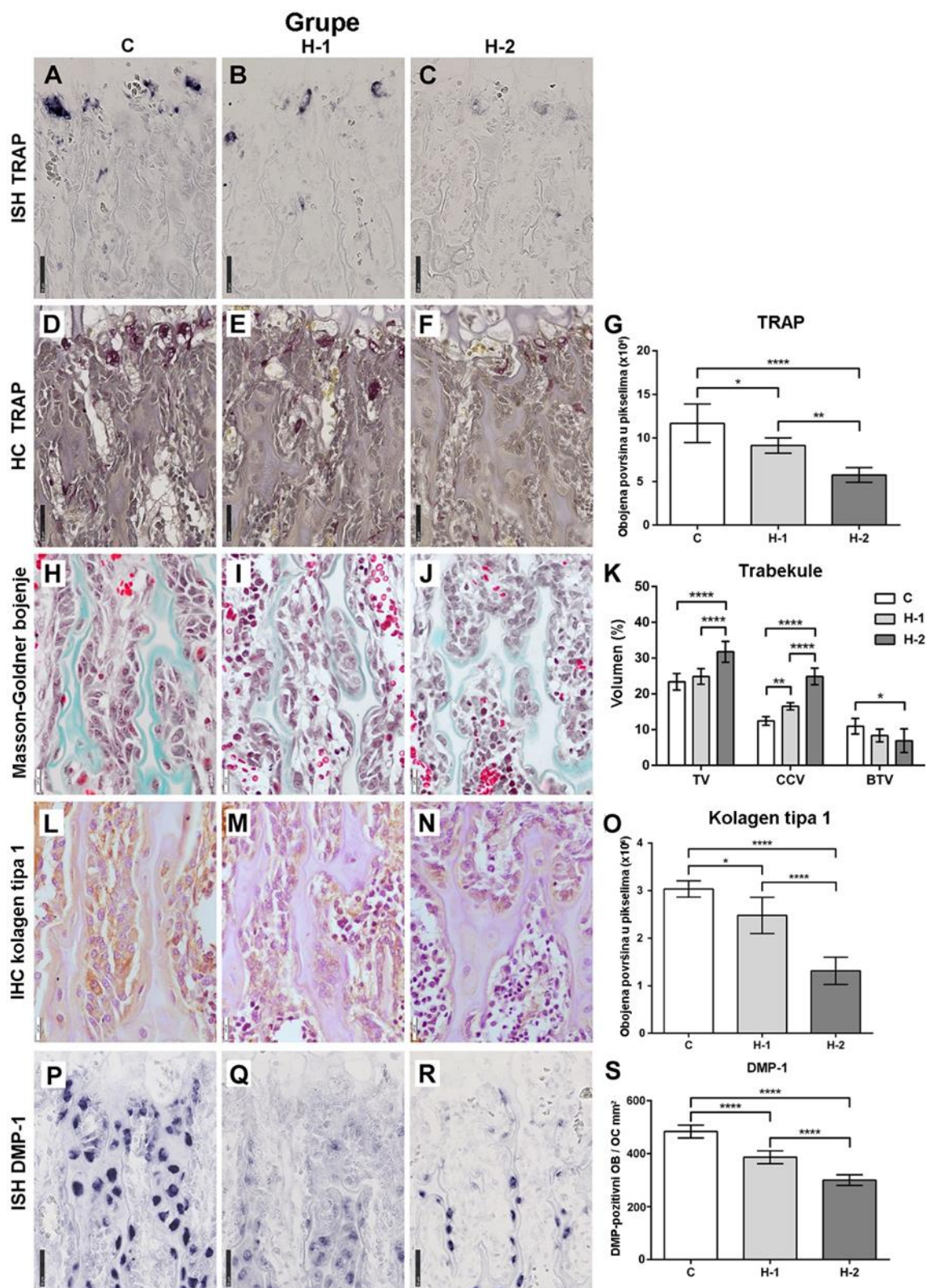
u zoni okoštavanja kod T0 mladunaca (C) (A) i kod potomaka majki tretiranih sa niskom dozom PTU-a (H-1) (B) i visokom dozom PTU (H-2) (C) (5-bromo-4-hloro-3-indolil fosfat / nitro plavi tetrazolijum, bar: 20 μ m). Histochemija (HC) pokazuje ljubičasto obojenu površinu na na kojoj je aktivan TRAP kod kontrolnih mladunaca (D), H-1 (E) i kod H-2 mladunaca (F) (bar: 50 μ m). Površina obojena ljubičastom bojom kod kontrolnih H-1 i H-2 mladunaca (G). Masson-Goldner bojenje pokazuje zeleni osteoid i bezbojnu kalcifikovanu hrskavicu koji zajedno formiraju primarnu trabekulu u zoni okoštavanja kontrolnih (H), H-1 (I) i H-2 (J) mladunaca (bar: 20 μ m). Rezultati morfometrijskih analiza trabekularnog volumena (TV) i volumena koštanog tkiva (BTV) i volumena kalcifikovane hrskavice (CCV) kontrolnih i mladunaca iz obe tretirane grupe (K). Imunohistochemijska (IHC) detekcija kolagena tipa 1 pokazuje prisustvo u osteoblastima / osteocitima i vanćelijskom matriksu zone okoštavanja kod kontrolnih mladunaca (L) i mladunaca iz H-1 (M) i H-2 (N) grupe (3,3' - diaminobenzidin, kontrastirano hematoksilinom, bar: 20 μ m). Površina na kojoj se prisutan pozitivan signal IHC bojenja za kolagen tipa 1 kod mladunaca C, H-1 i H-2 mladunaca (O). ISH za kiseli protein matriksa dentina 1 (DMP-1) kod kontrolnih mladunaca (P) i kod H-1 (K) i H-2 mladunaca (R) (5-bromo-4-hloro-3 -indolil fosfat / nitro plavi tetrazolijum, bar: 50 μ m). Broj DMP-1 pozitivnih osteoblasta / osteocita (OB / OC) kod životinja iz svih eksperimentalnih grupa (S). (* $p < 0.05$, ** $p < 0.01$, **** $p < 0.0001$)

Na presecima obojenim Masson-Goldner metodom bilo je moguće razlikovati zeleno-plavi osteoid – matriks koštanog tkiva i bezbojnu kalcifikovanu hrskavicu koji zajedno formiraju primarne trabekule (Slika 5.17. H, I, J). Kod mladunaca iz H-1, a posebno kod mladunaca iz H-2 grupe trabekule su šire u poređenju sa kontrolama (Slika 5.17. H, I, J). Morfometrijska analiza pokazala je da u poređenju sa kontrolama, kod H-1 mladunaca TV, BTV i CCV nisu različiti kada se porede sa kontrolom (Slika 5.17.K). Mladunci iz H-2 grupe imaju povećan TV ($p < 0,01$) i CCV ($p < 0,0001$) u poređenju sa kontrolom (Slika 5.17. K). Takođe, mladunci iz H-2 grupe imaju veći TV ($p < 0,05$) i veći CCV ($p < 0,0001$) u odnosu na H-1 mladunce. (Slika 5.17.K). BTV je niži u odnosu na kontrolu samo kod H-2 mladunaca ($p < 0,0001$) (Slika 5.17.K). Kada se poredi BTV između tretiranih grupa H-2 mladunci imaju značajno manji BTV u odnosu na H-1 grupu. Kod kontrolnih i H-1 mladunaca, osteoblasti u zoni okoštavanja imaju karakteristični

prizmatičan oblik, što odgovara izgledu ćelije koja sintetiše matriks koštanog tkiva (osteoid), dok kod H-2 mladunaca ove ćelije imaju vretenast oblik (Slika 5.17. L, M, N). Imunohistohemijskom analizom je pokazano da je količina kolagena tipa 1 u osteoblastima i vanćelijskom matriksu značajno manja kod H-2 mladunaca u poređenju sa kontrolom ($p < 0,01$) (Slika 5.17. L, M, N, O). Broj osteoblasta / osteocita koji ekspimiraju RNK za DMP-1 smanjen je kod H-1 i H-2 mladunaca u poređenju sa kontrolama ($p < 0,0001$ u oba slučaja) (Slika 5.17. P, K, R, S).

Mladunci stari sedam dana (T7)

Ekspresija RNK za TRAP u osteoklastima (Slika 5.18. A, B, C) opada kod H-1 i H-2 mladunaca sa težinom hipotireoidizma. Površina prekrivena lizozomima koji ispoljavaju aktivnost TRAP-a (Slika 5.18. D, E, F, G) značajno je manja kod mladunaca iz H-1 ($p < 0,05$) i H-2 ($p < 0,0001$) grupe u poređenju sa kontrolom. Takođe, površina na kojoj je ekspimiran aktivan TRAP je manja u H-2 grupi ($p < 0,0001$) u odnosu na mladunce iz H-1 grupe (Slika 5.18. E, F, G). Na presecima obojenim Masson-Goldner metodom bilo je moguće još jasnije razlikovati sve strukture koje su praćene i kod mladunaca na rođenju. Kod mladunaca H-1 i H-2 grupe trabekule su šire u poređenju sa kontrolama (Slika 5.18. H, I, J). Morfometrijska analiza pokazala je da u poređenju sa kontrolama, kod H-1 mladunaca TV i BTV nisu različiti, dok je CCV povećan ($p < 0,01$) (Slika 5.18. K). Mladunci iz H-2 grupe imaju povećan TV ($p < 0,0001$) i CCV ($p < 0,0001$) u poređenju sa kontrolom (Slika 5.18. K). Takođe, TV i CCV su veći kod H-2 mladunaca u poređenju sa H-1 mladuncima (za oba parametra ($p < 0,0001$)) (Slika 5.18. K). BTV je niži u odnosu na kontrolu samo kod mladunaca H-2 ($p < 0,05$) (Slika 5.18. K). Slično kao i kod kontrolnih i H-1 mladunaca na rođenju osteoblasti mladunaca starih sedam dana iz istih grupa su karakteristični za ovu vrstu ćelija, dok su kod H-2 mladunaca vretenatog oblika (Slika 5.18. L, M, N). Imunohistohemijskom analizom je pokazano da je količina kolagena tipa 1 u osteoblastima i vanćelijskom matriksu niža kod mladih H-1 i H-2 u poređenju sa kontrolom ($p < 0,05$ i $p < 0,0001$) (Slika 5.18. L, M, N, O). Takođe, manja je kod mladih H-2 u poređenju sa H-1 mladuncima ($p < 0,0001$) (Slika 5.18. M, N, O).



Slika 5.18. Reprezentativne mikrofotografije zone okoštavanja i grafikoni koji predstavljaju srednju vrednost \pm standardnu devijaciju morfolometrijskih analiza: In situ hibridizacija (ISH) za RNK tartratrezistentnu kiselu fosfatazu (TRAP) u zoni

okoštavanja kod kontrolnih T7 mladunaca (C) (A) i kod potomaka majki tretiranih sa niskom dozom PTU-a (H-1) (B) i visokom dozom PTU (H-2) (C) (5-bromo-4-hloro-3-indolil fosfat/nitro plavi tetrazolijum, bar: 50 μ m). Histochemija (HC) pokazuje ljubičasto obojenu površinu na na kojoj je aktivan TRAP kod kontrolnih mladunaca (D), H-1 (E) i H-2 mladunaca (F) (bar: 50 μ m). Površina obojena u ljubičastom bojom kod C, H-1 i H-2 mladunaca (G). Masson-Goldner bojenje pokazuje zeleni osteoid i bezbojnu kalcifikovanu hrskavicu koji zajedno formiraju primarnu trabekulu u zoni okoštavanja kontrolnih (H), H-1 (I) i H-2 (J) mladunaca (bar: 20 μ m). Morfometrijske analize trabekularnog volumena (TV), volumena koštanog tkiva (BTV) volumena kalcifikovane hrskavice (CCV) kod kontrolnih, H-1 i H-2 mladunaca (K). Imunohistokemijska (IHC) detekcija kolagena tipa 1 pokazuje prisustvo u osteoblastima / osteocitima i vanćelijskom matriksu zone okoštavanja kod kontrolnih mladunaca (L) i H-1 (M) i H-2 (N) mladunaca (3,3'-diaminobenzidin, kontrastirano hematoksilinom, bar: 20 μ m). Površina na kojoj se prisutan pozitivan signal IHC bojenja za kolagen tipa 1 je manja kod kontrolnih, H-1 i H-2 mladunaca (O). ISH za kiseli protein matriksa dentina 1 (DMP-1) kod kontrolnih mladunaca (P), H-1 (K) i H-2 mladunaca (R) (5-bromo-4-hloro-3-indolil fosfat/nitro plavi tetrazolijum, bar: 50 μ m). Broj DMP-1 pozitivnih osteoblasta / osteocita (OB / OC) kod životinja iz C, H-1 i H-2 grupe (S). (* $p < 0.05$, ** $p < 0.01$, **** $p < 0.0001$).

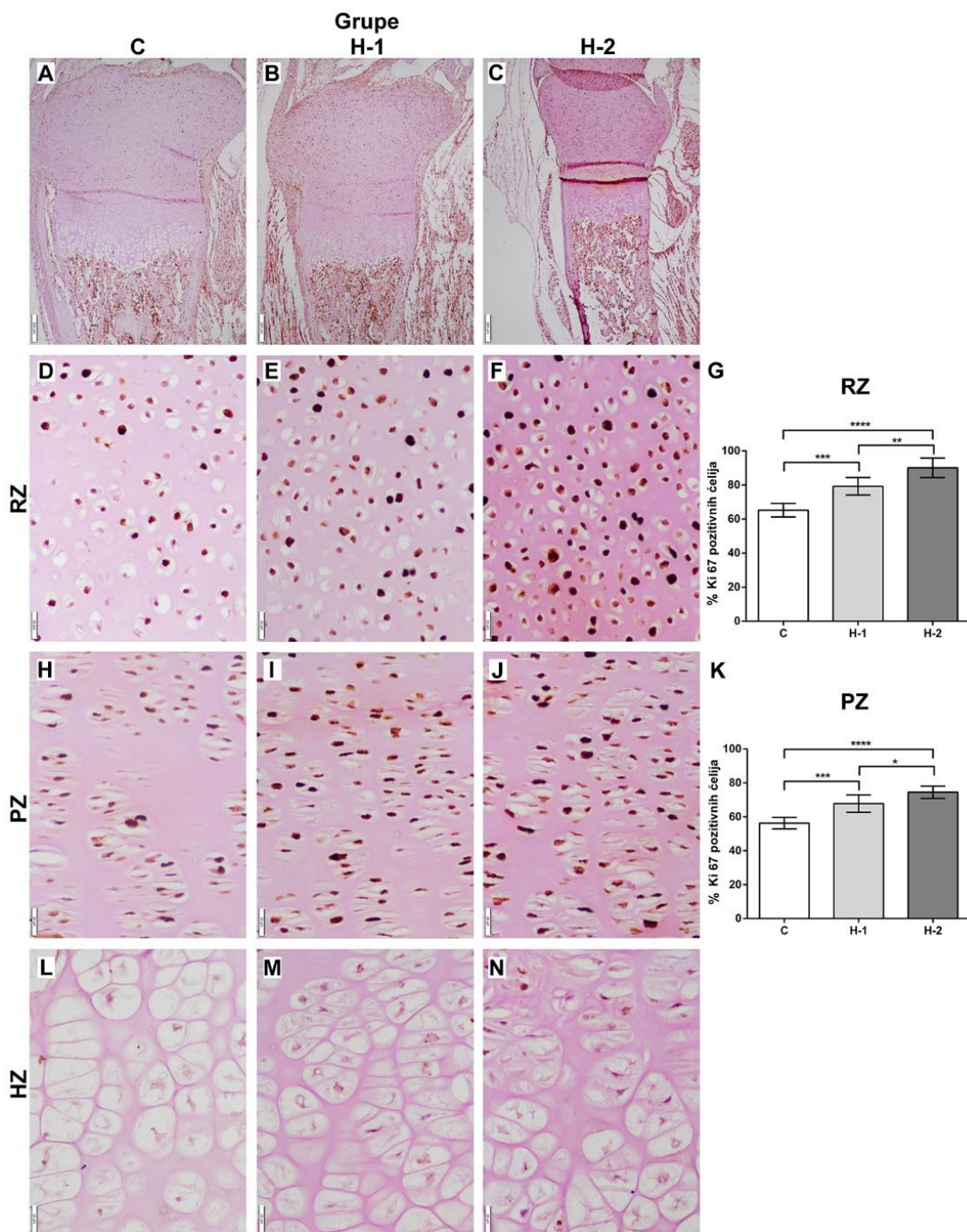
Broj osteoblasta / osteocita koji eksprimiraju RNK za DMP-1 smanjen je kod H-1 i H-2 mladunaca u poređenju sa kontrolama ($p < 0,0001$), dok je u poređenju tretirane grupe broj osteoblasta / osteocita koji eksprimiraju RNK za DMP-1 manji u H-2 grupi ($p < 0,0001$) (Slika 5.18. P, K, R, S).

5.2.6. Markeri proliferacije, autofagije i apoptoze u hondrocitima tibije mladunaca

5.2.6.1. Ekspresija markera proliferacije: Ki67

Mladunci na rođenju

Na presecima proksimalne epifize tibije mladunaca svih grupa zapaža se snažna ekspresija Ki67, lokalizovana u jedrima hondrocita zone rezervne hrskavice i posebno zone proliferacije hondrocita, dok je u hondrocitima zone hipertrofije hondrocita odsutna (Slika 5.19. A, B, C). Procenat imunopozitivnih ćelija u zoni rezervne hrskavice značajno je veći kod obe tretirane grupe ako se porede sa kontrolom (za H-1, $p < 0,001$; za H-2 $p < 0,0001$) (Slika 5.19. D, E, F, G). Procenat imunopozitivnih ćelija u zoni rezervne hrskavice između dve tretirane grupe značajno je veći kod H-2 grupe ($p < 0,05$) u odnosu na kontrolu (Slika 5.19. E, F, G). Što se tiče imunoekspresije Ki67 u zoni proliferacije hondrocita zapažen je sličan obrazac kao u zoni rezervne hrskavice. Procenat imunopozitivnih ćelija je značajno veći u H-1 grupi ($p < 0,001$) u odnosu na kontrolu (Slika 5.19. H, I, J, K). Takođe, procenat imunopozitivnih ćelija je veći kod H-2 mladunaca ($p < 0,0001$) poredeći sa kontrolnim životinjama (Slika 5.19. H, I, J, K). Mladunci iz H-2 grupe imaju veliki procenat imunopozitivnih ćelija u poređenju sa mladuncima iz H-1 grupe ($p < 0,05$) (Slika 5.19. I, J, K). Ekspresija Ki67 nije zabeležena u HZ ni u jednoj eksperimentalnoj grupi (Slika 5. 19. L, M, N).

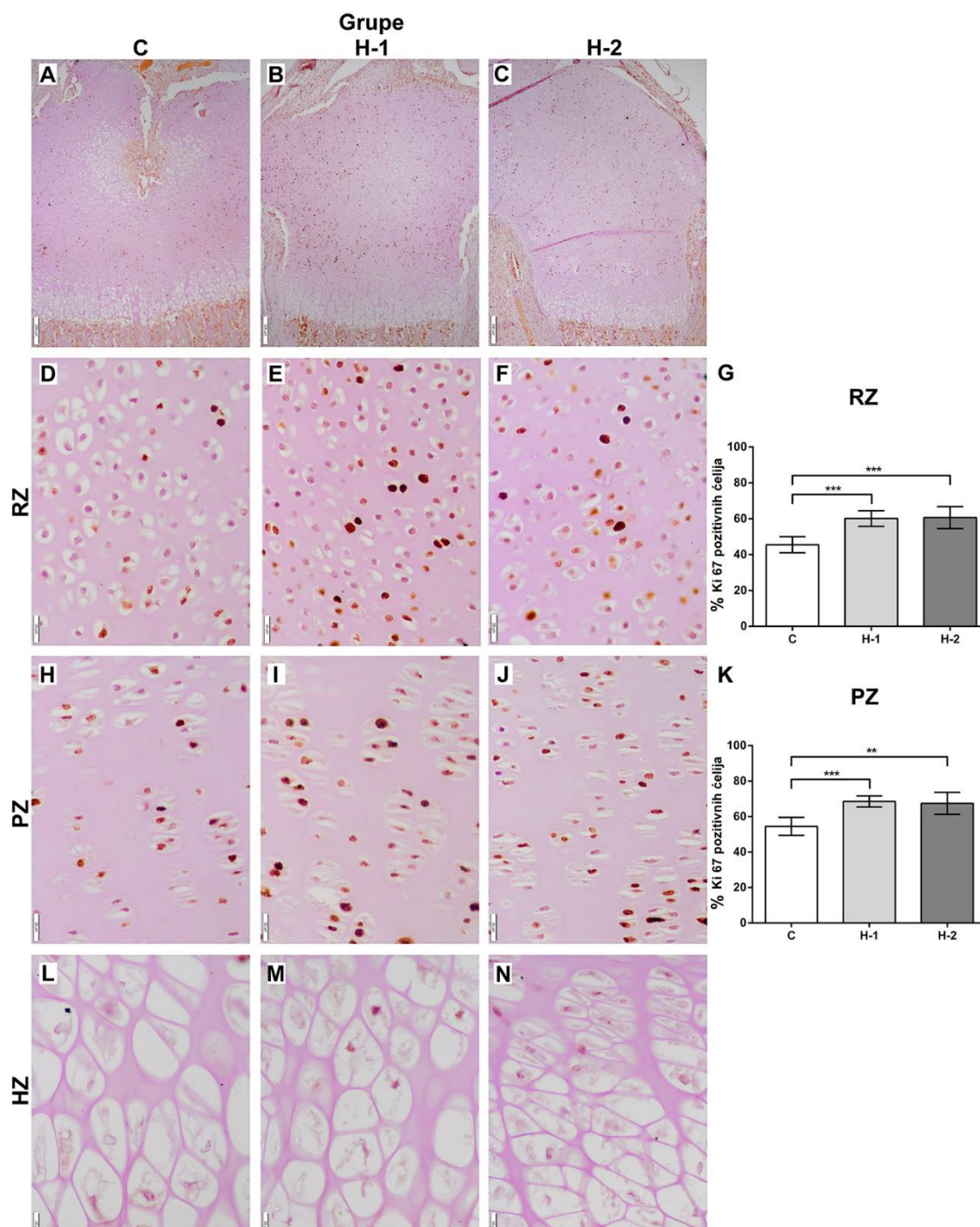


Slika 5.19. Reprezentativne mikrofotografije imunoekspresije Ki67 u proksimalnoj epifizi tibije T0 mladunaca koji potiču od majki iz kontrolne grupe (C) (A) i majki tretiranih niskom dozom (H-1) (B) i visokom dozom PTU-a (H-2) (C). Grafikoni predstavljaju srednju vrednost \pm standardna devijacija procenta Ki67 imunopozitivnih ćelija (3,3'-diaminobenzidin, kontrastirano hematoksilinom, bar: 200 μ m). Imunoekspresija Ki67 u zoni rezervne hrskavice (RZ) kontrolnih (D), H-1 (E) i H-2 (F)

mladunaca. Procenat Ki67 imunopozitivnih ćelija u RZ kontrolnih i tretiranih životinja (G). Imunoekspresija Ki67 u zoni proliferacije hondrocita (PZ) kontrolne (H), H-1 (I) i H-2 (J) grupe. Procenat imunopozitivnih ćelija u PZ (K). Zona hipertrofije hondrocita (HZ) kod kontrolnih (L), H-1 (M) i H-2 (N) mladunaca (3,3'-diaminobenzidin, kontrastirano hematoksilinom, bar: 20 μ m)($p<0,05$, ** $p<0,01$, *** $p<0,001$, **** $p<0,0001$).*

Mladunci stari sedam dana (T7)

Obrazac imunoekspresije Ki67 u proksimalnoj epifizii mladunaca starih sedam dana koji su potomci PTU tretiranih i kontrolnih majki, veoma je sličan onom koji je viđen i opisan kod mladunaca na rođenju. Snažna ekspresija je prisutna u jedrima hondrocita zone rezervne hrskavice i zone proliferacije hondrocita, dok izostaje u potpunosti u zoni hipertrofije hondrocita (Slika 5.20. A, B, C). Mora se napomenuti da postoje razlike u građi proksimalne epifize tibije između mladunaca na rođenju i mladunaca starih sedam dana. Kao što je već navedeno u prethodnim poglavljima, prisustvo dobro razvijenog sekundarnog centra okoštavanja kod kontrolnih, slabije razvijenog kod H-1 i potpuno nerazvijenog kod H-2 reflektuje se i na ekspresiju Ki67 u zoni rezervne hrskavice kod T7 mladunaca. Kod kontrolnih životinja u jedrima hondrocita oko sekundarnog centra okoštavanja pozitivno bojenje na Ki67 je u potpunosti odsutno (Slika 5.20. A). Kod H-1 mladunaca hondrociti u blizini začetka sekundarnog centra okoštavanja takođe ne ekspimiraju Ki67 (Slika 5.20.B), dok je kod mladunaca iz H-2 grupe zona rezervne hrskavice sličnog izgleda, kao kod mladunaca na rođenju tj., ekspresija Ki67 je ravnomerna u zoni rezervne hrskavice (Slika 5.20. C). Procenat Ki67 imunopozitivnih ćelija kod H-1 i H-2 grupe je veći u odnosu na kontrolnu grupu (u oba slučaja $p<0,001$) (Slika 5.20. D, E, F, G). Slično, u zoni proliferacije hondrocita je procenat pozitivnih ćelija veći u H-1 grupi ($p<0,001$) i H-2 grupi ($p<0,01$) u poređenju sa kontrolnim mladuncima (Slika 5.20. H, I, J, K). Protein Ki67 nije prisutan u jedru hondrocita zone hipertrofije, C, H-1 i H-2 mladunaca (Slika 5.20. L, M, N).



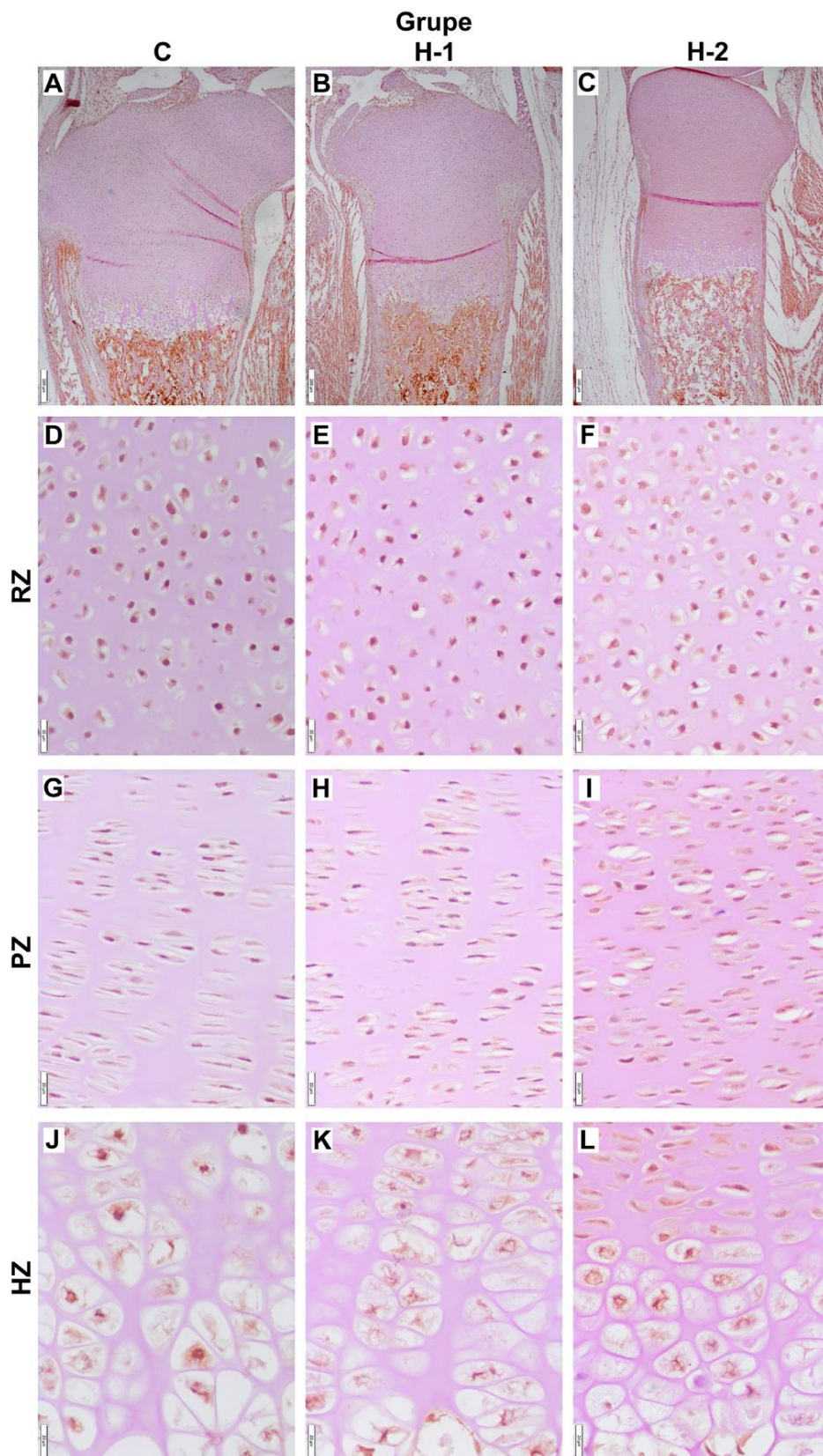
Slika 5.20. Reprezentativne mikrofotografije imunoekspresije Ki67 u proksimalnoj epifizi tibije T7 mladunaca koji potiču od majki iz kontrolne grupe (C) (A) i majki tretiranih niskom (H-1) (B) i visokom dozom PTU-a (H-2) (C) i grafikoni koji predstavljaju srednju vrednost \pm standardnu devijaciju procenta Ki67 imunopozitivnih ćelija (3,3'-diaminobenzidin, kontrastirano hematoksilinom, bar: 200 μ m). Imunoekspresija Ki67 u zoni rezervne hrskavice (RZ) kontrolnih (D), H-1 (E) i H-2 (F)

*mladunaca. Procenat Ki67 imunopozitivnih ćelija u RZ kontrolnih i tretiranih životinja (G). Imunoekspresija Ki67 u zoni proliferacije hondrocita (PZ) kontrolne (H), H-1 (I) i H-2 (J) grupe. Procenat imunopozitivnih ćelija u PZ (K). Zona hipertrofije hondrocita (HZ) kod kontrolnih (L), H-1 (M) i H-2 (N) mladunaca (3,3'-diaminobenzidin, kontrastirano hematoksilinom, bar: 20µm) (** p<0,01, *** p<0,001).*

5.2.6.2 Ekspresija markera autofagije: ATG7 i LC3

Mladunci na rođenju

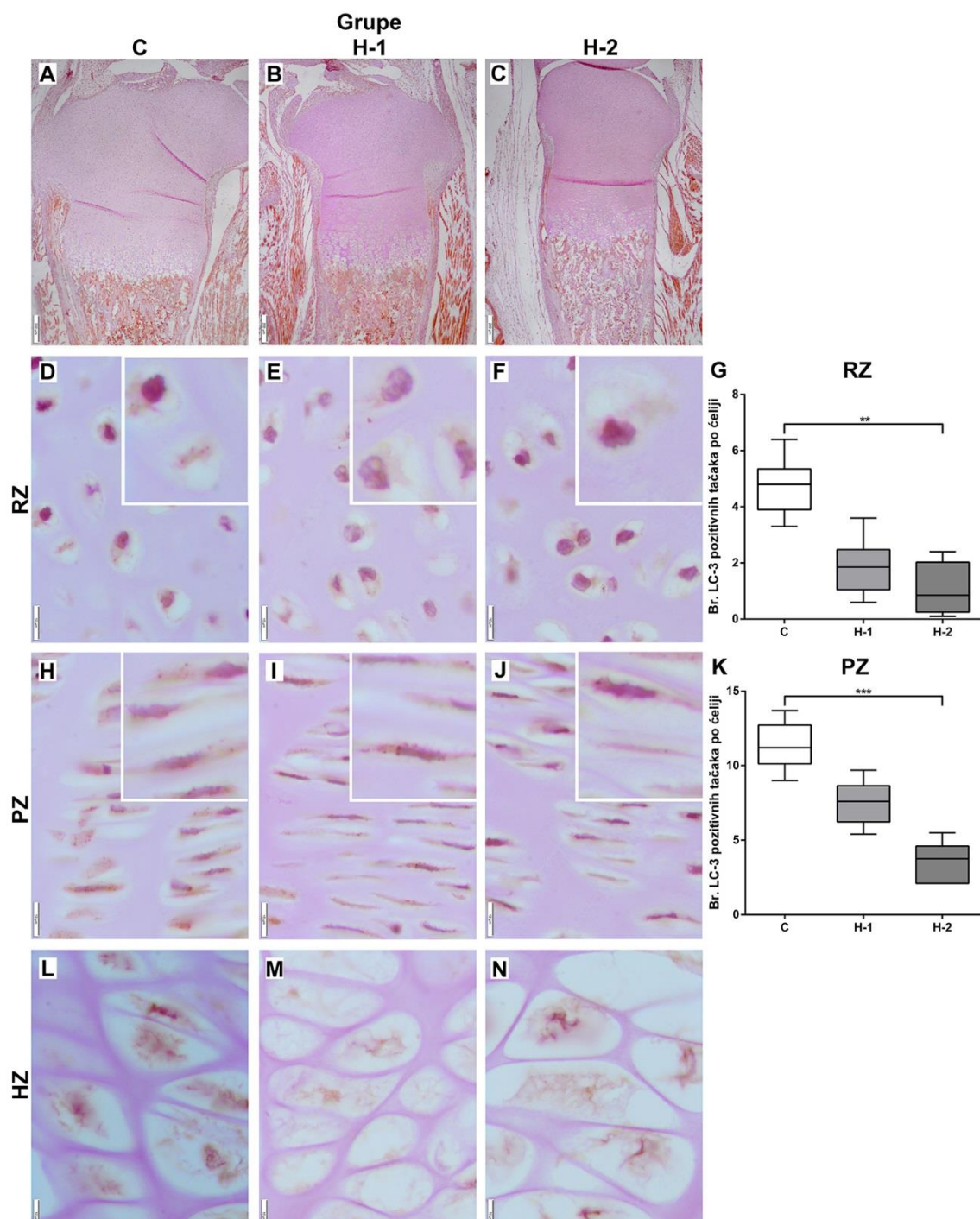
Na presecima proksimalne epifize tibije (Slika 5. 21. A, B, C), kao i pojedinačnih zona epifizne ploče: zone rezervne hrskavice (Slika 5.21. D, E, F), zone proliferacije hondrocita (Slika 5.21. G, H, I) i zone hipertrofije hondrocita (Slika 5.21. J, K, L) kontrolnih, H-1 i H-2 mladunaca u većini hondrocita uočena je homogena pozitivnost koja je odraz difuzne distribucije ATG7 u citoplazmi.



Slika 5.21. Reprezentativne mikrofotografije imunoekspresije APG7 u proksimalnoj epifiziji tibije T0 mladunaca koji potiču od majki iz kontrolne grupe (C) (A) i majki

tretiranih niskom dozom (H-1) (B) i visokom dozom PTU-a (H-2) (C) (3,3'-diaminobenzidin, kontrastirano hematoksilinom, bar: 200 μ m). Ekspresija APG7 u zoni rezervne hrskavice (RZ) kontrolnih (D), H-1 (E) i H-2 (F) mladunaca, zoni proliferacije hondrocita (PZ) C (G), H-1 (H) i H-2 (I) mladunaca, i zoni hipertrofije hondrocita (HZ) kontrolnih (J), H-1 (K) i H-2 (L) životinja (3,3'-diaminobenzidin, kontrastirano hematoksilinom, bar: 20 μ m).

Imunopozitivnost na LC3 u proksimalnoj epifiziji i pojedinim zonama epifizne ploče mladunaca iz sve tri ogledne grupe prikazana je na slici 5.22. Spečifično pozitivno bojenje na LC3 je prisutno u citoplazmi hondrocita u vidu difuznog bojenja slabog intenziteta i veoma intenzivnog bojenja koje je definisano u obliku tačaka rasutih po citoplazmi, LC3 pozitivne tačke. Histološkom analizom preseka proksimalne epifizije tibije kontrolnih (Slika 5.22.A), H-1 (Slika 5.22.B) i H-2 (Slika 5.22. C) mladunaca, primećuju se razlike u zastupljenosti LC3 pozitivnih tačaka po ćeliji. Broj LC3 pozitivnih tačaka po ćeliji u zone rezervne hrskavice manji je kod obe tretirane grupe kada se poredi sa kontrolom, ali je statistička značajnost prisutna samo kod H-2 grupe ($p < 0,01$) (Slika 5.22. D, E, F, G). Veoma slična situacija je i u zoni proliferacije hondrocita. Broj LC3 pozitivnih tačaka po hondrocitu u zoni proliferacije hondrocita manji kod H-2 grupe ($p < 0,001$) u odnosu na kontrolnu grupu (Slika 5.22. H, I, J, K). Broj LC3 pozitivnih tačaka je manji i kod H-1 grupe u odnosu na kontrolnu, ali bez statističke značajnosti zbog velikog koeficijenta varijacije (Slika 5.22. K). Razlika u broju LC3 pozitivnih tačaka po ćeliji u zone hipertrofije hondrocita nije primećena (Slika 5.22. L, M, N).

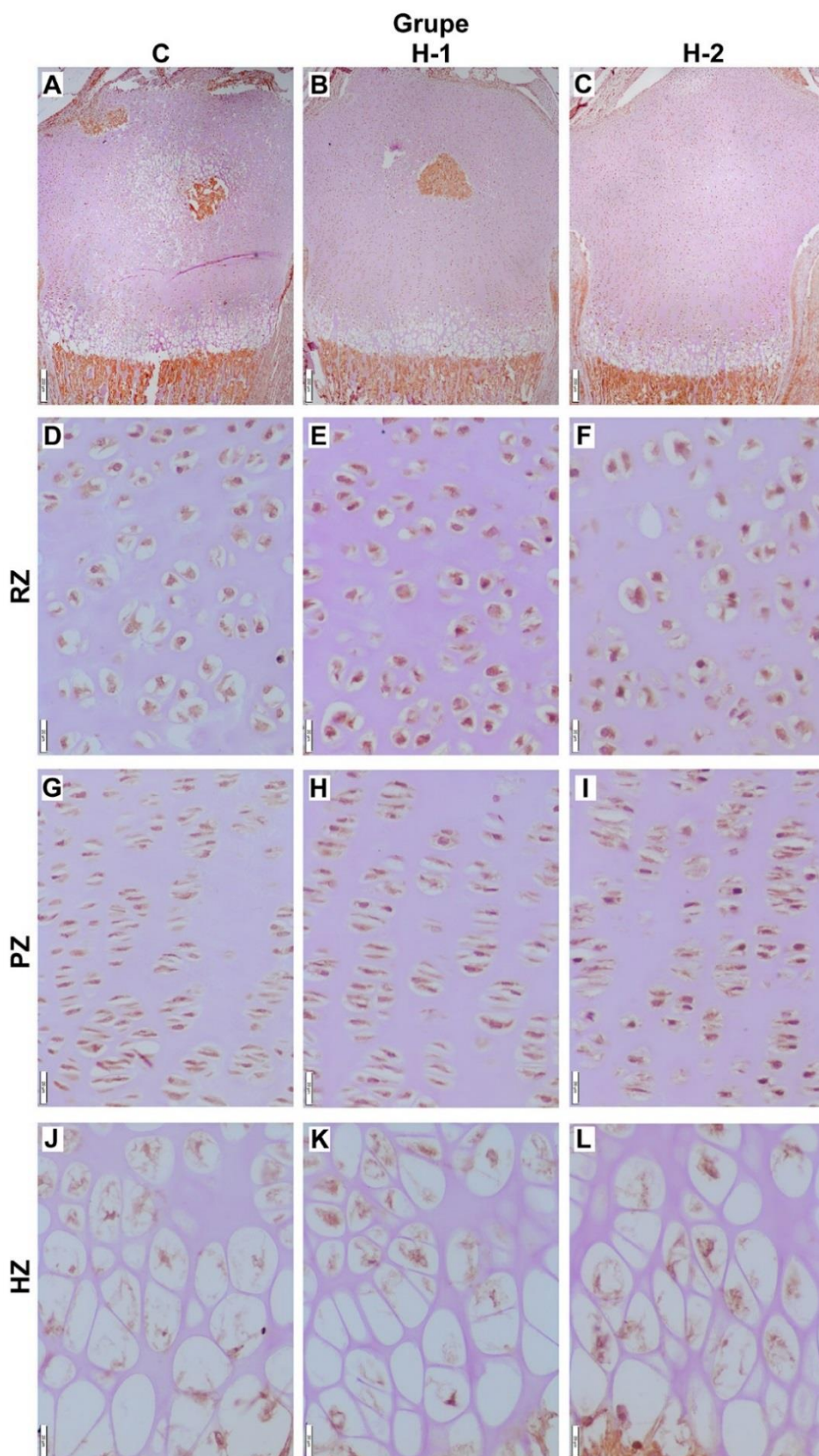


Slika 5.22. Reprezentativne mikrofotografije imunoekspresije LC3 u proksimalnoj epifiznoj ploči tibije T0 mladunaca potomaka majki iz kontrolne grupe (C) (A) i majki tretiranih niskom dozom (H-1) (B) i visokom dozom PTU-a (H-2) (C) i grafikoni predstavljeni kao boksplovovi koji pokazuju interkvartilni opseg, medijanu, minimalnu i maksimalnu vrednost (3,3'-diaminobenzidin, kontrastirano hematoksilinom, bar: 200 μ m). Imunoekspresija LC3 u zoni rezervne hrskavice (RZ) kontrolnih (D), H-1 (E) i

*H-2 (F) mladunaca. Broj LC3 pozitivnih tačaka po ćeliji u RZ (G). Imunoekspresija LC3 u zoni proliferacije hondrocita (PZ) kontrolnih (H), H-1(I) i H-2(J) mladunaca i broj LC3 pozitivnih tačaka po ćeliji u PZ (K). Zona hipertrofije hondrocita (HZ) C (L), H-1 (M) H-2 (N) mladunaca. (3,3'-diaminobenzidin, kontrastirano hematoksilinom, bar: 10 μ m)(** p <0,01, *** p <0,001).*

Mladunci stari sedam dana (T7)

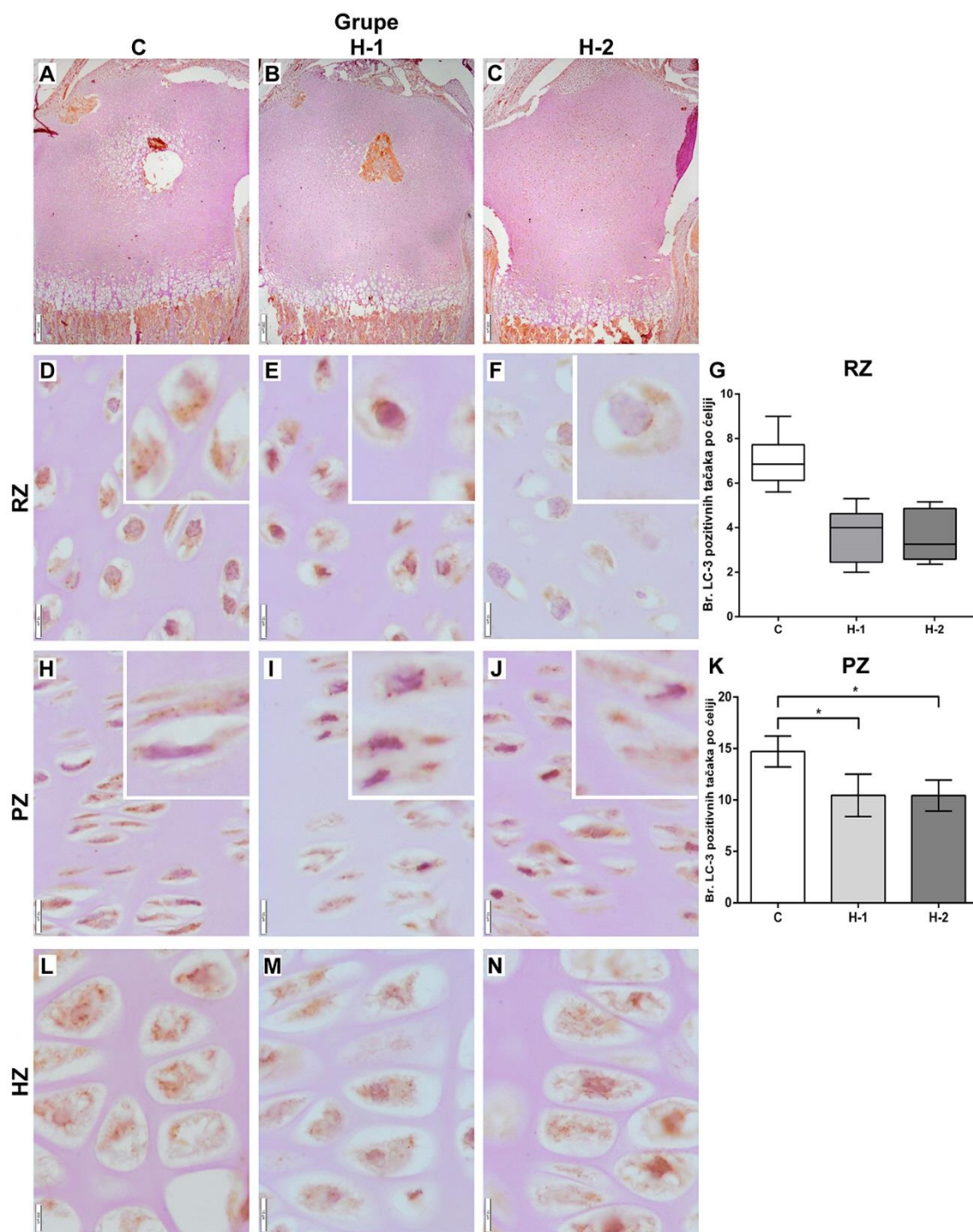
Obrazac imunoekspresije ATG7 u proksimalnoj epifizi tibije kod mladunaca starih sedam dana podudara se sa onim viđenim i opisanim kod mladunaca na rođenju. Difuzna ekspresija ATG7 zastupljena je u citoplazmi većine hondrocita u zonama epifizne ploče kontrolnih (Slika 5.23. A, D, G, J), H-1 (Slika 5.23. B, E, H, K) i H-2 (Slika 5.23. C, F, I, L) mladunaca, tako da kvantifikacija razlika nije svrsishodna.



Slika 5.23. Reprezentativne mikrofotografije imunoekspresije APG7 u proksimalnoj epifizni tibije mladunaca starih sedam dana potomaka majki iz kontrolne grupe (C) (A)

i majki tretiranih niskom dozom (H-1) (B) i visokom dozom PTU-a (H-2) (C) (3,3'-diaminobenzidin, kontrastirano hematoksilinom, bar: 200 μ m). Ekspresija APG7 u zoni rezervne hrskavice (RZ) kontrolnih (D), H-1 (E) i H-2 (F) mladunaca, zoni proliferacije hondrocita (PZ) kontrolnih (G), H-1 (H) i H-2 (I) mladunaca, i zoni hipertrofije hondrocita (HZ) kontrolnih (J) H-1 (K) H-2 (L) 3,3'-diaminobenzidin, kontrastirano hematoksilinom, bar: 20 μ m)

Obrazac ekspresije LC3 u proksimalnoj epifizi tibije kod mladunaca starih sedam dana sličan je kao kod mladunaca na rođenju (Slika 5.24.). Specifična imunopozitivnost takođe je prisutna u citoplazmi u vidu slabog difuznog bojenja i jakog, dobro definisanog tačkastog bojenja. U citoplazmi hondrocita zone rezervne hrskavice kontrolne grupe (Slika 5.24. D) jasno se uočavaju LC3 pozitivne tačke. Kod H-1 i H-2 grupe uočljiv je manji broj LC3 pozitivnih tačaka u poređenju sa kontrolom, ali bez statistički značajnih razlika (Slika 5.24. E, F, G). Što se tiče ekspresije LC3 pozitivnih tačaka po ćeliji, u zoni proliferacije hondrocita je prisutno smanjenje njihovog broja u H-1 ($p < 0,05$) i H-2 ($p < 0,05$) u poređenju sa kontrolom (Slika 5.24. H, I, J, K). Analizom zone hipertrofije hondrocita kontrolnih, H-1 i H-2 mladunaca (Slika 5.24. L, M, N) ne uočava se razlika u broju LC3 pozitivnih tačaka u hondrocitima ove zone.



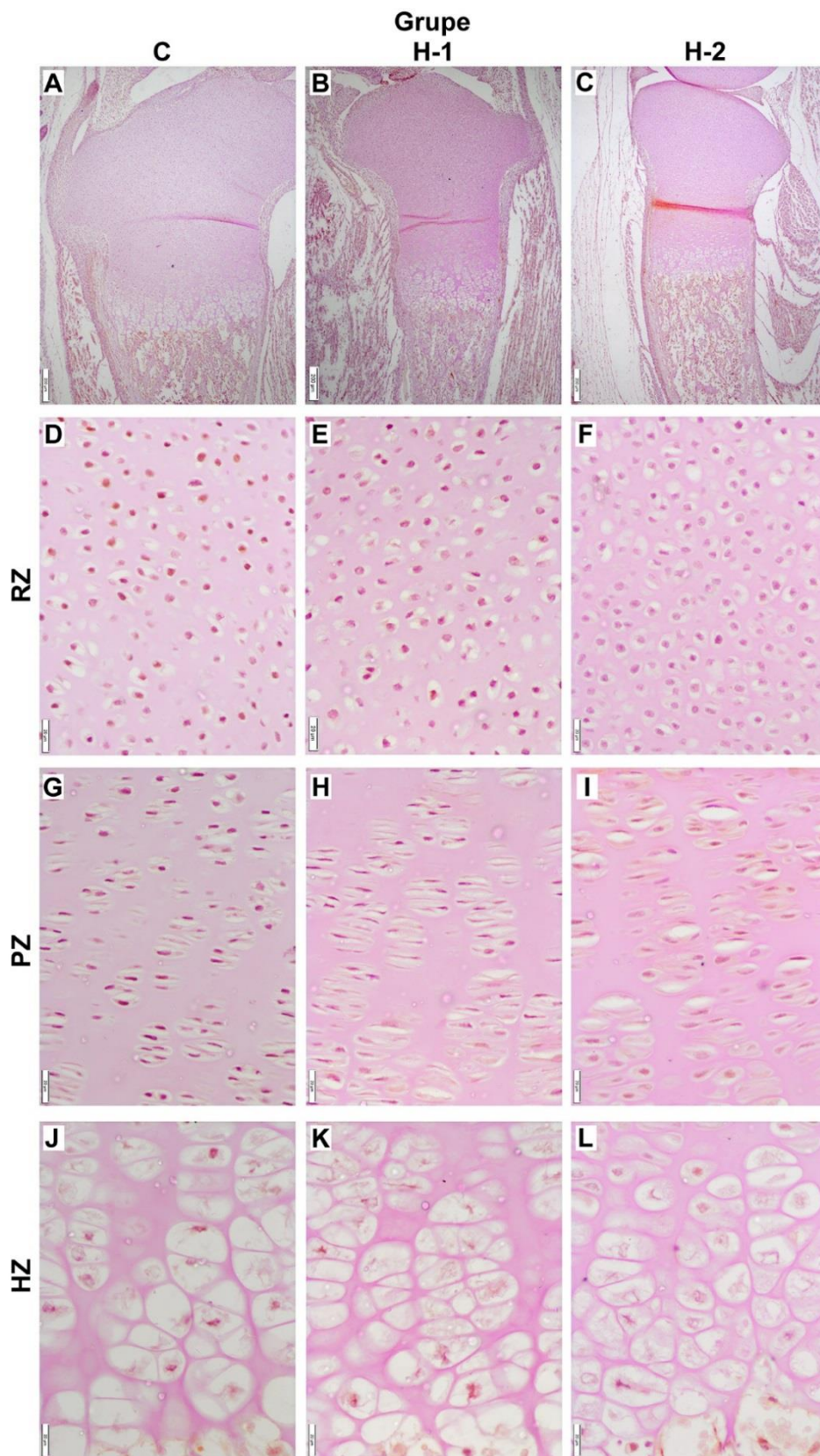
Slika 5.24. Reprezentativne mikrofotografije imunoekspresije LC3 u proksimalnoj epifizi tibije T7 madunaca koji potiču od majki iz kontrolne grupe (C) (A) i majki tretiranih niskom dozom (H-1) (B) i visokom dozom PTU-a (H-2) (C) i grafikoni predstavljeni kao boksplotovi koji pokazuju interkvartilni opseg, medijanu, minimalnu i maksimalnu vrednost i grafikoni koji predstavljaju srednju vrednost ± standardnu

devijaciju broja LC3 imunopozitivnih tačaka po ćeliji (3,3'-diaminobenzidin, kontrastirano hematoksilinom, bar: 200 μ m). Ekspresija LC3 u zoni rezervne hrskavice (RZ) kontrolnih (D), H-1 (E) i H-2 (F) Broj LC3 pozitivnih tačaka po ćeliji u RZ (G). Imunoekspresija LC3 u zoni proliferacije hondrocita (PZ) kontrolnih (H), H-1 (I) i H-2 (J) mladunaca i broj LC3 pozitivnih tačaka po ćeliji u PZ (K). Zona hipertrofije hondrocita (HZ) C (L), H-1 (M) H-2 (N) mladunaca. (3,3'-diaminobenzidin, kontrastirano hematoksilinom, bar: 10 μ m)(* $p < 0,05$).

5.2.6.3. Ekspresija markera apoptoze: kaspaza 3

Mladunci na rođenju

Pojedinačne kaspaza 3 pozitivne ćelije uočavaju se u hrskavici epifize tibije u predelu perihondrijuma i same hrskavice u predelima gde se formira pripoj ligamenata u kontrolnoj i obe hipotireoidne grupe mladunaca. Ekspresija kaspaze 3 nije zabeležna u drugim regionima hrskavice epifize, kako u kontrolnoj tako ni u tretiranim grupama (Slika 5.25.).

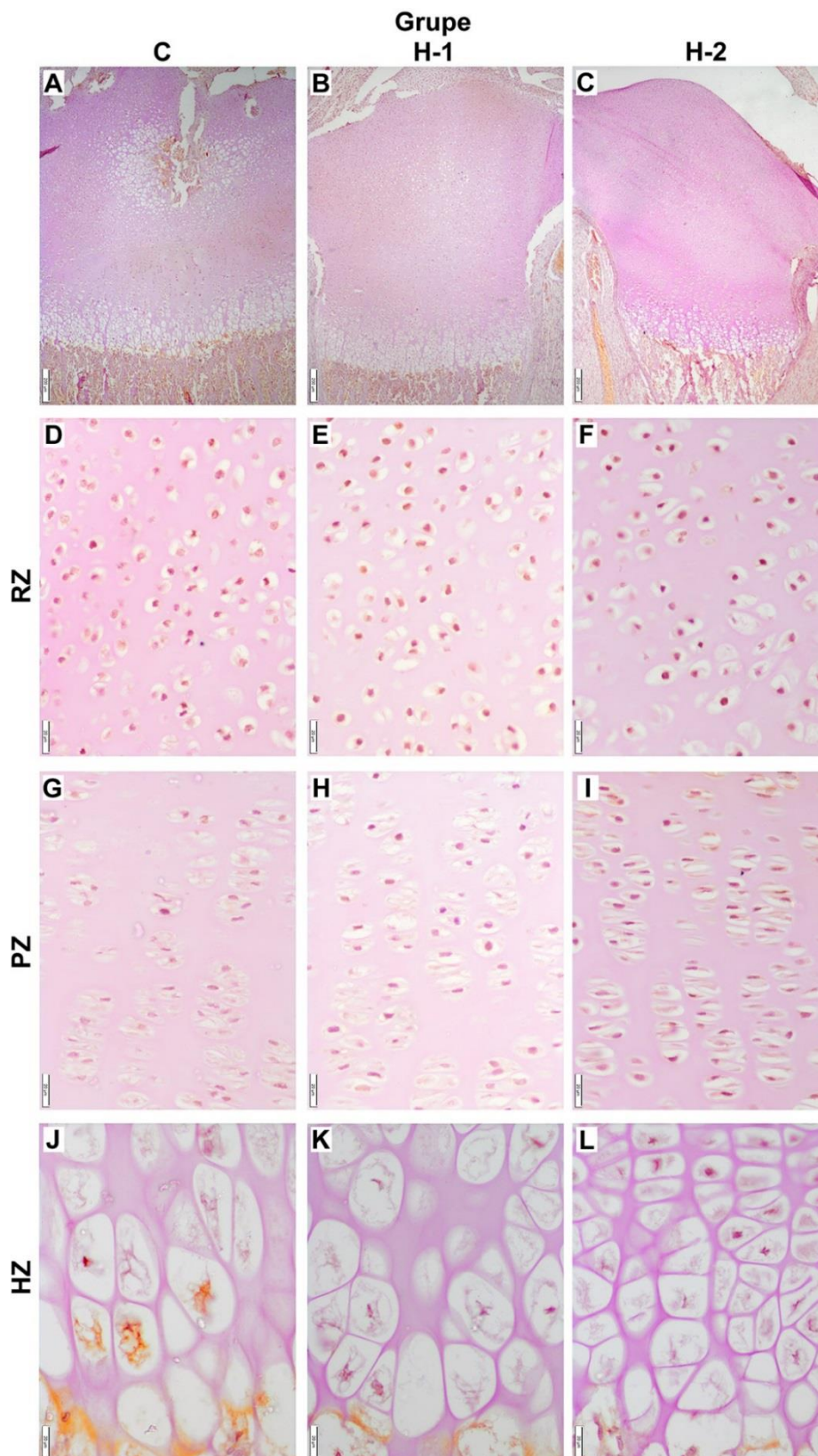


Slika 5.25. Reprezentativne mikrofotografije imunoekspresije kaspaze 3 u proksimalnoj epifizi tibije T0 mladunaca koji potiču od majki iz kontrolne grupe (C)

(A) i majki tretiranih niskom dozom (H-1) (B) i visokom dozom PTU-a (H-2) (C) (3,3'-diaminobenzidin, kontrastirano hematoksilinom, bar: 200µm. Ekspresija kaspaze 3 u zoni rezervne hrskavice (RZ) kontrolnih (D), H-1 (E) i H-2 (F) Imunoekspresija kaspaze 3 zoni proliferacije hondrocita (PZ) kontrolnih (G), H-1 (H) i H-2 (I) mladunaca. Zona hipertrofije hondrocita (HZ) C (J), H-1 (K) H-2 (L) mladunaca. (3,3'-diaminobenzidin, kontrastirano hematoksilinom, bar: 20µm)

Mladunci stari sedam dana (T7)

Kod T7 mladunaca u svim eksperimentalnim grupama takođe je uočena ekspresija kaspaze 3 u ćelijama perihondrijuma i u hondrocitima u predelima pripoja ligamenata. Kod kontrolnih životinja uočava se kaspaza 3 pozitivnost u predelu sekundarnog centra okoštavanja kao i u pojedinim hipertrofisanim hondrocitima neposredno uz zonu okoštavanja. Samo u delu epifizne hrskavice gde se uočavaju naznake razvića sekundarnog centara okoštavanja kod mladunaca H-1 grupe, prisutna je ekspresija kaspaze 3 u pojedinim hondrocitima. Kod mladunaca H-2 grupe ekspresija kaspaze 3 nije bila prisutna ni u jednoj zoni epifizne ploče (Slika 5.26.).



Slika 5.26. Reprezentativne mikrofotografije imunoekspresije kaspaze 3 u proksimalnoj epifiziji tibije T7 madunaca dana koji potiču od majki iz kontrolne grupe

(C) (A) i majki tretiranih niskom dozom (H-1) (B) i visokom dozom PTU-a (H-2) (C) (3,3'-diaminobenzidin, kontrastirano hematoksilinom, bar: 200 μ m. Ekspresija kaspaze 3 u zoni rezervne hrskavice (RZ) kontrolnih (D), H-1 (E) i H-2 (F). Imunoekspresija kaspaze 3 zoni proliferacije hondrocita (PZ) kontrolnih (G), H-1 (H) i H-2 (I) mladunaca. Zona hipertrofije hondrocita (HZ) C (J), H-1 (K) H-2 (L) mladunaca. (3,3'-diaminobenzidin, kontrastirano hematoksilinom, bar: 20 μ m)

6. DISKUSIJA

Hormoni štitaste žlezde neophodni su za prenatalni i postnatalni razvoj, rast i metabolizam (*Mullur i sar., 2014*). Poznato je da prenatalni nedostatak tireoidnih hormona sprečava diferencijaciju neurona i glija ćelija i dovodi do kognitivnih, senzornih i motornih disfunkcija novorođenčadi (*Bernal, 2005*). Njihov uticaj na razvoj i rast skeleta je takođe poznat (*Ahmed i Janjua, 2003*), ali brojni podaci o mehanizmu delovanja na pojedine procese koji su esencijalni za neometano odvijanje endohondralnog okoštavanja, posebno na molekularnom nivou, nedostaju ili su kontradiktorni. Posebno nedostaju podaci o uticaju supkliničkog hipotireoidizma majki za vreme graviditeta na proces rasta i razvoja skeleta njihovih potomaka.

Predmet ove doktorske disertacije je nastavak naših prethodnih istraživanja koja su pokazala da supklinički i klinički oblik hipotireoidizma majki pacova za vreme graviditeta dovodi do ubrzanog sazrevanja i atrezije folikula jajnika njihovih potomaka (*Radovanović i sar., 2003, 2012, 2018; Danilović Luković i sar., 2016, 2017a, 2017b, 2017c*), smanjenja bele pule u slezini (*Roksandić i sar., 2015*), poremećaja u formiranju dlačnih folikula (*Lužajić i sar., 2017*) ali i na razvoj skeleta (*Milošević i sar., 2016, 2017, 2018*) i sinovijalne membrane (*Lužajić i sar., 2016*).

Kod pacova, slično kao kod čoveka, opisano je šest postnatalnih stadijuma razvića. To su neonatalni (0-7 dana), infantilni (8-20 dana), juvenilni (21-32 dana), peripubertalni (33-55 dana kod mužjaka, 33-37 dana kod ženki) i kasni pubertalni (56-70 dana kod mužjaka, 38-46 dana kod ženki) period. Svi ovi periodi mogu se povezati sa sličnim razvojnim stadijumima kod ljudi (*Ojeda i Skinner, 2006; Barrow i sar., 2011*) te se smatra da ispitivanje razvoja pacova, odnosno njegovih tkiva i organa, može biti dobar model za dobijanje informacija koje se mogu primeniti na iste procese kod ljudi, uz jasno definisanje pojedinih ograničenja.

Štitasta žlezda fetusa pacova na rođenju nije u potpunosti funkcionalna te su njegova razvijenost i metabolizam u najvećoj meri rezultat delovanja tireoidnih hormona majke. Zbog toga su pacovi odličan model za izučavanje uticaja poremećaja funkcije

štitaste žlezde majki na razvoj potomstva. Iz tih razloga smo odlučili da jedna ispitivana grupa mladunaca bude žrtvovana odmah po rođenju. Prema literaturnim podacima od 1. do 5. nedelje postnatalnog razvoja najintenzivnija je stopa rasta skeleta koja zatim postepeno opada do postizanja njegove zrelosti između 11,5 i 13. nedelje (*Kember, 1973; Hunziker i Schenk, 1989*). Richman i saradnici (2001) navode da su kritični periodi u razvoju kosti u prepubertalnom periodu između 7. i 14. dana, a u toku puberteta između 23. i 31. dana jer je tada prisutan skok IGF-1 u cirkulaciji. Xing i saradnici (2012) su pokazali da je jedan od najbitnijih faktora preko kojeg tireoidni hormoni ostvaruju svoj efekat na kost upravo IGF-1. Sa druge strane, aktivnost štitaste žlezde novorođenih pacova se polako uspostavlja i nivo T₃ u plazmi raste od rođenja do 3. nedelje starosti. Takođe, značajan porast koncentracije tireoidnih hormona i TSH u krvnoj plazmi novorođenih pacova zabeležen je oko 7. dana (*Dussault i Labrie, 1975, Gruszczynska i sar., 1993*), što se poklapa sa pojavom sekundarnog centra okoštavanja u epifizni tibije kod miševa i pacova (*Xing i sar., 2014*). Kako tireoidni hormoni majke posle tog perioda prestaju da imaju uticaj na rast i razvoj mladunaca, odlučili smo se da druga starosna kategorija ispitivanih mladunaca bude stara sedam dana.

Ovo je prvo istraživanje o uticaju supkliničkog i kliničkog hipotireoidizma majki pacova za vreme graviditeta i ranog perioda laktacije na proces endohondralnog okoštavanja kod njihovog potomstva tokom prve nedelje postnatalnog života. Ispitivana je morfologija proksimalne epifizne ploče i njenih zona, sastav vanćelijskog matriksu hrskavice i kosti, diferencijacija ćelija hrskavice i kosti kao i ekspresija pojedinih gena u njima, ali i preživljavanje i smrt tih ćelija na rođenju i sedmog dana starosti. Najznačajniji rezultati ovog istraživanja diskutovani su u celini prateći proces endohondralnog okoštavanja od rođenja do sedmog dana starosti mladunaca.

Glavni rezultati ovog istraživanja pokazuju da supklinički i klinički oblik hipotireoidizma tek rođenih mladunaca (T0) i mladunaca starih sedam dana (T7), dovodi do:

- 1) smanjenja telesne mase i dužine tibije;
- 2) promene u građi i sastavu epifizne ploče proksimalne tibije gde je uočena:
 - a) promena u ultrastrukturi hondrocita rezervne hrskavice
 - b) smanjena veličina hipertrofisanih hondrocita;

- c) smanjena količina kolagena tipa 10;
 - d) veći sadržaj glikozaminoglikana u zoni hipertrofije;
 - e) manja sinteza i aktivnost TRAP-a,
 - f) manji broj zrelih osteoblasta (DMP-1 pozitivnih ćelija) i kolagena tipa 1 u osteoblastima i vanćelijskom matriksu kostiju.
- 3) povećanje ekspresije markera proliferacije Ki67 u hondrocitima rezervne hrskavice i zone proliferacije hondrocita kod mladunaca iz tretiranih grupa.
- 4) Smanjenje intenziteta autofagije, odnosno broja LC3 pozitivnih tačaka po hondroci u zoni rezervne hrskavice i zoni proliferacije hondrocita kod tretiranih T0 mladunaca i zoni proliferacije hondrocita kod tretiranih T7 mladunaca.
- 5) Ekspresija kaspaze 3 nije uočena u epifiznim pločama kontrolnih i tretiranih T0 mladunaca, dok je kod T7 mladunaca ekspresija ovog markera apoptoze zapažena samo kod kontrolnih životinja u hondrocitima oko sekundarnog centra okoštavanja i u terminalno diferenciranim hipertrofisanim hondrocitima.

Sve ove promene uzrokovale su pojavu širih i kraćih primarnih trabekula.

Dijagnostika hipotireoidnog statusa majki i mladunaca

U ovom radu je ispitivan uticaj supkliničkog i kliničkog oblika hipotiroidizma majki za vreme graviditeta na formiranje dugih kostiju njihovih potomaka. Doze PTU-koje su korišćene za izazivanje obe forme hipotireoidizma su primenjivane sa uspehom u prethodnim studijama (*Radovanović i sar.*, 2012; *Roksandić i sar.*, 2015 i *Danilović Luković i sar.*, 2016, 2017). Doza koja je korišćena za izazivanje kliničke forme hipotireoidizma odabrana je kao najviša moguća doza koja sa jedne strane prouzrokuje klinički hipotireoidizam, a sa druge dozvoljava da se graviditet završi u fiziološkom terminu (*Chen i sar.*, 1995). Kod dece i odraslih osoba obe forme hipotireoidizma su jasno definisane (*Casey i sar.*, 2005; *Count i Varma*, 2009; *Kaplowitz*, 2010; *Skugor*, 2014), dok su podaci o supkliničnom hipotireoidizmu kod pacova veoma oskudni (*Royland i sar.*, 2008; *Liu i sar.*, 2010). Ljudi koji imaju supklinički hipotireoidizam imaju slabo izražene ili nemaju nikakve simptome disfunkcije štitaste žlezde i zbog takve prirode

bolesti dijagnoza može biti postavljena isključivo laboratorijskim analizama nivoa TSH i tireoidnih hormona (*Surks i sar., 2004*). Naime, supklinički hipotireoidizam se karakteriše kao stanje u kome je serumska koncentracija TSH iznad gornjih granica referentnih vrednosti, a koncentracija slobodnog T₄ unutar tih granica. Klinički hipotireoidizam je definisan kao klinički sindrom povezan sa povišenom koncentracijom TSH i smanjenom koncentracijom T₃ i T₄ (*Skugor, 2014*).

U ovom istraživanju pokazano je da supklinički i klinički hipotireoidizam majki za vreme graviditeta dovodi do pojave supkliničke i kliničke forme hipotireodizma kod T0 i T7 mladunaca. Problem u definisanju supkliničkog hipotireoidizma pacova leži u činjenici da ne postoje referentne vrednosti za koncentraciju tireoidnih hormona i TSH. U ovom istraživanju za definisanje oblika hipotireoidizma je korišćena kombinacija merenja telesne težine, koncentracije tireoidnih hormona i Ia. S druge strane, kod obe forme hipotireoidizma T0 i T7 mladunaca pacova registrovan je gubitak telesne mase što se poklapa sa rezultatima istraživanja na pacovima Wistar soja koji su izneli Talsness i saradnici (2008) i Karbalaee i saradnici (2013). Iako vrednosti TSH nisu određivane, indirektni podaci o dejstvu TSH su dobijeni preko Ia štitaste žlezde (*Kališnik, 1981; Danilović Luković i sar., 2016; Rajab i sar., 2017*). Na osnovu visoke vrednosti Ia koja je izmerena u sve četiri grupe hipotireoidinih mladunaca, možemo pretpostaviti da su oni imali suprafiziološki nivo TSH. Kod majki i njihovih potomaka u supkliničkoj grupi pored indirektno potvrđenog suprafiziološkog nivoa TSH utvrđeno je da nema značajne razlike u nivou tireoidnih hormona u odnosu na kontrolne životinje. Takođe, majke iz ove grupe nisu pokazivale kliničke simptome hipotireoidizma. Takav nalaz koji podrazumeva odsustvo kliničkih simptoma, nivo tireoidnih hormona koji je sličan onome kod kontrolnih životinja i povišen Ia ukazuje da su ove životinje supklinički hipotireoidne. Glavni znaci kliničke forme hipotireoidizma kod gravidnih ženki pacova su grub dlačni pokrivač, produženo trajanje graviditeta i manja veličina legla, pri čemu su ovi rezultati u skladu sa prethodno opisanim modelima (*Chen i sar., 1995; Karbalaee i sar., 2013*). Takođe smo potvrdili da mladunci pacova sa kliničkom formom hipotireoidizma imaju nižu vrednost koncentracije tireoidnih hormona i veću vrednost Ia u poređenju sa kontrolom i grupom sa supkliničkom formom hipotireoidizma.

Dužina graviditeta nije bila promenjena kod supklinički hipotireoidnih majki u odnosu na kontrolu, dok je kod kliničke forme hipotireoidizma ona bila značajno

prolongirana. Ovaj naš rezultat je u saglasnosti sa rezultatima Karbalaee i saradnici (2013) koji su indukovali hipotireoidizam gravidnim ženka pacova pomoću PTU-a rastvorenog u vodi za piće u dozi od 0,02%. U njihovom istraživanju takođe je došlo do prolongiranja graviditeta u hipotireoidnoj grupi životinja. Ovo produženje graviditeta se možda može povezati sa nedovoljnom razvijenosti ploda. Opšte je poznato da su tireoidni hormoni neophodni za rast i diferencijaciju gotovo svih ćelija u organizmu. Verovatno je da su fetusi hipotireoidnih jedinki u terminu fiziološkog kraja graviditeta nedovoljno razvijeni tako da njegovo produženje može biti kompenzatorni mehanizam kako bi se intrauterini razvoj prolongirao i možda dostigao zadovoljavajući nivo.

Mala telesna masa i dužina tibije u svim grupama tretiranih mladunaca, može biti posledica prenatalnih promena nastalih usled hipotireoidnog statusa majki. Ovaj nalaz je u skladu sa literaturnim podacima kod ljudi, koji ukazuju da su trudnice obolele od supkliničkog i kliničkog oblika hipotireoidizma rađale bebe manje telesne mase (Davis, 1988; Blazer i sar., 2003). Međutim, drugi podaci ukazuju da su bebe hipotireoidnih majki imale znatno veću telesnu masu na rođenju (Andersen i sar., 2013b). Na modelu pacova pokazano je da su mladunci hipotireoidnih ženki manje telesne mase od rođenja do kraja trećeg meseca posle čega se razlika u odnosu na kontrolu gubi (Karbalaee i sar., 2013). Slabiji rast hipotireoidnih mladunaca pacova se može objasniti delovanjem kombinacije direktnih posledica koje nastaju usled nedostatka tireoidnih hormona i indirektnih koje su rezultat slabog apetita i malnutricije (Marino i sar., 2008).

Morfometrijske karakteristike proksimalne epifizne ploče tibije

Mladunci pacova na rođenju kao i oni stari sedam dana su na početku intenzivnog rasta (Kember, 1973; Hunziker i Schenk, 1989), što znači da su epifizne ploče veoma podložne promenama koje mogu nastati kao posledica disbalansa različitih hormona uključujući i tireoidne hormone i TSH. Prethodno je pokazano da TSH nezavisno od tireoidnih hormona deluje na diferencijaciju različitih struktura epifizne ploče (Abe i sar., 2003). Stoga, može se uzeti u obzir da je endohondralno okoštavanje tibije T0 i T7 hipotireoidnih mladunaca poremećeno zbog pada nivoa tireoidnih hormona i porasta nivoa TSH, ili odnosom između ovih hormona (TH/TSH). Međutim, Basset i saradnici (2008) su na modelu kongenitalno hipotireoidnih miševa dokazali da su dobro poznate

abnormalnosti koje se javljaju na skeletu kao posledica ovog stanja nezavisne od TSH, odnosno da su posledica predominantno nedostatka tireoidnih hormona.

Najvažnije promene vezane za epifiznu ploču rasta po rođenju, tako i posle 7 dana života kod obe hipotireoidne grupe mladunaca su bile: a) njeno skraćenje, b) povećanje broja hipertrofisanih hondrocita i c) smanjena veličina hondrocita. Sve promene su bile više izražene kod pacova sa kliničkim oblikom hipotireoidizma. Takođe je pokazano da se visina terminalnih hipertrofisanih hondrocita postepeno smanjuje srazmerno težini hipotireoidizma kod obe starosne kategorije mladunaca. Prethodnim istraživanjima dokazano je da hondrociti u epifiznim pločama eksprimiraju TSH receptor i da prekomerna ekspresija ili stimulacija ovih receptora dovodi do smanjenja visine epifiznih ploča kod miševa (*Endo i Kobayashi, 2013*). U našem ogledu, indirektno je pokazano da su mladunaci koji su imali klinički hipotireoidizam imali višu koncentraciju TSH (podatak dobijen indirektno putem Ia) nego oni koji su imali supklinički oblik hipotireoidizma. Zbog toga smatramo da skraćenje epifiznih ploča nije samo posledica snižene koncentracije tireoidnih hormona već i posledica povećane koncentracije TSH. Zona proliferacije je jedino bila značajno skraćena kod mladunaca starih sedam dana koji su imali klinički oblik hipotireoidizma. To ukazuje da se tek kada mladunci uđu u period intenzivnog rasta skeleta promene potenciraju i postaju jasno prepoznatljive. Najviše kontradiktornosti u literaturi zapaženo je baš kada je u pitanju uticaj tireoidnih hormona na proliferaciju hondrocita u epifiznim pločama. Robson i saradnici (2000) su pokazali da tireoidni hormoni deluju direktno na hondrocite epifizne ploče tako što podstiču hipertrofičnu diferencijaciju, a inhibiraju klonalnu ekspanziju odnosno proliferaciju. Potpuno suprotno, Wang i saradnici (2010), tvrde da tireoidni hormoni stimulišu ekspresiju IGF-1 u hondrocitima epifiznih ploča i na taj način indukuju proliferaciju ćelija. Na osnovu naših rezultata se može zaključiti da iako je čitava epifizna ploča skraćena, ne postoje pokazatelji da su deobe hondrocita inhibirane, čak naprotiv, broj hipertrofičnih hondrocita je kod mladunaca sa kliničkom formom hipotireoidizma značajno povećan. Zbog toga bi se skraćenje epifizne ploče zapravo moglo objasniti smanjenom veličinom, kako hondrocita u zoni proliferacije tako i onih u zoni hipertrofije.

Naši rezultati pokazuju da je kod oba oblika hipotireoidizma terminalna diferencijacija hondrocita usporena srazmerno težini hipotireoidizma. Moguće je pretpostaviti da hipotireoidizam dovodi do poremećaja efekta koji imaju *Indian hedgehog*

(Ihh) i protein povezan sa paratireoidnim hormonom (PTHrP). Ukratko, prvi hipertrofisani hondrociti sintetišu Ihh, koji zatim parakrino podstiče produkciju PTHrP u ćelijama perihondrijuma i hondrocitima rezervne hrskavice. Uloga PTHrP je da stimuliše proliferaciju hondrocita i spreči njihovu hipertrofičnu diferencijaciju. Naime, kod hipotireoidnih jedinki pacova u zoni hipertrofičnih hondrocita ima više ćelija koje eksprimiraju receptor za PTHrP i Ihh i smanjena je ekspresija kolagena tipa 10 (*Stevens i sar., 2000*). U navedenom istraživanju je predloženo da tireoidni hormoni regulišu Ihh/PTHrP negativnu povratnu spregu i utiču na tempo diferencijacije hondrocita i endohondralnog okoštavanja tokom postnatalnog života. Rezultati našeg istraživanja u kojima se uočava skraćanje zone hipertrofije i smanjenje visine poslednjih hipertrofisanih hondrocita kod obe hipotireoidne grupe u oba uzrasta su u saglasnosti sa prethodno navedenim istraživanjem Stevens i saradnici (2000) jer se može pretpostaviti da nedostatak tireoidnih hormona dovodi do promena na nivou Ihh/PTHrP negativne povratne sprege i na taj način dovodi do smanjenja veličine hondrocita, a posebno visine/zapremine poslednjih hipertrofisanih hondrocita.

Visina zone rezervne hrskavice je merena samo kod T0 mladunaca, dok kod T7 mladunaca to nije bilo moguće zbog prisustva različito razvijenog sekundarnog centra okoštavanja kod kontrolnih i hipotireoidnih jedinki. Funkcija koju zona rezervne hrskavice ima u okviru epifizne ploče nije još uvek rasvetljena do kraja, kao i kakav uticaj nedostatak tireoidnih hormona ima na nju tokom razvoja. Hondrociti u zoni rezervne hrskavice se ponašaju kao matične ćelije jer proliferacijom, odnosno velikim brojem uzastopnih deoba formiraju dobro prepoznatljive kolone hondrocita karakteristične za epifizne ploče. Pored toga, hondrociti ove zone luče morfogen koji deluje kao faktor orijentacije epifizne ploče i koji orijentiše kolone hondrocita da budu paralelne sa uzdužnom osom kosti. Takođe hondrociti luče i faktore koji inhibiraju terminalnu hipertrofičnu diferencijaciju hondrocita i time su odgovorni za organizaciju cele epifizne ploče u vidu različitih zona u kojima ćelije proliferišu i hipertrofišu (*Abad i sar., 2002*). Jedan od faktora koji se stvara u hondrocitima zone rezervne hrskavice i utiče na proliferaciju i diferencijaciju hondrocita ostalih zona epifizne ploče je, kao što je već napomenuto PTHrP. Interesantno je da neke od PTHrP pozitivnih ćelija u zoni rezervne hrskavice eksprimiraju čitav panel markera karakterističnih za matične i progenitorske ćelije skeletnog tkiva (*Mizuhashi i sar., 2018*). Analizom ćelijskih linija dokazano je da

od PTHrP pozitivnih hondrocita nastaju proliferišući hondrociti koji podležu hipertrofiji i finalnoj transdiferencijaciji u osteoblaste i retikularne ćelije koštane srži (*Mizuhashi i sar., 2018*). U našem istraživanju pokazano je da visina zone rezervne hrskavice kod klinički hipotireoidnih T0 mladunaca niža u odnosu na kontrole i supklinički hipotireoidne mladunce. U rezervnoj hrskavici neonatalnih pacova i pre početka klonske proliferacije, perihondrijum obezbeđuje apozicioni rast ovog dela epifizne ploče, zajedno sa rastom čitavog modela buduće kosti (*Uchimura i sar., 2017*). Naša istraživanja pokazuju da u toj regiji postoji i intersticijalni rast, koji se karakteriše izogenim grupama sa po dva hondrocita, nekada u istim lakunama i stvaranjem matriksa. Imunohistohemijski je pokazano da je u ovoj zoni, kao i u zoni proliferacije povećana ekspresija Ki67 u svim tretiranim grupama, u obe starosne kategorije. Jedarni antigen, Ki67 je marker ćelijske proliferacije jer je eksprimiran u toku ćelijskog ciklusa, najviše tokom G1 faze i mitoze, dok ga ćelije u G0 fazi ne eksprimiraju (*Apte, 1990*). Povećana ekspresija Ki67 kod tretiranih životinja govori da su hondrociti u nekoj od aktivnih faza ćelijskog ciklusa. Wilsman i saradnici (1996b), su pokazali da je G1 faza ćelijskog ciklusa od najvećeg značaja za regulaciju endohondralog okoštavanja. Rezultate dobijene imunohemijskim ispitivanjem, potvrđuju i nalazi ultrastrukturne analize zone rezervne hrskavice, gde se uočava da su hondrociti u izogenim grupama životinja iz H-2 grupe manji od onih iz kontrolne i H-1 grupe. Na polutankim preparatima se zapaža smanjeno prisustvo glikogena u hondrocitima svih tretiranih pacova, koje je naročito izraženo u H-2 grupi. Na modelu hipotireodizma koji je veoma sličan našem, pokazano je da mladunci pacova imaju određeni stepen rezistencije na insulin (*Farahani i sar., 2010*), a ovaj hormon je neopodan za glikogenezu. Na osnovu toga se može pretpostaviti da hondrociti hipotireoidnih mladunaca u našem ogledu ne mogu da formiraju zadovoljavajuću rezervu glikogena. Rezerve glikogena u hondrocitima verovatno kontinuirano obezbeđuju odgovarajuću količinu glukoze kako za sintezu ATP-a, tako i za sintezu makromolekula vanćelijskog matriksa, kao što su glikozaminoglikani i glikoproteini (*Suits i sar., 2008*). Ipak, nalaz intenzivnijeg i rasprostranjenijeg bojenja glikozaminoglikana kod hipotireoidnih mladunaca pacova bi značio da glukoza uskladištena u obliku glikogena zapravo nije neophodna za sintezu ovih komponenti vanćelijskog matriksa.

Ultrastrukturna analiza hondrocita

Naši rezultati ultrastrukturne analize zone rezervne hrskavice u ranom neonatalnom periodu kod pacova nedvosmisleno su potvrdila prisustvo svetlih i tamnih hondrocita u svim eksperimentalnim grupama. Svetli hondrociti su okrugli, sa elektron-svetlom citoplazmom, uglavnom raštrkanim granulisanim endoplazminim retikulumom i euhromatičnim jedrom. Tamni hondrociti su nepravilnog oblika, sa mnoštvom citoplazmatskih produžetaka, dobro zastupljenim granulisanim endoplazmatičnim retikulumom i Goldžijevim aparatom i intenzivno heterohromatičnim jedrom. Svetle i tamne hondrocite u zoni proliferacije i zoni hipertrofije epifiznih ploča ždrebeta opisali su Ahmed i saradnici (2007). Oni su apostrofirali da u zoni rezervne hrskavice nije bilo moguće razlikovati ova dva tipa hondrocita, već da tamni hondrociti nastaju od svetlih u toku specifičnih morfoloških promena u toku hipertrofije i ćelijske smrti. Chen i saradnici (2010a, b) su pokazali da se ovi tipovi ćelija ne razlikuju samo po morfologiji, već i po tome što ekspimiraju različite gene, tj, imaju ulogu u sintezi različitih komponenti vanćelijskog matriksa. Takođe, ukazali su da je kod različitih životinja različiti odnos svetlih i tamnih hipertrofisanih hondrocita: kod konja su predominantni tamni, preko 75%, dok su kod pacova svetli zastupljeni sa čak 90%.

U zoni rezervne hrskavice mladunaca u našem eksperimentu, jasno se zapaža da već neposredno posle deobe, dok su ćelije u istoj lakuni, razlikujemo svetle i tamne hondrocite. Ovaj nalaz dovodi u pitanje prethodno citiranu hipotezu da tamni hondrociti nastaju od svetlih. Ovo je zanimljivo otkiće koje otvara monogobrojne mogućnosti za buduća istraživanja. Potrebno je ispitati da li je prisustvo tamnih hondrocita u zoni rezervne hrskavice specifično za vrstu. Uzimajući u obzir da u kulturi T₃ podstiče pojavu većeg broja tamnih hondrocita, bilo bi zanimljivo da se ispita učestalost svetlih i tamnih hondrocita u epifiznim pločama hipotireoidnih ili hipertireoidnih jedinki u ranom postnatalnom periodu.

U hondrocitima mladunaca H-2 grupe u oba uzrasta smanjena zona citoplazme oko jedra u odnosu na kontrolu i H-1 grupu i u citoplazmi nultog dana dominira granulisani endoplazmatični retikulum, u okviru koga su jasno vidljiva proširenja sa homogenim sadržajem, dok se izrazita proširenja sa granuliranim sadržajem ne uočavaju.

Ovakvo smanjenje zapremine citolazme, povlači i smanjenje veličine ćelije, što može biti jedan od razloga niže zone rasta kod tretiranih životinja.

Uzimajući u obzir prethodno navedene činjenice o važnosti zone rezervne hrskavice, dalja istraživanja na ovom polju bi bila izuzetno značajna i zanimljiva za razvoj regenerativne medicine u domenu hondrogeneze.

Markeri proliferacije autofagije i apoptoze u hondrocitima tibije mladunaca

O karakteristikama autofagije u hrskavici epifize nema dovoljno literaturnih podataka, posebno nedostaju rezultati koji govore o uticaju tireoidnih hormona na ovaj proces tokom rasta i razvoja jedinke. Naši rezultati ukazuju da je kod svih mladunaca u rezervnoj hrskavici i zoni proliferacije eksprimiran Atg7, dok je LC3 daleko više prisutan kod kontrolnih nego kod hipotireoidnih životinja. Takođe, na elektronskoj mikroskopiji je kod svih grupa uočeno samo sporadično prisustvo multivezikularnih tela koja najverovatnije predstavljaju autofagozome. Hondrociti u rezervnoj zoni, i naravno zoni proliferacije tokom rasta epifizne ploče se stalno nalaze u nekoj od aktivnih fazi ćelijskog ciklusa, odnosno često prolaze kroz mitoze. Pokazano je da je tokom mitoze autofagija značajno suprimirana (*Mathiassen i sar., 2017*) tako da naši rezultati imaju logično objašnjenje. Kod kontrolnih životinja kod kojih je ekspresija Ki67 prisutna u najmanjem broju ćelija, moguće je da se hondrociti zadržavaju na samom početku G1 ili u G0 fazi dovoljno dugo da mogu da sintetišu adekvatne količine vanćelijskog matriksa. Istovremeno, hondrociti mogu da obave bazalno autofagno recikliranje oštećenih ćelijskih elemenata. S druge strane, kod obe grupe hipotireoidnih mladunaca ekspresija Ki67 u rezervnoj zoni i zoni proliferacije je viša nego kod kontrola, a broj hipertrofisanih hondrocita je veći, dok su sami hondrociti manji i imaju slabo zastupljenu LC3 punktaciju. To bi moglo da ukaže da se ćelijski ciklus kod hipotireoidnih životinja odvija brže, te da je bazalni nivo autofagije suprimiran zbog češćih mitoz. Takođe, u prilog kraćoj G1 i/ili G0 fazi kada bi se očekivala sintetska aktivnost ćelija, govori i manja količina kolagena u vanćelijskom matriksu hipotireoidnih mladunaca. Iako su i hipertrofisani hondrociti ćelije koje “umiru” u njima nije uočena ekspresija Atg7 niti LC3. To znači da “umiranje” i razgradnja ovih ćelija nije povezana sa procesom (makro) autofagije.

Rezultati našeg istraživanja su pokazali da ekspresija kaspaze 3 kod T0 mladunaca iz svih eksperimentalnih grupa (C, H-1 i H-2) nije prisutna u svim zonama epifizne ploče i svedena je samo na pojedinačne ćelije u ograničenim regionima hrskavice neposredno ispod perihondrijuma i mesta pripoja ligamenata koji se formiraju. Kod kontrolnih T7 mladunaca uočena je imunopozitivost kaspaze 3 na istim mestima kao i kod T0 mladunaca, ali pored toga, uočena je i sporadično u hipertrofiranim hondrocitima oko sekundarnog centra okoštavanja i pojedinim prehipertrofiranim i terminalnim hipertrofiranim hondrocitima koji se nalaze uz liniju zone okoštavanja, odnosno fronta invazije krvnih sudova. Kod T7 mladunaca iz H-1 i H-2 grupe nije uočena razlika koja je navedena za kontrolne T7 mladunce. Može se reći da ekspresija kaspaze 3 u epifiznim pločama T7 mladunaca iz H-1 i H-2 grupe podseća na onu koja je viđena kod T0 mladunaca. Ovi naši rezultati su u skladu sa nalazima Chrysis i saradnici (2002), čiji radovi pokazuju da je ekspresija kaspaze 3 u epifiznim pločama pacova regulisana stadijumom postnatalnog razvoja. Oni su u eksperimentu upoređivali ekspresiju kaspaze 3 i 6, TUNEL, p53, antiapoptotskih proteina: Bcl-2 i Bcl-x i proapoptotskih proteina: Bax i Bad u epifiznim pločama pacova starih 2, 4, 8 i 11 nedelja. Ekspresija markera apoptoze i propapoptotskih proteina u hipertrofiranim hondrocitima je postajala intenzivnija kod starijih životinja, dok je ekspresija antiapoptotskih proteina bila obrnuto srazmerna. Što se tiče ekspresije kaspaze 3, ona nije bila prisutna u terminalno diferenciranim hondrocitima epifizne ploče pacova starih dve nedelje. U kasnijim stadijumima razvoja (4, 8 i 11 nedelje starosti) njena ekspresija je bila prisutna ne samo u terminalno diferenciranim hondrocitima, već i duž cele zone rasta hondrocita, a njen intenzitet se pojačavao se starenjem životinja. Kada se naši rezultati uporede sa navedenima može se zaključiti da nedostatak tireoidnih hormona dovodi do izostanka ekspresije kaspaze 3 u terminalno diferenciranim hondrocitima. Dobro je poznato da hipotireoidizam u juvenilnom periodu izaziva odloženo sazrevanje kostiju tako da i ovaj naš rezultat može biti objašnjen tom činjenicom, odnosno da kod obe tretirane grupe T7 mladunaca ekspresija kaspaze 3 izostaje zbog odloženog procesa nastajanja koštanog tkiva. Pregledom literature nismo uspeali da pronađemo ni jedno istraživanje koje dovodi u vezu apoptozu hondrocita u epifiznim pločama i tireoidne hormone na bilo koji način. Međutim, u *in vitro* eksperimentima koji su specifično dizajnirani u cilju ispitivanja tipa ćelijske smrti hipertrofiranih hondrocita, dokazano je da je većina hondrocita u kulturi, čiji

je medijum sadržao T₃ bili svetli hondrociti, dok je medijum sa 10% seruma sadržao pretežno tamne hondrocite (*Ahmed i sar., 2007*). Isto istraživanje je pored ispitivanja tipa ćelijske smrti svetlih i tamnih hondrocita u kulturi razmatralo i njihovu smrt *in vitro* u uzorcima epifiznih ploča fetusa konja i ždrebadi. Njihovi rezultati pokazuju da svaki umirući svetli i tamni hondrocit prolazi kroz niz različitih morfoloških promena koje nemaju veze sa apoptozom pre nego što definitivno umre. Ove činjenice takođe mogu objasniti izostanak ekspresije kaspaze 3 u epifiznim pločama mladunaca pacova u našem istraživanju. Kao što je već ranije rečeno, sudbina hipertrofisanih hondrocita još uvek je predmet brojnih istraživanja. Pored predloženih modela transdiferencijacije i smrti koja ne podrazumeva apoptozu mnoga istraživanja su ipak potvrdila da terminalno diferencirani hipertrofisani hondrociti u epifiznim pločama pilića i zečeva umiru apoptozom (*Hatori i sar., 1995; Gibson i sar., 1995; Aizawa i sar., 1997*). Teixeira i saradnici (2007) su na kulturi hondrocita izolovanih iz epifiznih ploča embriona pileta starih 18 dana dokazali da prisustvo neorganskih fosfata pokreće apoptozu aktiviranjem unutrašnjeg, mitohondrijalnog puta. Pored toga dokazano je da nedostatak neorganskih fosfata u epifiznim pločama rahitičnih miševa odlaže apoptozu hipertrofisanih hondrocita (*Donohue i Demay, 2002*). Naši rezultati su pokazali da kod svih hipotireoidnih grupa dolazi do smanjene sinteze i sekrecije kolagena tipa 10 koji se smatra glavnim regulatorom mineralizacije hrskavičavog matriksa u zoni rasta hondrocita. Može se pretpostaviti da je zbog toga smanjena mineralizacija matriksa ove zone, što podrazumeva i smanjenu količinu neorganskog fosfata u matriksu. Prisustvo sporadične ekspresije kaspaze 3 u terminalno diferenciranim hipertrofisanim hondrocitima kontrolnih T7 mladunaca, a odsustvo kod obe grupe hipotireoidnih mladunaca, možda se može objasniti kao posledica mineralizacije koja je kod kontrolnih jedinki prisutna u fiziološkom obimu, a kod tretiranih je smanjena.

Ekspresija RNK i proteina vanćelijskog matriksa epifizne ploče

U ovom istraživanju je uočeno da je količina RNK za kolagen tipa 2 povećana u hondrocitima zone proliferacije kod supkliničkog oblika, s tim što je ona izraženija kod mladunaca sa kliničkim hipotireoidizmom. Naveden obrazac ekspresije RNK za kolagen tipa 2 se odnosi na mladunce iz obe starosne kategorije. Količina kolagena tipa 2 u

vanćelijskom matriksu T0 mladunaca je smanjena u obe tretirane grupe u odnosu na kontrolu. Takođe, kod T7 mladunaca, količina kolagena tipa 2 u vanćelijskom matriksu iste zone bila je manja, s tim da je kod životinja koje potiču iz klinički hipotireoidne grupe nedostatak kolagena bio izraženiji u odnosu na supklinički hipotireoidne jedinke. Slično našem nalazu, kod miševa sa hipotireoidizmom u ranom infantilnom periodu, takođe je uočeno smanjenje količine kolagena tipa 2 u vanćelijskom matriksu koji okružuje hondrocite (*Xing i sar., 2014*). Na osnovu rezultata naših ispitivanja i literaturnih podataka, zapaža se da nedostatak tireoidnih hormona i eventualno porast TSH stimulišu transkripciju kolagena tipa 2 ili povećavaju stabilnost RNK i eventualno utiču na posttranslacioni mehanizam modifikacije kolagena tipa 2 i/ili njegovu sekreciju u vanćelijski matriks.

U ovom ispitivanju je uočeno da vanćelijski matriks hipertrofične zone ima veći sadržaj glikozaminoglikana, i to kako kod mladunaca sa supkliničkom tako i onih sa kliničkom formom hipotireoidizma u oba uzrasta. Primetno je da klinički hipotireoidni T7 mladunci imaju značajno veću količinu glikozaminoglikana od supklinički hipotireoidnih, dok kod T0 mladunaca nije primećena razlika između tretiranih grupa. Pojedini autori navode da je kod hipotireoidnih miševa u epifiznoj ploči uočena povišena količina hondroitin-sulfata (*Bassett i sar., 2006*). Takođe, pojedini autori smatraju da je sinteza enzima agrekanaza-2 u hipertrofičnim hondrocitima koji je uključen u degradaciju proteoglikana, regulisan od strane tireoidnih hormona (*Makihira i sar., 2003*). Stoga se može pretpostaviti da uravnotežen odnos tireoidnih hormona i TSH ograničava sintezu i/ili degradaciju proteoglikana. Očigledno je da je kod supkliničke i kliničke forme hipotireoidizma poremećena regulacija sinteze vanćelijskog matriksa, što dovodi do smanjenja kolagena tipa 2 i porasta količine glikozaminoglikana. Pored toga neka istraživanja pokazuju da je značajna disgenezija epifize u stanju hipotireoidizma povezana sa depozicijom abnormalnog matriksa hrskavice, odvajanjem epifizne ploče od primarnih trabekula koje se nalaze ispod nje i poremećenom neovaskularizacijom same epifizne ploče (*Stevens i sar., 2000*). Sprega između vaskularizacije, odnosno prodora krvnih sudova u lakune poslednjih hipertrofisanih hondrocita i hipertrofične diferencijacije hondrocita je osnovni preduslov za adekvatno odvijanje procesa endohondralne osifikacije, a oba procesa su pod uticajem mnogobrojnih faktora rasta (*Gerber i sar., 1999*). Može se pretpostaviti da je uticaj različitih faktora rasta na

hipertrofičnu diferencijaciju hondrocita usko povezan sa odgovarajućom građom vanćelijskog matriksa (*Hardingham i Fosang, 1992*). Na primer, poznato je da se faktor rasta fibroblasta (FGF) vezuje za receptore na površini ćelije i mesta u vanćelijskom matriksu koja sadrže heparan-sulfat i da njegov inhibitorni efekat na hipertrofičnu diferencijaciju hondrocita zavisi od prisustva heparan-sulfata (*Chintala i sar., 1994; Molteni i sar., 1999*). Takođe, smatra se da heparan-sulfat služi kao depo FGF-a u hrskavici tokom endohondralog formiranja kosti (*Chintala i sar., 1994*). Zajedno, ovi podaci sugerišu da tireoidni hormoni mogu na indirektan način da regulišu signalne puteve faktora rasta promenom građe vanćelijskog matriksa koji luče hondrociti.

Kod obe forme hipotireoidizma i kod obe starosne kategorije mladunaca, najznačajnije promene uočene su na nivou poslednjih hipertrofisanih hondrocita koje su se ogledale u smanjenju njihove visine odnosno zapremine, što dalje ukazuje na poremećaj u njihovoj terminalnoj diferencijaciji i predstavlja jasnu vezu između skraćene dužine kostiju i promena na nivou ćelija. Poznato je da je IGF-1 važan signalni molekul koji stimuliše hipertrofiju hondrocita u prehipertrofičnoj fazi diferencijacije (*Wang i sar., 2010, Cooper i sar., 2013*). Samim tim se veruje da uravnotežen odnos TH/TSH zajedno sa IGF-1 omogućava neometan proces hipertrofije hondrocita. Takođe, velika količina glikozaminoglikana u vanćelijskom matriksu se može posmatrati kao kompenzatorni mehanizam neophodan za zadržavanje vode, kako bi se nadomestio nedostatak usled hipertrofije hondrocita. Sa druge strane, postoji i mogućnost da velika količina glikozaminoglikana zbog velikog kapaciteta vezivanja vode remeti njen ulazak u same hondrocite i njihovu optimalnu hipertrofiju.

Promene u terminalnoj diferencijaciji hondrocita bile su povezane sa smanjenom ekspresijom RNK kolagena tipa 10 i njegovom smanjenom sekrecijom kod obe grupe hipotireoidnih životinja i kod obe starosne kategorije. Međutim, kod kliničke forme hipotireoidizma T0 i T7 mladunaca došlo je do vidljivog povećanja količine vanćelijskog matriksa u zoni hipertrofije hondrocita što je verovatno posledica većeg sadržaja glikozaminoglikana. Na osnovu literaturnih podataka poznato je da su tireoidni hormoni i kolagen tipa 10 važni za terminalnu diferencijaciju hondrocita (*Rosenthal i Henry, 1999*), a isti efekat se ostvaruje i nezavisnim delovanjem TSH (*Endo i Kobayashi, 2013*). Takođe, poznato je da kolagen tipa 10 ima važnu ulogu za kalcifikaciju hrskavice (*Von der Mark i sar., 1992*). Na osnovu svega iznetog, može se zaključiti da kod obe forme

hipotireoidizma TH/TSH inhibira diferencijaciju hondrocita u epifiznoj ploči i da kod kliničke forme postoji značajna akumulacija vanćelijskog matriksa koja ne sadrži dovoljne količine kolagena tipa 10.

Karakteristike zone okoštavanja

Kod T0 mladunaca koji potiču od klinički hipotireoidnih majki postojalo je izrazito smanjenje površine koja je prekrivena lizozomima u kojima se nalazi TRAP, dok je kod supklinički hipotireoidnih mladunaca ta površina bila približno ista kao kod kontrole. Ekspresija RNK za TRAP je takođe bila manja u obe tretirane grupe T0 mladunaca. Ako se ekspresija TRAP-a posmatra kod T7 mladunaca uočeno je da stepen smanjenja ekspresije RNK za TRAP, kao i aktivnost TRAP-a u lizozomima zavisi od težine hipotireoidizma i da je smanjenje srazmerno upotrebljenoj dozi PTU-a. Primenjenim metodama nije se mogao proceniti broj osteoklasta, čime je nerešeno pitanje da li su TH/TSH važni za osteoklastogenezu ili za TRAP RNK transkripciju. Prema navodima Fitzpatric-a (2002), hipertireoidizam se karakteriše povećanim brojem osteoklasta kod osteoporoze, čime se može pretpostaviti da hipotireoidizam ima inverzan efekat na osteoklastogenezu. Na osnovu svega navedenog, naša ispitivanja mogu ukazati na to da promena TH/TSH tokom hipotireoidizma ometa normalnu funkciju osteoklasta tokom endondralne osifikacije.

Ova studija je pokazala da su osteoblasti kod kliničke forme hipotireoidizma T0 i T7 mladunaca u zoni osifikacije zadržali vretenast izgled, što ukazuje na njihovu nezrelost, kao i to da je broj zrelih osteoblasta/osteocita koji ekspimiraju RNK za DMP-1 smanjen u sve četiri grupe hipotireoidnih mladunaca, srazmerno težini hipotireoidizma. Takođe, u ovom istraživanju zapaženo je da vanćelijski matriks koji okružuje osteoblaste sadrži manje kolagena tipa 1 kod svih tretiranih grupa u odnosu na odgovarajuće kontrole. Jedini izuzetak su T0 mladunci iz supklinički hipotireoidne grupe jer kod njih količina kolagena tipa 1 nije bila statistički značajno smanjena. Ovi nalazi koreliraju sa smanjenjem osteoida i značajnim povećanjem volumena kalcifikovane hrskavice, što ima za posledicu povećanje ukupnog trabekularnog volumena koji je izmeren u ovom istraživanju kod sve četiri grupe hipotireoidnih mladunaca. Studije koje su vršene na ovcama, ukazuju da fetusci ovaca imaju povećan trabekularni volumen kada se podvrgnu

intrauterinoj tireoidektomiji, što je uočeno primenom mikroračunarske tomografije (*Lanham i sar., 2011*). Rezultati ove studije su pokazali da se trabekularni volumen povećava zbog povećanja volumena kalcifikovane hrskavice, što je moglo nastati usled smanjenja broja ili aktivnosti osteoklasta. Prema podacima koje iznosi Minkin (1982), pretpostavlja se da smanjenje dužine kostiju kod novorođenčadi može biti posledica poremećaja u uklanjanju hrskavice usled smanjene ekspresije TRAP-a. Takođe se može pretpostaviti da su promene u mineralizaciji novoformiranog koštanog tkiva posledica smanjene ekspresije RNK za DMP-1. U istraživanju koje su sproveli Xing i saradnici (2012) na modelu prepubertalnih hipotireoidnih miševa, dokazano je da tireoidni hormoni deluju na osteoblaste i podstiču stvaranje osteoida, a da svoj efekat ostvaruju putem mehanizma koji uključuje IGF-1 i mehanizama koji su nezavisni od njega. Sve opisane promene ukazuju na to da neadekvatno funkcionisanje osteoklasta i nezrelost osteoblasta tokom supkliničke i kliničke forme hipotireoidizma ometaju normalno okoštavanje. Ako se uporede rezultati ekspresije TRAP-a u lizozomima, trabekularnog volumena, volumena kalcifikovane hrskavice, volumena koštanog tkiva, ekspresije kolagena tipa 1 u vanćelijskom matriksu i ekspresije RNK za DMP-1 između T0 i T7 mladunaca može se doći do zaključka da su promene u navedenim parametrima izraženije kod T7 mladunaca. Ako se zna da je prepubertalni period intenzivnog rasta i razvoja skeleta kod pacova i miševa između 7. i 14. dana (*Richman i sar., 2001*), očigledno je da se promene potenciraju sa ubrzanjem procesa rasta kosti. To dokazuje da su epifizne ploče mladih jedinki veoma osetljive na nedostatak tireoidnih hormona tokom intenzivnog rasta i formiranja kostiju.

S obzirom na to da je supklinički hipotireoidizmom sve češće oboljenje štitaste žlezde kod ljudi koje se karakteriše fiziološkim nivoima tireoidnih hormona i povišenim nivoima TSH u serumu, rezultati našeg istraživanja mogu biti iskorišćeni za razumevanje poremećaja na skeletnom sistemu ljudi.

7. ZAKLJUČCI

Na osnovu sprovedenih ispitivanja izvedeni su sledeći zaključci:

1. Izazivanje supkliničkog i kliničkog hipotireoidizma kod ženki pacova tokom graviditeta, dovelo je do rađanja mladunaca koji su takođe imali supklinički i klinički oblik hipotireoidizma.
2. Tibije svih hipotireoidnih mladunaca su bile kraće, a promene na epifiznoj ploči su zavisile od primenjene doze propiltiouracila i bile su značajnije izražene kod mladunaca sa kliničkim oblikom hipotireoidizma. Kod mladunaca iz obe ogledne grupe proliferacija hondrocita u rezervnoj zoni i zoni proliferacije je bila očuvana, i karakterisala se intenzivnom ekspresijom Ki67 i slabije izraženim procesom bazalne makroautofagije. Ipak, hondrociti u ovim zonama su bili manji i imali su manje glikogena dok je ekspresija gena za kolagen tipa 2 bila povećana. Nasuprot tome, vanćelijski matriks je sadržao više glikozaminoglikana, a manje kolagena tipa 2.
3. Najupečatljivija histološka promena u epifiznoj ploči je bila skraćena hipertrofična zona sa povećanim brojem hipertrofičnih hondrocita manje zapremine. Takođe, ekspresija kolagena tipa 10 je bila smanjena. U zoni okoštavanja primarne trabekule su imale veću količinu zaostale kalcifikovane hrskavice usled smanjenja aktivnosti kisele fosfataze u osteoklastima koju je pratila smanjena depozicija osteoida usled smanjenog broja i nezrelosti osteoblasta. Razgradnja hipertrofičnih hondrocita nije bila regulisana procesom makroautofagije, dok je sedmog dana starosti kaspaza 3 jedino bila uključena u proces apoptoze poslednjih hipertrofičnih hondrocita kontrolnih životinja.

Uopšteno gledano, supklinički i klinički hipotireoidizam majki je negativno delovao na procese sazrevanja hondrocita i osteoblasta u proksimalnoj epifiznoj zoni i doveo je do formiranja kraćih tibija mladunaca na rođenju, kao i posle prvih sedam dana života.

8. Literatura

- Abad V, Meyers JL, Weise M, Gafni RI, Barnes KM, Nilsson O, Bacher JD, Baron J.** The role of the resting zone in growth plate chondrogenesis. *Endocrinology*. **2002**; 143(5):1851-1857.
- Abe E, Marians RC, Yu W, Wu XB, Ando T, Li Y, Iqbal J, Eldeiry L, Rajendren G, Blair HC, Davies TF, Zaidi M.** TSH is a negative regulator of skeletal remodeling. *Cell*. **2003**; 11(2): 151-162.
- Abel ED, Ahima RS, Boers ME, Elmquist JK, Wondisford FE.** Critical role for thyroid hormone receptor $\beta 2$ in the regulation of paraventricularthyrotropin-releasing hormone neurons. *The Journal of clinical investigation*. **2001**; 107(8): 1017-1023.
- Aghajanian P, Mohan S.** The art of building bone: emerging role of chondrocyte-to-osteoblast transdifferentiation in endochondral ossification. *Bone research*. **2018**; 6(1): 19.
- Ahmed M, Janjua Z.** Effect of hypothyroidism and thyroxin replacement on growth of long bones in prenatally treated albino rats. *Journal-Pakistan medical association*. **2003**; 53(1): 18-20.
- Ahmed RG.** Maternal hypothyroidism and neonatal testicular dysfunction. *International journal of research studies in medical and health sciences*. **2018**; 3(1): 8-12.
- Ahmed YA, Tatarczuch L, Pagel CN, Davies HMS, Mirams M, Mackie EJ.** Physiological death of hypertrophic chondrocytes. *Osteoarthritis and cartilage*. **2007**; 15(5): 575-586.
- Aizawa T, Kokubun S, Tanaka Y.** Apoptosis and proliferation of growth plate chondrocytes in rabbits. *Journal of bone and joint surgery*. **1997**; 79(3):483–486.

- Akturk M, Oruc AS, Danisman N, Erkek S, Buyukkagnici U, Unlu E, Tazebay UH.** Na⁺/I⁻ symporter and type 3 iodothyronine deiodinase gene expression in amniotic membrane and placenta and its relationship to maternal thyroid hormones. *Biological trace element research.* **2013**; 154(3): 338-344.
- Alexander EK, Pearce EN, Brent GA, Brown RS, Chen H, Dosiou C, Grobman WA, Laurberg P, Lazarus JH, Mandel SJ, Peeters RP, Sullivan S.** 2017 Guidelines of the American Thyroid Association for the diagnosis and management of thyroid disease during pregnancy and the postpartum. *Thyroid.* **2017**; 27(3): 315-389.
- Andersen SL, Olsen J, Wu CS, Laurberg P.** Birth defects after early pregnancy use of antithyroid drugs: a Danish nationwide study. *The Journal of clinical endocrinology and metabolism.* **2013a**; 98(11): 4373-4381.
- Andersen SL, Olsen J, Wu CS, Laurberg P.** Low birth weight in children born to mothers with hyperthyroidism and high birth weight in hypothyroidism, whereas preterm birth is common in both conditions: a Danish National Hospital Register study. *European thyroid journal.* **2013b**; 2(2): 135-144.
- Apte SS.** Ki-67 monoclonal antibody (MAb) reacts with a proliferation associated nuclear antigen in the rabbit *Oryctolagus cuniculus*. *Histochemistry.* **1990**; 94(2): 201-204.
- Astapova I, Vella KR, Ramadoss P, Holtz KA, Rodwin BA, Liao XH, Weiss RE, Rosenberg MA, Rosenzweig A, Hollenberg, AN.** The nuclear receptor corepressor (NCoR) controls thyroid hormone sensitivity and the set point of the hypothalamic-pituitary-thyroid axis. *Molecular endocrinology.* **2011**; 25(2): 212-224.
- Baehrecke EH.** Autophagy: dual roles in life and death? *Nature reviews Molecular cell biology.* **2005**; 6(6): 505-10.
- Bagheripuor F, Ghanbari M, Zahediasl S, Ghasemi A.** Comparison of the effects of fetal hypothyroidism on glucose tolerance in male and female rat offspring. *The Journal of physiological sciences.* **2015**; 65(2), 179-185.

- Barrow PC, Barbellion S, Stadler J.** Preclinical evaluation of juvenile toxicity. In Drug Safety Evaluation. New York, USA: Humana Press. **2011**; 17-35.
- Bassett JHD, Boyde A, Howell PG, Bassett RH, Galliford TM, Archanco M, Evans H, Lawson MA, Croucher P, St Germain DL, Galton VA, Williams GR.** Optimal bone strength and mineralization requires the type 2 iodothyroninedeiodinase in osteoblasts. Proceedings of the National Academy of Sciences. **2010**; 107(16): 7604-7609.
- Bassett JHD, Swinhoe R, Chassande O, Samarut J, Williams GR.** Thyroid hormone regulates heparan sulfate proteoglycan expression in the growth plate. Endocrinology. **2006**; 147(1): 295-305.
- Bassett JHD, Williams AJ, Murphy E, Boyde A, Howell PG, Swinhoe R, Archanco M, Flamant F, Samarut J, Costagliola S, Vassart G, Weiss RE, Refetoff S, Williams GR.** A lack of thyroid hormones rather than excess thyrotropin causes abnormal skeletal development in hypothyroidism. Molecular endocrinology. **2008**; 22(2): 501-512.
- Bassett JHD, Williams GR.** Role of thyroid hormones in skeletal development and bone maintenance. Endocrine reviews. **2016**; 37(2): 135-187.
- Begeot M, Dupouy JP, Dubois MP, Dubois PM.** Immunocytological determination of gonadotropic and thyrotropic cells in fetal rat anterior pituitary during normal development and under experimental conditions. Neuroendocrinology. **1981**; 32(5): 285-294.
- Bell A, Gagnon A, Dods P, Papineau D, Tiberi M, Sorisky A.** TSH signaling and cell survival in 3T3-L1 preadipocytes. American journal of physiology-cell physiology. **2002**; 283(4): C1056-C1064.
- Bernal J.** Thyroid hormones and brain development. Vitamins and hormones. **2005**; 71, 95-122.
- Bianco AC, Kim BW.** Deiodinases: implications of the local control of thyroid hormone action. The Journal of clinical investigation. **2006**; 116(10): 2571-2579.

- Bianco AC, Salvatore D, Gereben B, Berry MJ, Larsen PR.** Biochemistry, cellular and molecular biology, and physiological roles of the iodothyronineseleno-deiodinases. *Endocrine reviews*. **2002**; 23(1): 38-89.
- Blazer S, Moreh-Waterman Y, Miller-Lotan R, Tamir A, Hochberg ZE.** Maternal hypothyroidism may affect fetal growth and neonatal thyroid function. *Obstetrics and gynecology*. **2003**; 102(2): 232-241.
- Braverman LE, Cooper D.** Werner and Ingbar's the thyroid: a fundamental and clinical text. London, United Kingdom: Lippincott Williams and Wilkins; **2012**.
- Brent GA.** Mechanisms of thyroid hormone action. *The Journal of clinical investigation*. **2012**; 122(9): 3035-3043.
- Bush PG, Pritchard M, Loqman MY, Damron TA, Hall AC.** A key role for membrane transporter NKCC1 in mediating chondrocyte volume increase in the mammalian growth plate. *Journal of bone and mineral research*. **2010**; 25(7): 1594-1603.
- Calvo R., Obregon MJ, Escobar del Rey F., Morreale de Escobar G.** The rat placenta and the transfer of thyroid hormones from the mother to the fetus. Effects of maternal thyroid status. *Endocrinology*. **1992**; 131(1): 357-365.
- Casey BM, Dashe JS, Wells CE, McIntire DD, Byrd W, Leveno KJ, Cunningham FG.** Subclinical hypothyroidism and pregnancy outcomes. *Obstetrics and gynecology*. **2005**; 105(2): 239-245.
- Chagin AS, Säwendahl L.** Genes of importance in the hormonal regulation of growth plate cartilage. *Hormone research in paediatrics*. **2009**; 71(2): 41-47.
- Chan S, Kachilele S, Hobbs E, Bulmer JN, Boelaert K, McCabe CJ, Driver PM, Bradwell AR, Kester M, Visser TJ, Franklyn JA, Kilby MD.** Placental iodothyronine deiodinase expression in normal and growth-restricted human pregnancies. *The Journal of clinical endocrinology and metabolism*. **2003**; 88(9), 4488-4495.

- Chan SY, Martín-Santos A, Loubière LS, González AM, Stieger B, Logan A, McCabe CJ, Franklyn JA, Kilby MD.** The expression of thyroid hormone transporters in the human fetal cerebral cortex during early development and in N-Tera-2 neurodifferentiation. *The Journal of physiology.* **2011**; 589(11): 2827-2845.
- Chang J, Wang, W, Zhang H, Hu Y, Wang M., Yin Z.** The dual role of autophagy in chondrocyte responses in the pathogenesis of articular cartilage degeneration in osteoarthritis. *International journal of molecular medicine.* **2013**; 32(6): 1311-1318.
- Chattergoon NN, Giraud GD, Louey S, Stork P, Fowden AL, Thornburg KL.** Thyroid hormone drives fetal cardiomyocyte maturation. *The FASEB Journal.* **2012**; 26(1), 397-408.
- Chen KS, Tatarczuch L, Ahmed Y, Huang HH, Mirams M, Pagel CN, Mackie EJ.** Identification of light and dark hypertrophic chondrocytes in mouse and rat chondrocyte pellet cultures. *Tissue and Cell.* **2010b**; 42(2): 121-128.
- Chen KS, Tatarczuch L, Mirams M, Ahmed YA, Pagel CN, Mackie EJ.** Periostin expression distinguishes between light and dark hypertrophic chondrocytes. *The international journal of biochemistry and cell biology.* **2010a**; 42(6), 880-889.
- Chen Y, Sosenko IR, Frank L.** Premature rats treated with propylthiouracil show enhanced pulmonary antioxidant enzyme gene expression and improved survival during prolonged exposure to hyperoxia. *Pediatric research.* **1995**; 38(3): 292.
- Cheng SY, Leonard JL, Davis PJ.** Molecular aspects of thyroid hormone actions. *Endocrine reviews.* **2010**; 31(2): 139-170.
- Chi HC, Chen CY, Tsai MM, Tsai CY, Lin KH.** Molecular functions of thyroid hormones and their clinical significance in liver-related diseases. *BioMed research international.* **2013**; ID 601361.
- Chintala SK, Miller RR, McDevitt CA.** Basic fibroblast growth factor binds to heparan sulphate in the extracellular matrix of rat growth plate chondrocytes. *Archives of biochemistry and biophysics.* **1994**; 10:180 –186.

- Chrysis D, Nilsson O, Ritzen EM, Sävendahl L.** Apoptosis is developmentally regulated in rat growth plate. *Endocrine*. **2002**; 18(3): 271-278.
- Codogno P, Mehrpour M, Proikas-Cezanne T.** Canonical and non-canonical autophagy: variations on a common theme of self-eating? *Nature reviews Molecular cell biology*. **2012**; 13(1): 7.
- Contempré B, Jauniaux E, Calvo R, Jurkovic D, Campbell S, De Escobar GM.** Detection of thyroid hormones in human embryonic cavities during the first trimester of pregnancy. *The Journal of clinical endocrinology and metabolism*. **1993**; 77(6), 1719-1722.
- Cooper DS.** Antithyroid drugs. *New England journal of medicine*. **2005**; 352(9): 905-917.
- Cooper KL, Oh S, Sung Y, Dasari RR, Kirschner MW, Tabin CJ.** Multiple phases of chondrocyte enlargement underlie differences in skeletal proportions. *Nature*. **2013**; 495(7441): 375.
- Counts D, Varma SK.** Hypothyroidism in children. *Pediatrics in review*. **2009**; 30(7): 251.
- Danilović Luković J, Korać A, Milošević I, Lužajić T, Milanović Z, Kovačević Filipović M, Radovanović A.** Z-cells and oogonia/oocytes in the advanced process of autophagy are the dominant altered cells in the ovaries of hypothyroid newborn rats. *Acta veterinaria*. **2017a**, 67:92–106.
- Danilović Luković J.** Uticaj smanjene funkcije štitaste žlezde majki na razvoj jajnika mladunaca pacova u ranom postnatalnom period. Doktorska disertacija. Univerzitet u Beogradu, Biološki fakultet. **2017b**.
- Danilović Luković J, Korać A, Milošević I, Lužajić T, Kovačević Filipović M, Radovanović A.** Ovarian surface epithelium in newborn rats: germ cells warehouse. Abstract Book, 7th International Congress "Veterinary Science and Profession 2017", Zagreb, **2017c**; 153.
- Danilović Luković J, Korać A, Milošević I, Lužajić T, Puškaš N, Kovačević Filipović M, Radovanović A.** Altered state of primordial follicles in neonatal and early infantile rats due to maternal hypothyroidism: Light and electron microscopy approach. *Micron*. **2016**; 90, 33-42.

- Davies TF, Ando T, Lin R. Y, Tomer Y, Latif R.** Thyrotropin receptor-associated diseases: from adenomata to Graves disease. *The Journal of clinical investigation.* **2005**; 115(8), 1972-1983.
- Davis LE, Leveno KJ, Cunningham FG.** Hypothyroidism complicating pregnancy. *Obstetrics and gynecology.* 1988; 72:108–112.
- De Escobar GM, Calvo R, Obregón MJ, Del Rey FE.** Contribution of maternal thyroxine to fetal thyroxine pools in normal rats near term. *Endocrinology.* **1990**; 126(5): 2765-2767.
- Dentice M, Bandyopadhyay A, Gereben B, Callebaut I, Christoffolete MA, Kim B. W., Nissim S, Mornon JP, Zavacki AM, Zeöld A, Capelo LP, Curcio-Morelli C, Ribeiro R, Harney JW, Tabin CJ, Bianco AC.** The Hedgehog-inducible ubiquitin ligase subunit WSB-1 modulates thyroid hormone activation and PTHrP secretion in the developing growth plate. *Nature cell biology.* **2005**; 7(7): 698.
- Deter RL, De Duve C.** Influence of glucagon, an inducer of cellular autophagy, on some physical properties of rat liver lysosomes. *The Journal of cell biology,* **1967**; 33(2): 437-449.
- Diav-Citrin O, Ornoy A.** Teratogen update: antithyroid drugs—methimazole, carbimazole, and propylthiouracil. *Teratology.* **2002**; 65(1): 38-44.
- Döhler KD, Wong CC, Von ZurMühlen A.** The rat as model for the study of drug effects on thyroid function: consideration of methodological problems. *Pharmacology and therapeutics.* **1979**; 5(1-3): 305-318.
- Donohue MM, Demay MB.** Rickets in VDR null mice is secondary to decreased apoptosis of hypertrophic chondrocytes. *Endocrinology.* **2002**; 143(9): 3691-3694.
- Dussault JH, Labrie F.** Development of the hypothalamic-pituitary-thyroid axis in the neonatal rat. *Endocrinology.* **1975**; 97(5): 1321-1324.
- Elmore S.** Apoptosis: a review of programmed cell death. *Toxicologic pathology,* **2007**; 35(4), 495-516.

- Emons J, Chagin AS, Hultenby K, Zhivotovsky B, Wit JM, Karperien M, Sävendahl L.** Epiphyseal fusion in the human growth plate does not involve classical apoptosis. *Pediatric research*. **2009**; 66(6): 654.
- Endo T, Kobayashi T.** Excess TSH causes abnormal skeletal development in young mice with hypothyroidism via suppressive effects on the growth plate. *American Journal of physiology-endocrinology and metabolism*. **2013**; 305(5): 660-666.
- Farahani H, Ghasemi A, Roghani M, Zahediasl S.** The effect of maternal hypothyroidism on the carbohydrate metabolism and insulin secretion of isolated islets in adult male offspring of rats. *Hormone and metabolic research*. **2010**; 42(11): 792-797.
- Farnum CE, Wilsman NJ.** Cellular turnover at the chondro-osseous junction of growth plate cartilage: analysis by serial sections at the light microscopical level. *Journal of orthopaedic research*. **1989**; 7(5): 654-666.
- Feldman EC, Nelson RW, Reusch C, Scott-Moncrieff JC, Behrend EN.** Canine and Feline Endocrinology-E-Book. St. Louis, Missouri, USA: Elsevier Health Sciences; **2015**.
- Fisher DA.** Fetal thyroid function: diagnosis and management of fetal thyroid disorders. *Clinical obstetrics and gynecology*. **1997**; 40(1): 16-31.
- Fitzpatrick LA.** Secondary causes of osteoporosis. In *Mayo clinic proceedings*. **2002**; 77: 453-468.
- Fonseca TL, Correa-Medina M, Campos MP, Wittmann G, Werneck-de-Castro JP, Arrojo e Drigo R, Mora-Garzon M, Ueta CB, Caicedo A, Fekete C, Gereben B, Lechan RM, Bianco AC.** Coordination of hypothalamic and pituitary T3 production regulates TSH expression. *The Journal of clinical investigation*. **2013**; 123(4): 1492-1500.
- Forhead AJ, Curtis K, Kaptein E, Visser TJ, Fowden AL.** Developmental control of iodothyronine deiodinases by cortisol in the ovine fetus and placenta near term. *Endocrinology*. **2006**; 147(12): 5988-5994.
- Forhead AJ, Fowden AL.** Thyroid hormones in fetal growth and parturition. *Journal of endocrinology*. **2014**; 221(3): R87-R103.

- Forhead AJ, Poore KR, Mapstone J, Fowden AL.** Developmental regulation of hepatic and renal gluconeogenic enzymes by thyroid hormones in fetal sheep during late gestation. *The Journal of physiology.* **2003**; 548(3): 941-947.
- Fowden AL, Forhead AJ.** Hormones as epigenetic signals in developmental programming. *Experimental Physiology.* **2009**; 94(6): 607-625.
- Fowden AL, Li J, Forhead AJ.** Glucocorticoids and the preparation for life after birth: are there long-term consequences of the life insurance? *Proceedings of the Nutrition Society.* **1998**; 57(1): 113-122.
- Fowden AL, Silver M.** The effects of thyroid hormones on oxygen and glucose metabolism in the sheep fetus during late gestation. *The Journal of physiology.* **1995**; 482(1): 203-213.
- Friesema EC, Kuiper GG, Jansen J, Visser TJ, Kester MH.** Thyroid hormone transport by the human monocarboxylate transporter 8 and its rate-limiting role in intracellular metabolism. *Molecular Endocrinology.* **2006**; 20(11): 2761-2772.
- Gardner E, O’Rahilly R.** The early development of the knee joint in staged human embryos. *Journal of anatomy.* **1968**; 102(2): 289–299.
- Garrido C, Galluzzi L, Brunet M, Puig PE, Didelot C, Kroemer G.** Mechanisms of cytochrome c release from mitochondria. *Cell death and differentiation.* **2006**; 13(9): 1423.
- Gerber HP, Vu TH, Ryan AM, Kowalski J, Werb Z, Ferrara N.** VEGF couples hypertrophic cartilage remodeling, ossification and angiogenesis during endochondral bone formation. *Nature medicine.* **1999**; 5(6): 623–628
- Ghanbari M, Ghasemi A.** Maternal hypothyroidism: An overview of current experimental models. *Life sciences.* **2017**; 187: 1-8.
- Gibson GJ, Kohler WJ, Schaffler MB.** Chondrocyte apoptosis in endochondral ossification of chick sterna. *Developmental dynamics.* **1995**; 203(4): 468–476.
- Gledić D.** *Veterinarska histologija.* Srbija, Beograd: Veterinarska komora Srbije; **2012.**
- Glick D, Barth S, Macleod KF.** Autophagy: cellular and molecular mechanisms. *The Journal of pathology.* **2010**; 221(1); 3-12.

- Gong J, Liu W, Dong J, Wang, Y., Xu, H., Wei, W, Jiapeng Z, Qi X, Chen, J.** Developmental iodine deficiency and hypothyroidism impair neural development in rat hippocampus: involvement of doublecortin and NCAM-180. *BMC neuroscience*. **2010**;11(1): 50.
- Grasberger H, Refetoff S.** Genetic causes of congenital hypothyroidism due to dysmorphogenesis. *Current opinion in paediatrics*. **2011**; 23(4): 421.
- Gray B, Galton VA.** The transplacental passage of thyroxine and foetal thyroid function in the rat. *Acta endocrinologica*. **1974**; 75(4): 725-733.
- Gruszczynska M, Thang TC, Csaba G.** Response to thyroid stimulating hormone in 1-week-old rat thyroid gland after pretreatment with the same hormone in newborn conditions (hormonal imprinting). *Cytobios*. **1993**; 74(298-299): 167-175.
- Guyton A, Hall J.** Textbook of medical physiology. Philadelphia, Pennsylvania, USA:Elsevier Inc; **2006**.
- Hall BK, Miyake T.** Divide, accumulate, differentiate: Cell condensation in skeletal development revisited. *International Journal of Developmental Biology*. **1995**; 39(6): 881–893
- Hardingham TE, Fosang AJ.** Proteoglycans: Many forms and many functions. *The FASEB Journal*. **1992**; 6(3): 861-870.
- Hatori M, Klatte KJ, Teixeira CC, Shapiro IM.** End labeling studies of fragmented DNA in the avian growth plate: evidence of apoptosis in terminally differentiated chondrocytes. *Journal of bone and mineral research*. **1995**;10(12):1960–1968.
- Hill MM, Adrain C, Duriez PJ, Creagh EM, Martin SJ.** Analysis of the composition, assembly kinetics and activity of native Apaf-1 apoptosomes. *The EMBO journal*. **2004**; 23(10): 2134-2145.
- Himeno M, Enomoto H, Liu W, Ishizeki K, Nomura S, Kitamura Y, Komori T.** Impaired vascular invasion of Cbfa1-deficient cartilage engrafted in the spleen. *Journal of bone and mineral research*. **2002**; 17(7): 1297-1305.

- Hopkins PS, Thorburn GD.** The effects of foetal thyroidectomy on the development of the ovine foetus. *Journal of endocrinology*. **1972**; 54(1): 55-NP.
- Hunziker EB, Schenk RK.** Physiological mechanisms adopted by chondrocytes in regulating longitudinal bone growth in rats. *The Journal of physiology*. **1989**; 414(1): 55-71.
- Jones I, Ng L, Liu H, Forrest D.** An intron control region differentially regulates expression of thyroid hormone receptor $\beta 2$ in the cochlea, pituitary, and cone photoreceptors. *Molecular endocrinology*. **2007**; 21(5): 1108-1119.
- Kališnik M.** Morphometry of the thyroid gland. *Stereologia Iugoslavica*. **1981**; 3 (1): 547-569.
- Kalyanaraman H, Schwappacher R, Joshua J, Zhuang S, Scott BT, Klos M, Casteel DE, Frangos JA, Dillmann W, Boss GR, Pilz RB.** Nongenomic thyroid hormone signaling occurs through a plasma membrane-localized receptor. *Sci. Signal*. **2014**; 7(326) ra48-ra48.
- Kapil U.** Health consequences of iodine deficiency. *Sultan Qaboos University medical journal*. **2007**; 7(3): 267.
- Kaplowitz PB.** Subclinical hypothyroidism in children: normal variation or sign of a failing thyroid gland? *International journal of pediatric endocrinology*. **2010**; 2010(1): 281453.
- Karbalaei N, Ghasemi A, Faraji F, Zahediasl S.** Comparison of the effect of maternal hypothyroidism on carbohydrate metabolism in young and aged male offspring in rats. *Scandinavian journal of clinical and laboratory investigation*. **2013**; 73: 87–94.
- Karsenty G, Wagner EF.** Reaching a Genetic and Molecular Understanding of Skeletal Development. *Developmental cell*. **2017**; 2(4): 389–406
- Kember NF.** Aspects of the maturation process in growth cartilage in the rat tibia. *Clinical orthopaedics and related research*. **1973**; 95: 288–294
- Kero J, Ahmed K, Wettschureck N, Tunaru S, Wintermantel T, Greiner E, Schütz G, Offermanns S.** Thyrocyte-specific G q/G 11 deficiency impairs thyroid

function and prevents goiter development. *The Journal of clinical investigation*. 2007; 117(9): 2399-2407.

Kester MH, Kaptein E, Van Dijk CH, Roest TJ, Tibboel D, Coughtrie MW, Visser TJ. Characterization of iodothyronine sulfatase activities in human and rat liver and placenta. *Endocrinology*. 2002; 143(3): 814-819.

Kilkenny C, Browne WJ, Cuthill IC, Emerson M, Altman DG. Improving bioscience research reporting: the ARRIVE guidelines for reporting animal research. *Plos PLoS biology*. 2010; 8(6): e1000412.

Kim HY, Mohan S. Role and mechanisms of actions of thyroid hormone on the skeletal development. *Bone research*. 2013; 1(2): 146.

Klein JR. Physiological relevance of thyroid stimulating hormone and thyroid stimulating hormone receptor in tissues other than the thyroid. *Autoimmunity*. 2003; 36(6-7): 417-421.

Koopdonk-Kool JM, De Vijlder JJ, Veenboer GJ, Ris-Stalpers C, Kok JH, Vulsma T, Boer K, Visser TJ. Type II and type III deiodinase activity in human placenta as a function of gestational age. *The Journal of clinical endocrinology and metabolism*. 1996; 81(6), 2154-2158.

Kopp P. Human Genome and Diseases: Review¶ The TSH receptor and its role in thyroid disease. *Cellular and molecular life sciences CMLS*. 2001; 58(9): 1301-1322.

Kouri JB. Chondroptosis: an immunohistochemical study of apoptosis and Golgi complex in chondrocytes from human osteoarthritic cartilage. *Apoptosis*. 2005; 10(5): 1105-1110.

Kronenberg HM. Developmental regulation of the growth plate. *Nature*. 2003; 423(6937): 332.

Landers KA, Mortimer RH, Richard K. Transthyretin and the human placenta. *Placenta*. 2013; 34(7): 513-517.

Lanham SA, Fowden AL, Roberts C, Cooper C, Oreffo RO, Forhead AJ. Effects of hypothyroidism on the structure and mechanical properties of bone in the ovine fetus. *Journal of endocrinology*. 2011; 210(2): 189–198.

- Laugwitz KL, Allgeier A, Offermanns S, Spicher K, Van Sande J, Dumont JE, Schultz G.** The human thyrotropin receptor: a heptahelical receptor capable of stimulating members of all four G protein families. *Proceedings of the National Academy of Sciences.* **1996**; 93(1): 116-120.
- Law R, Bozzo P, Koren G, Einarson A.** FDA pregnancy risk categories and the CPS: do they help or are they a hindrance? *Canadian family physician.* **2010**; 56(3), 239-241.
- Lazzaro D, Price M, de Felice M, Di Lauro R.** The transcription factor TTF-1 is expressed at the onset of thyroid and lung morphogenesis and in restricted regions of the foetal brain. *Development.* **1991**; 113(4): 1093-1104.
- Lin KH, Fukuda T, Cheng SY.** Hormone and DNA binding activity of a purified human thyroid hormone nuclear receptor expressed in *Escherichia coli*. *Journal of biological chemistry.* **1990**; 265(9): 5161-5165.
- Liu CF, Samsa WE, Zhou G, Lefebvre V.** Transcriptional control of chondrocyte specification and differentiation. In *Seminars in cell and developmental biology* Academic Press. **2017**; 62: 34-49.
- Liu D, Teng W, Shan Z, Yu X, Gao Y, Wang S, Fan C, Wang H, Zhang H.** The effect of maternal subclinical hypothyroidism during pregnancy on brain development in rat offspring. *Thyroid.* **2010**; 20(8): 909-915.
- Locksley RM, Killeen N, Lenardo MJ.** The TNF and TNF receptor superfamilies: integrating mammalian biology. *Cell.* 2001; 104(4): 487-501.
- Long F, Ornitz DM.** Development of the endochondral skeleton. *Cold Spring Harbor perspectives in biology.* **2013**; 5(1): a008334.
- Loubiere LS, Vasilopoulou E, Bulmer JN, Taylor PM, Stieger B, Verrey F, McCabe CJ, Franklyn JA, Kilby MD, Chan SY.** Expression of thyroid hormone transporters in the human placenta and changes associated with intrauterine growth restriction. *Placenta.* **2010**; 31(4): 295-304.
- Loubiere LS, Vasilopoulou E, Glazier JD, Taylor PM, Franklyn JA, Kilby MD, Chan SY.** Expression and function of thyroid hormone transporters in the

microvillous plasma membrane of human term placental syncytiotrophoblast. *Endocrinology*. **2012**; 153(12): 6126-6135.

Lužajić T, Milošević I, Danilović Luković J, Marković D, Kovačević Filipović M, Radovanović A. Uticaj subkliničkog hipotireoidizma majki na razvoj sinovijalne membrane novorođenih pacova starih 7 dana. *Abstrakt Book, 5th Congress of Serbian Anatomical Society with international participation, Novi Sad, 2016*; 95.

Lužajić T, Milošević I, Danilović Luković J, Marković D, Milošević S, Kovačević Filipović M, Radovanović A. Thyroid hormones affect the proliferation and/or mobilization of bulge stem cell population. *Abstract Book, 7th International Congress "Veterinary Science and Profession 2017". Zagreb, 2017*; 152.

Makihira S, Yan W, Murakami H, Furukawa M, Kawai T, Nikawa H, Yoshida E, Hamada T, Okada Y, Kato Y. Thyroid hormone enhances aggrecanase-2/ADAM-TS5 expression and proteoglycan degradation in growth plate cartilage. *Endocrinology*. **2003**; 144(6): 2480–2488.

Mancilla EE, De Luca F, Uyeda JA, Czerwiec FS, Baron J. Effects of fibroblast growth factor-2 on longitudinal bone growth. *Endocrinology*. **1998**; 139(6): 2900–2904.

Manna D, Roy G, Mugesh G. Antithyroid drugs and their analogues: synthesis, structure, and mechanism of action. *Accounts of chemical research*. **2013**; 46(11): 2706-2715.

Marino R, Hegde A, Barnes KM, Schrier L, Emons JA, Nilsson O, Baron J. Catch-up growth after hypothyroidism is caused by delayed growth plate senescence. *Endocrinology*. **2008**; 149(4): 1820-1828.

Marsell R, Einhorn TA. The biology of fracture healing. *Injury*. **2011**; 42(6): 551-555.

Martin PAUL. Tissue patterning in the developing mouse limb. *International Journal of developmental biology*. **2002**; 34(3): 323-336.

- Martinvalet D, Zhu P, Lieberman J.** Granzyme A induces caspase- independent mitochondrial damage, a required first step for apoptosis. *Immunity*. **2005**; 22: 355–70.
- Mathiassen SG, De Zio D, Cecconi F.** Autophagy and the cell cycle: a complex landscape. *Frontiers in oncology*. **2017**; 7. 51.
- Mcdermott MT, Ridgway EC.** Subclinical hypothyroidism is mild thyroid failure and should be treated. *The journal of clinical endocrinology and metabolism*. **2001**; 86(10): 4585-4590
- Mehta G, Roach HI, Langley-Evans S, Taylor P, Reading I, Oreffo RO, Aihie-Sayer A, Clarke NM, Cooper C.** Intrauterine exposure to a maternal low protein diet reduces adult bone mass and alters growth plate morphology in rats. *Calcified tissue international*. **2002**; 71(6): 493-498.
- Miller K:** Immunocytochemical techniques. In: Bancroft J, Gamble M. *Theory and Practice of Histological Techniques*, 5th Ed., London, UK: Churchill Livingstone. **2002**; 421–464.
- Milošević I, Danilović Luković J, Lužajić T, Milošević S, Radovanović A, Petit SS, Guicheux J, Kovačević Filipović M.** Subclinical hypothyroidism in gravide albino oxford rats cause delayed osteogenic differentiation in newborns. Abstract Book, 7th International Congress "Veterinary Science and Profession 2017", Zagreb. **2017**; 151.
- Milošević I, Lužajić T, Danilović Luković J, Marković D, Kovačević Filipović M, Radovanović A.** Uticaj subkliničkog hipotireoidizma majki na hipertrofičnu diferencijaciju hondrocita u proksimalnoj epifiznoj ploči tibije novorođenih pacova starih 7 dana. Abstrakt Book, 5th Congress of Serbian Anatomical Society with international participation, Novi Sad. **2016**; 96.
- Milošević I, Radovanović A, Danilović LJ, Lužajić Božinovski T, Sourice-Petit S, Beck-Cormier S, Guicheux J, Vejnović B, Kovačević Filipović M.** Effect of Subclinical and Overt Form of Rat Maternal Hypothyroidism on Offspring Endochondral Bone Formation. *Acta veterinaria*. **2018**; 68(3): 301-320.

- Minina E, Kreschel C, Naski MC, Ornitz DM, Vortkamp A.** Interaction of FGF, Ihh/Pthlh, and BMP signaling integrates chondrocyte proliferation and hypertrophic differentiation. *Developmental cell.* **2002**; 3(3): 439-449.
- Minkin C.** Bone acid phosphatase: tartrate-resistant acid phosphatase as a marker of osteoclast function. *Calcified tissue international.* **1982**; 34(3): 285-90
- Mizubishi K, Ono W, Matsushita Y, Sakagami N, Takahashi A, Saunders TL, Nagasawa T, Kronenberg HM, Ono N.** Resting zone of the growth plate houses a unique class of skeletal stem cells. *Nature.* **2018**; 563(7730): 254-258.
- Mizushima N, Komatsu M.** Autophagy: renovation of cells and tissues. *Cell.* **2011**; 147(4), 728-741.
- Molteni A, Modrowski D, Hott M, Marie PJ.** Alterations of matrix-and cell-associated proteoglycans inhibit osteogenesis and growth response to fibroblast growth factor-2 in cultured rat mandibular condyle and calvaria. *Cell and tissue research.* **1999**; 295(3): 523-536.
- Moriyama K, Tagami T, Usui T, Naruse M, Nambu T, Hataya Y, Kanamoto N, Li YS, Yasoda A, Arai H, Nakao K.** Antithyroid drugs inhibit thyroid hormone receptor-mediated transcription. *The Journal of clinical endocrinology and metabolism.* **2007**; 92(3): 1066-1072.
- Mullur R, Liu YY, Brent GA.** Thyroid hormone regulation of metabolism. *Physiological reviews.* **2014**; 94(2): 355-382.
- Nathaniel DR.** Folliculogenesis in the neonatal thyroid gland of the rat. *Journal of ultrastructure and molecular structure research.* **1986**; 95(1-3), 29-37.
- Nikrodhanond AA, Ortiga-Carvalho TM, Shibusawa N, Hashimoto K, Liao XH, Refetoff S, Yamada M, Mori M, Wondisford FE.** Dominant role of thyrotropin-releasing hormone in the hypothalamic-pituitary-thyroid axis. *Journal of biological chemistry.* **2006**; 281(8): 5000-5007.
- Nilsson O, Marino R, De Luca F, Phillip M, Baron J.** Endocrine regulation of the growth plate. *Hormone research in paediatrics.* **2005**; 64(4): 157-165.

- Obregón MJ, Calvo RM, del Rey FE, de Escobar GM.** Ontogenesis of thyroid function and interactions with maternal function. In *Thyroid gland development and function*. Karger Publishers. **2007**; (10): 86-98.
- Ojeda SR, Skinner MK:** Puberty in the rat. In: *Knobil and Neill's physiology of reproduction*. Pittsburgh, PA, USA: Elsevier Inc; **2006**.
- Orenstein SJ, Cuervo AM.** Chaperone-mediated autophagy: molecular mechanisms and physiological relevance. In *Seminars in cell and developmental biology*. Academic Press. **2010**; 21(7): 719-726.
- Oshima Y, Akiyama T, Hikita A, Iwasawa M, Nagase Y, Nakamura M, Wakeyama H, Kawamura N, Ikeda T, Chung UI, Hennighausen L, Kawaguchi H, Nakamura K, Tanaka S.** Pivotal role of Bcl-2 family proteins in the regulation of chondrocyte apoptosis. *Journal of biological chemistry*. **2008**; 283(39): 26499-26508.
- Panicker V, Wilson SG, Spector TD, Brown SJ, Falchi M, Richards JB, Surdulescu GL, Lim EM, Fletcher SJ, Walsh JP.** Heritability of serum TSH, free T4 and free T3 concentrations: a study of a large UK twin cohort. *Clinical endocrinology*. **2008**; 68(4): 652-659.
- Parfitt AM, Drezner MK, Glorieux FH, Kanis JA, Malluche H, Meunier PJ, Ott SM, Recker RR.** Bone histomorphometry: standardization of nomenclature, symbols, and units: report of the ASBMR Histomorphometry Nomenclature Committee. *Journal of bone and mineral research*. **1987**; 2(6): 595-610.
- Pattingre S, Tassa A, Qu X, Garuti R, Liang XH, Mizushima N, Packer M, Schneider MD, Levine B.** Bcl-2 antiapoptotic proteins inhibit Beclin 1-dependent autophagy. *Cell*. **2005**; 122(6): 927-939.
- Petrosyan K, Tamayo R, Joseph D.** Sensitivity of a novel biotin-free detection reagent (Powervision⁺TM) for immunohistochemistry. *Journal of histotechnology*. **2002**; 25(4): 247-250.
- Pineda-Reynoso M, Cano-Europa E, Blas-Valdivia V, Hernandez-Garcia A, Franco-Colin M, Ortiz-Butron R.** Hypothyroidism during neonatal and perinatal

period induced by thyroidectomy of the mother causes depressive-like behavior in prepubertal rats. *Neuropsychiatric disease and treatment*. **2010**; 6: 137.

Plachov D, Chowdhury K, Walther C, Simon D, Guenet JL, Gruss P. Pax8, a murine paired box gene expressed in the developing excretory system and thyroid gland. *Development*. **1990**; 110(2): 643-651.

Polk DH, Wu SY, Wright C, Reviczky AL, Fisher DA. Ontogeny of thyroid hormone effect on tissue 5'-monodeiodinase activity in fetal sheep. *American Journal of physiology-endocrinology and metabolism*. **1988**; 254(3): 337-341.

Polk DH. Thyroid hormone metabolism during development. *Reproduction, fertility and development*. **1995**; 7(3): 469-477.

Radovanović A, Kovačević Filipović M, Milošević I, Lužajić T, Veličković S, Andrejević J, Danilović Luković J. Ovarian surface epithelium of hypothyroid newborn and neonatal rats: from PCNA and caspase-3 perspective. *Veterinarski glasnik*. **2018**; 72(2): 80-89.

Radovanović A, Roksandić D, Šimić M, Marković D, Gledić D. Effects of induced maternal hypothyroidism on the ovarian development of offspring rats. *Acta veterinaria*. **2012**; 62(5-6): 483-493.

Radovanović A. Uticaj smanjene funkcije stitaste žlezde na jajnike pacova tokom polnog sazrevanja. Doktorska disertacija. Univerzitet u Beogradu, Fakultet veterinarske medicine. **2003**

Rajab NMA, Ukropina M, Čakić-Milošević M. Histological and ultrastructural alterations of rat thyroid gland after short-term treatment with high doses of thyroid hormones. *Saudi journal of biological sciences*. **2017**; 24(6): 1117-1125.

Rastogi MV, LaFranchi SH. Congenital hypothyroidism. *Orphanet journal of rare diseases*. **2010**; 5(1): 17.

Ribeiro LGR, Silva JF, Ocarino NDM, de Melo EG, Serakides R. Excess maternal and postnatal thyroxine alters chondrocyte numbers and the composition of the extracellular matrix of growth cartilage in rats. *Connective tissue research*. **2018**; 59(1): 73-84.

- Richard B, Johnston J.** Health implications of perchlorate ingestion. Washington, D. C, USA: National Academies Press; **2005**.
- Richman C, Kutilek S, Miyakoshi N, Srivastava AK, Beamer WG, Donahue LR, Rosen CJ, Wergedal JE, Baylink DJ, Mohan S.** Postnatal and pubertal skeletal changes contribute predominantly to the differences in peak bone density between C3H/HeJ and C57BL/6J mice. *Journal of bone and mineral research*. **2001**; 16(2): 386-397.
- Rikiishi H.** Novel insights into the interplay between apoptosis and autophagy. *International journal of cell biology*. **2012**; 2012: Article ID 317645; 14.
- Roach HI, Aigner T, Kouri JB.** Chondroptosis: a variant of apoptotic cell death in chondrocytes? *Apoptosis*. **2004**; 9(3): 265-277.
- Roach HI, Mehta G, Oreffo RO, Clarke NM, Cooper C.** Temporal analysis of rat growth plates: cessation of growth with age despite presence of a physis. *Journal of histochemistry and cytochemistry*. **2003**; 51(3); 373-383.
- Roach HI.** Trans-differentiation of hypertrophic chondrocytes into cells capable of producing a mineralized bone matrix. *Bone and mineral*. **1992**; 19(1): 1–20.
- Roberts CG, Ladenson PW.** Hypothyroidism. *Lancet*. **2004**; 793–803.
- Robson H, Siebler T, Stevens DA, Shalet SM, Williams GR.** Thyroid hormone acts directly on growth plate chondrocytes to promote hypertrophic differentiation and inhibit clonal expansion and cell proliferation. *Endocrinology*. **2000**; 141(10): 3887-3897.
- Roksandić D, Radovanović A, Danilović Luković J, Marković D, Kovačević Filipović M, Čolić M.** Stereological and Immunohistochemical Study of the Spleen in Hypothyroid Juvenile Rats. *Acta veterinaria*. **2015**; 65(2): 246-259.
- Rosenfeldt MT, Nixon C, Liu E, Mah LY, Ryan KM.** Analysis of macroautophagy by immunohistochemistry. *Autophagy*. **2012**; 8(6): 963-969.
- Rosenthal AK, Henry LA.** Thyroid hormones induce features of the hypertrophic phenotype and stimulate correlates of CPPD crystal formation in articular chondrocytes. *The Journal of rheumatology*. **1999**; 26(2): 395-401.

- Rouaze-Romet M, Vranckx R, Savu L, Nunez EA.** Structural and functional microheterogeneity of rat thyroxine-binding globulin during ontogenesis. *Biochemical journal.* **1992**; 286(1): 125-130.
- Rovet JF:** The role of thyroid hormones for brain development and cognitive function. In: *Paediatric Thyroidology.* Basel, Switzerland: Karger Publishers; **2014.**
- Royland JE, Parker JS, Gilbert ME.** A genomic analysis of subclinical hypothyroidism in hippocampus and neocortex of the developing rat brain. *Journal of neuroendocrinology.* **2008**; 20(12): 1319-1338.
- Rubinsztein DC, Shpilka T, Elazar Z.** Mechanisms of autophagosome biogenesis. *Current Biology.* **2012**; 22(1): R29-R34.
- Saelens X, Festjens N, Walle LV, Van Gorp M, van Loo G, Vandenabeele P.** Toxic proteins released from mitochondria in cell death. *Oncogene.* 2004; 23(16): 2861.
- Saiki S, Sasazawa Y, Imamichi Y, Kawajiri S, Fujimaki T, Tanida I, Kobayashi H, Sato F, Sato S, Ishikawa K, Imoto M, Hattori N.** Caffeine induces apoptosis by enhancement of autophagy via PI3K/Akt/mTOR/p70S6K inhibition. *Autophagy.* **2011**; 7(2): 176-187.
- Salazar VS, Gamer LW, Rosen V.** BMP signalling in skeletal development, disease and repair. *Nature reviews endocrinology.* **2016**; 12(4): 203.
- Salvator D.** Thyroid physiology and diagnostic evaluation of patients with thyroid disorders. *Williams textbook of endocrinology.* **2011**; 12: 327-361.
- Schneider MJ, Fiering SN, Thai B, Wu SY, St Germain E, Parlow AF, St Germain DL, Galton VA.** Targeted disruption of the type 1 selenodeiodinase gene (Dio1) results in marked changes in thyroid hormone economy in mice. *Endocrinology.* **2006**; 147(1): 580-589.
- Schuler M, Green DR.** Mechanisms of p53-dependent apoptosis. *Biochemical Society Transactions.* **2001**; 29(6): 684-688.
- Sengupta P.** The laboratory rat: relating its age with human's. *International journal of preventive medicine.* **2013**; 4(6): 624-630.

- Seror J, Amand G, Guibourdenche J, Ceccaldi PF, Luton D.** Anti-TPO antibodies diffusion through the placental barrier during pregnancy. *PloS One*. **2014**; 9(1): e84647.
- Settembre C, Arteaga-Solis E, McKee MD, de Pablo R, Al Awqati Q, Ballabio A, Karsenty G.** Proteoglycan desulfation determines the efficiency of chondrocyte autophagy and the extent of FGF signaling during endochondral ossification. *Genes and development*. **2008**; 22(19): 2645-2650.
- Sferruzzi-Perri AN, Vaughan OR, Forhead AJ, Fowden AL.** Hormonal and nutritional drivers of intrauterine growth. *Current opinion in clinical nutrition and metabolic care*. **2013**; 16(3): 298-309.
- Sgalitzer KE.** Contribution to the study of the morphogenesis of the thyroid gland. *Journal of anatomy*. **1941**; 75(4): 389.
- Shafiee SM, Vafaei AA, Rashidy-Pour A.** Effects of maternal hypothyroidism during pregnancy on learning, memory and hippocampal BDNF in rat pups: Beneficial effects of exercise. *Neuroscience*. **2016**; 329: 151–161.
- Shapiro IM, Adams CS, Freeman T, Srinivas V.** Fate of the hypertrophic chondrocyte: microenvironmental perspectives on apoptosis and survival in the epiphyseal growth plate. *Birth Defects Research Part C: Embryo Today: Reviews*. **2005**; 75(4): 330-339.
- Shi SR, Guo J, Cote RJ, Young LL, Hawes D, Shi Y, Thu S, Taylor CR.** Sensitivity and detection efficiency of a novel two-step detection system (PowerVision) for immunohistochemistry. *Applied immunohistochemistry and molecular morphology*. **1999**; 7(3): 201.
- Skugor M.** Hypothyroidism and hyperthyroidism. *Cleveland Clinic Center for Continuing Education*. **2014**.
- St Germain DL, Galton VA, Hernandez A.** Minireview: defining the roles of the iodothyronine deiodinases: current concepts and challenges. *Endocrinology*. **2009**; 150(3): 1097-107

- Stevens DA, Hasserjian RP, Robson H, Siebler T, Shalet SM, Williams GR.** Thyroid hormones regulate hypertrophic chondrocyte differentiation and expression of parathyroid hormone-related peptide and its receptor during endochondral bone formation. *Journal of bone and mineral research.* **2000**; 15(12): 2431-2442.
- St-Jacques B, Hammerschmidt M, McMahon AP.** Indian hedgehog signaling regulates proliferation and differentiation of chondrocytes and is essential for bone formation. *Genes and development.* **1999**; 13(16): 2072-2086.
- Suits JM, Khan AA, Waldman SD.** Glycogen storage in tissue-engineered cartilage. *Journal of tissue engineering and regenerative medicine.* **2008**; 2(6): 340-346.
- Sun MMG, Beier F.** Chondrocyte hypertrophy in skeletal development, growth, and disease. *Birth Defects Research Part C: Embryo Today: Reviews.* 2014; 102(1): 74-82.
- Talsness CE, Kuriyama SN, Sterner-Kock A, Schnitker P, Grande SW, Shakibaei M, Andrade A, Grote K, Chahoud I.** In utero and lactational exposures to low doses of polybrominated diphenyl ether-47 alter the reproductive system and thyroid gland of female rat offspring. *Environmental health perspectives.* **2008**; 116(3): 308.
- Tanner JM, Davies PS.** Clinical longitudinal standards for height and height velocity for North American children. *The Journal of pediatrics.* **1985**; 107(3): 317-329.
- Taylor PN, Vaidya B.** Side effects of anti-thyroid drugs and their impact on the choice of treatment for thyrotoxicosis in pregnancy. *European thyroid journal.* **2012**; 1(3): 176-185.
- Teixeira CC, Costas APP, Nemelivsky Y.** Apoptosis of growth plate chondrocytes occurs through a mitochondrial pathway. *The Angle orthodontist.* **2007**; 77(1): 129-134.
- Teng W, Shan Z, Patil-Sisodia K, Cooper DS.** Hypothyroidism in pregnancy. *The lancet diabetes and endocrinology.* **2013**; 1(3): 228-237.

- Thang TC, Gruszczynska M, Madarász B, Csaba G.** The effect of thyrotropic hormone (TSH) on the thyroid gland of the newborn rat. An electron microscopic study. *Journal of submicroscopic cytology and pathology.* **1992**; 24(4): 533-538.
- Thornburg K, Jonker S, O'Tierney P, Chattergoon N, Louey S, Faber J, Giraud G.** Regulation of the cardiomyocyte population in the developing heart. *Progress in biophysics and molecular biology.* **2011**; 106(1): 289-299.
- Thorogood PV, Hinchliffe JR.** An analysis of the condensation process during chondrogenesis in the embryonic chick hind limb. *Journal of embryology and experimental morphology.* **1975**; 33(3): 581-606.
- Torlak V, Zemunik T, Modun D, Capkun V, Pesutic-Pisac V, Markotic A, Pavela-Vrancic, Stanicic A.** 131I-induced changes in rat thyroid gland function. *Brazilian journal of medical and biological research.* **2007**; 40(8): 1087-1094.
- Tran P, DeSimone S, Barrett M, Bachrach B.** I-131 treatment of Graves' disease in an unsuspected first trimester pregnancy; the potential for adverse effects on the fetus and a review of the current guidelines for pregnancy screening. *International journal of pediatric endocrinology.* **2010**; 2010(1): 858359.
- Trapani JA, Smyth MJ.** Functional significance of the perforin/granzyme cell death pathway. *Nature reviews immunology.* **2002**; 2(10): 735-747
- Uchimura T, Hollander JM, Nakamura DS, Liu Z, Rosen CJ, Georgakoudi I, Zeng L.** An essential role for IGF2 in cartilage development and glucose metabolism during postnatal long bone growth. *Development.* **2017**; 144(19): 3533-3546.
- Usenko V, Lepekhin E, Lyzogubov V, Kornilovska I, Ushakova G, Witt M.** The influence of low doses 131I-induced maternal hypothyroidism on the development of rat embryos. *Experimental and toxicologic pathology.* **1999**; 51(3): 223-227.
- Van der Eerden BCJ, Karperien M, Wit JM.** Systemic and local regulation of the growth plate. *Endocrine reviews.* **2003**; 24(6): 782-801.
- Visser WE, Friesema EC, Visser TJ.** Minireview: thyroid hormone transporters: the knowns and the unknowns. *Molecular endocrinology.* **2011**; 25(1): 1-14.

- Von der Mark K, Kirsch T, Nerlich A, Kuss A, Weseloh G, Glückert K, Stöss H.** Type X collagen synthesis in human osteoarthritic cartilage. Indication of chondrocyte hypertrophy. *Arthritis and rheumatism*. **1992**; 35(7): 806-811.
- Vulsma T, Gons MH, de Vijlder JJ.** Maternal-fetal transfer of thyroxine in congenital hypothyroidism due to a total organification defect or thyroid agenesis. *New England journal of medicine*. **1989**; 321(1): 13-16.
- Vuppalapati KK.** The role of autophagy in cartilage physiology and metabolism: implications for growth and ageing. Thesis for doctoral degree. Karolinska Institutet, Stockholm, Sweden. **2017**.
- Walker KVR, Kember NF.** Cell kinetics of growth cartilage in the rat tibia II. measurements during ageing. *Cell proliferation*. **1972**; 5(5): 409-419.
- Wallis K, Sjögren M, van Hogerlinden M, Silberberg G, Fisahn A, Nordström K, Larsson L, Westerblad H, Morreale de Escobar G, Shupliakov O, Vennström B.** Locomotor deficiencies and aberrant development of subtype-specific GABAergic interneurons caused by an unliganded thyroid hormone receptor $\alpha 1$. *Journal of neuroscience*. **2008**; 28(8): 1904-1915.
- Wang L, Shao YY, Ballock RT.** Thyroid hormone-mediated growth and differentiation of growth plate chondrocytes involves IGF-1 modulation of β -catenin signaling. *Journal of bone and mineral Research*. **2010**; 25(5), 1138-1146.
- Weibel ER.** Practical methods for biological morphometry. London. Stereological methods. **1979**; 1: 40-116.
- Williams GR.** Extrathyroidal expression of TSH receptor. *Annales D'endocrinologie, Elsevier Masson*. **2011**; 72 (2): 68-73.
- Wilsman NJ, Leiferman EM, Fry M, Farnum CE, Barreto C.** Differential growth by growth plates as a function of multiple parameters of chondrocytic kinetics. *Journal of orthopaedic research*. **1996a**; 14(6): 927-936.
- Wilsman NJ, Farnum CE, Green EM, Lieferman EM, Clayton MK.** Cell cycle analysis of proliferative zone chondrocytes in growth plates elongating at different rates. *Journal of orthopaedic research*. **1996b**; 14(4): 562-572.

- Wright E, Hargrave MR, Christiansen J, Cooper L, Kun J, Evans T, Gangadharan U, Greenfield A, Koopman P.** The Sry-related gene Sox9 is expressed during chondrogenesis in mouse embryos. *Nature genetics*. **1995**; 9(1): 15.
- Wrutniak C, Cabello G.** Changes in the concentration of thyroxine in the plasma of rat fetuses during late gestation: influence of ligation of the maternal uterine vein and artery. *Journal of endocrinology*. **1983**; 99(2): 233-238.
- Wu SY, Polk DH, Huang WS, Reviczky A, Wang K, Fisher DA.** Sulfate conjugates of iodothyronines in developing sheep: effect of fetal hypothyroidism. *American journal of physiology-endocrinology and metabolism*. **1993**; 265(1): 115-120.
- Xing W, Cheng S, Wergedal J, Mohan S.** Epiphyseal chondrocyte secondary ossification centers require thyroid hormone activation of Indian hedgehog and osterix signaling. *Journal of bone and mineral research*. **2014**; 29(10): 2262-2275.
- Xing W, Govoni KE, Donahue LR, Kesavan C, Wergedal J, Long C, Mohan S, Bassett D, Gogakos A, Wojcicka Anna, Williams GR, Mohan S.** Genetic evidence that thyroid hormone is indispensable for prepubertal insulin-like growth factor-I expression and bone acquisition in mice. *Journal of bone and mineral research*. **2012**; 27(5): 1067-1079.
- Yang L, Tsang KY, Tang HC, Chan D, Cheah KS.** Hypertrophic chondrocytes can become osteoblasts and osteocytes in endochondral bone formation. *Proceedings of the National Academy of Sciences*. **2014**; 111(33): 12097-12102.
- Yang RT, Zhang C, Liu Y, Zhou HH, Li ZB.** Autophagy prior to chondrocyte cell death during the degeneration of Meckel's cartilage. *The Anatomical record: Advances in integrative anatomy and evolutionary Biology*. **2012**; 295(5): 734-741.
- Yashiro T, Nogami H, Yoshimura F.** Immunohistochemical study of the postnatal development of pituitary thyrotrophs in the rat, with special reference to cluster formation. *Cell and tissue research*. **1981**; 216(1): 39-46.
- Zhou X, von der Mark K, Henry S, Norton W, Adams H, de Crombrughe B.** Chondrocytes transdifferentiate into osteoblasts in endochondral bone during

development, postnatal growth and fracture healing in mice. *PLoS Genet.* **2014**; 10(12): e1004820.

BIOGRAFIJA

Ivan Milošević je rođen 16.10.1987. godine u Beogradu. Fakultet veterinarske medicine Univerziteta u Beogradu je upisao 2006. godine. Tokom osnovnih studija bio je stipendista Ministarstva prosvete, nauke i tehnološkog razvoja Republike Srbije (MPNTRRS), Zadužbine Dragoljuba Marinkovića Univerziteta u Beogradu i Opštine Vladimirci, a zbog uspeha postignutih tokom studija više puta je nagrađivan od strane Fakulteta. Sve ispite predviđene nastavnim planom i programom položio je sa prosečnom ocenom 9,60 i 2012. godine stekao zvanje doktora veterinarske medicine.

Iste godine upisao je Doktorske akademske studije na matičnom fakultetu, a sve ispite predviđene ovim studijskim programom položio je sa prosečnom ocenom 9,81. Od marta 2013. godine bio je angažovan na projektu MPNTRRS pod nazivom *Molekularno-genetička i ekološka istraživanja u zaštiti autohtonih animalnih genetičkih resursa, očuvanja dobrobiti, zdravlja i reprodukcije gajenih životinja i proizvodnje bezbedne hrane* (III 46002) u zvanju istraživača pripravnika. Za asistenta na užoj naučnoj oblasti Histologija i embriologija izabran je 2013. godine. Od izbora u zvanje asistenta, naučno istraživački rad je nastavio u sklopu projekta MPNTRRS koji nosi naziv *Antioksidativna zaštita i potencijali za diferencijaciju i regeneraciju mezenhimalnih matičnih ćelija iz različitih tkiva tokom procesa starenja* (OI 175061). U sklopu projekta *COST Action NAMABIO MP1005* 2014. godine bio je učesnik dve obuke pod nazivom *From nano- to macro- biomaterials (design, processing, characterization, modelling) and applications to stem cell regenerative orthopaedic and dental medicine*, na Hrvatskom institutu za istraživanje mozga Univerziteta u Zagrebu, i na Frederick Univerzitetu, Nikozija, Kipar. Tokom 2015. godine u sklopu istog projekta je proveo mesec dana u laboratorijama Instituta za osteoartikularni i dentalni inženjering LIOAD, INSERM U791, Univerziteta u Nantu, Francuska. Od 2016. godine je saradnik na bilateralnom projektu *Evaluacija reakcije tkiva zgloba psa posle aplikacije autologih mezenhimalnih matičnih ćelija*, Srbija, Francuska – program Pavle Savić.

Kao autor ili koautor do sada je objavio 14 radova od kojih je pet u časopisima međunarodnog značaja.

Прилог 1.

Изјава о ауторству

Потписани-а: Иван А. Милошевић

број уписа: 16/4

Изјављујем

да је докторска дисертација под насловом

„Утицај смањене функције штитасте жлезде мајки током гравидитета и лактације на ендохондрално формирање костију младунаца пацова током раног постнаталног периода”

- резултат сопственог истраживачког рада,
- да предложена дисертација у целини ни у деловима није била предложена за добијање било које дипломе према студијским програмима других високошколских установа,
- да су резултати коректно наведени и
- да нисам кршио/ла ауторска права и користио интелектуалну својину других лица.

Потпис докторанда

У Београду, 13.12.2018. године



Прилог 2.

Изјава о истоветности штампане и електронске верзије докторског рада

Име и презиме аутора: Иван А. Милошевић

Број уписа: 16/4

Студијски програм: Докторске академске студије

Наслов рада: „Утицај смањене функције штитасте жлезде мајки током гравидитета и лактације на ендохондрално формирање костију младунаца пацова током раног постнаталног периода”

Ментор: др Анита Радовановић, ванредни професор

Потписани: Иван А. Милошевић

изјављујем да је штампана верзија мог докторског рада истоветна електронској верзији коју сам предао/ла за објављивање на порталу **Дигиталног репозиторијума Универзитета у Београду**.

Дозвољавам да се објаве моји лични подаци везани за добијање академског звања доктора наука, као што су име и презиме, година и место рођења и датум одбране рада.

Ови лични подаци могу се објавити на мрежним страницама дигиталне библиотеке, у електронском каталогу и у публикацијама Универзитета у Београду.

Потпис докторанда

У Београду, 13.12.2018. године



1. Ауторство - Дозвољавање умножавање, дистрибуцију и јавно саопштавање дела, и прераде, ако се наведе име аутора на начин одређен од стране аутора или даваоца лиценце, чак и у комерцијалне сврхе. Ово је најслободнија од свих лиценци.
2. Ауторство – некомерцијално. Дозвољавање умножавање, дистрибуцију и јавно саопштавање дела, и прераде, ако се наведе име аутора на начин одређен од стране аутора или даваоца лиценце. Ова лиценца не дозвољава комерцијалну употребу дела.
3. Ауторство - некомерцијално – без прераде. Дозвољавање умножавање, дистрибуцију и јавно саопштавање дела, без промена, преобликовања или употребе дела у свом делу, ако се наведе име аутора на начин одређен од стране аутора или даваоца лиценце. Ова лиценца не дозвољава комерцијалну употребу дела. У односу на све остале лиценце, овом лиценцом се ограничава највећи обим права коришћења дела.
4. Ауторство - некомерцијално – делити под истим условима. Дозвољавање умножавање, дистрибуцију и јавно саопштавање дела, и прераде, ако се наведе име аутора на начин одређен од стране аутора или даваоца лиценце и ако се прерада дистрибуира под истом или сличном лиценцом. Ова лиценца не дозвољава комерцијалну употребу дела и прерада.
5. Ауторство – без прераде. Дозвољавање умножавање, дистрибуцију и јавно саопштавање дела, без промена, преобликовања или употребе дела у свом делу, ако се наведе име аутора на начин одређен од стране аутора или даваоца лиценце. Ова лиценца дозвољава комерцијалну употребу дела.
6. Ауторство - делити под истим условима. Дозвољавање умножавање, дистрибуцију и јавно саопштавање дела, и прераде, ако се наведе име аутора на начин одређен од стране аутора или даваоца лиценце и ако се прерада дистрибуира под истом или сличном лиценцом. Ова лиценца дозвољава комерцијалну употребу дела и прерада. Слична је софтверским лиценцама, односно лиценцама отвореног кода.